

Atlas und Grundriss der Gynäkologie : mit 207 meist farbigen Abbildungen und 62 Textillustrationen nach Originalen von dem Maler A. Schmitson / von Oskar Schaeffer.

Contributors

Schaeffer, Oskar, 1863-
Francis A. Countway Library of Medicine

Publication/Creation

München : Lehmann, 1899.

Persistent URL

<https://wellcomecollection.org/works/bvj8c2ck>

License and attribution

This material has been provided by This material has been provided by the Francis A. Countway Library of Medicine, through the Medical Heritage Library. The original may be consulted at the Francis A. Countway Library of Medicine, Harvard Medical School. where the originals may be consulted. This work has been identified as being free of known restrictions under copyright law, including all related and neighbouring rights and is being made available under the Creative Commons, Public Domain Mark.

You can copy, modify, distribute and perform the work, even for commercial purposes, without asking permission.



Wellcome Collection
183 Euston Road
London NW1 2BE UK
T +44 (0)20 7611 8722
E library@wellcomecollection.org
<https://wellcomecollection.org>

LEHMANN'S MEDICIN.
HAND-ATLANTEN.

Bd. III

Gynäkologie

von

Dr. O. Schäffer


2. Auflage

MÜNCHEN
VERLAG von I. F. LEHMANN.

24.5.107
Lehmann's med. Handatlanten nebst kurzgefassten Lehrbüchern.

Bisher sind erschienen:

- Bd. I. **Atlas und Grundriss der Lehre vom Geburtsakt und der operativen Geburtshilfe.** In 126 farbigen Abbildungen von Dr. O. Schäffer, Privatdocent an der Universität Heidelberg. IV. vielfach erweiterte Auflage. Preis eleg. geb. M. 5.—
Bd. II. **Anatomischer Atlas der geburtshilflichen Diagnostik und Therapie.** Mit 160 farbigen Abbildungen und 318 S. Text, von Dr. O. Schäffer. II. Aufl. Preis M. 12.—
Bd. III. **Atlas und Grundriss der Gynäkologie,** in 172 farb. Abbildgn.



BOSTON MEDICAL LIBRARY
PURCHASED FROM THE INCOME OF THE
SAMUEL WHEELER WYMAN
MEMORIAL FUND

- mann in Würzburg. II. erweit. Aufl. Preis eleg. geb. M. 10.—
Bd. XI./XII. **Atlas und Grundriss der patholog. Anatomie.** In 120 farb. Taf. V. Prof. Dr. O. Bollinger. 2 Bde. Preis eleg. geb. je M. 12.—
Bd. XIII. **Atlas u. Grundriss der Verbandslehre** v. Professor Dr. A. Hoffa in Würzburg. In 128 Tafeln. Preis eleg. geb. M. 7.—
Bd. XIV. **Atlas und Grundriss der Kehlkopfkrankheiten.** In 44 farb. Tafeln. Von Dr. L. Grünwald. Preis eleg. geb. M. 8.—
Bd. XV. **Atlas und Grundriss der internen Medicin und klin. Diagnostik.** In 68 farb. Tafeln. Von Dr. Chr. Jakob. Preis eleg. geb. M. 10.—
Bd. XVI. **Atlas und Grundriss der chirurgischen Operationslehre.** Von Docent Dr. O. Zuckerkindl in Wien. Mit 24 farb. Taf. u. 217 Text-Abbildungen. Preis eleg. geb. M. 10.—
Bd. XVII. **Atlas der gerichtlichen Medicin** v. Hofrat Prof. Dr. E. v. Hofmann in Wien. Mit 56 farbigen Tafeln und 193 Textabbildungen. Preis eleg. geb. M. 15.—
Bd. XVIII. **Atlas u. Grundriss der äusseren Erkrankungen des Auges.** Mit 67 farb. Abbild. auf 40 Taf., zahlr. Textillustr. u. 16 Bog. Text v. Prof. Dr. O. Haab in Zürich. Preis eleg. geb. Mk. 10.—

Verlag von J. F. LEHMANN in MÜNCHEN.

Bd. XIX. **Atlas und Grundriss der Unfallheilkunde.** 48 farbige Tafeln, 200 Textabbildungen und ca. 25 Bogen Text. Von Dr. Ed. Golebiewski in Berlin. Preis eleg. geb. circa Mk. 14.—.

Von **Lehmann's medicin. Handatlanten** befinden sich in Vorbereitung:

Bd. XX/XXII. **Atlas und Grundriss der allgemeinen und speciellen pathologischen Histologie nebst einem Anhang über path.-histolog. Technik.** Ca. 120 farb. Tafeln, zahlr. Textabb., reicher Text. Von Privatdocent Dr. H. Dürk. 3 Bde.

Preis eleg. geb. je ca. Mk. 10.—.

Bd. XXIII. **Atlas und Grundriss der orthopädischen Chirurgie.** Circa 100 Abbildungen. Von den Docenten Dr. Schulthess und Dr. Lünig in Zürich. Preis eleg. geb. circa Mk. 10.—

Bd. XXIV. **Atlas und Grundriss der Ohrenkrankheiten.** Unter Mitwirkung von Prof. Dr. Polizer in Wien herausgegeben von Dr. G. Brühl in Berlin. Ca. 12 Bogen Text mit ca. 120 farbigen Abbildungen. Preis eleg. geb. ca. Mk. 10.—

Bd. XXV. **Atlas und Grundriss der gynaekolog. Operationslehre** mit 40 farb. Tafeln u. zahlr. schwarzen Abbild. n. Orig. v. Maler A. Schmitson von Privatdocent Dr. O. Schaeffer in Heidelberg. Preis eleg. geb. ca. Mk. 12.—

Bd. XXVI. **Atlas und Grundriss der allgem. Chirurgie.** Unter Mitwirkung v. Geheimrat Prof. Dr. Czerny herausgegeben v. Privatdocent Dr. Marwedel. In ca. 200 Abbildungen nach Originalgemälden v. Maler A. Schmitson. Preis geb. ca. Mk. 12.

Bd. XXVII. **Atlas und Grundriss der Psychiatrie** von Privatdocent Dr. Wilh. Weygandt in Würzburg. Circa 120 Abbildungen auf Tafeln, reicher Text. Preis eleg. geb. ca. M. 10.—

Bd. XXVIII. **Atlas und Grundriss der normalen Histologie.** Mit 80 farb. Tafeln und zahlr. schwarzen Abbild. von Privatdocent Dr. Johannes Sobotta in Würzburg. Preis eleg. geb. ca. Mk. 12.—

Bd. XXIX. **Atlas und Grundriss der Topographischen Anatomie** von Prof. Dr. Schultze in Würzburg. Circa 200 meist farbigen Abbildungen. Reicher Text. Preis circa Mk. 14.—

Von **Lehmann's medicin. Handatlanten** sind Uebersetzungen in dänischer, englischer, französischer, holländischer, japanischer, italienischer, rumänischer, russischer, schwedischer, spanischer, tschechischer und mada-gascharischer Sprache erschienen.

Im Laufe des Sommers 1899 kommt zur Ausgabe:

Dr. O. Schaeffer's

Geburtshilfliches Phantom

**Becken aus Metallguss nebst Leder-Puppe mit
Spiral-Drahtgestell und Kopf aus weichem Gummi.**

$\frac{1}{3}$ natürl. Grösse.

Preis in Kistchen circa Mk. 18.—.

Zum ersten Male wird hier ein Phantom geliefert, das in Folge seines billigen Preises und seiner vorzüglichen Verwendbarkeit allen Anforderungen entspricht und dem Studenten wie dem Praktiker das Studium ausserordentlich erleichtert. Vermittelt der elastischen Lederpuppe, die durch Gummibänder in jeder Stellung festgehalten werden kann, lassen sich alle vorkommenden Lagen darstellen. Auch alle verschiedenen Schädelformen sind, da der Kopf aus weichem Gummi besteht, sehr gut bei der Durchführung durch das Becken hervorzubringen. Das Becken wird an die Tischplatte angeschraubt, sodass sich bequem arbeiten lässt. Als Text und Vorlagenwerk gilt O. Schäffer, Atlas und Grundriss der Lehre vom Geburtsakt. 4. Auflage. (Verlag von J. F. Lehmann. Preis Mk. 5.—.)

Geburtshilfliches

Taschen- und Demonstrations-Phantom

nebst Erklärung von

Dr. Arthur Müller,

ehemaliger I. Assistent der Frauenklinik und geburtshilflichen Poliklinik in München.

Kleine Ausgabe $\frac{1}{3}$ natürl. Grösse: Preis circa Mk. 6.—.

Grosse Ausgabe natürl. Grösse (für Demonstrationen in Kliniken etc.): Preis circa Mk. 12 —.

Dieses Phantom ist eine vorzügliche Ergänzung der Phantome Schäffer's und Shibata's, da nur bei ihm der Geburtsmechanismus direkt zur Darstellung gelangt.

Das Phantom stellt den Sagittaldurchschnitt eines Beckens auf einer Fläche dar, auf welcher Kreuzbein und Lendenwirbelsäule sowie Symphyse erhaben aufgesetzt sind. Die Wirkung der Weichteile des Beckeneinganges und des kleinen Beckens, sowie der Weichteile des Dammes, werden durch bewegliche Uhrfedern vorzüglich zur Darstellung gebracht.

Die verschiedenen Kopfformen, die sämtlich beigegeben sind, lassen sich sehr anschaulich entwickeln.

Im Texte ist Einteilung, Diagnose, Verlauf und die allgemeine und spezielle Therapie der Kopflage, besonders die Technik der Zangenoperation kurz und übersichtlich besprochen.

LEHMANN'S MEDICINISCHE
HANDATLANTEN.
BAND III.

Atlas und Grundriss
der
Gynäkologie

mit 207 meist farbigen Abbildungen und 62 Textillustrationen nach Originalen von dem Maler A. Schmitson

von

c
Dr. Oskar Schaeffer,

Privatdozent der Geburtshilfe und Gynäkologie an der
Universität Heidelberg.


Zweite vermehrte und verbesserte Auflage.



München 1899.
Verlag von J. F. Lehmann.

15046

Das Recht der Uebersetzung bleibt vorbehalten.



Lithographie u. lithographischer Druck von *Fr. Reichhold*,
Druck von *Kastner & Lossen*,
Clichés von *Meisenbach, Riffarth u. Co.*,
Papier von *O. Heck*,
Einbände von *L. Beer*,
sämtlich in München.

Inhalt.

(Ausser dem hier verzeichneten fortlaufenden Text ist jeder
Abbildung eine Beschreibung beigelegt.)

Gruppe I. Bildungsanomalien und Entwicklungs- Hemmungen.

Kap. I. Foetale Bildungsanomalien.

	Seite
§ 1. <i>Aplasien und Hypoplasien der foetalen Anlage</i> (mit Text-Fig. 1—18)	1
§ 2. <i>Hyperplastische Bildungs-Anomalien der foetalen Anlage</i> (mit Taf. 1 u. 2, Textfig. 19—21)	14

Kap. II. Entwicklungs-Hemmungen und Anomalien der infantilen und der Pubertäts-Periode . .

§ 3. <i>Die infantilen Bildungs-Anomalien</i> (mit Textfig. 22) .	20
§ 4. <i>Anomalien der Menstruation</i>	23
§ 5. <i>Sterilität</i>	32

Gruppe II. Gestalts- und Lageveränderungen.

Kap. I. Hernien.

§ 6. <i>Hernien und andere Gestaltsveränderungen der Vulva</i>	34
--	----

Kap. II. Inversion (Umstülpung) und Descensus bzw. Prolaps (Vorfall)

§ 7. <i>Inversio Vaginae et Uteri</i> (mit Taf. 3, Textfig. 23 u. 24)	36
§ 8. <i>Prolapsus Vaginae et Uteri. Elevatio Uteri</i> (mit Taf. 4—13, Textfig. 25—29)	43
<i>Normale Lage und Stellung der Gebärmutter</i>	43

Kap. III. Die pathologischen Positionen, Versionen und Flexionen des Uterus

§ 9. <i>Die pathologischen Positionen des Uterus und seiner Adnexa</i>	60
§ 10. <i>Die Anteversionen und -Flexionen des Uterus</i> (mit Taf. 14 u. 15)	63
§ 11. <i>Die Retroversionen und -Flexionen des Uterus</i> (mit Taf. 16—23, Textfig. 30—33)	67
<i>Ueber die Anwendung der Pessarier</i>	73

Gruppe III. Entzündungen und Ernährungsstörungen.

Kap. I. <i>Entzündungen und ihre Folgen</i> (erworbene Stenosen und Atresien, Organ-Schrumpfungen, Exsudatumoren)	81
---	----

§ 12.	<i>Gonorrhoe</i> (mit Taf. 24—29)	83
§ 13.	<i>Endometritis chronica. Erosionen und Ektropien des Muttermundes</i> (mit Taf. 30 u. 31)	91
	<i>Der Cervixkatarrh und die chronische Cervicitis, sowie deren Folgen: Erosionen und Ektropien</i> (m. Taf. 32 u. 33)	93
	<i>Endometritis corporis uteri</i> (mit Taf. 34—36)	97
§ 14.	<i>Metritis chronica</i> (Uterusinfarkt) (mit Taf. 37 u. 38) .	101
§ 15.	<i>Sepsis</i> (akute Vulvitis, Vaginitis, Endometritis, Myometritis, Salpingitis, Para- und Perimetritis, Peritonitis) (mit Taf. 39—41)	107
§ 16.	<i>Chronische Salpingitis</i> (mit Taf. 42 u. 43, Textfig. 34 u. 35)	116
§ 17.	<i>Chronische Oophoritis</i> (mit Taf. 44 u. 45, Textfig. 36)	119
§ 18.	<i>Chronische Perimetro-oophoro-salpingitis und Pelveoperitonitis</i> (mit Taf. 46—48)	123
§ 19.	<i>Chronische Parametritis und -Kolpitis</i>	127
§ 20.	<i>Genitaltuberkulose</i>	128
§ 21.	<i>Venerische Erkrankungen</i> (hierzu Taf. 49 u. 50) . .	132
§ 22.	<i>Blasenkatarrh und Cystitis und ihre Folgen</i>	133
	Kap. II. Ernährungs- und Zirkulationsstörungen . .	144
§ 23.	<i>Ernährungs- und Zirkulationsstörungen, Neurosen</i> (hierzu Taf. 51—53)	145

Gruppe IV. Verletzungen und ihre Folgen.

	Kap. I. Defekte mit narbigen Veränderungen	151
§ 24.	<i>Vulvaverletzungen</i> (inkl. Fissuren) <i>und Dammdefekte. Incontinentia vulvae</i> (hierzu Taf. 54)	151
§ 25.	<i>Scheiden- und Cervixrisse</i> (Lazerationen des Muttermundes) (hierzu Taf. 55 u. 56)	156
§ 26.	<i>Traumatische Stenosen und Atresien der Vulva, der Vagina und des Uterus</i>	158
	Kap. II. Fisteln	159
§ 27.	<i>Einteilung der Fisteln</i> (mit Textfig. 37—51)	160
	<i>A. Fisteln der Harnorgane</i>	160
	<i>B. Darmfisteln</i>	164
	Kap. III. Traumatische Blutergüsse (mit Taf. 57 u. 58)	169
§ 28.	<i>Haematoma vulvae, retro-, peri- oder ante-uterinum extraperitoneale</i>	170
§ 29.	<i>Haematokele retrouterina intraperitonealis</i>	171
	Kap. IV. Fremdkörper im Genitalkanal und in der Harnblase	174
§ 30.	<i>Fremdkörper</i> (einschl. Blasensteine)	174

Gruppe V. Neubildungen.

	Kap. I. Gutartige Tumoren	181
§ 31.	<i>Gutartige Tumoren der mit Plattenepithel bedeckten Schleimhäute</i>	181

§ 32. <i>Gutartige Geschwülste der Gebärmutter</i> (mit Taf. 60 bis 66 u. Textfig. 52—55)	185
§ 33. <i>Gutartige Geschwülste der Uterusadnexa</i> (m. Textfig. 56)	194
Kap. II. Tumoren von gutartiger Struktur, welche unter bestimmten Bedingungen gefährlich verlaufen	197
§ 34. <i>Die Fibromyome</i> (mit Taf. 67 u. Textfig. 57—59)	197
§ 35. <i>Die Ovarialkystome</i> (mit Taf. 68—79 u. Textfig. 60—62)	208
Kap. III. Bösartige Geschwülste	228
§ 36. <i>Maligne Tumoren der Vulva, Harnblase und Vagina</i> (hierzu Taf. 79, 80, 88)	228
§ 37. <i>Maligne Tumoren des Uterus</i> (hierzu Taf. 73—90)	231
§ 38. <i>Maligne Tumoren der Adnexa zumal der Ovarien</i>	239
I. <i>Karzinom</i>	239
II. <i>Sarkom</i> (hierzu Taf. 73, 75 u. 76)	240
<i>Die in der Gynäkologie gebräuchlichen Arzneiverordnungen</i>	241

I. Verzeichnis der Tafeln.

- Tafel 1. Fig. Vulva einer nicht graviden Pluripara. Hymen-anomalie (n. d. Natur).
2. 1. Spekulumbild der Portio vaginalis eines „infantilen“ Uterus.
2. Spekulumbild der doppelten Portio eines Uterus bicornis bicollis bei Vagina simplex.
3. 1. Impressio fundi uteri.
2. Inversio uteri partialis.
3. Gebärmutter ganz umgestülpt.
4. „ „ „ u. deszendiert. } Schema.
5. Prolapsus uteri retroflexi et vaginae completus bei Dammdefekt.
4. 1. Prolapsus incompletus uteri retroversi; Inversio vaginae; Rectocele incipiens. (Schema.)
2. Prolapsus incompletus uteri ex Hypertrophia partis intermediae colli; Inversio vaginae cum Cystocele. (Schema.)
3. Prolapsus totalis uteri anteflexi et vaginae anterior cum Cystocele. Knickung der Urethra. (Schema.)
4. Prolaps. totalis uteri retroflexi et vaginae. (Schema.)
5. 1. Prolapsus vaginae posterior; Rectocele; Descensus uteri retroflexi. (Schema.)
2. Prolapsus vaginae anterior; Anteflexio uteri; Descensus. Höchster Grad von Cystocele. (Schema.)
3. Repositio uteri prolapsi durch ein gestieltes Martin-sches Pessar. (Schema.)
4. Hypertrophie d. vord. Muttermunds lippe, hierdurch Inversio vaginae anterior et Cystocele. (Schema.)
6. Inversio vaginae posterior trotz intaktem Damme. Fluor albus. (N. d. Nat.)
7. 1. Inversio vaginae durch Dammriss III.^o
2. Portiobild bei Elevatio uteri.
8. Prolapsus uteri anteflexi completus; Einführung des Katheters in eine Cystocele.
9. Prolapsus incompletus uteri retroversi; Cystocele (n. d. Nat.)
10. Prolapsus incompletus uteri. Erosio simplex.
11. Anteflexio uteri beim Kinde. (Or. Aqu.)
12. Prolapsus incompletus uteri. Elongatio partis inter-mediae colli et Hypertrophia „circularis“ portionis vaginalis. Inversio vaginae anterior; Cystocele (n. ein. Präp.).

13. Artifiziieller Prolaps zu operat. Zwecke. (Schema.)
14. 1. Anteversio uteri (Schema).
 2. „ „ Aetiologie (Schema).
 3. Myoma intramurale corporis uteri anterius.
 4. Anteversio uteri fixati (Retropositio) (Schema).
15. 1. Anteflexio uteri II. Grades durch hintere perimetritische Fixation.
 2. Anteflexio uteri I. Grades. } Schema.
 3. „ „ infantilis cum Stenosi cervicali et Dysmenorrhoea }
 4. Antiflexio uteri III. Grades. } Schema.
16. 1. Retroversio uteri fixati. Aetiologie } Schema.
 2. Retroflexio uteri I. Grades. }
 3. Leichte Retroflexio und Descensus des puerperal. Uterus. }
 4. Retroversio uteri III. Grades. } Schema.
17. 1. Abgekapseltes peritonitisches Exsudat im Douglas-Raum. Descensus et Antepositio uteri fixati.
 2. Retropositio uteri.
 3. Descensus et Retroflexio uteri I. Grades. } Schema
 4. Retroflexio uteri I. Grades. }
18. 1. Retroversio uteri durch zwei intramurale Körpermyome (Schema).
 2. Uebergang von Retroversio zu Retroflexio uteri durch intramurales Myom der vorderen Körperwand (Schema).
 3. Retroflexio uteri III. Grades; Descensus. } Schema
 4. „ „ III. „ inveteriert. Fall. }
19. 1. Retroversio uteri, Ovariocele vaginalis. (Halbschem.)
 2. Bimanuelle Exploration per rektum bei Vaginaldefekt. Dilatatio urethrae.
20. 1. Repositio uteri retroversi mittels Kugelzange
 2. „ „ „ „ Sonde. (Schema.)
 3. Einführung des elastischen runden Meyer'schen Ringes. (Schema.)
 4. Einführung des Hodge'schen Pessariums. (Schema.)
21. Manuelle Reposition eines retroflektierten Uterus.
22. Normale Lage, Stellung und Grösse des Uterus!
23. Massage (Thure Brandt).
24. 1. Gonorrhoeische Papillome an der Portio (n. Mraček).
 2. Gonorrhoeische Cervicitis (n. d. Nat.).
 3. Gonokokken in Eiterkörperchen.
25. Bartholinitis gonorrhoeica nach dem Durchbruch; Urethritis (n. d. Nat.).
26. Bartholinitis gonorrhoeica, Abszedierung (n. Mraček).
27. Vulvitis et Vaginitis gonorrhoeica (n. d. Nat.).
28. 1. Histolog. Struktur der weiblichen Vulvateile.

2. Längenschnitt durch die Portio eines lange prolabierte Uterus. (Mikr.)
3. Erosio portionis vaginalis simplex, papilloides et follicularis. (Mikr.)
29.
 1. Elephantiasis vulvae.
 2. Condyloma acuminatum.
 3. Vaginalsekret. } Mikr.
4. Durchschnitt durch ein Ovulum Nabothi.
30.
 1. Normale Uterinmucosa.
 2. Endometritis glandularis hyperplastica.
 3. Adenoma malignum (Diff. Diagn.)
 4. Endometritis glandularis et interstitialis hypertrophica. (Mikr.) } Mikr.
31.
 1. Endometritis interstitialis acuta.
 2. Endometritis interstitialis chronica.
 3. Endometritis post abortum. } Mikr.
32.
 1. Bedeutende Kongestivhyperämie und beginnende Erosio simplex. (Spekulumbild.)
 2. Leichte Kongestivhyperämie der Portio einer Pluripara. (Spekulumbild.)
33.
 1. Erosio simplex congenitalis.
 2. " " et fluor albus. } N. d. Nat.
34. Ektropion bei erhaltenen Mm.'s-Kommissuren und schlaffer Cervixwandung.
35. Schleimpolyp und Ektropion (Schlaffheit). } N. d. Nat.
36.
 - 1 a, b, c: Laminariastifte nach der Quellung im gedehnten Zervikalkanale.
 2. Abrasio bei fungöser Endometritis. } N. d. Nat.
37.
 1. Chronische Metritis c. Ov. Nabothi (Spekulumbilder).
 2. Endometritis gonorrhoeica (Pus) et Erosio simplex c. Ov. Nabothi. (Spekulumbild.)
38. Retroversio uteri fixati, et Conglutinatio Cervicis atresia acquisita (n. ein. Präp.).
39. Peritonitis purulenta acuta (durch Perforation entstanden) (n. d. Nat.).
40.
 1. Salpingitis parenchymatosa katarrhalis acuta.
 2. Haematosalpinx.
 3. Pyosalpinx. } Mikr.
41.
 1. Salpingitis parenchymatosa et interstitialis purulenta acuta.
 2. Parametritis acuta lig. lati.
 3. Oophoritis chronica mit oligokystischer Degeneration. (Mikr.) } Mikr.
42. Pyohydrosalpinx duplex, Perimetro-oophoritis chronica adhäsiva (n. d. Nat.).
43. Perimetro-oophorosalpingitis chron. adh. neben myomatosis uteri; Eierstocksabszess (n. d. Nat.).
44. Pelveoperitonitis, Perioophoritis, Perisalpingitis und Pyosalpinx dextra (n. d. Nat., Präp.)

45. 1. Blick i. d. kleine Becken von oben bei Pelveo-
peritonitis chronica; Follikelkysten des Ovarium.
2. Dermoidkyste, in den Mastdarm perforierend.
46. Genitaltuberkulose (n. d. Nat.).
47. Cystitis, ureteritis (Pyonephrose) infolge von
Lithiasis. Metritis mit Endometritis fungosa.
Cervicitis mit starker Dilatation des Zervikal-
lumens, Vaginitis. (N. d. Nat.)
48. Chronische, zeitweilig akut exazerbierende Cystitis
(n. d. Nat.).
49. 1. Ulcus luëticum ad portionem vaginalem (n. Mraček).
2. Ulcera luëtica der Vaginalmukosa (n. Mraček).
50. Papillom. luëtica (Gummata) luxuriant. et annular.
Vulvae (n. Mraček).
51. 1. Vulva-Phlebektasien, Analhaemorrhoiden (n. d. N.).
2. Elephantiasis vulvae und polypöse Schleimhaut-
exkreszenzen am Ostium urethrale (Karunkeln).
52. Oedema Vulvae et Inversio Vaginae (n. d. Nat.).
53. Varicocelen der Liggg. lata, Phlebolithen (n. d. Nat.).
54. 1. Normaler Damm. Anatomie!
2. Dammriss III. Grades.
3. „ I—II. „
4. „ III. „ Inversion und Prolaps der
hinteren Scheidenwand.
55. 1. Torsion der Portio vaginalis. (Spekulumbild.)
2. Sternförmige Lazeration des äusseren Mutter-
mundes. (Spekulumbild.)
56. 1. Bedeutendes Ektropion mit ovula Nabothi.
2. Altes Ektropion und Kongestiv-Hyperämie der
Portio vaginalis. (Spekulumbild.)
57. Haematokele retrouterina in Kombination mit
einem extrauterinen Fruchtsack (n. ein. Präp.).
58. 1. Freier Ascites. Chem. Beschaffenheit!
2. Haematokele retrouterina intraperitonealis. } Schema.
Anatomie derselben!
3. Haematoma retrouterinum extraperitoneale. }
4. Mächtiges Myoma subserosum posterius uteri.
59. 1. Parametritis sinistra et posterior.
2. Kystoma glandulare multiloculare myxoides intra-
ligamentarium et retroperitoneale Ovarii sinistri.
(Schema.)
3. Pyosalpinx sinistra. } Schema.
4. Kystadenoma ovarii carcinomatosum. }
60. 1. Schleimhautpolypen. } Spekulum-
2. Erosio simplex c. Ov. Nab., Uterusfibroid. } bilder.
61. 1. Fibromyoma subserosum polyposum uteri n. e. Präp.
2. Myomatose des Uterus; parametritische Schwellung
neben dem Collum uteri und Vaginalgewölbe.

62. Myoma submucosum polyposum. Congestio ovariorum (n. d. Nat.).
63. Grosses Myoma intramurale (n. d. Nat.).
64. Myomata submucosa polyposa; Metrorrhagie. (n. Bollinger.)
65. Multiple Myome, grosses Collummyom (n. d. Nat.).
66. Myoma haemorrhagicum intramurale submucosum posterius (n. ein. Präp.).
67. Multiple Myome und Schleimpolypen (n. d. Nat.).
68. 1. Ovarialkystom.
2. Doppelte Eierstockskysten (einkammerige) (n. d. N.).
69. Netzadhärenz an einem fibrösen Eierstockstumor (n. d. Nat.).
70. Multilokuläres Myxoidkystom des Eierstocks (n. d. Nat.).
71. 1. Schleimpolyp des Uterus. (Mikr.)
2. Schnitt durch die Uebergangszone eines Myomes.
3. Lymphosarkoma vaginae. (Mikr.)
72. 1. Prim. Kystenbildung aus einem Myxoidkystom.
2. Kystoma ovarii proliferum papillare.
3. Nekrotische Kystomwandung.
4. Sediment aus einer Ovarialkystom-Flüssigkeit. (Mikr.)
73. 1. Angioma urethrae.
2. Myxosarkoma uteri. } Mikr.
3. Spindelzellensarkom des Uterus. }
4. Durchwucherung einer Kystomwandung durch ein malignes Adenom. (Mikr.)
- Anatomie und Einteilung derselben!
74. 1. } Bimanuelle Exploration der Pyosalpinx. (Schema.)
2. }
3. „ „ eines Ovarialkystom-Stieles.
75. } Ovarialsarkome (n. d. Nat.).
76. }
77. } Subseröse Haemorrhagien, Nieren- und Darmtu-
78. } moren vortäuschend (n. d. Nat.).
79. } 1. Kankroid der Vulva. (Mikr.)
2. Kankroide Papillargeschwulst der Portio vaginalis.
3. Kankroide Zellperlen aus einem Zervixulkus. (Mikr.)
4. Dermoidkystom. (Mikr.) Anatomie!
80. 1. Grössere kankroide Zervixknoten unter der Portio-
schleimhaut. (Spekulumbild.)
2. Flachverlaufendes exulzerierendes Kankroid der
Portio vaginalis. (Spekulumbild.)
81. Portiokankroid (n. d. Nat.).
82. 1. Exulzeriertes Kankroid des labium majus dextrum.
2. Kankroides Zervixulkus (n. d. Nat.).
83. 1. Kankroides Zervikalulkus, Spekulumbild.
2. „ „ Queraufriss des Präparates.

84. 1. Kankroide Papillargeschwulst der vorderen Mutter-
mundslipe. } Spekulumbilder.
2. Beginnendes Kankroid der Cervix. }
85. 1. Kankroider Papillartumor. } N. ein. Präp.
2. Kankroides Zervixulkus. }
86. 1. In die Blase perforiertes kankroides Zervixulkus.
2. Perforation eines kankroiden Zervixulkus nach
Mastdarm und Blase (n. ein. Präp.).
87. 1. Karzinom des Uteruskörpers. } N. ein. Präp.
2. Sarkoma uteri. }
88. 1. Flach. Portiokankroid beid. Mm.'s-Lippen. }
2. Kankroide Papillargeschwulst „ „ } Schema.
3. Polypöse kankroide Papillargeschwulst. }
4. Kankroider Papillartumor d. hint. Mm.'s-Lippe, (Sch.)
5. Zottenkrebs der Blase.
6. Mastdarmkarzinom. }
89. 1. Kankroidknoten in der Zervix. } Schema.
2. Kankroides Zervixulkus. }
3. „ „ u. Körper-Ulkus. }
4. Karzinomatöse Perforation nach d. Blase. (Schema.)
5. Kankroides Zervixulkus in die Blase perforierend.
6. „ „ nach Blase und Mastdarm
perforierend. (Schema.)
90. 1. Endometritis fungosa und Ektropion. (Halbschema.)
2. Kankroide Papillargeschwulst beider Mm.'s-Lippen.
3. Ovula Nabothi i. ein. Schleimpolypen. (Halbschema.)
4. Fibröser Polyp, den Mm. auseinanderdrängend. „
-

Text-Illustrationen.

Fig.	Seite
1. Foetale Genitalien sagittal median aufgeschnitten. Uterusdefekt (n. d. Nat.)	2
2. Uterus unicornis, Hymen septus (n. d. N.)	5
3. Atresia ani. Fistula recto-vaginalis congenita	6
4. Hypospadie	7
5. Epispadie	7
6. Fistula recto-vestibularis bei Atresia ani congenita	8
7. Atresia hymenalis. Haemato-Kolpos, -Metra, -Salpinx	8
8. Atresia vaginalis durch Quermembran	8
9. Atresia cervicalis uteri. Haemato-Metra, -Salpinx	9
10. „ hymenalis bei Uterus u. Vagina duplex	9
11. „ orificii externi uteri bicornis	9
12. Müller'sche Fäden	10
13. „ Gänge exkaviert	10
14. „ „ zum Uterus vereinigt	11
15. Genitalhöcker, Sinus urogenitalis, After	12
16. Tiefertreten des Septum urogenitale	12
17. Schema der Genitalbildung im 5. Monate	13
18. „ der fertigen Genitalien	13
19. Uterus bicornis bicollis bei Vagina simplex	15
20. Vagina septa mit einem atretischen Kanal	16
21. Uterus et vagina septa	17
22. Uterus membranaceus	20
23. Inversion beider Vaginalwände bei Dammriss, Hernia inguinalis labialis dextera	36
24. Inversio uteri completa durch ein Fundusmyom	42
25. Prolapsus uteri incompletus congenitalis (n. d. Nat.)	50
26. Prolapsus incompletus uteri; Inversio vaginae durch Dammriss III. ^o	51
27. Prolapsus completus uteri retroflexi cum Rectocele	52
28. „ „ „ „ Erosio simplex	53
29. „ „ „ „ anteflexi. „ „	55
30. Hodge's Hebelpessar bei Retroflexio	71
31. Schultze's 8-Pessar fixiert die Portio	71
32. Schultze's Schlittenpessar	72
33. „ „ „ „	72
34. Senile cirrhotische Ovarialatrophie	118
35. Oligokystische Ovarialdegeneration	118
36. Perioophoro-metro-salpingitis adhäsiva (n. d. Nat.)	120
37. Urethro-vaginal-Fistel	160
38. Oberflächliche Vesiko-vaginal-Fistel	160
39. Blasen-Scheidengewölbe-Fistel	161
40. Tiefe Vesiko-vaginal-Fistel	161

Fig.		Seite
41.	Vesiko-Zervikal-Fistel	161
42.	Vesiko-Zerviko-Vaginal-Fistel mit Kolpokleisis	161
43.	Vesiko-Uretero-Vaginal-Fistel	162
44.	Uretero-Vaginal-Fisteln	162
45.	Rechtsseitige Uretero-Zervikal-Fistel	162
46.	Vesiko-abdominal-Fistel	162
47.	Damm-Zentralruptur	163
48.	Ileo-Vaginal-Fistel; Rektovaginalfistel	163
49.	Anus praeternaturalis ileo-vaginalis, Fist. rectovag.	163
50.	Vesiko-Uretero-Rektal-Fistel	163
51.	Ileo-Uretero-Vesikal-Fistel	164
52.	Schleimhautpolyp des fundus uteri	185
53.	Myomata intramuralia	186
54.	„ „ aus den Wandungen herauswachsend	186
55.	„ „ sich stielend, ausschälend	187
56.	Myxofibroma ovarii, langgestielt	193
57.	Fibromyoma intramurale fundi uteri, in d. Vag. getreten	200
58.	Multiple intramur. u. submuk. Myome d. Ut. Fund.	200
59.	Fibromyoma intramur. fundi ut., eine Inversion hervor- rufend	202
60.	Ovarialkystom, multilokulär, Stieldrehung	211
61.	Papilläres Ovarialkystom	213
62.	Enormes Eierstockskystom bei der Lebenden	214

Vorwort zur I. Auflage.

Dieser Atlas ist in der Voraussetzung entstanden, dass es trotz des Vorhandenseins von trefflichen, kürzeren Lehrbüchern und Kompendien sowie von guten, umfangreichen Atlanten doch an einem Buche fehlt, welches dem Studierenden wie dem Praktiker Gelegenheit gibt, seine immerhin noch sparsamen Eigenbeobachtungen und Untersuchungen in Klinik und Ambulatorium möglichst klar und mannigfaltig durch die Anschauung zu ergänzen. Würde man nun in einem solchen Buche alles rein schematisch vorführen, so käme man damit dem Verständnis der meisten Leser vielleicht am weitesten entgegen; es ist aber nicht jedem von diesen gegeben, die geschilderten Verhältnisse in vivam zu übertragen. Andererseits erschwert die strikte Wiedergabe nach anatomischen Präparaten erfahrungsgemäss die klare Vorstellung, welche das Wesentliche vom Unwesentlichen erst sichten soll.

Ich entschloss mich deshalb in vielen Fällen zu einer Kombination beider Darstellungsmethoden, also zu einer naturgetreuen Darstellung von anatomischen Präparaten unter schärferer Hervorhebung der in Betracht kommenden Veränderungen. Ich suchte ferner jeden Gegenstand von möglichst vielen Seiten und von verschiedenen Gesichtspunkten aus darzustellen (also aetiologisch, in der Entwicklung, im sekundären Einfluss, im Weiterschreiten und im Endstadium, resp. der Heilung) und erläuterte deswegen die Abbildungen von Präparaten wieder durch schematische und halbschematische Zeichnungen.

Dass ich fast ausschliesslich anatomisches und klinisches Originalmaterial hierfür verwerten konnte, danke ich meiner früheren Thätigkeit als Assistent der Münchener Frauenklinik und nicht zum wenigsten der gütigen Erlaubnis und anregenden Beratung des Herrn Geheimrat v. Winckel. Ihm sowohl wie Herrn Geh. Hofrat

Kehrer, der mir in liebenswürdigster Weise sein klinisches Material zu benutzen erlaubte, sage ich an dieser Stelle meinen besten Dank.

Was den Text anbelangt, so habe ich denselben in zwei Teile geteilt; der fortlaufende Text ist ausschliesslich vom **praktischen** Gesichtspunkte aus verfasst; in dem Tafeltext hingegen habe ich die rein theoretisch **wissenschaftlichen**, die **anatomischen**, **mikroskopischen**, **chemischen** Notizen und solche von allgemeiner Bedeutung (über die Sonde, die Pessarien u. ä.) untergebracht, so dass beim Nachschlagen das Eine nicht störend auf das Andere einwirkt.

Da naturgemäss in meinem II. Atlas eine ganze Reihe normal anatomischer Dinge abgehandelt werden musste, da ferner die Geburtsvorgänge und die Mehrzahl der gynäkologischen Erkrankungen in einem Wechselverhältnis stehen, so habe ich, um Wiederholungen in Bild und Wort zu vermeiden, Jene zitiert, — überhaupt Bild und Wort sich in ergiebigster Weise ergänzen lassen.

Bei der **Gruppierung** des Stoffes habe ich, soweit nur irgend thunlich, das **aetiologische** Moment als Richtschnur gewählt; dieses allzu exakt durchzuführen hätte wieder nur zu Weitläufigkeiten geführt. So entstanden die Kapitel über Sepsis, über Gonorrhoe, Genitaltuberkulose und -Venerie. Der Cystitis, welche so häufig in den Bereich des Gynäkologen kommt, habe ich eine gesonderte Betrachtung gewidmet.

Ein Hauptaugenmerk habe ich auf die Erleichterung der Darstellung der **Differential-Diagnose** gerichtet; ich habe dafür die vergleichende und tabellarische Methode gewählt. Vgl. die §§ über Myome, Kystome, Karzinom, Douglas-Tumoren, anteuterine Tumoren u. ä.

Die in der Gynäkologie gebräuchlichen **Arzneimittel** sowie deren geeignete **Verordnungsweisen**, zumal als Bazilli, Globuli, Suppositorien, Bäder, Injektionen habe ich am Schlusse zusammengestellt.

Heidelberg, im November 1895.

O. SCHAEFFER.


Vorwort zur II. Auflage.

Bei dem Wiedererscheinen dieses Bandes ist in sehr umfänglicher Weise von dem technischen Fortschritte Gebrauch gemacht worden, zu dem alle Beteiligten sich „eingearbeitet“ haben. Den Text habe ich knapp gehalten, wenn auch in allen Kapiteln in Bezug auf neue wissenschaftliche Errungenschaften ergänzt. Den Hauptwert legte ich auf die Förderung des Original-Bildermaterialies nach frischen Autopsie- und Operations-Präparaten sowie nach den Lebenden. Herr Maler A. Schmitson entwarf dieselben in dankenswerter Weise naturgetreu. Das neue Material stammt teils aus dem Heidelberger pathologischen Institute, teils aus dem hiesigen chirurgischen und gynäkologischen Kliniken, teils aus der eigenen Praxis. Den Herren Direktoren jener Institute, den Herren Geheimräten Arnold, Czerny und Kehr er, sowie den Herren Assistenten, vor allem den Herren Professoren Ernst und Jordan sage ich an dieser Stelle meinen herzlichsten Dank für die Zustellung der instruktiven frischen Präparate.

Der Herr Verleger scheute weder Mühe noch Kosten bei der möglichst naturgetreuen und reichhaltigen Wiedergabe der Aquarelle.

Heidelberg, im August 1899.

O. SCHAEFFER.



Gruppe I.

Bildungsanomalien u. Entwicklungs-Hemmungen.

Kapitel I.

Foetale Bildungsanomalien.

Die Bildungsanomalien der weiblichen Genitalien sind fast ausschliesslich Bildungshemmungen. Die Differenzierung der beiden Müller'schen Fäden unterbleibt entweder ganz oder partiell, oder die Letzteren schliessen sich unvollkommen aneinander, so dass die Verschmelzung der Beiden zu einem Rohre nur teilweise oder garnicht zu stande kommt.

Daraus erklären sich einerseits die Defekte des ganzen Genitaltrakts oder einzelner Organteile desselben, sowie die kongenitalen Atresien und Fistelbildungen, andererseits die teilweise oder ganze Duplizität des Genitalrohres (Kussmaul).

Klinisch sind folgende Formen für das sexuelle Leben von Bedeutung.

§ 1. Aplasieen und Hypoplasieen der foetalen Anlage

- 1) Fehlen der Adnexa uteri;
- 2) Mangel des Uterus (Defectus uteri);
- 3) Fehlen des ganzen Genitaltrakts — mit oder ohne
- 4) Pseudohermaphroditismus (sog. Zwitterbildung);
- 5) Uterus unicornis, i. e. Fehlen eines Teiles des einen Müller'schen Fadens (Tube+Uterusrohr einer Seite);

- 6) Atresien, strangförmig oder diaphragmatisch in der Cervix Uteri (entsprechend dem inneren oder äusseren Mm.), in der Vagina, Hymenalatresie, Vulvaatresie (ev. Defectus vulvae);
- 7) Kongenitale Scheiden-Mastdarm- oder Vulva-Mastdarm-Fistel (Atresia ani vaginalis, bzw. hymenalis oder Cloaca vaginalis, bzw. Fistula-recto-vestibularis);
- 8) Epispadia et Hypospadia feminalis.

1) u. 2) Der **totale Defekt des Uterus und seiner Adnexa** ist sehr selten und wird naturgemäss meist in den Pubertätsjahren entdeckt. Gewöhnlich ziehen von einer rudimentären Vagina solide Muskel-

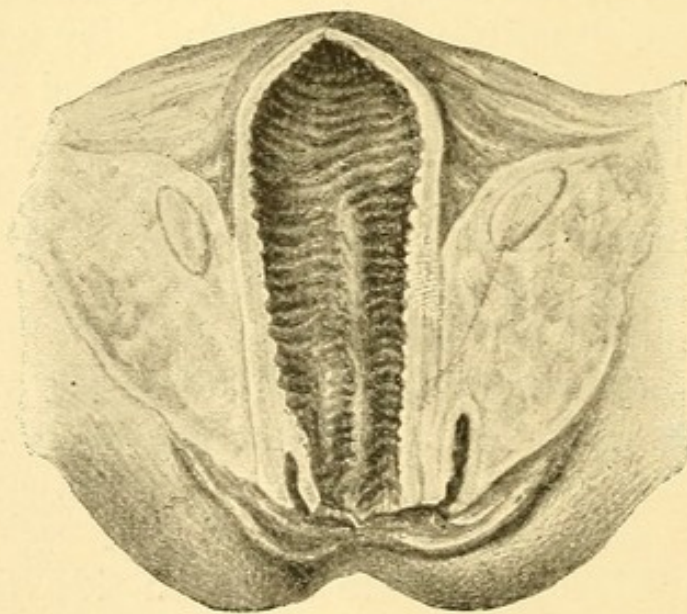


Fig. 1.

Foetale Genitalien sagittal median aufgeschnitten, so dass die durchtrennte Symphyse nach beiden Seiten auseinander geklappt ist. — Uterusdefekt.

(Orig.-Zeichn. n. ein. Präp. d. Münchn. Frauenkl.)

bündel an Stelle des Uterus in den als kleine Querwand im Becken erkennbaren *ligg. lata* in die Höhe. Während aber die Vulva meist ganz gut entwickelt ist (höchstens äusserlich Verkümmern der Klitoris, Fehlen der Schamhaare, Kleinheit der Brüste auffallen), sind die Eierstöcke ganz gewöhnlich im Wachs-

tum zurückgeblieben oder fehlen ganz. Die Eileiter repräsentieren höchstens in dem ampullären Teile einen hohlen Kanal. In einem Fall konstatierte¹⁾ ich autoptisch einerseits totalen Defekt der Adnexa und des Uterus, andererseits aber eine verlängerte Vagina, so dass wohl ein Teil der Uterusanlage diesen Blindsack ohne Bildung einer Portio mitformte (Fig. 1 im Text).

Symptome: Aus letztgenannten Befunden (Eierstöcke) erklärt es sich, dass, obwol sexuelle Regungen gewöhnlich ganz fehlen, doch zuweilen solche vorkommen können und dass ferner das hervorstechendste Symptom, das Nichteintreten der Periode in den Pubertätsjahren, gleichwol gepaart sein kann mit dem periodischen Auftreten von Mollimina menstrualia. Ergeben sich solche Individuen dem sexuellen Verkehr, so treten neue Beschwerden auf durch die forzierte Erweiterung des Scheidenrudimentes oder häufig der Urethra (Incontinentia urinae zuweilen) (Taf. 19 Fig. 2), zumal da Letztere nicht selten einen offenbar angeborenen trichterförmigen Bau durch Zurückfließen der hinteren Wand aufweist.

Diagnose: Vor allem ist das Fehlen der Gebärmutter durch die bimanuelle Untersuchung festzustellen (Taf. 19 Fig. 2; Taf. 21 Fig. 2). Das Scheidenrudiment, sowie das Rektum werden hierzu benutzt, während der Gegendruck dem eingeführten Finger entgegen mittelst Durch tastens von den Bauchdecken aus — oder durch Einführung einer Sonde oder des Fingers nach Dilatation des Urethra (vgl. Cystitis) in die Blase — oder durch Tamponade der Scheide ausgeübt wird. Oberhalb des Vaginalrudimentes ist nach der Gebärmutter, den Adnexis und Resten derselben zu suchen. Das Auffinden derselben ist keineswegs leicht.

3) u. 4) Der **Mangel der gesamten Sexualorgane** bedingt Geschlechtslosigkeit des Individuums und kann ohne weitere erhebliche, bezw. die Lebens-

¹⁾ Münch. Frauenklinik, bei einem Foetus, Arch. f. Gyn. 37, 2.

fähigkeit ausschliessende Verbildungen des Körpers vorkommen. Die Vulvartheile können entweder ganz fehlen (in einem Falle sah ich sie inkl. Hymen kräftig ausgebildet, die Verschlussmembran des Introitus liess sich infolge grosser Nachgiebigkeit der Gewebe mehrere Centimeter tief einstülpen; der orientierte Liebhaber ging die Ehe ein), oder — bei stärkerer Ausbildung der Klitoris und der durch eine Raphe höher hinauf verschmolzenen Labia majora, Verkümmern der Nymphen und Verkürzung, bezw. Atresie der Genitalspalte — einen **pseudohermaphroditischen** Charakter annehmen; eine genaue Untersuchung ergibt in letztgenannten Fällen zuweilen das Vorhandensein von Geschlechtsdrüsen in den Labia majora, wodurch diese nicht nur die Gestalt von Hodensäcken annehmen, sondern auch in der Tat meist Testikel bergen können; dieses wird als Pseudohermaphroditismus bezeichnet.¹⁾ Kämen bei einem Individuum Hoden und Ovarien vor, so würde man von wahrer Zwitterbildung reden können; streng bewiesen ist kein derartiger Fall. Die meisten Pseudohermaphroditen haben sich als männlich und manche als zeugungsfähig erwiesen, um so sicherer, je entwickelter der Geschlechtshöcker ist, zumal beim Katheternachweise einer Blindtasche an der hinteren Harnröhrenwand; beim weiblichen Pseudohermaphroditen wurde stets Atresie der Vagina gefunden.

Therapie: Eine Scheide bei Mangel der Gebärmutter herstellen zu wollen, ist zweck- und erfolglos. Aufklärung über den Zustand und symptomatische Behandlung der Molimina menstrualia (Narkotika und äussere Ableitungen, Versuch mit Oophorin-Tabletten, event. Kastration), sowie bei Hermaphroditismus eine

¹⁾ Die Keimdrüsen sind meist rudimentär; die übrigen sexuellen Eigenschaften von entgegengesetztem Geschlechte. Gynandres: Hoher Grad von männlicher Hypospadie inkl. Skrotum; Verkümmern des Penis; Testikel noch in der Bauchhöhle oder im Leistenkanal. Viragines: Verwachsene Labien, vergrösserte Klitoris; menstruale Blutungen.

möglichst genaue Feststellung des vorherrschenden Geschlechtstypus sind die Aufgabe des Arztes, da es wiederholt vorgekommen ist, dass Ehen eingegangen worden sind oder dass ein Zwitter sich erst während der Ehe des wahren Sexus bewusst worden ist.

5) Der **Uterus unicornis** entsteht dadurch, dass der eine Müller'sche Faden sich nicht zur ent-

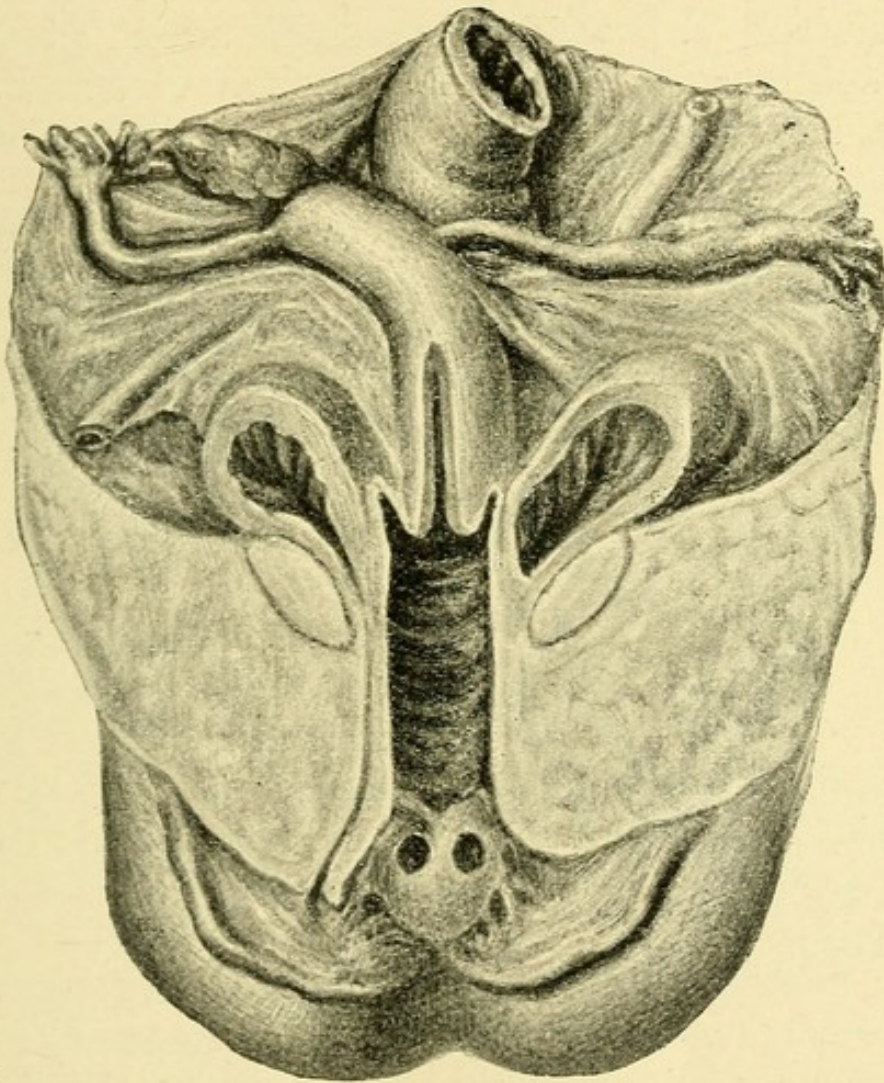


Fig. 2.

Uterus unicornis dexter; linke Hälfte nur als verlängertes Tubenrohr entwickelt. Hymen septus (Präparation vergl. Fig. 1).

sprechenden Uterushälfte nebst zugehöriger Tube differenziert oder nur rudimentär ausgebildet. Dementsprechend ist die Gebärmutter schmaler, spitzer zu-

laufend und meist nach der gut entwickelten Seite hin hornförmig gekrümmt; auch ist die Muskularis der rudimentären Seite schwächer entwickelt (Fig. 2 i. Text). Der schwächste Grad ist der *Ut. inaequalis ex impedita evolutione unius lateris*¹⁾. Die Folgen für Schwangerschaft und Geburt sind in Atl. II, 2. Aufl., § 15 1 a; § 21 a geschildert. Auf der rudimentären Seite können Tube und Ovarium ganz fehlen oder es besteht von dem Eileiter ein entsprechend längeres, undifferenziertes Rohrstück, welches auch ganz oder partiell solide sein kann. Bei solchen Fällen hat man die *Transmigratio seminis* bzw. *ovuli extrauterina* konstatiert (Abb. Fig. 111 i. Atl. II, 2. Aufl.).

Diagnostisch ist auf rechtzeitige Feststellung der Gravidität zu achten, sowie vor allem auf den Sitz derselben, da das Bersten eines rudimentären Hornes gewöhnlich erfolgt und andererseits die Verwechslung mit Extrauterin gravidität sehr nahe liegt (vergl. Atl. II, l. c.).

6, 7, 8) **Atresien** kommen an jedem Teile des Genitalapparates vor.

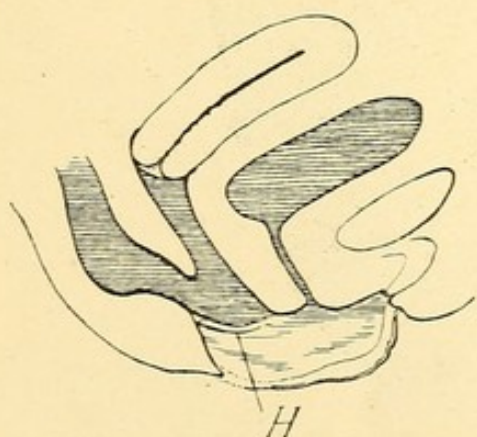


Fig. 3.

Atresia ani; Fistula rectovaginalis congenita (oberhalb Hymen).

a) Entweder lassen sich dieselben als Bildungshemmungen aus früher embryonaler Zeit erklären, wo die beiden Müller'schen Fäden noch solide Zellstränge repräsentieren — solche Atresien werden gewöhnlich auch strangförmig einen längeren Rohrteil betreffen (vergl. die obliterierte Scheide Taf. 19 Fig. 2);

b) oder in wenig späterer, ebenfalls embryonaler

¹⁾ In 2 foetalen Fällen fand ich die Lig. rot. nicht im Uterus-Tuben-Winkel inserieren, sondern gegen die Letztere ausstrahlen bei ungleicher Länge beider Tuben und Lig. lata (Arch. f. Gyn. 37,2).

Zeit (4.—6. Woche) unterbleiben bestimmte Eröffnungen und Einstülpungen eines Hohlorganes in das andere, z. B. **Atresia vulvae, ani, urethrae**; diese Missbildungen kommen einfach für sich allein vor oder es hinterbleiben als weitere Hemmungs-Störungen Teile der Kloake, d. h. jenes embryonalen Hohlraumes, welcher die Blase mit dem Mastdarm vereinigt und nach aussen verschlossen ist (vergl. Fig. 12 i. Text). Die Eröffnung nach aussen entsteht erst, wenn das Septum recto-vesicale herabwächst und, indem dasselbe die Müller'schen Fäden mit in sich herabsinken lässt, allmählich den Damm bildet (vergl. Figg. 12—16 i. Text). Ueberreste aus dieser Zeit sind die genannten Atresien in Verbindung mit bestimmten **kongenitalen Fisteln**, so z. B. ein bei Atresia ani von dem Mastdarm zur hinteren Vaginalwand verlaufender Fistelkanal = **Atresia ani vaginalis** (vgl. Fig. 3 i. Text). Mangelhafte Verschlüsse in der Rohr-

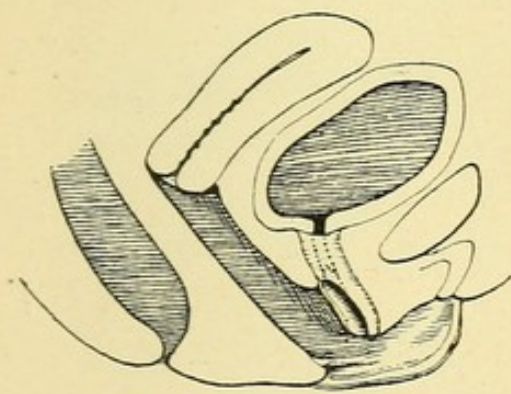


Fig. 4.

Hypospadie; hintere Wand der Urethra fehlt.

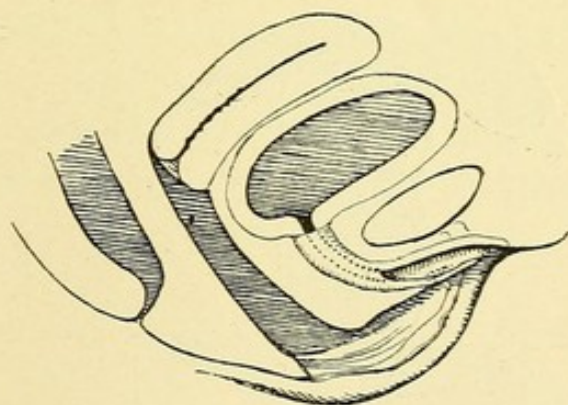


Fig. 5.

Epispadie (vordere Wand der Urethra fehlt, Clitoris fissa).

bildung der Urethra bilden die sehr seltene und ätiologisch wie anatomisch anders als die männliche zu deutende weibliche **Hypospadie** (vergl. Fig. 4 i. Text) (gegen das Vestibulum vaginae hin) und die seltenere **Epispadie** (vergl. Fig. 5 i. Text) (gegen die Klitoris hin; gewöhnlich gepaart mit Spaltung der Klitoris, der Symphyse (= pelvis fissa) und mit Inversio

(Ektopia) vesicae, i. e. Fehlen der vorderen Blasenwand und zu Tagetreten der freien hinteren Blasenwand.

c) Erst aus späterer embryonaler Zeit restiert (Fig. 6 i. Text) die **Fistula recto-hymenalis s. vestibularis**, welche (im Gegen-

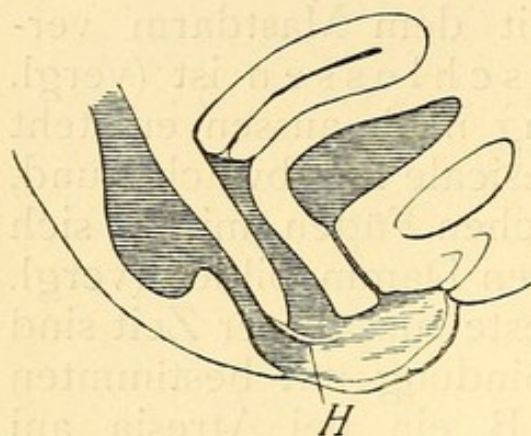


Fig. 6.

Fistula recto-vestibularis (hymenalis) bei Atresia ani congenita.

satz zu der genannten vaginalen) ausserhalb des Hymen in der Vulva mündet, ein Rest aus der Bildungsperiode des Dammes (also weit später als die Cloaca besteht), welcher aus dem Septum urogenito-rectale und zwei seitlich herabwachsenden und mit jenem durch die Raphe perinaealis verschmelzenden Höckern entsteht (vergl. Figg. 14—16 i. Text).

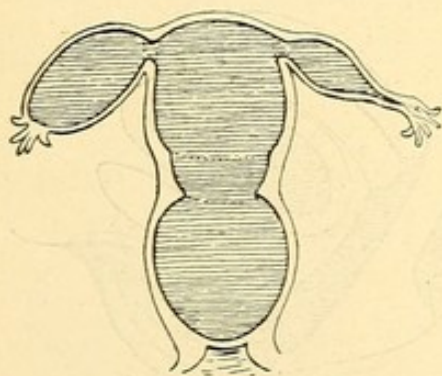


Fig. 7.

Atresia hymenalis, Haemato-Kolpos, -Metra, -Salpinx (beide Mm. erkennbar).

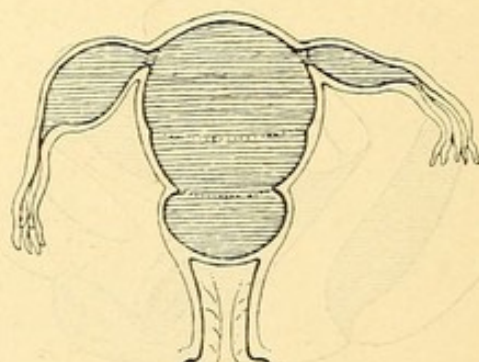


Fig. 8.

Atresia vaginalis durch Quermembran (beide Mm. erkennbar). Haemato-Kolpos part., -Metra, -Salpinx part. beiderseits.

d) Eine vierte Gruppe von Atresien kann in dieser oder auch in viel späterer foetaler Zeit entstehen in Gestalt von entzündlichen Verklebungen. Diese werden weit häufiger diaphragmatischen Charakter annehmen, z. B. **Atresien der Vulva** und des **Hymen**, Verschlüsse der **Vagina**, der **Cervix**

und der **Orifizien des Uterus** in Gestalt von Schleimhautbrücken oder Quermembranen. Die Atresien kommen ebensowol bei einfachen Genitalien vor wie bei Uterus bicornis (vergl. Figg. 7—11 i. Text).

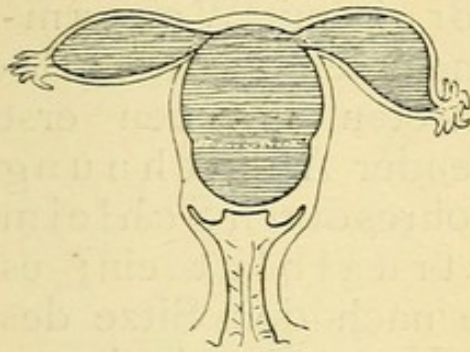


Fig. 9.

Atresia cervicalis uteri.
Haemato-Metra, -Salpinx
(innerer Mm. erkennbar;
äusserer Mm. frei).

Die *Symptome* der Genitalatresien sind verschieden und treten zu verschiedener Lebenszeit auf, je nach der Art. Jedes neugeborene Kind ist sofort sorgfältig auf die Permeabilität der Harnröhre und des Afters hin zu untersuchen. So selbstverständlich

das scheint, so oft wird es versäumt: dass Analatresien und erst recht Harnröhrenverschlüsse erst nach einigen Tagen zufallsweise oder durch die Retentions-symptome entdeckt werden, ist nicht selten. Auch die Durchgängigkeit des Hymen ist zu kontrollieren, obwol diese Anomalie gewöhnlich erst in den Pubertäts-jahren entdeckt wird; es sind sogar Fälle von Eingehen der Ehe bekannt, wo die Periode infolge von Hymenalatresie nie eingetreten und letztere trotzdem nie gefunden war.

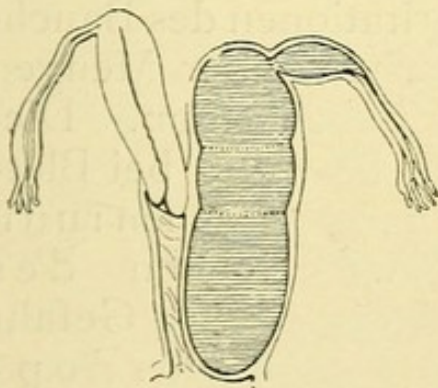


Fig. 10.

Atresia hymenalis bei
Uterus et Vagina duplex;
Haemato-Kolpos, -Metra-,
-Salpinx part. sin. (Beide
Mm. erkennbar).

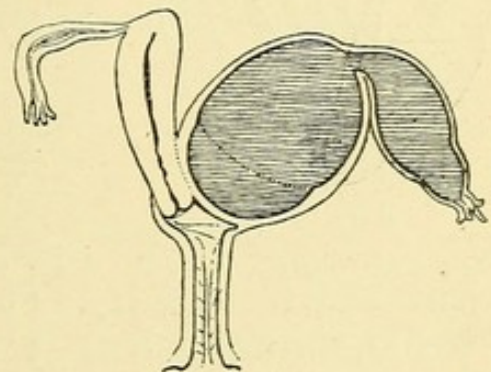


Fig. 11.

Atresia orificii externi uteri
bicornis; Haematometra, Hae-
matosalpinx sin.

Das gänzliche Ausbleiben der Periode ist das Kardinalsymptom aller **Genitalatresien**,

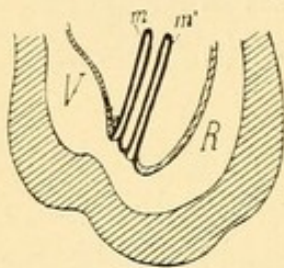


Fig. 12.

Die beiden Müller'schen Fäden (Erstanlage der weiblichen Genitalien *m m'*) sind hier Einfachheit halber — statt neben einander — hinter einander gezeichnet. Sie münden in die nach aussen geschlossene Cloaca, welche Harnblase (Allantois *V*) und Mastdarm (*R*) verbindet. Eine seichte Einstülpung deutet schon den entstehenden Anus an; eine andere den Sinus urogenitalis.

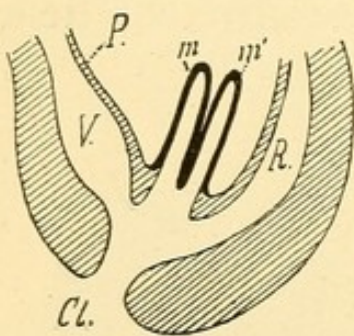


Fig. 13.

Die nunmehr exkavirten Müller'schen Gänge haben sich mit dem Septum recto-vesicale gesenkt und münden in die offene Cloaca (*P*=Peritoneum).

mit Ausnahme der Fälle von Uterus bicornis mit Wegsamkeit der einen Genitalhälfte; Beschwerden treten indessen erst mit zunehmender Ausdehnung des Genitalrohres durch Schleim und Menstrualblut ein; es entstehen je nach dem Sitze des Verschlusses Haematokolpos, -Metra, -Salpinx. Die Beschwerden hiervon sind: Anfangs periodische, später dauernde Schmerzen, die wehenartig exazerbieren, der Blutsack erzeugt direkt Harn- und Stuhlbeschwerden, indirekt Indigestion, Erbrechen etc. Bei Gebärmutter-Verschluss tritt früher als bei Haematokolpos die Blutansammlung in der Tube ein (vergl. Taf. 39 Fig. 2, mikr. Befund), ge-

fährlich wegen leichter Zerreislichkeit der Wandungen (Vorsicht beim Untersuchen!), beschwerlich wegen entzündlicher Irritationen des Bauchfells durch Austritt kleiner Mengen Blut aus dem Tubenostium. Dieselben Gefahren bestehen bei Blutansammlung im verschlossenen rudimentären Nebenhorn des Uterus. Geringer ist die Gefahr bei Atresie eines ganz verdoppelten Genitalkanales (Uterus septus c. vagina septa), weil hier das Bersten des Blutsackes in den offenen Genitalkanal hinein das wahrscheinlichere ist (vergl. Figg. 10 und 11 i. Text); es

kann Vereiterung oder Verjauchung des bisherigen Blutsackes eintreten. Platzt hingegen der atre-

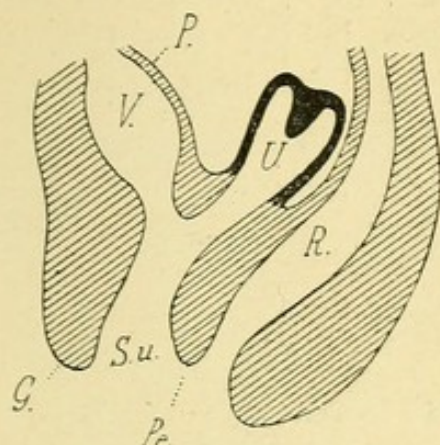


Fig. 14.

Die beiden Müller'schen Gänge haben sich vereinigt zum Uterus (U); nur im Fundusteil besteht noch ein Septum. Langer Sinus urogenitalis (s. u.) G = Genitalhöcker = künftige Clitoris. P = Damm. Die hoch mündende Harnröhre stellt gegenüber der Genitalmündung noch den bedeutenderen Kanal dar. Falle oder wenn die Oeffnung sich zu hoch in der Scheide befindet, ist der Zustand trotz Anwendung peinlichster Sauberkeit unhaltbar. Ist die Oeffnung zu klein oder der Darm geknickt, so kommt es zu entzündlichen und Ileus-Erscheinungen.

Das gleiche gilt mutatis mutandis für die Atresia ani vestibularis (vergl. Fig. 6 i. Text) und den Anus perinealis; es gibt ausserdem auch Fälle von vollständigem Fehlen des Dammes durch Ausbleiben der Verwachsung der Seitenhöcker.

Bei höheren Graden der Hypospadie und besonders bei Epispadie besteht Incontinentia urinae (Harnträufeln) (vergl. Figg. 4 und 5 i. Text).

Diagnose: Bei jedem dauernden Ausbleiben der Menstruation ist die Okularinspektion notwendig. Bei Hymenal- und Vaginalatresie (vergl. Figg. 7—11 i. Text) sieht man die bläuliche, blasig

tische einfache Genitalkanal, so geschieht das meist an einer sich verdünnenden Stelle der Cervix, mithin entweder Erguss in die freie Bauchhöhle (Peritonitis!) oder subperitoneal (günstiger) mit Senkung paravaginal zum Beckenboden hinunter = Haematoma vulvae s. Vaginae.

Bei **Atresia ani vaginalis** findet der Kotabgang durch den Vaginalkanal statt (vergl. Fig. 3 i. Text). Besteht ein sphinkterartiger Verschluss, so findet periodische Entleerung von Stuhl und Gasen statt; im anderen

vorgetriebene Membran; bei Zervikalatresie missglückt die Sondierung der Uterinhöhle; bei Verschluss des inneren Mm.'s ist die Cervix erhalten; bei derjenigen des äusseren Mm.'s hingegen verstrichen. Bei doppeltem Genitalrohr lässt sich nur das Eine sondieren.

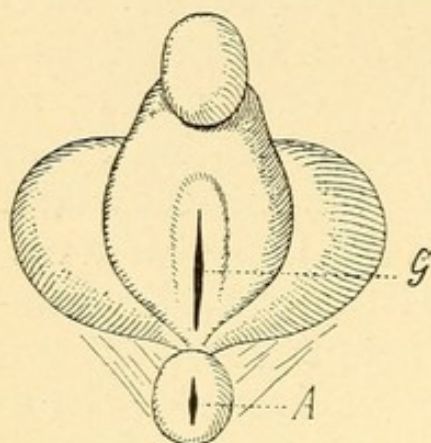


Fig. 15.

Hinter dem relativ bedeutenden Genitalhöcker (Clitoris) die spaltförmige Mündung des Sinus urogenitalis (G); dahinter der After (A). Aeusseres Situsbild zu Figg. 14 und 16.

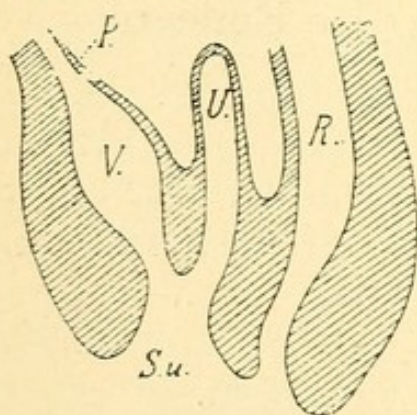


Fig. 16.

Tiefertreten des Septum urogenitale; dadurch Verkürzung des Sinus urog. (s. u.)

Die Palpation vervollständigt das Bild. Wir fühlen vom Mastdarm aus gegen die Blase hin einen prall elastischen Tumor, auf welchem der Uteruskörper als härtliche kleine Geschwulst aufsitzt; bei noch stärkerer Ausdehnung behält die Gebärmutter immerhin Sanduhrform infolge des Widerstandes des inneren Muttermundes. Dagegen lassen sich dann seitlich die Tuben (vorsichtig!) als ebenfalls prall elastische Säcke palpieren (vergl. Figg. 7—11).

Strangförmige Scheidenatresien werden bimanuell vom Rektum her festgestellt (vergl. Taf. 19 Fig. 2).

Therapie: Die gynatretischen Membranen sind unverzüglich zu eröffnen, indessen darf das Blut nur langsam (!) entleert werden, da hierbei ohne diese Vorsicht Kollapse beobachtet sind. Sind die Tubarsäcke geplatzt, ist die sofortige Entleerung des Blutes per Koeliotomiam indiziert. Ebenso ist der Bauchschnitt auszuführen zur Entfernung der atretischen Haematometra eines rudimentären Nebenhornes. Bei Uterus, bezw. Vagina bilocularis (durch Septum) wird

diese Scheidewand besser in toto ausgeschnitten, anstatt nur inzidiert zu werden.

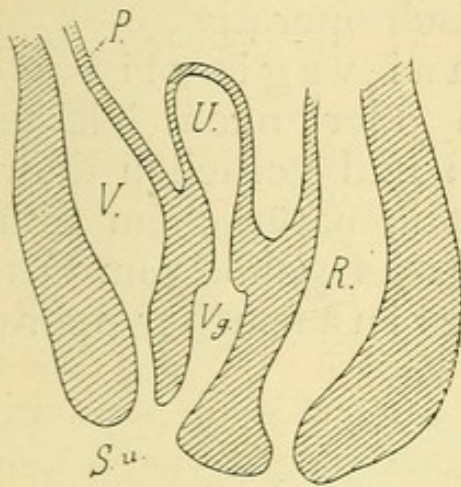


Fig. 17.

Im 5. foetalen Monate setzen sich die Portio vaginalis und der Halsteil des Uterus von der Vagina (Vg.) ab. Auch die Urethra ist deutlich von der Harnblase unterscheidbar. Das Septum vesico-vaginale bildet das Vestibulum mit.

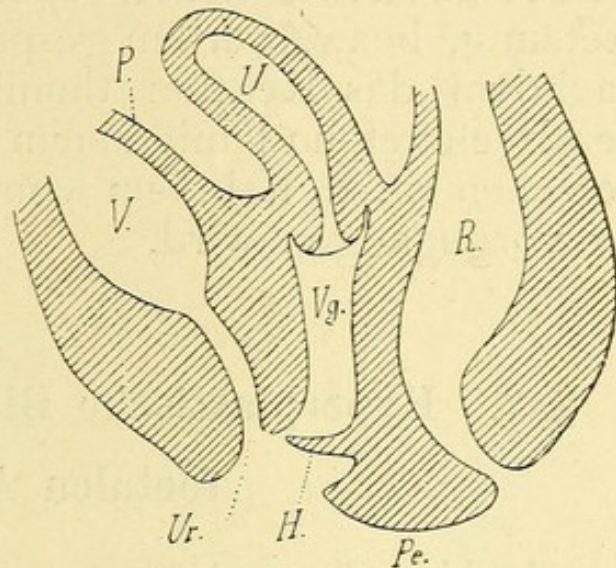


Fig. 18.

Schema der fertigen Genitalien nach der Bildung des Hymen (H.).

Ebenso wird bei sekundärer Bildung einer Pyo-Kolpometra verfahren; vermittelt eines durch die erweiterte Oeffnung eingeführten Drains wird die Höhle mehrmals täglich ausgespült.

Fehlt die Scheide ganz (Taf. 19 Fig. 2), d. h. ist dieselbe strangförmig atretisch, so wird unter Sondierung von Blase und Mastdarm vorsichtig zwischen beiden hindurch im Bindegewebe in die Höhe präpariert, also eine künstliche Scheide geschaffen; die Verjauchung des teerartigen Blutes ist zu verhindern durch antiseptische Kompressen; ebenso der narbige Wiederverschluss des neuen Scheidenrohres durch plastisch-operative Ueberhäutung. Findet dennoch Wiederverklebung statt oder wird eine solche a priori gefürchtet, so entfernt man per Koeliotomiam die Ovarien und näht den Uterus in die Vulvawunde

ein zur Verhinderung einer noch möglichen Hydro-metra.

Kongenitaler Damm-mangel und Harn-röhrenspalten werden plastisch-operativ geschlossen. Die Fisteln bei *Atresia ani vaginalis* und *vestibularis* heilen spontan oder nach leichter Aetzung, bezw. werden gespalten und verheilen dann, nachdem das Rektum thunlichst in natürlichem Situs herabgeleitet und mit einem Anus an gehörigem Orte versehen ist, d. h. indem vom Perinäum her operativ vorgegangen wird.

§ 2. Hyperplastische Bildungs-Anomalien der foetalen Anlage.

1) Verdopplung ganzer Organe:

a) des ganzen Genitaltrakts:

- α) *Uterus didelphys*, i. e. *Uterus + Vagina*, wachsen als 2 Müller'sche Fäden (vergl. Figg. 12 und 13 i. Text) separiert weiter, ohne fernere Differenzierung, also entweder als zwei solide Stränge oder als zwei blind endigende hohle Röhren;
- β) *Uterus et vagina duplex*, i. e. zwei vollkommen in Gebärmutter und Scheiden differenzierte Genitalrohre liegen neben einander; jedes Rohr hat naturgemäss nur eine Tube und ein Ovarium;

Diese beiden Missbildungen kommen nur bei solchen Monstren vor, welche wegen anderer bedeutender Bildungs-Anomalien lebensunfähig sind. So fand ich in der Münchener Frauenklinik zwei Fälle von Typus α bei *Ektopia viscerum* und Totaldefekt von Blase, Nieren, Kloakenbildung etc.; ebenso einen Fall von Typus β bei *Hernia umbilicalis* mit Eventration sämtlicher Eingeweide und *Atresia ani*. Die vorkommende Verdopplung von Vulvarteilen hat keine praktische Bedeutung (vergl. d. Abbild. im Arch. f. Gyn. 37,2);

b) der *Uterusadnexa*: Ovarien, Tubenostien, — durch Spaltung der Keime entstanden.

- c) des Uterus: **bicornis** (Taf. 2 Fig. 2 und Fig. 19 i. Text), i. e. Zweihörnigkeit der Gebärmutter, dadurch entstanden, dass diejenigen Teile der Müller'schen Gänge, welche das Corpus uteri bilden sollen, sich nicht aneinander anschliessen, sondern sich einzeln, vom gemeinsamen Kollum abgehend, weiter entwickeln. Diese Missbildung kann mit den folgenden gepaart sein. Bei dem geringsten Grade ist der Fundus eingekerbt, daher *Ut. introrsum arcuatus*.

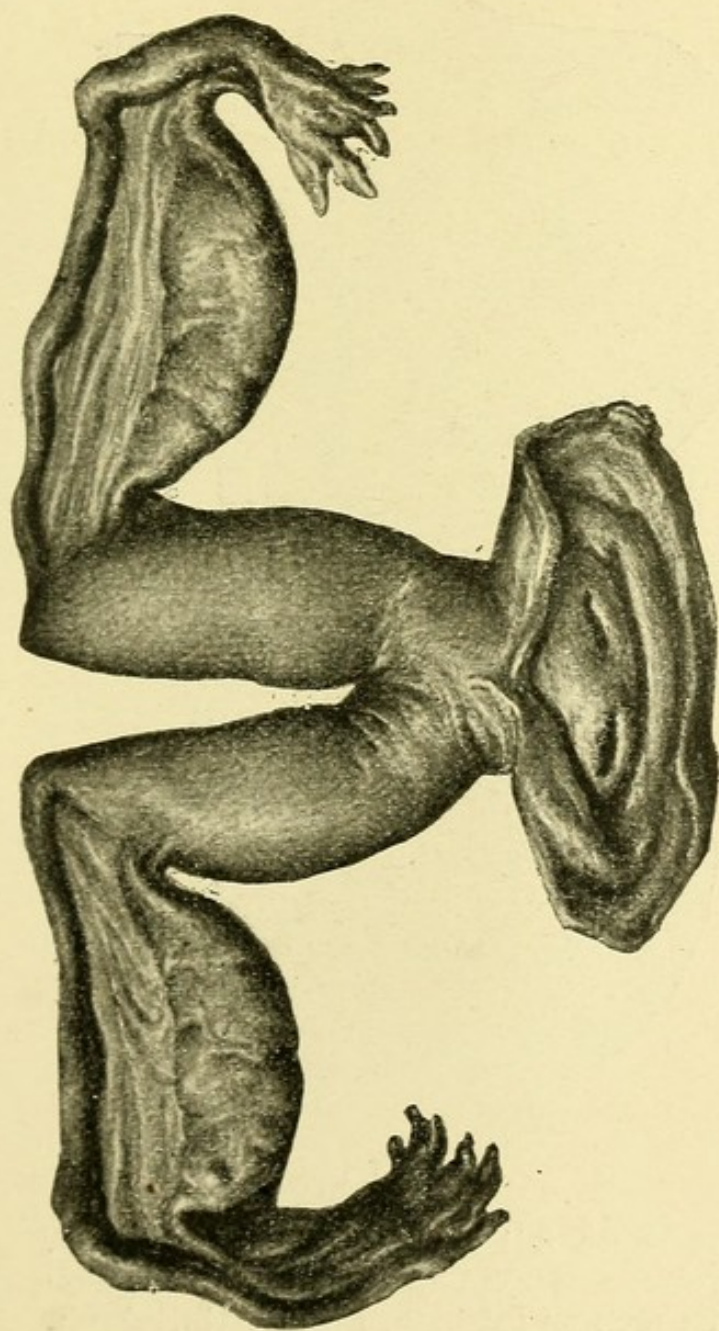


Fig. 19.

(Präp. d. Heidelberger Frauenklinik.) Uterus bicornis bicollis bei Vagina simplex.

Tafel 1: Die Vulva einer nicht graviden Pluripara (Orig.-Aquat. eines Falles der Heidelberger Frauenklinik); grosse und kleine Labien auseinander gelegt. Zu den Resten des Hymen gehört ein an der hinteren Kommissur sichtbarer, ca. 1 cm tiefer blinder Kanal, der als angeboren zu betrachten ist. Verf. fand analoge Gebilde schon bei Foeten (vergl. Abbildung davon auf Taf. VII, Fig. 19 des Arch. f. Gyn. 37, 2), auch Hymencysten an derselben Stelle. — Das Perinaeum ist intakt.

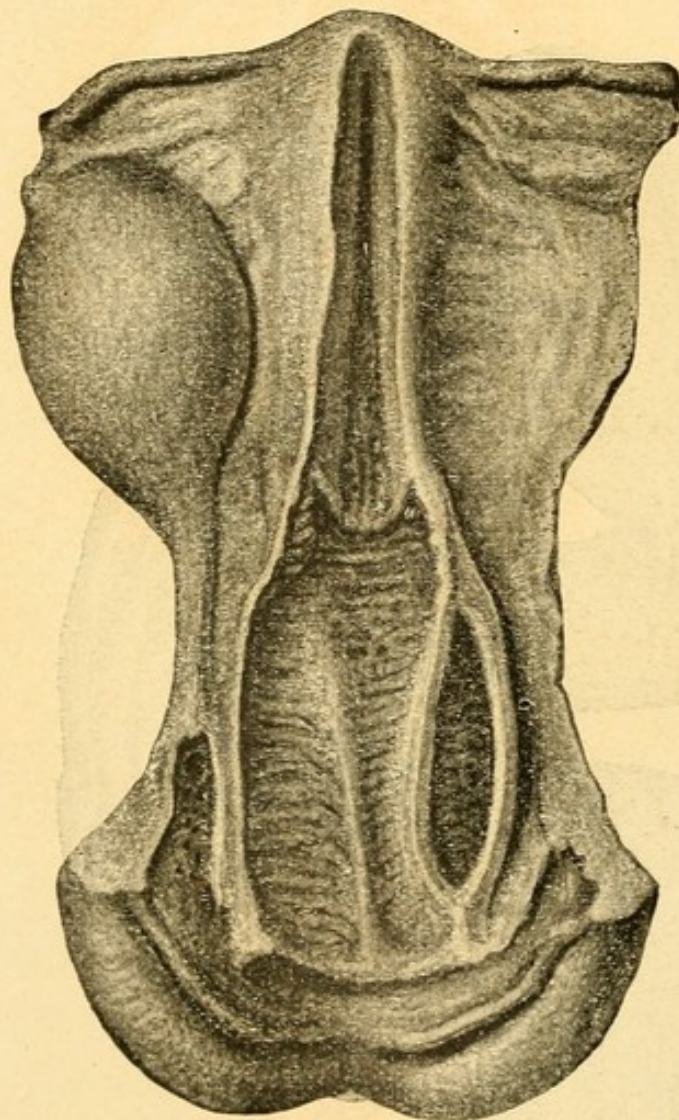
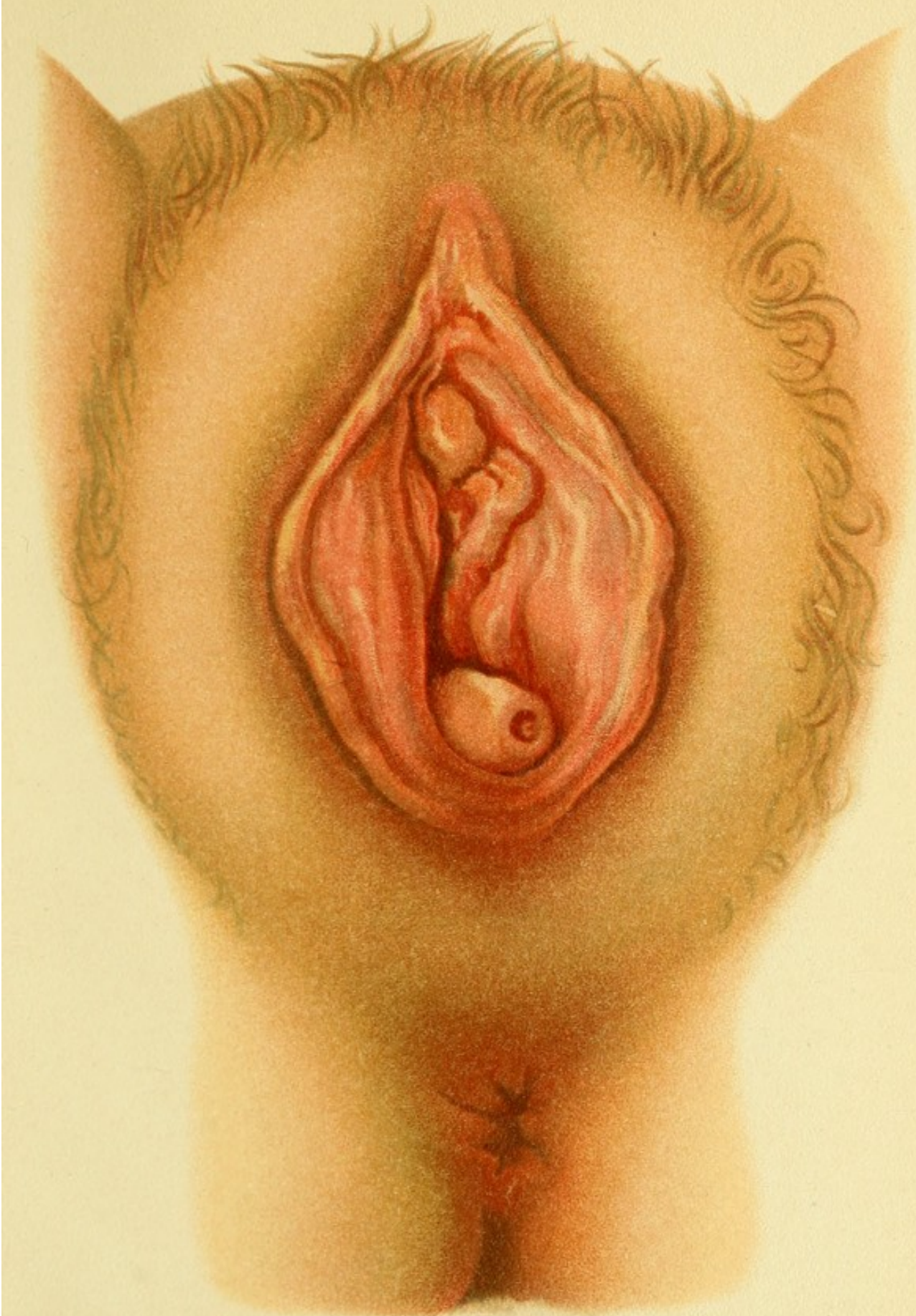


Fig. 20.

Vagina septa mit einem atretischen Canal,
Skene'sche Drüsenmündungen im Ori-
ficium urethrae (Münch. Frauenklin. Arch.
f. Gyn. 37, 2).



2) Verdopplung durch ein **Septum** entsteht dadurch, dass sich die Müller'schen Gänge zwar aneinander legen, dass aber die zwischen ihnen bestehende Scheidewand nicht schmilzt (vergl. Figg. 10, 13, 14 i. Text). Normalerweise beginnt dieser Prozess in der 8.—12. Woche, und zwar zuerst in jenem Teile des Rohres, in welchem die Portio vaginalis sich in der 20.—30. Woche bildet. Daher ist es erklärlich, dass alle Grade von Bicornität mit allen Graden von Septumbildung in Scheide und Uterus vorkommen können. So gibt es Uterus bicornis septus oder bicollis und subseptus oder unicollis, beides wieder mit oder ohne Vagina septa, bzw. subsepta (vergl. Taf. 2 Fig. 2 und Figg. 20 und 21 i. Text). Das eine Rohr kann, wie schon oben (§ 1) erwähnt, atretisch sein (Figg. 10 und 11 im Text).

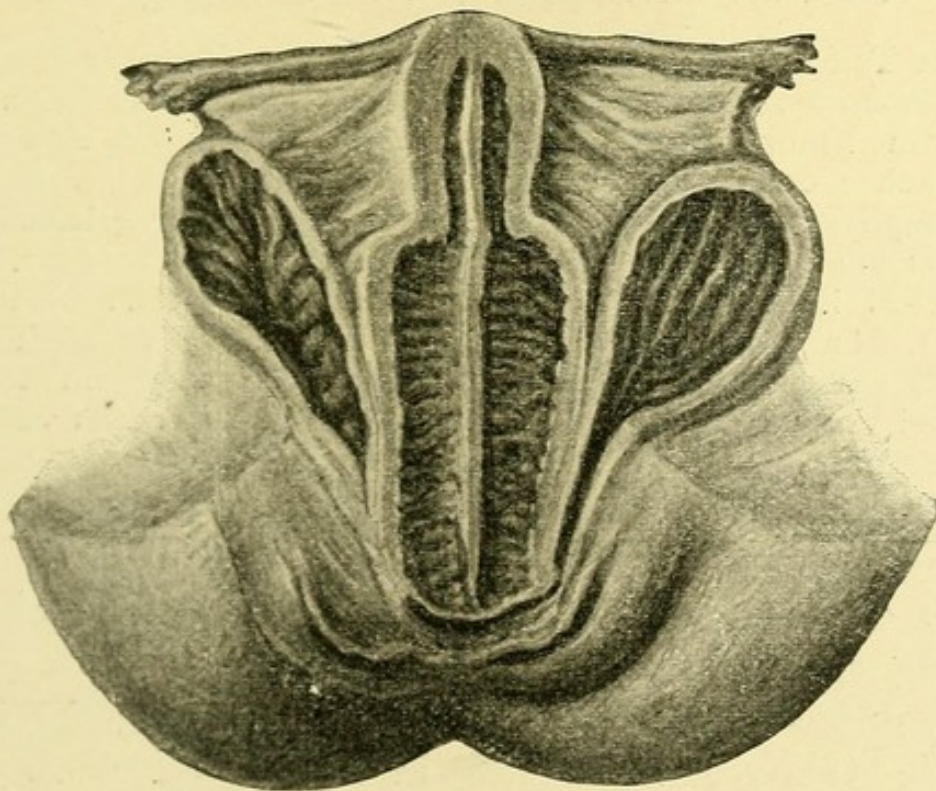


Fig. 21.

Uterus et Vagina septa (Münch. Frauenklinik).

Es gibt auch einen Hymen septus oder bifenestratus, der durch seine derbe Widerstandsfähig-

Zu Tafel 2, Fig. 1: *Spekulumbild der Portio vaginalis eines „infantilen“ Uterus.* Bei diesem und den folgenden analogen Bildern ist der Scheidenteil dem Gesicht durch die Sims'schen oder die Simon'schen Löffel- und Plattenförmigen Metallspekula bei Rückenlage der Patientin zugänglich gemacht. Wir sehen die Labien auseinandergedrängt und die faltigen Vaginalwände zurückgedrängt, so dass in der Tiefe des Faltentrichters „sich“ die Portio „einstellt“.

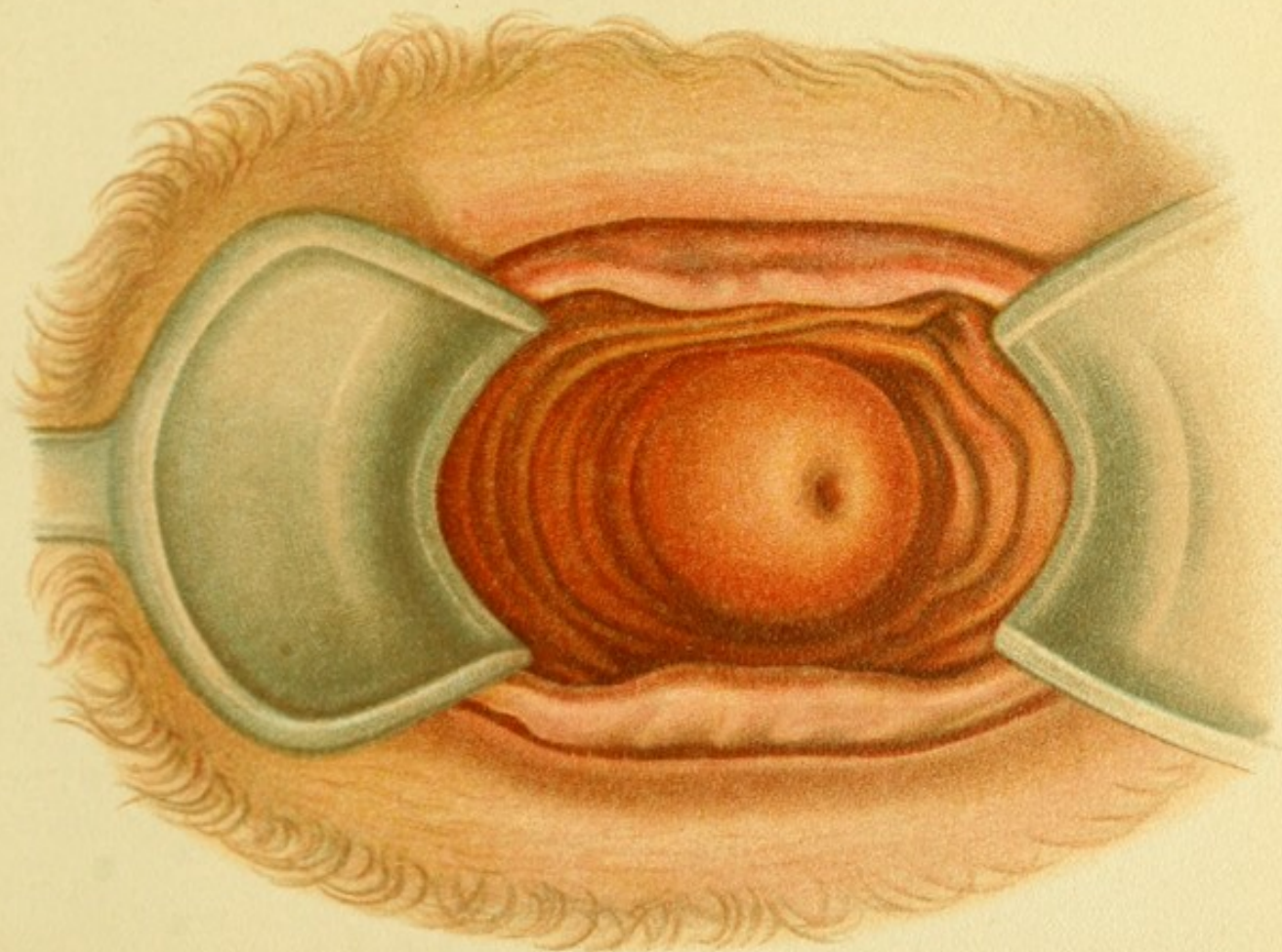
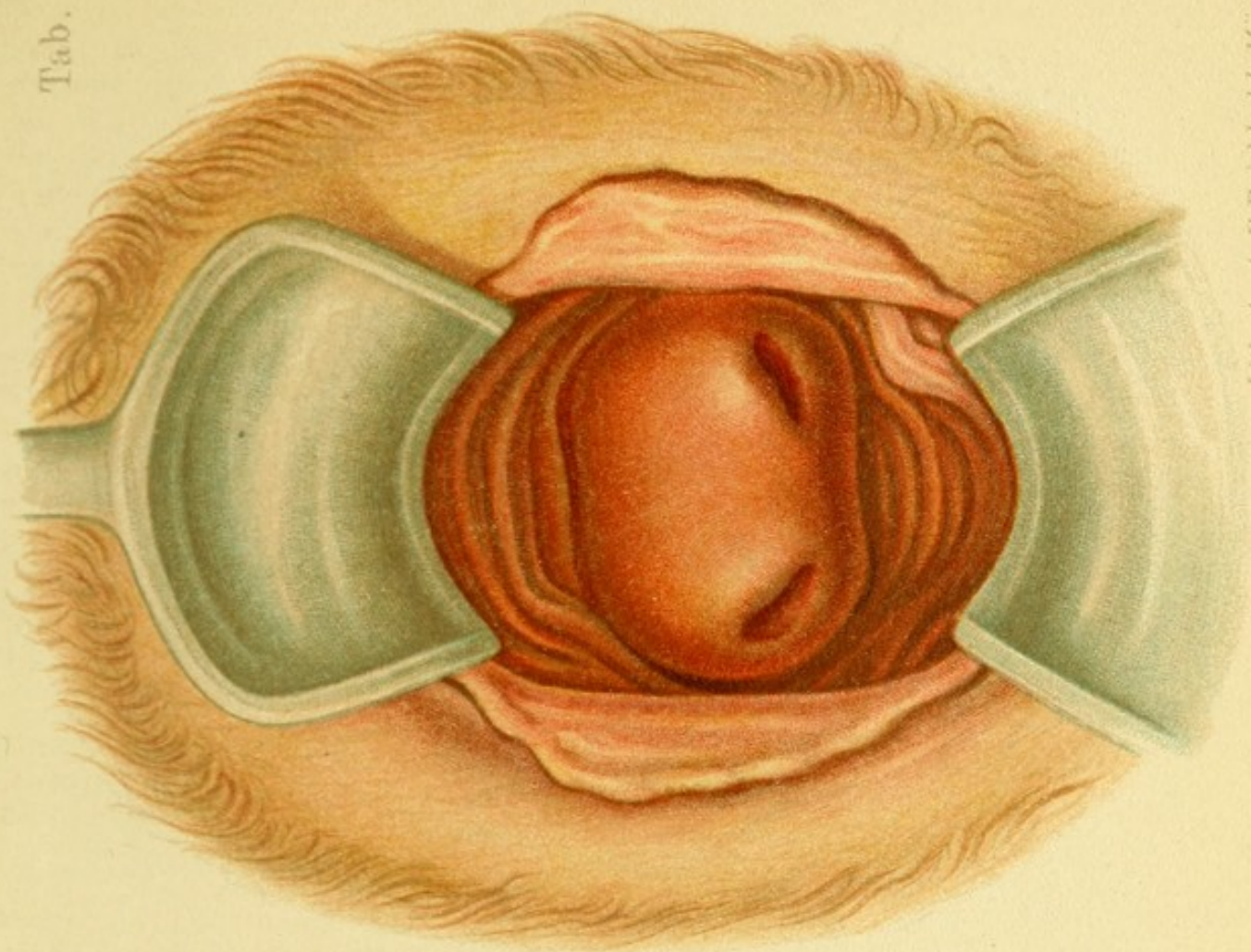
Für den Arzt ohne Assistenz ist die Sims'sche Seitenlage der Patientin die geeignetere, weil dann nur das hintere Spekulum eingeführt zu werden braucht und die vordere Scheidenwand alsdann von selbst zurückweicht. Die Pat. liegt mit dem Oberkörper auf der linken Schulter und Brust; der linke Arm liegt parallel dem Körper auf dem Polstertisch und kann event. das Spekulum halten. Der linke Oberschenkel liegt ein wenig angezogen, fast gestreckt, der rechte stark flektiert an den Leib angezogen. (Vergl. Atl. II, 2. Aufl., Fig. 63.) Der Arzt steht hinter der Pat.

Unser Bild repräsentiert die blasse, kleine Portio mit engem rundlichem Mm. eines mangelhaft entwickelten Uterus, oft kombiniert mit angeborener Stenose des Zervikalkanals und pueriler Anteflexio uteri (vergl. § 3, 1—4 und Fig. 22 i. Text).

Zu Tafel 2, Fig. 2: *Spekulumbild der doppelten Portio eines Uterus bicornis septus bei Vagina simplex.* Die Müller'schen Kanäle liegen im Embryo nicht ganz symmetrisch neben einander zur Medianachse des Körpers, sondern gewöhnlich der rechte mehr der Symphyse genähert. Wir ersehen die unsymmetrische Lage auch hier aus der Stellung der beiden Orif. ext. zu einander. (Vergl. Fig. 10—21 i. Text und § 2, sowie Atl. II, 2. Aufl., Fig. 97 und § 15 1 b, 21 a.) Bei doppelter Gebärmutter können auch 2 Colla mit 2 Portiones vag. in die Scheide prominieren, gewöhnlich allerdings bei Vagina septa — oder es besteht andererseits bei Uterus subseptus nur ein einziger äusserer Mm.

keit in der Pathologie des sexuellen Lebens eine Bedeutung spielen kann (Fig. 2 i. Text).

Symptomatologie: Den Einfluss dieser Missbildungen auf die Geburt habe ich in Atl. II (2. Aufl. § 21 a) beschrieben. Oft tritt aber zufolge geringer Entwicklung der ganzen Genitalien gar keine Konzeption ein. Es besteht dann meist Amenorrhoe bei an sich schwächlichen Individuen. Solchen ist vom Heiraten abzuraten.



Therapie: Unterbindung oder Durchtrennung (Paquelin) der Septa. — Bei Kastration wegen Myomblutungen oder bei Totalexstirpation der Gebärmutter ist zufolge des etwaigen Vorhandenseins eines dritten Eierstockes an die Möglichkeit eines Misserfolges oder einer eintretenden Abdominalgravidität zu denken.

Kapitel II.

Entwicklungs-Hemmungen und Anomalien der infantilen und der Pubertäts-Periode.

- 1) Uterus foetalis (oft planifundalis);
- 2) „ infantilis und Ut. membranaceus;
- 3) Anteflexio Ut. infantilis;
- 4) Stenosis cervicis et orificii externi;
- 5) „ vulvovaginalis s. hymenalis;
- 6) Evolutio praecox;
- 7) Oligo- und Amenorrhoe;
- 8) Dysmenorrhoe;
- 9) Menorrhagien;
- 10) Sterilität.

§ 3. Die infantilen Bildungs-Anomalien.

1, 2) Jene Bildungshemmungen, die wir als **Ut. foetalis**, bezw. **infantilis** bezeichnen, gehen kombiniert mit funktionellen Störungen (= Symptomen), die sub 3—10 angeführt sind, und allgemeiner schwächerer Körperkonstitution, Idiotie etc. Bei der foetalen Form ist der Uteruskörper im Wachstum zurückgeblieben, so dass das Kollum relativ an Grösse überwiegt: die Portio vaginalis uteri ist sehr klein und mit minimaler Oeffnung versehen. Letzteres ist auch beim infantilen Uterus der Fall (Taf. II Fig. 1), indessen ist das Corpus ut. doch so weit entwickelt, dass die Muskularis gleiche Wandungsstärke hat wie der Gebärmutterhals. Was die Form aber anlangt, so sitzt der Körper dem Halse mehr als eine letzterem gleichwertige walzenförmige Fort-

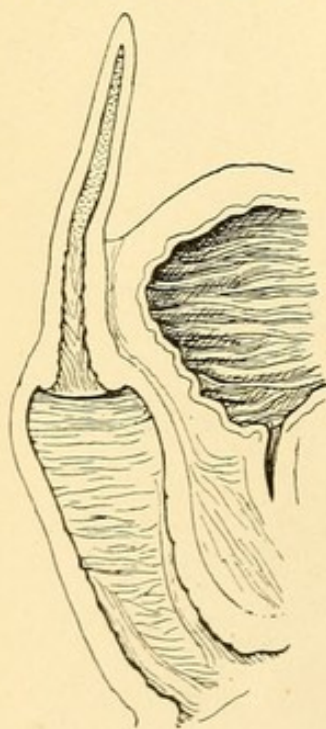


Fig. 22.
Uterus
membranaceus.

setzung auf, denn als ein mächtigerer, birnförmiger Hauptteil. Der **Ut. membranaceus** repräsentiert eine einfache primäre Atrophie des Organes (Fig. 22 i. Text). Alle drei Formen weisen absolut zu kleine Organe auf.

Die *Diagnose* wird mittelst der bimanuellen Exploration, event. vom Rektum aus, und unter vorsichtiger Einführung der Uterinsonde gestellt.¹⁾

Therapie: Bekämpfung der Anämie, Tuberkulose durch Roborantien. Hebung der lokalen Blutzufuhr durch Massage, warme Sitzbäder, reizende Scheideninjektionen und Intrauterinstifte, häufige Skarifikationen, Senfteige auf die Oberschenkel zur Zeit der Molimina menstrualia. Faradisation mittelst in den Uterus eingeführter Sonde, Pol auf den Mons Veneris.

3, 4) Die **infantile Anteflexion** (Taf. 15 Fig. 3) bei Kleinheit des Organes kommt oft gepaart mit **Stenose** des Zervikalkanales oder des Muttermundes vor. — Eine andere Art, die „puerile Anteflexion“, besteht in der Vorwärtsknickung eines normal grossen flexiblen Organes bei verkürzter vorderer Scheidenwand, in deren verlängerter Achse der spitze, intermediär hypertrophische Gebärmutterhals liegt.

Symptome: Dysmenorrhoe (vergl. 8) und Sterilität. Beide können rein mechanisch durch die Passagenenge entstehen, bzw. durch den Knickungswinkel, zumal wenn letzterer bei langer Dauer der Knickung durch sekundäre entzündliche Prozesse „steif“ geworden ist, das Organ also seine Flexibilität verloren hat. Indessen ist die häufigere Ursache Beider die Stauungshyperämie und die daraus resultierende Kongestions-Endometritis; für die Sterilität ausserdem noch die häufige Hypoplasie.

Diagnose: Die Anteflexion wird bimanuell bei entleerter Blase festgestellt (Taf. 22), wobei Form

¹⁾ Die normale Uteruslänge beträgt für die Sonde 6 cm.

und Richtung des Scheidenteiles beachtet wird. Die Sonde kontrolliert die Richtung und stellt die Enge des Gebärmutterhalses¹⁾ fest, bzw. ob dieser in toto oder nur an Einem der beiden Orificia verengt ist und ferner die sekundäre Erweiterung der Uterinhöhle oder des Zervikalkanals (Taf. 15 Fig. 3).

Therapie: Zur Beseitigung der Stenose (vorausgesetzt, dass keine andere Ursache der Beschwerden besteht, z. B. Endometritis): alle paar Wochen wiederholte Dilatationen durch Metaldilatatoren, Laminariastifte oder Jodoformgazetamponade — besser die dauernd wirkenden bilateralen ca. 1 cm tiefen Diszisionen der Muttermundskommissuren mittelst der Cowper'schen Scheere unmittelbar nach der Periode; Suturen, in seitlicher Richtung angelegt, vereinigen die Zervikalmukosa mit der Portioschleimhaut; die Reihe der Quernähte läuft also unter Klaffen des Mm.'s von der vorderen zur hinteren Lippe. Da bei dieser Sims'schen Methode die Wundflächen leicht wieder miteinander verkleben, legt man zweckmässiger 4 radiäre Schnitte (Kehrer) oder implantiert in den Schnitt einen aus der Portio exzidierten gestielten Lappen. Tamponade mit der nicht ätzenden Ferripyrin-Watte. Bei Stenose des ganzen Zervikalkanals: Faradisation mittelst des negativen Sondenpoles in demselben. (50 Milliampère, 5 Min., 2 mal wöchentlich, 2 Periodenräume lang.)

Betr. der Anteflexio: Applikation des Intra-uterinstiftes, eines kurzen, sondenartig in die Cervix eingeführten Stäbchens aus Silber (2—3 mm dick; die Länge muss 1—1½ cm kürzer als die der Uterinhöhle gewählt werden) mit einer Platte (von 2—2½ cm Durchmesser, v. Winckel). Misslingt die direkte Einführung, so wird der Uterus erst mittelst einer Sonde gestreckt und längs dieser der Stift appliziert. In den ersten Tagen Fixation des-

¹⁾ Der normale Zervikalkanal lässt eine Sonde von 4 mm Dicke passieren, bzw. Bougie 11 u. m.

selben durch einen Wattetampon und ruhiges Verhalten. Entfernung desselben, sowie Schmerzen entzündliche Reaktionen andeuten.

Dieser Stift soll nicht nur die Knickung als solche beseitigen, vielmehr wirkt er erfahrungsgemäss (v. Winckel) günstig gegen die Dysmenorrhoe und die Sterilität. Zugleich wirkt er günstig reizend auf die Kräftigung des Organes. Wechsel alle paar Monate; tägliche Scheidenausspülungen.

5) **Stenosis vulvo-vaginalis** bzw. **hymenalis**; nur bei höheren Graden von Vagina infantilis braucht inzidiert zu werden; es muss dann aber gleichzeitig ein Transplantationslappen eingeheilt werden. Einen zu derben, den Coitus hindernden Hymen inzidiere bzw. vernähe man mit Catgut, da bedenkliche Blutungen durch seitliches Einreissen bei forzierter Immissio penis oder bei der Geburt zu Stande kommen können. — Bei geringeren Graden dehnen, forziert oder langsam mit Jodoformgaze. Bei neuropathisch beanlagten Individuen nicht selten gleichzeitig Krampferscheinungen seitens der Konstriktoren (s. Vaginismus).

§ 4. Die Anomalien der Menstruation.

Die **physiologische Menstruation** tritt als Zeichen der sexuellen Reife im Pubertätsalter (14. bis 16. Jahre in unserem Klima; in wärmeren Gegenden früher; in grossen Städten früher als auf dem Lande) zuerst in Gestalt einer Blutung, als Folge einer regelmässigen monatlichen Blutfluxion zu den Genitalien, welche unter gleichzeitiger Loslösung eines gereiften Eiches vom Eierstock (Platzen eines Graaf'schen Follikels = Ovulation) die Schleimhaut der Gebärmutter infolge der Lockerung und Blutfüllung für die Aufnahme und Weiterernährung eines befruchteten ovulum geeignet macht. Dieser gesamte Vorgang (Ovulation + Menstruation) wird zentral reguliert und geht mit periodischen Schwankungen des Gesamtstoffwechsels parallel, dessen niedrigster Stand zur Zeit der Blutung

erreicht wird. Der Sitz der Blutung ist die Schleimhaut des Uteruskörpers, wenn keine Gravidität eintritt (genaueres vergl. in Atl. II, 2. Aufl. § 1.)

Häufig sind mit der Menstruation als Ausdruck der Stoffwechselschwankungen Beschwerden verbunden als vorhergehende oder begleitende Erscheinungen: Exantheme (Herpes labialis, Acne), Jucken, Frösteln, Neuralgien, Müdigkeit, Schwindel, Kollern im Leib, Diarrhoe mit plötzlich eintretender Obstipation, fluor albus zwei Tage vorher, häufigerer Drang zum Urinieren, Uratharn.

6) Die **Evolutio praecox** lässt die Menstruation bereits im kindlichen Alter unter gleichzeitiger Vollendung der Geschlechtsreife eintreten. (Gar nicht so selten vorkommende Blutungen aus den Genitalien Neugeborener werden fälschlicherweise hierzu gerechnet.) Werden solche Individuen, deren übriger Habitus — Mammae, Behaarung — ebenfalls derjenigen einer Erwachsenen ist, gravid, so vollziehen sich die Geburten gewöhnlich ohne besondere Schwierigkeiten.

7) Die **Oligo- und Amenorrhoe**: *Aetiologie*: in §§ 1—3 finden wir bereits eine Reihe Ursachen für die Amenorrhoe in Bildungs-Anomalien der Genitalien. Wir können dieselben einteilen in:

- a) dauernde organische Ursachen: Defekte von Uterus oder Ovarien oder der Graaf'schen Follikel bei sonst völliger Entwicklung der Genitalien (sei es kongenital oder als Folge von Oophoritiden vor der Pubertät);
- b) nicht in jedem Falle bleibende funktionelle Störung: infantil gebliebene Genitalien (Kleinheit, Anteflexio, Stenose, ungenügend entwickelte Mukosa), Anämie zumal neuropathischer Individuen (ungenügende Stärke der Uterus-hyperämie);
- c) mechanische, zu beseitigende Hindernisse: Atresien;
- d) Ursachen der sekundären, zeitweilig oder späterhin auftretenden Amenorrhoe: Konsti-

tutionelle Leiden (auch z. B. Morphinismus, Fettleibigkeit), schwere akute Erkrankungen, intensive Zirkulationsstörungen durch Erkältung oder Gemütsbewegungen (Schreck, Furcht vor Schwangerschaft), Erkrankungen der Genitalien = Metritiden (Schrumpfung der Schleimhaut), Perimetritiden (Ovarien in Exsudatmassen eingebettet, Tubenostien damit umspinnen) und Oophoritiden, Ovarialtumoren, puerperale Hyperinvolution (Atrophie der Genitalien) — endlich als physiologischer Prozess die Gravidität, wobei zu bemerken ist, dass trotz Amenorrhoe Ovulation und Konzeption statthaben können!

Therapie: Zunächst ist es unerlässlich, festzustellen, ob überhaupt eine wahre Amenorrhoe besteht, d. h. ob nicht eine mechanische Behinderung des Blutausflusses besteht; es ist demgemäss die Beseitigung der Atresien, welche auch erworben sein können, anzustreben (§ 1 und Taf. 37).

Demnächst ist durch Exploration obige **sub a** angeführte A. auszuschliessen, welche der in § 1 angegebenen symptomatischen Behandlung unterliegt.

Eine langwierige, wenn auch bei nötiger Konsequenz oft erfolgreiche Behandlung beansprucht **Gruppe b** (vergl. § 3). Die Regelung der ganzen Lebensweise zum Zwecke der Kräftigung ist hier Kardinalprämissen.

Alle Schädlichkeiten sind auszuschliessen: Ueberanstrengungen, vor allem psychischer Natur (vieles Auswendiglernen und stundenlanges Sitzen über Schulaufgaben, Stickereien oder sonstigen Handarbeiten, häufige Besuche von Schaustellungen, Bällen u. dgl.) zu wenig und zu viel Schlafen, erschöpfende Säfteverluste (Diarrhöen, fluor albus, Folgen von Masturbationen), ungeeignete Ernährungsweise usw.

Zu empfehlen ist: zuerst blande, kräftigende, nicht verstopfende oder blähende, dann erst Fleischkost, — regelmässige geordnete Arbeit in Küche und Haus, wenn möglich auf dem Lande, — tgl. 1–2 Stunden

ohne Ermüdung spazieren gehen — Regulierung des Stuhles (Genuss von Früchten; Bauchmassage; Einläufe von lauwarmem Wasser ohne oder mit Seife, Oel, ferner milde Laxantien). Als Unterstützung und zur Appetitanregung dienen vor allem *Hommel's Hämatogen* (Hämoglobinum liqu.) oder *Dahmen's Haemalbumin-Pulver*, *Nutrol*, sonst Eisenpeptonat-Weine, *Blaud'sche Pillen* mit Chinatinktur u. dgl. m.

Zur *Regelung der Blutzirkulation* dienen warme Fussbäder (28—30° R. mit einigen Esslöffeln Salz oder Senfmehl, tägl. 1—2 Mal oder als Wechsel-Fussbäder) oder auch warme Sitz- oder Vollbäder, sowie Auflegen von Sinapismen auf die Oberschenkel zu Zeiten, wo Kongestion zu den Beckenorganen sowie schleimiger Ausfluss den eigentlichen Eintritt der Periode andeuten. Andererseits dürfen kühle Bäder, Flussbäder nicht genommen werden, wie überhaupt Kleidung und Lebensweise eine warme sein muss. Von Badeorten sind Wildbad, Pyrmont, Driburg, Franzensbad, Schwalbach und Schlangenbad, die hochgelegenen Schwarzwaldkurorte, St. Moritz u. ä. empfehlenswert, dagegen Seebäder nur als Luftkurorte, welche zugleich appetitanregend wirken.

Bei besonders nervösen bleichsüchtigen Mädchen ist die *Weir Mitchell-Playfair'sche Mastkur* am Platze.

Die lokale Behandlung vergl. in § 3; zu betonen ist hier noch die Massage.

Die **Gruppe d** ist entsprechend den einzelnen Primärleiden zu behandeln; hier allein sind bei entsprechender Indikation *medikamentöse Reizmittel* indiziert: Kal. permang., Natr. salicyl., Santonin, Aloë, die aber durchaus nicht sicher wirken. Die *Hyperinvolution* wird mit Massage und Induktionselektrizität (vergl. § 3 Stenose) behandelt.

Bei der *Amenorrhoe* haben wir eine Reihe von **Folgezuständen** zu beobachten und zu behandeln:

α) *I n t e n s i v e* S t o f f w e c h s e l s t ö r u n g e n, die zur Dyspepsie schwerer Art, Auftreibung des Abdomen, Anämie und Chlorose sekundär führen;

β) *v i k a r i i e r e n d e* B l u t u n g e n (Haemoptoë, Hämatemesis, Haemorrhoiden) aus anderen Schleimhäuten (Blutungen aus Nieren, Blase, Magen, Darm, Haut, Nase, Augenlid, vorderer Augenkammer, Ohren, Lippen, Narben); indessen ist meist schwer zu entscheiden, ob diese Folge oder nicht vielmehr Ursache der Amenorrhoe sind, zumal sie nicht streng periodisch auftreten.

γ) *E x a n t h e m e*: erythematöse, impetiginöse, herpetiginöse, (besonders am Lippenrande) und pustulöse (Akne) — ebenfalls vikariierend.

Therapie gegen *v i k a r i i e r e n d e* B l u t u n g e n: heisse Irrigationen, Skarifikationen des Scheidenteiles; gegen *A k n e*: Kummerfeld'sches Waschwasser, Lassarsche Schälpaste, Schwefelsalbe, Pillen von ammon. caust. (0,1 in Dragées); gegen *U r t i c a r i a* und *E r y t h e m e*: Laxantien, Salizylalkohol, 5% Mentholspiritus, Atrop., Natr. salicyl. (6—8 gr pro die); gegen impetiginöses Ekzem (Pusteln mit honiggelber Kruste): Ung. diach. vaselini oder Wilson's Ung. Zinc. benzoat. oder Bismuthsalbe; gegen *Herpes*: Ung. Wilsonii Zinci benzoati.

δ) *N e u r o s e n* ebenfalls periodisch: Neuralgien, Herzpalpitationen, kongestive Wallungen nach dem Kopfe, Dyspnöen (asthma uterinum), Tussis uterina, Magenkrämpfe, Verdauungsstörungen etc.

Therapie bei *N e u r a l g i e* und *A s t h m a*: Coffein, Antipyrin, Chloroform-Inhalationen, Inf. digital. und Eisbeutel aufs Herz. Allgemeine nerven-tonisierende und hydrotherapeutische Behandlung.

8) Die **Dysmenorrhoe** wird charakterisiert durch heftige, zur Ruhe zwingende, (reflektorisch Hemikranie, Uebelkeit, Erbrechen, Schwindel, Ohnmacht, sowie hysterische Symptome hervorrufende) Schmerzen, die vom Cavum uteri und den parazervikalen gangliösen Elementen ausgehen, bezw. als Lendenmarkssymptome

zu deuten sind. Andere erkrankte Organe, (Leber, Gallensteine, Herz, Lungen, Magen) partizipieren mit Exazerbationen.

Es lassen sich *aetiologisch* 7 Formen unterscheiden:

- a) *reflektorisch* bei Erkrankungen der Ovarien, Tuben, des Perimetriums etc.;
- b) im *Initialstadium* der *Myomata intramuralia*;
- c) als sog. *Neuralgia uteri* mit krampfhafter Knickung des Uterus (Verf.) durch Schreck, Coitus interruptus, Masturbationen, thermische und mechanische Irrigationen und Insulte des Uterus, akute Erkältungen;
- d) *kongestiv* bei Uterusknickungen und allen Zuständen, welche eine Hyperämie des Organes und der Mutterbänder hervorrufen; der Schmerz geht dem Blutfluss vorher und schwindet mit diesem, also mit der Entlastung der Gefäße;
- e) *entzündlich* bei Endometritis, Metritis, Para- und Perimetritis; hier ist der Schmerz mit dem *Beginne* der Periode am stärksten und lässt langsam nach; der Uterus selbst ist sehr empfindlich, zuweilen krampfhaft kontrahiert;
- f) *mechanisch-obstruktiv*, oft eine Folge von c und d (vergl. auch § 3 und 4 Amenorrhoe), — entweder durch zu rasche, massenhafte Blutausscheidung, oder durch Stenose oder Knickung des Gebärmutterhalses, oder durch Schwellung des Endometrium entstehend; die Schmerzen sind wehenartig. Dicke Blutkoagula oder Schleimhautfetzen werden entleert;
- g) die *Exfoliatio mucosae menstrualis* oder *Dysmenorrhoea membranacea* ohne Endometritis: Im höchsten Stadium der Entwicklung der Krankheitsformen d und e werden Schleimhautfetzen, zuweilen die ganze Mukosa als 3-eckiger Lappen (*Decidua menstrualis*)

ausgestossen, daher *Dysmenorrhoea membranacea* bei *Endometritis exfoliativa*.

Diagnose und Therapie:

Zu a: bei jeder Dysmenorrhoe ist durch genaue bimanuelle und Sonden-Exploration der gesamte Genitalbefund festzustellen und die Konstitution der Pat. zu berücksichtigen.

Zu b: die kleinen intramuralen Myome sind nicht zu diagnostizieren; es sei denn, dass sie beginnen die Uteruswand vorzuwölben oder nachweislich Konsistenzveränderung hervorzubringen. Charakteristisch sind hierfür heftige bohrende fixe Schmerzen ohne Fieber. Suppositorien oder Injektionen oder Globuli mit Chloralhydrat, Extr. Belladonnae oder Hyoscyami oder Tr. thebaica oder Antipyrin (Beide ebenso wie auch Chloralhydrat per rectum), zur Bekämpfung der Schmerzen. Hautreize (Sinapismen, Menthol- oder Kampferspiritus auf Kompressen), Ergotin, Soolbäder im Hause oder in Kreuznach, Tölz, Hall (Ob.-Oestr.). — Beim Anfall Bettruhe.

Zu c: Bromkali, Koffein. natrio-benzoic., Phenazetin, Antipyrin, (ev. als Lavement), Extr. Viburn. prunifol. fluid., Kal. perm. (1 Woche vor dem Periodentermin schon zu nehmen) und dieselben erwähnten Globuli und Hautreize, Ergotin, Hydrastis; Anregungen der Diaphorese.

Zu d: Bettruhe, warme Bedeckung des Abdomen und des ganzen Körpers, heisse Handbäder, Hautreize (wie b). Laxantien und Ipecacuanha gegen Magenüberfüllung und gegen Katarrhe (auch Antimonialien, Diaphoretika). Zur lokalen Entlastung der Gefässe Skarifikationen oder 2 Blutegel ad portionem, Tamponade.

Zur Bekämpfung der Schmerzen sollen erst zuletzt die sub b angeführten Narkotika appliziert werden, als Injektionen in vaginam oder per rectum, als suppositoria oder globuli. Die ursächlichen Veränderungen sind als solche zu behandeln; Knick-

ungen mit Ringen und Massage u. dgl. m.; Stenosen event. mit Laminaria, Tupelo (Quellstifte).

Zu e: Beseitigung der Entzündungen. Die Anfälle werden wie bei d behandelt, vor allem Blutentleerung (2 Blutegel) und Laxanzien, Skarifikationen der Zervikalmukosa, Keilexzision (vgl. Metritis), Atmokausis (Vaporisation, s. Endometritis, Ther.).

Zu f: vgl. Therapie der Stenose und der Amenorrhoe in §§ 3 und 4. Die Schmerzen treten nach Beginn der Menses ein.

Zu g: 2 Blutegel ad portionem, mehrmalig, verhinderte (nach v. Winckel) die Ausstossung der Decidua menstrualis und liess Konzeption und Heilung eintreten. Versuch mit Kurettement und Aetzen (Eisenchlorid post operat.; Chlorzink), besser Atmokausis oder Zestokausis (s. Ther. bei Endometritis). Symptomatisch wie bei b und d.

Hitze- und Kältegefühl, Uebelkeit, Erbrechen Schwindel, Kopfweg, Ohnmacht als Prodrome mit oder ohne hysterische Konvulsionen. Zirkumskripter Schmerz im Unterleib. — Der Blutabgang kann gering sein. —

Mit oder ohne Schmerz geht die oben erwähnte Membran ab; wenn sie vollständig ist, ist sie ein dreieckiger Sack oder Lappen mit den 3 Uterinöffnungen (Ostia tubarum, os internum). Die von der Uterinwand abgerissene Aussenfläche ist rau, fetzig, — die Innenfläche glatt mit Furchen und punktförmigen Drüsenöffnungen. Mikr. Struktur der Decidua menstrualis: Exsudativ durchtränktes und vermehrtes Bindegewebe mit zahlreichen kleinen Rundzellen, welche Ersteres nicht verdecken; dazwischen Querschnitte und Oeffnungen von auseinandergedrängten Utrikulardrüsen mit Zylinder-Epithel und Blutgefässen. Nur ganz vereinzelt können grössere Zellen vorkommen. Im Ganzen also das Bild der interstitiellen Endometritis. Die in der intermenstruellen Zeit kurettirte Schleimhaut weist Nichts von obigem Bilde auf (Löhlein). Zuweilen stossen sich bei Kolpitis exfoliativa auch Membranen aus der Scheide ab, bestehend aus polygonalen Plattenepithelien mit relativ kleinem, bläschenförmigem Kern. Dieselben können auch aus der so veränderten Epithelschicht der unteren Zervikalpartie stammen. (Vgl. auch Taf. 28–31).

Mikr. Diff. Diagn.: vergl. Atl. II, 2. Aufl., Fig. 10, 15, 67a und b). Die Decidua vera graviditatis besteht aus einer Platte von grossen, unregelmässigen rundlichen (Decidua-) Zellen mit grossen, oft mehreren Kernen, derart, dass das ohnehin spärliche Bindegewebe ganz verdeckt ist.

9) **Die Menorrhagie.** Unter M. werden nur solche Uterinblutungen verstanden, welche eine im Verhältnis zu dem Gesamtbefinden zu reichliche Periode repräsentieren, so dass Symptome von Anämie auftreten oder dieselben bei schon Anämischen verstärkt werden: Schwindel, Ohnmacht, Ohrensausen, Augenflimmern, Uebelkeit, Erbrechen, Obstipation, auffallende Blässe der Schleimhäute, Müdigkeit, Rückenschmerzen, Kurzatmigkeit, Herzpalpitationen u. s. w. Die M. kann habituell oder vorübergehend auftreten.

Aetiologie:

- a) Genitalerkrankungen: Tumoren, Verlagerungen und Entzündungen, bzw. Schwellungszustände des Endometrium;
- b) Krankheiten anderer Organe, welche Zirkulationsstörungen hervorrufen (Herz, Lungen, Nieren, Milz, Leber);
- c) in Begleitung von Darmerkrankungen (Dysenterie, Obstipation);
- d) nervöse Hyperämien (Gemütsbewegung, erhitzen Getränke);
- e) in Begleitung konstitutioneller Erkrankungen (Werlhof'sche Krankheit, zu starke Entwicklung des panniculus adiposus).

Therapie: Symptomatisch: Ruhe in horizontaler Lage, blande Diät, beruhigende Getränke (Säuren, Brausepulver), heisse Spiritusumschläge, Sinapismen.

Betr. Genitalerkrankungen (Gruppe A) vergl. die Behandlung von Endometritiden (spez. fungosa et haemorrhagica), Metritis chronica im Anschoppungsstadium (I.), Para- und Perimetritiden, — Fibröse und Schleimpolypen des Uterus, Sarkom und Karzinom, Ovarialtumoren, — Flexion und Prolaps des Uterus.

Bis zur Radikalbehandlung wird die Blutung mit Ergotin, Cornutin, Secale cornutum oder Hydrastiscanadensis (bzw. Hydrastin.), Stypticin, sowie mit heissen (36—42° R.) Scheidenausspülungen (in 3- bis 6-stündigen Pausen) oder sehr fester Scheidentamponade (Jodoformgaze oder Salizyl-

watte) bekämpft, event. sogar Tamponade des Cavum uteri mit Jodoformgaze oder Laminaria.

Als direkt lokal wirkendes Blutstillungsmittel wird Liqu. ferri sesquichlorati auf Watte appliziert, event. bleibt die armierte Sonde (Aluminium oder Holz) 2—3 Stunden in der Cervix liegen. Das Ferripyrin erprobte sich als gutes Blutstillungsmittel ohne ätzende Nebeneigenschaften, als Pulver oder bequemer als sterilisierte „nicht drainierende Ferripyrin-Nosophengaze“¹⁾ einführbar; — ebenso war ich mit Einspritzungen von Gelatinelösung und endlich mit der Atmokaussis (s. Ther. bei Endometritis haemorrhagica) zufrieden.²⁾

Spezifisch bei **Gruppe b** wirken resp. Digitalis, Exspektorantia, — die Kurbrunnen von Karlsbad, Franzensbad, Kissingen, Wildungen, Neuenahr, Vichy.

Bei **Gruppe c**: Laxantia (inf. Sennae als Klystier, starkes Rheuminfus. = 10:100, ol. Ricini).

Bei **Gruppe d**: vgl. bei Dysmenorrhoe; Hydrotherapie.

Bei **Gruppe e**: lokale Blutstillung wie bei a und Ergotin, bezw. Entfettungskuren nach Banting, Mendelsohn, Epstein, Oertel, kombiniert mit Marienbad, bezw. vegetabilische Kost, Hydrotherapie und subkutane Gelatine-Injektionen bei Haemophilie und Purpura, Calc. hypophosphorosum per os oder per rektum.

§ 5. Sterilität.

Die *Ursachen* der Kinderlosigkeit können in der rein körperlichen oder psychischen Beschaffenheit des Mannes oder der Frau oder in habitueller Erkrankung der Früchte gefunden werden; sie lassen sich in 4 Gruppen einteilen:

¹⁾ Nach meinen Angaben von Evens und Pistor in Kassel hergestellt.

²⁾ Eingehende Kasuistik und Indikationsstellung über diese neuen Blutstillungsmethoden vergl. in meinem Aufsätze der Juni-Nummern der „Deutschen Praxis“ 1899.

- 1) Impotentia coeundi durch Organfehler oder nervöse oder psychische Einflüsse.

Mann:

Epi- und Hypospadie; Parese oder Paralyse der Nn. erigentes in Folge von psychischer Beeinflussung oder nervöser Schwäche (Hirn- und Rückenmarksleiden, Alter, perverse Gewohnheiten etc.); Aspermatismus durch Narbenstenosen, Prostatahypertrophie.

Frau:

Atresie oder Stenose des Hymen oder der Scheide.
Vaginismus;
Hindernde Tumoren oder Entzündungen;
Mangel an Libido.

- 2) Azoospermie bezw. aufgehobene Eibildung.

Hodenatrophie (durch gonorrh. Orchitis, Traumen u. dgl.);
Atresien der Duct. ejaculat.,

Kongenital oder durch Oophoritis, Nichterfolgen des Follikelplatzens. Ovarialtumoren.

- 3) Das Sperma gelangt innerhalb der weiblichen Genitalien nicht zum Ovulum.

Atresie oder Stenose im Uterus oder in den Tuben (Knickungen Beider);

zäher Zervikalpfropf (Endometritis);

Uterin- oder Tuben-Tumoren, Tubenatresien u. dgl. m., perioophoritische Pseudomembranen.

- 4) Das Ei haftet nicht in der Uterinmukosa.

Endometritis; Uterintumoren, Schwäche;
Krankheiten des Eies.

Untersuchung:

Mann:

Da Gonorrhoe eine häufige Ursache der Azoospermie, sowie von Narbenstenosen ist, so ist anamnestisch sowie durch objektive Untersuchung hierauf zu fahnden, ob Striktur, Schleimabsonderung, Spermatozoen (in gehöriger Form und Menge) im Sperma.

Frau (vergl. § 1 bis 4).

Beschaffenheit der Menses; ob Fluor albus? (Gonokokken); Uterus im Spekulum und sondiren;
Uterus et Adnexa bimanuell.

Therapie: entsprechend dem jeweiligen Befund. Wird keine Ursache gefunden, den Rat geben, das Sperma bei festgeschlossenen Beinen möglichst lange in der Vagina zu behalten, da M. Sims feststellte, dass das hintere Scheidengewölbe als receptaculum seminis für die bei normaler Uteruslage dahineintauchende Portio vaginalis fungirt. Der Koitus muss bei erhöhtem Becken der Frau oder a posterioribus ausgeübt werden.

Gruppe II. Gestalts- und Lageveränderungen.

Kapitel II.

H e r n i e n .

Einstülpungen von Bauch-Organen in natürliche, durch grössere Nachgiebigkeit präformirte Kanäle innerhalb der gegen aussen deckenden und einhüllenden Weichteile zeigen sich an den Bauchdecken, in der Glutäalgegend, im Verlaufe des Kanales der Schenkelgefässe, in der Scheide und in den Labien. Die Scheidenhernien vergl. sub Inversio vaginae § 7.

§ 6. Hernien und andere Gestaltsveränderungen der Vulva.

Der Bruchinhalt kann bestehen aus Uterus, — zumal eines Uterushornes (vergl. Atl. II, 2. Aufl., Fig. 104 das herniös gelagerte gravide Horn) bei Uterus bicornis — und seinen Adnexen (Ovarium, vergl. § 1 Pseudohermaphroditismus), mit oder ohne Därme und deren Anhänge oder diese allein.

Der häufigere Weg führt durch den Leistenkanal (Text-Fig. 23), seltener vor dem breiten Mutterband längs dem Musk. levator ani; im ersteren Falle spricht man von einer Hernia inguinalis labialis (anterior), im letzteren von einer H. vaginalis labialis (posterior). Die Säcke können Melonengrösse erreichen.

Diagnose. Der verschiedene Füllungsgrad und die Reponibilität der darin enthaltenen Organe mit

meist flüssigem und gasigem Inhalte und demgemäss gurrenden Geräuschen — oder die charakteristische Form und Druckempfindlichkeit des Ovarium — das stärkere Hervortreten bei Anwendung der Bauchpresse leiten zur Feststellung der Natur der Schwellung.

Therapie: Wie bei anderen Brüchen Taxis und Retention durch eine Pelotte (Scarpa) oder einen grossen hohlen Scheidenring (Hartgummi), bezw. Eröffnung des Bruchsackes oder, wenn die Reposition auf dem ursprünglichen Wege nicht möglich, per Koeliotomiam und innere Nahtfixation und Nahtverschluss der Bruchpforte.

Von anderen Gestaltsveränderungen kommen namentlich Verdopplungen und Vergrösserungen einzelner Teile, z. B. Nymphen, Clitoris, vor, wodurch Reizzustände, Wundwerden, Oedeme etc. entstehen können.

Therapie: häufige Waschungen ev. mit adstringierenden Wässern, und Umschläge, z. B. mit Abkochung von Eichenrinde, Bleiwasser oder zur Heilung: Borvaseline bezw. Byrolin, Sitzbäder mit Kleie, Dermatol, Bismuth-Talk, Nosophen-Amylum, oder zur Beruhigung starke Kokainlösungen auftupfen.

Kapitel II.

Inversion (Umstülpung) und Descensus, bezw. Prolaps (Vorfall).

Die Inversion und der Prolaps stehen, insofern als die Erstere eine bedeutende Praedisposition für den Letzteren abgibt, in einem gewissen Zusammenhange. Die invertierte Scheide zieht leicht die Gebärmutter mit zur Vulva, noch ungerechnet jene Fälle, wo der Inversio Vaginae und dem Prolapsus Uteri dieselbe Ursache zu Grunde liegt. Die Inversio Uteri zieht ebenso leicht ein Tiefer- und gänzliches Heraus-treten des Organes aus der Vulva nach sich. Andererseits kann der Gebärmuttervorfall, bezw. auch der

scheinbare Vorfall derselben durch Zervixhypertrophie zur Ausstülpung der Scheidenschleimhaut führen.

§ 7. Die Inversion von Vagina und Uterus.

Die **Scheideninversion** führt am meisten in der unteren Hälfte zur Bildung von Hernien; am häufigsten sind diejenigen des hinteren Blasenteiles (= **Cystocele**, Taf. 5, Fig. 1) und der vorderen Rektalwand (= **Rectocele**, Taf. 5, Fig. 2).

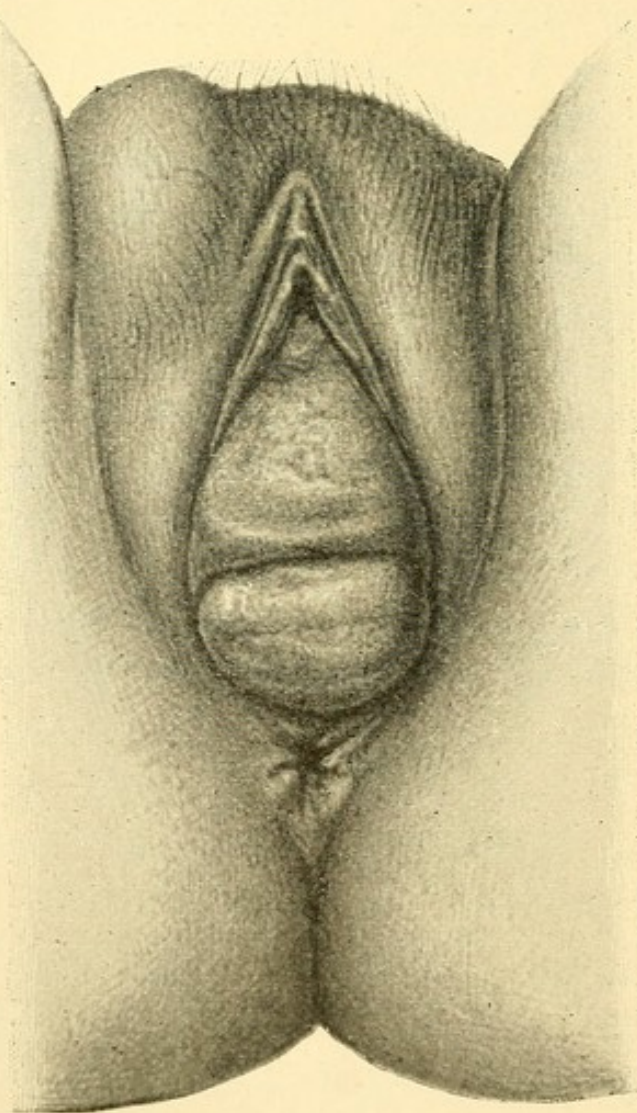


Fig. 23.

Inversion beider Vaginalwände bei Dammriss; Hernia inguinalis labialis dextera.

(Phot. n. Orig.-Aqu.)

Beide stehen nicht selten insofern in einem Zusammenhange, als Erschlaffung der tragenden Gewebe (Bauchdecken, Beckenboden, untere Vaginalwände, Mutterbänder und umgebendes Bindegewebe) die gemeinsame Entstehungsursache abgeben. Vergl. § 6.

Weit seltener stülpen sich andere Organe in den oberen Teil der Scheide ein, sei es von der hinteren oder vorderen Excavatio peritonealis her oder parametran, bezw. paravaginal. In Atl. II sind (Figg. 102 bis 105 der 2. Aufl.) bereits Fälle von Graviditas uteri retroflexi incarcerati und von Extrauteringravidität aufgeführt, bei welchen die Fruchtsäcke sich nach der Scheidenwand hin durchbohrten.

Weiterhin kommen von seltenen Fällen in Betracht die **Ovario-**, die **Entero-** (Taf. 19 Fig. 1), die **Hydro-** und **Pyo-Colpocoele** (Taf. 58 Fig. 1 und Taf. 59 Fig. 3) und jene Einstülpungen der Scheidenwand, welche durch **Tumoren** des Douglas (Taf. 58 u. 59 und Atl. II Figg. 97 u. 98) oder der Septa vaginalia von Blase oder Rektum her zu Stande kommen. (Taf. 58 Fig. 3, Taf. 88 Fig. 5, 6.)

Sind Ovarium oder Darmschlingen (Netz) in den Douglas getreten und daselbst fixirt, so können dieselben, zumal bei retroflektierter oder prolabierter Gebärmutter die Scheidenwand einstülpen und in extremen Fällen bis vor die Vulva drängen. Dass auf diese Weise sehr selten Einstülpungen der hinteren und der vorderen Scheidenwand zugleich vorkommen, ist einleuchtend, weil dann die Einwirkung von der Excavatio recto- und der vesico-uterina aus gleichzeitig stattfinden muss.

Selten durch Ascites (bei retroflektiertem oder vertikal gestelltem Uterus), häufiger durch Eiter bei abgekapseltem Peritonealexsudat (Pyocolpocoele).

Diagnose (vergl. das Schema und das später über die Differentialdiagnose der Douglas-Tumoren Gesagte in § 35).

Die Ovariocele ist kenntlich bei der bimanuellen Exploration an der Form, der Druckempfindlichkeit, dem Lagerungsverhältnis zu Tube und Uterus. Ist das Organ aber vergrößert oder in Exsudatmassen eingebettet, so müssen alle diff. diagn. Momente herangezogen werden (per rektum explorieren).

Die **Enterocoele** erkennt man an denselben Zeichen, wie alle Darmhernien, fühl- und gleichzeitig hörbares Gurren; auch hier beeinflussen Husten und Bauchpresse die Inhaltszunahme des Bruchsackes.

Die **Hydro-** und die **Pyocolpocoele** werden nach allen von Ascites und Peritonitiden hervorgegerufenen bekannten Symptomen beurteilt (vergl. diese sub „Peritonitis“); Anamnese.

Prognose und Therapie: Die **Enterocoele** kann nur sub partu unbequem werden: Reposition ev. vom Rektum aus. Unter Umständen auch Kolporrhaphie in der Schwangerschaft.

Die in Seiten- oder Knie-Ellenbogen-Lage (ev. in Narkose und per rektum) vorzunehmende Reposition des eingekeilten Eierstockes ist in Abhängigkeit von den Adhäsionen mehr oder weniger schwer; sie kann bei Ovarialtumoren und bei eingetretener Gravidität oder Geburt zu bedenklichen Konsequenzen führen (vergl. Atl. II, 2. Aufl. § 16b, 21e; Fig. 109). Misslingt hier die Reposition, so muss die Geschwulst von der Scheide aus mittelst Troicart verkleinert, oder entfernt werden.

Die **Hydro-** und **Pyocolpocoele** hängen prognostisch und therapeutisch von dem betr. Grundleiden ab (vergl. dies.). Gegebenenfalls Punktion von der Scheide aus.

Die **Inversion der hinteren Scheidenwand** kann zur **Rectocoele** führen. Da aber nur lockeres Bindegewebe die beiden Organe verbindet, tritt diese Verlagerung nicht allemal ein; meist sogar gibt das Rektum den primären Anlass. Als gewöhnliche *Ursache* findet man Schlaffheit der Scheidenwandungen, Klaffen der Schamspalte mit und ohne Dammriss und Prolapsus uteri. Die Rectocoele ist für den eingeführten Finger als Tasche erkennbar, welche zur Ursache von Obstipation und Stuhlzwang (Tenesmus) wird. (Taf. 4, Fig. 1; Taf. 5, Fig. 1; Textfig. 27.)

Die *Therapie* hat sich mit der Wiederherstellung des Dammes und der Verkürzung und Verengung des Vaginalrohres zu befassen. Vgl. die Operationen sub „Uterusprolaps“. Bei Schlaffheit der Scheidenmuskularis durch Kolpitis: Adstringentia als Injektionen (Liqu. alum. acet. 10—20⁰/₀), auf Tampons oder als Globuli (so Tanninglycerin). Das Einlegen von Ringen kann nur als Aushilfsmittel angesehen werden.

Weit häufiger schliesst sich die **Cystocele** an die **Inversion der vorderen Vaginalwand** an, weil beide fest mit einander verbunden sind und der intra-abdominelle Druck die Blase der Vaginalwand nachfolgen lässt. Die Blase zerfällt in 2 ausgebuchtete Teile, deren einer sich hinter der Schoosfuge befindet, deren anderer in dem Inversionssack liegt und die Harnröhre in S-form mit herabzieht. Dementsprechend lässt sich der Katheter durch die Harnröhre in den Sack einführen, indem die Konkavität nach unten sieht (vgl. Taf. 4, Fig. 2 u. 3; Taf. 3, Fig. 5; Taf. 5, Fig. 2 u. 4; Taf. 8 u. 9 (Kathetersondierung); Taf. 12, Taf. 13 (Verhalten beim artifiziellen Prolaps) und Atl. II, § 15,2b (Verhalten in der Schwangerschaft).

Die in den invertierten Teilen eingetretenen Zirkulationsstörungen rufen zuweilen Dysurie hervor; diese, vermöge der Schleimbildung — als auch besonders die Unfähigkeit, die Blase ganz zu entleeren, führen zum Blasenkatarrh, zur Cystitis, bzw. zur Konkrementbildung. *Therapie*: wie vor.

Die **Inversio uteri**

ist ein wesentlich schwereres Leiden, das aber unter ganz ähnlichen Umständen entsteht. Das *aetiologische* Hauptmoment ist auch hier Erschlaffung und Erweiterung sowohl des Körpers als auch der Zervikalwandungen und des Mm.'s. Hiezu kommen muss aber eine Veranlassung, und diese ist am häufigsten eine akute puerperale (partus praecipitatus, forzierter Credé'scher Handgriff, Zug an der Nabelschnur) oder eine chronische durch Zug, hervor-

Taf. 3, Fig. 1: *Impressio fundi uteri* als Initialstadium der Inversio uteri, entsteht bei schlaffer Gebärmutter unter der Ausübung des Credé'schen Handgriffes oder unter Zerrung an der Nabelschnur. (Orig. Schemazeichn.)

Taf. 3, Fig. 2: *Inversio uteri partialis*: Ein Teil der Cervix ist noch nicht mit umgestülpt. Dagegen hat sich eine bedeutende Peritonealtasche in die invertierte Gebärmutter hineingesenkt; dieser „Trichter“ wird durch das Ovarium und die Tube ausgefüllt. (Orig. Schemazeichn.).

Taf. 3, Fig. 3: Die Gebärmutter hat sich ganz bis auf den äusseren Mm. umgestülpt; letzterer hat sich aber nicht gesenkt. (Orig. Schemazeichn.).

Taf. 3, Fig. 4: Die ganz invertierte Gebärmutter ist ausserdem deszendiert zur Vulva herausgetreten, so dass sich der obere Teil der Scheide bis auf den M. constrictor cunni und den M. levator ani mitinvertiert hat. (Orig. Schemazeichn.).

Taf. 3, Fig. 5: *Prolapsus uteri retroflexi et vaginae completus bei Dammdefect*; Cystocele (vgl. Textfig. 28, sowie die Tafeln 8 bis 10). Der Blasenscheitel legt sich dem Fundus an; das Blasendivertikel reicht bis zum inneren Mm.; der Douglas liegt mit im Prolapstumor, enthält aber keine Darmschlingen, wie in seltenen Fällen wohl vorkommt (= Enterocele); dieselben werden durch den retroflectierten Gebärmutterkörper zurückgehalten. Der äussere Muttermund ist ektropioniert; das Kollum geschwollen.

Diese Abbildung repräsentiert eine der extremsten Möglichkeiten von **Prolaps**, und zugleich die häufigste Art der Entwicklung eines solchen.

gerufen durch einen fibrösen Uteruspolypen, bei dessen „Geburt“ der Gebärmuttergrund z. B. mit herab und durch die Cervix tritt. Ist dieser Tumor submukös, so stülpt er nur die Schleimhaut mit hinunter; ist er intramural, auch die Muskularis, oder er zieht auch die seröse Bekleidung mit und bildet so einen peritonealen „Trichter“, in dem (nur bei puerperaler Inversion) die Adnexorgane oder Darmschlingen liegen können (Kehrer), welche bei längerer Dauer adhäsiv verkleben (vgl. die Abbildungen Taf. 3, Fig. 2; Textfig. 24).

Auch verschiedene Grade der Inversion lassen sich unterscheiden: komplet inkl. der Cervix bis zum äusseren Mm., — komplet mitinvertierter Scheide = *Inversio uterica* pro-

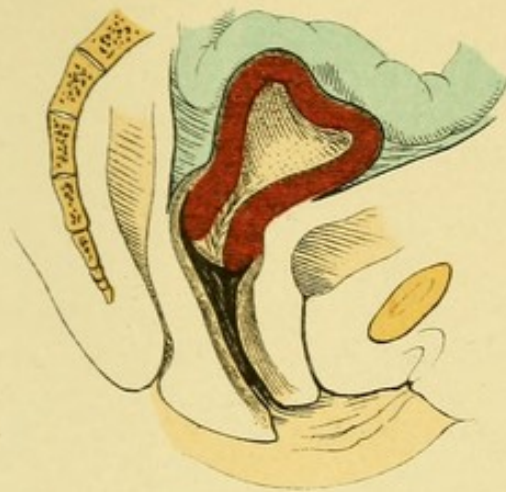


Fig. 1.

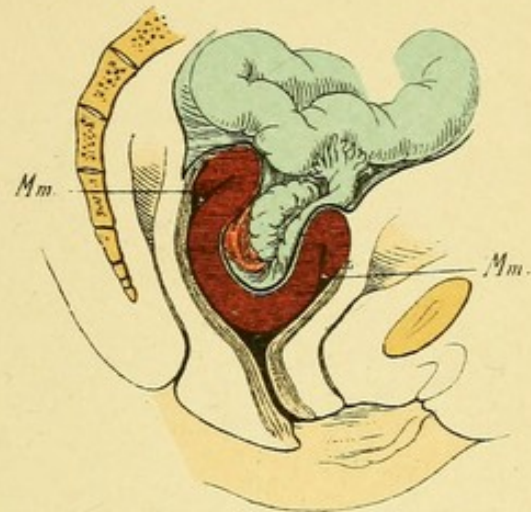


Fig. 2.

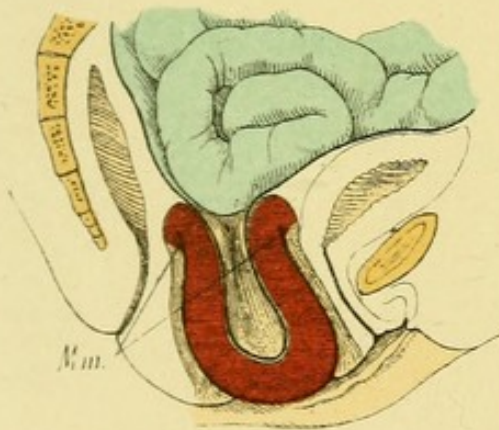


Fig. 3.

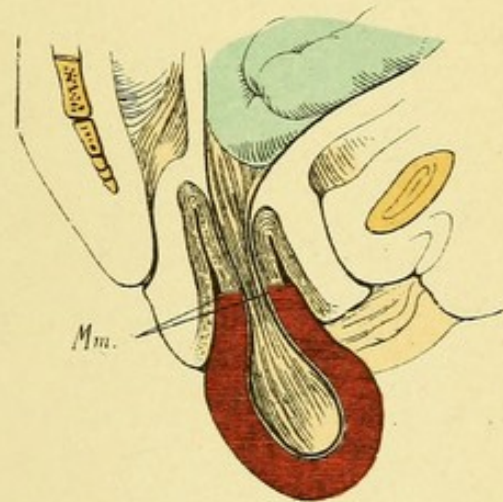


Fig. 4.

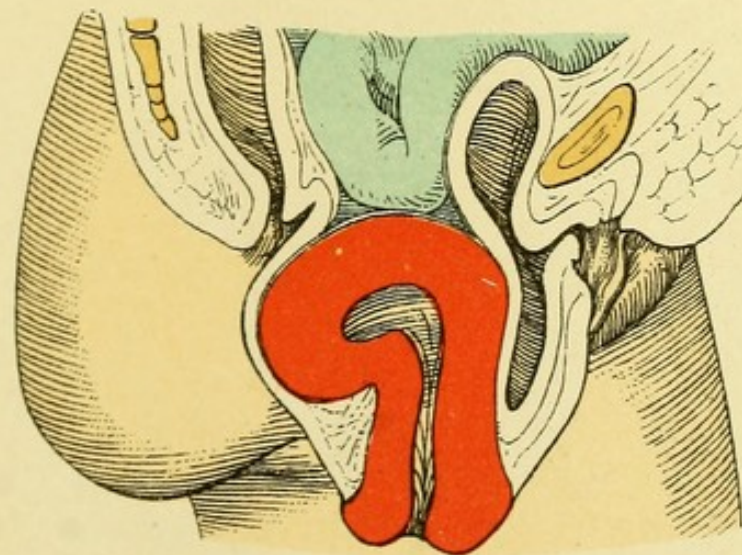


Fig. 5.

lapsu, — inkomplet bis zum inneren Mm. Der schwächste Grad ist die Impressio fundi uteri (vgl. Taf. 3). Die akute puerperale Umstülpung kann bestehen bleiben, also chronisch werden.

Symptome: Durch die Einschnürung schwillt und wuchert die Mukosa und blutet leicht; durch Dekubitus entstehen Geschwüre, welche mit der Scheidenmukosa verwachsen können. Es kann Gangrän eintreten. Die akuten puerperalen Inversionen kommen unter heftigen shokartigen Erscheinungen zu stande.

Die Schmerzen und Blutungen als Hauptsymptome sind individuell verschieden und von dem Verhalten der Tumoren abhängig; hiervon wieder die Folgen: Bettlägerigkeit und Anämie.

Diagnose: Das schon wiederholt vorgekommene Abschneiden der umgestülpten Gebärmutter, wegen Verwechslung derselben mit einem Polypen, fordert zu einer ganz genauen Klarstellung der Verhältnisse auf.

Bei Inversio completa cum prolapsu finden wir eine leicht blutende, rote, elastisch-feste Geschwulst, die bei Berührung empfindlich ist, an der wir vielleicht die ostia uterina der beiden Tuben erkennen können.

Bei inkompletter Inversion lässt sich die Sonde neben dem Tumor (Corpus uteri) eine Strecke weit in den Uterus (Cervix) hineinschieben, vorn weiter als hinten (3—4 cm). Wichtig ist die bimanuelle Untersuchung, da sie das Fehlen des Uterus an gewöhnlicher Stelle und statt seiner das Vorhandensein des „Peritonealtrichters“ konstatiert.

Therapie: Bei einem Tumor: Eukleation desselben, worauf der Uterus sich gewöhnlich sofort reinvertiert; Amputation des Uterus, wenn derselbe infolge erheblicher Wucherungsverdickung der Wandungen irreponibel ist, u. zw. dann dicht am äusseren Mm. unter sorgfältiger Vernähung des Peritonealtrichters.

Bei akuter puerperaler Inversion: Manual-
Reposition, u. zw. (ähnlich wie bei Phimose)
den dem äusseren Mm. anliegenden Teil der Zervikal-
wand zuerst zurückzuschieben versuchen, unter bimanu-

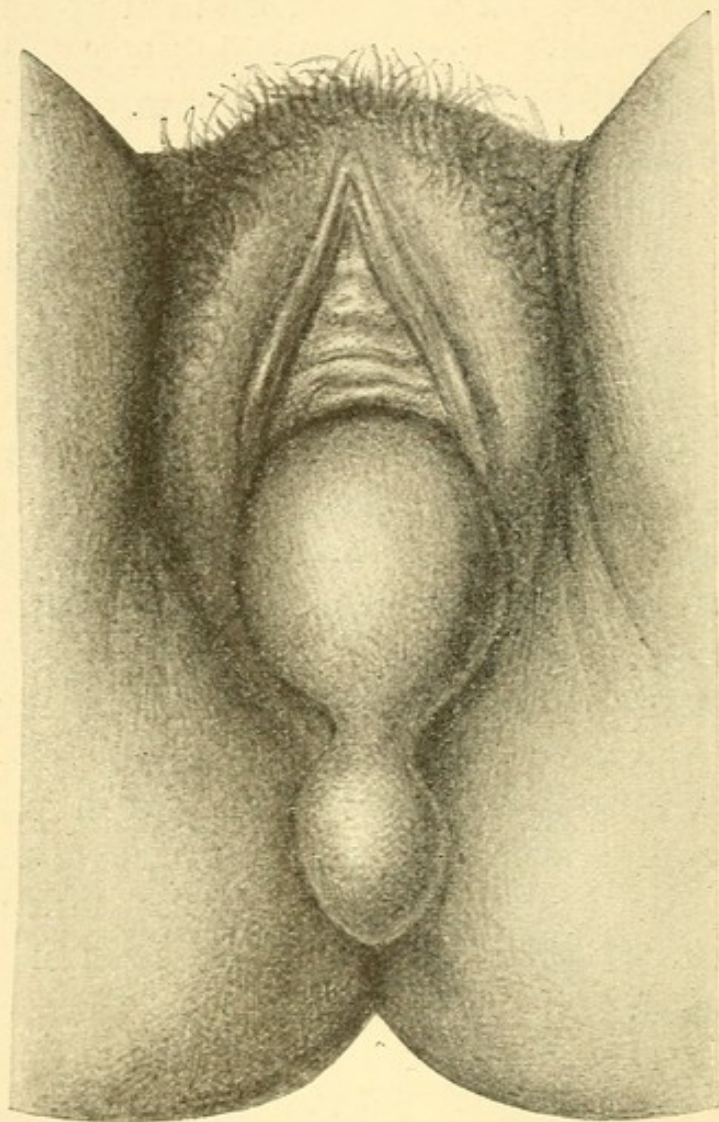


Fig. 24.

Inversio uteri completa durch ein Fundusmyom (vgl. Taf. 3.)
(Orig. Schemazeichnung).

ellem Gegendruck von den Bauchdecken her, damit die
Scheide nicht zu sehr in die Länge gezogen und
verengt oder gar zerrissen wird. Je früher, desto
wahrscheinlicher der Erfolg.

Misslingt die Reinversion, so wird nach vorher-
gegangener Desinfektion mittelst des stetig nachzu-
füllenden Kolpeurynters oder Watte-Tam-
pons (mit adstringierenden Medikamenten unter star-
kem Druck eingeführt und gehalten) der Uterus

zurückgedrückt, bis er z. T. in die Cervix zurückgeschlüpft ist; Kaltwasser-Injektion vollendet die Reinversion und Sekale bewirkt die Kontraktion des Organes. Massage des Uterus unterstützt die Wirkung der Kolpeuryse.

Es zeigen sich während letzterer leicht Resorptionsfiebertemperaturen, die erst beim Auftreten pelveoperitonitischer Symptome zum Aufgeben dieser Versuche mahnen.

Nur in extremis ist die Koeliotomie indiziert. Besser ist die Methode von Küstner: um von der Bauchhöhle her die hintere Uteruswand ganz der Länge nach einschneiden zu können, legt er einen Querschnitt durch das hintere Scheidengewölbe. Hierauf Reinversion des Fundus uteri etc. Kehr er ging vom vorderen Scheidengewölbe aus vor.

§ 8. Prolapsus Vaginae et Uteri.

Senkt sich der äussere Muttermund unter die Interspinallinie, so spricht man von Descensus uteri. Ist zugleich mit dem Herabtritt des Kollum der untere Teil der Scheide zur Vulva hinaus invertiert, so repräsentiert dieses Bild einen prolapsus incompletus oder partialis vaginae, — completus, wenn das Scheidengewölbe ebenfalls prolabiert ist. Analog wird inkompletter Uterusprolaps der Vorfall von Portio oder Kollum allein vor die Vulva genannt; beim kompletten Uterusprolaps liegt das ganze Organ — mit total invertierter Scheide und Cystocele oder Rectocele oder beiden — ausserhalb des Introitus vaginae.

Normale Lage und Stellung der Gebärmutter.

Die normal gelagerte Gebärmutter liegt im kleinen Becken in Anteversion, d. h. mit der vorderen Fläche schräg der Harnblase zugewandt, mit der hinteren, stärker konvexen parallel zur oberen Kurvatur des Kreuzbeines, so dass ihre

Längsachse von oben-vorn nach unten-hinten verläuft — oder um fixe Punkte anzugeben: der Fundus uteri steht in der Mitte der Conj. vera, der äussere Mm. in der Inter-spinallinie (vgl. Taf. 14₁ u. 22) u. zw. mehr dem Kreuzbein als der Symphyse genähert.

Diese Stellung und dieser Höhenstand sind aber nicht konstant; der Uterus ruht in einer labilen Gleichgewichtslage; jede Inspiration drückt ihn tiefer; noch stärker sinkt er beim aufrechten Stehen, aber nur der Fundus, während die Portio sich hebt; er balanciert also um eine Fixationsachse, die dem inneren Mm. entspricht; dieser Teil des Kollum uteri ist teils vom supravaginalen Bindegewebe und dem Scheidengewölbe umfasst, teils durch die sakrouterinen Bänder und deren glatte Muskelfasernzüge an den Beckenwandungen und am Kreuzbein suspendiert (vgl. Atl. II, 2. Aufl., Figg. 29, 32, 75, nebst Erläut. u. ebenda § 6). Ebenso gleitet der Fundus bei Rückenlage dorsalwärts, die Portio gegen die Symphyse, und ebenso ist die Stellung abhängig von der Füllung der Blase und des Mastdarmes (vgl. die §§ 10 u. 11, Taf. 17, 2; 14, 1 u. 4. u. a.).

Indessen ist der Uterus nicht etwa an Bändern „aufgehängt“, sondern dieselben verhindern nur, dass er über eine bestimmte „Schwankungsbreite“ von Exkursionen hinausgeht. Im wesentlichen ruht er auf dem Beckenboden, u. zw. indirekt derart, dass die Portio sich gegen die hintere Scheidenwand anstemmt, während das Kollum uteri vom Scheidengewölbe und seinem parazervikalen Bindegewebe umfasst wird; das Scheidengewölbe aber wird z. t. durch die im Atl. II, 2. Aufl. Fig. 75, gezeichneten Ligamente gehalten, zum grösseren Teile aber durch die Scheidenwandungen selbst und diese wieder in ihrer Lage durch den Beckenboden, d. h. durch die Mm. constrictores cunni u. levatores ani und durch das Aufstützen auf den Damm. Die vordere Scheidenwand stützt sich oben auf die hintere, — unten auf den Damm; die hintere stützt sich ganz auf den Damm. Die Integrität des Dammes ist also ein wichtiger Schutz gegen den Descensus der inneren Genitalien, aber nicht der alleinige, und ebenso verhält es sich bezüglich der Stärke der Ligamente für sich allein. (Die „Anatomie“ vgl. in Atl. II, 2. Aufl., § 7.) Zu bedenken ist, dass normale Trag- und Stützapparate einem abnorm grossen Druck von oben (Tumoren) oder Zug nach unten nicht gewachsen sein können. Umgekehrt wirkt der Luftdruck bei offener Scheide unterstützend für die Stützapparate (Knieellenbogenlage mit eingeführtem Sims'schem Spekulum; vgl. Atl. II, Fig. 63). Die Ligg. rotunda haben eine sehr geringe Wirkung — nur wie lose Zügel.

Die Grösse der Gebärmutter wirkt ebenfalls auf diese Verhältnisse ein (Inhalt = Tumoren, Gravidität). Was normale

Grösse, Form und Struktur derselben, sowie der Adnexorgane anlangt, vgl. Atl. II, 2. Aufl., §§ 1, 2, 5, nebst Abbildungen.

Der hintere Douglasspalt liegt bei normaler Lage 7 cm über dem Anus, — die Excavatio vesico-uterina $7\frac{1}{2}$ cm über dem Orificium urethrae.

Die Uteruslänge, aussen gemessen, beträgt

bei Jungfrauen = 6 — 8 cm, das Gewicht = 40 gr.

„ Frauen = 8—10 „ „ „ = 100 „

Die Breite beträgt:

des Fundus { bei Jungfrauen = 4 — 5 cm,
„ Frauen = $5\frac{1}{2}$ — $6\frac{1}{2}$ „

des Kollum = 2 — $2\frac{1}{2}$ cm.;

Die Tiefe { bei Jungfrauen = 2—3 cm,
„ Frauen = 3 — $3\frac{1}{2}$ „

Die Uterinhöhle (Sonde!) beträgt an Länge:

	ganz	Körper	Hals
am unreifen Uterus	2,6	0,8	1,8
„ reifen virginellen Uterus	5,4	3,2	2,2
„ gravid gewesenen Uterus	5,9	3,3	2,6

Das Sekret des Uteruskörpers ist dick ölarartig, der Cervix eiweissartig, gallertig; beide alkalisch, muzinhaltig (gerinnt durch Essigsäure).

Die vorgetretenen Schleimhautpartien der Scheide und des Scheidentheiles der Gebärmutter exkoriieren einerseits leicht (Taf. 8 u. 10) und überziehen sich andererseits mit einer verdickten und oberflächlich verhornten Epithelschicht (vgl. Taf. 28, Fig. 2). Die Mm.-Lippen sind ektropioniert (Taf. 10 u. 12, sowie Textfig. 28 u. 29). Der Introitus vaginae (ca. 1—2 cm der Scheide) bleibt selbst bei den extremsten Fällen in situ und bildet einen wulstartigen Ring um den vorgefallenen Tumor, der aus der Scheide und Uterus, bezw. auch Blasen- und Mastdarmbuchten besteht. (Taf. 10 u. 13.) In diesen Buchten stauen sich Urin, bezw. Faeces und können zur Bildung von Konkrementsteinen und Katarren Anlass geben, zumal da die Urethra ganz gewöhnlich hierbei geknickt ist. Bildet die ganze untere und hintere Blasenhälfte, vielleicht sogar einschliesslich Blasen-scheitel und Excavatio vesico-uterina (Taf. 4, Fig. 3; Taf. 5, Fig. 2; Taf. 12) jenes Divertikel, so sind die Ureteren ebenfalls geknickt und können Veranlassung zur Entstehung einer Hydronephrose geben; P r a e d i s p o s i t i o n hierzu wie zum Vorfall über-

Zu Taf. 4, Fig. 1: *Prolapsus incompletus uteri retroversi*: bedeutende *Rectocele*; *Inversio vaginae* (Orig. Schemazeichn.).

Taf. 4, Fig. 2: *Prolapsus uteri incompletus ex Hypertrophia partis intermediae colli*; *Inversio vaginae cum cystocele* (vgl. Taf. 12). Der Fundus uteri befindet sich nahezu in normaler Höhe. Die Sonde belehrt uns, dass der Uteruskanal länger als normal (länger als 5 bis 6 cm) ist. Die Distanz „innerer bis äusserer Mm.“ ergibt, dass die Verlängerung durch die Hypertrophie des Collum gebildet wird. Welcher Teil des Halses elongiert ist, ergibt sich weiter aus dem Verhalten des hinteren und des vorderen Scheidengewölbes zu äusserem und innerem Mm. (vgl. Atl. II, Fig. 32).

Auf unserem Bilde finden wir das hintere Scheidengewölbe in gewöhnlicher Höhe des Beckens, das vordere aber descendiert, u. zw. im Verhältnis zum äusseren Mm. nicht mehr vertieft als sonst. Mithin ist nicht die eigentliche Portio vaginalis gewachsen, sondern der höher zwischen vorderen und hinteren Scheidengewölbe gelegene, mittlere Teil des Gebärmutterhalses. (Orig. Schema-Zeichn.)

Taf. 4, Fig. 3: *Prolapsus totalis uteri anteflexi et vaginae anterior cum Cystocele*; charakteristische Knickung der Urethra (vgl. Taf. 8 u. 9, Kathetereinführung). (Orig. Schema-Zeichn.)

Taf. 4, Fig. 4: *Prolapsus totalis uteri retroflexi (I. Grades) et vaginae*. Kleine Divertikelbildungen von Rektum und Blase. (Orig. Schema-Zeichn.)

Taf. 5, Fig. 1: *Prolapsus vaginae posterior. Rectocele. Descensus uteri retroflexi (II.^o)*. Die hintere Scheidenwand invertiert seltener zuerst; in der Tasche kann sich ein Divertikel des Rektum bilden, nachweisbar durch Einführung des Fingers. (Orig. Schema-Zeichn.)

Taf. 5, Fig. 2: *Prolapsus vaginae anterior*, höchster Grad von *Cystocele*; *Anteflexio uteri I.^o*; *Descensus uteri*. Nachweis der Cystocele durch den Katheter (vgl. Taf. 8 u. 9). (Orig. Schema-Zeichn.)

Taf. 5, Fig. 3: *Repositio uteri prolapsi* durch ein gestieltes *Martin'sches Pessarium*. (Orig. Schema-Zeichn., verändert nach Schröder). Dasselbe wird angewandt, wenn dem Beckenboden der selbst für ein Instrument nötige Widerstand gegen starken Druck von oben fehlt. Der Stiel ruht auf dem M. levator ani und stemmt sich, gleitet er seitlich ab, auch seitlich an.

In unserem Falle wird gezeigt, dass es sich hier um einen Pseudoprolaps handelte, denn durch die Reposition ist der Uterusfundus ungehörlich eleviert und vor allem das Corpus uteri anteflektiert und ein Divertikel des Blasenscheitels mit emporgezogen. Es handelt sich hier um *Elongatio colli*; die Amputation wäre hier angezeigt.

Taf. 5, Fig. 4: *Hypertrophie der vorderen Muttermundslippe*, (Orig.-Schema-Zeichn., verändert n. Schröder.) Hierdurch *Inversion der vorderen Vaginalwand* und *Cystocele*.

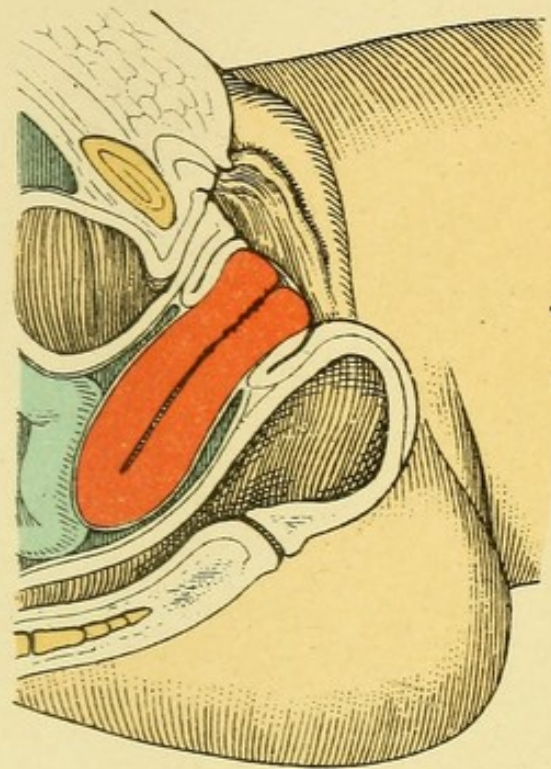


Fig. 1.

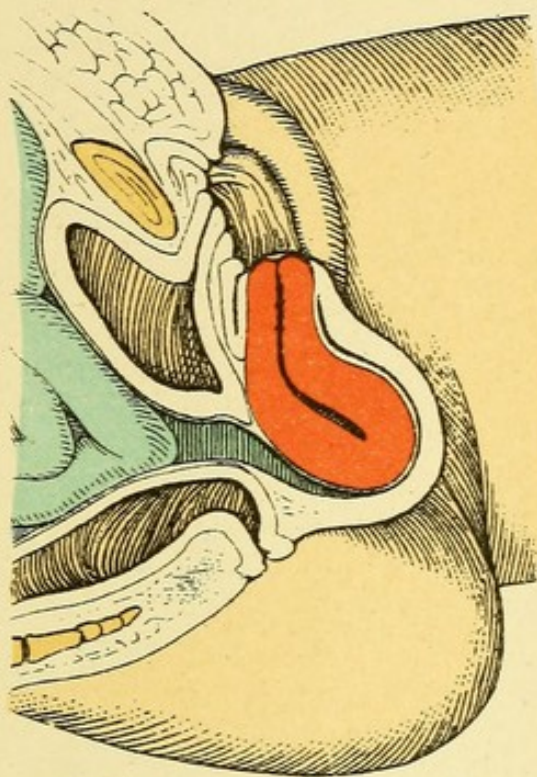


Fig. 4.

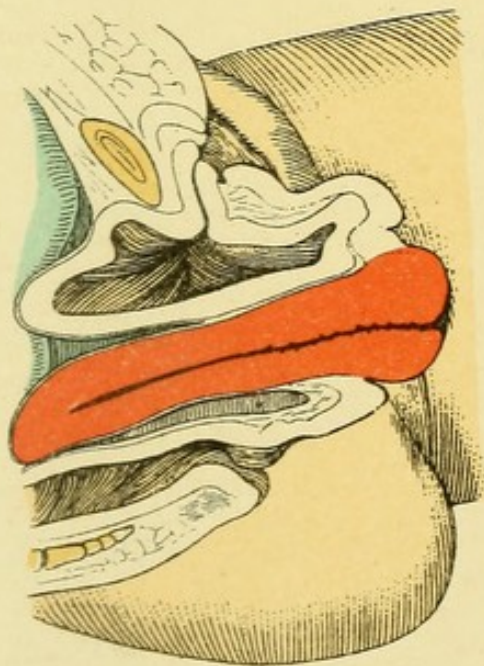


Fig. 2.

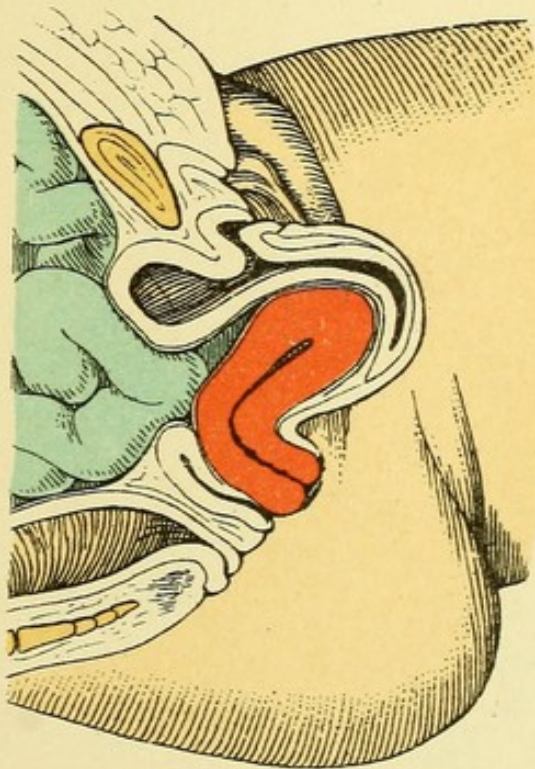


Fig. 3.



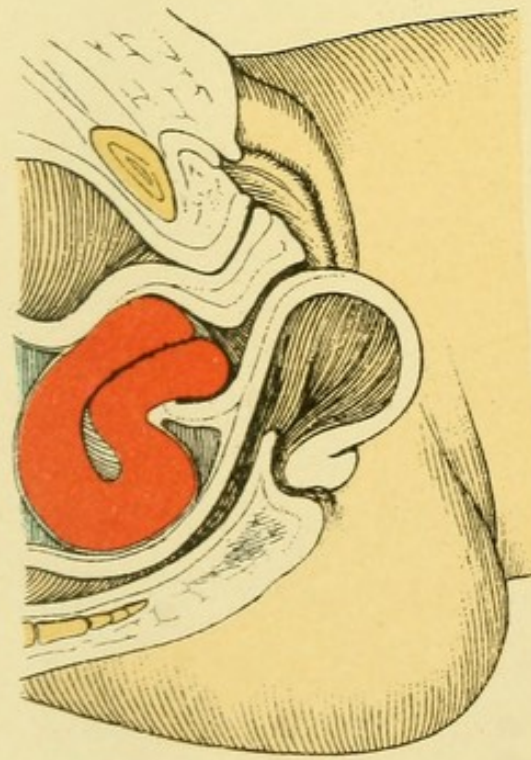


Fig. 1.

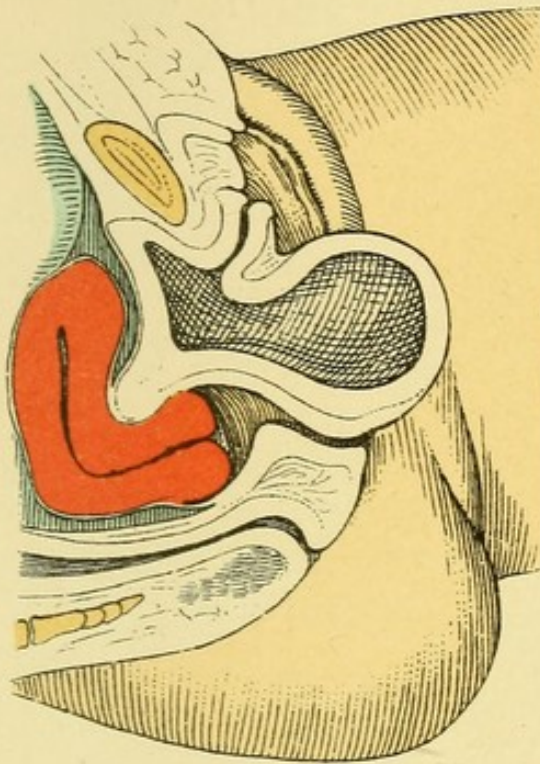


Fig. 2.

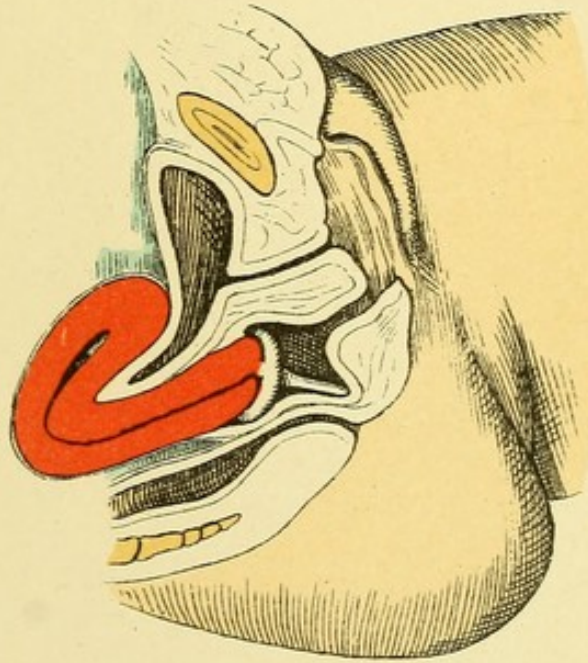


Fig. 3.

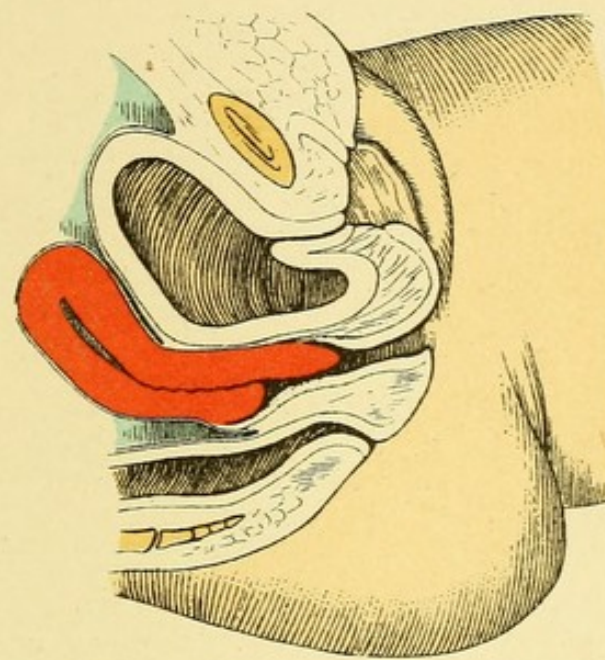


Fig. 4. Lith. Anst. F. Reichhold, München.

haupt gibt die Retroversio uteri, zumal wenn sie mit Dammriss (fehlender Stützpunkt für die Scheidenwände) und Descensus uteri kombiniert ist (vgl. Taf. 4, Fig. 1; Taf. 5, Fig. 1; Taf. 13; Taf. 19, Fig. 1). Da das Cavum Douglasii sehr dicht über dem hinteren Scheidengewölbe liegt, so tritt dasselbe ebenfalls tief herab und lässt Darmschlingen mit herabgleiten. (Taf. 4, Fig. 4 u. Taf. 13.)

Die *Entwicklung des Vorfalls* gestaltet sich folgendermassen:

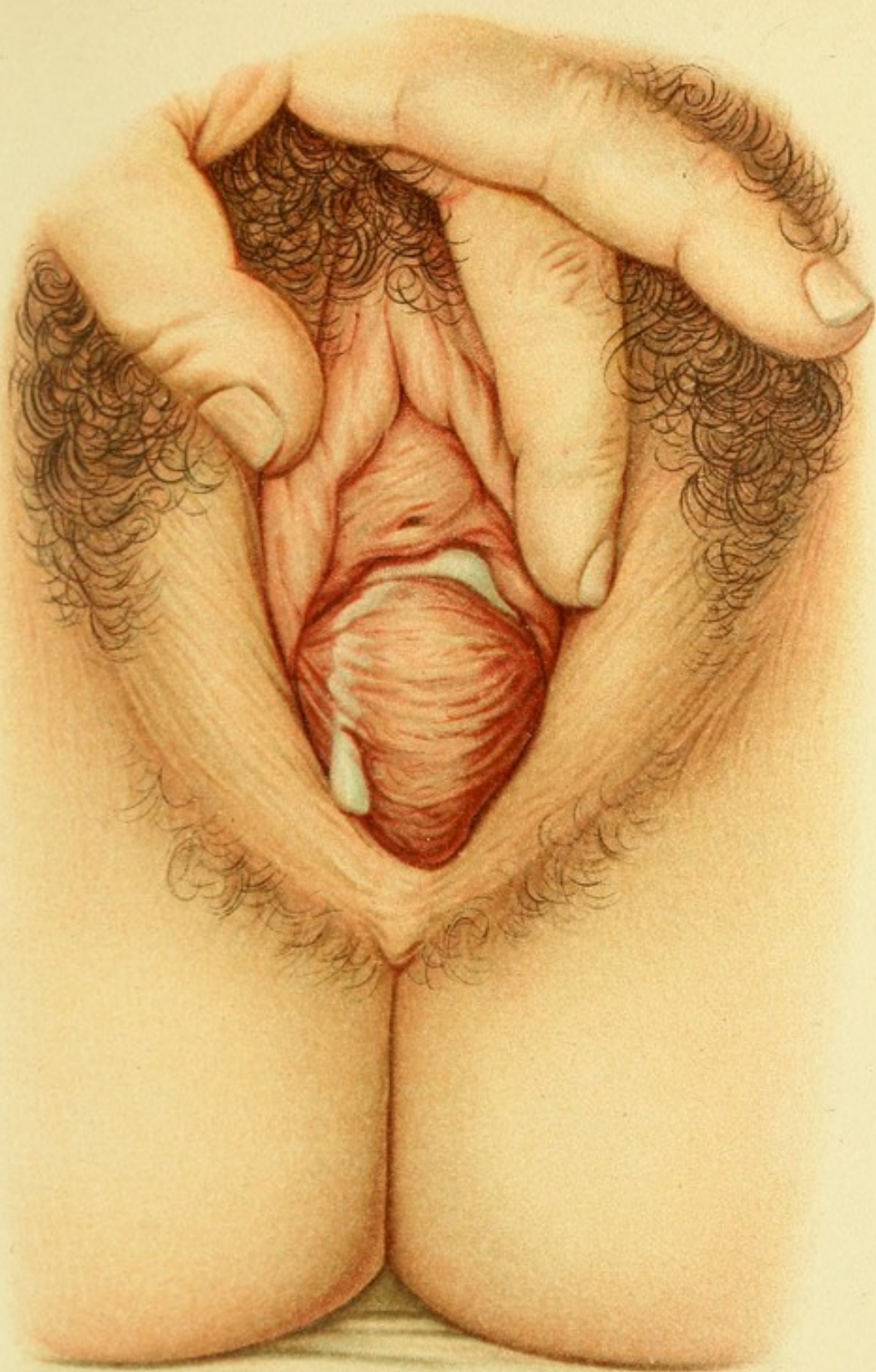Entweder durch Dammriss (Taf. 54) oder Schwäche des Beckenbodens und der Mm. constrictores cunni et levatores ani verliert die vordere Scheidenwand ihre normale Stütze (vgl. Taf. 6, 7, 25, 27). Zunächst deszendiert das Tuberculum vaginae und legt sich dauernd zwischen die Nymphen, dann aber beginnt der obere Teil der Scheidewand nicht nur einfach zu deszendieren, sondern sich in die Vulva hinein einzustülpen (zu invertieren, wie jeder Pressversuch den Hergang wieder demonstrieren kann). Die Portio des noch normal antevertiert liegenden Uterus wird herab und nach vorn gezogen (Taf. 54, Fig. 2 u. 3). Nunmehr beginnt die hintere Scheidenwand mit ihrer unteren Hälfte ebenfalls herabzutreten, dadurch das hintere Scheidengewölbe herabzuzerren und so auch von hinten her einen Zug auf die Gebärmutter auszuüben (Taf. 54, 4). Dieselbe gelangt erst in Vertikal-, dann in Retroversionsstellung, befindet sich also mit ihrer Längsachse in der Verlängerung der Scheidenachse, welche jetzt ebenfalls mehr vertikal verläuft, anstatt von unten-vorn nach oben-hinten: ihren Stützpunkt (Uteruskörper auf vorderer Scheidenwand und weiterhin Damm, — Portio gegen hintere Scheidenwand hat sie ebenfalls verloren (vgl. Taf. 4, 13, 17—19). Es genügt jetzt der geringste plötzliche heftige Druck von oben oder Sturz oder eine Reihe in ähnlicher Weise gleichmässig wirkender Momente, um das Herab- und Hervortreten der Gebärmutter zu bewirken (vgl. Textfig. 26). Derselbe


Zu Taf. 6: *Inversio vaginae posterior*; Fluor albus. Erhaltener Damm. Orig.-Aqu.

Druck von oben bewirkt bei den meist ohnehin schlaffen Gebärmutterwandungen Knickung des Körpers gegen den Hals = *Retroflexio uteri*. Blase und Peritonealtaschen verhalten sich, wie auf Taf. 4, 5 und in Textfig. 27, 28.

Ist der Prolaps komplet, so wirkt der Druck weiter und invertirt die *Uterus mukosa* nach aussen: es entsteht *Ektropion* (in extremsten Fällen bis zum inneren Mm.). Es tritt an der vorgewulsteten Schleimhaut Dekubitus ein: Erosionen und Ulzerationen (vgl. Taf. 8, 10; Textfig. 28). Eine Folge der Zirkulationsstörungen ist die Schwellung und livide Färbung der Portio (Taf. 10). Diese Kongestion führt bei langdauerndem Vorfall aber weiterhin auch zu Entzündungen und Wucherungen, und es entstehen nicht nur Polypen der Schleimhaut, sondern auch sekundäre Vergrößerungen und Verlängerungen des Gebärmutterhalses = *Elongatio colli*. (Vgl. Taf. 4, 5 u. 12 bzw. Fig. 25 i. Text). Der Uteruskörper nimmt wenig hieran Teil. Die oberflächliche Epithelschicht (Taf. 28, 2) verhornt. In der Scheidenwand verdickt sich die Muskularis und schwindet das Fettgewebe.

Hieraus lassen sich die *Symptome* leicht erklären; lästig ist das Gefühl des tiefergetretenen Organes, als ob es beim Aufrechtstehen und Gehen hervorstürzen wollte, bzw. ist der bereits ganz vorgefallene runde Körper beim Gehen hinderlich; er wird durch die Reibung schmerzhaft und wund, — ebenso die Oberschenkel. Die *Mucosa vaginae et cervicis* wird entzündlich gereizt und infolge dessen sezerniert sie nicht nur schleimig und eitrig, sondern produziert auch eine zu starke oder schmerzhaftes Menstrualblutung. Die prolabierten Teile sind stark vergrößert, anfangs nur durch Stauung, später durch Bindegewebswucherung (*chronische Metritis*).





(Tafel. 28 u. 32.) Die Zerrung der Adnexstränge ruft nervöse und dyspeptische Erscheinungen hervor. Die Ausscheidung von Faeces und Urin ist gestört, bzw. treten sekundäre Retentionsercheinungen ein. Sekundäre Entzündungszustände der Serosa führen, abgesehen von subjektiven Unbehaglichkeiten, durch Umkapselung der Tube und des Ovariums mit peritonitischen Strängen zur Sterilität, deren Ursache freilich auch in Strukturveränderungen der Gebärmutterschleimhaut und in der Erschwerung der Kohabitation und Retentio seminis zu suchen ist. Endlich werden die Organe durch jene Adhäsionen in ihrer abnormen Lage fixiert.

Aetiologie. Der angeborene Uterusvorfall ist eine der grössten Raritäten; ich fand einen solchen bei einem Kinde mit Hydromeningocele (in der Münchener Frauenklinik; vergl. Fig. 25 i. Text): einen zweiten sah ich in der Heidelberger Frauenklinik 1894¹⁾. Auch bei Virgines kommt der Vorfall selten u. zw. durch schweres Heben zu stande. Die häufigsten ursächlichen Momente sind in puerperalen Schädigungen und zu früher starker Anwendung der Bauchpresse zu suchen, da ohnehin der Uterus um diese Zeit Neigung besitzt, eine Retrodeviation einzugehen, bzw. sie zu behalten — ausserdem aber schwere Geburten (Forceps) zu Dammdefekten sowie Dehnungen und Erschlaffungen der Genitalwandungen und des Suspensionsapparates (Ligamente, Mm. constrictor. cunni et levator. ani) führen (vgl. Erläuterungen zu Taf. 13, 17 u. 54 u. pag. 43).

Ebenso wie die leicht zur Retroversion führende puerperale Subinvolution des weichen, nachgiebigen Uterus bei schlaffer, weiter Vagina, wirken langdauernde Entzündungszustände,

¹⁾ Beschrieben i. Arch. f. Gyn. von dem Herrn s. Zt. Assistenten Dr. Heil. Ich kannte bis dahin nur noch einen 3. ähnlichen Fall von Qviesling (C. f. Gyn. 1890); seitdem sind noch mehrere veröffentlicht.

Taf. 7, Fig. 1: *Inversio vaginae durch Dammriss III. Grades* (bis in den After); das Tuberculum vaginae ist deszendirt. (Orig. Aquar.)

Taf. 7, Fig. 2: *Portiobildung bei Elevatio uteri.* Die Portio repräsentirt sich nicht als freier Zapfen in der Scheide, sondern bildet die Spitze des Vaginaltrichters in dessen Tiefe. Der ovale Mm. klaffte etwas (s. Text § 8 im Anhang).

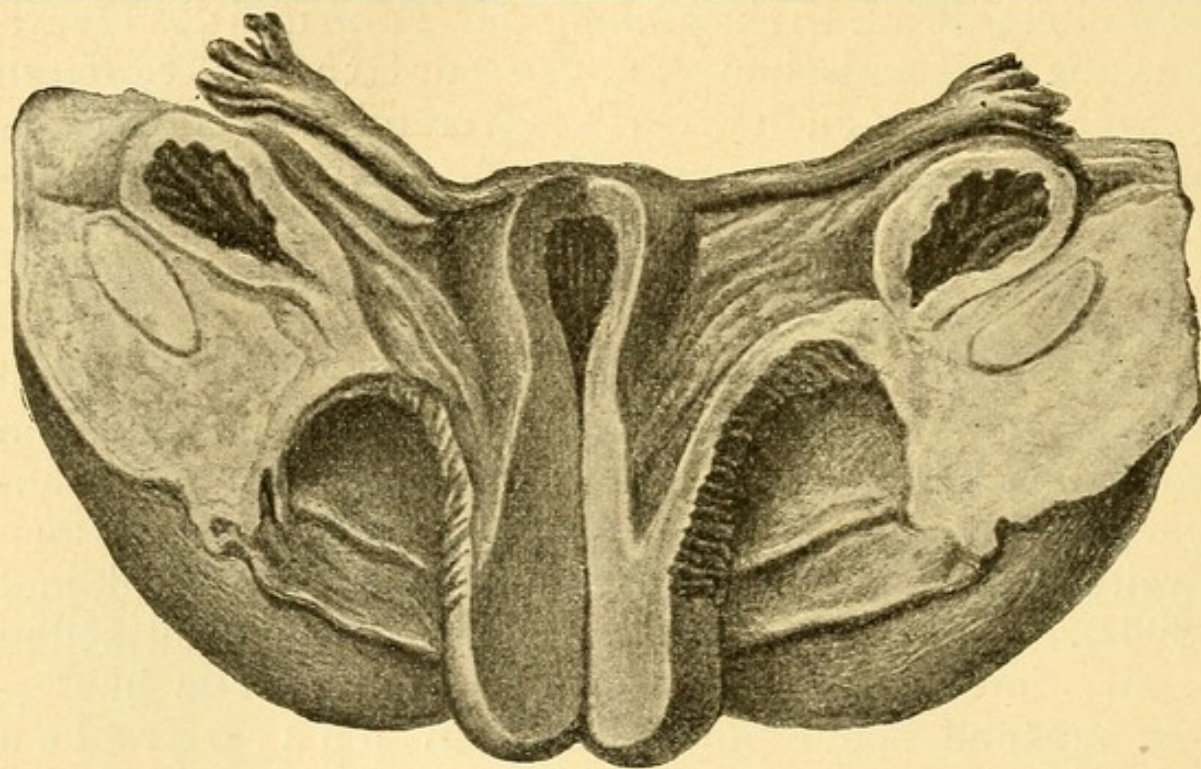


Fig. 25.

Prolapsus uteri incompletus congenitalis bei einem ausgetragenen Foetus mit Hydromeningocele (München. Frauenklinik 1889; Arch. f. Gyn. 37,2). Hypertrophie des mittleren Collumtheiles; Inversion des Scheidengewölbes; starke Entwicklung der Art. spermatica bei geringem Lumen der A. iliaca. Der Muttermund ist gekerbt bei leichter Ektropionirung.

häufige Geburten bei schwächlichem Organismus — andererseits bedeutende Tumoren, welche die Gebärmutter nach unten drängen (vgl. Atl. II, 2. Aufl., Fig. 109). Unmittelbar nach jeder normalen Geburt lässt sich die vordere Mm.-Lippe tief im Introitus vaginae touchieren.

Prognostisch besteht die akute Gefahr der Gangrän als Folge von Einschnürung nur ganz selten, wohl aber wirkt der Zustand schwächend durch alle obigen Erscheinungen. In den Exkorationen liegt eine Praedisposition zum Kankroid (v. Winckel).

BOSTON MEDICAL
MAY 24 1918

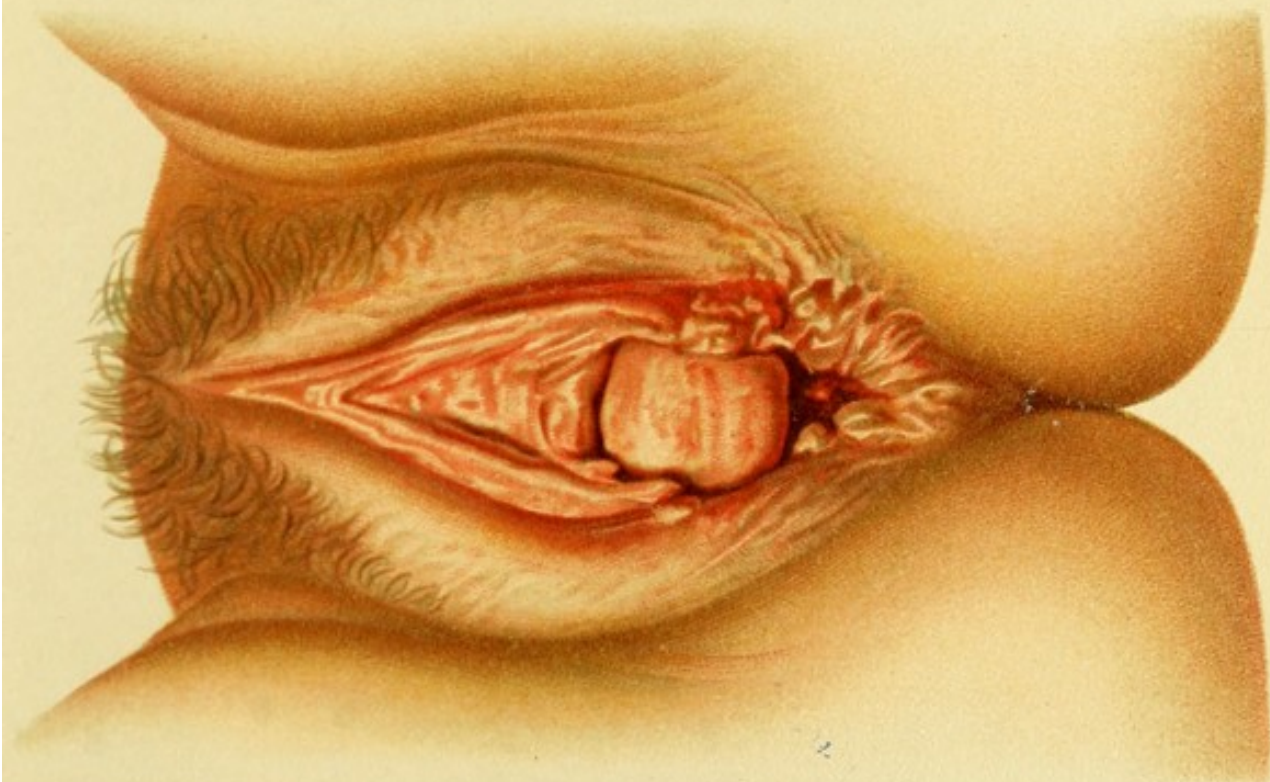


Fig. 1.

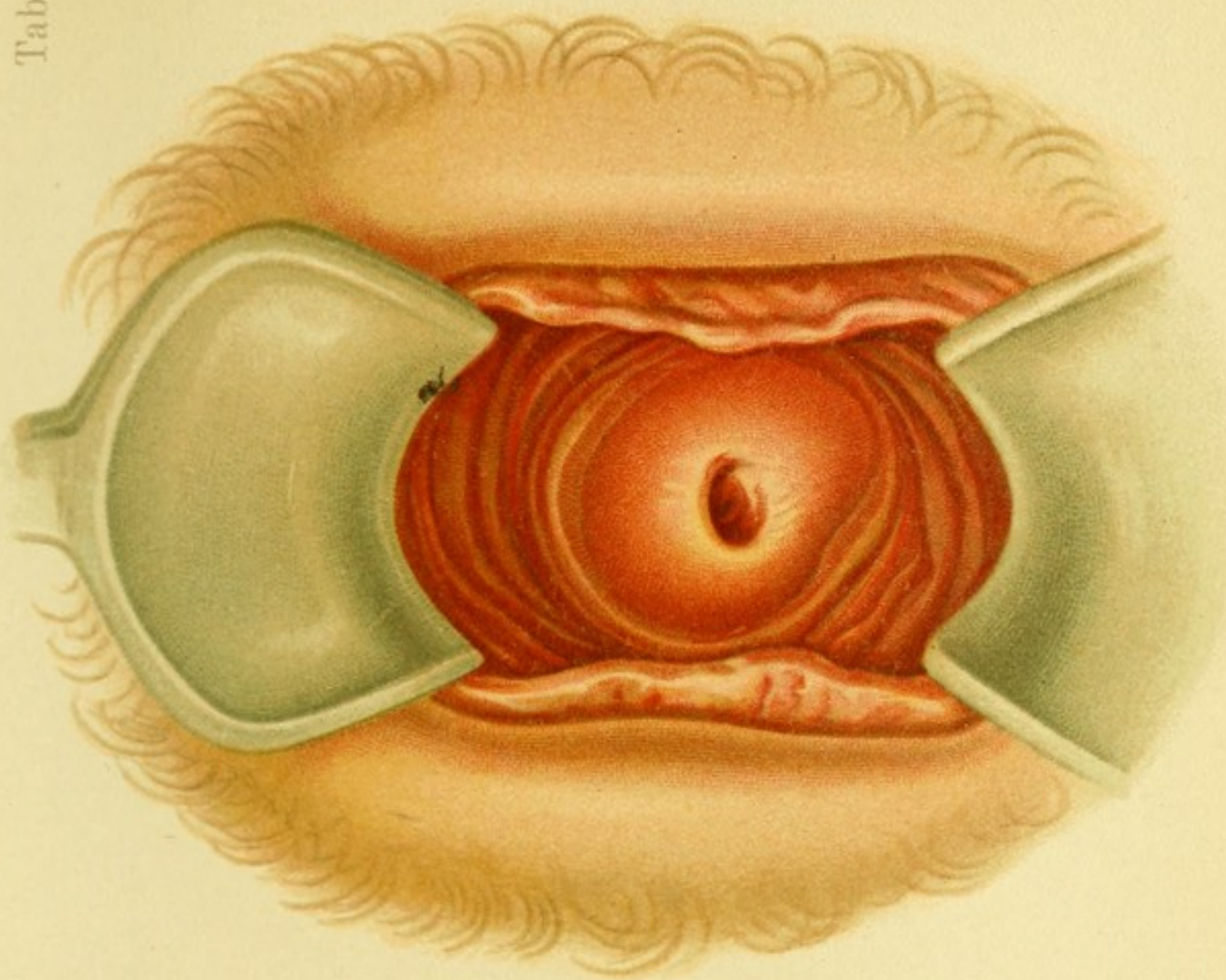



Fig. 2.



Diagnostisch ist das Tiefer- bzw. Heraustreten des „Tumors“ bei Anspannung der Bauchpresse (Husten, Pressen, schwerem Stuhlgang, Heben) zu konstatieren, da im Liegen und ruhigen Verhalten bei vielen Patientinnen der Vorfall zurücktritt.

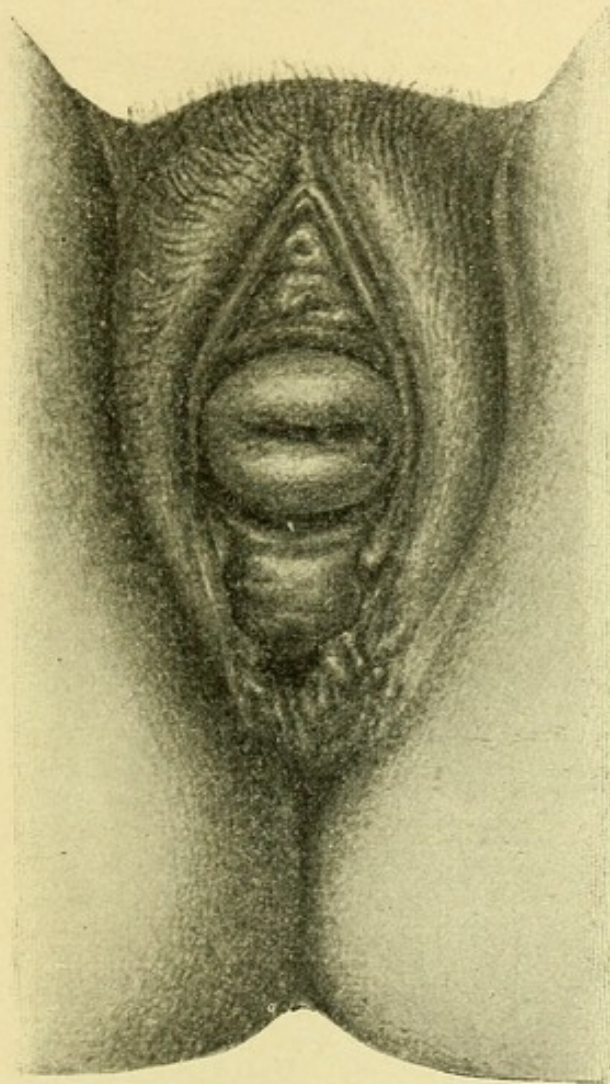


Fig. 26.

Prolapsus incompletus uteri; Inversio vaginae durch Dammriss III. Grades (bis in den After). Gekerbter Mm. (Phot. n. Orig.-Aqu.)

Ist in dem Tumor der Uterus enthalten? Wie viel von der Scheide? Auch Blasen- oder Mastdarmdivertikel? Die Inspektion lässt manche Schlüsse zu (vgl. Textfig. 26—29, Taf. 8—10). Die Sonde und die Digitalexploration lassen Muttermund und Zervikalkanal erkennen, sowie die Länge des noch nicht invertierten Scheidenstückes. Der

in das Rektum eingeführte Finger konstatiert eine etwaige Proktocele und weiterhin in zweifelhaften Fällen das Fehlen der Gebärmutter am gehörigen Orte oberhalb der Beckenenge. Der Katheter endlich lässt den Verlauf des Blasendivertikels verfolgen.

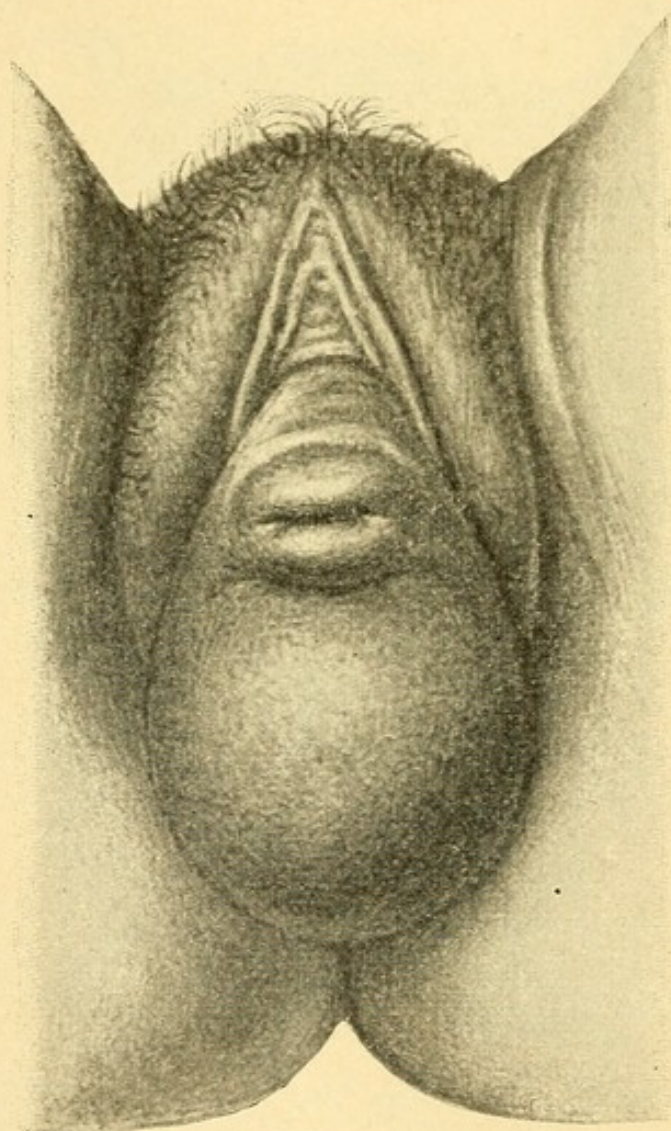


Fig. 27.

Prolapsus completus uteri retroflexi cum Rectocele. Gekerbter Mm.
(Phot. n. Orig. Aquar.)

Ist der Uterus ganz vorgefallen, so können wir vor der Vulva den Körper desselben umfassen und zugleich die Haltung des Organes erkennen, ob (wie meist) retro- oder anteflektiert oder gestreckt (vgl. Textfig. 26—29).

Bei inkompletem Prolaps haben wir uns vom Rektum aus zu vergewissern, wo der Fundus steht, d. h. ob wir es nicht mit einer **Cervixhypertrophie** zu thun haben; die Sonde gibt hierüber Aufschluss (der normale Uterus hat eine Kanallänge von 6 cm); hierbei ist die Distanz vom äusseren zum

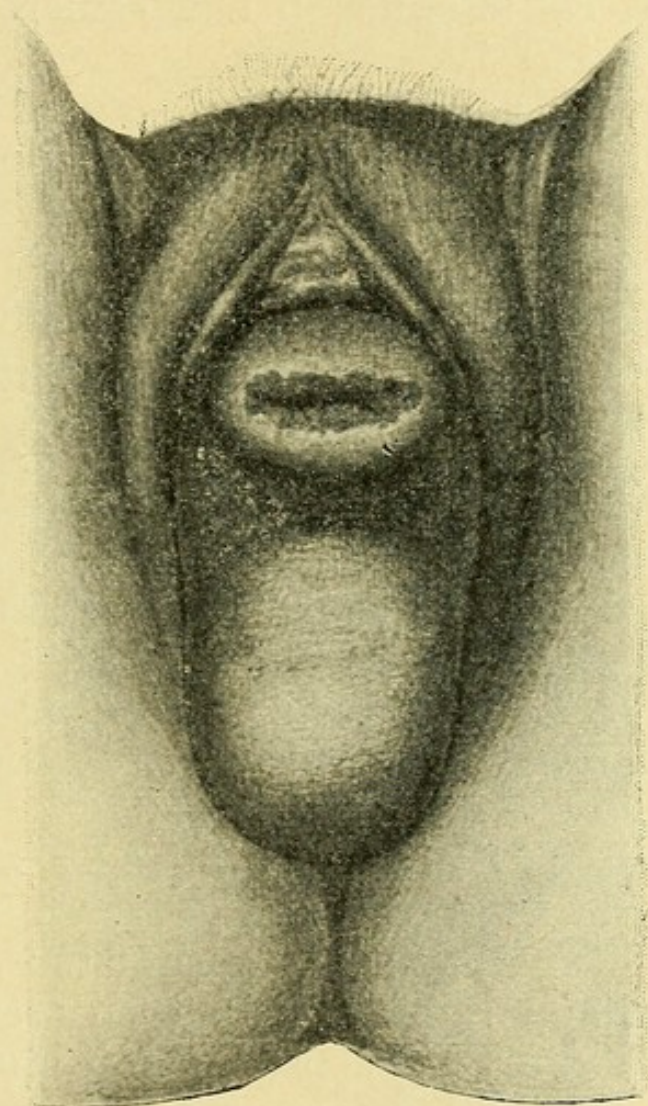


Fig. 28.

Prolapsus completus uteri retroflexi; Erosio simplex. Ohne Rectocele! (vgl. d. Textfig. 27.) (Phot. n. Orig.-Aquat.)

inneren Mm. mittels der graduierten Sonde zu messen (letzterer ist an dem Widerstande beim Passieren des Sondenknopfes zu erkennen), sodann die Höhe des vorderen und des hinteren Vaginalgewölbes vom äusseren Mm. ab (vgl. Taf. 12, 15, sowie in Atl. II, 2. Aufl. Fig. 32 = Schema der normalen Verhältnisse).

Taf. 8: *Prolapsus uteri anteflexi completus; Cystocele:* Nachweis durch Einführung der Sonde in das Divertikel (Richtung der Sondenführung; letztere Schreibfederförmig). Exkorationen an der invertierten Schleimhaut. (Orig. Aqu.)

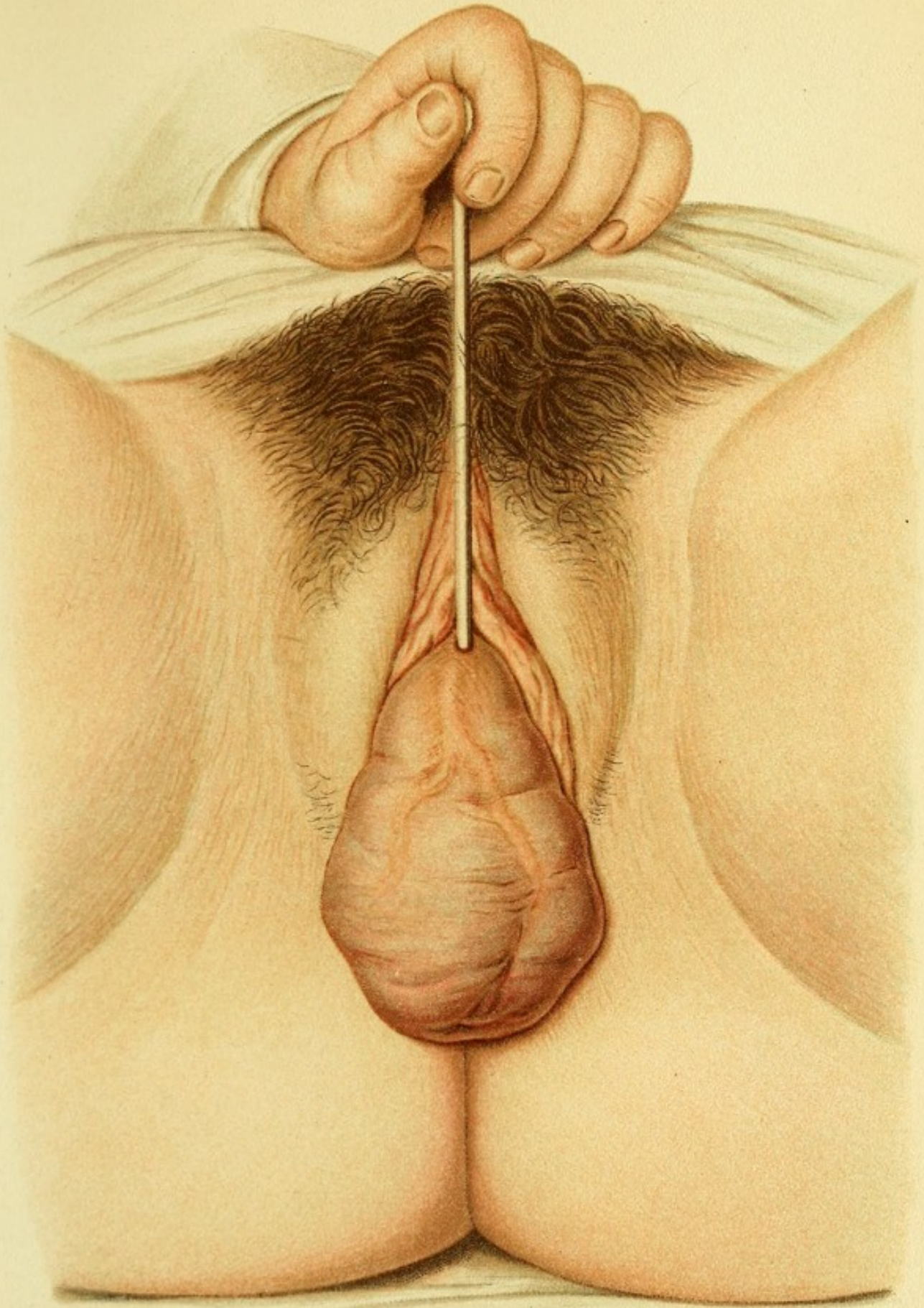
Endlich ist festzustellen, ob der Uterus frei beweglich oder schon durch Adhäsionen mit event. deszendierten Darmschlingen und seinen Adnexen im Bruchsack fixiert ist.

Therapie: Prophylaktisch sind Dammrisse sofort per I. intentionem zu heilen oder möglichst bald zu beseitigen (vgl. Atl. I). Bei bekannter Neigung der Gebärmutter zur Retrodeviation ist die Puerpera thunlichst in Seitenlage zu halten. Zu frühes Aufstehen (nie vor dem 10.—14. Tage), zumal bei den oben angegebenen praedisponierenden Momenten, und erst recht zu frühes schweres Arbeiten, Heben u. ä. sind zu verbieten; das Aufstehen erst nach der 2. oder 3. Woche zu gestatten. Bei schlaffen Genitalien stützt eine T-Binde den Damm und die zu invertieren drohende Vagina, ferner ein etwa am 8. Wochenbettstage eingelegtes Pessar den Uterus. Katarrhe, Obstipationen, Tumoren sind zu beseitigen.

Ist der Vorfall nicht mehr zu inhibieren, so wäre a priori nach unseren auch durch Kimmels Experimente¹⁾ gestützten Kenntnissen von den Tragapparaten der inneren Genitalien (vgl. pag. 43 u. f.) die gymnastische Kräftigung der Mm. constrictores cunni, levatores ani, sowie der ganzen Damm-Muskulatur durch Massage die geeignetste Therapie; viele und dauernde Erfolge haben andere und ich indessen nicht gesehen. Vorläufig erfüllt unsere bisherige operative und sogar die Ringbehandlung ihren Zweck weit leichter, sicherer und andauernder.

Radikal und sicher ist die **operative** Behandlung: Die Gebärmutter wird bei Rückwärtsstellung

¹⁾ Kimmel, In.-Diss. 1894, Heidelberg.





in die normale Lage nach vorn gebracht durch *Retrofixatio colli uteri* mit oder ohne Eröffnung des Douglas, durch *Verkürzung der Ligamenta rotunda* von der Inguinalgegend aus oder nach Kolpotomia anterior; auf letzterem Wege auch *Verkürzung der Ligamenta lata* oder bei verdicktem Uterus durch

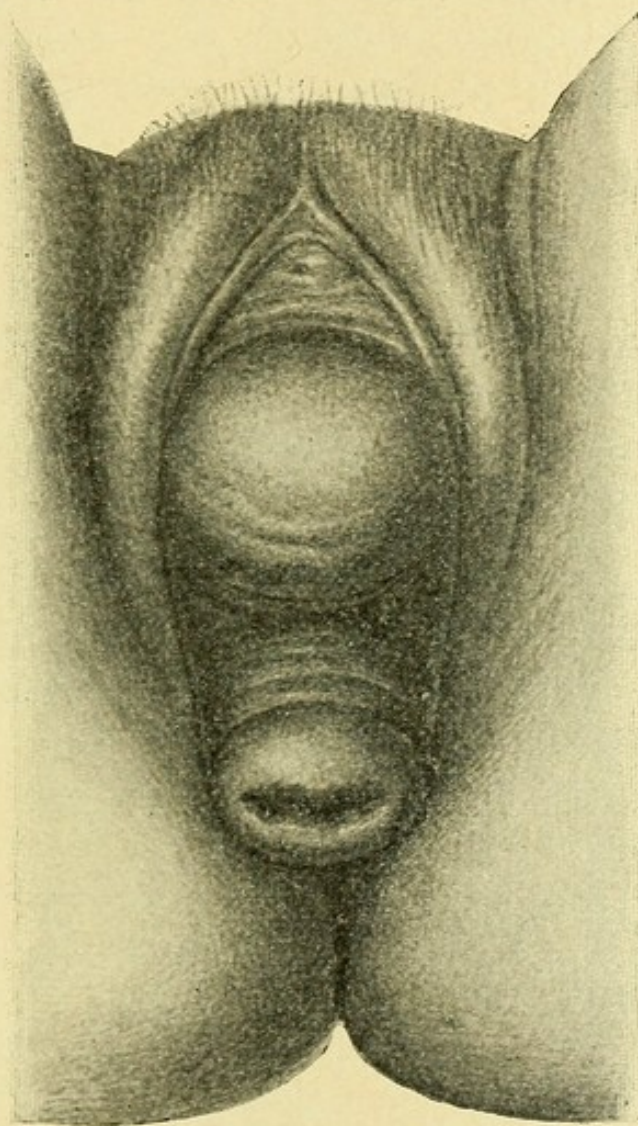


Fig. 29.

Prolapsus completus uteri anteflexi. Erosio simplex (vgl. Taf. 28.)
(Phot. n. Orig.-Aquar.)

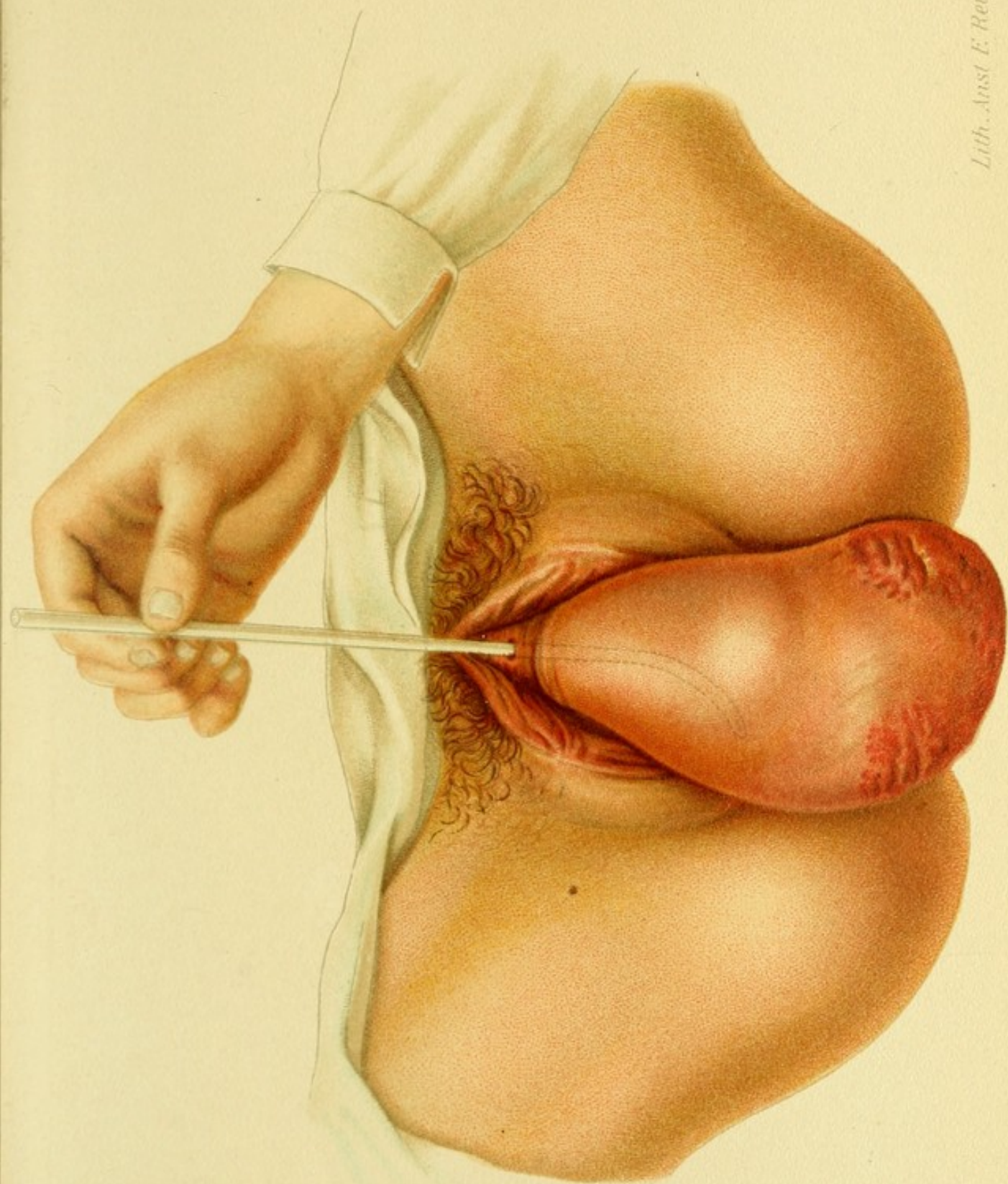
eine anteflektirende *Keilexzision aus der vorderen Gebärmutterwand*; post menopausin durch Loslösung von der Blase und Annäherung an das vordere Scheidengewölbe oder die Blase (*Vagino- oder Vesicofixation* nach Dührssen, Mackenrodt), endlich auch durch *Ventrifixation* bei starker Retroflexionsadhä-

Taf. 9: Hochgradige *Inversio vaginae* mit Cystocele und inkompletem Prolaps des retrovertierten Uterus (Orig. Aqu.). Derbheit der Schleimhaut, Verdickung der Gefässe.

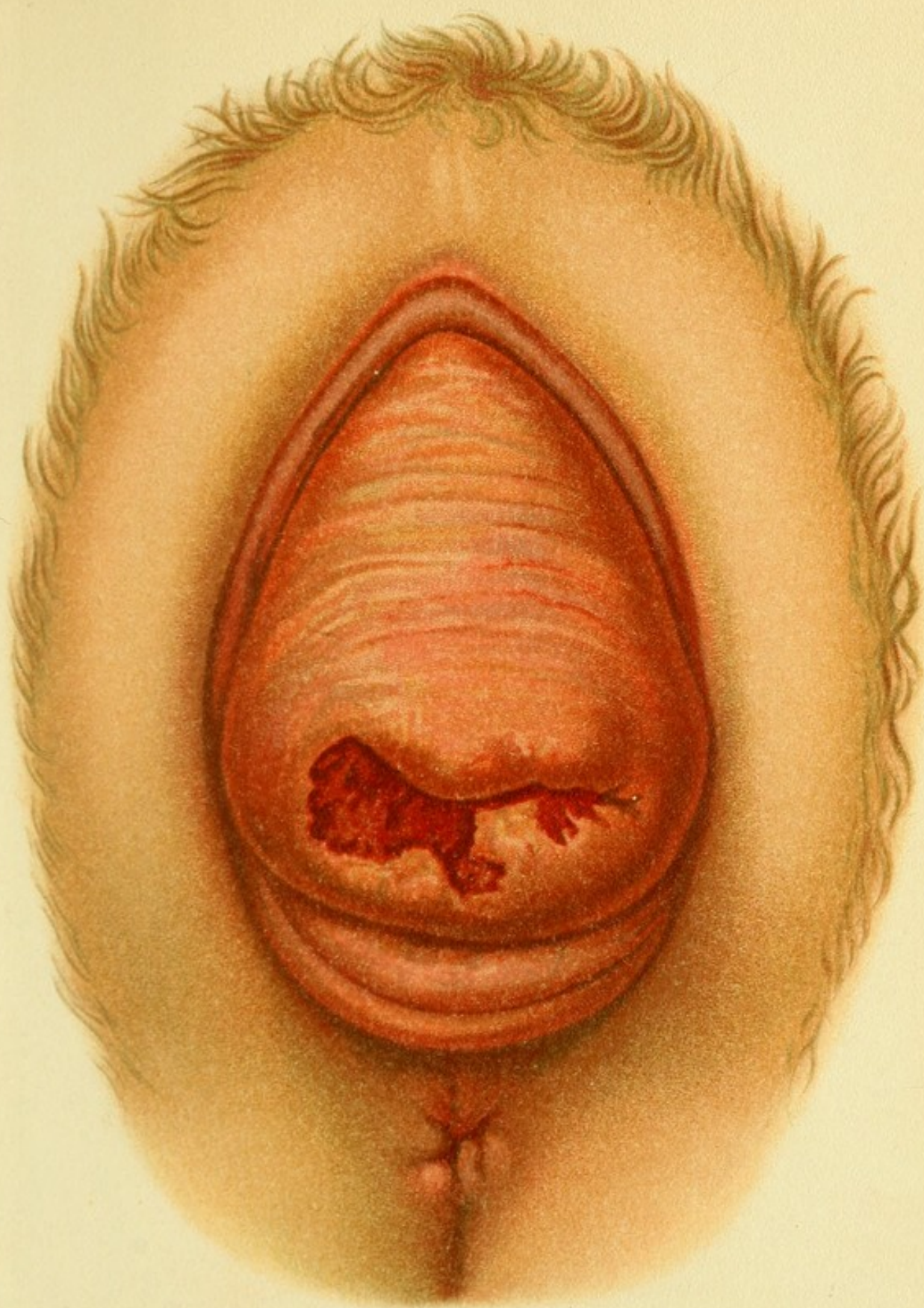
Taf. 10: *Prolapsus incompletus uteri; Erosio simplex*. Durch Stauung „zirkulär“ verdickte Portio. Rectocele. (Orig. Aqu. v. einem Falle der Heidelberger Frauenklinik.)

renz oder enormer Erschlaffung der Ligamente und Scheidenwandungen, indem am besten nach der Czerny-Leopold'schen Methode die Uterusserosa direkt an das seröse Parietalblatt der Bauchdecken angenäht wird (Sänger näht die Ligg. rot. od. lataan).

Die Retention wird bewirkt durch Verengerung der Scheide und Erneuerung des Dammes: *Kolporrhaphia anterior* nach Sims bei Cystocele durch Ausschneiden eines myrthenblattförmigen Stückes Schleimhaut und Vernähung der Wundränder; — *K. posterior* nach G. Simon, Hegar, Bischoff, Martin, v. Winckel, Fritsch, Neugebauer, Kehler durch Ausschneiden eines Dreieckes, dessen Basis der Damm, bzw. das ursprüngliche Frenulum perinaei ist, oder von zackigen Schleimhautfiguren, welche die Tendenz haben, entweder die Columna rugarum vaginae zu schonen, oder unter Entfernung von Scheidenschleimhaut seitlich so viel Material herbeizuschaffen, dass die hintere Vaginalwand verengt und verlängert und normal geknickt, der Damm aber plastisch erhöht, d. h. restauriert wird; die *K. posterior* wird also kombiniert mit der Dammplastik, daher *Kolpo-perinaeauxesis* (Hegar, Kaltenbach) oder *Kolpo-perinaeoplastik* (Bischoff). Minutiöse Ausführung (genaue, glatte Blosslegung des Operationsfeldes, planmässige vorherige Aufzeichnung der Exzisionsfigur, weite Unterminierung der Wundränder, exakte Nahtlegung und Erfahrung in der Beurteilung des Effektes sind nötig, um kein Zuviel oder Zuwenig in der künstlichen Verengerung der Scheide zu leisten, nach der Operation das Klaffen der Vulva beseitigt zu sehen und den Scheidenwänden in dem neuen Damm die gehörige









Stütze wiedergegeben zu haben. Als Nahtmaterial sind versenkte Katgut- oder dünne Seidenfäden, sowie Katgut in der Scheide, Fil de Florence oder Silberdraht in der Dammnaht empfehlenswert.

Besteht ein Ektropion oder eine Ulzeration, so werden diese Partien des Muttermundes zweckmässig dadurch mitentfernt, dass der Kolporrhaphie-Schnitt um diese herum geführt wird. Auf dieselbe Weise können nicht nur oberflächliche Schleimhautpartien, sondern auch tiefere Muskelkeile (vgl. Metritis) oder konische Stücke aus der hypertrophierten Portio oder endlich amputatorisch Stücke des Kollum exzidiert bzw. abgetragen werden. Tiefe feste Nähte von Seide oder Silkworm.

Die Vorbereitungen wie die Nachbehandlung der Operation müssen ebenso exakt, wie diese selbst sein: vorher laxieren, Scheide gut antiseptisch ausreiben (3 mal, einschliesslich der Zervixmukosa), und den Vorfall vorher zurückbringen, weil die Teile dann weniger blutreich sind. Nachher 3 Wochen Bettruhe; in den ersten Tagen flüssige Diät und einige Tropfen Tr. theb.; am Ende der 1. Woche die Dammnähte entfernen; liegen nicht resorbierbare Scheidenuturen, so dürfen diese erst am Ende der Zeit ausgezogen werden. Scheidenausspülungen bei foetidem Ausfluss; Laxieren zur Schonung der Wundnähte.

Ist der Uterus im Bruchsack so stark verwachsen, dass eine Reposition unmöglich ist oder nicht ertragen wird (trotz massirender Dehnung und Zerreissung der Pseudoligamente), und sind die Beschwerden erheblich, so bleibt nur die Totalexstirpation übrig (Kehrer.)

Wird die Operation verweigert, so gelangen **Pessarien, Ringe** als Retentionsapparate zur Anwendung, vor allem

1. der runde Mayer'sche Ring (vgl. Taf. 20 Fig. 3) bei unten noch enger Scheide, leider schäd-

Taf. 11: *Anteflexio uteri beim Kinde.* Blick in den Douglas posterior. (Orig. Äqu. n. d. Kadaver.)

lich, insofern als er die Scheide dehnt. Celluloid oder Hartgummi besser als elastischer Kautschuk;

2. das B. S. Schultze'sche Schlittenpessar (vgl. Fig. 32 u. 33 i. Text), korrigiert die Retro-deviation der Gebärmutter, gewährt ihr die natürliche Motilität bei sehr schlaffer weicher Scheide und eignet sich bei Prolapsen besser als

3. das Schultze'sche 8-Pessar, welches darauf berechnet ist, sich auf den Damm zu stützen, (Fig. 31 i. Text) und bei intaktem Scheideneingang seine Dienste vollkommen thut;

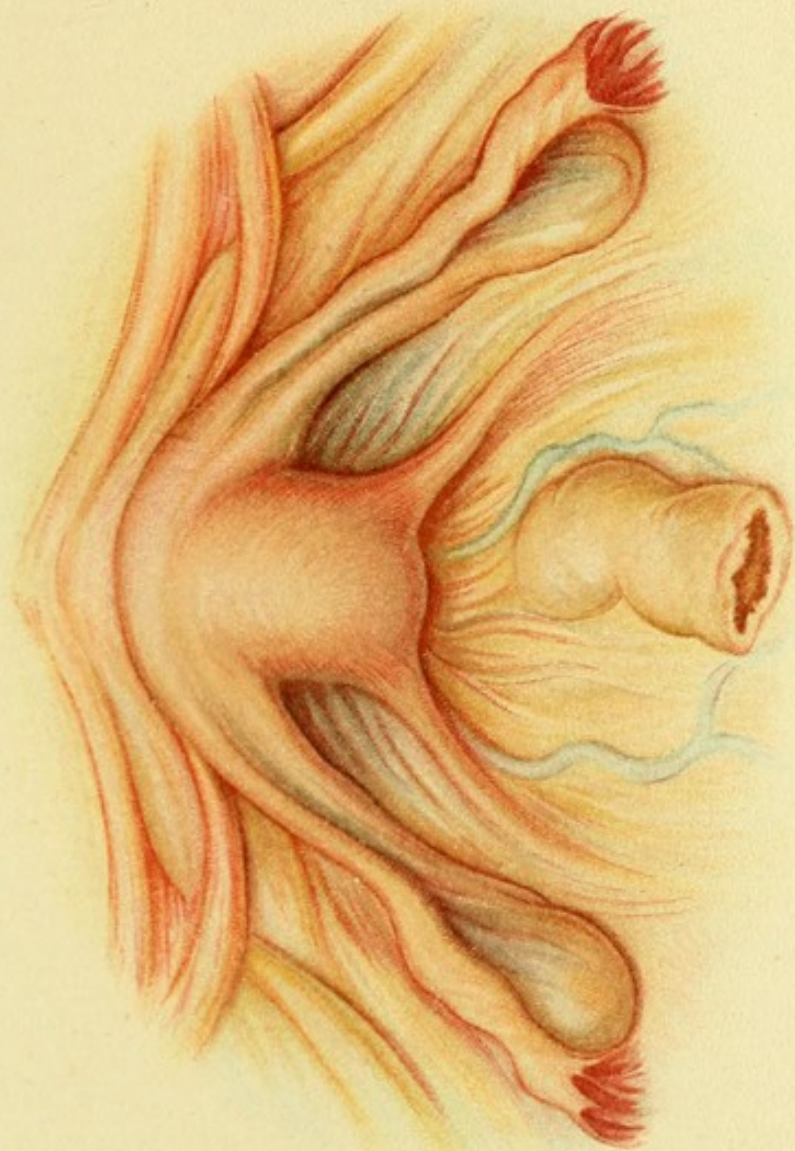
4. das Hodge'sche Hebelpessar bei Inversion der vorderen Scheidenwand (Taf. 20 Fig. 4 u. Fig. 30 i. Text), zweckmässig, weil es die Scheide im mittleren Teil nicht dehnt, sondern streckt;

5) das von E. Martin modifizierte Zängerlesche gestielte Pessar (vgl. Taf. 5 Fig. 3) stützt sich auf den M. Levator ani und ist applikabel bei hartnäckig wiederkehrendem Vorfall und weiten, schlaffen Genitalien (die älteren, bekannten gestielten Hysterophore taugen gar nichts und sind höchstens als ultimum refugium bei unten weicher Scheide einzulegen).

Dagegen werden 2 Pessare nicht genügend in der Praxis gewürdigt:

6. Hewitt's Wiegen- oder Klammerpessar (**VI**-förmiger, zusammengebogener Ring) und

7. die von Breisky wieder eingeführten ovalen, hohlen, eiförmigen Hartgummi-Pessare (meist Nr. 2 u. 3), event. mit T-Bandage, bei inoperablen Frauen jenseits der Menopause. Die Pessare müssen mit einer Zange entfernt werden.



Ueber die bei der Ringbehandlung zu beobachtenden Vorschriften vgl. § 11.

Zunächst wird in Rückenlage die **Reposition** der prolabierten Organe vollzogen, derart dass der Druck auf die Portio in der Richtung der Scheidenachse nach hinten-oben wirkt, dann wird die hintere Vaginalwand, weiter der Uterus und endlich die vordere Scheidenwand zurückgestülpt. Provisorisch können Tampons (event. in Glycerin getränkt, 2 mal täglich erneuert) die Retention ausüben bei Innehaltung der Rückenlage. Breisky gab einen Tamponträger mit Konduktor zum Selbsteinführen des Tampons seitens der Pat. an.

Anhangsweise thue ich hier der **Elevatio uteri** Erwähnung; die Gebärmutter spielt bei dieser Lageveränderung nur eine passive Rolle, indem entweder Tumoren von ihr selber oder Nachbarorganen oder peritonitische Residuen, Pseudoligamente sie ganz oder teilweise über den B.-Eingang erheben (Taf. 16, Fig. 1).

Die *Diagnose* und die *Therapie* sind mithin ganz abhängig von derjenigen des ursächlichen Leidens; oft ist die erstere nicht leicht, und da es sich hierbei meist um erhebliche oder alte Veränderungen handelt, so ist die Sonde wegen Strukturmetamorphosen des Organes (mürber, verdünnt) vorsichtig anzuwenden. Zu bedenken ist ferner, dass der Uterus eben-
sogut nach oben verschoben sein kann, d. h. von unten her verhindert, in das kleine B. herabzutreten, wie nach oben gezerrt (vgl. Atl. II, 2. Aufl., Fig. 108). Die Portio ragt oft gar nicht mehr als Zapfen in die Scheide hinein (Taf. 7, Fig. 2).

Taf. 12: *Prolapsus incompletus uteri; Elongatio partis intermediae colli cum hypertrophia „circulari“ portionis vaginalis, Inversio vaginae anterior; Cystocele.* Das hintere Scheidengewölbe ist fast in normaler Höhe erhalten (vgl. Taf. 4, Fig. 2). (Orig. Aqu. v. ein. Präp. der Münchn. Frauenklinik.)

Taf. 13: *Artifizieller Prolaps zu operativem Zwecke, nebst dadurch entstandener Inversio vaginae et Cystocele.* Zuerst tritt der Uterus in Retroversionsstellung und der weiter ausgeübte Zug dirigiert das Organ im geraden Verlaufe der Scheidenachse abwärts (vgl. die punktierten Linien, welche die normale Anfangslage und die dann eingenommene künstliche Uebergangsstellung andeuten). Ebenso vollzieht sich der pathologische Prolaps auch! (Orig. Schema-Entwurf unter teilweiser Benutzung einer Beigel'schen Zeichnung.)

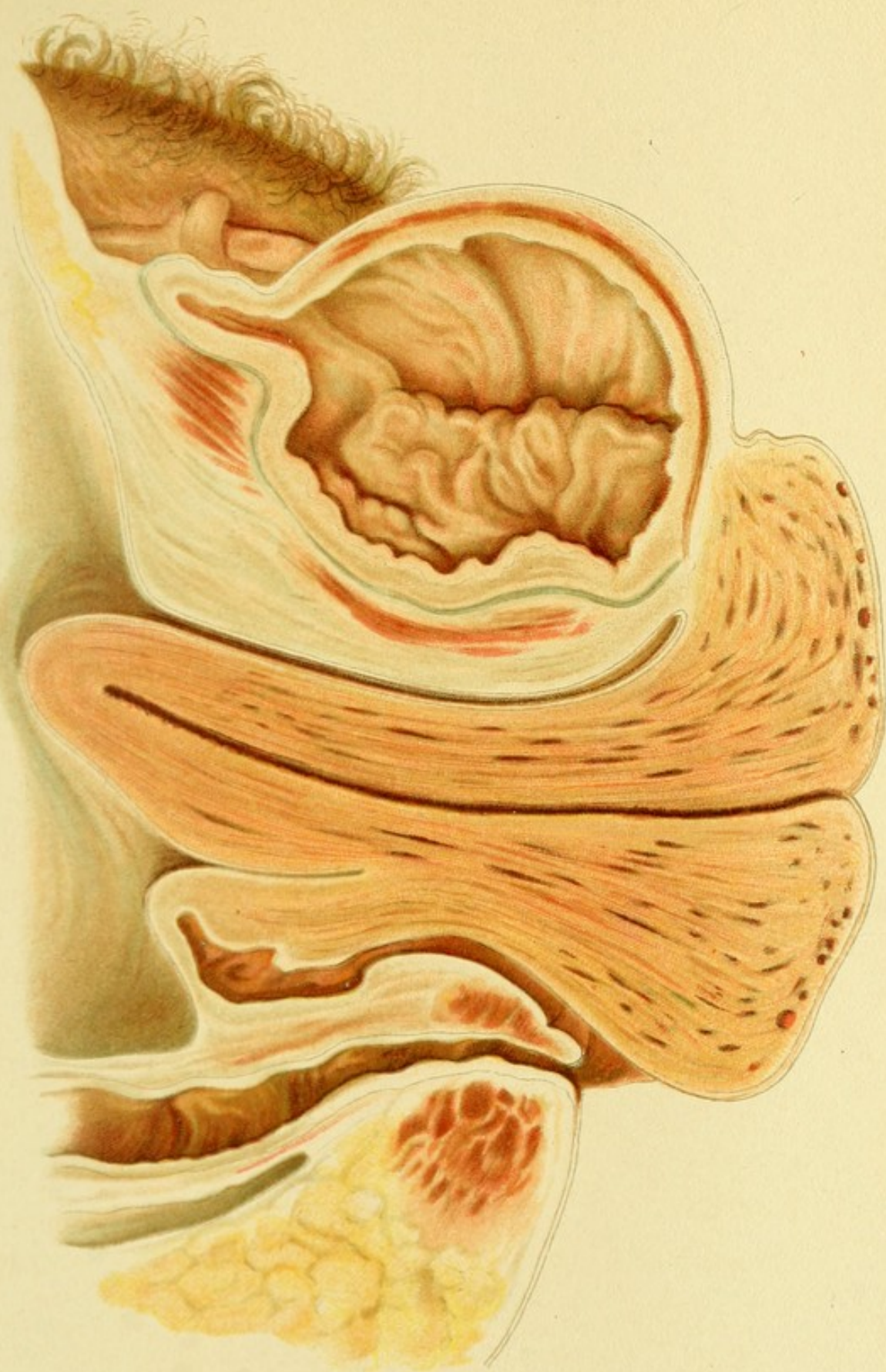
Kapitel III.

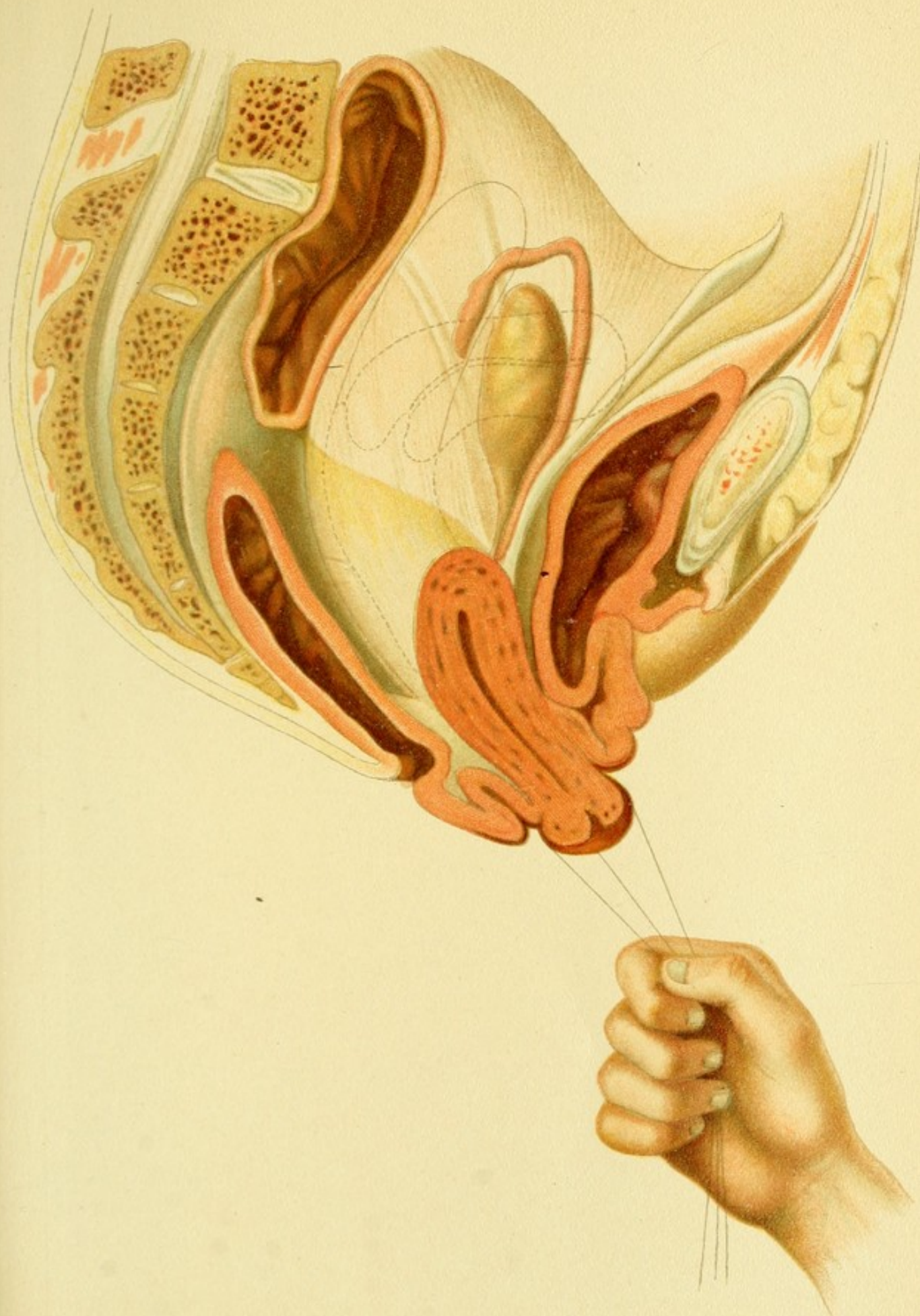Die pathologischen Positionen, Versionen und Flexionen des Uterus.

Pathologische Positionen sind Verschiebungen des Uterus in toto bei normal bewahrter Haltung desselben (in seinen einzelnen Teilen zu einander) nach vorn, hinten oder seitlich. Bei den Versionen ist das Organ bei normaler Haltung um eine (meist durch den inneren Mm. zu denkende) quere oder sagittale Achse gedreht, ohne aber in seiner Haltung eine Aenderung zu erleiden, was bei Flexionen der Fall ist, wo der Uteruskörper gegen den Hals geknickt ist. Diese 3 Formen können mit einander und mit einem veränderten Höhenstand (vgl. vor. §) der Gebärmutter kombiniert vorkommen. Es werden 3 Grade unterschieden, je nachdem ob der Fundus noch höher als der äussere Mm., oder in gleicher Höhe, oder tiefer als derselbe steht.

§ 9. Die pathologischen Positionen des Uterus und seiner Adnexa.

Die Verlagerungen des ganzen Uterus in seiner normalen Haltung können nach vorn, nach hinten und zur Seite stattfinden: Ante-, Retro-, Latero-, bezw. Dextro- und Sinistropositio.







Das Organ wird passiv verschoben und zwar am häufigsten durch parametrane oder perimetritische Exsudate, sei es dass die frische Tumorartige Masse die Gebärmutter in die entgegengesetzte Richtung fortdrängt, sei es dass die geschrumpften strang- und narbenförmigen Residuen das Organ in derselben Richtung fortzerren wie z. B. auf Taf. 44 u. 45. So kann es kommen, dass der Uterus im Verlaufe der Krankheit in zwei einander divergenten Richtungen fortbewegt wird (vgl. Taf. 16, Fig. 1 u. 2; Taf. 17, Fig. 1; Taf. 58, Fig. 2). Ebenso wirken Tumoren — sei es des Uterus selber (z. B. Antepositio durch Myome der hinteren Wand, Taf. 58, 4), sei es der Nachbarorgane (vgl. Taf. 59, 2 und 4 = Ovarialkystome; ebenso Tumoren der Douglasserosa, besonders des Mastdarmes, des Sakrum) — oder endlich übermässige Auftreibungen der Nachbarorgane, z. B. der Blase (Taf. 17, 2 und 14, 4), des Rektum bei chronischer Obstipation, der Tube (vgl. Pyosalpinx Taf. 59, 3).

Eine besondere Art der Lateropositionen ist kongenitaler und physiologischer Natur, hervorgerufen durch Ungleichheit im Wachstum der Müller'schen Fäden und zugehörigen Adnexa (Tuben, Ligg. lata.)¹ (Vgl. Fig. 2 im Text.)

Bei der *Diagnose* ist vor allem bimanuell die normale Haltung der Gebärmutter festzustellen (vgl. § 7), sodann die Ursache der Stellungsverschiebung. Ganz gewöhnlich ist mit der Positionsveränderung auch eine anderweitige Lageveränderung der Gebärmutter verbunden (vgl. Taf. 17, 2 = Retroversion; Taf. 14, 4 = Elevation; Taf. 16, 1 letzteres Beides zusammen). Bei den seitlichen Adnex- sowie bei den Douglas-Tumoren sind auch Recherchen bzgl. Extrauteringravidität anzustellen (vgl. Ab-

¹) Unter 130 Sectionspräparaten erwachsener weiblicher Genitalien fand ich in 31.5% die rechtsseitigen Adnexa länger, in 27.0% die linksseitigen.

bild. Fig. 112—116 in Atl. II, 2. Aufl.). Die S o n d e ist erst anzuwenden, wenn die Exploration ein genaues Ergebnis bezgl. der Lage des Uteruskörpers ergeben hat. Dass eine genaue Diff. Diagn. speziell bezgl. der Douglas-Tumoren gestellt werden muss, erhellt aus dem Gesagten; ich verweise desshalb auf das pag. 37 angeführte.

Bei unkomplizierten Positionsveränderungen behalten beide Scheidengewölbe ihre normalen Formen und Verhältnisse; dagegen ist die Lagerungsveränderung der Scheide und ihre geringere Krümmung und grössere Streckung (bei Anteposition nach vorn) zu b e a c h t e n. Die *Behandlung* betrifft die Entfernung der T u m o r e n und die Dehnung der Stränge durch Massage.

Die **Adnexorgane** des Uterus, **Tube** und **Ovarium**, sind sehr häufig durch entzündliche Prozesse oder durch Erschlaffung und Kongestionszustände der Ligamente **verlagert**; indem von dem Innern des Eileiters aus das entzündliche Virus (meist Gono-, Staphylo- und Streptokokken) das Ostium abdominale überschreitet, kommen perimetritische, perisalpingitische und perioophoritische Exsudationen und Verklebungen zu stande, deren narbige Schrumpfung die genannten freibeweglichen Organe an die Darm- oder Douglas-Serosa adhärent macht und verlagert. (Taf. 44 u. 45.) Die T u b e n können hierbei g e k n i c k t werden. Der O v a r i o - und P y o k o l p o c e l e ist schon in § 7 Erwähnung gethan, und ebenso können jene mit oder ohne Gebärmutter den Inhalt fast aller Arten Abdominalhernien bilden (vergl. § 6, und in Atl. II, 2. Aufl., Fig. 104). Ferner bei Inversio uteri prolapsi; vergl. § 7; Taf. 3, Fig. 2.

Die Ovarien verändern ihre Stellung ganz gewöhnlich zusammen mit der Gebärmutter, so dass Verlagerungen in allen Richtungen, ein- oder beiderseits, gefunden werden können. Am häufigsten kommt

der **Descensus ovariorum** zusammen mit Retroversio uteri vor (Taf. 19, Fig. 1), wobei der Eierstock unter dem Uterus liegend palpiert wird.

Auch bei diesen Verlagerungen spielen Tumoren ihre Rolle, sei es, dass sie dem Ovarium selbst angehören und dasselbe (mit oder ohne spätere Verlötungen an andere Organe) verlagern, oder dass sie Tube und Eierstock, von anderen Organen ausgehend, von ihrem Platze verschieben. Ueber die normale Lage der inneren Genitalien vgl. das pag. 43 Gesagte!

Betreffs Symptome, Diagnose und Therapie vgl. die Kapitel über die Entzündungen dieser Teile.

§ 10. Die Anteversionen und -Flexionen des Uterus.

Nicht jede Anteversion oder Anteflexion ist eine pathologische. Wir verstehen unter einer letzteren nur solche, welche dauernd ist, meist bei geringerer Beweglichkeit des Uteruskörpers; die geringere Beweglichkeit kann sich auf seine Lagerung im Beckenraume oder bezüglich seiner Haltung zum Kollum beziehen; die letztere bezeichnet man als einen „steif“ gewordenen Flexionswinkel, wenn die Anteflexion nicht durch beschränkte Beweglichkeit, also durch Fixation, sondern durch abnorm grosse Flexibilität entstanden und später (durch entzündliche chronische Bindegewebswucherung) starr geworden ist; diese Art der Anteflexion lernten wir in § 3 (3 und 4) als diejenige infantiler und pueriler Organe bereits kennen.

Aetiologie. Der Definition entsprechend lässt sich also — abgesehen von der abnorm flexiblen infantilen Form — stets eine verlagernde Ursache ausserhalb der Gebärmutter erkennen: 1. am meisten die strangartigen Schwielen parametraner oder perimetritischer

Taf. 14, Fig. 1: *Anteversio uteri*; bei leerer Blase normale Stellung, wenn der Uterus nicht abnorm fixiert ist. Die Scheide verläuft normalerweise von hinten oben nach vorn unten (Orig. Schema-Zeichn.).

Taf. 14, Fig. 2: *Anteversio uteri*; pathologisch, da der Fundus uteri tiefer als die Portio steht. Mm. sieht nach hinten oben; Portio gehoben. Blase gedrückt. (Orig. Schema-Zeichn.)

Taf. 14, Fig. 3: *Myoma intramurale corporis uteri anterius*, eine Anteflexion II.—III. Grades vortäuschend; die Sondenuntersuchung schützt vor dieser Verwechslung. Druck auf die Blase. (Orig. Schema-Zeichn.)

Taf. 14, Fig. 4: *Anteversio (s. Anteflexio) uteri fixati* (zugleich Retroposition) bei gefüllter Blase; der an die Blase perimetritisch fixierte Körper wird durch die Füllung derselben gehoben und, wenn der Knickungswinkel noch nicht „steif“ geworden ist, tritt Streckung der Uterusachse ein. (Orig. Schema-Zeichn.)

Exsudate: letztere können entweder den Uteruskörper nach vorn an die Blase und vordere Beckenwand (Taf. 14, Fig. 4) oder das Kollum nach hinten fixieren, welcher Vorgang der häufigere ist. Zerzt eine Adhäsion die Hinterwand entsprechend dem inneren Mm. eines noch flexiblen Uterus, so entsteht *Anteflexion* (Taf. 15, Fig 1). Es kann dieselbe aber durch Fixation des Kollum nach vorn entstehen, wie Fig. 2 auf Taf. 15 zeigt; dieses ist aber ein seltenes Vorkommnis.

2. Tumoren bewirken ebenfalls Anteversionen und -Flexionen in verschiedener Weise: entweder von anderen Organen durch Druck von oben-hinten (Ovarialkystome) oder durch Myome der vorderen Korpus-Wand, welche Flexionen vortäuschen können (Sondieren zur Exploration des Verlaufes des Uteruskanales! vgl. Taf. 14, Fig. 3) oder durch submuköse Polypen nach Art von Taf. 15, Fig. 4. Vordere Myome können je nach ihrem Sitze am Kollum oder Korpus Anteversion oder Anteflexion erzeugen.

Das vermehrte Eigengewicht (*Metritis*, *Menstruationshyperämie*, *Gravidität* der ersten Wochen) bringt ebenfalls Vornüberkippen und Tiefersinken des Uteruskörpers zu Wege.

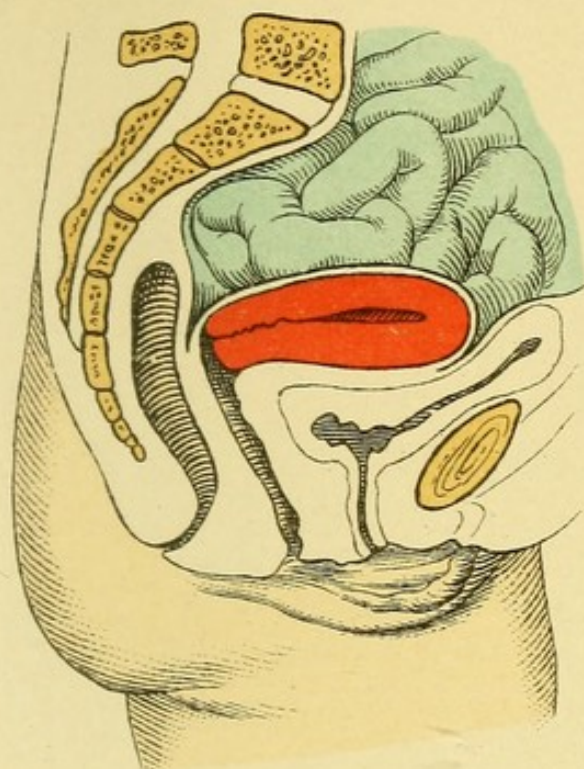


Fig. 1.

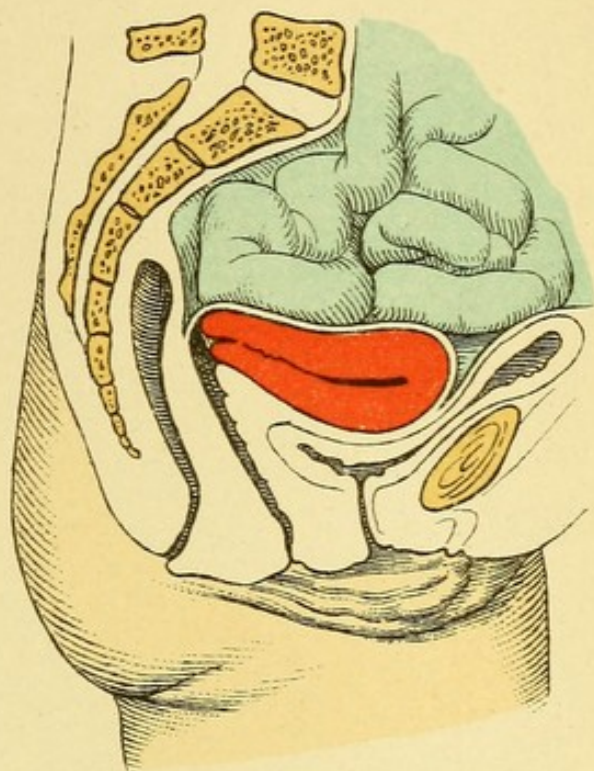


Fig. 2.

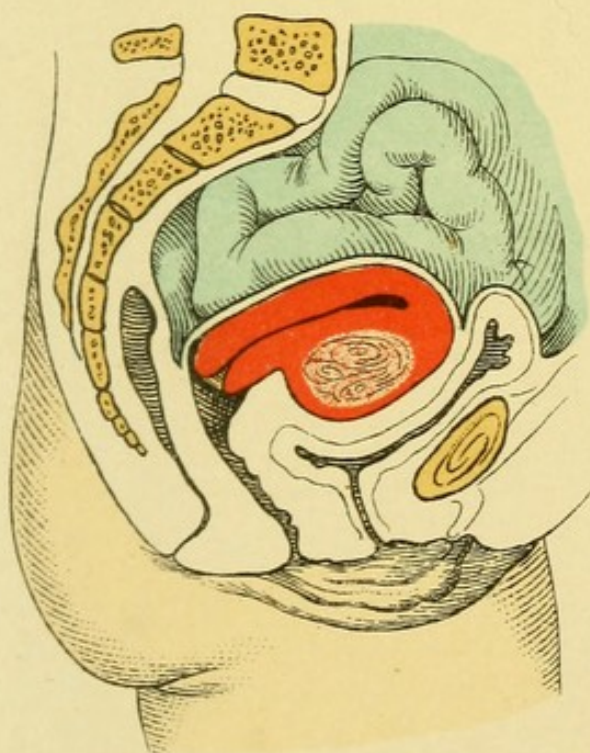


Fig. 3.

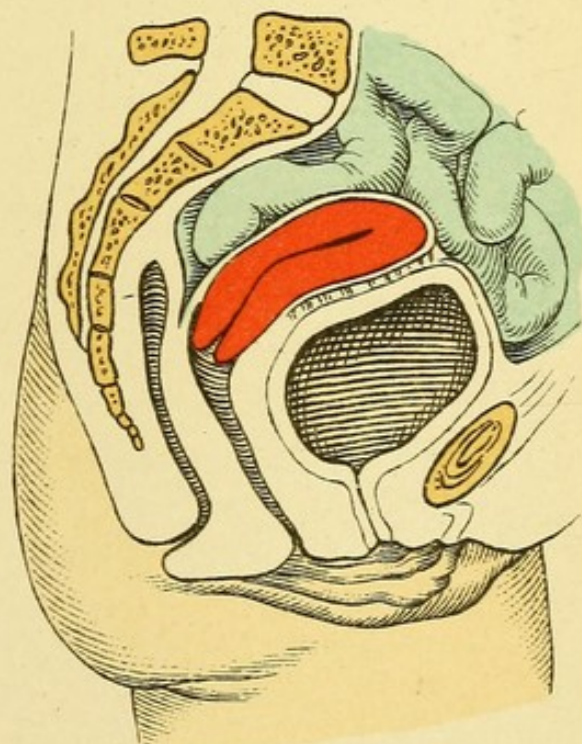


Fig. 4.

Angenoren fand Küstner die ausgeprägte *Anteflexio uteri* bei sehr kräftigen Kindern; bei Bestätigung dieses Befundes konnte ich besonders häufig gleichzeitig eine starke glasige Schleimabsonderung in dem Zervikalkanal und Follikelcysten in den Eierstöcken nachweisen.

Die *Symptome* und *Diagnose* betreffend sind die bereits in § 3 (3 und 4) angeführten Erscheinungen hier nochmals zu betonen: *Dysmenorrhoe*, *Sterilität*, *Obstipation* und *Blasenbeschwerden* sind nicht so häufig Folgen der mechanisch veränderten Verhältnisse (Knickung am inneren Mm. nebst Stenose, Druck des Corpus uteri auf die Blase, vgl. Taf. 14, Fig. 2 und Taf. 15, Fig. 3), als vielmehr der *endo- und parametritischen Hyperämien* und *Wucherungen*. Die *Obstipation* mit heftigsten Schmerzen und dyspeptischen Beschwerden gehört zu Folge der narbigen Schrumpfung der pararektalen Stränge zu den konstantesten Begleiterscheinungen; oft auch der Blasenkatarrh. Innervationsstörungen spielen bei allen diesen Erscheinungen eine wichtige und häufige Rolle.

Festzustellen ist der *pathologische Charakter* der Anteversion, bzw. Flexion, also die geringere Beweglichkeit des Uteruskörpers, das (nach hinten und meist höher) fixierte Kollum — die Ursache der Fixation, also meist parametrane Exsudatmassen um das Kollum herum (Taf. 59 u. 61, Fig. 2) und deren pararektal verlaufende Stränge. Sicherheit über den Verlauf des Uteruskanals gibt die Sonde und die bimanuelle Feststellung der Lage des Fundus uteri im Verhältnis zur Längsrichtung des Kollum.

Die *Therapie* hat sich naturgemäss mit der Beseitigung der Ursachen zu beschäftigen; z. vgl. also die Kapitel über Parametritis, Perimetritis, Metritis, Myome und § 3 (3 und 4). *Symptomatisch* kommt die Beseitigung des Uteruskatarrhes (vide Endometritis), der Schmerzen (vide Parametritis und § 4 sub 8),

Taf. 15, Fig. 1: *Anteflexio uteri* II. Grades (Fundus uteri mit der Portio vaginalis in gleicher Höhe), durch hintere perimetrische Adhäsion oder parametranne Schrumpfschwielen der Douglas'schen Falten in der Höhe des inneren Mm.'s fixiert! Klaffen des äusseren Mm.'s. Druck auf die Harnblase. Die pararektalen Stränge rufen lebhafteste Obstipationsbeschwerden hervor (vgl. § 10, Symptome). (Orig. Schema-Zeichn.)

Taf. 15, Fig. 2: *Anteflexio uteri* I. Grades bei horizontal liegendem Kollum (seltener Befund), durch parametranne Stränge gegen die Blase hin gezerrt, so dass diese gegen den inneren Mm. hin ein Divertikel bildet. Der Uteruskörper steht vertikal. Der Mm. sieht nach vorn und etwas oben. Das Scheidengewölbe ist nach vorn gezerrt, so dass die Vaginalachse vertikal steht. (Orig. Schema-Zeichn.)

Taf. 15, Fig. 3: *Anteflexio uteri infantilis cum stenosi cervicis et orificii interni; Dysmenorrhoea* (häufigerer Befund, vgl. §§ 3,3 und 4). (Orig. Schema-Zeichn.)

Taf. 15, Fig. 4: *Anteflexio uteri* III. Grades (Fundus uteri tiefer als die Portio vaginalis), hervorgerufen durch einen submukösen Uteruspolypen (Fibromyoma). (Orig. Schema-Zeichn.)

der Blasenbeschwerden (v. Cystitis) und der Obstipation in Betracht. Die letztere muss energisch bekämpft werden; laue Einläufe von $\frac{1}{4}$ — $\frac{1}{2}$ Liter Wasser, Oel oder gelegentlich Sennainfus, Unterleibsmassage, vegetabilische Diät; sodann per os, beginnend mit den gelindest wirkenden Medikamenten (vgl. die Rezeptentabelle)! Der Darmtenesmus ist mit den gleichen Narkoticis zu bekämpfen, wie die dysmenorrhoeischen und parametritischen Schmerzen, und zwar in Form von Suppositorien oder Darminjektionen, vor allem hydropathische Behandlung.

Zu Zeiten der Schmerzattaquen und Entzündungsexazerbationen ist Bettruhe angezeigt.

Die operative und intrauterine Stiftbehandlung schilderte ich in § 3 (3 und 4); hinzuzufügen ist, dass letztere noch durch Einlegen eines Mayer'schen runden Ringes um den Scheidenteil unterstützt werden kann — und dass zur ersteren auch das Ausschneiden von zerrenden Narben im Scheidengewölbe gehört (vgl. Taf. 55, Fig. 1).

Höher sitzende Schwielen und Stränge werden durch Massage gedehnt, bzw. zerrissen (Taf. 23.)

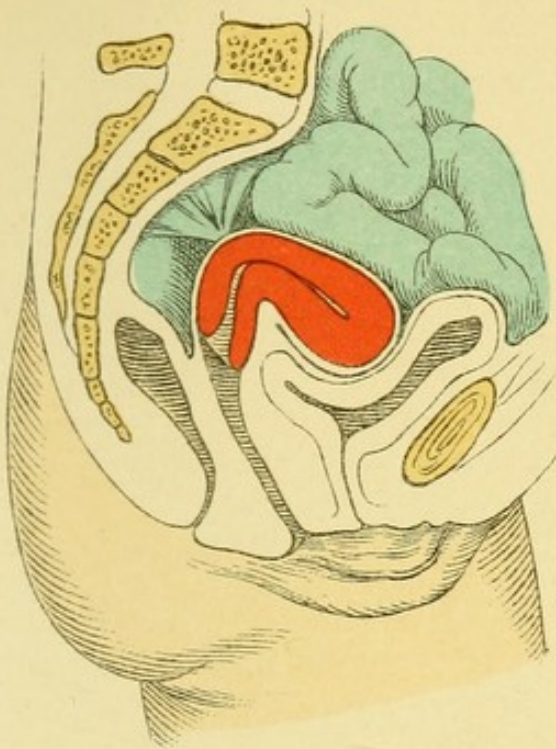


Fig. 1.

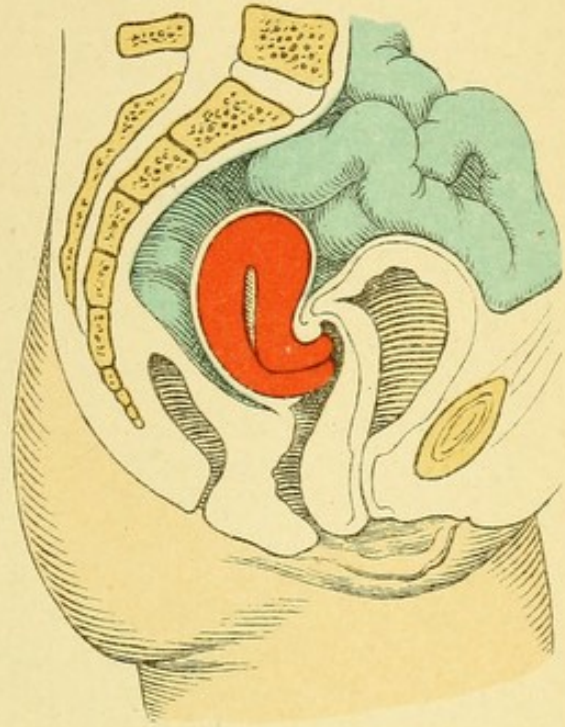


Fig. 2.

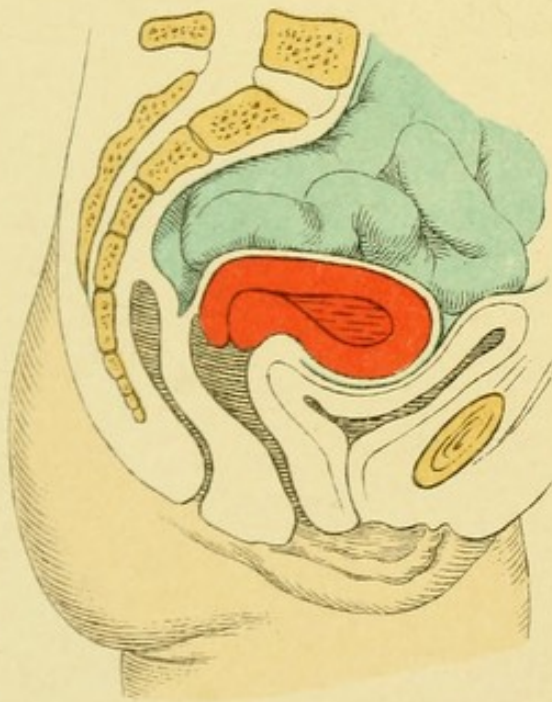


Fig. 3.

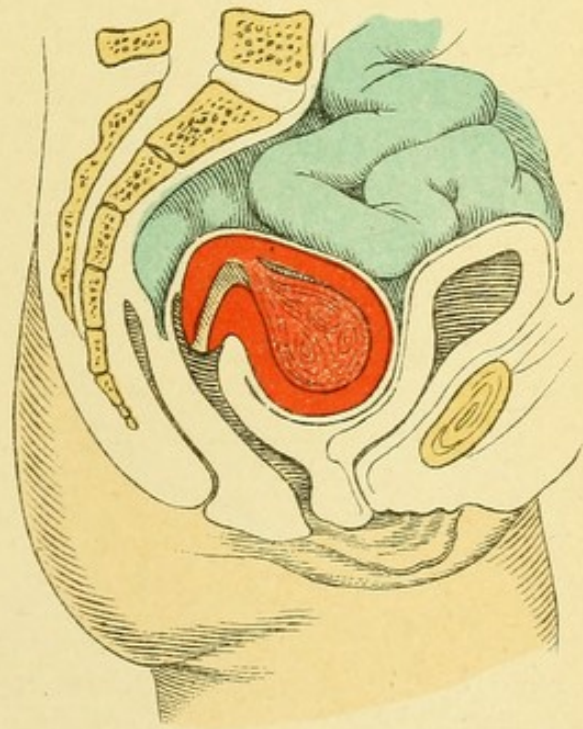



Fig. 4.



§ 11. Die Retroversionen und -Flexionen des Uterus.

Retroversion ist jede Stellung des Fundus uteri vertikal über oder nach rückwärts von dem Collum uteri, wenn dieselbe dauernd ist. Die verschiedenen Grade derselben, wie auch der Retroflexio uteri, betrachten wir abhängig von der Höhenstellung des Fundus uteri (vgl. pag. 43).

Aetiologie: **Kongenitale Retroversionen** bzw. Vertikalstellungen des Corpus uteri finden sich an gering entwickelten Organen. **Kongenitale Retroflexionen** sind ebenfalls beschrieben (Saxtorph, C. Ruge, v. Winckel), und **puerile Retroflexionen** sind häufiger als die späteren pathologischen; v. Winckel und Küstner erklären einen Teil der letzteren aus ersteren durch Zutritt von Schädlichkeiten, wie gewohnheitsmäßig voller Blase, frühzeitig übermäßig angestregneter Bauchpresse entstanden, wie auch das Puerperium durch die Rückenlagerung bei schlaffen Uteruswandungen eine ähnliche Wirkung zu stande bringen kann.

Indessen wirken die puerperalen Vorgänge auch auf andere Weise, und zwar von allen Ursachen am häufigsten, nämlich durch **Entzündungen** in Kombination mit **Verletzungen** im Scheidengewölbe und der Dehnung, Zerrung und Erschlaffung der Genitalien (auf Taf. 16 u. 17, Fig. 3).

Letzterer Ursache entsprechend wirken also auch alle allgemein konstitutionellen und lokalen Schwachzustände praedisponierend (chronische und dyskrasische Leiden, Subinvolutio uteri post partum. Neuropathien, Masturbation u. ä.). Aus dieser Gruppe stammen jene Fälle von einfachen **Retroversionen**, bei denen **krampfhaft**e Flexionen vom Autor beobachtet worden sind.

Das **Kollum** kann durch solche Entzündungsschwielen nach vorn gezerrt sein (Taf. 15, Fig. 2 und Taf. 17, Fig. 4) oder durch Tumoren, chronisch obstipiertes Rektum u. a. unter dem Corpus uteri her

Taf. 16, Fig. 1: *Retroversio uteri fixati* (Orig. Schema-Zeichn.); Gebärmutter ungeknickt vertikal stehend, fixiert durch sakro- und rekto-uterine Adhäsionen bzw. durch die schwielig verkürzten Ligamente des Uterus. Scheide durch die Elevation gestreckt.

Bei Retroversionen sind Veränderungen der Ligamente für sich Hauptursache der Deviation; bei Retroflexionen Veränderung des Uterusparenchyms + Ligamenta. Die Retroversio geht leicht in die Retroflexio über. Die Adnexa liegen meist über und seitlich vom Uterus, ausgenommen, wenn sie im Douglas fixiert sind.

Taf. 16, Fig. 2: *Retroflexio uteri* (I. Grades, Fundus höher als Portio) *fixati*; Gebärmutterkörper durch perimetritische Adhäsionen (Exsudatreste) in der ganzen Länge an der Douglasserosa fixiert. Portio nach vorn gedrängt; vordere Mm.-Lippe verdünnt, ebenso die vordere Kollumwand; hintere Lippe verdickt. Scheide durch die Senkung gefältelt. Druck der Därme auf die Gebärmutter. (Orig. Schema-Zeichn.)

Taf. 16, Fig. 3: *Leichte Retroflexio* und *Descensus des puerperalen Uterus* durch Schlaffheit der Genitalien (Rückenlage, Druck der Abdominalorgane — späterhin schwere Arbeit etc.) (vgl. mit der normalen Lage des puerperalen Uterus in Atl. I, Fig. 20). Sehr oft ist puerperale Metritis Ursache der Subinvolutio uteri. (Orig. Schema-Zeichn.)

Taf. 16, Fig. 4: *Retroversio uteri* (III. Grades, Fundus tiefer als Portio) durch Auflagerung eines Ovarialkystomes. Mm. sieht nach vorn und oben; Scheide vertikal, gestreckt. Druck auf das Rektum! (Orig. Schema-Zeichn.)

nach vorn gedrängt sein — oder der Gebärmutterkörper ist durch perimetritische Stränge an das Rektum oder die hintere B.-Wand fixiert (Taf. 16, Fig. 1, 2 und Taf. 38).

Im Uterus sitzende Myome (Taf. 18, Fig. 1 und 2) oder von oben, von der Excavatio vesico-uterina her drückende Tumoren können Retroversionen und Retroflexionen bewirken (Taf. 16, Fig. 4), ebenso wie bei Rückenlage und schlaffem puerperalem Uterus das Eigengewicht desselben + Druck der Därme, gewöhnlich kombiniert mit Descensus uteri (Taf. 16, Fig. 3), woraus weiterhin Prolapsus uteri retroflexi entstehen kann (Taf. 4; Textfig. 27, 28; in graviditate s. Atl. II, 2. Aufl., Fig. 109).

Abgesehen von primären Entzündungsvorgängen bilden sich sekundär bei einmal retrovertiertem

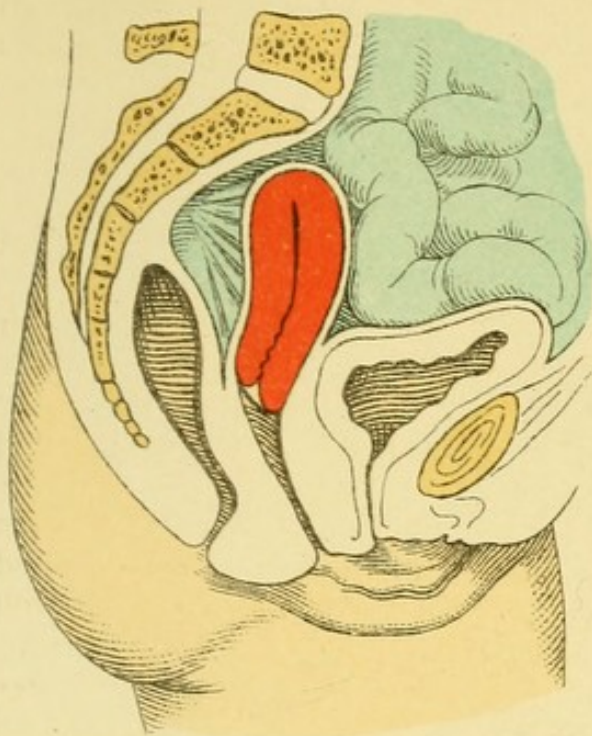


Fig. 1.

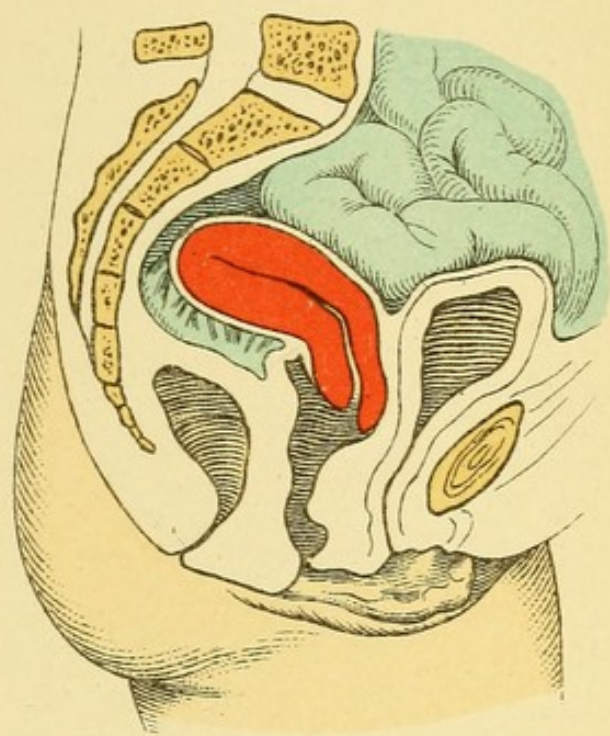


Fig. 2.

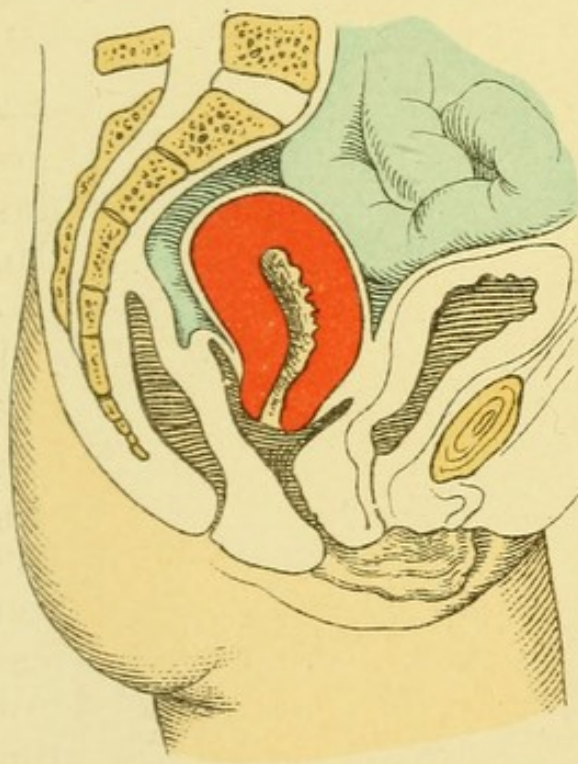


Fig. 3.

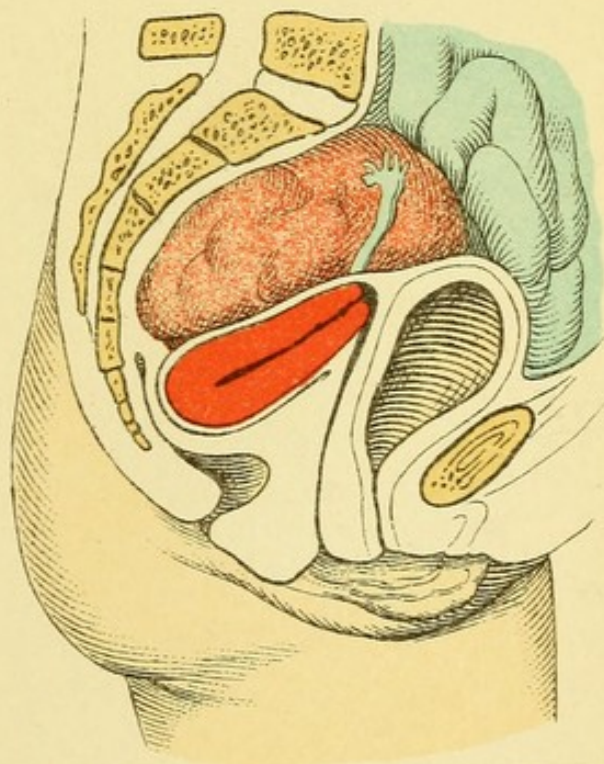


Fig. 4.

Uterus Adhäsionsverklebungen der hinteren Serosaflächen.

Symptome von Seiten des Uterus: Menorrhagien durch Entzündungs- oder Erschlaffungs-Hyperämie und sekundäre Wucherung der Mukosa als Folge der letzteren, fernerhin dysmenorrhöische Beschwerden, — teilweise auch durch mechanische Behinderung seitens der Knickung oder der krampfhaften Uteruskontraktionen, — und katarhale Sekretion. Weniger konstant als bei Ante flexion: Sterilität.

Mechanisch bewirkt der Druck des Scheidentheiles Harnbeschwerden durch Knickung der Urethra sowie der Ureteren (Taf. 19, Fig. 1) und ferner Defäkationsbehinderung (messerförmig plattgedrückter Stuhl).

Reflektorisch treten nervöse Störungen nicht nur der Verdauung (Erbrechen mit Migräne, Dyspepsie), sondern auch der Respirations- und Zirkulationsorgane (Tachykardie, Tussis uterina, Asthma uterinum, Neuralgien u. s. w.) ein, sowie das ganze Heer der hysterischen Symptome: Konvulsionen, Ohnmächte, Hysteroepilepsie, Kardialgie, Paraplegie, Aphonie, Krampfhusten, Globus et Clavus hystericus, Hypersensibilität — und speziell teils durch Druck, teils durch entzündliche Vorgänge, teils reflektorisch: motorische und Sensibilitätsstörungen der unteren Extremitäten (Schwäche, pelzige Empfindungen, Gastroknemius-Krämpfe).

Die *Diagnose* wird durch die bimanuelle Exploration gestellt, nachdem die Palpation und Spekulum-Inspektion bereits dargethan hat, dass die vordere Lippe verdünnt und verkürzt und mit dem Mm. nach vorn gegen die Symphyse gerichtet ist, während die hintere Lippe verdickt ist. Der Uteruskörper wird erst nach Ueberdachung des Douglas-Raumes mit der Hand von den Bauchdecken her palpiert, eventuell vom Mastdarm aus. Dabei ist darauf zu achten, ob der Uterus hier durch Adhäsionen fixiert ist.

Taf. 17, Fig. 1: *Abgekapseltes peritonitisches Exsudat im Douglas-Raum. Descensus und Antepositio uteri fixati* (gefälteltes, gekrümmtes Scheidenrohr). Zirkumskripte peritonitische Vorgänge — oder auch andererseits Senkungspéritonitiden von anderen Abdominalorganen her — bewirken eine Exsudatansammlung in der Excavatio recto-uterina; die adhäsive Serosaverklebung der den Douglas-Raum überlagernden Darmschlingen bringt weiterhin eine dachartige Abkapselung dieses Pseudo-Tumors zu stande. — Die Gebärmutter ist adhäsiv bis zum Fundus an der Blase fixiert. (Orig. Schema-Zeichn.)

Taf. 17, Fig. 2: *Retropositio uteri* durch gefüllte Blase. Zugleich ist die Gebärmutter durch ihre natürliche Verwachsung mit der Blase gehoben und die Scheide gestreckt. Der Uteruskörper ist gegen den Hals gestreckt, steht also vertikal über der Vagina und mit seiner Längsachse in der gleichen der Scheide. Diese Stellung ist prädisponierend für prolapsus uteri; somit kann die häufige Gewohnheit in puerilem Alter, die Blase nicht gehörig zu entleeren, Veranlassung zum Uterusdescensus geben. (Orig. Schema-Zeichn.)

Taf. 17, Fig. 3: *Descensus et Retroflexio uteri I. Grades*, hervorgerufen durch Erschlaffung der Douglas'schen Falten, zu erkennen an dem tiefen Herabragen der vertikal stehenden Portio vaginalis und an der Krümmung des Vaginalrohres. Diese Symptome repräsentieren das Bild der Erschlaffung der Genitalien und ihrer Stützapparate (Ligamenta und Beckenboden) als Prädisposition zum Vorfall der Genitalien. Der Mm. klafft = Erschlaffungsektropion. (Orig. Schema-Zeichn.)

Taf. 17, Fig. 4: *Retroflexio uteri I. Grades* bei normal gerichtetem Kollum, bewirkt durch parametranne Schrumpfschwien, welche Letzteres gegen die Blase fixiert halten (vgl. § 11, Aetiologie), worauf der Druck der Därme kombiniert mit Schlaffheit der Uteruswandung und event. Rückenlage (im Puerperium z. B.) den Gebärmutterkörper zurückdrängen. (Orig. Schema-Zeichn.)

Therapie: Der letztgenannte Griff (Taf. 21 u. 22) führt zur manuellen Behandlung der Retrodeviationen, sei es, dass dadurch der nicht fixierte Uterus reponiert, d. h. mit dem Körper auf das vordere Scheidengewölbe gelegt wird, sei es, dass bei fixiertem Organe hiermit die Massage (Thure-Brandt) begonnen wird (Taf. 23) — eventuell kann sich diese an eine forzierte Zerreißung der Stränge anschließen, — sei es, dass der geschwächte Elastizitäts-Tonus der kontraktilen Elemente des Uterus, seiner Ligamente und seiner Gefäße hierdurch wieder angeregt wird.

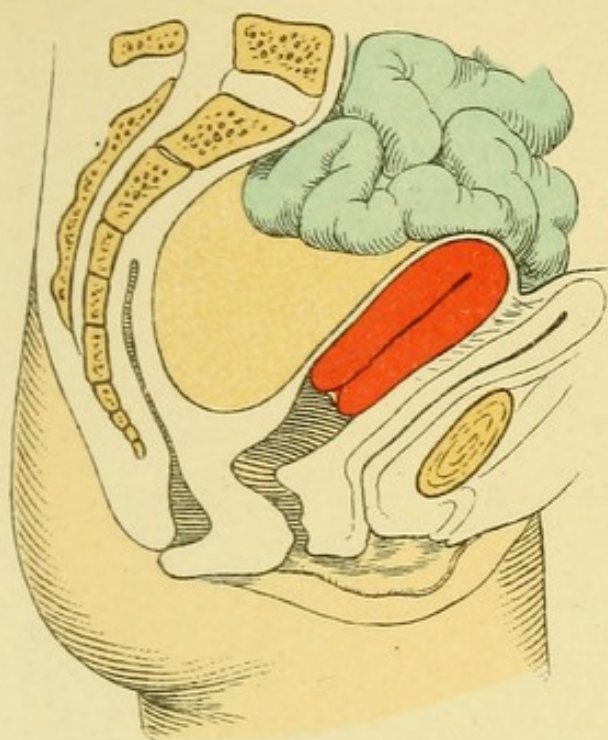


Fig. 1.

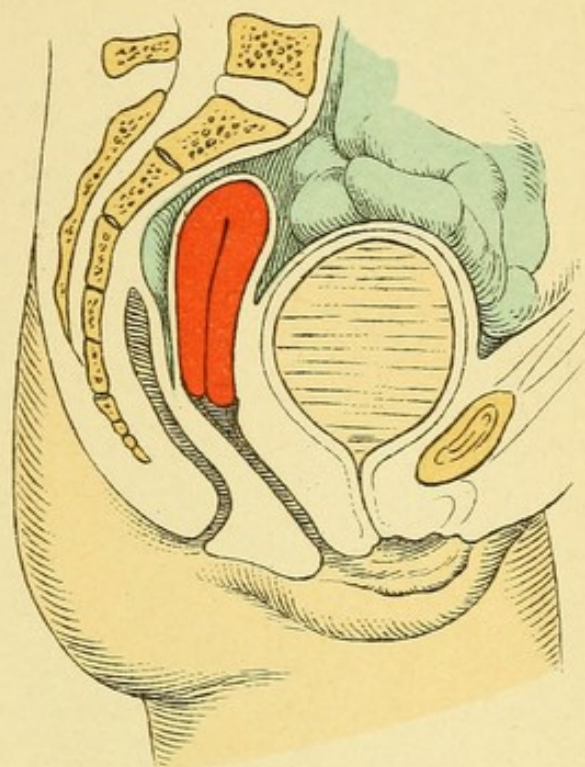


Fig. 2.

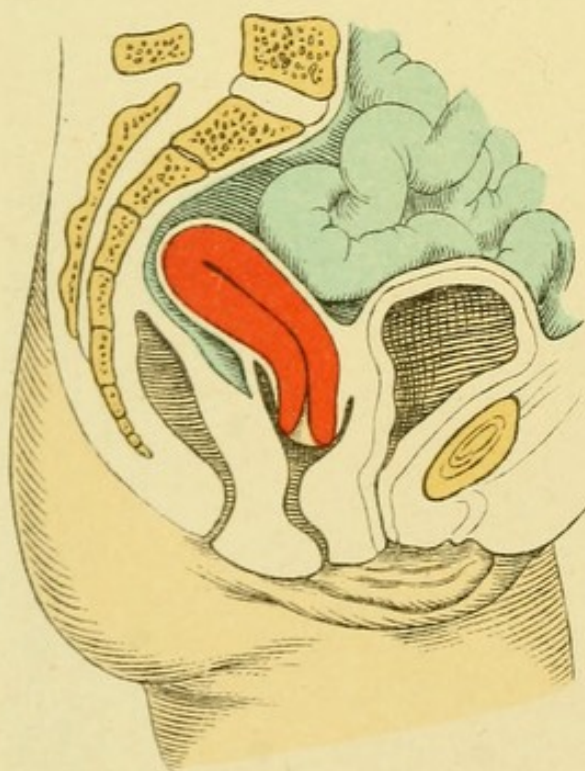


Fig. 3.

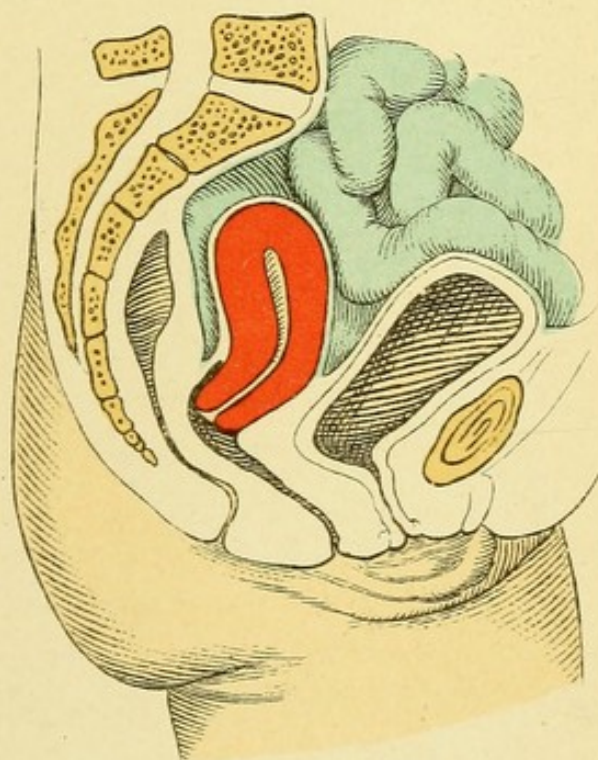


Fig. 4.

Handwritten text, possibly a signature or date, located in the upper right corner.

Handwritten text, possibly a signature or date, located in the lower right corner.

Lässt sich der freie Uterus auf diese Art nicht reponieren, so benutzt man die *Kugelszange* nach *Küstner* oder wendet vorsichtig die *Sonde* an (vgl. Erläuterung zu Taf. 20, Fig. 1 u. 2).

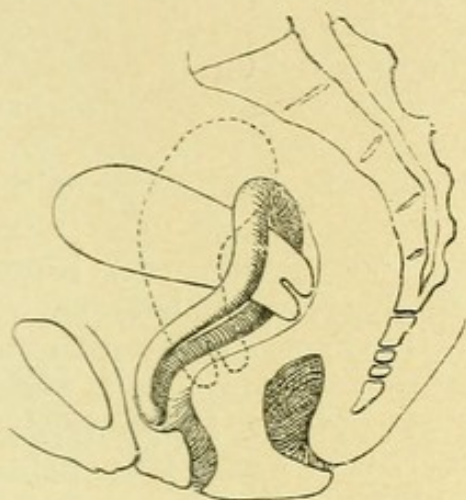


Fig. 30.

Hodge's Hebelpessar bei Retroflexio uteri 1. Grades eingelegt und Normalstellung bewirkend, hauptsächlich durch Spannung des hinteren Vaginalgewölbes.

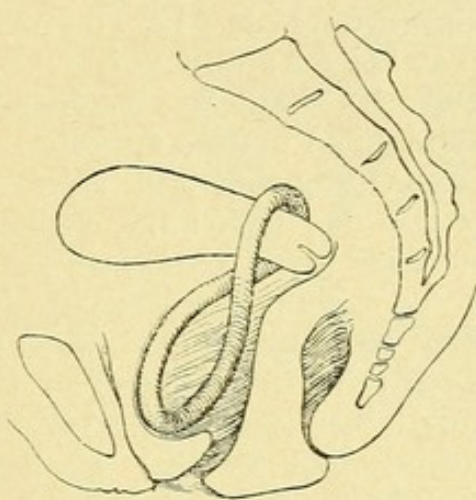


Fig. 31.

Das **Schultze'sche 8-Pessar** fixiert die Portio in normaler Stellung; es stützt sich auf die Vaginalwand und den Beckenboden.

Ist die Gebärmutter in ihre natürliche Stellung zurückgebracht, so wird als Retentionsapparat ein *Hebelpessarium* eingeführt (vgl. § 8 u. pag. 77, sowie die Figg. 30 bis 33 i. Text), da das Applizieren kalter Douchen auf Portio und Kreuzbein, ebenso vaginaler Wechseldouchen, sowie die subkutane *Ergotin*behandlung u. a. Tonika, Tamponade zur Stärkung der Uteruswände und seiner Ligamente meist nicht ausreichend sind.

Die **Hebelpessarien** werden in folgender Reihenfolge erprobt:

1. Die S-förmigen *Hodge-Pessarien* (ziemlich stark gebogen) bei nicht empfindlichen Lig. sacro-uterina.

Taf. 18, Fig. 1: *Retroversio uteri* durch 2 intramurale Körpermyome, palpatorisch eine Retroflexion II. Grades vor-täuschend! Die Sonde weist die Richtung des Uterinkanales nach und damit das wahre Verhältnis. Mm. nach vorn. Rektum gedrückt: Obstipation; der Douglas-Raum ausgefüllt. Auch Urinbeschwerden. (Orig. Schema-Zeichn.)

Taf. 18, Fig. 2: Uebergang von *Retroversio* zu *Retroflexio uteri* durch ein intramurales Myom der vorderen Körperwand; wie vor. (Orig. Schema-Zeichn.)

Taf. 18, Fig. 3: *Retroflexio uteri* III. Grades (Fundus in der Höhe der Portio vaginalis); *Descensus uteri*, erkennbar an der gefältelten Vaginalwand (Mm. also tiefer als die Interspinallinie). Druck auf das Rektum. Mm. nach vorn gerichtet. Der Uteruskörper füllt den Douglas-Raum aus. Verdickung der hinteren Wand und Lippe, Verdünnung der vorderen. (Orig. Schema-Zeichn.)

Taf. 18, Fig. 4: *Retroflexio uteri* III. Grades (Fundus tiefer als Portio); inveterierter Fall; Mm. nach vorn, weit klaffend (Ektropion); vordere Kollumwand und Mm.'s Lippe verdünnt. Hochstand der Portio; gestreckte vertikal gerichtete Scheide. Douglas-Raum durch den Uterus ausgefüllt. (Orig. Schema-Zeichn.)

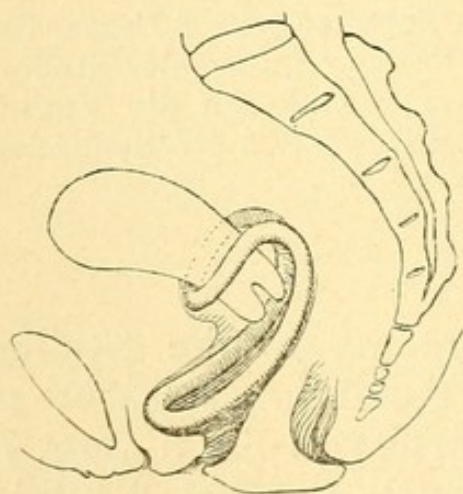


Fig. 32.

Seltenere Anlegung des **Schultze'** schen **Schlitten**pessars bei festem Beckenboden.

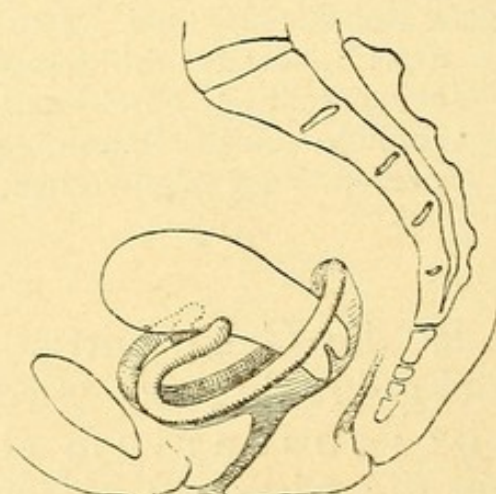


Fig. 33.

Gewöhl. Anlegung d. **Schultze'** schen **Schlitten**pessars stützt sich auf Vaginalwand u. Symphyse. Die Portio liegt fixirt zwischen vorderem u. hinterem Bügel; angewendet bei **Descensus uteri retroflexi**.

2. Die 8-förmigen Schultze-Pessarien bei normalem Beckenboden und nicht zu nachgiebiger Vagina; eventuell muss das Instrument sehr lang gezogen werden.

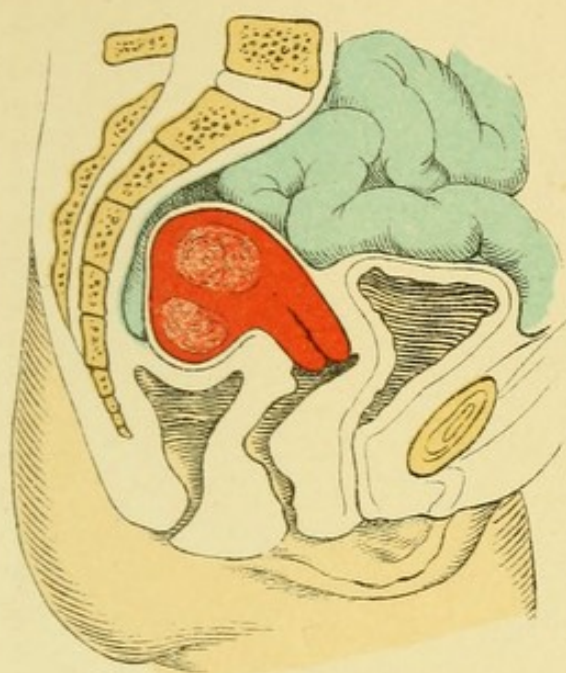


Fig. 1.

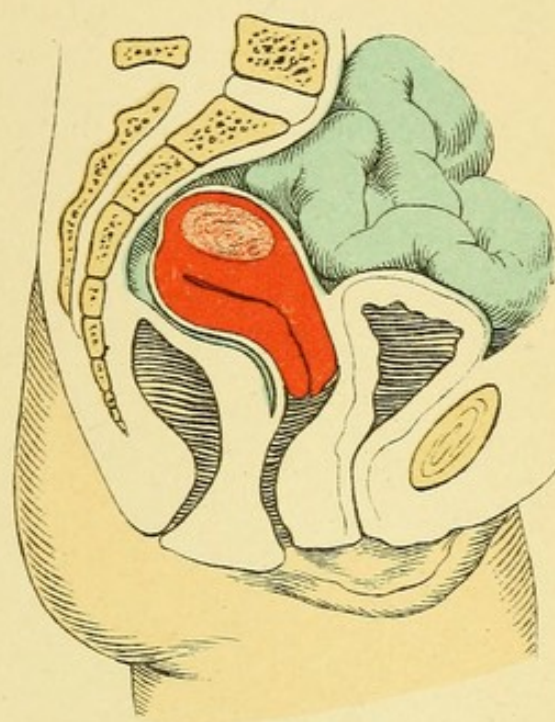


Fig. 2.

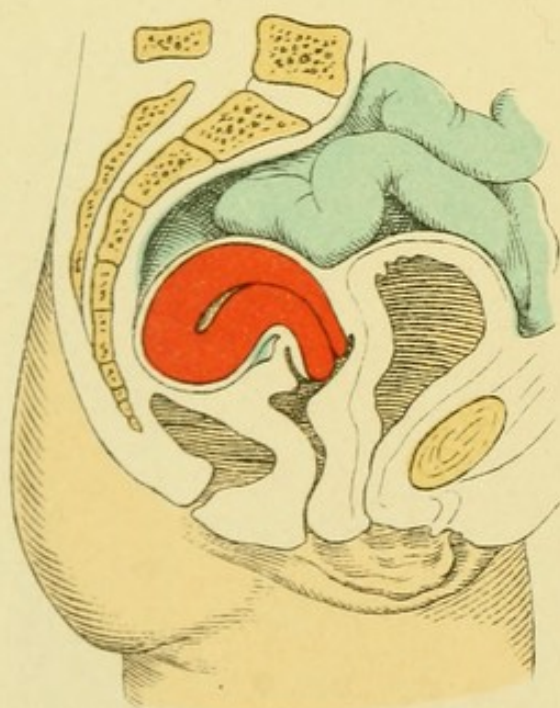


Fig. 3.

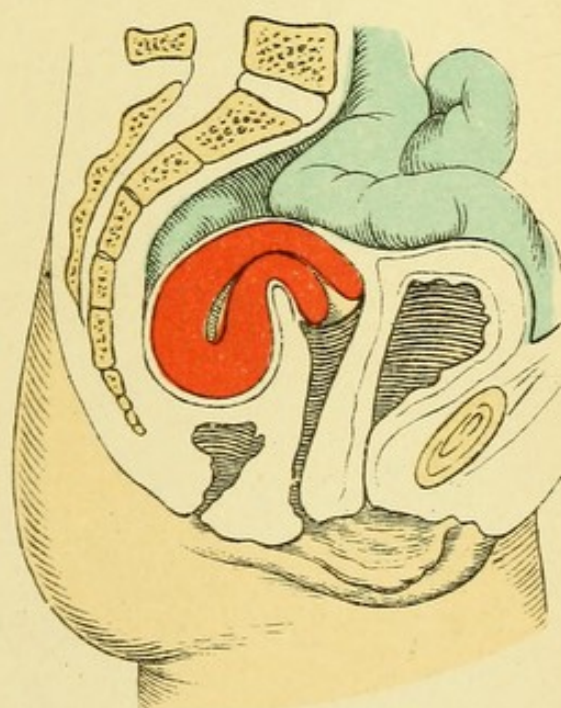


Fig. 4.



3. Die schlittenförmigen Schultze-Pessarien bei nachgiebiger Scheide oder defektem oder schlaffem Beckenboden.

4. Das Hewitt'sche Klammer-Pessarium (s. pag. 58).

Vorschriften über die Anwendung der Pessarien.

In Rückenlage oder in Knieellenbogenlage (die Scheide füllt sich, nachdem sie durch ein rinnenförmiges Spekulum gestreckt wurde, mit Luft, die Gebärmutter und Adnexa fallen weit nach vorn) wird das betreffende Pessarium eingeführt.

1. Der runde biegsame Mayer'sche Kautschuk-Ring wird manuell oder durch die Fritschsche Zange (Taf. 20, Fig 2) zusammengedrückt, bis über den M. constrictor cunni eingeführt und so gelegt, dass die Portio sich in die Ringöffnung einpasst; diese Oeffnung darf deshalb nicht zu klein sein. Der Ring soll die Scheide etwas dehnen.

2. Das S-förmige Hodge'sche und das ebenso geformte, aber in dem breiter geformten oberen Bügel stärker gekrümmte Thomassche Hebelpessar (aus Hartgummi oder Celluloid — in heissem Wasser biegsam zu machen — oder aus Kupferdraht mit Kautschuk überzogen) (vorn unten geschlossen!) werden vertikal gestellt in die Vulva eingeführt, derart, dass die beiden Bügel die Vulva, bzw. Scheide sagittal weiten (vgl. Taf. 20, Fig. 4). Ist das Pessar oberhalb des M. constrictor c. gelangt, so wird es um 90° gedreht, so dass es mit dem oberen breiteren Bügel in das hintere Scheidengewölbe zu liegen kommt, wie Fig. 30 im Text zeigt.

Die Wirkung ist folgende: Der breite Bügel hebt den Fundus uteri und hebt ihn nach vorn; — die Portio tritt nach hinten durch die Anspannung

Taf. 19, Fig. 1: *Retroversio uteri; Ovariocele vaginalis;* Abknickung und Dilatation der Ureteren; Vertikalstellung der Scheide (Orig. Schema-Zeichn.). Vgl. §§ 7 u. 11.

Taf. 19, Fig. 2: Bimanuelle Exploration vom Mastdarm aus bei strangförmiger totaler Atresie der Scheide und rudimentärem solidem Uterus. Bei Ausübung der Kohabitation hat die Immissio penis in die — wahrscheinlich schon kongenital trichterförmig klaffende — Urethra hinein stattgefunden und dieselbe bis an den Sphinkter der inneren Oeffnung erweitert. Der palpierende Finger dringt ohne Schwierigkeit bis in die Blase und ist beim Zurückziehen von einer Quantität ausfließenden Urins gefolgt. Es besteht eine nur leichte Inkontinenz. (Orig. Schema-Zeichn. v. eig. Falle.)

der Scheide in die Länge und die Quere; — die Gebärmutter ruht (durch die neue Portiostellung und den Druck der Eingeweide auf die hintere Uterusfläche) fest auf der hinteren Scheidenwand, wodurch Beseitigung des Descensus und damit auch der Beschwerden (selbst wenn die Retrodeviation nicht gehoben sein sollte), zumal da endlich durch die Querspannung und Hebung des Scheidengewölbes die spannende Zerrung der Ligg. sacro-uterina, als Folge der Senkung, aufhört. Bei verheirateten Frauen ist zur Ermöglichung der Kohabitation das nur einfach gebogene Pessar geeigneter, bei welchen sich der untere Bügel gegen die Symphyse anstemmt. Sollte dieser die Urinentleerung erschweren, so wird eine entsprechende konkave Krümmung nach vorn an ihm angebracht. Sollte der obere Bügel das Scheidengewölbe zu straff spannen, so ist derselbe nach hinten zu biegen.

3. Das 8-förmige Schultze'sche Pessar wird mit seiner kleineren Windung um die Portio gelegt und fixiert dieselbe so (vgl. Fig. 31 i. Text). Aus Hartgummi oder mit Kautschuk umkleidetem Kupferdraht. Der Ring ruht auf dem Beckenboden.

4. Das schlittenförmige Pessar von Schultze wird derart eingeführt, dass der längere Bügel hinter und über der Portio, der kurze vor derselben zu liegen kommt (vgl. Fig. 33 im Text). Die vorderste

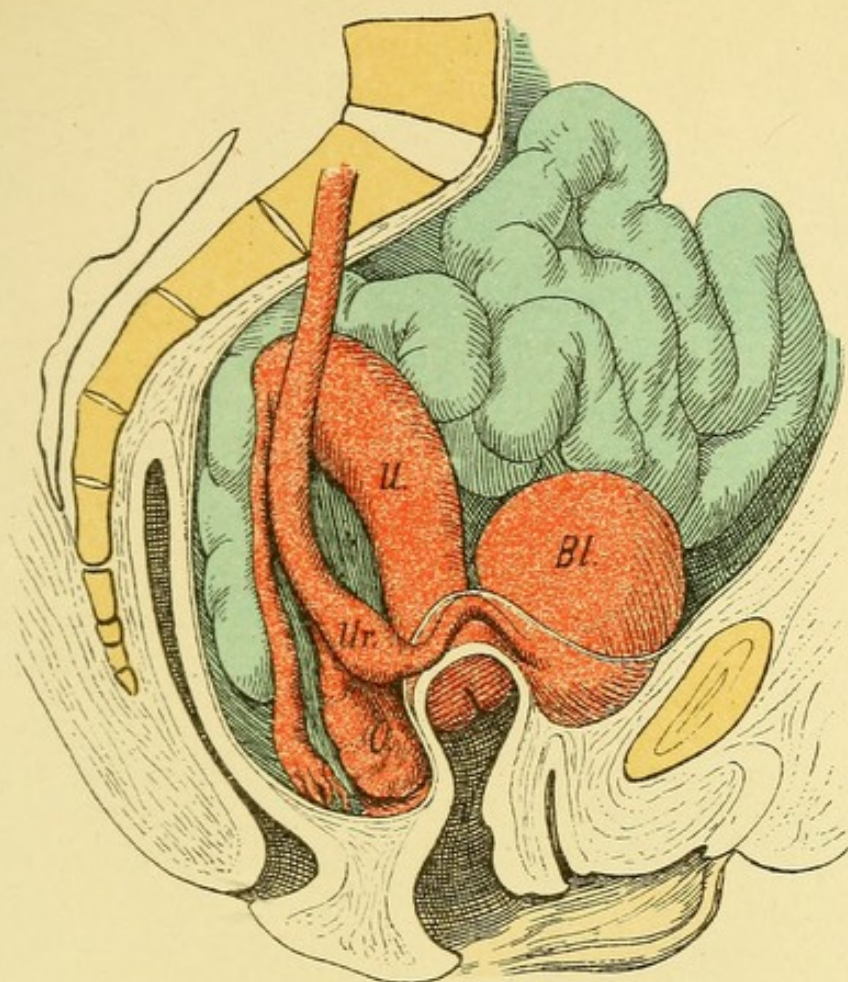


Fig. 1.

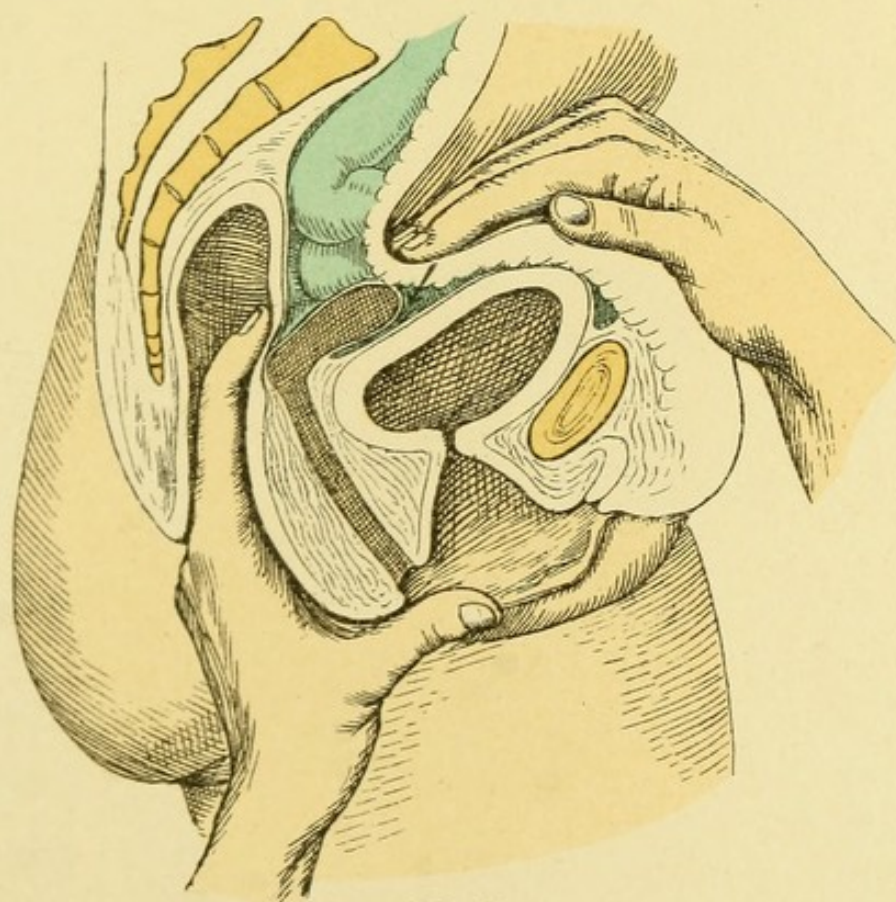


Fig. 2.

konvexe Bügelwindung stützt sich gegen die Symphyse; dasselbe wird deshalb an Stelle des vorigen bei schlaffem Beckenboden angewendet. — Ist die Scheide zu weit, wird der längere Bügel als Stütze verwendet und nach vorn gebracht, während der kleinere die Portio von vorn her in seine Konkavität fasst (vgl. Fig. 32 im Text). Material wie voriges: die 8-förmigen konstruierbar aus $8\frac{1}{2}$ —19 cm grossen Ringen, die schlittenförmigen aus $10\frac{1}{2}$ —12—14 cm Weiten (7—10 mm dick).

Ein Ring liegt gut, wenn sein unteres Ende nicht in der Vulva sichtbar wird, — wenn er nicht herauszufallen droht, — wenn er die Scheide nicht zu stark dehnt, wohl aber leicht um seine Längsachse drehbar ist, wenn aber wohl das Scheidengewölbe bzw. die obere Scheidenhälfte mässig gespannt wird, wenn endlich der Fundus uteri richtig vorn, die Portio hinten liegt, da sonst die Douglas'schen Falten nicht entspannt werden.

Liegt der Ring gut, so verschwinden die Beschwerden auffallend schnell, aber nur $\frac{1}{5}$ aller Fälle wird wirklich dauernd geheilt, derart dass die Gebärmutter sich auch ohne Pessar vorn hält.

Nachteile.

Ist der Ring aus ungeeignetem Materiale (uneben, zu dünne oder aus Wolle, Haaren, Leder gefertigte Bügel) oder zu gross oder liegt er zu lange, so erregt er stärkere Sekretion, Exkorationen, Eiterungen und Exulzerationen, welche in Fistelbildungen zu den Nachbarorganen übergehen können. Jenseits der Menopause beobachtete ich derartige Vorkommnisse auch bei gutem Materiale sehr leicht. Verheilen und vernarben die Geschwüre oder setzen sich von dem Sekret Phosphate und eingetrocknete Schleim- und Blutmassen auf dem Ringe ab, so ist es schwer, solche „inkrustierte“ eingewachsene Instrumente wieder zu entfernen. Nach Beseitigung des vorliegenden Granulationswalles wird

Taf. 20, Fig. 1: *Reposition des Uterus retroversus* mittelst der Kugelzange (n. Küstner): Die Gebärmutter wird zuerst durch Zug vertikal gestellt und dann die Portio nach hinten geschoben, wodurch der Fundus uteri, wenn freibeweglich, nach vorn gelangt.

Taf. 20, Fig. 2: *Reposition des Uterus retroversus* mittelst der Sonde: Letztere wird zuerst, wie gewöhnlich, mit ihrer Konkavität nach vorn eingeschoben, bis der Knopf den inneren Mm. passiert hat. Nun wird die Konkavität, entsprechend dem pathologischen Verlaufe der Gebärmutterachse, nach hinten gewendet. Sind von der Sonde 5—6 cm in dem Uterus, so liegt der Knopf im Fundus. Jetzt wird vorsichtig (!) die Sondenkrümmung nach vorn gedreht unter gleichzeitiger Senkung des Sondengriffes nach hinten.

Taf. 20, Fig. 3: *Einführung des elastischen runden Maier'schen Ringes* mittelst der Fritsch'schen Zange. Der Ring soll um die Portio herum liegen.

Taf. 20, Fig. 4: *Einführung des Hodge'schen Pessariums*; dasselbe ist, wie die nebenstehende Fig. zeigt, S-förmig gebogen (das Thomas'sche Pessar ist noch stärker an seinem oberen Bügel geknickt) (vgl. Abbild. i. Text, Figg. 30).

der Ring mit der Kornzange gefasst und in Spiralbewegungen extrahiert, eventuell sogar erst, nachdem er zerbrochen worden ist.

Um alle diese Nachteile zu verhüten, muss der Ring nach jeder Periode entfernt und gereinigt werden, obwohl ein gutes Pessarium in gesunden Genitalien ohne schädliche Folgen 2—3 Monate liegen bleiben kann. Ausserdem müssen öfter (bei Fluor täglich) wiederholte nicht ätzende Scheidenausspülungen gemacht werden.

Sobald Schmerzen auftreten, sofort den Ring entfernen!

Sehr wichtig ist es auch, festzustellen, ob wirklich die Verlagerung die Ursache der Beschwerden ist, oder die Komplikationen, oder ob Hysterie allein besteht.

Die Entzündungen des Endo- und des Perimetrium, sowie der Blase werden nach der einschlägigen Therapie behandelt. Ist eine Re-

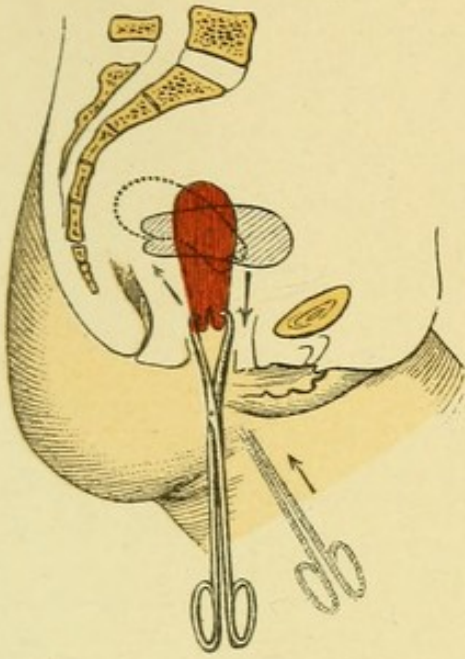


Fig. 1.

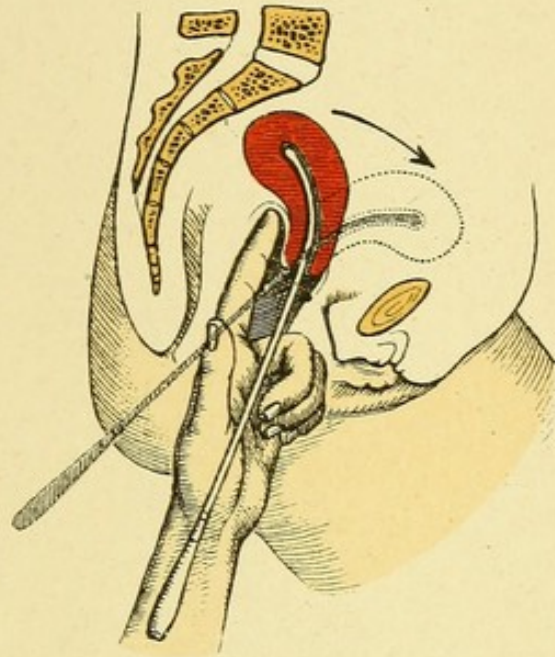


Fig. 2.

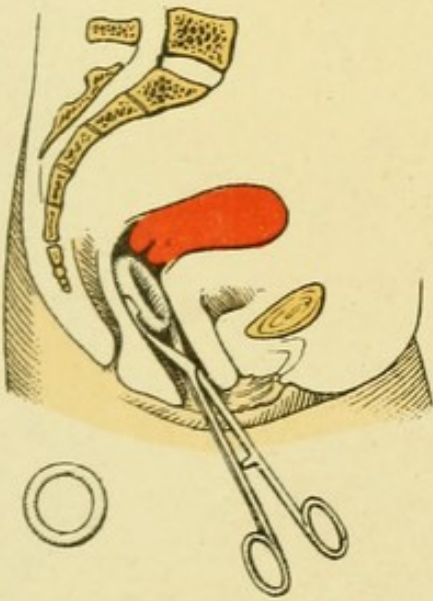


Fig. 3.

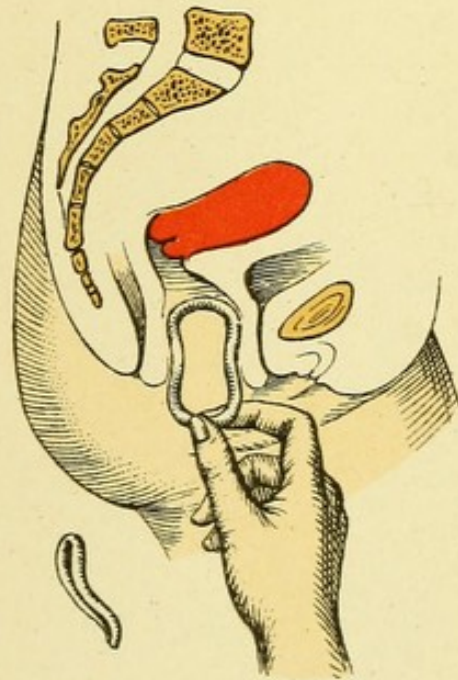


Fig. 4.

position wegen Adhäsion unthunlich, so macht die feste Tamponade des hinteren Vaginalgewölbes mittelst Glyzerintampons den Zustand erträglich.

Bei eingetretener Gravidität bleibt das Pessar bis zum V. Monate liegen; jedenfalls bedarf der schwangere retroflektirte Uterus der Aufsicht, damit er nicht unterhalb des Kreuzbeines eingekellt werde (vgl. Atl. II, 2. Aufl., Fig. 85, § 23, 24).

Operative Eingriffe werden ausgeführt, theils um zu derbe Adhäsionen zu lösen, welche gewöhnlich gleichzeitig den Uterus bedeutend elevieren, theils um das Organ vorn zu fixieren, sei es per Koeliotomiam, sei es von der Vagina aus.

Ist die Gebärmutter leicht beweglich, so ist die **Retrofixatio colli** oder die **Vaginofixation** indiziert; ist sie stark adhärent, so wird die **Ventrifixation** des Uterus ausgeführt (vgl. näheres hierüber pag. 54 u. Atlas der gynäk. Operat.-Lehre).

Anwendbarkeit der Pessare mit Rücksicht auf bestimmte Komplikationen der Retroversion.

1. **Retrouterine Adhäsionen** (vergl. Taf. 23): durch Massage dieselben langsam dehnen (3 bis 4 Mal bei mindestens 12 Sitzungen! erst in Retroposition elevieren, um die vorderen Fixationen zu dehnen, dann anteflektieren) — oder dieselben forziert zerreißen, worauf die Pat. mit eingelegtem Ring und aufgelegter Eisblase das Bett hüten muss (Möglichkeit des Entstehens einer Haematocele). Eventuell wirkt auch erleichternd die Austamponierung des hinteren Scheidengewölbes.

2. Eine chronische Perimetritis gibt ein Noli me tangere ab; erst muss diese zum Stillstand gebracht sein (Resorptionskur).

Taf. 21 und Taf. 22: *Manuelle Reposition eines retroflektierten Uterus* (I.—II. Grad). I. Griff: Der Uteruskörper wird vom hinteren Vaginalgewölbe aus mit Zeige- und Mittelfinger getastet. II. Griff: Während diese 2 Finger das Organ in die Höhe drängen, dringt die andere Hand, den Beckeneingang unter langsamem Eindrücken überdachend, ihm entgegen und tastet, den Uterus nach unten drückend, an dessen Hinterfläche entlang zum Douglas hinunter, bis (III. Griff) sie die innen liegenden Finger berührt. Dadurch verhindert sie die Gebärmutter von oben her zurückzuschnellen, und die innen gelegene Hand kann das hintere Vaginalgewölbe verlassen, um (IV. Griff) die Portio vaginalis in die Höhe zu drücken, während die äussere Hand den Fundus gegen den Blasenscheitel in die normale Lage und Haltung des Uterus drängt. Letztere sowie die Lage der Adnexa (Ovarien, Tuben, Ligamente) werden durch einen analogen Griff bimanuell festgestellt; u. zw. sind die Adnexa bei erschlafften Bauchdecken (event. im Vollbade) und in 60°-Stellung angezogenen Beinen als zwischen den Fingern durchgleitende runde Stränge, bezw. mandelgrosse Körper palpabel, die sich aber nicht fixieren lassen. Die Eierstöcke liegen 2—3 cm seitlich hinter dem Uterus gegen die Beckenwand hin und an den Mediankanten der Musc. psoades. Auch die gesunden Eierstöcke sind ganz spezifisch druckempfindlich. (Vgl. Anat. u. Hist. der Adnexa Atl. II, 2. Aufl. pag. 7 u. 11.)

3. **Parametritische Stränge und Lacerationsnarben** (vgl. Taf. 55, Fig. 1) werden längsoval in der Quere ausgeschnitten; die Nahtreihe wird senkrecht zum längeren Oval-Durchmesser angelegt, also in der Längsrichtung der Scheide, so dass eine Verlängerung an Stelle der bisherigen Narbenverkürzung tritt (Martin).

4. **Chronische Metritis**; zuerst diese behandeln (Keilexzision), dann Pessar oder, wenn nicht vertragen, Glyzerintampons; ebenso bei akuter Metritis antiphlogistische Behandlung, bis die Schmerzen verschwunden sind.

5. **Endometritis**: Abstringierende und antiseptische Scheidenausspülungen zweimal täglich und öfters das Pessar entfernen; den Uterus mit Aetzungen, eventuell Ausspülungen, Einlegen von Bacilli, Atmokausis etc. behandeln. Die Erosionen des Mm.'s sind zu ätzen oder zu exzidieren.

6. Die **stenosierte Cervix** wird erst dilatiert, eventuell diszidiert.

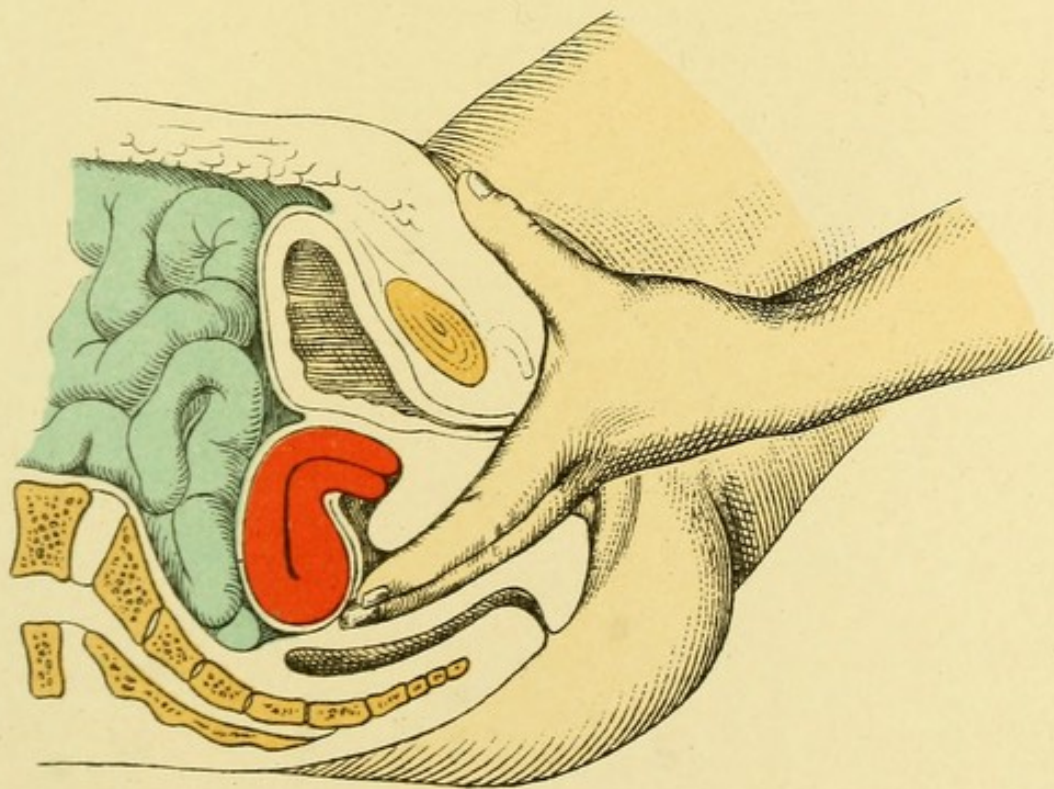


Fig. 1.

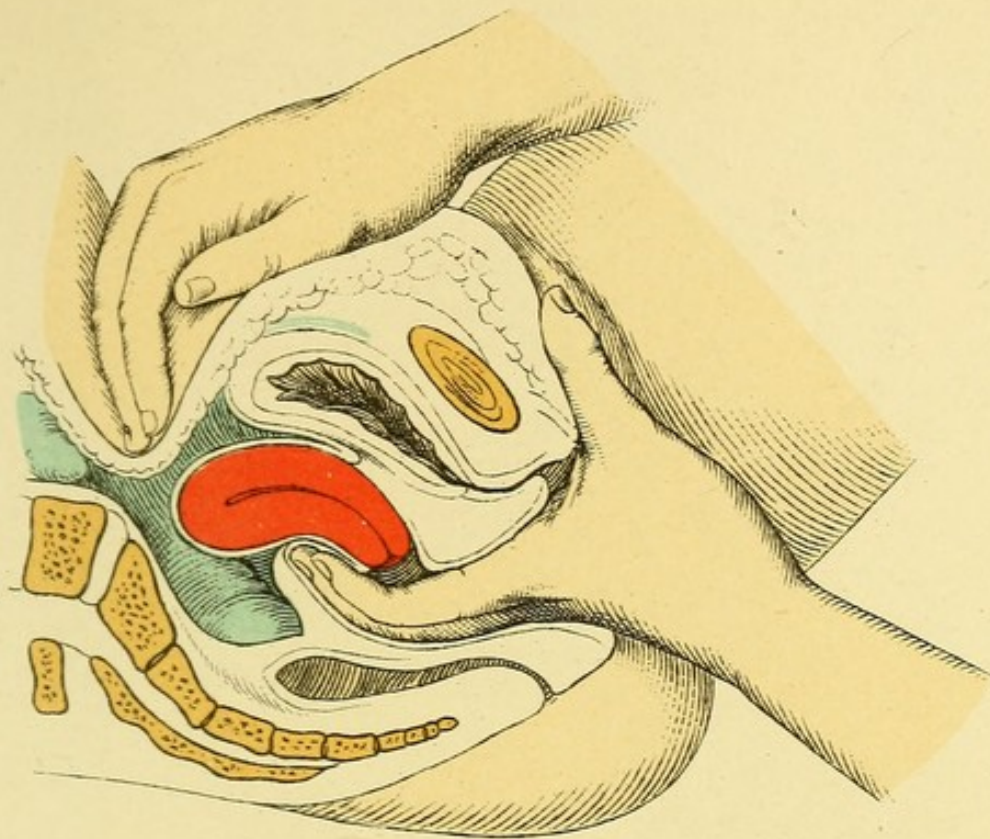


Fig. 2.



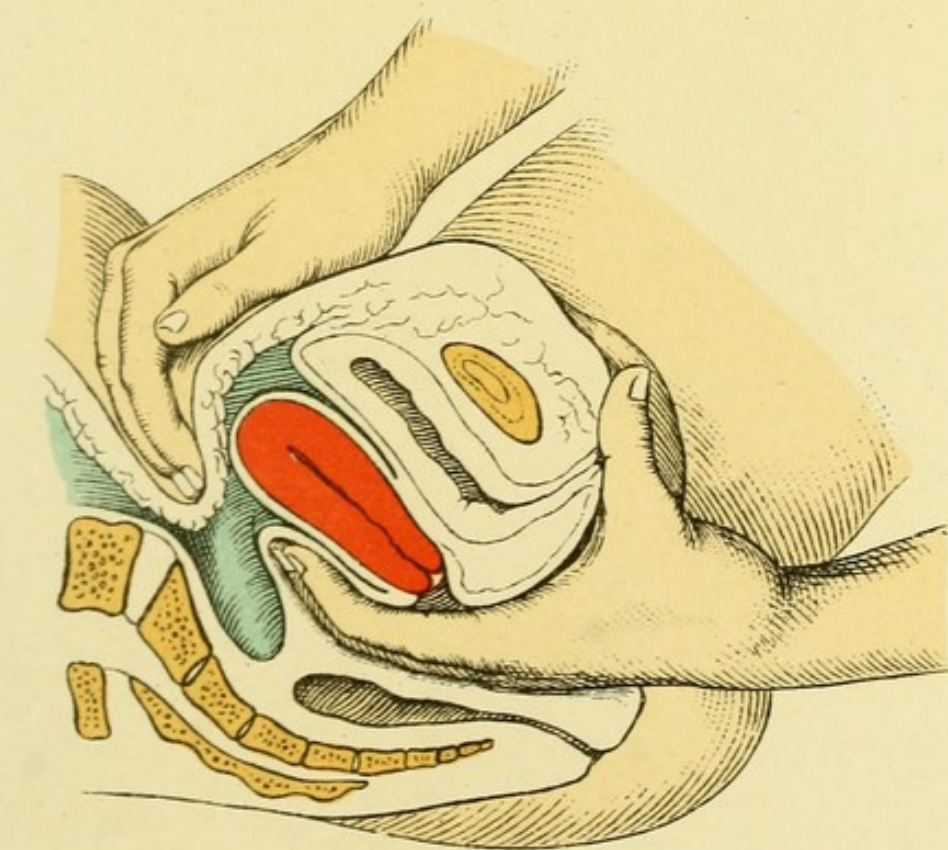


Fig. 1.

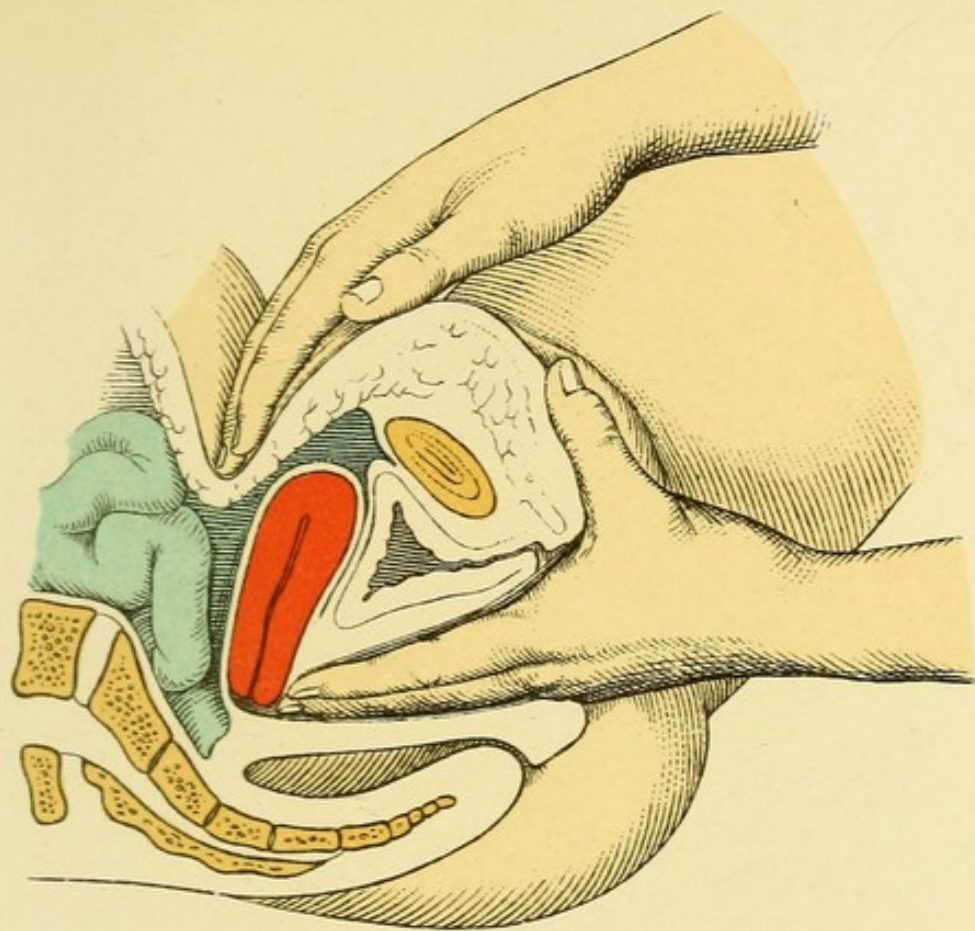


Fig. 2.

7. Ist die Portio zu kurz, so wirkt sie zu wenig als Hebel auf das Corpus uteri, dasselbe wird flektiert — oder der Scheidenteil weicht dem Ringe aus und es tritt Dekubitus ein; umgekehrte Einführung des Hodgeschen Hebelpessariums mit dem oberen Bügelschluss nach hinten.

8. Die zu kurze vordere Scheidenwand wird in der Art der sub 3 erwähnten Operation verlängert (Skutsch).

9. Die abnorm weite, schlaffe Scheide wird durch Kolporrhaphie verengert; wenn nicht zugestanden, umgekehrte Einlegung des Schlittenpessars nach Fig. 32 im Text.

10. Das Puerperium ist eine geeignete Zeit zur Behandlung der um diese Zeit dehnbaren und modellierbaren Organe und Bänder. Nach Schultze reponieren, wodurch die Portio zurückgedrängt, der Fundus gehoben und nun der Körper nach vorn geschnellt wird, indem der Finger in die Cervix eingehakt wird. Die Retention wird durch zwei ins vordere, sonst ins hintere Scheidengewölbe quer eingelegte Glyzerintampons bewirkt. Liegen in Seitenlage.

Während der Gravidität braucht der Ring nur bis zum 5. Monat liegen zu bleiben, weil der Uterus sich dann schon durch seine Ausdehnung hält (vgl. oben).

11. Bei Verengerungen des Introitus vaginae operativ vorgehen und dann einen Ring einlegen (Hymenalstenose, — den intakten Hymen zerreißen, wenn die Krankheitsursache mit Sicherheit in der Verlagerung erkannt ist; — Vaginismus).

12. Kombination von Dammdefekten mit Vaginalinversionen und Descensus uteri sind operativ zu beseitigen, sonst Schlittenpessare (ev. n. Fig. 32 i. Text).

13. Tumoren und Senilität sind Kontraindikationen.

14. Sitzt ein Ring gut und klagt die Pat. doch, so ist er zu entfernen und eine andere Ursache der Beschwerden (Hysterie) aufzusuchen.

Taf. 23: *Massage* (Thure Brandt). Durch ähnliche Griffe, wie auf Taf. 21 u. 22 angegeben, begegnen sich die Fingerspitzen hinter dem retrovertierten Uterus und reiben und dehnen die Adhäsionen zwischen Letzterem und dem Rektum. Zunächst wird die Fluxion zu den Strängen eine lebhaftere und diese dadurch weicher, leichter dehnbar. Zuletzt wird der Uterus „geliftet“ (Fig. 2), zur Dehnung parametraner Schwielen. (Orig. Schema-Zeichn.)

Ueber das Verhalten beim Einlegen und Tragen des Ringes vgl. Bem. auf pag. 73.

Als **Torsion der Gebärmutter** bezeichnet man die pathologische Drehung der Gebärmutter um ihre Längsachse, hervorgerufen durch Geschwülste oder abnorme Füllung benachbarter Organe oder durch para- oder perimetritische Fixationen (vgl. Taf. 44, 45); hieraus geht schon hervor, dass gewöhnlich noch andere Verlagerungen damit kombiniert sind. Die Portio ist dementsprechend mit verschoben (vgl. Taf. 55).

Es gibt eine physiologische Torsion (Ursache der I. Schädellage!), indem die Vorderfläche der gewöhnlich dextroponierten Gebärmutter nach rechts-vorn gedreht ist, so dass die linke Kante der Symphyse näher steht (das Kind wird also in der linken Seite für den Rücken mehr Platz haben als in der durch die Wirbelsäule beengten rechten).

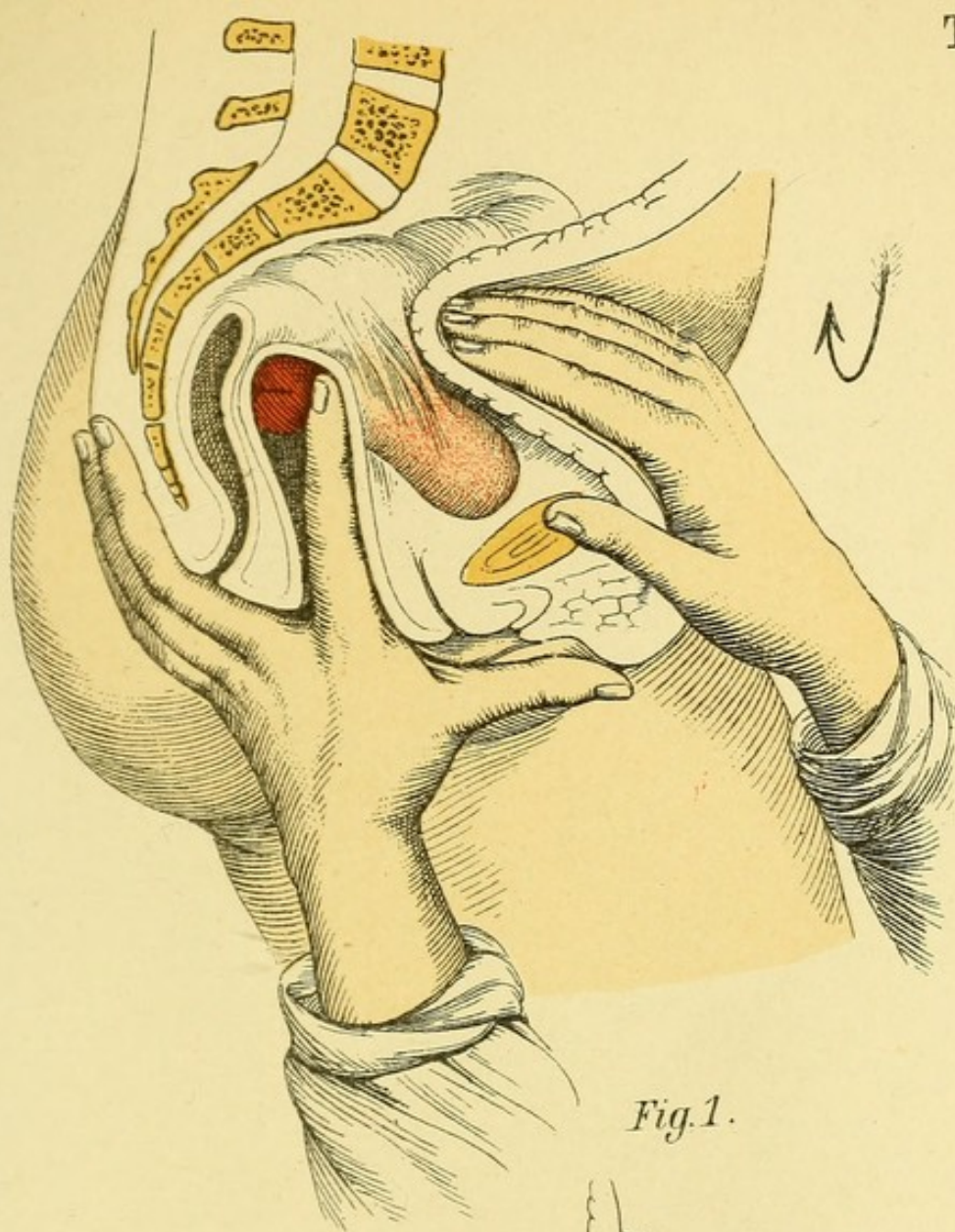


Fig. 1.

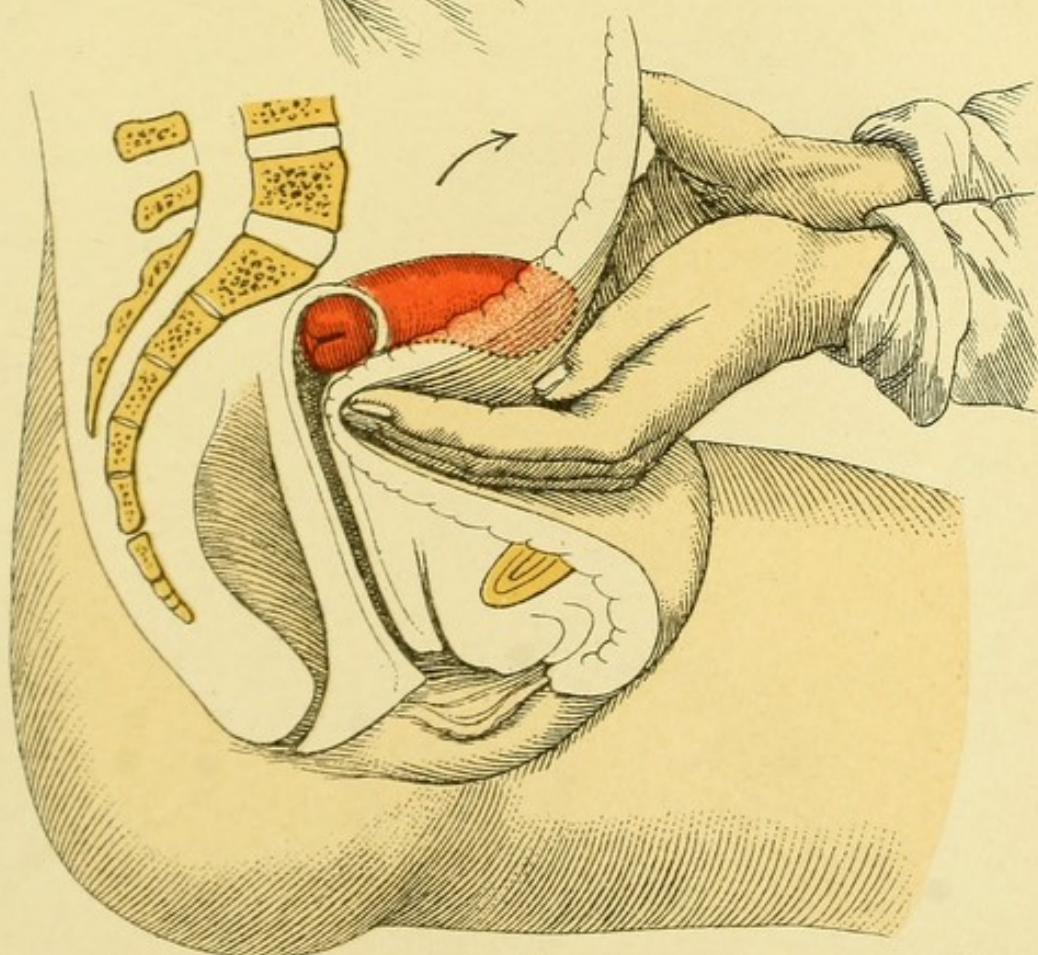


Fig. 2.

Gruppe III.

Entzündungen und Ernährungsstörungen.

Kapitel I.

Entzündungen und ihre Folgen: erworbene Stenosen und Atresien, Organ- Schrumpfungen, Exsudattumoren, Verklebungen.

Die Entzündungen betreffen in jedem Organteile entweder das Parenchym, d. h. das Epithel- und Drüsengewebe (glanduläre Entzündungen) oder das Bindegewebe (interstitielle Entzündungen). Beide können zusammen vorkommen. Die Entzündung kann akut oder chronisch verlaufen; der erstere Prozess geht mit lebhafter Wucherung einher (Hypertrophien und Hyperplasien, Rundzellenbildung), der letztere mit Schrumpfung durch Spindelzellen- und Faserbildung. Die Entzündung bringt eine stärkere Sekretion zu Wege, die je nach dem Grade und den betroffenen Gewebelementen serös, schleimig oder eitrig, i. e. katarrhalisch oder purulent oder beides zusammen sein kann.

Die ursächliche Noxe ist in den meisten Fällen Infektion mit Mikroben, unter denen die Gono-, Staphylo- und Streptokokken weitaus die bedeutendste Rolle spielen. Die Einführungsart wird gegeben durch das sexuelle Leben (Kohabitation, Puerperium), Operationen oder durch Uebergang von anderen Organen her (Tuberkulose).

Zweifelsohne sind die Befunde von Bakterien im Sekrete des Cavum uteri, zu denen auch diejenigen von Hefepilzen gehören, durchaus nicht immer als

Taf. 24, Fig. 1: *Gonorrhoe*: Papillome an der hyperämischen Portio, fluor purulentus (n. Mraček).

Taf. 24, Fig. 2: *Gonorrhoeische Cervicitis*: sanguinolenter fluor. Erosio simplex. (Orig. Aqu. n. eig. Fall.)

Taf. 24, Fig. 3: Gonokokken und Eiterkörperchen.

Ursache der Entzündungen anzusehen, sie sind dort angesiedelt, weil das Sekret pathologisch geworden ist oder weil der Introitus vaginae und der Zervikalkanal Verletzungen davon getragen haben und klaffen. Die primären Ursachen sind die recht häufig vorkommende *Kongestiv- und Stauungshyperämien im Gefolge von Innervationsstörungen und Erschlaffungszuständen der Becken- (Bauch-) Organe.*

Die Veranlassung zu Letzteren können auch ursprünglich Infektionsentzündungen gewesen sein, die als solche ausgeheilt sind, aber eine herabgesetzte Kontraktilität sämtlicher elastischer Gewebselemente einschliesslich des Gefässtonus hinterlassen haben. Schon im frühen kindlichen Alter können solche Infektionsentzündungen stattgehabt haben. Die bei *Virgines intactae* auftretenden Gebärmutterentzündungen sind meist nicht infektiöser Natur und die Folge von Masturbationen und führen zu Erschlaffungszuständen im ganzen Genitalsystem: Hyperämie und Schlaffheit der Ligamente, Retroversion und -Flexion der sich senkenden Gebärmutter, Anschwellung und Senkung der Eierstöcke. Bei Müttern spielen Nichtstillen und allgemeine Schwäche, sowie unzweckmässiges Verhalten in und gleich nach dem Wochenbette eine Hauptrolle bei der ungenügenden Rückbildung der Genitalien, der Subinvolutio uteri puerperalis und der daraus unmittelbar hervorgehenden Metritis chronica. In einer ganzen Reihe solcher Fälle dürften freilich gelinde Puerperalinfektionen, die nur unbedeutende und auf die Mukosa beschränkte Erscheinungen gemacht haben, die primäre Ursache abgegeben haben.

Der Ausgang ist: selten spontane Heilung, oder ein Zugrundegehen des Parenchyms durch Sekretions-

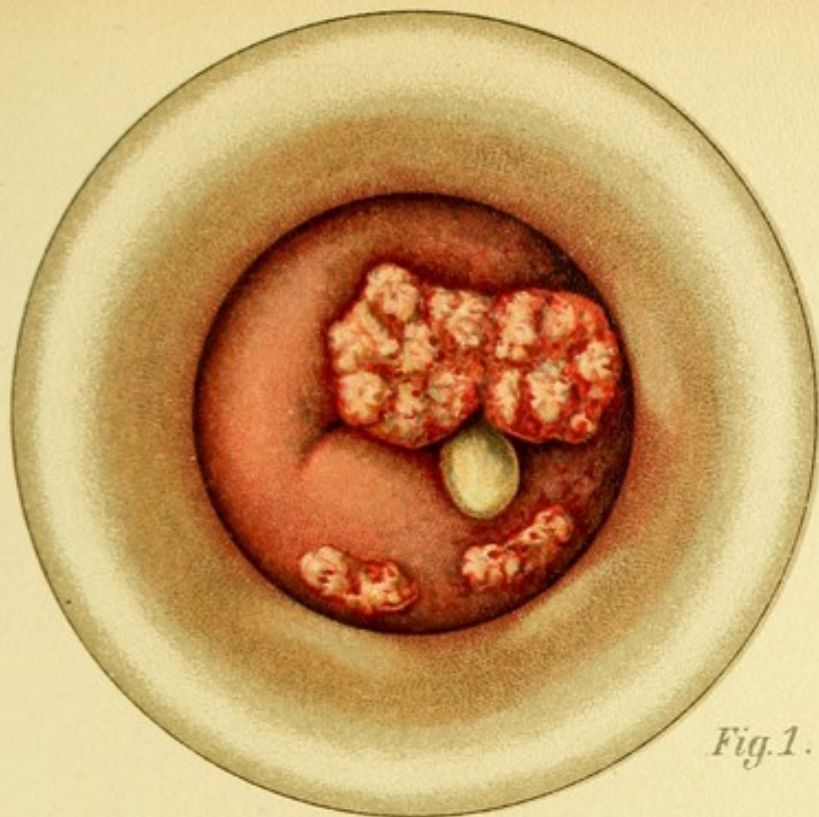


Fig. 1.

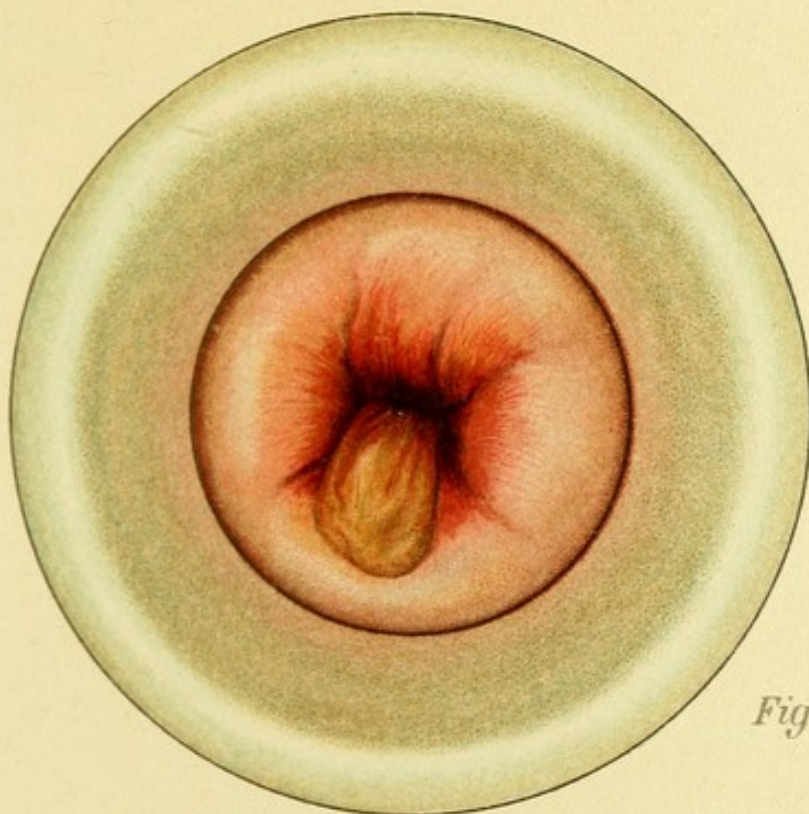


Fig. 2.

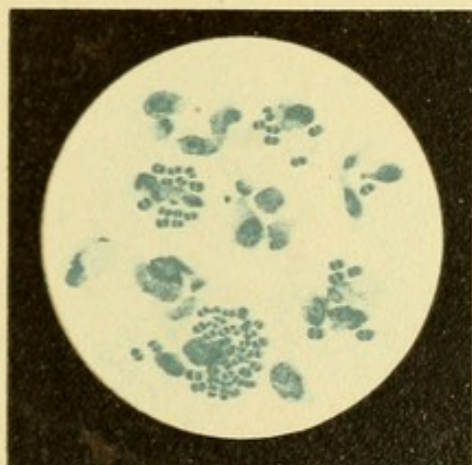

Fig. 3.

retention, oder durch Abszedirung, oder durch zirrhotische Bindegewebschrumpfung, abgesehen von solchen Fällen, in denen das Allgemeinbefinden in Mitleiden-schaft gezogen wird.

§ 12. Gonorrhoe.

Die **akute** Erkrankung entsteht durch Infektion mit dem reichlichen Eiter eines floriden, also an stark virulenten *Gonokokken* reichen Harnröhrentrip-pers (Taf. 24,3). Die Vulva und das Vestibulum sind mit dickem, rahmähnlichem, gelbem Eiter bedeckt, der bei Offenlegung des Introitus massenhaft aus der Scheide hervorquillt und im weiteren Verlaufe dünn-flüssiger wird, aber gelblich bleibt (Taf. 24 u. 27). Diese Teile sind geschwollen, auffallend gerötet und empfindlich. Der in die Scheide eingeführte Finger drückt, indem er die vordere Wand und damit die Urethra von innen nach aussen gegen den Schoos-bogen streicht, aus der geröteten Harnröhrenmündung eben solchen Eiter (Taf. 25). Beim Wasserlassen ent-steht lebhaftes Brennen gefolgt von einem flammen-den Drängen in der Blase; alle $\frac{1}{4}$ oder $\frac{1}{2}$ Stunde entsteht aufs neue Harndrang; die Entleerung führt immer wieder zum Harnzwang — alles *Symptome* des **Blasenkatarrhes**; der Urin wird trübe und hat einen stechenden ammoniakalischen Geruch (neutrale oder sogar alkalische Reaktion).

Die *Bartholin'sche Drüse* entzündet sich gewöhnlich erst später (vgl. Taf. 25 u. 26), ebenso bilden sich später in relativ seltenen Fällen Wucherungen der Hautpapillen = *Condylomata acuminata* (cf. Taf. 24, Fig. 1).

Die *Scheidenmukosa* ist ebenfalls entzündet: empfindlich und mit lebhaft roten Stippen gesprenkelt, welche durch die geschwollenen, hyper-ämischen Papillen gebildet werden. Das eitrige Sekret stammt indessen nur zum geringen Teile von hier (die Vagina hat gar keine Drüsen), sondern aus der *Zervix*, die schon früh mitinfiziert ist (vgl. Taf. 24, 2).

Taf. 25: *Bartholinitis dextera gonorrhoeica*; Durchbruch des Abszesses an der Innenfläche der Nymphen. Urethritis. Schlaffheit der Scheidenwandungen. (Orig. Aqu., n. eig. Fall.)

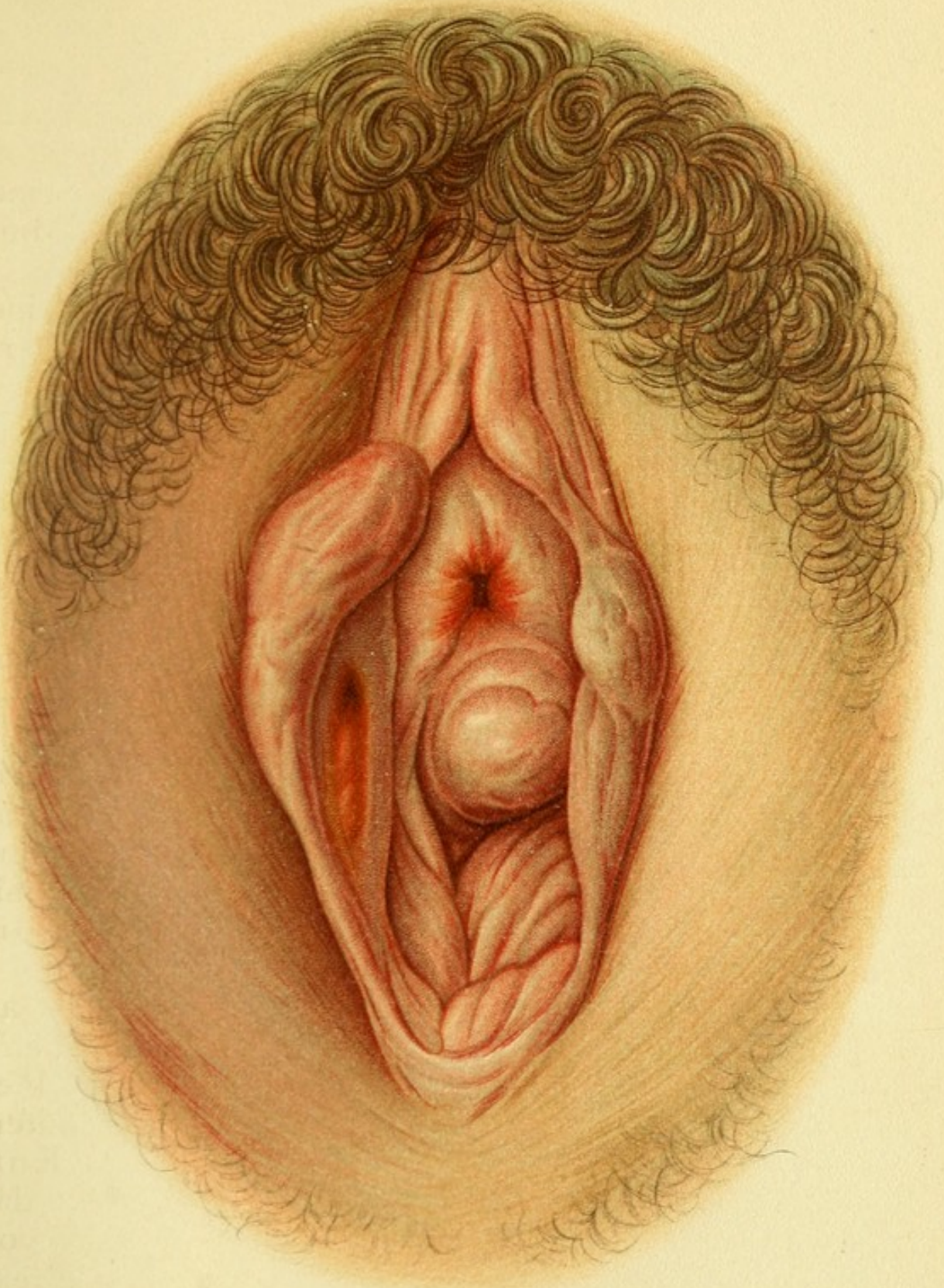
Taf. 26: *Bartholinitis sinistra gonorrhoeica*, Abszedierung. (n. Mraček.)

Die geschwollene Zervixmukosa stülpt sich hochrot in den äusseren Mm. ein: es besteht mithin eine **Endometritis cervicalis**. Hier am inneren Mm. macht der Prozess zunächst Halt.

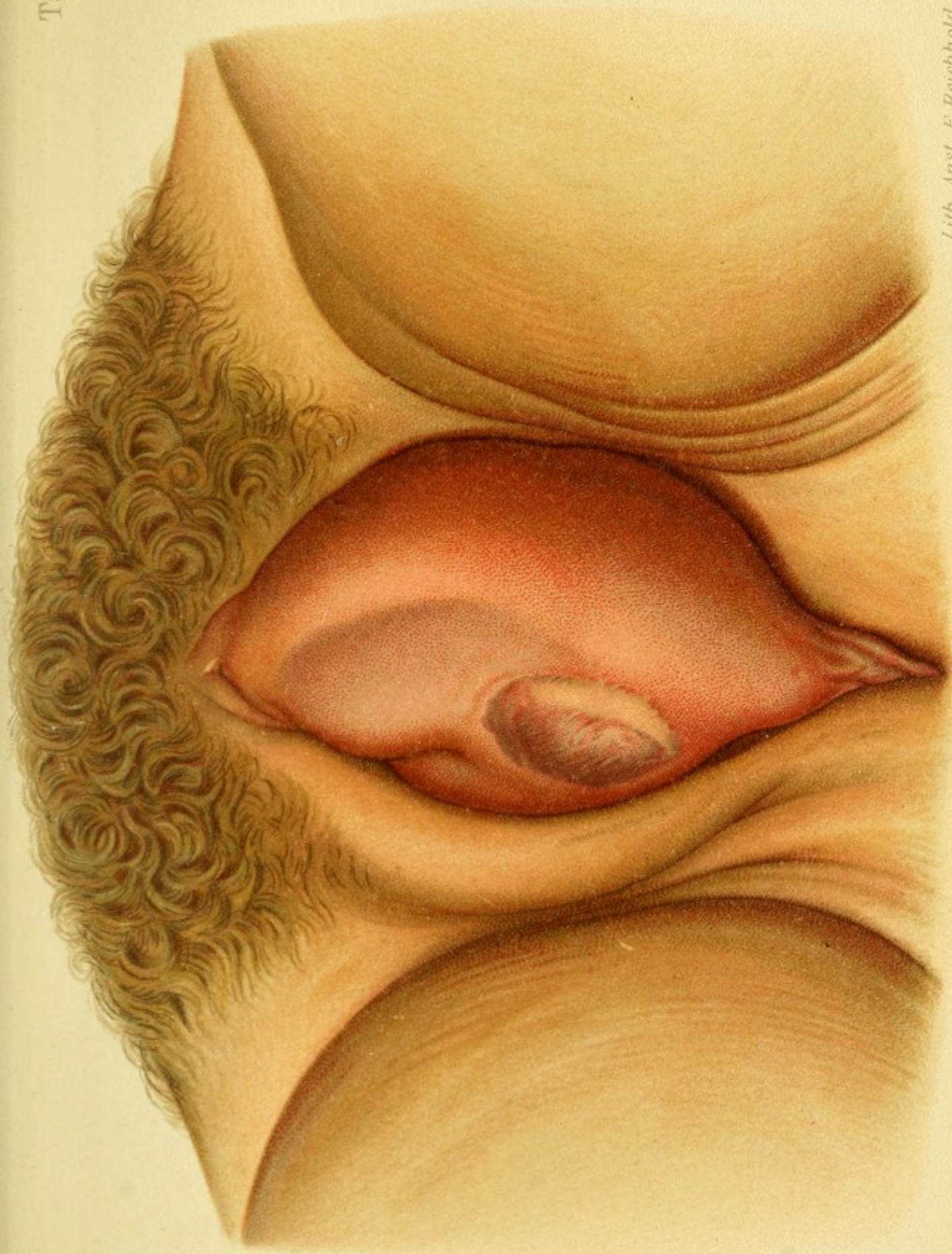
Nur bei kindlichen Genitalien kommt eine länger dauernde eigentliche *Vaginitis gonorrhoeica* vor.

Anders verläuft die Infektion durch die **latente Gonorrhoe** (Nachtripper des Mannes, *goutte militaire*, bestehend in einer sehr kurzen Strikture der Pars membranacea membri virilis mit schmerzloser tropfenweiser Sekretion, zumal beim morgendlichen Aufstehen; selten Empfindlichkeit jenes Teiles und des Nebenhodens, — während der erotischen Erregung ein stechender Schmerz an der Peniswurzel): es entsteht eine schleichende Entzündung, deren erste Symptome von Brennen beim Urinieren und Ausfluss gewöhnlich ganz übersehen werden. Die Beschwerden treten erst mit dem Stärkerwerden bei dem Uebergang auf die Körperschleimhaut auf.

Hier schliessen sich beide Krankheitsformen an einander an. Die **Endometritis corporis uteri** bewirkt **Unregelmässigkeiten in der Periode**, alle pathologischen Formen derselben alternierend (vgl. § 4); zugleich stellt sich durch die **Entzündungshyperämie** der Gebärmutter das Gefühl eines schweren Körpers, von Völle im Becken ein, — späterhin auch von direktem Uterinschmerz. Diese Schmerzen können aber auch von Entzündungen der Tube ausgehen; denn der Uebergang der Kokken vom Corpus uteri zu beiden Tuben ist ein schneller.







Hier macht der Prozess zum zweiten Male Halt, auch hier kann die latente Gonorrhoe dauernd stehen bleiben, ebenso wie die akute am inneren Mm. Wol aber können die Gonokokken in die tieferen Gewebsschichten, in das Myometrium einwandern oder, in die Blutbahn gelangend, ferne Infektionsherde, zumal in den Gelenken schaffen. Die Gonorrhoe wird so zu einem schleichenden, Jahrzehnte dauernden Leiden mit infauster Prognose.

Der Ausfluss ist gesteigert und eitrig.

Von der Tube geht die Entzündung sehr häufig nicht auf die Serosa über, weil der Isthmus oder das Franzenende verkleben: es wird jetzt aus dem Eileiter ein geschlossener, gedehnter Eitersack, eine **Pyosalpinx** (Taf. 42).

Wird aber die Serosa affiziert, so kann das auf zwei Wegen geschehen: entweder vom Innern der Tube durch das Wandgewebe, d. h. durch die Lymphbahnen derselben bis zur Subserosa fortschreitend, oder aus dem Pavillon der Tube überkriechend auf das Peritoneum und zum Eierstock; das Ovarium kann ebenfalls lymphatisch oder vom Bauchfell aus infiziert werden; es entstehen die sehr schmerzhaften, chronischen, zirkumskripten Peritonitiden des Douglas, die **Petrimetrosalpingitis** und **-Oophoritis**. Im Eierstockgewebe können sich aus einer interstiziellen Entzündung Abszesse bilden. Diese Veränderungen gehen unter Fieberanfällen und bedeutenden Schmerzen vor sich, und führen zu serös-fibrinösen Exsudationen im Douglas, welche weiterhin durch Resorption verhärteten und Adhäsionen zwischen den Serosaflächen der einzelnen Beckenorgane bilden. Letztere aber bewirken mannigfaltige Verlagerungen und Haltungsanomalien des Uterus, seiner Adnexorgane, von Darmschlingen und Rektum.

Die Erkrankung der Tuben (dieselbe ist gewöhnlich beiderseitig) führt zu einem neuen Symptom: zur Sterilität (gewisse Einkinder-Ehen).

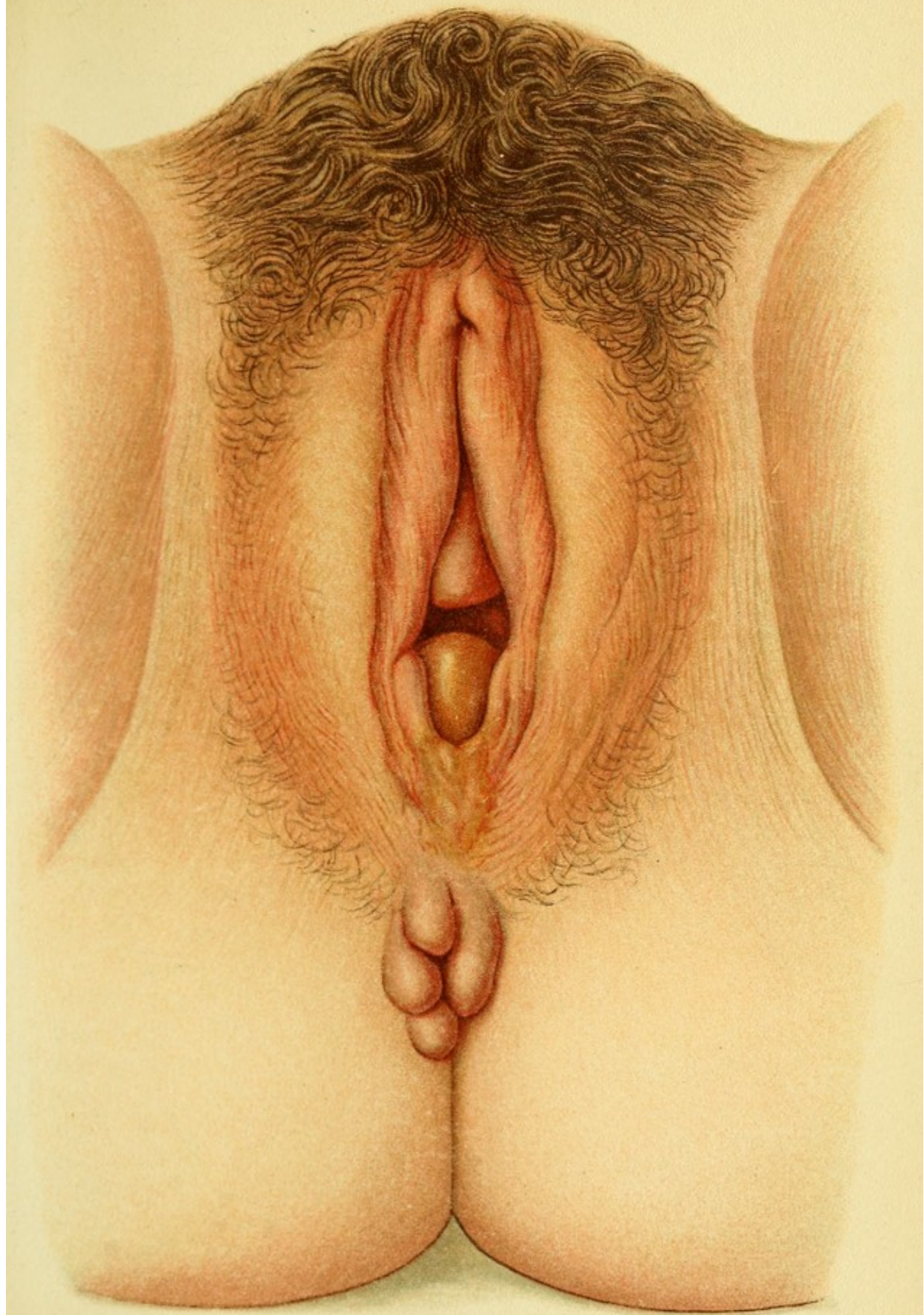Taf. 27: *Vulvitis et Vaginitis gonorrhoeica*. Alter Dammriss
 10. Haemorrhoidalknoten ad anum. Intertrigo. (Orig. Aqu. n.
 eig. Fall.)

Bemerkenswert ist, dass die Gonokokken den Weg für die Eiterkokken präparieren, so dass wir es in späteren Stadien mit Mischinfektionen zu thun haben.

Also *Symptome*: Brennen beim Wasserlassen (ev. Blasenkatarrh und Bartholinitis, kenntlich Ersterer am trüben, alkalischen Harn mit Sargdeckelkrystallen = phosphorsaure Ammoniak-Magnesia oder Tripelphosphate, Morgenstern- und Stechapfelkrystallen = saures harnsaures Ammoniak, zahlreichen Mikrokokken, Schleim, Eiter- und Blutkörperchen — Letztere an starker Schmerzhaftigkeit, Rötung, Schwellung ev. Fluktuation am unteren Drittel der grossen Schamlippen, vgl. Taf. 25, 26); — eitriger Ausfluss aus der Scheide, Unregelmässigkeit der Periode, Schmerzen, Sterilität.

Diagnose: Nachweis der Gonokokken (durch Färbung mit $\frac{1}{2}$ Minute einwirkender alkoholischer Methylenblaulösung, s. Taf. 24, Fig. 3; von allen Kokken allein entfärbt durch die Gram'sche Methode; vor allem ihr Nachweis in Eiterzellen!); allgemeine oder stippchenförmige Rötung der Scheide, Feststellung des Eiterursprunges aus der Cervix, Lokalisation der Schmerzhaftigkeit des Corpus uteri, bzw. der Adnexa und der Douglas-Serosa.

Therapie: Bei ganz frischen Fällen mit alleiniger Kolpitis: Scheidenausspülungen mit 5prozentiger Protargollösung (häufig, d. h. 5mal täglich, 2 Wochen lang, danach 2mal täglich mit Kal. permang.), grosse Sauberkeit bezgl. der Vulvarteile; — meist ist jedoch schon Cervicitis vorhanden: Dilatation des Halskanales mittelst Metaldilatatoren nach vorherigem desinfizierendem Auswischen von Vagina und Zervikalkanale; intrauterine Irrigation mit 2 Litern von $\frac{1}{2}$ - bis 2,5- (ev. 5-) prozentiger Protargollösung (allmählich stei-



gend, 2—3 Wochen lang), worauf Einlegung von 5-bis 10prozentiger Protargol-Salbe oder -Bougie, Auswischung der Vagina mit 10prozentiger Protargollösung und Gaze-Tamponade mit der Protargolsalbe oder mit Protargolglycerin; in der 3. Woche dieser Kur Applikation von Adstringentien, um die pag. 82 erwähnte restierende Schwellung der infiziert gewesenen Schleimhaut zu beseitigen: Liqu. Alum. acet. (2—5⁰/₀), Bismuth. subnitr. (2—3⁰/₀). — Da diese Kur zu ihrem grössten Teile bei absoluter Bettruhe und unter grösster Vorsicht und Kontrolle ausgeführt werden muss, um das Uebergreifen auf die Adnexa zu vermeiden, so ist in allen den Fällen, wo diese in Anlehnung an die Neisser'sche Empfehlung der Eiweiss-Silbersalze und spez. des Protargol als Spezifikum gegen Gonorrhoe zusammengestellte Methode aus äusseren Gründen unausführbar ist, zu der früheren Behandlungsweise zurückzukehren: Cervix in Ruhe lassen, mehrmals täglich im Liegen unter geringem Drucke das Sekret fortspülen mit je 2—3 Liter wenig reizender Flüssigkeiten: Arg. nitr., Kal. permang. (hellrot), Sublimat (1 : 2000—4000) und mehrmals wöchentlich in der Sprechstunde die Vagina subtil im Spekulum auswischen und mit Protargolgaze (10⁰/₀) tamponieren, event. Selbsttamponade der Pat. mit Protargolglycerin.

Der Ehegatte hat sich einer entsprechenden Behandlung der pars membranacea zu unterziehen.

Das Argonin, ebenfalls ein Eiweiss Silberpräparat, hat geringeren Silbergehalt als Protargol. Das Argentamin ist wegen seiner grösseren Tiefenwirkung und entzündungserregenden Eigenschaft nur für verschleppte Fälle brauchbar, aber da recht gut. Auch das alte Silbermittel, das Arg. nitr., ist wegen seiner adstringierenden Eigenschaften bei der Nachbehandlung am Platze. Das Largin, eine 11,1⁰/₀ige Nucleoalbumin-Silberverbindung, übertrifft alle an gonokokkozider Kraft, steht ihnen aber an Nährbodenverschlechternder Wirkung nach.

Taf. 28, Fig. 1: *Die histiologische Struktur der weiblichen Vulvarteile* (Orig.-Zeichn. n. eig. Präp. v. einer Neonata): 1 = mehrschichtiges, gestreckt verlaufendes Plattenepithel mit den Ausführungsgängen (2) der zahlreichen Talgdrüsen des Labium majus, dessen Bindegewebe (3) von spärlichen Blutgefässen durchsetzt wird. 4 = mehrschichtiges auf zahlreichen Bindegewebspapillen aufsitzendes Plattenepithel der Nympe (beim Foetus noch ohne Talgdrüsen); das kavernöse Bindegewebe (5) von zahlreichen Blutkapillaren durchzogen, welche bei 6 einen Schwelkörper bilden, umgeben von straffen Faserzügen, welche mit Gefässversorgung von dorthier (10) zur äusseren Hymenlamelle (8) ziehen, dessen Plattenepithel (9) ebenfalls mehrschichtig ist und dessen innere Lamelle von Faserzügen und Gefässen gebildet wird, die von der Vagina (12) herkommen (Weiteres vgl. Atl. II, 2. Aufl., § 7, pag. 91).

Taf. 28, Fig. 2: Längenschnitt durch die *Portio eines lange prolabierten Uterus* (Orig.-Zeichn. n. eig. Präp. a. d. Münch. Frauenkl.). Das mehrschichtige Plattenepithel der Portio ist oberflächlich verhornt. Bei 3 ist die in den Zervikalkanal hinaufgerückte Grenze zwischen dem Plattenepithel der äusseren Portiowand und dem Zylinderepithel des Zervikalkanals; diese Verschiebung über den äusseren Muttermund hinein ist Folge des leichten Ektropiums der Mm.'s Lippen. Die Blut- und Lymphstase in prolabierten Uteri zeigt sich mikr. in den erweiterten Gefässen (4) (vgl. Taf. 10 u. 12).

Taf. 28, Fig. 3 (Orig.-Zeichn. n. verschied. Präp. kombiniert): *Erosio portionis vaginalis simplex, papilloides et follicularis*. Links sehen wir intaktes mehrschichtiges Plattenepithel der äusseren Portiofläche; an dieses schliesst sich ausserhalb des Mm.'s Zylinderepithel an, welches nach Abstossung des Plattenepithels aus den kuboiden Matrixzellen des Letzteren hervorgeht (= Er. simplex). Weiterhin rechts sehen wir papillenförmige Erhebungen (= Er. papill.) mit Zyl.-Epithel. In der Tiefe liegen in dem entzündeten, reichlich von Rundzellen und erweiterten Gefässen durchsetzten Bindegewebe zystisch erweiterte teils mit Schleim, teils mit Extravasaten gefüllte Drüsen = Drüsenfollikel (= Er. follic.). Links oben liegen einige Muskelfasern (vgl. Taf. 29 Fig. 4 Mikr., 33, 34 a, 35, 36, 60 Fig. 2, und 90 Fig. 1).

Taf. 29, Fig. 1: *Elephantiasis vulvae* (Orig. Zeichn. n. eig. Präp. a. d. Münchn. Frauenklin.): (1) mehrschichtiges Plattenepithel auf Bindegewebs-Papillen aufsitzend. In dem Bindegewebsstroma (2) zahlreiche Lymphkapillaren (3) und als Symptom der Wucherung Rundzelleneinlagerungen (vgl. Taf. 51, Fig. 1).

Taf. 29, Fig. 2: *Condyloma acuminatum* (vgl. Taf. 24, Fig. 1) (Orig. Zeichn. n. eig. Präp. a. d. Münchn. Frauenklin.): Feindendritische Wucherung der bindegewebigen Schleimhautpapillen (2), besetzt mit einem sehr hohen, vielschichtigen Plattenepithel (1).

Taf. 29, Fig. 3: *Vaginalsekret*: Plattenepithel der Scheide, polygonal (1, v. d. Seite gesehen = 6), 2 = rote Blutkörperchen,

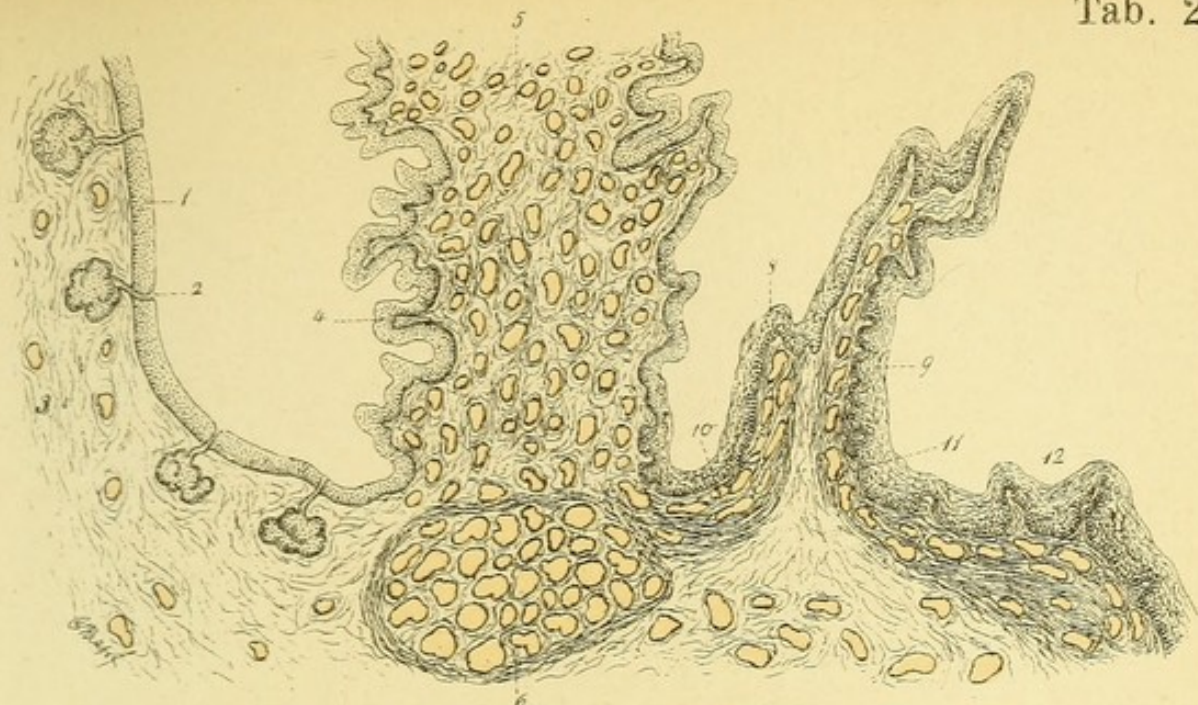


Fig. 1.

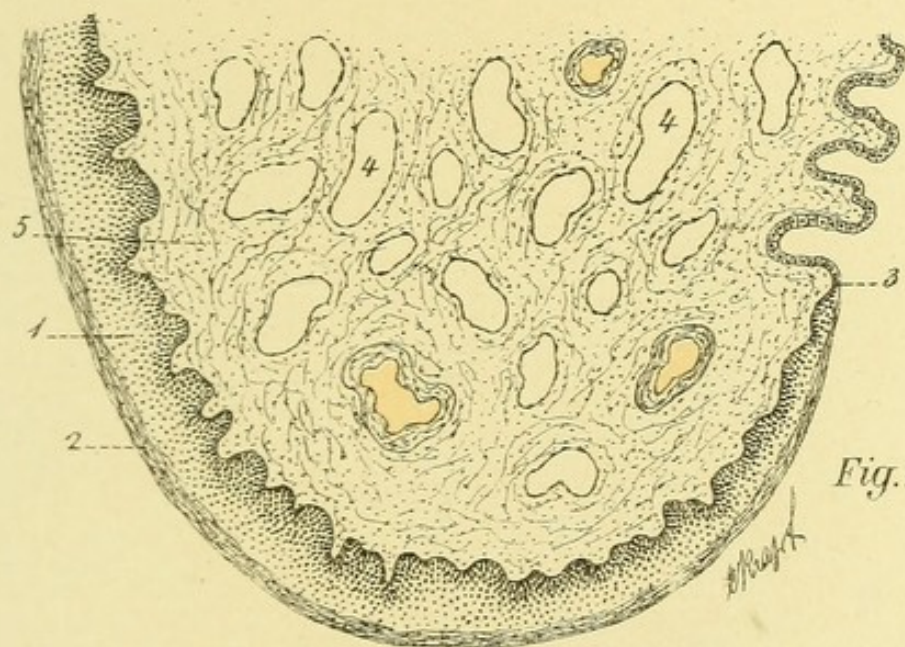


Fig. 2.

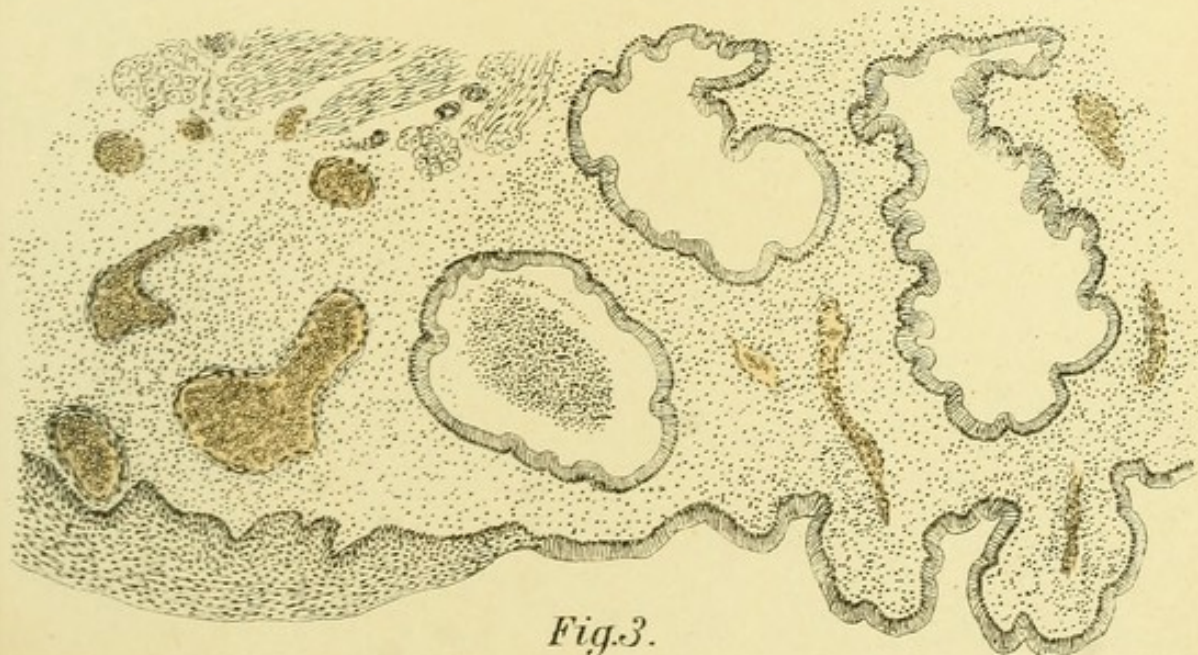


Fig. 3.

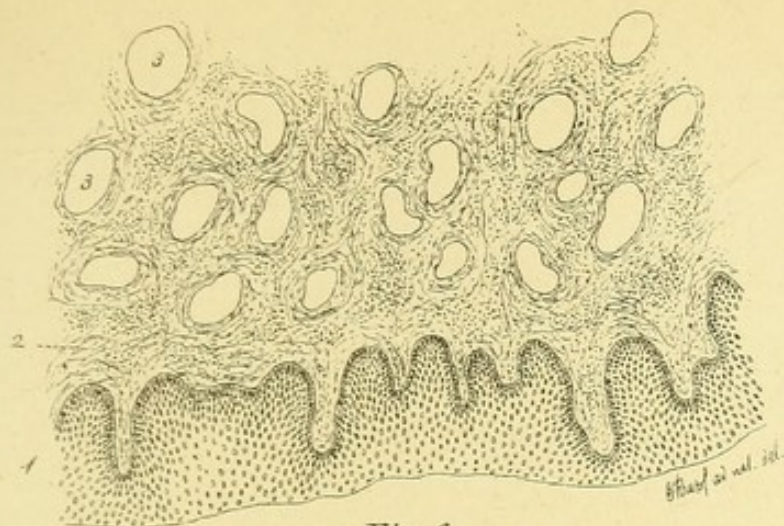


Fig. 1.

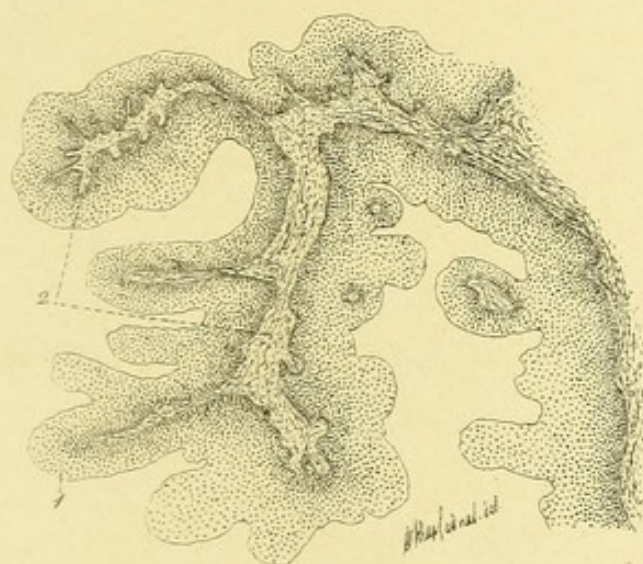


Fig. 2.

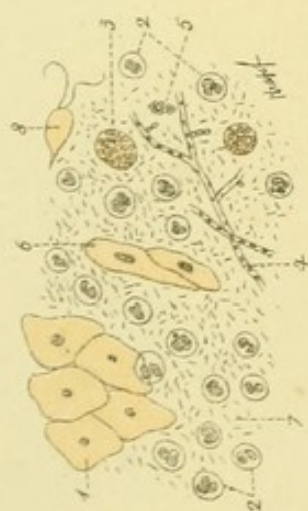

Fig. 3.

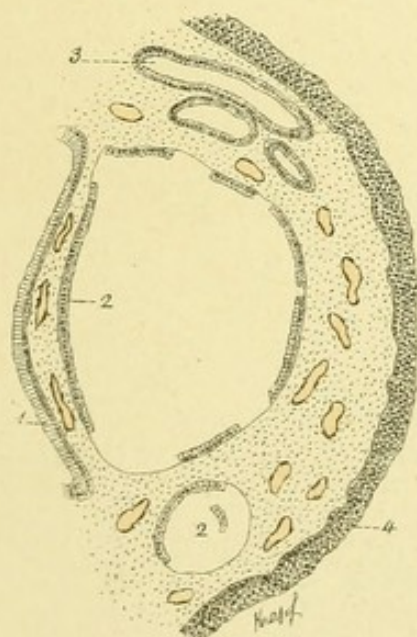


Fig. 4.



3 = Leukozyten. 4 = Soorpilz, 5 = Staphylokokken, 7 = Bazillen, 8 = *Trichomonas vaginalis* (Infusorium der Scheide) (vgl. Atl. II, 2. Aufl., § 8, pag. 100).

Taf. 29, Fig. 4: Durchschnitt durch ein *Ovulum Nabothi* zwischen Zervikal- und äusserer Portiowand (Orig. Zeichn. n. eig. Präp. a. d. Münchn. Frauenklin.) 1 = einfaches hohes Zylinderepithel der Cervix-mukosa; 2 = z. T. desquamiertes Zylinderepithel von erweiterten Zervikaldrüsen (= Ovula Nabothi), 3 = Zervikaldrüse, 4 = mehrschichtiges Plattenepithel der äusseren Fläche der Portio vaginalis. (Vgl. Taf. 36, Fig. 2; 60, Fig. 2; 90, Fig. 1 u. 3.)

Bei *Urethritis* der Frau: während einer Woche tägliches Einlegen eines 5prozentigen Protargolbougies, vorher mit 5prozentiger Protargollösung auswischen, — event. die Blase mit 1—2 $\frac{1}{2}$ prozentigen Lösungen ausspülen, — oder Auswischung mit der Sublimatlösung 1:5000 oder 2% Sol. Arg. nitr.

Die *Bartholinitis* führt zur Abszedierung; es wird dann bei Fluktuation inzidiert und mit Jodoformgaze tamponiert oder bei Wiederholungen die ganze Wandung des Sackes exzidiert und dann vernäht.

Die *Kondylome* werden mit der Scheere abgetragen oder mit 25% Chromsäure oder mit konz. Karbolsäure und Acid. nitric. geätzt.

Bei *Cystitis* wird die Blase zuerst, wie eben erwähnt, — später mit 1—2 $\frac{00}{00}$ Sol. Arg. nitr. und 2 $\frac{1}{2}$ $\frac{00}{00}$ Cocainlösung ausgespült ($\frac{1}{4}$ — $\frac{1}{2}$ Liter lauwarm mittels Katheters und Hegar'schen Trichters oder unter Anwendung des Küstner'schen Harnröhrentrichters statt des Katheters). Innerlich die Diurese reichlich gestaltende Getränke (Milch, Thee, Spec. diuret., fruct. junip. etc.) und Urotropin 3 mal tgl. 0,5.

Erst wenn man im zweiten, also älteren Falle die *Vagina* wochenlang ausgespült hat, schreitet man zur Behandlung der *Gebärmutter* und diese deckt sich dann mit der Therapie der *Endometritis* und *Metritis* (vgl. d. folg. §). Zu bedenken ist nur, dass erst eine genaue bimanuelle Untersuchung die Affektion der Adnexorgane auszuschliessen hat, da sonst jeder therapeutische intrauterine Eingriff mit einer

Tafel 30, Fig. 1: *Normale Uterinmukosa* (schematische Orig.-Zeichn.): Die Schleimhaut der ganzen Gebärmutter ist bekleidet mit einer einfachen Zylinderepithelschicht. Diese Zellen sind aber in der Cervix keulenförmig und bedeutend höher als in dem Corpus uteri. Beide Formen sind mit Flimmerhaaren besetzt und produzieren Schleim, welcher von der stärker färbbaren, protoplasmatischen Basis der Zelle aus der Umgebung des Kernes zu dem Kopftheile aufsteigt und aus diesem, der mit einem Deckel und Cilien bedeckt ist, entleert wird. Mit diesem Vorgange hebt und senkt sich der Kern der Utrikularzelle, während die stärker sezernierenden Zervikalzellen zwei separiert bleibende Formtheile besitzen: für Produktion in dem kugeligen Basiskörper, in welchem der Kern stets bleibt, und für Aufspeicherung in dem mit jenem nur durch einen schmalen Taillenteil verbundenen Kopfe; Letzterer ist daher mit Kernfarben nicht färbbar. Die Kerne stehen mithin in den Zervikalzellen alle in gleichem Niveau, in den Utrikularzellen nicht. Die Zervikalzellen sind mittelst Fortsätzen, die unter die nächstliegenden Zellen geschoben sind, fixiert. Zylinderzellen finden sich beim intakten gesunden Uterus bis zum äusseren Mm., wo das Plattenepithel der Scheide beginnt.

Anatomisch lässt der Uterus 2 Haupttheile erkennen: Körper und Hals; dementsprechend auch die Utrikular- und Zervikalzellen mit 2 spezifischen Formen auch der Drüsen; grosse azinöse in der Cervix, langgestreckte schmale tubulöse hauptsächlich in dem Corpus, daher kurzweg Utrikulardrüsen. Die Verteilung ist folgende (vgl. auch Atl. II, 2. Aufl., § 1, pag. 15):

Im Uteruskörper nur tubulöse Utrikulardrüsen mit niedrigem Epithel und zentral gelegenem Kerne. In der Cervix oberhalb der plicae palmatae: Zervikal- und Utrikulardrüsen gemischt. Erstere haben ungleichmässig hohe Zellen. In der Region der Falten: nur Falten und Einbuchtungen, keine eigentlichen Drüsen; die Plicae sind mit schlanken fadenförmigen Papillen besetzt, welche ein niedriges, fast kubisches Zylinderepithel tragen.

Im untersten Teile der Cervix kommen wieder azinöse und tubulöse Drüsen nebeneinander vor; ausserdem eine andere Art Papillen; niedrig und mit breitem Oberteil, pilzförmig, bekleidet mit den grossen keulenförmigen Zervikalzellen.

Die Sekretion des gesunden Uterus ist spärlich; die Vagina enthält gar keine, oder nur spärliche Drüsen (gland. aberrantes) in den Uebergangsregionen zum Uterus und zur Vulva (Weiteres vgl. Atl. II, 2. Aufl., § 8, pag. 99).

Das muköse und submuköse Bindegewebs-Stroma ist reich mit Rundzellen und Gefässen durchsetzt, welche die Schwellbarkeit der Schleimhaut momentan oder entsprechend den Periodenfluxionen erheblich variieren lassen können. Hieraus erklärt sich auch die rasche Regenerationsfähigkeit derselben. Ihr folgt nach aussen die Muskularis (vgl. Atl. II, 2. Aufl., § 5, pag. 56).

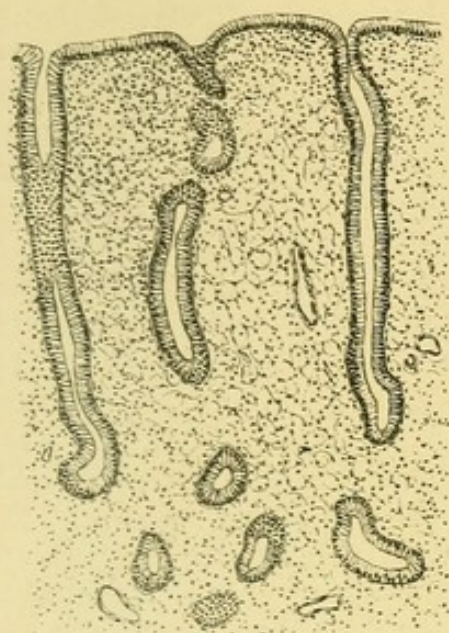


Fig. 1.

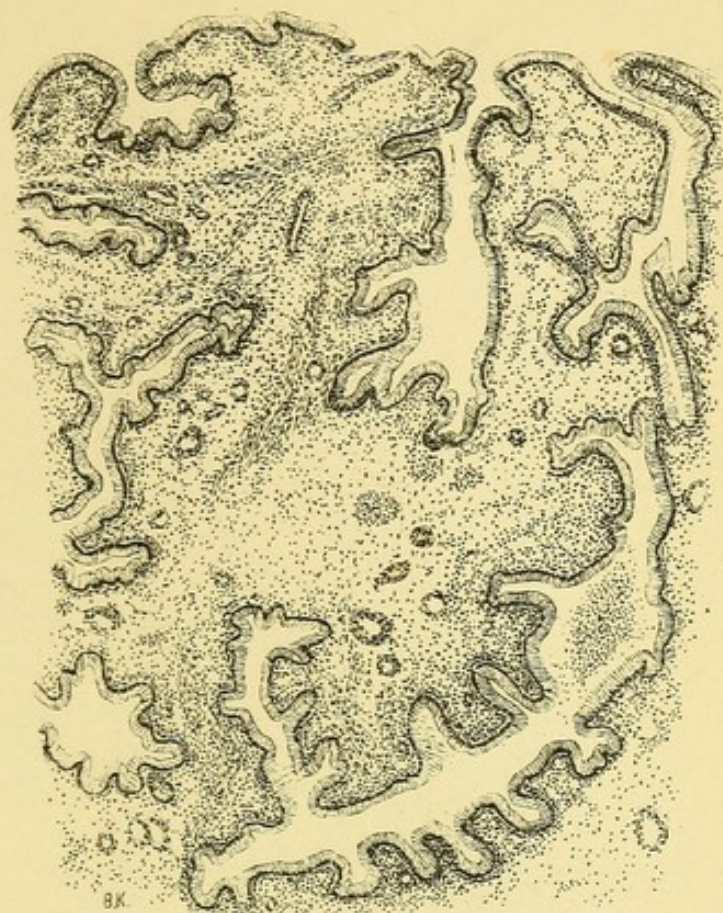


Fig. 2.

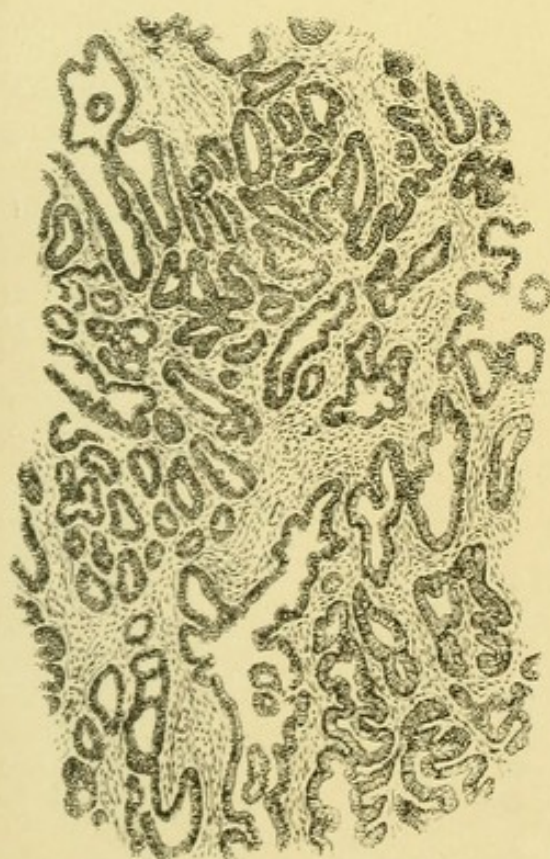


Fig. 3.

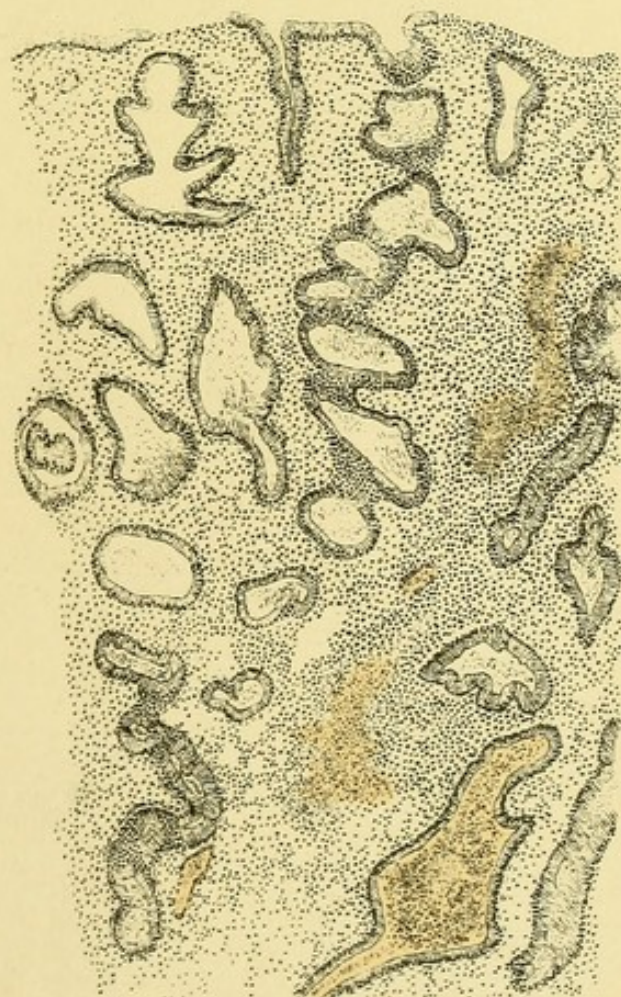

Fig. 4.



Tafel 30, Fig. 2: *Endometritis glandularis hyperplastica* (Orig.-Zeichn. n. eig. Präp.). Die einzelnen Drüsen sind vergrößert und durch seitliche Ausbuchtungen vermehrt (Ruge); die Wandungen sind von einer mit Leukozyten und Rundzellen reichlich infiltrierten Bindegewebskapsel umhüllt; das Stroma ist im übrigen nahezu frei von dem Entzündungs- und Wucherungsprozesse; wäre dieses der Fall, so spräche man von *E. fungosa* (Olshausen); hierbei verdickt sich die Schleimhaut erheblich; findet diese Wucherung von glandulärem und interstitiellem Gewebe zirkumskript statt, so entsteht die *E. polyposa*.

Tafel 30, Fig. 3: *Adenoma malignum* (Orig.-Zeichn. n. eig. Präp.) (*Drüsenkrebs*) unterscheidet sich von der hyperplastischen Endometritis dadurch, dass die glanduläre Wucherung (also der Epithelien) diejenige des Bindegewebsstromas überwiegt; es entsteht also ein anderes quantitatives Verhältnis zwischen Beiden als beim normalen Gewebe. Das Drüsengewebe frisst das Stroma gleichsam auf und zerstört sogar die Muskularis, um endlich in andere Organe überzuwuchern oder längs der Lymphbahnen Metastasen zu machen. Das Stroma ist stets stark mit Rundzellen infiltriert und die Drüsenräume selbst sind — ein Zeichen der lebhaften Wucherung — mit mehrschichtigem Epithel ausgekleidet. Schon die Regellosigkeit in dem ganzen Bilde und den glandulären Formen ist auffallend.

Tafel 30, Fig. 4: *Endometritis glandularis et interstitialis hypertrophica* (Orig.-Zeichn. n. eig. Präp.). Die glandulär-hypertrophische Form kommt selten allein vor und besteht in einer Vergrößerung (nicht Vermehrung oder bedeutenderer Ausbuchtung) der Drüsen (Ruge); dieselben werden infolge dessen korkzieherartig gewunden oder höchstens die Wandungen sägeförmig ausgebuchtet. In unserem Präparat ist das interglanduläre Gewebe durch Rundzellenbildung auch in Wucherung begriffen; in ihm wie in den Drüsen finden sich Blutungen. Das Oberflächenepithel ist hier und da abgestossen.

Exazerbation von seiten jener Organe beantwortet wird! Erst ist also die Salpingitis u. s. w. zu behandeln (vgl. § 16).

Bei beginnender Gelenkaffektion ist die von Bier angegebene Methode der temporären Abschnürung des Gelenkes auszuführen.

§ 13. Die Endometritis chronica. Erosionen und Ektropien des Muttermundes.

Die E. ist eine Erkrankung der Schleimhaut der Gebärmutter allein; sie kann also als Krankheit sui generis auftreten, ohne andere Organe

Tafel 31, Fig. 1: *Endometritis interstitialis acuta* (Orig.-Zeichn. n. eig. Präp.). Das interglanduläre Bindegewebe ist in lebhafter Wucherung begriffen, besteht aus dichtgedrängten Rundzellen. Die Drüsen sind teils auseinander gedrängt, teils komprimiert, teils durch Abknickung des Ausführungsganges in Retentionszysten (ov. Nabothi) umgewandelt. Blutungen im Stroma. Epitheldesquamation.

Tafel 31, Fig. 2: *Endometritis interstitialis chronica* geht aus der vorigen hervor, indem die Rundzellen sich in straffes Bindegewebe umwandeln. Die Drüsen veröden. Die Gefäße werden dickwandig. Das Oberflächenepithel fehlt oder ist ganz niedrig geworden (Links in der Fig. Plattenepithel am äuss. Mm.).

Tafel 31, Fig. 3: *Endometritis post abortum*: Unter dem z. T. noch nicht regenerierten Oberflächenepithel sehen wir noch eine Insel Deciduazellen. Im übrigen wenig Drüsen, viel Rundzellen, stark dilatierte Blutgefässkapillaren.

in Mitleidenschaft zu ziehen, also ohne mehr oder weniger allgemeine generelle Veränderungen zu schaffen.

Letztere bringt zusammen mit der Endometritis die Gonorrhoe hervor und, wenngleich dieselbe auch wol in der Aetiologie der infektiösen Gebärmutterentzündung die Hauptrolle spielt, so gibt es doch eine bedeutende Gruppe von Fällen, bei welchen wir den Ursprung in anderweitigen Infektionen zu suchen haben, zumal da sie auch bei Virgines auftreten können. Zum Teil spielen eitererregende Mikroben hier ihre Rolle und nicht selten besorgen onanistische Manipulationen in den genannten Fällen die Einführung derselben.

Wieder eine andere Gruppe, die freilich oft genug zu einer Allgemeinerkrankung führt, bildet die septische Infektion, sei es im Puerperium, sei es durch operative Eingriffe oder Traumen.

Klinisch können wir unterscheiden:

1. Katarra) der Cervix-, b) der Körper-Mukosa, — meist nicht bakterieller Natur;
2. eitrige Entzündung a) der Cervix-, b) der Körper-Mukosa, wol ausnahmslos bakterieller Natur.

Anatomisch sind beide synonym mit 1. der rein glandulären, 2. der interstitiellen und

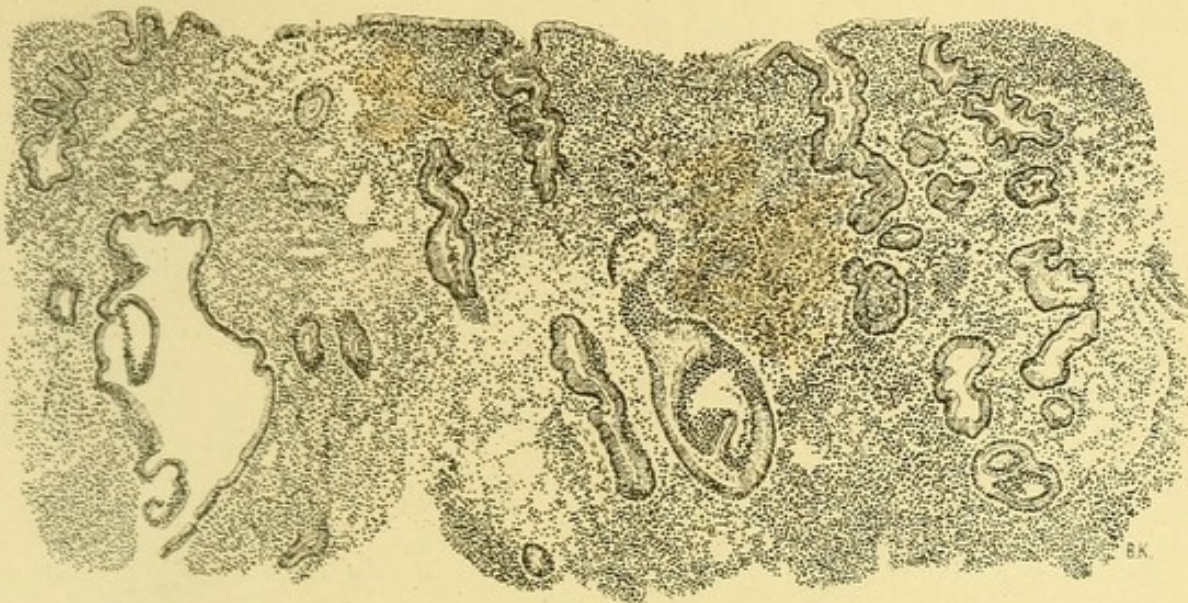

Fig. 1.

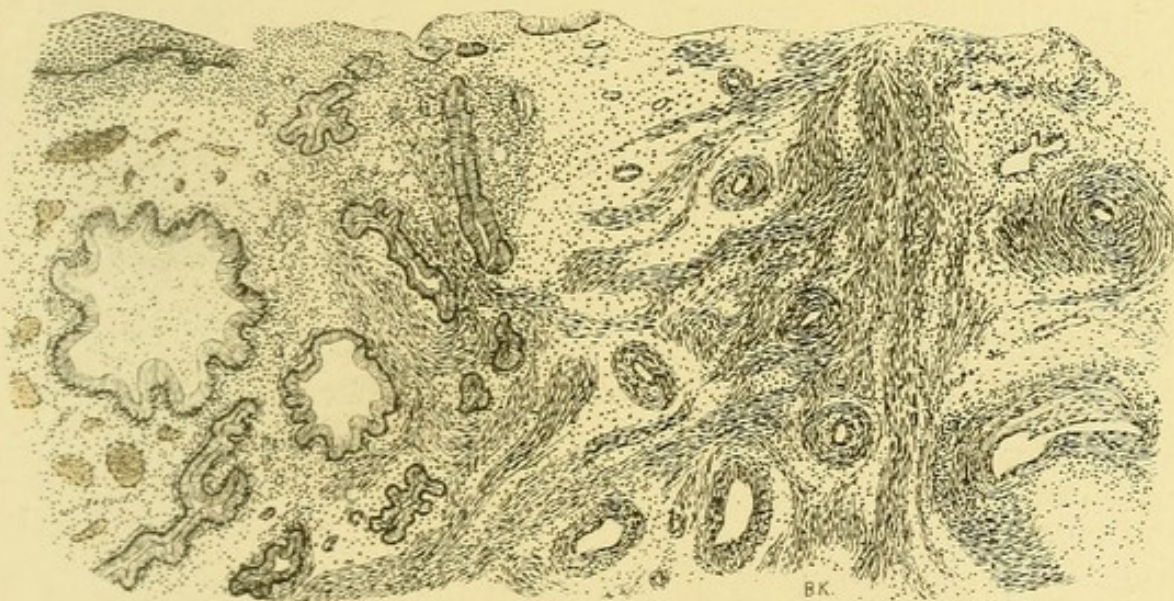

Fig. 2.

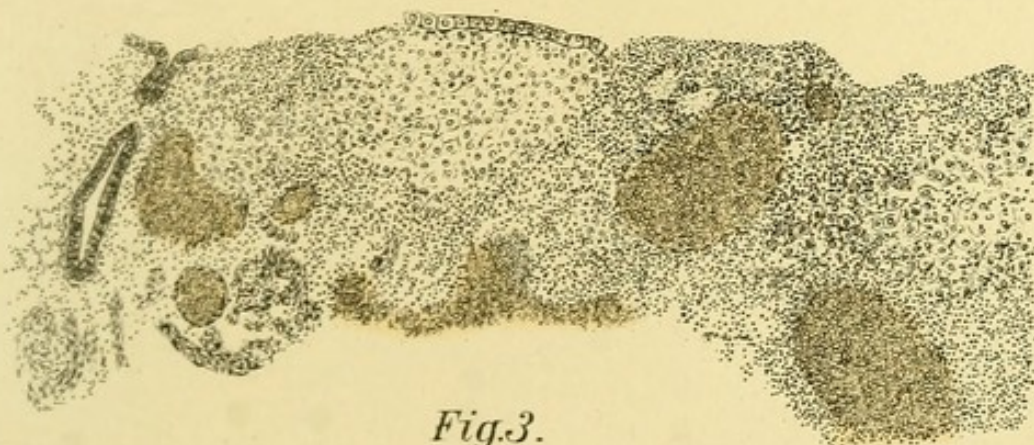

Fig. 3.

meist zugleich auch glandulären Entzündung (vgl. Erläut. zu Taf. 30 u. 31 und pag. 97).

Die Cervixaffektionen sind das häufigere, die der Gebärmutterschleimhaut das schwerere Leiden.

a) **Der Cervixkatarrh und die chronische Cervicitis, sowie deren Folgen: Erosionen und Ektropien.**

Die **akute Cervicitis**, d. h. die akute Entzündung der Cervix-Schleimhaut, sowie der Collumwand ist ausschliesslich infektiöser Natur und zwar zu Folge der Invasion von Gonokokken oder Streptokokken; letztere ausgehend von puerperalen Gewebstrennungen und deren Exulzerationen, oder nach Traumen bezw. Operationen an der Portio. Entweder steht in letzteren Fällen die Geschwürsbildung am Scheidentheile, oder durch den fortschreitenden Prozess die Entzündung der ganzen Gebärmutter als Metritis, bezw. die Entzündung des umliegenden Bindegewebes als Parametritis im Vordergrunde.

Als Ueberbleibsel derartiger Entzündungen, zumal beim Klaffen des Muttermundes durch Kommissurenrisse (Lazerationen), entsteht die **chronische Cervicitis**.

Das gleiche Bild bildet die nicht infektiöse Entzündung des Collum uteri; Erschlaffungsstände sind primäre Ursache; sie können auch ohne Einrisse zum Ektropion führen. Beschränkt sich die Entzündung auf die Schleimhaut, so reden wir von **Cervixkatarrh**.

Symptome: Der Ausfluss (fluor albus) ist das erste und konstanteste Symptom: bei reinem Katarrh: schleimig, fadenziehend — bei purulent-infektiösen Mischformen: schleimig-eitrig durch Beimischung von Eiterkörperchen. Dieser Ausfluss schwächt mit der Zeit das Individuum und verhindert durch Bildung eines zähen Cervixpfropfes die Konzeption. Da die Schleimhaut entzündlich wuchert (vgl. Taf. 30), so sind die Blutgefässe überfüllt und leicht zerreisslich. Reflektorische Menor-

Taf. 32, Fig. 1: *Bedeutende Kongestivhyperämie und beginnende Erosio simplex* der hinteren Mm.'s Lippe als Zeichen der Entzündung der Gebärmutter: Endometritis und Metritis. Die Erosio simplex (vgl. Taf. 33) besteht in einer Losstossung des mehrschichtigen Plattenepithels mit Ausnahme der kuboiden Matrixschicht, welche aber die Kutiskapillaren stärker durchschimmern lässt; Ursache der Desquamation ist die ätzende Berieselung mit dem Uterinsekret. (Spekulumbild.)

Taf. 32, Fig. 2: *Leichte Kongestivhyperämie* der Portio vaginalis einer Pluripara mit charakteristischem, breitem, spaltförmigem, eingekerbtem Orificium externum. (Spekulumbild.)

rhagien und Dysmenorrhöen, sowie leicht Blutungen bei Berührung.

Schmerzen werden aber auch in der Zwischenzeit empfunden, wenn die geschwollene Schleimhaut sich erst zum Mm. heraus vorwulstet = **Ektropion** (vgl. Taf. 28, Fig. 3, Taf. 35 und 56.) Die Ektropien entstehen zumeist bei eingerissenen Mm.'s-Kommissuren, bei Lacerationen; ich beobachtete ihr Entstehen wiederholt bei schlaffen Organen und Senkung auch des intakten Uterus, wenn Pessare eingelegt wurden.

Diagnose: Beim Touchieren entdeckt man die Verdickung der Portio und am zurückgezogenen Finger einen dicklichen Schleim- oder Eiterklumpen. Strukturveränderungen fühlt man nur bei älteren Ektropien und gerade dieser Befund ist suspekt gegenüber dem beginnenden Krebse.

Daher Inspektion im Spekulum: bei Pluriparis und Ektropion ist die Untersuchung der Schleimhaut klar und einfach; bei dem geschlossenen Mm. der Nulliparae entdecken wir höchstens am Saume oder durch das Portioepithel durchschimmernde Retentionszysten der Zervikaldrüsen = Ovla Nabothi (vgl. Taf. 29, Fig. 4; Taf. 56, Fig. 1; Taf. 69, Fig. 1 u. 3); deshalb müssen wir hier mittels Kugelzangen die Gebärmutter tiefer ziehen und die Mm.'s-Lippen mit Häkchen evertieren, event. den Muttermund dilatieren.

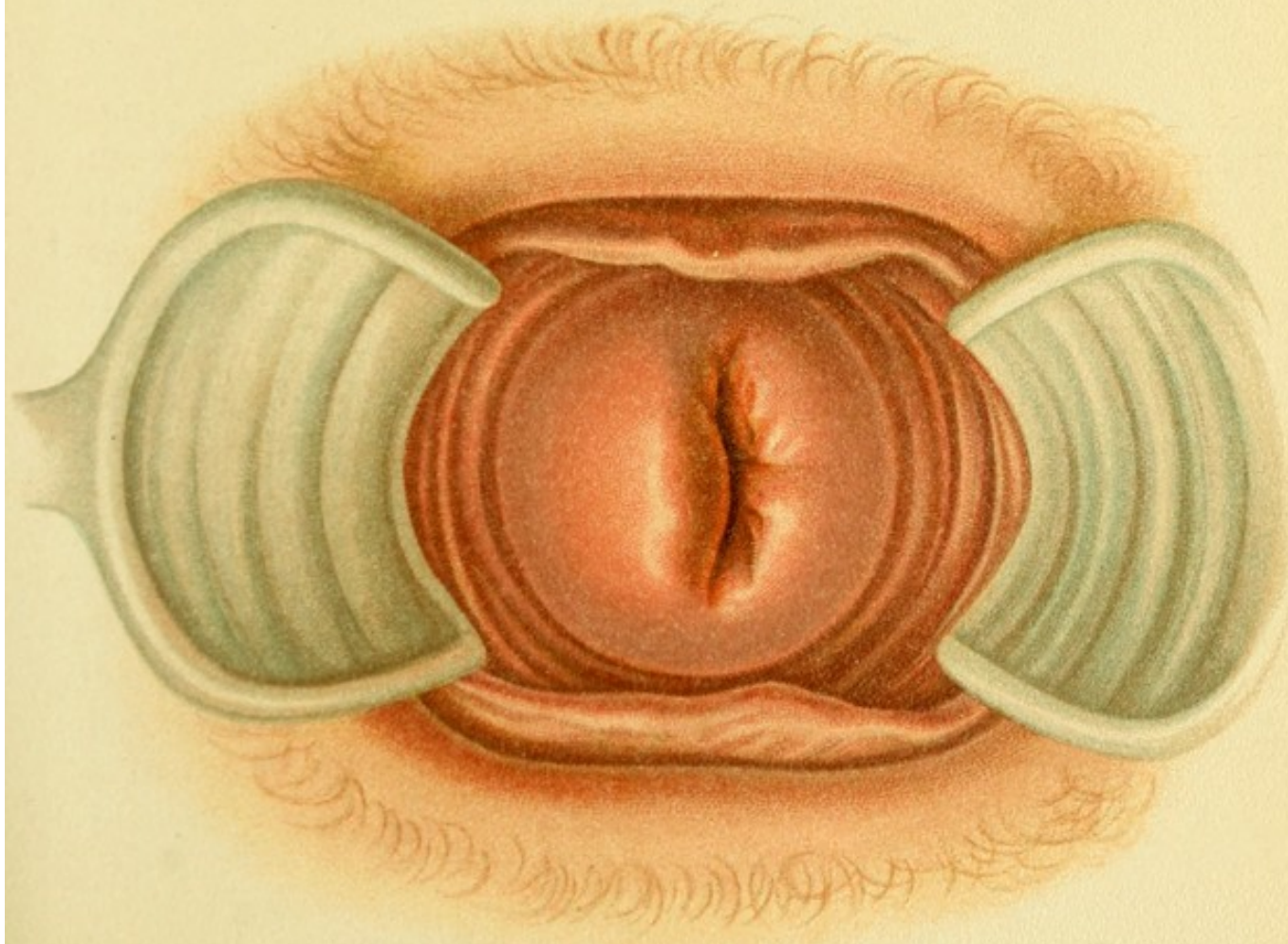


Fig. 1.

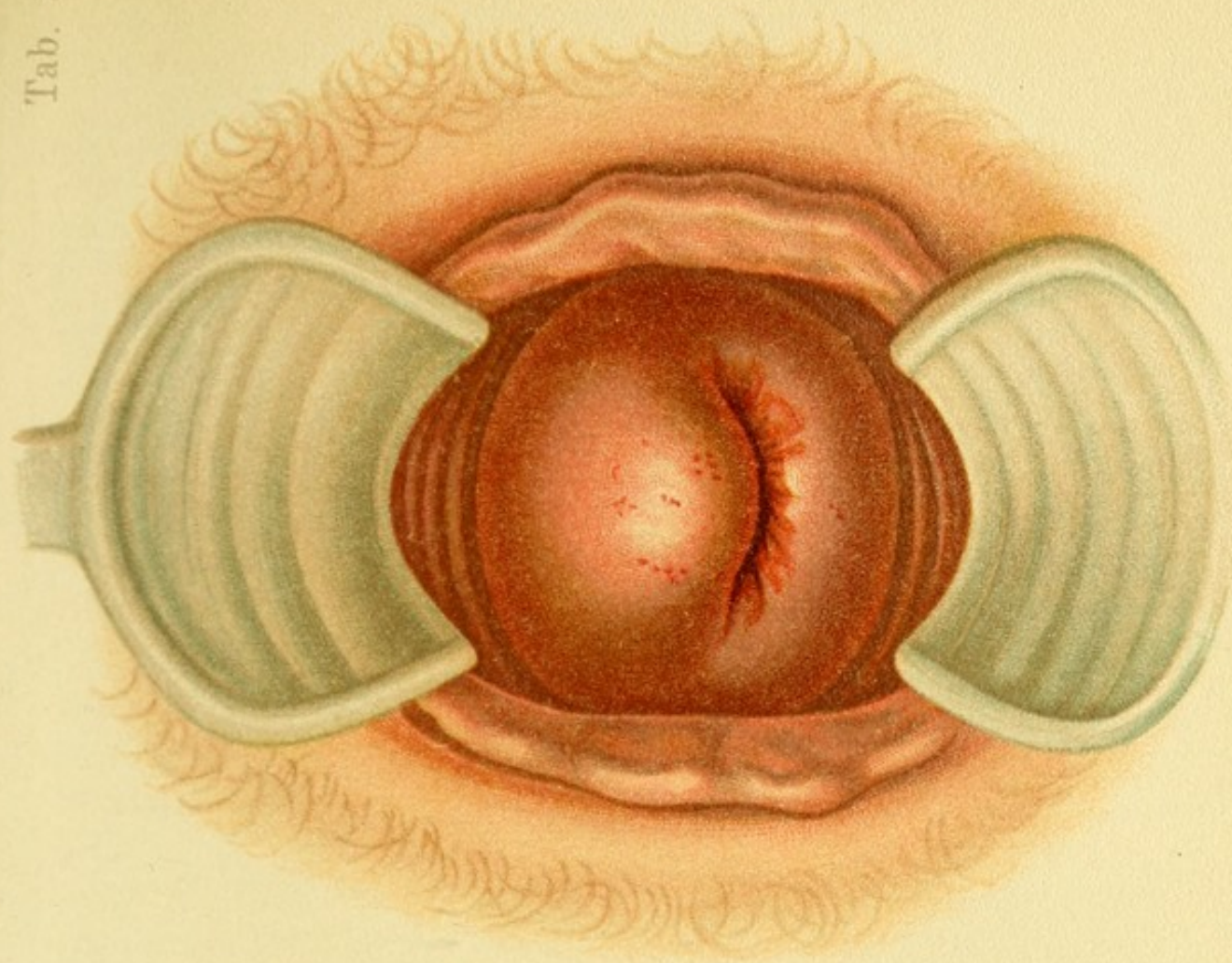


Fig. 2. Lith. Anst. F. Reichhold, München.



Die Zervikalhöhle ist durch die profuse zähe Sekretion gedehnt; dieser Befund ist mittelst der Sonde nachweisbar (vgl. Taf. 47 u. 67).

Die Sekretion bewirkt ferner eine Desquamation der oberen Plattenepithelschichten rings um den Mm. herum: es steht eine **Erosio simplex** (vgl. Taf. 28, Fig. 3 und Taf. 33 Fig. 1). Wachsen die Matrixzellen zu Zylinderepithel und Drüsenbildungen aus, so entsteht die **Erosio papilloides** (vgl. Taf. 90, Fig. 1). Ist eine von beiden mit der Bildung von Ov. Nab. kombiniert, so entsteht die **Er. follicularis** (vgl. Taf. 36, Fig. 2).

Die *Diff. Diagn.* gegenüber dem Ektropion beruht auf der Lage des Mm.'s innerhalb oder zentral von der Erosion, aber ausserhalb und auseinandergedrängt von dem Ektropion (Taf. 33 u. 37 mit 56 z. vgl.).

Die *Diff. Diagn.* zwischen **Erosio papilloides** und kankroider Papillargeschwulst wird am sichersten mikroskopisch gestellt (vgl. Taf. 28, Fig. 3 mit Taf. 79, Fig. 1 bis 3). Die follikuläre Form kann durch zirkumskripte Ausziehung von Schleimhautpartien polypöse Exkreszenzen bilden (vgl. Taf. 90, Fig. 3).

Die *Diff. Diagn.* zwischen Ektropion (Taf. 34, 35, 56) und kankroidem **Ulcus incipiens** beruht nie auf dem Touchierbefund, da beide das Gefühl harter solitärer Knoten darbieten (vgl. Taf. 81, 83, 84 u. 90), — sondern auf der Inspektion; Ovula Nabothi beim Ektropion, Knoten mit geschwürigem Zerfall beim Kankroid. Besteht noch keine Exulzeration, so bleibt nur die mikroskopische Untersuchung eines zur Probe exzidierten Stückchens.

Prognostisch ist von Bedeutung, dass Cervix-Katarrhe schlecht heilen und die inveterierten Formen Neigung zu maligner Degeneration haben.

Therapie: Was die lokale Behandlung der Cervix-Mukosa selber anlangt, so ist sie dieselbe wie diejenige des Gebärmutterkörper-Katarrhes

Taf. 33, Fig. 1: *Erosio simplex congenitalis* der Portio vaginalis einer Virgo. (Orig. Aqu. n. eig. Fall.)

Taf. 33, Fig. 2: *Fluor albus und Erosio simplex*. (Orig. Aqu. n. eig. Fall.)

(Tafel 33 trägt versehentlich die Bezeichnung Taf. 23).

u. i. Folg. nachzusehen. Speziell die Schwellung der Portio und die Ovula Nabothi werden durch multiple Punktionen und Skarifikationen gebessert. Ist der Mm. eng, so werden seitliche Diszisionen ev. bis ins Scheidengewölbe hinein gemacht.

Die Erosionen sind durch Aetzungen zu beseitigen: Eingiessen von Holzessig mit Zusatz von 4% Karbolsäure in das Spekulum (einige Minuten einwirken lassen, täglich, mehrere Wochen lang). Allmählich verschwindet die gerötete oder ulzerierte Partie um den Mm. durch neue Epidermoidalisierung des pathologisch entstandenen Zylinderepithels. Schneller wirken schwache Lösungen von Cupr. sulfur. oder Zinc. chlor. Stösst sich bei tieferen Ulzera die Epitheldecke wieder ab, so ätzt man mit 1 Tropfen Acid. nitr. fumans, hernach warm ausspülen. Sonst ausschneiden. Vor allem ist aber die Ursache, der Fluor, zu beseitigen.

Das Ektropion und die Wulstung, bzw. follikuläre Hypertrophie der Schleimhaut verschwinden in ihren leichten Formen nach der Behandlung des Katarrhes als solchen mit Aetzmitteln.

Die schweren Formen werden operativ beseitigt, und zwar durch Entfernung der gewulsteten Schleimhaut mittelst einer gleichzeitigen keilförmigen Exzision aus der ganzen Dicke der Portiowand (vgl. sub Metritis § 14) und unter Exzision und Wiedervereinigung der narbig klaffenden Mm.'s-Kommissuren. In anderen Fällen ist das Pessarium durch eine Prolaps-Operation zu ersetzen (s. § 8).

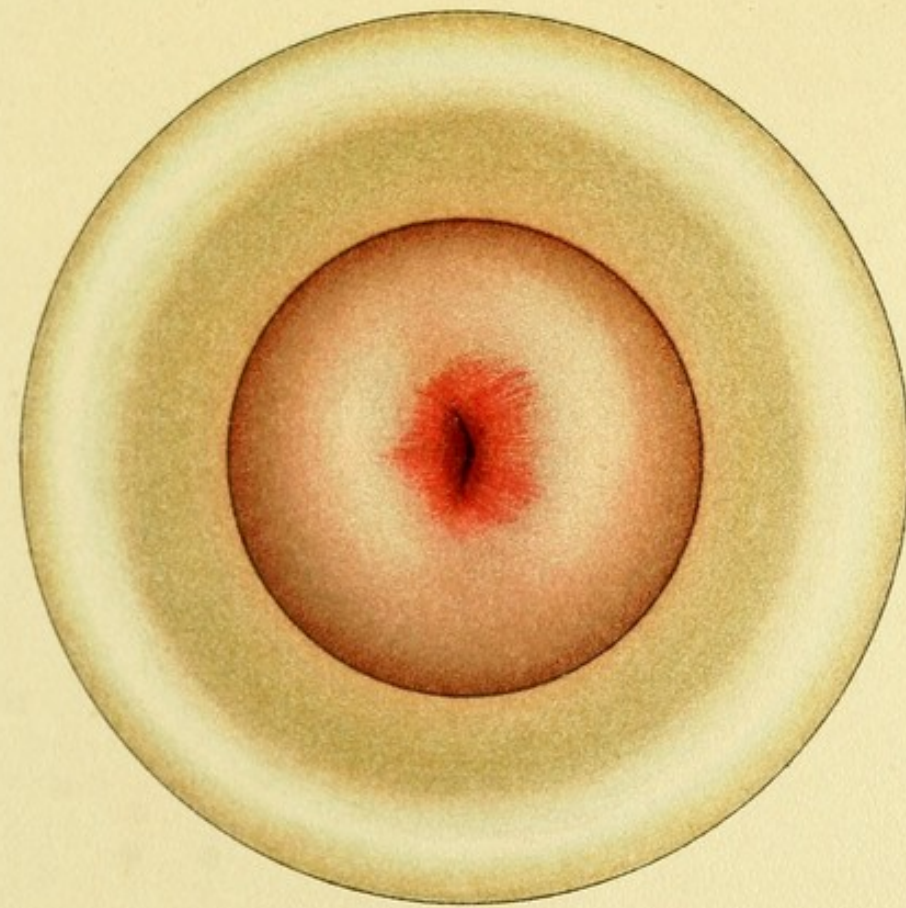


Fig. 1.

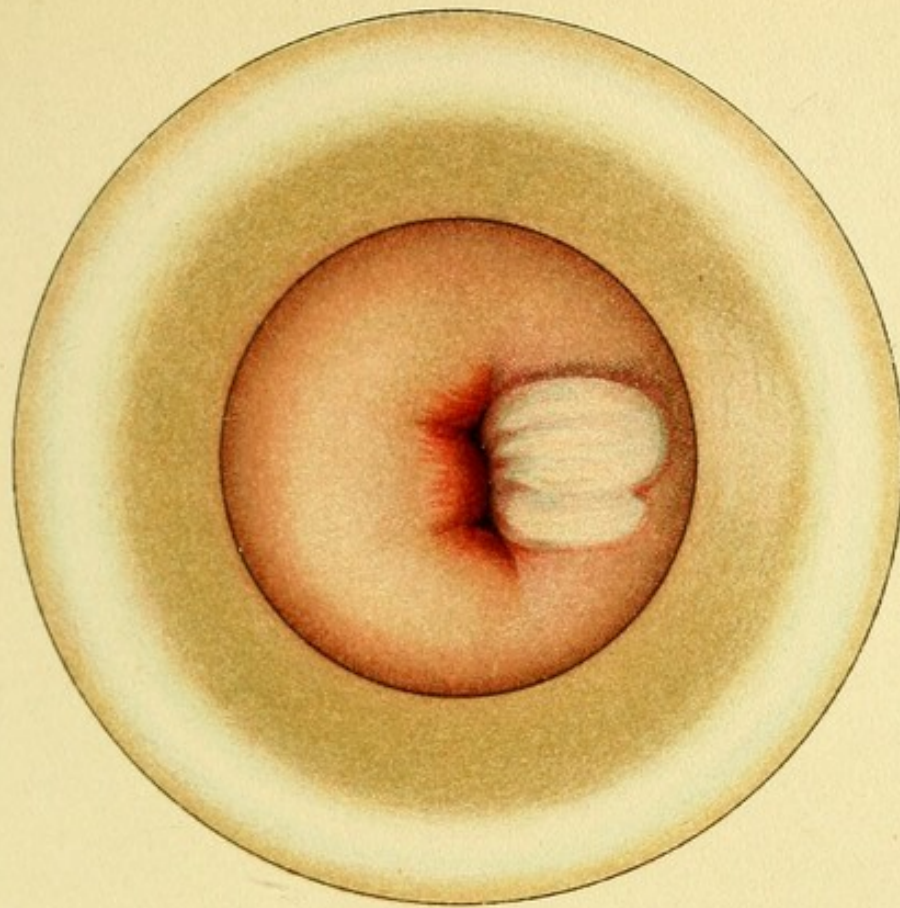


Fig. 2.



b) Endometritis corporis uteri.

Sämtliche Endometritiden, des Gebärmutterhalses wie des Körpers, können auftreten akut und chronisch, oder in leichteren und schwereren Formen.

Letztere Einteilung gibt nicht nur graduelle Unterschiede, sondern auch qualitative:

Die leichteren Formen rufen keine Strukturveränderungen hervor; nur die Sekretion ist stärker, glasig-schleimig; ausserdem Blutungen.

Die schwereren Formen führen zu Wucherungen und zu einem eitrigem Ausfluss.

Es liegen diesen Unterschieden also histologische Verschiedenheiten zu Grunde, wie sie auf Tafel 30 u. 31 wiedergegeben sind; dieselben sind folgende (Ruge, Veit):

- I. Endometritis glandularis: 1) hypertrophica i. e. Wucherung allein der Drüsen in die Länge, so dass dieselben sich spiralig zusammenrollen, weil sie zwischen Schleimhautoberfläche und Muskularis-Saum fest begrenzt sind. Ihr Längsschnitt ist deshalb gewunden korkzieherförmig oder sägeförmig; 2) hyperplastica: die Drüsen wuchern in Länge und Breite, so dass sie bedeutende Ausbuchtungen bilden.
- II. Endometritis interstitialis: 1) acuta, Rundzellenwucherung, führt zur purulenten Sekretion; 2) chronica s. cirrhotica, Faserbildung, Schrumpfung, führt im Endstadium zur E. atrophica.
Die glandulären Formen kommen, besonders mit der akuten interstitiellen Endometritis, als Mischformen vor; tritt die hyperplastische Form und die starke Wucherung in den Vordergrund, so entsteht die
- III. Mischform Endometritis fungosa, wenn dieselbe diffus ist, — oder
- IV. Mischform Endometritis polyposa und die E. follicularis (Taf. 90, 3), wenn die Wucherung zirkumskript ist.
Aus Gruppe II u. III scheiden sich folgende Abarten aus, welche als hervorstechendstes Symptom Blutungen oder Abstossung der Mukosa aufweisen:
- V. Endometritis exfoliativa (Dysmenorrhoea membranacea vgl. § 3).
- VI. Endometritis dissecans bei Phlegmone.
- VII. Endometritis haemorrhagica: geringes Sekret; fungöse Mukosa; nach Abort. ak. Infekt. Krankh.

Taf. 34: *Ektropion* bei äusserst schlaffer Cervixwandung und erhaltenen Mm.'skommissuren. Anämische Portio nach klimakterischen Menorrhagien ex Myomatosis. (Orig. Aqu. n. eig. Fall.)

Taf. 35: *Schleimpolyp und Ektropion* der vorderen Mundlippe bei anämischer schlaffer Cervixwandung und erhaltenen Kommissuren der Mm.'s Lippen. (Orig. Aqu. n. eig. Fall.)

Tritt die Endometritis im Anschluss an einen Abort auf, dessen Ursache sie in den meisten Fällen auch gewesen ist, so bezeichnen wir sie als

VIII. Endometritis post abortum, kenntlich an den grossen Deciduazellen.

Die Ovula Nabothi entstehen (Taf. 29, Fig. 4; 56, Fig. 1; 69, Fig. 1. u. 3):

- 1) durch übermässige Wucherung und Sekretion bei I, 2;
- 2) durch zu engen Ausführungsgang bei I, 1;
- 3) durch spiralige Abschnürung desselben bei I, 1;
- 4) durch Kompression desselben durch das entzündete Bindegewebe bei II, 1;
- 5) durch narbigen Verschluss bei II, 2.

Die *Symptome* der Endometritis corporis chronica sind für infektiöse und nicht infektiöse Fälle die gleichen:

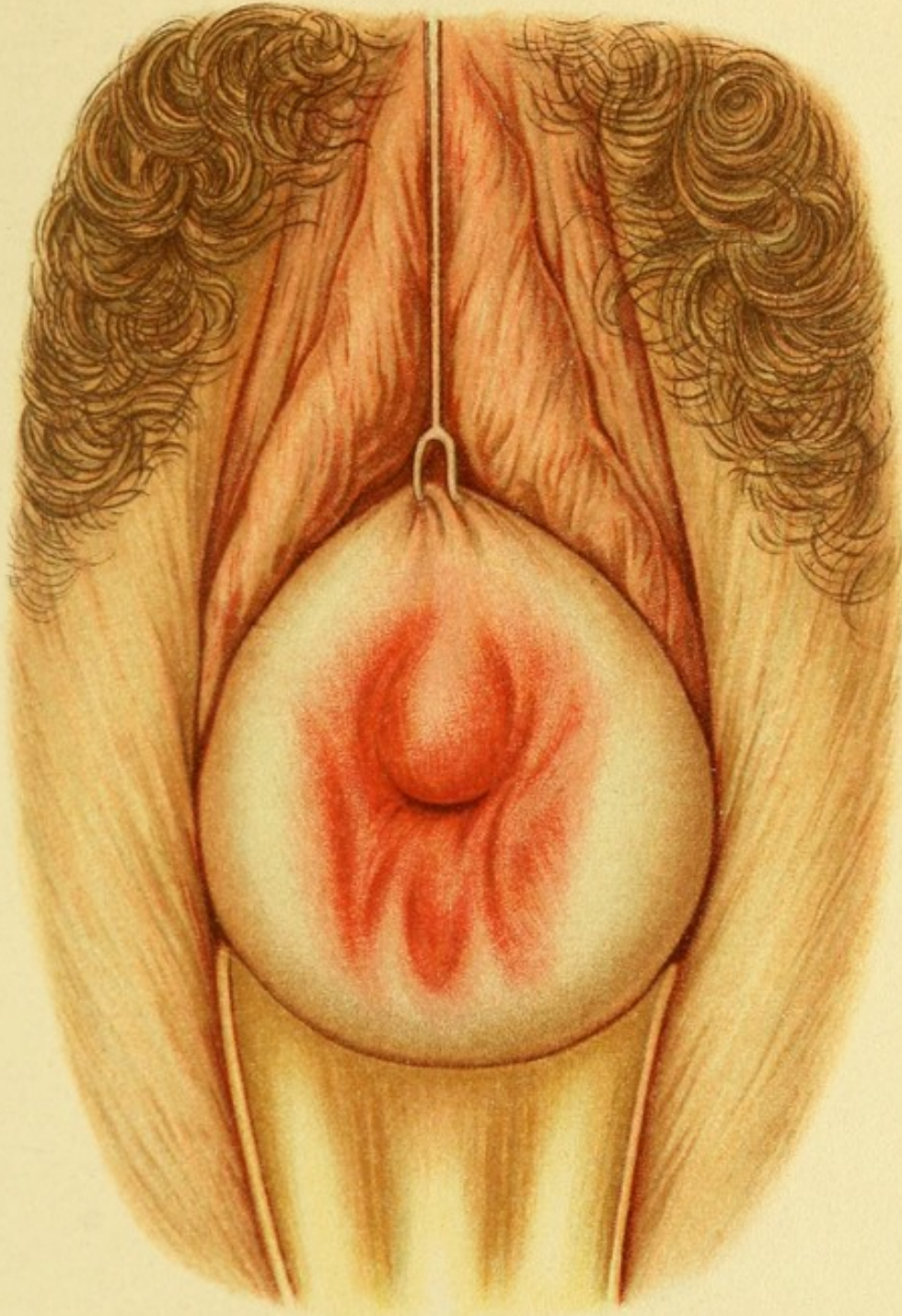
1. Die Schmerzen u. zw. entweder nur zur Zeit der Periode = Dysmenorrhoea (mit oder ohne Abstossung einer Decidua menstrualis); — oder selten im Perioden-Intervall = Mittelschmerz; — oder dauernd und mit dem Blutflusse aufhörend, so dass nur die Menstruationszeit schmerzfrei ist; — oder dauernd und mit der Periode noch exazerbierend (vgl. § 17);

2. Ausfluss, meist blutig-serös-schleimig (n. Küstner, Schröder) und eitrig (B. S. Schultze), konstatierbar mittelst „Probetampons“;

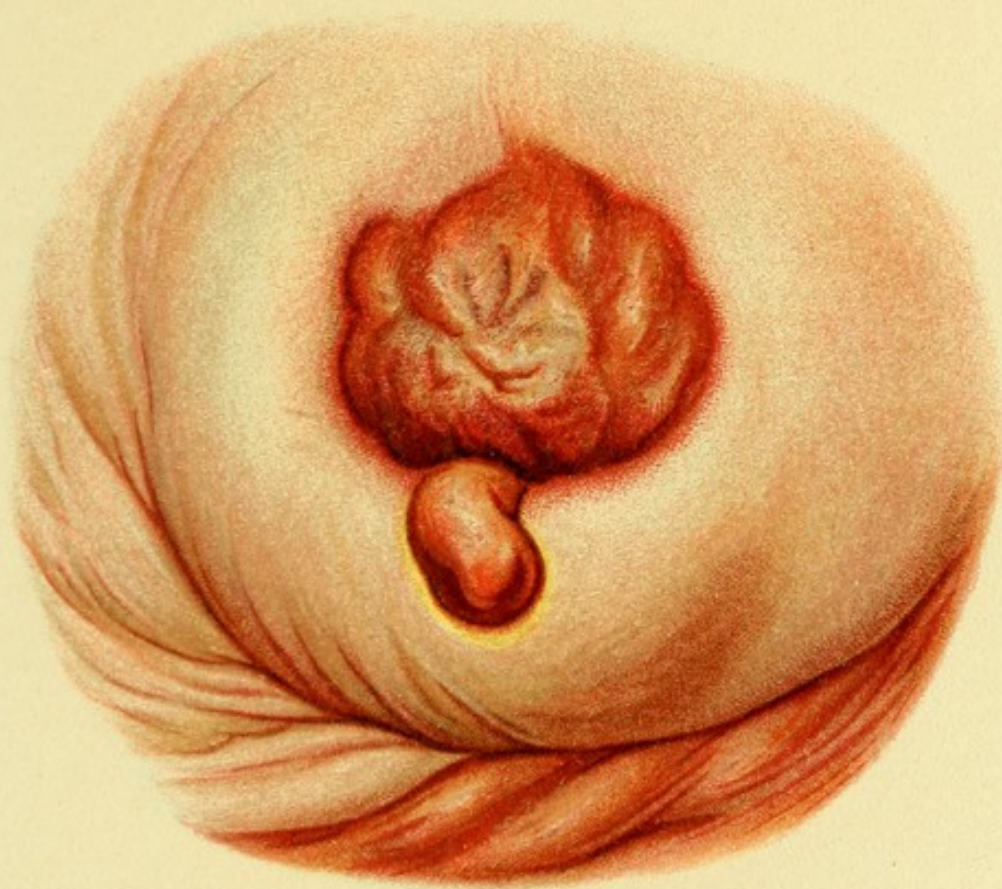
3. Menstruation verändert, mit Menorrhagien und Dysmenorrhöen;

4. Sterilität;

5. Reflektorische Nervenstörungen: Schmerzen in der Nabelgegend, Dyspepsien, alle Arten hysterischer Beschwerden.









Meist ist der Prozess schon auf das Myometrium übergegangen; es werden dadurch die Symptome mit denjenigen der Myometritis kompliziert.

Diagnose: 1. Die Sonde konstatiert den typischen Schmerz beim Passieren des inneren Mm.'s mit dem Knopfe, — einen Schmerz, den die Kranken ohne Lokalisierungsvermögen sehr genau kennen; weiterhin ist die ganze Uterinmukosa druckempfindlich.

Die Sondenuntersuchung ist auch objektiv wichtig, indem sie über die Weite der Höhle und über die höckerige Beschaffenheit einer fungösen Schleimhaut Aufschluss gibt.

2. Die Abrasios mucosae (Kurettement, Raklage, Exkochleation) kann probeweise zur mikroskopischen Texturuntersuchung ausgeführt werden.

3. In zweifelhaften Fällen, wenn z. B. polypöse Wucherungen vermutet werden, wird der Zervikalkanal dilatiert (Metalldilatoren von Fritsch, Küstner's verstellbarer Dilator, Laminaria — gut sterilisiert!) zum Austasten des Cavum uteri.

Prognose: Ernste Folgen durch die Blutungen und Säfteverluste — bezw. durch Uebergang in maligne Degeneration.

Therapie: Vor allem ist für regelmässigen und ergiebigen Abfluss des Sekretes zu sorgen; der äussere und vor allem der innere (normal 4 mm weite) Mm. repräsentieren — zumal bei der Entzündungsschwellung der Mukosa — die Retentionsengen, welche event. künstlich dilatiert werden müssen. Unterstützt wird die Entfernung des Sekretes durch Vaginalausspülungen mit Adstringentien (Alaun, Tannin, Bismuth. subnitr., Zinc. sulf.) oder Antiseptics (Kal. permang., Liqu. Alum. acet., Formalin, $\frac{1}{4}$ — $\frac{1}{2}$ 00/00 Sublimatlösung), wodurch die Gebärmutter zu Kontraktionen angeregt und die Zervikalmukosa direkt bespült wird.

Taf. 36, Fig. 1a, 1b, 1c: Verschiedene Abformungen des Uterozervikallumens durch gequollene Dilatationsstifte (Laminaria); das mit Seidenfaden bewaffnete Ende lag im äusseren Mm. (Orig. Aqu. n. eig. Fällen.)

Taf. 36, Fig. 2: *Kurettement bei fungöser Endometritis*; schlafe anämische Portio; scharfe, wenn auch zackige Grenze des Plattenepithels am äusseren Mm. (Orig. Aqu. n. eig. Falle.)

Ferner muss die e r k r a n k t e S c h l e i m h a u t verändert („umgestimmt“) werden: dies kann durch A d s t r i n g e n t i e n, durch A e t z u n g erreicht werden, — indessen ist vor allen stärkeren Aetzungen zu warnen, da dieselben Strikturen, Stenosen und Konglutinationen hervorrufen können (z. B. bei Chlorzinklösungen von 10⁰/₀ und höher). Diese Medikamente werden am besten in flüssigem Zustande (Liqu. ferri sesquichlor. 50⁰/₀ oder unvermischt, — 2⁰/₀ Sol. Arg. nitr.; — 5⁰/₀ Sol. Zinc. Chlor., — Acid. nitr. fumans) appliziert (mittels einer mit Watte armierten Aluminium-Sonde).

Während jene „Umstimmung“ sich auf die Struktur bezieht und durch die genannten Aetzungen erzielt wird, muss ausserdem die N o x e, das i n f e k t i ö s e V i r u s beseitigt werden, und zwar entweder zugleich durch obige Aetzungen oder durch Antiseptika. Ausser den Intrauterin-Ausspülungen (Fritschscher Doppelkatheter) ist hierfür die Einführung von I t r o l- oder J o d o f o r m s t ä b c h e n zweckdienlich.

Die C e r v i x d i l a t a t i o n und die D e s i n f i z i e r u n g werden gleichzeitig besorgt durch T a m p o n a d e der Gebärmutter mit I t r o l- oder J o d o f o r m g a z e (n. Abel, täglich zu erneuern). Landau führt Hefekulturen ein.

Radikal wirkt die B e s e i t i g u n g der veränderten und mikrobienhaltigen Schleimhaut = **Abrasio, Kurettement** (R a k l a g e, E x k o c h l e a t i o n). Dieselbe wird mit dem Simon'schen scharfen Löffel oder der schlingenförmigen Kurette derart ausgeführt, dass nach bestimmter exakter Reihenfolge die einzelnen Uteruswandungen vorsichtig und gleichmässig abgekratzt werden, während die Portio durch eine Kugelzange fixiert wird. Teils um die Blutung zu

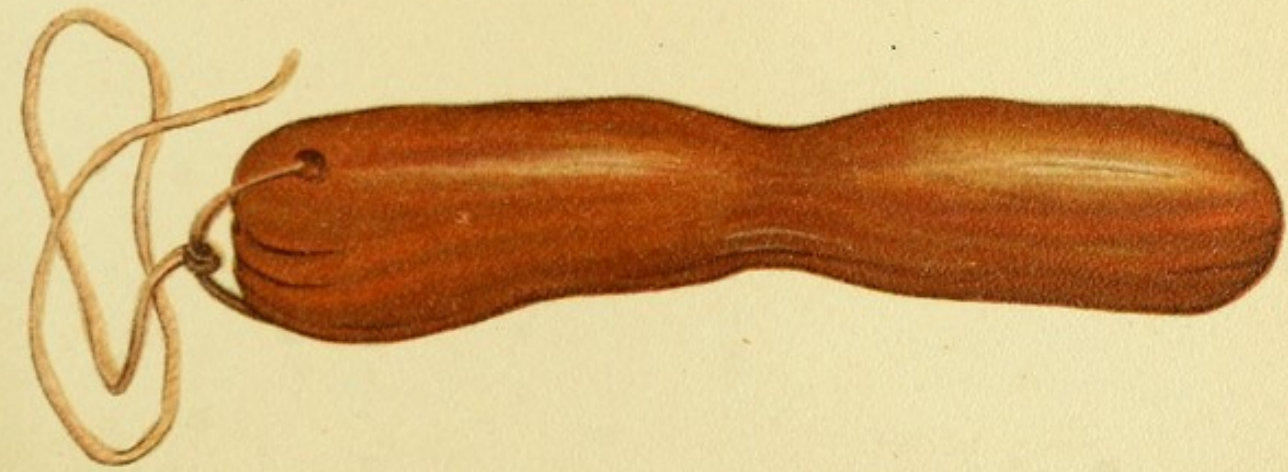


Fig. 1 a

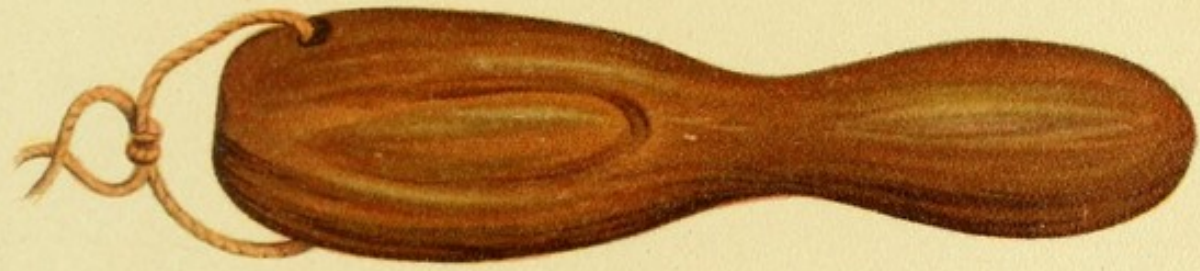


Fig. 1 b

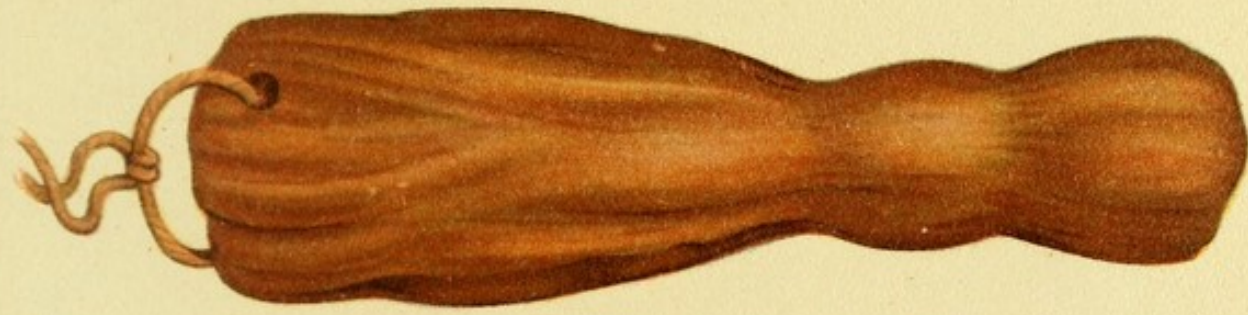

Fig. 1 c

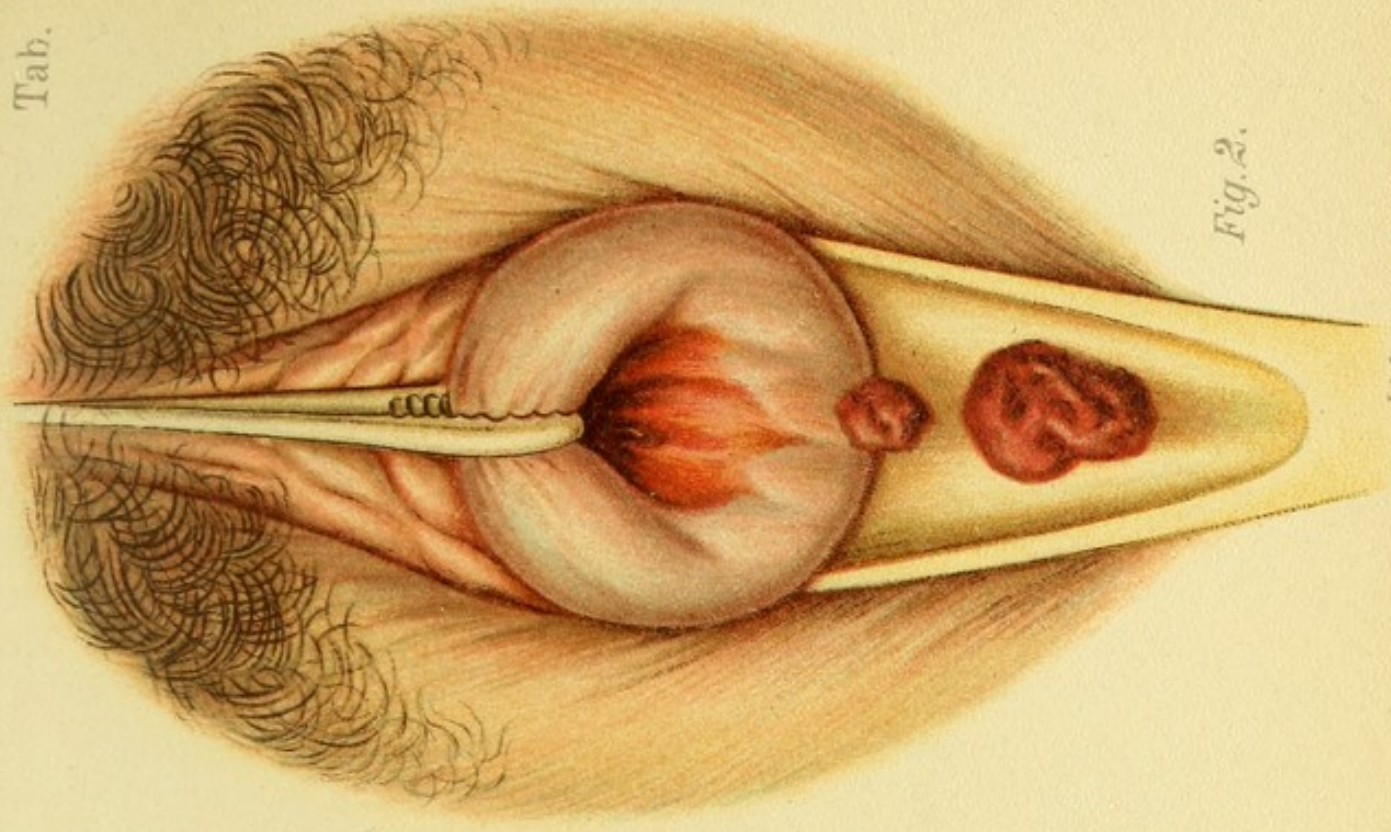



Fig. 2.



stillen, teils um zu desinfizieren und die Reste der erkrankten Schleimhaut dem Einflusse der Medikamente zu unterwerfen, ist die unmittelbar folgende Tamponade mit Gaze notwendig, die mit antiseptischen Pulvern (Itrol, Jodoform) oder mit Aetzmitteln (Liq. ferr. sesquichlor., Formalin) versehen ist. Noch besser wirkt die unmittelbar hinterher ausgeführte Atmo- oder Zestokausis (s. unten sub Metritis chron., Ther.) Vorher ist zu dilatieren und sorgfältig zu desinfizieren!

Die Narkose wird in den meisten Fällen für die Operation eingeleitet werden müssen, ebenso bei etwaigen den Einspritzungen folgenden Uterinkoliken.

Vom 3.—4. Tage an nach dem Kurettement wirken tägliche 2prozentige Karbolausspülungen intrauterin günstig, während bei den stark wuchernden fungösen Endometritiden zweitägliche Sonden-Applikation von Adstringentien (Liqu. ferri s., Tr. jodi), nachdem die Uterinhöhle ausgespült wurde, die Neubildung in Schranken hält.

Besser und nachhaltiger als diese ungleichmässig wirkenden Schab- und Aetzmethode wirkt auch nach meinen Erfahrungen die Atmo- und Zestokausis (Vaporisation, Vapokauterisation).

§ 14. Metritis chronica (Uterusinfarkt.).

Definition: Ebensowenig wie die Aetiologie, ist das klinische Bild der chronischen Metritis einheitliches; es wird beherrscht durch die entzündliche Hyperämie. Schwellung und Empfindlichkeit des ganzen Organes, welche zur Bindegewebshyperplasie, weit weniger zur Muskelwucherung führen. Die langsam verlaufende Entzündung steigert sich ab und zu zu akuten und subakuten Exazerbationen, bis bei vielen Fällen im Laufe der Zeit der cirrhotische Endausgang einer jeden chronischen Entzündung eintritt. Fast immer ist neben dem Myometrium das Endometrium erkrankt, so dass die Symptome der Endometritis

Tafel 37, Fig. 1: *Chronische Metritis c. Ov. Nabothi.* Metritis ist die Entzündung der Uterusmuskularis. Dauert dieselbe lange, so werden die Muskelfasern z. T. durch narbiges Bindegewebe ersetzt, (wie Mikr. auf Tafel 31, Fig. 2), welches in unseren Bildern die Portiomukosa retrahiert und dadurch die sichtbare Runzelung zu Wege bringt. Die Ov. Nab. sind Retentionscysten, infolge der bindegewebigen Verzerrung der Ausführungsgänge (Taf. 29, Fig. 4).

Taf. 37, Fig. 2: *Endometritis gonorrhoeica (Pus) et Erosio simplex c. Ov. Nabothi;* Entzündungshyperämie (Taf. 29, 30 und 31 = Mikr.); Gelber, dicker, rahmähnlicher Eiter quillt reichlich aus dem Mm. hervor und füllt die Vagina. Auch die Ov. Nab. sind mit Eiter gefüllt. Die Erosion ist die Folge der Endometritis. Die alleinige Infektion mit Tripperkokken geht bald in eine Mischinfektion mit Staphylo- und Streptokokken über; erstere präparieren für letztere beiden u. a. den Boden. Der Prozess kriecht auf die Tuben (Taf. 43) und von da langsam auf die nächstliegenden Bauchfellpartien über (Perisalpingitis, -Oophoritis, -Metritis), hier erst Exsudationen, dann Verklebungen der Organe untereinander und Pseudoligamente erzeugend (Taf. 44, 45 und Textfig. 36). Meist siedeln sich die Gonokokken nur in den oberflächlichen Schichten jener Schleimhäute an, welche mit dem einfachen Zylinderepithel bekleidet sind. Die Verklebungen der Tuben und Ovarien führen zu Eitersäcken der ersteren (*Pyosalpinx*, Taf. 42,) und Sterilität — die perimetritischen Prozesse zu Verlagerungen des Uterus und seiner Adnexa.

sich mit denen der *Myometritis* unteilbar vergesellschaften.

Also 2 Stadien: a) das Stadium der Hyperämie und Rundzelleninfiltration: Uterus weich und leicht zerreisslich durch Oedem und Verfettung der Muskularis;

b) das Stadium der cirrhotischen Induration: Uterus derb, anämisch oder livid durch venöse Stase (Arterienwand verdickt, Lumina verengert; Muskularis z. T. durch fibröses Gewebe ersetzt).

Ätiologie: 1. Mangelhafte puerperale Involution; 2. im Anschluss an den Entzündungsreiz langdauernder Endometritiden, zumal 3. als Folge des direkten *Tieferwanderns* infektiöser Keime (also vor allem der Gonokokken); 4. durch anderweitige Hyperämieereize, wie Masturbationen u. ä.; 5. durch venöse Stase bei Flexionen, Prolapsen oder anderen mit Anschoppungen verknüpften Verlagerungen (gewöhnheitsmässig volle Blase, *Obstipatio chronica*, oder als sek. Stauungserscheinung von Zirkulationsstörungen

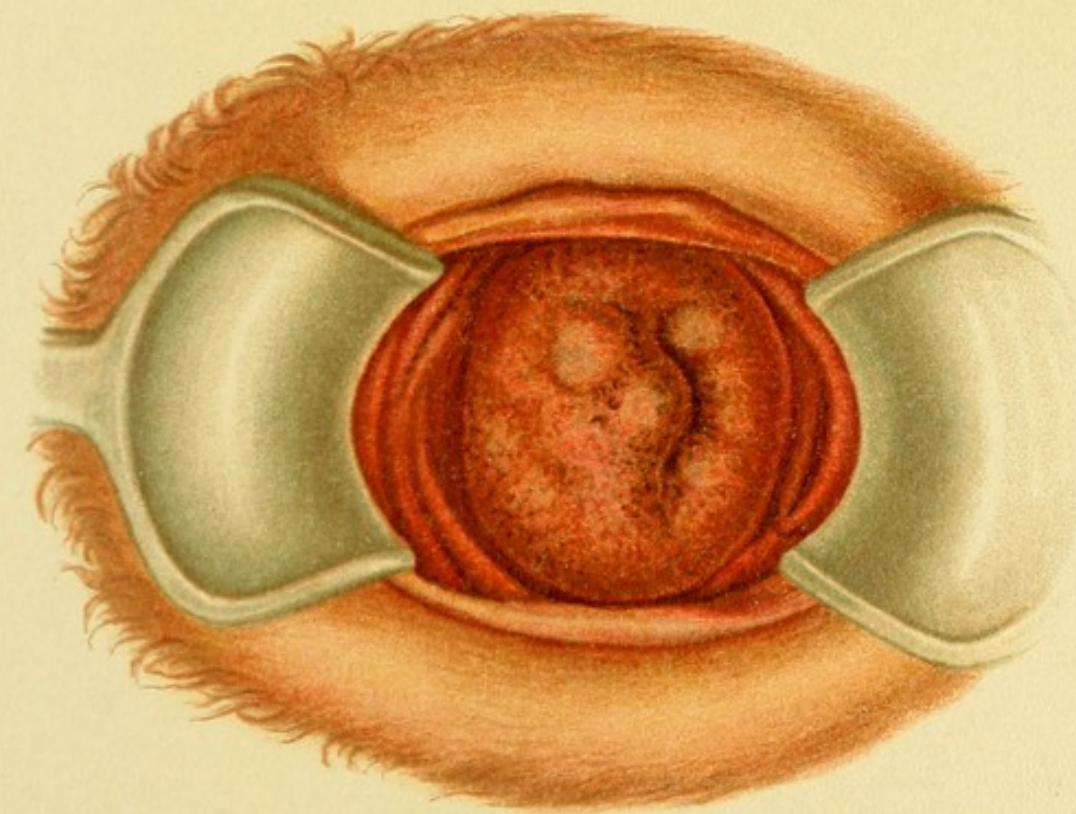


Fig. 1.

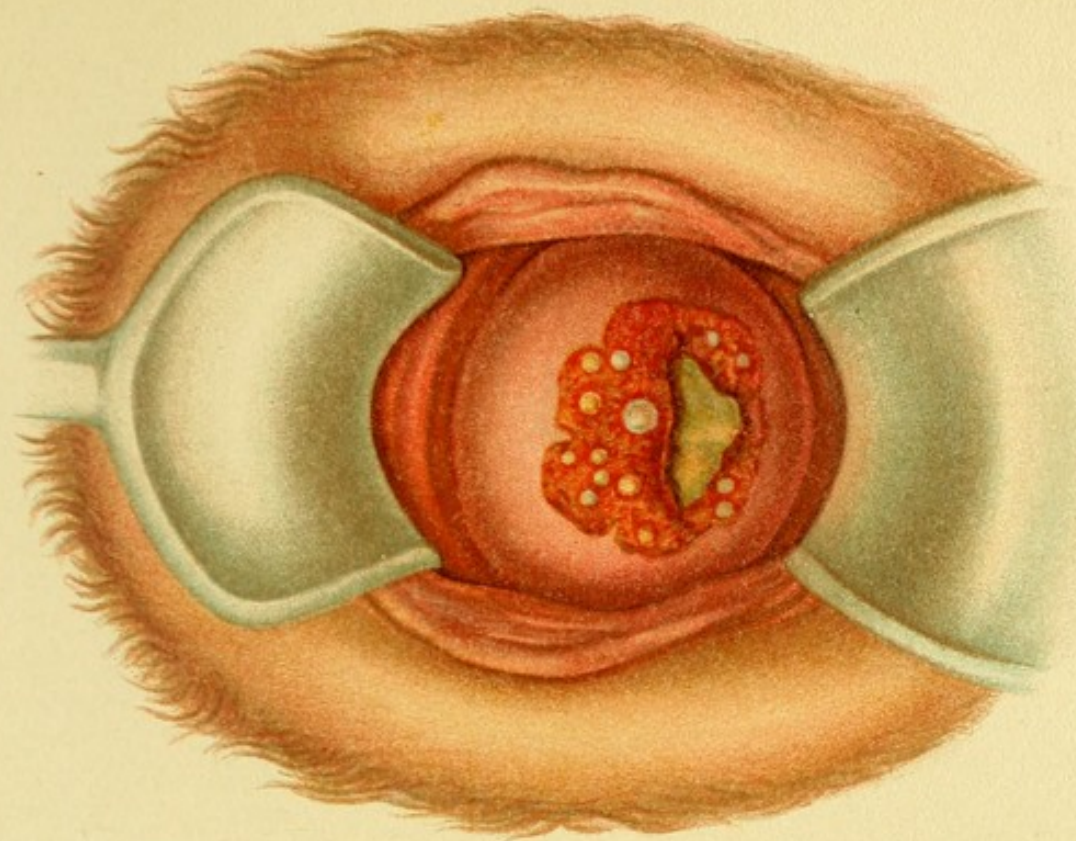


Fig. 2.

anderer Organe); 6. am seltensten aus unresorbierten akuten Metritiden hervorgehend.

Gewöhnlich geht mit der Myometritis die Endometritis einher; die hohe Empfindlichkeit des ganzen Organes, nicht allein des Endometrium, führt auf diesen Befund.

Prognose: Wenn auch die Krankheit in der Menopause nicht zum Stillstand kommt, sondern gewöhnlich — mit oder ohne atypische Blutungen — erst mehrere Jahre nachher, so ist doch diese Zeit die dankbarste für die Behandlung. Weit günstiger ist der vorherige Eintritt des II. Stadiums, in welchem die Beschwerden aufhören.

Symptome: Gefühl von Völle und eines schweren Körpers im Unterleib, Kreuz- und Seitenschmerzen, — Ausfluss und Menorrhagien und Dysmenorrhoe, — Harndrang und Obstipation. Alle Beschwerden steigern sich zur Zeit der Periode und während besonders hartnäckiger Obstipationen; sie werden durch ruhige Rückenlage vermindert.

Diagnose: Portio weich, verdickt, hyperämisch, mit wulstigen Lippen, oft mit endometritischen Symptomen = Ektropion, Erosion, Ov. Nabothi (vgl. Taf. 32, 56) gepaart; — oder im II. Stadium livide, derb, runzelig (vgl. Taf. 37, 1).

Während die Empfindlichkeit nicht konstant ist, zumal nicht immer gleichmässig ist, tritt die eigentümliche, an Gravidität (II.—III. Monat) erinnernde Weichheit und Vergrößerung des Organes regelmässig auf. Die Sonde weist Verlängerung des Uterinkanales und Verdickung der Wandung auf.

Weiterhin kann jede Art von Entzündung der umliegenden Gewebe und Adnexorgane auftreten. Die an sich häufig erschwerte Konzeption führt zum Abort oder zum Partus immaturus.

Diff. Diagn.: Die schwangere Gebärmutter ist in den ersten Monaten schwer von einem entzündeten Uterus zu unterscheiden; ersterer ist weicher,

Taf. 38: *Retroversio uteri* (I. Grades) *fixata et Conglutinatio Cervicis* (*Atresia aquisita*.) Ein peritoneales Pseudoligament hält den Uterusfundus retrovertiert fixiert. Durch Aetzung oder senile Vorgänge kommen Verklebungen und spätere Atresien der Cervix zu stande. Veränderte Richtung der Scheide bei Retroversio uteri. (Orig. Aquar. v. einem Präp. der Münch. Frauen-Klinik.)

zumal im Portiogewebe und am inneren Mm. (bimanuell vom Rektum aus), und sitzt als runder, im Tiefendurchmesser verdickter Ballon auf dem Kollum; letzterer ist empfindlicher. Speziell ist an Gravidität neben Metritis zu denken, zumal wenn eine intrauterine Therapie eingeleitet werden soll.

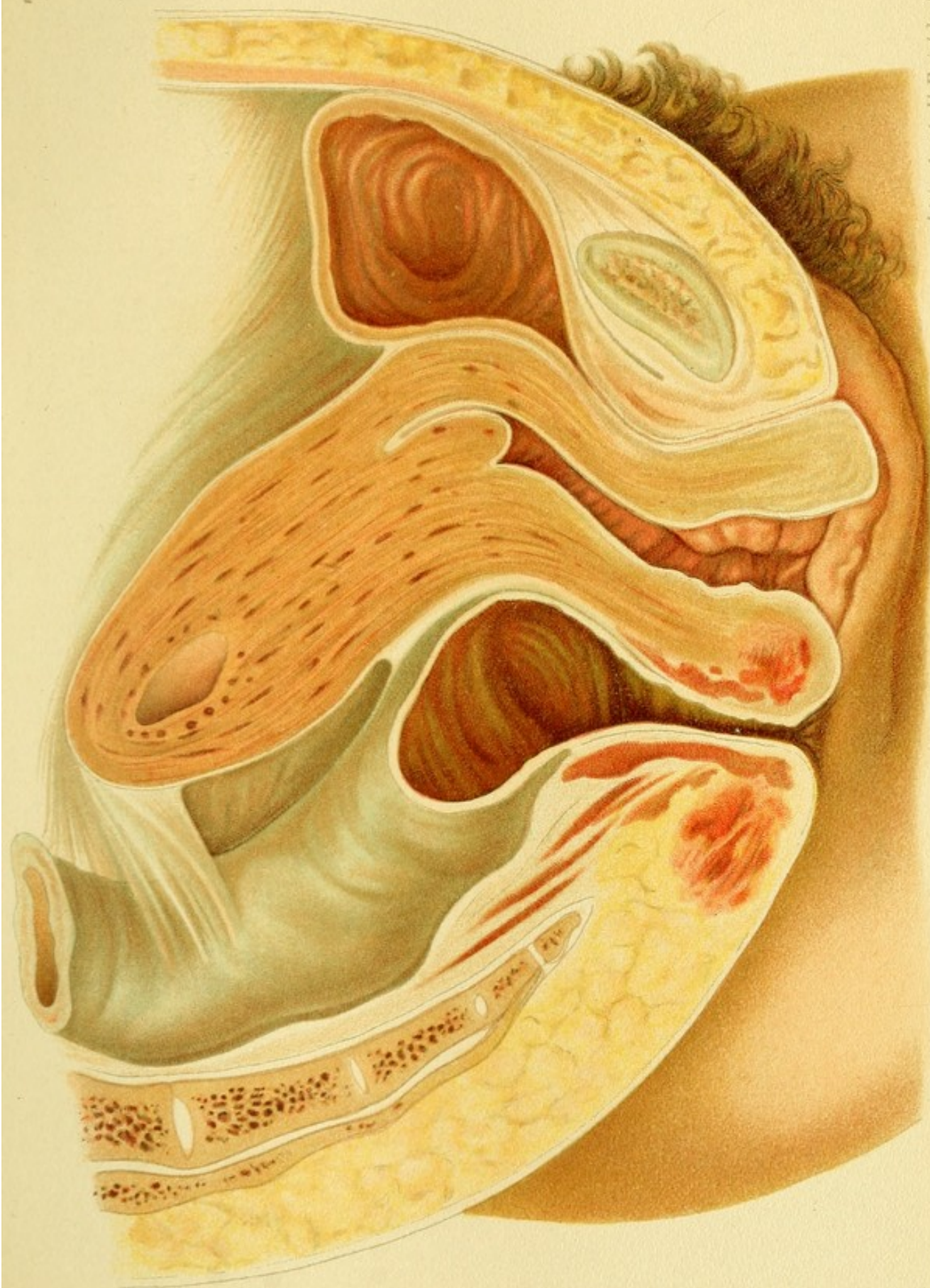Intrauterine Tumoren (Myome) werden mit der Sonde oder nach Erweiterung der Cervix direkt palpiert; der entzündete Uterus ist verlängert, speziell die Cervix, welche bei Virgines verengt, bei Plurip. ektropioniert ist. Bei **Cervixkankroiden** mikr. Untersuchung exstirpierter Partikel unter event. Ausführung der Keilexzision.

Ob die Entzündung nur die **Mukosa** betrifft (Endometritis), entscheidet die geringere Volumzunahme und geringere Empfindlichkeit des ganzen Organes.

Therapie: Prophylaktisch während der Menstruation Bettruhe (zeitweilig aber nur); alle Kongestion erregenden Schädlichkeiten vermeiden (Erregungen, insbesondere auch sexuelle, erhitzen Speisen, Obstipation, Erkältung), — und im Puerperium: Ergotin, Priessnitz, ev. kalte Umschläge, Bauchmassage; — heisse vaginalirrigationen (38—42° R.), bzw. warme Vollbäder (28—30° R.) in der zweiten Woche.

Spezielle Behandlung des Stadiums der Hyperämie, resorptiv: heisse Injektionen und Bäder, mit oder ohne Salz, Mutterlauge.

Die Hyperämie wird bekämpft durch Gefäßverengung: Sekale oder Ergotin, Hydrastis, Stypticin (längere Zeit);



h e i s s e Vaginalinjektionen; — S k a r i f i k a t i o n e n der Portio (alle 3—4 Tage $\frac{1}{2}$ —2 Esslöffel oder spez. vor der dysmenorrhöischen Periode, kongestion- und schmerzlindernd!) — Kompressionsbehandlung mittelst Tamponade der Scheide und auf das Abdomen aufgelegter Sand- oder Schrotbeutel.

Depletorisch ableitend wirken G l y z e r i n - tampons, sodann die Behandlung der E n d o - m e t r i t i s mittelst A d s t r i n g e n t i a (weil dieselben in weiterer Folge eine stärkere Sekretion anregen) oder A e t z m i t t e l (nach einigen Tagen Abgang der bräunlichen Schorfe oder reinen Blutes; — bei Schmerzen nach der Ausspülung Niederlegen und warme Ausspülungen); die Applikation muss wöchentlicher wiederholt werden, indessen nur bei dem I. Stadium. Ebenso K u r e t t e m e n t mit nachfolgender E i s e n c h l o r i d - oder J o d - Einwirkung (Playfair'sche Aluminium-Sonde).

Die von S n e g i r e w zuerst verwertete, von P i n k u s hinsichtlich des Instrumentariums vervollkommnete Anwendung des Dampfes zur Stillung von Blutungen, hier speziell von Menorrhagien, ist nach des Verfassers eigenen Erfahrungen mit der **Atmokaussis** eine sehr wertvolle Bereicherung unseres therapeutischen Könnens. Auch nach meinen Beobachtungen wirkt dieselbe gleichzeitig prompt bei den sonst so hartnäckigen und schwer zugänglichen Entzündungen des Endometriums wie des Myometriums. Es ist aber nicht zu raten, dass ein gynäkologisch Ungeübter sich dieses Verfahrens, zumal ohne Beihilfe, bedient; zur ambulatorischen Verwendung eignet sich die Atmokaussis ebensowenig wie das Kurettement. Das Instrumentarium (erprobter Dampfkessel mit Sicherheitsventil und Thermometer, fest verschraubbarem Gummirohr, welches von besonderer Dicke und umspunnen sein muss, intrauterin einzuführender Doppelkatheter mit Abführrohr für den aus dem Kavum uteri rückströmenden Dampf nebst Kondenswasser, der Katheter mit Gaze oder Celluvert umwickelt, um die Cervix

vor Aetzstenosierungen zu schützen) muss tadellos sein. Der Dampfdruck, die Dampftemperatur muss ebenso wie die Zeitdauer der Applikation dosiert werden. Eng-räumige und kurettierte Uteri müssen schonender, eventuell nur mit dem Zestokauter, d. h. geschlossenen Katheterrohr, behandelt werden: $105-112^{\circ}$, 10—20 Sekunden lang; bei weitem Kavum und verdicktem Endometrium: $110-115^{\circ}$, $\frac{1}{4}$ Minute lang. Beabsichtigt man das Eintreten der Obliteration, so verwendet man den Dampf von $115-120^{\circ}$, $\frac{1}{2}-2$ Minuten lang, eventuell mehrmals, während sonst Wiederholungen nur nach Ablauf eines Periodenintervalles gestattet sind. Die Narkose ist nicht notwendig, aber meist wünschenswert; ebenso Assistenz. Vorher muss dilatiert werden.

Die genannten teils prophylaktischen, teils resorptiven, teils Hyperämie-beseitigenden Behandlungsmethoden wirken zugleich als symptomatische und palliative Therapie. Bei Schmerzen und Völlegefühl: häufige Skarifikationen und Glycerin-Tampons, eventuell um die Uterusligamente zu entlasten: ceinture hypogastrique und Pessar.

Gegen Periodeschwerden: vorher Skarifikationen, warme Sandsäcke auf den Leib legen oder warme Spiritusumschläge (Narkotika), — bei einmal eingetretener Menorrhagie: Ergotin, Tamponade, mit Ferripyrinwatte armierte Sonde oder kleine Ferripyringazetampons in den Uterus einführen, Gelatineinjektionen, Atmokausis (Zestokausis).

Operationen zum Zwecke der Verkleinerung des Collum uteri und der Entfernung der erkrankten Cervixschleimhaut.

Durch **keilförmige Exzisionen** (oder Portio-Amputation oder kegelmantelförmige Ausschnitte — Operationen nach Sims, Hegar, Simon, Schröder) werden obige Resultate, eventuell mit Entfernung von Lazerationsnarben, angestrebt. Am vollkommensten werden sie erreicht durch folgende Me-

thoden (in Sims' Seitenlage ausführbar): nach Schröder wird jede innere Lippenhälfte mit der erkrankten Schleimhaut ganz exzidiert. Die übrig gebliebene Hälfte der Kollumwand wird einwärts geklappt und innen an den inneren Rest der Zervikalmukosa angenäht.

Nach A. Martin wird der ganze Scheidenteil konisch tief ausgeschnitten. Die Zervikalschleimhaut wird herabgezogen und mit der Scheidenmukosa vernäht.

Nach K e h r e r werden aus beiden Mm.'s-Lippen Keile derart exzidiert, dass die ganze Breite der Zervikalmukosa die Basis von Dreiecken bildet, deren beiden gleichen Schenkel durch die Collumwandung gehen.

Nach der Operation: Glyzerin- oder Jodoformgaze-Tamponade (1 Tag); dann Scheidenirrigationen; bei etwaigen Nachblutungen feste Gazetamponade mit Ferripyrin oder Liqu. ferri sesquichlor. (oder Umstechung); nach 8 Tagen Entfernung der Suturen, falls nicht Katgut verwendet wurde.

§ 15. Sepsis

(akute Vulvitis, Vaginitis, Endometritis, Myometritis, Salpingitis, Para- und Perimetritis, Peritonitis).

Ebenso wie die chronische ist auch die *a k u t e* Endometritis kaum von der Myometritis trennbar; beide geben ein Bild. Die Entstehungsursache repräsentieren die Invasionen einerseits von *G o n o k o k k e n*, andererseits von *s e p t i s c h e n* Keimen. Die durch letztere erregten Krankheiten besprechen wir im folgenden.

Aetiologie und klinisches Bild: Einwandernde Eiterkokken (*Streptokokkus pyogenes*; *Staphylokokkus aureus*, *albus*, *citreus* u. a.) erregen septische Entzündungen; die Eingangspforten sind die Haut, bzw. Schleimhaut der Genitalien einerseits, — der *p e r i t o n e a l e* U e b e r z u g derselben andererseits.

Taf. 39: *Pelveoperitonitis purulenta acuta* (Perforationsperitonitis); Ansicht des Douglas und der Hinterwand des Lig. latum mit Ovarium und Tube der linken Seite, sowie des Uterus. Von letzteren Organen ist der Eiter fortgewischt, an der Douglas-Serosa belassen. (Orig. Aqu. n. einem aus d. Heidelberg. chir. Klin. stammenden Präp. des path. Inst.).

Die Gelegenheit zur Invasion in die auskleidende Haut ist gegeben durch Traumen oder nicht aseptisch gehaltene operative Eingriffe oder laedierende Explorationen (Sonde, dilatierende Instrumente u. ä.) oder puerperale Vorgänge.

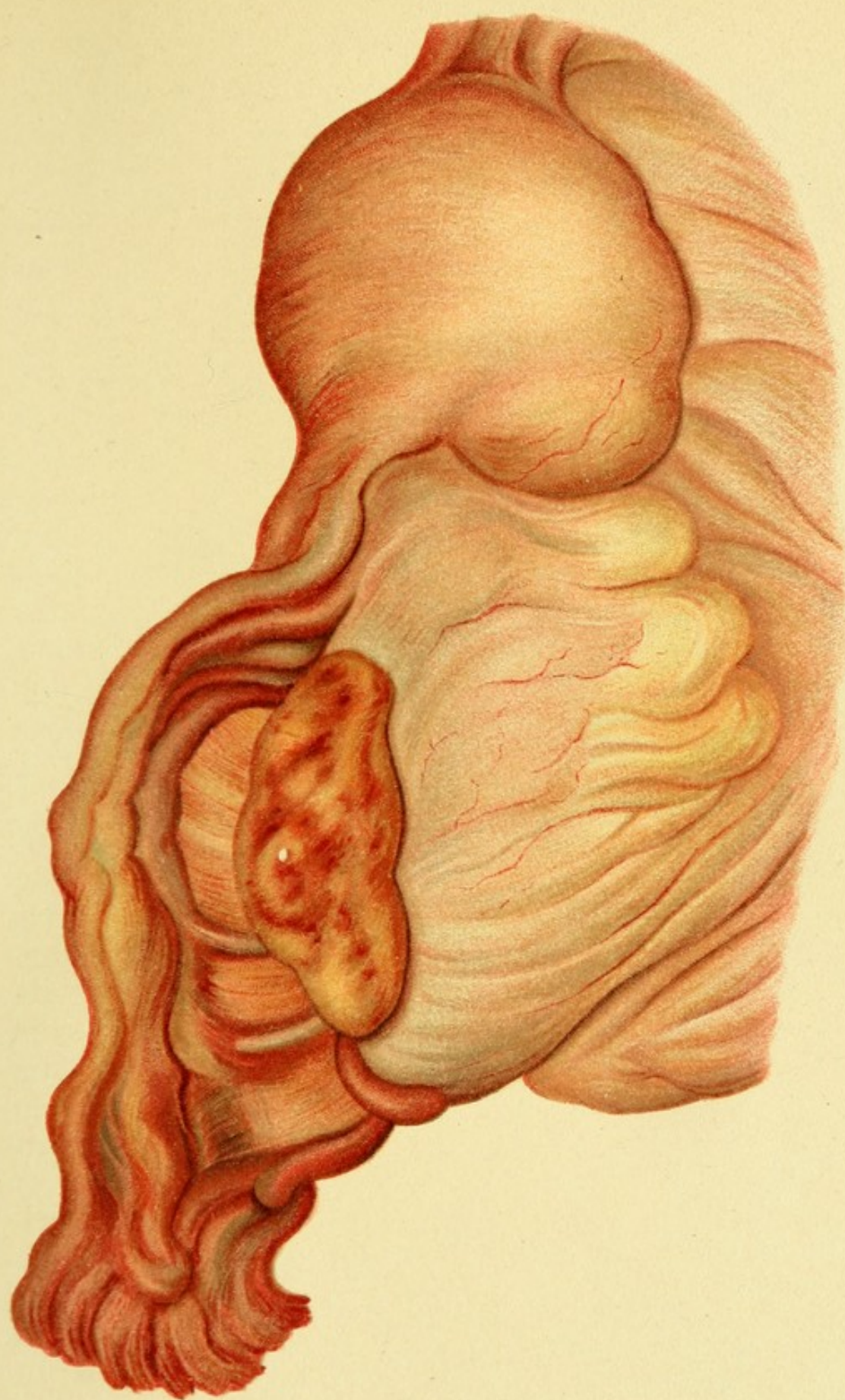
Die puerperalen Infektionen nehmen vermöge der spezifischen Beschaffenheit der Sekrete, der eigenartigen, für Weiterzüchtung eines einmal eingeschleppten Virus ganz besonders praedisponierten Wundfläche (abgeschlossen, Körperwärme, Stauung leicht zersetzlicher reichlicher Sekrete, grosse Wundfläche mit reichlichen offenen Resorptionsgefässen) eine besondere Stellung ein (s. Puerperalfieber in Atlas II, 2. Aufl.).

Die „gynäkologischen“ Infektionen nehmen je nach der Eingangspforte folgenden Verlauf, der nicht nur von dieser Impfstelle, sondern auch von der Virulenz der Keime und der lokalen wie allgemeinen Widerstandskraft des Individuums abhängig ist:

Vulva = Phlegmone vulvae: die Infektion bleibt meist lokal und führt zur Abszedierung, nur die **Damm**infektionen führen, je näher dem Rektum desto bedenklicher, zu phlebotrombotischen Allgemeininfektionen.

Vagina = Kolpitis crouposa et diphtheritica, Phlegmone Vaginae, Abszesse, Parakolpitis, Paraproktitis: die Infektion bleibt lokal und schreitet höchstens in das zirkumskript nächstgelegene Bindegewebe weiter. Entgegen dem Verhalten im Puerperium kriecht der Prozess sehr selten auf die Gebärmutter weiter.

Uterus = Endometritis et Metritis acuta: der





Verlauf ist bedenklich und, wenn fortschreitend, langwierig.

Symptome in progressiver Reihenfolge: blutiger und serös-purulenter Ausfluss, Vergrösserung und Schmerzhaftigkeit der Gebärmutter (als dumpfer Schmerz in der Beckentiefe empfunden, gesteigert durch Bewegungen, Husten, Pressen etc.), Harndrang, Diarrhoe mit heftigem Tenesmus, — Fieber (event. selten späterhin Abszedierung).

Die Kranken bekommen bald das Aussehen schwer Infizierter: fahle Gesichtsfarbe, matten Ausdruck der hohlliegenden Augen; der Appetit liegt darnieder; Meteorismus — Puls und Temperatur steigen; Empfindlichkeit des Abdomen. — Alles *Symptome* der beginnenden **Para-** und **Perimetritis**.

Die (schonend auszuführende!) *Exploration per vaginam* ergibt: Empfindlichkeit des Vaginalgewölbes, Resistenz hinter der Gebärmutter; *per rektum*: Tumor hinter oder neben dem Uterus, palpatorisch nicht differenzierbar — anatomisch bestehend aus: **Pyosalpinx**, **Oophoritis**, **Perimetrosalpingitis**, **Perioophoritis**, oder **Parametritis**.

Hier kann der Prozess stehen bleiben, d. h. die den Douglas-Raum überdachenden Darmschlingen verlöten adhäsiv unter einander und kapseln das peritoneale Exsudat gegen die obere Bauchhöhle ab; es entsteht eine **Peritonitis exsudativa saccata** mit allmählicher Resorption oder Perforation in das Rektum oder seltener in die Vagina. Ab und zu Schüttelfröste. Neben dem Uterus bleibende Resistenz.

Als *restierende Symptome* sind zu verzeichnen: Dysmenorrhoe, Sterilität, Uterusdeviationen, deren intrauterine Behandlung, ebenso wie die Periode, wieder febrile Exazerbationen hervorrufen kann.

Schreitet der Prozess weiter, so kommt es zu einer **Peritonitis universalis**: bedeutender Meteorismus, grosse Schmerzhaftigkeit des ganzen Ab-

domen (dieselbe kann fehlen bzw. nur zeitweilig intensiv auftreten), Kompression des Rektum, verhaltener Abgang der Flatus, bedrohliche Ileuserscheinungen, Erbrechen (event. fäkulent), dann wieder profuse stinkende Diarrhöen. Der Puls ist sehr frequent, klein, unregelmässig.

Entweder erfolgt jetzt der Exitus (die Temperaturen brauchen ebenso wenig bedeutende zu sein, wie die anatomischen Veränderungen) — oder es tritt rasch (plötzlicher Eiterabgang nach irgend einem Hohlorgane oder der Bauchoberfläche, Zusammenfallen des Leibes) oder langsam (Resorption) Genesung ein.

Diagnose: Die **Ulcera vulvae vaginae, portionis vaginalis** kommen vorwiegend im Puerperium vor, sonst nur bei Kindern oder bei sehr schweren akuten Infektionskrankheiten als **Vulvitis crouposa, diphtheritica, gangraenosa**. Die Diagnose besteht bei foetidem Ausflusse, Schmerzen, meist leichten Temperatursteigerungen in dem Nachweise des graugrünlichen oder gelben Belages in Rissen und grösseren Wunden obiger Teile, die genau inspiziert werden müssen. Gegen den Damm zu können Verletzungen oder Geschwüre des Mastdarmes den Ausgangspunkt bilden oder Entzündungen der Bartholin'schen Drüsen, die in selteneren Fällen nicht gonoorrhöischer Natur sind.

Die **akute Kolpitis** und **Endometritis** kommt nebst der unmittelbar sich daran anschliessenden **Myokolpitis** und vor allem der **Myometritis** ausser der puerperalen und der schon beschriebenen gonorrhöischen Erkrankung zu stande durch Erkältung mit nachfolgender *Suppressio mensium* oder durch septische operative Eingriffe oder bei akuten Infektionskrankheiten (u. a. Influenza). Fieber, eitriges Sekret, Blutungen und Schmerzhaftigkeit des Uterusinnern sind die Hauptsymptome: die Portio ist geschwollen, mit Erosionen und Ulzerationen am Muttermunde und mit eiterhaltigen Ovula Nabothi bedeckt (Taf. 37, Fig. 2).

Je weiter der Prozess in die Tiefe der Wandung im perivaskulären und interstitiellen Bindegewebe der Muskularis eindringt, desto lebhafter treten Fiebererscheinungen auf, sogar mit Schüttelfrösten, — Empfindlichkeit der vergrösserten, hyperämischen und aufgelockert weichen Gebärmutter und zwar schmerzhaft schon beim Touchieren der Portio, — sonst als dumpfer Schmerz in der Beckentiefe empfunden. Drang und Schmerzen bei Urinentleerung und Defaecation. — Bei Abszessbildung erst zum Schlusse Nachweis durch die Fluktuation.

Die **Parametritis** ist nachweisbar als Tumor seitlich vom Uterus, mit jenem kontinuierlich verschmolzen und ihn vergrössernd, von anfangs teigiger Konsistenz. Die Entzündung ist hierbei in das Bindegewebe neben der Gebärmutter gelangt und auf diese Weise vorn neben der Blase her in das extraperitoneale Bindegewebe der Bauchwandungen, bezw. weiterhin des Oberschenkels — oder seitlich zwischen den beiden Blättern der Ligg. lata zu den Beckenschaufeln — oder hinten, den Douglas-Raum emporwölbend und retroperitoneal, an den Mm. ileopsoades sogar bis zu den Nieren emporsteigend.

Diese Grenzen bestimmen die *Diagnose*; der Tumor repräsentiert sich also als ein Exsudat im Beckenbindegewebe (Phlegmone pelvis, Pelvicellulitis, Parametritis Virchows) und besteht in einer gallertigen Schwellung und Rundzelleninfiltration des Bindegewebes (Taf. 59, Fig. 1; 61, 2, Mikr.: 41, 2). Meist wird das Exsudat resorbiert, welcher Vorgang naturgemäss unterstützt werden muss. Es hinterbleiben derbe Schwielen im parametranen Bindegewebe, welche den Uterus späterhin pathologisch fixieren und verlagern.

Kommt es zur Abszedierung unter hektischem Fieber, so entleert sich der Eiter durch Perforation nach aussen: in das Rektum, — in die Vagina, — in die Blase, — durch das For. ischiadicum, — längs dem Inguinalkanale — oder

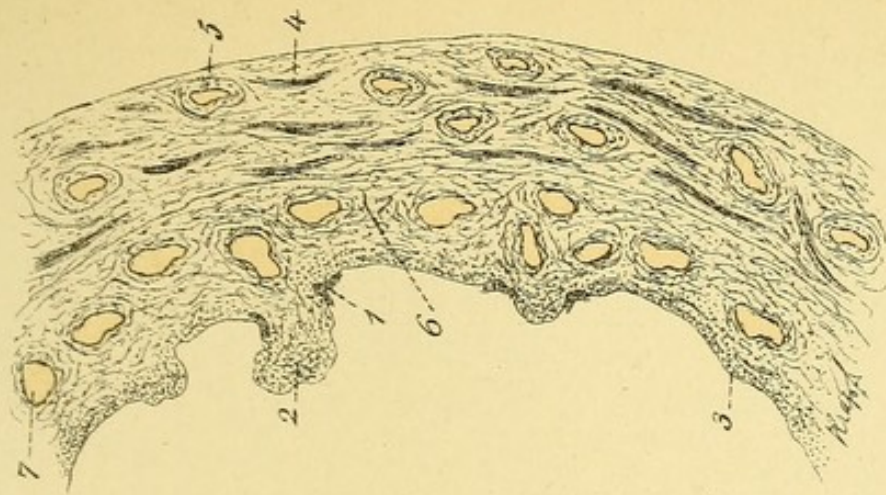
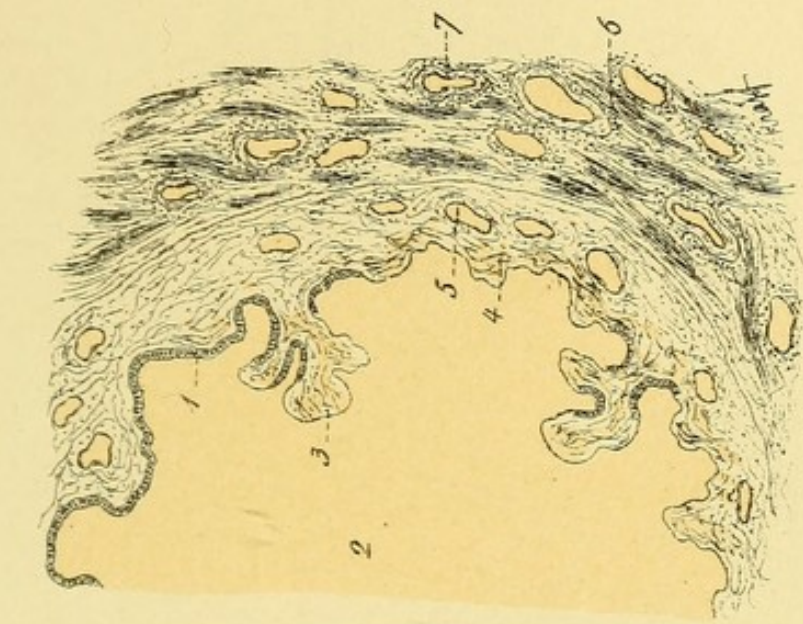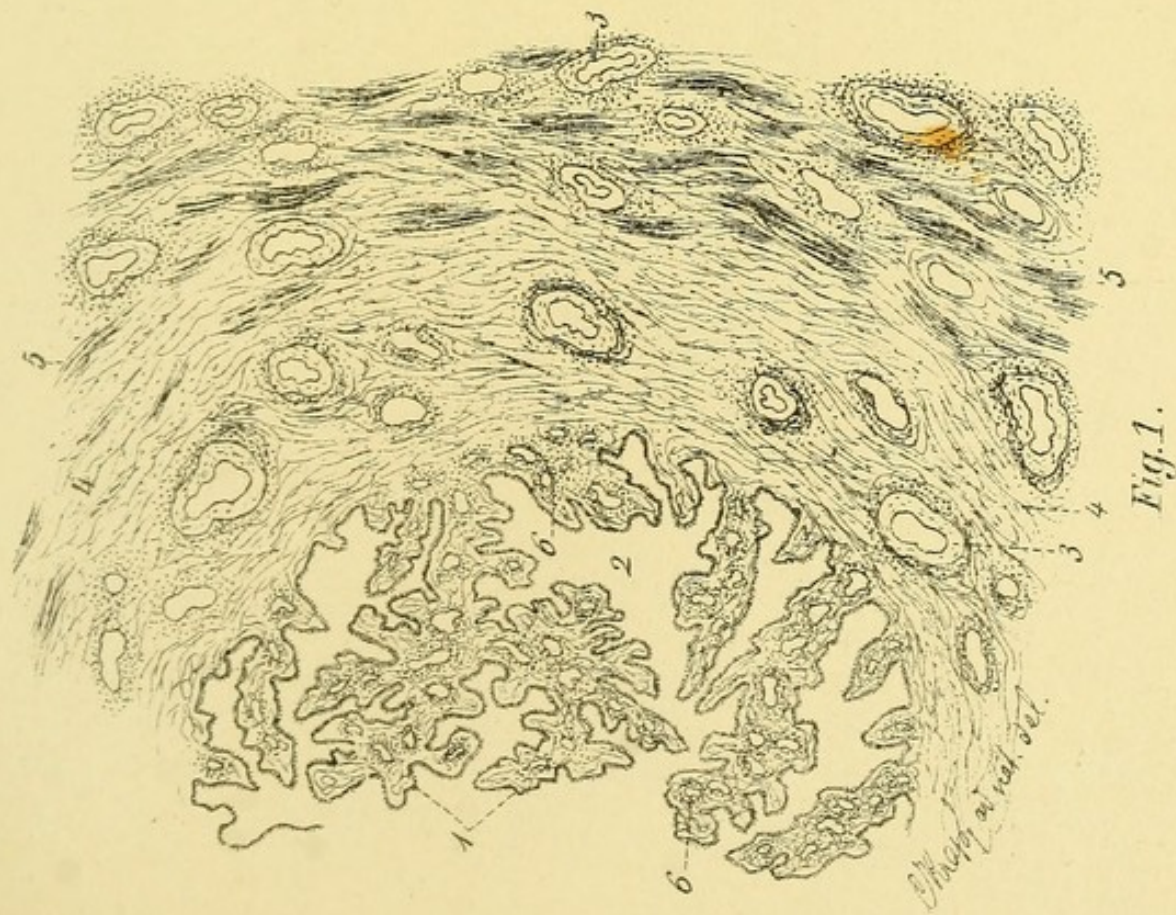
Taf. 40, Fig 1: *Salpingitis parenchymatosa katarrhalis acuta* (gonorrhoeica et streptococcica (Orig. Zeichn. n. eig. Präp.) Der Tubenkatarrh zeigt sich in der schleimigen Hypersekretion; er ist die erste Folge der Invasion von Kokken in die Endosalpinx. Dieselbe beginnt zu wuchern; die mit flimmerndem Zylinderepithel besetzten Bindegewebspapillen (1) bilden reichlichere dendritische Verzweigungen, welche das Tubenlumen füllen (2). Das Stroma der Papillen ist mit jungen Rundzellen durchsetzt (6). Die Submukosa (4) und die Muskularis (5) sind noch im gesunden Zustande, nur perivaskulär (3) beginnen auch hier sich Rundzellenansammlungen zu zeigen.

Taf. 40, Fig. 2: *Haematosalpinx* (Orig.-Zeichn. n. eig. Präp.); bei Gynatresien (vgl. Fig. 7—11 i. Text) bleibt das Menstrualblut im Uterus und endlich auch in der Tube (2) zurück und bläht die Wandung der letzteren auf; das Epithel (1) wird, nachdem die Papillen (3) durch den Druck abgeflacht sind, desquamiert; die Gefässe (5) des submukösen Stromas (4) sind durch Stase dilatiert, während sich in der Muskularis (6) reaktionär um die Blutgefässe Rundzellen ansammeln (7). Blutungen in die Tube kommen vor bei der Periode, bei Herz- und Nierenkrankheiten, bei Myomen und Ovarialkystomen, bei Extrauterin gravidität u. a.

Taf. 40, Fig. 3: *Pyosalpinx* (Orig.-Zeichn. n. eig. Präp.): indem bei verschlossenen Tubenostien der Eiter die Wandungen dehnt und letztere immer mehr von der entzündlichen Bindegewebswucherung durchsetzt werden, werden nicht nur die Papillen (2) nach totalem Zugrundegehen des Epithels (1) ganz abgeplattet, so dass das rundzellenreiche Stroma (3) vom Pus bespült wird, sondern auch die Elastizität der Wandung geht gänzlich verloren, weil faseriges Bindegewebe (6) die auseinandergedrängten Muskelfasern (4) ersetzt. Die submukösen Kapillaren sind durch Stauung dilatiert, die Gefässe der Muskelschicht chronisch entzündlich verdickt. Solche Eitersäcke beherbergen die verschiedenartigsten Mikroben und wirken je nach dem Alter beim Zerplatzen verschieden virulent.

endlich durch die Bauchdecken (über dem Lig. Poupartii). Es folgt Genesung.

Das anliegende Bauchfell ist nicht selten mit in Reizzustand versetzt, was durch grössere Schmerzhaftigkeit, Darmmeteorismus, Diarrhöen und Erbrechen angezeigt wird. Die daraus folgenden Verklebungen der Beckenorgane führen zur Sterilität. Gibt aber das Bauchfell dem Exsudate nach, so erfolgt eine tödtliche Perforationsperitonitis (Taf. 39).





Bei der abgegrenzten Parametritis kann der Leib zirkumskript schmerzhaft sein (infolge der erwähnten lokalen Reizung der Serosa), aber weder findet sich die allgemeine, heftige Schmerzhaftigkeit und das Aufgetriebensein des Abdomen, noch intraperitonealis Exsudat; der Douglas hinter dem Uterus ist also frei. Dagegen lässt sich neben dem Uterus zuerst eine Empfindlichkeit, später eine Konsistenz, endlich ein parametraner Tumor von teigiger Beschaffenheit tasten.

Differential-diagnostisch sind die Angaben bezgl. „Douglas-Tumoren“ zu berücksichtigen (vergl. § 35 Schema).

Die *Diagnose* der **Peritonitis** gründet sich auf den Nachweis des Exsudates (Taf. 58 Fig. 1). Solange sich dasselbe auf den Douglas hinter dem Uterus beschränkt, solange es sich also um eine **Pelveoperitonitis** handelt, ist die Prognose zufolge der Abgrenzung durch die Darmverlötungen im Beckeneingange weit besser, als bei der infausten Peritonitis universalis.

Als Zwischenstation beobachten wir zuweilen die **akute Oophoritis** oder **Salpingitis** als geschwollene, hochgradig empfindliche Adnexa, bei deren bimanueller Abtastung man äusserst vorsichtig sein muss, um keine Abszessberstungen oder Zerreissungen eben entstandener Abkapselungen zu Wege zu bringen (Taf. 39, 44, 59 Fig. 3).

Bei der Peritonitis universalis handelt es sich darum, ob dieselbe akut oder langsam progressiv ist; die letztere wird als pyofibrinosa bezeichnet und hat eine günstigere Prognose.

Der Ausbruch manifestiert sich symptomatisch durch den langdauernden Initialfrost, die darauf folgende Schmerzhaftigkeit des ganzen, bald hoctympanitischen und stark aufgetriebenen Abdomens, welches durch Emporwölbung des Zwerchfells Atemnot hervorruft. Erbrechen und Obstipation, die in profuse stinkende Diarrhöen

Taf. 41, Fig. 1: *Salpingitis parenchymatosa et interstitialis purulenta acuta* (Orig.-Zeichn. n. eig. Präp.): nicht nur die Papillen sind gewuchert, sondern auch deren Stroma (1) und, wie das Bindegewebe der Submukosa (3) und die Muskularis (4 und 5), mit Rundzellen reichlich infiltriert. Das Epithel ist zum Teil gequollen, z. T. abgestossen und die exkorierten Papillen untereinander zu Cystchen (2) verklebt.

Taf. 41, Fig. 2: *Parametritis acuta lig. lati* (Orig.-Zeichn. n. eig. Präp.): sowohl die Bindegewebsfasern, wie das Fettgewebe sind mit Rundzelleninfiltrationen durchsetzt. Dieses I. Stadium der Schwellung und der Eiterung geht später in das II. der Umwandlung in straffes narbenartiges Bindegewebe über: es findet schwierige Retraktion statt.

Taf. 41, Fig. 3: *Oophoritis chronica mit oligocystischer Degeneration* (vgl. Taf. 45 u. Textfig. 35) (Orig.-Zeichn. n. eig. Präp.): Die anfangs mit Rundzellanhäufung im Stroma beginnenden entzündlichen Erscheinungen führen zur sklerosierenden Faserbildung und diese weiter durch Verdickung der Albuginea zur cystösen Anschwellung der Follikel (1 und 2); das Epithel derselben löst sich los (10) und die Ovula gehen zu Grunde. Die älteren Corp. lutea haben sich in Corp. fibrosa (s. candicantia) umgewandelt (8). Im Stroma (13) finden sich neue und ältere Blutungen ev. mit Blutfarbstoff (9). Die Schlängelung (5) der Gefässe (4) hingegen ist eine dem Eierstock physiologische Erscheinung; stellenweise sind sie noch von Rundzellenanhäufungen umgeben (6). Die Follikel sind von der tunica fibrosa (7) umschlossen, die Eierstockoberfläche wird von dem kuboiden Keimepithel (3) gebildet.

übergeht. Verdächtig ist die unter rapidem Steigen der Puls- und Respirationsfrequenz (nicht immer aber der Temperatur) vorhandene Euphorie.

Therapie: Die **Geschwüre der Vulva** werden am besten geätzt (Formalin) und mit Jodoform oder Airol, Nosophen, Jodoformogen weiterbehandelt, oder mit Terpentinöl-Wattebäuschchen bedeckt. Die entzündlichen Oedeme werden mit feuchten Umschlägen (Liqu. Alum. acet.) behandelt.

Ulzerationen der Portio werden mit Formalin geätzt (im Spekulum) und mit schwachen Formalin- oder essigsäure Thonerde- oder Sublimat- oder Lysol-Ausspülungen weiter behandelt. Auch die trockene Methode des Einstreuens desinfizierender und exsiccierender Pulver ist zweckmässig, wenn auch wegen der täglichen Wiederholung umständlich.

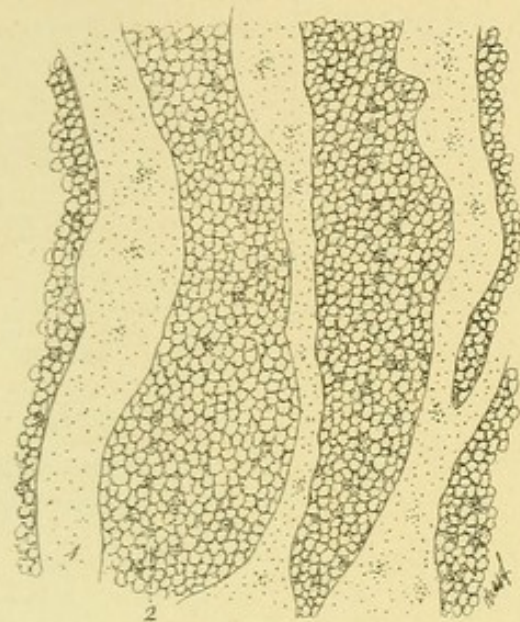


Fig. 2.

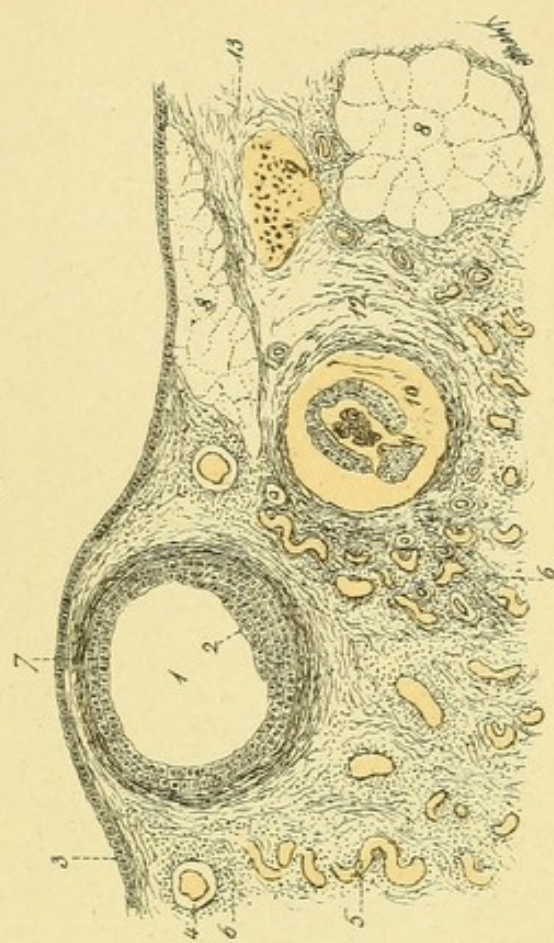


Fig. 3.

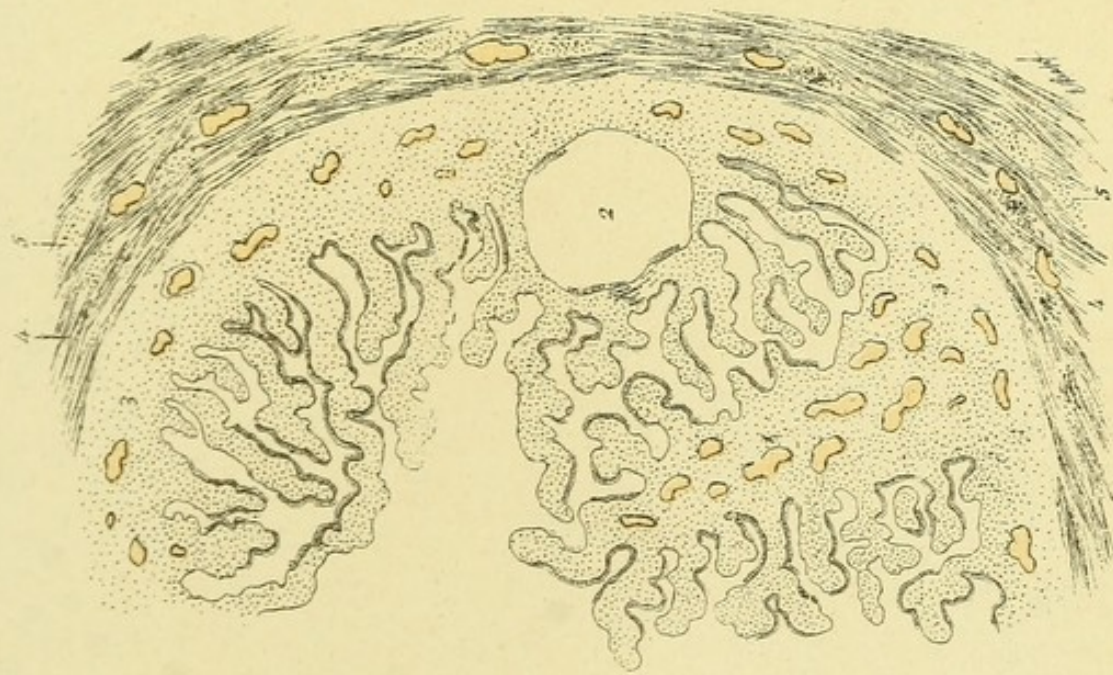


Fig. 1.

Bei der **akuten Endo- und Myometritis (Kolpitis)** lässt man die Pat. und speziell die inneren Genitalorgane in Ruhe! Bettlage, milde Laxanzien, Priessnitz'sche Umschläge; Vaginalirrigationen mit kal. permang., schwächster Lysollösung ($\frac{1}{4}\frac{0}{6}$), physiologischer NaCl-Solution oder schleimigen Dekokten (warm, je ein Liter, mit geringer Fallhöhe und hoch aber schonend hinaufgeführtem Rohre).

Nimmt die Entzündung zu, so wird der feuchte Wickel durch oft erneute kalte Umschläge oder die Eisblase ersetzt.

Prophylaktisch sind alle Störungen der Menstruation zu vermeiden; ferner ist bei operativen Eingriffen, therapeutischen Manipulationen (Sonde) beim Tragen von Pessaren etc. für peinliche Reinlichkeit bzw. gute Asepsis zu sorgen. Insbesondere sind alle Neuanfachungen alter Entzündungsresiduen schon bei der Exploration zu vermeiden.

Abszesse dürfen nur dann eröffnet werden, wenn sie leicht zugänglich sind. Diese sind meist schon parametran gelagert.

Die **akute Parametritis** wird mit der Eisblase, Kalomel, Ung. cinereum (alle 2 Stunden 1 gr bis zur Salivation) bekämpft; von da ab Priessnitz'sche Umschläge und Klysmen.

Bei der **akuten Peritonitis** werden sofort mehrere Eisblasen auf den Leib gelegt und im Stadium der Obstipation Laxanzien (Inf. Sennae, Kalomel — zuerst 0.2—0.5, später 0.05—0.1 gr pro dosi) gegeben. Rein flüssige nahrhafte Diät. Exzitantien; Alkoholreicher bei solchen, die an Wein, Bier gewöhnt sind.

Sobald Darmentleerungen stattgefunden haben, wird Opium verabreicht oder neben Einreibungen von grauer Salbe Kalomel in kleinen Dosen gegeben.

Die Diaphorese wird energisch angeregt, die Hauttätigkeit durch kühle Abwaschungen erhöht.

(Genaueres s. Atl. II, 2. Aufl. § 26).

Tafel 42: *Pyohydrosalpinx duplex, Perimetroophoritis chronica adhesiva*. Beide Tuben zum grössten Teile mit Eiter gefüllt; das Fimbrienende war für sich gegen den Isthmus wie gegen die Peritonealhöhle abgekapselt und in Cysten umgewandelt. (Orig. Aqu. n. ein. Präp. d. Heidelb. path. Institutes, zugesandt von Prof. v. Beck aus Karlsruhe.)

§ 16. Chronische Salpingitis.

Aetiologie: die Definition und Anatomie vergl. pag. 95 und in den Erläuterungen zu Taf. 40 bis 43, 44, 46, 59 Fig. 3, 74. Die häufigsten Ursachen sind puerperale und gonorrhoeische Entzündungen; durchaus nicht jede Endometritis geht auf die Tube über.

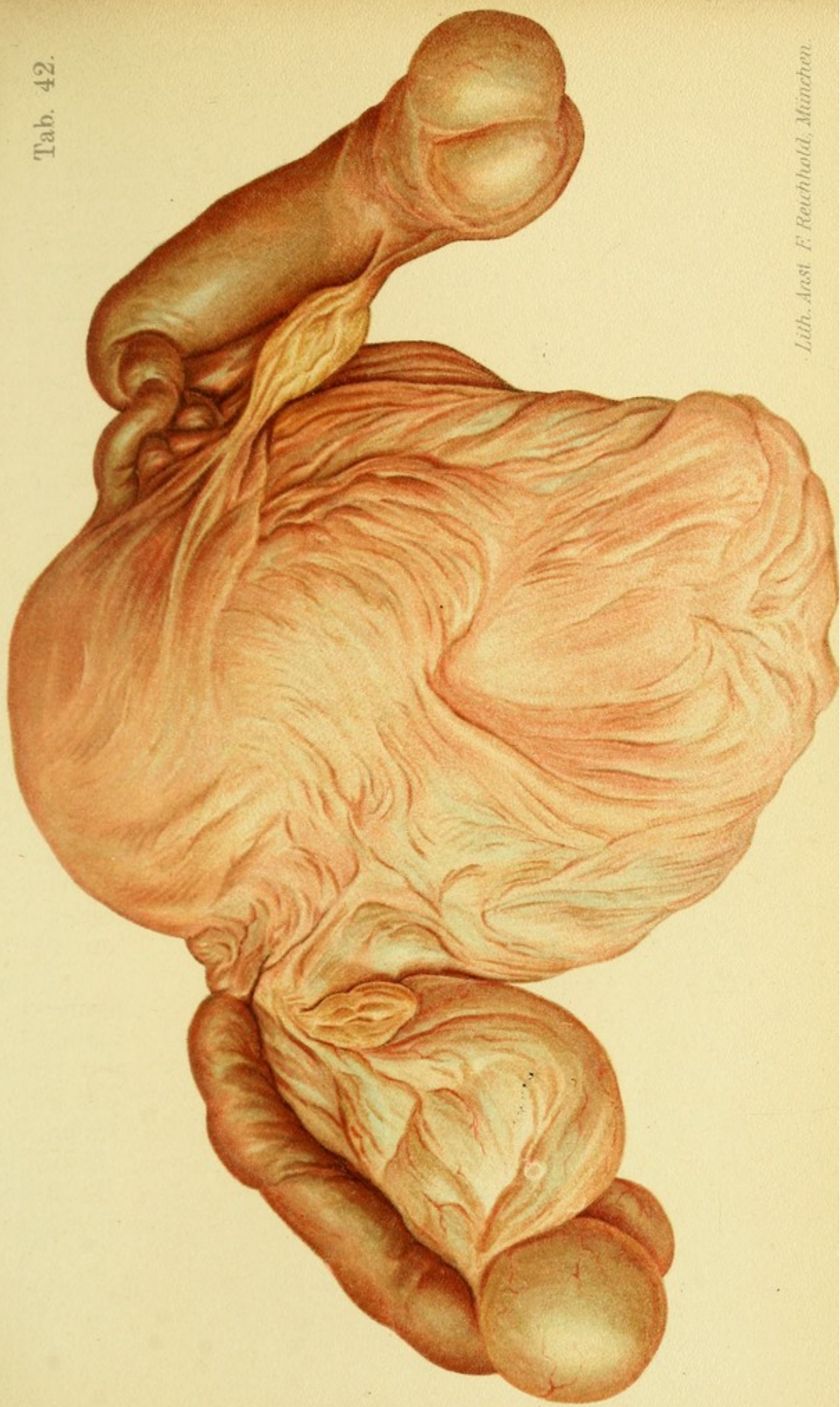
a) Der **parenchymatöse Tubenkatarrh** (Taf. 40, 1. — bei Atresie der Ostien: **Hydrosalpinx**).

Das Sekret sammelt sich im abdominalen Teile, dehnt die Wandungen, flacht die Schleimhautpapillen und ihr Zylinderepithel ab, bringt die Muskelfasern zum Auseinanderweichen und verdünnt so die Tubenwandung. Die Tube bekommt, gehalten durch die serösen Duplikaturen des Lig. lat., ein gewundenes, mehrfach eingeschnürtes, posthornähnliches Aussehen, ähnlich wie auf Taf. 42 u. 44. Zuweilen entleert sich der *Hydrops tubae* (*profluens*) periodisch in den Uterus.

Symptome: Ausser Menstruationsanomalien, Sterilität (da meist beiderseitige Erkrankung), Druckerscheinungen oder nur eventuell perisalpingitischen Schmerzen treten keine nennenswerten und am allerwenigsten charakteristische Symptome auf.

Diagnose: die von einer Uteruskante ausgehende, rundlich rohrförmige und peripher mehr anschwellende, event. fluktuierende Geschwulst von der Gestalt einer Trompete oder eines Ammonshornes, — die nicht selten in der Excav. vesico-uter. liegt, ist bimanuell zu finden, so lange keine pelveo-peritonitische Exsudatmassen sie umgeben. Auch der Nachweis des betr. Ovars zur Exklusion eines Tumors desselben, ist wichtig (Taf. 74).

Therapie: nur bei hochgradiger Anschwellung Koeliosalpingotomie zur Entfernung der Tubensäcke — oder Salpingostomie, i. e.





Wiederwegsammachung der Eileiter durch Vernähung von Serosa mit Mukosa am wieder durchgängig gemachten Ostium abdominale.

b) Die **parenchymatöse und interstitielle eitrige Tubenentzündung** (Taf. 41, 1. — bei Atresie der Ostien: **Pyosalpinx** (Taf. 40, Fig. 3, 42, 44, 59 Fig. 3, 74).

Die Tube ist blaurot und verdickt, u. zw. nicht nur durch passive Ausdehnung, sondern auch nicht selten durch Wucherung der Muskularis. Der entzündliche Prozess geht entweder durch das Ost. abd. oder durch die Wandung auf die Tuben- und weiterhin die Beckenserosa — er bleibt stets zirkumskript-peritoneal lokalisiert — und auf die Eierstöcke über; die Organe verkleben durch die Pseudomembranen unter einander; in Letzteren befinden sich oft Eiterdépôts. Die gonorrhoeische Entzündung ist gewöhnlich beiderseitig.

Man unterscheidet histologisch:

1. Salpingitis parenchymatosa katarhalis acuta mit wucherndem wohlerhaltenem Epithel;
2. Salpingitis parenchymatosa et interstitialis purulenta acuta mit z. T. desquamiertem Epithel und entzündlich infiltriertem Stroma;
3. Salpingitis interstitialis chronica, Schrumpfung durch Bindegewebe, welches auch die Muskularis ersetzt, die Tube verliert die Elastizität.

Aus 1 geht durch Verklebung der Tubenostien die Hydrosalpinx hervor: aus 2 und 3 die Haemato- und die Pyosalpinx.

Symptome: Schmerzen seitlich von der Gebärmutter werden schlimmer während der Periode und bei Bauchpressendruck. Sterilität (vergl. folg. §!), weil gewöhnlich kombiniert mit Oophoritis. Fieber (bei Gonorrhoe nur nach Anstrengungen, Aufregung).

Prognose: Konzeption ausgeschlossen. Perforationsperitonitis stets drohend. Die gonorrhoeischen Pyosalpingen bersten nicht leicht, wohl aber die septischen.

Tafel 43: *Perimetro-oophoro-salpingitis chronica adhäsiva* neben *Myomatosis uteri*; ein Querschnitt lässt die erhebliche Verdickung der Tubenwand erkennen und gewährt einen Einblick in den uneröffneten, an der Tube adhärenenten Eierstocksabszess. (Orig. Aqu. n. ein. Präp. a. d. chir. Klin. zu Heidelberg. Op. Jordan.)

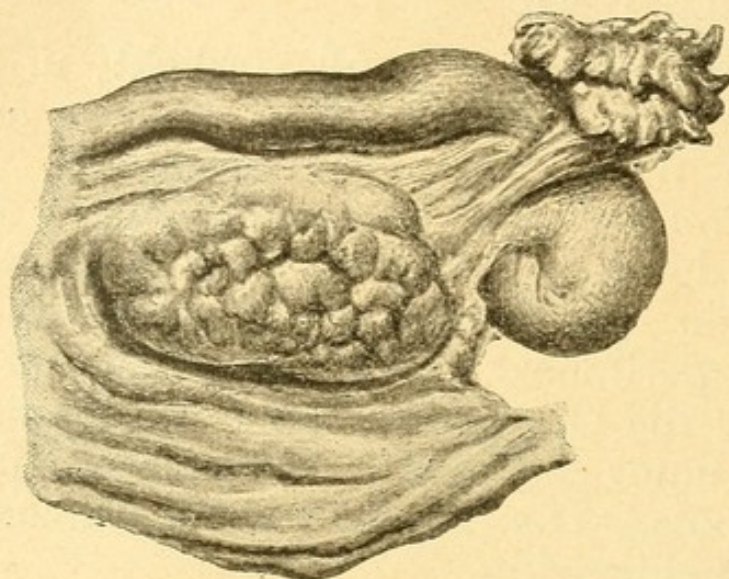


Fig. 34.

Senile cirrhotische Ovarialatrophie.

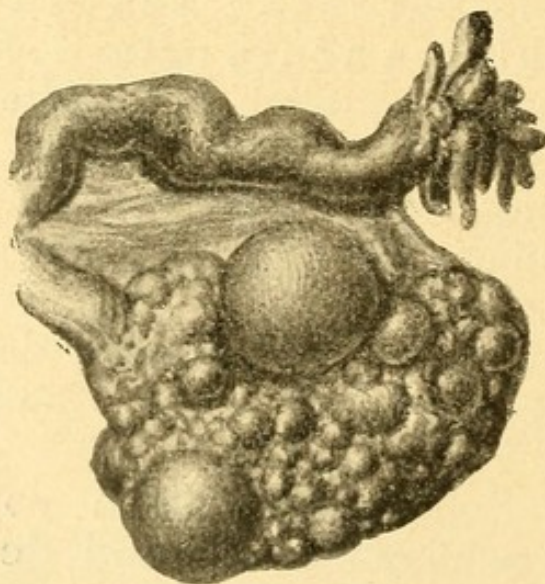
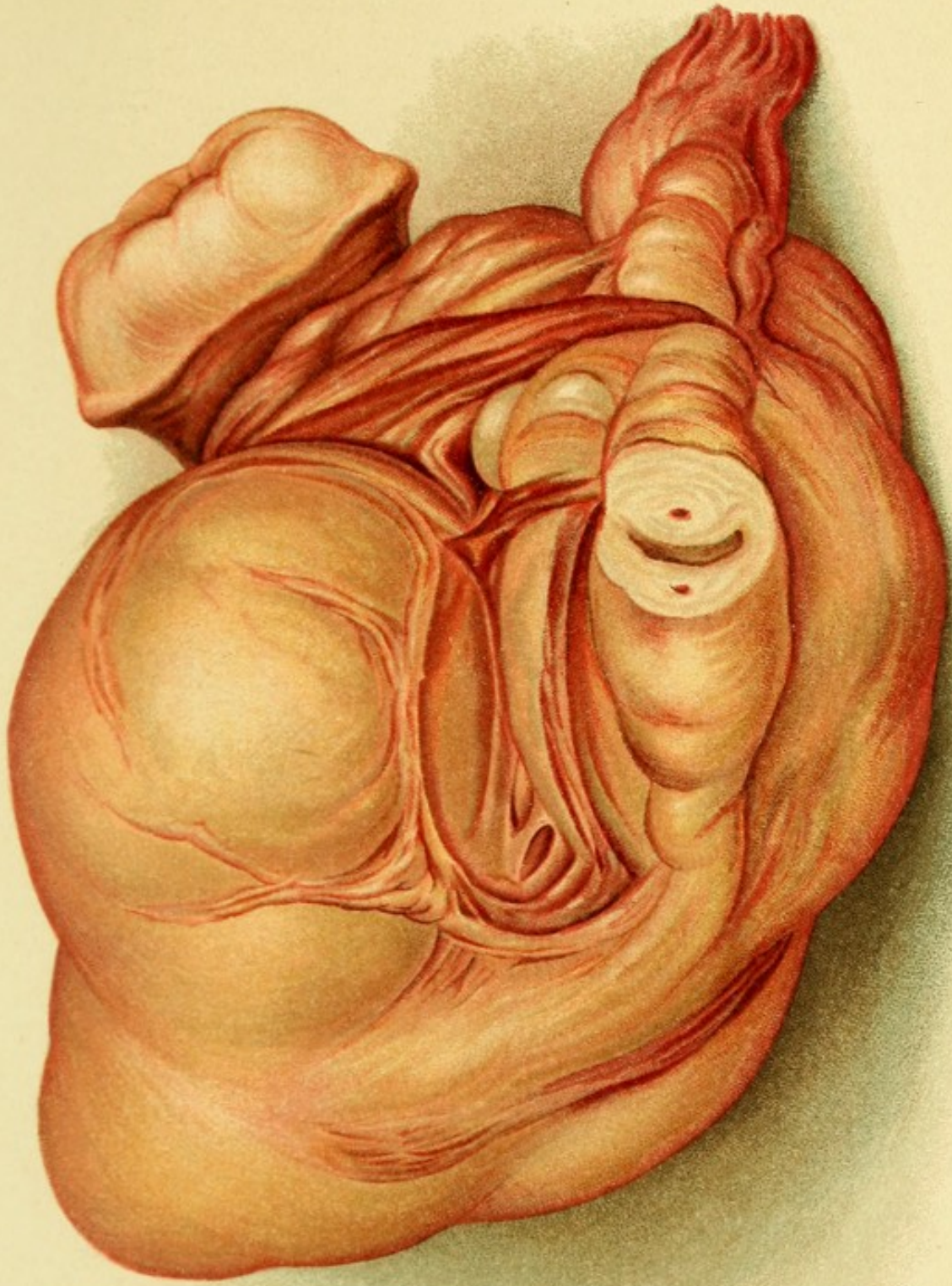


Fig. 35.

Oligocystische Ovarialdegeneration.

Diagnose: bimanuell. Vergl. die Diff. D. der retrouterinen Tumoren sub „Ovarialkystom“ und Taf. 74, Fig. 1 und 2 und Taf. 59, Fig. 3.



Therapie: Koeliosalpingektomie unter Annäherung des Eitersackes an die Bauchdecken (Hegar, Kaltenbach) und Heraufdrängung des Uterus von der Scheide aus (Gusserow). Bei nicht fixierter Pyosalpinx kann das meist gefährliche Zerplatzen derselben vermieden werden.

Bei deutlicher Fluktuation in der Scheide oder den Bauchdecken werden am entsprechenden Orte breite Inzisionen und Jodoformgazedrainagen gemacht. (Vgl. Chron. Pelveoperitonitis).

§ 17. Chronische Oophoritis.

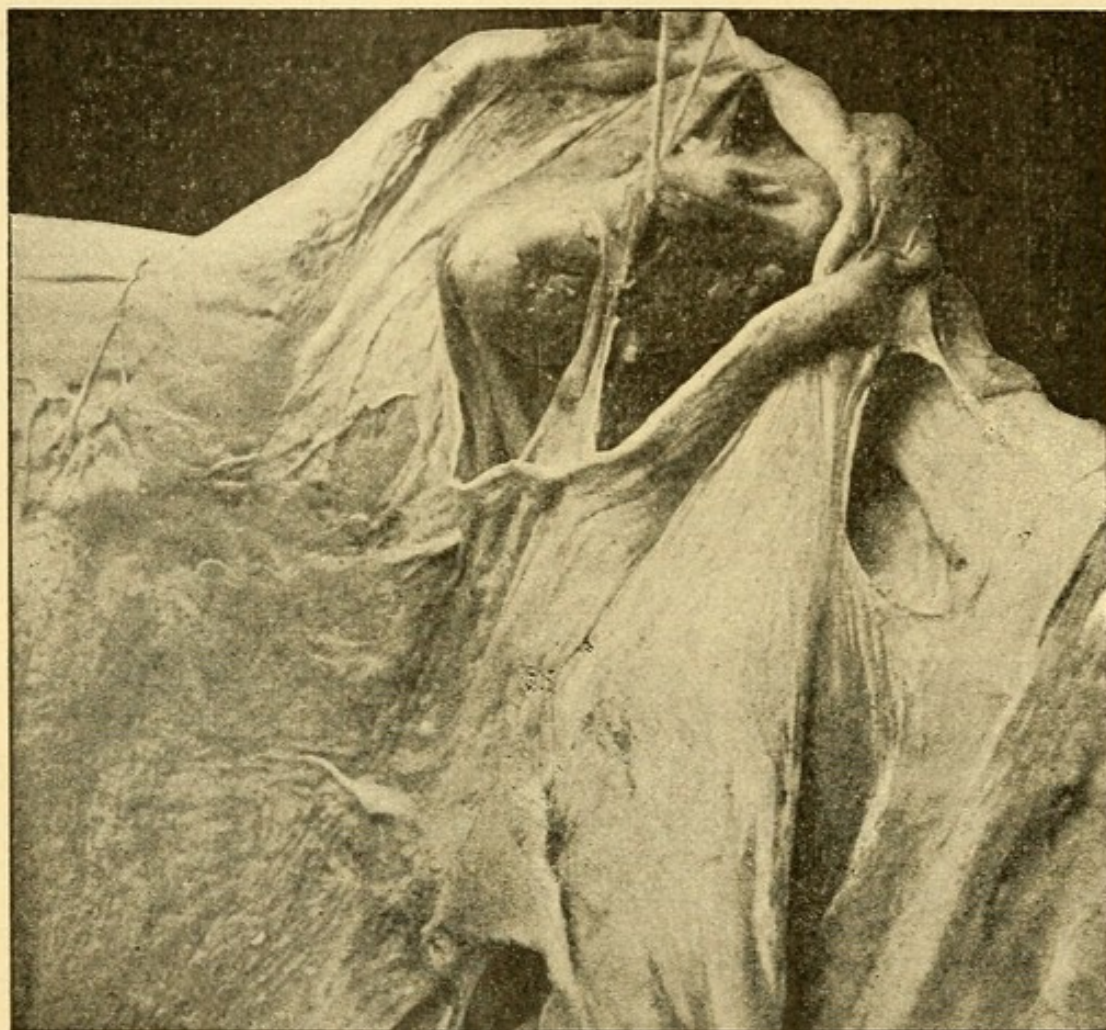
Die Anatomie vgl. i. d. Erläuterungen zu Taf. 41 und 45.

Actiologie: Der auf lymphatischem Wege von Uterus oder Tube ausgehenden und durch traumatische oder operative septische Infektion erfolgenden akuten und dann abszedierenden Oophoritis habe ich im vor. § sub „Peritonitis“ Erwähnung gethan.

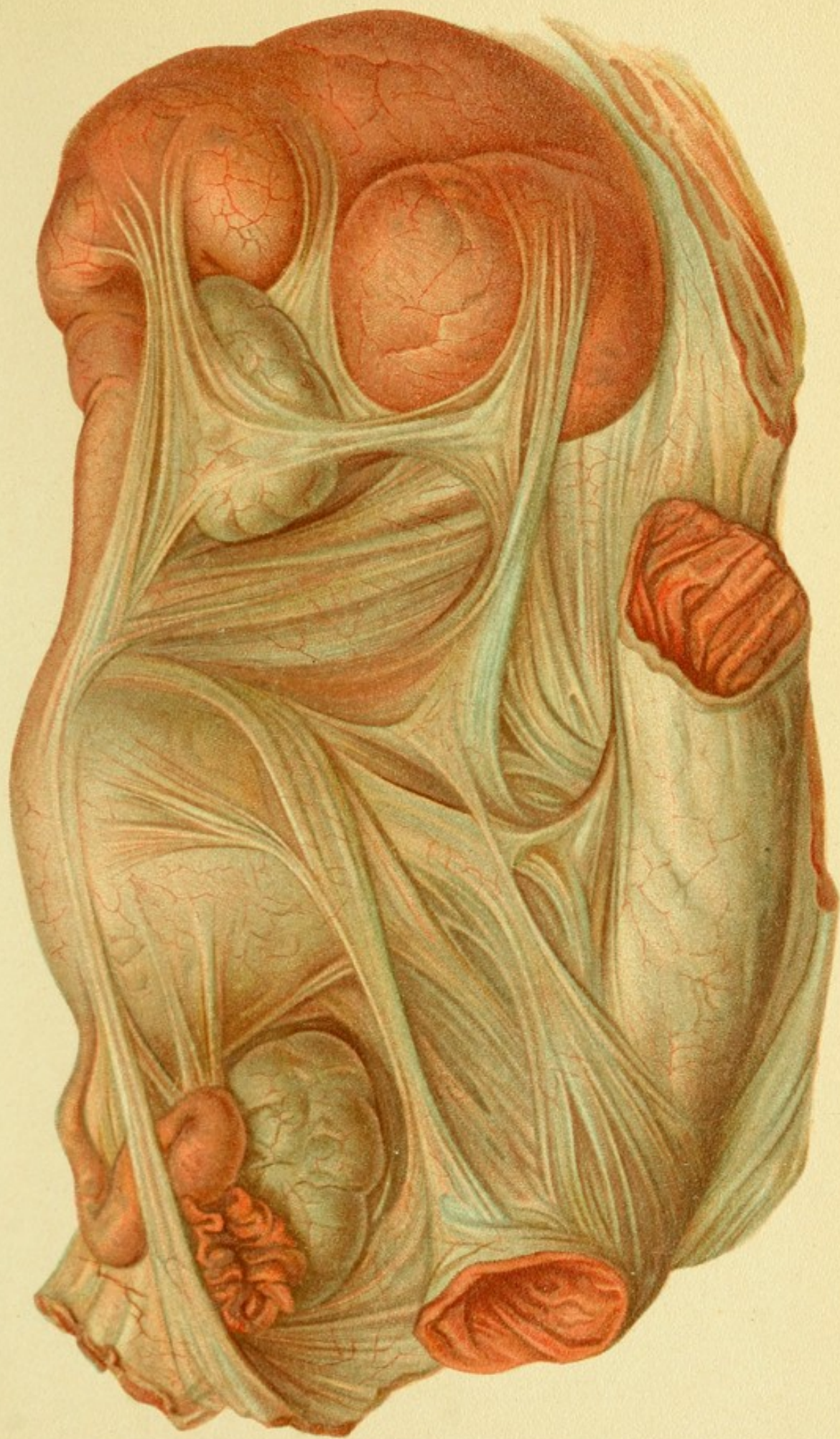Am häufigsten treten Ovarialabszesse aber im Anschlusse an eitrig Tubenentzündungen auf (Textfig. 36); diese Oophoro-Salpingitis ist kombiniert mit Perimetrosalpingitis und -Oophoritis, Pyosalpinx, zusammen mit abgekapselten ovarialen und peritonealen Eitersäcken einen grossen verklebten Tumor bildend (**Pyo-Oophoro-Salpinx**). Vgl. dieses sub „Perimetrosalpingitis“ etc. Diesen Vorgängen liegt ebenso wohl die die eitrig Salpingitis hervorrufende gonorrhöische Mischinfektion zu Grunde, wie die septische.

Für sich allein auftreten kann die **sklerotische oligocystische Ovarial-Degeneration** (Tafel 45, Fig. 35 i. Text, Mikr. Taf. 41, Fig. 3), welche in ihrem Endstadium zum Zugrundegehen aller Follikel führt, so dass das Organ hypertrophisch, narbig und derb ist durch Neubildung von chronisch entzündlichem Bindegewebe (Taf. 44 und Fig. 34 i. Text).

Tafel 44: *Pelveoperitonitis, Perioophoritis, Perisalpingitis et Pyosalpinx dextera*; Einblick in den hinteren Douglasspalt: Pseudoligamente fixieren den Uterus an sämtliche Adnexa und die Flexura sigmoidea. Die linke Tube ist geknickt; die rechte Tube entzündlich gerötet und unter Verlötung des Tubenostium in eine Pyosalpinx umgewandelt. Charakteristisch sind die kugeligen Abteilungen des Tumors (vgl. Taf. 40, 42, 59, 74). (Orig. Aqu.)



Textfig. 36: *Perioophoro-metro-salpingitis adhesiva*. (Phot. n. ein. Autopsiebefunde im Heidelb. path. Institute): Die ganze peritoneale Hinterfläche des Uterus und der Ligamenta lata war mit Band- und lappenförmigen Adhäsionen überzogen. Dieselben bildeten um den Eierstock herum eine Nische, in welcher derselbe, ausserdem mit Pseudoligamenten überspannt, ganz verborgen lag. Nur unter Hervorheben des Ovarium mittelst eines Fadens gelang es mir, dasselbe zum Photographieren sichtbar zu machen. Das Fimbrienende der Tube war völlig verklebt und in den lappenförmigen Adhäsionen zu Grunde gegangen. Einen analogen Palpationsbefund, der deutlich das Ein- und Ausschneilen des noch etwas freier beweglichen Eierstockes empfinden liess, habe ich in der Mon. f. Geb. 1898 beschrieben.





Symptome: es handelt sich hier fast ausschliesslich um einen Symptomenkomplex, der teils aus den sog. uterinen Erscheinungen der Dysmenorrhoe, teils aus der Hysterie sein charakteristisches Bild erhält.

Im Vordergrund stehen die Schmerzen, welche in der Lendengegend, in der Tiefe des Beckens und gegen die Leistengegend und Oberschenkel hin ausstrahlend empfunden werden. Zur Zeit der Menstruation, — deren Blutungen sehr unregelmässig sind, bald oligo- und amenorrhöisch, bald menorrhagisch — steigern sich diese Schmerzen; weit seltener sind sie in dem Periodenintervall = dysmenorrhöischer „Mittelschmerz“. Jede Anstrengung und Obstipation steigern die Schmerzen. Zuweilen nehmen die Schmerzen kolikartigen Charakter an = Tubarkoliken.

Diagnose: Der Schmerz lässt sich durch bimanuelle Untersuchung auf die Adnexa lokalisieren; die Tube ist geschwollen, das Ovarium vergrössert. Betr. der palpatorischen Aufsuchung dieser Organe vgl. die Angaben Taf. 21 bis 23. Oft ist das Ovarium fixiert und verlagert, meist nach unten und hinter dem Uterus (vgl. Taf. 19, Fig. 1).

Nicht beirren lassen darf man sich durch die Schmerzen solcher Teile, welche beim Palpieren gedrückt werden, so z. B. die bei Lumboabdominalneuralgie empfindlichen Bauchdecken, dann jene zentrale, vom unveränderten Eierstock und vor allem von den benachbarten Partien der breiten Mutterbänder und des Scheidengewölbes auslösbare hysterische Affektion, welche nach Charcot als Ovarie bezeichnet wird.

Bei perimetrosalpingitischen Prozessen sind die einzelnen Organe nicht mehr auseinander zu halten.

Therapie: Vermeidung aller Schädlichkeiten kongestiver Natur: absolute Ruhe (Bett-ruhe, sexuelle Abstinenz); Sorge für regelmässigen leichten Stuhlgang und Urinentleerung.

Taf. 45, Fig. 1: Blick in das kleine Becken von oben bei *Pelveoperitonitis chronica* (Orig.-Zeichn.): Der *Uterus* liegt durch *Adhäsionen sinistro-* und zugleich *anteponiert*; *Pseudoligamente* ziehen von ihm zu einer Darmschlinge und zur Harnblase, und fixieren Tuben und Ovarien. Das linke *Ovarium* ist vergrößert, *kleincystisch degeneriert*, i. e. sämtliche Follikel werden cystös unter Desquamation des Keimepithels und Zugrundegehen des Ovulum (vergl. Taf. 41, Fig 3 und Textfig. 35). Der andere Eierstock ist nicht vergrößert und zeigt die durch häufige Ovulationen geschrumpfte Oberfläche bei älteren Individuen (Textfig. 34). Diese chronischen plastischen Entzündungsvorgänge entstehen im Anschluss an gonorrhoeische Tubenentzündungen oder an metritische oder parametritische Prozesse, wie sie meist durch das Puerperium oder durch operative Laesionen der Genitalschleimhaut erregt werden, wenn sie nicht von anderen Abdominalorganen ausgehen und sich in den Douglas als tiefsten Bauchraum senken.

Taf. 45, Fig 2: *Dermoidcyste* (linksseitig) *in den Mastdarm perforierend* (Orig.- Zeichn. n. d. Palpationsbefunde eines Falles der Münchn. Frauenklinik). Durch die Perforationsöffnung drangen Haare des Tumors in das Rektum. Die Dermoidcysten kommen am häufigsten an den Ovarien vor und enthalten wie hier meist Hauttalg, Haare, Zähne, können aber auch sämtliche komplizierte Organstrukturen des Körpers bergen (Hirn- und Nervenmasse, Augenteile, Unterkiefer mit Zähnen etc.) (vgl. Taf. 79, Fig. 4).

Beseitigung der ursächlichen Noxe: Behandlung der Gebärmutterentzündung, Scheidenausspülungen, aber keine intrauterine Therapie!

Gegen die Schmerzen: Eisblase, horizontale Lage oder beim Aufstehen zur Feststellung der Organe: Mayer's runder Ring (die Hebelpessare drücken auf die erkrankten Adnexa) oder Tamponade der Scheide, spez. des Fornix, mit Jodoformtampons, oder ableitend wirkend; Jodkali, Ichthyol, Glyzerin in Globulis oder auf Tampons.

Statt der Eisblase späterhin Priessnitz'sche Umschläge und warme Bäder. In einzelnen Fällen wirken heisse Scheidenausspülungen 38—40° R. oder heisse Sandbäder gut.

Sind die Schmerzen unerträglich oder treten häufiger Fieberanfälle auf: Entfernung eines oder beider Ovarien, gewöhnlich mit entsprechender Tube, abgesehen von solchen Fällen, wo die Becken-

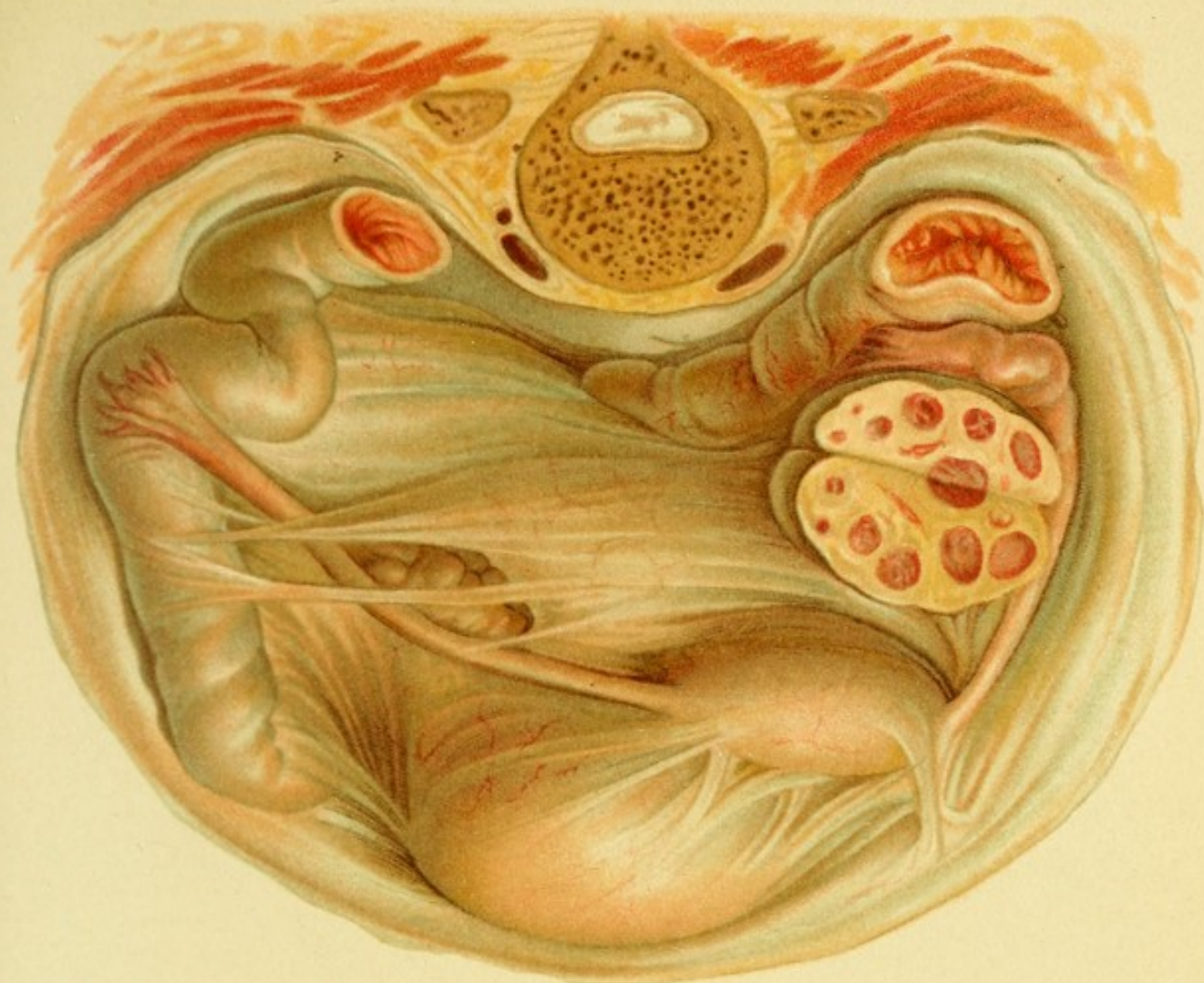


Fig. 1.

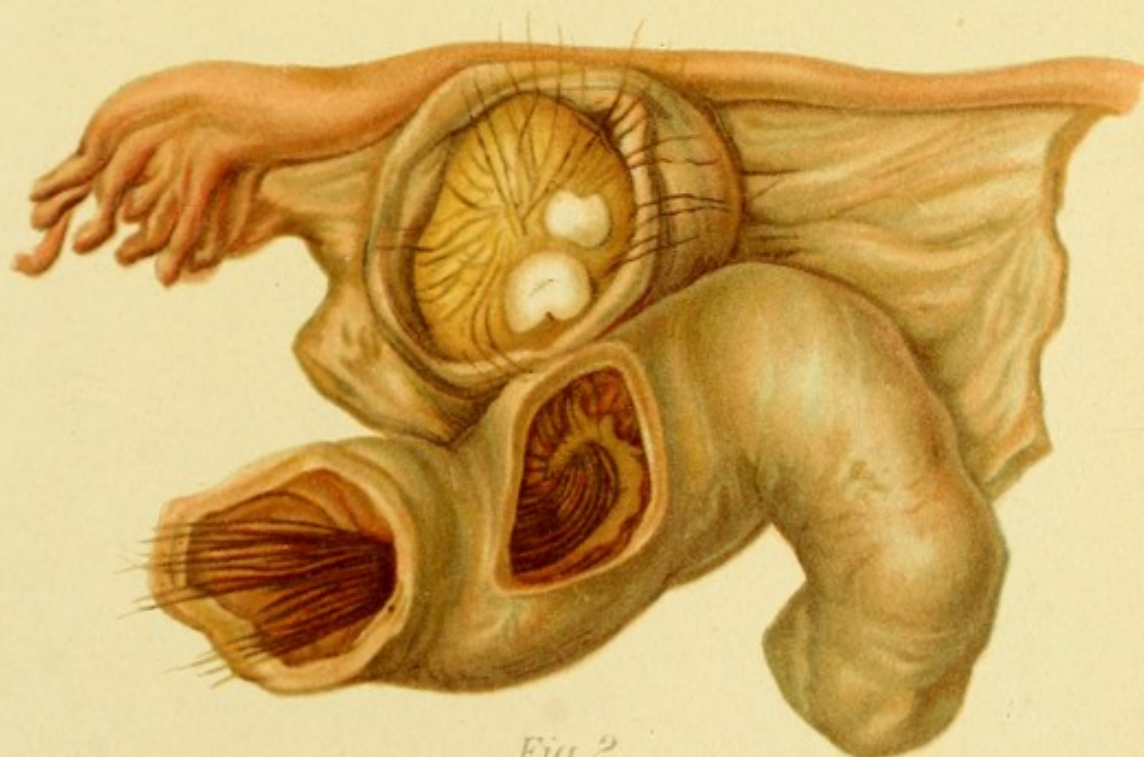


Fig. 2.



organe alle unter einander verklebt sind und die Ligamente nur noch aus schwieligem starrem Gewebe bestehen, da oft diese Sitz der Schmerzen und für die Operation unzugänglich sind. In solchen Fällen wird der Uterus mit entfernt. Aber erst dann ist die Ov. oder die Kastration indiziert, wenn eine jahrelange Behandlung erfolglos blieb.

Sind alle subakuten Erscheinungen verschwunden (gelegentliches Frösteln, grosse Schmerzhaftigkeit): Massage, Kompressionsbehandlung.

§ 18. **Chronische Perimetro-oophoro-salpingitis und Pelveoperitonitis.**

Die Anatomie vgl. i. d. Erläuterungen zu Taf. 40—45; 59, 3; 74 = Diagn. der Pyosalpinx.

Aetiologie: für die chronische Pelveoperitonitis bildet weitaus am häufigsten die Tube das Uebergangsorgan der (meist gonorrhoeischen) Mischinfektion, und zwar durch Austritt minimaler Mengen von Serum, Schleim oder Eiter durch das Ostium abdominale; die Infektion kann auch auf lymphatischem Wege zu Stande kommen. Oefters ist Genitaltuberkulose die Ursache.

Dem serösen Tubenkatarrh entspricht die Perimetrosalpingitis serosa — der eitrigen Salpingitis die eitrige Pelveoperitonitis saccata. Ausserdem können vereiterte Tumoren (Dermoide z. B.) Ursache sein.

Symptome und Prognose: plötzlich entsteht (mit dem Eiteraustritt) im Becken ein heftiger Schmerz mit Schüttelfrost, Erbrechen, Auftreibung des Abdomen mit verfallenen Gesichtszügen und kleinem Puls. Hieran schliessen sich hohe Temperaturen und remittierendes Fieber an. Stuhl- und Blasenbeschwerden; Pericystitis, Periproktitis; bricht der Abszess in die Blase durch: lebhafte Schmerzen, eitriger Blasenkatarrh, sonst oft vorübergehender Katarrh im Anschluss an eine Pericystitis.

Tafel 46: *Genitaltuberkulose* beider Tuben (rechte offen geschnitten), beider Ovarien und des Douglasspaltcs. (Orig. Aqu. n. ein. Präp. des path. Inst. in Heidelberg.)

Da das Exsudat nun eingekapselt wird, nimmt das Fieber ab; sobald aber eine Perforation des Eiters nach einem Hohlorgan hin droht, beginnen die Schüttelfröste wieder.

Die Anzeichen sind Darmtenesmus, Druck nach unten, Blasenschmerzen, stinkender Stuhl und Urin.

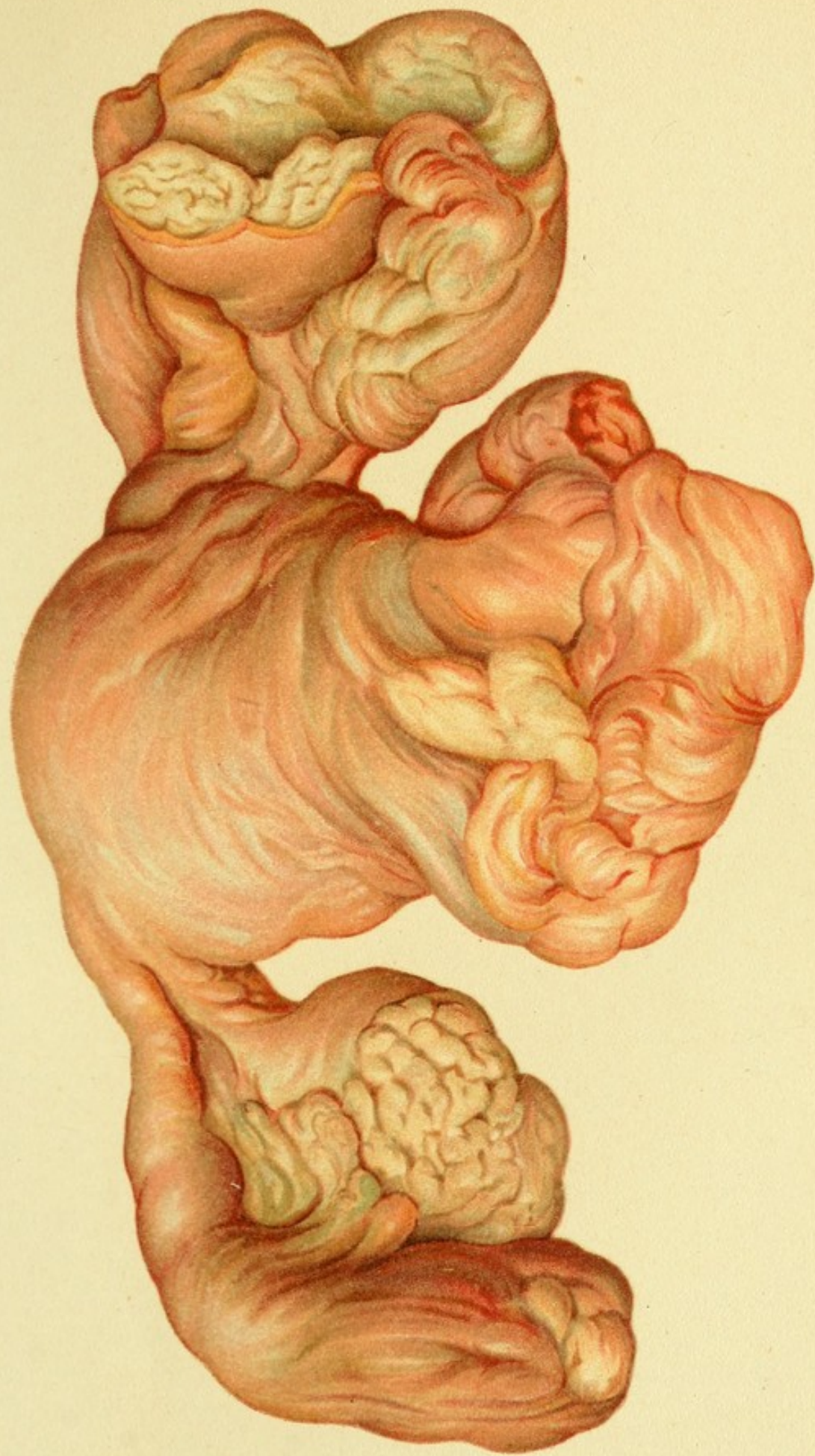
Mit erfolgter Perforation ist der Prozess keineswegs zu Ende; von jetzt an wechseln Perioden von Euphorie und Schüttelfrösten mit Eiterabgang, unter allmählicher Entkräftung der Pat., mit einander ab, also „hektisches Fieber“. Selten findet sofortiger Exitus letalis infolge von Durchbruch in die Bauchhöhle statt.

In den relativ günstigen Fällen gelangt das abgekapselte Exsudat zur Resorption (Peritonitis indurata), aber es hinterbleiben durch die vielen Adhäsionen (Pseudomembranen) und die daraus resultierenden Organverlagerungen und Reizungen schwere dauernde Gesundheitsstörungen und Sterilität, oder Abort, oder Extrauterin gravidität, Hysterie, Menstrualkoliken, Menorrhagien, starker Fluor, auffallende Sehstörungen. Die gonorrhoeische Entzündung speziell tritt immer aufs neue wieder auf.

Diagnose: die bimanuelle Untersuchung weist, — ausser der grossen Empfindlichkeit des Abdomen und des Scheidengewölbes, — lebhaft Schmerzhaftigkeit speziell bei Bewegung des Uterus nach.

Die Adhäsionen ergeben sich aus der Bewegungsbeschränkung der Gebärmutter, bzw. der Zwangslagerung bei Reposition (vergl. die „Verlagerungen des Uterus“ und die zugehörigen Tafeln).

Die Exsudate bestehen nie ohne peritonitische Schmerzen, Fieber etc. Sie finden sich meist im Douglas-Raum, denselben tief hinabwölbend, vom hinteren Fornix vaginae oder per rektum tastbar, und



zw. im Anfang als Resistenz; das Scheidengewölbe ist entweder gesenkt oder emporgezogen. Ausser dem Exsudat sind die Adnexorgane miteingekapselt (vgl. retrout. Tumoren sub „Ovarialkystom“). In anderen Fällen reicht der Tumor bis zum Nabel. Ist der Douglas verlötet, so findet sich das Exsudat oberhalb desselben und des Becken-Einganges, z. B. auf der fossa iliaca.

Behandlung der akuten Form s. § 16 — der chronischen Form: jede therapeutische Berührung der Genitalien ist kontraindiziert; hierzu gehört auch das Einlegen von Pessarien, intrauterine Sondierung, Skarifikationen und Anhaken der Portio, eingehende bimanuelle Untersuchung u. ä.

Uterinkatarrhe bleiben unberücksichtigt, Abszesse werden erst geöffnet, wenn sie zu perforieren drohen.

Also häufige Ruhe und sexuelle Abstinenz, leichter breiiger Stuhlgang. Bei Schmerzen und Fieber: horizontale Lage, Priessnitz'sche Umschläge, laue Vaginalinjektionen mit schleimigen oder narkotischen Lösungen, ev. Einlegung von Globulis mit Anodynin (Kokain, Extr. Belladonnae, Morphinum, event. Opium). Späterhin warme Sitzbäder (30° R. und allmählich kühler).

Zur **Resorption**: Kompressionsbehandlung, heisse Vaginalinjektionen (38—42° R.), Resorbentien wie Jodkali, Ichthyol, Jodoform, Glyzerintampons, Moorbäder und -Umschläge, Soolbäder (Kreuznach, Nauheim, Oeynhausen, Tölz). Zur Dehnung der Stränge: zuerst Mastdarmläufe (nach Hegar: Menge und Zeitdauer allmählich steigend, Temperatur abnehmend), später bei absoluter Unempfindlichkeit: Massage (vgl. Erläut. zu Taf. 21—23).

Bei **tuberkulöser** Peritonitis: einfache Koeliotomie mit oder ohne Jodoformierung der Serosa. Auch der Bauchschnitt per Kolpotomiam poster. hat sich wirksam erwiesen (Löhlein).

Bei der **gonorrhöischen** Peritonitis: Entfernung von Pyosalpinx und erkrankten Ovarien, soweit der

Tafel 47: *Cystitis, Ureteritis* (Pyonephrose) infolge von *Lithiasis; Metritis* mit *Endometritis fungosa, Cervicitis* mit starker *Dilatation des Zervikallumens, Vaginitis*. Die Blase ist losgetrennt und nach links hinübergeschlagen, Einblick auf die hyperämische Schleimhaut und die verdickte Wandung; rechts der nahe der Blaseninsertion durchschnittene dilatierte Ureter, der sich an dieser Stelle ebenfalls in entzündlich hyperämischen Zustande befindet, während gleich oberhalb eine exulzerierte Stelle sichtbar ist, in welcher bei der Autopsie ein — seitlich unten abgebildeter — typisch zahnförmig gestalteter Phosphatstein eingeklemmt gefunden wurde. Weiter oben war der Harnleiter durch dieses Hindernis und die entzündliche Kongestionsenge des in der Blasenwand schrägverlaufenden Kanales erheblich erweitert.

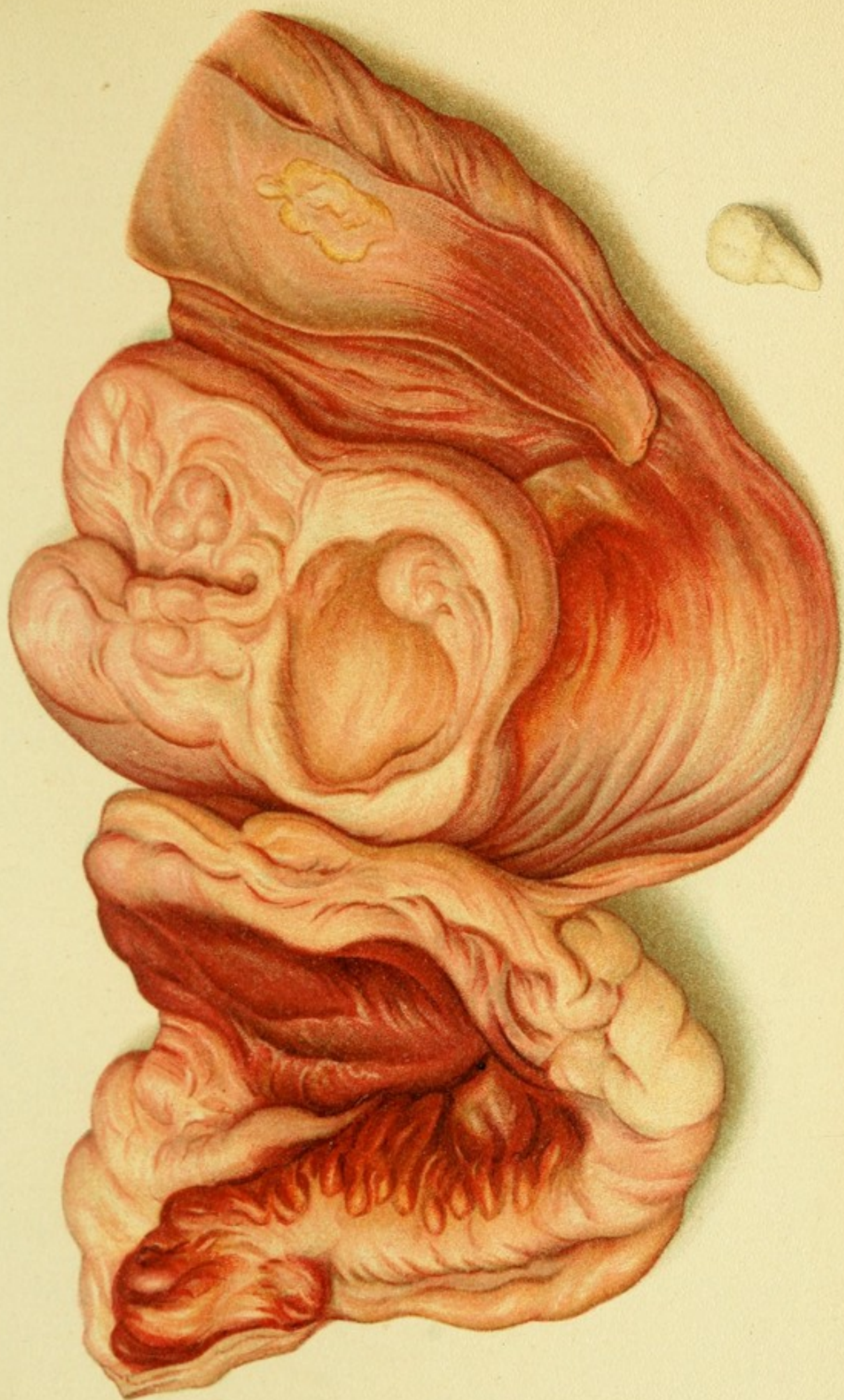
Das Endometrium ist stark gewuchert, serös durchtränkt; die Schleimdrüsen strotzend mit Schleim gefüllt, welcher auch das Kavum ausfüllt. Letzteres gilt in noch höherem Grade von der Zervikalhöhle; ein solcher zäher Schleimpropf ist in situ belassen; er überlagert den engen äusseren Muttermund und rollt sich in der Zervikalhöhle nach oben hin zusammen. Das *orificium internum* war ebenfalls recht eng. Scheidenschleimhaut entzündlich blutreich. (Orig. Aqu. n. ein. Präp. des Heidelb. path. Inst.)

Tumor enukleirbar ist. Bewirken Beckenabszesse einen stetig abwärtsgehenden Gesundheitszustand, so müssen dieselben enukleirt oder ihnen ein breiter Ausgang nach aussen geschaffen werden. Die beste Uebersicht verschafft die Koeliotomie; dann ist der Entschluss zu fassen, ob die Abszesshöhle von der Vagina her geöffnet und drainiert — oder ob der Sack der Bauchdeckenwunde angenäht und so geöffnet werden soll.

Es kann auch direkt das hintere Vaginalgewölbe schichtenweise inzidiert und das verdickte Peritoneum an die Scheidenmukosa angenäht werden. Vom Rektum aus droht die Gefahr der Verjauchung.

Bei Perforation in die Blase kann die Anlegung einer Blasenfistel durch die *Sectio alta* oder Scheidenblasenschnitt in Frage kommen.

Bei harten eiterhaltigen Schwielen, die von den Bauchdecken aus schwer zugänglich sind, wird — mit oder ohne Scheidenfistel — der Uterus per *vaginam* reseziert (Landau, Péan); Drainage.





§ 19. Chronische Parametritis (Phlegmone Lig. lati) und -Kolpitis.

Es gibt 2 Formen:

a) der aus der oben beschriebenen akuten Parametritis hervorgehende chronische Prozess und

b) die P. chronica atrophicans (Freund).

Aetiologie: von a vergl. in § 15; für b: Ueberreizungen der Genitalnerven mit andauernden starken Säfteverlusten (rasch sich folgende Schwangerschaften mit Laktation in der Zwischenzeit, sexuelle Ausschweifungen). Von der Basis der Lig. lata geht im Anschluss an periphlebitische Prozesse eine zirrhotische Bindegewebsveränderung aus, die einer narbigen Atrophie gleicht und weiterhin allmählich den ganzen Genitaltraktus der Atrophie verfallen lässt.

Symptome und Diagnose: a) der Verlauf der chronisch gewordenen akuten Parametritis kann entweder so sein, dass das Exsudat noch monate- und jahrelang bestehen bleibt und eindickt, — oder dass es perforiert, aber sich nicht ganz entleert, weil das Gewebe nur partiell eingeschmolzen ist, demnach stets noch von Zeit zu Zeit Entleerungen stattfinden, — oder häufiger so, dass es bald zu einer Resorption und damit verbundenen Bindegewebs schrumpfung kommt. Diese Schrumpfungen kommen als einfache Narbenbildung bei interstitiellen Laesionen sub partu auch ohne septische Einflüsse vor. Verlagerungen und Verzerrungen des Uterus und seiner Adnexorgane sind die Folge (vergl. § 9 bis 11 und Taf. 23; 41, 2; 55, Fig. 1; 59; 62). Nachweis der Schwielen und Exsudatmassen, dicht dem Vaginalgewölbe anliegend, meist neben der Gebärmutter, oder Verkürzung der Lig. sakrouterina. Dieselben sind weniger empfindlich als die perimetritischen; sie hindern die Beweglichkeit des Uterus.

b) Die Erscheinungen der P. chronica atrophicans: Schmerzen im Becken spontan und auf

Tafel 48: *Chronische, zeitweilig akut exazerbierende Cystitis:* Schleimhaut atrophisch, teilweise nekrotisch, durch die hochgradig verdickte Blasenwandung in plumpen starren Falten gelagert. (Orig. Aqu. n. ein. Autopsie-Befunde im path. Inst. in Heidelberg).

Druck, der Blase und des Rektum, wenn deren umhüllendes Bindegewebe von dem Schrumpfungsprozess mit ergriffen ist. Darniederliegen der sexuellen Funktionen: Oligo- und Dysmenorrhoe. Nervöse Reizbarkeit, Depression, Hysterie. Der ganze Ernährungszustand leidet.

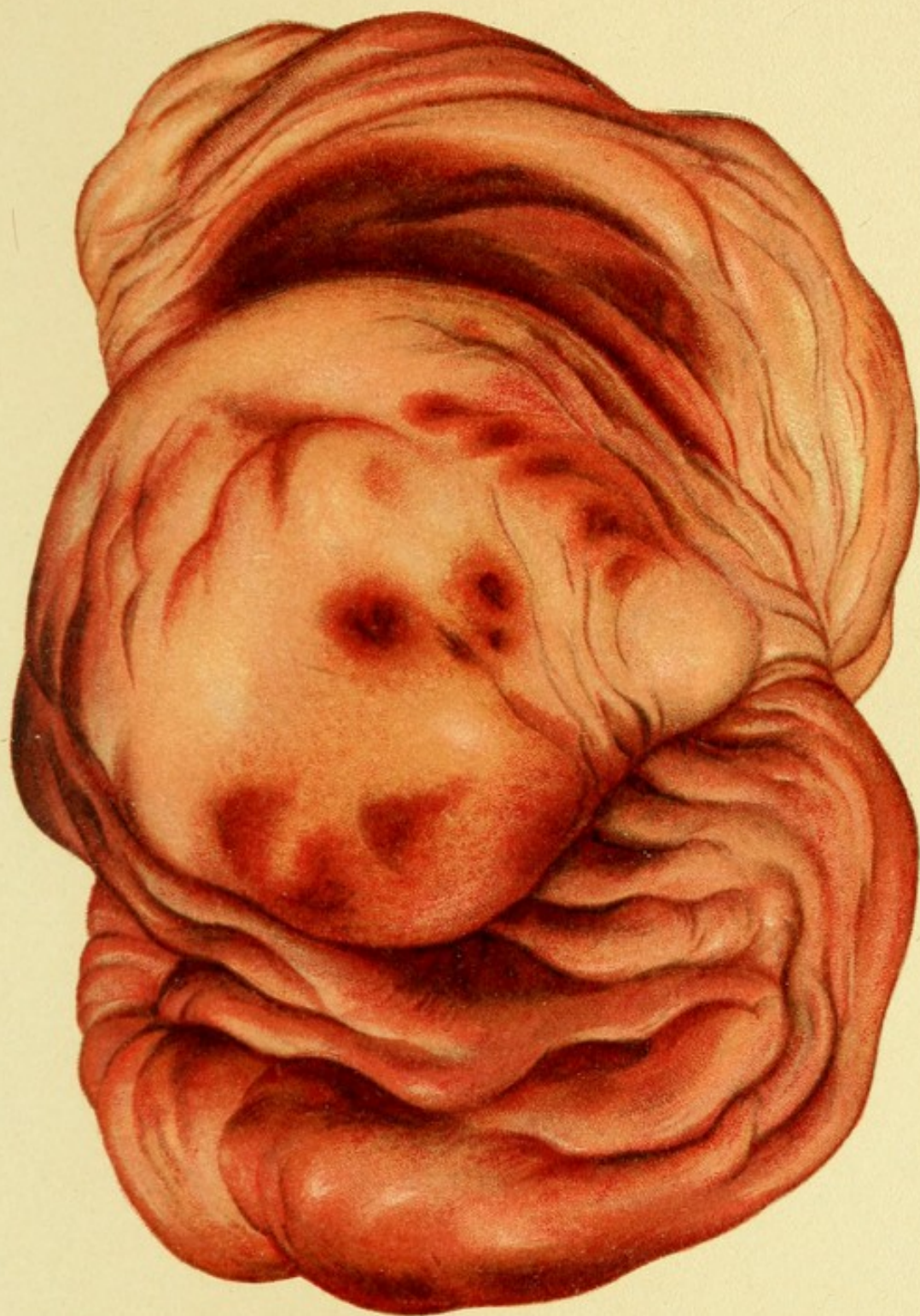
Die Organe lassen sich nur schwer noch in dem schmerzhaften derben Bindegewebe verschieben.⁴

Therapie: a) der chronischen septischen Parametritis: Inzision der Abszesse erst dann, wenn sie fluktuierend die Haut oder Scheidenschleimhaut vorwölben, ev. also durch warme Umschläge diesen Prozess unterstützen. Bezüglich dieser wie der Anregung der Resorption gilt das bei chronischer Pelveoperitonitis Gesagte: Jodkali, Glyzerin, Ichthyol, Jodoform — heisse Scheideninjektionen, Hegar'sche Mastdarmeinläufe — Moor- und heisse Sandbäder. Massage! — Elastische Zugwirkung durch eine an der Portio angesetzte Kugelzange. Niemals intrauterin operieren! Sorge für leichten Stuhlgang.

b) *P. atrophicans*: heisse Scheidendouchen und Sitzbäder; Massage; wiederholte mechanische intrauterine Reizung und milde intrauterine Irrigationen (Soda, Fritsch).

§ 20. Genitaltuberkulose.

Definition und Aetiologie: Die ursächliche Noxe der Krankheit, der Tuberkelbazillus, kann die Genitalien primär oder sekundär infizieren; das letztere ist das häufigere; im Ganzen ist die Genitaltuberkulose selten. Eine vorhergehende gonorrhoeische oder septische Infektion oder Mischinfektion wirken begünstigend.



Primär durch Kohabitation mit einem Genitaltuberkulösen Manne, durch eine infizierende Digital-exploration, infektiös beschmutzte Wäsche u. ä.

Sekundär auf zirkulationsmetastatischem Wege z. B. vom Darne oder den Lungen aus durch die Lymphbahnen — oder Infektion der Tube (die häufigste von allen) vom Bauchfell her — oder durch Kontaktverlötung mit einer tuberkulösen Darmschlinge.

Was die Häufigkeit anlangt, so ist dieselbe folgende. Weitaus am leichtesten wird die faltenreiche, tief und ruhig liegende Tubenschleimhaut infiziert; von dort geht der Prozess leicht auf die Ovarien über, und zwar nach Schottländer auf dem Wege des Peritoneums, weit seltener auf die Gebärmutterkörperschleimhaut; offenbar wirken hier die menstrualen Gewebserneuerungen störend auf die Einnistung des Virus. Die Zervikal- und die Vaginalmukosa werden teils wegen den Sekretionsverhältnissen der ersteren, teils wegen dem dichten Epithel der letzteren äusserst selten affiziert; hier wie in der Vulva bilden nur Fissuren Eingangspforten für die primäre bazilläre Invasion.

Nicht häufiger ist die Tuberkulose der Harnblasenschleimhaut im Anschluss an allgemeine und Genitaltuberkulose.

Anatomie: es gibt nach dem Gesagten 4 Gruppen: 1) allgemeine Bauchfelltuberkulose, welche auch die Genitalserosa affiziert; 2) die Tuberkulose der Tuben, Ovarien ev. des Corpus uteri; 3) die sehr seltenen Affektionen der Zervikal- und Vaginalmukosa; 4) die lupösen Vulvaformen.

Das Peritoneum bedeckt sich unter chronischen und subakuten Entzündungserscheinungen (Ascites, sero-fibrinöse Exsudationen, Bildung von Pseudoligamenten) mit Tuberkeln. Die Tuben sind durch die Adhäsionen seitlich längs dem Uterus herab im Douglas-Raume fixiert und an beiden Östien verklebt, so dass das eitrig-käsige Sekret nicht entleert werden kann; so entsteht Pyosalpinx mit der charakteristischen knotigen Form eines Ammonshornes. Die Wandungen sind gerötet, verdickt und mit gelblichdurchscheinenden Tuberkelgranulationen besetzt und durchsetzt. In den Ovarien werden käsige Herde, äusserst selten miliare Tuberkel, gefunden, u. zw. scheinen dieselben am häufigsten im Stroma zu entstehen. Schottländer

Taf. 49, Fig. 1: *Ulcus lueticum ad portionem vaginalem*, speckiger Belag, gewulstete, stark gerötete und scharf abgeschnittene Ränder. Allgemeine Entzündungshyperämie des Scheidenteiles. (N. Mraček.)

Taf. 49, Fig. 2: *Ulcerata luetica der Vaginalmukosa*; typische |—|-Form, in der die Scheidenwände sich aneinanderlagern. (N. Mraček.)

fand experimentell auch Follikel-Tuberkulose; er giebt ferner an, bei tuberkulösen Frauen in scheinbar gesunden Ovarien mikroskopisch tuberkulöse Veränderungen gefunden zu haben.

Mikroskopisch ist das Zylinderepithel anfangs gut erhalten, nur hier und da die Epithelien geschwollen und in schleimiger und körniger Metamorphose begriffen; schliesslich aber ist der Zellensaum durch einen käsigen Belag ersetzt, unter dem sich Granulations-Gewebe mit Riesenzellen befindet, welches auch die Muskularis durchsetzt. Die Gefässe sind chronisch entzündet, hyalin verändert. Koch'sche Bazillen sind, wenn auch nur spärlich, nachgewiesen.

Bei der Uterustuberkulose ist die Wand durch die oedematöse Muskularis verdickt, während die Schleimhaut total zerstört und in eine käsige oder milchig-eitrige Masse verwandelt ist; hier und da finden sich Tuberkelknötchen. Scharf am inneren Mm. ist der ulzeröse Prozess abgegrenzt!

Die Tuberkulose der Vagina und der Cervix ist gleichfalls zackig-ulzerös, von Granulationsknötchen umgeben und produziert einen schmierig-gelben Belag.

Der Lupus vulvae beginnt als halbrote flache kleine Tumoren, hauptsächlich an den Labien, welche ulzerieren, nicht so reichlich, wie die luëtischen Geschwüre sezernieren und sich nicht so rasch ausbreiten, dafür aber eine diffusere Infiltration haben. Die Narben sind rötlich-violett. Mikr. besteht keine Hypertrophie von Papillen und Kutis, sondern eine kleinzellige Infiltration um die Gefässe herum.

Die Blasentuberkulose kommt als Tuberkel-Infiltration oder als Geschwüre vor.

Symptome und Diagnose der Tubenaffektion sind dieselben, wie bei Salpingitis bzw. Pyosalpinx.

Die Uterintuberkulose ruft der gewöhnlichen Metritis ganz analoge Erscheinungen hervor, indessen nimmt das Organ schneller und beträchtlicher an Umfang zu. Der Ausfluss ist käsig; zur Diff. D. zumal gegen Körperkarzinom wird ein Probe-kurettement gemacht; die Deutung zu Gunsten von Tuberkulose ist nicht leicht: Riesenzellen, Tuber-

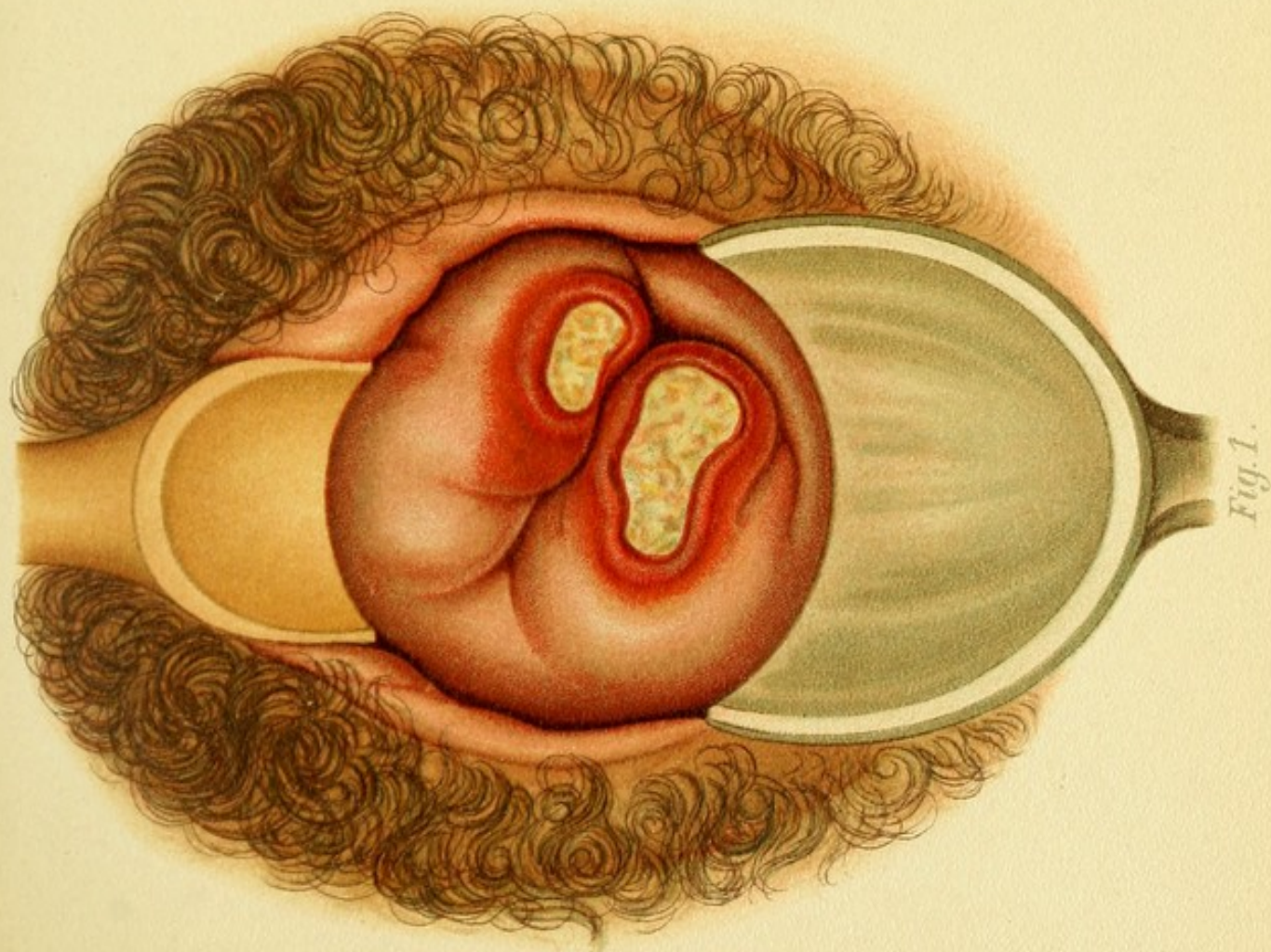


Fig. 1.

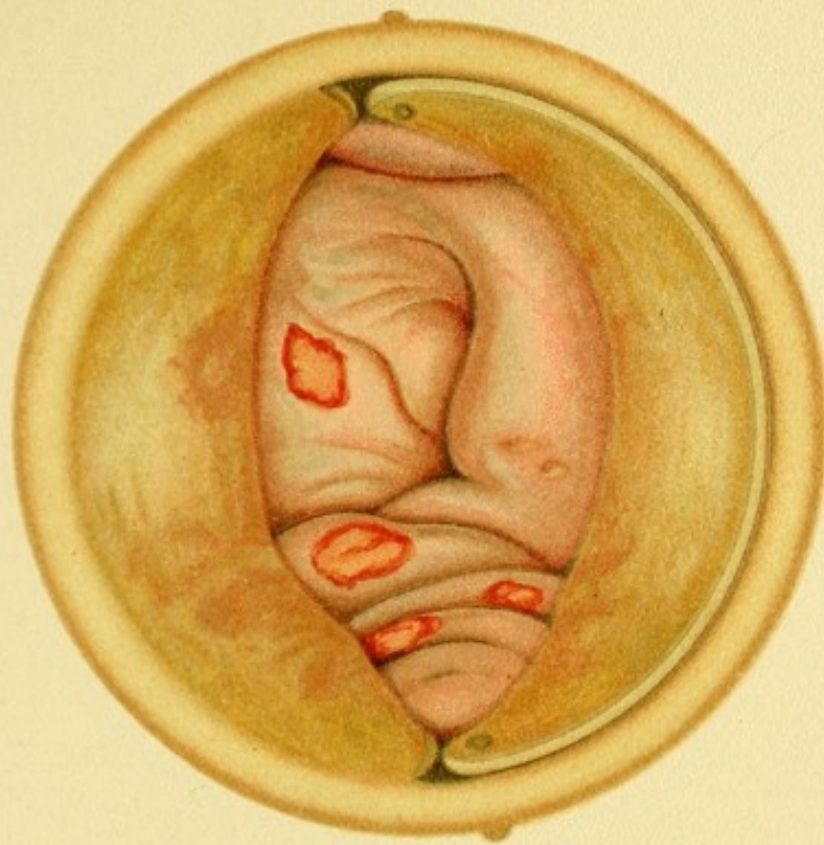


Fig. 2.

kel als bindegewebige Knötchen im Stroma begrenzt, und Nachweis von Bazillen, ev. Impfung der Peritonealhöhle eines Kaninchens mit uteriner Flüssigkeit. Sehr wichtig ist der gleichzeitige Befund der Tuben!

Im Beginne der Erkrankung ist die Amenorrhoe, unterbrochen von blutig-wässerigen od. schleimig-eiterigen Ausflüssen, auffallend; Schwere und Druckgefühl im Becken.

Bei Vulvar-, Vaginal-, Zervikal-Tuberkulose handelt es sich um Nachweis von Bazillen, um obigen mikr. Lupus-Befund und um Beachtung des ganzen Habitus.

Peritonitis: Ascites von hohem spez. Gew., strohgelber Farbe, — bei Probeinzision: konfluierende Tuberkel. Indessen ist hier Vorsicht geboten, da es chronische Peritonitis ohne tuberkelbazillären Ursprung gibt mit konfluierender Knötchenbildung.

Prognose: ebenso wie die Tuberkulose des uropoëtischen Apparates infaust, es sei denn, dass die primär infizierten Organe sich exstirpieren lassen; genügende Erfahrungen fehlen.

Therapie: Exstirpationen sind mit Erfolg möglich (Hegar, Werth, Péan), wenn die Erkrankung sich auf Tuben und Uterus beschränkt, also keine tuberkulöse peritoneale Pseudomembranen vorhanden sind und der allgemeine Zustand, spez. der Lungen es erlaubt.

Sind die Tuben allein erkrankt, so werden sie beiderseitig mit den Ovarien per Koeliotomiam entfernt. Durch elastische Ligaturen und Herausleiten des Tumors aus der Bauchwunde schützt man die Bauchhöhle vor Infektion. Bei unstillbaren Blutungen Jodoformgazetamponade des Douglas-Raumes vom eröffneten hinteren Vaginalgewölbe aus (Wiedow).

Ist der Uterus mitaffiziert, wird auch er entfernt — per vaginam, wenn er nicht zu voluminös ist.

Bestehen aus Gesagtem Kontraindikationen, so werden die Pyosalpingen per vaginam entleert und mit Jodoformgaze drainirt; der Uterus wird raklagiert und die Wunde Mukosa mit Jodoformpulver bestreut (Jodoformbläser).

Tafel 50: *Papilloide luëtische Gummata* der Vulva, des Anus und der Innenfläche der Oberschenkel, zum Teil zentral nekrotisch zerfallen. (N. Mracek.)

Bei *Vaginalulcera* und *Vulvarlupus*: Entfernung derselben mit dem Messer und durch Kaute-risation mit dem Glüheisen, acid. nitr. fumans, kal. caust. — Bestreuen mit Jodoform.

Bei *Bauchfelltuberkulose*: Koeliotomie.

Harnblasenulcera werden nach Sect. alta exzidiert, Jodoformgazetamponade bis zum spontanen Schlusse der granulierenden Wunde. Vorher genaue Beurteilung des Zustandes der Nieren!

§ 21. Venerische Erkrankungen.

1) *Ulcus molle*, der weiche Schanker.

Diagnose: diese runden, scharfrandigen Geschwüre kommen 1 bis 4 Tage nach kontagiösem Beischlaf multipel hauptsächlich an den Vulvateilen, selten in Vagina und Portio vor an der Stelle eines juckenden Bläschens oder eines Risses. Das Geschwür ist mit Eiter bedeckt, speckig, weich; sein Rand unterminiert, weich und gerötet; zuweilen ist es diphtheritisch tiefer ulzeriert oder es greift rapide zerstörend um sich = *Ulc. gangraenosum*, oder es heilt (wie gewöhnlich mit Narbe), kriecht aber serpi-ginös weiter.

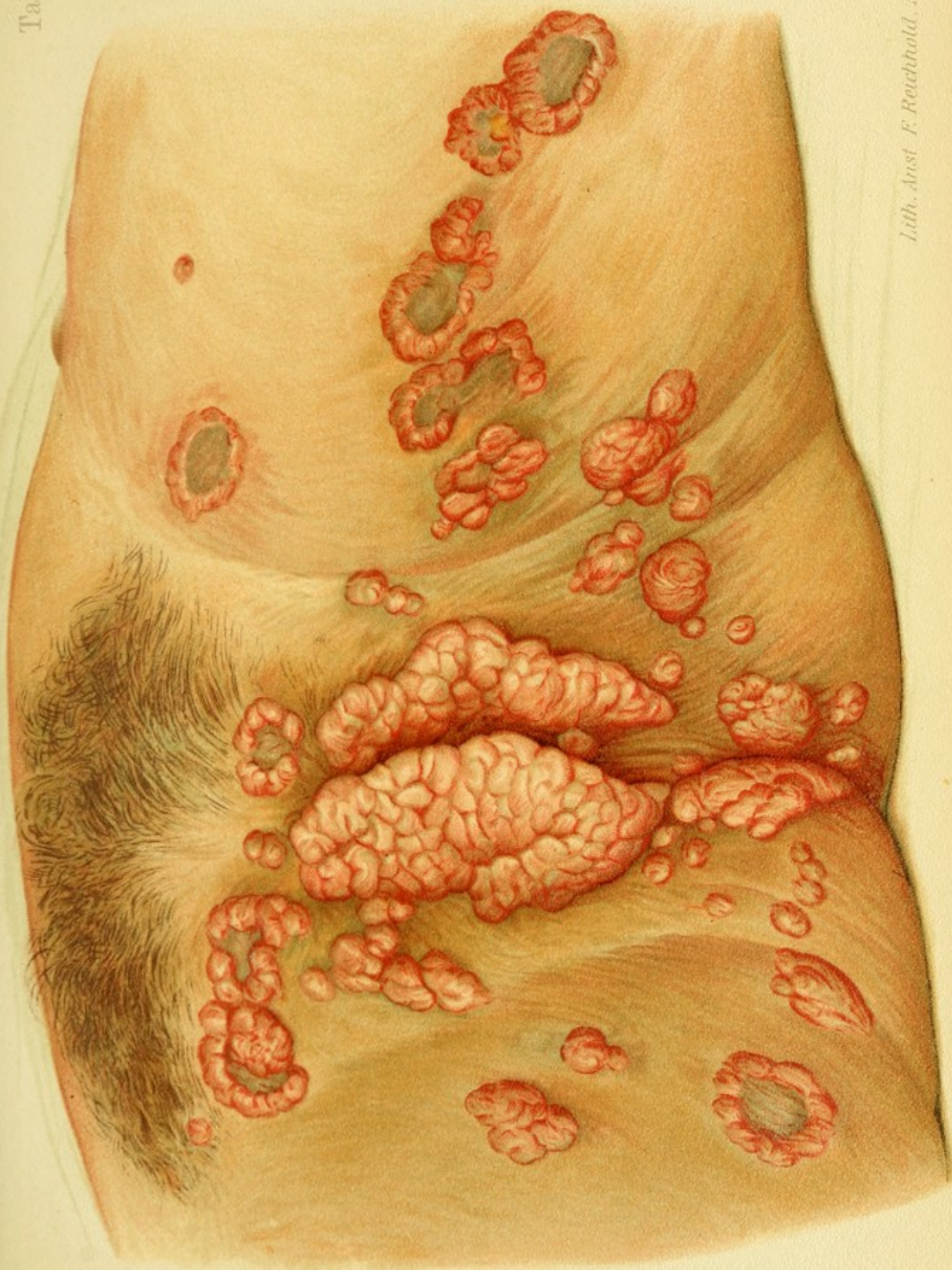Die Infektion bleibt lokal und setzt sich nur bis zu den Inguinaldrüsen fort, welche eitrig zerfallen (*schankröse Bubonen*) und sehr empfindlich sind.

Therapie: Das Geschwür ist zu zerstören durch Lapisstift, Acid. nitr. fum., Acid. chrom. — hernach antiseptische Behandlung. Die Bubonen werden breit inzidiert, ev. exkochleiert und mit Jodoformpulver ausgestreut.

2) *Ulcus durum* = harter Schanker (*Luës*).

Diagnose: Der Primäraffekt ist ein kleines einzelnes Geschwür, in welches sich eine 3 bis 4 Wochen nach der Infektion entstehende Papel umwandelt und dessen spezifische Eigentümlichkeit es ist, nicht zu heilen, aber auch nicht grösser zu werden, sondern sich peripher unter harter Infiltration fortzusetzen. Das Geschwür sitzt am häufigsten an der hinteren Kommissur, demnächst an der Portio vaginalis, aber auch in der Vagina (Taf. 49).

Als sekundäre Erkrankung treten indolente multiple Leistendrüsensbubonen auf, welche nicht vereitern (Diff. D. gegen die nicht syphilitischen Bubonen). Von hier aus werden die abdominalen Lymphdrüsen infiziert u. s. w.



An der Vulva und um dieselbe herum bis auf die Oberschenkel und an der Analfalte entstehen sek. Wucherungen (Taf. 50) von derselben Bauart wie die primäre Papel, die breiten Kondylome (dichte alveoläre Infiltration in der Kutis mit kernreichen Zellen; chronisch entzündlich verdickte Gefässwände mit verengtem Lumen).

Tertiär kommen sehr selten Syphilide, u. zw. Gummata, vorzugsweise in der Vagina und neben der Portio vaginalis vor. Da sie rasch zerfallen, täuschen sie leicht das flachulzerierende Scheidenkankroid vor. (Taf. 50.)

Auf die Therapie braucht hier nicht eingegangen zu werden: das ist Sache der Syphilidologie; die Diagnostik musste wegen der Differential-Erkennung erörtert werden.

§. 22 Blasenkatarrh und Cystitis.

Anatomie: Der Blasenkatarrh tritt in akuter oder in chronischer Form auf. Die Letztere entsteht entweder aus der Ersteren oder aus einer länger dauernden Hyperämie; die Letztere bewirkt Blutaustritte, sei es als Ekchymosen in das Schleimhautgewebe, sei es als Haemorrhagien in die Blase.

Beim akuten Katarrh ist die Mukosa lebhaft gerötet und das Organ kontrahiert. Die Epithelien stossen sich streckenweise ab und die Trümmer derselben, sowie emigrierte r. u. w. Bl.-K. finden sich zwischen den Falten der gerunzelten Schleimhaut.

Ist die Entzündung chronisch geworden, so besteht lebhaft Rötung (z. B. sichtbar bei grossen Blasenscheidenfisteln) der gesamten Schleimhaut oder partiell, inselartig (z. B. oft um die innere Urethralmündung herum, gepaart mit kleinen Ekchymosen). Die erweiterten Gefässe lassen Mengen von Leukozyten durch; die Oberfläche der Mukosa sezerniert viel Schleim und stösst ihre Epithelien (Platten-) massenweise ab.

Nimmt der Katarrh ab, so wandern noch lange Zeit Leukozyten aus; im anderen Falle aber etablieren sich permanente Exkoriationen, welche sich unter dem Einflusse der Bakterien in **Ulcer**a (am häufigsten am Trigonum Lieutaudii und an der Urethralmündung) umwandeln, und endlich wird auch die Muskularis affiziert.

Die anfängliche Infiltration der Muskularis führt entweder zum akuten Fortschreiten der Entzündung, zur eigentlichen akuten **Cystitis** und weiterhin zur **Pericystitis** (i. e. Entzündung der Blasensubserosa und -Serosa), — oder zur chronischen parenchymatösen **Hypertrophie** der Muskularis; die ganze Blasenwandung ist verdickt und starr (Taf. 48).

Ebenso reagiert meist das Peritoneum und hält dadurch den Urin von der Bauchhöhle fern; wenn nicht, so entsteht akuteste Peritonitis und Exitus letalis tritt ein. Dieser perniziöse Fortschritt wird durch progressive Gangrän eingeleitet. Auf die Schleimhaut beschränkt, führt diese Nekrose zur Abstossung derselben in toto oder in Fetzen = Cystitis **diphtheritica** (vgl. Taf. 86, 2 u. i. Atl. II, 2. Aufl., Fig. 102).

Actiologie: Die Entstehungsweise der Entzündung ist eine in vielen Punkten wesentlich verschiedene von derjenigen des Mannes. Einerseits lässt die Kürze der Urethra die entzündlichen Noxen weit leichter in die Blase gelangen, andererseits schützt dieselbe Eigenschaft die Frau vor dem Chronischwerden der Harnröhrenentzündung und deren Folgen, den Strikturen, und ferner vor der Retention von Konkrementen, da kirschengrosse Blasensteine die Harnröhre passieren können, und grössere leicht operativ entfernt werden können. Ebenso fehlt ihr die Prostata, deren Hypertrophie zur Urinstauung und -Zersetzung führt. Aber aus den puerperalen Vorgängen erwächst eine ganze Reihe von Schädlichkeiten, welche theils in direktem Druck, (Quetschungen, Fisteln), — theils in Entzündungen bestehen, welche aus einer Peri- oder einer Parametritis direkt oder durch Exsudatperforation auf die Blase übergreifen, oder indem ein extrauteriner Fruchtsack seinen Inhalt in die Blase entleert (vgl. Atl. II, 2. Aufl. Fig. 115). Analog liegt eine Praedisposition in der Häufigkeit der perforierenden Tumoren der weiblichen Genitalien (Karzinom, vgl. Taf. 85, 86, 88, 89; Dermoidkyste).

Eine andere Gruppe Schädlichkeiten wirkt durch Retentio urinae, z. B. Retroflexio uteri gravidi incarcerati (vgl. Atl. II, 2. Aufl. Fig. 102), eingeklemmte retrouterine Geschwülste, Cystocele bei Scheideninversion.

Die beiden häufigsten Ursachen aber sind die direkten Infektionen durch unreinen Katheterismus und im Anschluss an eine gonorrhöische Urethritis.

In der Blase selbst begründete Ursachen sind Tumoren der Wandung derselben (Taf. 88, 5) und Blasentuberkulose.

Bei allen Blasenkatarrhen sind Spaltpilze beteiligt; sie bewirken Zersetzung des Urins, erst nach der Schädigung der Wandung; dann wirkt der zersetzte Urin wieder reizend auf die Schleimhaut.

Reizende Uriningredienzien unterhalten den Katarrh, z. B. Alkohol, Kanthariden u. dgl.

Symptome und *Diagnose*: häufiger Harndrang, Brennen beim Urinieren, schmerzhafter Harnzwang bei Entleerung des letzten Tropfens; der Urin ist zuweilen blutig, stets mehr oder weniger schleimig (starke Nubecula) oder schleimig-eitrig (dicklicher weisser Bodensatz), trübe, von stechendem Ammoniakgeruch. Leichtes Fieber.

Mikr.: r. u. w. Bl. K., desquamierte Plattenepithelien; bei alkalischer Gährungsreaktion die in § 12, pag. 86 angeführten Harnkrystalle.

Die diphtheritische Cystitis wird an der grossen Schmerzhaftigkeit der Blase, Fieber und der Abstossung von Membranen oder Hautfetzen erkannt, welche das Katheterisieren sehr erschweren können. Wird durch diese Membranen eine starke Ischurie hervorgerufen, so treten Urinretentionssymptome (beginnende Urämie) auf: Dyspepsie, Uebelkeit, Erbrechen, Obstipation und Diarrhöen alternierend, Kopfkongestion.

Die Blasenhypertrophie führt vermöge der Starrheit der Wandungen allmählich zu bedeutender Blasenerweiterung; die Blase wird selbst nach der Entleerung oberhalb der Symphyse gefühlt. In der Senilität werden solche Blasen nach Schwund der Muskelhypertrophie fast papierdünn = Blasenatrophie. Nachweis beider Formen durch den Katheter.

Ist die Cystitis festgestellt, so handelt es sich um die Diagnose der Ursache. Der Blase selbst entstammen: Geschwüre und Laesionen, Blasentumoren (s. sub „Tumoren“), Konkreme und Fremdkörper (vgl. unten). Aber umgekehrt entstammen eine ganze Reihe Neubildungen, vor allem diejenigen der Urethra eben entzündlichen Reizen. Das Gleiche gilt für Ulcera (u. a. tuberkulosa) und Fissuren am Blasenhalse, zumal an der inneren Mündung der Urethra und in der Urethra selbst. Dieselben

sind äusserst empfindlich und entstehen oft durch den Katheter, sogar den elastischen. Diese Fissuren führen ebenso, wie der Katarrh und manche Ursachen desselben, zu

Folgeerscheinungen der Cystitis.

1. Der Blasenkrampf = Spasmus vesicae s. Cystospasmus; 2. Blasenlähmung = Paralysis vesicae (Ischuria, Incontinentia, Ischuria paradoxa).

1. Der **Blasenkrampf** ist eine Neuralgie und kommt bei nervösen Frauen entweder im Anschluss an Blasenkatarrh, bezw. Pericystitis, und alle Reizzustände der Harnblase vor (Fremdkörper, Konkrement, Hämorrhoiden, Ulzerationen und Fissuren, — namentlich am Blasenhalse und in der Urethra selbst, Tumoren) oder als primäre Neuralgie unter dem Einflusse von starken Reizen bei sehr erregbarem Nervensystem und erinnert an das Bild des Vaginismus, kommt auch gepaart mit diesem vor, — möglicherweise wirken wie bei diesem auch Reizzustände der inneren Genitalien ursächlich; solche Reize sind übermässiger Geschlechtsgenuss, Onanie, Coitus interruptus, vielleicht auch starke Gemütsbewegungen, Erkältungen mit nachfolgender chronischer Hyperämie. Unter solchen primären Umständen wirken fernerhin irritierende Speisen und Getränke Anfall auslösend. Die Hysterie spielt auch hier ihre Rolle.

Symptome und Diagnose: Anfallsweise von wenigen Minuten bis mehreren Stunden Dauer treten heftige Schmerzen in der Blase auf, welche vom Blasenhalse ausstrahlen und zeitweilig, besonders beim Beginne des Urinierens einen äusserst schmerzhaften krampfartigen Charakter annehmen. Dieser Krampf kann so heftig sein, dass der Urin nicht entleert wird (Ischuria spastica). Der Urin ist bei Komplikation mit Blasenkatarrh trübe, r. u. w. Bl. K. und Schleim enthaltend; bei reiner Neurose ist er wasserklar (Urina spastica), häufig aber auch reichlich Uratsalze

enthaltend und von eigentümlichem widrigem Geruche, so dass hierbei offenbar an abnorme Stoffwechselvorgänge (Autointoxikation) zu denken ist. Die Entleerungen vollziehen sich bald in grosser Menge, bald tropfenweise und erregen nach den Oberschenkeln und allen Seiten hin ausstrahlende Schmerzen, sowie Darmtenesmus, Uebelkeit, nachdauernde Dyspepsie, allgemeine Verstimmung, Schlaflosigkeit, so dass endlich das Allgemeinbefinden erheblich darunter leidet. Die Paroxysmen treten unregelmässig häufig auf; das Leiden kann jahrelang dauern.

Die Hauptsache bei der *Diagnose* ist die Feststellung, bzw. Exklusion aller ursächlichen Momente: die bimanuelle Exploration (Abtastung zwischen Scheide und Symphyse) belehrt uns über das Vorhandensein von Steinen, Tumoren, Blasenhypertrophie — die Kombination von Sonde und Scheidentouchierendem Finger über bestimmte empfindliche Stellen (Fissuren) oder kleine Divertikel (deren dem Katheter unzugängliche Absackung immer aufs neue wieder den Urin infiziert, oder exulzeriert) — die Kystoskopie (mit oder ohne Dilatation der Urethra mittelst Simon'scher Spekula), durch Inspektion oder endlich Digitalexploration des Blaseninneren über Tumoren, grössere z. B. tuberkulöse Ulcera, zirkumskripte Ekchymosen oder pericystitische Infiltrationen, kleine Fremdkörper, bzw. eingeklemmte Steine, oder endlich über die Herkunft eiterhaltigen Urines, der nicht der Blase selbst entstammt, durch Einstellung der beiden Ureterenmündungen, bzw. Einführung von Harnleiter-Kathetern oder -Sonden.

Das neueste und in schwierigen Fällen unentbehrliche diagnostische Hilfsmittel ist die **Kystoskopie**, wie sie durch die Instrumente von Casper, Nitze, Pawlick-Kelly, Rose zur Vollkommenheit gebracht worden ist. Die Methoden müssen praktisch erlernt sein und bestehen einesteils darin, dass in Beckenhochlagerung die Blase sich nach Einführung

eines abgeschrägten Spekulum auch ohne erheblichere Erweiterung der Harnröhre (also ohne Narkose, nur nach vorherigem Einspritzen von ein paar cbcm einer 5%igen Kokainlösung) mit Luft füllt und dadurch die Blasenschleimhaut einschliesslich der Ureterenmündungen zu Gesicht tritt, — anderenteils darin, dass ein an der Spitze eines Katheters von nur $\frac{1}{2}$ cm Umfang angebrachtes Glühlämpchen das Innere der mit mindestens 50 cbcm Borwasser angefüllten Blase beleuchtet und durch Drehen des Instrumentes successive die vielen Ausbuchtungen der weiblichen Blase, Ureterenmündungen, das Lig. interuretericum, das Trigonum Lieutaudii dem Gesichte derart zugänglich macht, dass vermittelst leicht zu handhabender Apparate am Operationskystoskop kleinere Operationen sowie der Katheterismus der Harnleiter ausgeführt werden können. Gerade zur sicheren Feststellung der Herkunft Eiterhaltigen Urins bei einseitiger Pyonephrose erweisen sich diese Methoden als ausschlaggebend. Hier ist zu erwähnen, dass es möglich ist, den Ureterenharn bei Frauen zu separiren, indem man einen doppelröhrigen Katheter einführt, der als Verlängerung nach Innen eine Scheidewand besitzt, welche zwischen die Ureterenmündungen hineinragt und von der Vagina aus fest gegen die Blasenwände gestemmt werden muss.

Die Ureteren repräsentieren sich entweder als feine längliche Schlitze oder auf der Höhe oder dem Abhange von Grübchen.

Tuberkulöse Geschwürsbildungen, Tumoren, besonders solche in ihrer Entwicklung, Stellen, an denen der Durchbruch eines parametranen oder pericystischen Abszesses droht, inkarzerirte Fremdkörper (Blasensteine) werden durch die Kystoskopie erst sicher gestellt, z. T. beseitigt oder sonstwie behandelt werden.

2. Die **Blasenlähmung** kann, entsprechend den Blasenfunktionen, eine doppelte sein: Lähmung der die Blase entleerenden Längs- und Schrägmuskelfasern = **Ischuria, Harnverhaltung** — oder Lähmung

der den Urin zurückhaltenden zirkulären Sphinkterfasern = **Incontinentia paralytica**. Beide können sich kombinieren, d. h. der Urin tröpfelt von selbst ab und kann nicht mehr gehalten werden (Inkontinenz), nachdem das Bedürfnis, Urin zu lassen, schon vorher verschwunden war (Ischurie).

Besteht keine Sphinkterlähmung neben der Ischurie, so beginnt doch die Blase, nachdem sie übermässig gedehnt worden ist (**Blasenerweiterung**), auch ohne dass Harndrang besteht, den Widerstand des Schliessmuskels zu überwinden und ihren Urin tropfenweise zu entleeren; die Blase wird dadurch nicht wesentlich verkleinert und die Pat. hat keine Ahnung von deren Füllung (**Ischuria paradoxa**).

Alle diese Zustände (Ischurie und Inkontinenz) können im Anschluss an puerperale Vorgänge entstehen durch Verlagerungen der Blase, Knickung der Harnröhre, Schwellung der Harnröhrengegend nach Geburten oder bei Entzündung irgend welcher Teile der Genitalien oder der serösen Ueberkleidung — ferner durch Veränderung der Elastizität der Muskularis (Verfettung, Atrophie), durch Cystitis, gewohnheitlich übermässige Anfüllung der Blase, im Greisenalter, bei akuten Infektionskrankheiten — endlich durch Herabsetzung der Innervationsenergie wie bei Rückenmarkskrankheiten u. a. zentralnervösen Störungen, wie Apoplexie, Neurasthenie und Hysterie (so nach leichten Geburten und operativen Eingriffen, die gar nicht einmal die Blasengegend oder die vordere Scheidenwand zu betreffen brauchen, Gemütsbewegung, Genuss an sich reizender Speisen, wie junger Weine und Biere, Spargel, starken Thees etc.), bei schwächlichen Individuen z. B. in Form der **Enuresis nocturna**, ferner bei Intoxikationen u. a.

Symptome und Diagnose: die Ischuria paralytica gibt sich durch die Erschwerung des Urinierens kund, die Bauchpresse wird übermässig zur Hilfe gezogen. Indessen muss bei der Diagnose genau die Ursache

festgestellt werden, zumal auch an Urethraltumoren gedacht werden muss. Andererseits muss bei Harnträufeln mittelst des Katheters festgestellt werden, ob es sich nicht um eine *Ischuria paradoxa* handelt, ob keine Fremdkörper ursächlich sind.

Therapie der Cystitis.

Wie die frische gonorrhöische Urethritis und Cystitis behandelt wird, ist in § 12 gesagt.

Bei **einfachem akutem Blasenkatarrh** (ohne Fieber) wird die Blase in Ruhe gelassen; die Behandlung zielt nur auf milden Urin; vor allem reichlicher Thee- und Milchgenuss (ev. mit Zusatz von 25 gr Aqua Calc. zu $\frac{1}{2}$ Liter Milch, wenn dieselbe schlecht vertragen werden sollte). Enthaltsamkeit von allen reizenden Speisen, besonders Alcoholicis. Die blande Diät umfasst Eigelb, Mandelmilch, Bouillon, mageres Fleisch. Es muss für leichten Stuhl durch Einläufe und milde Laxantien gesorgt werden.

Statt der früheren Balsamordination gebe man Urotropin ($3 \times 0,5$), Sol. Kal. chlor. oder Sol. Natr. salic. (5,0 : 150,0).

Der **Tenesmus** wird mit Bettruhe, Priessnitz'schen oder warmen Spiritus-Umschlägen, ev. mit Narkoticis in Gestalt von **Scheiden-** oder **Darm-Globulis** (Chloralhydrat, Tr. thebaica, Morph., Extr. Belladonnae) oder **intern** (Chloralhydrat, Morphinum) bekämpft. Die Blasenschleimhaut selbst resorbiert nichts. Zur Allgemeinbehandlung gehören warme Bäder.

Bei **schwerer und chronischer infektiöser Cystitis** wird dieser bisher angegebenen Behandlung die Ausspülung der Blase zugefügt: physiologische NaCl-Solution oder zum Desinfizieren 1–2% Borsäure, $\frac{1}{3}$ % Salicylsäure, 0,5–1‰ Arg. nitr. Zur Linderung bei stärkeren Aetzungen Nachspülungen mit $\frac{1}{4}$ % Cocain und bei 6‰ Arg. nitr. auch zum Niederfällen NaCl-Lösung. Dieselbe oder gut sterilisierte schleimige Lösungen (Stärke, Haferschleim und dergl.) bei sehr empfindlicher Schleimhaut.

Die Ausspülungen geschehen mit Katheter oder mit Küstner'schem Trichter (den ich gern wegen der leichten Fissurbildungen beim Katheterisieren anwende), an welchen ein Schlauch mit $\frac{1}{4}$ — $\frac{1}{2}$ Liter haltendem Glastrichter (Hegar'scher Trichter) angepasst wird (keine Luft mit einspülen! die Apparate streng aseptisch halten!) Es werden $\frac{1}{4}$ — $\frac{1}{2}$ Liter pro Dosi mehrere Male hinter einander, auf 28—30° R. temperiert unter nicht zu starkem Druck zumal bei paralytischem M. Detrusor, 1 bis 4mal täglich, appliziert, — bei hohem Fieber sogar alle zwei Stunden.

Am schnellsten wirkt die dauernde sofortige Entleerung des Urins aus der Blase — bei Fissuren und schwerer Cystitis jedenfalls anzuwenden — u. zw. wird nach Fritsch's Angabe ein Gummirohr von 15 cm Länge und 0,6—0,7 cm Dicke eingelegt und durch Unna'sches Zink- oder durch Heftpflaster fixiert, bezw. durch eine Suture an der Nympe festgenäht, und zwar so, dass es nicht tief in das Blasenlumen hineinragt, sondern nur soweit eingeführt ist, bis der Urin fließt. Alle drei Tage muss wegen der Inkrustation gewechselt werden. Darunter ein Urinoir.

Diphtheritische Häute müssen entfernt werden; ihre Anwesenheit kann schon aus zahlreichen inkrustierten kleinen Gewebsfetzen und der jauchig-blutigen Beschaffenheit des Urins diagnostiziert werden. Zwecks deren Entfernung wird die Urethra mittelst der Simon'schen Speküla dilatiert: von den 7 Nr. werden nur die ersten 3 der Reihe nach eingeführt und in Nr. 3 die Ausspülung vorgenommen. Bei Blutungen: Ferripyrin (1:5) -solution, Liqu. ferri sesquichl. (1:800), ev. Jodoform-Ferripyringaze-Tamponade im Spekulum.

Zur Nachbehandlung gehören noch längere Zeit blande Diät und kohlensäurehaltige Wässer, wie Wildunger, Vichy u. a. oder milde Thees.

Hypertrophie und Schrumpfung der Blase wird mit regelmässiger Katheterentleerung und lauen Wasser-

ausspülungen, welche täglich an Menge gesteigert werden (zum Zweck der Dehnung), kalten Bädern, Douchen und Scheidenausspülungen behandelt.

Bei **Blasenkrampf**: Beseitigung der Ursache (Fremdkörper u. a.), wobei auch an **Fissuren** am Blasen Hals oder in der Urethra zu denken ist; in diesem Fall **Fritsch'scher Dauerkatheter** oder **Dilatation** der Harnröhre.

Beseitigung aller Kongestivzustände: Lavements und milde Kathartika; Verbot des sexuellen Verkehrs; heisse Fussbäder, blande Diät ohne Alkoholika.

Gegen die nervöse Reizbarkeit: Bromkali, milde hydropathische Behandlung.

Bei den **Anfällen**: Chloralhydrat innerlich und per rectum s. vaginam, ev. Morphinuminjektion direkt in die Blase oder Ausspülung mit Cocainlösung, — sonst vergl. die oben genannten Mittel gegen Tenesmus.

Bei **Blasenparalyse** spielt, soweit hier die Sphinkterlähmung in Betracht kommt, die **Exerzierung** des Willens eine bedeutende Rolle, z. B. bei der **Enuresis nocturna** (mehrere Male nachts wecken lassen zum Urinieren); Hydrotherapie, Roborantia.

Bei **Ischuria** (Detrusorlähmung) öfters Katheterisieren, kühle Umschläge, Bauchmassage.

Ist die **Muskularis** schon **paretisch** oder **paralytisch** (Incontinentia paradoxa paralytica), so wird dieselbe **elektrisiert** (womit auch bei unüberwindlicher Enuresis nocturna gute Resultate erzielt wurden), u. zw. wird ein gut mit Gummi umwickelter Katheterpol in die mit Wasser gefüllte Blase eingeführt, der andere an der Symphyse oder in der Lendengegend oder am Perinaeum appliziert, worauf Einschaltung in den Induktionsstrom erfolgt. — Auch ev. Sekale.

Ferner: Katheterisieren, laue Ausspülungen, kühle Bäder, bezw. die durch den Katarrh vorgeschriebene

Behandlung. Die Therapie des Katarrhes ist meist auch zugleich für diese Spezialsymptome die richtige Behandlung.

Kap. II.

Ernährungs- und Zirkulations-Störungen (Exantheme, Phlebektasien, Neurosen.)

Da die weiblichen Genitalien, zumal die Vulva, gleichmässig ungemein reich an Lymph- und Blut-Gefässen, und zwar in Gestalt von kavernösem Gewebe, ferner an Sekretionsorganen und an Nerven sind, so verbreiten sich — in den so vielen Schädlichkeiten und Insulten ausgesetzten Geweben — Affektionen des einen Funktionssystemes sofort auf das andere und rufen so gleichzeitig die mannigfaltigsten Veränderungen hervor, welche gewöhnlich typische Symptomkomplexe bilden: Pruritus vulvae, Vaginitis, Dysmenorrhoe, Hysterie.

§ 23. Ernährungs- und Zirkulationsstörungen

a) der äusseren Genitalien.

Unter **Vulvitis pruriginosa** versteht man eine mit heftigem Jucken (Pruritus) einhergehende Entzündung der äusseren Geschlechtsteile. Dieselben sind bis auf die Innenfläche der Oberschenkel hinauf trocken, rissig, schiefergrau.

Es gibt verschiedene Arten **Vulvitis**: die einfache Rötung = Dermatitis simplex; — sind die Lederhaut und das subkutane Bindegewebe diffus beteiligt = Phlegmone vulvae mit Abszessbildung, — wenn partiell = Furunkulosis v. (abszedierend); — sind die Talgdrüsen entzündet (akneartig) = Folliculitis v. (bestehend in gelblichen, kleinen Hervorragungen); — andererseits besteht auch eine Entzündung der gefässführenden Bindegewebspapillen (rötliche kleine Prominenzen) = papilläre Vulvitis. Es gibt eine Vulvitis diabetica. Der Bartholinitis ist in § 12 Erwähnung gethan.

Von Hautexanthemen kommen Ekzeme, Herpes, Prurigo, Miliaria selten vor.

Therapie:

Gegen die einfache Entzündung: Abwaschung mit warmer Sodalösung und nachfolgenden Umschlägen v. Bleiwasser, essigsaurer Thonerdelösung, Ung. Zinci, 20% Borvaseline oder 10% Karbolöl; Sitzbäder, Einpudern mit Wismuthtalk.

Bei stärkerer Entzündung: Sodaabwaschung, dann Auftragen einer 5–10% Sol. Arg. nitr. und nachträgliches Auflegen von Bleiwasserkompressen.

Bei Abszessbildung: Inzision; bei Furunkulosis: Abrasieren der Schamhaare, Unna'sches Quecksilberpflaster im Beginn — später warme Sitzbäder, Seifenpflaster, Kataplasmata emollientia.

Bei V. diabetica: Behandlung des Grundleidens mit Fleischkost, Laxantien (sal carolinum).

Bei Follikulitis: Entfettung der Haut mittelst Lösungen von Kali carbon. (Walnussgrosses Stück Soda im Waschwasser gelöst) und sofort Aetzung mit 5–10% Sol. arg. nitr. wie oben. Vor allem, wenn Pruritus erregend: Entfernung solcher Teile, sonst 5% Mentholspiritus oder -Lanolin.

Gegen Pruritus: Sodalösung-Abwaschungen, Aetzen mit 10% Sol. Arg. nitr. und Auflegen von 10% Karbolsäure-Kompressen. Event. Eiswasser-Umschläge, 6% Mentholspiritus- oder $\frac{1}{300}$ bis $\frac{1}{100}$ Sublimat- oder Salizylkompressen. — Ferner: warme Sitzbäder, ev. mit $\frac{3}{4}$ Pfund Weizenkleie oder Eichenrindenabkochung oder anderen Adstringentien (Alaun, Formalin, Tannin). — Event. Anodyna: Kokain (teuer!), Eukain B, Chloroform, Morphinum, Belladonna, natürlich nur von vorübergehender Wirkung bei Fällen, die auf rein neurasthenischer Basis entstehen und nicht selten bei akuten Anlässen (Schreck) jeweilig als akute Anfälle auftreten.

b) Der inneren Genitalien.

Der **Vaginismus** ist ein ähnlicher, aber auch die motorischen Elemente betreffender Symptomenkomplex wie der Pruritus, mit dem er auch gepaart vorkommt. Es wird unter V. eine krampfhaft zusammenziehende Introitus vaginae verstanden, welche durch Berührung desselben, bzw. des aufs äusserste hyperaesthetischen, meist verdickten und chronisch entzündeten Hymen oder seiner Carunculae myrtiformes reflektorisch ausgelöst wird. Dass hierbei auch zentrale hysterische Vorgänge beteiligt sind, erhellt daraus, dass die leise Berührung mit einem glatten Instrumentgriff ebenso heftig wirkt, wie der Impetus coeundi

oder die Einführung eines Spekulum. Ich hatte eine Patientin, bei welcher die Einführung des Irrigatorrohres leicht und ohne Schmerz gelang, wenn sie dasselbe selbst führte — dagegen unter heftigem Schmerz, wenn von fremder Hand. Ebenso gelang es, bei abgelenkter Aufmerksamkeit z. B. einen Tampon einzuschieben. Der Gedanke an eine Wiederverheiratung mit der Ausübung des Koitus löste gleichfalls jenen Schmerz aus. Es gibt aber auch einen Vaginismus-Krampf ohne Schmerz, wie das Symptom des „*penis captivus*“ es zeigt, und andererseits auch höher sitzende Neurosen der Scheide, d. h. schmerzhaft Stellen derselben, zumal im hinteren Scheidengewölbe, auch ohne parametritische oder douglasitische Prozesse.

Therapie: sorgfältige Exzision des gesamten Hymen inkl. Harnröhrenmündung mit seinen Karunkeln; in dem genannten Falle wurden wegen Pruritus die Nymphen (Folliculitis) mit entfernt; die Pat. verheiratete sich dann, konzipierte und gebär leicht und ist jetzt seit 4 Jahren eine tüchtige Mutter und Ehegattin, vorher in mehrjähriger I. Ehe eine unglückliche und schliesslich geschiedene Frau.

Sollte dann noch Empfindlichkeit hinterbleiben, so wird der M. Constrictor cunni forziert gedehnt. Ein Touchirversuch belehrt die Pat. von der nunmehrigen Unempfindlichkeit und die regelrechte Ausübung der Kohabitation und baldiger Eintritt der Schwangerschaft beseitigt den letzten Rest.

Anderenfalls treten schlimme nervöse Reiz- und endlich Depressions-Zustände, sogar Psychosen ein.

Eine häufige Ursache ist die Masturbation, weswegen auf eine arbeitsreiche und die Zeit vollkommen absorbierende, ermüdende Pflichterfüllung zu dringen ist, unter gleichzeitiger Beseitigung aller die Sinne aufregender Reize (Lektüre, Bälle, Theater u. s. w.). Andere Ursachen sind Fissuren, entstehend bei resistentem Hymen, — und Impotentia coeundi seitens des Mannes (vgl. § 5).

Taf. 51, Fig. 1: *Elephantiasis vulvae* (Orig. Aqu., Fall der Münch. Frauenkl.), ausgehend vom labium majus dextrum, und *polypöse Schleimhautexkreszenzen am Ostium urethrale*. Erstere geht meist vom tieferen Bindegewebe aus und besteht aus gewucherten Lymph-Kapillaren (vgl. Taf. 29, Fig. 1), teils neuromatisch (Czerny), teils durch Stase. Die Tumoren können äusserlich Papillomen gleichen, haben aber meist plumpere, plattere Exkreszenzen (vgl. Taf. 24). Zuweilen wuchern die Tumoren aus der ganzen Vulva hervor. Ihr Wachstum ist stets langsam und grossen Schwellungsdifferenzen unterworfen.

Die Schleimhautpolypen der Harnröhre kommen an der äusseren Mündung oder am Blasenhalse vor. Sie bestehen aus Bindegewebe; seltener enthalten sie Cystchen, entstanden aus Skene'schen Drüsen (vgl. Fig. 20 i. Text die feinen Mündungen derselben in der Urethrawand) durch Retention des Sekrets bei atretischem Ausführungsgange. Andere Urethraltumoren entstehen als Varicen, als vaskuläre Wucherungen = Angiome, als Sarkome und Kankroide.

Taf. 51, Fig. 2: *Phlebektasien* der grossen Labien, der Klitoris und der Nymphen (Or. Aqu.); in dem rechten Labium majus ein *Haematom* (*Thrombus vulvae*); *Analhaemorrhoiden*. Dieses Bild findet sich am häufigsten bei Parturientes, bezw. Puerperae, wo die Varicen durch venöse Stase, der Bluterguss durch subkutane Gefässverletzungen sub partu entstehen; er kann aber auch durch Traumen ausserhalb der Gravidität zu stande kommen.

Eine Ernährungsstörung des Greisenalters, die Kolpitis vetularum (Ruge) führt als K. ulcerosa adhaesiva von unregelmässigen, durch kleinzellige Infiltrate gebildeten Flecken nach Abstossung des Epithels zu Verklebungen, Narben und Gewebsbrücken.

Von **vasomotorischen Innervationsanomalien** kommen Phlebektasien an der Vulva (vergl. Taf. 51) und Varicocele parovarialis (Taf. 53) vor; aus letzterer können Haematocoele intraperitonealis oder Haematoma lig. lati entstehen.

Die **Innervationsstörungen** im Gebiete des **Arteriensystemes** sind gewöhnlich mit den gleichen sämtlicher kontraktile Elemente der Genitalien und ihrer Band- und subserösen Befestigungselemente im Becken, im wesentlichen also der muskulären Gebilde vergesellschaftet. Dieser „mangelnde Tonus“ ist ein häufiges Vorkommnis und führt teils zu den Erscheinungen der **Senkung**,

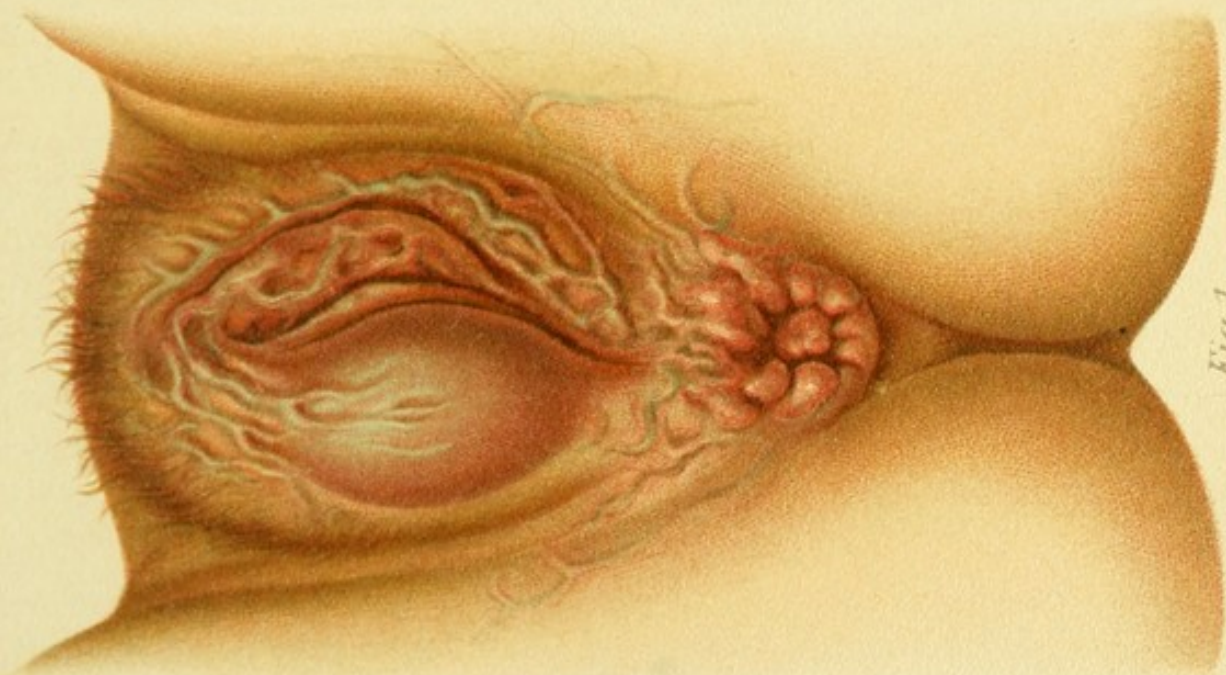


Fig. 1.

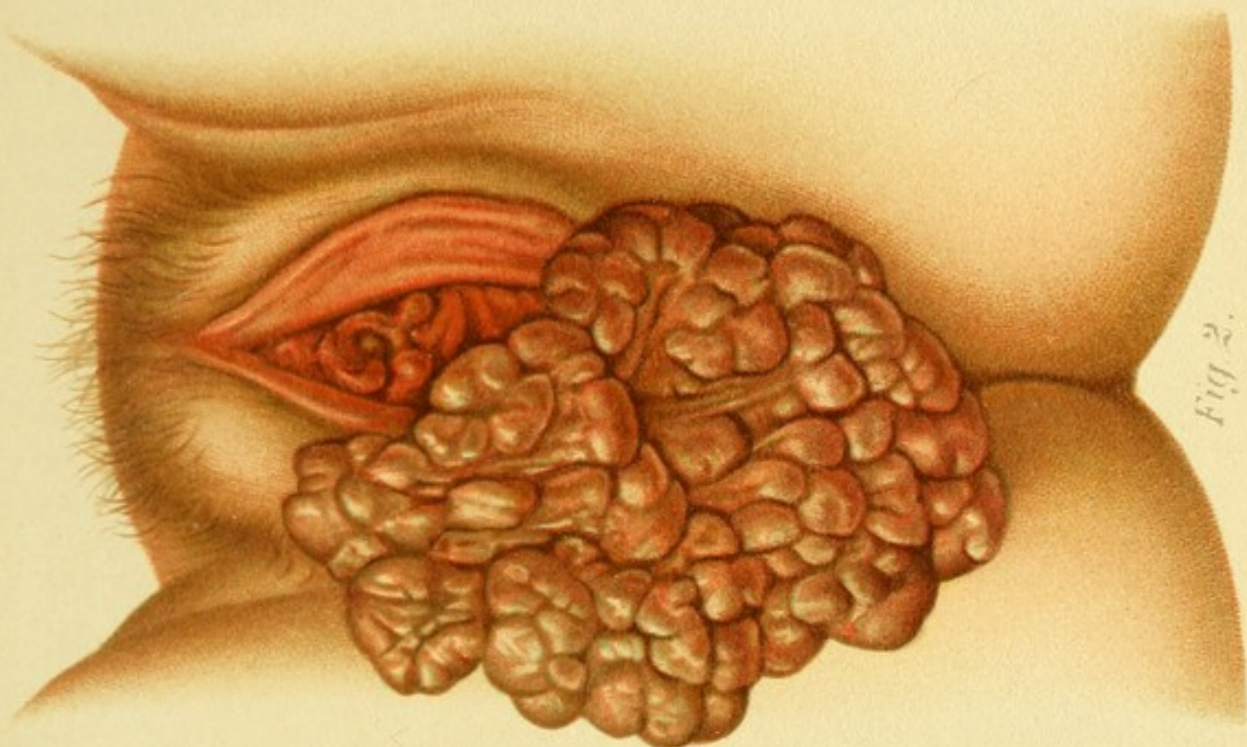


Fig. 2.

des **Vorfalls** des Uterus, der Vaginalwände mit Blase und Mastdarm, der Ovarien, sowie der **Retroversio-Flexio** uteri, teils zu der **chronischen Hyperämie** dieser Organe. Die weitere Folge der letzteren ist die **Entzündung auf primär nicht infektiöser Basis**.

Wegen dem in den Vordergrundtreten der Folgeerscheinungen sind jene Leiden teils in §§ 7 bis 11, teils in §§ 13, 14 und 17 beschrieben; es genügt, an dieser Stelle mehr als es sonst geschieht, diese einheitliche Aetiologie zu betonen, welche zu kennen für die erfolgreiche Behandlung von weittragender Bedeutung ist!

Den teils **uterinen** teils **oophorogenen** Symptomenkomplex der **Dymenorrhoe** vgl. in § 4 sub 8.

Der **hysterische** Symptomenkomplex (vgl. § 11 sub Sympt. u. § 17 sub Diagn.) repräsentiert eine Erkrankung des gesamten Nervensystemes mit cerebraler Entstehung u. Auslösung der einzelnen Erscheinungen. Diese Erkrankung entsteht bei schon teils vorhandener teils durch allzu nachgiebige Erziehung anerzogener Prädisposition — durch starke sinnliche oder Gemütsaufregungen, die nervengesunde Menschen ohne Schaden ertragen, oder durch fortdauerndes Sichunbefriedigtfühlen. Das Leben unserer Städte — mit seinen frühzeitigen massenhaften Sinnesindrücken und überwiegender Geistestätigkeit, den verweichlichen Bequemlichkeiten und Genüssen, dem Mangel an ruhiger stählender Körper-Arbeit und an einfachen präzisen Pflichten mit entsprechender Stärkung des Willens, das Fernsein von der beruhigenden ländlichen Natur — das ist es, was neben etwaiger erblicher Belastung die allgemeine Praedisposition liefert. Dementsprechend muss die *Behandlung* eine jene Schädlichkeiten in der Jugend prohibierende, später kompensierende sein.

Zu den Anlässen, welche die Hysterie auslösen können, gehören auch Krankheiten aus der Genitalsphäre, aber weder führen diese stets zur Hysterie noch sind sie etwa die alleinige Ursache derselben.

Zu solchen die Hysterie unter Umständen auslösenden Krankheiten gehören die puerperalen mit ihren teils infektiös-irritierenden, teils durch Blutungen schwächenden Folgen, dann die dauernd-schmerzhaften Oophoritiden, Salpingitiden, Adhäsions-Pelveoperitonitiden, die Retroflexio uteri fixati, die krampfartige Knickung des retrovertierten Uterus, Entzündungen des Uterus, die intramuralen Myome, zum Mm. heraustretende, zerrende Polypen u. a.

Symptome: Gemütsverstimmung, Empfindlichkeit, Willensschwäche.

Taf. 52: *Oedema nympharum*, bei einer an Herzfehler Moribunden. (Or.-Aquar. n. d. Nat.)

Krämpfe und Kontrakturen, meist klonisch, zuweilen tonisch, mit erhaltenem Bewusstsein und erhaltener Reflexerregbarkeit (Pupillen), epileptiform: der Extremitäten- und Rumpfmuskulatur (Charcot'scher Bogen) mit beschleunigter Respiration, je nach der Gemütsstimmung als Schrei-, Wein-, Lachkrämpfe; — der Kehlkopf- und Oesophagus-Muskularis: Glottiskrämpfe (bellender Husten), Schlingkrämpfe (Globus hystericus). — Singultus hyst. —

Lähmungen: der Extremitäten, beider- und einseitig; der Stimmbänder: hysterische Heiserkeit und Aphonie (Fall d. Heidelberger Klinik durch Retroflexio uteri).

Allgemeine und partielle Hyperästhesien u. Anästhesien: Tussis uterina, Emesis et Vomitus, Clavus hystericus, Spinalirritation, Ovarie (Charcot). — Ueberempfindlichkeit oder Herabsetzung der Sinnesempfindungen.

Vasomotorisches und trophisches Nervensystem: Herzpalpitation, Stenokardie, nervöse Dyspepsie, Meteorismus; Sekretionsanomalien der Haut (Schweiss, Trockenheit), der Nieren (Polyurie, Olig- u. zeitweilige Anurie, Ischurie) Diarrhöe Nervöser u. ä.

Diagnose: wird gestellt auf Grund des raschen Wechsels der Symptome, wie dieselben kein einheitliches Krankheitsbild auf Grund der pathologischen Veränderung eines bestimmten anatomischen Organes geben.

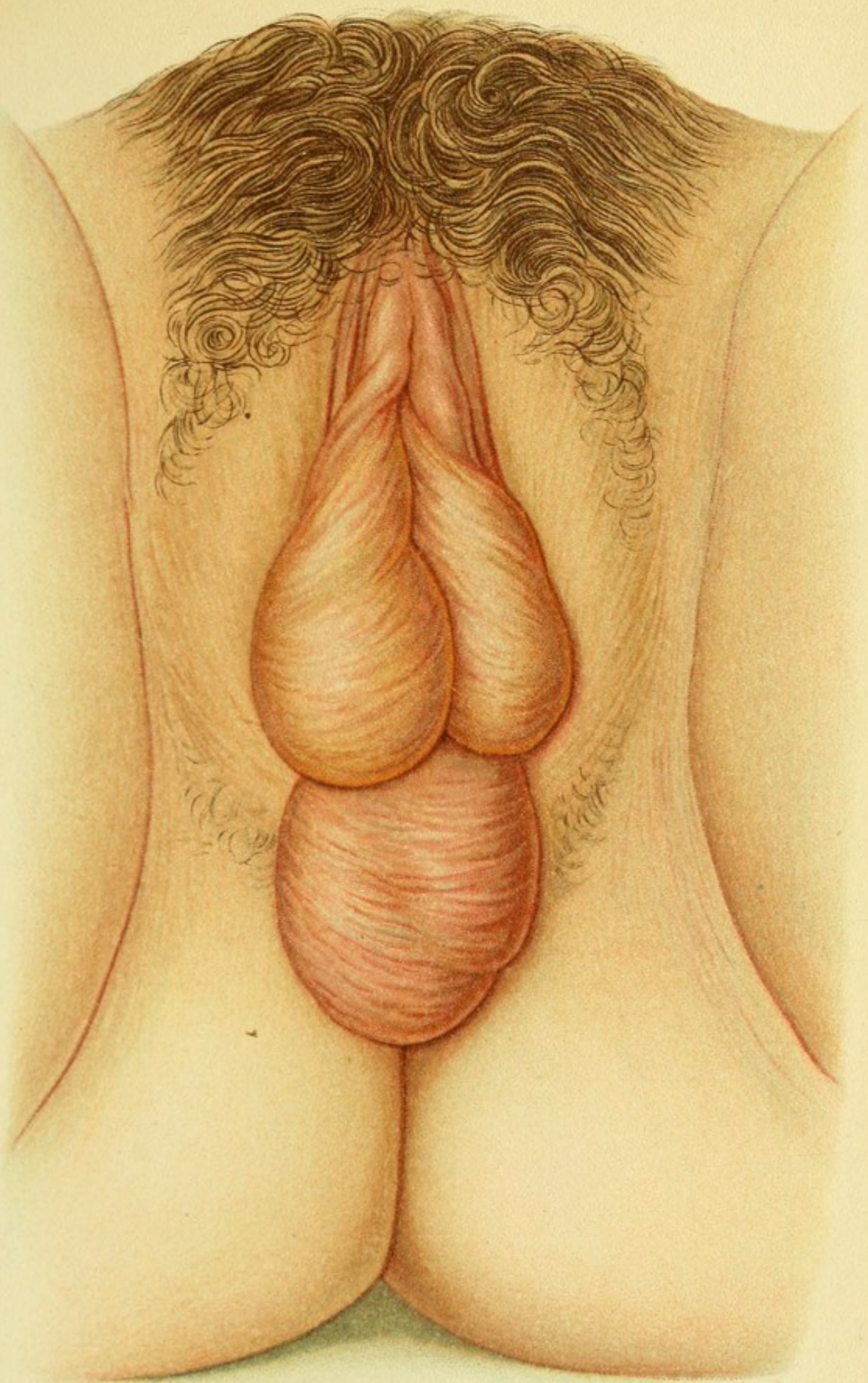Therapie: Prophylaxe entsprechend den oben gegebenen Erklärungen (vgl. auch Ther. bei Vaginismus i. dies. §).

Psychische Beeinflussung und Erziehung, — vor allem über die Ansichten der Pat. von ihrem Leiden nie ein absprechendes Urteil laut werden lassen, sondern ihnen die Beweise des allgemein nervösen Charakters desselben geben und nun die Lebensweise, Diät etc. ändern, Regelung der Funktionen vgl. § 4 sub 7. Je nachdem leichte reizlose oder andererseits kräftige Nahrung. Behandlung der ev. Genitalleiden!

Zur Abhärtung laue Vollbäder, allmählich in der Temperatur erniedrigt von 25° auf 18° R. 15 Min. lang, elektrische Bäder.

Symptomatisch mit Vorsicht und individueller Ausprobierung: Kal. brom. (bei Vit. cord. natr. brom.) Camph. monobrom., gegen Erregungs- und Reizzustände, auch Herzpalpitationen; Phenacetin, Lactophenin, Heroin; Sulfonal, Trional, Menthol. valerian. — Chloroform, Morphinum, Atropin, Chloralhydrat, Extr. Cannab. ind. sämtlich, (je nachdem per os, per rektum oder hypodermatisch) als Antineuralgika oder Sedativa oder Hypnotika, sind meist eher schädlich.

Lähmungen: Faradisation oder Massage.





Krämpfe und Konvulsionen: kaltes Wasser in jeder hydropathischen Form.

Die **Charcot'sche** sog. **Ovarie** ist § 17 sub Diagn. erwähnt, hat aber in den allermeisten Fällen mit den Ovarien oder selbst den anliegenden Nervenplexussen gar nichts zu schaffen, sondern betrifft meist Neuralgien der die Mm. recti abdominis gegen die Hypogastrien zu durchsetzenden Nerven, — oder andererseits Neuralgien des hinteren Scheidengewölbes des Douglas und des anliegenden Rektumteiles. Letztere sind gewöhnlich mit vasomotorischen und motorischen Innervationsstörungen dieser Teile vergesellschaftet. (vgl. meine eingehende Darstellung in d. Mon. f. Geb. 1898, Jan.)

Die **Koccygodynie** ist eine lokale Hyperästhesie des plexus coccygeus. *Therapie*: Hydropathische Behandlung oder in extremen Fällen Exstirpation des Os coccyg. Häufig hiermit verwechselt wird ein Schmerz, der in der Koccygeo-Analregion empfunden wird, der aber nachweislich seinen Sitz bedeutend höher im Fornix posterior und um die Douglasspalte herum hat und damit dem bekannten „Kreuzweh“ nahe verwandt ist; nicht selten sind Varicocelen im Lig. latum und hochsitzende Haemorrhoiden nachweisbar. — Im puerperium, schon unmittelbar post partum, aber auch gelegentlich schon in der Schwangerschaft wird ein analoger Schmerz empfunden, der fälschlicherweise dem Steissbeine, Druck auf dessen plexus, Knochenhautentzündungen, Luxationen u. dgl. zugeschrieben wird. Eine genaue Palpation von Rektum und äusserer Haut belehrt uns hierüber.

Gruppe IV.

Verletzungen und ihre Folgen.

Kapitel I.

Defekte mit narbigen Veränderungen.

Weitaus am häufigsten entstehen alle Arten Genitallaesionen sub partu. Je nach der Stelle ist ihre Wirkung eine verschiedene. Narbige Heilungen in der Vulva rufen selten Atresien hervor — im Gegenteil, sie bewirken ein Klaffen derselben. Denselben Vorgang können wir am Mm. beobachten: narbige Verheilung der Mm's.-Lacerationen mit Ektropion; indessen kommen hier doch, wie in der Scheide und der Cervix, weit eher Stenosen und Atresien zu stande.

§ 24. Vulvaverletzungen (inkl. Fissuren) und Dammdefekte, Incontinentia vulvae.

Definition: Die hier zu besprechenden Kontinuitätstrennungen tragen den Charakter von Schnitt-, Riss- und Rissquetsch-Wunden und zeigen je nach der Tiefe der Laesion bestimmte verschiedene Wirkungen, so dass hierdurch eine natürliche Einteilung gegeben ist.

1. **Fissuren:** leichte rissförmige Kontinuitätstrennungen der Oberfläche, so des Frenulum perinaei und mit spezifischen Folgen am Hymen und an dem Blasenhalse und der Urethra (vgl. §§ 22 und 23).

2. **spez. Dammrisse I. Grades:** Zerreißen des Frenulum perinaei und der Vestibular-Damm-Schleimhaut; eine wichtige und leicht zu übersehende Form ist.

3. die Zerreiſſung der Mukosa in der Fossa navicularis mit alleiniger Erhaltung der Dammfläche, so dass letztere von innen her unterminiert ist; nicht selten entstehen diese Kontinuitätstrennungen durch das Einbohren der hinten gelegenen Schulter, oder auch vollendet diese erst den Riss bis in das äussere Dammintegument hinein.

4. Dammrisse II.^o: Risse bis an den Sphinkter an.

5. Damm-Zentralrupturen (selten): Risse, welche kanalförmig von der Scheide mitten durch den Damm, ev. bis in den After gehen, unter Erhaltung der vorderen Frenulumtheiles des Perinaeum (vgl. Fig. 47 i. Text).

6. Dammrisse III.^o oder k o m p l e t t e: totale Zerreiſſung des Dammes bis in das Rektum hinein.

Während alle diese Risse fast ausschliesslich oder doch sehr häufig durch sexuelle Vorgänge (Kohabitation, Partus und Puerperium z. B. Urethralfissuren durch Katheterismus) zu stande kommen, gibt es auch violente Traumen an jedem beliebigen Teile der Vulva. Dieselben haben, zumal während der Gravidität, wegen dem Reichtume an Blutgefässen bedeutende Gefahren im Gefolge. Die Klitorisgegend ist die exponierteste und zugleich die gefährlichste für solche Verwundungen, die gewöhnlich durch rittlings Fallen zu stande kommen; es gibt Fälle von Verblutung aus dem Corpus cavernosum innerhalb kurzer Zeit (vergl. Atl. II, 2. Aufl. § 14 pag. 165).

Solche Blutungen und Verletzungen müssen sofort durch Suturen beseitigt werden.

Verletzungen ohne weitere Erscheinungen sind solche der Nymphen: Zerreiſſungen und Durchlöcherungen.

Symptome und Folgen von Dammrissen: wenn letztere nicht gleich nach der Geburt durch Naht prima intentione geheilt sind, findet narbige Ueberhäutung mit wesentlicher Auseinanderschiebung und Verzerrung der unteren Labienteile statt und zwar je nach dem Grade in verschiedener Weise:

Taf. 53: *Phlebektasien mit Phlebolithen der Ligamenta lata*, den Spermatikalgefäßen und dem Plexus pampiniformis entsprechend. Die Venenstase ist auch in den übrigen Teilen der breiten Mutterbänder durchschimmernd markiert. (Orig.-Aquat. n. ein. Autopsiebefunde im Heidelberger path. Inst.)

die **Fissuren** verursachen einfaches Brennen und geben zur infektiösen Ulzeration Anlass (vgl. Atl. II sub „Puerperalfieber“); indessen bilden sie sich auch auf vernarbter Dammoberfläche leicht als **Rhagaden** (nach Koitus, schwerer Defäkation).

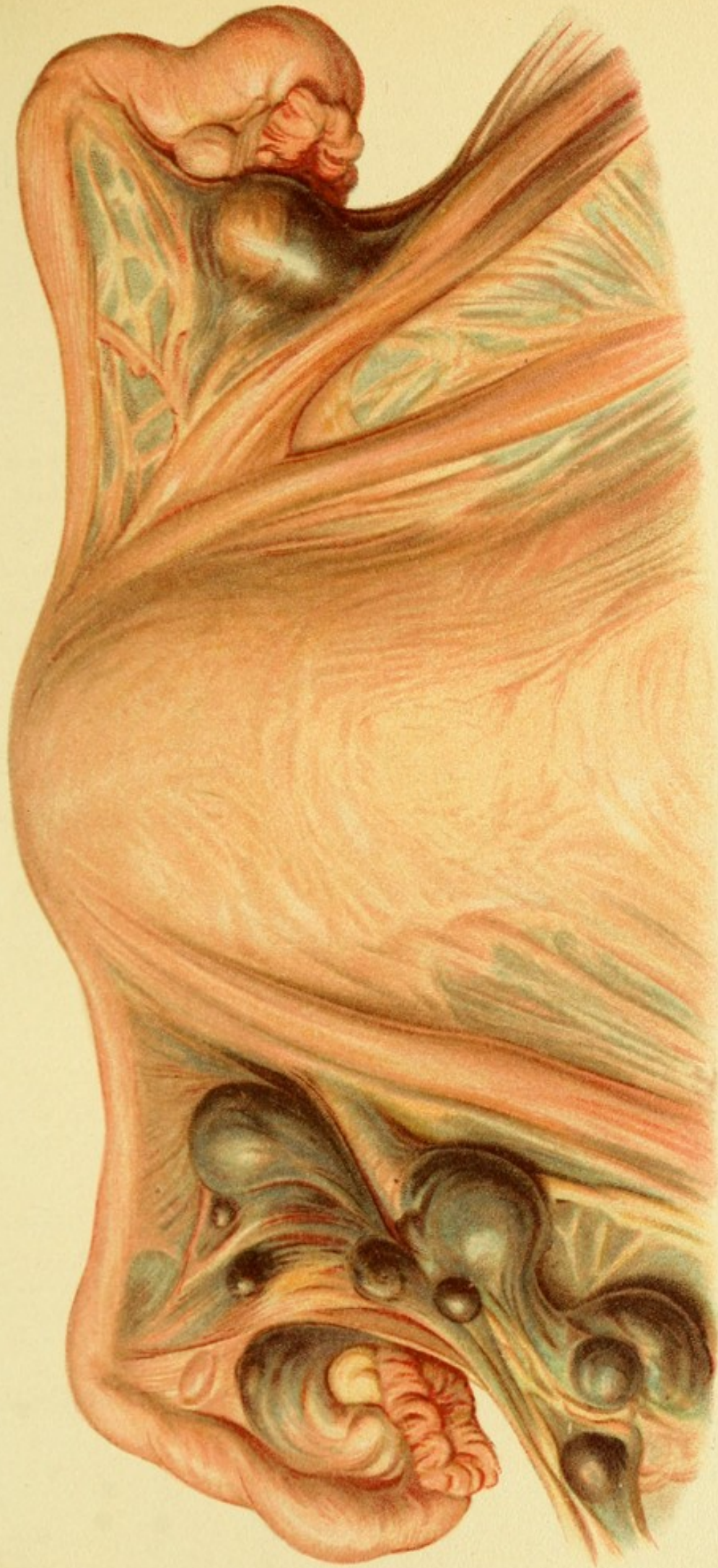Bei den **Dammrissen I.^o** (Taf. 54, 3) fehlt dem Tuberculum Vaginae die Stütze und die Bedeckung seitens des Frenulum perinaei: dieser Teil der vorderen Scheidenwand senkt sich; die Urethralmündung klappt¹⁾; Praedisposition zu Urethritiden, Blasenkatarrh.

Bei den **Dammrissen II.^o** gleitet auch ein Wulst der hinteren Scheidenwand über die Narbe hinweg (vgl. Taf. 27) und nun beginnen, vorausgesetzt, dass der gesamte Band- und endopelvine subseröse elastische Stützapparat seinen Tonus eingebüsst hat, alle jene Senkungsvorgänge, die in §§ 7 u. 8 und zugehörigen Tafelerläuterungen geschildert sind. Ausserdem Scheiden- und Gebärmutterkatarrhe, Cystocele und Rectocele und ihre weiteren Folgen.

Bei den **Dammrissen III.^o**, den **kompletten** (Taf. 7, 1; 54, 2 und 4 und Textfig. 26) besteht Incontinentia alvi, weil der willkürliche M. Sphincter externus und bei extremen Rupturen auch der M. Sph. internus zerrissen sind.

Wie das Profil des normalen Dammes in Fig. 1 auf Taf. 54 zeigt, bildet auf dem Sagittalschnitt der quergestreifte M. sph. ext. einen rundlichen Komplex in der Analausbuchtung (vgl. d. entsprechend geformte Schraffur), während der M. sph. int. senkrecht

¹⁾ Ich sah in Heidelberg einen solchen Fall bei einer Bauersfrau, der dazu geführt hatte, dass der Conjux den Impetus coeundi gegen das gesenkte Tuberculum vaginae gerichtet hatte und auf diese Weise die Urethra bis zu Fingerdicke dilatirt hatte (wie Taf. 19, 2).





davon als längliche Fasermasse emporsteigt. In Fig. 2 u. 4 fehlen beide Sphinkteren, in Fig. 3 sind beide erhalten. Es kann indessen der ganze Damm fehlen, aber vom M. sph. ext. doch noch ein Stück erhalten sein.

Indessen gibt es Fälle, wo fester und sogar dünnflüssiger Stuhl willkürlich beherrscht werden kann; das kommt entweder bei noch partiell erhaltenem M. sph. ext. vor oder wenn der unterste Teil des Rektum narbig kontrahiert ist; im ersteren Falle geht der Riss nicht $1\frac{1}{2}$ cm hoch ins Rektum hinauf. Solche Fälle sind nicht ganz leicht zu diagnostizieren, weil diese Rektalnarben epidermoidalisieren und pigmentiert werden.

Die Narben können der Sitz von Neuralgien oder Pruritus sein; bilden sich Fissuren, so entsteht Brennen ev. Tenesmus; andere plagt mit oder ohne Intertrigo das feuchte Gefühl der prolabierten Scheidenwandungen mit oder ohne Fluor; aus demselben Grunde entsteht das lästige Gefühl, als ob die inneren Teile herausfallen wollten. Dieser mangelhafte Schluss der Vulva, welcher mit dem Fettschwund im höheren Alter zunimmt, lässt Luft in die Scheide eindringen; bei Druck der Bauchpresse entweicht dieselbe in einer für die Pat. fatal hörbaren Weise = **Garrulitas vulvae**.

Therapie: Zur Beseitigung dieser z. T. ernsten Erscheinungen dienen **plastische Operationen**, deren in § 8 schon Erwähnung gethan ist. Die Vorbereitungen bedingen z. T. das Gelingen: desinfizieren, des Ausreiben und Ausspülen von Scheide und Cervix, Entleerung der Blase und besonders des Mastdarmes (schon 2—3 Tage vor der Op.!) Narkose. Watte-tampon ins Rektum.

Die Operation kann schon bald nach vollendetem Puerperium ausgeführt werden. Es muss nicht allein die Hautbrücke zwischen den unteren Labienenden wieder hergestellt werden, sondern auch das neue Septum mit seiner vorderen Frenulumkante das Tuberculum Vaginae bedecken, also die vordere Scheidenwand stützen.

Taf. 54, Fig. 1: *Normaler Damm* als physiologische Stütze der Scheidenwände und weiterhin der Gebärmutter. (Orig.-Schema-Zeichn.) Der intakte Damm bildet den tiefsten Teil der Vulva, so dass er tiefer steht als das Ende der vorderen Scheidenwand bis zur Urethralmündung. Er schiebt sich als ein Dreieck unter das Scheidenostium hin, so dass das Tuberculum Vaginae sich auf den Damm stützen kann. Ebenso stützt sich die ganze hintere Scheidenwand auf ihn und die obere Hälfte der vorderen Vaginalwand auf die hintere. Die normal nach hinten stehende Portio stemmt sich gegen das hintere Gewölbe und der Uteruskörper ruht auf der vorderen. Abgesehen von den Bandapparaten und den Mm. Constrictor. cunni et levator. ani kommt also dem Damm eine grosse Bedeutung für die Stützung der inneren Genitalien zu.

Taf. 54, Fig. 2: *Dammriss III. Grades* (bis in das Rektum): Inversion der vorderen Scheidenwand mit beginnender Cystocele; Descensus uteri durch Verflachung des vorderen Scheidengewölbes. (Orig.-Schema-Zeichnung.)

Taf. 54, Fig. 3: *Dammriss I. bis II. Grades*; es ist veranschaulicht, wie die vordere Scheidenwand ihre Stütze verloren hat. (Orig.-Schema-Zeichn.)

Taf. 54, Fig. 4: *Dammriss III. Grades: Inversion und Prolaps der hinteren Scheidenwand; beginnende Retroversion der Gebärmutter.* (Orig.-Schema-Zeich.)

Ferner muss dieses neue Dammseptum eine der Fig. 1 aus Taf. 54 entsprechende dicke (im Sagittalschnitt 3 eckige) Gewebsschicht repräsentieren, so dass hinter derselben eine neue fossa navicularis entsteht.

Je nach dem Defekt variiert die Form der *perinaeoplastischen* Anfrischung: ist die Scheide tiefer und laediert, bekommt sie nach Hildebrandt-Freund die Form eines „Hutes“, — liegen die Hauptdefekte seitlich in der Vulva n. Simon-Hegar diejenige von „Schmetterlingsflügeln“.

Bei Letzteren herrscht das Bestreben durch die Anfrischung thunlichst die physiologische Dammfigur wiederzuerhalten. Fritsch hat sich ihnen angeschlossen, indem er sich zugleich möglichst an die meist in die Vagina und aussen beiderseitig verlaufenden Narben hält, dieselben exzidiert und die Nähte nach der Scheide, dem Damm und dem Mastdarm legt.

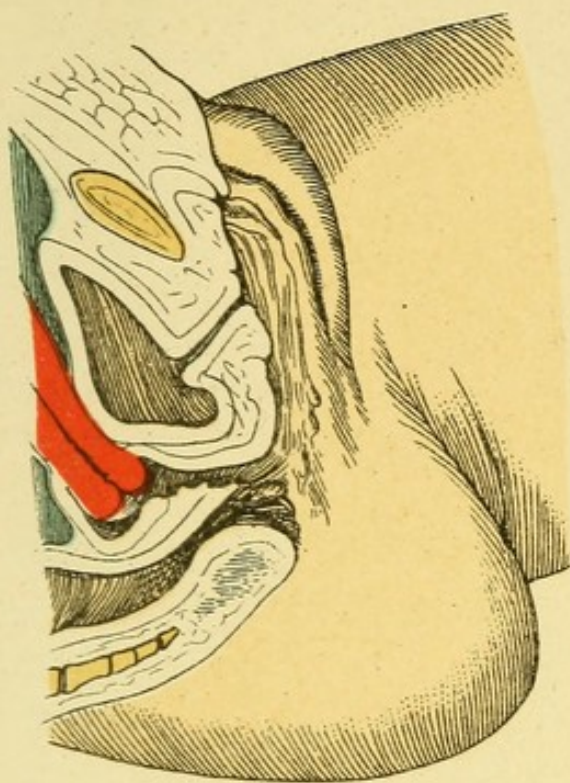


Fig. 1.

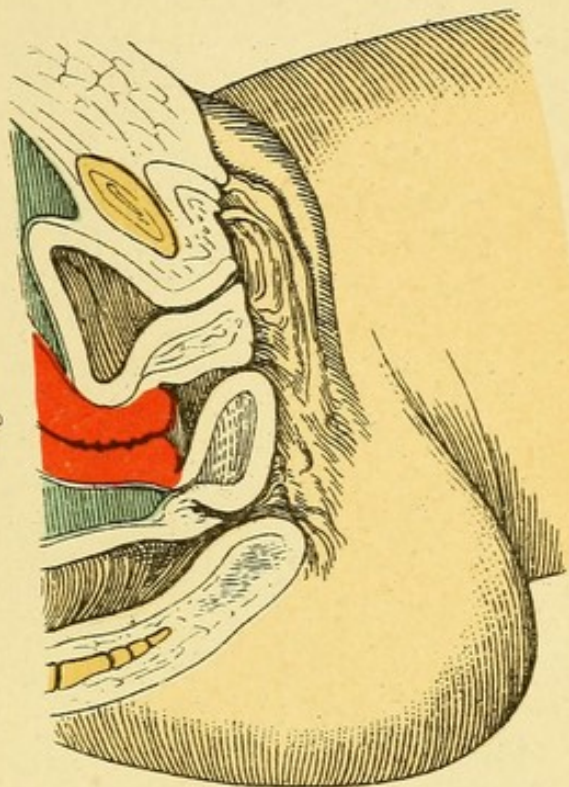


Fig. 2.

Lith. Anst. F. Reichhold, München.

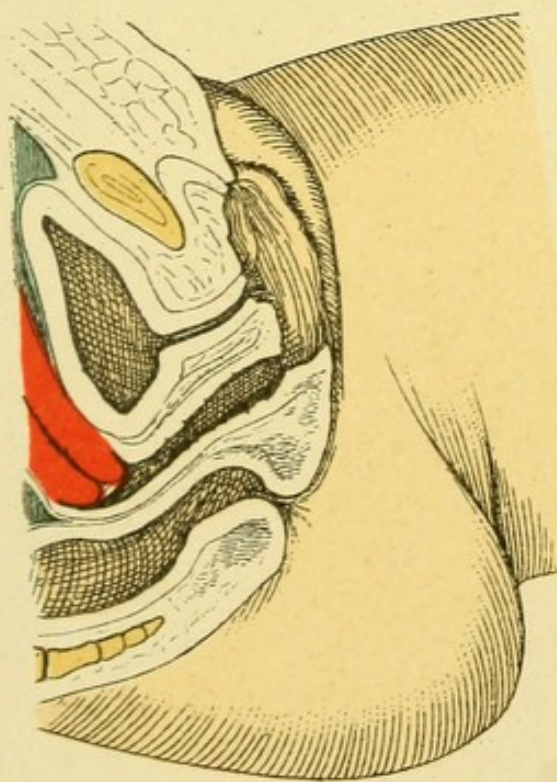

Fig. 3.

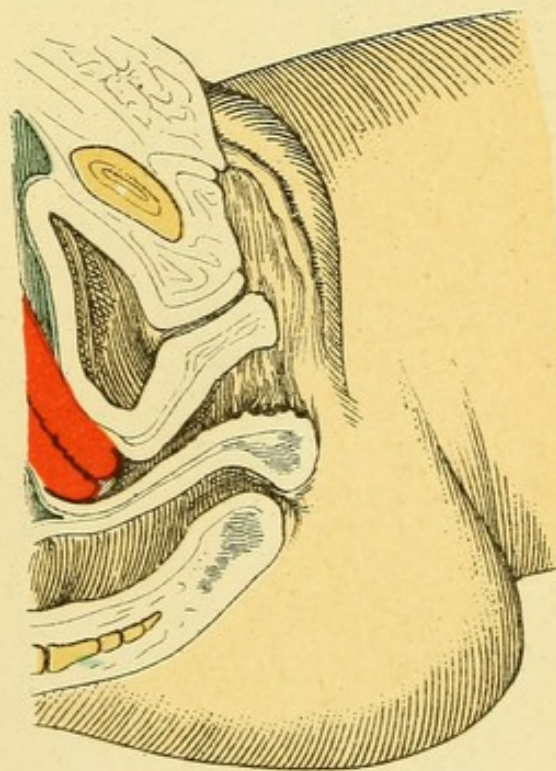


Fig. 4.

Hildebrandt-Freund-Martin schneiden einen oder zwei oder mehr Zipfel aus der Scheide heraus, d. h. schonen oder beseitigen die Columna rugarum posterior.

Bischoff-v. Winckel-Küstner (*Episioplastik*) schaffen einen medianen Vaginal- oder 2 seitliche Vulva-Lappen oder Lappen je in Anpassung an die Narbenfigur (weil die hauptsächlichsten Teile der Narben selten median sitzen), also *Lappen-Perinaeorrhaphien*.

Dagegen fälschlicherweise als Lappen-P. bezeichnet ist die 4. Gruppe der *Perinaeoplastiken* von Al. Simpson-Lawson Tait-Sänger-Zweifel-von Winckel: hier handelt es sich um eine möglichst konservative Methode, d. h. um eine Plastik ohne Entfernung von Gewebe. Im wesentlichen wird, entsprechend dem früheren Dammsaum, ein gebogener querer Schnitt geführt, dieser vertieft und durch eingesetzte Häkchen nach oben und unten auseinandergezogen; sodann wird die ursprünglich quere, jetzt hauptsächlich vertikale Wunde durch vertikale Nahtreihen (eine versenkte und eine oberflächliche) geschlossen. Das Gewebematerial wird also von beiden Seiten herangezogen.

Die kompletten Dammrisse (III.^o) werden nach denselben Grundsätzen operiert, nur dass hier der Rektalspalt mitangefrischt und für sich vernäht wird.

Zur Nachbehandlung bleibt die Wunde am besten unbedeckt; jedenfalls muss für peinlichste Reinlichkeit gesorgt und öfters berieselt werden. Die Beine werden mit einem Handtuche zusammengebunden. Die Nähte bleiben möglichst lange (10—20 Tage) liegen; am besten sind also Draht und Silkworm.

Am 3.—5. Tage Defäkation durch Ol. Ric. in kaps.; des Opiums zur künstlichen Koprostase bedürfen wir in den meisten Fällen bei gehöriger vorheriger Entleerung und dann folgender flüssiger kräftiger Diät nicht mehr. Der etwa ausbleibende Effekt kann durch hohes Lavement unterstützt werden. Sollten

Taf. 55, Fig. 1: *Torsio colli uteri* durch eine Lazerationsnarbe, die sich von der Mm.'s-Kommissur in die Basis des link. breiten Mutterbandes und nach Hinten weiter fortsetzt.

Taf. 55, Fig. 2: *Sternförmige Lazeration* des äusseren Mm.'s, eine Folge schwerer Geburten bei rigidem Kollum oder operativer Beendigung derselben, ehe der Mm. genügend erweitert war. Einrisse in die Mm.'s-Lippen kommen ebenso oft vor, wie in die seitlichen Kommissuren beider; aber, während Erstere meist gut verheilen, vernarben Letztere infolge geringerer Blutversorgung der seitlichen Teile schlechter und mit tiefer Narbeneinziehung. Die Folge ist das Klaffen der Mm.'s-Ränder und das allmähliche Heraustreten der Zervikalmukosa (= Ektropion.)

Fäden einschneiden, werden sie einzeln entfernt. Sollte sich eine Rekto-Vaginalfistel bilden, so wird das ganze Septum durchtrennt und aufs neue, unter Vermeidung von Granulationen als Anheilungsfläche, vereinigt.

Aufstehen nach 2—3 Wochen.

§ 25. Scheiden- und Cervixrisse (Lazerationen des Muttermundes).

a) Einfache Scheidenverletzungen (d. h. ohne Eröffnung von Nachbarorganen) kommen am häufigsten sub partu vor, sonst als Folge ungeschickter und roher Manipulationen (forzierter Koitus, zumal von seiten älterer Frauen oder bei Missverhältnis in der Grössenentwicklung der Geschlechtsteile, Notzucht, ungeschickte Ausführung operativer Eingriffe und plumpe Einführung der Hand, dabei Einlegung zu grosser Spekula, Abortversuche, Aetzungen u. a. m.) oder unglücklicher Traumen, analog den Ursachen von Vulvalaesionen.

Symptome: Oft Heilung per primam; zuweilen schwere Blutungen oder septische Infektion. Verf. beobachtete 2 Stunden nach Fornixzerreissung mit enormer Blutung (illegitimer Koitus einer 49j. Engländerin, die vor 12 J. geboren hatte und an Vaginismus litt) das Auftreten einer Temp.-Erhöhung von 38.5°, Puls 120 und einer akuten Urticaria (nettle-rash) über den ganzen Körper weg; dies dauerte 12 Stunden.

Therapie: Desinfektion, Entfernung nekrotischer Fetzen, Umstechung von Gefässen, Vereinigung frischer Wunden, Tampnade mit Ferripyrin-, Alaun-Eisenchlorid-, Jodoform-, Nosophen- oder Itrolgaze. Alte stenosierende oder atretische Scheidennarben werden teils exzidiert, teils gedehnt (manuell und durch Tamponade), teils plastisch z. B. durch einwärts geheilte Nymphen beseitigt. Es können diese zu langwieriger Behandlung führen und bei vorher erfolgter Schwangerschaft komplizierte Entbindungseingriffe nötig machen (vgl. Atl. II, 2. Aufl., § 21 c).

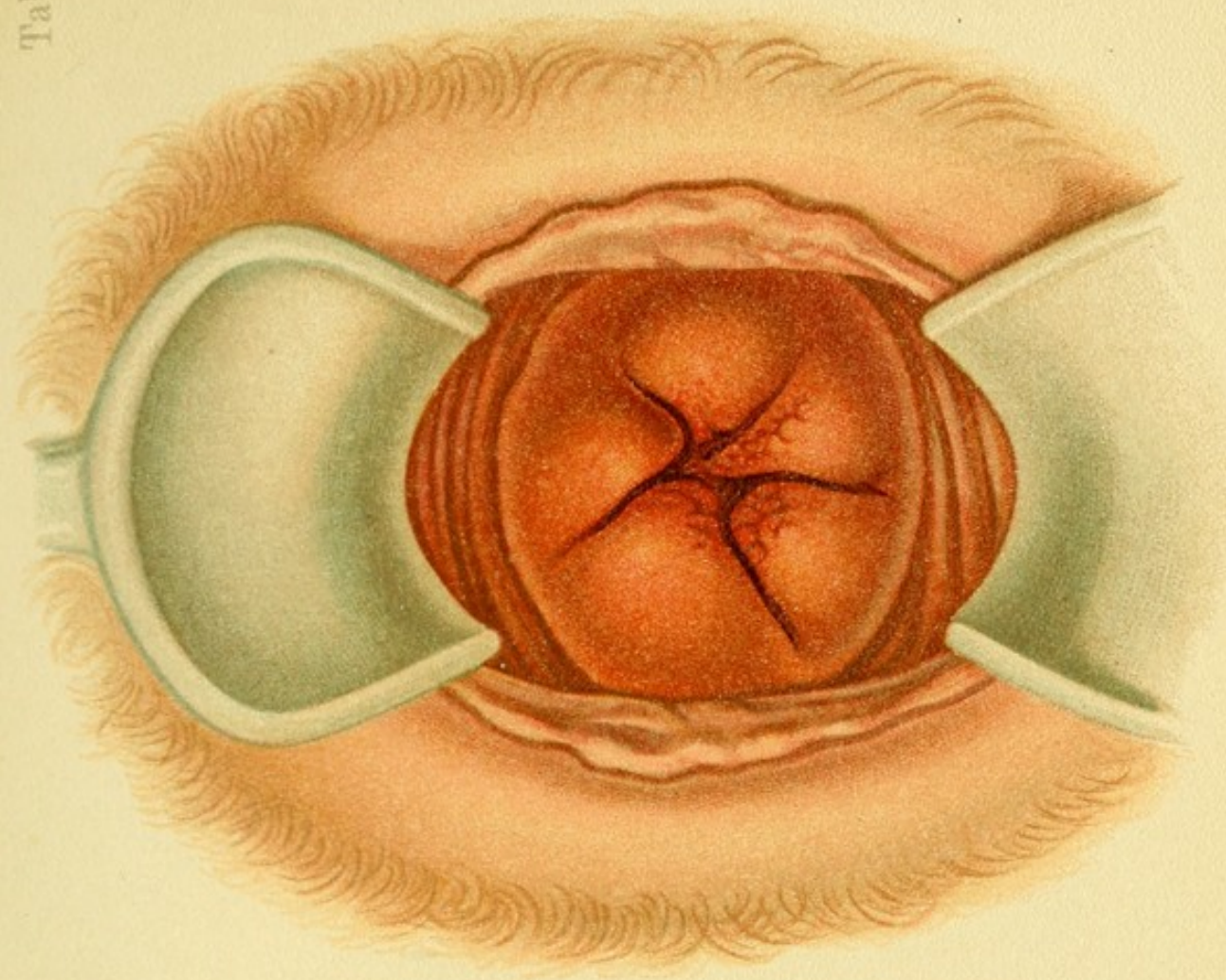


Fig. 1.

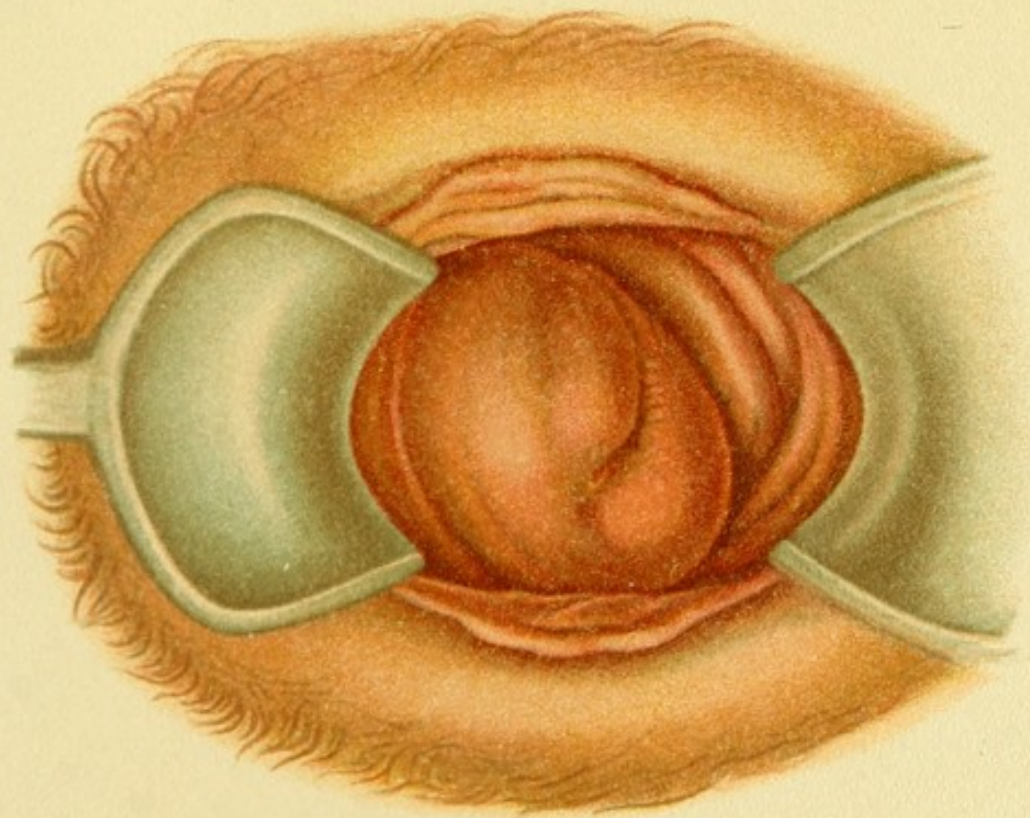


Fig. 2.

b) Die **Cervixrisse** führen zu **Kommissur-** oder **sternförmigen Defekten** (Taf. 55) oder zu **Lazerationen** des **Mm.'s** und sekundär zu **Ektropion** (§ 13 und Taf. 56) und, wenn sie sich bis ins Scheidengewölbe und das parazervikovaginale Bindegewebe erstrecken, zu Torsionen und fixierenden Verlagerungen des Collum uteri (vergl. § 11 und Taf. 55).

Statt der einfach sich in Narben umwandelnden Risse können dieselben auch längere Zeit als graugelbliche, randgerötete **Spaltgeschwüre** bestehen. Am häufigsten kommen beiderlei Vorgänge an den Mm.'s-Kommissuren vor, weil diese Gewebspartien schlechter heilen. An die Ulzera schliesst sich direkt (oft schon im Puerperium, vergl. § 15) Endometritis bzw. Metritis und Parametritis und sekundär Ektropion an; an die Narben direkt Ektropion und dann sekundär Uteruskatarrh.

Aus den Narbenzerrungen selbst ergeben sich auch nervöse Reflexe, ähnlich den auch bei anderen Narben beobachteten epileptischen und epileptiformen Anfällen; ferner in die unteren Extremitäten ausstrahlende Schmerzen.

Therapie: Emmet machte zuerst auf diese Spaltgeschwüre und ihre Folgen aufmerksam, und gab zu deren Beseitigung folgendes Verfahren an: aus den mit Häkchen fixierten und ektropionierten Lippen werden die Kommissuren-Narben, ev. bis in das Vaginalgewölbe hinein (hier aber wegen der grossen Gefässe nicht zu tief), exzidiert und die adaptierten Wundflächen der Mm.'s-Lippen vereinigt. Die Modifikation nach Martin-Skutsch vgl. pag. 78, 79, oder mit Ausschneidung der gewucherten Schleimhaut vergl. § 14. Sängner gab eine Hystero-Trachelorrhaphie an.

Der Mm. erhält so seine normale Form und Grösse wieder.

Taf. 56, Fig. 1: *Bedeutendes Ektropion mit ovula Nabothi* auf der hervorgewulsteten Zervikalmukosa bei Lazeration der linken Mm.'s-Kommissur. Die Mukosa hypertrophiert; die Drüsen z. T. in Retentions-Cysten umgewandelt (vgl. Taf. 28; 29,4; 30: 90,3).

Taf. 56, Fig. 2: *Altes Ektropion und Kongestivhyperämie* der Portio vaginalis. Die Mukosa wird runzelig durch die feinen narbigen Einziehungen der neugebildeten Bindegewebsfasern (= Endometritis interstitialis chronica, vgl. Taf. 31 Fig. 2).

§ 26. Traumatische Stenosen und Atresien der Vulva, der Vagina und des Uterus.

Die kongenitalen Stenosen und Atresien sind auf pag. 6 bis 14, 17, und 21 bis 23 beschrieben.

Anatomie und Aetiologie: durch chronische Entzündungsprozesse, umfassende, stark schrumpfende Geschwüre, zu starke Aetzungen, Verletzungen, im höheren Alter, bei akuten Infektionskrankheiten finden Verengerungen oder gar Verwachsungen statt.

Die durch Entzündungen wunden Labien verkleben, zuweilen zeitweilig sogar die Urethralmündung. Es kommt zur Stauung der Sekrete, bezw. des Blutes im ganzen Genitalkanale.

In der Scheide kommen hauptsächlich durch Verätzungen und im höheren Alter totale Verklebungen vor.

Am häufigsten sind Verklebungen des äusseren Mm.'s. Derselbe ist entweder zu einer kleinen rundlichen vernarbten Oeffnung geschrumpft — oder durch eine Hautbrücke zu 2 kleinen Oeffnungen geworden — oder durch Narben in einen Schleimhauttrichter oder -Wall retrahiert. Die Stenose kann kurz zirkumskript, sie kann röhrenförmig lang sein, und ebenso endlich zur membranösen oder zur strangförmigen Atresie führen. Seltener sind Atresien des inn. Mm.'s nach zu intensiven therapeutischen Verätzungen, noch seltener des Ostium tubae. Die anatomischen Veränderungen vgl. in § 1 (6). —

Symptome und Diagnose: bei Stenose die in § 3 geschilderten Erscheinungen der Dysmenorrhoe

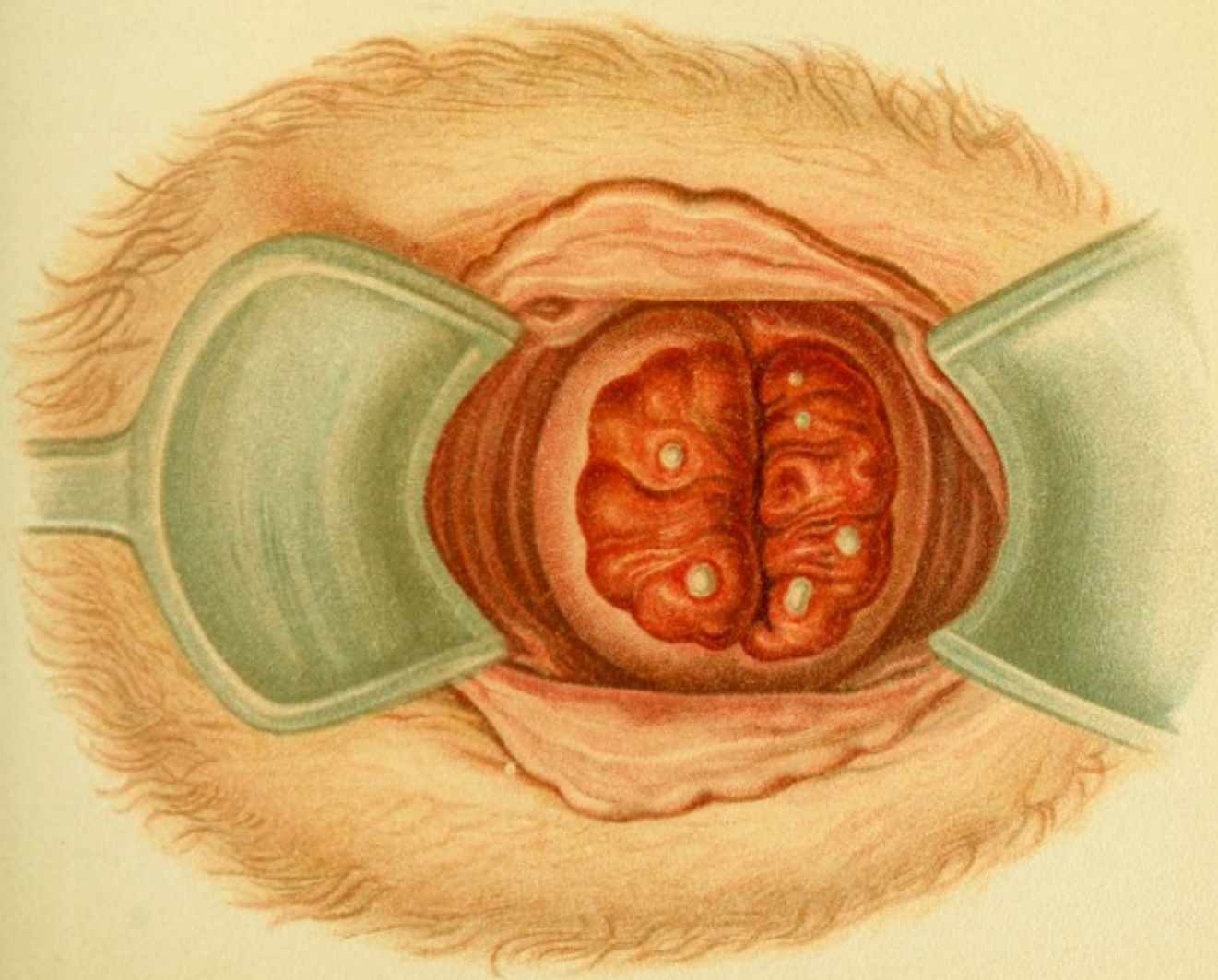


Fig. 1.

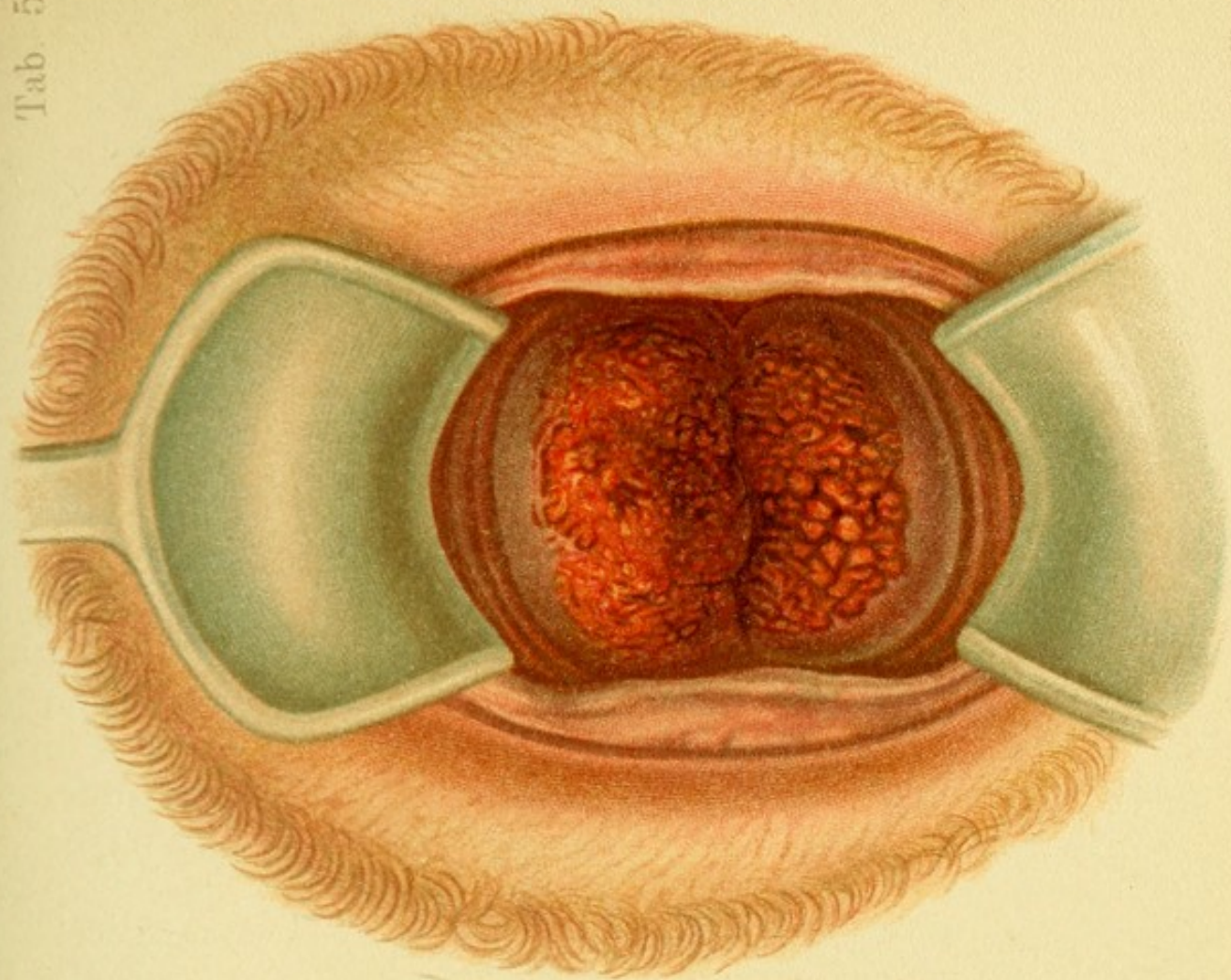


Fig. 2. Lith. Anst. F. Reichhold, München.



und Sterilität mit primärer oder sekundärer Entzündung. Von Stauungserscheinungen bestehen entweder nur Spannung und Uebelkeit oder Koliken.

Bei Atresie treten schwerere Erscheinungen erst mit dem Pubertätsalter ein (vgl. § 1, Nr. 6 bis 8, d); Untersuchung mit Spekulum und Sonde; bei Haemato-, Hydro-, Pyo-, Lochio-Metra bimanuelle Exploration des prallelastischen Tumors an Stelle des Uterus. Auf die Dauer treten perimetritische Erscheinungen auf.

Therapie: die in § 3 (3, 4) aufgeführten operativen Erweiterungen durch forzierte Dilatation und durch Diszision der Mm.'s-Kommissuren sind um noch eine Variation nach v. Winckel zu vermehren, welche bei Verdickung der Portio ausgeführt wird: ist die Portio verdickt und verlängert, so wird sie unter einer elastischen Ligatur abgetragen (§ 8); ist sie aber nur verdickt und der Mm. verengt, so wird die pag. 22 beschriebene Sims'sche Operation ausgeführt und dann kleine Keile aus den 4 Wundflächen geschnitten, welche durch die Kommissureninzisionen in jeder vorderen und hinteren Lippe entstanden sind. Suturen der Keildefekte analog der Sims'schen Methode. Endlich die Excisio colli nach Kaltenbach.

Die erworbene Atresie mit Haematometra ist natürlich viel gefährlicher bezgl. Septichämie als die kongenitale; um so rascher und um so breiter ist die Abfluss verschaffende Inzision zu machen und, nachdem eine vorsichtige 2^o/_o-Karbolausspülung vorgenommen ist, durch Jodoformgaze oder Drain offen zu halten (vgl. pag. 13).

Haematosalpinx und Haematometra bei Uterus bicornis werden per Koeliotomiam abgetragen.

Atresia vulvae acquisita wird durch Lösung der Verklebung und Jodoformgazetamponade, oder event. Vernähung jeder Wundfläche für sich, getrennt.

Kapitel II. Fisteln.

Fisteln bilden sich weitaus am häufigsten als Geburtstraumen, sei es, dass sie rissartig sofort fertig sind, sei es, dass sie sich erst sekundär durch Ausfallen eines nekrotischen Quetschpfropfes einige Tage post partum zeigen. Andere Fisteln entstehen durch lädierende Pessare (vor allem das geflügelte Zwanc'sche) oder Operationen, Fremdkörper, sonstige Traumen oder durch perforierend ulzerierende Krankheitsprozesse, wie maligne Tumoren (vgl. Taf. 85, 86, 88, 89), diphtherisch-puerperale, luetische Geschwüre, Blasensteine, perforierende peri- oder parametritische Abszesse oder Hämatocele oder extrauterine Fruchtsäcke (vgl. Atl. II, 2. Aufl. Fig. 54).

Es können mehrere Fisteln neben einander bestehen (vgl. Figg. im Text 40, 42 und 48 bis 51).

§ 27. Einteilung der Fisteln.

Zum genaueren Studium jüngerer Werke s. die klassische Abhandlung von Fritsch im Veit'schen Handbuche.

A. Fisteln der Harnorgane.

Anatomie: Wir geben nach den Organteilen, in denen die zwei Oeffnungen einer Fistel münden, folgende Einteilung:

1) Urethro-vaginal F. (Fig. 37 i. Text): mündet unterhalb des Tuberculum vaginae.

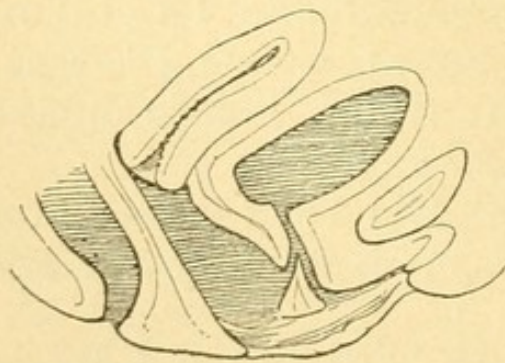


Fig. 37.
Urethro-vaginal Fistel.

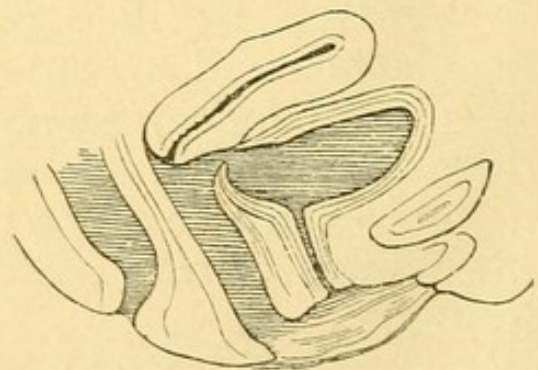


Fig. 38.
Blasenscheiden-Gebärmutter
Fistel.

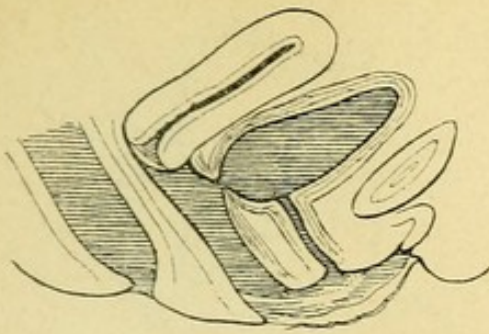


Fig. 39.
Blasen-Scheidengewölbe Fistel.

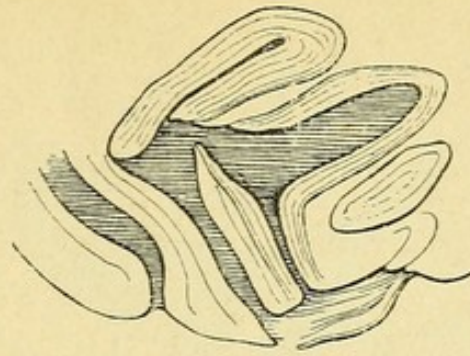


Fig. 40.
Tiefe Vesiko-Zerviko-Vaginal-Fistel mit Defekt der vorderen Mm.'s-Lippe.

2) Die häufigste, die **Vesico-vaginal F.** (Fig. 39 i. Text): jeder Teil der vorderen Blasenwand bis zum Vertex hinauf kann getroffen sein. Je näher dem Scheidengewölbe, desto häufiger; geht die Fistel bis zum äusseren Mm.'s-Rand, so wird sie als

3) oberflächliche **Blasenscheiden-Gebärmutter F.** bezeichnet (vgl. Fig. 38 i. Text): sie gewinnt dadurch besondere Bedeutung, weil ihre narbige Zerrung auf die Mm.'s-Lippen und dadurch schon auf den Gebärmutter-Halskanal besonderen Einfluss gewinnt.

Reisst der Mm. mit ein, so haben wir die

4) tiefe **Blasenscheiden-Gebärmutter F.** mit Zerstörung der vorderen Mm.'s-Lippe (vgl. Fig. 40 i. Text): letzere beiden Arten liegen median und sind klein, weil sie durch Quetschung an der Symphyse bei verengtem Becken entstehen.

5) **Vesiko-Zervikal F.** (vgl. Fig. 41 i. Text): sie repräsentieren enge Kanäle, welche bei dem eigentümlichen anatomischen Verhältnisse zwischen Cervix, Portio und Scheidengewölbe mit Vesiko-vaginal F. kombiniert vorkommen können, indem derselbe vesikale Anfangskanal sich gabeln (vgl. Taf. 42 i. Text) oder ganz teilen kann.

Umgekehrt kann die Rissstelle auch seitlich liegen und die Einmündungsstelle des Ureters in die Blase mittreffen. Liegt die andere Oeffnung in der Scheidenwand, so entsteht die

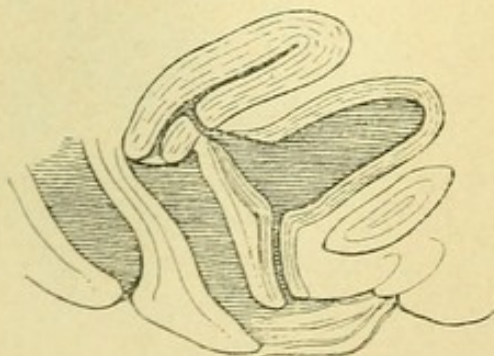


Fig. 41.
Vesiko-Zervikal Fistel.

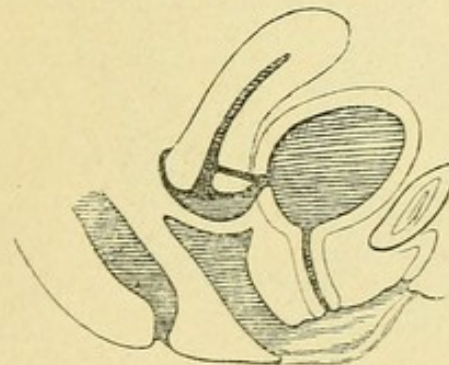


Fig. 42.
Vesiko-Zerviko-Vaginal Fistel mit Kolpokleisis.

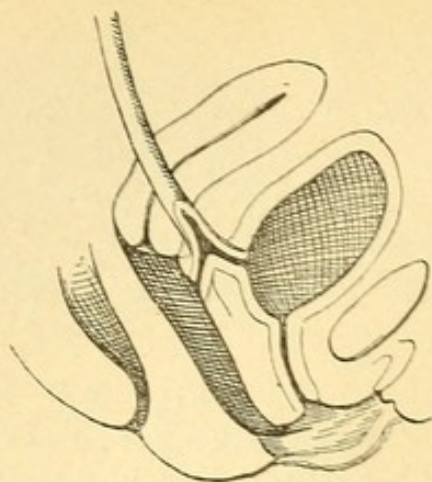


Fig. 43.
Vesico-Uretero-Vaginal
Fistel.

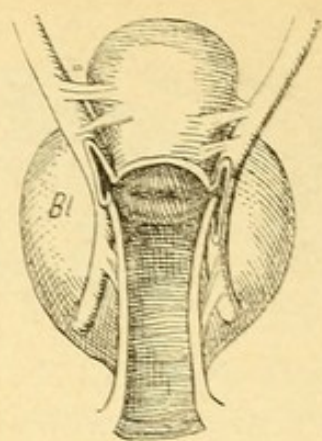


Fig. 44.
Uretero-Vaginal Fisteln
beiderseitig (entzündliche
Adhäsionen).

6) Vesiko-Uretero-Vaginal F. (vgl. Taf. 43 i. Text): sie sitzt entsprechend dem Verlauf der Ureteren (vgl. Atl. II, 2. Aufl., pag. 74) seitlich oder hinten im Vaginalgewölbe.

Reine Ureterenfisteln entstehen, wenn die Verletzungen höher sitzen; auch dann noch können dieselben zum Scheidengewölbe ziehen als

7) Uretero-vaginal F. (vgl. Fig. 44 i. Text): die Oeffnung ist wie die aller Harnleiterfisteln schwer zu finden wegen der Kleinheit. Zu suchen ist sie wie bei 6; oft münden sie, wie die Urethra, auf einer geröteten Prominenz.

8) Uretero-Zervikal F. (vgl. Fig. 45 i. Text).

Ausserdem gibt es Harnleiterdarm- und Harnleiter-Bauchdecken-Fisteln. Eine durch ihren Ursprung spezifische Urinfistel ist die

9) Vesiko-abdominal F. (vgl. Fig. 46 i. Text): hierunter sind verschiedene Grade und Lokalisierungen des Defektes be-

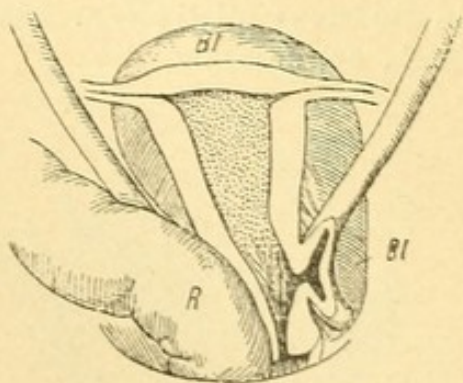


Fig. 45.
Rechtsseitige Uretero-Zervikal
Fistel. R. = Rectum, Bl. =
Blase.

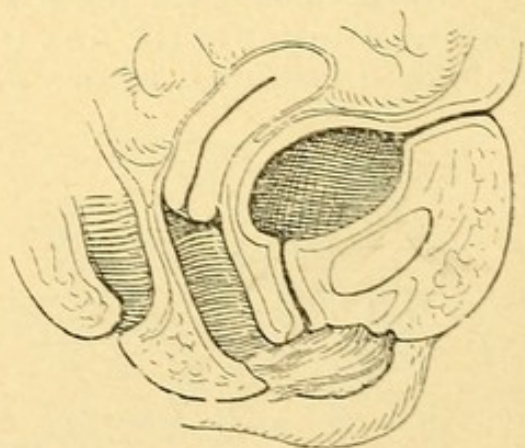


Fig. 46.
Vesiko-abdominal Fistel (per-
sistierender Urachus).

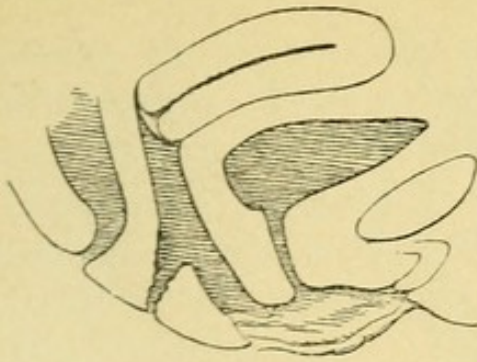


Fig. 47.
Damm-Zentralruptur.

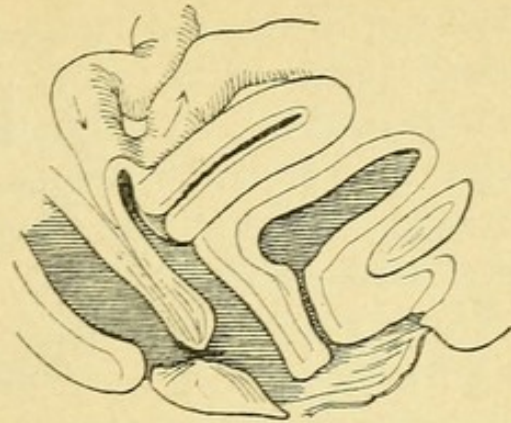


Fig. 48.
Ileo-Vaginal Fistel; häufigste
Rektovaginal Fistel.

griffen; ihr Vorkommen ist sehr selten und sind die meisten derselben kongenitaler Natur, selten die Folge von Perforation bei entzündlicher adhäsiver Blase.

Als Fissurae bezeichnen wir:

- a) die Fissura vesicae inferior = Spalte unterhalb der geschlossenen Symphyse, oft mit Clitoris fissa kombiniert;
- b) die Fissura vesicae superior = Spalte oberhalb der normalen Schoosfuge; ein wirklicher Fistelgang ist
- c) die Fistula vesico-umbilicalis i. e. der persistierende Urachus.

Die extremen kongenitalen Defekte sind

- d) die Blasenspalten = Eversio (Exstrophia, Ektopia) vesicae mit oder ohne Symphysis fissa (vgl. § 1).

10) Ileo-vesikal F., bzw. Ileo-uretero-vesikal F. (vgl. Fig. 51 i. Text): von den traumatischen und ulzerös-perforativen Kommunikationen zwischen Blase und Darm ist diejenige mit dem Dünndarme die häufigere. Es existieren auch Blasenmagenfisteln.

11) Rekto-vesikal F., bzw. Rekto-uretero-vesikal F. (vgl. Fig. 50 i. Text): entsteht durch perforierende Beckenabszesse.

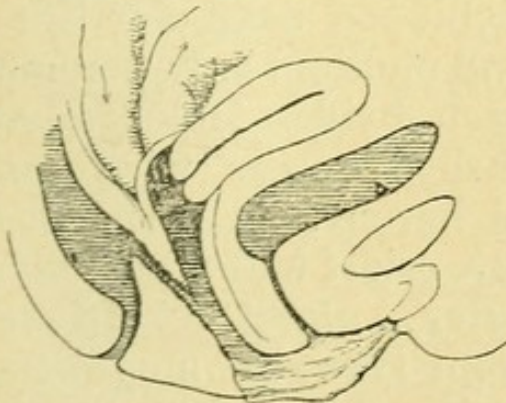


Fig. 49.
Asnupraeternaturalis ileo vaginalis;
Rektovaginal Fistel.

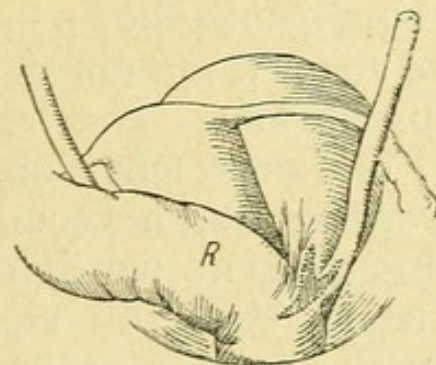


Fig. 50.
Vesiko-Uretero-Rektal Fistel.
Sinistropositio Uteri.
R = Rektum.

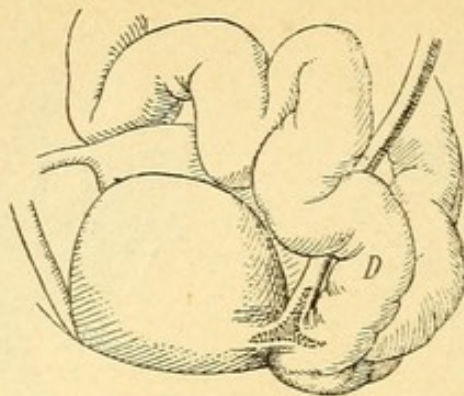


Fig. 51.

Ileo-Uretero-Vesikal Fistel.

D = Ileum in der Excavatio vesico-uterina.

B. Darmfisteln.

1) **Rekto-vaginal F.** (vgl. Fig. 48 u. 49 i. Text), bezw. Rektovestibular (wenn ausserhalb des Hymens) F.

2) **Ileo-vaginal F.** (vgl. Fig. 48 i. Text): eine Oeffnung im Dünndarme führt (meist) in das Scheidengewölbe, so dass die Hauptmenge der Faeces im Darne selbst fortgleitet. Anders, wenn das obere Ende der Darmrupturstelle ganz in der Scheide einheilt; es findet dann völlige Defaekation durch die Vagina statt; diese Kommunikation wird als

3) **Anus praeternaturalis ileo-vaginalis** bezeichnet (vgl. Fig. 49 i. Text). Beide kommen sehr selten und ebenso gut in der vorderen wie in der hinteren Peritonealtasche vor.

Es können mehrere Fisteln neben einander bestehen (vergl. Figg. im Text 40, 42, 43, 48 bis 51).

Grösse und Gestalt der Fisteln variieren sehr; i. allg. sind sie, frisch entstanden, weiter, später narbig geschrumpft. Entweder sind sie kanal- oder rissförmig. Vesiko- und Rekto-Vaginalfisteln sind die grössten. Die Länge ist verschieden nach der Entstehungsursache; — sehr lang und multipel z. B. können sie sein, wenn ein Abszess nach beiden Holorganen durchbricht. Das erwähnte Narbengewebe wird um so umfangreicher um die Fistel herum, je mehr das Gewebe durch Quetschung nekrotisiert und allmählich abgestossen worden ist — oder: glattgeschnittene Fisteln sind von viel gesünderem Gewebe umgeben. Im Beginne sezerniert eine jede Fistel Wundflüssigkeit und bildet Granulationen.

Die begleitenden Verletzungen können so bedeutend sein, dass der Uterus in den Narbenmassen nicht zu finden ist.

Wird der Urin stetig auf dem neuen Wege entleert, so kontrahieren sich die nicht mehr harnführenden Teile und schrumpfen, — oder obliterieren sogar, soweit es sich um Ureteren oder Urethra handelt! Da bei grösseren Vesiko-Vaginalfisteln sich die Blasenwand in das Scheidenlumen einstülpt, so entstehen hier leicht katarrhalische Entzündungs- und polypöse Wucherungszustände, welche bedenkliche Nierenentzündungen im Gefolge haben können. Die weiteren Folgen sind pericystische Reizungen und Adhäsionen.

Ebenso entzünden und inkrustieren sich die Genitalschleimhäute inkl. der Vulva durch die stete Berieselung mit dem (allmählich in Zersetzung übergehenden) Urin.

Analog entwickeln sich Proktitiden. Bei ulzerösen Perforationen findet eine Senkung von dem zuerst ulzerierten Organe aus statt, so dass die Fistel schräg verläuft mit der grösseren primären Oeffnung (vgl. Fig. 49 i. Text.).

Symptome: unwillkürlicher Urinabgang, indessen wechselt diese Erscheinung je nach der Art der Fistel und danach, ob die Pat. steht oder liegt oder bei geschwollener Vulva den Urin liegend in der Scheide zurückhält. Der Abfluss tritt nicht sofort nach der Verletzung, sondern bei Drucknekrose erst nach mehreren Tagen ein, nach Ausstossung des Pfropfes.

1. Bei Urethrovaginalfisteln kann der Sphinkter und damit der willkürliche Verschluss erhalten sein; aber die Richtung des Urinstrahles ist eine andere geworden;

2. bei Vesiko-Vaginalfisteln (mit grosser und nicht durch Narbenmembranen verengter Oeffnung oder ventilartig wirkendem Steine und dgl.) findet dauernder Abfluss statt;

3. bei Blasen-Scheiden-gewölbe- und Vesiko-Uterin F. kann die Pat. im Stehen den Urin halten, so lange der untere Blasenteil sich füllt.

Im Liegen fliesst dieser gleich in die Vagina; ausserdem wirkt der Uterus beim Stehen der Pat. entweder als Hebel oder als Ventil, indem er durch das Nachvornsinken des Körpers teils die Wandung mit der Fistelöffnung verzerzt und verschiebt, teils durch die Portio verschliesst (bei Vesiko-uretero-uterin oder -Vaginal F.);

4. bei Ureter-Fisteln findet willkürliche Entleerung statt, da nur wenig durch die feinen Fistelgänge entweichen kann oder bei einseitiger Läsion nur von der betr. Niere her entleert wird. Beim Entleeren fliesst ein Teil aus der Scheide nebenher;

5. bei kleineren Rektovaginalfisteln gehen nur Flatus und diarrhoische Stühle unwillkürlich ab, — bei grösseren auch fest geformte Faeces.

Durch die narbige Schrumpfung nehmen die Mengen-Verhältnisse allmählich ab.

Der alles benetzende Urin erzeugt einen durchdringenden Uringeruch, Katarrhe der Genitalien, Wundsein der äusseren Teile, Erkältungen; es treten Störungen im Schlafe und Appetit ein; die Pat. muss sich isolieren, wird arbeitsunfähig, fällt ihrer Umgebung zur Last, und alles dieses ruft eine melancholische Stimmung hervor. Fast das gleiche gilt von den Darmfisteln. Diesem Sinken des Allgemeinzustandes erliegen die Pat. nach Jahrzehnten.

Diagnose: am leichtesten sind die an der Vorderwand der Scheide sitzenden Fisteln zu erkennen — durch einfache Digitalexploration, wenn von der Grösse einer Fingerkuppe. Sonde oder Katheter von der Blase her durchführen.

Bei kleinen und vor allem seitlich oder im Zervikalkanal mündenden Fisteln Nachweis durch Einlauf einer gefärbten Flüssigkeit in die Blase (Milch, Sol. kal. permangan.) und genaue Einstellung der undichten Stelle im Spekulum; Fixation der letzteren mit Haken und Feststellung des Verlaufes des

Kanales durch feine Sonden. Bei Vesico - u t e r i n - Fisteln muss also der Mm. evertiert, ev. dilatiert oder gespalten werden; ebenso müssen S t e n o s e n vorher beseitigt werden.

Wenn wohl Urin, aber keine gefärbte Flüssigkeit durch die Genitalien abläuft, so handelt es sich um U r e t e r - Fisteln. Vergl. die anatom. Angaben! Die Ureter - u t e r i n F. stellt man gegenüber der entsprechenden Vaginalf. dadurch fest, dass man den Mm. fest tamponiert und die Scheide nunmehr trocken bleibt. Um die Austrittsstelle des Urins deutlicher fixieren zu können, färbt man den Urin durch Einverleibung von Methylenblau per os (0.1 einige Stunden vor der Untersuchung).

Bleibt man im Zweifel, so wird kystoskopiert oder mit S i m o n'schen Harnröhren-Spekula dilatiert und das Blaseninnere palpiert. Dieses Verfahren gibt auch Aufschluss bei Verdacht auf noch anderweitige Blasenfisteln (Ileovesikal F. etc.). Als ultima ratio macht T r e n d e l e n b u r g den hohen Blasenschnitt (Sectio supra-pubica).

Bei D a r m f i s t e l n entscheidet die Art der Ingesta, bzw. F a e c e s (Ileum s. Kolon-Rektum).

Therapie: entsprechend der modernen vorgeschrittenen Technik ist der **blutige Schluss der Urin-Fistel** die naturgemässe Methode. Noch mehr als bei Kolporrhaphie und Perinaeoplastik handelt es sich hier um minutiöseste Exaktheit.

Ist die U r e t h r a s t e n o s i e r t, so muss sie forziert dilatiert und dann die Fistel geschlossen werden.

Z e r v i k a l fisteln werden nach Diszision der Mm.'s-Lippen operiert. U r e t e r e n fisteln werden plastisch mittelst ovalförmigen Lappens geschlossen, welcher über einem in den Harnleiter eingelegten Katheter vernäht wird (nachdem vorher eine künstliche Blasenscheidenfistel geschaffen ist = Kolpocystotomie, um den Harnleiterkatheter einlegen zu können) (S i m o n, S c h e d e) oder das freie Ureterende wird mit seiner Schleimhautumgebung ausgelöst

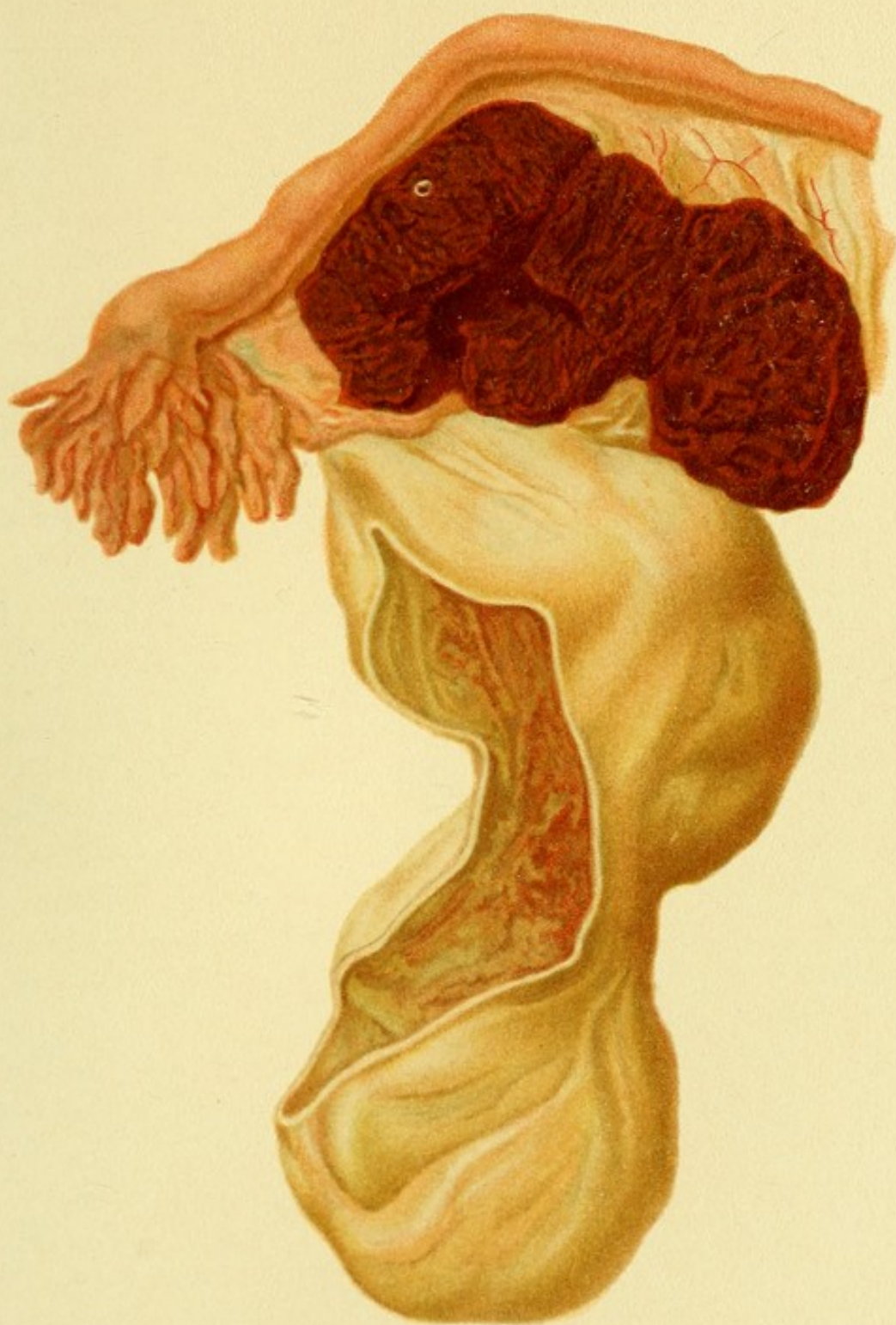Taf. 57: *Haematocoele retro-uterina* in Kombination mit einem extra-uterinen Fruchtsack; in den Kruormassen fand ich einen dreiwöchigen Embryo (links oben nahe der Tube). (Orig.-Auar. n. einem Operat.-Präp. d. Heidelberg. Frauenklinik.)

und in die Blase implantiert (M a c k e n r o d t). Ist der vaginale Weg nicht verfolgbar, so wird durch einen seitlichen Bauchschnitt der Ureter frei präpariert, subserös längs der linea terminalis zur Blase geführt und hier zur Einheilung gebracht. Die intraperitoneale Einheilung ist bedenklich.

Misslingen die typischen in situ verschliessenden Operationen, so bleibt die quere Obliteration der Vagina (= Kolpokleisis, Simon) i. e. die Schaffung eines Urinreservoirs in der oberen künstlich atretisch gemachten, aber gegen die Blase hin offenen Scheidenhöhle, — oder die Hysterokleisis, i. e. die Anfrischung und Vernähung der Mm.'s-Lippen. Fast analog können Blasenscheiden-Gebärmutter F. durch Einheilung der vorderen, bzw. hinteren Mm.'s-Lippe oder des hyperflektierten Uterus-Körpers (Freund) geschlossen werden. Der durch die Kolpokleisis geschaffene Zustand ist durch Entstehen von Inkrustationen, Katarrhen u. s. w. ein wenig ansprechender, so dass in einigen Fällen die Obliteration wieder beseitigt werden musste. Ein Münchener Fall wurde danach noch durch v. Winckel zur dauernden Fistelheilung gebracht.

Nachbehandlung: Ausspülen der Blase unmittelbar post op. mit einem Antisepticum (ev. Nachweis der erzielten Dichtigkeit mittelst Milch oder Kal. permangan). Später braucht nur dann katheterisiert zu werden, wenn die Pat. nicht spontan entleeren kann, ev. Verweilkatheter. Bettruhe nur einige Tage; Seidennähte nach 5 Tagen, Silkworm nach 8 Tagen entfernt. Scheidenausspülungen nur bei foetidem Ausfluss. Etwaige Nachoperation nach 4 Wochen.

Scheiden-**Mastdarm** fisteln sind in den meisten Fällen ebenfalls operativ zu behandeln, und zwar fast ausnahmslos entweder nach ovaler Umschneidung





oder nach Lappenbildung von der Scheide aus vernäht in einer den Urinfisteln analogen breiten tiefen Umstechung. Sehr feine oder mit Analdefekt oder nach Perinaeoplastiken bestehen bleibende Fisteln werden mittelst Durchtrennung des ganzen rekto-vaginalen Septum geschlossen. Vorher wird mehrere Tage laxiert; beide Hologane ergiebig antiseptisch ausgespült. Während der Op. wird der obere Fistelrand mit Häkchen herabgezogen und das Rektum mit einem Wattetampon oberhalb der Fistel geschlossen. Nachher flüssige Diät und milde Kathartika nach 3—5 Tagen.

Die **Ileovaginalfisteln** werden in der Weise geschlossen, dass mittelst einer Klemmzange das Septum der beiden Dünndarmenden von der Scheide aus zur Nekrose gebracht und es so möglich gemacht wird, dass nach plastischem membranösem Verschlusse der Scheiden-Dünndarm-Oeffnung die Ingesta bequem in der wieder verschlossenen Dünndarmschlinge ihren Weg nehmen können.

Kauterisationen mittelst Acid. nitr. fum., sulfur., Zinc. chlor., Wiener Aetzpaste, Kal caust., Arg. nitr., ferr. cand. oder Zestokausis sind unzuverlässig, meist sehr langsam wirkend und endlich (durch Bildung von harten blutarmen Fistelrändern) das Gewebe ungünstig für später nötig werdende Operationen beeinflussend. Demgemäss nur für lange feine Fisteln mit kräftigen Granulationen, dagegen nicht bei harten kallösen Rändern brauchbar. Ev. kombiniert mit Fritsch's Verweilkatheter (vergl. § 22).

Kapitel III.

Traumatische Blutergüsse.

Traumatische Blutergüsse können in das die Genitalien umgebende Bindegewebe hinein stattfinden = Haematome, oder in die Bauchhöhle hinein = Haematocele intraperitonealis.

§ 28. **Haematoma:** a) **Vulvae**, b) **retro-**
oder **peri-** oder **anteuterinum extraperitoneale**
(Haematocele extraperitonealis).

a) **Haematoma vulvae** (vergl. Taf. 51 Fig. 1) ein plötzlich unter Jucken und Schmerz entstandener, prall-elastisch-fluktuierender, bläulich durchschimmernder Tumor in den Labien. *Therapie:* Eisblase und Kompression; ist die Haut nekrotisch verfärbt: Inzision, Jodoformgaze-Tamponade; langsame Heilung.

b) **Haematoma retro-, peri- und anteuterinum extraperitoneale** (vergl. Taf. 58 Fig. 3), besonders im Lig. latum, sich ev. senkend neben der Vagina bis zum Beckenboden. Im Anschluss an ein Trauma (Fall) plötzlicher Anämie-Kollaps und heftiger Schmerz im Becken; Harn- und Stuhlbeschwerden. Fieber und Bauchfellreizung fehlen — es sei denn, dass das Lig. lat. rupturiert und eine Haematocele intraperitonealis des Douglas-Raumes sekundär entstanden sei.

Im ersteren Falle fühlt man bimanuell den Douglas-Raum leer, dagegen das hintere Scheidengewölbe gesenkt oder seitlich vom Uterus einen prall-elastischen Tumor.

Es gibt zweifellos geringe Grade der inneren Bandzerreissungen mit nicht palpablem geringen Blutergüsse, welche infolge der akuten Dehnung des Bandapparates zu Retroversionen und Senkungen der inneren Genitalien führen können. Solche Fälle beobachtete ich mehrfach nach sehr schwerem Heben und Hintenüberstürzen bei nicht kräftigen Individuen. Zunächst tretentage- und wochenlange Schmerzen, Ausfluss, Periodenstörungen auf, die bei genügender Schonung wieder verschwinden, die aber von Zeit zu Zeit, zumal sub mensibus oder bei Erkältungen exazerbieren und für puerperale oder operative Infektionen leicht einen locus minoris resistentiae abgeben.

Therapie: Ruhe; horizontale Lage, Kopf niedrig; Analeptika. Vaginaltamponade und Sandsack auf das Abdomen. Ev. Inzision.

§ 29. **Haematocele retrouterina intraperitonealis.**

Definition und Aetiologie: Die Haematocele retrouterina intraperitonealis bildet einen plötzlich, gewöhnlich im Anschluss an eine fortgebliebene Menstruation und unter Fieberlosigkeit entstandenen prallelastischen Tumor, der den Douglas in die Scheide vorwölbt und dem Uterus gleichmässig fest anliegt. Späterhin können Fieberanfälle auftreten und aus dem Uterus sich bräunliche Blutmassen entleeren. Nicht selten ragt die Tube mit ihrem abdominalen Ostium in die Blutmasse hinein. Dieselbe ist schichtenweise mit Fibrin umkleidet -- wahrscheinlich zufolge von successiven Blutungen -- und nach oben mit den Därmen pseudomembranös verklebt. Meist oder vielleicht immer ist Extrauterin gravidität die Ursache (J. Veit); nicht selten lassen sich Zotten oder sogar der Embryo nachweisen, wie es mir an einem in der Heidelberger Frauenklinik exstirpierten Präparate betr. eines höchstens dreiwöchigen Embryos glückte (vergl. Taf. 57). Der Uterus wird anteponiert.

Sehr selten ist die Haemorrhagie so bedeutend, dass sie über die Ligg. lata hinweg sich in die vordere Excavatio (vesico-uterina) ergiesst.

Andere Ursachen sind: Haematosalpinx (bei Haematometra durch Atresie), platzende Varicocele und Phlebektasien der Uterusadnexa, Ruptur von Abdominalorganen und Pelvipachyperitonitis haemorrhagica (Perimetritis).

Symptome: Plötzlicher Anämie-Kollaps und Schmerzen infolge von peritonealer Reizung. Treten keine Infektionskeime aus dem Blute oder durch die Tube oder aus den Parametrien in das ergossene Blut über, so verläuft die Resorption fieberlos: im anderen Falle heftigere peritonitische Schmerzen und Fieber.

Aus dem Uterus: protrahierte Abgänge von nicht frischem Blute (nach v. Winckel durch die Tube aus den ergossenen Blutmassen in die Gebärmutter geleitet).

Taf. 58, Fig. 1: *Freier Ascites* bei aufrechter Stellung der Patientin (Orig. Schema-Zeichn.). In Rückenlage sinkt die Flüssigkeit (serös oder sanguinolent) gegen die Wirbelsäule. Die vordere Grenze der Perkussionsdämpfung sinkt demnach herab. Die Grenze verläuft in einer brustwärts konkaven Linie (während Tumoren eine wenig verrückbare, nach oben konvexe Grenze haben). Bei Seitenlagerung verschiebt sich die Grenze wieder derart, dass die Flüssigkeit der tiefstliegenden Seite zuströmt; die obere Bauchseite also tympanitischen Ton (anstatt des eben perkutierten gedämpften) erhält. Bei Perkussions-Palpation erhält man das Phänomen der Fluktuation, der fortgepflanzten Welle.

Ascites kommt vor bei malignen Tumoren (malignes papilläres Ovarialkystom, Ovarial- und Darmkrebs u. a.), Bauchfelltuberkulose, Peritonitis exsudativa (abgesehen von Stauungskrankheiten des Herzens, der Lungen, der Nieren, der Leber, im Pfortaderkreislauf u. a.)

Die Punktionsflüssigkeit zeigt geringes spez. Gew.¹⁾ 1010—1015, — mit viel Fibrin, gerinnt bald, Eiweiss,²⁾ wenn es ein Exsudat ist (bei entzündlichem Prozesse, z. B. Tuberkulose); alsdann sind darin enthalten: r. u. w. Blutk., Serosaendothelien, Zellen verschiedener Grösse mit Fettkörnchen (einzelne Cholestearinkrystalle); das spez. Gew. kann über 1018 steigen, ein Zeichen, dass es entzündlicher Natur ist — oder als Stauungs-Transsudat ohne Fibrin, ohne Gerinnung, mit nur vereinzelter w. Bl. K. und breiten flachen Serosaendothelien.

Taf. 58, Fig. 2: *Haematocoele retrouterina intraperitonealis* (Orig. Schema-Zeichng.) (vgl. Taf. 57).

Taf. 58, Fig. 3: *Haematoma retrouterinum extraperitoneale* (Orig. Schema-Zeichn.); *Uterus retrovertiert-flektiert*: Der Douglas ist frei, ist aber, ebenso wie Rektum und Vaginalgewölbe durch einen fluktuierenden Tumor vorgewölbt, der auch als *Haematoma subperitoneale pelvicum* bezeichnet werden kann. Die Entstehung leitet sich entweder von Gefäss- oder Organzerreissungen her (Atl. II, Tafel 68) oder von Berstung von Phlebektasien.

Taf. 58, Fig. 4: *Mächtiges Myoma subserosum posterius uteri* (Orig. Schema-Zeichn.), als Seitenstück zu den übrigen 3 retrouterinen Tumoren dieser Tafel den Douglas ausfüllend, eine scheinbare Retroflexion vortäuschend (Sonde!); *Antepositio uteri*; Vorwölbung des Vaginalgewölbes ins Rektum durch einen derben Tumor, der allmählich ohne Fieber entstanden ist und, mit dem Uterus zusammenhängend bimanuell gefunden, jede Bewegung von der Portio direkt übertragen erhält.

¹⁾ Das spez. Gew. Zu messen bei Zimmertemperatur mit dem Aräometer. Wenn über 1018 = entzündliches Exsudat! weil mehr Eiweiss.

²⁾ Bestimmung des Eiweissgehaltes: 10—50 ccm mit 10fachem Volum H₂O verdünnt; zum Sieden erhitzt, mit verdünnter Essigsäure schwach gesäuert. Der Niederschlag mit H₂O, Aether und Alkohol gewaschen, getrocknet und gewogen

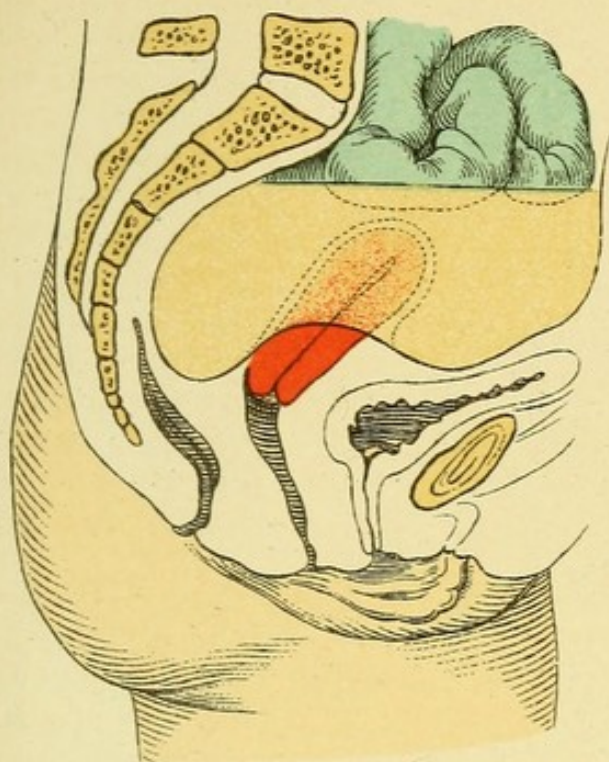


Fig. 1.

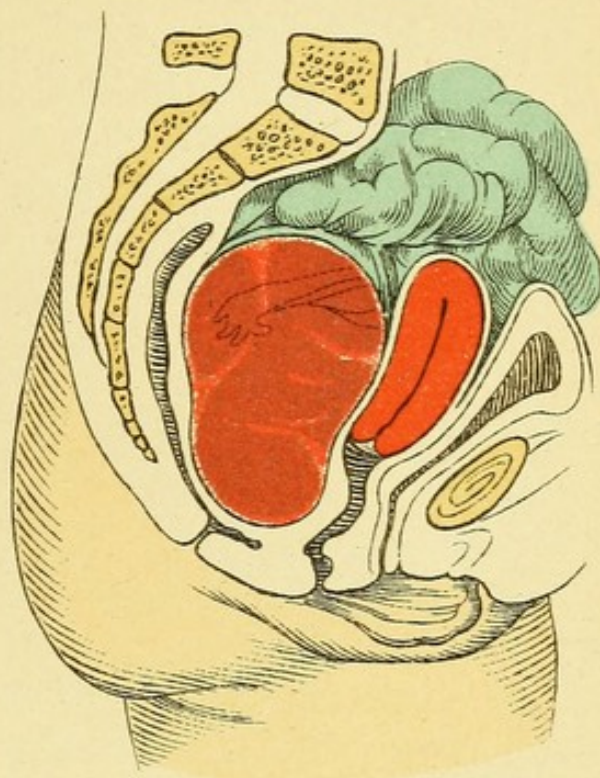


Fig. 2.

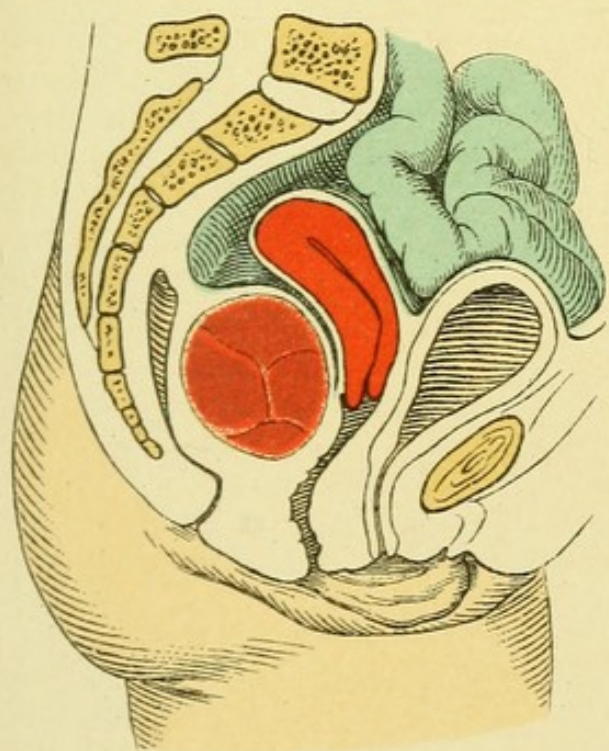


Fig. 3.

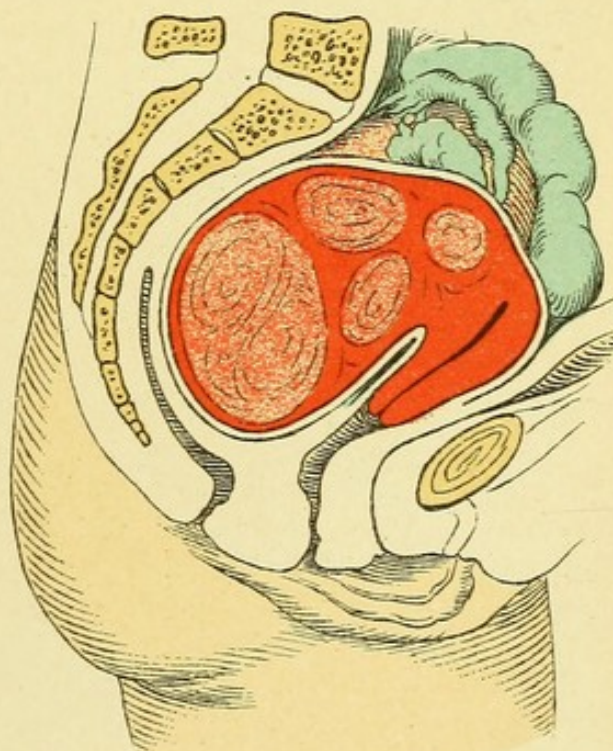


Fig. 4.



Durch den Druck auf die Nachbarorgane: Neuralgien und Dysmenorrhoe (Ovarien, vergl. § 23; von dem Plexus sacroischiadicus aus in den Oberschenkeln), Obstipation, Harnbeschwerden.

Durch weitere Blutungen, — wie sie besonders nach vorher gegangenen Perimetritiden vorkommen können, — wiederholte plötzliche Verschlimmerungen, bis endlich Resorption, selten Durchbruch in Holorgane (am meisten noch in das Rektum) mit Gefahr der Verjauchung. Nach der Resorption hinterbleibt eine Schwieler.

Diagnose: mit grösster Vorsicht bimanuell untersuchen, teils damit keine weiteren Blutungen stattfinden, teils damit der sich selbst fibrinös abkapselnde Tumor nicht wieder in die freie Bauchhöhle hineinplatzt, teils damit keine Keime aus der Tube hineingepresst werden; ausserdem ist die Berührung des hinteren Scheidengewölbes sehr schmerzhaft. Auch alle sondierenden oder inzidierenden Manipulationen sind zu unterlassen!

Der Uterus ist anteponiert; das hintere Scheidengewölbe durch einen prall-elastischen Tumor hinabgewölbt. Der Douglas-Raum ist durch ihn nach oben hin rundlich ausgefüllt, derart, dass die Tumorkonturen kontinuierlich in den Uterusfundus-Rand übergehen; daher zuweilen Verwechslungen mit Uterus retroflexus gravidus, zumal wenn hierbei Perimetritis. (Betr. Diff. Diag. vgl. sub „Ovarialkystom“.) Die Anamnese und obige Symptome geben weitere Anhaltspunkte. Das Kleiner- und Knolligwerden des Tumors bei Fieberlosigkeit spricht für H.

Therapie: absolute Bettruhe und Vermeidung aller therapeutischen inneren Untersuchungen und Eingriffe; ausserdem: Eisblase, Opium oder Morphinum oder Chloral als Klysma (zur Herabsetzung der Herzaktion). Dauert der Kollaps fort und besteht Grund zur Annahme einer Extra-

uterin gravidität (vergl. Atl. II, 2 Aufl. pag. 200); Koeliotomie.

Droht ein Durchbruch oder bestehen heftige Schmerzen und Fieberanfälle und bleibt der Tumor gleich, so wird an der prominentesten Stelle von der Scheide aus inzidiert und der Sack drainiert und unter geringem Druck täglich ausgespült; Eisblase, blande Diät, Lavement, milde Laxantien. Sonst Koeliotomie. Bei Perforation ins Rektum wegen Verjauchungsgefahr nicht untersuchen!

Die eingetretene Resorption wird durch Resorptivkuren (vergl. § 18) unterstützt. Ruhe während den späteren Menstruationen, während welcher leicht neue Haemorrhagien!

Prognose: je früher und zweckmässiger nach obigem behandelt, desto günstiger ist die Pr. für eine in einigen Wochen bis Monaten vollständige Resorption. Bei Perforationen ist die Pr. von der Handhabung der Antisepsis abhängig; am günstigsten der Durchbruch in den Mastdarm.

Kapitel IV.

Fremdkörper im Genitalkanale und in der Harnblase.

In obige Organe gelangte Fremdkörper können entweder durch den Vorgang ihres Eindringens verletzend wirken oder erst durch längeres Liegen entzündliche Erscheinungen hervorrufen. Die Behandlung der ersten Gruppe hat nach § 24, 25 zu geschehen.

§ 30. Fremdkörper

gelangen in die Blase oder die Scheide oder den Uterus aus viererlei Ursachen:

a) zurückgebliebene therapeutische Instrumente u. dgl.: Stücke von Scheidenrohren, Glasspekula, inkrustierte Pessarien, Nadeln, Tampons, Laminaria, vergessene lange Seidensuturen, inkrustierte Katheter, bezw. Stücke derselben, zumal unbemerkt bei elastischen, etc.;

b) durch masturbatorische, perverse oder verbrecherische Manipulationen: Haarnadeln, Nadelbüchsen, Kerzen, Bleistifte, Tannenzapfen, Pomadenbüchsen, Garnspulen; — Tampons, Schwämme und Okklusivpressare (zur Verhütung der Konzeption); — Stricknadeln u. a. spitzige Instrumente (zur Abtreibung der Frucht);

c) durch Sturz, auf einen spitzigen Zaun u. dgl.;

d) aus dem eigenen Körper stammend: perforierende Tumoren, wie Dermoidkysten (Zähne, Haare, analog der Taf. 45, 2 in das Rektum), Extrauterinfruchtsäcke (Atl. II, 2. Aufl., Taf. 54), Echinokokkusblasen, Fisteln von anderen Holorganen her. Dahin gehören auch im Uterus zurückgebliebene Eiteile. Blasensteine.

Die Folgen sind die in den §§ 22, 24, 25 und, was vergessene Pessarien anlangt, auf pag. 75 beschriebenen, meist entzündlicher, ulzerativer und fistulöser Natur.

Therapie: Die Entfernung inkrustirter Pessarien ist pag. 75 angegeben.

Jeder Extraktion aus dem **Genitalkanale** ist eine desinfizierende Ausspülung vorauszuschicken (teils wegen vorhandener Entzündung mit dem foetiden Fluor, teils wegen den bei der Extraktion leicht erfolgenden Mukosa-Verletzungen).

Die Corpp. al. sind vorsichtig mit dem Finger zu extrahieren. Misslingt dieses, so wird zu Instrumenten gegriffen (Kugel-, Polypenzange, Häkchen), unter sorgfältiger Deckung der Schleimhaut gegen etwaige Spitzen. Längliche Objekte werden an einem Ende gefasst.

Misslingt auch dieses, so werden entweder die Objekte verkleinert oder Inzisionen gemacht. Bei solchen Fällen muss tief narkotisiert werden.

Bei Fremdkörpern in der **Blase** wird die *Diagnose* mit dem Metallkatheter oder bimanuell oder kystoskopisch oder nach Urethradilatation (vgl. § 22) gestellt. Letztere braucht man auch zur Entfernung: neben dem touchierenden Finger wird die Kugelzange dem fremden Körper angelegt, u. zw. tunlichst einem Endpunkte desselben, damit er sich nicht quer stellt. Oder der Fremdkörper wird in das Spekulum eingestellt. Zuweilen ist die Füllung der Blase mit Borwasser zweckmässig. Ist der Körper zu gross, so wird er verkleinert, sonst — Kolpocystotomie, bei Kindern Sectio suprapubica.

Die **Blasensteine** nehmen nicht nur den übrigen Fremdkörpern gegenüber aetiologisch, symptomatologisch und therapeutisch eine gesonderte Stellung ein, sondern auch gegenüber dem gleichen Leiden bei dem Manne, u. zw. zeigt sich dieser Unterschied schon im kindlichen Alter: die Kürze und bedeutendere Weite der weiblichen Urethra lässt Steine bis Kirschkerngrösse passieren, so dass selten Konkreme zu Steinen durch Apposition von harnsauren Salzen weiter anwachsen können.

Aetiologie und Symptome: alle Fremdkörper, wozu auch Schleim- und Eiterpartikel bei Blasenkatarrh, sowie Tumoren, gehören, werden mit Nieder-

Taf. 59, Fig. 1: *Parametritis sinistra et posterior*. (Orig. Schema-Zeichn.) Durch puerperale oder operative Infektion (Laminaria, Intrauterinstift) entsteht eine Entzündung des parametranen (bezw. paravaginalen = Parakolpitis) Bindegewebes und verbreitet sich in die Lig. lata und sacrouterina. Es entsteht ein gelblich sulziger, teigiger, exsudativer Entzündungstumor (vgl. Taf. 61, Fig. 2 und mikr. Taf. 40, Fig. 2), der die Gebärmutter nach der entgegengesetzten Richtung verdrängt. Späterhin tritt schwierige Schrumpfung ein und damit Verlagerungen und weiterhin Knickungen der Gebärmutter als Endresultat des Prozesses. So führt Schrumpfung der Lig. sacro-uterina zur Anteflexio uteri — des Septum vesico-uterinum colli zu Retroversionen oder Retroflexionen. Andere Deviationen entstehen, wenn sich zu der Parametritis perimetritische Verklebungen gesellen.

Ein anderer Ausgang ist derjenige in Weiterverbreitung retrouterin, in das Darmbein-Bindegewebe und neben der Harnblase. In diesem tritt meist Abszedierung ein und Durchbruch in die Scheide oder Mastdarm oder Blase oder Bauchwand oberhalb des Lig. Poupartii oder Senkung zum Oberschenkel, zum Beckenboden oder durch das Foramen ischiadicum unter die Glutäen.

Die akute Wundinfektion kann auch letal verlaufen durch allgemeine schwere Septichämie.

Taf. 59, Fig. 2: *Kystoma glandulare multiloculare myxoides intraligamentarium et retroperitoneale Ovarii sinistri* (Orig. Schema-Zeichn.) (vgl. Taf. 68) entsteht aus einer Proliferation des Keimepithels der Graaf'schen Follikel¹⁾ bzw. des oberflächlichen kuboiden Epithels der Ovarien (vgl. Atl. II, 2. Aufl., Taf. 2), unter der stützenden und gefässführenden Mitwucherung des Bindegewebes (vgl. Taf. 72) = *Kystadenom*.

Taf. 59, Fig. 3: *Pyosalpinx sinistra* (vgl. Taf. 18 und 19, 39). (Orig. Schema-Zeichn.)

Taf. 59, Fig. 4: *Kystadenoma ovarii carcinomatosum*. (Orig. Schema-Zeichn. n. einem Falle i. d. Heidelberger Frauenklin.): der Uterus ist anteflektiert und anteponiert durch ein darauf und dahinter liegendes Myxoidkystom. Dasselbe ist karzinomatös degeneriert; die soliden Massen sind in dem Boden des Douglas eingewuchert und umgeben das Rektum derart fest, dass das Lumen desselben durch die starre Stenose unpassierbar geworden ist. Aszites, zahlreiche Adhäsionen und Metastasen aller Organe in solchen Fällen. In diesem Falle musste ein künstlicher After angelegt werden.

¹⁾ Steffek wies Ovula in jungen Cysten von Kystadenomen nach.

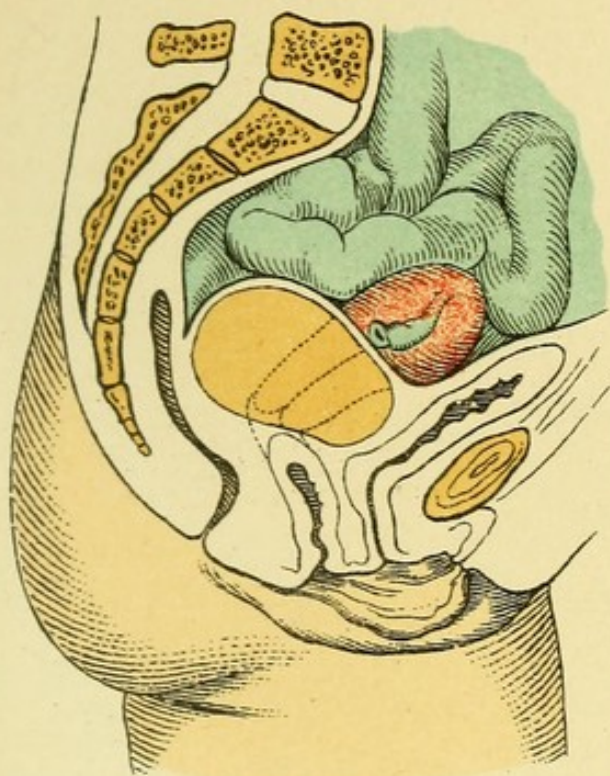


Fig. 1.

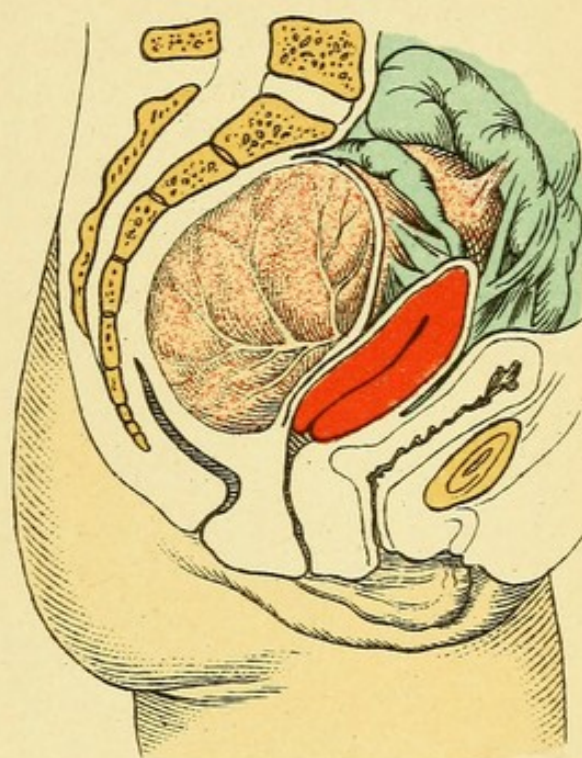


Fig. 2.

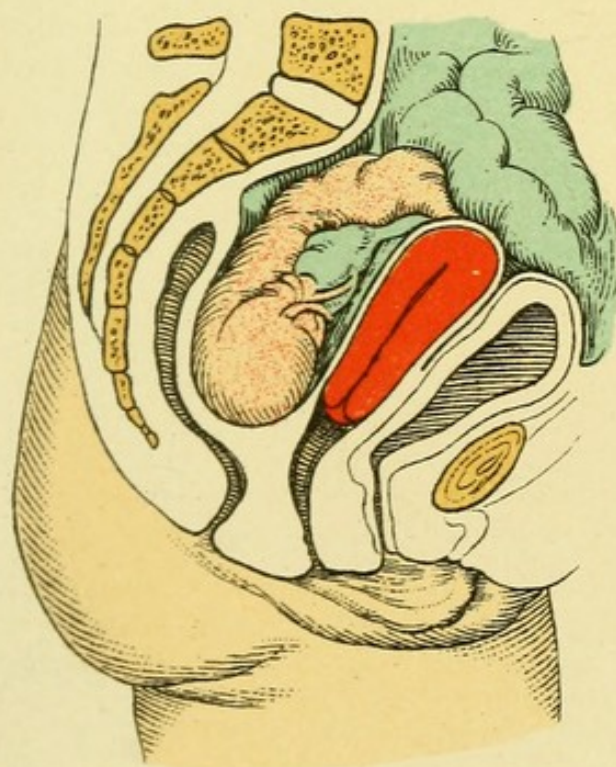


Fig. 3.

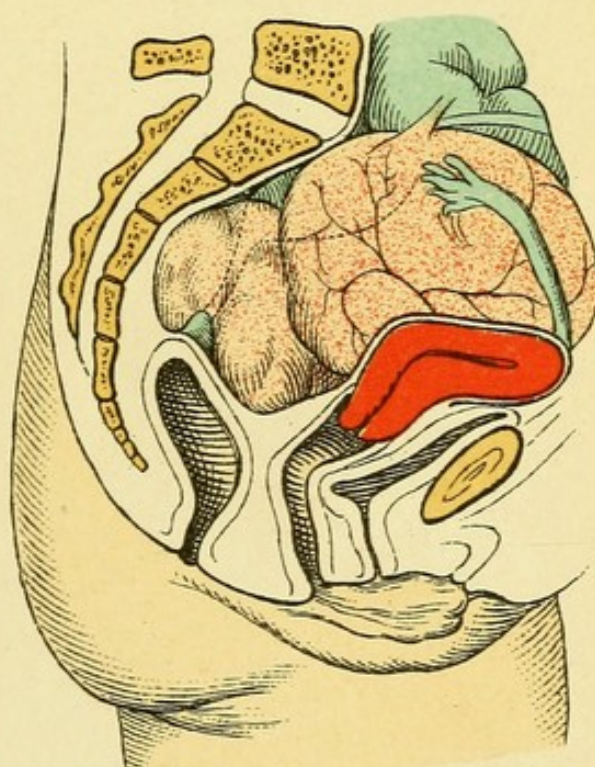


Fig. 4.



schlagen von harn-, phosphor-, oxalsauren Salzen sowie Cystin inkrustiert. Alle Blasenkatarrh und sonstige allgemeine oder partielle Harnretention hervorrufoende Momente (Blasenparalyse, Cystocele, Divertikel) sind auch Ursachen der Steinbildung. Umgekehrt erregen Steine wieder Blasenkatarrh, so dass die Symptome des letzteren zugleich das Krankheitsbild des Steinleidens zusammensetzen helfen.

Der Stein reizt die Blase; Hyperämie, Hypersekretion, Blutungen, Schmerzen (lokal und ausstrahlend in die Genitalien, Kreuzlendengegend, untere Extremitäten), Krampf. Die lokale Reibung führt zur Ulzeration, zu perforierendem Abszess, zur Fistelbildung.

Im Urin also: Schleimwolken, Eiter, Blut, Pflaster-epithelien.

Diagnose: durch bimanuelle Untersuchung, Einführung des Katheters, Kystoskopie, Einstellung eines Spekulum bei mehr oder minder starker Urethradilatation und Beckenhochlagerung (Rose'sches Verfahren) (vergl. § 22) wird der Stein fühl- bzw. sichtbar. Ob in Cystocele oder Divertikel, nachweisbar durch Verschiebung mittelst Katheters, nachdem die Blase mit 20/0 Borwasser gefüllt ist, oder durch das Kystoskop.

Therapie: a) prophylaktisch: Beseitigung der Ursachen, wie Blasenkatarrh, Cystocele, Fremdkörper, Fisteln;

b) radikal: Entfernung der Steine:

1. durch die Harnröhre, nach Dilatation derselben (vergl. § 22);

2. durch die Kolpokystotomie = Eröffnung der Blase von der Scheide aus durch einen T-Schnitt, dessen oberer Querarm im Scheidengewölbe dicht an der vorderen Mm.'s-Lippe gelegt wird. Genügt diese Methode wegen Grösse der Steine oder Enge der Genitalien nicht, so wird die

3. Sectio alta (Kystotomia suprapubica) ausgeführt: nach entleertem Darm werden 350 g 20/0 warme Borlösung in die Blase eingeführt, um das

Peritoneum mit der Blase über die Symphyse zu heben. 5—7 cm langer Schnitt in der Lin. alba direkt an der Symphyse beginnend (oder entsprechender Querschnitt, Trendelenburg). Dicht über der Symphyse 1—2 cm die Fasc. transv. durchtrennen, den Schnabel des (in der Blase liegen gelassenen) Katheters gegen die Wunde heben und ihm entgegen die Blase anschneiden: die Blasenwundränder festhalten!

So entfernte Verf. bei einem 14j. Mädchen, das aber zu Folge 5jähriger Leiden auf dem Entwicklungsstadium eines 10j. Kindes stehen geblieben, durch Sectio alta einen mittelst Katheters in einem rechtsseitigen Blasendivertikel festsitzenden rechtwinklig geknickten über Mannsdaumen grossen Stein, der eine akut durch heftige langdauernde Abkühlung der unteren Extremitäten entstandene Inkontinenz 5 Jahre lang unterhalten hatte. Es bestand Blasenkatarrh, der allabendliche leichte febrile Temperaturen und erhöhte Pulsfrequenz hervorrief. Wenige Monate nach der Heilung hatte die Kleine 12 Pfund zugenommen und bot ein gesundes Aussehen.

Gruppe V.

Neubildungen.

Aetiologie: Wie die Entstehungsursachen der Geschwülste überhaupt ins Dunkle gehüllt sind, so auch an den weiblichen Geschlechtsorganen. Wohl aber springt es in die Augen, dass Organe, — welche einerseits einem so regen und so sehr variablen Stoff-, Form- und Strukturwechsel unterworfen, andererseits so vielen mechanischen und bazillären Schädigungen, Verletzungen und nervösen Reizzuständen ausgesetzt sind, — leicht gleichsam ihr Strukturgleichgewicht, d. h. das physiologische Verhältnis der einzelnen Gewebsarten zu einander, verlieren können.

Wir beobachten Wucherungen bei langdauernden Kongestions-Entzündungen i. allg. (vergl. Gruppe III, Kap. I und § 22) oder bei spezifischen Infektionsentzündungen (vergl. §§ 12, 20 und 21). Wir können ferner verfolgen, wie solche Entzündungswucherungen allmählich das physiologische Verhältnis der epithelialen zu den bindegewebigen Gebilden oder der zelligen zu den Faser-elementen verlieren, also atypisch werden und einen malignen Charakter annehmen (vergl. Endometritis fungosa und Erosio papilloides § 13 sowie Taf. 30). In gleicher Weise sehen wir auch ganz gutartige Wucherungen, wie z. B. das Myxofibrom einen sarkomatösen Charakter annehmen; die Pigmentnaevi der Vulva haben eine grosse Neigung, sich plötzlich in die bösartigsten Melanosarkome um-

Taf. 60, Fig. 1: *Schleimhautpolypen* sind zirkumskripte Wucherungen des Endometrium, also der Schleimhaut sowol des Gebärmutterkörpers als auch des Halskanales; sie bestehen aus Bindegewebe, in welches reichlich Drüsen, z. T. kystös, und dünnwandige hyperämische Kapillaren eingelagert sind (vgl. Taf. 71, Fig. 1). Sie ziehen einen Stiel aus (s. Text-Fig. 52) und bluten zufolge ihrer Struktur leicht. Im Gegensatze zu den fibromyomatösen Polypen sind sie weich. Durch die Einschnürung seitens des Muttermundes sind sie von livider Färbung.

Taf. 60, Fig. 2: *Erosio simpl. c. Ov. Nab.; Uterusfibroid im Begriff, den Mm. zu erweitern*, i. e. „geboren“ zu werden (vgl. Taf. 62, Fig. 2; Taf. 90, Fig. 4; Textfig. 55 u. Atl. II, 2. Aufl., Fig. 107).

zuwandeln. Wiederholte Anätzungen, Exkochleationen und hierbei unglücklicherweise erfolgende Infektionen haben uweifellos schon öfters den Anstoss zur Malignitäts-Metamorphose gegeben. Wie bei allen Epitheliomen, so ist auch hier das Alter der Menopause hauptsächlich davon betroffen.

Für die Entstehung der bösartigen Epitheliome besteht offenbar nach den Praedilektionsstellen an Vulva und Cervix uteri als auch nach der Häufigkeit des Vorkommens bei Pluriparis ein Zusammenhang mit der Vulnerabilität dieser Teile, analog der durch Mastitisnarben gegebenen Prädisposition für spätere Mammakarzinome, — sei es nun, dass man in den Narben an sich oder in der ursprünglichen oder etwa einer spezifischen Infektion die Ursache sucht.

Für die sarkomatösen und die malignen kystomatösen Geschwülste fehlt jeder ätiologische Anhaltspunkt; erstere kommen sogar relativ oft im kindlichen Alter oder kongenital vor. Bei den Dermoidkysten scheinen wir es mit einer Art „Intrafoetation“ zu tun zu haben.

Während die Schleimhautpolypen überwiegend oft als zirkumskript entzündliche Wucherungen (Endometritis polyposa) anzusehen sind, fehlt für die Wucherung der Muskularis uteri, für die Myome und Fibromyome, jeglicher ätiologische Anhalt; sie kommen

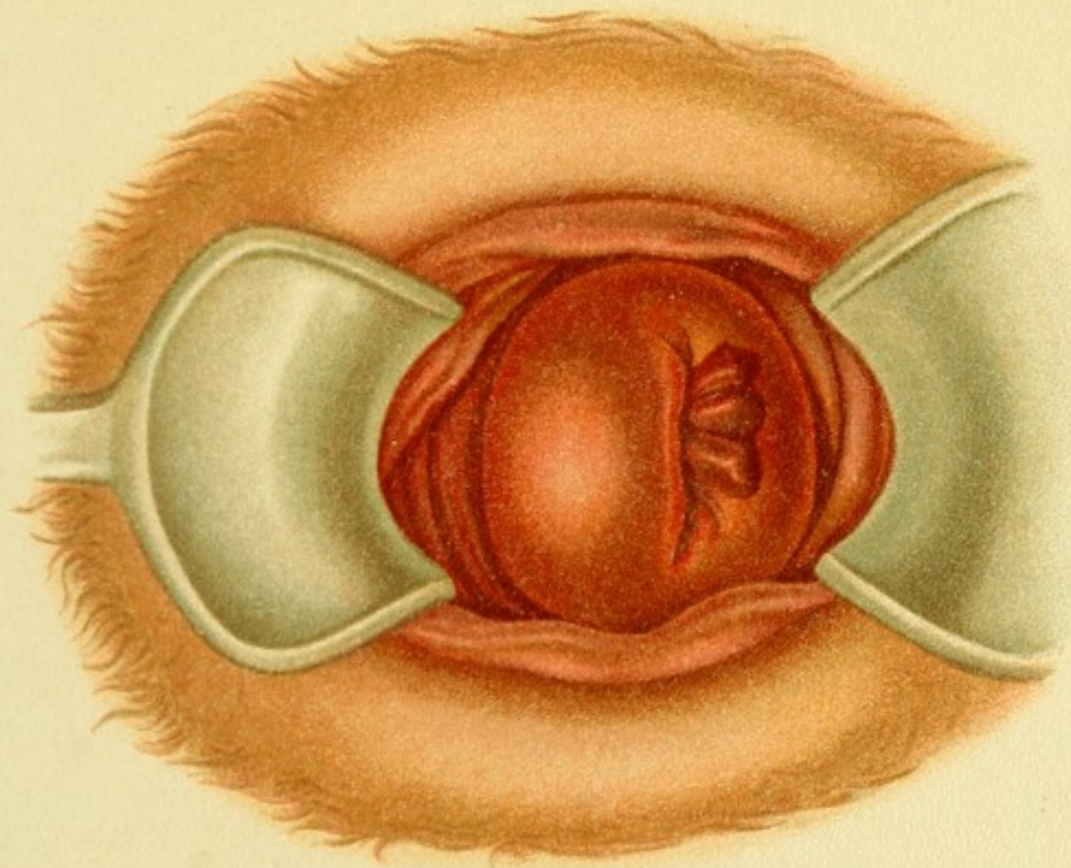


Fig. 1.

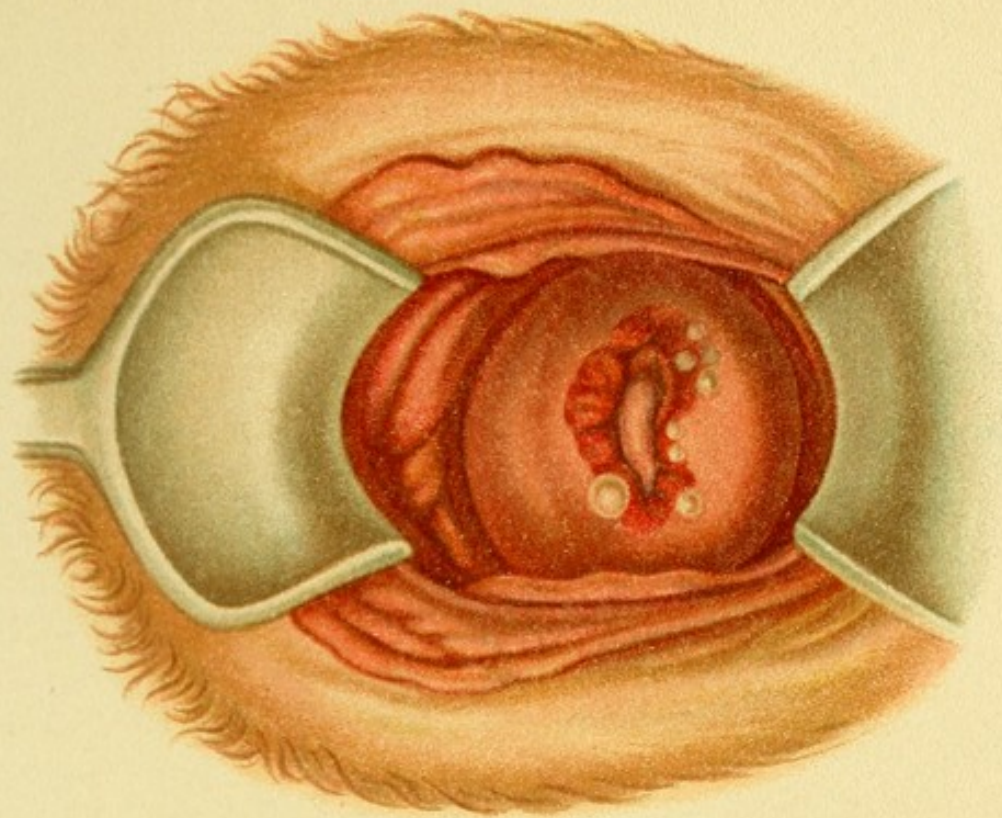


Fig. 2.



freilich weit häufiger bei Frauen, die nie oder nur wenig geboren haben, vor. Vielleicht ist die Kinderlosigkeit (trotz regelmässigen sexuellen Verkehrs), vielleicht aber sind auch die Ursachen der Kinderlosigkeit zugleich Myomatose hervorrufend; oft genug besteht sekundäre Wucherung der Mukosa und mag diese dann Ursache der Sterilität sein.

Es muss noch daran erinnert werden, dass Ribbert und Weigert, jüngst auch Lubarsch, nicht in einem hinzukommenden, sondern in einem wegfallenden Widerstandsreize der Gewebsumgebung die Ursache der zunehmenden Wucherung sehen, also in dem Fehlen des Wachstumswiderstandes der Umgebung.

Kapitel I.

Gutartige Tumoren.

Unter gutartigen Tumoren verstehen wir anatomisch solche, welche die typische Struktur des Gewebes, dem sie entstammen, beibehalten und nicht unter überwiegender Zellwucherung alle übrigen Gewebe gleichsam „auffressen“ und ulzerativ zerfallen lassen, oder durch Metastasen weithin destruierend wirken. Klinisch indessen können bestimmte anatomisch gutartige Tumoren gar wohl für den Organismus perniziöse Folgen haben. In diesem Kap. werden nur die absolut gutartigen Tumoren behandelt.

§ 31. Gutartige Tumoren der mit Plattenepithel bedeckten Schleimhäute (Kutistumoren der Blase, Vulva und Vagina und der ihnen eingelagerten Organe).

Die mit Plattenepithel bedeckte Schleimhaut kleidet die Vagina, das Vestibulum, die Blase und Urethra, und im weiteren Sinne die Vulva aus. Sie besteht aus mehrschichtigen, auf kuboiden Matrixzellen ruhenden Plattenepithelien, dem Bindegewebe der Kutis, welches einen in der Form variablen Papillarkörper bildet (vgl. Taf. 28 u. Atl. II, 2. Aufl., pag. 91) und dem Fettkörper. Eingelagert sind Lymphgefässe und

Taf. 61, Fig. 1: *Fibromyoma subserosum polyposum uteri* (Orig.-Zeichn. n. ein. Präp. d. Münchn. Frauenklinik); der Tumor ist aus konzentrisch geordneten Lamellenmassen zusammengesetzt.

Taf. 61, Fig. 2: *Myomatosis uteri; parametritische Schwellung neben dem Collum uteri und Vaginalgewölbe*. Myomata intramuralia fundi uteri; Myoma submucosum fundi uteri; Fibromyomata polyposa submucosa corporis uteri. Stiel lang ausgezogen und torquiert; die Tumoren haben den Mm. erweitert und sind durch die Zusammenschnürung dunkelblaurot verfärbt. (Orig.-Zeichn. n. ein. Präp. d. Münch. Frauenklin.)

Lymphfollikel, — Blutgefäße, welche in der Klitoris, den Nymphen und der Umgebung der Harnröhre bedeutende kavernöse Schwellkörper bilden, — ferner Talgdrüsen, die beiden mit Zylinderepithel ausgekleideten Bartholin'schen Drüsen (vgl. Taf. 25 u. 26) und die ebenso versehenen Drüsen und Drüsengänge der Urethra (Skene'sche Drüsen, vgl. Fig. 20 i. Text) und der Harnblase (die Scheide hat nur ausnahmsweise Glandulae aberrantes), — endlich Muskelfasern und Nerven. Aus irgend einem dieser Gewebe entspringen die hier in Frage kommenden Tumoren. Wir unterscheiden demnach:

- 1) Papillome und Kondylome, sowie Lupus der Vulva (vgl. § 12 u. 20; Taf. 29 u. 50) und selten der Vagina;
- 2) Kondylome (Karunkel) der Urethra (vgl. Taf. 51);
- 3) Papillome der Harnblase. —
- 4) Fibrome, Myxofibrome, Fibromyome der Vulva;
- 5) „ „ „ „ der Vagina;
- 6) Schleimhautpolypen oder papilläre polypöse Angiome, Fibrome, Fibromyome der Urethra;
- 7) Schleimhautpolypen, Fibrome, Fibromyome der Harnblase;
- 8) Lipome der Vulva, meist polypös gestielt, und der Vagina;
- 9) Elephantiasis lymphangiectatica Vulvae (vgl. Taf. 29 u. 51);
- 10) Kysten der Vulva (gland. Bartholiniana; ferner in der Klitoris- und Urethragegend; verstopfte Talgdrüsen der Nymphen, Hydrocele canalis inguinalis) und der Vagina (wozu auch die Trimethylamin bildende Kolpohyperplasia kystika gehört);
- 11) Kystöse Myxoadenome der Urethra;
- 12) Kysten der Blasenschleimhaut (fand ich ein Mal schon bei einem Foetus, vgl. v. Winckel's Ber. u. Stud. München).

Diagnose und Therapie: die Neubildungen der **Vulva** werden meist polypös, sind daher leicht mit Scheere, Messer oder Galvanokauter bezw. Paquelin abzutragen; der letztere eignet sich besonders gut bei breitbasigen oder sehr gefässreichen Tumoren.

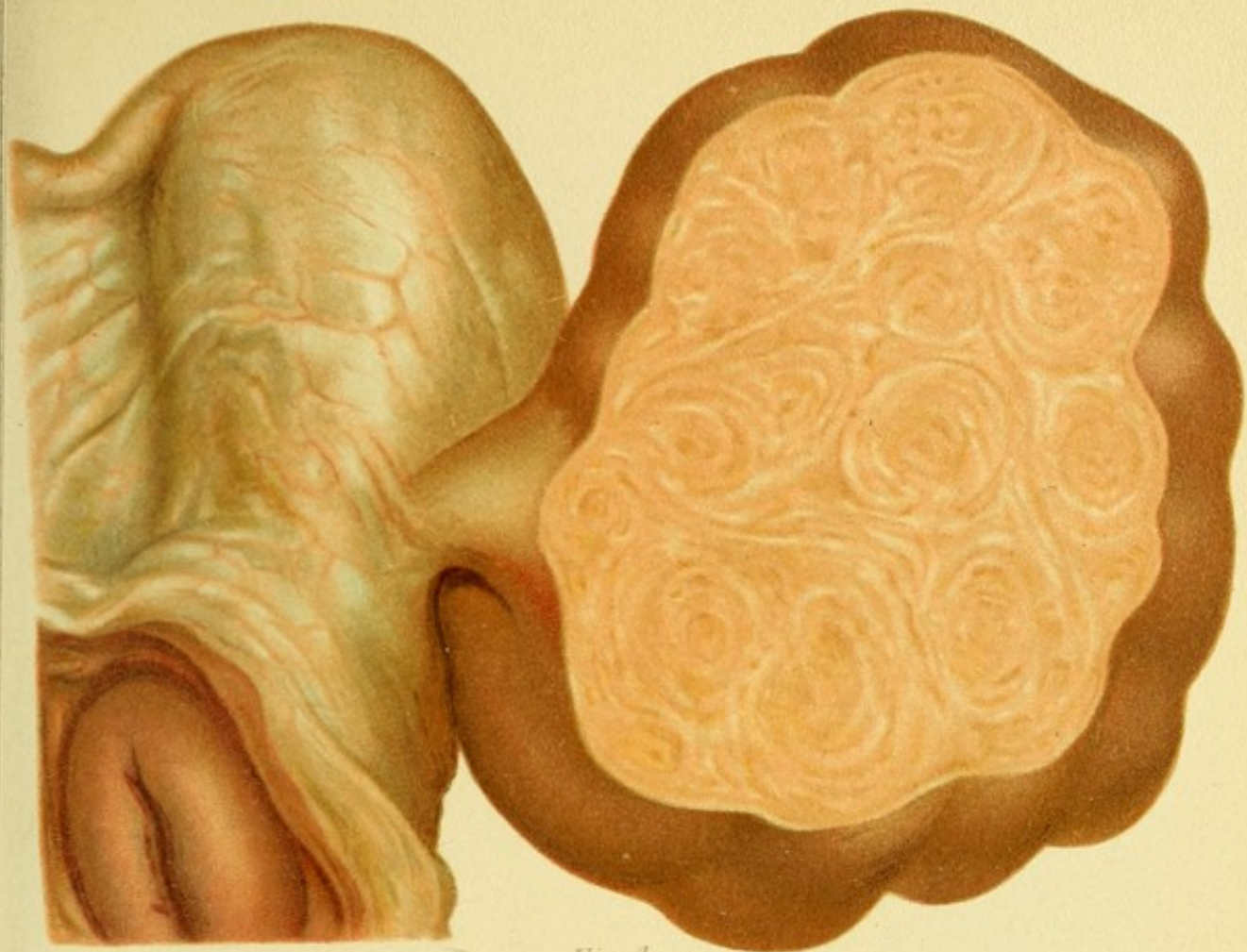


Fig. 1.

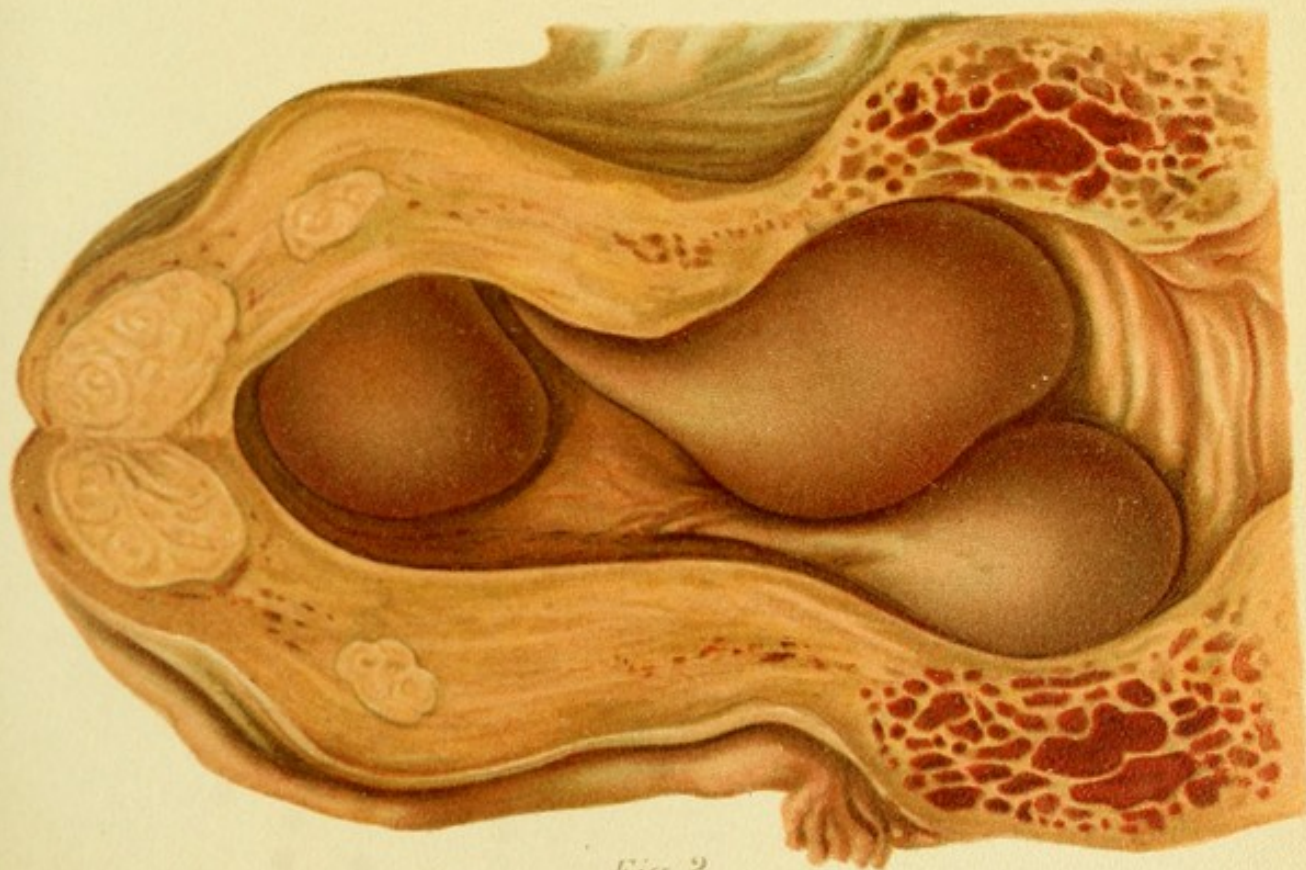


Fig. 2



Fibromyome der **Vagina** sind selten, können aber so gross werden, dass sie den Uterus über den Beckeneingang emporheben und die sexuellen Funktionen ebenso stören wie die von Blase und Darm. Sind sie breitbasig inseriert, so werden sie aus ihrem Bette ausgeschält. Zuweilen degenerieren sie myxomatös; jedenfalls ist darauf zu achten, ob es sich auch tatsächlich um Scheidentumoren handelt und nicht um in die Vagina hinein „geborene“ Uterusmyome. Liegen letztere länger in der Scheide, so können sie unter Nekrotisierung ihres Stieles an der vaginalen Dekubitusstelle einwachsen, also sekundär Vaginalmyome werden.

Scheidenkysten kommen je nach der Herkunft in verschiedener Grösse und Beschaffenheit vor: mit Flimmerepithel und serösem Inhalte als Reste eines Gartner'schen Ganges oder einer Vagina septa (vergl. Fig. 20 i. Text nach meinem Präparate eines Foetus), — oder mit mehr oder weniger blutgefärbter Flüssigkeit als Rest einer resorbierten Hämatoms.

Therapie: Ein breites Stück der Wand wird exzidiert und die Höhle tamponiert.

Die Geschwülste der **Urethra** sind sehr empfindlich und bluten leicht. Die oft mit Jucken oder lästiger sexueller Erregung oder Harnzwang kombinierten Schmerzen strahlen in die Umgebung aus und können Krampfanfälle auslösen. Das Urinieren ist schmerzhaft und abgesetzt oder unterbrochen. Werden die Geschwülste grösser, so ragen sie zur Harnröhrenmündung heraus; andernfalls zieht man sie mit feinen Häkchen zu Tage oder inzidiert resp. dilatiert die Urethra.

Therapie: Letztere Vorbereitungen müssen auch für die Entfernung der Tumoren getroffen werden; Abbindung und Abtragung derselben, ev. Paquelin oder Ecraseur (Drahtschlinge).

Die Papillome u. s. w. der **Harnblase** geben sich zuerst durch unbestimmten Druck in der Blasen-gegend kund, sodann durch frühzeitige Beschwerden

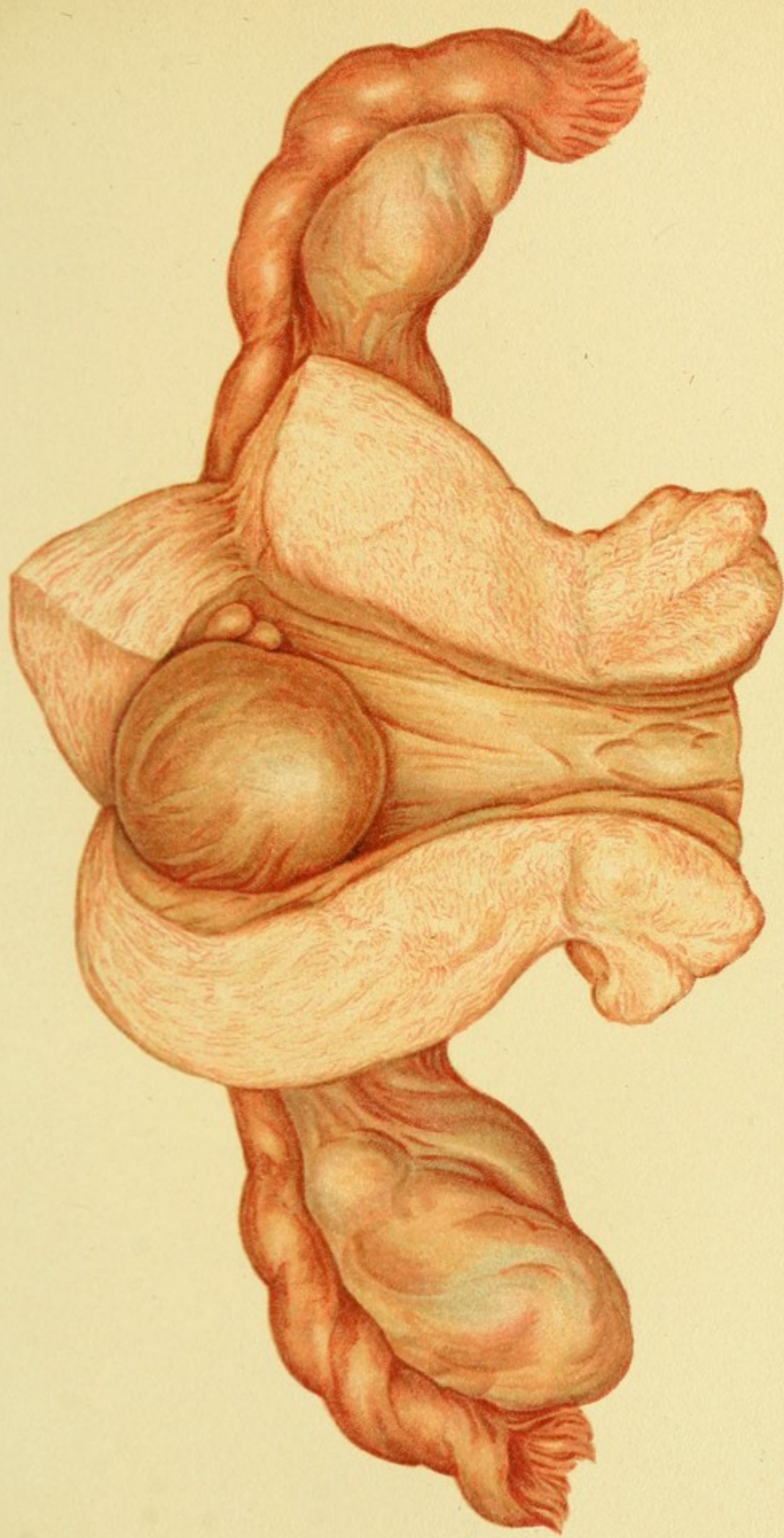Taf. 62: Mehrere polypöse Fundusmyome gaben im Klimakterium zu unstillbaren Blutungen Anlass. Metritis chronica; kongestive Schwellung der Ovarien. (Orig.-Aqu. n. Totalexstirp., eigner Fall.)

beim Urinieren (Harnzwang, -Drang, Ischurie). Weiterhin entstehen ausstrahlende heftige Schmerzen. Bei der leichten Verletzbarkeit der Tumoroberfläche entstehen häufige Blutungen und damit ein besonderes auffallendes Symptom: Haematurie, welche durch Fibrinbildung zur Verstopfung der Harnröhre beim Urinieren führen kann. Erst dann entsteht Zersetzung des Urines, und damit alle Erscheinungen des Blasen-Katarrhes. Da sich Partikel der Neubildung lösen, so rufen auch diese Verstopfungen der Urethra oder Konkrementablagerungen, i. e. Steinbildungen hervor.

Diagnose: Bei solchen Anzeichen: Kystoskopie oder Dilatation der Urethra und Palpation des Blaseninnern. Mikr. Untersuchung der Tumorpartikel, die im Kystoskop entnommen werden können; sind dieselben intakt, nicht zerfallen, so spricht dieses für eine gutartige Neubildung. Zu denken ist an perforierende Tumoren, z. B. Dermoidkysten, extrauterine Fruchtsäcke.

Therapie: Die Entfernung der Tumoren geschieht nach Erweiterung der Harnröhre unter Einführung des linken Zeigefingers und des Draht-écraseurs mit der rechten Hand. Ist der Tumor breitbasig inseriert oder zu gross, so wird er inzidiert oder bimanuell zerdrückt. Der Blutungen wird man durch Betupfen mit Liqu. ferri sesquichlor., Ferripyrin, Einspritzen von Eiswasser, Auflegen der Eisblase und festes Tamponieren der Scheide Herr.

Sonst Kolpokystotomie oder Sectio suprapubica (vgl. § 30). Was die *Prognose* anlangt, so ist die Entfernung der Tumoren bei der jetzigen Technik sicher, ohne Gefahr für das Leben und ohne bleibende Inkontinenz; wohl aber kehrt die Neubildung leicht wieder, ohne malignen Bau zu zeigen, offenbar weil das Geschwulstbett nicht mit entfernt wird.





§ 32. Gutartige Geschwülste der Gebärmutter.

Unbedingt gutartig sind, was die Folgen und die Entfernung der Geschwülste anbelangt, nur die Schleimpolypen (i. e. die kleineren polypös-zirkumskripten Wucherungen der Schleimhaut) und die stationär bleibenden subserösen, kleineren intramuralen und kleinen, dünn-gestielten, polypös-submukösen Fibromyome.

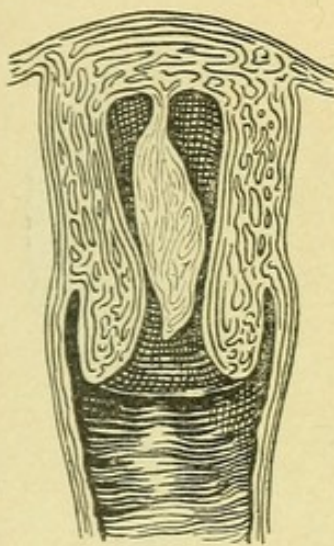


Fig. 52.
Schleimpolyp des
Fundus uteri.

Zu den in ihren Folgen und ihrer Exstirpierbarkeit in mindestens 10% der oben nicht aufgeführten Myomarten **zweifelhaften, oft gefährlichen** Tumoren gehören die flach-wuchernden Schleimhautpolypen (= Molluscum) und die grossen und breitbasigen Fibromyome, zumal wenn sie intramural und submukös sind.

Gutartig sind also:

1) **Schleim(haut)polypen** (gutartige Adenome): a) der **Mm.'s-Lippen**, b) der **Zervikal- und Korpusmukosa** (vgl. Taf. 60, 1; 67; 71, 1 (Mikr.); 90 — daselbst Anatomie und Histologie derselben, und Fig. 52 i. Text). Sie kommen häufig vor, gewöhnlich multipel, oft kombiniert mit Myomen und denselben aufsitzend; sie bleiben meist klein!

Symptome und Diagnose: vor allem leicht Blutungen. Da eine ganze Reihe dieser Adenome ihren Ursprung einer Endometritis fungosa oder decidualis (Deciduome, Küstner) mit oder ohne Kystenbildung (ov. Nabothi zerren die Schleimhaut aus, vgl. Taf. 90) verdankt, so kombinieren sich deren Symptome damit, vor allen Menstruationsanomalien.

Die Adenome des Mm.'s-Lippen repräsentieren adenomatöse Hypertrophien derselben, während diejenigen der höher sitzenden Schleimhaut gestielt

Taf. 63: Intraperitoneale Fläche eines *amputierten myomatösen Uterus: Myoma submucosum*. (vgl. Taf. 66.) Durch die starke elastische Retraktion des Tumors ist der gespaltene Uterus über obige Fläche auseinandergefallen. Die Schnittfläche der herausquellenden Geschwulst legt sich rings aus dem Bette heraus. Ovarium und Tuben mit kleinen Cysten bedeckt. (Or.-Aqu. n. ein. durch Koeliot. gewonnenen Präp. der Heidelb. Frauenklinik.)

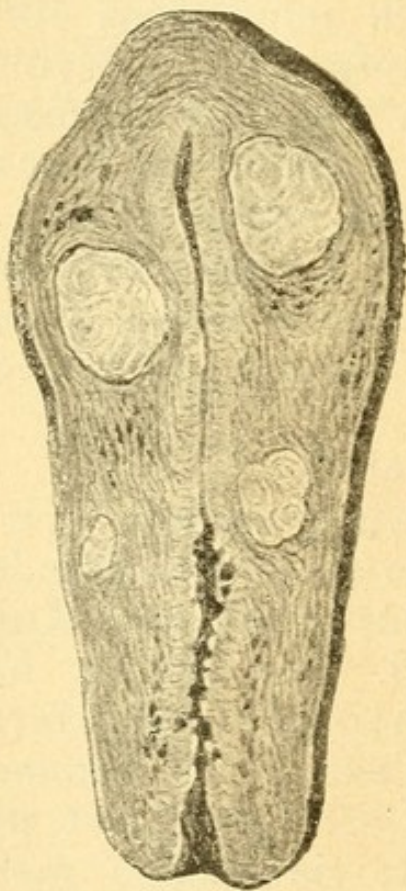


Fig. 53.

Myomata intramuralia. Die Muskelgeschwülste der Gebärmutter **entstehen** (nach **v. Winckel**) ausschliesslich in dem Muskelteile des Organes κατ' ἐξοχήν, in dem **Corpus** uteri. Von hier aus wachsen sie aus der Wandung heraus (vgl. die folg. Fig.). Kysten in der gewucherten Cervixmukosa.

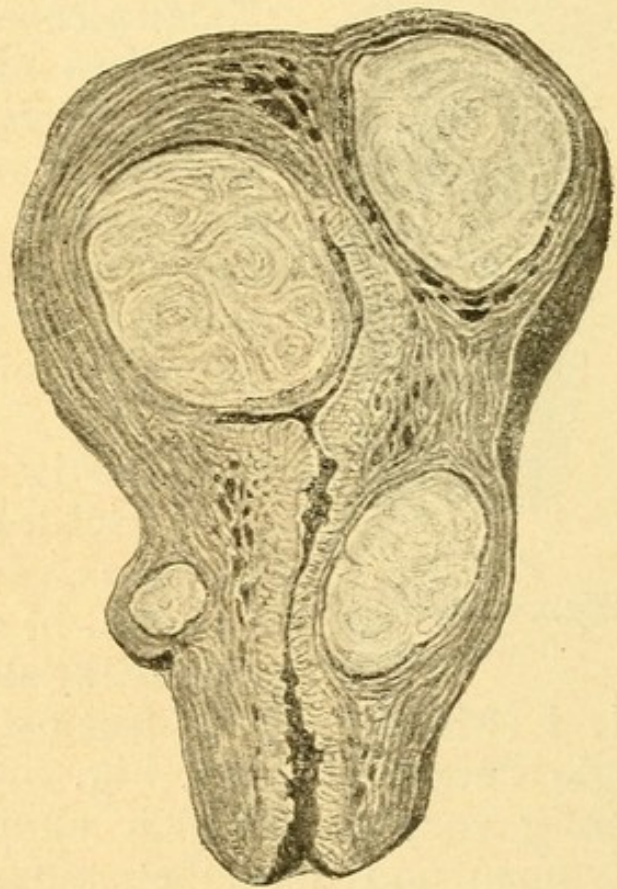
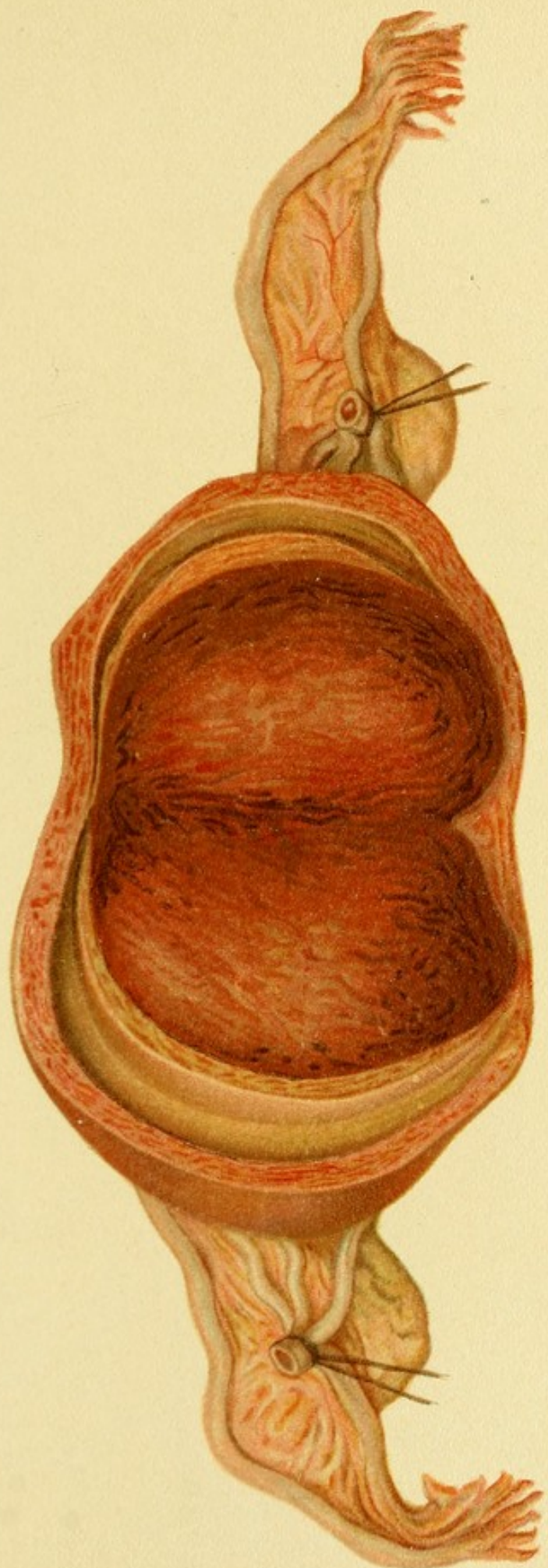


Fig. 54.

Intramural in dem **Corpus** uteri entstandene Myome wachsen in verschiedener Weise aus der Wandung heraus: **subserös, submukös**, in die **Kollum-Wand hinunter**. Alle sind noch breitbasig inseriert, umgeben von zirkulär gelagertem Fasergewebe mit weitklaffenden Gefässen. Mukosa verdickt.





der letzteren anhangen. Darauf basiert die Diagnose im Spekulum; sie sind dunkelrot, meist weich, und bluten ausserordentlich leicht. Da sie gegen den Mm. herabdrängen, rufen sie ein dementsprechendes Dranggefühl und reflektorisch Uebelkeiten hervor. Aber häufig genug mögen solche Erscheinungen ganz übersehen werden.

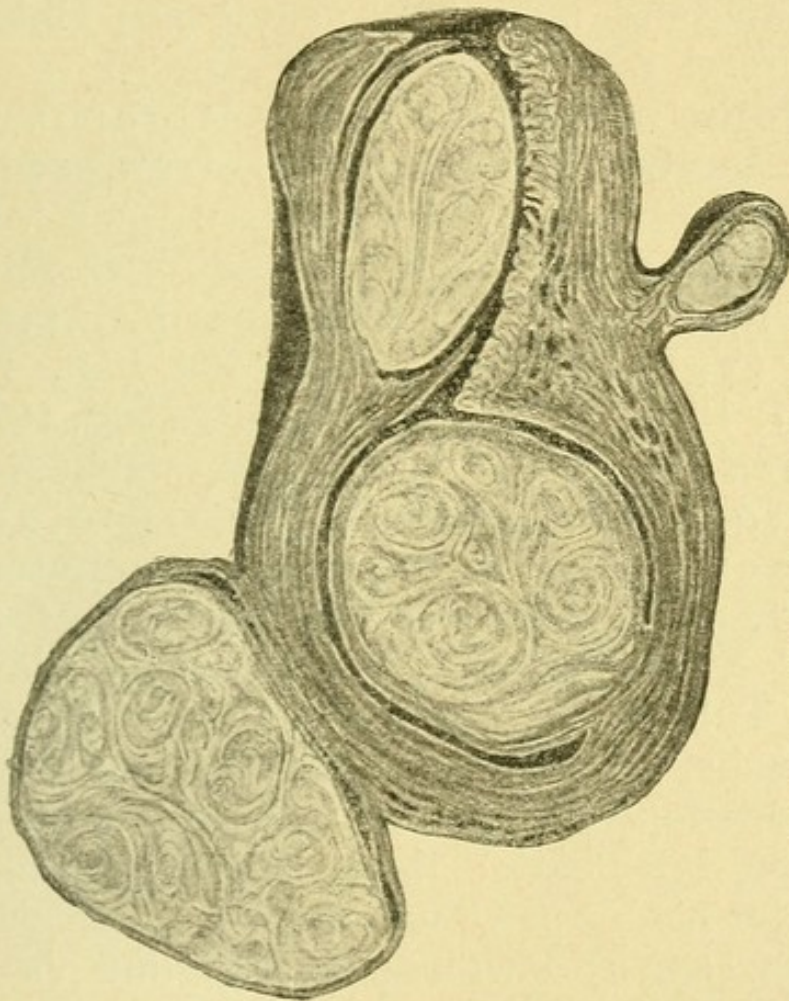


Fig. 55.

Die Tumoren beginnen sich zu **stielen** als Fibromyoma **subserosum polyposum, submucosum polyp.** Das durch Senkung entstandene Kollummyom beginnt sich aus seinem Bette **auszuschälen** (vgl. Atl. II, 2. Aufl. Fig. 107 ein solches sub partu ‚geboren‘). Zirkuläre Fasergruppierung innerhalb der Tumoren.

Therapie: Abtragung der gestielten, leicht zugänglichen Tumoren mittelst der Drahtschlinge oder nach Umschnürung mittelst der Scheere.

Ist der Stiel des Tumors schwer zugänglich (Fig. 52 i. Text): Mm. mit (gut sterilisierter!) Laminaria dilatieren oder die Kommissuren inzidieren und den inneren Mm. mit Metalldilatatoren erweitern, dann die Mm.'s-Lippen mit Häkchen auseinanderhalten; bei heftigeren Blutungen umstechen oder mit Paquelin oder Liqu. ferri s. betupfen und dann mit Ferripyrim-Nosophengaze fest tamponieren (24—48 Stunden).

Taf. 64: Mehrere blutende myomatöse Funduspolypen (Or.-Aqu. n. ein. Präp. a. d. path. Inst. in München-Bollinger).

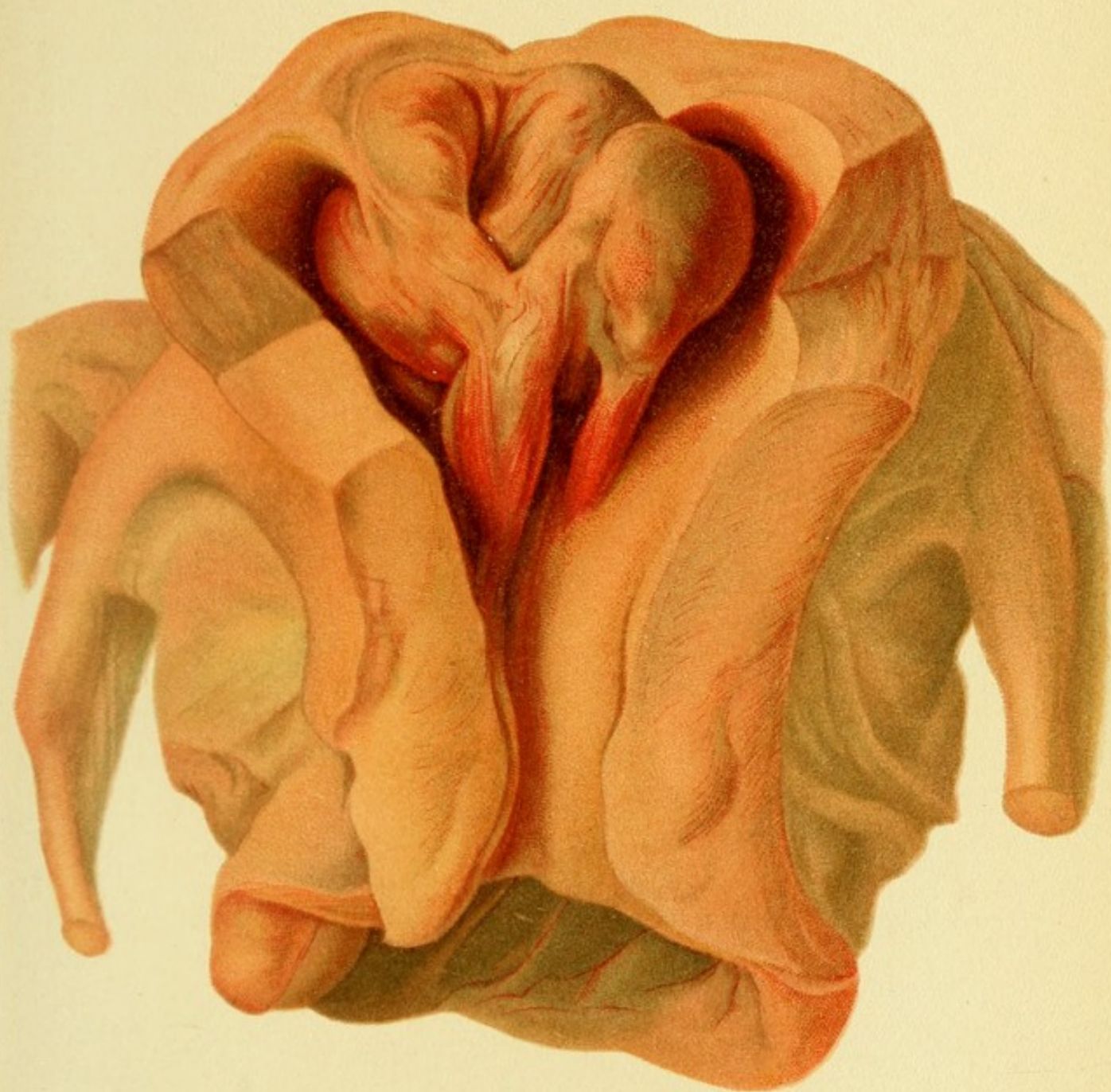
Flache Tumoren werden kurettiert (vgl. § 13b); hernach die erwähnte Gazetamponade; Kysten werden angestochen (Taf. 90, Fig. 3).

Alle diese Tumoren müssen exakt mit dem Stiel entfernt werden, da sonst Rezidive entstehen. Bei grosser Neigung zu solchen wird nach der Entfernung der Neubildung mehrmals geätzt mit Chlorzink oder Liqu. ferri s.

2) **Fibromyome** mit absolut gutartigem Verlauf: **stationär bleibende** Myomata **intramuralia** (parietalia), **kleine** nicht starke Blutungen verursachende Fibromyomata **submucosa** oder **submuc. polyposa**, **kleine** F. M. **subserosa** oder **subser. polyposa**. (Vgl. Fig. 53 i. Text und Taf. 14; 15,4; 18, 1 u. 2; 67; 15,4; 90, 4; Atl. II, 2. Aufl., Fig. 107.)

Anatomie und Histologie: Wir unterscheiden histioide und organoide Myome. Die histioiden Fibromyome bestehen aus glatten Muskelfasern und teils straffem, teils lockerem Bindegewebe (vgl. Taf. 71 Fig. 2). Sie entstehen in der Muskularis (Uteri, Vaginae, Tubarum), u. zw. des Körpers der Gebärmutter zunächst intramural (intraparietal), um von da sich verschiedene Wege nach aussen zu bahnen (vgl. Figg. 53—55 im Text). Ihren Ausgangspunkt nehmen sie aus der nächsten Umgebung von Gefässen und hängt ihr Entstehen wahrscheinlich mit vasomotorischen Wachstumsstörungen zusammen.

Die organoiden Myome sind Adenomyome (v. Recklinghausen 1896), d. h. Myome mit Drüsen- und Kysteneinschlüssen, welche letztere v. R. teils postfoetal vom Epithel der Uterusmukosa, also vom Epithel der Müller'schen Gänge herleitete (= schleimhäutige Adenomyome), teils aber als Reste der Urniere, des Wolff'schen Körpers, nachwies (= paroophorale Adenomyome). Die Adenomyome sind mit der Muskularis organisch auf das engste verbunden und verfilzt; sie sind nicht gegen dieselbe abgekapselt, wie die histioiden





Bei den schleimhäutigen Adenomyomen kann es sich wieder entweder um ein Eindringen der Mukosa in die Uteruswand — in ihrer gesamten Ausdehnung oder zirkumskript, — oder um isolierte versprengte fötale Keime derselben handeln (Landau), in welchem Falle die Anwesenheit einer zytogenen Bindegewebshülle für den Ursprung vom Müller'schen Gange spricht.

Man unterscheidet nach dem Sitze:

1) Fibromyoma intramurale (vgl. Figg. 53, 57 bis 59 im Text und Taf. 61,2);

2) Fibromyoma submucosum (vgl. Figg. 54, 55 im Text und Tafel 63 u. 66): der Tumor sitzt noch breitbasig z. T. in der Wandung;

3) Fibromyoma submucosum polyposum (vgl. Fig. 55 im Text und Taf. 61,2, 62, 64): der Tumor hat sich mit einem Stiel in das Uteruslumen hineingestülpt;

4) Fibromyoma cervicale (vgl. Figg. 54 und 55 im Text und Taf. 65, sowie Atl. II, 2. Aufl., Figg. 106 u. 107): der Tumor hat sich intraparietal in die Zervikalwand gesenkt;

5) Fibromyoma subserosum (vgl. Figg. 54 und 55 im Text und Taf. 43 u. 65, sowie Atl. II, 2. Aufl., Fig. 108): der Tumor drängt das Peritoneum vor;

6) Fibromyoma subserosum-polyposum (vgl. Fig. 55 im Text und Tafel 61,1 u. 67): der Tumor schnürt sich in die Bauchhöhle hinein vom Uterus ab und zieht einen Stiel aus; es kann zu Verwachsungen mit Nachbarorganen kommen und die Geschwulst zwei Stiele besitzen; verödet der primäre, so scheint die Neubildung dem anderen Organe zu entstammen;

7) Fibromyoma intraligamentarium: der Tumor wächst parametran zwischen die Blätter des Lig. lat. hinein;

8) Fibromyoma intercorporale uteri duplicis; der Tumor bildet das Septum.

Eine besondere Gruppe der paroophoralen Adenomyome bilden die voluminösen iuxtauterinen und die voluminösen subserösen, denn beide, obwohl diffus in die Uterusmuskularis übergehend, lassen sich von derselben isolieren (Landau); sie können sich spontan isolieren und wir finden sie dann als solitäre Tumoren in den breiten Mutterbändern.

Vereinzelte drüsige und kystische Einlagerungen finden wir in histioiden Myomen als zufällige embryonale Epithelabsprengungen vom Körper,

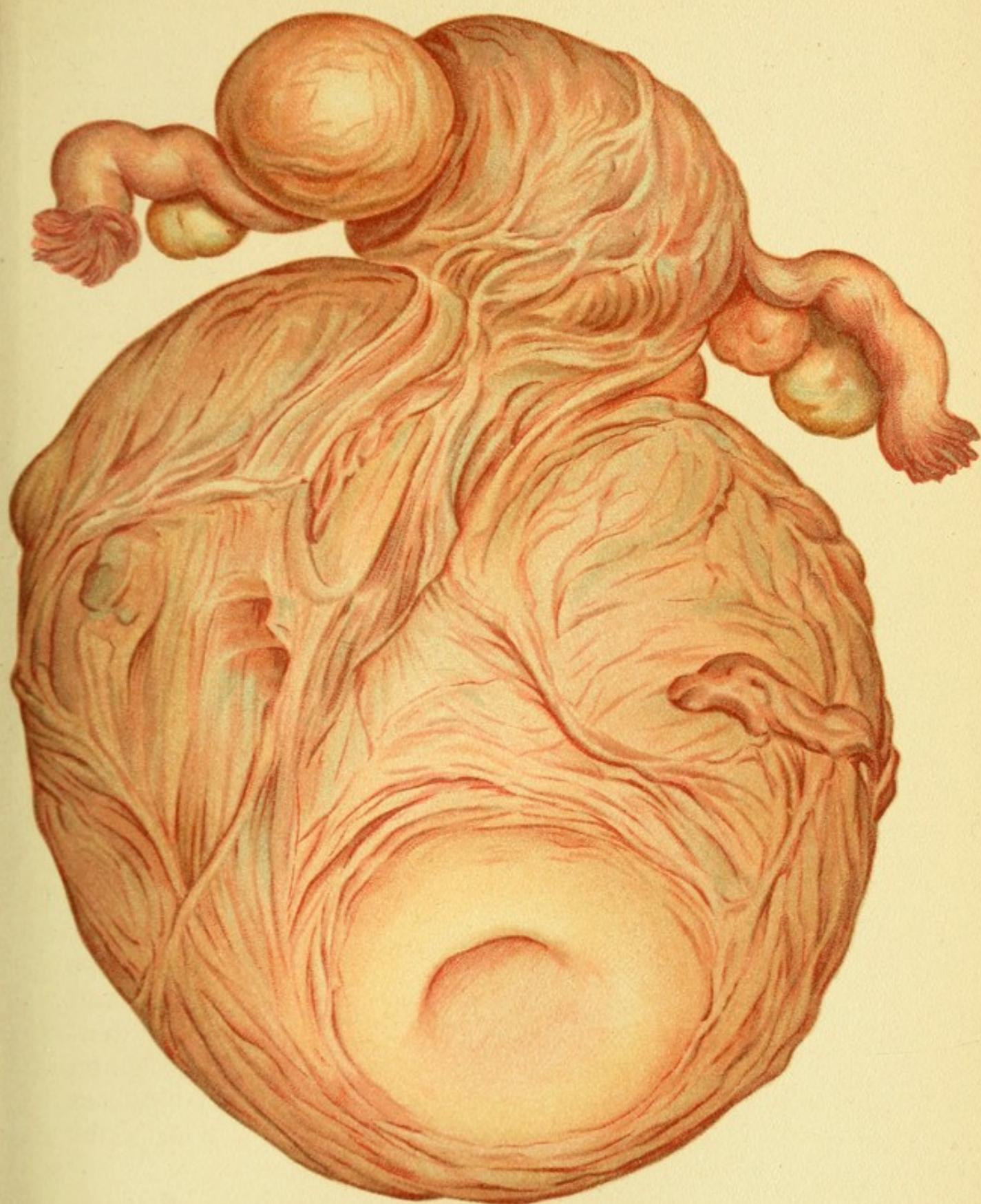
Taf. 65: *Total extirpiertes Uterus myomatosus*: die hintere Mm.'s-lippe der (durch profuse Haemorrhogien) sehr anämischen Portio vaginalis sowie die zugehörige Kollumwand in ein übermannsfautgrosses Myom verwandelt. *Adenomyome* an den Tubeninsertionen. (Or.-Aqu. n. ein. Op.-Präp. der Heidelberger Frauenklinik.)

— oder als Analogon zu der häufigen Kombination zwischen submukösen Myomen und „Mollusken“ des benachbarten Endometrium (Virchow), indem bei submukösen und polypösen Myomen das einhüllende Endometrium zuweilen das Muskelfasergewebe streifenförmig durchsetzt.

Symptome: da, wie aus obigem ersichtlich, diese Tumoren durchgängig nur so lange als „absolut gutartig“ nach ihren Folgen und ihrer gefahrlosen Operabilität angesehen werden können, als sie klein sind, so ist ihre möglichst frühe Diagnostizierbarkeit und Entfernbarkeit, bzw. rationeller die prophylaktische Behandlung zum Zwecke des „Kleinhaltens“ von wesentlichster Bedeutung!

Anfangssymptome: alle Erscheinungen sind unabhängig von der Grösse der Geschwülste. Charakteristisch sind gerade für kleine intramurale Neubildungen die heftigsten, bohrenden Schmerzen, hervorgerufen durch die Spannung. Diese Schmerzen werden gesteigert bei allen Kongestionszuständen (Menses, Kohabitation, Obstipation) und bei explorativer Berührung des Uterus, der weder vergrössert noch verlagert zu sein braucht! Diese Schmerzen strahlen in die Nachbarschaft aus und rufen reflektorisch Neuralgien in Kreuz und Lendengegend, Gesicht etc. hervor und repräsentieren einen grossen Teil des hysterischen Symptomenkomplexes bei sonst objektiv gutem Allgemeinbefinden der Patientinnen.

In der zeitlichen Reihenfolge erscheinen Blutungen u. zw. zunächst in Gestalt von Menorrhagien, später von regellosen Metrorrhagien.





Ursache: Zum Teil Endometritis glandularis über dem Tumor, sobald aber die letzten Muskularisfasern zwischen Neubildung und Mukosa gewichen sind, entsteht mit der Wucherung des interstitiellen Gewebes eine End. fungosa, bzw. multiple adenomatöse Neubildungen (Wyder). In anderen Fällen vermag der Uterus sich nicht genügend zur Kugelform zu kontrahieren, um die Myom-Gefässe zu schliessen, (Landau). Offenbar ist die Kontraktilität dieser Gefässe selbst auch ungenügend.

Diese Blutungen treten, entsprechend ihrer Entstehungsursache, fast ausschliesslich bei intraparietalen und submukösen Myomen, u. zw. schon früh auf. Mit dem Alter des Klimakterium hören die Blutungen oft genug nicht auf.

Während weiterhin die geschilderten Anfangsschmerzen dadurch aufhören, dass der Tumor aus der Wandspannung herauswächst und, wenn subserös und klein, keine weiteren Druckerscheinungen hervorruft, so entstehen neue, wehenartige Schmerzen, wenn die Geschwulst submukös das Uteruskavum ausdehnt (Fig. 54 i. Text): Fluor albus und Blutungen werden zugleich stärker. Jene Schmerzen leiten die Erweiterung des Mm.'s ein (vgl. Taf. 60). Giebt die Geschwulst bald nach, zieht sich der Stiel dünn und lang aus, so erfolgt die völlige Austossung der Masse.

Diagnose: kleine intraparietale Myome sowie von der Gesamtheit des Endometrium überall gleichmässig diffus die Wand durchwachsende und substituierende Adenomyome sind palporisch nicht zu erkennen; wir vermuten sie bei Fieberlosigkeit und heftigen bohrenden Initialschmerzen, späterhin bei Menorrhagien und Metrorrhagien, welche zur Austastung des Cavum uteri (nach Dilatation mit oder ohne Inzision der Mm.'s Kommissuren) auffordern und die submukösen oder schon polypösen Prominenzen erkennen lassen, ev. verschiedenartige Konsistenz der Uteruswand.

Späterhin Verstreichung des Mm.'s (vgl. Taf. 60, 61 und Fig. 55 im Text) im Spekulum erkennbar.

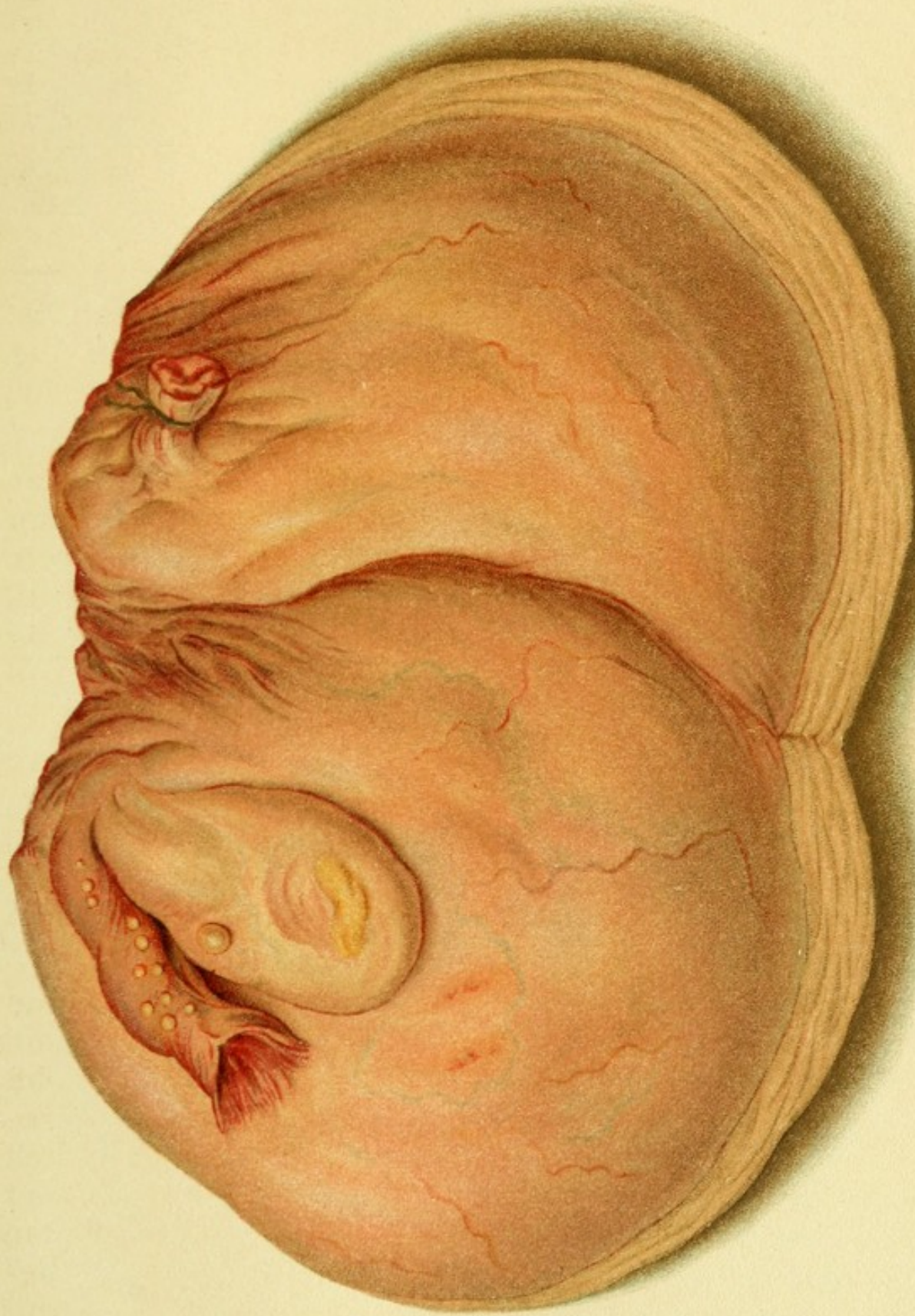Taf. 66: Innenfläche eines Uterus mit aufgeschnittenem *Myoma haemorrhagicum intramurale submucosum posterius* (vgl. Taf. 63); Amputatio uteri. (Or.-Aqu. n. ein. Op.-Präp. der Heidelberger Frauenklinik.) Wir sehen die vordere Wand des supravaginal amputierten Gebärmutterkörpers geöffnet und das ganze Lumen des Körperinnern durch einen runden (derb-elastischen) Tumor ausgefüllt, der auf unserer Abbildung in zwei Hälften geschnitten und auseinandergeklappt ist. Seine — bei der bimanuellen Untersuchung fast eine Fluktuation vortäuschende — Elastizität erklärte sich daraus, dass das muskuläre Faser-gewebe ganz von Haemorrhagien durchtränkt war.

Die Diff. D. vgl. i. folg. Kap. Vor allem ist Schwangerschaft vor der ev. Dilatation der Cervix auszuschliessen (Menstruation fehlt nicht, Portio nicht so livide und so weich!).

Therapie: prophylaktisch: Ergotin subkutan (0.05 täglich, monate- bis jahrelang), um den Tumor zum Schrumpfen, resp. zur Elimination zu bringen. Ausserdem beschränkt Ergotin ebenso wie Stypticin, Hydrastis die Blutungen, — ersteres durch Anregung der Kontraktion der glatten Muskelfasern in den Gefässen, letztere auf vasomotorischem Wege.

Beide Zwecke werden wirksam durch heisse Scheidenausspülungen (38 bis 42° R. mehrere Mal täglich ev. alle 2 Stunden ein bis mehrere Liter) unterstützt, — ferner durch eine depletorische Behandlung, zumal vor der Periode: leicht laxieren, Salzbäder, Salzeinreibungen, Spiritusumschläge.

Sollten heftige Blutungen nicht zum Stillstand kommen, so wird die Scheide mit Jodoformgaze und Wattetampons fest tamponiert; — hilft dies nicht, so wird die Playfair'sche Aluminiumsonde mit in Ferri-pyrin oder Eisenchlorid getränkter Watte umwickelt in die Uterinhöhle eingeführt, ev. sogar ein paar Stunden liegen gelassen und dabei Ergotin subkutan und per os gegeben (als Extr. sec. corn.). Verf. bedient sich zum gleichen Zwecke fingerdicker Uterin-wattetampons, die von selbst zur Ausstossung gelangen, getränkt mit Ferripyrin oder Gelatine-Emulsion.



Ist hingegen die Uterinhöhle erweitert und die Wandung schlaff, so muss Ferripyrin, Liqu. ferri s. oder Gelatine, mittelst der Braun'schen Spritze injiziert werden, u. zw. vorsichtig! d. h. es darf die Spritze nicht mehr als 2 cbcm Flüssigkeit enthalten; unter dem Ausspritzen muss erstere stetig zurückgezogen werden, und am besten ist es, in eingeführte Gaze hinein, statt gegen die Schleimhäute zu spritzen.

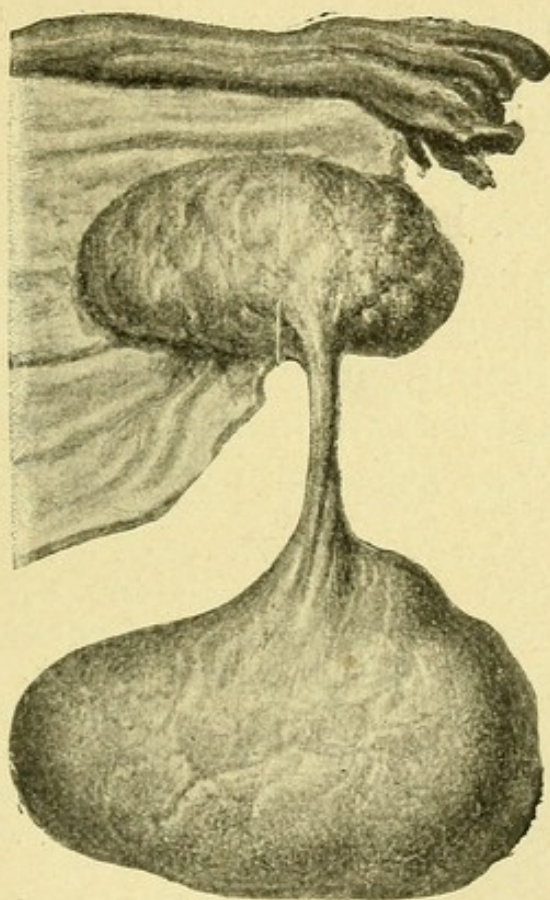


Fig. 56.

Myxofibroma ovarii, in seltener Weise **lang** gestielt
(Präp. d. Münch. Frauenkl.).

Symptomatisch ist weiter die Folge der Blutungen, die Anämie, zu bekämpfen — vgl. § 4 sub 7; die dysmenorrhöischen und neuralgischen Beschwerden nach § 4 sub 8 und ausserdem mit Salz- oder Soolbädern (ev. Kreuznach, Tölz) und Umschlägen von Moor oder Soole oder heissem Spiritus auf das Abdomen.

Operativ werden die fibrösen Polypen wie die Schleimpolypen entfernt. Sind die Geschwülste gross, so werden sie durch longitudinale oder spirale Einschnitte oder durch Ausschneiden von Stücken so lange verkleinert, bis der Stiel enukleierbar wird. Sodann Desinfektion der Uterinhöhle und Tamponade mit Jodoformgaze.

Kleine submuköse Tumoren werden nach Zervixdilatation entfernt, indem man die Schleimhautdecke inzidiert und die mit Muzeux'scher Krallenzange gefassten Neubildungen aus ihrem Bette ausschält. Genügt die Dilatation nicht, so wird nach Loslösung der Harnblase die vordere Zervixwand gespalten bis über den inneren Mm. hinauf.

Kollummyome, die in das parametrane Bindegewebe gewachsen sind, werden eliminiert, nachdem die Scheidenschleimhaut auf sie hin eingeschnitten ist (Czerny). Vaginaltamponade.

§ 53. Gutartige Geschwülste der Uterusadnexa.

Die Visceralserosa der Adnexorgane mit ihrem subserösen Bindegewebe und den glatten Muskelfasern der Ligamente (lg. lat. et rot.), die papillenförmige, mit Zylinderepithelien ausgekleidete Mukosa und die Muskularis der Tube, das kuboide Oberflächenepithel der Eierstöcke, aus welchem deren Keimelemente hervorgehen, und das ovarielle bindegewebige Stroma sind die Gewebelemente, aus welchen die hier zu erwähnenden Neubildungen hervowuchern. (Vgl. die Histol. in Atl. II 2. Aufl. pag. 7, 11, 74.)

Wir kennen folgende:

1) papilläre Wucherungen der **Tube**: zirkumskript oder diffus, mit oder ohne Kystenbildung der Tubenmukosa; infektiöser Natur.

2) Fibrome und Fibromyome, darunter paroophorale und schleimhäutige Adenomyome (Taf. 60) der **Tube**: solitär von Erbsen- bis Kindskopfgrösse; multipel als Folge entzündlicher Wucherung (Salpingitis nodosa, kombiniert mit Hyperplasia mucosae und Kystenbildung) in dem muskelfaserreichen uterinen Isthmus-Teile der Tube.

3) Kleine Fibrome und Fibromyome des **Ovarium** können sich aus den corpp. candicantia s. fibrosa (vgl. Taf. 40, 3) entwickeln. Sie werden unter Umständen sehr gross und gehören dann, teils wegen ihrer Neigung zur malignen Degeneration, teils als bedenkliches Hindernis bei Geburten zu den suspekten Tumoren. Sie können kavernösen oder kystischen Bau haben.

4) Fibromyome und Adenomyome des **Lig. rotundum** kommen sehr selten intraperitoneal¹⁾, häufiger noch im Leistenkanale vor.

5) Fibromyxome und Fibromyome des **Lig. latum** können auch zum B.-Ausgang wachsen und dadurch Hernien vortäuschen; mit letzteren dürfen nicht die intraligamentär gewachsenen Uterus-Myome und Adenomyome verwechselt werden!

6) Lipome der **Tuben** und der **Ligg. lata** sind selten; erstere nur bohnergross, letztere allerdings bis zu 15 Kilo vorkommend.

7) Kysten der **Tuben** und der **Ligg. lata**, serösen Ursprunges (mit Ausnahme der sub 1 u. 2 erwähnten mukösen), sind klein und nur insofern gelegentlich von praktischer Bedeutung, als sie einen Stiel ausziehen (Hydatiden²⁾ wie die Morgagnische) und an Darmschlingen adhärent werden können. Soweit sie am vorderen Ligamentblatte sitzen, sind sie als Kanalreste des Wolff'schen Körpers anzusehen, andere aber als gestielte und mit Epitheleinschlüssen versehene Fimbrien.

8) Unilokuläre Kysten des **Ovarium** entstehen durch *Hydrops folliculorum*. (Taf. 68, 1 u. Atl. II. 2. Aufl., Fig. 2 u. 3.) Die multilokulären Kystome des Eierstocks sind nur so lange ganz ohne Bedeutung als sie klein sind.

9) **Parovariale** Kysten entstehen aus den Resten des Wolff'schen Ganges (vielleicht auch aus den Resten der Urniere, zwischen Parovarium und Uterus): diese Gebilde bleiben meist klein, können aber walnuss- und apfelgross (bis mannskopfgross) werden und machen dann Beschwerden. Sie sitzen zwischen Eierstock und Eileiter und können ihrer Genese entsprechend multipel auftreten. Die Wandung der stets einkammerigen Kyste ist dünn und besteht aus Serosaendothel, subserösem Bindegewebe mit elastischen und glatten Muskelfasern und ist mit flimmernden oder nicht flimmernden Zylinderepithelien ausgekleidet.

Der Inhalt ist hell und meist eiweissarm, desshalb dünnflüssig (Diagn. wichtig betr. Punktion!), 1005 sp. G., Zylinderzellen enthaltend.

Paroophorogene Kysten werden auch im Verlaufe des Uterus bis zum oberen Teile der Vagina gefunden; denn soweit ist beim Foetus der Verlauf der Gartner'schen Gänge nachgewiesen (Klein); zumal die grossen Scheiden-Kysten, die ins lig. lat. reichen, rechnet Veit hierher.

¹⁾ Ich fand ein solches, nach dem Sitze besonders seltenes an einem Sektionspräparate, rund, von der Grösse einer kleinen Kartoffel, in der Mitte des Bandes. (Samml. d. Münch. Frauenklinik; v. Winckel's Ber. u. Stud. 1884—90.)

²⁾ Diese Hydatidenbildung ist ein häufiges Vorkommnis; bei 130 Sektionen fand ich dieselbe 45 Mal; davon 8 Mal mehrere Hydatiden neben einander, 3 Mal zwei Bläschen an einem Stiel. Mehrere waren verkalkt. — Kystchen des Lig. latum 15 Mal, wovon 5 verkalkte; auch bei Foeten sah ich solche wiederholt.

Symptome und Diagnose:

Ovarialfibrome: vgl. Ovarialkystome und folg. §.

Ovarialkysten (unilokuläre) vergl. Ovarialkystome und betreffs oligokystischer Degeneration § 17. Ein Eierstock kann kystisch verändert sein, ohne vergrößert zu sein; trotzdem bestehen Schmerzen, namentlich um die Zeit der Menstruation oder bei der meist schweren Defaecation; ebenso beim Palpieren. Diese Schmerzen werden im Kreuz empfunden, zuweilen als sog. „Mittelschmerz“ (vgl. § 17). Im Anschluss daran Dysmenorrhoe oder, wenn beiderseitige Erkrankung, Amenorrhoe und Sterilität.

Dieses schmerzhaftes Leiden meist entzündlicher Natur prägt sich allmählich in den Gesichtszügen der Pat. aus = **Facies ovarica** (zusammengepresste Lippen mit resigniert oder weinerlich herabgezogenen Mundwinkeln, deren umliegende Haut sich mit der Zeit entsprechend furcht, gerunzelte und gefurchte Stirn, eingefallene Wangen und dadurch stark vorspringende Backenknochen und spitze Nase).

Wächst dann der Tumor bis Kindskopfgrösse, so entstehen Druckerscheinungen auf Rektum, Blase, Gefässe, Nerven und Verdrängung des Uterus, (Harndrang, Obstipation, Hämorrhoiden, Phlebektasien und Neuralgien in den unteren Extremitäten, u. s. w.) Damit beginnt aber der Termin, wo die Eierstockkysten aufhören, unbedenklich zu sein.

Die *Diagnose* der Ovarialkysten wird bimanuell ev. per Rektum gestellt durch Nachweis einer gestielten Geschwulst neben dem Uterus und Identität derselben mit dem gleichseitigen Eierstock (also Fehlen desselben an derselben Seite).

Parovarialkysten machen erst dann Erscheinungen, wenn sie, bis zum B.-Eingang reichend, Zirkulationsstörungen in dem breiten Mutterbande und damit Ernährungsstörungen in dem Ovarium hervorrufen; davon die Folge: Menstruationsanomalien.

Lässt sich dann, neben dem Uterus, deutlich abgrenzbar, ein fluktuierender Tumor nachweisen, aus dem durch Punktion eine Flüssigkeit von oben beschriebener Beschaffenheit entleert werden kann, so handelt es sich um eine Parovarialkyste, zumal wenn nach der Punktion der Tumor nicht rezidiert.

Therapie: Punktion oder bei eiweissreicheren **Parovarialkysten** Entfernung per Koeliotomiam. Dieselbe ist einfach, falls der Tumor gestielt ist. Wenn starke Adhäsionen bestehen, soweit möglich abtragen und vernähen.

Wenn intraligamentär gewachsen, die Kyste aus dem Bindegewebe herauslösen. Sonst Exzision der betr. Partie des Lig. latum.

Bei **Ovarialkysten** bis Apfelgrösse Entfernung nur, wenn sie unerträgliche Beschwerden machen. Sonst Jodkali in Lösung oder in Globulis (als Resorptivkur) per Vaginam, bis Jodismus eintritt. Zur Linderung der Beschwerden: Priessnitz'sche Umschläge auf das Abdomen und Jodbepinselung; während der Periode: Ruhe. Bei pelveoperitonitischen Erscheinungen: Eisbeutel und Bettruhe. Stets für leichte Defäkation sorgen (weiteres s. § 35).

Kapitel II.

Tumoren von gutartiger Struktur, welche unter bestimmten Bedingungen gefährlich verlaufen.

§ 34. Die Fibromyome.

Zu den Fibromyomen mit bedenklichen Folgen (10% Todesfälle) gehören sämtliche grosse, nicht stationär bleibende Muskelgeschwülste der Vagina, des Uterus und des Ovarium, vor allem aber alle diejenigen, welche intraparietal oder intraligamentär oder breitbasig inseriert verlaufen, — also alle grossen Neubildungen dieser Art, welche nicht polypös inseriert sind.

Taf. 67: *Polypös-gestieltes subseröses Fibromyom*; Schleimhautpolypen in erweiterter Zervikalhöhle. (Or.-Aqu. n. ein. Präp. des path. Inst. in Heidelberg.)

Die bedenklichen Folgen dieser Geschwülste sind:

1) die auf die Dauer zur hochgradigsten Anämie führenden Blutungen (späterhin durch Platzen erweiterter dünnwandiger Gefässe), u. sek. Herzerkrankungen.

2) Die Haemorrhagien können auch in das Geschwulstgewebe hinein erfolgen (Taf. 66). Die Ursache geben meist Zirkulationsstörungen mit Thrombosen ab (dieselben führen zuweilen noch post oper. durch Embolie ad exitum). Diese Extravasate vereitern leicht und bewirken so Sepsis.

3) Bei den grossen subserösen Polypen treten durch Stieldrehung¹⁾ Nekrose und Entzündungen des Tumors ein, bei den submukösen Polypen Ulzerationen und jauchige Gangrän.

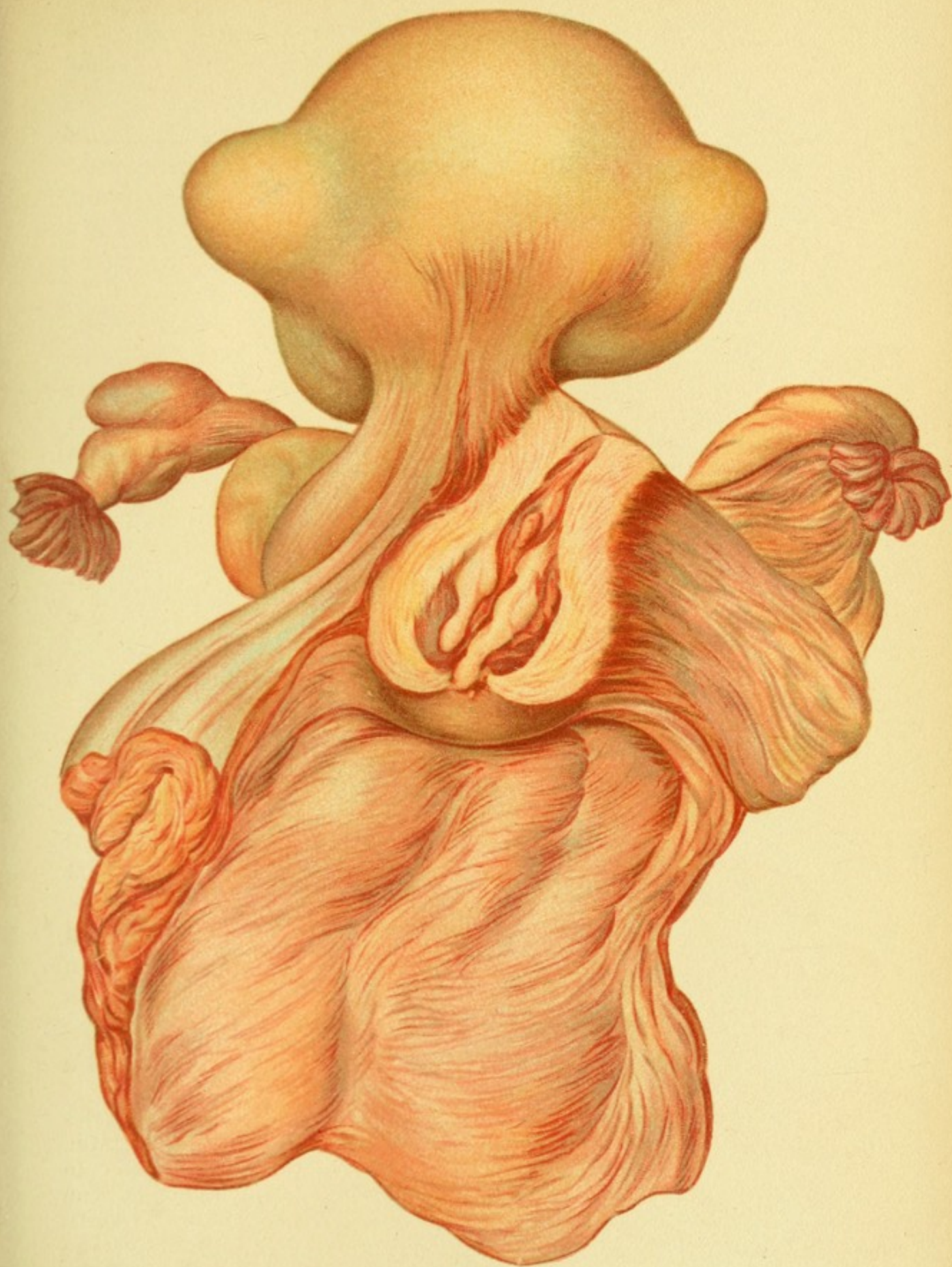
4) Es bilden sich entzündliche Adhäsionen mit den Därmen.

5) Die submukösen Polypen können zur Inversio uteri führen (Figg. 24 u. 57—59 i. Text), wenn sie vom Fundus ausgehen und zahlreiche starke Muskelfasern noch von der Uterusmuskularis bis in den Tumor hineinragen, so dass seine Ablösung erschwert ist. Weitere Folgen: Drucknekrose, Gangrän.

6) Durch ihre Grösse (mannskopfgross und darüber, — kürbisgross bis 40 Kilo — zumal wenn kystisch degeneriert) rufen sie Einklemmungs- und Zerrungserscheinungen der Beckenorgane²⁾ hervor oder wirken störend sub partu

¹⁾ Es gibt Fälle, wo der Uterus selbst anstatt eines Stieles um seine Achse torquiert war, ja wo derselbe am inneren Mm. auseinandergerissen war. Ebenso können sich die Tumoren in der Bauchhöhle losreissen; gewöhnlich findet die Ernährung dann durch vorher schon bestehende Darm- und Netzhäsionen statt.

²⁾ Vor allem Darm-, Blasen- und Ureterenokklusionen, welche zu Ileus, absoluter Harnverhaltung u. Urämie oder Inkontinenz mit sekundärer Cystitis, Pyelonephrose etc. führen.



(vgl. Atl. II, 2. Aufl., Taf. 49 u. 50) um so gefährlicher, wenn sie verkalkt sind.

Die Kysten entstehen entweder durch myxomatöse Degeneration oder aus resorbierten Blutextravasaten oder durch oedematöse Erweichung bei Zerfall von Muskelfaserpartien, (Folge von Kompression der Gefässe oder infektiöser Thrombosierung derselben).

7) Die intramuralen Geschwülste können zwar in günstiger Weise durch Verfettung oder Verkalkung stationär bleiben oder dann durch Resorption verkleinert werden, — sie können aber auch myxomatös degenerieren und haben dann Neigung, sich in ein Myxosarkoma umzuwandeln (vgl. Taf. 87, 2; Mikr. 73), zuweilen mit intermuskulären Pseudokysten (Taf. 73, 3), welche durch Zerfall von Rundzellen oder Blutextravasaten entstehen.

8) Primäre Metamorphose zentralwärts gelegener Gewebspartien im Fibrosarkom — und primäre karzinomatöse Degeneration des Tumors selbst oder der fungös gewucherten Uterusmukosa. Die malignen Entartungen treten in $4\frac{1}{2}\%$ aller Fälle im klimakterischen Alter auf (Fehling).

9) Die Gefahren der operativen Entfernung bestehen in den Blutungen und Verjauchungen, bzw. bei Koeliotomie in der Gefahr der Peritonitis, wenn breitbasig oder tief in der Uteruswand inserierte Tumoren nicht ohne Eröffnung der Uterinhöhle exstirpiert werden können; letztere Infektionen können unmittelbar oder sekundär durch Platzen eines sich im Stumpfe bildenden Abszesses entstehen.

Endlich treten häufiger als bei der Operation anderer grosser Genitaltumoren Lungen-Embolien auf. Alle diese Schädigungen drohen um so mehr, je ausgebluteter die betr. Pat. ist.

Symptome:

Bei **Vaginal**myomen nur Drucksymptome.

Bei grossen **Uterus**myomen (die Initialsymptome vgl. in § 31!), wenn sie **intramural** sind:

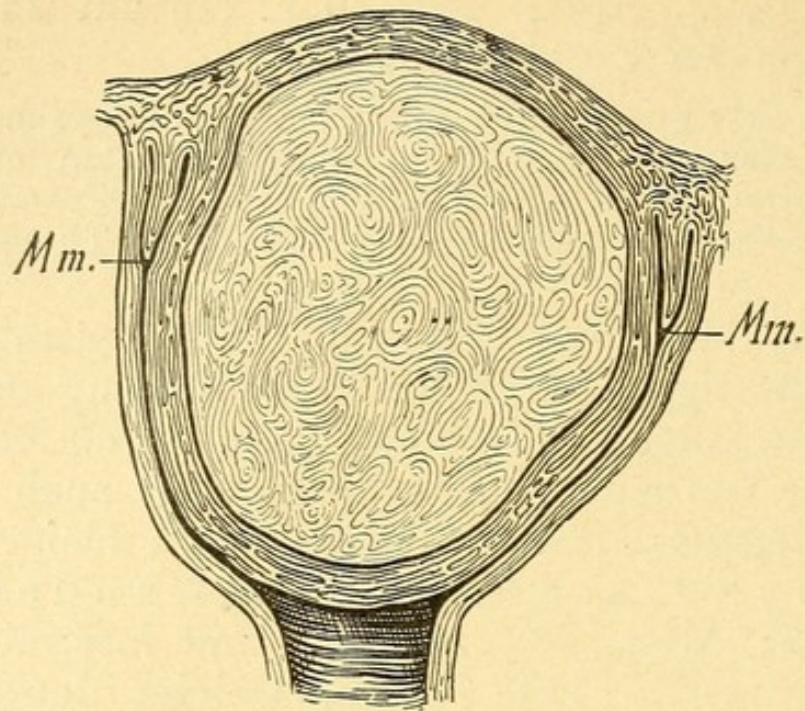


Fig. 57.

Fibromyoma intramurale fundi uteri, in die Scheide getreten. Mm. = Muttermund.

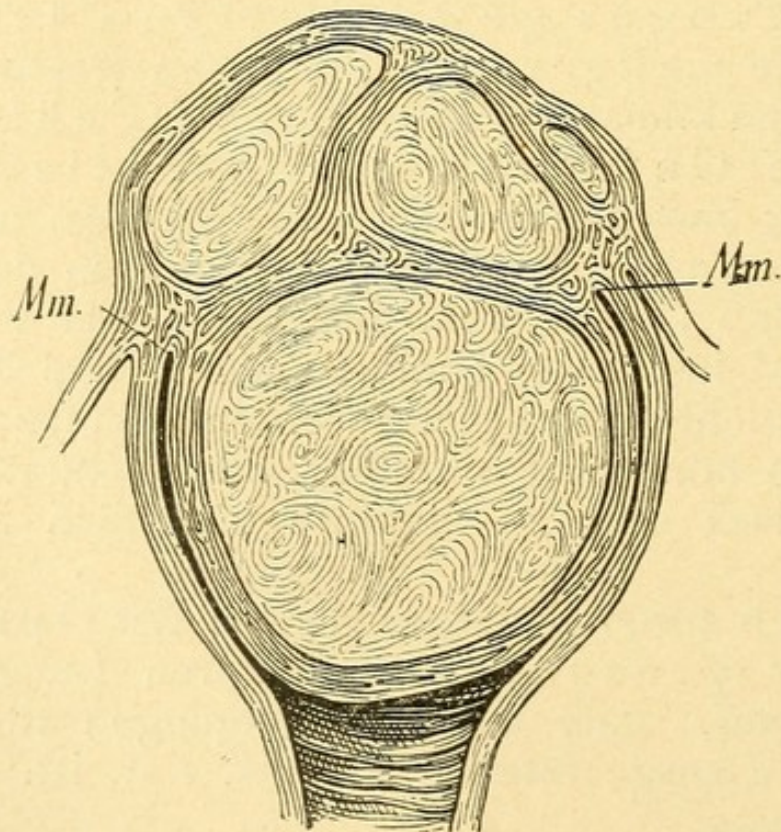


Fig. 58.

Multiple intramurale und submuköse Myome des Uterusfundus, in die Scheide getreten.

Menorrhagien, ausserdem Druckerscheinungen, wie bei allen diesen grösseren Tumoren (Taf. 63 u. 66).

Wenn **submukös**: Menorrhagien und Metrorrhagien unter heftigen kolikartigen Schmerzen, da die Tumoren die Ausflussöffnung oft verlagern und den Uterus torquieren. Ausserdem leicht perimetritische Schmerzen. Häufig Sterilität oder Abort. Puerperal verjauchen die Geschwülste leicht.

Wenn **submukös-polypös**: wie bei den einfach submukösen; dazu wehenartige Schmerzen auch ausser der Menstruation: die Gebärmutter sucht das Myoma pendulum abzustossen, zu „gebären“. Leicht Ulzeration und Verjauchung, wenn der Polyp erst in der Scheide oedematös anschwellend liegen bleibt. Alsdann konstantes, nicht remittierendes Fieber, auch wenn noch kein foetider Ausfluss erfolgt! also zunächst nur interstitielle Tumorerkrankung. (Taf. 61, 2.)

Katarrhalischer Fluor bedeutend, weil der Reiz der fibrösen Polypen die Schleimhaut in toto wuchern lässt, ja es entstehen daneben noch multiple Schleimpolypen.

Bei **Kollum** myomen: Menorrhagien und profuser fluor albus (Taf. 65).

Wenn **subserös**, so sind die Erscheinungen gering, oft nicht bedeutender als die Drucksymptome der schwangeren Gebärmutter (sogar Atemnot, selbst der reflektorische Reiz auf die zu sezernieren beginnenden Mammæ fehlt oft nicht!), es sei denn, dass von dem Tumor peritonitische Reizungen ausgehen oder dass durch Druck oder reflektorisch Neuralgien entstehen.

In der **Menopause** schrumpfen die Tumoren, mit ganz seltenen Ausnahmen; jedoch wird das Klimakterium nicht selten unter heftigen Blutungen in die Länge gezogen. Verf. sah bei einer 57jährigen ameri-

kanischen Dame noch regelmässige Perioden aus dieser Ursache.

Bei **Ovarialfibromyomen** sind die Erscheinungen sehr wechselnd; zuweilen Fehlen der Menses oder Ascites.

Diagnose:

Bei den **Vaginalmyomen** ist darauf zu achten, ob sie auch wirklich der Scheidenwand entspringen und nicht — ausser ihrer Adhärenz an dieser — einen Stiel im Uterus haben, da sek. Verwachsungen bei Uteruspolypen vorkommen können.

Bei intramuralen **Uterusmyomen** ist sowohl die betr. Wandung des Organes hypertrophiert als auch die Uterushöhle verlängert.

Diff. diagn. kommen hier Metritis und Gravidität in Betracht. Bei ersterer ist die Wand nicht so derb und die Sonde wird nicht durch Tumoren von ihrer geraden Richtung abgedrängt; bei letzterer ist die Portio livide und das ganze Organ auffallend weich; die Wachstumszunahme geschieht in der für Schwangerschaft typischen Weise; die Periode fehlt.

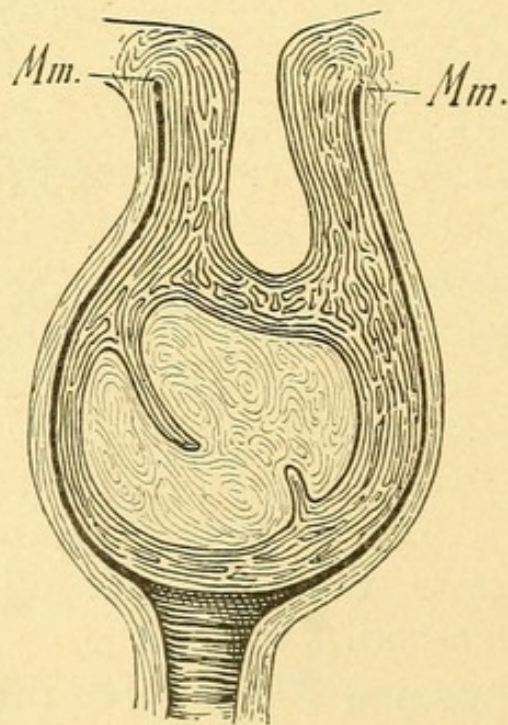


Fig. 59.

Fibromyoma intramurale fundi uteri, eine Uterusinversion hervorruhend. Mm. = Muttermund.

Vermutet man submuköse oder polypöse Myome, so wird nach Zervixdilatation die Uterinhöhle palpiert. Vorher sondieren: die Höhle ist vergrössert, aber die Sonde weicht an dem Tumor ab oder kann nicht eindringen. Zur Zeit der Periode drängt der Tumor den Mm. auseinander, was diagn. zu verwerten ist (vergl. Taf. 60, 2; 61); ein Zug mit der Kugelzange (Antiseptisch!) belehrt uns, ob ein langer Stiel oder breitbasige Insertion vorhanden ist.

Sind solche Geschwülste sehr gross (vergl. Fig. 57 p. p. i. Text) und ragen sie weit in die Scheide hinein, so ist es oft schwer, ohne bimanuelle Untersuchung vom Rektum her, ev. unter gleichzeitiger Applikation der Sonde, die wahre Herkunft festzustellen.

Bei Cervixmyomen, zumal wenn sie verjaucht sind, kommt *diff. diagn.* das Kankroid der Portio in Betracht: bei ersterem lässt sich ein Stiel nachweisen, der in den Mm. hineinführt; auch sind die Fibromyome in diesem Zustande faserig-fetzig, wie mürber Zunder, und braunrot oder blassrosa, während die kankroiden Knollen weicher und krümelig-bröcklig sind und bei dem leichten Abbröckeln stark bluten. Das Mikroskop entscheidet zwischen Fasern und kankroiden Zellzapfen (vergl. Taf. 71, 2 mit 79); die kankroiden Knollen und Papillome sitzen stets ausserhalb des äusseren Mm.'s. Das Kankroid der Zervix zerfällt ulzerös, ohne polypöse Wucherungen zu machen. Von dem Sarkom ist das Fibromyom durch grössere Derbheit, langsames Wachstum, Schmerzlosigkeit und Fehlen jauchiger Ausflüsse mit Gewebsbröckeln unterschieden. Der **Uebergang vom Myom zum Sarkom** ist demnach durch das Auftreten jener Erscheinungen charakterisiert, gepaart mit Ascites. Auch mit Plazentarpolypen und mit Inversio uteri sind Verwechslungen vorgekommen. Betr. letzterer vergl. § 7. Plazentarpolypen sind, ebenso wie Schleim-

polypen, weicher. Sie enthalten Deciduazellen, Drüsenepithelien und Chorionzotten (vergl. Atl. II, 2. Aufl., Taf. 6).

Das subseröse und das intraligamentäre Uterusmyom von anderen Adnex- oder Douglas-Tumoren zu unterscheiden, ist oft schwer, teils wegen tiefer Ausfüllung des Douglas-Raumes, teils dann, wenn pelveoperitonitische Exsudattumoren die Abgrenzung des eingelagerten Myoms und die Klarstellung der Symptome unmöglich machen; vergl. hierüber die Diff. Diagn. im folg. § sub „Ovarialkystom.“ Die Sonde zeigt uns den Verlauf der Uterinhöhle, so dass wir wissen, wo der Uterus und wo der Tumor zu suchen ist (vergl. Taf. 58, 4).

Ferner ist bei der bimanuellen Untersuchung die Mitbewegungsfähigkeit des Uterus selbst zu prüfen, wenn der Tumor hin und her geschoben wird; besonders bei langgestielten subserösen Polypen ist diese Untersuchungsmethode von Wichtigkeit (vergl. Taf. 61 und 67). Zu achten ist darauf, ob solche Tumoren derb sind. Wenn es sich um Fibrokysten handelt oder um sehr oedematöse Tumoren, so können diese ebenso wie die Ovarialkystome Fluktuation zeigen: hier hilft die P u n k t i o n; Die Myomflüssigkeit gerinnt und enthält nur Lymphkörperchen; sie ist Lymphe. Bei reinen Myomen fließt nur frisches Blut. Somit bleibt unter Umständen nur die Diff. Diagn. gegen Ovarialfibrome in suspenso.

Bei 66⁰/₀ aller Myome können Gefäßgeräusche auskultiert werden, bei Kystomen selten.

Ist ein Myom verjaucht, so wird es hochgradig schmerzhaft und fluktuierend unter Fiebererscheinungen und septikopyämischem Ikterus.

Bei den Ovarialfibromen ist der Ausgang des Tumors vom Eierstock die Hauptsache; vergl. folg. §. Die weitere Diagnose folgt aus der Derbheit des Tumors.

Therapie: Bleibt die im vorigen § angegebene Behandlung mit Ergotin (Hildebrandt) ohne

Erfolg und der Tumor nicht stationär, so ist bei gefahrdrohenden Symptomen die operative Beseitigung indiziert. Erfolglos ist die Kur dann, wenn bei täglicher Injektion von 0,2 Ergotin, 2 Menstruationsperioden hindurch, — also nach mindestens 60 bis 80 Injektionen — keine Aenderung der Menorrhagien eingetreten ist.

Größere submuköse Tumoren werden in Stücken per vaginam (v. Winkel in einem Falle 52 Stücke), und zwar jauchende Tumoren vorsichtig unter permanenter Irrigation, mittelst der Polypenzange entfernt = **Kolpomyotomie**.

Misslingt die „Eukleation“ im wahren Sinne des Wortes — und in den wenigsten Fällen sind die intramuralen und submukösen Myome so deutlich abgekapselt, die Adeno-Myome, wie oben erwähnt, vollends nicht, — so ist es oft schwer, da der Finger im Dunklen in der Uteruswand arbeitet, den Tumor herauszubefördern: durch Heisswasser-Injektionen und Tamponade wird die Blutung gestillt. Nur zu leicht tritt hierbei Sepsis ein.

Wird ein solcher Fall vorausgesehen, so ist es besser, die Schleimhautdecke des Tumors zu spalten, und durch Darreichen von Sekale die Geschwulst austreiben zu lassen oder durch Morcellement (Péan) den Tumor zu verkleinern und dann den Uterus zu exstirpieren. Als empfehlenswertes Palliativum dient die beiderseitige Unterbindung der Uterinae.

Es gibt per Koeliotomiam drei Methoden der Entfernung des Tumors:

I. die Myomotomie, i. e. Abtragen des Tumors von dem unversehrt gelassenen Uterus;

II. Die Amputatio uteri supravaginalis i. e. Abtragung des Uteruskörpers mit seinen Myomen vom Collum uteri;

III. Die Totalexstirpation des Uterus per Koeliotomiam. (Fritsch, Küstner, Martin, Mackenrodt).

IV. Die Kastration i. e. Entfernung beider Eierstöcke, weil die Erfahrung, dass die Myome nach der Menopause öfters schrumpfen, dazu auffordert, durch antizipirte Klimax, die aber nicht absolut sicher ist, das Gleiche zu erreichen.

Es muss sorgfältig abgewogen werden, ob die Beschwerden und die durch die Geschwulst hervorgerufenen Gefahren denjenigen der Operation (Embolie, Verblutung, Sepsis, hauptsächlich von der eröffneten Uterinhöhle her, vgl. oben) das Gleichgewicht halten.

Indikationen für die Operationen:

- 1) Hochgradigst erschöpfende Blutungen;
- 2) Arbeitsunfähigkeit;

Taf. 68, Fig. 1: *Unilokuläre Eierstockskysten*; es fanden sich zwei Kysten derartig gelagert, dass die Eine sich in die Andere hineingedrängt hatte. (Or.-Aqu. n. ein. Autopsiebefund im Heidelberger pathol. Institut.)

Taf. 68, Fig. 2: *Multilokuläres glanduläres Myxoidkystom*, dünnwandig; der Stiel mit Tube und Hydatiden ist dem Tumor aufgelagert. Die Furche entspricht dem Eindruck der Linea innominata pelvis, da der kleinere Teil der Geschwulst sich noch im kleinen Becken befand, also den Douglasraum ausfüllte. (Or.-Aqu. n. ein. Op.-Präp., eig. Fall.)

3) so schnelles Wachstum, dass voraussichtlich das Leben dadurch bedroht wird, — zumal mit kystischer Degeneration;

4) Abszedierung der Geschwulst;

5) Stieltorsion mit lebensgefährlichen Symptomen.

I. Die Myomotomie ausführbar bei subserösen Polypen und solchen subserösen und auch intramuralen Myomen, welche flach aus der Uteruswand ausschälbar sind (Taf. 61, 1; 67).

Wird die Uterushöhe dabei eröffnet oder bleibt nur die Schleimhaut als dünne Lamelle stehen, so ist

II. Die Amputatio supravaginalis auszuführen.

Oft lässt sich erst nach eröffneter Bauchhöhle entscheiden, ob und wie die Amputation auszuführen ist; indiziert ist sie bei breitbasigen subserösen, bei grossen oder multiplen intramuralen, bei intraligamentären und bei verjauchten oder sonstwie degenerierten (kystisch, kavernös, karzinomatös), nicht in die Uterinhöhle prominenten Tumoren (Taf. 63, 66).

Um Uterus inkl. Adnexa (also lateral von den Ovarien) wird möglichst tief ein elastischer Schlauch gelegt (nach Art der Esmarch'schen Blutleere); dann werden in 3 Portionen die ligg. lata vom Lig. suspensorium ovarii (= infundibulo-pelvicum) bis möglichst tief und nahe an den Uterus heran ligiert (Zweifel) und nun der Uterus mit Tumoren und Adnexen abgetragen. Befinden sich intraligamentär Tumoren, so werden die breiten Mutterbänder gespalten, nachdem die projektierte Schnittstelle zu beiden Seiten in dreifachen Portionen unterbunden ist. Die Gummiligatur kann für immer liegen bleiben.

Die Versorgung des Stumpfes geschieht nach verschiedenen Methoden:

1) Schröder's intraperitoneale Behandlung: keilförmige Ausschneidung (ev. Verätzung des Stumpfes mit konz. ac. carbol. liquef. oder zinc. chlor. oder Paquelin): 3 Etagennähte zum Schluss der Mukosa, der Muskularis, der Serosa (Katgut).

Gefahr der sekundären Infektion, i. e. Abszessbildung im Stumpf und Bersten der vernähten Serosa. Deshalb ist die Schaffung eines zu grossen durch die Abbindung der Nekrose anheimfallenden Stumpfes zu vermeiden.

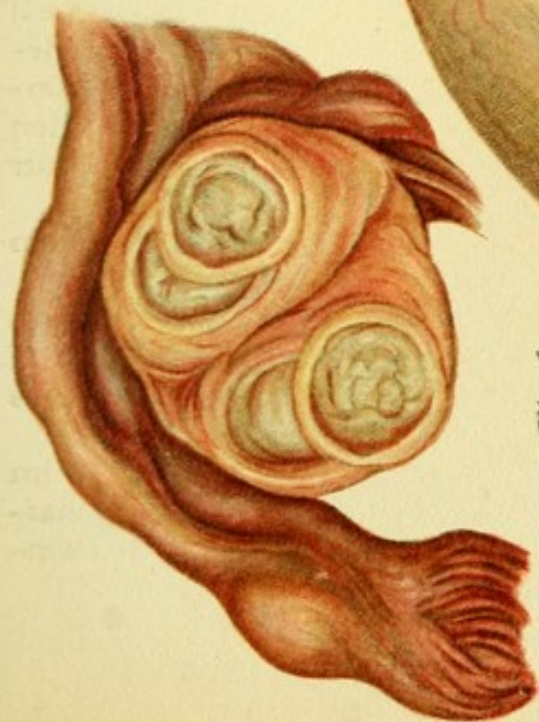

Fig. 1.

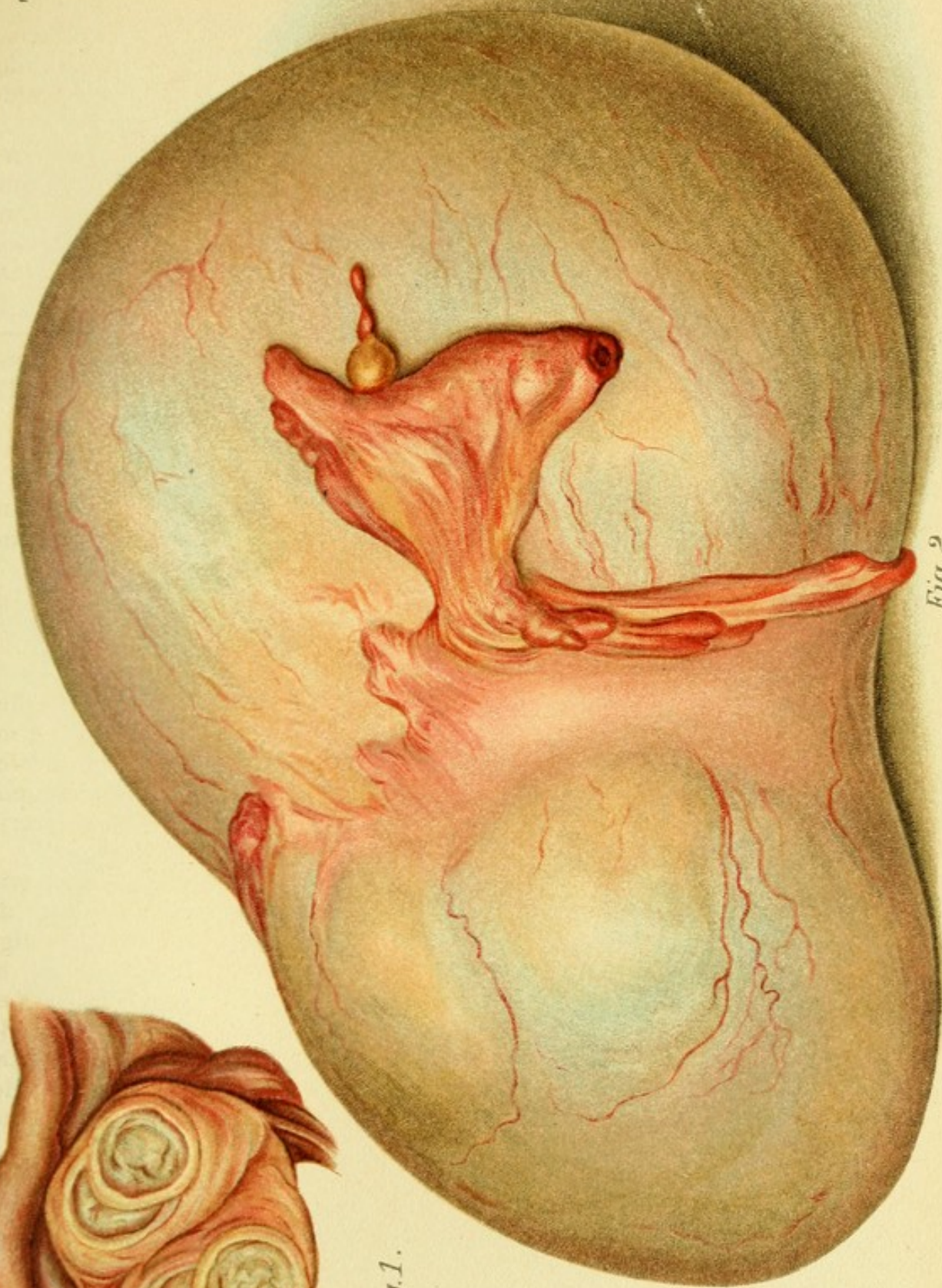

Fig. 2.



2) Péan-Hegar's extraperitoneale Behandlung: Der Stumpf wird mit kreuzweis gelegten langen Nadeln in dem unteren Bauchwundwinkel fixiert, u. zw. ausserhalb des Bauchfells, (indem die Serosa des Stumpfes mit derjenigen der Bauchdecken vereinigt wird), also nur überdeckt durch die Muskeln der Bauchdecken. Der nekrotisierende Stumpf stösst sich mit dem Gummischlauch nach 2—3 Wochen ab.

Der Nachteil besteht in der bleibenden nicht unbedeutenden Zerrung der Harnblase.

Fritsch schliesst den Stumpf ähnlich wie Schröder, nur mit sagittalen Nähten anstatt queren, und näht ihn dann in den unteren Bauchwinkel mit ein, entfernt aber am 9. Tage die Vereinigungsnähte des Stumpfes in der Tiefe des Wundtrichters.

3) Chrobak legt den Stumpf retro- und damit extraperitoneal, durch Ueberdecken mit einem vorher aus dem Tumor oder dem Uterus exzidierten kräftigen Peritoneallappen.

III. Die Totalexstirpation per Koeliotomiam gewährleistet die grösste Sicherheit gegen die sekundäre Infektion der Bauchhöhle seitens des leicht sezernierenden oder partiell nekrotisierenden Kollumstumpfes bei der supravaginalen Amputation¹⁾, aber sie ist eingreifender. In einzelnen Fällen ist sie absolut indiziert, wie bei Pyosalpinx (Taf. 42) und bei Collummyomen (Taf. 65). Ligatur der Spermatikalgefässe; Querschnitt in der Excavatio vesico-uterina, ebenso in der Tiefe des Douglas-Raumes; successives Abbinden und Durchtrennen der Ligamente. Amputation des Kollum derart, dass nur ein ganz kleiner Rest mit dem äusseren Mm. zurückbleibt (ev. Ausätzen der Oeffnung). Vereinigung dieser Wunde mit nicht drainierendem Material (Fil de Florence); Katgutligaturen durch das parametrane Zellgewebe und die Serosa.

IV. die Hegar'sche Kastration ist nur ein Notbehelf und nur auszuführen bei solchen Myomen, deren Entfernung a priori als lebensgefährlich angesehen werden muss (sehr gross, wegen multipler subseröser Knoten in verschiedener Richtung nicht aus dem kleinen Becken herauswälzbar). Zudem hat diese Op. auch 16% Mortalität, weil oft die Ovarien so nahe an die Tumoren gerückt sind, dass die Gefässumstechung bedenklich erschwert ist. Ausserdem blieb in manchen Fällen der erhoffte Effekt aus. Besser ist also die Ligierung der Uterinae von der Vagina aus (Gottschalk).

Die operative Entfernung der **Ovarialfibrome** ist wegen der Gefahr ihrer malignen Degeneration indiziert, selbst wenn sie nur mittelgross sind und stationär

¹⁾ In der Heidelberger Frauenklinik verliefen 1896 30 Myotomien per Koeliotomiam nach der retro-peritonealen Methode mit 2 Todesfällen: 1 Lungenembolie, 1 hochgradige Anämie.

Taf. 69: *Multilokuläres glanduläres Myxoidkystom*: infolge einer Stieldrehung haben Haemorrhagien in einzelne Kystenräume stattgefunden (dunkelblaue Färbung), und ferner sind entsprechende Wandpartien nekrotisch und dadurch am Netz adhärent geworden; subperitoneale Zirkulationsstörungen haben in letzterem (linkerseits) Kystenräume gebildet. (Orig.-Aqu. n. ein. Fall der Heid. Frauenkl.)

bleiben. Die Gefahren der Op. bestehen in den Blutungen, zumal der Adhäsionen. Deshalb elastische Gummiligatur und breite starke Stielligaturen vor der Abtragung.

Die Vor- und Nachbehandlung bei allen diesen Koeliotomien wie bei der Entfernung der Ovarialkystome.

§ 35. Die Ovarialkystome.

Definition, Anatomie und Histologie:

Das *Kystoma glandulare multiloculare myxoides* entsteht aus einer Proliferation des Keimepithels der Graaf'schen Follikel¹⁾ bzw. des oberflächlichen kuboiden Epithels der Ovarien (vgl. Atl. II, 2. Aufl., pag. 7), unter der stützenden und gefässführenden Mitwucherung des Bindegewebes (vgl. Taf. 72) = *Kystadenom*.

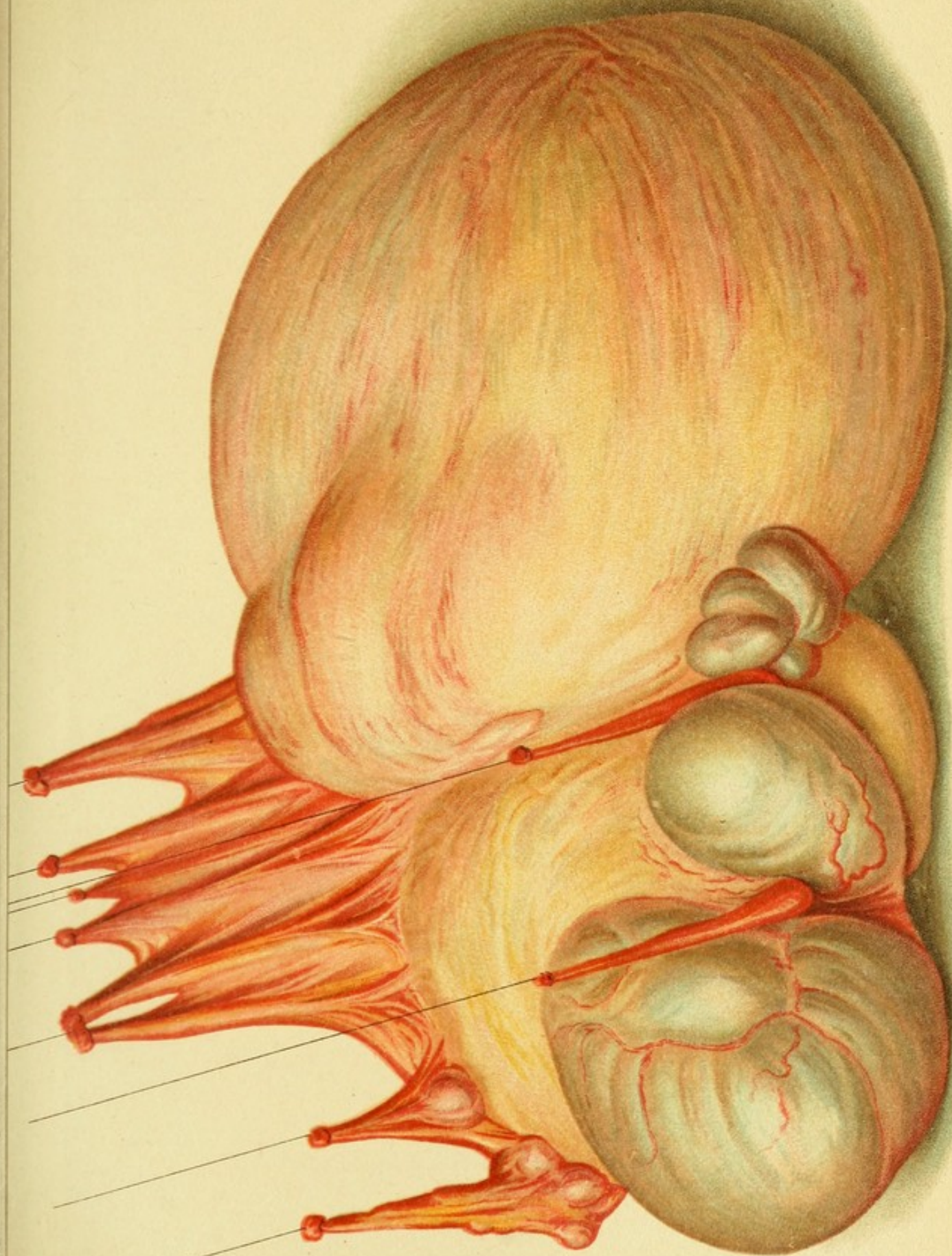
Zu unterscheiden sind 5 Arten von Eierstocks-Kystomen:

1) *K. uniloculare* (vgl. Taf. 68, 1) = hypertrophische Eierstocksfollikel (*Hydrops folliculorum*);

2) *K. multiloculare glandulare myxoides* = ein vielkammeriger höckeriger Kystenkomplex mit einfacher Aussenwandung, gefüllt mit myxoidem gallertartigem (je nach der Beimengung von Blut gelbgrünlich bis grauschwarz), zähflüssigem Schleim (Taf. 72).

Die Tumoren wachsen mehr oder weniger rasch unaufhaltsam und nahezu unbegrenzt (bis über Körpergewicht; vgl. Textfig. 62). Gefährlich werden sie, wenn sie Kopfgrösse überschreiten (s. unten). An den Uterus fixiert und ernährt werden sie durch einen Stiel, der, nachdem das ganze Eier-

¹⁾ Steffek wies Ovula in den jungen Kysten von Kystadenomen nach.



stocksgewebe in den Tumor aufgegangen ist, aus dem Lig. latum mit der Tube und dem Lig. ovarii besteht. Nur bei den intraligamentären Tumoren (vgl. Taf. 59, 2) fehlt der Stiel, weil diese ganze Geschwulst sich extra peritoneal in das subseröse Bindegewebe des breiten Mutterbandes hinein entwickelt: bekanntlich ist nur die vordere Fläche des Eierstocks in das Lig. latum (= Mesovarium) eingesenkt, während die hintere zum Douglas-Spalt gerichtete Fläche nicht von Serosa bedeckt ist (weiteres s. Atl. II, 2. Aufl., pag. 6). Wächst ein Kystom also von dem vorderen Teile aus, so gelangt es in das Bindegewebe zwischen die beiden Blätter des Ligam. latum, also „intraligamentär“; wird der Tumor grösser, so entfaltet er die hintere Lamelle nach oben, hebt den Douglas und gelangt „retroperitoneal“ an die Wirbelsäule (vgl. Taf. 59, 2).

Der erwähnte „Stiel“ ist für die Ovarialtumoren pathognostisch und nach Taf. 74 nachweisbar! Er ist bei grösserem Tumor meist spiralig gedreht. Diese Stieltorsion erfolgt durch die Darmperistaltik, die abwechselnde Füllung und Leerung der Abdominalorgane und die Körperbewegungen, u. zw. bei linksseitigen Tumoren häufiger rechtsläufig um 1—2 Quadranten. Durch mehr als 1 Spiraldrehung erfolgen Zirkulationsstörungen und Extravasate in den Tumor und Haematombildungen im Stiel; die sekundären Ernährungsstörungen führen zu regressiven „Metamorphosen“; beide Konsequenzen sind bedenklich, um so mehr, je rascher die Kompression eintritt (Nekrose, Bersten der myxoid degenerierten Wandung = Taf. 72, Zersetzung, Peritonitis). Gelangen kolloide Massen in die Bauchhöhle, so organisieren sie sich daselbst auf der Serosa und bilden das Myxoedema peritoneale (Pseudomyxoma peritonei, Werth).

Bei grösseren Tumoren bilden sich stets fibrinöse Auflagerungen und Adhäsionen, weil das metamorphosierte Oberflächenepithel sich abstösst.

Taf. 70: *Multilokuläres glanduläres Myxoidkystom*; in der Mitte eine freigelegte Schnittfläche (Or.-Aqu. n. ein. Op.-Präp. aus d. Heidelberg. chir. Klin.).

Zuweilen verlötet das Fimbrienende der Tube mit einem beginnenden Kystom; schwindet dann die Zwischenwand, so entsteht eine Tuboovarialkyste.

3) *Kystoma proliferum papillare* (vgl. Erläuterung zu der Abbild. 61 im Text).

4) Traubenkystome (Olshausen) unterscheiden sich von den Kystadenomen dadurch, dass mehrere Blasen mit nicht-kolloidem, wohl aber eiweissreichem Inhalte einem Stiele aufsitzen und, selbst wenn sie breitbasig aufsitzen, keine glatte grosskugelige Oberfläche haben, sondern eine Menge kleiner Blasen (wie eine Hydatidenmole).

5) Dermoidkystome (vgl. Taf. 45 und 79).

Bedenkliche Konsequenzen können die Kystome haben:

1) durch ihre Grössenzunahme über Kopfgrösse;

2) durch Strangulation als Folge der erwähnten Stieldrehung, mit Blutungen, Entzündung, Vereiterung, Verjauchung (oder allerdings auch mit Naturheilung durch Resorption) — Septichämie;

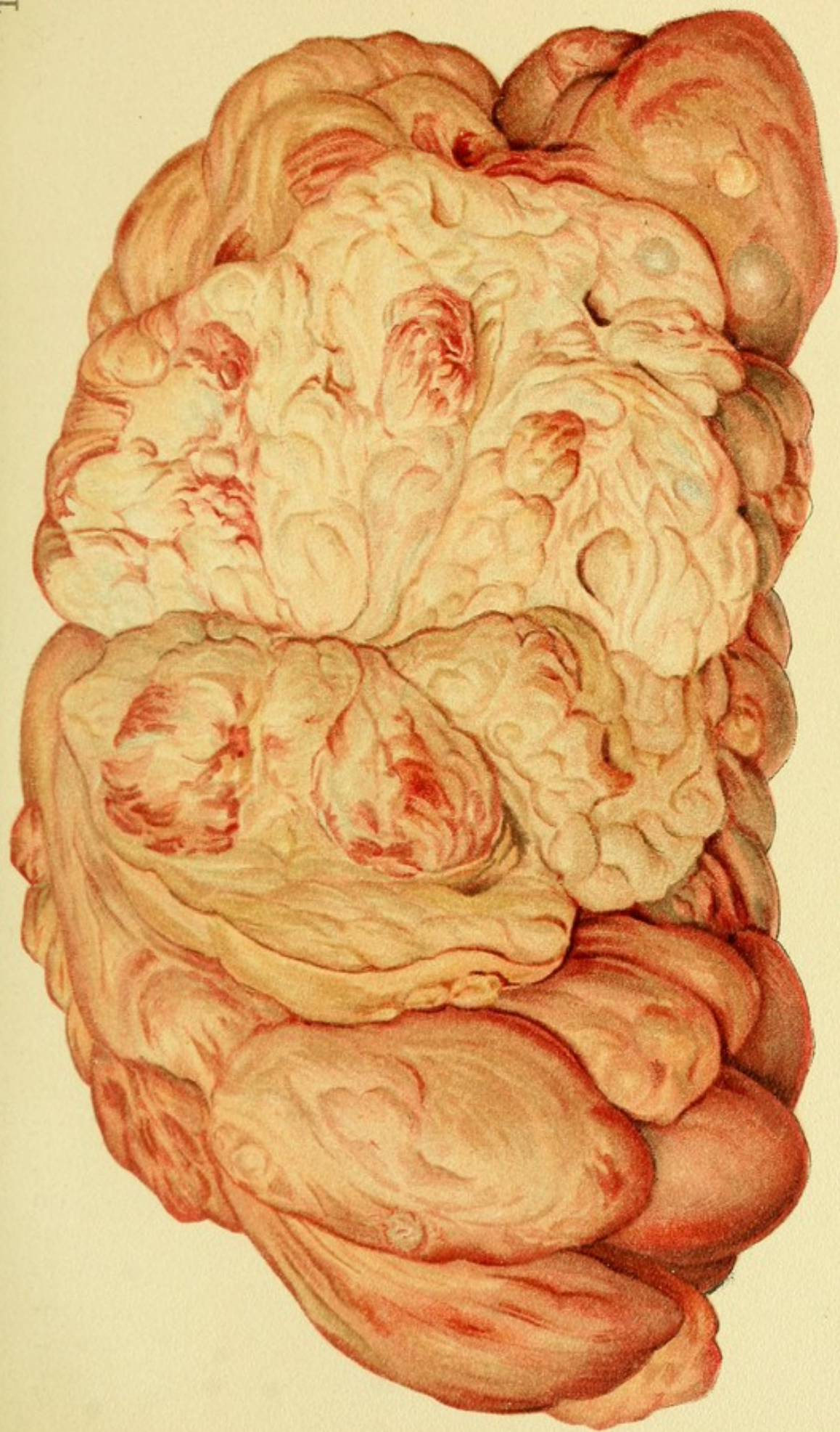3) durch Darm-Adhäsionen und Torsionszuschnürung desselben mit Ileus;

4) durch Berstung des Tumors mit danach entstehendem Pseudomyxoma peritonei (Werth).

5) Durch karzinomatöse Degeneration;

6) Tod durch Herzschwäche, Urämie.

Symptome (vgl. im § 32 die Initialsymptome): Druckerscheinungen treten meist nur dann ein, wenn der Tumor Kindskopfgrösse erreicht und im kleinen Becken eingekeilt bleibt (Obstipation, Harnbeschwerden, Neuralgien). Es kann zu Darmperforationen kommen (vgl. z. B. Dermoidkyste-Rektum Taf. 45, nach einer in der Münchener Frauenklinik ambulatorisch behandelten Patientin dargestellt),





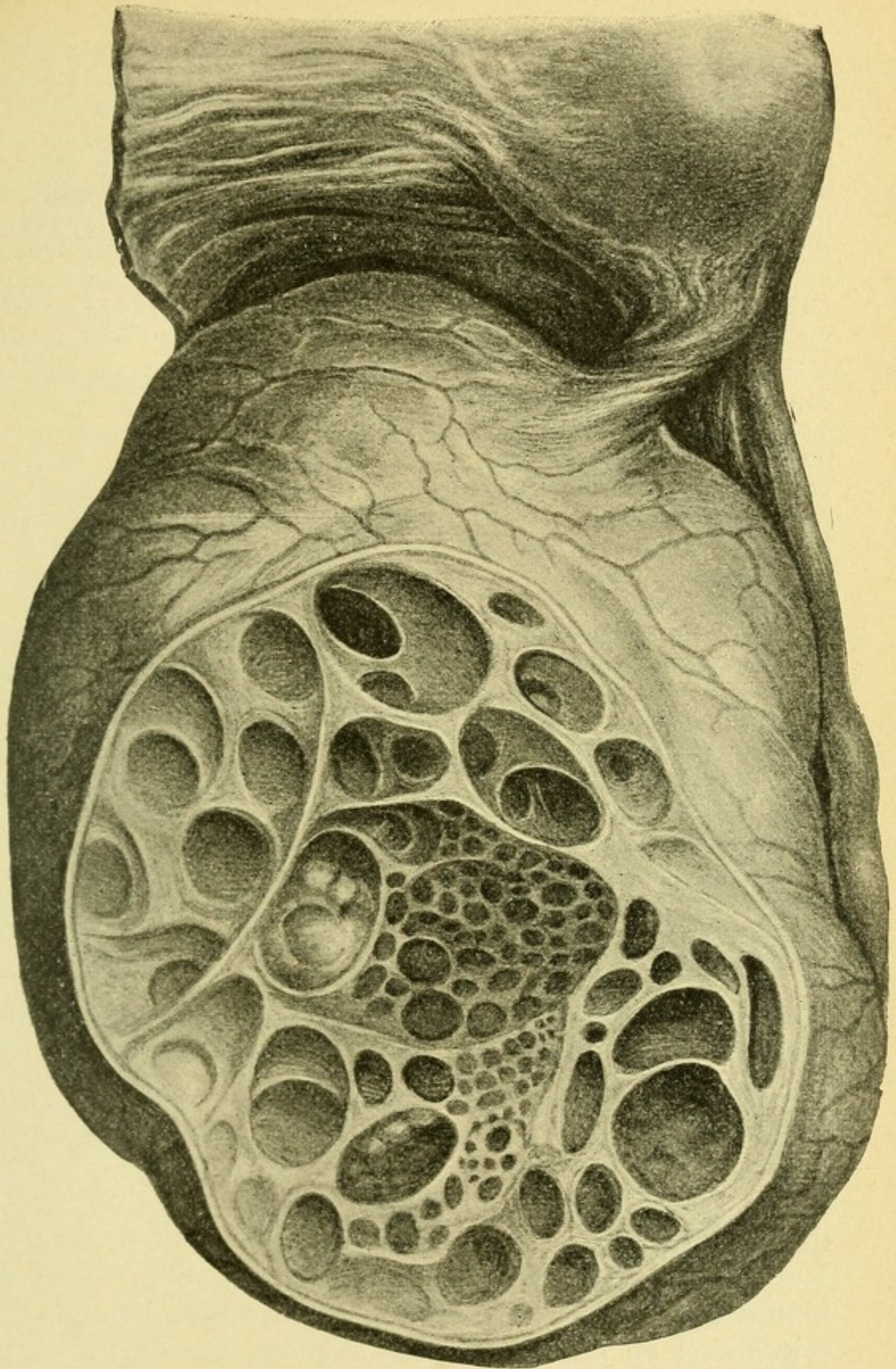


Fig. 60.
Multilokuläres glanduläres Myxoidkystom des Ovariums, mit Stiel-
drehung. (Präp. der Münchener Frauenklinik.)

Taf. 71, Fig. 1: *Histologische Struktur eines Uterus-Schleim-polyphen.* (Orig.-Zeichn. n. eig. Präp. a. d. Münch. Frauenklinik) (vgl. Taf. 60 u. 67): zirkumskripte Wucherung der Uterinmukosa (sowohl vom Körper als auch von der Cervix ausgehend), demgemäss bestehend aus Drüsen- und Bindegewebe in einem mit der Scheimhaut typischen Bau- und Lagerungsverhältnisse (im Gegensatze zu der atypischen Wucherung des malignen Adenoms, vergl. Taf. 30 Fig. 2). Die mit flimmerndem Zylinderepithel ausgekleideten glandulären Räume (1) gleichen demnach Drüsen. In dem Bindegewebe (3) liegen zahlreiche dünnwandige weite Gefässe (2 u. 4), daher die leicht entstehenden Blutungen.

Taf. 71, Fig. 2: mikr. Schnitt durch die Uebergangszone eines sich abzukapseln beginnenden, weizenkorn-grossen Myomes in die umgebende normale Uterusmuskularis (Orig.-Zeichn. n. eig. Präp. a. d. Münch. Frauenklin.). Das links befindliche Tumorgewebe (1) besteht nur aus dichtgedrängten, sich wirr durchfilzenden glatten Muskelfasern, ohne Beimischung von Bindegewebsfasern, wie sie sich ausnahmslos in den grösser gewordenen Tumoren vorfinden (daher Fibromyome, welche stets aus solchen reinen intramuralen Myomen hervorgehen). Die Grenzschicht (2) des normalen Muskelgewebes besteht aus konzentrisch geordneten Parallellamellen, die offenbar durch den Wachstumsdruck passiv komprimiert sind. Ausserhalb derselben finden wir sehr stark dilatierte Gefässe (4) in der weniger parallelfaserigen Muskularis (3).

Taf. 71, Fig. 3: *Vaginitis (Kolpitis).* (Orig.-Zeichn. n. eig. Präp. a. d. Münch. Frauenklin.): Rundzelleninfiltration des submukösen Bindegewebes, zumal in der Umgebung der normalerweise reichlich eingelagerten Lymphfollikel (3 = umgeben von Rundzellen und Lymphgängen). 1 = normales Vaginalgewebe; 2 = normales Bindegewebe,

Atemnot, Schwellung der thorako-abdominalen Venen, Oedeme, Ureterendruck, endlich Bettlägerigkeit.

Die *Diagnose* wird gestellt auf Grund des Nachweises des Stieles und der Separierung des Tumors von dem Uterus, ev. nach der Methode von Schultze (vgl. Taf. 74, Fig. 3), ferner der Fluktuation. Die Perkussion lässt im Vergleich zum Ascites eine nach oben konvexe Dämpfung u. oben u. seitlich darmtympanitischen Ton erkennen; es kann nebenbei Ascites bestehen. Auskultatorisch findet man weit seltener als über Myomen Gefässgeräusche.

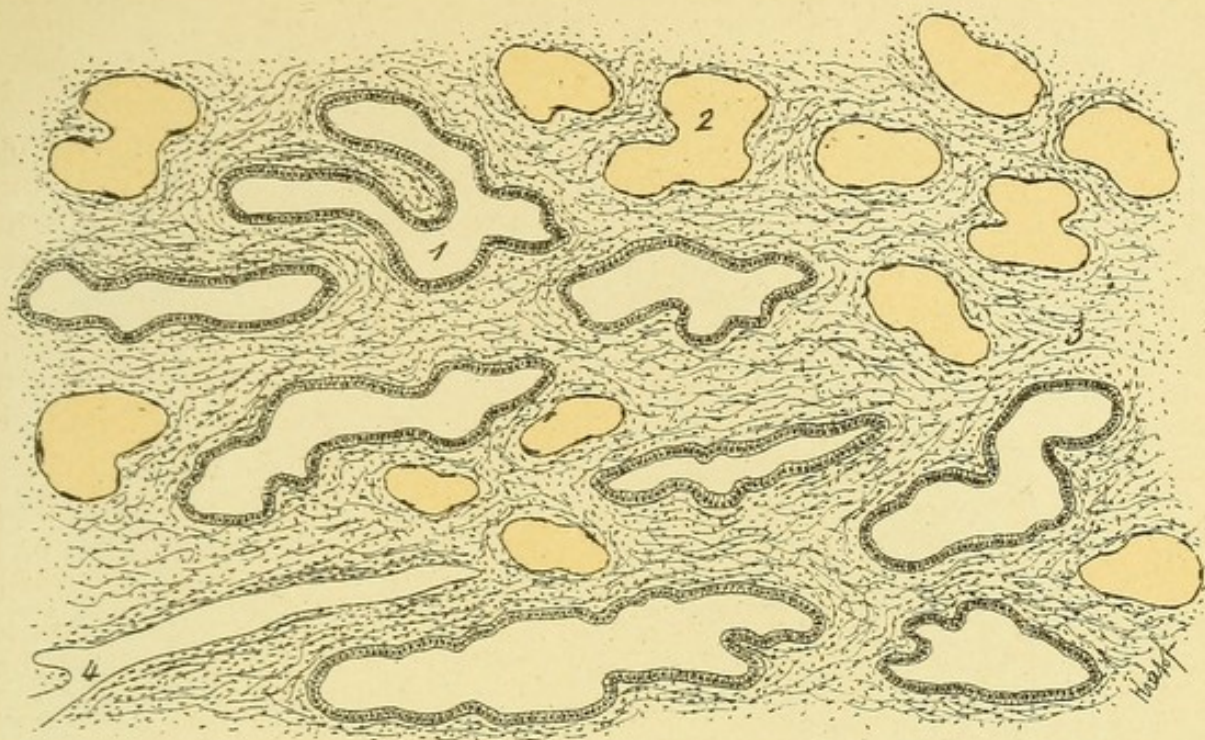


Fig. 1.

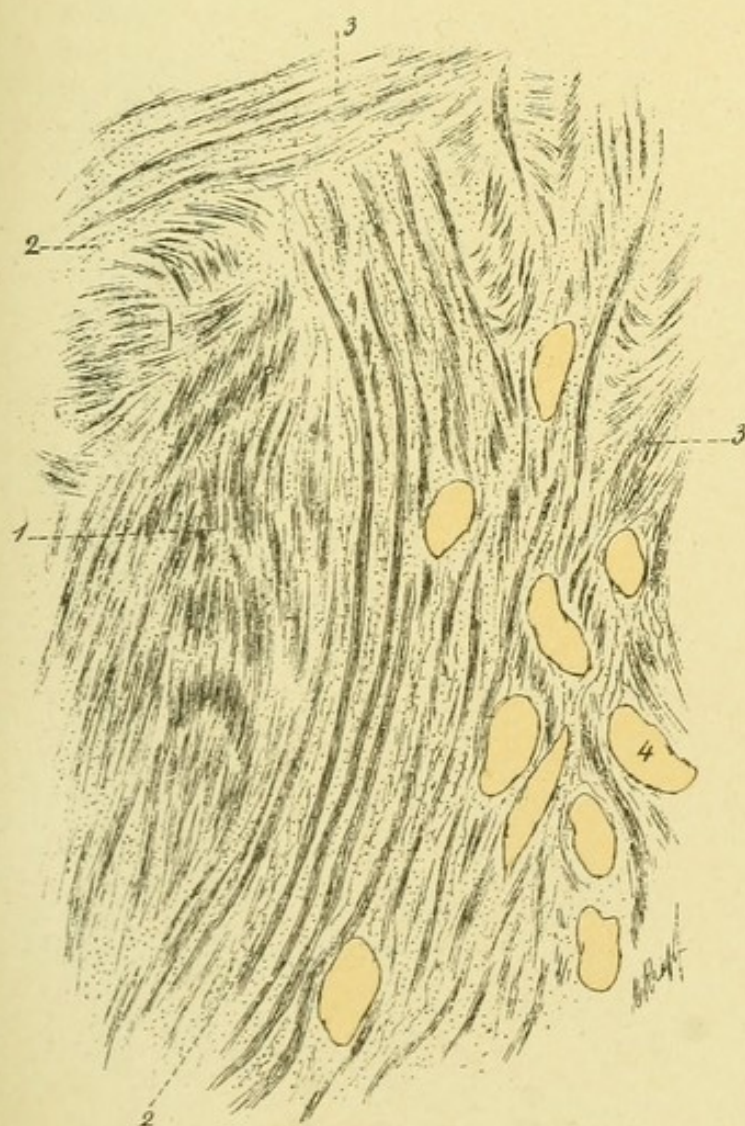


Fig. 2.

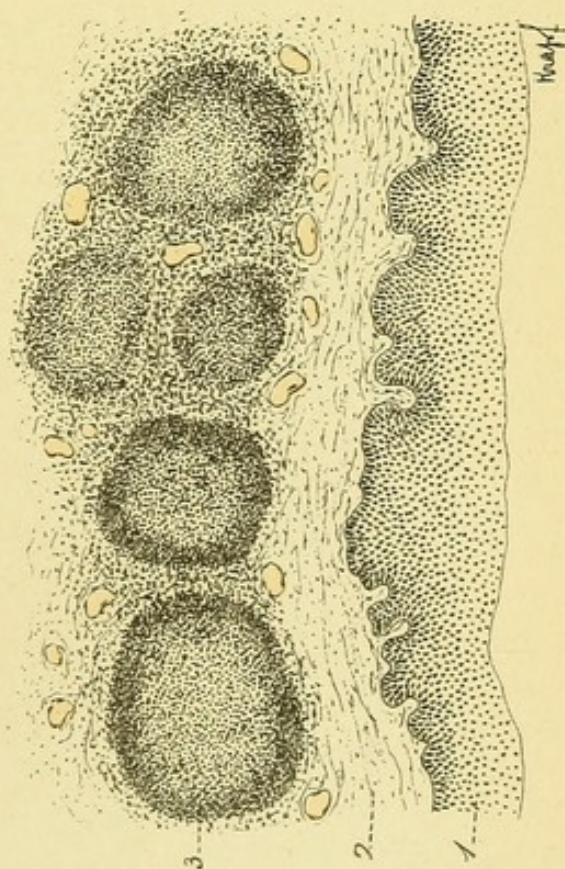


Fig. 3.



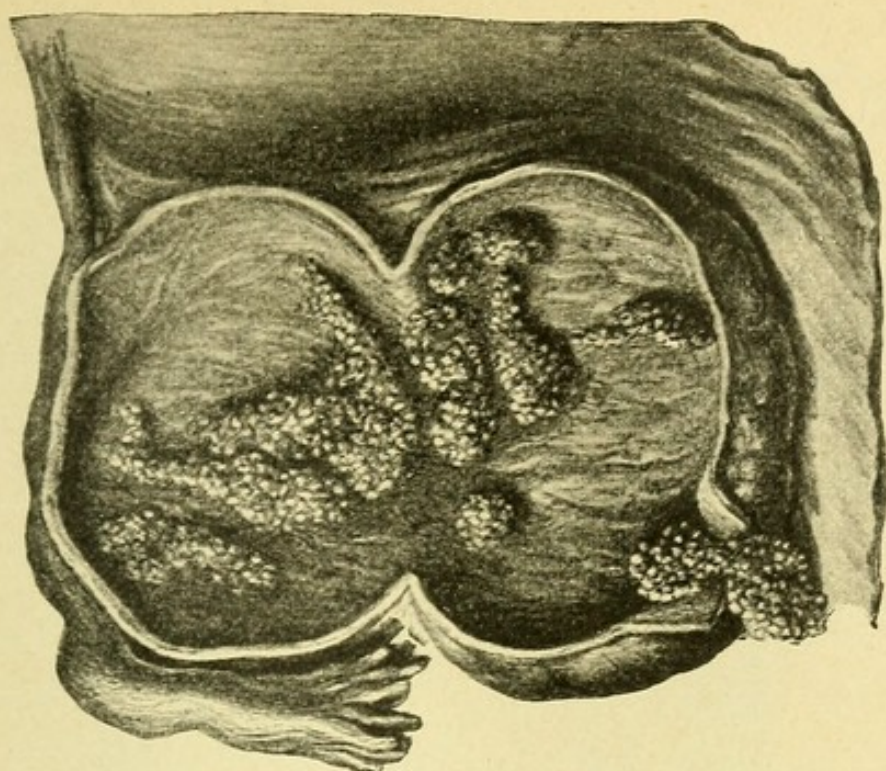


Fig. 61.

Kystoma proliferum papillare (Präp. d. Münchn. Frauenklinik) ist dadurch charakteristisch, dass das Epithel nicht nur glanduläre, i. e. follikuläre und **kystöse** Bildungen zu stande bringt, sondern auch auf den Kystenwänden **Conglomerate von papillären Bildungen** (vgl. Abbild. i. Text und Tafel 72 Fig. 1 u. 2). Diese dendritischen Wucherungen finden sich **entweder** nur auf der **Innenfläche** der Kysten, **oder** aber auch an der **Oberfläche** und in diesem Falle durchwuchern sie nicht selten die Wandung. Sie machen im ganzen Bauchraum auf der Serosaoberfläche **Metastasen** und bewirken **Ascites**. Sie sind makroskopisch von der ähnlichen, nur etwas festeren **karzinomatösen** Art nicht zu unterscheiden.

Der Uterus wird meist nach vorn unter dem Tumor gefunden (vgl. Taf. 59), seltener retrovertiert (Taf. 16, 4); bei eintretender Schwangerschaft kann es zum Totalprolaps kommen (Atl. II, 2. Aufl., Fig. 109). Bewegt man den Tumor, so bewegt sich der Uterus nicht mit. Der Stiel wird per rektum am besten getastet! er entspringt von einer Ecke des Uterus (vgl. Taf. 74, 3). Die Dermoidkysten liegen meist anteuterin in der Excavatio vesico-uterina.

Die durch P u n k t i o n erhaltene Flüssigkeit ergibt folgenden Befund:

a) mikroskopisch vgl. Taf. 72, Fig 5;

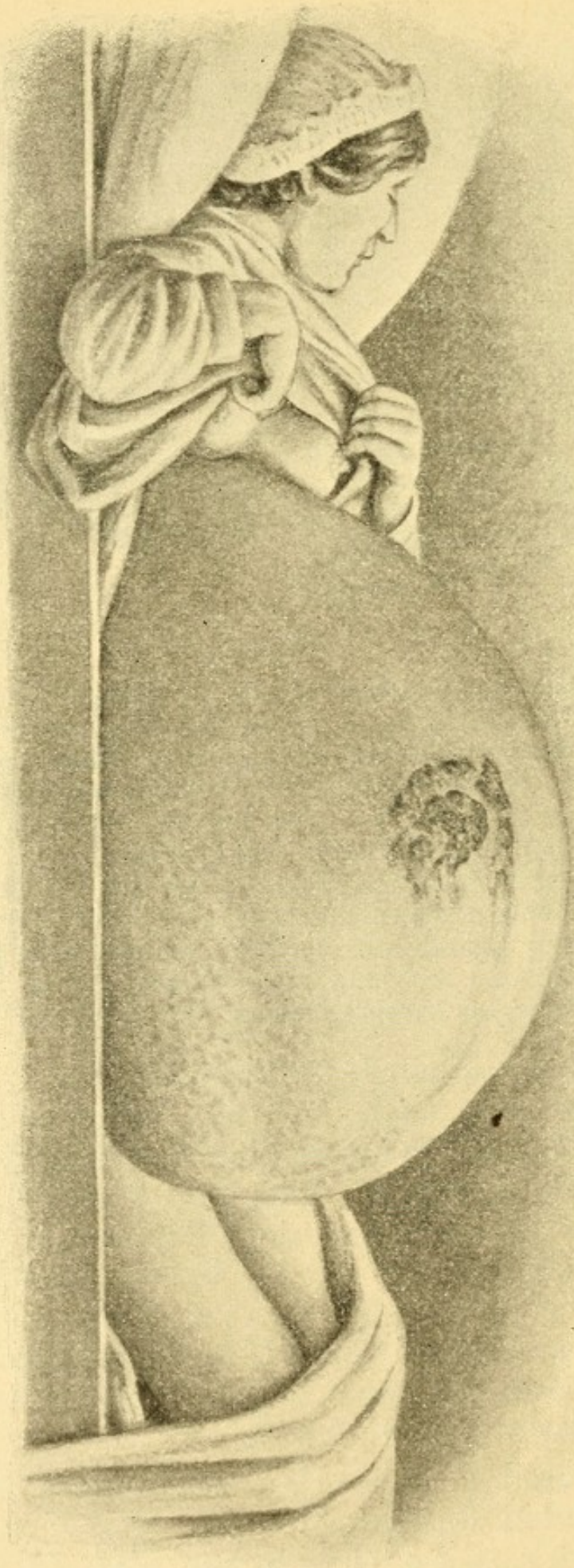


Fig. 62.

Enormes Eierstockskystom (n. einer dem Verf. freundlichst überlassenen Photographie des Herrn Kollegen Cohnheim).

b) c h e m i s c h : goldgelb bis dunkelbraun (Blut), sp. G. = 1010 — 1024 (1005 — 1055), kolloid durch Pseudomucin (Metalbumin); letzteres nachzuweisen ist also wichtig; die chemische Unterscheidung der in den Kystomen nebeneinander enthaltenen Schleim- und Eiweissstoffe, von denen letztere einen der Verdauung analogen Umwandlungsprozess bis zur Löslichkeit im Wasser durchmachen (je älter der Tumor, desto mehr also, E i c h w a l d), ist folgende:

Schleimreihe:	Eiweissreihe:	Fäll- bzw. Lösbarkeit:
1. Stoff der Kolloidkugeln = umgewandeltes Zellenparenchym	1 a. Albumin. 1 b. Natronalbuminat	1. { Kochen + Essig-Säure fällt.
2. Mucin.	2. Paralbumin (Propepton)	2. " " "
3. Kolloidstoff. (in Wasser löslich!)	3. Metalbumin (Pseudomucin) (in H ₂ O. nicht löslich!)	3. Alkohol fällt, Mineralsäuren nicht.
4. Schleimpepton.	4. Albumin- (Fibrin-)pepton.	4. Durch neutrale Metallsalze, Ferrocyan-Kalium, Tannin fällbar; in Wasser löslich.

Die Eiweissreihe ist von der Schleimreihe dadurch unterscheidbar, dass sie N- und S-haltig und durch Tannin und neutrale Metallsalze fällbar ist.

Metalbumin wird also gefunden, indem durch Kochen und Salpetersäure-Zusatz alles Eiweiss bis zum Paralbumin inkl. ausgefällt und abfiltriert wird, wobei auch die entsprechenden Mucine beseitigt werden und dann durch Alkohol das Metalbumin in weissen Flocken gerinnend zu Boden sinkt; durch vorherigen Essigsäurezusatz allein tritt eine Trübung, keine Fällung ein. Von dem entsprechenden Kolloidstoff unterscheidet es sich durch seine Nichtlöslichkeit in Wasser, bzw. durch seine Fällbarkeit in einer neuen Probe mit Ferrocyankalium.

Für feinere Untersuchungen bedarf man der Reduktionsprobe mit 10 % Kupfersulphat (Trommer'sche Zuckerprobe).

Chem. Diff. Diagn.: Ascites-Transsudat und Exsudat vgl. Taf. 58, 1;

Parovarialkyste: wasserklarer Inhalt, sp. G. 1002 bis 1006, selten eiweissreicher, meist Flimmerepithel ohne andere geformte Elemente als Bl. K.

Hydrosalpinx: serös oder schleimig oder grützig; eiweissreich; Cholestearin, oft r. u. w. Bl. K.; Zylinderepithel.

Taf. 72, Fig. 1: *Primäre Kystenbildung aus einem multi-lokulären glandulären Myxoidkystome des Ovarium* (vgl. Taf. 68—70 u. Textfig. 60 u. 62): Die einzelnen Kystenräume (1) werden gebildet, indem die Wandungen durch myxoide Degeneration zerrissen (2, 3) und als freie Papillen in dem kolloidflüssigen Inhalte flottieren. (2). 4 = kleinste Kystchen; 5 = Bindegewebe. (Orig.-Zeichn. n. eig. Präp.)

Taf. 72, Fig. 2: *Kystoma ovarii proliferum papillare* (Orig.-Zeichn. n. eig. Präp. a. d. Münchn. Frauenklin.): 1 = breite Papille mit Kyste, 2 = eingefasst wie das ganze Kysteninnere mit Zylinderepithel (4) mit Ausbuchtungen (Drüsen ähnlich oder Faltenbildung (5); Querschnitt von Papillen = 3; zarte dendritische Papillen = 8; straffes Bindegewebe der Kystenwandung = 6; gewellte elastische äussere Bindegewebsschicht = 7. (Vgl. Textfig. 61.)

Taf. 72, Fig. 3: *Nekrotische Kystomwandung* = Myxomatöse Degeneration und Auseinanderdrängung der Bindegewebsfasern (2); Gefässräume = 1, (Orig.-Zeichn. n. eig. Präp.)

Taf. 72, Fig. 4: *Sediment aus einer Ovarialkystom-Flüssigkeit*: 1 = Cholestearinkrystalle; 2 = r. Bl. R.; 3 = veränderte gekörnte Zylinderepithelien; 4 = Fettkörnchenzellen; 5 = Leukozyten; 6 = Endothelien (Orig. Zeichn.).

Hydronephrose: viel Harnstoff, nachzuweisen durch Eindampfung, Extraktion mit Alkohol, Abdunstung; der mit wenig H₂O u. konz. Salpetersäure versetzte Rückstand lässt die rhomboiden Plättchen des salpeters. Harnstoffs anschliessen. Geringes spez. G.; wenig Albumen.

Echinokokkussäcke (kommen an den Genitalien in 4 % aller Fälle vor, und zw. vorwiegend im Uterus submukös und im Douglas): 1007—1015 sp. Gew.; Haken-Skolices; ohne Albumen, viel Na Cl und vor allem Bernsteinsäure, nachzuweisen durch Eindampfen, den Syrup mit H₂O verdünnen und daraus mit Aether extrahieren; nach der Verdunstung bleiben die monoklinischen Prismen, sechsseitige Tafeln der Bernsteinsäurekrystalle zurück oder die wässrige Lösung giebt mit Eisenchlorid einen rostfarbigen flockigen Niederschlag.

I. Intrauterine Tumoren:

Diff. Diagn.: 1) **Schwangerschaft:** Fehlen der Menses, gleichmässiges Anwachsen in bekannter Weise und vom V. Monate an, Fühlen der Kindesteile und Bewegungen, Hören der Herztöne. Vorher livide aufgelockerte Portio und charakteristische Weichheit des Uterus am inneren Mm. (bimanuell per rektum). Dagegen sind die unsicheren Schwangerschaftszeichen, auch die Sekretion der Mammae, wertlos, da sie auch

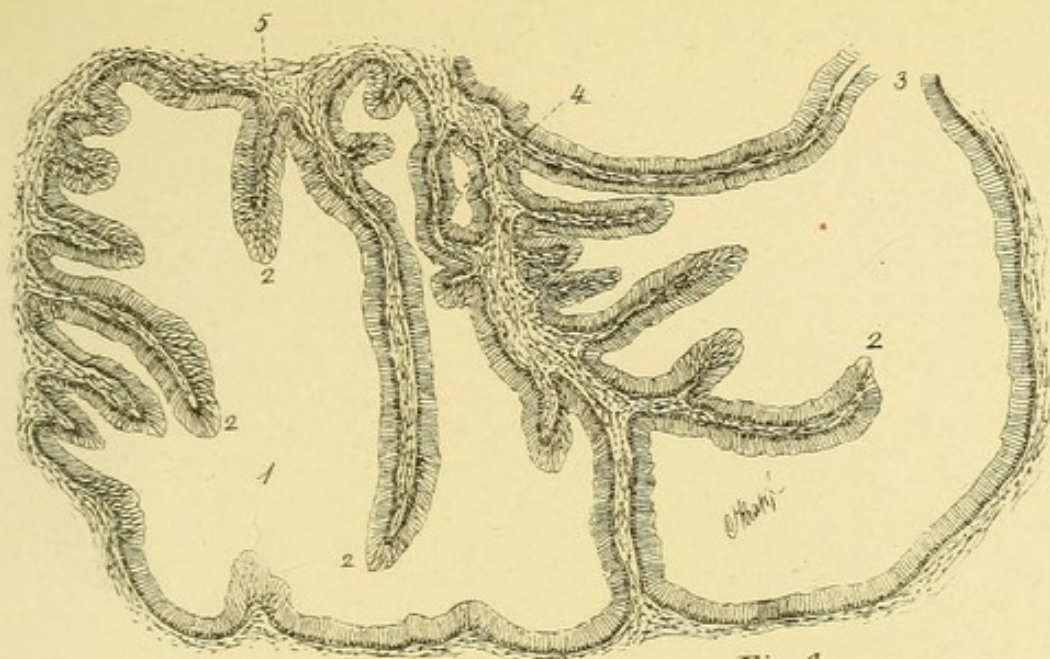


Fig. 1.

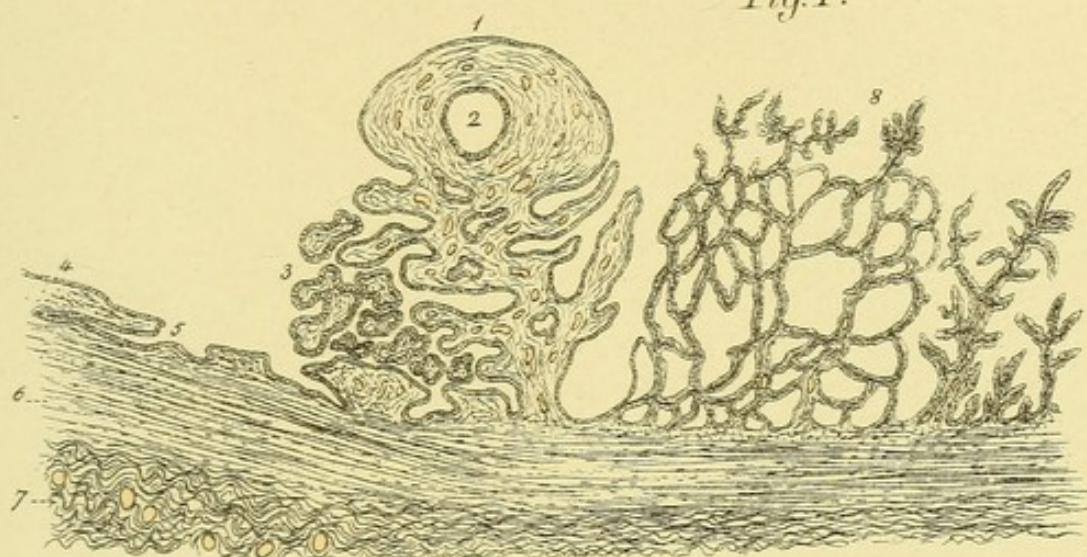


Fig. 2.

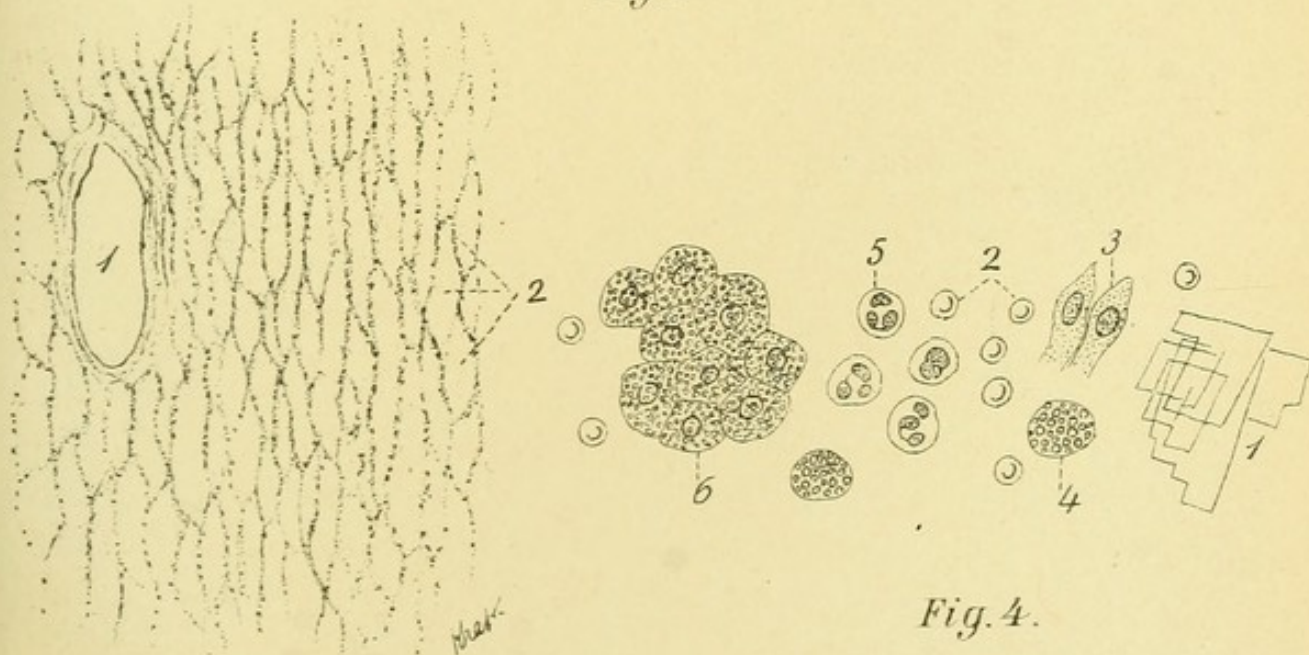


Fig. 3.

Fig. 4.



bei Kystomen auftreten. Sonde und Troikart sind nicht eher zu gebrauchen, als bis Schwangerschaft sicher ausgeschlossen ist! (vergl. Atl. II, 2. Aufl., pag. 40).

Besonders zu erwähnen ist die *Retroflexio uteri gravidi* (vergl. Atl. II, 2. Aufl., Taf. 47 u. pag. 170). Hauptsymptom: die Ischurie.

Zu denken ist ferner daran, dass die Frucht abgestorben sein kann (Frösteln).

2) *Haematometra* mit oder ohne *Haematosalpinx*: falls kongenital, Periode niemals vorhanden; falls erworben, fehlt letztere erst seit einer bestimmten Zeit; also Durchgängigkeit von Vagina und Zervix mit der Sonde prüfen.

3) *Intramurale* und *submuköse Myome*: Menorrhagien; wehenartige Schmerzen; langsames Wachstum als bei Kystomen. Derbe Konsistenz, meist Gefässgeräusche; *Cavum uteri* verlängert. Häufig neben Kystomen vorkommend!

II. *Gestielte Uterus- oder Adnextumoren*:

4) *Subseröse Uterusmyome*: wie vorige; ausserdem Mitbeweglichkeit der Portio beim Verschieben der Geschwulst, u. zw. durch die hebelartige Uebertragung in umgekehrter Richtung. Derbe Konsistenz, abgesehen von Kystenfibromen oder oedematösen Tumoren (freilich können umgekehrt auch Kystome nach Stieltorsion durch Blutextravasate hart werden).

5) *Intraligamentäre Uterusmyome*, wie 3 und 4; eng mit dem Uterus verwachsen; von intraligamentären Kystomen nur durch die Derbheit unterscheidbar.

6) *Hydro- und Pyosalpinx*, *Haematosalpinx*: Anamnese, Fieber, Schmerzhaftigkeit, Extramedianer Sitz, wurst- oder posthornförmig mit Einschnürungen (vergl. Taf. 41, 44, 59, 74); Punktion.

7) *Parovarialkysten*: rundlich, stark fluktuierend, einkammerig, also nicht knollig; eng dem Uterus anliegend, also unbedeutender oder gar kein Stiel; — Punktion.

Taf. 73, Fig 1: *Myxosarkoma uteri* (Orig.-Zeichn. v. eig. Präp. a. d. Münch. Frauenkl.): entsteht primär oder aus einem übermässig schnell gewachsenen Fibrom (welches sich durch ungenügende Ernährung oder durch Infektion degenerativ verändert hat). 1 = maligne „Riesenzellen“; 2 = Rundzellenwucherung; 3 + 4 Myxomatöses Bindegewebe, auseinander gedrängtes Faser-gewebe (vgl. sub Fig. 2).

Taf. 73, Fig 2: *Spindelzellensarkom des Uterus* mit Kystenbildung (2); 1 = Riesenzellen, zahlreich vorhanden, unter dem Spindelzellengewebe. (Orig. Zeichn. n. eign. Präp. a. d. Münch. Frauenklin.) (Vgl. Taf. 87, 2.)

Unter Sarkomen versteht man Tumoren vom Bindegewebs-typus unter abnormem Vorherrschen der zelligen Elemente (Rund-, Spindelzellen, Riesen- und Sternzellen). Sie kommen vor als schnell wachsende, schnell metastasenmachende oder rezidi-vierende, mürbe, gelappte Tumoren, die im Gegensatz zum Epi-theliom vorzugsweise in jüngeren Jahren entstehen. Sie wachsen am uropoëtischen Apparat, an der Vulva, Vagina, am Uterus, an den Ovarien und den übrigen Adnexen.

An der Vulva als: Rund-, Spindel-, Myxo- und Pigment-Sarkome (Melanosarkome); in der Vagina, Taf. 73; im Uterus s., Taf. 87, Fig. 2; im Ovarium: Spindelzellentypus mit oder ohne Kystombildung.

Taf. 73, Fig. 3: Durchwucherung einer Kystom-wandung durch ein malignes Adenom (Orig.-Zeichn. halb-schemat. n. eign. Präp. a. d. Münch. Frauenkl.): das oberflächliche Zylinderepithel (1) wuchert in eine atypisch geordnete adeno-matöse Masse aus (6), bestehend aus glandulär-kystischen Räumen (7) mit Zylinderepithel (6), welches an verschiedenen Stellen mehr-schichtig ist (8); dazwischen nur spärliches Bindegewebe (9). Die durchwucherte Wand besteht aus dem derbfibrillären Binde-gewebe (2) unter dem Zylinderepithel (1), dem dann folgenden gewellten elastischen Bindegewebe (3) mit dünnwandigen Gefäss-räumen (4) und dem aussen deckenden Serosaendothel (5).

Taf. 73, Fig. 4: *Angioma urethrae* (Orig.-Zeichn. n. eign. Präp.) zusammengesetzt aus dicht im Bindegewebe (2) aneinander liegenden, nur von der Endothelschicht ausgekleideten Blut-Kapil-laren (1). Vgl. Bem. zu Taf. 51, Fig. 2.

8) Ovarialfibrome: überall gleichmässig derbe Konsistenz bei kleinhöckeriger Oberfläche; lang-sameres Wachstum.

III. Douglas-Tumoren:

9) Abdominal-Gravidität: zeitweilige Amenorrhoe; Schmerzen; ev. Decidua-Abgang. Un-gestielter fluktuierender Sack mit Kindsteilen.

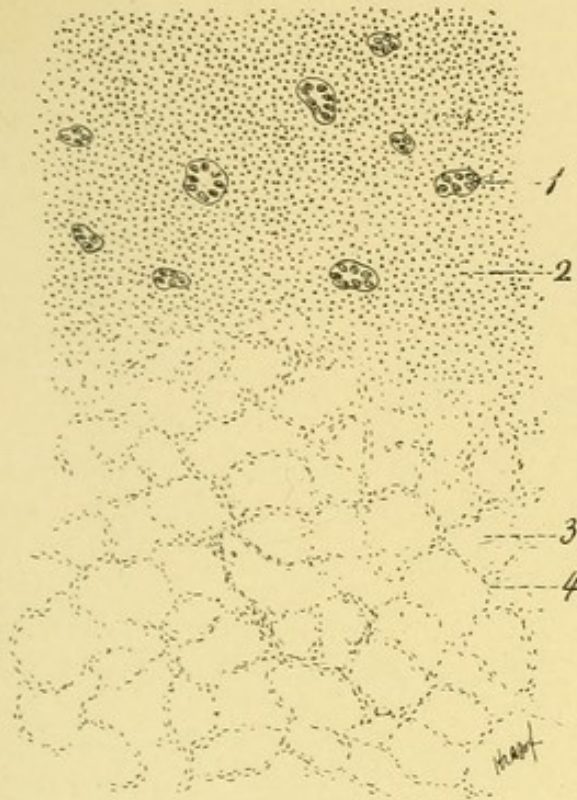


Fig. 1.

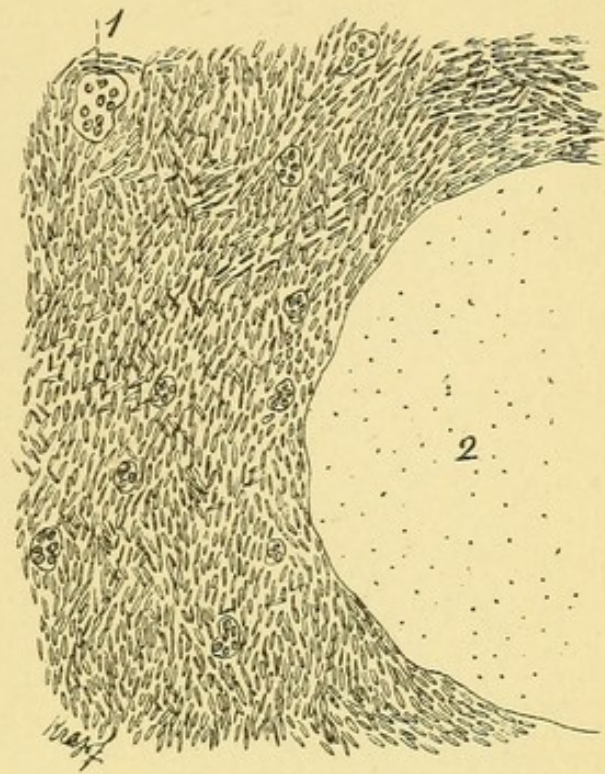


Fig. 2.

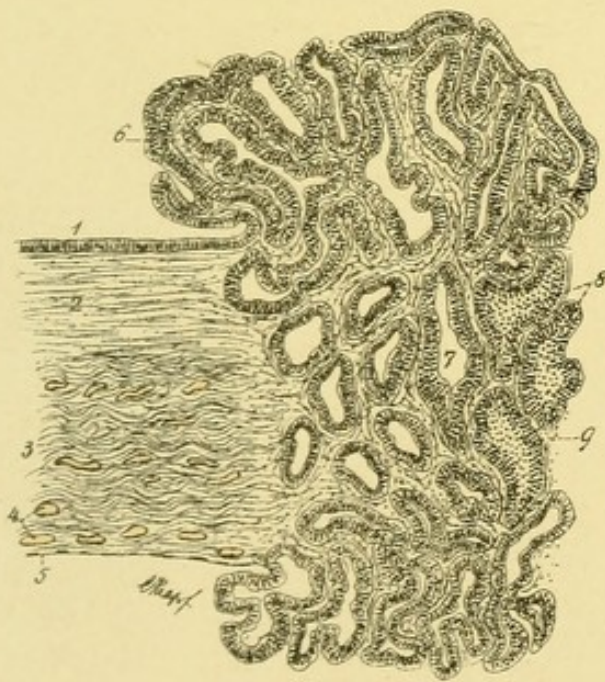


Fig. 3.

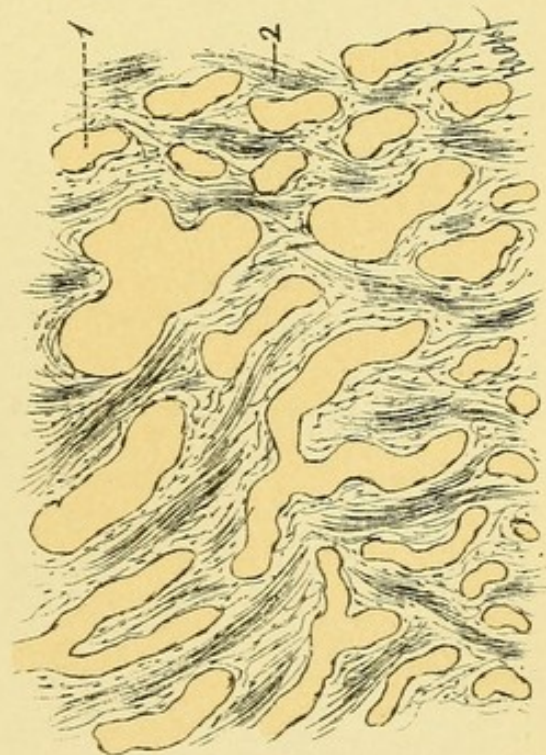


Fig. 4.



10) *Haematokele retrouterina intraperitonealis*: plötzlich entstanden mit Kollaps; den Douglas bis an die Gebärmutter heran ausfüllender fluktuierender Tumor; schmerzhaftes Scheidengewölbe. Keine Probeinzision (Taf. 58).

Die *Haematokele extraperitonealis periuterina* (Haematoma) lässt den Douglas frei und liegt auch seitlich von der Gebärmutter.

11) *Peritonitis exsudativa liquida*: fieberhafter Verlauf mit heftigen Schmerzen, Auftreibung des Leibes, Erbrechen; oft Diarrhöen, Unfähigkeit zu gehen. Anfangs fluktuierender oder teigiger Tumor, später höckerig bei immobilem Uterus (Taf. 17, 1).

12) *Parametrane Tumoren* ähnlich wie vor.; seitlich oder hinten über dem Scheidengewölbe. Geschrumpfte intraligamentäre Abszesse hängen mit der Gebärmutterkante zusammen (Taf. 59, 1).

13) *Mastdarmgeschwülste* seltener, zuweilen verwachsen mit Kystomen; vom Rektum aus zu palpieren, als in der Wand selbst sitzend; Darmstenose. Oft ist es nicht möglich, den wahren Sachverhalt festzustellen, ob nicht ein Kystom am Darm adhärent ist.

14) *Tumoren der Beckenknochen* sind unbeweglich mit den letzteren verwachsen und wachsen langsam. Vor allem sind aber die Eierstöcke nachzuweisen, da ein am Becken adhärentes Kystom denselben Palpationsbefund vortäuschen kann.

15) Eine grosse Seltenheit ist die *Hydromeningocele sacralis anterior*, d. h. ein Wasserbruchsack der *dura mater* zwischen corpus und ala ossis sacri.

IV. Andere Bauchgeschwülste:

16) *Wanderniere*: bohnenförmiger, fester, etwas empfindlicher Tumor, nach oben an die Stelle der Niere, wo tympanitischer Ton zu perkutieren ist, verschieblich, — ohne Stiel zum kleinen Becken.

Taf. 74, Fig. 1 u. 2: *Bimanuelle Exploration der Pyosalpinx* bei obstipiertem und bei entleertem Rektum (Orig.-Schema-Zeichn.). Vor jeder bimanuellen Untersuchung sind sowohl Blase als auch Mastdarm zu entleeren, da, wie aus diesen Figuren ersichtlich, Täuschungen hinsichtlich der Grösse und Form der Tumoren, lediglich dadurch hervorgerufene Verlagerungen u. a. leicht sind. Py. = Pyosalpinx; R. = Rektum; U. = Uterus.

Taf. 74, Fig. 3: *Bimanuelle Exploration eines Ovarialkystom-Stieles*, mit Assistenz (nach B. S. Schultze) (Orig.-Schema-Zeichn.). Der Uterus wird mit der Kugel-Zange abwärts gezogen; das Kystom von den Bauchdecken aus gehoben; die Palpation findet vom Mastdarm aus und unter dem Tumor statt. Auf diese Weise wird der Stiel möglichst gespannt. In unserer Figur ist Letzterer torquiert.

17) **Hydronephrose:** seit langer Zeit bestehend, von der Lumbalgegend nach unten wachsend, ohne Stiel zum Becken; der Darm läuft vor ihnen, während er bei Eierstocksgeschwülsten hinter oder über ihnen hinziehen muss. — Punktion (vergl. oben).

18) **Tumoren der Nieren**, ferner **Haematome** (Taf. 77), **Echinokokkusblasen** der Nieren, der Leber, des Beckens; **Hydatidenschwirren**; Punktion (vergl. oben).

19) **Milztumor:** von der linken Bauchseite zum Becken reichend, aber ohne einen Stiel in dasselbe zu entsenden. Leukämie.

20) **Tumoren des Netzes**, subperitoneale **Haematome** (Taf. 78), Verklebungen bei tuberkulösen und karzinomatösen Prozessen sind nicht nach dem kleinen Becken hin gestielt, darunter also tympanitischer Ton oder Ascites; die Ovarien normal.

21) **Pankreaskysten:** fehlender Beckenstiel.

22) **Tumoren der Harnblase:** Verwachsungen mit Kystom; charakteristische Blasenbeschwerden: Urin untersuchen auf abgehende Gewebsetzen, ev. Urethra dilatieren.

23) **Tumoren der Bauchdecken und der Bauchdeckenserosa:** haften der Haut fest an, ihre Konturen auffallend deutlich palpabel. Bei der Respiration geht die Geschwulst (nicht wie

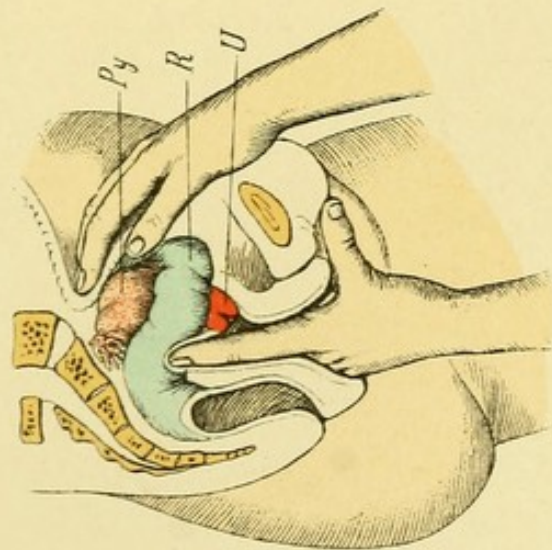


Fig. 1.

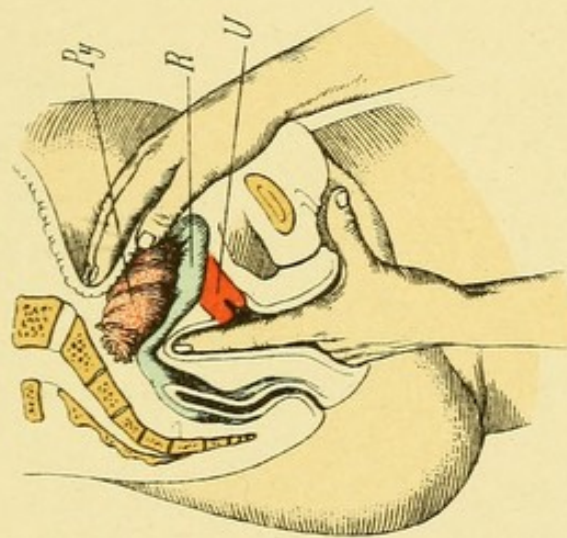


Fig. 2.

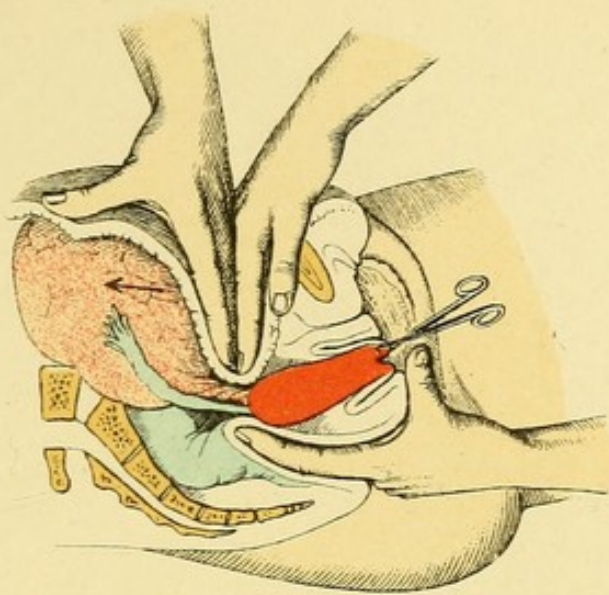


Fig. 3.



die intraperitonealen mit dem Zwerchfell von oben nach unten und verschwindet nicht unter der Spannung der Bauchmuskeln) mit der Bewegung der Bauchdecken von vorn nach hinten. Bei allen Körperlagen behält die Geschwulst dieselbe Lage zu ihrem Ausgangspunkte in der Bauchwandung. In dem Momente der Zusammenziehung der Bauchmuskulatur werden die Konturen der Geschwulst verflacht, man fühlt aber die kontrahierten Fasern ihr direkt auflagern: dann gehört die Geschwulst der Bauchdecken *serosa* oder der *Fascia transversa* an. Tritt die Geschwulst dagegen stärker hervor, so gehört sie der Muskulatur an, wenn sie während der Spannung fest liegt, — dem subkutanen Bindegewebe oder *prae-muskulär*, wenn sie beweglich bleibt.

Fluktuierende Geschwülste der Unterbauchgegend müssen an perforierende peri- oder parametritische Abszesse oder bei tuberkulöser Lumbalkyphose an einen Senkungsabszess, an einen Psoasabszess, denken lassen, rechtsseitige an Perityphlitis oder Typhlitis, wobei daran zu erinnern ist, dass manche in der Excavatio vesico-uterina adhaerenten Eitertuben ähnliche Erscheinungen machen.

V. Tumoren vortäuschend:

- 24) Ausgedehnte Harnblase;
- 25) Ascites vergl. Taf. 58, 1;
- 26) Fette Bauchdecken;
- 27) Meteorismus; Tympanie überall. Genitalien normal; nirgends Härte (sogen. „Phantomgeschwulst“).

Prognose: 90% aller Kystome über Kopfgrösse führen zum Exitus letalis durch Berstung und Peritonitis, Verjauchung oder Entkräftung. Die maligne Degeneration ist stets möglich. Dermoid-Kystome vereitern leicht oder degenerieren karzinomatös. Gefährlich ist die

Stieltorsion: Zirkulationsstörung mit Phlebothrombose oder Blutextravasaten in dem Tumor und

Taf. 75, Fig. 1 u. 2; 76, 1: *Eierstocks-Sarkom*, Oberfläche und zwei verschiedene Schnittflächen. (Orig.-Aqu. n. Op.-Präp. aus d. Heidelberg. chir. Klin.)

Taf. 76, Fig. 2: Ein anderer Fall von beginnender sarkomatöser Entartung des Eierstocks; verdickte Albuginea mit einzelnen durchscheinenden kleinen Follikelkystchen in der sonst atrophiierten Keimschicht. (Or.-Aqu. n. ein. Op.-Präp. aus der Heidelberger chir. Klin.)

Berstung desselben, oder Ernährungsstörung und nachfolgender regressiver Metamorphose, wenn langsam erfolgend, — mit Nekrose (Taf. 69 u. 72) und Gangrän, wenn rasch.

Diagnose der plötzlichen Stieldrehung: akut gesteigerte Schmerzen; der Tumor, oft auch der Leib druckempfindlich, weshalb die Pat. gekrümmt gehen; reflektorisches Uebelsein; mässige abendliche Temperatursteigerungen, morgens remittierend.

Therapie (vergl. § 32): ist ein Kystom kindskopfgross, so muss es entfernt werden; selbst Gravidität gibt keine Kontraindikation mehr ab. Aber auch kleinere Kystome sind am besten durch die **Ovariotomie** zu entfernen, zumal wenn sie heftige Druckerscheinungen oder heftige nervöse Erscheinungen verursachen oder sonstwie die Arbeitsfähigkeit stören. Da das andere Ovarium ebenfalls nachträglich leicht kystomatös degeneriert, so sind in jedem Einzelfalle alle einschlägigen Verhältnisse (Alter, Ehe- und Familienverhältnisse) zu überdenken, ob die sofortige Mitentfernung jenes Organes nicht geratener sei.

Die **Punktion** soll nur noch aus besonderen Gründen ausgeführt werden: wenn die Ovariotomie verweigert wird; — sub partu; — bei **Kontraindikationen der Ovariotomie** und hochgradiger Atemnot oder anderen Druckbeschwerden: Malignität, schwache Herzfunktion mit Oedemen etc., hochgradigste Anämie, Lungentuberkulose, Nephritis oder andere unheilbare schwere konstitutionelle Leiden.

Die Punktion ist mittelst des Bresgen'schen Troikarts oder des Potain'schen Apparates streng aseptisch und ohne Luft-eintritt auszuführen, da früher Verjauchungen vorkamen; sie

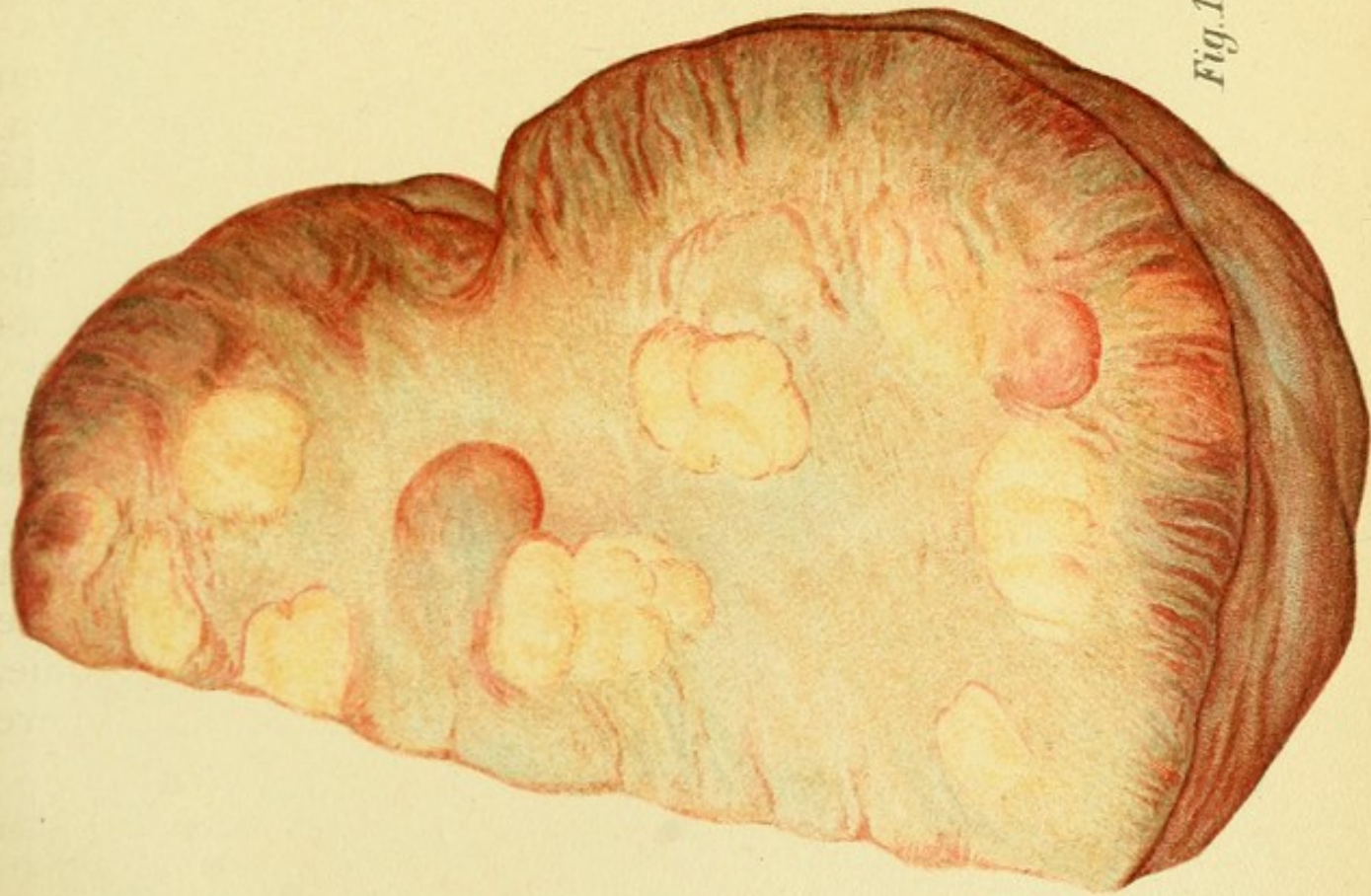

Fig. 1.

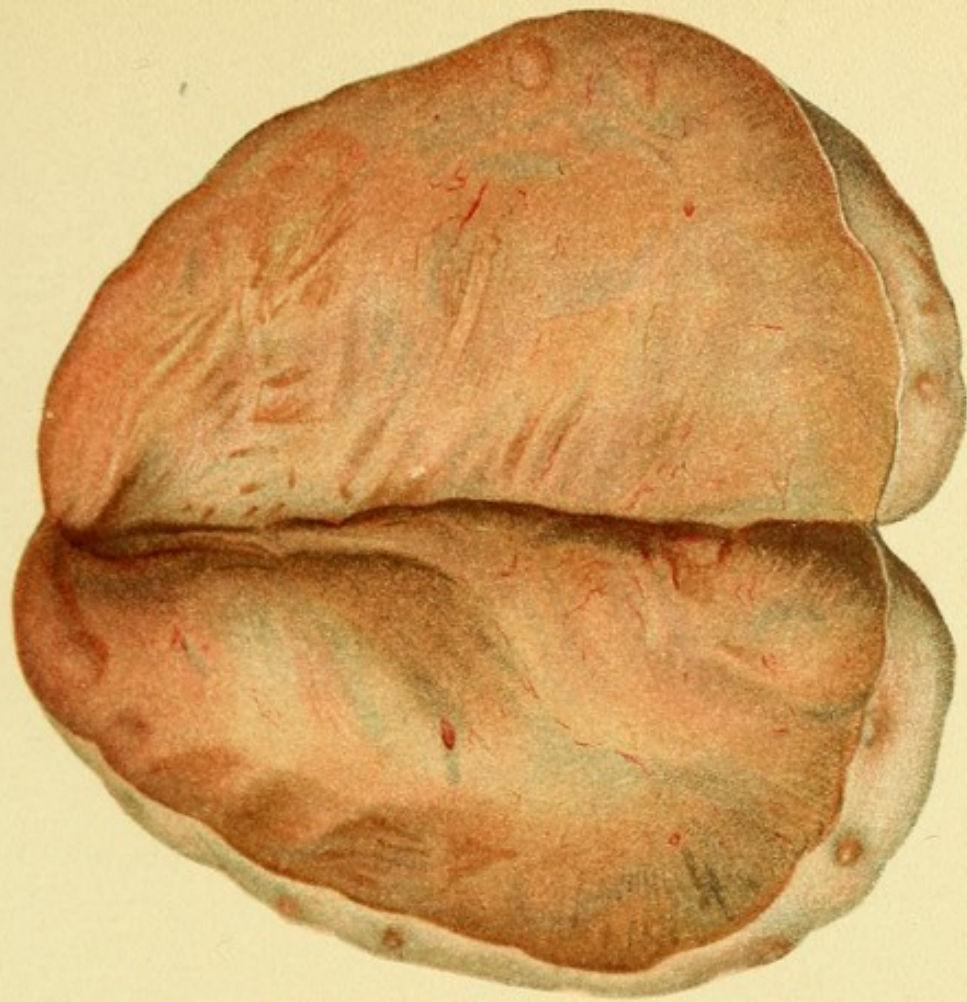

Fig. 2.



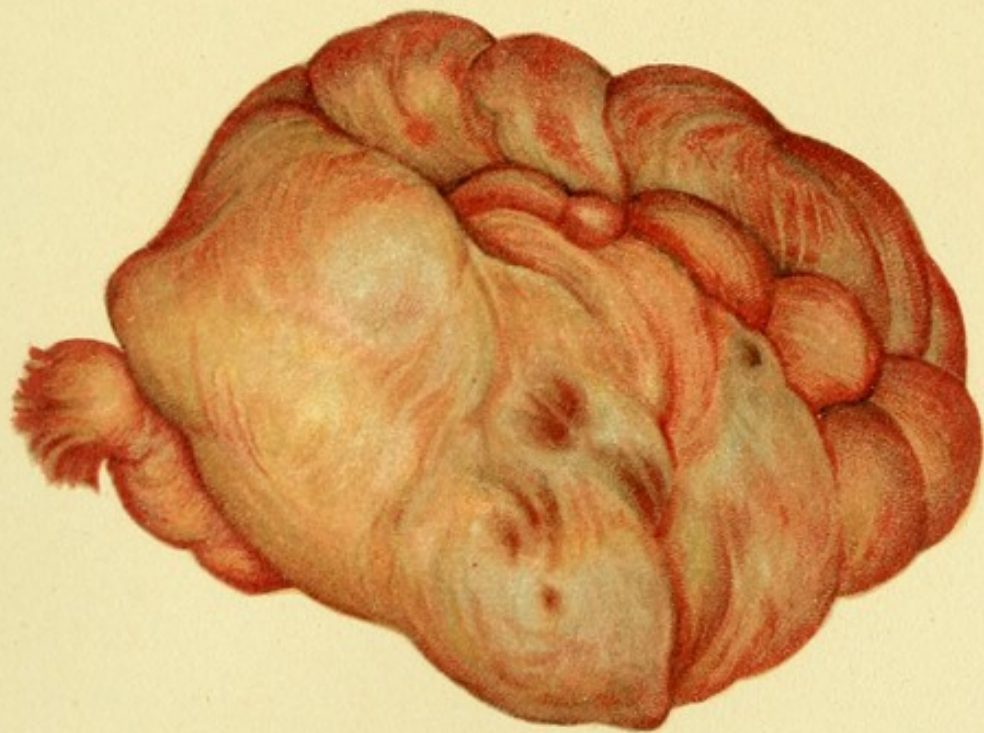

Fig. 1.

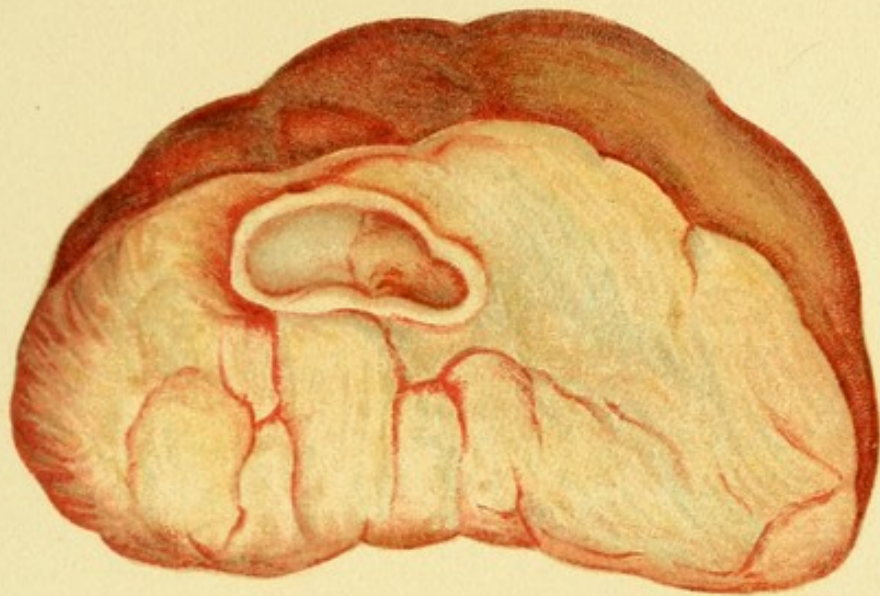

Fig. 2.



wird von den Bauchdecken oder von dem Scheidengewölbe her ausgeführt, indem Troikart und Gummirohr vorher mit sterilisiertem Wasser gefüllt werden und das Rohr in ein Ablaufgefäß mit eben solchem Wasser eintauchen muss. Dann kann keine Luft durch den z. B. zurückfallenden Tumor angezogen werden; damit dieses noch weiter verhindert wird, wird er an die Bauchdecken festgenäht (es gelangt dann auch keine Flüssigkeit in die Bauchhöhle) und nicht durch manuellen Druck, sondern durch geeignete Lagerung entleert. Schluss mittelst Heftpflasters (in Form eines Maltheser Kreuzes) oder mittelst Verbandes. Die Flüssigkeit ist langsam abzulassen, da sonst leicht Kollaps.

Selten schrumpfen die Ovarialkystome nach der Punktion, meist Wiederfüllung unter starker Kräfteabnahme der Pat., während die Exstirpation bei der jetzigen aseptischen Methode nur noch 4,5 % Mortalität aufweist (Fritsch); das Resultat z. B. der Heidelberger Frauenklinik im Jahre 1896 war 1 Todesfall auf sämtliche 60 Koeliotomien (hochgradige Anämie bei Myomatose), also kein Todesfall bei Ovariectomie.

Was die **Ovariectomie** anlangt, so liegt es nicht in der Tendenz dieses Buches, auf die Technik derselben näher einzugehen, wohl aber die Vor- und Nachbehandlung und deren Komplikationen zu besprechen. Die Pat. erhält Tags vorher ein Vollbad. Die Bauchdecken werden darauf rasiert und in derselben Weise, wie es in Atl. II (pag. 31, 2. Aufl.) für die untersuchenden bzw. operierenden Hände angegeben ist, mechanisch und chemisch gereinigt und desinfiziert: Seife und Bürste, Spiritus und Bürste, Sublimatlösung und Bürste. Während der Nacht wird eine feuchte Sublimatkompressen auf den Unterleib gelegt (Fritsch). Da aber die Infektionskeime in der Tiefe der Hautdrüsen und den tieferen Lagen der Epidermis nisten, so ist obige Prozedur unmittelbar vor der Op. zu wiederholen, wobei der Nabel, ältere Narben oder sonstige Unebenheiten der Haut sorgfältig zu bearbeiten sind.

Die Diät soll schon 1 oder 2 Tage vorher flüssig, aber kräftig sein (Bouillon, Ei, Milch, Hafer Schleim), dabei muss gehörig, aber nicht übertrieben energisch für Darmentleerung gesorgt werden. Ebenso muss unmittelbar vor der Op. die Blase entleert werden. Vulva und Vagina müssen vollkommen durch

Taf. 77 u. 78: *Multiple subperitoneale Blutextravasate*, besonders im Omentum majus; das grösste *pararenale* imponierte als Nierentumor, zahlreiche peritoneale Adhäsionen (Taf. 77 mit der atrophischen Niere). Die verschiedenen Stadien der Entwicklung auf Taf. 78 in nat. Grösse: Fig. 1 u. 2 primäre sub(= extra-) peritoneale Haemorrhagien; mit dem Schwererwerden wird ein peritonealer Stiel ausgezogen (Fig. 3); der grösste Teil der Wandung wird nunmehr mangelhaft ernährt und nekrotisiert; die Kapillargefässe sieht man am Stielübergang in den Tumor ausstrahlen; die Nekrose wird beim Eintreten von Stieldrehungen vervollständigt (Fig. 4); auf dem Durchschnitt besteht der Inhalt aus Cruor; die Wandung ist verdickt (Fig. 5). (Or.-Aqu. n. ein. Präp. des Heidelberger path. Institutes, von einer Op. in der Frauenklinik herstammend.)

Ab- und Ausreiben desinfiziert und mit Jodoformgaze fest austamponiert werden, für den Fall, dass die Eröffnung des Scheidengewölbes oder sonstige Manipulationen per vaginam nötig werden sollten.

Verband und Nachbehandlung: Dermatol auf die Wundnahtfläche, Jodoformgaze oder Jodoformkollodium, Watte; Handtuchverband. Wenn ohne Zwischenfall, nach einigen Tagen gewechselt; am 10. Tage Nähte entfernt; etwa eiternde Scheidensuturen sind vorher zu beseitigen und Kompressen mit Liquor. Alum. acet. aufzulegen.

Sofort nach der Op. für Ausbruch des Schweisses sorgen (gewärmtes Bett), teils damit der Kollaps bald vorbei ist, teils damit möglichst wenig Transsudat sich im Abdomen befindet, welches etwa eingedrungenen Infektionskeimen zum Nährboden dienen könnte (Fritsch); desshalb auch

am ersten Tag: wenig trinken, nur etwas belebende Getränke: vor allem kalten Thee, aber nur ausnahmsweise und wenig Wein, Cognac oder Rum mit Wasser verdünnt, — Bouillon, vielleicht Kaffee und gegen den Durst Eispillen und Kochsalzklystiere. Dauernd warm halten! Bei länger dauerndem Kollaps ausser genannten Darreichungen noch Spiritus- oder Weinklystier oder Aether. Wenn starker späterer Kollaps: innere Blutung, — Wunde wieder öffnen!

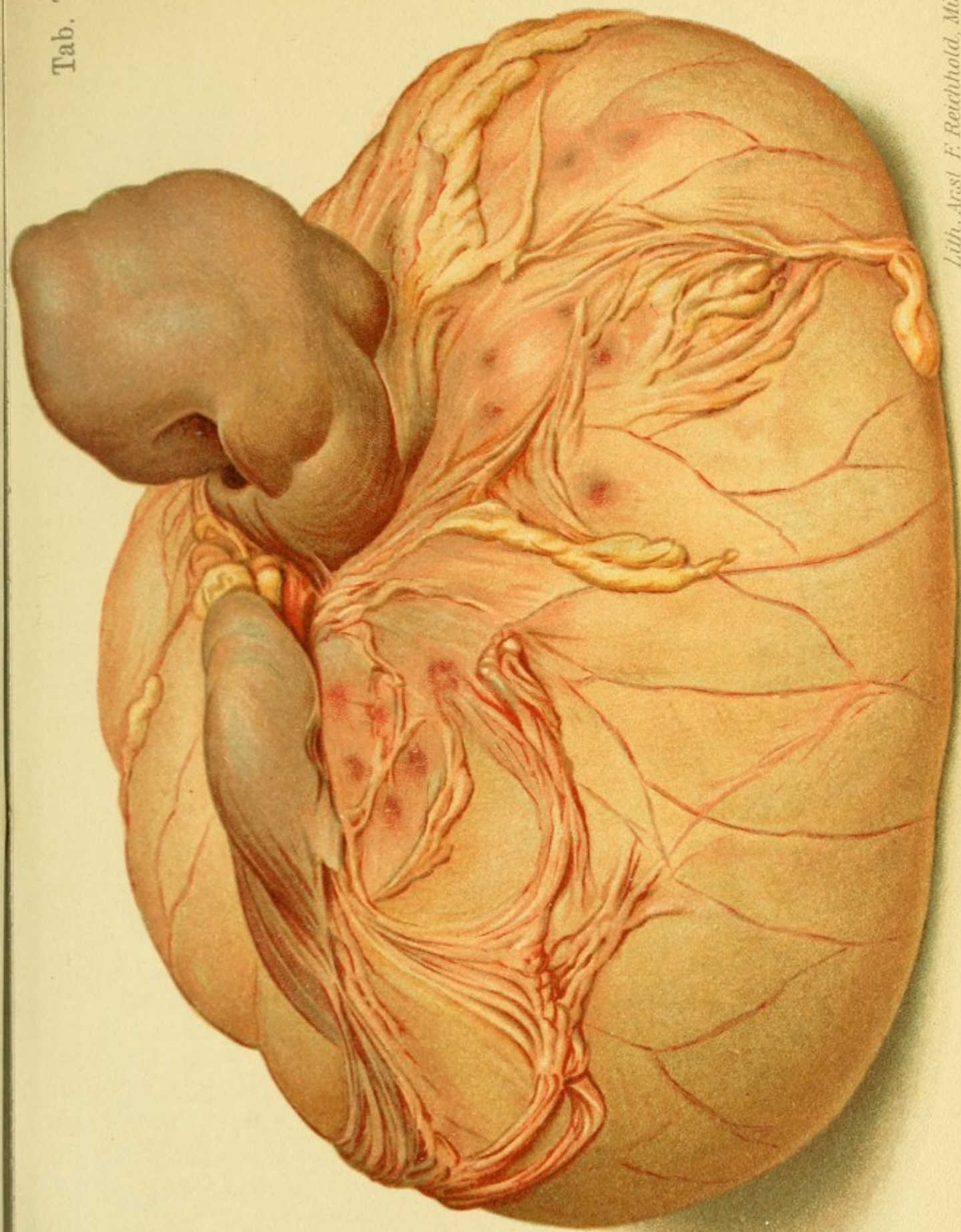






Fig. 2.

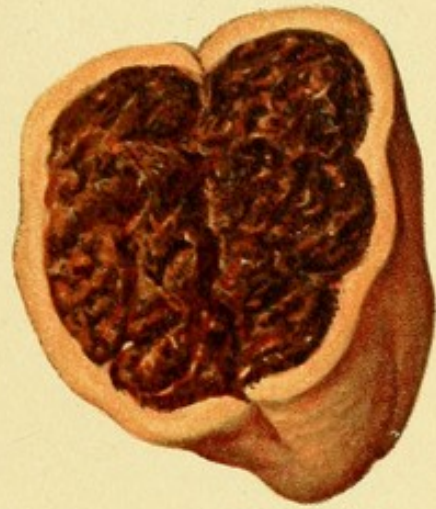


Fig. 5.

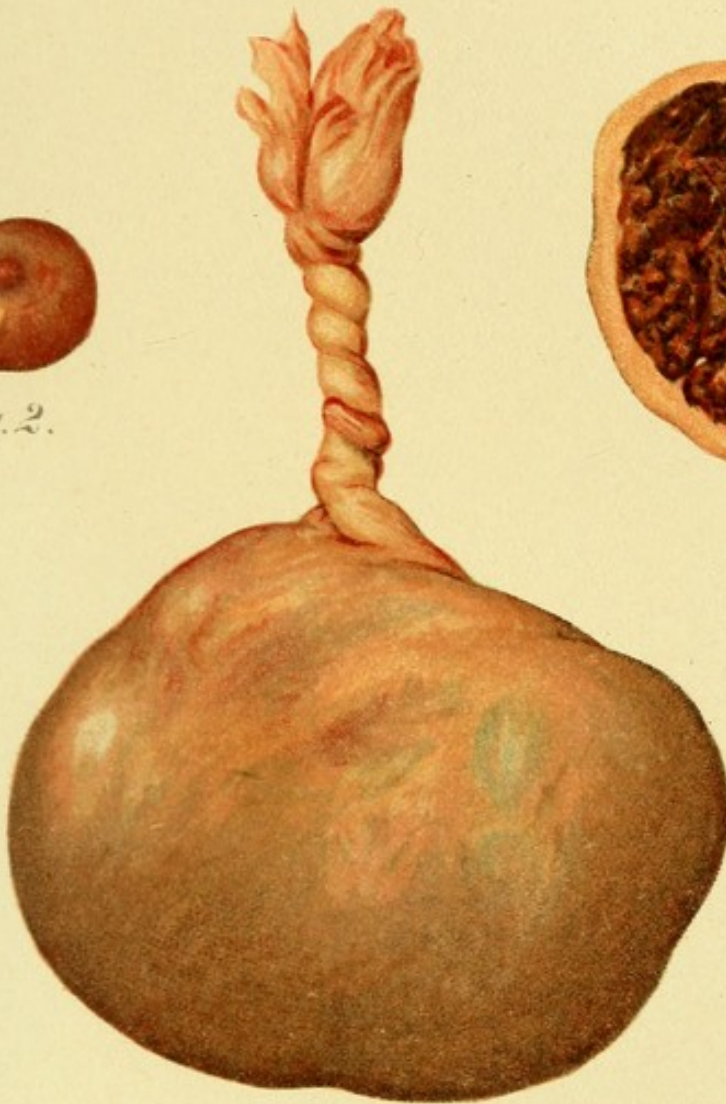

Fig. 4.

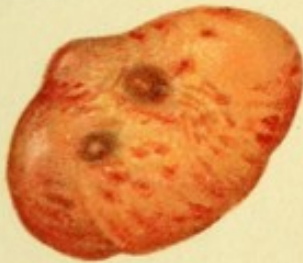

Fig. 1.

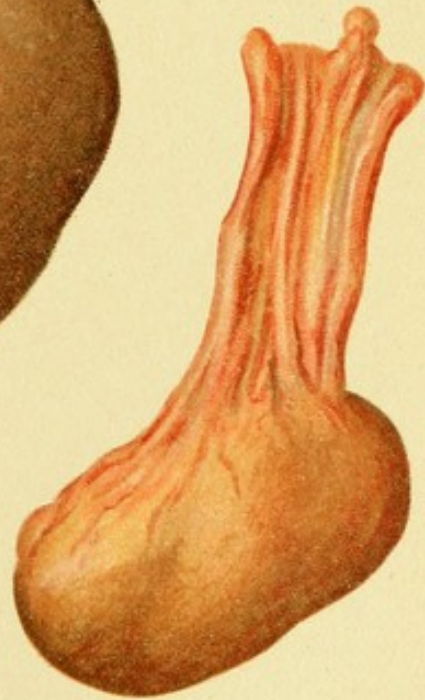

Fig. 3.

1. W o c h e: flüssige kräftige Diät. Am 2. Tage Sennainfus¹⁾ als Klysma zur Verhütung des Entstehens von Darmadhäsionen (K e h r e r).

Von da an täglich 2 Klystiere, (besonders bei Leibschmerzen) ev. Nachhelfen mit milden Kathartika. Wenn Urin nicht spontan, täglich 2 Mal mit grosser Vorsicht katheterisieren. Ruhige Rückenlage; nur bei Gefahr der Lungenhypostase Seitenlage (vorsichtig!). Etwaiges Erbrechen entsteht durch verschlucktes Chloroform (Eispillen und eisgekühlter Sekt) oder Meteorismus oder Obstipation oder Peritonitis. Umbetten erst mit Beginn der

2. W o c h e: leicht verdauliche festere Speisen, — wenn absolut tadelloses Befinden schon vom 4. bis 5. Tage an: Kalbfleisch, Huhn, Zwieback, Toast, Weissbrod u. s. w.

In der 3. W o c h e: Aufstehen.

Bei Meteorismus: Priessnitz'sche Umschläge, Pfefferminzöl, Fenchelthee, hohe Einführung von Darmrohren; wenn kombiniert mit starkem Erbrechen, Temperatursteigerung, Schmerzhaftigkeit, Exsudatbildung im Abdomen = Peritonitis: Einreibung von Ung. ciner. und Darreichung von Kalomel (vgl. pag. 115; § 15).

Bei sehr starkem plötzlichem Kollaps mit Anämie: Ursache innere Verblutung — sofort Wunde öffnen! — oder (zumal bei fibromyomatösen Tumoren!) mit Dyspnoe und Cyanose: Lungenembolie.

Bei überstandener Peritonitis = Absackung und Abkapselung der Exsudate vgl. Ther. § 18.

¹⁾ Verf. konnte die jahrelangen Beobachtungen an zwei Kliniken mit einander vergleichen, wovon in der einen die Opiumbehandlung, bezw. Ruhigstellung des Darmes, in der Anderen die Sennatherapie gehandhabt wurde, und hat sich selbst unbedingt für die letztere entschieden, zumal da auch das subjektive Befinden der Pat. ein weit mehr euphorisches, ja ungemein leichtes ist.

Taf. 79, Fig. 1: *Kankroid der Vulva* (Orig.-Zeichn. n. eign. Präp. a. d. Münchn. Frauenklin.) (Vgl. Taf. 80, Fig. 2.) Das Kankroid geht von dem Plattenepithel (4) aus. Wir sehen Zellzapfen (5) sich von der Oberfläche (4) in das Stroma (3) einstülpen und dort „Zellnester“ bilden, welche von stark mit Rundzellen infiltriertem Bindegewebe umgeben sind; die Kapillaren sind erweitert. Die kankroiden „Perlen“ bauen sich aus kuboiden Matrixzellen (1) am Stromarande auf und von ihnen aus zentralwärts wuchernden polygonalen Epithelien. Unter ihnen eine „Riesenzelle“ (2).

Taf. 79, Fig. 2: Aus einer *kankroiden Papillargeschwulst der Portio vaginalis* (Or.-Zeichn. n. eig. Präp. a. d. Münch. Frauenklin.): 1 = kankroide Papille, zentral rundzellen-infiltriertes Bindegewebe mit dickwandigen Gefässen zirkulär die Plattenepithelien; 2 = von Krebszellnestern durchsetztes Bindegewebe; 3 = Blutextravasat.

Taf. 79, Fig. 3: *Kankroide Zellperlen* aus einem *Zervixulkus*: Aufbau derselben wie bei Fig. 1; 1 = kuboide Matrixzellen, 2 = polygonale Krebssepithelien, 3 = mit Rundzellen infiltriertes und von erweiterten Gefässen durchzogenes Bindegewebe; 4 = Lymphkapillaren. (Orig.-Zeichn. n. eig. Präp. a. d. Münch. Frauenklinik.)

Taf. 79, Fig. 4: *Dermoidkystom* (vgl. Taf. 45, Fig. 2). Orig.-Zeichn. n. eig. Präp. a. d. Münch. Frauenklin.): 1 = oberflächliches Plattenepithel mit Bindegewebspapillen; 2 = niedriges auf flachem Stroma verlaufendes Plattenepithel, 3 = Haar mit Balg-Knäueldrüse aus kuboidem Plattenepithel; 4 = Haarquerschnitt; 5 = Muskelfaser; 6 = Bindegewebe.

Die Dermoidkystome gehen zumeist vom Eierstock aus (äusserst selten auch von der Vulva), u. zw. entwickeln sie sich von denselben Gewebelementen wie die Kystome, nur mit dem Unterschiede, dass dieselben Kutischarakter annehmen und alle Teile von der Epidermis bis zum panniculus adiposus aufbauen. Ausserdem giebt es kaum ein noch so kompliziertes Gewebe und sogar Organe im Körper, welche sich nicht ebenfalls in diesen Tumoren entwickeln (Kieferknochen mit Zähnen, Hirnsubstanz, Auge u. a.). Gefüllt sind sie mit Talg und blonden Haaren.

Die dermoide Bildung kann auch bei Adenokystomen vorkommen und anderseits können die Dermoide karzinomatös degenerieren. Sonst sind die Dermoidkystome stets unilokulär mit dicken Wandungen versehen und Mannsfaust-, höchstens Kopfgross.

Ihre Aetiologie ist dunkel, vielleicht „Intrafoetation“ durch Spaltung und Verlagerung der Keime.

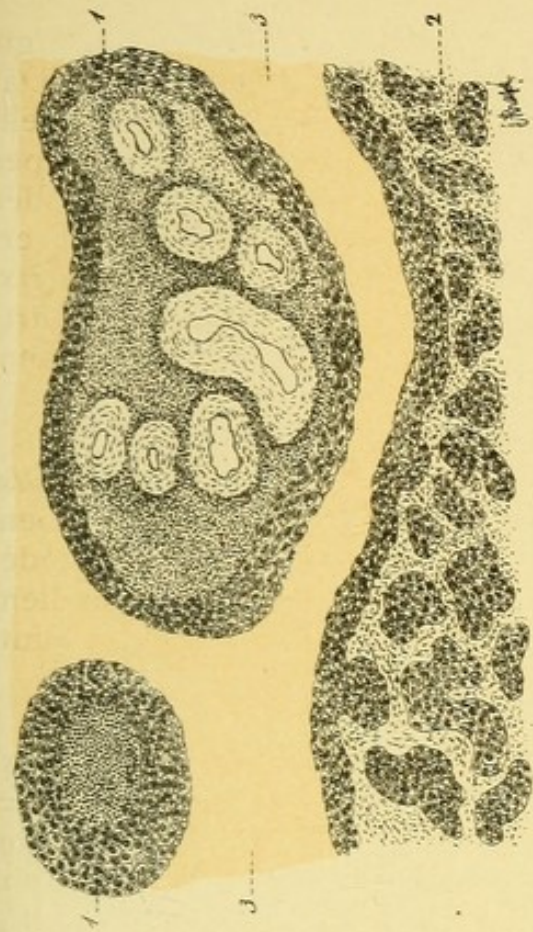


Fig. 2.

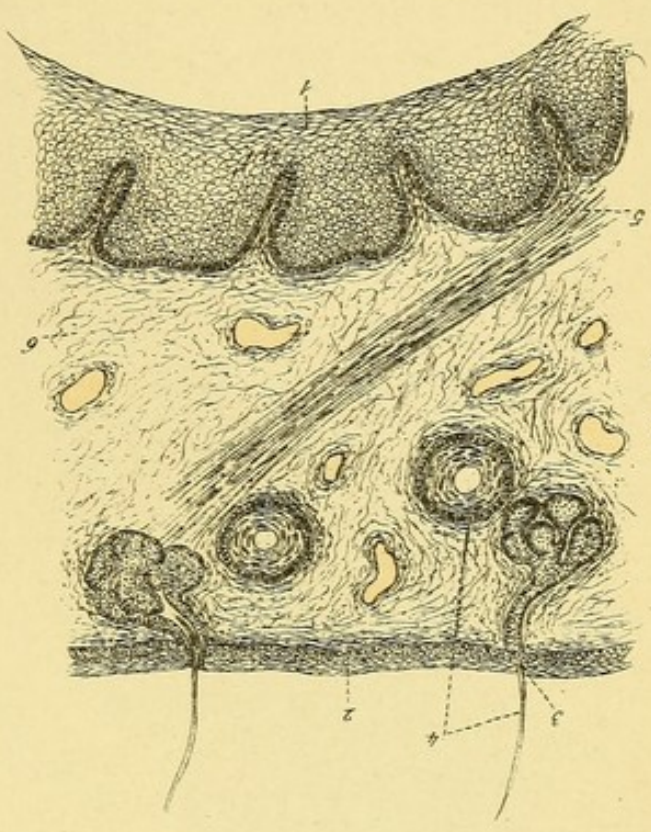


Fig. 4. Lith. Anst. F. Reichhold, München.

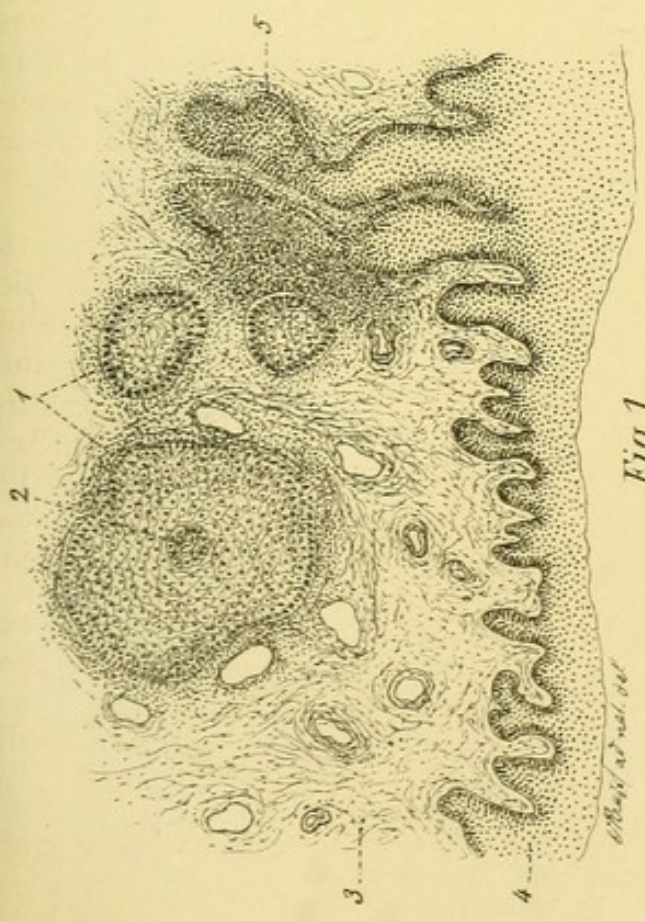


Fig. 1.

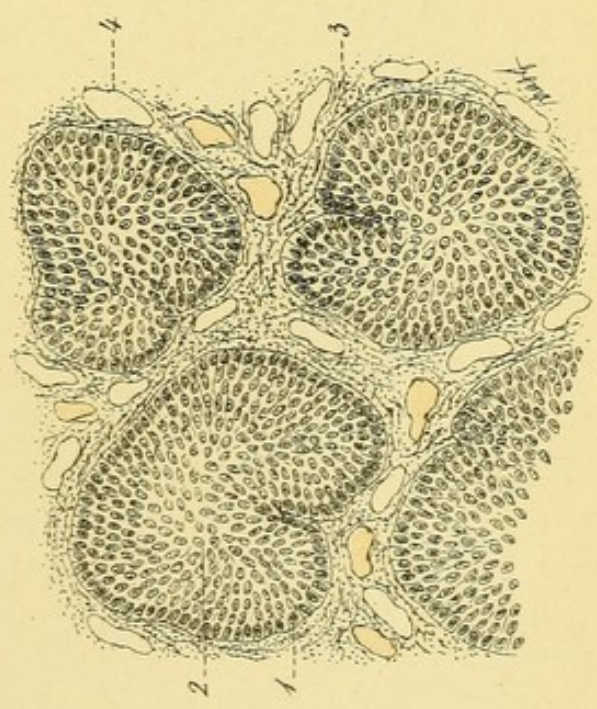


Fig. 3.



Schema der Differential-Diagnose der ante- und retrouterinen Tumoren.

A. Retrouteriner Tumor fluktuierend.

Langsames Wachstum ohne Fieber. Fundus uteri		Rasches Wachstum mit Fieber. Fundus uteri	
in den Douglastumor übergehend	getrennt von dem Douglastumor	in den Tumor übergehend.	
1. Retroflex. ut. (grav.)	2. Intraut. Kysten- Myome	3. Haema- tometra	1. Kyst. ov. s. parov. salp.
2. Intraut.	3. Haema- tometra	4. Hydro- salp.	5. Abdom.- Grav. (variabel)
3. Haema- tometra	4. Echinokokkus-Kysten des Uterus (submukös)	5. Echinokokkus-Kysten der Ut.-Adnexa u. des Beckens	
4. Echinokokkus-Kysten des Uterus (submukös)			
</			

B. Retrouteriner Tumor solid.

		Fundus uteri		getrennt von dem Beckentumor	
		in den Beckentumor übergehend			
1. Intrauterine und intraaligamentäre u. breitbasige sub- seröse Fibromyo- mata uteri	2. Peritonit. exsud. indurat. (Beide fieberhaft entstanden)	3. Parametr. indur. (Douglas frei)	1. subseröse polypöse Fibromyomata uteri	2. Ovarial- fibrome und Karzinome	3. Becken- tumoren karzinom.

Taf. 80, Fig. 1: *Exulzeriertes Kankroid des labium majus dextrum* (Or.-Aqu.) besteht anfänglich aus einzelnen wenig geröteten flachen Prominenzen und Knötchen. Am Rande ist der Tumor bläulich verfärbt und sehr derb, im Zentrum baldiger Zerfall. Langsames Fortkriechen; baldige Metastasen in den Leistendrüsen! Die Scheide bleibt meist verschont.

Histiologische Struktur aus Plattenepithelien (vgl. Taf. 79 Fig. 1) — sehr selten ist das fibröse Karzinom.

Taf. 80, Fig. 2: *Flachverlaufendes, exulzerierendes Kankroid der Portio vaginalis* (hintere Lippe) und *des hinteren Scheidengewölbes* (Spekulumbild; Orig.-Aquar.), hervorgehend aus kankroiden Knollen (vgl. Taf. 88, 1).

Kapitel III.

Bösartige Geschwülste.

Die malignen Tumoren zerfallen in Epitheliome, d. h. Plattenepitheltumoren oder Kankroide, bösartige Drüsenwucherungen oder maligne Adenome (Drüsenkrebs), bösartige papillär-glanduläre ovariale Wucherungen oder maligne papilläre Kystome, — Sarkome, d. h. Rundzellen- und Spindelzellenwucherungen, mit oder ohne schleimige Degeneration oder Pigmentablagerung im Fasergewebe, — und Endotheliome, d. h. Gefässendothelwucherung oder Angiosarkome, da sie ein Mittelding zwischen Epitheliom und Desmoid sind.

§ 36. Maligne Tumoren der Vulva, Harnblase und Vagina.

Es kommen vor:

an der Vulva: 1) Kankroid (Taf. 80, 1; mikr. 79, 1); 2) fibröses Karzinom (selten); 3) Drüsenkarzinom der Gland. Barthol.; 4) Sarkom (vgl. Erläut. zu Taf. 73, Fig. 3);

in der Urethra: 5) Kankroid (sehr selten primär);

in der Harnblase: 6) Zottenkrebs (Taf. 88, 5); 7) diffuser Skirrhus der ganzen Wand; 8) multiples nodöses Karzinom; 9) Sarkom (sehr selten primär);

in der Vagina: 10) papilläres Kankroid (Taf. 79, 2 mikr.); 80, 2; 88); 11) flächenhaft-diffuse karzinomatöse Infiltration (80, 2; 88); 12) Sarkom (Taf. 73, 2 u. 3 selten).

Symptome und Diagnose: **Vulvakankroid:** Pruritus oft lange vor Eruption der Knötchenbildung, welche in Gestalt kleiner, flacher, geröteter Promi-

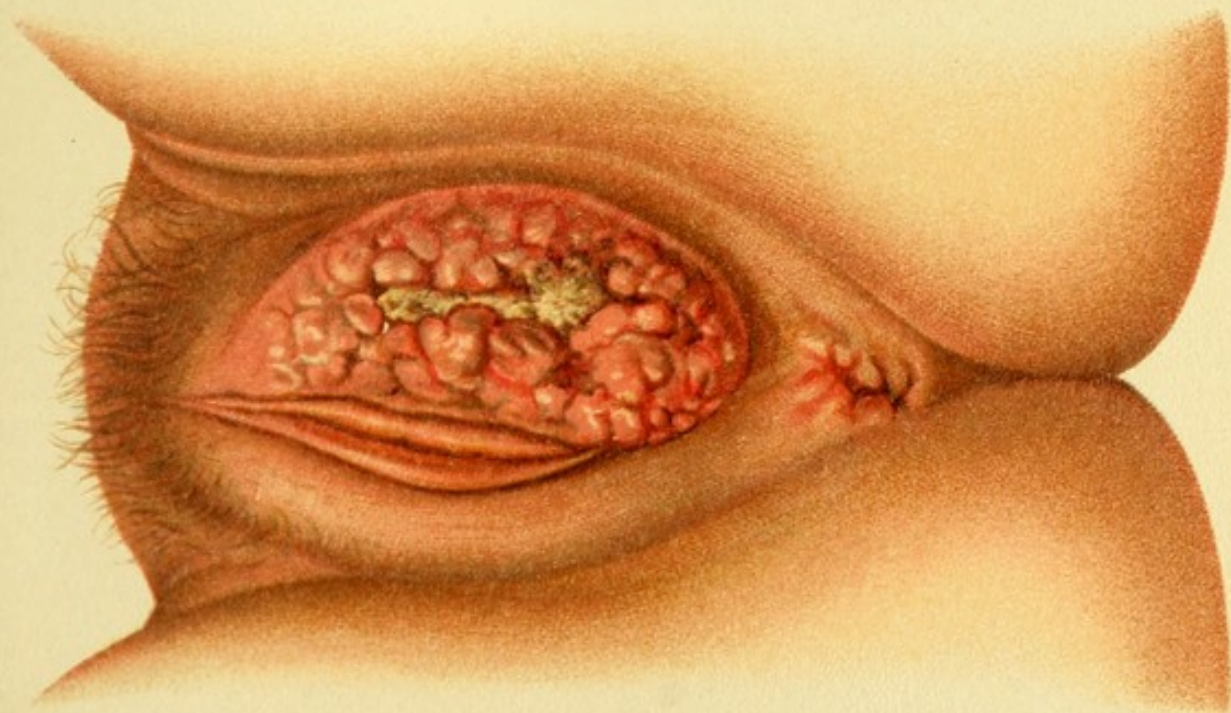


Fig. 1.

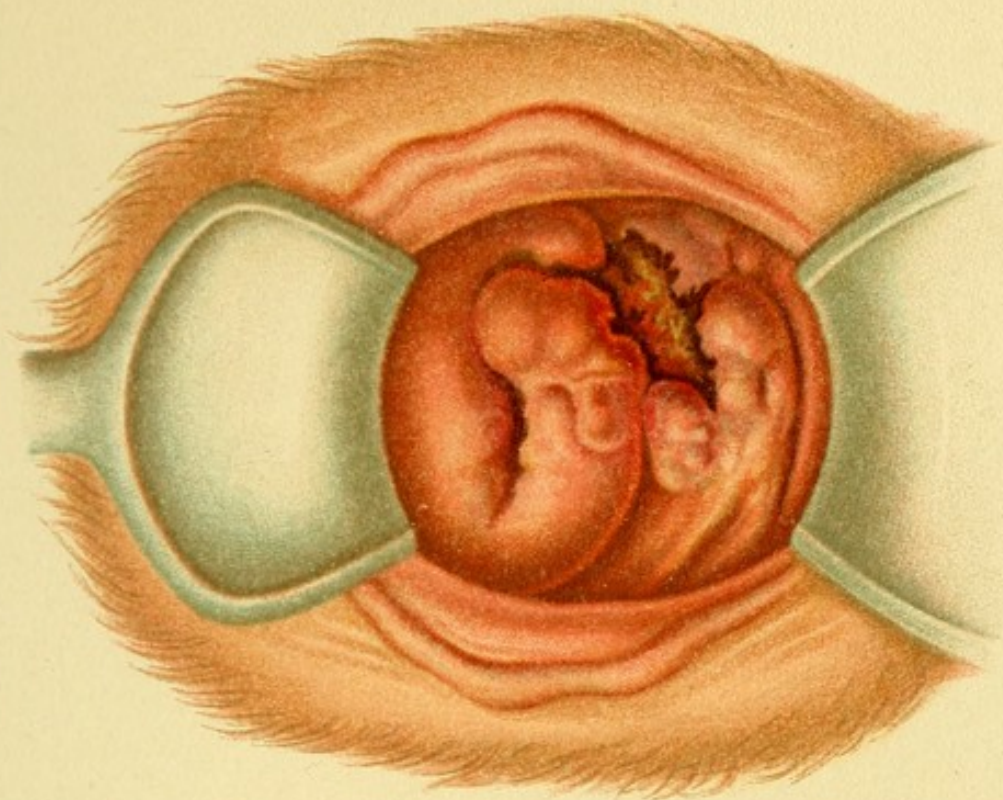


Fig. 2.



C. Anteuteriner Tumor fluktuierend.

Langsames Wachstum
ohne Fieber

Rasches Wachstum
mit Fieber

Fundus uteri		getrennt von dem Tumor	
in den Tumor übergehend			
1. Physiolo- Anteflex. ut. grav. Myome	2. Intraut. Kysten- tonetra	3. Haema- 1. Dermoidkyste d. ovar. (meist hier; selt. hier multilok. Ky- stome)	2. Hydro- 3. Abdom. Gravid. periton. anteuter. sud. ant. u. Hae- matoc. periuterin. (selt. hier) intraperit. (selten hier) extraperit. (Ex- cav. periton. frei).

D. Anteuteriner Tumor solid.

Fundus uteri

in den Tumor übergehend		getrennt von dem Tumor	
1. Intrauterine u. (selten hier) breitbasige sub- seröse Fibro- myomata uteri	2. Peritonit. exsud. indur. (selten hier) febrhaft entstanden.	3. Parafibrome u. Karzinome (selten hier)	4. Blasen- steine Becken- tumoren.

Taf. 81, Fig. 1: *Kankroider Tumor der Portio vaginalis von tuberösem Bau* (Orig.-Aqu. n. eig. Fall).

Taf. 81, Fig. 2: *Kankroider Papillartumor der vorderen Mm's-Lippe* (Aufriss des Zervikalkanals). (Or.-Aqu. n. eig. Fall.)

nenzen die Hautoberfläche uneben machen. Später Ränder livide und derb; ringsum in der Haut kleine Knötchen. Frühzeitig Zerfall und Metastasen in den Leistendrüsen. Das *Ulcus* hat irreguläre Ränder mit harter Umgebung. Aeltere Kranke, über 40 J.

Vulvasarkom: bei jüngeren Kranken, ev. kongenital; Tumor faserig.

Betr. *Anatomie* der *Sarkome* vergl. Erläuterung zu Taf. 73, Fig. 3!

Blasenkrebs: Erscheinungen vergl. § 31 sub Harnblase. Notwendig: Urethradilatation; der Tumor besteht aus weichen, bröckelig-faserigen, polypösen Massen; dieselben reissen sich leicht los und bestehen nicht, wie bei einem fibrösen Tumor, aus intakten Faserzotten, sondern aus zerfallenen Gewebsfetzen (Mikr.). Rasch Metastasen, leicht Embolien; peritonitische Erscheinungen. Meist sekundär.

Vaginalkankroid: auch hier Pruritus; unregelmässige Blutungen. Schmerzen beim Koitus und spontan. Eitrige und jauchige Ausflüsse, wenn exulzeriert; sodann Abgang von fötiden, leicht zerdrückbaren Bröckeln. Allmählich Blasenbeschwerden und endlich Fistelbildung. Mikrosk. Bild vergl. Taf. 79; aber, wenn als Kankroid diagnostiziert, explorieren, ob es nicht sekundär von der Portio stammt (vergl. Taf. 88). Das papilläre Kankroid meist vorn breitbasig beginnend (chron. Vaginitis). Die nodulöse Form meist periurethral; die Knoten verschmelzen rasch und exulzerieren bald.

Ganz analoge Erscheinungen macht das **Sarkom**; mikr. Bild vergl. Taf. 73. Tod an venösen Metastasen oder Septichämie oder Verblutungen; verdächtig sind die rezidivierenden Fibrome oder Polypen.

Therapie: Für alle diese Tumoren gilt es, dieselben sofort nach der Diagnose zu entfernen, — mit

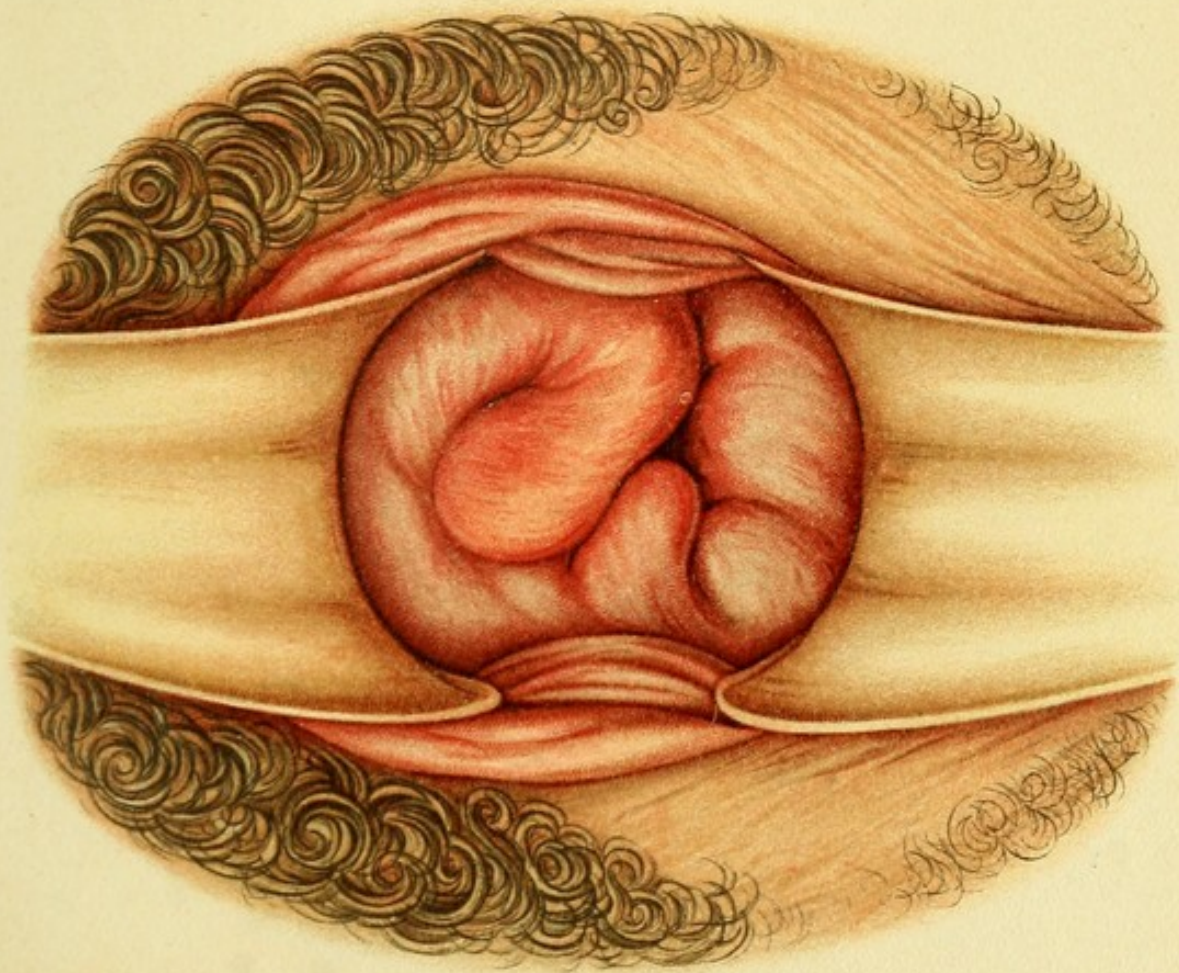


Fig. 1.

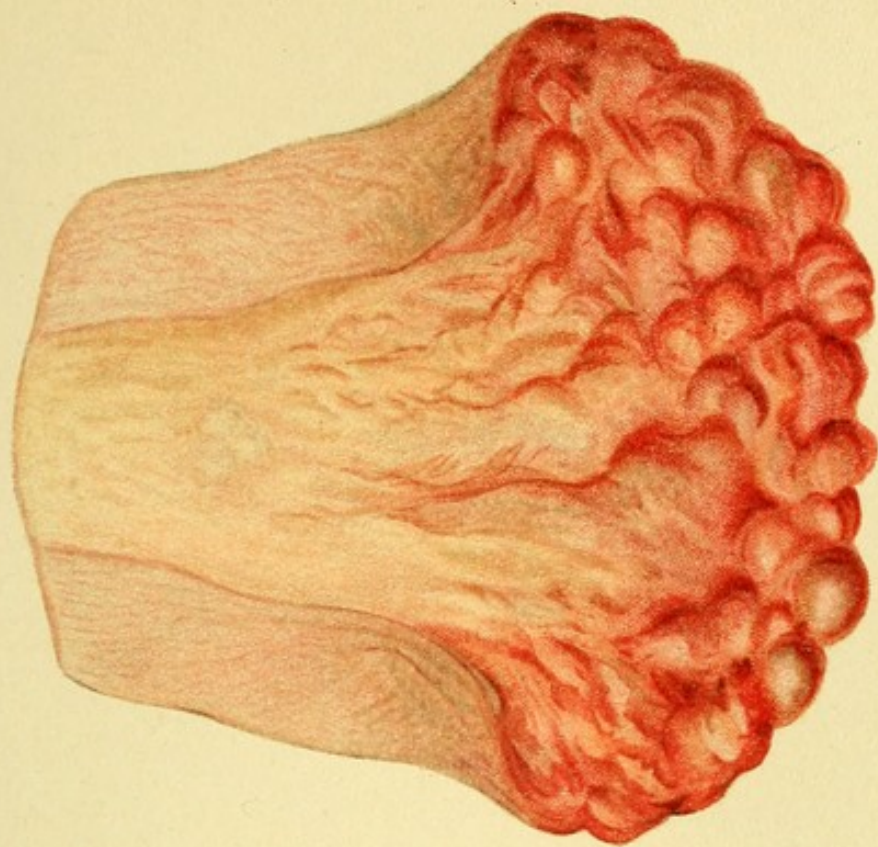


Fig. 2.



Messer und Paquelin, u. zw. muss die Exstirpationsgrenze ganz ausserhalb der infiltrierten Zone liegen. Drüsenmetastasen sind nicht zu vernachlässigen. Prophylaktisch sollte in dem klimakterischen Alter jede suspekthe grössere oder nässende warzige Prominenz an der Vulva entfernt werden. Sie dürfen nicht erst längere Zeit geätzt werden.

Spez. bei Urethrakarzinom entsteht keine Inkontinenz, solange der Sphinkter intakt bleibt. Bei Inoperabilität ist für möglichst schnelle Entfernung des sich zersetzenden Urins und Desinfektion des Blaseninnern zu sorgen.

Bei Blasenkrebs (Taf. 88, 3) trägt man, wenn es sich um einen zirkumskripten Zottentumor handelt, die betreffende Wandbasis ab; bei diffuser flacher Knötchenbildung Exkochleation mit scharfem Löffel. Ausspülung mit Salizylsäure- oder Arg. nitr.-Lösung; bei Blutungen Eiswasserausspülungen, Eisblase und Scheidentamponade. In den nächsten Tagen mit dickem Katheter die Koagula entleeren.

§ 37. Maligne Tumoren des Uterus.

I. Uterus-Karzinom.

Die einzelnen Arten von Gebärmutterkrebs sind:

- 1) Kankroider Papillartumor der Portio vaginalis = Taf. 79, 2 (mikr.); 81; 84, 1 u. 2 (beginnend); 85, 1; 88, 1—4; 90, 2;
- 2) flachverlaufendes Kankroid der Portio und des Fornix vaginae = Taf. 80, 2;
- 3) kankroides Zervixulkus = Taf. 79, 3; 82; 83; 85, 2; 86; 89;
- 4) nodulöses Kankroid der Zervix = 80, 2; 83;
- 5) oberflächliches Epitheliom des Corpus uteri = Taf. 89, 3 u. 4;
- 6) Drüsenkrebs, malignes Adenom des Corpus uteri = Taf. 30, 3; 87, 1.

Symptome: Von ungemeinster Wichtigkeit ist es, diese bösartigen Tumoren so früh als möglich zu finden, weil nur dann, wenn im Beginne sich noch keine lymphatischen Metastasen gebildet haben, die Gewährleistung sicherer Elimination ohne Rezidiv gegeben ist.

Taf. 82: *Einblick auf die kankroid exulzerierte Schleimhaut des Zervikalkanals, äusserer Mm. intakt; inoperabler Fall, trotz der scheinbar geringfügigen Ausdehnung des Prozesses, da de facto die atypische Wucherung tief in die Parametrien und die Blasenwand übergegriffen und den Uterus fixiert hatte. (Or.-Aqu. n. eig. Fall).*

Die Initialsymptome sind in fast allen Fällen Blutungen, Ausfluss (erst glasig-schleimig, dann eitrig, dann blutig-eitrig mit oder ohne bröckelige Gewebspartikel), Schmerzen (zuweilen Pruritus) — endlich nehmen die abgehenden flüssigen und festen Bestandteile jauchigen Charakter an.

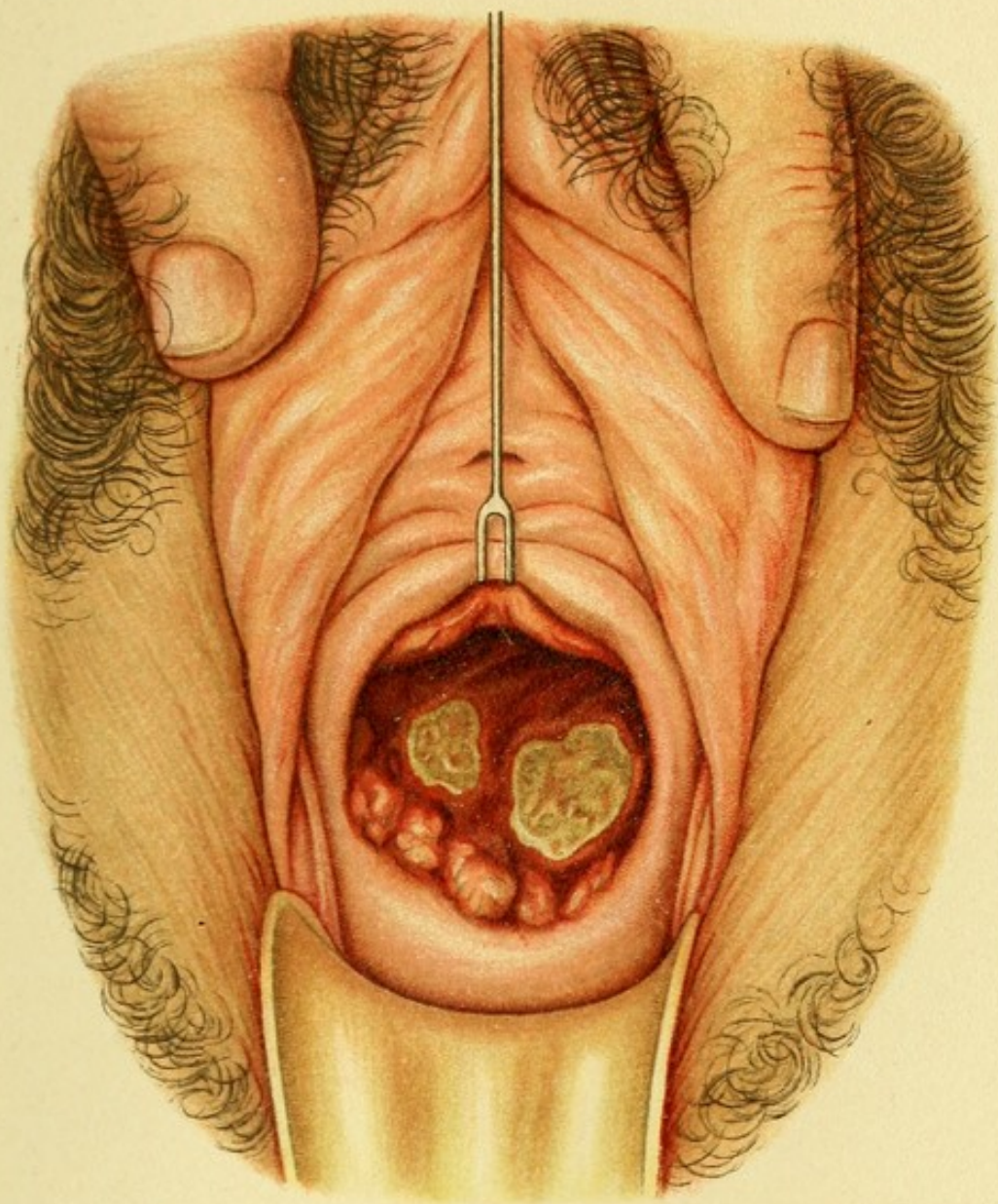
Schwächere Blutungen und Schmerzen sprechen zunächst für Körperkrebs.

Die Unregelmässigkeit der Blutungen in dieser Lebenszeit, der Menopause, täuscht leicht die Pat. und den Arzt. Um so sorgfältiger muss kontrolliert werden!

Der Schmerz strahlt reissend und bohrend (lanzinierend) in das Kreuz und die Oberschenkel aus; er ist nicht konstant. Bei Körperkarzinom tritt er in Paroxysmen kolikartig mit der Entleerung fester Bröckel aus dem Cavum uteri auf. Andere Ursachen sind Druck auf die Nerven, Neuritiden, Anätzung der noch unversehrten Weichteile durch den jauchigen Krebsaft, die Fistelbildung, der Blasenkatarrh, der weiterhin entsteht.

Alle Arten Blasenbeschwerden treten auf; durch Druck auf die Ureteren (nach v. Winckel) sehr frühzeitig — als urämisch zu erklärendes — Erbrechen und Kopfweg: der Urin ist stets vermindert!

Späterhin nehmen mit der Affektion der Blasenwandungen, — meist im Trigon. Lieutaudii mit Verschluss der Ureteren durch starre Infiltration, — die urämischen Symptome unverkennbar typischen Charakter an: gleichzeitig mit fast völliger Anurie





ist die Pat. benommen, hat Konvulsionen und bekommt Oedeme. Diese Oedeme werden vermehrt durch Kompressionsthrombosen in den Beckenvenen, welche durch die derbe Infiltration des parametranen Bindegewebes entstehen. Allmählich engen diese auch das Rektum ein: Faekalstase, Hämorrhoiden, Tenesmus.

Das allgemeine Befinden leidet, kachektisches Aussehen: reflektorische und Ekeldyspepsie. Tod an Entkräftung oder Urämie oder Peritonitis.

Diagnose: Einstellung der Portio vaginalis im Spekulum (vergl. die betr. oben angeführten Tafeln). Die Tumoren bluten auffallend leicht und lassen eingesetzte Haken ausreißen.

Betr. Zervixulkus ist zu bemerken, dass der Mm. ganz intakt und geschlossen ist, während der Zervikalkanal in eine dilatierte jauchige Höhle umgewandelt ist. Die Sonde überzeugt hiervon; ebenso von dem durch Zerfall der Wandungen erweiterten Cavum uteri. Die Geschwüre sind scharf ausgeschnitten, speckig belegt, mit geröteten, geschwollenen Rändern, leicht blutend. Solche Geschwüre befinden sich besonders im Scheidengewölbe, wohin sie von der Portio aus übergegangen sind, sowie in dem Zervikalkanale (Taf. 82).

Die sichere Diagnose liefert die mikr. Untersuchung der abgegangenen Bröckel, bzw. ausgeschabten Wandpartikel (vergl. betr. Drüsenkrebs Taf. 30, Fig. 2 u. 3).

Um Irrtümer in der Diagnose zu vermeiden, muss stets eine genaue Anamnese erhoben werden. Auf diese Weise taucht schon von vornherein bei verjauchtem Abort oder Plazentaretention keine falsche Vorstellung auf; die mikr. Untersuchung würde ohnedem Chorionzotten und Deziduagewebe ergeben (vergl. Atl. II, 2. Aufl., Taf. 6). Ein verjauchtes Fibrom (vergl. § 34, Diff. Diagn.) ist kenntlich an der derben Resistenz beim Abtragen von Probepartikeln und an der

Taf. 83, Figg. 1 u. 2: *Kankroides Zervikalulcus* (als Spekulumbild und im Queraufriss des Präparates; Orig.-Aquat.) (vgl. Taf. 89, Fig. 2); der Tumor besteht teils noch aus den solitären primären Knötchen, teils aus den Exulzerationen derselben; die Einwucherung der Knoten in die Tiefe der Wandung zeigt Fig. 2.

Taf. 84, Fig. 1: *Kankroide Papillargeschwulst der vorderen Mm's-Lippe und des vorderen Scheidengewölbes*. (Orig.-Aquat.; Spekulumbild) (vgl. Taf. 79 (mikr.), 85 und 88): höckerige blaurote Massen, lassen beim Touchieren oft nicht leicht den Mm. erkennen. Flachverlaufende Form.

Taf. 84, Fig. 2: *Beginnendes Kankroid der Zervix* (Orig.-Aquat. n. ein. Fall von v. Winckel): kleine rundliche Knötchen entwickeln sich am äusseren Mm. unter der Portioschleimhaut von der Cervix her und ulzerieren alsdann.

faserigen histologischen Struktur. Zu denken ist ferner an die seltenen multiplen Kondylome der Portio, welche nicht gelb wie das Kankroid, sondern bläulich-rot und desselben Ursprunges sind wie die der Vulva.

Zu erwähnen ist noch, dass hartnäckige, mikroskopisch als fungös diagnostizierte Endometritiden im klimakterischen Alter oft nichts anderes sind als Anfänge des Drüsenkrebses, bzw. bei langem Bestehen die Praedisposition dazu abgeben; ebenso die papilloide Erosion und Lazerationsnarben zum kankroiden Papillartumor.

Therapie: sofortige blutige Entfernung der suspekten Massen, u. zw. tief im gesunden Gewebe! Mindestens 1—2 cm von der Tumorgrenze.

Prophylaktisch: gründliche Beseitigung von Endometritiden, Erosionen, Lazerationsnarben und Ektropien.

Ist ein kankroider Papillartumor mit Sicherheit nur auf die Portio beschränkt (vergl. Taf. 84, 2; 88, 2 bis 4; 90, 2), so entfernt man die eine oder beide Lippen, ev. die betr. mitergriffenen Teile des Scheidengewölbes (vergl. Taf. 80, 2; 81; 84, 1; 85, 1; 88, 1).

Haben wir es dagegen mit einem Zervikalulcus zu thun, so erscheint mir als der einzig sichere Weg die Totalexstirpation der Gebärmutter. Die frühere Schröder'sche supravaginale Amputatio colli per vaginam hinter-

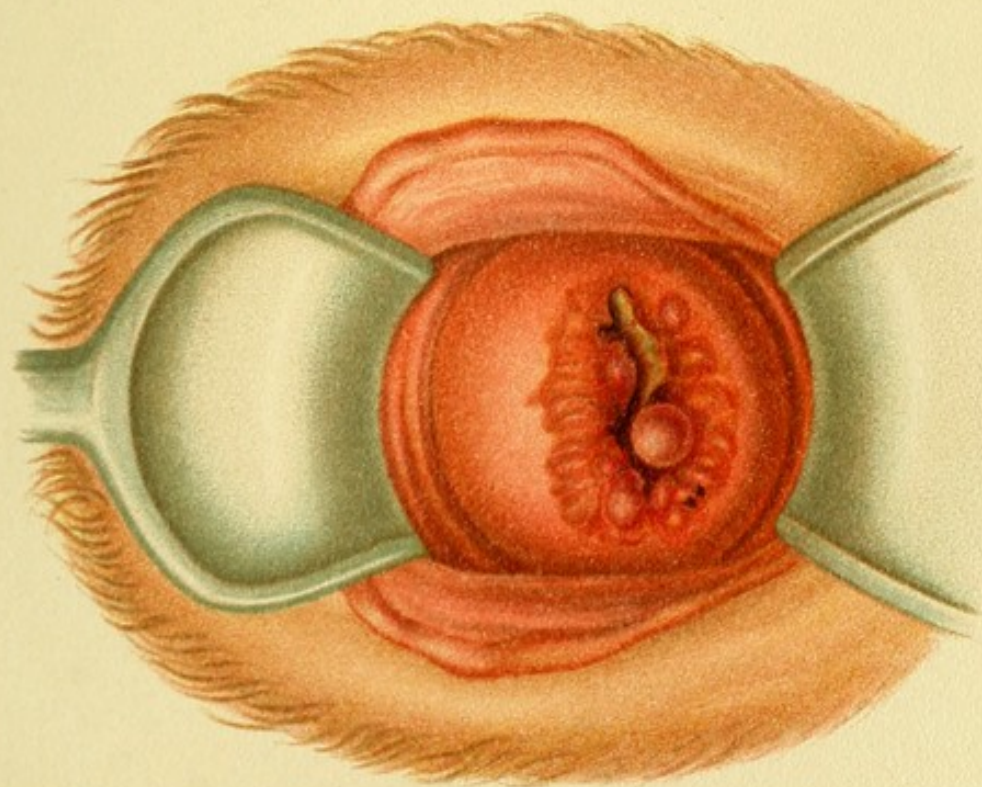


Fig. 1.

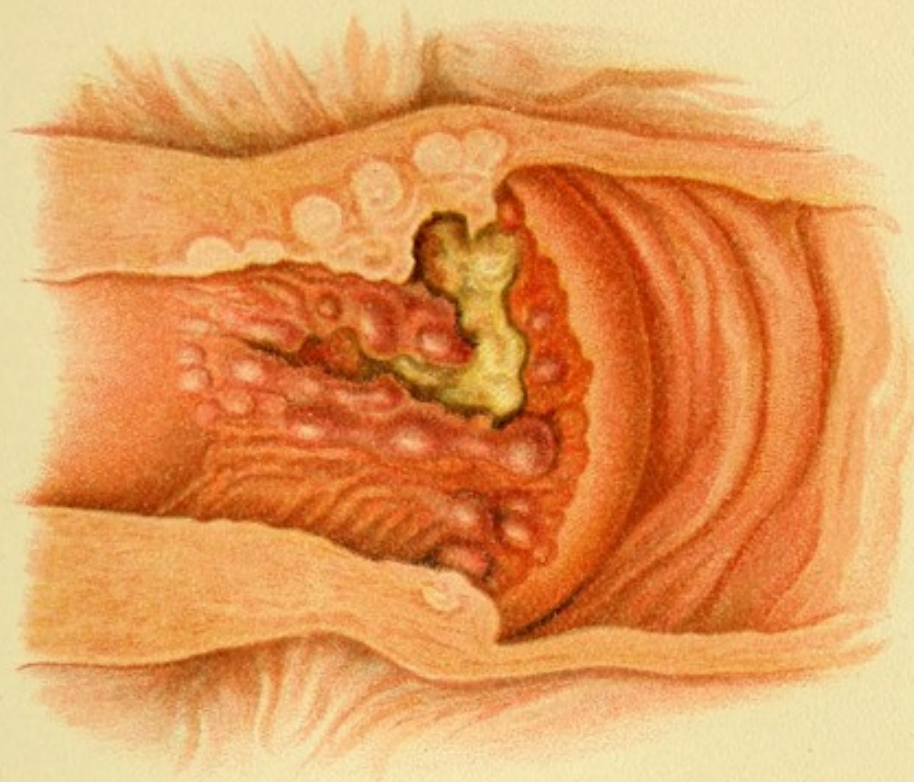


Fig. 2.



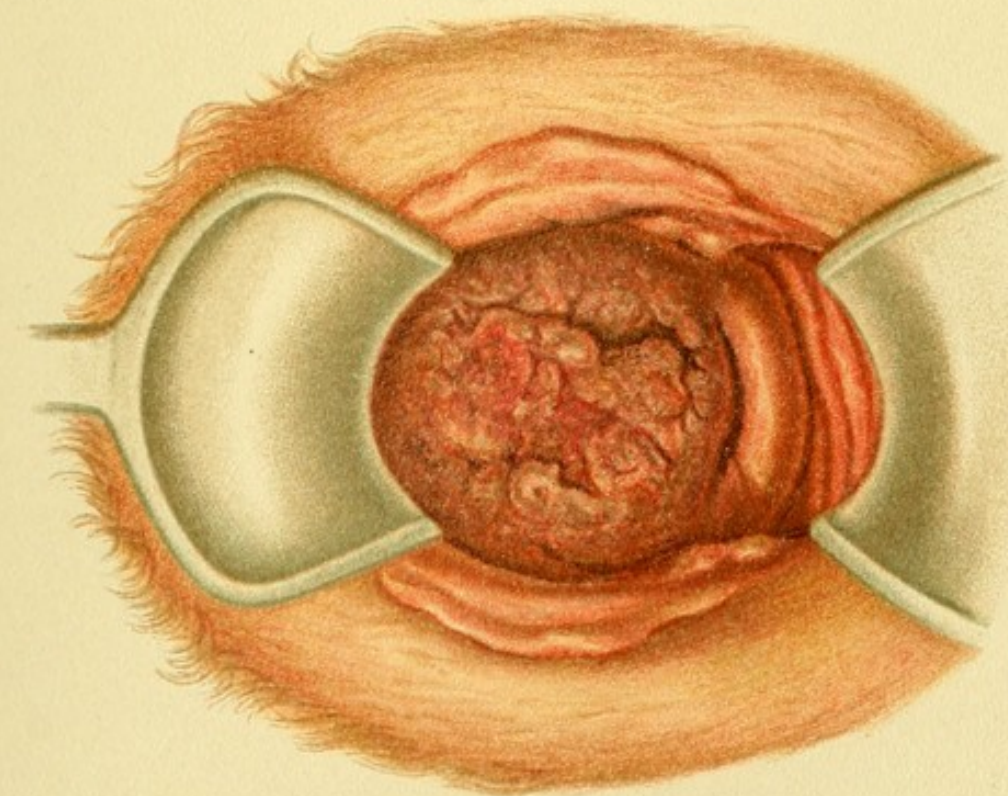


Fig. 1.

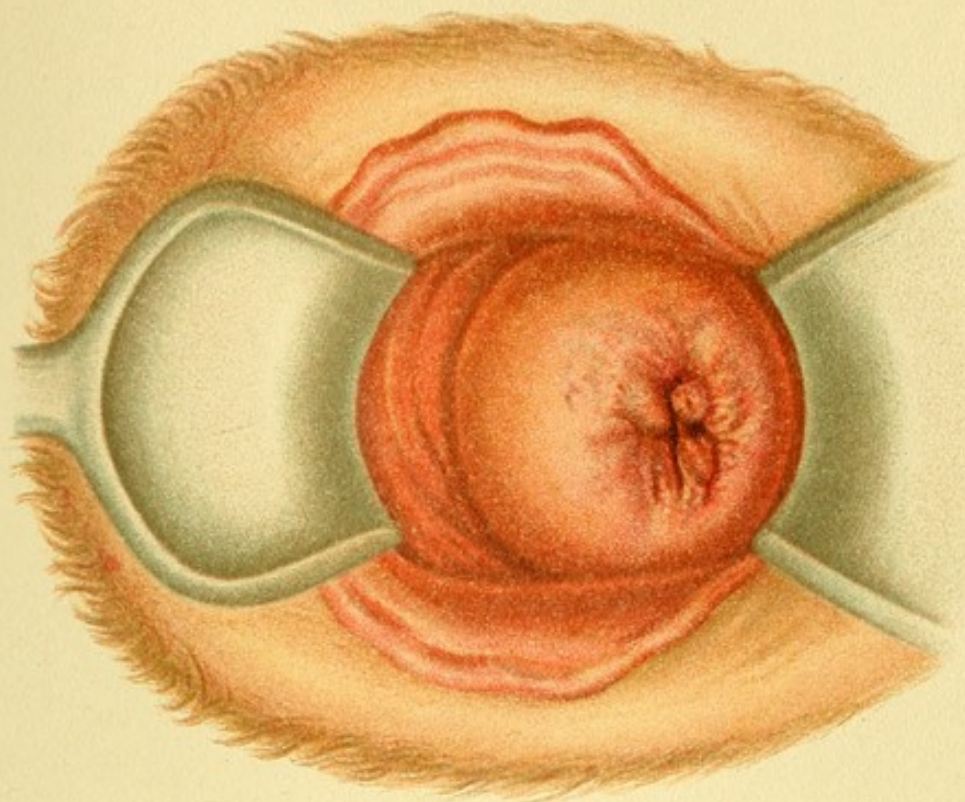


Fig. 2.

lässt, selbst wenn das Ulkus noch nicht bis zum inneren Mm. reicht, die Furcht vor Rezidiven, welche in dem in situ belassenen Uteruskörper oder von hier aus metastastisch entstehen können. Es braucht sich hier auch gar nicht um Metastasen in unmittelbarem Anschluss an die Grenze des Tumors zu handeln; wir haben ja Präparate, welche uns zeigen, dass schon ziemlich früh karzinomatöse Entartung gleichzeitig im Corpus, ja Fundus uteri und im Collum bestehen kann (vergl. Taf. 82; 83; 85, 2; 89, 1 u. 2).

Die **Totalexstirpation** kann ausgeführt werden 1) von der Scheide aus (Langenbeck-Czerny) = Kolpohysterotomie, 2) als Koelihysterotomie nach Eröffnung der Bauchdecken (Freund), 3) nach sakralem (Hochenegg-Herzfeld-Hegar) oder parasakralem Eingehen (Wölfler).

Die Vorbereitung besteht — ausser dem Vollbade, der gehörigen Entleerung des Darmes mittelst Klystier und Laxantien, sowie unmittelbar vor der Operation Entleerung der Blase — darin, Scheide und Cavum uteri mehrmals antiseptisch auszuspülen und auszuwischen!

1) Die vaginale Exstirpation.

Die Portio wird mittelst Simon'scher Rinnenspekula (einem hinteren, einem vorderen und zwei Seitenhebeln) zugänglich gemacht und durch Anschlingung herabgezogen; ist das parametrane Gewebe infiltriert, so ist der Uterus wenig oder gar nicht zu bewegen; alsdann ist an eine Entfernung alles Kranken nicht mehr zu denken. Durch jene Anschlingung wird gleichzeitig der äussere Mm. verschlossen und so der Austritt infektiöser Massen bei intrauterinem Karzinom inhibiert. Beim Portiopapillom wird vor der Eröffnung des Scheidengewölbes tunlichst viel krebsiges Gewebe mit Messer, Scheere und scharfem Löffel entfernt und der blutende Rest mit Paquelin und ätzender Karbolsäure möglichst unschädlich gemacht. Hierauf hat noch einmal die antiseptische Auswischung des Genitalkanals zu erfolgen.

Die Wunde im Scheidengewölbe wird nach Abtragung des Uterus von den ligierten Adnexen mit Jodoformgaze drainiert, verkleinert durch einige Nähte. Die liegen gelassenen Ligaturen der beiderseitigen Adnexa und parametranen Gefässe fallen gewöhnlich von selbst heraus. 2—3 Wochen Bettruhe.

2) Die Totalexstirpation per Koeliotomiam.

Die von Freund angegebene Op. ist noch heute indiziert bei sehr grossen derben ev. mit Fibromyom komplizierten Tumoren,

Taf. 85, Fig. 1: *Kankroider Papillartumor* beider Mm.'s-Lippen, exulzierend übergreifend auf das vordere Scheidengewölbe nebst Tieferwuchern (Orig.-Aquar.).

Taf. 85, Fig. 2: *Kankroides Zervixulkus* (Orig.-Aquar.): Mm. und Portio intakt, wohl aber sind die Mm.'s-Lippen sowie die Kollum-Wandungen stark verdickt durch die dieselben ganz durchsetzenden kankroiden Wucherungen, welche an ihrer zervikalen Oberfläche exulziiert sind und einen (für die Sonde leicht nachweisbaren) Krater zwischen äusserem und innerem Mm. bilden. In der Wandung selbst Zerfallskysten mit verjauchten Massen. Im Uteruskörper einige solitäre Krebsknoten. Das Collum ist gegenüber dem Corpus uteri stark vergrössert.

Taf. 86, Fig. 1: *In die Blase perforiertes kankroides Zervixulkus* (Orig.-Aquar.); der Mm. ist für die Inspektion trotz der grossen Verwüstung hinter demselben noch fast unverändert. Graugrünliche Jauchmassen und nekrotische Fetzen bedecken den Grund des krebsigen Geschwüres. Die Krebsnester durchsetzen die Wandung auch des Corpus uteri. (Vgl. Taf. 89, 5.)

Taf. 86, Fig. 2: *Perforation eines kankroiden Zervixulkus nach Mastdarm und Blase* (Orig.-Aquar. n. ein. Präp. von v. Winckel): jetzt ist auch der Mm. exulziiert und der Prozess auf die Vagina übergegangen (vgl. Taf. 89, 6).

die nicht per vaginam entfernbar sind. Am besten die Bardenheuer'sche Modifikation: zuerst von der Vagina aus zirkumzidieren; dann die Ligg. nach Eröffnung der Bauchhöhle je dreifach ligieren, Uterus abtragen, die Wunde vernähen.

3) Die sakrale und die parasakrale Methode

kann ausgeführt werden bei Adhäsionen und parametranen Krebsknoten oder zu grossem Uterus (auch puerperalem), falls die mediane Spaltung ebenfalls nicht zum Ziele führen sollte.

Die *symptomatische Behandlung* erstreckt sich auf die inoperablen Fälle.

1) Gegen die Jauchung: Abtragung der karzinomatösen Massen mittelst Messer, Scheere, Kurette und Thermokauter. Da eine verschorfte und späterhin nur maligne granulierende Fläche zurückbleibt, so ist es angezeigt, soweit irgend thunlich, durch Anlegung von Nähten die Wunde zu schliessen und somit die Granulationen einem Drucke auszusetzen, der der allzu starken und schnellen Wucherung einen Damm setzt. Zu vermeiden ist es, durch das Exkochleiren Fisteln nach der Blase oder dem Rektum zu schaffen. In solchen Fällen ist die Atmokaussis angebracht.

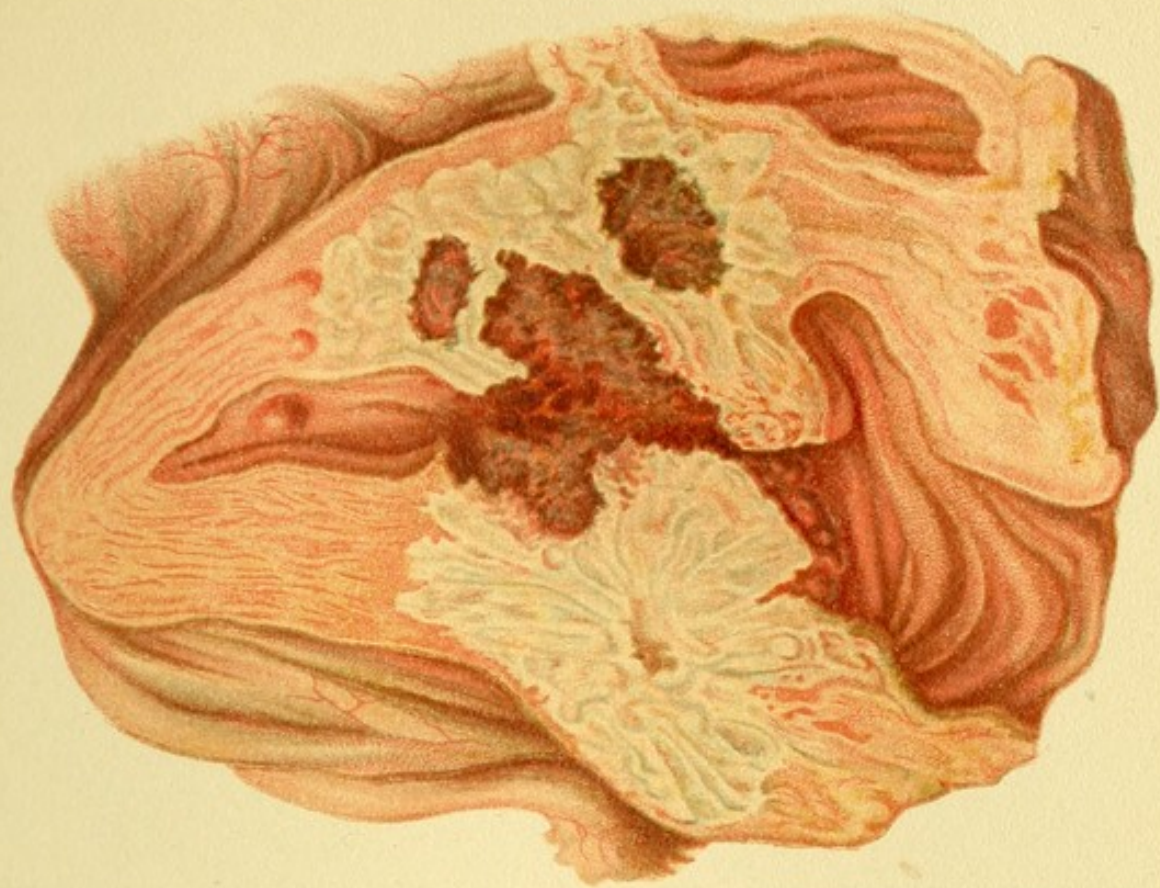


Fig. 2.

Lith. Anst. F. Reichhold, München.

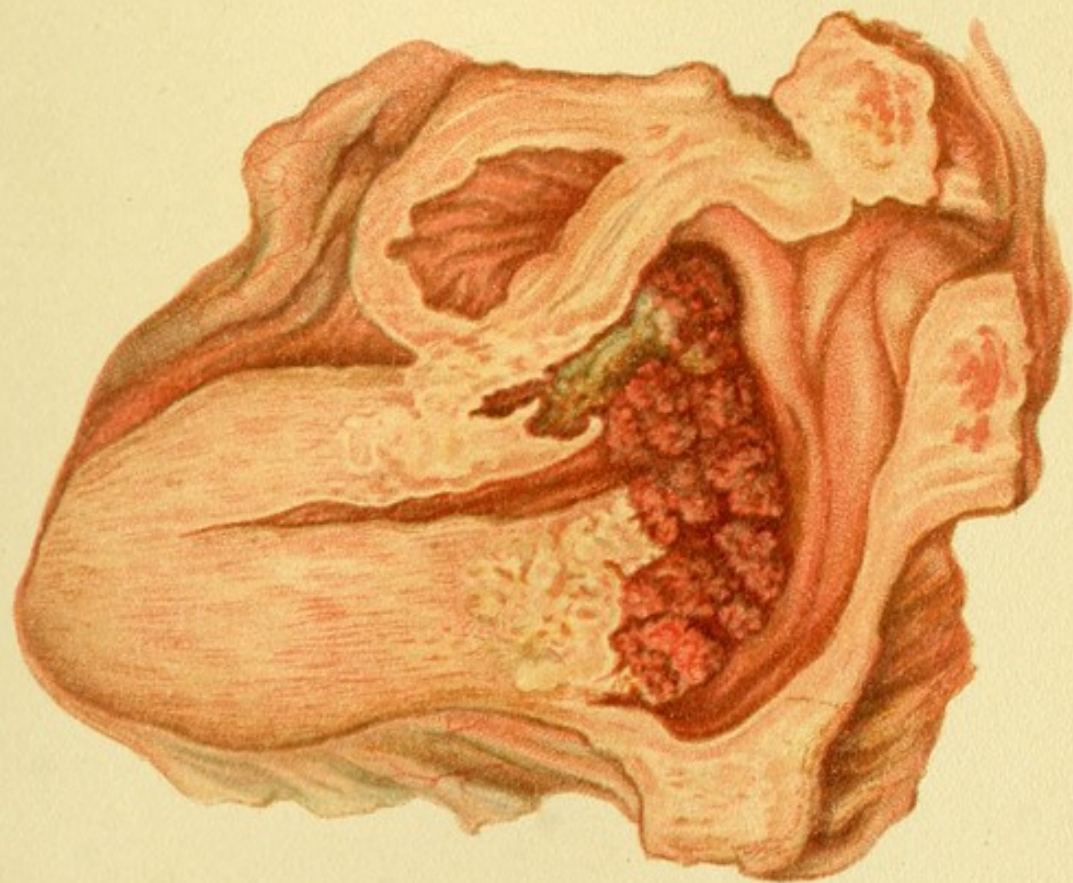


Fig. 1.

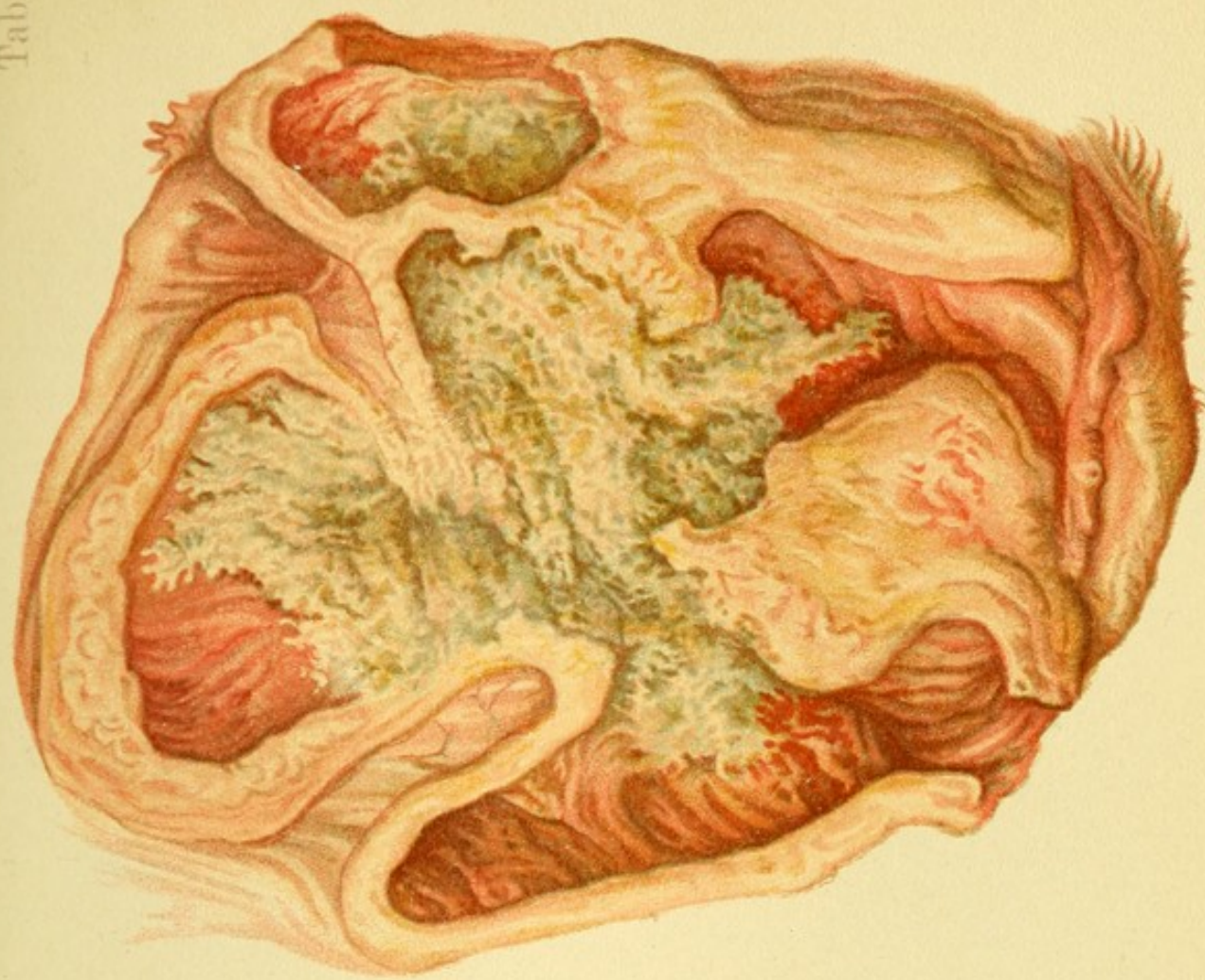


Fig. 2. Lith. Anst. F. Reichhold, München.

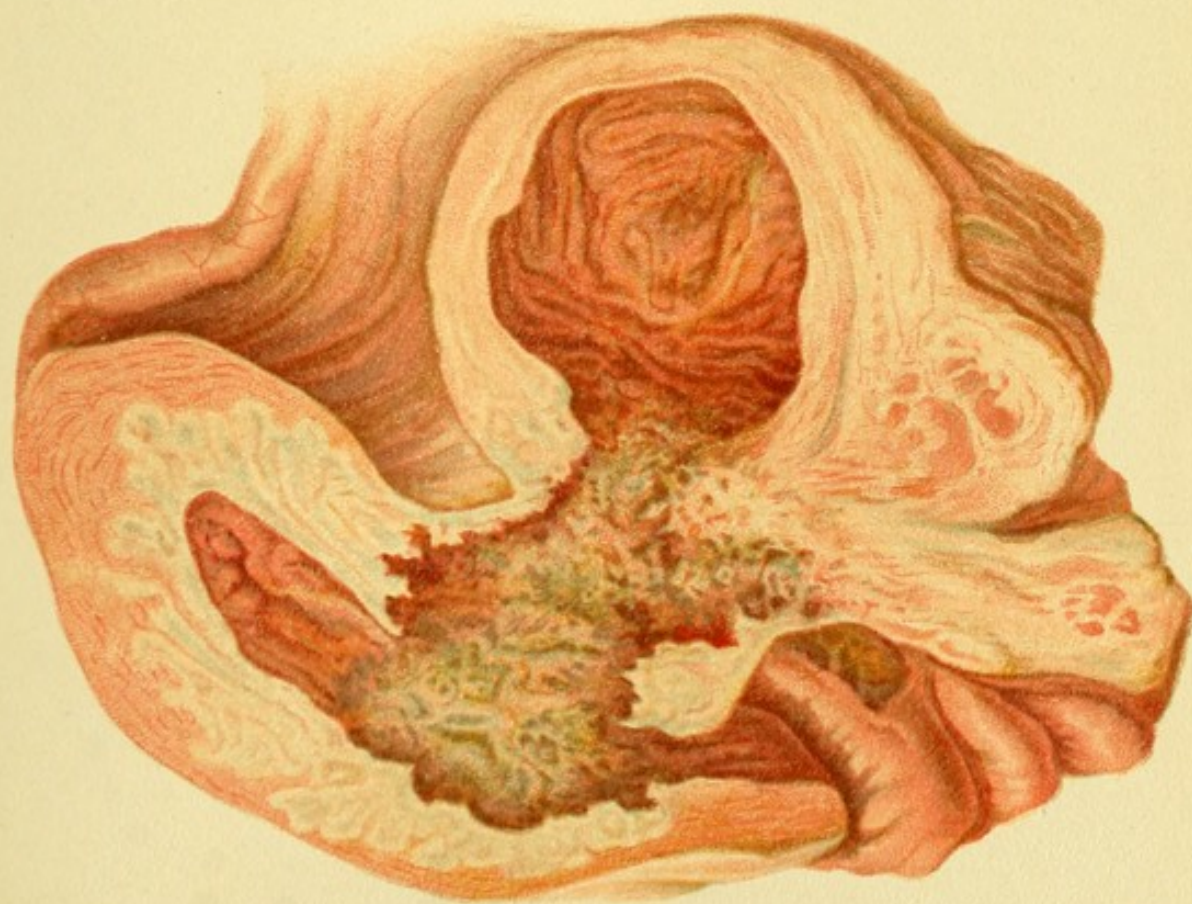


Fig. 1.

Von Aetzmitteln möchte ich, zumal in nicht kurettierbaren Fällen, nur der Karbols. u. dem Formalin das Wort reden. Schröder applizierte 20⁰/₁₀ Bromalkohol 5 Min. lang mittelst Wattetampons, denen in NaCl-Solution getauchte Tampons unterlegt waren. Langsamer — in 12—60 Stunden — wirkt 30⁰/₁₀ Plumb. nitr. pur. pulv. (c. Lycop.)

Gegen den foetiden Geruch Kali hypermang. in starken Lösungen (dunkelrotbraun), oder 1—2⁰/₁₀ Kreolin, Seifenkresol, Lysol, — tgl. mehrmals einzuspülen. Als Pulver tgl. aufzustreuen: Chinojodin, Aristol.

2) Gegen die Blutungen wirkt diese Therapie palliativ; im gegebenen Falle: adstringierende Lösungen einspülen oder Globuli einlegen, Essig, Alaun, Ferripyrin. pulv., Eisenchlorid — oder die Jodoformgazetamponade (Fritsch) oder Tamponade mit in Liqu. Alum. acet. oder Formalinlösung getränkter Gaze.

Die allgemeine Ernährung ist sorgsam zu regeln! Bevorzugung leicht verdaulicher vegetabilischer und piquanterer Kost mit Stomachicis (Tr. Chin. comp.), Haematogen, Haemalbumin, Ferratin, Eisenpeptonweine u. dergl. — Laxantien und hohe Klystiere, ev. mit Sennainfus.

3) Gegen die lanzinierenden Schmerzen ist ergiebiger, aber nicht zu frühzeitiger Gebrauch von Narkotizis in aufsteigender Reihenfolge zu machen: Sulfonal, Trional, Urethan, Chloralamid per os; Antipyrin, Extr. Hyoscyami und Belladonnae, Chloralhydrat, Tr. thebaica, als Klystiere, z. t. später per os, endlich Morphium subkutan in allmählich steigenden Dosen.

4) Gegen das Erbrechen: Stomachika, worunter das Kondurangodekokt, Eispillen, kalte Milch (Buttermilch), in Eis gekühlter Champagner, kalter Thee.

5) Gegen das Kopfweg: kühle Umschläge, Laktophenin, Phenacetin, Antipyrin.

Taf. 87, Fig. 1: *Karzinom des Uteruskörpers* (Orig.-Aquar. n. ein. Präp. von v. Winckel): knollige, weiche, leicht zerbröckelnde, blaurote Massen, der Schleimhaut aufsitzend und in die Tiefe wuchernd, entweder in soliden Zellzapfen aus dem oberflächlichen Epithel oder glandulär von den Drüsen aus als malignes Adenom.

Taf. 87, Fig. 2: *Sarkoma uteri* (Orig.-Aqu. n. ein. Präp. d. Münch. Frauenklin.): mürbe, faserige Masse wie Zunder. Entweder mukös oder muskulär oder subperitoneal oder aus Myxodegenerations-Metamorphose eines Fibroms entstehend (vgl. Taf. 73).

Taf. 88, Fig. 1: *Flaches Portiokankroid beider Mm's-Lippen auf beide Scheidengewölbe übergreifend.* (Orig.-Schema-Zeichn.) Es gibt zwei Arten Portiokankroide:

1) Das oberflächlich verlaufende; 2) der kankroide Papillartumor. Beide bestehen aus epithelialen Zellzapfen des wuchernden Plattenepithels (vgl. Taf. 79).

Taf. 88, Fig. 2: *Kankroide Papillargeschwulst beider Mm's-Lippen* (vgl. Taf. 85, Fig. 1). (Orig.-Schema-Zeichn.)

Taf. 88, Fig. 3: *Polypöse kankroide Papillargeschwulst der vorderen Mm's-Lippe.* (Orig.-Schema-Zeichn.)

Taf. 88, Fig. 4: *Kankroider Papillartumor* der hinteren Mm's-Lippe, füllt das ganze hintere Scheidengewölbe aus. (Orig.-Schema-Zeichn.)

Taf. 88, Fig. 5: *Zottenkrebs der Blase*, an seinem häufigsten Sitze in der Gegend der Ureterenmündungen, durchwuchert das Septum vesico-vaginale. Erregt Kystitis; es werden Krebszellen und Gewebsmassen im Urin gefunden. (Orig.-Schema-Zeichn.)

Taf. 88, Fig. 6: *Mastdarmkarzinom* (Drüsenkrebs) durchwuchert das Septum recto-vaginale (Orig.-Schema-Zeichn.), zerfällt kraterförmig, so dass bei der Exploration zwei Stenosen gefunden werden, zwischen denen eine bedeutende Erweiterung liegt, (Orig.-Schema-Zeichn.)

Gegen die beiden letzteren Symptome auch warme Vollbäder oder Jaquet'sche Einwicklungen und Schwitzen, da sie urämischer Natur sind.

II. Uterus-Sarkom.

Anatomie vgl. Taf. 73.

Diese Tumoren sind fast noch bösartiger als die Karzinome. Sie kommen primär oder sekundär bei Ovarialsarkomen im Uteruskörper vor (vgl. Taf. 87,2) und zwar oft schon im jugendlichen Alter. Sie bestehen meist in Rundzellenwucherung, zuweilen in einem Tumor gepaart mit Spindelzellencharakter (vgl. Taf. 73). Sie wachsen zottig-polypös und dilatieren

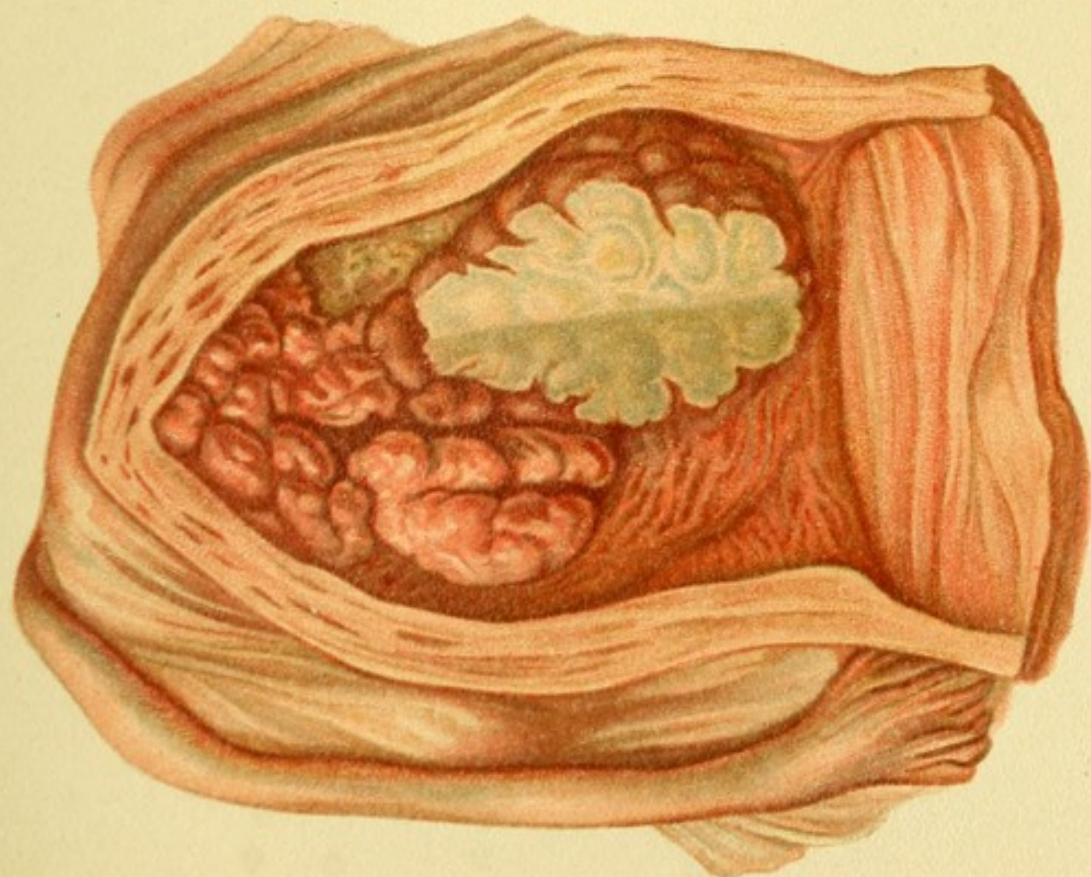


Fig. 1.

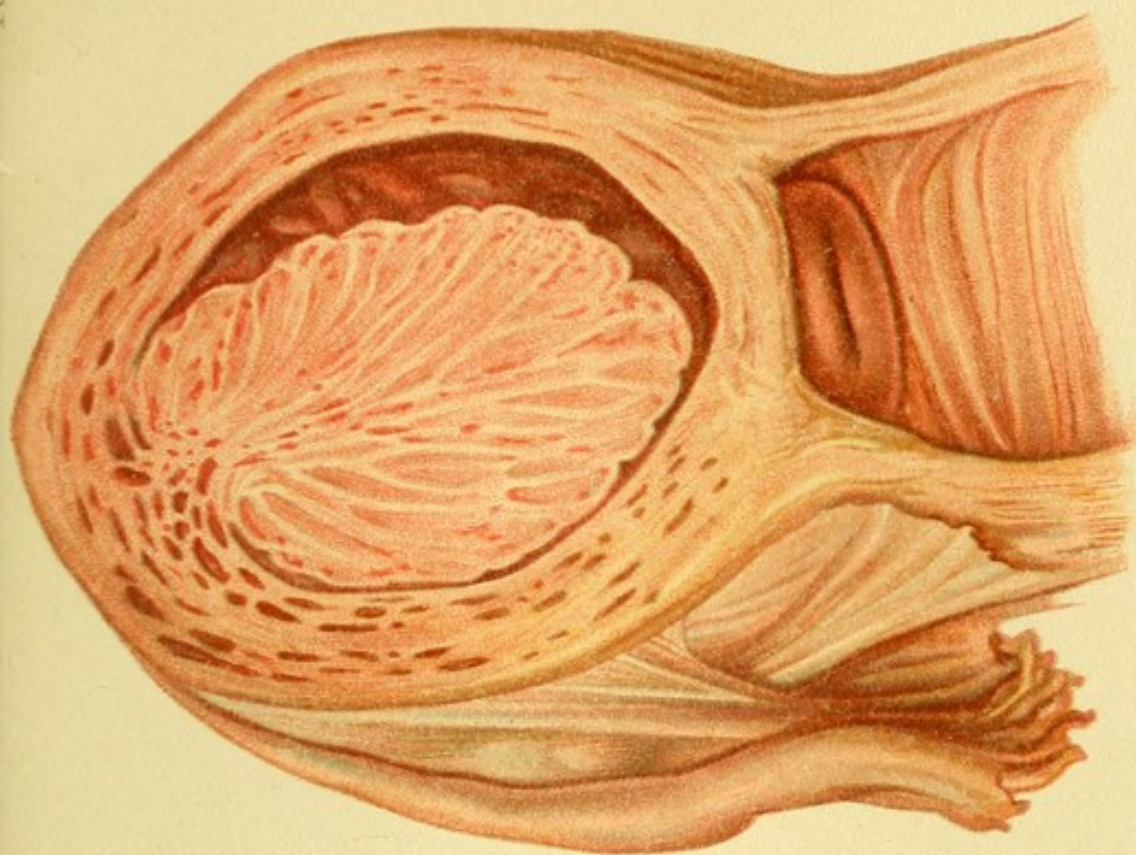


Fig. 2.



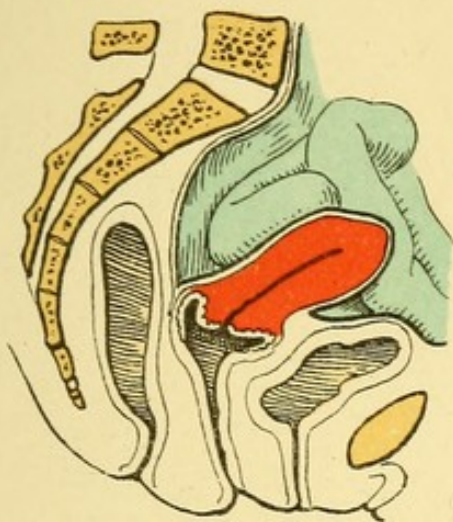


Fig. 1.

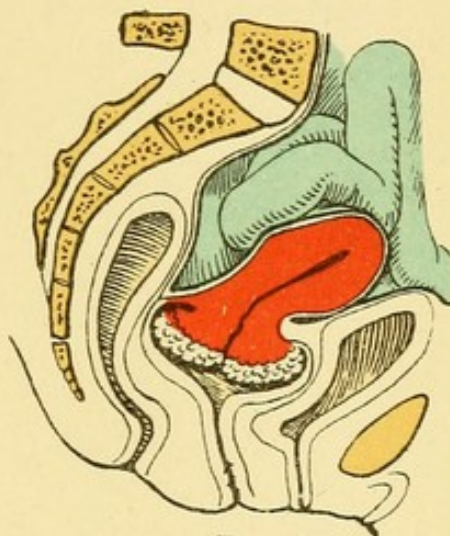


Fig. 2.

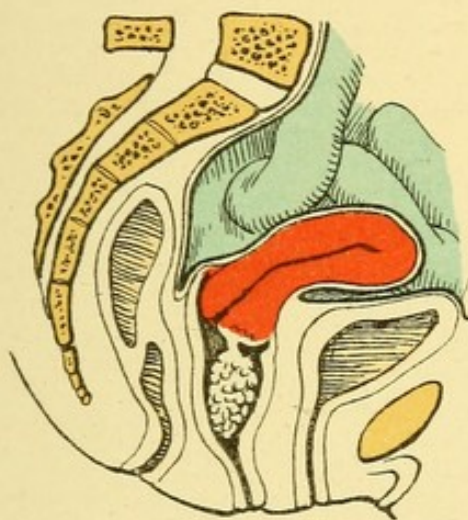


Fig. 3.

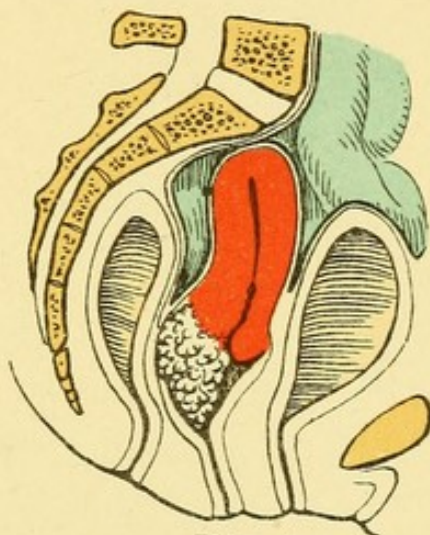


Fig. 4.

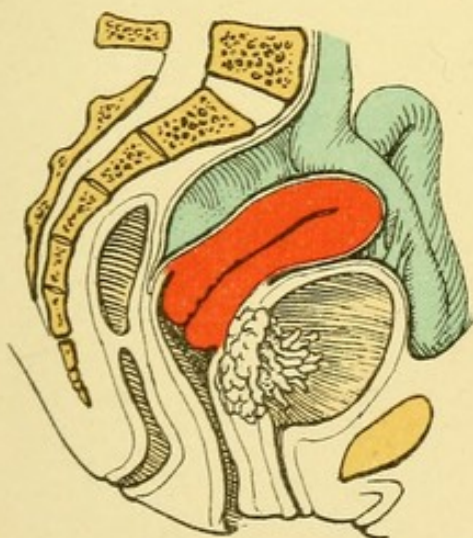


Fig. 5.

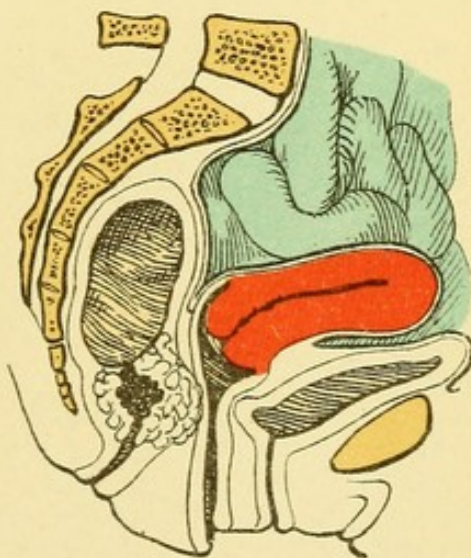


Fig. 6.

den Mm. Metastasen treten auf venösem Wege auf, endlich als Lungenembolie. **Endotheliome** kommen, und zwar an der Portio, sehr selten vor.

Symptome: stark schleimige, weniger blutige, erst spät und gegenüber dem Karzinom wenig übelriechende Ausflüsse. Schmerzen treten erst mit der Erweiterung des Mm.'s auf. Atembeschwerden mit Eintreten der Lungenmetastasen; alsdann cyanotisches Aussehen. Bestehen starke Blutungen, so tritt Anämie ein.

Diagnose: Vergrößerung der Gebärmutter (vgl. Taf. 87) mit oder ohne Erweiterung des Mm.'s. Wenn unerweitert, dilatieren und das Cavum uteri abtasten: zottig-polypöse multiple Exkreszenzen. Probeausschabung: Mikroskop (namentlich bei zweifelhafter fibröser Beschaffenheit auf „Riesenzellen“ fahnden, (vgl. Taf. 73 Fig. 2). Zu bedenken ist, dass ein Fibromyom sarkomatös degenerieren kann. (vgl. Diff. Diagn. § 34).

Therapie: wenn mukös, exkochleieren; wenn Uterus vergrößert, Totalexstirpation. Wenn zu weit vorgeschritten, symptomatisch, wie beim Karzinom.

§ 38. Maligne Tumoren der Adnexa, zumal der Ovarien.

I. Karzinom.

Das Ovarialkarzinom tritt in verschiedener Form auf: 1) papillär-solid; 2) gleicht dem papillären Kystadenom, aber solider; 3) gleicht dem multilokulären Kystadenom, aber mit Erweichungsherden; 4) Metastasen des Gebärmutter-Karzinoms; diffuse Knötchenbildung in dem vergrößerten Ovarium (sehr selten).

Anatomie: Die Ovarien disponieren zur krebsigen Entartung schon oft im Pubertätsalter (Olshausen).

Symptome: Ausbleiben der Periode, Ascites und peritonitische Erscheinungen, baldiger Marasmus und Metastasen mit Zirkulationsstörungen in den unteren Extremitäten. Rektumstenose (vgl. Taf. 59, 4).

Diagnose: Vergrößertes, rasch wachsendes Ovarium oder Ascites bei bisher rein glandulärem Kystom. Explorativinzision und Nachweis von Knötchen und multiplen diffusen, papillären Exkreszenzen in und auf dem Peritoneum.

Taf. 89, Fig. 1: *Kankroidknoten in der Cervix*, noch nicht exulzeriert. Mm. geschlossen; vordere Mm.'s-Lippe verdickt oder mit Knoten besetzt (vgl. Taf. 80, 82, 83) (Orig.-Schema-Zeichn.).

Taf. 89, Fig. 2: *Kankroides Zervixulkus*; Mm. geschlossen (vgl. Taf. 85). (Orig.-Schema-Zeichn.)

Taf. 89, Fig. 3: *Kankroides Zervixulkus* auf den Gebärmutterkörper übergegangen; Mm. zerstört. (Or.-Schema-Zeichn.)

Taf. 89, Fig. 4: *Karzinomatöse Perforation nach der Blase* (vgl. Taf. 86, 1) bei erhaltenem Mm., von einem Carcinoma Corporis uteri herrührend (Orig.-Schema-Zeichn.).

Taf. 89, Fig. 5: *Kankroides Zervixulkus in die Blase perforierend* bei intaktem Fundus uteri und zerstörtem Mm. (Orig.-Schema-Zeichn.)

Taf. 89, Fig. 6: *Kankroides Zervixulkus nach Blase und Mastdarm perforierend* (vgl. Taf. 86, 2). (Orig.-Schema-Zeichn.)

Taf 90: *4 tumorenhafte Veränderungen des äusseren Muttermundes*. (Orig.-Schema-Zeichn.):

Fig. 1: *Endometritis fungosa und Ektropion* (vgl. Taf. 30, 31, 56); kystös erweiterte Drüsen in der Zervixmukosa.

Fig. 2: *Kankroide Papillargeschwulst beider Mm.'s-Lippen* (vgl. Taf. 81, 84, 85).

Fig. 3: *Ovula Nabothi in einem Schleimpolypen* im Mm. sichtbar (vgl. Taf. 29, 56).

Fig. 4: *Fibröser Polyp*, den Mm. auseinanderdrängend (vgl. Taf. 60, 2).

Therapie: Exstirpation, wenn auf das Ovarium beschränkt, sonst nur Punktion bei heftigen Druckbeschwerden oder Anlegung eines Anus praeternaturalis.

Drüsen-Karzinome der **Tuben** kommen primär sehr selten vor und sind als solche nicht diagnostizierbar.

II. Sarkom.

Meist Spindelzellentumoren in frühem Alter, kombiniert mit Rundzelleneinlagerungen und Degenerationen myxomatöser oder karzinomatöser Art. Sie wachsen langsam und ihre Diagnose und Therapie ist diejenige der Ovarialfibrome (vgl. §§ 33 u. 35). — Ebenso kommen Sarkome an den Ligamenta vor.

Auch Endotheliome (Angiosarkome) können zu bedeutender Grösse mit entschieden bösartigem Charakter heranwachsen. Sie zeigen kavernösen Bau mit meist myxomatösem Gewebe.

Die *Therapie* ist meist aussichtslos, weil die totale Entfernung derselben, wenn sie erst Erscheinungen machen, gewöhnlich eine vergebliche ist.

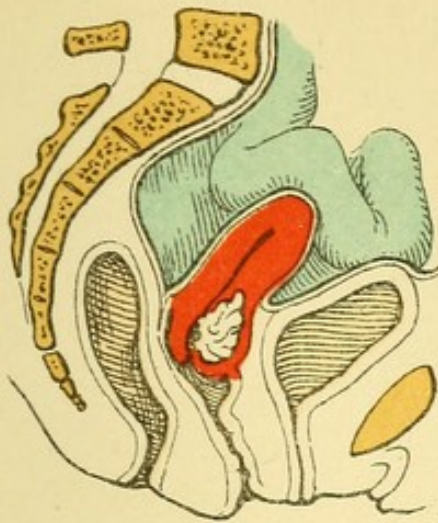


Fig. 1.

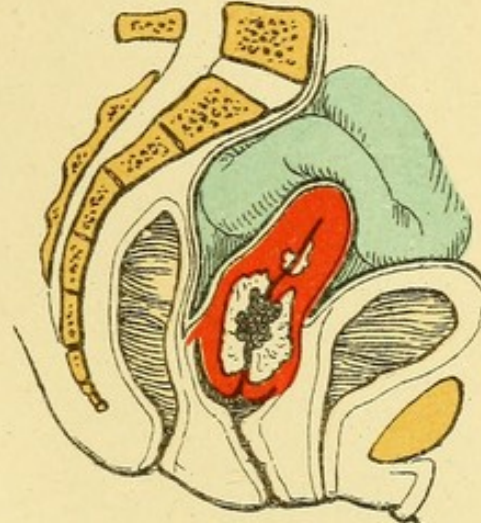


Fig. 2.

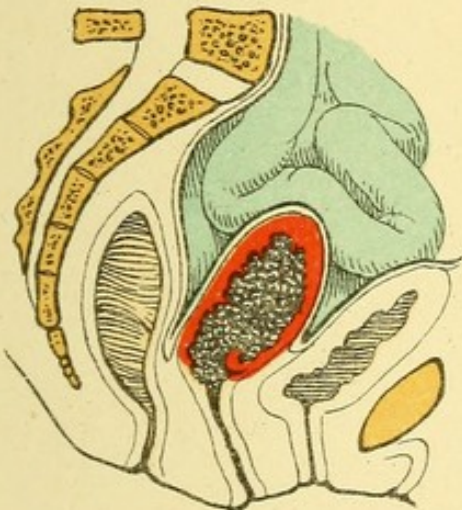


Fig. 3.

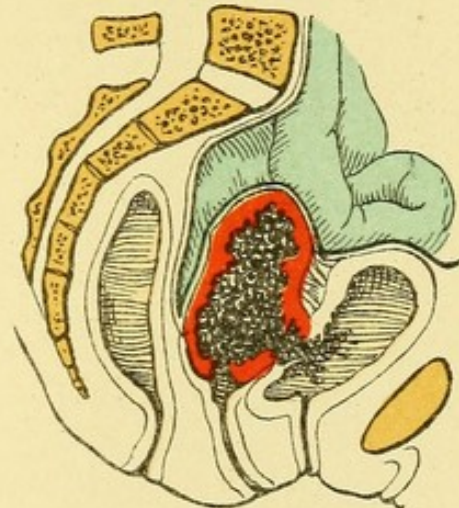


Fig. 4.

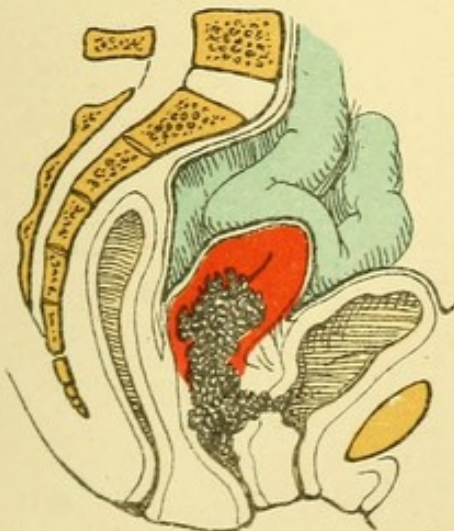


Fig. 5.

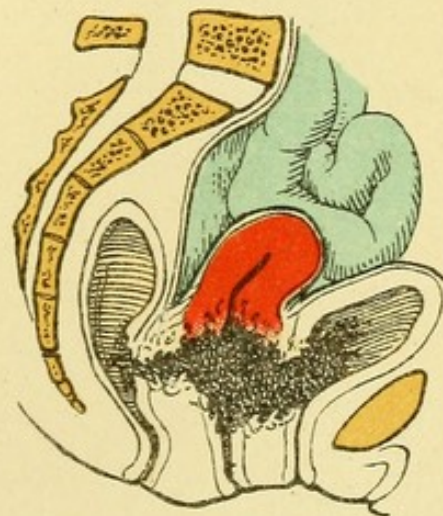


Fig. 6.

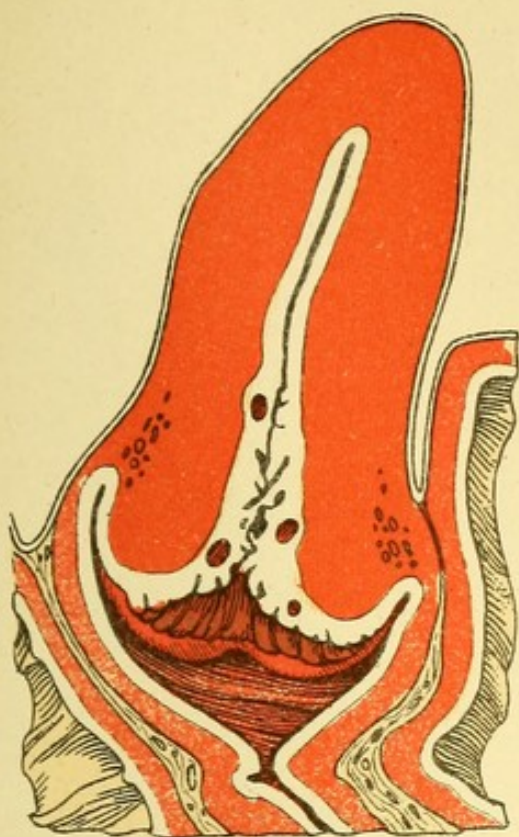


Fig. 1.

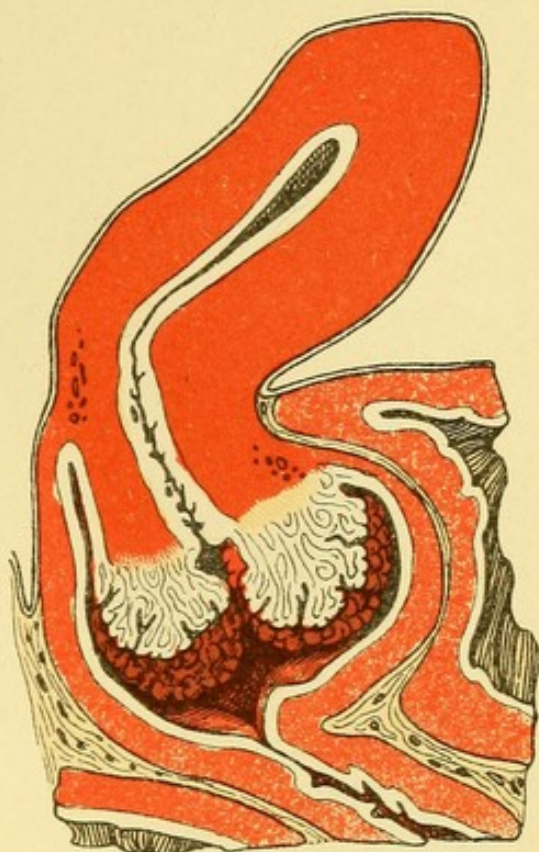


Fig. 2.

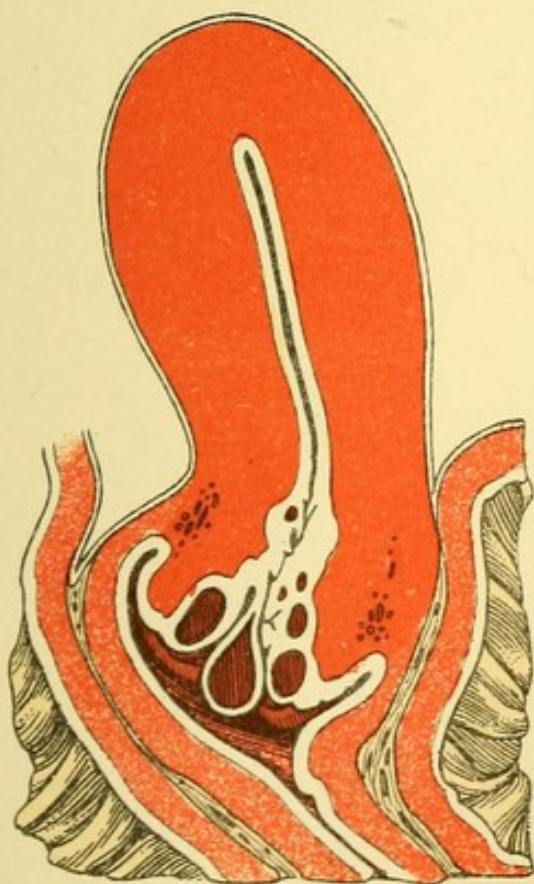


Fig. 3.

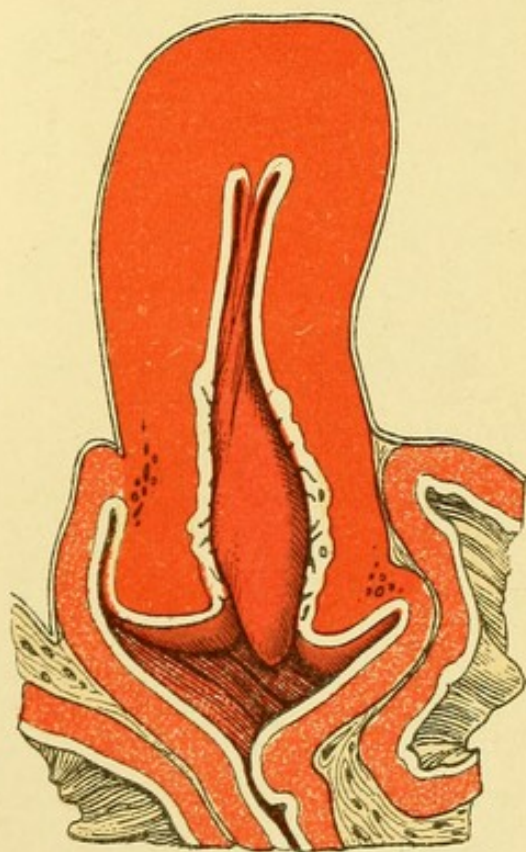


Fig. 4.



In der Gynäkologie gebräuchliche Arznei- verordnungen.

- 1) **Acid. nitr. fum.:** zum Aetzen bei *Lupus*, *Fisteln*, *Endometritis* (jeden 4.—5. Tag 1 Tropfen auf Watte), am promptesten wirkend, wenn unmittelbar hinterher mit ac. carbol. liquefact. betupft.
- 2) **Adstringentia** (vide „Resorbentia“): Alaun, Bleiwasser, Liqu. Alum. acet., Cupr. sulf., Eichenrindendekokt, Glyzerin, Tannin, Formalin.
- 3) **Aetzmittel:** vide Ac. nitr. fum., Arg. nitr. 2—20%, Karbolsäure 3%—konz., Chromsäure 33%, Chlorzink 5—10 bis 50%, Wiener Aetzpaste, Liqu. Hydrarg. nitr. oxydul. (Bellostii), Kali caust., Sublimat 1‰, Formalin (konz.). Bei uterinen Aetzungen hernach mehrmals die Vagina ausspülen.
Aetzstifte vide „Bacilli“, u. a. bei *infantilem Uterus*.
- 4) **Alaun solut.:** 1—3—6%, z. Inj. od. Tamp. bei *Vaginitis*, *Invers. vag.* Bei *akuter Blennorrhoea Vag.* Jodoformgaze hiermit getränkt, alle 3 Stunden erneuert.
- 5) **Alaunvaseline** (Lanolin, Mollin): 2—4:50 bei *Pelvis*, *Vaginitis*, *Invers. vag.*
- 6) **Alaunbacilli:** 0.3 gr. 4 cm long., 0.2—0.4 cm crass., c. Gummi arab. et Glyc., bei *Endometritis*.
- 7) **Aloës Extr.:** Extr. Rhei comp. aa 3.0 pulv. et succ. Liqu. q. s. f. pil. Nr. 30, 2 P. pr. die: *Laxans*, *Emmenagogum*.
- 8) **Althaeae dekokt.:** z. Inj. bei *Vaginitis*, *acut. Endo- und Myometritis*.
- 9) **Alum. acet., Liqu.** 10—20% zu adstringierenden Vaginalinjektionen, 2—5% zur intraut. Applikation.
- 10) **Ammon. caust. s. sulfoichthyolic.**, bei *Amenorrhoe-Exanthemen*.
- 11) **Antihysterika et Antineuralgika:** vide Asa foetida, Extr. Kann. ind., Laktophenin (0.5—1.0), Salophen (1.0), Salipyrin (1.0), Phenacetin (0.5—1.0), Antipyrin (0.5—1.0, auch per Rektum), Kamph. monobromata, Kastoreum. (Chloralhydrat, Chloroform, Belladonna, Kokain, Hyoscyamus, Kal. bromat., Morphinum, Opium); Flor. Chamomillae, Fol. Menth. piper., Rad. Valerianae.
- 12) **Antipyrin:** 0.5—1.0, 1—2 stdl. 1 P. (6 gr. pr. die) bei *Molimina menstr.*, *Dysmenorrh.* u. a. *Schmerzen*; — *Fieber*.

- 13) **Antipyrin:** per rect. 2 gr i. Solut. als Klysma, (auch hypodermatisch 1:2 mit nachfolgender sorgfältiger Reinigung der Spritze zur Verhinderung des Niederschlages von A.-Krystallen); wie vor.
- 14) **Antispasmodika:** vide Antipyrin, Chloralhydrat, Chlorof., Morphinum, Opium, Extr. Viburn. prunif. fluid.
- 15) **Arg. nitr.:** 2% sol. bei *Endometr.*, *Ulcera port. vag.*, *Urethritis* einstreichen oder injizieren (je 8-täg.) oder 0.2—0.5:1000. tgl. 4—6 mal zu injizieren.
- 16) **Arg. nitr.:** 1—2(—6)‰ bei *Cystitis*.
- 17) **Arg. nitr.:** 5—10—20% od. Stift, bei *Pruritus*, *Vaginitis*, *Fisteln*, je 8-täg.
- 18) **Argonin** Spezifikum gegen *Gonorrhoe*, 3—5% intrauterine, 2% Blasen-Ausspülung, 5—10% Scheidenirrigation.
- 19) **Argentanin** Spezifikum gegen *Gonorrhoe* älterer Fälle: 1—2% intrauterin, 5% Vagina.
- 20) **Bacilli:** c. gummi arab. + Glyzerin (4 cm long., 0.2—0.4 crass.): vide Alaun., Bism. subnitr., Jodoform (90%), Itrol, Protargol, liqu. ferri sesqu., Tannin, Zinkoxyd, Chlorzink, ev. alle mit Jodoform.
- 21) **Bäder:** warme Voll-, 28—30° R. 1/4—1/2 Stunden bei *Blasensphinkterlähmung*, *Urämie* (Karzinose), *Oophoritis*, *Endometr. acuta*, *Metritis chron. u. Subinvolutio uteri*. Fuss-, mit 1—3 Essl. Salz od. Senfmehl, 30° R., 1—2 mal tgl., bei *Oligo-* und *Amenorrhoe*, *Dysmenorrhoea ex anaemia*.
Sitz-, mit Weizenkleie (1/2—1 Pfd.), Eichenrindendekokt, (7—10%), 26—30° R., 1 1/2—2 h., bei *Pruritus*, *Urethritis*.
Sitz-, mit Tannin od. Alaun (2%), See- oder Mutterlaugensalz (1/2 Kilo auf 2 Eimer) wie vor., bei *Dys-* und *Amenorrhoe*, *Urethritis*, *Pruritus*, *Para-* und *Perimetritis* (10—20 Min. anfangs).
- 22) **Badeorte:** Moor-, (resorbierend) Teplitz, Franzensbad, Kissingen, Elster und die Mattoni'sche Mischung (5 Lit. auf 1 Vollbad) bei *Metrit.*, *Para-* und *Perimetritis*, *Oophorit. chron.*, *Haematocele*.
heisse Sand-, Blasewitz b. Dresden, Köstritz b. Gera, wie vor., zu ersetzen durch *Thermophore*.
Sool-, Kreuznach, Tölz, Nauheim, Kösen, Oeynhaus, Hall (Ob.-Oestr.), Heilbronn, oder künstlich durch Zusatz von 10—20 Pfd. Mutterlauge oder Seesalz zum warmen Vollbad: bei *Myomatose*, *Skrophulose*, *Vulvitis*, *Metritis*, *Para-* und *Perimetritis chron.* (1/2—1 1/2 Stunde lang, dann 1 Std. ruhen).
See-, bei *Enuresis noct.*, *Skrophul. (Vulvitis)*, *Menorrh.*
Jod-, Kreuznach, Tölz, Hall bei *Skrophulose*.
salinisch-purgierend: s. „Laxantien“ u. „Entfettungskur“.
für Anämie: Brückenau, Triburg, Elster, Franzensbad, Pyrmont, Schlangenbad, Schwalbach, St. Moritz, Wildbad.

bei Blasen- und Nierenkrankheiten: Karlsbad, Wildungen (auf $\frac{1}{3}$ Lit. $\frac{1}{2}$ gr Natr. salicyl. + 0.015 Morph. bei Cystitis), Neuenahr, Assmannshausen, Obersalzbrunn, Vichy, bei *Menorrhagien* durch *Nephritis*.

- 23) **Belladonnae Extr.:** als Suppositor. od. Globul. 0.02:3.0 But. Cac. bei *Tenesmus vesicae et recti*, *Dysmenorrhoe*, *Endo-* und *Myometrit.* *Ut.-* und *Vag.-Neurosen*.
- 24) **Belladonnae Tinct.:** 3mal 20 Tr. (+ kal. brom. 1 gr pr. die) bei *Enuresis noct.*
- 25) **Belladonnasaseline** (Lanolin, Mollin): 1—2:50 bei *Pruritus*.
- 26) **Bismuth. subnitr.:** Bacilli 0.2 s. Bacillus bei *Endometritis*.
- 27) **Bismuth. subnitr. ung.** 10%: bei *Ekzem*, *Herpes*.
- 28) **Bismuth. Talk:** stark exsiccierendes Streupulver,
- 29) **Bismuth. subnitr. Solut.:** 2—3% als intrauterin zu applizierendes Adstringens.
- 30) **Bleiwasser** (vgl. Plumb.): bei *Pruritus*, *Vulvitis*, *Erysipel*, *Vaginitis* (z. Inj. 2—5 Essl.: 1 Lit. laues Wasser).
- 31) **Blutstillungsmittel:** Ferripyrin, Liqu. ferri sesquichlor., Liqu. Alum. acet., Gelatine-Emulsion.
Jodoformgazetampon; Galvanokauter, Paquelin, Ferr. cand., Atmokaussis (so bei *Karzinom-*, *Myom-Op.*); Bromalkohol (*Karz.*).
- 32) **Borwasser:** 2—3% bei *Cystitis*, *Urethritis*, Inj. 2—4mal tgl.
- 33) **Borvaseline** (5:20): bei *Pruritus*.
- 34) **Bromalkohol:** 20%, blutstillende Inj. bei *Karzinose*.
- 35) **Byrolin-Borlanolinglyzerin**, gute Handsalbe.
- 36) **Calomel pulv.:** 0.25 (+ Sacch. alb. 0.5) mehrmals tgl. oder 0.5 einmal bei *Peritonitis ac.*, *Parametr.*, *Metr. ac.*, als *Laxans*, hinterher 15—20 Tropf. Tr. thebaica, später 0.05—0.1.
- 37) **Camphora monobromata:** 0.1—0.3 + Sacch. alb. 0.5. 3mal tgl. 1 Pulv. geg. *hyst. Reizzustände*.
- 38) **Carbolsäure** 3—5%—konz.: z. Auswischen des Cav. ut. od. b. *mult. Polyp.-Rezidiven*, *Fisteln*.
Carbolsäure $\frac{1}{2}$ —2%: bei *Vaginitis*, *Endometritis*.
Carbolsäure 2—5%: bei *Vulvitis*.
- 39) **Carbolsäure** 2%: subkutan, $\frac{1}{2}$ —2 Prav. bei *Lupus*, *Erysipel*.
- 40) **Carbolglyzerin:** 2—4% *Endometritis*, *Metritis*.
- 41) **Carbolintoxikation:** kl. Dos. Op., Morph., Eis, Milch, schwefels. Salze.
- 42) **Camph.:** 1.0, Ol. amygd. dule. 9.0 *subkutan* bei *Collaps*.
- 43) **Carlsbader Salz:** 1—3 Theel. auf 1 Glas laues Wasser nüchtern, *Lax*.
- 44) **Cascaræ Sagradae Extr. fluid.** + Aqu. + Syr. Zingib. aa 10.0, 2mal tgl. 1 Theel., *Laxans*.
- 45) **Chinae Tr. comp.:** 20 Tropf. — $\frac{1}{2}$ Theel. 3mal tägl. bei *Anämie*, *Urämie*, *Dyspepsie*.

- 46) **Chinoidin pulv.:** bei *karzin. Jauchung* zum Aufstreuen.
- 47) **Chloralhydrat:** per rekt. 1—2:15 (ev. + Bromkali aa) bei *Tenesmus vesicae et recti, Dysmen., Karzinom.*
- 48) **Chloralhydrat:** sol. 5:100 (+ Syr. cort. aurant. 25) in 2 Malen zu nehmen wie vor.
Chloralhydrat Sol. 15 (+ Syr. cort. aur. aa):175 **Aqu.:** 3—4mal tgl. 1 Essl. bei *Enuresis noct.* (ev. + Kal. brom.)
- 49) **Chloralhydrat Suppos. od. Glob.:** 0.5:3.0 But. Cac. bei *Blasen- u. Darm-Tenesmus, Dysmen., Ut.- u. Vag.-Neurosen; Karzinose* (verursachen oft Brennen).
- 50) **Chlori Aqua:** + Aqu. dest. aa 50.0 + 1.0 Ac. hydrochlor., 2 stdl. 1 Essl., bei *Meteorismus, Peritonit. Diarrhöen.*
- 51) **Chloroform + Ol. Hyoscyami** aa 10:z. Einreiben bei *Pruritus; bei Karzinom-Schmerzen, Peri- u. Parametritis, Oophoritis*, auf Tampons.
- 52) **Chloroform-Narkose** = Chlorof. 3, Aeth. sulf. 1, Alk. abs. 1 (Billroth). Chloroform + Aether (1:2) = Wiener Mischung.
- 53) **Chlorzink:** 5% Stift s. Bacillus, bei *Endometritis*, darunter Watte, 3 Tage Bettruhe.
- 54) **Chlorzink** 10 (—50) % Sol.: je 8täg. auspinseln bei *Endometrit.* nach Dilat. der Cervix; 5—10% inj. bei *mult. rezidiv. flachen Polypen.*
- 55) **Chromsäure** 25—33%, Aetzen von Kondylomen.
- 56) **Chlorzink** $\frac{1}{2}$ — $\frac{1}{1}$ % Sol.: inj. od. auf Tampons bei *Vaginitis, Invers. vag.*
- 57) **Cornutin citr.** 0.003—5 2 Mal tgl. in Pill. bei *Metrorrhag.*
- 58) **Cupr. sulfur.- od. Zinc. sulfur.-Vaseline:** 2—3—5 gr.: 50 bis 75 gr. auf Tamp. wie vor.
- 59) **Cupr. sulfur.:** $\frac{1}{2}$ — $\frac{2}{1}$ % Inj. od. Tamp. wie vor., 1⁰⁰/₀₀ bei *Endometritis.*
- 60) **Cupr. aluminat.:** 1—5 gr.: 1 Lit. Aqu. wie vor.
- 61) **Chromsäure** 33%: bei *Fisteln, Endometritis* (je 8täg.).
- 62) **Cocain mur.:** 5—10% Solut. od. Salbe, bei *Pruritus*, (alternierend mit 10—20% Arg. nitr.) *Vaginismus, Ut.- u. Vag.-Neurosen, Dysmenorrhoe, lok. Anaesthetikum.* Ebenso **Coc. mur.** $\frac{1}{4}$ — $\frac{1}{1}$ ⁰⁰/₀₀: bei *Cystitis* injiz.
Cocain muriat. 0.01—0.2% in 0.2%iger Na Cl. Solution für die Schleich'sche Infiltrations-Anästhesie.
Coc. mur. Suppos. od. Glob.: 0.1:3.0 But. Cac. bei *Darm- und Blasentenesmus, Karzinom.*
- 63) **Coff. natriobenzoic,** 3×0.2 bei *Migräne.*
- 64) **Coffein. citr.:** 0.1 (+ Lactophenin Sacch. alb. aa 0.5) gegen *Hemikranie.*
- 65) **Condurango Dec.:** 12:175, bei *karzinom. Dyspepsie.*
- 66) **Colocynth. Extr.** 0.005—0.02 Kathart. drast.
- 67) **Dermatol,** Streupulver nach plast. oper.
- 68) **Desinfektion** der Hände vgl. § 34 sub. Therapie.

In der **Sprechstunde** müssen die Hände, zumal bei Berührung mit Fluor, mit Spiritus und $\frac{1}{2}^{00}/_{00}$ Subl. und der Bürste gereinigt werden. Besonders sorgfältig müssen Instrumente (Spekula, Sonden) nach jedemmaligem Gebrauche ausgekocht werden.

- 69) **Diät bei Anämie**, vgl. § 3 sub 7 Ther.
- 70) **Digitalis fol. Inf.**: 2:180, Syr. 20, 2stdl. 1 Essl. (+ Kal. nitr. 10.0) bei *Menorrhagien durch Vit. cord.*
- 71) **Diuretika**. Kal. nitr., Urotropin; cf. sub Digit. bei *Pelveoperitonitis*.
- 72) **Diaphoretika**: Sol. Ammon. chlorat. (5:200), Liqu. Ammon. acet. (mehrmals 1—2 Theel. in Flieder- od. Kamillen-thee).
- 73) **Douchen, heisse**, vergl. Inj. in Vag.
- 74) **Eichenrindendekokt**: 10—20: 250 bei *Invers. Vag., Vaginitis*.
- 75) **Eispillen** bei *Erbrechen*.
- 76) **Eisblase** bei *akut. Oophor., Peritonit., Parametr., Metr.; Haematocele; Erysipel; Urämie (Karzinose)*.
- 77) **Emollientia**: Leinsamendekokt, Haferschleim, Dec. Althaeae, Stärke.
- 78) **Entfettungskuren**: Banting, Oertel, Epstein, Mendelsohn; zu *starke Entwicklung des pannic. adipos.* Urs. v. *Menorrhagien*.
- 79) **Ergotin** (vide Sec. corn.) bis depurat.: 2.0 + Aqu. dest. 8.0 + Ac. carbol. fluid. gttm. 1, tgl. $\frac{1}{1}$ Prav. (3—6 Mal wöch.) = 0.2 gr. bei *Menorrhagien, Metrorrhagien, Myomatose*.
- 80) **Ergotin** 2.5 + Aqu. dest. 15.0 + Ac. salic. 0.05 $\frac{1}{1}$ —2 Prav. = 0.15—0.3 gr., wie vor. Gute Präparate von *Fromme (Cornutin)* und *Kohlmann*.
- 81) **Ferripyrin** als Pulver od. solut. 1:5 *Hämostatikum*.
- 82) **Formalin** (Formaldehyd solut. ca. 35%) 1:2—3 Aqu., davon 1 Essl. auf 1 Liter Wasser, zu intrauterinen und vaginalen Irrigationen; als *Aetzmittel* unverdünnt.
- 83) **Frangulae cort.** 1 Essl. in 3 Tassen Wasser bis auf 2 Tassen einkochen oder
- 84) **Frang. cort. Dec.** 25.0:180.0 + Natr. salic. 5.0 + Natr. sulfur. 20.0 je morg. u. abends 1 Weinglas als *Laxans*. Auch als haltbares *Extr. fluid.* 20—40 Tropfen.
- 85) **Gelatineinjektionen**, intrauterine, als *Haemostatikum*.
- 86) **Globuli per vaginam** 2.5—3.0 gr. Butyr. Cacao: vgl. Morph. 0.02, Extr. Bellad. 0.02—0.03, Chloralhydr. 0.5, Coc. mur. 0.1, Kal. jod. 0.2, Ac. tannic. 0.4.
- 87) **Haferschleim**: vgl. Inj. i. d. Blase, d. Scheide, bei *Cystitis, Vaginitis, Endo- u. Myometritis acuta*.
- 88) **Haemostatika** s. Blutstillungsmittel.
- 89) **Holzessig** = acet. pyrolignos.: 1:3 od. konz.: im Spekul. (+ 3—4% Karbols.), je 2—3täg., wochen- und monatelang *Erosionen, Zervixkatarrh*.

- 90) **Hydrargyr. nitr. oxydul. (Liqu. Bellost.):** ätzend bei *Zervixkatarrh* einzustreichen.
- 91) **Hydrarg. Ung. einer.:** 2stdl. 1 gr., bis 8 gr. pro die aa Vasel. alb., 1 Woche lang bei *Peritonitis*.
- 92) **Hydrastis canad. Extr. fluid.:** 4mal 15–25 Tropf. bei *Menorrh.*, zumal bei ovariellen monatelang.
- 93) **Hydrastinin hydrochlor.** 0.05 (1.0 Pulv. et succ. Liqu. q. s. f. pil. 30; 3× tägl. 1–2 Pillen) oder 10% solut. ($\frac{1}{2}$ bis 2 Prav. pro die subkutan).
- 94) **Hyoseyami Ol.:** z. Einreib. vide Chlorof.
- 95) **Hyoseyami Extr.:** 1.5 + Aqu. amygd. am. 150.0, 4 Mal tgl. 15 Tr. bei *Ut.- u. Vag.-Neurosen, Blasen- u. Darmtenesmus, Dysmenorrhoe.*
Hyoseyami Inj.: 15:1000.0 bei *Vaginitis, Dysmenorrhoe.*
- 96) **Ichthyol:** 10% Sol. Aqu. od. Glyzerin, bei *Vulvitis, Pruritus, Parametritis, Haematocoele.*
- 97) **Ichthyol** = Ammon. sulfoichthyol. Vaseline, (Lanolin, Mollin, Glyzerin): 10% bei *Peri- und Para-metritis, Oophorit. chron., Vulvitis, Haematocoele.* 10% mit Sapon. virid. auf die Bauchdecken bei *peritonit. Exsudat.*
- 98) **Ichthyol Bacilli** 0.2 gr: bei *Endometritis.*
- 99) **Jodi Tinct.:** auf Abdomen, Portio, Scheidengewölbe bei *Körper-Karzinom, Metr. chron., Para- u. Perimetritis, Oophorit. chron.*
- 100) **Jodglyzerin:** 10:200 auf Tampons wie vor.
- 101) **Jodoformbacilli** (vgl. „Bacilli“): 90%, 4 cm long., 0,2 bis 0.4 cm. crass. (bei Puerper. 6:0.4–0.6) bei *Endometrit. ac. (puerp.) et chron.*; für die kindliche Vagina bei *Vaginitis* und *Vulvitis* 5–8 cm. long.
- 102) **Jodoformgaze** 10–20%: Tamponade intrauterin 24 h lang, — der Vagina zuerst 6–8 h, später 12–24 h bei *Menorrhagien, Metrorrhagien, Myom- und Karzinomblutungen*, zur Zervixdilatation, bei *Endometritis.* (1–3 Wochen lang).
- 103) **Jodoform pulv.** oder als **Jodoform-Glyzerin** — Emulsion 10%: bei *Körperkarzinom, Endometritis.*
Jodoformvaseline (Lanolin, Mollin): 10–20% bei *Vulvitis, Pruritus, Oophorit., Para-, Perimetritis* (auf Tampons).
- 104) **Ipecacuanha:** 1 gr. alle 10 Min. bis *Erbrechen.* P. Ipec. opiat. (–P. Doveri) 0.3 mehrmals tgl., bei *Dysmenorrh. Dyspepsie.*
- 105) **Injektionen:** in die **Blase** 22–25° R., 1 Tasse Haferschleim + 15–25 Tropf. Tr. thebaic. bei *Blasenkrampf*;
in die **Blase** bei *Cystitis* vgl. sub Kalkwasser, Kokain, Borwasser, Kochsalzlösung, Arg. nitr., Tannin. $\frac{1}{4}$ – $\frac{1}{1}$ Lit. 1–3 mal tgl. 26–28° R.;
in die **Vagina:** heiss = 37–(44)° R., mehrere Liter 2–3 mal tgl. od. alle 2 Stdn. bei *Menorrhagien, Metrorrhagien, Myomatose* (bei Blutungen und als Resorbens),

z. Auflockerung der Zervix (bei Dilatat.), bei *Para-* u. *Peri-metritis chron. indurata*, *Ooph. chron.*, *Metr. chron.* auch sub mensibus, *Involutio Uteri*, *Ut. infantilis*.

in die **Vagina**; 22—25° R., mehrmals tgl., Adstringentia oder Antiseptika (Karbols., Salizyls., Sublimat, Lysol, Kal. permang.) oder Emollientia: *beginnende Metritis*.

in die **Vagina** mit Soole: bei *Metr. chron.* (am besten im Voll- oder Sitzbad, 5—8 Lit. mit 35—38° R.).

in den **Uterus**: mittelst der Braun'schen Spritze (tropfenweise) oder des doppelläufigen Katheters oder zur permanenten Irrigation mittelst elastischen Katheters, der durch einen Gummiquerarm in der Uterinhöhle gehalten wird.

per rektum: vgl. Chloralhydrat u. a. Narkotika, Kochsalz-, Spiritus-, Wein-, Schleim-, Glyzerin-, Oel-, Senna-, Seife-Klysmata.

106 **Itrol**: als treffliches antiseptisches Streupulver auf Wunden und Ulzera; 1:4—5000 für intrauterine und Blasen-Auspülungen. Auch als **Salbe** oder **Bougies** 3—10% einführbar, bezw. einreibbar (statt ung. ein. bei *Sepsis*).

107) **Kal. bromat. pulv.** à 1.0 od. Sol. 15:175, 1—2 Pulv. od. 2—4 Essl. tgl. bei *Enuresis noct.*, *Ut.-Neuralgien*, *Dysmenorrh.*, *Oophorit.*, *Hysterie*, *Pruritus*.

108) **Kal. hypermangan.**: dunkelkirschbraunrote Solut. bei *Karzinom-Jauchung*, z. Ausspülen. Als *Emmenagogum* mehrmals täglich 0.1 (in Pillenform 0.5 mit Bol. alb. u. f. pil. Nr. 100, 3 Mal 2—3 Pillen).

109) **Kal. jodat.**: Glob. 0.2—0.5:3.0 But. Cac. bei *Para-*, *Peri-metr.*, *Metrit.*, *Invers. ut. et vag.*, *Oophor.*, *Haematocoele*.

110) **Kal. jodat. Glyzerin**: 10—15:200 auf Tampons (ev. + 15—20 Tropf. Tr. thebaic.), wie vor.

111) **Kal. jodat. Vaseline** (Lanolin, Mollin): 3—10% bei *Pruritus Vaginitis*, *Metrit.* u. *Parametr. ac. (puerp.)*

112) **Kal. carbon. sol.**: *Folliculitis Vulvae*; 1% zum *Aus-kochen der Instrumente*.

113) **Kal. caust.**: *Fisteln*, *Lupus*.

114) **Kal. caust.**: 1:300 Aqu., *Intertrigo* in schlimmen Fällen.

115) **Kalkwasser**: *Cystitis*, rein zum Ausspülen — oder 25 gr zu 500 gr Milch innerlich.

116) **Katheter, Verweil-**, 15—30 cm lang, 0.6—0.7 cm dick, 3 Tage lang liegen lassen, gut desinfizieren!

117) **Katheterisieren**: *Vor jeder Operation*, nach *Perinaeoplastiken*, *Blasen-Sphinkter-Lähmung*, *Ischuria paradoxa*.

118) **Klyisma**: Oel, Schleim bei *Darm- und Blasentenesmus*, vgl. „Tinct. theb.“ und „Emollientia“. vgl. sub 105!

119) **Klysmata zum Purgieren**: 1/2—1 1/2 Liter lauer schleimiger, öliger oder Wasser-Einlauf mit oder ohne Salz, Seife, Glyzerin. oder Senna (5 gr auf 1 Tasse).

- 120) **Klysma bei Blutverlust:** 0.6% NaCl-Solut. 2 Liter u. darüber, warm; Spiritus, Wein.
- 121) **Kochsalz-Infusion:** 0.6% NaCl-Solut. $\frac{1}{2}$ — $\frac{1}{1}$ Liter, unter Umständen noch mehr, intravenös oder subkutan (Mammæ). Am besten mit Natriumsaccharat.
Kochsalz-Solution: 5% bei *Cystitis*, zumal nach Arg. nitr.-Injektion.
- 122) **Lactophenin:** 0.5—1.0 mehrmals täglich (ev. + 0.1 Coff.) *Antineuralgikum*.
- 123) **Laminaria.** zur Tamponade b. *Metrorrhagien*, *Menorrhagien*, zur *Zervixdilatation*. (Vorher 14 Tage lang sehr sorgfältig desinfizieren! in 5% Karbols. od. 10% Iodoformaether oder 1% Sublimatalkohol. Bis zu 24 Stunden liegen l.)
- 124) **Largin**, *Spezifikum gegen Gonorrhoe*, wie Protargol angewendet (s. pag. 87).
- 125) **Laxantien (in progressiver Wirkungsreihe):** Klysmata (s. d.), Sennainfus per rektum; — Magnesia usta ohne oder mit Sulfur, Magnesialimonade, Pulv. liqu. comp. (Kurellæ), Magnes. + p. Rhei, p. Rhei rad., Inf. Rhei (+ Natr. sulfur.), Ol. Ric., Dec. cort. frangul., Vin. Sagrad., Calomel, Tamar ind. Grillon, Sal. Carol. (factit. + Natr. bicarb.), Tinct. Cascar. sagrad. — Kissingen, Elster, Püllna. Friedrichshall, Ofener Bitterwasser, Tarasp, Eger, Franzensbad, Marienbad, Karlsbad, — P. Rhei c. Aloë, Inf. fol. Sennæ per os, Extr. colocynth (comp.). — Ausserdem diaetetisch: Obst (gekocht.), Kefir, Molken, Buttermilch, z. B. spez. bei Peritonit. chron., Dysmen., Metr., Parametr., Ooph. chron.
- 126) **Lavement** vgl. Injekt. u. Klysma.
- 127) **Lin. sem. Dec.:** bei *Vaginitis*, *Cystitis*, *Endo- und Metritis ac.*
- 128) **Liqu. ferri sesquichlor.:** 20—50% — Konzent., auf der mit Watte armierten Aluminiumsonde intrauterin oder auf Tampon oder injiziert bei *mult. revidiv. flachen Polypen*, bei *Menorrhagien*, *Karz. od. b. Werlhof'scher Krankheit* oder *Myom.*) Sonde kann 2 h. lang liegen bleiben.
- 129) **Liqu. ferri s.:** Sol. 1:800 bei *Haematurie* in die Blase injizieren, besser Ferripyrin.
- 130) **Liquir. p. comp. s.** Sulfur.
- 131) **Magnesia usta.:** 1—2 gr, 1—3 mal tgl. als *Laxans*.
- 132) **Massage:** *Oligomenorrhoe*, *Ut. infantil.*, *Para- u. Perimetritis*, *Ooph. adh.*
- 133) **Mentholspiritus:** 5% bei Pruritus vulvæ, Urticaria und pruriginösen Exanthemen zu Folge von Amenorrhoe.
- 134) **Morph. hydrochlor.:** Injekt. subkut. 0.2:10.0 Aqu. dest., $\frac{1}{4}$ — $\frac{1}{2}$ — $\frac{1}{1}$ Prav. = 0.005—0.01—0.02 gr. Morph. bei *Blasenkrampf*, *Karzinose*.


- 135) **Morph. hydrochl. pulv.:** 0.01 + Sacch. alb. 0.5, 1 Pulv. b. *Mol. menstr., Dysmenorrhoe, Ut.-Neuralg., Blasenkrampf*, als *Hypnotikum bei Karzinom*.
- 136) **Morph. Suppos. od. Glob.:** 0.02:2.5 But. Cac. wie vorige.
- 137) **Morph. Vaseline:** (Lanolin, Mollin): 1.0—2.0:50.0 *Pruritus*.
- 138) **Narkotika (progressive Wirkungsreihe):** Hyoscyamus (+ Chloroform) als Einspülung, Extr. Belladonnae als Suppos., od. Globul., Kokain item, Tinct. thebaica per rekt., Chloralhydrat (+ Bromkali aa) per rekt., Antipyrin intern oder per rekt., Morphinum per os, per rektum, hypodermatisch. Schlafmittel: Sulfonal, Trional, Bromkali, Codein, Chloralhydrat, Morphinum.
- 139) **Natr. salicyl.:** + Sacch. aa 0.5, 1—2 std. 1 Pulv. oder als Sol. 0.5:150.0 bei *Neurosen, Cystitis, Erythemen*.
- 140) **Nosophen:** antiseptisches und exsiccierendes Streupulver auf Wunden.
- 141) **Oophorin:** bei Molimina menstrualia, zumal *Kastrierter*.
- 142) **Opium:** Tinct. thebaica 15—25 Tropf. im Klysma oder auf Vaginal-Tampons, bei *Mol. menstr., Dysmenorrhoe, Oophorit., Metritis, Para- u. Perimetrit., Karzinom, Haematocoele, Peritonitis*.
Opium: Extr. 0.2 + Emuls. amygd. dulc. 150.0, 2 stdl. 1 Essl. (hält sich nur 1 Tag!) bei *Karzinom, Darmkatarrh, Metr. acuta, Pelveoperitonitis*.
- 143) **Phenacetin:** 0.5—1.0! 3 × Antineuralg.
- 144) **Plumbi acet. liqu.** (Bleiessig): 1 Theel. auf 1 Tasse Wasser = Bleiwasser (s. d.)
- 145) **Praecipitatsalbe** = Ung. Hydrarg. praecipit. alb.: bei *Pruritus*.
- 146) **Protargol:** $\frac{1}{2}$ —2.5 (ev. 5)^{0/0} zu intrauterinen Irrigationen, 5^{0/0} Vaginalirrigationen. 1—2 $\frac{1}{2}$ ^{0/0} zu Blasenausspülungen. **Protargol:** *Glyzerin* oder *Salbe* 5—10^{0/0} intrauterin (resp. als Bougie) bei Urethritis oder zur Scheidentamponade *Spezifikum gegen Gonorrhoe (Neisser.)*
- 147) **Ratanbiae:** Extr. 4:50., auf Vaginaltampons, nicht schmerzhaft adstringierend bei *Vaginitis, Darmkatarrh*.
- 148) **Resorbentia** (s. Adstringentia): Sapo medicatus, Kal. jodat., Tinct. jodi, Iodglyzerin, Ichthyol., heisse Scheiden-Douchen (z. Injekt.), Sool-, Moor-, heisse Sandbäder.
- 149) **Rhei, pulv. rad.:** s. Sulfur, 3 mal tgl. 1 Messerspitze.
- 150) **Rhei, Inf. rad.:** 5—15:180 + Natr. sulfur. 10.0 + Elaeosacch. Menth. piperit. 5.0, 2 stdl. 2 Essl. *Laxans*.
Rhei, Tinct. vinosa, 2—3 mal tägl. 1 Theel.
- 151) **Ric. Ol.:** 2—3 Kapseln (1 Essl. mehrmals tgl.).
- 152) **Sagradae vin.:** $\frac{1}{2}$ Theel. *Laxans*.
- 153) **Salizylsäure Solut.:** 1—5 ^{00/00} bei *Pruritus, Vaginitis, Cystitis*.

Verschrieben als Ac. salicyl. pulv. 3.0 zu lösen in etwas Spiritus, auf 1 Liter laues Wasser (Irrigator); nicht ätzend.

- Salizylvaseline** (Lanolin, Mollin); 1:300 bei *Pruritus*.
- 154) **Salol** 3--4 mal tgl. 1.0—2.0 bei *Blasenkatarrh*.
- 155) **Santonin**, Trochisci oder Pillen 0.025—0.05—0.1 (3 mal tgl. mit Laxans, sonst Xanthurie) als *Emmenagogum* und *Anthelminticum*.
- 156) **Scheiden-Ausspülungen** vgl. sub. Injekt.
- 157) **Schröpfköpfe** trockene: bei *Oligo-, Dysmenorrhoe*.
- 158) **Secale cornut. pulv.**: 0.2—0.6—1.0 + Sacch. alb. 0,3, da tal. Dos. Nr. X (in ch. cer.) Mehrmals 1 Pulver bei *Blutungen der Blase, der Gebärmutter, bei Metritis chron. (Hyperämie), Reinversion des Uterus*.
- 159) **Sec. corn., Extr. aqu.**: 15:175 + Ac. sulf. dilut. 2.5, + Tinct. Cinnamon. 15.0, $\frac{1}{4}$ stdl. 1 Essl. wie vor b. acut. Bl.
- 160) **Sec. corn., Extr.**: + Pulv. sec. corn. \overline{aa} 2.0, F. pilul. Nr. 30, 2—3 stdl. 1 Pille, wie vor.
- 161) **Sec. corn., Extr. aqu.**: 2—4: 180 aqua. + Syr. Cinnamom. 30.0, alle 2 Stdn. 1 Essl. wie vor. und bei *Blasensphinkterlähmung*.
- 162) **Sennae fol., Inf.**: $\frac{1}{2}$ — $\frac{1}{1}$ Essl. (+ 1 Theel. Fenchel): 1 Tasse Aqu., *Laxans*.
- 163) **Sinapismen** = Senfpflaster und Analoga: Kantharidenpflaster (resp. 2 Kanthar. + Aeth. sulf.: 1 Guttap. sol. in Chlorof. — auf die *Portio* zu pinseln!). Tinkt. Jodi (auch f. d. *Portio*), (8—15 Min.) auf Abdomen bei *Dysmenorrhoe*, auf Oberschenkel bei *Amenorrhoe*.
- 164) **Strychnin**: 0.005—0.0075—0.01 subkut., bei *Paralys. vesicae*.
- 165) **Styptika**: s. Blutstillungsmittel.
- 166) **Styptizin** 0.05 (6—8 Tabl. tägl.) oder 1:20.0 Aqu. Cinnam. (tägl. bis 5 Mal 30 Tropfen) oder von 10% Solut. 1 (—2) Prav. subkut.
- 167) **Sublimat**: $\frac{1}{2}$ ^{00/00} intrauterin injiz. bei *multipel rezid. Ut. Polypen, Endometr.*; 1:5000 bei *Urethritis*.
- 168) **Sublimat**: 1—2 ^{00/00} bei *Vulvitis, Pruritus*.
- 169) **Sublimat**: $\frac{1}{4}$ — $\frac{1}{1}$ ^{00/00} bei *Vaginitis*.
- 170) **Sulfur**: 2 Theel. pro die; Sulf. lact., Pulv. rad. Rhei, Pulv. liqu. comp., Elaeosacch. Foenic. \overline{aa} 7.5 *Laxans*.
- 171) Die **Lassar'sche Schälpaste** = Sulf. präc. 50.0 + β Naphth. 10.0 + Lanolin, Sapon. vir. \overline{aa} 25.0, leniter terendo fiat pasta, gegen *Akne*, ebenso das Kummerfeld'sche Waschwasser.
- 172) **Sulfonal**: 1 gr als Schlafpulver.
- 173) **Suppositorien** per rektum (2.5—3.0 g. But. Cac.); vgl. Morph. 0.01—0.02, Extr. Bellad. 0.01—0.02, Chloralhydrat 0.5, Coc. mur. 01.
- 174) **Tamar indi Pulp. crud.**: Dec. 8.0—50.0: 100.0—300.0 Aqu. auf einmal als *Laxans*, oder als Tam. ind. Grillon Past.
- 175) **Tampons**: Glyzerin (bei Invers. vag.) od. Vaseline od. Lanolin oder Mollin + Tannin, Alaun, Ichthyol, Jodkali, Chlorof. + Ol. Hyosc., Kal. jodat., Cupr. sulf., Zinc.

chlorat. od. sulf., Tannin und Alaun in Solut., — Jodglyzerin.

- 176) **Tanninsolut**: 0.5—1.0:100.0 bei *Cystitis*.
- 177) **Tannic. acid.**: 0.3 Bacilli bei *Endometritis*. (s. Bacillus).
- 178) **Tanninsolut**: 2—4 ‰ bei *Vaginitis*, *Invers. Vag.*, *Vulvitis*.
- 179) **Tannivaseline** (Glyzerin, Lanolin, Mollin): 2—4:50.0 item.
- 180) **Tannic. acid. Glob.**: 0.4:3.0 But. Cac. *Blennorrhoe*.
- 181) **Tinct. thebaica**: vgl. Opium, Injekt. i. d. Blase, Rekt., Vagina.
- 182) **Trional**: 0.5 als Schlafpulver.
- 183) **Umschläge**: **Priessnitz'sche** bei *Blasensphinkterlähmung*, *peritonit. Reizung*, *Endom. corp. ac.*, *Oophoritis*;
 Soole-, bei *Myom*, *Para-*, *Perimetritis chron.*,
 Metrit., *Oophorit. chron.*
 Bleiwasser-, s. d.
 heisse, b. *Menorrhag.*, *Dysmenorrhoe*, ev. mit
 heissem Spiritus.
- 184) **Urotropin** 3 Mal tgl. 0.5 als *Diureticum*.
- 185) **Viburn. prunifol.**, **Extr. fluid.** 1.0—4.0 mehrmals tägl.
 Antispasmodikum bei *Dysmenorrhoe*, *Abortus imminens*;
 1—2 Wochen lang mehrmals tgl. 1 Theelöffel voll zu
 nehmen.
- 186) **Waschungen**, kühle bei *Enuresis noct.*
- 187) **Weir-Mitchell'sche Mastkur** bei *nervös. Anäm.*
- 188) **Zink. oxyd.**, **Bacill.**: 0.3 gr bei *Endometr.*
- 189) **Ung. Zinc. oxyd.**: + Amyl. trit. aa 50.0 + Ac. salic.
 3.0 + Vaseline (Lanolin, Mollin) 100.0 — bei *Pruritus*,
 Wunden.
- 190) **Zinc. benzoati Ung.** (Wilsonii): bei *Ekzem*, *Herpes*.
- 191) **Zinc. flor.**: 2:40 Amyl. bei Intertrigo.



Register.

Bemerkung: Die Arzneien und Behandlungsmethoden sind am Schlusse des Textes alphabetisch geordnet und deshalb hier nicht aufgezählt.
Vom Tafeltext sind die zusammenfassenden Notizen hier mit aufgeführt.

A.

Abdominal-Gravidität 218.
Abort, verjauchter 233.
Abrasio Mucosae 99, 100.
Abszesse, Senkungs- 221.
Adenoma malignum kystomatosum ovarii 218.
Adenomyome 188.
Adnexa d. Uterus, Geschwülste derselben 59, 80, 194, 208.
Adstringentien 99, 100, 105.
Aetzmittel 100, bei Carc. 237.
Akne 24 u. 27 bei Amenorrhoe.
Amputatio colli 234.
Amenorrhoe 3, 11, 24, 196.
Amputatio uteri supravaginalis 57, 205.
Anämie 26.
Angiosarkom 228.
Anteflexion, infantile u. puerile 21.
Anteflexio 65.
Anteversionen, path., Aetiologie ders. 63.
Anus praeternaturalis 135.
Ascites 239, Chemismus (vgl. Punction) Text zu Taf. 58, pag. 172.
„ -Flüssigkeit 215.
A- und Antisepsis bei Koeliotomie
Aspermatismus 33.
Atmokautis 101, 105.
Atresien 6, 158, 159.

Atresia Vulvae, Ani, Urethrae 7, 8, traumatische 158.
„ Ani vaginalis 7, 11.
„ cervicalis Uteri 9, 12.
„ hym. bei Ut. et Vagina-
duplex 9.
„ orificii externi Ut. bi-
cornis 9.
„ Ani vestibularis 11, 14.
Ausfluss bei Karzinom 232.
Ausspülung, intrauterine 86.
Ausspülungen, vaginale 86, 99, 104, 192.
Azoospermie 33.

B.

Bartholinitis 83, 84, 86, 89.
Bartholin'sche Drüse 84 (Taf.).
Bauchdecken, fette 221.
Bauchfelltuberkulose 129.
Bildungshemmungen 1.
Bindegewebsschrumpfung 83, 97, 98, 102.
Blase, gutartige Tumoren 183.
Blasenatrophie 135.
„ beschwerden bei Genital-
leiden 39, 45, 49, 65, 69,
103, 123, 124, 173, 201.
„ hals, Ulzera u. Fissuren
daselbst 135, 136.
„ hypertrophie 139, 141.
„ katarrh 83, 86, 133, 140,
184.

Blasenkrampf 136, 142.
 „ krebs 230, 238, 240.
 „ lähmung 138, 142.
 „ scheiden-Fistel 161.
 „ schrumpfung 141.
 „ steine 175.
 Blutungen 31, 41, 48, 69, 94,
 98, 103, 170, 173,
 185, 190, 191, 192,
 198, 199, 201.
 „ vikariierende 27.
 „ uterine bei Karzinom
 232, 237.
 Blutergüsse, traumatische 169.
 Blutstillungsmittel 31.
 Blutzirkulation, Regelung 26.
 Bubonen 132.

C.

Cancroid der Portio 231, als
 Folge von Prolapserosionen 50.
 Cancroides Ulcus 95, 231.
 Carcinom 228, 231, 239.
 Carcinomatöse Tumoren des
 Netzes 220.
 Castration 123, 207.
 Cervicitis acuta 93.
 Cervikalatresie 12.
 Cervikalkanal, normale Weite 22.
 Cervikalulcus 231.
 Cervixdilatation 100.
 Cervixhypertrophie 48, 53.
 Cervixkatarrh 93.
 Cervixkankroid 104.
 Cervixrisse 156.
 Cirkulationsstörungen 143.
 Clitoris 35, (Hypertrophie, Ver-
 dopplung).
 Clitoris fissa 7.
 Cloaca 10.
 Coccygodynie 149.
 Coitus interruptus als Urs. von
 Dys- und Amenorrhoe 25, 28.
 Collaps, nach Ovariectomie 225.
 Collumyome 194, 201, 203.
 Colpitis adhäs. vetul. 146.
 „ exfoliativa 30.
 „ diphtheritica 108.

Colpitis gonorrhoeica 83, 86 bei
 Kindern 84.
 Colpohyperplasia cystica 182.
 Colporrhaphia s. K.
 Concrementsteine b. Cystocele 45.
 Condylome, breite 133.
 Condylome der Portio 82, 185,
 238.
 Condylomata acuminata 83, 89,
 Conglutinatio cervicis 104.
 Constitutionelle Leiden 25.
 Curettement 99, 100, 105.
 Cystitis 83, 86, 89 bei Gonor-
 rhoe.
 Cystitis und Folgeerschwerungen
 133, 136, 140.
 Cystocele 36, 39.
 Cystoskopie 137.

D.

Damm, Anatomie des normalen
 s. Text zu Taf. 54, pag. 154.
 Damm, embryonale Bildung 10.
 Dammdefekte 39 bei Inversio-
 vaginae, 49 bei Uterusprolaps.
 Damm-Mangel, kongenitaler 14.
 Dammrisse 150.
 Damm-Zentralrupturen 151.
 Darmtenesmus 38, 66.
 Darmfisteln 164, 169.
 Decidua menstrualis 28, 30.
 Decidua vera graviditatis 30.
 Deciduome 185.
 Defäkationsbehinderung (durch
 gynäk. Leiden) 49, 64, 69, 103,
 109, 201, 210, 233, 239.
 Defekte von Uterus, Vagina,
 Ovarien 1, 2, 3, 13.
 Dermoidkysten 210, 229.
 „ Anatomie Text zu Taf.
 79 pag. 226 und mikr.
 Taf. 45, pag. 122.
 Descensus uteri 43, 47.
 Diagnose, differentiale d. ante-
 und retrouterinen Tumoren
 216 etc.; 227, 228 (Schema).
 Diät nach Ovariectomie 224.
 Dilatation des Zervikalkanales
 22, 99, 159.

Dilatatoren aus Metall 99, 203.
 Diszisionen 22, 159.
 Douglas-Tumoren 218, 228.
 Drüsenkrebs 228.
 Dysmenorrhoe 21, 27, 69 bei Retroflexio uteri, 48 bei Uterusprolaps, 65 bei Antelexio uteri, 98, 147 158, 160.
 Dysmenorrhoe, Aetiologie 28.
 Dysmenorrhoea membranacea 28, 97.
 Dysmenorrhoeisch.Mittelschmerz 98.

E.

Echinokokkusblasen 216, 220.
 Einkinder-Ehen 85.
 Ektopia vesicae 10.
 Ektropien 94, 96, 157, 240 (Diff. D.geg.Portiokankroid.
 „ Lazerationsnarben 157, 234.
 Ektropion bei Prolapsus uteri et vaginae 45, 48.
 Ekzem, impetiginöses bei Amenorrhoe 27.
 Elephantiasis Vulvae, Text zu Taf. 51, pag. 146, 182.
 Elongatio colli bei inkompletem Uterusprolaps 48, 53.
 Embolien bei Myomen 198.
 Endometritis acuta 108, 110.
 „ corporis uteri 97.
 „ exfoliativa 29, 97.
 „ fungosa 179, 240, (Diff. Diagn. geg. Drüsenkrebs).
 „ (gonorrhoeica), 84, 91 (chronica), 97 (Histologie), 234, 240.
 „ u. maligne Adenome (Mikr.), Text zu Taf. 30, pag. 91.
 „ post abortum 92, 98.
 Endotheliome 228, 239, 240.
 Enterokolpocele 37.
 Entzündungen, Allgemeines und Uraschen 81.

Enuresis nocturna 139, 142.
 Epispioplastik 155.
 Epispadie 7, 11, beim Mann 33.
 Epitheliome 228.
 „ Entstehung der bösartigen 180.
 Erbrechen n. Ovariectomie 225.
 „ urämisches 237.
 Ergotin 31, 192.
 Erosionen 94, 96 bei Endometritis, 234, 240.
 „ bei Uterusprolaps 48.
 Erosio follicularis 95.
 „ papilloides 95, 234 (Diff. D. geg. Karzinom).
 „ simplex 95.
 Erschlaffungszustand der Beckenorgane bei Metritis 82.
 Erytheme 27.
 Evolutio praecox 24.
 Exantheme 27 bei Amenorrhoe, 143 (der Genitalien).
 Exfoliatio mucosae menstrualis 28.
 Exsudate, parametrane oder perimetritische 61, 124, 127.
 Exkochleation 99, 100.
 Exkoration der invertierten Vagina 45.
 Exzision, keilförmig 96, 104.

F.

Facies ovarica 196.
 Faradisation des Uterus 22.
 Fehlen s. Defekte.
 Fettleibigkeit 25.
 Fibrome, ovarielle 202, 207, 218.
 Fibromyom, verjauchtes 233.
 „ Uebergang in Sarkom 203.
 Fibromyome 183, 197.
 „ bedenkliche Folgen dieser Geschw. 198.
 Fibrocysten 204.
 Fibrosarkom 203.
 Fistel, Urin-, 160, 167.
 Fisteln 160.
 „ Darm- 164, 169.

Fisteln, der Harnorgane 160, 167.
 „ kongenitale 7.
 „ Mastdarm- 168.
 Fistula recto-vaginalis congenitalis 6.
 „ recto-hymenalis s. vestibularis congenitalis 8.
 Flexionswinkel, steif gewordener 63.
 Fluor albus 93.
 Foetider Geruch bei Karzinom 237.
 Folgezustände der Amenorrhoe 27, der Cystitis 136.
 Folliculitis vulvae 143.
 Fremdkörper 174.
 Fungöse Endometritis 234, 240, (Diff. Diagn.).
 Furunculosis vulvae 143.

G.

Gartner'sche Gänge 195.
 Gebärmutterhals s. Cervix.
 Gebärmutter s. Uterus.
 Geknickte Ureteren bei Prolapsus vaginae et Uteri 45, bei Retroflexio uteri 74.
 Gefäßgeräusche 204, 212.
 Gelenkaffektionen bei Gonorrhoe 91.
 Genitalkanal, verdoppelter 9, 10.
 Genitalatresien, Symptome 10.
 Genitaltuberkulose 128.
 Geschwülste s. Tumoren.
 „ der Urethra 183.
 „ der Uterus-Adnexa 194.
 Geschwüre krebsige 233.
 Gonorrhoe 83—91, medicamenta specifica dabei 86.
 Gonorrhoe, latente 84.
 Gonorrhoeische Mischinfektion 86.
 Gonorrhoeische Peritonitis 85.
 Gonokokken 82.
 Gravidität 216. (Diff. Diagn.), 222 (bei Ovar. Kyst.).
 Gravidität, abdominale 218. (Diff. Diagn.).
 Gummata 132, 133.

H.

Haematocele extraperitonealis periuterina 170, 219, (Diff. Diagn.)
 Hefekulturen geg. Endometritis 100.
 Haematocele retrouterina 171, 219.
 Haematokolpos, -Metra, -Salpinx, 8, 9, 159, (erworbene) 217.
 Haematoma periuterinum extraperitoneale 170, 219, (Diff. D.).
 Haematoma Vulvae 170.
 Harnblase, ausgedehnte 221.
 „ Tumoren, 183, 220.
 Harnblasenschleimhaut - Tuberkulose 129.
 Harndrang und -Zwang 135, 184.
 -leiter s. Ureteren.
 -organ-Fisteln 160.
 -röhrenspalte 14.
 -röhrenspecula 141.
 -verhaltung 135, 138.
 Heisse Sandbäder 125, 128.
 Heisse Scheidenausspülungen 125, 128.
 Hermaphroditismus 4.
 Hernien 34.
 Herpes 24, bei Menstruation, 27 bei Amenorrhoe.
 Hydatidenbildung 195.
 Hydrastis 31, 192.
 Hydrokolpocoele 37.
 Hydrometra 14.
 Hydronephrose 216, 220.
 Hydro- und Pyosalpinx 217.
 Hydrosalpinx 116, 215.
 Hydromeningocoele sacralis anterior 219.
 Hymen septus s. bifenestratus 5, 17.
 Hymen, derber 23.
 Hymenalatresie 11, 23.
 Hyperämie infolge von Innervationsstörungen b. Metritis 82.
 Hyperinvolution, puerperale 127.
 Hypertrophie der Blase 141.

- Hypertrophie der Mm.'s-Lippen 135.
 Hypospadie 7, 11, beim Manne 33.
 Hysterie 124, 147.
 Hysterischer Symptomenkomplex 147 sequ.
 Hysterokolpopexis s. Vagino-fixation 55, 77.
 Hysterotrachelorrhaphie 157.

I.

- Jauchung bei Karzinom 236.
 Impotentia coeundi 33.
 Incontinentia alvi 152.
 " vulvae 101.
 " urinae paralytica 139.
 Innervationsstörungen der Genitalorgane 146 (Hyperämien, Phlebektasien), 147 (Descensus ovarii, Endometritis).
 Intertrigo 153.
 Intrafoetation 147.
 Intrauterinstift 22.
 Inversio Ut. cum Prolapsu durch ein Fundusmyom 42.
 " uteri 39, 40.
 " vaginae 36.
 " vesicae 8.
 Inversion 35, 36.
 " d. hinteren Scheidenwand 38.
 " der vorderen Vaginalwand 39.
 Ischuria 138, 142, 184.
 " spastica 136.
 " paradoxa 139.

K.

- Karzinom s. Carcinom.
 Katheter, Verweil-, Fritsch-scher 141.
 Katheterismus, unreiner 134.
 Kathetersondierung 39.
 Kauterisationen bei Fisteln 169.
 Keilförmige Exzisionen 96, 104.
 Knickung der Ureteren 45, 74.

- Klimax, antizipierte 205.
 Kloake 7, 10.

Koeliomyotomie 205.

Koeliosalpingotomie 116.

-ektomie 119.

Kollaps, Kolpitis, Konstitution, Kondylome vide sub C.

Kolpeurynter, zum Reponieren einer Inversio uteri 42.

Kolpitis 108, 110, 212.

Kolpitis exfoliativa 30.

Kolpocystotomie 184.

Kolpomyotomie 205.

Kolpoperinaeauxesis 56.

Kolpoperinaeoplastik 56.

Kolporrhaphia 56.

Krampfhaftige Knickung der Gebärmutter 67, 69.

Kysten, Kystoskopie s. Cysten etc.

Kystome, Anat. derselben, Text zu Taf. 59, pag. 176.

" bedenkliche Folgen 210.

" Diff. Diagn. 216,

" karzinomatöse, Text zu Tafel 59, pag. 176, 218.

" papilläre, Text zu Fig. 61 pag. 213.

" Stiel-Exploration, Text zu Taf. 74, pag. 220.

L.

Laminaria 30, 99, 100, 203.

Laparotomie s. Koeliotomie.

Lazerationen 156, 234.

Lendenmarkssymptome 27.

Lig. Latum, Kysten des 195.

Luës 130, 132.

M.

Mangel der Genitalorgane, s. Defekte.

Massage 80, Text zu Taf. 23.

Mastdarmfisteln 168.

Mastdarmläufe, Hegar'sche 125, 128.

Mastdarmgeschwülste 219.
 Masturbation 25, 28 als Urs. von
 Dys- u. Amenorrhoe; als Urs.
 von Endometritiden 82, 92.
 Menopause, Myome in derselben
 201.
 Menorrhagie s. Blutungen 31, 69
 bei Retroflexio, 98 bei Endo-
 metritis, 190, 201.
 Menstrualblutungen bei Uterus-
 vorfall 48.
 Menstrualis, Decidua 30.
 „ Exfoliatio mucosae
 28.
 Menstrualkoliken 124 bei chron.
 Perimetritis.
 Menstruation, Anomalien 24—32.
 „ normale 23.
 „ vikariierende 27.
 Merkurialkur 115.
 Metalbumin 215.
 Meteorismus 221, 225.
 Metritis 99, 101, 202 (Diff.
 Diagn.
 „ acuta 108, 110.
 „ chron., Uterusinfarkt
 99, 101.
 Metrorrhagien 190, 201.
 Milztumor 220.
 Mittelschmerz, dysmenorrhöisch.
 98, 121, 190.
 Molimina menstrualia 3, 21.
 Morphinismus 25 als Urs. von
 Amenorrhoe.
 Muttermund, Lacerationen des-
 selben 157.
 Müller'sche Fäden 10, Entwick-
 lung derselben, Text zu Fig.
 12—18 auf pag. 10—13.
 Müller'sche Fäden als Ursache
 von Bildungshemmungen 15, 17.
 Myom, Uebergang zum Sarkom
 203.
 Myome 189, Anatomische Ein-
 teilung.
 „ intraligamentäre 217.
 „ intramurale und sub-
 muköse 217, Dys-
 menorrhoe dabei 28.

Myome subseröse 217.
 „ verjauchte 233.
 Myometritis 99, 101; acuta 110.
 Myomotomie 205.
 Myxofibroma ovarii 193.
 Myxoedema peritoneale 209.
 Myxosarkoma 199, 218 (Taf. 73).

N.

Nachbehandlung nach Ovario-
 tomie 224.
 „ nach Damm-
 plastik 155.
 Nachtripper des Mannes 84.
 Neubildungen, Aetiologie 179.
 Neuralgia Uteri 28.
 Neuralgie in Dammrissnarben,
 153, bei Ut.- u. ovar.
 -Tumoren: 190, 193,
 196.
 „ lumboabdominale
 121, 149.
 Neuralgische Beschwerden 193,
 201.
 Neuritiden bei Karzinom 232.
 Neurosen 27 bei Amenorrhoe,
 145 (der Vagina).
 Nervöse Störungen bei Retro-
 flexio Uteri 69.
 Nierentumoren 220, 224.
 Nymphen, Verdopplung 35.

O.

Obstipation bei Uterusprolaps 49.
 Oligomenorrhoe 24.
 Onanie 92 (Folgen).
 Oophoritis acuta 109, 113.
 „ chronica 119.
 Ovarialatrophie, senile cirrho-
 tische 118.
 Ovarialfibrome 204, 207, 218.
 Ovarialkysten unilokuläre 196,
 208.
 Ovarialkystome 208, Diagnose
 des Tumorstieles, Text zu
 Taf. 74, 220.
 Ovarialkystome Diff. Diagn. 216.
 Anatomie. d. Kystome, vgl.
 „Kystome“.
 Ovarica, Facies 196.

Ovarie 149.
 Ovarien, Defekte 24.
 „ maligne Tumoren d.
 Adnexa 239, gutartige
 T. 194.
 „ oligokystische Dege-
 neration 118, 119.
 Ovariokolpocele 37.
 Ovariorum, Descensus 37, 63.
 Ovariectomie 223.
 „ Kontraindikationen
 222.
 Ovula Nabothi 89, 95, 96, 98.
 Ovulation 23.

P.

Pankreaskysten 220.
 Papillome 182.
 Parakolpitis (-vaginitis) 108.
 Parametraner Tumor, Exsudat
 111, 219.
 Parametritis acuta 111—113,
 115 (Ther.), Anatomie 146,
 Text zu Taf. 59, — chron.
 127, 128.
 Parametritis chron. atroph. 128.
 „ acuta 109.
 Paraproktitis 108.
 Paroophorogene Kysten 195.
 Parovarialkysten 195, 196, 215,
 217.
 Pelveoperitonitis, 108, 123.
 „ indurata 124.
 „ saccata, 109,
 123, 225.
 Pelvicellulitis 111.
 Perforation in die Blase 126.
 Pericystitis 123, 133.
 Perimetritis acuta 109.
 Perimetro-Oophoro-Salpingitis
 85 (gonorrhoea), 109.
 Perinaeoplastik 154.
 Perinaeorrhaphie 155.
 Periode Beschwerden, Ther. 106.
 „ Unregelmässigkeiten 65,
 69.
 Periproktitis 123.
 Peritonitis acuta 109, 225.

Peritonitis exsudativa liqu. 219.
 „ gonorrhoeica 85.
 „ partielle 85, 109, 225.
 „ saccata 109.
 „ tuberculosa 131.
 Perityphlitis 221.
 Pessare Anwendung bei Kom-
 plikationen 77.
 „ Anwendung derselben
 73.
 „ bei Uterusprolaps 57,
 bei Retroflexio uteri 71.
 „ Einführung derselben
 Text zu Taf. 20 und
 Textfig. 30—33.
 „ inkrustiert 75.
 „ Nachteile derselben 75.
 Phlebektasien 146 (der Vulva).
 Phlegmone vulvae 108.
 Plazentarretention 233. (Diff.
 Diagn.)
 Polypen, fibröse 240.
 Polypöse Exkreszenzen 95.
 Portio, hypertrophische 57.
 „ Kondylome 234.
 Portiokankroid Diff. Diag. 240,
 233.
 Portionis vaginalis, Ulcera 110.
 „ „ Gummata
 ders. 130.
 Probetampon 98.
 Prolapsus Anatomie, Aetiologie
 und Entwicklung des-
 selben 47.
 „ Ut. completus extremus
 40.
 „ Ut. incompl. congen.
 49, 50.
 „ Vaginae, Uteri 43.
 Pruritus 143, 144, 153.
 Pseudohermaphroditismus 4.
 Pseudomembranen 124.
 Pseudomucin 215.
 Pseudomyxoma peritonei 209.
 Psoasabszess 220.
 Punktion 213, 222,
 Punktionen 204, 213, 222.
 Pyosalpinx 117, 217.

Pyosalpinx, bimanuelle Exploration Text zu Taf. 74 pag. 220.
 „ gonorrhoeica 85.
 Pyokolpocoele 37.
 Pyo(kolpo)metra 13.
 Pyo-oophoro-salpinx 119.

Q.

Quecksilberkur bei Peritonitis 115, 225.
 Quellstifte 30.

R.

Raklage 99, 100.
 Receptaculum seminis 33.
 Reflexe bei Endometritis 98.
 „ „ Retroflexio uteri 69.
 „ nervöse, dyspeptische bei Uterusprolaps 49.
 Rektocoele 36, 38.
 Reposition der prolabierten Organe 46 (Taf. 5), 59.
 „ manuelle 42, 78 (bei Invers. ut.).
 Resorption 125, 127.
 Retrodeviationen d. Uterus 67.
 Retrofixatio colli uteri 77.
 Retroflexio uteri congenitalis 67.
 „ „ gravidi 217.
 „ „ krampfhaft 67, 69.
 „ „ bei Prolaps 49.
 Rhagaden 152.
 Rudimentäres Nebenhorn bei Uterus unicornis 10.

S.

Salpingitis acuta 113; chronica 116.
 Salpingostomie 116.
 Sanduhrform der Haematometra 12.
 Sarkom, Uebergang v. Myom zu — 203.

Sarkom, Uterus- 238, Anatomische Einteilung Text zu Taf. 73.
 Sarkome 218 (Taf. 73), 222, 228, 238, 240.
 Schamspalte, Klaffen der 38, 101.
 Schanker, weicher u. harter 132.
 Scheide s. Vagina.
 Scheidenkysten 195.
 Schlaffheit der Scheiden-Muskularis 38, 39, 47.
 Schleimhautpolypen 185, 240 (Diff. D. geg. Portiokankroid.)
 Schmerzen, lanzinierende bei Karzinom 232, 237.
 Schrumpfung der Blase 141.
 Sectio alta 175.
 Senkungsabszess 221,
 Sepsis 107.
 Septische Infektion 107.
 Septum uteri, vaginae 17.
 Simon'sche Scheidenspekula 18.
 Sims'sche Seitenlage der Pat. 18.
 Skarifikationen d. Portio 96, 106.
 Skene'sche Drüsen 16.
 Sonde 99, 204.
 Spaltgeschwüre der Portio 157.
 Spekula, Harnröhren- 137, 141, 167.
 „ Scheiden- 18.
 Spekulumbilder Taf. 2, 24, 32 bis 37, 49, 50, 55, 56, 80—84.
 Sphinkterlähmung der Blase 142.
 Stenose des Zervikalkanals 21.
 Stenosen 156 der Scheide (erworbene), 159 (Vulvae, Vaginae, Uteri, traumatische).
 Stenosenbehandlung mit Quellstiften 30.
 Stenosis vulvo-vaginalis 23.
 Sterilität 3, 18, 32, 48 bei Uterusprolaps, 65 bei Antelexio uteri, 85 (bei Gonorrhoe), 159, 196.
 Stieldrehung 209, 210, 221.
 Subinvolution des Uterus als Ursache des Vorfalls 49.
 „ „ „ Metritis 82.
 Suppressio mensium 110.

T.

- Tamponade, Jodoformgaze-, des Douglas-Raumes 131.
 Tenesmus 38, 66, 140.
 Thrombosen 162.
 Torsion des Uterus 80.
 Totalexstirpation des Uterus per vaginam, per Koeliotomiam 205, 235, 239.
 Transmigratio seminis s. ovuli 6.
 Traubenkystome 210.
 Traumen 150.
 Trichter, Küstner'scher und Hegar'scher zu Blasenausspülungen 141.
 Troikart 223.
 Tubae Hydrops 116.
 Tubarkoliken 121.
 Tuberkulose der Harnblasenschleimhaut 129.
 „ Genital- 128.
 Tuberkulöse Peritonitis 131.
 „ Tumoren des Netzes 220.
 Tumoren Aetiologie 179.
 „ der Bauchdecken 220.
 „ der Beckenknochen 219.
 „ der Harnblase 183.
 „ der Ligamente 195.
 „ der Nieren 220.
 „ der Ovarien 194.
 „ der Tube 194.
 „ des Mastdarms 219.
 „ des Netzes 220, 224.
 „ Differential-Diagnose der ante- und retro-uterinen 229, 231 (Schemata).
 „ Douglas- 218.
 „ gestielte Uterus- oder Adnex- 194.
 „ gutartige 181.
 „ intraligamentäre 209.
 „ maligne 228.
 „ maligne: der Adnexa, zumal der Ovarien 239,

- Tumoren maligne: des Uterus 231.
 „ maligne: der Vulva, Vagina, Harnblase 228.
 „ parametran 219.
 „ Scheiden- 181.
 „ vortäuschend 221.
 Typhlitis 221.

U.

- Ulcera vulvae, vaginae, portionis vaginalis 110.
 Ulcus durum 132.
 „ molle 132.
 Umschläge 157.
 Urämie 135, 233 bei Karzinom.
 Ureteren geknickt 45, 74.
 Ureterenknickung bei Uterusprolaps 47.
 Urethra, Fissuren 135.
 „ Geschwülste derselben, 183, Angiom derselben 218, Karzinom derselben 231.
 Urethritis gonorrhoeica 89.
 Urina spastica 136.
 Urinabgang, unwillkürlicher, bei Blasenlähmung 139, bei Harnfisteln 165.
 Urinfisteln 160.
 Urtikaria 27, bei Amenorrhoe.
 Uteri, Descensus 43, 47.
 „ Elevatio 59.
 „ Impressio Fundi 40.
 „ Prolapsus incompletus congenitalis 50.
 Uterinblutungen s. Menorrhagien, bzw. Metrorrhagien.
 Uteriner Symptomenkomplex = Dysmenorrhoe 147.
 Uterinum, Asthma 27.
 Uterus, Amputatio supravaginalis 205.
 „ bicornis 9, 10, 14, 17 (bicollis), 18.
 „ Defekt 2.
 „ didelphys 14.
 „ die Anterversio-flexionen 63–66,

Uterus, die Retroversio-Flexionen 67—79.

- „ duplex 14.
- „ foetalis 20.
- „ gutartige Tumoren 185.
- „ höhle, Länge 45.
- „ inaequalis 6.
- „ infantilis 18, 20.
- „ infarkt., Myometritis chronica 101, bei Uterusprolaps 48.
- „ introrsum arcuatus 15.
- „ inversion 39, 198.
- „ Karzinom, Diff. Diagn. 233, 240.
- „ länge, normale 45, 211.
- „ myome 188, 197.
- „ myome, intraligamentäre 189, 204, 217.
- „ myome, intramurale und submuköse 217.
- „ myome, subseröse 217.
- „ maligne Tumoren 231.
- „ membranaceus 20, 21.
- „ normale Lage, Stellung, Gestalt, Grösse 43.
- „ normale Mukosa, Histologie Text zu Taf. 30 pag. 90.
- „ pathologische Positionen 61.
- „ Positionen, Versionen und Flexionen 60.
- „ prolaps, Anatomie, Aetiologie und Entwicklung desselben 47.
- „ prolaps 43, 60 (artifizuell).
- „ puerilis 21.
- „ Sarkom 238.
- „ Sekret 45.
- „ septus 10, 17, 18.
- „ subseptus 17.
- „ Torsion 80.
- „ tuberkulose 129.
- „ unicornis 5.
- „ Vorfall angeboren 49.
- „ Weite der Cervix für die Sonde 22.

V.

- Vagina duplex 14.
- „ Fibromyome 183, 202.
- „ infantilis 23.
- „ Inversion 36.
- „ Kankroid 231.
- „ maligne Tumoren 228, 230.
- „ Neurosen 145.
- „ Prolaps 43, 45.
- „ septa 14, 16, 17.
- „ subseptata 17.
- Vaginae Phlegmone 108.
- „ Ulcera 110.
- Vaginalatresie 11, 12, 17.
- Vaginale Kysten 195.
- Vaginalinjektion, heisse 125, 128.
- Vaginalruptur 156.
- Vaginismus 136, 144.
- Vaginitis 83 u. 86 (gonorrhoeica), item bei Kindern 84, acuta 110; mikr. 212.
- Vaginofixation 55, 77.
- Varicocele parovarialis 146.
- Venerische Erkrankungen 132.
- Ventrifixation 55, 77.
- Verband bei Koeliotomie 224.
- Verdopplung der Genitalien 14, 35 der Vulvartheile.
- Verletzungen 150.
- Verweilkatheter n. Fritsch 141.
- Vesikofixation 55, 77.
- Vulva, Elephantiasis, Anat. Text. zu Tafel 51, pag. 146.
- „ Garrulitas 153.
- „ gutartige Tumoren 182.
- „ Histologie Text zu Taf. 28 pag. 88.
- „ Inkontinenz 150.
- „ Kankroid 226, 228.
- „ Lupus 129.
- „ maligne Tumoren 228.
- „ Phlegmone 108, 143.
- „ Sarkom 229.
- „ Stenosis 23.
- „ Ulcera 110.
- „ Vergrößerungen oder Verdoppelungen 35.

Vulva, Verletzungen 150.
 Vulvae, Haematoma 146.
 Vulvitis 86 (gonorrhoeica), 143.
 „ diabetica 143.

W.

Wanderniere 219.

Z.

Zestokausis gegen Endometritis
 100.
 Zwitterbildung 4.

Corrigenda:

pag. 10	soll es heissen	Taf. 40	statt 39.
„ 25	„ „ „	38	„ 37.
„ 68	„ „ „	38	„ 37.
„ 85	„ „ „	42	„ 41.
„ 88	„ „ „	35	„ 34a.
		36	„ 35.
		37	„ 36.
„ 89	„ „ „	37	„ 36
„ 94	„ „ „	35	„ 34a.
„ 95	„ „ „	37	„ 36 (2 mal).
„ 95	„ „ „	35	„ 34a.

Verlag von J. F. LÉHMANN in MÜNCHEN.

Cursus der topographischen Anatomie

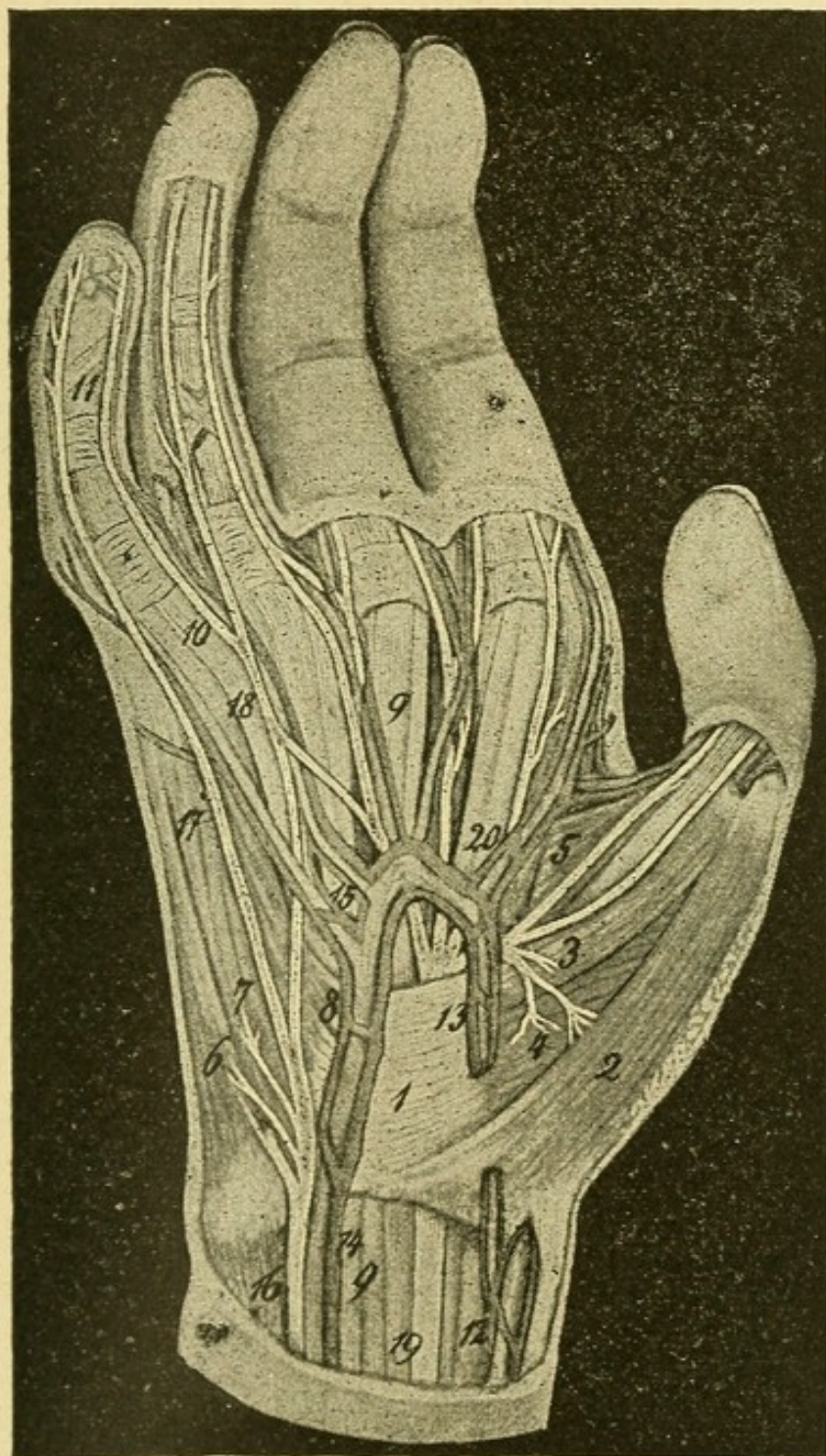
von **Dr. N. Rüdinger**, o. ö. Professor an der Universität München.

Vierte stark vermehrte Auflage.

Bearbeitet von **Dr. Wilh. Höfer**, Assist. d. chirurg. Klinik München.

Mit 80 zum Teil in Farben ausgeführten Abbildungen.

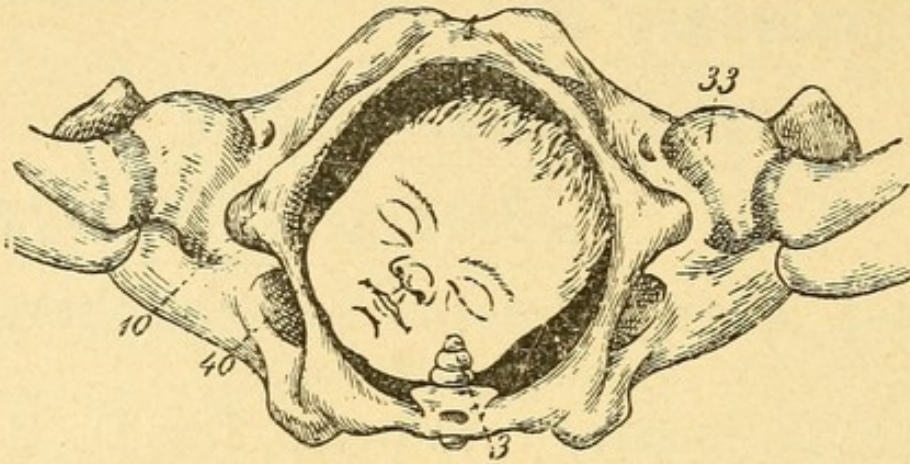
Preis broschiert Mk. 9.—, gebunden Mk. 10.—.



Das Original ist in 3 Farben ausgeführt.

Allg. medic. Centralzeitung: Der Verfasser des vorliegenden Buches hat einem wirklichen Bedürfnis abgeholfen, indem er den Studierenden und Aerzten ein aus der Praxis des Unterrichts hervorgegangenes Werk darbietet, das in verhältnismässig kurzem Raum alles Wesentliche klar und anschaulich zusammenfasst. Einen besonderen Schmuck des Buches bilden die zahlreichen, in moderner Manier und zum Teil farbig ausgeführten Abbildungen. Wir können das Werk allen Interessenten nicht dringend genug empfehlen.

Verlag von J. F. LEHMANN in MÜNCHEN.



Lehmann's medicin. Hand-Atlanten

I. Band:

Atlas und Grundriss der Lehre vom Geburtsakt

und der operativen

Geburtshilfe

dargestellt in 126 Tafeln in Leporelloart
nebst kurzgefasstem Lehrbuche

von **Dr. O. Schäffer,**

Privatdozent an der Universität Heidelberg.

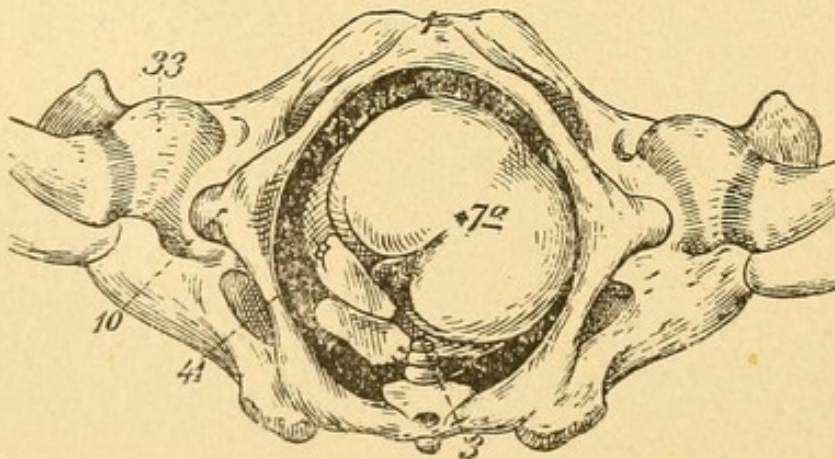
126 in zweifarbigem Druck ausgeführte Bilder.

IV. gänzlich umgearbeitete Auflage.

Preis elegant gebunden Mk. 5.—.

Die Wiener medicinische Wochenschrift schreibt:

— — Die kurzen Bemerkungen zu jedem Bilde geben im Verein mit demselben eine der anschaulichsten Darstellungen des Geburtsaktes, die wir in der Fachliteratur kennen.



Verlag von J. F. LEHMANN in MÜNCHEN.

Lehmann's medicin. Handatlanten.

Band II:

Anatomischer Atlas

der

geburtshilflichen Diagnostik und Therapie.

Mit 160 meist farbigen Abbildungen auf Tafeln nach Originalien von den Malern A. Schmitson und C. Krapf und zahlreichen Text-Illustrationen

von

Dr. Oskar Schaeffer,

Privatdozent an der Universität Heidelberg.

Zweite vollständig umgearbeitete und erweiterte Auflage.

Preis eleg. geb. Mk. 12.—

Prof. Fritsch, Bonn, schreibt: (Centralbl. f. Gynaekologie 1895.
No. 39)

Als Gegengewicht gegen die quantitative Vermehrung des Lernstoffes hat man vielfach die Lehrmittel verbessert. Es sind kurze Compendien, instruktive Abbildungen eingeführt, ungefähr so, wie im Elementarunterricht das Lernen durch den sogen. Anschauungsunterricht erleichtert wird.

Diese Tendenz verfolgen auch die bei Lehmann erschienenen Atlanten. Einer der besten ist jedenfalls der von S. Ich möchte den Studenten mehr diesen Atlas als eines der modernen Compendien empfehlen. Alle Zeichnungen sind einfach, übersichtlich und jedenfalls so hergestellt, dass der Lernende auf den ersten Blick das sieht, was er sehen soll.

Es wäre sehr zu wünschen, dass diese Atlanten von den Lehrern überall warm empfohlen würden.

Münchener medicinische Wochenschrift 1894 Nr. 10

Ein Atlas von ganz hervorragender Schönheit der Bilder zu einem überraschend niedrigen Preise. Auswahl und Ausführung der meisten Abbildungen ist gleich anerkennenswert, einzelne derselben sind geradezu mustergiltig schön. Verfasser, Zeichner und Verleger haben sich um diesen Atlas in gleicher Weise verdient gemacht.

Der Text bietet mehr, als der Titel verspricht: er enthält — abgesehen von den geburtshilflichen Operationen — ein vollständiges Compendium der Geburtshilfe. Damit ist dem Praktiker und dem Studierenden Rechnung getragen, welche in dem Buche neben einem Bilderatlas auch das finden, was einer Wiedergabe durch Zeichnungen nicht bedarf.

Das Werkchen wird wohl mehrere Auflagen erleben. Als Atlas betrachtet, dürfte das Buch an Schönheit und Brauchbarkeit alles übertreffen, was an Taschen-Atlanten überhaupt und zu so niedrigem Preise im besonderen geschaffen wurde.

Verlag von J. F. LEHMANN in MÜNCHEN.

Band III:

Handatlas u. Grundriss der Gynäkologie.

Mit 90 farbigen Tafeln, 65 Textillustrationen und reichem Text.

Von **Dr. O. Schäffer**, Privatdozent an der Universität Heidelberg.

II. vollständig umgearbeitete und erweiterte Auflage.

Preis elegant geb. *M.* 14.—.

Urteile der Presse:

Medicinish-chirurg. Central-Blatt. Der vorliegende Band der von uns schon wiederholt rühmlich besprochenen Lehmann'schen medicinischen Atlanten bringt eine Darstellung des gesamten Gebietes der Gynaekologie. Die trefflich ausgeführten Abbildungen bringen Darstellungen von klinischen Fällen und anatomischen Präparaten, wobei besonders hervorzuheben ist, dass jeder einzelne Gegenstand von möglichst vielen Seiten, also aetiologisch, in der Entwicklung, im secundären Einfluss, im Weiterschreiten und im Endstadium oder der Heilung dargestellt ist, und dass die Abbildungen von Präparaten wieder durch schematische und halbschematische Zeichnungen erläutert sind. Der Text zerfällt in einen fortlaufenden Teil, der von rein praktischen Gesichtspunkten bearbeitet ist und in die Erklärung der Tafeln, welche die theoretischen Ergänzungen enthält. Ausführliche Darlegungen über den Gebrauch der Sonde, der Pessarien werden vielen Praktikern willkommen sein. Eingehende Berücksichtigung der Differentialdiagnose, sowie Zusammenstellung der in der Gynaekologie gebräuchlichen Arzneimittel, sowie deren Anwendungsweisen erhöhen die praktische Brauchbarkeit des Buches.

Therapeutische Monatshefte: Der vorliegende Band reiht sich den Atlanten der Geburtshilfe desselben Autors ebenbürtig an. Er entspricht sowohl den Bedürfnissen des Studierenden wie denen des Praktikers. Der Schwerpunkt des Werkes liegt in den Abbildungen. In den meisten Fällen sind diese direkt nach der Natur oder nach anatomischen Präparaten angefertigt. Manche Zeichnungen sind der bessern Uebersicht wegen mehr schematisch gehalten. Auch die einschlägigen Kapitel aus der Hystologie (Tumoren, Endometritisformen etc.) sind durch gute Abbildungen vertreten. Besonders gelungen erscheinen uns die verschiedenen Spiegelbilder der Portio. Jeder Tafel ist ein kurzer begleitender Text beigegeben. Der 2. Teil des Werkes enthält in gedrängter Kürze die praktisch wichtigen Grundzüge der Gynaekologie; übersichtlich sind bei jedem einzelnen Krankheitsbilde die Symptome, die differentiell-diagnostisch wichtigen Punkte u. s. w. zusammengestellt.

Feis (Frankfurt a. M.).

Verlag von J. F. LEHMANN in MÜNCHEN.

Lehmann's medic. Hand-Atlanten.

Band IV:

Atlas der Krankheiten der Mundhöhle, des Rachens und der Nase.

In 69 meist farbigen Bildern mit erklärendem Text von
Dr. Ludwig Grünwald.

Preis eleg. gebunden M. 6.—.

Der Atlas beabsichtigt, eine Schule der semiotischen Diagnostik zu geben. Daher sind die Bilder derart bearbeitet, dass die einfache Schilderung der aus denselben ersichtlichen Befunde dem Beschauer die Möglichkeit einer Diagnose bieten soll. Dem entsprechend ist auch der Text nichts weiter, als die Verzeichnung dieser Befunde, ergänzt, wo notwendig, durch anamnestiche u. s. w. Daten. Wenn demnach die Bilder dem Praktiker bei der Diagnosenstellung behilflich sein können, lehrt anderseits der Text den Anfänger, wie er einen Befund zu erheben und zu deuten hat.

Von den Krankheiten der Mund- und Rachenhöhle sind die praktisch wichtigen sämtlich dargestellt, wobei noch eine Anzahl seltenerer Krankheiten nicht vergessen sind. Die Bilder stellen möglichst Typen der betreffenden Krankheiten im Anschluss an einzelne beobachtete Fälle dar.

Band V.

Atlas und Grundriss der

Hautkrankheiten

mit 65 farbigen Tafeln nach Originalaquarellen des Malers
Arthur Schmitson und zahlreichen schwarzen Abbildungen
von **Prof. Dr. Franz Mracek in Wien.**

Dieser Band, welcher als Frucht jahrelanger Arbeit nun fertig vorliegt, enthält neben 65 farbigen Tafeln von ganz hervorragender Schönheit noch zahlreiche schwarze Abbildungen, und einen reichen, das gesamte Gebiet der Dermatologie umfassenden Text. Die Abbildungen sind durchwegs Originalaufnahmen nach dem lebenden Materiale der Mracek'schen Klinik, und die Ausführung der Tafeln übertrifft die Abbildungen aller, selbst der theuersten bisher erschienenen dermatologischen Atlanten.

Der Preis des Buches beträgt eleg. geb. Mk. 14.—

Verlag von J. F. LEHMANN in MÜNCHEN.

Lehmann's medic. Handatlanten.

Band VI:

Atlas der Syphilis

und der

venerischen Krankheiten

mit einem

Grundriss der Pathologie und Therapie derselben

mit 71 farbigen Tafeln nach Originalaquarellen

von Maler A. SCHMITSON und 16 schwarzen Abbildungen

von

Professor Dr. Franz Mracek in Wien.

Preis des starken Bandes eleg. geb. Mk. 14.—

Nach dem einstimmigen Urtheile der zahlreichen Autoritäten, denen die Originale zu diesem Werke vorlagen, übertrifft dasselbe an Schönheit Alles, was auf diesem Gebiete nicht nur in Deutschland, sondern in der gesamten Weltliteratur geschaffen wurde.

Die **Ungarische medicinische Presse** Nr. 41 vom 19. XI. 1897 schreibt:

„Es wird wohl genügen den Titel dieses Werkes niederzuschreiben den Autor und Verleger zu nennen, um in den weitesten Kreisen lebhaftes Interesse für dasselbe zu erregen. Bei der Besprechung des Werkes hört eigentlich jede Kritik auf und die beschreibende Schilderung tritt in ihr Recht. Mit dieser Bemerkung wollen wir aber unsere Schwäche eingestehen und die Unmöglichkeit anerkennen, die durchaus lehrreichen, frappant schönen und naturgetreuen Abbildungen durch Beschreibung vor den Augen der Leser auch nur annähernd begreiflich zu machen. Alles, was die bunten und zahlreichen syphilitischen Erkrankungsformen Lehrreiches nur bieten können, ist in diesem schönen Werke klassisch dargestellt, in einem leicht fassbaren System gruppiert. Die meisterhafte Hand des Malers spricht klar und decidiert zu dem Studierenden, so dass man durch diese Tafeln thatsächlich all das spielend erlernen kann, was man sich sonst auf diesem Gebiete nur durch viel Mühe, Zeit und Erfahrung anzueignen im stande wäre. Um alles zu sehen, was man sehen muss, dient noch der erläuternde Text über Syphilis, aus welchem nicht nur der heutige Stand der Lehre, sondern gleichzeitig auch eine rationelle Therapie herauszulesen ist.“

N.

Verlag von J. F. LEHMANN in MÜNCHEN.

Lehmann's medic. Handatlas.

Band VII:

Atlas und Grundriss

der

Ophthalmoscopie u. ophthalmoscop. Diagnostik.

Mit 6 Text- und 138 farbigen Abbildungen auf 80 Tafeln.

Von Professor **Dr. O. Haab**, Direktor der Augenklinik
in Zürich.

II. vielfach erweiterte Auflage.

Preis eleg. geb. M. 10.—.

Urteile der Presse:

Schmidt's Jahrbücher 1895, S. 211: Endlich wieder einmal ein Buch, das für den praktischen Arzt von wirklichem, dauerndem Nutzen, für den im Ophthalmoscopieren auch nur einigermaßen Geübten geradezu ein Bedürfnis ist. Das Buch enthält im I. Teil eine kurze vortreffliche Anleitung zur Untersuchung mit dem Augenspiegel. Was der Mediciner wissen muss und was er sich auch merken kann, das ist alles in diesen praktischen Regeln zusammengestellt. Der II. Teil enthält auf 64 Tafeln die Abbildungen des Augenhintergrundes in normalem Zustande und bei den verschiedenen Krankheiten. Es sind nicht seltene Fälle berücksichtigt, sondern die Formen von Augenerkrankungen, die am häufigsten und unter wechselndem Bilde vorkommen. Der grossen Erfahrung Haab's und seiner bekannten grossen Geschicklichkeit im Zeichnen ist es zu danken, dass ein mit besonderen Schwierigkeiten verbundener Atlas in dem vorliegenden Werke in geradezu vorzüglicher Weise zu stande kam.

(Lamhofer, Leipzig.)

Correspondenzblatt f. schweiz. Aerzte: Ein prächtiges Werk. Die mit grosser Naturtreue wiedergegebenen Bilder des kranken und gesunden Augenhintergrundes bilden eine vorzügliche Studie für den ophthalmologischen Unterricht sowohl als für die ophthalmologische Diagnose in der Praxis.

Eine vorzügliche Ergänzung zu diesem Atlas bildet das:

Skizzenbuch

zur Einzeichnung von Augenspiegel-Bildern.

Von Professor **Dr. O. Haab**,

Professor an der Universität und Direktor der Augenklinik in Zürich.

Preis in Mappe M. 4.—.

II. Auflage.

Jeder Käufer des Haab'schen Atlas wird auch gern das Skizzenbuch erwerben, da er in diesem mit geringer Mühe alle Fälle, die er in seiner Praxis zu untersuchen hat, naturgetreu darstellen kann.

Verlag von J. F. LEHMANN in MÜNCHEN.

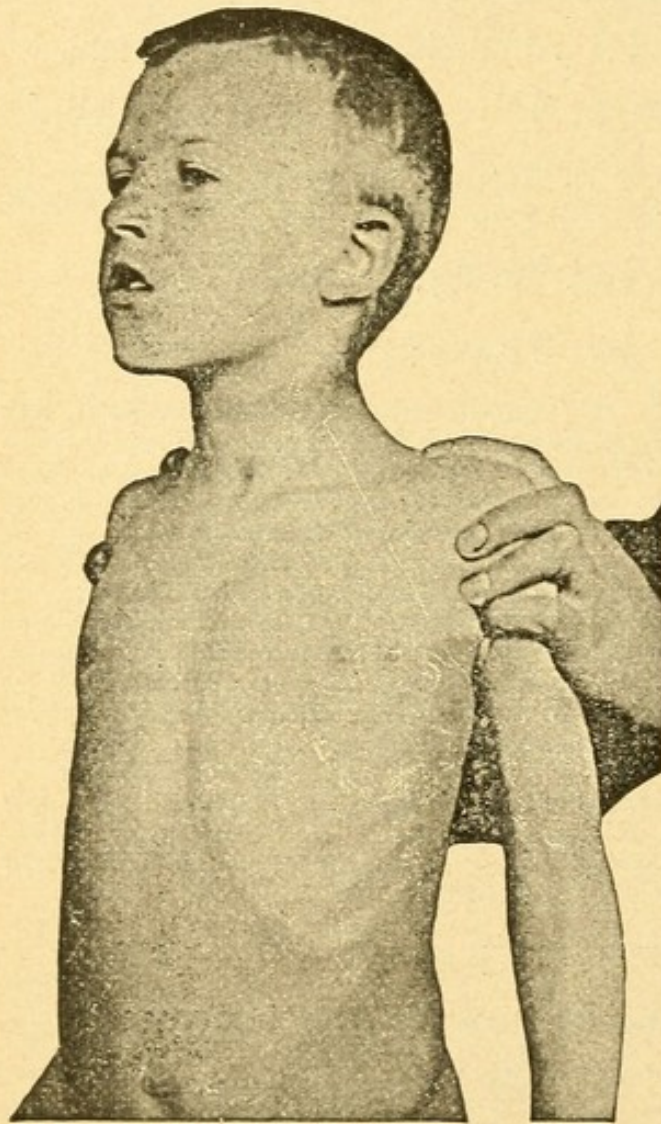
**Lehmann's med. Handatlanten.
Band VIII.**

**Atlas und Grundriss der traumatischen
Frakturen und Luxationen**

mit 200 farbigen und 110 schwarzen Abbildungen nach
Originalzeichnungen von Maler Bruno Keilitz
von **Professor Dr. H. Helferich in Greifswald.**

Preis eleg. geb. Mk. 12.—.

Vierte vollständig umgearbeitete Auflage.



Auf 68 farbigen Tafeln werden sämtliche Frakturen und Luxationen, die für den Studierenden und Arzt von praktischer Bedeutung sind, in mustergiltiger Weise zur Darstellung gebracht. Jeder Tafel steht ein erklärender Text gegenüber, aus dem alles Nähere über die anat. Verhältnisse, Diagnose und Therapie ersichtlich ist.

Ausserdem enthält der Band ein vollständiges Compendium der Lehre von den traum. Frakturen und Luxationen. Wie bei den Bildern, so ist auch im Texte das Hauptgewicht auf die Schilderung des praktisch Wichtigen gelegt, während Seltenheiten nur ganz kurz behandelt werden.

Zur Vorbereitung für das Examen ist das Buch vorzüglich geeignet. Der Preis ist in Anbetracht der prächtigen, in Farbendruck ausgeführten Bilder ein ganz aussergewöhnlich niedriger.

Professor Dr. Klaussnerschreibt: „Die Auswahl der Abbildungen ist eine vortreffliche, ihre Wiedergabe eine ausgezeichnete. Neben dem Bilde, wie es der Lebende nach der Verletzung bietet, finden sich die betreffenden Knochen- oder Gelenkpräparate, sowie eine besonders lehrreiche Darstellung der wichtigsten, jeweils zu berücksichtigen topographisch-anatomischen Verhältnisse.“

Im Texte sind die häufiger vorkommenden, den Arzt besonders interessierenden Knochenbrüche und Verrenkungen in ihrer diagnostischen und auch therapeutischen Beziehung eingehender, seltenere Formen kürzer erörtert. Die Absicht des Verfassers, „den Studierenden die Einführung in das wichtige Gebiet der Lehre von den Frakturen und Luxationen zu erleichtern und Aerzten in der Praxis ein brauchbarer Ratgeber zu sein“, ist als vorzüglich gelungen zu bezeichnen.

Der Verleger liess es sich angelegen sein, das Beste zu liefern; das Kolorit der Tafeln ist schön, der Druck übersichtlich, die Ausstattung hübsch, der Preis ein mässiger.

Referent zweifelt nicht, dass der Wunsch des Verfassers, es möge das Buch einigen Nutzen stiften, sich vollauf erfüllen wird.“

Verlag von J. F. LEHMANN in München.

Lehmann's medicin. Handatlanten.
Band IX.
ATLAS
des gesunden u. kranken Nervensystems
nebst Grundriss der Anatomie, Pathologie und Therapie desselben

von

Dr. Christfried Jakob,

Vorstand d. patholog. Institutes f. Gehirn- u. Geisteskrankheiten a. d. Universität Buenos-Ayres,

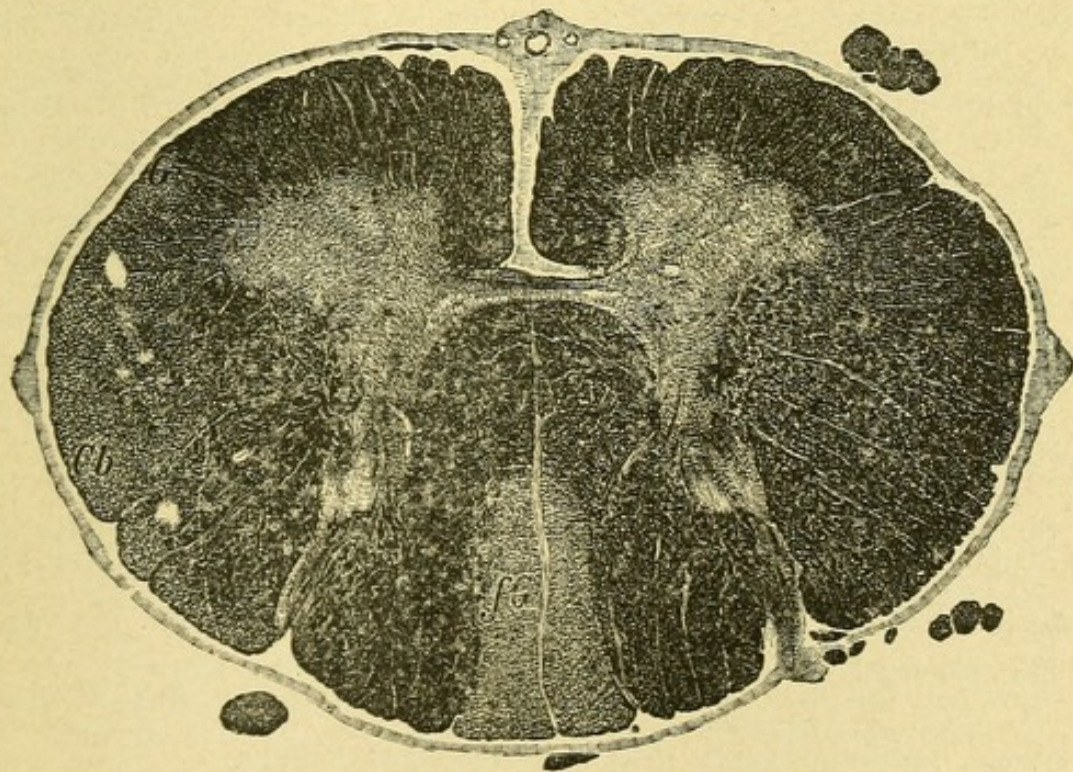
s. Z. I. Assistent der medicin. Klinik in Erlangen.

Mit einer Vorrede von *Prof. Dr. Ad. v. Strümpell*, Direktor der medicin. Klinik in Erlangen.

II. vollständig umgearbeitete Auflage.

Mit 105 farbigen und 120 schwarzen Abbildungen sowie 284 Seiten Text und zahlreichen Textillustrationen.

Preis eleg. geb. Mk. 12.—



Prof. Dr. Ad. von Strümpell schreibt in seiner Vorrede zu dem vorliegenden Bande: Jeder unbefangene Beurteiler wird, wie ich glaube, gleich mir den Eindruck gewinnen, dass die Abbildungen Alles leisten, was man von ihnen erwarten darf. Sie geben die thatsächlichen Verhältnisse in deutlicher und anschaulicher Weise wieder und berücksichtigen in grosser Vollkommenheit fast alle die zahlreichen und wichtigen Ergebnisse, zu denen das Studium des Nervensystems in den letzten Jahrzehnten geführt hat. Dem Studierenden sowie dem mit diesem Zweige der medicinischen Wissenschaft noch nicht näher vertrauten praktischen Arzt, ist somit die Gelegenheit geboten, sich mit Hilfe des vorliegenden Atlases verhältnismässig leicht ein klares Bild von dem jetzigen Standpunkte der gesamten Neurologie zu machen.

Verlag von J. F. LEHMANN in MÜNCHEN.

Lehmann's medic. Handatlas. Band X.

Atlas und Grundriss der Bakteriologie und Lehrbuch der speciellen bakteriolog. Diagnostik.

Von Prof. Dr. K. B. Lehmann und Dr. R. Neumann
in Würzburg.

Bd. I Atlas mit 600 farb. Abbildungen auf 70 Tafeln, Bd. II
Text 450 Seiten mit 70 Bildern.

II. vielfach erweiterte Auflage.

Preis der 2 Bände eleg. geb. Mk. 16.—

Münch. medic. Wochenschrift 1896 Nr. 23. Sämtliche Tafeln sind mit ausserordentlicher Sorgfalt und so naturgetreu ausgeführt, dass sie ein glänzendes Zeugnis von der feinen Beobachtungsgabe sowohl, als auch von der künstlerisch geschulten Hand des Autors ablegen.

Bei der Vorzüglichkeit der Ausführung und der Reichhaltigkeit der abgebildeten Arten ist der Atlas ein wertvolles Hilfsmittel für die Diagnostik, namentlich für das Arbeiten im bakteriologischen Laboratorium, indem es auch dem Anfänger leicht gelingen wird, nach demselben die verschiedenen Arten zu bestimmen. Von besonderem Interesse sind in dem 1. Teil die Kapitel über die Systematik und die Abgrenzung der Arten der Spaltpilze. Die vom Verfasser hier entwickelten Anschauungen über die Variabilität und den Artbegriff der Spaltpilze mögen freilich bei solchen, welche an ein starres, schablonenhaftes System sich weniger auf Grund eigener objektiver Forschung, als vielmehr durch eine auf der Zeitströmung und unerschütterlichem Autoritätsglauben begründete Voreingenommenheit gewöhnt haben, schweres Bedenken erregen. Allein die Lehmann'schen Anschauungen entsprechen vollkommen der Wirklichkeit und es werden dieselben gewiss die Anerkennung aller vorurteilslosen Forscher finden. — —

So bildet der Lehmann'sche Atlas nicht allein ein vorzügliches Hilfsmittel für die bakteriologische Diagnostik, sondern zugleich einen bedeutsamen Fortschritt in der Systematik und in der Erkenntnis des Artbegriffes bei den Bakterien.

Prof. Dr. Hauser.

Allg. Wiener medicin. Zeitung 1896 Nr. 28. Der Atlas kann als ein sehr sicherer Wegweiser bei dem Studium der Bakteriologie bezeichnet werden. Aus der Darstellungsweise Lehmann's leuchtet überall gewissenhafte Forschung, leitender Blick und volle Klarheit hervor.

Pharmazeut. Zeitung 1896 S. 471/72. Fast durchweg in Originalfiguren zeigt uns der Atlas die prachtvoll gelungenen Bilder aller für den Menschen pathogenen, der meisten tierpathogenen und sehr vieler indifferenten Spaltpilze in verschiedenen Entwicklungsstufen.

Trotz der Vorzüglichkeit des „Atlas“ ist der „Textband“ die eigentliche wissenschaftliche That.

Für die Bakteriologie hat das neue Werk eine neue, im Ganzen auf botanischen Prinzipien beruhende Nomenklatur geschaffen und diese muss und wird angenommen werden.

C. Mez - Breslau.

Verlag von J. F. LEHMANN in MÜNCHEN.

Lehmann's medic. Hand-Atlanten.

Band XI/XII:

Atlas u. Grundriss der patholog. Anatomie.

In 120 farbigen Tafeln nach Originalen von Maler A. Schmitson.

Preis jeden Bandes eleg. geb. Mk. 12.—

Von Obermedicinalrat Professor **Dr. O. Bollinger.**

Prof. Bollinger hat es unternommen, auf 120 durchwegs nach Original-Präparaten des pathologischen Institutes in München aufgenommenen Abbildungen einen Atlas der pathologischen Anatomie zu schaffen und diesem durch Beigabe eines concisen, aber umfassenden Grundrisses dieser Wissenschaft, auch die Vorzüge eines Lehrbuches zu verbinden.

Von dem glücklichen Grundsatz ausgehend, unter Weglassung aller Raritäten, nur das dem Studierenden wie dem Arzte wirklich Wichtige, das aber auch in erschöpfender Form zu behandeln, wurde hier ein Buch geschaffen, das wohl mit Recht zu den praktischsten und schönsten Werken unter den modernen Lehrmitteln der medizinischen Disziplinen zählt. Es ist ein Buch, das aus der Sektionspraxis hervorgegangen und daher wie kein anderes geeignet ist, dem secierenden Arzte und Studenten Stütze resp. Lehrer bei der diagnostischen Sektion zu sein.

Die farbigen Abbildungen auf den 120 Tafeln sind in 15 fachem Farbendruck nach Originalaquarellen des Malers A. Schmitson hergestellt und können in Bezug auf Naturwahrheit und Schönheit sich dem besten auf diesem Gebiete Geleisteten ebenbürtig an die Seite stellen. Auch die zahlreichen Textillustrationen sind von hervorragender Schönheit. Der Preis ist im Verhältnis zum Gebotenen sehr gering.

Excerpta medica (1896. 12): Das Werk birgt lauter Tafeln, die unsere Bewunderung erregen müssen. Die Farben sind so naturgetreu wiedergegeben, dass man fast vergisst, nur Bilder vor sich zu haben. Auch der Text dieses Buches steht, wie es sich bei dem Autor von selbst versteht, auf der Höhe der Wissenschaft, und ist höchst präcis und klar gehalten.

Korrespondenzblatt f. Schweizer Aerzte 1895 24: Die farbigen Tafeln des vorliegenden Werkes sind geradezu mustergiltig ausgeführt. Die komplizierte Technik, welche dabei zur Verwendung kam (15facher Farbendruck nach Original-Aquarellen) lieferte überraschend schöne, naturgetreue Bilder, nicht nur in der Form, sondern eben namentlich in der Farbe, so dass man hier wirklich von einem Ersatz des natürlichen Präparates reden kann. Der praktische Arzt, welcher erfolgreich seinen Beruf ausüben soll, darf die pathol. Anatomie, „diese Grundlage des ärztl. Wissens und Handelns“ (Rokitansky) zeitlebens nie verlieren. — Der vorliegende Atlas wird ihm dabei ein ausgezeichnetes Hilfsmittel sein, dem sich zur Zeit, namentlich wenn man den geringen Preis berücksichtigt, nichts Aehnliches an die Seite stellen lässt. Die Mehrzahl der Tafeln sind reine Kunstwerke; der verbindende Text aus der bewährten Feder Prof. Bollinger's gibt einen zusammenhängenden Abriss der für den Arzt wichtigsten path.-anat. Prozesse. — Verfasser und Verleger ist zu diesem prächtigen Werke zu gratulieren.

E. Haffter

(Redacteur d. Korr.-Bl. f. Schweizer Aerzte).

Verlag von J. F. LEHMANN in MÜNCHEN.

Lehmann's medicinische Handatlanten.

Band XIII.

Atlas und Grundriss
der

Verbandlehre.

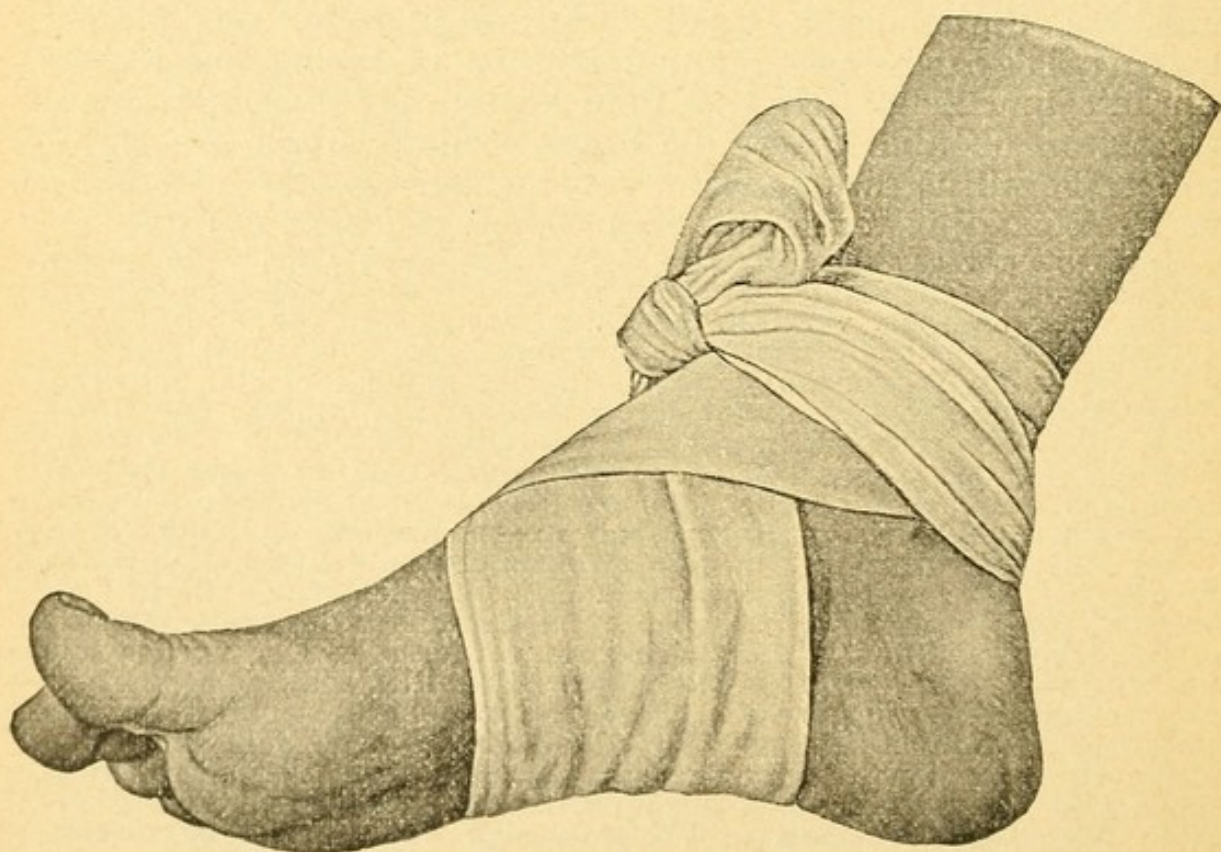
Mit 220 Abbildungen auf 128 Tafeln nach Originalzeichnungen
von Maler Johann Fink

von

Professor Dr. A. Hoffa in Würzburg.

8 Bogen Text. Preis elegant geb. Mk. 7.—.

Dieses Werk verbindet den höchsten praktischen Wert mit vornehmster, künstlerischer Ausstattung. Das grosse Ansehen des Autors allein bürgt schon dafür, dass dieses instruktive Buch, das die Bedürfnisse des Arztes, ebenso wie das für den Studierenden Nötige berücksichtigt, sich bald bei allen Interessenten Eingang verschafft haben wird. Die Abbildungen sind durchwegs nach Fällen aus der Würzburger Klinik des Autors in prächtigen Originalaquarellen durch Herrn Maler Fink wiedergegeben worden.



Verlag von J. F. LEHMANN in MÜNCHEN.

Lehmann's medicin. Handatlanten.

Band XIV:

Atlas

und

Grundriss

der

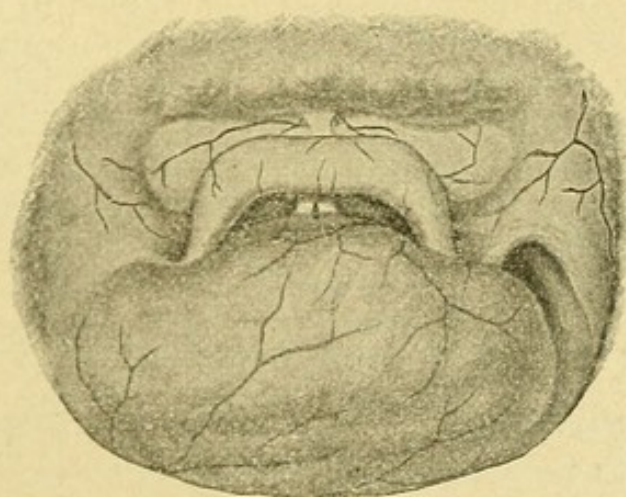
Kehlkopfkrankheiten.

Mit 44 farbigen Tafeln und zahlreichen Textillustrationen
nach Originalaquarellen des Malers Bruno Keilitz

von **Dr. Ludwig Grünwald in München.**

Preis elegant geb. Mk. 8.—.

Dem oft und gerade im Kreise der praktischen Aerzte und Studierenden geäußerten Bedürfnisse nach einem farbig illustrierten Lehrbuch der Kehlkopfkrankheiten, das in knapper Form das anschauliche Bild mit der im Text gegebenen Erläuterung verbindet, entspricht das vorliegende Werk des bekannten Münchener Laryngologen. Weit über hundert praktisch wertvolle Krankheitsfälle und 30 mikroskopische Präparate, nach Naturaufnahmen des Malers Bruno Keilitz, sind auf den 44 Volltafeln in hervorragender Weise wiedergegeben, und der Text, welcher sich in Form semiotischer Diagnose an diese Bilder anschliesst, gehört zu dem Instrukтивsten, was je über dieses Gebiet geschrieben wurde.



Verlag von J. F. LEHMANN in MÜNCHEN.

Lehmann's medicin. Hand-Atlanten
Band XV.
ATLAS
der klinischen
Untersuchungsmethoden
nebst
Grundriss der klinischen Diagnostik
und der
speziellen Pathologie und Therapie
der inneren Krankheiten

von
Prof. Dr. Christfr. Jakob,
s. Z. I. Assistent der medizinischen Klinik in Erlangen.
*Mit 182 farbigen Abbildungen auf 68 Tafeln und 250 Seiten
Text mit 64 Textabbildungen.*

Preis eleg. geb. 10 Mark.

Während alle anderen Atlanten sich meist nur an Spezialisten wandten, bietet dieser Band für **jeden** praktischen Arzt und für **jeden** Studenten ein geradezu unentbehrliches Vademecum.

Neben einem vorzüglichen Atlas der klinischen Mikroskopie sind in dem Bande die **Untersuchungsbefunde aller inneren Krankheiten** in instruktivster Weise in 50 vielfarbigen schematischen Bildern zur Darstellung gebracht. Nach dem Urteil eines der hervorragendsten Kliniker, ist das Werk für den Studierenden ein Lehrmittel von unschätzbarem Werte, für den praktischen Arzt ein Repetitorium, in dem er sich sofort orientieren kann und das ihm in der täglichen Praxis vorzügliche Dienste leistet.

Wandtafeln für den neurologischen Unterricht.

Herausgegeben von
Prof. Dr. Ad. v. Strümpell in Erlangen und **Prof. Dr. Chr. Jakob** in Buenos Ayres.
13 Tafeln im Format von 80 cm zu 100 cm.

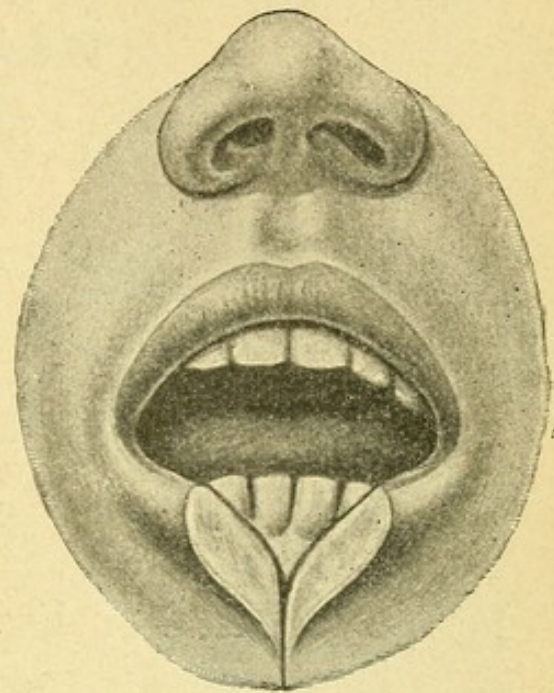
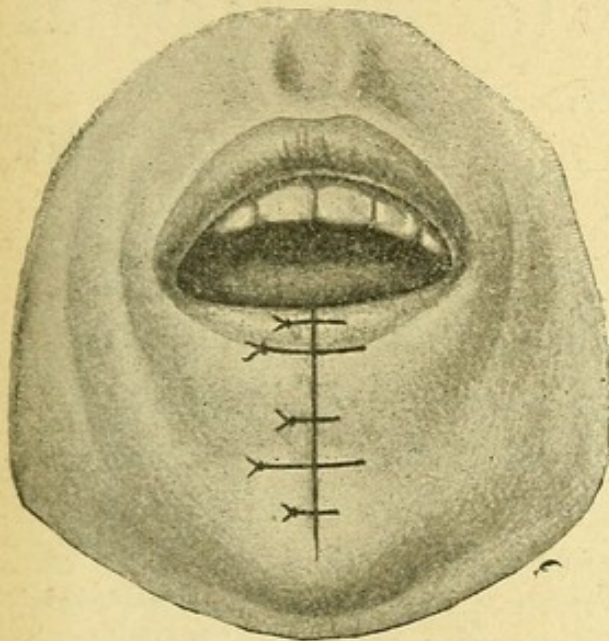
Preis in Mappe **Mk. 50.—**. Auf Leinwand aufgezogen **Mk. 70.—**
Der Text in den Bildern ist lateinisch.

Verlag von J. F. LEHMANN in MÜNCHEN.

Lehmann's medicinische Handatlanten.
Band XVI.

Atlas
und
Grundriss

der



chirurgischen
Operationslehre

von

Dr. Otto Zuckerkandl

Privatdozent an der Universität Wien.

24 farbige Tafeln nach Originalaquarellen des Malers
BRUNO KEILITZ.

217 schwarze Abbildungen meist auf Tafeln. 27 Bog. Text.

Preis eleg. geb. M. 10.—

Geheimrat Prof. Dr. **Helferich** schreibt in der M. M. W. Nr. 45 vom 9. XI. 1897:

Der vorliegende stattliche Band enthält 24 farbige Tafeln und 217 Abbildungen im Text bei 400 Seiten Text. Auf 41 Seiten mit einer Tafel (Darmnaht) und 38 Textbildern wird zunächst im allgemeinen die Durchtrennung und die Wiedervereinigung der Gewebe zur Darstellung gebracht. Auf Seite 42 bis 400 wird die spezielle Operationslehre (Extremitäten, Kopf und Hals, Rumpf und Becken) dargestellt.

Das Werk wird den Anfängern das Studium und Verständnis der z. T. recht schwierigen Kapitel in hohem Grade erleichtern. Es existirt unseres Wissens kaum ein Werk, welches mit so zahlreichen und vorzüglichen Abbildungen ausgestattet und mit so bündig klarem Text, den neuesten Fortschritten Rechnung tragend, im ganzen zur Einführung wie zur Fortbildung in der operativen Chirurgie so gut geeignet wäre, wie das vorliegende. Der Erfahrene wird sich freuen, manches speziell nach der Technik und Anschauung der Wiener Schule dargestellt zu finden. Die Abbildungen sind zum grössten Teil vorzüglich und fast auf den ersten Blick klar und verständlich. Nur einige wenige sind weniger klar und eventuell bei einer zweiten Auflage zu erneuern. Dass eine solche nicht lange auf sich warten lassen wird, darf bei der vielseitigen Brauchbarkeit des Werkes erwartet werden.

Verlag von J. F. LEHMANN in MÜNCHEN.

Lehmann's medic. Handatlanten.
Band XVII.
A T L A S
der
gerichtlichen Medicin

nach Originalen von Maler A. Schmitson

mit erläuterndem Text

von

Hofrat Professor Dr. E. Ritter von Hofmann,

Direktor des gerichtlich medicin. Instituts in Wien.

Mit 56 farbigen Tafeln und 193 schwarzen Abbildungen.

Preis eleg. geb. M. 15.—.

Zum ersten Male wird hier **Medizinern** und **Juristen** ein Werk geboten, das durch seinen ausserordentlichen Bilder-Reichtum und die mustergiltige Ausführung der farbigen Tafeln eine vorzügliche Einführung in die gerichtliche Medizin bietet. Dabei ist der **Preis von 15 Mark** im Vergleich zu dem Gebotenen ganz erstaunlich billig, wenn man bedenkt, dass der Atlas von Lesser, der weniger und kaum so gut ausgeführte Tafeln enthält, M. 180.— kostet. Der Hofmann'sche Atlas bildet eine Ergänzung zu sämtlichen Lehrbüchern der gerichtlichen Medizin. Für **Gerichtsärzte, Physici, Staatsanwälte, Untersuchungsrichter** etc. ist das Werk **unentbehrlich**, aber auch jedem Arzte und jedem Juristen bietet es eine Fülle von Anregungen und dem Studierenden erleichtert es das Verständnis und das Eindringen in die schwierige Disziplin ganz ungemein.

Das Amtsblatt des k. Staatsministerium des Innern vom 23. XI. 1897 sagt in seinem Erlasse an sämtliche k. Regierungen, Kammern des Innern und amtliche Aerzte:

Nach dem Gutachten des k. Obermedizinal-Ausschusses bildet der vorliegende Atlas eine Ergänzung des vortrefflichen Lehrbuches des Verfassers, der auf dem Gebiete der gerichtlichen Medizin unbestritten die erste Autorität in deutschen Landen war.

Die technische Wiedergabe der dargestellten Veränderungen ist eine vorzügliche und die von Künstlerhand ausgeführten farbigen Tafeln verdienen namentlich alles Lob.

Es ist hienach Anlass gegeben, auf den bezeichneten Atlas in den einschlägigen Kreisen aufmerksam zu machen und ihn zur Anschaffung zu empfehlen.

MÜNCHEN, den 13. November 1897.

Frhr. v. Feilitzsch.

Verlag von J. F. LEHMANN in MÜNCHEN.

Lehmann's medicin. Handatlanten.

Band XVIII.

Atlas und Grundriss
der
äusseren Erkrankungen des Auges.

Von

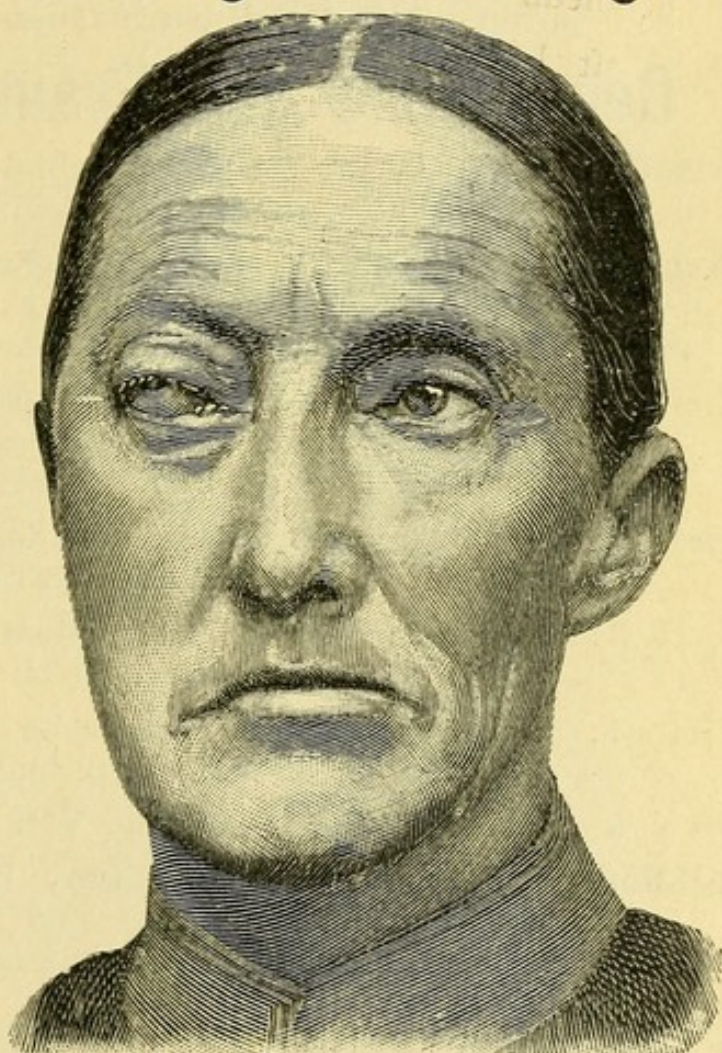
Prof. Dr. O. Haab,
Direktor d. Augen-
klinik in Zürich.

Mit 67 farb. Abbil-
dungen auf 40 Taf.,
zahlreichen Text-
illustrationen und
16. Bogen Text.

Preis eleg. geb.
M. 10.—.

Dieses neue Werk des rühmlichst bekannten Züricher Ophthalmologen ist wie wenige geeignet, ein wahres Handbuch in der Bücherei eines jeden praktischen Arztes zu werden. Der gleiche, so hervorragend lehrhafte Vortrag, wie er in der Ophthalmoskopie (Atlas, Bd. VII) desselben Autors bewundert wurde, und diesem Werke zu einem ausserordentlichen Erfolge verhalf, ist auch eine glänzende Eigenschaft dieses neuen Buches. Die oft so komplizierten Verhältnisse der Erkrankungen des äusseren Auges sind wohl nie noch klarer und fasslicher veranschaulicht worden, als in dem vorliegenden Werke, in welchem die bildliche mit der verbalen Darstellung sich in schönster Weise ergänzen.

Der Preis des Buches ist mit Hinblick auf das Gebotene ein auffallend niedriger.



Verlag von J. F. LEHMANN in MÜNCHEN.

Die typischen Operationen und ihre Uebung an der Leiche.

Kompendium der chirurgischen Operationslehre.

Fünfte erweiterte Auflage.

Von Oberstabsarzt Dr. E. Rotter.

388 Seiten. Mit 116 Illustrationen. Eleg. geb. M. 8.—

Geburtshilfe und Frauenkrankheiten.

Amann, Dr. J. A. jun., Ueber Neubildungen der Cervicalportion des Uterus. 1892. gr. 8. 92 Seiten mit 12 Tafeln. M. 6.—

Arbeiten aus der kgl. Universitäts-Frauenklinik zu München.
Herausgeg. v. **Geheimrat Prof. Dr. F. v. Winckel.** (Münchener medizinische Abhandlungen IV. Reihe.) gr. 8.

Heft 1: Ueber Descensus und Prolapsus uteri in ätiologischer, symptomatologischer und therapeutischer Beziehung. Von Dr. Paul Leverkühn. 1891. 8°. 35 Seiten. M. 1.—

Heft 2: Die puerperalen Todesfälle der Münchener Frauenklinik 1887/91. Von Dr. Madlener. 1892. 60 S. M. 1.—

Heft 3: Narkosen mit Chloroformium medicinale Pictet. Von Dr. O. Hohenemser. 1892. 8°. 57 Seiten. M. 1.—

Heft 4: Ueber mehreiige Graaf'sche Follikel beim Menschen. Von Dr. R. Klien. 18 S. mit 5 Abb. M. 1.—

Heft 5: Ueber Drillingsgeburten. Von Mirabeau. 44 S. M. 1.—

Bibliothek medicinischer Klassiker. Band I: Soranus Ephesius. Frauenkrankheiten und Geburtshilfe. Uebersetzt von H. Lüneburg und mit mediz. Noten versehen von J. Chr. Huber. IX. 173 S. M. 4.—

Schäffer, O., Untersuchungen über die normale Entwicklung der Dimensionsverhältnisse des fötalen Menschengeschädels mit besonderer Berücksichtigung des Schädelgrundes und seiner Gruben. 1893. 4°. 51 S. mit 50 Abbildungen und Tabellen. Broschiert. M. 7.—

Geburtshülffliche Taschen-Phantome.

Von Dr. K. Shibata.

Mit einer Vorrede von Prof. Dr. Franz v. Winckel.

16 Seiten Text. Mit 8 Text-Illustrationen, zwei in allen Gelenken beweglichen Früchten und einem Becken.

Vierte, vielfach vermehrte Auflage. Preis elegant geb. Mk. 3.—

Verlag von J. F. LEHMANN in MÜNCHEN.

Grundzüge der Hygiene

von **Dr. W. Prausnitz,**

Professor an der Universität Graz.

*Für Studierende an Universitäten und technischen Hochschulen,
Aerzte, Architekten und Ingenieure.*

Vierte vermehrte und erweiterte Auflage.

Mit 523 Seiten Text und 211 Original-Abbildungen.

Preis broch. M. 7.—, geb. M. 8.—.

Das Vereinsblatt der pfälz. Aerzte schreibt: Dieses Lehrbuch der Hygiene ist in seiner kurz gefassten, aber präzisen Darstellung vorwiegend geeignet zu einer raschen Orientierung über das Gesamtgebiet dieser jungen Wissenschaft. Die flotte, übersichtliche Darstellungsweise, Kürze und Klarheit, verbunden mit selbständiger Verarbeitung und kritischer Würdigung der neueren Monographien und Arbeiten, Vermeidung alles unnötigen Ballastes sind Vorzüge, die gerade in den Kreisen der praktischen Aerzte und Studenten, denen es ja zur Vertiefung des Studiums der Hygiene meist an Zeit gebricht, hoch geschätzt werden.

Fortschritte d. Medicin.

Der Autor hat es versucht, in dem vorliegenden Buche auf 523 Seiten in möglichster Kürze das gesamte Gebiet der wissenschaftlichen Hygiene so zur Darstellung zu bringen, dass diese für die Studierenden die Möglichkeit bietet, das in den hygienischen Vorlesungen und Cursen Vorgetragene darauf zu ergänzen und abzurunden. Das Buch soll also einem viel gefühlten und oft geäußerten Bedürfnisse nach einem kurzen Leitfaden der Hygiene gerecht werden.

In der That hat Prausnitz das vorgesteckte Ziel in zufriedenstellender Weise erreicht. Die einzelnen Abschnitte des Buches sind alle mit gleicher Liebe behandelt, Feststehendes ist kurz und klar wiedergegeben, Controversen sind vorsichtig dargestellt und als solche gekennzeichnet; selbst die Untersuchungsmethoden sind kurz und mit Auswahl skizziert und das Ganze mit schematischen, schnell orientirenden Zeichnungen zweckmässig illustriert. Referent wäre vollkommen zufrieden, künftig konstatieren zu können, dass die von ihm examinirten Studierenden der Medicin den Inhalt des Buches aufgenommen — und auch verdaut haben.

Halle a. S.

Renk.

