

**Des accidents encéphaliques qui sont occasionnés par l'otite / par P.-J. Prompt.**

**Contributors**

Prompt, Pierre Inès.  
Francis A. Countway Library of Medicine

**Publication/Creation**

Paris : Asselin, 1870.

**Persistent URL**

<https://wellcomecollection.org/works/jhh7ctde>

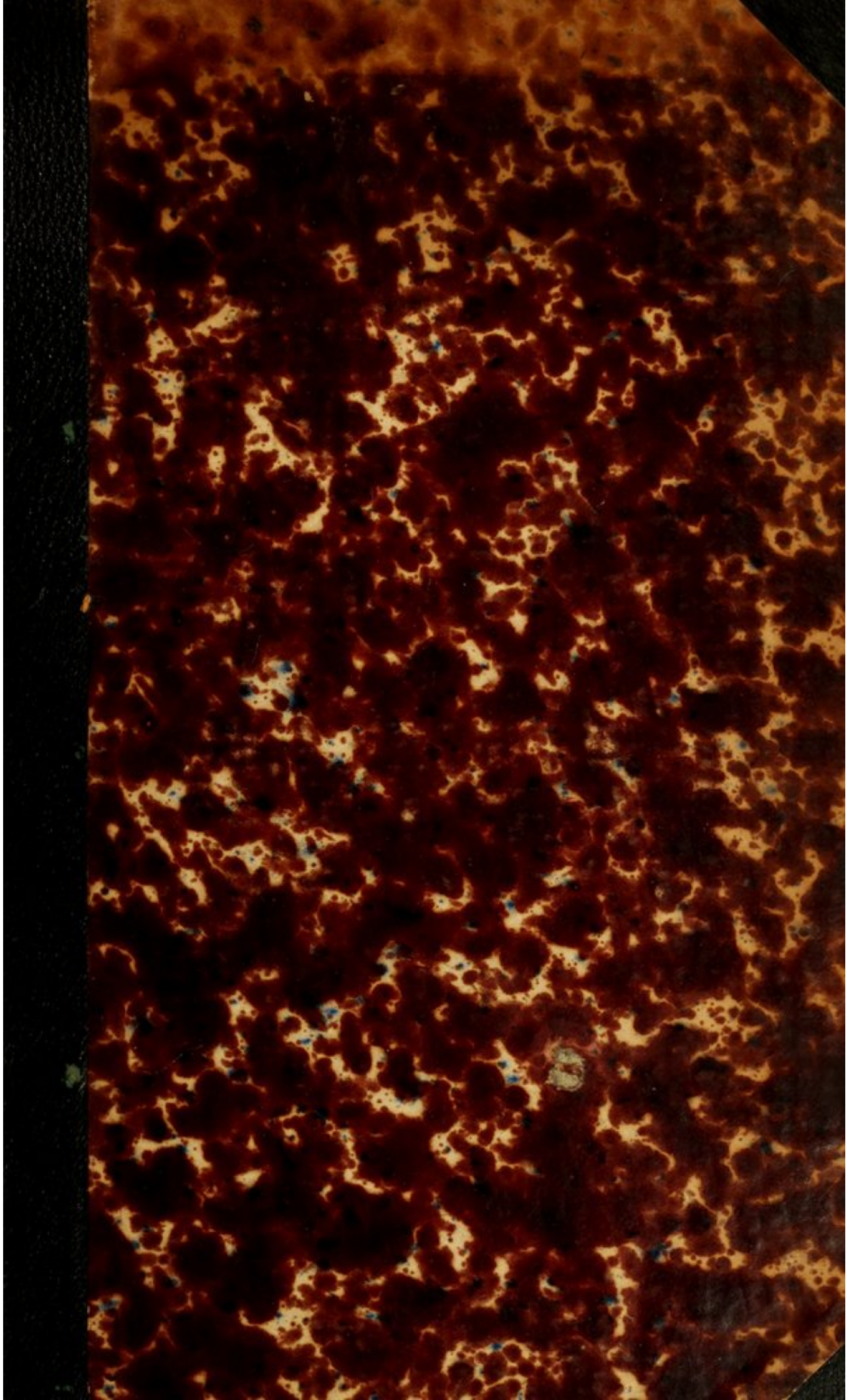
**License and attribution**

This material has been provided by This material has been provided by the Francis A. Countway Library of Medicine, through the Medical Heritage Library. The original may be consulted at the Francis A. Countway Library of Medicine, Harvard Medical School. where the originals may be consulted. This work has been identified as being free of known restrictions under copyright law, including all related and neighbouring rights and is being made available under the Creative Commons, Public Domain Mark.

You can copy, modify, distribute and perform the work, even for commercial purposes, without asking permission.



Wellcome Collection  
183 Euston Road  
London NW1 2BE UK  
T +44 (0)20 7611 8722  
E [library@wellcomecollection.org](mailto:library@wellcomecollection.org)  
<https://wellcomecollection.org>




~~29. B. 52~~


29. B. 87.


Library of  
Thomas B. Curtis, M.D.  
bequeathed to the  
Boston Medical Library  
Association.

1881.









Digitized by the Internet Archive  
in 2012 with funding from  
Open Knowledge Commons and Harvard Medical School

APPENDIX ENCEPHALITIC

OPPORTUNITIES FOR LIFE

ET BRUNNEN

PARIS



1844

*1/2 J. Green m. v.*

DES

*C*

# ACCIDENTS ENCÉPHALIQUES

QUI SONT

OCCASIONNÉS PAR L'OTITE

PAR

P.-I. PROMPT

DOCTEUR EN MÉDECINE

ANCIEN ÉLÈVE DE L'ÉCOLE POLYTECHNIQUE  
AIDE D'ANATOMIE A LA FACULTÉ DE MÉDECINE DE PARIS  
EX-INTERNE DES HOPITAUX (LAURÉAT)

*A mon excellent collègue  
G. J. Prompt  
C. v. l. r.*

*A.*

PARIS

P. ASSELIN, SUCCESSEUR DE BECHET J<sup>ne</sup> ET LABÉ,

LIBRAIRE DE LA FACULTÉ DE MÉDECINE,

Place de l'École-de-Médecine

1870

ACCORDANTZ THERAPISTES

ACCREDITED PARADOX



THE UNIVERSITY OF CHICAGO  
LIBRARY  
540 EAST 57TH STREET  
CHICAGO, ILL. 60637

## TABLE DES MATIÈRES

---

	Pages
§ 1 <sup>er</sup> Division du sujet.....	5
§ II. Considérations anatomiques sur l'oreille moyenne et sur l'oreille externe.....	11
§ III. Anatomie et physiologie pathologiques. ....	17
§ IV. Symptômes.....	35
§ V. Diagnostic.....	41
§ VI. Pronostic.....	47
§ VII. Étiologie.....	49
§ VIII. Traitement.....	52
Observations.....	58
Appendice.....	91
Conclusions.....	97
Index bibliographique.....	99

UNIVERSITY OF MARYLAND LIBRARY

1911

- I. Introduction
- II. The University of Maryland
- III. The University of Maryland Library
- IV. The University of Maryland Library
- V. The University of Maryland Library
- VI. The University of Maryland Library
- VII. The University of Maryland Library
- VIII. The University of Maryland Library
- IX. The University of Maryland Library
- X. The University of Maryland Library

DES

# ACCIDENTS ENCÉPHALIQUES

QUI SONT OCCASIONNÉS PAR L'OTITE

§ 1. DIVISION DU SUJET.

Les complications qui se produisent du côté des centres nerveux chez des individus affectés d'otite ont depuis longtemps éveillé l'attention des praticiens ; mais le sujet a pris un intérêt tout nouveau dans ces dernières années. Les importants travaux de Pagentecher, de Follin, de Forget, de Von Trœltzsch, ont remis en honneur une opération injustement négligée, la trépanation de l'apophyse mastoïde ; il est aujourd'hui prouvé que cette opération peut, dans certains cas, sauver la vie d'un malade chez lequel une affection, jusque-là localisée, menacerait de déterminer des accidents fâcheux en se compliquant d'accidents encéphaliques et de métastases pyohémiques diverses. Ayant eu l'occasion d'observer, dans le service de M. Cusco, une malade qui a succombé par suite d'accidents de ce genre, nous avons cru qu'il ne serait pas sans intérêt de faire quelques recherches sur ce sujet. Ces recherches nous ont entraîné très-loin, et nous ont forcé à étudier des phénomènes très-multipliés et très-divers. Mais un tel résultat, que nous avions prévu à l'avance, nous était imposé par la nature même de no-

tre travail. En effet, les accidents que nous avons considérés forment un groupe très-bien caractérisé, et dont les éléments sont parfaitement inséparables ; mais ce groupe est un groupe clinique ; la clinique, science des troubles morbides de la vie, est, comme ces troubles eux-mêmes, composée par un ensemble de faits qui se relie et s'enchaînent tous entre eux. Il n'y a pas, à proprement parler, de maladies locales et particulières que l'on puisse étudier indépendamment les unes des autres ; chaque lésion, chaque symptôme exige, pour recevoir son entière appréciation, la connaissance et la comparaison d'une foule de lésions ou de symptômes qui s'y rattachent à des titres divers, soit à titre de cause, soit à titre d'effet.

Les phénomènes que nous considérons se développent dans les circonstances suivantes :

Un homme est atteint de surdité et présente un écoulement par l'oreille. Cet état dure depuis un temps plus ou moins long, quelquefois depuis un grand nombre d'années. Plus rarement, il est aigu. Tout à coup, on voit survenir des phénomènes encéphaliques ; dans beaucoup de cas, il y a un état typhoïde, avec ou sans pyohémie. La terminaison fatale ne se fait beaucoup attendre. L'autopsie montre, suivant les cas, des abcès cérébraux ou cérébelleux, des thromboses du sinus latéral, des métastases pyohémiques vers le poumon, vers les articulations, ou vers d'autres organes, des méningites circonscrites ou diffuses.

Ce que nous venons de dire s'applique à toutes les maladies du sens de l'ouïe ou des os voisins ; mais ici nous ferons une première restriction, qui aura pour but de délimiter notre sujet. Les phénomènes qu'il

importe le plus d'étudier sont ceux qui possèdent des titres à une causalité primordiale ; aussi nous séparerons de notre groupe certains cas qui dépendent de maladies primitives de nature diverse, telles que les cholestéatomes du rocher (1), les affections scrofuleuses de l'os temporal, les polypes de l'oreille (2). Nous n'étudierons que les accidents qui sont occasionnés par l'otite, c'est-à-dire, par les affections inflammatoires de du sens de l'ouïe.

L'histoire de l'otite est difficile et compliquée ; elle se prête à des divisions nombreuses. Les auteurs n'adoptent pas tous les mêmes divisions. Nous citerons ici celles qui ont été données par Toynbee ; elles ont le mérite de se baser sur l'anatomie exacte du sens de l'ouïe et sur les recherches extrêmement nombreuses que cet auteur a pu faire sur des oreilles malades, soit sur le vivant, soit sur le cadavre. Ces divisions se trouvent consignées dans le tableau synoptique suivant :

INFLAMMATIONS.

du conduit auditif externe. . . . .	{ aiguës. chroniques.	{ simples. catarrhales.	
de la membrane du tympan.	{ dans sa tunique épidermique. dans sa tunique dermoïde.	{ aiguës. chroniques.	{ simples. catarrhales.
	{ dans ses tunique fibreuses.		
	de la muqueuse de la caisse. . . . .	{ aiguës. chroniques.	{ simples. catarrhales.
des cellules mastoïdiennes. du labyrinthe.			

(1) Virchow's Archiv. Bd. 8, p. 314.

(2) Von Trœltsch (Anatomische Beiträge zur Ohrenheilkunde, Virchow's Archiv. Bd. XVII).



Nous n'avons pas à discuter, à légitimer les distinctions établies par Toynbee entre toutes les formes d'otite ; nous rappellerons seulement que cet auteur nomme otites simples celles qui ne s'accompagnent pas d'écoulements, et otites catarrhales celles qui donnent lieu à un écoulement. Il y a là un caractère différentiel qui est important pour notre sujet ; on sait, en effet, que la formation et la rétention des produits de sécrétion morbide joue un rôle capital dans le développement des accidents encéphaliques.

Remarquons aussi que toutes ces formes sont rarement distinctes au point de vue clinique. Une inflammation catarrhale de l'oreille moyenne, par exemple, ne peut guère durer longtemps sans amener une inflammation sympathique du conduit auditif externe ; quant à la membrane du tympan, elle est tantôt perforée mécaniquement par la pression qu'exerce le pus, tantôt détruite en partie par une ulcération de nature inflammatoire ; mais, dans le premier cas, elle s'enflamme à la suite de la perforation. Il y a donc une altération générale de toutes les parties constituantes du sens de l'ouïe ; nous ne disons rien du labyrinthe, dont les maladies sont peu connues, sans doute parce qu'on les a peu étudiées. Ce n'est pas tout, l'os temporal, que tant de vaisseaux relie aux membranes de l'oreille, ne tarde pas à participer au mal ; il se carie sur une étendue plus ou moins grande, toutes les fois que l'otite passe à l'état chronique, et s'accompagne d'un certain degré de suppuration. Aussi la forme anatomique la plus fréquente de la surdité avec écoulement est quelque chose de complexe ; c'est une destruction gé-

nérale et mal limitée du sens de l'ouïe et de la cage osseuse qui le contient.

C'est dans ces destructions mal limitées du sens de l'ouïe et de l'os temporal que se développent les accidents dont l'étude fait l'objet de notre mémoire. Sans vouloir créer une définition nouvelle, un terme nouveau, nous les appellerons désormais, pour abrégé et faciliter le langage, *otites chroniques diffuses*.

Mais, avant d'aller plus loin, nous remarquerons que, dans des cas rares, les formes les mieux limitées de l'otite ont pu occasionner les mêmes accidents; nous étudierons, et nous discuterons ces cas en particulier; quelques-uns d'entre eux sont sujets au doute. L'examen de ces cas rares sera fait à la fin de notre travail.

Occupons-nous tout d'abord des cas qui servent de règle, et que nous réunissons sous la désignation d'*otites diffuses*.

Il semble au premier abord qu'il y a une division anatomique à établir dans les cas de ce genre. Ainsi, l'inflammation peut se porter principalement vers l'oreille moyenne proprement dite, ou bien vers les cellules mastoïdiennes. Dans le premier cas, on a à craindre des abcès du cerveau et des méningites de la région sphénoïdale; dans le second cas, au contraire, il y a surtout des abcès du cervelet, des méningites de cet organe, des thromboses du sinus latéral, et des métastases pulmonaires. C'est là une division qui est bonne en elle-même, mais qui a l'inconvénient de se trouver en défaut suivant l'âge des sujets, comme nous le ferons voir ultérieurement; de plus, il n'est pas rare de trouver, chez un même sujet, des altérations graves de la région mastoïdienne et de l'oreille moyenne, avec

les deux séries d'accidents qui en dépendent, réunies et confondues, sans qu'il soit facile de dire de quel côté est la priorité. Par ces motifs, nous étudierons sous une même tête de chapitre tous les accidents qui dépendent de l'otite diffuse. Ce chapitre, précédé de quelques considérations d'anatomie normale, sera divisé, suivant l'usage adopté dans les traités de pathologie, en anatomie pathologique, symptômes, diagnostic, etc.

Nous placerons ensuite l'examen des cas qui ne dépendent pas de l'otite diffuse, l'index bibliographique et les observations. Nous n'avons pas compté toutes les observations qui se trouvent consignées dans les auteurs; leur nombre, bien que *très-limité* (1), eût été assez considérable pour grossir inutilement ce volume. Nous avons choisi seulement quelques-unes d'entre elles, qui peuvent servir de type. Il nous a semblé plus convenable de les prendre dans des auteurs étrangers que dans des auteurs français; rien n'eût été plus inutile que de recopier ici des pages que chacun peut lire; en traduisant, au contraire, des travaux intéressants par eux-mêmes, nous avons l'avantage de les rendre accessibles à ceux qui ne connaissent pas la langue allemande ou la langue anglaise.

(1) Il n'est pas très-limité, si l'on prend toutes les observations qui ont été publiées. Mais si l'on veut prendre seulement celles qui sont rédigées avec soin, et dont la lecture offre quelque intérêt, il en résulte sur le nombre total une réduction plus grande qu'on ne pourrait l'imaginer.

§ 2. CONSIDÉRATIONS ANATOMIQUES SUR L'OREILLE  
MOYENNE ET SUR L'OREILLE EXTERNE.

Au point où la portion écailleuse du temporal s'unit à la portion pétrée, la paroi supérieure de la pyramide est constituée par une lame fine, qui sépare la cavité crânienne de la cavité tympanique. Cette lame est limitée en avant par la portion osseuse de la trompe auditive, en dehors par l'écaille du temporal. En arrière, elle se continue avec la paroi supérieure des cellules mastoïdiennes. Sa forme est celle d'un ovale assez allongé, dont l'axe se dirige, comme celui du rocher lui-même, d'arrière en avant, et de dehors en dedans. Elle offre une épaisseur qui varie de 1 à 2 millimètres; quelquefois elle est très-fine, translucide. Une anomalie anatomique intéressante est constituée par l'absence complète de cette lame osseuse; alors la dure-mère se met en contact avec la muqueuse tympanique; on peut même voir à ce niveau la tête du marteau formant une légère saillie sous la dure-mère. Cette anomalie a été observée par plusieurs auteurs, et notamment par Toynbee, Hyrtl, Retzius, Luschka (1).

Bien que cette lame n'offre pas des limites qui soient déterminées par des accidents de surface, elle est facile à reconnaître quand on a bien présents à l'esprit ses rapports anatomiques. Si on la brise avec le ciseau et le maillet, on voit à nu l'intérieur de la cavité tympanique. La partie qui se présente tout d'abord à l'observateur est la petite articulation de la tête du

(1) Voir l'Index bibliographique.

marteau avec l'enclume. Pour voir complètement la cavité tympanique, je recommande la préparation suivante :

La chaîne des osselets se compose de trois pièces : l'étrier, l'enclume, et le marteau. On me fera grâce de l'os lenticulaire. Je ne nie pas l'existence de cet os, ni même celle de son apophyse ; je demande seulement à ne pas en parler. En introduisant un bistouri par l'ouverture que l'on a pratiquée à la paroi supérieure de la caisse, il est facile de diviser la chaîne en deux moitiés, dont l'une est formée par le marteau et l'enclume, et l'autre par l'étrier. Il suffit pour cela de pousser avec précaution la pointe de l'instrument le long de la branche verticale de l'enclume, de manière à ouvrir la petite articulation qui unit l'extrémité inférieure de cette branche à la tête de l'étrier. On coupe ensuite le crâne en deux moitiés par un trait de scie qui laisse d'un côté la paroi interne de la caisse avec l'étrier, et, de l'autre, la membrane du tympan avec le marteau et l'enclume. Cette coupe doit être très-oblique, un peu plus oblique que le plan de la membrane du tympan. Je n'insiste pas sur la direction de ce plan, que je passe sous silence, de même que beaucoup d'autres détails ; je ne propose pas d'étudier complètement l'oreille moyenne et l'oreille externe ; je rappelle seulement quelques notions qui ont de l'importance au point de vue de mon sujet.

Sur la moitié interne de la coupe, on remarque l'étrier, articulé avec la fenêtre ovale. La base de l'étrier présente, comme la fenêtre ovale, la forme d'un rein, dont le hile serait tourné en bas. Les deux branches de l'osselet sont placées dans un plan horizontal ;

l'une est antérieure, l'autre, postérieure. Leur point d'union, qui est la tête de l'étrier, donne attache à un petit cordon fibreux, long d'environ deux millimètres, dont l'autre extrémité se fixe à la pyramide; c'est le tendon du muscle de l'étrier. En exerçant de légères tractions sur le tendon, on fait mouvoir l'étrier sur la fenêtre ovale; on peut ainsi se rendre compte de l'étendue assez notable des mouvements de cette articulation.

La moitié externe de la coupe présente la membrane du tympan, sur laquelle il est facile de voir les fibres circulaires et radiées de deux tuniques internes. Cette membrane offre à son centre une saillie tournée vers la paroi interne de la caisse, juste en face de la saillie opposée qui constitue le promontoire. Au-dessus de cette saillie, les tuniques internes embrassent dans leurs fibres le manche du marteau et sa courte apophyse. La tête de l'osselet est logée dans l'arrière-fond supérieur de la caisse tympanique, où elle s'articule avec l'enclume. La branche verticale de l'enclume descend parallèlement au manche du marteau, qu'elle égale à peu près en longueur; ces deux branches osseuses comprennent entre elles un petit triangle à sommet tourné en haut, qui loge la portion supérieure de l'arc nerveux formé par la corde du tympan.

Tous ces détails sont visibles sans aucune préparation; cependant chaque partie de la caisse se montre à nous à travers une fine membrane, dont l'importance pathologique est considérable. Cette membrane, qui tapisse à la fois la paroi de la caisse et la chaîne des osselets, est transparente, lisse, polie; les travaux de Kœlliker ont mis hors de doute sa nature intime;

c'est une lame de tissu connectif, inséparable du périoste de la caisse et des osselets, et recouverte d'une couche d'épithélium stratifié. Cet épithélium présente plusieurs plans de stratification; le plan supérieur est formé par des cellules à cils vibratiles, dont Kœlliker a pu observer les mouvements chez un supplicé. Sur la membrane du tympan, les cellules vibratiles disparaissent, et l'on a une simple couche d'épithélium pavimenteux, à plusieurs lames de stratification.

La face externe de la membrane du tympan présente une autre couche épithéliale, qui n'est que la continuation de l'épiderme de la peau. Le derme de la peau se continue aussi sur la membrane, dont il forme la couche dermoïde; mais les recherches de Gerlach ont montré que cette couche, extrêmement mince, n'a peut-être pas toute l'importance qu'on a voulu lui attribuer. Quant aux deux tuniques fibreuses, elles sont la continuation du périoste de la caisse. Elles sont formées d'un tissu connectif fibreux, assez riche cependant en cellules; on ne peut guère les considérer comme deux membranes distinctes; leurs fibres s'entrecroisent et passent en certains points de l'une à l'autre. Cependant les fibres circulaires sont, pour la plupart, situées en dedans, et les fibres radiées en dehors.

Les cellules mastoïdiennes offrent un développement qui varie d'un sujet à l'autre. Chez les uns, toute l'apophyse et toute la portion postérieure du rocher sont creuses; les cellules s'étendent en avant jusqu'à la fosse de la veine jugulaire. Chez d'autres, l'apophyse forme une masse presque entièrement solide. En général, on peut distinguer dans les cellules mas-

toïdiennes deux portions : une portion horizontale antérieure et une portion verticale postérieure. La première offre une paroi inférieure concave, où des produits de sécrétion peuvent s'accumuler. Cette portion est la seule qui existe dans les deux premières années de la vie ; alors, en effet, l'apophyse mastoïde proprement dite n'est pas encore formée ; il n'y a encore que cette portion horizontale qui se trouve en arrière, et un peu au-dessus du conduit auditif externe chez l'adulte, et qui, chez l'enfant, est placée en arrière du cercle tympanal. Cette portion cellulaire est recouverte en haut par une paroi qui se continue avec la paroi supérieure de la cavité tympanique.

Chez l'adulte, l'apophyse mastoïde offre un développement plus ou moins grand ; la portion verticale des cellules mastoïdiennes se développe avec elle. Cette portion répond en dedans au sinus latéral, et sa paroi interne est creusée de nombreux orifices qui donnent passage aux veines émanées de la muqueuse des cellules ; ces veines s'ouvrent dans le sinus. En avant, les cellules sont limitées par une paroi épaisse qui les sépare du conduit auditif externe.

Le périoste qui revêt la paroi des cellules mastoïdiennes est analogue à celui de la caisse tympanique ; mais il présente une épaisseur beaucoup plus grande. Après une courte macération, il est facile de le détacher. C'est une membrane transparente, dans laquelle les injections fines font apparaître un grand nombre de vaisseaux.

Parmi les rapports de l'oreille moyenne, ceux qui nous intéressent sont les suivants :

1° La paroi supérieure de la caisse et la paroi supé-



rière de la portion horizontale des cellules mastoïdiennes sont en rapport avec la dure-mère, qui les sépare du lobe sphénoïdal du cerveau.

2° La portion verticale des cellules mastoïdiennes est en rapport avec le bord du cervelet.

3° Le nerf facial, dans la seconde portion de l'aqueduc de Fallope, passe le long de la paroi interne de la caisse; il n'est séparé de la cavité de la caisse que par une lame osseuse d'une épaisseur peu considérable.

D'autres rapports, et notamment celui qui existe entre l'oreille moyenne et le sinus latéral, ont déjà été signalés; nous n'y reviendrons pas.

Nous n'avons que peu de chose à dire sur l'oreille externe. La portion osseuse du conduit auditif est séparée en arrière de la portion verticale des cellules mastoïdiennes par une lame osseuse percée d'un grand nombre de trous, au travers desquels passent des vaisseaux. Ces vaisseaux sont de très-petites veines qui vont se rendre dans le sinus latéral. La paroi supérieure du conduit est également en rapport avec la cavité crânienne et présente également des ouvertures qui livrent passage à des vaisseaux.

Chez l'enfant nouveau-né, la portion osseuse du conduit est rudimentaire; elle est représentée par le cercle tympanal. Ce qui frappe, dans le tympan du fœtus, c'est son grand développement, qui est hors de proportion avec le volume de la tête; il en est de même des osselets. Ces organes ont tout d'abord acquis une grandeur égale à celle qu'ils auront chez l'adulte. Aussi leur nutrition, confiée à des organes vasculaires relativement petits, est moins bien assurée, et c'est là, sans nul doute, une des causes de la prédis-

position qui existe chez l'enfant nouveau-né aux inflammations de l'oreille moyenne et de la membrane tympanique.

§ 3. ANATOMIE ET PHYSIOLOGIE PATHOLOGIQUES.

Les lésions que nous avons à étudier sont très-nombreuses et très-variées ; mais nous n'avons pas à faire ici l'histoire de chacune d'elles en particulier. Nous ne cherchons que les rapports qu'elles affectent entre elles ; nous ne voulons déterminer que leur enchaînement étiologique. Leur association donne lieu à plusieurs formes diverses, que nous devons considérer successivement à ce point de vue. Parmi ces formes, la plus simple et aussi la plus anciennement connue est la suivante : on trouve un abcès dans le lobe sphénoïdal du cerveau. Cet abcès est largement ouvert du côté de la dure-mère. La dure-mère offre elle-même une perforation ; et, au même niveau, l'on voit une solution de continuité de la paroi supérieure de la caisse tympanique. Un pus concret remplit l'oreille moyenne. Il est évident qu'on a affaire à un abcès de cette cavité qui s'est fait jour du côté de l'encéphale. Examinons les conditions qui peuvent déterminer un tel accident.

La muqueuse de l'oreille moyenne est très-vasculaire et jouit d'une susceptibilité pathologique très-grande. Chez le plus grand nombre des otorrhéiques, l'autopsie montre, à la place de la membrane fine et transparente des sujets sains, une couche épaisse, opaque, granuleuse, une véritable membrane pyogénique, dans l'ancienne acception du mot. La nature intime de ces suppurations est mal connue ; en effet,

leur début n'occasionne pas la mort, et nous n'avons pas souvent la possibilité d'examiner des catarrhes commençants de la caisse tympanique. Toutefois l'analogie nous permet ici une induction qui a beaucoup d'importance pour notre sujet. On sait le rôle considérable que joue l'épithélium dans la production et le développement d'un grand nombre de catarrhes muqueux ; ces catarrhes doivent être considérés comme de véritables proliférations épithéliales. Si c'est là le cas pour la muqueuse tympanique, nous nous expliquons sans peine pourquoi beaucoup d'inflammations de cette muqueuse s'arrêtent au pourtour de la membrane du tympan. C'est que la nature de l'épithélium change complètement à ce niveau. A ce niveau, l'épithélium perd ses cils vibratiles, signes d'une activité physiologique supérieure, et il devient simplement pavimenteux. Aussi nous ne devons pas nous étonner que la membrane du tympan reste souvent étrangère aux inflammations catarrhales de la caisse. Dans ces cas, le pus accumulé dans la caisse peut se frayer une issue, en perforant mécaniquement la membrane. Toynbee a énuméré les signes qui différencient ces perforations des perforations inflammatoires. Elles sont taillées à l'emporte-pièce, et l'on ne voit pas de travail ulcératif autour de la solution de continuité. Leurs bords sont fermes et souples et n'ont aucune tendance à retomber vers le promontoire. Dans d'autres cas, la membrane du tympan s'enflamme avec la muqueuse, et se perfore par l'effet du processus morbide ; il y a alors une solution de continuité qui peut, comme dans le cas précédent, livrer passage au pus accumulé dans la caisse.

Mais ces perforations ne suffisent pas toujours pour permettre le libre écoulement du pus. Et d'abord, elles peuvent se cicatriser, ce qui remet les choses dans l'état primitif. En second lieu, leurs bords peuvent adhérer au promontoire ; et, dans certaines autopsies, on a vu ces adhérences diviser la caisse tympanique en deux chambres distinctes, dont l'une communiquait avec le conduit auditif externe, tandis que l'autre n'avait aucune issue vers l'extérieur.

Lorsqu'on fait une autopsie d'otite diffuse, on trouve le plus souvent la membrane du tympan perforée. Cependant, il y a des cas où elle ne l'était pas, et même semblait ne l'avoir jamais été ; dans d'autres cas, elle offrait des cicatrices, traces de perforations anciennes ; mais elle ne montrait plus aucune solution de continuité. Ces cas, relativement rares dans l'otite diffuse simple, sont au contraire fréquents dans l'otite compliquée d'accidents cérébraux. Si l'on réfléchit que le conduit auditif externe est la voie la plus large et la plus facile pour l'écoulement du pus accumulé dans la caisse, on trouve ici la justification d'un principe très-rationnel, et sur lequel les auteurs ont insisté. C'est que, dans les otites diffuses, une cause importante d'accidents encéphaliques est l'intégrité de la membrane du tympan. Il en est de même de la cicatrisation de cette membrane jadis perforée ; il en est de même encore des adhérences qui transforment la caisse en une cavité à compartiments multiples, dont les uns sont ouverts, et les autres fermés. Dans tous ces cas, les produits pathologiques cherchent une voie nouvelle pour s'évacuer, et ils peuvent se frayer cette voie du côté de la cavité crânienne.

Ils peuvent aussi se diriger vers la trompe auditive, ou vers les cellules mastoïdiennes. Les cellules mastoïdiennes sont une impasse où les produits morbides s'accumulent plus ou moins. Quelquefois ils déterminent la formation d'un abcès à la région mastoïdienne, et s'évacuent ainsi au dehors. L'art imite ce procédé de la nature médicatrice dans la trépanation de l'apophyse mastoïde. Mais il se peut aussi que les abcès des cellules aient une terminaison moins favorable, et qu'ils s'ouvrent du côté du cerveau ou du cervelet, à travers la table interne du temporal.

Quant à la trompe auditive, elle offre une voie insuffisante, et souvent fermée par l'inflammation : en effet, l'affection qui s'est développée dans la caisse tympanique peut s'étendre à la muqueuse de la trompe. De plus, je crois que l'on peut admettre dans les otites diffuses chroniques, un autre mode d'occlusion de la trompe, qui n'a pas encore été indiqué par les auteurs. Je vais entrer, à ce sujet, dans quelques développements physiologiques.

Le trajet compliqué de la corde du tympan, la situation singulière de ce nerf au milieu des osselets de l'ouïe, sont des faits anatomiques dont la raison est restée inconnue jusqu'à ce jour. La signification de ces faits ne sera déterminée avec certitude qu'à la condition préalable d'être basée sur une notion exacte des fonctions de la corde du tympan. Cette notion nous fait malheureusement défaut. Pour les uns, la corde du tympan est un nerf de sentiment. M. Cusco, dans sa thèse inaugurale, a soutenu cette proposition en se basant sur des données anatomiques, et M. Lussana, dans un mémoire récemment publié, cherche à démon-

trer que la corde du tympan est un nerf gustatif qui envoie des filets aux deux tiers antérieurs de la muqueuse linguale. Le nerf lingual ne devrait sa sensibilité spéciale qu'à son anastomose avec la corde du tympan. M. Lussana base son opinion sur des expériences, et sur une observation pathologique. Cette opinion est difficile à concilier avec les expériences de M. Claude Bernard. Je veux parler des expériences que ce physiologiste a instituées pour étudier les actions réflexes dans le nerf lingual et dans la corde du tympan. Ces expériences devraient être reprises avec les préoccupations que nous avons aujourd'hui sur ce sujet. Si leur interprétation est bien celle que leur a donnée M. Claude Bernard, il faut reconnaître qu'elles prouvent, d'une manière irréfutable, le contraire de l'opinion soutenue par M. Lussana. Il est un autre ordre de faits dans lequel on peut puiser des arguments contre cette opinion. M. Vulpian (1) a cherché à déterminer, par la méthode wallérienne, s'il existait dans les papilles de la muqueuse linguale des filets émanés de la corde du tympan. Cette investigation a donné à M. Vulpian un résultat complètement négatif.

De mon côté, j'ai fait une observation que l'on trouvera consignée à la fin de ce mémoire, et qui vient à l'appui des idées de M. Lussana. Il m'a semblé que l'otite diffuse devait déterminer chez certains malades, peut-être chez un grand nombre, une destruction plus ou moins complète de la corde du tympan. Dans cette hypothèse, l'examen de l'état du sens du goût chez ces malades devait me donner des résultats négatifs insi-

(1) Leçons sur le système nerveux, p. 250.

gnifiants dans un grand nombre de cas, et des résultats positifs très-probants, dans quelques cas particuliers. En effet, si un malade a une otorrhée purulente, avec perforation de la membrane du tympan, nous ne sommes pas en droit de conclure de là que la corde tympanique est détruite; et l'intégrité du sens du goût chez ce malade ne prouve rien. Mais si nous trouvons chez un de ces malades une anesthésie gustative des deux tiers antérieurs de la langue, il est difficile de chercher à cette anesthésie une autre cause que l'altération de la corde du tympan, surtout si elle est unilatérale, et si l'otorrhée est unilatérale aussi. J'ai été assez heureux pour rencontrer un fait de ce genre. La pratique chirurgicale ne peut manquer d'éclairer cette question; il n'est rien de moins rare que l'otite diffuse. Dans les autopsies, il sera également facile de reconnaître les altérations de la corde du tympan. La coupe que j'ai indiquée plus haut est le meilleur moyen de mettre à découvert ce petit nerf pour l'examiner.

J'ai maintenant quelques réserves à faire à ce sujet. D'abord, c'est que les altérations de la corde du tympan sont peut-être fort rares dans l'otite diffuse; j'en donnerai plus loin une raison anatomique. Dans ce cas, on n'aurait point des occasions fréquentes de vérifier l'exactitude de mon observation; et ce serait là une objection assez sérieuse. Il n'est rien, en effet, de plus difficile et de plus embrouillé que ces sortes d'observations. Il est malaisé de faire comprendre aux malades ce qu'on leur demande (il faut remarquer d'ailleurs qu'on a affaire à des sourds); s'ils réussissent à le comprendre, ils ne réussissent pas toujours à se rendre un compte exact de leurs propres sensations. J'ai fait

un assez grand nombre d'expériences sur ma propre langue, et j'ai reconnu que les causes d'erreur sont nombreuses. Je pense qu'il s'agit ici de faits qui doivent être constatés et vérifiés par plusieurs observateurs, avant de passer définitivement dans la science.

Quoi qu'il en soit, admettons que la corde du tympan est un nerf du goût. Alors, toute excitation portée sur ce nerf doit représenter, pour l'encéphale, une sensation gustative. Or, le nerf en question est excité continuellement. Tous les sons qui parviennent à l'organe de l'ouïe, déterminent des vibrations de la membrane du tympan et de la chaîne des osselets ; la caisse renferme de l'air, qui vibre avec ces petits organes ; la corde du tympan, suspendue librement dans la caisse, ne peut manquer de vibrer aussi. Ce sont là des excitations très-faibles ; mais elles existent. Elles sont si faibles, qu'elles ne sont pas perçues par l'encéphale : si elles l'étaient, toute sensation auditive devrait s'accompagner d'une sensation gustative ; et nous savons que cela n'a pas lieu. D'autre part, nous comprenons fort bien que ces sensations, quoique n'étant pas perceptibles, peuvent donner lieu à des effets réflexes. Or, l'effet réflexe le plus habituel des sensations gustatives est la sécrétion de la salive. Ainsi, la situation de la corde du tympan dans la caisse a pour but et pour effet de déterminer une sécrétion continuelle de salive, et c'est là la cause pour laquelle notre bouche contient toujours une certaine quantité de liquide salivaire, en dehors de l'époque des repas.

Maintenant, si l'opinion que nous avons admise sur les fonctions du nerf tympanique était inexacte, nos éducations n'en subsisteraient pas moins. On ne peut



refuser à ce nerf une influence sur la sécrétion de la salive; s'il n'agit pas sur cette sécrétion comme nerf du goût, il agit au moins comme nerf moteur. Nous sommes certains que la corde du tympan est l'un des anneaux d'une chaîne réflexe qui se ferme d'un côté vers l'encéphale, et, de l'autre, vers les glandes salivaires. Le point sur lequel nous pouvons élever des doutes, c'est de savoir dans quel sens la corde du tympan est traversée par les actions réflexes qui viennent des papilles gustatives de la muqueuse linguale; dans l'espèce, ce doute n'a aucune importance. Que l'on excite, dans un endroit quelconque, une chaîne réflexe parfaitement fermée; l'effet sera toujours le même.

La situation de la corde du tympan dans l'oreille moyenne a donc pour but de déterminer la sécrétion continuelle d'une certaine quantité de salive. Mais, dira-t-on, en quoi ce phénomène peut-il se rapporter au fonctionnement du sens de l'ouïe? Nous sommes en mesure de fournir une] réponse positive à cette question.

Il est aujourd'hui hors de doute que l'orifice de la trompe auditive, fermé habituellement, s'ouvre dans certains mouvements du pharynx, et en particulier, pendant la déglutition. Or, la salive qui séjourne dans la bouche est habituellement avalée. On voit par là que ce mécanisme détermine, à des intervalles plus ou moins éloignés, l'ouverture de l'orifice pharyngien de la trompe. Dès lors la liberté de ce conduit est assurée; les produits de sécrétion ne peuvent s'accumuler dans son intérieur, et même, dans les hyperémies légères, dans les catarrhes commençants, il n'en faut pas da-

vantage pour maintenir pendant quelque temps la perméabilité de la trompe et la libre circulation de l'air dans l'intérieur de ce conduit. On voit donc que le sens de l'ouïe ressemble, dans ce détail, à une machine bien faite ; il se suffit à lui-même ; il assure, par le fonctionnement naturel de ses diverses parties, la régularité de forme et d'action qui est indispensable à chacune d'elles.

Supposons maintenant que, par le fait d'une otite diffuse, la corde du tympan soit détruite, ou gravement altérée ; et supposons que cela ait lieu des deux côtés à la fois, comme on peut l'admettre, sans forcer l'analogie, quand on a affaire à une otite bilatérale. Dans ce cas, la sécrétion de la salive sera diminuée ; la quantité de ce liquide qui s'accumule dans la bouche sera moindre, et, par conséquent, les mouvements de déglutition occasionnés par la présence de cette salive seront beaucoup moins fréquents. L'orifice pharyngien de la trompe, rarement ouvert, ne laissera pas un libre écoulement aux produits normaux ou pathologiques qui peuvent s'accumuler ; de là une cause d'irritation, d'inflammation, et enfin d'oblitération complète de la trompe auditive. Concluons de là que l'inflammation purulente de la caisse, indépendamment des inflammations catarrhales qu'elle peut occasionner par contiguïté, exerce dans certains cas, en vertu de la destruction de la corde du tympan, une action particulière pour oblitérer la trompe et pour se fermer ainsi d'elle-même une voie naturelle ouverte à l'issue du pus. Toutefois, je suis loin de vouloir exagérer la portée de cette idée ; je pense que, le plus souvent, la corde du tympan reste intacte dans les otites

diffuses. La chaîne des osselets, qui l'entoure, et qui l'isole dans une certaine mesure, lui constitue un véritable système de protection ; cette protection est d'autant plus efficace que les osselets jouissent, relativement à l'otite, d'une remarquable et singulière immunité.

M. Grisolles, dans son traité de pathologie interne, dit que l'on trouve, dans le pus des otorrhées, des fragments osseux, et que le plus souvent ces fragments sont les osselets de l'ouïe, cariés ou nécrosés. Je ne puis admettre cette opinion. Dans les autopsies d'oreilles malades, on rencontre le plus souvent les osselets intacts. Le seule partie de la chaîne des osselets qui soit fréquemment détruite est le manche du marteau. Mais la tête du marteau, l'étrier et l'enclume échappent presque toujours à l'inflammation (1). L'intégrité de l'étrier se lie à celle de la fenêtre ovale ; aussi c'est là une voie de propagation qui est en général (2) fermée aux inflammations de l'oreille moyenne. Les collections purulentes de l'oreille moyenne n'ont aucune tendance à se porter vers le labyrinthe.

(1) Toynbee, dans sa statistique, donne sur ce sujet les résultats suivants : Sur 1013 autopsies d'oreilles malades, la chaîne entière des osselets manquait 2 fois seulement. Le marteau manquait 4 fois ; 6 fois il en manquait une partie. L'enclume manquait en totalité 4 fois, et, en totalité, 2 fois. Il faut noter que Toynbee étudiait avec beaucoup de soin l'état des osselets, et que, suivant lui, les conditions morbides de la chaîne ne sont pas rares. Ainsi, dans la même statistique, les ankyloses complètes ou incomplètes de l'étrier reviennent 167 fois (Toynbee, p. 229.)

(2) L'exception à cette règle est très-rare. Nous en citons un exemple. (Obs. 4.)

Résumons ce que nous avons dit jusqu'ici :

Nous avons montré que, dans la plupart des cas, les collections purulentes de l'oreille moyenne ne pouvaient s'évacuer ni vers l'apophyse mastoïde, ni vers le labyrinthe. La membrane du tympan est en général perforée. Cependant il y a des circonstances où elle s'oppose à l'issue du pus, soit par la cicatrisation de ses solutions de continuité, soit par son adhérence au promontoire. Le pus n'a donc qu'un seul chemin à suivre pour sortir de la cavité de la caisse. Il détruit la mince lamelle osseuse qui limite en haut cette cavité. Dès lors il se met en rapport avec la dure-mère ; il la perfore, et vient baigner la surface du cerveau. Là, il détermine une méningite adhésive peu étendue ; à la faveur de cette méningite il pénètre dans la substance cérébrale sans enflammer la grande cavité de l'arachnoïde. La substance cérébrale devient malade à son tour ; le pus qu'elle produit s'ajoute à celui qui vient de la caisse ; un abcès considérable se forme ainsi en peu de temps.

Si, au lieu d'un abcès de la caisse, il s'agit d'un abcès des cellules mastoïdiennes, la situation se présente sous le même aspect, avec la différence que l'évacuation des produits pathologiques est encore plus difficile que pour les abcès de la caisse, en raison de l'éloignement du conduit auditif externe, en raison de la forme concave du plancher de la portion horizontale des cellules, et en raison de la position déclive de leur portion verticale.

Mais la perforation de la paroi crânienne n'occasionne pas toujours un abcès du cerveau ou du cervelet. Si la perforation de la dure-mère n'est pas précédée

ou accompagnée d'une méningite adhésive, les produits morbides se répandent dans la cavité arachnoïdienne, et déterminent, suivant les cas, une méningite diffuse cérébrale, ou cérébelleuse, ou même cérébrale et cérébelleuse à la fois.

Telle est la forme étiologique la plus simple des phlegmasies des centres nerveux ou de leurs enveloppes. L'otite diffuse agit sur les organes comme les abcès sous-aponévrotiques agissent sur les aponévroses, et sur le tissu cellulaire sous-cutané. Il n'y a là aucune difficulté, aucune obscurité; il s'agit d'un abcès qui n'a qu'une seule direction pour se faire jour, et qui en profite nécessairement. C'est un des faits les plus élémentaires de la pathologie; mais nous allons voir que, dans d'autres cas, l'étiologie de ces lésions est enveloppée de ténèbres. Il y a des cas où l'on ne peut se refuser à admettre une liaison entre l'otite et l'abcès cérébral, et où cependant il est impossible de démontrer la nature de cette relation étiologique.

Une première difficulté se présente dans des cas semblables à celui que nous avons observé dans le service de M. Cusco (1). Il y a un abcès cérébral, qui communique avec la caisse; mais la membrane du tympan est largement perforée, et ses lambeaux flottent librement. Dans ces cas, on trouve, d'habitude, une matière caséuse, un pus concret dans l'intérieur de la caisse. C'est le lieu de remarquer que les otites diffuses s'accompagnent presque toujours d'une carie très-étendue de l'os temporal. Cette carie ne se limite pas aux parois de l'oreille moyenne; elle envahit l'é-

(1) Observation 1.

paisseur des os ; elle se propage en surface dans la direction verticale, vers l'écaïlle du temporal, et dans la direction horizontale, vers le sphénoïde et la portion osseuse de la trompe d'une part, d'autre part vers le sillon qui loge le sinus latéral, et vers le golfe de la veine jugulaire. Nous avons ici un élément nouveau d'une grande puissance qui s'ajoute à ceux que nous connaissons déjà pour déterminer la perforation de la paroi crânienne ; c'est l'ostéïte. Indépendamment de la rétention du pus, l'ostéïte peut gagner le plafond de la caisse, comme elle gagne toutes les autres parties de l'os. Il ne s'agit plus alors seulement d'une inflammation du sens de l'ouïe ; il s'agit aussi, et avant tout, d'une inflammation de la cage osseuse qui le contient. Cette inflammation se dirige vers le cerveau comme elle pourrait se diriger vers l'extérieur, et si l'on poussait cette idée jusqu'à ses dernières limites, on pourrait prétendre que les accidents encéphaliques sont dus, non pas à l'otite, mais à la carie de l'os temporal.

Cette formule est vraie dans certains cas. Mais, quand il y a une perforation de l'os, il faut bien admettre que l'ostéïte a été un phénomène secondaire, et que c'est l'abcès de la caisse qui a déterminé, par sa marche progressive, les accidents cérébraux. La perforation est une signature étiologique d'une valeur presque absolue. Cependant, lorsqu'on trouve la caisse remplie d'une matière caséuse, il faut se souvenir que le pus des foyers de carie a une grande tendance à devenir concret, et que, par conséquent, c'est surtout aux parois osseuses de la caisse qu'il faut rapporter l'origine d'un pus de ce genre. Voici comment il faut concevoir ces formations. En général, les otites diffu-

ses débutent par l'hypertrophie de la muqueuse tympanique. Tant que cette muqueuse est seulement hypertrophiée, tant qu'elle n'est pas ulcérée, la caisse ne peut contenir que du pus provenant de la muqueuse. Mais, si un foyer d'ostéite se forme sous la muqueuse, si ce foyer donne lieu à une collection de matière caséuse, et si la muqueuse s'ulcère à ce niveau, on aura un foyer caséux à découvert dans la cavité de la caisse. Des foyers de ce genre pourront se former dans divers points ; en se réunissant, ils donneront lieu à un abcès de la caisse qui sera une sorte d'abcès ossifluent. Ainsi, supposons un abcès de la caisse qui se fait jour dans le cerveau, malgré l'existence d'une large perforation de la membrane du tympan ; si nous trouvons que cet abcès est formé par un pus caséux, et si la muqueuse tympanique est détruite ou ulcérée, il nous est facile d'expliquer la rétention des produits de sécrétion et les accidents qu'elle occasionne.

Hâtons-nous de le dire ; ces cas sont les plus fréquents parmi ceux que nous avons à considérer dans ce mémoire. Aussi devons-nous en quelque sorte justifier dès à présent le titre que nous avons adopté. Au lieu de dire : accidents encéphaliques occasionnés par l'otite, nous aurions pu dire : accidents dus à la carie du temporal. Mais il faut remarquer que la cavité de l'oreille moyenne, par sa forme et par ses puissantes propriétés physiologiques, détermine et domine l'ostéite de la paroi crânienne ; elle en règle l'étendue ; elle en limite les ramifications ; elle joue un rôle étiologique qui lui assigne le premier rang. De plus, il est des cas où l'ostéite n'a peut-être qu'une importance

secondaire, et où les accidents paraissent dépendre de l'inflammation des membranes du sens de l'ouïe ; c'est du moins ce qu'admettent les auteurs.

Tels sont les motifs qui nous ont fait conserver à l'otite la première part dans les phénomènes, bien que, dans beaucoup de cas, une ostéite diffuse étendue autour des compartiments de l'oreille moyenne soit la cause immédiate du mal.

Nous allons étudier maintenant des cas plus compliqués et plus difficiles. Ce sont ceux où il existe un abcès du cerveau qui ne communique pas avec le foyer d'ostéite. Nous en avons rencontré plusieurs dans nos recherches bibliographiques ; mais aucun n'est plus remarquable que celui qui nous a été communiqué par M. Rindfleisch (1). Ce cas nous servira de type. Un abcès existe dans le cerveau ; entre cet abcès et l'os temporal il y a une couche de substance cérébrale saine ; l'os temporal n'est pas perforé du côté de la cavité crânienne ; mais un foyer considérable de carie existe dans l'intérieur de cet os. Le sinus latéral et la veine jugulaire ne sont pas malades.

Des cas de ce genre ont pu venir à l'appui d'une opinion ancienne et justement oubliée. Les anciens croyaient que, dans l'otite avec accidents encéphaliques, l'abcès du cerveau était la maladie primitive, la cause, et l'abcès de l'oreille, le résultat. Pour eux, ce n'étaient pas les collections purulentes de l'oreille qui s'ouvraient dans le cerveau, c'était l'abcès du cerveau qui se faisait jour à travers les cavités de l'oreille. Cette opinion est renversée par l'observation

(1) Observation 3.



cinique. Dans tous les cas bien observés, on reconnaît que les symptômes cérébraux ont apparu à une époque où le sens de l'ouïe était déjà malade depuis fort longtemps. Mais, lorsqu'on est disposé à douter que les abcès du cerveau aient leur point de départ dans la maladie de l'oreille, les cas dont nous nous occupons maintenant ne peuvent marquer d'être pris en sérieuse considération.

Toynbee, qui a étudié ces cas avec beaucoup de soin, et qui a pu en observer un lui-même (1), les attribue à une irritation cérébrale produite par l'accumulation de pus et de matière caséeuse dans la caisse du tympan. Il ajoute que cette irritation exige, pour se produire, la rétention des sécrétions morbides, et il fait jouer un grand rôle à l'intégrité de la membrane du tympan. Dans le cas de M. Rindfleisch, la membrane du tympan était détruite. D'ailleurs, nous avons exposé plus haut ce qui nous paraît le plus probable sur la rétention des produits morbides; nous n'avons pas à y revenir. Quant à l'*irritation cérébrale*, nous nous bornons à observer que le mot *irritation* signifie surtout, en langage anatomique, quelque chose qui précède nécessairement l'inflammation. Ainsi, dire que les maladies du sens de l'ouïe occasionnent des abcès du cerveau, parce qu'elles déterminent une irritation cérébrale, c'est rappeler littéralement un aphorisme énoncé par Molière, au sujet de certaine substance narcotique. Nous n'y reviendrons pas.

M. Budd, dont nous citons une remarquable observation (2), a fait une hypothèse d'un autre genre. Il

(1) Voir notre observation 9.

(2) Observation 8.

suppose que la maladie s'est propagée par les veines (*by the veins*). Et il ajoute : « Il est vrai que le mal aurait dû marcher contre le courant sanguin. Mais ce n'est pas là une difficulté. Nous avons des exemples nombreux de cas de ce genre ; il suffira de rappeler ici l'inflammation de la veine fémorale, dans les maladies de l'utérus, et surtout l'ulcère intestinal. » On comprend difficilement ce que M. Budd a voulu dire. Les seules veines qui pourraient conduire l'inflammation de l'oreille à l'encéphale sont les sinus latéraux ; et, dans l'observation de l'auteur anglais, il n'est pas dit que ces sinus fussent malades. Dans le cas de M. Rindfleisch, il est noté formellement qu'ils étaient sains. D'ailleurs les affections des sinus cérébraux ne produisent pas des abcès ; elles produisent des foyers de ramollissement.

Il faut reconnaître que nous nous trouvons ici en présence d'une question très-difficile, d'une question dont la science n'a pas donné la solution jusqu'à ce jour, et qui mérite d'appeler l'attention des investigateurs. Nous signalerons quelques causes d'erreur qui doivent être évitées dans l'étude de ce problème.

D'abord il faut se mettre en garde contre une trop grande envie de relier les faits les uns aux autres. Lorsqu'un individu est affecté d'un écoulement par l'oreille, il n'est pas pour cela à l'abri des autres causes qui peuvent occasionner des abcès du cerveau. Telles sont, par exemple, les lésions traumatiques. En recherchant avec soin les antécédents des malades, il serait possible que quelques-uns de ces prétendus accidents encéphaliques d'otite diffuse se transforment à l'avenir en de simples coïncidences. Mais une obser-

vation rigoureuse est nécessaire pour cela. Ainsi, dans un cas d'abcès du cervelet avec méningite, M. Gruber (1) a observé des lésions qu'il attribue, à la vérité, à une otite interne, mais dont il cherche la cause première dans un traumatisme ancien. Le malade, ouvrier horloger, aurait vu sa maladie se développer à la suite d'un soufflet administré par son patron. M. Gruber s'élève contre un tel acte de violence et blâme sévèrement la conduite des maîtres qui, au lieu d'agir sur leurs apprentis par des moyens moraux, ont recours à la force brutale. On ne peut que s'associer à de tels sentiments. Mais il faut se méfier de la tendance qu'ont les malades à attribuer leur état à une lésion traumatique souvent insignifiante.

En second lieu, il faut accorder une attention toute particulière aux cas où la thrombose du sinus latéral accompagne l'abcès encéphalique. Cette thrombose peut donner lieu à des ramollissements qui seront distingués sans peine des abcès. Il se pourrait aussi, dans certains cas, que l'abcès fût la conséquence de la thrombose, à titre de production métastatique, exactement comme les autres abcès d'infection purulente qui existent parfois dans divers viscères, dans la plèvre, dans les articulations. On serait autorisé à faire une telle hypothèse, s'il existait beaucoup d'abcès de ce genre ailleurs que dans le cerveau. Les caractères anatomiques de l'abcès lui-même pourraient servir, dans une certaine mesure, à décider la question. Toutefois, il ne faut pas oublier que les abcès

(1) Zeitschrift der K. K. Gesellschaft der Aerzte zu Wien. 1860. N<sup>o</sup> 52, p. 819.

encéphaliques d'infection purulente sont rares, mal connus, et qu'on ne saurait fonder une conclusion positive en se basant sur le peu de notions que nous avons à cet égard.

Hâtons-nous de dire que, dans la plupart des cas, il faudrait se garder de croire à un lien étiologique entre la thrombose et l'abcès. Le plus souvent la même cause détermine une recrudescence de l'ostéite, à la fois du côté du sillon qui longe le sinus latéral, et du côté de la paroi supérieure de la caisse; ces deux parois osseuses sont perforées en même temps ou à peu de jours d'intervalle, et la maladie de la veine, et celle de l'encéphale lui-même combinent leurs effets pour déterminer la mort. C'est ce qui a lieu dans l'observation qui nous est personnelle, et que nous avons recueillie dans le service de M. Cusco.

#### § 4. SYMPTÔMES.

Nous n'étudions pas ici une maladie spéciale; nous étudions un groupe de maladies qui dépendent d'une même cause. L'histoire symptomatique de chacune d'elles n'a pas à nous occuper; nous devons seulement considérer les symptômes qui ont un rapport spécial avec la cause, avec le trait d'union étiologique, principal objet de nos recherches. En général, les accidents encéphaliques de l'otite se développent avec la gradation, avec le caractère qui leur est propre; et l'otite n'exerce pas d'influence sur cette gradation, ni sur ce caractère. Les abcès du cerveau ou du cervelet occasionnent des troubles de l'intelligence, des troubles unilatéraux de la sensibilité et du mouvement. La

thrombose du sinus latéral accompagnée d'infection purulente se manifeste par des troubles cérébraux vagues, par des accès fébriles intermittents à type irrégulier, par un état typhoïde mal défini. La méningite apparaît avec le cortège formidable de symptômes aigus qui lui est habituel. Nous relèverons ici seulement ce qui est relatif : A, à l'hémiplégie faciale ; B, aux prodromes des accidents encéphaliques ; C, à l'état de l'oreille externe et de l'apophyse mastoïde ; D, à la coïncidence de la thrombose du sinus latéral avec les abcès encéphaliques.

A. Le nerf facial, dans la seconde partie de l'aqueduc de Fallope, longe la paroi interne de la caisse du tympan, et n'est séparé de cette cavité que par une lame osseuse assez mince. Il en résulte que les ostéites de la caisse provoquent souvent des lésions du nerf ; tantôt la paroi de l'aqueduc de Fallope, perforée, permet l'irritation ou l'inflammation du tronc nerveux par les produits morbides ; tantôt un petit séquestre comprime ou blesse le nerf ; dans ces cas, il est possible que le malade soit atteint d'une hémiplégie faciale incurable. Mais, en général, il s'agit de lésions passagères, telles que des effets de compression ou d'hyperémie, et l'hémiplégie faciale cède et disparaît d'elle-même au bout d'un temps assez court. Quelquefois elle cède à un traitement local qui améliore l'état de l'oreille moyenne. Cette hémiplégie ne doit pas être confondue avec celle qui résulte d'une lésion cérébrale. La seule règle générale qu'on puisse donner à ce sujet est de tenir compte des autres symptômes ; on ne peut appliquer ici le principe enseigné par quelques

auteurs, qui consiste à rechercher si le voile du palais est paralysé; ce principe est utile pour distinguer les hémiplegies de cause cérébrale de celles qui résultent d'un état morbide siégeant sur le tronc nerveux ou sur ses branches, au-dessous du trou stylo - mastoïdien; mais il est en défaut lorsque la lésion siége au niveau de l'aqueduc de Fallope. D'ailleurs la lésion pourrait siéger plus haut encore. Certaines otites se propagent au labyrinthe, et, de là, au tronc du nerf acoustique, d'où elles s'étendent sous forme de méningites diffuses à toute la base de l'encéphale. Une telle lésion, si elle se bornait au tronc du nerf acoustique, donnerait lieu, par la compression du tronc intra-crânien du facial, à une hémiplegie faciale de cause locale. Mais cette hémiplegie compterait le plus souvent, malgré sa nature purement locale, parmi les prodromes d'une méningite qui ne tarderait pas à se développer.

B. Les symptômes prodromiques d'une complication cérébrale des affections du sens de l'ouïe ont attiré l'attention de beaucoup d'observateurs. Ceux qui attribuent la complication à une *irritation cérébrale* ont surtout insisté sur ces symptômes; nous avons montré que l'opinion de ces auteurs n'avait aucun sens réel; mais il n'en est pas moins convenable de profiter de leurs observations et de tenir compte des faits qu'ils ont signalés, sinon à titre d'explication étiologique, du moins comme tableau des signes prodromiques des affections que nous avons à décrire. Ces signes sont un peu vagues. Toynbee parle de vertiges, d'étourdissements, de maux de tête violents. M. Pagenstecher, dans l'observation que nous avons

citée (1), signale une névralgie intense de la cinquième paire; c'est là un fait exceptionnel. Ce que l'on observe le plus souvent est, il faut le reconnaître, assez banal, et on ne peut guère en déduire un jugement certain sur les accidents qui menacent le malade. Les maux de tête peuvent résulter de l'otite elle-même, sans aucune complication cérébrale. Les étourdissements et les vertiges ont un peu plus de valeur; mais il ne faut pas oublier que ces symptômes se montrent quelquefois à la suite des manœuvres les plus insignifiantes, à la suite d'injections d'eau tiède dans l'oreille, par exemple. C'est ce que nous avons signalé chez notre second malade. Les vomissements sont un excellent signe d'accidents cérébraux. Cependant il y a des cas où ce symptôme se présente, dans les otites chroniques, par suite d'une lésion locale du nerf vague; ce nerf peut être lésé par une méningite circonscrite, qui marche jusqu'à lui en suivant la gaine du nerf acoustique. Dans ce cas, la lésion du nerf lui-même serait sous la dépendance d'une lésion plus grave; il est difficile, en effet, qu'une telle méningite ne s'étende pas tout au moins au bulbe rachidien. Cependant on a signalé aussi des accidents produits dans la distribution du nerf vague, sans méningite concomitante. Ces accidents, qu'il est d'ailleurs assez difficile d'expliquer, ôtent au vomissement la valeur symptomatique qu'il pourrait avoir dans l'hypothèse d'un abcès cérébral. Enfin, nous devons mentionner les troubles de l'intelligence. Ici, nous nous trouvons en présence d'une difficulté spéciale. C'est que l'otite est souvent

(1) Observation 5.

bilatérale. Dans ce cas, on a affaire à des sourds, et l'interrogatoire d'un sourd est une opération qui offre souvent peu de chances de succès, surtout si elle a pour but d'apprécier l'état de l'intelligence.

Les symptômes prodromiques que nous venons d'énumérer auront de la valeur, seulement par leur ensemble; ils prendront une valeur plus sérieuse s'ils s'accompagnent de quelques phénomènes plus caractéristiques, tels que le strabisme, la photophobie, une paralysie incomplète d'un ou de plusieurs membres, ou de la face. Mais alors, il est fort à craindre que la période prodromique ne soit franchie et qu'il n'existe déjà un commencement de suppuration, soit dans les méninges, soit dans la substance nerveuse centrale elle-même.

C. L'état de l'oreille et de l'apophyse mastoïde fournit assez rarement des indications symptomatiques importantes pour l'étude d'une complication encéphalique. La suppression d'une otorrhée chronique peut tenir à la cicatrisation d'une perforation de la membrane du tympan, à la formation d'adhérences entre la membrane du tympan et les parois de la caisse, ou bien encore à la formation d'un foyer caséeux par le mécanisme que nous avons indiqué plus haut. Dans tous ces cas, on a à craindre des accidents encéphaliques, par suite de l'impulsion nouvelle que donne à l'ostéite l'accumulation des produits morbides, et par suite de la rétention même de ces produits. Il se peut donc que la suppression d'un écoulement ait, au début, une valeur séméiotique; quant à la qualité de l'écoulement, son odeur, son mélange avec le sang, etc.,



toutes ces particularités n'offrent pas grand intérêt au point de vue des complications. Il en est autrement de la douleur. Si l'état de souffrance de l'oreille se complique tout d'un coup de vives douleurs localisées dans la région mastoïdienne et dans le conduit auditif externe, on peut trouver dans ce symptôme l'indice d'une propagation de l'ostéite, à la fois vers le sinus latéral, et vers les parois de la caisse. Un tel symptôme, combiné avec des accidents d'irritation cérébrale, doit appeler toute l'attention du médecin, d'autant plus qu'on se trouve alors à une époque initiale, où le traitement peut encore avoir des effets décisifs.

*D.* Lorsque la thrombose du sinus latéral se combine avec un abcès ou avec une méningite, on a une série de phénomènes très-compliquée, dans laquelle la prédominance appartient, dans certains cas, à l'infection purulente, et dans d'autres, à l'état phlegmasique de l'encéphale. C'est surtout l'état typhoïde qui domine, dans la plupart des observations ; cet état, en effet, peut dépendre à la fois de chacune des diverses causes qui mettent la vie du malade en danger. Mais il y a ici une circonstance particulière, qui tend à effacer les couleurs du tableau séméiotique et à donner à l'ensemble un caractère essentiellement vague et confus. C'est que l'abcès cérébral, de même que la thrombose des sinus, de même que la méningite, offrent d'habitude une rémittence marquée dans leur marche et dans leurs symptômes. Un abcès produit dans le cerveau et grandit de jour en jour ; tant qu'il suit une marche ascendante, on observe des symptômes de lésion unilatérale de l'encéphale. A un mo-

ment donné, l'abcès s'enkyste et devient stationnaire. Alors le malade semble entièrement guéri; tous les symptômes ont disparu. Mais bientôt un nouvel abcès se forme; ou bien le premier abcès reprend de nouveau sa marche progressive, et détermine de nouveaux symptômes. La marche quelquefois rémittente de la méningite est aussi fort bien connue, quoique moins facile à expliquer; et quant à l'infection purulente, les accès fébriles rémittents en forment le type le plus parfait. On conçoit maintenant que, si toutes ces irrégularités morbides se combinent, il peut en résulter une très-haute complication séméiotique.

§ 5. — DIAGNOSTIC.

D'après une observation de M. Heusinger, que nous citons dans notre compilation (1), il semblerait que des accidents cérébraux, occasionnés par l'otite, tels que la thrombose et les abcès, pourraient passer complètement inaperçus. Nous ne jugeons pas que cette opinion soit exacte. D'abord, en ce qui concerne les abcès, nous rappellerons un fait bien connu; c'est que les abcès ne donnent lieu à aucun symptôme, une fois qu'ils ont passé à l'état de collection purulente enkystée et stationnaire. Or cette période peut durer très-longtemps; elle peut durer pendant des années. Il peut donc se faire qu'on se trouve en présence d'un malade atteint d'une affection chronique, de tubercules, par exemple (et on sait que les affections chroniques du sens de l'ouïe coïncident très-souvent avec la tubercu-

(1) Observation 6.

lose), que ce malade, porteur d'un abcès enkysté du cerveau, ne donne pas des renseignements bien précis sur ses commémoratifs, et qu'il meure au bout de deux ou trois mois par exemple, par suite du développement de la phthisie. On trouvera à l'autopsie un abcès cérébral ; n'ayant pas eu de renseignements sur la période aiguë qui a marqué la formation de cet abcès, on pourra se figurer que cette période n'a pas existé. On pourra même croire que l'abcès s'est développé pendant qu'on a eu le malade sous les yeux ; on pourra croire qu'il n'a donné lieu à aucun symptôme. Quant à la thrombose, rien ne prouve qu'elle doive nécessairement donner des signes de son existence. Cependant il est rationnel d'admettre qu'elle doit se révéler par des symptômes plus ou moins notables d'irritation cérébrale. Les fonctions des centres nerveux sont sous la dépendance immédiate et absolue de la circulation sanguine ; il est malaisé de croire qu'elles n'éprouvent aucun trouble lorsqu'un vaisseau aussi important que le sinus latéral est bouché par un caillot. Mais, si l'on se trouve appelé à donner des soins à un tuberculeux qui s'éteint, il est bien facile de négliger, de ne pas voir quelques légers troubles du mouvement que le malade, couché au lit, ne révèle pas naturellement, quelques irrégularités de l'intelligence, que l'on met sur le compte de la souffrance et du désespoir, quelques vertiges, quelques étourdissements, dont il n'est même pas question, ni dans l'interrogatoire du médecin, ni dans les renseignements qu'on lui donne. Nous irons même plus loin ; nous dirons que la période aiguë d'un abcès encéphalique peut très-bien passer inaperçue dans la pratique nosocomiale, s'il s'agit d'un

malade couché toute la journée, et atteint de phthisie tuberculeuse.

Aussi il faudrait que les renseignements négatifs aient une valeur et une multiplicité très-grandes, pour nous faire admettre l'opinion formulée par M. Heusinger. Nous la rejetons absolument. Nous pensons que les accidents encéphaliques de l'otite se révèlent toujours à un moment donné par des symptômes appréciables.

Cela posé, il est certain que les difficultés du diagnostic seront très-inégales, suivant la période où l'on observera le malade.

Les complications encéphaliques sont rares, si l'on a égard à la grande fréquence de l'otite. Aussi de simples symptômes d'irritation cérébrale ne peuvent jamais nous autoriser à annoncer une de ces complications : ce serait aller contre toutes les probabilités. Mais ces symptômes devront être pris en sérieuse considération. Ils peuvent être, ils sont, dans la plupart des cas, un effet purement sympathique, ou même un effet direct de l'affection du sens de l'ouïe. Mais, dans des cas rares, ils annoncent les maladies les plus graves. Il faudra donc, en présence de pareils symptômes, redoubler de soins et d'attention, entretenir un libre écoulement des produits morbides, examiner si l'état des parties molles ne donne pas lieu à quelque indication chirurgicale du côté de l'apophyse mastoïde.

Supposons maintenant que des accidents encéphaliques se soient développés. Le diagnostic sera en général très-simple. On observe une hémiplégie plus ou moins complète; il y a des vomissements, souvent de

la fièvre ; l'intelligence est troublée ; le malade présente une otorrhée qui en général n'échappe pas à l'attention. Elle ne peut échapper à l'attention, si elle est bilatérale ; car alors le malade est habituellement sourd. Si l'otorrhée est unilatérale, on a un critérium assez certain dans la localisation, également unilatérale, des troubles nerveux. Une otite qui existe à droite, par exemple, donnera lieu à un abcès cérébral à droite, à une hémiplégie gauche par conséquent. Et c'est ici qu'il convient d'insister sur une particularité importante, que nous avons passée sous silence dans le paragraphe précédent. C'est que l'hémiplégie faciale résultant d'un abcès cérébral a lieu du côté opposé à la lésion, tandis que l'hémiplégie résultant d'une lésion du nerf facial dans l'aqueduc de Fallope, a lieu du côté de la lésion. Ce fait donne lieu à quelques remarques intéressantes, qui, malheureusement ne peuvent s'appliquer aux cas très-fréquents où l'otite est bilatérale.

Supposons qu'il y ait hémiplégie faciale et qu'on soit dans le doute si le symptôme répond à une lésion cérébrale commençante, ou à une lésion du nerf facial dans l'aqueduc de Fallope. Il suffira évidemment de tenir compte du côté où siège l'hémiplégie, pour lever les doutes. Mais il faut ici se mettre en garde contre une erreur de diagnostic, qui a été signalée par M. Duchenne (de Boulogne). Un nerf enflammé et malade peut, après la paralysie, provoquer la contracture dans toute l'étendue de son domaine musculaire. Or la contracture unilatérale simule une hémiplégie du côté opposé. Alors on aurait une lésion locale du nerf facial dans l'aqueduc de Fallope, et on croirait à tort à

une lésion d'origine cérébrale. L'examen direct des muscles contracturés lèvera tous les doutes.

Dans certains cas le diagnostic des complications encéphaliques de l'otite offre les difficultés les plus grandes. Chez un individu qui a souffert longtemps d'accidents paludéens, les frissons rémittents de la thrombose peuvent donner le change, et le médecin administrera, mais en vain, des remèdes antipériodiques; il perdra ainsi un temps précieux, qui aurait pu être employé à remplir des indications tirées de l'état local. Plus tard, l'état typhoïde, une fièvre continue, due à des accidents inflammatoires du côté du cerveau ou des méninges, pourront faire croire à une fièvre typhoïde. Si même on n'a pas de bons renseignements sur l'état antérieur, et si l'on voit le malade à une période déjà avancée, on pourra croire que l'otite est d'origine toute récente et la considérer comme une complication de la fièvre typhoïde. Les difficultés deviendraient insurmontables si des éruptions spéciales se montraient à la peau, et si l'on avait de la douleur et du gargouillement dans la fosse iliaque droite. C'est ce qui a lieu dans un cas de Lebert, dont nous citons l'observation (1). On rencontra des pétéchies; il y eut de la douleur dans la fosse iliaque droite, mais pas de gargouillement.

Lorsqu'une complication est bien démontrée, il importe beaucoup, au point de vue du traitement, de décider si cette complication est une méningite, un abcès, une thrombose, ou si plusieurs de ces complications existent à la fois. Il est facile de concevoir que

(1) Observation 7.

l'existence d'une thrombose avec infection purulente est une contre-indication formelle à toute tentative du côté de l'apophyse mastoïde. La thrombose simple, considérée en elle-même, peut déjà être regardée comme une contre-indication. Quant à la méningite, elle contre-indique l'opération d'une manière moins formelle, mais elle laisse déjà bien peu à espérer, en raison de sa tendance à se propager rapidement dans toutes les directions. Nous n'avons pas à insister ici sur ce diagnostic, qui rentre dans l'histoire classique du diagnostic général des maladies cérébrales. Nous ferons seulement remarquer que des accidents d'irritation cérébrale observés au début de la maladie peuvent tout aussi bien dépendre d'une thrombose que d'affections inflammatoires. Les fonctions des centres nerveux sont sous la dépendance immédiate et absolue de la circulation sanguine, et doivent nécessairement éprouver une perturbation grave, à la suite de l'oblitération d'un vaisseau aussi important que le sinus latéral, d'autant plus que cette oblitération est souvent accompagnée de celle de la veine jugulaire interne elle-même.

Des accidents gastro-intestinaux, et surtout des vomissements, dus à un état de souffrance du nerf vague, pourraient être considérés comme des symptômes d'irritation cérébrale ou de phlegmasie, déjà développés. On pourrait aussi les rapporter à l'infection purulente. Il faut se rappeler que de tels accidents ne sont pas jusqu'ici bien expliqués, ni bien connus au point de vue étiologique. Peut-être la thrombose de la veine jugulaire interne ne leur est-elle pas étrangère ; cette veine, oblitérée et distendue par un caillot, pourrait agir sur le nerf vague, en le comprimant contre les

parois crâniennes, à son passage dans le trou déchiré postérieur.

§ 6. PRONOSTIC.

Le pronostic des complications encéphaliques de l'otite, une fois que ces complications sont bien constatées, offre la gravité la plus haute. Toutefois, il peut arriver, dans des cas rares, que la méningite offre un caractère chronique, qu'elle limite son action dans la production de quelques pseudo-membranes, et qu'elle laisse vivre le malade pendant longtemps encore. Dans l'observation de M. Pagenstecher, que nous avons citée (1), on voit un exemple de ce genre de méningite. Le malade succomba à une seconde attaque de méningite qui se développa plus tard, et l'autopsie permit de constater les lésions de la première maladie.

Les abcès cérébraux peuvent aussi s'enkyster et rester stationnaires. Dans le cas que M. Rindfleisch m'a communiqué, la vie avait duré un an à partir de l'époque où la formation du pus s'était manifestée par des symptômes encéphaliques.

Dans le cas d'accidents aigus, on ne devra pas perdre absolument tout espoir. Abercrombie (3) rapporte

(1) Observation 5.

(2) Observation 3.

(3) Abercrombie (*Maladies de l'encéphale. Traduction française par Gendrin, p. 53*). Il faut remarquer qu'Abercrombie ne donne pas de détails, ce qui permet de supposer qu'il ne s'agit peut-être pas d'un abcès ni d'une méningite. Il s'agit peut-être d'accidents urémiques. Abercrombie ne connaissait pas la nature des accidents urémiques; et, pour ceux qui ont lu son livre, il est évident qu'un grand nombre de faits décrits par lui sous le titre d'encéphalites sont de l'urémie et rien autre chose.



qu'une jeune fille, après avoir présenté pendant deux ou trois jours l'état comateux le plus parfait, se trouva améliorée subitement, à la suite d'un écoulement abondant de matière purulente par l'oreille, et qu'elle guérit. Il se demande si l'on pourrait considérer cet écoulement comme provenant d'un abcès cérébral, et il ne peut se prononcer pour l'affirmative ; il est certain, en effet, qu'une accumulation considérable de produits morbides dans les cavités du sens de l'ouïe peut, par une action purement sympathique, donner lieu aux symptômes cérébraux les plus graves, sans que les centres nerveux soient eux-mêmes attaqués par l'inflammation.

M. Prescott Hewett a rapporté encore un cas de guérison très-remarquable. En voici les détails : « La malade est une jeune fille de dix-huit ans, atteinte d'une otorrhée, suite de rougeole. Quatre semaines après le début de l'otorrhée, elle éprouve des frissons intenses et une forte fièvre. L'état général devient typhoïde ; l'écoulement se supprime. Les frissons continuent. Au moment où M. Prescott Hewett voit la malade, sa peau a pris une teinte terreuse ; la fièvre est intense ; il n'y a pas de céphalalgie, et l'intelligence est intacte. Il y a de la douleur sur le trajet de l'une des veines jugulaires, et la tête est penchée sur le côté. Il y a une tumeur à la base du cou. On diagnostique une phlébite. Au bout de huit jours, l'articulation interne claviculaire renferme du pus. Quelques jours après, il y a du gonflement au niveau de l'un des genoux. Des symptômes de pneumonie se montrent également, mais ils ne tardent pas à disparaître. L'articulation du genou ne suppure pas ; le gonflement diminue peu

à peu, et, sauf un peu de raideur, la guérison est bientôt complète. Dix-sept jours après le début de la phlébite, on remarque de la tuméfaction coxo-fémorale; un abcès profond se forme; il est ouvert, et l'articulation demeure intacte. Traitée par les toniques et les opiacés, la malade finit par guérir.» (*The Lancet*, année 1861, vol. 1, p. 114.)

Lorsque les abcès encéphaliques s'enkystent et deviennent stationnaires, on observe une rémission de tous les symptômes, qui peut en imposer pour une guérison complète. Le pronostic doit être extrêmement réservé dans des cas de ce genre. Dans l'observation de M. Budd (1), il est question de trois abcès du cervelet qui s'étaient formés consécutivement, mais à d'assez longs intervalles. Pendant les intervalles, l'état du malade représentait une guérison parfaite; dans les cas analogues, le pronostic est d'autant plus difficile que les abcès, une fois enkystés, peuvent, en effet, passer à l'état chronique et donner lieu ainsi, non pas à une véritable guérison, mais tout au moins à un simulacre de guérison, qui est susceptible de durer plusieurs mois et même des années.

### § 7. ÉTIOLOGIE.

Nous avons dit que la fréquence des accidents encéphaliques de l'otite, comparée à celle de l'otite elle-même, n'est pas très-grande. Néanmoins elle l'est assez pour que les compagnies d'assurance sur la vie en aient fait entrer la considération dans leur pratique.

(1) Observation 8.

C'est du moins ce qui a lieu en Angleterre, et Toynbee ne désapprouve pas cette manière d'agir. Quant aux causes prédisposantes ou occasionnelles des accidents qui nous occupent, les premières sont celles de l'otite chronique diffuse en général; les autres sont précisément celles qui ont fait l'objet de notre étude de physiologie pathologique; nous n'avons pas à nous en inquiéter ici. Nous ferons seulement une remarque sur une question que des recherches nouvelles doivent faire considérer aujourd'hui sous un jour tout nouveau : à l'autopsie de tous les individus qui succombent par le fait de l'otite compliquée d'accidents cérébraux, ou de presque tous, on trouve des tubercules pulmonaires. Autrefois, on expliquait cette coïncidence par les conditions banales du tempérament scrofuleux. Ce tempérament prédisposait à la fois aux tubercules, à l'otite et aux caries osseuses; de là la coïncidence anatomique; c'est ainsi qu'on expliquait un fait par une entité, oubliant que, si les entités peuvent avoir quelque valeur dans la science, c'est seulement à la condition de figurer et de simplifier l'expression d'un fait, c'est-à-dire de dépendre des faits, et non de les dominer. Aujourd'hui, les récentes recherches de M. Cohnheim (1) nous permettent d'expliquer les faits par les faits, et de nous rendre un compte exact de leur enchaînement. Il nous semble difficile de ne pas conclure de ces recherches, que la formation des tubercules est un résultat de la resorption de la matière caséuse et de son passage dans le sang. Si le poumon est un siège d'élection pour les tu-

(1) Virchow's Archiv. Bd. 45.

bercules, c'est que cet organe reçoit de première main tout le sang et tous les produits de résorption de l'économie. Qu'il se forme quelque part dans l'économie un foyer caséux, aussitôt des tubercules pulmonaires font leur apparition; ces tubercules développeront autour d'eux des péri-bronchites et des pneumonies catarrhales chroniques, et l'appareil anatomique tout entier de la phthisie pulmonaire sera constitué. Ainsi la phthisie pulmonaire et l'otite chronique ne sont pas deux conséquences distinctes et séparées d'un certain être métaphysique, dont le nom seul est réel. Cet être métaphysique n'existe pas, et les deux faits qui nous occupent sont la conséquence l'un de l'autre.

Cette grave déduction mérite d'être développée; car elle nous présente des conséquences importantes, et elle ouvre à nos investigations un champ jusqu'ici inexploré.

Si l'on se rappelle bien les attributs classiques du tempérament scrofuleux, et si on les compare aux résultats que fournit l'observation clinique, on ne peut s'empêcher de remarquer combien la divergence est grande, et combien les faits s'accordent peu avec la théorie, dès qu'il s'agit des organes des sens. Sur le grand nombre des malades affectés d'otite, combien de fois trouverons-nous le nez écrasé, le teint blême, l'apparence ignoble et chétive des individus scrofuleux ou soi-disant tels? Le plus souvent, l'otite se présente comme un accident de cause externe, provoqué par le froid ou par une irritation mécanique, et le stigmate d'une constitution appauvrie fait défaut de la façon la plus absolue. Une fois l'otite constituée, il est bien simple de concevoir qu'elle occasionne, par elle-

même, une carie des os. La muqueuse tympanique n'est autre chose qu'un périoste revêtu d'un épithélium; Toynbee et beaucoup d'autres avec lui se sont peut-être mépris en décrivant, sous le nom d'hypertrophies simples ou catarrhales, certains états morbides dans lesquels cette prétendue membrane muqueuse a disparu et se trouve remplacée par une couche granuleuse épaisse et opaque. Sous cette couche granuleuse, ou, pour mieux dire, en contact immédiat avec elle, on trouve un os carié, et même, dans bien des cas, la couche granuleuse a disparu, et l'os carié se montre à nu dans la cavité de la caisse et dans celle des espaces mastoïdiens. La muqueuse hypertrophiée de Toynbee, c'est l'ensemble des papilles médullaires hypertrophiées et végétantes, qui forment la surface externe d'un foyer d'ostéite. Et ce foyer d'ostéite, c'est le grand coupable dans la destruction totale qui menace l'économie; c'est de lui, c'est par lui que procède la marche inflexible de la phthisie. L'otite chronique diffuse est cause de la phthisie, comme elle est cause d'accidents cérébraux, comme elle est cause d'ulcérations de la carotide interne; seulement elle donne lieu à la phthisie par l'intermédiaire de la circulation générale, tandis que c'est directement et par voie de continuité, qu'elle met en danger les organes adjacents au sens de l'ouïe.

#### § 8. TRAITEMENT.

Le traitement banal de l'otite et le traitement banal des affections cérébrales ne méritent pas de nous occuper ici. A titre de prophylaxie, un traitement régulier des otites chroniques a nécessairement une grande

valeur; mais l'histoire de ce traitement rentre dans celle de l'otite elle-même. Quant aux médications banales appliquées aux abcès du cerveau, je ne conteste pas que leur emploi n'ait une heureuse influence sur le moral des familles; je ne conteste pas qu'elles ne soient fort bien trouvées pour permettre à un médecin de déployer une grande activité, et de faire semblant de se rendre utile à son malade; mais en discuter la valeur scientifique serait plus qu'une dérision.

Dans ces derniers temps, on a proposé de mettre en usage, comme traitement curatif des complications encéphaliques de l'otite, la trépanation de l'apophyse mastoïde. Von Trœltsch l'a exécutée une fois chez une malade qui présentait des symptômes d'irritation cérébrale, et cette malade a guéri. M. Pagenstecher l'a aussi exécutée, sans succès il est vrai, sur un malade qui présentait une complication encéphalique déjà très-avancée dans sa marche.

L'opération, considérée en elle-même, présente peu de dangers. Von Trœltsch, dans son mémoire (1), énumère les cas de trépanation qui se trouvent rapportés dans les auteurs. Ils sont peu nombreux. Depuis que Riolan a imaginé cette opération, elle n'a été pratiquée que dix-sept fois. Von Trœltsch n'en compte que seize; mais il faut y joindre le cas de M. Pagenstecher (2), ce qui porte le nombre total des cas à dix-sept et le nombre total des morts à deux; car, parmi les seize cas analysés par von Trœltsch, la mort a eu lieu une fois seulement. Peut-être y a-t-il aussi d'autres cas de mort à ajouter à cette liste; il faut ici, comme dans

(1) Virchow's Archiv. Bd. 21.

(2) Observation 5.

toutes les séries chirurgicales, tenir compte de cette influence mystérieuse (1) qui porte les chirurgiens ne pas publier leurs insuccès. D'ailleurs, dans la moitié des cas, on a cherché à remplir une indication qui ne peut nous occuper ici, et qui même n'a plus sa raison d'être aujourd'hui. On sait que les anciens, ignorant l'utilité du cathétérisme de la trompe, pratiquaient la trépanation de l'apophyse mastoïde, dans le but de permettre l'accès de l'air dans la caisse et de guérir ainsi la surdité.

Quoi qu'il en soit, il reste avéré que l'opération n'offre pas de danger sérieux. La temporisation, au contraire, présente les dangers les plus graves. Si du pus tend à se faire jour au niveau de la région mastoïdienne, si l'état des parties molles permet de reconnaître, de soupçonner un foyer de carie, ou une collection purulente dans la portion verticale des cellules mastoïdiennes, ou même dans l'écorce compacte de l'apophyse mastoïde, ou même seulement une périostite de cette apophyse, il faut se hâter, il faut, sans nul délai, porter le fer sur la partie malade. Si du pus ou de l'ostéite existent en dehors des cellules, il y a à craindre que le mal ne se propage aux cellules elles-mêmes; si les cellules sont déjà malades, le danger est grand; il est imminent. Ainsi que le dit fort bien Von Trœltzsch, il n'y a pas de région qui réunisse sur un plus petit espace un plus grand nombre de territoires importants, et qui accumule davantage les périls les plus graves; le cerveau, le cervelet, les méninges, le sinus latéral,

(1) J'appelle cela une influence mystérieuse, parce que je ne puis croire que ce soit un manque de modestie. Je suppose qu'un chirurgien est toujours modeste.

la veine jugulaire interne, le nerf pneumogastrique, l'artère carotide interne, s'offrent de tous les côtés comme des victimes préparées d'avance; et il n'y a pas de raison possible pour ne pas appliquer ici dans toute sa rigueur une des règles fondamentales de la chirurgie, qui est d'évacuer au plus tôt le pus et les produits morbides, lorsqu'ils menacent, par leur situation, des organes essentiels à la vie, et qu'on peut, d'ailleurs, les évacuer sans nul danger.

Faut-il étendre cette indication au delà des cas où l'on ne voit rien aux parties molles? C'est là une idée qui paraît avoir aujourd'hui beaucoup de crédit en Allemagne; en France, elle n'a pas été discutée jusqu'à ce jour, et elle ne paraît même pas être connue. Les trépanations de Follin (1) et de Forget (2), ont été faites dans des cas où la région mastoïdienne superficielle était malade. Mais on se demande aujourd'hui s'il ne convient pas de trépaner, par exemple, dans un cas comme celui que nous avons observé chez M. Cusco. La région mastoïdienne n'avait rien; les symptômes d'un abcès cérébral et l'existence d'une otorrhée ancienne ne permettaient pas de doute sur la nature de la maladie. Fallait-il chercher à faciliter l'évacuation des produits morbides en leur ouvrant une voie au moyen d'une couronne de trépan? L'autopsie nous permettait de résoudre cette question. Nous avons divisé par un trait de scie l'apophyse mastoïde, et nous n'avons plus trouvé aucune trace des cellules de la portion verticale. Toute l'apophyse était convertie en une masse homogène de tissu éburné que la scie ne

(1) Bulletins de la Société de chirurgie, Décembre 1863.

(2) Union médicale. 1860, n° 52.



divisait qu'avec une difficulté extraordinaire. Si M. Cusco avait porté le trépan sur l'apophyse mastoïde, il aurait trouvé sous l'instrument du tissu compacte ; et rien de plus ; et, s'il avait voulu aller jusqu'au pus au moyen d'un perforateur, il aurait dû pénétrer à des profondeurs inconnues.

C'est aussi ce qui est arrivé à M. Pagenstecher (1).

Sur la pièce qui m'a été communiquée par M. Rindfleisch, j'ai examiné avec le plus grand soin l'état de la région mastoïdienne du temporal. J'ai trouvé la portion horizontale des cellules mastoïdiennes détruite, au point qu'il ne restait plus aucune trace de la forme primitive des cellules. On voyait à leur place une cavité arrondie assez considérable, qui se terminait en cul-de-sac du côté de l'apophyse. Cette cavité était remplie de matière caséuse. Quant à l'apophyse, en la divisant par un trait de scie, je l'ai trouvée, comme dans la pièce de M. Cusco, transformée en tissu compacte éburné ; c'était un très-bel exemple d'ostéite sclérosique généralisée. Il n'y avait plus de cellules dans la portion verticale de la région. La région, très-simplifiée dans sa forme et dans sa structure, se réduisait aux deux portions que nous avons décrites : une grande cavité horizontale répondant à la paroi crânienne, et une masse éburnée, répondant à la portion verticale des cellules et à l'apophyse mastoïde proprement dite.

Suivant M. Rindfleisch, l'ostéite sclérosique est ici une conséquence de la carie ; au voisinage des foyers de carie, il se forme, par un effet utile du travail de la

(1) Observation 5.

nature médicatrice, un foyer de sclérose qui limite les progrès du mal. Cela s'observe fréquemment dans les tumeurs blanches. Il en résulte que, généralement, dans les suppurations chroniques de l'oreille qui n'ont pas envahi d'emblée les cellules mastoïdiennes postérieures, on trouvera ces cellules détruites, oblitérées, et remplacées par un foyer de sclérose qui rendra illusoire toute tentative de trépanation. C'est là une contre-indication, dont les auteurs n'ont pas parlé jusqu'ici, et qui a une très-grande importance; car elle s'applique à la grande majorité des cas: les cas de complications cérébrales dans les otites aiguës sont rares; et ce sont, à proprement parler, les seuls où la trépanation ne soit pas contre-indiquée par la sclérose probable de l'apophyse mastoïde. Il faut, d'ailleurs, remarquer que la contre-indication, fondée sur la sclérose, n'a rien d'absolu. Il y a des otites chroniques diffuses dans lesquelles la portion verticale des cellules mastoïdiennes est envahie par la carie; et leur nombre n'est pas rare. Dans ces cas, la trépanation est indiquée aussi formellement que possible, toutes les fois qu'il existe une complication ou une menace de complication cérébrale. On reconnaîtra qu'on a affaire à un cas de ce genre, en étudiant l'état des parties molles et de l'apophyse, et en se basant en général sur les règles qui servent à déterminer l'existence d'un foyer de carie et d'ostéite, situé plus ou moins profondément.

## OBSERVATIONS.

### OBSERVATION I.

(Personnelle.)

Otite diffuse. — Thrombose du sinus latéral. — Infarctus pulmonaires. — Abscès cérébral.

X..., âgée de 35 ans, entre, le 12 janvier 1869, dans le service de M. Cusco, salle Sainte-Marthe, hôpital Lariboisière.

Cette malade était entrée d'abord dans le service de M. Woillez qui, observant des accidents cérébraux, et remarquant d'ailleurs l'existence d'un écoulement purulent par l'oreille, diagnostiqua une lésion encéphalique, suite d'otite, et fit passer la malade en chirurgie.

*Etat le 12 au matin.* — Agitation très-grande; mais l'intelligence ne semble pas altérée; les réponses sont justes et raisonnables. Toutefois, il est malaisé d'obtenir des renseignements; la malade se dérobe violemment à l'interrogatoire par des plaintes et des cris de douleur. Son état de souffrance se résume dans une céphalalgie de la plus grave intensité, qui siège au niveau de la région temporale gauche, et de là s'irradie un peu vers la ligne médiane et vers la face, en restant limitée au pourtour de la région temporale dans une étendue de quelques centimètres.

Pouls à 75, un peu fort; température de la peau normale; on cherche en vain dans toutes les parties du corps les signes d'une paralysie du sentiment ou du mouvement. Il y a seulement une rétention d'urine qui dure depuis vingt-quatre heures. Pupilles normales. Pas de strabisme.

La malade dit qu'elle est enceinte. Ses règles ne se sont pas

montrées depuis quatre mois. Son état d'agitation ne permet pas d'explorer convenablement la paroi abdominale. Du reste, on verra tout à l'heure qu'il y avait en effet une grossesse de trois ou quatre mois environ.

On ne peut obtenir aucun détail précis sur les antécédents, si ce n'est que le mal a débuté depuis trois semaines, et que l'apparition de la céphalalgie a été précédée par un malaise général accompagné de frissons. Ces frissons se seraient répétés plusieurs fois. Quant à l'otorrhée, elle existe depuis l'enfance; elle a lieu à gauche, c'est-à-dire du même côté que la céphalalgie. La surdité est à peu près complète de ce côté. L'oreille droite est saine.

Le soir, la malade tombe dans le coma; elle meurt le lendemain à neuf heures du matin.

*Autopsie*, le 14 janvier, à dix heures du matin.

*Organes abdominaux* sains. L'utérus renfermait un produit de conception qui nous a paru âgé de trois ou quatre mois.

*Vessie* saine.

*Poumons*. — Le poumon droit offre à son bord postérieur une congestion hypostatique considérable. Le poumon gauche présente une congestion analogue, mais à un degré beaucoup moins prononcé. Dans son lobe supérieur, ce poumon présente trois infarctus hémoptoïques à peu près d'égal volume; le plus gros des trois est gros comme une noisette. L'un et l'autre poumon sont exempts de tubercules. Le *cœur* est sain.

*Cerveau*. — En incisant la dure-mère, nous trouvons la surface convexe des hémisphères parfaitement saine. Mais il y a dans la cavité de l'arachnoïde, au niveau de la fosse sphénoïdale gauche, une quantité notable d'un pus séreux, jaunâtre, inodore. Tout l'encéphale est sain, à l'exception du lobe sphénoïdal gauche. A la face inférieure de ce lobe, il y a dans la substance cérébrale une solution de continuité de deux travers de doigt de largeur. Cette ouverture conduit dans un vaste foyer purulent; le pus contenu dans ce foyer est en tout semblable à celui qui se trouvait dans l'arachnoïde; comme d'ailleurs la pie mère ne présente aucune trace d'inflammation, il est évident que le pus trouvé dans l'arachnoïde s'est écoulé dans cette cavité au moment même où nous avons enlevé le cerveau; il ne pouvait en être autrement, puisque l'abcès cérébral était largement ouvert du côté des méninges. Mais, pen-

dant la vie, les parois de cette solution de continuité, appliquées l'une contre l'autre, n'ont pu laisser couler aucun produit morbide dans les méninges; ce qui le prouve, c'est que les méninges sont saines, au lieu qu'elles se seraient nécessairement enflammées, si elles avaient éprouvé le contact irritant du pus cérébral.

Les parois du foyer ne sont revêtues par aucune membrane, elles sont formées par une couche de substance cérébrale imbibée de pus, et qui se termine par une surface déchiquetée du côté de la cavité de l'abcès. Sauf cette imbibition purulente, qui offre à peine quelques millimètres d'épaisseur, la substance encéphalique est exempte de lésions. Le cerveau semble avoir été dilacéré et détruit comme à l'emporte-pièce, sans qu'il y ait une zone de transition bien accentuée entre les parties malades et les parties saines.

*Dure-mère.* — Vis-à-vis l'abcès cérébral, la dure-mère qui recouvre le rocher offre un très-petit pertuis; autour de ce pertuis, elle est ramollie, épaissie, colorée en jaune-verdâtre, et décollée sur une étendue de 4 centimètre carré environ. Ce point répond à la paroi supérieure de la caisse tympanique. Au niveau du bord supérieur du rocher et des faces antérieure et postérieure de cet os, la dure-mère n'offre aucune altération. Le sinus sigmoïde, vers sa partie la plus élevée, renferme un caillot fibrineux, solide, décoloré, qui remplit à peu près la moitié du calibre du sinus, et qui adhère très-fortement à sa paroi. Ce caillot, long de 4 centimètre et demi, est recouvert par une masse fibrineuse rosée, assez molle, représentant fort bien un caillot récent. L'ensemble de ces deux caillots oblitère tout à fait la cavité du sinus, dont les parois sont saines d'ailleurs à ce niveau. L'adhérence du caillot à la paroi est maintenue par quelques petits filaments fibrineux très-fins, qui semblent s'engager dans les affluents veineux du sinus; ces filaments constituent des espèces de racines, qui fixent le caillot très-solidement à sa place. Au-dessous du caillot, la paroi du sinus et celle de la veine jugulaire interne sont épaissies, indurées; leur face interne est verdâtre, rugueuse, et ulcérée en plusieurs points. Nous n'avons pu suivre la veine jugulaire à plus de 2 centimètres au-dessous du trou déchiré postérieur; la pièce avait été séparée sans qu'on eût pris la précaution de conserver cette veine.

*Os temporal et sens de l'ouïe.* — Au niveau du point où la dure-mère est perforée, la surface de l'os temporal présente une solution de continuité très-considérable, à bords irréguliers, qui s'étend depuis le bord supérieur du rocher, dont elle a fait disparaître une partie, jusque vers le point où la trompe auditive s'abouche dans la caisse. En injectant de l'eau par cette solution de continuité, nous enlevons une matière caséuse assez molle, qui remplit la cavité de la caisse et celle de la portion horizontale des cellules mastoïdiennes, notablement agrandies par la carie. Ces cavités ne sont pas tapissées par une membrane distincte, que l'on puisse regarder comme la muqueuse hypertrophiée; elles présentent comme limite de leurs parois une surface granuleuse, sous laquelle le stylet sent et brise de nombreuses lamelles osseuses très-fines. L'injection a fait sortir de la cavité un petit os irrégulier, formé de tissu spongieux, et entouré d'une écorce mince de substance compacte, qui ne présentait pas de signes de carie, et que je considère comme étant la tête du marteau; j'ai retrouvé aussi dans l'eau de l'injection l'enclume parfaitement intacte; quant à l'étrier, il était intact, comme l'enclume, et son articulation avec la fenêtre ovale était saine; j'ai dû le détacher de cette articulation avec des pinces. Il m'a semblé que la maladie ne s'était pas propagée à l'oreille interne. La membrane du tympan n'existait qu'à l'état de lambeaux.

Les parois du sillon qui loge le sinus sigmoïde étaient rugueuses et cariées; quant à la portion verticale des cellules mastoïdiennes, elle avait disparu. En faisant un trait de scie sur l'apophyse mastoïde, j'ai trouvé cette éminence osseuse complètement sclérosée, et changée en une masse éburnée de tissu compacte.

#### OBSERVATION II.

(Personnelle.)

Otite diffuse chronique. — Altération du sens du goût. — Symptômes cérébraux apparents d'irritation, dus à une autre cause qu'à l'otite.

X..., âgé de 24 ans, employé au chemin de fer du Nord, entre à l'hôpital Lariboisière, salle Saint-Napoléon, n° 21, le 21 décembre 1868, service de M. Cusco.

Ce malade a eu, pendant son enfance, quelques ophthalmies

dont il ne reste pas aujourd'hui de traces. A part ces ophthalmies, dont la nature ne peut être déterminée actuellement, rien n'indique chez lui un tempérament scrofuleux. Il y a environ un an, il éprouva, pour la première fois de sa vie, des douleurs dans l'oreille droite. Ces douleurs furent très-vives, et accompagnées de bruits divers, qui occasionnaient beaucoup d'inquiétude chez ce malade. Au bout de huit jours, il survint un écoulement purulent, qui ne tarda pas à présenter une extrême fétidité. Peu à peu les douleurs se sont calmées, et il ne reste aujourd'hui que de l'otorrhée et une surdité assez notable. La montre est entendue à 1 décimètre. L'examen avec le miroir découvre une perforation de la membrane du tympan; elle est petite; elle siège à la partie inférieure de la membrane; on y voit des battements isochrones à ceux du pouls artériel.

Nous avons cherché quel était l'état du sens du goût dans les deux tiers antérieurs de la langue. Des grains de sel, placés du côté droit, n'ont donné lieu à aucune sensation. Du côté gauche, au contraire, la saveur salée a été promptement reconnue. Il y a donc un état morbide de l'oreille moyenne qui intercepte la marche des sensations dans les filets nerveux de la corde du tympan. L'hypothèse la plus rationnelle est celle qui consiste à admettre une compression exercée sur ce nerf par la membrane muqueuse qui revêt la chaîne des osselets, notablement épaissie et hypertrophiée.

Le symptôme qui a déterminé le malade à entrer à l'hôpital est une céphalalgie très-violente, qu'il attribue à sa maladie d'oreille. Cette céphalalgie offre les caractères suivants: elle est, en général, unilatérale; elle siège tantôt à droite, tantôt à gauche; elle offre sa plus grande intensité au niveau de la région temporale, et, de là, elle s'irradie sur tout le côté correspondant de la tête et de la face. En même temps, les yeux deviennent rouges et s'humectent de larmes. L'œil gauche et l'œil droit sont souvent rouges à la fois, quoique la douleur ne siège que d'un seul côté de la tête, mais c'est toujours l'œil gauche qui est le plus rouge des deux.

La céphalalgie revient par accès qui durent un jour ou deux. En général, ces accès empêchent le sommeil nocturne; mais, vers le matin, le malade fatigué s'assoupit, et, à son réveil, il ne souffre plus.

Ces maux de tête, ayant débuté à la même époque que l'otite, sont devenus plus intenses et plus fréquents depuis deux mois.

Il y a de cela quatre ans, ce malade avait fait une chute, dans laquelle son nez avait heurté violemment contre un rail de chemin de fer. On trouve encore aujourd'hui une légère difformité, suite d'un cal vicieux formé sur une ancienne fracture des os propres du nez. La céphalalgie était-elle l'effet d'une irritation cérébrale occasionnée par l'otite, ou bien celui d'une inflammation chronique de la muqueuse des fosses nasales, occasionnée par ce traumatisme ancien? Nous avons hésité quelque temps entre ces deux opinions, mais nous nous sommes rangé à la seconde, lorsque le malade, à la suite d'un de ses accès, nous a montré une masse d'un mucus concret très-tenace, dont l'expulsion avait fait cesser la douleur immédiatement. En l'interrogeant à ce sujet, il nous a dit que l'expulsion de masses semblables avait produit souvent le même effet dans les mêmes circonstances. Depuis, il nous a montré deux fois des produits de sécrétion morbide tout à fait analogues.

Le traitement a consisté dans l'application d'un cautère derrière l'apophyse mastoïde, et des injections fréquentes d'eau de goudron (matin et soir) dans le conduit auditif externe. Sous l'influence de ce traitement, X... dit avoir été très-amélioré, et demande sa sortie le 12 février 1869. Nous ne pouvons partager son illusion; nous croyons que son état est demeuré stationnaire, et nous craignons même que des accidents cérébraux ne se développent, si les plus grands soins ne sont mis en usage; voici pour quel motif.

Le 6 février, c'est-à-dire six jours avant sa sortie, il nous a informé d'un accident assez grave. Les injections étaient pratiquées habituellement par un infirmier, qui les poussait avec force, et sans aucune précaution. Deux fois, à la suite de ces injections, le malade a été pris d'une faiblesse générale, est devenu pâle, et a été obligé de s'asseoir; il n'est revenu à lui qu'après quelques instants de repos. Nous avons alors répété nous-même les injections à plusieurs reprises, mais sans observer aucun accident. Il est vrai que, par prudence, nous n'avons pas voulu pousser fortement le liquide. Lorsque le malade est sorti, nous lui avons recommandé de s'abstenir d'injections pendant quelque temps.



OBSERVATION III.

(Personnelle.)

Abcès du cerveau ne communiquant pas avec le foyer de carie qui en a été la cause. — Otite diffuse. — Sclérose complète de l'apophyse mastoïde.

Je dois à l'obligeance de M. Rindfleisch d'avoir pu examiner une pièce anatomique très-intéressante, qui se trouve dans la collection de l'Institut pathologique de Bonn.

D'après les renseignements que M. Rindfleisch avait reçus du médecin ordinaire de la malade, il y avait eu, un an avant la mort, des accidents cérébraux graves. Il s'agissait d'une jeune fille tuberculeuse; elle était atteinte d'une otite diffuse qui durait depuis plusieurs années. Les accidents cérébraux se calmèrent, et l'on aurait pu croire à une complète cessation de l'état morbide de l'encéphale. La mort eut lieu par le progrès de la cachexie tuberculeuse.

Les pièces que j'ai examinées ont macéré dans le liquide de Müller, et ont été plongées ensuite dans l'alcool ordinaire. Ce procédé de conservation, dont M. Rindfleisch se sert habituellement, donne, à tous les points de vue, des résultats très-avantageux.

Ces pièces sont les suivantes : 1<sup>o</sup> un fragment du cerveau qui dépendait du lobe sphénoïdal gauche; 2<sup>o</sup> le rocher, et la région du crâne dans laquelle cet os est compris. M. Rindfleisch avait examiné les méninges sans y trouver aucune altération, et n'avait pas jugé à propos de les conserver. Il a remarqué, notamment, que le sinus latéral était sain. Sur l'os que j'ai examiné, je n'ai vu, en effet, aucune trace de carie au niveau du sillon qui loge le sinus latéral.

Le cerveau est le siège d'un abcès enkysté, dont la cavité aurait pu loger un œuf de pigeon. On voit parfaitement, sur le fragment conservé, la membrane d'enkystement de l'abcès; elle adhère fort peu à la substance nerveuse environnante; la surface de cette membrane, qui est tournée vers la cavité de l'abcès, présente des granulations très-nombreuses; celle qui est tournée vers la substance nerveuse est lisse; son épaisseur est d'environ un millimètre et demi. Entre la cavité de l'abcès

et la surface du cerveau qui répond au rocher, il y a une couche de substance cérébrale saine, d'un centimètre à un centimètre et demi d'épaisseur.

L'os temporal a été divisé longitudinalement par un trait de scie, qui est parallèle à l'arête supérieure du rocher, et qui passe par le milieu de la caisse et par le limaçon. Je trouve la cavité de la caisse et celle des cellules mastoïdiennes remplies d'une matière que la macération a plus ou moins modifiée, et qui ressemble à une agglomération de feuillets membraniformes stratifiés. Cette matière représente évidemment un foyer caséux qui remplissait l'oreille moyenne. La portion horizontale des cellules mastoïdiennes est remplacée par une cavité unique, assez considérable pour admettre la pulpe du doigt. Du côté du crâne, cette cavité est fermée par un plafond membraneux de deux centimètres carrés environ d'étendue, très-adhérent à l'os temporal qui a subi en ce point une perte de substance correspondant à l'étendue de ce plafond membraneux. Je ne puis mieux comparer cette disposition qu'à celle que l'on retrouve sur la voûte crânienne, à la suite d'une trépanation, lorsque la perte de substance produite par le trépan s'est comblée au moyen d'une formation fibreuse.

En pratiquant un trait de scie sur l'apophyse mastoïde, j'ai reconnu que la portion verticale des cellules mastoïdiennes avait disparu. Tout l'os était sclérosé à ce niveau et transformé en une masse de tissu compacte très-dur.

Il n'y avait plus de trace de la membrane du tympan, ni des osselets de l'ouïe. M. Rindfleisch m'a dit que ces organes manquaient sur la pièce fraîche. Quant aux parois de la cavité de l'oreille moyenne, elles n'étaient recouvertes par aucune membrane ; on les mettait à nu en enlevant la matière feuilletée et stratifiée qui remplissait la cavité. Le plafond de la caisse tympanique était d'une extrême minceur ; une lame transparente, très-fine, de tissu compacte, était tout ce que l'on trouvait à ce niveau.

OBSERVATION IV.

(Toynbee, p. 381.)

Ulcération de la muqueuse de la caisse. — L'inflammation s'est étendue de la caisse au labyrinthe, en passant par la fenêtre ovale.

James Warner Smith, matelot, âgé de 17 ans, entre à l'hôpital de Charing-Cross le 14 janvier 1846. A l'âge de 5 ans, il a eu la rougeole ; depuis lors, il souffre d'une otorrhée qui ne l'a jamais quitté. Toutefois, il y avait des époques où l'écoulement était très-peu considérable. C'est l'oreille gauche qui est affectée. La santé générale est habituellement bonne. Il y a trois mois, pendant un voyage au cap de Bonne-Espérance, Smith s'est trouvé exposé à un vent frais, et il a perdu son bonnet. A la suite de cet accident, il a éprouvé une grande douleur d'oreille, et l'écoulement est devenu considérable. Depuis lors, il a eu plusieurs fois des douleurs d'oreille ; il a eu aussi quelques écoulements de sang. A son arrivée en Angleterre, il s'est enrhumé ; la douleur d'oreille est devenue très-violente, et s'est accompagnée d'un grand mal de tête. Il consulte alors un chirurgien, qui lui prescrit des injections et des applications topiques. Ne se trouvant pas mieux, il se présente à l'hôpital de Charing-Cross. Le jour de son entrée, il se plaint d'une violente douleur d'oreille à gauche et d'une céphalagie qui est limitée au vertex et au côté gauche de la tête ; il y a aussi une certaine douleur du côté droit. Il y a une agitation convulsive continue des muscles de la moitié droite de la face, et la lèvre est tirée à droite. Un peu de photophobie. Ecoulement abondant et fétide par l'oreille gauche ; pas de douleur à la région mastoïdienne.

16 janvier. Violent paroxysme de douleur pendant la nuit ; amélioration le matin. Les mouvements convulsifs ont cessé ; il y en a seulement dans la paupière droite. Calomel et opium.

Le 22. Il va beaucoup mieux. Nuit tranquille. Douleurs moindres.

Le 24. Douleurs aussi violentes que jamais.

Le 27. Délire pendant tout le jour.

Le 29. Toujours du délire; douleurs intenses dans toute la tête; écoulement abondant par l'oreille; la tête est dans l'extension.

Le 30. Le délire a cessé. mais il y beaucoup de somnolence; il est difficile de réveiller le malade. Motricité et sensibilité des membres intactes. Pupilles normales.

1<sup>er</sup> février. La somnolence s'est dissipée; il n'y a plus de délire; la nuit a été bonne, mais il y a encore de très-vives douleurs d'oreille et de la céphalagie frontale. Cet état reste le même jusqu'au 5 février; alors le malade s'affaïsse graduellement, sans qu'il y ait de coma ni aucun symptôme offrant un caractère cérébral bien tranché. La tête se maintient toujours dans l'extension forcée. L'intelligence est conservée jusqu'à la mort.

*Autopsie*, trente-six heures après la mort. Après avoir enlevé la dure-mère, on remarque de la sécheresse sur la surface arachnoïdienne et de l'injection sur la pie-mère de la convexité. Sous l'arachnoïde, on voit deux ou trois petites taches jaunes. Il y a dans l'un et l'autre ventricule latéral environ trois onces d'une sérosité limpide. Dans la corne postérieure du ventricule droit, et dans la corne inférieure du ventricule gauche, on trouve deux taches de lymphé plastique, grandes comme une pièce de deux francs; elles sont recouvertes d'un pus épais et crémeux. Le ventricule médian renferme un caillot noirâtre, de la dimension d'une petite noisette, qui se prolonge dans l'aqueduc de Sylvius; il y a aussi un petit caillot dans le quatrième ventricule. La commissure blanche est rompue. Le chiasma, la protubérance, les pédoncules cérébraux, la moelle allongée, l'extrémité supérieure de la moelle épinière disparaissent sous une couche de lymphé plastique et de pus jaunâtre, épaisse d'environ un demi-pouce. Cette couche embrasse les nerfs crâniens jusqu'aux points où ils pénètrent dans la dure-mère. Les régions encéphaliques qui se trouvent en contact avec elle sont très-ramollies. Sous la pie-mère, au niveau de la paroi supérieure de l'orbite, il y a un caillot sanguin, de la dimension d'un shelling. A droite et à gauche, la dure-mère qui recouvre le rocher est saine, et le rocher ne présente aucune apparence morbide. En examinant l'oreille, on trouve que la membrane du tympan est détruite, et que tous les osselets ont disparu. La caisse est remplie d'un pus très-fétide; sa

membrane muqueuse est ulcérée, la fenêtre ovale est ouverte, et la cavité du vestibule renferme un pus semblable à celui qui est contenu dans la caisse. Tout le labyrinthe membraneux est détruit. Le nerf auditif est tuméfié et d'une couleur sombre; il est évident que le mal s'est propagé à ce nerf à travers la paroi crébriforme du conduit auditif interne, et qu'il a gagné la base de l'encéphale en cheminant le long du nerf.

OBSERVATION V.

(Pageustecher, Langenbeck's Archiv. Bd. 4.)

Carie de l'oreille moyenne et du labyrinthe. — Méningite. —  
Trépanation de l'apophyse mastoïde. — Mort.

M. G. Bl., 40 ans, négociant, a eu la rougeole étant jeune. Un an plus tard, il a eu la scarlatine. A la suite de sa rougeole, il a été affecté d'une otorrhée purulente à droite, et sa scarlatine s'est compliquée d'accidents cérébraux, de délire, et d'un état demi-comateux qui a duré plusieurs jours. L'otorrhée a persisté; elle s'est accompagnée de bruits illusoires; et, vers la 14<sup>e</sup> ou 15<sup>e</sup> année du malade, elle a donné lieu à une surdité absolue. Depuis un grand nombre d'années, la suppuration est séreuse, peu abondante; quelquefois, après des soins de propreté, elle est mêlée de sang; elle n'est jamais fétide, à ce que dit le malade. Pendant les vingt dernières années, il y a eu souvent de la céphalagie; il y a deux ans, le malade a éprouvé des vertiges qui ont duré quatre semaines et qui ont cédé à des émissions sanguines. Ces vertiges cessaient quand le malade gardait le repos; ils augmentaient lorsqu'il faisait de l'exercice. Le malade, même pendant les intervalles où sa santé paraissait parfaite, avait l'habitude de se tirer fortement les cheveux et de se frotter énergiquement la tête avec ses mains. Souvent, dans une société joyeuse, on le voyait tomber dans la plus profonde rêverie, montrer beaucoup de distraction dans ses réponses, puis, de nouveau, prendre bientôt une part active à la conversation. On attribuait ces singularités au chagrin que pouvaient lui causer des affaires de commerce plus ou moins heureuses. L'état général semblait, d'ailleurs, excellent; l'intelligence et la mémoire ne laissaient rien à désirer.

Sa dernière maladie débute en janvier 1862 par d'assez violentes douleurs névralgiques, dont le siège répondait à la distribution de la cinquième paire nerveuse du côté droit, et qu'on ne pouvait mettre sur le compte d'une carie dentaire ni d'aucune autre cause externe. Ensuite, l'oreille, la région temporale droite deviennent douloureuses; il en est de même de la région de distribution du nerf auriculaire postérieur. L'otorrhée, alors très-peu abondante, ne tarde pas à cesser complètement. De la raideur à la nuque, de la douleur dans tous les environs de l'oreille, principalement sous l'influence de la pression; du vertige, des vomissements, un grand état de malaise, de la photophobie, beaucoup de sensibilité au bruit, un léger strabisme divergent à droite, surtout lorsque le malade regarde en haut, et une diplopie en rapport avec ce strabisme, tels sont les symptômes que l'on observe pendant la seconde semaine de juin. Le pouls n'est pas troublé; l'appétit diminue; il y a de la constipation; l'urine est normale; il y a de l'insomnie; les nuits sont très-agitées; l'intelligence n'est pas troublée, mais elle est paresseuse.

Vers le 20 janvier, amélioration notable; tous les symptômes cérébraux ont cédé; le malade quitte le lit; il a plusieurs nuits tranquilles, et, malgré mes recommandations, il s'occupe très-activement à revoir et à étudier ses livres de commerce. Au bout de peu de jours, de nouveaux symptômes graves se manifestent. Céphalalgie, vertige, insomnie, un peu de délire; le malade devient de plus en plus indifférent aux excitations extérieures; cependant ses réponses sont réfléchies et raisonnables. L'amaigrissement fait des progrès rapides; le coma augmente; il y a des tremblements musculaires, de la carphologie, et enfin de légères convulsions. La fièvre n'est pas très-forte; pendant les huit derniers jours, le pouls est à 90, 100, et 110. Le 14 février, la mort a lieu après une maladie de six semaines.

Pendant les derniers jours, les impressions extérieures étaient perçues plus lentement; leur perception semblait même être plus difficile; de plus, leur élaboration intellectuelle semblait lente. Jusqu'aux deux derniers jours de l'agonie, le malade a fait des réponses justes et raisonnables; mais il les faisait attendre pendant plusieurs minutes. Le trouble de l'intelligence avait un caractère tout spécial; on eût

dit que les fonctions des centres nerveux étaient conservées, mais que des obstacles particuliers retardaient la marche des perceptions sensibles. Aucun trouble de la motilité n'a été observé, si ce n'est la diplopie dont nous avons déjà fait mention, et peut-être cette diplopie existait-elle déjà depuis longtemps. L'expression de la physionomie n'était pas troublée; sous l'influence de douleurs névralgiques, qui affectaient surtout les rameaux du nerf auriculaire postérieur, la moitié droite de la face nous a paru présenter des contractions plus énergiques que la moitié gauche; c'était là sans nul doute l'effet d'une irritation réflexe du nerf de la septième paire; on observe souvent ce phénomène dans les névralgies violentes du trijumeau.

L'état de l'oreille droite, examiné plusieurs fois pendant le cours de la maladie, était le suivant. La forme et l'aspect extérieur étaient identiques à ceux du côté opposé; pas de tuméfaction de la région mastoïdienne; pas d'état de souffrance des parties molles, pas de sensibilité à la pression; la percussion donnait le même son à droite et à gauche. Un peu de douleur à la pression dans le conduit auditif externe. Dilatation notable de ce conduit, par suite de l'introduction fréquente du doigt pour le nettoyer; sur la paroi du conduit, ni blessures, ni plaies ulcérées, sauf à la partie supérieure, très-près de la membrane du tympan, où se montrent quelques granulations brunâtres et humides; ces granulations répondaient à la paroi antérieure et inférieure des grandes cellules mastoïdiennes, qui forment le plafond supérieur et postérieur du conduit auditif et de la caisse tympanique. Membrane du tympan plus trouble et moins transparente qu'à l'état normal, très-concave, déjetée vers la paroi interne de la caisse, sans solution de continuité quelconque. Son bord supérieur et postérieur répondait aux granulations déjà décrites. La sécrétion morbide, supprimée au début de la maladie, avait reparu plus tard, mais elle était, comme d'habitude, très-peu abondante, séreuse, sans odeur. Pendant les trois derniers jours, elle contenait un peu de sang. Surdité complète, datant déjà d'un grand nombre d'années.

Trente-six heures avant la mort, une trépanation de l'apophyse mastoïde fut entreprise. On prévoyait qu'elle serait sans résultat. L'os tout entier était sclérosé.

*Autopsie.* — Très-forte adhérence du cuir chevelu aux os du crâne; voûte crânienne partout atteinte d'ostéite hypertrophique; sclérose du diploé et addition de couches osseuses de formation nouvelle à la surface interne des os. Bosse pariétale droite un peu plus saillante; bosse frontale gauche un peu plus aplatie qu'à l'état normal. Dure-mère partout très-fortement adhérente aux os du crâne; dans certains endroits, cette adhérence est telle qu'on ne peut la détruire; l'épaisseur de la dure-mère est augmentée, et sa surface interne est dépolie. Dans le sinus longitudinal, il y a un caillot mou, et, autour de ce caillot, une région où le tissu connectif est hypertrophié. A la surface interne de la dure-mère on voit plusieurs petites élevures plates, bien circonscrites, formées par du tissu connectif en voie de prolifération; à leur niveau, la dure-mère est adhérente à la pie-mère.

La pie-mère présente sur tous les points, mais principalement à la convexité du cerveau, un trouble gélatiniforme; les anfractuosités sont remplies d'une matière gélatiniforme, où l'on voit, par places, dans le voisinage du sinus longitudinal, des stries purulentes. Vers la scissure de Sylvius, à droite et à gauche, cette matière est tout à fait transformée en pus.

En enlevant le cerveau, on voit la base du crâne partout recouverte de masses purulentes, surtout au niveau des fosses cérébelleuses et du canal qui loge la moelle allongée. Les parties les plus concrètes de ce pus adhèrent à l'arachnoïde sous la forme d'une couenne épaisse. Le chiasma et le tronc du nerf optique droit en sont complètement enveloppés. On enlève la pie-mère. La surface encéphalique paraît normale; la substance nerveuse a sa consistance habituelle. Le sinus transverse renferme un caillot mou, non purulent. La dure-mère de la base n'est pas malade; le rocher droit n'est pas carié. Le tronc du nerf acoustique droit est atrophié et tacheté de pigment noir, à partir du point où il s'engage dans le conduit auditif interne.

On scie le rocher et on en détache le périoste, qui lui adhère très-fortement. Au point qui répond en bas et en dedans au labyrinthe, la surface de l'os est plus transparente qu'à l'état normal. En grattant avec soin l'écorce extérieure de tissu compacte, on reconnaît un remarquable amincissement de



l'os et on tombe sur un foyer de carie qui répond à l'axe longitudinal de la pyramide, et qui présente trois quarts de pouce de longueur sur un quart de pouce de large. Il y a dans ce foyer une masse épaisse, puriforme, sanguinolente, qui renferme quelques restes de lamelles osseuses. On fait un trait de scie qui passe par le conduit auditif externe, par la caisse tympanique et par le limaçon; on voit alors que l'apophyse mastoïde est complètement sclérosée, à l'exception d'un espace grand comme une lentille, qui répond à sa partie antérieure. La caisse est petite, elle est vide; la membrane du tympan a sa coloration normale; elle est fortement concave et déjetée en dedans. En arrière, elle adhère à la paroi du foyer de carie. L'abcès communique avec la moitié antérieure de la cavité de la caisse, en avant du point où la membrane du tympan est adhérente à sa paroi. Cette communication se fait par une ouverture d'une ligne et demie environ de diamètre. La membrane du tympan recouvre la fenêtre ronde et la fenêtre ovale; le limaçon et le labyrinthe sont remplis d'une masse puriforme et onctueuse. Des restes des osselets de l'ouïe, ou pour mieux dire, de l'enclume et du marteau seulement, se retrouvent dans le pus de l'abcès. Il n'y a plus d'étrier. . . .

Ainsi nous pouvons résumer l'état des choses de la manière suivante : Carie ancienne de la paroi supérieure du conduit auditif externe; propagation du mal à la substance spongieuse de la pyramide; perforation de la membrane du tympan; adhérence de cette membrane à la paroi interne de la caisse, et diminution consécutive de l'étendue de la cavité de la caisse; inflammation de la paroi interne du limaçon et du labyrinthe; pachyméningite ancienne avec ostéite sclérosique, et méningite purulente récente, ayant son point de départ dans la fosse sphénoïdale droite.

#### OBSERVATION VI.

(Otto Heusinger, Virchow's Archiv. Bd. 41, p. 92 (1857).

Abcès de l'encéphale. — Thrombose du sinus transverse du côté droit. — Marche latente de la maladie.

Catherine Zeis, 37 ans; habitus scrofuleux; tempérament bilieux. Il y a cinq ans, cette malade fut reçue à la clinique

chirurgicale pour une arthrite suppurée du genou droit. On pratiqua avec succès l'amputation de la cuisse au tiers moyen. Depuis, elle a joui d'une bonne santé, à part quelques hémoptysies, et de la toux. En mai 1856, elle est entrée de nouveau à la Clinique pour un ganglion abcédé à l'aîne droite. L'affection principale étant une tuberculisation pulmonaire, cette malade passe dans le service de médecine le 24 juin 1856. On reconnaît les signes d'excavations tuberculeuses dans les sommets des deux poumons. De plus, la malade se plaint d'une otorrhée de l'oreille droite, qui dure déjà depuis quelques semaines ; elle a quelquefois des bourdonnements d'oreille, et un peu de surdité. La région mastoïdienne droite est tuméfiée et douloureuse à la pression ; la peau de cette région est rouge et chaude ; on diagnostique sans aucune hésitation une carie de l'os temporal. La tuméfaction augmente tous les jours ; la malade se plaint de douleurs d'oreille assez violentes. On applique des cataplasmes. Le 5 juillet, la fluctuation étant évidente, une incision longue d'un pouce est pratiquée un peu en arrière du pavillon, parallèlement à la direction des nerfs et des vaisseaux. Un pus épais et jaunâtre s'écoule en quantité assez notable ; l'os est rugueux et dénudé de son périoste sur une assez grande étendue. Bientôt les douleurs d'oreille cessent complètement ; l'inflammation des parties environnantes diminue ; mais l'otorrhée persiste, et la surdité augmente toujours. La plaie est maintenue ouverte pendant le mois de juillet ; elle donne issue à beaucoup de pus et à quelques fragments d'os nécrosés ; on reconnaît que ces fragments sont formés de tissu compacte. Le pus était d'abord de bonne nature, épais, jaunâtre, sans odeur notable ; il s'écoulait en partie par le conduit auditif externe, qui communiquait avec le foyer par un orifice latéral. Etat général assez bon ; crachats peu abondants ; selles normales. On administrait de l'opium à petites doses, pour rendre les nuits tranquilles ; la malade ne se plaignait ni de maux de tête, ni d'aucune douleur ; son état moral ne laissait rien à désirer.

En août, on pénétrait avec la sonde cannelée dans une cavité située derrière un séquestre mobile assez volumineux, et au fond de laquelle on croyait sentir la dure-mère ; mais, en l'absence de tout symptôme cérébral, on ne pouvait supposer que cette membrane fût mise à nu.

Le 29 août, la malade se réveille avec une hémiplegie faciale du côté droit, que l'on attribue, non sans raison, à l'irruption du pus dans le canal de Fallope. La plaie de la région mastoïdienne est maintenue ouverte; cette plaie, de même que le conduit auditif externe, donne issue à une quantité de pus assez considérable; dans les derniers temps, ce pus a pris une mauvaise odeur.

En même temps, l'affection pulmonaire fait des progrès continuels; la malade a plusieurs pleurésies partielles du côté gauche. En septembre, la fièvre hectique se développe; elle présente des exacerbations tous les soirs. Le corps devient de plus en plus maigre, et il se produit un dévoiement colliquatif, qui présente, à de longs intervalles, des rémissions et des exacerbations. La malade éprouve aussi des sueurs nocturnes; elle a de la douleur au niveau du larynx, et une extinction de voix.

On n'observe aucun trouble de l'intelligence, ni de la sensibilité, ni de la motricité. Les forces diminuent de plus en plus; le corps devient d'une maigreur squelettique; le pouls est petit et faible; la malade, complètement épuisée, succombe le 4 décembre 1856.

*Autopsie* pratiquée le 5 décembre, trente-six heures après la mort.

Le poumon droit adhère en plusieurs points à la plèvre costale. Dans le lobe moyen, on trouve une caverne de la grandeur d'un œuf de pigeon, mais dont les parois semblent déjà en voie de cicatrisation. Au sommet, il y a de nombreux tubercules crus; dans toute l'étendue du poumon, il existe des tubercules miliaires et de petites excavations; mais il reste encore beaucoup de tissu perméable à l'air. Du côté gauche, on trouve des adhérences pleurales très-fortes, deux cavernes de la grandeur d'un œuf de poule et beaucoup de tubercules et de petites excavations. Il y a une inflammation catarrhale du larynx; le cœur, petit et flasque, ne présente rien d'anormal. Quelques ulcérations intestinales. Foie gras. Plusieurs calculs dans la vésicule biliaire. Rate bilobée, assez volumineuse. Les autres organes abdominaux sont flasques, anémiés, et ne présentent aucune altération. La dure-mère s'arrache facilement; elle adhère seulement à l'os temporal du côté droit; les sinus contiennent peu de sang; il y a un grand nombre de granulations de Pacchioni. Dans la cavité arachnoïdienne, il y a envi-

ron une once d'un sérum transparent, jaune citron, très-fluide.

Les vaisseaux de la pie-mère ne sont pas congestionnés. En enlevant le cerveau, je trouve qu'il y a deux points où la dure-mère est adhérente et perforée ; en ces points, le foyer de carie de l'os temporal communique librement avec deux abcès situés dans l'encéphale lui-même. L'une de ces perforations répond à la surface supérieure du rocher ; c'est un orifice arrondi, à bords minces, de deux millimètres de diamètre ; le foyer cérébral est large de quatre à huit millimètres de profondeur ; il est rempli par une masse assez consistante, d'une couleur brune-verdâtre. Il est situé dans le lobe cérébral postérieur, à cinq centimètres environ de la scissure de Sylvius ; il est séparé de la corne postérieure du ventricule droit par une couche de substance cérébrale de 10<sup>mm</sup> d'épaisseur. La pie-mère est saine au pourtour de l'abcès. L'abcès est nettement limité à sa partie supérieure ; ailleurs, il est limité par de la substance cérébrale ramollie et diversement colorée, qui se continue par degrés avec la substance cérébrale saine ; ce ramollissement s'étend assez loin à travers des tissus qui, au premier abord, paraissent complètement sains. L'examen microscopique montre que le contenu de l'abcès se compose principalement de leucocytes normaux ou dégénérés, et d'une grande quantité de fins vaisseaux capillaires. On y trouve aussi des noyaux, des fibres nerveuses brisées ; sur les bords du foyer et au delà, il y a surtout des fibres brisées, et un grand nombre de fibres variqueuses à double contour ; il y a aussi des gouttelettes de graisse et des fragments de petites cellules ganglionnaires, des granulations pigmentaires et des corpuscules qui m'ont semblé être de nature amyloïde.

La seconde perforation répond à la face postérieure du rocher, juste en face du sinus transversé, à un pouce en arrière du canal qui loge les nerfs de la septième paire. Elle est plus grande que la première, mais elle est en partie comblée par des excroissances granuleuses ; elle s'ouvre sur un petit foyer un peu allongé, qui est situé dans le lobe inférieur et postérieur de l'hémisphère droit du cervelet. Ce foyer est infundibuliforme ; il a 4 millimètres de profondeur et 3 de largeur ; il est rempli par un bouchon solide, brunâtre ; la substance environnante est jaunâtre et ramollie dans une très-petite étendue. La pie-mère est recouverte à ce niveau d'un exsudat gélatineux sur

un espace dont le diamètre égale celui d'un thaler. Cet exsudat est surtout formé par des globules de pus. A l'examen microscopique, le contenu de l'abcès se décompose en un lacis de capillaires qui vont se perdre dans les tissus environnants; ces capillaires sont très-dilatés. Avec eux, il y a de grands leucocytes non altérés, un détritit finement granuleux très-abondant, des fibres nerveuses brisées, et des fibres nerveuses devenues variqueuses.

L'encéphale est anémié, œdémateux; sa consistance est normale. Les plexus choroïdes sont pâles et œdémateux. Les ventricules latéraux renferment une quantité médiocre d'un exsudat séreux. Au niveau du rocher droit, la surface externe de la dure-mère est épaissie et recouverte de dépôts granuleux; autour des perforations, on voit de nombreuses excroissances polypiformes. L'examen du sinus transverse du côté droit a fourni des résultats remarquables. Le sinus est oblitéré depuis l'embouchure du sinus pétreux supérieur, jusqu'au trou déchiré postérieur, c'est-à-dire sur un espace de deux pouces environ; il est rempli par un caillot solide. Le sinus pétreux inférieur est sain; il se jette dans la veine jugulaire au niveau du bulbe; c'est le seul vaisseau qui ait continué à fournir du sang à la veine jugulaire. La perforation de la dure-mère répond à la partie oblitérée du sinus transverse, sur un espace d'un demi-pouce; la paroi interne du sinus est détruite, déchiquetée, souillée de pus; cette perforation du sinus transverse est bouchée par des granulations qui naissent du foyer de carie de l'os temporal.

Il est évident que c'est là un exemple de thrombose secondaire à l'inflammation de la paroi vasculaire. Il est probable que l'inflammation de la paroi du sinus a été occasionnée par l'ostéite de l'os temporal, que le thrombus s'est formé ensuite, et que les accidents fâcheux qui résultent de l'introduction du pus dans les veines ont été ainsi empêchés. Il y a lieu de s'étonner que l'oblitération d'un vaisseau sanguin aussi considérable n'ait occasionné pendant la vie aucun symptôme particulier. La veine frontale du côté gauche était beaucoup plus développée que celle du côté droit. Mais cela aurait pu tenir à d'autres causes.

Il est aussi très-remarquable que les deux abcès encéphaliques n'aient donné lieu à aucun symptôme; on peut supposer

que ces abcès dataient de quatre ou cinq mois ; du moins est-il certain que depuis ce temps, le pus avait pu s'écouler librement au dehors. Déjà en juillet on avait extrait des fragments nécrosés qui, en raison de leur structure, et de la hauteur où on les trouvait, ne pouvaient venir que de la surface interne de l'os temporal. La délimitation assez nette des deux abcès parle également en faveur de leur longue durée.

L'os temporal était carié sur une vaste étendue ; les seules parties saines étaient le sommet du rocher, la gouttière qui loge le sinus pétreux supérieur, la portion écailleuse, et la portion zgomatique. Le conduit auditif interne existait encore, sous la forme d'un anneau osseux assez mince. L'ostéite s'étendait jusqu'au bord de l'os occipital et avait détruit en grande partie le sillon qui loge le sinus transverse. Au milieu du rocher, il y avait un séquestre gros comme un œuf de pigeon, dans lequel on pouvait reconnaître quelques débris de l'oreille interne. Il restait à peine quelques filets du nerf facial et du nerf auditif.

#### OBSERVATION VII.

(Lebert, Virchow's Archiv. Bd. 9, p. 415.) (1856)

Otite interne. — Pyohémie à forme typhoïde. — Signes de maladie de Bright aiguë. — Phlébite des sinus cérébraux. — Abcès métastatiques des poumons. — Pleurésie purulente. — Dégénérescence brightique des reins.

Jean Mütschler, né à Itingen (royaume de Wurtemberg), employé au chemin de fer, âgé de 29 ans, entre le 21 mai 1854 à l'hôpital de Zurich. Comme il est entièrement sourd, nous ne pouvons obtenir d'autres renseignements que ceux qui nous sont transmis par un confrère. Cet homme jouissait d'une bonne santé. Le 9 mai au matin, il eut un frisson qui dura un quart d'heure et qui fut suivi de chaleur et de sueur ; ensuite il s'est trouvé bien. Nouvel accès le soir du même jour et de même le lendemain. Le médecin crut à une fièvre intermittente et administra du sulfate de quinine. Les accès se renouvelèrent les jours suivants ; le 17 mai, ils ont cessé, et le malade est tombé dans un état typhoïde. Cependant, il n'y a pas de diarrhée.

*Etat actuel.* — Homme vigoureux, tout à fait sourd, plongé

dans une insouciance de mauvais augure. Pouls à 100. Peau chaude et sèche, pupilles normales. Il y a du vertige, de la céphalalgie, de l'anorexie. Langue sèche, fendillée; soif ardente. Pas de taches rosées, pas d'augmentation du volume de la rate; la fosse iliaque droite est douloureuse à la pression, et il y a à l'épigastre une tache pétéchiale de la grosseur d'un pois. Il coule beaucoup de pus par l'oreille gauche, à tel point que la peau conduit auditif externe en est couverte. Il n'y a pas de tumeur ni de douleur à la pression à la région mastoïdienne.

Le 24. Etat général, toujours le même; le malade passe la journée dans un état de stupeur inconsciente; pas de délire, pupilles paresseuses, toujours de l'otorrhée; la langue tremble lorsque le malade la sort de la bouche; on voit sur l'abdomen six pétéchies d'un rouge vif, de la grosseur d'une lentille. Un peu de tympanite. Pas de paralysie. Selles volontaires; même douleur dans la fosse iliaque droite, pas de gargouillement.

Le 26. Le ventre est encore plus fortement ballonné, les pétéchies plus sombres. Hier, une selle solide, jaunâtre. La peau, recouverte d'une sueur visqueuse, exhale une odeur particulière. Toujours de l'otorrhée.

Le 28. Depuis hier, l'urine est fortement colorée en noir; elle laisse déposer un sédiment noir. Les selles sont toujours jaunes et solides. Au microscope, l'urine présente des globules sanguins, des cristaux de phosphate ammoniaco-magnésien et beaucoup de cylindres recouverts d'épithélium: cet épithélium est évidemment celui des tubuli droits du rein. Pas d'albumine. Poids spécifique: 1,017. Pas d'hydropisie. Le pouls est tombé à 80. L'état général est toujours le même.

Le 29, l'urine est rare, claire, elle présente les mêmes éléments figurés. La stupeur est très-grande, le visage sans expression, les pupilles paresseuses; l'otorrhée est moindre; mais elle est sanguinolente; le pouls est petit, à 88. La température de la peau a diminué; il n'y a pas de sueur. Langue et lèvres fuligineuses, déglutition troublée; le bol alimentaire revient par le nez et par la bouche. Le malade sanglote souvent. Il répond juste, mais il ne parle pas distinctement. Sa démarche est incertaine; on est obligé de le soutenir. D'ailleurs il n'y a pas de paralysie. A l'auscultation, on trouve quelques râles sonores; il n'y a pas de dyspnée. Cœur normal,

rate normale Il y a de la douleur à la pression dans la fosse iliaque droite; il n'y en a pas dans la région lombaire. Selles solides, jaunâtres.

Le 30. Stupeur toujours croissante. Température de la peau toujours plus basse. Mort à huit heures et demie du matin.

*Autopsie*, le 31, vingt-six heures après la mort.

A l'ouverture du crâne, les méninges de la convexité sont normales. Dans le sinus longitudinal, des caillots qui ne remplissent pas complètement le calibre de ce vaisseau. Il y a des caillots mêlés de pus dans le sinus pétreux supérieur du même côté et dans la veine jugulaire interne suivie jusqu'au milieu du cou. Leurs parois sont partout épaissies, tapissées de pseudo-membranes que l'on ne peut séparer complètement de la tunique interne devenue rugueuse. La différence la plus frappante existe entre la partie supérieure de la veine jugulaire, qui est enflammée, et sa partie inférieure qui est saine. La tunique adventice du vaisseau n'a pas échappé à l'inflammation; elle est hyperémiée et épaissie. La surface convexe du cerveau est normale. A gauche, sur la base du cervelet et sur la surface inférieure du lobe sphénoïdal du cerveau, on voit une coloration d'un gris-verdâtre tout particulier, avec un peu d'injection. Cette coloration et cette injection existent aussi dans la substance du cervelet, qui est complètement ramollie à ce niveau. Dans le lobe sphénoïdal du cerveau, elles ne s'étendent qu'à 3 ou 4 millimètres de profondeur, et il n'y a pas de ramollissement. Nulle part il n'y a de pus. La consistance et la couleur des autres parties de l'encéphale sont normales. Il y a un peu de sérosité dans les ventricules.

Au niveau du rocher, la dure-mère est épaisse, d'un gris-verdâtre; elle n'est pas ulcérée ni recouverte de pus. Les osselets de l'ouïe ont disparu; la caisse tympanique est cariée, et l'altération osseuse s'étend jusqu'au point qui répond au sinus latéral.

*Thorax et abdomen.* — Fortes adhérences pleurales à gauche. A droite, une demi-pinte de sérosité purulente. Beaucoup de sérosité dans le péricarde; muqueuse trachéo-bronchique très-hyperémiée; çà et là les bronches du poumon droit contiennent du mucus puriforme; dans les bronches gauches, il n'y a que de la sérosité écumeuse. Le poumon droit est plus petit que le gauche. On sent de petites masses dures au niveau du



lobe supérieur du poumon droit. Au sommet, juste au-dessous de la plèvre, ce poumon présente une petite cavité de la grosseur d'une noisette, remplie d'une sérosité brune-rougeâtre et entourée d'un tissu infiltré de pus. Dans la partie inférieure du lobe supérieur, il y a encore plusieurs petites cavités remplies de pus. Le bord postérieur du lobe moyen renferme un abcès de la grosseur d'une noisette. Le revêtement pleural du lobe inférieur est rendu vilieux par un mince exsudat pleurétique. Dans l'intérieur de ce lobe, il y a quelques petits abcès. Le poumon gauche est hyperémié. Le tissu pulmonaire est plus léger que l'eau. Le cœur et l'aorte ne présentent pas de lésions. La substance médullaire des deux reins est pâle, dégénérée, granuleuse. Tous les autres viscères sont dépourvus de lésions.

#### OBSERVATION VIII.

(Budd, cité par Toynbee, p. 328.)

Catarrhe de la membrane muqueuse des cellules mastoïdiennes. — Membrane du tympan non perforée. — Carie de l'os temporal. — Abcès cérébelleux.

Georges Bell, âgé de 13 ans, faible, délicat, jouissant d'ailleurs d'une bonne santé habituelle, tombe malade dans les premiers jours de juin 1851. On diagnostique une synoque simple; mais on remarque deux phénomènes spéciaux, dont l'importance sera mise en relief par la suite de la maladie; ce sont : 1° une céphalalgie violente limitée dans la région temporale droite; 2° un peu d'otorrhée du même côté, accompagnée d'une surdité presque complète de l'oreille droite. Prescription : sangsues à la tempe et derrière l'oreille; vésicatoire à la région matoïdienne, purgatifs salins, médication mercurielle à faible dose. Sous l'influence de ce traitement, la douleur diminue; les symptômes fébriles disparaissent; au bout de quelques jours, l'enfant peut aller à l'école, reprendre ses occupations. Cependant la douleur à la région temporale ne cesse pas. C'est une douleur sourde, accompagnée de battements. Il n'y a pas eu jusqu'ici de vomissements, ni de trouble des fonctions des centres nerveux.

Le 12 juin, l'enfant est obligé de se coucher. Il est visité le lendemain par le médecin ordinaire de la famille, M. Tribe.

La céphalalgie est intense ; elle est continue ; elle est très-bien circonscrite dans la région temporale, où elle occupe un espace qui n'est pas plus grand qu'une pièce de cinq francs. Elle n'est ni aiguë, ni lancinante. L'otorrhée a cessé ; mais il y a encore une notable surdité de l'oreille droite. Il y a de plus un symptôme entièrement nouveau, et très-significatif. Deux jours auparavant, la parole s'est embrouillée, au point de devenir parfois inintelligible. Les facultés mentales sont intactes ; la mémoire n'a pas perdu son activité ; il n'y a ni strabisme, ni déviation de la langue ; les pupilles sont égales, sensibles, un peu dilatées ; la vision est bonne ; la peau n'est pas chaude ; il n'y a pas de soif ; les extrémités sont un peu froides, la langue humide, chargée ; il y a de la constipation. Pouls à 100, un peu faible, physionomie profondément altérée par l'expression de la souffrance.

Le 14, il traîne la jambe droite ; sa démarche n'est pas assurée ; la face est tirée ; mais on a oublié de noter si c'est à droite ou à gauche. La céphalalgie a gagné la région frontale ; il y a de la somnolence ; de temps à autre des vomissements ont lieu ; tous les aliments sont rejetés à l'exception du lait. On a donné, la veille, un laxatif qui a déterminé des évacuations alvines.

On se décide à traiter le patient par des révulsifs énergiques, et à le soumettre à la médication mercurielle. Il prend trois grains de pilules bleues toutes les quatre heures. Vésicatoire à la nuque. Le lendemain, on rase la tête et on la couvre d'un vésicatoire ; on donne, avec les pilules bleues, quatre grains d'iodure de potassium toutes les quatre heures.

Le 16, la céphalalgie gagne l'occiput ; il y a de la diplopie. Les vomissements et la somnolence continuent.

Le 17, c'est à-dire le cinquième jour, il y a de l'amélioration ; la douleur est beaucoup moindre ; elle n'est ressentie que quand le malade remue la tête ; la prononciation est plus distincte ; l'hémiplégie faciale a disparu ; il n'y a plus de somnolence, et les vomissements sont moins fréquents. Cependant la parole est un peu embarrassée ; il y a parfois de la diplopie ; le pouls est inégal.

Le 19, il va beaucoup mieux ; il a pu descendre l'escalier.

Le 20, il s'habille lui-même, et descend tout seul. Il s'occupe presque tout le jour à dessiner au crayon ; il exécute

d'une main ferme et sûre plusieurs figures héraldiques très-complicquées ; ces dessins existent encore , et sont une preuve évidente que le bras droit fonctionnait fort bien ce jour là.

L'amélioration ne s'est pas démentie jusqu'au 1<sup>er</sup> juillet. Ce jour-là, le malade descend l'escalier, se livre à divers amusements ; il est très-gai. Il faut noter que, pendant une grande partie de la journée, l'enfant s'est amusé avec une petite boîte d'outils de charpentier, et qu'il a maniés ces outils avec beaucoup d'assurance. Ces circonstances sont très-remarquables ; un praticien peu réservé aurait pu en tirer le pronostic le plus favorable ; la seule trace de maladie encéphalique qui restait encore était un léger embarras de la parole ; et cependant l'autopsie et la relation des symptômes cliniques s'accordent pour prouver qu'il existait déjà à cette époque, dans l'hémi-sphère cérébelleux droit, un abcès, et peut-être même deux abcès très-volumineux.

Le 2 juillet, tout l'espoir qu'on avait conçu est dissipé par le retour des premiers symptômes, qui offrent une intensité plus grande qu'auparavant.

Je vois le malade avec M. Tribe, le 3 juillet ; c'est alors que je l'ai vu pour la première fois ; je dois à M. Tribe les renseignements qu'on vient de lire.

L'état du malade est très-caractéristique et représente fort bien le cortège symptomatique d'une grave lésion cérébrale. La céphalalgie, toujours intense, est parfois assez violente pour faire pousser des cris. Il est très-remarquable que cette douleur s'aggrave à un degré extrême, par le plus léger mouvement imprimé à la tête, que le mouvement soit volontaire, ou non. Le malade témoigne une frayeur très-grande de ces mouvements ; on ne peut oublier cette expression de frayeur, quand on l'a vue une fois. La céphalalgie paraît siéger surtout à la base de l'os occipital, du côté droit ; elle s'étend d'abord sur toute la tête, mais avec une gravité moindre. Le front est profondément ridé, et toute la physionomie est marquée d'un air de souffrance extrême. Il y a beaucoup de somnolence ; de sorte que le malade est tantôt agité par la douleur, tantôt plongé dans un état léthargique. Il baille fréquemment ; ses pupilles sont égales et sensibles, mais un peu dilatées ; il y a beaucoup de photophobie. A droite, il n'y a pas d'otorrhée, et la montre est entendue à une distance de plusieurs pouces.

Les aliments et les médicaments sont vomis aussitôt après qu'il les a avalés. Le pouls est variable; il est à 40 au moment de ma visite. Le ventre est très-affaissé, et rétracté; la peau, chaude et sèche. La main droite semble avoir moins de force que la gauche; à cela près, il n'y a pas de perte ni de diminution de la motricité en aucun point du corps. L'intelligence est nette, la mémoire intacte, la parole embarrassée, mais compréhensible. L'urine est rare; elle a un poids spécifique considérable; en la faisant bouillir, on obtient un précipité qui se redissout immédiatement dans l'acide azotique. Sur la langue, on voit un épais enduit jaunâtre. Depuis lors, jusqu'au 7 juillet, cette situation se modifie très-peu; seulement les vomissements diminuent. Le 7 juillet, à la grande surprise de tout le monde, on observe pour la troisième fois de l'amélioration; la céphalalgie et la somnolence ont notablement diminué. L'amélioration continue; et le 13 juillet, le malade se trouve dans un état très-satisfaisant. Je cesse de le voir pendant quelques jours. La céphalalgie cesse tout à fait; il en est de même des vomissements; les mouvements deviennent faciles; il n'y a plus de trouble de la parole; la langue est nette; l'appétit revient, et les évacuations alvines se font sans purgatifs. Il n'y a jamais eu une véritable paralysie; cependant le malade est plus faible de la main droite que de la main gauche; il prend ses aliments de préférence de la main gauche.

Le 14, il prend un bain chaud; en sortant du bain, il s'appuie quelque temps sur le bras de son père, en se tenant debout.

Cet état ne devait pas durer. Le lendemain, le malade se trouve beaucoup moins bien; il a plusieurs paroxysmes de douleur; chaque paroxysme dure quelques minutes, et se termine par une perte complète de connaissance; en même temps, les pupilles se dilatent de plus en plus; après quoi, il survient une stupeur profonde, qui se dissipe par degrés, et qui est suivie d'un grand abattement. Il n'y a pas de convulsions proprement dites.

Rien de nouveau jusqu'au 17 juillet; ce jour-là, à la suite d'un de ces paroxysmes que nous venons de décrire, le malade meurt subitement.

Le bras gauche et la main gauche ont conservé leur force pendant toute la durée de la maladie; seulement on a remar-

qué, le 9 juillet, une contracture momentanée des doigts. Une demi-heure avant sa mort, le malade a pris une tasse de café qu'il a tenue sans difficulté de la main gauche.

Comme traitement, on a donné principalement du mercure *intus et extra*, des amers, et, dans les derniers temps de la vie, des opiacés et des alcalins ; les alcalins n'ont pas produit grand effet.

*Autopsie*, vingt-six heures après la mort.

L'un des ventricules du cerveau a été ouvert pendant qu'on sciait le crâne ; cependant la scie n'a pas entamé le cerveau très-profondément. Les deux ventricules sont énormément distendus ; ils contiennent un liquide séreux d'une transparence parfaite ; on n'en a pas mesuré la quantité ; mais elle devait évaluer environ une demi-pinte. Les circonvolutions cérébrales sont aplaties ; les anfractuosités, presque entièrement effacées. On reconnaît que l'hydropisie ventriculaire est due à la compression des veines de Galien ; ces veines sont aplaties ; elles ne renferment pas de sang. Sur l'arachnoïde de la base, on voit, en regardant obliquement, quelques granulations très-petites, et transparentes. A cela près, les méninges sont tout à fait normales ; elles n'offrent pas de traces d'inflammation. La substance cérébrale est saine. Il y a des adhérences lâches entre la dure-mère et la surface inférieure de l'hémisphère cérébelleux droit. Cet hémisphère contient trois abcès ; deux d'entre eux sont compris dans les intervalles des lamelles de la surface inférieure du cervelet. Il faut noter que ces abcès se sont formés sans rupture de fibres, sans solution de continuité d'aucun espèce ; mais, d'après leur volume, il est évident qu'ils ont exercé une compression très-forte sur les régions environnantes. L'un et l'autre sont entourés par une membrane de nouvelle formation, dont la surface interne est tapissée par une couche épaisse de pus concret : ces caractères sont surtout marqués dans le plus petit des deux qui, d'après cela, semblerait devoir être le plus ancien. Le troisième abcès est encore plus grand ; il est formé aux dépens de la substance cérébelleuse elle-même. La portion centrale de l'hémisphère droit est presque entièrement changée en pus ; cet hémisphère est transformé en une poche purulente, dont les parois sont constituées par la substance grise. Le peu de substance blanche qui reste encore est déchirée et changée en une pulpe

diffluente. Au niveau de la racine du corps rhomboïdal, il s'est fait une extravasation. L'abcès n'est pas limité par une fausse membrane ; sur ses parois, on ne trouve que du tissu nerveux déchiré et floconneux ; le pus qu'il renferme est beaucoup plus fluide que celui des autres abcès. D'après ces circonstances, il est très-probable que cet abcès s'est formé récemment. Le lobe cérébelleux gauche et le lobe médian ne sont pas malades. L'examen du crâne fait reconnaître, sur le rocher du côté droit, l'existence d'une petite tache jaune, de la grandeur d'un pois. A ce niveau, l'os est carié ; une couche mince de pus concret le sépare de la dure-mère ; d'ailleurs cette membrane n'offre aucun état morbide. L'os est détruit dans toute son épaisseur ; en le grattant avec un scalpel, on découvre la cavité de la caisse ; elle contient une lymphe opaque, d'une coloration jaune rougeâtre. Les osselets de l'ouïe et leurs muscles sont en place ; la membrane du tympan est épaissie, et opaque ; à cela près, elle est saine. Le conduit auditif externe est sain. Les poumons ne contiennent pas de tubercules ; le cœur est sain ; les autres viscères n'ont pas été examinés avec soin.

#### OBSERVATION IX.

(Toynbee, p. 257.)

Catarrhe de la muqueuse tympanique, consécutif à la rougeole. — Méningite. — Mort. — Pas de carie de l'os pétreux. — Abcès cérébral. — Portion saine de substance cérébrale interposée entre l'abcès et la dure-mère.

M. K., veuve, 26 ans ; tempérament scrofuleux. Elle vit habituellement renfermée chez elle. Elle entre le 7 janvier 1846 au dispensaire général de Westminster, dans le service du D<sup>r</sup> Merriman. Elle a de la toux. Le 26, elle se plaint d'une douleur d'oreille à droite ; elle dit qu'elle a un écoulement de ce côté depuis une rougeole qu'elle a eu pendant son enfance. Parfois, l'écoulement est très-fétide. Jamais elle n'a eu de douleur d'oreille ; mais on dit que depuis douze à dix-huit mois elle a eu fréquemment des maux de tête. En même temps, elle avait des vertiges et elle manquait de mémoire ; de plus, sa santé générale a beaucoup décliné. Prescription : cataplas-

Prompt

mes, sangsues. Pas d'amélioration, la douleur devient plus forte ; la malade éprouve des sensations qu'elle compare à des coups de canif ; elle dit également qu'il lui semble qu'on lui scie l'oreille. Pendant les paroxysmes de douleur, elle pousse soudainement de grands cris ; ensuite elle ne peut parler. Deux fois l'écoulement a reparu, mais sans amener d'amélioration. Dans les intervalles des paroxysmes de douleur, la malade est plongée dans un coma imparfait. Le 17 février, elle perd connaissance complètement. Quand on lui parle en criant très-fort et qu'on lui dit, par exemple, de montrer la langue, elle obéit, après quoi elle retombe dans le coma. Elle meurt le 17 au soir, vingt-trois jours après le début des douleurs.

*Autopsie.* Après avoir scié le crâne, on reconnaît qu'il y a du pus dans la cavité de l'arachnoïde. Ce pus provient d'un abcès qui occupe toute la partie supérieure de l'hémisphère cérébral droit. Autour du foyer, il y a de la substance cérébrale saine. Au-dessus du trait de scie, la dure-mère présente une couche de lymphe plastique dont l'étendue est comparable à celle d'une pièce de quatre pence. Il y a aussi de la lymphe plastique sur la dure-mère qui recouvre le rocher, et cette membrane est en partie détachée de l'os.

*Examen de l'oreille.* Il n'y a plus de membrane du tympan ; la muqueuse de la caisse et celle des cellules mastoïdiennes sont ramollies, épaissies et recouvertes d'une grande quantité de matière scrofuleuse caséiforme. Le plafond de la caisse est très-aminci, noirâtre ; il est traversé par beaucoup de petits vaisseaux dilatés. Au niveau du rocher et de la portion écaïlleuse, la dure-mère est très-épaissie, très-peu adhérente ; il y a beaucoup de pus entre la dure-mère et l'arachnoïde (*sic*). L'arachnoïde est très-injectée. En certains points, le pus a traversé la dure-mère et s'est mis en rapport avec l'os. Au niveau du sinus latéral, la surface externe de la dure-mère est rugueuse, et la cavité du sinus contient des caillots fibrineux qui adhèrent à la paroi interne de ce conduit.

OBSERVATION X.

(Von Trœltch, Virchow's Archiv. Bd. 17, p. 19.)

Otorrhée bilatérale avec hémiplégie faciale. — Tuberculisation pulmonaire et intestinale. — Méningite purulente. — Carie diffuse des deux rochers. — Thrombose unilatérale du sinus transverse. — Carie du sphénoïde. — Ulcérations des muqueuses palatine et nasale.

Johann Riffel, 18 mois, enfant trouvé.

D'après les renseignements que je dois à l'obligeance du Dr Gerhardt, assistant à la Clinique, cet enfant présentait depuis plusieurs mois une otorrhée bilatérale et un gonflement considérable des ganglions lymphatiques cervicaux. Lorsque je le vis pour la première fois, à son entrée à la Clinique, il se trouvait déjà dans un état comateux, fréquemment interrompu par de grands cris. Face pâle; pouls petit et fréquent; il y avait aussi un coryza intense; en ouvrant la bouche, on voyait la muqueuse palatine couverte de pus; on remarquait une hémiplégie faciale droite complète. Les parents nourriciers affirmaient que l'enfant avait entendu autrefois, mais que depuis quelques mois, il était devenu insensible aux bruits extérieurs. Il eût été plus qu'inutile de chercher à obtenir des renseignements complets sur un enfant de 18 mois déjà mourant. Il succomba le 2 juin 1857, quelques jours après son entrée.

*Autopsie.* Cadavre très-pâle et très maigre; ganglions cervicaux et sous-maxillaires très-volumineux, les uns caséeux, les autres ramollis au centre. Les deux poumons, adhérents à la paroi thoracique antérieure, montrent à leurs sommets des cavernes volumineuses et, dans leurs lobes moyens, des tubercules et des foyers de pneumonie. Un peu de liquide dans le péricarde. Ulcérations tuberculeuses dans l'intestin grêle; elles siègent sur les plaques de Peyer; quelques-unes arrivent jusqu'à la séreuse. Hydrocéphalie interne et externe très-considérable; substance cérébrale très-molle. Exsudat méningitique purulent, situé sur la face postérieure du rocher et adhérent à la dure-mère.

Tels sont les renseignements qui m'ont été transmis. M. le



professeur Rinecker eut la bonté de me livrer la tête pour l'examiner en détail.

*Examen de la tête et des organes de l'ouïe.* A droite, la conque présente une coloration morbide très-remarquable au point où elle est fixée à l'os temporal. La partie supérieure du muscle sterno-mastoïdien, et tous les tissus environnants sont notablement tuméfiés et offrent une coloration verdâtre. En enlevant la moitié antérieure du conduit auditif externe, on voit un vaste foyer purulent qui comprend la caisse tympanique et toute la région de l'oreille externe. La conque est détachée de l'os temporal, ainsi que les parties molles qui sont en arrière du pavillon de l'oreille. Sur une étendue de trois millimètres environ en arrière de la conque, l'os est dénudé, rugueux, poreux, ramolli au point de céder et de se rompre sous la plus légère pression. Les parties molles sont complètement détachées de la surface antérieure et de la surface postérieure du rocher; celle-ci est dénudée et fortement colorée en rouge. La surface antérieure présente un trou à bords déchiquetés, large de 3 millimètres environ, qui communique avec le conduit auditif externe et avec la caisse tympanique. Les parties molles sont détachées de l'os temporal jusqu'au niveau de la cavité glénoïde; le condyle de la mâchoire inférieure est poreux; sa couleur est altérée. Le foyer renferme un pus en partie concret, en partie fluide; on y trouve aussi des flocons et des lambeaux noirâtres, et quelques esquilles pointues et dentelées. Un fragment arrondi et présentant une petite éminence osseuse nous paraît être la tête du marteau; l'enclume et l'étrier sont flottants; l'étrier est noir par places, et présente des inégalités. Des trajets fistuleux partent du foyer purulent et se dirigent en divers sens; les uns passent à travers l'os, les autres, à travers les parties molles; l'un d'eux occupe la place de la scissure de Glaser; l'autre aboutit à la fosse sigmoïde de l'apophyse mastoïde. Si l'on regarde le rocher du côté de la cavité crânienne, on voit la dure-mère colorée en vert au niveau de la fissure pétro-squameuse. En ce point, elle est fortement adhérente à l'os; en l'arrachant, on voit sur sa surface interne un épaissement qui s'étend sur un espace dont le diamètre est de 10 millimètres environ. Au centre, cet espace est noir; à la périphérie, il est jaune-verdâtre. Il répond à la fissure pétro-squameuse; là, le rocher est recouvert de masses

informes, en partie exsudatives, en partie extravasées; en les enlevant, on pénètre dans la caisse tympanique, au point même où le couvercle de cette cavité est plus ou moins mince et se trouve en rapport avec la tête du marteau. En ouvrant largement la caisse, on voit que les parois de cette cavité sont partout tapissées de lambeaux grumeleux d'un jaune-verdâtre; il y a là une destruction générale des os et des parties molles, à laquelle n'a pas échappé le canal de Fallope, au point où il touche à la paroi postérieure de la caisse tympanique. En ouvrant le sinus transverse, on le trouve rempli par un caillot dur et blanchâtre en haut, rougeâtre et mou en bas, qui se décolore et s'émiette complètement au point où le sinus se jette dans la veine jugulaire interne. Le ramollissement du thrombus commence à l'endroit où vient s'ouvrir le trajet fistuleux dont nous avons déjà parlé. Ce trajet se continue avec la paroi du sinus qui offre une coloration morbide au niveau de la perforation.

A gauche, il n'y a pas beaucoup de pus dans l'oreille externe. En enlevant la moitié antérieure du conduit auditif, on voit une carie osseuse beaucoup moins étendue que du côté droit. Il y a seulement une dénudation et une perte de substance peu considérables dans le voisinage du cercle tympanal. Il ne reste plus rien de la membrane tympanique, ni du marteau. En injectant de l'eau dans la caisse on en fait sortir l'enclume, au milieu de plusieurs flocons caséeux et jaunâtres. La dure-mère est normale; au niveau de la fissure pétro-squameuse, le temporal est ramolli et présente une coloration morbide; tout autour, le tissu osseux est épaissi et sclérosé. Après avoir enlevé le plafond de la caisse, on trouve que cette cavité est remplie, ainsi que les cellules mastoïdiennes, d'une matière caséuse, qui se compose de corpuscules de pus infiltrés de graisse. Le sinus transverse est sain.

Comme on avait vu, pendant la vie, du pus sur le voile du palais, j'examine la région palatine, et je trouve dans la partie antérieure du voile deux perforations, et à gauche une ulcération de la muqueuse des fosses nasales; cette ulcération a plusieurs millimètres d'étendue; elle répond à une érosion de l'os maxillaire supérieur. Il y a aussi une carie superficielle du corps du sphénoïde; elle siège, à droite et à gauche, au niveau de la base des apophyses ptérygoïdes, et elle s'étend sur la

surface interne de l'aileron interne de l'une et de l'autre apophyse. Sur la paroi postérieure du pharynx, juste au-dessous de la base du crâne, on voit plusieurs tumeurs assez considérables; ce sont des ganglions lymphatiques engorgés. Il n'y avait pas de rapport entre la carie du sphénoïde et celle des os temporaux; la portion cartilagineuse des trompes auditives était saine.

## APPENDICE.

DE QUELQUES CAS D'ACCIDENTS ENCÉPHALIQUES QUI SE  
PRODUISENT DANS LES FORMES LIMITÉES DE L'OTITE.

---

Suivant certains auteurs, les formes les mieux limitées de l'otite pourraient occasionner des accidents encéphaliques. Nous allons citer ici une observation de Toynbee qui peut servir de type à cet égard.

### OBSERVATION XI.

(Toynbee, p. 68.)

Inflammation aiguë de la tunique dermoïde du conduit auditif externe, qui s'est communiquée à l'encéphale et à ses enveloppes, et qui reconnaissait pour cause l'habitude contractée par la malade de se gratter l'oreille avec une épingle.

Mary Wells, célibataire, 24 ans; parents scrofuleux. Le 1<sup>er</sup> avril 1841, elle a souffert pendant quelques heures d'une très-violente douleur dans l'oreille droite; après quoi elle éprouva une sensation de rupture; et elle se sentit très-soulagée; il y eut un écoulement de sérosité sanguinolente. Il ne lui était jamais arrivé rien de semblable; elle attribuait son mal à l'habitude qu'elle avait de se gratter l'oreille avec une épingle. L'écoulement fut sanguinolent pendant deux jours; le 8 avril, il cessa complètement, et la malade se trouva tout à fait bien. Quelques jours après, elle ressentit de nouveau des douleurs violentes, et se trouva soulagée au bout de vingt-quatre heures, par l'apparition d'un écoulement abondant. Cet écoulement était puriforme; il continua jusqu'au 24 avril, sans produire aucune douleur ni aucun trouble de la santé

générale. Le 25 avril, il s'arrêta ; la malade eut, à droite, une douleur d'oreille et une céphalalgie très-violente ; elle vomit, eut de la fièvre. Elle avait aussi de la constipation. On lui donna un purgatif. Le 28, il y eut de nouveau une céphalalgie très-intense ; vers le soir, l'oreille droite devint aussi douloureuse. Il n'y avait pas de rougeur, et la douleur n'était pas augmentée par la pression. Il y eut, deux fois dans la journée, des vomissements. Depuis le 1<sup>er</sup> avril, le sens de l'ouïe ne fonctionnait pas bien du côté droit. Plus récemment, la malade avait éprouvé des bourdonnements d'oreille, du vertige. Elle portait la tête penchée en arrière.

Le 30 avril, elle entra à l'hôpital Saint-Georges ; elle prit du séné et une pilule de calomel.

*État de la malade* le 1<sup>er</sup> mai : Pouls à 104, plein et dépressible ; langue rouge et brillante ; peau chaude et sèche ; conjonctive médiocrement injectée. Un peu de photophobie ; un peu d'hyperesthésie ; lorsqu'on touche la malade, elle n'éprouve pas de douleur ; néanmoins elle redoute le contact du doigt, et cherche à l'éviter. Ses yeux sont brillants, et se meuvent très-rapidement dans tous les sens ; la pupille droite est un peu plus large que la gauche. Respiration à 32. Physionomie assez calme. Les règles viennent de se montrer. Prescription : ventouses ; lotion froide sur la tête ; calomel et médecine noire. La nuit suivante, elle a du délire ; elle reprend connaissance, quand on l'excite vivement.

2 mai, à une heure après-midi. Il y a eu ce matin un peu d'opisthotonos ; et, en aidant la malade à se lever, l'infirmière a remarqué une certaine rigidité des muscles. Cependant la malade se trouve bien. Elle dit que son mal de tête a cessé une heure après l'application des ventouses. Pouls à 120, dépressible ; la langue est rouge et brillante. Vésicatoire derrière l'oreille droite.

Le 3. Un peu moins de fièvre. Matinée tranquille, urines normales.

Le 4, à une heure. Pas de douleurs : mais elle gémit lorsqu'on la remue. Physionomie altérée ; la malade se découvre ; quand on lui parle, elle répond juste. Prescription : application de glace sur la tête.

A trois heures, elle est plus assoupie, et son intelligence s'affaïsse de plus en plus.

A quatre heures, on applique la glace; bientôt après, la malade tombe dans le coma; de temps en temps, elle agite la main. Elle paraît reconnaître ses amis.

Le 5, à quatre heures du matin. Coma parfait. A onze heures, sueurs profuses; pupille droite contractée. Mort à midi.

*Autopsie*, vingt-six heures après la mort, par une température chaude.

Il y a quelques fausses membranes sous l'arachnoïde des deux hémisphères. Cette membrane est plus vasculaire qu'à l'état normal. Les circonvolutions sont aplaties et œdématisées; mais la substance cérébrale n'est pas ramollie; il y a seulement un ramollissement notable du corps calleux, de la voûte à trois piliers, et des parois des ventricules latéraux; ces parties se déchirent dès qu'on les touche. Les cavités ventriculaires sont distendues et contiennent de la sérosité trouble. La protubérance, la moelle allongée, les racines des nerfs crâniens sont recouvertes d'une nappe de pus concret, qui s'étendait dans la cavité arachnoïdienne. Il y a du pus dans le tissu connectif qui avoisine les nerfs optiques et le chiasma. Le cervelet est un peu plus mou que dans l'état normal. La dure-mère qui recouvre la surface du rocher est très-vascularisée; elle est séparée de l'os par un fluide séreux. Les vaisseaux de l'os sont distendus, et la substance osseuse a pris une couleur sombre. La membrane du tympan n'est pas perforée; mais elle est injectée; il en est de même de la membrane muqueuse de la caisse. C'est surtout le conduit auditif externe qui est malade. La membrane qui tapisse le tiers interne de ce conduit est molle, fortement injectée, couverte de pus; et il est facile de la détacher de l'os. Cette membrane n'est pas ulcérée.

Il n'est pas très-facile de dire, dans un cas comme celui que nous venons de citer, s'il s'agit d'une otite diffuse ou d'une lésion circonscrite. Dans l'opinion de Toynbee et de certains spécialistes, les affections du sens de l'ouïe seraient susceptibles d'occasionner des accidents encéphaliques, par un effet d'irritation... Nous avons dit notre pensée à ce sujet. Nul doute que

les auteurs, ainsi préoccupés, n'aient pu se faire illusion sur certains points. Nul doute qu'ils n'aient accueilli avec complaisance l'idée d'un accident inflammatoire des centres nerveux, occasionné par une lésion externe, par une lésion limitée à la membrane muqueuse tympanique, sans lésion de l'os, ou au conduit auditif externe, ou au labyrinthe. Mais la science médicale d'aujourd'hui est peut-être mal disposée pour marcher avec eux dans cette voie. Les irritations métaphysiques, les sympathies mystérieuses ont pour nous un attrait médiocre. Nous aimons mieux la découverte d'un fait brutal de transmission et de propagation immédiate d'une maladie que les considérations les plus élégantes et les plus spirituelles sur des phénomènes dont la réalité est purement subjective. Et, dans le cas présent, nous comprenons fort mal la possibilité d'accidents encéphaliques à la suite d'une affection limitée au sens de l'ouïe lui-même, d'une affection qui n'a pas occasionné une ostéite du temporal.

Dans l'observation qu'on vient de lire, l'examen de l'oreille n'a pas été fait pendant la vie ; on ne sait donc pas à quelle époque il faut rapporter la maladie de la membrane du tympan et celle de la muqueuse tympanique ; et il est difficile de penser que cette maladie, caractérisée à l'autopsie par l'injection sanguine de l'une et de l'autre membrane, fût entièrement récente, puisqu'elle avait eu le temps d'occasionner, ainsi que l'examen cadavérique le prouve, une ostéite du plafond de la caisse. Alors, pourquoi voir là une otite du conduit, plutôt qu'une otite diffuse ? Le conduit était plus malade que la caisse ; nous le voulons bien ; mais

rien ne prouve que la maladie du conduit avait pu à elle seule occasionner les accidents encéphaliques. Rien ne prouve que les accidents se seraient développés, si l'otite se fût bornée à occasionner une suppuration des parties molles de l'oreille externe.

Toynbee a cherché à démontrer que la carie de l'os n'était pas nécessaire pour la production d'accidents encéphaliques. Nous ne prétendons pas avoir assez de documents pour prouver le contraire ; nous remarquons seulement que Toynbee n'a pas réussi à citer un seul fait à l'appui de son opinion. L'observation 9, que nous avons discutée à ce point de vue, est remarquable par la contradiction qui existe entre le titre et les détails anatomiques. Pour Toynbee, l'os temporal est sain ; et cependant le plafond de la caisse est *aminci*, *noirâtre* et *injecté*. La relation d'un tel fait, conçue d'une manière aussi étrange, montre bien l'état d'un esprit préoccupé par une idée fautive, et qui se débat contre l'autorité des faits pour découvrir à tout prix une démonstration de l'exactitude de son idée.

Ainsi nous maintiendrons, jusqu'à preuve du contraire, ce que nous avons dit au début de ce mémoire. Pour que des accidents encéphaliques aient lieu dans l'otite, il faut, non pas une affinité pathologique mystique et mystérieuse entre le sens de l'ouïe et les centres nerveux, mais bien une altération diffuse du sens de l'ouïe, qui marche à la fois dans plusieurs directions, qui atteint surtout la caisse et les cellules mastoïdiennes, plus rarement, le labyrinthe ou l'oreille externe, et qui, détruisant les os par carie ou par nécrose, menace par son voisinage dangereux les méninges, le sinus latéral, le cerveau et le cervelet. Mais



des faits analogues à celui de l'observation 4 ne nous semblent pas moins très-instructifs, et très-importants. Ces faits prouvent que les otites diffuses compliquées ne sont pas toujours des affections chroniques, qu'elles peuvent se présenter sous la forme aiguë, et que les complications peuvent ainsi surgir à une époque où la maladie semble encore localisée dans un département assez restreint du sens de l'ouïe. Une telle considération est d'autant plus intéressante que, d'après nos observations et nos recherches, c'est surtout à ces cas aigus que la chirurgie pourra s'adresser avec quelques chances de succès. La seule trépanation de l'apophyse mastoïde qui ait été pratiquée jusqu'ici avec succès, dans le but de remédier à des accidents encéphaliques est celle de Von Trœltch; et elle se rapporte à un cas aigu.

## CONCLUSIONS.

Les seules conclusions qu'il soit nécessaire de prendre ici sont évidemment celles qui se rapportent aux faits nouveaux signalés dans ce mémoire. Ce sont les suivantes.

1° La situation de la corde du tympan dans l'oreille moyenne a une signification physiologique. Les impressions portées sur ce nerf par les vibrations sonores ont pour effet de provoquer, par action réflexe, la sécrétion de la salive, en dehors des repas (§ 3).

2° Cette sécrétion de salive présente une utilité spéciale au point de vue des fonctions du sens de l'ouïe. Elle donne lieu à une série de mouvements de déglutition qui déterminent l'ouverture de l'orifice pharyngien de la trompe auditive, et qui contribuent à maintenir la liberté et la perméabilité de ce conduit, soit dans l'état de santé, soit dans l'état de maladie (§ 3).

3° Les otites diffuses peuvent déterminer des lésions de la corde du tympan ; ces lésions se reconnaissent sur le vivant parce qu'elles déterminent des altérations du sens du goût. En pareil cas, les accidents encéphaliques sont plus à craindre que si la corde du tympan est saine. En effet, la lésion de la corde du tympan est une cause d'oblitération de la trompe ; et l'oblitération de la trompe supprime une voie naturelle d'évacuation ouverte aux produits morbides de la caisse tympanique (§ 3, observation 2).

4° La trépanation de l'apophyse mastoïde, indiquée par plusieurs auteurs comme un mode de traitement applicable aux accidents encéphalique de l'otite, soit comme médication curative, soit comme médication préventive, mérite en effet de prendre place définitivement dans la chirurgie; mais il faut en restreindre l'usage aux cas aigus, ou bien aux cas chroniques dans lesquels on reconnaît un état morbide de l'apophyse elle-même. Dans les cas chroniques, où l'on ne reconnaît pas cet état morbide, la trépanation est contre-indiquée par l'existence presque certaine d'une sclérose de l'apophyse mastoïde et de la portion verticale des cellules mastoïdiennes. Cette sclérose rend l'opération impossible, en ce sens que le chirurgien, après avoir appliqué le trépan, se trouve en présence d'une masse de tissu compacte à travers laquelle il lui est impossible de pénétrer jusqu'au siège du mal (§ 8, observations 1 et 3).

## INDEX BIBLIOGRAPHIQUE (1).

---

- + ABERCROMBIE. Maladies de l'encéphale; traduction française, par Gendrin.
- + ANDRAL. Clinique médicale.
- + BECK. Deutsche Klinik, 1865.
- + BLONDEAU. Bulletins de la Société anatomique, 1858.
- + O'BRIEN. Medico Surgical Journal; october 1819, p. 235.
- + BRODIE. Transactions of a Society for the improvement of medical and surgical knowledge; vol. II.
- CALMEIL. Article Encéphale, t. XI du Dictionnaire en 30 volumes.
- COHN. Klinik der Embolischen Gefässkrankheiten. Berlin 1860.
- + CONTOUR. Bulletins de la Société anatomique, 1853.
- + DUBIEZ. Thèses de Paris, 1853.
- VON DUSCH (2). Ueber Thrombose der Hirnsinus (Zeitschrift für rationelle Medicin. Bd. VII. 1859).
- + FOLLIN. Bulletins de la Société de chirurgie (décembre 1863).
- + FORGET. Union médicale, 1860, n° 52
- GERLACH. Microscopische Studien (Erlangen, 1858), p. 53.
- + GROSSMANN. Purulente Basilar meningitis in Folge recidivirender Otitis interna mit Grangræn der die Ohrmuschel umgebenden Weichtheile. Mon. Schr. f. Ohrenheilk. II, 1, p. 6; 1868.
- + GRUBER. Wiener Wochenblatt, 1862, N° 24, 25.
- Allgemeine Wiener medicinische Zeitung, 1864, N° 41, 45.
- Zeitschrift der K. K. Gesellschaft der Aerzte zu Wien, 1860, N° 52.
- + GULL. Medical Times and Gazette, 1855. April the 7 th. Med. Surg. Transact., XXXVIII, p. 157.
- OTTO HEUSINGER. Virchow's Archiv, 1857. Bd. XI. p. 32.
- HYRTL. Spontane Dehiscenz des Tegmen tympani (aus den Sitzungsberichten der Wiener Academie, Bd. XXX.
- + ITARD. Traité des maladies de l'oreille. Paris, 1842.
- + JOIRE. Gazette des hôpitaux, 1857.

(1) Les noms marqués d'un + sont ceux des auteurs qui rapportent des observations.

(2) Les documents fournis par cet auteur sont compilés d'après le mémoire de Lebert sur le même sujet.

- KÖLLIKER. Handbuch der Gewebelehre des Menschen. (Fünfte Auflage, Leipzig. 1867.)
- KRAMER. Lehrbuch der Ohrenheilk. Berlin, 1849.
- + KRUKENBERG. Jahrbuecher der ambulatorischen Klinik zu Halle. Bd. II, 1824.
- + LALLEMAND. Recherches anatomo pathologiques sur l'encéphale.
- + LEBERT. Ueber Thrombose der Hirnsinus (Virchow's Archiv, Bd. IX). Ueber Gehirnabscesse; ibid. Bd. X.
- + LINKE. Handbuch der Ohrenheilkunde, Leipzig. 1845.
- LUSCHKA, Virchow's Archiv, Bd. XVIII. p. 166.
- LUSSANA. Recherches expérimentales et observations pathologiques sur les nerfs du goût (Archives de physiologie 1869).
- Medical Times and Gazette. 1861, pp. 196, 246, 349.
- MÉNIÈRE, Gazette médicale, 1857, n° 50.
- + PAGENSTECHE. Zur Anbohrung des Warzenfortsatzes. Langenbeck's Archiv, Bd. IV.
- RAU. Lehrbuch der Ohrenheilk. Berlin, 1856.
- RETZIUS, Schmidt's Jahrbücher, 1859, N° 41.
- RINDFLEISCH. Lehrbuch der pathologischen Gewebelehre.
- + SCHWARTZE. Archiv f. Ohrenheilk; I, p. 195. Praktische Beiträge z. Ohrenheilk.
- + SÉDILLOT. Traité de l'infection purulente.
- + STOLL. Ratio medendi.
- + TOYNBEE. Diseases of the Ear. London, 1868.
- + VON TRÖLTSCHE. Anatomie des Ohres; Anatomische Beiträge z. Ohrenheilk.; Virchow's Archiv. Bd. XVII. Virchow's Archiv. Bd. XXI. Klinik der Ohrenheilk. Würzburg, 1867.
- + TURNBULL. The med. and surg. Reporter of Philadelphia.
- VULPIAN. Leçons sur le système nerveux.
- + WEILL. Thèses de Strasbourg, 1868.
- + WILLIAMS. Treatise on the Ear. (London. 1840).
- + WOLFF. Preuss. Ver. Zeit. Berlin, 1867 (N° 35, 36).
- + WREDEN. Hirnabscess in Folge von Otitis media. (Petersburg medicinische Zeitschrift. XIV. 5. p. 291.)
- YEARSLEY. Diseases of the Ear. London, 1863.
- + ZANDYCK. Gazette médicale, 1859.



