

**Topographie crano-encéphalique : Trépanation / par Paul Poirier ; avec 13 figures noires et coloriées intercalées dans le texte.**

**Contributors**

Poirier, Paul Julien, 1853-1907.  
Lecrosnier et Babé  
Francis A. Countway Library of Medicine

**Publication/Creation**

Paris : Lecrosnier et Babé, 1891.

**Persistent URL**

<https://wellcomecollection.org/works/bfh5rvrg>

**License and attribution**

This material has been provided by This material has been provided by the Francis A. Countway Library of Medicine, through the Medical Heritage Library. The original may be consulted at the Francis A. Countway Library of Medicine, Harvard Medical School. where the originals may be consulted. This work has been identified as being free of known restrictions under copyright law, including all related and neighbouring rights and is being made available under the Creative Commons, Public Domain Mark.

You can copy, modify, distribute and perform the work, even for commercial purposes, without asking permission.

**wellcome  
collection**

Wellcome Collection  
183 Euston Road  
London NW1 2BE UK  
T +44 (0)20 7611 8722  
E [library@wellcomecollection.org](mailto:library@wellcomecollection.org)  
<https://wellcomecollection.org>



BOSTON MEDICAL LIBRARY

PURCHASED FROM THE INCOME OF THE

OLIVER F. WADSWORTH FUND

23 P

# TOPOGRAPHIE CRANIO-ENCÉPHALIQUE

---

## TRÉPANATION

PAR

PAUL POIRIER

PROFESSEUR AGRÉGÉ DE LA FACULTÉ, CHEF DES TRAVAUX ANATOMIQUES  
CHIRURGIEN DES HOPITAUX


---

Avec 13 Figures noires et coloriées  
intercalées dans le texte

---


PARIS  
VIGOT FRÈRES, ÉDITEURS

23, PLACE DE L'ÉCOLE-DE-MÉDECINE, 23



Digitized by the Internet Archive  
in 2011 with funding from  
Open Knowledge Commons and Harvard Medical School

THE  
MAGAZINE  
OF THE  
AMERICAN  
ASSOCIATION  
OF  
SCIENTISTS  
AND  
ARTISTS  
PUBLISHED  
BY THE  
ASSOCIATION  
OF  
SCIENTISTS  
AND  
ARTISTS  
OF  
THE  
UNITED  
STATES  
OF  
AMERICA  
NEW YORK  
1900



PROFESSOR OF ANATOMY

## TOPOGRAPHIE

# CRANIO-ENCÉPHALIQUE

---

## TRÉPANATION



## PRINCIPAUX TRAVAUX DU MÊME AUTEUR

---

- Le tubercule du sein, chez la femme et chez l'homme.** — Archives générales de médecine, janvier 1882.
- Les tumeurs du sein chez l'homme.** — Thèse de doctorat, 1883.
- Traumatismes cérébraux.** — Leçons du professeur Duplay; Progrès médical, 1883.
- Contribution à l'anatomie du genou, avec figures.** — Progrès médical, 1886.
- Bourses séreuses du genou, avec figures.** — Archives générales de médecine, 1886.
- Bourses séreuses de la région poplitée; — Pathogénie des kystes poplités, avec figures.** — Archives générales de médecine, 1886.
- Vaisseaux lymphatiques du larynx. — Ganglion pré-laryngé, avec figures.** — Progrès médical, 1887.
- Du développement des membres, avec figures.** — Thèse d'agrégation, 1886. Asselin et Houzeau.
- Notes anatomiques sur l'aisselle.** — Progrès médical, 1888.
- L'entorse du coude par abduction forcée, avec figures.** — Progrès médical, 1888.
- Quadriceps crural, avec figures.** — Progrès médical, 1888.
- Le doigt à ressort; physiologie pathologique; théorie articulaire, avec figures.** — Archives générales de médecine, août et septembre 1889.
- Sur un cas de cartilage branchial, en collaboration avec Retterer, avec figures.** — Journal de l'Anatomie, 1890.
- Lymphatiques des organes génitaux de la femme, avec figures.** — Progrès médical, 1889, n<sup>os</sup> 47, 48, 49, 51.
- Du rôle des lymphatiques dans les inflammations de l'utérus, des annexes et du péritoine pelvien.** — Progrès médical, 1890. Lecrosnier et Babé.
- La clavicule, ses articulations; bourses séreuses des ligaments trapézoïde et conoïde, avec figures.** — Journal de l'Anatomie, 1890.
- Pathogénie des kystes poplités, avec figures.** — Congrès médical international. Berlin, 1890. Progrès médical, 1890.
- Anatomie de l'épididyme et pathogénie des kystes de l'épididyme, avec figures.** — Congrès médical international. Berlin, 1890. Revue de chirurgie, 1890.
- Anévrysmes artério-veineux du sinus carotidien.** — Archives générales de médecine, 1890.
- Luxation acromio-claviculaire, traitement par la suture osseuse.** — Archives générales de médecine, 1890.

---

### EN PRÉPARATION

**Traité d'anatomie chirurgicale, 1 fort volume in-8, avec figures noires et coloriées dessinées par M. G. Devy**

# TOPOGRAPHIE CRANIO-ENCÉPHALIQUE


---

## TRÉPANATION

PAR

*c*  
PAUL POIRIER

PROFESSEUR AGRÉGÉ DE LA FACULTÉ, CHEF DES TRAVAUX ANATOMIQUES  
CHIRURGIEN DES HOPITAUX

  
Avec 13 Figures noires et coloriées  
intercalées dans le texte

---


PARIS  
LECROSNIER ET BABÉ, LIBRAIRES-ÉDITEURS  
PLACE DE L'ÉCOLE-DE-MÉDECINE


—  
1891

Droits de propriété et de reproduction réservés

23.P.27

18440 Jy  
A





# TOPOGRAPHIE CRANIO-ENCÉPHALIQUE

---

## TRÉPANATION

---

La connaissance très précise de la topographie crânio-encéphalique est aujourd'hui absolument nécessaire. En effet, on ne discute plus guère sur les localisations cérébrales, et la chirurgie, forte de son innocuité, ne borne plus son action aux traumatismes crâniens : elle ouvre les abcès, elle extirpe les tumeurs de l'encéphale, elle guérit l'épilepsie jacksonienne, tente la cure de l'autre, etc., etc.

Le champ de la chirurgie cérébrale s'étend chaque jour, sans qu'on puisse encore le limiter. — Le professeur Lannelongue vient tout récemment d'essayer la cure ou au moins l'amélioration de certains cas d'idiotie par la résection d'une partie de la voûte crânienne ou *crâniectomie*.

Il importe donc que le chirurgien connaisse, dans tous leurs détails, les rapports de l'encéphale avec le crâne recouvert de ses parties molles, et qu'il soit mis en possession de procédés qui lui permettent d'atteindre à coup sûr tel point désigné des centres encéphaliques.

J'ai essayé, dans ce travail, de préciser et d'étendre les notions relatives à la topographie crânio-encéphalique, dont certains points n'avaient pas encore été traités.

Je me suis aussi efforcé de trouver les moyens les plus simples et les plus pratiques pour conduire sur un point donné de l'encéphale. A ce dernier point de vue, on ne s'était guère occupé chez nous que de déterminer la ligne rolandique ; j'ai dû chercher de nouveaux éléments de direction pour guider le chirurgien dans la recherche des centres sensoriels et de tous les autres points. Ayant à ma disposition un

nombre presque illimité de sujets d'expérience, j'ai multiplié et varié les recherches, cherchant des procédés précis et pratiques.

Comme certaines saillies ou dépressions de l'exocrâne doivent servir de points de repère en topographie crânio-cérébrale, comme les sutures pourront être parfois utilisées au cours du diagnostic, il est nécessaire de rappeler rapidement ces détails de la conformation extérieure du crâne. — Je présente aussi, pour mémoire, un court résumé de la morphologie des circonvolutions de la région externe du cerveau, et j'indique l'état actuel des connaissances acquises sur les localisations cérébrales.

Il m'a paru que les vaisseaux, tant veineux qu'artériels, qui rampent à la surface des hémisphères, devaient être bien connus du chirurgien, au moins dans leurs dispositions principales ; c'est pourquoi je les ai figurés dans une planche qui montre aussi leurs rapports avec les lacs sanguins échelonnés tout le long du sinus longitudinal supérieur. — Une courte description des veines superficielles, des lacs sanguins et des granulations pacchioniennes qui les tapissent, accompagne et explique la figure. Elle ne paraîtra pas un hors-d'œuvre, si l'on considère qu'elle a pour but de détruire certaines erreurs fort accréditées, et de remettre en mémoire certains points d'anatomie oubliés (tel le sinus sphéno-pariétal), quoique leur connaissance soit indispensable au chirurgien.

La trépanation est devenue une opération courante ; ses procédés et son manuel opératoire ont été beaucoup modifiés dans ces années dernières. Aussi m'a-t-il paru utile de joindre à la partie purement anatomique de ce travail un chapitre, partie chirurgicale, dans lequel sont exposés l'état actuel de la chirurgie cérébrale et ses procédés. C'est ainsi que j'ai été conduit à traiter des abcès du cerveau, des épanchements intracrâniens et de leur traitement, de la chirurgie des ventricules, de la résection temporaire du crâne, de la crâniectomie, de la restauration des parois crâniennes, etc., etc.

J'ai joint à ce travail des planches qui en rendront la lecture moins fastidieuse et presque inutile. Ces figures ont été dessinées avec beaucoup de soin et de talent par M. Devy sur des préparations faites dans mon laboratoire. Chacune d'elles nous a coûté des journées de travail : je les crois exactes, dans la mesure possible.

# PREMIÈRE PARTIE

---

## TOPOGRAPHIE CRANIO-ENCÉPHALIQUE

---

### CRANE

#### Surface extérieure ou exocrâne

##### ÉTUDE DES SUTURES

Vu par sa face latérale, l'exocrâne présente à étudier sa forme générale, les os qui le constituent et les sutures qui unissent ces os.

La *forme* est celle d'un ovoïde à grosse extrémité postérieure : si l'ovoïde s'allonge, le crâne est dit *dolichocéphale* ; s'il se raccourcit, le crâne devient *brachycéphale*. Nos figures représentent la forme moyenne, le crâne *mésaticéphale*. Dans la déformation toulousaine, le crâne s'aplatit de haut en bas, surtout dans son tiers moyen, et le front devient fuyant.

Deux bosses et une fosse sont à remarquer : la *bosse frontale*, dont la saillie, très variable, est plus marquée, en général, sur la femme et l'enfant, où elle décompose souvent le profil frontal en deux plans formant un angle obtus ouvert en arrière et très émoussé. Les bosses frontales de l'homme sont en général situées plus haut et plus écartées l'une de l'autre ; leur saillie moins prononcée laisse la courbe frontale presque régulière.

La *bosse pariétale* est située vers le centre de l'os de même nom :

plus vague et moins bien limitée encore que la bosse frontale, elle est comme celle-ci plus marquée chez l'enfant.

Sur les côtés, l'ovoïde crânien s'aplatit : c'est la *fosse temporale*, d'autant plus profonde que l'on descend davantage vers la base du crâne. La fosse temporale s'étend sur quatre os : le frontal, le pariétal,

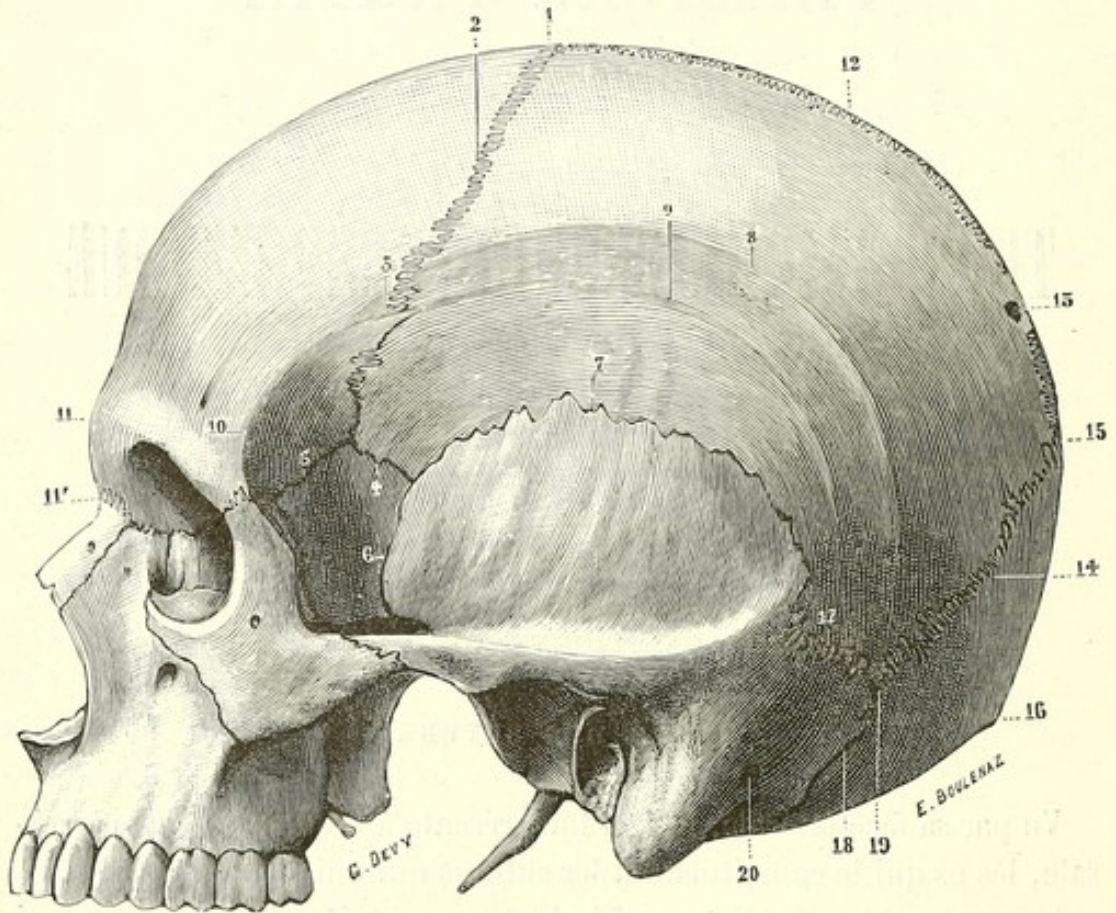


FIG. 1. — 1, bregma. — 2, suture fronto-pariétale ou coronale. — 3, stéphanion. — 4, suture ptéro-pariétale. — 5, suture ptéro-frontale. — 6, suture ptéro-temporale. — 7, suture pariéto-temporale ou écailluse. — 8, ligne courbe temporale supérieure. — 9, ligne courbe temporale inférieure. — 10, crête temporale du frontal. — 11, bosse frontale moyenne. — 11', suture naso-frontale. — 12, suture sagittale. — 13, obéliion et trou pariétal. — 14, suture pariéto-occipitale. — 15, lambda. — 16, protubérance occipitale externe ou inion. — 17, suture pariéto-mastoïdienne. — 18, suture occipito-mastoïdienne. — 19, astérion. — 20, trou mastoïdien.

le sphénoïde et le temporal. Nettement limitée en avant par le bord postérieur tranchant de l'os malaire et de l'apophyse orbitaire du frontal, la fosse temporale s'étend en haut et en arrière sur la face latérale du crâne. Son contour, nettement marqué en avant par la *crête temporale* du frontal, est limité en haut et en arrière par la *ligne temporale supérieure du pariétal*. Cette ligne, qui continue la crête temporale du frontal, croise plus haut la suture fronto-pariétale, décrit, à une

hauteur très variable, une courbe à concavité inférieure sur la face externe du pariétal, puis redescend pour aller se terminer un peu en avant du point de jonction des sutures occipito-pariétale et temporo-pariétale.

La ligne temporale supérieure est d'abord fort nette (crête), facile à sentir à travers les parties molles; plus loin, sa saillie s'efface et ce n'est guère que par un changement d'aspect à la surface de l'os qu'on peut suivre sa courbe sur le crâne sec. Le point où la ligne temporale supérieure croise la suture fronto-pariétale porte le nom de *stéphanion* (στεφάνη, couronne) (3, fig. 1).

Au-dessous de la ligne courbe temporale supérieure on peut remarquer une seconde ligne qui, commençant au niveau du stéphanion, décrit une courbe concentrique à la précédente, mais de rayon plus court : c'est la *ligne courbe temporale inférieure*, qui va rejoindre en arrière la crête sus-mastoïdienne (racine postérieure de l'apophyse zygomatique). Si l'on regarde avec attention sur un grand nombre de crânes ces deux lignes, on verra le plus souvent dans leur intervalle une série de lignes parallèles, plus ou moins complètes. Je ne saurais mieux comparer l'aspect présenté par la surface du pariétal à ce niveau qu'à celui d'une grève sur laquelle les vagues ont laissé leurs empreintes parallèles lors du retrait de la mer.

Hyrtl (1) a consacré à l'étude de la *double ligne courbe du temporal* des crânes humains un long mémoire, dans lequel il constate que la ligne courbe temporale supérieure peut manquer quelquefois et que l'absence de la ligne courbe temporale inférieure est beaucoup plus fréquente.

J'ai cherché en vain dans les différents auteurs une explication de la présence de ces deux lignes. Ayant remarqué : *a.* que ces deux lignes sont séparées par une série de lignes concentriques; — *b.* que sur certains animaux (singes) la ligne temporale supérieure empiète de plus en plus sur le pariétal jusqu'à gagner la crête sagittale; — *c.* que dans certaines races inférieures (Tasmaniens, Néo-Hébridais, etc.) les deux lignes temporales supérieures tendent manifestement à se rapprocher de la ligne médiane au point de constituer un caractère simien (Broca), j'ai émis l'hypothèse que les lignes courbes temporales et les stries intermédiaires marquent les étapes successives de

(1) J. Hyrtl, *Denkschriften des Kaiserl. Acad.*, Wien, t. XXXII, 1873.



retrait du muscle temporal. Le fait, bien mis en évidence par les dissections, que la ligne courbe supérieure ne donne insertion qu'à une aponévrose et que le muscle temporal ne dépasse jamais la ligne courbe temporale inférieure, ne me paraît pas de nature à infirmer l'hypothèse, surtout si l'on y ajoute cette remarque : qu'entre les deux lignes courbes l'aponévrose temporale et le périoste sont entièrement fusionnés.

*Sutures.* — La suture *fronto-pariétale* ou *coronale*, qui unit le frontal au bord antérieur des pariétaux, forme sur la voûte du crâne une courbe à peu près transversale, légèrement concave en avant (2, fig. 1); ses deux moitiés sont sensiblement symétriques. Le point d'intersection de la suture fronto-pariétale avec la suture sagittale porte le nom de *bregma* (1, fig. 1). Partie de ce point, la suture fronto-pariétale descend obliquement en bas, en dehors et en avant sur la face externe du crâne, croise la ligne temporale au niveau du stéphanion, puis descend dans la fosse temporale. Elle se termine au niveau du point où la grande aile du sphénoïde (*ptère*) vient s'articuler avec le frontal en avant, le pariétal en haut, le temporal en arrière. La réunion de ces quatre os donne lieu à la formation de plusieurs sutures : la suture *ptéro-frontale*, entre le bord antérieur de la grande aile et le bord postérieur du frontal (5, fig. 1); la suture *ptéro-pariétale*, qui unit le bord supérieur de la grande aile à l'angle antéro-inférieur du temporal (4, fig. 1); enfin, la suture *ptéro-temporale*, entre le bord postérieur de la grande aile et le bord antérieur de l'écaille du temporal (6, fig. 1).

La longueur de la suture ptéro-temporale varie de 1 à 20 millimètres; le plus souvent elle est de 12 à 15 millimètres. L'ensemble des sutures qui unissent la grande aile aux os voisins porte le nom de *ptériorion* (*πτερόριον*, aile); d'ordinaire le ptériorion reproduit la forme d'un H, dont la suture ptéro-pariétale forme la branche transversale. Il peut arriver que la grande aile et le pariétal ne se touchent pas; dans ce cas le temporal vient entrer en contact avec le frontal, et, suivant que ce contact s'établit par un point ou sur une ligne, on a un ptériorion en forme de  $\kappa$  ou de  $\pi$  couché (ce dernier est dit, en anthropologie, *ptériorion retourné*).

La suture *pariéto-temporale* (suture *squameuse* ou *écailleuse*) (7, fig. 1) résulte de l'union du bord inférieur du pariétal avec l'écaille

du temporal; elle parcourt la fosse temporale d'avant en arrière suivant une courbe à concavité inférieure et finit à la suture pariéto-mastoïdienne.

La *suture pariéto-mastoïdienne* (17, fig. 1), à peu près horizontale, n'a guère que 1 ou 2 centimètres de long; elle s'unit en arrière à la *suture lambdoïde* (pariéto-occipitale) (14, fig. 1) et à la *suture occipito-mastoïdienne* (18, fig. 1). La rencontre de ces trois sutures forme une sorte d'étoile à trois branches dont le point central porte le nom d'*astérion* (19, fig. 1).

La *suture sagittale*, qui unit le bord interne des deux pariétaux (12, fig. 1), s'étend du *bregma* au sommet du V que forment en se réunissant les deux sutures pariéto-occipitales. Elle est fortement dentelée, excepté en arrière au niveau des trous pariétaux; là les dentelures sont moins accentuées, parfois même la suture est représentée par une simple ligne sur une longueur de 1 à 2 centimètres; Broca a donné à ce point le nom d'*obelion* (ὀβελός, trait) (13, fig. 1).

Les *sutures pariéto-occipitales*, qui unissent les bords postérieurs des pariétaux aux bords de l'occipital, descendent en divergeant sur les côtés du crâne. Comme leurs branches divergentes reproduisent la forme de la lettre grecque  $\Lambda$ , on a donné à l'ensemble des deux sutures pariéto-occipitales le nom de *suture lambdoïde*. Le point de rencontre de la suture sagittale avec le sommet de l'angle lambdoïdien a reçu le nom de *lambda* (15, fig. 1): ce point, très important au point de vue de la crânio-topographie, est ordinairement marqué par une légère dépression, que l'on peut sentir même à travers les parties molles et qui est due au relief de l'angle supérieur de l'occipital.

### Morphologie des circonvolutions cérébrales de la région externe.

La face externe de l'écorce cérébrale est en rapport avec l'exocrâne, dont elle prend la forme générale et sur la face interne duquel elle marque quelques empreintes. Trois grandes scissures, la scissure de Rolando, la scissure de Sylvius et la scissure pariéto-occipitale (perpendiculaire externe), tracent sur cette face externe des divisions de la plus haute importance.

La *scissure de Rolando*, obliquement dirigée de haut en bas et d'ar-

rière en avant, sépare le lobe frontal du lobe pariétal (SR, fig. 2); elle est située dans le tiers moyen de l'hémisphère. Sortie de la scissure interhémisphérique, elle se dirige en bas et en avant, légèrement sinueuse, et s'arrête un peu au-dessus de la scissure de Sylvius. Le pli de passage fronto-pariétal inférieur la ferme en bas; elle est fermée en haut par le pli de passage fronto-pariétal supérieur sur la face interne de l'hémisphère où elle forme le *lobule paracentral*.

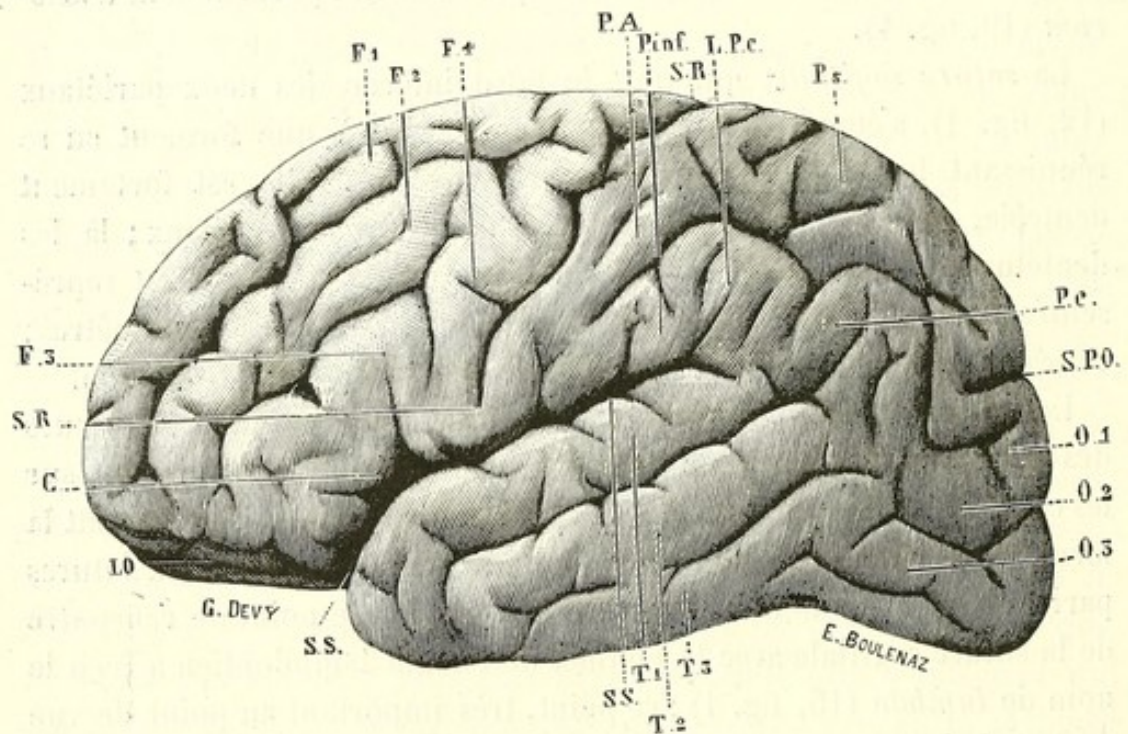


FIG. 2.

Turner a vu la scissure de Rolando s'aboucher avec la scissure de Sylvius. Ecker dit ne l'avoir jamais vu. Le fait doit être bien rare; en revanche il arrive assez fréquemment que le pli fronto-pariétal inférieur est situé profondément dans la scissure de Sylvius et non plus à la surface de l'écorce; il faut alors écarter les lèvres de la scissure pour l'apercevoir. Dans ce cas, si l'on se borne à un examen superficiel, sans enlever les méninges, on croit que la scissure de Rolando s'abouche directement dans la scissure de Sylvius. Sur cinquante hémisphères que je viens d'examiner, j'en ai trouvé six sur lesquels le pli pariétal est profondément situé sur la scissure de Sylvius, si bien que l'on peut croire à un abouchement réel des deux scissures. Je dirai plus loin qu'une branche de l'artère sylvienne, émergeant de la profondeur, franchit le pli fronto-pariétal en ce point pour s'engager dans

la scissure de Rolando : peut-être pourrait-on établir quelque rapport entre l'enfoncement du pli et le développement de cette artère.

La scissure de Rolando n'est pas rectiligne : le pied de la deuxième frontale déprime sa partie moyenne, qui devient concave en avant, tandis que ses parties supérieure et inférieure forment deux convexités ou *genoux*.

Le fond de cette scissure n'est lisse que chez le fœtus et chez quelques idiots : en général, il est interrompu, vallonné par des contreforts qui vont de l'une à l'autre des circonvolutions limitant la scissure.

Très rarement la scissure de Rolando peut être interrompue par un ou deux plis de passage superficiels (Féré, Giacomini).

La *scissure de Sylvius* (SS, fig. 2), qui sépare les lobes *frontal* et *pariétal*, placés au-dessus d'elle, du lobe *temporo-occipital* placé au-dessous, commence, sur la base de l'encéphale, à la partie externe de l'espace perforé antérieur; elle se dirige d'abord en avant et en dehors, recevant dans sa courbe à convexité antérieure les petites ailes concaves du sphénoïde; puis elle se continue sur la face externe de l'hémisphère suivant une direction un peu oblique d'avant en arrière et de bas en haut, pour se terminer par une queue légèrement recourbée en haut vers la partie moyenne du lobe pariétal. Très large à la base du cerveau, la scissure de Sylvius devient plus étroite et irrégulièrement sinueuse sur la face convexe; dès son apparition sur cette face elle émet deux rameaux où sillons produits par le plissement de la troisième frontale; l'un de ces sillons est vertical, l'autre horizontal; la partie de la troisième circonvolution comprise entre ces deux sillons a reçu de Broca le nom de *cap* (C, fig. 2).

En écartant les bords de la scissure de Sylvius on aperçoit un lobule conique, constitué ordinairement par trois plis radiés : c'est le *lobule du corps strié* ou *l'insula de Reil*, rigoureusement limité par trois rigoles qui le séparent des circonvolutions voisines.

En suivant d'avant en arrière, à partir de la scissure de Rolando, le bord de la scissure interhémisphérique, on rencontre, un peu avant d'arriver à l'extrémité postérieure de l'hémisphère, un sillon profond, mais court, véritable encoche, c'est la *scissure pariéto-occipitale* ou *perpendiculaire externe* (occipitale externe de quelques auteurs) (SPO, fig. 2), qui sépare très nettement le lobe *pariétal* du lobe *occipital*. Cette scissure, très accusée chez tous les singes, où elle sépare complè-

tement les lobes, est toujours interrompue chez l'homme par deux plis de passage allant du lobe pariétal au lobe occipital. La conformation simienne a été, mais très rarement, observée chez l'homme.

J'ai eu l'occasion de rencontrer cette anomalie une fois, sur un hémisphère gauche : la scissure pariéto-occipitale se prolongeait au-dessous du pli courbe jusqu'à la scissure de Sylvius, dont elle était toutefois séparée par un double pli de passage; l'hémisphère droit était normal. J'ai présenté ce cerveau à la Société d'anthropologie.

La surface externe de l'hémisphère est ainsi divisée par ces scissures en quatre lobes.

*Lobe frontal.* — Il est constitué par toute cette partie du cerveau qui est située en avant de la scissure de Rolando et présente, sur la face externe, quatre circonvolutions. L'une limite en avant la scissure de Rolando, dont elle suit la direction; c'est la *circonvolution frontale ascendante* (F<sup>1</sup>, fig. 2), du bord antérieur de laquelle naissent les trois autres frontales, première, deuxième, troisième, en comptant de haut en bas (F<sup>1</sup>, F<sup>2</sup>, F<sup>3</sup>, fig. 2).

La frontale ascendante, ou quatrième frontale, commence à la scissure interhémisphérique sur la face interne de l'hémisphère et se termine près de la scissure de Sylvius, où elle se continue avec le pied de la troisième circonvolution frontale.

La première frontale, qui empiète sur la face interne de l'hémisphère, suit la scissure interhémisphérique jusqu'à l'extrémité antérieure du cerveau, où elle se recourbe et devient rectiligne pour former le *gyrus rectus* du lobule orbitaire.

La deuxième frontale, très large, est parfois dédoublée par un sillon peu profond : il existe alors quatre circonvolutions frontales insérées sur la frontale ascendante.

La troisième frontale est la plus courte : très sinueuse, elle est subdivisée par les branches en V de la scissure de Sylvius en trois portions : une postérieure, ascendante, le *pied*, une moyenne, le *cap*, et une antérieure qui va se continuer avec le lobule orbitaire, la *tête*. C'est surtout la partie postérieure qui est en rapport avec la fonction du langage articulé.

Des sillons, interrompus parfois par des plis de passage, séparent les circonvolutions du lobe frontal.

Les trois premières frontales, arrivées à l'extrémité antérieure du cerveau, se recourbent d'avant en arrière, deviennent horizontales et constituent ce qu'on appelle le *lobule orbitaire* (LO, fig. 2); ce lobule, formé surtout par l'épanouissement de la deuxième frontale, présente en son centre une incisure en H.

*Lobe temporal.* — Le *lobe temporal* (temporo-sphénoïdal) est limité par la scissure de Sylvius en haut et par la grande fente cérébrale de Bichat en bas et en dedans; en arrière il se continue avec le lobe occipital. Il offre sur la face convexe de l'hémisphère trois circonvolutions parallèles, connues sous les noms de première, deuxième et troisième circonvolutions temporo-sphénoïdales (T<sup>1</sup>, T<sup>2</sup>, T<sup>3</sup>, fig. 2). Entre la première et la seconde on trouve un sillon, long et profond, le *sillon parallèle* (à la scissure de Sylvius), qui, se dirigeant en haut et en arrière, va se terminer dans le lobe temporal en arrière de la scissure de Sylvius. Les circonvolutions du lobe temporal se continuent en arrière avec celles du lobe occipital.

*Lobe pariétal.* — Le *lobe pariétal*, nettement limité en bas par la scissure de Sylvius, en avant par la scissure de Rolando, en haut par la scissure interhémisphérique, n'est séparé que partiellement du lobe occipital par la scissure perpendiculaire externe; il comprend trois circonvolutions.

La *circonvolution pariétale ascendante* forme la lèvre postérieure de la scissure de Rolando (PA, fig. 2); en haut comme en bas elle est unie à la frontale ascendante par un pli qui ferme la scissure de Rolando. Sa partie moyenne est fortement concave en avant, tandis que ses parties supérieure et inférieure forment deux saillies ou *genoux*.

De cette pariétale ascendante partent les deux circonvolutions pariétales longitudinales : la *première pariétale* s'étend sur les faces interne et externe de l'hémisphère, formant sur la première le *lobule quadrilatère* et sur la seconde le lobule pariétal supérieur (Ps, fig. 2). En arrière elle va se continuer avec le pli de passage pariéto-occipital, qui ferme la scissure perpendiculaire externe.

La *deuxième pariétale* naît par un pied étroit de la pariétale ascendante : elle suit d'abord la scissure de Sylvius, puis elle décrit deux grandes sinuosités qui coiffent, l'une la queue recourbée de la scissure de Sylvius, l'autre la fin du sillon parallèle ; ces deux sinuosités en A juxtaposées, forment une sorte d'M sur la face externe de l'hémisphère. La partie antérieure (pied) de la deuxième pariétale est souvent dési-

gnée sous le nom de *lobule pariétal inférieur* (*P inf*, fig. 2); la partie moyenne, qui coiffe le fond de la scissure de Sylvius, a reçu le nom de *lobule du pli courbe* ou *pré-sylvien* (*LPc*, fig. 2); la partie postérieure, qui circonscrit la terminaison du sillon parallèle, est le *pli courbe* (*Pc*, fig. 2). — Un sillon sinueux, *sillon interpariétal* (scissure interpariétale de Gromier), sépare les deux circonvolutions pariétales.

*Lobe occipital.* — Le *lobe occipital*, très petit, nettement séparé du pariétal par la scissure pariéto-occipitale, comprend, sur la face convexe de l'hémisphère, trois circonvolutions; ces circonvolutions, qui continuent en arrière les temporales, se comptent de haut en bas (première, deuxième, troisième) et sont séparées par deux sillons plus ou moins distincts ( $O^1, O^2, O^3$ , fig. 2).

## Topographie crânio-encéphalique

### RAPPORTS ANATOMIQUES DU CRANE ET DE L'ENCÉPHALE

Gratiolet paraît avoir eu le premier l'idée de rechercher les rapports du cerveau avec le crâne; desservi par un procédé insuffisant (moulages en plâtre de la cavité crânienne), il fut conduit à des conclusions erronées: ainsi, il admit que les lobes cérébraux correspondaient exactement aux os de même nom.

En 1861, Broca entreprit de nouvelles recherches sur le même sujet. Enfonçant des chevilles dans la substance cérébrale par des trous de vrille pratiqués en des points déterminés du crâne, il établit les rapports réels de quelques-uns des sillons avec les sutures: entre autres, il rectifia l'erreur de Gratiolet et montra que la scissure de Rolando est de beaucoup postérieure à la suture coronale; il indiqua aussi le rapport assez constant du lambda avec la scissure perpendiculaire externe.

Un peu après, Bischoff obtint des résultats analogues par un procédé semblable.

C'est F. Heftler (*Dissertation inaugurale* à l'Académie médico-chirurgicale de Saint-Pétersbourg, 5 mai 1873) qui exécuta le premier un travail d'ensemble sur la topographie crânio-cérébrale, à l'instigation de son maître, le professeur Landzert. Heftler institua dans ce but un procédé assez compliqué, mais fort ingénieux, qui consiste essen-

tiellement à superposer sur une même figure plane trois dessins faits successivement, en grandeur naturelle, à l'aide d'un appareil qui donne des projections géométrales : le premier dessin représente le contour extérieur des parties molles, le deuxième la surface des os du crâne avec toutes leurs sutures, le troisième la surface du cerveau. Ce

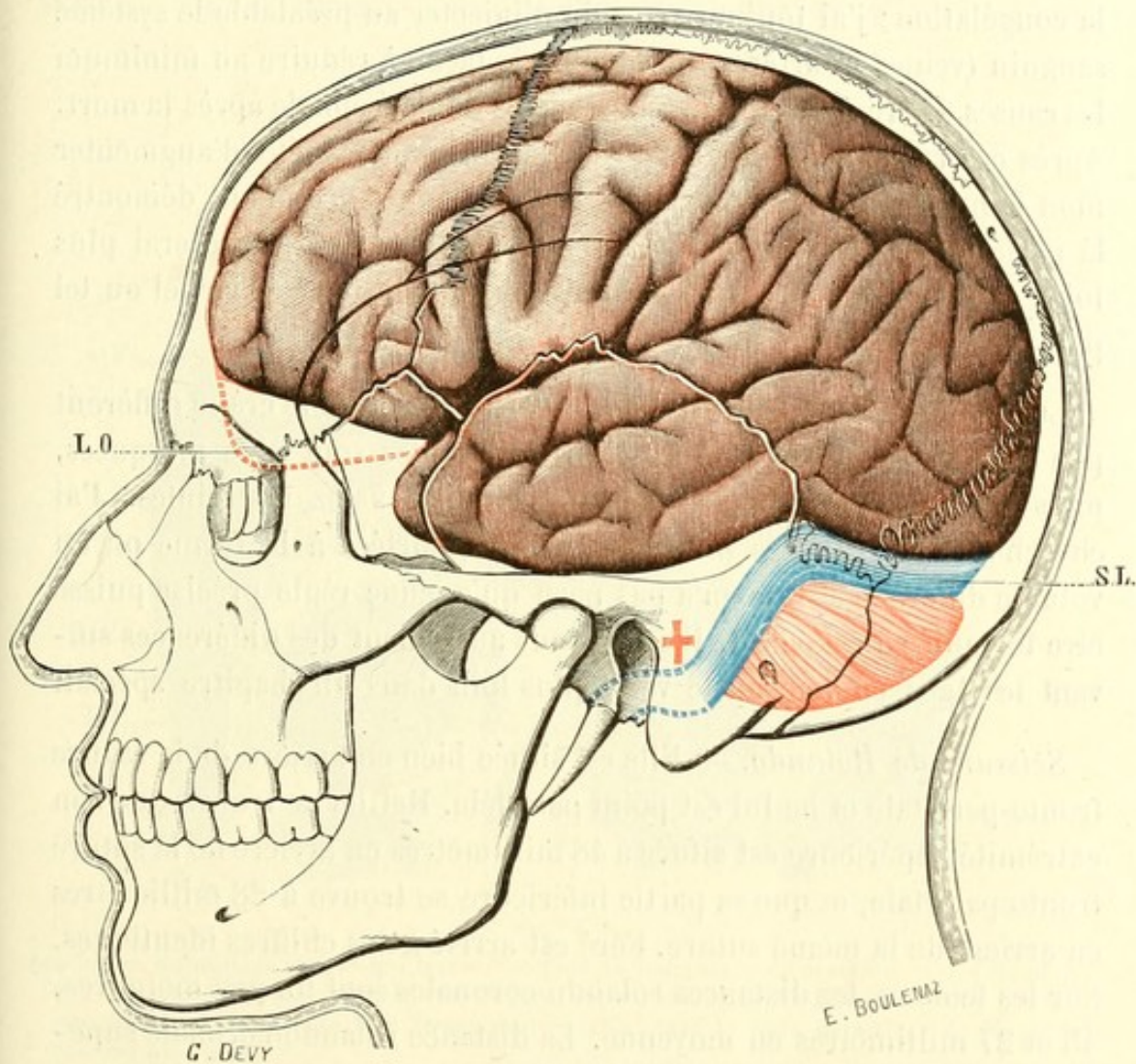


FIG. 3.

procédé, d'une exécution très difficile, a donné des résultats à peu près parfaits et qu'aucun autre n'a dépassés. Aussi les planches de Hefstler sont-elles reproduites par la plupart des anatomistes.

Depuis, Turner, Féré, Braune, etc., par des procédés divers (moulages et dessins superposés, chevilles, congélations), ont contrôlé et vérifié les résultats obtenus par Hefstler. De plus, Féré, par des coupes sur des têtes congelées, a étudié les rapports topographiques des parties profondes du cerveau.



Avant de décrire et afin de mieux figurer les rapports des principales parties de l'encéphale avec le crâne, j'ai essayé de préciser sur certains points les travaux antérieurs. Pour cela, j'ai fait des recherches sur cinquante crânes d'adultes, hommes et femmes. J'ai eu recours le plus souvent au procédé des fiches et trois fois seulement à la congélation ; j'ai toujours eu soin d'injecter au préalable le système sanguin (veines et artères) de la tête, de façon à réduire au minimum les causes d'erreur tenant à l'affaissement de l'encéphale après la mort. Après ces recherches, dont le résultat principal a été d'augmenter mon admiration pour l'œuvre de Heftler, dont elles m'ont démontré la parfaite exactitude, j'en ai entrepris d'autres, que j'exposerai plus loin, et qui ont porté sur les moyens pratiques de découvrir tel ou tel point des centres nerveux.

Les rapports de la convexité des hémisphères avec le crâne diffèrent peu suivant les sexes ; les variétés individuelles sont plus marquées, mais ne dépassent jamais certaines limites assez restreintes. J'ai cherché si ces variétés pouvaient être rapportées à la forme ou au volume du crâne et il ne m'a pas paru qu'aucune règle précise puisse être formulée à cet égard. Il en va tout autrement des différences suivant les âges, comme on le verra plus loin dans un chapitre spécial.

*Scissure de Rolando.* — Elle est située bien en arrière de la suture fronto-pariétale et ne lui est point parallèle. Heftler a trouvé que son extrémité supérieure est située à 48 millimètres en arrière de la suture fronto-pariétale, et que sa partie inférieure se trouve à 28 millimètres en arrière de la même suture. Féré est arrivé à des chiffres identiques. Sur les femmes, les distances rolando-coronales sont un peu moindres, 45 et 27 millimètres en moyenne. La distance rolando-coronale supérieure m'a paru moins variable que l'inférieure, fait concordant avec ce que nous savons de la variabilité de l'angle formé par la scissure de Rolando avec la ligne sagittale.

*Scissure de Sylvius.* — La scissure de Sylvius, qui commence sous l'aile du sphénoïde, se relève pour atteindre la suture temporo-pariétale au niveau de sa jonction avec la suture sphéno-pariétale ; c'est en ce point qu'elle émet ses deux branches. Elle suit ensuite, sur une longueur de 4 centimètres environ, la courbe ascendante de la suture temporo-pariétale ; au delà elle abandonne la suture et se dirige très obliquement en haut et en arrière, pour aller se terminer un peu

au-dessous et en arrière de la bosse pariétale (vérifiez sur la figure 3).

*Scissure perpendiculaire externe.* — Elle répond à peu près exactement au lambda; cependant je l'ai trouvée souvent de 2 à 5 millimètres en avant.

Le *sillon parallèle* suit un trajet parallèle à celui de la scissure de Sylvius, mais à 12 ou 15 millimètres au-dessous de celle-ci. — Les

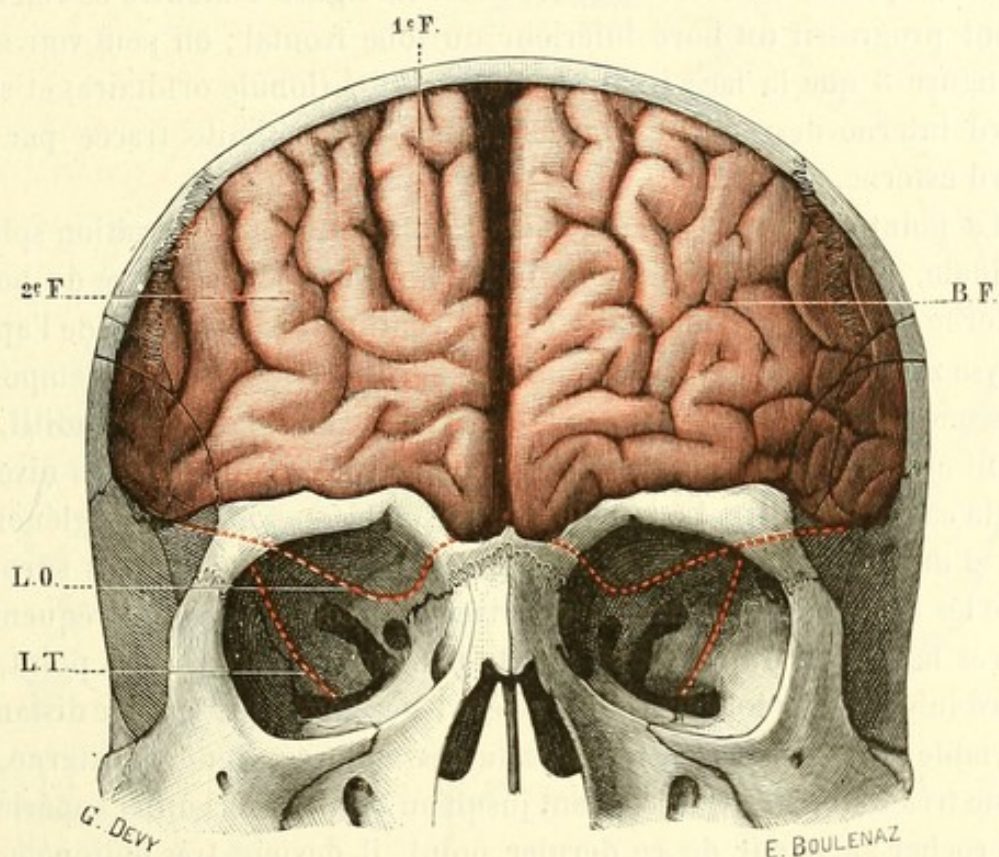


FIG. 4.

Les lignes pointillées rouges qui traversent l'orbite indiquent : la première, L.O, l'étendue des rapports du lobule orbitaire avec la paroi supérieure de l'orbite; la deuxième, L.T, les rapports de la pointe du lobe temporo-sphénoïdal avec le tiers postérieur de la paroi externe de l'orbite.

*sillons pré-rolandique et post-rolandique* sont faciles à déterminer, puisqu'ils sont parallèles à la scissure rolandique.

On peut considérer cette détermination des lignes répondant sur l'exocrâne aux principales scissures comme exacte, à 1 centimètre près, degré d'approximation très suffisant. Elle nous permet de dessiner sur la surface externe du crâne le contour des lobes cérébraux, sauf en ce qui concerne la limite inférieure des lobes frontal, temporal et sphénoïdal; je me suis attaché à préciser cette dernière en raison de son importance au point de vue chirurgical.

Le bord inférieur et externe du lobe frontal est situé à une distance variant entre 6 et 12 millimètres au-dessus de la moitié externe de l'arcade orbitaire ; il se relève un peu (8 à 15 millimètres) au niveau de l'apophyse orbitaire externe. En avant, au contraire (voy. fig. 4), ce bord se rapproche du rebord orbitaire, et tout à fait en dedans il descend beaucoup plus bas qu'à sa partie externe ; là il répond à peu de chose près à la suture naso-frontale. La figure 4 montre ce relèvement progressif du bord inférieur du lobe frontal ; on peut voir sur la figure 3 que la face inférieure de ce lobe (lobule orbitaire) et son bord interne descendent bien au-dessous de la limite tracée par le bord externe.

La pointe mousse du lobe temporal, logée dans l'excavation sphénoïdale, est située en moyenne à 15 millimètres en arrière du bord externe de l'apophyse orbitaire et à 2 centimètres au-dessus de l'apophyse zygomatique. De cette pointe, le bord inférieur du lobe temporal descend obliquement en bas et en arrière vers le conduit auditif, et vient effleurer le bord supérieur de l'apophyse zygomatique au niveau de la cavité glénoïde. La lamelle qui forme le fond de la cavité glénoïde est d'une minceur extrême, toujours transparente, et je suis surpris que les fractures de la base à ce niveau ne soient pas plus fréquentes après les chutes ou les coups sur le menton. A partir de ce point, le bord inférieur du lobe frontal se relève légèrement, passe à une distance variable entre 4 et 10 millimètres au-dessus du trou auditif externe, et reste très obliquement ascendant jusqu'au bord postérieur et supérieur du rocher ; à partir de ce dernier point, il devient très obliquement descendant et se continue sous le nom de bord inférieur du lobe occipital jusqu'à la protubérance occipitale.

La suture pariéto-mastoïdienne, l'astérion et l'inion (protubérance occipitale externe) sont sur une même ligne, qui répond constamment à la portion horizontale du sinus latéral. Au-dessous de cette ligne, c'est le *cervelet*.

Ce n'est point assez que de connaître le lieu des principales scissures et la limite des lobes : si à l'heure actuelle les centres connus sont tous distribués autour de la scissure de Rolando et de celle de Sylvius, déjà on en soupçonne d'autres dans le pli courbe, dans son lobule, etc... Le jour n'est pas très éloigné où chaque point de l'écorce aura été reconnu en rapport avec une fonction. Pour arriver sur les

différents points, la connaissance des lignes rolandique et sylvienne, suffisante à la rigueur pour déterminer tous les points des lobes frontal et temporal, ne l'est plus quand il s'agit du lobe pariétal. J'ai donc dû me préoccuper de préciser les rapports des points principaux de ce dernier lobe.

Un plan passant par la suture naso-frontale et le sommet du lambda

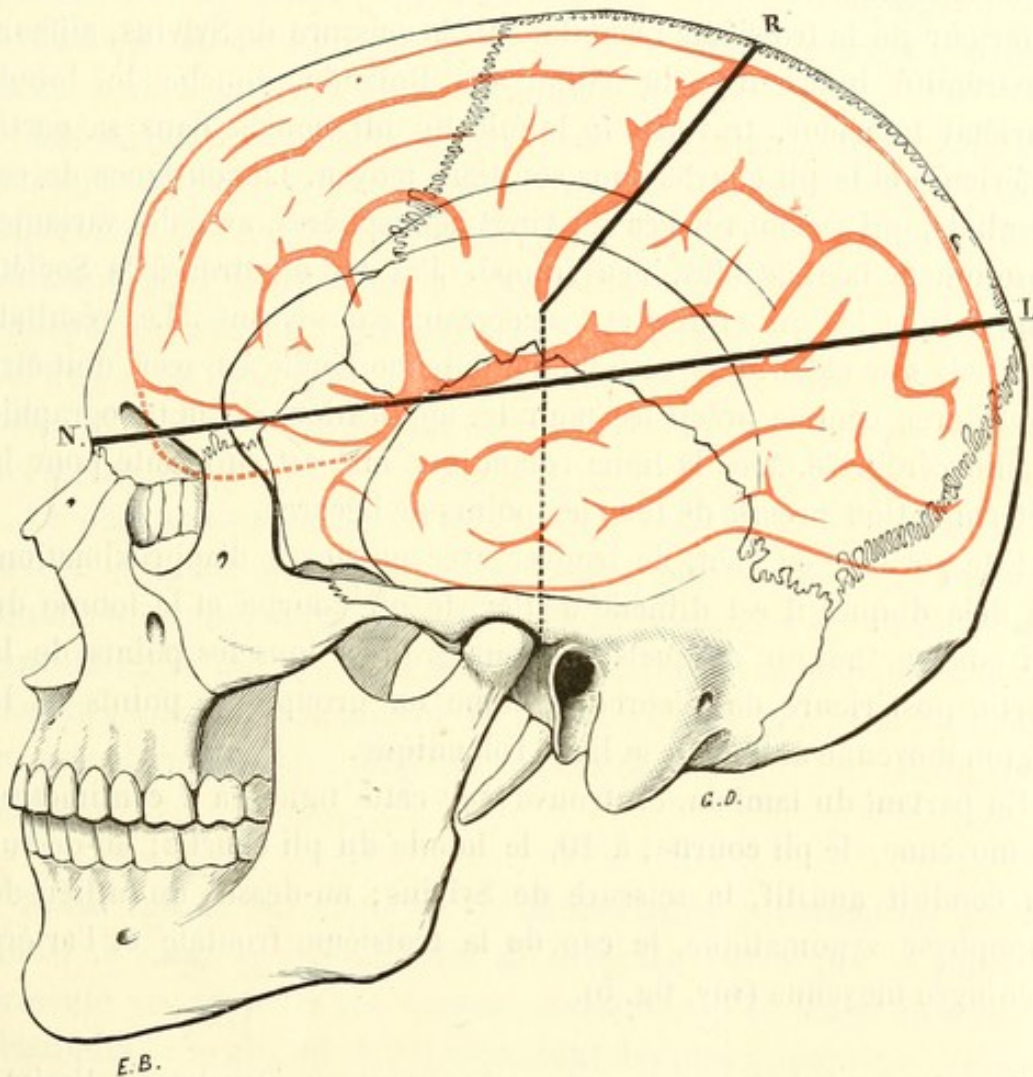


FIG. 5.

touche la troisième frontale vers son cap, suit sur une longueur de 4 à 6 centimètres la portion externe de la scissure de Sylvius, rase la partie inférieure du lobe du pli courbe, traverse à sa base la circonvolution du pli courbe et aboutit à la suture perpendiculaire externe; on peut l'appeler *plan naso-lambdoïdien*.

La ligne qu'il suit sur l'exocrâne (NL, fig. 5) est des plus faciles à

tracer, pour peu que l'on sache qu'elle passe en moyenne à 6 centimètres au-dessus du trou auditif; je me suis assuré de l'exactitude de ce chiffre, qui représente la moyenne de mesures prises sur vingt-cinq crânes.

Ayant ensuite, sur dix autres crânes, appliqué de chaque côté le procédé des fiches tout le long de cette ligne, j'ai pu constater que la ligne naso-lambdaïdienne ainsi tracée passe constamment sur le bord inférieur de la troisième frontale, suit la scissure de Sylvius, affleure l'extrémité inférieure du sillon de Rolando, touche le lobule pariétal inférieur, traverse le lobule du pli courbe dans sa partie inférieure et le pli courbe dans son tiers moyen. La constance de ces résultats, qui se sont répétés sur vingt hémisphères, avec des variantes absolument négligeables, m'a frappé. J'ai pu montrer à la Société anatomique les dix crânes et les cerveaux sous-jacents. Les résultats sont tels que cette ligne naso-lambdaïdienne, facile à tracer, doit être considérée comme précieuse pour les applications de la topographie crânio-cérébrale. Avec la ligne rolandique elle est suffisante pour la détermination précise de tous les points de l'écorce.

Elle permet, en effet, de trouver avec un degré d'approximation, au delà duquel il est difficile d'aller, le pli courbe et le lobule du pli courbe, autour desquels on peut grouper tous les points de la partie postérieure de l'écorce, comme on groupe les points de la région moyenne autour de la ligne rolandique.

En partant du lambda, on trouve sur cette ligne : à 7 centimètres en moyenne, le pli courbe; à 10, le lobule du pli courbe; au-dessus du conduit auditif, la scissure de Sylvius; au-dessus du milieu de l'apophyse zygomatique, le cap de la troisième frontale et l'artère méningée moyenne (voy. fig. 5).

*Cervelet.* — La région du crâne répondant au cervelet est limitée en haut par une ligne qui, continuant le bord supérieur de l'apophyse zygomatique, va aboutir à la protubérance occipitale externe. Le tiers moyen de cette ligne répond à la suture pariéto-mastoïdienne : au-dessous de cette suture est le sinus latéral (voy. fig. 3).

*Sinus.* — Cinq sinus sont à considérer dans leurs rapports avec l'exocrâne.

Le *sinus longitudinal supérieur* suit la ligne sagittale; on l'a vu se

dévier à droite ou à gauche et même se bifurquer, mais ces anomalies sont assez rares. La largeur moyenne de ce sinus est de 1 centimètre; mais cette largeur est triplée par la présence des lacs sanguins et des confluent veineux placés sur les côtés du sinus. Donc, les appareils de trépan devront toujours être placés, à moins d'indication spéciale, sur les côtés de la ligne médiane antéro-postérieure, *au moins à un centimètre et demi de cette ligne.*

Le *confluent des sinus*, ou pressoir d'Hérophile, répond à peu près exactement à la protubérance occipitale externe.

Les rapports des *sinus latéraux* avec l'exocrâne sont des plus importants à retenir. Leur portion horizontale répond à la ligne courbe supérieure de l'occipital en arrière, à la suture pariéto-mastoïdienne en avant. Leur portion oblique répond en général au tiers moyen de l'apophyse mastoïde : j'insisterai sur les rapports de cette dernière portion avec l'apophyse mastoïde en parlant de la trépanation de cette apophyse. — La largeur du sinus latéral est d'un centimètre et demi (voy. fig. 3).

Le plan naso-inien passe vers le tiers postérieur de la tête, entre le lobe occipital du cerveau et le cervelet, en suivant la partie horizontale du sinus latéral. Sur dix sujets j'ai enfoncé des chevilles suivant la ligne qui trace ce plan à l'extérieur; la première de ces chevilles perce constamment la pointe du lobe temporal; les deux ou trois dernières sont toujours dans la portion horizontale du sinus latéral.

*Sinus sphéno-pariétal.* — Je tiens à appeler l'attention sur un sinus, le *sinus sphéno-pariétal de Breschet*. Parce que ce sinus ne présente pas toujours les mêmes caractères, ni la même forme, les classiques le négligent. Il est cependant des plus importants, au point de vue particulier de la trépanation, puisqu'il est précisément en rapport avec la région rolandique, où le chirurgien a les plus fréquentes occasions d'intervenir. Ce sinus a été fort bien décrit et représenté par Breschet, dont il porte d'ailleurs le nom. Je n'ai pu me procurer le texte même de Breschet; les recherches de cet auteur sur le système veineux et les canaux veineux des os ont paru en six livraisons : dans l'exemplaire que possède la bibliothèque de la Faculté, le texte s'arrête à la page 28; il en est d'ailleurs de même dans l'exemplaire de la bibliothèque du Muséum, je ne sais pourquoi. (Sans doute

parce que l'auteur n'a point publié le texte avec les dernières livraisons, se contentant des légendes détaillées qui accompagnent les planches.) Mais, si le texte est incomplet, les planches sont là, complètes et magnifiques : on a souvent copié ces figures, dont quelques-

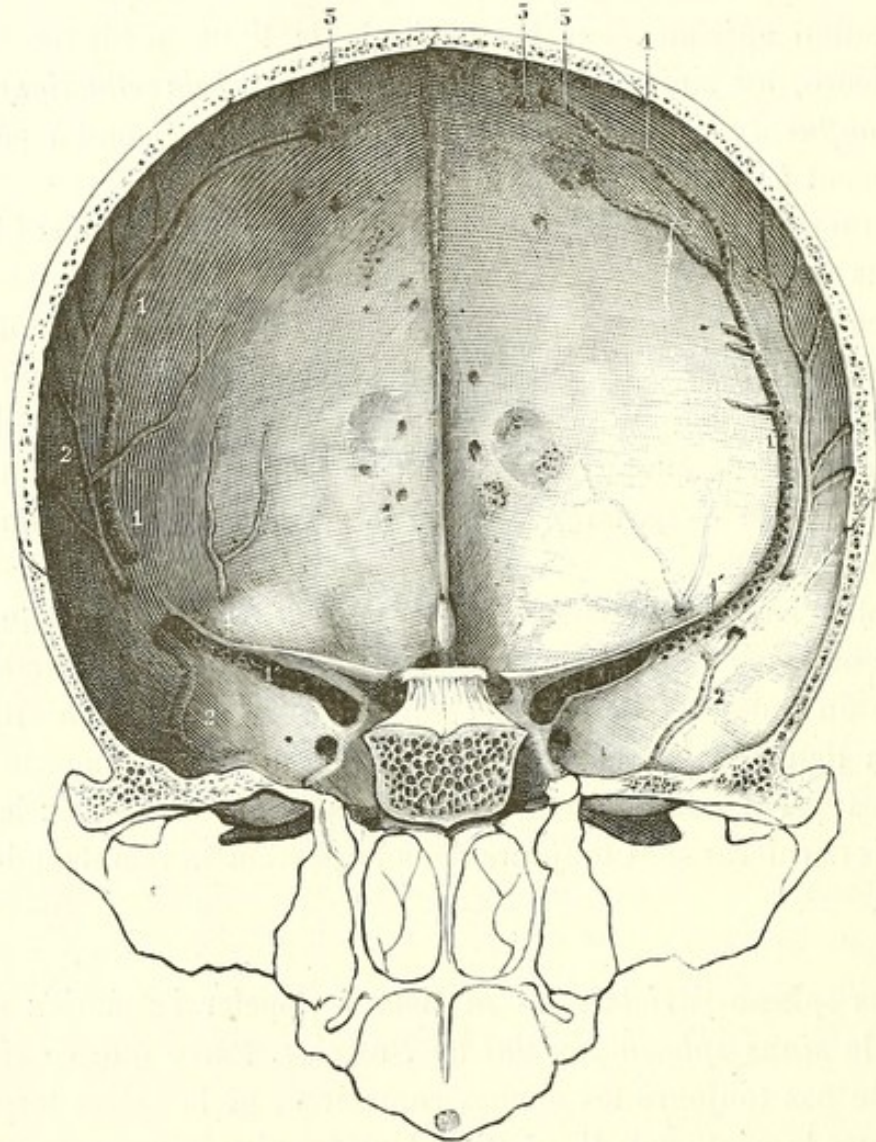


FIG. 6. — Sinus sphéno-pariétal.

1, 1, 1, sinus sphéno-pariétal. — 1', 1', portion sphénoïdale de ce sinus, sous la petite aile, (S. al(e) parv(e)). — 2, 2, sillons de la méningée moyenne. — 3, 3, excavations répondant aux granulations de Pacchioni logées dans les lacs sanguins qui reçoivent le sinus sphéno-pariétal.

unes se retrouvent dans la plupart des Anatomies, et l'on a bien fait, car il est difficile de mieux représenter les vaisseaux veineux du crâne et ceux du cerveau.

Je décrirai et représenterai ce sinus d'après mes préparations, qui ont été présentées à la Société anatomique.

Le sinus sphéno-pariétal de Breschet tire son importance anatomique de l'anastomose qu'il établit entre les sinus de la voûte et ceux de la base. Il suit le trajet de la branche antérieure (grosse branche) de l'artère méningée moyenne. Dans un grand nombre de cas, la moitié environ, il n'est pas autre chose que la veine méningée moyenne antérieure, fort dilatée. Dans l'autre moitié il a une existence autonome, et va, par un trajet indépendant de celui de l'artère méningée moyenne, du sinus longitudinal supérieur au sinus caverneux. — Trolard et Knott ont certainement exagéré en considérant ce sinus comme étant toujours la veine méningée moyenne antérieure.

En effet, si, dans sa partie moyenne, le sinus de Breschet chemine côte à côte avec l'artère méningée moyenne, toujours il se sépare de cette artère à ses deux extrémités : en haut, il gagne par un trajet isolé, et souvent bifurqué, un ou deux des lacs sanguins placés sur les côtés du sinus longitudinal supérieur ; en bas, il se loge sous la petite aile du sphénoïde dans une gouttière osseuse parallèle à la fente sphénoïdale et va s'aboucher avec la veine ophthalmique dans le sinus caverneux (voy. fig. 6).

L'étude précise de la face interne des os du crâne renseigne sur le trajet du sinus sphéno-pariétal, pour peu qu'elle soit faite avec attention et sur un grand nombre de crânes.

Nous ne connaissons guère sur la face interne des os du crâne que les sillons répondant aux ramifications de l'artère méningée moyenne. Cependant les veines qui accompagnent cette artère y impriment aussi leur trajet. En regardant avec attention l'endocrâne, on voit qu'il est creusé de nombreuses gouttières : les unes répondent aux ramifications des artères méningiennes, les autres, placées ordinairement à côté des premières, correspondent aux veines qui accompagnent ces artères.

Les gouttières ou sillons artériels sont lisses, réguliers, et n'offrent pas d'ouvertures ; les gouttières veineuses sont moins régulières, plus larges, et leur fond est criblé d'ouvertures par lesquelles la veine reçoit des rameaux diploïques.

Parmi ces gouttières veineuses, celle qui loge le sinus sphéno-pariétal est surtout remarquable : d'ordinaire elle est parallèle à la gouttière artérielle, mais en haut elle s'en éloigne toujours pour se rendre par un trajet bifurqué à des excavations qui logent les granulations pacchioniennes ; en bas, elle se sépare aussi de la gouttière



artérielle pour s'engager sous la petite aile du sphénoïde. Dans un certain nombre de cas le sinus est logé, sur une étendue plus ou moins grande, dans l'épaisseur du diploé, et l'on peut alors le considérer comme une veine diploïque temporaire.

Quoi qu'il en soit de ces variétés, il n'est pas moins fort intéressant de savoir qu'il y a, en ce point, sous la voûte crânienne ou dans son épaisseur, un énorme canal veineux.

Ce sinus, parallèle à l'artère méningée moyenne, est situé un peu en avant de la région que l'on trépane pour arriver sur la zone rolandique; mais il se peut que le chirurgien soit obligé d'agrandir l'ouverture en avant et alors il ouvrira infailliblement le sinus. L'hémorragie peut être telle qu'elle empêche de continuer l'opération : il y en a des exemples.

Il n'est pas inutile de savoir que le sang s'échappe en jet lorsque le sinus a été ouvert : j'ai eu tout récemment encore l'occasion de vérifier ce fait au cours d'une *crâniectomie* pratiquée par le professeur Lannelongue.

Je pense que dans les traumatismes de la région temporale, la blessure du sinus doit entrer en ligne de compte au point de vue de l'épanchement sanguin.

Dans nombre de cas d'épanchements sanguins intracrâniens attribués à une blessure de l'artère méningée moyenne, il fut impossible de trouver la plaie artérielle; sans doute l'épanchement était dû à la rupture du sinus.

Enfin, toutes les fois qu'on tentera la ligature de la méningée moyenne, il faudra prévoir une hémorragie veineuse par lésion du sinus sphéno-pariétal qui sera nécessairement intéressé (1).

(1) Ayant eu l'occasion de communiquer au professeur Trolard les épreuves de la partie anatomique de ce travail, j'ai reçu de lui la lettre ci-dessous, qui confirme et étend les résultats de mes recherches :

« Mon cher ami et collègue,

« J'ai lu avec le plus vif intérêt les épreuves de votre travail sur la topographie crânio-encéphalique. Mon plaisir a été d'autant plus grand que, poursuivant mes travaux sur le système veineux du crâne, j'étais arrivé à des conclusions à peu près identiques. Veuillez me permettre de reproduire le passage suivant d'un travail en ce moment sous presse et qui vient à l'appui de votre thèse : « Par places, « surtout au voisinage du ptériorion et sur une longueur variant de 1 à 3 centi-  
« mètres, les parois adossées (des deux veines méningées) ont disparu ; il y a alors

*Noyaux gris centraux.* — Féré s'est efforcé de déterminer avec précision les rapports des noyaux gris centraux avec l'écorce cérébrale et avec la tête recouverte de ses téguments. Trois plans, dont deux verticaux et un horizontal, limitent leur région : un plan vertico-transversal, passant à 18 millimètres en arrière de l'apophyse orbitaire externe, rase la tête du noyau intraventriculaire du corps strié ; un plan vertico-transversal passant par l'extrémité postérieure du sillon de Rolando donne approximativement la limite postérieure de la couche optique ; enfin un plan horizontal passant environ à 45 millimètres au-dessous de la convexité de la tête donne la limite supérieure des noyaux gris. — Je donnerai plus loin le procédé de Dana pour tracer ces plans sur une tête entière.

VARIATIONS DE LA TOPOGRAPHIE CRANIO-ENCÉPHALIQUE  
SUIVANT LES AGES

A la naissance le cerveau est relativement très volumineux. Symington, auquel nous devons d'intéressantes remarques anatomiques sur l'enfant, dit que le poids du cerveau de l'enfant est à celui de l'adulte : 1 :: 4, tandis que le rapport entre les poids du corps est de 1 à 19. Le cerveau de l'enfant est donc relativement très développé ; au contraire, le squelette de la boîte crânienne est peu développé : à la place où seront plus tard les sutures, on trouve de larges bandes de tissu fibreux ; le bregma, le lambda, l'astérion sont de larges fontanelles occupées aussi par un tissu fibreux. Les os, facilement mobiles les uns sur les autres, laissent à l'encéphale la faculté de se développer rapidement.

De la Foulhouse (*Th. Paris, 1876*) et Symington (*The anat. of the*

« une cavité unique, que j'ai vue avoir jusqu'à 7 millimètres de largeur, dans  
« laquelle l'artère est entièrement libre dans les deux tiers antéro-externes de la  
« circonférence. Au-dessus du ptérion, au point où les veines méningées reçoivent  
« en arrière les veines pariétales moyennes, et en avant les veines frontales et  
« orbitaires, toutes les veines fusionnent et forment une cavité pouvant avoir jus-  
« qu'à 1 centimètre de diamètre et dans laquelle baignent les artères. »

« Comme vous, j'estime qu'il y a dans cette région des cavités veineuses avec les-  
quelles le chirurgien doit compter ; c'est la conclusion à laquelle je suis arrivé  
dans un second mémoire que je compte bientôt livrer à la publicité.

« Bien, etc.

« TROLARD. »

*child*, Edinburgh, 1887), entre autres, ont cherché à préciser la topographie crânio-cérébrale de l'enfant : le premier, élève de Broca, a expérimenté par le procédé des fiches sur quatre enfants d'un jour à un mois ; les recherches du second ont porté sur un nombre égal de sujets, par un procédé différent, celui des coupes après congélation. J'ai pu établir mes moyennes sur un plus grand nombre de sujets (vingt), nouveau-nés pour la plupart ou dans la première année ; deux seulement avaient de six à huit ans.

*Scissure de Rolando.* — Je n'ai point retrouvé les différences signa-

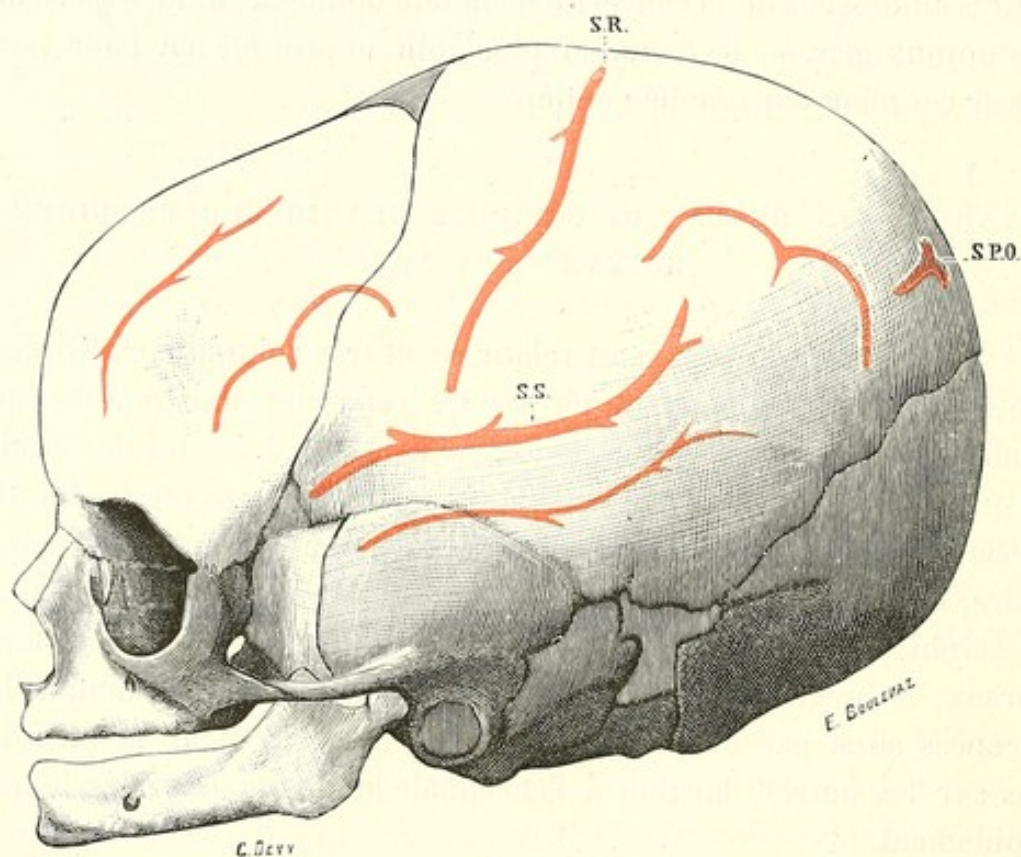


FIG. 7.

lées par Hamy dans la situation de la scissure de Rolando. D'après cet auteur, le lobe frontal serait relativement petit à la naissance, et la scissure de Rolando, loin d'être placée, comme chez l'adulte, très en arrière de la scissure frontale aussi bien en haut qu'en bas, croiserait cette scissure dans sa partie moyenne pour aller cacher son tiers antérieur sous le frontal ; pour la même raison, l'angle rolando-sagittal ne serait que de 52 degrés, tandis qu'il est de 70 chez l'adulte.

La vérité est que chez les enfants de tout âge, comme chez l'adulte, la scissure de Rolando est toujours placée très en arrière de la suture

coronale. Si les distances rolando-coronales, qui sont en moyenne de 33 millimètres pour la supérieure et de 41 millimètres pour l'inférieure chez le nouveau-né, ont une longueur moindre que chez l'adulte, cela tient à la seule différence de volume et de longueur du cerveau, car les distances sont relativement les mêmes chez l'adulte et le nouveau-né.

*Scissure de Sylvius.* — Chez l'adulte, la partie moyenne de la scissure de Sylvius répond à très peu de chose près à la suture temporo-pariétale. Chez l'enfant, il en est tout autrement : la scissure de Sylvius est toujours placée très au-dessus de la suture écailleuse, et elle est toujours recouverte par le bord inférieur du pariétal, qui s'avance jusqu'à la deuxième circonvolution temporale.

Sur huit cerveaux de nouveau-nés, j'ai constamment trouvé les fiches, implantées le long de cette suture, dans la deuxième circonvolution temporale : seule, la plus élevée atteignait parfois le sillon parallèle. Sur quatre enfants de six à huit ans, trois des fiches les plus élevées pénétraient le bord inférieur de la première circonvolution temporale.

Nous avons l'habitude de dire que chez l'adulte la scissure de Sylvius répond à la suture écailleuse; et cela est vrai, ou à peu près; car, à y regarder de très près, les fiches implantées dans la suture écailleuse tombent plus souvent dans le bord contigu de la première temporale que dans la scissure elle-même.

C'est, je pense, par degrés insensibles que se produit ce relèvement de la scissure. Je ne puis croire, avec Symington, que « ces parties prennent leurs rapports définitifs vers huit ou neuf ans »; je pense, en m'appuyant sur les recherches que je viens de résumer, que ce rapport s'établit, progressivement, un peu plus tard, quand s'arrête le développement du cerveau et de sa boîte osseuse.

Il n'est pas exact de dire que chez les enfants le ptérion répond à la partie postérieure de la troisième frontale (Féré). Je me suis assuré souvent que le ptérion répond à un point situé bien au-dessous de cette circonvolution : si l'on place deux fiches, l'une à l'angle postérieur du ptérion, l'autre à l'angle antérieur, la première va toujours percer la face inférieure du lobe frontal, vers la partie antérieure de la scissure de Sylvius, la seconde tombe constamment dans la partie antérieure du sillon parallèle qui sépare les deux premières circonvolutions du lobe temporal. — J'ai fait ces recherches quatre fois sur des enfants d'un

jour à un an, quatre fois sur des enfants de six à huit; les résultats ont été sensiblement les mêmes.

Mes recherches n'ont point confirmé davantage l'assertion du même auteur que chez le jeune enfant la fiche enfoncée sur la bosse frontale pénètre en plein dans la deuxième frontale, tandis que chez l'adulte elle entre au voisinage de la scissure (?) frontale supérieure, et même quelquefois dans la première circonvolution frontale. J'ai enfoncé vingt fiches frontales, dont huit chez des nouveau-nés, huit chez des enfants de six à huit ans, et les quatre autres, chez des adultes, et toujours j'ai retrouvé la fiche dans la deuxième circonvolution frontale, en moyenne à l'union de son tiers externe avec ses deux tiers internes; une seule fois sur vingt la fiche était dans le premier sillon frontal.

*Scissure pariéto-occipitale.* — Comme chez l'adulte, la scissure pariéto-occipitale de l'enfant est en rapport avec le lambda. Mais, tandis que chez l'adulte elle s'élève à peine de 1 à 3 millimètres au-dessus du lambda, chez l'enfant elle est située à 12 millimètres en moyenne au-dessus de ce point. Et là encore il ne semble pas que les dimensions relatives du lobe occipital soient autres que chez l'adulte; c'est l'occipital qui n'a pas pris encore ses dimensions définitives. Si l'on vient à mesurer comparativement les lobes du cerveau chez l'enfant et chez l'adulte, les proportions restent les mêmes.

Les différences observées par la topographie crânio-cérébrale ne doivent donc point être attribuées à des modifications dans la forme ou le volume respectifs des lobes; elles ressortissent au développement de la boîte osseuse.

Au point de vue pratique, il faut conclure de cette quasi-identité de forme entre les cerveaux d'enfants et d'adultes, que les mêmes procédés seront applicables chez les uns et chez les autres, à cette condition que ces procédés soient basés sur des chiffres exprimant les rapports respectifs entre l'encéphale et sa boîte osseuse.

Le procédé que nous indiquerons pour trouver le point rolandique supérieur (moitié de la ligne naso-inienne plus 2 centimètres) donnera toujours d'excellents résultats, quel que soit l'âge de l'individu. De même, pour le point rolandique inférieur, nous déterminerons un point sur les mêmes bases. — Il était intéressant de dire cela.

Maintenant que nous sommes en mesure de déterminer, c'est-à-dire de dessiner sur le crâne, les points correspondants aux principales scissures et régions de l'encéphale, il importe d'étudier à l'aide de quels points de repère on peut réussir les mêmes déterminations sur le crâne revêtu de ses parties molles.

#### ÉTUDE DES POINTS DE REPÈRE

Si les sutures peuvent rendre quelques services au cours de l'opération, il est tout à fait impossible de les utiliser comme points de repère. Seul le point de rencontre des trois branches du lambda peut être senti au travers des parties molles; encore cela n'est-il pas vrai sur tous les sujets. Si nous ajoutons que dans un grand nombre de cas l'œdème ou l'infiltration rendent les recherches plus difficiles, nous sommes amenés à conclure que les sutures ne peuvent être d'aucun secours sur le vivant.

Fraenkel a proposé, pour découvrir les sutures sur la tête entière, d'utiliser la sensibilité spéciale qu'elles possèdent et qui est plus vive que celle des points voisins. Si l'on promène l'ongle d'avant en arrière sur la peau du crâne, préalablement rasée, on constate une sensibilité très vive lorsqu'on arrive au niveau du bregma et cette sensibilité s'atténue aussitôt qu'on l'a dépassé; le même phénomène se reproduirait, d'après Fraenkel, au niveau des autres sutures.

J'ai expérimenté sur un certain nombre d'individus, bien portants et non prévenus; quelques-uns, très nerveux, ont accusé une sensation plus vive, lorsque la pointe avec laquelle j'explorais arrivait aux environs du bregma; sur le plus grand nombre le résultat a été négatif. Il le sera plus souvent, sinon toujours, lorsque l'on procédera à cette recherche sur des malades, et les sutures ne pourront être utilisées qu'au cours d'une opération lorsqu'elles auront été découvertes. J'ajoute encore qu'à partir d'un certain âge les sutures disparaissent.

La *glabelle*, saillie située au-dessus de la racine du nez, entre les deux sourcils, est adoptée comme point de repère antérieur par tous les auteurs. Il faut pourtant dire que cette saillie est des plus variables, à contour très vague, impossible la plupart du temps à déterminer d'une façon précise. Et lorsqu'on l'a trouvée, de quel point de cette saillie doit-on commencer à compter? C'est pourquoi ceux qui se

piquent de précision ont cherché à bien déterminer le point de la glabelle, duquel il faut faire partir les mesures; Müller place ce point à l'intersection de l'axe du nez prolongé et d'une ligne passant par le bord inférieur du milieu des sourcils. Ne vaut-il pas mieux prendre le point antérieur au fond de l'angle naso-frontal? Toujours les os du nez forment avec le frontal un angle marqué au fond duquel est placée la suture naso-frontale: les figures 3 et 4 nous montrent que ce point marque aussi la limite antérieure du bord interne des hémisphères. Il est bien plus facile de placer et de maintenir le bout du ruban métrique ou de la règle flexible au fond de cet angle que sur la saillie glabellaire.

Pour ces raisons, je me suis toujours servi de ce point, *point nasal*, dans mes recherches, et je crois qu'il peut remplacer très avantageusement la glabelle. Une fois placé dans le fond de l'angle naso-frontal, le bout du ruban métrique reste en place; il suffit, à défaut de pratique, d'une minute de réflexion pour comprendre que le même ruban placé sur la saillie glabellaire y sera moins fixe, plus vacillant, pendant le temps nécessaire pour procéder aux autres mensurations. Je sais que l'on peut marquer le sommet de la glabelle d'un coup de pinceau ou de crayon, mais je sais aussi que la peau du front glisse facilement sur les parties profondes.

La *protubérance occipitale externe* ou *inion* est le deuxième point de repère adopté avec raison par tous les auteurs. Ordinairement elle est facilement sentie par la palpation; et, lorsqu'elle échappe à la recherche, un mouvement de flexion de la tête la met en évidence en tendant le ligament cervical postérieur qui y prend insertion. On peut dire qu'elle répond le plus souvent à l'extrémité postérieure du bord interne des hémisphères, bien que, d'après les recherches de Rieger, la protubérance occipitale externe ne réponde exactement à la protubérance occipitale interne que dans la moitié des cas seulement; dans l'autre moitié elle est placée tantôt au-dessus, tantôt au-dessous; mais la différence de niveau entre les deux tubérosités est le plus souvent minime et n'a jamais dépassé 15 millimètres.

Cependant il faut dire que la protubérance occipitale externe ne peut être sentie sur tous les sujets au travers des parties qui la recouvrent; sur un certain nombre de crânes sa saillie est nulle, et il faut, pour la trouver, l'aide de l'œil qui montre les rugosités

de l'insertion du trapèze sur la ligne occipitale supérieure. Sur le cadavre qui est resté longtemps dans le décubitus dorsal, il n'est rien moins que facile de déterminer cette saillie que masque l'infiltration des tissus; il faut par une pression lente et forte chasser l'œdème avant d'arriver sur l'inion; encore ne peut-on toujours y arriver. Sur le vivant les mêmes conditions sont souvent réalisées par le fait du traumatisme. Aussi, tout en utilisant ce point de repère, précieux lorsqu'il peut être déterminé d'une façon précise, j'indiquerai les moyens de s'en passer ou de contrôler les données qu'il est appelé à fournir.

Un bon moyen d'arriver sur l'inion c'est, partant du bord postérieur de l'apophyse mastoïde, de suivre la ligne courbe occipitale supérieure, quelquefois plus saillante que la protubérance occipitale externe elle-même.

Je prends comme troisième point de repère le *conduit auditif externe*, m'étant assuré par de très nombreuses mensurations, sur le squelette et sur le vivant, que ce conduit osseux affecte des rapports assez constants non seulement avec les autres points du crâne, mais encore et surtout avec le contenu de la boîte crânienne.

L'*apophyse orbitaire externe* et la *bosse pariétale* peuvent être utilisées pour certains cas particuliers, bien qu'elles n'aient pas, la dernière surtout, de rapports constants avec les parties sous-jacentes. Si l'apophyse orbitaire externe du frontal est facile à trouver, sa largeur et son étendue exigent que l'on spécifie de quelle partie de cette apophyse il est question; suivant que l'on part du bord antérieur ou du bord postérieur de cette apophyse, la différence est déjà de 5 millimètres. C'est avec raison que quelques auteurs spécifient qu'il faut entendre le bord postérieur de l'apophyse, bord très facile à sentir au travers des téguments et qui se continue avec la partie antérieure de la ligne temporale (crête temporale du frontal).

Je ne puis partager tout à fait l'avis de Turner, adopté par Byron Bromwel et d'autres, sur la fixité des rapports profonds de la bosse pariétale; mais la raison principale pour laquelle il convient de ne faire entrer cette bosse qu'en seconde ligne parmi les repères qu'utilise la crânio-topographie, c'est la difficulté que l'on éprouve dans plus de la moitié des cas à localiser ce point au travers des parties molles.



Il est tout à fait indispensable de déterminer le *lambda* avec une approximation suffisante. Le *lambda* est assez souvent dénoncé par une irrégularité ou une dépression due au relief de l'angle supérieur de l'occipital qui permet de le découvrir; à défaut de cette ressource, il faut savoir que la distance qui le sépare de l'inion est de 6 à 7 centimètres : mieux vaut dire 7, car la suture perpendiculaire externe est plus souvent au-dessus qu'au-dessous.

Parmi les points de repère les plus précieux, je place l'*apophyse zygomatique*, dont le relief est toujours facile à sentir à travers les parties molles.

Rien n'est plus difficile que de tracer sur un sujet couché ce plan horizontal, dont se servent la plupart des auteurs sans dire comment on arrive à le tracer. Or l'apophyse zygomatique, sensiblement horizontale dans l'attitude verticale, garde toujours les mêmes rapports avec les autres parties du crâne et de l'encéphale, quelle que soit la position dans laquelle la tête soit placée. J'utilise cette apophyse, facile à trouver, à suivre et à dessiner d'un trait de crayon, pour élever la perpendiculaire sur laquelle on trouve, dans mon procédé, l'extrémité inférieure du sillon de Rolando.

On ne saurait trop conseiller une extrême attention dans la recherche de ces points de repère qui devront être vérifiés à plusieurs reprises. J'ai souvent parlé de la ligne médiane ou sagittale; les points placés sur cette ligne sont utilisés par tous et dans chaque opération. Devra-t-on se contenter du *coup d'œil* pour déterminer cette ligne? Non. Pour bon qu'il soit, l'œil se trompe et la mensuration des points faciles à sentir et symétriquement placés de chaque côté de la ligne médiane devra toujours confirmer la fixation d'un point sagittal. Je le dis parce qu'il m'est arrivé plus d'une fois de me tromper de 1 et même de 2 centimètres; et j'agissais sur une tête détachée du tronc, maniable par conséquent, sans ecchymoses, ni suffusions sanguines. Aussi, considérant que les méats auditifs sont symétriquement placés de chaque côté de la ligne médiane, je prends, sur plusieurs points de la convexité, le milieu de la distance qui les sépare et j'arrive ainsi à tracer la ligne sagittale que l'œil seul, je le répète, est impuissant à déterminer d'une façon précise.

### Détermination sur la tête des principaux points de l'écorce

Les principaux centres moteurs étant groupés autour de la scissure de Rolando, la détermination de celle-ci doit occuper la première place.

Nous avons vu que les rapports du cerveau peuvent varier, dans des limites assez restreintes d'ailleurs, d'un côté à l'autre, d'un individu à l'autre. D'une façon générale, on peut dire que ces variations ne dépassent jamais 2 centimètres; donc, en prenant le terme moyen, l'opérateur qui aura su prendre ses points de repère sera toujours sûr de trouver le point cherché dans le champ d'une couronne de trépan, dont le diamètre minimum doit être de 20 millimètres.

#### DÉTERMINATION DE LA LIGNE ROLANDIQUE

La détermination de la ligne rolandique est une opération délicate, car rien n'indique extérieurement la scissure de Rolando. Nous savons seulement que l'extrémité supérieure de cette scissure est à 48 millimètres en arrière du bregma, tandis que l'inférieure est à 28 millimètres en arrière de la suture fronto-pariétale. — Bien des procédés ont été imaginés.

Le procédé ordinairement employé en France est celui de Lucas-Championnière. Dans ce procédé, pour trouver l'extrémité supérieure, l'opérateur doit d'abord déterminer le bregma; il y arrive, dit cet auteur, « soit en plaçant à cheval sur la tête un ruban métrique, à peu près perpendiculaire au regard horizontal et passant par les deux oreilles, appliqué sur les conduits auditifs. Juste au milieu du ruban, au sommet de la tête, se trouve le bregma. On peut aussi se servir d'une feuille de carton échancrée de façon à se mettre à cheval sur la tête. Mais, si l'on n'est pas pris à l'improviste, mieux vaut se servir de l'équerre flexible de Broca ».

Or aucun de ces trois procédés ne donne le bregma.

En effet, dit Féré (*Revue d'anthrop.*, 1881), auquel j'emprunte les arguments dans cette discussion, en effet, tous les trois sont basés sur ce fait que la tête étant dans la position horizontale, le bregma se

trouve dans le même plan vertical que le conduit auditif externe. Mais, en outre de ce qu'il est impossible, dans la plupart des cas, de placer le sujet dans la position du regard horizontal, le fait même sur lequel on se base n'est que très approximativement exact, et il conduit à un procédé sans précision.

Le plan auriculo-bregmatique n'est jamais perpendiculaire à ce plan vague (surtout dans le décubitus dorsal) que l'on appelle *plan du regard horizontal*. Toujours le plan passant par les deux conduits auditifs et le bregma forme avec l'horizontale un angle aigu ouvert en avant. Il suffit de jeter un coup d'œil sur le profil de quelques crânes dans le bregma desquels on aura fixé une épingle pour s'assurer du fait. Le ruban, la ficelle ou la feuille de carton donnent infailliblement un point situé à 1 ou 2 centimètres en arrière du bregma.

Le procédé de détermination par l'équerre flexible auriculaire de Broca peut paraître plus précis. On connaît l'instrument formé de deux lames d'acier souple, montées perpendiculairement en forme de  $\perp$ , et portant à leur jonction un petit tourillon en bois. Il est basé sur les données suivantes : le plan de Camper, qui passe par le centre des conduits auditifs et par l'épine nasale, est sensiblement horizontal ; le plan auriculo-bregmatique de Bush peut être considéré comme à peu près rigoureusement vertical.

Broca avait pensé que sur le vivant, en plaçant le tourillon dans le conduit auditif, la branche antérieure de la lame horizontale sous la sous-cloison, et en repliant la lame verticale sur l'autre conduit auditif, le point où le bord postérieur de cette dernière lame croiserait la ligne médiane devait correspondre à peu de chose près au bregma crâniométrique ; il désigna ce point sous le nom de bregma céphalométrique. Mais les résultats ne répondirent point à son attente, et il résolut d'entreprendre de nouvelles recherches. Ces recherches ont été poursuivies par Féré, qui est arrivé à cette conclusion : « que pour déterminer le bregma céphalométrique à l'aide de l'équerre de Broca, de longues et minutieuses précautions étaient nécessaires, et que la moyenne obtenue par ces mensurations était impropre à donner un point de repère pratique ».

Après avoir ainsi déterminé très approximativement le bregma avec une ficelle, un carton échancré ou l'équerre, M. J. Lucas-Championnière compte 55 millimètres en arrière de ce point, et pense ainsi marquer le point correspondant à l'extrémité supérieure du sillon de

Rolando. En réalité, il détermine un point situé à 2 centimètres en arrière de cette extrémité. Mathématiquement, le carton, la ficelle et même l'équerre indiquent un point situé à 15 millimètres en moyenne en arrière du bregma; en ajoutant à ces 15 millimètres les 55 millimètres qui représentent la distance rolando-coronale supérieure, on obtient un total de 70 millimètres; or les recherches très précises de Heffler, Broca, Féré et les nôtres démontrent que l'extrémité supérieure du sillon de Rolando est située en moyenne à 48 millimètres, disons 5 centimètres, en arrière du bregma; donc, le point déterminé dans le procédé de Lucas est et doit être à 2 centimètres en arrière du point cherché.

Afin de déterminer l'extrémité inférieure de la scissure de Rolando, Lucas-Championnière a utilisé le procédé institué par Broca pour découvrir le pied de la troisième circonvolution frontale: « On prend un point derrière l'apophyse orbitaire externe au point où la base de l'apophyse orbitaire externe se recourbe et se relève pour se continuer avec la crête temporale de l'os frontal. On tire une ligne horizontale de 7 centimètres. On élève à la partie postérieure de cette ligne une perpendiculaire de 3 centimètres. Celle-ci détermine un point vers l'extrémité inférieure du sillon de Rolando, pas tout à fait au bout de ce sillon. »

Le procédé est d'une exactitude suffisante et conduit à peu près sur l'extrémité inférieure du sillon. Je me demande toutefois s'il est pratique. Mener une horizontale par l'apophyse orbitaire externe, cela paraît bien simple, et cependant c'est une manœuvre délicate; si encore le sujet était debout! Il n'est pas un de ceux qui ont fait des recherches sur la crânio-topographie qui ne soit arrivé à la conclusion que la ligne horizontale est difficile à tracer. Ranney (*App. anatomy of nervous system*, p. 89) trace cette ligne en la faisant parallèle à la ligne qui unit le tranchant des incisives supérieures avec l'extrémité inférieure de l'apophyse mastoïde; cette dernière ligne est, comme on sait, horizontale sur le vivant. N'est-ce pas encore compliquer la manœuvre? Et c'est à l'extrémité de cette ligne, dont l'horizontalité n'est jamais certaine, qu'il faut ensuite élever une perpendiculaire de 3 centimètres, pour arriver au point cherché!

Dans son ensemble, le procédé manque de précision. Dans les mains

expérimentées et adroites de son auteur, il a pu donner de bons résultats, mais ceux-ci ne se sont point toujours retrouvés quand d'autres l'ont employé.

Je l'ai essayé sur dix crânes, et ces essais de laboratoire, alors que je pouvais prendre avec soin les mesures et placer à mon gré la tête, ne m'ont point donné des résultats très satisfaisants : sept fois sur dix la couronne de trépan a mis à découvert l'extrémité inférieure de la scissure de Rolando ; mais il ne m'est arrivé qu'une fois de tomber sur l'extrémité supérieure : toujours ma couronne de trépan était appliquée trop en arrière et, après ablation de la dure-mère, on trouvait constamment le lobule pariétal supérieur, le sillon qui le sépare de la pariétale ascendante, et le bord postérieur de celle-ci. Müller, recherchant aussi un moyen précis de découvrir la scissure de Rolando, a expérimenté sept fois le procédé de Lucas-Championnière, et les résultats qu'il a obtenus l'ont encouragé à chercher un autre procédé (voy. plus loin).

Si le procédé est peu sûr au laboratoire, il le devient beaucoup moins encore au lit du malade, pour les raisons que j'ai exposées. Il y a quelques mois, M. Thiéry présentait à la Société anatomique les pièces d'une trépanation faite par le professeur Verneuil à l'aide des lignes indiquées par M. Lucas-Championnière. Chacun put voir que l'extrémité antérieure de la perforation était à 63 millimètres en arrière du bregma, c'est-à-dire à 20 millimètres en arrière de l'extrémité supérieure du sillon de Rolando et à 3 gros centimètres en arrière du centre que l'on s'était proposé de découvrir. D'ailleurs, je le répète, il est impossible avec ce procédé qu'il en soit autrement : la ficelle ou le carton échancré ne coupant point la ligne sagittale au niveau du bregma, mais en un point situé de 10 à 25 millimètres en arrière de lui.

Je pense que l'on peut arriver à préciser davantage.

Bergmann, Merkel et la plupart des Allemands déterminent sur le vivant la scissure de Rolando par un procédé simple et facile, mais dont la précision laisse à désirer : *sur une ligne horizontale*, ils élèvent deux perpendiculaires ; la première, passant juste derrière l'apophyse mastoïde, détermine par son intersection avec la suture sagittale l'extrémité supérieure de la scissure de Rolando ; la seconde, partant de l'articulation temporo-maxillaire, coupe l'extrémité inférieure de la scissure à 5 centimètres au-dessus de l'articulation. La

ligne qui réunit les deux points ainsi déterminés suit, sur toute sa longueur, la scissure de Rolando.

Ce procédé manque tout à fait de précision ; il est d'ailleurs fondé sur des données anatomiques contestables : l'extrémité inférieure de la scissure de Rolando n'est point à 5 centimètres au-dessus de l'articulation temporo-maxillaire, mais à 7 centimètres d'ordinaire et quelquefois à 8.

Giacomini conseille, pour déterminer sur le vivant la scissure de Rolando, le procédé suivant : par un point placé en avant et un peu au-dessus du conduit auditif externe, faire monter une ligne verticale perpendiculairement à la suture sagittale ; diviser cette ligne en deux moitiés et par le point de division mener une deuxième ligne, qui fasse avec la première un angle de 30 à 35 degrés.

Thane, Chiene, Horsley, Hare, Byron-Bromwell et la plupart des chirurgiens anglais et américains emploient pour déterminer sur le vivant l'extrémité supérieure de la scissure de Rolando un procédé aussi pratique que précis. Par de nombreuses mensurations, ils sont arrivés à cette conclusion approximativement exacte que les proportions relatives du cerveau pré-rolandique et du cerveau post-rolandique sont uniformes, quel que soit le développement total de l'encéphale ; en d'autres termes, que l'arc qui mesure la région pré-rolandique sur la ligne médiane est une fraction définie de l'arc total que forme le bord interne d'un hémisphère, et que cette fraction est en moyenne de 55,5 pour 100. D'où les procédés suivants : mesurer la distance de la glabelle à l'inion, prendre la moitié de cette distance d'avant en arrière sur la ligne sagittale, et ajouter à cette moitié un pouce, suivant les uns (Horsley, etc.), un demi-pouce suivant d'autres (Thane), ou encore  $\frac{3}{8}$  de pouce (Sanderson).

J'ai vérifié ce point un grand nombre de fois (une quarantaine au moins) ; il est difficile de trouver mieux, plus simple et plus pratique. Cependant l'expérience m'a démontré qu'en ajoutant un pouce, soit 25 millimètres, à la moitié de la distance glabello-inienne, on tombait presque toujours un peu en arrière de l'extrémité supérieure du sillon de Rolando ; il suffit d'ajouter 2 centimètres. On opère avec plus de justesse et de facilité en prenant comme point de repère antérieur le fond du naso-frontal (point nasal) à la place de la glabelle.

Cette manière de déterminer le point de la tête répondant à la partie supérieure de la scissure de Rolando, en prenant la moitié de la distance qui sépare le sillon naso-frontal de l'inion et en y ajoutant 2 centimètres, cette manière est bonne et suffisante dans un grand nombre de cas. Elle a les avantages d'être pratique, applicable aux crânes de tout âge et de n'exiger l'emploi d'aucun instrument.

Cependant il est des cas où elle ne peut être employée : ce sont ceux dans lesquels, pour une raison quelconque, l'inion ne peut être déterminé d'une manière précise. M'étant trouvé en présence d'un de ces cas, la première fois que j'eus à faire usage du trépan pour des accidents consécutifs à une fracture du crâne, sur un matelot qui était tombé d'une vergue au cours d'une manœuvre, je cherchai en vain, quoique pendant longtemps, l'inion dissimulé par l'empâtement des tissus infiltrés de sang et je demurai fort embarrassé.

En conséquence, j'ai pensé qu'il était nécessaire de pouvoir déterminer le lieu précis de l'extrémité supérieure de la scissure de Rolando, sans le secours de l'inion. Pour y arriver, j'ai mesuré sur cinquante crânes la longueur du frontal, et j'ai trouvé que la moyenne, sur la ligne sagittale, était de 123 millimètres, en chiffres ronds 12 centimètres et demi. A cette longueur, j'ai ajouté la distance rolando-coronale supérieure, qui est d'un peu plus de 5 centimètres, total 18 centimètres et demi pour les grosses têtes, 18 sur les petites.

Pour vérifier les résultats de mes calculs, j'ai expérimenté sur vingt crânes d'adultes : plaçant le bout du ruban métrique au fond du sillon naso-frontal, je mesurai 18<sup>cm</sup>,5 sur la ligne sagittale pour trépaner ensuite à droite et à gauche du point obtenu ; une fiche était alors enfoncée sous la substance cérébrale, au centre de la couronne du trépan. Les résultats de ce procédé, constatés après ablation de la voûte crânienne, ont été excellents : j'ai présenté à la Société anatomique vingt cerveaux ; dans la plupart les tiges étaient implantées sous la scissure même, et jamais elles ne s'en éloignaient de plus de 1 centimètre, si bien que dans tous les cas ma trépanation avait mis à découvert l'extrémité supérieure de la scissure de Rolando.

Si je compare ce procédé à celui qui consiste à prendre la moitié plus 2 centimètres de la distance séparant l'inion du sillon frontal, je le trouve inférieur en ce qu'il n'a pas, comme ce dernier, l'avantage d'être une formule applicable aux crânes de tout âge. Mais les résultats

qu'il m'a donnés sur l'adulte sont tels que je l'emploierai toujours comme moyen de contrôle, quand il ne sera pas le seul praticable, comme dans les cas où l'inion n'a pu être senti.

Conclusion : *pour déterminer sur la tête entière le point répondant à l'extrémité supérieure de la scissure de Rolando, il faut prendre sur la ligne sagittale, à partir du sillon naso-frontal, la moitié plus 2 centimètres de la distance naso-inienne.*

Je répète, en décomposant : 1° tracer la ligne sagittale ; 2° mesurer la distance du sillon nasal à l'inion ; 3° prendre, à partir du sillon nasal, la moitié de cette distance et y ajouter 2 centimètres.

Comme contrôle, et dans les cas où l'inion n'aura pu être bien senti, on mesurera sur la ligne sagittale 18 centimètres à partir du sillon nasal. — Les deux points ainsi déterminés correspondront toujours.

*Extrémité inférieure de la scissure de Rolando.* — Pour déterminer le point du crâne correspondant à l'extrémité inférieure du sillon de Rolando, les chirurgiens anglais et américains ont presque tous recours à un procédé qui semblera sans doute moins heureux que celui dont ils se servent pour l'extrémité supérieure. Ce procédé est basé sur la fixité relative de l'angle formé par la ligne rolandique avec la ligne sagittale. Ils tracent cet angle à l'aide d'un instrument spécial, et ils mesurent sur la ligne ainsi tracée la longueur de la scissure, soit 3 pouces et demi en moyenne.

☞ L'instrument employé pour cette opération a reçu le nom de cyrtomètre. Suggéré au docteur Wilson par le professeur Chiene, le cyrtomètre se compose d'une règle métallique flexible, sur laquelle court une tige mobile, faisant avec la règle un angle de 67 degrés, c'est-à-dire égal à l'angle formé par la ligne rolandique avec la ligne sagittale. La manœuvre est aisée : la lame flexible et graduée est appliquée sur la ligne médiane de la glabelle à l'inion ; elle mesure ainsi la distance qui sépare ces deux points ; à un pouce au delà du milieu de cette distance, on arrête la tige mobile, et il n'y a plus qu'à tracer la ligne rolandique indiquée par cette tige et à mesurer sur cette ligne la longueur de la scissure, soit 8 à 9 centimètres.

Je n'ai point essayé le cyrtomètre ; mais, ayant mesuré sur cinquante cerveaux l'angle formé par la ligne rolandique avec la ligne sagittale, j'ai vu que cet angle, difficile à mesurer à cause des inflexions que décrit la scissure, variait dans des limites assez étendues. D'après



Hare (*Journ. of anat. a. phys.*, janv. 1884, p. 175), cet angle varie de 60 à 73 degrés. D'où je conclus que si le cyrtomètre peut être utilisé pour une recherche dans la moitié supérieure de la région rolandique, les indications qu'il fournit méritent moins de confiance lorsqu'il s'agira de déterminer un point dans la moitié inférieure de la région.

J'ai eu, tout dernièrement, l'heureuse occasion d'un entretien sur ce sujet avec M. Horsley : il m'a dit s'être assuré par des recherches anatomiques que les variations de cet angle étaient en rapport avec la forme de la tête et que la formule pouvait en être donnée avec une suffisante exactitude.

*Procédé de Reid.* — Reid trace d'abord une *ligne basilaire*, allant du bord inférieur de l'orbite au centre du méat auriculaire; sur cette ligne il élève deux perpendiculaires, la première par la dépression pré-auriculaire, la deuxième par le bord postérieur de l'apophyse mastoïde. Le point où cette dernière croise la ligne sagittale marque l'extrémité postérieure de la scissure de Rolando; l'extrémité antérieure de cette scissure répond au point où la perpendiculaire antérieure croise la ligne sylvienne, tracée au préalable par un procédé que nous indiquerons plus loin.

A mon avis, ce procédé qui demande le tracé préalable de cinq lignes (basilaire, pré-auriculaire, mastoïdienne, sagittale, sylvienne), pour permettre de mener la ligne rolandique, a le tort d'être fort compliqué et peu sûr. D'autant qu'il est en partie fondé sur un tracé de la ligne de Sylvius, qui laisse à désirer, comme je le dirai plus loin.

*Procédé d'Anderson et Makins* (*Journal of anatomy and physiol.*, 1879). — Anderson et Makins donnent trois lignes étalon : *a.* une ligne glabello-inienne menée sur la ligne sagittale; *b.* une ligne allant du milieu de la première au point pré-auriculaire, les auteurs l'appellent ligne frontale; *c.* une ligne oblique allant du point le plus saillant de l'apophyse orbitaire externe à la jonction du tiers inférieur et du tiers moyen de la ligne frontale. — Cette dernière ligne suit la scissure de Sylvius; quant à la scissure de Rolando, elle peut être facilement tracée, en marquant son point supérieur à  $\frac{3}{8}$  de pouce en arrière du milieu de la ligne sagittale, et son point inférieur à

3/8 de pouce en avant du croisement de la ligne frontale avec la ligne oblique.

Ce procédé, comme le précédent, demande une partie des éléments nécessaires pour tracer la ligne rolandique au *tracé de la ligne sylvienne*: or ce dernier tracé ne peut être qu'approximatif, et je pense qu'il est préférable de prendre des points de repère fixes. — Les planches qui illustrent le travail de W. Anderson et G. Makins démontrent que ces auteurs n'ont pas vu les rapports de l'encéphale avec son enveloppe tels qu'ils sont et tels qu'ils me sont apparus, ainsi qu'à tous ceux qui ont entrepris, par des procédés divers, des recherches sur la topographie crânio-encéphalique : la scissure de Sylvius serait, d'après eux, située fort au-dessus de la suture pariéto-temporale, qui se continuerait en ligne droite avec la suture pariéto-mastoïdienne; cette dernière suture répondrait au cervelet, qui entrerait en rapport sur une large surface avec l'angle postérieur et inférieur du pariétal! Très certainement MM. Anderson et Makins ont rencontré une tête pleine d'anomalies (*Lancet*, 13 juillet 1889).

*Procédé de Müller.* — Müller (*Ueber die Topogra. Beziehungen des Hirns zum Schädeldach*, Bern, 1889), après avoir expérimenté les procédés usités jusqu'à ce jour, a été conduit à adopter un procédé nouveau, d'une précision très suffisante, mais dont l'application en pratique me paraît entourée de difficultés. Ayant déterminé un point frontal (glabellaire) et un point occipital (prot. occip. ext.), il réunit ces deux points par une première ligne sagittale, puis par une seconde horizontale; ces deux arcs, le sagittal et l'horizontal, étant divisés chacun en dix parties égales, si l'on vient à réunir deux à deux les points de division, on obtient, sur la convexité du crâne, neuf lignes courbes allant d'un arc à l'autre. Müller a placé des couronnes de trépan sur chacune de ces lignes, et il a noté les points du cerveau mis ainsi à découvert sur quatorze crânes. Ces recherches de crânio-topographie l'ont conduit à adopter, pour la découverte du sillon de Rolando, les données suivantes : l'extrémité supérieure de la scissure de Rolando est à 55 pour 100 d'avant en arrière de la ligne sagittale, et à 42 pour 100 de la ligne horizontale.

Le professeur Zernoff (de Moscou) a fait construire récemment un *encéphalomètre* (voy. *Revue générale de clinique et de thérapeutique*, 7 mai 1890), fort bien imaginé, mais un peu compliqué et d'un ma-

niement assez délicat; je pense que cet appareil rendra plus de services aux anthropologistes qu'aux chirurgiens.

J'ai vu au Congrès de Berlin un instrument imaginé par Kölher, assistant du professeur Bardeleben, pour dessiner sur la tête les principaux sillons de l'encéphale.

J'ai encore appris que le docteur Mies (de Bonn) avait présenté un encéphalomètre, mais je n'ai pu le voir.

Des divers procédés que nous venons d'exposer pour déterminer le point correspondant à l'extrémité inférieure du sillon de Rolando, il n'en est pas un qui soit parfaitement satisfaisant.

Voici celui que je propose, après l'avoir essayé vingt-cinq fois avec un égal succès.

J'ai déjà dit, en étudiant les points de repère, que l'apophyse zygomatique, sensiblement horizontale dans l'attitude verticale, garde les mêmes rapports avec les autres parties du crâne, quelle que soit la position donnée à la tête. D'autre part, j'ai remarqué que l'extrémité inférieure de la scissure de Rolando se trouve toujours placée, à 5 millimètres près, sur une ligne verticale menée par la paroi osseuse antérieure du conduit auditif externe, et à une distance de 7 centimètres au-dessus du trou auditif. Cette verticale et l'horizontale apophyse zygomatique se croisent sous un angle droit, qui restera tel, quelle que soit la position donnée à la tête.

De ces remarques j'ai déduit le procédé pratique suivant : reconnaître et tracer au crayon l'arc zygomatique; élever sur cet arc une perpendiculaire passant juste au-devant du tragus dans la dépression pré-auriculaire, et compter, à partir du trou auditif, 7 centimètres sur cette perpendiculaire. Le procédé est fort simple, et en l'employant je n'ai jamais échoué. Il ne demande le secours d'aucun instrument, car un opérateur a toujours autour de lui la feuille de papier ou la carte de visite, taillée à angle droit, qui lui servira à élever la perpendiculaire pré-auriculaire, si, comme la prudence le veut, il ne s'en rapporte pas à l'œil quelquefois trompeur.

Il convient toutefois d'observer que ce chiffre de 7 centimètres, exprime une moyenne de mensurations effectuées sur des crânes et des cerveaux d'adultes. Il serait trop fort sur des têtes d'enfants ou de tout jeunes gens. Il serait bien préférable de posséder pour ce point infé-

rieur un chiffre exprimant le rapport défini entre deux points faciles à déterminer. Je me suis donc attaché à déterminer ce rapport pour l'extrémité inférieure de la scissure de Rolando.

J'ai, sur dix têtes, prolongé jusqu'à la ligne sagittale la perpendiculaire pré-auriculaire à l'apophyse zygomatique, puis j'ai mesuré : 1° la distance totale du conduit auditif à la ligne sagittale, et d'autre part la distance du conduit à l'extrémité inférieure de la scissure. J'ai trouvé que le rapport de ces deux distances était en moyenne de 7 à 17, c'est-à-dire que l'extrémité inférieure du sillon n'est pas située tout à fait à la moitié de la ligne auri-sagittale, mais à 15 millimètres (largeur d'un bout de doigt) au-dessous de cette moitié.

Ainsi modifié, le procédé permet de trouver l'extrémité inférieure de la scissure sur des sujets de tout âge.

*Procédé de l'auteur.* — En résumé, après avoir trépané quatre-vingt-quatorze crânes par des procédés divers, voilà celui auquel je me suis arrêté pour déterminer la scissure de Rolando.

*Extrémité supérieure.* — Mesurer avec soin la distance qui sépare le fond de l'angle naso-frontal de l'inion, en suivant bien la ligne sagittale ; prendre la moitié de cette distance, à partir du point nasal, y ajouter 2 centimètres (la largeur d'un doigt), et marquer ce point qui donne certainement à un centimètre près le point de la voûte répondant à l'extrémité supérieure du sillon de Rolando.

Comme contrôle, ou bien au cas où, pour une cause quelconque, on n'aurait pu déterminer l'inion d'une façon satisfaisante : prendre sur la ligne sagittale, à partir du sillon naso-frontal, 18 centimètres sur les grosses têtes, 17 sur les petites ; le point obtenu répond encore à l'extrémité supérieure de la scissure de Rolando.

*Extrémité inférieure.* — Compter à partir du trou auditif 7 centimètres sur la perpendiculaire pré-auriculaire à l'apophyse zygomatique, ou, mieux encore, prendre sur cette ligne, à partir du trou auditif, la moitié moins un travers de doigt de la distance auri-sagittale.

### Détermination de la scissure de Sylvius Ligne sylvienne

Ici les procédés sont rares, en raison sans doute de ce que les occasions de trépaner sur les points avoisinant cette scissure se sont moins

fréquemment présentées ; aujourd'hui que nous commençons à connaître les centres sensoriels, les indications deviendront plus fréquentes.

Nous savons que la scissure de Sylvius affecte avec les os du crâne et leurs sutures des rapports aussi fixes que la scissure de Rolando et nous connaissons ces rapports.

Voyons les procédés indiqués pour tracer cette ligne sur la tête.

Robert *W. Reid* (*Lancet*, 27 septembre 1884, p. 539) conseille, pour déterminer la scissure de Sylvius, la pratique suivante : tirer une ligne d'un point situé à un pouce un quart en arrière de l'apophyse orbitaire externe vers un autre point placé à trois quarts de pouce au-dessous du point culminant de la bosse pariétale. Cette ligne suit la courbure de la scissure de Sylvius autant qu'une ligne droite peut suivre une ligne courbe. La branche verticale de la scissure de Sylvius naît de celle-ci en un point situé à deux pouces en arrière et un peu au-dessus de l'apophyse orbitaire externe.

*Hare et Byron Bromwell* (*loc. cit.*) tracent une ligne de l'apophyse orbitaire externe du frontal à l'inion, par le plus court chemin, à un demi-pouce au-dessus du conduit auditif externe, et sur cette ligne ils prennent un pouce un huitième en arrière de l'apophyse orbitaire externe ; de ce point qui répond à l'origine de la scissure de Sylvius, ils mènent au centre de la bosse pariétale une ligne qui trace exactement la branche postérieure de la scissure de Sylvius. Je ferai à ce procédé deux reproches : 1° il multiplie les chances d'erreur en construisant sur une première ligne qui ne peut être assimilée à un point de repère osseux ; 2° il prend comme aboutissant de sa deuxième ligne la bosse pariétale trop difficile à trouver.

*Anderson et Makins*, après avoir tracé leur ligne frontale par le procédé que nous avons indiqué plus haut, marquent un *point squameux* situé à la jonction du tiers inférieur avec le tiers moyen de cette ligne frontale. Une ligne joignant l'apophyse orbitaire externe au point squameux, et prolongée en arrière, marque le trajet de la scissure, qui commence aux cinq douzièmes de la distance séparant l'apophyse du point squameux, et dont la bifurcation répond aux sept douzièmes de la même distance, etc., etc.

*Procédé de l'auteur.* — Je crois qu'il est possible de déterminer, plus pratiquement, par une seule ligne, la scissure de Sylvius.

J'ai insisté, en traitant de la topographie crânio-cérébrale, sur une ligne allant du fond de l'angle naso-frontal à un point situé à 1 centimètre au-dessus du lambda ; il n'y a qu'à jeter les yeux sur les planches qui accompagnent ce travail pour voir que cette ligne *naso-lambdaïdienne* touche le cap de la troisième frontale, suit sur une longueur de 4 à 6 centimètres la portion externe de la scissure de Sylvius, rase la partie inférieure du lobule du pli courbe (lobule pré-sylvien), traverse à sa base le pli courbe et aboutit à la suture pariéto-occipitale ; elle mérite bien le nom de *ligne sylvienne*. Je ne pense pas qu'on puisse tracer à moins de frais une ligne répondant sur une plus grande étendue à la scissure de Sylvius. Le tracé est facile à obtenir si l'on se rappelle que le plan (et par suite la ligne) passe à 6 centimètres au-dessus du trou auditif. — Je rappelle que le lambda, très souvent facile à trouver, est situé à 7 centimètres au-dessus de l'inion.

Quand cette ligne sylvienne et la ligne rolandique auront été tracées, bien peu de points du cerveau échapperont à une détermination précise qui sera faite extemporanément avec la plus grande facilité. Prenons pour exemple les centres connus.

*Membre inférieur.* — Tiers supérieur de la ligne rolandique, en ayant soin de se tenir à 2 centimètres de la ligne médiane, pour éviter le sinus et atteindre le cerveau en un point qui permettra d'explorer le bord de l'hémisphère et le lobule paracentral (en Mi, fig. 7).

*Membre supérieur.* — Tiers moyen de la ligne rolandique, de façon que la couronne empiète un peu plus en avant qu'en arrière de la ligne (en Ms, fig. 7). — Une couronne contiguë à celle-ci et placée en avant découvrirait le centre des mouvements de l'écriture (pied de la deuxième frontale, agraphie).

*Face, langue.* — Tiers inférieur de la ligne rolandique, en prenant comme centre l'extrémité même de la ligne (en F, fig. 7). Une couronne contiguë et placée en avant découvrira entièrement la partie postérieure de la troisième frontale.

*Lobe temporal.* — Entre la ligne sylvienne et le conduit auditif ; très près de la ligne sylvienne, si l'on cherche le centre de la mémoire,

des sons, de la parole (surdit  verbale); au-dessus du conduit auditif, si l'on soup onne un abc s dans le lobe.

*Pli courbe.* — Sur la ligne sylvienne,   7 centim tres du lambda (en Pc, fig. 7).

*Lobule du pli courbe.* — Sur la m me ligne,   10 centim tres du

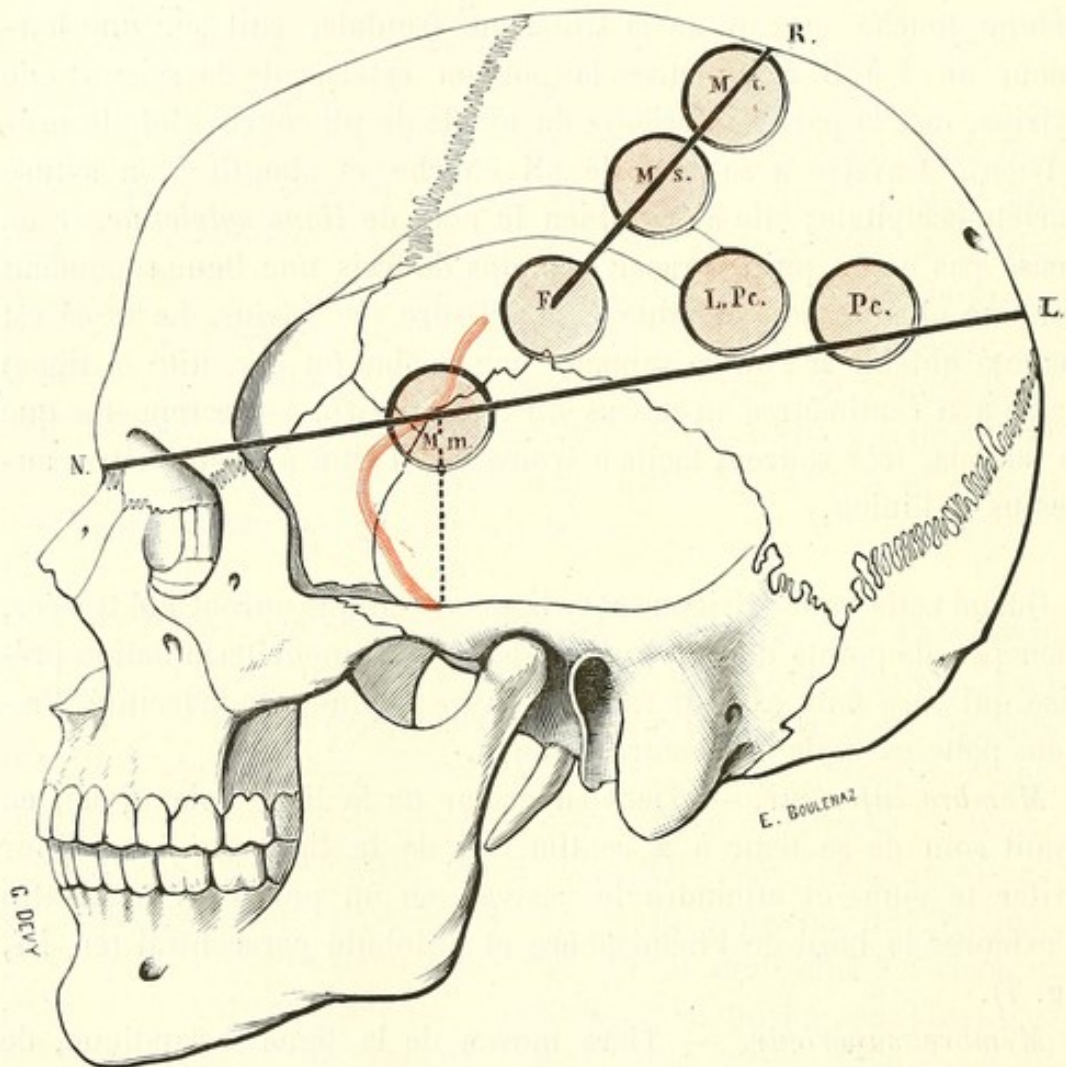


FIG. 8.

lambda; la couronne sera plac e juste au-dessus de la ligne (en LPc, fig. 7). — Sur les enfants ces longueurs seront r duites   6 et 9 centim tres.

Le *sinus lat ral* est sous-jacent au tiers post rieur de la ligne allant du point nasal   l'inion (voy. plus haut); il est par cons quent tr s facile   d terminer. On peut encore tracer plus facilement le sinus, en prolongeant en arri re jusqu'  la protub rance occipitale externe, le bord sup rieur de l'apophyse zygomatique. Au-dessus de la ligne qui

trace le sinus, c'est le lobe occipital dont le lambda marque la limite supérieure; au-dessous, c'est le cervelet.

*Ganglions centraux.* — Pour déterminer la position des ganglions centraux, Dana conseille d'opérer de la façon suivante : *a.* tirer une ligne de l'extrémité supérieure du sillon de Rolando à l'astérion; cette ligne, qui est presque verticale, limite la couche optique en arrière; — *b.* élever une verticale un peu en avant de l'origine de la scissure de Sylvius : cette deuxième ligne marque la limite antérieure du corps strié; — *c.* enfin une ligne horizontale menée à 45 millimètres au-dessous du vertex donne la limite supérieure des ganglions centraux.

*Cervelet.* — Au-dessous de la ligne du sinus, mais à un bon centimètre au-dessous de cette ligne pour éviter sûrement le sinus latéral, c'est le cervelet. Plus pratiquement encore on peut joindre par une ligne droite le sommet de l'apophyse mastoïde à la protubérance occipitale externe et trépaner au milieu de cette ligne; il faudra traverser une couche musculaire assez épaisse, mais l'ouverture répondra à la partie centrale du cervelet et au point déclive de la fosse cérébelleuse.

### Localisations

En 1863, Broca découvrit et démontra la localisation du langage articulé dans la partie postérieure de la troisième circonvolution frontale. Depuis, grâce aux travaux expérimentaux de Fritsch, Hitzig, Ferrier, et à ceux plus récents de Horsley, Beevor, Schæfer, grâce aux recherches cliniques et aux études anatomo-pathologiques, la doctrine des localisations, si malmenée à ses débuts, ne rencontre plus guère de contradicteurs.

Actuellement nous connaissons exactement un certain nombre de centres, groupés autour de la scissure de Rolando et de la scissure de Sylvius.

*Face.* — Le centre des mouvements de la face peut être localisé vers la partie inférieure des deux circonvolutions ascendantes; il paraît empiéter davantage sur la frontale.

*Muscles de la langue; hypoglosse.* — Il est placé immédiatement au-dessous du précédent, tout à fait à l'extrémité inférieure de la frontale ascendante, là où la troisième frontale prend pied.



*Aphasie motrice pure.* — Sur le tiers postérieur, au pied de la troisième frontale gauche.

*Membre supérieur.* — Sur le tiers moyen de la frontale ascendante.

*Membre inférieur.* — Extrémité supérieure des circonvolutions ascendantes, y compris le lobule paracentral qui les continue sur la face interne de l'hémisphère.

*Centre visuel.* — Dans la région du pli courbe.

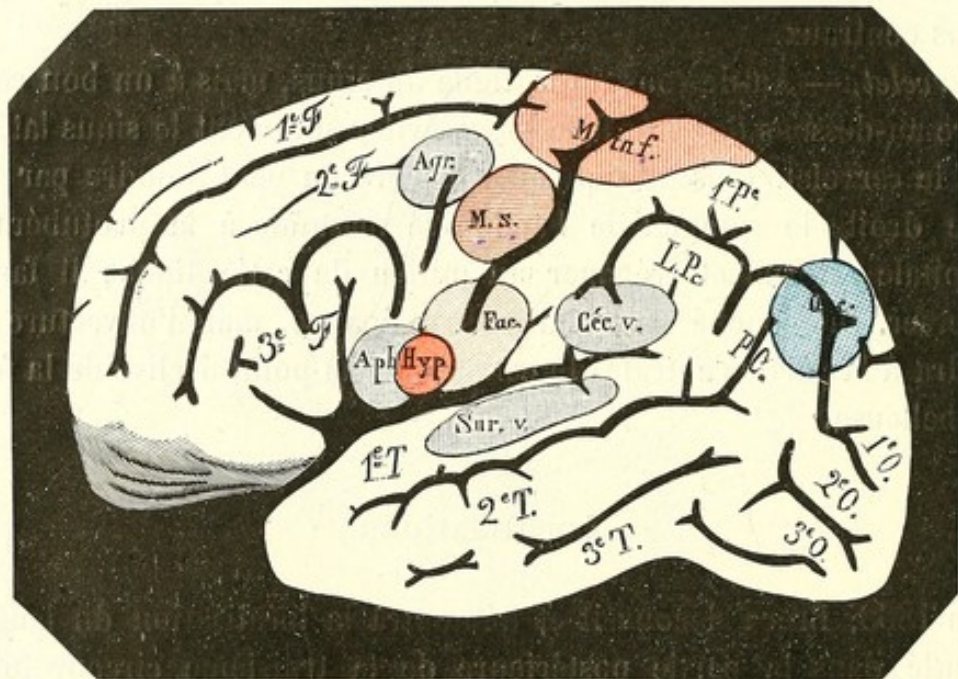


FIG. 9.

Depuis Broca, l'aphasie a été divisée en quatre formes, grâce surtout aux travaux de Charcot, Magnan, Vernicke, Kussmaul.

*Surdité verbale.* — Le malade parle, lit, écrit, entend, mais ne comprend pas ; *il a perdu la mémoire des sons de la parole* : ce centre est placé vers la partie moyenne et postérieure de la première circonvolution temporelle gauche.

*Cécité verbale.* — Le malade entend et comprend le langage parlé ; il parle bien, il peut même écrire, machinalement, par habitude, mais il ne peut lire ni ce qu'il a écrit, ni l'imprimé, *ayant perdu la mémoire des formes des lettres et des mots écrits ou imprimés* ; ce centre est placé vers le tiers antérieur de la deuxième circonvolution pariétale gauche (lobule pariétal inférieur).

*Agraphie.* — Le malade, parle, entend, lit, peut même copier un mot comme il copierait un dessin, mais il est incapable d'écrire, *ayant perdu la mémoire des mouvements de l'écriture* : le centre de l'agraphie est placé *vers le pied de la deuxième frontale gauche*.

*Aphémie.* — Le malade comprend le langage parlé, il lit, écrit, émet quelques sons, mais il ne peut plus parler, ayant perdu la mémoire des mouvements méthodiques et coordonnés qui correspondent à la syllabe cherchée : ce centre a son siège dans le *tiers postérieur de la troisième circonvolution frontale gauche*.

Tels sont les centres connus, distribués dans la partie moyenne de l'écorce cérébrale : les localisations motrices dans la zone rolandique, les sensorielles autour de la moitié postérieure de la scissure sylvienne. Les autres points de l'écorce, partie antérieure du lobe frontal et lobe occipital, constituent les *zones latentes* dont l'étendue tend à diminuer chaque jour ; mais il est bon d'attendre, avant d'enregistrer les résultats de la physiologie expérimentale, qu'ils aient été confirmés par les études anatomo-cliniques.

### Veines superficielles

#### LACS SANGUINS DE LA DURE-MÈRE ET GRANULATIONS DE PACCHIONI

Pour les raisons que j'ai exposées plus haut, je crois utile, avant d'exposer le manuel opératoire de la trépanation, de dire quelques mots sur le système veineux de l'encéphale et de ses enveloppes.

Les veines du cerveau, disséminées sur la surface de l'organe, offrent des dispositions variables ; toutefois, ici comme dans le reste de l'économie, les plus gros troncs affectent un trajet et des rapports à peu près constants. La figure 10 reproduit la disposition ordinaire de ces veines : je dois cependant faire remarquer que cette figure ne donne pas une représentation exacte de la circulation veineuse superficielle du cerveau : en réalité les veines sont beaucoup plus nombreuses. J'ai voulu indiquer seulement les troncs principaux, et surtout mettre en évidence leurs rapports avec les lacs sanguins situés le long du sinus longitudinal supérieur.

Les veines du cerveau sont remarquables par les anastomoses multiples et volumineuses qu'elles échangent ; leur paroi, très mince, est formée d'une couche de tissu conjonctif tapissée par l'endothélium

(Eberth) ; elles sont dépourvues de valvules ; enfin, toutes, près de leur terminaison dans les sinus ou les trous crâniens, s'engagent dans l'épaisseur de la dure-mère et prennent ainsi sur un trajet de longueur variable le *caractère sinusien*.

Les veines qui prennent leur origine dans le lobe frontal forment trois ou quatre troncs qui vont s'ouvrir séparément dans la partie anté-

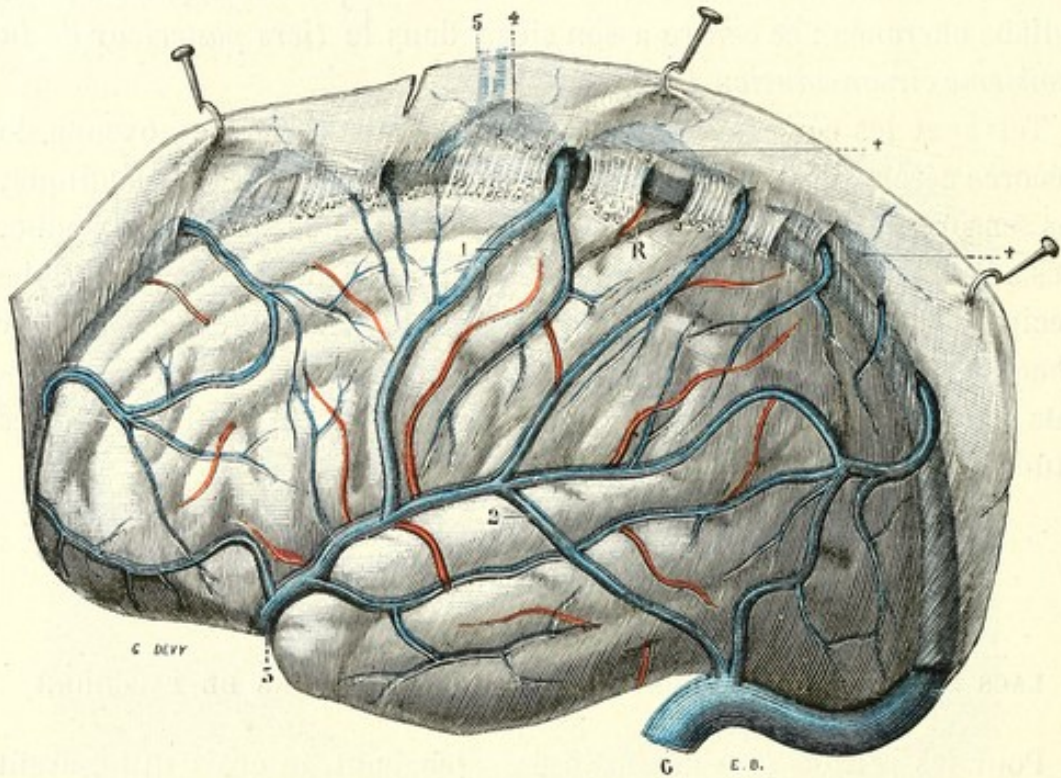


FIG. 10. — Veines et artères à la surface du cerveau.

R, scissure de Rolando. — 1, grande veine cérébrale supérieure. — 3, veine sylvienne (cérébrale médiane de Browning). — 1 + 3 = grande veine anastomotique de Trolard. — 2, veine allant de la sylvienne au sinus latéral. — 4, 4, 4, lacs sanguins. — 5, veines méningées-venant s'aboucher dans un lac sanguin.

rieure du sinus longitudinal supérieur : ces troncs sont plus ou moins perpendiculaires à la direction des circonvolutions frontales.

Les veines qui proviennent des circonvolutions rolandiques forment en général deux gros troncs superficiels, qui, partant du voisinage de la scissure de Sylvius, montent parallèlement aux circonvolutions ascendantes vers le sinus longitudinal supérieur. Le plus antérieur de ces troncs veineux est aussi le plus gros (1) ; Cruveilhier l'a décrit sous le nom de *grande veine cérébrale supérieure*. A son origine, cette veine s'abouche largement avec un gros tronc veineux logé dans la scissure de Sylvius, c'est la *veine sylvienne* (3) (veine cérébrale médiane

de Browning). Cette veine sylvienne va se rendre dans les sinus de la base.

Trolard, ayant surtout en vue ce fait, que la grande veine cérébrale supérieure, continuée par la veine sylvienne, établissait une large anastomose entre les sinus de la voûte et ceux de la base, a réuni ces veines en un seul tronc sous le nom de *grande veine anastomotique*.

La *grande veine cérébrale supérieure* occupe ordinairement le sillon pré-rolandique; plus rarement on la rencontre dans la scissure elle-même. C'est à tort que Lucas-Championnière la place toujours dans la scissure de Rolando et la donne comme point de repère pour trouver cette scissure.

En arrière de la grande veine cérébrale supérieure, dans le sillon post-rolandique, on voit ordinairement un tronc veineux assez gros qui descend parallèlement vers la veine sylvienne. Labbé, ayant vu quelquefois ce tronc veineux franchir la scissure de Sylvius pour se rendre dans le sinus latéral, lui a donné le nom de *petite anastomotique*. Mais cette disposition est assez rare: la disposition ordinaire est celle que représente notre figure: la *petite anastomotique* se jette dans la veine sylvienne et une grosse veine du lobe temporal (2) va de la veine sylvienne au sinus latéral.

Les veines du lobe temporal forment deux ou trois troncs qui se rendent dans le sinus longitudinal supérieur. Le plus postérieur de ces troncs répond très souvent à la scissure pariéto-occipitale et reçoit quelques veines du *lobe occipital*.

Les lacs sanguins de la dure-mère, dont la connaissance présente tant d'intérêt pour le chirurgien, ont été signalés et bien étudiés par Trolard (th. Paris, 1868). *Deux ans plus tard*, Axel Key et Retzius, dans un très intéressant travail (*Nordiskt medicinskt Ark. f. 1870*), ont décrit les mêmes cavités. Je spécifie les dates, parce que la priorité a été contestée à l'anatomiste français.

Ces cavités se présentent sous l'aspect d'ampoules sanguines, quelquefois arrondies, mais plus ordinairement allongées suivant l'axe du sinus sur les côtés duquel elles sont situées. Les lacs sanguins sont surtout développés le long du sinus longitudinal supérieur: ils apparaissent très nettement le long de ce sinus après l'ablation de la voûte crânienne; le feuillet dure-mérien qui les recouvre laisse apercevoir par transparence la teinte bleuâtre du sang veineux qui les remplit. Ils

sont aussi très développés dans la tente du cervelet, le long dusinus transverse; ils existent encore, mais beaucoup plus petits, au voisinage immédiat des autres sinus.


J'ai vu deux grands lacs avec leurs granulations pacchioniennes, symétriquement placés dans la fosse temporo-sphénoïdale, sur le trajet des veines méningées moyennes; la table osseuse était très amincie et même perforée d'un côté à ce niveau; ce crâne servait et sert encore aux examens à la Faculté.

Ces cavités, creusées dans un dédoublement de la dure-mère, offrent une paroi supérieure dense et unie, tandis que leur paroi inférieure présente des trabécules et des cordons fibreux qui s'entre-croisent en tous sens et circonscrivent des orifices par lesquels de petits corps rougeâtres ou jaunâtres, les granulations de Pacchioni, viennent faire saillie dans la cavité du lac sanguin. Lorsqu'on ouvre les lacs par leur paroi supérieure, la paroi inférieure apparaît comme un tapis de granulations pacchioniennes; et, si l'on vient à imprimer quelques mouvements de haut en bas à la dure-mère saisie avec une pince, on peut voir ces granulations entrer dans la cavité du lac et en sortir par les trous de la paroi inférieure.

Les lacs sanguins communiquent avec les canaux veineux du diploé, avec les veines cérébrales et avec les sinus voisins; constamment, les veines méningées viennent s'aboucher dans l'un d'eux, comme le montre notre figure. A côté de ces lacs, le professeur Sappey a signalé l'existence de saillies veineuses formées par des veines dilatées.

On s'accorde à faire jouer aux lacs sanguins le rôle de canaux de sûreté, ou mieux de réservoirs dérivatifs, destinés à recevoir le trop-plein du sang à un moment donné. Cela peut être vrai; cependant ils me paraissent plutôt devoir être rattachés à la fonction des granulations de Pacchioni. En effet, on n'observe pas de lacs sanguins sans granulations de Pacchioni; c'est pourquoi Trolard, qui a bien mis ce fait en évidence, donna aux lacs le nom de cavités pacchioniennes.

*Granulations de Pacchioni.* — On donne ce nom à de petits amas granuleux logés dans l'épaisseur des méninges, au voisinage des sinus et en rapport constant avec les lacs sanguins. Ces granulations, de volume très variable, ont une couleur blanc jaunâtre ou rosé. On les rencontre au voisinage de tous les sinus; elles sont surtout bien développées sur les côtés du sinus longitudinal supérieur, mais aussi près



du sinus droit, des sinus latéraux, du sinus sphéno-pariétal, même dans le sinus caverneux (Key et Retzius) et le long des veines méningées. Partout où il y a des lacs sanguins, on peut voir les granulations de Pacchioni faire hernie sur la paroi inférieure de ces cavités; on en rencontre aussi quelques-unes dans les principaux sinus. Le nombre et le volume de ces granulations augmentent avec l'âge, mais elles existent chez l'enfant et même chez le nouveau-né.

Elles sont formées d'un réseau de tissu conjonctif plus ou moins dense que revêt un épithélium stratifié. Dans la trame conjonctive on trouve des corpuscules amylicés, des granulations graisseuses et parfois des concrétions calcaires.

On discute encore beaucoup sur le siège précis et le lieu d'origine de ces granulations. Leur structure et leur mode de développement autorisent à dire qu'elles n'appartiennent point à la dure-mère. Quelques auteurs allemands leur donnent le nom d'*arachnoïdeal-zotten* et en font des franges synoviales de l'arachnoïde. Il est mieux de dire que les granulations de Pacchioni, rattachées en apparence à l'arachnoïde, sont des dépendances de la pie-mère, des excroissances ou des hernies que cette méninge envoie plonger dans les cavités sanguines extra-durales. Key et Retzius ont prouvé par leurs injections dans le tissu cellulaire sous-arachnoïdien que les granulations continuaient ce tissu en se coiffant d'une gaine arachnoïdienne.

Les granulations de Pacchioni ne sont donc point des produits pathologiques, mais bien des organes normaux.

Quel est leur rôle? Sur ce point les avis sont très partagés. J'élimine tout de suite, en raison des faits d'anatomie que je viens d'exposer, l'hypothèse soutenue par Labbé qui en fait des produits pathologiques assimilables aux varices et aux phlébolites. A la suite de Key et de Retzius qui, ayant injecté un liquide coloré dans l'espace sous-arachnoïdien, l'ont vu sourdre dans les lacunes et se mêler au sang contenu dans ces dernières, la majorité des auteurs pense que les corpuscules de Pacchioni déversent dans le sang le liquide céphalo-rachidien lorsqu'il est en excès ou après qu'il a servi. Trolard leur attribue un rôle mécanique en disant qu'elles tendent à combler le vide qui se ferait entre les parois des lacs lorsque ceux-ci se vident du sang qu'un afflux sanguin considérable y avait apporté (Congrès de Grenoble, 1884).

Il est hors de doute que les granulations de Pacchioni sont des

dépendances du tissu sous-arachnoïdien, et qu'elles constituent des organes normaux dont la fonction est en étroite connexion avec le liquide céphalo-rachidien. Mais servent-elles à l'excrétion de ce liquide (Key, Retzius, Merkel, etc.)?

J'inclinerais volontiers à penser que ces granulations sont plutôt en rapport avec la sécrétion qu'avec l'excrétion du liquide céphalo-rachidien. Je pense en tout cas que l'opinion actuellement adoptée en France, même par les auteurs récents (A. Charpy, 1889), doit être abandonnée et qu'il faut cesser de considérer les granulations ou glandes de Pacchioni comme un produit pathologique; ce sont en effet des organes normaux dont la fonction, intimement liée à l'existence du liquide-céphalo rachidien, doit être précisée par de nouvelles recherches.

---

# DEUXIÈME PARTIE

---

## TRÉPANATION

ÉTAT ACTUEL DE LA CHIRURGIE CÉRÉBRALE. — PROCÉDÉS  
ET MANUEL OPÉRATOIRE

La trépanation est devenue une opération courante : ses procédés et son manuel opératoire ont été beaucoup modifiés dans ces dernières années. Aussi, il m'a paru utile de joindre à la partie purement anatomique de ce travail une partie chirurgicale et opératoire dans laquelle sont exposés l'état actuel de la chirurgie cérébrale et ses procédés.

### Des abcès du cerveau et du cervelet

Des abcès peuvent se développer dans les centres nerveux : *a.* soit à la suite d'un traumatisme; — *b.* soit sous l'influence d'une cause générale; — *c.* soit consécutivement à la suppuration des os du crâne.

Les abcès traumatiques sont *précoces* ou *tardifs*; les premiers, liés à une méningo-encéphalite plus ou moins étendue, sont toujours superficiels et parfois justiciables de l'intervention chirurgicale. Dans ces cas, ce sont la lésion traumatique et les localisations cérébrales qui commandent l'intervention et le point où elle doit porter. — Les seconds ou *tardifs* sont profonds; leur pathogénie n'est pas encore clairement élucidée. Ils sont d'ordinaire consécutifs à des fractures, dont le trait, passant par l'oreille ou les fosses nasales, a ouvert la porte à l'infection.

J'ai observé, étant infirmier à l'hôpital militaire de Rennes, un cas



d'abcès du lobe frontal : pendant qu'un artilleur enlevait le crottin d'un cheval, celui-ci décocha une ruade ; un des fers atteignit l'homme dans la région frontale au niveau de la bosse frontale moyenne. Le blessé perdit connaissance et fut amené à l'hôpital dans le service de M. le médecin principal Roudet. Pendant deux jours, l'homme resta dans un état assez marqué de stupeur, puis il reprit son entière liberté d'esprit et de corps, sans avoir présenté aucun autre symptôme.

La plaie contuse, dont le trait coupait la peau de la racine du nez et celle de l'arcade sourcilière gauche en son milieu, parut superficielle ; elle ne fut point sondée et guérit rapidement. Le dixième jour, on permit au blessé de descendre dans la cour de l'hôpital. Le quinzième jour, comme le convalescent, jouant avec ses camarades, se baissait pour ramasser un palet, il fut pris de vertige et se laissa tomber ; il put remonter dans la salle ; mais, le soir même, il eut une fièvre violente et mourut trois jours après, avec tous les symptômes d'une encéphalo-méningite suraiguë. A l'autopsie, nous trouvâmes, avec une infiltration purulente des méninges, un vaste abcès dans le lobe frontal gauche : toute la pointe du lobe baignait dans le pus et un large orifice sous-méningé établissait une communication avec l'abcès du lobe. En même temps, nous pûmes constater que le frontal était enfoncé au niveau du sinus, dont la table antérieure avait été brisée ; à la table postérieure, on trouva une fissure qui descendait vers le trou borgne sur une longueur de 1 centimètre ; le reste de l'os était sain.

L'infection s'était-elle faite par la plaie cutanée ou par le sinus frontal ? J'inclinerais volontiers vers la dernière hypothèse, et c'est pour cette raison que j'ai rapporté le cas.

Il semble qu'une simple plaie du cuir chevelu suffise pour produire l'infection. Ceux qui ont étudié et vu les communications vasculaires, si fréquentes entre le cuir chevelu, l'os et la dure-mère, accepteront facilement l'assertion de von Bergmann.

Nous ne connaissons pas suffisamment ces anastomoses. Sur certains points, elles s'établissent même entre les vaisseaux de la pie-mère et ceux du diploé : Trolard, puis Key et Retzius les ont signalées aux points où les granulations de Pacchioni creusent les os du crâne.

Si nous connaissons peu les voies sanguines qui peuvent être le

chemin des infections allant du cuir chevelu au cerveau, nous connaissons moins encore les voies lymphatiques qui jouent certainement, dans l'espèce, le rôle principal.

A peine parle-t-on des lymphatiques du cuir chevelu; mais est-il admissible que les os du crâne et la dure-mère soient dépourvus de cet ordre de vaisseaux? Parce que nous ne connaissons pas ces vaisseaux, parce que, avec nos moyens grossiers, nous n'avons pas pu encore les mettre en évidence, faut-il conclure qu'ils n'existent pas? Ce serait, à mon sens, un grand tort: je pense que les vaisseaux lymphatiques existent partout où se trouve un système sanguin canaliculé: ils attendent un démonstrateur. En vérité, le champ de l'anatomie est encore bien vaste à explorer. Nul doute que ces vaisseaux, dont l'anatomie générale ne permet pas de nier l'existence, jouent ici, comme partout ailleurs, le rôle principal dans les infections, par les anastomoses qui unissent les lymphatiques du cerveau et ceux de ses enveloppes. Quand nous les connaissons mieux, quand nous les aurons vus anastomoser leurs plans divers comme les vaisseaux sanguins, la pathogénie des abcès du cerveau après une plaie du cuir chevelu sera bien près d'être complètement élucidée.

Laissant à regret ce côté théorique, je reviens seulement sur ce fait bien établi de *l'indépendance apparente entre certains abcès cérébraux et la blessure dont ils dérivent*. Dans ces cas, lorsque les symptômes (frissons et réveil de la température, céphalalgie fixe prolongée, troubles spéciaux de compression et d'irritation) permettent de soupçonner l'existence d'un abcès, le chirurgien doit aller à la recherche de l'abcès. Si le trépan n'est point guidé par quelque localisation cérébrale, il doit être appliqué sur l'ancienne cicatrice, et, le cerveau étant mis à nu, l'opérateur procède à la recherche de l'abcès par des ponctions répétées; s'il le trouve, il l'ouvre et le draine (voy. plus loin *Manuel opératoire*).

Il semble qu'il n'y ait pas à tenir compte de ce fait présenté par Rose comme argument contre l'intervention dans les cas d'abcès, à savoir que ces abcès sont entourés d'une large zone ramollie. Si cela est vrai des abcès superficiels, chacun sait que les abcès profonds, tardifs, sont généralement enkystés. Dans l'un comme dans l'autre cas, l'intervention paraît légitime.

Les abcès cérébraux développés sous l'influence d'une cause générale, comme la pyohémie, ou à la suite de certaines affections pulmonaires (gangrène, bronchite fétide, etc.) sont généralement multiples : fait qui contre-indique toute intervention. On n'en peut dire autant des lésions tuberculeuses, abcès ou tumeurs, qui peuvent se développer en un point unique ; ces derniers rentrent dans la catégorie des tumeurs et ont pu être opérés, lorsqu'ils avaient révélé leur présence par quelque symptôme de localisation (Horsley, Hahn).

*Les abcès consécutifs à une lésion des os du crâne* siègent d'ordinaire dans la portion de l'encéphale en rapport avec l'os malade, si bien que leur siège peut être à peu près exactement déterminé.

Les plus fréquents sont ceux qui compliquent parfois les suppurations de l'oreille moyenne. Sept fois sur dix, l'abcès siège dans le lobe temporal : la minceur extrême de la paroi supérieure de la caisse, les communications vasculaires entre la muqueuse de la caisse et les méninges à ce niveau, rendent bien compte de la fréquence de l'abcès temporal. Dans les trois autres cas, l'abcès siège dans le cervelet ; mais alors il est d'ordinaire consécutif à la suppuration des cellules mastoïdiennes.

Très exceptionnellement, on peut trouver des abcès dans ces deux points à la fois ou même dans la protubérance ; aussi, lorsque les symptômes permettent de soupçonner l'abcès, le chirurgien doit-il trépaner et chercher l'abcès là où est son siège ordinaire, c'est-à-dire dans le lobe temporal, à moins que des symptômes spéciaux, qui ont été parfois observés (céphalalgie occipitale, troubles de statique, vomissements), n'indiquent le cervelet comme lieu probable.

*Pour chercher ou ouvrir un abcès du lobe temporal*, il faut appliquer la couronne de trépan sur une ligne verticale passant par le méat auditif externe, et à 3 centimètres au-dessus de ce méat. Je rappelle que l'apophyse zygomatique peut être regardée comme sensiblement horizontale ; donc la verticale sur laquelle je conseille de prendre les 3 centimètres est facile à tracer ; et il faut la tracer, parce que si l'on applique la couronne de trépan en arrière de cette ligne, on court grand risque d'atteindre le coude que forment la portion horizontale et la portion oblique du sinus latéral. Bergmann conseille de trépaner en avant et un peu au-dessus de l'angle postérieur et inférieur du pariétal ; mais comment déterminer cet angle sur la tête entière ? et

puis le sommet de cet angle n'est pas aigu : c'est une ligne de 3 à 4 centimètres de long, dont la moitié postérieure est toujours et en plein dans le sinus latéral. Que si l'on suit le procédé indiqué par Bergmann : tracer une ligne allant du méat auditif à la protubérance occipitale externe et à 4 centimètres en arrière du méat élever sur cette ligne une perpendiculaire de 4 à 5 centimètres, on tombe sur la partie postérieure du lobe temporal, à la jonction de ce lobe avec le lobe occipital, c'est-à-dire loin de l'abcès qui siège d'ordinaire dans la profondeur du lobe, immédiatement au-dessus du rocher.

Macewen conseille une ouverture à 6 centimètres au-dessus du conduit auditif externe : or, *toujours*, la couronne de trépan, appliquée en ce point, met à découvert la scissure de Sylvius : elle est donc placée trop haut.

Ayant beaucoup expérimenté, je conseille : *trépaner sur la verticale passant par le méat auditif, à 3 centimètres au-dessus de ce méat.* Ainsi faisant, on met toujours à découvert la deuxième circonvolution temporale et le sillon qui la sépare de la première. La couronne doit être, comme toujours, large de 3 centimètres, et l'on peut ainsi non seulement explorer le lobe temporal, mais encore, en écartant légèrement la troisième circonvolution temporale, découvrir un peu la face supérieure du rocher sur laquelle le pus s'accumule parfois, comme le montrent les autopsies.

L'inconvénient de ce procédé c'est qu'il faut, pour appliquer la couronne au bon endroit, décoller l'attache du pavillon au-dessus du méat; est-ce un inconvénient?

J'ai donné plus haut le procédé qui m'a paru le meilleur pour la trépanation du cervelet : *tracer une ligne unissant le sommet de l'apophyse mastoïde à la protubérance occipitale externe, et trépaner sur cette ligne à égale distance de ses deux extrémités.*

Je n'ai rien à dire de particulier sur les abcès cérébraux développés consécutivement à la suppuration des autres os du crâne : la règle est que l'abcès siège plus ou moins profondément dans la partie du cerveau en rapport avec l'os malade; la règle opératoire est donc facile à déduire.

Il faut toutefois rappeler que l'on trouve assez souvent un abcès

méningé en rapport avec l'os malade, et un abcès cérébral dans la profondeur : dans un premier temps, l'abcès superficiel sera ouvert; mais, si les symptômes ne cèdent pas, on devra rechercher l'abcès profond dans un second temps.

### Épanchements intracrâniens Chirurgie des ventricules cérébraux

D'intéressantes tentatives avaient été faites, dès la fin du siècle dernier, pour l'évacuation par ponction des liquides morbides développés à l'intérieur du crâne. Reprises dans la première moitié de ce siècle, en Angleterre et en France (Conquest, Dupuytren, Breschet, Malgaigne, etc.), la *ponction du crâne* contre les épanchements de l'hydrocéphalie échoua dans la très grande majorité des cas. Après que Dieulafoy eut fait connaître une méthode nouvelle d'aspiration, de nouveaux essais furent faits : leur résultat fut tel, même entre les mains de l'inventeur de la méthode, que ce procédé thérapeutique fut complètement abandonné.

La chirurgie actuelle, forte de l'innocuité que lui confère l'antisepsie rigoureusement pratiquée, était en droit de reprendre la méthode délaissée : nous assistons, à l'heure présente, à ces premiers essais. Bien que les cas soient encore peu nombreux et les résultats peu brillants, j'ai cru nécessaire de les enregistrer ici, tant pour donner l'état actuel de la science que pour montrer une voie qui, à mon avis, peut être féconde.

*Épanchements sanguins.* — J'ai dit ailleurs ce qui avait été fait, et avec quel succès, contre les épanchements sanguins traumatiques. J'ajoute seulement ici que, dans un cas, Dennis (de New-York) pratiqua la ponction d'un ventricule pour évacuer un caillot sanguin qui s'était formé dans le ventricule après un traumatisme; mais la substance cérébrale avait été dilacérée dans une grande étendue par le traumatisme, et l'opéré succomba trois jours après l'intervention.

Les épanchements sanguins consécutifs à la rupture d'une artère des ganglions centraux, épanchements qui se révèlent symptomatiquement par une attaque apoplectique, ont été traités chirurgicalement par Horsley. Au Congrès international (Berlin, 1890), Horsley, *rapporteur*

sur l'état de la chirurgie du système nerveux central, posa en principe qu'il était du devoir du chirurgien appelé dans les premières quatre heures qui suivent l'attaque apoplectique, de pratiquer la ligature de la carotide primitive. Il dit s'être assuré, par des expériences faites sur le singe, que la ligature de la carotide primitive arrêta complètement l'hémorragie provoquée par la section de l'une des artères des ganglions centraux. Le chirurgien anglais ajouta qu'il avait fait cette opération vingt fois.

Je ne saurais dire quel fut le résultat de l'intervention, car je n'assistais pas à la séance, étant retenu ce jour-là dans une autre section du Congrès, et n'ayant pas trouvé mention des résultats dans les divers comptes rendus que j'ai pu consulter.

M. Althaus (de Londres) combattit cette proposition de traiter les hémorragies cérébrales par la ligature de la carotide primitive et déclara préférer le traitement par les injections sous-cutanées et les lavements d'ergotine.

M. Erb (d'Heidelberg) argumenta mieux, à mon sens, en arguant de la difficulté d'établir le diagnostic différentiel entre l'apoplexie par hémorragie et l'apoplexie relevant d'une thrombose ou d'un épanchement séreux, dans laquelle la ligature est non seulement inutile, mais encore nuisible.

Cette ligature n'est d'ailleurs que l'expression radicale d'un ancien procédé, la *compression de la carotide primitive*.

*Épanchements séreux.* — Les épanchements séreux ou séro-fibrineux qui se font dans les ventricules cérébraux à la suite de certaines lésions inflammatoires, ou mécaniquement par la compression que peuvent exercer sur les gros troncs veineux les tumeurs de l'encéphale, ont été traités, dans ces derniers temps, par la ponction ventriculaire.

A la cinquante-huitième session de l'Association médicale britannique (Birmingham, 1890), Mayo-Robson a rapporté un des premiers faits de ce genre. Ayant soupçonné un abcès cérébral chez une jeune fille qui, à la suite d'une otite moyenne, présentait, avec de la fièvre, une hémiplegie droite avec aphasie et de la dilatation des pupilles avec névrite optique bilatérale, Mayo-Robson appliqua sur le tiers moyen de la région rolandique une large couronne de trépan. Après incision de la dure-mère, il vit que le cerveau ne présentait aucune pulsation; il

explora dans plusieurs directions avec une aiguille creuse fixée à l'extrémité d'une seringue, mais ne trouva point de collection purulente. Ayant alors enfoncé profondément l'aiguille à travers l'extrémité postérieure de la deuxième circonvolution frontale jusque dans le ventricule latéral, il retira 22 grammes d'un liquide séreux. *Immédiatement les battements normaux du cerveau reparurent ; le lendemain, les mouvements du bras avaient en partie reparu et, peu après, la paralysie de la jambe commença à diminuer.*

Au bout d'un mois, l'hémiplégie avait disparu ; on constatait seulement, de temps en temps, des mouvements spasmodiques légers dans le bras droit, attribuables sans doute à quelque adhérence au niveau de la cicatrice ; depuis, l'état général est resté constamment bon (*Semaine médicale*, 1890, p. 273).

Constatons qu'au moment où Mayo-Robson communiqua son observation (août 1890), dix-neuf mois s'étaient écoulés depuis l'opération. Le succès est donc complet.

Dans la même séance, le même chirurgien dit avoir pratiqué le drainage du ventricule latéral chez un enfant atteint d'hydrocéphalie à marche rapide ; malheureusement, le tube n'étant pas assez long, le drainage cessa de se faire lorsque le cerveau se fut rétracté.

L'auteur joint à son observation quelques remarques intéressantes sur le manuel opératoire dont je parlerai plus loin.

M. W. Keen (de Philadelphie) a communiqué au dixième Congrès international (Berlin, 1890) trois nouveaux cas de ponction des ventricules latéraux. Dans l'un de ces cas, il s'agissait d'une hydrocéphalie aiguë, symptomatique d'une tumeur du cervelet qui comprimait le sinus droit et les veines de Galien. Le chirurgien trépana à gauche en arrière et au-dessus du conduit auditif, et enfonça une aiguille creuse à une profondeur de 4 centimètres et demi : une certaine quantité de liquide céphalo-rachidien s'écoula. Trois crins de cheval, préalablement doublés, furent introduits jusque dans le ventricule dont ils assurèrent le drainage. Après l'opération, la tuméfaction du nerf optique diminua sensiblement, mais elle augmenta de nouveau vers le septième jour. Au quatorzième jour, les crins de cheval furent remplacés par un drain de caoutchouc, afin d'assurer l'écoulement du liquide.

Au vingt-huitième jour, Keen trépana du côté droit ; il chercha en vain, par des sondages répétés, la tumeur dont il soupçonnait la présence dans le lobe occipital, et plaça un tube à drainage dans le ven-

tricule droit. Quatre jours plus tard, il fit passer à l'aide d'un siphon un courant d'irrigation d'un côté du cerveau à l'autre. La solution tiède d'acide borique introduite par le drain d'un côté s'écoula lentement par le drain du côté opposé et le malade exprima une certaine satisfaction, disant : « Cela me fait du bien ». Une nouvelle irrigation fut faite le surlendemain avec de l'eau bouillie, et le malade mourut vingt-quatre heures après, soit quarante-cinq jours après la première opération.

L'autopsie montra que la tumeur siégeait dans le lobe gauche du cervelet et comprimait le sinus droit et les veines de Galien : *les voies de drainage n'étaient point entourées d'une zone d'inflammation et il ne restait pas trace des ponctions faites par le stylet explorateur dans le cerveau et dans le cervelet.*

Keen dit encore avoir fait deux autres fois cette même opération pour hydrocéphalie aiguë due à une méningite tuberculeuse, mais toujours sans succès.

En cherchant, on trouverait sans doute d'autres cas de même genre. Ceux que je viens de rapporter sont, à mon avis, de nature à autoriser des tentatives de même nature.

Le moment n'est-il pas venu de reprendre les tentatives de cure radicale de certaines formes d'hydrocéphalie. La ponction du cerveau aujourd'hui abandonnée compte cependant quelques succès. Si l'on réfléchit que l'opération était autrefois mal réglée; qu'elle était faite un peu à l'aveugle, en perçant presque au hasard par une fontanelle ou par une suture; que le chirurgien, craignant à bon droit de déterminer une inflammation (qu'il n'évitait pas toujours), ne pouvait assurer un drainage régulier, mais était obligé de procéder par ponctions successives; et que, dans des conditions aussi défectueuses, des succès certains ont été enregistrés : n'est-on pas en droit d'espérer que le nombre des succès augmentera lorsque par une opération bien réglée, dépourvue par l'antisepsie de tout danger, le chirurgien pourra assurer l'écoulement graduel, méthodique du liquide répandu à la surface du cerveau ou dans l'intérieur de l'organe?

La tentative me paraît innocente et autorisée par la gravité même de l'affection qu'elle cherche à combattre.

J'irai plus loin. La trépanation n'est point par elle-même une opération grave et nous savons aujourd'hui que l'exploration du cerveau



par des instruments de petit calibre n'aggrave en rien le pronostic. Il est aussi parfaitement établi que le séjour du drain est bien toléré par le cerveau et n'entraîne aucun inconvénient pourvu que les instruments et le chirurgien soient propres. Dans ces conditions pourquoi n'agirait-on pas vis-à-vis du cerveau et de ses enveloppes par les mêmes procédés qui réussissent pour d'autres viscères et pour les séreuses qui les enveloppent ?

La différence est-elle toujours aussi grande qu'on le croit entre une pleurésie tuberculeuse et une méningite de même nature. Pourquoi considérer la dernière comme fatalement mortelle alors que l'on ose traiter et guérir l'autre ? N'est-il pas des cas de méningite tuberculeuse dans lesquels le malade succombe moins par le fait de la granulation elle-même que par l'inflammation et l'épanchement que celle-ci a déterminés ? Et alors, pourquoi refuserait-on de combattre ces derniers éléments contre lesquels on a prise ?

Est-ce qu'une des raisons pour lesquelles la tuberculose aiguë du cerveau est fatalement mortelle, ne réside pas dans ce fait que l'organe, enfermé dans une boîte osseuse close de toutes parts, ne peut échapper à la compression que détermine l'épanchement inflammatoire ? Sans ce fait, la maladie ne prendrait-elle pas plus souvent une marche plus lente et partant plus curable ?

Et, si nous sommes en mesure d'ouvrir, sans danger, cette soupape, pourquoi priver de cette dernière chance un malade condamné ?

Je n'ignore pas qu'il y a des poussées de méningite qui guérissent, surtout chez l'enfant, mais je vois dans ce fait une raison de plus pour tenter la cure chirurgicale de tous les cas. Ce faisant, on donnerait le temps à un traitement d'agir. Si les espérances conçues depuis la découverte de Koch se réalisent, la trépanation pourra être employée avec grand profit.

Pour dire mon avis tout entier, je pense que dans tous les cas de méningite la trépanation devrait être faite.

La péritonite tuberculeuse est souvent améliorée, et parfois arrêtée dans sa marche, par la laparotomie ; pourquoi une trépanation, faite d'une certaine façon, n'agirait-elle pas de même contre la méningite tuberculeuse ?

J'indiquerai plus loin comment, par la résection temporaire du crâne, on peut tenir la boîte crânienne ouverte ou fermée à volonté, pendant un temps plus ou moins long, procédé qui me paraît être le

procédé de choix pour les inflammations aiguës des enveloppes cérébrales. Ici, je veux seulement réunir les éléments principaux du manuel opératoire de la ponction et du drainage des ventricules.

*Ponction et drainage des ventricules latéraux.* — Mayo-Robson conseille, pour ponctionner les ventricules latéraux, d'enfoncer une aiguille à l'extrémité postérieure de la circonvolution temporo-sphénoïdale supérieure, ou à l'extrémité inférieure de la seconde circonvolution frontale. — Keen distingue aussi trois voies : une voie antérieure ou frontale, une voie postérieure siégeant à mi-chemin entre l'inion et la région rolandique ; une voie latérale en arrière du conduit auditif externe, au-dessus de l'apophyse mastoïde.

Sans doute, le ventricule latéral est grand, surtout qu'il est dilaté par la présence d'un épanchement, et l'on peut arriver dans sa cavité par tous les points de l'écorce ; mais encore faut-il que la ponction soit faite par un chemin court et facile, et que le drainage soit établi en un point propice. Sous ces différents rapports, aucune des voies qui ont été suivies, le plus souvent par nécessité, n'est la bonne.

Si l'on étudie avec attention la forme et les rapports du ventricule latéral, on arrive aisément à déterminer la voie à suivre pour la ponction et le drainage. Commencant dans le lobe frontal, le ventricule se dirige d'abord horizontalement en arrière, traversant la région rolandique et le lobe pariétal ; puis il s'incurve en arrière et en bas, contournant le pédoncule cérébral ; enfin, il se divise en deux prolongements, l'un postérieur, qui gagne le lobe occipital ; l'autre inférieur, qui suit d'avant en arrière le lobe temporo-sphénoïdal. Des trois prolongements ou cornes formés par le ventricule, l'une, la corne frontale, doit être rejetée, comme lieu de ponction, en raison de sa situation à la partie supérieure de la cavité. Restent les deux autres : la corne occipitale et la corne temporale. La corne temporale forme le point le plus déclive de la cavité, lorsque le sujet est dans l'attitude verticale ; c'est la corne occipitale qui forme le point le plus inférieur dans le décubitus dorsal. Ces deux cornes sont d'ailleurs aussi facilement accessibles l'une que l'autre.

Ayant lu dans une observation que des convulsions survinrent après l'évacuation complète du contenu ventriculaire et qu'elles cessèrent par l'injection de quelques grammes d'eau bouillie dans la cavité du ventricule (Keen), je pense que la corne temporale doit être regardée comme le lieu d'élection pour la ponction ventriculaire, puisque, par

cette voie, on peut évacuer le trop-plein, sans vider complètement le ventricule d'un sujet couché le plus souvent sur le dos.

Par le procédé des tiges et épingles, dont j'ai déjà parlé, je me suis assuré des rapports de la corne temporale avec l'écorce. La corne temporale, portion réfléchie du ventricule, descend obliquement de haut en bas et d'arrière en avant, suivant très exactement la direction de la deuxième circonvolution temporo-sphénoïdale, à laquelle elle répond dans toute son étendue. Si bien que les tiges enfoncées sur tout le trajet de cette circonvolution pénètrent constamment la cavité ventriculaire.

Il faut encore savoir : que la corne temporale se termine à environ 2 centimètres de la pointe du lobe temporal; que l'épaisseur de l'écorce formée par la deuxième circonvolution temporo-sphénoïdale et le tapis de Reil varie de 3 à 4 centimètres; et enfin, que la paroi interne de cette corne présente, à sa partie supérieure, l'extrémité latérale de la fente de Bichat et au-dessous la corne d'Ammon avec le corps frangé et le corps godronné.

De ces faits, il est aisé de déduire un procédé de choix pour la ponction et le drainage des ventricules latéraux.

En appliquant une couronne de trépan à 3 centimètres au-dessus du conduit auditif externe chez l'enfant, à 4 centimètres chez l'adulte, on mettra à découvert, après incision de la dure-mère, la deuxième circonvolution temporo-sphénoïdale, en lieu propice. Sur la partie la plus saillante de cette circonvolution, très large et séparée de la troisième par un sillon en général peu marqué, on enfoncera, à une profondeur de 2 centimètres d'abord, un trocart de calibre assez fin (n<sup>os</sup> 7 ou 8 de la filière Charrière) et dont le mandrin sera terminé par une extrémité arrondie. Le mandrin sera alors retiré une première fois, et, vraisemblablement, aucun liquide ne s'écoulera, car il s'en faut de 1 centimètre que l'écorce ait été traversée, si ce n'est dans les cas où la dilatation extrême du ventricule a produit le refoulement et l'amincissement de l'écorce.

Le mandrin ayant été remis en place, le trocart sera enfoncé d'un nouveau (troisième) centimètre, et une nouvelle tentative sera faite par le retrait du mandrin.

Un quatrième centimètre ayant été gagné, le liquide s'écoulera. Si l'écoulement ne se produisait pas alors, mieux vaudrait faire une seconde ponction qu'enfoncer plus avant. Mais on réussira toujours,

pour peu que l'on prenne garde à ce que l'instrument soit et reste tout le temps *perpendiculaire à la surface de l'écorce*. Jamais on n'imprimera à l'instrument de mouvements latéraux.

Le drainage sera fait soit avec un petit tube de caoutchouc rouge, soit avec des crins de cheval. Toujours l'extrémité externe du drain sera fixée de telle sorte que celui-ci ne puisse ni s'enfoncer ni sortir.

L'expérience semble avoir prouvé qu'il ne fallait pas évacuer à la fois de trop grandes quantités de liquide. L'opérateur prévenu apprendra à faire l'évacuation graduelle, suivant les symptômes et les cas.

Le pansement, fort simple, doit être légèrement compressif.

### Trépanation et excision de l'écorce cérébrale dans les affections nerveuses. — Traitement chirurgical des psychoses.

Horsley et Burckhardt ont tenté, chacun de leur côté, la cure chirurgicale de certaines affections des centres nerveux (dixième Congrès méd. internat., Berlin, 1890). Horsley a excisé, dans un cas d'athétose, la région de l'écorce répondant au membre dans lequel les symptômes prédominaient : il y a eu seulement amélioration, et le chirurgien a regretté de ne pas avoir agi plus largement.

Les tentatives de Burckhardt, basées sur une théorie des troubles psychiques, sont plus nombreuses et offrent de l'intérêt. Burckhardt, estimant que chaque fonction, tant dans l'ordre physique que dans l'intellectuel, a son centre spécial, considère les psychoses non comme des lésions diffuses, mais comme des lésions en foyers plus ou moins nombreux. Il pense, en conséquence, qu'on a le droit d'enlever les fragments de l'écorce qui peuvent être considérés comme les points de départ des troubles psychiques et de détruire les fibres d'association dont l'existence est la condition des manifestations pathologiques. Burckhardt a opéré six malades, enlevant à chacun des bandes d'écorce longues de 5 à 6 centimètres, larges de 3, dans les régions qui lui paraissaient être en cause. Je ne puis résumer ici des observations qu'il faut lire dans le travail même de l'auteur. Sur six opérés, trois ont été améliorés : les malades, impulsives et dangereuses avant l'opération, sont devenues plus tranquilles depuis.

### Manuel opératoire de la trépanation

L'opération du trépan n'offre pas de très grandes difficultés; elle n'est jamais grave en elle-même, à la condition expresse qu'une antiseptie absolue et rigoureuse ait été employée; sa léthalité est aujourd'hui inférieure à 10 pour 100; encore faut-il dire que cette mortalité est due moins à l'opération qu'aux affections contre lesquelles celle-ci a été employée.

*Avant l'opération.* — Lorsqu'on interviendra d'urgence, la tête sera soigneusement rasée et désinfectée (savon et brosse, éther, sublimé au millième). Ces précautions seront prises la veille d'une opération méditée et la tête restera couverte de compresses antiseptiques jusqu'au moment de l'opération. Il est aussi indiqué de faire prendre au malade un grand bain savonneux et un purgatif, la veille de l'opération, à moins de contre-indication. Horsley donne un purgatif la veille au soir et le matin même un lavement.

*Pendant l'opération.* — L'anesthésie sera obtenue par le chloroforme, de préférence à l'éther; au moment de commencer, il est bon de pratiquer une injection sous-cutanée de morphine, qui, tout en aidant l'action du chloroforme, produit une contraction des artérioles du système nerveux et rend l'hémorrhagie moins grave, l'hémostase plus facile.

Pour m'assurer de cette action de la morphine sur les vaisseaux encéphaliques, j'ai trépané un chien de forte taille; après avoir bien relevé la coloration et le volume des vaisseaux de l'écorce largement mise à nu, j'ai fait une injection de 5 centigrammes de morphine; environ cinq minutes après l'injection, il me fut facile de voir que la coloration rouge de l'écorce était moins marquée et que les vaisseaux avaient diminué de grosseur; M. Laborde et mon collègue Brissaud, qui assistaient à l'expérience, constatèrent les mêmes résultats que moi.

Kuhn emploie l'ergotine dans le même but et dit en avoir obtenu de bons résultats; il donne 4 grammes d'extrait fluide d'ergot de seigle une demi-heure avant l'opération.

Horsley et Schæffer associent parfois à la morphine l'atropine, qui s'oppose à la syncope par arrêt du cœur. Suivant Horsley, il faut injecter

ter 16 milligrammes de morphine chez l'adulte, tandis que 3 milligrammes suffisent chez les tout jeunes enfants.

Deaver et un grand nombre de chirurgiens anglais commencent l'anesthésie avec le chloroforme, puis, peu après le début de l'opération, lorsque celle-ci paraît devoir se prolonger, ils administrent l'éther pour éviter la dépression que produit souvent l'emploi prolongé du chloroforme. On pourrait craindre à priori que cette pratique, excellente pour les longues opérations en général, fût moins bonne dans la trépanation, étant donnés les effets excitants de l'éther sur certains systèmes nerveux. Mais il n'en est rien; l'expérience a déjà répondu: un grand nombre de chirurgiens se servent exclusivement de l'éther et il ne semble pas, à la lecture de leurs observations, qu'ils aient à s'en plaindre (1).

Il va sans dire que les mensurations ont été au préalable très soigneusement faites et les lignes principales tracées sur la peau à l'aide du crayon de nitrate d'argent. Non seulement il ne faut pas négliger cette précaution, mais encore il est bon d'imiter la pratique de certains chirurgiens, qui, avant d'inciser la peau, marquent au poinçon sur l'os les deux points extrêmes de la ligne sur laquelle ils vont opérer ou seulement le point sur lequel doit porter la trépanation. Je ne vois pas en quoi peut être nuisible cette pratique dont l'utilité est grande, car il arrive bien souvent, après que les lambeaux ont été détachés et relevés, que l'on ne soit plus sûr du point sur lequel il faut trépaner; et il ne faut pas songer alors à rabattre les lambeaux pour revoir ses points de repère: l'élasticité et le glissement du cuir chevelu font que l'on demeure égaré. Or il s'agit d'une opération mathématique,

(1) Il y a deux ans j'ai enlevé, à Jersey, une récurrence de sarcome dans la cuisse et les ganglions iliaques. Le docteur A. Dunlop, chargé d'endormir la patiente, alterna fort habilement le chloroforme et l'éther pendant l'opération, qui dura une heure trois quarts; la dépression post-opératoire fut certainement moins marquée que si le chloroforme eût été seul employé, et la malade vomit peu, bien qu'ayant bu en notable quantité malgré notre défense. Si l'on arrive à constater que l'emploi combiné du chloroforme et de l'éther diminue la dépression et rend les vomissements moins fréquents, cette pratique serait parfaitement applicable aux trépanations après lesquelles les vomissements sont aussi redoutables qu'après les opérations sur l'abdomen. Pour mon compte, je l'emploierai chaque fois que l'opération se prolongera au delà d'une heure. Il est à remarquer, en effet, que certaines trépanations, conduites régulièrement, ont eu, en des mains antiseptiques, un dénouement fatal trois ou quatre heures après l'opération; et l'on est autorisé à se demander si l'action prolongée du chloroforme n'est point un des facteurs principaux du *shock*.

analogue à celle que fait le capitaine de navire qui *prend le point*, et la moindre erreur se traduit par de grosses conséquences.

J'ai lu que Horsley traçait parfois ses lignes la veille de l'opération. Cette prudence est à admirer et à imiter !

En tout cas il faut dire et répéter que le tracé opératoire est un des temps délicats de la trépanation. Il ne faut donc pas craindre de lui accorder le temps et l'attention nécessaires. J'ai quelque habitude de ces tracés, ayant découvert les principales régions de l'encéphale sur plus de cent têtes : eh bien, il m'arrive encore de me tromper lorsque, par présomption ou par hâte j'ai négligé de contrôler mes tracés. — Je sais bien que ces précautions paraîtront d'extrême minutie ; mais ce défaut n'est-il point, dans l'espèce, une qualité ?

*Taille des lambeaux.* — L'incision cruciale, l'incision en T, l'incision curviligne dessinant un lambeau à base inférieure ou supérieure, ont été également employées. La plupart des chirurgiens ont abandonné l'incision cruciale, qui fournit quatre lambeaux à écarter ; l'incision curviligne est en effet préférable ; elle ne donne qu'un lambeau facile à écarter (par un fil passé vers son bord, Poncet). Faut-il inciser du premier coup jusqu'à l'os, ou en deux temps ? Horsley a d'abord incisé en deux temps ; puis il paraît être revenu de cette pratique, et maintenant il détache le périoste en même temps que le lambeau. C'est là, semble-t-il, la pratique à conseiller. Les artères du cuir chevelu donneront assez abondamment ; mais, si leur pincement est difficile, leur ligature à l'aide d'un fin tenaculum ne l'est pas. Quelques chirurgiens (Keen, Poncet) conseillent, en prévision de l'hémorragie, d'appliquer quelques tours de bande d'Esmarch autour de la tête, suivant le plan glabello-lambdoïdien ; l'incision étant faite, les artères apparaissent béantes et peuvent être liées sans que le malade perde une goutte de sang ; la précaution est bonne, car les artères du cuir chevelu sont nombreuses et grosses ; leur ligature est une opération délicate. Rien ne presse l'opérateur, qui doit obtenir une hémostase parfaite et définitive avant d'appliquer le trépan.

*Où doit être la base de ce lambeau curviligne*, en haut ou en bas ? Il vient d'abord à l'esprit l'idée que la base étant en haut, le lambeau se rabattra de lui-même et donnera une plaie bien disposée pour l'écoulement des liquides. Mais la réflexion fait dire que le lambeau reçoit ses plus gros vaisseaux par la base et qu'il y a tout intérêt à

ménager ceux-ci, moins pour assurer la nutrition du lambeau que pour la facilité de l'hémostase; le drainage peut être néanmoins parfaitement effectué.

*Ouverture de la boîte crânienne.* — Le lambeau étant maintenu écarté et la plaie parfaitement exsangue, l'opérateur a devant lui la paroi osseuse, sur laquelle le centre de la perforation qu'il va pratiquer est marqué, grâce au coup de poinçon du début. L'instrument ordinairement employé est le trépan, qui scie vite et bien sans imprimer à la tête les secousses que lui communique la gouge actionnée par un marteau. La couronne doit avoir au moins 3 centimètres de diamètre; cette couronne est d'un maniement un peu moins facile que la couronne ordinaire (20 millimètres); elle ne s'applique pas dès le début par toute sa circonférence, et l'un de ses bords mord le plus souvent l'os avant l'autre. C'est au chirurgien de modifier l'axe suivant lequel il l'applique, en l'inclinant vers les parties qui n'ont pas été entamées d'abord. La mèche qui sert de pivot à la couronne devra être rentrée aussitôt qu'un sillon circulaire aura été tracé. Au début du tracé, il faut employer une certaine force pour traverser la lame externe; mais aussitôt que l'on est arrivé dans le diploé, ce dont on s'aperçoit facilement par l'écoulement de sang, il est nécessaire de devenir prudent; vers la fin on retirera de temps en temps la couronne pour explorer le fond de la rainure avec un fin stylet et reconnaître les points où déjà la paroi est entièrement coupée. Malgré les précautions que nécessite son emploi, la couronne de 30 millimètres est préférable à la couronne ordinaire (20 millimètres); avec cette dernière, l'orifice est tellement étroit que l'on ne peut explorer utilement dans la profondeur. Horsley emploie et conseille des couronnes ayant jusqu'à 50 millimètres de diamètre; celles de Keen ont 38 millimètres. Ceux qu'une longue pratique a rendus habiles dans le maniement du trépan pourront se servir de ces couronnes sans danger de léser les méninges en un point alors que l'os est à peine entamé dans un autre; mais il faut pour cela une certaine habitude, habitude que l'on peut d'ailleurs acquérir facilement en s'exerçant sur le cadavre.

La rondelle osseuse enlevée sera soigneusement recueillie, soit dans des compresses antiseptiques chaudes, soit dans une solution tiède de sublimé ou dans une solution phéniquée à 1 pour 60 (Weir).

Quel que soit le diamètre de la couronne, la plaie osseuse devra très



souvent être agrandie; pour cela, on pourra soit placer à quelque distance une nouvelle couronne, soit agrandir la première avec la pince-gouge, soit encore faire sauter à la gouge et au maillet, maniés avec prudence, le pont osseux intermédiaire aux deux couronnes.

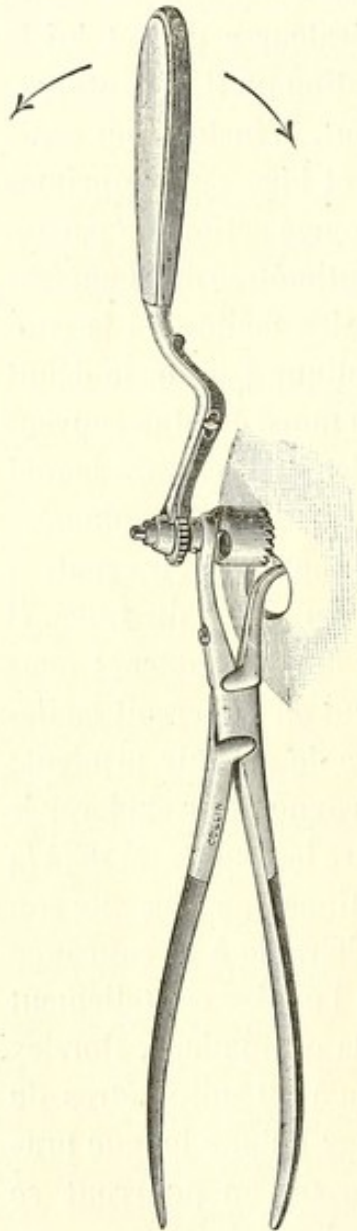


FIG. 11.

Horsley entame avec la scie circulaire de Hey la bande intermédiaire, et complète la section avec de fortes pinces. Lorsqu'on veut d'emblée enlever un grand morceau de la voûte, le mieux est certainement de placer deux, trois ou quatre couronnes de trépan aux points extrêmes, puis de faire sauter les ponts osseux qui les séparent. Lorsque la plaie devra être agrandie progressivement, on se servira avec avantage de la pince-trépan, que M. Farabeuf a fait récemment construire par Collin : l'instrument représenté figure 11 est une pince dont l'un des mors, aplati, est introduit entre la dure-mère et l'os par l'orifice d'une première couronne, tandis que l'autre, resté à l'intérieur, est muni d'une couronne dentée, comme celle du trépan; on pince, et sur la branche interne qui protège la dure-mère, l'externe, actionnée par un levier à encliquetage, trépane. J'ai essayé cet instrument, il est d'un emploi commode et d'un fonctionnement rapide; en moins d'une minute, on détache du pariétal une rondelle de 12 millimètres de diamètre; là est, à mon avis, le seul défaut de l'instrument, qui gagnerait à être muni d'une couronne de 2 ou 3 centimètres; il est vrai que ce léger inconvénient est com-

pensé par la rapidité d'action : en cinq minutes on peut enlever cinq rondelles et la plaie ainsi faite est déjà large.

Désireux de posséder un instrument avec lequel on pût réunir rapidement deux ou trois couronnes de trépan et détacher ainsi, d'une seule pièce, un lambeau osseux large et facile à réappliquer, j'ai prié l'habile M. Collin de construire une pince dont le mors externe

serait représenté par une scie agissant verticalement. Après plusieurs essais, nous nous sommes arrêtés à l'instrument représenté figure 12. L'instrument, auquel on peut donner le nom de *crâniotome*, est essentiellement une *pince-scie* : le mors inférieur, en forme de spatule, est introduit dans la boîte crânienne par l'ouverture faite avec le trépan ; le mors supérieur comprend une pince qui saisit fortement l'os et une scie qu'un ressort applique sur l'os ainsi pincé entre les deux mors de l'instrument. Un levier imprime à la scie des mouvements de va-et-vient et la force du ressort fait pénétrer la scie dans l'os. La scie

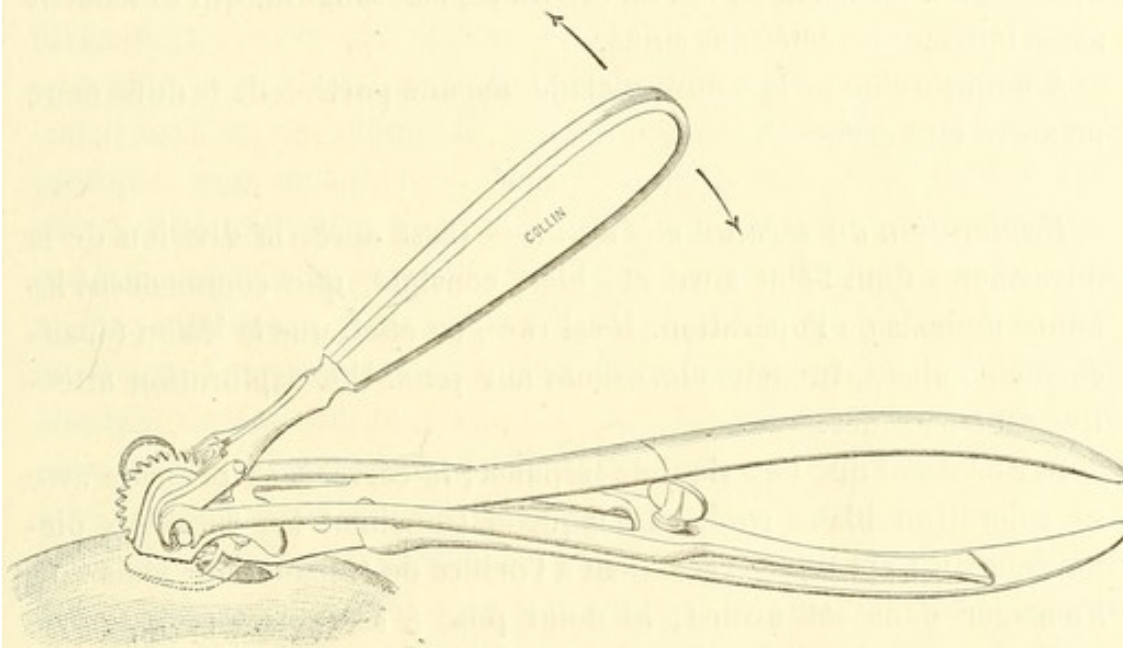


FIG. 12.

est double, afin de produire une perte de substance assez large pour laisser pénétrer la partie rétrécie qui relie les deux mors de l'instrument. Les branches du crâniotome réunies par l'articulation de Collin permettent le démontage rapide et le nettoyage facile de l'instrument.

J'ai vu mon collègue Nélaton se servir de l'instrument sur le vivant : un large losange osseux, limité par deux couronnes de trépan, a été détaché en moins de temps qu'il n'en avait fallu pour l'application des couronnes.

Lorsqu'on se propose d'aller d'une couronne de trépan à une autre, il est prudent, quel que soit l'instrument employé, pince-gouge, trépan ou scie, de décoller au préalable la dure-mère. Une petite spatule, inclinée de quelques degrés sur son manche, est l'instrument de choix pour ce décollement.

*Incision de la dure-mère.* — Cette incision doit être faite avec grand soin : la plupart des chirurgiens conseillent de la sectionner en un seul lambeau taillé à 5 millimètres de la plaie osseuse, afin de faciliter le rabattement et la suture ; d'autres opérateurs conseillent l'incision cruciale (Poncet). Je préfère l'incision unique, circonscrivant un lambeau aussi étendu que possible.

La base de ce lambeau dure-mérien doit être vers le sinus le plus voisin ; en la plaçant ainsi, on ménagera mieux les veines qui parcourent généralement un assez long trajet dans l'épaisseur de la dure-mère avant d'aborder le sinus, et l'on évitera les lacs sanguins qui s'étendent assez loin sur les côtés des sinus.

A moins qu'on ne la trouve malade, aucune portion de la dure-mère ne devra être excisée.

*Exploration du cerveau mis à nu.* — C'est après la division de la dure-mère, dont l'état aura été bien constaté, que commencent les temps délicats de l'opération. Il est rare, en effet, que la lésion (épanchement, abcès, tumeur, etc.) saute aux yeux. Une exploration attentive est nécessaire.

Sur l'animal que l'on vient de trépaner, le cerveau se présente avec sa coloration blanc rosé, sur laquelle tranchent les vaisseaux piémériens ; il s'applique exactement à l'orifice de trépanation, mais sans s'engager dans cet orifice ; le doigt posé à sa surface arrive après quelques secondes d'attention à sentir les battements cérébraux.

Il faut donc regarder tout d'abord si le cerveau a bien sa coloration normale : une tumeur, si elle est superficielle, pourra alors être reconnue ; d'après Horsley, la moindre teinte jaunâtre ou livide de l'écorce est l'indice d'une tumeur sous-jacente dans la couronne rayonnante.

Le même auteur insiste sur la nécessité d'examiner l'état des vaisseaux : des taches blanc jaunâtre sur leurs parois ou à leur périphérie indiquent une lésion ancienne, tandis qu'une vascularisation seulement exagérée est l'indice d'une lésion récente.

La saillie ou hernie plus ou moins prononcée que fait le cerveau par l'orifice de trépanation fournit de très précieux indices, parce qu'elle est en rapport avec la tension intracrânienne. Ainsi, si le cerveau s'engage et bombe fortement dans la plaie osseuse, on peut conclure presque sûrement à l'existence d'une tumeur (Horsley, Iric-Erichsen, etc.).

L'absence des battements indique l'existence d'une tumeur ou d'un abcès. — Toute modification dans la consistance doit faire soupçonner une lésion sous-jacente.

Si l'exploration minutieuse et attentive de l'écorce ne fait rien constater, on devra dans certains cas (abcès, tumeurs) explorer la profondeur, soit à l'aide des aiguilles de Pravaz bien stérilisées, soit par des incisions à la surface et comprenant toute l'épaisseur de l'écorce. Ces incisions seront faites au bistouri, après que l'on aura écarté ou lié les vaisseaux de la pie-mère; toute incision de l'écorce sera perpendiculaire à la surface, de façon à ménager autant que possible les fibres qui se dirigent vers la capsule interne.

Depuis les expériences de Spitzka de New-York, communiquées au treizième Congrès annuel de Neurologie, il est acquis que l'on peut pratiquer sans inconvénient dans le cerveau des ponctions, des incisions, même des injections, à la faveur d'une antiseptie rigoureuse et pourvu que l'on respecte la capsule interne, les noyaux gris centraux et les ventricules. Encore faut-il dire que l'ouverture d'un ventricule au cours d'une opération ne constitue pas un accident de gravité absolue, ainsi qu'on pourra le voir par un cas que nous rapporterons plus loin. — Le pronostic de la trépanation, antiseptiquement faite, avec ponctions ou incisions exploratrices, reste bénin.

Ou bien, à l'exemple des chirurgiens anglais et américains (Horsley, Keen, Deaver), on enlève, après l'avoir découvert par l'exploration électrique, le centre qui gouverne les mouvements du membre dans lequel les crises commencent ou dominent, si l'on est intervenu dans un cas d'épilepsie jacksonienne. Horsley dit que l'ablation de ce centre, qui peut être le foyer épileptogène, est indiquée et que la paralysie consécutive à l'opération n'est le plus souvent que transitoire. Lépine s'est récemment élevé contre cette manière de faire.

Si une tumeur a été reconnue, il faut l'enlever; pour cela, Weir remplace avec avantage le bistouri et les ciseaux par une curette à tranchant émoussé. Le thermocautère doit être proscrit, car l'eschare qu'il détermine agrandit d'autant le champ opératoire, et provoque des troubles inflammatoires secondaires. Au cours de l'ablation, l'hémorrhagie du tissu est d'abord abondante; toutefois l'expérience démontre qu'elle s'arrête rapidement sous l'influence de l'application d'un tampon de gaze iodoformée, ou d'un tampon de coton hydrophile trempé dans une solution de cocaïne (Keen). Cepen-

dant des hémorragies sérieuses ont été observées, tant par les vaisseaux de la pie-mère que par ceux de la substance cérébrale; ces hémorragies ne peuvent être arrêtées définitivement que par la ligature.

Il faut bien savoir que le pincement et la ligature des vaisseaux des enveloppes présentent quelques difficultés; ceux de la pie-mère se déchirent sous la pince, et le mieux est de les cueillir dans l'anse d'un petit tenaculum; ceux de la dure-mère seront pincés ou liés par le même procédé. Weir et d'autres ont laissé, sans inconvénient, des pinces hémostatiques pendant vingt-quatre heures.

Lorsque le chirurgien opérera dans la zone rolandique, il mettra presque toujours à découvert une veine suivant une direction parallèle au sillon de Rolando et se distinguant des voisines par son volume: c'est la grande veine cérébrale de Cruveilhier, dont le diamètre ordinaire atteint 3 à 4 millimètres. Elle est située, tantôt dans le sillon qui sépare la frontale ascendante des trois autres frontales (sillon pré-central d'Ecker), tantôt dans la scissure de Rolando, quelquefois même en arrière. En somme, sa situation n'a rien de fixe, et il ne faut pas prendre ce vaisseau comme point de repère en se basant sur ce fait, affirmé à tort, qu'il occupe toujours la scissure de Rolando. Bien que les hémorragies de cette veine puissent s'arrêter comme toutes les hémorragies veineuses de l'encéphale, par le seul fait d'une compression continuée pendant quelques instants, il est prudent d'éviter une reprise possible de l'hémorragie en liant les deux bouts du vaisseau, lorsqu'on est obligé de le couper.

Assez souvent, il arrive que l'on ne trouve rien. On peut alors terminer l'opération comme nous le dirons plus loin, et, la plupart du temps, le malade retire de cette opération inachevée un soulagement soit temporaire, soit définitif, peut-être par le fait d'une décompression des centres nerveux.

S'il est vrai de dire qu'en général les veines de l'écorce sont superficielles, tandis que les artères se cachent au fond des sillons, il faut ajouter qu'un grand nombre d'artères sont aussi superficielles: il en est deux que j'ai constamment retrouvées et dont la connaissance est digne d'intérêt. La première naît de l'artère sylvienne en un point répondant à l'extrémité prolongée de la scissure de Rolando; elle passe sur le pli fronto-pariétal inférieur ou sur le pied de la troisième frontale pour gagner un sillon du lobe frontal; son calibre est d'environ 1 millimètre; on peut être sûr de la rencontrer lorsqu'on met à décou-

vert le centre de la face. L'autre émerge de la profondeur par la queue de la scissure de Sylvius et passe sur le lobe du pli courbe et quelquefois sur ce pli. Son calibre est aussi de 1 millimètre. On comprend que la section de ces artères superficielles donnera lieu à des hémorragies qui ne céderont qu'à la ligature (voy. fig. 40).

*Drainage.* — Bien que la brèche pratiquée à l'écorce se comble presque instantanément par une sorte d'ascension de la substance blanche, il paraît néanmoins indiqué, dans ces cas, de placer dans la plaie un drain en caoutchouc rouge, stérilisé, et de le laisser au moins vingt-quatre heures en place. Il semble en effet que l'écoulement de sérosité soit plus abondant après les plaies du cerveau que dans tout autre tissu, ce qui n'est pas surprenant, étant donné que l'organe nage pour ainsi dire dans le liquide céphalo-rachidien. Il semble même qu'en raison de ces conditions le drainage, plus nécessaire que partout ailleurs, doive être maintenu plus longtemps. Horsley, qui enlève le drain après vingt-quatre heures, a été obligé de rouvrir le trajet qu'il occupait pour évacuer le liquide qui soulevait et tendait le lambeau. — Il ne paraît pas possible à l'heure actuelle de donner des règles précises à cet égard, les faits n'étant pas assez nombreux : l'expérience montrera sans doute que la durée du drainage doit être en rapport avec l'étendue de la perte de substance et la quantité de liquide céphalo-rachidien écoulé. Le chirurgien pourra d'ailleurs juger par l'état des pièces du pansement et l'étude des symptômes si le drain doit être conservé, diminué ou supprimé. Clément Lucas a rapporté un cas dans lequel une grande quantité de liquide commença à s'écouler le lendemain de l'opération. Le patient étant mort d'érysipèle quelques jours après, on trouva une ouverture ventriculaire.

Lorsque la dure-mère a été seulement sectionnée pour permettre l'exploration de la surface encéphalique, et c'est le cas le plus ordinaire, il convient encore de drainer, mais alors le drainage doit être établi avec grand soin et de telle façon que l'extrémité du tube ne dépasse pas la plaie dure-mérienne et n'aille pas comprimer ou irriter un point de l'écorce. La large plaie osseuse laisse un espace où l'on peut loger le drain sans danger de compression pour les tissus sous-jacents.

Si l'on se décide à réappliquer la rondelle osseuse, le drainage

pourra être fait par un petit trousseau de crins de Florence ou de fils de catgut.

Lorsque la dure-mère n'a point été entamée, il paraît encore prudent de drainer, car les os du crâne, en raison de leur circulation sanguine spéciale, donnent un écoulement assez abondant. Pour ce drainage superficiel, il suffit de laisser sortir quelques crins de Florence par le point le plus déclive de la plaie cutanée.

La dure-mère doit être soigneusement suturée avec du catgut fin.

Enfin les sutures de la peau seront faites avec le crin de Florence.

Le pansement fait avec la gaze iodoformée doit être légèrement compressif; il doit être renouvelé le lendemain de l'opération pour l'ablation du drain, puis le huitième ou dixième jour pour l'enlèvement des sutures.

*De la réapplication des rondelles.* — La plupart des opérateurs les réappliquent en leur lieu et place; d'autres les réduisent en fragments avant de les réappliquer. Ollier et Poncet sont adversaires déclarés de cette pratique. Il semble toutefois que, dans un certain nombre de cas, le remplacement des rondelles ait coopéré, sans inconvénient, à rendre la cicatrice plus solide.

Sans accorder à cette question de la réapplication des parties osseuses détachées plus d'importance qu'il ne convient lorsque la perte de substance est petite, puisque en leur absence une cicatrice fibreuse, suffisamment résistante, est possible, nous pensons qu'il y a lieu de les remettre en place; la cicatrice sera toujours plus rapidement et plus solidement effectuée, et, d'autre part, la compression que les parties osseuses exercent sur l'encéphale paraît nécessaire pour prévenir le retour des hémorrhagies. Keen et d'autres, lorsqu'ils ne peuvent remettre en place les parties osseuses, les remplacent temporairement par une petite éponge aseptique ou un tampon de gaze iodoformée.

Est-il besoin de dire que cette réapplication des parties osseuses ne doit être faite que lorsque la dure-mère a été parfaitement ménagée, puis recousue?

Si, comme je le crois, la résection temporaire du crâne, dont je vais exposer le manuel opératoire, prend le rang qu'elle paraît mériter, cette question de la *réimplantation* perdra beaucoup de son importance.

*Accidents de l'opération.* — Il n'en est qu'un, l'hémorrhagie. Les autres, œdème aigu, méningo-encéphalite, hernie du cerveau, sont des complications post-opératoires dont la cause doit être uniquement cherchée dans une faute d'antisepsie.

L'hémorrhagie peut se présenter, inquiétante, à tous les temps de l'opération :

*a.* Après la section de la peau, elle est profuse et des jets multiples s'échappent de tous les points de la plaie; mais l'application d'un ou deux tours d'une bande en caoutchouc permet de faire la ligature de ces artérioles cueillies dans le crochet d'un tenaculum; la pince hémostatique contusionne le cuir chevelu.

*b.* Pendant et après la section osseuse, les vaisseaux du diploé donnent abondamment; cette hémorrhagie en nappe s'arrête d'ordinaire par la compression. Si quelque grosse veine osseuse donne plus abondamment, son orifice devra être bouché avec un peu de catgut ou de mastic antiseptique.

*c.* Les vaisseaux de la dure-mère peuvent être pris avec la pince hémostatique, mais la ligature est difficile à appliquer sur un vaisseau ainsi pincé; aussi voit-on un grand nombre d'opérateurs laisser leur pince en place pendant vingt-quatre heures. Sans doute cette façon de faire est admissible; pourtant il faut reconnaître qu'elle ne constitue pas autre chose qu'un *pis-aller* et qu'il serait mieux d'éviter le séjour de cette pince qui rend le pansement plus difficile et l'antisepsie moins aisée à assurer. Or la ligature, difficile à faire dans des conditions satisfaisantes sur le gros lambeau pris entre les mors de la pince hémostatique, devient facile lorsque le vaisseau ou plutôt le point qui saigne a été chargé sur le crochet d'un fin tenaculum. Depuis la pince hémostatique, le tenaculum n'est plus guère employé; il constitue cependant une ressource précieuse, indispensable, pour la ligature des artères qui, par leur rétraction où la friabilité du tissu environnant, échappent au pincement.

*d.* L'hémorrhagie, après section ou grattage de la substance nerveuse, est d'ordinaire modérée; dans certains cas elle peut devenir grave. Le plus souvent une compression momentanée avec un tampon de gaze iodoformée ou une fine éponge suffit pour l'arrêter; pour éviter qu'elle ne reparaisse, on conseille un pansement légèrement compressif. Mais, parfois, les vaisseaux qui donnent sont plus gros, et leur hémorrhagie ne peut être arrêtée que par une ligature; dans ces cas



encore, le tenaculum est le seul instrument qui permette de lier avec succès. J'ai déjà insisté sur la présence de ces artères, de volume notable, sur la convexité des circonvolutions dans l'épaisseur de la pie-mère.

Dans le cas d'hémorrhagie incoercible, venant de la substance nerveuse même, Keen conseille d'arroser la substance cérébrale avec une solution de cocaïne, ou de maintenir en place une fine éponge qui devra rester jusqu'au pansement du lendemain.

Ne pourrait-on aussi, en cas d'hémorrhagie profuse, prier un aide de comprimer la carotide primitive?

e. Il faut enfin prévoir le cas où un sinus aura été ouvert avec ou sans intention. Alors l'hémorrhagie peut se présenter sous un aspect troublant : un jet sanguin, énorme, s'échappe de la plaie. L'incident n'est grave qu'en apparence : l'hémorrhagie, d'abord très forte, s'arrête facilement, soit à l'aide du procédé recommandé par Lister (empilement de faisceaux de catgut sur l'orifice saignant), soit par la compression avec un tampon de gaze iodoformée, suivi d'une ligature au point coupé. Navratil a suturé le sinus longitudinal supérieur sur une longueur de plusieurs centimètres à la faveur de l'hémostase produite par le doigt d'un aide. — Nous savons d'ailleurs qu'un ou plusieurs sinus peuvent être obstrués ou détruits sans que la circulation encéphalique paraisse s'en ressentir. Des expériences, très concluantes, de Ferrari (de Gènes) ne laissent aucun doute à cet égard.

*Hernie du cerveau.* — La hernie du cerveau, le plus ordinairement symptomatique de l'inflammation, peut aussi survenir quand une tumeur se développe dans la profondeur. Il faut d'abord tenter de la maintenir par compression; quelques auteurs recommandent de l'exciser ou de la détruire par le thermocautère quand elle est volumineuse. Il paraît bien préférable de la respecter en s'efforçant de combattre, par des moyens antiseptiques appropriés, l'inflammation qui s'est emparée de la plaie; un beau jour, l'inflammation ayant cessé, la hernie se réduira d'elle-même et avec une étonnante rapidité.

#### DE LA RÉSECTION TEMPORAIRE DU CRANE

Lorsque le chirurgien est décidé ou contraint à pratiquer une large perte de substance à la boîte crânienne, il peut avoir recours

à la résection temporaire qui mettra le malade à l'abri des dangers résultant d'une large cicatrice, en même temps qu'elle le dispensera du port d'un appareil protecteur.

La résection temporaire est de pratique récente. Wagner l'a, je crois, pratiquée et recommandée le premier (*Centralbl. f. Chirurg.*, 1889, n° 47). Après avoir cherché sur le cadavre le meilleur moyen d'enlever un morceau du crâne, sans le détacher des parties molles, qui assurent sa nutrition, afin de pouvoir le remettre en place après l'opération, Wagner s'est arrêté au procédé suivant.

On fait une incision en forme d' $\Omega$  dont le cercle, plus ou moins grand, comprend toute la partie qui devra être détachée et rabattue, tandis que les branches horizontales ne sont là que pour faciliter la section du pédicule osseux. Sur toute l'étendue, les parties molles sont incisées jusqu'au périoste. Lorsque le lambeau s'est rétracté, on le presse fortement sur le crâne et l'on coupe le périoste au ras de son bord. Alors, avec le ciseau et le marteau, on attaque la marge osseuse répondant à la partie arrondie de l' $\Omega$ , et l'on ne s'arrête que lorsque la paroi osseuse a été complètement traversée dans toute cette étendue. Au niveau des branches horizontales de l' $\Omega$ , on creuse seulement un sillon osseux; enfin, introduisant obliquement dans les angles formés par la rencontre de la portion arrondie avec les branches horizontales un étroit ciseau, on attaque, sans toucher aux téguments, le pont osseux. Bientôt le cercle osseux, soulevé par un ou deux éleveurs, se détache et peut être rabattu avec le lambeau, l'os ayant conservé toutes ses adhérences avec les parties molles. — Après l'opération, le lambeau se réapplique facilement, et, grâce au biseau que le ciseau a taillé à sa périphérie, l'os réappliqué se maintient en place et n'a aucune tendance à s'enfoncer.

J'ai traduit à peu près littéralement ce qui a trait au manuel opératoire de la trépanation temporaire, tel qu'il est exposé par Wagner. Ce manuel est moins compliqué qu'il n'en a l'air; j'exposerai plus loin combien son application est facile et comment il peut être simplifié.

Wagner a exécuté cette opération une fois sur le vivant: il s'agissait d'une fracture grave de l'étage moyen du crâne, survenue à la suite d'une pression sur la région temporale, et compliquée de compression cérébrale par épanchement sanguin. L'opération fut exécutée sans difficulté et l'opérateur put lier la méningée moyenne qui avait

été rompue. — L'opéré succomba au bout de vingt-quatre heures, mais l'autopsie montra de graves lésions du cerveau.

Wagner fait suivre son observation de quelques remarques sur la technique de l'opération et l'appareil instrumental qu'il convient d'employer; il se demande si ce « martelage » (*Verhämmerung*) du crâne ne présente point d'inconvénient.

Là est toute la question. J'ai répété nombre de fois sur le cadavre la résection temporaire, en suivant d'abord dans tous ses temps le procédé conseillé par Wagner, et j'ai été surpris de la facilité et de la rapidité avec laquelle on arrive à détacher un large lambeau osseux et à le rabattre en même temps que les parties molles.

Le manuel opératoire de Wagner est un peu compliqué; mais il peut être simplifié, comme le fait déjà prévoir son auteur dans la communication dont j'ai parlé.

Voici comment je conseille d'opérer. L'incision en  $\Omega$  doit être abandonnée; ses branches horizontales compliquent sans aucune utilité la manœuvre; une incision circulaire, ménageant un pédicule cutané d'une largeur de 3 à 4 centimètres (○), suffit. Le rayon de ce cercle incomplet doit être d'un centimètre plus grand que celui du cercle osseux que l'on se propose de détacher. Toutes les parties molles, y compris le périoste, doivent être incisées d'emblée, jusqu'à l'os; car il est préférable de laisser le plus de périoste possible au lambeau qui sera détaché et réappliqué. Après que l'incision aura été faite, on facilitera la rétraction de ce lambeau cutanéopériostique en grattant l'os avec la pointe du bistouri, jusqu'à ce qu'une marge osseuse d'un centimètre de large soit libre sur toute la périphérie du lambeau. C'est cette marge osseuse que l'on attaquera avec le ciseau et le marteau, coupant l'os obliquement de la périphérie vers le centre, de façon à produire un biseau sur lequel repose plus tard le lambeau osseux détaché. Aux extrémités de l'incision circulaire, on fera rétracter la peau du pédicule à entamer; sur ses côtés, le pont osseux. Inutile d'insister beaucoup sur ces points: un ou deux coups de ciseau sont suffisants; il ne faut pas couper le pont, mais seulement le rétrécir. Lorsque toute l'épaisseur de la paroi osseuse aura été ainsi obliquement traversée dans toute l'étendue de l'incision ou à peu près, on soulèvera le lambeau avec un ou deux élévateurs en forçant un peu, de façon à briser les quelques points que le ciseau n'aurait pas attaqués et le pont osseux.

La manœuvre est des plus faciles et s'accomplit avec une rapidité qui étonnera tous ceux qui voudront la répéter. Après que le lambeau cutané-osseux aura été rabattu, on régularisera le pourtour de l'incision, où la table interne est demeurée en quelques points; mais on se gardera de faire disparaître le biseau périphérique sur lequel reposera plus tard le lambeau réappliqué.

J'ai répété vingt fois l'opération, prenant des lambeaux crâniens de dimensions variables, en des régions différentes, et chaque fois j'ai été surpris tant de la facilité que de la rapidité de ce mode de résection. Dans la région temporale, où l'on a si souvent l'occasion d'intervenir contre les épanchements sanguins traumatiques, l'opération est plus facile que dans les autres points, à cause de la moindre épaisseur de la paroi.

Les instruments nécessaires sont : un bistouri, un ciseau et un marteau. Comme nos ciseaux longs et grêles sont mal tenus par la main qu'ils fatiguent rapidement, j'ai fait construire par M. Collin des ciseaux plus gros dont on est plus maître, et dont la tête plus large offre plus de surface au marteau, en même temps qu'elle protège la main.

Reste toujours la question de savoir si le martelage du crâne sera supporté sans inconvénients par les patients. Je le crois; car avec un ciseau bien coupant, la tête reposant largement sur un coussin de sable, il est inutile de frapper très fort. D'ailleurs, il y a des exemples : il n'est guère de chirurgien qui n'ait eu l'occasion d'entamer plus ou moins le crâne avec le ciseau. A Berlin, Sonnenburg nous a présenté une jeune fille sur laquelle il avait pratiqué la résection temporaire pour enlever une tumeur (kyste) de la région rolandique; le résultat me parut parfait. Sans doute il y a d'autres cas que je ne connais pas.

Si l'expérience démontre que le martelage peut être supporté, l'avenir de la résection temporaire est très grand.

Une modification au procédé de résection temporaire que je viens d'exposer a été exposée par Müller (*Centr. f. Chirur.*, 1890, n° 4). Elle n'est autre qu'une application d'un procédé d'ostéoplastie que Müller attribue à Kœnig, bien qu'il ait été expérimenté et recommandé par Ollier (1858) et J. Wolff (1863). Il ne s'agit plus d'enlever avec le lambeau cutané toute l'épaisseur de la paroi crânienne, mais seulement

une partie de l'épaisseur de la table externe. A mon avis, cette modification n'est pas heureuse : ayant essayé bien des fois de la répéter, j'ajoute même qu'elle n'est pas praticable ; je mets au défi l'opérateur le plus habile de détacher un fragment étendu de la table externe : en fait, la table externe se brise à chaque instant et l'on obtient un lambeau cutanéopériostique auquel adhèrent seulement quelques fragments osseux, dont le plus grand ne dépasse pas 2 centimètres. De plus, l'opération est plus longue, puisque, après avoir ainsi détaché par dédolation la table externe, il faut enlever la table interne.

Cette dédolation de la table externe, gardant quelques adhérences avec le périoste, est un procédé excellent lorsqu'on se propose de combler une perte de substance du crâne en empruntant aux régions voisines une partie de leur épaisseur. Il a été appliqué avec grand succès par Kœnig, comme on va le voir ci-après.

#### RÉPARATION DES PERTES DE SUBSTANCE DE LA VOUTE CRANIENNE

1° *Par ostéoplastie.* — Comme je l'ai déjà dit, l'idée de combler une perte de substance de la voûte crânienne, en prenant aux parties voisines un lambeau doublé d'une certaine épaisseur d'os, est une idée ancienne. Ollier (1858), J. Wolff (1863), par leurs expériences sur les animaux, ont montré qu'un morceau de périoste frontal, doublé d'une certaine épaisseur d'os, pouvait être employée pour la réfection ou la réparation des parties voisines. Kœnig l'a récemment appliquée à la réfection d'une large perte de substance de la voûte crânienne. L'observation est intéressante (*Centr. f. Chirur.*, 1890, n° 27).

Un homme portait depuis un an, à la suite d'un grave traumatisme, une large perte de substance de la voûte crânienne, dans la région temporale gauche. Là, le cuir chevelu, cicatrisé, s'enfonçait en une fosse ovalaire qui pouvait loger la moitié d'un œuf ; au contraire, lorsque l'individu se baissait, la fosse devenait une saillie ovalaire, molle et fluctuante. Le patient souffrait beaucoup, son caractère était devenu triste ; l'intelligence, autrefois vive, était lente et très émoussée ; des attaques épileptiformes assez fréquentes étaient survenues ; tout mouvement occasionnait de grandes douleurs de tête.

Dans de telles conditions, Kœnig résolut d'intervenir. Il tailla d'abord, à côté de la perte de substance osseuse, un lambeau de dimensions un peu plus grandes et contenant, avec le cuir chevelu, le périoste et la table externe de l'os (détachée à coups de ciseau, et, cela va sans dire, en plusieurs fragments). Un pédicule fut ménagé de telle sorte que le lambeau cutané-osseux pût venir, par glissement latéral, s'appliquer sur la perte de substance osseuse. En ce dernier point, le chirurgien détacha un lambeau de dimensions égales, comprenant toute la cicatrice : le pédicule de ce deuxième lambeau fut aussi ménagé de façon qu'il pût aller prendre la place du lambeau cutané-osseux qui viendrait prendre la sienne. La figure 13, qui reproduit la planche de Kœnig, fera mieux comprendre la succession de ces manœuvres.

L'opération réussit à merveille et l'opéré recouvra rapidement, avec son intelligence ordinaire, la faculté de se mouvoir et de travailler.

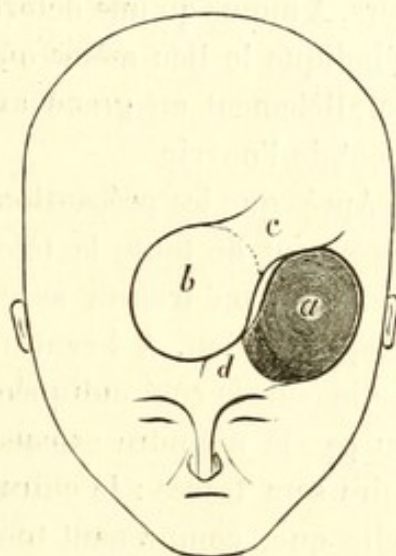


FIG. 13.

2° *Par obturation à l'aide d'un morceau d'os emprunté à une autre partie du squelette ou à un animal, ou à l'aide de plaques artificielles en gutta-percha, en celluloïde, etc.* — Pour combler les pertes de substance de la voûte crânienne, on a employé avec succès des fragments d'os empruntés à des animaux ou au tibia même du patient (Seydel); ces faits sont connus. — Récemment, Hinterstosser et Fillenbaum ont communiqué à la Société impéριο-royale des médecins de Vienne plusieurs cas dans lesquels ils avaient obturé des pertes de substance de la voûte avec des morceaux de celluloïde. Le manuel opératoire de ces sortes d'opérations est des plus simples : on conserve du périoste tout ce que l'on peut ; entre le périoste légèrement décollé à la périphérie et l'os on introduit le morceau de celluloïde ; enfin, le périoste d'abord, puis le cuir chevelu, sont recousus. Immédiatement et même dans les mois qui suivent, tout va toujours à merveille. L'avenir prononcera sur le résultat définitif de ces opérations.

## MANUEL OPÉRATOIRE DE LA CRANIECTOMIE

J'ai eu l'occasion de pratiquer la crâniectomie avec le professeur Lannelongue; nous avons même, de concert, modifié certains points de la technique. Depuis, j'ai répété bien des fois l'opération avec plusieurs de mes collègues des hôpitaux; je suis donc en mesure d'indiquer les règles principales du manuel opératoire.

Cette opération ne présente ni difficultés sérieuses, ni grands dangers. A moins qu'une déformation du crâne, enfoncement ou voussure, n'indique le lieu même où la boîte osseuse devra être ouverte, c'est parallèlement au grand axe antéro-postérieur de la boîte qu'il convient de l'ouvrir.

Après que les précautions antiseptiques ordinaires auront été prises (rasement de toute la tête, lavages répétés, etc.), et le malade étant endormi, on tracera avec soin la ligne sagittale depuis la glabelle jusqu'à l'inion. A 4 centimètres de la ligne médiane et parallèlement à elle (sur le côté indiquée par les symptômes ou par une dépression, ou par la moindre expansion de la boîte crânienne), la ligne opératoire sera tracée: le chirurgien donnera à cette ligne une longueur telle que, comprenant tout le pariétal, elle dépasse en avant de 3 à 4 centimètres la suture fronto-pariétale et se termine en arrière au niveau de la suture pariéto-occipitale. Si, par hasard, ces sutures ne sont ni visibles, ni sensibles sur la tête entière, elles le deviendront après l'incision des parties molles et le chirurgien se comportera alors ainsi que je viens de dire, dépassant l'une pour entamer largement le frontal, ouvrant l'autre pour mieux permettre la déhiscence. L'incision atteint ainsi une longueur de 14 à 18 centimètres, suivant le volume de la tête. Le cuir chevelu sera incisé sur toute cette longueur jusqu'au périoste. Lorsque, par la rétraction des deux bords, un écartement d'un bon centimètre se sera produit entre les deux lèvres de la plaie, le périoste sera incisé *sous* la lèvre externe et récliné avec celle-ci, sur une largeur d'un centimètre, dans toute la longueur de l'incision. Le périoste et les parties molles ayant été ainsi incisés suivant deux lignes parallèles, mais séparées par un intervalle d'au moins 1 centimètre, on voit déjà que la brèche osseuse ne correspondra point à la plaie cutanée après la suture de cette dernière.

Après que l'hémostase de cette longue plaie aura été faite à l'aide

de quelques pinces hémostatiques, et il y a avantage à faire cette hémostase avant l'incision du périoste, on appliquera en un point quelconque de la bande osseuse dénudée une couronne de trépan de petit diamètre (15 millimètres). La couronne ayant été détachée, le chirurgien, après avoir décollé la dure-mère, introduira par cet orifice le trou inférieur de la pince-gouge ou du crâniotome avec lequel il détachera dans toute l'étendue de l'incision une bande osseuse large de 5 millimètres environ.

L'instrument dont Lannelongue s'est servi dans ses deux premières opérations était la pince-gouge ordinaire : depuis il a fait construire par M. Collin une pince à mors conformés en bec de perroquet, dont la puissance est plus grande et avec laquelle on obtient, plus facilement et plus rapidement, des sections plus nettes. Sur les crânes des jeunes sujets, crânes peu épais en général, cette pince-gouge suffit pour le détachement de la longue bande osseuse ; mais si, comme il arrive, le crâne est extraordinairement épaissi, on aura peut-être plus d'avantage à se servir de mon crâniotome.

Quelques points de détail doivent être mis en relief. L'hémorrhagie, toujours assez notable pendant la section osseuse, devient plus forte après la section du sinus sphéno-pariétal : le sang s'échappe en jet de l'épaisseur de l'os, et un opérateur non prévenu croirait avoir coupé l'artère méningée moyenne : cette hémorrhagie s'arrête bientôt d'elle-même ou par un peu de compression. — Lorsque le décollement de la dure-mère a été commencé avec un instrument spécial pour l'engagement du mors inférieur de la pince-gouge ou du crâniotome, c'est ce mors lui-même qui continue ce décollement par la suite sans qu'il y ait autrement à s'en préoccuper : cependant, au niveau des sutures (fronto-pariétale et pariéto-occipitale), il est prudent, si l'on tient à ménager la dure-mère très adhérente au tissu même de la suture, de procéder à ce décollement avec l'instrument que j'ai fait construire, avant de continuer la section osseuse.

La bande osseuse, large de 5 à 10 millimètres, ayant été détachée dans toute l'étendue indiquée, le chirurgien a devant lui la dure-mère intacte : l'opération est terminée.

La suture sera faite, avec du crin de Florence, en rapprochant toute l'épaisseur du cuir chevelu.

Je pense qu'il n'y a pas lieu de se préoccuper du périoste au moment de la suture. On sait en effet depuis les expériences de J. Wolff



et d'Ollier que le périoste des os du crâne peut refaire de l'os chez les jeunes sujets; or la couche externe, périostique, de la dure-mère, suffit très largement à réparer, peut-être trop rapidement, la brèche osseuse chez les opérés de crâniectomie. Il y aurait lieu de craindre, en faisant la suture du périoste, que la réparation trop rapide ne laissât pas à l'opération le temps de permettre les résultats que le chirurgien attend d'elle.

Le drainage est inutile : la réunion se fait par première intention. Le huitième jour les sutures seront enlevées.

#### TRÉPANATION DE L'APOPHYSE MASTOÏDE

La trépanation de l'apophyse mastoïde est une opération d'une utilité incontestable et qui rend chaque jour les plus grands services. D'une innocuité presque absolue, lorsqu'elle est pratiquée suivant certaines règles, elle peut rester inefficace ou devenir très grave et même immédiatement mortelle, du fait d'un opérateur ignorant de ces règles.

Le manuel opératoire de cette trépanation, basée sur de consciencieuses recherches anatomiques, a été fort bien exposé dans les travaux récents de Politzer, d'Hartmann (de Berlin), de Bezold, etc. Le professeur Duplay a formulé, avec toute l'autorité de sa haute expérience, les indications et la technique de l'opération (*Arch. génér. de médecine*, mai et juin 1878). Tout dernièrement enfin, mon collègue et ami Ricard, ayant entrepris de nombreuses recherches anatomiques sur l'apophyse mastoïde, a confirmé les conclusions de ses devanciers sur la marche que doit suivre le chirurgien qui se propose d'ouvrir les cellules mastoïdiennes.

Je ne ferai guère que répéter ici ce que beaucoup ignorent encore, bien que cela ait été dit et fort bien dit.

La structure celluleuse de l'apophyse mastoïde est essentiellement variable; parfois les cellules sont bien développées, parfois elles manquent complètement. Cependant, malgré cette extrême variabilité, on peut relever dans leur disposition quelque chose de constant. C'est ce point que les recherches de Ricard ont bien mis en lumière.

*L'ancre mastoïdien qui continue la caisse en arrière et les cellules mastoïdiennes qui l'avoisinent immédiatement sont situés dans la moitié antérieure de l'apophyse mastoïde, immédiatement en arrière et un peu en haut de la moitié interne de la portion osseuse du con-*

duit auditif, et séparés de ce dernier par une couche de 1 à 4 millimètres d'épaisseur.

La situation des cellules à chercher et à ouvrir commande donc au chirurgien de trépaner sur la moitié antérieure de l'apophyse mastoïde à la hauteur du conduit auditif.

Une autre considération, tirée des rapports de l'apophyse mastoïde avec le sinus latéral, vient imposer la même voie au chirurgien. Ces rapports ont été différemment appréciés par les auteurs. Voici comment j'ai l'habitude de les formuler (voy. fig. 3, qui représente la conformation moyenne) : le tiers antérieur de l'apophyse mastoïde répond à la profondeur de l'antre mastoïdien et aux cellules mastoïdiennes, c'est la portion *auriculaire* ou *chirurgicale*; le tiers moyen répond au sinus, portion *sinusienne*; le tiers postérieur répond au cervelet, portion *cérébelleuse*.

Ce dernier rapport est d'ordinaire négligé; cependant j'ai bien souvent enfoncé des tiges dans le crâne par un trou de vrille pratiqué sur le bord postérieur de l'apophyse mastoïde, et j'ai toujours constaté que ces fiches, ayant laissé le sinus au-devant d'elles, étaient implantées dans le cervelet. J'ai vu un chirurgien d'hôpital, trépanant en ce point, perforer le cervelet; le malade mourut le lendemain, et l'autopsie fut faite.

Les rapports du sinus avec l'apophyse mastoïde font prévoir que le danger principal de l'opération consiste dans l'ouverture du sinus. De fait, l'accident est arrivé fréquemment, et il a bien souvent été suivi de mort. Depuis l'antisepsie, il n'a plus la même gravité, et de nombreuses observations prouvent qu'un bon tamponnement avec la gaze iodoformée arrête l'hémorrhagie et met à l'abri des accidents ultérieurs.

Un détail est intéressant à noter : la veine mastoïdienne, parfois très grosse, traverse obliquement le tiers moyen de l'apophyse; elle peut être ouverte par les premiers coups de gouge donnés sur l'apophyse; la plaie est alors inondée de sang, et le chirurgien s'étonne d'avoir rencontré le sinus si superficiellement.

Les considérations anatomiques conduisent donc à adopter comme lieu de trépanation, si l'on veut faire sans danger une opération efficace, la partie de l'apophyse mastoïde située immédiatement en arrière du conduit auditif externe; ou, en d'autres termes, dans le quadrant antéro-supérieur d'une apophyse mastoïde divisée en quatre

par deux lignes se coupant perpendiculairement, comme le figurent Politzer et Ricard. Sur la figure 3, ce point est marqué par une croix rouge.

Cette partie de l'apophyse mastoïde sur laquelle doit porter l'instrument est recouverte par l'insertion du pavillon de l'oreille. Aussi, le premier temps de l'opération doit-il consister à détacher la conque de l'apophyse pour la rejeter en avant. Pour faire ce décollement, on devra pratiquer une incision dans le sillon d'insertion du pavillon; cette incision ne doit pas être seulement longue de 3 à 4 centimètres, comme l'indique Hartmann; il faut, d'emblée, lui donner une longueur minima de 5 centimètres, car il importe, pour les temps suivants, d'avoir une plaie largement béante, dans laquelle les parties profondes puissent être vues et reconnues sans difficulté. Il faut s'attendre alors à couper le tronc ou des branches de l'artère auriculaire postérieure. Je répéterai à propos de cette artère ce que j'ai déjà dit en parlant des artères du cuir chevelu : elles sont bien difficiles à saisir et à lier entre les mors d'une pince; en revanche, leur ligature devient des plus faciles, si on les recueille dans l'anse d'un tenaculum : personne ne contestera que cette pratique doive être préférée à celle que l'on conseille généralement, « de saisir, entre les mors d'une pince à arrêt, toute l'épaisseur de la peau et de laisser l'instrument en place pendant quelques heures ».

Il n'est point nécessaire d'inciser du premier coup jusqu'au périoste, car le décollement du pavillon, qui doit être poursuivi jusqu'à l'insertion de celui-ci sur la portion osseuse du conduit auditif, deviendrait assez difficile. Ce n'est qu'après ce décollement du pavillon, l'hémostase étant faite, que le périoste sera incisé, puis décollé. Quelquefois l'incision périostique donnera issue à une certaine quantité de pus accumulé entre le périoste et l'os. Plus souvent le périoste devra être décollé avec la rugine. L'opérateur, ayant ainsi mis à nu le tiers antérieur de l'apophyse mastoïde, procédera à la trépanation. Le ciseau-gouge de petit rayon et le maillet seront employés pour cette trépanation de préférence au trépan ou à tout autre perforateur. Il importe avant tout de voir ce que l'on fait : la couche osseuse superficielle sera donc largement entamée et détachée par copeaux jusqu'à ce qu'apparaissent les premières cellules mastoïdiennes. C'est encore avec la gouge ou une très forte curette que l'opérateur manœuvrera dans ces cellules pour arriver jusqu'à l'antre

mastoïdien. L'instrument devra toujours être dirigé *directement en dedans*, restant toujours parallèle à la paroi postérieure du conduit auditif osseux. Il faut conduire l'instrument *directement en dedans*, je le répète, parce que beaucoup conseillent de le diriger en dedans et en avant, *parallèlement*, disent-ils, au conduit auditif osseux. En effet, c'est une erreur très accréditée que le conduit auditif osseux se dirige en dedans et en avant, parallèlement à l'axe du rocher; rien n'est moins exact, et l'on se rapproche beaucoup plus de la vérité en disant que le conduit auditif osseux, sensiblement transversal, fait avec le rocher un angle obtus ouvert en avant.

La gouge ou la curette, creusant directement en dedans, pourront être enfoncées jusqu'à une profondeur de 15 millimètres, mais pas au delà. D'ailleurs, il sera rarement nécessaire d'aller jusqu'à cette limite, qui marque la distance ordinaire entre l'antre mastoïdien et la surface de l'apophyse mastoïde.

Au cours de l'opération, si l'on vient à éprouver quelque doute sur la bonne direction donnée au trajet, on devra introduire dans le conduit auditif un corps quelconque, pour s'assurer que l'on agit toujours parallèlement à ce conduit.

#### Ligature de l'artère méningée moyenne

Les travaux de Vogt, de G. Marchant, de Wisemann, de Jacobson nous ont appris que les épanchements traumatiques avaient un siège à peu près fixe : la région pariéto-temporale, et que leur origine la plus fréquente devait être cherchée dans une rupture de la méningée moyenne déchirée, le plus souvent vers l'angle inférieur du pariétal. Nous sommes de ceux, nombreux aujourd'hui, qui pensent qu'une trépanation bien faite ne peut point aggraver le pronostic d'un épanchement sanguin et qu'en revanche elle peut permettre de l'évacuer et d'en tarir la source. C'est pourquoi nous consacrons quelques lignes à l'anatomie de la méningée moyenne en vue de déterminer le meilleur procédé pour lier cette artère.

Après son entrée dans la cavité crânienne par le trou petit rond, l'artère méningée moyenne se porte presque horizontalement en avant et en dehors, traversant ainsi l'étage moyen de la base du crâne, où son tracé est facile à suivre, grâce au sillon qu'elle creuse dans le

temporal et la grande aile du sphénoïde. — C'est généralement vers la partie moyenne de cette fosse que l'artère se bifurque en branches antérieure et postérieure.

La branche antérieure, qui seule doit nous occuper, gagne l'extrémité externe de la petite aile du sphénoïde, puis le sillon ou le canal que lui offre l'angle du pariétal; vers ce point elle émet un rameau postérieur important. La situation de l'artère en ce point est importante à préciser : tantôt elle entre en contact avec la suture frontopariétale, plus souvent elle s'en éloigne de 5, 10 et jusqu'à 13 millimètres; en moyenne elle est à 5 millimètres en arrière de la suture coronale (Marchant) (voy. fig. 7, Mm).

En raison même de la variabilité de cette situation, il est nécessaire de préciser les moyens d'arriver à coup sûr sur l'artère. Jacobson conseille d'appliquer la couronne de trépan à environ 5 centimètres en arrière et 12 millimètres au-dessus de l'apophyse orbitaire externe. Vogt la cherche à l'intersection de deux lignes : une horizontale, située à deux travers de doigt au-dessus de l'arcade zygomatique, et une autre verticale passant à un travers de pouce en arrière de la branche montante du malaire. J'ai essayé plusieurs fois chacun des deux procédés : les deux sont bons.

Voici comment je conseille de procéder, demandant toujours ma base d'opération à un point fixe. *Sur l'apophyse zygomatique, à égale distance du bord postérieur de l'apophyse montante du malaire et du conduit auditif, élevez une perpendiculaire, trépanez sur cette perpendiculaire à 5 centimètres au-dessus de l'apophyse zygomatique.* — J'ai fait trente fois la recherche et toujours j'ai trouvé l'artère dans la couronne de trépan, le plus souvent au centre.

Il faut se rappeler qu'à ce niveau l'artère est souvent contenue dans un canal du pariétal : la rondelle osseuse devra donc être détachée avec beaucoup de précaution. Autant que possible les deux bouts de l'artère seront liés, car le bout périphérique, uni à la branche postérieure par de nombreuses et larges anastomoses, saigne également.

Il ne faut pas perdre de vue que le sinus sphéno-pariétal, sur lequel j'ai déjà appelé l'attention, sera presque toujours intéressé au cours de cette opération. Je répète que j'ai vu tout dernièrement, au cours d'une résection de la voûte crânienne, le sang s'échapper en jet de ce sinus, si bien qu'un chirurgien non prévenu eût cru, par l'abondance et la force de l'hémorrhagie, avoir intéressé l'artère elle-même.

# TABLE DES MATIÈRES

---

## PREMIÈRE PARTIE

### SURFACE EXTÉRIEURE DU CRANE

	Pages.
Étude des sutures.....	3
Morphologie des circonvolutions cérébrales de la région externe.....	7

### TOPOGRAPHIE CRANIO-ENCÉPHALIQUE

Rapports anatomiques du crâne et de l'encéphale.....	12
Sinus sphéno-pariétal.....	19
Variations de la topographie crânio-encéphalique suivant les âges.....	23
Étude des points de repère.....	27
Détermination sur la tête des principaux points de l'écorce.....	31
Détermination de la ligne rolandique.....	31
Détermination de la scissure de Sylvius.....	41
Localisations.....	45
Veines superficielles. — Lacs sanguins et granulations de Pacchioni.....	47

---

## DEUXIÈME PARTIE


### TRÉPANATION

#### ÉTAT ACTUEL DE LA CHIRURGIE CÉRÉBRALE. — PROCÉDÉS ET MANUEL OPÉRATOIRE


Des abcès du cerveau et du cervelet.....	53
Épanchements intracrâniens. — Chirurgie des ventricules cérébraux.....	58


	Pages.
Trépanation et excision de l'écorce cérébrale dans les affections nerveuses. — Traitement chirurgical des psychoses...	65
Manuel opératoire de la trépanation.....	66
De la résection temporaire du crâne.....	78
Réparation des pertes de substance de la voûte crânienne.....	82
Manuel opératoire de la crâniectomie.....	84
Trépanation de l'apophyse mastoïde.....	86
Ligature de l'artère méningée moyenne.....	89

FIN DE LA TABLE DES MATIÈRES









TRAVAUX  
DE  
NEUROLOGIE CHIRURGICALE  
REVUE TRIMESTRIELLE

Dirigée par le Docteur A. CHIPAULT (de Paris)

Les *Travaux de Neurologie chirurgicale*, ont reçu, dès leur apparition, un accueil exceptionnellement favorable, qui s'explique par l'absence, en quelque langue que ce soit, de tout périodique consacré à cette branche intéressante et neuve de la science.

EN VENTE :

Première Année 1896

Un beau volume in-8° cavalier avec 208 figures, ..... 10 fr.

Deuxième Année 1897

Un beau volume in-8° cavalier avec 200 figures, ..... 15 fr.

Troisième Année 1898

Un beau volume in-8° cavalier avec 140 figures, ..... 15 fr.

Quatrième Année 1899

PRIX de l'abonnement annuel :

FRANCE, 16 fr.; UNION POSTALE, 18 fr.; LE NUMÉRO, 4 fr.

*Les abonnements partent du 1<sup>er</sup> Janvier de chaque année*

Les **Travaux de Neurologie chirurgicale** forment chaque année un beau volume de 450 à 500 pages avec nombreuses figures dans le texte et planches. Les abonnés reçoivent à la fin de chaque année un fascicule complémentaire de bibliographie analytique contenant les analyses des volumes et études de chirurgie neurologique parus dans l'année. Ce fascicule, formant un tout indépendant des fascicules trimestriels, est servi gratuitement aux abonnés. Il est vendu isolément 5 fr.

Pour nos *abonnés*, le prix des trois premières années prises ensemble dans nos bureaux est de 30 fr. au lieu de 40 fr. Envoi *franco* contre mandat ou chèque à notre adresse.

D<sup>r</sup> Paul FLECHSIG, Professeur à l'Université de Leipzig

ÉTUDES SUR LE CERVEAU

I. Frontières de la folie. — II. Centres cérébraux de l'association  
III. Localisations sensorielles

TRADUCTION DE L. LEVI

Un volume in-12, br., avec figures, ..... 2 fr. 50

*Envoi franco contre mandat-poste*

