Prof. Rose.

NICOL. PIROGOFF'S

CHIRURGISCHE ANATOMIE

der

Arterienstämme und Fascien

neu bearbeitet

von

Julius Szymanowski,

Doctor der Medicin, Ritter des St. Stanislausordens dritter Klasse, ausserordentlicher Professor an der kaiserlichen Alexander-Universität in Finnland und Consultant-Professor für Chirurgie und Augenheilkunde an den Militairhospitälern von Sweaborg und Helsingfors.

Mit 50 Abbildungen.

Nach der Natur gezeichnet von **F. Schlater** in Dorpat,
lithographirt von **C. Schmiedel.**

Leipzig und **Heidelberg.**

C. F. Winter'sche Verlagshandlung.

1860.

Inhalt.

Seite

Einleitung 1

I. Theil.

Beschreibung der Tafeln . . . . . 12—117

II. Theil.

Specielle Topographie der Arterienstämme.

I. Die Arterien, die aus dem arcus aortae entspringen.

§. 1. Allgemeines über die fascia cervicalis s. colli 121
§. 2. Die Lage des truncus anonymus 124
§. 3. Die Lage der a. carotis communis und der a. subclavia jenseits des m. scalenus anticus 129
§. 4. Die Lage der gemeinschaftlichen a. carotis unterhalb des m. omohyoideus . . 135
§. 5. Die Lage der a. carotis und ihrer Aeste in der fossa inframaxillaris . . . 137
§. 6. Die fossa temporo-maxillaris 145
§. 7. Die Lage der a. maxillaris interna 147
§. 8. Die Lage der a. subclavia in der regio supraclavicularis 149
§. 9. Die Lage der a. subclavia im triangulum deltoido-pectorale oder in der fossa subclavicularis 152
§. 10. Die Lage der a. subclavia in der regio axillaris 154
§. 11. Die Lage der a. brachialis in der Mitte des Oberarms 162
§. 12. Die Lage der a. brachialis über dem Armbuge 164
§. 13. Die Lage der a. radialis und ulnaris im obern und mittlern Dritttheil des Vorderarms 166
§. 14. Die Palmarfläche der Hand und das untere Viertheil des Vorderarms . . . 169
§. 15. Die Lage der a. mammaria interna 173

II. Die Arterien, die aus der aorta abdominalis entspringen.

§. 16. Die Lage der aorta abdominalis 176
§. 17. Die Lage der a. iliaca communis oder primitiva 180
§. 18. Die Lage der a. iliaca interna oder hypogastrica 183
§. 19. Die Lagerung der Aeste der a. hypogastrica ausserhalb des Beckens 185
§. 20. Die Lage der a. iliaca externa 190

Seite

§. 21. Die Lage der a. epigastrica 201

§. 22. Die Lage der a. cruralis in dem obern Dritttheil des Oberschenkels 203

§. 23. Die Lage der a. cruralis in dem mittlern Dritttheil des Oberschenkels . . . 210

§. 24. Die Lage der a. cruralis in dem untern Dritttheil des Oberschenkels . . . 214

§. 25. Die Lage der a. poplitea 216

§. 26. Die Theilungsstelle der a. poplitea und die obere Portion der a. tibialis postica im obern Dritttheil des Unterschenkels 221

§. 27. Die Lage der a. tibialis postica im mittlern und untern Dritttheil des Unterschenkels 225

§. 28. Die Lage der a. tibialis antica 230

§. 29. Die Lage der a. peronea 236

§. 30. Die Lage der Fortsetzung der a. tibialis postica auf die Plantarfläche und die fascia plantaris 239

§. 31. Die Lage der a. dorsalis pedis 241

Einleitung.

Von dem Geheimrath Dr. Pirogoff, gegenwärtigem Curator des Kiew'schen Lehrbezirks, mit dem schmeichelhaften Vertrauen beehrt, den Text zu seinem chirurgisch-anatomischen Atlas der Arterienstämme und Fascien neu zu bearbeiten, machte ich mich im Mai vorigen Jahres mit freudigem Eifer an die Lösung dieser Aufgabe.

Das so rühmlich in der medicinischen Welt bekannte, nur seines hohen Preises wegen bisher unter dem ärztlichen Publicum weniger verbreitete Werk bedarf bei seinem neuen Auftreten wohl weiter keiner Einleitung. Es hat sich bereits selbst eingeführt und die ungetheilte Anerkennung aller Sachverständigen erworben. Die wohlgelungenen Tafeln, die in unübertrefflicher Treue die natürlichen anatomischen Verhältnisse wiedergeben und somit durch keinen Fortschritt der Zeit veralten können, habe ich in dieser neuen Ausgabe, um den Preis des Werkes zu mässigen, in einem kleinern Maasstabe wiedergegeben, wodurch die Deutlichkeit der Abbildungen nichts verloren hat. Im Gegentheil, aus dem früher einfachen schwarzen Steindruck treten jetzt durch lebhafte Farben die Arterien, Venen und Nerven mehr hervor und erleichtern bedeutend die rasche Uebersicht.

Ein Blick in den Atlas belehrt sofort, dass bei der Darstellung vor Allem die Naturtreue als Hauptzweck dem Maler vorgeschwebt hat und dem eleganten, äusseren Schmuck, wie er gegenwärtig bei den so kostspielig ausgestatteten Bilderwerken — oft auf Kosten der Treue — zu finden ist, weniger Rechnung getragen wurde.

Ich fügte eine neue Tafel für die äussere Anatomie hinzu, in welcher ich die für die Unterbindung der Arterien wichtigsten Regionen des Körpers in möglichst günstiger Stellung sorgfältig nach einem lebenden

Modell ausführte, damit der Operateur diejenigen Punkte, die ihm zur Leitung bei dem Anlegen des Hautschnittes dienen müssen, leichter und im Verhältnisse zum Ganzen überblicken und auffassen kann.

„Eine ächte anatomisch-chirurgische Abbildung," sagt Pirogoff, „muss für den Chirurgen das sein, was die Reisekarte für den Reisenden ist: sie muss die Topographie einer Gegend anders darstellen, als die gewöhnliche geographische Karte, die man mit den rein-anatomischen Abbildungen vergleichen kann." In der angewandten Anatomie muss die Aufmerksamkeit des Lernenden auf jeden Punkt gerichtet werden, welcher in den Augen des Operateurs wichtig.

Die verschiedenen chirurgischen Verrichtungen erfordern aber auch eine verschiedene anatomische Betrachtung der Region, in welcher die Operation vollführt werden soll. So ist z. B. die Beschreibung oder vielmehr die anatomische Präparation der Fascien, die eine so wichtige Rolle in der Geschichte der *Hernien*, *Aneurysmen*, *Abscesse* u. s. w. spielen, gänzlich verschieden, je nachdem wir durch das Präparat entweder den Gang und die Lage eines vorgefallenen Darmstücks erklären oder dem Messer den Weg bei der Unterbindung einer Arterie weisen wollen. Das vorliegende Werk wird nur in dieser letzten Beziehung die Fascien betrachten.

In den bisher erschienenen topographischen Anatomien, selbst in der so geistvollen Arbeit Hyrtl's ist dieser specielle Zweck nicht verfolgt worden.

Um die Arterie zu entblössen, muss das Messer des Chirurgen einige Schichten durchdringen, und eine jede von dieser, sowie alle Theile, von denen die Arterie umgeben ist, müssen mit pedantischer Genauigkeit dargestellt werden. Die gewöhnliche Präparationsweise der Anatomen ist für unsern angewandten Zweck unpassend: meistens wird zu viel von dem die Theile unter einander verbindenden Zellgewebe weggenommen und dadurch die relative Lage derselben verändert, die Muskeln, Venen und Nerven erscheinen in den Abbildungen dadurch auseinander gezogen und bei weitem entfernter von der Arterie, als dies in der Natur der Fall ist. Dazu kommt noch, dass diese künstlich veränderte Lagerung in den meisten Fällen nicht hinlänglich erläutert wird, so dass der Lernende eine mehr oder weniger ungenaue Vorstellung von der Topographie des Theiles bekommen muss.

Dieser Vorwurf trifft bisher alle für den Chirurgen bestimmte Bilderwerke, selbst die grossartige und fleissige Arbeit von Nuhn und den so viel versprechenden, eben begonnenen Atlas der Operationslehre von

Agatz. Die kurz abgehandelten Capitel über die Application der Ligatur, wie wir sie in unseren neueren Handbüchern, z. B. von Linhart, finden, sind wohl zu oberflächlich, um dem angehenden Chirurgen eine sichere Leitung zu gewähren.

Es muss die Idee von dem Organ, welchem gerade die Operation gilt, im Sinne des Lesers eines chirurgisch-anatomischen Werkes die herrschende sein; alles Uebrige, die Grenzen der Gegend, die bedeckenden Gewebe, mussdieser Idee untergeordnet werden, weil es uns im gegebenen Falle nur wichtig ist wegen der Beziehung zum gewissen Organe.

Bei der chirurgischen Anatomie der Arterien muss man daher bemüht sein, die verschiedenen Schichten, welche, um eine Ligatur appliciren zu können, nothwendig durchschnitten werden müssen, in verschiedenen Präparaten zu erklären, wobei namentlich die Fascien in ihren verschiedenen Lagen zu berücksichtigen sind.

Der rationelle Operateur, geleitet von der Lage dieser fibrösen Gewebe, geht sicher zwischen die ihm wohlbekannten Theile auf die Arterie los. Er findet sie, ohne sie zu suchen. Jeder Messerzug durchdringt eine klar erkannte Schicht, und die Operation ist in einem bestimmten Zeitabschnitte vollendet.

Die vorliegenden Abbildungen geben für die Unterbindung jeder einzelnen Arterie zwei bis drei Ansichten. Die erste stellt gewöhnlich die relative Lage der Fascie zur Arterie dar und die folgende veranschaulicht das Verhältniss der Muskeln, Venen und Nerven zu derselben.

In den Präparaten, die dem Maler von der geschickten Meisterhand Pirogoff's vorgelegt wurden, waren sorgfältig alle Nerven und Arterienstämme, Lymphdrüsen und Bündel von fibrösen Fasern — Alles, was für die Topographie einer Gegend characteristisch — geschont worden und jeder Fingerzeig, der für das Auffinden des Gefässes von Bedeutung, hell ans Licht gestellt.

Ich dagegen habe mich bemüht, mit Benutzung des von Pirogoff umfangreich und umständlich früher verfassten Textes, das mir gebotene Material in einer gedrängten Form möglichst übersichtlich wiederzugeben.

Dass ich dabei die Leistungen der Jetztzeit, soviel mir dieselben erreichbar waren, fleissig benutzt habe, versteht sich von selbst.

Des richtigern Verständnisses wegen muss ich hier noch ein Mal auf die Fascien zurückkommen.

Man versteht nämlich, in den fasslichen Ausdrücken Hermann Meyer's geredet, unter dem Namen Fascien alle zellgewebigen Lamellen,

die Organe oder Gliedtheile einhüllen, ohne dieselben als selbstständige Gebilde anzusprechen. Doch dem Chirurgen ist die plastische Auffassung die Hauptsache, und ich rede daher in diesem Werke oft ausführlich von dem Faserverlauf in den verschiedenen Blättern der Fascie; spreche, wie gesagt, um dem Chirurgen fasslicher mich auszudrücken, von Organen, die von dieser oder jener Lamelle der Fascie „eingewickelt werden"; oder bezeichne hier und da Stellen, wo sich das fasciöse Blatt „theilt", oder einen „Muskelsack" oder „Drüsensack" bildet. Solche Ausdrücke sollen jedoch nur dem Chirurgen die topographische Detailkenntniss erleichtern und seinem Gedächtnisse einen dauernderen Anhaltspunkt geben, ohne dass dadurch den Fascien eine Selbstständigkeit eingeräumt werde. Sie sind, wenn auch anatomisch getrennt darstellbar — ein Umstand, der dieselben dem Chirurgen so bedeutungsvoll macht — stets integrirende Bestandtheile der von ihnen umhüllten Theile. H. Meyer wiederholt bei Erörterung dieses Verhältnisses sehr passend die Thatsache, dass als Bindemittel der Elementartheile in den meisten Organen Zellgewebe sich findet und dass an der Oberfläche derselben sich dieses — frei von den Elementartheilen des Organs — zu einer mehr oder weniger dicken Schicht anhäuft. Diese Scheide, leichter oder schwerer trennbar, hat nun verschiedene Namen in der beschreibenden Anatomie bekommen; z. B. „*Neurilem*", wo es Nerven umhüllt, „*Perimysium* oder *Fascie*", wo es Muskeln, „*Tunica propria*", wo es Drüsen umhüllt. Allerdings sind auch einige Organe, die kein Zellgewebe enthalten, von einer ähnlichen Schicht desselben bekleidet, wo man es dann als eine einkapselnde Verdichtung des peripherischen Zellgewebes ansehen kann, wie z. B. das *Perichondrium*, *Periosteum;* so dass wir also Organe haben, deren zellige oder fibröse Umkleidung (die nie fehlt) entweder als ein „Ueberquellen des inneren Zellgewebes„ oder als eine Verdichtung des umgebenden Zellgewebes besteht; oder — was wohl das Häufigste sein mag — deren Scheiden sich auf beiden eben besprochenen Wegen geformt haben. Zu solchen Scheiden zählt man mit Recht die *Fascia propria* eines Organes, das *Perimysium*, *Neurilem*, *Tunica adventitia vasorum*, *Tunica propria glandularum* u. s. w.

Im Allgemeinen ist die Dicke solcher Hüllen *(Fascien)* bei den tiefer gelegenen Organen dünner, dicker bei den oberflächlichen. So ist z. B. die *Fascia propria* des *m. ileo-psoas* an den in der Bauchhöhle gelegenen Theilen sehr dünn und dagegen viel fester dort, wo sie den Boden der *Fossa ileo-pectinaea* bildet.

Wo die *Fasciae propriae* zweier Nachbarorgane zusammentreffen, verschmelzen sie unter einander. So haben zwei, neben einander gelegene Gefässe an ihrer Berührungsstelle gleichsam nur eine *Tunica adventitia.* Das *Perimysium* auf- oder aneinander gelegener Muskelfasern verschmilzt regelmässig, so dass zwischen den unmittelbar benachbarten Muskelbändern immer nur eine einfache Scheidewand gelegen ist, obgleich ursprünglich jedes Faserbündel in seiner selbstständigen, geschlossenen *Perimysium*-Höhle gedacht werden muss. Das ganze *Perimysium*-Skelett eines Muskels, von einer äusseren Hülle umschlossen, stellt nach H. Meyer's Auffassung eine Art von Netzwerk dar, indem es von einer grossen Anzahl von Scheidewänden durchsetzt wird. In derselben Weise, wie das *Perimysium*-Skelett eines Muskels, ist die „Gruppenfascie" sämmtlicher Muskeln eines Körpertheiles (z. B. die Gliedfascie des Oberschenkels) gebildet. Die ganze Muskelgruppe ist von einer gemeinschaftlichen Scheide umschlossen, und von ihr gehen die „*Perimysium*-Scheidewände (*Ligg. intermuscularia*) zwischen den einzelnen Muskeln in das Innere ab. — Solche Verschmelzungen kommen nicht nur da vor, wo die Scheiden gleichartiger Organe sich aneinanderlegen, sondern es vereinigen sich, wenn auch seltener, selbst die *Fascien* ungleichartiger Theile; so kommt es z. B., was für unsern Gegenstand von Wichtigkeit, auch zur Verschmelzung des *Periosts* mit dem *Perimysium* der anliegenden Muskelparthien, wie es besonders an den freiliegenden Knochenparthien (z. B. *Olecranon, Crista tibiae* etc.) leicht zu erkennen ist.

Eine flächenhafte Ausbreitung von Muskelsehnen nennen wir bekanntlich *Aponeurose* und haben so den Unterschied zwischen derselben und den *Fascien* gegeben; doch die häufige Verwechselung der beiden Bezeichnungen in den verschiedenen anatomischen Schriften lässt sich andererseits auch entschuldigen, da der Character mancher fibrösen Hüllen, die bald als *Fascie*, bald als *Aponeurose* angesprochen werden, nicht immer deutlich gegeben ist, indem sich ja oft Muskelsehnen in die *Fascie* einweben (z. B. ist die Sehne des *Biceps brachii* zum Theil mit der *Fascie* des Unterarms vereinigt u. s. w.). Diese häufige Verschmelzung der *Aponeurose* mit der *Fascie* trägt viel zum Zusammenwerfen dieser beiden Ausdrücke bei. —

Indem ich nun diesem Werke den Reisepass ausstelle, fühle ich es selbst, dass an einzelnen Stellen eine grössere Sorgfalt nöthig gewesen wäre; — doch durch die verschiedenen Berufsgeschäfte, durch nothwen-

dige Reisen und endlich durch meine Uebersiedelung hierher nach Helsingfors ist mir die Zeit zersplittert und mein Arbeiten im Präparirsaal und am Schreibetische gestört worden.

Um Nachsicht mag ich jedoch nicht bitten. Jedes strenge, gerechte Urtheil ist mir lieb! Ich werde dankbar jede Erinnerung an-, vielleicht schon selbst gefühlte Schwächen in dieser Arbeit entgegennehmen, um — wenn mir vielleicht einst mehr Zeit geschenkt sein sollte — eine vollkommenere zu liefern.

Helsingfors, Sommer 1859.

Dr. **Szymanowski.**

Nachschrift.

Dem Sinne obiger Worte folgend, stellte ich das Manuscript vor das competenteste Forum und wollte aus dem Munde Pirogoff's das Urtheil hören, welches bei seinen so reichen Erfahrungen in den grossen Kliniken und Hospitälern Petersburg's, in der ausgedehnten Privat- und Feld-Praxis (Kaukasus, Krim) wohl zu einer genügenden Gültigkeit reifen musste. Leider ist seine Zeit aber, wie es mir ein Schreiben meldet, zu sehr in Anspruch genommen, um gegenwärtig meinen Wunsch zu erfüllen. Statt für die erbetene Beurtheilung meiner Arbeit muss ich ihm für das mir geschenkte Vertrauen danken, mit welchem er sein Werk, von mir umgeschaffen, ohne es erst selbst zu prüfen, in die Oeffentlichkeit treten lässt.

Doch ich schätze mich glücklich, noch folgende werthvolle Mittheilung seinem oben erwähnten Schreiben entnehmen und damit die Stirn dieses Buches schmücken zu können:

„Seit der ersten Ausgabe meines Werkes (Chirurgische Anatomie der Arterienstämme und Fascien, 1840) habe ich beinahe 70 Mal die Unterbindung der grösseren Arterienstämme verrichtet, und bin bei allen diesen Operationen den im Werke erörterten Regeln treu gefolgt. Ich habe nie anders einen Arterienstamm blosgelegt, als mit der strengen Berücksichtigung der anatomischen Lage der Theile und besonders der Disposition der naheliegenden fibrösen Muskelsäcke. Immer trennte ich sorgfältig die hintere Wand des den Arterienstamm bedeckenden Muskelsackes (oder die vordere Wand der Arterienscheide), und erst dann präparirte ich die Arterie von den benachbarten Theilen (Venen und Nerven) ab.

Bei der Befolgung dieser Regel sind mir noch nie üble Ereignisse oder bedeutende Schwierigkeiten in der Ausführung der Operation vorgekommen, ein paar Fälle ausgenommen, in welchen durch vorausgegangene krankhafte Processe oder Anomalien die Lage der Arterien und der Zustand der benachbarten Theile sehr verändert waren. So habe ich z. B. bei einer Unterbindung der *Iliaca communis* das Bauchfell verletzt, indem in Folge einer vorher gemachten Ligatur der *Iliaca externa* dieses nachblutende Gefäss mit dem *Peritonaeum* verschmolzen war. In einem andern Falle, wo die *Cruralis* unterbunden werden musste, durchbohrte ich die *vena cruralis* mit der Spitze der Hohlsonde, sei es in Folge der abnormen Lage dieses Gefässes oder vielleicht auch wegen der nicht strengen Befolgung meiner Regel.

Es versteht sich aber von selbst, dass wie bei allen andern grossen Operationen so auch bei meinen Unterbindungen der Arterien der Erfolg mehr von der Körperconstitution des Kranken und von andern mehr oder weniger zufälligen Umständen, als von der regelmässigen Ausführung der Operation selbst bedingt wurde.

Ich führe hier eine kurze statistische Uebersicht der Resultate aller von mir bis jetzt verrichteten Unterbindungen der grossen Arterienstämme an.

A. Unterbindung der *Carotis*.

2 Mal — bei Kindern von 1—2 Jahren, ohne Erfolg (Grosse *Teleangiectasien* des Kopfes. Tod in Folge der Nachblutung). In einem Falle lebte das Kind noch über 2 Monate nach der Operation, und nachdem die Wunde schon bis auf eine kleine Stelle *cicatrisirt* war, erfolgte eine Nachblutung und Tod. (S. meine klinischen Annalen. Dorpat. I. Bd.).

1 Mal — bei einem Erwachsenen, mit Erfolg. (Grosse *angiectatische* Geschwulst des Halses. Blutung aus der Mundhöhle).

2 Mal — bei Erwachsenen, ohne Erfolg. (Grosse *Aneurysmen* der *Carotis*. Der aneurysmatische Sack entzündet in einem Falle). Der Tod erfolgte in einem Falle durch Vereiterung des Sackes und Blutung, im andern Falle durch die Entwickelung des *acut-purulenten Oedems* des *subaponeurotischen* Zellgewebes.

3 Mal — in traumatischen Fällen. Von diesen 2 Mal ohne Erfolg und 1 Mal mit unbekanntem Resultate. (Nachblutung in der Eiterungsperiode der Schusswunden am Halse. Die Kranken sehr anämisch).

1 Mal — ohne Erfolg (Blutung aus der *Carotis* bei der *Exstirpation* eines *Enchondroms* der *Parotis*).

3 Mal — nach Brasdor-Wardrop's Methode.*) Von diesen 2 Mal mit Erfolg (der aneurysmatische Sack verminderte sich allmählig, die Pulsation wurde schwächer, Asthma und andere Erscheinungen des Druckes verschwanden) und 1 Mal ohne Erfolg. (Tod in Folge der *Hemiplegie*).

1 Mal — *Ligatura carotidis utriusque lateris* mit Erfolg. (*Aneurysma per anastomosin* am Kopfe bei einem jungen Menschen).

B. Unterbindung der *Anonyma*.

1 Mal — ohne Erfolg (*Aneurysma subclaviae dextrae.* Tod in Folge des *acut-purulenten Oedems* des *subaponeurotischen* und *subserösen* Zellgewebes).

C. Unterbindung der *Axillaris*.

1 Mal — oberhalb des Schlüsselbeines (*Aneurysma traumaticum art. brachialis sin.* und Nachblutung, die nach der Unterbindung der *A. brachialis* erfolgte), mit Erfolg (ungeachtet einer secundären Blutung aus der unterbundenen *Axillaris* selbst).

1 Mal — oberhalb des Schlüsselbeines (*Aneurysma varicosum* und Nachblutung aus der unterbundenen *A. brachialis*). Ohne Erfolg. (*Secundäre Haemorrhagie.* Tod).

1 Mal — oberhalb des Schlüsselbeines. (Bösartige Geschwulst in der Achselhöhle). Ohne Erfolg.

2 Mal — unterhalb des Schlüsselbeines. (*Secundäre Haemorrhagie* nach der *Exarticulation* des Oberarms). Ohne Erfolg.

1 Mal — unterhalb des Schlüsselbeines. (*Aneurysma axillare*) mit Erfolg.

D. Unterbindung der *A. brachialis*.

12 Mal — von diesen 9 Mal mit Erfolg. (8 spontane und traumatische *Aneurysmen* und 1 Mal *Aneurysma varicosum*) und 3 Mal ohne Erfolg. (2 Mal *Aneurysma traumaticum* und 1 Mal *Aneurysma varicosum*).

---

*) Wir lesen von Schuh (Wiener Wochenschrift Nr. 8. 1859), dass die peripherische Unterbindung nach Brasdor nur von Dupuytren, Laugier und Péterquin ausgeführt sei. Diesen schliessen sich die drei von Pirogoff vorgenommenen Operationen an; und zur Vervollständigung kann ich noch hinzufügen, dass ausserdem in Petersburg durch Arndt und auch in Amerika nach Wood diese in Rede stehende Operation ausgeführt worden ist.

E. Unterbindung der *A. radialis* und *A. ulnaris.*

3 Mal — mit Erfolg (1 Mal Unterbindung der beiden Arterien an einem Vorderarm wegen einer *traumatischen Haemorrhagie).*

F. Unterbindung der *A. iliaca communis.*

2 Mal — ohne Erfolg: 1 Mal bei einer secundären Blutung aus der wegen *Aneurysma spont. inguinale* unterbundenen *A. iliaca externa.* (Verletzung des Bauchfells, *Anus praeternaturalis, Gangraen* der Wunde, Nachblutung. (S. Annalen der Dorptsch. Klinik 2. Bd.); und 1 Mal bei einem *Aneurysma traumaticum arteriae glutaeae* (Tod in Folge der Erschöpfung und *Gangraen* des Sackes).

G. Unterbindung der *A. iliaca externa.*

2 Mal — mit Erfolg. *(Aneurysma spont. inguinale).*

2 Mal — mit Erfolg. (Nachblutungen aus der unterbundenen *A. cruralis).*

8 Mal — mit Erfolg. (*Aneurysmata spont. inguinalia. Secundäre Haemorrhagie* aus der *Art. cruralis).*

H. Unterbindung der *A. cruralis.*

20 Mal — Von diesen 7 Mal mit vollkommenem Erfolg (3 Mal *Aneurysmata popl.* und 4 Mal Blutungen aus der *A. cruralis*). Die übrigen 13 Fälle zum Theil ohne Erfolg, zum Theil mit unbekannten Resultaten, wegen der Transportirung der Kranken zur Zeit des Krieges. Von diesen letztgenannten (13) Fällen gehören 4 zu *aneurysmatischen.*

N. Pirogoff.

I. THEIL.

Beschreibung der Tafeln.

Taf. 1.

Die Hautschnitte zur Entblössung der Arterien mit Berücksichtigung der bei ihrer Anlegung wichtigen äusseren Anatomie.

(Um die Figur nicht mit Hautschnitten zu überladen und so die Deutlichkeit zu beeinträchtigen, will ich für jeden Arterienstamm nur einen Hautschnitt, der sich mir in meinen Operationscursen als der vortheilhafteste bewährt hat, angeben. Bei der speciellen Besprechung der verschiedenen Unterbindungen werde ich indess möglichst sorgfältig die bisher versuchten und vorgeschlagenen Operationsmethoden aufführen.)

I. Hautschnitte zur Entblössung der Arterien, die aus dem arcus aortae entspringen.

a. **Schnitt zur Unterbindung des Truncus anonymus (Dieterich)**, $2^1/_2''$ lang, in der Mittellinie zwischen den beiden

1. 1. *mm. sternocleidomastoidei*, von der
2. *glandula thyreoidea*, die von den mm. sternohyoidei und sternothyreoidei bedeckt ist, bis zum
3. *manubrium sterni*, in der
4. *fossa jugularis*. Diese ist nur bei magern Individuen als Grube sichtbar, die sich synchronisch mit der Ein- und Ausathmung senkt, so dass die alten Aerzte sie auch fonticulus gutturis, Halsfontanelle, nannten.

(Das tiefe, starke Blatt der fascia colli adhärirt fest an dem manubrium sterni und gestattet es nicht, den Finger in die Brusthöhle zu versenken. Die genaue Kenntniss dieser Gegend ist mehr der Tracheotomie wegen dem Chirurgen interessant, wobei ihn die Blutung aus der a. thyreoidea ima und dem grossen Venengeflecht mit der v. thyreoidea media zur grössten Vorsicht nöthigen muss. Vor der ungeschickten und kunstwidrigen, zu starken Erweiterung der Trachealwunde nach unten bis zum truncus anonymus selbst braucht wol nicht gewarnt zu werden, obgleich nach Béclard einem Studirenden bei der Tracheotomie es passirt sein soll, den truncus zu verletzen.)

b. **Schnitt zur Unterbindung der gemeinschaftlichen a. carotis und der a. subclavia am Trachealrande des m. scalenus anticus**, $2^1/_2''$ lang, am äussern Rande

5. des *Sternaltheils vom Kopfnicker*, $^1/_4''$ oberhalb der clavicula endend, zwischen den beiden Schenkeln des m. sternocleidomastoideus, wo nur bei abgemagerten, alten Leuten, besonders wenn sie an chronischen Catarrhen, Emphysem u. s. w. litten, eine Vertiefung zu sehen ist. Senkt man jedoch die Schulter und neigt den Kopf zur entgegengesetzten Seite, so lässt sich dieser Punkt meist auch bei weicher Rundung des Halses durchfühlen.

(Ueber die grosse Schwierigkeit und den geringen Werth dieser Operation siehe unten im speciellen Theil.)

c. **Schnitt zur Unterbindung der a. carotis communis** unterhalb

6. des *m. omohyoideus*, am Trachealrande des Kopfnickers; der Schnitt, $2^1/_2''$ lang, beginnt in der Höhe des

7. *Ringknorpels*, unterhalb des bei Magern leicht durchzufühlenden *Chassaignac*'schen Wirbels, des

8. *processus transversus vertebrae sextae.*

(Er kann zur Compression der a. carotis dienen, obgleich wol kaum dabei die v. jugularis interna zu vermeiden ist. Der zwischen beiden, etwas nach hinten gelegene n. vagus und vielleicht auch der etwas nach innen zwischen dem m. longus colli und m. rectus colli anticus major herabsteigende n. sympathicus macht diese Compression, wenngleich sie von Flemming zur Erzeugung von Anästhesie empfohlen, bedenklich.

Dennoch wäre in Fällen einer acuten Inflammation im Gesichte *Vanzetti's* neues Antiphlogisticum, die digitale Compression an diesem Orte zu versuchen, ein Verfahren, welches ich unter gewissen Umständen entschieden eines Experimentes werth halte, besonders nachdem der Geheimr. *B. Langenback* mir einen Fall erzählt, in welchem er wiederholt, bei einem chronischen Leiden sogar, durch zeitweilige Compression der Carotiden deutliche Gehirnsymptome zurückzudrängen im Stande war. Die Gefässe verlaufen parallel mit der Längsachse des Halses, während wir den Hautschnitt jedoch, dem Rande des Kopfnickers folgend, in schiefer Richtung machen.)

d. **Schnitt zur Unterbindung der a. thyreoidea superior**, 2'' lang, vom innern Rande des Kopfnickers schräg nach unten und innen zum Rande der Schilddrüse, oder

9. dem *Kehlkopf*, parallel mit dem

10. *grossen Horne des Zungenbeins.*

(Diese Unterbindung, sonst beim Kropf empfohlen, wird wol gegenwärtig nicht mehr versucht werden, und wo sie einer pathologischen Veränderung dieser Drüse wegen vorzunehmen wäre, müssen wir auch meist auf eine abnorme Lage der Arterie rechnen und den Hautschnitt nach den jedesmal obwaltenden Verhältnissen modificiren.)

e. **Schnitt zur Unterbindung der a. lingualis** liegt, vom

11. *Unterkieferwinkel* schräg zum grossen Horn des Zungenbeins, parallel dem untern Rande der

12. *glandula submaxillaris.*

(Man schneidet in der Richtung des hintern Bauches vom m. digastricus, der, sobald die Drüsenkapsel geöffnet und ihr unterer Rand aufgehoben worden, durch die hintere Kapselwand durchschimmert und am Horne des Zungenbeins mit seinem andern Bauche und dem n. hypoglossus das kleine Dreieck bildet, in dessen Grunde unter den Fasern des m. hyoglossus die a. lingualis liegt.)

f. **Schnitt zur Unterbindung der a. carotis facialis und cerebralis**, von welchem aus ebenfalls die a. lingualis und a. thyreoidea superior unterbunden werden können, $2^1/_2''$ lang, parallel mit dem Rande des Kopfnickers, $1^1/_2''$ unterhalb des Ohrläppchens beginnend.

Um wie viel ungünstiger die Prognose dieser Unterbindung, gegenüber der unter c. beschriebenen Ligatur der carotis communis, wird im speciellen Theile erörtert werden.)

g. **Schnitt zur Unterbindung der a. subclavia auf der ersten Rippe am tuberculum Lisfranc oder dem äussern Rande des m. scalenus anticus**, parallel mit der

13. *clavicula*, $^3/_4''$ von ihr entfernt, $2^3/_4''$ Zoll lang, nach aussen von dem äussern Rande des Kopfnickers, quer über die bei dünner Haut durchschimmernde v. jugularis externa (die zu schonen ist), parallel und zwischen den beiden in der Tiefe verlaufenden aa. transversae scapulae (hinter dem Schlüsselbein) und der a. transversa cervicis, die oberhalb des m. omohyoideus längs dem vordern Rande des

14. *m. cucullaris* hinzieht.

(Diese Unterbindung ist nach *Pirogoff* den beiden folgenden unter dem Schlüsselbein und in der Achselhöhle vorzuziehen, nur müssen beim angegebenen Hautschnitt die beiden ihm parallel verlaufenden Arterien, der Venenwinkel, der Nervenplexus und der n. phrenicus nicht angetastet werden.)

h. **Schnitt zur Unterbindung der a. subclavia (Delpech), wo sie sich mit dem m. pectoralis minor in der fossa infraclavicularis kreuzt.**

(*Hyrtl* bezeichnet diese Operation mit Unrecht als eine schon aufgegebene.)

Der Schnitt, $3^1/_4''$ lang, verläuft parallel mit dem Schlüsselbein bis auf den Rand

15. des *m. deltoideus*, wo er sich der Clavicularportion

16. des *m. pectoralis major* nähert und die v. cephalica sich in die fossa infraclavicularis die nur bei Magern sichtbar, hineinsenkt.

(Die fossa supra- und infraclavicularis kann dadurch, dass man die Schulter nach vorn führt, vertieft werden. Bei Magern kann man sogar bei solcher Stellung die clavicula unter der Haut mit den Fingern umgreifen. — Unter den oberflächlichen, extra fasciam gelegenen Venen ist die v. cephalica am Oberarm auf dem m. biceps allein sichtbar, da die v. basilica

sich schon in der Mitte des humerus unter die fascia begiebt. Der m. deltoideus wird von 2 Furchen begrenzt, die zum Insertionspunkt desselben in einer kleinen Grube zusammenlaufen, in welcher man das os humeri fühlen kann. Bei athletisch gebautem Arme sehen wir oben also die Vorwölbung des Deltamuskels und zum Ellenbogen hin den Wulst der von und über dem condylus externus humeri entspringenden Vorderarmmuskeln.)

i. **Schnitt zur Unterbindung der a. axillaris**, 2″ lang, vom hintern untern Rande des m. pectoralis major, wo etwas unterhalb und bei starker Extension im Ellenbogengelenk der n. medianus, selbst bei fetten Individuen, durchzufühlen ist.

(Zur Führung des Hautschnittes ist dieser Nerv meiner Meinung nach der beste Leiter, da bekanntlich in der Tiefe der Achselhöhle die Arterie noch zwischen seinen Wurzeln liegt, abwärts aber dieselbe zwischen diesem Nerven und der Achselvene zu finden ist.)

Lisfranc theilt den Raum zwischen dem m. pectoralis major und

17. *m. latissimus dorsi* in 3 Portionen und macht den Schnitt an der Grenze der vordern und mittlern Portion.

(Wie alle künstlich gezogenen Linien, hat auch diese praktisch weniger Werth, als die Aufsuchung und Verfolgung des n. medianus.)

k. **Schnitt zur Unterbindung der a. brachialis**, nur 1½″ lang, wenn der Arm nicht zu fett, im

18. *sulcus bicipitis internus*, der vom
19. *m. biceps* und
20. *m. triceps* gebildet wird, und in welchem bei starker Extension im Ellenbogengelenk der n. medianus an jeder Leiche, am Lebenden aber auch die pulsirende a. brachialis zu fühlen ist.

(Ersterer muss hier, wie auch im untern Theil der Achselhöhle dem Operateur als Leiter dienen.)

l. **Schnitt zur Unterbindung der a. brachialis in der plica cubiti**, 2″ lang, schräg etwa vom

21. *condylus internus humeri* zur Vertiefung, die man nach aussen von der
22. *Sehne des m. biceps* durchfühlen kann.

(Seitwärts von der Sehne des m. biceps finden sich zwei convergirende Erhabenheiten, welche von den Muskeln, die an dem condylus internus und externus entspringen, gebildet werden, und formen eben jene bezeichnete Vertiefung, die anderseits aus dem Zusammenfluss des sulcus bicipitalis externus und internus entstanden ist und auf der Oberfläche die blauen Streifen der Medianvene zeigt.)

m. **Schnitt zur Unterbindung der a. radialis im obern dritten Theil des Vorderarms**, in der Rinne, die sich nach innen vom

23. *m. supinator longus* durchfühlen lässt in einer Richtungslinie, die man sich durch einen Faden bilden kann, indem man diesen bei gestrecktem Arm von *der* Stelle des Oberarms, wo man die pulsirende a. brachialis, oder den n. medianus als Strang durchfühlen kann, zum Handgelenk hinleitet, wo der Puls an der a. radialis gefühlt wird. Man kann auch von der Mitte zwischen beiden condyli den Faden zum äusseren Rande der Sehne des
24. *m. flexor carpi radialis* leiten, oder zum äussern Rande des processus styloideus radii, wobei derselbe im obern dritten Theil des Vorderarmes zwischen dem m. supinator longus und
25. *m. pronator teres* verlaufen wird.

(Diese Richtungslinie ist um so wichtiger, da bei fettreicherem Unterhautbindegewebe die bezeichnete Furche vom m. supinator longus sich der Tastexploration entzieht und eben nur der muskulöse Arm des Gewerkers und Turners diese Längsfurchen zur Orientirung in diesem Muskelsystem und zur Bestimmung der von letzterem abhängigen Lage der Gefässe und Nerven darbietet.)

n. **Schnitt zur Unterbindung der a. radialis im untern Dritttheile des Vorderarms**, 1½″ lang, parallel mit der Sehne des m. flexor carpi radialis, zwischen dieser und dem

26. *processus styloideus radii*, der deutlich bei jedem Arm durchzufühlen ist. Bei starker Abduction und Extension des Daumens wird die nach innen gelegene Vertiefung hier durch die vorspringende
27. *Sehne des m. abductor pollicis longus* begrenzt, unter welcher sich der Dorsalzweig der a. radialis zur Rückenfläche der Hand schlägt und auf der Artikulation
28. des *os metacarpi pollicis* mit dem os multangulum majus, zwischen der Sehne des m. abductor longus und

29. *m. extensor pollicis longus* liegt.

(Die Arterie, auf dem Radius hier am Gelenk nur von dünner Haut und Fascia bedeckt, ist nicht nur der Exploration mit dem Finger, sondern auch dem Auge zugänglich, indem häufig eine hüpfende Bewegung der Haut ihre Lage andeutet.)

o. **Schnitt zur Unterbindung des ramus a. radialis, der zum arcus volaris profundus geht (Velpeau)**, zwischen Zeigefinger und Daumen, vom (28)

Carpometacarpalgelenk des Daumens bis zur Mitte des os metacarpi II.

(Die zweite Gelenkstelle des ersten Metacarpalknochens ist, namentlich wenn man mit dem Daumen Bewegungen vornimmt, durchzufühlen.)

p. **Schnitt zur Unterbindung der a. ulnaris, im mittlern Dritttheile des Vorderarms,** wo man in einer Linie, die man sich vom condylus internus zum äussern Rande des

30. *os pisiforme* gezogen denkt, eine Furche mitunter, wenn auch undeutlich, durchfühlen kann, die vom

31. *m. flexor carpi ulnaris* und

32. *m. flexor digitorum communis* gebildet wird.

(Um sich besser zu orientiren, kann man mit dem Finger vom os pisiforme hinauf die Sehne des m. flexor carpi ulnaris (ulnaris internus) verfolgen, und findet dann nach gemachtem Hautschnitt in der Fascie die gesuchte Arterie zwischen den beiden Flexorenbäuchen.)

q. **Schnitt zur Unterbindung der a. ulnaris im untern Dritttheile des Vorderarmes,** am äussern Rande der

33. *Sehne des m. flexor carpi ulnaris,* noch oberhalb der queren Handfurche (Marke zwischen Vorderarm und Hand), der Rasceta der Chiromanten nach *Hyrtl.*

Die Sehne

34. des *m. flexor digitorum sublimis* ist nur, wenn man die Finger spielen lässt, bei Magern durchzufühlen, und darf, da sie mehr nach aussen liegt, bei der Entblössung der Arterie nicht aufgedeckt werden.

r. **Schnitt zur Unterbindung der a. ulnaris in der Volarfläche der Hand, nahe dem arcus volaris**, in einer Linie, die man sich vom äussern Rande des os pisiforme zur Falte des Zeigefingers gezogen denkt.

(Der Schnitt kreuzt also die oft variirende, meist quer durch die Flachhand gehende linea cephalica und erreicht das äussere Ende der zwischen Zeige- und Mittelfinger aufhörenden linea mensalis nicht. Er fällt nach aussen von dem Hypothenar der Alten, der dem Ballen des Daumens, dem Thenar, gegenüberliegt. Bei den Franzosen haben sich diese Benennungen noch erhalten. *Hyrtl* erinnert auch noch an die Bezeichnung der Chiromanten, die den Daumenballen, von der linea vitalis nach innen umgrenzt, tuberculum Veneris nannten.)

s. **Schnitt zur Unterbindung der a. mammaria interna** im Zwischenrippenraum, schräg vom untern Rande der überliegenden Rippe zum obern Rande der folgenden Rippe, so dass der untere Wundwinkel nur einige Linien vom Rande des sternum entfernt ist.

II. Hautschnitte zur Entblössung der Arterien, die aus der aorta abdominalis entspringen.

t. **Schnitt zur Unterbindung der a. aorta abdominalis nach A. Cooper,** 3½ Zoll lang im mesogastrium (regio umbilicalis), etwa von der untern Grenze des epigastrium (Linie zwischen dem beiderseitigen neunten Rippenknorpel) bis zur obern Grenze des hypogastrium (Linie zwischen den beiden vordern Stacheln des os ileum) in der

35. *linea alba,* beim Nabel etwas zur linken Seite hin ausgebuchtet.

u. **Schnitt zu demselben Zweck nach Murray,** 6'' lang, von dem

36. *Ende der zehnten Rippe,* nach hinten etwas gekrümmt, zur

37. *crista ilei* hin (um hinter das peritoneum zu gelangen.)

(Der Schnitt fällt ungefähr in die Richtung der linea claviculo-coxalis, die von der sterno-clavicular-articulation zur spina ilei anterior superior gezogen wird und die Grenze zwischen den genannten drei mittleren Bauchregionen und der Rippenweichen (hypochondria) bildet.)

v. **Schnitt zur Unterbindung der a. iliaca communis (Crampton)**, 4'' lang, in einem kleinen Bogen von der

38. *letzten Rippe* bis zur

39. *spina ilei anterior superior* (das peritoneum wird geschont.)

(Die Richtung der a. iliaca communis und besonders der a. iliaca externa lässt sich durch eine Linie bestimmen, die man auf der Bauchoberfläche vom Nabel zum ligamentum Poupartii so zieht, dass dieses Band 4''' nach innen von seiner Mitte getroffen wird.)

w. **Schnitt zur Unterbindung der a. iliaca externa**, parallel mit dem

40. *ligamentum Poupartii*, von der spina ilei anterior superior bis zum äussern Rande des

41. *m. rectus abdominis.*

42. Dem *tuberculum ossis pubis*, an welchem der Samenstrang herabgleitet, darf man sich nicht nähern und letztern nicht, wie Einige wollen, als Leiter zur Arterie wählen, um mit Vermeidung der Zerrung desselben zugleich auch die Schonung der a. epigastrica zu sichern.

(Das Unterhautzellgewebe bildet hier bei wohlgenährten Individuen ein Fettpolster, das gegen einen Zoll und darüber dick werden kann und in sich die Leistendrüsen verbirgt. An magern Körpern dagegen treten die Contouren dieser Drüsen, namentlich bei gestreckter Stellung, sogar dem Auge erkennbar hervor.)

x. **Schnitt zur Unterbindung der a. cruralis, gleich unterm ligamentum Poupartii,** $2^1/_2$'' lang. Er beginnt einen Querfinger breit nach innen von der Mitte der genannten Aponeurose des m. obliquus abdominis externus (ligamentum Poupartii) und steigt schräg in einer Linie, die man sich von hier zum

43. *condylus internus femoris* gezogen denkt, abwärts.

(Im trigonum inguinale, in dem Schenkelbug, fällt also der Schnitt zwischen dem lig. Poupartii und der Stelle 4'' abwärts, wo die Arterie schon vom Rande des m. sartorius bedeckt wird und man ihr Pulsiren nicht mehr durchfühlen kann.)

(Man muss den Schnitt nicht weiter nach innen anlegen, weil die Vene gar nicht aufgedeckt zu werden braucht. Die Verletzung derselben wird von *Roux* seltsamer Weise für eine Indication zur Amputation gehalten, indem er eine Ligatur an derselben zu sehr scheut und aus der folgenden Hyperämie dem Beine Gangrän weissagt. Da oberhalb der Einmündung der vena saphena in die Schenkelvene weiter keine Klappen vorkommen, kann bei einer solchen Venenverletzung jedoch die doppelte Unterbindung der Vene nothwendig werden, wie ich sie einmal bei einer Hiebwunde hoch in der Achselhöhle appliciren musste, da der bedeutendere Blutstrom aus der obern Oeffnung hervorstürzte. Anderseits ist auch der Lufteintritt zu fürchten, so dass bei solchem Unfalle ein rascher Verschluss der Venenwunde die Hauptsache sein muss.

Die Arterie liegt in dieser Partie auf dem Schenkelkopf auf und kann zur Noth auch hier comprimirt werden.)

y. **Schnitt zur Unterbindung der a. cruralis im Scarpa'schen Winkel**, auf dem inneren Rande des

44. *m. sartorius*, in der Rinne zwischen dem

45. *m. vastus internus* u.

46. *m. adductor longus.*

(Diese Furche, die selbst beim magern und muskulösen Schenkel dem Auge sich entzieht, wird meist leicht durch das Tastorgan bestimmt, wenn man mit der Hand den Knochen umgreift und die neben einander gelegten Fingerspitzen dicht an dem Knochen vorüber gleiten lässt. Dieser Anhaltspunkt ist von *Langenbeck* gegeben und deutet uns sehr praktisch den Verlauf des m. sartorius an, dessen Richtung einer Linie entspricht, die man von der spina ilei anterior superior zum condylus internus führt.

Dieser Muskel dient aber besonders, nachdem seine Fasern durchs Messer zu Tage gelegt, als sicherer Leiter bei dieser Unterbindung und braucht nur etwas zur Seite gezogen zu werden (Desault schnitt überflüssiger Weise denselben bis zur Mitte oder ganz in der Quere durch), um die Arterienscheide zu erreichen.)

z. **Schnitt nach Hunter zu demselben Zweck, unterhalb der Mitte des Oberschenkels auf dem äussern Rande des m. sartorius.**

(Die Mitte des Oberschenkels ist durch das Anlegen der entsprechenden Hand des Patienten zu finden, da bei aufrechter Attitüde die Spitze des Mittelfingers des herabhängenden Armes auf den Halbirungspunkt des femur zu liegen kommt. *Roux* wählte, wenig praktisch, auch oberhalb der Mitte des Oberschenkels den Weg um den äussern Rand des m. sartorius in der Absicht, die v. saphena sicherer zu vermeiden, deren Verlauf jedoch eine Linie angiebt, die wir vom condylus internus zum innern Fünftel des lig. Poupartii ziehen und die zu vermeiden demnach nicht schwer fällt. Selbst wenn eine v. saphena anterior, wie sie mitunter oberhalb der patella angetroffen worden, vorliegen sollte, kann sie bei vorsichtigen Messerzügen ohne Schwierigkeit geschont werden.)

a' **Schnitt nach Jobert zu demselben Zweck**, in der

47. *fossa epicondyloidea*, gleich oberhalb des condylus internus femoris, wo sich die a. cruralis beim Beginn des untern Drittels des Schenkels durch die Spalte der Sehne des m. adductor in die fossa poplitea versenkt. — *Jobert* geht von vorne her an die Arterie, die hier schon Poplitea geworden, indem er die natürliche Spalte der Adductorensehne nach abwärts dilatirt.

(Während diese Arterie bisher, vom m. sartorius bedeckt, keinen starken Seitenast abgab, entspringen hier vor dem Eintritt derselben in die genannte Spalte 2 Zweige (a. musculo-articularis und a. articularis genu superficialis), die sich im rete articulare genu verzweigen und abgesehen von dem tiefern Weg durch Zellgewebe und Venengeflechte diese Operationsweise *Jobert's* erschweren.

Die dreieckige *fossa Joberti s. epicondyloidea* tritt bei gebeugter Stellung des Knie's, wenn sie nicht zu reich mit Fett gepolstert ist, deutlich hervor und wird nach hinten durch die Sehne des m. sartorius, gracilis, semitendinosus und semimembranosus, nach vorn durch die Sehne des m. quadriceps und der in der Tiefe durchzufühlenden Sehne des m. adductor

magnus und nach unten durch den condylus internus begrenzt. Bei gestreckter Stellung des Schenkels schwindet diese fossa und eine andere Einsenkung oberhalb der patella, wo die Muskulatur des m. quadriceps aufhört und seine Sehne beginnt, tritt alsdann deutlich hervor.)

b'. **Schnitt zur Unterbindung der a. poplitea** in der Kniekehle, fast in der Mitte zwischen beiden Condylen, dem innern condylus, um den nach aussen bleibenden Nerv zu vermeiden, etwas näher gerückt, 3'' lang. Das untere Ende des Schnittes kommt am vortheilhaftesten in die Höhe der hintern Enden der Oberschenkelknorren zu liegen. Die Stellung unserer Figur gestattet es nicht, den ganzen Hautschnitt zu übersehen.

(Die Kniekehle, der Ellenbogengrube analog, bildet bei Magern, von aussen gesehen, auch ein Dreieck, dessen Basis aber abwärts, nicht wie beim Ellbogen aufwärts, gerichtet ist. Bei activer Beugung des Knies erheben sich die Seitenränder und die Arterie kommt tiefer zu liegen, während sie bei gestreckter Stellung oberflächlicher liegt, doch wegen der dann mehr gespannten Fascie u. s. w. schwerer in der Operation zu erreichen ist. Bei Streckung des Knies sieht man bei Magern eine strangartige Erhabenheit, genau in der Mittellinie der Kniekehle, die man bei etwas fettreicheren Individuen, wo sie dem Auge entzogen, noch durchfühlen kann; es ist der dicht unter der Aponeurose gelegene n. tibialis, von dem bereits in der Mitte des Schenkels der n. peroneus abgegangen. Letzterer hält sich hier in der Kniekehle dicht am innern Rande der Sehne des m. biceps und geht durch den sulcus popliteus externus (zwischen dem äussern Kopf des m. gastrocnemius und der Sehne des m. biceps) zum capitulum fibulae.

Die dreieckige Form der fossa poplitea ist jedoch nur äusserlich; sobald man die Aponeurose entfernt, zeigt sich, wie wir es im speciellen Theile näher besprechen werden, ein rautenförmiger Raum, der aus 2 Dreiecken besteht, die in der Beugefalte des Knie's mit ihrer Basis an einander stossen.

Die v. saphena interna, an der innern Seite des Knies verlaufend, ist in dem Fett, das hier selbst bei Magern nicht fehlt, eingelagert und lässt sich daher durch die Haut nicht erkennen.)

c'. **Schnitt zur Unterbindung der a. tibialis postica im obern Dritttheil des Unterschenkels nach Marjolin**, 3½'' lang, längs dem innern Rande der tibia. Er beginnt am hintern, untern Theil der

48. *innern tuberositas tibialis*, welche, wenn sie auch nicht immer wie die crista tibiae vorspringt und auf den ersten Blick erkennbar, jeder Zeit deutlich durchzufühlen ist.

d'. **Schnitt zu demselben Zweck im mittlern Dritttheil des Unterschenkels nach Lisfranc**, vom

49. *innern Rande des tendo Achillis*, 3'' lang, schräg nach oben bis an

50. *die tibia.*

e'. **Schnitt zu demselben Zweck**, 2'' lang, zwischen dem

51. *malleolus internus u. der Achillessehne* mehr zum Knöchel hin, zur Hälfte auf der obern Partie des

52. *ligamentum laciniatum internum*, wo die Arterie oberflächlich unter der Fascie liegt, so dass man sie sogar mitunter pulsiren sehen kann.

(Die Unterbindung ist daher hier unendlich leicht. Anders verhält es sich jedoch an den beiden erstgenannten Unterbindungsstellen dieser Arterie, wo wegen der schwierigen Ausführung diese Operation sogar von Einigen ganz verworfen wurde (Manec). Sie ist jedoch seitdem mit glücklichem Erfolge ausgeführt worden und als wohlberechtigt unter den Arterienschnitten anerkannt worden. Zur Erleichterung der Operation muss jedoch der Fuss nothwendig, sowie auch das Knie gebeugt werden, um die tief gelegene Arterie besser erreichen zu können.)

f'. **Schnitt zur Unterbindung der a. tibialis antica in der Mitte des Unterschenkels.** Die Lage der Arterie lässt sich durch eine Linie bestimmen, die man von der Mitte zwischen spina tibiae und capitulum fibulae zum Fussrücken, zur Mitte zwischen beiden malleolis gezogen denkt. Man lässt mit dem Fusse Bewegungen machen, oder macht sie an der Leiche selbst, um so die Sehne des

53. *m. tibialis anticus* zu ermitteln. Verfolgt man diese dann mit den Fingern nach aufwärts bis zur Mitte des Unterschenkels, so kann man oft seinen äussern Rand, etwa 1'' von der

54. *crista tibiae* nach aussen, durchfühlen. In dieser Rinne, zwischen dem m. tibialis anticus und dem

55. *m. extensor digitorum comm. pedis longus* führt man den Schnitt, gute 3'' lang Höher hinauf, mehr zur

56. *spina tibiae* und dem

57. *capitulum fibulae* hin, liegt die Arterie zu tief, um sie im gegebenen Fall zum Nutzen des Patienten aufzusuchen.

(Bei muskulösen und nicht fettreichen Individuen ist zwischen Waden- und Schienbein, wo das lig. intermusculare den langen und kurzen m. peroneus von den genannten Muskeln (m. tibialis anticus und extensor digitorum communis) scheidet, eine abwärts laufende Rinne

zu bemerken, die ebenfalls als Richtschnur bei dieser Unterbindung dienen kann. Zum untern Theil des Unterschenkels hin wird diese Scheidelinie immer breiter in dem Maasse, als die anliegenden Muskeln sich zu Sehnen verdünnen.)

g'. **Schnitt zu demselben Zweck im untern Dritttheil, in derselben Linie und Entfernung von der crista tibiae**, durch welche man aber hier in die Furche zwischen dem m. tibialis anticus und

58. m. *extensor hallucis longus* gelangt und die Arterie oberflächlicher findet.

h'. **Schnitt zur Unterbindung der a. dorsalis pedis od. pediaea** in einer Linie, die man sich von der Mitte des Fussblattes zwischen

59. dem *malleolus externus und internus* zur Commissur zwischen der grossen und zweiten Zehe gezogen denkt, $1^1/_2$'' lang. Wenn der Fuss flektirt wird, tritt die
60. *Sehne des m. tibialis anticus* deutlich hervor und lässt sich bis zur vorragenden
61. *Tuberosität des os naviculare* verfolgen. Der Schnitt fällt nach aussen von dieser Sehne und entblösst die Arterie zwischen der
62. *Sehne des m. extensor hallucis longus* und der nur bei Lebenden, wo die Action des Muskels uns zu Hülfe kommt, erkennbaren
63. *Sehne des m. extensor digitorum communis longus.*

(Der Schnitt fällt somit nach innen von dem prallen (scheinbar Fluctuation darbietenden) Bauch des m. extensor digitorum communis brevis, der durch eine deutliche Einbucht, die nur bei gestreckter Stellung des Fusses schwindet, von der anderen Seite des Fusses getrennt ist.

Durch Streckung der Zehen heben sich die Extensorensehnen derselben als gerade Stränge heraus, und indem man sie zum Fussblatte verfolgt, ist Einem ein Mittel zur Lagebestimmung der Arterie gegeben, obgleich man in den meisten Fällen die Pulsation derselben, trotz des stark gespannten lig. cruciatum, durchzufühlen im Stande ist.

Da die a. dorsalis pedis ähnlich der a. radialis an der Hand, der sie entspricht, hier nur von spärlichen Weichtheilen bedeckt ist und man die Fusswurzelknochen zur sichern Unterlage hat, wird die Compression die Application einer Ligatur meist überflüssig machen.)

Es bleibt uns zur Besprechung noch der Hautschnitt zur höchst selten indicirten **Unterbindung der a. peronea**, die wir als den grössten Zweig der a. tibialis postica bezeichnen, wenn wir nicht schon die a. tibialis antica als einen Zweig derselben auffassen wollen, indem die a. poplitea ja in der hintern Schienbeinarterie ihre Fortsetzung findet. Da die Stellung unserer Figur jedoch die Vorzeichnung des Schnittes zur Bloslegung der a. peronea nicht gestattet, so verweise ich in dieser Beziehung auf den speciellen Theil.

Taf. 1.

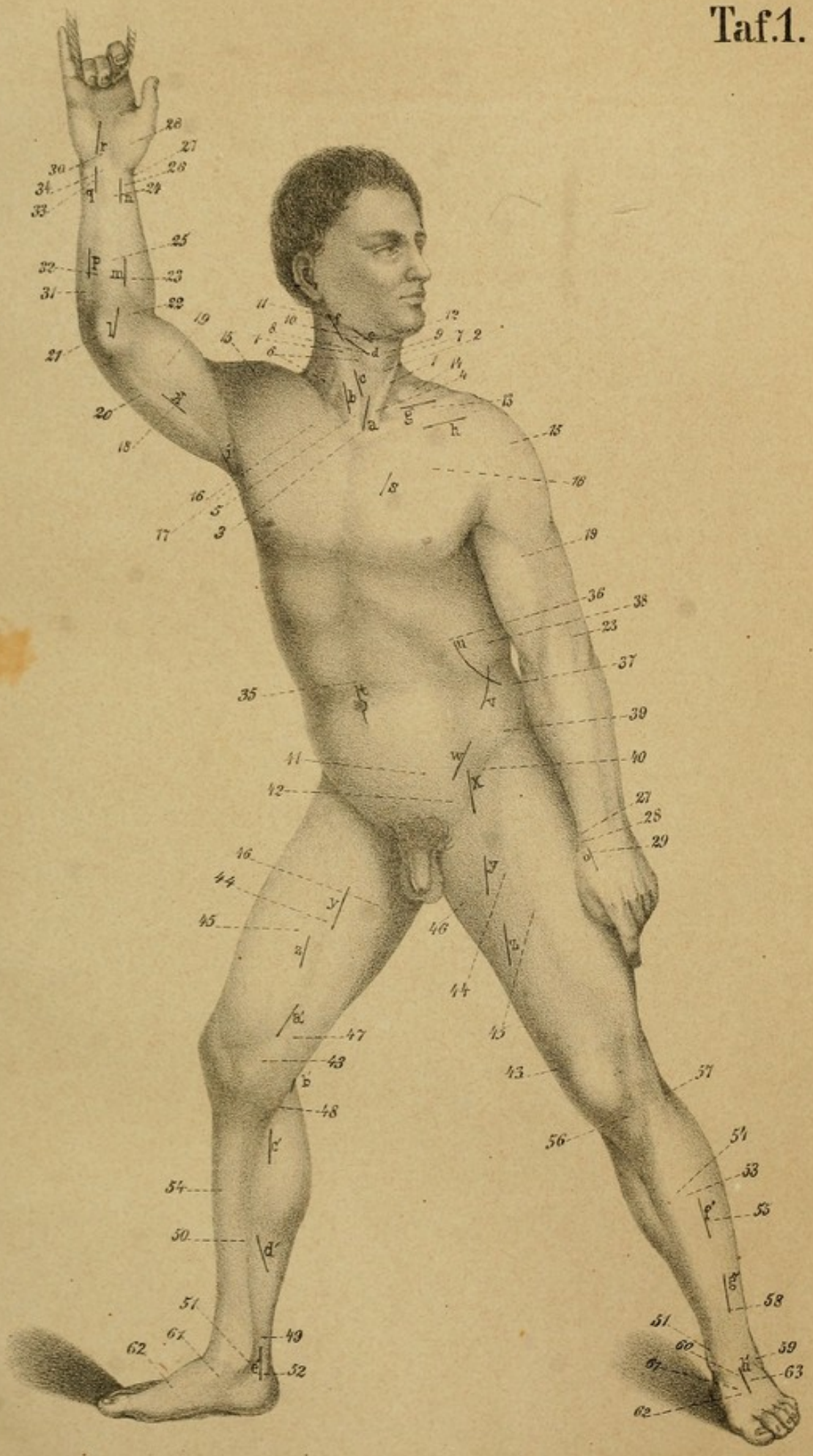

C. Schmiedel, lith.

Druck v. J. G. Fritzsche, Leipzig

Taf. 3.

Die fascia cervicalis.

A. Die Haut.

B. Der m. platysmamyoides.

C, C, C. Die Insertionspunkte der fascia cervicalis an den unteren Rand des Unterkieferbeines.

D, D, D. Die Insertionspunkte dieser Fascie an den oberen Rand des Schlüsselbeines.

E, E. Der Sack oder trichterförmige die Schilddrüse, von ihr für den m. sternocleidomastoideus dexter gebildet.

a, a, a, a. Zwei, in die vordere Lamelle dieser Schilde gemachte Oeffnungen, welche entstanden sind:

1. Der innere Rand des m. sternocleidomastoideus.

b, b. Die hintere Lamelle der Schilde dieses Muskels. Die Ränder der Oeffnung sind durch Stichmuskeln aneinander gezogen.

c, c. Eine in die hintere Lamelle der Fascie gemachte Oeffnung, wodurch:

1. die Schilde, der art. carotis communis und auch noch mehrere Muskeln (1, 2) an sich gezogen.

f. 4. Eine dünne vordere Lamelle der Halsfascie.

m, m. Eine ähnliche Oeffnung, in die Schilde des m. sternocleidomastoideus, die hinten Seite gemacht.

N. Der innere Rand des m. sternocleidomastoideus, abgelöst.

n, n. die Bänder, unter diesem Rande, zur hintern Lamelle der Fascie.

o. Eine in dieser Lamelle gemachte Oeffnung.

p. Eine in die Schilde der art. carotis gemachte gleiche Oeffnung.

q. Eine Oeffnung in der Schilde der v. jugularis, die den m. sternocleidomastoideus.

r. Eine Oeffnung in der Schilde für den m. omohyoideus.

s, s. Das quetschte, cellulöse Gewebe zwischen der zwei Lamellen der Fascie, die sich an den Bindehäuten der Jugularis externa befinden.

t, t. Eine Oeffnung in der Schilde für die v. subcutanea colli.

u. Eine Oeffnung in der Schilde des m. omohyoideus.

v. Die unter der Fascie bemerkenswerthe Hervorragung der Schildkörper.

1. Die art. carotis communis dexter.

2. Die art. carotis communis sinistra.

2'. Die vena jugularis interna.

3. Die n. vagi.

4. 4. Die rami descendentes n. hypoglossi (descendens noni).

5. Die vena jugularis externa.

6. Die n. accessorius superior cervicalis.

7. Die Submaxillardrüse.

8. Die durchschnittenen Sehne des m. digastricus maxillae inferioris.

Taf. 2.

Die fascia cervicalis.

A. Die Haut.

B. Der m. platysmamyoides.

C. C. C. Die Insertionspunkte der fascia cervicalis an den untern Rand des Unterkieferbeins.

D. D. D. Die Insertionspunkte dieser Fascie an den obern Rand des Schlüsselbeins.

E. E. Der Sack oder vielmehr die Scheide, von ihr für den m. sternocleidomastoideus dexter gebildet.

e. e. f. f. Zwei, in die vordere Lamelle dieser Scheide gemachte Oeffnungen, wodurch entblösst sind:

g. g. Der innere Rand des m. sternocleidomastoideus.

h. h. Die hintere Lamelle der Scheide dieses Muskels. Die Ränder der Oeffnung sind durch

i. i. Stecknadeln auseinander gezogen.

k. k. Eine in die hintere Lamelle der Fascie gemachte Oeffnung, wodurch

l. die Scheide der art. carotis blossgelegt und auch geöffnet ist, um die art. carotis communis (1. 1.) zu zeigen.

l'. l'. Eine dünne zellige Lamelle der Arterienscheide.

m. m. Eine ähnliche Oeffnung, in die Scheide des m. sternocleidomastoideus der linken Seite gemacht.

N. Der innere Rand des m. sternocleidomastoideus sinister.

n. n. die hintere, unter diesem Muskel liegende Lamelle der Fascie.

o. Eine in diese Lamelle gemachte Oeffnung.

p. Eine in die Scheide der art. carotis sinistra gemachte Oeffnung.

q. Eine Oeffnung in der Scheide der fascia cervicalis für den m. sternothyreoideus.

r. Eine Oeffnung in der Scheide für den m. stylohyoideus.

s. s. Das spatium cellulosum jugulare zwischen den zwei Lamellen der Fascie, die sich an das Brustbein (an das jugulum sterni) heften.

t. t. Eine Oeffnung in der Scheide für die Submaxillardrüse.

u. Eine Oeffnung in der Scheide des m. omohyoideus.

v. Die unter der Fascie hervorschimmernde Hervorragung des Schildknorpels.

1. 1. Die art. carotis communis dextra.

2. Die art. carotis communis sinistra.

2'. Die vena jugularis interna.

3. Die n. n. vagi.

4. 4. Die rami descendentes n. hypoglossi (Descendentes noni). —

5. Die vena jugularis externa.

6. Die n. n. subcutanei supraclaviculares.

7. Die Submaxillardrüse.

8. Die durchschimmernde Sehne des m. digastricus maxillae inferioris. —

Taf. 2.

C. Schmiedel lith.

Druck v. J. G. Fritzsche, Leipzig.

Taf. 3.

Durchschnitt der fossa suprasternalis.

A. A. Fibröse Säcke der fascia cervicalis für die musc. sternocleidomastoidei bestimmt, und zwar die vordere Wand dieser Säcke.

B. Die vordere Lamelle der fascia cervicalis in der fossa suprasternalis.

C. C. Die hintere Wand des fibrösen Kanals des m. sternocleidomastoideus.

D. Die hintere fibröse Wand der fossa suprasternalis.

E. Der m. sternocleidomastoideus der linken Seite.

F. Der m. sternocleidomastoideus der rechten Seite.

G. G. Die hintere Wand der fossa suprasternalis, die von den mm. sternothyreoidei und sternohyoidei eingenommen wird.

H. Zellig-fibröse Fortsetzung der hintern Lamelle der Fascie zur Bildung der Scheide für die art. carotis.

a. a. Verschmelzungspuncte der hintern und vordern Lamelle der fascia cervicalis.

b. Der vordere zellige Raum der fossa suprasternalis zwischen 2 Lamellen der Fascie.

c. Fibröse zellige Fortsetzung der Arterienscheide bis zum Knochen.

d. d. Zwei zellige Scheidewände, die die Scheide der art. carotis in 2 Säcke theilen.

1. Die art. carotis sinistra.
2. Der nervus vagus.
3. Die vena jugularis interna.

Im zweiten zelligen Raume (spatium tracheale), der zwischen der Luftröhre und den mm. sternohyoidei und sternothyreoidei liegt, sind eingeschlossen:

4. Die vena innominata.
5. Die venae thyreoideae.
6. Der truncus anonymus.
7. Die Luftröhre.
8. Der Oesophagus.
9. Die durchschnittene art. subclavia dextra.

Taf. 3.

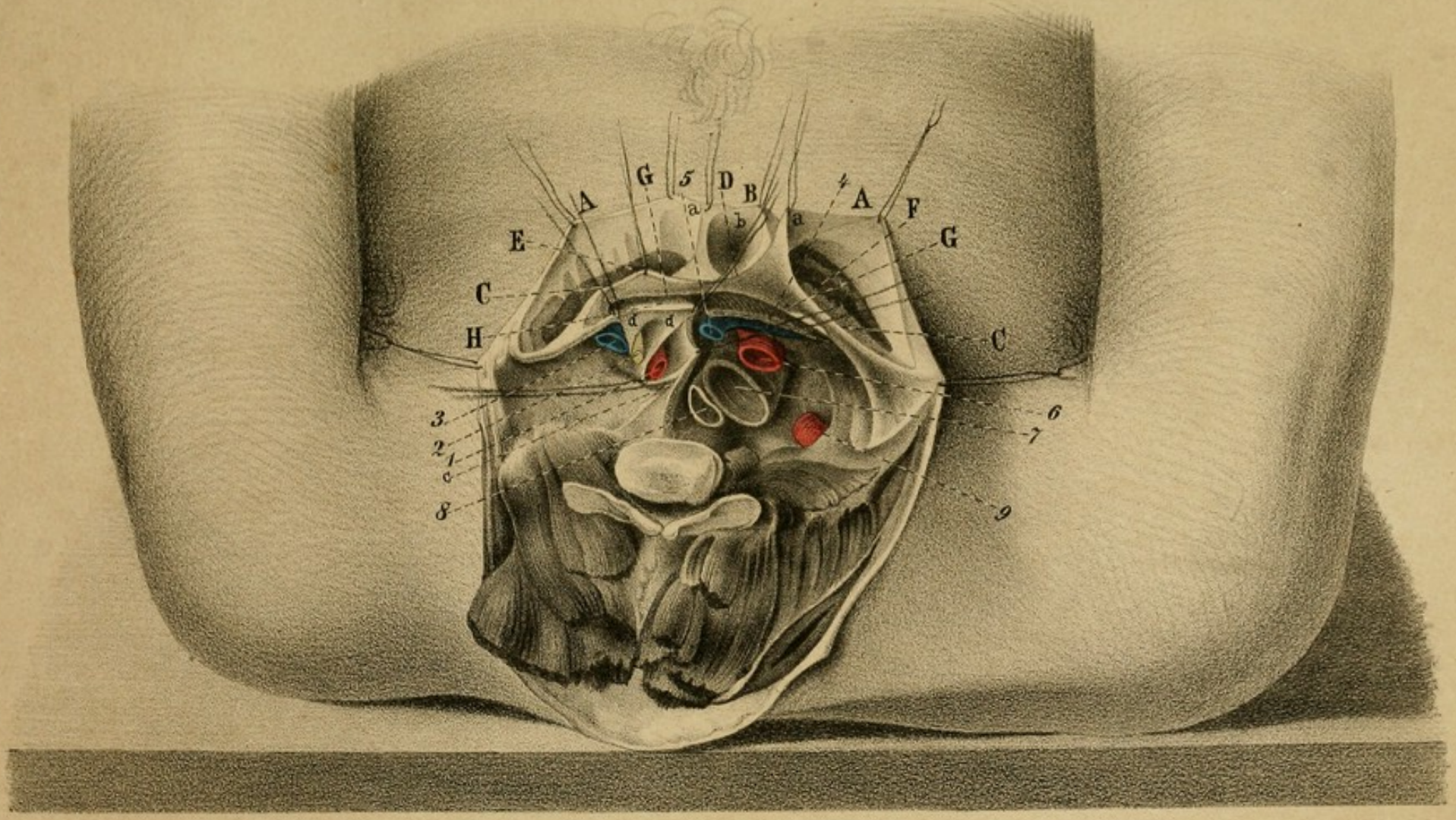

Taf. 4.

Schichten der fossa suprasternalis. Verschiedene Lamellen der fascia cervicalis. Truncus anonymus.

A. A. Einschnitt durch die Haut.

B. B. Die vordere Lamelle des fibrösen Sacks, der für den m. sternocleidomastoideus der rechten Seite bestimmt ist.

C. C. Die hintere Lamelle dieses Sackes.

C'. C'. C'. Die Verschmelzungsstelle der beiden Lamellen, die zur Bildung des fibrösen Sackes für den m. sternocleidomastoideus der linken Seite dienen.

a. a. Die Höhle des Sacks, in welcher der musc. sternocleidomastoideus der rechten Seite eingeschlossen ist.

D. D. D. D. D. Die tiefere Lamelle der fascia cervicalis, die sich an den hinteren Rand des jugulum sterni heftet.

b. b. b. Der erste zellige Raum der fossa suprasternalis (vergl. b. Taf. 32).

E. E. Musc. sternothyreoideus der linken Seite in der natürlichen Lage.

E'. E'. Die dritte, noch tiefere Lamelle der fascia cervicalis, welche hinter den mm. sternothyreoidei und sternohyoidei liegt.

NB. Der musc. sternothyreoideus und sternohyoideus der rechten Seite, eben so wie der m. sternocleidomastoideus sind zum Theil durch die Lage des Kopfes, zum Theil durch Spannung der fibrösen Lamelle der fascia cervicalis stark nach aussen abgezogen.

e'. Der zweite zellige Raum der fossa suprasternalis (spatium tracheale).

Im ersten zelligen Raume (b. b. b.) liegen eingeschlossen:

1. 1. 1. Zweige der vena jugularis externa.

Im zweiten (e').

2. venae thyreoideae inferiores.
3. Die Luftröhre.
4. Truncus anonymus.

---

5. Membrana crico-thyreoidea.
6. Cartilago thyreoidea.

c. d. Durchschnittene Scheide des truncus anonymus.

Taf. 4.

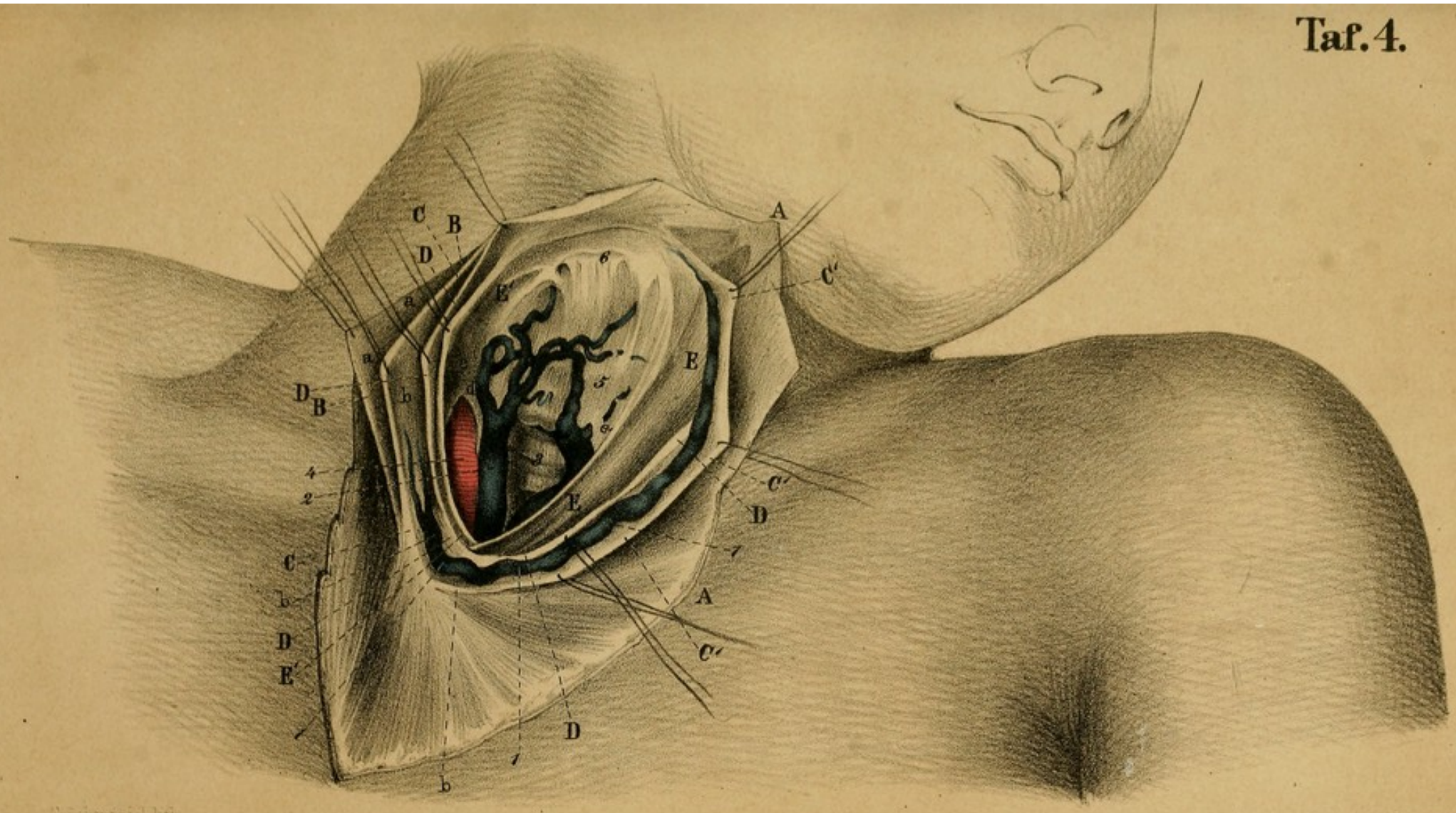

Gschumtel lith.

Druck v. J. G. Fritzsche, Leipzig

Taf. 5.

Die Lage des truncus anonymus und der vena innominata in der fossa supraclavicularis.

A. Der m. sternocleidomastoideus der rechten Seite, durchschnitten und zurückgeschlagen.
B. Das Schlüsselbein, in der inneren Hälfte durchgesägt.
C. Ein Stück des Brustbeins mit der articulatio sternoclavicularis, herausgeschnitten, modulus des sternum (V. 1) tief durchsägt und die clavicula exstirpirt worden.
D. Die rechte Lunge, nach durchschnitten.
E. V. thyr. sternohyoideus und sternothyreoideus der rechten Seite, durchschnitten.
G. Ner. m. omohyoideus.
H. Ner. m. deltoideus.
I. Ner. m. pectoralis major.
K. Die fascia cervico-clavicularis.
L. Ner. musc. pectoralis minor.
M. Ner. musc. subclavius.
1. Die vena innominata, durch Entfernung des Brustbeins erweitert.
2. Vena cephalica der rechten Seite.
3. 3. 3. Venae superiores intercostales.
4. Ner. truncus anonymus, und seine Lage zur
5. Luftröhre.
6. Bifurcationsstelle des truncus anonymus.
7. Arteria carotis dextra.
8. Art. subclavia dextra.
9. Die Arteriennetzstelle
10. der vena jugularis interna.
11. Den Venenwinkel.
12. Vena transversa colli.
13. Vena scapularis.
14. Scorpus vagus.
15. N. recurrens.
16. Die Verbindung der nerv. vagus in die Brustbeinhöhle.
17. 17. Die Pleura.
18. 18. Vena azygos minor.
19. 19. Arteria axillaris. Verge. die Lage der Theile in trunculo deltoideo pectoralis mit der in Taf. 3 abgebildeten.

Taf. 5.

Die Lage des truncus anonymus und der vena innominata in der fossa suprasternalis.

A. Der m. sternocleidomastoideus der rechten Seite, durchschnitten und zurückgeschlagen.
B. Das Schlüsselbein, in der inneren Hälfte durchgesägt.
C. Ein Stück des Brustbeins mit der articulatio sternoclavicularis, herausgebrochen, nachdem das sternum 1'' tief durchsägt und die clavicula exarticulirt worden.
D. Die erste Rippe, auch durchschnitten.
E. F. Musc. sternohyoideus und sternothyreoideus der rechten Seite, durchschnitten.
G. Der m. omohyoideus.
H. Der m. deltoideus.
I. Der m. pectoralis major.
K. Die fascia coraco-clavicularis.
L. Der musc. pectoralis minor.
M. Der musc. subclavius.

1. Die vena innominata, durch Entfernung des Brustbeins entblösst.
2. Vena subclavia der rechten Seite.
3. 3. 3. Venae thyreoideae inferiores.
4. Der truncus anonymus, und seine relative Lage zur
5. Luftröhre.
6. Bifurcationsstelle des truncus anonymus.
7. Arteria carotis dextra.
8. Art. subclavia dextra.
9. Die Verbindungsstelle der vena subclavia mit:
10. der vena jugularis interna.
11. Der Venenwinkel.
12. Vena transversa colli.
13. Vena axillaris.
14. Nervus vagus.
15. N. recurrens.
16. Die Fortsetzung des nerv. vagus in die Brusthöhle.
17. 17. Die Pleura.
18. 18. Vena acromialis.
19. 19. Arteria acromialis. Vergl. die Lage der Theile im triangulo deltoideo-pectorali mit der in Taf. 8 abgebildeten.

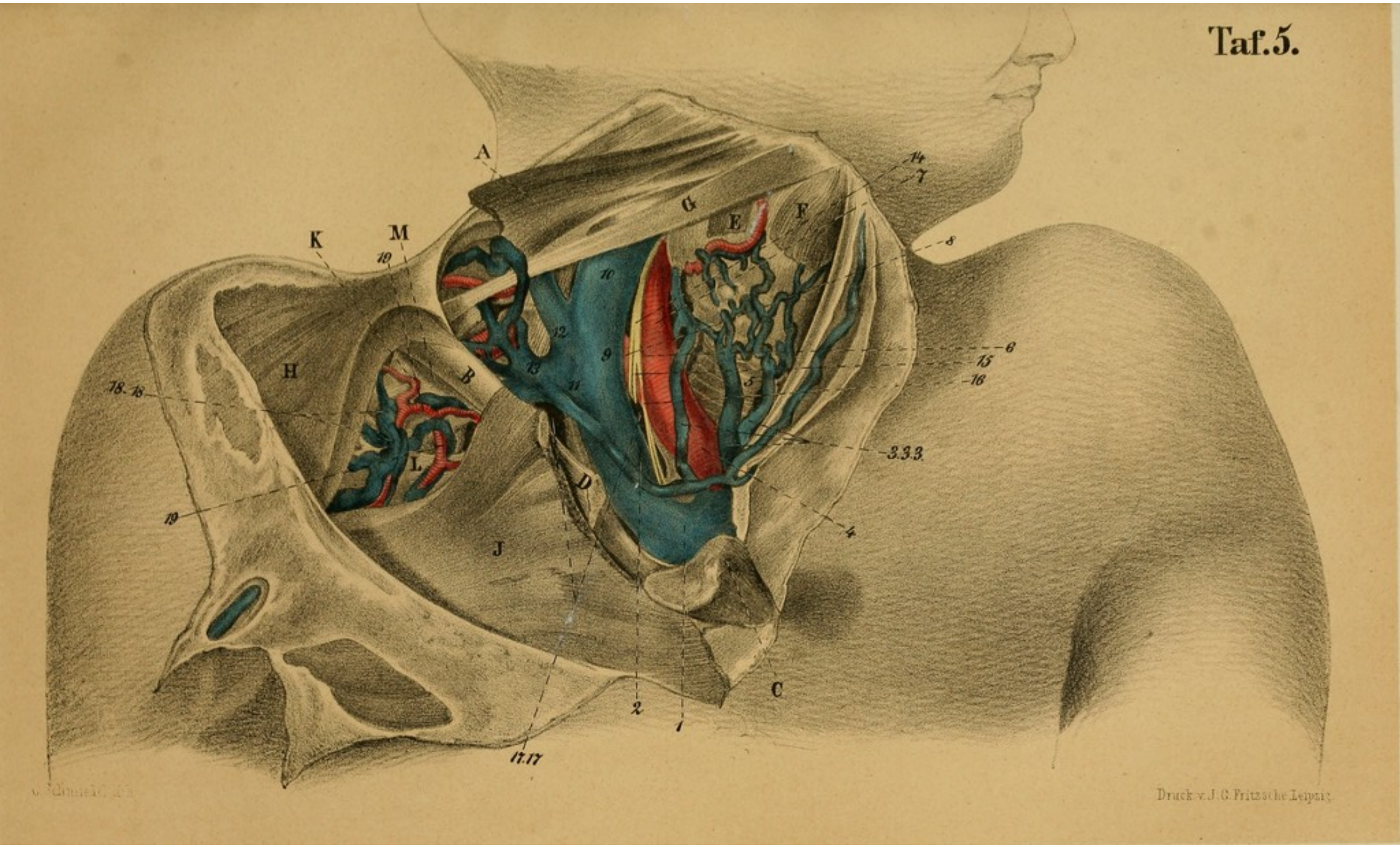
Taf. 5.
A
K
M
19
G
E
F
14
7
8
10
12
9
13
11
5
6
15
16
H
B
18. 18
L
3.3.3.
D
19
4
J
C
2
1
17.17
Druck v. J. G. Fritzsche Leipzig.

Taf. 6.

Zweite Schicht des dreieckigen Raumes zwischen beiden Schenkeln des m. sternocleidomastoideus. Hintere Lamelle der fascia cervicalis.
(Die erste Schicht in Taf. 2 abgebildet.)

A. Der musc. sternocleidomastoideus durch das Abpräpariren der vordern Lamelle der fascia cervicalis entblösst.

a. Seine Sternalinsertion.

b. Seine Clavicularportion; beide Portionen recht stark auseinandergezogen; dadurch sind zum Vorschein gekommen:

c. c. die hintere Lamelle der fascia cervicalis;

'c. 'c. zwei Einschnitte in diese Lamelle, um

B. den m. omohyoideus sichtbar zu machen.

C. D. Die untere Portion der mm. sternohyoideus und sternothyreoideus.

d. d. Die hinter diesen Muskeln liegende Lamelle der fascia cervicalis, welche auch als Scheide dient für die

1. art. carotis communis.
2. 2. Die v. jugularis interna, welche mehr nach oben noch mit der hintern Lamelle der Fascie bedeckt ist.
3. Der n. vagus.

'd. Die hintere Lamelle der Fascie, welche am äussern Rande des m. sternomastoideus wieder zum Vorschein kommt.

4. Die v. jugularis externa.
5. 5. Die vv. colli subcutaneae.
6. Die v. facialis, entblösst durch einen Schnitt in die Fascie.

e. e. Ein Einschnitt in die hintere Lamelle der Fascie, um

'1. die Carotis,
'2. die vena jugularis interna und
'3. den nerv. descendens noni zu entblössen.

E. Der entblösste hintere Bauch des m. digastricus maxillae.

f. Die glandula submaxillaris in ihrer fibrösen Kapsel eingeschlossen.

7. Die art. maxillaris externa.

g. Einige Fibern des m. platysmamyoides.

Taf. 6.

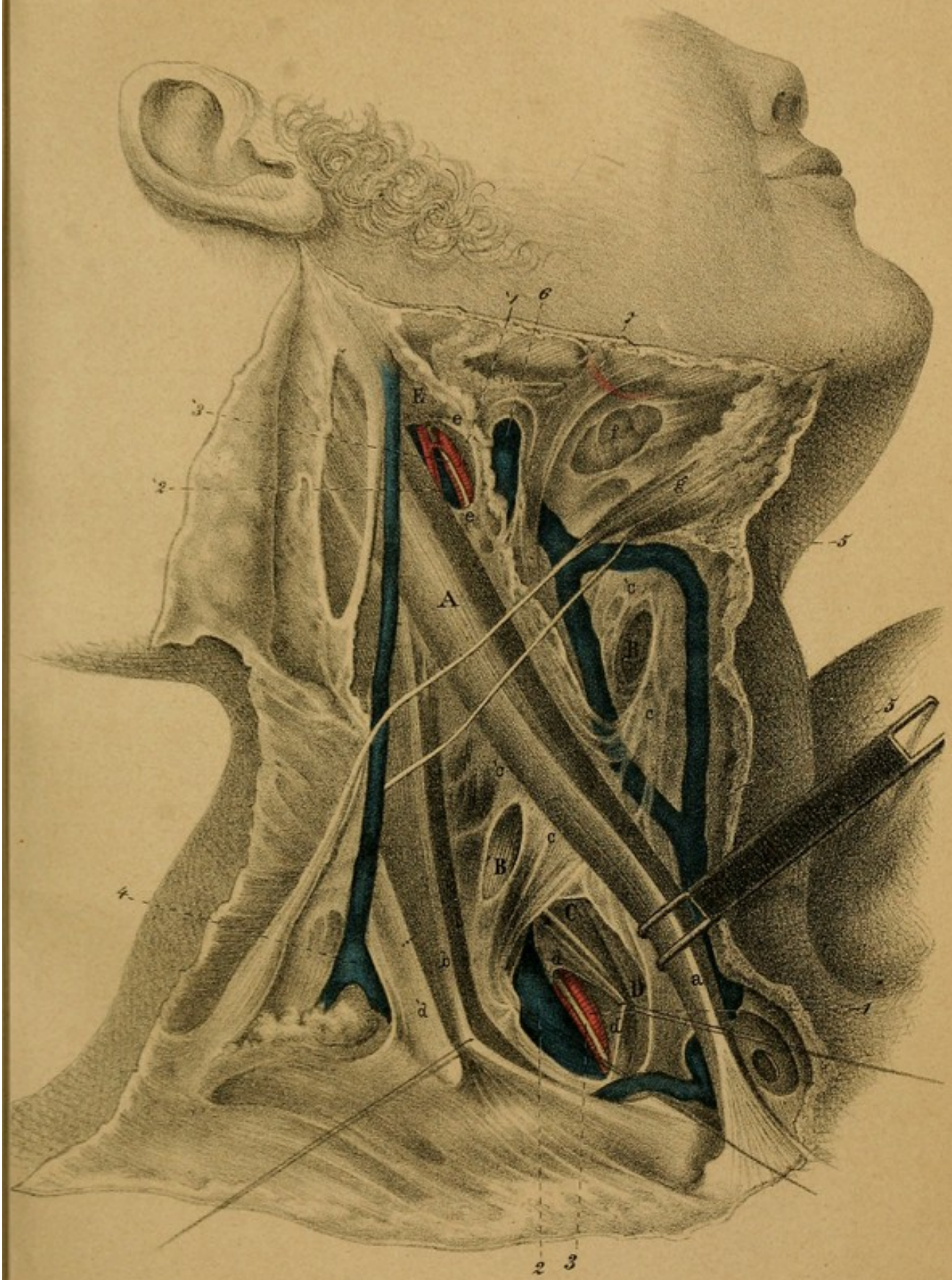

C. Schmiedel lith.

Druck v. J. J. Fritzsche, Leipzig.

Taf. 7.

Dritte Schicht des dreieckigen Raumes zwischen den beiden Schenkeln des m. sternocleidomastoideus. Lage der a. subclavia dextra am Trachealrande des m. scalenus anterior. Die carotis dextra unterhalb des m. omohyoideus. A. thyreoidea inferior.

A. Der musc. sternocleidomastoideus.
  a. Seine Sternalportion.
  b. Seine Clavicularportion.
B. Der m. omohyoideus.
  c. Die Sehne desselben.
C. D. Die mm. sternothyreoideus und sternohyoideus.
E. E. Der m. scalenus anterior.
F. Der m. sternomastoideus der linken Seite.
    1. Der truncus anonymus.
    2. Die a. subclavia dextra am Trachealrande des m. scalenus anterior.
    3. Der truncus arteriae thyreoideae inferioris.
    4. 4. Die art. transversa colli.
    5. Die a. cervicalis adscendens.
    6. Der Ursprung der a. vertebralis.
    7. Die a. mammaria interna.
    8. Der Venenwinkel oder die Verbindung der
    9. vena jugularis interna mit
    10. der v. subclavia; er liegt getrennt von der Arterie durch den m. scalenus anterior.
    11. Die vena vertebralis.
    12. Der n. vagus.
      α. Sein ramus cardiacus.
    13. Der n. phrenicus.
    14. Das ganglion cervicale infimum mit seinem ramus cardiacus magnus (in dem Winkel zwischen der Carotis und Subclavia in der Tiefe liegend).
    15. Der Ursprung des nerv. recurrens.
  d. Die Pleura.
  e. Der Ueberrest der hinteren Lamelle der fascia cervicalis.
    16. 16. 16. Die art. carotis dextra.
    17. Die Fortsetzung der art. thyreoidea inferior, welche zwischen der Carotis und der Schilddrüse liegt.
  f. Die Schilddrüse.
    18. Der nerv. recurrens.

Taf. 7.

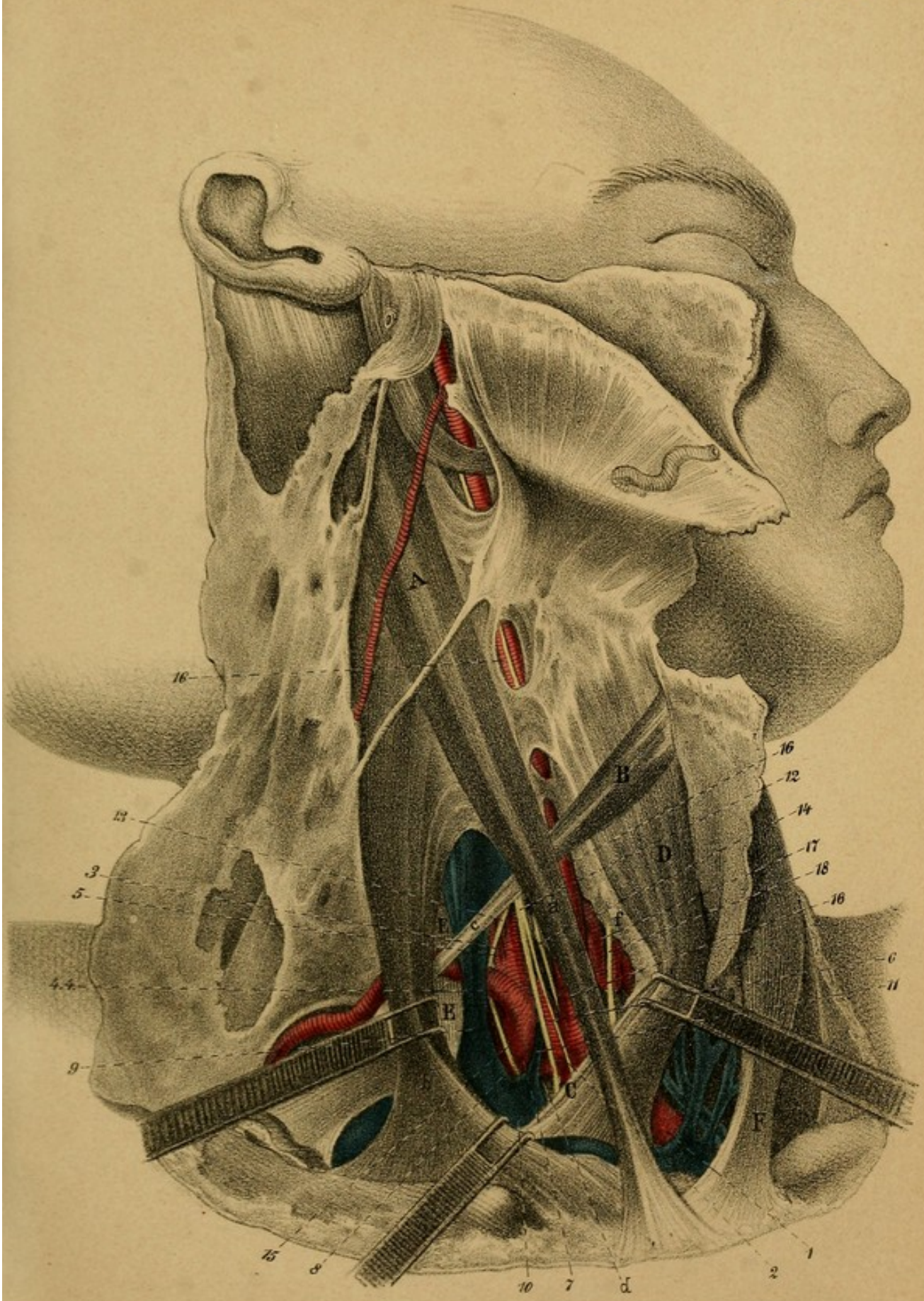

C. Schmiedel lith.

Druck v. J.C. Fritzsche, Leipzig.

Taf. 8.

Vierte Schicht. Allgemeine Uebersicht des Verlaufs der carotis sinistra und der subclavia sinistra. Relative Lage des ductus thoracicus in Bezug zur carotis sinistra.

A. Der n. phrenicus, abdominalis in der Mitte durchschnitten und zurückgeschlagen.
B. Der nervus conjugalis in seiner Lage.
C. Der n. glossopharyngeus, dessen äusserer Ast durch einen Faden zur Seite gezogen ist.
D. Der n. vagus anterior.
E. Der n. vagus posterior.
F. Der n. digastricus maxillae interioris.

1. 1. Die linke jugularis communis (carotis) ihre relative Lage zu
2. 2. der vena jugularis interna ist etwas nach der Axilar abgewichen, indem der vorbindende Zellstoff nicht abgerissen ist; die Vene ist auch injicirt.
3. Der nerv. vagus, welchen man nur an unterer Theile des Halses zwischen der Arterie und Vene sieht.
4. Der nerv. descendens hypoglossi (noni).
5. Sehr plexus mit dem ramis descendentibus an cervicalium.
6. Die art. thyreoidea superior.
7. Die art. thyreoidea inferior, welche zwischen dem Absatzen des m. sternothyreoideus an selben bekommt.
8. Der nerv. recurrens (vom laryngeus superior n. vagi).
9. Der ductus thoracicus, welcher hinter der a. carotis etwas Bogen bildet und sich in
10. den venosinkel (der v. jugularis interna und der subclavia) ergiesst.
11. Die vena jugularis externa.
12. Die v. subscapularis colli interna.
13. Die v. facialis.
14. Diese facialis v. communicans externa.
15. Die a. subclavia.
16. 16. Die a. transversa cervicis.
17. Die a. cervicalis superior, a. transversa scapulae.
18. Der plexus brachialis.
19. Die vena transversa scapulae.
20. Der nerv. phrenicus.
21. 21. Die Wirbelbeine.

a. Die Fascie.
b. Die Sehnenzwischenbänder.
c. Der musc. scalenus.
d. Der m. longissimus.
e. Der ductus thoracicus in seiner natürlichen Lage nach der Richtung einer Linie von dem Nasenflügel bis zum Ohrläppchen.
f. Die art. temporalis

Taf. 8.

Vierte Schicht. Allgemeine Uebersicht des Verlaufs der carotis sinistra und der subclavia sinistra. Relative Lage des ductus thoracicus in Bezug zur carotis sinistra.

A. Der m. sternocleidomastoideus in der Mitte durchschnitten und zurückgeschlagen.
B. Der musc. omohyoideus in seiner Lage.
C. Der m. sternothyreoideus, dessen untere Insertion mit einem Haken zur Seite gezogen ist.
D. Der m. scalenus anterior.
E. Der m. scalenus posticus.
F. Der m. digastricus maxillae inferioris.

1. 1. Die linke gemeinschaftliche Carotis; ihre relative Lage zu
2. 2. der vena jugularis interna ist streng nach der Natur abgebildet, indem der verbindende Zellstoff nicht abpräparirt ist; die Vene ist auch injicirt.
3. Der nerv. vagus, welchen man nur am untern Theile des Halses zwischen der Arterie und Vene sieht.
4. Der nerv. descendens hypoglossi (noni).
5. Sein plexus mit den ramis descendentibus nn. cervicalium.
6. Die art. thyreoidea superior.
7. Die art. thyreoidea inferior, welche man nur nach dem Abziehen des m. sternothyreoideus zu sehen bekommt.
8. Der nerv. recurrens (ram. laryngeus inferior n. vagi).
9. Der ductus thoracicus, welcher hinter der a. carotis einen Bogen bildet und sich in
10. den Venenwinkel (der v. jugularis interna und der Subclavia) endigt.
11. Die vena jugularis externa.
12. Die v. subcutanea colli inferior.
13. Die v. facialis.
14. Die a. facialis s. maxillaris externa.
15. Die a. subclavia.
16. 16. Die a. transversa cervicis.
17. Die a. scapularis superior, s. transversa scapulae.
18. Der plexus brachialis.
1 . Die vena transversa scapulae.
20. Der nerv. phrenicus.
21. 21. Die Cervicalnerven.

a. Die Parotis.
b. Die Submaxillardrüse.
c. Der musc. masseter.
d. Der m. buccinator.
e. Der ductus Stenonianus in seiner natürlichen Lage nach der Richtung einer Linie von dem Nasenflügel bis zum Ohrläppchen.
f. Die art. temporalis.

Taf. 8.

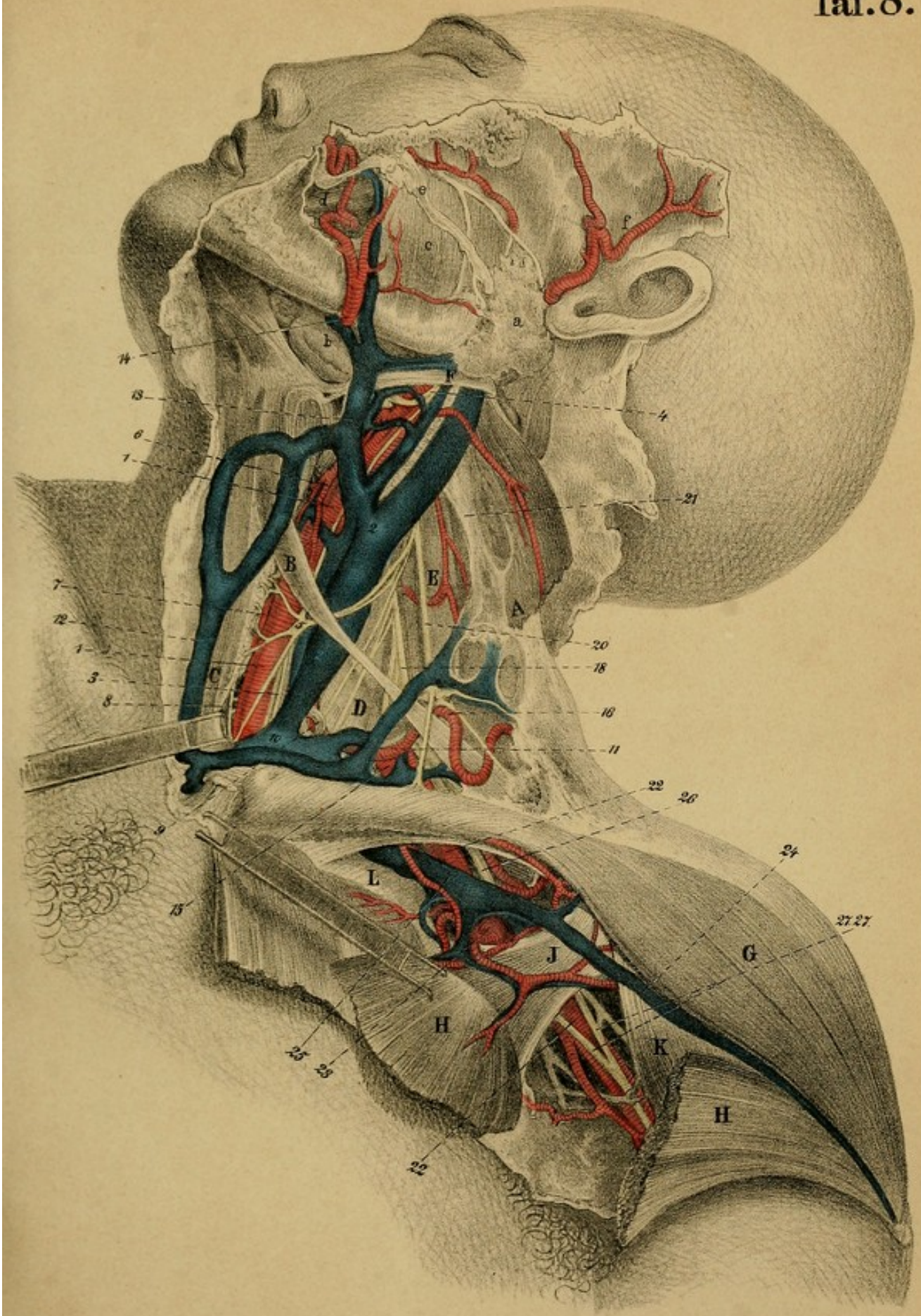
a
b
c
d
e
f
A
B
C
D
E
F
G
H
H
J
K
L
1
2
3
4
5
6
7
7
8
9
11
12
13
14
15
16
18
20
21
22
22
23
24
25
26
27 27

Der Verlauf der art. subclavia unter dem Schlüsselbeine.

G. Der Deltamuskel.
H. H. Der musc. pectoralis major durchschnitten und zurückgeschlagen.
I. Der m. pectoralis minor.
K. Der m. coracobrachialis.
L. Der m. intercostalis.
22. 22. Die art. axillaris.
23. Die art. acromialis.
24. Die vena cephalica.
25. Die vena subclavia.
26. Die Fortsetzung des plexus brachialis.
27. 27. Die Wurzeln des nerv. medianus.

Taf. 9.

Zweite Schicht der fossa inframaxillaris. (Die erste s. Taf. 2.) Hintere Lamelle der fascia cervicalis (vergl. die allgemeine Uebersicht der fascia cervicalis.)

A. Der musc. sternomastoideus.
B. Der m. omohyoideus.
C. Der m. sternohyoideus.
D. Der m. digastricus maxillae inferioris.
a. a. Die hintere Lamelle der fascia cervicalis.
b. b. b. Diese Lamelle am Rande des m. sternohyoideus durchschnitten und in die Höhe gehoben; dadurch ist entblösst
c. die Scheide der art. carotis, die weiter nichts ist, als die Spaltung der hinteren Lamelle selbst in 2 Blätter.
d. d. d. Die Oeffnung gemacht in diese Scheide, um
1. die art. carotis und
2. die vena jugularis interna sichtbar zu machen.
3. Der nerv. vagus liegt zwischen diesen beiden Gefässen und ist noch bedeckt mit einer zellig-fibrösen Lamelle (weil er ausserhalb der eigentlichen Arterienscheide liegt).
4. Die art. thyreoidea superior.
e. e. Die Kapsel von der fascia cervicalis, für die
f. Submaxillardrüse gebildet.
g. Der zweite Sack, von derselben Fascie gebildet für den hinteren Bauch (D) des m. digastricus.
h. Der dritte fibröse Sack, wo die art. lingualis liegt. Alle diese Vertiefungen sind hier deutlich gemacht durch das Aufheben und durch die Anspannung der hinteren Lamelle der Fascie.
i. Der Uebergang des ligamentum stylomaxillare in die hintere Lamelle der fascia cervicalis.
k. Das ligamentum stylomaxillare.
5. Die art. carotis externa.
6. Der Ursprung der art. maxillaris interna.
7. Die art. temporalis.
8. Die art. maxillaris externa.

Taf. 9.

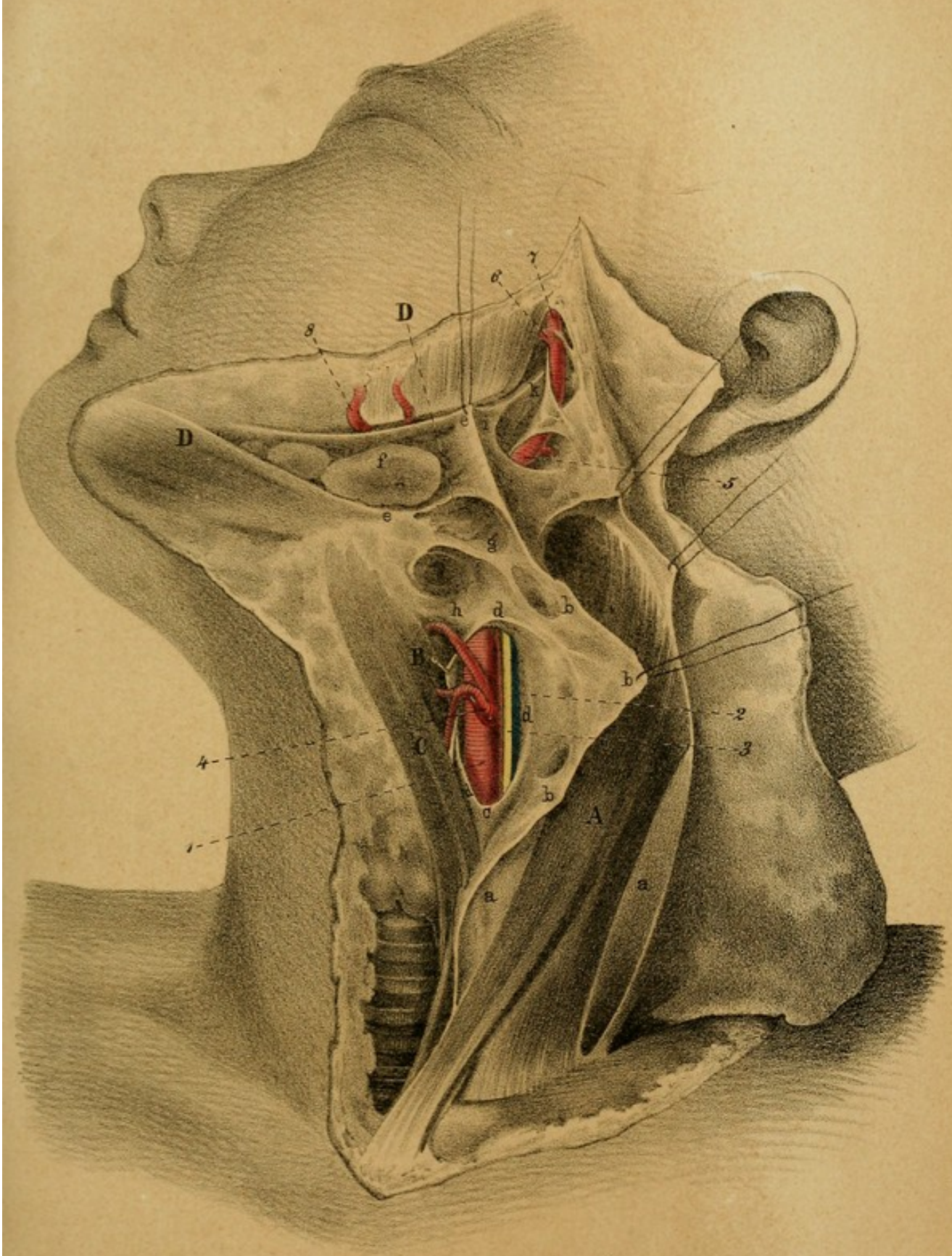

Taf. 10.

Zweite Schicht. (Die erste Schicht ist zum Theil in Taf. 2., zum Theil in Taf. 9 abgebildet.) Lage der linken carotis communis, besonders unterhalb des musc. omohyoideus, indem der musc. sternocleidomastoideus wie bei der Unterbindung dieser Arterie stark nach aussen abgezogen ist.

A. Der musc. sternocleidomastoideus.
B. Der m. omohyoideus.
C. Der m. sternothyreoideus.
D. Der m. sternohyoideus.
a. b. c. Der durch das Abziehen des m. sternomastoideus künstlich gebildete dreieckige Raum. (Siehe die Lage der art. carotis unterhalb des m. omohyoideus.)
E. E. Der m. digastricus maxillae inferioris und der m. stylohyoideus.
F. Der m. hyoglossus.
G. Der m. masseter.
d. Die Submaxillardrüse.
e. Die lymphatische Drüse.
1. 1. Die a. carotis communis.
2. 2. Die vena jugularis interna.
3. Der n. vagus, nur im untern Theile des Halses sichtbar.
f. Ein Theil von der Arterienscheide für die Carotis
4. Die art. thyreoidea superior.
'4. '4. Ihre Aeste zu dem m. sternomastoideus.
5. Die a. carotis externa.
6. Die a. carotis interna.
7. Die a. lingualis am äussern Rande des musc. hyoglossus.
8. 8. Die a. maxillaris externa.
9. Der nervus hypoglossus.
10. Der ramus descendens hypoglossi.
11. Die vena facialis.

Taf. 10.

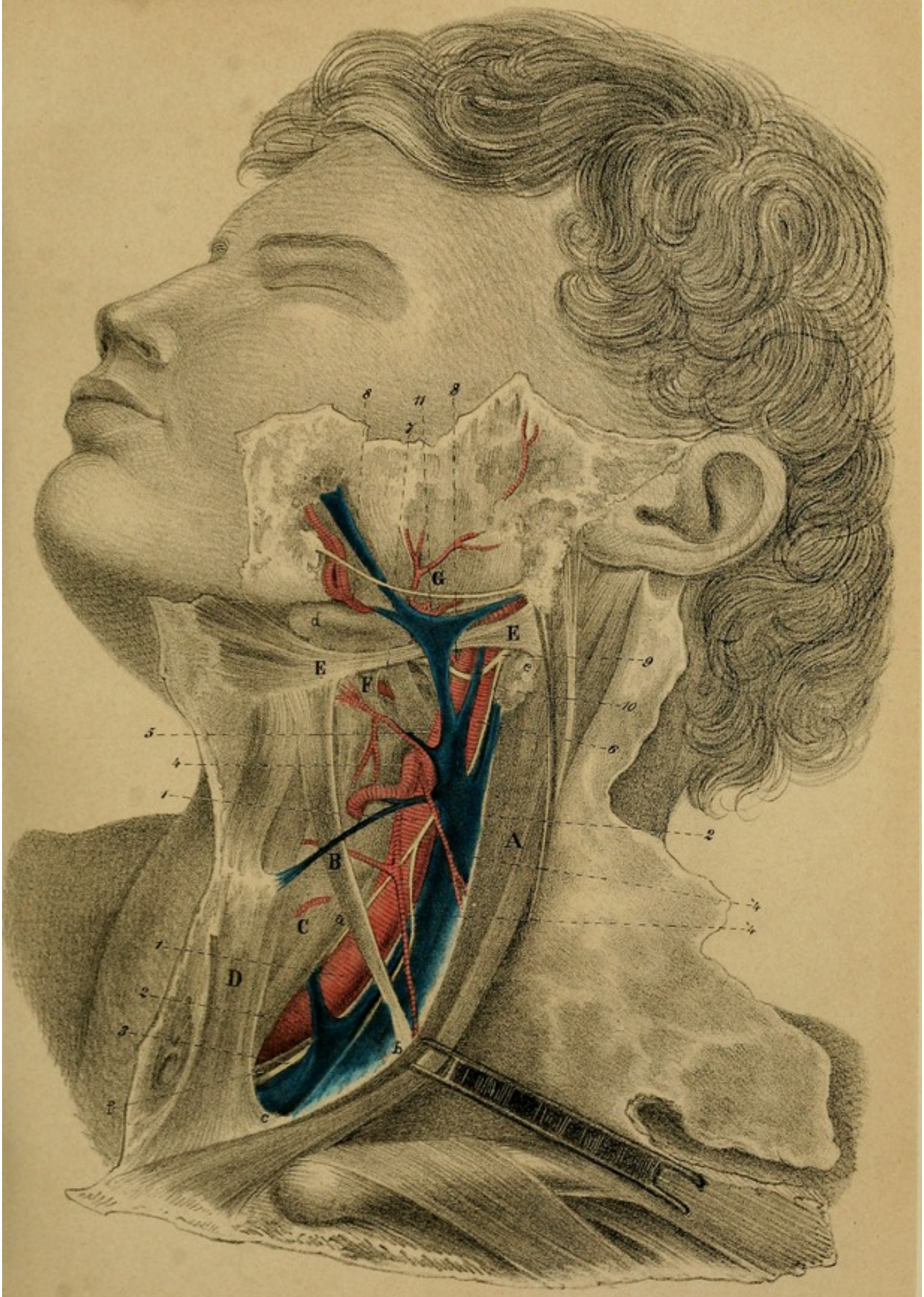

Taf. III.

Die fossa temporo-maxillaris. Die Lage der art. carotis externa.

A. Der hintere Rand des m. digastricus, mit dem m. stylohyoideus.
B. Der vordere Rand des m. digastricus.
C. Der hintere Rand des m. mylohyoideus.
D. Die tiefere Lamelle der fascia servicalis.
E. Der untere Rand der Unterkieferdrüse.
F. Der processus mastoideus nach Umpräparirung. Die Fossa temporo-maxillaris ist durch die Durchsägung und Aufklappung des Unterkiefers bedeutend vergrössert. Die Theile, welche man sowohl in diesem Bilde, als noch im folgenden digrafischen sieht, sind:
a. die glandula parotis, abgetrennt und nach hinten geschlagen.
b. Lymphatische Drüsen, die die glandula subparotidea begleiten. Diese liegen eben in entfernt.
c. Durchschneidung der art. carotis externa, die, von der Fossa bedeckt, eine Krümmung mit der Convexität nach vorn bildet.
d. Eine tiefere liegende Partien der parotis erscheinen.
e. Die art. maxillaris externa.
f. Die art. palatina descendens.
g. Die Verästelungen der art. maxillaris externa auf der Oberfläche.
h. Die [illegible] maxillaris.
i. Der m. masseter.
k. Der m. temporalis.
l. Der m. pterygoideus externus.
m. Der m. pterygoideus internus.
n. Der m. digastricus.

Um die Lage der art. carotis externa zu bestimmen, muss man die Muskeln, welche die Fossa temporo-maxillaris begrenzen, und die stylohyoidea, welche diese Fossa nach hinten begrenzen, entfernen. Die, in diesem Bilde entfernten, Theile sind:

1. Die Durchsägung des Unterkiefers.
2. 3. Die vordere Lamelle der fascia servicalis.
4. 5. Die vordere Lamelle der fascia servicalis.
6. Der Ursprung des m. digastricus posterior.
7. Die art. occipitalis.
8. Der gemeinschaftliche Ursprung der art. maxillaris externa und lingualis.
9. Die vena jugularis interna.
10. Der plexus venosus von der vena facialis, thyreoidea und maxillaris externa gebildet.
11. Der Stamm, vom ersten Kiemenbogen gebildet.
12. Die vena [illegible].
13. Der [illegible].
14. Der [illegible].
15. Der [illegible].
16. Die [illegible].
17. Die [illegible].
18. Die [illegible].

M. Der vordere Rand des m. digastricus der linken Seite.
N. Der untere [illegible].
O. Der m. [illegible].
P. Der m. [illegible].

Taf. 11.

Die fossa temporo-maxillaris. Die Lage der art. carotis externa.

A. Der hintere Bauch des m. digastricus, mit dem m. stylohyoideus.
B. Der vordere Bauch des m. digastricus.
C. Der äussere Rand des m. mylohyoideus.
D. Die tiefere Lamelle der fasc. cervicalis.
E. Der untere Winkel des Unterkiefers.
F. Der processus mastoideus ossis temporum. Die fossa temporomaxillaris ist durch die Durchsägung und Aufziehung des Unterkiefers bedeutend vergrössert. Die Theile, welche man sowohl in diesem Raume, als auch im triangulo digastrico findet, sind:
  a. die glandula parotis, abpräparirt und in die Höhe geschoben.
  b. Lymphatische Drüsen, die die glandula submaxillaris begleiten. Diese Drüse selbst ist entfernt.
    1. Die Fortsetzung der art. carotis facialis, die, von der Parotis bedeckt, eine Krümmung mit der Convexität nach vorn bildet.
    2. Eine tiefer liegende Portion der a. carotis cerebralis.
    4. Die art. maxillaris externa.
    5. Die art. palatina adscendens.
    6. Die Fortsetzung der art. maxillaris externa auf das Gesicht.
G. Der musc. sternocleidomastoideus.
H. Der m. omohyoideus.
A. G. H. Triangulus omohyoideus superior.
I. Der musc. sternohyoideus.
K. Der m. sternothyreoideus.
L. Os hyoideum. Cornu majus. Hier sieht man, wie die Sehne des m. digastricus und des stylohyoideus vermöge einer Fascie an das os hyoideum befestigt sind. Die in diesem Dreiecke enthaltenen Gebilde sind:
    7. Die Bifurcationsstelle der carotis communis.
    8. 8. Die carotis interna s. cerebralis.
    9. 9. Die carotis externa s. facialis.
    10. Der Ursprung der art. thyreoidea superior.
    11. Die art. auricularis.
    12. Der gemeinschaftliche Ursprung der art. maxillaris externa und lingualis.
    13. Die vena jugularis interna.
    14. Der plexus venosus von der vena facialis, thyreoidea und maxillaris externa gebildet.
    15. Der Bogen, vom nervus hypoglossus gebildet.
    16. Der nervus descendens noni.
    17. Der nervus laryngeus superior.
    18. Der nervus vagus.
M. Der vordere Bauch des m. digastricus der linken Seite.
N. Der musc. mylohyoideus.
O. Der m. geniohyoideus.
P. Der m. genioglossus.

Taf. 11.

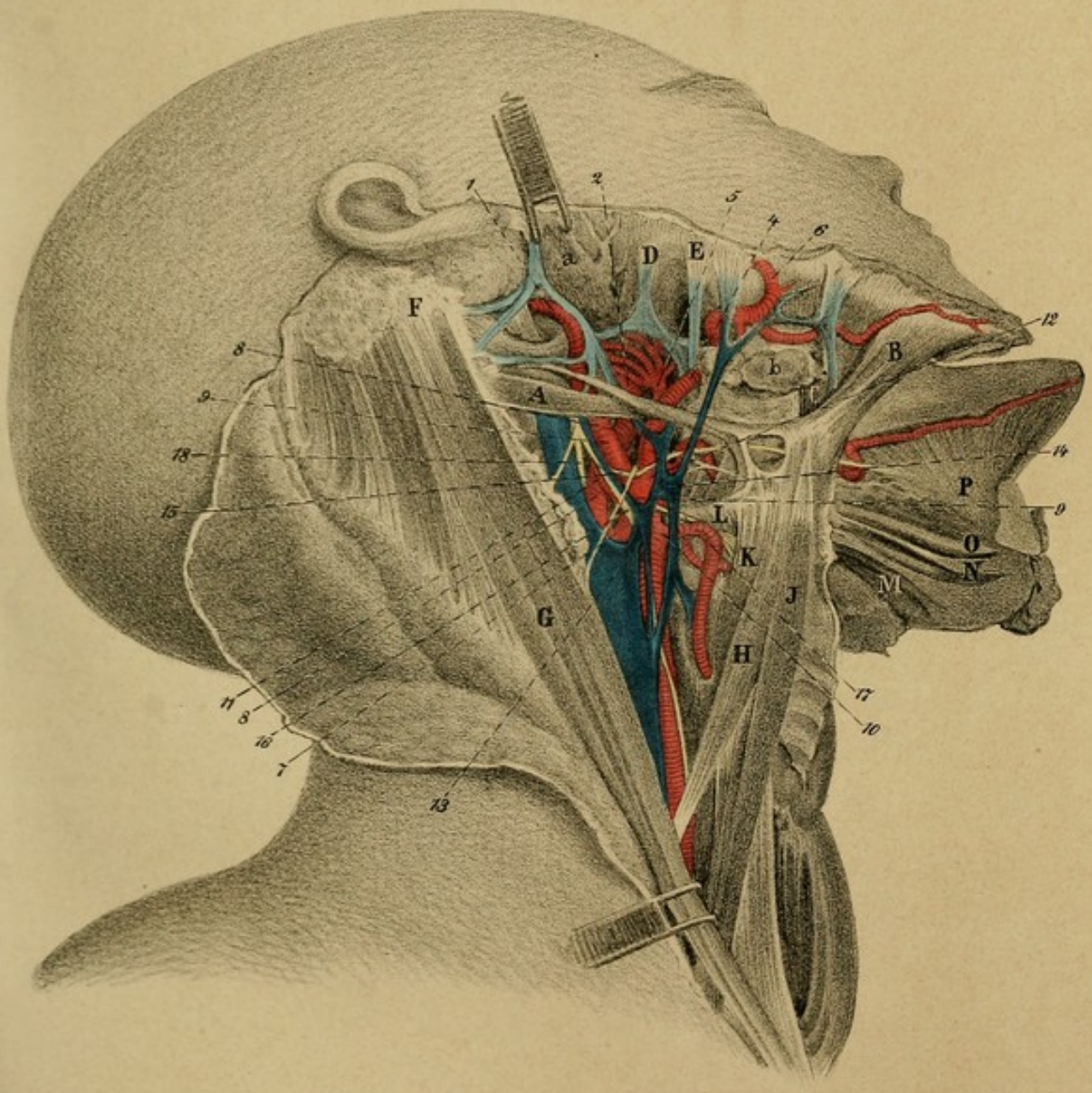

C. Schmiedel, lith.

Druck v. J. G. Fritzsche, Leipzig.

Taf. 12.

Dritte Schicht der fossa inframaxillaris. (Triangle omohyoidien nach Velpeau.)
Bifurcationsstelle der art. carotis communis.
Aeste der art. carotis facialis.

A. Die Fibern des m. platysmamyoides zusammen mit der fascia cervicalis.
B. Der musc. sternocleidomastoideus.
C. Der m. omohyoideus.
D. Der vordere Bauch des m. digastricus maxillae.
E. Der hintere Bauch des m. digastricus maxillae.
E'. Die Insertion des m. stylohyoideus an das os hyoideum.
F. Der äussere Rand des m. mylohyoideus.
G. Der äussere Rand des m. hyoglossus.
H. Der musc. sternothyreoideus.
A. A. B. B. C. C. *Triangle omohyoidien* von Velpeau, gebildet vom innern Rande des m. sternomastoideus, dem m. omohyoideus und dem untern Rande der untern Kinnlade.
C. C. D. D. E. E. Die obere Portion dieses Dreiecks, gebildet von beiden Bäuchen des m. digastricus maxillae.

Gebilde, welche in der untern Portion (EE. BB. DD.) enthalten sind:

'1. Der Stamm der carotis communis, von der fibrösen Scheide umhüllt.
1. Die Bifurcationsstelle der a. carotis communis.
"1. Die carotis externa s. facialis.
2. Die art. thyreoidea superior.
3. Der gemeinschaftliche Stamm der a. lingualis und maxillaris externa.
4. Der Ursprung der art. maxillaris externa.
5. Die a. lingualis am äussern Rande des musc. hyoglossus.
8. Der Stamm des nerv. hypoglossus.
9. Der ramus descendens hypoglossi (noni).
10. Der nerv. auricularis magnus.
11. Die Fortsetzung der v. jugularis externa.
12. Die v. jugularis interna.
13. Der Stamm der v. facialis und der vv. thyreoideae.

Gebilde, die in der obern Portion der Vertiefung liegen:

a. b. c. Ein kleiner dreieckiger Raum, gebildet von der Sehne des m. digastricus (E), von der Fortsetzung des n. hypoglossus (8.) und vom äussern Rande des m. mylohyoideus (F); in ihm liegt
'5. die Fortsetzung der art. lingualis, durch den Schnitt in den musc. hyoglossus entblösst.
6. Die Fortsetzung der art. maxillaris externa.
7. Die art. submentalis.
α. Die glandula parotis.
β. Die glandula submaxillaris.

Taf. 12.

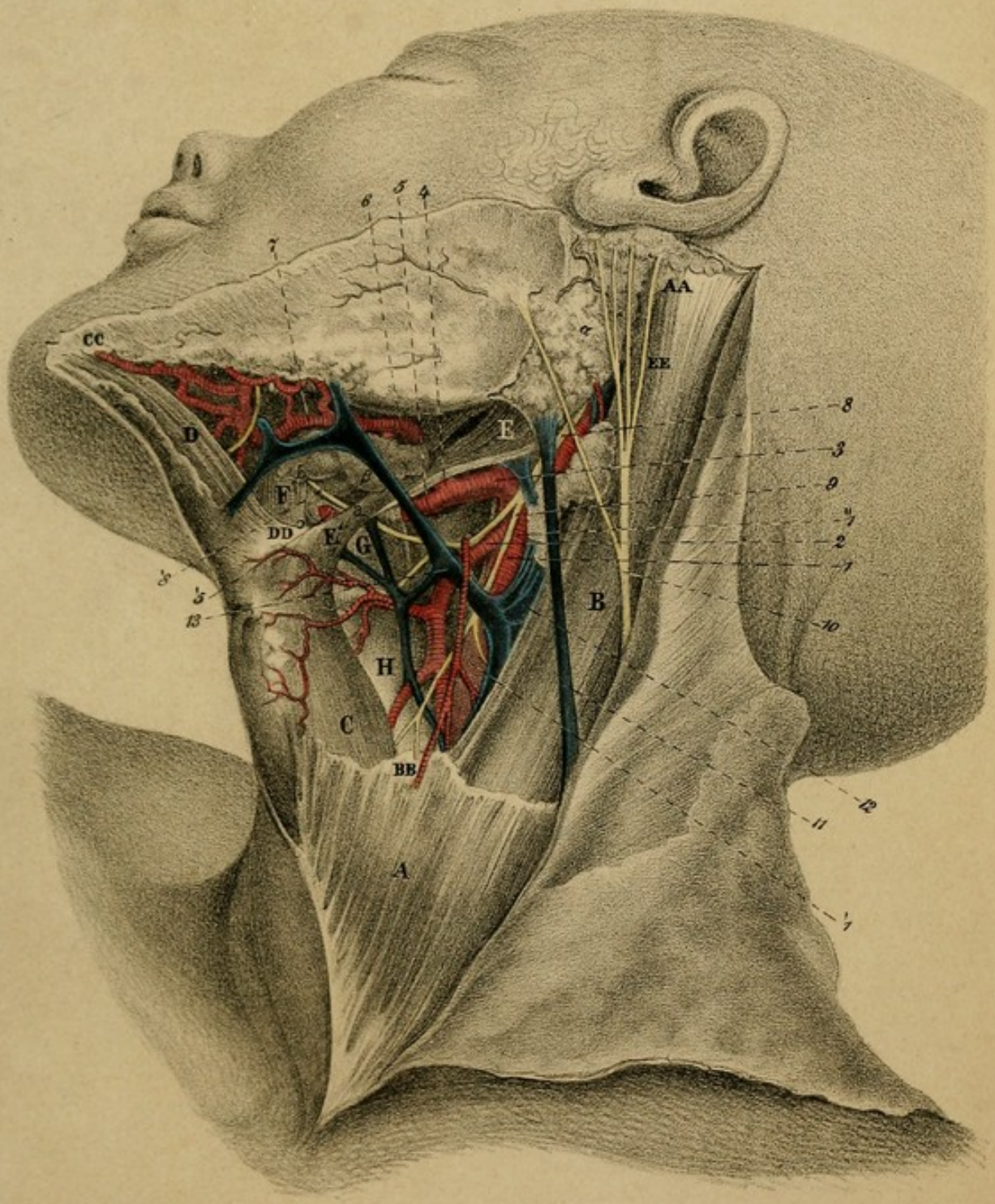

C. Schmiedel, lith.

Druck v. J. G. Fritzsche.

Taf. 13.

Fortsetzung der Inframaxillar-Vertiefung in die fossa temporo-maxillaris. Lage der art. maxillaris interna.

A. Der musc. sternomastoideus.
B. Der m. omohyoideus.
C. Der m. sternothyreoideus.
D. Der m. sternohyoideus.
E. Der m. digastricus. Das Dreieck, das dieser Muskel mit der untern Kinnlade bildet, ist durch die Wegnahme des verticalen Astes derselben aufgehoben.
F. Der m. stylohyoideus.
G. Der m. pterygoideus externus.
H. Der durchschnittene m. pterygoideus internus.
I. Der durchschnittene m. masseter.
K. Die durchschnittene Insertion des m. temporalis an den processus coronoideus der untern Kinnlade.
L. Der m. styloglossus.
a. Der durchschnittene Hals des condylus maxillae inferioris.
b. Der durchschnittene Verticalast der untern Kinnlade.
c. Der untere Winkel der untern Kinnlade.
d. Der Schildknorpel.
e. e. Einige Portionen der stückenweise exstirpirten gland. parotis.
1. 1. Der Stamm der gemeinschaftlichen Carotis.
2. Die a. carotis externa.
'2. Die Fortsetzung derselben hinter dem musc. digastricus.
3. Die a. carotis interna.
'3. Die Fortsetzung derselben in der fossa temporo-maxillaris.
4. Die art. thyreoidea superior.
5. Die a. laryngea.
6. Die a. lingualis.
7. Die a. maxillaris externa.
8. Die a. occipitalis.
9. Die a. pharyngea adscendens.
10. Die a. palatina adscendens (ein Zweig der a. maxillaris externa).
11. Die a. maxillaris interna.
α. Der ramus alveolaris derselben.
'α. Die zweite Krümmung der art. maxillaris interna.
"α. Die dritte Krümmung derselben.
12. Die a. temporalis.
13. 13. Die v. jugularis interna.
14. Die vena facialis.
15. Der nerv. hypoglossus.
'15. Der ramus descendens desselben.

Taf. 13.

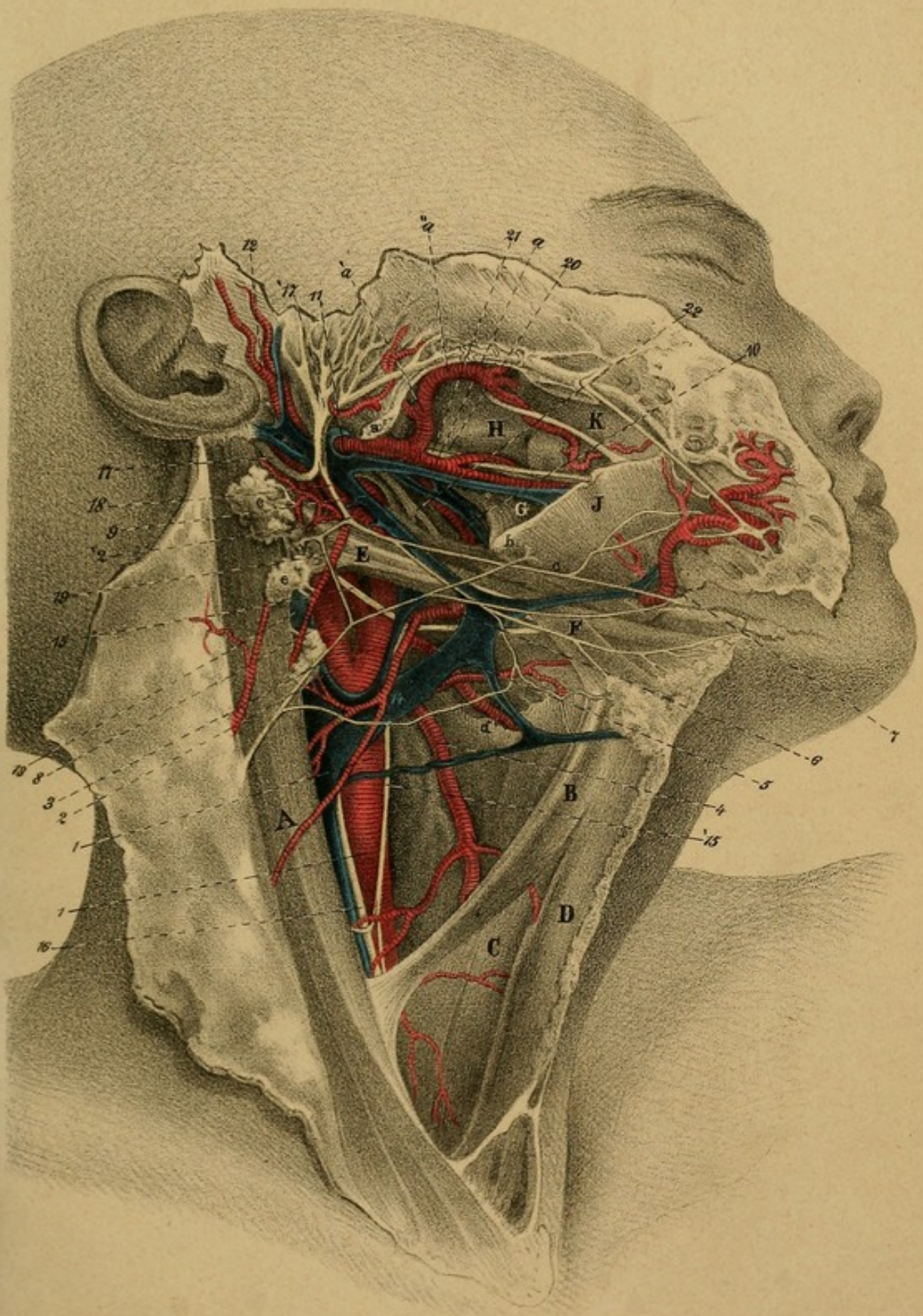

C. Schmiedel lith.

Druck v. J. G. Fritzsche, Leipzig.

16. Der nerv. vagus, welcher hier eine anomale Lage, etwas nach vorn von der Arterie, hat, die man bei der Unterbindung der Carotis wohl zu berücksichtigen hat.
17. Der nerv. facialis s. durus.
'17. Der plexus anserinus desselben.
18. Der ramus descendens desselben.
19. Die Anastomose zwischen dem nerv. facialis und den Cervicalnerven, die in der fossa inframaxillaris stattfindet.
20. Der nerv. lingualis (ramus n. trigemini).
21. Der n. alveolaris (ramus n. trigemini).
22. Der n. glossopharyngeus in der Tiefe sichtbar.

Taf. 14.

Obere Portion des triangulum temporo-maxillare. Lage der art. carotis interna.

In dieser Abbildung sieht man besonders die Gränzen zwischen dem Spatium temporo-maxillare und der Rachenhöhle. Das Präparat ist dem *Blandin*'schen (in pl. II. [neue Ausgabe] von ihm abgebildeten) ähnlich; in meinem jedoch ist die untere Kinnlade ganz exarticulirt und die Ansicht mehr von der Seite genommen, daher alle in der obern Portion des Raumes liegenden Gebilde (besonders die a. carotis interna, die art. maxillaris interna etc.) auch zu sehen sind.

A. Der m. sternocleidomastoideus.
B. Der m. omohyoideus.
C. Der hintere Bauch des m. digastricus und des m. stylohyoideus.
D. Der vordere Bauch des m. digastricus maxillae.
E. Der m. styloglossus.
F. Der durchschnittene m. masseter.
G. H. Die durchschnittenen mm. pterygoidei (externus und internus).
I. Der durchschnittene m. temporalis.
K. Der durchschnittene m. mylohyoideus.
L. Die äussere Wand der Rachenhöhle.
l. Das palatum mobile.
'l. Die uvula.
m. Der ductus Stenonianus.
'm. Die Mündung desselben au niveau mit dem letzten Molarzahne des Oberkieferbeins.
1. Die gemeinschaftliche Carotis.
2. Die carotis externa.
3. Die carotis interna.
4. Die carotis interna in der obern Portion des Raumes; sie ist getrennt von der Rachenhöhle nur durch die äussere Wand (L) derselben.
5. Die art. thyreoidea superior.
6. Die a. lingualis.
'6. Die Lage der a. lingualis in dem kleinen Dreiecke zwischen dem nerv. hypoglossus und der Sehne des m. digastricus, indem die Fibern des m. hyoglossus durchschnitten sind.
7. Die art. maxillaris externa. Der Stamm derselben dicht am Rande der untern Kinnlade durchschnitten.
'7. Der ramus palatinus derselben.
"7. Die art. submentalis.
8. Die a. occipitalis.
9. Die a. auricularis posterior.
10. Die a. maxillaris interna.
11. Die art. temporalis.
12. Die vena jugularis interna.
13. Die v. jugularis externa.
14. Der nervus auricularis magnus.
15. 15. Der nerv. hypoglossus.
α. Der ramus descendens desselben.
16. Der n. lingualis (ex trigemino).
17. Der n. glossopharyngeus.
18. Die a. pharyngea.
19. Die nn. vagus und sympathicus.

Taf. 14.

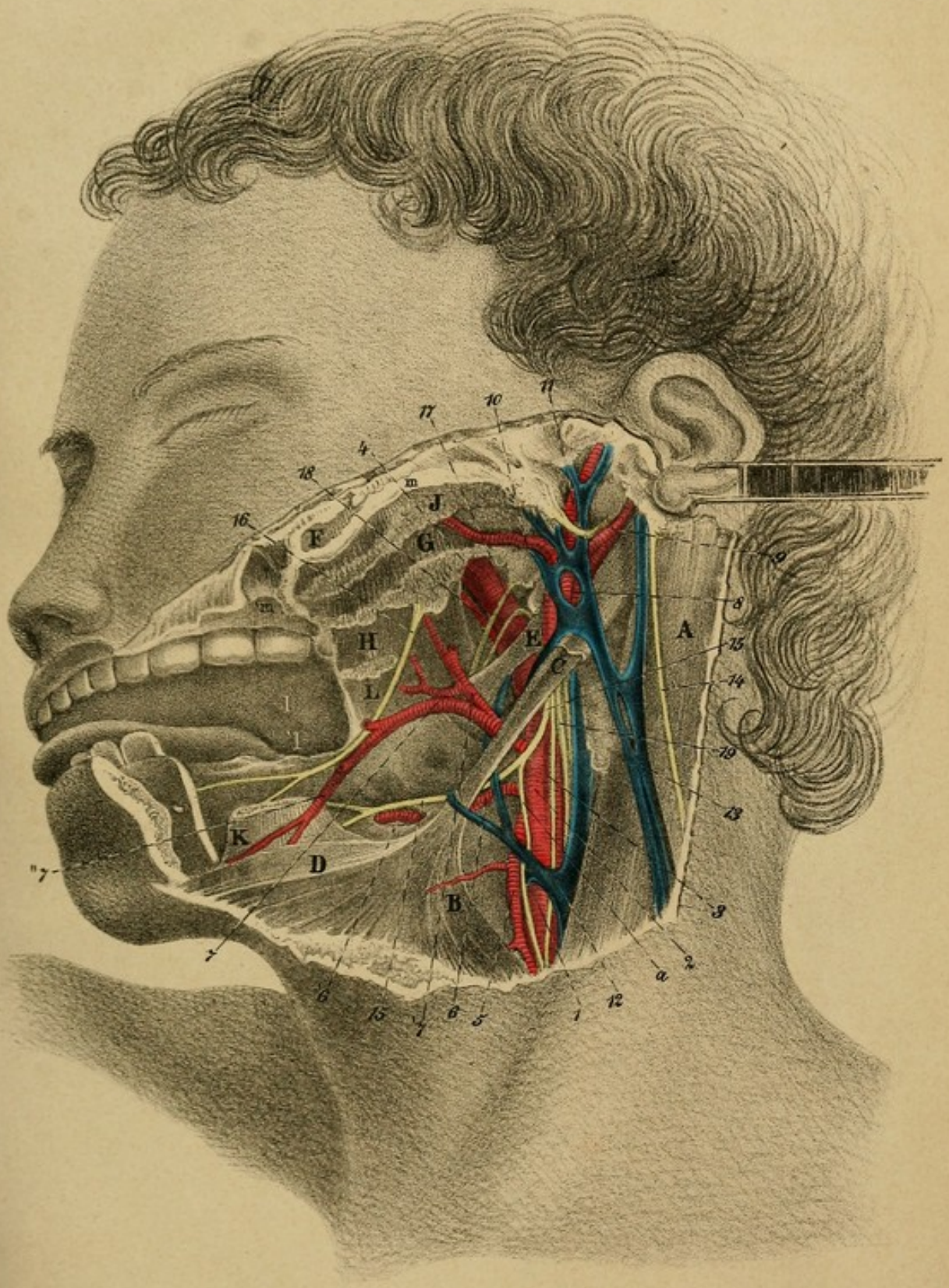

Schmiedel, lith.

Druck v. J. G. Fritzsche, Leipzig.

Taf. 14.

Obere Portion des triangulum temporo-maxillare. Lage der art. carotis interna.

In dieser Abbildung sieht man besonders die Gränzen zwischen dem Spatium temporo-maxillare und der Rachenhöhle. Das Präparat ist dem *Blandin*'schen (in pl. II. [neue Ausgabe] von ihm abgebildeten) ähnlich; in meinem jedoch ist die untere Kinnlade ganz exarticulirt und die Ansicht mehr von der Seite genommen, daher alle in der obern Portion des Raumes liegenden Gebilde (besonders die a. carotis interna, die art. maxillaris interna etc.) auch zu sehen sind.

A. Der m. sternocleidomastoideus.
B. Der m. omohyoideus.
C. Der hintere Bauch des m. digastricus und des m. stylohyoideus.
D. Der vordere Bauch des m. digastricus maxillae.
E. Der m. styloglossus.
F. Der durchschnittene m. masseter.
G. H. Die durchschnittenen mm. pterygoidei (externus und internus).
I. Der durchschnittene m. temporalis.
K. Der durchschnittene m. mylohyoideus.
L. Die äussere Wand der Rachenhöhle.
l. Das palatum mobile.
'l. Die uvula.
m. Der ductus Stenonianus.
'm. Die Mündung desselben au niveau mit dem letzten Molarzahne des Oberkieferbeins.
1. Die gemeinschaftliche Carotis.
2. Die carotis externa.
3. Die carotis interna.
4. Die carotis interna in der obern Portion des Raumes; sie ist getrennt von der Rachenhöhle nur durch die äussere Wand (L) derselben.
5. Die art. thyreoidea superior.
6. Die a. lingualis.
'6. Die Lage der a. lingualis in dem kleinen Dreiecke zwischen dem nerv. hypoglossus und der Sehne des m. digastricus, indem die Fibern des m. hyoglossus durchschnitten sind.
7. Die art. maxillaris externa. Der Stamm derselben dicht am Rande der untern Kinnlade durchschnitten.
'7. Der ramus palatinus derselben.
"7. Die art. submentalis.
8. Die a. occipitalis.
9. Die a. auricularis posterior.
10. Die a. maxillaris interna.
11. Die art. temporalis.
12. Die vena jugularis interna.
13. Die v. jugularis externa.
14. Der nervus auricularis magnus.
15. 15. Der nerv. hypoglossus.
α. Der ramus descendens desselben.
16. Der n. lingualis (ex trigemino).
17. Der n. glossopharyngeus.
18. Die a. pharyngea.
19. Die nn. vagus und sympathicus.

Taf. 14.

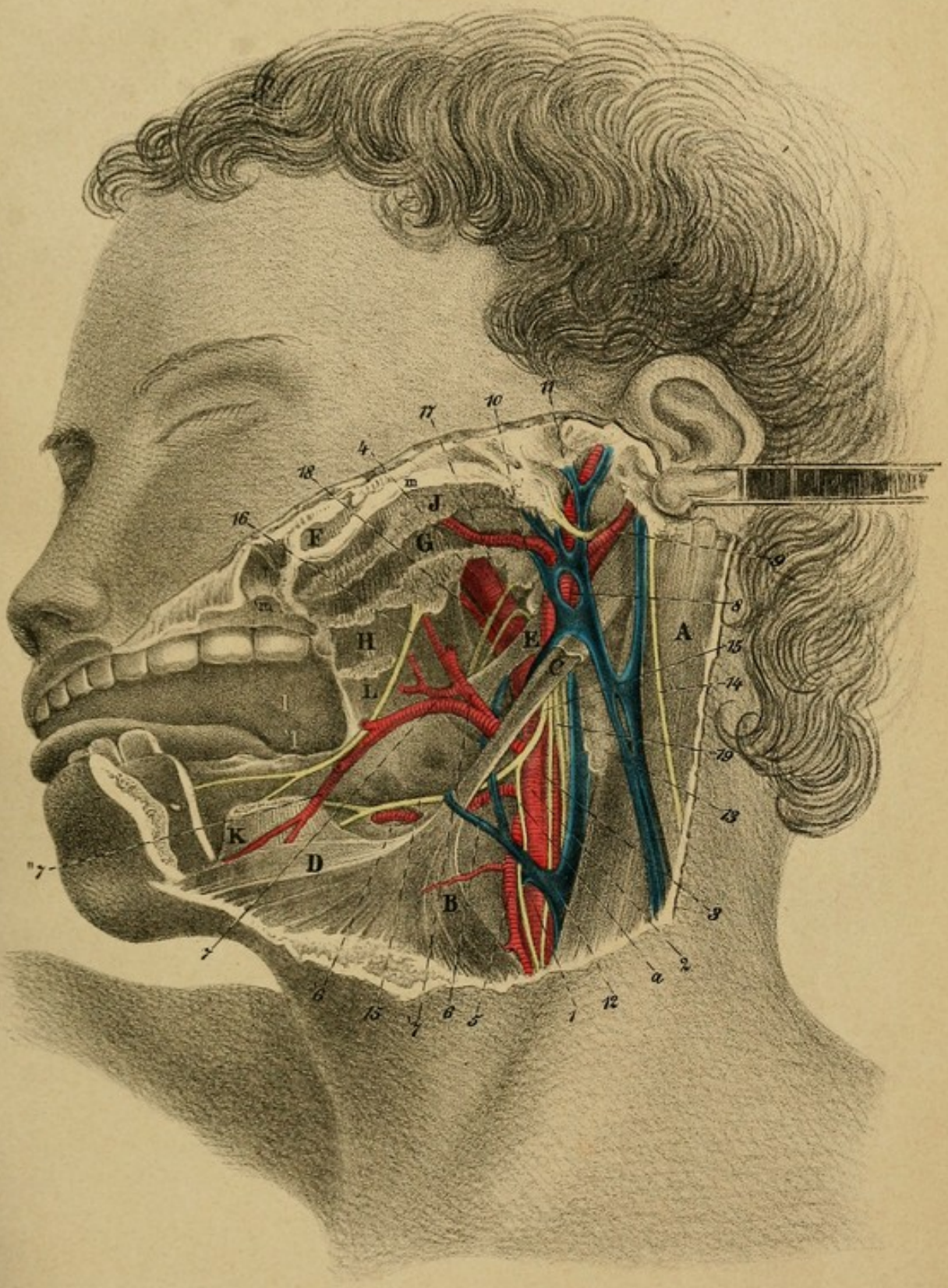

C. Schmiedel, lith.

Druck v. J. G. Fritzsche, Leipzig.

Taf. 15.

Oberflächliche Schicht. Fossa supraclavicularis. Triangulum deltoideo-pectorale. Fascia.

A. Die Haut.

B. Die unter der Haut gelegene zellige Schicht,

C. der m. platysmamyoides, abpräparirt und zurückgeschlagen. In der dadurch entblössten

D. fascia cervicalis ist

E. eine Oeffnung gemacht nach der Richtung der Fibern des

F. m. sternocleidomastoideus. Man sieht dadurch die Scheide, in welcher der oben genannte Muskel eingeschlossen ist; der äussere Rand von diesem Muskel ist etwas nach innen abgezogen, und dadurch

E'. die hintere Wand der Scheide entblösst.

G. G. G. Die Fortsetzung der fascia cervicalis, die in dieser Gegend so dünn ist, so unbemerkt in die unter der Haut liegende Zellschicht übergeht, so viele Oeffnungen für den Durchgang der kleinen Gefässe und Fettbläschen bildet, — dass sie auf der Abbildung wie siebartig erscheint.

H. Der m. omohyoideus, von den Lamellen dieser Fascie umwickelt, und einen Zoll vom Schlüsselbeine entfernt.

I. der m. scalenus posterior und

a. die art. transversa colli, auch von den Lamellen dieser Fascie umhüllt, einen Zoll und drei Linien von der Mitte des Schlüsselbeins entfernt, giebt hier einen Hautast ab. —

b. Die vena jugularis externa, ungefähr ½ Zoll vom äusseren Rande des m. sternocleidomastoideus entfernt.

c. Der Ursprung dieser Vene, 1 Zoll lang, ist ganz von der Fascie bedeckt, und giebt vier Aeste ab:

1. einen quer über den m. sternocleidomastoideus verlaufend,
2. die Fortsetzung des Stammes selbst,
3. und 4. Hautvenen, welche die kleinen Arterien begleiten.

d. Ein dicker Fascikel von Hautnerven aus dem vorderen Aste des n. cervicalis quartus; er theilt sich in zwei andere Bündel, von welchen

5. eines für den vorderen Theil des Halses und der Schulter,
6. das zweite für den hinteren Theil — bestimmt ist; das erste Bündel giebt 5 Zweige ab:

1'. und 2'. zwei über die vordere, mit der Fascia bedeckte Fläche des m. sternocleidomastoideus zur Haut verlaufende, und

3'. 4'. und 5'. die übrigen supraclaviculares, — die über das Schlüsselbein gehend, in der Haut der Brust und Schulter sich verlieren. Das hintere Bündel (sub No. 6) ist noch von der Fascia umhüllt. —

Triangulum deltoideo-pectorale.

Die dasselbe bedeckenden *Schichten:*

K. Die den *m. pectoralis major* und

L. L. den *m. deltoideus* bedeckende

Taf. 15.

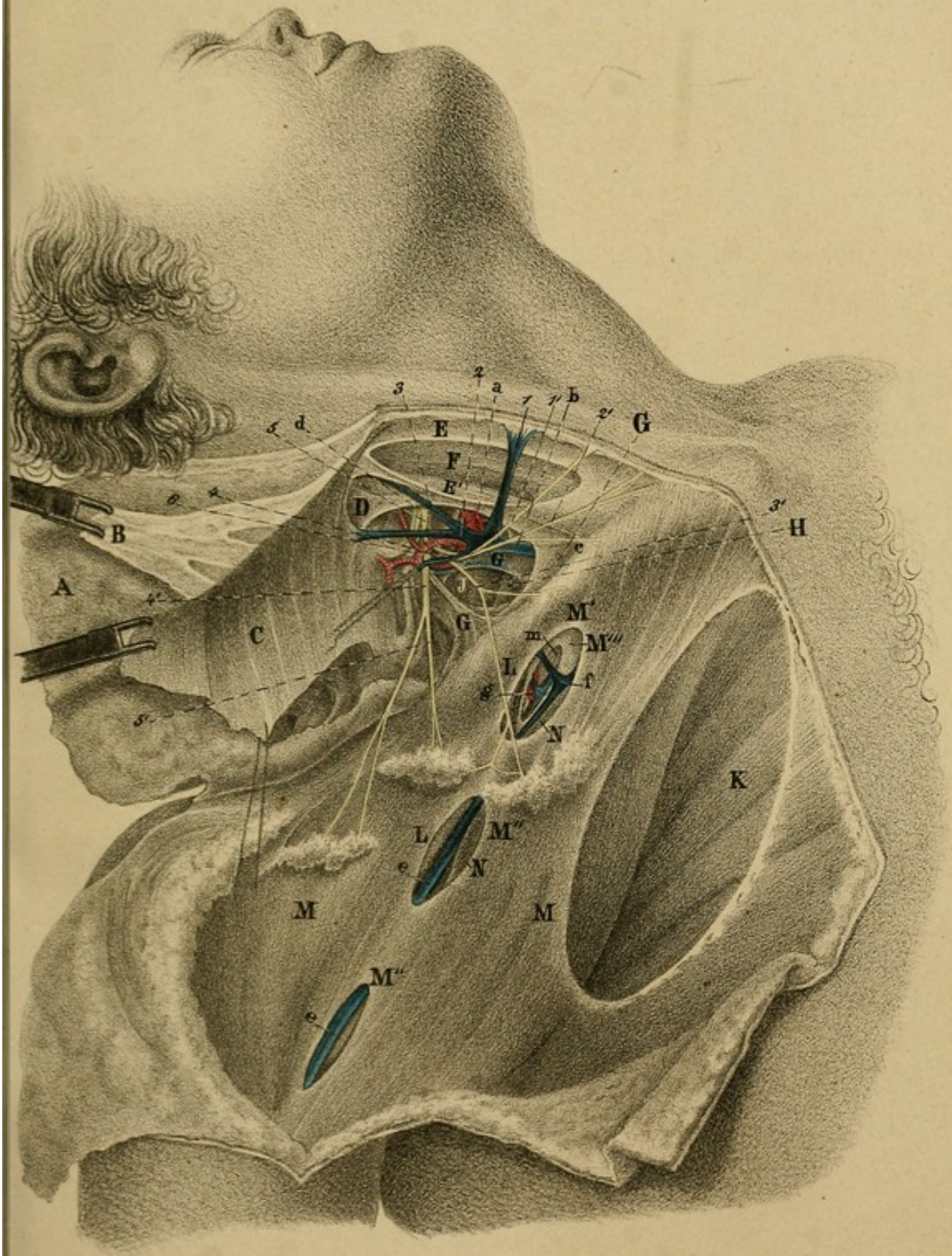

C. Schmiedel, lith.

Druck v. J. G. Fritzsche, Leipzig

M. M. *Fascie* ist wie eine Brücke über diesen dreieckigen Raum ausgespannt; sie ist an drei Stellen eingeschnitten:

M′ auf dem dreieckigen Raum selbst, und

M″ M″ auf der *Fortsetzung dieses Raumes* in Form einer Furche zwischen den beiden Muskeln. An diesen zwei letzten Stellen sind die Oeffnungen gemacht, um die Lage

e. e. der *vena cephalica* zu zeigen. In dem dreieckigen Raume selbst sieht man durch die in die Fascie gemachte Oeffnung:

M‴ eine andere hintere, unter den mm. deltoideus und pectoralis major gelegene fibröse Lamelle, die ebenfalls eingeschnitten ist, um dadurch einen dicken fibrösen Strang (m) zu zeigen, der schräg laufend, den ganzen oberen Theil des Dreiecks einnimmt *(Fascia clavicularis des Blandin, ligamentum coraco-claviculare)*; —

f. die Lage der vena cephalica im Zellgewebe zwischen den oben genannten fibrösen Lamellen und etwas vom äusseren Rande des m. pectoralis major (K) bedeckt.

g. Ein Zweig der art. acromialis zum Deltamuskel gehend, mit der ihn begleitenden Vene endlich

N. N. eine kleine Portion des m. pectoralis major. —

Taf. 16.

Tiefere Schicht. Fossa supraclavicularis. Triangulum deltoideo-pectorale.

A. Ein Stück der zurückgebliebenen *fibrösen Lamelle*, die von der hinteren Fläche des m. omohyoideus an das Schlüsselbein geht. (Die von der vorderen Fläche dieses Muskels abgehende Lamelle war bei diesem Subjecte sehr dünn und zellig).

B. Die tiefer liegende und die art. subclavia selbst bedeckende Lamelle der Fascie, eingeschnitten.

C. Der musculus omohyoideus.

D. Der m. scalenus anterior.

E. Der m. sternomastoideus.

F. Der m. scalenus posterior,

G. Der m. trapezius.

H. Die Scheide für den m. sternocleidomastoideus, von der fascia cervicalis gebildet.

I. Der m. platysmamyoides.

a. Die *art. subclavia*, in der fibrösen Scheide eingeschlossen, ungefähr 10 Linien lang und keinen Ast abgebend.

b. Die *art. transversa colli*, acht Linien vom m. omohyoideus entfernt, macht zwei Curvaturen, und giebt

1. und 2. zwei Muskeläste.

c. Die *art. scapularis superior*, aus der art. subclavia, jenseits des m. scalenus anterior entspringend und mit der

d. gleichnamigen *Vene*, von der Fascia umzogen, dicht hinter dem Schlüsselbeine verlaufend, von welchem Knochen sie hier etwas abgezogen ist; in ihrer natürlichen Lage kommt sie nicht zu Gesicht.

e. Der *plexus brachialis*, einer von den Nerven desselben e′ liegt oberflächlicher als die andern.

f. Das hintere Bündel vom anderen Aste des n. cervicalis quartus, über den m. trapezius zum hinteren Theile des Halses gehend.

g. Das vordere Bündel desselben Nerven, welches mehrere Hautnerven giebt.

Triangulum deltoideo-pectorale.

Die *Fascien* sind wegpräparirt.

K. Der *m. deltoideus*.

L. Der m. pectoralis major nach innen abgezogen.

M. Der *m. subclavius*.

m′. Das *ligamentum coraco-claviculare*.

N. Der *m. pectoralis minor*.

i. i. Die *vena cephalica*.

k. k. Die Verbindung der vena cephalica und subclavia mit einander, gleich unter dem m. subclavius; die *vena subclavia* ist gleich unter dem m. subclavius in zwei grosse Aeste gespalten; durch diese Bifurcation der Vene sieht man

l. die *art. subclavia* selbst; eine von diesen Venen ist mit der Stecknadel nach aussen abgezogen.

1. 1. Die art. acromialis, die bis 7 Muskelzweige zum m. pectoralis major, deltoideus, subclavius und pectoralis minor abgiebt; die Arterie selbst liegt näher nach innen zum m. pectoralis major.

Taf. 16.

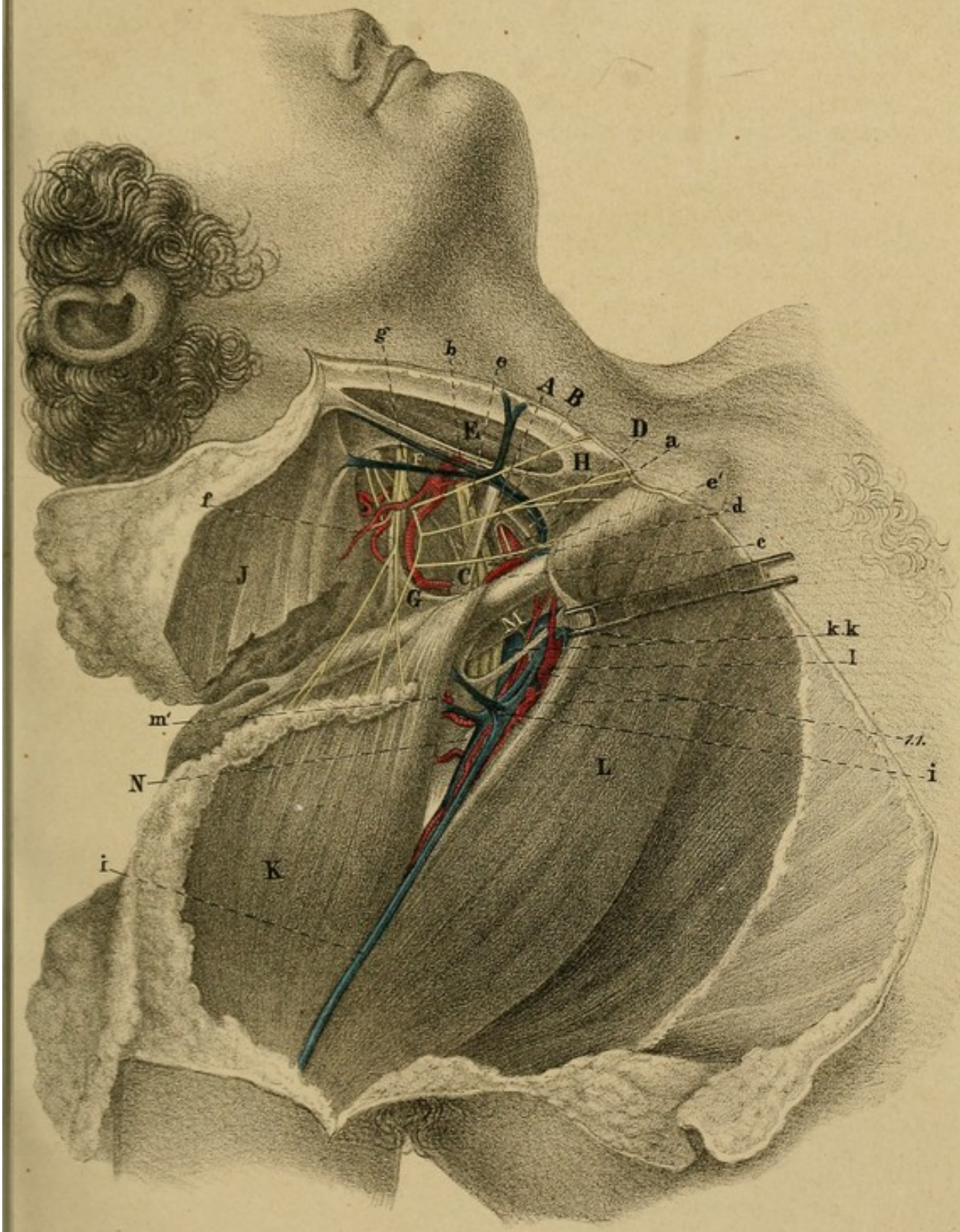

C. Schmiedel, lith.

Druck v. J. G. Fritzsche, Leipzig.

Taf. 17.

Die Fascien der Achselhöhle.

A. Der untere Rand des m. pectoralis major.
B. Der m. subscapularis.
C. Der m. coracobrachialis.
  a. a. Fascia brachio-axillaris.
  a'. Der Einschnitt in die Fascie.
  a''. Fibrös-zellige Lamelle, die die hintere Wand der Achselhöhle, die Sehnen des m. latissimus dorsi und teres major bedeckt.
  a'''. Der m. triceps brachii, von der Fascie bedeckt.
    1. 1. Die art. axillaris.
    2. 2. Die vena axillaris.
    3. Der nerv. medianus.
    4. Der nerv. ulnaris.
    5. Die art. subscapularis.

Taf. 17.

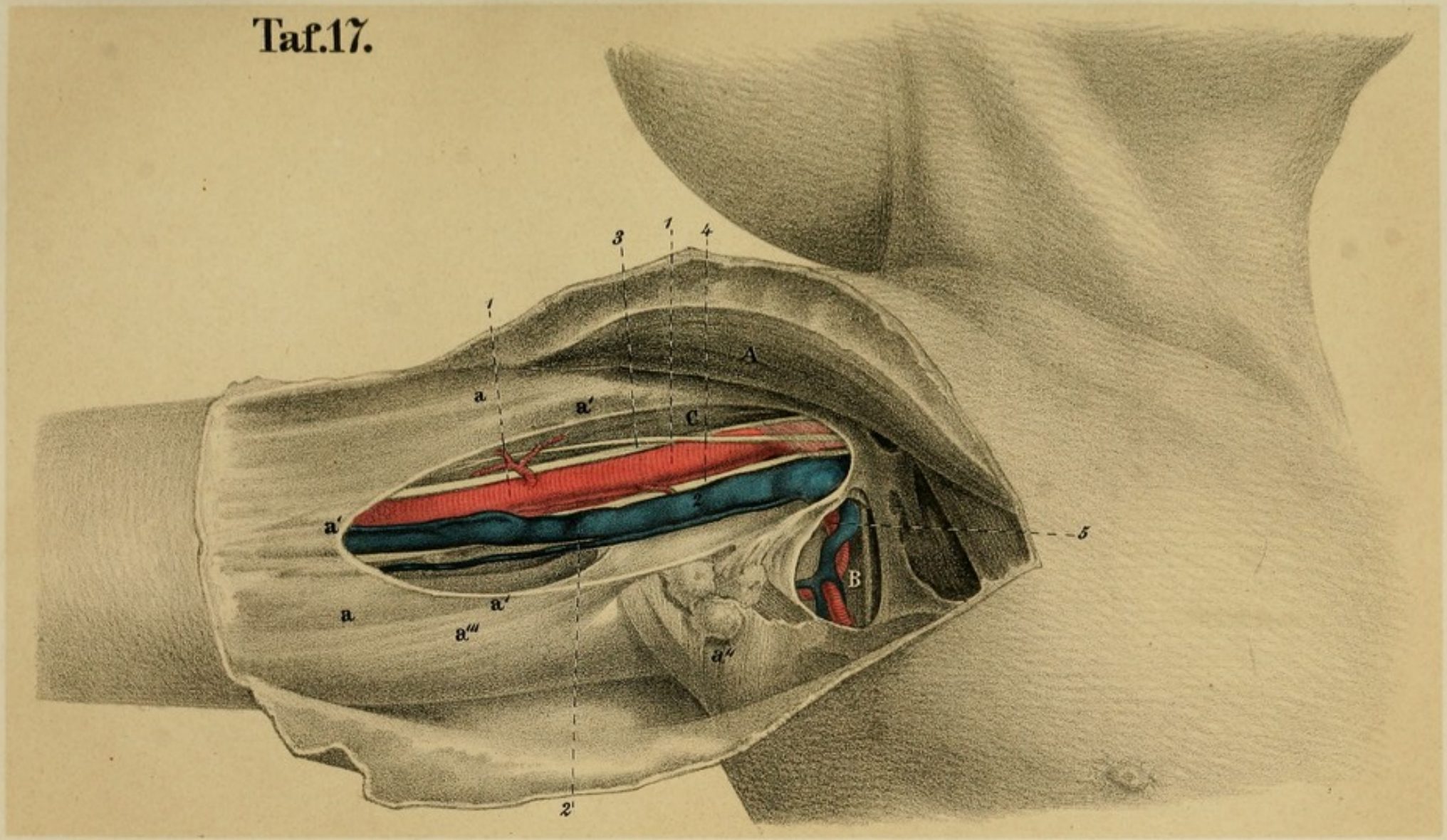

Taf. 18.

Die Achselhöhle, nachdem die vordere Wand derselben (muscul. pectoralis major) durchschnitten ist.

A. A. Der durchschnittene musc. pectoralis major (die vordere Wand der Achselhöhle).

B. Die gemeinschaftliche Sehne des m. teres major und latissimus dorsi (die hintere Wand der Achselhöhle).

C. Der m. pectoralis minor. Die Stelle

D. dem triangulo deltoideo-pectorali entsprechend.

E. Der musc. coracobrachialis und die portio brevis bicipitis.

F. Die äussere Wand des Brustkastens mit dem nicht auspräparirten musc. serratus anticus bedeckt.

G. G. Der m. subscapularis.

H. Die Sehne des musc. longus tricipitis, mit der Fascie bedeckt.

I. Der m. biceps brachii, mit der Fascie bedeckt.

K. Der m. triceps brachii, von der Fascie bedeckt.

1. 1. Die art. axillaris.
2. 2. Die vena axillaris.
3. Der nerv. medianus.
4. Der nerv. ulnaris.
5. Der nerv. radialis.
6. Die vordere Wurzel des n. medianus.
7. Der n. coracobrachialis.
8. Die hintere Wurzel des n. medianus.
9. Der n. musculo-cutaneus.
10. Der gemeinschaftliche Stamm der art. subscapularis und circumflexa humeri.
11. 11. Die art. subscapularis.
12. Die art. circumflexa scapulae.
13. Die art. acromialis.

a. zeigt die Stelle, wo die art. axillaris bei der Unterbindung zwischen dem n. medianus und ulnaris gesucht werden muss.

g. h. bezeichnet den dreieckigen Raum zwischen der Sehne des m. longus tricipitis, subscapularis und teres major, für die art. circumflexa scapulae bestimmt.

Taf. 18.

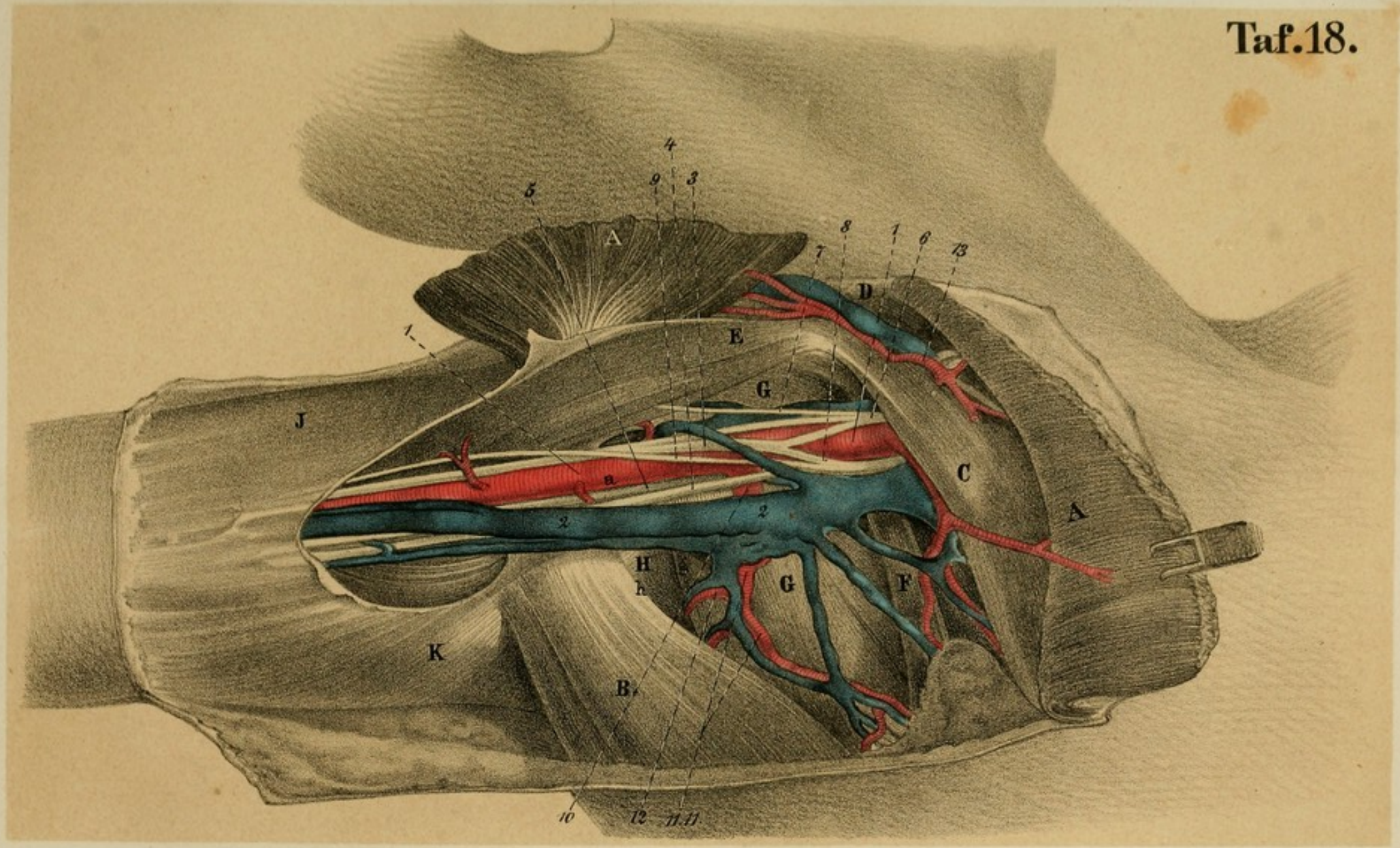

Taf. **19.**

Dritte Schicht. Die Portion der arteria subclavia unter dem m. pectoralis minor, oder der obere Theil der Achselhöhle.

A. A. Der m. pectoralis major, quer durchschnitten und zurückgeschlagen.
B. B. Der m. pectoralis minor, eben so quer durchschnitten.
C. Der m. subscapularis.
D. Der m. teres major und latissimus dorsi.
E. Die Sehne von der portio longa tricipitis.
F. Der m. coracobrachialis.
G. Das ligamentum coraco-claviculare. —
a. Die Portion der art. axillaris unter dem m. pectoralis minor; sie giebt folgende Aeste:
1. die art. acromialis,
2. einen Zweig zu lymphatischen Drüsen,
3. den anomalen Ursprung der art. radialis, $1^1/_2$ Zoll unter dem Abgange der art. acromialis von der Hauptarterie; es verläuft hier die art. radialis nach vorn von der art. axillaris.
b. Die v. axillaris in 2 Aeste gespalten.
c. Eine sehr lange anomale äussere Wurzel vom n. medianus, die sich mit
d. der innern, eben so langen Wurzel tief nach unten zum
e. N. medianus verbindet.
f. Der n. ulnaris. —
g. Der n. circumflexus humeri.
h. Die arteria circumflexa humeri.
i. Die arteria circumflexa scapulae.
k. Der Nervus respiratorius externus von Bell.
l. Die arteria subscapularis oder scapularis inferior.
m. Der N. musculo-cutaneus oder der perforans Casserii.

Taf. 19.

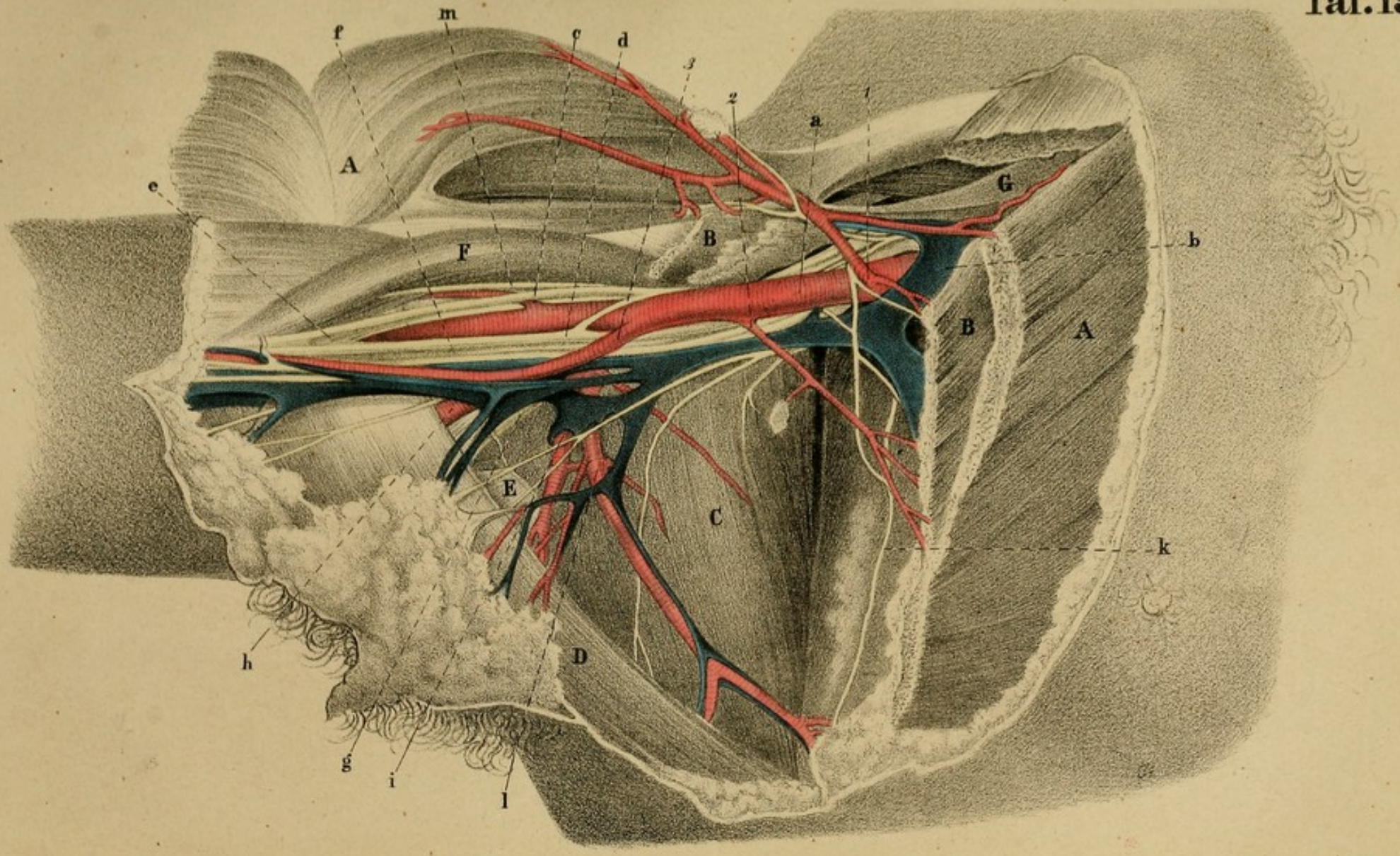

Taf. 26.

Oberflächliche Schichten. Die Fascia brachialis und die art. brachialis.

A. Die Wölbung der scapula.

A'. Die fleischige und sehnige Partie des m. deltoideus, abgetrennt und aufgeschlagen.

B. Der m. deltoideus.

C. Die Sehnide Der des m. biceps, aus der Fascia brachialis, aus anastomosirt die, tiefere Lamelle dieser Fascia.

C'. Die aufgeschnittene vordere Lamelle der Fascia, die Muskeln des Schulter und Oberarmes umschnürende gewesen.

c. c'. c''. Der schalen Kanal begrenzende Lamellen, die Fortsätze von den m. anconeus internus, filter Muskel und gewöhnlich Oberarm 8. der Fascia, Muskeln welche, die vom Humerus und der m. anconeus internus aus den schlanken Muskel bewegen.

D. D. D. Eine Oeffnung, in der Mitte dieser Lamelle der Fascia brachialis (die unter dem m. biceps liegt), gemacht, um die Lagerung der Arteria zu zeigen.

E. E. E. Der oberflächliche venöse Strahl in der Fascia, unterer Ende Lage des m. medianus und die Verbindungsäste von beiden Lamellen der Fascia zu sehen.

F. Die Fascia antibrachialis.

F'. Der Ursprung dieser Fascia von condylus internus.

F''. Der Ursprung der tiefen Lamelle von condylus internus.

G. Die Spannungen und Hindernisse dieser Fascia, und Wirkung die v. cephalica nach sich ziehen ist.

G'. Der Inserts, die weiter abgezogen Hand ring an, bing.

H. Das Schlüsselbein.

a. a. Die art. brachialis durch ulnar Schnitt in die äussere Lamelle der Fascia entblösst.

b. Ein Wiederzweig der art. brachialis zum m. biceps.

c. c. Kleine Hautzweige der art. brachialis.

d. d. d. Die v. basilica. Die zeitlich Schnitt abwärts, die das Blut in Canal dieser Vene von dem Zweigen der art. brachialis trennt, wie bei diesem Zweigen kann erhalten, so dass die v. basilica hier unterbindet, wenn der Arzt es für nöthig erachtet.

e. Die oberflächliche vena brachialis.

e'. Der unter der art. brachialis gelegene, entdeckende Verbindungszweig zwischen der v. brachialis und v. basilica.

f. Der n. medianus, der über die vordere Fläche der Arterie verläuft.

g. g. Zweige des n. cutaneus internus.

h. Ein Zweig des n. cutaneus internus, nach von oben, nach Schnitt Fortsetzung der Fascia antibrachialis bedeckt.

i. Die Verbindungsäste der v. cephalica mit der v. basilica medianus, von einer Lamelle der Fascia bedeckt.

k. Die v. basilica medianus.

l. Die v. cephalica, parallel mit dem äusseren Muskel der n. Sitzes verlaufend.

Taf. 20.

Oberflächliche Schicht. Die fascia brachialis und die art. brachialis.

A. Die Wölbung der Schulter.

A'. Die Haut und zellige Fettschicht, abpräparirt und zurückgeschlagen.

B. Der m. deltoideus.

C. Die Scheide für den m. biceps, aus der fascia gebildet, und namentlich die vordere Lamelle dieser Fascie.

C'. C'. Die aufgeschnittene vordere Lamelle der Fascie; die Ränder des Schnittes sind mit Stecknadeln auseinander gezogen.

c'. c''. c'''. Der sehnige Canal in der fascia brachialis für die vena basilica und den n. cutaneus internus. Hier befindet sich gerade die Oeffnung in der Fascia, durch welche die vena basilica und der n. cutaneus internus aus dem sehnigen Canale heraustreten.

D. D. D. D. Eine Oeffnung, in die hintere Lamelle der fascia brachialis (die unter dem m. biceps liegt), gemacht, um die Lage der art. brachialis zu zeigen.

E. E. E. E. Der charakteristische weisse Streif in der Fascie, welcher die Lage des n. medianus und die Verbindungsstelle von beiden Lamellen der Fascie andeutet.

F. Die Fascia antibrachialis.

F'. Der Ursprung dieser Fascie vom condylus externus.

F''. Der Ursprung derselben Fascie vom condylus internus.

F'''. Die Spaltungen und Duplicaturen dieser Fascie, von welcher die v. cephalica umschlossen ist.

G. Der innere, ein wenig abgezogene Rand des m. biceps.

H. Das Schlüsselbein.

a. a. Die art. brachialis durch einen Schnitt in die hintere Lamelle der Fascie entblösst.

b. Ein Muskelzweig der art. brachialis zum m. biceps.

c. c. Kleine Hautzweige aus der art. brachialis.

d. d. d. d. Die v. basilica. Die zellige Scheidewand, die den fibrösen Canal dieser Vene von demjenigen der art. brachialis trennt, war bei diesem Subjecte kaum vorhanden, so dass die v. basilica hier unmittelbar neben der Arterie zu liegen scheint.

e. Die eigentliche vena brachialis.

e'. Der unter der art. brachialis quer verlaufende Verbindungszweig zwischen der v. brachialis und v. basilica.

f. Der n. medianus, der über die vordere Fläche der Arterie verläuft.

g. h. h. Zweige des n. cutaneus internus.

h'. Ein Zweig des n. cutaneus internus, noch von einer zellig-fibrösen Fortsetzung der fascia antibrachialis bedeckt.

i. Die Verbindungsstelle der v. cephalica mit der v. basilica mediana, von einer Lamelle der Fascie bedeckt.

k. Die v. basilica mediana.

l. Die v. cephalica, parallel mit dem äusseren Rande des m. biceps verlaufend.

Taf. 20.

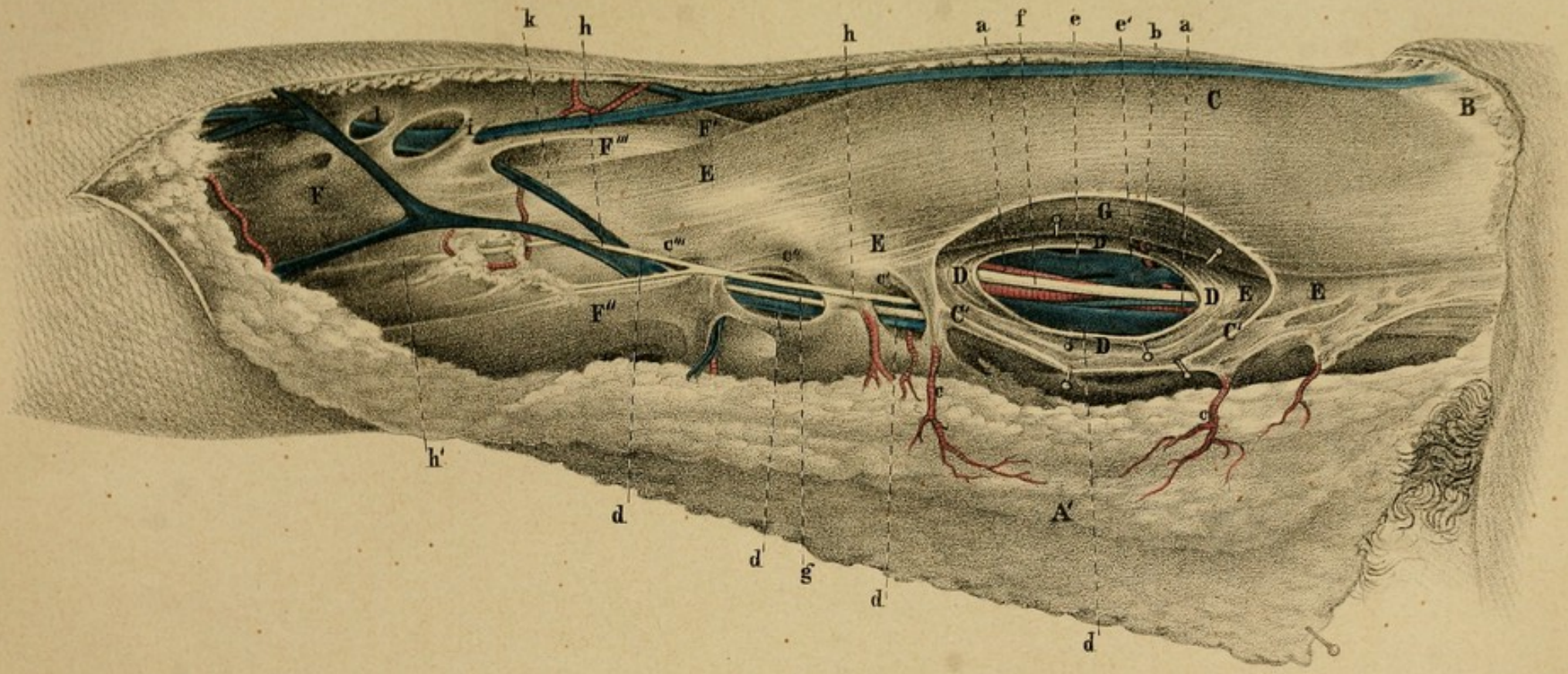

Taf. 21.

Tiefere Schicht. Der m. biceps. Die art. brachialis. Der n. medianus.

A. Die abgetrennte und zurückgeschlagene fibröse Scheide des m. biceps (aus der fasc. brachialis gebildet).

B. Der m. biceps, mit einer Stecknadel nach aussen abgezogen.

C. Der m. coracobrachialis.

D. Der m. brachialis anterior.

E. Der Ueberrest von der hinteren Lamelle der fasc. brachialis, von welchem die vasa brachialia und der n. medianus bedeckt werden.

E'. Die fasc. antibrachialis, welche die, am Vorderarme durch den Ursprung der Vorderarmmuskeln gebildete innere und äussere Hervorragung bedeckt.

E''. Die aponeurotische Fortsetzung von der Sehne des m. biceps, welche in die fascia antibrachialis übergeht.

E'''. E'''. Zwei, in die Lamelle der fasc. brachialis, da wo dieselbe den m. triceps bedeckt, gemachte Oeffnungen, um den Verlauf des n. ulnaris zu zeigen.

a. a. a. a. Die art. brachialis.

b. b. Der n. medianus. Das relative Lagenverhältniss dieses Nerven zur Arterie ist hier nicht zerstört; daher sieht man, dass derselbe am Rande des m. coracobrachialis (C) nach aussen von der Arterie, in der Mitte des Oberarms nach vorn, und endlich im Armbuge nach innen von derselben liegt.

c. c. Die v. brachialis, hier, unterhalb der Mitte des Oberarms, über der Arterie verlaufend.

d. Die Verbindungsbrücke zwischen der v. basilica und der v. brachialis, die quer über der Arterie liegt.

e. e. Die vena basilica, schon ausserhalb ihres sehnigen Canales.

e'. An dieser Stelle kann man die v. basilica als eine v. brachialis betrachten, sonst verbindet sie sich mit der v. subclavia nicht weit von der Achselhöhle.

f. Der Ursprung der v. ulnaris.

g. Die v. basilica mediana.

h. Die v. cephalica mediana.

i. i. Der n. ulnaris.

k. Der n. cutaneus internus.

l. Der n. musculo-cutaneus externus oder perforans Casserii, durch das Abziehen des m. biceps entblösst. — Wenn man den m. biceps bei der Unterbindung der art. brachialis zu viel nach aussen abzieht, so kann es leicht kommen, dass dieser Nerv. mit dem n. medianus verwechselt wird.

1. 2. 3. Muskelzweige aus der art. brachialis.

Taf. 21.

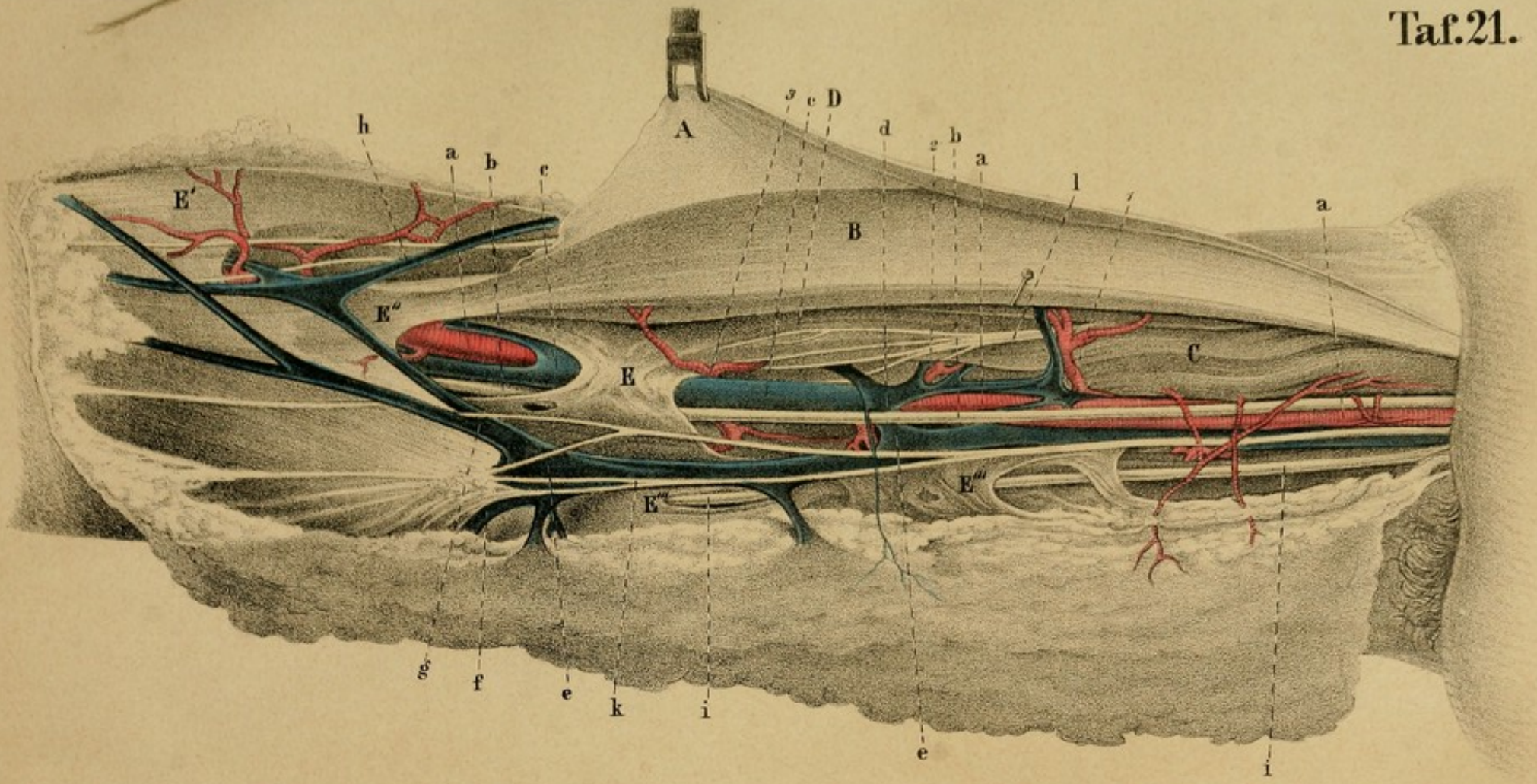

Taf. 22.

Die Basis der Achselhöhle mit ihren natürlichen Gränzen, nämlich:

A. nach vorn der untere Rand des m. pectoralis major und

B. nach hinten die gemeinschaftliche Sehne des m. latissimus dorsi und teres major.

C. Der m. subscapularis, als Unterlage des gemeinschaftlichen Fascikels der Gefässe und Nerven dienend.

D. Der m. coracobrachialis, an dessen innerem Rande der erwähnte Fascikel verläuft.

E. Die Sehne der portio longa tricipitis in der Tiefe zwischen dem m. subscapularis und latissimus dorsi e'. Der durch diese Sehne gebildete viereckige Raum, in welchem die vasa circumflexa humeri und der n. circumflexus enthalten sind.

F. Der m. serratus anticus major, die Achselhöhle von innen begränzend.

G. Ein Convolut von lymphatischen Drüsen, nebst zu ihm verlaufenden Glandularzweigen.

a. a. Die art. axillaris.

b. Der n. medianus, von der Arterie nach aussen liegend.

c. Der n. cutaneus internus, hier etwas entfernt vom n. medianus, sonst näher zu demselben liegend.

d. Der n. ulnaris, der nach innen von der Arterie verläuft und von der vena axillaris zum Theil bedeckt ist.

e. e. Der n. radialis nach innen und zum Theil hinter der Arterie liegend; er ist auch von der v. axillaris etwas bedeckt.

f. Die v. axillaris, nach vorn und nach innen von der Arterie; den äusseren, von dieser Vene kommenden Zweig sieht man zum Theil unter dem unteren Rande des m. pectoralis major.

g. Die art. circumflexa humeri, die, einen starken Bogen bildend, sich in den oben genannten viereckigen Raum hineinkrümmt.

h. Der n. circumflexus humeri.

i. Die art. subscapularis oder scapularis inferior. Ihre Zweige:

1. Die art. circumflexa scapulae.
2. Die art. thoracica glandularis Scarpae nebst mehren 2'. 2'. 2'. 2'. kleinen Aesten zum m. latissimus dorsi, subscapularis und zu den lymphatischen Drüsen.

k. Eine anomale Arterie, die man als eine zweite art. mammaria externa betrachten kann; sie entspringt aus der art. axillaris, unter dem untern Rande des m. pectoralis major, und theilt sich in

3. einen Zweig zum m. pectoralis major, zur Haut und zur mamma;
4. einen Drüsenzweig.

l. Der n. cutaneus internus minor (nicht immer vorhanden); er vertheilt sich in der über dem m. triceps gelegenen Haut.

l'. Der n. subscapularis longus; er geht zwischen dem m. scapularis und dem m. serratus anticus major herab zum m. latissimus dorsi.

m. m. Die Hautnerven aus den nn. intercostales.

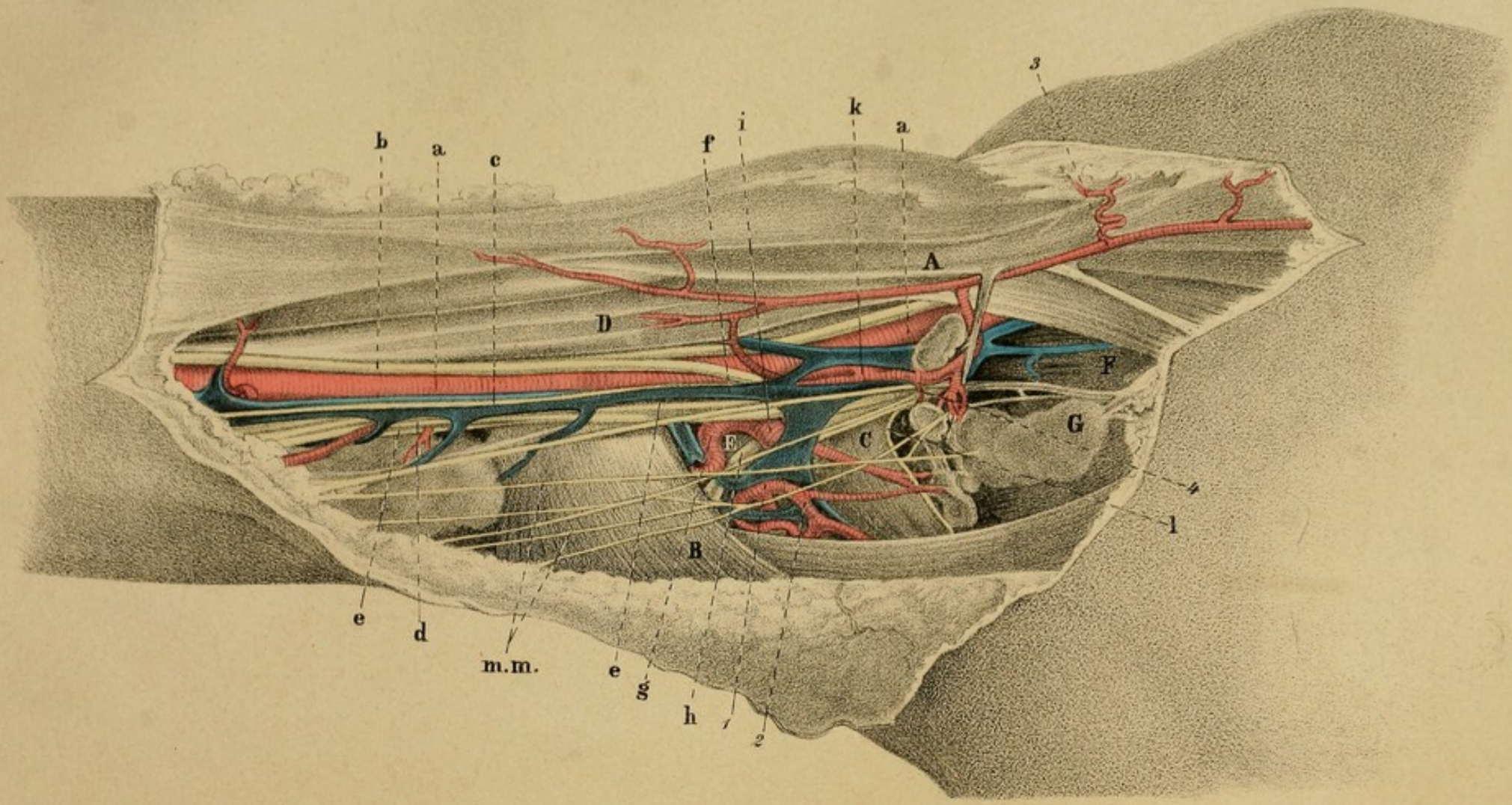
b
a
c
f
i
k
a
3
A
D
F
G
C
E
B
4
1
e
d
m.m.
e
g
h
1
2

Taf. [illegible]

Uebergang der fascia brachialis in die Vorderarmfascie. Venen des Armbeges. Radial- und Ulnararterien.

A. Die fascia brachialis.

M. Der Uebergang der fascia brachialis in

O. B. die fascia antibrachialis.

a. a. Ein Einschnitt in die fascia brachialis, um den unteren Theil des m. biceps zu entblössen.

b. b. Ein Einschnitt in den Uebergang der fascia brachialis in die Vorderarmfascie, um die bicipitalarische bloszulegen.

b. Die entblösste Sehne des m. biceps.

c. c. c. Ein Einschnitt in die Vorderarmfascie, um den Verlauf und die Lage der Radialarterie deutlicher darzustellen.

e. e. e. Ein Einschnitt in die Fascie, die sie ent[illegible].

g. Die ähnliche Einschnitt[illegible] von der [illegible] der Sehne des m. palmaris longus in

O. die fascia palmaris zu [illegible].

h. Ein Einschnitt in die fascia palmaris, um eine [illegible] zu machen.

D. Der nerv. radialis superf. (nervus cutaneus lateralis).

E. E. Die m. supinator longus, beide [illegible] Einschnitt in die fascia antibrachialis entstehen, um die Lage [illegible].

I. I. I. Die arteria und der nervus radialis [illegible] dieses Muskels zu sehen.

M. Der lacertus fibrosus des m. biceps brachii.

O. Der m. flexor carpi radialis — [illegible] durch einen Schnitt in die fascia antibrachii, um

2. 2. die Lage der art. ulnaris und

2'. 2'. der nerv. ulnaris sichtbar zu machen.

II. Der conexus intermuscularis [illegible].

I. Der m. flexor digitorum in seiner Mitte der Vorderarme.

K. Die Sehne des m. palmaris longus.

L. Der nerv. palmaris brevis.

M. Das os pisiforme (die Lacertusfasern des m. ulnaris internus).

3. 3'. Die art. brachialis ober- und unterhalb der Sehne des m. biceps.

4. 4. Die vena brachialis.

5. 5. Der nerv. medianus.

6. Die Bicipitalaponeurose der art. radialis.

7. 7. Die Fortsetzung der art. brachialis in der arcus volaris superficialis, welche nach der Bildung einer Zahl Aeste, die zum Bogen dient, die [illegible] und nach der Bildung [illegible] Aste, die zum Arm- und Handgelenk [illegible] wird.

8. Die v. basilica.

9. Die v. cephalica.

10. Die v. basilica median[illegible].

11. Die v. cephalica median[illegible].

12. Die oberflächlichen Lymphgefässe.

13. Die Radialisvenen.

14. Die Aeste des nerv. cutaneus internus.

Taf. 23.

Uebergang der fascia brachialis in die Vorderarmfascie. Venen des Armbuges. Radial- und Ulnararterien.

A. Die fascia brachialis.

A'. Der Uebergang der fascia brachialis in

B. B. die fascia antibrachialis.

a. a. Ein Einschnitt in die fascia brachialis, um den untern Theil des m. biceps zu entblössen.

b. b. Ein Einschnitt in den Uebergang der fascia brachialis in die Vorderarmfascie, um die Brachialarterie blosszulegen.

b. Die entblösste Sehne des m. biceps.

c. c. d. Ein Einschnitt in die Vorderarmfascie, um den Verlauf und die Lage der Radialarterie deutlicher zu machen.

e. e. f. Ein Einschnitt in dieselbe Fascie für die art. ulnaris.

g. Ein ähnlicher Einschnitt, um den Uebergang der Sehne des m. palmaris longus in

C. die fascia palmaris zu zeigen.

h. Ein Einschnitt in die fascia palmaris, der den arcus volaris superficialis sichtbar macht.

D. Der musc. radialis internus (flexor carpi radialis internus).

E. E. Der m. supinator longus, beide durch einen Einschnitt in die fascia antibrachialis entblösst, um die Lage

1. 1. 1. der arteria und der vena radialis zwischen diesen Muskeln zu zeigen.

F. Der innere Rand des m. ulnaris internus.

G. Der m. flexor digitorum communis, — beide auch durch einen Schnitt in die Fascie entblösst, um

2. 2. die Lage der art. ulnaris und

3. 3. des nerv. ulnaris sichtbar zu machen.

H. Der condylus internus des Oberarms.

I. Der m. flexor digitorum in der Mitte des Vorderarms.

K. Die Sehne des m. palmaris longus.

L. Der musc. palmaris brevis.

M. Das os pisiforme (als Insertionspunkt des m. ulnaris internus).

3'. 3'. Die art. brachialis ober- und unterhalb der Sehne des m. biceps.

4. 4. Die vena brachialis.

5. 5. Der nerv. medianus.

6. Die Bifurcationsstelle der art. radialis.

7. 7. Die Fortsetzung der art. ulnaris in den arcus volaris superficialis, welcher nach der Richtung einer Linie liegt, *die vom äussern Rande des os pisiforme nach der Hautfalte zwischen dem Zeige- und Mittelfinger hingezogen wird.*

8. Die v. basilica.

9. Die v. cephalica.

10. Die v. basilica mediana.

11. Die v. cephalica mediana.

12. Die oberflächliche Ulnarvene.

13. Die Radialvenen.

14. Die Aeste des nerv. cutaneus internus.

Taf. 23.

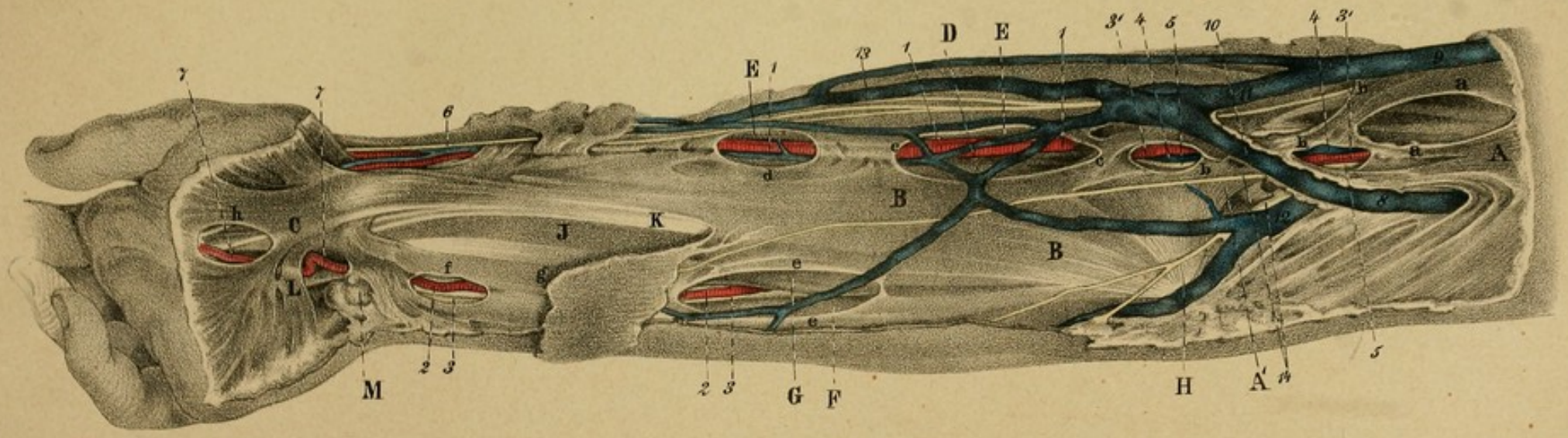

Taf. 24.

Die arteria brachialis im Armbuge. Fascia trapezoides. Lage der a. radialis im obern und mittlern Dritttheil des Vorderarms.

A. Die fascia brachialis.

a. Die schräg laufende, derbe, fibröse Lamelle der fascia brachialis, die einen Uebergang dieser Fascie in die

B. B. fascia antibrachialis bildet.

C. Die fascia trapezoides oder die zweite Sehne des m. biceps, die auch einen Uebergang dieser Sehne in die fasc. antibrachialis bildet.

D. Die Sehne des m. biceps selbst.

b. c. Der obere zellige Raum, in dem die Arterie zwischen den beiden fibrösen Fortsetzungen und oberhalb der Sehne des m. biceps liegt.

d. e. Der untere zellige Raum (unter der fascia trapezoides).

1. Die art. brachialis.
2. Die vena brachialis.
3. Der nerv. medianus, der hier nach innen von der Arterie verläuft.
4. Die Bifurcationsstelle der art. brachialis.

'4. Ein Muskelzweig.

5. 5. Die vena mediana (nicht injicirt), getrennt von der Arterie durch die fascia trapezoides.

6. Der Verbindungsast zwischen den Hautvenen und der v. brachialis.

7. 7. Der nerv. cutaneus internus.

f. g. Ein Einschnitt in die fascia antibrachialis, in dem obern Dritttheile, und

h. i. ein ähnlicher Einschnitt in der Mitte des Vorderarms.

k. l. Die zweite fibröse Lamelle, die hinter dem

E. E. E. musc. supinator longus liegt und auch eingeschnitten ist, um die

8. 8. art. radialis sichtbar zu machen.

m. Der condylus internus des Oberarms.

n. o. Zwei lymphatische Drüsen.

Taf. 24.

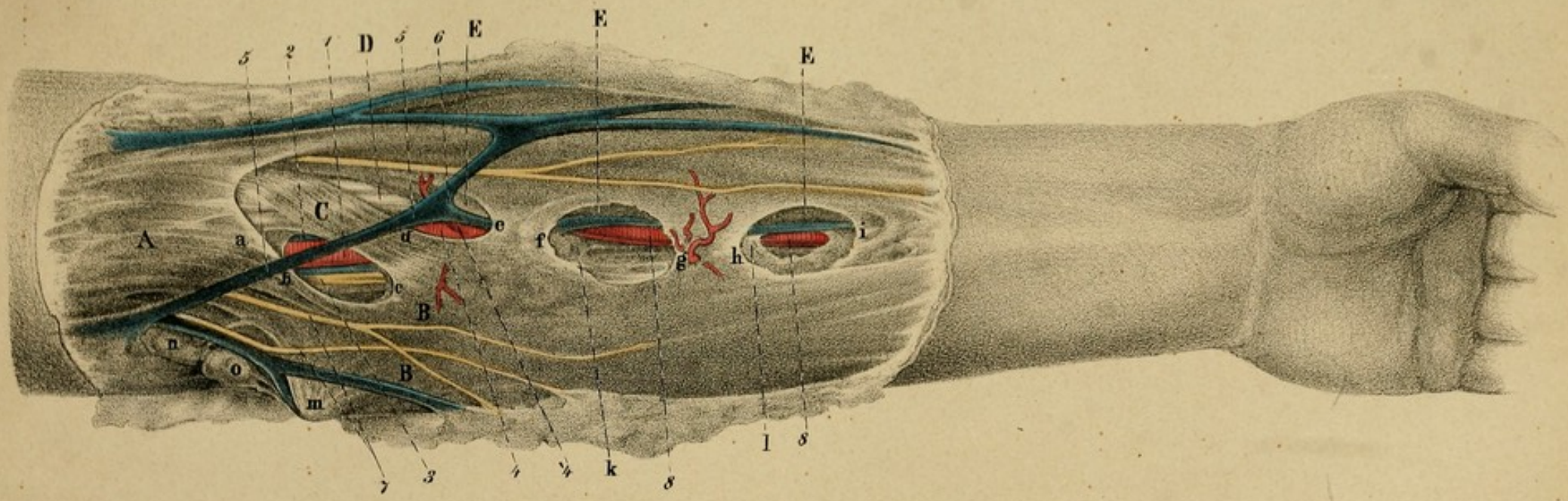

Taf. 25.

Die fascia antibrachialis. Die art. radialis und ulnaris.

(Die genauere Beschreibung der fascia antibrachialis wird im Zusammenhange mit der fascia plicae cubiti in der zweiten Lieferung gegeben.)

A. A. A. Die *fascia antibrachialis.*

a. Der Uebergang der aponeurotischen Ausbreitung von der Sehne des m. biceps in die fascia antibrachialis.

b. Der Ursprung der Fascie vom condylus internus.

B. Der innere Wulst am Vorderarm, durch den Ursprung der Flexoren gebildet.

C. Der äussere Wulst, durch den m. supinator longus gebildet.

c. c. c. In die oberflächliche Lamelle der Fascie gemachte Oeffnungen, um die Lage der art. radialis zu zeigen; man sieht die Arterie durch diese Oeffnungen in ihrer zelligen Scheide.

d. Eine in die fascia antibrachialis am äusseren Rande des m. ulnaris internus gemachte Oeffnung, um die Lage der art. ulnaris zu zeigen.

e. Der äussere Rand des m. ulnaris internus, etwas nach innen abgezogen, um

f. die hinter ihm gelegene tiefere Lamelle zu entblössen.

g. Eine, in diese hintere Lamelle der Fascie gemachte Oeffnung; durch diese werden sichtbar:

1. die *art. ulnaris* und

1'. die *vena ulnaris.*

2. Der n. ulnaris, welcher nach innen von der Arterie liegt.

3. 3. 3. 3. Der Verlauf der art. radialis. Hier sieht man sehr deutlich, wie diese Arterie in dem untern und mittleren Dritttheile des Vorderarms oberflächlich liegt.

4. 4. Die sie begleitenden vv. radiales.

h. Eine Hervorragung, welche die art. radialis, wo sie unter der Fascie liegt, bildet.

i. Die Sehne des m. supinator longus (von der Fascie bedeckt), nach welcher man sich bei der Unterbindung der art. radialis richtet.

k. Der Insertionspunkt des m. ulnaris internus an das os pisiforme, welcher bei der Unterbindung der art. ulnaris eine so wichtige Rolle spielt.

D. Die Sehne des m. palmaris longus, die in

E. die fascia palmaris übergeht und von der fascia antibrachialis bedeckt ist.

F. G. Die unter der Fascie liegenden und durch sie durchschimmernden Sehnen des m. flexor digitorum sublimis.

5. Die art. brachialis, unter der sehnigen Ausbreitung des m. biceps, in ihre zellige Scheide eingeschlossen.

6. Der n. medianus, hier nach innen von der Arterie liegend.

7. Die vena mediana cephalica.

8. Die vena mediana basilica.

9. Die Fortsetzung der vena cephalica am Vorderarm.

10. Die vena ulnaris basilica.

11. Die Verbindungsstelle zwischen den Hautvenen und den tiefern, unter der Fascie liegenden Venen.

12. 12. Die Aeste des n. cutaneus internus.

13. 13. Die Aeste des n. musculo-cutaneus.

14. 14. Der plexus venosus an der Volarfläche des Vorderarms.

Taf. 25.

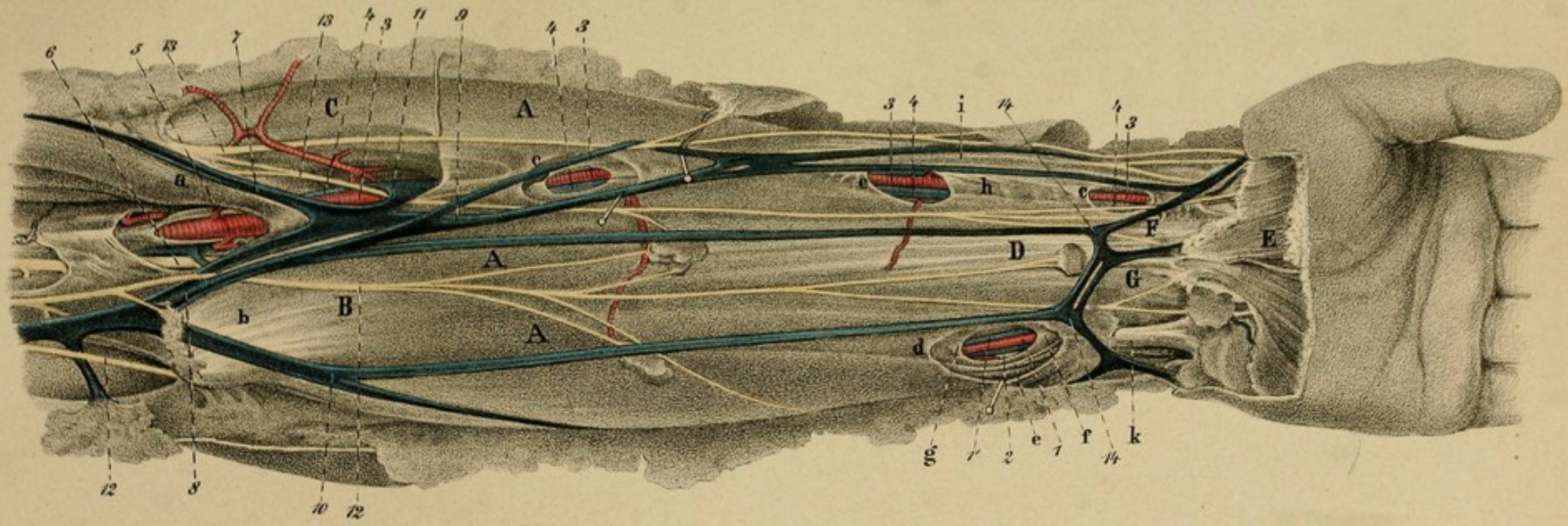
6
5
13
7
13
4
3
11
9
4
3
C
A
a
c
3
4
i
14
4
3
e
h
c
F
E
A
D
G
b
B
A
d
g
1
2
e
1
f
14
k
12
8
10
12

Taf. 26.

Fig. 1.

Bifurcationsstelle der art. brachialis. Die Äste der art. ulnaris im obern Drittheile des Vorderarms.

A. Der untere Theil des m. biceps.
A'. Die sogen. tendinöse Aponeurosis.
B. Der mess. brachialis anterior.
C. Der gemeinschaftliche Ursprung des m. pronator teres und flexor digitorum sublimis.
C'. Der m. pronator teres.
D. Die durchschnittene obere Insertion des hier sehr dünnen m. radialis.
D'. Die Durchschnittstelle des m. flexor radialis.
E. Der m. flexor profundus.
F. Der mess. supinator longus, zur Seite abgezogen.
G. Der mess. supinator brevis.
H. Der cond. lis internus.
1. Die art. brachialis in ihrem Verlaufe.
2. 2. Die art. radialis.
3. 3. Die art. ulnaris da, wo sie vom pronator teres bedeckt wird.
4. Die art. recurrens radialis.
5. Die vena basilica medians.
6. Die Verbindung der vena basilica mediana mit der v. cephalica mediana.
7. Der nerv. medianus im Umfange.
8. Drüsen am Vorderarme.
9. Der nerv. ulnaris. — Man sieht aus dieser Abbildung, dass die art. ulnaris im obern Drittheile des Vorderarms von so dicken muskulösen, vom m. pronator teres bedeckten Massen (2 Zoll, dass sie mehrere Ganglien bilden) und schwach (nach innen) liegt. Diese Art ist vom ungeübten Auge in Fig. 2 von der Arteria radialis.

Fig. 2.

Durchschnitt der mittleren Portion des Oberarms. Tiefer Schnitt der art. brachialis und der vena basilica.

A. A. Durchschnittene Haut und Fettschichte.
B. B. Fascia brachialis, durchschnitten.
C. C. Der Stamm des die den vena basilica, und zwei Zweige, deren einer oberflächlich weg, deren andere tiefer liegen, die endlich zur Bildung der Arteria radialis dient.
D. Der mess. biceps.
E. Der m. brachialis anterior in seiner dünnen dicke eingeschlossen.
F. Der m. triceps brachii.
a. Arterienstämme in welcher
1. die art. brachialis,
2. der nerv. medianus eingeschlossen und. Man sieht auch hier
3. die durchschnittene vena brachialis.

Taf. 26.

Fig. 1.

Bifurcationsstelle der art. brachialis. Die Lage der art. ulnaris im obern Dritttheile des Vorderarms.

A. Der untere Theil des m. biceps.
A'. Die fascia trapezoides durchschnitten.
B. Der musc. brachialis anterior.
C. Der gemeinschaftliche Ursprung des m. pronator teres und flexor digitorum.
C'. Der m. pronator teres.
D. Die durchschnittene obere Insertion des musc. flexor digitorum sublimis.
D'. Die Durchschnittsfläche des m. flexor sublimis.
E. Der m. flexor profundus.
F. Der musc. supinator longus, zur Seite abgezogen.
G. Der musc. supinator brevis.
H. Der condylus internus.
1. Die art. brachialis in dem Armbuge.
2. 2. Die art. radialis.
3. 3. Die art. ulnaris da, wo sie vom pronator teres bedeckt wird.
4. Die art. recurrens radialis.
5. Die vena basilica mediana.
6. Die Verbindung der vena basilica mediana mit der v. cephalica mediana.
7. Der nerv. medianus im Armbuge.
8. Derselbe am Vorderarme.
9. Der nerv. ulnaris. — Man sieht aus dieser Abbildung, dass die art. ulnaris im obern Dritttheile des Vorderarms vom m. flexor sublimis, vom m. pronator teres bedeckt zwischen 2 Nerven, dem n. medianus (nach aussen) und ulnaris (nach innen) liegt. Beide Nerven sind ungefähr $^1/_2$ Z. von der Arterie entfernt.

Fig. 2.

Durchschnitt der mittlern Portion des Oberarms. Fibröse Scheiden der art. brachialis und der vena basilica.

A. A. A. Durchschnittene Haut und Fettzelllage.
B. B. Fascia brachialis, durchschnitten.
C. C. Der fibröse Sack für den musc. biceps, und zwar seine vordere oberflächliche Wand.
C'. Seine hintere Wand, die zugleich zur Bildung der Arterienscheide dient.
D. Der musc. biceps.
E. Der m. brachialis anterior in seinem fibrösen Sacke eingeschlossen.
F. Der m. triceps brachii.
a. Arterienscheide, in welcher
1. die art. brachialis,
2. der nerv. medianus eingeschlossen sind. Man sieht auch hier
3. die durchschnittene vena brachialis.

Taf. 26.

Fig. 1.

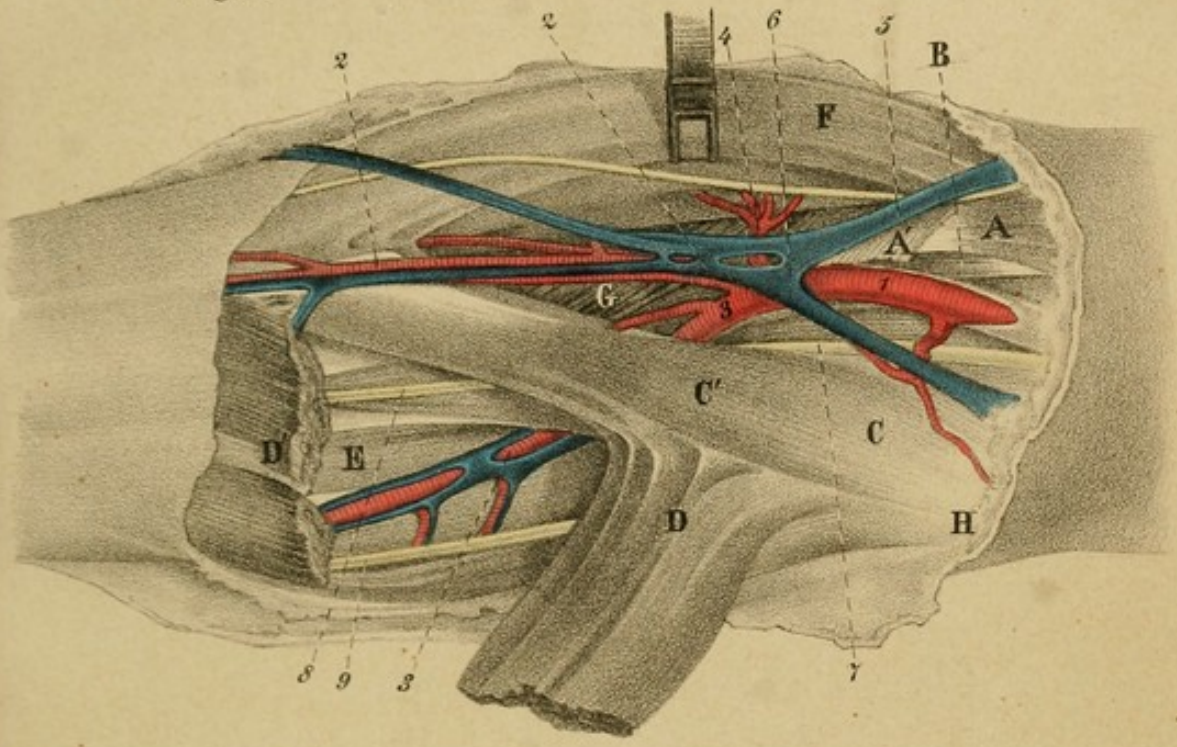

Fig. 3.

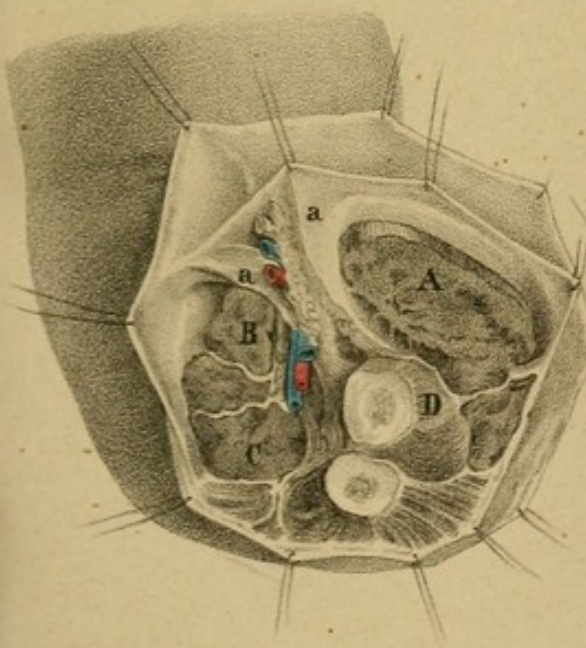

Fig. 2.

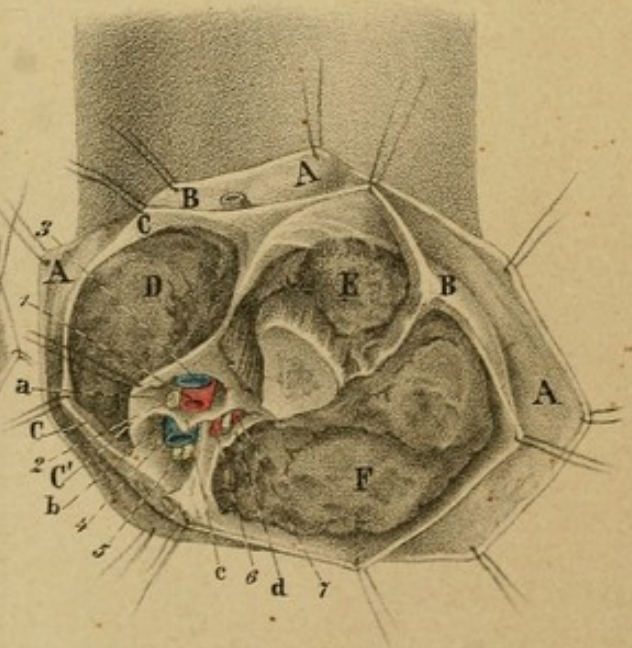

b. Die fibröse Scheide für
4. die vena basilica.
5. Zweige des nerv. cutaneus internus.
c. Scheidewand, welche beide Gefässscheiden von einander trennt.
6. 7. Die Aeste der art. profunda.
d. Zellig-fibröse Fortsetzung der Scheide bis zum Knochen.

Fig. 3.

Durchschnitt des Vorderarms. Arterienscheide der radialis und ulnaris.

A. Der musc. supinator longus.
B. Der m. pronator teres.
C. Flexor digitorum.
D. Supinator brevis.
a. Arterienscheide.

Taf. 27.

Fig. 1.

Die fascia palmaris. Die Lage der arteriae radialis und ulnaris am unteren Theile des Vorderarms. Die arteriae digitales.

A. Die Sehne des m. palmaris longus unter der fascia antibrachialis.

B. Die fascia palmaris.

B'. B'. B'. Die Oeffnungen, durch die querlaufenden Insertionspunkte der fascia palmaris für die art. und n. digitales gebildet.

B''. B''. B''. B''. Die zelligen Fortsetzungen der fascia palmaris an dem Ballen des Daumens.

C. Die Sehne des m. ulnaris internus.

D. Die fascia antibrachialis.

D'. Eine Oeffnung in der vorderen Lamelle dieser Fascie.

D''. Eine zweite Oeffnung in der Fascie, dicht oberhalb des m. palmaris brevis.

E. Die unter dem m. ulnaris liegende Lamelle der Fascie.

F. Der m. supinator longus, von der Fascie bedeckt.

G. Das os pisiforme.

H. Der m. palmaris brevis.

I. Die Eminentia Thénar (der Franzosen), besonders von dem m. opponens pollicis gebildet.

K. Die Eminentia Hypothénar, von dem m. abductor digiti minimi gebildet.

L. Der m. adductor pollicis.

M. Der m. interosseus inter os metacarpi II. und III.

N. N. N. N. Die Scheiden von den vier Sehnen des m. flexor digitorum sublimis.

N'. N'. N'. Die Insertionspunkte der fascia palmaris an diese Sehnen, gerade da, wo sie über die Köpfe der ossa metacarpi gehen. Die Oeffnungen der sehnigen Canäle (B'. B'. B'.), in welchen die arteriae und nervi digitales enthalten sind, liegen gerade zwischen diesen Insertionspunkten.

a. Die art. radialis.

b. b. Die art. ulnaris.

b'. Die Fortsetzung der art. ulnaris unter dem m. palmaris brevis.

b''. Der arcus volaris superficialis, unter der Fascie hervorragend.

c. c. Der n. ulnaris.

d. Der Ast des n. ulnaris zur Ulnarseite des kleinen Fingers.

e. e'. Der ramus digitalis von dem arcus volaris superficialis zu dem vierten und fünften Finger.

f. Der Ast des n. ulnaris, zur Oeffnung des sehnigen Canals der Fascie herausgekommen.

g. g. h. h. Die Digitaläste des m. medianus:

1. ramus ex arcu volari ad digitum V.

2. 3. 4. rami digitales communes zu vier Fingern; jeder von diesen Aesten theilt sich in

2'. 2'. 3'. 3'. 4'. 4'. zwei rami digitorum collaterales.

5. Der Ast von der art. radialis, in zwei Aeste:

6. 6'. zum Zeigefinger und

6''. zum Daumen, — getheilt.

Fig. 1.

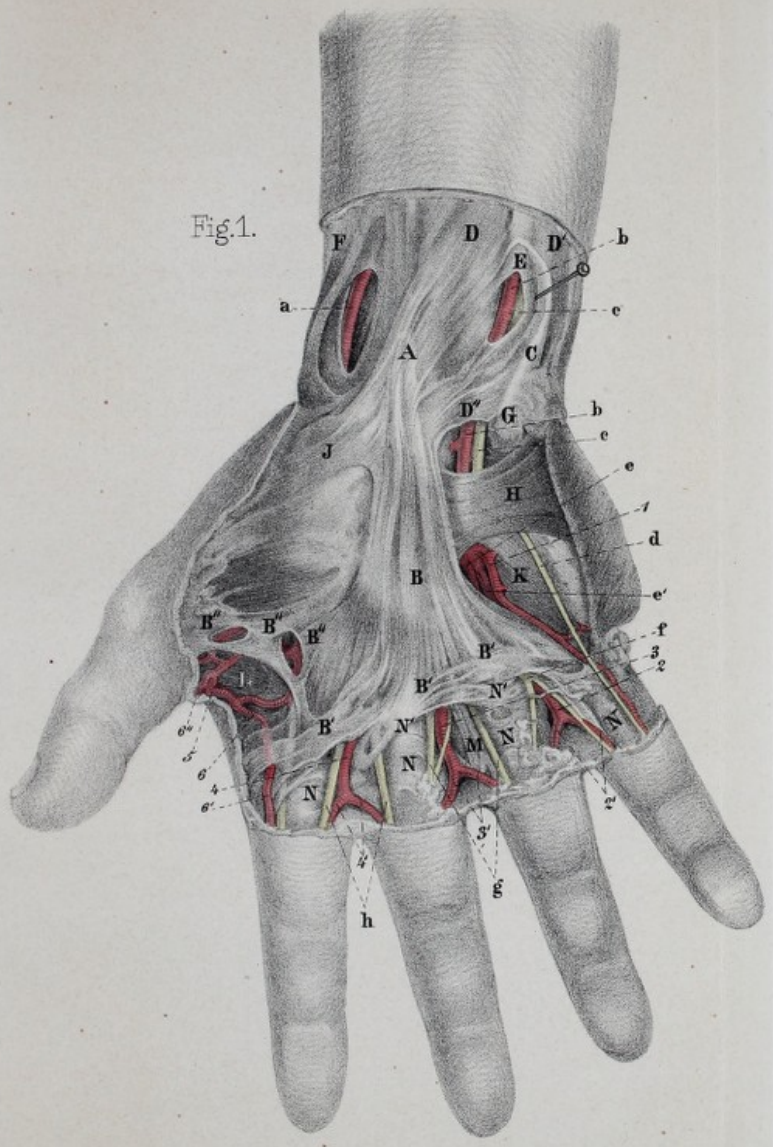

Fig. 2.

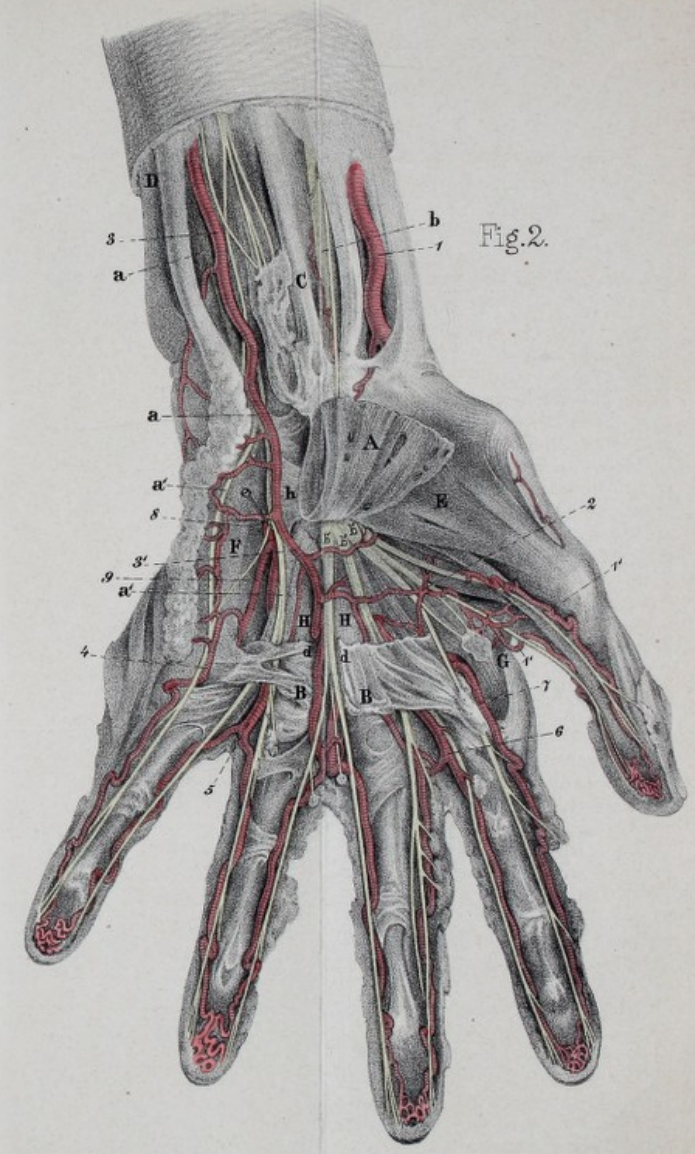

C. Schmiedel lith.

Druck v. J. G. Fritzsche, Leipzig.

Fig. 2.

Der arcus volaris superficialis.

(Bei diesem Subjecte war der arcus volaris, gleich wie die art. ulnaris, bedeutend kleiner als die art. radialis, und daher fand sich der arcus volaris profundus mehr ausgebildet.)

A. Die fascia palmaris, der Quere nach durchschnitten und zurückgeschlagen.

B. B. Die Insertionspunkte dieser Fascie an die Sehnenscheiden des m. flexor digitorum.

C. Die Sehne des m. palmaris longus.

d. d. Der sehnige Canal für die art. und den nerv. digitalis des 3ten und 4ten Fingers, der Länge nach geöffnet.

D. Der m. ulnaris internus.

E. Der m. opponens pollicis.

F. Der m. adductor digiti minimi.

G. Der m. adductor pollicis.

H. H. Die Sehnen des m. flexor digitorum sublimis.

h. Das ligamentum carpi proprium volare.

1. Die art. radialis.

1'. 1'. Ihre Zweige zum Daumen.

2. Ihr Verbindungsast mit dem arcus ulnaris superficialis.

3. Die art. ulnaris.

3'. Der arcus volaris superficialis. In diesem Präparate setzt sich der ganze Bogen der art. ulnaris in den Digitalast zum vierten Finger fort. Alle andern Aeste:

4. 5. 6. 7. zu den übrigen Fingern entspringen hier aus dem arcus volaris profundus.

8. Der ramus communicans zwischen dem arcus volaris superficialis und profundus.

9. Der Theil des arcus profundus selbst, der in der Tiefe unter den Sehnen des m. flexor sublimis liegt.

a. a. Der n. ulnaris.

a'. a'. Die Aeste desselben zu dem 4ten und 5ten Finger.

b. Der n. medianus.

b'. b'. b'. Die Digitaläste des n. medianus.

Taf. 28.

Die Lage der art. mammaria interna.

Fig. 1.

Art. mammaria interna der rechten Seite. Schichten, die bei der Unterbindung dieser Arterie durchschnitten werden.

A. Fossa suprasternalis.

B. B. Fascia musculi pectoralis.

a. a. Diese Fascie auf der rechten Seite zwischen der vierten und zweiten Rippe durchschnitten und zurückgeschlagen.

C. C. Der m. pectoralis major nach dem Verlaufe der Fasern durchschnitten, die Fasern auseinander gezogen.

D. Dritter Rippenknorpel.

D'. Vierter Rippenknorpel, der au niveau mit der Brustwarze liegt.

E. Ligamenta nictantia.

E'. Der äussere Rand des Brustbeins der rechten Seite.

F. Der musc. intercostalis internus zwischen dem zweiten und dritten,

F'. der m. intercostalis internus zwischen dem dritten und vierten Rippenknorpel.

f. f. f. Der Schnitt in diesen Muskel zwischen der zweiten und dritten Rippe.

g. Die hinter dem Muskel liegende fibrös-zellige Lamelle.

k. Der obere Kopf des m. triangularis sterni, der in diesem Präparate bis zur zweiten Rippe hinaufsteigt (vergl. Fig. 2).

1. Art. mammaria interna in diesem Zwischenraume.

f'. f'. f'. Der Schnitt in den musc. intercostalis internus im Interstitium zwischen der dritten und vierten Rippe.

g'. Darauf folgende zellig-fibröse Lamelle.

k'. Der zweite Kopf des m. triangularis sterni.

2. Vena mammaria interna.

Fig. 2.

Die Ansicht von innen (von der Brusthöhle aus).

A. Die pleura der rechten Seite, von der inneren Fläche des Brustbeins abpräparirt und zurückgeschlagen.

B. Das Brustbein.

c. c. c. Die Insertion des m. triangularis sterni an die innere Fläche der Rippenknorpel.

d'. Erster Rippenknorpel.

d. Zweiter Rippenknorpel.

d''. d''. Dritter Rippenknorpel.

e. e. Die hintere Fläche des m. intercostalis internus.

1. Art. mammaria interna.

2. Vena mammaria interna.

1'. Die art. mammaria interna in der Gegend des zweiten Rippenknorpels vom musc. triangularis sterni bedeckt.

Fig. 1.

Taf. 28.

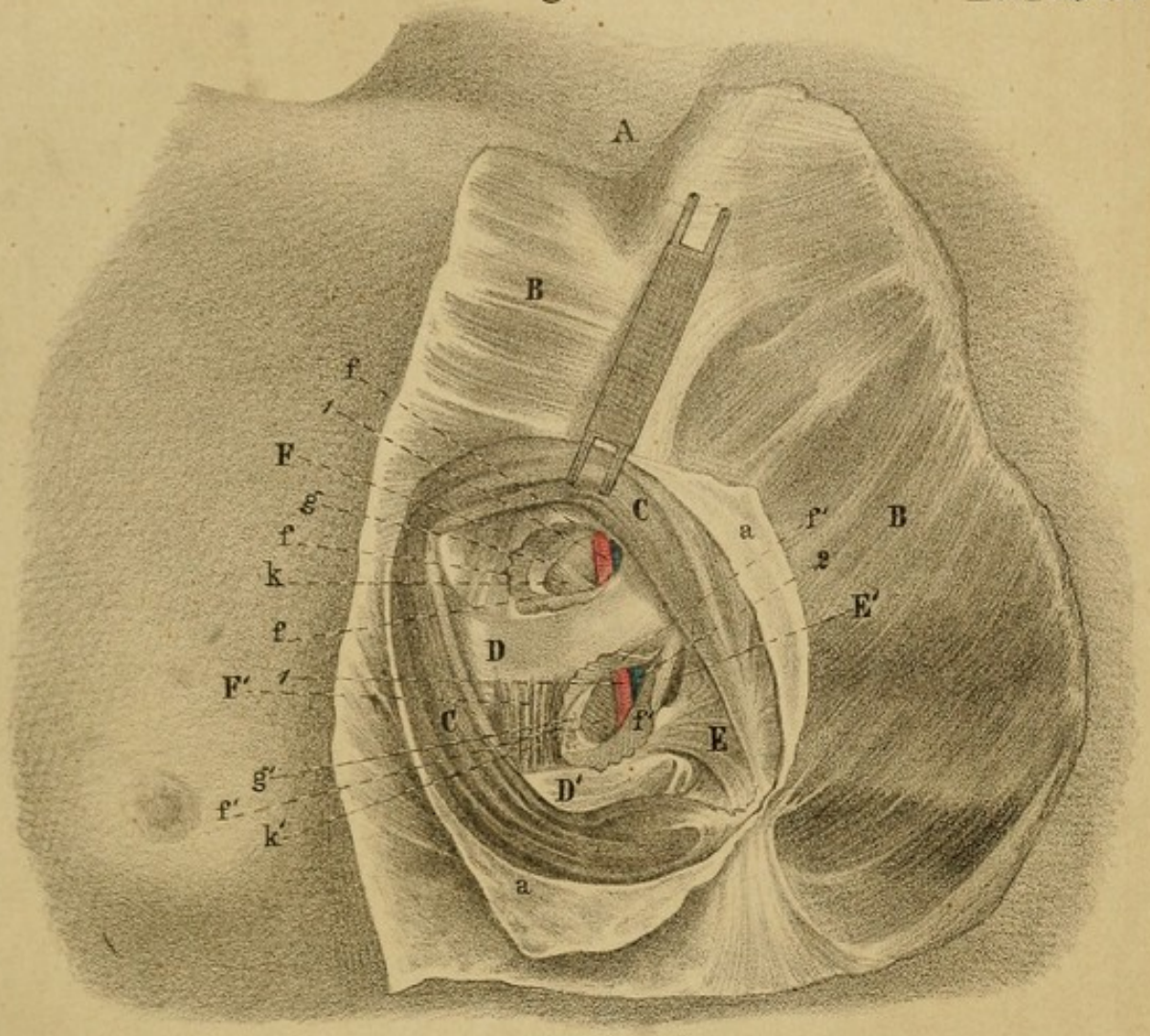

Fig. 2.

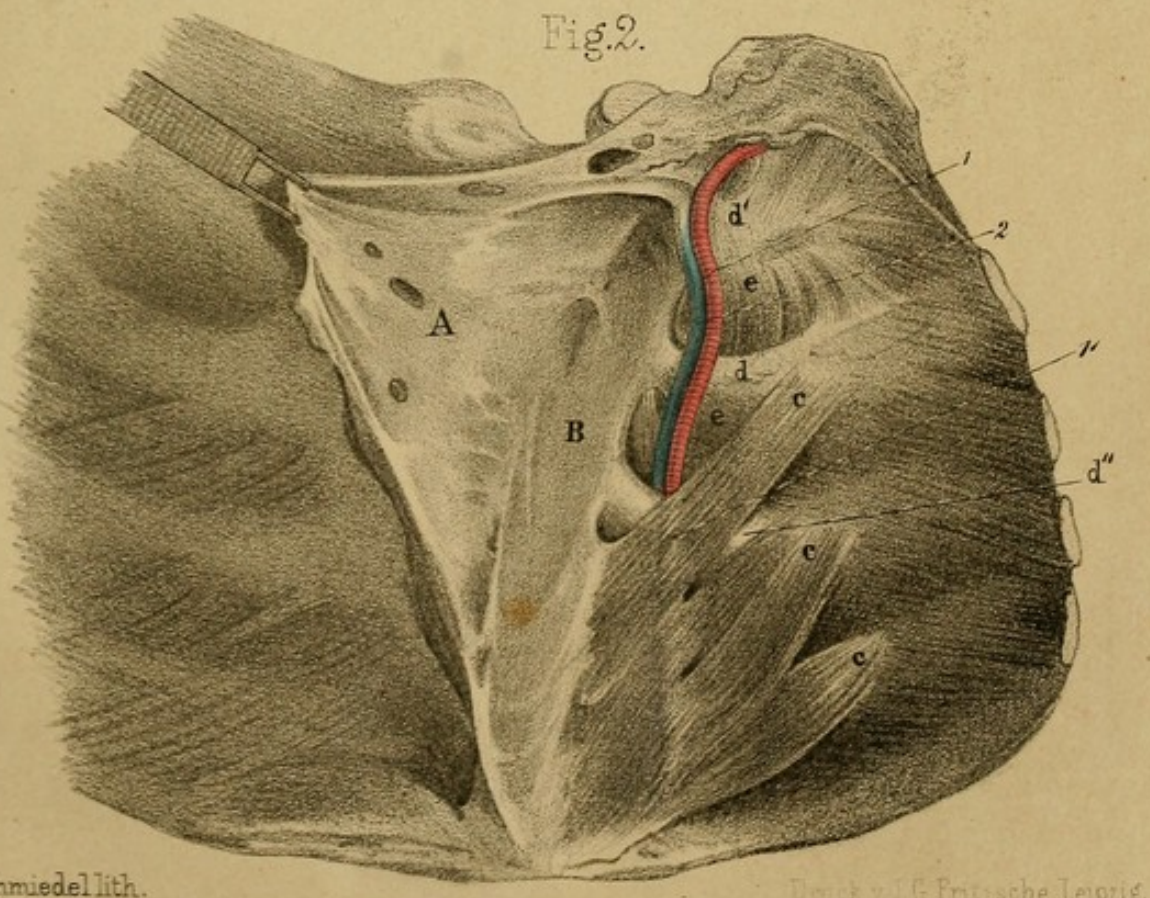

C. Schmiedel lith.

Druck v. J. G. Prittsche, Leipzig.

Taf. 29.

Die Lage der aorta abdominalis. Die Bifurcationsstelle derselben. Die art. iliaca communis.

A. A. A. A. Der grosse Ausschnitt der vordern Bauchwand, wobei die Dünndärme entfernt sind; das duodenum, coecum und das ganze colon sind in der Lage gelassen.

B. B. Das mesenterium nach rechts geschoben.

C. Das duodenum in der natürlichen Lage.

D. Colon descendens, da, wo es über die linke a. iliaca communis herabsteigt, so dass sowohl diese Arterie, als die vena iliaca communis von ihm völlig bedeckt sind.

E. Der fundus vesicae.

F. Das peritoneum, die fossa iliaca der linken Seite überziehend.

G. Der musc. psoas der rechten Seite.

H. Intervertebralknorpel vom promontorium oss. sacri.

a. a. a. a. Der Einschnitt in die linke Mesenterialplatte, um die Lage der aorta und der vena cava zu zeigen.

1. Die aorta abdominalis.
2. Die art. mesaraïca inferior.
3. Die art. iliaca communis dextra.
4. Die art. iliaca communis sinistra.
5. 5. Die art. iliaca externa dextra, vom peritoneum entblösst.
6. Die art. iliaca interna oder hypogastrica.
7. Die vena cava inferior.
8. Die vena iliaca communis sinistra, von der art. iliaca communis dextra bedeckt.
9. Die vena iliaca communis dextra.
9'. Die vena iliaca externa dextra.
10. 10. Der plexus mesaraïcus e nervo sympathico.
11. Der nervus sympathicus.

b. Die art. iliaca externa sinistra, welche mit

c. der vena iliaca externa unter dem Bauchfelle durchschimmert.

d. Samengefässe und

e. der ductus deferens, ebenfalls vom Bauchfelle bedeckt.

f. Die Samengefässe der rechten Seite.

g. Der ductus deferens der rechten Seite, vom Bauchfelle entblösst, um seine relative Lage zur art. iliaca externa zu zeigen.

h. Der ureter, der über die art. iliaca communis dextra herabsteigt.

i. i. i. i. Die Zweige der art. mesaraïca superior, die unter dem mesenterium durchschimmern.

k. Ein Theil der vena renalis sinistra, da, wo sie über die vordere Fläche der aorta schreitet.

Taf. 29.

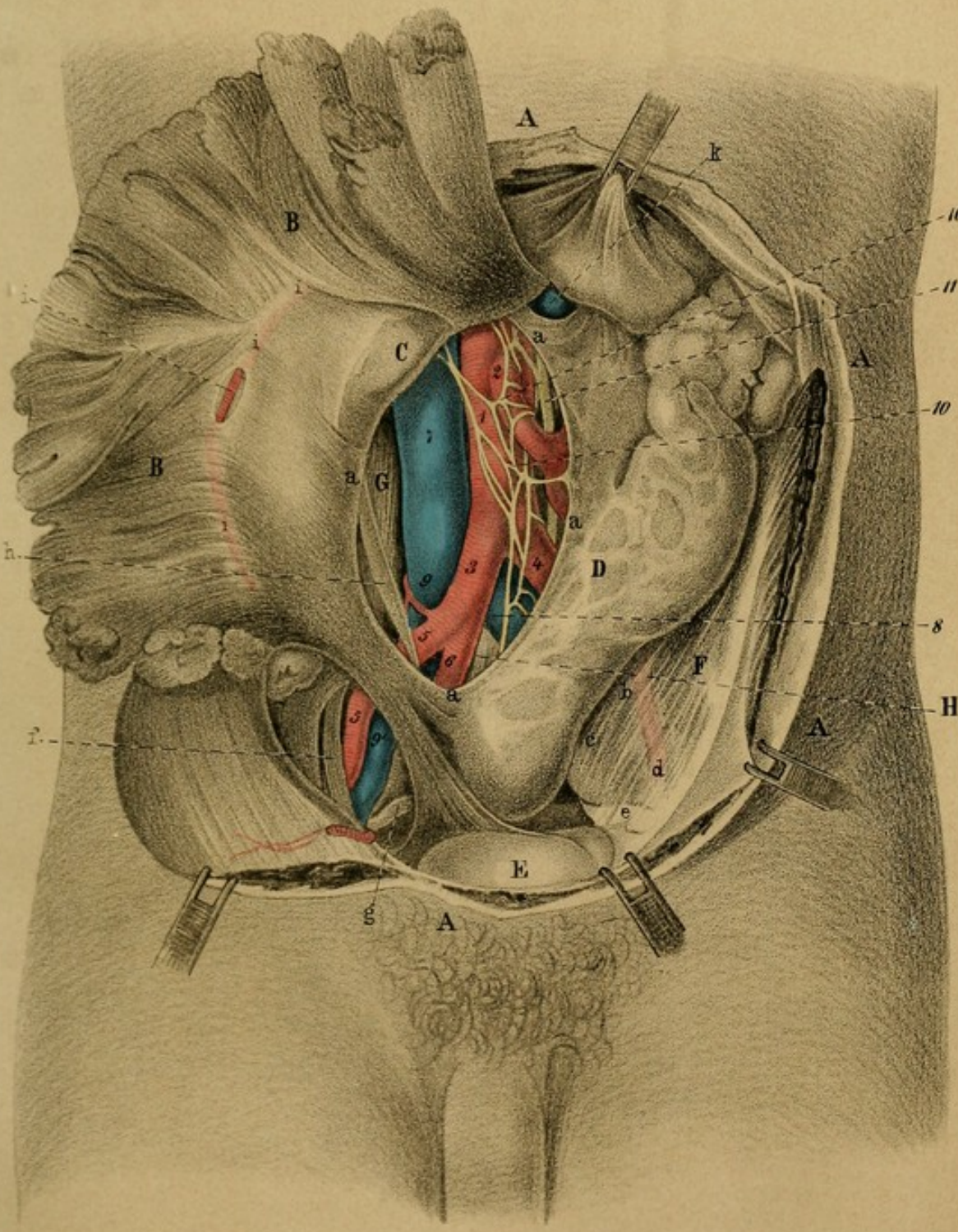

Taf. 30.

Verticaler Durchschnitt des Beckens. Die Lage der arteria hypogastrica.

A. Ueberrest der fascia transversa.
  a. Annulus inguinalis internus.
B. Die fascia iliaca.
C. Fascia pelvea.
  b. Canalis obturatorius.
    1. Aorta abdominalis.
    2. Arteria iliaca communis sinistra.
    3. Arteria iliaca communis dextra.
    4. Arteria iliaca externa.
    5. Arteria hypogastrica.
    6. Die art. mesenterica inferior.
    7. Die art. glutaea.
    8. Art. obturatoria.
    9. Der truncus communis der art. ischiadica und pudenda communis.
    10. Arteria umbilicalis.
    11. 11. Arteria sacralis.
    12. Vena cava inferior.
    13. Vena iliaca communis dextra.
    14. Vena hypogastrica.
    15. Vena iliaca externa.
    16. Vena obturatoria.
    17. Nervus obturatorius.
    18. Ureter.
    19. Ductus deferens.
  c. Die Stelle, der Lage des nerv. ischiadicus entsprechend, mit der fascia pelvea überzogen.
D. Ueberrest der Harnblase.
E. Ueberrest des Mastdarms.

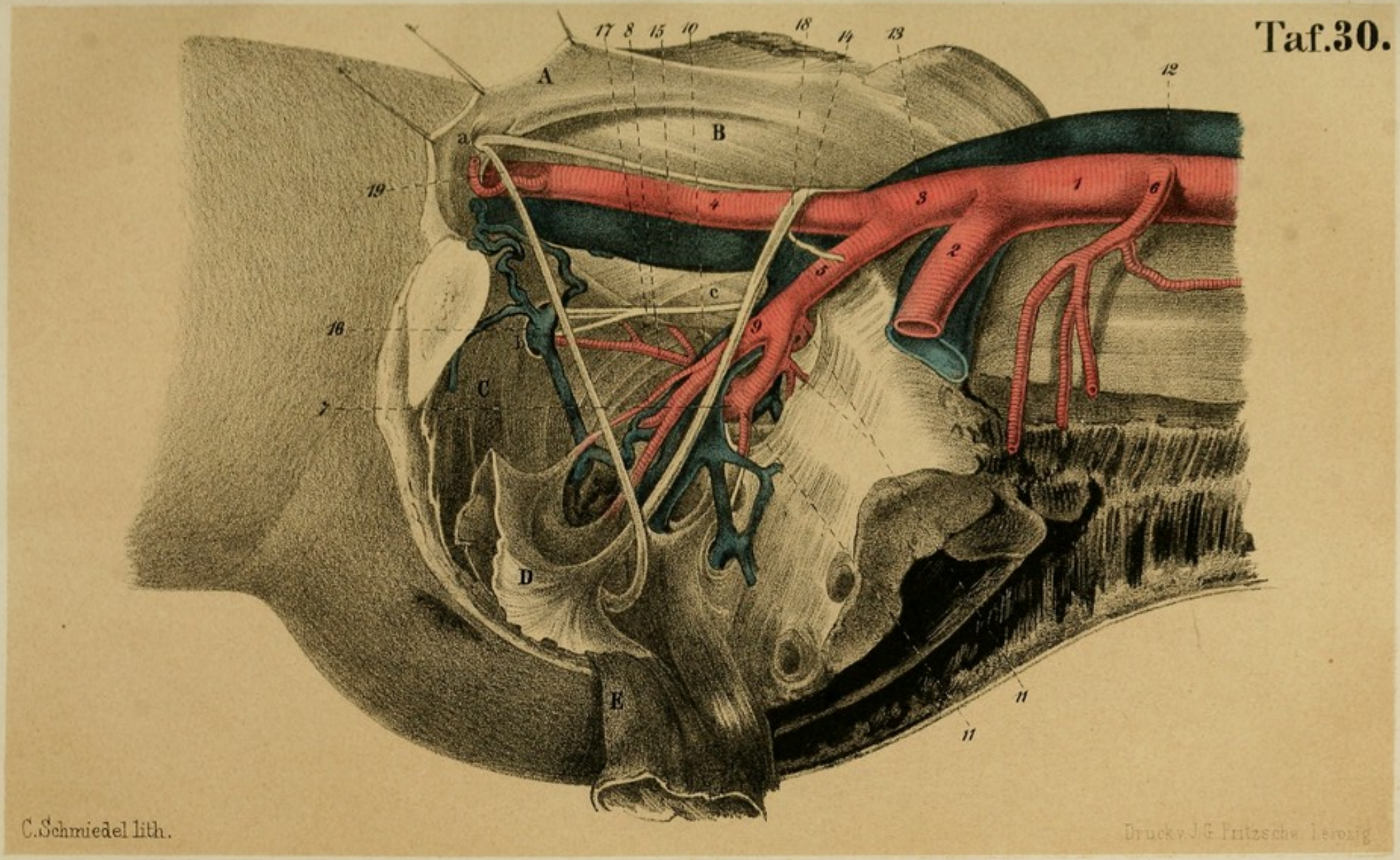

C. Schmiedel lith.

Druck v. J. G. Fritzsche, Leipzig.

Taf. **31.**

Die Lage der arteria iliaca communis.

A. A. A. A. Der Ausschnitt aus der vorderen linken Seite der Bauchwand, wobei man im Durchschnitt verschiedene Muskelschichten sieht.

B. B. Der durchschnittene, sehnige und musculöse Theil des musc. obliquus und transversus abdominis.

C. C. Der äussere Rand des m. rectus abdominis der linken Seite, in die Höhe gehoben.

a. a. a. Die durchschnittene Scheide dieses Muskels.

b. Die fascia iliaca.

c. Der durchschimmernde m. psoas minor.

d. d. d. Der Bauchfellsack unverletzt, von den benachbarten Theilen abgetrennt und mit den darin enthaltenen Eingeweiden stark in die Höhe gehoben.

e. Die untere tiefere Portion des Bauchfellsacks, welche die Blase und das rectum bedeckt, von der art. iliaca auch abgetrennt und zur Seite geschoben. An seiner äusseren Fläche, mit ihm zur Seite geschoben, liegen:

1. der ductus deferens,
2. 2. die Samengefässe,
3. der ureter,
4. die Fortsetzung der art. mesaraïca inferior,
5. die Bifurcationsstelle der aorta abdominalis,
6. die art. iliaca communis,
7. die art. iliaca externa,
8. die art. hypogastrica (iliaca interna),
9. die vena iliaca communis,
10. die vena iliaca externa,
11. die art. mesenterica inferior,
12. 12. die art. epigastrica,
13. 13. einige Zweige des nerv. ileo-lumbalis.

f. Der Intervertebralknorpel des letzten Lendenwirbels.

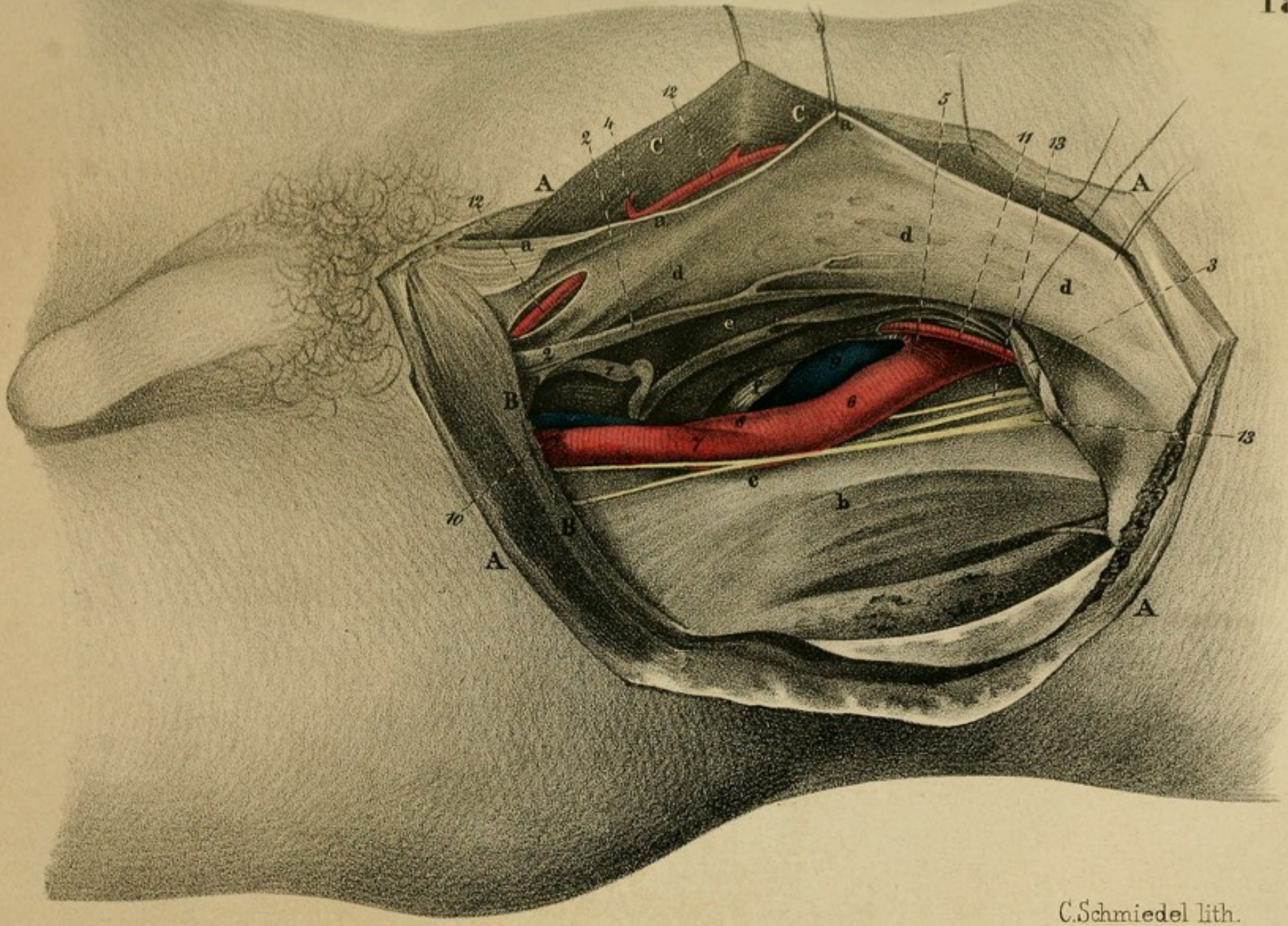

C. Schmiedel lith.

Taf. 32.

Ansicht des Beckens von hinten, indem das os sacrum mit einem Theile des os ileum dicht an der incisura ischiadica weggenommen ist.

A. A. Durchschnittsfläche der ossa ilei.
B. B. Spina ischii.
C. C. Die tubera ossis ischii.
D. D. Die vordere Bauchwand von innen, indem das peritoneum weggenommen ist, mit der fascia transversa ausgekleidet.
E. Der sichelförmige Rand des annulus inguinalis internus.
F. Ueberbleibsel der Schenkelgefässe.
G. Der ductus deferens.
H. Die Harnblase.
I. Eine Portion des Bauchfells, welche den fundus vesicae urinariae bedeckt.
K. K. Samenbläschen.
L. Ureter.
M. Rectum, vom Fettzellstoffe getrennt und hervorgezogen, um dadurch verschiedene Räume zwischen den Blättern der Fascia deutlicher zu machen.
N. Orificium ani.
O. Musc. obturator internus.
P. Die Beckenfläche des musc. levator ani.
1. 1. Die fascia pelvea, und zwar die verticale Lamelle derselben.
a. Die innere Oeffnung des canalis obturatorius, von der fascia pelvea gebildet.
2. Die horizontale Lamelle der fascia pelvea.
b. Ein Streif, welcher zwischen diesen beiden Lamellen liegt, als ein Insertionspunkt für beide dient und von der spina ischii entspringt.
3. 3. 3. Die Fortsetzung der horizontalen Lamelle der fascia pelvea, welche zwischen dem Mastdarme, dem hinteren Theile der Blase liegt und allenfalls auch als eine besondere Fascie betrachtet werden kann.
4. 4. Die Beckenfläche der horizontalen Lamelle der fascia perinealis media.
4'. 4'. Dieselbe Lamelle derselben Fascie der anderen Seite.
5. 5. Die verticale Lamelle der fascia perinealis media.
c. Der Raum zwischen den horizontalen Lamellen der fascia pelvea und perinealis media, welcher den musc. levator ani und einen Theil des Mastdarms einschliesst.
d. d. Ein prismatischer Raum, der im normalen Zustande mit Fett ausgefüllt ist, zwischen der horizontalen und verticalen Lamelle der fascia perinealis media (spatium ischiorectale von Velpeau).
e. Ein kleiner zelliger Raum, durch Trennung der verticalen Lamelle der fascia perinealis media vom musc. obturator internus gebildet.
f. Arteria pudenda interna, mit der Vene und dem Nerven in diesem Raume eingeschlossen.

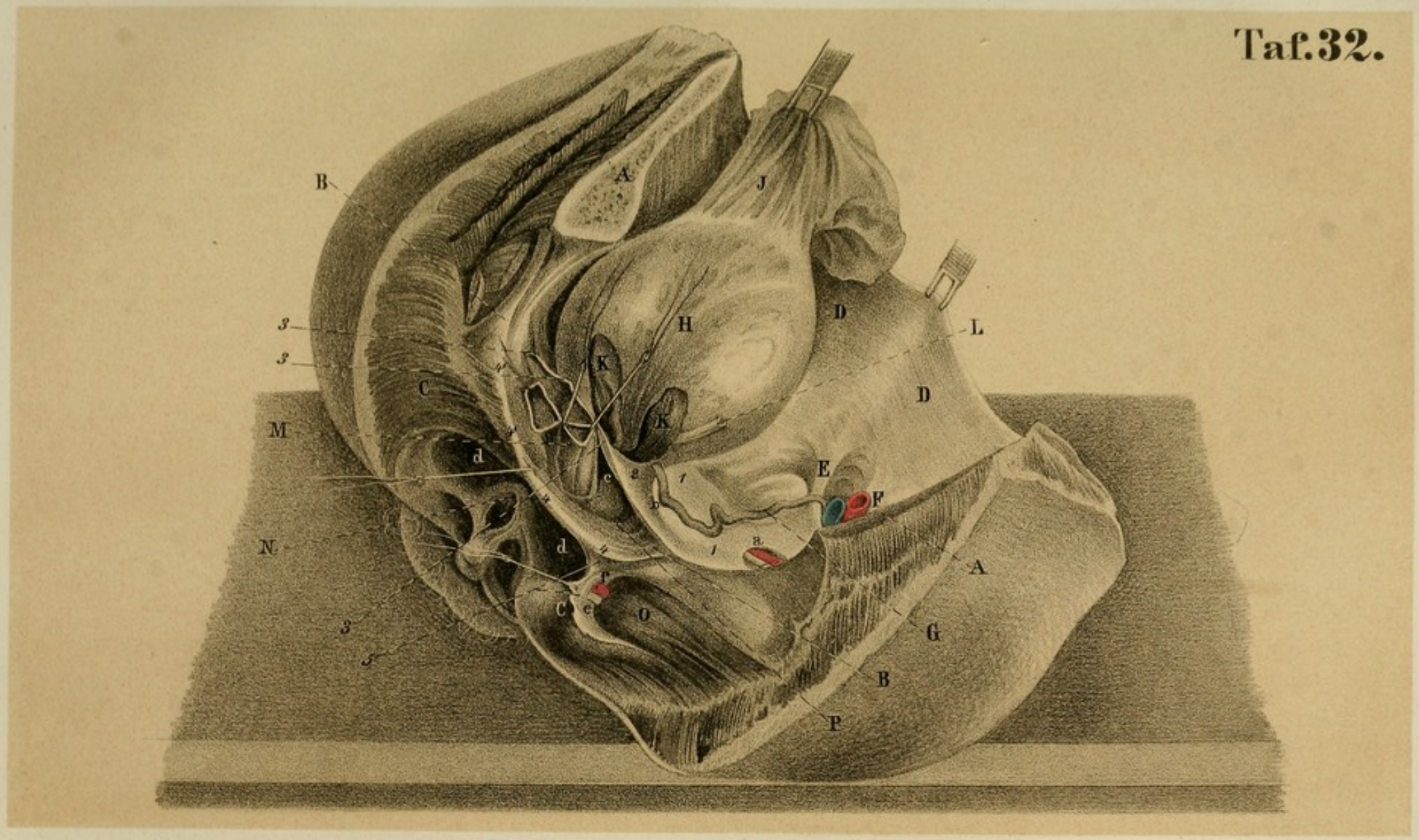

C. Schmiedel, lith.

Druck v. J. G. Fritzsche, Leipzig.

Taf. 33.

Verticalschnitt des Beckens, fascia iliaca, die innere Oeffnung des Schenkelkanales.

A. Die vordere Bauchwand.
B. Durchschnitt des os pubis.
C. Die symphysis sacro-iliaca.
D. Harnblase.
E. Rectum. Beide aus ihrer Lage zur Seite gezogen.
a. Musc. rectus abdominis.
b. Musc. transversus abdominis.
c. Fascia transversa, in dem Sinne, wie sie von Jules Cloquet, von Velpeau (und nicht wie von Alex. Thomson) beschrieben worden.
d. *Bandelette iléo-pubienne* von Thomson.
e. Der obere Rand dieser Bandelette.
f. Die fascia iliaca, die den musc. psoas bedeckt.
g. Durchschimmernde Sehne des musc. psoas minor.
h. h. h. Die innere Oeffnung des canalis cruralis, gebildet durch die Spalte der Bandelette und durch die Fasernkreuzung derselben mit denen der fascia iliaca und des musc. psoas minor.
h'. Der halbmondförmige Rand dieser Oeffnung.
i. Der annulus inguinalis internus.
1. Arteria cruralis.
2. Vena cruralis.
3. 3. Arteria und vena epigastrica.
4. Samengefässe.
5. 5. Der ductus deferens.
6. Die Zweige der art. hypogastrica.
7. Die Zweige des nerv. ileo-lumbalis.
8. Der nerv. ischiadicus.
9. Der nerv. obturatorius.
10. Die vena obturatoria.
k. k. Die fascia pelvea.
l. Die Stelle, wo die fascia pelvea die Basis der prostata umgiebt.
m. Ligamenta vesicae, Fortsetzung der fascia pelvea.
n. Die innere Oeffnung des canalis obturatorius, in der fascia pelvea gebildet.

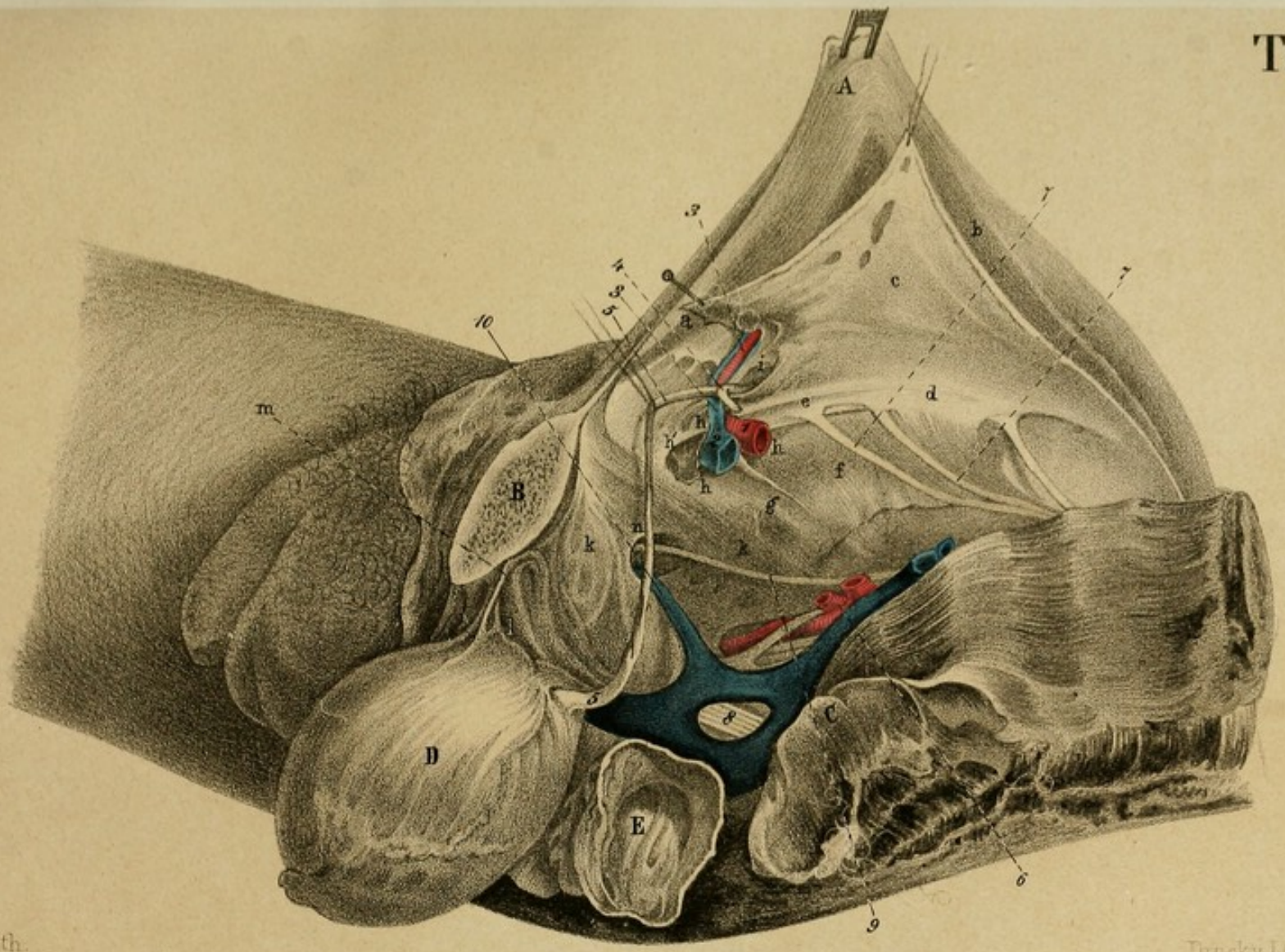
Taf. 33.
A
B
C
D
E
a
b
c
d
e
f
g
h
i
k
l
m
n
1
2
3
4
5
6
7
8
9
10
C. Schmiedel, lith.
Druck v. J. G. Fritzsche, Leipzig.

Taf. **34.**

Die Lage der art. glutaea in der Gegend der Glutaeen.

A. A. Der Schnitt durch die Fasern des musc. glutaeus maximus, wobei die dreieckige Portion dieses Muskels herausgeschnitten ist.

B. Der muscul. glutaeus medius.

C. D. Musculi gemelli.

E. Musc. obturator internus.

F. Musc. quadratus femoris.

G. Musc. pyriformis.

a. Ligamentum ischio-sacrale.

b. Die zellig-fibröse Lamelle, die unter dem m. glutaeus maximus liegt.

1. Die art. glutaea, bei ihrem Austritt aus der incisura ischiadica einen Bogen bildend.
2. 2. 2. Die Muskeläste derselben zum m. glutaeus maximus und pyriformis.
3. Die vena glutaea.
4. 4. Der nerv. ischiadicus.
5. 5. Die art. ischiadica.
6. Die vena ischiadica.
7. 7. Die Muskeläste der art. ischiadica.

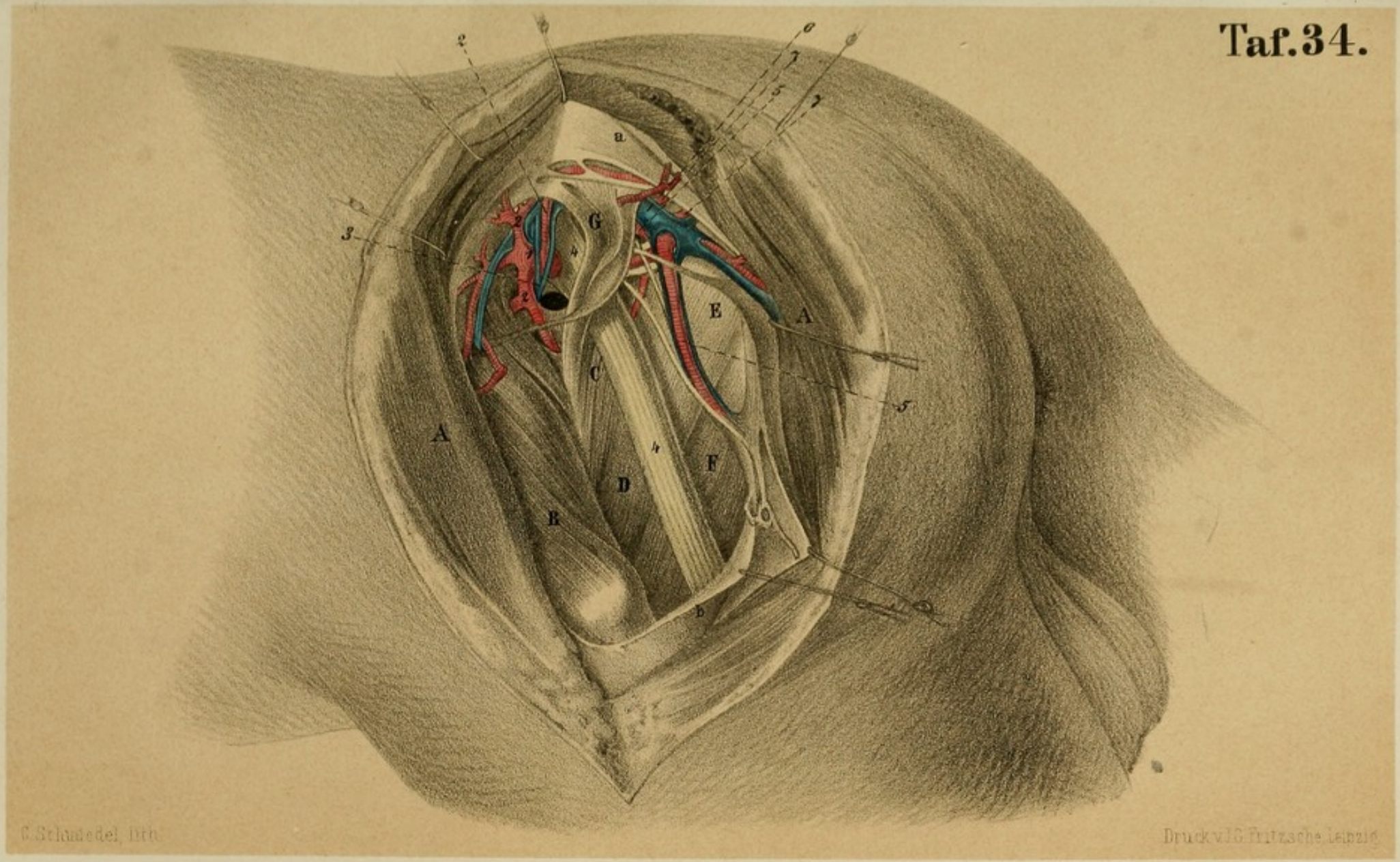
Taf. 34.
a
G
E
A
C
A
D
F
B
b
h
C. Schmedel, lith.
Druck v. G. Fritzsche, Leipzig.

Taf. 35.

Die Lage der art. epigastrica und Schichten, die bei der Entblössung dieser Arterie durchschnitten werden müssen.

A. Aponeurosis m. obliqui externi.
B. Musc. obliquus internus abdominis.
C. Musc. transversus abdominis.
D. Musc. rectus abdominis.
E. Fascia transversa.
F. Peritoneum.

a. a. a. a. Der Einschnitt in die Aponeurose des m. obliquus internus.
b. b. Der Einschnitt in den musc. obliquus internus.
c. c. Der Einschnitt in den m. transversus.
c'. Der aponeurotische Theil des m. transversus.
b'. Die Verschmelzung dieser Aponeurose mit der fascia transversa.
d. d. d. Der Einschnitt in die fascia transversa.
e. Der annulus inguinalis internus in der fascia transversa.
f. Ein Fettklümpchen, das gewöhnlich in der Gegend des annulus inguinalis neben der art. epigastrica an der äusseren Fläche des Bauchfelles liegt.
g. Der aponeurotische Theil des m. rectus.
h. Die hintere Wand der Scheide des m. rectus.

1. 1. Die art. epigastrica.
2. 2. Die venae epigastricae.
3. Der Samenstrang beim Eintritt in den annulus inguinalis internus.
3'. Der Samenstrang beim Austritte aus dem annulus inguinalis externus.

Taf. 35.

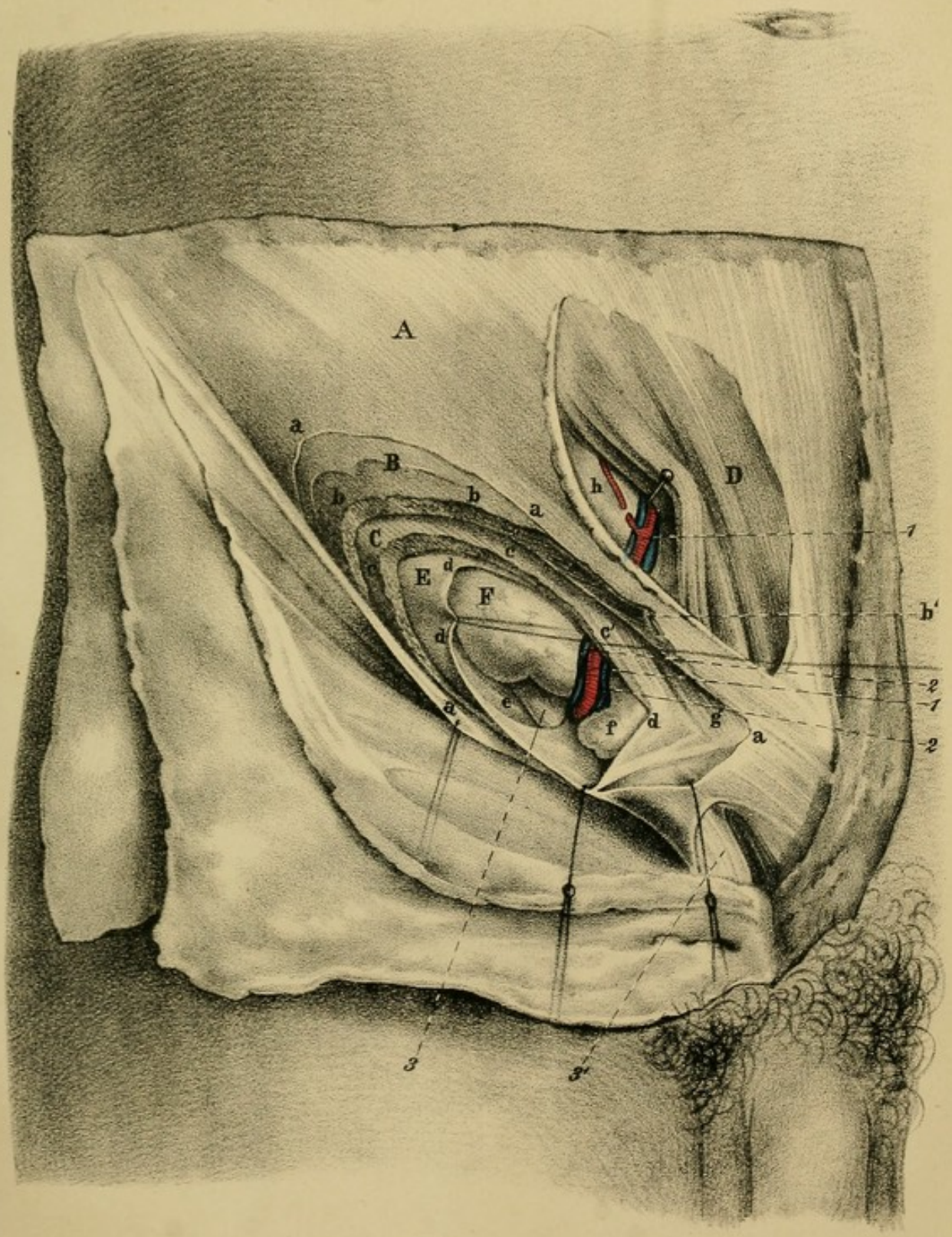

C. Schmiedel lith.

Druck v. A. Kupfer, Leipzig.

Taf. 36.

Schichten oberhalb des Poupart'schen Bandes zur Entblössung der art. iliaca externa an dieser Stelle durchschnitten.

A. Spina anterior superior ossis ilei.
B. Tuberculum pubis.
C. Die tiefe Lamelle der fascia superficialis in der Gegend des äussern Leistenringes, unter welcher der noch nicht entblösste Samenstrang eine leichte Hervorragung bildet.
D. Haut.
E. Fettzellgewebe.
F. Fascia superficialis.
G. Aponeurosis m. obliqui externi.
H. Der untere Rand des m. obliquus internus und transversus.
I. Die äussere Portion der fascia transversa.
I'. Die innere Portion der fascia transversa.
K. Der Samenstrang, vom unteren Rande des m. obliquus internus bedeckt.
a. Der Einschnitt in die Aponeurose des m. obliquus externus.
g. g. Der obere Rand dieses Schnittes in die Höhe gezogen und zurückgeschlagen.
h. h. Der untere Rand desselben, oder das Poupart'sche Band, auch zurückgeschlagen.
i. i. Der Einschnitt in die Fascia transversa.
1. Die art. iliaca externa durch den Einschnitt in die Scheide entblösst.
2. Die art. epigastrica.
3. Die vena iliaca interna.
4. Art. circumflexa ilei.
5. Vena circumflexa ilei.
6. Vena epigastrica.
7. Charakteristische lymphatische Drüse, der Lage der Arterie entsprechend.

Taf. 36.

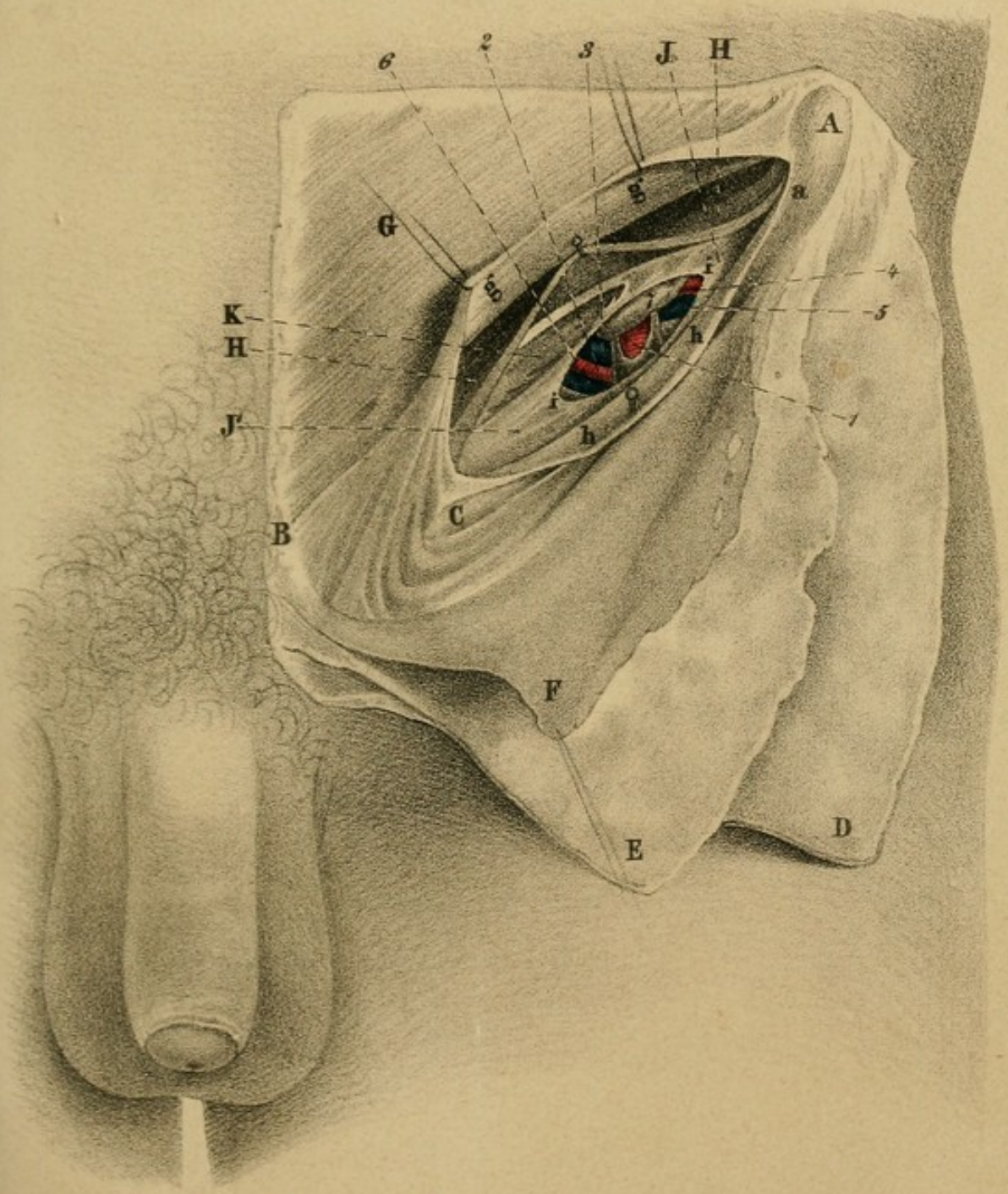

C. Schmiedel lith.

Taf. 37.

Arteria iliaca externa. Der entblösste Bauchfellsack.

α. Fascia superficialis.
β. Fettzellschicht.
γ. Haut.

a. a. a. a. Der Einschnitt in die aponeurosis m. obliqui externi, zwei Finger breit oberhalb des Poupart'schen Bandes.

B. B. Der m. obliquus internus abdominis durchschnitten.

C. Der m. transversus durchschnitten.

c. c. Der aponeurotische Theil des m. obliquus internus und transversus.

D. Die fascia transversa.

d. d. d. Der Einschnitt in dieselbe.

E. Der Bauchfellsack entblösst und etwas in die Höhe gehoben, um die Arterie sichtbar, zu machen.

e. e. Ein anderer Einschnitt in die fascia transversa, um die Lage der art. epigastrica die hinter der fascia liegt, sichtbar zu machen.

1. Arteria iliaca externa.
2'. Ein Zweig des nerv. ileo-cruralis, der über die vordere Fläche der Arterie läuft.
3. Ein ähnlicher Zweig am äussern Rande der Arterie.
2. Die vena iliaca externa.
4. Charakteristische Lymphdrüse.
5. Samenstrang, von der fascia transversa umwickelt.

Taf. 37.

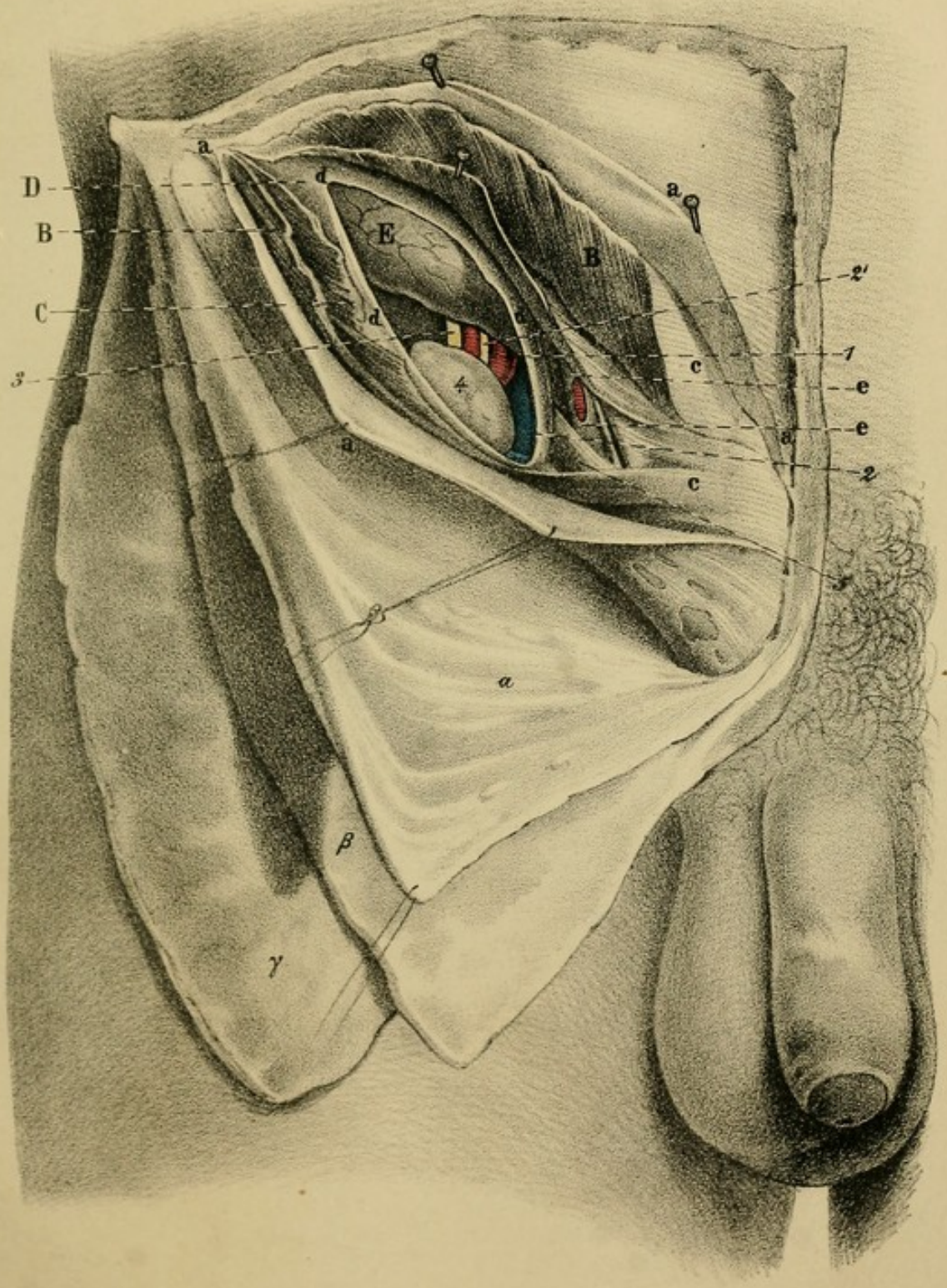

C. Schmiedel lith.

Druck v. A. Kupfer, Leipzig.

Taf. 38.

Die Lage der fascia transversa unter dem Poupart'schen Bande. Aeussere Schichten des Schenkelkanals. Die Scheide der art. cruralis.

(Alle 3 jetzt folgende Bilder waren vor der Erscheinung der dritten Ausgabe der chirurg. Anatomie von Velpeau und der Al. Thomson'schen Bilder über die Fascien gemacht.)

A. Linea alba.

a. a. a. Zwei dreieckige Lappen, nach einem T-förmigen Schnitte in die Aponeurose des m. obliquus externus gebildet und zurückgeschlagen. Dieser Schnitt ist dicht oberhalb

b. b. des Poupart'schen Bandes geführt.

B. Der musc. obliquus internus quer durchschnitten.

a. a. Die aponeurotischen Theile des m. obliquus internus.

C. Die fascia transversa durchschnitten.

D. Der entblösste Bauchfellsack.

d. Die Stelle, wo die fascia transversa sich unter das Poupart'sche Band begiebt (dem Thomson'schen bandelette iléo-pubienne entsprechend. Nach Thomson gehört diese Stelle nicht mehr der fascia transversa, sondern der trichterförmigen Gefässscheide Vergl. unten.)

1. Art. epigastrica.
2. Der Samenstrang zwischen dem äussern und innern Leistenring.

F. F. Fascia lata.

e. Eine dünne fibröse Lamelle, die mit dem Poupart'schen Bande in Verbindung steht und als vordere Wand des Schenkelkanals betrachtet werden kann.

f. Processus falciformis fasciae latae.

3. Vena cruralis, von der zellig-fibrösen Scheide bedeckt.
4. Vena saphena.

a'. a'. Der Einschnitt in die Aponeurose des m. obliquus internus dicht oberhalb des Poupart'schen Bandes.

b'. b'. Zwei kleine Lappen, nach einer queren Durchschneidung des Poupart'schen Bandes entstanden.

C'. Der untere Rand des m. obliquus internus und transversus in die Höhe gehoben.

E. Die fascia transversa durchschnitten und mit einem Haken angespannt, um ihren Verlauf unter dem Poupart'schen Bande zu zeigen.

e'. Die Fortsetzung der fascia transversa, unter dem Poupart'schen Bande in den Schenkelkanal zur Bildung der Gefässscheide (nach Thomson: bandelette ileo-pubienne und trichterförmige Gefässscheide).

D'. Peritoneum.

F'. F'. Fascia lata.

f'. Sichelförmiger Fortsatz der fascia lata.

1'. Arteria epigastrica.
2'. Vena saphena, mit der zellig-fibrösen Scheide bedeckt.

Taf. 38.

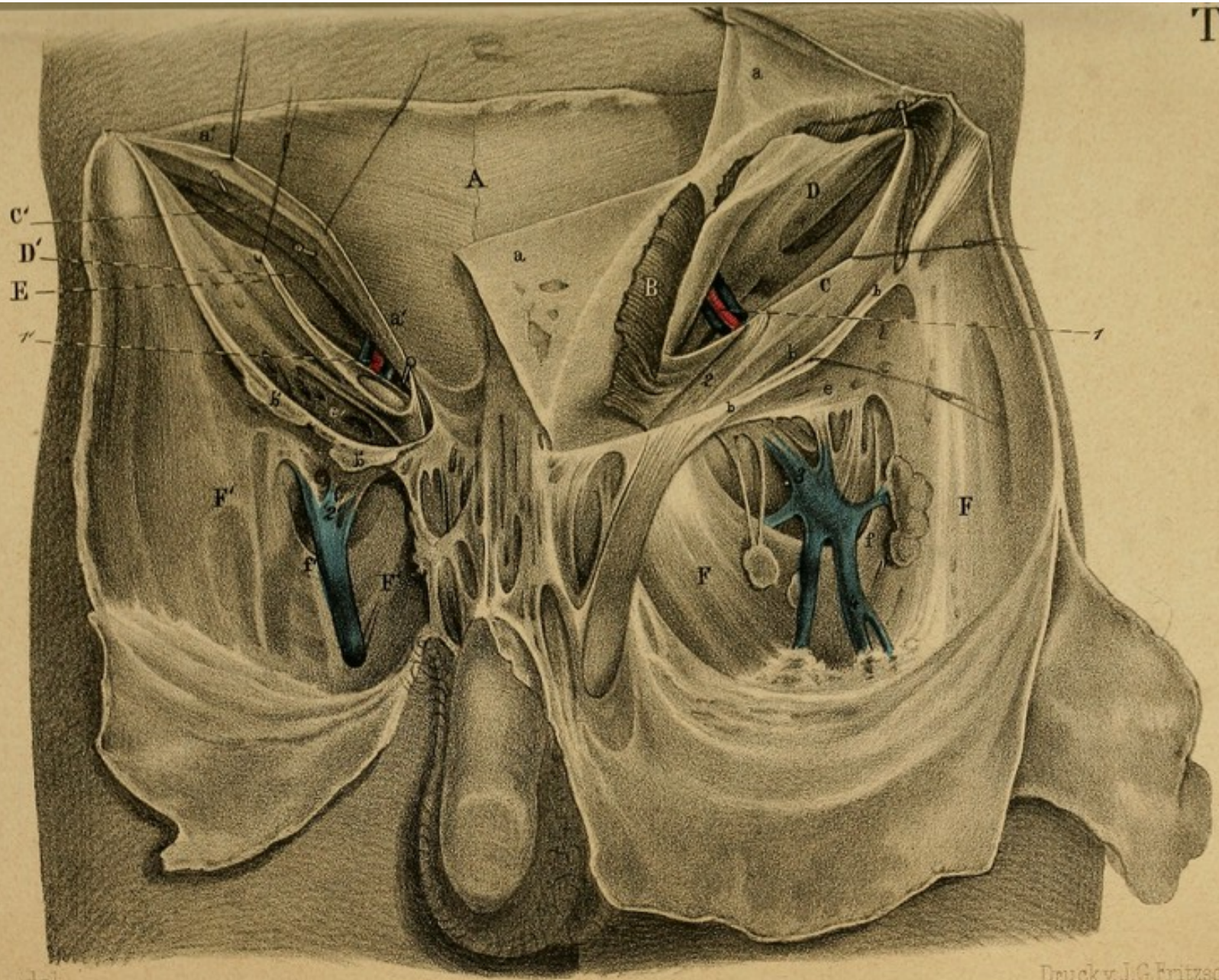

Lith. v. C. Schmedel

Druck v. J. G. Fritzsche in Leipzig.

Taf. 39.

Scheiden der Schenkelgefässe.

A. Aponeurose des m. obliquus externus.
B. Der m. rectus, durch den Schnitt in diese Aponeurose entblösst.
C. Der aponeurotische Theil des m. obliquus internus und transversus mit einander verbunden.
c. Das Poupart'sche Band mit einem Haken in die Höhe gehoben.
c'. c'. Der musculöse Theil des m. obliquus internus.
D. Die fascia transversa.
d. Die Fortsetzung der fascia transversa unter das Poupart'sche Band zur Bildung der Gefässscheide.
E. Die portio iliaca der fascia lata.
F. Die portio pubica derselben.
e. e. Der Einschnitt in die vordere Wand des Schenkelkanals, die entfernt ist, um die Gefässscheide sichtbar zu machen.
f. Sichelförmiger Fortsatz der fascia lata.
g. Der Einschnitt in den fibrösen Sack für den m. tensor fasciae latae.
h. h. Der Einschnitt in den fibrösen Sack für den musculus sartorius.
d'. d'. Der Einschnitt in die Arterienscheide.
f'. Der Einschnitt in die Venenscheide.
1. Der nervus cruralis, entblösst durch den Einschnitt in die hintere Wand des Schenkelkanals.
2. Die art. cruralis.
3. Die vena cruralis.
4. Die vena saphena.

Taf. 39.

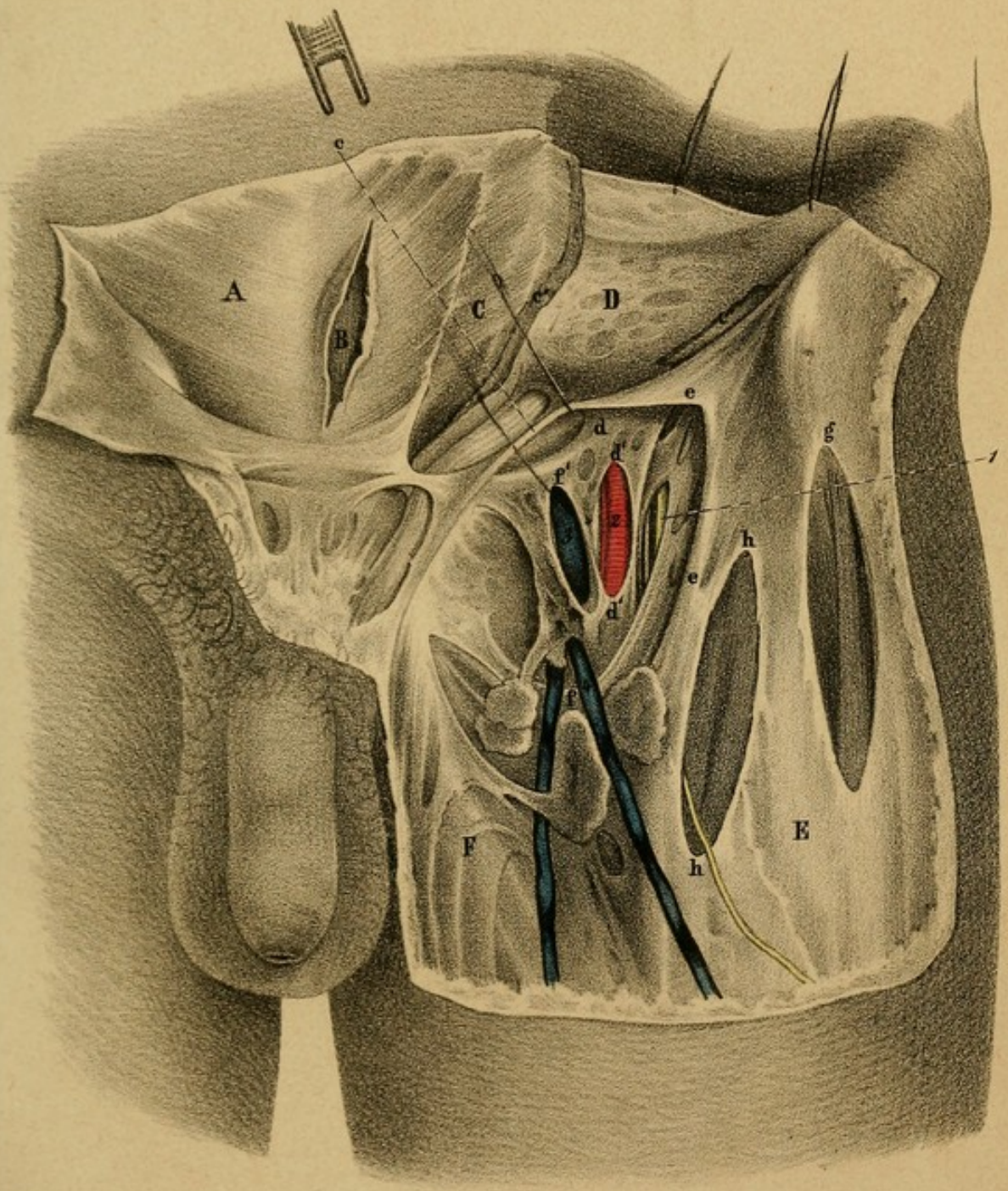

Lith. v. C. Schmiedel.

Druck v. J. G. Fritzsche in Leipzig.

Taf. 40.

Die hintere Wand der Gefässscheide für die Schenkelgefässe. Querschnitt des Schenkels im oberen Dritttheile.

A. Das Poupart'sche Band.
  a. a. a. Die Grenze der vordern Wand des Schenkelkanals mit den Gefässen entfernt.
B. B. Die fascia lata.
  b. b. Die fibrös-zellige Scheidewand, welche die Arterienscheide von der Venenscheide trennt.
  c. Der Kanal nach innen von der Venenscheide, bestimmt für lymphatische Gefässe.
  c'. Die hintere Wand der trichterförmigen Arterienscheide.
  c''. Die hintere Wand der trichterförmigen Venenscheide.
  d. Die fibröse Scheide für den m. sartorius.
D. Der musc. sartorius.
  e. Die fibröse Scheide für den m rectus.
C. Der m. rectus femoris.
  f. Der fibröse Sack für den m. adductor.
E. Der m. adductor longus femoris.
F. Der m. gracilis in der fibrösen Scheide g. eingeschlossen.
G. Der m. vastus externus.
  h. Die Scheidewand zwischen der fibrösen Scheide des m. sartorius und m. adductor longus femoris, die auch zur Bildung der Gefässscheide dient.
  i. Fibröse Scheidewand, die zur Verbindung der Gefässscheide mit dem Knochen dient.
    1. Arteria cruralis.
    2. Vena cruralis.
    3. Arteria profunda.

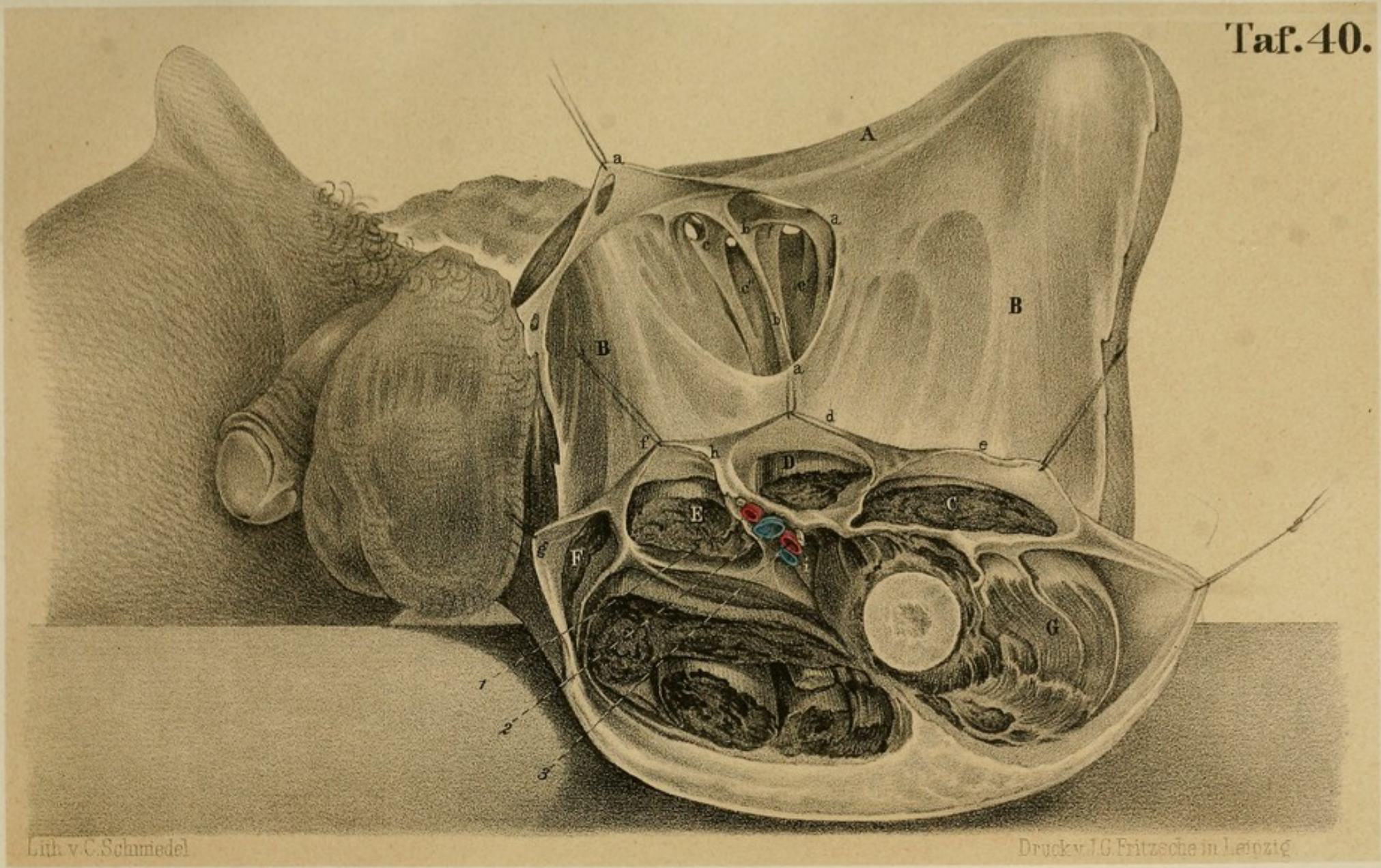

Lith. v. C. Schmiedel

Druck v. J. G. Fritzsche in Leipzig

Taf. 41.

Querschnitt des Oberschenkels dicht unter dem Poupart'schen Bande. Die Verbindung der Gefässscheide der Schenkelgefässe mit dem Kapselbande des Hüftgelenks.

A. Durchschnittene Haut unter dem Poupart'schen Bande.
  a. a. Trichterförmige Gefässscheide.
  a'. a'. Die hintere Wand der Gefässscheide.
  b. Der fibröse Sack für den m. pectineus.
B. Der m. pectineus.
  c. Der fibröse Sack des m. psoas.
C. Der m. psoas.
  d. Die zellig-fibröse Verbindung der hintern Wand der Gefässscheide mit der Gelenkkapsel.
  e. Die Gelenkkapsel.
D. Das Oberschenkelbein dicht am trochanter major durchschnitten. Der hervorragende Rand des acetabulum.
    1. Arteria cruralis.
    2. Vena cruralis.
    3. Nerv. cruralis.
E. Der m. glutaeus.

Taf. 41.

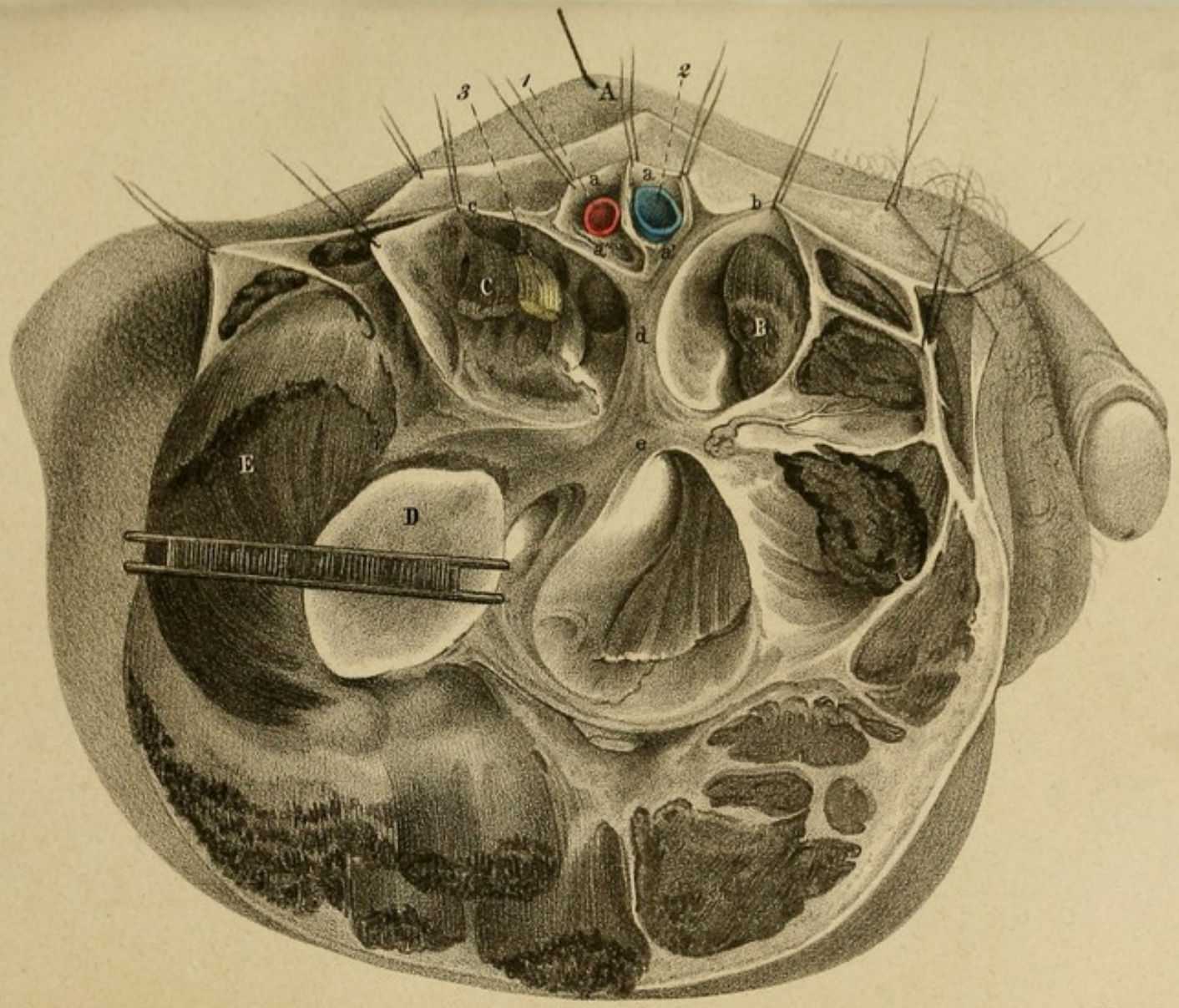

Lith. v. C. Schmiedel.

Druck v. J. G. Fritzsche in Leipzig.

Taf. 42.

Die erste Schicht: Fascia lata. Die Lage der art. cruralis in dem oberen und mittleren Drittheile des Oberschenkels.

A. Spina anterior superior ossis ilei.
B. Tuberositas pubis.
C. Ligamentum Poupartii.
D. Die portio iliaca fasciae latae.
E. Portio pubica fasciae latae.
F. Fascia cribrosa und halbmondförmige Fasern der Fascia lata in der Gegend der Schenkelkanale.
G. Stielförmiger Fortsatz der Fascia lata.
a. a. Der Einschnitt in die Fascia lata an der Stelle, wo die art. cruralis nach Scarpa's Methode unterbunden wird.
b. b. Der Einschnitt in die zweite oberflächliche Lamelle, die an dieser Stelle als Scheide für die Arterie dient.
1. Die art. cruralis selbst.
2. Die vena cruralis.
3. Ein Zweig des nerv. cruralis, der hier über die vorder. Fläche der Arterie läuft.
c. c. Oeffnungen in der Fascia lata für Hautnerven, Zweige des nerv. cruralis.
d. Die unter der Fascia lata durchschimmernde, zur Seite der Arterie gelegene Lage.
e. e. Der Einschnitt in die Fascia lata in der Mitte des Oberschenkels nach der Richtung der muscl. sartorius.
f. Der innere Rand des m. sartorius durch den Einschnitt sichtbar und aus seiner tiefen Scheide etwas nach innen abgezogen.
h. Ein Zweig des nerv. cruralis, der zwischen den Fasern des m. sartorius hervortritt.
i. Die tiefere Lamelle der Fascia lata, die jetzt nur die art. cruralis dient (vergl. Taf. 43 L. 4a. L.).
k. k. Der Einschnitt in diese Lamelle, so groß, wie er zur Unterbindung der Arterie nöthig ist.
l. Arteria cruralis.
L1. Der Einschnitt in den fibrösen Sack der m. adductor.
m. Der m. adductor longus, entblößt, um den Unterschied in der Richtung seiner Fasern von der des m. sartorius zu zeigen.
3. 4. Vena saphena.
5. Arteria epigastrica abdominalis.
6. Lymphdrüsen.

Taf. 42.

Die erste Schicht. Fascia lata. Die Lage der art. cruralis in dem obern und mittlern Dritttheile des Oberschenkels.

A. Spina anterior superior oss. ilei.

B. Tuberositas pubis.

C. Ligamentum Poupartii.

D. Die portio iliaca fasciae latae.

E. Portio pubealis fasciae latae.

F. Fascia cribrosa und halbmondförmige Fasern der fascia lata in der Gegend des Schenkelkanals.

f. Sichelförmiger Fortsatz der fascia lata.

a. a. Der Einschnitt in die fascia lata an der Stelle, wo die art. cruralis nach Scarpa's Methode unterbunden wird.

b. b. Der Einschnitt in die zweite fibrös-zellige Lamelle, die an dieser Stelle als Scheide für die Arterie dient.

1. Die art. cruralis selbst.
2. Die vena cruralis.
3. Ein Zweig des nerv. cruralis, der hier über die vordere Fläche der Arterie läuft.

c. c. c. Oeffnungen in der fascia lata für Hautnerven, Zweige des nervus cruralis.

d. Der unter der fascia lata durchschimmernde musc. sartorius in seiner natürlichen Lage.

e. e. e. e. Der Einschnitt in die fascia lata in der Mitte des Oberschenkels nach der Richtung des musc. sartorius.

g. g. Der innere Rand des m. sartorius durch den Einschnitt entblösst und aus seiner fibrösen Scheide etwas nach aussen abgezogen.

h. Ein Zweig des nerv. cruralis, der zwischen den Fasern des m. sartorius hervortritt.

i. Die hintere Lamelle der fascia lata, die als Scheide für die art. cruralis dient (vergl. Taf. 43 L'. L'. L'.).

k. k. Der Einschnitt in diese Lamelle, so gross, wie er zur Unterbindung der Arterie nöthig ist.

l'. Arteria cruralis.

l. l. Der Einschnitt in den fibrösen Sack des m. adductor.

m. Der m. adductor longus, entblösst, um den Unterschied in der Richtung seiner Fasern von der des m. sartorius zu zeigen.

4. 4. Vena saphena.
5. Arteria tegumentaria abdominalis.
6. Lymphdrüse.

Taf. 42.

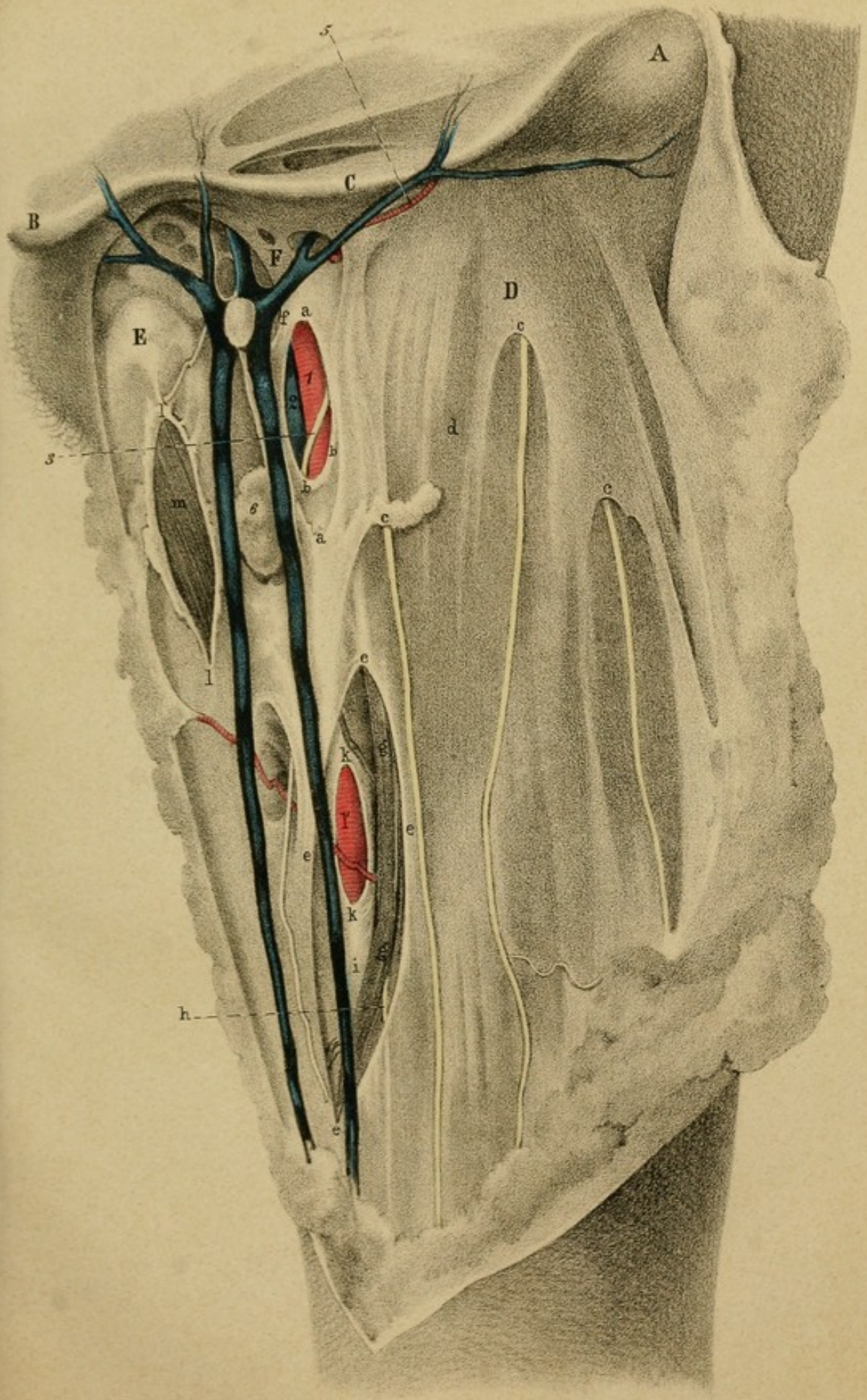

Lith. v. C. Schmiedel.

Druck v. J. G. Fritzsche in Leipzig.

Taf. 43.

Filröse Scheide der Schenkelgefässe. Verbindung dieser Scheide mit dem Schenkelkanechen.

Fig. 1.

A. Die Schenkelbeine.

B. Der Kopf des Schenkelbeines.

C. Trochanter major.

D. Trochanter minor.

E. Die Sehne von m. psoas.

F. F. Durchschnittenes Ligament. Poupartii.

G. Oberhälfte der fascia superficialis.

H. Bandartige Ausspannung von Alex. Thomson, oder Fortsetzungsteile der fascia lumbarum in die Arterienscheide hinter dem Poupart'schen Bande (nach meinen Abbildungen).

I. Eine Portion der fascia lumbarum (nach meinen Abbildungen).

K. Die innere oder die Muskelportion der fascia lata, die zur Bildung der hinteren inneren Wand der Schenkelkanals dient und welche die vordere Wand des hinteren Kanals für den musc. adductor longus bildet.

L. Die äussere oder die Hautportion (portio iliaca) der fascia lata, und zwar die hintere Wand des hinteren Kanals, in dem der musculus sartorius eingeschlossen ist.

L'. L'. L'. Die hintere Wand desselben hinteren Kanals, in die Höhe gezogen.

L. L. L. bezeichnet die Stelle, die in diesem Kanale von musculus sartorius eingenommen war.

M. Die trichterförmige Gefässscheide, bestehend aus zickzackförmigen Fasern, die mit der Bandartig ausgespannten von A. Thomson in Verbindung stehen.

N. Die Scheide der Schenkelgefässe.

N'. N'. N'. Die Scheide der Schenkelgefässe von der äusseren Seite, geteilt durch die äussere Portion (portio iliaca) der fascia lata.

m. Die durchschnittene vena saphena, bedeckt von der zellig-fibrösen Fortsetzung dieser Scheide.

M'. M'. M'. Die Fortsetzung der hinteren Wand des hinteren Kanals für den musc. sartorius, zur Bildung der äusseren Wand der pyramidenförmigen Gefässscheide. Diese ganze Wand wird von musc. vastus internus bedeckt.

O. Die Insertionssehne des Sehne des musc. adductor magnus.

P. P. P. Starke fibröse Scheidewand, aus glänzenden, sehnigen Lamellen, aponeurotischen Fasern bestehend, die sich an die linea aspera oseis femoris inseriren. Diese Scheidewand trennt den musc. vastus internus vom adductor magnus. Wir sehen hier die einzige Stelle derselben, die zum m. vastus internus gerichtet ist. Man sieht hier auch, wie diese Internumularscheidewand die Arteriencontinuität mit dem Kanalen verbindet.

q. q. Die Fasern der Internumularscheidewand (P) sind von der äusseren Wand der pyramidenförmigen Scheide gebrannt; mehr nach unten, näher zum Knochen, sind diese beiden äusseren Gewebe fest verschmolzen.

r. Die Bestrahlung der äusseren Wand der Arterien-Scheide nach der Trennung von der aponeurotischen Fasern der Internumularscheidewand.

s. s. Der Verlauf der Schenkelgefässe, die hinter den aponeurotischen Fasern der Muscular-scheidewand durchschimmern.

t. Zellig-fibröse Fortsetzung der Gefässscheide bis zum Knochen reichend, indem hier die aponeurotischen Fasern der Internumularscheidewand fehlen.

Taf. 43.

Fibröse Scheide der Schenkelgefässe. Verbindung dieser Scheide mit dem Schenkelknochen.

Fig. 1.

A. Das Schenkelbein.
B. Der Kopf des Schenkelbeins.
C. Trochanter major.
D. Trochanter minor.
E. Ein Stück vom os pubis.
F. F. Durchschnittenes ligament. Poupartii.
G. Ueberbleibsel der fascia superficialis.
H. Bandelette iléo-pubienne von Alex. Thomson, oder Uebergangsstelle der fascia transversa in die Arterienscheide hinter dem Poupart'schen Bande (nach meinen Abbildungen).
I. Eine Portion der fascia transversa (nach meinen Abbildungen).
K. Die innere oder die Pubealportion der fascia lata, die zur Bildung der hinteren inneren Wand des Schenkelkanals dient und welche die vordere Wand des fibrösen Kanals für den musc. adductor longus femoris bildet.
L. Die äussere oder die Hüftbeinportion (portio iliaca) der fascia lata, und zwar die hintere Wand des fibrösen Kanals, in dem der musculus sartorius eingeschlossen lag.
L'. L'. L'. Die hintere Wand desselben fibrösen Kanals, in die Höhe gezogen.
l. l. l. bezeichnet die Stelle, die in diesem Kanale vom musculus sartorius eingenommen war.
M. Die trichterförmige Gefässscheide, bestehend aus sichelförmigen Fasern, die mit der Bandelette iléo-pubienne von A. Thomson in Verbindung stehen.
N. Die Scheide der Schenkelgefässe.
N'. N'. N'. Die Scheide der Schenkelgefässe von der äussern Seite, gebildet durch die äussere Portion (portio iliaca) der fascia lata.
m. Die durchschnittene vena saphena, bedeckt von der zellig-fibrösen Fortsetzung dieser Scheide.
M'. M'. M'. Die Fortsetzung der hintern Wand des fibrösen Kanals für den muscul. sartorius, zur Bildung der äusseren Wand der pyramidenförmigen Gefässscheide. Diese ganze Wand wird vom musc. vastus internus bedeckt.
O. Die Insertionen der Sehne des musc. adductor magnus.
P. P. P. Starke fibröse Scheidewand, aus glänzenden, schräg laufenden, aponeurotischen Fasern bestehend, die sich an die linea aspera ossis femoris inseriren. Diese Scheidewand trennt den musc. vastus internus vom adductor magnus. Wir sehen hier diejenige Seite derselben, die zum m. vastus internus gerichtet ist. Man sieht hier auch, wie diese Intermuscularscheidewand die Arterienscheide mit dem Knochen verbindet.
n. n. Die Fasern der Intermuscularscheidewand (P) sind von der äusseren Wand der pyramidenförmigen Scheide getrennt; mehr nach unten, näher zum Knochen, sind diese beiden fibrösen Gewebe fest verschmolzen.
n'. Die Fortsetzung der äusseren Wand der Arterienscheide nach der Trennung von den aponeurotischen Fasern der Intermuscularscheidewand.
o. o. Der Verlauf der Schenkelgefässe, die hinter den aponeurotischen Fasern der Muscularscheidewand durchschimmern.
p. Zellig-fibröse Fortsetzung der Gefässscheide bis zum trochanter minor, indem hier die aponeurotischen Fasern der Intermuscularscheidewand fehlen.

Fig. 2.

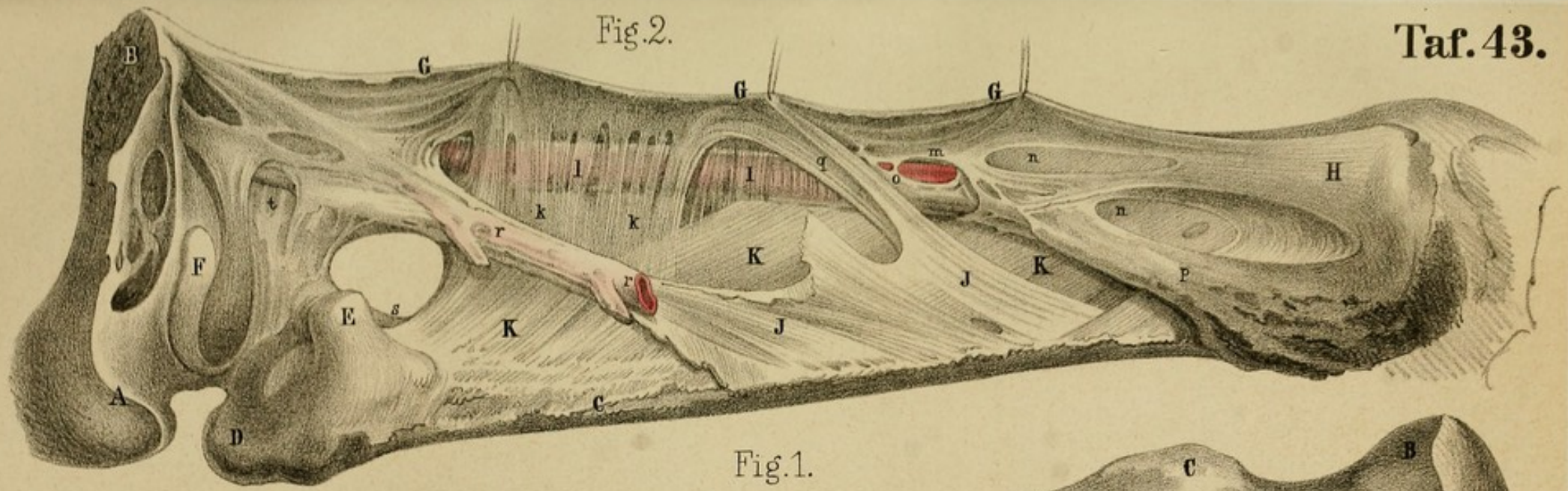

Fig. 1.

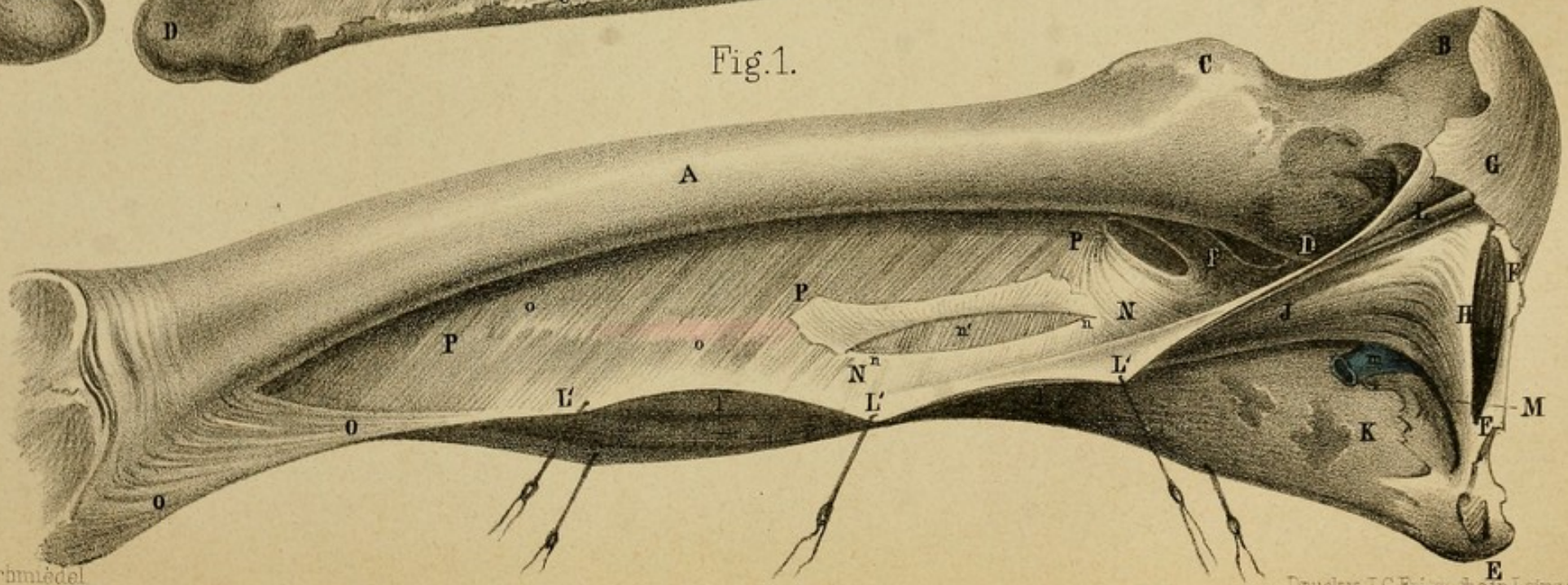

Lith. v. C. Schmiedel.
Druck v. J. G. Fritzsche in Leipzig.

Fig. 2.

A. Os ileum.

B. Os pubis.

C. Os femoris, von der äusseren hinteren Seite, so dass die linea aspera zum Vorschein kommt.

D. Trochanter major.

E. Trochanter minor.

F. Der Kopf des Oberschenkelbeins, von der Kapsel bedeckt.

G. G. G. Der fibröse Sack des m. adductor longus, in die Höhe gezogen, um seine Fortsetzung zur Bildung der inneren Wand der pyramidenförmigen Arterienscheide zu zeigen.

H. Die Insertion der Sehne des m. adductor magnus.

I. I. Die sehnigen Fasern des m. adductor magnus, die von der linea aspera ossis femoris ihren Ursprung nehmen.

K. K. K. Die Intermuscularscheidewand (vergl. Fig. 1.) von der inneren Seite, d. h. von der Seite des m. adductor magnus.

k. k. Querlaufende Verbindungsfasern zwischen der innern Wand der pyramidenförmigen Arterienscheide und der Intermuscularscheidewand, durch welche die Arterienscheide mit dem Schenkelbeine in Verbindung steht.

l. l. Die Schenkelgefässe, die durch diese Fasern durchschimmern.

m. Kleiner Einschnitt in die innere Wand der Arterienscheide, um die Lage der Arterie zu zeigen.

n. n. Die Fortsetzung der Intermuscularscheidewand, die hier an die äussere Seite der Arterie zu stehen kommt.

o. Die sogenannte Durchbohrungsstelle des m. adductor magnus, oder die Lage der Gefässe dicht am Rande der Sehne des m. adductor magnus, umhüllt von der fibrösen Fortsetzung derselben.

p. Die Fortsetzung der Schenkelgefässe in das cavum poplitis.

q. Die Verschmelzung einiger sehniger Fasern des m. adductor magnus mit der innern Wand der pyramidenförmigen Arterienscheide.

r. r. Die art. profunda, die an der innern Seite der Intermuscularscheidewand herabsteigt, von einer zelligen Hülle und von einigen sehnigen Fasern des m. adductor magnus umschlossen.

s. Eine Lücke, die nur mit Zellstoff ausgefüllt ist, in der Gegend, wo die Intermuscularscheidewand dicht am trochanter minor endigt.

t. Die zellig-fibröse Fortsetzung der innern Wand der Arterienscheide bis zur Kapsel des Hüftgelenks (vergl. Taf. 41.).

Taf. 44.

Zweite Schicht. Der ganze Verlauf der art. cruralis und profunda am Oberschenkel.

A. Spina anterior superior ossis ilei.

B. Tuberculum pubis.

C. Ligamentum Poupartii.

D. Ueberbleibsel der äusseren Portion der fascia lata.

a. a. a. Der grosse Einschnitt in den fibrösen Sack des m. sartorius.

b. b. Der Einschnitt in den fibrösen Sack des musc. rectus.

c. c. Der Einschnitt in den fibrösen Sack des musc. vastus internus.

E. Die portio pubealis fasciae latae.

d. d. Der grosse Einschnitt in den Sack des musc. adductor longus.

F. F. Der musc. sartorius aus seiner normalen Lage stark nach aussen abgezogen, um den ganzen Verlauf der art. cruralis zu zeigen.

G. Der m. rectus femoris (musc. pennatus) und seine relative Lage zum m. sartorius im mittlern Dritttheile des Oberschenkels.

H. Der m. vastus internus, seine relative Lage zum m. sartorius in dem unteren Dritttheile und in der unteren Hälfte des mittlern Dritttheils des Oberschenkels. Verschiedene Richtung seiner Fasern von der des m. sartorius.

I. I. Der musc. adductor longus femoris.

K. Der musc. psoas.

e. Ueberrest der tieferen Lamelle der fascia lata, die zur Bildung der hintern Wand des Schenkelkanals und als Scheide für den nerv. cruralis dient.

1. 1. Arteria cruralis.
2. Die Lage der vena cruralis in dem Schenkelbuge.
3. Die Lage der vena cruralis im oberen Dritttheile des Oberschenkels.
4. 4. Die Aeste der vena saphena.
5. 5. Die art. profunda, durch Entfernung der fibrösen Scheide der art. cruralis entblösst.
6. Der Ursprung der art. circumflexa femoris externa aus der Bifurcationsstelle der art. cruralis.
7. Die vena circumflexa femoris, die zwischen der art. cruralis und zwischen der art. profunda liegt. — NB. Die vena cruralis liegt hinter der Arterie verborgen.
8. 8. 8. Die Muskeläste der art. cruralis zum m. sartorius, die bisweilen bei der Unterbindung der a. cruralis störend sind.
9. Die art. glandularis.
10. Die art. tegumentaria abdominalis.
11. Der nerv. cruralis, und zwar der hintere Bündel.
12. Der vordere Bündel des nerv. cruralis.
13. 13. Zwei Nervenäste aus diesem Bündel, die die art. cruralis in ihre Scheide begleiten.

Taf. 44.

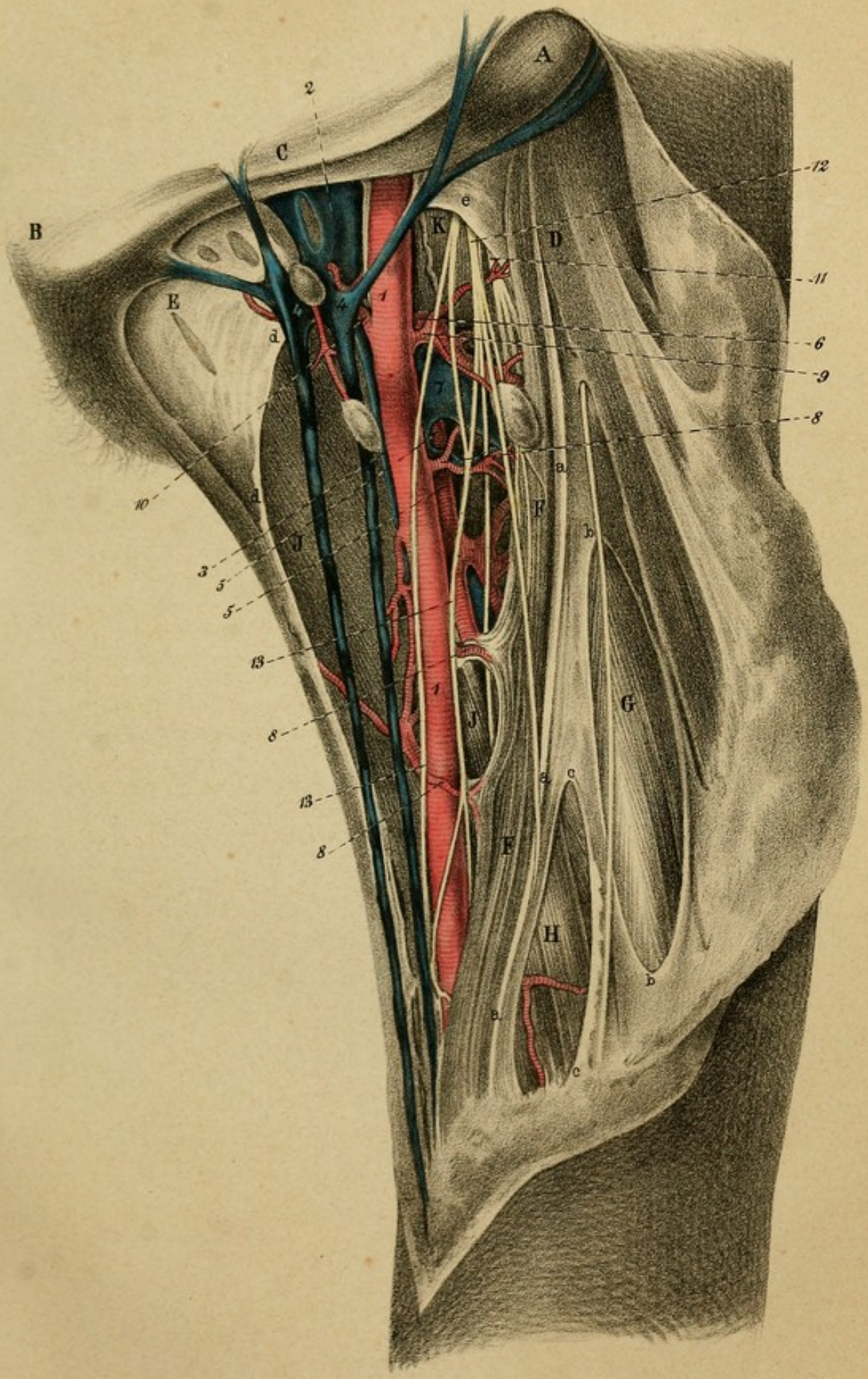

Lith. v. C. Schmedel.

Druck v. J. G. Fritzsche in Leipzig.

Taf. II.

Fig. 1.

Die Lage der art. cruralis im unteren Drittheile des Oberschenkels, namentlich in der fossa cyrtomelyloidea, wo die Arterie nach der Jobert'schen Methode unterbunden wird.

A. Fascia lata.
B. Die Stelle, der modulus internus entsprechend.
C. Die fossa cyrtomelyloidea. Die Grenze dieser Vertiefung.
D. Die Sehne des m. adductor magnus, durch den Einschnitt in die Fascie entblösst (rechts oben und unten).
E. Die Sehne des m. gracilis.
F. Die Sehne des m. semitendinosus (von hinten und unten).
a. Der Einschnitt in die Fascia lata, der Jobert'schen Unterbindungsstelle entsprechend.
G. Der äussere Rand des musc. sartorius, nach innen und hinten abgezogen, um die Lage der Arterie zu zeigen.
b. Die tiefere Lamelle der fascia lata, die hinter dem m. sartorius liegt.
c. Eine Fettanhäufung, die entfernt werden muss, ehe man die Arterie entblösst.
1. Die art. cruralis.
2. Der plexus venosus, der die Arterie in diesem Fragmente umspinnt.
3. Die vena cruralis. — NB. Die Arterie wird schon hier mit dem Namen der poplitea bezeichnet.
4. Ein bedeutender Seitenzweig zur a. cruralis.
5. Ein Muskelzweig der art. cruralis.
6. Die vena saphena interna.
7. Ihr nervus saphenus internus.

Fig. 2.

Per canalis popliteus. Die Lage der art. poplitea im oberen und mittleren Drittheile des Unterschenkels.

A. Die obere Gelenkhöhle der tibia.
B. Die äussere oder Fibularseite des Unterschenkels.
C. Der obere Insertionspunkt des m. solens an die fibula und an die sponsonsis popliteae.
D. Der musc. popliteus.
E. Die Popliteal-Aponeurose.
a. Ihr aponeurotische Sinus, der dem m. solens Gelenk- und den äusseren und vorderen oberflächlichen Rand des canalis popliteus bildet.
F. Der hintere aponeurotische Rand des canalis popliteus, von der fascia poplitea gebildet.
g. Die hintere, mit der Popliteal-Aponeurose zusammenhängende Wand des canalis popliteus.
H. E. Der musc. flexor hallucis longus, mit zwei Reihen Fasern von der hinteren und äusseren Fläche der fibula entspringend.
G. Der musc. tibialis posterior.
1. Die art. poplitea.
2. Die art. tibialis anterior.

Taf. 45.

Fig. 1.

Die Lage der art. cruralis im unteren Dritttheile des Oberschenkels, namentlich in der fossa epicondyloidea, wo die Arterie nach der Jobert'schen Methode unterbunden wird.

A. Fascia lata.
B. Die Stelle, dem condylus internus entsprechend.
C. Die fossa epicondyloidea. Die *Grenze* dieser Vertiefung.
D. Die Sehne des m. adductor magnus, durch den Einschnitt in die Fascie entblösst (nach oben und vorn).
E. Die Sehne des m. gracilis.
F. Die Sehne des m. semitendinosus (von hinten und unten).
  a. Der Einschnitt in die fascia lata, der Jobert'schen Unterbindungsstelle entsprechend.
G. Der äussere Rand des musc. sartorius, nach innen und hinten abgezogen, um die Lage der Arterie zu zeigen.
  b. Die tiefere Lamelle der fascia lata, die hinter dem m. sartorius liegt.
  c. Eine Fettzelllage, die getrennt werden muss, ehe man die Arterie entblösst.
    1. Die art. cruralis.
    2. Der plexus venosus, der die Arterie in diesem Präparate umgiebt.
    3. Die vena cruralis. — NB. Die Arterie wird schon hier mit dem Namen der poplitea bezeichnet.
    4. Ein bedeutender Nervenzweig vom n. cruralis.
    5. Ein Muskelzweig der art. cruralis.
    6. Die vena saphena interna.
    7. Der nervus saphenus internus.

Fig. 2.

Der canalis popliteus. Die Lage der art. peronea im obern und mittlern Dritttheile des Unterschenkels.

A. Die obere Gelenkhöhle der tibia.
B. Die äussere oder Fibularseite des Unterschenkels.
C. Der obere Insertionspunkt des m. soleus an die fibula und an die aponeurosis poplitea.
D. Der musc. popliteus.
E. Die Popliteal-Aponeurose.
  e. Der aponeurotische Ring, der dem m. soleus gehört und den äussern und vordern oberflächlichen Rand des canalis popliteus bildet.
  f. Der hintere aponeurotische Rand des canalis popliteus, von der fascia poplitea gebildet.
  g. Die hintere, mit der Popliteal-Aponeurose ausgekleidete Wand des canalis popliteus.
F. F. Der musc. flexor hallucis longus, mit zwei Reihen Fasern von der hintern und äussern Fläche der fibula entspringend.
G. Der musc. tibialis posterior.
    1. Die art. poplitea.
    2. Die art. tibialis anterior.

Taf. 45.

Fig. 1.

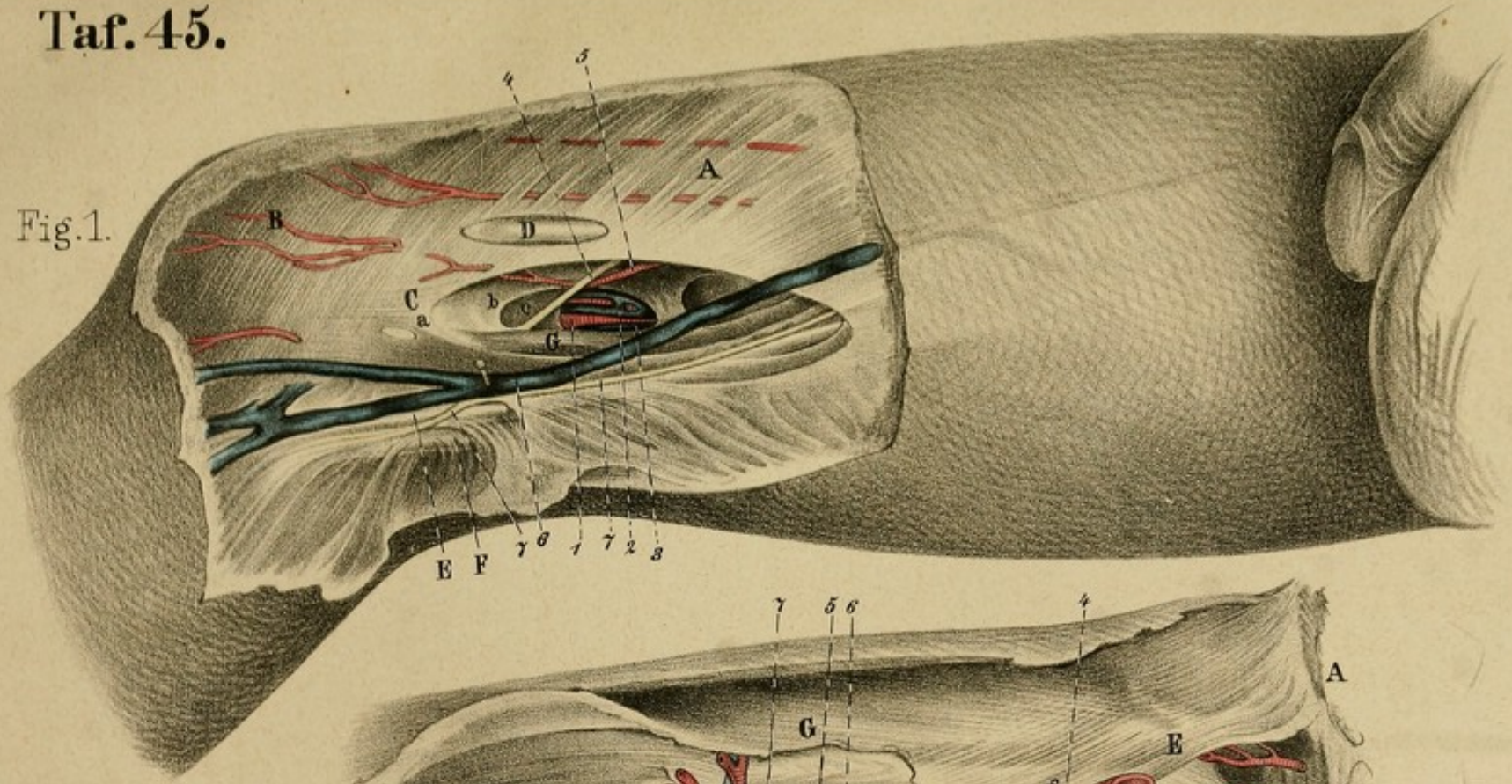

Fig. 2.

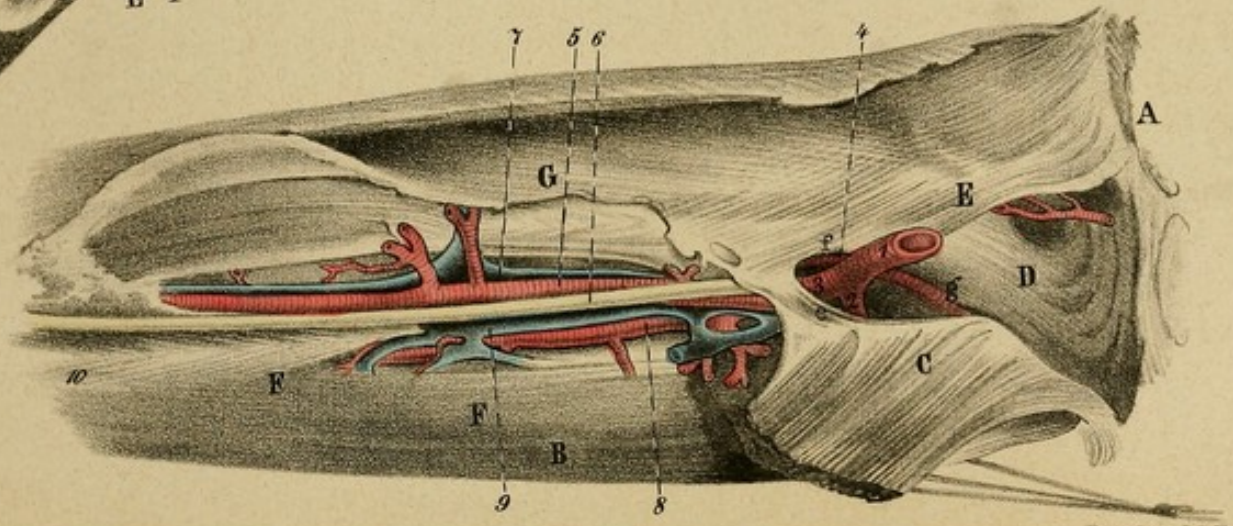

Lith. v. C. Schmiedel
Druck v. J. G. Fritzsche in Leipzig

3. Truncus communis arteriae tibialis posterioris et peroneae.
4. Ein Collateralast.
5. Art. tibialis posterior.
6. Nervus tibialis posterior.
7. Vena tibialis posterior.
8. Arteria peronea.
9. Vena peronea.
10. Die art. peronea im mittlern Dritttheile des Unterschenkels, von den Fasern des m. flexor longus hallucis bedeckt.

Taf. 46.

Fig. 1.

Die fossa poplitea.

A. Die äussere oder Fibularseite des Unterschenkels.
B. Die innere oder Tibialseite.
C. Der musc. biceps femoris, von seiner Aponeurose noch nicht vollkommen entblösst.
D. Der musc. semimembranosus.
E. Der m. semitendinosus. — NB. Dadurch, dass die Fascien der Muskeln noch nicht vollkommen entfernt sind, liegen die Bestandtheile der fossa poplitea in der möglichst normalen Lage.
F. Der m. gastrocnemius externus.
G. Der m. gastrocnemius internus.

1. Der nerv. popliteus magnus.
2. Der nerv. popliteus externus (der nerv. peroneus.)
3. Die art. poplitea.
4. Die vena poplitea.
5. Die art. articularis superior interna.
6. Die art. articularis inferior interna.
7. Die art. articularis posterior.
8. 8. Die aa. articulares superiores externae. Eine von diesen (8') liegt dicht oberhalb des condylus externus femoris.
9. AA. gastrocnemicae.
10. Mehrere Nerven und Venenzweige, die zwischen beiden Gastrocnemien die art. poplitea bedecken.

Fig. 2.

Die zweite Schicht der fossa poplitea. Die Ansicht ist mehr von der inneren Seite. Der Bauch des m. gastrocnemius ist durchschnitten, um die Lage des canalis popliteus zu sehen. Aponeurosis musculi solei.

A. A. Der musc. gastrocnemius internus, fast in der Mitte durchschnitten und zurückgeschlagen.
B. Der m. gastrocnemius externus.
C. Der m. semimembranosus.
D. Der m. semitendinosus.
E. Der m. gracilis.
F. Der m. biceps femoris, noch mit der Aponeurose bedeckt.
G. Der musc. soleus.

a. Die fascia cruris, und zwar der blinde Sack, durch die Insertion dieser Fascie am innern Rande der tibia gebildet, in welchem der innere Bauch des m. gastrocnemius eingeschlossen liegt und leicht herauspräparirt werden kann. Dieser Theil der Fascie kann auch als die Fortsetzung der
b. zweiten Sehne des m. semitendinosus betrachtet werden.

Fig. 1.

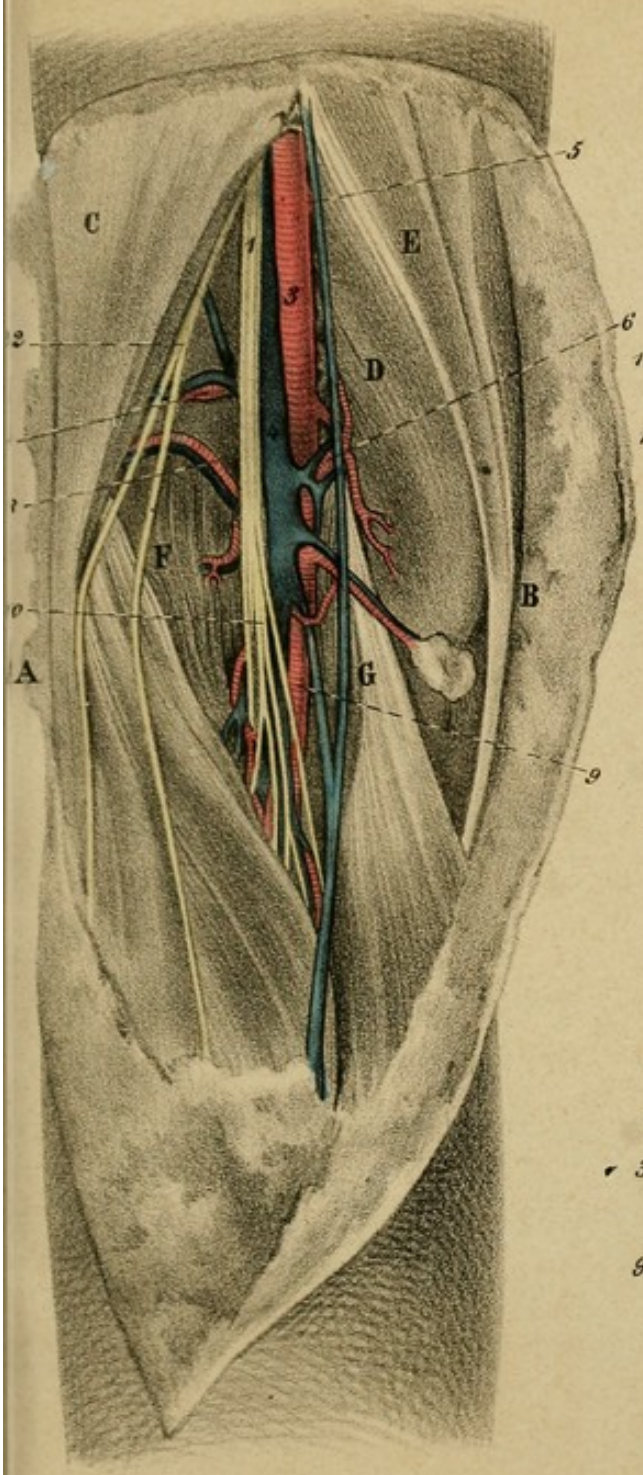

Fig. 2.

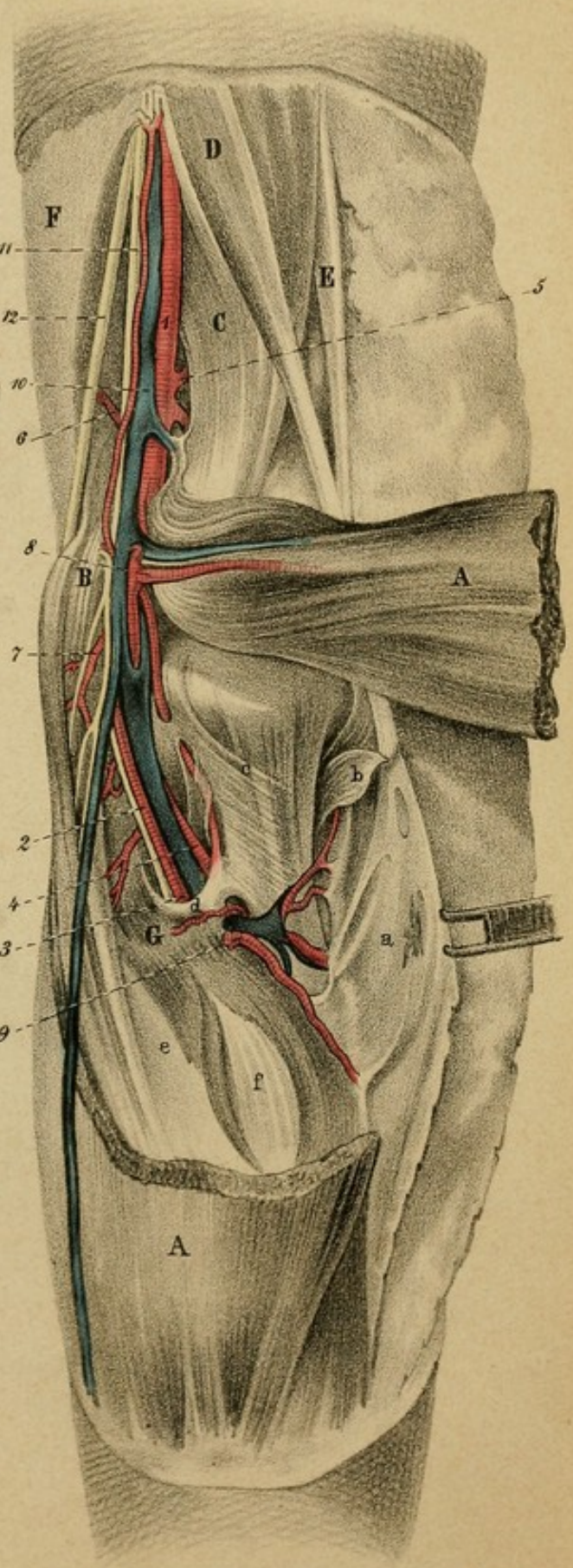

Fig. 3.

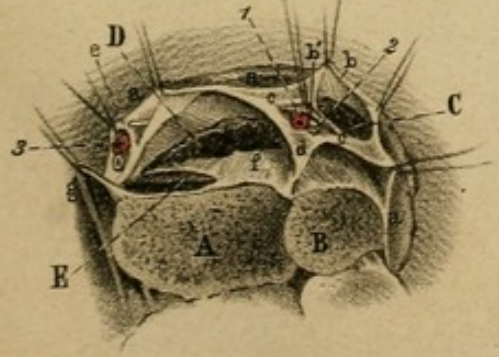

Lith. v. C. Schmiedel.

Druck v. J. G. Fritzsche in Leipzig

c. Die aponeurosis poplitea, die den musc. popliteus bedeckt und zur Bildung
d. des canalis popliteus dient (zum Theil wenigstens).
e. Die fibrös-zellige Lamelle, die zwischen dem m. gastrocnemius und soleus liegt.
f. Die aponeurosis musculi solei, die durch einen Schnitt in die oberflächliche (hintere) Muskelschicht des m. soleus entblösst ist.

1. Die art. poplitea in dem obern Dreiecke der fossa poplitea.
2. Die Bifurcationsstelle der art. poplitea. Die Lage derselben im canalis popliteus.
3. Der gemeinschaftliche Stamm der art. tibialis posterior und peronea.
4. Der Ursprung der art. tibialis anterior, von der Vene bedeckt.
5. Die art. articularis interna superior.
6. Die art. articularis externa superior.
7. Die art. articularis externa inferior.
8. Die art. gastrocnemica.
9. Der anastomotische Muskelast.
10. Die vena poplitea.
11. Der nervus popliteus.
12. Der nervus peroneus.

Fig. 3.

Durchschnitt des untern Dritttheils des Vorderarmes dicht oberhalb des Handgelenks.

A. Der radius.
B. Die ulna.
C. Der musc. flexor carpi ulnaris (ulnaris internus).
D. Die Flexoren: sublimis et profundus.
E. Der pronator quadratus.
a. a. a. Die fascia antibrachii.
b. Die vordere Wand der Scheide des musc. ulnaris internus.
b'. Die hintere Wand derselben Scheide, die auch zugleich als vordere Wand der Arterienscheide dient.
c. c. Die Scheide der arteria ulnaris und des nervus gl. Namens.

1. Die art. ulnaris.
2. Der nerv. ulnaris.

d. Die Fortsetzung der Arterienscheide zum Knochen.
e. Die Scheide der art. radialis.

3. Die art. radialis.

f. Die hinterste oder tiefe Lamelle der fascia, welche hinter den Flexoren liegt und den musc. pronator quadratus deckt.
g. Die Sehnenscheide des musc. supinator longus.

Taf. 47.

Die arteria tibialis posterior in dem mittlern und untern Dritttheile des Unterschenkels.

A. A. Fascia cruris.

a. a. a. a. Der Einschnitt in die fascia cruris an der Stelle, wo die art. tibialis post., an den Grenzen des mittlern Dritttheils des Unterschenkels mit dem untern, unterbunden wird.

b. Dadurch entblösster innerer Rand der Achillessehne.

c. c. c. Der Einschnitt in den untern Rand des musc. soleus.

d. d. d. Der Einschnitt in die unter dem m. soleus liegende tiefere aponeurotische Lamelle.

Durch diesen Einschnitt entblösste Theile:

e. Der musc. flexor digitorum communis longus.

1. Die art. tibialis posterior.
2. 2. Zwei venae tibiales posteriores.
3. Der nervus tibialis posterior.

f. Der unter der fascia durchschimmernde fleischige Bauch des m. gastrocnemius internus.

g. Die Vertiefung zwischen der Achillessehne und dem inneren Rande der tibia, mit Querfasern der fascia cruris bedeckt und der Lage der Arterie genau entsprechend.

h. Die unter der Fascie durchschimmernde Sehne des musc. flexor digitorum pedis communis longus.

4. 4. Die vena saphena interna.
5. Der nervus saphenus.

Taf. 47.

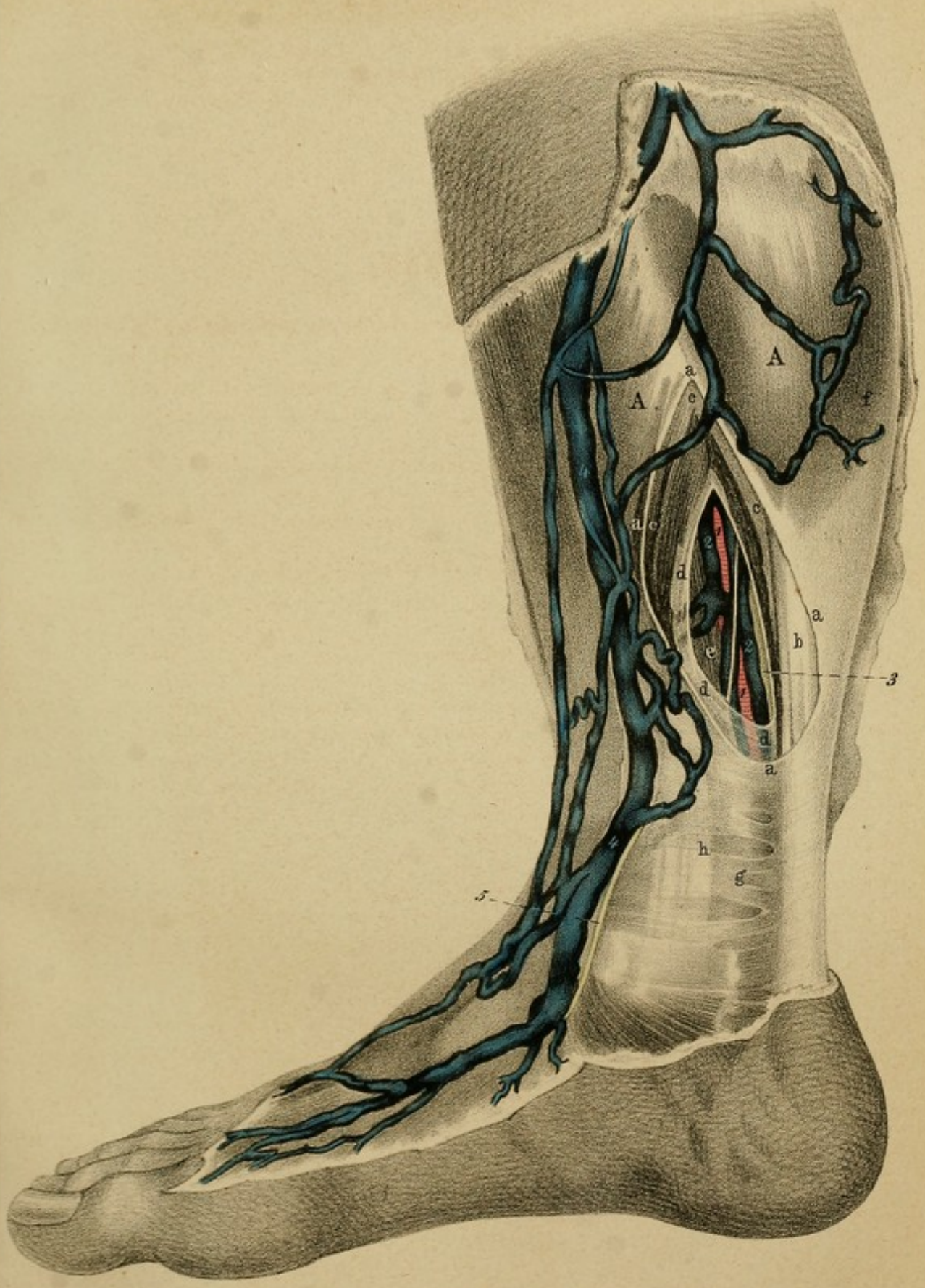

Lith. v. C. Schmiedel.

Druck v. J. G. Fritzsche in Leipzig.

Taf. 48.

Die Lage der art. tibialis postica hinter dem malleolus internus.

A. A. Die fascia cruris.

a. a. Querfasern der fascia cruris, die einer Brücke ähnlich zwischen dem innern Rande der tibia und der Achillessehne liegen.

b. b. Der Einschnitt in diese Fasern, der Lage der Arterie entsprechend.

c. Die unter der Fascie durchschimmernde Sehne des musculus tibialis posterior.

d. Der musc. flexor digitorum communis, durch den Einschnitt der Fascie entblösst.

1. 1. Die art. tibialis posterior.
2. 2. Die venae tibiales posteriores.
3. Die Verbindungsstelle zwischen den oberflächlichen und tiefliegenden Venen.
4. 4. Der nervus tibialis posterior.
5. Die vena saphena interna.
6. Der nervus saphenus internus.

Taf. 48.

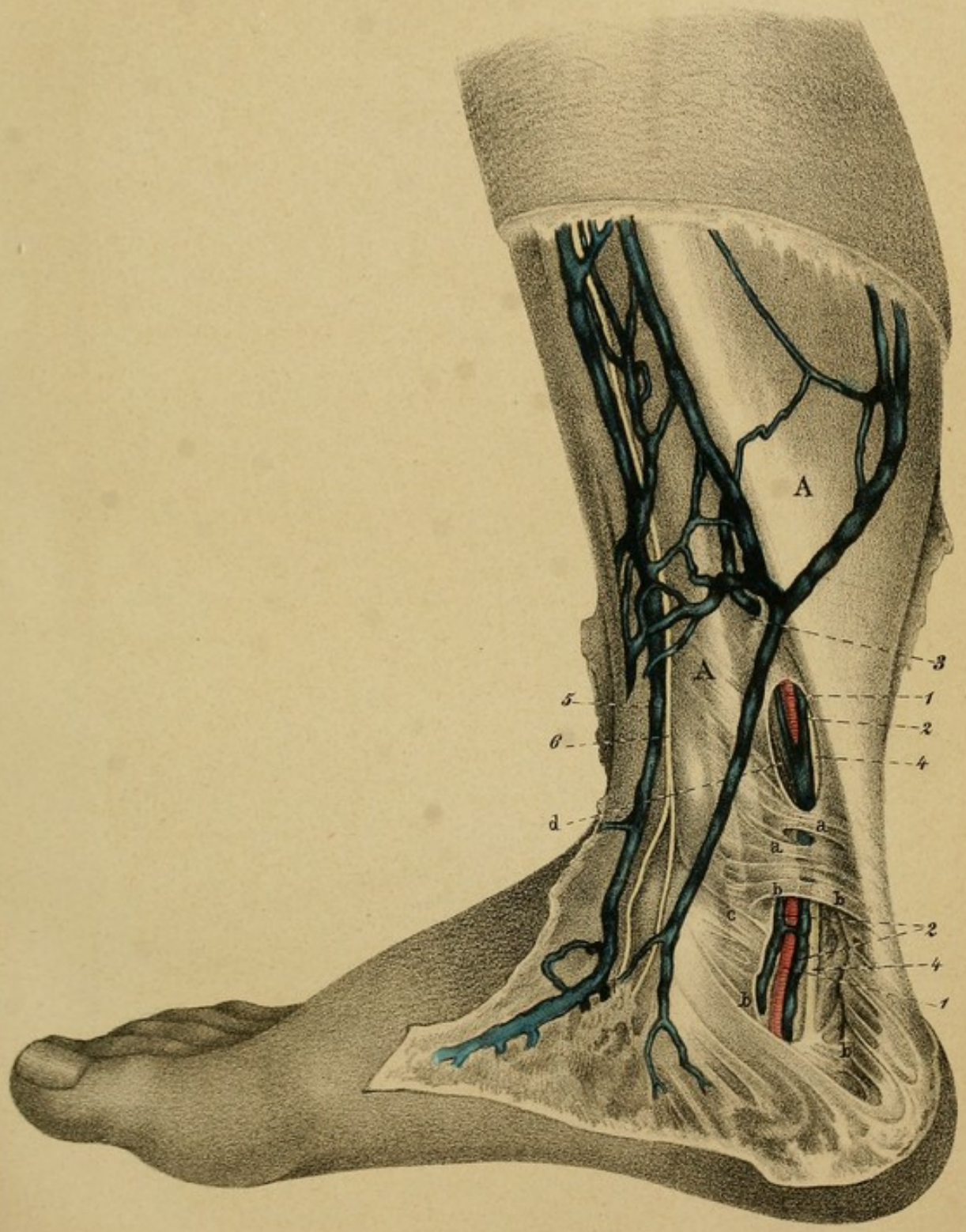

Lith. v. C. Schmiedel.
Druck v. J. G. Fritzsche in Leipzig.

Taf. 49.

Die Lage der arteria tibialis anterior im mittlern Dritttheile des Unterschenkels.

A. A. A. Einschnitt in die fascia cruris in der Richtung des weissen Streifens, der das Interstitium zwischen

B. dem musc. tibialis anterior,

C. musc. extensor hallucis longus und

D. musc extensor digitorum communis longus andeutet.

E. Die Fortsetzung dieses weissen Streifens am untern Dritttheile des Unterschenkels, dem Interstitium entsprechend, zwischen dem m. tibialis anterior und extensor hallucis longus.

F. Rhaphe der fascia cruris.

1. Die arteria tibialis anterior.
2. Die vena tibialis anterior.
3. Der nervus tibialis anterior.
4. Der nervus peroneus superficialis.
5. Die Oeffnung in der Fascie, durch welche dieser Nerv heraustritt.

Taf. 49.

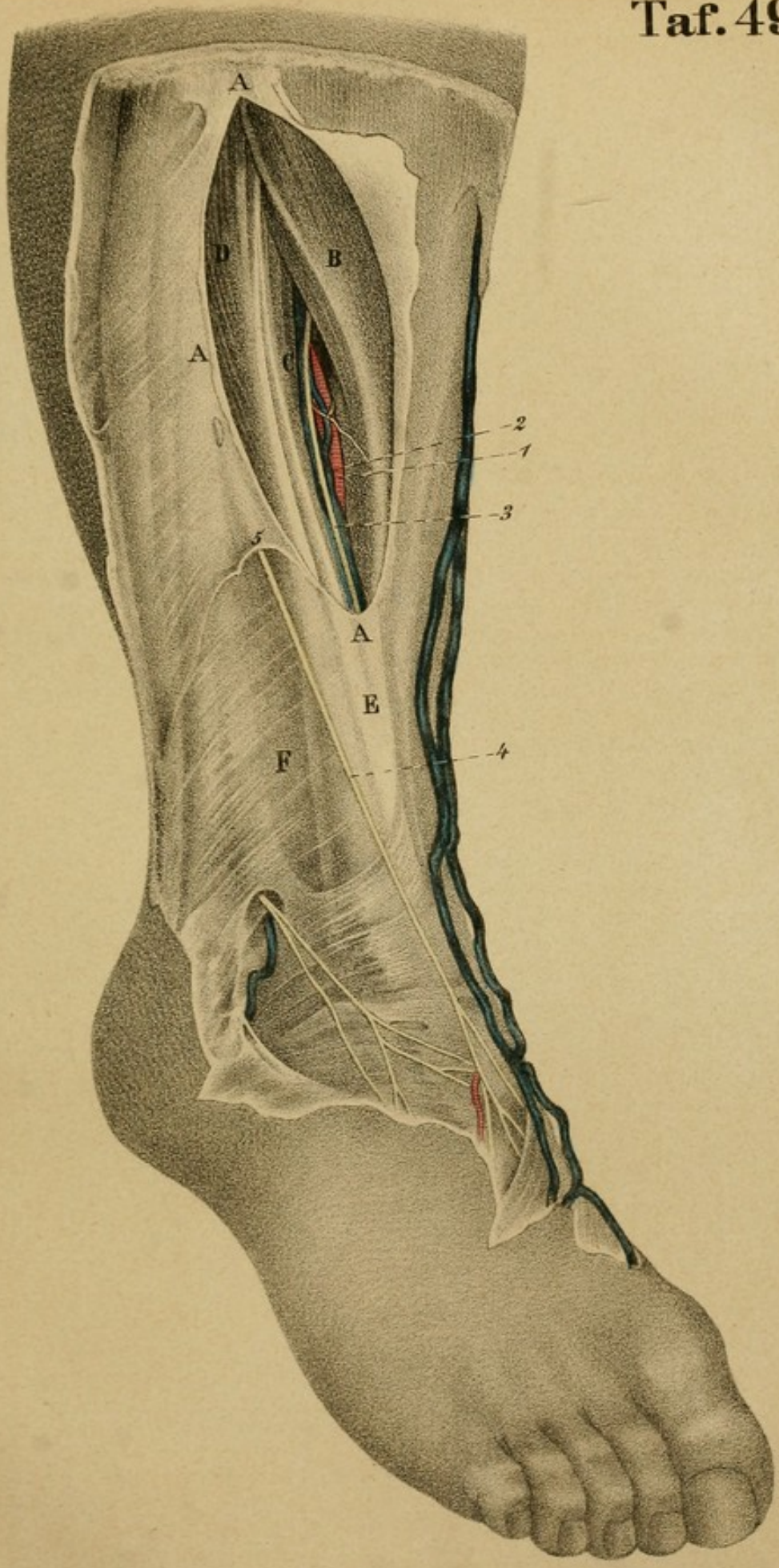

Lith. v. C. Schmiedel

Druck v. J. B. Hirzel in Leipzig

Fig. 1.

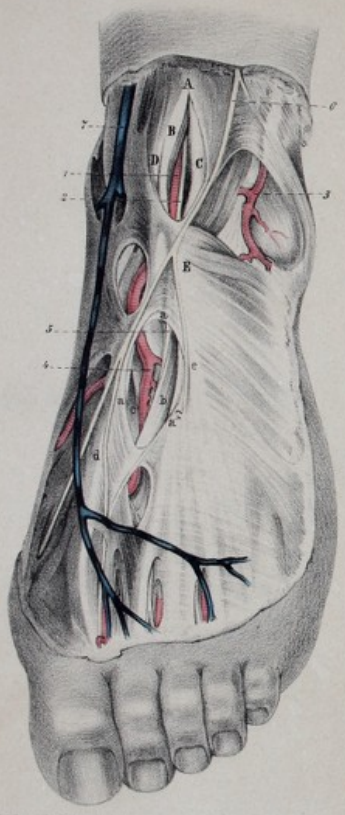

Fig. 2.

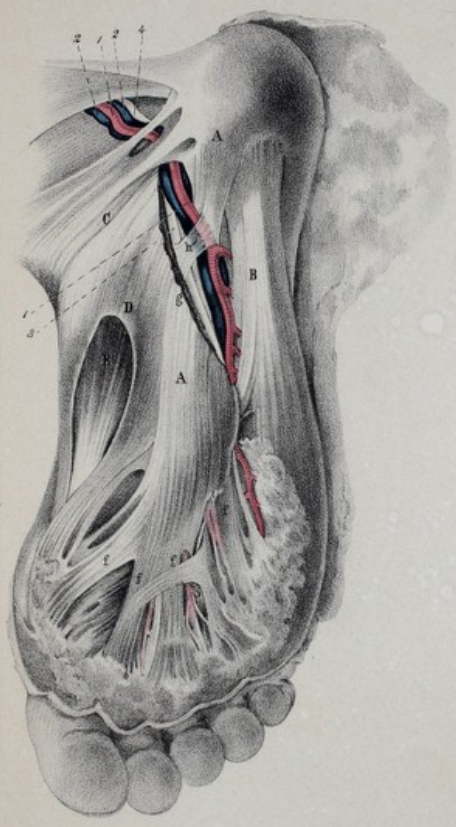

Fig. 4.

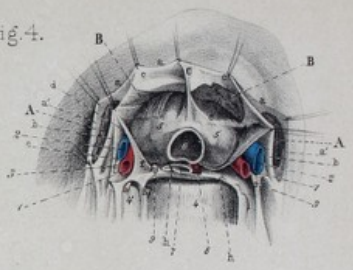

Fig. 3.

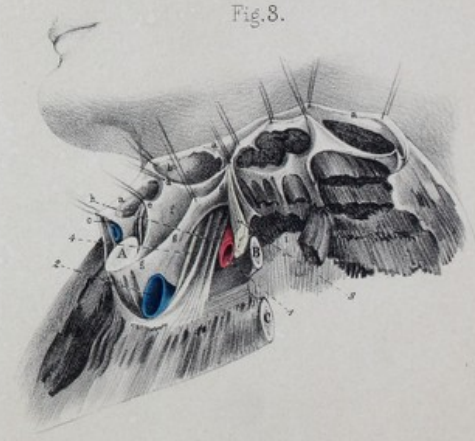

Lith. v. C. Schmiedel

Druck v. J. G. Fritzsche in Leipzig

Taf. 50.

Fig. 1.

Die Lage der art. tibialis anterior dicht oberhalb des Fussgelenks. Die art. dorsalis pedis.

A. Einschnitt in die fascia cruris.

B. Die Sehne des m. extensor hallucis longus.

C. Die Sehne des m. extensor digitorum communis longus.

D. D. Die Sehne des m. tibialis anterior.

E. Das ligamentum dorsale pedis.

1. Art. tibialis anterior.

2. Der nerv. tibialis.

3. Der Malleolarzweig der art. peronea.

a. a. Der Einschnitt in die fascia dorsalis pedis.

b. Der m. extensor digitorum communis brevis und zwar sein erster Kopf.

4. Die art. dorsalis pedis von diesem Muskelkopfe bedeckt.

5. Der nervus dorsalis pedis.

c. Die durchschimmernden Sehnenfasern der Dorsalbänder.

d. d. Die durchschimmernde Sehne des m. extensor hallucis longus.

e. Die durchschimmernde Sehne des m. extensor digitorum communis.

6. Der nerv. dorsalis pedis superficialis.

7. Die Verästelung der vena saphena interna.

Fig. 2.

Die fascia plantaris. Die Lage der arteria plantaris.

A. A. Fascia plantaris, und zwar die eigentliche fascia plantaris (s. die Beschr.).

B. Der zweite Bauch dieser fascia, mit dem sich der m. digiti minimi brevis verschmelzen.

C. Strahlenförmiges Fasern der fascia plantaris, — Fortsetzung der Fasern, welche wir hinter dem malleolus internus gesehen haben.

D. Die Aponeurose der m. abductor hallucis.

E. Der meist abdeckter hallucis, durch den Einschnitt in die Aponeurose entblösst.

f. f. f. f. Die Bündel der fascia plantaris, die sich bis zur Verbindung der ossa metatarsi mit den 5 ersten Fingern fortsetzen.

g. Der nerv. flexor digitorum brevis mit der fascia plantaris, durchschnitten.

h. Eine dünne aponeurotische Lamelle, welche hinter der Aponeurose liegt.

i. i. Die art. plantaris, — Fortsetzung der tibialis posterior, durch einen Einschnitt in die fascia plantaris und in den ganzen flexor digitorum brevis entblösst.

2. 3. Zwei Venen.

3. Der vordere Ast der n. tibialis.

4. Der nervus tibialis posterior selbst.

Fig. 3.

Durchschnitt der regio supramalleolaris, gerade an der Stelle, an welcher die art. tibialis unterbunden wird.

A. Das Schienbein.

B. Die grosse Zehe.

C. Die zweite Zehe.

Taf. 50.

Fig. 1.

Die Lage der art. tibialis anterior dicht oberhalb des Fussgelenks. Die art. dorsalis pedis.

A. Einschnitt in die fascia cruris.
B. Die Sehne des musc. extensor hallucis longus.
C. Die Sehne des m. extensor digitorum communis longus.
D. D. Die Sehne des m. tibialis anterior.
E. Das ligamentum dorsale pedis.
1. Art. tibialis anterior.
2. Der nerv. tibialis.
3. Der Malleolarzweig der art. peronea.
a. a. a. Der Einschnitt in die fascia dorsalis pedis.
b. Der musc. extensor digitorum communis brevis, und zwar sein erster Kopf.
4. Die art. dorsalis pedis von diesem Muskelkopfe bedeckt.
5. Der nervus dorsalis pedis.
c. Die durchschimmernden Sehnenfasern der Dorsalbänder.
d. d. Die durchschimmernde Sehne des m. extensor hallucis longus.
e. Die durchschimmernde Sehne des m. extensor digitorum communis.
6. Der nerv. dorsalis pedis superficialis.
7. Die Fortsetzung der vena saphena interna.

Fig. 2.

Die fascia plantaris. Die Lage der arteria plantaris.

A. A. Fascia plantaris, und zwar die eigentliche fascia plantaris (s. die Beschr.).
B. Der zweite Fascikel dieser fascia, mit dem musc. flexor digiti minimi brevis verschmolzen.
C. Strahlenförmige Fasern der fascia plantaris, — Fortsetzung der Fasern, welche wir hinter dem malleolus internus gesehen haben.
D. Die Aponeurose des m. abductor hallucis.
E. Der musc. abductor hallucis, durch den Einschnitt in die Aponeurose entblösst.
f. f. f. f. Die Bündel der fascia plantaris, die sich bis zur Verbindung der ossa metatarsi mit den 5 ersten Phalangen fortsetzen.
g. Der musc. flexor digitorum brevis mit der fascia plantaris, durchschnitten.
h. Eine dünne aponeurotische Lamelle, welche hinter der Aponeurose liegt.
1. 1. Die art. plantaris, — Fortsetzung der tibialis posterior, durch einen Querschnitt in die fascia plantaris und in den musc. flexor digitorum brevis entblösst.
2. 2. Zwei Venen.
3. Der vordere Ast des n. tibialis.
4. Der nervus tibialis posterior selbst.

Fig. 3.

Durchschnitt der regio supraclavicularis, gerade an der Stelle, an welcher die art. subclavia unterbunden wird.

A. Das Schlüsselbein.
B. Die erste Rippe.
C. Die zweite Rippe.

a. a. a. Die oberflächliche Lamelle der fascia cervicalis, welche sich an der vorderen Fläche des Schlüsselbeins befestigt. Sie ist gerade am äusseren Rande des sternocleidomastoideus durchschnitten.

b. Der erste zellige Zwischenraum.

c. Eine Zelle in der oberflächlichen Lamelle der fascia cervicalis für die v. jugularis externa.

d. d. d. Die hintere Lamelle der fascia, die an der hinteren Fläche des Schlüsselbeins befestigt wird und

e. eine Scheide für den m. omohyoideus bildet.

f. Der zweite, tiefere zellige Raum.

g. g. g. Die tiefe dritte Lamelle der fascia cervicalis, die auch mit der hinteren Fläche des Schlüsselbeins in Verbindung steht.

h. Musc. scalenus anterior.

i. Pleura.

1. Art. subclavia.
2. Vena subclavia von der Arterie durch den musc. scalenus anterior getrennt.
3. Plexus brachialis.
4. Nerv. phrenicus.

Fig. 4.

Durchschnitt des Halses gleich unterhalb der cartilago cricoidea.

a. a. a. Das vordere (oberflächliche) Blatt der fascia cervicalis.

a'. a'. Die vordere Wand der Scheide des musc. sternocleidomastoideus, von dieser Fascie gebildet.

b. b. Die hintere Wand derselben Scheide.

A. A. Die mm. sternocleidomastoidei.

B. B. Die mm. sterno-thyreoidei und -hyoidei.

c. c. Die vordere Wand der Scheide für die mm. sterno-thyreoidei und -hyoidei.

c'. Die hintere zellige Wand derselben Scheide.

C. Die zellig-fibröse Scheidewand, welche die beiden sternothyreoidei trennt und als ein weisser Streifen auf der vordern Fläche der fascia erscheint.

d. Die Scheide der art. carotis, der v. jugularis interna und des n. vagus, welche von der hintern Wand der Muskelscheide (a'. a'. b. b.) des sternocleidomastoideus entspringt. Sie hat eine prismatische Form.

d. Die innere und

d. e. die äussere Wand dieser Scheide.

g. Eine fibröse Fortsetzung der Scheide zu den Querfortsätzen der Halswirbel.

In dieser Scheide sind enthalten:

1. Die art. carotis communis.
2. Die v. jugularis interna.
3. Der n. vagus.

h. h. Das tiefere Blatt der fascia cervicalis, von den Halswirbeln und langen Halsmuskeln abpräparirt und in die Höhe gehoben.

4. Die Körper der Halswirbel.
4'. Der Querfortsatz des 6ten Halswirbels (tuberculum caroticum).
5. 5. Die Schilddrüse.
6. Die Luftröhre.
7. Der oesophagus.
8. Die art. thyreoidea inferior.
9. Der nerv. recurrens.

Alle diese Gebilde sind zwischen den Blättern der fascia cervicalis eingeschlossen.

II. THEIL.

Specielle Topographie der Arterienstämme.

I. Die Arterien, die aus dem arcus aortae entspringen.

§. 1. Allgemeines über die fascia cervicalis s. colli.

Die fascia colli fordert ihrer chirurgisch-anatomischen Wichtigkeit und verwickelten Verhältnisse wegen eine genauere Besprechung, bevor die Wege zu den Gefässen und deren Lage dargestellt werden können.

Die fascia cervicalis wird am zweckmässigsten in 2 Portionen betrachtet:

1) **Die Portio suprahyoidea in der regio inframaxillaris.**

In der dreieckigen Grube zwischen dem angulus mandibulae inferioris und der parotis kommt man auf das ligamentum stylomaxillare, das sich, sobald der Mund geschlossen wird, straff anspannt (Taf. **9**). Der am Unterkieferwinkel sich inserirende Theil dieses Bandes ist zu einer Membran erweitert, die zugleich dem m. stylohyoideus und pterygoideus internus eine Hülle giebt. Diese Membran setzt sich dann zur Kapsel der Submaxillardrüse fort und ist an dieser Stelle mit dem Rande der Mandibel verwachsen. —

Es erscheint also das lig. stylomaxillare als Ursprungsstelle der fascia cervicalis, die hier alle, den Boden der Mundhöhle bildenden, Muskeln umhüllt, ohne zwischen dieselben gröbere Bindegewebslamellen als Scheidewände hineinzuschicken. Die Kapsel der Unterkieferdrüse ist die erste Spaltung derselben, indem sie 2 Blätter liefert, 1) ein äusseres (unteres) und 2) ein inneres (oberes) Blatt (Taf. **2** und **9**). Das erstere, äussere Blatt ist mit der fascia parotideo-masseterica und der Scheide des Kopfnickers verwachsen, und viel stärker als das zweite innere Blatt entwickelt. Letzteres aber geht von den grossen Gefässzweigen der carotis zur hintern Wand des Pharynx, wo es mit der äussern Zellhaut des Rachens verschmilzt. *Hyrtl* vergleicht diese fascia mit einem Trichter, dessen vordere Hälfte fibrös, dessen hintere

cellulös ist. „Die nach unten gerichtete Oeffnung dieses Trichters umfasst das Zungenbein, die Zungenwurzel und den Pharynxsack.“

2) **Die Portio infrahyoidea.**

Eine zweite Duplicatur oder Spaltung der fascia cervicalis ist die Scheide für den m. sternocleidomastoideus (Taf. **2**), welche nach oben zum processus mastoideus fester mit dem Muskel verwachsen ist. An den beiden Rändern des Muskels zeigen sich die Commissuren oder Verschmelzungen der beiden Fascienblätter. Die innere Commissur liegt etwa $^1/_2$ Zoll P. nach innen von dem Muskelrande entfernt. Die äussere Lamelle dieser Muskelscheide ist dünner und mit den Fibern des m. platysmamyoides fest verbunden; an mehreren Stellen, von Venen und Nerven durchbohrt, theilt sie sich wieder in Lamellen, um diese Gebilde einzuhüllen.

Das hintere Blatt, mehr zelliger Natur, giebt 1) au niveau mit der Bifurcationsstelle der carotis eine Fortsetzung ab, die mit der hintern Drüsenkapselwand eine neue Kapsel bildet für den hintern Bauch des m. digastricus, den n. hypoglossus und den n. lingualis (Taf. **9**, g, h). 2) Mehr nach unten spaltet sie sich selbst in 2 Lamellen, welche die a. carotis communis, die v. jugularis interna und den n. descendens hypoglossi umschliessen. Diese Scheide der Gefässe hat eine prismatische Gestalt, ist mit der Arterie durch einen lamellösen Zellstoff verbunden und lässt sich bis zum arcus aortae verfolgen (Taf. **9**, c. a. a.). Ausserhalb dieser Scheide liegt der n. vagus, von zelligen Lamellen umgeben und an die Arterienscheide geheftet. 3) Bildet diese hintere Scheidewand des m. sternocleidomastoideus eine nach innen angrenzende Scheide für den m. sternohyoideus und sternothyreoideus.

Im trigonum colli inferius bilden sich von der hintern oder äussern Commissur der Scheide des Kopfnickers aus in der fossa supra clavicularis abermals 2 Blätter:

1) Das oberflächlichere, bedeckt mit den Fibern des m. platysmamyoides, ist dünn und mit dem Fett-Zellstoff ganz verschmolzen. Beim Präpariren bemerkt man hier in ihr eine Oeffnung, in der Fett eingelagert ist (Taf. **15** und **2**).

2) Das tiefere Blatt theilt sich nochmals in 2 Membranen, die, eine Hülle für den m. omohyoideus bildend, ihn an die clavicula befestigen. Hinter dem hintern Blatt dieser Scheide des m. omohyoideus liegt ein grosser Raum, der in seinem Grunde den plexus brachialis und den m. scalenus anticus (von einer zellig-fibrösen Haut bedeckt) enthält.

Die hintere Lamelle der fascia cervicalis giebt nun endlich auch am äussern Rande des m. trapezius diesem seine Scheide, die weiter in die fascia dorsalis übergeht.

In der fossa suprasternalis spaltet sich an der commissura anterior die fascia colli in der Weise, dass 1) das dünnere vordere Blatt als Brücke die beiden Clavicularportionen des Kopfnickers verbindet und sich an den vordern Rand des Brustbeins inserirt und 2) das stärkere

hintere Blatt, den m. sternohyoideus deckend, an den hintern Rand des sternum sich ansetzt. — Zwischen beiden Blättern ist der Raum mit Zellstoff, der oberflächliche Venen enthält, ausgefüllt. Hinter dem zweiten Blatte liegt das spatium tracheale (Froriep) zwischen den mm. sternohyoidei und der Luftröhre, in welchem der truncus anonymus, die vv. thyreoideae inferiores und die v. innominata (subclavia sinistra) liegen.

Anmerkung: Die Arterienscheide der Carotis lässt sich am besten an einem Durchschnitt des Halses (Taf. 50) demonstriren.

I. Gleich unterhalb der cartilago cricoidea (der Durchschnitt au niveau mit dem 6ten Halswirbel) sehen wir ein fibröses Blatt, wie ein weisser Strang in der Mittellinie unter der Haut und Fettzellschicht (Taf. 50, Fig. 4. C.). Rechts und links von diesem Blatte, das im Durchschnitt wie eine Scheidewand erscheint, sehen wir verschiedene Muskelscheiden:

1) Zwei Scheiden für die Trachealmuskeln (sternothyreoideus und sternohyoideus). Die hintere Wand ist nur zelliger Natur und fest mit diesen Muskeln verwachsen (s. Fig. 3. a.).
2) Eine zellige Kapsel für die glandula thyreoidea.
3) Zwei Scheiden für den m. sternocleidomastoideus.
4) Die Scheiden des m. omohyoideus. Der Sack, in welchem der m. omohyoideus liegt, hat zur vordern fibrösen Wand die hintere Lamelle der Scheide des sternocleidomastoideus. Die Stärke dieses Blattes gestattet auch die Annahme, dass sich die beiden Muskelscheiden (vom m. sternocleidomastoideus und vom omohyoideus) hier zu einer Lamelle fest vereinigt haben.

Der Kopfnicker füllt seine Scheide nicht ganz aus. Lockeres Zellgewebe von 1''' Dicke kleidet die Muskelfasern in ihr ein.

Alle diese Muskelsäcke werden durch die Spaltung des oberflächlichen Blattes der Halsfascie gebildet.

II. Heben wir die Luftröhre und den Oesophagus etwas auf (Taf. 50), so sehen wir zwischen letzterem und der Wirbelsäule eine dünne Lamelle, auf dem m. longus colli gelegen, das tiefere Blatt der fascia cervicalis. Es ist an den Querfortsätzen der Wirbelsäule festsitzend und setzt sich in die regio supraclavicularis fort, wo es den m. scalenus anterior bedeckt.

III. Durch die Vereinigung dieser beiden Blätter, der oberflächlichen und tieferen Lamelle der Halsfascie, wird die Scheide für die a. carotis communis, die v. jugularis interna und den n. vagus gebildet.

Von der hintern Wand der Scheide des Kopfnickers geht eine Scheidewand zum tiefern Blatt der Fascie auf den Querfortsätzen der Wirbel (die innere oder verticale Wand der Arterienscheide), welche die a. carotis von der glandula thyreoidea, dem n. recurrens und oesophagus trennt. Daraus folgt:

1) Die Arterie liegt zwischen den beiden Blättern der fascia cervicalis.
2) Ihre Scheide hat eine prismatische Form (Taf. 50, Fig. 4. d.):
   a) Die obere äussere Wand gehört der Scheide des Kopfnickers an und muss bei der Application einer Ligatur geöffnet werden.
   b) Die innere verticale Wand (Taf. 50, Fig. 4. d.) ist nicht so fest, mehr zelliger Natur und verbindet die beiden Blätter der Halsfascie mit einander.
   c) Die untere (Taf. 50, Fig. 3. g.) wird von dem tiefen Blatt der Halsfascie gebildet (Taf. 50, Fig. 3. h. h.).
3) Der prismatische Sack mit den Gefässen ist durch zellige Scheidewände noch in Zellen getheilt:
   a) Im innern Winkel eine Zelle für die a. carotis communis.
   b) Im äussern Winkel eine Zelle für die v. jugularis interna.
   c) An der untern Wand eine Zelle zwischen beiden Gefässen für den n. vagus.

Im Durchschnitt Taf. **50**, Fig. 4. ist besonders das Verhältniss der Arterienscheide zum 6ten Halswirbel *(Chassaignac)* von Bedeutung, da dessen Querfortsatz unter dem Namen tuberculus caroticus als Leiter bei der Unterbindung dienen kann.

Diese Fassung der fascia colli ist abweichend von der *Dittel*'s und *Hyrtl*'s, die sich ebenfalls von der Darstellungsweise, wie sie *Allan Burns* und *R. Froriep* geben, oder wie *Pétrequin* und *Malgaigne* (die 4 Blätter der Halsfascie annehmen) unterscheiden.

Hyrtl nimmt 3 Blätter der fascia colli an; das eine Blatt geht vom Zungenbein bis zum vordern Rande des sternum, bildet seitlich die Scheide des Kopfnickers, adhärirt am obern Schlüsselbeinrande und geht unter dem Kappenmuskel in die fascia nuchae über. Das zweite Blatt ist am Zungenbein und Kehlkopf mit dem oberflächlichen Blatte untrennbar verbunden, geht aber vom Ursprung des m. sternohyoideus an getrennt von ersterem abwärts zum hintern Rande des sternum. Der dreieckige Raum zwischen beiden Blättern ist mit Fett ausgefüllt. Seitlich trennt sich dieses Blatt, um Scheiden für die mm. sternohyoidei und sternothyreoidei, so wie für die grossen Halsgefässe zu bilden. Auf den mm. scalenis ist dieses mittlere Blatt wieder einfach; adhärirt nicht an der clavicula, sondern geht in die Achselhöhle hinab, um dort in die fascia brachii auszulaufen, und dringt zwischen den mm. scalenis (ohne in die fascia nuchae überzugehen) zu den Wirbelfortsätzen ein. In der fossa supraclavicularis, deren Grund dieses Blatt bildet, hüllt es den m. omohyoideus ein und kann durch diesen Muskel gespannt werden. Das dritte, tiefe Blatt endlich liegt auf den tiefen Halsmuskeln, dem m. longus colli, dem rectus capitis, dem anticus major.

Dr. *Leopold Dittel* giebt eine fassliche Darstellung in seiner Topographie der Halsfascie (Wien 1857). „Die mittlere Halsfascie zieht vom Schlüsselbein und der ersten Rippe schief zum Halse aufwärts. Es muss daher zwischen dieser Fascie und der Wirbelsäule ein dreieckiger Raum übrig bleiben, der unten breiter ist und nach oben sich verliert. In diesem Raume liegen Schilddrüse, plexus venosus subthyreoideus, trachea, oesophagus u. s. w., seitlich arteria und vena subclavia. Das vordere Blatt beginnt vom lig. interclaviculare und der vordern Fläche des sternum; und es bleibt somit abermals ein solcher, aber viel kleinerer dreieckiger Raum (zwischen diesen beiden Fascien) zurück, der vom m. sternohyoideus und sternothyreoideus ausgefüllt ist. Das dritte Blatt liegt auf der Wirbelsäule auf."

§. 2. Die Lage des truncus anonymus.

(Fossa jugularis s. suprasternalis.)

Grenzen:

1) Nach unten: die halbmondförmige Incisur des sternum.

2) Nach beiden Seiten: die innern Ränder der mm. sternomastoidei.

3) Nach oben: der prominirende Theil der cartilago cricoidea.

Der Grund wird von der Luftröhre gebildet.

Schichten:

1) Haut.
2) Fettzellgewebe (in der Mittellinie fehlt der m. platysmamyoides.)
3) Das oberflächliche Blatt der Fascie.
4) Fettzellgewebsraum *(Froriep)* zwischen dem ersten und zweiten Blatt *Hyrtl*'s (Taf. **2**, 5.). Mehrere Venenzweige, die vv. colli subcutaneae inferiores, bilden hier einen kleinen Plexus (plexus venosus infrathyreoideus) und steigen dann parallel mit dem m. sternomastoideus in die Höhe, um sich mit der v. jugularis externa zu verbinden; bisweilen sind die vv. jugulares anteriores stark entwickelt und haben hier dann eine querlaufende Verbindungsvene. Kleine Arterienäste, die zu den Muskeln und der Haut treten, begleiten sie. Näher zum jugulum sterni erblickt man das Ende der querverlaufenden v. transversa scapulae.
5) Das tiefere Blatt der Fascie, welches dünner ist und die Mittellinie zwischen beiden mm. sternothyreoidei als weissen Streifen durchscheinen lässt.
6) Der Trachealzellgewebsraum (*Froriep*), unter welchem dann eine dritte, mehr zellige als fibröse, leicht zerreissliche Lamelle liegt, welche die mm. sternothyreoidei bedeckt. Bedeutende Venenstämme, die vv. thyreoideae inferiores, steigen hier vertical zur glandula thyreoidea auf.

Dieser zellige Raum setzt sich ununterbrochen zu demjenigen, den wir zwischen den beiden Schenkeln der Kopfnicker finden werden, fort, und enthält hier folgende Organe:

1) Die Luftröhre mit einer Portion der Schilddrüse. Bisweilen ist der mittlere Lobus derselben stark entwickelt und nimmt dann die ganze obere Hälfte der fossa jugularis ein. Die Luftröhre, an deren linker Seite der oesophagus etwas vorsteht, bildet eine schiefe Ebene von oben und vorne nach hinten und unten, vom jugulum sterni $1^1/_2''$ entfernt. Auf ihrer vordern Fläche, durch ein zellig-fibröses Blatt getrennt, liegt
2) der truncus anonymus s. brachiocephalicus, $1^1/_2''$ lang (unrichtig nach *Velpeau* $2''$, nach *Hyrtl* nur $^3/_4''$ lang). Bei Bewegung des Kopfes und der Schulter verändert er seine Lage. Er hat eine Richtung, die von unten und links nach oben und rechts geht. Am oberflächlichsten, etwas oberhalb des rechten Sternoclaviculargelenkes kommt er zu liegen, wenn man den Kopf nach links und die rechte Schulter hinabzieht, eine Stellung, die man auch bei der Operation dem Patienten zu geben hat. Der obere Theil des Pleurasackes ist von der Theilungsstelle des truncus an dessen äusseren Rand angelegt.

Eine von der articulatio sternoclavicularis schräg nach ab- und einwärts gegen die Mitte der Fuge zwischen manubrium

und corpus sterni gezogene Linie stellt nach *Hyrtl* die Richtung des truncus anonymus dar.

3) Die v. innominata oder v. subclavia sinistra, die hier die vv. thyreoideae inferiores aufnimmt, liegt zwischen dem truncus anonymus und dem jugulum sterni nach unten; $^3/_4''$ von letzterem entfernt, bedeckt sie den Ursprung des truncus anonymus, von demselben durch eine zellig-fibröse Lamelle geschieden. Die nn. cardiaci ex ganglio cervicali inferiore verlaufen an der vordern Fläche des truncus anonymus, sind aber ausserhalb der Arterienscheide gelegen.

Der n. vagus mit seinem Aste, dem n. laryngeus recurrens, umschlingt die a. subclavia dextra dicht an ihrer Ursprungsstelle aus dem truncus anonymus und steigt beiderseitig an der Seite der trachea empor.

An der Aussenseite der a. carotis herabsteigend, geht der n. vagus auf der linken Seite zwischen dem Bogen der aorta und der v. anonyma; auf der rechten Seite vor der Theilungsstelle der a. anonyma in den hintern Mittelfellraum.

Anomalien: Der truncus anonymus ist oft sehr kurz oder kann ganz fehlen, indem die a. carotis und subclavia dextra gleich aus dem Bogen der aorta entspringen. Mitunter giebt er einen der Aeste der a. subclavia ab. Die a. thyreoidea quinta s. ima entspringt bisweilen aus demselben; in seltenen Fällen auch aus der Wurzel der a. carotis dextra. Die linke carotis soll nicht selten aus der innominata entspringen, unter 25 Individuen einmal beim Menschen (*Hyrtl*).

S. *Tiedemann*'s Werk über die Arterien.

Zur Operation:

Mott (New-York 1818) und *Graefe* (Berlin 1822), *Arendt*, *Hall*, *Bujalsky*, *Lizars*, *Hutin* u. A. haben sie am Lebenden (im Ganzen zehnmal) unterbunden, doch nie mit glücklichem Erfolge. Der Patient von *Mott* überlebte die Operation 26, der von *Graefe* 67 Tage; beide endeten durch Nachblutung. Der Patient von *Arendt* durch Erschöpfung und Entzündung.

Hyrtl unterband diesen Arterienstamm bei einem Hunde, bei dem wie bei allen feris carnivoris die a. carotis sinistra dem truncus anonymus entspringt, und derselbe lebte 15 Monate.

Von der fossa suprasternalis aus können 3 Arterienstämme zur Application einer Ligatur aufgesucht werden:

1) Die Carotiden,
2) die Subclavien und
3) der truncus anonymus.

Der Zugang zu den beiden erstgenannten Arterien ist desswegen möglich, weil, wie gesagt, dieser Zellgewebsraum mit dem benachbarten, zwischen beiden cruris des Kopfnickers gelegenen in Verbindung steht.

I. *King* zeigte zuerst den Weg von dem spatium tracheale (*Froriep*) zu der a. subclavia und sinistra. Er machte bei der Unterbindung der subclavia dextra den Schnitt 2½" lang, von dem innern Rande des Kopfnickers der linken Seite und bei der Unterbindung der a. subclavia sinistra am innern Kopfnickerrande der rechten Seite. Am Trachealrande des m. scalenus zwischen der a. thyreoidea inferior und dem Herzen legt er die Ligatur an.

Dietrich macht den Schnitt in der Mitte des Raumes. Er durchschneidet dabei allerdings keinen Muskel, findet jedoch am Lebenden gewiss ein grosses Hinderniss in den mm. sternohyoideus und sternothyreoideus und kann eben so leicht dennoch die v. thyreoidea inferior verletzen.

Beide Methoden vermeiden nicht die Gefahren und die Nachtheile dieser Operation.

II. **Die Unterbindung des truncus anonymus** kann auf 4 Arten ausgeführt werden, die sich durch den Hautschnitt unterscheiden.

1) Nach *Graefe* führt man den Schnitt am innern Rande des rechten Kopfnickers. Er verfolgt die a. carotis, um zum truncus anonymus zu gelangen.
2) Nach *Bujalsky:* der Schnitt beginnt etwas nach innen vom innern Rande des m. sternocleidomastoideus der rechten Seite. Die mm. sternohyoideus und sternothyreoideus werden durchschnitten.
3) Nach *Dietrich* verläuft der Schnitt genau in der Mitte, zwischen beiden mm. sternohyoidei, und
4) nach *King* (*O'Connel*), dessen Verfahren von *Dietrich*'s Schnitt nur eine Modification ist, geht der Schnitt am linken Kopfnickerrande parallel mit demselben.

Die 3te und 4te Methode sind den beiden ersten vorzuziehen. *Dietrich* und *King* kommen direct zum truncus anonymus, ohne die mm. sternothyreoideus und sternohyoideus zu durchschneiden. Der n. vagus, der am truncus anonymus etwas nach aussen liegt, so wie die v. jugularis interna und die pleura werden am sichersten geschont. Gerade die Bifurcation des truncus anonymus ist von wichtigen Organen umgeben und man nähert sich entschieden mit bedeutenden Vortheilen diesen Arterienstämmen von der linken Seite.

Hyrtl ist für einen dreieckigen Lappenschnitt, dessen Spitze, nach unten und innen gerichtet, den Ansatzpunkt des rechten sternocleidomastoideus aufdeckt, der dann nebst den mm. sternothyreoideus und sternohyoideus auch vom sternum abgetrennt werden soll.

Mott macht einen unregelmässigen T-Schnitt, dessen horizontaler Theil den Kopfnicker vom sternum ablöst.

Sédillot geht zwischen den Schenkeln des sternocleidomastoideus zum truncus anonymus ein.

Velpeau macht einen Schnitt schief vom innern Rande des sternocleidomastoideus nach rechts zum Sternoclaviculargelenk.

Manec empfiehlt einen Querschnitt von der Mittellinie zwischen den beiden Kopfnickern zur rechten Schulter und durchschneidet die an der clavicula und dem sternum sich inserirenden Muskeln.

B. Langenbeck macht einen halbmondförmigen Schnitt vom innern Rande des rechten Kopfnickers nach links mit der Convexität nach unten.

Der Mechanismus der Operation:

Es dringt

1) der Schnitt durch die Haut, wie er z. B. in Taf. **1** angegeben,
2) durch die Fettzellschicht,
3) durch sehr sparsam zerstreute Fibern des m. platysmamyoides.
4) Das vordere Blatt der Fascie (Taf. **2**) wird gespalten und
5) im Zellgewebsraum einige kleine Venen und Hautarterien durchschnitten.
6) Die hintere Lamelle der Fascie (Taf. **2**) in der Mitte, wo der weisse Strich sich markirt, wird eröffnet und sehr vorsichtig die Spalte erweitert; so zwischen beide mm. sternohyoidei vordringend, gelangt man in den zweiten zelligen Raum (spatium tracheale). Jetzt legt man das Messer weg. Die Venen (vv. thyreoideae inferiores), oft auch die a. thyreoidea quinta sind uns hier im Wege; mit dem Finger schiebt man sie zur Seite, fühlt nach der Luftröhre, wendet sich nach rechts, diese verfolgend, und erreicht etwas unter der articulatio sternoclavicularis den truncus anonymus, dessen Bifurcation auf der pleura ruht. Nach vorn und unten von ihm liegen die v. innominata, der n. vagus auf dem Ursprung der subclavia dextra. Die nn. cardiaci laufen bald auf der vordern Fläche des truncus anonymus (Scarpa), nach hinten und aussen von ihm; einige derselben müssen immer verletzt werden.

   Hinter und neben dem truncus anonymus läuft auch ein kleiner Arterienast, die a. pericardiaca superior Halleri.

   Die Ligatur legt man näher dem Ursprunge als der Bifurcation des truncus anonymus an, nachdem man nach den etwaigen Anomalien dieser Arterie geforscht hat. Die Aneurysmanadel führt man von der Vene nach aussen um das Gefäss, welches hier auf der trachea ruht und nicht leicht entschlüpfen kann. Bei diesem Verfahren wird auch die pleura mehr geschont, deren Dichtigkeit einer Verletzung, wenn man mit den Fingern oder einer stumpfen Sonde operirt, einer Zerreissung hinlänglich widersteht. Der Rath, das sternum zu trepaniren, um die Arterie besser blosszulegen, ist wohl ohne praktischen Werth, und der Weg, wie *Dietrich* ihn zeigt, wenigstens nach Versuchen an der Leiche der sicherste.

§. 3. Die Lage der a. carotis communis und der a. subclavia jenseits des m. scalenus anticus.

(Der Raum zwischen den beiden Schenkeln des m. sternocleidomastoideus.)

Grenzen: Wenn der m. sternocleidomastoideus bei magern Individuen gespannt wird, so fühlt und sieht man die dreieckige Vertiefung zwischen den beiden Insertionspunkten dieses Muskels.

1) Nach innen, hinter dem innern Schenkel des Kopfnickers steht dieser Raum, wie wir schon sahen, in Verbindung mit der fossa jugularis.
2) Nach aussen, hinter dem äussern Schenkel mit der fossa supraclavicularis (Taf. **15**).
3) Nach unten gelangt man in einen schmalen, auch dreieckigen Raum zwischen dem Sternalende der clavicula und der ersten Rippe.
4) Nach oben ist der Raum durch die angelagerten mm. sternohyoidei und sternothyreoidei abgeschlossen.

Schichten:

1) Haut.
2) Lamellöse Schicht.
3) Sehr lockere Fibern vom m. platysmamyoides, die dicht mit der fascia cervicalis verbunden sind.
4) Das oberflächliche Blatt der Scheide des m. sternocleidomastoideus, welches auch einige Aeste der v. jugularis externa einschliesst.
5) Der m. sternocleidomastoideus.
6) Das hintere, derbere Blatt der Scheide des Kopfnickers, welches sich $^1/_2$ Zoll vom innern Muskelrande mit dem oberflächlichen, wie wir sahen, zur vordern Commissur verbindet und hinter sich, bis auf die mm. sternohyoideus und sternothyreoideus einen querfingerbreiten Raum lässt. — Zieht man die Schenkel auseinander, so sieht man durch dieses Blatt durchschimmern: die Sehne des m. omohyoideus, den untern Theil des m. sternohyoideus und den Stamm der v. jugularis interna (Taf. **6**) nebst einigen Arterienzweigen.
7) Die oberflächlichen, in diesem Raume enthaltenen Gebilde:
   1) V. transversa scapulae, durch eine Lamelle der Fascie an die clavicula befestigt.
   2) Die untere Insertion der mm. sternohyoideus und sternothyreoideus (Taf. **6**, C. D.).
   3) V. jugularis interna, bildet hier mit der v. subclavia den Venenwinkel und füllt den ganzen Raum, ja dehnt sich sogar bis zur fossa supraclavicularis aus (Taf. **6**, 2. 2.).

4) Aeste aus dem plexus n. descendentis und nn. cervicales, die zum m. sternohyoideus und sternothyreoideus ziehen.

5) Die Sehne des m. omohyoideus, die schräg über die Vene verläuft.

6) M. sternohyoideus und sternothyreoideus, welche, stark nach innen gezogen, das fibröse Blatt der fascia, auf dem sie liegen, sehen lassen (Taf. **6**, d. d.).

8) Die tiefern, in diesem Raume enthaltenen Gebilde, sichtbar, nachdem man die zuletzt genannte fibröse Lamelle durchtrennt hat:

1) A. carotis communis (die Portion derselben, welche zwischen ihrem Ursprung und dem m. omohyoideus sich befindet).

2) V. jugularis interna am äussern Rande der Arterie, $^1/_4$ Zoll von der Arterie entfernt. Höher am Halse fehlt dieser Zwischenraum, ist hier aber besonders an der rechten Seite deutlich.

3) N. vagus, in diesem Zwischenraume verlaufend. Wenn diese Theile im natürlichen Zustande bleiben, so liegt die Arterie hinter dem innern Schenkel des Kopfnickers, vom m. sternohyoideus und sternothyreoideus bedeckt und nicht in diesem nur künstlich durch Auseinanderziehen der beiden Schenkel gemachten Raume.

Die Lage der a. carotis und a. subclavia auf der rechten Seite in diesem Raume unterscheidet sich von der auf der linken:

Auf der rechten Seite	Auf der linken Seite
1) liegt die a. carotis oberflächlicher und mehr nach innen hin zur trachea, hinter dem innern Schenkel des Kopfnickers.	1) liegt die a. carotis gerade zwischen beiden Schenkeln des Kopfnickers.
2) Der n. vagus mehr nach aussen von der Arterie entfernt.	2) Der n. vagus der Arterie näher.
3) — — — — — — —	3) Der ductus thoracicus, einen Bogen mit der Convexität nach aussen bildend, liegt gleich hinter der Arterie (Taf. **8**, 9.).
4) Die a. subclavia, querlaufend vom Ursprunge aus dem truncus anonymus bis zum Trachealrande des m. scalenus anticus, nur $^1/_2$'' P. lang, hinter diesem Muskel gelegen, über dessen vordere Seite mehr nach innen der n. phrenicus verläuft (Taf. **7**, 13.).	4) Die a. subclavia, hier tiefer gelegen als auf der rechten Seite, da sie direkt aus dem Bogen der Aorta kommt, während der truncus anonymus auf der vordern Fläche der trachea, also oberflächlicher liegt. Der Bogen der subclavia sinistra ist grösser.

Unterhalb liegt er auf der vordern Fläche der a. subclavia. Auf der vordern Fläche der Arterie verläuft ferner die v. vertebralis aus der v. subclavia und der n. vagus, der durch Zellstoff mit der Arterie verbunden und nach innen vom n. phrenicus gelegen ist, und giebt hier ab den n. recurrens (laryngeus inferior). (Taf. 7, 1. 12. 15.)

Zwischen diesen beiden Nerven entspringen auf der vordern Seite aus der a. subclavia:

1) der truncus der a. thyreoidea inferior comm., der sich in die
   a. thyreoidea inferior,
   a. transversa colli und
   a. cervicalis ascendens
   theilt (Taf. 7, 3.);
2) die a. vertebralis (Taf. 7, 6.), hinter diesem Stamme und daher tiefer gelegen.

Aus dem untern Rande entspringen:

3) die art. mammaria interna (Taf. 7, 7.), wie der truncus thyreoideus inferior mehr zum innern Rande des m. scalenus hin.

Endlich verlaufen hier, die Arterie umkreisend, mehrere Zweige vom n. sympathicus zum plexus cardiacus (aus dem ganglion cervicale infimum). 2—3 Nervenäste (nn. cardiaci majores s. crassi) liegen unmittelbar auf der Arterienscheide, auf ihrer hintern, bisweilen auch vordern Fläche. Das Ganglion selbst liegt hinter der a. subclavia au niveau mit der a. vertebralis (Taf. 7, 14.). Diese ganze Portion der a. subclavia liegt auf der Spitze des blinden Pleurasackes, mit diesem durch zellige Lamellen verbunden.

Ihr Ursprung oder die Verticalportion, die parallel mit der a. carotis sinistra läuft, ist $1^1/_2''$ lang. Sonst ist die relative Lage dieser Arterie zu den andern Organen auf der linken Seite dieselbe, wie auf der rechten. Nur der n. vagus etwas mehr von der a. subclavia entfernt, der n. recurrens bildet hier die Schlinge um den Bogen der aorta, nicht um die a. subclavia.

Der ductus thoracicus liegt fast unmittelbar auf der vordern Fläche der a. subclavia, also zwischen a. carotis und a. subclavia, gerade da, wo letztere den truncus thyreoideus inferior abgiebt. Der Bogen des ductus thoracicus, dessen Convexität nach oben sieht, ist 1'' P. am Schlüsselbeine nach aufwärts gelegen und mündet in den von den vv. jugularis und subclavia gebildeten Winkel.

Zur Operation:

A. Zwischen den beiden Schenkeln des Kopfnickers können 3 Arterien unterbunden werden:

1) die a. carotis communis (nach *Zang*),
2) die a. subclavia an dem innern Rande des m. scalenus anticus (nach *Hogdson*, *Cooper*, *Arendt*),
3) der truncus anonymus an der rechten Seite (nach *Mott*).

I. **Die Unterbindung der a. carotis comm.** Man suche die Vertiefung zwischen den Schenkeln des Kopfnickers und führt einen verticalschrägen Schnitt parallel mit den Fibern des m. sternocleidomastoideus:

1) durch die Haut,
2) durch die Fettzellschicht, in welcher ein Zweig der v. jugularis interna und einige Hautvenen eingeschlossen sind (Taf. **15** u. **16**),
3) durch den m. platysmamyoides,
4) durch das vordere Blatt der Halsfascie, worauf Wundhaken
5) den Zellgewebsraum zwischen den Schenkeln des Kopfnickers auseinanderziehen,
6) durch die hintere Lamelle der fascia cervicalis, durch welche schon die v. jugularis interna, stark angeschwollen, erkennbar ist.

Im obern Wundwinkel sieht man die Sehne des m. omohyoideus, im untern Fasern des m. sternohyoideus und sternothyreoideus.

In den meisten Fällen wird es nun nöthig sein, auch die Sternalportion des Kopfnickers schichtweise zu durchschneiden (*Henry-Coate*), wozu eine neue Incision durch die Haut, parallel mit der clavicula, erforderlich wird.

Der Schnitt durch die hintere Lamelle der fascia cervicalis muss ausgiebig gemacht werden, „so gross als möglich.“

Man zieht nun die v. jugularis zur Seite und sucht endlich

7) die Arterienscheide (Taf. **9**) nach innen von der Vene zu öffnen. Einige Nervenzweige des plexus descendentis noni cum cervicalibus liegen auf der Scheide, die vom hintern Blatt der Halsfascie gebildet wird; der n. vagus liegt etwas mehr nach aussen. Nur durch sorgfältige Trennung der Arterienscheide kann man die a. subclavia dextra und den ductus thoracicus vermeiden.

II. **Die Unterbindung der a. subclavia an dem Trachealrande des m. scalenus anticus.** Die Operation ist wohl nicht mehr am Lebenden zu versuchen. Abgesehen von den grossen Schwierigkeiten, die das Manual hier bietet, wodurch selbst bei der grössten Geschicklichkeit und Anatomiekenntniss lebensgefährliche Verletzungen erfolgen können (*A. Cooper* schnitt den ductus thoracicus neben der a. subclavia sinistra an), wird die Unterbin-

dung an diesem Orte gewiss nur in den seltensten Fällen indicirt werden. Beim inveterirten Aneurysma subclaviae können wir

1) diese Arterie am Trachealrande des m. scalenus anticus,
2) den truncus anonymus und
3) nach *Brasdor-Wardrop* die a. subclavia unterhalb des Schlüsselbeins unterbinden.

Gewiss am gefährlichsten ist die zuerst genannte Operation, wo die Ligatur gleich neben den bedeutenden Collateralästen (a. thyreoidea inferior, a. mammaria interna und a. carotis an der rechten Seite) applicirt wird. So unsicher die Resultate der *Brasdor-Wardrop*'schen Methode auch noch sind (*Dupuytren* hat einen schlechten Ausgang erlebt, 8 Tage nach der Operation erfolgte der Tod), so werden wir in schwierigen Fällen sie doch der Unterbindung am Trachealrande noch vorziehen müssen, denn dass *Wardrop* beim Aneurysma des truncus anonymus nach seiner Operation das Leben des Patienten noch 2 Jahre erhielt, ist immer der Beachtung werth.

Die Unterbindung des truncus anonymus ist ebenfalls dieser vorzuziehen, wenn ihr bisher die Erfolge auch noch fehlen, und zweifelsohne ist daher die Ligatur der a. subclavia am Trachealrande des m. scalenus, wenigstens an der rechten Seite, aus der Liste der chirurgischen Operationen zu streichen. Allenfalls könnte man es bei der a. subclavia sinistra wagen, weil sie, direct aus der Aorta kommend, 2—3 mal länger als die a. subclavia dextra ist, leider aber liegt sie dafür tiefer und dem ductus thoracicus benachbart.

Die Operation wurde von *Colles* und von *Hodgson (Arndt)* in der Weise ausgeführt, dass man einen Schnitt parallel der clavicula führte und dann einen Schenkel des Kopfnickers abtrennte.

Vortheilhafter ist es:

1) einen Winkellappen zu bilden;
2) dann einen der Schenkel des m. sternocleidomastoideus zu durchschneiden;
3) wenn die v. jugularis interna zum Vorschein kommt, sie mit der a. carotis zusammen nach innen zu ziehen;
4) den innern Rand des m. scalenus anticus aufzusuchen und die Ligatur zwischen dem Ursprunge der Collateraläste und dem Herzen anzulegen (Taf. 7).

Es werden ganz dieselben Schichten bei dieser Operation durchschnitten, wie bei der Unterbindung der a. carotis communis (s. unten).

III. **Die Unterbindung des truncus anonymus zwischen den Schenkeln des Kopfnickers.** Zuerst wurde sie von *Mott* nach Anlegung eines Lappenschnittes hier unterbunden.

1) Der horizontale Schnitt verlief parallel mit der clavicula;
2) der schräge parallel mit dem innern Rande des m. sternomastoideus.

3) Die Ansätze dieser Portion des Kopfnickers, des m. sternohyoideus und sternothyreoideus werden durchschnitten und
4) die a. subclavia aufgesucht. Diese wird mit dem Finger verfolgt und von ihr gelangt man zum truncus anonymus.

Dieses Verfahren gewährt allerdings viel Raum, aber meist sind die v. jugularis interna, die v. thyreoidea inferior und Pleura so nahe gerückt, dass ihre Verletzung nur zu leicht möglich ist, und muss man sich aus diesen anotomischen Gründen bei Verfolgung dieses Zweckes für die Benutzung der Suprasternalgegend entscheiden.

B. **Die Unterbindung der a. carotis communis unterhalb des m. omohyoideus** ist der Lage wegen bedeutend schwieriger als oberhalb dieses Muskels, jedoch hier viel häufiger *(Burns)* indicirt. Am häufigsten kommt das Aneurysma an der Bifurcationsstelle der a. carotis vor und die Unterbindung wird dann gleich oberhalb des sternum nothwendig.

Man richtet sich nach dem innern Rande des m. sternocleidomastoideus, entblösst den Rand und geht nicht eher, als bis dieses geschehen, in die Tiefe, um die Anbahnung falscher Wege zu vermeiden.

Der Schnitt fällt zwischen die cartilago cricoidea und das sternum; die zu durchtrennenden **Schichten** sind:

1) Haut.
2) Fettzellschicht.
3) Der m. platysmamyoides, wobei meist einige Zweige der v. jugularis interna geopfert werden.
4) Die vordere Lamelle der fascia cervicalis, die mit dem m. platysmamyoides ziemlich fest verbunden ist.
5) Der innere Rand des m. sternocleidomastoideus, welcher durch die hintere Lamelle der fascia cervicalis mit dem m. omohyoideus, sternohyoideus und sternothyreoideus verbunden ist, daher vorsichtig mit flachen Messerzügen abpräparirt und nach aussen gezogen werden muss. (Der Muskel wird durch richtige Lagerung des Kopfes dabei erschlafft und der m. sternohyoideus und sternothyreoideus nach innen gezogen.)
6) Dabei erscheint das künstliche Dreieck, vom m. sternohyoideus, sternomastoideus und omohyoideus gebildet, in welchem sich das derbere, hintere Blatt der Halsfascie jetzt spannt. Man hebt sie zeltförmig mit der Pincette, schneidet sie an, schiebt die Hohlsonde unter und spaltet. Einige Zweige des plexus descendentis noni und cervicalium, die zum m. sternocleidomastoideus und sternohyoideus gehen, werden dabei durchschnitten. (Die a. carotis dextra ist darauf meist noch von dem Seitenlappen der Schilddrüse bedeckt, welche daher nach innen gezogen werden muss).
7) Jezt, von der Luftröhre geleitet, die nächst dem Kopfnicker der richtigste Leiter bei dieser Operation ist, eröffnet man die

Arterienscheide, so nahe als möglich der trachea. Nur durch die Entblössung der Arterie in ihrer Scheide kann der n. vagus, der hier unterhalb vom m. omohyoideus, übrigens nicht gar zu nahe der Arterie (besonders rechterseits) liegt, sicher geschont werden. Auf der linken Seite kann man wieder den ductus thoracicus nur durch die sorgfältige Eröffnung der Arterienscheide vor einer Verletzung sichern. Endlich muss man sich hüten, den oft hier verlaufenden Querast der v. jugularis externa zu verletzen.

Aus chirurgisch-anatomischen Gründen lässt es sich schwer entscheiden, ob hier oder zwischen den Schenkeln des Kopfnickers die Unterbindung der carotis leichter oder gefahrlos ist; da man durch die genannten Muskeln, sie auseinander ziehend, vordringen muss, ist der Weg zur Arterie längs dem m. sternocleidomastoideus länger; die Arterie liegt mehr zwischen den Schenkeln des Kopfnickers. Besonders wenn ein Aneurysma oder eine hypertrophirte Schilddrüse den Kopfnicker stark spannt, ist, ohne diesen zu durchschneiden, von seinem Trachealrande aus die Arterie kaum zu erreichen. Zwischen den Schenkeln des Kopfnickers hat man ein leichtes Vordringen durch das Zellgewebe, dagegen aber mit der v. jugularis interna viel zu schaffen. Sie füllt den ganzen Raum aus und liegt gerade vor. Dann liegt rechts die a. subclavia, links der ductus thoracicus hier viel näher der carotis, als bei der zuletzt besprochenen Operationsgegend. Man wird also in den meisten Fällen es vorziehen müssen, den Ansatz des Kopfnickers zu durchschneiden.

Das Aufsuchen der a. thyreoidea inferior ist in diesem Raume unendlich schwierig. Man suche sie auf dieselbe Weise, wie die carotis communis unterhalb des m. omohyoideus (*Velpeau*). Sie liegt zwischen dieser Arterie und der Schilddrüse. Man entblösst die a. carotis, zieht sie mit der Vene (der v. jugularis) nach aussen, die Schilddrüse stark nach innen. Vorher muss auch die Arterienscheide ebenfalls eröffnet werden (Taf. 7, c.). Die a. thyreoidea inferior liegt nach links, bedeckt vom hintern Blatt der Carotidenscheide. Ueber ihren Bogen hin laufen

1) die wichtigen Zweige des n. sympathicus (Taf. 7),
2) der n. laryngeus inferior (recurrens) (Taf. 7, 18.), wodurch ebenfalls die Freilegung dieser Arterie sehr erschwert wird.

§. 4. Die Lage der gemeinschaftlichen a. carotis unterhalb des m. omohyoideus.

Grenzen dieser Gegend:

1) Nach aussen: der Kopfnicker.
2) Nach innen: die glandula thyreoidea, oder die trachea, von der cartilago cricoidea, dem Uebergange des Kehlkopfes in die Luftröhre, abwärts.

3) Nach oben geht diese Gegend in die fossa inframaxillaris über,
4) nach unten in die fossa suprasternalis (Taf. **4** u. **50**, Fig. 4.).

Schichten:

1) Haut.
2) Zellschicht.
3) Der m. platysmamyoides.
4) Das vordere Blatt der fascia colli (Scheide des Kopfnickers), auf ihr einige Zweige der v. jugularis externa. Um den Rand des sternocleidomastoideus einige Zweige der Cervicalnerven.
5) Wenn der innere Rand des Kopfnickers nach aussen gezogen worden, das derbe, fibröse Blatt der hintern Wand des Kopfnicker-Sackes, unter welchem der m. omohyoideus, der m. sternohyoideus und sternothyreoideus liegen. Unter diesem Blatte der Fascie erscheint das mehr künstliche Dreieck
   1) von aussen durch den nach aussen gezogenen Rand des Kopfnickers,
   2) von oben durch den m. omohyoideus und
   3) von innen durch die Trachealmuskeln begrenzt.

   Die Zweige des plexus descendentis noni cum cervicalibus verbreiten sich in den Fasern des m. sternohyoideus und sternothyreoideus, welche die glandula thyreoidea bedecken.
6) Sind die Trachealmuskeln nach innen gezogen, so dringt man durch eine dünne Fettzellschicht auf
7) die Arterienscheide.

Die rechte a. carotis liegt näher zur glandula thyreoidea als die linke. Man kann auf der rechten Seite, wo diese glandula also weniger nach innen gezogen zu werden braucht, daher oft zur Arterie gelangen, ohne die v. jugularis interna blosszulegen. Das Verhältniss der a. carotis zur v. jugularis interna und zum n. vagus ist hier ganz dasselbe, wie wir es oberhalb des m. omohyoideus finden werden.

Wird die a. carotis freigemacht und etwas nach aussen geschoben, so kommen wir auf eine fibrös-zellige Lamelle, die man nur einzuschneiden braucht, um die a. thyreoidea inferior zu entblössen.

Die a. thyreoidea inferior

1) entspringt gemeinschaftlich mit der a. transversa colli, ascendens etc. aus der a. subclavia, in dem Raume zwischen den Schenkeln des Kopfnickers von der v. jugularis interna bedeckt. Sie steigt dann vertical in die Höhe und bildet
2) au niveau mit dem 2ten und 3ten Ringknorpel der trachea (Kreuzungsstelle des m. omohyoideus und sternomastoideus) einen starken Bogen mit der Convexität nach oben, nur durch eine zellig-fibröse Lamelle von der hintern Wand der a. carotis getrennt. Der Stamm des n. sympathicus, dann aber besonders

der n. superficialis cordis liegen hier nebenan oder auf dem Bogen dieser Arterie.

3) haben wir die dritte Portion der a. thyreoidea inferior, auf die wir oben stiessen, $^3/_4$'' P. lang, zwischen der a. carotis und der glandula thyreoidea gelegen, näher der Arterie, ja oft sogar hinter derselben. Der n. recurrens, durch lockeres Zellgewebe an die trachea befestigt, läuft nach innen von ihr (Taf. 7, 17. u. Taf. 8, 7.).

§. 5. Die Lage der a. carotis und ihrer Aeste in der fossa inframaxillaris.

Grenzen:

1) Von aussen: der innere Rand des m. sternocleidomastoideus.
2) Von innen: die cartilago thyreoidea.
3) Von oben: der untere Rand der Kinnlade.

Bei magern Subjecten sieht man die a. carotis hier pulsiren.

Schichten:

1) Haut.
2) Fettzellschicht, mehr nach oben stärker entwickelt.
3) Musc. platysmamyoides, von oben und innen nach unten und aussen verlaufend.
4) Fascia cervicalis, mit dem vorhergenannten Muskel stark verwachsen, zwischen beiden die communicirenden Zweige des n. facialis und der nn. faciales. Diese Fascie besteht aus 2 Blättern, bildet Kapseln für Drüsen (glandula submaxillaris), Gefässe, Nerven, Muskeln (so für den m. sternocleidomastoideus und omohyoideus) u. s. w. In den Lamellen des oberflächlichen Blattes der Fascie ist das Ende der v. facialis (das oberflächlichste Gefäss hier und oft ein Hinderniss der Operation) eingeschlossen.

Der triangulus inframaxillaris, vom m. sternocleidomastoideus, vom m. omohyoideus und vom Unterkiefer gebildet, wird durch den hintern Bauch des m. digastricus in 2 Portionen getheilt.

A. **Die obere Portion.**

Grenzen:

1) Oben: der Unterkiefer.
2) Zu beiden Seiten: die Bäuche des m. digastricus.
3) Das cornu majus ossis hyoidei.

Den Grund dieses Raumes bildet der m. mylohyoideus und m. hyoglossus, der etwas tiefer nach aussen von ersterem liegt.

Gebilde, die sich in diesem Raume finden, sind:

1) Glandula submaxillaris nebst einigen Lymphdrüsen.
2) V. facialis, über die Kapsel derselben verlaufend.
3) Zweige des ramus descendens n. facialis.

4) M. mylohyoideus.
5) M. hyoglossus.
6) N. hypoglossus, auf dem m. hyoglossus und unter dem äussern Rande des mylohyoideus schräg nach oben verlaufend. Der n. hypoglossus ist von der a. lingualis durch den m. hyoglossus getrennt und liegt nach oben und aussen von der Arterie.
7) Im kleinen Dreieck zwischen n. hypoglossus, m. mylohyoideus und der Sehne des m. digastricus verläuft oberflächlich ein Venenzweig (lingualis). Wird der Raum durch das Weiterschieben des n. hypoglossus vergrössert, so entblösst man den m. hyoglossus; unter dessen lockeren Fasern, die leicht mit der Hohlsonde zerrissen werden, liegt
8) die a. lingualis, hier nur $2^1/_2$—3''' lang, schräg wie der n. hypoglossus verlaufend.
9) Die a. maxillaris externa liegt auch in der obern Partie des triangulus inframaxillaris, hinter der glandula submaxillaris, in einer Furche derselben, ihr erster Bogen mit der Convexität nach oben, ihr zweiter mit der Convexität nach unten gerichtet am Rande des Unterkiefers, hier 1'' vom Winkel desselben entfernt und bedeckt
   1) von der Haut,
   2) der Fettzellschicht,
   3) dem m. platysmamyoides.

   Zweige des ramus descendens n. facialis bedecken hier die Arterie, da sie parallel mit dem Rande des Unterkiefers verlaufen.
10) Die a. submentalis, aus der a. maxillaris externa, auf dem m. mylohyoideus, liegt tief unterm Rande des Unterkiefers.

B. **Die untere Portion des triangulus inframaxillaris.**

Grenzen:

1) Aussen: der m. sternomastoideus.
2) Innen: der m. omohyoideus.
3) Oben: der hintere Bauch des m. digastricus (perforans) und der m. stylohyoideus (perforatus).

Eingelagerte Gebilde:

1) Plexus venosus aus den rami thyreoidei, subcutaneus colli, faciales, jugularis externa und interna.
2) Ein kleiner Zweig aus der a. thyreoidea superior zum m. sternocleidomastoideus; oft entspringt derselbe auch aus der a. lingualis, oder der occipitalis, oder der carotis selbst.
3) Die Scheide für die a. carotis, v. jugularis und n. vagus, gebildet von der fascia cervicalis, wird von mehreren Lymphdrüsen bedeckt.

Am innern Rande des m. sternomastoideus und au niveau mit dem Schildknorpel wird diese Scheide bereits vom m. sternomastoideus überlagert.

Die Lage der Gebilde in der Scheide ist folgende:

Am meisten nach aussen

1) die v. jugularis interna, vom m. sternocleidomastoideus bedeckt. Ein grosser Ast von ihr läuft mehr nach oben, quer über die a. carotis.

Mehr nach innen, in einem eigenen Sacke

2) die a. carotis communis (Taf. **2**), von hier bis zur Bifurcationsstelle $^3/_4$'' lang.
3) Der absteigende Ast des n. hypoglossus (descendens noni) vor der Arterie oder zwischen ihr und der Vene.
4) Der n. pneumogastricus (vagus), nach aussen und zum Theil nach hinten von der Arterie, von der Vene bedeckt. Der n. sympathicus liegt ausser der Arterienscheide hinter der Arterie. Einige Aeste desselben müssen unter's Messer kommen. Der n. cardiacus superficialis liegt aber ausser der Arterienscheide, hinter ihr
5) nach innen ein grosser Venenast, der die v. thyreoidea mit der facialis verbindet und tief am Halse in die v. jugularis interna mündet.

Die Bifurcation der a. carotis liegt gegenüber dem cornu majus ossis hyoidei. Je nach der Stellung des Kopfes ändert sich die Lage. Sie kann sogar unter den Winkel des Unterkiefers zu liegen kommen.

Die a. carotis cerebralis liegt oberflächlicher und mehr nach aussen als die externa oder facialis. Abwärts vom Bauch des m. digastricus liegt auf beiden Arterien ein Querast der v. jugularis interna und des n. hypoglossus.

Aeste aus der a. carotis externa sind:

1) Die a. thyreoidea superior. Sie entspringt gleich aus der Bifurcationsstelle; einen Bogen nach oben bildend, läuft sie bald parallel mit der a. carotis communis nach innen; ihr Ursprung ist meist von einem Venenplexus bedeckt. Aus ihrem Bogen entspringt gewöhnlich der ramus laryngeus. Der n. laryngeus ist verschieden weit von der Arterie entfernt.
2) A. lingualis, $^1/_2$'' von dem Ursprung der thyreoidea entspringend. Sie steigt erst $^1/_4$'' auf, parallel mit der a. carotis externa (Taf. **12**), macht dann einen Bogen nach oben und geht darauf schräg von unten und aussen nach innen und oben. 2—3''' entfernt vom cornu majus ossis hyoidei geht sie dann unter den äussern Rand des m. hyoglossus (Taf. **12**, 5.). Der n. hypoglossus mit seinem Bogen nach unten kreuzt sich mit der a. lingualis und der Sehne des m. digastricus. Von diesen 3 Gebilden liegt die Arterie am tiefsten, der Muskel am oberflächlichsten. Wo sich die Arterie mit dem Nerven kreuzt, liegt auch die v. lingualis. Die Arterie hat keine Zweige. — Dicht, unter dem Ursprung der a. lingualis, auf der a. carotis externa

liegt eine Schlinge vom n. sympathicus. Mitunter entspringen a. lingualis und maxillaris externa aus einem gemeinschaftlichen Stamm (Taf. **12**, 3.).

3) Die a. maxillaris externa entspringt 5''' vom Ursprung der a. lingualis, sie geht gleich unter die Sehne des m. digastricus in die Tiefe und biegt dann nach vorn.

Die Lage der a. carotis externa, die hier nur 1'' von der Bifurcation bis zum m. digastricus lang ist und dabei doch 4—5 bedeutende Aeste entspringen lässt, macht entschieden die Unterbindung hier sehr schwierig und unsicher und wird, obgleich vorgeschlagen, wohl kaum ausgeführt werden. Viele Venen, der n. hypoglossus, bedeutende Aeste des n. sympathicus liegen auf der Arterie, der n. laryngeus gleich hinter derselben, die a. carotis interna liegt nach aussen, und neben ihr die a. occipitalis, in der Operation sehr hindernd (Taf. **13**).

Zur Operation:

I. **Bei der Unterbindung der a. carotis communis** sind folgende Regeln einzuhalten:

Man lege

1) den Rand des m. sternomastoideus ganz frei; man führe nicht, wie Andere lehren (*Bujalsky*, *Dietrich*), nach dem Verlauf der Arterie den Schnitt, nach innen vom m. sternomastoideus.
2) Man richte sich mehr nach dem m. sternomastoideus, als nach dem m. omohyoideus und sternohyoideus.
3) Man spannt den m. sternocleidomastoideus, indem man den Kopf auf die entgegengesetzte Seite legt, merkt sich
4) den Punkt gleich hinter dem Schildknorpel, denn au niveau mit diesem muss die Mitte des Schnittes zu liegen kommen.

Man schneidet schichtweise:

1) durch Haut,
2) Fettzellschicht,
3) m. platysmamyoides und
4) oberflächliche Fascie. — Der m. sternomastoideus liegt dann frei, wird durch eine andere Lage des Kopfes erschlafft und mit dem Zeigefinger oder Wundhaken abgezogen.
5) Geht der Schnitt durch die hintere Lamelle der Fascia. Hier liegt der Venenplexus und man arbeitet daher nur mit Hohlsonde und Pincette in dieser Schicht. Man gelangt so
6) zur Arterienscheide, welche mehr zum Kehlkopf hin mit der Pincette gefasst und von der Hohlsonde durchtrennt werden muss, sonst kommt man auf die v. jugularis interna. Beim Lebenden liegt die Arterienscheide tiefer als bei der Leiche, weil bei letzterer der Turgor, die vitale Spannung fehlt. Die Pulsation hilft wenig. Viele kleine Lymphdrüsen, die auf der

Arterie liegen, täuschen und stören, wenn man nach ihr allein sich richten wollte.

7) Die Lostrennung der Arterie muss sorgfältig gemacht werden, um den n. vagus und n. descendens noni zu schonen. Letzteren kann man auch durchschneiden, muss ihn aber ja mit der Pincette nicht erfassen; die nn. molles des n. sympathicus sind für's Messer unvermeidlich. Die Blutung aus den Venen, dann aus einem kleinen Arterienaste, der zum m. sternomastoideus geht, muss vermieden oder sorgfältig gestillt werden. Wenn die v. jugularis interna unglücklicher Weise angestochen werden sollte, kann man nach *Guthrie* die verletzte Stelle der Vene mit der Pincette zeltförmig vorziehen und eine Ligatur anlegen, die weiter den Kanal der Vene nicht unwegsam macht. Die Ligatur muss der Arterie möglichst entfernt von der Bifurcation angelegt werden: 1) wegen der dort abgehenden grossen Zweige, und 2) weil an dieser Stelle am häufigsten atheromatöse Ablagerungen vorkommen.

Die Unterbindung der carotis primitiva nach *Bell*, wegen Verwundung schon 1775 von *Ellis*, 1778 von *Abernethy*, 1792 von *Lynn*, 1803 von *Flemming* mit glücklichem und *Cogswell* mit unglücklichem Erfolg vorgenommen, wurde zuerst von *A. Cooper* 1805 bei einem Aneurysma ausgeführt. Der tödtliche Verlauf dieses Falles behinderte ihn jedoch nicht, 1808 die Operation zum zweiten Male zu wagen, die mit einem günstigen Erfolge gekrönt wurde. Dem Beispiele *Cooper*'s folgte bald 1809 *Travers*, 1813 *Wright*, 1816 *Post* u. s. w. Schon 1831 konnte *Dietrich* eine Sammlung von 91 Unterbindungen der carotis communis aufweisen, von denen nur 34 unglücklich verlaufen waren, also 37 pCt. — *Hyrtl* führt *Norris*' Tabelle von 38 Fällen an, von denen 42 pCt. tödtlich verliefen.

In jüngster Zeit ist diese Operation sogar missbraucht worden, indem sie wegen Epilepsie *(Preston, Wood)*, Tic douloureux *(Liston)* u. s. w. vorgenommen wurde.

Eine höchst werthvolle Mittheilung über die Carotisunterbindung liefert uns Dr. *Wood* (The New-York Journ. und Dpyrb zdpabia No. 13. 1859.), indem er von 92 in New-York ausgeführten Operationen referirt.

Er selbst hat die carotis primitiva 9 mal unterbunden.

V. Mott	44	„
Gurdon Beeck	4	„
Watson	1	„
Post	1	„
Parker	9	„
Botchelder	1	„
Buren	5	„
Detmold	5	„
Halstead	1	„
Resse	2	„

Isaac	1 mal.
Green	1 „
B. Mott	4 „
Thebaud	1 „
Donaghe	1 „
Woodward	1 „
Stephen Smith	1 „

Leider gestattet es die Unausführlichkeit des Berichtes nicht, näher auf die einzelnen Operationen einzugehen. Ich suchte daher nur das Mortalitätsverhältniss herauszuheben und gewann, indem ich die oben im Vorworte angegebenen, von *Pirogoff* ausgeführten 13 Operationen, nebst 3 von *Adelmann* in Dorpat *) und eine von *Arndt* in Petersburg **) ausgeführte Unterbindung hinzuzählte, eine Summe von 109 Carotisligaturen, bei welchen durch die Operation, oder wenigstens bald nach derselben, nur 33 mal der Tod folgte. Stellen wir nun dieses Resultat mit den obengenannten, durch *Dietrich* und *Norris* ermittelten Zahlen zusammen, so sehen wir, dass bei Rücksichtnahme auf 238 Fälle 36 pCt. tödtlich verliefen. Ein solches Zusammenreihen ähnlicher Fälle darf jedoch nicht zu hoch gestellt werden, da die Statistik nur dann eine zuverlässige Stütze für das Handeln des Chirurgen werden kann, wenn neben den Operationsresultaten ausführlich auch alle Nebenumstände zu nennen sind. Aus diesem Grunde benutzte ich auch nur die in der Literatur verzeichneten Operationen, um dem gründlichern Forscher wenigstens die Möglichkeit eines Quellenstudiums zu gestatten. Wollte ich die mir mündlich von Fachgenossen auf meinen Reisen mitgetheilten Fälle hinzuziehen, so würde, namentlich durch die grosse Zahl der von *B. Langenbeck* ausgeführten Operationen, das von mir ermittelte Mortalitätsverhältniss eine bei weitem breitere, aber aus genanntem Grunde keine zuverlässigere Basis gewinnen.

Wood fügt seiner Sammlung von 92 Unterbindungen der carotis noch folgende Bemerkungen hinzu:

1) In 9 Fällen war die Ligatur wegen einer Blutung angelegt worden, und zwar 6 mal mit Erfolg, während bei den 3 übrigen Fällen der Tod zweimal durch Hemiplegie und einmal durch Eiterinfection herbeigeführt wurde.

2) In 17 Fällen war die Ligatur wegen bösartiger Geschwülste am Kopf angelegt worden und 4 mal soll die Unterbindung eine „Heilung der Geschwulst“ zur Folge gehabt haben. In 10 von diesen 17 Fällen soll Besserung eingetreten und in 2 der Tod gefolgt sein. Die Todesursache war das eine Mal eine Hemiplegie, die im Laufe von 24 Stunden eintrat, und das andere Mal eine vollkommene Erschöpfung der Kräfte — schon nach 4 Stunden.

---

*) *G. Schmidt*, Observationes quaedam de arteriarum subligatione in nosocomio Dorpatensi institutae. Diss. inaug. Dorpat. 1855.

**) Die subcutane Durchschneidung der Sehnen von *Phillips*, deutsch von *Kessler*. Leipzig. 1842.

3) In 10 Fällen war die Operation durch ein Aneurysma indicirt. Von diesen hatten 4 Heilung, 5 Besserung, einer den Tod durch Phlebitis zur Folge.

4) In 4 Fällen gaben aneurysmatische Bildungen an den Zweigen der carotis die Indication zur Unterbindung der letzteren, und in allen Fällen erfolgte Genesung.

5) Die Epilepsie wurde 2 mal als Grund zur Carotisunterbindung betrachtet, und beide Male soll Besserung gefolgt sein.

6) 7 mal wurde bei der Exstirpation von Tumoren die Ligatur applicirt, und jedesmal mit Erfolg.

7) Bei secundären Blutungen kam es 5 mal zur Unterbindung der Carotis, und jedesmal mit glücklichem Ausgange. Endlich

8) der 20ste Tag war der früheste Termin für das Abfallen der Ligatur, während dagegen der 31ste Tag der späteste.

II. **Bei der Unterbindung der a. thyreoidea superior,** die zuerst von *v. Walther* (1814), *Coates*, *Langenbeck d. V.* u. A. ausgeführt, ist das Verfahren sehr verschieden, je nachdem die Arterie im normalen Zustande oder krankhaft (struma vasculosa) entartet ist.

Wenn die strumöse Arterie stark unter der Haut pulsirt, muss man eine Hautfalte über der Arterie aufheben und diese anschneiden; denn die Haut, Zellschicht und der m. platysmamyoides sind in solchen Fällen verdünnt und man könnte beim schichtweisen Schneiden mit dem ersten Messerzuge gleich die Arterie mit verletzen. Nach gespaltener Hautfalte wählt man die Hohlsonde und Pincette zum weitern Vordringen.

Die normal liegende Arterie kann man an 2 Stellen aufsuchen:

1) da, wo sie parallel mit der a. carotis läuft *(Langenbeck, Bojalsky)*, zwischen der a. carotis und dem m. omohyoideus (Taf. **9** u. **13**). Oder

2) man wählt die Portion derselben zwischen m. omohyoideus und sternohyoideus *(Jameson, v. Walther, Zang)*. (Taf. **13**). Diese Methode ist weit schwieriger als die erste und wird nur bei der schon kranken Arterie, wo die Pulsation durchzufühlen ist, gewählt werden. Man führt den Schnitt also ebenso wie bei der Unterbindung der a. carotis communis, nur etwas weiter vom Rande des m. sternomastoideus entfernt, oder nach *Langenbeck* von der Submaxillardrüse in gerader Linie bis zum untern Rande des Schildknorpels, durch

   1) Haut,
   2) Zellschicht,
   3) m. platysmamyoides,
   4) Fascie, wo der plexus venosus zu schonen ist, da sonst die Blutung sehr profus werden kann.

   Man legt das Messer weg, zieht die a. carotis mit der v. jugularis interna und dem n. vagus in der Scheide, zusammen mit dem m. sternomastoideus nach aussen und sucht mehr zum

m. omohyoideus, an dessen Rande, die Ligatur anzulegen. Die a. laryngea (aus der a. thyreoidea) und der ramus laryngeus superior n. vagi müssen berücksichtigt werden.

III. **Die Unterbindung der a. lingualis,** zuerst von *Amussat*, *Mirault*, *Flaubert*, *Malgaigne*, *Roux*, *Zilchert* u. A. unternommen, ist nicht leicht (Taf. **12**, 5.), doch an 2 Stellen möglich.

I. Man führt einen schrägen Schnitt von oben und aussen nach unten und innen vom os hyoideum zum m. sternomastoideus, durch
1) Haut,
2) Zellschicht,
3) m. platysmamyoides und
4) durch die Kapsel der glandula submaxillaris. Die Drüse und vorliegenden Venen werden vorsichtig nach oben gezogen.

Nun kommt man auf die hintere Kapsel, sieht dann die Sehne des m. digastricus durchschimmern (Taf. **2**) und findet zwischen dieser und dem cornu majus ossis hyoidei die a. lingualis. Am Rande des m. hyoglossus liegt der n. hypoglossus, nach oben von der Arterie; mehr zur a. carotis hin liegt der Nerv unterhalb der Arterie; ein querlaufender Venenast macht das Haupthinderniss dieser Unterbindung.

II. Man merkt sich den processus mastoideus und das os hyoideum, zwischen welchen man einen schrägen Schnitt macht durch
1) Haut,
2) Zellschicht,
3) m. platysmamyoides und
4) Kapsel der Drüse,

hebt diese in die Höhe und findet das Dreieck vom m. digastricus und n. hypoglossus gebildet. Die lockern Fibern des m. hyoglossus werden mit der Sonde zerrissen und die a. lingualis kommt zum Vorschein. Oft muss der n. hypoglossus, der von der Arterie durch den m. hyoglossus getrennt ist, nach oben gezogen werden, wenn er zu nahe dem m. digastricus liegt, nach oben, weil er normal hier oberhalb der Arterie liegt.

IV. **Die Unterbindung der carotis facialis selbst.** Hier wäre die Frage zu beantworten, ob es leichter, die Ligatur der carotis facialis oder der carotis communis anzulegen? und ob überhaupt die Unterbindung der carotis facialis vortheilhaft? Diese Operation sollte 1) durch Gesichts-Telangiektasien und Aneurysmen, dann 2) bei der Unterkieferresection und 3) bei Verletzungen der Arterienäste indicirt werden. Im erstern Falle ist aber von Unterbindung nicht viel zu erwarten, da es sich nie bestimmen lässt, welche Arterienzweige gerade die Geschwulst veranlassen und unterhalten, und da ferner die vielen Anastomosen zwischen der carotis cerebralis und facialis die Ligatur erfolglos machen müssen. Von der vorläufigen Ligatur der carotis facialis bei totaler oder partieller Unterkieferresection ist gegenwärtig, wo die reichen Erfahrungen *Langenbeck*'s,

Heyfelder's u. A. über diesen Gegenstand vorliegen, nicht mehr die Rede. Hält man sich bei der Knochenausschälung nur nahe dem Knochen, so hat man sogar beim subcutanen Operiren unter einer Hautbrücke (wobei man sich nur vom Gefühl leiten lassen kann), wie ich es selbst erfahren, höchstens mit einer venösen Blutung zu thun. Bei Verletzungen aber, der dritte Fall, muss man stets bemüht sein, in der Wunde selbst das Gefäss zu finden, und wenn nöthig, den verletzten Arterienzweig an seiner Ursprungsstelle zu unterbinden. Ist auch dieses unmöglich, so muss man am zweckmässigsten die Ligatur sofort an der carotis communis appliciren.

Die Operation ist an der carotis facialis entschieden schwerer. (Siehe die Beschreibung zu Taf. **13.**) Der Raum ist schmal, der Venenplexus liegt vor, der n. hypoglossus und Zweige des sympathicus, die carotis cerebralis und die vielen Zweige aus der carotis facialis machen es entschieden sehr bedenklich, an dieser Stelle zu operiren. Ein Vortheil lässt sich bei dieser Unterbindung auch nicht finden. Die Ligatur der carotis communis ist in neuer Zeit zu oft schon erprobt worden, so dass die übertriebene Furcht vor Gehirnaffectionen, die ihr folgen sollten, beseitigt ist. Die unglücklichen Fälle von *Traves*, *Graefe* und *Langenbeck* (in Göttingen), deren Patienten nach der Operation im Sopor durch wässeriges Exsudat zwischen der arachnoidea und dura mater starben, gehören zu den Ausnahmsfällen. Wo sonst diese Operation unglücklich verlief, erfolgte der Tod durch Nachblutungen, oder durch Fortschritt des Aneurysma oder der Parasiten, durch welche die Ligatur angezeigt wurde.

Gerade bei der Unterbindung der carotis facialis, die von *Bushe*, *Mott*, *Lizars*, *Wutzer* u. A. unternommen wurde, sind Nachblutungen häufiger gefolgt, was erklärlich, da die nahgelegenen Collateraläste den Obliterationsprocess stören müssen.

Glaubt man sich jedoch durch besondere Verhältnisse zu dieser Operation berechtigt, so führt man einmal den Schnitt wie bei der Ligatur der carotis communis, nur $^1/_2''$ nach innen vom Kopfnickerrande und etwas höher (*Dietrich*); oder zweitens: man wählt nach *Bell* einen Schnitt, wie zur Unterbindung der art. lingualis. Dabei wird die Submaxillardrüse, die untere Portion der parotis, der m. digastricus und n. hypoglossus zur Seite geschoben und sorgfältig jede Verletzung des Venenplexus vermieden. Zuletzt trennt man vorsichtig mit der Hohlsonde die Arterie von der carotis cerebralis und der mit ihr parallel aufsteigenden a. pharyngea adscendens. In dieser Weise operirte auch *Wutzer*.

§. 6. Die fossa temporo-maxillaris,

eigentlich nur die äussere Portion der fossa inframaxillaris.

Grenzen:

1) Nach vorn: der Winkel des Unterkiefers.

2) Nach hinten: der processus mastoideus.

Diese Grube steht in Verbindung mit der Wangengegend; hinter dem verticalen Ast der Kinnlade gelangt man zwischen die beiden mm. pterygoidei, und das lockere Zellgewebe hier zerreissend, kommt man leicht in den Raum zwischen m. masseter und buccinator.

Die Schleimhaut allein und die Fibern des m. constrictor pharyngis trennen den Temporomaxillarraum von der Rachenhöhle.

Schichten und die in diesem Raume enthaltenen Gebilde sind:

1) Haut.
2) Fettzellgewebe, das stark mit der
3) Fascie verwachsen ist. Diese kommt von der Kapsel des m. sternocleidomastoideus her.
4) Zweige der v. jugularis externa, die in die parotis, welche diesen Raum ausfüllt, übergehen.
5) N. acialis, der nur nach partieller Exstirpation der Drüse sichtbar wird. Er kommt aus dem foramen stylomastoideum und macht einen Bogen nach unten.
6) Hinter der Drüse liegt die Ansatzstelle des m. digastricus und stylohyoideus.
7) Die Fortsetzung der a. occipitalis und
8) a. auricularis posterior. Zwischen den beiden genannten Muskeln und hinter diesen
9) die Fortsetzung der a. carotis facialis und
10) die a. pharyngea ascendens; noch tiefer erst
11) der Stamm der v. jugularis interna, mehr nach aussen gelegen.
12) Schräg nach unten über sie hinlaufend der n. accessorius *Willisii.*
13) Von der Vene nach innen der n. hypoglossus.
14) Der Stamm der a. carotis cerebralis, an dieser Stelle schon 3''' tiefer als die a. carotis facialis gelegen.
15) Einige Zweige der a. carotis cerebralis und v. jugularis interna.
16) N. vagus, etwas hinter der a. carotis gelegen, giebt hier den ramus laryngeus superior ab ($1^1/_4$'' höher als das grosse Horn des Zungenbeins).
17) Hebt man die a. carotis cerebralis ganz in die Höhe und zur Seite, so sieht man hinter ihr verborgen das ganglion supremum n. sympathici.
18) Mehr nach oben, 1'' oberhalb des Unterkieferwinkels, stossen wir wieder auf einige Zweige der v. jugularis interna (vv. palatinae).
19) Schräg über die vordere Fläche der a. carotis cerebralis hinlaufend der ramus muscularis n. hypoglossi. Ueber $^1/_2$'' höher
20) der n. glossopharyngeus dicht am untern Rande des

21) m. stylopharyngeus gelegen, der schräg von oben und aussen nach innen und unten verläuft.
22) Der m. styloglossus, der mit ersterem parallel geht.
23) Die a. palatina ascendens aus der a. maxillaris externa, $^3/_4$'' vom Ursprunge derselben entfernt, zwischen dem m. stylopharyngeus uud styloglossus in die Höhe steigend. In dieser Höhe am äussern Rande der a. carotis cerebralis finden wir das schon genannte ganglion supremum n. sympathici.

Die höher gelegenen Gebilde gehören, schon hinter dem verticalen Aste des Unterkiefers gelegen, einer andern Gegend an. Hier wären nur noch einige Worte über den Verlauf der a. occipitalis zu reden. Ihren Ursprung berücksichtigten wir schon; 1'' von diesem entfernt, au niveau mit dem processus vertebrae colli primae, bildet sie einen leichten Bogen mit der Convexität nach oben, dicht unter dem genannten Wirbelfortsatze und am innern Rande des Kopfnickers gelegen. Einige Linien weiter verläuft sie zwischen dem m. splenius capitis und m. complexus, von ersterem und dem m. sternomastoideus gedeckt. Am oberflächlichsten, nur von der Haut, Fettzellschicht und aponeurotischen Lamellen bedeckt, liegt sie an der obern Insertion des m. trapezius und dem m. splenius capitis. Ihr Verlauf lässt sich durch eine horizontale Linie bezeichnen, die man zwischen dem processus mastoideus und der Mandibel, parallel dem untern Rande derselben, nach hinten zieht, in welcher Linie diese Arterie etwas mehr zum processus mastoideus als zum Unterkieferwinkel hin gelegen ist.

§. 7. Die Lage der a. maxillaris interna.

Die a. carotis facialis theilt sich gerade am Gelenke der Mandibel in 2 wichtige Aeste:

1) die a. maxillaris interna und
2) die a. temporalis.

Erstere hat zuerst eine horizontale Richtung, macht 2 Krümmungen, von denen die eine gleich an ihrem Ursprunge liegt. Sie verläuft zwischen der hintern Fläche des condylus maxillae inferioris und dem m. pterygoideus externus, der sich dicht unter diesem Gelenkfortsatze an den Unterkiefer ansetzt. Der ramus alveolaris wird hier von der a. maxillaris interna abgegeben.

Weiter nach innen liegt sie zwischen dem m. pterygoideus externus und dem Ansatzpunkte des m. temporalis am processus coronoideus. In ihrer Nähe verlaufen zwei Nervenäste des n. trigeminus: der ramus lingualis und alveolaris. Der erste geht zwischen dem m. pterygoideus internus und externus, ist also von der a. maxillaris interna durch letztern getrennt; der zweite dagegen ist nur durch Zellgewebe von der Arterie geschieden, liegt aber auch nach innen von derselben und begleitet die a. alveolaris (Taf. **13**, 11.).

Zur Operation:

In der fossa temporo-maxillaris ist die a. carotis facialis unmöglich aufzusuchen; in diese Gegend wagt sich das Messer des Operateurs nur, um Pseudoplasmen, Lymphdrüsen, die parotis oder den Unterkiefer zu entfernen. Gilt die Operation der parotis, so haben wir, wie glücklich auch die Exstirpation von *Béclard*, *Gensoul*, *Heyfelder* u. A. ausgeführt worden, die grösste Gefahr, die a. carotis facialis zu verletzen, da diese in der Substanz der Drüse verborgen liegt. Sollte es unter der Hand des Operateurs zu jener Blutung kommen, so wird man sich sofort schichtweise die a. carotis facialis blosszulegen suchen und wo möglich 2 Ligaturen anlegen, da der zahlreichen Anastomosen wegen auch aus dem peripherischen Ende eine tödtliche Blutung hier erfolgen kann. Aus demselben Grunde wäre in einem solchen Falle, wo die a. carotis facialis selbst verletzt ist, auch von der Unterbindung der a. carotis communis keine sichere Hülfe zu erwarten.

Die Unterbindung der a. occipitalis in diesem Raume ist ebenfalls unmöglich. Allenfalls kann sie nach *Ch. Bell* am äussern Rande des Kopfnickers zur Application einer Ligatur entblösst werden, wo sie allerdings tief, vom m. sternomastoideus und splenius capitis bedeckt liegt. Die Linie, in der sie verläuft, ist oben schon bezeichnet, in welcher sie jedoch am leichtesten zwischen den obern Insertionspunkten des m. trapezius und complexus zu finden ist (Taf. **11**).

In den meisten Fällen wird jedoch die Ligatur am Orte der Verletzung, die Tamponade oder die Compression ausreichen und das schwierige Aufsuchen der Arterie nach ihrem Ursprunge hin entbehrlich machen.

Die a. maxillaris interna liegt von der Mandibel etwas entfernt, so dass z. B. bei der Exstirpation des Unterkiefers dieselbe nicht verletzt zu werden braucht. Nur dicht am condylus maxillae inferioris ist die Arterie dicht am Knochen gelegen (Taf. **12**), wo sie, im Fall dass sie zum Spritzen kommt, nach Entfernung des Gelenkfortsatzes leicht unterbunden werden kann, so dass also eine vorläufige Ligatur der a. carotis communis, wie schon bemerkt, bei dieser Operation entbehrlich ist. Indem man sich mit dem Messer so nahe als möglich an den condylus hält, wird man die Arterie, namentlich an ihrer Ursprungsstelle gewiss schonen.

Die hier erörterte fossa temporo-maxillaris steht nun auch in Verbindung mit der Vertiefung zwischen dem innern Rande des m. masseter und dem buccinator, ein Raum, der, von lockerem Zellgewebe ausgefüllt, bei Eitersenkungen und Entwickelung von Pseudoplasmen dem Chirurgen von Wichtigkeit ist.

Die grosse Zahl wichtiger Organe, die hier in der engen fossa temporo-maxillaris zusammengedrängt sind, giebt Verletzungen, namentlich Stichwunden in dieser Gegend, besonders wenn sie eine Richtung nach unten und innen haben, eine sehr böse Prognose, da die a. carotis facialis, die Nerven u. s. w. hier leicht lädirt sein können.

§. 8. Die Lage der a. subclavia in der regio supraclavicularis.

Die a. subclavia kann über der clavicula bekanntlich 1) vor ihrem Eintritt in den Spalt zwischen die mm. scaleni, dann 2) in dem Theile, der zwischen den mm. scalenis liegt, und endlich 3) jenseits der mm. scaleni unterbunden werden. Obgleich in der ersten Portion die a. subclavia von *Colles*, dessen Patient diese Operation 9 Tage überlebte, unterbunden wurde, wird man sich wohl der schon erörterten Schwierigkeiten wegen nicht so leicht zu dieser Unterbindung wieder entschliessen. Die grosse Zahl der hier abgehenden Aeste, die versteckte Lage, die Nähe des n. vagus (mit dem sie eng verbunden), des n. laryngeus recurrens, phrenicus, der Pleura und der Venenstämme, „alle diese Umstände geben", wie sich *Colles* ausdrückt, „eine Combination von Schwierigkeiten, welche auch die unternehmendsten Chirurgen von dieser Unterbindung abschrecken."

Zwischen den mm. scalenis die a. subclavia zu unterbinden, obgleich es *Dupuytren* mit Glück ausgeführt hat, ist eben so wenig zu rathen. Der m. scalenus muss dabei auf der Hohlsonde durchschnitten werden, wobei, wenn auch die vorliegenden Venenstämme glücklich beseitigt, der n. phrenicus nicht gut zu schonen ist. Ausserdem hat man es dann noch mit der a. mammaria interna und der a. thyreoidea inferior zu thun. Man würde sich demnach zu dieser Operation wohl auch nur entschliessen, wenn jede Möglichkeit, die Arterie auf der ersten Rippe jenseits der mm. scaleni zu unterbinden, schon verloren gegangen.

Die Lage der dritten Portion der a. subclavia ist daher für den Chirurgen von ganz besonderm Werth und verdient eine ausführliche Berücksichtigung; denn die Missgriffe, welche in dieser Gegend die geschicktesten Operateure gemacht haben (*Dupuytren* fasste einen Cervicalnerven in die Ligatur, *Post* schnitt die v. jugularis externa an, *A. Cooper* musste die Operation unbeendet lassen), zeigen schon zur Genüge, welche Schwierigkeiten sich auch hier der Operation darbieten.

Die Grenzen der Gegend, in welcher wir sie finden, sind:

1) nach unten: das Schlüsselbein;
2) nach innen: der m. sternocleidomastoideus;
3) nach aussen: der m. trapezius;
4) nach oben fehlt eine natürliche Grenze. Das spatium costoclaviculare ist beweglich und kann durch Senken der Schulter vergrössert werden.

Die Schichten, wie sie beim Freilegen der Arterie unter das Messer fallen, sind:

1) Haut.
2) Zellige Schicht mit wenig Fett.
3) M. platysmamyoides.
4) Fascia cervicalis, aus 2 Lamellen bestehend:
   a) die obere, zelliger,

b) die untere, fibröser Textur. Zwischen diesen Lamellen eingeschlagen liegen die oberflächlichen Hautnerven aus dem n. cervicalis quartus und die Zweige der v. jugularis externa.

Die v. jugularis externa verläuft schief über den äussern Rand des m. sternocleidomastoideus, dicht unterm m. platysmamyoides, und $1^1/_2$ Zoll vom obern Rande der clavicula gewöhnlich am deutlichsten sichtbar. Ein grosser Hautnervenast geht dicht über den Rand des m. trapezius zum Nacken hin und muss beim Hautschnitt vermieden werden, indem man den letztern nicht zu sehr nach hinten anlegt.

5) M. omohyoideus, auch von den beiden Lamellen der Fascie umhüllt; verläuft meist dicht hinterm Schlüsselbein, mit ihm parallel.

Das vordere Blatt der Fascie inserirt sich am vordern Rande der clavicula, das andere an der hintern Fläche derselben. Fett und viele Lymphdrüsen befinden sich zwischen diesen beiden Blättern der Fascie. Das hintere Blatt muss jetzt mit der Pincette gefasst und vorsichtig durchschnitten werden, aber erst, wenn es zeltförmig in die Höhe gezogen ist, da hinter demselben gleich der angulus venosus liegt, von den beiden vv. jugulares und der v. subclavia gebildet. So erschliessen wir uns

6) einen grösseren zelligen Raum, der von Fettklumpen und einem Venennetz aus der v. transversa scapulae eingenommen ist. In diesem Raume sind gewöhnlich keine Arterienäste; die a. transversa scapulae liegt mehr nach unten, hinterm Schlüsselbein, und die a. transversa cervicis oberhalb des m. omohyoideus. Um erstere, die von einer Duplicatur der hintern Lamelle umwickelt ist, nicht zu verletzen, muss der Schnitt nicht zu nahe der clavicula geführt werden. Die a. transversa cervicis, $1^1/_2$'' oberhalb des Schlüsselbeins und oberhalb des m. omohyoideus, entspringt aus der a. subclavia, zusammen mit der a. thyreoidea inferior, jenseit des m. scalenus anticus. Ebenso die a. transversa scapulae oder scapularis superior (Scarpa), auch jenseit des m. scalenus anticus. Die a. cervicis profunda verläuft quer hinterm plexus brachialis; der n. phrenicus liegt näher am Trachealrande des m. scalenus und braucht nicht mehr zu dieser Gegend gezählt zu werden. Der Vorsicht wegen, um etwa anomal verlaufende Gefässzweige zu schonen, muss man jetzt mehr mit dem Finger als mit dem Messer arbeiten (Taf. 8).

7) Eine fibröse Lamelle folgt, durch welche die grossen Gefässe und Nerven durchschimmern. Diese Lamelle entspringt von der schon genannten, über jenem Venennetz gelegenen Fascie (Taf. **50**, Fig. 3. g. g.).

8) Wenn die Pincette dieses Blatt aufgehoben und man es durchtrennt hat, findet sich

a) der m. scalenus anticus, 1″ tiefer als der m. sternomastoideus, gewöhnlich 1/4″ nach innen, vom äussern Rande des letztern gelegen;

b) der angulus venosus auf der vordern Fläche des m. scalenus (Taf. **16.**);

c) die a. subclavia, nach aussen vom tuberculum der ersten Rippe, etwas tiefer als der plexus brachialis.

Wenn hier ein grösserer Ast (a. profunda colli, wie sie einige Male von *Pirogoff* gesehen worden) abgehen sollte, so ist die Ligatur oberhalb anzulegen oder sind 2 Ligaturen zu appliciren, d. h. der Ast auch für sich zu schliessen.

Zwischen der a. und v. subclavia liegt also der m. scalenus anticus. Als sehr seltene Ausnahme fand *Velpeau* die Arterie vor, die Vene hinter dem m. scalenus gelegen. Die Vene ist nicht selten doppelt, und als höchst merkwürdige Anomalie ist das Präparat *Hyrtl*'s zu nennen, in welchem die a. subclavia „um den Ansatzpunkt des m. scalenus eine Insel bildet.“

Eine in operativer Hinsicht beachtungswerthe Anomalie fand auch *Linhart* bei einer Leiche. Er stiess auf zwei tubercula Lisfrancii, der scalenus anticus war gespalten und die Arterie trat durch den Spalt zwischen beiden Tuberkeln hervor. Man würde in diesem Falle natürlich vor dem ersten tuberculum costae I. die subclavia vergebens gesucht haben.

Die Arterie ist von einem besondern Blatte, welches sie vom plexus brachialis trennt, eingehüllt.

d) Der plexus brachialis liegt nach aussen und etwas höher als die Arterie, wird aus den untern 4 Halsnerven und dem ersten Rückennerven gebildet.

Die Ligatur wird erst angelegt, wenn die Arterie frei auf dem Finger liegt. Mit der Hohlsonde in der Richtung der Arterie trennt man sie los.

Die strotzenden Venen können die Operation oft sehr erschweren, und *Harrison*'s Rath, bei den Leichen die Venen zu injiciren, um in den Uebungen die Schwierigkeiten besser kennen zu lernen, welche von dieser Seite zu erwarten sind, hat gewiss viel für sich. *Lizars* empfiehlt ein Tourniquet am Oberarm zu appliciren, um die v. subclavia leer zu erhalten, weiss jedoch das Schwellen der Vene durch Zweige, die vom Schulterblatte und Nacken herkommen, nicht zu verhindern.

Theile, die vermieden werden müssen, sind:

1) die vena jugularis externa. Man schneide nicht gleich zu tief, gehe nicht hinter den Rand des Kopfnickers, der, wenn zu wenig Raum sein sollte, nur sehr vorsichtig auf der Hohlsonde oder dem leitenden Finger eingeschnitten werden darf.

2) Der plexus venosus und der angulus venosus.

3) Die a. transversa scapulae.

4) Die a. transversa colli. Man führe den Schnitt weniger als 1″ von der clavicula entfernt.

5) Denke man an die Anomalie der a. cervicis profunda, vordem man die Ligatur applicirt.

6) Der plexus brachialis; man suche die Arterie dicht am Acromialrande des m. scalenus, dem sie näher liegt als den oberflächlichen Nervenstämmen. Der Rand des m. scalenus ist hier sicherer als Wegweiser, als das Lisfranc'sche Tuberculum der ersten Rippe zu benutzen, da dieses bei Weibern und gracilen Individuen oft fehlt.

7) Der n. phrenicus, wenn er abnorm nach aussen gelegen und nahe dem äussern Rande des m. scalenus hinzieht.

8) Die Spitze der pleura, die besonders einer Gefahr ausgesetzt ist, wenn sie höher als gewöhnlich liegt, oder wenn man nach *Dupuytren*, *Lisfranc* oder *Graefe* den ganzen m. scalenus durchschneidet, ein Verfahren, welches schon des n. phrenicus wegen zu verwerfen ist.

Wie bei allen Arterienschnitten, schaffe man sich den gehörigen Raum durch gute Lagerung des Patienten und einen genügend langen Hautschnitt. Man senke die Schulter und so mit ihr das Schlüsselbein nach unten. Neige dann den Kopf stark nach der entgegengesetzten Seite, wobei auch der Kopfnicker deutlich heraustritt. Wo durch das Aneurysma die clavicula stark gehoben und somit die Schulter nicht gesenkt werden kann, wird man am zweckmässigsten nach *Cruveilhier*'s Vorschlag das Schlüsselbein durchsägen.

Der Schnitt fällt einen Querfinger breit oberhalb der clavicula am äussern Rande des Kopfnickers parallel zur Schulter. — *Zang*, *Bujalsky* und *Roux* schneiden vertical, *Blizard* parallel mit der v. jugularis externa. *Physik* macht einen V-förmigen Schnitt; *Ramsden* und *Wardrop* machen eine winklige Lappenwunde, *Marjolin* einen L-förmigen Schnitt.

Ramsden unterband 1809 zum ersten Male die subclavia auf der ersten Rippe. Seinem Beispiele sind Viele gefolgt.

In *Norris*' Tabellen finden wir schon 69 Unterbindungen der a. subclavia aufgeführt, von denen 36 Fälle glücklich verliefen, 53 %; während *Dietrich* ein ungünstigeres Verhältniss nennt, von 38 Fällen nur 17 glücklich; die spätern Beobachtungen haben also gleichsam um 9 % die Prognose bei dieser Unterbindung verbessert.

§. 9. Die Lage der a. subclavia im triangulum deltoido-pectorale oder in der fossa subclavicularis.

Grenzen dieser Gegend:

1) der processus coracoideus,
2) das lig. coraco-claviculare,
3) der m. deltoideus und
4) der m. pectoralis major.

Schichten:

1) Haut.
2) Zellig-fibröse Lage, die noch
3) mit einigen Fasern des m. platysmamyoides durchzogen wird.
4) Nervenfäden aus den Hautnerven der regio supraclavicularis.
5) Eine dünne zellige Lamelle. Der dreieckige Deltoido-pectoral-Raum verschmälert sich allmählig nach unten, geht in einen weissen Streifen über, der zugleich die Lage der v. cephalica bezeichnet.
6) Fettklumpen, in Zellgewebe gebettet, umgeben diese Vene, die in eine Duplicatur der Fascie eingeschlossen ist. Den Grund dieses Raumes bildet
7) die stärkere, tiefere Lamelle,
8) die durchschnitten eine neue zellige Schicht zeigt, in welcher die a. acromialis sich verzweigt.
9) Das lig. coraco-claviculare, das immer gespannt durchzufühlen ist, nur dann etwas erschlafft, wenn der Arm an die Brust gelegt wird (Taf. **16**, m. und Taf. **5**, k.).
10) Der obere Rand des m. pectoralis minor theilt den triangulus deltoido-pectoralis in 2 Hälften (Taf. **16**, N., Taf. **8**, I. und Taf. **5**, L.). Der Raum nach innen zwischen Schlüsselbein, m. deltoideus und pectoralis major und minor ist kaum 1″ gross und wird vom lig. coraco-claviculare noch verengt; er ist mit Fettzellgewebe ausgefüllt, in welchem grosse Muskelzweige der a. acromialis und v. cephalica verlaufen. Die v. cephalica geht meist parallel mit dem lig. coraco-claviculare. Die Schlingen der a. acromialis, mit ihrer Convexität nach oben, legen sich um den innern Rand des m. pectoralis minor, näher dem m. pectoralis major als dem m. deltoideus; daher man hier mit dem Finger, ohne Messer, den Rand des m. pectoralis minor entblössen muss. Das lig. coraco-claviculare kann, um Raum zu gewinnen, durchschnitten werden, wodurch der m. subclavius aufgedeckt wird.
11) Die letzte fibröse Lamelle, auch eine Fortsetzung des lig. coraco-claviculare, welche den Fascikel der a. und v. subclavia nebst dem plexus brachialis einkleidet.

Die Lage der Arterie:

1) Die Arterie ist hier nicht mehr wie in der fovea supraclavicularis von der Vene getrennt.
2) Einen halben Zoll vom Schlüsselbein mündet die v. cephalica in die v. subclavia.
3) Der plexus brachialis ist nach aussen und der Arterie näher als oberhalb gelegen.

4) Die a. acromialis entspringt $^3/_4''$ vom obern Rande des m. pectoralis minor und $^1/_4''$ etwa vom Schlüsselbein entfernt.

Zur Operation:

Nach *Pirogoff* ist es vorzuziehen, indem die Incision parallel der clavicula gemacht wird, die portio clavicularis des m. pectoralis major zu durchschneiden, wobei allerdings die Muskeläste der a. acromialis eine kleine Blutung geben. Die v. axillaris bedeckt die Arterie und muss zur Seite gebracht werden. Hieraus geht hervor, wie wenig dieser Ort für die Unterbindung der a. subclavia zu empfehlen ist, besonders da dieselbe noch constant zwischen dem m. subclavius und pectoralis minor einen Acromialast abgiebt. Ferner ist die a. acromialis bisweilen sehr erweitert, so dass man sich hüten muss, sie mit der a. subclavia zu verwechseln.

Um am bequemsten zu operiren, adducirt man den Arm und flectirt ihn im Ellbogen. *Dupuytren* und *Delpech* durchschneiden den m. pectoralis minor hart am processus coracoideus. Andere nehmen die Myotomie mehr abwärts vor. Zweckmässig ist es, wie schon gesagt, nach *Pirogoff* das lig. coraco-claviculare zu trennen, um so freier vordringen zu können. *Delpech* will, dass man den gemeinschaftlichen Fascikel der Gefässe und Nerven au niveau mit der Hautwunde heraufbringt, was ich bei den meisten Leichen jedoch nur mit zu grosser Anstrengung auf Kosten der betheiligten Organe ausführen konnte, weshalb ich es vorzog, vom Gefühl des eingesenkten Fingers geleitet, die Arterie in der Tiefe der Wunde zu isoliren. Ein geübtes Tastorgan, welches dem Chirurgen nicht abgehen darf, kann jedesmal selbst an der Leiche, wie viel leichter am Lebenden, die Arterie unter den Nerven und Venen herausfühlen.

Nachdem die Arterie gesondert, legt man oberhalb der a. acromalis die Ligatur an.

§. 10. Die Lage der a. subclavia in der regio axillaris.

(A. axillaris.)

Grenzen der Gegend:

1) nach vorn: der m. pectoralis major.
2) Nach hinten: der m. teres major, latissimus dorsi und subscapularis.
3) Nach innen: die 2te, 3te und 4te Rippe.
4) Nach aussen: der m. coracobrachialis und das os humeri.

I. Die Basis der Achselhöhle.

Die Arterie liegt hier gleich hinter dem untern Rande des m. pectoralis major.

Schichten:

1) Haut, behaart und reich an folliculis sebaceis.
2) Derbes Zellgewebe, unter welchem Nervenfäden liegen, die aus dem n. cutaneus internus und dem 2ten und 3ten Intercostalnerven kommen.
3) Statt einer eigentlichen fascia findet sich hier nur eine dünne Lamelle, mit Lymphdrüsen und lockerem Zellgewebe durchsetzt (Taf. **17**, a. a″.).

Eine Fortsetzung der fascia brachialis umkleidet die Fascikel der Gefässe und Nerven im äussern Winkel der Achselhöhle.

4) Lockeres Zellgewebe mit einem Convolut von Lymphdrüsen. In dieser Schicht, dicht am innern Rande des m. subscapularis, liegt die a. subscapularis oder scapularis inferior, die $^1/_2$″ lang sich in die a. circumflexa scapulae und thoracica glandularis theilt. Im äussern Winkel der Achselhöhle, zwischen m. subscapularis und der gemeinschaftlichen Sehne des m. latissimus dorsi und teres liegt ein einen Zoll grosser, zelliger Raum. Unter diesem Gewebe lagert der lange Kopf des m. triceps, der sich hier an den Rand der cavitas glenoidalis ansetzt. Der Stamm des n. circumflexus humeri, nach innen neben der gleichnamigen Arterie, schlägt sich hier um den Hals des humerus. (Diese Arterie ist bisweilen nur ein Zweig der a. subscapularis.) — Nach innen sieht man die v. axillaris durchschimmern. Am innern Rande des m. coracobrachialis liegt der gemeinschaftliche Fascikel der Gefässe und Nerven; seine obere Portion liegt an der hintern Wand des m. pectoralis major, seine untere auf der tendinösen Fläche des m. latissimus dorsi und teres major. Am äussern Rande der Vene verläuft der n. cutaneus internus; nach aussen von ihr der n. medianus, hier schon zu einem Stamme vereinigt; nach innen der n. ulnaris, auch noch zum Theil von der Vene bedeckt. Hinter dem n. ulnaris der n. radialis. — Die a. axillaris wird also bedeckt von der Vene, liegt zwischen dem n. medianus, cutaneus internus und ulnaris. Der n. radialis lagert, wie wir sahen, nach hinten neben dem ulnaris.

Zweige der Arterie sind hier:

1) Die a. subscapularis, die sich in die a. circumflexa scapulae und a. thoracica glandularis theilt.
2) Die a. circumflexa humeri, $^1/_4$″ unterhalb der erstgenannten Arterie, liegt dicht am tendinösen Rande des m. latissimus dorsi.

II. Die obere Portion der Achselhöhle.

Ist der m. pectoralis minor durchschnitten worden, so lassen sich leicht im lockern Zellgewebe einige Zweige des n. thoracicus auffinden, die zum m. pectoralis minor gehen.

Der Gefäss-Fascikel, $1^1/_2''$ lang, in eine zellige Lamelle gehüllt, ruht hier auf dem m. subscapularis. Nach innen die v. axillaris, die hier 2 Zweige abgiebt für die a. subscapularis und circumflexa humeri. Die Arterie verläuft so zwischen 2 Venen und 2 Wurzeln des n. medianus, deren Vereinigung $^1/_2''$ unter dem untern Rande des m. pectoralis minor liegt. Aus einer dieser Nervenwurzeln entspringt der n. musculo-cutaneus externus.

Von der Vene bedeckt, liegen an der innern Seite der Arterie der n. ulnaris und cutaneus internus; an der hintern Seite der n. radialis. — Die Arterie giebt hier nur 2 kleine Muskeläste ab.

Eine Abnormität kann hier vorkommen, die auch im vorigen Jahre auf dem Anatomicum zu Dorpat zur Beobachtung kam, nämlich dass schon in dieser Höhe die a. radialis entspringt.

In New-Orleans wurde einer solchen Abnormität wegen bei einer Verletzung des arcus volaris zuerst eine vergebliche Ligatur an der a. ulnaris und dann an der brachialis angelegt. Da die Blutung dennoch fortdauerte, schritt man zur Unterbindung der subclavia, welcher Operation leider der Patient zum Opfer fiel.

Zur Operation:

Nach *Lisfranc* theilt man den Raum zwischen dem m. pectoralis major und latissimus dorsi in drei Portionen und macht darauf den Hautschnitt in der Vereinigungsstelle des vordern Drittheils mit dem mittlern. — Da man gleich unterhalb schon den n. medianus durch die Haut durchzufühlen im Stande ist, finden wir in diesem wohl einen sichern Leiter für den Hautschnitt und können den Rath *Lisfranc*'s als entbehrlich betrachten.

Die v. axillaris wird mit einem stumpfen Haken bei Seite gezogen, wobei man sich sehr vor einer hier leicht möglichen Verletzung derselben hüten muss. *Roux* verlor bei der Exarticulation im Schultergelenk durch Lufteintritt in die Vene einen Patienten. Das aponeurotische Zellgewebe der Achselhöhle, besonders da es an der Rippeninsertion des m. latissimus festsitzt, bildet eine Art diaphragma (*Langer*) und begünstigt die aspirirende Eigenschaft der Achselvene; um so mehr, da ihre Wandungen unter der clavicula mit der fascia coracoclavicularis und dem perichondrium der ersten Rippe verwachsen sind und ein Zusammenfallen des Venen-Lumen nicht gestattet. Wie ein Saugrohr kann dabei also die Herzpumpe Luft aspiriren.

Wird jedoch der Arm im Augenblick, wo eine Verletzung oder Durchschneidung der Vene vorgekommen, gleich dem Thorax genähert, somit also *Langer*'s Diaphragma möglichst wenig gespannt, so ist die Gefahr des Lufteintrittes geringer. Wenigstens hatte ich als Student in einem Falle, wo die vena axillaris gleich unter dem processus coracoideus von unten her angeschlagen war, Zeit, den Verwundeten zu entkleiden, zu lagern und dann mit dem besten Erfolge erst das obere und dann das untere Ende zu unterbinden.

Ebenso wie die Vene werden die Nerven mit stumpfen Haken zur Seite gebracht. Um den n. medianus zu erschlaffen, flectirt man das Ellbogengelenk, doch nicht zu stark, da sonst wieder der n. ulnaris gespannt wird. Die Ligatur wird unterhalb der a. circumflexa humeri angelegt.

Die Unterbindung ist an diesem Orte, wie auch am vorher besprochenen, sehr schwierig und ohne Gefahr beim Lebenden fast ganz unmöglich.

Unter den 4 soeben erörterten Electionsstellen zur Unterbindung der a. subclavia ist die in der regio supraclavicularis den drei andern nach *Pirogoff* vorzuziehen.

Andere Chirurgen halten die Unterbindung unterhalb der clavicula für leichter und gefahrloser. Ich will daher

Pirogoff's tabellarische Uebersicht

die bei der Unterbindung der a. subclavia und a. axillaris

hier fol-

I.

Die Unterbindung der a. subclavia in der fossa supraclavicularis.

1) Die zur Unterbindung bestimmte Portion der Arterie ist von keinem Muskel bedeckt; es sind daher die zu durchschneidenden Schichten nach der Reihe: die Haut, eine zellige Schicht, der m. platysmamyoides und die verschiedenen Lamellen der fascia cervicalis nebst zwischen ihnen liegenden zelligen Schichten. Der m. omohyoideus (der bei einigen Subjecten zu nahe am Schlüsselbein läuft) und der m. scalenus anterior bilden nur bisweilen ein solches Hinderniss, dass man sie zu trennen braucht.

2) Wenn man mit einer gewissen Vorsicht verfährt, so wird kein bedeutender Arterienast verletzt, dessen Blutung der eleganten Ausführung der Operation hinderlich wäre; die arteriae transversa colli, scapulae und cervicis profunda, wenn sie nicht anomal liegen, sind leicht zu vermeiden.

3) Die Verletzung der v. jugularis externa ist bisweilen schwer, diejenige des plexus venosus, wenn er stark entwickelt ist, fast unmöglich zu vermeiden.

4) Die v. subclavia ist von der Arterie durch den m. scalenus anterior getrennt und liegt daher dem Operateur nicht im Wege.

II.

Die Unterbindung der a. subclavia im triangulum deltoido-pectorale.

1) Die Arterie liegt bedeutend tiefer, von zwei Muskelschichten (m. pectoralis major und minor) bedeckt. Zwei fibröse Lamellen der Fascie, die den dreieckigen Raum ausfüllen, noch ein Theil von der portio clavicularis des m. pectoralis major und bisweilen der m. pectoralis minor, das lig. coracoclaviculare und ein 1 Zoll tiefer zelliger Raum, — das sind die Schichten, die man zu durchschneiden hat, ehe man hier zur Arterie gelangt.

2) Die Verletzung des Stammes der a. acromialis ist recht schwer zu vermeiden, besonders wenn man genöthigt ist, den m. pectoralis minor zu trennen. Die Verletzung von Muskelzweigen dieses Gefässes ist unvermeidlich.

3) Die v. cephalica, besonders ihre obere, nahe zur v. subclavia liegende Portion ist recht schwer zu vermeiden.

4) Die v. subclavia läuft dicht neben der Arterie, deckt sie sogar zum Theil, spaltet sich hier bisweilen und umgiebt die Arterie von beiden Seiten.

der Vortheile und Nachtheile,

an den vier verschiedenen Stellen zur Geltung kommen,

gen lassen.

III.

Die Unterbindung der a. axillaris in der obern Portion der Achselhöhle unter dem m. pectoralis minor.

1) Die Arterie liegt fast ebenso tief, wie im triangulum deltoido-pectorale. Die Schichten, die man zu trennen hat, sind: die Haut, eine zellige Fettschicht, eine fibröse Lamelle, die den m. pectoralis major bedeckt, der untere Rand dieses Muskels selbst, wieder eine zellig-fibröse Lamelle, das lockere Zellgewebe nebst lymphatischen Drüsen und bisweilen noch der m. pectoralis minor nebst der, seine hintere Fläche bedeckenden Fascie.

2) Die Muskelzweige der art. acromialis und subscapularis und die Aeste zu den lymphatischen Drüsen werden unumgänglich durchschnitten.

3) Eine Menge von den die Arterie begleitenden Venenästen werden durchschnitten.

4) Die v. axillaris ist hier gewöhnlich in 2 Aeste getheilt, die dicht zu beiden Seiten der Arterie liegen, bisweilen nimmt sie hier die v. basilica auf.

IV.

Die Unterbindung der a. axillaris an der Basis der Achselhöhle zwischen dem untern Rande des m. pectoralis major und latissimus dorsi.

1) Die Arterie, oder genauer, der gemeinschaftliche Fascikel, in dem die Arterie mit eingeschlossen ist, liegt sehr oberflächlich; um ihn zu entblössen, hat man nur folgende Theile zu trennen: die Haut, eine zellige Fettschicht und eine, meistens zellig gewordene fibröse Lamelle.

2) Es wird kein Arterienast verletzt, die bisweilen anomal liegende a. radialis lässt sich leicht vermeiden.

3) Keiner von den Venenästen läuft Gefahr verletzt zu werden.

4) Die v. axillaris liegt sehr oberflächlich von der Arterie, deckt sie und kann beim unvorsichtig geführten Hautschnitte sogar verletzt werden.

I.

5) Der plexus brachialis, obgleich nahe vor der Arterie liegend, ist doch durch eine zellig-fibröse Scheide ganz von ihr getrennt; deshalb ist seine Verletzung nur dann leicht möglich, wenn die fossa supraclavicularis durch das zu hoch hinaufgeschobene Schlüsselbein zu eng geworden ist. (Man erinnere sich an den Fall *A. Cooper*'s.)

6) Es kann wohl geschehen, dass bei anomalem Ursprunge der a. colli profunda die Ligatur unter dieser Arterie zu liegen kommt: aber das Gefühl und zum Theil auch das Auge können uns doch von dieser Varietät überzeugen.

II.

5) Der plexus brachialis deckt die Arterie zum Theil, und nur beim *Delpech*'schen Verfahren ist es leicht ausführbar, sie von ihm abzupräpariren.

6) Hält man sich zwischen dem m. pectoralis und dem Schlüsselbeine, so wird, bei normalem Ursprunge der a. acromialis, es leicht sein, die Ligatur oberhalb dieses Gefässes an die a. subclavia anzulegen.

7) Der Collateralkreislauf wird bei beiden Unterbindungsmethoden durch die Anastomosen der a. transversa colli und scapulae und a. profunda cervicis mit der a. acromialis, circumflexa humeri und subscapularis hergestellt. Die a. acromialis kommt in beiden Fällen unter der Ligatur zu liegen; folglich unterscheiden sich in dieser Hinsicht die beiden Operationsweisen gar nicht von einander.

8) Das durch das aneurysma axillare hinaufgeschobene Schlüsselbein macht die Unterbindung der a. subclavia oberhalb des Schlüsselbeines ungemein schwer; aber in diesem Falle sind die 3 anderen Unterbindungs-

9) Die *Brasdor-Wardrop*'sche Methode giebt an allen 4 Electionsstellen der Ligatur und dem aneurysmatischen Sacke aus dem Arterienstamme *puytren*'s hat dies bestätigt.

III.	IV.
5) Der plexus brachialis bildet hier nicht mehr einen Fascikel, wie in der regio supraclavicularis, wo er nach aussen von der Arterie liegt, sondern spaltet sich in mehre Nervenstränge, so dass die Arterie von 2 Wurzeln des n. medianus und des n. ulnaris ganz umschlungen ist.	5) Der n. medianus und der n. cutaneus internus von der einen Seite und der n. ulnaris und radialis von der andern umgeben und bedecken zum Theil die a. axillaris; nur wenn man diese beiden Nerven mit dem stumpfen Haken auseinanderzieht, wird es möglich, die Arterie zu entblössen.
6) Die a. axillaris wird zwischen der a. acromialis und circumflexa und der subscapularis unterbunden.	6) Die Ligatur kommt immer (und zwar zu nahe) unter der a. circumflexa humeri und subscapularis zu liegen. Es kann auch sehr leicht geschehen, dass man bei anomalem Ursprunge der a. radialis diese anstatt der a. axillaris unterbindet.
7) Die Ligatur wird unterhalb der a. acromialis angelegt, woher der Collateralkreislauf hier noch durch einen Zweig mehr als in den beiden vorigen Methoden unterstützt wird.	7) Der Collateralkreislauf wird hier noch durch drei Gefässe mehr, als bei den Methoden unter No. 1. und 2. eingeleitet, nämlich durch die a. acromialis, subscapularis und circumflexa humeri, die alle oberhalb der Ligatur bleiben. Bei anomaler Lage der a. radialis wird der Kreislauf in den obern Extremitäten, weil die Ligatur an die a. axillaris unter dem Ursprunge jenes Astes angelegt wird, ganz ungestört fortdauern.

weisen gar nicht ausführbar.

nur sehr geringe Hoffnung eines glücklichen Ausganges, weil zwischen mehre und bedeutende Collateraläste entspringen. — Die Erfahrung *Du-*

§. 11. Die Lage der a. brachialis in der Mitte des Oberarms.

(D. h. 4″ vom condylus internus humeri und 3″ vom untern Rande des m. pectoralis major.)

Natürliche Grenzen fehlen dieser Gegend. Eine deutliche Furche ist nach aussen vom m. biceps und nach innen von der portio interna m. tricipitis gebildet. Die fascia brachialis kleidet sie aus.

Schichten:

1) Haut.
2) Fettzellschicht, welche Zweige des n. cutaneus internus und Venen enthält.
3) Fascia brachialis, aus starken quer-, zum Theil auch schiefverlaufenden Fasern gebildet, besteht aus 2 Lamellen, ähnlich der fascia lata. $3^1/_2$″ über dem condylus internus humeri finden wir in ihr eine Oeffnung für den n. cutaneus internus und die v. basilica, $^3/_4$″ vom innern Rande des m. biceps entfernt. Unterhalb dieser Oeffnung liegt der genannte Nerv und die Vene, nur von einem dünnen, fibrösen Blättchen der Fascie bedeckt.

   Parallel mit dem innern Rande des m. biceps, 3‴ von demselben entfernt, verläuft ein fibröser Streifen, die Verschmelzungsstelle zweier Lamellen der fascia brachialis, von welchen der m. biceps eingekleidet wird.

   Bei gestrecktem Arme kann man unter diesem Streifen den n. medianus als scharf angespannten Strang fühlen.
4) Man durchschneide das obere Blatt der Fascie auf dem Rande des m. biceps, dessen vertical verlaufende Fasern dann entgegentreten,
5) hebt darauf diese Muskelfasern nach aussen und hat das hintere, hier dünnere Blatt der Fascie vor sich. (Bei der fascia cervicalis, lata etc. ist das hintere Blatt das stärkere, hier umgekehrt.) Diese beiden Blätter der Fascie bilden einen blinden Sack, der von der Achselhöhle bis zum Armbug reicht.
6) Ist das hintere Blatt durchtrennt, so stossen wir auf den n. medianus. Gleich unter demselben, nur von einer zelligen Lamelle geschieden, liegt die a. brachialis, von 2 Venen (die innere von ihnen ist gewöhnlich kleiner) begleitet. Der n. medianus läuft in dieser Gegend gerade vor der Arterie.

Anmerkung: Um die Scheide der brachialis besser zu überblicken, wähle man den Querschnitt des Oberarms auf Taf. **26**, Fig. 2.

1) Der biceps ist da in seiner Scheide von einem lockeren Zellstoff noch umgeben (C. C.).
2) Die Scheide des triceps (B.) ist mit den aponeurotischen Muskelfasern besonders fester verbunden, und zwar

3) an der aponeurotischen Scheidewand (d.), die den biceps vom triceps trennt. *Pirogoff* betrachtet diese Coulisse zwischen den genannten beiden Muskeln als eine besondere Aponeurose, die sich an dem condylus internus inserirt und in schräger Linie längs dem innern Rande des os humeri hinaufsteigt.

4) Die Scheide der a. brachialis (zwei Venen und den n. medianus mit in sich einschliessend), wird durch Spaltung des hintern Blattes der Bicepsscheide gebildet und hängt durch einen zellig-fibrösen Fortsatz mit der Intermuscular-Coulisse zusammen (c. a.).

5) Die v. basilica mit dem n. cutaneus internus hat eine gemeinsame, auch aus der Brachialfascie gebildete Scheide, die nach innen vor der a. brachialis liegt und in der Mitte des Oberarms nur durch eine zellig-fibröse Scheidewand von ihr getrennt ist (b. c.).

Zur Operation:

Der n. medianus liegt in der Achsel nach aussen, im Armbug nach innen von der Arterie; in der Mitte des Oberarms ist also die Kreuzungsstelle dieser beiden Organe. Gewöhnlich liegt die Arterie unter dem n. medianus, obgleich hier auch Abweichungen beobachtet worden sind. Noch im Juni vorigen Jahres fand ich in einem Operationscursus an der Leiche die Arterie über dem n. medianus verlaufen. Hinter diesem Fascikel liegt eine andere zellige Lamelle, unter welcher die sehnig-muskulösen Fibern des m. triceps verlaufen (Taf. **26**, Fig. 2. c. b. c.). Nach innen vom besprochenen Fascikel liegt ein zweiter zellig-fibröser Kanal, der die v. basilica und den n. cutaneus internus enthält. Nachdem die v. basilica diesen Kanal verlassen, geht sie in die v. brachialis über und liegt als solche dann dicht neben der a. brachialis. Der n. ulnaris, auch auf dem m. triceps gelegen, kann von Anfängern für den n. medianus gehalten werden. Er ist aber in der Mitte des Oberarms $^3/_4''$ von der a. brachialis entfernt, dicht neben dem Kanal der v. basilica, von ihr nur durch eine zellige Scheidewand getrennt. Hat man sich beim Hautschnitt durch unzweckmässige Spannung der Integumente in diese Gegend verirrt und den n. ulnaris aufgedeckt, so erkennt man an der Richtung der Fibern des m. triceps, dass man $^3/_4''$ nach aussen die Arterie zu suchen hat. — $^1/_2''$ nach aussen von der a. brachialis, vom innern Rande des m. biceps und der hintern Fascie bedeckt, liegt der n. musculo-cutaneus (perforans Casseri).

Es müssen immer die Fasern des m. biceps und der n. medianus als Leiter bei der Operation dienen. Die Muskelscheide muss daher immer der Sicherheit wegen geöffnet werden. Um den n. medianus leichter nach aussen oder innen abzuheben, muss der Arm im Ellbogengelenk gebeugt werden. Man mache lieber den Schnitt zu viel nach aussen, als zur v. basilica hin, die, wenn im Versehen ihre Scheide eröffnet wird, sich bedeutend erweitert und die Operation erschwert. Man ziehe aber auch nicht zu stark den Rand des m. biceps nach aussen, da man dann überflüssig den n. musculo-cutaneus (perforans Casseri) entblösst und ihn für den n. medianus nehmen kann.

§. 12. Die Lage der a. brachialis über dem Armbuge.

(Fascia cubiti.)

Grenzen:

1) nach oben: der hervorragende Bauch des m. biceps.
2) Nach aussen: an der Radialseite der Ursprung des m. supinator longus.
3) Nach innen: die Ursprünge der Flexoren.

Es ist so ein Dreieck mit der Spitze nach unten. Der condylus internus ist mehr ausgebildet und liegt bei mässiger Extension au niveau mit dieser Vertiefung. Bei geringer Flexion kann man im Grunde die Sehne des m. biceps fühlen und etwas nach innen von dieser die Pulsation der Arterie. Vom Oberarm her den innern Rand des m. biceps verfolgend, gelangt man in die tiefste Stelle der Armbeuge, zwischen den äussern Rand der Sehne des m. biceps und den Ursprung des m. supinator. Dieser Punkt und der condylus internus geben die Grenzen für den Schnitt zur Unterbindung dieser Arterie.

Schichten:

1) Haut.
2) Fettzellschicht, in welcher von Lamellen der Fascie eingehüllt die Hautvenen und Hautnerven verlaufen. Zwischen dem untern Theil des m. biceps und dem condylus internus laufen die glänzenden Fibern der Fascie, deren Richtung schräg von oben nach unten und von aussen nach innen geht.

Die Venen laufen hier verschieden, gewöhnlich liegen die v. basilica und cephalica zu beiden Seiten des m. biceps und verbinden sich hier durch einen schrägen, von oben nach unten und von innen nach aussen gehenden Ast (v. mediana). Es bildet sich so ein N, dessen äussere Partie v. cephalica mediana und dessen innere v. basilica mediana genannt wird. Nach unten gehen dann die Radial- und Ulnaräste ab. Es finden sich hier zahlreiche Hautnerven. Die v. basilica wird von mehreren Zweigen des n. cutaneus internus begleitet. An der äussern Seite liegt der dicke Stamm des n. musculocutaneus externus (perforans), welcher an der äussern Seite der Sehne des m. biceps hervortritt.

Die fibröse Fortsetzung der Sehne des m. biceps (fascia trapezoides, fascia cubiti) bildet ein schräg liegendes Viereck. Sie unterscheidet sich von der fascia brachialis, welche als eine angespannte Lamelle zwischen dem condylus internus und dem untern Ende des m. biceps erkennbar ist und weiter abwärts in die fascia antibrachii übergeht. Die fascia trapezoides dagegen ist eine zweite Sehne des m. biceps. Die Hauptsehne dieses Muskels setzt sich, von innen nach aussen laufend, an die tuberositas radii, und die andere, von aussen nach innen gehend, an die fascia antibrachialis, ebenso wie die Fortsetzung der fascia brachialis, und theilt den Armbug in eine obere und in eine untere Portion

1) Die obere Portion, genau au niveau mit dem condylus internus, zwischen der fascia trapezoides und der Fortsetzung der fascia brachialis, nur von einem dünnen Blatte der fascia brachialis bedeckt. Die a. brachialis liegt hier am oberflächlichsten, von der v. mediana also nur durch eine dünne Lamelle getrennt. Der n. medianus liegt nach innen von der Arterie, die hier gewöhnlich 2 Venen zu ihren Seiten hat, von denen die nach innen gelegene dann meist die grössere ist.

2) Die untere Portion ist dreieckig, zwischen fascia trapezoides und Sehne des m. biceps gelegen, an der Stelle, wo die Vertiefung an der äussern Seite der Sehne des m. biceps durch die Haut zu fühlen ist. Hier verbindet sich die v. mediana durch einen starken Ast mit den vv. brachiales in der Tiefe.

Die a. brachialis liegt hier auf dem m. brachialis internus, dicht an der Sehne des m. biceps, von der v. mediana durch die fascia trapezoides getrennt. Sie schickt einen kleinen Ast ab, der bei der Venaesection verletzt werden kann. Ihre Lage zwischen zwei straffen, fibrösen Gebilden macht es, dass man sie durch starke Extension des Armes comprimiren kann.

Zur Operation:

I. **Bei der Venaesection** kann die Arterie nur dann verletzt werden, wenn man oberhalb der fascia trapezoides den Stich macht, wo sie von der v. mediana in der obern Portion dieser Gegend nur durch eine dünne Lamelle getrennt ist. Man muss also der Sicherheit wegen immer au niveau mit dem condylus internus die Vene auf der fascia trapezoides öffnen. Bei dem Magern ist die Fascie stärker, bei dem Fetten liegt wieder mehr Fett zwischen der Fascie und der Arterie, so dass die geringe Möglichkeit der Verletzung in beiden Fällen ziemlich dieselbe bleibt. *Pétrequin* verfährt sehr sicher, indem er durch eine mässige active Beugung des Vorderarms die oberflächlichen Venen mit der dabei sich spannenden Aponeurose von der Arterie abhebt und dann erst die Vene öffnet.

II. **Bei der Unterbindung** merkt man auf die genannten 2 Punkte: 1) den condylus internus und 2) die durch die Haut zu fühlende Vertiefung, oder die Sehne des m. biceps (bei Magern).

Der Schnitt wird schräg, mehr zur Sehne des m. biceps hin gemacht und

1) die Haut,
2) die Fettzellschicht, in welcher die Hautvenen zur Seite gezogen werden, durchtrennt. Dann zeigen sich
3) glänzende Fibern, die eine Fortsetzung der fascia brachialis sind und auch mit dem Messer durchschnitten werden müssen.
4) Ebenso dringt man durch einen Theil der fascia trapezoides und trennt darauf mit der Hohlsonde in der

zelligen Scheide die Arterie von den beiden Venen ab. Stösst man auf den n. medianus, so sucht man die Arterie nach aussen von diesem.

In der untern Portion dieser Gegend ist es, besonders des r. collateralis radialis wegen, nicht rathsam, die Arterie zu unterbinden.

§. 13. Die Lage der a. radialis und ulnaris und die fascia antibrachialis in dem obern und mittlern Dritttheile des Vorderarms.

Zwei Querfinger breit unter dem condylus internus, auf dem m. brachialis internus, theilt sich die a. brachialis in 1) die a. radialis, am oberflächlichsten liegend, und 2) den gemeinschaftlichen Stamm der a. ulnaris und a. interossea. Gerade an der Bifurcation entspringt die a. collateralis radialis.

1) **A. radialis.** Nach Entblössung der fascia antibrachii bemerkt man einen weissen Streifen, der im obern Dritttheil des Vorderarms (Taf. **23** und **24**) zwischen dem m. supinator longus und pronator teres, in der Mitte des Vorderarms zwischen dem m. supinator und m. radialis internus verläuft. Dieser weisse Streifen deutet den Verlauf der a. radialis an. Im obern Dritttheile entblösst man sofort mit dem ersten Hautschnitte in der Marke der genannten Muskeln die Arterienscheide; mehr abwärts dagegen kommt man durch die Haut und Fascie zuerst auf den innern Rand des m. supinator longus (Taf. **24**, E.), den man zur Seite schieben muss, um dann auf eine zweite Lamelle der Fascie zu gelangen, unter welcher erst die Arterie liegt. Das tiefe Blatt der Vorderarmfascie, welches sich zwischen den m. supinator longus und brevis hineinschiebt, bedeckt nämlich in der Mitte des Vorderarms die Arterie und muss nothwendig auf der Hohlsonde gespalten werden, um die Arterie freizulegen.

Eine schräge Linie vom innern Rande des m. biceps bis zur Stelle, wo man den Puls zu fühlen pflegt, giebt den Verlauf dieser Arterie. Man kann sie also im obern Dritttheil fast in der Mitte des Vorderarms suchen. Zwei Venen liegen ihr zur Seite und mehrere Muskeläste machen die Unterbindung hier gefährlich. Nach aussen von der Arterie (einige Linien) liegt ein bedeutender Ast des n. radialis und auf derselben Seite im Unterhautzellgewebe ein Zweig des n. musculo-cutaneus externus.

2) **A. ulnaris.** Die Lage dieser Arterie ist complicirter. Ihr Ursprung ist verborgen unter dem m. pronator teres, radialis internus und flexor digitorum communis. Ihr Verlauf ist in der Richtung einer Linie, die man vom condylus externus über die vordere Fläche des Vorderarms schräg herabzieht, so dass sie eine gute Hand breit unter dem condylus internus endigt. Diese Portion der a. ulnaris ist für das Messer des Chirurgen unerreichbar.

Hyrtl giebt eine Richtungslinie für diesen Theil der Arterie an, die er von der Mitte zwischen beiden Condylen zum Vereinigungspunkte des obern und mittlern Dritttheils der ulna gezogen denkt.

In der Mitte des Vorderarms ist die a. ulnaris oberflächlicher, liegt verborgen zwischen dem m. ulnaris internus und flexor digitorum communis, ebenso auch im untern Dritttheil (Taf. 27, Fig. 1. u. 2.). Zwei Lamellen der fascia antibrachii, die vor und hinter dem m. ulnaris internus liegen, bedecken die Arterie. Der n. ulnaris läuft nach innen dicht neben der Arterie. Der Verlauf der Arterie wird hier durch eine Linie bezeichnet, die man vom äussern Rande des os pisiforme zur Spitze des condylus internus zieht. Das Verhältniss der Arterien zu den Nerven gleichen Namens lässt sich zweckmässig für den Vorderarm in der Weise bezeichnen, dass man sagt: die Gefässe liegen stets der Achse des Gliedes näher als die Nerven, der n. radialis nach aussen von der a. radialis und der n. ulnaris nach innen von der gleichnamigen Arterie.

Unter den hier vorkommenden Anomalien ist besonders der schon angeführte Ursprung der a. radialis aus der a. axillaris zu bemerken. Dass diese Gabelung der Arterie, wenn sie abnormer Weise höher hinaufgerückt war, schon in der Mitte des Oberarms stattfand, ist viel seltener beobachtet worden.

Hat die a. ulnaris den also häufigern hohen Ursprung aus der a. axillaris, so verläuft sie im obern Dritttheil des Vorderarms auch oberflächlich unter der Fascie und nicht unter den 3 genannten, vom condylus internus entspringenden Muskeln. Die a. interossea kommt in solchen Fällen gewöhnlich dann nicht aus der a. ulnaris, sondern aus der a. radialis hervor.

Anmerkung: Zum bessern Verständniss der Arterienscheide in der Gegend des obern und mittlern Dritttheils vom Vorderarme (an der obern Unterbindungsstelle der a. radialis), ist es gut, einen Querschnitt des Vorderarmes zu untersuchen.

Wie *Hyrtl* 3 über einander geschichtete Muskellagen am Vorderarme unterscheidet, nahm *Pirogoff* diesem entsprechend drei verschiedene aponeurotische Schichten an.

1) Die oberflächliche Schicht der fascia antibrachii. Sie ist an der Volarfläche leicht kennbar, dagegen an der Dorsalfläche mit den aponeurotischen Theilen der Muskeln verwachsen. Sie inserirt sich an der crista ulnae; ist in der Mitte des Vorderarmes dünner, zu dem Hand- und Ellenbogengelenk hin fester und enthält die schon angeführten weissen Streifen.

2) Die mittlere Schicht dient mit der oberflächlichen und tiefen Fascie zur Bildung der verschiedenen Muskelsäcke. Sie liegt zwischen dem supinator longus einerseits und flexor digitorum comm. und extensor radialis anderseits. Sie zeigt querlaufende, glänzende Fasern und kleidet, wo sie die hintere Wand der Supinatorscheide bildet, die v. radialis und einen Zweig des n. radialis in eine besondere Hülle ein. Am innern Rande dieses Muskels entsteht durch Verschmelzung der oberflächlichen und mittlern Fascie der schon genannte weisse Streifen.

3) Die fascia profunda, die dritte Schicht. Zu ihr steigt von der Gefässscheide ein Fortsatz herab, wie er bei allen Arterienscheiden zu finden

ist, welcher letztere mit der tiefen Schicht der Fascie in Zusammenhang bringt.

Die fascia profunda liegt zwischen dem pronator teres und flexor digit. comm. einerseits und flexor carpi ulnaris anderseits. Sie verschmilzt an mehreren Stellen durch Kreuzung der Fasern mit den Muskeln und schliesst hier zwischen ihren Lamellen die art. ulnaris mit ihren beiden Venen ein.

An den äusseren, hervorragenden Rand der ulna setzt sich dieses Blatt der Fascie an, vereinigt sich mit der membrana interossea und befestigt auf diese Weise die beiden Arterienscheiden (a. rad. und uln.) an die ulna.

Wir müssen daher bei der Blosslegung der art. radialis an der Grenze des obern und mittlern Vorderarm-Dritttheils zwei fibröse Lamellen zerschneiden, die beiden Wände des Supinatorsackes.

Die a. ulnaris ist in dieser Gegend für die Ligatur fast ganz unerreichbar, da ihre Scheide von der fascia profunda gebildet und sie von der dicken Muskelschicht, aus den Flexoren und dem pronator teres bestehend, bedeckt wird.

Die Arterienscheide der ulnaris und der radialis im untern Dritttheile des Vorderarmes verdient ebenfalls eine nähere Berücksichtigung.

Vom scharfen, innern Rande der ulna gehen hier zwei Blätter der Vorderarmfascie aus. Das oberflächliche (Taf. **46**, Fig. 3. a.) geht über den m. ulnaris internus und flexor digit. sublimis bis zum flexor carpi radialis, spaltet sich hier, umfasst die Sehne dieses Muskels als Scheide, theilt sich an ihrem äussern Rande wieder, um die prismatische Scheide für die a. und v. radialis zu bilden, und setzt sich endlich durch starke, aponeurotische Fasern an den scharfen Rand des radius. Die Arterienscheide wird so an diesen Knochen fixirt, wobei sich zugleich noch eine fibröse Scheide für die Sehne des supinator longus bildet. Es kommt dadurch die Arterienscheide zwischen die genannten beiden Sehnenscheiden (flexor carp. rad. und supinat. long.) zu liegen.

Die Scheide der ulnaris wird vom tiefen Blatte der Fascie gebildet. Dieses spaltet sich gleich beim Ursprunge (Taf. **46**, Fig. 3. b.) in 2 Lamellen. Die eine, kürzere, dient dem m. ulnaris internus zur hintern Scheidewand und liefert einen zellig-fibrösen Fortsatz zur Umhüllung der a. und v. ulnaris. — Die andere, längere Lamelle der tiefen Fascie geht über den m. pronator quadratus weg und setzt sich, wie das oberflächliche Blatt, an den äussern Rand des radius.

Am Handgelenk, gerade an der Stelle, wo diese vordere Lamelle mit zur Bildung der Arterienscheide dient, entspringt ein fibröser Fortsatz, der die Ulnarisscheide mit der Gelenkkapsel der ulna verbindet.

Die Scheide der ulnaris ist also aus dem tiefen Blatte der Vorderarmbinde gebildet und mit der ulna und dem Gelenk verwachsen. Die der radialis aus dem oberflächlichen Blatte geformt, und setzt sich am untern Theil des Vorderarmes an den radius fest; *Malgaigne* und *Pétrequin* sagen mit Unrecht, dass die oberflächliche Fascie an den ganzen Rand des radius und der ulna sich ansetzt. Beim radius geschieht dieses nur in seinem untern Dritttheile. Die beiden obern Drittheile dieses Knochens sind von Muskelfasern umwachsen, in die sich kein Blatt einer Fascie hineindrängt.

Zur Operation:

Bei der Unterbindung der **a. radialis** fällt der Schnitt in die genannte Linie. Man kann ihn schon dicht unter der Sehne des m. biceps beginnen und schneidet dann durch

1) Haut und
2) Fettzellschicht (mit Schonung der Hautvenen).
3) Entblösst darauf den weissen Streifen in der fascia antibrachii, durchschneidet ihn und gelangt

4) im obern Dritttheil des Vorderarms zwischen den m. pronator teres und m. supinator longus, in der Mitte aber zwischen den m. supinator longus und radialis internus.

5) Den Grund bildet endlich die fibröse Lamelle unter dem m. supinator, aus welcher man die Arterie mittelst der Hohlsonde heraustrennt.

Der vielen Muskeläste wegen kommt hier oft Nachblutung vor.

2) **Die a. ulnaris** unterbindet man nur in der Mitte und im untern Dritttheil des Vorderarms. Der Schnitt beginnt in der bezeichneten Linie eine gute Hand breit unter dem condylus und verläuft also am äussern Rande des m. ulnaris internus.

Auch im untern Dritttheil finden sich dieselben Verhältnisse (Taf. **25** und **27**). Man dringt durch

1) Haut,
2) Fettzellschicht und
3) durch die vordere Lamelle der fascia antibrachii vor, im ersten weisslichen Streifen, der von der ulna nach aussen hin erscheint und zwischen dem m. ulnaris internus und flexor communis gelegen ist. Darauf erschliesst man
4) die hintere Lamelle, die unter dem m. ulnaris internus liegt, und endlich
5) die zellige Scheide der Arterie. Der Nerv verläuft dicht neben ihr nach innen.

Lisfranc giebt, weniger praktisch, für die Aufsuchung dieser Arterie zwei Linien an, die von den Condylen kommen und, sich in der Mitte kreuzend, zum Thénar und Hypothénar der Hand verlaufen.

Für die a. cubitalis zieht *Lisfranc* vom condylus internus zur Sehne des m. palmaris longus oder zum flexor carpi radialis eine Richtungslinie, doch da sich diese Muskeln nicht immer durchfühlen lassen, hat dieser Vorschlag wenig praktischen Werth.

§. 14. Die Palmarfläche der Hand und das untere Viertheil des Vorderarms.

Grenzen der Hand:

1) nach aussen: der Thénar der Franzosen (m. adductor pollicis brevis und m. flexor pollicis brevis).
2) Nach innen: der Hypothénar (mm. palmaris brevis, adductores digitorum minimi und flexor brevis).
3) Nach unten: 4 kleine Hervorragungen und (wenn die Finger einander genähert sind) 3 zwischen denselben befindliche Furchen, die von der Haut und Zellschicht gebildet sind.
4) Nach oben endlich die Vertiefung zwischen den beiden erstgenannten Hervorragungen (Thénar und Hypothénar).

Zwischen diesen 4 Grenzen liegt eine Vertiefung und die fascia palmaris.

Schichten:

1) Die hier, besonders bei Arbeitsleuten sehr dicke Oberhaut muss als eine besondere Schicht genommen werden.
2) Die Haut trägt hier keine Härchen.
3) Die Unterhautfettzellschicht und
4) die Fascie. Erstere ist hier sehr fest mit der Haut verwachsen und lässt sich nur sehr schwer abpräpariren. Man entfernt sie mit der Haut zugleich, um die fascia palmaris zu entblössen. Die querlaufenden Fibern der Fascie verlieren sich in dieser Haut. Ebenso durchflechten viele feine Gefässe diese dünne Fettschicht. Nach unten, wo die Fascie aufhört und sich mit den Sehnen der Flexoren verbindet, tritt das Fett in kleinen, weisslichen Körnchen traubenförmig zusammen.

Die Fascie bietet hier deutlich quer- und längslaufende Fasern, die nur locker unter einander verwebt sind.

Um den Verlauf der Fascie zu untersuchen, muss der untere Theil des Vorderarms mit in Betracht gezogen werden.

Die fascia antibrachialis dieser Gegend lässt näher der Radialseite die Sehne des m. palmaris longus durchscheinen. Sie liegt zwischen zwei Blättern derselben, näher zur Hand hin dicht auf dem lig. carpi volare. Hier ist sie noch ein Fascikel, theilt sich aber dann in 4 Bündel gänsefussähnlich, die theils mit dem Fettzellgewebe (das an den Wurzeln der Finger reichlicher vorhanden ist), theils mit der Flexorensehne verwachsen sind.

Vom äussern Rande der fascia palmaris sendet diese einige dünne, fibröse Fortsätze zur Bedeckung des m. abductor poll. brevis ab, während vom innern Rande derselben ebenfalls ein dünnes Blättchen abgeht und mit dem querlaufenden m. palmaris brevis verschmilzt, welcher nach *Velpeau* von der Fascie entspringt.

Ausser den longitudinalen Fasern finden sich in dieser Fascie auch transverselle, die jedoch nur deutlich erstens an der Stelle sind, wo dieselbe auf dem lig. carpi vol. liegt, und zweitens da, wo ihre vier Fascikeln zu den Flexorensehnen abgehen. Zwischen dem Insertionspunkte eines jeden Fascikels verlaufen silberglänzende Querfasern. Diese befinden sich 1″ von den Fingerspalten entfernt, an dem Gelenke zwischen den letzten Fingerphalangen und den ossa metacarpi.

Diese Querfasern bilden 3 Intermetacarpal-Kanäle. In jedem derselben liegt

a) die art. digitalis communis (Zweige des arcus volaris superficialis),

b) zwei nervi digitales und

c) das Ende des m. interosseus. Diese Organe treten an's Licht, wenn man die Brücke, aus den genannten Querfasern bestehend, über diesen Kanälen spaltet, wobei dann auch die Verwachsung der Längsfasern mit den Flexorensehnen wieder sichtbar wird.

Die genannten Kanäle liegen also, was für den Chirurgen wichtig ist, 1″ von den Fingerspalten entfernt. Der truncus der art. digit. ist in denselben noch nicht gespalten; denn die Theilung findet erst au niveau mit der Hautfalte zwischen den Fingern statt. Die folgende Schicht ist

5) eine zellig-lamellöse. Sie liegt gleich unter der Fascie und lässt

6) den arcus volaris superficialis durchschimmern.

Er wird hauptsächlich von einer Fortsetzung der art. ulnaris gebildet. Liegt in der Richtung der Linie, die vom os pisiforme (seinem äussern Rande) bis zur Hautfalte zwischen dem zweiten und dritten Finger gezogen wird. 1½″ vom os pisiforme und 2″ von der genannten Hautfalte etwa entfernt.

a) Der arcus volaris superficialis ist an seinem Ursprunge von den querlaufenden Fasern des m. palmaris brevis bedeckt; und gleich unter dem Zellgewebe liegen die glänzenden, querverlaufenden Fasern des lig. carpi proprium volare.

b) Dicht nach aussen verlaufen die Zweige des n. ulnaris für den vierten Finger. Der arcus liegt zwischen zwei dichten, starken Fascien (fasc. palmaris und lig. carpi volare) und sendet schon 1″ vom os pisiforme entfernt einen Zweig für den fünften Finger ab.

c) Nach aussen ½″ verläuft unter dem lig. carpi volare der n. medianus, der sich hier in 4 Hauptäste theilt.

Um die Bildung des arcus volaris zu verfolgen, muss man die art. radialis im untern Viertheile des Vorderarms aufsuchen. Man entfernt

1) die Haut,

2) die Zellschicht,

3) die hier dünne fascia antibrachialis und hat dann nach innen

4) den muscul. ulnaris internus, durch den man, mit den Fingern zur Hand herab verfolgend, auf das os pisiforme stösst. Sein innerer Rand hat schräg nach aussen gehende Muskelfasern, sein äusserer besteht aus vertical laufenden Sehnenfasern. Zieht man diesen Muskel nur ein wenig nach innen, so hat man

5) eine fibröse Lamelle, unter welcher bereits

6) die art. ulnaris, in eine besondere zellige Scheide eingehüllt, sichtbar ist.

Der n. ulnaris liegt nach innen von der Arterie, vom m. ulnaris internus bedeckt. Die Arterie wird von zwei Venen begleitet. Neben derselben nach aussen liegen die Sehnen des m. flexor sublimis in ihrer fibrösen Scheide eingehüllt.

Die art. radialis wird leicht gefunden, wenn man den Daumen stark extendiren und zugleich abduciren lässt, wobei der m. abductor poll. longus hervorspringt. Nach innen, neben diesem, liegt eine Grube, in welcher (oft etwas höher) die Arterie sich unter die Sehne des genannten Muskels krümmt und zur Dorsalfläche der Hand verläuft.

Hier umgiebt sie genau die Articulation des os metac. poll. mit dem os multangulum majus, zwischen den Sehnen der mm. abduct. longus und extens. pollicis longus. — Gerade unter dem m. abductor pollicis brevis theilt sie sich in 2 Aeste, der eine verbindet sich zwischen den mm. abductor und flexor poll. brev. mit dem ramus volaris der art. ulnaris und bildet den arcus volaris superficialis, der andere geht in die Tiefe (d. h. wenn die Dorsalfläche nach unten liegt), unter den m. flexor poll. brev. und unter die Sehne des m. flexor digitorum communis, um den arcus volaris profundus zu bilden. Gewöhnlich ist der arcus volaris superficialis mehr entwickelt. Auf Taf. **27** ist ausnahmsweise der arcus profundus stärker.

Aus der Convexität des arcus volaris superficialis entspringen 4 artt. digitales communes.

Dieser Bogen ist die Fortsetzung der art. ulnaris; liegt zuerst unter dem m. palmaris brevis, dann zwischen der fasc. palmaris und dem lig. carpi volare; krümmt sich immer mehr nach aussen zwischen der fasc. palmaris und der fibrösen Scheide der Sehnen des m. flexor digitorum communis.

Dicht nach innen verläuft der n. ulnaris, $^1/_2''$ nach aussen der n. medianus, durch das lig. carpi volare von der Arterie getrennt.

Nach Abgabe der 4 artt. digitales communes endigt der Bogen in 2 Aeste:

1) art. digiti indicis und
2) ramus communicans cum arteria radiali.

Vom arcus profundus ist er getrennt durch die Sehne des m. flexor digitorum communis.

Zur Operation:

I. **Die Ligatur der art. radialis im untern Theil des Vorderarms.** Die Unterbindung an der Stelle, wo man den Puls zu fühlen pflegt, hat keine Schwierigkeiten, besonders wenn der Puls fühlbar. Fehlt er aber, so schneidet man am äussern Rande des palmaris longus, oder dem noch deutlichern flexor carpi radialis durch

1) Haut,
2) Fettzellschicht und
3) Fascie, unter der die Arterie mit ihren beiden Venen verläuft.

Um nach *Velpeau* den ramus, der zum arcus volar. prof. führt, zu unterbinden, macht man den Schnitt zwischen Zeigefinger und Daumen. Man merke auf das Carpo-metacarpal-Gelenk des Daumens und führe von da aus den Schnitt bis zur Mitte des os metacarp.

des Zeigefingers. Hier liegt die Arterie gerade unter der Sehne des m. extensor poll. longus, worauf sie sich unter dem m. abductor indicis in zwei Aeste theilt. Man muss sich bei der Operation näher dem os metacarpi indic. halten. Der Schnitt entblösst die Sehne des m. extensor poll. longus und ein Venennetz nebst einigen Zweigen des n. radialis fallen dabei unter das Messer.

II. Etwas schwieriger ist die **Unterbindung der art. ulnaris an der Handgrenze.** Vom äussern Rande des os pisiforme führt man eine Linie aufwärts und durchschneidet in derselben

1) die Haut,
2) die Fascie und erkennt dann
3) den glänzenden, sehnigen Rand des m. ulnaris internus.

Dicht unter dem innern Rande desselben liegt die a. ulnaris, nur noch

4) von einer 2ten aponeurotischen Lamelle bedeckt. Die Sehne des m. flexor sublimis, die etwas näher nach aussen liegt, darf nicht nutzlos entblösst werden.

Will man die a. ulnaris auch noch näher zum arcus aufsuchen, so schneidet man ein, indem die bezeichnete Linie (zwischen dem os pisiforme und der Falte des Zeigefingers) uns zur Richtschnur dient. Man halte sich dabei mehr in der Nähe des os pisiforme, durchdringt

1) die Haut,
2) die Fettschicht,
3) die dünne Fortsetzung der fascia palmaris,
4) die queren Fasern des m. palmaris brevis, und endlich
5) die zellige Scheide der Arterie selbst.

Auch hier, wie in der obern Partie, liegt der n. ulnaris nach innen.

§. 15. Die Lage der a. mammaria interna.

I. **Lage der a. mammaria interna zwischen dem 3ten und 4ten Rippenknorpel.**
Schichten:

1) Haut,
2) Fettzellschicht,
3) Fascia pectoralis, eine dünne, fibrös-zellige Lamelle,
4) Fibern des m. pectoralis major,
5) eine lamellöse, lockere Zellschicht und
6) die leicht zerreisslichen Fibern des m. intercostalis, nur $1^1/_2'''$ dick, der den $1^1/_2''$ langen und gegen $1''$ breiten Raum zwischen dem 3ten und 4ten Rippenknorpel ausfüllt.

Die Richtung dieser Muskelfasern ist von innen und oben nach unten und aussen, und es scheinen drei Schichten übereinander gelagert zu sein. An der Stelle, wo die a. mammaria verläuft, ist der Zwischenknorpelraum nur $^1/_2''$ breit und verengt sich zum Sternum hin noch mehr. An der Verbindungsstelle der Rippen mit dem Rippenknorpel sieht man vertical von

dem einen Knorpel zu dem andern glänzende, straffe Fascikel aponeurotischer Fasern verlaufen.

7) Von dem m. intercostalis internus bedeckt, liegt hier ein lockerer Fettzellstoff, der sich leicht mit der Sonde durchreissen lässt, wodurch

8) die a. mammaria interna entblösst wird.

Von der Hautfläche ist das Gefäss in verticaler Richtung 1¼″ etwa entfernt und wird meist von 2 Venen (ausnahmsweise jedoch im Präparate von Taf. **28** nur von einer einzigen) begleitet. Ihren Verlauf bezeichnet eine gedachte Linie von der Sterno-clavicular-Articulation nach unten und etwas nach aussen. — Ein kleiner Muskelast durchbohrt in diesem Zwischenknorpelraum den m. intercostalis.

Entfernt man den Zellstoff, in welchem die Arterie eingebettet, so kommt die Insertion des m. triangularis sterni zum Vorschein, der mehr zum Brustbein hin aponeurotische, jedoch nach aussen mehr fleischige Fasern zeigt.

II. **Lage der a. mammaria interna zwischen dem 2ten und 3ten Rippenknorpel.**

Der Raum ist hier zweimal so breit als der zwischen dem 3ten und 4ten Rippenknorpel. Einen Querfinger breit vom Sternum, wo gerade die Arterie liegt, ist er 1″ breit.

Schichten:

1) Haut,
2) Fettzellschicht,
3) fascia pectoralis,
4) m. pectoralis major,
5) eine lockere Zellschicht,
6) m. intercostalis internus, der von dem obern Rande des 3ten Rippenknorpels von einem Zweige der a. mammaria interna durchbohrt wird;
7) eine dünne, straff angespannte fibröse Lamelle, unter welcher noch
8) eine dünne Lage Fettzellstoff folgt, in welchem endlich die a. mammaria verläuft.

Dieser zuletzt genannte Fettzellstoff scheint sich aus dem mediastinum anterius her zu diesem Zwischenrippenraume fortzusetzen. Die Arterie liegt auf der äussern Fläche der pleura und nicht wie an der vorher besprochenen Stelle auf den Fasern des m. triangularis sterni. Dieser Muskel inserirt sich mit seinen letzten Fasern etwas nach aussen, einige Linien von der Arterie entfernt (Taf. **28**). In diesem von *Pirogoff* gelieferten Präparate liegt die Vene, wie es nicht gewöhnlich, etwas von der Arterie entfernt.

Betrachten wir den ganzen Verlauf der a. mammaria interna, so finden wir

1) die Arterie stets in einer innigeren Verbindung mit der innern Fläche der Rippenknorpel, als mit der äussern Fläche der pleura.

2) Vom 3ten und 4ten, mitunter auch schon vom 2ten Rippenknorpel an (Taf. 28, 2.) liegt die Arterie von den dünnen, aponeurotischen Ausläufern des m. triangularis sterni (bei seiner Insertion) bedeckt.

3) In den obern Zwischenknorpelräumen ist die Arterie dem Sternum näher gerückt.

4) Von dem dritten Rippenknorpel an verläuft die Arterie zwischen dem m. intercostalis internus und triangularis sterni und schimmert bis zum 6ten Rippenknorpel herab, durch die dünnen Fasern des zuletztgenannten Muskels hindurch.

Zur Operation:

Nur vom 4ten Interstitium an nach unten kann die a. mammaria interna verletzt werden, ohne dass die Wunde zugleich eine penetrirende zu sein braucht, indem die Fasern des m. triangularis sterni, auf welchen hier die Arterie liegt, die pleura schützen können.

Gewöhnlich ist aber eine Verletzung der a. mammaria in dieser Gegend mit einer Rippenknorpelverletzung verbunden. Die Blutung kann dabei als eine äusserliche behandelt werden und durch Tamponade oder durch Unterbindung in der Wunde oder oberhalb derselben gestillt werden. Wenn dagegen bei einer Verwundung die Verletzung der a. mammaria in den 3 ersten Interstitien stattgefunden hat, ist die Blutung eine innere.

Das Aufsuchen der Arterie oberhalb und ein rasches Schliessen der Wunde wäre da indicirt, da immer eine Resorption des Extravasats und eine prima intentio der penetrirenden Brustwunde — mit einer nur localen Pleuritis — unter günstigen Verhältnissen möglich ist.

Die Unterbindung der a. mammaria int. muss stets nur im dritten oder vierten Interstitium vorgenommen werden. Der Vorschlag *Scarpa*'s, im ersten Interstitium, zwischen der 1sten und 2ten Rippe, die Arterie für die Ligatur zu entblössen, findet seine Schwierigkeiten darin, dass die Arterie hier zu nahe dem sternum liegt und die pleura leichter verletzt werden kann.

Pirogoff hält das Verfahren von *Velpeau* und *Dieterich* für das zweckmässigste.

Ein verticaler Hautschnitt, 2″ lang, vom äussern Rande des Brustbeins einen Querfinger breit entfernt, zwischen dem 3ten und 4ten Rippenknorpel, ist wohl am vortheilhaftesten. Zwischen dem 4ten und 5ten Rippenknorpel ist der Zwischenraum enger.

Die Brustwarze entspricht der 4ten Rippe und kann auch zur Bestimmung der Incisionsstelle dienen.

Man schneidet durch

1) Haut,

2) Fettzellschicht,

3) Fascie des m. pectoralis major. Durchtrennt dann mit verticalem Messerzuge

4) die schräg nach oben und aussen verlaufenden Muskelfasern desselben und fühlt dann genau nach dem äussern Rande des Brustbeins.

Einen Daumen breit vom Sternalrande macht man nun einen Querschnitt

5) durch die dünnen, oft mit der Sonde zerreissbaren Fasern des m. intercostalis internus, die man an ihrer schrägen Richtung von oben und innen nach unten und aussen erkennt. Durch diesen Querschnitt gewinnt man viel mehr Raum und erleichtert sich diese Operation bedeutend.

6) Jetzt hat man nur noch das lockere Fettzellgewebe zu zerreissen und $^1/_2''$ vom sternum entfernt liegt die Arterie zwischen ihren beiden Venen frei da.

Die unter ihr liegenden Fasern des m. triangularis sterni hat man bei dem Freimachen der Arterie zu schonen, um sich so vor einer Verletzung des Brustfells zu wahren. Man muss der grössern Vorsicht wegen daher bei diesem Acte die Hohlsonde mehr horizontal und ja nicht vertical halten.

Scarpa und *Goyrand* sind nicht mit Unrecht für einen schrägen Schnitt, der in einem Winkel von 45° zur Körperachse geführt, mit seiner Mitte auf den Zwischenknorpelraum fällt. Man läuft dabei weniger als bei dem verticalen Hautschnitt Gefahr, das Gefäss zu verfehlen.

Im 5ten Intercostalraum ist die Arterie sehr schwer für die Ligatur zu erreichen, und im 6ten die Operation kaum möglich.

Die Unterbindung der a. mammaria int. wurde zuerst von *Lallemand* und später öfter ausgeführt, entsprach aber, besonders wenn sie näher dem Ursprunge des Gefässes vorgenommen wurde, nicht immer ihrem Zweck, da zahlreiche Anastomosen diese Arterie mit den Zweigen der a. subclavia, a. thoracica, epigastrica und den aa. intercostales verbinden.

Man suche daher wo möglich am Orte der Verletzung das Gefäss auf und unterbinde beide Enden desselben.

II. Die Arterien, die aus der aorta abdominalis entspringen.

§. 16. Die Lage der aorta abdominalis.

Nur die etwa 4'' lange Portion der aorta abdominalis, die zwischen dem Ursprunge der a. mesenterica super. und der Bifurcationsstelle gelegen, braucht hier einer Betrachtung unterzogen zu werden. Ihre Lage entspricht nicht der Centrallinie, die durch die Wirbelkörper gezogen, sondern sie weicht nach links ab und reicht gewöhnlich vom 2ten bis zum 5ten Lendenwirbel.

Folgende Hauptäste sendet sie auf dieser Strecke ab:

1) die aa. renales,
2) die aa. spermaticae,
3) die a. spermatica inferior,
4) die 4—6 Lendenarterien,
5) die a. sacra media.

Grenzen der Gegend. Das Bauchfell bildet hier vor der Wirbelsäule einen dreieckigen Raum, gleichsam die Basis des Mesenteriums, und kann recht gut mit dem mediastinum posterius der Brusthöhle verglichen werden, indem es nur an der Stelle nicht existirt, wo das Duodenum die Aorta bedeckt. Dieser Raum enthält:

1) die portio ileo-mesaraica aortae,
2) die v. cava inferior,
3) den ductus thoracicus,
4) den n. sympathicus und in dem verbindenden lockeren Zellgewebe noch
5) einige lymphatische Knoten.

A. **Der obere Theil der portio ileo-mesaraica aortae** ist 3″ lang und zwischen dem Ursprunge der beiden Gekröse-Arterien gelegen.

1) Nach rechts von der Aorta liegt die cava inferior, $^1/_2$″ von dieser entfernt.

2) Zwischen beiden Organen liegt die sehnige Insertion des Zwerchfellschenkels und im Fettzellgewebe eingebettet der ductus thoracicus.

3) Nach links von der Aorta der m. psoas major. In dem Zellgewebe zwischen diesem Muskel und der Aorta finden sich einige Ganglien und Aeste des n. sympathicus.

4) Der n. sympathicus selbst liegt zwischen dem linken Psoas und dem äussern Rande der Aorta, $^1/_4$—$^1/_2$″ von letzterer getrennt.

5) Gleich unter dem Ursprunge der a. mesaraica super. wird die Aorta von dem linken Nierennerven, der quer über dieselbe hinläuft, bedeckt.

6) Zwischen diesem Nierennerven und dem Ursprunge der a. mesaraica infer. geht das Duodenum fast in transverseller Richtung über die Aorta weg und ist, da ein eigentliches Mesenterium diesem Darmtheile fehlt, nur von einer Fortsetzung des mesocolon transversum bedeckt und unmittelbar an die Aorta geheftet.

7) Die ganze Zellhaut dieser Aortenportion ist mit unzähligen Nervennetzen, aus dem obern Gekröse herkommend, bedeckt.

B. **Der untere Theil der aorta iliaco-mesaraica** reicht von der Ursprungsstelle der a. mesaraica infer. bis zur Bifurcation und ist $1^1/_2$″ lang.

1) Nach rechts die v. cava, hier der Aorta schon näher gelegen und mehr nach unten kaum durch eine dünne zellige Scheidewand von derselben getrennt.

2) Der ductus thoracicus rückt am 3ten Lendenwirbel an die hintere Fläche der Aorta.

3) Der n. sympathicus ist am Kreuzbeinvorsprunge nur 1''' von derselben entfernt.

4) Der Stamm der a. mesaraica inferior ist auf der vordern Seite der Aorta gelegen, nachdem sie mit einem kleinen Bogen aus derselben entsprungen. Zwischen beiden Arterien finden sich kleine Zweige des n. sympathicus, die dem plexus mesentericus angehören.

5) Zwei Lumbalarterien, aus der hintern Fläche der Aorta entspringend, ruhen mit derselben unmittelbar auf dem apparatus ligamentosus der Lendenwirbel.

Zur Operation:

Die Frage, ob die Unterbindung der aorta abdominalis zu unternehmen ist, lässt sich noch immer nicht als abgethan ansehen. Sie ist bekanntlich schon 4mal an Lebenden unternommen worden, und ausser den zu diesem Ziele vorgenommenen Vivisectionen von *Pirogoff* liegt gegenwärtig noch manche andere Arbeit über diesen Gegenstand vor.

Jene Leichenbefunde, in welchen der arcus aortae obliterirt gefunden, sind mit Unrecht ohne Weiteres zur Bejahung dieser Frage benutzt worden; denn der sogen. freiwillige Obliterationsprocess geschieht allmählich, mit der Erweiterung der Collateraläste in vollkommener Harmonie, und lässt sich daher nicht mit der plötzlich wirkenden Ligatur vergleichen. Die Vivisectionen bei *A. Cooper* und *Pirogoff* hatten oft starken Blutzudrang zu den Centralorganen, oder auch Nachblutungen tödtlicher Art zur Folge, und fast immer folgte eine bleibende Paresis der untern Extremitäten und der Blase. *A. Cooper*'s Operirter (1817) überlebte die Unterbindung 40 Stunden, *Murray*'s Kranker (1834) starb 23 Stunden nach der Operation. Die Unterbindungen der Aorta von *James* und zuletzt von *Borges* (1842) ausgeführt, hatten einen ähnlichen Erfolg.

Doch hier soll nur Dasjenige vorgeführt werden, was die chir. Anatomie über diesen Gegenstand docirt.

Die obere Portion (s. oben) der aorta abdominalis könnte für die Unterbindung günstige Verhältnisse darbieten; denn

1) ist die v. cava infer. und der n. sympathicus hier der Arterie nicht so nahe gerückt, und

2) kann die Ligatur zwischen den beiden aa. mesaraicae angelegt werden, wodurch der Collateral-Kreislauf günstiger sich gestaltet. Die Ligatur tiefer, vom Herzen entfernter zu appliciren, hätte nach der allgemeinen Regel eigentlich eine bessere Prognose; doch sind — wenn gleich über der Bifurcation die Unterbindung vorgenommen wird — dem Entstehen eines Collateral-Kreislaufes mehr Schwierigkeiten entgegen gestellt. War die Aorta gleich über der Theilungsstelle unterbunden worden, so bildete sich der Collateral-Kreislauf durch die Capillaranastomosen der Lumbalgefässe mit den Zweigen der a. hypogastr. Die Anastomosen der a. mammaria int. mit der a. epigastr. betheiligten sich bei der Wieder-

herstellung des Kreislaufs fast gar nicht, obgleich man es a priori annahm. *Pirogoff* unterband an Thieren die aorta abdominalis und durchschnitt dabei mit den Bauchdecken die Verbindungen der a. mammaria und a. epigastrica, und dennoch spritzte bei Eröffnung der a. cruralis das Blut aus derselben. Ebenso sprachen Injectionen, die längere Zeit nach der Unterbindung der aorta abdominalis vorgenommen wurden, gegen eine bedeutendere Erweiterung der Anastomosen in den Bauchdecken, wohl aber fand sich diese bei den Lumbalästen.

Wird dagegen die aorta abdominalis zwischen den beiden aa. mesaraicae unterbunden, so strömt das Blut durch Bogenanastomosen aus der a. mesaraica super. in die a. mesaraica infer. Dieser Umstand ist für die Wiederherstellung der Ernährung der untern Extremitäten von grosser Wichtigkeit, hat aber einen noch bedeutenderen Einfluss auf den Zustand des Herzens und der Lungen, indem sonst durch das sich häufende Blut in diesen Theilen grosse Gefahr gegeben wird.

Es ist nur zu bedauern, dass die Ligatur zwischen den beiden aa. mesaraicae am Lebenden so schwer zu appliciren ist, weil hier gerade die v. renalis und das Duodenum die Aorta bedecken.

Bisher ist die Aorta nur in der untern Partie, d. h. die aorta mesaraico-iliaca unterbunden worden, obgleich die v. cava hier der Arterie näher und die a. mesaraica inferior auf der vordern Fläche der Aorta aufliegt.

A. Cooper machte den Schnitt in der linea alba und ging auf dem geraden Wege durch das Peritonaeum und die Darmwindungen auf die Aorta los, wo er im mediastinum abdominale, das er sich mit den Nägeln eröffnete, die Ligatur applicirte. Die Nachtheile dieses Verfahrens sind: der Vorfall der Därme und die Möglichkeit, dass sich in die Ligaturfäden eine Darmschlinge legt. Die Schwierigkeit, mit dem Nagel das Peritonaeum zu durchreissen, und dann vor Allem die Gefahr der Peritonitis muss hier genannt werden.

Die andere Methode, von der Seite her, ohne Durchschneidung des Peritonaeums zur Aorta zu dringen, ist entschieden vorzuziehen, obgleich eine so ausgedehnte Trennung der zelligen Verbindung des Peritonaeums sehr leicht eine ausgedehnte suppurative Entzündung und Eitersenkung veranlassen kann.

Der Hautschnitt wird also am rationellsten auf der linken Seite gemacht, wenn der Sitz des Aneurysma es nur gestattet. Nachdem alle 3 Muskelschichten durchschnitten, entblösst man die fascia transversa, und dann das Peritonaeum, wie wir es bei der Unterbindung der a. iliaca communis noch näher erörtern werden. Der Kranke wird dabei auf die rechte Seite gelagert, um so die Darmwindungen von der Wunde zu entfernen. Die Aorta selbst muss endlich höchst vorsichtig mit den Fingern frei gemacht werden, denn wollte man sie umstechen, so könnte leicht ein Lumbalast derselben zerrissen werden.

§. 17. Die Lage der a. iliaca communis oder primitiva.

Die Gegend, in welcher der Schnitt zur Unterbindung der a. iliaca communis gemacht wird, lässt sich durch folgende Linien bezeichnen: nach unten zieht man eine schräge Linie von der spina ilei anterior superior bis zum Nabel; nach aussen eine verticale Linie von der spina ilei ant. sup. nach oben bis zur 10ten Rippe; nach innen eine ähnliche, aber etwas schräg nach aussen gerichtete Linie, die dem äussern Rande des m. rectus abdominis, bei musculösen Subjecten deutlich hervortretend, entspricht, und endlich nach oben dient der untere Rand der 10ten Rippe als Grenze.

Die zu durchschneidenden **Schichten** in diesem viereckigen Raume sind:

1) die Haut,
2) die Fettzellschicht,
3) die fascia superficialis, die kein bedeutendes Gefäss enthält,
4) der m. obliquus externus, dessen Fasern schräg von oben und aussen nach innen und unten verlaufen. Seine fibröse Scheide beginnt hier; denn 1″ mehr nach innen ist er bereits aponeurotisch.
5) Eine derbe Zellschicht zwischen m. obliquus externus und internus.
6) Der m. obliquus internus, der hier noch ganz musculös ist, indem sein aponeurotischer Theil noch mehr nach innen liegt, als der des m. obliquus externus. Die Fasern des obliquus internus verlaufen weniger schräg, in der Richtung von unten und aussen nach oben und vorn.
7) Der m. transversus, der hier lockerer mit dem vorhergehenden Muskel als unterhalb verbunden ist. Seine Fasern laufen in derselben Richtung, wie die des m. obliquus externus, nur etwas weniger schräg.
8) Die fascia transversa, fester mit der Aponeurose des m. transversus als mit dem musculösen Theile desselben verbunden, und
9) endlich das Peritonaeum, welches hier bei der Aponeurose fester als nach aussen mit der fascia transversa zusammenhängt.

Die relative Lage der a. iliaca communis ist folgende:

1) Die Bifurcation der Aorta liegt meist auf dem Intervertebralknorpel des 4ten und 5ten Lendenwirbels, oder in der Höhe des Nabels.

2) Die Bifurcation der a. iliaca communis liegt nicht immer gleich hoch, gewöhnlich au niveau mit dem Promontorium auf der symphysis sacro-iliaca.

3) Eine schräge Linie, vom Nabel zum *Poupart*'schen Bande gezogen, so dass sie 2″ vom tuberculum pubis nach aussen endet, giebt den Verlauf der a. iliaca communis und der a. iliaca externa an.

4) Die a. iliaca communis ist etwa 2″ lang und verläuft also über den Körper des 5ten Lendenwirbels und über die portio iliaca oss. sacri in einer Vertiefung, die durch den m. psoas und den genannten Wirbelkörper gebildet wird.

5) Die Lage der a. iliaca zur Vene gleichen Namens ist auf beiden Seiten verschieden.

Rechts ist die Arterie länger als links und die entsprechende Vene kürzer. Die linke vena iliaca liegt ihrem ganzen Verlauf nach an der innern Seite der Arterie und wird an ihrer Einmündungsstelle von der a. iliaca communis dextra bedeckt. Die rechte vena iliaca communis liegt an der äussern Seite der Arterie.

6) Der Ureter kreuzt beiderseitig, von oben und aussen nach unten und innen verlaufend, die vordere Fläche der a. iliaca communis, und zwar schon in der untern Hälfte dieser Arterie, d. h. näher zur Ursprungsstelle der a. hypogastrica.

Da der Harnleiter nebst dem ductus deferens und den vasa spermatica mit dem Peritonaeum eng verwachsen sind, so werden diese Organe alle zusammen bei der Entblössung der Arterie meist ohne Schwierigkeit zugleich mit dem Bauchfell von der iliaca abgehoben.

7) Endlich ist auf der linken Seite die flexura sigmoidea das Colon zu nennen, weil sie gerade die Bifurcationsstelle der a. iliaca communis bedeckt. Das Abtrennen des Mesocolons, in dessen seröse Lamellen der Stamm der a. mesaraica inferior eingewickelt ist, lässt sich jedoch leicht ausführen.

Bemerkenswerthe Abweichungen vom Normalen sind:

1) Die Theilungsstelle ist oft höher, ja hinauf bis zum 2ten Lendenwirbel gerückt, und kann abnormer Weise auch tiefer, vor dem 5ten Lendenwirbel sich finden.

2) Die Beobachtung von *Cruveilhier*, dass die a. iliaca communis dextra ganz fehlte und durch Collateraläste ersetzt wurde, hat für den Chirurgen ebenfalls Interesse.

Zur Operation:

Die Unterbindung der iliaca communis, zuerst 1812 von *Gibson*, dann 1820 von *Mott* und später von *Crampton*, *Syme*, *Guthrie*, *Salomon*, *Pirogoff*, *Garviso*, *Stanley* u. A. ausgeführt, hatte einige Male, z. B. bei *Garviso* und *Mott*, einen glücklichen Erfolg.

Die Methode von *Val. Mott*, welche *Uhde* unbedeutend modificirte, einen 5″ langen Schnitt, gleich bei der äussern Leistenöffnung beginnend, ½″ über dem lig. Poupartii in halbmondförmiger Richtung zu führen, — ist am meisten empfohlen worden und gestattet bei nicht genau zu begrenzender aneurysmatischer Entartung sowohl die Ligatur an die a. iliaca externa, als an die a. iliaca communis bis zum Promontorium hinauf anzulegen.

Der Schnitt, dem Verlauf der Arterie entsprechend, oder nach *Salomon* parallel der a. epigastrica durch die aponeurotische Scheide des m. rectus

zu führen, wäre wegen der Entzündung und Eiterung sowohl, wie auch wegen der hier festen Verwachsung des Bauchfells mit der fascia transversa entschieden zu verwerfen.

Die Grenzen der Aponeurose des m. obliquus externus, aber auch die des internus und m. transversus, müssen genau berücksichtigt werden, denn bei ihrer Durchschneidung ist die Verletzung des Peritonaeums gar zu leicht. Man mache den Schnitt, wenn man der *Mott-Uhde*'schen Methode folgt, ja nicht zu weit nach innen, damit man den äussern Rand des m. rectus nicht entblösse. *Crampton* macht überflüssig einen zu langen Schnitt (7″ lang) von der letzten Rippe bogenförmig mit der Concavität zum Nabel nach der spina ilei anterior superior hin. Nur ein sehr bedeutendes Aneurysma könnte ein solches Verfahren indiciren.

Reichlichen Raum, mit verhältnissmässig geringen Nachtheilen gewährt jedoch der von *Dumreicher* angewendete Schnitt, der 4—5″ lang, 2½″ oberhalb der Linie, die man sich von der spina ilei ant. sup. quer zur linea alba gezogen denkt, einige Linien vom Rande des m. rectus entfernt beginnt und schräg zur spina ilei ant. sup. nach unten und aussen herabläuft.

In Rücksicht auf die anatomischen Verhältnisse wäre jedoch das rationellste Verfahren, wie es *Pirogoff* darthut, folgendes: Man suche zuerst den Rand des m. rectus abdominis auf, um diesen beim Schnitt nicht zu verletzen; beginne die Incision 1½—2″ oberhalb der Linie, die von der spina ilei ant. sup. zum Nabel gezogen wird, und ende dieselbe eben so weit (1½—2″) nach unten von der genannten Linie.

Die Richtung des Schnittes kann entweder mehr oder weniger mit der Achse der Arterie *(Dumreicher)* parallel verlaufen, oder in der entgegengesetzten Richtung, schräg, mit leichter Convexität nach unten und aussen.

Man durchschneidet

1) die Haut,
2) Fettzellgewebe,
3) die fascia superficialis,
4) den m. obliquus externus (der hier schon musculös),
5) eine dünne Zellschicht,
6) den m. obliquus internus,
7) m. transversus und
8) die fascia transversa.

Der m. transversus ist von dem über ihm liegenden m. obliquus internus durch den abweichenden Verlauf seiner Fasern zu erkennen. Man schneide in dieser Schicht höchst vorsichtig nur so weit noch Muskelfasern vorliegen, damit ohne nachtheilige Verletzung die fascia transversa blossgelegt wird. Für diesen Act der Operation ist die Richtung des *Mott*'schen Schnittes am vortheilhaftesten. Nachdem zeltförmig mit der Pincette die fascia transversa aufgehoben und mit einem flachen Messer-

zuge angeschnitten worden, wird diese kleine Oeffnung zuerst auf der Hohlsonde und dann auf zwei, zum Schutz des Bauchfells eingeführten Fingern der linken Hand erweitert. Bei dem vorsichtigen Zurückdrängen des Peritonaeums werden mit demselben zugleich die Samengefässe, der Harnleiter und an der linken Seite auch die flexura sigmoidea coli entfernt. Mitunter jedoch kann durch Unruhe des Kranken, dann aber auch durch vorhergegangene Entzündungen bei dieser Abtrennung des Bauchfells eine Zerreissung dieser Membran vorkommen, wie es *Mott* und *Pirogoff* trotz der grösstmöglichsten Behutsamkeit erlebt haben.

Den Samenstrang als Leiter beim Aufsuchen der Arterie in diesem Acte zu benutzen, wie es *Mott* that, ist bei dem hier in Rede stehenden Schnitt nicht gut möglich. Doch die Arterie ist auch ohne diesen Wegweiser leicht im Grunde der Wunde zu finden, und unter Umständen kann auch das Promontorium zur Leitung dienen.

An der Leiche kommt es bei zu raschem Zerreissen der zelligen Anheftung des Bauchfells oft vor, dass auch die Gefässe mit dem Peritonaeum ab- und fortgedrängt werden, was ein Unfall ist, den man auf das sorgfältigste zu vermeiden suchen muss. In meinen Operationscursen sah ich ihn jedoch einige Male, trotz der meinerseits vorausgeschickten Warnung und Bitte um Behutsamkeit, selbst unter nicht ungeschickten Händen eintreten.

Obgleich es in solchen Fällen mir immer gelungen ist (wenn der Operateur mit der Bemerkung, dass er die Arterie nicht finden könne, zurücktrat und auf *Cruveilhier*'s Abnormität gestossen zu sein wähnte), ohne Zerreissung des Bauchfells — selbst bei Leichen, die schon in der Fäulniss etwas vorgerückt waren — mit dem Finger und der Arteriennadel das Gefäss vom Peritonaeum zu trennen, so kann die dabei nothwendig grössere Zerrung dieser Membran am Lebenden die Prognose der Operation nur auf das Bedeutendste verschlimmern.

Sollte gleich bei Eröffnung der fascia transversa oder später unglücklicher Weise das Peritonaeum zerreissen, was durch vorhergegangene pathologische Processe oft unvermeidlich geworden sein kann, so geht man, diese Oeffnung dann benutzend, durch die Darmschlingen weiter und durchreisst, zur Arterie gelangt, das Bauchfell zum zweiten Male auf dem Gefässe. Bei der Anlegung der Ligatur muss man sich dann nur hüten, dass man keine Darmschlinge in den Faden mitfasst.

§. 18. **Die Lage der a. iliaca interna oder hypogastrica.**

Um zu dieser Arterie zu gelangen, haben wir mit einem, ganz dem oben bei der a. iliaca communis entsprechenden Schnitte die Bauchwandung zu durchdringen. Die a. hypogastrica, durch die fascia propria mit dem Bauchfell vereinigt, entspringt vor der symphysis sacroiliaca. Ihr Stamm ist kaum $1^1/_2''$ lang, geht vertical in die Höhle

des kleinen Beckens, wobei er sich nur leicht nach aussen und hinten neigt. Mit der Arterie kreuzt sich der Harnleiter, der schräg nach innen und unten verläuft. Nach aussen von der a. hypogastrica liegt die v. iliaca externa, hinter derselben, von ihr ganz bedeckt, die v. hypogastrica. Nur der obere Theil der Arterie hat eine feste Unterlage in der seitlichen Fortsetzung des Promontoriums, der untere Theil liegt gebettet im Fettzellgewebe und ist durch dieses von der fascia iliaca und dem innern Rande des m. psoas getrennt.

Auf der linken Seite ist die a. hypogastrica von der flexura sigmoidea coli bedeckt.

Die Aeste dieser Arterie haben, so lange dieselben noch im Becken verlaufen, für den Chirurgen wenig Werth. Sie brauchen daher hier nur genannt zu werden:

1) die a. sacrolumbalis, entspringt am höchsten,

2) die a. glutaea und

3) a. ischiadica können als Bifurcationsäste der a. iliaca interna betrachtet werden, da die andern Aeste, wie

4) die a. obturatoria,

5) a. umbilicalis und

6) a. pudenda communis mehr oder weniger aus diesen ihren Ursprung nehmen.

Zur Operation:

Velpeau schlug vor, auf demselben Wege, wie *A. Cooper* zur a. iliaca externa gelangt (s. unten §. 20.), auch die a. hypogastrica aufzudecken, indem er nur den äussern Winkel des *A. Cooper*'schen Schnittes nach oben zu verlängern wollte.

Bujalsky und *Anderson* machten den Schnitt 4″ lang, einen Querfinger breit über der spina ilei ant. super. beginnend, parallel mit dem *Poupart*'schen Bande, 1½″ von diesem entfernt.

White unterband die Arterie, nachdem er einen 7″ langen, halbmondförmigen Schnitt 2″ am Nabel vorbei, zur ersten Leistenöffnung führte.

Nach *Abernethy* und *Stevens*, deren Verfahren von den meisten Chirurgen bevorzugt wird, macht man einen 5″ langen Schnitt, parallel der a. epigastrica, ½—1″ von derselben entfernt, der 1½″ oberhalb des *Poupart*'schen Bandes endet.

Pirogoff empfiehlt jedoch diese Operationsweise nicht. Man muss immer aus den schon genannten Gründen wo möglich den aponeurotischen Theil des m. obliquus internus und transversus vermeiden, und er zieht es daher vor, auf demselben Wege, der zur a. iliaca communis führt, auch bei der Unterbindung der a. hypogastrica einzugehn, und nachdem man die iliaca communis erreicht hat, von dieser aus nach der hypogastrica zu tasten.

Stevens führte 1812 in Santa-Cruz an einer Negerin wegen eines Aneurysma der a. glutaea diese Unterbindung mit glücklichem Erfolg

aus. Ein ebenfalls glückliches Resultat hatte die Operation von *Pommeray White*, während die Operationen von *Atkinson* (1817) in York und von *Mott* tödtlich verliefen.

§. 19. Die Lagerung der Aeste der a. hypogastrica ausserhalb des Beckens.

Eine viereckige Fläche auf der äussern Seite des Beckens enthält das Stromgebiet der äussern, aus der Hypogastrica kommenden Zweige. Die Grenzen dieser Gegend sind:

1) nach vorn, aussen und oben: die spina ilei ant. super. *secunda*, welches eine rauhe Vorragung ist, die 3 Querfinger breit nach hinten und oben von der eigentlichen spina ilei ant. super. gelegen, und von der aus eine unebene Linie zum Acetabulum herabläuft. Sie wird sonst von der crista ilei nicht unterschieden.

2) Nach vorn, aussen und unten: die portio trochanterica ossis femoris.

3) Nach hinten, innen und oben: die spina ilei posterior superior, und endlich

4) nach hinten, innen und unten: die tuberositas ischii. Wir können die Gegend also mit Recht die regio glutaea nennen, indem sie gerade vom m. glutaeus maximus eingenommen wird.

Schichten:

1) Haut.
2) Fettzellschicht, hier sehr fettreich.
3) Fascia musculi glutaei. Eine Aponeurose, aus sehr festen, vertical verlaufenden Fasern bestehend, entspringt von der hintern Hälfte der crista oss. ilei und kann als eine Fortsetzung der fascia lata betrachtet werden. Diese dreieckige, mit der Spitze zum trochanter major gehende Fascia gehört dem m. glutaeus medius an, dessen Fasern von derselben entspringen. Nach unten verbindet sich diese Fascie durch Kreuzung der Fasern mit der Sehne des m. glutaeus maximus am trochanter major und der linea aspera.
4) Der m. glutaeus maximus ist in einer fibrösen Scheide eingeschlossen, die nicht überall gleich dick ausgebildet ist. Seine schräg von oben, hinten und innen nach unten, vorn und aussen verlaufenden Fasern bilden ein grosses Viereck, das den ganzen Raum zwischen der spina post. sup. oss. ilei, der tuberositas ischii und dem trochanter ausfüllt. Hier ist uns die nach hinten, zum Kreuzbein gelegene Partie des Muskels wichtig. — Bei der Präparation der Gefässe dieser Gegend ist es am zweckmässigsten, diesen Muskel durch einen verticalen Schnitt von oben nach unten in der Mitte zu trennen und die hintere Hälfte vom m. glutaeus medius abzupräpariren.

5) Die zellig-fibröse Schicht, die als Fortsetzung der aponeurosis glutaei zu betrachten ist, liegt unter dem m. glutaeus maximus und umwickelt mehrere Zweige der a. glutaea und a. ischiadica.

6) Eine Lage, die sehr mannichfaltig aus mehreren Muskeln, Gefässen und Nerven zusammengesetzt ist.

a) Der untere Rand des m. glutaeus medius, dessen obere Portion der höheren Schicht des m. glutaeus maximus angehört, dessen unterer Rand aber in einem bestimmten Verhältniss zur a. glutaea gelegen und in operativer Hinsicht daher von Bedeutung ist. Seine Fasern, die fast parallel mit denen des m. glut. maximus verlaufen, folgen also einer Linie, die man von der spina ilei poster. super. zum trochanter major zieht.

Fast eine 2″ breite Portion des m. glutaeus medius wird vom m. glutaeus maximus bedeckt.

b) Die Hauptäste der a. glutaea finden sich in einem 1½″ grossen Raume zwischen dem untern Rande des m. glutaeus medius und dem obern Rande des m. pyriformis, näher der spina ilei posterior superior gelegen. Die 3 grösseren Aeste unter ihnen sind:

α) der obere, welcher gleich unter dem m. glut. medius fortschreitet,

β) der vordere (längste), zwischen dem m. glut. medius und minimus und

γ) der hintere, kürzere, der sich gleich in mehrere Aeste für den m. glut. maximus und m. pyriformis theilt.

c) Der untere Rand des m. glut. minimus.

d) In einer starken Fettlage, die sich unterhalb des m. pyriformis findet, tritt der nervus ischiadicus hervor und geht über die vordere Fläche der

e) mm. gemelli weg und ist, wie diese, von einer zelligen Lamelle bedeckt.

f) Endlich haben wir noch die Fortsetzung der a. ischiadica, die am äussern Rande des gleichnamigen Nerven mit diesem parallel verläuft, nur ½″ von demselben entfernt ist und auf dem lig. spinoso-sacrum liegt. Die Richtung der Arterie ist durch eine Linie zu bestimmen, die von der spina ilei post. super. zur Mitte der tuberositas ischii führt.

g) Zuletzt ist in dieser Schicht noch das lig. tuberoso-sacrum zu nennen.

I. **Der Stamm der a. glutaea** tritt durch den obern Theil der incisura ischiadica, wo sie nur sichtbar wird, wenn man den m. pyriformis sehr stark nach unten zieht.

Die Arterie beschreibt dabei einen, noch im Becken verborgenen, 1″ langen Bogen, dessen Convexität nach unten und etwas nach aussen gerichtet ist.

Zwei Wurzeln des n. ischiadicus umgeben diesen Arterienbogen und vereinigen sich darauf hinter dem m. pyriformis in einem spitzen Winkel.

Die v. glutaea liegt nach innen, theilt sich darauf in zwei Aeste, die einen bedeutenden Plexus bilden.

In der incisura ischiadica entspringt auch der n. glutaeus aus dem n. ischiadicus und verläuft dann nach unten von der Arterie.

Die schon angeführte Theilung der Arterie findet dicht am obern Rande des m. pyriformis, zwischen ihm und der incisura ischiadica statt.

II. **Die a. ischiadica,** von der a. glutaea durch den m. pyriformis, der in der Nähe des os sacrum 1″ breit ist, geschieden, tritt zwischen dem lig. spinoso-sacrum und dem m. pyriformis aus der Beckenhöhle heraus. Ihr Stamm bleibt 1″ breit von dem Kreuzbein entfernt und ist bis zur Theilung nur 1″ lang.

Unter dem m. pyriformis liegt er zwischen zwei Wurzeln des n. ischiadicus, der mittlern und hintern Wurzel; die letztere, die auch innere Wurzel genannt werden kann, bedeckt das Gefäss. Die a. ischiadica verläuft darauf zwischen dem lig. tuberoso-sacrum und dem n. ischiadicus, der von ihr nach aussen liegt. Sie hält sich dabei mehr in der Nähe des Nerven und ist so von dem ligamentum, das nach hinten oder innen von ihr gelegen, über ½″ entfernt. Die Arterie sendet mehrere kleine Aeste ab, die ihren Lauf zum n. ischiadicus, zum lig. tuberoso-sacrum, zum m. glutaeus, zur fossa trochanterica u. s. w. nehmen.

III. **Die a. pudenda communis,** die in zwei Portionen zu betrachten ist.

A. Die Beckenportion. Diese Arterie tritt ebenfalls aus der Beckenhöhle zwischen dem m. pyriformis und dem lig. spinoso-sacrum hervor, liegt hinter der a. ischiadica, die gleichen Weges kommt, wird von dieser bedeckt und verläuft, von ihr und von der innern (hintern) Wurzel des m. ischiadicus durch eine zellig-fibröse Lamelle getrennt. Genannte Nervenwurzel liegt zwischen den beiden Arterien (a. ischiadica und a. pudenda communis) und giebt den n. pudendus ab, welcher Anfangs noch ½″ von der gleichnamigen Arterie entfernt ist.

In der incisura ischiadica minor wird die a. pudenda, von zwei Venen begleitet, durch eine fibrös-zellige Lamelle an den m. obturatorius internus angeheftet und geht zwischen dem lig. spinoso und tuberoso-sacrum durch, indem sie schon hier den gleichnamigen Nerven dicht zur Seite hat.

B. Die Perinealportion der pudenda communis liegt im spatium ischiorectale (Taf. **32**), aber ausserhalb der verticalen Lamelle der fascia perinealis media, welche die Arterie an den ramus ascendens oss. ischii, 1″ vom Sitzknorren entfernt, anheftet. Die rami haemorrhoidales und mehr aufwärts die a. transversa etc., die beim Steinschnitt wichtig, entspringen hier.

Diese gefässreiche Gegend zwischen der spina ilei poster. inferior und dem os coccygis und der tuberositas ischii besteht gleichsam aus zwei Oeffnungen. Die grössere, ovale wird von der incisura ischiadica major, der spina ilei poster. inferior, dem Rande

des os sacrum und dem lig. spinoso-sacrum gebildet und vom m. pyriformis in zwei Hälften getheilt.

Oberhalb von diesem Muskel liegen die vasa glutaea und eine Wurzel des n. ischiadicus, unterhalb von demselben die a. ischiadica, der n. ischiadicus und die a. pudenda communis.

Die zweite, kleinere Oeffnung hat eine Dreieckform und wird von der incisura ischiadica minor und dem lig. tuberoso- und spinoso-sacrum gebildet. Der m. obturatorius internus und die vasa pudenda mit den Nerven gleichen Namens treten durch dieses Dreieck heraus.

Ein Blick auf diese Gegend zurück zeigt uns also, wie die a. hypogastrica sich in zwei Hauptstämme theilt, von denen der vordere vier Aeste abgiebt: nach vorn und oben zwei (die a. ischiadica und pudenda communis), die bald nach ihrem Ursprunge hinter die fascia pelvea treten und von dem hintern Stamme der Hypogastrica nur durch die Wurzel des n. ischiadicus und durch einige bedeutendere Veneneste getrennt werden.

Dieser hintere Stamm der a. hypogastrica hat eine $^3/_4$'' lange Portion in der Beckenhöhle, wird dann zwischen den Wurzeln des n. ischiadicus in der incisura ischiad. major von der Fortsetzung der fascia pelvea umkleidet und giebt die aa. sacro-lateralis und glutaea ab.

Zur Operation:

I. **Die Unterbindung der a. glutaea.** Der Hautschnitt wird nach *Zang* in der Richtung von der spina ilei poster. superior zum trochanter major geführt. *Harrison* lenkt den Schnitt zum Interstitium zwischen dem trochanter major und der tuberositas ischii, d. h. also fast nach der Richtung des untern Randes des m. glutaeus medius. Die Richtungslinie zwischen den genannten Punkten kann man in drei gleiche Theile zerlegen, und weiss dann, dass die Arterie zwischen dem obern und mittlern Dritttheile dieser Linie zu suchen ist. Man durchschneidet dabei

1) die Haut,

2) Fettzellschicht,

3) fascia glutaei maximi,

4) den m. glutaeus maximus, wobei einige Muskelzweige der a. glutaea verletzt werden, deren Blutung gestillt werden muss, ehe man tiefer eindringt,

5) durchtrennt man die fibrösen Scheiden zwischen dem m. glutaeus maximus und medius und sucht

6) den untern Rand des m. glutaeus medius und den obern des m. pyriformis auf (näher zum Kreuzbein hin). Wenn in diesen Muskeln sich ein Hinderniss für die Operation bieten sollte, können ihre Fasern auch durchschnitten werden. Man taste dabei nach der incisura ischiadica an der schon bezeichneten Stelle zwischen dem obern und mittlern Dritttheile der *Zang*'schen Linie.

7) Der eigentliche, kurze Stamm der a. glutaea liegt hier tief in der incisura ischiadica verborgen, und man muss deswegen — indem man die äussere Wurzel des n. ischiadicus berücksichtigt — so viel als möglich in dieselbe einzudringen suchen, damit die Ligatur wirklich an den Stamm und nicht an einen Ast desselben zu liegen kommt. Die Vene lässt sich in dieser Tiefe nicht gut von der Arterie isoliren, und man wird meist genöthigt sein, sie mit in die Ligatur zu nehmen.

Um mehr Raum zu gewinnen, wollen neuere Chirurgen, dass man die Fasern des m. glutaeus maximus durchschneide, und erinnern daran, wie *Bell*, obgleich er einen senkrechten Schnitt von 1 Fuss Länge gemacht, mehrere Stunden zu thun hatte, um die a. glutaea zu unterbinden.

Diday spannt einen Faden von der Steissbeinspitze zur crista ilei und schneidet auf die Mitte dieses Fadens perpendiculär ein. An der Kreuzungsstelle des Fadens und des Schnittes tritt in der Tiefe gerade die Arterie aus der Beckenhöhle heraus.

Die Operation wurde zuerst von *Bell* (1808), später von *Carmichael* (1833), von *Lizars* und *Harrison* ausgeführt.

II. **Die Unterbindung der a. ischiadica.** Man führt den Schnitt entweder von der spina ilei poster. super. zur tuberositas ischii (*Zang*, *Ch. Bell*), oder nach *Harrison* in der für die a. glutaea besprochenen Richtungslinie, nur $1^1/_2$'' niedriger. Wenn man die oberflächlichen Schichten und die Fasern des m. glutaeus maximus durchtrennt hat, richtet man sich

1) nach dem Rande des m. pyriformis,

2) nach dem n. ischiadicus und besonders

3) nach dem, mit dem Finger durchfühlbaren lig. tuberoso-sacrum.

Die Arterie liegt unterhalb von jenem Muskel, und nach hinten und innen vom n. ischiadicus, der sich hier in einiger Entfernung von derselben hält.

Die Isolirung der Arterie muss sorgfältig vorgenommen werden, damit die hinter derselben liegende a. pudenda nicht verletzt werde.

Bouisson macht einen 6 Cm. oder $2^1/_2$'' langen Querschnitt, dessen Mitte dem Austrittspunkte entspricht. Eine Linie, die man von der spina ilei posterior zur tuberositas ischii zieht, braucht man nur zu halbiren, um den Punkt zu bestimmen, an welchem die Arterie unter dem m. pyriformis zur Beckenhöhle heraustritt und ihre Vene an der hintern und innern Seite hat.

Die Unterbindung der a. ischiadica ist am Lebenden bisher noch nicht ausgeführt worden.

III. **Die Unterbindung der a. pudenda communis.** Man fürchtete früher immer, diese Arterie beim Perinealsteinschnitt zu verletzen. Durch die Studien an der Leiche von *Beclard*, *Pirogoff* und in neuester Zeit von *Linhart* ist dieses Schreckbild vernichtet und dargethan worden, dass es physisch unmöglich ist, beim Lateralschnitt die a. pudenda communis anzuschneiden, da der prominirende Rand des ramus ascendens ischii im spatio ischio-rectale dieselbe vollkommen sicher schützt. Sollte aber ein

starker Zweig derselben unter das Lithotom kommen, so kann die Perinealportion der pudenda an der innern Fläche der spina ischii mit dem Finger oder mit einer Pelotte comprimirt werden. (*Travers* that solches mit Erfolg bei einer hartnäckigen Blutung aus einem brandigen Geschwür des penis. Meiner Meinung nach wäre es auch hier unter Umständen [bei schmerzhafter, acuter Entzündung am Penis z. B.] des Versuches werth, nach *Vanzetti* die pudenda communis beiderseits zu comprimiren. Da der Erfolg solcher digitalen Compression an den Extremitäten oft ein so glänzender ist, selbst wenn wir nur temporär die Blutzuströmung behindern, kann man wohl annehmen, dass hier, auch bei Freilassung der aa. pudendae externae, schon eine Milderung, wenigstens der Schmerzen, auf diese Weise zu erzielen ist. Aber selbst auch die pudenda externa kann, wenn es nöthig erscheinen sollte, durch Compression der cruralis auf dem Schambeinaste abgeschlossen werden, und so auch auf diesem Gebiete dem *Vanzetti*'schen Antiphlogisticum vielleicht ein lohnendes Feld eröffnet werden.)

Harrison bestimmt folgendermassen die Lage der spina ischii, d. h. des Punktes, der zur Compression der Arterie benutzt werden kann: Bei Rückenlage des Patienten zieht man eine Linie vom trochanter zum os coccygis, — und an der Verbindungsstelle des innern Dritttheils dieser Linie mit dem mittlern, $1^1/_2''$ oberhalb vom Sitzknorren und $2''$ vom äussern Rande des os coccygis entfernt, wird man die spina ischii haben.

Dietrich macht einen $2^1/_2$—$3''$ langen Einschnitt an der innern Seite des ramus descendens ischii und dringt durch Haut, m. glutaeus maximus, eine Fettlage zum m. ischio-cavernosus, an dessen innerem Rande die Arterie verläuft.

Auch die Beckenportion der a. pudenda communis kann nach *Pirogoff* durch einen Schnitt entblösst werden. Man erreicht sie gerade an der Stelle, wo sie zwischen dem lig. tuberoso- und spinoso-sacrum durch die incisura ischiadica minor aus dem Becken in das spatium ischio-rectale hineintritt. *Velpeau* giebt für diese Operation die Richtungslinie von der Basis des os coccygis zum trochanter major an, und *Harrison* zieht eine Linie vom äussern Rande des Kreuzbeinwirbels bis zum trochanter major. Man dringt dabei durch den m. glutaeus maximus und entblösst dann den untern Rand des lig. tuberoso-sacrum.

Man kann aber auch dieses Band durchschneiden und findet dann die a. pudenda communis von zwei Venen begleitet, von dem n. pudendus nach innen, auf dem lig. spinoso-sacrum gelegen.

Am Lebenden ist diese Arterie noch nicht unterbunden worden.

§. 20. Die Lage der a. iliaca externa.

Wir haben einen dreieckigen Raum vor uns, dessen **Grenzen**

1) durch die spina ilei anterior superior,
2) durch die tuberositas ossis pubis und
3) durch den Nabel gegeben sind.

Von diesem Raume aus kann man, wie wir schon gesehen, zu allen Beckenorganen gelangen, und ihn daher genauer zu untersuchen ist von grosser Bedeutung.

Von praktischem Werthe ist es zu wissen:

1) dass die spina ilei anterior superior von der tuberositas pubis beim Manne circa 5″, bei der Frau circa $5^3/_4$″ entfernt ist;

2) dass der Schambeinhöcker fast genau der Lage des äussern Leistenringes entspricht;

3) dass die Arterie, wo sie unter das *Poupart*'sche Band durchtritt, von dem Schambeinhöcker und vom äussern Leistenringe circa 2″ entfernt ist;

4) dass die a. epigastrica von dem genannten Punkte nur $1^3/_4$″ nach aussen liegt;

5) dass der Leistenkanal 14—18‴ lang ist und

6) dass der innere Leistenring fast au niveau mit der a. iliaca externa liegt.

Die **Schichten** dieser Gegend sind complicirt. Bei ihrer Erörterung kommt es auf den Zweck derselben an. Würde es der Lehre von den Hernien gelten, müsste besonders auf die Insertion, Richtung u. s. w. der Aponeurosen Rücksicht genommen werden; hier jedoch folgen wir einer andern Absicht und werden daher in gewöhnlicher Weise die Schichtung der Weichtheile besprechen. Wir haben also:

1) die Haut,

2) die Fettzellschicht, welche die beiden genannten Grenzpunkte dieser Gegend durchfühlen lässt, dem genauer tastenden Finger aber auch den Samenstrang, den fibrösen Rand des äussern Leistenringes, das lig. Poupartii nicht verbirgt, und nur bei fetten Individuen kann letzteres im zu stark gepolsterten Leistenbuge versteckt sein.

Pétrequin beschrieb ein besonderes ligamentum suspensorium plicae inguinalis, welches die Haut des Schenkelbuges gegen die spina ilei, gegen das lig. Poupartii und gegen die Schamfuge fixiren sollte, um die Entstehung des Buges zu erklären. *Hyrtl* sagt jedoch darüber: „Ich kann mir keine Vorstellung von solchen Erfindungen aus dem Stegreife machen und weiss, wie viel solche Haltbänder sich aus dem subcutanen Bindegewebe nach Belieben schnitzeln lassen.“

3) Die fascia superficialis besteht aus zwei Blättern, zwischen welchen die Aeste der a. und v. tegumentaria abdominalis enthalten sind.

Bei fetten Subjecten ist die Gegend zwischen der Fettzelllage und der fascia superficialis nicht ganz deutlich, erscheint sonst aber als zähe, derbe, gelbliche Membran, die mit der Aponeurose des äussern schiefen Bauchmuskels fest verwachsen ist. Nach *Thomson*'s Forschungen besteht die 2te Lamelle der fascia super-

ficialis aus zwei Portionen: le feuillet profond de la fascia sous-cutanée de l'abdomen und la couche profonde de la fascia sous-cutanée de la cuisse, die durch Kreuzung der Fasern verbunden sind.

4) Aponeurose des m. obliquus externus, aus schrägen, von oben und aussen nach unten und innen laufenden, glänzenden Fasern bestehend. Diese verlaufen bündelweise und lassen oft mehr oder weniger bedeutende Zwischenräume, durch welche die Muskelfasern durchschimmern. Eine andere Reihe von Fasern dieser Aponeurose („fibres en sautoir intercolonnaires" bei den Franzosen) hat eine quere, den erst bezeichneten fast entgegengesetzte Richtung, und diese sind mit der oberflächlichen Fascia sehr fest verbunden. Zu bemerken ist hier ferner:

a) dass zwischen der spina ilei anterior superior und der tuberositas pubis der sogenannte arcus cruralis liegt, das lig. Poupartii, ein deutlich erkennbarer Fascikel von grober Textur,

b) dass die Lage des äussern Leistenringes mit dem Samenstrange sehr schwer zu erkennen ist. Selbst wenn man die Haut, Fettzellschicht und oberflächliche Fascie schon entfernt hat, sieht man gewöhnlich noch nichts deutlich. Nur eine unbedeutende Vorragung vom Samenstrange bemerkt man. Derselbe ist von einer zellig-fibrösen Hülle bekleidet und durch diese hier mit der Peripherie des äussern Leistenringes verschmolzen. So bedeckt der Samenstrang bei normaler Lage der Theile die tuberositas pubis, indem er auf dem äussern, rinnenförmigen Schenkel des äussern Leistenringes ruht, der sich an die tuberositas und crista oss. pubis inserirt. Um die tuberositas hier zu fühlen, muss der Finger den Samenstrang zur Seite schieben.

c) Die Aponeurose des m. obliquus externus reicht nach oben bis zu der schräg von der spina ilei zum Nabel gezogenen Linie. Oberhalb hiervon beginnt der musculöse Theil desselben. Der Verlauf des Muskels wird ziemlich genau durch eine halbmondförmige Linie gegeben, die mit ihrer Convexität nach aussen von einem Punkte $1^1/_2$" nach innen von der spina ilei zur 9ten Rippe hinaufgezogen wird.

Unter der Aponeurose liegt die von *Thomson* sogenannte fascia intermuscularis, ein sehr lamellöser, leicht trennbarer Zellstoff.

5) Der m. obliquus internus. An ihm ist die Grenzbestimmung des musculösen und aponeurotischen Theils von grossem Werth für den Chirurgen, da seine Aponeurose mit dem m. transversus und der fascia transversa durch Kreuzung der Fasern verbunden ist und bei einem Einschnitte hier nur zu leicht das Bauchfell verletzt werden kann.

Diese Grenze des aponeurotischen Theils bestimmen wir aber durch eine Linie, die von der spina ilei zum Nabel geführt, und eine zweite, die von dem tuberculum pubis zur ersten Linie, 2—2½″ nach innen von der spina ilei ant. sup. gezogen wird. Was von letzterer nach innen liegt, ist der aponeurotische Theil des m. obliquus internus.

Die Muskelfasern desselben haben eine zweifache Richtung. Mehr nach aussen verlaufen sie schräg nach aussen und aufwärts; in der nach innen gelegenen Portion des Muskels dagegen nach innen und unten, dem *Poupart*'schen Bande parallel. Die Verbindung des lig. Poupartii mit dem dicht hinter demselben gelegenen untern Rande dieses Muskels ist beachtungswerth. 2″ nach aussen vom tuberculum pubis sind seine Muskelfasern mit dem *Poupart*'schen Bande fest vereinigt. Eine Rinne im lig. Poupartii, die nach *Thomson* von seiner bandelette iléo-pubienne gebildet wird (1½″ vom tuberculum pubis nach aussen), enthält den Samenstrang, der ganz von den schrägen, nach unten laufenden Fasern des m. obliquus internus, dem cremaster umwickelt ist.

Diejenigen Muskelfasern, die zur Bildung dieser tunica erythroides nicht beitragen, verlaufen dagegen fast transversell und halten sich ½″ vom *Poupart*'schen Bande entfernt.

Der n. genito-cruralis, ein Ast des n. cruralis, verfolgt mit den Fasern des cremaster den Samenstrang nach unten.

6) Der m. transversus abdominis ist mit seinem untern Rande fast ganz mit dem zuletzt genannten Muskel verschmolzen und gestattet erst 1—1½″ oberhalb eine freiwillige Abtrennung. Zum os pubis hin ist die Vereinigung beider Muskeln in eine Aponeurose am deutlichsten, mehr nach aussen lassen sie sich leichter von einander scheiden.

Die Aponeurose des m. transversus ist etwas breiter und reicht weiter nach aussen. Ihre Richtung lässt sich durch eine Linie bestimmen, die ¾—1″ vom tuberculum pubis nach aussen beginnt und 2—2½″ nach innen von der spina ilei ant. sup. endet.

Die Verschmelzung der Aponeurose des m. obliquus internus und transversus dient zur Scheide für den m. rectus abdominis. Die Grenzen dieser Aponeurose dürfen von den Hautschnitten, die man zum Zweck einer Unterbindung in dieser Gegend anlegt, nicht überschritten werden, und die dreieckige Form der Aponeurose muss dem Chirurgen genau der Lage nach bekannt sein. 1) Nach unten reicht dieselbe von der spina ilei ant. sup. bis 1″ nach aussen vom tuberculum pubis; 2) nach oben von derselben Spina bis gegen den Nabel, 2½″ vor demselben; und 3) nach innen endlich bis zum m. rectus, oder bis zu einer

Linie, welche die nach innen gelegenen Endpunkte der beiden andern Grenzlinien des Dreiecks verbindet.

7) Die fascia transversa im gewöhnlichen Sinne, wie er von *Cloquet*, *Velpeau* eingeführt worden. Die verschiedenen Faserreihen, die *Thomson* aufführt, lassen wir unberücksichtigt.

a) Durch eine eigenthümliche Kreuzung von Fasern wird diese Fascie mit dem hintern Rande des *Poupart*'schen Bandes (*Thomson*'s bandelette iléo-pubienne) verbunden. Die portio pubica dieser Fascie lässt sich noch leichter vom genannten Ligament trennen; bei der portio iliaca ist die Verbindung eine festere.

b) Die innere Portion der Fascia ist also mit der Aponeurose des m. transversus und m. obliquus internus, wie schon gesagt, verschmolzen. Diese Verschmelzung ist besonders fest an der Stelle, an welcher der Samenstrang in den innern Leistenring eintritt. Auch das Bauchfell hängt in dieser Gegend fester mit der fascia transversa zusammen, als es weiter nach aussen zum os ileum der Fall ist.

c) Endlich wird der innere Leistenring durch eine eigenthümliche Reihe von Fasern aus der fascia transversa gebildet, wodurch es nach Eröffnung dieser Fascie dem Finger leicht ist, den Samenstrang verfolgend in den Leistenkanal einzudringen. Da nun der innere Leistenring au niveau mit der a. iliaca externa liegt, so kann ersterer auch zum Aufsuchen dieser Arterie benutzt werden.

8) Der textus cellulosus subperitonaealis, oder die fascia propria (le vrai fascia transversa), eine lamellöse Zelllage, ist wichtig der eingebetteten Gefässe wegen.

a) Die a. epigastrica, $1^3/_4''$ vom tuberculum pubis nach aussen gelegen, bildet hier einen Bogen mit der Convexität nach unten. Auf diesem Bogen liegen die Samengefässe und der ductus deferens, welche auch in einem Bogen, aber mit der Convexität nach oben, sich hier in den Leistenkanal senken. Ein Fettklumpen (Taf. **35**, f.), der fast constant, nach innen vor der a. epigastrica liegt, kann unter Umständen zur Erkenntniss der Lage benutzt werden.

Häufiger entspringt die a. epigastrica oberhalb, etwa 3—4''' vom *Poupart*'schen Bande entfernt, als unterhalb von demselben.

b) Die vasa spermatica und der ductus deferens. Sie sind in der Gegend des innern Leistenringes durch die fascia propria sowohl mit der fascia transversa, als auch mit dem Bauchfell ziemlich fest verbunden. Die Erklärung zu dieser festen Verwachsung des Bauchfells mit dem annulus inguinalis internus finden wir darin, dass im frühern Alter

der processus vaginalis von den Samengefässen umgeben ist.

Hinter der innern Leistenöffnung nehmen die vasa spermatica und der ductus deferens zwei ganz verschiedene Richtungen. Erstere bedecken den äussern Rand der a. iliaca externa und folgen der Richtung des m. psoas nach oben, während letzterer sich gleich nach unten und hinten krümmt, in die Höhle des kleinen Beckens tritt und den innern Rand der a. iliaca bedeckend, sich mit dieser Arterie kreuzt. Wichtig ist dem Chirurgen die schon angeführte feste Verbindung dieser Organe mit dem Bauchfell, welches, wenn man es von dem m. psoas und der Bauchdecke abschiebt, diese Organe mit sich fortnimmt. Die Samengefässe und der ductus deferens bleiben an der äussern Seite des Peritonaeum und werden mit demselben auf diese Weise von der a. iliaca externa entfernt.

9) Das Peritonaeum. Hier kommt nur der untere, convexe Theil dieses Sackes zur Betrachtung. Es lässt sich überall, von den Bauchdecken und von der fascia iliaca, wenn keine entzündlichen Processe vorhergegangen, leicht trennen, nur nicht von der Aponeurose des m. transversus und dem äussern Rande der Scheide des m. rectus abdominis.

3—4''' oberhalb des *Poupart*'schen Bandes krümmt sich das Bauchfell, die vordere Fläche des m. psoas verlassend, zur Bauchwand. Die a. iliaca externa liegt hier in einem dreieckigen Raume, der vorn durch das lig. Poupartii und die Verbindungsstelle der fascia transversa mit demselben, hinten durch die Convexität des Bauchfells und durch die fascia iliaca begrenzt wird; aber nach innen, 2'' vor der tuberositas pubis, sich trichterförmig in den Schenkelkanal fortsetzt. Dieser Raum ist mit lockerem Zellgewebe angefüllt und enthält die a. iliaca externa, gerade wo sie zur a. cruralis wird und die a. epigastrica und a. circumflexa ilei abgiebt. Ausserdem liegen in diesem Dreieck die zu den genannten Arterien gehörigen Venen, ein feiner, der Arterie folgender Nervenzweig (n. ileo-cruralis) und eine lymphatische Drüse.

10) Die a. iliaca externa nebst ihrer Vene liegen auf der fascia iliaca, welche mit ihren deutlichen Querfasern den m. psoas bedeckt. Die Arterie folgt der Richtung des innern Randes des Psoas und wird von *Bogros* in zwei Portionen getheilt. Die eine, vom Bauchfell bedeckt, ist sehr verschieden lang und reicht von der Bifurcation der a. iliaca communis herab bis 6—7''' oberhalb des *Poupart*'schen Bandes. Die andere ist nicht vom Peritonaeum bedeckt und also 6—7''' lang, in dem eben besprochenen dreieckigen Raume gelegen.

A. **Die längere, obere Portion der a. iliaca externa** ist

1) ganz vom Peritonaeum bedeckt, mit demselben durch die locкere fascia propria verbunden.

2) Der ductus deferens kreuzt in schräger Richtung den innern Rand der Arterie.

3) Die vasa spermatica liegen nach aussen und vorn von der Arterie und sind mit dem Peritonaeum fest verbunden.

4) Aus dieser ganzen Portion der a. iliaca externa entspringt kein bedeutenderer Ast.

B. **Die kürzere, freie Portion der Arterie.** Sie erscheint,

1) wenn sie mit Flüssigkeit angefüllt, leicht convex nach vorn.

2) Sie liegt 2″ vom tuberculum pubis und 3″ von der spina ilei anterior superior entfernt. (*A. Cooper* giebt an, dass die Arterie von der Mitte zwischen spina ilei und symphysis oss. pubis beim Manne 7 Mm., bei der Frau 9 Mm. nach aussen gelegen ist.)

3) Gewöhnlich 3‴ vom *Poupart*'schen Bande nach oben entspringt von der innern Seite der a. iliaca die a. epigastrica und von der äussern Seite die a. circumflexa ilei.

4) Die v. iliaca externa liegt dicht am innern Rande der Arterie, etwas nach unten.

5) Die v. circumflexa ilei, die vom äussern Rande der v. iliaca externa entspringt, geht quer über die vordere Fläche der a. iliaca hinweg.

6) Der n. ileo-cruralis und einige andere Nervenzweige liegen von der Arterie nach aussen, verlaufen mitunter aber auch über die vordere Fläche des Gefässes hin.

7) Die schon genannte, fast constante Lymphdrüse liegt auf der Arterie.

8) Die a. und v. iliaca, durch eine feine Lamelle von einander getrennt, sind in eine gemeinsame, sehr zellige Scheide eingeschlossen, die eine Fortsetzung der fascia propria ist, aber stellenweise auch von der fascia iliaca einige Fasern zur Verstärkung erhält, weshalb sie *Hyrtl* von letzterer ableitet.

9) Der n. cruralis liegt ganz entfernt von der Arterie nach aussen, zusammen mit dem m. psoas in einen Sack der fascia iliaca eingeschlossen.

10) Der Samenstrang ist nach innen von der Arterie gelegen. Die innere Oeffnung des Leistenkanals ist fast ganz der Lage der Arterie entsprechend.

Eine sehr seltene, aber für den Chirurgen höchst wichtige Anomalie im Gefässstrange besteht hier darin, dass die Vene an der äussern Seite der a. iliaca liegt, wie sie zuerst *Deguise* bei Gelegenheit der Unterbindung der a. iliaca communis fand.

Zur Operation:

Die Unterbindung dieser Arterie wurde zuerst 1796 von *Abernethy*, jedoch mit unglücklichem Erfolge ausgeführt. Seinen Nachfolgern ging

es glücklicher. *Hodgson* konnte über 22 Ligaturen dieses Gefässes berichten, von denen 15 einen günstigen Erfolg hatten. *Pirogoff* unterband die iliaca externa allein 12 mal, und jedesmal mit Erfolg. Das Mortalitätsverhältniss bei dieser Arterienunterbindung ist somit günstiger als das bei der Ligatur an der a. cruralis. Dieses Resultat gaben auch schon die von *Dieterich* 1833 gesammelten 83 Unterbindungen der a. iliaca externa, von denen nur 22 Fälle unglücklich verliefen. Derselbe fleissige Arbeiter auf diesem Gebiete beschreibt auch in seinem Werke „Das Aufsuchen der Schlagadern" 11—12 verschiedene Operationsweisen zur Unterbindung dieser Arterie, welche er in drei Rubriken reducirt: 1) mit geradem, 2) mit halbmondförmigem und 3) mit schrägem Hautschnitt. Diese sogen. Varianten der Operation, die in Grösse und Form der Schnitte abweichen, bieten durchaus nichts Wesentliches in ihren Unterschieden. Es ist nur wichtig, die anatomischen Merkmale, die uns zur Arterie leiten, hier zu erörtern, denn im Grunde giebt es nur zwei besondere Operationsweisen.

1) Man entblösst die Arterie in ihrer noch vom Bauchfell bedeckten Portion, oder
2) in der freien Portion.

Die Form des Hautschnittes ist hier von geringerem Werthe, da durch Wahl einer besondern Richtung das Aufsuchen der Arterie nicht viel erleichtert werden kann.

I. Die Unterbindung der vom Bauchfell bedeckten Portion der a. iliaca externa.

Die Methode der Unterbindung von *Abernethy*, *Ch. Bell*, *Scarpa*, *Zang*, dem alten *Langenbeck* u. s. w. gehören hierher. Nur im Hautschnitt unterscheiden sich diese Operationsformen von einander, und es muss daher entschieden werden, ob es vortheilhafter ist, die Haut parallel mit der Achse der Arterie oder mehr parallel dem *Poupart*'schen Bande zu durchschneiden. Der Einfluss dieser Schnitte ist wohl von keiner grossen Bedeutung. Dem mehr verticalen, der Arterie parallelen Schnitt *Abernethy*'s hat man vorzuwerfen, dass, da die Haut in dieser Gegend in transverseller Richtung mehr gespannt ist und die Muskelfasern dabei im rechten Winkel durchschnitten werden, dadurch die Wunde mehr klafft; dass das Peritonaeum bei diesem Verticalschnitt mehr entblösst wird und von den umliegenden Theilen in bedeutenderer Ausdehnung getrennt werden muss. Man hat auch einige Fälle (von *Abernethy* und seinen Nachfolgern operirt), in denen eine Peritonitis folgte, gegen dieses Verfahren aufgeführt. Doch es muss bemerkt werden, dass auch bei den andern Operationsweisen eine Bauchfellentzündung beobachtet worden ist, welche ja mitunter bei ganz oberflächlichen Bauchwunden, die das Peritonaeum oft gar nicht entblössten, einzutreten pflegt.

Mehr zu berücksichtigen ist jedoch das beim transversal-schrägen oder halbmondförmigen Schnitt erleichterte Aufsuchen der Arterie. Man gewinnt durch letztern Schnitt mehr Raum und das Gefäss kann nicht so leicht verfehlt werden. Es ist dabei auch immer von Vortheil, die

aponeurotischen und fleischigen Fasern der Muskellage beim transversellen Schnitt parallel mit den Fasern zu durchtrennen, wenn wir auch nicht leugnen können, dass eine longitudinelle Incision bei sehr grossem Inguinalaneurysma viel passender ist; dass man ferner durch dieselbe sicherer auch bei einem grossen Aneurysma den aponeurotischen Theil des m. obliquus internus und transversus (der besprochenen Verwachsung mit dem Bauchfell wegen) vermeiden kann; dass man endlich in Fällen, wo sich in der Operation die Nothwendigkeit herausstellt, die Ligatur höher zu appliciren, der longitudinelle Schnitt leicht sofort nach oben hin verlängert werden kann. Schliesslich ist es auch nicht zu verkennen, dass bei diesem Schnitte das Wundsecret einen bequemern Abfluss hat.

Wie bei Eröffnung des Bubos, würde ich in dieser Gegend, um beim Eiterungsprocess weder ein zu starkes Klaffen der Wundränder zu haben, noch wegen der Nachinnenbiegung der Wundlippen (zur Erleichterung des Eiterabflusses) diese abtragen zu müssen, einen Hautschnitt führen, der von der transversellen Richtung etwas zur verticalen hinneigt.

Welcher Schnittform man sich aber auch zuwenden mag, folgende Regeln sind für alle Fälle bei der Operation einzuhalten:

1) Die Gewebe müssen schichtweise durchschnitten werden und jede Lage muss von dem Operateur dabei erkannt werden. Er muss es klar im Kopfe haben, ob der m. obliquus internus oder der m. transversus unter seinem Messer ist, damit er weiss, wenn er dem Peritonaeum sich nähert. So nur ist Sicherheit in der Operation möglich. Die Faserrichtung und jedes andere anatomische Merkmal muss sorgfältig berücksichtigt werden.

2) Die Haut, Fettzellschicht, fascia superficialis, Aponeurosis des m. obliquus externus, der m. obliquus internus und transversus können aus freier Hand, wenn dieselbe in der praktischen Anatomie nur gehörig geübt ist, durchschnitten werden.

3) Die Grenzen des Schnittes sind die des oben beschriebenen Dreiecks, welches die Ausdehnung des aponeurotischen Theiles des m. obliquus internus und m. transversus bezeichnete. Namentlich darf nicht die innere Grenze des Dreiecks, jener schon oft angeführten leichten Verletzung des Bauchfells wegen, überschritten werden.

4) Um die a. epigastrica zu vermeiden, deren Verletzung mitunter schon bei dieser Operation (ich sah es auf der Klinik Prof. *von Oettingens*) vorgekommen ist, muss man ja nicht vergessen, dass dieselbe $1^3/_4''$ vom tuberculum pubis entfernt liegt. Der Schnitt muss sich also in dieser Entfernung von dem Schambeinhöcker halten und braucht nach aufwärts sich auch nur bis auf $^1/_2''$ der spina ilei anterior superior zu nähern.

5) Die wichtigste Aufgabe dabei ist, das Bauchfell zu schonen. *Ch. Bell* und *Val. Mott* gaben den Rath, den Samenstrang zu diesem Zweck als Wegweiser zu benutzen. *Pirogoff* empfiehlt — was entschieden schonender und sicherer ist — nachdem die Fasern des m. obliquus internus durchtrennt sind, stets sich im äussern Wundwinkel hal-

tend, von der Seite der spina ilei her tiefer zu dringen, hier vorsichtig mit dem Bauch des Messers einen nur 1" langen Schnitt durch die letzten Fasern des m. obliquus internus und die des m. transversus zu machen und so die fascia transversa aufzudecken. Diese ist hier ein gespanntes, gelbliches Blatt, das an dieser Stelle mit den Muskelfasern des transversus nur locker verbunden ist. Weiter nach innen zum os pubis hin, ist die Verwachsung zwischen Muskel und fascia transversa viel fester; im äussern Wundwinkel jedoch ist letztere, was diese Operationsweise besonders rathsam macht, erstens für sich stärker und zweitens von dem Bauchfell durch eine lockere Zelllage getrennt. An dieser Stelle durchschneidet man also am vortheilhaftesten diese Fascie, die jedoch sicher als solche erst erkannt werden muss. Folgende Merkmale können dabei gelten:

a) Die Fascie ist, wie schon gesagt, gelblich und gespannt, das Bauchfell bläulich, gewölbt und lässt oft die Eingeweide durchschimmern.

b) Der untersuchende Finger findet die Fascie nach unten fest mit dem m. transversus und mit dem lig. Poupartii verwachsen und lässt sich durch einen Druck des Fingers hier nicht abtrennen, während das Peritonaeum sich bei leichtem Druck abtrennen und zurückdrängen lässt.

Man fasse die fascia transversa mit der Pincette im äussern Wundwinkel, hebe sie leicht in die Höhe und schneide dann erst mit flachem Messerzuge das Zelt der Membran an. In die so gewonnene kleine Oeffnung lege man, nach innen gerichtet, die Hohlsonde sanft ein, spanne mit ihr die Fascie nach vorn, erweitere mit dem Scalpell die Oeffnung, so dass 2 Finger der linken Hand eingeführt werden können, welche dann im innern Wundwinkel leicht vordringen und das Bauchfell von der fascia transversa leicht abschieben. Mit diesen Fingern spannt man nun die noch nicht durchschnittenen Fasern des m. obliquus internus und transversus und durchschneidet sie schichtweise. So bewahrt man am sichersten das Peritonaeum vor jeder Verletzung.

6) Der textus cellulosus subperitonaealis wird sanft und leicht mit dem Zeigefinger zerrissen, und mit dem Peritonaeum zugleich werden auch die Samengefässe und der ductus deferens von der Arterie abgeschoben.

7) Jetzt hat man nur nach dem innern Rande des m. psoas sich zu richten und findet sofort die Arterie. Die erwähnte Lymphdrüse kann dabei auch als Leiter benutzt werden.

Die zellige Scheide der Vene ist hier weniger entwickelt, weshalb bei dieser Unterbindung leichter als bei der gleich über dem *Poupart*'schen Bande eine Verletzung des Gefässes vorkommen kann, besonders da dasselbe in dieser Gegend mehr verborgen liegt. Der n. cruralis bleibt ausser aller Gefahr; nur die oben genannten Zweige desselben verdienen einige Berücksichtigung.

Ein Gehülfe hebt mit hakenförmig gebogenem Finger das Bauchfell auf, und es ist dann leicht, mit Pincette und Hohlsonde die Arterie freizulegen.

Scarpa's Verfahren, mit zwei Fingern die Arterie zu isoliren, ist nur zu empfehlen, wenn höher hinauf, an unzugänglicherem Orte, die Ligatur angelegt werden soll.

II. Die Unterbindung der Arterie in der vom Peritonaeum nicht bedeckten Portion.

A. Cooper und *Bogros* waren wohl die ersten, die an dieser günstigen Stelle die Arterie entblössten. Sind die oberflächlichen Schichten und die Aponeurose des m. obliquus externus durchschnitten, so taste man nach dem Samenstrange, und gelangt so zur innern, von der fascia transversa gebildeten Oeffnung des Leistenkanals, mit welcher au niveau die Arterie liegt.

A. Cooper, *Bogros*, *Anderson* u. A. geben als sichern Leiter den Samenstrang an. Doch bei Frauen leitet uns das ihm entsprechende lig. rotundum uteri keineswegs so deutlich bis zur Arterie, und ausserdem sind auch beim Manne hierbei mehrere Nachtheile anzuführen, die dieses Verfahren mit sich bringt: 1) nähert man sich der Arterie von der Seite der a. epigastrica und läuft Gefahr, diese zu verletzen; 2) kann der Samenstrang gezerrt und aus seiner Lage gerückt werden, und 3) könnte die innere Leistenöffnung eingerissen und so eine Praedisposition zu Hernien gegeben werden.

Pirogoff verfährt daher anders und viel einfacher. Er sucht

1) die Lage des lig. Poupartii auf. Bei Wohlbeleibten ist dies durch die Wölbung des Bauches oft schwierig, und es kommt vor, dass Ungeübte in solchen Fällen unter dem lig. Poupartii die Haut spalten und die fascia lata für die Aponeurose des m. obliquus externus halten. Um das *Poupart*'sche Band daher deutlicher durchzufühlen, strecke man den Oberschenkel.

2) Man mache den Schnitt $1^3/_4''$ oder 3 Querfinger breit nach aussen von der tuberositas pubis, dicht oberhalb des *Poupart*'schen Bandes und parallel mit demselben. Man dringe schichtweise

durch die Haut,

durch das Fettzellgewebe,

durch die Lamellen der fascia superficialis bis zur Aponeurose des m. obliquus externus und taste, bevor man weiter geht, noch einmal genau nach dem lig. Poupartii.

3) Mit diesem parallel und in der Richtung der Fasern wird nun die Aponeurose durchschnitten und der m. obliquus internus enthüllt. In dem innern Wundwinkel kann man den Samenstrang vom Cremaster umwickelt fühlen; doch ohne nach der Richtung des Stranges zu forschen, wird

4) die feste Vereinigung des untern Randes des m. obliquus internus mit der portio iliaca des *Poupart*'schen Bandes getrennt, wobei eine Durchschneidung der Fasern vermieden werden kann.

5) Es kommt nun die fascia transversa als derbes gelbes Blatt zum Vorschein, als die Portion derselben, die nach *Thomson* noch zur bandelette iléo-pubienne gehört. Der untersuchende Finger kann nun schon 3″ nach innen von der spina ilei entweder die Arterie selbst oder die angeführte Lymphdrüse finden.

6) An dieser Stelle schneidet man die Fascie, sie zeltförmig aufhebend, ein, und es bleibt dann nur übrig, die zellige Arterienscheide mit der Hohlsonde zu zerreissen und das Gefäss zu isoliren.

7) Bevor jedoch die Ligatur angelegt wird, muss nach dem Ursprunge der a. epigastrica und circumflexa ilei gesehen werden, damit man es versucht, den Faden oberhalb der erstern anzulegen, was, da sie höchstens 3‴ unter dem *Poupart*'schen Bande (oft jedoch auch unter demselben) entspringt, nicht schwer fällt.

Wo es jedoch nicht zulässig erscheint, kann die a. epigastrica auch eine besondere Ligatur erhalten, da ihr Einfluss auf den spätern Collateralkreislauf ein geringerer ist, als es früher angenommen wurde.

Die v. circumflexa ilei, die quer über die Arterie fortgeht, muss mehr als die v. cruralis selbst bei dieser Operation gefürchtet werden, da letztere hier von einer derben, zelligen Scheide geschützt ist und von der Arterie nach innen liegt.

Es kommt auch der n. cruralis hier nicht in Betracht, da er nach aussen, in einem besondern Sacke der fascia iliaca verläuft.

Die Vortheile dieser *Pirogoff*'schen Unterbindungsart sind:

1) Es werden keine Muskelfasern verletzt, und somit ist keine Blutung aus Muskelästen, kein Klaffen der Wundränder u. s. w. gegeben.

2) Wenn die Arterie an dieser Stelle oberflächlicher liegt, ist der Eiterkanal, in welchem die Ligatur später liegt, kürzer.

3) Das Bauchfell wird nicht entblösst und so die Eiterbildung in dem lockeren Zellgewebe der fascia propria und wohl auch die Peritonitis u. s. w. vermieden.

4) Der Samenstrang wird weder gezerrt, noch die innere Oeffnung des Leistenkanals erweitert.

5) Die a. epigastrica bleibt ausser aller Gefahr verletzt zu werden.

Der einzige Nachtheil könnte darin bestehen, dass die Ligatur zu nahe an den Ursprung der a. epigastrica und circumflexa ilei zu liegen kommt, doch um diesen Uebelstand zu beseitigen, ist oben (s. 7.) ein Ausweg angegeben.

Es versteht sich wohl von selbst, dass diese Operation für das Inguinalaneurysma unzulässig ist, jedoch die eben genannten Vortheile nicht versagen wird, sobald unterhalb des *Poupart*'schen Bandes die Indication zur Unterbindung dieser Arterie gegeben ist.

§. 21. **Die Lage der a. epigastrica.**

Eine schräge Linie, die 1½″ nach aussen von dem tuberculum pubis beginnt und nach oben und innen laufend,

2″ oberhalb der symphysis oss. pubis endet, bestimmt die Richtung der a. epigastrica. Diese Linie beginnt somit an der Stelle, wo sich das Gefäss mit dem Samenstrange kreuzt, und endet am Rande des m. rectus abdominis.

Die **Schichten**, welche diese Arterie bedecken, sind schon bei Besprechung der Unterbindung der a. iliaca externa aufgeführt worden.

1) Haut,
2) Fettzellschicht,
3) fascia superficialis,
4) Aponeurose des m. obliquus externus,
5) eine zellige Fascie und
6) der m. obliquus internus, gerade an der Stelle, wo seine Aponeurose beginnt.

Die Aponeurose des m. transversus, verbunden mit der des m. obliquus internus, bilden nach innen, wie schon angeführt, die Scheide des m. rectus abdominis. Die Verbindung zwischen dieser gemeinsamen Aponeurose und der fascia transversa ist eine sehr feste.

2″ vom tuberculum pubis findet sich der halbmondförmige Ring des annulus inguinalis internus in der fascia transversa.

An der Durchkreuzungsstelle der a. epigastrica und des Samenstranges findet sich constant ein Fettklumpen, der diese Arterie unmittelbar bedeckt. Sie ist von zwei Venen umgeben und liegt dicht am Peritonaeum, so dass man an demselben einen durch das Gefäss gegebenen Eindruck bemerken kann.

Höher als 2″ oberhalb vom tuberculum pubis findet man die a. epigastrica, bedeckt 1) von der vordern Wand der Scheide des m. rectus, 2) von dem äussern Rande dieses Muskels und 3) endlich von der hintern Wand der Rectusscheide.

Ein bedeutender Collateralast geht von der Arterie hier ab und steigt parallel mit dem m. rectus in die Höhe.

Zur Operation:

Bauchwunden, die eine Blutung aus der a. epigastrica geben, sind gewöhnlich penetrirend und ungefähr 3 Querfinger breit nach oben vom *Poupart*'schen Bande entfernt.

Um eine Ligatur dieser Arterie anzulegen, muss man genau so verfahren, wie es oben ausführlich bei der a. iliaca externa besprochen worden. Dort wurde der innere Wundrand auf die Ursprungsstelle der a. epigastrica gerückt; wir werden also hier diesen Schnitt nur etwas mehr nach innen ziehen und ohne Schwierigkeiten unter der fascia transversa die Arterie finden. Die im vorhergehenden Abschnitt besprochenen Vorsichtsmassregeln werden bei dieser Operation natürlich nicht zu übersehen sein.

Das Verfahren, wie es neulich *Agatz* in seiner Operationslehre nach *Bogros* empfiehlt, nämlich nach Durchschneidung der Aponeurose des

m. obliquus externus den Samenstrang „aufzuheben“, um die innere Oeffnung des Leistenkanals zu finden, diese Oeffnung dann „mit dem Finger oder dem Messer zu erweitern“, um die a. epigastrica darauf hinter dem innern Rande des innern Leistenringes zu unterbinden, — wird wohl Jedem, der uns in der vorhergegangenen Erörterung der hier waltenden Verhältnisse gefolgt ist, nicht mehr so leicht und gefahrlos erscheinen. Dennoch verdient das Verfahren unter gewissen Bedingungen unstreitig eine Berücksichtigung, und namentlich darf uns die Möglichkeit einer spätern Hernie bei dieser Unterbindung nicht zu schnell vom Operationswege nach *Bogros* zurückschrecken.

§. 22. Die Lage der a. cruralis in dem obern Dritttheil des Oberschenkels.

I. Lage der Arterie im 1½″ langen Schenkelkanal.

Fühlt man das *Poupart*'sche Band seiner Länge nach deutlich, so ist die Lage der Arterie leicht bestimmt, da sie einen Querfinger breit nach innen von der Mitte dieses Bandes verläuft.

Schichten:

1) Haut,
2) Fettzellschicht,
3) zwei Lamellen der fascia superficialis, mit eingelagerten Lymphdrüsen und kleinen Arterienzweigen.
4) fascia cribrosa, oder der sogen. sichelförmige Fortsatz der fascia lata,
5) trichterförmige Scheide der Arterie, in welcher sie von der Vene durch eine fibröse Scheidewand getrennt ist.

Es entspringen hier 1) die a. tegumentaria abdominis (*Velpeau*) oder glandularis Halleri, 2—3‴ unter dem lig. Poupartii, und 2) die a. pudenda externa, am untern Ende des Schenkelkanals. Von ihren zwei grössern Zweigen geht der eine über die v. saphena zur Haut der Genitalien.

Die v. cruralis liegt nach innen von der Arterie; der Nerv von den Gefässen getrennt, nach aussen von ihr auf dem m. psoas unter der fascia lata.

II. Lage der a. cruralis unterhalb des Schenkelkanals.

Wo sich die v. saphena mit der v. cruralis vereinigt, beginnt diese Portion der Arterie und reicht 3″ vom *Poupart*'schen Bande abwärts bis zur Stelle, wo der m. sartorius den Gefässstrang bedeckt.

Gewöhnlich 2″ nach unten vom lig. Poupartii entspringt die a. profunda. Dicht neben ihr, oder aus ihr selbst die a. circumflexa externa, 1¾″ vom lig. Poupartii entfernt.

Ein starker Zweig des Schenkelnerven geht vom obern Rande des m. sartorius über die a. cruralis hinweg und begleitet die v. saphena.

Die v. cruralis begiebt sich in dieser Gegend schon etwas unter die Arterie.

Die a. profunda dringt in die Tiefe und verläuft unter der a. cruralis. Zwischen diesen beiden liegt die v. cruralis mit der querverlaufenden v. circumflexa fem. externa. Der Abstand der beiden Arterien beträgt an dieser Stelle kaum 2'''.

Die a. circumflexa femoris externa verläuft schräg nach aussen und unten und wird von mehreren Zweigen des n. cruralis umgeben. Der m. sartorius mit der hintern Lamelle der fascia lata bedeckt dieselbe.

Die v. cruralis, von der Arterie durch eine fibröse Scheidewand getrennt, verläuft also hinter derselben, während der n. cruralis $^3/_4$'' von ihr nach aussen liegt und in mehrere Fascikel sich theilt. Von den 4 grösseren Aesten desselben verläuft

der eine über die Arterie,

der zweite verfolgt sie, sich an ihrem äussern Rande haltend,

der dritte liegt einige Linien nach aussen von der Arterie und geht auf dem m. vastus externus fort,

und endlich der vierte, oberflächlichste, durchbohrt die fascia lata und verbreitet sich theils in der Haut, theils verzweigt er sich im m. sartorius.

Diese vier Aeste bilden das vordere, innere Bündel des n. cruralis, während der hintere, stärkere Fascikel hinter der a. circumflexa externa liegt und hier weiter nicht in Betracht kommt.

Die **Schichten**, die hier auf der Arterie gelagert sind, wären folgende:

1) Haut,
2) Fettzelllage,
3) zwei Lamellen der fascia superficialis mit einigen eingebetteten Lymphdrüsen,
4) die fascia lata, die hier aus einem Blatte besteht, und
5) die zellig-fibröse Scheide der Arterie, die auch einen Ast des n. saphenus einschliesst.

Anmerkung: Die trichterförmige Scheide der Arterie muss hier besonders erörtert werden. Durchschneidet man das *Poupart*'sche Band und schlägt die vorsichtig abgetrennten Schnittränder zurück, so erscheint ein Fascikel glänzender, aponeurotischer, querlaufender Fasern, die mit der fascia transversa *(Cloquet)* in Verbindung stehen, sich von derselben nur durch ihre grössere Festigkeit unterscheiden und sich als ein 2tes festes Band anfühlen lassen *(A. Cooper)*. — *Thomson* giebt ihm den Namen bandelette iléo-pubienne, da die Fasern von der crista und spina ilei bis zur crista pubis sich verfolgen lassen. Taf. **38** zeigt die Lamellen der fascia superficialis sammt den in ihr eingeschlossenen Drüsen und der fascia cribrosa der Länge nach durchschnitten, von dem *Poupart*'schen Bande bis zur Vereinigungsstelle der v. saphena mit der v. cruralis.

Werden diese Schnittränder auseinander gezogen, so erscheint ein fibröser Apparat aus fächerförmig, sich verschieden kreuzenden Fasern, und dieser ist die trichterförmige Gefässscheide (funnelshaped sheath der Engländer, vagina vasorum cruralium.) Nach unten scheinen sich diese Fasern in die äussere Zellhaut zu verlieren. Mit dem Scalpellstiele lassen sie sich leicht, besonders von der innern Seite

her von der unterliegenden fascia lata trennen. Von dieser Seite, vom m. pectineus her, kann man die trichterförmige Scheide bis zur crista pubis, hinter das *Gimbernat*'sche Band, und den äussern Schenkel der äussern Leistenöffnung verfolgen, wo sich die Fasern in einer Kreuzung mit der bandelette iléo-pubienne vereinigen. (*Thomson* bezeichnet diese Fasern mit dem Namen fascia pectineo-femorali-vasculaire.) Von aussen steht dieser fibröse Apparat, entonnoir fémorali-vasculaire, mit dem fibrösen Sack des m. psoas und iliacus internus in Verbindung, indem sich auch hier die Fasern kreuzen. *Thomson* nennt diese Fasern fascia ileo-femorali-vasculaire, da ihre Insertion an der crista oss. ilei hinaufgerückt ist.

Hey, Allan Burns, Scarpa u. A. haben die Arterienscheide unterhalb des *Poupart*'schen Bandes als eine Bildung der fascia lata betrachtet. Die Portion derselben, welche die Scheide des Sartorius ausmacht, spaltet sich nach dieser Ansicht am äussern Rande der Gefässe zum zweiten Mal, um dieselben einzukleiden, indem sich ein vorderes und ein hinteres Blatt nach innen fortsetzt.

Der Gefässstrang liegt unter dem *Poupart*'schen Bande in einer prismatischen Vertiefung, die vom m. psoas und pectineus gebildet wird. Das vordere Blatt der Gefässscheide ist mit einer elliptischen Oeffnung versehen, deren Längsachse schräg nach innen und unten gestellt ist, und durch welche die v. saphena unter einem spitzen Winkel zur v. cruralis tritt. Die Fortsetzung des Randes dieser Oeffnung ist der sogen. processus falciformis nach *Allan Burns*.

Bei dieser Deutung der Arterienscheide ist jedoch dieselbe mit dem canalis cruralis verwechselt worden, und der sichelförmige Fortsatz ist bei der Trennung des vordern, siebförmigen Blattes der fascia lata als ein Kunstprodukt entstanden, denn natürlich ist wohl nur der scharfe Rand der halbmondförmigen Oeffnung.

A. Cooper u. A. haben die Arterienscheide als eine Fortsetzung der fascia transversa aufgefasst. Der trichterförmige Apparat hat darnach zur vordern Wand die fascia lata und zur hintern die fascia iliaca. Die Taf. **38**, **39** und **40** stellen diese Verhältnisse so dar, wie sie *Pirogoff* an der Leiche gefunden hat. Die Fortsetzung der fascia transversa bietet nämlich unter dem *Poupart*'schen Bande eine Verschmelzung mit der lamina cribrosa *(Thomson, Cloquet)* dar und bildet die vordere Wand, während die hintere Wand von *Pirogoff* als eine besondere zellig-fibröse Schicht, nicht als einfache Fortsetzung der fascia iliaca aufgefasst wird. Der Rand der Beckenöffnung des trichterförmigen Kanals ist fest verbunden mit dem lig. Poupartii, lig. Gimbernati und der fascia iliaca.

Nach *Thomson* endlich ist die Arterienscheide ein für sich bestehender Apparat, der aus 3 Fascien zusammengesetzt ist:

1) fascia pectineo-femorali-vasculaire,
2) fascia ileo-femorali vasculaire,
3) fascia ileo-pectineo-femorali-vasculaire.

In dieser mühevollen Trennung der einzelnen Faserzüge ist *Thomson* wohl zu weit gegangen. *Thomson*'s Verdienst ist es jedoch, zuerst genau den Schenkelkanal von der Arterienscheide getrennt und die Fasern der letztern zu den Knochen hin verfolgt zu haben. Die Abdominalöffnung des Trichters fällt mit der des Schenkelkanals zusammen. Die fibrösen Bestandtheile beider Theile sind durch Kreuzung glänzender Fasern hier innig verschmolzen.

Um diese Bildung deutlich zu übersehen, muss man sich ihr von der Bauchhöhle aus nähern. Man entferne das Peritonaeum zusammen mit dem anliegenden Zellstoff und durchschneide die Gefässe, um sie in die Höhe zu heben. Dieses Verfahren ist dem von *Scarpa* und jetzt von *Hyrtl* empfohlenen — sämmtliche Weichtheile des Schenkelbugs bis auf den Knochen parallel mit dem *Poupart*'schen Bande zu durchschneiden — entschieden vorzuziehen.

Decken wir uns also von der Bauchhöhle diese Partie auf, so sehen wir zunächst die lacuna vasorum *Hesselbach*'s (oder den canal iliaque der Franzosen) vor uns, welche durch die fascia ileo-pectinea, — die der fascia iliaca

angehört und schräg nach innen von der Mitte des *Poupart*'schen Bandes herabsteigt, — von der lacuna musculorum (canal. crural.) getrennt wird.

Die Arterie und Vene halten sich an dem äussern Rande dieser Lücke, dieselbe nicht ganz ausfüllend. Die Gefässe berühren die innere Contour, das lig. Gimbernati nicht, und es bleibt somit ein Raum zwischen der Vene und dem genannten Bande. *Hyrtl* gebraucht für diese Lücke, von den andern Autoren abweichend, den Namen Schenkelring. Durch diese Oeffnung ist der Entstehung von Schenkelhernien die Möglichkeit gegeben. Ueber diesen Schenkelring *Hyrtl*'s ist wie ein Diaphragma ein Stück der fascia transversa (nach *Cloquet* septum crurale) gespannt, welches beim Durchtreten der Eingeweide entweder zerrissen oder mit vorgedrängt werden muss, wobei es im letztern Falle als fascia propria herniae cruralis von *Cooper* bezeichnet wurde.

Die Richtung dieses septum crurale ist nicht ganz horizontal; sein äusserer Rand verschmilzt mit der gemeinschaftlichen Gefässscheide und bildet so den innern Theil des trichterförmigen Apparats.

Hyrtl lässt die eigentliche, oder innere Gefässscheide schon im Becken durch Spaltung der fascia iliaca entstehen; er führt für seine Ansicht die Thatsache auf, dass die Schenkelbrüche niemals mit der Arterie oder Vene in unmittelbare Berührung treten, und zeigt, wie beim Durchtritt des Gefässstranges durch die lacuna vasorum eine 2te Scheide trichterförmig von den Rändern der Lücke entspringt. Die eigentliche Gefässscheide erhält gleichsam an dieser Stelle durch Fasern aus der fascia iliaca, fascia transversa und dem tiefen Blatt der fascia lata (nach *Hyrtl*) eine Verstärkung, durch welche der trichterförmige Apparat gegeben ist.

Eine zellig-fibröse Coulisse trennt die eigentliche Gefässscheide, die also im Trichter gelegen, in zwei Zellen, von denen die eine für die Arterie und die andere für die Vene bestimmt ist.

Von der hintern Wand des Schenkelkanals, die mit der hintern Wand der Gefässscheide vereinigt ist, geht ein zellig-fibröser Fortsatz ab, der zwischen dem m. psoas und pectineus zur Hüftgelenkskapsel tritt (Taf. **41**, d.).

Das oberflächliche Blatt der fascia lata bleibt vor dem Gefässstrange, am *Poupart*'schen Bande haftend, und vereinigt sich nach innen zum os pubis hin wieder mit dem untern, welches den Boden der prismatischen Grube überkleidet. Der so von den beiden Blättern der fascia lata ausgekleidete, dreiseitige Raum stellt also den Schenkelkanal vor. Die vordere Seite des Prismas (Taf. **38**, e.) bildet die lamina cribrosa, die mit der fascia superficialis und der trichterförmigen Gefässscheide fest vereinigt ist. (*Hyrtl* bezeichnet die siebförmige Lamelle als einen Theil der fascia superficialis, die an der Umrandung der fovea ovalis *(Scarpa)* adhärirt und der v. saphena nebst einigen untergeordneten Zweigen derselben den Zutritt zur v. cruralis gestattet.)

Die beiden hintern Wände des Schenkelkanals, dem tiefen Blatte der fascia lata angehörig, sind ebenfalls mit der trichterförmigen Bildung der Gefässscheide verbunden.

Die Abdominalöffnung des Schenkelkanals ist querovalförmig. Der obere und vordere Rand wird gebildet vom *Poupart*'schen Bande; der untere und hintere durch die linea ileo-pectinea des Beckens oder die Uebergangsstelle der fascia lata in die fascia iliaca; der innere Rand endlich durch das lig. Gimbernati, welches wohl mit Unrecht von *Linhart* in seiner Schrift über Schenkelhernien als eine blosse Scalpellkünstelei bezeichnet wurde. Wie an der äussern Portion des *Poupart*'schen Bandes die fascia lata sich einfach inserirt, bei der besprochenen prismatischen Vertiefung aber in zwei Blätter theilt, so heftet sich auch, von oben herkommend, die fascia transversa, mit der fascia iliaca eng verbunden, wie ein einfaches Blatt an die bandelette iléo-pubienne und durch diese an das lig. Poupartii, während sich am innern Rande des m. psoas die beiden genannten Fascien trennen, und indem die f. transversa mit dem *Poupart*'schen Bande

verbunden bleibt, geht die f. iliaca auf der Muskelfläche fort, um sich, wie wir es schon sahen, ohne bestimmte Grenze mit dem tiefen Blatte der fascia lata auf dem Boden des Prismas zu vereinigen. Nach innen vereinigen sich darauf wieder die beiden Fascien, die iliaca mit der transversa im lig. Gimbernati (Taf. **38**, **39**, **40** und **42**).

Zur Operation:

A. **Die Unterbindung in der Leiste oder im Schenkelkanal** ist sehr einfach. Schon die angeführte Lymphdrüse, die unter der Haut durchzufühlen, zeigt uns an der Leiche, wo die Pulsation der Arterie nicht mithilft, den Verlauf des Gefässes an.

Man kann aber auch die Mitte zwischen der spina ilei anterior superior und der symphysis oss. pubis bestimmen, und einen Querfinger breit von dieser zur symph. oss. pubis hin liegt dann die Arterie, etwa einen halben Querfinger breit vom *Poupart*'schen Bande nach unten.

Bei Magern fühlt man auch die Vertiefung zwischen dem m. adductor und dem psoas, besonders bei der Flexion.

Textor und *R. Froriep* schneiden quer, parallel mit dem *Poupart*'schen Bande durch die Haut, wobei jedoch leicht die v. saphena verletzt werden kann. *Lisfranc* schneidet schräg, nach dem Verlauf des Sartorius. Es lässt sich die longitudinale Wunde besser vereinigen, dagegen lässt die transverselle die Arterie nicht verfehlen. (Höher hinauf, in der Leiste selbst, klafft, wie wir schon sahen, die longitudinale Wunde mehr als die Querwunde, weil im Schenkelbug die transverselle Spannung der Haut eine grössere ist, woher man ja bei der Eröffnung von Bubonen mit einem Schnitt parallel dem lig. Poupartii es oft sieht, dass sich die Wundränder sogar nach innen einstülpen und man dieselben, um den Eiter besser abfliessen zu lassen, abtragen muss.

Zu vermeiden hat man bei dieser Operation, welche Richtung man auch für den Hautschnitt wählen mag:

1) die Verletzung der a. glandularis, die nach aussen, und die a. pudenda externa, die nach innen verläuft. Wenn die Drüsen hinderlich sein sollten, müssen sie mit grösster Vorsicht entfernt werden.

2) Die v. saphena, die 1" vom *Poupart*'schen Bande gewöhnlich in die v. cruralis mündet, muss, besonders da ihr Verlauf mitunter Abweichungen bietet, gehörig berücksichtigt werden. Schon beim Hautschnitt muss man an die Möglichkeit denken, dass die v. saphena vielleicht höher erst einmündet. Die v. cruralis kann, da sie noch von der Arterie durch eine fibröse Coulisse geschieden, nur schwer verletzt werden. Der n. cruralis darf eben so wenig, da er unter dem tiefen Blatte der fascia lata verläuft und von den Gefässen ganz isolirt ist, aufgedeckt werden.

Um die Arteriennadel leichter unterzuführen, beugt man nach *Dieterich* den Schenkel, um so die Theile zu entspannen.

Der Hautschnitt beginnt am besten dicht unter dem *Poupart*'schen Bande und wird in der Richtung der Arterie geführt.

Die Unterbindung an diesem Orte, von *Larrey* empfohlen, fand ihre Indication 1) im Aneurysma, das in der Mitte oder im untern Dritttheile des Oberschenkels gelegen, und 2) in Fällen, wo nach Unterbindung der Arterie in der Mitte des Oberschenkels eine Nachblutung eintrat. In letztern Fällen glaubt jedoch *Pirogoff*, dass durch den Collateralkreislauf die Nachblutung wegen des grossen Lumen der a. profunda fortdauern würde, und zog es daher in solchen Fällen vor, mit dem besten Erfolg die a. iliaca externa zu unterbinden. Ferner kann nach der *Brasdor-Wardrop*'schen Methode im Schenkelbug auch bei einem Aneurysma der a. iliaca externa die Ligatur applicirt werden; doch da bleiben zwischen dem Aneurysma und der Ligatur die a. epigastrica, a. circumflexa ilei, a. pudenda externa und a. tegumentaria abdominalis offen, und Fälle, wo diese Operation versucht wurde, sind daher bis jetzt alle unglücklich verlaufen, indem Nachblutungen und Berstung des Sackes folgten.

Die Unterbindung oberhalb dem Abgange der a. profunda bietet jedoch auch manche Vortheile. So z. B.

1) ist der Obliterationsprocess in der Ligaturstelle durch die Profunda nicht gestört;

2) ist die v. cruralis sicher vor jeder Verletzung während der Operation geschützt. (*Agatz* in seiner schon angeführten Operationslehre sagt mit Unrecht: „man schiebt die Vene nach innen und isolirt die Arterie.“ Die Vene darf, wie oben gezeigt, gar nicht zu Gesicht kommen!) Ebenso ist der n. cruralis nicht gefährdet.

3) Ist die Leichtigkeit der Operation, in der man sich bequem nach der Pulsation richten kann, als Vortheil anzuführen. Ohne die Anatomie genau zu kennen, ist sogar diese Operation ausführbar. Man durchschneidet an der Stelle, wo die Pulsation zu fühlen, eine aufgehobene Hautfalte, und das Messer weglegend, kann man dann mit der Hohlsonde und Pincette allein die Arterie freilegen.

Doch ein Uebelstand ist der, dass hier die Arterie nur 2″ lang ist und auf dieser kurzen Strecke mehrere kleine Collateraläste entspringen (a. pudenda externa, a. tegumentaria abdominalis), die oft verletzt werden müssen.

Die Ligatur kommt dabei auch der a. epigastrica zu nahe zu liegen, die ja nicht selten sogar unter dem *Poupart*'schen Bande erst abgeht, und endlich ist bei einem Aneurysma, wenn zwischen demselben und der Ligatur die a. profunda ihren Ursprung nimmt, durch die vielen Anastomosen derselben ein Recidiv gewiss sehr häufig. Daher ist *Pirogoff* bei einem Aneurysma im mittlern Theil des Oberschenkels für die Unterbindung oberhalb des lig. Poupartii, und wenn dasselbe tiefer abwärts gelegen, räth er wo möglich im *Scarpa*'schen Winkel die Ligatur zu appliciren.

B. **Das Aufsuchen der Arterie unterhalb des Schenkelkanals,** gleich oberhalb der Stelle, wo sie von dem m. sartorius bedeckt wird, wurde zuerst von *Scarpa* empfohlen.

Die Arterie liegt hier oberflächlich und der m. sartorius bleibt bei der Operation in seiner Lage. Man macht an der Stelle, wo die Pulsation undeutlich wird, den Hautschnitt.

Die v. cruralis liegt hier noch nicht ganz hinter der Arterie, wie es weiter unten der Fall ist. Der n. cruralis verläuft ebenfalls, wie oben, entfernt von den Gefässen. Mitunter geht hier ein Zweig des n. saphenus quer über die Arterie hin und muss, wenn nur irgend möglich, zur Seite gebracht werden.

Gegen diese Unterbindung führt *Pirogoff* an, dass die a. profunda nur $1^1/_2$—2″ unter dem *Poupart*'schen Bande entspringt, und dass kaum 3″ von diesem Bande entfernt schon der Rand des Sartorius sich über die Arterie legt, — dass also die Ligatur höchstens 1″ unter der a. profunda zu liegen kommt.

Man führt den Schnitt nach *Scarpa* parallel mit der Arterienachse. *Carmichael* schneidet dagegen in einer dem Sartorius gerade entgegengesetzten Richtung. Die Länge des *Scarpa*'schen Schnittes beträgt 3″ und das untere Ende desselben fällt auf den Rand des Sartorius, auf die Stelle, wo die Pulsation nicht mehr durchzufühlen ist. Die Ligatur kommt dann $2^1/_2$″ unter dem os pubis zu liegen.

Nach *Pirogoff* beginnt man am vortheilhaftesten den Schnitt $2^1/_2$″ unterhalb des *Poupart*'schen Bandes und verfolgt die Richtung des Sartoriusrandes. Man durchschneidet:

1) Haut,
2) Fettzellschicht mit den Lamellen der fascia superficialis, in welcher man oft die hinderlichen Drüsen findet, die aufhalten, indem man sie mit dem Scalpellstiel aus ihren Nischen schieben muss,
3) die fascia lata, und endlich an der Stelle, wo die Pulsation am deutlichsten durchzufühlen,
4) die Arterienscheide, bei deren Eröffnung man den zweiten, quer über sie hinlaufenden Nervenast wo möglich schonen muss.

In dieser Weise bahnt sich *Scarpa* den Weg zur Arterie, während *Pirogoff* den fibrösen Sack des m. sartorius zu eröffnen empfiehlt, um den Rand des Muskels dann leicht etwas zur Seite zu schieben, — worauf er dann ähnlich, wie wir es näher gleich bei der Operation in der Mitte des Oberschenkels erörtern werden, verfährt. Die v. saphena kann man oft durch Druck unter dem lig. Poupartii zum Anschwellen bringen und so sichtbar machen, um sie sicherer beim Hautschnitt zu schonen. Richtet man sich nach dem Sartorius, so verletzt man sie gewiss auch nicht, doch muss man immer vorsichtig und schichtweise vorrücken, damit auch kein anomaler grösserer Venenast verletzt werde.

Bemerkenswerthe Varietäten sind an diesem Gefässstamm:

1) Die a. profunda femoris entspringt höher. Dieses soll häufiger bei Weibern und kleinen Männern nach *Linhart* vorkommen. In einigen seltenen Fällen entspringt sie sogar schon aus der a. iliaca externa. Sie läuft dann parallel mit der Cruralis, meist an der innern Seite herab

und geht darauf erst mehr abwärts in die Tiefe des Schenkels hinein. *Hyrtl* hat auch einen Fall, wo sie an der äussern Seite verlief und erst $1^1/_2$" unter ihrer Ursprungsstelle sich hinter die Cruralis weg zur innern Seite derselben begab.

2) *Ch. Bell* fand bei einer Negerin auch ein wirkliches Doppeltsein der a. cruralis.

3) *Manec* sah, dass die Cruralis mit Abgabe der aa. circumflexae und profunda femoris endete, wobei die a. poplitea eine Fortsetzung der stark entwickelten a. ischiadica war und mit dem n. ischiadicus an der hintern Seite des Oberschenkels herablief.

4) Die Arterie, nachdem sie sich beim Gelenkkopfe gespalten, kann sich unterhalb wieder vereinigen und so die a. femoralis bifida bilden. Vereinigen sich die beiden Stämme nicht, so bilden sie, zur Kniekehle herabgestiegen, dort schon die a. tibialis antica und postica.

§. 23. Die Lage der a. cruralis in dem mittlern Dritttheil des Oberschenkels.

Grenzen: Oben die Stelle, wo die a. cruralis unter den m. sartorius tritt, 3" vom *Poupart*'schen Bande entfernt, und unten da, wo die Arterie in den sehnigen Kanal des m. adductor magnus einläuft.

Die deckenden **Schichten** sind:

1) die Haut,
2) die Fettzellschicht,
3) eine zweite lamellöse, fettärmere Zellschicht, die mehr mit der fascia lata verwachsen und in welcher die Hautvenen und Nerven eingebettet sind,
4) die fascia lata, hier sehr fest, giebt mehrere aponeurotische Fortsätze zu Scheiden für die v. saphena und den Zweigen des n. cruralis ab.

Die Richtung der v. saphena wird durch eine Linie bestimmt, die von dem condylus internus femoris bis zur Verbindungsstelle des mittlern mit dem innern Dritttheil des *Poupart*'schen Bandes geführt wird. Vom innern Rande des Sartorius liegt hier in dieser Gegend die Arterie kaum einen Querfinger breit entfernt.

Die fascia lata bildet mehrere sehnige Kanäle:

1) für den m. sartorius. Die oberflächliche Wand seiner Scheide ist viel stärker als die tiefe, unter dem Muskel gelegene Lamelle, welche von zwei Muskelzweigen der a. und v. cruralis durchbohrt wird. In der vordern Wand ist, mehr zum äussern Rande hin, ein Hautzweig des n. cruralis eingeschlossen. Durch die hintere Wand der Muskelscheide schimmert, wenn man die Muskelfasern zur Seite zieht, der Gefässstrang durch.

2) Ein anderer sehniger Kanal von der fascia lata wird für den m. vastus internus femoris gebildet. Der innere, sehnige Theil

dieses Muskels ist fest mit der Fascie verschmolzen. Zwischen den beiden genannten Kanälen ist nur eine zellige, sehr dünne Coulisse gelegen.

3) Eine Scheide für den m. adductor, nach innen vom Sartorius gelegen. Diese beiden Muskeln liegen locker in ihrer Scheide und die feste Scheidewand zwischen beiden Kanälen schliesst die Scheide der a. cruralis in sich ein. Unter dem Adductor lässt sich die zweite Schicht der fascia lata, die hintere Wand des Kanals nicht weiter verfolgen.

4) Der Kanal für den m. rectus, nach aussen vom vastus internus gelegen, kommt nur an der untern Grenze des obern Dritttheils in Betracht.

5) Die Scheide für den m. gracilis liegt noch mehr nach innen vom m. adductor.

Es folgen also hier in der Mitte des Oberschenkels die Muskeln von aussen nach innen in folgender Ordnung:

1) Der m. rectus, ein Pennatus, dessen Fasern nach unten convergiren, verläuft in einer Linie, die man von der spina ilei anterior superior einen Querfinger breit nach innen, herab zur Patella zieht.

2) Der m. vastus internus nach innen vom Rectus. Seine Fasern verlaufen von oben und innen nach unten und aussen.

3) Der m. sartorius, dessen Fasern sich in einem spitzen Winkel mit denen des vastus internus kreuzen. Durch seine Fibern treten einige Nervenzweige hindurch, und besonders empfängt die hintere Fläche des Muskels bedeutende Aeste aus der a. cruralis.

4) Der m. adductor verläuft von oben und innen nach unten und aussen, also auch in der Richtung ganz abweichend von dem Faserverlauf des Sartorius.

In der untern Hälfte des Oberschenkels liegt der Adductor hinter dem Sartorius, dagegen oberhalb nach innen von ihm.

In der Rinne zwischen dem vastus internus und Adductor, von dem Sartorius bedeckt, verlaufen die Gefässe.

Der fibröse Arterienkanal enthält: 1) die a. cruralis, am oberflächlichsten gelegen, 2) die von ihr bedeckte Vene, und 3) nach aussen und etwas nach vorn von der Arterie die Nervenzweige, die hier durch Fettzellstoff mit einander verbunden sind.

Anmerkung: Die Portion der Arterienscheide, welche zwischen dem trochanter minor und der Durchbohrungsstelle der Sehne des m. adductor magnus gelegen ist, besteht aus 4 fibrösen Bestandtheilen:

1) die hintere Wand der Scheide des Sartorius,
2) die innere Wand der Scheide des adductor longus,
3) die Scheide des vastus internus und
4) die aponeurotische Scheidewand (Taf. **43**, Fig. 1. 2. K. P.), welche zwischen dem m. adductor longus und vastus internus eingeschlossen und von der linea aspera bis zum condylus internus herab mit dem Periost verschmolzen ist. Die glänzenden, schräg verlaufenden Fasern dieser Aponeurose dienen zum Ansatzpunkte der beiden genannten anliegenden Muskeln.

Die Arterienscheide hat nun ihre Verschmelzungspunkte:

a) mit der sehnigen Portion des m. adductor magnus. Auf Taf. **43**, Fig. 2. bei Litt. F.F. und n. n. sieht man, wie sich dabei die Fasern kreuzen und

(Fig. 2. q.) die aponeurotische Oeffnung bilden, welche vom Schenkel in die Kniekehle die Gefässe leitet.

b) Mit der hintern Lamelle des fibrösen Sackes des adductor longus und Sartorius. Diese läuft mit der aponeurotischen Scheidewand bis zur linea aspera femoris fort. Diese Scheidewand lässt sich an einigen Stellen in zwei Schichten trennen, von denen die eine in die Sehne des adductor magnus und vastus internus übergeht, die andere als Fortsetzung der hintern Lamelle des Sartorius und Adductor erscheint.

c) Mit dem fibrösen Sack des vastus internus und seinen sehnigen Fasern.

Ein Durchschnitt der Arterienscheide in dieser Gegend zeigt das bei allen Arterienscheiden mehr oder weniger deutliche Dreieck, dessen Spitze immer nach hinten, dessen Basis nach aussen gelegen ist. Hier bei der Cruralis ist die Spitze des Prismas nach innen und aussen gerichtet.

Die vordere Wand des Prismas bildet die Arterienscheide, und mehr unterhalb die sehnigen Fasern des adductor magnus. Die äussere Wand wird von der Scheide des vastus internus und der fascia lata gebildet und die innere Wand von dem Sack des adductor longus. Die Verschmelzung der beiden zuletzt genannten Wände dient als die schon bezeichnete aponeurotische Scheidewand zur Befestigung der Spitze des Prismas an die linea aspera (Taf. **43**, Fig. 2.).

Die a. profunda geht aus diesem Prisma nach unten und hinten heraus und verläuft zwischen den beiden Schichten der aponeurotischen Scheidewand. In der Mitte des Oberschenkels sind die beiden Arterien über 1″ von einander entfernt. Am besten eröffnet man die Arterienscheide von vorn nach innen durch den Sack des Sartorius. Eine der beiden andern Seiten des Prismas zum Eindringen in dasselbe zu wählen ist unvortheilhaft.

Burns will von der Seite des Adductors sich der Arterie nähern, hat aber da nur eine schmale Seite des Prismas zur Eröffnung vor sich, und stösst, wenn er sie nicht verfehlt, zuerst auf die Vene, anstatt auf die Arterie.

Von aussen her auf die Arterie loszugehen ist eben so unvortheilhaft, weil die feste Verbindung der Fasern des Vastus mit seiner Scheide dabei stört.

Zur Operation:

Die Hauptregel hier ist, dass man die Lage des Sartorius, seinen innern Rand genau bestimmt. Dieses ist unumgänglich nothwendig, bevor man das Messer ansetzt. Der Rath von *Allan Burns*, den Rand des m. adductor longus, oder der von *Roux*, den äussern Rand des Sartorius als Wegweiser hier zu benutzen, ist entschieden zu verwerfen. Beim Verfahren des Erstern ist noch ausserdem die v. saphena der grössten Gefahr ausgesetzt, und stört, indem sie gerade in die Wunde zu liegen kommt, den Operateur.

Der mittlere Theil des Oberschenkels darf bei diesem Schnitte nach unten nicht überschritten werden. Wollte man unterhalb operiren, so ist der Rath von *Roux* nicht unrichtig.

Die vielen Kunstgriffe, die wir zur Bestimmung der Lage des m. sartorius angegeben finden, sind meist zu künstlich und weitläufig. Einige wollen durch die Schneiderposition den Muskel in Thätigkeit setzen; Andere eine Linie von der crista ilei ant. sup. nach unten und innen zur Mitte der Kniekehle ziehen; *Bell* will von der spina ilei ant. sup. die Richtungslinie zum hintern Theil des condylus internus oss. femoris ziehen u. s. w. Der alte *Langenbeck* in Göttingen gab folgenden höchst

praktischen Rath, durch das Gefühl den innern Rand des Sartorius zu bestimmen: Man fühle zuerst nach der innern Beckenfläche an der spina ilei ant. sup. und steige von hier aus, bei etwas abducirtem Schenkel, schräg nach innen zur Mitte des Oberschenkels herab. Dabei fällt man mit den vier Fingern, die einem hier zum Nachtasten dienen müssen, in eine Vertiefung, in die Rinne zwischen dem Adductor und dem m. vastus internus, dessen innerer Rand hier vom m. sartorius bedeckt wird. *Langenbeck* umgriff, um diese Furche deutlich zu erkennen, den Knochen und liess die neben einander gelegten Fingerspitzen dicht an dem Knochen vorübergleiten. Bei diesem Kunstgriff ist es unmöglich, den gesuchten Muskelrand zu verfehlen. Verirrt man sich aber mit dem Hautschnitt in die untere Hälfte des Oberschenkels, so haben wir hier die Arterie mehr am äussern, als am innern Rande des Sartorius gelegen, und der von *Roux* empfohlene Weg wäre dann mit Vortheil einzuschlagen. *Hodgson* und *Desault* wollen, dass man auf die Mitte des Sartorius einschneidet, und Letzterer schlug sogar vor, den Muskel darauf quer zu durchschneiden, was er selbst einmal zur Hälfte, das andere Mal auch ganz ausführte.

Bei weniger Geübten kommt es vor, dass sie beim Eingehen in die fibröse Rinne gerathen, welche durch die Verschmelzung der Lamellen der fascia lata zwischen dem m. adductor longus und dem m. sartorius gegeben ist, und sich dann nicht gleich über das Vorliegende orientiren können. In solchem Falle ist es von keinem grossen Nachtheile, die Fascie leicht einzuschneiden und die Richtung der darunterliegenden Muskelfasern zum Auskunftsmittel zu wählen.

Bei magern Individuen ist oft die Fascie so fettarm und dünn, dass die Muskelfasern durchschimmern und dann keinen Irrthum auch bei unverletzter Fascie in der Wahl des Weges zulassen.

Einem gehörig geübten Operateur wird es jedoch immer, zum Vortheil des Patienten, gelingen, den m. sartorius nicht zu verfehlen und nicht überflüssig die Adductorenscheide zu öffnen. *Pirogoff* will, dass man stets die Fascia des Sartorius anschneidet, um über diesen Punkt sicher zu werden, denn es kann einem Ungeübten sogar passiren, auf die fibröse Scheide des m. rectus zu gerathen. Eröffnet er nun diese, nur auf eine kurze Strecke, so zeigen die Fasern dieses m. pennatus ihm dann sofort die Verirrung an.

Hat man die Sartoriusscheide sich aufgeschlossen, was sogar nothwendig, um in der Operation den kürzesten Weg einzuhalten, so suche man diese Oeffnung der Muskelscheide zu erweitern. Dadurch wird 1) das Aufsuchen der Arterie erleichtert, 2) für das Wundsecret ein bequemer Abfluss vorbereitet, und 3) einer entzündlichen Spannung vorgebeugt.

Man ziehe nun den innern Rand des Sartorius, bei leichter Flexion des Knies, mit einem stumpfen Haken nach aussen. Es tritt dadurch die fibröse hintere Lamelle der Sartoriusscheide an's Licht. Bei diesem

Acte kommt es aber mitunter zu einer Blutung aus den angeführten Muskelästen, die zur hintern Fläche des Sartorius treten; ein Umstand, der eine kleine Unbequemlichkeit in der Operation abgiebt. Man muss diese kleinen Gefässe sofort torquiren, oder, was den Fortgang der Operation weniger aufhält, dieselben durch einige *Vidal*'sche Wundhäkchen (serres fines) verschliessen. Nach gestillter Blutung (die mitunter aber, wie ich es auf der Klinik von Prof. *von Oettingen* in Dorpat gesehen habe, ganz wegbleibt) hebt man jetzt das hintere Blatt der Fascie zeltförmig auf und durchschneidet es vorsichtig mit flachem Messerzuge. Es präsentirt sich darauf die Gefässscheide, in welcher am oberflächlichsten — wie gesagt — die Arterie, und hinter derselben die Vene liegt.

Ausnahmsweise findet man sie auch nach innen von der Arterie liegen, jedoch selten. Ein bedeutender Ast des n. cruralis begleitet die Arterie an ihrer äussern Seite, und man muss daher vorsichtig mit der Hohlsonde und Pincette das Gefäss isoliren, um diese angelagerten Organe nicht zu verletzen.

An die Richtung der v. saphena muss beim Hautschnitt schon gedacht und genau der innere Rand des m. sartorius eingehalten werden. Sollte sie dennoch in die Wunde fallen, so muss sie zart mit dem Scalpellstiel vom Zellgewebe getrennt und zur Seite geschoben werden.

Diese Operation wurde fälschlicher Weise als die von *Hunter* empfohlene bezeichnet. Man liest aber (Transact. of assoc. f. improvem. of med. Knowl. v. p. 148 etc.), dass *Hunter* den Schnitt etwas unterhalb der Mitte des Oberschenkels gemacht und die Arterie an der Stelle, wo sie durch die Sehne des Adductor geht, unterbunden hat.

Auch noch in letzter Zeit ist von *Agatz* 1856 in seiner Operationslehre p. 201 dieses kleine Versehen begangen worden.

§. 24. Die Lage der a. cruralis im untern Dritttheil des Oberschenkels.

Nur die innere Portion dieser Gegend des Femur hat hier Interesse. Der condylus internus femoris bildet hier eine deutliche Vorragung und ist durch eine Einsenkung von dem innern Rande der Patella geschieden.

Eine deutliche Vertiefung, besonders bei der Semiflexion des Knies erkennbar, zwischen den Sehnen des adductor magnus und gracilis, giebt uns die fossa epicondyloidea interna Joberti, die eine dreieckige Form zeigt, nach unten und hinten an die Sehne des Semitendinosus stösst und sich so der innern Grenze des cavum poplitis nähert.

Folgende Schichten liegen uns vor:

1) die Haut.
2) Die Fettzellschicht, in deren Lamellen die v. saphena interna nebst 3 Aesten des n. cruralis eingebettet. Von letztern ist besonders der Hautast, der über den condylus internus zur vordern Fläche des Knies geht, erwähnungswerth.

3) Die fascia lata, welche die Sehne des m. adductor magnus und m. gracilis einwickelt und den m. sartorius vom m. vastus internus trennt.

In der schon angeführten *Jobert*'schen Grube, die von der fascia lata ausgekleidet ist, liegen, von fibrösen Lamellen derselben umwickelt:

1) die v. saphena interna,
2) der n. circumflexus genu und
3) der n. saphenus.

4) Der äussere Rand des Sartorius, der nicht mit dem m. gracilis verwechselt werden darf, was leicht möglich ist, indem beide Muskeln nur von einer zellig-fibrösen Coulisse geschieden sind. Wird der Sartorius nach innen geschoben, so kann man durch die hintere Wand seiner Scheide einen starken in ihn eintretenden Arterienast sehen, der von einem ebenfalls starken Venenzweige begleitet wird.

5) Durchschneidet man die hintere Wand des Muskelsackes, so stösst man auf die a. cruralis, gerade an der Stelle, wo sie durch den m. adductor tritt, wo *Hunter* die Ligatur applicirte (Taf. **45**).

Einige Zweige des n. cruralis begleiten die Arterie. Von mehr Bedeutung jedoch für den Chirurgen ist der Venencomplex, der das Gefäss hier umgiebt.

Die Hauptvene bleibt hinter der Arterie, welche letztere ungefähr 1″ nach innen von der Sehne des adductor magnus und über 2″ unter dem Niveau der Haut hier gelegen ist.

Anmerkung: Die aponeurotische, ovale Oeffnung im Adductor kann als Fortsetzung der fibrösen Arterienscheide betrachtet werden. Sie bietet zwei Wände dar; die vordere und zugleich innere Wand besteht aus der Verschmelzung der Sehne des adductor magnus mit der aponeurotischen Scheidewand, von der im mittlern Drittheile des Oberschenkels die Rede war. Die äussere Wand wird von den Fasern dieser Scheidewand selbst gebildet (Taf. **43**, Fig. 2. m. n.).

Der aponeurotische Kanal, diese Durchgangsstelle der Arterie, ist etwa 1½″ lang und endet schon 2″ oberhalb des condylus internus.

Vorher lag die Arterie nach aussen von der Adductorensehne, jetzt tritt sie hinter dieselbe.

Zur Operation:

I. Wenn wir, wie *Hunter* (nach *Hodgson*'s Mittheilung), die Ligatur der Arterie im untern Dritttheile beim Durchgange derselben durch den Adductor anlegen wollen, haben wir folgende Momente zu berücksichtigen:

1) Das hintere Blatt der fascia lata, welches die hintere Wand der Arterienscheide bildet, ist durch einen aponeurotischen Fortsatz der Adductorensehne verstärkt und bedeckt die Arterie sehr genau. Dadurch ist die Vene hier fester als in der oberhalb gelegenen Portion mit der Arterie vereinigt.

2) Die Gefässe sind hier näher dem äussern als dem innern Rande des m. sartorius gelegen, und der Schnitt von *Roux*, welcher

sich am äussern Rande dieses Muskels hält, in dieser Gegend des Schenkels deswegen vorzuziehen.

Man bestimmt bei Anlegung des Hautschnittes zuerst nach der schon besprochenen Weise den innern Rand des Sartorius und führt dann den Schnitt dieser Linie parallel, nur 2—2½ Querfinger breit nach aussen gerückt (*Roux*).

II. In der fossa epicondyloidea interna will *Jobert* die Ligatur appliciren, d. h. also am Anfange der a. poplitea.

Der Schnitt fällt da in die Mitte zwischen den Sehnen des m. adductor magnus und dem äussern Rande des Sartorius, der Lage des Gefässes entsprechend. Man dringt bei leichter Flexion des Knie's:

1) durch die Haut und

2) durch eine dicke Lage von Fettzellgewebe, das mit fibrösen Fortsätzen der fascia lata durchwebt ist. Man schone ja dabei die v. saphena interna, die gerade durch die Mitte dieser Grube ihren Weg nimmt.

3) Man spaltet endlich die fascia lata, zieht

4) den Sartoriusrand nach innen, durchtrennt

5) das hintere Blatt seiner Scheide (den oben genannten Muskelast vermeidend) und dringt dann

6) durch reichliches Fettzellgewebe in die Tiefe und erreicht so schliesslich die fibröse Gefässscheide.

Gegen diese Operationsmethode lässt sich Manches einwenden:

a) Man muss mit dem Messer sich einen gar zu weiten Weg bahnen, da der Raum selbst bei den magersten Individuen über 2" tief ist.

b) Hat man die v. saphena interna im Wege und ausserdem gewöhnlich in der Tiefe die Arterie von einem Venenplexus umflochten.

c) Ist die Arterie hier fest mit der Vene in ihrer Scheide, die mehr fibröser Natur ist, verbunden, so dass bei ihrer Isolirung eine Venenverletzung leicht vorkommen kann.

d) Kommen oft bedeutende Muskeläste aus der Cruralis unter das Messer, und endlich

e) ist wohl in den meisten Fällen nach dieser Operation eine gefährliche Eitersenkung zu erwarten, da man sich so tief unter stark gespannten Fascien hineingraben musste.

§. 25. Die Lage der a. poplitea in der fossa poplitea.

Durch das Gefühl sind die Grenzen dieses viereckigen, bei der Flexion des Knie's in zwei Dreiecke zerfallenden Raumes leicht zu bestimmen.

Nach oben und innen liegen die deutlich erkennbaren Sehnen des m. semitendinosus und m. semimembranosus.

Nach oben und aussen die Sehne des Biceps.

Das untere Dreieck dieses rautenförmigen Raumes wird von den beiden Bäuchen des Gastrocnemius gebildet.

Den Boden des Raumes geben die hinteren Flächen des Gelenkes und der beiden Condylen des Femur ab.

Die deckenden **Schichten** sind:

1) die Haut,
2) das subcutane Zellgewebe,
3) die Fascie, deren Fasern bündelweise schräg von unten und innen nach oben und aussen laufen und mehr abwärts mit andern Fasern, die in entgegengesetzter Richtung verlaufen, sich kreuzen.

   In der Mittellinie finden sich in der Fascie einige Oeffnungen, durch welche oberflächliche Gefässe, besonders Venen durchtreten.

   In dem obern Dreieck ist der eingelagerte Zellstoff locker und fettreich, in dem untern dagegen mehr lamellös und ärmer an Fett.
4) Durchtrennt man diesen Theil der fascia lata, so bietet sich eine zellig-fibröse Muskelhülle dar. Um besser diese fibröse Auskleidung der Kniekehle zu übersehen, muss man den lockern Zellstoff wegpräpariren.

   Die hintere Fläche des Semimembranosus und Biceps wird von dieser fibrösen Membran bedeckt, die besonders von der äussern Seite her einige Verstärkungsfasern erhält und nach unten in die Insertionspunkte der Gastrocnemien übergeht. (Von dieser Membran werden auch die Hüllen für die Poplitealnerven und Gefässe abgegeben.)

   Man könnte demnach gleichsam sagen, dass die ganze Poplitealhöhle einen fibrös-zelligen Sack darbietet, der mit Fettzellgewebe ausgefüllt ist.
5) Die Muskelschicht (gebildet vom m. semimembranosus, biceps und gastrocnemius), welche, wie schon gesagt, die Grenzen des viereckigen cavum poplitis abgiebt.

A. Der obere Theil oder das obere Dreieck der Kniekehle.

Die Fasern des m. semimembranosus, der etwa $1^1/_2''$ breit ist, verlaufen von oben und aussen nach unten und innen und zuletzt schräg gegen den Grund des cavum poplitis.

Der m. semitendinosus läuft über den mittlern Theil desselben hin und theilt ihn der Länge nach in zwei fast gleiche Hälften.

Der m. biceps verläuft in entgegengesetzter Richtung am äussern Rande des Oberschenkels in einer Weise, dass zwischen dem Muskel und dem os femoris noch ein Raum bleibt, der vom Fettzellgewebe ausgefüllt wird.

Der grösste Querdurchmesser des cavum poplitis, ungefähr $1^3/_4''$ betragend, ist zugleich die Grenzlinie zwischen dem obern und untern Dreieck und fällt au niveau mit den Condylen des Oberschenkels. Der Längsdurchmesser des Dreiecks beträgt etwas über 2''.

In operativer Hinsicht ist es vortheilhaft, hier im Fettzellstoff drei Lagen anzunehmen:

1) Die Nervenlage, gegen 5''' dick, au niveau mit der musculösen Grenze des Raumes. Der getheilte n. ischiadicus, dessen Stammfortsetzung der n. popliteus magnus ist, liegt fast genau in der Mittellinie dieses Raumes, nur in der obern Partie nähert er sich etwas mehr dem m. biceps.

Der n. popliteus externus dagegen verläuft dicht am Rande dieses Muskels, wie dieser auch in der Richtung nach unten und aussen und ist durch Zellstoff mit demselben vereinigt. In der Mitte des obern Dreiecks ungefähr giebt er einen starken Hautzweig ab, der sich der Mittellinie der Kniekehle nähert.

2) Die Gefässlage. Die a. poplitea nebst der Vene gleichen Namens liegt nicht ganz in der Mittellinie, sondern etwas nach innen, näher dem m. semimembranosus, unter welchem sie hervortritt. Sie ist im obern Dreieck des cavum poplitis ungefähr $1^3/_4$'' lang, von allen Seiten von Fettzellstoff umgeben, der das Gefäss, noch $^1/_2$'' von der hintern Gelenkfläche entfernt, gleichsam in der Schwebe erhält. Der n. popliteus liegt also nach aussen und $^1/_4$'' oberflächlicher als die Arterie. Ebenso ist auch die Vene etwas nach aussen von der Arterie gelegen, fügt sich derselben jedoch dicht an und bedeckt sogar ihren äussern Rand. Nur eine dünne zellige Scheidewand trennt diese beiden Hauptgefässe. Sehr häufig umschlingen auch kleine querlaufende Venenäste hier die Arterie, und nicht selten verläuft hinter derselben ein grösserer Venenast, so dass sie zwischen zwei Venen dann eingebettet ist.

3) Die letzte Lage enthält die Collateraläste der Poplitealgefässe.

a) Der ramus articularis internus superior, entspringt $1^3/_4$'' oberhalb vom innern Condylus, wendet sich darauf gleich nach unten und wird dort von dem m. semimembranosus bedeckt.

b) Zwei kleine Muskelzweige, die $1^1/_2$'' von dem eben genannten Aste abwärts entspringen und einige Zweige zum m. semitendinosus absenden. Mit diesen Arterien au niveau nimmt auch der hintere Ast aus der Fläche, die dem Gelenk zugewendet ist, seinen Ursprung.

c) Die aa. collaterales externae superiores, die aus dem äussern Rande der Arterie hervortreten und $1^1/_2$'' niedriger als die correspondirenden Zweige an der innern Seite (a. collater. int. sup.) entspringen. Die eine geht horizontal fort in den Fettzellstoff unter dem m. biceps; die andere, welche 1'' von ersterer entfernt liegt, ist die grösste unter allen und verläuft gleich über dem condylus externus in der Furche, welche denselben von dem Körper des Femur trennt.

Alle diese Aeste wenden sich gleich nach ihrem Ursprunge dem Gelenk zu und bleiben, wenn man vorsichtig nur die Arterie und Vene freilegt, in dieser tieferen Lage des Fettzellgewebes verborgen liegen.

Nur ein $1^1/_2''$ langes Stück der a. poplitea, das 2″ über dem condylus internus beginnt, ist frei von den Abgangsstellen dieser Collateraläste, und demnach ist es auch nur an dieser Stelle gerathen, die Ligatur anzulegen.

B. **Der untere Theil des viereckigen Raumes, oder das von den Köpfen des Gastrocnemius gebildete Dreieck der Kniekehle.**

Der gastrocnemius internus, der etwas schmäler als der externus ist, hat 1″ höher seinen Insertionspunkt als der äussere. Da die Condylen des Oberschenkels nach hinten vorragen, bildet dieser Theil des Poplitealraumes eine schiefe, nach vorn geneigte Ebene.

$1^1/_2$—$1^3/_4''$ abwärts vom condylus externus liegen die beiden Gastrocnemien schon dicht an einander, so dass also der Längsdurchmesser dieses Dreiecks $1^3/_4''$ beträgt.

Beim Auseinanderziehen der Bäuche des Wadenmuskels kommen wir auf

1) eine zellig-fibröse Lamelle, welche die Nerven und Collateraläste durchschimmern lässt.

2) Au niveau mit dem condylus internus stossen wir auf die Verbindungsstelle der v. saphena mit der v. poplitea;

3) auf einige Nervenbündel des n. popliteus, die hier noch durch Zellstoff unter einander verbunden sind;

4) auf die nicht unbedeutenden aa. gastrocnemicae;

5) auf die v. poplitea, die hier mit vielen Zweigen die Arterie dicht umsponnen hat (Taf. **46**), und

6) endlich finden wir im Grunde des Raumes die a. articularis inferior, welche gleich unter dem Condylus aus der vordern, dem Gelenk zugewendeten Fläche ihren Ursprung nimmt.

In diesem Dreieck haben wir ein anderes Verhältniss der Poplitealgefässe zu den Nerven. Der n. popliteus hält auch hier die Mittellinie ein, nähert sich nur etwas dem m. gastrocnemius externus und theilt sich in der Mitte des Raumes in zwei Bündel.

Der vordere Strang liegt oberflächlich. Einer seiner Zweige begleitet die v. saphena am Unterschenkel, zwei oder drei andere folgen dem Verlauf der Muskeläste der Arterie zu den Wadenmuskeln.

Der hintere, tiefere Strang ist die Fortsetzung des Nervenstammes und wird bald von dem gastrocnemius externus bedeckt.

Anmerkung: Die Arterienscheide verdient auch hier eine besondere Beachtung. In der Gegend der Kniegelenkkapsel scheint durch einen fibrösen Fortsatz die Arterienscheide mit dem lig. popliteum posterius in Verbindung zu stehen. Durchschneidet man den gastrocnemius internus in seiner Mitte und schlägt das obere Ende zurück (Taf. **45**, Fig. 2. und Taf. **46**, Fig. 2. d.), so kommt der aponeurotische Poplitealkanal zum Vorschein.

Er ist einer schräg abgeschnittenen Federspule ähnlich, mehr ein Halbkanal, mit einer deutlichen Wand und zwei Oeffnungen, die eine nach oben und vorn, die andere nach unten und hinten sehend. Die untere Oeffnung ist hufeisenförmig und wird aus den aponeurotischen Fibular- und Tibialfascikeln des

Soleus gebildet. Der Tibialfascikel kommt von der Poplitealaponeurose her, einer Lamelle, die von der höckerigen Linie hinter der innern Gelenkfläche der Tibia ausgehend, schräg über dem m. popliteus nach aussen verläuft. Der Fibularfascikel dagegen geht zum capitulum fibulae.

Die Wand des Halbkanals ist nach vorn gelegen und von der Poplitealaponeurose gebildet. Die obere, vordere Oeffnung des Kanals entsteht durch die Spaltung der Fasern der membrana interossea und des m. tibialis posticus. Sie liegt kaum einen Zoll unter dem capitulum fibulae und lässt die a. tibialis antica, wie wir unten sehen werden, zur vordern Fläche der membrana interossea hin durchtreten.

Zur Operation:

Es giebt nur eine einzige rationelle Unterbindungsweise der a. poplitea, nämlich die im obern Dreieck.

Von *Marchal de Calvi* ist allerdings eine zweite Stelle mehr abwärts zur Operation vorgeschlagen, doch sind die sich entgegenstellenden Schwierigkeiten leicht zu übersehen:

1) das Abgehen bedeutender Arterienäste;
2) das Venengeflecht, von welchem die Arterie umgeben;
3) die vielen Nervenäste;
4) die bedeutend tiefere Lage des Arterienstammes und
5) endlich die üble Nothwendigkeit, den m. gastrocnemius internus aus seiner Lage bringen zu müssen, um so erst den Weg zur Arterie sich zu bahnen.

Marchal's Schnitt fällt auf den innern Rand des gastrocnemius internus. Nach gemachtem Schnitt in die Fascie soll der Finger des Operateurs zwischen diesem Muskel und dem m. popliteus vordringen, das Zellgewebe durchreissen und auf diesem, man könnte sagen Nebenwege, die Arterie an der obern Grenze des untern Dreiecks der Kniekehle zu erreichen suchen.

Die Unterbindung der a. poplitea ist überhaupt, traumatische Verletzungen ausgenommen, wohl höchst selten indicirt, da beim Aneurysma dieser Gegend schon der vielen Collateraläste wegen eine höher gelegene Stelle jedenfalls mehr zur Application der Ligatur geeignet ist.

Wo die Operation jedoch angezeigt ist, erinnere man sich bei ihrer Ausführung ja daran, dass die Arterie mehr nach innen liegt und fast in der Mittellinie die v. saphena externa mit der v. poplitea sich vereinigt. Der Hautschnitt wird daher mehr nach innen, d. h. mehr zum m. semitendinosus hin, der unter der Haut durchzufühlen ist, geführt werden.

Ist

1) die Haut,
2) die Fettzellschicht durchschnitten, hebt man
3) die fascia lata auf und spaltet sie vorsichtig.

Vielleicht ist es auch zu rathen, um die Spannung der Wundränder zu vermeiden, subcutan nach Leitung des Fingers die fascia lata quer zu durchschneiden, um dann leichter in der Operation vorrücken zu

können. Wenn der Patient, wie es bei dieser Operation nothwendig, auf dem Bauche liegt, können wir aber auch schon durch eine leichte Flexion im Knie die Fascie hier erschlaffen und brauchen dann weniger ausgiebig das Messer wirken zu lassen.

Indem man nun den Fettzellstoff etwas trennt, erscheint

4) der n. popliteus, der wohl jedesmal bei dieser Operation entblösst wird, ohne dass dabei üble Folgen beobachtet werden. Gleich direkt auf die Arterie zu stossen gelingt in den seltensten Fällen. Hat man aber den Nerven erkannt, so wissen wir gewiss, dass

5) die Arterie etwas nach innen und tiefer sich präsentiren muss. Gewöhnlich kommt dabei noch zuerst die Vene zum Vorschein, und ihre Beseitigung, namentlich wenn sie nicht einfach vorhanden ist, verlangt eine ganz besondere Vorsicht. Man erleichtert sich dieses Geschäft, wenn man, wie schon bemerkt, das Knie etwas flectirt und — wie *Delpech* es bei der Subclavia macht — den ungespannt dann daliegenden ganzen Gefässstrang auf dem Finger vorsichtig, ohne ein abgehendes Nebengefäss zu zerreissen, au niveau mit den Wundrändern hervorhebt und dann am Lichte die Isolirung der Arterie vornimmt.

Die Ligatur wird also wohl am zweckmässigsten zwischen dem Ursprunge des ramus articularis superior internus und superior externus, die $1^1/_2''$ etwa von einander entfernt sind, angelegt, d. h. ungefähr $1^1/_2''$ oberhalb vom condylus internus. Die kleinen Muskeläste bleiben leider der Unterbindungsschlinge benachbart, ein Nachtheil, der sich nicht vermeiden lässt.

Das Verfahren von *Lisfranc*, der wie *Marchal de Calvi* auch in der untern Partie der Kniekehle die Ligatur applicirt sehen will, bietet die schon oben erörterten Nachtheile und wird, wenn überhaupt die Unterbindung der Poplitea noch vorgenommen wird, aus den genannten anatomischen Gründen gegenwärtig wohl von keinem Chirurgen gewählt werden.

§. 26. Die Theilungsstelle der a. poplitea und die obere Portion der a. tibialis postica im obern Dritttheil des Unterschenkels.

Der Gefässstrang liegt hier mit den Nerven zusammen in einem besondern, in der Anmerkung oben schon erörterten Kanal. Fast dieselben Schichten, wie wir sie im untern Dreieck der fossa poplitea fanden, bieten sich auch hier dar:

1) die Haut,

2) die Fettzellschicht, welche Hautnerven und Hautvenen (unter diesen die v. saphena externa) enthält,

3) die starke Fascie. Diese zeigt einen weisslichen, oft deutlichen Streifen, der dem Interstitium zwischen den beiden Insertionspunkten des Gastrocnemius entspricht. Die Fascie besteht hier aus schrägen, querlaufenden, glänzenden, aponeurotischen Fasern und bedeckt den

langen Hautnerven, der einen Querfinger breit von der Mittellinie auf dem äussern Bauch des Gastrocnemius herabsteigt.

Schon 3″ von dem condylus externus femoris abwärts bilden beide Bäuche des Gastrocnemius einen zusammenhängenden Muskel, so dass also jenes angeführte Interstitium keine 3″ lang ist. Dringt man in dasselbe, die Muskelfasern zur Seite ziehend, vor, und drängt unter der gespannten fascia cruris das Zellgewebe auseinander, so kommt man hinter dem Gastrocnemius auf eine mehr zellige als fibröse Lamelle, welche dünn ist und deutlich die Nerven (mehr nach aussen) und die Collateralgefässe durchschimmern lässt.

Der trichterförmige Poplitealkanal ist, wie wir oben näher erörterten, durch eine besondere Aponeurose (Poplitealfascie) und durch Sehnenfasern des Soleus gebildet und schliesst die Bifurcationsstelle der a. poplitea in sich ein. Seine vordere Mündung ist für die a. tibialis antica bestimmt und wird von den aponeurotischen Fasern des m. tibialis posticus und der membrana interossea gebildet.

Der grosse Poplitealnerv liegt hier, wie vorher, am oberflächlichsten und nach aussen von der Arterie und giebt 2 bis 3 Muskeläste ab. Die Vene bedeckt ebenfalls auch hier die Arterie und ist oft in mehrere Gänge getheilt.

Die a. tibialis antica bildet gleich bei ihrem Ursprunge einen Bogen, dessen Convexität nach oben gelegen. Die Länge desselben beträgt 1″. Von zwei Venen begleitet, tritt sie durch die vordere Oeffnung der membrana interossea, aus dem Poplitealkanal auf die vordere Fläche des Unterschenkels, reitet gleichsam auf einem Bündel aponeurotischer Fasern des m. tibialis posticus und der membrana interossea. Hier im Kanal wird die Arterie von keinem Nerven begleitet.

Die a. tibialis postica ist als eine Fortsetzung der a. poplitea zu betrachten und verfolgt in ihrem Verlauf eine Richtung, die der Linie entspricht, welche man von der Mitte der fossa poplitea bis zur Mitte der Vertiefung führt, die zwischen dem malleolus internus und der Achillessehne gelegen.

Gleich unter ihrem Ursprunge giebt die a. tibialis postica zwei bedeutende Aeste ab: 1) einen anastomotischen Muskelast für den Soleus und 2) die a. peronea, welche darauf fast parallel mit der tibialis postica bis zur Mitte des Unterschenkels verläuft.

Zwei Venen begleiten die a. tibialis postica, und die Fortsetzung des n. popliteus, der jetzt n. tibialis heisst, liegt nach aussen und vorn von ihr. Alle diese genannten Organe liegen auf dem m. tibialis posticus.

Um im obern Dritttheil des Unterschenkels die a. tibialis freizulegen, haben wir folgende Schichten zu durchdringen:

1) Haut,
2) Fettzellschicht, in welcher die Venenzweige verborgen,
3) fascia cruris und
4) den inneren Bauch des Gastrocnemius.

Um den Rand dieses Muskels, der durch einen weisslichen Streifen in der fascia cruris angedeutet ist, zu bestimmen, verfolgt man mit den Fingern den innern Rand der Achillessehne schräg nach oben gegen das obere Drittel der Tibia. Der m. gastrocnemius ist mit der Tibia durch die fascia cruris verbunden. Aehnlich wie der biceps brachii in der Ellenbogengegend, schickt hier der m. semitendinosus einen sehnigen Fortsatz wie eine zweite Sehne aus, welche allmälig in die fascia cruris übergeht und sich mit dem innern Winkel der Tibia fest verbindet. An dieser Stelle wird durch die Fascie auch der innere Rand des gastrocnemius internus an die Tibia befestigt.

Sobald man diese Fascie trennt, zeigt es sich aber, dass ausser derselben nur ein lockeres Zellgewebe hier den Muskel mit dem Knochen vereinigt.

Auf der Bifurcationsstelle der a. poplitea, oder auch etwas mehr abwärts schon aus der a. tibialis postica entspringt ein Muskelast, der zwischen dem m. gastrocnemius und dem Ansatzpunkte des m. soleus verläuft, welcher sich in diesen Muskeln und im benachbarten Fettzellgewebe verzweigt.

5) Liegt hier der m. soleus vor, der aus zwei deutlichen, von einer starken Aponeurose getrennten Muskelschichten besteht. Die vordere (tiefere) Schicht ist viel dünner als die hintere (oberflächlichere), so dass erstere die Tibia gar nicht erreicht. Durchschneidet man den Muskel in seiner oberflächlichen Schicht, so zeigt sich

6) die starke, perlmutterglänzende aponeurosis musculi solei, welche von der schrägen Linie der Tibia und von der Poplitealaponeurose entspringt und eine schräge Richtung nach unten und aussen verfolgt.

Eröffnen wir auch diese Aponeurose des Soleus und halten uns näher der Tibia, so kommen wir

7) auf eine dünne aponeurotische Lamelle, die den m. tibialis posticus und flexor digitorum communis longus bedeckt und zugleich der a. tibialis postica zur Scheide dient. Wenn man mehr nach aussen zur fibula hin die Aponeurose des m. soleus spaltet, stösst man unter derselben noch auf die zweite Faserschicht des Soleus, so dass also die genannte Aponeurose als Coulisse zwischen beide Muskelportionen eingesetzt erscheint.

Zur Operation:

Hier an der Bifurcationsstelle der a. poplitea ist die Operation noch schwieriger als in der Kniekehle.

Im obern Dritttheil des Unterschenkels ist jedoch die Unterbindung der a. tibialis postica einige Male ausgeführt worden, wie z. B. von

Guthrie, *Bouchet* in Lyon, und wir können zwei Operationsweisen unterscheiden, die uns hier die Arterie aufzudecken im Stande sind, entweder mit oder ohne Durchschneidung des gastrocnemius internus.

Nach *Averill* und *Guthrie* kann man die ganze Dicke dieses Muskels, die bezeichnete Richtungslinie der Arterie einhaltend, durchschneiden. Dieses Verfahren wird jedoch wohl nur dann gewählt werden, wenn eine Stich- oder Schusswunde bereits den Gastrocnemius durchtrennt hat. Die grosse Zahl von Arterienzweigen an diesem Muskel und die Tiefe der Wunde, wodurch die Application der Ligatur sehr erschwert wird, muss sonst von dieser Operation abschrecken, besonders da die Unterbindungsschlinge bei diesem Verfahren immer sehr nahe der Bifurcation zu liegen kommt.

Wegen der oben bezeichneten lockeren Verbindung des gastrocnemius internus mit der Tibia lässt sich die Arterie auch ohne Verletzung des Muskelbauches freilegen. Dieses Verfahren haben schon *Marjolin* und *Scarpa* mit Recht empfohlen.

1) Der Hautschnitt wird dicht am innern Rande der Tibia geführt, worauf

2) die Durchtrennung der Fettzellschicht wegen der hier verlaufenden v. saphena und n. saphenus höchst vorsichtig vorgenommen werden muss.

3) Die fascia cruris durchschneidet man an der Stelle, wo sie den innern Rand des m. gastrocnemius internus an den Tibialrand befestigt und dringt

4) dann durch den lockeren Zellstoff vor, bis sich

5) die Fasern des Soleus präsentiren. Dieser Muskel, obgleich man ihn auch von der Tibia abziehen könnte, wird am besten 1 Querfinger breit von dem Knochen, schichtweise der Länge nach durchschnitten, bis man

6) im Grunde der Wunde die Aponeurose dieses Muskels glänzen sieht. Die Fasern derselben laufen schräg nach unten und aussen. Ist diese starke Aponeurose durchtrennt, so stossen wir

7) auf die zweite, schon genannte zellige Lamelle. Die tiefe Muskelschicht des Soleus, die vorher, zwischen dieser Lamelle und jener Aponeurose zu erwarten wäre, reicht nicht bis zu dieser Stelle.

Jetzt endlich erscheint hinter der durchsichtigen Membran die Arterie mit ihren beiden Venen, nach innen vom n. tibialis posticus gelegen.

Am schwierigsten bei dieser Operation ist das Abziehen des m. gastrocnemius internus von der Tibia. *Boucher* sah bei dieser Gelegenheit einen Krampf des Muskels eintreten, welcher ihn bewog, die Muskelfasern quer zu durchschneiden. Gegenwärtig würde man wohl im Chloroform ein milderes Mittel für diesen Fall haben.

Will man die a. tibialis postica an der untern Grenze des obern Dritttheils unterbinden, so ist es auch hier gut, vorher den innern

Rand des m. gastrocnemius wie oben zu bestimmen und dann die Incision in der Richtungslinie der Arterie zu machen. Wenn man tiefer vorgedrungen ist, muss man die Richtung der Muskelfasern und der Aponeurose genau beachten, um nicht den Gastrocnemius mit dem Soleus, wie es häufig in meinen Operationscursen bei Anfängern vorgekommen, zu verwechseln (Taf. **46**, Fig. 2.).

§. 27. Die Lage der a. tibialis postica im mittlern und untern Dritttheil des Unterschenkels.

Zwei Querfinger breit oberhalb der Stelle, wo man den m. gastrocnemius in die Achillessehne übergehen fühlt, ist die Stelle gelegen, welcher wir unsere Aufmerksamkeit zunächst schenken wollen.

A. Die a. tibialis postica im mittlern Dritttheil des Unterschenkels.

Schichten:

1) Haut.
2) Fettzellschicht mit den communicirenden Hautvenenästen, die gerade hier die Fascie durchbohren. Auf dem Rande der Tibia liegt der Hauptast der v. saphena interna, begleitet vom obengenannten Nerven.
3) Die fascia cruris. Sie zeigt hier, wie auch mehr abwärts zu den Malleolen hin, deutlich querverlaufende Fasern. Durchschneidet man die Fascie, so erscheint
4) der untere Rand des m. soleus, hier $^1/_2$'' dick. Es ist die Stelle, wo er sich mit der Sehne des Gastrocnemius vereinigt und mit ihr die Achillessehne bildet. Die Fasern des Soleus, der hier an seiner hintern Fläche schon sehnig wird, verlaufen von aussen und oben nach innen und unten. Die Muskelfasern des gastrocnemius internus endigen sich schon in der Mitte des Oberschenkels, während die des Soleus tiefer, bis $3^1/_2$'' oberhalb vom Calcaneus herabreichen. Wir bekommen daher bei dieser Operation an der untern Grenze des mittlern Dritttheils des Unterbeins nur die Fasern des Soleus zu Gesicht.
5) Unter diesem Muskel kommen wir auf die tiefer liegende Lamelle der fascia surae, welche den Soleus von dem m. flexor digitorum longus und tibialis posticus trennt. Es spaltet sich nämlich die Fascie des Unterbeins am innern, hintern Winkel der Tibia in zwei Blätter, in ein oberflächlicheres und ein tieferes Blatt, welches eine anatomische Scheidewand zwischen den Streckern des Fusses und den Beugern der Zehen bildet. Der Rand des Soleus erscheint dabei an dieser Stelle wie in einen blinden Sack eingeschlossen. Anderseits aber lässt sich diese tiefe Lamelle der Fascie auch als Fortsetzung der Poplitealaponeurose und der aponeurotischen

Portion des m. tibialis posticus betrachten, da sie mit der Sehne dieses Muskels an mehreren Stellen fest verwachsen ist und sich deutlich nur bis zur Ursprungsstelle dieser Sehne verfolgen lässt.

Die Verbindung der innern Fascie des Unterschenkels mit der Aponeurose des Soleus ist locker und gestattet eine leichte Trennung. Für den m. tibialis posticus und flexor digitorum und zum Theil auch für die a. tibialis postica dient dieses tiefe Blatt der Fascie gleichsam als Scheide, durch welche die genannten Organe, so wie auch die begleitenden Venen und der Nerv durchschimmern.

Der n. tibialis posticus liegt nach aussen und etwas nach hinten von den Gefässen. Ein dünner Nervenzweig zieht jedoch über die Gefässe hin abwärts.

Die Lage der Arterie wird hier durch den m. flexor digitorum communis und flexor hallucis longus bestimmt. Ersterer liegt nach innen, letzterer nach hinten von der a. tib. post. Ein communicirender Venenast, der die Fascie durchbohrt, vereinigt sich hier mit den Tibialvenen, welche wieder mit der Arterie an dieser Stelle fest verbunden sind.

Aus der Arterie selbst entspringt in der Mitte des Unterbeins ein bedeutender Ast und geht zum m. soleus.

Um die Lage der Arterie im Präparate deutlicher an's Licht zu bringen (Taf. 47), ist es gut, den untern Rand des gastrocnemius internus gegen 1″ zu durchschneiden, was jedoch bei der Unterbindung am Lebenden nicht immer nothwendig ist.

Zur Operation:

Will man in der Mitte des Unterbeins die Ligatur appliciren, so verfolgt man den Rand der Achillessehne bis zum Beginn der musculösen Partie des gastrocnemius internus und macht hier den Schnitt einen Daumen breit vom hintern Rande der Tibia entfernt.

Es wird

1) die Haut,

2) die subcutane Zellschicht und

3) die fascia cruris durchschnitten und

4) der untere Rand des gastrocnemius internus, der mit dem Soleus nicht verwechselt werden darf, aufgedeckt. Um diese beiden Muskeln von einander zu unterscheiden, muss man sich erinnern: 1) dass besonders bei Musculösen der untere Rand des Gastrocnemius selbst unter der Haut eine deutliche Hervorragung bietet, 2) dass seine Muskelfasern schon in der Mitte des Unterschenkels enden, und 3) dass zwischen diesen beiden Muskeln ein sehniger Streifen zu finden. Die schnurförmige Sehne des m. plantaris longus steigt hier herab, um mit der Achillessehne (an ihrem innern Rande) zu verschmelzen.

Hat man nun den Gastrocnemiusraum erkannt, so schneidet man ihn im Verlauf seiner Fasern ein, und indem man nach abwärts den Schnitt verlängert, durchtrennt man auch

5) die Fasern des Soleus. Diesen Muskel zu schonen, indem man ihn aus dem blinden Sack der fascia cruris herauspräparirt, hat wenig Vortheil und erschwert, besonders wenn ein Muskelkrampf eintreten sollte, die Anlegung der Ligatur.

Bei der Durchtrennung der Muskelfasern kommt oft ein grösserer Muskelast der a. tib. post. unter das Messer. Man stillt rasch die Blutung und achtet sorgfältig

6) auf die Aponeurose des Soleus, die hier wenig ausgebildet ist und sich nur schwer von Muskelfasern trennen lässt.

7) Jetzt folgt das tiefe Blatt der Cruralfascie. Kaum $^3/_4$—1″ vom innern, hintern Rande des Schienbeins entfernt, bemerkt man in dieser einen weissen Streifen, der die Richtung der Arterie andeutet. Sie verläuft, von ihren beiden Venen umgeben, nach innen vom Nerven.

Nur ein unbedeutender Zweig des n. tibialis posticus liegt an der innern Seite der Arterie.

B. **Die a. tibialis postica im untern Dritttheile des Unterbeines.**

I. Hinter dem malleolus internus.

Grenzen: Die Vertiefung zwischen dem malleolus internus und der Achillessehne bis zu ihrer Insertion an den Calcaneus ist die hier zu berücksichtigende Gegend; deren **Schichten:**

1) Haut,

2) Fettzellschicht mit oberflächlichen Venen, die hier in feinen, zelligen Scheiden verlaufen. Der Stamm der v. saphena interna liegt gewöhnlich gleich vor dem malleolus internus (Taf. **48**). Die Hautnerven begleiten in dieser Fettzellschicht die Venen; der stärkste Nerv folgt der v. saphena interna, bleibt an ihrer innern Seite und schickt einen Ast über den malleolus internus weg.

   Eine Hand breit oberhalb des Knöchels verbinden sich die oberflächlichen Venen mit den tiefern, die unter der Fascie liegen. (Taf. **48**, 3.)

   Es findet sich hier ein bedeutender Venenplexus, der für die Phlebotomie nicht ungünstige Verhältnisse darbietet.

3) Die Fascie, welche gleich hinter dem Malleolus stark entwickelt ist und glänzende, querlaufende aponeurotische Fasern darbietet, sendet strahlenförmige Fortsetzungen gegen die Scheide der Achillessehne aus. Mit dieser Sehnenscheide sind dieselben fest verschmolzen, nach unten, an der Fusssohle aber gehen sie durch das Polster von Fettgewebe hindurch und durchwirken gleichsam dasselbe mit ihren aponeurotischen Fasern. Zuletzt vereinigen sie sich, wovon unten noch die Rede sein wird, mit der innern Fläche des Coriums der Planta.

Die Fascie ist von mehreren Gefässzweigen durchbohrt und lässt gleich hinter dem malleolus internus die etwas vorragende Sehne des m. tibialis posticus durchschimmern.

Etwas weiter, einen Querfinger breit hinter dem Malleolus verlaufen die Gefässe, die Arterie mit ihren beiden Venen. Wenn man bei gewöhnlicher Stellung des Fusses eine schräge Linie vom hintern Theil des malleolus internus zum Ansatzpunkte der Achillessehne zieht, so liegt die Arterie gerade in der Mitte dieser Linie.

4) Hinter den starken Querfasern der Fascie liegt noch eine zweite fibröse Lamelle, die leicht von der ersten zu trennen und als eine Fortsetzung des oben schon beschriebenen tiefen Blattes der fascia cruris betrachtet werden muss.

Gleich hinter dem malleolus internus, oder vielmehr noch in einer Furche desselben, liegt also:

a) die Sehne des m. tibialis posticus, weiter nach hinten dann
b) die Scheide des m. flexor digitorum communis und
c) die Scheide der a. tibialis postica selbst, welche erstere zugleich die beiden Venen beherbergt.

Die Arterienscheide ist etwas mehr von der Scheide des m. flexor digitorum entfernt, als diese letzte von der Sehne des m. tibialis posticus.

d) Der n. tibialis posticus, der ebenfalls durch eine zellige Scheidewand von der Gefässscheide isolirt ist, verläuft gleich neben der Insertion der Achillessehne, $^1/_2''$ von ihr entfernt, in einer mit Fett ausgefüllten Vertiefung. Ein Zweig von diesem Nerven, den eine kleine Arterie begleitet, tritt der Achillessehne noch näher.

II. Drei Querfinger breit oberhalb der Malleolen haben wir schon den fleischigen Theil des m. tibialis posticus und flexor digitorum communis. Letzterer deckt zum grossen Theil den m. tibialis post. und kann, da er ein Semipennatus ist, leicht erkannt werden. Seine sehnige Partie ist gegen das Schienbein hin gerichtet. Hinter dem m. flexor digitorum communis liegt hier zunächst, nur durch eine sehnige Scheide von ihm getrennt, der n. tibialis posticus, und nicht die Arterie, wie wir es weiter abwärts sahen. Hier verläuft die Arterie tiefer, zum Theil vom m. flexor communis und dem Nerven bedeckt. Aus ihrem hintern Theil entspringt ein bedeutender Collateralast, der dicht an der Tibia hin verläuft. Von den beiden Venen liegt gewöhnlich die eine auf, die andere hinter der Arterie.

Um an dieser Stelle die Arterie blosszulegen, haben wir folgende Schichten zu durchschneiden:

1) Haut,
2) Fettzellschicht,

3) Fascie. Diese besteht aus glänzenden Querfasern und geht brückenartig vor dem m. flexor digitorum communis zur Achillessehne hinüber.

4) Ist hier der hintere fleischige Rand des m. flexor digit. communis noch im Wege. Der m. flexor hallucis longus kommt hier nicht zur Sprache, da er tief unter dem Nerven, hinter einem tiefen Fascienblatte verborgen liegt.

Die Scheide der Arterie isolirt dieselbe vom fleischigen Theile des m. flexor digitorum communis und schickt eine zellige Fortsetzung zur membrana interossea ab.

Zur Operation:

Zwischen dem mittlern und untern Dritttheile des Unterbeins führt man den Schnitt nach *Ch. Bell* in der schon genannten Vertiefung, gleichweit von der Tibia und von der Achillessehne entfernt. Vielleicht ist es vortheilhafter, denselben 1''' näher der Achillessehne zu machen.

Jedenfalls schneide man nur bis zur Fascie, die hier noch Querfasern zeigt, und reinige sorgfältig die Wunde vom Blute, um die zwei weissen Streifen, die Sehne des tibialis posticus und die des flexor digitorum communis zu erkennen. Man hüte sich, diese Sehnen überflüssig zu entblössen, da ihre Scheiden ein Analogon von Synovialhaut darbieten und der Eingriff üble Folgen nach sich ziehen könnte.

Ist die Fascie gespalten, so liegt ein zweites Blatt noch vor, die Fortsetzung jener tiefen Lamelle der fascia cruris, die wir oberhalb unter dem Soleus fanden.

Ist auch dieses Blatt, etwa 3 Querfinger breit über dem malleolus internus, eröffnet, so liegen entweder die Muskelfasern des flexor digitorum communis oder der n. tibialis posticus vor, welche Organe, zusammen mit der einen Vene, die Arterie bedecken.

Um sie leichter auseinander ziehen zu können und bequem die Arterie an's Licht zu bringen, muss man bei dieser Operation den Fuss leicht strecken (Plantarflexion), weil so die tiefen Muskeln erschlaffen und sich auch die Fascie entspannt.

Operirt man hinter dem Malleolus, so führt man den Schnitt in der Mitte zwischen dem malleolus internus und der tendo achillis einen Querfinger breit ungefähr hinter dem Knöchel, entweder schräg oder nach *Velpeau* halbmondförmig. Man durchdringt auch hier:

1) Haut,

2) Fettzellschicht und

3) oberflächliche Fascie, hierbei die Aeste der v. saphena möglichst schonend. Bei der Eröffnung der dann folgenden tiefen Lamelle der fascia cruris achte man auf die Sehnen des tibialis posticus und flexor digitorum communis. Der Nerv liegt hier nach hinten

von der Arterie, in einer besondern Scheide, und braucht auch nicht entblösst zu werden. Man hat dann nur noch die beiden Venen von der Arterie zu sondern.

§. 28. Die Lage der a. tibialis anterior.

A. Die a. tibialis anterior in dem obern und mittlern Dritttheil des Unterschenkels.

Wir bemerken auch an der vordern Seite der fascia cruris einen weisslichen Streifen, der 1—1½″ von der crista tibiae entfernt liegt. Am untern Dritttheile des Unterbeines wird er noch deutlicher. Er bezeichnet das Interstitium zwischen dem tibialis anticus und extensor digitorum communis longus.

Ein zweiter weisser Streifen in der Fascie liegt mehr nach aussen, der Fibula näher als der Tibia, und entspricht dem Zwischenraum zwischen dem extensor digitorum und dem peroneus longus.

Die Fascie ist hier stark gespannt, so dass nach Eröffnung derselben ein Prolapsus der hinterliegenden Muskelfasern entsteht. Das Eindringen in die Tiefe ist durch diese starke Fascie sehr behindert, und es ist daher vortheilhaft, dieselbe subcutan bis zur crista tibiae bei der Operation zu spalten.

Die zellige Verbindung der beiden hier noch fleischigen Muskeln am ersten Streifen der Fascie ist sehr fest und wird nach unten erst lockerer. Trennt man sie von einander, so erscheint zwischen ihnen der Ursprung des m. extensor hallucis longus, welcher 4″ oberhalb des Fussgelenkes zwischen diesen Muskeln an die Oberfläche tritt.

Unter der Mitte des Unterbeins findet man die noch fleischigen Fasern des tibialis anticus fast vertical von unten nach oben und aussen laufend; dagegen richtet sich die hier schon deutliche Sehne des extensor digitorum, der ein Semipennatus ist, nach innen gegen die Tibia hin.

Endlich zeigt sich die Sehne des extensor hallucis longus, der ein Pennatus ist und gerade nach vorn gerichtet liegt. An dieser Stelle, wie schon gesagt, befindet er sich noch unter den beiden Nachbarmuskeln verborgen. Er ist mit dem tibialis anticus fester als mit dem extensor digitorum verbunden.

Die Lage der a. tibialis antica ist in anatomischer Beziehung im obern Dritttheil zwischen dem tibialis anticus und extensor hallucis longus zu bestimmen; dagegen in chirurgischem Sinne kann man fast mit einigem Rechte sagen, dass sie zwischen dem tibialis anticus und extensor digitorum communis longus verläuft; erstens: weil die Fasern des extensor hallucis mit denen des extensor digitorum fest verbunden sind, und zweitens: weil der extensor hallucis hier nicht sichtbar und der weisse Streifen in der Fascie wirklich das Interstitium zwischen dem m. tibialis anticus und extensor digitorum bezeichnet.

Die Arterie, von zwei Venen begleitet, folgt am ganzen Unterschenkel einer Richtung, die man durch die Linie bestimmt, welche von der Mitte des Raumes zwischen der tuberositas tibiae und dem capitulum fibulae nach unten bis zum Mittelpunkte zwischen den beiden Knöcheln auf dem Fussrücken geführt wird.

In den beiden obern Dritttheilen liegt die Arterie auf der membrana interossea, näher der Tibia als der Fibula, und giebt eine Menge kleiner Aeste an den m. tibialis anticus und m. extensor hallucis longus ab.

Die Lage des n. tibialis anticus ist in den verschiedenen Dritttheilen des Unterschenkels sehr verschieden. Im obern Dritttheil, wo er eben aus dem n. popliteus externus (peroneus) entstanden ist, durchbohrt er den m. peroneus longus unter dem capitulum fibulae und liegt nach aussen von der Arterie. In der Mitte des Unterschenkels läuft er nach vorn von der Arterie, kreuzt sich also mit derselben, und liegt dann im untern Dritttheile nach innen von dem Gefässe. Au niveau mit den Knöcheln kreuzt er sich zum zweiten Male mit der Arterie, um endlich auf dem Fussrücken wieder nach aussen von der dorsalis pedis zu liegen.

Schliesslich ist zu bemerken, dass im untern Dritttheil, ungefähr 1″ oberhalb des malleolus internus und am Fussrücken die a. tibialis antica zwischen den Sehnen des extensor hallucis longus und des extensor digitorum communis liegt.

B. **Die a. tibialis antica im untern Dritttheil des Unterschenkels.**

Schichten:

1) Haut.

2) Fettzellschicht mit den oberflächlichen Hautvenen. Aehnlich wie wir es am Vorderarm sahen, schickt auch hier am Unterbein die Fascie deutliche zellig-fibröse Fortsätze aus, die mit dem subcutanen Zellstoff verschmelzen und den Hautnerven als Scheide dienen. Dieses ist namentlich der Fall in der Gelenkgegend des Fusses, wo die Zellschicht überhaupt derber ist.

   Einen bedeutendern Venenstamm, der in den Schnitt kommen könnte, findet man hier nicht.

   Eine Hand breit oberhalb des Fussgelenks tritt der ramus superficialis peronei aus einer Oeffnung in der Fascie hervor und wird darauf durch eine zellige Scheide an die Oberfläche der fascia cruris befestigt. An seiner Austrittsstelle, etwa $1^1/_4$″ von der crista tibiae nach aussen, kann er leicht beim Arterienschnitt verletzt werden, um so mehr, da sein schräger Verlauf ihn zum Fussgelenk hin in die Mitte zwischen beide Knöchel führt.

3) Die fascia cruris. An der Grenze des mittlern und untern Dritttheils finden wir an der äussern Seite in ihr mehrere Streifen, die uns die Interstitien zwischen den verschiedenen Muskeln andeuten.

   a) $^3/_4$—1″ nach aussen von der crista tibiae das Interstitium zwischen dem tibialis anticus, dem extensor hal-

lucis longus und dem extensor digitorum communis.

b) $^1/_2''$ weiter nach aussen ein zweiter Streifen, der die Fortsetzung des Hautnerven hinter der Fascie andeutet.

c) Fast in der Mitte zwischen der crista tibiae und der tendo achillis, d. h. der Lage der Fibula entsprechend, liegt die von *Pirogoff* sogenannte rhaphe fasciae, die aus deutlichen Kreuzungsfasern besteht und bis zum malleolus externus sich fortsetzt.

4) Hat man die Fascie im ersten weissen Streifen gespalten, so findet man, dass der nach aussen von diesem Schnitt gelegene extensor hallucis longus, der oberhalb noch unter dem tibialis anticus verborgen war, jetzt zu Tage getreten ist, und dass alle 3 hier in Rede stehende Muskeln bereits tendinös geworden sind. Die flache Sehne des tibialis anticus (welcher ein Semipennatus ist) verbirgt seinen fleischigen Theil hinter sich; die nach aussen nächstfolgende Sehne, die des extensor hallucis (der ein Pennatus ist), präsentirt sich zwischen zwei Reihen von Muskelfasern gerade nach vorn, und endlich der extensor digitorum, welcher wieder als musculus semipennatus nur nach aussen einige Muskelfasern trägt, hat eine Richtung nach innen zur Tibia hin.

An der Grenze des untern Dritttheils mit dem mittlern liegt die a. tibialis antica noch auf der membrana interossea, etwa $1^1/_2''$ tiefer als die Crista, mehr nach unten aber, im untern Dritttheile des Unterbeins, schon auf dem äussern Rande der Tibia, nur $^1/_2''$ von ihr entfernt.

Ihre zellige Scheide umschliesst zugleich die beiden Venen und den Nerven. Dieses macht das Isoliren der Arterie schwierig, besonders da die Venen dieselbe von allen Seiten umschlingen und mit einander communiciren. Der Nerv liegt nach innen von den Gefässen.

C. **Die a. tibialis antica au niveau mit dem Fussgelenk.**

Schichten:

1) Haut.

2) Fettzelllage, die fast dieselben Eigenschaften wie in der vorher besprochenen Gegend bietet. Ihre lamellöse Beschaffenheit ist besonders bei magern Individuen bemerkbar.

Nur kleine, unbedeutende Zweige der Hautvenen ziehen sich hier zur v. saphena hin.

Die Hautnerven sind mehr beachtenswerth. Die Fortsetzung des ramus superficialis peronei liegt hier fast gerade in der Mittellinie zwischen beiden Knöcheln und folgt ziemlich genau der Richtung des extensor digitorum communis longus, von ihm aber durch die Fascie getrennt.

Gleich unterhalb des Gelenkes theilt er sich in zwei Aeste: in den mittlern und innern Fussrückennerven, welche

beide mit der Fascie durch deren zellig-fibröse Fortsätze in Verbindung bleiben.

3) Die Fascie mit ihren für diese Gegend charakteristischen Kreuzungsfasern, die *Pirogoff* mit Recht für die Fortsetzung der erstgenannten Rhaphe erklärt. Die Kreuzungsstelle entspricht ungefähr dem Raum zwischen dem m. externus hallucis longus und dem extensor digitorum comm. longus, und wird daher bei der Unterbindung der Arterie an dieser Stelle gerade durchschnitten.

Eine andere Deutung dieser sich kreuzenden Fasern wäre in der Weise möglich, dass man zwei besondere Fascikel annimmt, die sich auch bis zu den nächstliegenden Knochen verfolgen lassen und die hier oft deutlich erkennbar ihren Ursprung nehmen. Dieser Apparat führt bekanntlich den Namen lig. dorsale pedis s. cruciatum tarsi und wird am einfachsten demnach als Verschmelzungspunkt der Sehnenscheiden aufgefasst.

Mehrere kleine Oeffnungen sind hier zwischen den Fasern der Fascie zu bemerken, durch welche hindurch sich kleine Arterien- und Venenzweige schlängeln.

4) Die Sehnenscheiden, die hier aus der Fascie gebildet werden, sind:

1) die Scheide der Sehne des tibialis anticus. Dicht am Rande der Tibia gehen einige Faserbündel von der Kreuzungsstelle der Fascie nach oben und nach unten ab, um für die genannte Sehne eine Scheide zu bilden. Ihre hintere Lamelle ist mehr entwickelt und besteht aus querlaufenden, glänzenden Fasern. Darauf folgt

2) eine fibröse Scheidewand, welche die Sehne des tibialis anticus von der des extensor hallucis longus trennt. Weiter nach aussen

3) die Sehnenscheide des extensor hallucis longus, mit einer glatten, innern Fläche, mit einer Membran, der Synovialhaut ähnlich, ausgekleidet. Etwas weiter ab liegen

4) die Sehnenscheiden des extensor digitorum communis longus und des peroneus anterior und lassen einen Raum zwischen sich und dem extensor hallucis longus.

5) Die Arterienscheide wird hier ebenfalls durch sehnige Fasern gebildet, die von der hintern Lamelle der Scheide des extensor hallucis entspringen und zur Scheide des extensor digitorum communis longus in transverseller Richtung über die Arterie hinübergehen, so dieselbe an das Kapselband des Fussgelenks befestigend.

Oberhalb des malleolus internus, etwa 1″, ist die Arterie durch den schräglaufenden extensor hallucis bedeckt und kommt daher auf dem

Fussrücken zwischen den beiden Zehenstreckern zu liegen, während sie oberhalb noch den tibialis anticus zur Seite hat.

Wenn man die Zehen streckt, sind die Sehnen deutlich durch die Haut zu erkennen. Der Nerv liegt hier nach aussen und vorn von der Arterie, nachdem er sich zum zweiten Male mit derselben 1" oberhalb des Knöchels gekreuzt hat.

Au niveau mit der Spitze des malleolus externus theilt sich die a. tibialis antica, und die Fortsetzung des Stammes erhält den Namen a. dorsalis pedis.

Auch der Nerv spaltet sich hier in 2 Aeste.

Aus der Arterie geht hier ein querlaufender Ast zum Knöchel ab.

Zwei Venen, die durch Queräste mit einander communiciren, begleiten die Arterie und werden mit ihr, wie im untern Dritttheil des Unterbeins, von festem, lamellösen Zellstoff umflochten.

Varietäten kommen bei den Unterschenkelarterien im Ganzen selten vor. Zuweilen ist die a. tibialis antica stärker als die postica, oder erstere ist ungewöhnlich dünn, bei ansehnlicher Dicke der letzteren. In solchen Fällen endet mitunter die tibialis antica oberhalb des malleolus externus, communicirt mit der dabei stärker entwickelten a. peronea. Aus den aa. malleolares entwickelt sich dann eine Arterie stärker und giebt eine regelmässig verlaufende a. dorsalis pedis ab.

In den Operationscursen, die ich noch in Dorpat leitete, suchten wir an einer Leiche bei den Unterbindungen am Unterschenkel vergebens nach der a. tibialis antica, und als wir eine chirurgische Präparation der Gegend vornahmen, zeigte es sich, dass diese Arterie nur von einem $2^1/_2$" langen Stück, auf dem obern Theile der membrana interossea gelegen, vertreten wurde. Die a. tibialis postica und a. peronea, besonders erstere, waren dabei stärker ausgebildet. Statt der a. dorsalis pedis lief aber eine grössere Arterie aus dem rete malleolare externum an der äussern Seite des Fusses herab, sich erst auf den Metatarsalknochen zur grossen Zehe nach innen biegend.

Zur Operation:

Wie die a. tibialis postica, kann auch die tibialis antica an drei verschiedenen Stellen des Unterbeines unterbunden werden.

I. Im obern Dritttheile des Unterschenkels unterscheidet sich die Operation im Wesentlichen nicht von dem Verfahren, wie es im mittlern Dritttheil nöthig ist, nur dass mehr oberhalb wegen der tiefern Lage der Arterie die Operation schwieriger ist und daher selten zur Ausführung kommen wird.

In beiden Dritttheilen richtet man sich nach dem Verlauf der angegebenen Linien in der fascia cruris. Man durchschneidet 1) Haut, 2) Fettzellschicht und sucht sorgfältig nach dem weissen Streifen, der dem Interstitium zwischen tibialis anticus und extensor digitorum entspricht. Dieses ist im obern Dritttheil nicht so leicht, da der-

selbe undeutlich. Man hilft sich dann dadurch, dass man die Haut nach gemachtem Hautschnitt hin- und herschiebt; dass man den Hautschnitt gleich Anfangs schräg anlegt, ihn wie *Lisfranc* schräg zum vordern Rande der Fibula hin zieht; oder dass man, ohne den weissen Streifen zu erforschen, die Fascie $1^1/_4''$ (bei musculösen Subjecten $1^3/_4''$) von der crista tibiae nach aussen zeltförmig aufhebt und auf der Hohlsonde spaltet.

Unter der Mitte des Unterbeins kann man die Grenze zwischen beiden Muskeln, die hier schon sehnig werden, ganz ohne irgend eine Schwierigkeit erkennen und zwischen ihnen eindringen.

Der Rath von *Ch. Bell*, bei der Aufsuchung der Arterie im obern Dritttheile den Schnitt zwischen dem peroneus longus (1'' unterhalb vom capitulum fibulae) und dem extensor digitorum communis longus anzulegen, ist entschieden keines Versuches werth, da erstens dieser Weg zur Arterie ein zu langer und die Verbindung zwischen diesen beiden Muskeln eine zu feste ist. Dann wäre aber auch bei der *Bell*'schen Operation die Verletzung des n. tibialis anticus, der hier gerade den m. peroneus longus durchbohrt, fast unvermeidlich.

Wir machten schon darauf aufmerksam, dass die Verbindung zwischen dem m. tibialis und dem extensor hallucis fester ist, als die Vereinigung des letztern mit dem extensor digitorum communis, und es kann somit beim Eindringen in das von *Pirogoff* empfohlene Interstitium vorkommen, dass man zwischen die beiden Extensoren der Zehen geräth und durch Zerreissung von Muskelästen dabei noch eine störende Blutung bekommt. Es ist daher nöthig, dass wir dem trennenden Finger beim Eingehen zwischen diesen Muskelfasern stets mehr eine Richtung zur Tibia geben, wenn man die Arterie in der Tiefe nicht verfehlen will.

Die Isolirung der Arterie ist wegen der tiefen Lage fast unmöglich. Man schiebt daher die Hohlsonde schräg unter und hebt auf dieser den ganzen Gefässstrang in die Höhe.

Pirogoff empfiehlt dieses mit einem stumpfen Haken zu thun. Hat man die Gefässe au niveau mit den Wundrändern, was ohne bedeutende Dehnung des Gefässstranges kaum möglich, so ist dann die Trennung der Arterie von ihren beiden Venen natürlich leicht. Der Nerv schliesst sich den Gefässen hier nicht so eng an und braucht daher nicht, wie es *Pirogoff* und andere Chirurgen thaten, mit aus der Wunde herausgehoben zu werden.

II. An der Grenze des mittlern Dritttheils mit dem untern ist die Operation bequemer, und schon das Muskelinterstitium, in welches man einzudringen hat, leicht zu erkennen.

Der Hautschnitt fällt einen Daumen breit von der crista tibiae in der oben angegebenen Richtungslinie, und der erste weisse Streifen in der Fascie dient dann als Wegweiser.

Die drei hier zu berücksichtigenden Muskeln erkennt man an der Richtung ihrer Fasern und der Lage ihrer Sehnen. Der tibialis anticus

ist hier noch fleischig und seine Fasern laufen nach oben und aussen. Die Sehne des extensor hallucis ist schon zur Oberfläche getreten und gerade nach vorn gerichtet.

Man geht zwischen dem Tibialis und dem extensor hallucis ein, zieht sie mit Wundhaken auseinander und hebt das Gefässbündel hervor.

III. Im untern Dritttheil, wenn man in dessen oberer Hälfte operirt, ist das Verfahren nicht sehr abweichend von dem eben beschriebenen. Es wäre nur zu bemerken, dass man den Schnitt

1) etwas näher zur crista tibiae macht;

2) dass man die Lage des n. dorsalis pedis superficialis im Unterhautzellgewebe berücksichtige;

3) dass der tibialis anticus hier sehnig ist;

4) dass die Arterie hier oberflächlicher, $^1/_2$″ von der Hautfläche entfernt liegt;

5) dass man durch Extension des Fusses (Dorsalflexion) ein bequemeres Operiren hat, und endlich

6) dass der Nerv sich hier nach innen von der Arterie befindet.

Will man nur 1″ oberhalb des Gelenkes die Unterbindung vornehmen, gleich oberhalb des ligamentum dorsale, so muss man die Arterie schon zwischen der Sehne des extensor hallucis longus (nach innen) und des extensor digitorum (nach aussen) aufsuchen. Wir haben dann die Stelle vor uns, wo sich die Arterie mit der Sehne des extensor hallucis gekreuzt hat und noch zum Theil von ihr bedeckt ist.

Wenn die Fascie durch den Hautschnitt entblösst ist, suche man den weissen Streifen, das Interstitium zwischen den beiden Extensoren zu erkennen. Man lasse die Zehen, um sich besser zu orientiren, einige Male bewegen, wodurch die Sehnen deutlich unter der Haut hervortreten. Bei der Leiche halte ich den Daumen fest und bewege die 4 andern Zehen, wobei das Spiel der Sehnen auf dem Fussrücken mir bald den fraglichen Punkt für die Operation bezeichnet.

§. 29. Die Lage der a. peronea in dem obern und mittlern Dritttheil des Unterschenkels.

Die a. peronea wird als Zweig der a. tibialis postica betrachtet und entspringt $^1/_2$″ unterhalb des Poplitealkanals.

Im obern und zum Theil auch noch im mittlern Dritttheil des Unterbeines laufen beide Arterien parallel.

Eine Linie, die längs dem hintern, innern Rande der Fibula gezogen wird, bestimmt die Lage der a. peronea.

Schichten, die hier zu durchdringen, sind:

1) die Haut,

2) die Zellschicht, welche die v. saphena externa und den n. saphenus enthält.

3) Die fascia cruris, in der zwei weisse Streifen bemerkt werden. Der eine bezeichnet den Verlauf der Sehne des m. peroneus, liegt gerade am äussern Rande der Fibula und hat für die Operation insofern Werth, als man ihn nicht mit dem zweiten Streifen verwechseln darf, der das Interstitium zwischen m. peroneus und soleus bezeichnet. Letzterer hat eine schräge Richtung von aussen und oben nach innen und unten und ist dabei etwa $^1/_2''$ vom äussern, scharfen Rande der Fibula nach hinten gelegen.

4) Die Verbindung zwischen dem Peroneus und Soleus ist recht fest, so dass man mit dem Messer hier arbeiten muss und unvermeidlich mehrere Zweige der a. peronea zum Bluten kommen, bevor man sich den Weg durch diese Muskeln gebahnt hat.

5) In der Tiefe zwischen diesen Muskeln, wenn sie stark auseinander gezogen werden, sieht man eine fibröse Lamelle, auf die wir schon bei Betrachtung der Lage der tibialis postica stiessen (Taf. **47**, 5.).

6) Dieses fibröse Blatt umkleidet den flexor hallucis longus, dessen Fasern von der hintern Fläche der Fibula entspringen und schräg von aussen und oben nach innen und unten verlaufen. Der Muskel ist hier in seiner obern Portion halb tendinös; weiter nach unten wird er wieder musculös. In der Mitte des Unterbeines empfängt er auch von der entgegengesetzten Richtung Muskelfasern, die aber ebenfalls von der Fibula entspringen, so dass dieser Knochen an seiner ganzen hintern und innern Fläche von den Fasern des flexor hallucis longus bekleidet wird.

Die einzelnen Bündel dieser Fasern, besonders in der Mitte des Crus, wo die zweite Reihe von Muskelfasern auftritt, sind nur locker mit einander verbunden und leicht auseinander zu trennen.

Die a. peronea verläuft dicht am innern, hintern Rande der Fibula, mit dieser durch eine Scheide vereinigt und in ihrer obern Portion von den halb sehnigen Fasern des flexor hallucis longus umschlossen. Trennt man die locker aneinander hängenden Bündel dieses Muskels, so sieht man die Arterie parallel mit dem Knochen verlaufend.

Eine derbe Scheide, die eine Fortsetzung der aponeurotischen Fasern des m. flexor hallucis ist, umgiebt das Gefäss und ihre beiden Venen.

Der Gefässstrang wird von keinem zugehörigen Nerven begleitet, ist jedoch von der a. tibialis postica und dem Nerven gleichen Namens nur durch einen Fascikel von Muskelfasern getrennt.

Im untern Dritttheil des Unterschenkels, in welchem die a. peronea auch durch die Fasern des m. tibialis posticus bedeckt wird, theilt sie sich, indem ein starker Muskelast von ihr abgeht. Dieser durchbohrt die membrana interossea und kommt am äussern Knöchel zum Vorschein.

Zur Operation:

So tief die a. peronea liegt, ist sie doch häufig schon verletzt worden (*Guthrie*). Zur Unterbindung kann sie nur in der Mitte des Unterbeins aufgesucht werden. Im untern Dritttheil desselben hat sich das Gefäss schon getheilt. Bei einer Verletzung an dieser Stelle jedoch soll wegen der Anastomosen eine bedeutende Blutung folgen und die Unterbindung des Stammes nothwendig machen. Bei drei Resectionen in dieser Gegend, die ich auszuführen Gelegenheit fand, hatte ich es jedoch mit keiner arteriellen Blutung, und sogar bei Anwendung des warmen Wasserbades mit keiner Nachblutung zu thun.

Das Verfahren bei der Unterbindung der a. peronea ist nach *Pirogoff* folgendes: auf der Grenze des mittlern Dritttheils des Crus mit dem untern führt man den Hautschnitt parallel mit der Fibula, 1″ von ihrem äussern, hintern Rande nach innen entfernt. *Lisfranc* empfahl den schrägen Schnitt, von der äussern Seite der Achillessehne nach auf- und auswärts.

Man durchschneidet

1) die Haut,

2) die Fettzellschicht, wobei die v. saphena externa und die Zweige des n. saphenus zu schonen sind.

3) Sucht man nach Entblössung der fascia cruris den zweiten, nach aussen gelegenen Streifen in derselben, der ½″ vom äussern Rande der Fibula entfernt ist und das Interstitium zwischen dem Soleus und peroneus longus bezeichnet. Diese Muskeln muss man, wie schon bemerkt, mit dem Messer trennen, wobei man trotz der Blutung auf

4) die Aponeurose des Soleus achten muss; dringt dann

5) durch die fibröse Lamelle, die wir schon oben bei der tibialis postica beschrieben haben, welche das tiefe Blatt der fascia cruris darstellt, und hat endlich

6) den flexor hallucis longus vor sich. Da dieser Muskel die Arterie selbst mit seinen Fasern umgiebt, muss man ihn nicht zu nahe der Fibula durchschneiden und mit dem Finger das Gefäss dicht am Knochen suchen.

Aehnlich verfährt auch *Malgaigne*.

Lisfranc will statt der Durchschneidung des flexor hallucis einen weitern Weg wählen und den innern Rand, den Tibialrand des Muskels nach aussen aufheben, um das Gefäss zu entblössen. Den Hautschnitt macht er auch hier schräg.

Ganz ähnlich kann die a. peronea auch an der Grenze des untern Dritttheils des Unterschenkels unterbunden werden.

Anomalien dieser Arterie kommen häufig vor, doch sind dieselben für den Chirurgen von so geringem Interesse, dass die Erörterung derselben hier wohl keinen Platz verdient.

§. 30. Die Lage der Fortsetzung der a. tibialis postica in der Planta und die fascia plantaris.

Die Arterie ist hier in einem Raume eingeschlossen, dessen **Grenzen**

1) nach hinten und unten durch die tuberositas calcanei,
2) nach oben durch die tuberositas ossis navicularis und
3) nach innen durch den scharfen innern Rand der fascia plantaris, welche deutlich durch die Haut durchzufühlen ist, gegeben sind.

Die vorliegenden **Schichten** sind:

1) die Haut, welche sich nur stückweise von der durch *Dursy* (Zeitschrift für rationelle Medicin von *Henle* und *Pfeufer*, N. F. VI. Bd. 3. Heft. 1855.) bestimmten fascia superficialis plantae abtragen lässt.
2) Das Fettpolster, das mehrere kleine Gefässe und Nerven enthält und von deutlichen fibrösen Strängen, welche die fascia plantaris profunda (*Dursy*) aussendet, durchzogen wird.
3) Die fascia plantaris profunda und der m. flexor digitorum communis brevis. In der Fascie lassen sich mehrere Reihen unterscheiden:
   A. Die Fortsetzung der strahlenförmigen Fasern vom malleolus internus, die zum Calcaneus, aber auch durch dieses Fettpolster zur innern Fläche des Coriums verlaufen.
   B. Die zweite Reihe aponeurotischer Fasern ist dem adductor hallucis angehörig, liegt mehr nach unten und ist stärker entwickelt. Dieser Muskel, auch von dem tuber calcanei entspringend, besteht aus 2—3 Bündeln. Die Aponeurose dieses Muskels ist ganz mit dem innern Rande der fascia plantaris profunda verschmolzen, so dass sie als Fortsetzung derselben betrachtet werden kann.
   C. Die eigentliche fascia plantaris oder profunda (*Dursy*). Ihre starken, aponeurotischen Fasern entspringen mit dem flexor digitorum brevis an der untern tuberositas calcanei. Die ganze innere Fläche dieser Fascie, bis zum mittlern Drittheil der Planta, ist sehr fest mit dem genannten Muskel verbunden.

   Sie theilt sich gleich bei ihrem Ursprunge in zwei Fascikel, von denen der eine gleich im Anfange schon den Fasern des flexor digiti minimi angehört und mit ihnen fest verschmolzen ist. Der andere Fascikel folgt, wie wir sahen, dem flexor digitorum brevis bis zur Mitte der Fusssohle, wo sich eine Fettzellschicht zwischen diesen beiden Gebilden lagert.

   Im vordern Dritttheil der Fusssohle theilt sich die Fascie in mehrere Bündel, von denen 5 grössere zu den Gelenken der 5 ersten Phalangen gehen und dort mit dem Fettzellstoff verschmelzen. Jeder dieser Fascikel schickt noch seitliche

Fortsätze in den Fettzellstoff aus und einen Fortsatz gegen das spatium intermetatarsale, der sich dort mit dem Periost verbindet.

Diese letzten Fortsätze bilden hier die Scheiden für die einzelnen Sehnen des flexor digitorum longus, welche mit der caro quadrata Sylvii von dem flexor digitorum brevis durch eine dünne sehnige Lamelle geschieden sind. Diese Lamelle geht ebenfalls von der fascia plantaris aus und formirt gleichsam eine besondere aponeurotische Scheide für den flexor digitorum brevis. Bevor die Fascie sich in die Fascikel theilt, zeigen sich in ihr, ähnlich wie in der fascia palmaris, Querfasern; und ebenso wie in der Hand, ist auch die Oberfläche der aponeurosis plantaris mit der Fettzellschicht verbunden.

In den Zwischenräumen, die durch die Fascikel entstehen, verlaufen die Arterien und Nerven der Zehen*).

4) Hinter der Aponeurose folgt eine dicke, lockere Fettlage; dann
5) eine dünne aponeurotische Lamelle, und endlich
6) die Arterienscheide, in welcher auch hier noch zwei Venen eingeschlossen sind.

Um den Verlauf dieser Gefässe zu bezeichnen, kann man sich die Linie, welche die Richtung der tibialis postica oberhalb der Malleolen bezeichnete, schräg über den innern Rand des Fusses fortgesetzt denken. Sie endet etwas über 2″ nach vorn vom Calcaneus. Die a. plantaris beschreibt allerdings einen flachen Bogen, der aber immer durch eine Linie bestimmbar ist, die wir von dem genannten Punkte zur Hautfalte zwischen der 4ten und 5ten Zehe ziehen.

Der n. tibialis posticus theilt sich gleich unterhalb des malleolus internus in mehrere Aeste, von welchen zwei besonders wichtig sind.

Die Arterie bedeckt gerade diese Theilungsstelle; doch einer der Aeste, gerade die Fortsetzung des Stammes, tritt sofort vor das Gefäss und verläuft darauf einige Linien von der Arterie entfernt.

Der andere Hauptzweig des Nerven bleibt erst hinter der Arterie, liegt aber später in der Fusssohle nach innen von derselben.

$2^1/_2$″ von dem Calcaneus entfernt ist die a. plantaris bedeckt:

1) von der Haut, mit der superficiellen Fascie, die als eine lamina cribrosa auf dem Querdurchschnitt erscheint. Zwischen Haut und

---

*) *Dursy* fand in diesem zwischen beiden Fussbinden eingeschlossenen Fettpolster: „doppelte, einander genau anliegende und an der Berührungsfläche mit Epithelium versehene Scheidewände.“ Die zwischen diese Bindegewebslamellen bei pathologischen Processen ergossene Flüssigkeit kann sich bei fortschreitender Entzündung absperren und begrenzen, wodurch allseitig geschlossene, sogenannte anomale Schleimbeutel (*Henle*) von verschiedener Grösse entstehen können, welche von *Rokitansky* (Lehrbuch der path. Anat. 1855. I. p. 230) unter den Cysten aufgeführt wurden.

dieser Fascie liegt eine dünne, röthliche, feinkörnige Fettschicht (*Dursy*). Ferner bedeckt

2) von dem dicken Fettpolster, welches von den besprochenen fibrösen Strängen durchzogen wird und, gleichsam von der oberflächlichen und tiefen Fascie eingeschlossen, dem Fussgewölbe als Polster dient.

3) Von der fascia plantaris und dem flexor digitorum brevis, die zusammen $^1/_4''$ dick sind, und endlich

4) von der dünnen aponeurotischen Lamelle.

Der Nerv ist etwa 1'' nach innen von der Arterie entfernt. Mehrere kleine Hautäste entspringen in dieser Gegend aus der Arterie, die, von ihren beiden Venen umgeben, mit dem Nerven auf der caro quadrata Sylvii ruht.

Zur Operation:

Man muss den Weg sich durch den m. flexor digitorum brevis bahnen. Beim Hautschnitt richtet man sich nach einer Linie, die von der Mitte zwischen dem malleolus internus und der Achillessehne schräg nach aussen über die Sohle zur Commissur der 5ten Zehe geführt wird.

Man schneidet mit ergiebigem Messerzuge durch

1) Haut,

2) Fettzellschicht,

3) Plantarfascie und m. flexor digitorum brevis. Die Aponeurose des m. abductor hallucis muss ebenfalls durchtrennt werden, worauf man bei gut auseinander gezogenen Wundrändern endlich

5) die tiefe Fettlage und

6) die aponeurotische Lamelle durchschneidet und dann erst die Arterie an's Licht bringt.

Die tiefe Wunde, die bei dieser Unterbindung nothwendig ist, wird wohl meist den Operateur veranlassen, wenn eine Haemorrhagie aus einer Plantarwunde zum blutigen Handeln bestimmt, den benachbarten Operationsort hinter dem malleolus internus vorzuziehen.

§. 31. Die Lage der a. dorsalis pedis.

Wir haben die Fortsetzung der a. tibialis antica vor uns. Die Gegend, die hier Interesse hat, wird durch eine Vertiefung auf dem Fussrücken zwischen den Sehnen des extensor hallucis longus und extensor digitorum communis longus bezeichnet. Sie wird besonders deutlich bemerkbar bei magern Individuen, wenn sie ihre Zehen strecken.

Dieser Raum, der kaum $1^1/_2''$ gross, ist zum Fussgelenk hin durch die Kreuzungsfasern des lig. dorsale, nach vorn durch den ersten Bauch des m. extensor digitorum communis brevis verschlossen.

Die Arterie liegt unter folgenden **Schichten**:

1) die Haut,
2) der textus subcutaneus, der hier lamellös, bei magern Alten derb, bei Kindern dagegen von Fettzellen durchwachsen ist. In ihm eingebettet liegen die Zweige des n. dorsalis superficialis, von dem ein Zweig gerade der Richtung der Arterie folgt.

   Die Venen der Dorsalfläche des Fusses bilden hier den arcus venosus superficialis, der 1″ von der genannten Vertiefung nach vorn liegt.
3) Die Fascie, die hier wieder dünn geworden ist, bedeckt die Arterie zwischen dem extensor hallucis longus und dem extensor digitorum longus, oder genauer gesagt, zwischen ersterem und dem innern Bauch des extensor digitorum communis brevis. Von einer zelligen Scheide umhüllt, liegt das Gefäss in einer kleinen Fettlage, die jene Vertiefung zwischen den genannten Sehnen ausfüllt.

Weiter nach vorn bedeckt die innere Sehne des m. extensor digitorum communis brevis die Arterie. Eine Linie, genau von der Mitte des Fussrückens zum spatium metatarsale primum geführt, bezeichnet ihre Lage. Die Sehne des extensor hallucis longus liegt derselben näher, und mitunter, wenn die Kreuzung des Gefässes mit diesem Muskel tiefer herabgerückt ist, finden wir es sogar theilweise noch von der Sehne dieses langen Zehstreckers bedeckt (Taf. **50**).

Die Arterie ruht auf einer festen, lamellösen Unterlage, mit der sie nur durch eine dünne Fettzelllage verbunden ist. An diesem Punkte kann man das Gefäss leicht pulsiren fühlen, und wenn nöthig, bequem comprimiren, ein Umstand, der wohl die Unterbindung dieser Arterie bei Blutungen aus ihrem untern Theile unnöthig macht.

Der n. dorsalis profundis pedis liegt nach aussen, oft 1‴ von der Arterie entfernt.

In dieser Gegend entspringt aus der a. dorsalis die a. tarsea. 4 Querfinger breit hinter der Hautfalte der Zehe, au niveau des Gelenkes des os metatarsi digiti primi und os cuneiforme primum, krümmt sich diese Arterie zwischen dem os metatarsi I und II durch den m. interosseus primus zur Planta, um mit der a. plantaris den arcus plantaris zu bilden.

Zur Operation:

Das Aufsuchen der a. dorsalis ist leicht, wenn man die besprochene Vertiefung genau erkannt hat.

Dieses ist aber bei dickem Fettpolster oder bei pathologischer Anschwellung durchaus nicht leicht. Man verwechselt da oft die Sehne des tibialis anticus mit der des extensor hallucis longus. Da aber hilft dann schon das oben empfohlene Bewegen der Zehen.

Den Hautschnitt macht man in der angegebenen Richtungslinie, beginnt ihn erst in der Mitte der Vertiefung, so dass das lig. dorsale oberhalb unangetastet bleibt. Man durchtrennt also

1) die Haut,

2) das subcutane Zellgewebe, wobei gewöhnlich der vorliegende Nervenast des n. dorsalis superficialis unter das Messer fällt,

3) die fascia pedis, und forscht nun wieder erst sorgfältig nach den Sehnen, die zum Weitergehen als Wegweiser dienen müssen. Die Arterie liegt also etwas näher dem extensor hallucis longus.

Nach vorn zu den Zehen hin wissen wir das Gefäss von dem ersten Bauch des m. extensor digitorum brevis bedeckt, und werden uns daher bei der Operation mehr in der Mitte der Vertiefung halten. Häufig jedoch deckt man die Fasern dieses Muskels auf, anstatt direct durch die dünne Fettlage auf die zellig-fibröse Arterienscheide zu stossen.

Der n. profundus pedis liegt von der Arterie ab und kommt nicht zu Gesicht.

Eine grosse Zahl von Anomalien sind bei der a. dorsalis pedis beobachtet worden. Unter §. 28 gedachte ich bereits einer von mir beobachteten. Dem Chirurgen, der am Lebenden diese Arterie unterbinden will, ist daher der Rath zu geben, erst sorgfältig nachzufühlen, um wo möglich in der Pulsation des Gefässes ein sicheres Mittel gegen Irrwege bei dieser Operation zu gewinnen.

Gedruckt bei E. Polz in Leipzig.