

Handbuch der Augenheilkunde / von Ed. Meyer ; ins Deutsche übertragen und bearb. von W. Block.

Contributors

Meyer, Édouard, 1838-1902.
Francis A. Countway Library of Medicine

Publication/Creation

Berlin : Peters, 1875.

Persistent URL

<https://wellcomecollection.org/works/v94pqyfv>


License and attribution

This material has been provided by This material has been provided by the Francis A. Countway Library of Medicine, through the Medical Heritage Library. The original may be consulted at the Francis A. Countway Library of Medicine, Harvard Medical School. where the originals may be consulted. This work has been identified as being free of known restrictions under copyright law, including all related and neighbouring rights and is being made available under the Creative Commons, Public Domain Mark.

You can copy, modify, distribute and perform the work, even for commercial purposes, without asking permission.





Wellcome Collection
183 Euston Road
London NW1 2BE UK
T +44 (0)20 7611 8722
E library@wellcomecollection.org
<https://wellcomecollection.org>



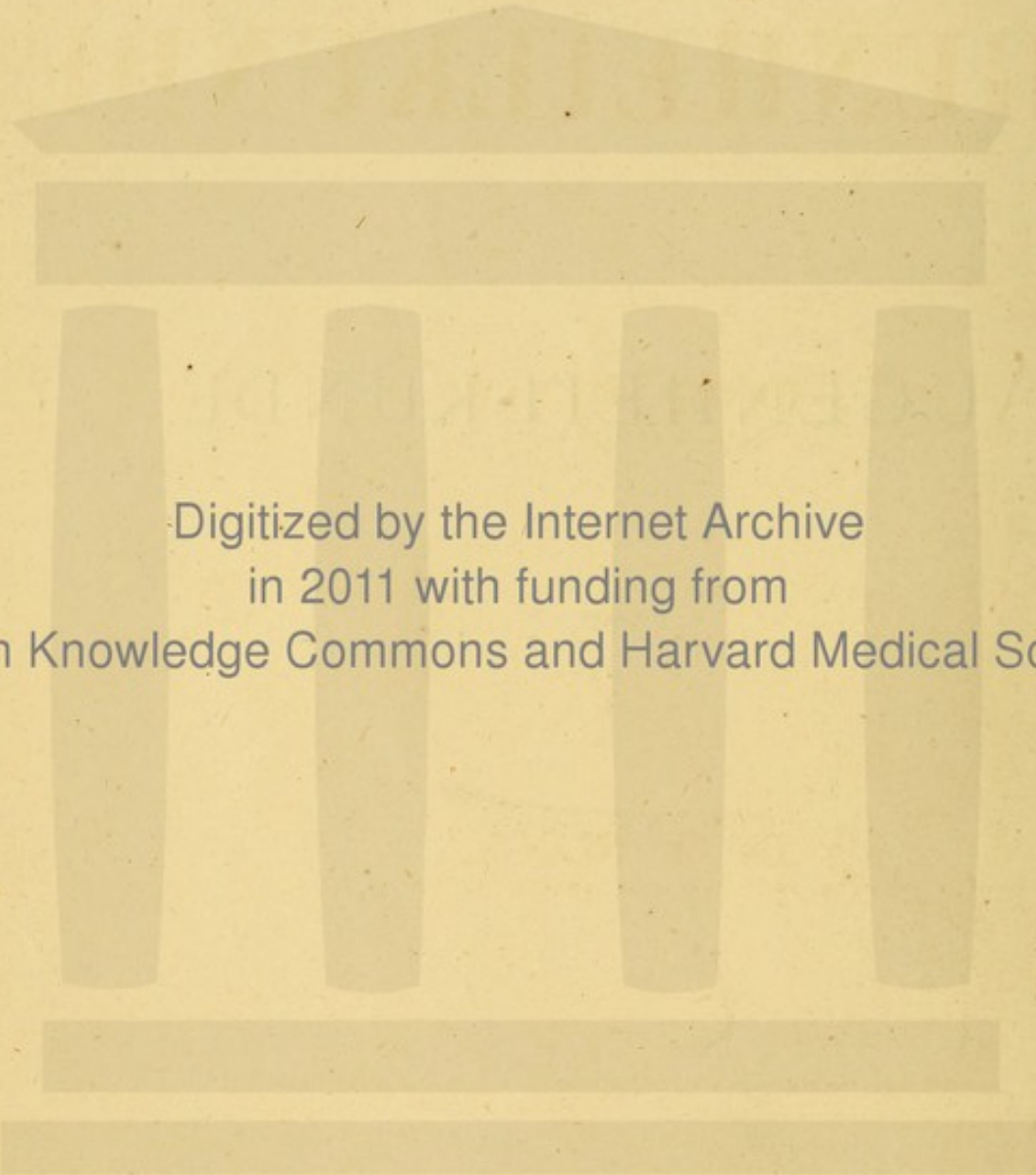
28 A 8

BOSTON
MEDICAL LIBRARY
8 THE FENWAY





AUGENHEILKUNDE.



Digitized by the Internet Archive
in 2011 with funding from
Open Knowledge Commons and Harvard Medical School

597

HANDBUCH
DER
AUGENHEILKUNDE

VON

Dr. ED. MEYER,
PROFESSOR IN PARIS.

INS DEUTSCHE ÜBERTRAGEN UND BEARBEITET

VON


Dr. W. BLOCK,
PRACT. ARZT UND AUGENARZT IN HANNOVER.

MIT 244 IN DEN TEXT GEDRUCKTEN HOLZSCHNITTEN.

BERLIN, 1875.
VERLAG VON HERMANN PETERS
MOHREN-STRASSE 28.

3577

28.D.7.



Vorrede.

Dies vor zwei Jahren in französischer Sprache erschienene Lehrbuch der Augenheilkunde ist eine ausführliche Wiedergabe meiner Vorlesungen an der Ecole pratique der Pariser Universität. Bei der deutschen Bearbeitung durch Herrn Dr. W. Block, ehemaligen Assistenten an der Göttinger Augenklinik, hat dasselbe zwar in seiner ursprünglichen Anlage keine Aenderung erfahren, ist aber in der Ausführung vielfach verbessert und dem Bedürfnisse des deutschen Publikums in entsprechender Weise angepasst worden. Mehrere Kapitel wurden dabei theilweise umgearbeitet, und den neusten Fortschritten der Wissenschaft überall durch zahlreiche Aenderungen und Zusätze Rechnung getragen.

Das Buch verfolgt den Zweck, Studirenden und Aerzten als Leitfaden in der Augenheilkunde zu dienen. Es sind daher zunächst einige allgemeine Betrachtungen über die Untersuchung des Sehorgans und über die Indicationen der Augentherapie vorausgeschickt. Dann folgt die methodische Darstellung der Krankheiten in der anatomischen Aufeinanderfolge der einzelnen Gebilde des Auges. An der Spitze jedes Kapitels findet sich eine gedrängte Zusammenstellung der nothwendigsten anatomisch-physiologischen Kenntnisse, die als Wiederholung gerade an dieser Stelle gewiss willkommen sein dürfte.

Dem praktischen Bedürfnisse entsprechend sind die klinisch wichtigeren Krankheiten in der Darstellung bevorzugt, diejenigen Abschnitte, deren Verständniss den Studirenden oft grössere Schwierigkeiten bereitet, wie z. B. das Kapitel der optischen Fehler des Auges, verhältnissmässig ausführlicher besprochen worden, während in der Therapie nur die bewährtesten Heilmethoden und Heilmittel, unter Angabe der leitenden Grundsätze für ihre Wahl und Anwendung, Berücksichtigung gefunden haben. Der chirurgischen Technik endlich ist eine so eingehende Darstellung zu Theil geworden, wie

es die Grenzen eines Lehrbuches der Augenheilkunde gestatten, und dem Verständnisse der Operationen durch zahlreiche und sorgfältig ausgeführte Figuren zu Hilfe gekommen.

Dem deutschen Bearbeiter gebührt für die grosse Sachkenntniss und Umsicht, mit welcher er sich seiner Aufgabe unterzogen und die nothwendigen Abänderungen und Zusätze gemeinschaftlich mit mir vorgenommen hat, mein aufrichtigster Dank.

Für einen Theil der Verbesserungen der deutschen Ausgabe, namentlich in den anatomisch-physiologischen Abschnitten, habe ich auch meinem verehrten Freunde, Herrn Prof. Leber in Göttingen zu danken, der dieselben mit dem Herrn Uebersetzer, seinem früheren Assistenten, durchgesprochen und überhaupt die ganze Arbeit mit regem Interesse begleitet hat.

Durch sein Urtheil über den Werth meines Buches habe ich mich dazu bestimmen lassen, dem reichen Schatze deutscher Lehrbücher der Augenheilkunde auch mein bescheidenes Werk anzureihen. Möge dasselbe in meinem Vaterlande eine günstige Aufnahme finden.

Paris, 1875.

Ed. Meyer.

HANDBUCH
DER
AUGENHEILKUNDE

VON
DR. ED. MEYER,
PROFESSOR IN PARIS.


INS DEUTSCHE ÜBERTRAGEN UND BEARBEITET

VON
DR. W. BLOCK,
PRACT. ARZT UND AUGENARZT IN HANNOVER.

MIT 244 IN DEN TEXT GEDRUCKTEN HOLZSCHNITTEN.

gr. 8. 562 Seiten, eleg. broch. Preis 10 Mark.

Das Werk enthält in übersichtlicher, klarer Darstellung die Grundzüge der modernen Ophthalmologie einschliesslich der Operationslehre. Dasselbe verfolgt den doppelten Zweck, dem Studirenden als Belehrungsmittel, dem Praktiker als Nachschlagebuch zu dienen. Die erste Aufgabe hat der Verfasser durch sorgfältige, anatomisch-physiologische Begründung der klinischen Erscheinungen, sowie durch gebührende Berücksichtigung der pathologischen Anatomie zu lösen gesucht. Hinsichtlich der zweiten dürfte sich das Buch dem praktischen Arzte wegen der Genauigkeit und Schärfe, mit welcher die Indicationen für das in jedem Falle einzuschlagende Heilverfahren aufgestellt sind, zur Anschaffung empfehlen. Der deutsche Bearbeiter hat es sich angelegen sein lassen, den wissenschaftlichen und praktischen Werth des von der französischen Presse rühmend anerkannten Werkes durch vielfache Aenderungen und Verbesserungen wesentlich zu erhöhen.



THE UNIVERSITY OF CHICAGO PRESS

THE UNIVERSITY OF CHICAGO PRESS

THE UNIVERSITY OF CHICAGO PRESS

THE UNIVERSITY OF CHICAGO PRESS

THE UNIVERSITY OF CHICAGO PRESS

THE UNIVERSITY OF CHICAGO PRESS

THE UNIVERSITY OF CHICAGO PRESS

THE UNIVERSITY OF CHICAGO PRESS

THE UNIVERSITY OF CHICAGO PRESS

THE UNIVERSITY OF CHICAGO PRESS

Erstes Capitel.

Allgemeine Bemerkungen über Diagnose und Behandlung der Augenkrankheiten.

Erster Abschnitt.

Untersuchung des Auges zum Zweck der Diagnose.

Die Symptome, mittels derer wir den Sitz und die Natur einer Augenkrankheit erkennen, lassen sich in 2 Gruppen eintheilen, in objective und subjective Symptome. Zur ersten Gruppe rechnen wir alle materiellen Veränderungen, welche der Arzt sehen oder durch das Gefühl wahrnehmen kann; zur zweiten die Störungen in den Functionen, d. h. Aenderungen im Sehvermögen, Schmerzen und sonstige krankhafte Empfindungen, die uns der Patient anzugeben hat.

Die Erfahrung lehrt, dass man besser thut, die Untersuchung des kranken Auges mit der Prüfung der objectiven Zeichen zu beginnen. Man muss sich bei dieser Untersuchung eine bestimmte Methode innezuhalten gewöhnen, bei welcher der Reihe nach alle Theile des Auges, wie sie anatomisch auf einander folgen, durchgegangen werden. Dadurch eignet man sich leichter eine für den Arzt nützliche, für den Kranken angenehme Schnelligkeit und Sicherheit an, mit einem Blick das kranke Organ zu übersehen, ohne Schwanken den Sitz der Erkrankung herauszufinden und unter der Menge von Symptomen die wesentlichen von den durch die secundäre Affection der Nachbartheile hervorgerufenen zu unterscheiden. In der That wird, besonders bei den äusseren Augenentzündungen, in Folge der mannigfachen Beziehungen, welche zwischen den verschiedenen Membranen durch ihren Bau, ihre Ernährung und ihre Functionen gegeben sind, häufig eine so schnelle Verbreitung der Krankheit beobachtet, dass es einer aufmerksamen Prüfung der Symptome bedarf, um sich von der primären Affection Rechenschaft zu geben. Und doch ist dies unumgänglich nothwendig, wenn der Arzt mit Erfolg das Uebel an der Wurzel angreifen will.

Die gewöhnliche Methode der Untersuchung des kranken Organs zum Zweck der Diagnose besteht in Folgendem:

1. Feststellung der objectiven Symptome, sei es bei natürlichem Lichte,

wobei man mit blossen Auge oder mit der Lupe untersucht, sei es bei künstlichem Lichte mit seitlicher Beleuchtung.

2. Prüfung des Sehvermögens.

3. Untersuchung der brechenden Medien und des Augenhintergrundes mit dem Augenspiegel.

Es ist selbstverständlich, dass nicht jedes Mal alle diese Untersuchungen der Reihe nach angestellt zu werden brauchen. Die Angaben des Kranken und die praktische Uebung geben leicht den Weg an, den man im speciellen Falle einzuschlagen hat.

Objective Untersuchung des Auges.

Untersuchung der äusseren Theile.

1. Zuerst muss man das Auge nur betrachten, ohne es mit der Hand zu berühren. Es ist ganz gewöhnlich, dass der Anfänger, der einen Kranken untersuchen soll, die Lider mit seinen Händen anfassen und öffnen will. Dies erschreckt nicht allein sehr oft den Kranken, sondern ruft auch besonders in Fällen von Entzündung, stärkere Injection und Thränenfliessen hervor und kann auf diese Weise leicht das Urtheil über das wahre Verhalten der erkrankten Theile beirren. Der Kranke muss so sitzen, dass die zu untersuchenden Partien zweckmässig beleuchtet sind; dann betrachtet man nacheinander die Augenbrauen, die Ränder der Orbita, die Lider und die Thränensackgegend. Fällt bei dieser Betrachtung irgend welche Abweichung von der Norm auf, so vergleicht man dieses Verhalten mit dem der entsprechenden Stelle des anderen Auges und man vervollständigt die Untersuchung, indem man sanft die Finger über diese Gegend gleiten lässt.

2. Man lässt den Kranken die Lider öffnen, wobei man darauf zu achten hat, ob die Lidränder leicht oder schwer von einander entfernt werden können, und ob sich Conjunctivalsecret oder Thränenflüssigkeit zwischen der Oberfläche des Bulbus und den Ciliarrändern der Lider befindet, zugleich sucht man sich ein Urtheil über die Beschaffenheit und die Menge derselben zu bilden. Wird die Menge der Thränenflüssigkeit grösser als normal gefunden, so übt man mit der Spitze des Fingers einen Druck nach hinten innen auf die vordere Wand des Thränensackes aus, um zu sehen, ob dieser Druck ein Rückfliessen der Thränen aus den Thränenpunkten bewirkt. Die Untersuchung darf ferner die freien Ränder der Lider nicht übergehen. Um sie bequem besehen zu können, muss man die Lider sanft vom Augapfel entfernen. Am besten geschieht dies so, dass man die Hand flach auf die Schläfe legt und mit dem Daumen den Rand des oberen Lides emporhebt, während man das untere Lid sanft mit Zeige- und Mittelfinger der anderen Hand nach unten und aussen zieht. Dabei muss jeder Druck auf den Augapfel vermieden werden. Ebenso macht man es, wenn man die Lider abziehen will, um die Vorderfläche des Bulbus zu besehen, mit der Vor-

sieht, dass man, um die Commissuren nicht übermässig zu dehnen, das obere Lid weniger stark hinaufschiebt, wenn das untere sehr weit hinuntergezogen ist, und umgekehrt. Ebenso wird die Stellung der Thränenpunkte, die Beschaffenheit der Lidränder, die Einpflanzung und Richtung der Cilien untersucht und aufmerksam nach den feinen und blassen Pseudo-Cilien gefahndet, welche gegen die Oberfläche des Augapfels gerichtet sind und ihn reizen müssen, wenn die Lider in ihre gewöhnliche Lage zurückkehren.

Zur Untersuchung der Innenfläche des unteren Lides wird dasselbe vom Bulbus entfernt, indem man die Lidhaut nach unten zieht; um die Uebergangsfalte recht zu Gesicht zu bringen, muss der Kranke nach oben sehen, während der Untersuchende mit dem Daumen der anderen Hand durch das gesenkte obere Lid den Augapfel selbst sanft nach oben schiebt.

Soll die Innenfläche des oberen Lides betrachtet werden, so ist es nöthig, dasselbe auf folgende Weise umzustülpen: Der Kranke sieht nach unten, während der Arzt zwischen Daumen und Zeigefinger der linken Hand die Cilien, noch besser vielleicht, den Ciliarrand des Lides in der Mitte erfasst. Ist auf diese Weise das Lid gesichert, so wird es zugleich nach unten und vom Augapfel abgezogen; nun legt man die Spitze eines Fingers der freien Hand oder das Ende eines Stiftes etwas oberhalb des oberen Randes des Tarsus auf die Aussenfläche des Lides und bewerkstelligt jetzt endlich die Ectropionirung, indem man den Rand der Bandscheibe hinabdrückt, während man gleichzeitig den Lidrand nach vorn und oben zieht. Damit das Lid nach seiner Umstülpung nicht sofort wieder in seine gewöhnliche Lage zurückkehrt, muss der Kranke continuirlich nach unten sehen, der Rand des umgekehrten Lides gegen den Supraorbitalrand angedrückt und der Augapfel durch das untere Lid hindurch sanft nach hinten gedrängt werden. Man sieht alsdann die Falten des Conjunctivalsackes sich von einander entfernen und verstreichen. Gleichzeitig überschaut man die Conjunctiva palpebralis und die Meibom'schen Drüsen und forscht nach etwa vorhandenen fremden Körpern, welche sich häufig an der Innenfläche des oberen Lides festsetzen.

Zuletzt, wenn die Lider wieder in ihrer normalen Stellung sind, untersucht man die Caruncula lacrymalis und die zwischen der erstern und dem Weissen des Auges gelegene Plica semilunaris, wobei man zur Erleichterung der Untersuchung den Kranken schläfenwärts blicken lässt.

3. Der Augapfel muss auf seine Lage in der Augenhöhle, seine Axenrichtung, Beweglichkeit, Prominenz und Consistenz (Spannung) untersucht und mit dem andern Auge verglichen werden. Die letztere lässt sich am besten abschätzen, wenn man den Kranken nach oben sehen lässt und dann den Zeigefinger der linken Hand auf die mit dem untern Lide bedeckte Sclera in der Nähe des einen Augenwinkels setzt, während man mit dem

auf die gegenüberliegende Stelle der Sclera aufgesetzten Zeigefinger der andern Hand einen Gegendruck ausübt (Coccius). Zuletzt fordert man den Kranken auf, das Auge stark nach innen zu drehen, zieht selbst die Lider am äussern Lidwinkel aus einander und verschafft sich so ein Urtheil über die Krümmung der Sclera in der Gegend des Augenäquators und damit zugleich über die Länge der sagittalen Augenaxe.

4. Für die Untersuchung des vordern Bulbusabschnittes ist es nöthig, ihn durch Auseinanderziehen der Lider bloszulegen. Wie dies geschehen muss, damit der Kranke möglichst wenig belästigt wird, ist schon oben angegeben; indess ist diese Untersuchung oft mit grossen Schwierigkeiten verknüpft, wenn die Lider geschwollen sind und besonders bei Kindern, die ihre Schliessmuskeln oft so stark zusammenziehen, dass sich die Lider umschlagen; man bekommt dann nur die Schleimhaut aber nichts vom Augapfel zu Gesicht. Wird die Inspection des Augapfels aber für nothwendig gehalten, so müssen alle entgegenstehenden Hindernisse mit eben soviel Schonung als Festigkeit überwunden werden; denn die dem Kranken zugemuthete Unannehmlichkeit dauert nur wenige Augenblicke, während die Unterlassung dieser Untersuchung die schwersten Folgen nach sich ziehen kann. Zu diesem Zweck setzt sich der Arzt mit einem Handtuch über den Knien auf einen Stuhl, ihm gegenüber die Wärterin, welche das Kind so hält, dass der Kopf desselben zwischen den Knien des Arztes zu liegen kommt und durch diese festgehalten werden kann. Während nun die Wärterin Arme und Beine des Kindes fixirt, zieht man die Lider mit den Fingern in der angegebenen Weise auseinander und hält das Auge offen, indem man mit Zeigefinger und Daumen die Ränder der Lider an den Augenhöhlenrand andrückt. Schlagen sich die Lider auch jetzt noch um und verdecken das Auge, so bedient man sich mit Vortheil kleiner Lidhalter aus Metall

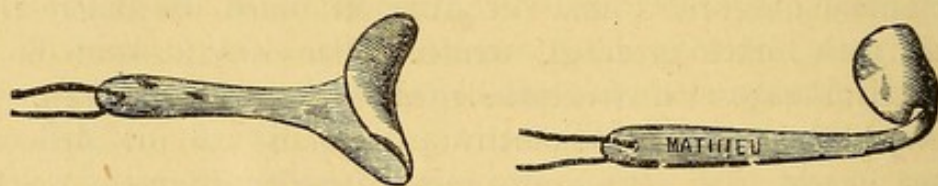

Fig 1 und 2. Lidhalter von Schildpatt.

oder besser aus Schildpatt (S. Fig. 1 und 2. Modelle von Mathieu.) Bei der Betrachtung der scleralen Oberfläche des Auges merken wir zunächst auf das Verhalten der Conjunctiva sclerae, auf etwaige Röthung und Vascularisation und auf die Innigkeit ihrer Verbindung mit der Sclera, die durch ein Zellgewebe vermittelt wird, das zum Sitz eines Blutextravasates oder eines serösen Ergusses werden kann. Durch die halbdurchscheinende Conjunctiva hindurch bemerkt man leicht Aenderungen in der Färbung der Sclera, sowie etwaige partielle oder totale Ektasien derselben. Die unmittelbar an den Rand der Cornea anstossenden Partien der Conjunctiva und

Sclera sowie der *Limbus conjunctivae* erfordern eine besondere Prüfung auf Vascularisation, etwaige *ciorumscripte* Exsudate oder Verdickung der *Conjunctiva*.

5. Zum Zweck einer genauen Untersuchung der Hornhaut muss man den Kranken dergestalt setzen, dass das Licht schief von der Schläfenseite her auf das zu untersuchende Auge fällt. Dadurch vermeidet man die Spiegelung von der Oberfläche der Cornea und kann nun auf etwaige Aenderungen ihres spiegelglatten Ansehens, ihrer Durchsichtigkeit und Krümmung achten. Den Grad ihrer Sensibilität prüft man am besten so, dass man mit der Spitze des Zeigefingers oder noch genauer mit einer zuzammengedrehten weichen Papierspitze den untern Abschnitt der Cornea sanft berührt, während der Kranke nach oben sieht; dabei hütet man sich die Cilien des untern Lides zu streifen, das man daher etwas nach unten zieht. Wenn der Kranke sich diesem Experimente nicht durch Zurückweichen mit dem Kopfe oder Schliessen der Lider zu entziehen sucht, ist eine Herabsetzung der bekannten hohen Empfindlichkeit der Cornea ausser Zweifel gestellt, ein wichtiges Symptom für die Diagnose der glaucomatosen Zustände.

Den Grad der Wölbung der Hornhaut prüft man durch Betrachtung im Profil und Vergleichung mit dem andern Auge. Bei geringen Krümmungsanomalien lässt sich freilich auf diese Weise kein sicheres Resultat gewinnen. In solchen Fällen hält man sich besser an die Reflexe der Cornea, indem man die Grösse des von einem beliebigen Gegenstande z. B. von einem Fensterkreuze entworfenen Bildes auf dem rechten und linken Auge miteinander vergleicht.

Die Grösse des von einem Convexspiegel, als welchen wir die Cornea ansehen können, entworfenen Bildes eines in einer bestimmten Entfernung befindlichen Gegenstandes ist dem Krümmungsradius der spiegelnden Fläche direct proportional. Um also die Krümmung zweier Hornhäute mit einander zu vergleichen, bringt man ein und dasselbe Object, eine Kerzenflamme z. B. abwechselnd vor das eine und das andere Auge, jedes Mal in gleicher Entfernung und vergleicht die Grösse der so von den Hornhäuten reflectirten Bilder. Diejenige Hornhaut, welcher das kleinere Bild angehört, hat die stärkere Krümmung. Bemerkt man ferner, während man die Kerzenflamme vor der Cornea hin und her bewegt, dass die Grösse des reflectirten Bildes an verschiedenen Stellen der Cornea verschieden ausfällt, so muss man daraus auf eine unregelmässige Krümmung der letztern schliessen. Um nicht durch fremde Bilder gestört zu werden, macht man diesen Versuch am besten im dunkeln Zimmer.

6. Auf die Untersuchung der Cornea folgt unmittelbar die der vordern Kammer, ihrer Dimensionen und der Beschaffenheit des in ihr enthaltenen Humor aqueus. Die Grösse und die Gestalt der vordern Kammer werden durch den Abstand der Cornea von der Iris bestimmt, die folglich gleichzeitig studirt werden muss.

Was die Iris anbetrifft, so richtet sich die Aufmerksamkeit des Arztes auf ihre Farbe, Textur, Wölbung und Lage. Rücksichtlich der letztern betrachtet man sie zuerst im Ganzen d. h. man bestimmt ihren Abstand von der Cornea, vergewissert sich, ob dieser Abstand sich gleich bleibt oder ob die Iris zittert, sodann untersucht man aufmerksam die Ciliarinsertion und den Pupillarrand. Die eine und der andere werden in verschiedenen Krankheiten bald nach vorn gegen die Hornhaut getrieben bald rückwärts gegen die Linse gezogen.

Die Betrachtung des Pupillarrandes der Iris führt uns auf die Untersuchung der Pupille. Wir betrachten zuerst ihre Form und ihre Grösse; die erstere, im Normalzustande rund, kann die verschiedensten Veränderungen erleiden, wenn ihr Rand an einer oder an mehreren Stellen der Linsenkapsel (hintere Synechie) oder der Hornhaut (vordere Synechie) adhärirt. Die hinteren Synechien werden oft erst nach künstlicher Erweiterung der Pupille sichtbar (s. u.). Der Durchmesser der Pupille ist verschieden nach dem Alter, der einfallenden Lichtmenge, der Accommodation und Stellung des Auges. Im Normalzustande ist sie um so weiter, je jünger das Individuum, je weniger Licht einfällt, auf je grössere Entfernung das Auge eingestellt ist und je weiter der Bulbus nach aussen gedreht wird. Ein ebenso grosser Werth ist auf die sorgfältige Prüfung der Beweglichkeit des Pupillarrandes zulegen. Für diesen Zweck muss der Kranke sich dem Licht gerade gegenüber setzen: der Arzt schliesst ihm beide Augen durch Senken der obern Lider, öffnet nach einer Weile plötzlich das ein Auge und merkt auf den Grad der inzwischen eingetretenen Erweiterung der Pupille, sowie auf die Schnelligkeit, mit welcher sich dieselbe auf das einfallende Licht wieder verengert. Die Augen werden von neuem geschlossen, es wird das zweite Auge plötzlich wieder geöffnet und derselben Prüfung unterworfen. Die Farbe der Pupille, die in der Jugend tief schwarz ist, ändert sich mit dem Alter in der Weise, dass sie einen grauen oder gelblichen Schein bekommt, der den unerfahrenen Beobachter zur Annahme eines Staars veranlassen kann.

Unter normalen Verhältnissen lässt sich diese Untersuchung nicht über die Pupille hinaus ausdehnen. Um mit Genauigkeit tiefer ins Auge hinein sehen zu können, sind Instrumente erforderlich, die im nächsten Kapitel besprochen werden sollen. Aber auch schon für die Erforschung der oberflächlichen Partien des Augapfels kann man sich mit Vortheil einiger Mittel bedienen, die für eine genaue Unterscheidung des Detail von besonderem Nutzen sind; ich meine die Lupe und die seitliche Beleuchtung.

Die erstere, deren Gebrauch sehr verbreitet ist, vergrössert die betrachteten Stellen in zweckentsprechender Weise; man verwendet mit Vortheil die Brücke'sche Lupe, die eine beträchtliche Vergrösserung (3—8 Mal) gibt, ohne dass der Beobachter sich zu sehr dem Auge des Patienten zu nähern braucht.

Die seitliche Beleuchtung besteht darin, dass man auf das zu unter-

suchende Auge schief die Strahlen einer Lampe fallen lässt, nachdem man sie mittels einer Convexlinse auf den gerade zu beobachtenden Punkt concentrirt hat. Wie Figur 3 zeigt, muss man die Lampe nach aussen vom Auge

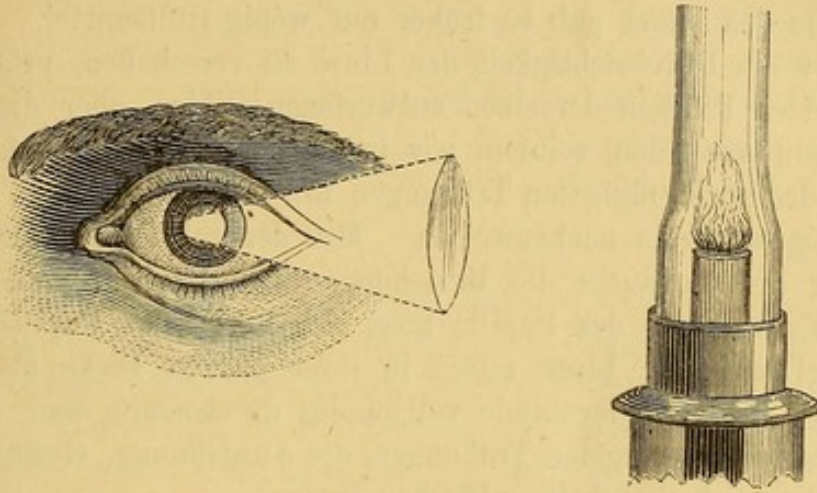


Fig. 3. Seitliche Beleuchtung.

setzen und die Linse zwischen das Auge und die von der Lampe ausgehenden Strahlen bringen um so die letzteren auf den zu beobachtenden Flächen, Cornea, Iris oder Pupillargebiet zu einem umgekehrten Flammenbilde zu vereinigen. Diese Untersuchung, welche in einem verdunkelten Zimmer vorgenommen werden muss, verlangt eine gewisse Uebung, wenn man aus ihr allen Vortheil ziehen will. Man sieht nämlich leicht, dass zur Beleuchtung der verschiedenen Stellen der vordern Halbkugel des Auges die Convexlinse nacheinander kleine Rotationsbewegungen um ihre Axe, sowie Veränderungen des Abstandes vom Auge erfahren muss. Mit der seitlichen Beleuchtung lässt sich gleichzeitig die Betrachtung mit der Lupe verbinden. Die seitliche Beleuchtung gewährt uns bedeutende Vortheile bei der Untersuchung der Cornea, Iris, Pupille und Linse und selbst der vordern Partien des Glaskörpers. Will man sie für Punkte im Pupillargebiet und hinter der Pupille anwenden, so ist eine vorgängige Erweiterung der Pupille durch Atropin zur Vergrösserung des Untersuchungsfeldes nothwendig.

Bei Anwendung von Atropin darf man nicht vergessen, dass die, wenn auch schwache zur Erweiterung der Pupille dienende Lösung gleichzeitig die Accommodation des Auges beeinträchtigt. Soll demnach diese letztere geprüft werden, so muss dies vor der Instillation des Atropintropfens geschehn. Aus demselben Grunde stelle ich die Sehprüfung vor der ophthalmoscopischen Untersuchung des Augenhintergrundes an, da diese letztere in manchen Fällen wenigstens die vorgängige Erweiterung der Pupille durch Atropin erfordert. Ausserdem bewirkt die Anwendung des Augenspiegels durch die grosse ins Auge geworfene Lichtmenge eine merkliche Blendung, und wenn unmittelbar darauf das Sehvermögen geprüft wird, befindet sich der Kranke in der Lage einer Person, die aus einem

sehr hellen in einen dunklen Raum tritt. Die Resultate einer unter so wenig normalen Bedingungen angestellten Prüfung könnten dem Beobachter zu irrthümlichen Annahmen über den wahren Stand des Sehvermögens Anlass geben.

Für die objective Untersuchung der hinter der Pupillarebene gelegenen Theile des Auges gab es früher nur wenig Hülfsmittel. Um sich ein Urtheil über die Durchsichtigkeit der Linse zu verschaffen, prüfte man die von den beiden Flächen derselben entworfenen Bilder, aber dieser Versuch ist überflüssig geworden, seitdem wir in den Stand gesetzt sind, die Gegenwart auch der geringfügigsten Trübungen mit Hülfe der focalen Beleuchtung und des Augenspiegels nachzuweisen. Mit der seitlichen Beleuchtung erkennen wir aufs genaueste die Beziehungen des Pupillarrandes zur Linse, und nach Erweiterung der Pupille lässt sich leicht das Pupillargebiet, die Linsenkapsel und die Linse selbst in ihrer ganzen Dicke übersehn. Da diese Partien im Normalzustande vollständig durchsichtig sind, so muss sich die Gegenwart der geringsten Trübungen, die Ausdehnung, Gestalt und Farbe derselben ohne Schwierigkeit entdecken lassen.

Untersuchung der inneren Theile des Auges.

Der Augenspiegel und sein Gebrauch.

Der Glaskörper und der Augenhintergrund können nur vermittels des Augenspiegels untersucht werden.

Das Problem, den Augenhintergrund zu erleuchten und der directen Beobachtung zugänglich zu machen, ist von Helmholtz gelöst. Er hat die Methode, den Augenhintergrund zu erhellen und die Gesammtheit der von demselben reflectirten Strahlen, d. h. das von ihm nach aussen entworfene Bild wahrzunehmen gelehrt.

Um das Innere des Auges zu erleuchten und so dem Blick des Beobachters zugänglich zu machen, war es vor allem nothwendig, das Auge des Beobachters in gleiche Richtung mit den in das zu untersuchende Auge einfallenden Lichtstrahlen zu bringen, da wegen des dioptrischen Baues des Auges das Licht in derselben Richtung aus- und einfällt. Zu diesem Zweck bedient man sich eines in der Mitte durchbohrten Spiegels. (Fig. 4.)



Fig. 4. Augenspiegel.

Bringt man eine Flamme zur Seite des zu untersuchenden Kranken in gleiche Höhe mit dessen Auge, so lässt sich der Augengrund durch das vom

Spiegel reflectirte und ins Auge geworfene Lampenlicht erleuchten, und das so erleuchtete Auge durch die centrale Oeffnung hindurch beobachten.




Fig. 5. Erleuchtung des Augenhintergrundes.

Die Pupille erscheint alsdann roth, und bei Durchsichtigkeit der Medien sieht man die ganze hintere Halbkugel des Auges erhellt, ohne

indess Details erkennen zu können.

Der Spiegel muss für einen zweckmässigen Gebrauch gewissen Bedingungen entsprechen. Der zuerst angewendete Planspiegel zeigte sich bald wegen zu geringer Beleuchtungsintensität unzureichend. Man versuchte nacheinander eine Verbindung des Planspiegels mit einer Convexlinse, einen Convexspiegel und endlich einen Concavspiegel, welcher letztere jetzt am meisten in Gebrauch ist. Seine Brennweite beträgt in der Regel 30 Centimeter.

Unter welchen Bedingungen ein deutliches Bild des so erleuchteten Augenhintergrundes wahrgenommen werden kann, wird ersichtlich, wenn wir den Gang der Lichtstrahlen genauer verfolgen. Bei einem emmetropischen, d. h. mit normalem Brechzustande behafteten Auge werden im Zustande vollständiger Accommodationsruhe alle parallel einfallenden Strahlen auf der Retina vereinigt und umgekehrt werden alle von der Retina ausgehenden Strahlen nach ihrer Brechung wieder parallel sein. Ist nun auch der Beobachter emmetropisch, so vereinigen sich alle parallel auf seine Hornhaut auffallenden Strahlen auf seiner Retina, d. h. er bekommt von jedem Punkt des zu untersuchenden Augenhintergrundes einen Bildpunkt auf seiner eigenen Retina, er sieht den Augenhintergrund deutlich. (Fig. 6.)

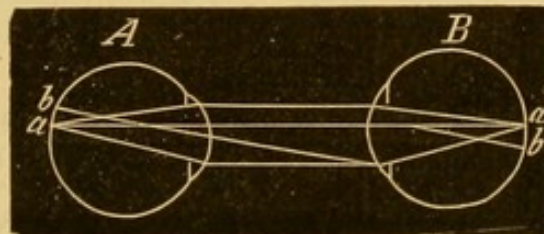


Fig. 6. Aufrechtes Bild bei Emmetropie.

Die aus einem myopischen, d. h. mit erhöhtem Brechzustande behafteten Auge ausfallenden Strahlen convergiren bei Accommodationsruhe nach dem Fernpunkte des Auges. Ein deutliches Bild kann der emmetropische Beobachter nur dann bekommen, wenn er zuvor durch die zerstreue Kraft von Concavgläsern die convergenten Strahlen parallel macht. (Fig. 7.)

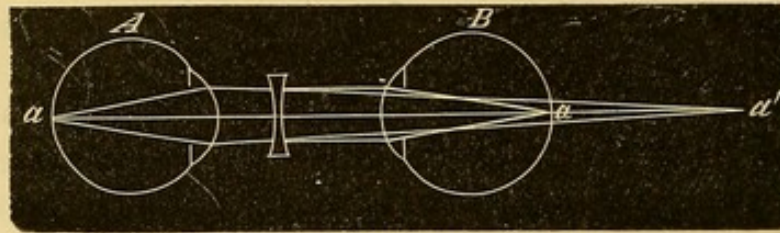


Fig. 7. Aufrechtes Bild bei Myopie.

Ist das Auge hypermetropisch, d. h. sein Brechzustand geringer als normal, so fallen die von der Retina ausgehenden Strahlen so divergent aus, als ob sie von einem hinter der Retina gelegenen Punkte ausgegangen wären; die Strahlen müssten, bevor sie in das Auge des Beobachters gelangen, durch Convexgläser parallel gemacht werden, indessen werden diese letzteren für gewöhnlich durch die Accommodation des Beobachters ersetzt. (Fig. 8.)

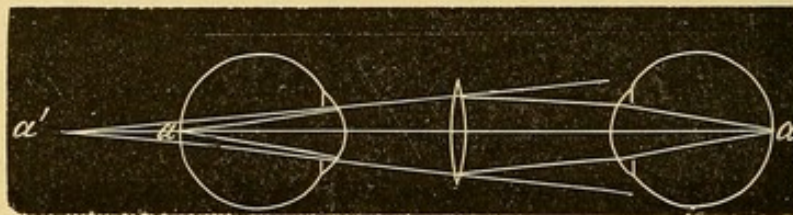


Fig. 8. Aufrechtes Bild bei Hypermetropie.

Wenn der Beobachter nicht emmetropisch ist, so muss er seine Refraktionsanomalie durch entsprechende Gläser corrigiren; absolut nothwendig ist diese Correction freilich nur für den myopischen Beobachter, der Hypermetrop geringen Grades kann seine Ametropie auch durch Accommodationsanstrengung neutralisiren. Endlich können sich Myopie resp. Hypermetropie des Beobachters und Hypermetropie resp. Myopie des zu Untersuchenden gegenseitig vollständig oder zum Theil compensiren und die Correction durch Gläser überflüssig machen.

In allen Fällen erhält der Beobachter ein aufrechtes (vergrössertes) Bild des Augenhintergrundes, daher wird diese Methode als Untersuchung im aufrechten Bilde bezeichnet.

Man benutzt dabei, wie sich aus dem Vorhergehenden ergibt, den brechenden Apparat des zu untersuchenden Auges als Lupe; damit das gleichzeitig zu übersehende Gesichtsfeld möglichst gross wird, hat man sich dem Diaphragma der Lupe d. i. der Pupille des zu untersuchenden Auges so viel als möglich zu nähern.

Eine andere Methode, bei der zwar die Vergrößerung geringer, die Ausdehnung des gleichzeitig zu übersehenden Gesichtsfeldes aber grösser ausfällt, besteht in der

Untersuchung im umgekehrten Bilde.

Bringt der Beobachter nämlich vor das zu untersuchende Auge eine Convexlinse von 2", 2½" oder 3" Brennweite, so werden die aus dem Auge ausfallenden Strahlen zu einem umgekehrten Bilde vereinigt, das in der Luft zwischen Auge des Beobachters und der Convexlinse (dem Brennpunkte der letzteren mehr oder weniger nahe) liegt. Auf dieses Bild hat der Beobachter genau zu accommodiren. (Fig. 9.)

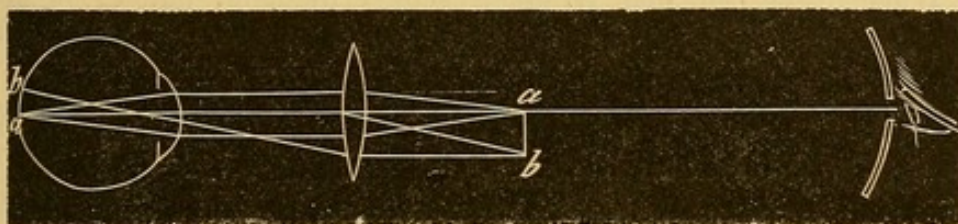


Fig. 9. Untersuchung im umgekehrten Bilde.

Die ophthalmoscopische Untersuchung muss in einem verdunkelten Zimmer vorgenommen werden, die vorgängige Erweiterung der Pupille durch Atropin ist wenigstens für den Geübten nicht nothwendig, ausser zum Zweck sorgfältiger Durchsuchung des Augenhintergrundes bis zu seiner Peripherie, oder wenn die Pupille sehr verengt ist, wie bei alten Leuten und bei gewissen spinalen Affectionen.

Der Kranke sitzt neben und etwas nach vorn von der Lampe, deren Flamme sich in gleicher Höhe mit dem zu untersuchenden Auge befindet, der Arzt ihm gegenüber, dergestalt, dass seine und die Augen des Kranken in demselben Niveau liegen.

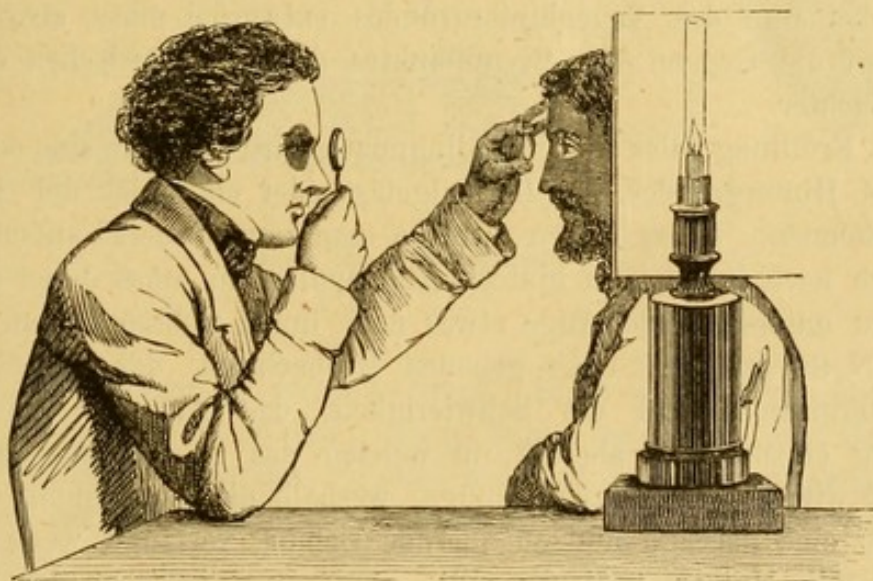


Fig. 10. Untersuchung des Augenhintergrundes mit einem einfachen Augenspiegel.

Um das zu untersuchende Auge zweckmässig zu erleuchten, sucht er die von der Lampe ausgehenden und von dem in der rechten Hand ge-

haltenen Spiegel reflectirten Lichtstrahlen in die Pupille zu werfen. Der Spiegel wird gegen den Augenbrauenbogen des rechten Auges gestützt; bei der Drehung, die man ihm giebt, hat man daran zu denken, dass der Reflections- und Incidenzwinkel einander immer gleich sind. Für den Anfänger ist es nicht immer leicht, die passende Drehung sofort herauszufinden und dieselbe während der Dauer der Untersuchung unverändert zu bewahren. Auf der andern Seite ist der häufige Wechsel von Dunkelheit und greller Beleuchtung für den Kranken sehr ermüdend, daher ist eine hinreichende Uebung in dieser Untersuchungsmethode unerlässlich. Uebrigens ist es nicht schwer, sich die erforderliche Sicherheit der Hand anzueignen, wenn man sich daran gewöhnt, dem Spiegelbild mit dem linken Auge zu folgen und den Spiegel so lange zu drehen, bis das Licht in die Pupille fällt. Ist das erreicht, so bewahrt man die Richtung durch Anstützen des Spiegels an den Augenhöhlenrand, nöthigenfalls auch des Ellbogens auf den Tisch.

Durch die centrale Oeffnung des Spiegels sieht jetzt der Beobachter den rothen Schein des Hintergrundes; hierauf bringt er mit der linken Hand eine Convexlinse (2, $2\frac{1}{2}$, oder 3) in eine geringe Entfernung von dem zu untersuchenden Auge, ihre Mitte ungefähr dem Hornhautcentrum gegenüber. Eine leichte Drehung der Linse um ihre Axe entfernt die störenden Reflexe von der Mitte der Hornhaut. Mit dem kleinen Finger der linken Hand stützt man sich dabei auf den Supraorbitalrand des Kranken und entfernt das Convexglas soweit vom Auge, bis der Rand der Pupille aus dem Gesichtsfelde verschwindet. Jetzt blickt man nicht mehr in den Augenhintergrund selbst, sondern accommodirt auf den Ort, wo sich das Bild des Augenhintergrundes entwerfen muss, also im allgemeinen auf die Gegend des Brennpunktes der Linse zwischen dieser und dem Beobachter.

Nach Erfüllung aller dieser Bedingungen wird man das eine oder andere Detail des Hintergrundes, ein Retinalgefäss oder ein Stück der Sehnervpapille erkennen. Diese letztere, welche man immer zuerst aufsucht, liegt bekanntlich nach innen vom hintern Augenpol, man muss daher den Kranken das zu untersuchende Auge etwas nach innen richten lassen.

Die Nothwendigkeit einer genauen Beobachtung der Einzelheiten des Augenhintergrundes und die Schwierigkeit, das Auge auf eine andere Entfernung einzustellen, als die, in welcher das zu untersuchende Object vermuthet wird, erklären zur Genüge, weshalb die Anwendung dieses Instrumentes eine fleissige und andauernde Uebung verlangt, wenn man sich desselben mit Nutzen bedienen will. Anfängern gewährt das künstliche Auge von Perrin ein werthvolles Mittel, sich auf diese Untersuchungsmethode einzüben.

Von der grossen Zahl von Ophthalmoscopen, die seitdem zuerst Helmholtz sein Instrument bekannt gemacht, construirt sind, brauchen wir nicht

zu sprechen; sie beruhen alle auf demselben Principe. Erwähnung verdient nur die wichtige Neuerung, welche Giraud-Teulon einführte, dessen sinnreiches Instrument gleichzeitig mit beiden Augen zu untersuchen und deshalb Tiefendimensionen wahrzunehmen ermöglicht. (Fig. 12.)

Die untenstehende Figur 11 zeigt, wie die von dem Punkte e'' (des umgekehrten Bildes) ausgehenden Strahlen s und s' durch zwei rhombische Glasplatten parallel zu sich selbst nach r und r' verschoben und so beiden Augen zugeführt werden. Dem Beobachter bleibt dann noch die Aufgabe, bei nahezu paralleler Richtung der Sehachsen auf ein in geringer Ent-

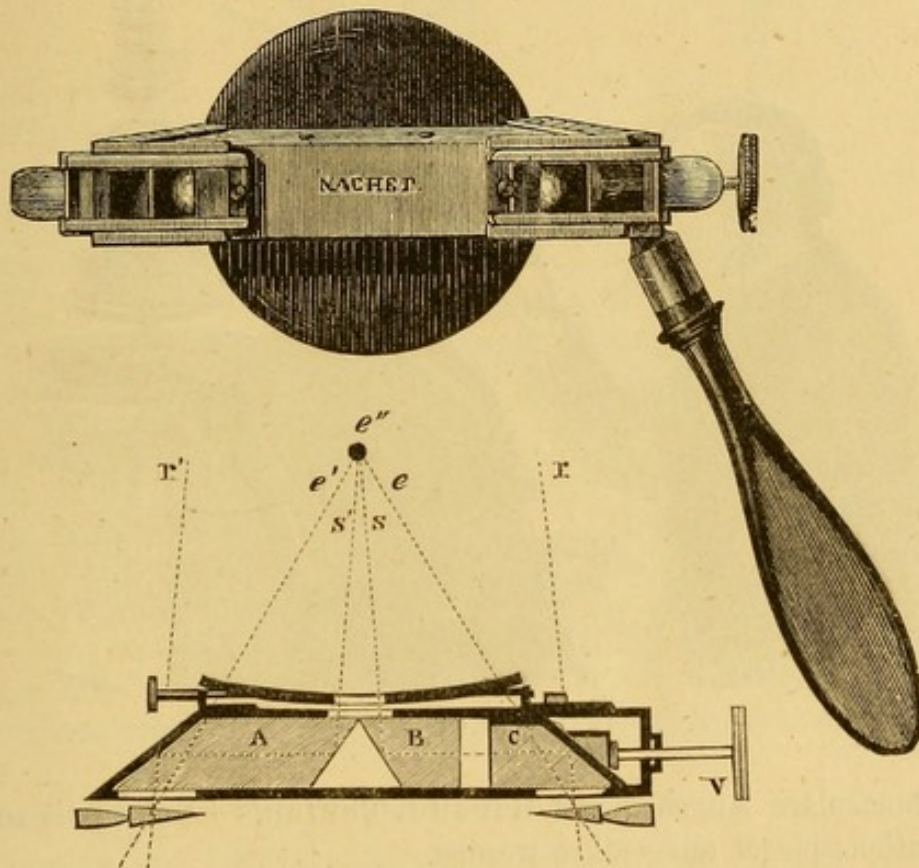


Fig. 11. Binocularer Augenspiegel.

fernung liegendes Object zu accommodiren. Diese unnatürliche Anforderung kann demselben erspart werden, wenn durch zwei mit der Basis nach aussen gerichtete Prismen den Strahlen eine solche Richtung gegeben wird, dass sie von demselben Punkte e'' herzukommen scheinen, auf welchen die Accommodation eingestellt werden muss. Accommodation und Sehachsenconvergenz entsprechen einander dann in natürlicher Weise.

Zum Zweck des Unterrichtes und für Anfänger hat man fixe Demonstrationsspiegel erfunden, bei welchen man dem Spiegel sowohl als der Convexlinse bestimmte, dem zu untersuchenden Auge angepasste Distanzen

geben kann. Das auf diese Weise an einen unveränderlichen Ort projicirte Bild des Augenhintergrundes kann leicht wahrgenommen, studirt und mit Bequemlichkeit abgezeichnet werden. Das erste solche Instrument ist von Liebreich construirt, in unbedeutender Weise von Follin verändert und von Cusco, Donders u. A. vereinfacht. Wir lassen hier die ohne weitere Beschreibung verständliche Figur des Liebreich'schen Demonstrationsspiegels folgen. (Fig. 13.)

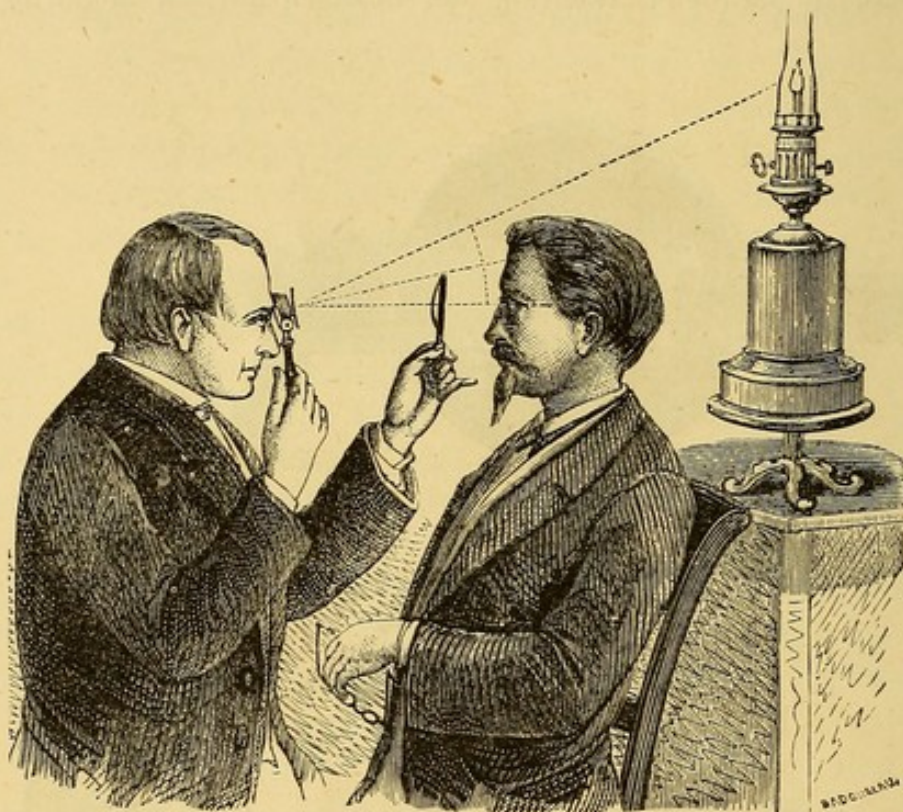


Fig. 12.

Der binoculäre Augenspiegel Giraud-Teulon's ist ebenfalls zu einem Demonstrationsspiegel ausgeführt worden.

Begreiflicher Weise können diese Instrumente in keiner Weise die beweglichen Augenspiegel ersetzen, mit denen ein geübter Beobachter leicht eine vollständige Untersuchung anstellen kann, bei welcher er rasch und ohne Schwierigkeit den etwaigen Bewegungen des Auges folgt, während bei den Demonstrationsspiegeln die geringste Aenderung in der Richtung des untersuchten Auges das noch soeben gesehene Bild verschwinden lässt und eine neue Einstellung des Apparates erfordert. Aus der bisher gegebenen Darstellung geht hervor, dass die Durchsichtigkeit der brechenden Medien eine wesentliche Bedingung der ophthalmoscopischen Untersuchung bildet. Die geringste Trübung auf dem Wege der Lichtstrahlen wirft einen umschriebenen Schatten auf den erhellen Augenhintergrund und so wird der Augenspiegel zu einem sichern Mittel, die Existenz, Lage und Grösse

solcher Trübungen festzustellen. Somit sind wir in den Stand gesetzt, die geringste Opacität auf der Cornea, im Pupillargebiet, in der Linse oder im

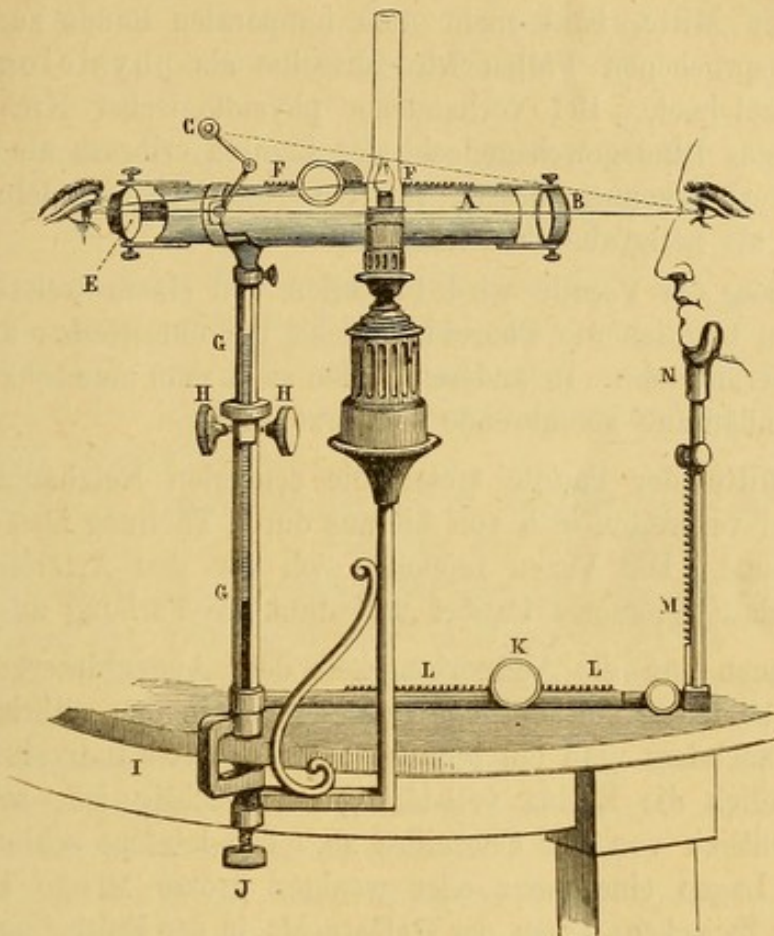


Fig. 13. Liebreich's Demonstrationsspiegel von Follin modificirt.

Glaskörper mit Sicherheit zu entdecken. Es bleibt uns jetzt noch übrig, das ophthalmoscopische Bild des normalen Augenhintergrundes zu skizziren.

Zunächst richten wir unsere Aufmerksamkeit auf die Eintrittsstelle des Sehnerven, die *Papilla optica*. Wir finden dieselbe, indem wir entweder ein Netzhautgefäß nach seiner Ursprungsstelle hin verfolgen, oder den Kranken sein Auge soweit nach innen richten lassen, bis sich die Papille in der Blickrichtung des Beobachters befindet. Sie zeigt sich dann als runde oder leicht ovale Scheibe von gelbröthlicher Färbung. Bei genauerer Betrachtung bemerkt man, dass diese Färbung sich nicht an allen Stellen der Papilloberfläche gleichbleibt, dass sie im Centrum und am Rande weisser ist als in dem dazwischen gelegenen breiten Ringe.

Der Rand wird durch die Sehnervenscheide gebildet, welche beim Durchtritt des Nerven durch die Oeffnung in der Sklera ihre Fasern mit denen der letztern verwebt. Das etwas dunklere gelblichröthliche Colorit des zwischen Centrum und Peripherie gelegenen Ringes rührt davon her, dass die blassen, weil ihrer dunklen Conturen verlustigen Nervenfasern, indem

sie auseinanderweichen, um in die Fläche der Retina umzubiegen, die weissen Bindegewebsbündel der Lamina cribrosa verdecken. Die Divergenz der Fasern erzeugt auf der Höhe der Papille eine kraterförmige Vertiefung, die bald mehr der Mitte, bald mehr dem temporalen Rande zu gelegen ist. In den ausgesprochenen Fällen wird dieselbe als physiologische Excavation bezeichnet. Bei vorhandener physiologischer Excavation lässt das Centrum das Bindegewebsgeflecht der Lamina cribrosa als ein glänzend weisses Netzwerk erkennen, dessen von den Nervenfaserbündeln ausgefüllte Maschen sich als hellgraue Pünktchen darstellen.

Der Umfang der Papille wird bisweilen von einem weisslichen Ringe begrenzt, wenn nämlich die Choroidea nicht bis unmittelbar an das Foramen sclerae heranreicht. In anderen Fällen sieht man eine scharf begrenzte, von Pigmentanhäufung herrührende schwarze Linie.

In der Mitte der Papille treten die centralen Netzhautarterien und Venen auf und verbreiten sich von hieraus durch Theilung über den ganzen Augenhintergrund. Die Venen zeichnen sich vor den Arterien durch gewundenen Verlauf, grösseres Caliber und dunklere Färbung aus.

Wendet man nun die Aufmerksamkeit dem Augenhintergrund im allgemeinen zu, so fallen beträchtliche Unterschiede in den röthlichen Farbtönen auf, je nachdem man ein blondes oder brunnettes Individuum vor sich hat. Da nämlich die Retina vollständig durchsichtig ist, so hängt die Färbung wesentlich von der Choroidea ab. Die letztere schliesst in ihren verschiedenen Lagen eine mehr oder weniger grosse Menge Pigment ein, sowohl in den Zwischenräumen der Gefässe als in der Epithellage über denselben. Ist die Epithelschicht über den Gefässen sehr pigmentreich, so erscheint der Augenhintergrund im Ganzen dunkel und lässt nur schwer Choroidal-Gefässe durchschimmern; umgekehrt treten die letzteren mit grosser Deutlichkeit in Gestalt eines Netzwerkes mit gleichmässig stark pigmentirten Maschen hervor, wenn die Epithelschicht relativ arm an Pigment ist. Ist die Choroidea in ihrer ganzen Dicke sehr arm an Pigment, wie bei den Albino's, so erscheint der Augenhintergrund um so heller, als die Lichtstrahlen dann sogar bis zur Sclera dringen und von dieser reflectirt werden können.

Was die Retina selbst betrifft, so kann sie nur in seltenen Fällen wahrgenommen werden, am ehesten bei sehr dunklem Hintergrunde, wo sie als ein helldurchscheinender, fein punktirter Schleier erscheint, der über die Choroidea ausgebreitet ist. Eine Stelle der Netzhaut aber muss zum Gegenstand besonderer Beobachtung gemacht werden: die Macula lutea am hintern Augenpole; wir finden dieselbe, wenn wir den Kranken gerade aus in den Spiegel sehen lassen. Uebrigens ist dieselbe nur in einer geringen Zahl von Fällen in Gestalt eines kleinen, vor dem übrigen Hintergrunde durch seine dunkle Farbe ausgezeichneten Fleckens sichtbar. Den

Flecken umgibt ein spiegelnder Ring von etwas grösserem Durchmesser als die Eintrittsstelle des Sehnerven.

Dieser kurzgefasste Abriss des ophthalmoscopischen Bildes des Augenhintergrundes wird bei der Betrachtung der pathologischen Veränderungen seiner einzelnen Theile noch weiter ausgeführt werden.

Untersuchung der subjectiven Symptome des Auges.

Prüfung des Sehvermögens.

Dieselbe hat mit der Bestimmung der Sehschärfe zu beginnen. Früher musste sich der Arzt damit begnügen, zu bestimmen, ob der Kranke noch zu lesen im Stande war, oder ob er nur noch sehr grobe Gegenstände unterscheiden konnte, oder endlich, ob die Sehkraft auf die Wahrnehmung des Tageslichtes beschränkt war.

Heutzutage sind unsere Prüfungsmittel bedeutend vervollkommnet, so dass wir in der Lage sind, die Angaben der sehr oft sich nach der einen oder anderen Richtung hin täuschenden Kranken mit Genauigkeit zu controliren.

Die Prüfung der Functionen wird zuerst für jedes Auge allein angestellt. Wir untersuchen nach einander bei jedem Auge 1) die centrale Sehschärfe; 2) den Zustand des Gesichtsfeldes; 3) die Empfindlichkeit der Netzhaut im allgemeinen; 4) den Farbensinn. Hierauf wird das Zusammenwirken beider Augen, der binoculare Sehsact, geprüft.

1. Untersuchung der centralen Sehschärfe.

Wir besitzen eine Reihe von Buchstaben, deren Grösse der Entfernung, in der sie von einem normalsichtigen Auge erkannt werden, angepasst ist. Sie sind nach einem bestimmten als Norm angenommenen Sehinkel berechnet; die grössten derselben müssen auf 200', die kleinsten auf eine Entfernung von 1' gelesen werden. Diese Probestabstaben verdienen vor den Jäger'schen Schrift-Scalen für diesen Zweck wenigstens den Vorzug. Man bedient sich der Probestafeln von Giraud-Teulon und Snellen; der letzteren mit Vorliebe, weil sie einzelne Buchstaben darstellen und keine zusammenhängenden Worte, die ein intelligenter Kranke bisweilen erräth, auch ohne sie genau zu sehen.

Die Tafeln werden auf eine bekannte Entfernung in der Regel an einer dem Fenster gegenüberliegenden Wand aufgehängt, so dass der Kranke beim Lesen dem Fenster den Rücken zukehrt. Besser noch ist es, die Untersuchung der Sehschärfe im dunkeln Zimmer vorzunehmen und die Tafeln immer mit derselben Lichtmenge (Lampen- oder Gasflamme von constanter Höhe) zu beleuchten. Man lässt den Kranken das eine Auge schliessen und nun die Buchstaben von den grössten anfangend ablesen, bis er an diejenigen kommt, die er nicht mehr erkennen kann. Die letzten, die er noch geläufig liest, geben uns durch eine einfache Rechnung den Grad der Sehschärfe an. Ist z. B. diese letzte noch gelesene Reihe diejenige, welche

ein normales Auge auf 10' Entfernung erkennen soll (Snellen Nr. X) und hat das betreffende Auge sie auch auf diese Entfernung gelesen, so hat das Auge normale Sehschärfe. Wenn dagegen sich das Auge bis auf 5' Entfernung nähern muss, um sie zu lesen, so ist die Sehschärfe $\frac{5}{10}$ also auf die Hälfte reducirt. Die Proben lassen sich zur gegenseitigen Controle vielfältigen. Wenn der Kranke Snellen Nr. X erst in 5' Entfernung erkennen kann, so wird er Nr. XX erst in 10' Nr. XXX in 15' erkennen u. s. w. Es bleibt indes noch festzustellen übrig, ob diese Abnahme des Sehvermögens nicht etwa eine bloss scheinbare, durch eine Refractionsanomalie bedingte ist. Wir bringen deshalb vor jedes Auge abwechselnd ein Convex- und ein Concavglas (etwa Nr. 48) und sehen zu, ob wir mit diesen Gläsern eine Verbesserung erzielen können. Ist das Resultat negativ, so schliessen wir auf eine wirkliche Abnahme der Sehschärfe. Wird umgekehrt die Sehschärfe durch das eine oder andere Glas gebessert, so muss erst die Refractionsanomalie corrigirt werden, ehe über die wahre Sehschärfe ein Urtheil gefällt werden kann.

Für Kranke, die nicht lesen können, besitzen wir statt der Buchstaben Tafeln mit leicht zu beschreibenden Figuren, Reihen oder Punkten nach entsprechenden Grössenabstufungen (Hakentafeln von Snellen, geometrische Tafeln von Böttcher, internationale Tafeln von Burchardt).

Der Bestimmung der Sehschärfe jedes Auges lassen wir die Prüfung der Accommodation folgen. Dazu haben wir die grösste und die kleinste Entfernung des deutlichen Sehens zu bestimmen. Man legt dem Patienten Snellen Nr. II oder Nr. III vor, zuerst in der grössten Entfernung, in der er dieselben noch zu erkennen vermag und nähert sie sodann allmählich soweit, bis er sie nicht mehr unterscheiden kann. Die Grösse des Abstandes zwischen diesen beiden Grenzen giebt für gewöhnlich ausreichende Auskunft über den Zustand des Accommodationsvermögens.

2. Prüfung des Gesichtsfeldes.

Gesichtsfeld nennen wir die ganze von einem Auge bei Fixation ein und desselben Punktes übersehene Fläche. Die Ausdehnung des Gesichtsfeldes bestimmen wir in folgender Weise. Der Kranke sitzt in einer geringen Entfernung von etwa 1' vor einer schwarzen Tafel, auf welcher er ein mit Kreide gezeichnetes weisses Kreuz mit dem einen Auge zu fixiren hat, während das andere verdeckt wird. Nun lässt man von dem kleinen weissen Kreuze als Mittelpunkt aus ein Stück Kreide nach allen Richtungen hin über die Tafel gleiten und bezeichnet sich die Punkte, wo der Kranke die Kreide nur noch undeutlich und die, wo er sie gar nicht mehr wahrnimmt. So nimmt man sehr vollständig das Gesichtsfeld auf. Der Versuch kann auch auf einer weissen Tafel mit schwarzem Mittelpunkte und mit einem schwarzen Stifte gemacht werden.

Zu einer ganz exacten Bestimmung des Gesichtsfeldes bedient man sich am besten des Förster'schen Perimeters. Für gewöhnlich ist es ausreichend

etwas einfacher zu verfahren. Man fordert den Kranken auf, das eine Auge zu schliessen, mit dem andern das Auge des Beobachters zu fixiren, der selbst ein Auge schliesst. Nun bewegt man in der Mitte zwischen dem eignen und dem kranken Auge die Finger nach allen Richtungen und lässt den Kranken angeben, bis zu welchem Punkte er noch Finger zählt und wo er nur noch Bewegungen der Finger oder der ganzen Hand wahrnimmt; dabei hat der Beobachter den doppelten Vortheil, sowohl die richtige Fixation seitens des Kranken controliren, als, indem er selbst den Versuch mitmacht beurtheilen zu können, wie viel das Gesichtsfeld des Kranken enger ist als das eigne. Zuweilen ist es von Wichtigkeit, diese Prüfung nicht bloss bei Tageslicht sondern auch in einem verdunkelten Zimmer bei Lampenlicht vorzunehmen und durch Wechsel in der Beleuchtung (mittels verschiedener Flammenhöhe) den Einfluss der Lichtintensität auf die Ausdehnung des Gesichtsfeldes zu bestimmen, der sehr verschieden sein kann, je nachdem die Netzhaut normale Empfindlichkeit oder einen gewissen Grad von Stumpfheit (torpor) zeigt. Bei dieser Untersuchung des Gesichtsfeldes nach der einen oder andern Methode findet man dasselbe entweder in seiner ganzen Ausdehnung und in seinen Grenzen normal oder von der Peripherie her durch mehr oder weniger regelmässig geformte Defecte eingeengt oder endlich durch fixe, centrale oder peripherische Lücken unterbrochen, welche letztere man als Scotome bezeichnet.

3. Prüfung der Empfindlichkeit der Netzhaut im allgemeinen.

In gewissen Fällen, z. B. wenn die Linse getrübt ist, kann die Empfindlichkeit der Netzhaut nicht in der eben angegebenen Weise geprüft werden. Und doch ist diese Prüfung gerade in diesen Fällen durchaus nothwendig. Früher suchte man Auskunft über den Zustand der Netzhaut in der Pupillarreaction auf Licht, die langsam ist oder ganz ausbleibt, wenn die Sensibilität der Netzhaut vermindert oder aufgehoben ist.

Eine andere Methode bestand darin, durch methodisches Drücken auf den Augapfel Lichterscheinungen hervorzurufen. Diese Feuerkreise, von Serres Phosphene genannt, lassen sich durch leichtes Reiben eines äquatorial gelegenen Punktes des Augapfels mittelst der auf dem Lide aufgesetzten Kleinfingerkuppe oder des abgerundeten Endes eines Bleistiftes oder Federhalters ziemlich leicht erzeugen. Während des Reibens muss der Kranke nach der entgegengesetzten Seite sehen. Serres unterscheidet 4 Phosphene nach den Stellen, wo der zu ihrer Erzeugung nöthige Druck ausgeübt wird und hat ihnen den Namen frontales, jugales, nasales und temporales Phosphen beigelegt.

Bei manchen wenig intelligenten Personen muss man den Versuch zu öfters Malen wiederholen, ehe man die Lichtringe zur Wahrnehmung bringt, während andere sich täuschen und die Lichtempfindungen zugeben, ohne sie in Wahrheit zu haben.

Indess darf man nicht vergessen, dass die Phosphene uns nur über die Sensibilität der Netzhaut gegen Druck und nicht gegen Licht Aufschluss geben. Andererseits sagen sie nichts über den Grad der Empfindlichkeit, den die Retina noch besitzt, aus. Diese Prüfungsmethode, die nichtsdestoweniger in gewissen Fällen, auf die wir noch zurückkommen, ihren Werth hat, ist in glücklicher Weise durch die directe Untersuchung der Functionirung der Netzhaut mittelst des Lampenlichtes ersetzt worden. Man bringt den Kranken in ein dunkles Zimmer und bestimmt die geringste Lichtintensität, welche der Kranke noch vom völligen Dunkel unterscheidet. Der Kranke sitzt seitlich und etwas rückwärts von der etwa 2' entfernten Lampe und schliesst das gesunde Auge. Der Beobachter verdeckt jetzt das zu untersuchende Auge mit der Hand, so dass dasselbe sich völlig im Dunkeln befindet, zieht dann die Hand fort, so dass die Strahlen plötzlich ins Auge fallen. Giebt der Kranke den Lichtschein richtig an, so schraubt man die anfangs grosse Flamme unter jedesmaliger Wiederholung des Versuches allmählich niedriger, bis man selbst nur noch eben den Schatten der eignen Hand auf dem Gesichte des Kranken von der nicht beschatteten Partie unterscheiden kann. Diese niederste Lampe muss der Kranke noch wahrnehmen, wenn sein Augenhintergrund als normal gelten soll. Die Verminderung der Lichtstärke lässt sich auch durch wachsende Entfernung der Lichtquelle von dem zu untersuchende Auge hervorbringen. Aus Erfahrung wissen wir, dass z. B. ein cataractöses, übrigens aber normales Auge das Licht einer gewöhnlichen Lampe noch auf etwa 4 bis 5 Meter wahrnehmen kann.

Die Peripherie des Gesichtsfeldes prüft man, indem man in etwa 2' bis 3' Entfernung von dem Kranken eine Lampe nach allen Richtungen bis zu den Grenzen des Gesichtsfeldes hin und her bewegt. Der Kranke muss in jedem Augenblicke uns den Ort der Lampe bezeichnen.

Auf diese Weise werden wir Abnahme der excentrischen Sehschärfe oder Gesichtsfelddefecte, die in Folge verschiedener Krankheiten des Augenhintergrundes entstanden sein können, nachzuweisen vermögen, auch wenn Trübungen der Augenmedien einen directen Einblick versagen.

4. Prüfung des Farbensinnes.

Zur Vervollständigung der Prüfung der Functionen des Auges haben wir uns davon zu überzeugen, ob das Auge in normaler Weise die Farben zu unterscheiden vermag; diese Fähigkeit kann in Folge gewisser Erkrankungen oder eines angeborenen Zustandes, den man Daltonismus nennt, gestört sein.

Es giebt für diese Untersuchung kein anderes Mittel, als dem Kranken eine Reihe verschieden gefärbter Papierstücke vorzuhalten, deren Farbe er anzugeben hat, oder ihm gefärbte Gläser vorzusetzen oder endlich ihm verschiedenfarbige Druckschriftproben, wie die den Snellen'schen Probebuchstaben

beigegebenen, vorzulegen. Ist es nöthig, den Farbensinn auch in der Peripherie des Gesichtsfeldes zu untersuchen, so bedient man sich dazu am besten des Försterschen Perimeters.

Prüfung des binocularen Sehactes.

Auf die Functionsprüfung jedes einzelnen Auges folgt die Untersuchung des binocularen Sehactes. Unter normalen Verhältnissen schneiden sich die beiden Sehaxen in dem fixirten Objecte; das Bild desselben fällt auf correspondirende Netzhautpunkte, auf die Fovea centralis. Man prüft also zunächst, ob ein binocularer Sehact existirt, oder ob der Kranke, selbst ohne es zu wissen, nur ein Auge zum Sehen benutzt. Um das zu ermitteln, hat der Kranke einen Gegenstand, am besten die Spitze des vorgehaltenen Fingers zu fixiren, während man abwechselnd das eine und das andere Auge mit der Hand verdeckt. Wenn die Augen die normale Richtung hatten, so stehen sie im Momente, wo man sie freilässt, unbeweglich. Macht umgekehrt das eine Auge in dem Momente, wo man das andere verdeckt, eine Bewegung, um seine Sehaxe auf den fixirten Gegenstand zu richten, so folgt daraus, dass es vorher abgelenkt war und kein binoculares Sehen bestand. Diese Probe ist nur dann erforderlich, wenn nicht schon auf den ersten Blick die Ablenkung eines Auges bemerkt wird. Das Vorhandensein dieser letzteren schliesst das binoculare Einfachsehn von vornherein aus. Wird in diesem Falle überhaupt noch binocular gesehen, so wird sich dies durch das Auftreten von Doppelbildern verrathen müssen, weil die Bilder des fixirten Objectes nicht mehr auf correspondirende Netzhautstellen fallen. Giebt der Kranke keine Doppelbilder an, so benutzt er auch nicht beide Augen für den Sehact.

Werden Doppelbilder angegeben, so bleibt dem Arzt nur noch übrig, die Stellung der beiden Bilder zu ermitteln, sowie festzustellen, welches jedem einzelnen Auge angehört. Man bedient sich hierzu einer in 8'—10' Entfernung stehenden Kerzenflamme, während man dem Kranken vor das eine, und zwar das bessere Auge ein gefärbtes, in der Regel violette Glas hält. Dadurch setzt man die Schärfe des dem bessern Auge angehörigen Bildes herab und vermindert damit den Unterschied zwischen den beiden Netzhautindrücken, von denen der schwächere gern unterdrückt wird. Gleichzeitig gestattet uns die verschiedene Färbung der beiden Bilder zu entscheiden, welches dem einen und welches dem andern angehört. Hierauf haben wir nur noch zu bestimmen, ob die Doppelbilder gleichnamig oder gekreuzt sind, d. h. ob das dem rechten Auge angehörige Bild auch rechts vom Kranken steht oder nicht, ob sie in gleicher Höhe stehen, welche Entfernung sie haben, ob sie einander parallel oder mit ihren Enden gegeneinander geneigt sind.

Zweiter Abschnitt.

Allgemeine Bemerkungen über die Behandlung der Augen-entzündungen.¹⁾

Die Therapie der entzündlichen Augenkrankheiten verfolgt im Wesentlichen den Zweck, die Rückkehr der erkrankten Partien zur normalen Ernährung zu begünstigen. Sie hat dabei 1. der *Indicatio causalis* durch Beseitigung aller Schädlichkeiten, welche das erkrankte Organ reizen können und 2. der *Indicatio morbi* zu genügen, d. h. den pathologischen Process zum Stillstand zu bringen und den normalen Zustand zurückzuführen.

Indicatio causalis.

Die reizenden Schädlichkeiten können mechanischer, chemischer, physikalischer oder organischer Natur sein.

1) Zu den mechanisch wirkenden Reizen gehört in erster Linie das Drücken und Reiben auf den Lidern beim Gefühl von Jucken und Brennen im Auge, sowie das Gebahren lichtscheuer Kinder, welche ihre Augen krampfhaft mit Händen und Armen bedecken. Bei Erwachsenen genügt in der Regel die einfache Warnung vor diesem unzweckmässigen Verhalten, während der Arzt den Kindern gegenüber zur Anwendung von Mitteln gezwungen ist, welche es ihnen unmöglich machen, sich selbst zu schaden.

Die beste Methode besteht in der Anwendung eines Schutzverbandes. Man bedeckt das Auge mit einem kleinen Leinwandläppchen, über welches man kleine Charpiescheibchen legt, bis die Vertiefungen der Augenhöhle ausgeglichen sind und eine ebene Oberfläche hergestellt ist, über welcher man eine 40 Centimeter lange, 5 Centimeter breite an den Enden mit Bändchen versehene gestrickte Binde anlegt. Man nimmt dazu die Binde zwischen beide Hände und legt sie über die Charpie schief vom Unterkieferwinkel nach dem Stirnhöcker der entgegengesetzten Seite, kreuzt die Bändchen am Hinterkopfe und knüpft sie über der Stirn zusammen.

Staub ist eine zweite Schädlichkeit, welche man um so sorgfältiger vermeiden muss, als wir nur sehr ungenügende Mittel, das Auge vor derselben zu schützen besitzen. Die für diesen Zweck construirten Brillen nämlich, aus einem feinen Drahtgitter über einem Brillenglase bestehend, hindern das Eindringen von Staub ins Auge nicht, während sie beim Sehen stören. Ich ziehe ihnen sogar gewöhnliche Brillen mit grossen

¹⁾ Durch Voranstellung dieser allgemeinen Bemerkungen über die Behandlung der Augenentzündungen haben wir häufige Wiederholungen bei der Besprechung der Therapie der verschiedenen Augenkrankheiten vermeiden wollen. Wir sind bei denselben der Darstellung Stellwag v. Carion's in seinem vortrefflichen Lehrbuch der prakt. Augenheilkunde pag. 1 u. ff. gefolgt.

runden, oder Muschelgläsern vor, oder auch Schleier für Frauen und Kinder. Aber man darf nicht vergessen, dass diese Mittel nicht ausreichend sind und dass es daher besser ist, den Kranken vor jeder Gelegenheit, durch die er sich der Einwirkung des Staubes aussetzen kann, in Acht zu nehmen.

2) Kinder, deren Augen nicht durch einen Verband geschützt sind, bringen sehr oft ihre Hände an dieselben und beschmutzen so die Lidränder und selbst die Conjunctiva. Grosse Reinlichkeit, häufige Waschungen des Gesichtes und der Hände können hier allein helfen. Eine ähnliche Gefahr erwächst aus der Anwendung therapeutischer Mittel in der Nähe der Augen, wie von Salben, Tincturen, Cataplasmen u. s. w.; dahin gehören auch Vesicatores auf Stirn und Schläfengegend; es entstehen dadurch Schorfe und Reiz zum Kratzen. Schnupftaback wird oft zu einer reizenden Ursache besonders bei solchen, die nicht gewohnheitsmässig schnupfen, obwohl selbst bei den letzteren auch im Normalzustande Röthung der Bindehaut und Thränen eintritt. Indess kann man ihn langjährigen Schnupfern, die ihn nicht entbehren können, selbst während einer Augenentzündung gestatten. Dagegen ist Personen mit einer äusserlichen Augenentzündung der Aufenthalt in einer Luft, die durch Tabackqualm, Staub und bei gewissen Beschäftigungen (Wollkämmen, Kloakenfegen u. s. w.) unvermeidliche Dünste verunreinigt ist, auf das Strengste zu untersagen.

Bei dem grossen Einfluss der reinen Luft auf die Heilung dieser Krankheiten muss man dem Kranken häufige Spaziergänge vorschreiben und sie vor der Gefahr warnen, die aus dem Aufenthalte in Cafés, Theatern, Concert- und Ballsälen, kurz in allen Räumen erwächst, in denen alle die genannten schädlichen Agentien verbunden mit einer blendenden Beleuchtung in hohem Grade vorhanden sind.

Tabackrauch schadet reizbaren Augen erheblich, man muss daher das Rauchen untersagen und es Gewohnheitsrauchern, die es nicht lassen können, höchstens im Freien gestatten.

3) Physikalische Agentien, welche äusserlich entzündeten Augen schädlich sind, sind Wind, Hitze und besonders helle Beleuchtung. Kälte wird viel besser ertragen, ja sie gewährt bei Conjunctiviten Erleichterung. Dagegen hat man sie als gefährlich bei tieferen Entzündungen, wie bei Iritis, Choroiditis u. s. w. anzusehen. Wir brauchen kaum anzudeuten, wie wichtig es für diese Kranken ist, sich vor schroffem Wechsel der Temperatur und vor Luftzug in Acht zu nehmen, ohne dass man sie deshalb durch Luftschirme, Decken und geschlossene Vorhänge, wenn sie das Bett hüten müssen, zu ersticken braucht. Ein Kranker hat immer frische Luft nöthig und muss frei athmen können. Was das Licht anbetrifft, so giebt es Fälle, wo absolute Dunkelheit nothwendig ist, die man durch dichte Vorhänge vor den Fenstern oder durch Anlegung von Verbänden herstellen kann. Man muss indess nur, wenn es absolut nöthig ist, zu diesen Mitteln greifen weil erstens ein längerer Aufenthalt in einem verdunkelten Raume nicht

ohne Nachtheile für die Gesundheit im allgemeinen ist und weil man zweitens nur allmählich und stufenweise zu gewöhnlicher Beleuchtung zurückgehen kann, so dass dadurch die Dauer der Behandlung verlängert wird. In der Mehrzahl der Fälle ist eine mittlere der Empfindlichkeit des Kranken angepasste Beleuchtung vorzuziehen; besonders aber hat man plötzliche Uebergänge aus der Dunkelheit zum Hellen, die selbst ein gesundes Auge nur schwer erträgt, zu vermeiden.

Unter den Farben reizen Grün und Blau am wenigsten, Gelb und Orange am meisten, was sich sowohl durch das subjective Gefühl als durch die Reaction der Pupille zu erkennen giebt. Die Mittel, die Augen gegen zu helles Licht zu schützen, sind verschieden nach dem Aufenthalte des Kranken im Zimmer oder im Freien.

Zu Hause erhält man die nöthige Dunkelheit durch Herablassen der Vorhänge vor allen Fenstern und durch Portièren vor Thüren, welche in helle Räume führen. Die Farbe dieser Vorhänge sei grau. Die allgemeine Vorliebe für Grün ist nur gerechtfertigt, wo es sich um reflectirtes Licht handelt, wie bei einer Rasenfläche, während Grün bei durchfallendem Tageslichte einen Stich ins Gelbliche erhält. Lichtschirme können nur nützen, wenn sie vor der Lichtquelle stehen wie bei Lampen, für welche ein eiförmig graues Papier den Vorzug verdient.

Im Freien schützt man den Kranken vor zu grellem Lichte durch graue oder schwarze Schleier resp. Klappen und besonders durch Brillen. Die früher so gerühmten grünen Gläser verdienen ihren Ruf nicht, blaue Gläser sind vorzuziehen; aber als die besten betrachten wir die rauchgrauen, welche den Gegenständen ihre natürlichen Nüancen lassen und nur ein gedämpftes Licht geben. Bei der Wahl dieser Gläser ist es von Wichtigkeit, sich zu überzeugen, dass die rauchgraue Farbe nicht einen Stich ins Violett hat, was man leicht auf einer Unterlage von weissem Papier erkennt.

Nur muss man eine zu dunkle Nüance vermeiden, weil sich der Kranke sonst so sehr daran gewöhnt, dass er die Brille nicht wieder ablegen kann, und weil eine solche am deutlichen Sehen hindert und den Kranken zu ermüdenden Anstrengungen nöthigt. Aus leicht begreiflichen Gründen muss man runde oder Muschelgläser vorschreiben, welche das Auge am meisten von allen Seiten schützen, und ein Gestell wählen, dessen Gläser eine dem Abstände der Augen genau entsprechende Distanz haben. Selbstverständlich darf der Kranke diese Brille nur draussen und bei hellem Wetter tragen und nicht plötzlich ihrem Gebrauch entsagen, sondern indem er stufenweise zu helleren Nüancen übergeht.

4. Unter den schädlichen Ursachen muss den Anstregungen des Auges zum Deutlichsehen ein hervorragender Platz eingeräumt werden.

Bei schweren Augenerkrankungen geben die Kranken von selbst jedes Arbeiten auf, sei es, weil es ihnen unmöglich wird, sei es, weil sie unmittelbar die unangenehmen Folgen verspüren. Bei geringeren Affectionen

wird sich der Kranke der unangenehmen Folgen dieser Anstrengungen nicht bewusst, weil sie nicht so unmittelbar sich geltend machen. Im allgemeinen darf ein Kranker mit einer Augenentzündung weder lesen noch schreiben und muss jede Accommodationsanstrengungen erfordernde Arbeit vermeiden. Man darf auch nicht vergessen, dass die meisten Kranken das ihnen gestattete Arbeitsmass zu überschreiten geneigt sind, wonach man seine Vorschriften einzurichten hat. Erlaubt ihr Zustand die Rückkehr zu ihren Beschäftigungen, so muss man sie nur stufenweise dazu ermächtigen.

5. Die Behandlung findet eine weitere *Indicatio causalis* bei localen oder allgemeinen Circulationsstörungen und dyscrasischen Zuständen. Venöse Stauungen können einmal primäre Ursachen, dann der Heilung hinderliche Folgezustände bilden; sie können ebensowohl von einer Verminderung der Triebkraft als von einer Vermehrung der Widerstände oder von beiden zugleich abhängen. Diese Unterscheidung ist von grosser Bedeutung, denn die erstere dieser Ursachen verträgt nicht die antiphlogistische Behandlung, erfordert im Gegentheil ein stärkendes Verfahren. Umgekehrt werden im zweiten Falle die den Rückfluss beeinträchtigenden Umstände in Erwägung gezogen.

In dieser Hinsicht darf man besonders bei schweren Entzündungen nicht vergessen, dass starke Expiration, wie beim Schreien, lauten Sprechen, Singen und Husten einen Druck auf die Vena jugularis ausübt. Aus dem entsprechenden Grunde muss man alles, was die Respiration beeinträchtigt, vermeiden, wie Halstücher, Hemdkragen, Corsets, enge Kleider, sowie alle zu Störungen des Pfortaderkreislaufes führenden Momente, wie Ueberladung des Magens oder Kothanhäufungen.

Die Kranken müssen nur wenig auf einmal essen, dürfen nach Tisch nicht schlafen und nur leicht verdauliche Speisen geniessen.

Die locale Therapie hat die Aufgabe den Mangel an Tonus der Gefässwände durch Adstringentien und den Druckverband zu bekämpfen. Blutentziehungen, welche besonders in frischen Fällen, wenn die Gefässwände noch ihre Contractilität besitzen, angewendet werden können, haben nur einen vorübergehenden Erfolg.

Indicatio morbi.

Es ist selbstverständlich, dass bei der Behandlung entzündlicher Zustände dieser Indication durch die antiphlogistischen Mittel genügt wird, und da das wesentliche Merkmal jeder Entzündung in Temperatursteigerung besteht, so müssen wir zunächst diese auf das natürliche Mass herabzusetzen suchen.

1. Das erste dieser antiphlogistischen Mittel ist die Kälte in Form kalter Compressen. Douchen können diesem Zwecke, wegen ihrer unvermeidlichen mechanischen Nebenwirkung, sowie deshalb nicht dienen, weil sie nur während einer verhältnissmässig kurzen Zeit, die zur Erzielung

eines dauernden Erfolges nicht ausreicht, vielmehr nur eine Reaction hervorruft, angewendet werden können.

Die Compressen müssen so oft als nöthig ist, um sie am Warmwerden zu verhindern, gewechselt und sobald die Temperatur der kranken Organe oder der Umgebung unter das physiologische Mass herabgesunken ist, ausgesetzt werden. Man thut gut, die letzten Compressen ein wenig länger liegen zu lassen, um einen zu schroffen Contrast zu vermeiden und mit ihnen wieder anzufangen, wenn die Temperatur von neuem ansteigt.

Nur bei sehr intensiven Entzündungen muss man sie ohne Unterbrechung fortbrauchen lassen. Die beste Methode ist, die Compressen auf einem Stück Eis kalt werden zu lassen, sie so klein zu machen, dass die Einwirkung auf die Umgebung vermieden wird und den Kranken während ihres Gebrauches im Bette liegen zu lassen. Sie fallen nämlich sonst leicht ab und die Anlegung einer Binde zu ihrer Befestigung ist wegen der durch sie bedingten Temperatursteigerung zu verwerfen.

Der Kranke darf sich die Umschläge nicht selbst machen, um eine fortwährende Einwirkung der Kälte auf seine Hände zu vermeiden und der Wärter muss sich, ans Auge zu stossen hüten, und deshalb beim Auflegen und Abnehmen die Compresse an ihren beiden Enden fassen. Wendet man in Wasser getauchte Compressen an, muss man zur Schonung der Haut Regen- oder destillirtes Wasser benutzen und sie vor dem Auflegen ausdrehen.

Bei Personen mit sehr empfindlicher Haut, besonders wenn dieselbe schon wund ist, thut man gut, die Hand vorsorglich mit Fett oder Glycerin einzuschmieren.

2. Ein zweites Mittel zur Bekämpfung der Hyperämie besteht in Blutentziehungen. Die ehemals so beliebten Aderlässe entsprechen dem beabsichtigten Zwecke in keiner Weise; selbst die örtlichen Blutentziehungen können nur für die weitere Behandlung vorbereiten oder sie in nützlicher Weise unterstützen. Ihr Erfolg ist im wesentlichen vorübergehend und es kommt darauf an sie im richtigen Augenblicke anzuwenden. Bekanntlich giebt es bei diesen Zuständen Exacerbationen und Remissionen der Entzündung, die mit ziemlicher Regelmässigkeit sich wiederholen. In der Mehrzahl der Fälle findet die Exacerbation gegen Abend statt, daher muss man diese Zeit für die etwa angezeigte Blutentziehung wählen.

Lassen sich die Perioden der Exacerbation nicht voraussehen, so wartet man ihren Eintritt ab, oder macht, wenn dieser Augenblick verpasst ist, die Blutentziehung auf dem Höhepunkte, niemals aber während des Nachlasses des Reizzustandes.

Die Mittel der Blutentziehung sind die Scarificirung der Bindehaut, Blutegel und der künstliche Blutegel von Heurteloup. Die Scarificirungen bewirken eine nur unbedeutende Entleerung; sie sind besonders nützlich bei starker Schwellung der Conjunctiva. Blutegel werden mit Vorliebe bei

äusseren Ophthalmien, der künstliche Blutegel von Heurteloup bei den tieferen Augenentzündungen angewandt. Man darf die Blutegel nicht auf die Lider und die unmittelbare Umgebung des Auges ansetzen, weil die Blutegelstiche und die ihnen oft folgenden Extravasate auf das Auge selbst wieder reizend wirken können; die besten Stellen für sie ist die Schläfengegend vor dem Ohre. Sie auf den Warzenfortsatz zu appliciren hat nur bei Complication mit Hyperämie der Meningen der Hirnbasis einen Nutzen. Mitunter wird die Stelle durch besondere Gründe, wie beim Aufhören einer Hämorrhoidalblutung oder der Menses oder eines habituellen Nasenblutens bestimmt.

Die Zahl der zu verordnenden Blutegel beträgt im Mittel für einen Erwachsenen sechs, bei Kindern drei bis vier, bei Neugeborenen einen einzigen.

Eine vortreffliche Methode, die Wirkung der Blutegel zu verlängern, besteht darin, immer nur einen Blutegel auf einmal und den zweiten erst anzusetzen, wenn der erste abgefallen ist.

Der Heurteloup'sche Schröpfkopf verbindet mit der Wirkung einer raschen Entleerung die des starken Saugens, während er gleichzeitig die zu entziehende Blutmenge genau abzumessen gestattet. Es ist von Wichtigkeit bei Blutentziehungen darauf Rücksicht zu nehmen, dass ihnen unvermeidlich eine Reaction, bestehend in einem der beabsichtigten Remission vorangehenden beträchtlichen Blutzufusse folgt. Der Grad dieser Reaction ist, je nach der Constitution und Natur des Individuums, ausserordentlich schwankend. Um sie in richtigen Schranken zu halten, muss man, so lange sie andauert jede Veranlassung zu allgemeiner Erregung oder Reizung der Augen vermeiden. Daher gilt es als absolute Regel, diese Blutentziehungen am Abend vorzunehmen und den Kranken wenigstens die nächsten 24 Stunden hindurch sich ruhig im verdunkelten Zimmer halten zu lassen. Bei nervösen Personen muss diese Zeit bisweilen noch länger sein.

3. Das allgemeine chirurgische Princip, dem zufolge die Compression zu den antiphlogistischen Mitteln gehört, indem sie einerseits mechanisch die Ausdehnung der Gefässe vermindert und den secundären Erscheinungen der Hyperämie, wie z. B. der Transsudation entgegenwirkt, andererseits das betreffende Organ immobilisirt, findet auch in der Ophthalmologie seine Anwendung. Der Compressivverband ist nur eine Modification des oben beschriebenen Schutzverbandes.

Er besteht aus einer $3\frac{1}{2}$ Meter langen und 3 Centimeter breiten Binde aus feinem, möglichst elastischem Flanell.

Nachdem man die Umgebung des Auges und die ganze Augenhöhle in der oben angegebenen Weise so mit Charpie ausgefüllt hat, bis eine ebene Oberfläche entstanden ist, legt man den Verband in folgender Weise an. Man beginnt mit einer schiefe das Auge deckenden, von der zwischen Ohr und Unterkieferwinkel liegenden Stelle nach dem Stirnhöcker der entgegen-

gesetzten Seite aufsteigenden Tour; sie soll die Charpie befestigen. Die Binde, um das Hinterhaupt nach der Stirn zurückgeführt, kommt nach Beschreibung eines vollständigen Kreises wieder bis zum Nacken, worauf eine zweite schief über das kranke Auge ziehende Tour beginnt, welche noch stärker als die erste Tour drückt. Man fährt mit einem zweiten Kreise um den Kopf und dann mit einer dritten zum Auge aufsteigenden Tour fort. Diese letzte Tour muss besonders verhindern, dass sich die beiden ersten verschieben können. Mit einer dritten Kreistour um den Kopf endet man den Verband.

4. Das antiphlogistische Regime hat zum Zweck, die Menge des im Blute enthaltenen Nahrungsmaterials zu beschränken und Alles, was das Nervensystem aufregen oder die Circulation beschleunigen könnte, zu vermeiden. Nur bei schweren, sehr acuten Entzündungen haben wir ein strenges Verhalten, nämlich absolute körperliche und geistige Ruhe und eine nur eben zur Ernährung ausreichende, ausschliesslich vegetabilische Kost zu verordnen. Im allgemeinen genügt es, Mässigkeit in allen diesen Beziehungen anzurathen und alkoholische und aromatische Getränke, sowie stark gewürzte Speisen zu verbieten. Man muss sich in Acht nehmen, die Kranken durch schmale Diät zu schwächen, besonders bei chronischen Entzündungen, wo es oft sogar nothwendig ist, schwächlichen Personen stärkende und selbst reizende Nahrung zu verordnen.

5. Antiphlogistische Medication. Von der grossen Zahl der Medicamente dieser Gattung, als da sind Mercurialien, Jodpräparate, Tartarus stibiatus, Nitrate und verdünnte Säuren finden nur wenige eine allgemeine Anwendung in den eigentlichen Ophthalmien.

Die Mercurialpräparate sind lange Zeit hindurch als wahre Specifica gegen Augenkrankheiten angesehen worden. Man wendet, wenn man einen raschen Erfolg bei gewissen Krankheiten erzielen will, mit Vorliebe Calomel an. Wegen der dabei eintretenden Diarrhöe und Salivation ist es unter allen Quecksilberpräparate am wenigsten zu einer längeren Anwendung geeignet. Das Quecksilberjodür (*Hydrargyrum jodatum flavum*) 5—15 Centigramm pro die ist schon vorzuziehen, obwohl es ebenso leicht Salivation macht. Am besten ist es, Sublimat in Verbindung mit Albuminaten in steigender Dosis zu geben und mit 5 Milligramm 2 mal täglich zu beginnen. Man steigt um ebensoviel jeden zweiten Tag bis zu 3 Centigramm, bei welcher Dosis man eine Zeit lang bleibt, um dann allmählich wieder herunter zu gehen.

Wenn es sich indess darum handelt, das Quecksilber, um schnelle Erfolge zu erzielen, rasch und in grosser Menge dem Organismus einzuverleiben, wie z. B. bei syphilitischen Entzündungen, so kommt man mit der Einreibungscur, die man mit dem inneren Gebrauch des Jodkaliums verbindet, besser zum Ziele. Während dieser Behandlung muss der Kranke in einem constant 18—20° haltenden Zimmer das Bett hüten.

Man lässt 1 oder 2 Gramm graue Quecksilbersalbe nach vorausgeschickter Abwaschung mit Seife einreiben. Den ersten Tag lässt man an den Waden und in der Kniebeuge einreiben, den zweiten an der Innenfläche der Schenkel, den dritten Brust und Bauch, am vierten die Innenseite der Arme und fängt dann wieder von vorne an. Die behaarten Körpergegenden lässt man frei. Nach der Einreibung, die ungefähr eine Stunde vor dem Einschlafen stattfinden soll, wird die eingeriebene Stelle mit einem leinenen Tuche bedeckt. Am folgenden Morgen wird durch ein oder zwei Stunden langes Einhüllen in warme Decken der Kranke zu gelindem Schwitzen gebracht, worauf er die eingeriebene Fläche sorgfältig mit Seife abzuwaschen hat. Während des Tages nimmt der Kranke von einer 3 pCt. Jodkaliumlösung 3 Mal einen Esslöffel voll.

Die Diät muss den Kräften des Kranken angepasst sein, auch muss derselbe täglich ein Mal Stuhlgang haben. Man hat ferner dem Kranken die grösste Sorgfalt in der Reinigung des Mundes und der Zähne an zu empfehlen.

Bei eintretender Salivation gibt man Chlorkalium und touchirt etwaige wundte Stellen des Zahnfleisches mit Opiumtinctur. Die Dauer dieser Cur schwankt je nach dem erzielten Erfolge zwischen 10 und 30 Tagen. Nach dem letzten Tage verordnet man ein Vollbad, fährt mit dem Gebrauch des Jodkaliums und mit den von dem Zustande des Kranken etwa geforderten hygienischen Massregeln fort.

6. Die Drastica finden nur eine sehr beschränkte Anwendung und werden nur, wenn es sich um eine vollständige und rasche Entleerung des Darmtractus handelt, gebraucht.

In Fällen habitueller Verstopfung hält man sich an die gewöhnlichen Abführmittel, besonders an die Mineralwässer.

7. Was die Hautreize in Form von Moxen, Fontanellen oder Haarseilen anbetrifft, die ehemals eine ansehnliche Rolle in der Therapie der Augenerkrankungen spielten, indem man von der Vorstellung ausging, dass der dadurch gesetzte Reiz den Blutzufluss vom Auge ableiten sollte, so ist ihre Anwendung in idiopathischen Augenentzündungen im allgemeinen nachtheiliger als die Krankheit selbst. Wir beschränken sie daher auf die durch eine Allgemeinerkrankung, als deren Theilerscheinung die Ophthalmie auftritt, gegebenen Indicationen. Vesicatores, Senfteige auf die Waden, Fussbäder mit Senfmehl, trockene Schröpfköpfe im Nacken, allgemeine Abreibungen der Haut bilden eine Ableitungscure, von der wir oft nützliche Anwendung im Verlaufe der Augenkrankheiten machen werden.

8. Die Narcotica, welche die oft intensiven Schmerzen bei Augenentzündungen wirksam bekämpfen, verschaffen dem Kranken eine heilsame Ruhe, während sie gleichzeitig den die Krankheit unterhaltenden und ihre Fortschritte begünstigenden Reizzustand der Nerven herabsetzen.

Das am häufigsten angewandte Mittel ist zweifelsohne Morphinum, das am besten als subcutane Injection von 1 bis 1½ Cgr. gegeben wird.

Die beste Stelle für diese Injectionen ist die Schläfe, weil man hier weder ausgedehnte Ecchymosen noch Reizung der Haut, selbst nach zahlreichen in ein oder mehrtägigen Zwischenräumen ausgeführten Injectionen wahrnimmt. Auch die Sensibilität scheint in der Schläfe etwas geringer als an den übrigen Stellen der Haut zu sein. Endlich lässt sich wegen der Schlaffheit des Zellgewebes zwischen Haut und Fascie hier leicht eine Falte aufheben. Aus demselben Grunde darf die injicirte Flüssigkeitsmenge eine ziemlich grosse sein, ohne eine unangenehme Spannung der Haut zu veranlassen.

In der letzten Zeit haben wir das Chloralhydrat innerlich oder als Klysma als ein sehr wirksames und angenehmes Hypnoticum gegeben.

9. Die Anwendung der Mydriatica in gewissen entzündlichen Augenkrankheiten ist durch ihre lähmende Wirkung auf die innern Augenmuskeln, den Sphincter iridis und den Accommodationsmuskel gerechtfertigt. Sie bekämpfen wirksam die spastische Contraction derselben, setzen indirect den intraocularen Druck herab und wirken narkotisirend auf die Endigungen der Ciliarnerven, beschwichtigen dadurch die Ciliarneurosen und den von diesen unterhaltenen Entzündungsreiz.

Man benutzt allgemein eine $\frac{3}{4}$ bis 1 pCt. Lösung von neutralem schwefelsaurem Atropin, die man tropfenweise in den unteren Bindehautsack bringt. Nach jeder Eintröpfelung thut man gut einige Augenblicke hindurch einen leichten Druck auf die Gegend des Thränensacks auszuüben, um die Aufsaugung des Mittels durch die Thränenpunkte und Ueberleitung in die Nase zu verhindern. Man hat auch aus Furcht vor einer Vergiftung durch Unvorsichtigkeit es in Glycerin gelöst ins Auge zu bringen empfohlen (Glycerini 5,0 Atropini sulf neutr. 0,05).

In den durch Versehn entstandenen Vergiftungsfällen besteht das schnellste und wirksamste Mittel in einer subcutanen Morphinum-injection.

Zweites Capitel.

Krankheiten der Conjunctiva.

Anatomie. Die Conjunctiva ist eine Schleimhaut, welche die Innenfläche der Lider von ihrem freien Rande an auskleidet und sich nach Bildung des Bindehautblindsackes in der Gegend des Augenäquators auf die Sclera hinüberschlägt, um diese bis zum Cornealrande zu bedecken. Sie überschreitet selbst die Sclera, indem sie den Limbus conjunctivae am Hornhautrande bildet. Auf der Hornhaut ist sie bis auf die Epithelschichte reducirt. Bei geschlossenen Augenlidern stellt sie also einen vollständigen Sack dar.

Man hat demnach an der Conjunctiva drei Theile zu unterscheiden, den Tarsal- oder Lidtheil, die Uebergangsfalte und die Scleralbindehaut. Die Structur der Bindehaut ist die aller Schleimhäute; sie besteht aus einer Membrana propria, die aus adenoidem Gewebe d. h. aus netzförmigem Bindegewebe mit infiltrirten Lymphkörperchen gebildet wird, aus dem submucösen Zellgewebe und der Epithelschicht.

In dem Lidtheile ist das Grundgewebe dick, das Epithelium geschichtetes Pflasterepithelium; die Papillen der Conjunctiva beginnen erst in 1 Mm. Entfernung vom Augenlidrande und geben der Bindehaut im geschwellten Zustande das eigenthümliche sammtartige Ansehen. Gegen die Uebergangsfalte nehmen sie gleichzeitig an Zahl ab und an Grösse zu. Das submucöse Bindegewebe ist sehr dicht und heftet die Conjunctiva unverschiebbar an den Tarsus an. In den Uebergangsfalten ist dagegen das submucöse Gewebe viel lockerer und enthält eine grössere Zahl ziemlich dicker, zu Bündeln vereinigter, elastischer Fasern. Die Grundgewebsschichte ist hier noch etwas dicker, das Epithelium cylindrisch, die Papillen wenig zahlreich, aber gross.

Die Scleralbindehaut ist weiss, dünn, enthält elastische Fasern und ist durch dichteres Zellgewebe, als das der Umschlagsfalte, an die Sclera angeheftet; dasselbe gestattet indess eine gewisse Beweglichkeit. Das Epithelium an dieser Stelle ist wiederum gepflastert.

Im medialen Augenwinkel bildet die Conjunctiva bulbi eine Duplicatur, die Plica semilunaris, auf deren Aussenfläche in den Thränensee hineinragend die Caruncula lacrymalis, ein Haufen von Haarbälgen, Haarbalgdrüsen und Fettzellen liegt. Die obere Umschlagsfalte wird in der Nähe des äusseren Augenwinkels von den 6—10 Ausführungsgängen der Thränendrüse durchsetzt. Ausserdem besitzt die Conjunctiva Lymphfollikel und acinöse Drüsen; die ersteren finden

sich in beiden Uebergangsfalten, die letzteren fast ausschliesslich in der oberen. Sie scheinen die Hauptquelle der zur Befeuchtung der Oberfläche des Auges bestimmten Flüssigkeit zu sein.

Die Gefässe der Conjunctiva sind sehr zahlreich.

Die Conjunctiva der Lider, der Umschlagsfalten und der grösste Theil der Conjunctiva sclerae beziehen ihre Gefässe aus den Aa. palpebrales (Aesten der A. lacrymalis und nasofrontalis).

Im Bereiche der Conjunctiva sclerae giebt es eine oberflächliche und eine tiefere Schicht. Die tiefere, episclerale Schicht bezieht ihre Gefässe aus den Aa. ciliares anteriores, die von den Arterien der geraden Augenmuskeln abstammen. Aus dem episcleralen Netze gehen in der Nähe des Hornhautrandes zur Conjunctiva sclerae oberflächliche Gefässe, welche sich in dieser letztern verbreiten und mit den aus der Uebergangsfalte kommenden Gefässen anastomosiren. Aus den Verbindungsschlingen beider bildet sich das Randschlingennetz der Cornea; die beiden Schichten der Conj. bulbi lassen sich auch am lebenden Auge leicht unterscheiden; die oberflächliche folgt der Conj. bei Verschiebung, die tiefere, episclerale nicht.

Die Venen, welche die beschriebenen arteriellen Gefässe im allgemeinen begleiten, ergiessen sich in die Vena ophthalmica und facialis.

Die sehr zahlreichen Nerven werden von dem 1. Aste des Trigeminus geliefert; ihre Endigungen zeigen eine bemerkenswerthe Eigenthümlichkeit; sie haben sogenannte Endkolben, die man als eine Modification der Tastkörperchen anzusehen pflegt. Ob ausserdem noch Terminalfasern in der Epithelschicht existiren, ist zur Zeit noch nicht festgestellt.

Das Secret der Conjunctiva setzt sich aus dem Product der acinösen Drüsen zusammen. Es hat ungefähr dieselbe Beschaffenheit, wie das Secret der Thränen-drüse. In demselben sind die abgestossenen Epithelien suspendirt, welche fortwährend reproducirt werden. Seine Bestimmung ist die Oberfläche des Augapfels feucht und die Cornea glatt zu erhalten. Die Wichtigkeit dieses Secretes erhellt aus der Thatsache, dass die zwischen Lidern und Augapfel enthaltene Flüssigkeit fast ganz aus dem Conjunctivalsecrete besteht und die eigentlichen Thränen eine so untergeordnete Rolle spielen, dass die Exstirpation der Thränen-drüse keine Functionsstörung des Auges zur Folge hat, während die Zerstörung der Conjunctiva unausbleiblich Verlust des Auges nach sich zieht.

Erster Abschnitt.

Entzündungen der Conjunctiva.

Die verschiedenen entzündlichen Affectionen der Conjunctiva können nicht als ebensoviele Krankheitswesenheiten angesehen werden, vielmehr stellen sie nur verschiedene Modificationen desselben pathologischen Processes dar, Modificationen, welche einerseits von der Ursache der Krankheit, der Intensität und Dauer ihrer Einwirkung, andererseits von dem besondern Verhalten der Gewebe in dem Augenblicke abhängt, wo die schädliche Einwirkung sich geltend macht. Man kann demnach nicht leugnen,

dass die Eintheilung der Conjunctiviten eine rein theoretische ist; man kann diese verschiedenen Affectionen bald als ebensovielen Stadien derselben Krankheit und bald als aus mehreren einzelnen zusammengesetzte Mischformen antreffen.

Wir trennen diese Affectionen in folgende Gruppen:

1) Hyperämie der Conjunctiva für sich allein bestehend, oder begleitet von Catarrh mit schleimiger, schleimig-eitriger oder rein eitriger Secretion (*Conjunctivitis catarrhalis, blennorrhoeica, purulenta*).

2) Conjunctiviten mit plastischer Secretion, soliden Auf- oder Einlagerungen in das Conjunctivalgewebe (*Conjunctivitis pseudo-membranosa seu diphtheritica*).

3) Conjunctiviten mit nur stellenweise gebildetem, die Epithelschichte in Form von Bläschen oder Knötchen aufhebendem Secrete (*Conjunctivitis phlyctänulosa*).

4) Conjunctiviten mit eigenthümlichen ihrer anatomischen Natur nach noch controversen Producten, den sogenannten Granulationen (*Conjunctivitis granulosa, Trachom*).

I.

1 Hyperämie der Conjunctiva.

Diagnose. Bei ausgesprochener Hyperämie bemerkt man auf der Innenfläche der Lider eine abnorme Gefässentwicklung, die mehr oder weniger die Meibom'schen Drüsen verdeckt und die gewöhnliche Rosafarbe der Conjunctiva in ein lebhaftes, stellenweise dunkleres Roth verwandelt. An den Umschlagsstellen erscheint das Roth noch mehr gesättigt und in schweren Fällen wird die Färbung bläulich roth.

Die Schleimhaut ist nur wenig geschwellt, aber der Papillarkörper fängt an sichtbar zu werden und der Conjunctiva namentlich über der Bandscheibe ein sammtartiges Ansehen zu geben.

Wenn die Hyperämie sich auf den Augapfel verbreitet, wird die *Plica semilunaris* und die Thränenkarunkel injicirt und das Weisse des Auges durch das Sichtbarwerden eines Gefässnetzes mehr oder weniger roth.

Die Injection auf dem Augapfel verlangt ein besonderes Studium, weil die verschiedenen Formen, unter denen dieselbe auftritt, werthvolle Anhaltspunkte für die Diagnose liefern. Hat die Entzündung ihren Sitz in der Conjunctiva, so sind die Gefässe dick, geschlängelt und bilden durch ihre Anastomosen ein Netzwerk. Dies Netz, die Ursache der Injectionsröthe, wird gegen die Lider hin stärker, während es in der Nachbarschaft der Hornhaut schwächer und heller wird. Eine zweite Form der Injection bildet einen rosafarbenen Hof um die Hornhaut, dessen Farbe mit der Entfernung von der letzteren blasser wird. Eine aufmerksame Betrachtung dieser Röthung zeigt, dass sie von sehr kleinen gradlinigen Gefässen gebildet wird, die strahlenförmig von dem Hornhautrande ausgehen.

Diese Injection sitzt in dem episcleralen Gewebe und zeigt eine Entzündung der Cornea oder des Uvealtractus (Iris, Corpus ciliare und Choroidea) an. Eine dritte Injectionsform nimmt nur einen Theil der Augenweisse ein und bildet daselbst einen unregelmässig begrenzten bläulichrothen Fleck; sie ist die Folge einer scleralen Entzündung, deren lebhaft rothe Farbe durch den optischen Einfluss der sie bedeckenden nur halbdurchscheinenden Lagen gedämpft wird.

Bei der einfachen Hyperämie ist die Secretion unverändert; höchstens entsteht unter dem Einfluss eines gelegentlichen Reizes eine Hypersecretion der Thränendrüse; und die Thränen erscheinen dem Kranken unangenehm warm. Die Kranken klagen über ein Gefühl wie von Sandkörnern, über Stechen und Drücken im Auge, über Schwere der Lider besonders des Abends und eine ganz eigenthümliche Trockenheit, so dass sie namentlich nach dem Schläfe nur mit Mühe die Augen zu öffnen vermögen. Sie sind sehr empfindlich gegen Licht und gegen jede längere Anstrengung der Augen. Diese Symptome sprechen sich zuerst bei allen die Hyperämie vermehrenden Gelegenheiten aus, wie bei dem Aufenthalte in warmer, schlechter Luft, bei der Circulationsbeschleunigung nach dem Mittagessen, nach anhaltender Arbeit, nach Reiben der Lider etc. Uebrigens ist die Lebhaftigkeit dieser Empfindungen individuell verschieden und scheint, wenn die Lider gespannt und stark an den Augapfel angepresst werden, stärker zu sein, als bei schlaffen und nicht gespannten Lidern.

Die Ursachen der Hyperämie sind verschiedener Natur. Erkältung, Ausbreitung eines Nasencatarrhs auf die Lidschleimhaut, die Gegenwart eines fremden Körpers auf der Conjunctiva, Verstopfung einer Meibom'schen (Tarsal-) Drüse mit Retention ihres Secretes, Störungen in den Thränenwegen, Aufenthalt in schlechter Luft, schlaflose Nächte sind in erster Linie zu nennen. In gleicher Weise ist angestrengte Beschäftigung unter ungünstigen Verhältnissen, z. B. mit sehr feinen Gegenständen, bei mangelhafter Beleuchtung, mit unpassenden Brillen oder ohne Brillen, während der Zustand der Augen den Gebrauch derselben erfordert, als Ursache anzuklagen.

In andern Fällen trifft man Hyperämie der Conjunctiva als Begleitung einer Hyperämie der tiefern Augenhäute wie z. B. bei progressiver Myopie.

Der Verlauf ist acut oder chronisch, je nachdem die Ursache nur vorübergehend oder andauernd wirkt. Im letzteren Falle kann sich die Hyperämie verbreiten und zu einer Entzündung der Meibom'schen Drüsen zu Blephariten etc. Anlass geben.

Die Prognose ist absolut günstig und die Heilung erfolgt, wenn sich der Kranke den veranlassenden Momenten entziehen kann, in der Regel von selbst.

Die Behandlung sucht in erster Linie alle neuen Schädlichkeiten zu vermeiden und die der Hyperämie zu Grunde liegenden causalen Momente

Grade. Die Injection der Conjunctiva palpebralis ist so intensiv, dass man die Meibom'schen Drüsen nicht mehr unterscheiden kann; die Schleimhaut nimmt ein glänzend rothes, geschwelltes Ansehen an, auch in den Blindsäcken. Die Conjunctiva sclerae ist mehr oder weniger injicirt und das Gefässnetz um so deutlicher, je intensiver die Entzündung. Die Secretion ist nach dem Grade des Catarrhes verschieden; bald sieht man nur einige Schleimfäden zwischen den Falten des Conjunctivalsackes oder auf der Hornhaut; bald findet man eine etwas grössere Menge Secret im medialen Augwinkel angesammelt. Das Secret ist immer von der Thränenflüssigkeit getrennt, ein für den Schleim unterscheidendes Merkmal. Bei beträchtlicher Reizung des Auges besteht gleichzeitig Hypersecretion der Thränenendrüse; die Thränen schwemmen die Schleimfäden gegen den Innenwinkel des Auges, den Lidrand und über die Haut des untern Lides und veranlassen so bei Individuen mit zarter Haut, besonders wenn die Lider unzweckmässiger Weise gerieben werden, Excoriationen an diesen Stellen.

Während der Nacht häuft sich der secernirte Schleim an, trocknet und bildet an dem Lidrande Krusten. Man unterscheidet die auf diese Weise gebildeten Krusten von den bei Blepharitis ciliaris entstehenden dadurch, dass bei der letztern sich die Krusten an den Wurzeln der Cilien finden, diese zu Büscheln verkleben, dick und weich sind, während die erstern den Lidrand in einer mehr gleichmässigen, trockenen, brüchigen Lage bedecken.

Andere Male ist die Secretion während der Nacht so gering, dass die Kranken über grosse Trockenheit und über Steifheit der Lider klagen und diese nur schwer öffnen können.

Der Bindehautcatarrh wird zwar nicht von lebhaften Schmerzen, wohl aber von unangenehmen Empfindungen, wie von Stechen und Sand in den Augen, begleitet, die unter ungünstigen Bedingungen, z. B. in rauchigen, staubigen Localen und schlechter Luft sich steigern.

Lichtscheu macht sich nur bei greller Beleuchtung geltend; ist sie sehr ausgesprochen und klagen die Kranken über lebhafteste Schmerzen, so hat man allen Grund, eine Complication mit einer Hornhauterkrankung zu vermuthen.

Die Krankheit geht häufig nach einer Woche oder länger in Heilung über, ohne andere Behandlung als Sorge für rationelle Hygiene der Augen. Oefters aber wird sie chronisch, und dann verschwindet die Injection der Conj. sclerae. Complicationen mit Hornhauterkrankungen sind angenommen bei alten Leuten selten. Ausserdem bewirkt bei diesen letzteren langdauernde Schwellung der Schleimhaut auch leicht Abstehen der Lidränder vom Augapfel und Eversion der Lidränder, namentlich des untern. Mit den Lidrändern verändern die Thränenpunkte ihre normale Stellung und kehren sich nach aussen, wodurch der Thränenabfluss gehindert wird; das längere Verweilen der Thränenflüssigkeit wirkt aber wiederum als neuer Reiz

auf die Schleimhaut, dieselbe schwillt immermehr an und schliesslich entsteht ein wahres Ectropium.

Der Bindehautcatarrh ist oft nur ein Vorläufer von anderen in kürzerer oder längerer Zeit hinterher auftretenden Affectionen der Schleimhaut, wie der Blennorrhöe, der acuten granulären und der phlyctanulären Conjunctivitis. Da sich hieraus verschiedene therapeutische Indicationen ergeben, hat man auf diesen Umstand zu achten.

Als Ursachen finden wir die schon bei der Hyperämie aufgezählten wieder, denen noch die Verletzungen der Conjunctiva, Mangel an Schutz des Auges, wie bei Ectropium, die Ansteckung durch directe Uebertragung eitriger Partikelchen, endlich die Theilnahme der Schleimhaut an den Erkrankungen der Gesichtshaut, (Erysipelas, Impetigo, Eczem und acute Exantheme) hinzuzufügen sind.

Die Prognose ist durchaus günstig, höchstens ist im Anfange der Krankheit die Ungewissheit, ob sie nicht das Anfangsstadium einer schweren Entzündung bildet und gegen Ende die Besorgniss hervorzuheben, dass sie in das chronische Stadium übergeht.

Behandlung. Abgesehen von den hygienischen Massregeln muss die Entzündung anfangs mit zeitweiligen kalten Umschlägen und nöthigenfalls mit der Darreichung eines leichten Abführmittels behandelt werden.

Unerlässlich ist, dem Kranken die grösste Reinlichkeit anzuempfehlen; er muss durch sorgfältige Waschungen die sich an den Lidern ansetzenden Borken entfernen, ohne durch ungeschickte Berührungen dieselben zu reizen. Erst wenn die Conjunctiva schlaff wird, sich faltet, ihre lebhaftete Röthung verliert und bläulich wird, ist es zweckmässig, die Adstringentien anzuwenden, wie Zinc. sulf., Cupr. sulf., Alumen, Arg. nitr., welche in $\frac{1}{4}$ — $\frac{1}{2}$ pCt. Lösungen ein bis zwei Mal täglich in den Conjunctivalsack eingetröpfelt werden. Auch kann man mit denselben Lösungen mehrere Male täglich Umschläge machen lassen.

Die auf die Anwendung dieser Mittel bisweilen folgenden ziemlich lebhaften Reizzustände muss man durch kalte Compressen oder Douchen zu mässigen suchen.

Gegen den chronischen Catarrh zieht man die Cauterisation der Schleimhaut mit dem mitgirteten Stifte in Anwendung oder pinselt die Conjunctiva mit 1 bis 2 pCt. Lösung von Arg. nitr. oder Plumbum acet. Zur Verhütung von Krustenbildung legt man Glycerin auf oder Ungt. leniens aus

Cerae albae } āā 1 gr.
Spermaceti }
Olei olivarum 10 gr.

Schliesslich bemerken wir noch, dass die Zahl der einfachen oder zusammengesetzten Mittel, die man gegen die catarrhalische Conjunctivitis anwendet, viel grösser ist, als die, welche wir aufgezählt haben: aber der Erfolg hängt weniger von dem gerade ausgewählten Mittel als

von seiner Anwendung ab. Diese richtet sich nach dem durch seinen Gebrauch erzielten Resultate; je nach dem Grade der eintretenden Reaction hat man mit ihm fortzufahren, oder zu einem andern zu greifen.

3. *Conjunctivitis purulenta. Blennorrhöa conjunctivae.*
Ophthalmia neonatorum.

Diagnose. Die Grenze, welche die *Conjunctivitis purulenta* von der eben beschriebenen trennt, ist nicht scharf, es besteht nicht so sehr ein specifischer als vielmehr ein gradueller Unterschied zwischen beiden Affectionen. Bei der eitrigen *Conjunctivitis* ist das Gefässnetz der Schleimhaut stärker entwickelt und gefüllt, die Injection der Lidbindehaut ist intensiver, die Blindsäcke bilden beim Umklappen der Lider wegen der stärkern Schwellung ihres Gewebes vorspringende Wülste, und erscheinen mit bald punktförmigen, bald grösseren Papillen oder mit wahren Papillarwucherungen besetzt, die leicht und bei der leisesten Berührung bluten. In Folge der Erweichung und serösen Durchtränkung der *Conjunctiva*, die sich in das darunter liegende Gewebe verbreitet, kommt es auch zu Lidschwellungen. Das Oedem erreicht einen so hohen Grad, dass die Hautfalten verstreichen und das obere Lid mehr oder weniger vollständig durch seine Schwere, und dadurch bedingte relative Insufficienz des *Levator palpebrae* herabsinkt. Der Kranke kann daher die Lidspalte nur mit Mühe öffnen. Die Lidhaut ist geröthet, ihre Temperatur erhöht. Die *Conjunctiva sclerae* ist ebenfalls injicirt und glänzt, die Infiltration des submukösen Gewebes bedingt eine in ausgesprochenen Fällen die Hornhaut mit einem dicken Wulst umgebende Chemosis. Das Secret ist viel reichlicher als bei der catarrhalischen *Conjunctivitis*, ergiesst sich zwischen die Lider und fliesst die Wange herab. Seine Beschaffenheit wechselt nach dem Stadium der Entzündung. Im Anfange besteht starker Thränenfluss (*Dakryorrhöe*) und die schleimigen Massen sind scharf von den Thränen getrennt. Später gesellt sich eine gewisse Menge eitriger Elemente hinzu, die sich mit der Thränenflüssigkeit mischen. Endlich wird das Secret rein eitrig (*Pyorrhöe*). Die Klagen des Patienten beziehen sich anfangs auf das Gefühl von Hitze und Brennen, später kommen mehr oder weniger heftige Ciliarschmerzen mit Ausstrahlung in den Kopf hinzu.

Bei reizbaren Personen constatirt man bisweilen Fieberbewegung. Diese Symptome hören gewöhnlich mit dem Eintritt reichlicher Eiter-Secretion auf, und stellen sich erst bei dem Auftreten einer Complication mit einem Hornhautleiden von neuem ein.

Verlauf und Ausgang. Die Bindehautblennorrhöe dauert, abgesehen von Complicationen und dem Uebergange in das chronische Stadium, gewöhnlich 3—4 Wochen. Die erste, dem Beginn der Eiter-Secretion vorangehende Periode kann so kurz sein, dass sie unbemerkt vorübergeht.

Wenn die Krankheit direct in Heilung endigt, so sieht man wie z. B. bei Neugeborenen, alle Symptome allmählich abnehmen und die Bindehaut langsam zum Normalzustande zurückkehren. Mitunter geht die Affection unmerklich in die chronische Form über, die durch Schwellung der Conjunctiva, papillare Wucherungen an der Oberfläche und mehr oder weniger dicke Falten in den Blindsäcken charakterisirt wird. Endlich, und darin liegt die Bösartigkeit der Blennorrhöe und der Unterschied von der catarrhalischen Conjunctivitis, complicirt sie sich in einer grossen Zahl von Fällen mit schweren Keratiten.

Wir können drei verschiedene Formen, unter denen die Hornhaut ergriffen wird, unterscheiden. 1) Es bilden sich an verschiedenen Stellen Facetten, kleine Substanzverluste im Hornhautepithel, die besonders anfangs, wo die Cornea noch vollkommen durchsichtig ist, leicht unbemerkt bleiben. Wenn diese Substanzverluste in der ersten Periode der Entzündung entstehen, kann bei sorgsamer Pflege des Kranken der Process hierbei stehen bleiben, und die zerstörte Substanz vollständig ersetzt werden. Zeigt sich diese Complication seitens der Hornhaut auf dem Höhepunkt der Entzündung, so dringen die Substanzverluste in die Tiefe der Cornea, vereinigen sich und bilden so ein mit gelblichem Detritus bedecktes Geschwür, das tiefer und tiefer wird, und zur Perforation der Membran führt. 2) Es erscheinen im Centrum der durchweg trüben Hornhaut grauliche Punkte (Infiltrate), die sich der Breite nach ausdehnen, zusammenfliessen und zur Abscessbildung neigen. 3) Die Infiltration findet am Hornhautrande in Form eines mehr oder weniger vollständigen Ringes statt. Wenn dieser Ring einen beträchtlichen Theil des Umfanges, mehr als ein Drittheil einnimmt, so wird dadurch eine tiefe Ernährungsstörung der Hornhaut bewirkt und Anlass zu einer totalen, fast unvermeidlich den Verlust des Auges nach sich ziehenden Hornhautnekrose gegeben.

Die Ursache der Betheiligung der Hornhaut muss bald in der Entzündung des subconjunctivalen Gewebes und der dadurch bewirkten Compression der ernährenden Gefässe, bald in der Berührung und directen Resorption von Eiter seitens der Hornhaut, bald in der Reibung durch die geschwellte mit papillaren Unebenheiten besetzten Lidbindehaut gesucht werden.

In Folge dieser Complicationen kann die Conjunctivitis purulenta dauernde Trübungen der Hornhaut, staphylomatöse Veränderungen und selbst die vollständige Zerstörung des Auges herbeiführen.

Wir fügen noch hinzu, dass besonders bei bejahrten Personen die Lider oft ihre Elasticität für immer einbüssen und bei Fortsetzung der Entzündung auf den Tarsus hartnäckiges Ectropium eintreten kann.

Die Wichtigkeit der in Rede stehenden Affection und die aus einer ungenügenden oder unzweckmässigen Behandlung entspringende Gefahr veranlasst uns die Differential-Diagnose der eitrigen Conjunctivitis zu besprechen.

Sie kann verwechselt werden 1) mit der catarrhalischen Conjunctivitis; wir haben schon gesagt, dass nur ein Unterschied in der Intensität der Symptome zwischen beiden Entzündungsformen besteht; die Behandlung ist überdies beinahe dieselbe; 2) mit der acuten granulären Conjunctivitis; bei dieser ist das Secret viel weniger reichlich, die Injection weniger ausgesprochen, was aber vor allem das charakteristische Unterscheidungsmerkmal abgibt, ist die Anwesenheit kleiner, weisser, von Gefässen umgebener, anfangs im Niveau der Conjunctiva befindlicher Flecke, während wir bei der eitrigen Conjunctivitis spitze oder selbst breite wahre Wucherungen bildende Papillen vorfinden. Ein Irrthum in der Diagnose würde sehr nachtheilig sein, indem nämlich die bei der Blennorrhoe souveränen Cauterisationen die acute granuläre Conjunctivitis nur verschlimmern würden; 3) mit der diphtheritischen Conjunctivitis. Hier ist die Schleimhaut gespannt, rauh, mit grau-gelblichen Membranen ohne Spur von Gefässen bedeckt. Man findet dabei einzelne Ecchymosen eine sehr erhöhte Temperatur der Lider und heftige Schmerzen. Das Secret hat nicht den gleichmässig eitrigen Charakter, besteht vielmehr aus einem dünneitrigen Serum, in welchem Fetzen diphtheritischer Membranen schwimmen. Endlich bemerken wir noch, dass die Diphtheritis sich niemals bei Neugeborenen und am häufigsten bei Kindern von sechs Monaten bis zu sechs Jahren findet.

Die Prognose der eitrigen Conjunctivitis ist, so lange als keine Complicationen auftreten, günstig. Da indess diese letztern ausserordentlich häufig sind und in allen Perioden der Entzündung sich hinzugesellen können, so müssen wir immer in der Prognose vorsichtig sein. Sollen wir unser Urtheil abgeben, so haben wir uns an das Stadium und die Intensität der Krankheit und bei Epidemien an den Charakter der letztern zu halten. Sobald die Hornhaut ergriffen ist, wird die Prognose viel schwerer.

Aetiologie. Da jede catarrhalische Conjunctivitis in die blennorrhoeische Form übergehen kann, so brauchen wir nur auf die der erstern zu Grunde liegenden Ursachen zurück zu verweisen (S. 37). Jedes mit der Schleimhaut des Auges in Berührung gebrachtes Eiterpartikelchen kann Bindehautblennorrhoe erzeugen. Und in der That finden wir diese Affection am häufigsten direct inoculirt, wie bei der gonorrhoeischen Blennorrhoe und der Ophthalmie der Neugeborenen, bei der letztern durch Berührung der Augen mit dem Vaginalsecrete, bei der erstern durch Uebertragung des Urethralsecretes mittelst der Finger.

Häufig sieht man die eitrige Bindehautentzündung sich gleichzeitig bei einer grossen Zahl denselben epidemischen oder sonstigen Einflüssen unterworfenen Personen, wie in Kasernen, Gefängnissen, Schulen entwickeln und rasch durch Ansteckung verbreiten. Die Frage, ob die Uebertragung ausschliesslich durch directe Berührung mit den Secreten geschieht oder auch durch die Luft stattfindet, ist noch immer nicht entschieden. Wir unsererseits schliessen uns der Ansicht v. Graefe's an, dass auch durch den Expirationsluftstrom fortgerissene contagiöse Elemente die Ansteckung vermitteln können.

Wichtiger scheint uns die Thatsache, dass die Einimpfung eitrigen Secretes nicht immer die gleiche Form der Conjunctivitis erzeugt; so sehen wir in dem einen Falle auf eine stattgehabte Infection eine catharrhalische, in dem andern eine eitrige, in einem dritten besonders zur Zeit einer Epidemie eine diphtheritische Conjunctivitis folgen.

Behandlung. Im Anfangsstadium, wenn die Schleimhaut noch gespannt, die Secretion unbedeutend ist und die papillaren Unebenheiten noch fehlen, muss man von der Anwendung aller adstringirenden oder ätzenden Mittel absehen. Hier sind Eiscompressen am Platze bis die Temperatur auf das Normale herabgesetzt ist; bei beträchtlicher Hyperämie nimmt man Scarificirungen der Schleimhaut der Uebergangsfalten vor; in ganz schweren Fällen muss man sich zur Vermeidung eines consecutiven Ectropiums zu einem horizontalen Einschnitt des äusseren Lidwinkels durch Haut, Muskel und Fascin mit Schonung der Conjunctiva entschliessen. (v. Graefe.)

Dieser Einschnitt trifft einige kleine arterielle direct zur Conjunctiva ziehende Gefässe und hat den doppelten Vortheil einer energischen Blutentziehung neben einer Verminderung des von den Lidern auf den Augapfel ausgeübten Druckes (wegen der Durchtrennung des Musc. orbicularis). Man kann diese kleine Operation, wenn es das Allgemeinbefinden des Kranken erlaubt, durch die Application einiger Blutegel hinter einander ersetzen. Die sogenannte Abortiveur, die in einer energischen Anwendung einer concentrirten Höllensteinlösung besteht, ist zu verwerfen, schon aus dem einen Grunde, dass wir in diesem Stadium der Krankheit im Ungewissen darüber sind, ob wir nicht den Anfang einer diphtheritischen Conjunctivitis vor uns haben, in welchem Falle die Aetzung höchst nachtheilig wirken würde. Eher ist es gestattet, gerade in dieser Rücksicht einen Versuch mit systematischem Luftabschluss durch einen Druckverband zu machen, nur muss dieser Morgens und Abends gewechselt und das Auge jedes Mal genau untersucht werden.

Hat sich die eitrige Natur erst herausgestellt, dann haben wir zu den Causticis als souveränen Mitteln überzugehen. Als solche dienen 2 bis 3 pCt. Lösungen von Arg. nitr. oder Cuprum aluminatum und 1—2 pCt. Lösungen von Plumb. acet. X

Diejenigen, welche an den mitigirten Höllensteinstift gewöhnt sind, ziehen diesen mit Recht den andern genannten Mitteln vor.

Er hat den Vortheil, dass man das Aetzmittel gerade da, wo man will, auftragen kann, was bei einer ungleichmässig starken Betheiligung der Schleimhaut an verschiedenen Stellen von Bedeutung ist.

Der reine Höllensteinstift, der sehr tief wirkt und deshalb leicht Narben zurück lässt, darf nur in Fällen von sehr tiefgehender Infiltration der Conjunctiva, übermässiger papillarer Wucherung und sehr reichlicher Eiterabsonderung gebraucht werden. Im allgemeinen bedienen wir uns des mit Kali nitric. in gleichem Verhältnisse gemischten Höllensteinstiftes, den wir

x 12 H 1/2 (w 480 gr) mit 500 gr Nitr. w. m. m. .

in folgender Weise anwenden. Nachdem das obere Lid umgekehrt ist und die Umschlagsfalte ausgebreitet vorliegt, schieben wir das untere Lid zum Schutz über die Cornea nach oben, und führen nun, je nach dem beabsichtigten Grade der Einwirkung den Stift mehr oder weniger tief eindrückend, über die Oberfläche der Schleimhaut. Unmittelbar darauf neutralisiren wir den Ueberschuss des Causticums mit einem in Salzwasser getauchten Pinsel und waschen, noch ehe wir das Lid wieder in seine natürliche Lage zurück lassen, die ganze Ocerfläche mit reinem Wasser ab. Ebenso wird es am unteren Lide gemacht.

Wirkung des Causticum.

Auf einer gesunden Schleimhaut bildet sich nach der Aetzung ein Schorf, der wie ein fremder Körper wirkt, daher ihn die Gewebe zu eliminiren suchen. Es entsteht also unter dem Schorf ein seröses Exsudat, der Schorf wird dadurch etwas gehoben und reibt sich an der *Conjunctiva sclerae*. Der bis dahin mässige Schmerz steigert sich, bis sich endlich der Schorf ablöst, worauf der Schmerz einen mehr dumpfen Charakter annimmt; derselbe dauert bis zur Regeneration des durch das Aetzmittel zerstörten Gewebes fort. — Auf der blennorrhischen Schleimhaut erzeugt die Aetzung ebenfalls eine Eschara; der darauf folgende Schmerz ist wegen der grösseren Empfindlichkeit der Theile noch heftiger. Thatsächlich aber ist die Wirkung einer gleich starken Aetzung geringer als auf der gesunden Schleimhaut, weil in Folge der serösen Durchtränkung der Bindehaut das Aetzmittel schneller neutralisirt wird. Während der Dauer der Elimination des Aetzschorfes ist die Temperatur sehr erhöht und erst in der Regenerationsperiode tritt Nachlass ein. Die Schleimhaut ist dann noch stellenweise ihres Epithels verlustig und blutet an verschiedenen Punkten, aber man bemerkt, dass die Gewebe zusammengefallen sind und die Absonderung aufgehört hat. Die letztere fängt nach Ablauf der Regenerationsperiode wieder an, und gerade dann muss man die Aetzung wiederholen.

Diese verschiedenen Stadien (Hyperämie und seröse Exsudation, Abstosung des Aetsschorfes und Wiederersatz des Epithels) nehmen etwa 24 Stunden in Anspruch, man muss das aber nicht für eine unumstössliche Regel ansehen, vielmehr hat man den Kranken nach den ersten Aetzungen genau zu beobachten und sich zu vergewissern, wann die Secernirung wieder begonnen hat, um genau die Zeit, welche man zwischen zwei Aetzungen verstreichen lassen muss, kennen zu lernen. Wiederholt man zu oft, so würde man natürlicher Weise die Reizung des Auges fortwährend steigern, wiederholt man zu selten, würde die Krankheit umgekehrt inzwischen von neuem an Intensität gewinnen und die Wirksamkeit des Mittels vermindert werden. (v. Gräfe.)

Bei einseitiger Affection muss man das andere Auge durch einen Schutzverband vor Ansteckung bewahren. Derselbe besteht aus einem Charpiepolster und einer über demselben ausgebreiteten, mit Heftpflasterstreifen an der Umgebung des Auges befestigten Compresse. Das Ganze wird durch eine dicke Collodiumlage undurchgängig gemacht. Man muss natürlich den Verband oft wechseln und den Zustand des Auges genau

überwachen. Bei Weitem angenehmer für Arzt und Patienten ist die Anwendung eines ziemlich grossen Brillenglases in Muschelform. Die Fassung desselben besteht in einem breiten Lederbande, das auf dem Orbitalrande aufliegt und hinter dem Kopfe festgeschnürt wird. Eine grössere Sicherung des Abschlusses kann man durch Heftpflaster und eine Collodiumlage über der Lederfassung und dem Orbitalrande erzielen.

Dem Kranken muss man die grösste Reinlichkeit zur Pflicht machen; das kranke Auge muss oft ausgewaschen und das reizend wirkende Secret entfernt werden. Hierzu dient am besten ein kurzer Wasserstrahl aus einem Schwamm oder einer Spritze. Ich ziehe dem reinen Wasser sehr verdünntes Chlorwasser vor. Es ist von Wichtigkeit, den Kranken und seine Umgebung von der Gefahr der Ansteckung und den erforderlichen Vorsichtsmassregeln in Kenntniss zu setzen.

Unmittelbar nach der Aetzung, bekämpft man die bisweilen ziemlich starke Reaction durch kalte Umschläge, die des Tages über wenigstens in den ersten 8—14 Tagen mehrere Male wiederholt werden müssen. Diese Umschläge von Eiskälte oder einer Temperatur von 10—12° C. tragen gleichzeitig dazu bei, den erschlafften Gefässen neuen Tonus zu verleihen.

In Fällen starker Wulstung der Schleimhaut fühlt sich der Kranke durch Scarificirungen nach der Aetzung und vor der Abstossung des Schorfes, dem Augenblick der stärksten Congestion, sehr erleichtert. Die Eschara löst sich dann viel schneller und der Schmerz ist geringer. Diese günstigen Folgen verleihen den Scarificirungen bei Hornhautcomplicationen, wo es sich darum handelt, das schädliche Reiben des Aetzschorfes auf der Hornhaut zu verhindern, eine besondere Bedeutung. Sie werden mit einer Staarnadel oder besser mit einem eigens hierzu bestimmten Instrumente, dem Scarificateur ausgeführt, mit welchem man kleine oberflächliche, unter einander parallele Einschnitte macht.



Fig. 14. Scarificateur von Desmarres.

Die Blutung unterhält man, indem man das Lid sanft in senkrechter Richtung zu den Schnitten dehnt und die scarificirten Stellen sorgsam abtupft. Die Scarificirungen dürfen nicht zu tief ausfallen, weil sie sonst zu Bindehautnarben Veranlassung geben.

Wenn ein chemotischer Wulst die Hornhaut umgibt und den Lidschluss hindert, ist es am besten dem serösen Erguss freien Ausfluss zu verschaffen, indem man mit einer krummen Scheere dem Rande der Cornea parallele Einschnitte in die chemotische Geschwulst macht. Nachdem die Spitze der Scheere in das subconjunctivale Gewebe eingedrungen ist, trennt man das letztere in der ganzen Ausdehnung der Chemosi; durch leises Streichen von der stärksten Anschwellung gegen die Schnittwunde hin befördert man den Ausfluss des Ergusses.

Die Excision einer Conjunctivalfalte an der Stelle der Chemosi hat durchaus zu unterbleiben, erstlich weil danach üble Narben in der Bindehaut zurück-

bleiben können und dann auch weil sie nicht wirksam dem beabsichtigten Zweck entspricht. Die Excision kann nämlich nur dem unmittelbar unter dem fortgenommenen Stücke befindlichen Serum freien Ausfluss verschaffen, da der Erguss in dem subconjunctivalen Zellgewebe eingeschlossen ist und dort so lange verbleibt, bis dasselbe getrennt wird.

Bei Complicationen der eitrigen Conjunctivitis mit einem Hornhautleiden muss man nichtsdestoweniger die gegen die Blennorrhöe gerichtete Behandlung fortsetzen, weil die Blennorrhöe ihrerseits die Ausdehnung der Hornhauterkrankung begünstigt. Nur muss man nach der Aetzung noch sorgfältiger mit Salzwasser neutralisiren, noch öfter mit reinem Wasser abspülen, die rasche Abstossung des Aetzschorfes durch Scarificirungen beschleunigen und sobald der Schorf gelöst ist ihn wegnehmen. Wenn indessen die Ulceration der Cornea in die tieferen Schichten fortschreitet, so wird es auch der sorgsamsten Behandlung nicht immer gelingen, die Perforation derselben zu verhindern. Nur kann man durch zweckmässiges Einschreiten (s. u.) die Perforation auf eine geringe Ausdehnung beschränken, und weniger gefahrvoll gestalten.

Der intraoculare Druck ist bei dieser Krankheit allerdings keineswegs gesteigert, wirkt aber natürlich mit einer relativ grösseren Kraft auf die ulcerirte Stelle der Hornhaut, die ihm weniger Widerstand als die übrigen normalen Partien entgegengesetzt. Die Aufgabe besteht also darin, alle erfahrungsgemäss den intraocularen Druck herabsetzenden Mittel anzuwenden. An erster Stelle das Atropin, das wahrscheinlich durch die absolute Ruhe, in welche es die Binnenmuskeln des Auges versetzt, sowie durch Verminderung der Absonderungsgeschwindigkeit des Humor aqueus wirkt; dann die Paracentese der vorderen Kammer durch den Geschwürsgrund, mit der Vorsicht, den Humor aqueus nur sehr langsam abfliessen zu lassen. Nach diesem kleinen Eingriff legt man einen Compressivverband an, der die Widerstandsfähigkeit der Hornhaut unterstützt. Diese Verminderung der Augenspannung gewährt überdies den Vortheil, den Stoffwechsel in der Hornhaut zu beschleunigen, was man an der schnelleren, mit der Ablagerung graulicher Massen im Geschwürsgrunde beginnenden Regeneration des zerstörten Gewebes merkt. Diese Punction der vorderen Kammer ist immer indicirt, wenn die dünnste Stelle des Geschwüres durch ihre Prominenz zu erkennen gibt, dass sie dem Druck in der vorderen Kammer nachzugeben im Begriff steht; denn es ist von Wichtigkeit, der spontanen Perforation vorzubeugen, die in mehr oder weniger stürmischer Weise vor sich geht und leicht einen bedeutenden Irisvorfall, Vortreibung der Linse, Glaskörperverlust, Hämorrhagien ex vacuo und so den Verlust des Auges veranlassen kann. Jedenfalls lässt die sich nach einer spontanen Perforation bildende Narbe durch ihre Ausdehnung und unregelmässige Form eine die Sehkraft stärker beeinträchtigende Trübung der Hornhaut zurück, als die unbedeutende von der Paracentese herrührende Narbe.

Die für diese kleine Operation nothwendigen Instrumente sind eine Paracentesennadel, eine Fixirpincette und ein convexes Stiletchen mit stumpfer Spitze. Der Kopf des Kranken wird fixirt, die Lider werden hinreichend auseinander ge-

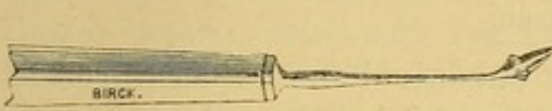


Fig. 15. Paracentesennadel.

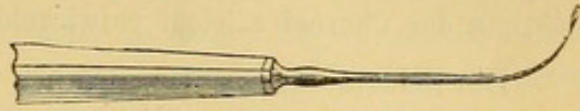

Fig. 16. Convexes stumpfes Stilet.

zogen und falls der Kranke sein Auge nicht vollständig ruhig halten kann, das Auge mit der Fixirpincette gefasst. So allein ist man sicher, einmal dass man nicht lange hin und her zu fahren braucht, ehe man dazu kommt, an der richtigen Stelle zu punktiren, dann, dass man nicht an einer andern, als der richtigen Stelle punktiert und dass man endlich dem Instrument nicht eine unglückliche Richtung gibt. Die Paracentesennadel soll schief eingestochen werden und eine lineare Wunde von 3—4 mm. Breite machen. Bei dieser Führung des Instrumentes vermeidet man am sichersten nachfolgenden Prolapsus iridis. Sobald die Spitze der Nadel in die vordere Kammer eingedrungen ist, senkt man den Stil des Instrumentes, um nicht mit der Spitze die nach dem Abfluss des Kammerwassers sich vordrängende Iris und Linse zu verletzen. Beim Zurückziehen der Nadel sieht man meistens, je nach der Höhe des intra-oculareren Druckes und der Richtung der Hornhautwunde, den Humor aqueus in mehr oder weniger kräftigem Strahle folgen. Bisweilen aber fliesst das Kammerwasser erst ab, wenn man die Lippen der kleinen Wunde durch einen leichten Druck mit der Spitze der Nadel oder mit Hülfe des kleinen Stilets zum Klaffen bringt. Mittels des letzteren können wir auch, indem wir mit dem abgerundeten platten Ende leise auf den Wundrand drücken, den Humor aqueus zum zweiten Male und öfter ablassen, ehe sich die kleine Hornhautwunde vollständig schliesst.

Wenn die Cornea schon theilweise zerstört ist und Iris in der Wunde liegt, muss man durch energische Atropinisirung sie dahin zu bringen suchen, dass sie sich ans derselben zurückzieht. Zuweilen ist der Irisvorfall zu gross, als dass man von diesem Mittel etwas erwarten könnte. Ueberragt er das Niveau der Cornea, vermehrt er die Reizung des Auges und hindert er den Abfluss des Kammerwassers, so muss man ihn incidiren oder abtragen. Unterlässt man dies, so hat man eine weitere Spannungsvermehrung zu gewärtigen, ja es kann bei starker Vortreibung der Linse oft nothwendig werden, selbst diese durch einen queren Schnitt durch die Cornea herauszulassen. Treibt sich nach der Extraction der Linse der Glaskörper bruchsackartig durch die Hornhautwunde vor, so punktiert man die Hyaloidea und lässt einige Tropfen ausfliessen. Man erleichtert dadurch die Narbenbildung. In dieser Weise beugt man dem vollständigen Verlust des Auges vor und bewahrt sich selbst die Möglichkeit einer späteren Pupillenbildung mit nachträglicher theilweiser Wiederherstellung des Sehvermögens.

Der Austritt einer selbst beträchtlichen Glaskörpermenge bedingt an und für sich noch nicht unvermeidlichen Verlust des Auges; dieser hängt vielmehr von einer eventuellen Choroiditis ab, die sich allerdings in Folge des Glaskörperverlustes und der ihm folgenden Störungen in der Circulation und Ernährung der Choroidea leicht entwickeln kann.

Die Behandlung der Blennorrhöe im chronischen Stadium beschränkt sich abgesehen von den schon angegebenen hygienischen Massregeln auf die methodische Anwendung der Adstringentien. Von diesen wird Arg. nitr. in Substanz als Lapis mitigatus oder in 1 bis 3 pCt. Lösung bei reichlicher Secretion angewendet, während bei mässiger Absonderung die Bepinselung mit 1 bis 2 pCt. Bleilösung (Plumb. acet.) indicirt ist. Der Cuprumstift wird in den Fällen benutzt, wo nach Aufhören jeder eitrigen Absonderung noch Papillarwucherung vorhanden ist und zurück gebildet werden soll. Von diesen Regeln darf nur dann abgewichen werden, wenn durch zu langen Gebrauch ein und desselben Mittels dieses seine Wirksamkeit eingebüsst hat; es muss dann dasjenige andere Adstringens, welches den vorliegenden Verhältnissen am meisten angepasst scheint, ausgewählt werden.

Die beiden Formen der eitrigen Conjunctivitis, denen man gewöhnlich eine besondere Stellung bei der Eintheilung der Conjunctiviten einräumt, die Ophthalmie der Neugeborenen und die gonorrhoeische Conjunctivitis zeigen dieselbe Reihe von Symptomen, unterliegen daher auch denselben Principien der Behandlung.

Was die Blennorrhöe der Neugeborenen anbetrifft, so wollen wir nur bemerken, dass sie sich bald, besonders am Anfange unter dem Bilde einer catarrhalischen Conjunctivitis darstellt und dann die dieser Affection entsprechenden Massregeln fordert, bald unter der rein eitrigen Form; bald endlich nimmt die Secretion eine gewisse plastische Tendenz an und es zeigt sich so eine Annäherung an die diphtheritische Conjunctivitis, von der im nächsten Capitel die Rede sein wird. Indessen ist die wahre Diphtheritis niemals bei Neugeborenen beobachtet, hier finden wir nicht wie bei jener eine diphtheritische Infiltration der Schleimhaut, sondern eine blosse Auflagerung häutiger fibrinöser Exsudate auf der Conjunctiva. Nichtsdestoweniger zwingt uns dieser Zustand zu gewisser Vorsicht in dem Gebrauche der Adstringentien, zur verlängerten Anwendung von Eiscompressen und wenn die Bildung von Pseudomembranen fort dauert zur Darreichung von einigen kleinen Dosen Calomel (in refracta dosi). Siehe jedoch das Genauere unten.)

Bei der gonorrhoeischen Blennorrhöe nimmt der im allgemeinen sehr heftige Entzündungsprocess einen stürmischen Verlauf. Die Schwellung der Lider ist beträchtlich, die Conjunctiva palpebrarum stark gewulstet, die Conjunctiva sclerae Sitz einer lebhaften Injection und bedeutender Chemosis. Die Secretion beginnt sehr bald und in überreichlicher Menge.

Gerade in diesen Fällen darf man die Anlegung eines Schutzverbandes an dem gesunden Auge nicht versäumen sowie nicht unterlassen, den Kranken und seine Umgebung von dem hochgradig contagiösen Charakter des Secretes in Kenntniss zu setzen. Wenn die Krankheit einen sehr acuten Verlauf nimmt, muss man Tag und Nacht Eisüberschläge machen, Blutentziehungen durch öfters wiederholte Blutegel erzielen, Calomel in hohen Dosen geben, ja selbst Quecksilbersalbe einreiben lassen, besonders wenn Neigung zu plastischer Exsudation besteht. Sobald sich deutliche Eiterproduction eingestellt hat, muss man zu den Aetzmitteln greifen, die oft 2 oder 3 Mal täglich angewendet werden müssen, wenn sich in Folge der hochgradigen Congestion die Eschara rascher als gewöhnlich abstösst.

II.

Conjunctivitis diphtheritica (pseudomembranosa).

Die diphtheritische Conjunctivitis ist eine der gefährlichsten Augenkrankheiten. Sie tritt in einzelnen Theilen Deutschlands z. B. in Berlin¹⁾ epidemisch auf, während sie anderwärts z. B. in Frankreich auffallend selten ist. Man darf sie nicht mit derjenigen Form gewöhnlicher Conjunctiviten verwechseln, bei welcher man die Conjunctiva mit dünnen in toto abziehbaren Pseudomembranen bedeckt findet, unter denen sich die Schleimhaut stark congestionirt, geschwellt, blutend und glänzend roth zeigt; man beobachtet dies z. B. bei den nach Kalkverbrennungen und ähnlichen Verletzungen entstandenen Conjunctiviten.

Die ächte diphtheritische Conjunctivitis ist durch eine Faserstoffeinslagerung in der ganzen Dicke der Schleimhaut charakterisirt, durch welche die Circulation unterbrochen und der Bindehaut eine eigenthümliche Steifheit verliehen wird.

Die Diphtheritis der Conjunctiva entwickelt sich unter Wärmegefühl, lebhaften Schmerzen, verbunden mit starkem Thränenfließen. In kurzer Zeit schwillt das obere Lid, die Hautfalten verstreichen, die Haut wird prall glänzend und nimmt vom Lidrande an eine blasse Rosafarbe an. Dem Kranken wird es immer schwerer und zuletzt unmöglich, das Lid zu heben; er fürchtet sich vor jeder Berührung des Lides; dasselbe sinkt immer mehr und bedeckt theilweise das untere.

Die Conjunctiva bulbi zeigt ein grossmaschiges nicht eben rothes Gefässnetz. Es entwickelt sich rasch Chemosis von gelblicher Färbung, mit sehr zahlreichen rothen, von kleinen apoplectischen Herden herrührenden Punkten. Schneidet man die Chemosis ein, so fliesst keine Spur Serum aus; das subconjunctivale Gewebe ist mit geronnenem Faserstoff infiltrirt.

¹⁾ v. Graefe hat zuerst von dieser Krankheit eine classisch gewordene Darstellung gegeben, der wir in diesem Capitel folgen.

Das obere Lid lässt sich nicht allein wegen der Schmerzhaftigkeit, sondern auch in Folge seiner auffallenden Steifheit nur sehr schwer ectropioniren. Man sieht alsdann eine glatte gelbliche Oberfläche, die Folge der dicken fibrinösen Exsudation, die sich tief in die Dicke der Bindehaut selbst hinein erstreckt, in dieser fast alle Circulation aufgehoben hat und die Bindehaut, wie das ganze Auge mit vollständiger Zerstörung bedroht. Zieht man Fetzen dieses Exsudates ab, so findet man darunter immer dieselbe pralle, gelbliche Oberfläche, d. h. die Conjunctiva ist in allen Schichten gleich mässig stark infiltrirt. Am meisten fällt die Abwesenheit der Gefässe auf; macht man einen selbst sehr tiefen Einschnitt in die Gewebe, so sieht man kaum ein Tröpfchen Blut ausfliessen. Die Schleimhaut bekommt dadurch ein speckiges Aussehen, das in den Conjunctivalblindsäcken am deutlichsten ausgesprochen ist. Das untere Lid ist in gleicher Weise verändert.

Bei Kindern finden sich oft auf der äussern Haut an den Lidwinkeln weisse, scharf begrenzte diphtheritische Plaques. Auch ist bei ihnen die Diphtheritis nicht immer über die ganze Schleimhautoberfläche verbreitet, sondern auf einzelne umschriebene Stellen beschränkt. Das Secret ist dünnflüssig, graulich, mit zahlreichen abgelösten diphtheritischen Flocken untermischt; daneben besteht heftiger Thränenfluss und starkes Hitzegefühl.

Die Gesammtheit dieser Symptome bildet das erste Stadium der Krankheit, das Stadium der Infiltration. Gerade während dieser ersten Periode, die von sehr kurzer Dauer ist, sich aber auch über 6—8, selbst 10 Tage erstrecken kann, ist das Auge durch Complicationen Seitens der Hornhaut besonders gefährdet.

Entstehen die Hornhauterkrankungen erst in dem folgenden Stadium oder tritt das letztere ein, noch ehe die Hornhaut ernstlich ergriffen ist, so ist die Gefahr erheblich geringer.

Im Beginn des zweiten (blennorrhoeischen) Stadiums fangen die Lider an die eingelagerter Faserstoffmassen auszuschcheiden und damit ihre Härte zu verlieren. Auf der Oberfläche der Schleimhaut erscheinen wieder Gefässe, stellenweise stellt sich die Circulation wieder her, so dass nur noch unscheinbare weisse Flecke stehen bleiben, in deren Umgebung das Aussehen der Schleimhaut an Conjunctivitis purulenta erinnert. Während diese weissen Plaques immer mehr das charakteristische Aussehen der diphtheritischen Einlagerung verlieren, bedeckt sich die übrige noch von Epithel entblösste Conjunctiva mit papillären Wucherungen, die zuletzt die ganze Bindehaut einnehmen, sodass wir zum Schluss eine rein eitrige Conjunctivitis vor uns haben. Gleichzeitig verliert die Chemosi ihre gelbliche Färbung und ihre Härte und nähert sich der gewöhnlichen Form seröser Chemosi.

Unglücklicherweise nimmt die Krankheit nicht denselben Ausgang wie die Blennorrhoe, geht vielmehr in ein drittes Stadium, das Stadium der Verschrumpfung über.

Wir sehen nun eine regressive Metamorphose des Conjunctivalgewebes vor sich gehen; es wandelt sich in Narbengewebe um, wobei, je nach dem Grade der Erkrankung, mehr oder weniger ausgedehnte Verwachsungen zwischen der Conjunctiva palpebrarum und Conj. sclerae zu Stande kommen. Bei nur mässiger Infiltration der Schleimhaut kann sich die Narbenbildung auf eine einfache Verengerung des Bindehautsackes beschränken, während in den ausgesprochensten Fällen ein wahres Symblepharon oder Ankyloblepharon entstehen und das Aufhören der Conjunctivalabsonderung einen vollständigen Xerophthalmos und damit Verlust des Auges herbeiführen kann.

Das Gesamtbild der Bindehautdiphtheritis ist nach der Dauer der einzelnen Stadien verschieden. Nach einem langdauernden ersten Stadium verläuft das Stadium der Eiterung in der Regel rasch, während die Narbenbildung lange Zeit in Anspruch nimmt. Das Umgekehrte findet statt, wenn die erste Periode kurz ist, und diese kann so kurz sein, dass sie fast unbemerkt vorüber geht.

Die grösste Gefahr dieser verderblichen Krankheit droht von Seiten der Hornhaut, die sich unglücklicher Weise nur zu oft betheiligt. Man begreift leicht, dass eine so vollständige Unterbrechung der Circulation im conjunctivalen und subconjunctivalen Gewebe, wie sie das Infiltrationsstadium begleitet, nicht lange ohne tief greifende Störungen in der Cornea andauern kann. Die Hornhaut wird afficirt sobald das Infiltrationsstadium länger als 36 oder 48 Stunden anhält. Dauert dasselbe Stadium hinterher noch weiter fort, so ist der Verlust des Auges nur zu gewiss.

Es giebt bemerkenswerthe Verschiedenheiten, je nachdem die Keratitis im ersten Stadium oder erst während der Eiterung auftritt.

Im ersten Falle wird die bis dahin normale, ja selbst auffallend glänzende Hornhaut plötzlich Sitz einer leichten, sich mehr und mehr ausbreitenden Trübung; das über derselbe gelegene Epithel geht zu Grunde, es entsteht ein an Tiefe und Umfang rasch zunehmendes Geschwür mit bald gelblich infiltrirtem, bald durchscheinendem Grunde und steilen Rändern; man täuscht sich leicht über die Tiefe, indem der Geschwürsgrund durch den intraocularen Druck bis zum Niveau der übrigen Hornhautoberfläche vorgetrieben werden kann. Alsdann tritt Perforation ein; findet dieselbe in grösserer Ausdehnung statt, so kommt es zu Zerreissung der Linsenkapsel, Verlust der Linse und Panophthalmitis. In Fällen weniger ausgedehnter Perforation bedeckt sich der den Substanzverlust ausfüllende Irisvorfall mit einer dicken Exsudatschichte und die Krankheit geht auch auf diese Membran über.

Kommt man der Perforation durch eine Paracentese zuvor, so schliesst sich die so erhaltene Oeffnung unmittelbar hinterher wieder, und selbst wenn man ein Stück Hornhaut zur Etablierung einer dauernden Fistel ausschneidet, kommt man nicht leicht zum Ziele, indem in Folge der grossen

Plasticität des Secretes die Oeffnung sogleich verlegt und der Prolapsus iridis mit Exsudat bedeckt wird. Die Hornhauterkrankung erscheint nicht immer unter derselben Form; bisweilen beginnt sie mit fast durchscheinenden Facetten, in andern Fällen mit einer allgemeinen gelblichen Infiltration; beide Formen gehen in ein ausgedehntes, tiefes zur Perforation neigendes Geschwür über.

Tritt im Verlauf der Hornhautaffection das Stadium der Eiterung ein, so ist bedeutend mehr Aussicht vorhanden, dass die Keratitis zum Stillstande kommt und ein Theil des Sehvermögens erhalten bleibt.

Die Keratiten, welche erst während des 2. Stadiums auftreten, unterscheiden sich in Form und Verlauf nicht von den oben bei der Blennorrhöe beschriebenen.

Prognose. Wir haben schon gesagt, dass die Diphtheritis der Conjunctiva vielleicht die gefährlichste Krankheit ist, welche das Auge ergreifen kann, weil sie nur zu oft mit Verlust des Auges endigt und weil der Einfluss der bis jetzt versuchten Behandlungsmethoden sich als durchaus unzureichend erwiesen hat. Sie ist schwerer bei Erwachsenen als bei Kindern. Die Fälle, wo die Conjunctiva nur stellenweise und nur in geringer Tiefe ergriffen ist, geben natürlich eine günstigere Prognose. Indess bleibt die letztere immer bis zum Eintritt der Eiterung zweifelhaft. Während der Dauer des ersten Stadiums beurtheilen wir die Schwere des Falles nach der Stärke der Infiltration der Gewebe, die sich durch den Grad der Härte des Lides, durch die mehr oder weniger vollständige Aufhebung der Circulation, und durch die grauliche Färbung der Chemosis zu erkennen gibt.

Der Zustand der Cornea entscheidet über die Zukunft des Auges; je näher der Zeitpunkt, in dem diese Membran ergriffen wird, dem Beginne der diphtheritischen Erkrankung liegt, desto bedenklicher ist die Prognose. Wenn die Keratitis erst bei der Annäherung oder im Beginne des 2. Stadiums eintritt, ist die Prognose bedeutend günstiger. Die Präexistenz einer Hornhautkrankheit mit Vascularisation ist aus leicht begreiflichen Gründen ein sehr günstiger Umstand. Ausserdem hat man sich an den allgemeinen Character der Epidemie zu halten.

Erfahrungsgemäss verlaufen die durch directe Uebertragung entstandenen Fälle bei weitem am schwersten.

Aetiologie. Die Ursachen dieser Krankheit sind ziemlich dunkel; alles, was man sagen kann ist, dass sie einen in hohem Grade contagiösen Character besitzt und gewöhnlich epidemisch auftritt. Sie muss als Ausdruck einer Allgemeinerkrankung aufgefasst werden, weil gleichzeitig auch andere Organe des Körpers von der Diphtheritis befallen werden können und weil sie von Symptomen einer Allgemeinerkrankung, heftigem Fieber mit periodischen Exacerbationen, Appetitlosigkeit und beträchtlicher Abgeschlagenheit des ganzen Körpers begleitet wird. Unterstützt wird diese Ansicht durch die Beobachtung, dass das andere Auge, trotzdem es vor un-

mittelbarer Ansteckung geschützt wird, häufig ebenfalls ergriffen wird. Der unzweifelhafte Einfluss einer Allgemeinbehandlung spricht gleichfalls dafür. Im Verlaufe der Epidemien bemerkt man, dass schwächliche Kinder mit Vorliebe befallen werden und eine relativ grosse Anzahl unter ihnen leidet an congenitaler Syphilis.

Unter dem Einfluss der diphtheritischen Epidemie nehmen Entzündungen der Conjunctiva und Verletzungen des Auges leicht den diphtheritischen Character an. Durch eine zu energische Anwendung der reizenden Topica besonders der Aetzmittel kann man dann leicht zur Entwicklung der Diphtheritis beitragen, besonders in den Fällen, wo das Secret von vornherein eine gewisse Plasticität besitzt. Wenngleich die Diphtheritis in hohem Grade contagiös ist, so muss man doch hinzufügen, dass die Einimpfung nicht immer dieselbe Krankheit erzeugt, sondern oft nur catarrhalische oder eitrige Conjunctivitis, wie umgekehrt die Einimpfung eitriger Secrete Diphtheritis hervorrufen kann. Neugeborene werden niemals von Conjunctivitis diphtheritica befallen; man trifft sie selten bei Kindern im Alter von 6 Monaten bis zwei Jahren. Dann nimmt ihre Häufigkeit bis zum dritten Lebensjahre steigend zu und nimmt wieder bis zum 8. Jahre ab. Bei Erwachsenen ist sie eine Seltenheit.

Behandlung. Obgleich es bislang keine specifisch wirksame Behandlung der diphtheritischen Conjunctivitis gibt, so sind wir doch im Stande einerseits die entschieden schädlichen Mittel und andererseits diejenigen Eingriffe anzugeben, welche günstig auf den Krankheitsverlauf einzuwirken scheinen. Während des ersten Krankheitsstadiums hat die Anwendung der Aetzmittel durchaus zu unterbleiben; sie führen mit Gewissheit den Verlust des Auges herbei. Man beginnt nach den Regeln der Schule die örtliche Behandlung mit Auflegen eines Eisbeutels auf das Auge oder mit Eisumschlägen, die, sobald sie warm werden, gewechselt und Tag und Nacht bis fast zum Anfange des 2. Stadiums fortgesetzt werden müssen. Eine energische Blutentziehung, die durch Sacrificirungen nicht zu erzielen ist, wird leicht durch Blutegel, welche an den inneren Augenwinkel auf das Nasenbein gesetzt werden, erreicht. Durch immer neue Blutegel, wenn die alten abgefallen sind, unterhält man die Blutung continuirlich und selbst steigend während der ganzen Dauer des ersten Stadiums.

Der bisherige Usus verlangt ferner die Innehaltung einer strengen Diät seitens des Kranken und Einleitung einer Quecksilberbehandlung.

Erwachsene bekommen zu diesem Zweck 5 Centigramm, Kinder 1 bis 2 Centigramm Calomel alle 2 Stunden Tag und Nacht. Gleichzeitig lässt man alle Tage Erwachsene 2—4 Gramm, Kinder $\frac{1}{2}$ —1 Gramm graue Quecksilbersalbe einreiben.

Natürlicher Weise wird diese energische Behandlung sobald die Gefahr abnimmt, ausgesetzt.

Das kranke Auge muss oft mit einer erweichenden Flüssigkeit wie z. B. mit Milch benetzt werden; diese letztere hat den Vortheil, die abgelösten Flocken des Secretes einzuhüllen. Ist das zweite Auge frei, so schützt man es durch einen Verband gegen directe Ansteckung, vermeidet aber jeden Druck, der Circulationsstörungen veranlassen und dadurch gefährlich werden könnte. Daher muss man auch von jedem Schutzverbande bei der geringsten Anschwellung der Lider Abstand nehmen.

Bei den ersten Anzeichen beginnender Eiterung begünstigt man dieselbe durch Aussetzen der kalten Umschläge, an deren Stelle man mit Nutzen laue und selbst warme Umschläge machen lassen kann.

Neuerdings hat man die diphtheritische Conjunctivitis gleich vom Beginn an mit continuirlichen warmen Umschlägen einer desinficirenden Flüssigkeit, z. B. einer mässig starken Lösung übermangansäuren Kalis zu behandeln angefangen und so befriedigende Resultate erzielt, dass diese Behandlungsmethode weiterer Nachahmung dringend empfohlen werden kann. Bei der immer allgemeiner werdenden Reaction gegen eine schwächenden Behandlung der Diphtheritis überhaupt, muss die Nützlichkeit der Mercurialisirung und der Blutentziehungen coup sur coup bei der Behandlung der Diphtheritis conjunctivae im besondern gerechtem Zweifel unterliegen. Ganz gewiss ist es ungerechtfertigt, eine so eingreifende Behandlung ohne Rücksicht auf die besondern individuellen Verhältnisse schablonenmässig anzuwenden.

Wenn das Aussehen der Schleimhaut in dem zweiten Stadium sich in der oben beschriebenen charakteristischen Weise geändert hat, darf man die rothen, blutenden Stellen leicht ätzen, muss aber den Erfolg genau überwachen. Damit der Aetzschorf nicht auf der Cornea reibt, thut man gut mit dem untern Lide zu beginnen.

Stösst sich die Eschara leicht und rasch ab, so darf man zum zweiten Male schon etwas kräftiger ätzen und darauf tiefe Scarificirungen folgen lassen, welche die Circulation und die Abstossung des Aetzschorfes beschleunigen.

Umgekehrt muss jede Wiederholung der versuchsweisen Aetzung unterbleiben, wenn man hinterher eine neue Fibrinexsudation bemerkt.

Mit dem Beginne des eitrigen Stadiums tritt die bei der eitrigen Conjunctivitis beschriebene Behandlung ein, nur ist eine gewisse Vorsicht bei den Aetzungen zu beobachten und kalte Umschläge dürfen nach den Aetzungen nur mit Maass gemacht werden.

Während der Vernarbung hat die Aetzung zu unterbleiben; dagegen schützt man das Auge so viel als möglich durch Eintröpfelungen von Milch, Glycerin und einer Lösung kohlen-säuren Natrons (1:30) vor dem Trockenwerden.

Die Hornhaut-Complicationen verlangen die Anwendung des Atropin und eine ausgiebige Paracentese der vorderen Kammer im Geschwürsgrunde;

der Versuch, eine Fistel anzulegen, muss wenigstens gemacht werden. Nach der Abheilung der Diphtheritis erfordert der Allgemeinzustand des Kranken meistens eine tonisirende Medication und eine kräftige Diät.

III.

Conjunctivitis phlyctänulosa (pustulosa).

Diese Form, die nur auf der Conjunctiva sclerae angetroffen wird, ist durch scharfbegrenzte umschriebene Exsudate gekennzeichnet, welche das Epithel emporheben und Knötchen oder Bläschen mit gelblich opakem bis durchscheinend weissem Inhalt bilden. Nach dem Sitze, der Entwicklung und den Complicationen dieser Phlyktänen unterscheidet man verschiedene Formen.

1) Bei der einfachsten Form erscheint an einem Punkte der Conj. bulbi eine Injection in Gestalt eines Dreieckes, die sich ein wenig über das Niveau der Bindehaut erhebt und deren gegen die Hornhaut gerichtete Spitze eine Stecknadelknopf bis Hirsekorn grosse Phlyktäne trägt. Es können auch mehrere Phlyktänen an verschiedenen Stellen der Bindehaut auftreten. Anfangs nimmt die Injection zu, dann wird das Gefässbündel flacher und blasser, um gleichzeitig mit der Phlyktäne, deren Inhalt spurlos resorbirt wird, zu verschwinden.

Oder die Phlyktäne bricht auf, ergiesst ihren Inhalt und bildet ein kleines sich bald mit einer Epithelschicht bedeckendes und rasch heilendes Geschwür. Der ganze Process läuft in wenigen Tagen und um so schneller ab, je weiter die Phlyktäne von der Hornhaut entfernt war.

Ziemlich oft rückt die Injection in Gestalt eines, das Infiltrat vor sich hertreibenden Bändchens gegen die Hornhaut vor. Am Hornhautrande angekommen, biegt das Bändchen hufeisenförmig um oder theilt sich in zwei Theile; in noch andern Fällen erreichen mehrere Gefässbüschel mit ihren Phlyktänen auf diese Weise die Hornhaut (Büschelförmige Keratitis). Wenn die Entzündung jetzt zum Stillstande kommt, blasst die Injection ab und verschwindet, während die grauliche Infiltration der Cornea sich noch lange Zeit durch Trübung der Letztern zu erkennen gibt. Unter diesen Verhältnissen verbreiten sich die Gefässe der Conjunctiva bisweilen weiter über die sich leicht trübende Hornhaut, es bildet sich eine oberflächliche Keratitis mit Gefässentwicklung, die den Namen Pannus phlyctänulosus erhalten hat.

2) Bei einer andern Form ist die conjunctivale oder subconjunctivale Injection viel ausgedehnter, die Hyperämie und Infiltration localisirt sich auf die Nachbarschaft des Limbus conjunctivae und bildet einen kleinen Wulst um die Hornhaut. Man entdeckt bisweilen, nicht ohne Mühe, in demselben eine grosse Zahl ganz kleiner durchscheinender Phlyktänen, mit denen der Limbus conjunctivae wie mit feinen Sandkörnern bedeckt ist.

Nach Verlauf weniger Tage wird die Injection blass, der Hornhautring schwillt ab und die kleinen Bläschen verschwinden spurlos. Es ist wenigstens recht selten, dass sie platzen und kleine, immer rasch heilende Geschwüre bilden. Diese Form complicirt sich fast niemals mit Hornhautknötchen.

3) Eine beträchtlichere Injection begleitet die Bildung breiter subepithelialer Exsudate der Conjunctiva in der Umgebung der Hornhaut gerade auf dem *Limbus conjunctivae*, die bisweilen zur Hälfte auf der Hornhaut gelegen sind. Diese platten Knöpfe können zu mehreren auf einmal oder nach einander sich bilden. Das darüber gelegene Epithel schilfert ab und es zeigen sich dann 1 bis 2 Millimeter grosse Geschwüre, die erst nach einigen Wochen heilen. Nimmt das Geschwür an Tiefe zu, so kann es zu einer Perforation am Hornhautrande kommen, die bei schlechter Behandlung zur Bildung eines partiellen Staphyloms führen kann. Seltener wird die Erkrankung von umschriebenen Hornhautinfiltraten (gelblicher Infiltration) begleitet, die durch eitrigen Zerfall sich in einen Abscess umwandeln können.

4) Es entstehen breite Phlyktänen auf der Conjunctiva bulbi, die Entzündung geht in die Tiefe und greift auf die Sclera über. Man findet alsdann eine breite umschriebene violettrothe Erhabenheit, deren Injection sich wegdrücken lässt. Diese Phlyktänen verschwären ziemlich oft, die Krankheit kann sich in die Länge ziehen, aber der entzündliche Process ergreift nur die oberflächlichen Lagen der Sclera.

Die phlyktänuläre Conjunctivitis ist bisweilen von gar keinen subjectiven Empfindungen begleitet; mitunter dagegen klagen die Kranken über reichliches Thränen, heftige Schmerzen, sehr ausgesprochene Lichtscheu und Blepharospasmus; der letztere tritt besonders und fast ausschliesslich auf, wenn die Hornhaut ergriffen ist. Wenn man mittels eines Lidhalters und nicht ohne Mühe das obere Lid zum Zwecke der Untersuchung des Auges aufhebt, läuft eine Menge heisser Thränenflüssigkeit aus und das kranke Auge flieht vor dem Lichte nach oben.

Das Secret ist nur bei gleichzeitiger catarrhalischer Conjunctivitis verändert.

Charakteristisch für die phlyktänuläre Conjunctivitis ist ihre Neigung zu häufigen Rückfällen.

Prognose. Die Prognose der kleinen phlyktänulären Eruption auf der Conjunctiva und dem Limbus mit Ausschluss der Hornhaut ist gut. Selbst die büschelförmige Keratitis erschwert die Prognose nur in soweit, als die nachfolgende Trübung bisweilen sehr hartnäckig ist. Die Conjunctivitis phlyctänulosa mit Episcleritis ist langwierig ohne indess Gefahren einzuschliessen. Die breiten Phlyktänen dauern ebenfalls länger, heilen aber bei zweckmässiger Behandlung ohne Spuren zu hinterlassen.

In den Fällen von gelblicher Infiltration der Cornea hängt die Prognose von dem Grade der begleitenden Entzündung ab. Fehlt die letztere voll-

ständig (torpider Process) so ist die Prognose schlechter, günstiger dagegen bei lebhafter Entzündung.

Aetiologie. Die phlyktänuläre Conjunctivitis befällt besonders Kinder, sie ist die häufigste unter den Conjunctiviten in diesem Alter. Obwohl man sie auch oft bei gut genährten Kindern antrifft, so ist doch in der Mehrzahl der Fälle Scrophulose nachweisbar: daher auch der Name scrophulöse Ophthalmie. Wir sehen sie als Folge aller reizenden Einflüsse, welche auch andere Conjunctiviten hervorrufen. Das gleichzeitige Auftreten von Eruptionen auf der Haut der Lider und deren Umgebung, wie Ekzem oder Herpesbläschen hat Anlass gegeben, die phlyktänuläre Conjunctivitis als eine unter dem Einfluss der Ciliarnerven stehende exanthematische Krankheit der Conjunctiva anzusehen und ihr den Namen Herpes conjunctivalis eingetragen. Indess haben mehrere der oben beschriebenen Formen kaum eine Aehnlichkeit mit einem Herpes der äussern Haut.

Behandlung. Sehr häufig und besonders in den leichten die Hornhaut verschonenden Fällen tritt spontane Heilung ein; man muss sich daher vor unzeitgemässen Eingriffen mit reizenden Mitteln, die nur das Uebel verschlimmern, in Acht nehmen. Vor allem sind drei beim Publicum wie bei den Aerzten sehr beliebte Mittel durchaus zu verwerfen; Vesicatöre, Blutegel und Höllenstein.

Vesicatöre vermehren nur die Reizbarkeit der kleinen Patienten. Blutegel erfüllen meistens gar keine Indication und schwächen nutzlos; Höllenstein könnte höchstens bei Complication mit catarrhalischer Conjunctivitis Anwendung finden und selbst dann kann er aus Besorgniss vor zu starker Reizung durch Zink- oder Boraxlösungen ersetzt werden. Dagegen sieht man oft Nutzen von Bepinselungen der bei scrophulösen Kindern so häufigen Excoriationen der Nasenschleimhautränder mit starken Höllensteinlösungen.

Die Hauptmittel, die gewissermassen specifisch gegen die Phlyktänen wirken, sind Calomelpulver und gelbes Quecksilberoxyd. Das erstere wird mit einem ganz trocknen Pinsel eingestäubt, indem man die Lider auseinander zieht und das Pulver mit einem Schlag des Zeigefingers gegen den zwischen Daumen und Mittelfinger gehaltenen Pinsel auf die kranke Bindehaut schnellt. Es bildet sich so auf Hornhaut und Conjunctiva eine sehr feine Lage Calomel. Nach einigen Minuten findet sich das Pulver zu Fäden zusammengeballt im Conjunctivalblindsack, aus dem man es mit einem feuchten Pinsel herausholen kann.

Die Einstäubungen werden täglich bis zum Verschwinden der Phlyktänen wiederholt, dann in immer längeren Zwischenräumen noch während mehrerer Wochen fortgesetzt. Die Wirkung des Calomel ist schwer zu erklären; es könnte die Epitheldecke der Phlyktänen mechanisch entfernen und so die Ruptur der Bläschen veranlassen. Indes haben Experimente gezeigt, dass andere Pulver nicht denselben Effect haben. Eine chemische Einwirkung

wäre nur durch eine Umsetzung in Quecksilberchlorid möglich, da Calomel selbst unlöslich ist.

Bei Hornhautgeschwüren wird Calomel als zu reizend angesehen; man lässt dann Atropin eintröpfeln, Bleiwasserumschläge machen und in die Stirngegend eine Salbe aus:

| | |
|--------------------------|-----|
| Hydrarg. praecipit. albi | 0,5 |
| Extr. Belladonnae . . . | 1,0 |
| Axungiae | 8,0 |

einreiben.

Wenn die erste Reizung vorüber und die Hornhaut vascularisirt ist, wendet man die mit Recht gerühmte Pagenstecher'sche Salbe an

| | |
|--------------------------------------|------|
| Hydrargyri oxydati via humida parati | 0,25 |
| Ungti Glycerini | 5,0 |

Man streicht davon eine Stecknadelknopf grosse Menge oder etwas mehr in den Conjunctivalsack ein und wäscht nach einigen Minuten mit einem feuchten Pinsel wieder aus.

Die Lichtscheu hat man noch besonders durch Jodtincturbepinselungen auf die Stirn und die geschlossenen Lider zu bekämpfen gesucht; indess lässt sie häufig schon beim Gebrauch der angegebenen Mittel nach. So lange sie anhält, muss man der Neigung der Kinder, ihr Gesicht zu verbergen und dunkle Stellen aufzusuchen, entgegenarbeiten. Besser ist es, einen Schutzverband anzulegen, der überdies die kleinen Patienten die Augen zu reiben, verhindert.

Man muss häufig den Verband wechseln, die Augen reinigen und sobald als möglich gefärbte Brillen statt des Verbandes tragen lassen.

Bei der büschelförmigen Keratitis kann man den Verlauf der Krankheit mittels Durchschneidung der Gefässe am Hornhautrande zu coupiren suchen. Die kleine Operation wird mit einem gewöhnlichen Scarificateur gemacht.

Da indess die Circulation in den einfach durchschnittenen Gefässen sich sehr leicht wiederherstellt, zieht man die Excision eines Theiles der Gefässe vor, indem man eine die Gefässe einschliessende Falte der Conjunctiva emporhebt und mit der Cooper'schen Scheere abträgt. Die einfache Durchschneidung wie die Excision einer Falte muss an mehreren Stellen auf einmal vorgenommen werden. Beim Pannus phlyctänulosus, der sehr rasch auf den Gebrauch der gelben Präcipitatsalbe weicht, ist sie meistens überflüssig (s. u.).

Hornhautgeschwüre und Abscesse verbieten die Anwendung von Calomel und gelber Salbe; ihre Behandlung wird bei den Hornhauterkrankungen auseinander gesetzt werden.

Selten besteht der Blepharospasmus nach der Heilung der phlyktänulären Conjunctivitis fort und verlangt eine besondere Behandlung, worüber später.

Gegen die so häufigen Excoriationen in der Umgebung der Nase und der Lippen empfehlen sich Glycerin und später Zink- oder Bleisalbe.

Ausserdem darf eine dem Zustande der Kranken entsprechende Allgemeinbehandlung nicht versäumt werden. Zur Vermeidung der häufigen Recidive ist dieselbe unumgänglich.

Reichliche Fleischdiät, Aufenthalt in reiner Luft und Bewegungen im Freien spielen dabei eine grosse Rolle.

Leichte Abführmittel sind bisweilen nothwendig. Wir pflegen Pulver zu verschreiben aus

| | |
|----------------------------|-----------------|
| Stibii sulfurati laevigati | } āā 1—2 Gramm. |
| Pulv. Radicis Rhei . . . | |
| Natri bicarbon. | |

Divide in partes aequales Nr. XX. D. S. 2 Mal täglich 1 Pulver in Zuckerwasser zu nehmen. Allgemeine Waschungen oder noch besser, lange Zeit hindurch fortgesetzte Vollbäder mit Soole und Leberthran, Eisen oder Stimulantien wie Alkohol kinderlöffelweise bilden die gebräuchlichen Ordinationen.

IV.

Conjunctivitis granulosa.

Die Erfahrung hat gezeigt, dass man 2 Formen, unter denen die granuläre Conjunctivitis auftritt, auseinander zu halten hat, 1) die acuten Granulationen, die oft von sehr ausgesprochenen entzündlichen Erscheinungen begleitet sind, 2) die chronischen Granulationen, bei denen die Entzündung vollständig fehlt, oder doch erst später hinzukommt. Freilich gibt es auch Mischformen aus beiden, aber nichtsdestoweniger muss man die Trennung wegen wichtiger Verschiedenheiten in der Behandlung aufrecht erhalten.

1) Acute Granulationen. Die Krankheit beginnt mit Schwellung des oberen Lides, conjunctivaler und subconjunctivaler Injection in der ganzen Ausdehnung der Conjunctiva sclerae bis zum Limbus conjunctivae, diesen letzteren einbegriffen. Auf der Lidbindehaut constatirt man neben Vascularisation und Schwellung der Schleimhaut eine Menge kleiner, vorragender, gerötheter und geschwollter Papillen, wie bei der catarrhalischen Conjunctivitis. Zwischen den Papillen entdeckt man kleine, Stecknadelknopf grosse, weissliche, runde, gefässlose Flecken, welche aber nicht über das Niveau der Schleimhaut hervorragen. Diese Flecken, mit denen die Schleimhaut übersät ist, bilden das charakteristische Zeichen der acuten Granulationen. Daneben besteht verhältnissmässig geringe Absonderung; nur ist bisweilen Thränen und Lichtscheu in hohem Grade vorhanden, so dass die Kranken die Lider nicht zu öffnen vermögen, und bei gewaltsamer Entfernung der Lidränder von einander ein Strom heisser Thränen ausfliesst. Gleichzeitig klagen die Kranken über heftige Schmerzen im Auge, in der Stirn und selbst in der ganzen Kopfhälfte.

Die subconjunctivale Injection deutet die Neigung der Entzündung an, sich auf der Hornhaut auszubreiten. Wirklich sieht man auf ihr oft grauliche subepitheliale Trübungen und eine oberflächliche Gefässentwicklung, die von den Gefässen des Limbus conjunctivae ausgeht; dieselbe kann mit seitlicher Beleuchtung leicht wahrgenommen werden. Mitunter entstehen auch oberflächliche Randgeschwüre.

Der Verlauf der Krankheit gestaltet sich folgendermassen. Nach 8 oder 10 Tagen steigert sich Entzündung und Schwellung der Conjunctiva und die Turgescenz der Papillen nimmt zu, während die kleinen weissen Flecke durch die Gefässentwicklung verdeckt werden, sich resorbiren und schliesslich verschwinden. Der Zustand gewinnt das Ansehen eines Bindehautcatarrhes mit schleimig eitriger Secretion und geht rasch der Heilung entgegen. Diese Form der Granulationen von im ganzen drei- oder vierwöchentlicher Dauer ist die sogenannte Egyptische Augenkrankheit.

Nicht immer endigt die Krankheit so schnell und günstig; der für die Resorption und Heilung der Granulationen unerlässliche entzündliche Process kann nach zwei entgegengesetzten Richtungen Abweichungen erfahren. Die Entzündung kann so lebhaft werden, dass sie zu einer an Stelle der acuten Granulationen tretenden Blennorrhöe mit allen dieser eigenthümlichen gefährlichen Consequenzen führt. Umgekehrt erreicht in anderen Fällen die Entzündung nicht den zur Resorption der Granulationen hinreichenden Grad; die letztern entwickeln sich immer mehr und mehr, ragen über die Oberfläche der Conjunctiva vor und nehmen die charakteristische Form der trachomatösen Granulationen an.

Der Ausgang der Krankheit ist demnach sehr verschieden; bald heilen die Granulationen ohne Spuren zu hinterlassen, bald werden sie chronisch und das Auge wird bei wiederholten Recidiven mit nachfolgender narbigen Schrumpfung theilweise des Conjunctinalsecretres beraubt und dadurch einem mehr oder weniger hohem Grade von Trockenheit ausgesetzt. Dieser Zustand prädisponirt zu chronischem Bindehautcatarrh, macht das Auge gegen atmosphärische Einflüsse resistenzloser und begünstigt so das Entstehen acuter Entzündungen. Was endlich die Hornhautcomplicationen anbetrifft, so können sie mit den Granulationen verschwinden, aber auch unabhängig von diesen sich weiter entwickeln.

Prognose. In den einfachen Fällen, in denen die secundäre Bindehautentzündung sich innerhalb der für die Resorption der Granulationen erforderlichen Grenzen hält, ist die Prognose günstig, besonders wenn die Hornhaut gar nicht oder doch nur unbedeutend betheiligt ist. Narbige Schrumpfung ist um so weniger zu fürchten je kürzer die der entzündlichen Reaction vorangegangene erste Periode und je geringer die Menge der Granulationen ist.

Da die Granulationen selbst ungefährlich sind, so hängt die Schwere

der Prognose einzig von der Complication mit Bindehautblennorrhöe oder von dem Uebergange in die chronische Form ab.

Aetiologie. Die eigentlichen Ursachen der acuten Granulationen sind schwer anzugeben. Sie können sich in Folge aller bei Gelegenheit der catarrhalischen und eitrigen Conjunctiviten erwähnten schädlichen Einflüsse entwickeln. Oft treten sie epidemisch in Gefängnissen, Casernen u. s. w., kurz überall da auf, wo schlechte hygienische Verhältnisse sich cumuliren. Von Wichtigkeit ist die Kenntniss ihrer Contagiosität; die Ansteckung erfolgt nicht durch den Inhalt der Granula, sondern durch das Secret.

v. Gräfe gibt sogar eine Uebertragbarkeit durch die Luft zu. Die Granulationen scheinen sich bei schwachen, serophulösen, syphilitischen, tuberculösen u. dergl. Individuen leichter zu entwickeln. Die Einimpfung des Secretes erzeugt nicht immer dieselbe Form, sondern auch andere Conjunctiviten und umgekehrt können acute Granulationen durch Inoculation mit Secreten catarrhalischer oder eitriger Conjunctivitis entstehen.

Behandlung. Aus dem Umstande, dass acute Granulationen unter dem Einflusse einer entzündlichen Reaction einer spontanen Heilung fähig sind, folgt die strenge Regel, sich jedes therapeutischen Eingriffes im Beginne der Krankheit zu enthalten.

Die Anwendung von Astringentien oder Aetzmitteln, die vielfach gewohnheitsmässig bei jeder beliebigen Conjunctivitis gebraucht werden, könnte bei acuten Granulationen durch Störung des natürlichen Heilungsprocesses oder dadurch, dass sie den Uebergang in andere gefährlichere Zustände veranlasst, den grössten Schaden bringen. Im Beginne genügt es also, den Kranken zur Vermeidung von Ansteckung zu isoliren, ihn unter günstige hygienische Bedingungen zu versetzen und periodisch mässig kalte Umschläge zur Linderung des Hitzegefühles machen zu lassen. Bei hochgradiger Lidschwellung bepinselt man die äusseren Bedeckungen mit einer Lösung von Arg. nitr. oder Plumb. acet. oder mit Jodtinctur. Zieht sich dies erste Stadium in die Länge und lässt die zur Resorption erforderliche Entzündung auf sich warten, so kann man diese letztere durch warme Umschläge oder durch Chlorwasserinstillationen beschleunigen.

Die einmal eingetretene Eiterung hat man sorgfältig zu überwachen; überschreitet sie das gewöhnliche Mass, so sind kalte Umschläge und überhaupt alle gegen die Blennorrhöe gebräuchlichen Mittel am Platze. Nur darf man nicht vergessen, dass ein gewisser Grad blennorrhöischer Secretion für die Resorption durchaus erforderlich ist; man hat daher, falls Aetzungen indicirt erscheinen, doch mit grosser Vorsicht zuerst nur die mittelstarken Lösungen von Arg. nitr. und Cupr. sulf. anzuwenden und den Erfolg derselben abzuwarten, ehe man zum Lapis mitigatus wie bei genuinen Blennorrhöen greift. In den meisten Fällen genügt die Wiederholung der Cauterisirung alle 48 Stunden.

Bei zu schwacher Entzündung versucht man eine künstliche Hyperämie

durch warme Umschläge und methodische Reizungen, mittelst oberflächlicher und nach Bedarf zu wiederholender Aetzungen hervorzurufen. Gewöhnlich dienen hierzu Cupr. sulf., Plumb. acet. in concentrirter Lösung und Lapis mitigatus. Recidive werden nach denselben Principien behandelt. Mit der Localbehandlung verbindet man zweckmässig eine auf Hebung der Constitution des Kranken zielende Allgemeinbehandlung.

2. Chronische Granulationen. Trachom.

Wir kommen hier nicht auf die rein papillären Granulationen zurück, die im chronischen Stadium der catarrhalischen und blennorrhoeischen Conjunctivitis als charakteristisches Symptom auftreten. An den betreffenden Stellen haben wir auseinandergesetzt, dass diese Granulationen durch eine in Folge der serösen Durchtränkung der Schleimhaut entstehende Hyperplasie des Papillarkörpers bedingt werden und sich auf der entzündlich gewulsteten Conjunct. palpebralis bald als kleine runde Erhabenheiten, bald unter dem Bilde haufenweise angeordneter Excrescenzen zeigen, welche durch mehr oder weniger tiefe, beim Anspannen der Schleimhaut sichtbar werdende Furchen von einander getrennt werden. Wenn diese Papillen sehr zahlreich sind, sinkt das Lid durch seine Schwere herab und das Auge erscheint durch Verengerung der Lidspalte kleiner. Diese papillären Granulationen sind, wir wiederholen es, an und für sich nicht contagiös, verbreiten sich aber durch Uebertragung des schleimig eitrigen Secretes, das diesen Zustand ebenso wie Wärmegefühl, Lichtscheu und Thränen begleitet. Die örtliche und allgemeine Behandlung dieser papillären Granulationen ist oben beim Verlaufe der betreffenden Krankheiten beschrieben worden. (S. 41 u. 46.)

Die unter dem Namen der chronischen, granulösen oder trachomatösen Ophthalmie beschriebene Augenerkrankung durchläuft mehrere, der Reihe nach zu schildernde Stadien von so verschiedenem Aussehen, dass man eben so viele differente Krankheiten vor sich zu haben glauben könnte. Die Erfahrung aber hat gelehrt, dass sie nichts als Entwicklungen ein und desselben pathologischen Processes sind, dessen Symptome sich mit den Zeichen der die primäre Affection begleitenden und complicirenden Entzündung vergesellschaftet.

Im ersten Stadium dieser sich völlig schleichend entwickelnden Krankheit können die Symptome der Entzündung ganz fehlen. Wenigstens können sie sich so wenig bemerklich machen, dass Granulationen vorhanden sind, ohne dass der Kranke es ahnt. Höchstens zeigen die Augen eine vermehrte Empfindlichkeit gegen Licht oder andere reizende Agentien, wie Staub, Rauch etc. Bisweilen sind die Lidränder des Morgens ein wenig verklebt oder die Augen erscheinen wegen Senkung des obern Lides etwas kleiner. Kehrt man die Lider um, so erscheint die Conjunctiva im Allgemeinen glatt, weiss und durchaus gesund. Nur lassen sich weissliche oder grauliche vesiculäre Granulationen auf derselben nachweisen, deren Grösse je nach dem Grade ihrer Entwicklung von, mit blossem Auge kaum wahrnehmbaren,

sich nur eben über die Bindehaut erhebenden Pünktchen bis zu Hirsekorngrösse wechselt. Sie sind halb durchscheinend, zeigen sich unregelmässig zerstreut oder in, zu den Tarsalrändern parallelen Reihen angeordnet auf der Lidschleimhaut in der Nähe des Conjunctivalblindsackes oder in dem letztern selbst. Seltner sieht man sie auf der Conj. sclerae in der Nähe der Lidwinkel. Die anatomische Bedeutung dieser Granulationen ist noch nicht festgestellt. Von den zahlreichen, diesen Gegenstand betreffenden Hypothesen sollen hier nur die beiden wichtigsten angeführt werden. Nach der einen Ansicht entstehen sie durch umschriebene Hyperplasie der normaliter im Bindegewebe der Conjunctiva eingeschlossenen Lymphkörperchen, sie würden demnach wahre Lymphfollikel bilden¹⁾. Andere sehen in den Granulationen wahre Neubildungen, eine besonders in Belgien vertretene Ansicht²⁾.

Die belgischen Aerzte, die über diesen Gegenstand grosse Erfahrung haben, betrachten die eben beschriebenen Granulationen als eigentlichen und wesentlichen pathologischen Charakter der Ophthalmia militaris, die unter dem Einfluss intercurrenter Entzündungen das wechselnde Bild einer catarrhalischen, eitrigen oder granulösen Conjunctivitis darbietet.

Wir dürfen uns nicht wundern, dass diese Form der Krankheit, die als vesiculäre Granulationen beschrieben wird, lange Zeit unbekannt geblieben ist oder doch als ausserordentlich selten gegolten hat. Wir bekommen eben diese chronischen Granulationen in diesem ersten Stadium nur selten zu sehen, da sie lange Zeit bestehen können, ohne von einem entzündlichen Symptome begleitet zu werden, oder dem Kranken sich irgend wie bemerklich zu machen. Im 2. Stadium, nachdem die Granulationen an Umfang zugenommen haben, bedecken sie sich mit einem Gefässnetz und bilden so eine grosse Menge rother Vorsprünge auf der Lidschleimhaut, von der aus sie sich über den Conjunctivalblindsack, die Conjunctiva bulbi, die Plica semilunaris und die Thränenkarunkel verbreiten. Gleichzeitig wird die Conjunctiva roth, infiltrirt, liefert ein schleimig eitriges Secret und bei längerer Dauer dieses Zustandes treten in Folge der serösen Infiltration des Papillarkörpers neben den trachomatösen papilläre Granulationen auf. (Gemischtes Trachom Stellwag).

Im dritten Stadium kommt es zur Entwicklung neuer Granulationen, während gleichzeitig die Granulationen aus dem vorhergehenden Stadium ihre runde umschriebene Gestalt verlieren und diffus werden. Die Papillen schwellen an, werden breiter und vermischen sich mit den Granulationen. Auf der Schleimhaut sieht man jetzt rothe gelatinöse oder fleischige Masse

¹⁾ S. „Ueber das Trachom in pathologisch-anatomischer Hinsicht“ von Paul Blumenberg in Tiflis (Arch. f. Ophth., 1869).

²⁾ S. das Genauere in dem Aufsatz „Des granulations palpébrales“ par le docteur F. Herion de Louvain, Annales d'oculistique, février 1870.

von ausserordentlich wechselndem Aussehen unter denen Granulationen und Papillen unmöglich zu unterscheiden sind.

Bald sind es gestielte, conische oder polypöse Wucherungen, welche einzeln entstehen oder zu parallelen Reihen angeordnet sind, die durch tiefe, erst beim Spannen der Conjunctiva sichtbar werdende Furchen von einander getrennt werden, bald bilden sie condylomartige, breitaufsitzende Excrescenzen, die fleckweise oder in longitudinalen Reihen die Schleimhaut der Lider und Umschlagsfalten und die nächstgelegene Partie der Conj. sclerae ebenso wie Plica semilunaris und Caruncula lacrymalis bedecken. Die Schleimhaut selbst erleidet in diesem Stadium eine fibröse Entartung, atrophirt und hat das Aussehen glänzend grauweissen und gefässlosen Narbengewebes.

Wir sehen in der Lidbindehaut den freien Tarsalrändern parallel verlaufende Narben, die von da nach dem Blindsack zu ausstrahlen. Ist die Schleimhaut des letztern in gleicher Weise verändert, so nimmt der Blindsack an Tiefe ab, verengert sich mehr und mehr und verstreicht schliesslich ganz, sodass die Tarsalbindehaut direct in die in gleicher Weise veränderte Bindehaut des Bulbus übergeht.

Während im Beginne der Granulationen die Kranken, wie erwähnt, so wenig belästigt werden, dass ihnen der veränderte Zustand ihres Auges ganz unbekannt bleibt, verfehlen sie nicht, so bald die Granulationen eine weitere Entwicklung erfahren oder in das zweite Stadium übergegangen sind, sich über unangenehme Sensationen, wie von einem fremden Körper im Auge, über erhöhte Empfindlichkeit gegen Licht und sonstige reizende Ursachen und über die Unfähigkeit sich andauernd zu beschäftigen, zu beklagen. Die wenn auch nur unbedeutende Secretmenge veranlasst durch Ueberfliessen auf die Hornhaut vorübergehende Störungen des Sehvermögens. Die Störung des Sehvermögens nimmt zu, wenn die Krankheit auf die Hornhaut übergreift, wobei denn auch lebhaftere Ciliarneurosen sich hinzugesellen. Bei Complication mit Blennorrhöe finden wir als Begleiterscheinung alle dieser zukommende Symptome.

Complicationen. In Folge der Unebenheit der Oberfläche der Conjunctiva entwickeln sich auf der Cornea, besonders wenn die Lider von Natur gespannt sind und dem Augapfel fest anliegen, bemerkenswerthe in oberflächlicher Vascularisation bestehende Veränderungen, zu welcher später Wucherung der Epithelzellen und massenhafte Production von Spindelzellen zwischen dem vordern Epithel und der Bowmann'schen Membran sich hinzugesellen (Pannus trachomatosus). Diese Veränderungen und die aus ihnen hervorgehenden Trübungen nehmen im Anfang den obern Abschnitt der Hornhaut ein und das so constant, dass aus dem Ansehen des Pannus allein fast mit Sicherheit auf Granulationen geschlossen werden kann. Später wird die Hornhaut in ihrer ganzen Ausdehnung in diesen Process hineingezogen, erweicht, verliert ihre Widerstandskraft und gibt dem Drucke der vorderen Kammer leichter nach.

In andern Fällen betheiligt sich die Hornhaut unmittelbar an der trachomatösen Erkrankung, es entstehen auf ihr Granulationen unter der Gestalt kleiner graulicher Knöpfe und die die letztern umgebenden Gefässe breiten sich weiter in die Hornhaut hinein aus.

Das Genauere über Pannus wird bei den Hornhautkrankheiten zu besprechen sein.

Die granulöse Conjunctivitis kann sich unter ungünstigen hygienischen oder atmosphärischen Einflüssen mit catarrhalischer Conjunctivitis, acuter oder chronischer Blennorrhöe compliciren, in Folge deren Hornhautgeschwüre und Abscesse auftreten können. Ist die Hornhaut schon vor dem Eintritt dieser Complicationen pannös getrübt, so erscheint sie im Bereiche des Pannus mehr oder weniger gegen die von Seiten der Blennorrhöe drohenden Gefahren gesichert. (Auf dieser Beobachtung, sowie auf der Erfahrung, dass Granulationen durch blennorrhoeische Conjunctivitis zur Resorption gebracht werden können, beruht die Methode der Behandlung eines alten Pannus durch Inoculirung einer Blennorrhöe.)

Verlauf und Ausgang. Die chronischen Granulationen entwickeln sich oft, wie wir gesehen haben, in schleichender Weise ohne Wissen des Kranken. Kommt die Krankheit in dieser leichten Form zum Stillstand, so ist eine spontane Heilung möglich, indem die Granulationen in Folge einer langsamen entzündlichen Reaction, die indess auch einmal acuter werden kann, resorbirt werden. In der Mehrzahl der Fälle aber nimmt die Krankheit einen chronischen Verlauf und durchläuft ihre verschiedenen Phasen.

Nur findet die Umwandlung nicht bei allen Granulationen gleichzeitig statt und es ist keine Seltenheit, auf demselben Lide Granulationen in allen Phasen der Entwicklung anzutreffen und neben einander einen neuen Schub Granulationen, eine durch entzündliche Reaction entstandene Infiltration der Schleimhaut, Hypertrophie des Papillarkörpers, oder selbst fleckweise narbige Schrumpfung zu beobachten. Von Zeit zu Zeit kommen vorübergehende Entzündungen hinzu, die periodisch die Secretion steigern und allmählich wieder verschwinden.

Auch während des zweiten Stadiums kommen noch Heilungen durch Resorption zu Stande, wenn der Kranke unter günstige hygienische Bedingungen gebracht und zweckmässig behandelt wird. In den meisten Fällen aber bleiben Narben auf der Lidbindehaut zurück. Je nach dem Grade, in welchem die Hornhaut betheiligt war, sind auf ihr, oft jeder Behandlung trotzend Trübungen wahrzunehmen. Nach langer Dauer der Affection oder bei beträchtlicher Menge der Granulationen entsteht eine relative Insufficienz des Levator palpebrae super., in Folge deren selbst nach der Heilung ein gewisser Grad von Ptosis zurückbleibt.

Schliesslich nach Ablauf des dritten Stadiums sehen wir mehr oder weniger vollständige Opacitäten, bisweilen sogar staphylomatöse Vortrei-

bungen der Hornhaut, Verbiegungen der Bandscheibe durch die Retractionskraft des an Stelle der Conjunctiva getretenen Narbengewebes und Inversion der Lidränder. Die gleichzeitige Obliteration der Ausführungsgänge der Thränendrüse kann eine sich bis zu vollständiger Xerosis steigende Trockenheit des Auges bedingen. Wegen der Folgen dieser letztern verweisen wir auf den Abschnitt über Blennorrhoe.

Prognose. Die Prognose ist verschieden nach dem Grade der Entwicklung, nach den Verhältnissen unter denen sich der Kranke befindet, und je nachdem er sich schonen kann oder nicht. Im ersten Stadium endet die Krankheit bei zweckmässiger Behandlung fast immer in ziemlich kurzer Zeit durch Resorption. Die Behandlung nimmt eine viel längere Zeit in Anspruch, wenn erst die Affection ins zweite Stadium übergegangen ist; und nach der Heilung bleiben oft noch Spuren der abgelaufenen Krankheit zurück.

Später wird die Krankheit hartnäckiger, ihre Dauer wird gewissermassen unbeschränkt und selbst, wenn es der Behandlung gelingt die Entwicklung neuer Granulationen zu hindern und die bereits bestehende zum Verschwinden zu bringen, so bedingen doch die bereits eingetretenen Veränderungen an den Lidern und der Hornhaut mehr oder weniger beträchtliche Störungen des Sehvermögens und führen bisweilen zu völliger Erblindung.

Aetiologie. Die chronischen Granulationen befallen selten Kinder und Greise; nach den Ergebnissen der Statistik scheinen sie häufiger bei Männern als bei Frauen vorzukommen. Dass Conjunctivitis granulosa sich unter dem Einfluss einer allgemeinen Disposition entwickelt, wird nicht allseits zugegeben. In der That sieht man sie bei völlig gesunden Personen, während ein krankhaftes kachectisches Aussehen bei Individuen mit lange bestehendem Trachom auf den verderblichen Einfluss, den die lange Dauer der Krankheit auf Körper und Gemüth ausübt, zu beziehen ist.

Die Contagiosität der Ophthalmia granulosa wird heutzutage nicht mehr bestritten, möglicher Weise verbreitet sie sich durch die mit dem Miasma geschwängerte Luft, zweifelsohne aber erzeugt die directe Uebertragung des contagiösen Secretes entweder wieder Granulationen oder irgend eine andern Conjunctivitis.

Die Krankheit tritt endemisch und epidemisch auf und verbreitet sich mit grosser Schnelligkeit über eine denselben ungünstigen hygienischen Verhältnissen unterworfenen Bevölkerung. (Epidemien von Ophthalmia militaris.)

Behandlung. Die rationelle, viel Tact und Umsicht verlangende Behandlung des Trachoms, hat sich mit dem örtlichen und dem Allgemeinzustande, sowie mit der Hygieine der Kranken zu befassen. Bei der Localbehandlung spielen die Caustica die erste Rolle; nur hat man im Auge zu behalten, dass es sich dabei keineswegs darum handelt, die Granulationen

durch die Aetzmittel zu zerstören, sondern nur darum, eine zur Einleitung der Resorption hinreichende Entzündung hervorzurufen. Wir haben zu wiederholten Malen auf die Thatsache hingewiesen, dass die Natur selbst die zur Rückbildung der Granulationen unerlässliche entzündliche Reaction zu Wege bringt. Die Aufgabe der Behandlung besteht also darin, die Natur bei ungenügender Entzündung zu unterstützen, eine das Mass überschreitende zu beschränken. Die Aetzungen dürfen nur an den kranken Stellen stattfinden; die gesunde Schleimhaut, deren Erhaltung von besonderem Werthe ist, hat man sorgfältig zu schonen. Darum verdienen die Caustica in Substanz wie Stifte von Cuprum sulfuricum und Lapis mitigatus den Vorzug bei isolirt stehenden Granulationen, während Lösungen derselben Aetzmittel nur bei diffuser Verbreitung der Granulationen anzuwenden sind.

Plumb. acet. darf nur bei unversehrter Hornhaut gebraucht werden, weil danach, trotz sorgfältiger Abwaschungen, Niederschläge und Incrustationen auf der Hornhaut sich bilden können.

Eine Glycerinsalbe mit Tannin macht zwar nur sehr mässigen Effect, hat aber den Vortheil, vom Kranken selbst angewandt werden zu können; wir bedienen uns derselben, wenn der Kranke sich nur selten vorstellen kann. Denselben Zweck erfüllt eine Glycerinsalbe mit Cuprum sulf. nach den folgenden Formeln:

Tannini 0,5
Ungti Glycerini 10,0
oder

Cupri sulfurici crystallis. 0,15
Ungti Glycerini 10,0

Handwritten notes:
1 grain / 3 gr
20 grains / 1 drachm
1/8 gr
60 gr or 1 drachm

Ausserdem ist bei sehr langer Dauer der Krankheit mit den Mitteln zu wechseln und Alaun, Borax oder Chlorwasser an ihre Stelle zu setzen, weil sich die Conjunctiva schliesslich an die Wirkung jedes länger fortgebrauchten Mittels gewöhnt. Bisweilen ist es sogar nützlich, jeden activen Eingriff zu unterbrechen und die Behandlung auf die hygieinischen Massregeln zu beschränken.

Die unmittelbar jeder Cauterisation folgende Reaction ist sehr lebhaft und muss durch kalte Umschläge oder Douchen gemässigt werden. Jedenfalls hat eine Wiederholung der Aetzung so lange zu unterbleiben, bis der durch die vorhergehende gesetzte Reizzustand aufgehört hat.

Energische Aetzungen in rascher Aufeinanderfolge verschlimmern nur, indem sie Complicationen veranlassen, die erkrankte Schleimhaut gegen die Wirkung der Aetzmittel unempfindlich und die Anwendung immer stärkerer Mittel nothwendig machen. Wenn das Trachom trocken, indolent, ohne entzündliche Reaction verläuft, ersetzt man nach v. Gräfe's Rath die Aetzungen durch 40—45° C. warme Compressen. Die Dauer ihrer Anwendung wechselt nach der Schwierigkeit, welche man findet, die nöthige Entzündung hervorzurufen.

Scarificationen können bei diffusen Granulationen mit Schwellung der Schleimhaut zu rascher Bekämpfung einer excessiven Entzündung von Nutzen sein; sie bilden aber keineswegs einen regelmässigen Bestandtheil der Behandlung des Trachoms wegen der gefährlichen Narben, die sie besonders bei nachheriger Cauterisation hinterlassen.

Statt der Scarificirungen fahre ich bisweilen ziemlich energisch mit einem mässig harten Schwamme über die kranke Schleimhaut. Das Resultat rücksichtlich der Blutentleerung ist ungefähr dasselbe; ich glaube aber, dass gleichzeitig durch die hierbei unausbleibliche Entfernung der Epitheldecke die Circulation in einer die Resorption der Granulationen beschleunigenden Weise gefördert wird.

Die Granulationen auszuschneiden ist nur erlaubt, wenn sie isolirt stehen, gestielt sind und die Entfernung ohne Verletzung der Conjunctiva vor sich gehen kann. In andern Fällen ist die Conjunctiva und besonders die Thränenkarunkel mit einer dicken, fungösen, gelatinösen Schicht bedeckt, die den Aetzungen nur in der langsamsten Weise weicht. Hier kann die Entfernung dieser Schicht gestattet sein, aber immer mit der Vorsicht, nicht zu weit zu gehen und vor allem nicht gesunde Schleimhaut mit fortzunehmen. Eine andere sehr wirksame und ganz ungefährliche Methode, diese gelatinösen Granulationen zu entfernen, besteht darin, sie zwischen den Fingernägeln auszudrücken. (Cuignet.)

Die Excision selbst bietet keine Schwierigkeiten. Man lässt den Kopf des auf einem Stuhle sitzenden Kranken von einem dahinter stehenden Assistenten fixiren, nach hinten überbiegen und die Lider ectropioniren, während ein zweiter Assistent bereit sein muss, das Blut abzuwischen. Der Operateur fasst die Granulation mit einer Hakenpincette, zieht an und trennt sie mit einem Scheerenschlag von ihrer Basis. In dieser Weise müssen die Granulationen einzeln vorgezogen, und es dürfen nur wenige auf einmal ausgeschnitten werden. Man muss sich hüten, die ganze Schleimhaut bis zur Herstellung einer glatten Oberfläche, so zu sagen, abrasiren zu wollen. Der Kranke empfindet nur beim Einschneiden in die gesunde Conjunctiva Schmerz. Unmittelbar darauf darf man wegen der Gefahr einer möglicher Weise zu tief gehenden Aetzung nicht cauterisiren; vielmehr sind während einiger Minuten zur Beschwichtigung der leichten Reaction kalte Umschläge am Platze.

Nach den Excisionen, wie nach den Scarificationen stillt man die Blutung schon dadurch, dass man die Lider in ihre normale Stellung zurückbringt; vorher wischt man die kleinen, in den Falten der Conjunctiva festsitzenden, dem Kranken Beschwerde verursachenden Blutcoagula mit einem Schwamme ab.

In dem Masse, als die Krankheit der Heilung entgegengeht, müssen die energischen Mittel durch immer schwächere ersetzt, und diese letztern selbst in immer grössern Zwischenräumen angewandt werden, bis allmählich jede örtliche Behandlung aufhört.

Complicationen seitens der Hornhaut verlangen die Fortsetzung des gegen die Granulationen gerichteten Verfahrens und im Anfang Atropin.

Ueber die Behandlung des Pannus soll bei den Hornhautkrankheiten das Nähere gesagt werden.

Die narbige Schrumpfung der Conjunctiva und die daraus resultirende Trockenheit wird durch Waschungen mit Milch, Instillationen von frischem Oel und Glycerin und einer Lösung kohlensauren Natrons (1 Grm.:30 Grm. Wasser) zu lindern gesucht.

Unerlässlich bei der Behandlung des Trachoms ist es, auf die Beziehungen zwischen Lider und Augapfel zu achten. Die Reibung durch die rauhe Innenfläche der Lider, namentlich wenn die letztern straff über dem Auge gespannt sind, sowie das Kratzen von Seiten der Cilien bei Einwärtskehrung des Lidrandes bilden eine der häufigsten Veranlassungen schwerer Hornhautcomplicationen. Der Druck der Lider gegen den Augapfel wird durch Erweiterung der Lidspalte, mittelst der bei den Lidkrankheiten zu beschreibenden Canthoplastik vermindert. Der Inversion des Lidrandes kann durch dieselbe Operation oder durch ein direct gegen dieselbe gerichtetes Verfahren, worüber im Capitel Entropium, entgegengewirkt werden.

Bleibt das obere Lid auch nach der Heilung, in Folge der Insufficienz des Levator palpebrae etwas gesenkt, so lässt man versuchsweise dagegen erst methodische Uebungen machen. Dieselben bestehen darin, dass der Kranke nach oben sieht, während das andere Auge geschlossen bleibt, und diese Stellung einige Augenblicke innehält. Diese Uebung muss täglich mehrere Male wiederholt werden. Nöthigenfalls lässt sich auch durch eine sehr einfache Operation, derer bei Gelegenheit der Ptosis gedacht werden soll, Hülfe schaffen.

Die Allgemeinbehandlung berücksichtigt die Constitution und die bestehende Diathese; jedenfalls ist es von Wichtigkeit für regelmässigen Stuhlgang und gehörige Hautthätigkeit zu sorgen (trockne Abreibungen, leichte Transpiration, trockne Luftbäder). Wegen der Contagiosität muss der Kranke isolirt werden, besonders bei bestehender Secretion; hierauf hat man, namentlich wenn man den Kranken in seine Familie zurückschickt, aufmerksam zu machen. Granulationen ohne Secretion scheinen freilich die Gefahr der Ansteckung nicht darzubieten, aber dieselbe kann sich jeden Augenblick einstellen und der Kranke und seine Umgebung müssen davon in Kenntniss gesetzt werden. Wir stimmen denen bei, welche eine gute Hygiene bei der Behandlung oft für förderlicher als jedes andere Mittel halten. Aufenthalt in reiner Luft gehört zu den unerlässlichen Bedingungen der Heilung, ja noch mehr, die Krankheit recidivirt nach ihrer Heilung leicht, wenn der Kranke sich ungünstigen atmosphärischen Einflüssen aussetzt. Wechsel des Aufenthaltes, Versetzung in ein andres Land haben, wie man sich überzeugt hat, eine günstige Einwirkung auf den Gang der Krankheit.

Als Anhang zu den Conjunctiviten müssen noch zwei in der augenärztlichen Praxis höchst störende Entzündungsformen der Conjunctiva Erwähnung finden: die Atropin-Conjunctivitis und die Atropin-Reizung. Die erstere und gewöhnliche Form tritt nach längerem oder kürzerem Gebrauche, wie es scheint chemisch nicht ganz reiner Atropinpräparate, als Conjunctivitis mit leichten Granulationen und geringer schleimig-eitriger Secretion auf. Die Granulationen können auch ganz fehlen.

Das irritirend wirkende Präparat muss natürlich ausgesetzt werden. Unter Bepinselung mit Bleilösung bilden sich die Granulationen, oft allerdings recht langsam, zurück.

Die Atropin-Reizung beruht auf einer Idiosyncrasie, befällt daher nur einzelne besonders disponirte Personen als eine sich rasch entwickelnde mässig starke Hyperämie und Schwellung der Conjunctiva mit ziemlich lebhafter Thränensecretion und einer eigenthümlichen erysipelatösen Röthung der Lidhaut, welche letztere sich dabei pergamentartig anfühlt. Natürlich muss bei diesen Kranken auf die Anwendung von Atropin ein für alle Mal verzichtet werden. Manche derselben vertragen Extr. Belladonnae ganz gut (Schweigger). Die Reizung verliert sich nach wenigen Tagen.

Zweiter Abschnitt.

Pterygium (Flügelzell).

Als Pterygium bezeichnet man eine mehr [oder weniger ausgedehnte, stark vascularisirte Verdickung der Conjunctiva in Gestalt eines Dreiecks, dessen Basis dem Augenäquator entspricht, und dessen Spitze gegen die Hornhaut gerichtet ist, in welche sie mehr oder weniger weit hineinragen kann. (Fig. 17.) Die Falte ist auf der Sclera zu verschieben, sitzt im

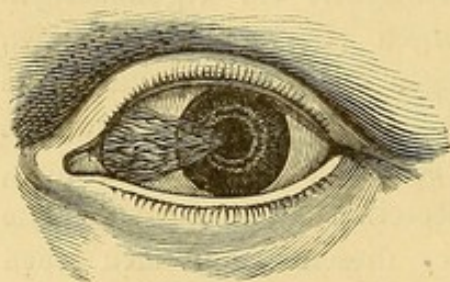


Fig. 17. Pterygium

allgemeinen in der Richtung des M. Rectus internus, seltener in der des Externus und nur höchst ausnahmsweise findet man beides an demselben Auge.

Im Anfange kann man auf der Spitze des Pterygium das kleine Geschwür erkennen, welches zu dieser Narbenbildung Anlass gibt. Indem das Geschwür über die Hornhaut vorrückt, kann es das Pterygium

bis zur Hornhautmitte, ja selbst über die Pupille hinaus hinter sich herziehen. Das Pterygium kann sich entzünden, erscheint alsdann injicirt und geschwellt (Pterygium sarcomatosum), während es für gewöhnlich blass, dünn und halbdurchscheinend ist (Pterygium membranaceum). Das Pterygium vergeht niemals von selbst, kann aber unbestimmte Zeit stationär bleiben oder auch continuirlich oder periodisch Fortschritte machen.

Nur wenn es entzündet oder dick ist, verursacht es den Kranken die Empfindung eines Fremdkörpers. Auch kann es, wenn es in grösserer Ausdehnung die Conjunctiva einnimmt, bei den Augenbewegungen störend sein.

Endlich veranlasst es, wenn es bis zur Hornhautmitte oder über dieselbe hinaus fortschreitet, bedeutende Störungen des Sehvermögens.

Prognose. Das Pterygium ist an und für sich ungefährlich; für die Prognose ist die Verbreitung auf die Cornea und seine Neigung zum Fortschreiten zu berücksichtigen. Man darf ausserdem nicht vergessen, dass selbst nach der Operation die vom Pterygium eingenommen gewesene Stelle der Hornhaut mehr oder weniger undurchsichtig bleibt. Auch macht es leicht Recidive. / 30

Aetiologie. Das Pterygium bildet sich auf folgende Weise. In Folge kleiner Randgeschwüre entwickelt sich ein Vernarbungsprocess, welcher einen Zug auf die Epithelschicht der Umgegend ausübt. Da das Hornhautepithel wegen seiner festen Verbindung mit der unbeweglichen Unterlage nicht nachgeben kann, so wirkt der Narbenzug vor allem auf die Conjunctiva, die wegen ihrer Verschiebbarkeit leicht folgt. So gegen die Narbe hingezerrt, wirft sie sich in Falten, wird gereizt, vascularisirt sich und bildet so das Pterygium. (Arlt.)

Diese Erklärung findet eine Stütze in histologischen Untersuchungen, welche in dem Pterygium nur Elemente der Conjunctiva nachgewiesen haben.

Behandlung. Man hat das Pterygium durch Aetzungen mit Cupr. sulf., Arg. nitr. oder Tinct. Opii zum Verschwinden zu bringen gesucht, aber fast immer erfolglos. Decondé hat wiederholt das Pterygium in seiner ganzen Ausdehnung mit fein pulverisirten Plumb. acet. bedeckt und davon gute Erfolge gesehen. Er lässt das Pulver einige Secunden lang liegen und nimmt es dann mit einem feuchten Pinsel wieder ab. Gewöhnlich kann man das Pterygium nur durch einen chirurgischen Eingriff fortschaffen, der allerdings, wenn das Pterygium den Hornhautrand nicht überschreitet und die Augenbewegungen nicht hindert, überflüssig ist. / 30

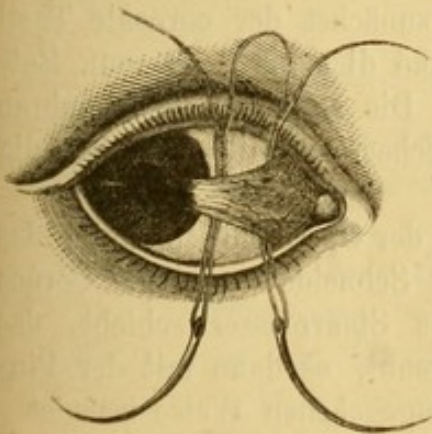


Fig. 18. Ligatur des Pterygium.

Die operative Entfernung geschieht durch die Ligatur, die Transplantation oder die Excision.

Ligatur. Ein an beiden Enden mit einer Nadel versehener Faden wird in folgender Weise unter das Pterygium durchgeführt. Der Operateur hebt mit einer Pincette das Pterygium auf und sticht von oben nach unten die eine Nadel dicht neben dem Hornhautrande, die andere an der Basis unter dem Pterygium

durch. Man durchschneidet den Faden hinter den Nadeln und hat nun drei Ligaturen. Die äussere und die innere schliesst die Basis, und die Spitze des Pterygiums ein, die mittlere soll dazu dienen, das Pterygium von seiner Unterlage loszulösen. Die Fäden werden festgeknüpft und kurz abgeschnitten. Nach kaum 4 Tagen lässt sich die abgeschnürte Partie des Pterygium leicht wegnehmen (Szokalski).

Transplantation oder Deviation. Das Pterygium wird von der Cornea und Sclera abgelöst, so dass es nur noch mit seiner Basis festsitzt, dann wird ein am untern Ende der Conjunctivalwunde beginnender Schnitt, 4 mm. vom Hornhautrande entfernt gemacht, der soweit parallel dem letztern fortgeführt wird, bis die klaffende Spalte zur Aufnahme der Spitze des Pterygiums ausreicht, worauf das Pterygium in die klaffende Wunde der Conjunctiva durch einige Suturen eingenäht wird. (Desmarres.)

Excision. Die Lider werden zur Seite gezogen, und das Pterygium mit einer Pincette oder mit einer vorher unter der Mitte des Flügelfelles

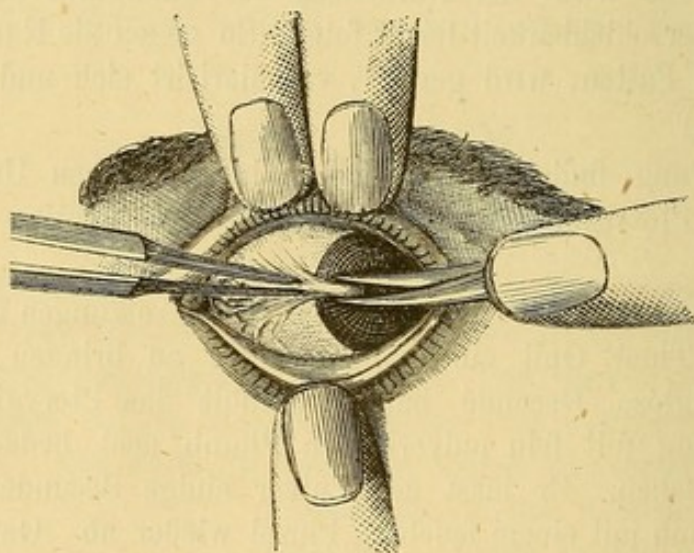


Fig. 19. Abtragung des Pterygium.

durchgeführten und darüber zugeknüpften Fadenschlinge (Delgado) gefasst und vorgezogen, dann wird mit der Scheere zunächst der corneale Theil von der Spitze angefangen sorgfältig abgelöst und dies bis 3—4 mm. Entfernung von dem Hornhautrande fortgesetzt. Die so abgelöste Membran wird mit 2 gegen die Basis convergirenden Scheerenschnitten vollständig abgetrennt.

Ein anderes Verfahren besteht darin, dass der Operateur ein unter das von der Sclera abgehobene Pterygium mit der Schneide gegen die Cornea gerichtetes, auf der Sclera flach aufliegendes Staarmesser schiebt, das Pterygium bis zur Spitze von der Unterlage trennt, es dann mit der Pincette aufhebt und die Operation in der eben angegebenen Weise beendet.

Nach Entfernung des Pterygiums vereinigt man die Ränder der Con-

junctivalwunde, nachdem man zuvor die Schleimhaut in der Umgebung der Basis von der Unterlage abgelöst und dadurch beweglicher gemacht hat.

Es ist niemals nothwendig, ja nicht einmal wünschenswerth, das Pterygium bis zur Basis fortzunehmen. Die angegebene Ausdehnung des Schnittes wird in der Regel genügen. Pagenstecher lässt sogar das Pterygium nach Ablösung desselben von Hornhaut und Sclera an der Basis sitzen, klappt es um und vereinigt die Ränder der Conjunctivalwunde durch eine oder zwei Suturen. Das so umgeschlagene Pterygium wird in Folge mangelhafter Ernährung sehr rasch atrophisch.

Dritter Abschnitt.

Subconjunctivale Ergüsse.

Blutergüsse, Ecchymosen.

Die Ecchymosen der Conjunctiva haben die Gestalt von Flecken oder eines dunkelrothen, die Hornhaut umgebenden Ringes, der dem Auge ein der Geringfügigkeit der Verletzung gar nicht entsprechendes, schreckliches Ansehen gibt. Sie haben keine weitem Folgen, resorbiren sich, wobei sie die verschiedenen, die Heilung aller Ecchymosen begleitenden Farben-
nünancen durchmachen. Veranlasst werden sie durch alle die Conjunctiva betheiligende Operationen (Schielopoperation), durch Schläge aufs Auge, durch allgemeine Congestionen zum Kopf bedingende Anstrengungen, wie beim Heben schwerer Lasten, Brechen, Husten etc. Auch findet man sie als Begleiterscheinung schwererer Erkrankungen (Scorbut), ferner nach Fracturen der Augenhöhle und der Schädelbasis. Abgesehen von diesen letzten Fällen, haben diese Blutergüsse nichts zu sagen, ihre, allerdings sehr langsame, oft Wochen lang dauernde Resorption geht von selbst von Statten; jede Behandlung ist demnach überflüssig, höchstens lässt man im Anfange kalte Umschläge machen und legt bei sehr grossen Ergüssen zur Beförderung der Resorption einen Druckverband an.

Seröser Erguss, subconjunctivales Oedem.

Zeigt sich als halbdurchscheinende Erhebung der übrigens gesunden Conjunctiva; die Erhebung kann so stark werden, dass sie die Cornea bedeckt und zwischen den Lidrändern sichtbar wird.

Dieses an sich nicht schmerzhaftes Oedem ist fast immer Symptom eines entzündlichen Processes, sei es der inneren Augenhäute, sei es der Lider oder der Umgebung (Chalazion, Entzündung des Thränensackes, Erysipelas, Phlegmone der Orbita, Sinusthrombose).

In andern Fällen tritt das Oedem gleichzeitig mit serösen Ergüssen

an andern Stellen des Körpers auf, wie bei Anämischen, Chlorotischen, bei Herz- und Nierenkranken, bei Trichinose.

Will man etwas dagegen unternehmen, was meistens überflüssig ist, so macht man Einstiche oder Einschnitte in der oben angegebenen Weise (S. 43) in die Chemosis.

Das subconjunctivale Emphysem ist durch die Erhebung der Conjunctiva, das eigenthümliche Crepitationsgefühl für den darüber gleitenden Finger und die Leichtigkeit, mit der es auf Druck verschwindet, charakterisirt. Es entsteht durch Fracturen der knöchernen Augenhöhlenwände, durch welche das subconjunctivale Gewebe mit den Nasenhöhlen, den Stirnhöhlen und dem Labyrinth des Siebbeines in Verbindung gesetzt wird.

Auch kann es von einer Zerreissung des Thränensackes oder der Thränenwege herrühren, durch welche beim Ausschnauben Luft ins subconjunctivale Gewebe dringt. Das Emphysem an und für sich ist ohne Bedeutung und verschwindet unter einem gut angelegten Druckverbande.

Bei scrophulösen Kindern sind eitrige Ergüsse unter der Conjunctiva im innern Augenwinkel beobachtet worden (Arlt). Ihre Ursache ist unbekannt, sie verschwinden von selbst.

Vierter Abschnitt.

Verletzungen der Conjunctiva.

Verletzungen der Conjunctiva können geschehen 1) durch eindringende fremde Körper, 2) durch schneidende Werkzeuge, 3) durch chemische Agentien.

In die Conjunctiva eindringende Fremdkörper können durch die unmittelbare Verletzung oder durch längeres Verweilen einen im letzteren Falle allmählich sich steigenden Reizzustand hervorrufen. Selten setzen sie sich in der Conjunctiva sclerae fest, häufiger auf der Lidbindehaut, am häufigsten in den Falten des Bindehautblindsackes. Bleiben sie hier längere Zeit sitzen, so wirken sie reizend, veranlassen Hyperämie, catarrhalische Conjunctivitis und bisweilen eine partielle Hypertrophie des Papillarkörpers um die von ihnen eingenommene Stelle. Die Schmerzen sind oft sehr lebhaft, nehmen bei jeder Augenbewegung zu und werden von Thränen, Lichtscheu und selbst von Blepharospasmus begleitet.

Die Behandlung beginnt mit der Aufsuchung und Entfernung der Fremdkörper. Zu diesem Zweck wird jedes Lid für sich ectropionirt und besonders der obere Blindsack nöthigenfalls mit seitlicher Beleuchtung und mit dem Daviel'schen Löffel sorgfältig durchsucht. Gewöhnlich haften die Fremdkörper der Bindehaut nur locker an und sind leicht mit einem Pinsel, einem Stückchen Leinen oder einem Daviel'schen Löffel zu entfernen. In der Schleimhaut festsitzende und dem Löffel oder Pinsel Widerstand leistende Körper werden mitsammt der umgebenden Schleimhautfalte ausgeschnitten.

Nach geschehener Extraction lässt man kalte Umschläge machen, gegen einen etwa zurückbleibenden Catarrh gibt man Adstringentien.

2. Wunden der Conjunctiva, die sich nicht auf andere Theile des Auges fortsetzen, sind bedeutungslos und heilen leicht. Sehr grosse Wunden werden durch ein oder zwei Suturen vereinigt, eventuell nach Abtragung der gequetschten Ränder mit der Scheere. Mit kalten Umschlägen und Druckverband beschwichtigt man wirksam einen consecutiven Reizzustand.

3. Nach Verbrennungen und Aetzungen der Conjunctiva durch chemische Agentien entstehen dicke, über der Schleimhaut erhabene, weisse Schorfe mit nachfolgender entzündlicher Reaction und lebhaftem Schmerzgefühl. Die Gefahren der Verbrennungen wachsen mit der Ausdehnung, in der sie stattgehabt haben. Die Schwere des Falles hängt ausserdem von der etwaigen Betheiligung der Hornhaut und von der nachfolgenden Narbenbildung ab, die oft unzerstörbare Narbenzüge zwischen Lidern und Augapfel mit theilweiser oder vollständiger Aufhebung der Functionen des letztern zu Wege bringt. (S. Symblepharon.)

Die Behandlung verlangt die möglichst schnelle Entfernung des chemischen Agens durch Einspritzungen von Milch oder eines lauen Gemisches von Wasser mit Weinessig bei Kalk-, von kohlensaurer Kalilösung bei Säureverbrennungen; die Einspritzungen resp. Auswaschungen werden häufig wiederholt oder durch kalte Umschläge ersetzt, die sich losstossenden und dann selbst wieder reizend wirkenden Aetzschorfe werden sorgfältig fortgenommen.

Der Vernarbungsprocess ist, um die Bildung von Adhärenzen zu vermeiden genau zu überwachen. Man stellt zu dem Zwecke ein künstliches Ectropion her und legt zwischen Augapfel und Lider eine Bleiplatte oder ein künstliches Auge ein. (S. Symblepharon.)

Fünfter Abschnitt.

Atrophie und Xerose der Conjunctiva. Xerophthalmus.

Als Xerosis bezeichnet man einen Zustand von Trockenheit des Auges, der aus der Atrophie der Schleimhaut, im besondern der drüsigen Elemente derselben hervorgeht.

Beschränkt sich der Process der Atrophie auf einen Theil der Bindehaut, so nennt man ihn Xerosis glabra, während totale Atrophie der Conjunctiva als Xerosis squamosa bezeichnet wird. Da sich hierbei auch die Cornea in gleicher Weise betheiligt, so heisst der Gesamtzustand Xerophthalmus.

Bei der partiellen Xerose entstehen auf der Conjunctiva sehnigweisse, seidenglänzende, alle Charaktere des Narbengewebes darbietende Flecke. Bei der totalen Xerosis ist die ganze Conjunctiva trocken, blass mit kleinen

aus pulverförmigem Zerfall der Epithelschichte hervorgegangenen Schüppchen bedeckt. Die Falten der Blindsäcke verstreichen, die Plica semilunaris verschwindet, ebenso die Carunkel, die Lidbindehaut geht direct in die Bindehaut des Augapfels über. Die letztere ist ebenfalls geschrumpft, und die Hornhaut getrübt, atrophisch und in allen Durchmessern verkleinert. Mit der Zeit ergreift der Process auch die Bandscheiben, die anfangs infiltrirt und verdickt sind, später atrophiren und ihre Krümmung ändern. Die Lidränder können sich auf diese Weise en- und ectropioniren. Auch die Meibom'schen Drüsen werden in den atrophischen Process des umgebenden Gewebes mit hineingezogen und die Ausführungsgänge der Thränendrüse und die Thränenpunkte obliteriren. In Folge des Mangels aller Secrete entsteht hochgradige Trockenheit des Auges, die Bewegungen desselben sind durch die Schrumpfung der Schleimhaut und die bisweilen selbst den Lidschluss hindernden Verwachsungen (Lagophthalmus) erheblich beschränkt.

Ursachen der Xerosis bilden, wie wir oben gesehen haben, die zu atrophischen Degenerationen der Schleimhaut führenden Entzündungen (Granulationen, Diphtheritis) sowie ausgedehnte Verbrennungen der Conjunctiva.

Xerosis ist unheilbar, die Behandlung kann nur lindern. Gegen das Gefühl der Trockenheit wendet man häufige Waschungen mit warmem Wasser, Milch, Glycerin oder einer Lösung von kohlensaurem Natron an.

Sechster Abschnitt.

Geschwülste der Conjunctiva.

1. Pinguecula. So nennt man eine kleine, gelblich-weiße, Stecknadelknopf- bis Erbsengrosse Geschwulst, die am häufigsten in der Nähe des medialen, selten des temporalen Hornhautrandes, bisweilen an beiden Stellen zugleich vorkommt. Trotz ihres Namens enthält die Geschwulst kein Fett, besteht nur aus Bindegewebe, elastischen Fasern, einigen Gefässen und ist mit einer dicken Epithelschichte bedeckt. Sie verursacht keine Beschwerden und bleibt gewöhnlich stationär. Ihre Ursache ist unbekannt. Eine Behandlung ist nicht erforderlich; sollte die Geschwulst durch eine aussergewöhnliche Entwicklung die Bewegungen des Auges hindern oder entstellend werden, kann man sie mit einer aufs Blatt gebogenen Scheere abtragen und die Wundränder durch eine Naht schliessen.

2. Lipome sind selten auf der Conjunctiva, sie sitzen in der Regel zwischen dem Rect. sup. und ext. etwas von der Hornhaut entfernt (v. Gräfe), sehen gelblich aus, und treiben die übrigens gesunde Conjunctiva buckelförmig vor sich her. Sie sind angeboren und stehen mit dem Fettgewebe der Orbita in Zusammenhang. Nur in Fällen fortschreitender Entwicklung oder wenn sie Anlass zu Reizzuständen der Conjunctiva geben ist die Entfernung der Geschwulst durch einen Einschnitt in die sie bedeckende Con-

conjunctiva indicirt. Nach Entfernung der Geschwulst legt man ein paar Nähte in die Wunde ein.

3. Polypen. Kleine gestielte, warzenähnliche, rosenrothe, in der Nähe der Plica semilunaris und auf der Thränen-carunkel sitzende Geschwülste von unbekannter Herkunft. Auch beobachtet man auf der Conjunctiva fleischige Wucherungen nach Wunden der Conjunctiva (Wundknöpfe nach Tenotomie des R. internus). Diese stielen sich ebenfalls und können dann mit einem Scheerenschlage entfernt werden. Die Polypen werden ebenso abgetragen; die danach bisweilen entstehende relativ erhebliche Blutung stillt man durch Touchirung mit dem Höllensteinstift. Diese Aetzung ist gleichzeitig ein Präservativ gegen die sehr häufigen Recidive der Polypen. In derselben Absicht kann man auch die Einpflanzungsstelle des Stils in der Conjunctiva umschneiden und wegnehmen.

4. Dermoide. Kleine grau-gelbliche Geschwülste von der Grösse einer Linse bis zu der einer kleinen Haselnuss; sie sitzen immer am Hornhautrande in der Regel aussen unten, und greifen mehr oder weniger auf die Hornhaut über; ihre Oberfläche ist glatt, vielfach gebuchtet und bisweilen mit Haaren besetzt. Sie haben die gleiche Structur wie die Haut: Bindegewebe mit elastischen Fasern, welches bisweilen auch Haarbälge und in deren Umgebung Gruppen von Talgdrüsen (v. Gräfe) enthält; das Ganze bedeckt von einer dicken Schicht Pflasterepithel. Die Dermoide sind angeboren, vergrössern sich gern, und recidiviren nach einer unvollständigen Exstirpation. Ihre Entstehung wird auf eine Bildungsanomalie zurückgeführt, wofür auch das gleichzeitige Vorkommen anderer Bildungsfehler wie z. B. Colobom der Lider spricht. Das fortschreitende Wachsthum des Dermoids über die Hornhaut macht die operative Entfernung nothwendig. Der Tumor wird an seiner Spitze mit der Hakenpincette gefasst und mit einem Cataractmesser erst von der Hornhaut dann von der Sclera losgelöst. Greift die Geschwulst tief in das Gefüge der Hornhaut, so darf man sie nicht in ihrer ganzen Dicke entfernen, sondern trägt sie einfach an der Hornhautoberfläche ab. (v. Gräfe.)

5. Cysten stellen sich als runde, umschriebene, rosenrothe oder gelbliche, halbdurchscheinende bis bohngrosse Geschwülste dar. Ihre membranöse Hülle ist mehr oder weniger resistent, der Inhalt flüssig oder eingedickt. Diese Cysten sind fast immer angeboren, in andern Fällen will man sie nach einem Schlage aufs Auge haben entstehen sehen.

Die beste Methode ist sie in toto herauszupräpariren; indess gelingt dies nicht immer wegen der oft geringen Resistenz der leicht berstenden Hülle, die man bei der Abpräparation von der fest anhaftenden Conjunctiva leicht verletzt. Durchscheinende Cysten mit sehr dünnem Balge schneidet man einfach zur Entleerung des Inhalts ein und cauterisirt den Sack.

6) Angiome kommen nur als Fortsetzungen von Angiomen der Lider

vor. Sie erfordern sogleich bei ihrem ersten Auftreten die operative Entfernung mittels der Excision.

7. Pigmentflecke sind ziemlich häufig und ungefährlich. Da sie indess einigen Beobachtungen zufolge bisweilen zur Bildung von Sarcomen führen, so kann man sie lieber ausschneiden und hinterher eine Naht einlegen.

8. Lupus kann sowohl selbstständig auf der Conjunctiva gleichwie auf andern Schleimbäuten auftreten, als auch von den Wangen und Lidern auf dieselbe übergreifen. Es bilden sich kleine, halbdurchscheinende Knötchen von der Farbe des Milchkaffees, welche ulceriren und durch nachfolgende Narbenbildung Symblepharon, Trichiasis und Distichiasis bedingen. Durch Betheiligung der Lider entsteht Entropion und Blepharophimosis, welche zu vollständigem Lidverschluss (Ankyloblepharon) fortschreiten kann. Daneben entwickelt sich pannöse Trübung der Hornhaut, auf welcher auch directe Eruption einzelner Lupusknötchen beobachtet ist; der Process führt sich selbst überlassen auf die eine oder andere Weise allmählich zu totaler Erblindung.

Die Behandlung besteht in dem möglichst frühzeitigen Auskratzen alles Krankhaften mittels eines kleinen scharfen Löffels. Wird diese Operation mit genügender Sorgfalt ausgeführt und so oft als sich neue Lupusmassen zeigen wiederholt, so gelingt es den Process zum Stillstand zu bringen und ein gutes Sehvermögen zu erhalten. Auch die Cornea verträgt die Auslöfflung kleiner Knötchen. Kalte Umschläge eventuell Atropin bilden die Nachbehandlung. (Wegen der Lider s. u.)

9. Syphilitische Geschwüre sind auf der Conjunctiva tarsi und der Uebergangsfalte im Anfange und späteren Verlaufe der Syphilis beobachtet. Der speckige Grund, die scharfen Ränder, sowie der Nachweis allgemein syphilitischer Erkrankung sichern die Diagnose; von lupösen Geschwüren unterscheidet sie das Fehlen der kleinen halbdiaphanen Knötchen in der Umgebung der Geschwüre.

Neben einer antisymphilitischen Allgemeinbehandlung erweist sich die öftere Cauterisation mit Arg. nitr. nützlich.

10. Epitheliom entsteht selten primär auf der Conjunctiva und erscheint dann in Gestalt eines kleinen Knopfes in der Nähe der Hornhaut, den man besonders wegen der begleitenden analogen Gefässentwicklung mit einer Phlyktäne verwechseln kann, nur hat der Epitheliomknopf steilere Ränder; er ist mit einem glatten Epithelium bedeckt und zeigt unter der Loupe eine papilläre Oberfläche (v. Gräfe).

Bei fortschreitendem Wachsthum wird die Geschwulst buckelförmig, ulcerirt und greift bald langsam bald schnell auf die Cornea über, die dann zerstört wird.

Die Geschwulst muss sobald als möglich extirpirt werden, nöthigen-

falls, wenn sie schon grössere Fortschritte gemacht hat, muss man sogar das Auge aus Rücksicht für den Gesamtorganismus opfern.

11. Medullarkrebs und Melanom kommen selten zuerst auf der Conjunctiva vor, ergreifen dieselbe vielmehr erst secundär durch Verbreitung von der Nachbarschaft her. Das Melanom ist indess primär in der Umgebung der Hornhaut gesehen. Die Behandlung ist wie beim Epitheliom.

12. Entozoen. In der Conjunctiva ist *Cysticercus cellulosae* (Sichel) und in den Tropen auch *Filaria Medinensis* beobachtet (Schöne). Der *Cysticercus* erscheint als weissliche oder gelbliche Blase von der Grösse einer dicken Erbse und von einer ausgesprochenen Conjunctivalinjection umgeben. Die Diagnose wird erst durch die mikroskopische Untersuchung sicher gestellt.

Die *Filaria Medinensis* zeigt sich als schwarze, sehr lebhaft sich bewegende Faser, welche heftige Schmerzen verursacht und eine starke Conjunctivitis hervorruft.

Cysticercus und *Filaria* werden nach einem Einschnitte in die sie bedeckende Bindehaut ausgezogen.

13. Lithiasis. Mit diesem Namen bezeichnet man das eingetrocknete oder verkalkte Secret der Conjunctivaldrüsen, besonders der Meibom'schen (Drüseninfarkt). Man sieht in der Conjunctiva kleine weissliche runde Stecknadelknopf grosse Concretionen. Gewöhnlich finden sich mehrere auf der Tarsalbindehaut zerstreut.

Die Concretionen verursachen Reizerscheinungen und durch Reibung auf der Corneaoberfläche kleine Infiltrate und Geschwüre. Die Entfernung geschieht mit einer Staarnadel oder mit einem kleinen Löffel, nachdem über ihnen ein Einschnitt in die Conjunctiva gemacht ist.

Drittes Capitel.

Cornea und Sclera.

Anatomie. Diese beiden, dem Aussehn nach so verschiedenen Membranen haben in ihrer feinern Structur viel Aehnliches, gehen ohne Unterbrechung in einander über und bilden um den Inhalt des Auges eine vollständig geschlossene, nur von dem Sehnerven durchbohrte Kapsel.

Die Sclera ist eine fibröse, aus Bindegewebsbündeln zusammengesetzte Membran, welche sich vielfach durchflechten und rechtwinklig kreuzen, indem die einen in meridionaler Richtung, die andern in äquatorialer Richtung verlaufen. In diesem Gewebe finden sich zahlreiche Bindegewebskörperchen und elastische Fasern. In der Umgebung des Sehnerveneintritts trennen sich die Fasern der Sclera in verschiedene Lagen, die äussersten biegen fast rechtwinklig um und gehen in die äussere Scheide des Nerven über. Die am weitesten nach innen gelegenen dringen in den Sehnerven ein und gehen in der Gegend der Lamina cribrosa in das bindegewebige Gerüst des Sehnerven über. Eine mittlere, von der äussern Lage durch Zellgewebe getrennte Schicht verwebt sich mit der innern Sehnervenscheide. An dieser Stelle, d. h. in der nächsten Umgebung des Sehnerven hat die Sclera ihre grösste Dicke (1,25 mm.); gegen die Cornea hin verdünnt sie sich bis auf 0,3—0,4 mm. Sie wird hier indess durch die Ausbreitung der Insertionen der *Musculi recti et obliqui* erheblich verstärkt.

Die Sclera hat wahrscheinlich keine Nerven und besitzt nur sehr wenig aus den Ciliargefässen stammende Gefässe, die auf der Aussen- und Innenfläche der Membran ein weitmaschiges Netzwerk bilden. In der Umgebung des Sehnerveneintritts liegt in der Sclera eingebettet ein arterieller Gefässkranz, welcher ausser zur Choroidea zahlreiche Zweige in den Sehnerven sendet. Die Sclera wird ausserdem an verschiedenen Stellen in schiefer Richtung von Nerven und Gefässen für die Choroidea und den *M. ciliaris* durchsetzt. Die Zahl dieser Gefäss- und Nervencanäle ist in der Gegend des Nerveneintritts und in der Nähe des Cornealrandes so gross, dass dadurch die Festigkeit der Sclera an diesen Stellen in merklicher Weise vermindert wird. Dicht an der Verbindung mit der Cornea, nur ein wenig nach rückwärts, liegt der gewöhnlich als *Canalis Schlemmii* bezeichnete Venenkranz *Plexus ciliaris venosus*, der kleine Venen aus dem Ciliarmuskel aufnimmt und zahlreiche Gefässe nach aussen an die über die Aussenfläche der Sclera hinziehende Venen abgibt (Leber).

Die Cornea ist die unmittelbare Fortsetzung der Sclera. Sie verdankt ihre Durchsichtigkeit dem nahezu gleichen Lichtbrechungsvermögen ihrer histologischen Elemente. Ihrer Gestalt und ihrem Ansehn nach gleicht sie einem in die vordere Oeffnung der Sclera eingelassenen Uhrglase, indem die Sclera über den Rand der Cornea etwa um 1 mm. übergreift, oben und unten etwas mehr als an den Seiten. Die Cornea hat ihre grösste Dicke an der Peripherie (1,12 mm.) und wird allmählich gegen das Centrum hin dünner (0,9 mm.).

Wir unterscheiden an ihr von vorn nach hinten 3 übereinander liegende, leicht von einander zu trennende Schichten:

1. Das Epithel ist die unmittelbare Fortsetzung des Epithels der Bindehaut. Es ist geschichtetes Pflasterepithel, die oberflächlichsten Zellen sind abgeplattet, die mittlere rund und die tiefsten sind fast cylindrisch.

Die Epithelschicht wird von dem eigentlichen Hornhautgewebe durch eine elastische Lamelle (Bowman'sche Membran) getrennt.

2. Das eigentliche Gewebe der Hornhaut besteht aus Fibrillen, die zu parallel der Oberfläche verlaufenden Lamellen angeordnet sind. Zwischen diesen wegen ihrer Verfilzung nicht leicht zu isolirenden Lamellen liegt ein System sternförmiger membranloser Zellen mit Kernen und Kernkörperchen (Hornhautkörperchen). Von diesen Zellen gehen 6—20 mehr oder weniger lange Ausläufer aus, die mit denen der benachbarten Körperchen anastomosiren und so ein die Hornhaut durchsetzendes Netzwerk bilden. Ausserdem nimmt man zwischen den übrigen Elementen der Hornhaut sich fortbewegende Lymphkörperchen (Wanderzellen) wahr.

3. Die Descemet'sche Membran, welche die Hornhaut an ihrer hintern Fläche bekleidet, ist glashell, homogen, elastisch und trägt auf ihrer freien Fläche eine einfache Lage polygonaler, zarter Epithelzellen. Nach der Peripherie zu spaltet sich die Membran in mehrere Lagen, die sich in netzförmig verbundene Fasern auflösen. Von dieser legen sich die einen an die Innenfläche der Sclera, der innern Wand des Schlemm'schen Canals gegenüber an, während die andern sich auf die Iris hinüber schlagen (Ligamentum pectinatum), das Epithel setzt sich über das Ligament. pectinat. verändert auf die Iris fort. Die Hornhaut hat keine Gefässe. Ihre Nerven kommen, 15—20 an der Zahl, von den Ciliarnerven; sie verlieren bei ihrem Eintritt in die Hornhaut ihr Neurilemm und ihr Mark und werden, so auf den Axencylinder reducirt, vollständig durchscheinend; sie bilden in dem vordern Abschnitt der Hornhaut durch dichotomische Theilung zahlreiche Netze von Faserbündeln; die vordersten derselben schicken Ausläufer zur Oberfläche der Hornhaut, die unter quastenförmigem Zerfall das subepitheliale Nervengitter bilden, aus welchem Fasern senkrecht in das Epithel aufsteigen und in demselben nach wiederholten Theilungen mit knopfförmigen Anschwellungen zwischen dem Epithel frei endigen. (Cohnheim.) Ausserdem besitzt die Hornhaut noch tiefere Nervenausbreitungen, deren Enden vielleicht mit den Hornhautkörperchen zusammenhängen.

Der chemische Charakter des Hornhautgewebes besteht darin, dass dasselbe durch Kochen sich in Chondrin verwandelt, während die Sclera ebenso wie anderes Bindegewebe Leim gibt.

Erster Abschnitt.

Keratitis.

A. Oberflächliche Keratitis.

1. Oberflächliche Keratitis mit Gefässentwicklung. Pannus.

Diagnose. In Folge länger dauernder Bindehautaffection tritt eine stärkere Entwicklung und Verlängerung des Randschlingennetzes der Cornea ein. Allmählich setzen sich von dem letztern aus Gefässe über den Rand in die Hornhaut hinein fort. Indem der episclerale Zufluss des Randschlingennetzes immer mehr gegen den conjunctivalen zurücktritt, nehmen sich schliesslich die in der Hornhaut unmittelbar oberhalb oder unterhalb der Bowman'schen Membran verlaufenden Gefässe wie eine directe Fortsetzung der conjunctivalen Gefässe aus.

Gleichzeitig trübt sich die Oberfläche der Hornhaut leicht und wird Sitz von Geschwüren und graulichen Infiltraten. Je nach dem Grade der Vascularisirung und der Ausdehnung und Intensität der Infiltration kann das Aussehen der Hornhaut erheblich verschieden sein. Bald sind nur vereinzelte Gefässe vorhanden, bald ist ihre Zahl so gross, dass die Hornhaut einen rosenrothen Reflex gibt, in welchem sich die einzelnen Gefässe gar nicht mehr unterscheiden lassen.

Mitunter sieht man ein einzelnes Gefäss über den Hornhautrand hinüber bis zur Mitte vorrücken und sich in Mitten einer Trübung verästeln. Eine solche Gefässentwicklung kann an verschiedenen Stellen statthaben oder auch sich über die ganze Membran erstrecken. Die oberflächliche Infiltration nimmt bald das Aussehen einer leichten Trübung an, bald bringt sie stärkere Unebenheiten hervor und verbindet sich mit Abschilferungen des Epithels und kleinen Facetten.

Wenn die oberflächliche Keratitis mit Gefässentwicklung in den chronischen Zustand übergeht (Pannus) bildet sie eine opake vascularisirte Schicht, die, so lange sie dünn bleibt, die Iris und die Pupille noch zu unterscheiden gestattet (Pannus tenuis), später aber sehr dicht, absolut undurchsichtig und fungös werden kann (Pannus crassus, sarcomatosus). In den schlimmsten Fällen erscheint die Hornhaut wie eine granulirende Fläche mit Fleischknöpfen besetzt. Nach rückgebildeter Schwellung des Gewebes nimmt die Hornhaut eine schmutzig graue Färbung an, ist mehr oder weniger undurchsichtig und von Gefässen durchzogen.

Die Conjunctiva bulbi theiligt sich durch Injection und Infiltration in verschiedenem Grade an der Entzündung.

Die Krankheit kann fast ohne Schmerzen bestehen, mitunter treten aber auch sehr lebhaft Ciliarschmerzen mit Thränenfluss und Lichtscheu

auf. Das Sehvermögen ist je nach dem Grade der Hornhauttrübung mehr oder weniger gestört.

Bei der oberflächlichen Keratitis werden reichliche Zellenanhäufungen (Wanderzellen) und Gefässe zwischen dem Epithel und der Bowman'schen Membran gefunden. Später tritt Bindegewebsentwicklung ein, und es kann durch diesen Vernarbungsprocess die Bowman'sche Membran stellenweise zu Grunde gehen.

Verlauf und Ausgang. Die Krankheit kann mit der Ursache, durch die sie hervorgerufen war, verschwinden. In andern Fällen, nach granulärer Conjunctivitis, z. B. kann Pannus auch nach der Heilung der primären Erkrankung fortbestehen. Die Dauer hängt demnach von der Ursache ab und kann sich über Monate und selbst Jahre erstrecken.

Oft heilt der Pannus mit Zurücklassung persistenter Trübungen. Mitunter wird in Folge der langdauernden Infiltration die Hornhaut erweicht, sie gibt dem intraocularen Druck nach und nimmt eine stärkere Krümmung an. Endlich können im Verlaufe der Krankheit auch die tiefern Schichten der Hornhaut in den entzündlichen Process hineingezogen werden und tiefe Geschwüre entstehen, die zur Perforation führen und nach ihrer Heilung ein adhärentes Leucom zurücklassen. Der unglücklichste Fall ist der, wo Pannus neben einer durch Trachom entstandenen Xerose der Conjunctiva besteht.

Die Prognose hängt von der Ursache und der Ausdehnung des Pannus ab; sie ist überall günstig, wo die Ursache entfernt werden kann bevor der Pannus einen selbständigen Verlauf nimmt. Die oberflächlichen Schichten der Hornhaut bekommen nach ihrer Regeneration besonders im jugendlichen Alter wieder einen auffallenden Grad von Durchsichtigkeit.

Nach Trachom ist die Prognose weniger günstig und vom Zustande der Schleimhaut abhängig. Je stärker die letztere vascularisirt und je mehr sie zu reichlicher Secretion geneigt ist, um so günstiger stellt sich die Prognose; ist sie umgekehrt in Narbengewebe verwandelt und trocken, so ist Heilung unmöglich.

Aetiologie. Oberflächliche Keratitis mit Gefässentwicklung erscheint am häufigsten im Gefolge von Conjunctival-Erkrankungen, selten nach Catarrh mit Papillarhypertrophie, häufig nach trachomatösen Granulationen, sei es dass die Hornhaut selbst Sitz von Granulationen wird, sei es dass die Veränderung sich unter dem mechanischen Einfluss der Reibung an der rauhen Innenfläche der Lider entwickelt.

Dieser Pannus trachomatosus beginnt, wie schon S. 62 bemerkt, in der Regel vom obern seltener vom untern Rande her und setzt sich wenigstens anfangs scharf in einer nahezu horizontalen Linie gegen die gesunde Hornhautoberfläche ab.

Auch zu phlyktänulärer Conjunctivitis kann sich Pannus gesellen und nimmt dann die bereits oben als Pannus phlyctänulosus beschriebene Form

an (S. 53), die an der unregelmässigen Anordnung der vascularisirten Infiltrate und Trübungen, sowie an dem Fehlen trachomatöser Granulationen oder Narbenzüge auf der Conjunctiva erkannt wird.

Endlich kommt Pannus als Folgezustand mechanischer Reizung der Hornhaut durch Cilien (bei Entropium und Distichiasis) oder durch Concretionen in der Lidbindehaut (Infarcte der Meibom'schen Drüsen) oder durch von aussen eindringende Reize, wenn die Hornhaut durch die Lider nicht hinreichend geschützt ist wie bei Ectropium und Lagophthalmus zu Stande.

Man kann als Pannus nicht wohl jede Vascularisirung bezeichnen, die am Ende anderer Formen von Keratitis während der Regenerationsperiode derselben auftritt. Eine solche Gefässentwicklung betrachten wir als einen günstigen, die Heilung einleitenden Vorgang; und aus demselben Grunde nannte man sie früher Pannus regenerativus.

Behandlung. Die erste Indication, welche die Behandlung zu erfüllen hat, besteht darin die Ursache der Keratitis durch die Heilung der Trichiasis, des En- und Ectropium, durch die Entfernung der Concremente etc. zu beseitigen. Pannus trachomatosis verlangt eine aufmerksame Behandlung der Granulationen der Bindehaut. (S. 64.)

Den nach Entfernung seiner Ursache fortbestehenden Pannus bekämpfen wir je nach seiner Intensität auf verschiedene Weise. Immer handelt es sich darum, durch Erzeugung eines gewissen Entzündungsgrades Resorption hervorzurufen.

In leichten Fällen gelangt man schon durch Einstäubung von Calomel oder durch Einstreichen gelber Präcipitatsalbe zum Ziele. In schwereren Fällen bedient man sich je nach dem Zustand der Conjunctiva stärkerer Reizmittel wie Tanninglycerinsalbe, Plumb. acet., Höllensteinlösung, oder man ätzt wenn die Hornhaut mit wahren Granulationen bedeckt ist, diese selbst leicht mit dem Lapis mitigatus oder Cuprumstift. Wenn die Conjunctiva trocken ist und nur wenig Tendenz zu Secretion zeigt, erzielt man durch die fortgesetzte Anwendung warmer Umschläge vortreffliche Erfolge.

Allgemeine Regel ist mit den leichten Mitteln zu beginnen, allmählich zu den stärkeren überzugehen, mit den Mitteln zu wechseln, dann mal wieder die Behandlung vollständig zu unterbrechen, und wiederum durch warme Compressen die Reaction in den gegen Reizmittel unempfindlich gewordenen Geweben neu zu beleben.

In den Fällen von starker Vascularisation, wo die angeführten Mittel fehlgeschlagen haben, nimmt man die Scarificirung und selbst die Ausschneidung der in die Hornhaut sich verbreitenden conjunctivalen und subconjunctivalen Gefässe in der Nähe des Hornhautrandes vor. In derselben Idee hat Furnari gegen veralteten Pannus die Excision der Conjunctiva und des subconjunctivalen Gewebes um die Hornhaut vorgeschlagen. (Peritomie).

Diese Operation wird in folgender Weise ausgeführt:

Nach Einlegung des Sperreleveurs fasst der Operateur das conjunctivale und subconjunctivale Gewebe in der Nähe der Hornhaut mit einer Hakenpincette und schneidet senkrecht auf den Hornhautrand in die aufgehobene Falte ein. Von diesem Schnitte aus schneidet er rings um die Hornhaut einen ringförmigen Streifen von etwa 3 mm. Breite aus und nimmt sodann durch kurze Scheerenschläge auch das subconjunctivale Gewebe in derselben Ausdehnung fort, so dass die Sclera vollständig entblösst wird.

Die Empfehlung Furnaris, die blosgelegte Oberfläche der Sclera zu ätzen oder die Hornhaut selbst abzuschaben, scheint nicht frei von schweren Nachtheilen zu sein und ist daher zu verwerfen. Dagegen hat man alle blosgelegten episcleralen Gefässstämmchen sorgfältig zu scarificiren. Kalte Umschläge und Druckverband bilden die Nachbehandlung.

Endlich wird in den Fällen, wo die Hornhaut in ihrer ganzen Ausdehnung von einer dicken pannösen Schicht bedeckt ist, zur Aufhellung eine eitrige Conjunctivitis mittelst blennorrhischen Secretes einzupfropfen empfohlen. Das Mittel ist nur bei gleichzeitiger Affection beider Augen anzuwenden und darf nur bei totaler pannöser Trübung versucht werden. Der Eiter wird einem blennorrhischen Auge entnommen und in geringer Menge mittelst eines Pinsels auf die Schleimhaut des unteren Lides gebracht. Die Einimpfung gelingt nicht immer, oder erzeugt nur einen einfachen Catarrh der Bindehaut; man hat sie dann zu wiederholen.

Nach gelungener Einimpfung tritt nach wenigen Tagen Lidschwellung und eitrige Secretion ein. Nimmt dann die Entzündung überhand, so wird die bei Gelegenheit der Blennorrhöe angegebene Behandlung eingeschlagen. Das andere, wenn auch ebenfalls pannuserkrankte Auge muss immer in entsprechender Weise gegen Ansteckung geschützt und die gleichzeitige blennorrhische Erkrankung beider Augen verhindert werden.

Die grosse Gefahr dieser Behandlungsweise besteht in der Möglichkeit einer zu heftigen Einwirkung bis zur Perforation und vollständigen Zerstörung der Hornhaut. Diese Gefahr liesse sich möglicher Weise etwas sicherer durch eine vorausgeschickte Peritomie beseitigen. (Lawson.)

In Gegenden, wo Diphtheritis häufig ist, bietet die Einimpfung blennorrhischen Secretes noch die Gefahr einer auf die Inoculation folgenden diphtherischen Erkrankung mit allen ihren Folgen.

2. Umschriebene oberflächliche Keratitis.

Diagnose. Die Krankheit ist charakterisirt durch leichte, umschriebene, grauliche oder gelbliche im Centrum oder in der Peripherie der Hornhaut sitzende Trübungen. Im weitem Fortschreiten nimmt das Epithel an der Infiltration Theil und schilfert schliesslich ab; so bildet sich ein oberflächliches Geschwür, dessen Grund graulich getrübt ist.

In andern Fällen scheint die Abstossung des Epithels der Bildung des Infiltrates voranzugehen. Man sieht alsdann eine kleine Facette auf der Oberfläche der Hornhaut, in der Peripherie oder in der Mitte, als ob das Epithel mit einem Fingernagel weggekratzt wäre. Nach Verlauf weniger Tage entsteht im Grunde des Epithelverlustes eine grauliche Trübung und das Aussehn ist das nämliche, wie in dem ersten Falle.

Die Conjunctiva theiligt sich nur leicht durch eine oberflächliche, unbedeutende Injection, die auch ganz fehlen kann. Dagegen ist diese Form von Keratitis oft von Anfang an von mehr oder weniger heftigen Ciliarschmerzen und von ausgesprochener Lichtscheu begleitet, besonders wenn durch den Epithelverlust das subepitheliale Nervengitter der Hornhaut blossgelegt und der Einwirkung der Luft, der Lider und des Secretes des Bindehautsackes preisgegeben ist. Mit dem Wiederersatz des Epithels verschwinden diese Symptome fast vollständig. Die eben beschriebenen Veränderungen können besonders, wenn sie gegen die Peripherie hin gelegen sind, der überdies durch den Blepharospasmus der kleinen Kranken erschwerten Beobachtung entgehen; und so erklärt sich die allerdings irrthümliche alte Annahme einer idiopathischen scrophulösen Lichtscheu ohne materielle Veränderung.

Verlauf und Ausgang. Wenn die Erkrankung ihren Sitz am Hornhautrande hat und nur in einem Epithelverluste besteht, so tritt nach einiger Zeit Regeneration des Epithels mit Hinterlassung einer leichten oberflächlichen bald ganz verschwindenden Trübung ein. Die krankhaften Producte werden resorbirt, die zerstörten Epithelien durch neue ersetzt. Der Limbus conjunctivae ist dann oft injicirt. Hat der Process in einiger Entfernung vom Hornhautrande statt, so kann man bei seitlicher Beleuchtung einen graulichen Streifen wahrnehmen, der sich vom Hornhautrande zum Krankheitsherde erstreckt, sich bald vascularisirt und so die Resorption der entzündlichen Producte vorbereitet.

Prognose. In der grossen Mehrzahl der Fälle tritt Heilung ein, wenn auch leichte Trübungen noch lange Zeit fortbestehen können. Nur selten greift in Folge einer reizenden Behandlung der krankhafte Process auf das eigentliche Hornhautgewebe über, und eben so selten vervielfältigen sich die Herde und wandeln sich in Geschwüre oder tiefe Abscesse um.

Im Allgemeinen kann man sagen, dass die Affection um so schneller heilt, je näher dieselbe dem Hornhautrande liegt; man hat übrigens bei der Prognose an die Häufigkeit der Recidive zu denken.

Aetiologie. Die oberflächliche umschriebene Hornhautentzündung entsteht nach directen Verletzungen der Hornhaut. Schrammen, Verbrennungen, fremde Körper sind oft die Ursachen. Auch entsteht sie im Gefolge von Blennorrhöen oder chronischen Conjunctivalcatarrhen besonders bei Greisen. Sie ist eine häufige Begleiterscheinung der Conjunctivitis phlyctä-

nulosa und ist alsdann Keratitis pustulosa genannt worden. Bei Trachom bildet sie bisweilen ein dem Pannus vorangehendes Stadium.

Am häufigsten beobachtet man sie bei Kindern bis zu 12 oder 14 Jahren und man hat sie als Ausdruck einer lymphatischen oder scrophulösen Diathese angesehen (Keratitis scrophulosa), endlich tritt sie im Verlauf von Thränensackleiden in Folge der andauernden Berührung der Hornhaut mit dem eitrigen Secret des Thränensackes auf.

Behandlung. Bei sehr starker Conjunctivalinjection, die übrigens selten ist, lässt man kalte Umschläge machen, aber nur zeitweise, da fortgesetzte Kälteeinwirkung den Wiederersatz des Epithels hinten an zu halten scheint. Gegen die Ciliarschmerzen wirken einige Tropfen Atropin; man kann auch Ungt. Hydrargyri cinerii cum Extr. Belladonnae (13,0 : 2,0) in die Stirn einreiben lassen.

In Fällen von Epithelverlust mit Lichtscheu ist es am besten einen Druckverband anzulegen, schon deshalb, weil durch den Lidschlag die neugebildeten Epithelschichten jedes Mal wieder abgestreift werden und so die Regeneration aufgehalten wird.

Geht die Regeneration nur langsam vor sich und fehlt die Conjunctivalinjection, so hat man die Circulation durch warme Compressen zu beschleunigen.

Nachdem die Epithelschichte ersetzt und die Hornhaut vascularisirt ist, kann Calomelpulver oder gelbe Praecipitatsalbe angewendet werden.

In der zur Vermeidung häufiger Rückfälle sehr wichtigen Allgemeinbehandlung darf von starken Abführmitteln, Vesicatoren und Blutentziehungen keine Rede sein. Je nach der Constitution des Kranken muss die Behandlung nach den oben angegebenen Principien geleitet werden. (S. 57.)

3. Oberflächliche vesiculäre Keratitis. (Herpes corneae.)

Das charakteristische Merkmal dieser übrigens seltenen Affection besteht in dem plötzlichen Auftreten einer Anzahl von Bläschen (2—20) auf der Hornhaut. Sie sind Stecknadelknopf gross, vollständig durchscheinend und ihr heller Inhalt ersetzt sich sehr rasch, wenn man ihn durch einen Nadelstich hat auslaufen lassen. Sind einzelne Bläschen bereits geplatzt, so sieht man an ihrer Statt kleine weissliche Epithelialfetzen auf der Cornea, welche dieser fest anhängen. Die Hornhaut wird gleichzeitig anästhetisch, es treten lebhaft Ciliarschmerzen, Thränenfluss und Lichtscheu auf. Die letztern Symptome verschwinden mit der Rückbildung der Bläschen und treten mit jedem Nachschube, von denen sich mehrere in kurzen Zwischenräumen folgen können, wieder auf. Die Spannung des Auges scheint beträchtlich herabgesetzt. (Horner.) Die Krankheit heilt ohne Hinterlassung von Spuren; sie ist oft nach catarrhalischen Erkrankungen gleichzeitig mit Herpes labialis et nasalis beobachtet. (Horner.) Diese Bläschen abzutragen,

scheint mir überflüssig; man erreicht dasselbe durch Einstäubung einer etwa ein Millimeter dicken Calomelschicht, welche mechanisch die Bläschen zerstört. Nach Entfernung des Pulvers legt man einen Druckverband an. Die heftigen den Schlaf raubenden Ciliarschmerzen werden durch Morphinum-injectionen in die Schläfe beschwichtigt.

B. Keratitis parenchymatosa.

Parenchymatöse Keratitis ist bald umschrieben (interstitiell) mit oder ohne Gefässentwicklung, bald diffus.

1. Interstitielle Keratitis.

a) Interstitielle Keratitis mit Gefässbildung. Es entsteht zuerst ein dichtes Gefässbündel, das vom subconjunctivalen Gewebe aus auf die Hornhaut übergeht und hier plötzlich endet. Es sind feine parallel angeordnete Gefässe, welche der betroffenen Hornhautstelle ein so rothes Aussehen geben, dass man beim ersten Blick an Blutextravasat am Hornhautrande denken kann.

Bald bemerkt man indessen zwischen den Gefässen eine grauliche mehr oberflächliche Trübung und an den Rändern des Gefässbündels ein gelbliches tiefer sitzendes Infiltrat. Soweit die Vascularisation reicht, ragt die Hornhaut über die Umgebung hervor, während das gelbliche Infiltrat nicht gebläht ist. Bisweilen wird über dem Infiltrate eine Veränderung im Aussehen des Epithels in Folge von Vermehrung der Epithelzellen beobachtet.

Wenn die Krankheit in das Stadium der Heilung übergeht, verschwinden zunächst die feinen Gefässe, die gewölbte Hornhautstelle flacht sich ab und das Infiltrat wird mehr graulich. Gleichzeitig wird dasselbe in Gestalt einer abgerundeten oberflächlich vascularisirten Trübung umschrieben. Die Hornhaut hellt sich von der Peripherie gegen das Centrum auf, das letztere erhält bisweilen seine vollständige Durchsichtigkeit gar nicht oder doch erst nach mehr oder weniger langer Zeit wieder.

Eine besondere Form der interstitiellen Keratitis ist eine nur tiefer liegende Varietät der im Gefolge der phlyktänulären Conjunctivitis auftretenden oben bereits erwähnten bändchenförmigen Keratitis.

Die Symptome, welche diese beiden Affectionen von einander unterscheiden, sind folgende.

Bei der eigentlichen interstitiellen Form finden wir ein tieferes Infiltrat und eine grosse Zahl dichtgedrängter Gefässe, die nicht immer das Hornhautinfiltrat erreichen, während bei der büschelförmigen Keratitis die Phlyktäne auf der Oberfläche der Hornhaut gelegen ist und sich immer an der Spitze des Gefässbändchens befindet.

Die subjectiven Begleiterscheinungen der interstitiellen Keratitis sind

sehr wechselnd; bisweilen kaum angedeutet erreichen sie in den meisten Fällen eine beträchtliche Höhe. Starkes Hitzegefühl im Auge, Ciliarschmerzen, Thränenfluss und Lichtscheu sind die gewöhnlichen Klagen.

Das Sehvermögen ist selbstverständlich sehr beeinträchtigt.

Verlauf und Ausgang. Die Dauer der interstitiellen Keratitis ist immer sehr lang; es vergehen mehr als 2 Monate, ehe die Krankheit ihr progressives Stadium durchlaufen hat, dann kann sie während mehrerer Wochen stillstehen und schliesslich nimmt die Resorption des Infiltrates und die Rückbildung der Gefässe auch noch 4 oder 5 Monate in Anspruch. Complicationen sind selten; nur in Folge von Reizung des Auges durch Schuld des Kranken oder durch unzweckmässige Behandlung kommt es zur Bildung von Abscessen oder tiefen Geschwüren mit allen ihren Folgen.

Die Betheiligung seitens der Conjunctiva durch Hyperämie und catarrhische Schwellung muss, wenn sie das Mass nicht überschreitet, als ein die Resorption begünstigendes Moment betrachtet werden. Selten beobachtet man Complication mit Iritis oder Cyclitis. Die letztere das Resultat der Fortpflanzung des entzündlichen Processes auf den Ciliarkörper durch Vermittelung der Gefässe kündigt sich durch eine Steigerung der Reizerscheinungen, intensive Lichtscheu, heftige und andauernde Schmerzen und Abnahme des intraocularen Druckes sowie des Sehvermögens an.

Prognose. Trotz der langen Dauer der Krankheit ist die Prognose im allgemeinen günstig, weil keine Tendenz zur Eiterung besteht. Erschwert wird dieselbe rücksichtlich des Sehvermögens nur, wenn das Infiltrat die Hornhautmitte einnimmt, weil dann eine mehr oder weniger störende Trübung zurückbleibt, die übrigens, namentlich bei jugendlichen Individuen, sich noch allmählich aufhellt. Die allerdings sehr seltene Complication mit Cyclitis macht die Prognose zu einer sehr schweren.

Aetiologie. Die interstitielle Keratitis befällt häufig Kinder sowohl im Gefolge von phlyctänulärer Conjunctivitis, als idiopathisch unter dem Einflusse äusserer Reize, besonders bei schlecht genährten und geschwächten Personen.

Behandlung. Bei der Behandlung der interstitiellen Keratitis mit Gefässentwicklung müssen wir uns wenigstens während der ersten Periode damit begnügen, das Auge gegen den schädlichen Einfluss des hellen Tageslichtes, des Windes, des Staubes etc. zu schützen und den Verlauf der Entzündung zu überwachen.

Adstringirende Augenwässer oder Caustica sind vollständig zu verwerfen, sie können nur schaden. Die Schmerzen werden durch Einreibungen von grauer Salbe mit Belladonna und im Anfang durch Eintröpfelungen von Atropin gemildert. Letzteres verliert oft seine Wirkung wegen mangelhafter Resorption.

Wir besitzen kein Mittel, den Gang der Krankheit aufzuhalten; wenn die Hornhaut sich aufzuhellen anfängt und die Thränensecretion abnimmt,

kann man wieder mit Atropin anfangen, dann Calomeleinstäubungen versuchen, und falls diese vertragen werden, sie täglich wiederholen oder sie durch gelbe Präcipitatsalbe ersetzen, von der man zuerst nur eine geringe Dosis versucht und allmählich steigt.

Die Paracentese der vordern Kammer ist ebenfalls gegen diese Form von Keratitis in Vorschlag gebracht worden (Hasner). Die Behandlung der bändchenförmigen Keratitis ist schon oben erwähnt (s. S. 56).

Ein ableitendes und stärkendes Allgemeinverfahren muss der localen Behandlung zu Hülfe kommen; dasselbe muss der Constitution des Kranken angepasst werden. (Jodpräparate, Tonica in Form von Eisen, Chinin, roborende Diät, Aufenthalt auf dem Lande.)

b) Interstitielle Keratitis ohne Gefässentwicklung. An einer beliebigen Stelle der Hornhaut entsteht eine grauliche, anfangs wolkige Trübung, die sich schliesslich an einer Stelle verdichtet und dann einen gesättigt weissen Fleck mit einem grau wolkigen Hofe bildet. Gleichzeitig können mehrere solcher Trübungen auf der Hornhaut auftreten; über das Niveau derselben ragen sie kaum merklich hervor. Diese umschriebenen Infiltrate sind von keinerlei entzündlichen Symptomen begleitet und machen sich dem Kranken nur durch Störungen des Sehvermögens bemerklich. In der That ist die letztere viel beträchtlicher, als man nach dem Aussehen der Hornhaut glauben sollte; im Verlaufe der Krankheit kann das Sehvermögen, wenn beide Augen gleichzeitig ergriffen sind, bis auf quantitative Lichtempfindung reducirt werden. Die Trübung kann spurlos verschwinden; in andern Fällen bleibt sie bestehen, nimmt an Dicke zu, so dass die sie bedeckende Epithelschichte sich über das Niveau der Hornhaut erhebt. Dann tritt eine partielle Necrose des benachbarten Gewebes ein, die zur Bildung eines Geschwüres mit allen seinen Folgen führt. Glücklicher ist der Ausgang, wenn vom Limbus conjunctivae aus einige neue Gefässe zum Exsudate ziehen und die Resorption begünstigen. In diesem Falle bemerkt man auch eine stärker ausgesprochene pericorneale Injection und der Kranke klagt mehr über Empfindlichkeit gegen Licht und äussere Reize.

Das Ansehn der Hornhaut ist nach der Ausdehnung und dem Grade der Affection merklich verschieden. Bald zeigt sich das Infiltrat nur in Gestalt einer leichten Wolke, bald als weissliche, stecknadelknopfgrosse Opacität, bald endlich als dicke, das Epithel aufhebende und sich in die Tiefe verbreitende Trübung.

Verlauf und Ausgang. Im allgemeinen ist die Krankheit langwierig, endet schliesslich aber in Heilung unter Zurücklassung einer um so mehr persistenten Trübung, je tiefer das Infiltrat lag und je älter das Individuum ist.

Prognose. Sie ist im ganzen günstig, ausser bei tiefen Geschwüren, wo Perforation zu fürchten steht. Die grösste Gefahr besteht in einer unzweckmässigen Behandlung.

Aetiologie. Häufig finden wir gar keine Ursache für die Affection; mitunter tritt sie zu phlyktänulärer oder eitriger Conjunctivitis hinzu oder bildet eine Complication der oberflächlichen Keratitis mit Gefässentwicklung.

Behandlung. Das Hauptmittel gegen diese Krankheit besteht in warmen Umschlägen (v. Gräfe). Dieselben müssen um so wärmer sein und um so länger fortgesetzt werden, je weniger Reizerscheinungen vorhanden sind. Dagegen muss man die Umschläge sofort aussetzen, sobald die Conjunctiva hyperämisch wird und zu secerniren beginnt oder wenn die Hornhaut sich noch mehr infiltrirt und die Symptome einer entzündlichen Reaction auftreten.

Tritt die Krankheit, wie das bisweilen vorkommt, mit dem Zeichen einer lebhaften Entzündung auf, so kann sie die vorsichtige Anwendung der Kälte und selbst Blutentziehungen nothwendig machen. Diese Mittel sind allemal indicirt, wenn eine sehr starke pericorneale Injection besteht und wenn die Hornhauttrübung von einer graulichen Infiltration umgeben ist.

Das sind die Grundzüge der Behandlung. Sie erfordert seitens des Arztes eine aufmerksame Beobachtung aller Symptome und eine objective Abschätzung der durch die angewandten Mittel erzielten Resultate. Gleichzeitig tröpfelt man Atropin bis zur Erweiterung der Pupille ein und unterhält die Mydriasis, verordnet Stirnsalbe von Ungr. einer. und Extr. Belladonnae und als Allgemeinbehandlung Jodpräparate, leichte Abführmittel und Vesicatore hinter den Ohren, falls der nervöse Zustand des Kranken dies erlaubt.

2. Parenchymatöse, diffuse Keratitis.

Diagnose. Eine leichte Trübung verbreitet sich über die ganze Hornhaut mit anfangs so geringer Beeinträchtigung der Durchsichtigkeit, dass man auf den ersten Blick eher an eine Entfärbung der Iris als an eine Krankheit der Hornhaut glaubt. Die Trübung wird allmählich dichter, die Hornhaut bösst ihren Glanz ein, ihre Oberfläche sieht aus wie mit einer Nadelspitze gestichelt. Oefters nimmt diese Form von Keratitis anfangs nur einen Theil der Hornhaut ein und ergreift die Membran in ihrer ganzen Ausdehnung erst allmählich und sehr langsam.

Die pericorneale Injection ist gering oder fehlt ganz und die einzigen Klagen des Kranken beziehen sich auf Sehstörung, Lichtscheu und Thränenfluss. Indess treten im Verlaufe der Krankheit bisweilen Ciliarschmerzen auf, die unter dem Einflusse reizender Momente zeitweise eine ausserordentliche Heftigkeit erreichen.

In manchen Fällen wird die Trübung an einer oder mehreren Stellen der Hornhaut dichter; nimmt eine solche Trübung die Hornhautmitte ein, so kann das Sehvermögen auf die Unterscheidung von Tag und Nacht beschränkt werden. Mit beginnender Aufhellung der Hornhaut entwickeln

sich vom Limbus conjunctivae her oft so zahlreiche und so dicht gedrängte Gefässe, dass die Hornhaut einen röthlichen Reflex gibt.

Verlauf und Ausgang. Die diffuse Keratitis verläuft ausserordentlich langsam. Sie kann im Verlaufe einiger Wochen beide Augen ergreifen; ihre Dauer wechselt von einigen Monaten bis zu zwei Jahren. Sie endet gewöhnlich mit Heilung und Rückkehr der Hornhaut zu einer fast vollständigen Durchsichtigkeit. Complicationen mit Iritis und Choroiditis sind selten und fast immer die Folge unzweckmässiger Behandlung.

Prognose. Abgesehen von der langen Dauer der Krankheit ist wie wir oben gesehen haben die Prognose günstig. Nur darf man nicht vergessen, dass eine Unvorsichtigkeit seitens des Kranken, z. B. wenn er das Auge reizenden Schädlichkeiten, wie starkem Winde, grellem Lichte etc. aussetzt, oder unzweckmässige Behandlung ernste Complicationen veranlassen können.

Aetiologie. Die Ursache der Krankheit ist unbekannt, mit Vorliebe befällt sie heruntergekommene Individuen; man hat sie auch mit hereditärer Syphilis in Verbindung gebracht (Hutchinson).

Behandlung. Vor allem ist es von Wichtigkeit sich jedes reizenden Verfahrens zu enthalten. Wir kennen kein Mittel dem Krankheitsverlauf definitiven Einhalt zu thun. Warme Umschläge lange Zeit hindurch fortgesetzt haben noch am ehesten den Erfolg, die für die Heilung nothwendige Gefässentwicklung herbeizuführen. Man lässt Atropin eintröpfeln und macht bei heftigen Schmerzen subcutane Morphinum-Injectionen.

Mit dem Beginne der Aufhellung wird durch Calomeleinstäubungen und Einstreichen gelber Präcipitatsalbe, in Zwischenräumen von drei oder vier Tagen, die Rückkehr zur frühern Durchsichtigkeit beschleunigt.

Mit der localen Behandlung wird, wo es nöthig, ein tonisirendes Allgemeinverfahren verbunden und bei Syphilis Jodkalium oder Sublimat gegeben.

C. Keratitis profunda (punctata).

Mit diesem Namen belegt man die parenchymatöse Keratitis, wenn sie ihren Sitz in den tiefsten Schichten der Hornhaut hat. Die Krankheit beginnt mit entzündlichen Symptomen und vereinzelt stehenden umschriebenen Trübungen im Parenchym der Hornhaut. Bald darauf verbreitet sie sich über die Descemet'sche Membran und bildet dann eine besondere als Keratitis punctata bezeichnete Form. Charakteristisch für diese letztere ist die Gegenwart kleiner, bald durch Veränderungen des Epithels der Descemet'schen Membran, bald durch Niederschläge aus dem Humor aqueus auf die Hinterfläche der Hornhaut bedingter Flecke. Die Punkte sitzen demnach immer auf der hintern Hornhautfläche und im letztern Falle im untern Abschnitte derselben. Mit schräger Beleuchtung erkennt man die Umrisse und den Sitz dieser leichten Trübungen, die bisweilen in die vordere

Kammer hineinragen. Es tritt fast immer Trübung des Kammerwassers ein, die Iris verändert gewöhnlich ihr Aussehen und functionirt nicht mehr normal, was dafür spricht, dass die Descemetitis nur Folgezustand einer Entzündung der Iris (Iritis serosa) bildet.

Da die Erkrankung der Descemet'schen Membran demnach nur die Folge einer parenchymatösen Keratitis oder einer serösen Iritis ist, so hängt ihr Verlauf wesentlich von dem dieser Krankheiten ab; mit ihnen hat sie auch Prognose und Behandlung gemein. (S. diese Capitel.)

D. Eitrige Keratitis.

Je nachdem der eitrige, zur Zerstörung des Hornhautgewebes führende Process mit oberflächlichem Substanzverlust verbunden ist oder innerhalb des Hornhautgewebes und von der Oberfläche abgeschlossen verläuft, haben wir Geschwüre und Abscesse der Hornhaut zu unterscheiden. Ein zweiter klinisch sehr wichtiger, auch über die Therapie entscheidender Unterschied ist dadurch gegeben, dass die suppurative Keratitis bald von mehr oder weniger intensiven entzündlichen Erscheinungen begleitet ist (Entzündliche Geschwüre und Abscesse) und bald ohne dieselben verläuft. (Nicht entzündliche, indolente oder torpide Geschwüre und Abscesse v. Gräfe.)

1. Abscess der Hornhaut.

1. Der entzündliche Abscess wird von Anfang an von Wärmegefühl, Lichtscheu, Thränenfluss und heftigen Ciliarschmerzen begleitet. Man constatirt eine partielle oder totale pericorneale Injection, welche letztere die Hornhaut als eine rosenrothe, bisweilen leicht infiltrierte Zone umgibt. Dann bildet sich im Hornhautcentrum oder in der Peripherie ein kleines umschriebenes Infiltrat, das sich allmählich weiter ausdehnt, bei tiefer Lage ohne Veränderung des Hornhautniveaus, während es bei oberflächlichem Sitze die vorderen Schichten emporhebt.

Bisweilen sind mehrere Infiltrate vorhanden, die aber sehr schnell zu einem einzigen verschmelzen. Die anfangs graue Farbe wird gelblich und der Abscess umgibt sich mit einer graulichen Trübung. Wenn der Abscess die Hornhautmitte einnimmt hat er gewöhnlich eine rundliche Form; liegt er in der Nähe des Hornhautrandes, so folgt er dessen Contouren und rundet sich gegen die Hornhautmitte zu ab. Das Epithel über dem Abscesse wird nur dann uneben oder rauh, wenn der Abscess oberflächlich sitzt, einen mehr oder weniger starken Druck auf die Epithelschicht ausübt und dasselbe über der Hornhautebene emporhebt.

Es wird angegeben, dass der im Abscess eingeschlossene Eiter sich zwischen die Hornhautlamellen ergiessen und nach den tiefsten Stellen der Hornhaut zu senken kann. Er stellt sich dann unter der Gestalt eines mehr oder weniger langen Bogens dar, dessen Concavität nach oben gerichtet

ist, daher der Name Onyx oder Unguis. (Fig. 20. A, B, C). Der untere Rand dieses Ergusses bleibt immer noch in einer gewissen Entfernung von dem Scleralborde und der Eiter verändert bei Kopfbewegungen des Patienten seinen Ort nicht (ein zu Unterscheidung von Hypopyon dienendes Merkmal). Horner bezweifelt die Senkung zwischen den Lamellen und erklärt die Entstehung des Onyx durch Senkung unvollständig geronnener Massen an der Hinterfläche der Hornhaut.

Verlauf und Ausgang. Der Abscess kann sich sehr rasch in einigen Tagen oder selbst Stunden entwickeln. Mitunter dagegen bei geringer Ausdehnung und oberflächlichem Sitze geht seine Entwicklung langsamer von Statten. Bisweilen schilfert sich nach kurzer Zeit das Epithel ab, die vordere Abscesswand wird durchbrochen und wir haben alsdann ein Geschwür vor uns, dessen anfangs gelblicher Grund grau wird, sich mit Epithel bedeckt und rasch mit Zurücklassung einer leichten Trübung heilt. Im allgemeinen steigert sich während der Regenerationsperiode die pericorneale Injection und man sieht selbst einige Gefässe den Hornhautrand überschreiten und sich dem Abscessherde nähern.

Der Abscessinhalt kann sich auch allmählich resorbieren, ohne dass das Epithel zerstört wird. Seine gelbliche Farbe wandelt sich in eine graue um und wir erkennen seine Stelle nach einiger Zeit nur noch an der mehr oder weniger persistenten Trübung.

In den schwersten Fällen breitet sich der Abscess aus, ergreift die verschiedenen Lagen der Hornhaut und nähert sich schliesslich einer der beiden Oberflächen der Hornhaut oder gar beiden.

Kommt es zum Durchbruch durch die vordere Wand, so entsteht ein Geschwür mit allen seinen Folgen. Gibt die Descemet'sche Membran nach, so ergiesst sich der Eiter in die vordere Kammer, nimmt die tiefste Stelle dieses Raumes ein und bildet so ein Hypopyon. (Fig. 20 D.)

Die Oeffnung in der Descemet'schen Membran, durch welche der Eiter ausgetreten ist, ist bisweilen so klein, dass wir sie selbst mit seitlicher Beleuchtung nicht entdecken können. Andere Male sieht man deutlich den Canal, durch welchen der Abscess mit der vordern Kammer communicirt, als eine weissliche oder grauliche Linie. Der Abscess kann sich auf diese Weise zu wiederholten Malen entleeren und

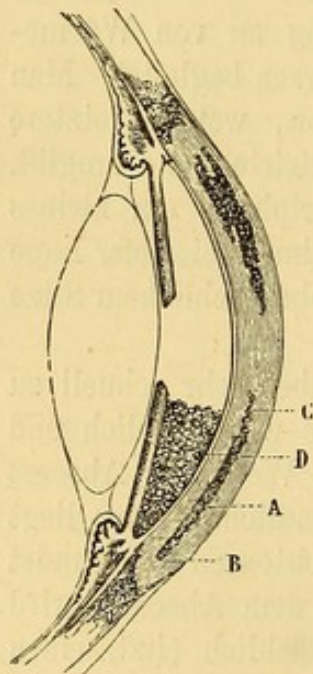


Fig. 20.
Hypopyon und Onyx.

wieder füllen, bis die regenerative Thätigkeit beginnt, die Oeffnung in der Descemet'schen Membran sich schliesst und der Eiter in der vordern Kammer resorbirt wird; schliesslich endet der krankhafte Prozess mit Zurücklassung eines Fleckes an der Stelle des Abscesses.

Es kann auch vorkommen, dass multiple Abscesse durch Vereinigung einen mehr oder weniger vollständigen Ring an der Peripherie der Hornhaut bilden und die centralen Partien derselben durch Abschneidung der Nahrungszufuhr mit Necrose bedrohen. In gleicher Weise kann die Ausdehnung eines centralen Abscesses der Fläche und der Tiefe nach die partielle oder totale Zerstörung der Hornhaut und damit den Verlust des Auges oder doch zum wenigsten die Entstehung einer ausgedehnten persistenten Trübung herbeiführen.

Wir haben noch die Complication des Abscesses mit Iritis zu erwähnen, die ihrerseits einen eitrigen Erguss in die vordere Kammer bewirken kann, ohne dass der Abscess sich dahin geöffnet hat. Endlich kann bei gleich anfangs sehr intensiver eitriger Keratitis wie z. B. nach schwerer Verletzung der Hornhaut die Entzündung sich bis auf die Choroidea fortpflanzen und eine Vereiterung des ganzen Auges nach sich ziehen.

b) Nicht entzündlicher (indolenter) Abscess. Ohne jede entzündliche Erscheinung, ohne Lichtscheu und Schmerzen entsteht gewöhnlich gegen die Hornhautmitte ein gelblicher sich rasch der Fläche und der Tiefe nach ausdehnender Fleck mit scharf gegen die gesunde Umgebung abgesetzten Rändern und ohne jede grauliche Randzone.

Der Abscess sitzt bald in der Tiefe bald oberflächlich und in diesem letztern Falle prominirt er über der Hornhautebene.

Verlauf und Ausgang. Bei Tendenz zur Heilung ändert sich das Ansehen und der Abscess nimmt den entzündlichen Charakter an. Er umgibt sich mit einem graulichen Hofe, es entsteht pericorneale Injection, das Auge wird sehr empfindlich, der Kranke klagt über Lichtscheu, Ciliarschmerzen und Wärmegefühl. Der Abscess breitet sich nicht weiter aus und die gelbliche Farbe geht in Grau über; die Heilung erfolgt auf dem Wege der Resorption, oder wenn der Abscess sich nach aussen geöffnet und in ein Geschwür verwandelt hat, so bedeckt sich das letztere mit Epithel, vascularisirt sich und heilt mit Zurücklassung einer starken Trübung.

Unglücklicher Weise nimmt in der Mehrzahl der Fälle die Krankheit eine böse Wendung. Der indolente Abscess verbreitet sich in die Tiefe bis zur Descemet'schen Membran, die sich an dem Process theiligt und die Entzündung auf die Iris überträgt — Iritis, Hypopyon — oder er perforirt die Descemet'sche Membran und ergiesst seinen Eiter in die vordere Kammer. Endlich kann die vordere Abscesswand sammt ihrem Epithel durch die Eiterung zerstört werden und so ein ausgedehntes Geschwür entstehen, das wiederum zur Perforation der Hornhaut führt und schliesslich mit einem grossen Staphylom oder ausgedehnten Leucom endigt.

In den schlimmsten Fällen ergreift die Entzündung die tiefern Theile des Auges und bedingt Phthisis bulbi.

Prognose. Bei eitriger Keratitis wird vollständige restitutio ad integrum nur bei jugendlichen Individuen beobachtet; bei andern darf man

höchstens auf Erhaltung der Form der Hornhaut und die Bildung eines Narbenfleckes hoffen. Im Uebrigen hängt die Prognose von dem Sitze, der Ausdehnung und dem besonderen Charakter des Abscesses ab.

Im allgemeinen sehen wir die indolenten Abscesse wegen ihres insidösen und raschen Verlaufes, wobei leicht ein grosser Theil der Hornhaut in den Process hineingezogen wird, für die gefährlichere Form an. Sind sie erst vascularisirt, so unterscheiden sie sich hinsichtlich der Prognose nicht mehr von den andern. Je mehr sie sich ausbreiten, um so mehr haben wir einen schlimmen Ausgang sei es durch Perforation mit allen ihren Folgen (Prolapsus iridis, Staphylom, Phthisis corneae, Panophthalmitis und Phthisis bulbi), sei es durch Complication von Seiten der Iris zu fürchten.

Auch in den zur Heilung führenden Fällen entscheidet die Ausdehnung des Abscesses über die Hornhauttrübung und die dadurch bedingte Sehstörung. Unter übrigens gleichen Verhältnissen flösst uns ein centraler Abscess immer mehr Furcht ein als ein peripherischer. Erstens wegen der Lage der möglicher Weise zurückbleibenden Trübung vor der Pupille und dann weil die Regeneration um so schwieriger von Statten geht, je weiter der Abscess von der die Hornhaut ernährenden Peripherie entfernt ist. Eine Ausnahme von dieser Prognose wird nur von den multiplen peripherischen Abscessen gemacht, welche durch Abschneidung der Nahrungszufuhr die eingeschlossene Hornhautfläche der Gefahr des necrotischen Zerfalles aussetzen. Die Prognose der in Geschwüre verwandelten Abscesse und der Hornhautflecke wird Gegenstand eines besondern Capitels sein.

Aetiologie. Die Abscesse sind bald an die Gegenwart schwerer Bindehauterkrankungen (eitrige, granulose, diphtheritische Conjunctivitis) oder an das Bestehen einer Thränensackblennorrhöe gebunden, bald rühren sie von Reizung oder directen Verletzungen der Hornhaut durch äussere Gewalt her. Man beobachtet sie auch, nach Variola im Stadium der Exsiccation oder nach der Vernarbung der Pusteln. Endlich sind Hornhautabscesse nach Erkältungen oder im Gefolge schwächender Allgemeinerkrankungen Typhus, Scarlatina, Puerperalfieber, Diabetes etc. gesehen worden.

v. Gräfe hat auf klinisch besonders wichtige Fälle von Hornhautvereiterung bei 2 bis 4 Monat alten Kindern aufmerksam gemacht; die Kinder sterben nämlich in der Regel sehr rasch allerdings ohne cerebrale Symptome, doch scheinen die Ergebnisse der Sectionen für das Bestehen encephalitischer Herderkrankungen zu sprechen.

Endlich haben wir noch die eitrige Keratitis zu erwähnen, die sich zu Verletzungen der Trigeminiwurzel gesellt und als Keratitis neuroparalytica bezeichnet wird. Es entsteht eine vollständige Anästhesie der Hornhaut und dieselbe geht unter dem Einflusse äusserer Schädlichkeiten, gegen welche das Auge sich nicht mehr durch Lidschluss schützt, zu Grunde. Uebrigens beobachtet man diesen Vorgang nur in etwas gemässigter Weise schon dann, wenn die Aeste des Trigemini in der Augenhöhle und im

Augapfel einem starken Druck oder Zug ausgesetzt sind, wie bei Glaucom, Exophthalmos etc.

Behandlung. Bei entzündlicher eitriger Keratitis, starker Vascularisation, lebhaften Schmerzen macht man subcutane Morphinum injectionen in die Schläfe, lässt Atropin einträufeln und legt einen Druckverband an. Jede Antiphlogose ist zu vermeiden.

Bei der indolenten Form macht man warme Umschläge, die man bis zum Beginn der Vascularisation und der Bildung eines graulichen Ringes um den Eiterherd fortsetzt. Ist der Abscess einmal fertig, so hat man, seine Natur sei, welche sie wolle, ihn nach allgemeinen Principien zu behandeln, d. h. ihn mit der Paracentesennadel (Fig. 15) oder bei grosser Ausdehnung des Eiterherdes mit einem kleinen Lanzenmesser zu öffnen. Auf die Gegenwart von Eiter schliesst man aus der Dauer der Entzündung mit Berücksichtigung der mehr oder weniger schnellen Entwicklung des Processes, aus der dunklern Farbe der pericornealen Injection, aus der Deutlichkeit, mit welcher die gelbe Farbe des Eiters hervortritt und vor allem aus der Berührung des Eiterherdes mittelst einer Sonde oder der Rückseite des Daviel'schen Löffels (Arlt.).

Bei oberflächlicher Lage des Abscesses genügt es ihn zu öffnen, indem man in seiner untern Hälfte ein Cataractmesser durch die vordere Wand stösst. Wenn der eingeschlossene Eiter nicht von selbst ausfliesst, so kann man ihn vorsichtig mit einem Löffel herausnehmen.

Bei tiefer Lage des Abscesses ist es besser die Paracentesennadel an der tiefsten Stelle einzustechen und sie schief durch den Abscess in die vordere Kammer zu führen, wobei man durch geeignete Haltung des Instrumentes jede Verletzung der Iris und der Linse zu vermeiden hat. Auch hat man sich vor einem raschen Abfluss des Kammerwassers zu hüten; man öffnet daher die Wunde nur ganz wenig mit dem Daviel'schen Löffel. Eiterklümpchen, die sich zwischen den Wundlippen festsetzen, entfernt man mit einer feinen Pincette. Diese Paracentese vereinigt den doppelten Vortheil, dass der ausfliessende Humor aqueus die im Abscess eingeschlossene Masse mit fortschwemmt und die Höhle ausfüllt, während gleichzeitig der intraoculare Druck herabgesetzt wird, ein Umstand, welcher bei der durch den krankhaften Process verminderten Resistenz der Hornhaut von besonderer Bedeutung ist.

Diese Spannungsverminderung übt immer einen sehr günstigen Einfluss auf die Reparation, das Ziel jeder Behandlung dieser Krankheit, aus. Bisweilen ist eine mehrfache Wiederholung der Paracentese erforderlich. Hinterher wird jedes Mal ein Druckverband angelegt.

Was die Allgemeinbehandlung anbetrifft, so ist, wenn auch im Anfang einer entzündlichen eitrigen Keratitis ein Abführmittel angezeigt sein kann, es im allgemeinen viel nothwendiger den Kranken durch roborirende Diät,

durch Tonica, wie Chinin und Eisen und durch leichte Stimulantien bei Kräften zu erhalten.

Die Behandlung des Hypopyon, der Hornhautgeschwüre und Trübungen, die sich nach einem Abscess bilden können, wird weiter unten auseinander-gesetzt werden.

2. Geschwüre der Hornhaut.

a) Entzündliches Geschwür. Die Affection beginnt mit sehr lebhaften Ciliarschmerzen, Thränen, Lichtscheu und intensiver pericornealer Injection. Gleichzeitig mit diesen Symptomen entwickelt sich das Geschwür im Centrum oder in der Peripherie in Form eines Substanzverlustes mit graulichem Grunde oder eines anfangs unter dem Epithel gelegenen und erst hinterher das Epithel zerstörenden Infiltrates. Zuerst zeigt sich die grauliche Färbung des Geschwüres an dem leicht geschwellten und von einem graulich infiltrirtem Hofe umgebenen Rande, während der Geschwürsgrund kaum etwas von seiner Durchsichtigkeit eingebüsst hat. Mit fortschreitender Entwicklung nimmt das Geschwür eine gelbliche Färbung an und breitet sich durch allmähliche Zerstörung des Gewebes in die Fläche und Tiefe aus.

Mit dem Beginne der Regenerationsperiode bekommt das Geschwür seine grauliche Färbung wieder, der umgebende trübe Hof tritt noch mehr hervor und das Epithel fängt an vom Rande gegen die Mitte hin sich zu ersetzen. Der Geschwürsgrund bedeckt sich mit graulichen, sich organisirenden Producten; das neue Gewebe kann allmählich eine fast normale Durchsichtigkeit gewinnen oder auch mehr oder weniger getrübt bleiben. Von der Peripherie der Hornhaut herziehende Gefässe zu dem Geschwüre beschleunigen die Reparation. Diese letztere geht bisweilen sehr langsam von Statten und kann monatelang dauern. Ist das Epithel erst einmal in der Reparation begriffen, so verschwinden die Reizerscheinungen, namentlich Schmerzen und Lichtscheu sehr rasch.

Eine andere Form des entzündlichen Geschwüres ist durch die fast vollständige Transparenz der Hornhaut an der erkrankten Stelle charakterisirt. Diese zuweilen auch ohne entzündliche Erscheinungen auftretende Form bezeichnet man als Geschwür mit Facetten. Das Geschwür hat einen insidiosen Verlauf und breitet sich der Fläche und Tiefe nach aus; erst wenn es die tiefsten Schichten der Hornhaut erreicht hat nimmt es eine gelbliche Färbung an und trübt sich. Der Geschwürsgrund erscheint von neuem durchsichtig, wenn es in die Nähe der Descemet'schen Membran kommt und die Perforation bevorsteht.

Endlich haben wir noch als besondere Form das sichelförmige Geschwür am Hornhautrande zu erwähnen, das dem Rande entlang sich weiter verbreitet und so die mittlere Partie der Hornhaut mehr oder weniger voll-

ständig mit einer Furche umgibt (Ringgeschwür). Die in ihrer Ernährung bedrohte Hornhautmitte kann nekrotisch werden und fast die ganze Hornhaut zu Grunde gehen.

b) Nichtentzündliches (torpides, indolentes) Geschwür. Fast ohne jede Reiz- oder Entzündungserscheinung entwickelt sich ein weisslich aussehendes, während der ganzen Entwicklungsperiode scharf gegen das gesunde Gewebe abgesetztes Geschwür ohne den das entzündliche Geschwür begleitenden graulichen Hof. Dagegen sieht man von demselben oft radienartig oder unter einander parallel gerichtete Striche bisweilen ziemlich weit in die Umgebung ausstrahlen. Eine ausgesprochene Tendenz, sich erst über die Oberfläche, sodann in die tieferen Schichten der Hornhaut auszubreiten, ist unverkennbar. Hat das Geschwür eine gewisse Tiefe erreicht, so kommt es zur Bildung eines Hypopyon, dieses kann von dem Geschwür selbst ausgehen, indem sich der Eiter einen Weg durch die Hornhautlamellen bahnt, oder entsteht aus einer Umwandlung des Epithels der Descemet'schen Membran oder wird von einer die Keratitis sehr häufig begleitenden Iritis geliefert. Das eben beschriebene Geschwür ist als Hypopyon Keratitis (Roser) oder als Ulcus serpens (Sämisch) bezeichnet worden.

Verlauf und Ausgang. Die Form des Geschwüres sei, welche sie wolle, immer nimmt es im Beginn der Heilung eine grauliche Färbung an, der Substanzverlust wird mit neugebildeten Zellen bedeckt, die bei rascher Production trübe bleiben, bei langsamer vollständig durchscheinend werden können. Die für die Reparation allerdings günstige Vascularisirung des Geschwüres steigert sogar, wenn die Gefässe sehr zahlreich sind, durch rasche Zellenentwicklung die Trübung. Der Ersatz des zerstörten Gewebes geht unter der sich bald von der Peripherie gegen das Centrum reproduzierenden Epithelschicht vor sich.

Wenn sich das Geschwür auf die tiefen Hornhautschichten verbreitet und in die Nähe der Descemet'schen Membran gelangt, kann der intraoculare

Druck den Geschwürsgrund vortreiben und so einen als Keratocele bezeichneten Zustand erzeugen. (Fig. 21.)

Bei der hohen Elasticität der Descemet'schen Membran kann diese nach aussen einen Bruchsack bilden, und über dem Niveau der Hornhaut als durchscheinendes Humor aqueus

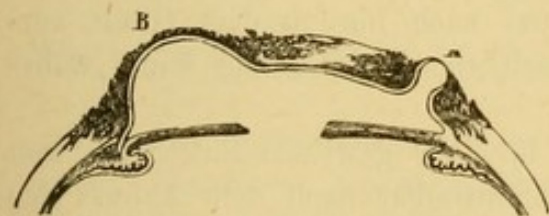

Fig. 21. Keratocele.

einschliessendes Bläschen vorragen. Bisweilen bleibt dieser Zustand lange Zeit bestehen; die Descemet'sche Membran und das übriggebliebene Hornhautgewebe können sich verdicken und die Grundlage des den Substanzverlust ausfüllenden Narbengewebes bilden. Diese Narbe ist häufig staphyomatös, kann sich indess nach und nach abflachen.

Im allgemeinen folgt auf die Keratocele Ruptur, die sich zu verschiedenen Malen wiederholen kann; die daraus hervorgehende Hornhautfistel kann lange Zeit bestehen.

Ausgedehnte und tiefe zur Bildung einer Keratocele Anlass gebende Geschwüre können eine totale Ectasie der Membran herbeiführen. In andern Fällen zieht das Narbengewebe durch Schrumpfung das umgebende Gewebe heran und die ganze Hornhaut flacht sich ab.

Den unglücklichsten Ausgang bilden Hornhautperforationen, besonders wenn sie auf eine grosse Ausdehnung sich erstrecken. Bei grosser Tiefe des Geschwüres kann die Perforation unter der einfachen Wirkung des intraocularen Druckes vor sich gehen; in andern Fällen entsteht sie unter dem Einfluss starker Muskelcontractionen beim Husten, Niesen, Brechen, Heben schwerer Lasten etc.

Nach dem Sitz und der Ausdehnung der Perforation unterscheiden wir verschiedene Ausgänge.

1. Wenn die Perforation linear und der Geschwürsgrund nicht zu dünn ist, berühren sich die Wundränder und können sich unmittelbar wieder schliessen. Der Humor aqueus ersetzt sich und treibt Iris und Linse in ihre normale Lage zurück. Die Perforation kann mehrere Male Statt haben, zum Schluss aber heilt die Hornhaut, als ob gar keine Perforation dagewesen wäre.

2. Wenn eine kleine Perforation gerade der Pupille gegenüber liegt, legt sich nach dem Abfluss des Kammerwassers die Linse dicht an die Hornhaut an und nach kurzer Dauer des Contactes bildet sich auf der Linse ein plastisches Exsudat. Nach einiger Zeit vernarbt die Hornhautöffnung und in dem Masse als sich der Humor aqueus reproducirt, wird die Linse zurückgetrieben und von der Perforationsstelle entfernt. Ein von der Kapsel zur Hinterfläche der Hornhaut ziehender Exsudatfaden kann lange Zeit sich erhalten; in der Mehrzahl der Fälle bleibt nur eine centrale Trübung auf der Linsenkapsel (Kapselstaar) und eine leichte Trübung der Hornhaut an der Perforationsstelle.

Die Hornhauttrübung kann nach und nach bis zu dem Grade verschwinden, dass man sie selbst mit seitlicher Beleuchtung kaum wahrnehmen kann.

3. Findet eine kleine Perforation in einer gewissen Entfernung von der Hornhautmitte statt, so legt sich unmittelbar nach dem Abfluss des

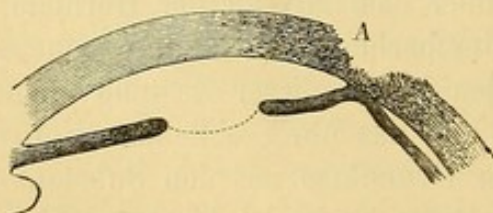


Fig. 22. Perforirendes Hornhautgeschwür.
Die Iris adhärirt der Hornhaut.

Kammerwassers ein Stück Iris mit der Fläche oder dem freien Rande an die Hornhaut an. (Fig. 22.) Unter diesen wegen der Abnahme des intraocularen Druckes für die Heilung des Geschwüres einigermaßen günstigen Bedingungen heilt die Perforation, der Humor aqueus

ersetzt sich und unter der Mitwirkung der Irmuskeln kehrt die Iris zu ihrer ursprünglichen Lage zurück. Wenn die Verbindung zwischen Iris

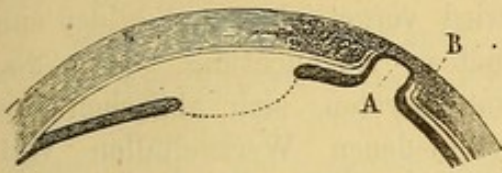

Fig. 23. Vordere Synechie.

und Hornhautnarbe nicht mehr zerrissen werden kann, so bleibt sie als vordere Synechie (Fig. 23.) bestehen.

4. Bei grösserer Ausdehnung der Perforation und Irisvorfall wird der letztere von Exsudat bedeckt und an den Geschwürsrand angeheftet.

Das Exsudat bildet die Grundlage des den Substanzverlust ausfüllenden Narbengewebes. In denselben vorhandenes Iripigment gibt sich durch dunklere Färbung zu erkennen. Die vordere Kammer nimmt in diesem Falle eine unregelmässige Gestalt an, sie ist tiefer, wo die Iris an ihrer Stelle geblieben ist, seichter in der Umgebung der Verlöthung derselben mit der Hornhaut. Wenn sich die Synechie an der Peripherie gebildet und den Sphincter iridis intact gelassen hat, so kann die Pupille in Bezug auf ihre Lage und Beweglichkeit normal bleiben. Umgekehrt wird die Pupille nach der Perforationsstelle hin verzogen, wenn die Iris in der Nähe ihres freien Randes verwachsen und besonders wenn ein Theil dieses Randes in die Narbe eingeeilt ist. (*Leucoma adhärens.*) Erstreckt sich die Verwachsung über den ganzen Pupillarrand, so ist die Iris stark nach der Narbe hin verzogen und die vordere Kammer seicht.

5. Bei grosser Ausdehnung und plötzlichem Eintritt der Perforation kann der Irisvorfall sehr beträchtlich sein und unter dem Druck des Humor aqueus über der Oberfläche der Hornhaut als eine Haselnuss grosse Blase

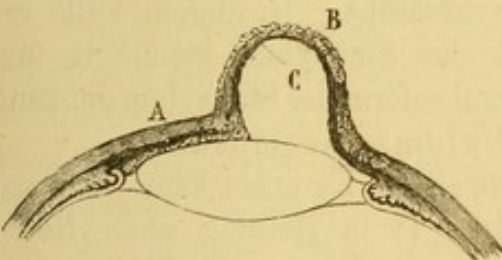


Fig. 24.

Partielles Staphylom der Hornhaut und der Iris:
A. Cornea. C. Vorgefallene Iris B. Narbengewebe.

vorrage. Flacht sich der Vorfall nicht in Folge von Ruptur ab, so entsteht ein partielles Staphylom der Hornhaut und der Iris. (Fig. 24.) In andern Fällen kommt es zu Ruptur der Linsenkapsel und zur Cataractbildung. Oder die Linse wird aus dem Auge heraus gedrängt, die Zonula Zinnii reisst und es fliesst eine mehr

oder weniger grosse Menge Corpus vitreum ab. In Folge hiervon können intra-oculare Blutungen, Netzhautablösung oder selbst Panophthalmitis mit Ausgang in Phtisis bulbi eintreten.

6. Nach Zerstörung eines grossen Theils oder der gesammten Hornhaut liegt die Iris unmittelbar hinter der so entstandenen Oeffnung. Die Pupille ist verengt, schliesst sich bald durch plastisches Exsudat, die Iris in ihrer ganzen Ausdehnung bedeckt sich gleichmässig mit einem undurchsichtigen Narbengewebe, verwächst mit den Rändern der Perforation und die anfangs vorspringende Narbe flacht sich durch Retraction des Gewebes

allmählich ab. In Folge frischer Entzündungen im Innern des Auges kann es zu Steigerung des intraocularen Druckes kommen, die noch nicht consolidirte Narbe vermag nicht zu widerstehen, wird vorgetrieben und bildet eine staphylomatöse Ausbuchtung. (Fig. 25.)

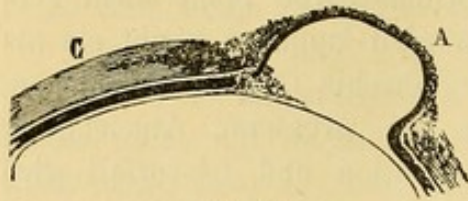


Fig. 25.
Partielles Staphylom der Iris und der Hornhaut. C Unversehrte Hornhaut. A Prolapsus iridis mit Narbengewebe bedeckt.

Diese kann bersten, sich abflachen und nach verschiedenen Wechselfällen vollständig sich consolidiren, während das Auge atrophisch wird.

In andern Fällen ist das auf der Iris neugebildete Narbengewebe fest genug, um nicht zu bersten und wird nur von dem hinter der Narbe sich ansammelnden Humor aqueus mehr und mehr ausgedehnt, bis sich eine als Totalstaphylom bezeichnete Narbenectasie bildet.

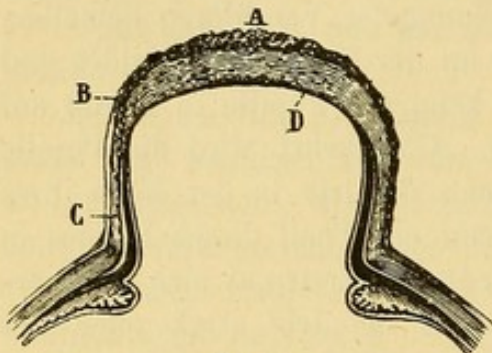


Fig. 26.
Totalstaphylom der Iris und der Hornhaut.

Die Linse kann bei der Perforation entleert sein, meistens aber bleibt sie im Auge. (Fig. 26.)

Die Ausdehnung dieses Staphyloms geschieht bisweilen in unregelmässiger Weise, sei es, dass die Iris mit der Oberfläche der Linse an einzelnen Stellen verlöthet ist und dadurch zurückgehalten wird, sei es dass das die Iris bedeckende

Narbengewebe an einigen Stellen mehr, an anderen weniger solide ist und in Folge dessen nicht überall mit derselben Leichtigkeit dem intraocularen

Drucke nachgibt. In diesem Falle erscheint das Staphylom gebuckelt und wird traubenförmiges Staphylom genannt. (Staphyloma racemosum.)

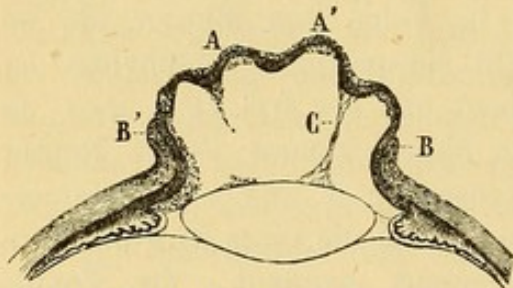


Fig. 27. Traubenförmiges Staphylom.
A A' Buckel der Oberfläche, B B' Hornhautgrenze, C Exsudatfaden.

Die eitrige Keratitis kann demnach ausgehen: 1) in Heilung ohne Hornhauttrübung, 2) mit auffhellbaren oder beständigen Trübungen (Fleck oder Leucom) 3) es kann es Keratocele mit Aenderung der Hornhautkrümmung und

4) eine Perforation mit allen ihren Folgen entstehen.

Prognose. Kleine, oberflächliche, grauliche Geschwüre mit ausgesprochen entzündlichen Symptomen bei jugendlichen Individuen geben eine ziemlich günstige Prognose. Bei atonischen Geschwüren dagegen hat man wegen ihrer Neigung zu Vergrößerung und der Schwierigkeit einer ausgedehnten Zerstörung vorzubeugen, die Prognose ungünstiger zu stellen. Die zu erwartenden Sebstörungen hängen von der Ausdehnung und dem Sitze der nach der Heilung zurückbleibenden Trübung ab. Die adhärennten Leu-

come theilen ausserdem alle Gefahren, welche Synechien durch Zerrung der Iris oder indirect durch Luxation der Linse veranlassen (S. unten Iritis und Glaucom.)

Wenn endlich eine staphylomatöse Narbe vorhanden ist, so ist wegen der Krümmungsveränderung selbst der unversehrten Hornhautpartien und wegen der oft noch nach Jahren möglichen das Auge zu Grunde richtenden Complicationen die Prognose immer getrübt. Sehr ausgedehnte Perforationen können durch Phthisis bulbi oder durch Bildung eines Totalstaphyloms zu Blindheit führen.

Aetiologie. Sie ist dieselbe wie die der Abscesse der Hornhaut.

Behandlung. Die Aufgabe der Localbehandlung besteht darin, die entzündlichen Symptome zu vermindern, das Fortschreiten des Geschwüres aufzuhalten und die reparative Thätigkeit zu beschleunigen. Bei starker pericornealer Injection, Wärme, Lichtscheu und lebhaften Schmerzen lässt man Atropin eintröpfeln, die Stirn mit Belladonnasalbe einreiben, einen Druckverband anlegen und macht nöthigenfalls subcutane Morphinum-injectionen. Streng zu vermeiden sind adstringirende Augenwässer und Aetzmittel. Gegen atonische Geschwüre bilden warme Umschläge das Hauptmittel. Gleichzeitig instillirt man Atropin und zwischen den warmen Umschlägen legt man Druckverband an, um den die Regeneration des Epithels hindernden Lidschlag zu vermeiden und die verdünnte Hornhaut gegen den intraocularen Druck zu unterstützen. Dieser Druck ist eine der Haupthindernisse der normalen Ernährung und der reparativen Thätigkeit des Hornhautgewebes. Sie macht häufig chirurgische Eingriffe durch wiederholte Paracentesen der vorderen Kammer nothwendig.

Einer bevorstehenden Perforation des Geschwüres muss man durchaus durch eine an der dünnsten Stelle des Geschwüres ausgeführten Paracentese zuvorkommen und so eine unregelmässige Zerreissung und die üblen Folgen einer spontanen Hornhautperforation verhindern. Bei Hypopyon, besonders wenn es gross ist, bemüht man sich die eitrigen Massen zu entleeren, indem man mit der schmalen Lanze am unteren Rande der Hornhaut ganz nahe dem Scleralborde eine kleine Oeffnung anlegt.

Der Eiter erzeugt sich oft wieder und macht die Wiedereröffnung der Wunde mit einem geknüpften Stilet oder eine neue Paracentese nöthig. In diesem Falle hat man auch die Iridectomie angerathen, die überdies wegen zurückgebliebener centraler Hornhauttrübungen, (zur Anlegung einer künstlichen Pupille) später nöthig werden kann. Indess darf man sich von einer in dieser Periode angelegten künstliche Pupille keinen nennenswerthen optischen Effect für die Zukunft versprechen und hat daher auf diesen bei der Wahl des Ortes keine Rücksicht zu nehmen. (S. Iridectomie.)

Sämisch hat den Vorschlag gemacht, bei atonischen Geschwüren mit grosser Neigung zu Weiterverbreitung mit dem v. Graefe'schen Linsenmesser durch die ganze Dicke der Hornhaut einen quer von einem Rande

zum andern verlaufenden Schnitt zu machen, und die Wunde täglich, selbst mehrere Wochen hindurch wieder zu öffnen. Die bislang erzielten Erfolge scheinen jedenfalls zu Gunsten der Methode gegenüber der früher allgemein geübten Iridectomy zu sprechen. Einem stationären Geschwüre gegenüber, dessen bereits begonnene Heilung vollständig stillsteht, muss man gradezu Reizmittel anwenden. Man nimmt die den Geschwürsgrund bedeckenden Massen mit einem Löffel fort und touchirt ihn leicht mit einem fein zugespitzten mitigirten Lapisstifte. Diese kleine Operation verlangt Vorsicht und Geschicklichkeit. Bei schon vascularisirten stationären Geschwüren hat man mit Vortheil die Durchschneidung der Gefässe am Hornhautrande oder selbst eine partielle Peritomie vorgenommen. Endlich hat man für diese Fälle sowie bei häufigen Recidiven der Geschwüre die günstigen Erfolge eines kleinen Haarseils aus zwei Seidenfäden, das mit einer gewöhnlichen Nadel in der Schläfengegend gezogen wird, gerühmt. (Critchett.)

Während der ganzen Dauer der Krankheit muss man Druckverband und Atropin fortgebrauchen lassen. Das letztere ist nur contraindicirt, wenn die Hornhaut von einer Perforation an der Peripherie bedroht wird. In diesem Falle hätte man es durch Calabar zu ersetzen, um den Pupillar- rand von der Perforationsstelle fern zu halten.

Wenn sich nach einer kleinen Perforation eine vordere Synechie gebildet hat, so wechselt man zweckmässig zwischen Atropin und Calabar ab, um beide Irismuskeln bald in dem einen, bald in dem andern Sinne in Thätigkeit zu setzen. Durch dieselben Mittel wird man frische Irisvorfälle zurückzubringen suchen; wenn aber der Prolapsus schon gespannt ist, muss man den Bruchsak wiederholt punktiren und wenn das nicht ausreicht, mit dem Gräfe'schen Linearmesser durchgehen und mit der gekrümmten Scheere ein Stück Iris abtragen. Aetzung des Irisvorfalles mit dem Höllensteinstift ist zu verwerfen, weil sie eine gefährliche Entzündung hervorrufen kann und doch die beabsichtigte Retraction nicht erzielt. Nur wenn der Prolapsus sich schon zu vascularisiren und zu verdicken beginnt, kann sie dazu dienen, diesen Process und die Narbenbildung zu befördern.

Ist die Linse der vorgefallenen Iris gefolgt, so ist an eine Erhaltung derselben nicht zu denken, vielmehr zur Beschleunigung der Narbenbildung räthlich, bei Einstellung der Linse in die künstliche Oeffnung, die Kapsel anzuritzen und die Linse austreten zu lassen.

Bei fester Verlöthung der Iris mit der staphylomatösen Hornhautnarbe, muss man eine Iridectomy ausführen. Einerseits pflegt nämlich in diesen Fällen die centrale Pupille für den Sehact wenig brauchbar zu sein, andererseits wird, was noch viel schwerer ins Gewicht fällt, durch, unter diesen Verhältnissen sehr gewöhnliche intraoculare Drucksteigerung, das Auge mit schliesslicher Erblindung bedroht. (v. Gräfe.)

Persistirende Hornhautfisteln, die sich nur zeitweise schliessen und sich von neuem wieder öffnen, sind der Heilung schwer zugänglich. Zuerst hat

man Atropin, Calabar, Druckverband, sodann die Cauterisirung der Fistel durch eine in die Oeffnung gebrachte, in Höllenstein getauchte Nadel zu versuchen. Dieses Mittel ist wegen der Möglichkeit einer Kapselverletzung und der nicht zu vermeidenden, kleinen, dauernden, danach zurückbleibenden Trübung nur mit Vorsicht zu verwenden.

Die Behandlung der Staphylome soll in dem Capitel über die Anomalien der Hornhautkrümmung auseinander gesetzt werden.

Ehe wir dieses Capitel schliessen, machen wir noch einmal auf die Wichtigkeit des Druckverbandes während der ganzen Dauer des Geschwüres, während der Regenerationsperiode und endlich zur Verhütung der Perforation oder ihrer üblichen Folgen, falls sie bereits Statt gehabt, aufmerksam.

Die Allgemeinbehandlung ist dieselbe wie beim Hornhautabscess.

Zweiter Abschnitt.

Trübungen, Flecke der Hornhaut.

Hornhauttrübungen verdanken ihre Existenz bleibenden Gewebsveränderungen, die nach Hornhautentzündungen oder nach Substanzverlusten oder Ernährungsstörungen auftreten.

Diese Veränderungen bestehen in fettiger Degeneration, Neubildung von Bindegewebe und Ablagerung von Kalksalzen.

Die Trübungen zeigen verschiedene Grade in Bezug auf Ausdehnung und Dichtigkeit, von einer leichten Wolke (Nubecula) bis zu vollständig undurchsichtigen Narbenflecken (Leucoma). Die zwischen den Extremen liegenden Trübungen nennt man Albugo. Leucome haben oft einen seiden-glänzenden Reflex und, wenn sie von einer Perforation herrühren, in ihrer Mitte eine weisse Kreidefarbe, weil die Trübung hier die ganze Dicke der Hornhaut einnimmt. Nicht selten sind die Trübungen theilweise durch metallische Niederschläge (von Plumb. acet. und Arg. nitr.), das Resultat unzweckmässiger Therapie bei Hornhautgeschwüren bedingt.

Eine besondere Form von Hornhauttrübung ist die Folge unterbrochener Leitungsfähigkeit der zur Hornhaut gehenden Nerven. Das ist der Fall beim Glaucom und bei Scleralstaphylomen, wo die Ciliarnerven Zerrungen oder einem abnormen Drucke ausgesetzt werden. Man sieht alsdann am Hornhautrande sich eine wolkige Trübung entwickeln, die gegen die Hornhautmitte vorrückt und nach einiger Zeit ein weissliches Aussehn annimmt. Wenn diese Trübung sich an verschiedenen Stellen der Peripherien bildet, so bleibt nur die Hornhautmitte durchsichtig. In anderen Fällen entwickelt sie sich von der temporalen und nasalen Seite her und bildet so ein weissliches oder gelbliches Band mit charakteristischer gitterförmiger Zeichnung, welches das obere und untere durchsichtig gebliebene Hornhautdrittel trennt

Man sieht auch vorübergehende Trübungen bei plötzlichem Steigen oder Sinken des intraocularen Druckes. Im ersten Falle kann die Trübung aus einer Aenderung in der gegenseitigen Lage der Hornhautelemente hervorgehen, während diese selbst normal bleiben. Im zweiten Falle setzt sie sich aus parallelen, bei seitlicher Beleuchtung deutlich erkennbaren Streifen zusammen; sie sind der optische Ausdruck der Faltung der Descemet'schen Membran.

Endlich trifft man an der Hornhautperipherie partielle Trübungen, die ihrem Sitz und Aussehen nach, eine directe Fortsetzung der Sclera zu bilden scheinen. Sie treten bald als Folgen phlyktänulärer Affectionen auf, bald sind sie seit der Geburt vorhanden und sollen als solche bei den angeborenen Bildungsfehlern der Hornhaut genauer beschrieben werden, oder sie sind das Resultat gewisser Formen parenchymatöser Keratitis.

Die durch die Hornhauttrübungen hervorgebrachte Sehstörung ist nach dem Sitze, der Dichtigkeit und der Beschaffenheit der Ränder verschieden. Kleine, selbst centrale, vollständig opake und scharf begrenzte Trübungen stören, wenn sie nur einen Theil der Pupille bedecken, beim Sehen fast gar nicht, weil sie nur einen Theil der Lichtstrahlen abhalten. Umgekehrt stören halb durchscheinende Flecke durch Zerstreuung der Lichtstrahlen, worunter die Schärfe der Netzhautbilder beträchtlich leidet. Man kann sich diesen Unterschied leicht klar machen, wenn man bedenkt, dass man durch ein auch nur an wenigen Punkten vollständig durchsichtiges Glas vollkommen deutlich sieht, während man durch ein mattgeschliffenes Glas fast nichts unterscheiden kann.

Eine andere Ursache der Sehstörungen bei Hornhauttrübungen entspringt aus der veränderten Krümmung, eine Veränderung, die sich auf die unmittelbare Umgebung des Krankheitsheerdes beschränken oder auf die gesamte Hornhaut erstrecken kann.

Mit Hornhauttrübungen behaftete Kranken suchen gewöhnlich, was den Netzhautbildern an Schärfe der Conturen abgeht, durch Vergrößerung der Bilder zu ersetzen, nähern daher die Gegenstände den Augen ungewöhnlich an, legen sich dadurch aber gleichzeitig eine andauernde Accommodationsanstrengung auf, welche in Folge häufiger Congestion zu den hintern Augenabschnitten sehr oft zu Veränderungen an dieser Stelle (Sclerotico-Choroiditis), Entwicklung hochgradiger Myopie und Amblyopie Anlass gibt.

Als eine ziemlich häufige Folge von Hornhauttrübungen sieht man Ablenkung des in seiner Sehfunktion am Meisten beeinträchtigten Auges (Strabismus) eintreten.

Die Kranken, durch das Zerstreuungsbild dieses Auges gestört, verzichten auf den binocularen Seheact, bedienen sich zur Fixation ausschliesslich ihres besseren Auges und überlassen das andere den Elasticitätsverhältnissen seiner Muskeln. Es weicht nach innen ab, wenn der Internus

überwiegt, wie in der Mehrzahl der Fälle, oder nach aussen bei Uebergewicht des Externus.

Prognose. Sie hängt vom Alter, von der Constitution, Dauer, Ausdehnung, dem Sitz und der Natur der Trübungen ab. So können bei Kindern und jungen Leuten guter Constitution selbst ausgedehnte, von tiefen Keratiten oder Geschwüren herrührende Trübungen sich allmählich aufhellen und vollständig verschwinden. Wir haben diese Thatsache schon bei der Besprechung der kleinen, centralen, zu Kapselstaaren Veranlassung gebenden Perforationen zu erwähnen gehabt. Was die Trübung anbetrifft, die aus transitorischen, mit Vascularisirung einhergehenden Gewebsveränderungen entsteht, so verschwinden sie um so leichter und um so vollständiger, je oberflächlicher sie liegen, je weniger ausgedehnt und je frischeren Datums sie sind. Leucome dagegen, welche durch Bindegewebsentwicklung oder durch Kalk- und Metallniederschläge entstanden sind, bleiben dauernd bestehen. Von einer selbst bedeutenden Veränderung des Epithels herrührende Flecken geben eine viel günstigere Prognose, weil sich auf sie direct durch Medicamente oder einen chirurgischen Eingriff einwirken lässt.

Aetiologie. Hornhauttrübungen entstehen, wie wir gesehen haben, in Folge von Infiltrationen oder Substanzverlusten der Hornhaut, ferner aus Epithelveränderungen, die von unmittelbarer und andauernder Reizung der Hornhaut, durch eine rauhe Innenfläche der Lider oder durch Cilien herrühren (Entropion und Trichiasis). Endlich können Trübungen durch eindringende fremde Körper, durch Mangel der Innervation der Hornhaut, durch plötzliche Schwankungen des intraocularen Druckes veranlasst werden.

Die Behandlung verfolgt den Zweck, die örtliche Circulation zu befördern, den Stoffumsatz an der betreffenden Stelle zu beschleunigen und auf diese Weise eine lebhafte Anregung zur Resorption zu geben. Deswegen sind die meisten der gegen Hornhautflecke indicirten Mittel Irritantia (Calomel, Opiumtinctur, rother Präcipitat, Cupr. sulf., Natr. sulf., Jodkalium etc.)

Hat man es mit einer Trübung zu thun, deren spontane allmähliche Aufhellung man voraussieht oder beobachtet, so ist jede Behandlung unnöthig; nur bei eintretendem Stillstand versucht man Einstäubungen von Calomel oder gelbe Präcipitatsalbe in Zwischenräumen von 2—3 Tagen. Wenn nöthig, kann man zu den stärker reizenden Eintröpfelungen von Opiumtinctur anfangs in zehnfach, später in einfach verdünnter wässriger Lösung, natürlich nur allmählich steigend, übergehen.

Ist eine noch stärkere Reizung erforderlich, so betupft man leicht mit Cupr. sulf.

Die so oft gepriesene Elektrizität wirkt auch nur als Irritans, aber sehr ungleichmässig und verdient das ihr gespendete Lob nicht.

Rothmund hat gute Resultate bei dichten Trübungen von lauwarmen Salzwasserinjectionen (1 : 30 — 1 : 10) erhalten. Die Salzwasserlösung wurde

in einigen Mm. Entfernung vom Hornhautrande unter die Conjunctiva gespritzt. Die darauf folgende Chemosis verliert sich unter Druckverband.

Bei Trübungen durch Veränderungen des Epithels oder durch metallische Niederschläge kann man nach Erschöpfung aller andern Mittel die Abtragung der getrübten Schichte mit einem Scarificateur oder dem Staarmesser versuchen. Das Resultat ist wenig sicher, denn häufig trübt sich das neugebildete Gewebe wieder von neuem. Wenn eine nicht zu beseitigende Trübung von einem halbdurchscheinenden Hofe umgeben ist, ist es von grosser Wichtigkeit, womöglich den letztern, der durch Zerstreuung des Lichtes in viel höherem Masse als die undurchsichtige Trübung zu stören pflegt, zum Verschwinden zu bringen. Bisweilen erreicht man das durch leichte Betupfungen mit einem spitzen Lapis mitigatus am Rande des vollständig opaken Fleckes.

Eine andere therapeutische Indication liegt vor, wenn wir es mit dauernden Trübungen zu thun haben; es handelt sich darum im Interesse des Deutlichsehens, die Wirkung derselben so viel als möglich abzuschwächen. Dazu dienen anfangs stenopäische Brillen, die aus einem ovalen Diaphragma mit einer kleinen runden Oeffnung oder engen Spalte bestehen. So gelangen nur die der optischen Axe zunächst gelegenen Strahlen zur Retina und alles peripherische Licht, dessen Zerstreuung die Deutlichkeit der Netzhautbilder am meisten beeinträchtigt, wird ausgeschlossen. Diese Brillen sind beim Lesen, Schreiben u. s. w. von grossem Nutzen, dagegen kann sie der Kranke, wegen der bei der kleinen Oeffnung unvermeidlichen Verengerung des Gesichtsfeldes nicht beim Herumgehen gebrauchen.

Ein zweites Mittel besteht in der Anlegung einer künstlichen Pupille hinter der durchsichtig gebliebenen Hornhaut. (S. das Capitel Iridectomie weiter unten.)

Die oft wiederholten Versuche eine undurchsichtige Hornhaut durch Transplantation einer andern durchsichtigen Hornhaut oder durch ein Stück Glas (Nussbaum) zu ersetzen, sind bis jetzt erfolglos geblieben.

Dagegen besitzen wir jetzt in dem Tätowiren der Hornhaut ein praktisch bewährtes Mittel gegen die durch Leukome bedingte kosmetische Entstellung. Gleichzeitig scheint auch das Herstellen einer undurchsichtigen Trübung an Stelle der halbdurchsichtigen Randparthie des Leukoms das Sehvermögen durch Aufhebung der Licht-Diffussion in ähnlicher Weise wie die stenopäische Brille zu verbessern (Wecker). Die Operation wird am Besten in folgender Weise vorgenommen: Man legt den Lidhalter ein und bedeckt den Hornhautfleck mit einer dicken Schicht chinesischer Tusche; dann lässt man diese in das Narbengewebe eindringen, indem man vermittelst eines besonderen aus 4—6 Nadeln zusammengesetzten Instrumentes eine grosse Anzahl kleiner Einstiche in den Hornhautfleck macht. Nach einigen Minuten reinigt man die Oberfläche der Cornea mit einem feuchten Schwamm um den Erfolg zu beobachten, und wiederholt dann dasselbe

Verfahren bis man eine gleichmässige und genügend dunkle Färbung erzielt. Ist diese vorhanden, so trägt man eine letzte Schicht Tusche auf und lässt dieselbe etwa eine Viertelstunde auf der Hornhaut ohne neue Einstiche zu machen. Während der ganzen Dauer der Operation darf der Lidhalter nicht entfernt werden um den Lidschlag zu verhindern.

Wir wollen dies Capitel nicht schliessen ohne die angeborenen Hornhauttrübungen, die wir unter den angeborenen Anomalien der Hornhaut beschreiben werden, sowie eine physiologische senile Trübung zu erwähnen, die unter dem Namen des Greisenbogens bekannt ist.

Dritter Abschnitt.

Greisenbogen, Gerontoxon.

Diese Trübung zeigt sich in Gestalt eines Bogens zuerst am obern Hornhautrande, ist von graulicher Färbung, 1—2 mm. Breite und von dem Conjunctivalringe durch einen ungefähr gleich breiten, durchsichtigen Hornhautstreifen getrennt. Später wird sie mehr gelb, tritt auch am untern Hornhautrande auf und bildet allmählich einen vollständigen Kreis, der oben und unten immer breiter als an den seitlichen Bogenabschnitten ist.

Die Trübung rührt von der Ablagerung feiner Fettkörnchen zwischen den Lamellen und um die Stützfasern her, geht in einer mehr oder weniger vorgerückten Lebensperiode vor sich und scheint im Zusammenhang mit atheromatöser Degeneration der Gefässe zu stehn.

Die Affection ist nie Gegenstand der Behandlung, verändert ausserdem die Eigenschaften des Hornhautgewebes so wenig, dass die im Bereich des Greisenbogens angelegten Hornhautwunden (zur Staarextraction z. B.) vollständig heilen.

Vierter Abschnitt.

Anomalien der Krümmung der Hornhaut, Staphylom.

1. Durchsichtiges Staphylom.

a) Conus der Hornhaut, Keratoconus. (Fig. 28.) Sobald diese Veränderung sich bis zu einem gewissen Grade entwickelt hat, fällt es nicht schwer die Umwandlung der kugligen Oberfläche der Hornhaut in die conische Form wahrzunehmen; die stumpfe abgerundete Spitze gehört in der Regel der Hornhautmitte seltner einer peripherischen Stelle an, springt mehr oder weniger stark vor und erscheint in manchen Fällen leicht getrübt.

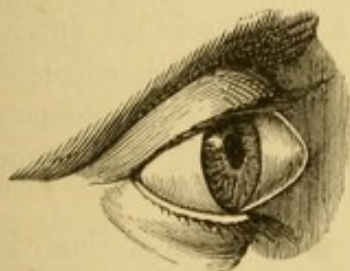


Fig. 28. Keratoconus.

Diese Formveränderung der Hornhaut wird von beträchtlichen Sehstörungen begleitet, die

einerseits in der aussergewöhnlichen Verlängerung der sagittalen Augenaxe, andererseits in der unregelmässigen Brechung des Lichtes ihre Begründung finden, welches auf der Spitze viel stärker als an den seitlichen Stellen des Conus gebrochen wird (unregelmässiger Astigmatismus). Daher die ungewöhnlich hohe Myopie, Polyopie und Amblyopie bis zu dem Grade, dass die Sehschärfe auf $\frac{1}{30}$ bis $\frac{1}{50}$ des Normalen herabsinkt. Die Kranken entdecken sehr bald, dass sie durch Verengerung der Lidspalte (und dadurch bedingten Ausschluss der peripherischen Lichtstrahlen) ihr Sehvermögen merklich bessern können und gewöhnen sich daher das Blinzeln an, oder sie nähern die Lidränder indem sie den temporalen Lidwinkel nach Aussen ziehen oder sie schauen wohl gar um deutlicher zu sehen durch eine mit zwei Fingern gebildete Spalte.

Während die bereits entwickelte Anomalie sich leicht auf den ersten Blick zu erkennen giebt, ist das im Beginn derselben nicht der Fall. Die Kranken klagen dann über eine Verschlechterung des Sehvermögens, die allmählich entstanden ist, sich mit Kurzsichtigkeit verbunden hat und die sich nur sehr unvollständig durch Concavgläser corrigiren lässt; aber die Aenderung der Hornhautkrümmung ist so wenig ausgesprochen, dass sie nur durch eine Vergleichung der Hornhautreflexe mit denen eines normalen Auges wahrgenommen werden kann (s. S. 5.).

Ein sehr präcises Mittel der Diagnose besteht darin, mit Hülfe des Augenspiegels von der Seite her Licht auf die Hornhaut auffallen zu lassen. Es entsteht dann der Ectasie entsprechend ein Schatten auf der Hornhaut, der je nach der Richtung, in welcher wir die Strahlen aufwerfen, den Platz wechselt. Die genauesten Resultate über die Krümmungsverhältnisse der Hornhaut liefert das Ophthalmometer (von Helmholtz).

Verlauf und Ausgang. Die Ectasie entwickelt sich in der Regel unmerklich, es sind indess auch Fälle plötzlicher Entstehung derselben bekannt geworden. Sie kann auf einer gewissen Höhe für immer stationär bleiben oder nach einiger Zeit noch zunehmen, ohne dass es jemals zu spontaner Perforation käme. Die Krankheit befällt sehr häufig beide Augen nach einander und heilt niemals von selbst.

Prognose. Die bis vor wenigen Jahren zur Verbesserung des Sehvermögens oder zur Sistirung der fortschreitenden Entwicklung der Ectasie gebräuchlichen Methoden der Behandlung gaben so unvollständige Resultate, dass die Prognose rücksichtlich des Sehvermögens bei Keratoconus durchaus schlecht war. Von Gräfe hat 1867 eine neue operative Behandlungsmethode vorgeschlagen, deren glänzende Resultate definitiv zu sein scheinen, so dass seit dieser Zeit die Prognose dieser Affection sich bedeutend günstiger gestaltet hat.

Aetiologie. Die Ursache des Keratoconus liegt zweifelsohne in einer Störung des Gleichgewichtes zwischen intraocularem Druck und dem beträchtlich herabgesetzten Widerstande der Hornhaut. Das Gleich-

gewicht wird wie es scheint nicht sowohl durch eine Vermehrung des intraocularen Druckes als vielmehr durch einen atrophischen Process in dem centralen Abschnitt der Hornhaut aufgehoben.

Behandlung. Stenopäische Brillen, eine Iridectomie, die den Lichtstrahlen einen Weg an einer Stelle schafft, wo die Bedingungen für die Refraction am wenigsten ungünstig sind, die Umwandlung der Pupille in eine sehr enge Spalte durch eine doppelte Iridodesis (Bowman), alle diese Mittel verbessern nur in sehr unvollständiger Weise das Sehvermögen. Wiederholte Paracentesen der vordern Kammer, oder Ausführung der Iridectomie in der Absicht den intraocularen Druck herabzusetzen, haben weder die Ectasie in ihrer Weiterentwicklung aufzuhalten noch die Hornhaut abzuflachen vermocht.

Viel günstigere Resultate erzielt man mit der v. Gräfe'schen Methode, bei welcher man ein kleines Geschwür und ein umschriebenes Infiltrat auf der Hornhaut zu etabliren sucht. Die darauf folgende Narbe bewirkt Schrumpfung des benachbarten Gewebes und dadurch Abflachung der Ectasie. Das Verfahren besteht in Folgendem: Mit einem Staarmesser oder einer besonders dazu angefertigten Nadel (Fig. 29.) nimmt



Fig. 29. Meyer'sche Nadel für die Operation des Keratoconus.

man von der Oberfläche der Hornhaut ein wenig seitlich von der Spitze des Konus ein kleines Stück Hornhautsubstanz von etwa 3 mm. Länge weg, hütet sich aber dabei bis in die vordere Kammer zu dringen. Den zweiten Tag nach der kleinen Operation fängt man die Wunde mit dem zugespitzten Lapis mitigatus zu cauterisiren an, und wiederholt die Touchirung alle drei Tage, vierzehn Tage oder drei Wochen hindurch. Nachdem man so ein kleines umschriebenes Infiltrat erzeugt hat, führt man im Grunde des Geschwüres eine Paracentese aus, die man täglich oder alle zwei Tage eine Woche hindurch erneuert.

Dann überlässt man die Vernarbung sich selbst. Unter dem Einflusse der Schrumpfung des Narbengewebes sieht man nun die Hornhaut nach und nach flacher werden und das Staphylom verschwinden. Während der ganzen Dauer der Behandlung muss Druckverband und Atropin angewandt werden.

Die zu gleichem Zwecke vorgeschlagene Abtragung der Conus-Spitze mit oder ohne nachfolgende Suture der Wundränder (Bader) ist, ebenso wie die Trepanation der Hornhaut (Bowman) zu verwerfen, weil diese Operationen zu mehr oder weniger vollständigen Irisanlöthung Anlass geben können, und ihre optischen Resultate nicht besser sind als die durch die Gräfe'sche Methode erzielten.

b) Keratoglobus, Hydrops camerae anterioris. (Fig. 30.) Diese Affection ist durch eine allgemeine, sphärische Ausdehnung der Hornhaut in allen ihren Durchmessern charakterisirt. Häufig

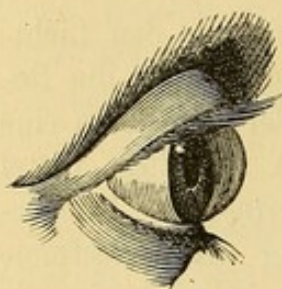


Fig. 30.
Hydrops camerae anterioris.

beschränkt sich die Ausdehnung nicht auf die Hornhaut, vielmehr ist auch die Sclera an ihrer Verbindungsstelle mit der Hornhaut gleichfalls ausgedehnt dünn und von bläulicher Färbung. Die ganze vordere Hälfte des Augapfels kann endlich auf diese Weise sich vergrössern und zwar bisweilen in so beträchtlichem Grade, dass die Hornhaut zwischen der Lidspalte hervortritt und den Lidschluss hindert (Buphthalmus).

Die Hornhaut kann in diesen Fällen durchsichtig oder mehr oder weniger getrübt sein; die vordere Kammer ist sehr tief, der Humor aqueus gewöhnlich klar.

Die Iris erscheint in der Regel matt, ist in Folge der Ausdehnung ihrer ciliaren Insertion verbreitert und schlottert bisweilen, wenn sie nicht mehr unmittelbar der Linse aufliegt; in der That kann die Zonula Zinii in Folge der allgemeinen Ausdehnung der Bulbuskapsel zerreißen und so die Linse luxirt werden.

Die Pupille ist ein wenig erweitert, fast unbeweglich und zeigt bisweilen einzelne hintere Synechien. Die Bewegungen des so vergrösserten Bulbus sind entsprechend beschränkt. Das Sehvermögen nimmt dem Entwicklungsgrade der Krankheit und den Complicationen im hinteren Abschnitte des Augapfels entsprechend erheblich ab. Während demnach in dem einen Falle der Kranke noch grosse Buchstaben erkennt, ist in einem anderen das Sehvermögen auf die Unterscheidung von Tag und Nacht beschränkt oder vollständig vernichtet. Concavgläser und stenopäische Brillen haben fast gar keinen Einfluss.

Verlauf und Ausgang. Die Krankheit entwickelt sich abgesehen von den später besonders zu erwähnenden Fällen von angeborenem Keratoglobus langsam, kann jeder Zeit stationär werden oder in extremen Fällen sich zum Buphthalmus steigern. Bei ihrer Weiterentwicklung complicirt sie sich häufig mit Affectionen der Iris und der Choroidea oder glaucomatöser Excavation der Sehnervenpapille. Spontane Perforation ist nicht beobachtet. In einzelnen Fällen z. B. wenn die Affection von einer pannösen Keratitis herrührt und die Ausdehnung nur wenig ausgesprochen ist, kann die Hornhaut zur normalen Beschaffenheit zurückkehren.

In der Mehrzahl der Fälle aber bleibt die Ausdehnung nach der Heilung der Keratitis bestehen und nimmt selbst noch zu.

Die Prognose ist sehr ungünstig, weil selbst in den stationären Fällen das Sehvermögen unvollständig ist, und weil mit fortschreitender Entwicklung die Krankheit, welcher gegenüber jede Behandlung sich als

machlos erwiesen hat, den fast vollständigen Verlust des Sehvermögens herbeiführt.

Aetiologie. Die Krankheit rührt von einer Verminderung der Resistenz der Hornhaut her, wie sie z. B. durch ausgedehnte Entzündungen der Hornhaut bei vasculärer und pannöser Keratitis veranlasst wird. Hypersecretion des Humor aqueus, die man früher als veranlassendes Moment der Affection ansah (Hydrops camerae anterioris) ist nur eine Folge der Vergrößerung der vorderen Kammer.

Endlich kommt die Krankheit angeboren vor, häufig auf beiden Augen gleichzeitig nur in verschiedenem Grade der Entwicklung.

Behandlung. Der Therapie stehen dieser Krankheit gegenüber nur wenig Mittel zu Gebote. Man hat von Anfang an die entzündliche Affection der Hornhaut, welche die Ectasie veranlasst zu bekämpfen, die Widerstandsfähigkeit der Hornhaut durch einen Compressivverband zu erhöhen und den intraocularen Druck durch wiederholte Punctionen oder eine breite Iridectomie herabzusetzen. Die Punction des Glaskörpers und die Durchschneidung des Ciliarmuskels sind ebenfalls aber ohne befriedigende Erfolge versucht worden. Es folgt im Gegentheile bei höher entwickelten Graden der Affection auf diese operative Versuche bisweilen Atrophie des Bulbus.

Ist die Hornhautectasie bis zu dem Grade vorgeschritten, dass sie die Bewegungen der Lider hindert, das Auge einer fortwährenden Reizung aussetzt und eine solche Entstellung veranlasst, dass der Kranke von derselben befreit zu werden wünscht, so muss man eines der gegen Hornhautstaphylome gebräuchlichen Operationsverfahren (s. u.) in Anwendung ziehen.

2. Undurchsichtige Staphylome.

a) Partialstaphylom. (Fig. 31.) Die nur einen Theil der Hornhaut einnehmende Narbenectasie kann in der Hornhautmitte oder in der Peripherie sitzen. Ihre Farbe wechselt zwischen Weiss und Dunkelblau, häufig sieht

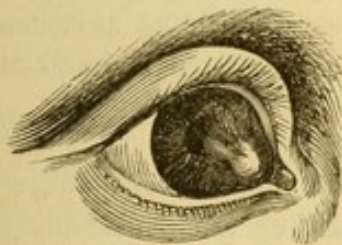

Fig. 31. Peripherisches Partialstaphylom.

man darin schwarze von Irispigment herrührende Flecke, wenn nämlich die Iris an der Ectasie betheiligt ist. Stark vorspringende und der Reibung durch die Lider ausgesetzte Staphylome werden oft gereizt und in Folge davon mit Gefässen überzogen. Das Sehvermögen ist je nach dem Verhalten der Pupille und der Hornhautmitte herabgesetzt. Häufig ist die Störung des Seh-

vermögens zum grössten Theil auf die unregelmässige Krümmung der Hornhaut in der Umgebung des Staphyloms zurückzuführen. Wenn die Iris unbetheiligt geblieben ist, zeigt sich die vordere Kammer der Ectasie entsprechend vertieft. Bestehen vordere Synechien, so ist die Iris gegen die Hornhaut verzogen und in solchen Fällen veranlasst die Zerrung eines

so nervenreichen Organes zeitweise entzündliche Anfälle mit begleitenden Ciliarschmerzen. Unter dem Einfluss solcher Anfälle nimmt der intraoculare Druck zu, die Ectasie kann noch stärker werden oder es kommt durch Druck auf die Sehnerven zu glaucomatöser Excavation der Papille und allmählichem Verluste des Sehvermögens.

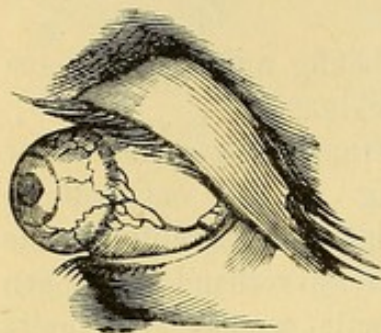


Fig. 32. Totalstaphylom.

b) Das Totalstaphylom (Fig. 32) bildet einen starken Vorsprung von Kegelform oder unregelmässig kugelförmiger Gestalt mit einer halsartigen, der vordern Scleralöffnung entsprechenden Einschnürung. Das Staphylom kann den Umfang einer Nuss erreichen und den Lidschluss unmöglich machen. Es besteht aus Narbengewebe von weisslicher oder bläulicher Farbe und hat eine verschieden geformte Oberfläche, wie wir bei der Besprechung der Hornhautperforationen auseinander gesetzt haben.

Das Sehvermögen ist in diesen Fällen immer auf quantitative Lichtempfindungen beschränkt.

Bei Partialstaphylomen ohne Betheiligung der Iris besteht die Ectasie nur aus der unter dem Druck des Kammerwassers ausgedehnten Hornhautnarbe. Hat Irisvorfall stattgefunden und bildet das vorgefallene Irisstück einen Theil der Ectasie, so setzt sich die letztere an der Spitze aus Irisgewebe und einer darüber liegenden Schicht neuen Gewebes zusammen. Gegen die Basis findet man die Stelle der Hornhaut, welche vorher den Rand der Perforation gebildet hat und jetzt mit der Iris verwachsen ist. Unter diesen Verhältnissen findet man namentlich bei bedeutender Ausdehnung des Irisvorfalles auch die Linse mit einem Theil ihres Randes häufig aus ihrer normalen Stelle gerückt.

Bei Totalstaphylomen werden die Wände der Ectasie wesentlich durch die Iris gebildet nur ist die letztere noch mit einem mehr oder weniger dicken Narbengewebe und an der Basis mit dem nach der Zerstörung des grössten Theils der Hornhaut übrig gebliebenen Reste der letztern bedeckt. Wird die Linse nicht im Augenblicke der Perforation aus dem Auge herausgetrieben, so bleibt sie in der Regel an ihrer Stelle und wird trübe. Der Raum zwischen Linse und Innenfläche des Staphyloms ist von einer eiweisshaltigen Flüssigkeit erfüllt.

Aetiologie. Die Staphylome sind Folgezustand eines Hornhautgeschwüres oder einer Perforation nach eitriger Keratitis. Die Entstehung derselben ist oben auseinander gesetzt.

Behandlung. Partialstaphylome verlangen die Anwendung der Mittel, welche die fortschreitende Entwicklung derselben aufzuhalten und gefährlichen Complicationen vorzubeugen geeignet sind. Hierher gehört in erster Linie eine breite Iridectomy zur Herabsetzung des intraocularen Druckes. Dieselbe ist immer indicirt, wenn ein Theil der Hornhaut frei geblieben ist, so dass durch Bildung einer künstlichen Pupille eine Verbesserung des

Sehvermögens zu erwarten steht. Nach der Iridectomy sieht man in der Regel das Staphylom zum Stillstande kommen und bisweilen selbst allmählich kleiner werden. Tritt später von neuem Drucksteigerung ein, so hat man die Wahl zwischen einer neuen Iridectomy oder wiederholten Paracentesen. Bei sehr grossen Staphylomen oder bei fortwährendem Reizzustande muss man sich für eins der folgenden Verfahren entscheiden.

a) Incision des Staphyloms. Dieselbe ist besonders bei dünnwandigen Narbenstaphylomen indicirt, um durch Entleerung des Kammerwassers und eines Theiles des Augeninhaltes die Ectasie zum Collabiren zu bringen. Die beiden Hälften des incidirten Staphyloms legen sich dann übereinander und bilden eine abgeflachte Narbe. Mit einem Staarmesser, dessen Rücken gegen den Mittelpunkt des Auges gekehrt und dessen Spitze hart an der Basis des Staphyloms eingestochen wird, geht man durch die Ectasie in ihren grössten Durchmesser von aussen nach innen durch und trennt das Staphylom der ganzen Höhe nach in zwei gleiche Theile. (Fig. 33.)

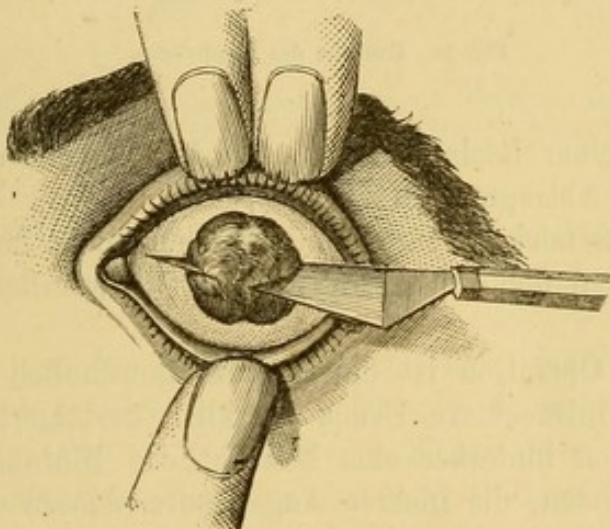


Fig 33.. Incision des Staphyloms.

Kammerwasser und Linse, wenn die letztere noch darin war, und ein Theil des Glaskörpers kommen sofort aus der Wunde heraus. Um der Wiederausdehnung der collabirten Ectasie vorzubeugen muss man so lange Druckverband tragen lassen, bis sich die neue Narbe consolidirt hat.

b) Excision des Staphyloms. Die Excision hat den Zweck das Staphylom im Ganzen oder zum Theil zu entfernen und an seine Stelle eine resistente, flache Narbe zu setzen. Die totale Entfernung wird in folgender Weise vorgenommen. Der Kranke wird gelagert, die Lider werden in entsprechender Weise auseinander gezogen, worauf der Operateur durch die Basis des Staphyloms von aussen nach innen und etwas unterhalb des horizontalen Meridians mit einem Cataract- oder Staphylommesser mit nach

oben gerichteter Schneide durchgeht (Fig. 34.) Indem er mit der Spitze an der Nasenseite wieder herauskommt, löst er die ganze obere Hälfte des

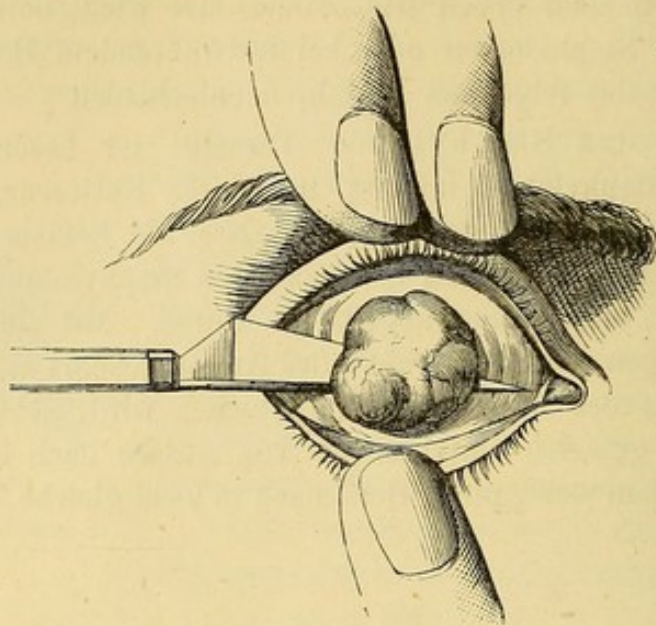


Fig. 34. Excision des Staphyloms.

Staphyloms von seiner Basis ab, fasst den Lappen mit der Hakenpincette und vollendet die Abtragung des Staphyloms mit einer krummen Scheere.

Wenn die Linse noch an ihrer Stelle ist und nicht herauskommt, muss man die Kapsel öffnen und sie austreten lassen. Hinterher wird ein Druckverband angelegt.

Während der Operation ist die Blutung gewöhnlich nur unbedeutend, ausser wenn der intraoculare Druck merklich gesteigert war; wohl aber kann einige Stunden hinterher eine beträchtliche Blutung in die Bulbushöhle hinein stattfinden, die inneren Augenhäute ablösen und sie gegen die Wunde vortreiben. In diesem Falle kommt es in der Regel zur Vereiterung des Auges und zu Phthisis bulbi.

Bei regelmässigem Heilungsverlaufe bedecken sich die Wundlippen mit Granulationen, während gleichzeitig der in der Oeffnung liegende Theil des Glaskörpers die grauliche Farbe und Consistenz einer schleimig-eitrigen Masse annimmt. Allmählich bedeckt sich die Oeffnung wieder mit Narbengewebe; Anfangs ist dasselbe stark injicirt, schliesslich aber flacht es sich ab, schrumpft und bildet eine weisse Narbe.

Der Gefahr der Hämorrhagie und Vereiterung wird durch das Critchett'sche Verfahren einigermassen vorgebeugt. Man durchsticht die Basis des Staphyloms mit halbkreisförmigen und mit einem Seidenfaden versehenen Nadeln. Die Nadeln 4 oder 5, je nach der Ausdehnung der Ectasie werden in gleichem Abstände von einander und in der Richtung von oben nach unten dergestalt eingelegt, dass sich die Ein und Ausstichsöffnungen gleichweit

vom Rande des Staphyloms in der Sclera und vor den Muskelansätzen befinden. (Fig. 35.) Hierauf geht man an die Excision des Staphyloms, indem man einen kleinen horizontalen Einschnitt von der Insertionsstelle des Rectus externus nach der Nase zu macht und mit einer kleinen Scheere

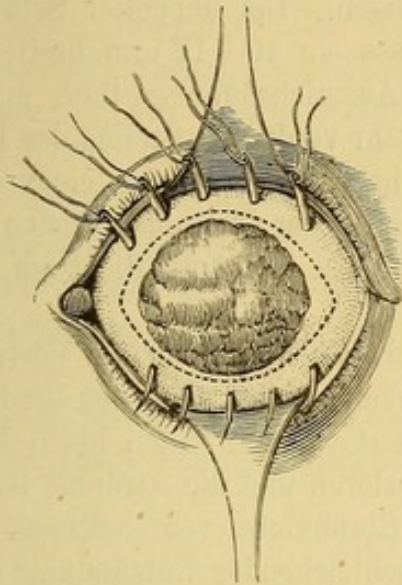


Fig. 35. Staphylom-Operation nach Critchett. Die Nadeln sind eingelegt; die Punkte bezeichnen die Schnittlinie.

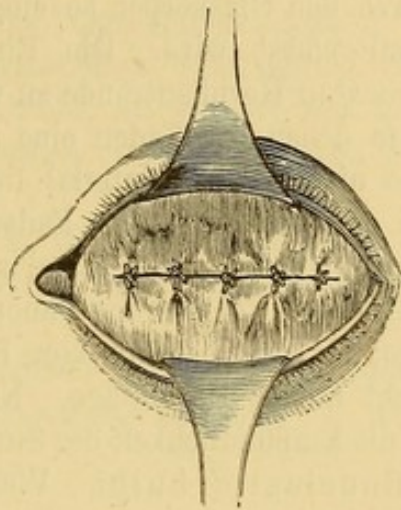


Fig. 36. Staphylom-Operation nach Critchett. Aussehen des Stumpfes nach Knüpfung der Fäden.

mit stumpfer Spitze zwei halb elliptische Lappen abträgt, wobei man immer um 2 mm. von den Ein- und Ausstichsöffnungen der Nadeln fern zu bleiben hat.

Nun zieht man die Nadeln aus, und knüpft die Fäden sorgfältig, so dass die Ränder der Scleralwunde einander so vollständig wie möglich genähert werden. (Fig. 36.) Wenn die Fäden nicht spontan ausgestossen werden, nimmt man dieselben nach erfolgter Heilung heraus.

Ein anderes Verfahren zur totalen Abtragung der Staphylome rührt von Borelli her. Derselbe führt unter der Basis des Staphyloms 2 Carlsbader Nadeln durch, die eine von der Schläfe nach der Nase, die andere senkrecht auf die erste von oben nach unten. Alsdann legt er unter den Nadeln um die Basis des Staphyloms einen Faden. Mittelst desselben wird das Staphylom fest umschnürt.

Nach drei Tagen hat der Faden gewöhnlich durchgeschnitten, Staphylom und Nadel fallen ab, und nach einer Woche ist die Wunde vollständig vernarbt.

Die partielle Excision des Staphyloms, die besonders bei Kindern Vortheile hat, geschieht in folgender Weise. Man umschneidet mit dem Cataractmesser zwei Drittel der Basis des Staphyloms und bildet so einen Lappen. Nachdem Linse und ein Theil des Glaskörpers ausgetreten sind, trägt man mit der krummen Scheere von dem abgelösten Staphylomlappen soviel ab, dass der zurückbleibende Lappen in Form und Grösse der Basis

des Staphyloms entspricht. Hierauf befestigt man die Spitze des Lappens mittelst einer Suture an dem gegenüberliegenden Punkt der Sclera. Die Naht wird der spontanen Ausstossung überlassen, die Heilung erfolgt in wenigen Tagen und man erhält so eine flache resistente Narbe.

Für buphthalmische Augen hat v. Gräfe die Provocirung einer mässigen Atrophie durch folgendes Mittel vorgeschlagen. Ein doppelter Seidenfaden wird durch den Glaskörper so eingelegt, dass ein 10–12 mm. breites Stück Sclera mitgefasst wird. Die Ein- und Ausstichsöffnung thut man gut, gleichweit vom Hornhautrande zu wählen; sehr verdünnte Stellen der Bulbuskapsel, in denen der Faden eine atrophische, zur Einleitung eines eitrigen Processes nicht genug Material liefernde Stelle der Choroidea treffen würde, hat man zu vermeiden. Der Faden wird nur lose geknüpft, dicht am Knoten abgeschnitten und Druckverband angelegt.

Beim ersten Zeichen von Panophthalmitis (Chemosis, leichter Vortreibung des Augapfels und beschränkter Beweglichkeit) zieht man den Faden aus und macht warme Umschläge. Nach Verlauf von 14 Tagen bis 3 Wochen hat sich die Empfindlichkeit des Stumpfes verloren und die Atrophie ist fertig.

c) Enucleatio bulbi. Wenn das Staphylom von heftigen Ciliarschmerzen begleitet, das Auge Sitz einer schleichenden Entzündung ist und das andere Auge in Mitleidenschaft gezogen zu werden droht, ist die Enucleatio bulbi nach dem von Bonnet angegebenen Verfahren indicirt.

Nachdem der Kranke gelagert und chloroformirt ist, hebt man die Conjunctiva über der Insertion des Rectus internus zu einer Falte auf, schneidet mit der krummen Scheere in dieselbe ein, gleitet mit der Spitze der letztern unter die Conjunctiva und trennt das subconjunctivale Gewebe in ausgiebiger Weise. Nun bringt man einen Schielhaken unter den Muskelansatz und durchschneidet die Sehne hart an der Sclera; hierauf fährt

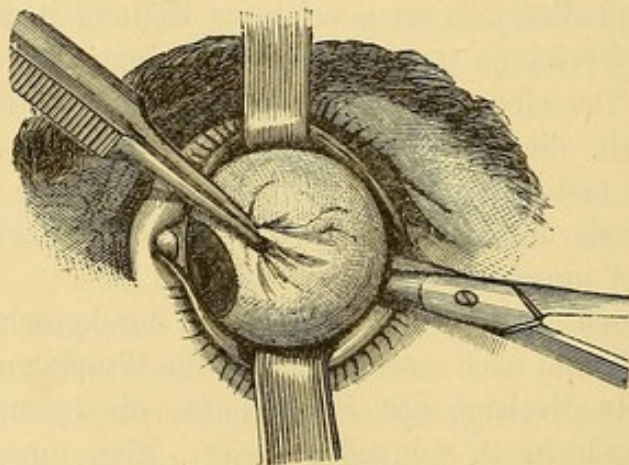


Fig. 37. Enucleatio bulbi.

man mit der Durchtrennung der Conjunctiva hart um die Hornhaut fort, bis zum nächsten Musculus rectus, den man in gleicher Weise von der

Sclera ablöst und so der Reihe nach weiter, bis alle vier Recti durchschnitten sind.

Nun fasst man den Augapfel mit einer ziemlich starken Pincette, die man auf die Sclera neben der zu diesem Zweck geschonten Insertion des Rectus internus oder externus aufsetzt, und indem man das Auge so viel wie möglich seitwärts rollt und nach vorn zieht, gleitet man mit der geschlossenen grossen Cooper'schen Scheere dem Bulbus entlang bis zum Nerv. opticus, den man mit einem Scheerenschlage durchtrennt. (Fig. 37.)

Steht der Operateur hinter dem Patienten, so wird er am besten am rechten Auge den opticus von der temporalen Seite, am linken Auge von der nasalen Seite aus durchschneiden.

Nach Trennung des opticus ist es sehr leicht den Augapfel zu luxiren. Hierbei spannen sich die schiefen Muskeln, welche zuletzt durchschnitten werden.

Die Blutung ist unbedeutend, der Verband ist der gewöhnliche Druckverband. Nach einigen Tagen ist die Vernarbung beendet.

Fünfter Abschnitt.

Geschwülste der Hornhaut.

Sie sind sehr selten und greifen nur von andern primär afficirten Theilen des Auges auf die Hornhaut über. Man hat Cancroide und Melanome auf der Hornhaut beobachtet. Das zur Hälfte auf der Conjunctiva, zur Hälfte auf der Hornhaut sitzende Dermoid ist bei den Bindehautgeschwülsten erwähnt und daselbst auch seine Behandlung angegeben. (S. 75.)

Sechster Abschnitt.

Verletzungen der Hornhaut, fremde Körper.

Am häufigsten wird die Hornhaut durch das Eindringen fremder Körper (abgesprengte Stücke Metall, Glas, Stein, Holz etc.) verletzt. Sie können auf der Oberfläche der Hornhaut liegen bleiben oder mehr oder weniger tief in dieselbe sich einbohren oder endlich durch dieselbe hindurch gehen und in die tiefern Abschnitte des Auges eindringen. Ragt der fremde Körper zum Theil über der Oberfläche nach aussen hervor, so entsteht durch die Reibung an den Lidern heftige Reizung, Thränenfluss und lebhafte Schmerzen.

Verbleibt der fremde Körper in der Hornhaut, so ruft er eine umschriebene Eiterung hervor, die bei oberflächlichem Sitze seine Elimirung nach aussen

anstrebt; bei tiefem Sitze dagegen gelangt er in der Regel in Folge der Eiterung in die vordere Kammer. Etwaige Schwierigkeiten, die Gegenwart und den genauen Sitz eines fremden Körpers in der Hornhaut zu entdecken, überwindet man mittels der seitlichen Beleuchtung oder des Augenspiegels, im letztern Falle nach vorgängiger Erweiterung der Pupille, weil sich der undurchsichtige Fremdkörper dann vom rothen Augenhintergrunde deutlicher abhebt.

Wenn der fremde Körper nur die Hornhaut getroffen hat und die Entfernung desselben gelingt, so ist die Prognose durchaus gut; ist er dagegen in das Auge eingedrungen, so hängt die Prognose von seinem Sitze ab.

Die Extraction der Fremdkörper aus der Hornhaut ist besonders bei unruhigen Kranken nicht immer leicht. Bei solchen macht man sich durch fruchtlose Versuche die kleine Operation immer schwieriger und man thut daher besser von vornherein sich das Auge mit einer Fixationspincette zu sichern.

Für gewöhnlich ist es ausreichend, den Kopf des Kranken an die Stuhllehne anzulegen, die Lider sich mit Daumen und Zeigefinger der linken Hand auseinander zu halten und durch leichten Druck mit den Lidern das Auge zu fixiren. Ganz oberflächlich gelegene fremde Körper nimmt man leicht mit dem Daviel'schen Löffel weg.

Bei Eisen- und Stahlsplintern kann man selbst einen Versuch mit dem Magneten machen.

Am besten thut man mit der Staarnadel oder mit einer besonders zu diesem Zwecke angegebenen Hohnadel hinter den fremden Körper zu gehen und ihn so heraus zu heben. Ragt der fremde Körper schon in die vordere Kammer hinein und kann man ihn nicht ohne Gefahr, ihn noch tiefer hineinzuschieben, mit der Pincette fassen, so muss man mit einem Lanzenmesser, ohne dass das Kammerwasser abfließt, in die vordere Kammer eingehen, die Klinge des Messers hinter den fremden Körper bringen und erst nach solcher Fixation ihn mit einer Staarnadel oder feinen Pincette ausziehen.

Ist die Extraction auf die eine oder andere Weise gelungen, so hat man immer die Eintröpfelung von Atropin, kalte Umschläge und den Druckverband folgen zu lassen.

Wenn trotz aller Vorsicht der fremde Körper in die vordere Kammer fiel, müsste man die Wiederansammlung des Kammerwassers abwarten und dann am Hornhautrande mit dem Lanzenmesser einen einige Millimeter langen Schnitt führen. Bisweilen reisst das rasch abfließende Kammerwasser den fremden Körper mit. Bleibt er im Auge zurück, so geht man mit einer Irispincette in die vordere Kammer, fasst das Stück Iris auf welchem er liegt, zieht dasselbe nach aussen und schneidet es mit der krummen Scheere ab.

Die Wunden der Hornhaut sind bald oberflächliche Abrasirungen, die besonders die Epithelschichte betreffen wie durch Schrammen, Verletzung

an Baumzweigen, bald oberflächliche Verbrennungen z. B. mit Cigarrenasche. Die Reizung ist immer sehr lebhaft, von Thränenfluss, Ciliarschmerzen und pericornealer Injection begleitet. Wenn das Gewebe der Hornhaut selbst durch eine tiefer gehende Verbrennung oder die Wirkung eines Causticum getroffen und die Entzündung nicht hinten angehalten wird, so kann Suppuration mit allen ihren Folgen eintreten.

Zuerst sucht man nach einem etwa in der Hornhaut zurückgebliebenen fremden Körper, bekämpft die Entzündung mit kalten Umschlägen oder nöthigenfalls mit einigen Blutegeln in der Schläfe, tröpfelt Atropin ein und legt einen Druckverband bis zur Wiederherstellung des Substanzverlustes an.

Wunden von einem schneidenden Instrument heilen in der Regel schnell und lassen, wenn die Wunde linear und kein Irisvorfall erfolgt war, höchstens eine kleine Trübung zurück.

Schwerer ist die Verletzung, wenn die Wunde nicht scharfgeschnitten war, wenn Irisvorfall stattgefunden hat und das Instrument in die Linse eingedrungen ist. Im letzten Falle entsteht eine traumatische Cataract mit nach dem Alter des Patienten verschiedener Gefahr. Wenn die sofortige Reduction der vorgefallenen Iris durch Reibung mit dem obern Lide zur Provocirung von Pupillarcontraction oder durch abwechselnde Anwendung von Atropin und Calabar nicht gelingt, hat man sofort das vorgefallene Irisstück mit Messer oder Scheere abzutragen.

Hierauf folgt Druckverband und Atropin und bei starker entzündlicher Reaction einige Blutegel in der Schläfe, Einreibungen von grauer Salbe mit Belladonna in die Stirne und nöthigenfalls Ableitung auf den Darm. Die verschiedenen Complicationen, Iritis, traumatische Cataract etc. verlangen eine besondere Behandlung, die wir bei der Besprechung dieser Krankheiten angeben werden.

Siebenter Abschnitt.

Angeborene Anomalien der Hornhaut.

1. Eine in allen Durchmessern zu kleine Hornhaut findet sich nur, wenn das ganze Auge rudimentär geblieben ist (Microphthalmus).

2. Bei der als angeborene Cornea globosa bekannten excessiven Entwicklung erscheint die Hornhaut wegen der grösseren Tiefe der vorderen Kammer stärker gekrümmt. In Wahrheit aber nähert sich der Krümmungsradius derselben dem der Sclera.

Die Iris ist breiter, die Pupille dilatirt und bisweilen nach innen, nach oben oder nach unten verzogen. Die Hornhaut ist so gross, dass fast nichts vom Weissen des Auges in der Lidspalte zu sehen ist. Die Durchsichtigkeit der Hornhaut ist sehr oft unvollkommen, das Sehvermögen meistens durch

Complicationen seitens der Choroidea, durch Glaskörpertrübungen und durch Sehnervenexcavation erheblich beeinträchtigt. Die Ursache dieser Affection ist nicht sicher bekannt. Man schreibt sie einer intrauterinen Irido-Keratitis zu mit Steigerung des intraocularen Druckes und Herabsetzung der Resistenz der Hornhaut.

3. Die Undurchsichtigkeit geht am Limbus conjunctivae von der Sclera auf die Hornhaut über, so dass nur die Hornhautmitte transparent bleibt. (Sclerose der Hornhaut, Sclerophthalmus) Im Uebrigen kann das Auge normal sein. Man hat diesen Zustand als einen Hemmungszustand aufzufassen, indem die Hornhaut bis zu einem gewissen Zeitpunkt des intrauterinen Lebens ebenso undurchsichtig wie die Sclera ist.

Als angeborenen Mangel der Durchsichtigkeit beobachtet man auch milchweisse gegen die Hornhautmitte gelegene Flecke, die später mehr oder weniger vollständig verschwinden. Sie rühren wahrscheinlich von intrauterinen Hornhautaffectionen her, die den intra vitam vorkommenden und Hornhautflecke hinterlassenden Keratiten ähnlich sind.

4. Angeborene Hornhautgeschwülste sind die oben bei der Bindehaut beschriebenen Dermoide (s. S. 75.).

Krankheiten der Sclera.

Erster Abschnitt.

Scleritis, Episcleritis.

Früher verlegte man den Sitz der subconjunctivalen Injection in die Sclera und unterschied die einen Stralenkranz von sehr feinen Gefässen um die Hornhaut bildende pericorneale Injection als rheumatische oder gichtische Ophthalmie. Andererseits leugnete man die Möglichkeit einer Entzündung der Sclera. Wir wissen jetzt, dass die pericorneale Injection in dem subconjunctivalen Gewebe sitzt und dass die Sclera sehr wohl Sitz einer Entzündung werden kann, ohne dass man in der begleitenden Röthe einzelne Gefässe zu unterscheiden im Stande wäre.

Die als Scleritis oder Episcleritis bezeichnete Entzündung der Sclera bietet folgende Symptome dar: An einer umschriebenen, am häufigsten temporalwärts von der Hornhaut gelegenen Stelle des Weissen des Auges erscheint eine auf den ersten Anblick einer Ecchymose gleichende violette Röthe. Dieser Fleck, dessen Farbe von einer Hyperämie der nur von der halbdurchscheinenden Bindehaut bedeckten Sclera herrührt, verbindet sich später mit einer subconjunctivalen Injection. In den leichten Fällen

hat der Kranke gar keine Reizerscheinungen und die Röthe kann nach wenigen Wochen verschwinden, gewöhnlich um an einer benachbarten Stelle wieder zu erscheinen und so nach und nach die ganze Hornhaut zu umkreisen.

In andern Fällen bleibt die injicirte Stelle nicht im Niveau der Conjunctiva, prominirt mehr und mehr und bildet einen rothen, breiten Knopf oder eine gelbliche Erhebung auf dem rothen Grunde des Fleckens.

Die Krankheit zeigt alsdann oft eine ausgesprochene Tendenz, sich mit Hornhauttrübungen durch directe Fortpflanzung der Entzündung oder durch Druck auf die Ciliarnerven und dadurch bedingte Innervationsstörung der Hornhaut zu verbinden. Die Hornhaut verliert an den betroffenen Stellen ihre Sensibilität, wird in dem der erkrankten Sclera entsprechenden Abschnitte ihrer Peripherie trübe und diese Trübung schreitet ziemlich weit gegen das Centrum fort. In diesen schweren Fällen klagen die Kranken über Kopfschmerz und Druck im Auge, indess leidet das Sehvermögen nur durch etwaige Complicationen mit Erkrankungen der Hornhaut, der Iris oder der Choroidea.

Verlauf und Ausgang. Die Krankheit dauert immer 6—8 Monate und kann sich bis zu 2 Jahren hinziehen, wenn sie nach einander verschiedene Stellen der Sclera befällt. In der Regel flacht sich nach einigen Monaten die Prominenz ab, die Injectionsröthe verblasst und die ergriffene Stelle nimmt ein von Pigmentablagerung in der Sclera herrührendes schieferfarbenes Aussehen an. Die Hornhauttrübungen verschwinden allmählich und bleiben nur selten dauernd bestehen.

Die Prognose ist durchaus günstig, so lange die Scleritis nicht mit andern Affectionen complicirt ist; man muss den Kranken von vornherein auf die lange durch kein Verfahren abzukürzende Dauer der Krankheit vorbereiten.

Aetiologie. Die Affection ist ziemlich selten und ihre Ursachen sind wenig bekannt, sie kommt, wenn das Auge unmittelbar kalter Luft ausgesetzt war gleichzeitig mit rheumatischen Schmerzen an andern Körperstellen vor. Uebrigens scheint sie in Beziehung zu scrophulöser, rheumatischer und selbst syphilitischer Diathese zu stehen. (Mooren.)

Statistischen Ermittlungen zu Folge kommt ein Drittel aller Fälle auf die Pubertätsjahre oder unmittelbar hinterher; die Krankheit ist häufiger bei Frauen als bei Männern, befällt die erstern besonders in der Involutionsperiode und steht wie es scheint in Beziehung zu Menstruationsanomalien und allgemeinen Circulationsstörungen.

Behandlung. Keine locale oder allgemeine Behandlung vermag die Dauer der Krankheit abzukürzen. Alle Reizmittel, wie Calomel, Höllenstein, rother Präcipitat erweisen sich eher schädlich.

Warme Umschläge, Druckverband und subcutane Morphinjectionen in der Schläfe begegnen wirksam den begleitenden Schmerzen. Man be-

schränkt sich darauf dem Kranken Schonung des Auges, Schutz vor Kälte und Nässe und Temperaturwechsel anzurathen und nur bei drohenden ernstesten Complicationen mit Iritis oder Choroiditis greift man zu Atropin, Einreibungen von grauer Salbe mit Belladonna in die Stirn, Abführmitteln und Blutegeln.

Die unter dem Namen der Sclero-Choroiditis anterior et Sclero-Choroiditis posterior bekannten Affectionen der Sclera stehen in vollständiger Abhängigkeit zu den Krankheiten des Corpus ciliare und der Choroidea und werden mit diesen abgehandelt werden.

Zweiter Abschnitt.

Verletzungen der Sclera.

1. In die Sclera eindringende und in der Wunde steckenbleibende Fremdkörper können ohne Weiteres nöthigenfalls nach vorgängiger Erweiterung der Wunde mit der Pincette ausgezogen werden.

2. Wunden der Sclera erhalten nur durch gleichzeitige Zerreissung der Choroidea mit Glaskörperverlust oder durch andere ernste Complicationen, wie intraoculare Blutungen, Netzhautablösungen etc. eine Bedeutung. Einfache Wunden der Sclera heilen vollständig und sehr rasch unter einem Druckverband. Befindet sich die Wunde in der Nähe der Hornhaut, so erfolgt fast immer Irisvorfall, der abzutragen ist, worauf Druckverband angelegt wird. In die Wunde vorgefallenen Glaskörper, kann man zur Beförderung der Heilung leicht mit Lapis mitigatus touchiren. (Mooren.)

3. Gefährlicher sind die Rupturen der Sclera nicht sowohl der Sclera selbst wegen, die vollständig heilt, als wegen der starken gleichzeitig zu andern schweren Verletzungen des Auges führenden Contusionen, denen sie ihre Entstehung verdanken. Die Zerreissungen finden immer in der Nähe der Hornhaut statt, veranlassen Irisvorfall, Austreten der Linse, Glaskörperverlust bisweilen selbst ohne dass die darüber liegende Bindehaut zerrissen wäre. Gleichzeitig kann die Verletzung innere Blutungen, Ablösung der Netzhaut, Zerreissung der Choroidea bedingen. Unter diesen Umständen ist das Sehvermögen stark herabgesetzt und der Fall kann in Panophthalmitis und Phthisis bulbi ausgehen. Die immer schwere Prognose hängt also vollständig von den übrigen die Scleralruptur begleitenden Verletzungen ab. Scheint ein Eingriff indicirt, so muss man die etwa unversehrte Conjunctiva über der Rupturstelle incidiren, den Irisvorfall abtragen. Druckverband anlegen und gegen entzündliche Symptome mit Blutentziehungen vorgehen.

Viertes Capitel.

Iris, Ciliarkörper, Choroidea.

Anatomie. Die mittlere Augenhülle, die innere Auskleidung der Sclera setzt sich aus Choroidea, Ciliarkörper und Iris zusammen. Embryologie und Histologie zeigen, dass man diese drei Abschnitte nur als Theile einer einzigen Membran anzusehen hat, welche man unter der Bezeichnung Uvealtractus zusammenfasst.

1. Die Choroidea liegt zwischen Sclera und Retina; von der letztern durch eine elastische Lamelle scharf geschieden haftet sie der Sclera nur locker an, ausser in der Umgebung des Sehnerven, wo die beiden Membranen ziemlich fest aneinander geheftet sind (s. unten). An der Choroidea lassen sich vier Schichten unterscheiden:

a) Die am weitesten nach aussen gelegene Choroidea und Sclera mit einander verbindende Schichte (*Membrana suprachoroidea*) wird von einem elastischen Fasernetze und einer die Lücken desselben ausfüllenden structurlosen Substanz gebildet. In diesem Grundgewebe finden sich ausser Lymphkörperchen und ovalen, zum Endothel gehörenden Kernen noch sehr zahlreiche pigmenthaltige Zellen, theils mit kurzen, breiten, theils mit sehr langen fadenförmigen Fortsätzen. Die sternförmigen Pigmentzellen der letzten Gattung hängen durch ihre Ausläufer untereinander zusammen. Diese äussere Schichte der Choroidea, die *Lamina fusca* der ältern Autoren, wird von den zur Iris gehenden Gefässen und Nerven durchzogen.

b) Die zweite Lage ist die Schicht der gröbern Choroidalgefässe (*Tunica vasculosa*). Die Venen liegen nach aussen, die Arterien nach innen; die Grundsubstanz ist der der *Membrana suprachoroidea* analog. Die *Tunica adventitia* der Gefässe ist sehr stark und soll nach H. Müller glatte Muskelfasern enthalten, die Pigmentzellen sind weniger zahlreich als in der *Suprachoroidea*, pigmentlose Zellen sind ebenfalls vorhanden. Auf diese Schichte folgt nach innen

c) die *Chorio-capillaris*, ein merkwürdig reiches, sehr engmaschiges Netz zierlicher Haargefässe in einer structurlosen, feinkörnigen Grundsubstanz.

d) Die vierte der *Chorio-capillaris* eng anliegende Schichte besteht aus einer elastischen, sehr feinen, der Descemet'schen Membran ähnlichen, nur viel dünnern Lamelle, die wie alle Glasmembranen homogen und structurlos ist. Auf ihrer

innern, der Retina zugewandten Fläche trägt sie eine Lage platter, sehr pigmentreicher, hexagonaler Zellen, die sogenannte Pigmentmembran. Das Pigment ist mehr oder weniger dunkel; besonders dunkel ist es in der Umgebung der Macula lutea und namentlich bei Neugeborenen. Die Pigmentmembran dient den Stäbchen und Zapfen der Retina als Grundlage und gehört, wie embryologische Untersuchungen gezeigt haben, in Wirklichkeit zur Retina.

Man hat in der Choridea, besonders im hintern Abschnitte derselben, ausser glatten Muskelfasern (s. o.) auch eine grosse Menge nervöser Elemente, doppelt-contourirte Nervenfasern und Ganglienzellen nachgewiesen. (Müller, Schweigger). Am hintern Pole endigt die Choridea in einen dünnen, engen, aus Bindegewebe und elastischen Fasern bestehenden, den Sehnerven umgebenden Ring. Wie schon bemerkt, ist die Choridea an dieser Stelle mit der Sclera ziemlich fest verbunden und sendet einige feine isolirte Fasern der Nervenscheide und der Lamina cribrosa zu. Die vordere Grenze der eigentlichen Choridea entspricht der Ora serrata, einer fein ausgezackten, dem Linsenrande concentrischen Linie, mit welcher die Retina aufhört. An dieser Linie geht die Tunica vasculosa in den Ciliarkörper über.

2. Der Ciliarkörper liegt hinter der vordern Region der Sclera und besteht aus zwei Theilen, einem äussern, dem *Musculus ciliaris* und einem innern, den Ciliarfortsätzen. Die letztern, siebenzig bis zweiundsiebenzig an der Zahl, entstehen durch Faltenbildung der Choridea und zeigen eine meridionale Anordnung. Sie erheben sich in der Nähe der Ora serrata, gewinnen rasch an Höhe und sind gegen den Linsenäquator gerichtet, bleiben aber von dem Linsenrande durch einen Zwischenraum getrennt. Diesem letztern gegenüber biegen sie plötzlich gegen den Ciliarrand der Iris um; der Uebergangsstelle der Ciliarfortsätze in die Iris entspricht ein tiefer Falz.

Das Gewebe der Ciliarfortsätze gleicht dem der Choridea, besteht aus Bindegewebe mit eingestreuten Pigmenthaufen und zahlreichen Gefässen. Eine Choriocapillaris existirt hier nicht, die elastische Lamelle ist in ein blasses, weniger widerstandfähiges, sich schwer von der Unterlage ablösendes Gewebe umgewandelt, das auf der Innenfläche Leisten und Furchen zeigt und deshalb den Namen Reticulum trägt. Epitheliale Pigmentzellen finden sich ebenfalls auf der Oberfläche der Ciliarfortsätze, sie haben eine unregelmässige Form und sind sehr dunkel. Die äussere, unmittelbar an die Sclera stossende Hälfte des *Corpus ciliare* wird vom *Musculus ciliaris* (*Musculus tensor choroideae*) gebildet. Er besteht aus glatten Fasern, welche zum Theil an die Innenwand des *Canalis Schlemmii* angeheftet sind; diese Insertionsstelle wird durch Fasern von der Descemet'schen Membran (*Ligamentum pectinatum*) und der Sclera, in Gestalt eines sehnigen Ringes, verstärkt. Die Muskelfasern haben verschiedene Richtungen; die am weitesten nach aussen gelegenen verlaufen meridional und verlieren sich in die Choridea, im vorderen innern Winkel des Muskels findet man circular angeordnete Fasern, in den mittleren Schichten divergiren die Fasern strahlenförmig. Im ganzen ist der Muskel ein dreiseitig prismatischer Ring, im Meridionalschnitte spitzwinklig dreiseitig. Die lang ausgezogene, rückwärts gerichtete Spitze setzt sich in die Choridea fort, die vordere Spitze bildet die Insertion am Schlemm'schen Canale, die dritte abgestumpfte Spitze ist gegen

die Processus ciliares gerichtet. Die platten Fasern sind in dünne Bündel abgetheilt, zwischen denen sich Bindegewebe, Gefässe und Nerven finden.

3. Den vorderen Abschnitt des Uvealtractus bildet die Iris. Ihre Anheftungsstelle entspricht der Vereinigungsstelle der Sclera mit der Cornea, also der Gegend des Schlemm'schen Canals. Weiter gegen die Augenaxe hin ruht sie auf der Vorderfläche der Linse.

Sie stellt einen platten Ring von wechselnder Breite dar, dessen innere Oeffnung die Pupille bildet. Ihre grösste Dicke erreicht sie in der Nähe des Pupillarrandes, der selbst zugespitzt ist. Auf ihrer Vorderfläche unterscheidet man eine unregelmässige vielfach gezackte im ganzen dem Pupillarrande concentrisch verlaufende und nur etwa 1 Mm. von demselben entfernte Linie, von welcher aus nach dem Margo ciliaris und pupillaris hin mehr radiär gestellte Leisten und Striche ziehen. Die Grenzlinie entspricht dem Circulus arteriosus minor.

Die Farbe der Iris hängt von der Menge des im Gewebe eingeschlossenen Pigmentes ab. Wenn sie nur wenig oder gar kein Pigment enthält, erscheint sie durch Interferenz blau, während eine dunkle Nüance von einer grössern Menge im Gewebe der Iris eingeschlossenen Pigments herrührt. Das Irisgewebe besteht aus Bindegewebe mit wellenförmigen, bald radiär, bald circulär angeordneten Bündeln. Zwischen ihm liegen Zellen mit und ohne Pigment sowie eine grosse Zahl von Gefässen. Die Muskeln der Iris liegen in der Nähe der hintern Fläche; dicht neben dem Pupillarrande gewahrt man dem Rande concentrische einen breiten Ring zusammensetzende Bündel, die den Sphincter pupillae bilden. Der Dilator pupillae stellt eine dünne Lage von radiär angeordneten Faserzellen dar und ist der hintern Oberfläche vom angewachsenen Margo ciliaris bis zum freien Margo pupillaris aufgelagert. Am Ciliarrande biegen seine Bündel um und bilden eine circuläre Schicht; während er den Sphincter pupillae überzieht, tauscht er mit diesem Muskel Faserbündel aus.

Auf der vordern Fläche der Iris findet man in der Nähe der Ciliaranheftung elastische von dem Lig. pectinatum ausgehende Fasern; ebenso lassen sich hier Epithelzellen constatiren, die sich über einen Theil der Vorderfläche der Membran verbreiten. Die hintere Fläche ist mit einer dicken Lage Pigment bedeckt, das zuweilen in glatten polygonalen Zellen eingeschlossen ist, häufiger eine zusammenhängende, nur durch eingestreute Kerne unterbrochene Membran darstellt. Es ist die Fortsetzung des Pigmentepithels der Choroidea, das sich über Ciliarfortsätze und Iris erstreckt, in der Nähe des Pupillarrandes an Dicke zunimmt und den letzten bisweilen überschreitet, so dass die Pupille von einem schwarzen Saum eingefasst erscheint.

Die folgenden Einzelheiten über die Blutgefässvertheilung in der Choroidea und Iris sind den wichtigen Arbeiten von Leber über diesen Gegenstand entlehnt. Choroidea, Ciliarkörper und Iris erhalten ihr Blut durch die Ciliararterien, die in Artt. ciliares posteriores, directe Zweige der Ophthalmica, und in Artt. ciliares anteriores (aus den Muskelästen für die geraden Augenmuskeln) eingetheilt werden. Die kurzen hintern Ciliararterien etwa zwanzig durchbohren die Sclera in der Nähe des N. opticus, theilen sich dichotomisch in der Choroidea und ver-

breiten sich rasch in derselben bis zur Ora serrata. Gleich von ihrem Eintritt in die Choroidea an schicken sie Aeste in die Capillarschichte, in die sich schliesslich alle ihre Zweige auflösen, einige ausgenommen, welche die Ora serrata überschreiten und Anastomosen mit rücklaufenden Aesten der vordern Ciliararterien eingehen. Ein directer Uebergang der Arterien in Venen existirt nicht. Die vorderen, jenseit der Ora serrata gelegenen Regionen der Choroidea werden von den vordern und den hintern langen Ciliararterien versorgt. Die letztern verlaufen, nachdem sie die Sclera in der Nähe der N. opticus in schiefer Richtung durchbohrt haben, in der äussersten Schicht der Choroidea (Membrana suprachoroidea) bis zum Ciliarmuskel, theilen sich hier je in 2 Aeste, die auseinander weichen, den Muskel durchsetzen und am vordern Rande desselben zur Bildung des Circulus arteriosus iridis major beitragen.

Die vordern (gewöhnlich sieben) Ciliararterien gelangen nach Durchbohrung der Sehnen der geraden Augenmuskeln auf die Sclera, verlaufen auf derselben gegen den Hornhautrand und geben auf diesem Wege perforirende Aeste ins Innere des Auges ab. Die letztern durchsetzen die Sclera, vereinigen sich im Ciliarmuskel mit den am Rande des Ciliarmuskels gelegenen Circulus art. iridis major, um einen zweiten im Ciliarmuskel selbst gelegenen arteriellen Gefässkranz zu bilden. Aus diesen arteriellen Gefässkranzen entspringen: 1) Arterien für den vordern Abschnitt der Choroidea, rücklaufende Aeste, welche mit den kurzen hintern Ciliararterien anastomosiren und sich schliesslich in ein Capillarnetz auflösen; 2) die Arterien für den Ciliarmuskel; sie bilden in demselben ein sehr feines Capillarnetz, dessen Maschen den Muskelfasern parallel sind; 3) Arterien für die Processus ciliares, die den Ciliarmuskel durchbohren, um zu den Fortsätzen zu gelangen; sie theilen sich innerhalb derselben in eine grosse Zahl von Aesten, die unter einander anastomosiren und am freien Rande der Fortsätze in die Venen übergehen; 4) die Arterien der Iris, die in der Nähe der Vorderfläche der Membran in radiärer Richtung zum Pupillarrande verlaufen.

Auf diesem Wege bilden sie zahlreiche arcadenartige Anastomosen und schicken zur hintern Irisfläche Zweige, die sich hier in ein grossmaschiges Capillarnetz auflösen. Einige der zum Pupillarrand verlaufenden Arterien vereinigen sich zu dem Circulus iridis minor (s. o.), andere gelangen als feine Aeste bis zum Rande selbst und biegen hier schlingenförmig in Venen um. Vorher liefern sie kleine Zweige für den Sphincter iridis und bilden hier ein sehr feines Capillarnetz.

Das venöse Blut der Iris, des Ciliarkörpers und der Choroidea verlässt den Bulbus zum grössten Theil durch die Venae vorticosae der Choroidea. Die Venen der Iris vereinigen sich mit denen der Ciliarfortsätze, nehmen Zuflüsse aus den Ciliarmuskeln auf, bilden auf der Innenfläche der Ciliarfortsätze ein enges Netz und nehmen die Richtung zur Choroidea. Erst an der vordern Grenze dieser Membran wenden sich die Venen auf die Aussenfläche derselben.

Die Venen der Ciliarfortsätze und der Iris treten nicht in den Musculus ciliaris ein, während die Arterien, wie wir oben gesehen haben, ihn durchsetzen, um sich zu den Fortsätzen und zur Iris zu begeben; es folgt daraus, dass die Contraction des Ciliarmuskels nur auf den arteriellen Blutstrom Einfluss auszuüben vermag; während der Accomodation müssen demnach die Ciliarfortsätze

an Umfang abnehmen, um bei ruhender Accommodation wieder anzuschwellen. Eine directe Beziehung zum Mechanismus der Accommodation kann aus diesem Verhalten nicht abgeleitet werden, weil, wie directe Beobachtungen ergeben haben, die Ciliarfortsätze niemals den Linsenrand berühren, vielmehr immer ein Zwischenraum zwischen beiden bleibt. Die Venen der Iris und des Ciliarkörpers wenden sich nach ihrer Vereinigung rückwärts gegen die wirbelförmigen Venen; die letztern allein vermitteln den Abfluss des venösen Blutes aus der Choroidea.

Diese wirbelförmigen in der Gegend des Aequators gelegenen Venen nehmen also, abgesehen von den bereits erwähnten venösen Zuflüssen die Venen der vordern Region der Choroidea, von denen einige sich mit den Venen der Ciliarfortsätze verbinden, sowie die Venen der hintern Region der Choroidea auf. Die letztern liegen zwischen den kurzen Ciliararterien, so dass diese Gefässe einen gegenseitigen Druck auf einander ausüben, durch welchen möglicher Weise die Circulation des Blutes in diesem Abschnitte geregelt wird. Da nämlich an dieser Stelle der Blutstrom in Arterien und Venen die gleiche Richtung von hinten nach vorn nimmt, wird bei stärkerer Ausdehnung der Arterien durch gleichzeitige pulsatorische Compression auch die Circulation in den Venen beschleunigt, während umgekehrt die Ausdehnung der letztern den Strom in den Arterien verlangsamen wird. Doch bedarf es noch experimenteller Prüfung, ob die Gefässe wirklich einen gegenseitigen Druck in der angegebenen Weise auf einander ausüben. (Leber.)

Die Venen der Choroidea convergiren nach verschiedenen Punkten und vereinigen sich schliesslich zu einem die Sclera perforirenden Zweige; auf diese Weise entstehen die Wirbel gewöhnlich fünf oder sechs, die unter einander durch ziemlich starke Aeste anastomosiren.

Ein Theil des aus dem Ciliarmuskel stammenden venösen Blutes verlässt den Augapfel auf einem andern als dem eben beschriebenen Wege. Zwölf oder vierzehn kleine Venen durchbohren die Sclera in der Gegend des vordern Randes des Muskels und wenden sich unter Theilung und Anastomosenbildung gegen den venösen Plexus ciliaris (im Schlemm'schen Canal), in den sie sich zum grossen Theile ergiessen, während ein anderer Theil dieser Venen direct mit den vorden Ciliarvenen im subconjunctivalen Gewebe in Verbindung tritt. Vom Schlemm'schen Canale aus verlaufen mehrere Gefässe nach Durchbohrung der Sclera zum Hornhautrande, andere gehen in das episclerale Venennetz über.

Es giebt demnach zwei Wege, auf denen das venöse Blut der Iris, des Ciliarkörpers und der Choroidea nach aussen geleitet wird; einen hintern Weg durch die wirbelförmigen Venen, der bei weitem die grösste Bedeutung hat, und einen vordern, den eben beschriebenen. In Fällen von Hyperämie oder intraocularer Drucksteigerung, wobei die Venae vorticosae an ihrer Durchtrittsstelle durch die Sclera comprimirt werden, wird das Blut gezwungen in grösserer Menge als gewöhnlich den vordern Weg einzuschlagen; die Folge ist, dass die vordern Ciliarvenen anschwellen und in grösserer Zahl sichtbar werden.

Die Nerven der Choroidea, des Ciliarkörpers und der Iris stammen vom Ganglion ciliare und vom Nervus nasociliaris. Vom Ganglion ciliare dringen zehn bis zwanzig Nerven (kurze Ciliarnerven) nach Durchbohrung der Sclera in der Umgebung der Eintrittsstelle des Sehnerven in die Choroidea ein; sie liefern

hier die bereits oben angedeuteten nervösen Elemente oder verlaufen zwischen Choroidea und Sclera zum Ciliarkörper. Die vom N. nasociliaris kommenden Aeste (lange Ciliarnerven) durchbohren die Sclera in der Nähe der Insertion des M. obliquus superior, nehmen die Richtung gegen den Ciliarmuskel, in dem sie sich verästeln und mit den kurzen Ciliarnerven Verbindungen eingehen. Aus diesem Netzwerk gehen die Nerven der Iris hervor. Dieselben haben etwa den gleichen Verlauf wie die Gefässe; ihre Endigungsweise ist nicht genau bekannt.

Krankheiten der Iris.

Erster Abschnitt.

Hyperämie der Iris.

Hyperämie der Iris ruft als erstes Symptom Congestion im episcleralen Gewebe hervor, dessen Gefässe, wie wir oben gesehen haben, in enger Beziehung zu denen der Iris stehen. Daher eine mehr oder weniger ausgesprochene pericorneale Injection. Ein anders Symptom besteht in der Verengerung der Pupille, die sich nur schwer und erst auf wiederholte Eintröpfungen von Atropin erweitert. In diesem letztern Falle hat man sich zu vergewissern, ob nicht eine die Resorption des Medicamentes verhindernde oder verlangsamende Hornhautaffection, oder etwa Verwachsung des Pupillarrandes (hintere Synechien) besteht. Als drittes Zeichen der Hyperämie der Iris findet man eine ins Gelbröthliche spielende Verfärbung der letztern. So wird eine blaue Iris grünlich, eine braune bekommt einen Stich ins Röthliche. Diese Verfärbung ist um so deutlicher, als bei der einfachen Irishyperämie das Kammerwasser seine Durchsichtigkeit bewahrt und in das Gewebe der Iris nicht wie bei der Iritis Exsudate abgesetzt werden. In Fällen sehr chronischer Hyperämie (z. B. nach Discision einer Cataract) wird die Entfärbung durch Veränderungen der Pigmentzellen des Irisgewebes und gleichzeitige Atrophie des Pigmentes um den äussersten Pupillarrand bedingt; der letztere büsst seine regelmässige Begrenzung ein und erscheint gezähzelt.

Die Hyperämie der Iris verliert sich spurlos mit dem Aufhören der causalen Momente oder führt von selbst, oder in Folge reizender Behandlung z. B. mit einer Lapislösung, zur Iritis.

Aetiologie. Irishyperämie geht constant den Entzündungen der Iris voran oder tritt als Begleiterscheinung gleichzeitig mit ihnen auf; ebenso findet man sie bei hyperämischen oder entzündlichen Zuständen von Abschnitten des Auges, welche durch ihre Gefässe in Beziehung zur Iris stehen;

so constatiren wir dieselbe bei allgemeiner Hyperämie der Choroidea, nach intensiven und lange fortgesetzten Anstrengungen beim Sehen, sowie bei Entzündungen der vorderen Regionen der Choroidea und des Ciliarkörpers. Desgleichen beobachtet man sie bei ulcerösen oder traumatischen Keratiten, endlich bei Entzündungen der Conjunctiva, acuten Granulationen, phlyktä-nulären Ophthalmien, besonders nach unpassender Behandlung durch Reiz-mittel.

Die Behandlung ist gegen die Ursache der Hyperämie und die örtliche Reizung zu richten, man hat für absolute Ruhe der Augen Sorge zu tragen, alles was zur Steigerung der Congestion beitragen könnte, z. B. grelle Beleuchtung und Congestionen zum Kopfe zu vermeiden und lässt längere Zeit Atropin gebrauchen.

Zweiter Abschnitt.

Iritis.

Bei der Entzündung der Iris tritt zu den bereits beschriebenen Zeichen der Hyperämie als neues Moment die Production eines Exsudates hinzu. Das Exsudat kann sich zeigen:

a) Am Pupillarrande und auf der Hinterfläche der Iris, wo es leicht Verlöthungen der Iris mit der Linsenkapsel (hintere Synechien) erzeugt.

b) Auf der Vorderfläche der Iris im Kammerwasser und auf der Descemet'schen Membran.

Auf der Vorderfläche der Iris tritt es in Gestalt einer sehr dünnen fibrinösen Lage auf, die den glänzenden Reflex der Iris verdeckt, ihr ein mattes Ansehen gibt und sich oft ins Pupillargebiet hinein fortsetzt. Das Kammerwasser trübt sich gleichmässig oder es entstehen Flocken oder kleine flottirende Membranen, die sich am Boden der vordern Kammer absetzen können (Hypopyon).

Endlich kann das Exsudat die Descemet'sche Membran erreichen und sich auf ihr als ein leichter Schleier oder in Form feiner Punkte nieder-schlagen.

c) Im Stroma der Iris selbst mit Dickenzunahme des Gewebes oder Production condylomatöser Wucherungen.

Wir haben demnach verschiedene Formen von Iritis zu unterscheiden. Iritis simplex oder plastica, Iritis serosa, Iritis parenchymatosa und als eine besondere Form der letztern, Iritis syphilitica.

A. Iritis simplex seu plastica.

Die pericorneale Injection ist je nach der Intensität der Entzündung mehr oder weniger ausgesprochen; in schweren Fällen verbindet sie sich

selbst mit Oedem des subconjunctivalen Gewebes und erzeugt Chemosis, durch welche die Injection um den Hornhautrand zum Theil verdeckt werden kann. Der Humor aqueus ist leicht getrübt, die Oberfläche der Iris erscheint matt, ihre Farbe ist verändert und die gewöhnlich verengerte Pupille ist vollständig unbeweglich oder ausserordentlich träge in ihren Bewegungen. Ist es schon zu Verwachsungen zwischen Pupillarrand und Linsenkapsel gekommen, so ist die Pupille unregelmässig gestaltet; von dem Vorhandensein etwaiger Synechien, falls sie sich nicht auf den ersten Blick durch die unregelmässige Form der Pupille zu erkennen geben, überzeugt man sich leicht bei seitlicher Beleuchtung oder nach Anwendung von Atropin. Mit Hülfe des letztern gelingt es öfters noch dünne Synechien sofort zum Zerreißen zu bringen und somit der Pupille ihre kreisförmige Gestalt wiederzugeben. Nicht selten sieht man hinterher den Fusspunkten zerrissener Synechien entsprechende Pigmentreste, welche auf der Kapsel haften geblieben sind; ausserdem können Niederschläge von verschiedener Grösse und Gestalt im Pupillargebiete selbst existiren. Mitunter widerstehen die Synechien der Atropinwirkung, es erweitern sich nur die nicht adhärennten Stellen des Randes und die Pupille nimmt in Folge der unregelmässigen Erweiterung die mannichfaltigsten Formen an.

Die Verwachsungen sind bald schmal, bald breit; bald stehen sie, mehr oder weniger zahlreich, isolirt, bald ist der ganze Pupillarrand ohne Unterbrechung mit der Kapsel verlöthet, ein Zustand, den man als totale oder ringförmige hintere Synechie bezeichnet.

Wenn das Exsudat gleichzeitig das ganze Pupillargebiet bedeckt, so kommt es zur Obliteration der Pupille, zur Pupillensperre.

B. Iritis serosa.

Statt des für die Iritis simplex charakteristischen plastischen Exsudates bemerken wir hier Hypersecretion des gleichzeitig getrühten Kammerwassers und Niederschläge von wechselnder Form und Ausdehnung auf der hintern Fläche der Hornhaut und auf der Linsenkapsel. Die pericorneale Injection ist oft wenig ausgesprochen und das Aussehen der Iris erscheint nur durch die Trübung des Kammerwassers und der Hornhaut verändert. Die vordere Kammer wird tiefer, der intraoculare Druck nimmt zu; in Folge der daraus resultirenden Innervationsstörungen ist die Pupille mittelweit und unbeweglich. In leichten Fällen ist die Trübung des Kammerwassers und der Descemet'schen Membran so wenig auffallend, dass sie nur bei aufmerksamer Untersuchung erkannt wird. Man constatirt im Kammerwasser suspendirte solide Elemente, welche eine gleichmässige wolkige Trübung desselben bedingen; in mehr ausgesprochenen Fällen schwimmen in der Flüssigkeit grössere Flocken, die sich nach und nach auf dem Boden der vordern Kammer absetzen. Nach Entleerung der Kammer durch eine Paracentese verschwindet auch die Trübung.

Von der gleichmässig getrübten hinteren Fläche der Hornhaut heben sich besonders im untern Abschnitte graue Punkte von der Grösse einer feinen Nadelspitze bis zu der eines Stecknadelknopfes und darüber deutlich ab. Abgesehen von diesen Beschlägen kann die Descemet'sche Membran auch Veränderungen ihrer Epithelschichte erleiden; schliesslich pflegen selbst die hintern Hornhautschichten in den Process hineingezogen zu werden und es kommt zur Entwicklung des bereits als Keratitis punctata beschriebenen Krankheitsbildes.

Die Beschläge auf der Descemet'schen Membran, die sich bisweilen auch auf die Linsenkapsel erstrecken, sind früher als der Ausgangspunkt der Krankheit angesehen; man fasste die Affection als Entzündung einer Glaslamelle auf, die wie ein seröser Sack die vordere und hintere Augenkammer auskleiden und mit der Hülle des Glaskörpers in Beziehung stehen sollte. Man bezeichnete diese Krankheit als *Aquo-capsulitis*, *Hydromeningitis*, *Descemetitis*.

C. Iritis parenchymatosa seu suppurativa.

Bei dieser Form von Iritis betrifft Entzündung und Exsudation das Gewebe der Iris selbst; die Iris nimmt im Ganzen oder stellenweise an Dicke zu. Es kommt zur Anschwellung, zu Hyperplasie der zelligen Elemente und zur Störung der Circulation, in Folge deren auf der vordern Fläche der Iris gewundene Gefässe sichtbar werden. Die Schwellung wird bisweilen durch einen plastischen oder eitrigen Erguss in das Gewebe, auf den Rand und die Flächen der Iris noch gesteigert. Die Exsudatmassen verlöthen in Gestalt pigmentirter, die Pupille immobilisirender Synechien, den Pupillarrand mit der Kapsel. Sie füllen ferner den Raum zwischen Hinterfläche der Iris und der Kapsel, ebenso wie das Pupillargebiet mit graulichen oder gelblichen Producten aus, ergiessen sich in gleicher Weise in die vordere Kammer und erzeugen ein beträchtliches Hypopyon.

Das Aussehen der vordern Fläche der Iris ist verschieden, je nachdem die Iris im Ganzen oder nur an einzelnen Stellen ergriffen wird. Sie erscheint immer matt, verfärbt und geschwellt, mit einzelnen Pigmentflecken in Folge der Hyperplasie der im Stroma eingebetteten Pigmentzellen. Während im ersten Falle die ganze Fläche dieses Aussehen darbietet, treten im zweiten Falle am Pupillarrande oder auf der freien Fläche papillenförmige, durch Pigment dunkel gefärbte Wucherungen oder kleine gelbliche mit Gefässen umzogene Buckel auf. Diese Knötchen erheben sich über die Fläche der Iris, allmählich in das Stroma sich verlierend. Dieser Zustand der Iris wird besonders in schweren Fällen von ausgesprochener pericornealer Injection, conjunctivaler Congestion und von Chemosis begleitet. Selbst die Lider können durch Röthung und Schwellung an der Reizung theilnehmen, besonders das obere Lid.

D. Iritis syphilitica.

Kann sich unter der Gestalt aller eben beschriebenen Varietäten der Iritis zeigen. Indess giebt es eine Form partieller parenchymatöser Iritis, der man allerdings auch ohne andere Symptome der Syphilis, aber doch so oft neben constitutioneller Erkrankung begegnet, dass man sie für diese Dyscrasie als charakteristisch ansehen kann.

Bei dieser syphilitischen Iritis ändert nur eine kleine Stelle der Membran ihre Farbe, schwillt, vascularisirt sich und bekommt einen Stich ins Gelbliche oder Bräunliche. Dieser kleine Tumor (Condylom) von wechselnder Grösse überragt bisweilen das Niveau der Iris um ein Bedeutendes und gleicht in seinem Bau den gummösen Geschwülsten in ihrem Anfangsstadium. Bisweilen sieht man mehrere zu gleicher Zeit. Selten unterliegen sie der fettigen Degeneration oder der Vereiterung, in der Regel verschwinden sie ebenso wie die Knötchen der parenchymatösen Iritis durch Resorption mit nachfolgender Atrophie des Irisgewebes an den betroffenen Stellen. Bei dieser Varietät der partiellen Iritis erscheint auch die pericorneale Injection am lebhaftesten an der der Affection entsprechenden Stelle des Hornhautrandes.

Bei allen eben beschriebenen Formen von Iritis treten die subjectiven Symptome, wie Schmerz, Lichtscheu, Sehestörungen u. s. w. in sehr verschiedenem Grade auf.

Schmerzen fehlen bisweilen vollständig; im allgemeinen sind sie bei der parenchymatösen und einfachen Iritis lebhafter als bei der serösen; sie rühren wahrscheinlich von der Compression der Ciliarnerven durch das hyperämische Gewebe oder durch das Exsudat her. Während in leichten Fällen nur ein Gefühl von Wärme und Druck im Auge besteht, klagen die Kranken in andern über bohrende Schmerzen in der Supraorbitalgegend, in der Stirn und im Bereich der benachbarten Verzweigungen des Trigeminus. Die Schmerzen nehmen gewöhnlich des Abends und während der Nacht an Heftigkeit zu und rauben dem Kranken den Schlaf. Thränen und Lichtscheu wechselt mit der Intensität der Ciliarschmerzen, ohne indess jemals die gleiche Höhe wie in der Keratitis zu erreichen.

Die Sehestörungen hängen im Wesentlichen von der Trübung des Kammerwassers und den Ergüssen in das Pupillargebiet ab. Wenn wir daher eine zu diesen Veränderungen nicht im Verhältniss stehende Abnahme des Sehvermögens oder gar Gesichtsfelddefecte constatiren, so haben wir uns nach etwaigen Complicationen mit Choroiditis oder Glaskörpertrübungen umzusehen.

Ein lebhafter iritischer Anfall bei einem schwachen und reizbaren Individuum kann sich mit allgemeiner fieberhafter Reaction, gastrischen Störungen und selbst mit Erbrechen verbinden.

Verlauf und Ausgänge. Wenn die Iritis einen acuten Verlauf nimmt, erreicht sie bald das Maximum der Intensität und vergeht allmählich im Laufe von drei oder vier Wochen. Die pericorneale Injection blässt ab, die Conjunctiva wird wieder weisslich, die Pupille erweitert sich, nimmt wieder ihre kreisrunde Form an und Atropin bewirkt einen immer mehr sich steigernden Effect. Die Exsudate saugen sich auf und die Iris kehrt zu ihrem normalen Zustande zurück.

Auf der Linsenkapsel zurückgebliebene kleine, pigmentirte, ringförmig angeordnete Beschläge, Fusspunkte ehemaliger Synechien, bezeichnen die Stelle des Pupillarrandes zur Zeit der floriden Entzündung. Die Beschläge können vollständig verschwinden oder auch auf einige Pigmentpunkte reducirt bestehen bleiben und noch nach Jahren den Beweis für eine alte abgelaufene Iritis liefern. Trotz dieser vollständigen Heilung bleibt noch einige Zeit hindurch eine grosse Neigung zu Recidiven bestehen, besonders wenn die Irismuskeln nicht durch länger fortgesetzte Anwendung von Atropin in Ruhe gehalten werden.

Dieser günstige Verlauf der Iritis kann einige Wochen bis Monate in Anspruch nehmen. Iritis serosa, obwohl von mehr protahirtem Verlaufe vergeht oft spurlos; Iritis simplex lässt schon öfter der Behandlung widerstehende Synechien zurück; nach Iritis parenchymatosa, mag sie von Anfang an als solche aufgetreten sein oder erst mit Iritis simplex begonnen haben, beobachtet man selten eine vollständige Wiederherstellung.

In einer zweiten Reihe von Fällen heilt die Iritis; aber es bleiben der Wirkung des Atropins Widerstand leistende hintere Synechien zurück. Diese Adhärenzen werden oft für das Auge verhängnissvoll, indem sie unaufhörlich bei allen Bewegungen der Iris an derselben zerren und so Innervation und Circulation stören. Die Gefahr wächst mit der Zahl und Breite der Synechien. So erklärt sich die Häufigkeit der Recidive, welche man ehemals einzig auf eine allgemeine Diathese bezog. Mit jedem neuen Anfalle wird die Krankheit für die Behandlung unzugänglicher, weil die schon bestehenden Synechien die Wirkung des Atropin paralysiren und der Bildung neuer Synechien Vorschub leisten.

Auf diese Weise wird die Communication zwischen vorderer und hinterer Augenkammer immer schwieriger und damit die Erhaltung des normalen Augendruckes und die regelmässige Ernährung der Augenmedien immer mehr in Frage gestellt.

Sobald sich eine totale hintere Synechie mit oder ohne Pupillarverschluss herausgebildet hat, hört diese Communication vollständig auf. Die in der hintern Augenkammer abgesonderten Secrete treiben die Iris nach vorn gegen die Hornhaut, und da wegen der Verwachsung des Pupillarrandes mit der Kapsel nur die peripherischen Abschnitte nachgeben können, so nimmt die Iris eine Trichterform an.

Die Entzündung verbreitet sich nun auf die Ciliarfortsätze und die Choroidea. Der Augendruck nimmt zu und erzeugt glaucomatöse Symptome (venöse Stase, Anästhesie der Hornhaut, charakteristische Verengerung des Gesichtsfeldes). Nach Verlauf einiger Zeit atrophiren Iris und Choroidea, die Hypersecretion lässt nach, und der Augapfel erweicht allmählich, während sich gleichzeitig eine kalkhaltige Cataract herausbildet (verkreidete und adhärente Cataract). Wir werden noch ausführlicher auf diese Complication zurückkommen. Diese als Irido-Choroiditis bezeichnete Krankheit kann auch den umgekehrten Verlauf nehmen, nämlich mit einer Affection der Choroidea beginnen und erst hinterher die Iris ergreifen.

In vielen Fällen verläuft Iritis durchaus chronisch; entzündliche Symptome sind kaum angedeutet, nur zeigt sich die Pupille träge in ihren Bewegungen und bisweilen ein wenig contrahirt; bei seitlicher Beleuchtung oder nach der Anwendung von Atropin gewahrt man einzelne Verwachsungen mit der Kapsel. Von Zeit zu Zeit entsteht leichte Trübung des Kammerwassers, die Iris verliert bei Kleinem ihren glänzenden Reflex, entfärbt und verdünnt sich und wird allmählich atropisch. Häufig wird dieser chronische Verlauf durch einen acuten Anfall mit seinen charakteristischen Symptomen unterbrochen.

Prognose. Die Schwere des einzelnen Falles hängt von den Ursachen der Iritis und von den bereits gesetzten Veränderungen ab. Im Anfange vor der Entwicklung von Synechien oder wenn diese noch der Wirkung des Atropin nachgeben, ist die Prognose absolut günstig; sie wird schwerer durch die Gegenwart zahlreicher, dem Atropin trotzen Synechien; das erklärt die grösseren Chancen der Heilung bei Iritis simplex oder serosa im Vergleiche zur Iritis suppurativa seu parenchymatosa. Endlich sind bei der Prognose die etwaigen Complicationen seitens der übrigen Membranen des Auges und bei der Iritis traumatica die gleichzeitige Gegenwart anderer Verletzungen zu berücksichtigen.

Aetiologie. Iritis kann in jedem Lebensalter, bei Neugeborenen durch eine Blennorrhöe, bei Greisen nach der Cataractoperation auftreten. Sie wird als Folgezustand aller Momente beobachtet, welche eine länger dauernde Congestion des episcleralen Gewebes bedingen: fremde Körper, die lange im Conjunctivalsack oder in der Hornhaut stecken bleiben, unvorsichtige und lange fortgesetzte Anwendung von Aetzmitteln. Sie kann sich auch aus einer dauernden Reizung der Iris selbst durch fremde Körper durch gequollene Linsenmassen, durch Zerrung schon bestehender vorderer und hinterer Synechien herausbilden. Endlich kann die Entzündung von der Hornhaut, namentlich den tiefern Schichten derselben, oder von den vordern Abschnitten der Choroidea auf die Iris übergreifen. Als eine eigenthümliche Ursache muss noch der sympathische Einfluss hervorgehoben werden, den eine in der Gegend des Ciliarkörpers stattgehabte Verletzung des einen Auges auf das andere ausübt. In dem zweiten Auge kommt es unter diesen

Verhältnissen zur Entwicklung einer sogenannten sympathischen Ophthalmie, die bisweilen mit Iritis anfängt.

Unter den Iritis veranlassenden Diathesen steht Syphilis in erster Linie; beinahe drei Viertel der von Iritis befallenen Individuen zeigen Symptome von Syphilis; man hat sogar eine im ersten Lebensalter auftretende auf angeborene Syphilis bezogen. Was die rheumatische Diathese anbetrifft, so rührt allerdings Iritis ziemlich oft von Erkältung her und wird von rheumatischen Schmerzen in anderen Körpergegenden begleitet; aber es ist unrichtig, dass diese Iritis eine besondere Form annimmt. Tuberculose und Carcinose machen nur, wenn sie bereits andere Theile des Auges ergriffen haben, Einfluss auf die Iris geltend. Und dasselbe lässt sich von metastatischen und embolischen Iriten behaupten, die man im Verlaufe der Septicämie, nach Puerperalfieber etc. beobachtet hat.

Behandlung. Die erste Indication, die man bei der Entzündung der Iris zu erfüllen hat, besteht darin, die sich unter dem Einflusse des Lichtes und der Accommodation unaufhörlich contrahirenden Binnenmuskeln des Auges zur Ruhe zu bringen. Das geschieht durch Anwendung von Atropin; dasselbe hat ausserdem den Vortheil durch Erweiterung der Pupille die Entwicklung hinterer Synechien zu verhindern und die intraoculare Circulation zu erleichtern. Atropin vermindert auf diese Weise Hyperämie der innern Augenhäute und wirkt günstig auf die Spannung des Auges. Man bedient sich einer $\frac{1}{2}$ — $\frac{3}{4}$ pCt. Lösung und lässt Morgens und Abends innerhalb einer halben Stunde 6 Tropfen (alle 5 Minuten einen Tropfen) einbringen. Diese Methode verdient vor der den ganzen Tag hindurch fortgesetzten Einträpfelung den Vorzug, weil bei der letzteren das Auge gar nicht zur Ruhe kommen kann.

In der Mehrzahl der Fälle wird das Medicament, wenn es chemisch rein und vollständig neutral ist, vom Auge gut ertragen; nur wenn Atropinreizung oder Atropinconjunctivitis eintritt, muss man auf die Anwendung des Atropins verzichten, sonst aber bis zur Erzielung vollständiger Mydriasis fortfahren; erst nach vollständiger Erweiterung der Pupille darf man die Zahl der Instillationen vermindern und eine weniger starke zur Unterhaltung der Mydriasis eben hinreichende Lösung benutzen.

Atropin und absolute Ruhe des Auges, Schutz gegen zu helles Licht und gegen die Wirkung der Kälte sind bei allen Formen der Iritis unumgänglich nothwendig. Erhitzende Getränke und Speisen müssen verboten werden.

Bei sehr lebhaften entzündlichen Symptomen und besonders bei heftigen, trotz Atropin fortbestehenden Ciliarschmerzen lässt man des Abends einige (nach Alter und Constitution und nach der Intensität der Entzündung verschieden viele) Blutegel in die Schläfe setzen, scarificirt nach Bedürfniss wenn Chemosis besteht und lässt Belladonnasalbe in die Stirn einreiben.

Während der Nacht muss Schlaf nöthigenfalls durch subcutane Morphinum-injectionen oder Chloral erzwungen werden.

Wenn bei Iritis serosa der Schmerz von Hypersecretion des überdies getrübbten Humor aqueus und von vermehrter Spannung des Auges abzuhängen scheint, erreicht man viel durch eine Paracentese der vorderen Kammer, die mit der nöthigen Vorsicht ausgeführt, verschiedene Male ohne Gefahr für die Hornhaut und in der Regel mit entschieden günstigem Einfluss auf den Weiterlauf wiederholt werden kann. Bei chronischer oder recidivirender Iritis serosa muss man ferner auf den Tractus intestinalis durch salinische Abführmittel, auf Haut- und Nierenthätigkeit durch Kali acet. und Schwitzthee einwirken; endlich kann man, falls der Allgemeinzustand des Kranken es gestattet, eine Ableitung durch Hautreize, wie Vesicatore im Nacken, Fontanellen und selbst ein Haarseil versuchen.

Man darf nicht ausser Acht lassen, dass Iritis serosa sich mit Choro-
iditis serosa verbinden und so glaucomatöse Zustände herbeiführen kann. Sobald entschiedene Zeichen derselben (Verengerung des Gesichtsfeldes, venöse Stauung, Anästhesie der Hornhaut) bemerkt werden, ist die sofortige Vornahme einer Iridectomy indicirt.

Das Auftreten plastischen Exsudates bildet eine Anzeige für Mercurialpräparate. Ist die Production mässig, genügen kleine Dosen Calomel (1 bis 2 Centigramm pro Dosi) ein- oder zweistündlich und Einreibungen von Ungt. ciner. mit Extr. Belladonnae auf die Stirn. Je nach der Menge des Exsudates und der Schnelligkeit, mit der es sich absetzt, wird die Mercurialcur mehr oder weniger strenge gehandhabt.

Nimmt Iritis plastica den Charakter einer Iritis parenchymatosa an oder tritt die Krankheit sogleich unter dieser letztern Form auf mit heftigen entzündlichen Erscheinungen und einer rapiden Production massenhaften Exsudates, so verdient die sofortige Darreichung von Calomel bis zu 5 Centigramm alle zwei Stunden, Einreibungen von 1—3 Gramm Mercurialsalbe mehrmals des Tages bis zur beginnenden Salivation den Vorzug. Während dieser Cur hat der Kranke das Bett oder doch wenigstens das Zimmer zu hüten und plötzlichen Temperaturwechsel zu vermeiden.

Unter dieser Behandlung sieht man oft plastische Exsudate sich zertheilen und allmählich resorbirt werden. Liegt der Affection Syphilis zu Grunde, so muss auf diese Behandlung die Darreichung von Pillen aus Sublimat oder Quecksilberjodür in Verbindung mit Jodkalium folgen.

In allen Fällen von Iritis, wo sich trotz aller therapeutischen Massnahmen eine totale hintere Synechie mit oder ohne Pupillarverschluss herausgebildet hat, muss man auf die Iridectomy zurückkommen. Man hat diese Operation auch bei dem Erscheinen eines grossen die untere Hälfte der Iris nach hinten drängenden oder den Pupillarrand überragenden Hypopyons angerathen. Aber in diesem Falle genügt es durch eine unten am Scleralborde mit der schmalen Lanze vorgenommene Paracentese den

Inhalt der vorderen Kammer zu entleeren. Dieselbe kann sich allerdings rasch wieder füllen und eine neue Punction nöthig machen.

Häufig erweisen sich in diesen Fällen warme Umschläge nützlich, dieselben zeigen sich auch gegen die Entzündungserscheinungen bei der parenchymatösen Iritis sehr wirksam und befördern entschieden die Resorption der Knötchen und gummösen Geschwulste der Iris. Wegen der genauen Ueberwachung, welche die Behandlung erfordert, kann sie nur in einem Hospital oder unter den Augen des Arztes mit Nutzen durchgeführt werden. Entwickelt sich ein Gummaknoten zu mehr als gewöhnlicher Grösse, so wird das betreffende Irisstück sammt der aufsetzenden Geschwulst excidirt.

Bei traumatischer durch einen in die vordere Kammer eingedrungenen Fremdkörper entstandener Iritis besteht die erste Aufgabe in der Extraction desselben nach den oben angegebenen Regeln. (s. S. 118) Rührt Iritis von einer geblähten traumatischen Cataract her, so ist jedenfalls zunächst die lineare Extraction der Cataract geboten. Ein in einer perforirenden Wunde eingeklemmten Irisvorfall wird sorgfältig abgetragen; Atropin, Druckverband und bei heftigen Entzündungserscheinungen Blutegel in der Schläfe bilden die nächste Nachbehandlung.

Iritis nach Cataractextraction kann verschiedene Ursachen haben und verlangt eine verschiedene Behandlung, je nach der Form in der sie auftritt und je nachdem sie von einem entzündlichen Zustande der Wunde oder von Quetschung der Iris während der Operation oder von der Einwirkung seitens der im Auge zurückgebliebenen Corticalmassen oder endlich von individuellen Verhältnissen des Operirten, Anämie und Marasmus senilis herrührt. In der grossen Mehrzahl der Fälle sind antiphlogistische Verordnungen durchaus schädlich. Fest angelegter Druckverband, warme Compressen, Atropin, nahrhafte Diät und Tonica sind am Platze, je nach den speciellen Indicationen, welche in dem Capitel über Zufälle nach der Cataractoperation angegeben werden sollen.

Die Behandlung der sympathischen Iritis soll besonders mit der sympathischen Augenentzündung abgehandelt werden. Nach der Heilung der Iritis kommt es darauf an, durch mehrere Wochen lang fortgesetzte Anwendung von Atropin, selbst wenn keine Synechien zurückgeblieben sind, die Wiederkehr der Entzündung zu verhüten.

Sind Synechien vorhanden, so hat man zuerst den Versuch zu machen, sie durch abwechselnde Instillationen von Calabar und Atropin zum Zerreißen zu bringen. Bleibt der Versuch erfolglos, so können Rückfälle und vielleicht der schliessliche Verlust des Auges sicher nur durch Corelyse oder Iridectomie vermieden werden. Die letztere ist immer durch eine totale hintere Synechie indicirt und in diesem Falle sollte die Operation im Interesse des Kranken nicht hinausgeschoben werden.

Uebrigens muss man in allen Fällen von Iritis, die nicht auf einer vorübergehenden Veranlassung beruhen, die Constitution des Kranken

prüfen und durch geeignete Massnahmen Rückfällen vorzubeugen suchen. Ableitungen auf die Haut durch öfters wiederholte trockene Schröpfköpfe im Nacken oder Senfteige auf die Waden, energische Beförderung der Urinsecretion durch Mineralwässer und Anregung der Hautthätigkeit durch schweisstreibende Mittel, alle diese Massregeln in Verbindung mit einer mässigen Lebensweise beugen in nützlicher Weise Recidiven vor, verhindern die Verbreitung der chronischen Entzündung auf benachbarte gefährdete Partien und bringen oft den für das Sehvermögen verhängnissvollen Gang der Krankheit zum Stillstande.

Dritter Abschnitt.

Verletzungen der Iris.

Verletzungen der Iris werden durch eindringende fremde Körper, durch stechende und schneidende Instrumente, endlich durch Contusionen, die den ganzen Augapfel betreffen, hervorgebracht. Im ersten Falle kann der in der Iris stecken gebliebene fremde Körper sich abkapseln und lange Zeit im Gewebe der Iris verbleiben, ohne Entzündung zu veranlassen. Meistens indess folgt sofort eine andauernde Reizung und hinterher suppurative Entzündung, daher ist die Entfernung des fremden Körpers entweder direct oder durch Excision des umgebenden Irisstückes geboten (s. S. 118).

Bei der Aufsuchung des fremden Körpers lässt man sich von der Narbe der Hornhautwunde leiten. Freilich ist es oft schwer und nur bei aufmerksamer Untersuchung mittels seitlicher Beleuchtung möglich die letztere zu entdecken. Mitunter ist die pericorneale Injection an der dem Sitze des fremden Körpers in der Iris entsprechenden Stelle des Hornhautrandes am stärksten und liefert dann einen wichtigen Anhaltspunkt für die Auffindung der Fremdkörpers. Stich- und Schnittwunden sowie Zerreissungen der Iris verbinden sich fast immer mit einem Bluterguss in die vordere Kammer (Hyphäma). Die Untersuchung kann dadurch ausserordentlich erschwert werden.

Die Verletzung kann in einer einfachen Wunde des Irisgewebes bestehen oder zu einem mehr oder weniger bedeutenden Substanzverluste, einer Ablösung des Ciliarrandes oder einem Riss in dem Pupillarrande geführt haben. Der letzte wegen der Verletzung des Sphincter iridis mit Mydriasis einhergehende Fall ist ausserordentlich selten, während die Ablösung des Ciliarrandes (Irido-dialysis) oft zur Beobachtung gelangt. Man erkennt sie, besonders mit dem Augenspiegel, sehr leicht. Es ist dann in der Peripherie eine zweite ebenfalls schwarze Pupille vorhanden, durch die sich der Augenhintergrund wie durch die normale Pupille erleuchten lässt. Man hat dabei auch monoculare Diplopie beobachtet.

Eine einfache Wunde der Iris zieht keine schweren Folgen nach sich, sie heilt oft wie die Incisionen und Excisionen von Irisstücken bei Operationen fast ohne jede Reizerscheinung. Mitunter kommt es zu leichten entzündlichen Erscheinungen, die auf Atropin, mässige Antiphlogose und Druckverband zurückgehen.

Indess kann auch besonders nach ausgedehnter Ablösung des Ciliarandes eine heftige Iritis mit Betheiligung des Ciliarkörpers auftreten. Selten bleibt bei Verletzungen von dieser Schwere die Linse unbetheiligt, meistens folgt traumatische Cararact mit stärkerer oder geringerer Aufblähung der Corticalis und Vorfall abgelöster Linsenflocken in die vordere Kammer. In Folge der dauernden Berührung mit diesen geblähten oder vorgefallenen Linsenmassen wird die Iris häufig Sitz einer so schweren Entzündung, dass die sofortige Extraction der Linse meistens mit Iridectomie geboten sein kann.

War die Hornhautwunde, durch welche das verletzende Werkzeug in die Iris eingedrungen ist, unregelmässig, so kann die letztere in die Wunde vorfallen. Reductionsversuche sind meistens fruchtlos und durch die Reizung, die sie veranlassen, obendrein gefährlich, die sorgfältige Abtragung des Prolapsus verdient daher den Vorzug.

Die von einer Contusion des Auges herrührenden Veränderungen der Iris können sich auf eine paralytische Mydriasis beschränken; wenn gleichzeitig die Linse luxirt worden ist, so giebt sich dies durch Zittern der Iris bei den Bewegungen des Auges zu erkennen; mitunter wird Iridodialysis mit Bluterguss in die vordere Kammer beobachtet.

Als sonderbares und höchst seltenes Vorkommen nach solchen Verletzungen ist die Umstülpung des Puppillarrandes nach rückwärts beschrieben; die Iris ist in solchem Falle in die hintere Kammer umgeschlagen und theilweise oder selbst ganz unsichtbar. Meistens ist gleichzeitig die Linse luxirt. Durch so heftige Contusionen werden gewöhnlich auch die andern Theile des Auges mehr oder weniger mitbetroffen (Ruptur der Choroidea, Ablösung der Retina, Bluterguss in den Glaskörper) Verletzungen, welche in höherem Grade als die der Iris die Existenz des Auges in Frage zu stellen geeignet sind. Eine auf die Verletzung folgende Iritis wird antiphlogistisch und nach den oben angegebenen allgemeinen Regeln behandelt.

Vierter Abschnitt.

Geschwülste der Iris.

Geschwülste der Iris sind selten; man hat Cysten beobachtet, die sich bei seitlicher Beleuchtung als runde, halbdurchscheinende Tumoren von wechselnder Grösse darstellen. Die begleitenden Reizerscheinungen

(pericorneale Injection, Thränen, Ciliarschmerzen) sind bisweilen sehr lebhaft; öfters fehlen sie vollständig. Mehrere Male hat man Cysten nach dem Eindringen einer Cilie in die vordere Kammer entstehen sehen; es ist wahrscheinlich, dass in diesen Fällen die Entwicklung der Iriscyste an die Gegenwart von Epithelien der Haarwurzel gebunden ist. (Schweigger.) Wenn sie Schmerzen oder bei ihrer Weiterentwicklung noch andere Störungen veranlassen, kann man die Excision des betreffende Irisabschnittes vornehmen.

Es sind ferner vereinzelte Fälle von Lipomen, Pigmentgeschwülsten und endlich von Teleangiectasien der Iris bekannt geworden. Von den Condylomen und den gummösen Geschwülsten ist schon bei der parenchymatösen Iritis die Rede gewesen.

Sarcome entstehen gewöhnlich erst secundär von benachbarten Theilen, namentlich von der Choroidea aus. Indess hat man Melanosarcome als röthlich oder gelblich pigmentirte Geschwülste von der Iris selbst ausgehen sehen, die bald die vordere Kammer ausfüllten und zu Ulceration und Perforation der Cornea führten. Die Geschwulst kann auch in der Umgebung der Hornhaut nach aussen dringen und sich im episcleralen Gewebe ausbreiten. In allen diesen Fällen ist, sobald die Diagnose gesichert ist, die Eucleatio bulbi indicirt.

Fünfter Abschnitt.

Functionsstörungen der Iris.

Die Bewegungen der Iris bestehen in Erweiterung und Verengerung der Pupille; die Pupille contrahirt sich a) unter dem Einfluss des Lichtes; b) während der Einstellung des Auges auf nahe Objecte; c) synergisch mit der Contraction des M. Rectus internus; d) bei Reizung der sensiblen Zweige des Trigemini, besonders derjenigen, welche sich zum Auge begeben. Endlich contrahirt sich die Pupille, selbst eines blinden Auges, wenn die Pupille des andern Auges sich unter dem Einfluss der eben angegebenen Momente zusammenzieht.

Die hier zu beschreibenden Störungen in der Beweglichkeit sind entweder durch eine dauernde Dilatation (Mydriasis) oder Contraction (Myosis) der Pupille oder durch raschen Wechsel von Dilatation und Contraction (Hippus) charakterisirt.

1. Mydriasis.

Die Erweiterung der Pupille ist mehr oder weniger beträchtlich und bisweilen unregelmässig; bei hochgradiger Mydriasis bleibt die Pupille nicht schwarz, sondern bekommt einen graulichen Schein in Folge der

grösseren Menge des durch die Pupille einfallenden und von der Linsenoberfläche reflectirten Lichtes.

Die von der Mydriasis abhängigen Sehstörungen beruhen zum grossen Theil auf Blendung durch die ins Auge fallende zu grosse Lichtmenge; sie verschwinden daher sobald man den Kranken durch eine kleine kreis-

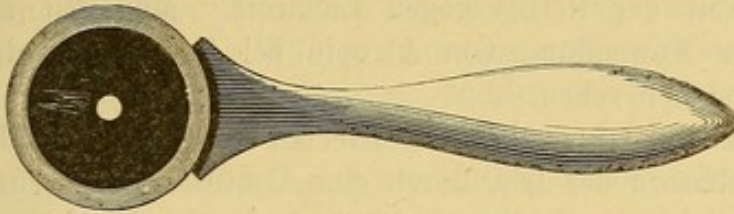


Fig. 38.

förmige stenopäische Oeffnung sehen lässt. (Fig. 38.) Sie können auch von gleichzeitiger Accommodationslähmung herrühren, denn Lähmung des Sphincters wird sehr häufig von Paralyse des Ciliarmuskels begleitet.

Ob eine Accommodationsanomalie der Sehstörung zu Grunde liegt, erkennt man aus dem Wegfall der letztern, wenn man Convexgläser vorhält.

Die Einzelheiten dieser Erscheinungen sind nach dem Refraktionszustande des betroffenen Auges verschieden. Das Genauere soll der Darstellung der Anomalien der Refraction und Accommodation vorbehalten bleiben.

Mydriasis ist oft nur auf einem Auge vorhanden, nichtsdestoweniger aber für den Kranken sehr störend, weil das Netzhautbild des kranken Auges eine von dem des gesunden verschiedene Lichtintensität besitzt.

Je nach den ursächlichen Momenten tritt die Mydriasis mehr oder weniger plötzlich auf, verschwindet bisweilen von selbst, in anderen Fällen erst durch die Behandlung; sie kann aber auch wiederkehren oder während des ganzen Lebens bestehen bleiben.

Die Prognose hängt ebenfalls von der Ursache ab; sie ist durchaus günstig, wenn das ätiologische Moment der Behandlung zugänglich ist, im Besondern, wenn keine schwere anatomische Veränderung des Nervensystems zu Grunde liegt.

Umgekehrt ist die Prognose sehr ernst.

Aetiologie. Mydriasis kann von der Anwendung von Atropin (auch bei innerlichem Gebrauche) herrühren. (Ueber die Wirkung des Atropin siehe das Genauere in dem Capitel Refractions- und Accommodationsanomalien). Sie kann ferner ebensowohl durch Paralyse des Sphincter pupillae wie durch Reizung des Dilatator bedingt sein. Störungen in den Functionen der Iris Muskeln können entstehen 1) aus einer mehr oder weniger vollständigen Oculomotoriuslähmung, rheumatischen, syphilitischen oder centralen Ursprunges, 2) aus einer Reizung des Sympathicus wie z. B. bei spinalen Affectionen, bei Helminthiasis, Hypochondrie, Hysterie; ferner im Vorstadium gewisser Phychosen mit ekstatischen Zuständen, (Grössen-

wahnsinn) (v. Gräfe) und endlich vorübergehend bei reizbaren Personen nach Schreck, gastrischen Störungen etc.

Man beobachtet Mydriasis auch als häufige Begleiterscheinung im Verlaufe von Gehirnerkrankungen, z. B. bei Encephalitis, Meningitis, Hydrocephalus etc.

Bei absoluter Amaurose beruht die Erweiterung der Pupille auf der Unempfindlichkeit der Retina gegen Lichtreiz. Man hat auch Mydriasis nach excessiver Anwendung von Atropin bei Augen mit atrophischer Iris dauernd fortbestehen sehen.

Mitunter kommt sie auch durch directen Druck einer geblähten Cataract auf die Muskelfasern der Iris, durch eine Contusion des ganzen Auges mit Lähmung des Sphincter iridis oder endlich durch vermehrten intraocularen Druck, der auf die Ciliarnerven wirkt (Glaucom) zu Stande.

Gerade in diesem letzten Falle kann die Mydriasis auf einen Theil des Pupillarrandes beschränkt bleiben, wenn nämlich nur einige Zweige der Nn. ciliares afficirt sind.

Behandlung. Die nächste Aufgabe besteht darin, die Ursache ausfindig zu machen und dieselbe, falls sie ausserhalb des Auges sitzt mit den geeigneten Mitteln anzugreifen. Oertlich wendet man zur Verengerung der Pupille Instillationen von Calabar (Extr. Calabar 1,0, Glycerini 9,0) oder von solchen Mitteln an, die eine Reizung auf die im Conjunctivalsack verbreiteten Endigungen des Oculomotoriusnerven ausüben, sucht also durch Reflex zu wirken. Diese letztern Mittel bestehen in Eintröpfung von Opiumtropfen, in Cauterisation des Conjunctivalsackes oder der Umgebung der Hornhaut und in der örtlichen Anwendung des constanten Stromes. Oft ist die indirecte Anregung der Thätigkeit des Sphinter pupillae durch Uebungen im Nahesehen sowie durch methodische Anwendung von Convexgläsern von Nutzen. Wahl und Gebrauch der letztern wird bei der Behandlung der Accommodationsparalysen genauer erörtert werden.

Heilungen der Mydriasis durch Mercurialien oder Jodkalium erklären sich durch die Annahme einer syphilitischen oder rheumatischen Diathese, als Ursache der Oculomotoriusparalyse und fordern zu einer eingehenden Untersuchung des Allgemeinzustandes des Kranken auf.

2. Myosis.

Myosis besteht in einer Verengerung der Pupille; dieselbe kann dabei bis auf Stecknadelknopfgrösse reducirt werden und so wenig Licht ins Auge lassen, dass in Folge der Lichtschwäche der Netzhautbilder eine besonders bei dunklen Tagen merkliche Herabsetzung des Sehvermögens sich ergibt. Eine nicht excessive Myosis hat weder auf die Grösse des Gesichtsfeldes noch auf die Sehschärfe nennenswerthen Einfluss; sind demnach derartige Sehstörungen vorhanden, so müssen sie auf andere Veränderungen bezogen werden.

Die Ursachen dieser Affection bestehen bald in einer spastischen Contraction des Schliessmuskels der Iris, bald in einer Paralyse des Dilatators. Auf die erstere muss man die Form von Myosis zurückführen, welche entsteht 1) durch fortwährende Einstellung der Augen auf kleine glänzende Gegenstände (bei Juwelieren, Uhrmachern, Graveuren) oder 2) durch Reflexwirkung von den sensiblen Zweigen des Trigeminus auf den Oculomotorius; so erklärt sich auch die Verengerung der Pupille bei Ciliar-neuralgie, wenn ein fremder Körper oder eine andere reizende Ursache auf Hornhaut oder Bindehautsack einwirkt; endlich 3) durch centrale Reizung des Oculomotorius innerhalb der Schädelhöhle (Anfangsstadium der Meningitis, Congestion zum Gehirn und seinen Hüllen, durch acuten Alcoholismus, Opium, Nicotin etc.).

Calabar erzeugt Myosis durch directe Wirkung auf die Nervenendigungen in der Iris.

Myosis, die von Paralyse des Dilatator herrührt, weist auf eine Störung im Sympathicus hin, wie z. B. bei der spinalen die Tabes. dorsalis begleitenden Amaurose. Man hat sie auch geradezu in Folge von Druck auf den Halstheil des Sympathicus durch einen Tumor oder ein Aneurysma entstehen sehen.

Die Behandlung der Myosis muss je nach der Ursache und dem Sitze der letztern verschieden sein. Als locale Behandlung haben wir die Anwendung von Atropin zu erwähnen; aber dieses Mittel wirkt nur vorübergehend und darf nur bei Spasmus des Sphincter iridis, als rationelles, consequent anzuwendendes Mittel angesehen werden.

3. Hippus.

Ist charakterisirt durch unaufhörlichen, von Licht, Accommodation und derartigen physiologisch wirkenden Ursachen, ganz unabhängigen Wechsel der Weite der Pupille.

Man beobachtet diesen Zustand während der Heilung von Oculomotoriuslähmungen (in einer den unregelmässigen Contractionen anderer Muskeln während der regressiven Periode von Lähmungen analogen Weise), in Folge von Albinismus und am häufigsten in Begleitung von clonischen Zuckungen äusserer Augenmuskeln, die man als Nystagmus beschrieben hat.

Irisflattern (*Iris tremulans*) ist eine rein passive Bewegung der Membran, die bei allen Drehungen des Augapfels entsteht, wenn die Iris ihre natürliche Stütze, die vordere Linsenfläche, verloren hat. Man kann daher auch dieses Zittern bei unvollständiger Linsenluxation auf einen Theil der Iris beschränkt finden. Am häufigsten tritt die Erscheinung ein nach der Cataractextraction, nach vollständiger Lageveränderung der Linse in Folge von Reclination oder Trauma, oder nach beträchtlicher Volumsverminderung der Linse durch partielle Resorption (bei überreifen Cataracten oder nach Discision derselben).

Man beobachtet Irisflattern noch bei Hydrophthalmus anterior, wenn die Iris durch Ausdehnung des vordern Abschnittes des Auges seitwärts gezerzt und von der Linse durch eine Flüssigkeitsschicht getrennt wird.

Im Gegensatze zu einer früher sehr verbreiteten Ansicht muss man annehmen, dass die alleinige Verflüssigung des Glaskörpers Irisflattern nicht hervorzubringen vermag; der Augenspiegel weist viele Fälle vollständiger Verflüssigung nach, ohne dass Linse und Iris Bewegungen von vorn nach rückwärts wahrnehmen lassen.

Sechster Abschnitt.

Angeborene Bildungsfehler der Iris.

1. Als Anomalie der Färbung findet man, dass die Iris des einen Auges nicht dieselbe Nüance wie die des andern zeigt (Heterophthalmus) Störungen für das Sehen sind damit nicht verbunden. Man darf diesen Zustand nicht mit der durch Iritis hervorgebrachten Entfärbung verwechseln. Mitunter hat die Iris nicht in allen Abschnitten die gleiche Farbe; die Abweichung kann auf einen Kreissector oder auf die innere Kreiszone beschränkt sein. Zu erwähnen sind ausserdem Pigmentflecke auf der Iris, deren Zahl, Grösse und im allgemeinen sehr dunkle Farbe vielfache Differenzen darbietet. Alle diese Besonderheiten sind ohne pathologische Bedeutung.

2. Es kommen ferner Unregelmässigkeiten in der Form der Pupille, Annäherung an eine ovale Gestalt, sowie Abweichungen von der centralen Lage Ectopie, als angeborene Bildungsfehler zur Beobachtung. Allerdings befindet sich das Centrum der Pupille in den meisten Augen nicht genau hinter dem Hornhautcentrum, sondern ist der Lage der Sehaxe entsprechend mehr nach innen gerückt, in diesen Fällen kann die Verlagerung der Pupille ganz unbemerkt bleiben. Die Pupille kann aber auch sehr excentrisch gelegen sein, so dass sie nur durch eine schmale Brücke vom Ciliarrande der Iris getrennt ist. Auch die Linse kann eine gleichsinnige Verschiebung erlitten haben. Häufig wird Corectopie auf beiden Augen symmetrisch und bei mehreren Gliedern derselben Familie gefunden.

3. Vervielfältigung der Pupille (Polycorie) ist ziemlich selten. Die abnormen Pupillen können sich in der Nähe der normalen Pupille befinden, nur durch schmale Brücken Irisgewebes von einander getrennt (wahrscheinlich in Folge von Persistenz der Pupillarmembran), oder die zweite Pupille ist in der Nähe des Ciliarrandes gelegen und wahrscheinlich als Folge angeborener Iridodialysis aufzufassen; in diesem Falle sind die Ränder der Pupille unbeweglich. Gewöhnlich gehen aus diesem Bildungsfehler Sehstörungen nicht hervor, er kann indess zu (monocularer) Diplopie Veranlassung geben.

4. Persistenz der Pupillarmembran ist weniger selten; in der Regel ist sie unvollständig, so dass man nur eine mehr oder minder grosse Anzahl von sehr feinen, von der Vorderfläche der Iris in geringer Entfernung vom freien Rande ausgehenden und die Pupille durchsetzenden Fädchen wahrnimmt. Weber hat die Fädchen zu einem Pigmentfleck auf der Linsenkapsel convergiren sehen.

Eine persistente Pupillarmembran hindert das normale Spiel der Pupille in keiner Weise und gestattet den Lichtstrahlen hinreichend freien Durchgang, so dass Sehstörungen aus dieser Anomalie nicht resultiren.

5. Coloboma iridis besteht in einer fast immer nach unten innen gerichteten Spalte der Iris. Sie kann die Iris in ihrer ganzen Breite trennen (vollständiges Colobom), oder vom Ciliarrande mehr oder weniger weit entfernt bleiben (unvollständiges Colobom). In dem letztern Falle (Fig 39.) ziehen sich bisweilen die Ränder des Coloboms, wenn auch langsamer zugleich mit der Pupille zusammen.

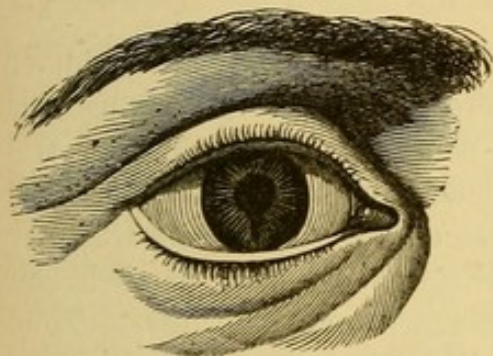

Fig. 39. Unvollständiges Iriscolobom.

Oft setzt sich die Spalte in die Ciliarfortsätze und in die Choroidea fort. Andere Male beobachtet man gleichzeitig mit Iriscolobom, Microphthalmus, Cataracta congenita, sowie andere Spalten, die sich während des intrauterinen Lebens hätten schliessen sollen (Colobom der Lider, Hasenscharte, Spalte im Gaumengewölbe etc.).

Coloboma iridis kann ein- und doppelseitig vorkommen; es ist auch bei mehreren Mitgliedern derselben Familie beobachtet worden.

Ist die Iris allein betroffen, so ist das Sehvermögen fast immer normal; dabei auftretende Amblyopie ist auf die eben angegebenen Complicationen zu beziehen. Die Entstehung des Iriscolobomes ist auf eine Entwicklungshemmung zurückzuführen.

6. Irismangel (Irideremie) kann vollständig oder unvollständig sein; im letztern Falle findet man unregelmässig gestaltete, verschieden grosse Lappen Irisgewebes, oder es fehlt nur die innere Kreiszone, wodurch die Pupille wie durch Atropin erweitert aussieht.

Bei vollständiger Irideremie übersieht man die ganze Linse und das Auge hat ein sonderbares Aussehen. Wenn neben Irideremie Cataract auftritt, kann doch das Sehvermögen noch ziemlich gut sein; das Licht nimmt dann seinen Weg zwischen Linsenrand und Ciliarfortsätzen.

Im allgemeinen leiden die Kranken nur durch Blendung, etwaige beträchtlichere Sehstörungen hängen von Complicationen (Cornea globosa, Cataract, Microphthalmus etc.) ab.

Fehlt gleichzeitig mit der Iris auch der Ciliarmuskel, so ist die Accommodation vollständig aufgehoben.

Irideremie ist auch doppelseitig beobachtet worden und scheint in einigen Familien erblich zu sein; sie ist ebenfalls auf einen Stillstand in der Entwicklung des Auges zurückzuführen. Gegen Blendungserscheinungen erweist sich das Tragen stenopäischer Brillen nützlich.

Siebenter Abschnitt.

Anomalien der Form und des Inhalts der vordern Kammer.

1. Die Tiefe der vordern Kammer ist schon unter normalen Verhältnissen nach dem Alter und dem Refraktionszustande bedeutenden Schwankungen unterworfen. Bei Neugeborenen und Greisen ist sie seichter als bei Erwachsenen, tiefer bei Myopen mit verlängerter Augenaxe als bei Hypermetropen.

In Folge pathologischer Verhältnisse kann die vordere Kammer seichter oder tiefer werden. Das Erstere kann von Abflachung der Hornhaut (in Folge narbiger Schrumpfung), oder von Vortreibung der Iris durch vordere Synechien oder durch Exsudatansammlung hinter der Iris bei totaler hinterer Synechie abhängen. Es kann dabei die vordere Kammer in der Peripherie grössere Tiefe als in der Mitte haben, wenn nämlich von den Ciliarfortsätzen ausgehende Pseudomembranen auf die äussere Zone der Iris einen Zug nach hinten ausüben. Endlich büst die vordere Kammer durch Vermehrung des intraocularen Druckes (bei Glaucom) mit consecutiver Vortreibung der Linse gegen die Hornhaut an Tiefe ein, desgleichen, wenn die Linse selbst, durch Quellung ihrer Rindensubstanz an Dicke zunimmt und die Iris gegen die Hornhaut drängt.

Die vordere Kammer gewinnt dagegen an Tiefe bei Hornhautstaphylomen, sowie durch Ausdehnung der vordern Augenhälfte (Hydrophthalmus) und endlich durch Lageveränderung der Linse nach hinten, oder durch vollständigen Verlust derselben.

2. Der Inhalt der vordern Kammer kann durch Blut, Eiter, fremde Körper, vorgefallene Linsenflocken, Geschwülste und Cysticercen etc. verändert sein.

Ein Bluterguss in die vordere Kammer wird als Hyphäma bezeichnet. Ist die vordere Kammer vollständig von demselben ausgefüllt, so bekommen wir einen gleichförmigen mehr oder minder dunkelrothen Reflex, der die Iris verbirgt. Nimmt der Bluterguss nur einen Theil der vordern Kammer ein, so ändert sich bei ausgiebigen Bewegungen des Kopfes das gewöhnlich horizontale Niveau desselben so lange, als das Blut flüssig bleibt. Oberhalb des Blutergusses sehen wir eine Schicht leicht röthlich gefärbten Kammerwassers. Der sichtbar gebliebene Theil der Iris erscheint anfangs in seiner normalen Farbe, später aber wie bei Hyperämie verfärbt. Die

Pupille ist in Folge des von dem Bluterguss auf die Iris ausgeübten Druckes eher etwas erweitert. Die bei diesen Blutergüssen immer bedeutenden Sehstörungen hängen bei partiellen Ergüssen von der mehr oder weniger vollständigen Abhaltung der Lichtstrahlen, sowie von den, den Bluterguss bedingenden Momenten ab.

Am häufigsten liegen Verletzungen, Contusionen des Auges, Zerreissung der Iris, sowie operative Eingriffe zu Grunde. Im allgemeinen tritt unter Anwendung des Compressivverbandes ohne weitere Behandlung rasch Resorption ein. Man beobachtet indess auch persistente Hämorrhagien, sowie mehrmalige Wiederholungen derselben im Laufe von 14 Tagen, wenn nämlich der das zerrissene Irisgefäß verschliessende Blutklumpen durch den Humor aqueus immer von neuem abgespült wird. Die frischen Ergüsse erkennt man an dem hellrothen Aussehen des Blutes, während die bei fortschreitender Resorption, auf der Iris zurückbleibenden Niederschläge eine dunkelrothe Färbung zeigen.

Wenn die Menge des ergossenen Blutes bedeutend ist und als fremder Körper auf die Iris wirkt und Reizerscheinungen (pericorneale Injection, Ciliarschmerzen u. s. w.) hervorruft, so ist die Entfernung des Blutes aus der vordern Kammer durch eine Paracentese am untern Hornhautrande geboten. Die kleine Operation erheischt indess in diesem Falle grosse Vorsicht, indem sie die Ursache neuer Hämorrhagien ex vacuo aus den zerrissenen Gefässen werden kann. Man hat daher das Blut nur sehr langsam abzulassen, und dabei gleichzeitig mit dem auf das obere Lid aufgesetzten Finger einen leichten Druck auf das Auge auszuüben. Der Druck wird durch einen festen, unmittelbar nach Entleerung des Kammerinhaltes angelegten Compressivverband dauernd unterhalten. Nach Verlauf einer Viertelstunde kann man ihn allmählich ein wenig lockern, worauf man den gewöhnlichen Druckverband einige Tage hindurch tragen lässt.

Hyphäma entsteht ferner bei einigen innern Augenentzündungen, wie z. B. bei chronischer Irido-Choroiditis mit Pupillarverschluss und beginnender Phthisis bulbi. Unter diesen Verhältnissen können sich einerseits die Hämorrhagien öfters wiederholen, während auf der andern Seite der einmal gesetzte Bluterguss wegen der Absonderung eines krankhaften Kammerwassers nur langsam resorbirt zu werden pflegt.

Die Paracentese ist dabei nutzlos, dagegen befördert Druckverband die Resorption; die weitere Behandlung hat sich vorzugsweise gegen die tiefere Augenaffection zu richten.

Zu erwähnen sind noch vereinzelte Fälle von spontan entstandenem Hyphäma in Folge allgemeiner Circulationsstörungen bei Dysmenorrhöe, Purpura hämorrhagica etc. und endlich die merkwürdige Beobachtung, dass Kranke nach Belieben sich Blutergüsse in die vordere Kammer erzeugen konnten. (Weber, Mooren.)

Fibrino-plastische oder eitrige Exsudate in der vordern Kammer (Hypopyon) hängen am häufigsten mit Erkrankungen der Hornhaut (drei Mal unter vierein) oder der Iris oder des Ciliarkörpers zusammen. Symptome und Besonderheiten des Hypopyon sind schon oben bei der eitrigen Keratitis auseinander gesetzt (s. S. 92). Hypopyon ist immer nur ein Symptom; die Behandlung ist daher von dem zu Grunde liegenden Leiden abhängig (Paracentese, Iridectomie, warme Umschläge, Druckverband).

Linsenmassen können nach Zerreißung der Kapsel durch Operation, Discision oder Trauma in die vordere Kammer gelangen. Man hat auch die nach Zerreißung der Zonula Zinnii luxirte Linse in toto durch die zufällig erweiterte Pupille in die vordere Kammer gelangen sehen. (S. unten Luxationen der Linse). Meistens geben die Linsenmassen zu weitem Störungen keine Veranlassung und werden rasch resorbirt. Es genügt die Pupille durch Atropin erweitert zu erhalten. Ist die ganze Linse in die vordere Kammer gefallen, so kann die Extraction derselben durch eine peripherisch angelegte Hornhautwunde nothwendig werden.

Fremde Körper können nach Durchbohrung der Hornhaut in die vordere Kammer eindringen, ihr Einfluss auf die Iris und die Methode sie zu extrahiren sind schon bei den Krankheiten der Hornhaut und Iris erörtert.

Cysticercen sind oft in der vordern Kammer zur Beobachtung gekommen; es finden sich in der Literatur mehr als zwanzig derartige Fälle angegeben. Gewöhnlich treten zuerst Symptome einer umschriebenen Iritis auf, sodann bemerkt man einen weisslichen Punkt, der mehr und mehr wächst; endlich durchbohrt das Entozoon die Iris und schwimmt frei im Humor aqueus, wenn es nicht an einer Stelle der Iris angelöthet ist.

Die vordere Kammer enthält alsdann ein kleines, halbdurchscheinendes, gelbliches Bläschen mit wellenförmigen Bewegungen seiner Oberfläche; von Zeit zu Zeit bemerkt man, wie der mit einer Anschwellung Kopf und Hakenkranz versehene Hals vorgestreckt und wieder eingezogen wird. (Fig. 40.)

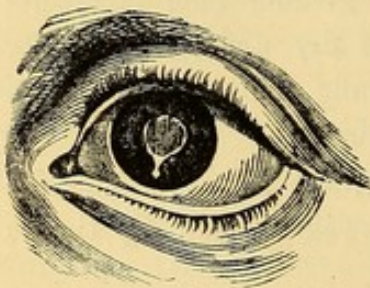


Fig. 40.

Die Gegenwart dieses fremden Körpers veranlasst oft Trübung des Kammerwassers und Symptome von Iritis, die seine Extraction durch eine lineare periphere Hornhautwunde erfordern. Folgt auf den Austritt der Cysticercen Irisvorfall und gelingt es nicht, denselben durch die gewöhnlichen

Manöver zu reponiren, so wird derselbe abgetragen.

Achter Abschnitt.

Operationen an der Iris.

1. Iridectomie.

Indicationen. Die Iridectomie wird in zweifacher Absicht ausgeführt: zur Anlegung einer künstlichen Pupille und zur Bekämpfung gewisser Entzündungsformen.

Zu optischen Zwecken d. h. zur Anlegung einer künstlichen Pupille macht man die Iridectomie in folgenden Fällen:

1. Bei einem centralen Hornhautfleck.
2. Bei Verschluss der normalen Pupille.
3. Bei centralem stationären Kapselstaar.
4. Bei Schichtstaar und anderen centralen stationären Staarformen.
5. Bei gewissen Fällen von Linsenluxation.

Zu antiphlogistischen Zwecken findet die Iridectomie Anwendung:

1. Bei glaucomatosen Zuständen.
2. Bei einer bestimmten Kategorie von Hornhauterkrankungen.
3. Bei Iriten und Choroiditen mit Verwachsung des Pupillarrandes.
4. Bei totaler hinterer Synechie oder bei multiplen, breiten, durch Atropin nicht mehr sprengbaren Synechien.

Ehe man zur Anlegung einer künstlichen Pupille zu optischen Zwecken schreitet, ist es immer erforderlich, sich vom Zustande des Sehvermögens Rechenschaft zu geben und festzustellen, ob die Herabsetzung desselben einzig und allein von den direct bei äusserer Betrachtung wahrnehmbaren Trübungen abhängt. Man erweitert deshalb die Pupille durch Atropin und bestimmt die Sehschärfe natürlich unter Benutzung stenopäischer Apparate und der dem Refractions- und Accommodationszustande entsprechenden Gläser in der gewöhnlichen Weise mittels der Probebuchstaben. Wenn es sich um ein adhärentes Leucom handelt, bei dem die Pupille nicht erweitert werden kann, müssen wir uns an die Prüfung des Lichtscheines und des Gesichtsfeldes (mittels des Lampenlichtes s. o.) halten. Diese Untersuchungen sind nothwendig, damit wir die Iridectomie nicht in Fällen von Amaurose oder Netzhautablösung vornehmen, wo der Patient durch die Operation nichts zu gewinnen hat.

Augen, die schon in frühster Kindheit von Leucom befallen sind, haben häufig einen gewissen Grad von Unempfindlichkeit der Netzhaut. Man findet bei der Prüfung den Lichtschein gewöhnlich ungenügend und besonders ungenaue Projection. Die Patienten verlegen häufig alle Lichteindrücke, von woher sie auch kommen mögen, nach der temporalen Seite. Gerade in diesen Fällen ist die Untersuchung der Phosphene von grosser Bedeutung. Ausserdem muss man die Zeitdauer, während welcher das Auge nicht mehr functionirt hat, in Betracht ziehen und die Prüfung des Lichtscheines mehrere Male wiederholen, wodurch die Empfindlichkeit der Netzhaut von neuem geweckt werden kann. Man wird

alsdann auf ein günstiges Resultat um so eher hoffen dürfen, als man aus Erfahrung die beträchtliche Verbesserung des Sehvermögens kennt, die man durch methodische Uebungen erreichen kann, sobald die Lichtstrahlen durch die künstliche Pupille zur Retina gelangen können.

Die Frage, ob man eine künstliche Pupille auf dem einen Auge bei normaler Sehschärfe des andern anlegen soll, muss man bejahen (v. Gräfe). In manchen Fällen kommt nach der Operation wieder ein normaler binocularer Sehaect zu Stande; jedenfalls hat sie den Vorthail, dass das Gesichtsfeld vergrößert und die Sehschärfe gebessert wird.

Wahl der Stelle für die künstliche Pupille. Macht man die Iridectomie zu optischen Zwecken, wie z. B. bei einem Leucom, so hat man natürlich die durchsichtigste Stelle der Cornea zu wählen, namentlich hat man daran zu denken, dass die vollständig opaken Flecke von einer nur halbdurchscheinenden Zone umgeben zu sein pflegen. Bei centraler Lage der Trübung und gleichmässiger Durchsichtigkeit der Hornhaut in der ganzen Peripherie, macht man die Operation nach innen unten, dergestalt, dass die künstliche Pupille die Stelle einnimmt, wo die Hornhaut von der Sehlinie geschnitten wird. Ist der innere Abschnitt der Hornhaut von einer Trübung eingenommen, so legt man die Pupille gerade nach unten an; ist die Hornhaut an dieser Stelle getrübt, so macht man sie nach aussen und wenn nur der obere Hornhautabschnitt durchsichtig geblieben ist, so muss man sich dazu entschliessen, die Iridectomie selbst nach oben auszuführen, obwohl man zu erwarten hat, dass die künstliche Pupille theilweise durch das obere Lid verdeckt werden wird.

Bei Pupillarverschluss, centraler Cataract und vollständiger Klarheit der Hornhaut wählen wir immer den inneren unteren Hornhautabschnitt für die Anlegung der Pupille.

Macht man die Operation auf beiden Augen, so wählt man womöglich symmetrische Stellen, d. h. man macht beide Pupillen nach unten oder beide nach innen etc.

Hat dagegen die Iridectomie den Zweck, den intraocularen Druck herabzusetzen oder wird sie bei totaler hinterer Synechie ausgeführt, so verdient der obere Hornhautabschnitt den Vorzug, weil das hier angelegte Colobom weniger sichtbar wird und weniger Blendung verursacht.

Die Ausführung der Operation nach oben ist indess etwas schwieriger und ein weniger geübter Operateur thut besser, den inneren unteren Hornhautabschnitt zu wählen. Dieselbe Wahl ist auch dann rathsam, wenn Kleinmuth und Ungelehrigkeit des Kranken die Anwendung von Chloroform nothwendig macht. Die Hornhaut hat nämlich grosse Neigung während der Narcose nach oben zu fliehen, will man dieselbe aber durch eine Fixationspincette in den untern Abschnitt der Lidspalte ziehen, so setzt man sich der Gefahr einer Ruptur der Zonula Zinnii aus. Bei starker Spannung des Auges durch Steigerung des intraocularen Augendruckes ist diese Gefahr

gerade in dem Augenblicke, wo nach vollendetem Hornhautschnitt die Excision der Iris vorgenommen werden soll, besonders zu fürchten.

Ausdehnung der Iridectomie. Die Grösse des zu excidirenden Stückes der Iris hängt wesentlich von dem Zweck der Operation ab.

Wenn es sich um eine künstliche Pupillenbildung handelt, ist es von Wichtigkeit, die Pupille nicht überflüssig breit zu machen. Eine kleine Oeffnung reicht für den Durchgang der Lichtstrahlen aus, eine grosse verursacht störende Blendung. Umgekehrt ist zum Zweck der Herabsetzung des intraocularen Druckes oder der Wiederherstellung der Communication zwischen vorderer und hinterer Augenkammer eine breite und möglichst periphere Iridectomie am Platze.

Die Grösse des auszuschneidenden Irisstückes wird durch die Lage und Ausdehnung des Hornhautschnittes bestimmt.

So wird z. B., wenn der Hornhautschnitt sich an der, durch die Buchstaben *a b* (Fig. 41) bezeichneten Stelle befindet und an Ausdehnung der Verbindungslinie dieser beiden Buchstaben gleicht, die künstliche Pupille die Gestalt *a b c d* erhalten.

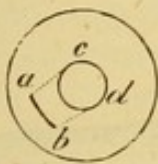

Fig. 41.

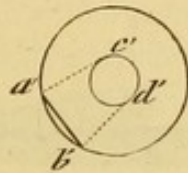


Fig. 42.




Fig. 43.

Liegt der Schnitt in *a' b'* (Fig. 42.) so erhält die künstliche Pupille die Gestalt *a' b' c' d'*.

Wird endlich der Schnitt in der Sclera in der Länge *a'' b''* ausgeführt (Fig. 43.), so entspricht die Form der neuen Pupille der durch die punktierten Linien umschriebene Figur.

In den vorstehenden schematischen Figuren haben wir die Voraussetzung gemacht, dass der Schnitt die Hornhaut in senkrechter Richtung durchsetze, während in Wahrheit das Instrument mehr oder weniger schief

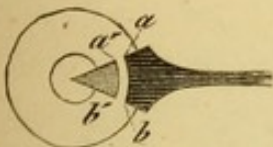


Fig. 44.

durch die Dicke der Membran dringt. Man hat demnach (Fig. 44.) die innere Wunde *a' b'*, welche der vordern Kammer anliegt, von der äussern auf der Aussenfläche der Hornhaut gelegenen *a b*, zu unterscheiden. Wie ersichtlich, bestimmt die Grösse und Lage der innern Wunde die Form der künstlichen

Pupille, weil die Iris durch die Wundlippen festgehalten wird und nicht weiter aus der vordern Kammer herausgeleitet werden kann.

Aus diesem Grunde muss man den Schnitt in die Sclera verlegen, wenn man die Iris bis zur Ciliarinsertion excidiren will.

Die Operation der Iridectomie verlangt keine besondere Vorbereitung des Kranken; Chloroform ist wohl nur durch Kleinmuth oder Ungelehrigkeit des Kranken, sowie bei Kindern indicirt.

Bei den letztern empfiehlt es sich Arme und Beine zu fixiren, indem man sie in eine Decke einwickelt. Die für die Operation nothwendigen Instrumente sind:

1. Augenlidhalter. (Fig. 45.)
2. Eine Fixirpincette. (Fig. 46.)
3. Ein gerades und ein gebogenes Lanzenmesser. (Fig. 47 u. 48.)
4. Iripincetten. (Fig. 49 u. 50.)
5. Eine aufs Blatt gebogene Scheere. (Fig. 51.)

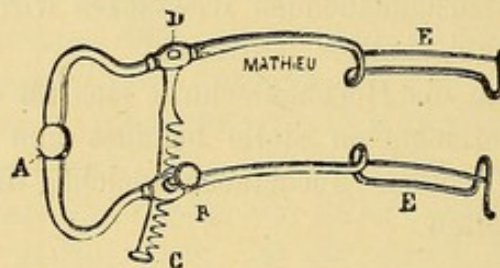


Fig. 45. Augenlidhalter.

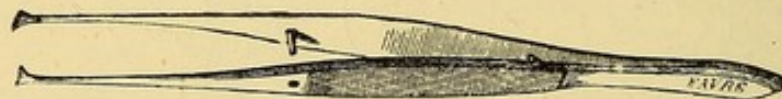

Fig. 46. Fixirpincette.

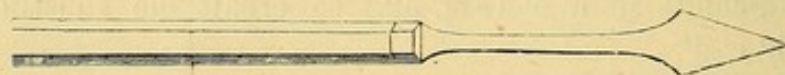

Fig. 47. Gerade Lanze.



Fig. 48. Gebogene Lanze.

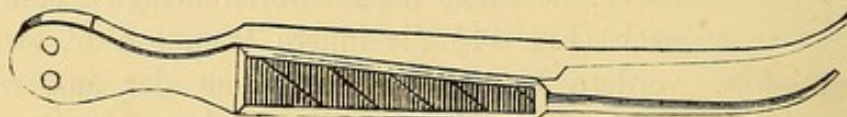


Fig. 49. Iripincette.



Fig. 50. Starkgebogene Iripincette.

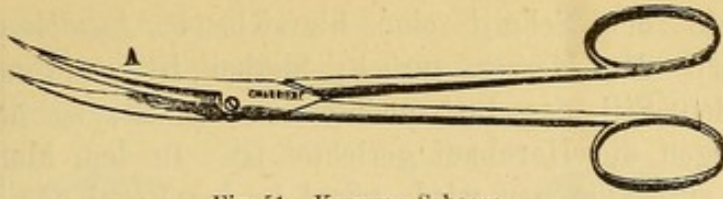


Fig. 51. Krumme Scheere.

Ausserdem hält man für den Nothfall ein Couteau mousse (Fig. 53.), ein Stilet (Fig. 57.) und einen kleinen Löffel von Hartgummi (Fig. 59.) in Bereitschaft.

Als Lidhalter gebraucht man, wenn der Kranke unruhig ist oder unter dem Einfluss des Chloroforms steht, den federnden Lidhalter oder zwei gewöhnliche Lidhalter. Ist der Kranke ruhig und hat man über einen geübten Gehülfen zu verfügen, so lässt man besser die Lider durch den letztern mit den Fingern auseinander halten. Es vermindert dies ganz bedeutend die Unannehmlichkeit der Operation, die man zum grossen Theil dem von dem Lidhalter ausgeübten Druck zuschreiben muss.

Man benutzt gerade und gebogene Lanzen; die erstern können nur bei der Iridectomie nach aussen Anwendung finden. Uebrigens hat man wegen der von Nase und Augenhöhlenrand gebildeten Vorsprünge jedes Mal eine dem Grade des Vorsprunges entsprechend mehr oder weniger stark gebogene Lanze zu wählen. Dieselben Rücksichten entscheiden über die Wahl der gebogenen Pincetten.

Beschreibung der Iridectomie.

Der Beschreibung der verschiedenen Acte der Operation legen wir die Voraussetzung zu Grunde, dass der Operateur eine Iridectomie nach innen auf dem linken Auge ausführen will.

Erster Act. **Schnitt durch die Hornhaut.** Der Kranke liegt, der Kopf wird von einem Assistenten mit beiden Händen gehalten. Der (rechts-
händige) Operateur befindet sich hinter dem Kranken, dessen linkes Auge dem Licht zugekehrt wird. Nachdem die Lider hinreichend auseinander gezogen sind, fasst der Operateur mit der in der linken Hand gehaltenen Fixirpincette eine Falte der Conjunctiva am temporalen Hornhautrande, dreht den Augapfel nach der Schläfe zu und dringt mit dem Lanzenmesser an der der besondern Indication entsprechenden und vorher bestimmten Stelle in die vordere Kammer. Sobald die Spitze in der vorderen Kammer angelangt ist (Fig. 52.) muss dieselbe die Richtung nach der Mitte der Pupille erhalten, so zwar, dass das Messer sich immer in einer zur Iris parallelen Ebene

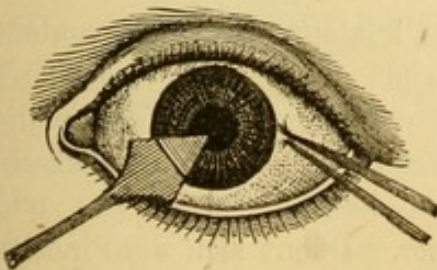


Fig. 52.
Iridectomie, Schnitt durch die Hornhaut.

bewegt. Sobald der Schnitt eine hinreichende Ausdehnung gewonnen hat, zieht man das Messer zurück; hierbei ist es von der grössten Wichtigkeit, den Stil des Instrumentes zu senken, so dass die Spitze des Messers gegen die Hornhaut gerichtet ist. In dem Momente nämlich, wo die Lanze zurückgezogen wird, pflegt in der Regel das Kammerwasser abzufließen und Iris und Linse nach vorn gedrängt zu werden; es liegt demnach die Gefahr einer Verletzung der Linse durch die regelwidrig gehaltene Spitze der Lanze in diesem Augenblicke besonders nahe. Hat man dem Messer die bezeichnete Richtung gegeben, so zieht man es langsam aus der vorderen Kammer heraus, der Stil des Instrumentes muss dabei immer hinreichend gesenkt und die Spitze gegen die Hornhaut gerichtet bleiben. Indem man im Zurückziehen mit der Schneide des Messers auf den einen oder andern Winkel des Schnittes wirkt, kann man die innere Wunde noch nach Bedürfniss erweitern. Erst im letzten Augenblicke, wenn die Spitze nahe der Hornhautwunde gekommen ist, muss das Instrument in die Stellung, die es im Beginne der Operation einnahm, zurückgeführt werden.

Wenn man durch die Hornhaut in die vordere Kammer eindringen will, muss man sich hüten, zu lange mit der Spitze des Messers zwischen den Lamellen weiter zu gehen. Man rath auch gewöhnlich, mit dem Messer senkrecht auf die Hornhautoberfläche einzudringen; dann muss man, sobald die Spitze in der vordern Kammer angekommen ist, den Stil des Instrumentes senken, so dass das Messer beim Weiterschieben in die vordere Kammer in einer zur Iris parallelen Ebene liegt.

Einige empfehlen das Messer rasch zurückzuziehen; aber die plötzliche Herabsetzung des intraocularen Druckes bedingt leicht eine Congestion zu den Gefässen des Auges, die in manchen Fällen capillare Rupturen und Hämorrhagieen nach sich ziehen kann. Besser ist es daher, das Instrument langsam zurückzuziehen, damit das Kammerwasser so allmählich wie möglich abfließt.

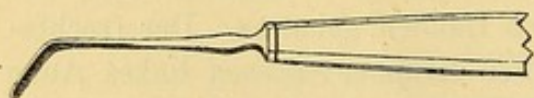


Fig. 53. Gebogenes Messer mit stumpfer Spitze (Couteau mousse).

Bei ungenügender Grösse des Schnittes dient ein kleines Messer mit stumpfer Spitze (Couteau mousse (Fig. 53.) zur Erweiterung; man kann dieselbe auch mit der Scheere vornehmen, indess fordert die Anwendung der letztern

mehr Vorsicht und grössere Geschicklichkeit.

Zweiter Act. Excision des vorgezogenen Irislappens. Der Operateur gibt das Lanzenmesser aus der Hand, nimmt ohne die Fixation des Auges zu unterbrechen die Irispincette, und bringt sie festgeschlossen an die Schnittwunde. In der Gegend der Mitte der letztern übt er auf die äussere Wundlippe mit der Spitze der Pincette einen leichten Druck aus und leitet sie auf diese Weise in die vordere Kammer. Damit sich die Pincette nicht in den Falten der Iris fängt, wird die Spitze unter leichten seitlichen Bewegungen bis zum Pupillarrande der Iris vorgeschoben. Ist die Spitze

am Pupillarrande angelangt (Fig. 54.) so gibt der Operateur sanft der Pincette wieder die richtige Stellung, öffnet sie und fasst beim Schliessen den Rand der Iris, und zieht ihn nach aussen vor.

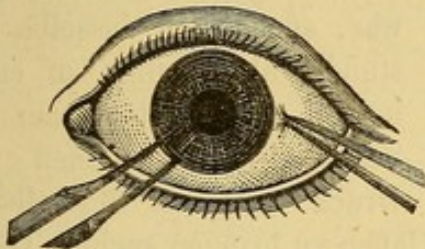


Fig. 54.
Die Pincette fasst den Pupillarrand.

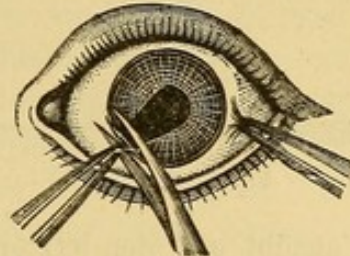


Fig. 55. Excision des vorgezogenen Irislappens.

Jetzt bringt ein Assistent die Blätter der krummen Scheere zwischen Pincette und Sclera, drückt die Convexität der Scheere sanft gegen den Augapfel und schneidet den Irisvorfall so nahe als möglich an der Hornhaut ab.

Häufig fällt die Iris von selbst in die Wunde vor, mitunter lässt sich dieser Prolaps durch einen leichten Druck auf den scleralen Rand der Wunde hervorrufen, wodurch man der Einführung der Pincette in die vordere Kammer überhoben wird. Falls der Operateur nicht über einen geschickten Assistenten zu verfügen hat, dem er die Aufgabe, die Iris abzuschneiden, anvertrauen kann, so muss er die Fixirung des Auges dem Assistenten überlassen, mit der linken Hand die Irispincette ergreifen und mit der rechten die vorgezogene Iris selbst abschneiden.

Wer auch das Abschneiden besorgen mag, immer ist es erforderlich, die Iris hart über der Hornhautwunde abzuschneiden. Thut man dies nicht, so läuft man Gefahr, einen Theil des Irisvorfalles in der Wunde stehen zu lassen. Zieht sich unter dem Einfluss der Contractionen des Schliessmuskels der Pupille der stehen gebliebene Saum der Iris in die vordere Kammer zurück, so wird die neue Pupille nicht die gewünschte Grösse erhalten; bleibt er in der Wunde eingeklemmt, so wird eine Synechie entstehen.

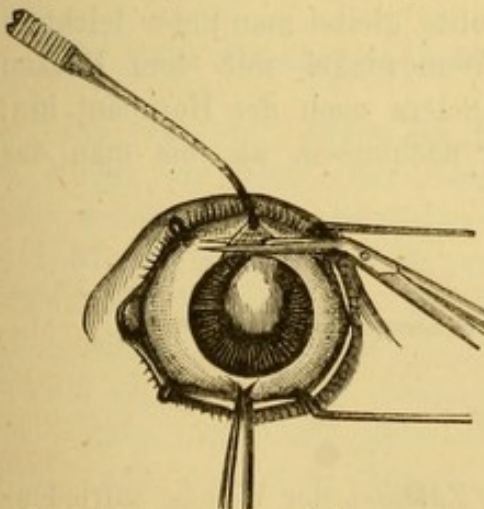


Fig. 56. Abtragung des Irislappens durch zwei Scheerenschläge.

Die Nothwendigkeit bei glaucomatösen Zuständen, die Iris auf das sorgfältigste bis zum Ciliarrande abzutragen, legt dem Operateur die Verpflichtung auf, in einem solchen Falle die Abtragung selbst und zwar mittels mehrerer Scheerenschläge vorzunehmen. Er fängt damit an, den Irislappen in einem Winkel der scleralen Wunde (Fig. 56.) einzuschneiden; indem er sodann den Lappen mit der Pincette stark anzieht, trennt er die Membran von ihrer Ciliarinsertion. Durch einen letzten Scheerenschlag löst er den Lappen vollends im andern Wundwinkel.

Dritter Act. Säuberung der Wunde. Dieser Act wird mit der Säuberung der Wunde, den auf die Entfernung des ergossenen Blutes aus der vordern Kammer berechneten Manipulationen und der Reponirung der Sphincterecken ausgefüllt. Wenn Blut in die vordere Kammer ergossen

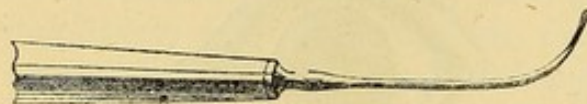


Fig. 57. Stilet.

war, sucht man dasselbe so vollständig als möglich zu entleeren, indem man mit einem kleinen Stilet (Fig. 57.) einen leichten Druck auf den Scleralbord des

Schnittes ausübt und den letztern zum Klaffen zu bringen sucht. Das dabei abfließende Kammerwasser spült das Blut mit fort, auch kann man dieses Manöver behutsam mehrere Male wiederholen.

Wenn indess das Blut keine Neigung auszutreten zeigt, oder von neuem sich hinein ergießt, legt man lieber einige in kaltes Wasser getauchte Compressen auf und beharrt nicht auf den Versuchen zur Entleerung; denn die Resorption geschieht in sehr kurzer Zeit (beinahe immer in den ersten vierundzwanzig Stunden).

Die Säuberung der Wunde wird in der Weise vorgenommen, dass man mit einer kleinen Pincette die Blutklümpchen, die sich auf der Conjunctiva an der Wunde zeigen, fortnimmt, sodann die zwischen den Wundlippen haften gebliebenen Pigmentpartikelchen zu entfernen sucht. Zu dem Ende streicht man von der Hornhaut nach der Sclera hin mit der Convexität der krummen Pincette über die Wundränder.

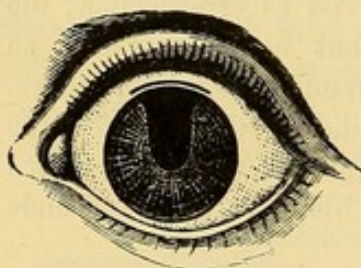


Fig. 58. Reposition des Sphincter Iridis nach der Iridectomie.

Zuletzt hat man sich zu vergewissern, dass die Ränder der Iris sich nicht mehr zwischen den Wundrändern befinden. Man erkennt die gelungene Reposition daran, dass der Rand der künstlichen Pupille von den Ecken des durchschnittenen Sphincters gebildet wird. (Fig. 58.) Falls der letztere noch nicht in die vordere Kammer zurückgekehrt sein sollte, gleitet man unter leichtem Druck auf die Wundwinkel mit dem Rücken

eines Hartgummilöffels (Fig. 59.) von der Sclera nach der Hornhaut hin; man darf mit diesem Manöver nicht eher nachlassen, als bis man das gewünschte Resultat erreicht hat.

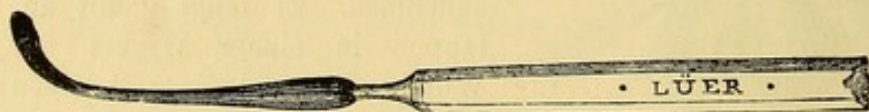


Fig. 59. Hartgummilöffel.

Wenn man sich überzeugt hat, dass der Zustand der Wunde zufriedenstellend ist, legt man während einiger Minuten kalte Compressen oder

Schwämme auf und legt hinterher einen Druckverband an. Gewöhnlich hört nach Anlegung des Verbandes jeder Schmerz auf. Der Verband wird am Abend nach der Operation gewechselt; nur bei Kindern lässt man ihn lieber vierundzwanzig Stunden liegen.

Die Instillation einiger Tropfen Atropin am andern Morgen hat den Zweck, durch Erweiterung der Pupille der Entstehung von Verwachsungen des frisch durchschnittenen Sphincters mit der Kapsel vorzubeugen. Man erkennt die Neigung zur Bildung hinterer Synechien daran, dass die Ecken des durchschnittenen Sphincter vorspringende Winkel bilden. Wenn diese Neigung nicht vorhanden ist und die Heilung einen normalen Verlauf nimmt, tropft man erst den dritten Tag nach der Operation einige Tropfen Atropin ein.

Selten tritt nach der Iridectomie eine bemerkenswerthe Reaction am Auge ein; es ist daher ausreichend, den Druckverband einige Tage lang fortzusetzen und Bettruhe im verdunkelten Zimmer bis zur vollständigen Vernarbung der kleinen Schnittwunde einhalten zu lassen. Von da ab kann der Operirte eine Klappe tragen, sich allmählich ans Tageslicht gewöhnen und wenn er auszugehen anfängt, sich gegen zu grosse Helligkeit durch blaue Gläser schützen. Im Falle einer stärkern Reaction kann es nothwendig werden, wenn die Reizung sich in der Umgebung der Narbe zeigt und diese letztere selbst noch sehr dünn ist, den Druckverband noch länger fortzusetzen. Bei eintretender Trübung des Kammerwassers und Zeichen einer leichten Iritis serosa ist das dieser Entzündungsform entsprechende Verfahren, ein Abführmittel und besonders die fortgesetzte Anwendung des Atropins am Platze.

Schmerzen und Schlaflosigkeit sucht man durch Morphinumjectionen zu bekämpfen. Bleiben die Schmerzen dennoch bestehen, so setzt man an der operirten Seite einige Blutegel hinter das Ohr. In allen diesen Zwischenfällen ist es natürlicher Weise nothwendig, den Kranken länger ruhig im verdunkelten Zimmer zu halten.

2. Zum Ersatz der Iridectomie vorgeschlagene Verfahren.

Iridotomie. Wenn bei fehlender Linse, z. B. nach Staaroperationen, in Folge von Iritis oder Iridocyclitis Pupillarverschluss eingetreten ist, oder selbst nach verzweifelter Iridocyclitis mit Abflachung des vordern Augenabschnittes, hat v. Graefe vorgeschlagen die Iridectomie durch die Iridotomie zu ersetzen. Er führte zu dem Zwecke ein sichelförmiges Messerchen durch den Hornhautrand und Iris in den Glaskörper, durchschnitt die Iris und die dahinter liegenden Schwarten von rückwärts gegen die Cornea und führte dann das Instrument wieder durch den Einstichspunkt aus dem Auge heraus. Oder, er stiess ein myrthenblattförmiges, zweischneidiges Instrument steil durch die Cornea und Irisschwarten in den

Glaskörperraum und zog es dann sofort wieder zurück. Die Gebilde sind meist retractil genug, um mit Hilfe des vorragenden und ausspreizenden Glaskörpers Schlitzze zu bilden, welche Lichteinfall und Fortpflanzung des Glaskörperdruckes bis zur Hornhaut vermitteln. Es zeigt sich in diesen Fällen eine weit geringere Neigung der in dieser Weise gebildeten künstlichen Pupille, sich wieder durch Proliferation zu verschliessen, als nach Iridectomie, was der geringeren Verletzung, der geringeren Blutung und der bei weitem geringeren Zerrung der bei der Operation beteiligten Gewebe zugeschrieben werden muss.

Bowmann hat vorgeschlagen, die Iridotomie an Stelle der Iridectomie auch bei anwesender Linse, in Fällen von Schichtstaar, d. h. also zu optischen Zwecken, auszuführen. Will er eine künstliche Pupille nach innen anlegen, so macht er mit einer sehr schmalen Lanze (Broadneedle Fig. 60.) einen kleinen Einstich in den äussern Hornhautrand, führt durch denselben ein sehr schmales Messerchen mit stumpfer Spitze schräg durch die Pupille unter den gegenüberliegenden Pupillarrand. Er schiebt dann die stumpfe Spitze des Messers bis nahe an den Ciliarrand der Iris, wendet die Schneide nach vorn und durchschneidet den Pupillarrand der Iris, wobei natürlich die Messerschneide die Hinterfläche der Hornhaut leicht verletzen mag. Die grössere Gefahr dieser Operation liegt in der Möglichkeit beim Vorschieben des Messers zwischen Iris und Linsenkapsel letztere zu eröffnen.

Für die Iridotomie, sowohl bei fehlender wie bei vorhandener Linse, kann man sich mit Vortheil der zu diesem Zwecke von Wecker angegebenen Scheere bedienen, mit der man nach vorausgeschicktem Hornhauteinschnitt (mittelst eines Lanzenmessers) die Iris einschneidet. Bei mangelnder Linse führt man das Lanzenmesser durch Cornea und Iris, zieht dann dasselbe zurück und schiebt auf demselben Wege eine Scheerenbranche hinter, die andere vor der Iris nach dem gegenüberliegenden Cornealrande vor. Wecker schneidet in dieser Weise die Iris ein oder zwei Mal ein, je nachdem das Irisgewebe sich mit mehr oder weniger Leichtigkeit zurückzieht, um einen genügend breiten Schlitz zu bilden.

Iridorhexis. Wenn die Iris in Folge einer chronischen Entzündung sehr morsch geworden ist und Verwachsungen am Pupillarrande bestehen, so haben diese Synechien bisweilen grössere Festigkeit als das Irisgewebe selbst.

Soll nun eine Iridectomie ausgeführt werden und wird die Iris mit der Pincette gefasst, so zerreisst die Iris in ihrer Continuität viel eher als dass der Pupillarrand sich von der Linsenkapsel ablöst. Eine aufmerksame Untersuchung mit seitlicher Beleuchtung macht es einem erfahrenen Beobachter möglich, mit einiger Sicherheit diesen Sachverhalt vor auszusehen. Ein Operateur, der nichts desto weniger den Pupillarrand von der Kapsel abreissen wollte, könnte die Kapsel durch übertriebene Tractionversuche

einreißen und das Auge den Gefahren einer traumatischen Cataract aussetzen.

Zur Verhütung dieses Zufalles hat Desmarres die Zerreißung der Iris zu einem besonderen Verfahren, Iridorhexis, erhoben; wie wir gesehen, läßt sich diese Zerreißung aber in diesen Fällen gar nicht umgehen.

Iridodesis, Iridenkleisis. Bei der in der gewöhnlichen Weise ausgeführten Iridectomy, schneiden wir den Sphincter Iridis aus und nehmen damit natürlicher Weise an der Stelle des ausgeschnittenen Muskels der Pupille ihre Beweglichkeit. Dieser Zustand ist bei der zu optischen Zwecken angelegten Iridectomy nicht ohne Nachtheile für den Kranken. Es hat daher nicht an Versuchen gefehlt, die normale Pupille nur zu verlegen, so zwar, dass gleichzeitig den Lichtstrahlen der Weg durch die weniger günstigen Stellen der Hornhaut und Linse abgeschnitten wird und doch der neuen Pupille alle Beweglichkeit der alten erhalten bleibt.




Fig. 60. Broadneedle.

Critchett hat dies Desideratum durch Erfindung folgender Operation verwirklicht: Mit einer sehr schmalen Lanze oder einem besonderen Instrument (Broadneedle Fig. 60.) wird ein sehr schmaler Schnitt am Hornhautrande oder noch besser in der Sclera angelegt. Ein vorher geschlungener und mit der sinnreichen Pincette von Waldau oder Förster oder mit zwei gewöhnlichen breiten Pincetten offen gehaltener Knoten wird vor die Wunde gebracht, worauf der Operateur eine feine Iripincette durch Schlinge und Wunde steckt und die Iris in einiger Entfernung vom Pupillarrande fasst. Nun zieht er die Iris unter Zurücklassung des Sphincters vor, worauf der

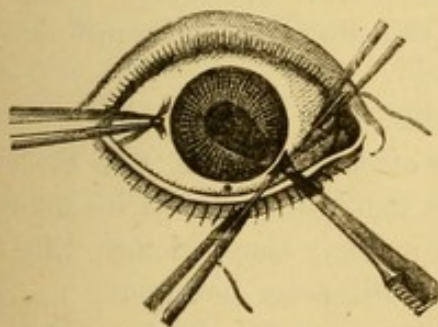


Fig. 61. Iridodesis.

Knoten entweder mit Hülfe der Pincette oder durch den, die Enden des Fadens haltenden Assistenten, um den kleinen Irisvorfall zugezogen wird (Fig. 61.): Abbindung der Iris (Iridodesis). Die beiden Fadenenden werden in einiger Entfernung vom Knoten abgeschnitten und Druckverband angelegt.

Zwei Tage später, nach Vernarbung der kleinen Wunde wird der Irisvorfall und der ihn einschnürende Knoten abgeschnitten.

Snellen hat dies Verfahren vereinfacht, indem er, vor der Ausführung des Schnittes, so nahe als möglich an der Einstichstelle und in einer zum Hornhautrande parallelen Richtung einen Faden durch die Conjunctiva legt. Nachdem der Faden solcher Gestalt fixirt ist, bleibt nach dem Schnitte nur

noch übrig, den Knoten zu schürzen, durch welchen die Pincette durchzutreten hat, und ihn über dem kleinen Irisvorfall zu schliessen.

Stellwag und Wecker haben die Ligatur der Iris durch die einfache Einklemmung des Irisvorfalles in der Scleralwunde zu ersetzen vorgeschlagen.

Zu dem Ende legt man den Schnitt ein wenig entfernter vom Hornhautrande und geht zur Erzielung eines ziemlich langen Wundcanales in sehr schiefer Richtung durch die Sclera. Durch einen leichten, auf die äussere Wundlippe ausgeübten Druck wird die Iris zum Vorfalle gebracht; man kann dieselbe aber auch mit der Iripincette, wie bei der Iridodesis vorziehen. Ist die Iris in erwünschter Weise vorgefallen, so rührt man den Prolaps nicht weiter an, sondern legt sofort einen Druckverband an, der vierundzwanzig Stunden liegen bleibt; darauf wird das über der scleralen Wunde liegende Stück der Iris mit der krummen Scheere abgetragen.

Noch einfacher ist es, die Operation in einer einzigen Sitzung zu beenden.

Der Schnitt muss in diesem Falle sehr peripherisch in der Sclera angelegt werden, unter Zurücklassung des Sphincter in der Wunde, wird die Iris vorgezogen und alles, was von der Membran ausserhalb der Wunde liegt, sofort mit der Scheere abgetragen.

Wenn der Wundcanal eng und ziemlich lang ist, so bleibt der Sphincter in demselben fest eingeklemmt. Unmittelbar nach Abtragung des Irisvorfalles legt man einen Druckverband an.

Trotz der Richtigkeit des der genannten Methode zu Grunde liegenden Principes hat sich die Operation nie allgemeinen Eingang verschaffen können, da erfahrungsgemäss die Zerrung der in eine Scleralwunde eingeklemmten Iris später zu häufig Anlass zu chronischen Entzündungen gibt. Wirklich sind Fälle von Irido-Choroiditis beschrieben, die von der Operationsstelle ihren Ausgang genommen und zum Verluste des Auges geführt haben.

Corelysis. Unter Corelysis versteht man eine Operation, welche die kunstgerechte Lösung von Verwachsungen des Pupillarrandes mit der Linsenkapsel bezweckt (Streatfield u. Weber).

Das operative Verfahren besteht in folgendem:

Erster Act. Punction der Hornhaut. In einer Entfernung von etwa 4 mm. von der Mitte und in der äussern Hälfte der Hornhaut macht man mit einer Paracentesennadel oder Broadneedle (Fig. 60.) einen kleinen Einschnitt. Die Ausdehnung desselben darf etwa 4 Millimeter betragen.

Zweiter Act. Ablösung des Pupillarrandes von der Linse. Man kann sich dabei des Spatels von Streatfield (Fig. 62.) oder des Weber'schen Hakens (Fig. 63.) bedienen. Der Spatel wird durch den Hornhaut-




Fig. 62. Spatel von Streatfield.



Fig. 63. Weber'scher Haken.

This came from a series of illustrations also 1877

schnitt in die vordere Kammer eingeführt, flach auf die Linse gelegt und vorsichtig zwischen Iris und Kapsel seitlich von der zu zerstörenden Synechie

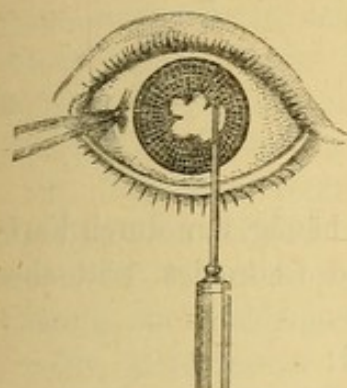


Fig. 64. Corelysis.

vorgeschoben (Fig. 64.). Jetzt führt man mit dem Spatel leichte Seitwärtsbewegungen in der Richtung der Synechie aus, wobei man die Hornhaut als Stützpunkt benutzt und den Stil des Instrumentes in horizontaler Ebene bewegt. In dem Maasse, als eine Stelle der Synechie nachgiebt, muss der Spatel weiter über den Pupillarrand vorrücken.

Auf diese Weise kann man, indem man das Instrument nach den verschiedenen Richtungen bewegt, fast den ganzen Pupillarrand mit Ausnahme der hinter der Hornhautwunde und in unmittelbarer Nähe der letztern gelegenen Abschnitte ablösen. Die Punction der Hornhaut muss demnach gegenüber der am wenigsten verwachsenen Stelle des Pupillarrandes gemacht werden.

Bei freier Wahl ziehen wir den temporalen Hornhautabschnitt als Operationsstelle vor, weil man hier nicht durch störende Knochenvorsprünge in den Bewegungen gehindert wird. Nach Vollendung der Operation ist die sofortige Einleitung der Atropinmydriasis und die Unterhaltung derselben durch wiederholte Instillationen einer starken Atropinlösung von wesentlicher Bedeutung.

Eine andere Methode der Corelysis ist von Passavant vorgeschlagen. Derselbe macht am Hornhautrande gerade über der Synechie mit der Lanze eine kleine Punction. Die Wunde muss gross genug sein, um in derselben bequem die Iripincette öffnen zu können; darauf führt er eine kleine Pincette ohne scharfe Zähne in die vordere Kammer ein, fasst den Rand der Iris und löst ihn durch sanften Zug mit der Pincette von der Kapsel ab. Ist die Synechie auf diese Weise zerrissen, öffnet er die Pincette, um die Iris freizulassen und zieht das Instrument vorsichtig aus der vorderen Kammer zurück. Man darf nur eine Synechie auf einmal ablösen kann aber die Operation schon nach einigen Tagen wiederholen. Fällt Iris in die Hornhautwunde vor, so hat man die Reduction derselben durch die gewöhnlichen Handgriffe zu versuchen.

Krankheiten des Ciliarkörpers.

Erster Abschnitt.

Cyclitis.

Die Entzündung des Ciliarkörpers entsteht zwar häufig nur durch Fortpflanzung von den benachbarten Membranen Iris und Choroidea, tritt aber auch oft als idiopathische Erkrankung auf.

Die allgemeinen Symptome dieser Affection sind:

1. Bedeutende Hyperämie des pericornealen Gefässnetzes.
2. Ciliarschmerzen, im besondern grosse Empfindlichkeit gegen Berührung der Ciliargegend.
3. Auftreten entzündlicher Producte, sei es in dem vordern Abschnitt des Glaskörpers als Glaskörpertrübungen, sei es in der vordern Kammer als Hypopyon.

Die Turgescenz des erkrankten Gewebes ruft bald Circulationsstörungen in der Iris hervor; dieselben geben sich durch Ueberfüllung und Schlängelung der Venen besonders in der Peripherie der Membran zu erkennen; ausser der von der venösen Stase herrührenden Verfärbung werden an der Iris keine Entzündungserscheinungen wahrgenommen.

Da der Ciliarkörper unseren Blicken nicht zugänglich ist, so lässt sich nur aus der Schmerzhaftigkeit dieser Gegend auf Berührung und durch die indirecten Symptome die Diagnose feststellen. Diese letzteren (pericorneale Injection, Glaskörpertrübungen und Hypopyon) sind indess nur dann für die Cyclitis entscheidend, wenn wir mit Sicherheit jeden andern Productionsherd ausschliessen können.

Cyclitis tritt unter drei verschiedenen Formen auf.

A. Cyclitis simplex seu plastica. Die pericorneale Injection ist dabei sehr beträchtlich, die Gefässe der Iris sind erweitert und geschlängelt, daher leichte Verfärbung der übrigens unveränderten Iris. Die vordere Kammer erscheint tiefer, weil die Iris besonders in der Peripherie durch plastische, vom Ciliarkörper zur Ciliarinsertion der Iris ziehende Exsudate rückwärts gezogen wird. Der Pupillarrand ist frei von Exsudat, ebenso das Pupillargebiet, die Pupille ist erweitert. Die venöse Stase kann zu Iritis führen (Irido-Cyclitis), durch Fortpflanzung der Entzündung auf die Choroidea kann es zu Ergüssen in den Glaskörper kommen; die genannten Complicationen können gleichzeitig mit dem primären Process verschwinden oder auch denselben überdauern. Heftige Ciliarschmerzen bilden eine constante Begleiterscheinung.

B. Cyclitis serosa. Die pericorneale Injection ist weniger ausgesprochen als bei der vorher erwähnten Form, auch fehlt die venöse Stase

in der Iris. Die Pupille ist erweitert, die anfangs tiefere vordere Kammer wird mit Zunahme des intraocularen Druckes seichter. Ein charakteristisches Symptom besteht in dem raschen Auftreten sehr feiner, die Sehschärfe bedeutend herabsetzender Trübungen im vordern Abschnitt des Glaskörpers. Häufig verbindet sich die Affection mit Iritis serosa oder pflanzt sich rückwärts auf die Choroidea fort und nimmt die Charaktere des Glaucoms an.

C. *Cyclitis parulenta*. Die bei dieser Form sehr starke pericorneale Injection verbindet sich mit Hyperämie der inneren Augenhäute, daher die bei der ophthalmoscopischen Untersuchung deutlich wahrnehmbare Erweiterung und Schlängelung der Netzhautvenen.

Die gleichzeitige venöse Stase in der Choroidea kann direct nicht beobachtet werden. Gleichzeitig erscheinen anfangs flockige, später membranöse Glaskörpertrübungen, die Ursache der von den Kranken angegebenen Sehstörungen. Ein charakteristisches Symptom dieser Affection besteht in dem plötzlichen Auftreten eines oft im Laufe weniger Tage verschwindenden und wiederkehrenden Hypopyon. Die Ciliarschmerzen sind heftig und nehmen bei Berührung des Augapfels zu. Leicht tritt Complication mit Iritis parenchymatosa oder eitriger Infiltration der Choroidea ein.

Verlauf und Ausgang. Die Affection kann in jedem Stadium der Entzündung zum Stillstande kommen; die entzündlichen Erscheinungen verschwinden alsdann nach und nach, und Glaskörpertrübungen und Hypopyon werden resorbirt. Wenn dagegen die Krankheit weiter fortschreitet, so wird aus der Cyclitis serosa ein Glaucom, die Cyclitis simplex geht in die eitrige Form über und plastische Exsudate bedecken die Oberfläche des Ciliarkörpers, der Choroidea und die Hinterfläche der Iris. Diese Exsudate organisiren sich und bilden vascularisirte oft sehr dicke, die Ciliarinsertion der Iris nach hinten ziehende Pseudomembranen; in Folge dieser Retraction erscheint die vordere Kammer an der Peripherie tiefer. Durch Compression und Obliteration der Ciliararterien kommt es zur Atrophie der Iris und der Choroidea und zu Ernährungsstörungen des Glaskörpers. In demselben entwickeln sich organisirte Trübungen; er atrophirt und durch Verkürzung seiner Durchmesser stellt sich Netzhautablösung ein. Die Linse verliert ihre Durchsichtigkeit und der ganze Augapfel wird allmählich phthisisch.

Prognose. Cyclitis ist immer eine schwere Affection. Von den drei beschriebenen Formen sind die seröse und die eitrige im Anfange die am wenigsten gefährlichen, vorausgesetzt dass die letztere nicht von einem Fremdkörper oder der versenkten Linse herrührt, welche durch ihre Gegenwart die Reizung unterhalten und verhindern, dass Hyperämie und Entzündung rückgängig werden.

Cyclitis purulenta ist auch dann sehr gefährlich, wenn sie nach einer Operation z. B. nach der Staarextraction eintritt. Sie verbreitet sich nämlich in diesem Falle sehr rasch über die hinteren Abschnitte des Auges und führt so eitrige Schmelzung des ganzen Augapfels herbei.

Die schwerste Prognose gibt die Cyclitis plastica, wenn sie erst bis zu einem gewissen Grade sich entwickelt hat. Dieselbe stört die Ernährung der wichtigsten Theile des Auges in so hohem Grade, dass sie fast immer Phthisis bulbi zur Folge hat.

Aetiologie. Die Entzündung des Ciliarkörpers kann nach Iritis oder Choroiditis auftreten. Häufig aber ist die Affection idiopathisch und alsdann bilden Verletzungen der Ciliargegend, Anwesenheit eines Fremdkörpers im Auge und endlich der unter gewissen Bedingungen von einem entzündeten Auge auf das andere geübte sympathische Einfluss die wesentliche Veranlassung. Die letztgenannte Form (die sympathische Ophthalmie) wird Gegenstand eines besondern Capitels sein.

Behandlung. Die beträchtliche, sich durch lebhaft pericorneale Injection kundgebende Hyperämie verlangt Blutentziehungen, Eintröpfelungen von Atropin und innern Gebrauch der Opiate. Starke Schmerzen und Schlaflosigkeit müssen durch subcutane Morphinjectionen bekämpft werden.

Bei der plastischen und eitrigen Form sind die in derselben Weise wie bei schweren Iriten anzuwendenden Mercurialien nicht zu entbehren. Die seröse Form wird wie die Iritis serosa mit Abführmitteln, Diaphorese, Diurese und Ableitungen auf die Haut behandelt. Trübung des Kammerwassers und Spannungsvermehrung des Auges machen die nöthigenfalls zu wiederholende Paracentese der Hornhaut und wenn diese erfolglos bleibt, die Iridectomy nothwendig. Wenn eitrige Cyclitis nach einer Operation, z. B. nach der Lappenextraction eintritt, wird häufig eine energische Antiphlogose und jedes schwächende Verfahren durch den Allgemeinzustand des Kranken verboten. Im Gegentheile erzielt man unter diesen Verhältnissen durch warme Umschläge und Tonica, sowie durch einen festangelegten Druckverband noch die relativ günstigsten Resultate.

Ein eingedrungener Fremdkörper muss vor allen Dingen herausgezogen werden. Misslingt die Extraction, so ist das Auge fast immer verloren und es handelt sich nur darum, das andere vor sympathischer Entzündung zu bewahren. (S. weiter unten.)

Zweiter Abschnitt.

Verletzungen des Ciliarkörpers.

Die die Ciliargegend betreffenden Wunden sind entweder regelmässige, von einem scharfen Instrumente herrührende Schnittwunden oder durch stumpfe Instrumente und eingedrungene Fremdkörper (abgesprungene Metall- und Glassplitter, Dornen u. s. w.) entstandene, mehr oder weniger unregelmässige Risswunden. Die Fremdkörper können die Wunde erzeugen ohne

ins Auge einzudringen oder indem sie in dasselbe eindringen, oder sie können endlich zwischen den Wundlippen stecken bleiben. Im letztern Falle ist die sofortige Extraction mit einer Pincette leicht auszuführen. Wenn der fremde Körper ins Auge eingedrungen ist, so hängt die Möglichkeit, ihn zu extrahiren, von seinem Sitze ab. (S. Fremdkörper in der Linse und im Glaskörper.)

Glatte Wunden der Ciliargegend von geringer Ausdehnung und Tiefe heilen oft ziemlich schnell unter einem Druckverbande. Ein Iris- oder Ciliarkörpervorfall wird sofort abgetragen.

Wenn Glaskörper abgeflossen und die Wunde gross ist, kann es nothwendig werden, die Wunde durch eine Suture zu schliessen. Um zu verhüten, dass bei einer etwaigen heftigen Bewegung des Kranken die Nadel ins Auge dringt, armirt man den Faden an jedem Ende mit einer Nadel und durchsticht die Wundlippen von innen nach aussen.

Bei jeder Verletzung des Ciliarkörpers liegt die Gefahr einer sympathischen Entzündung auf dem andern Auge vor.

(Die Geschwülste des Ciliarkörpers werden mit denen der Choroidea abgehandelt.)

Dritter Abschnitt.

Irido-Choroiditis.

Man muss zwei Gruppen von Irido-Choroiditis unterscheiden:

1. Bei der ersten entwickelt sich die Krankheit aus einer Iritis; die nach dieser zurückgebliebenen hintern Synechien unterhalten eine chronische, sich auf den vordern Abschnitt der Choroidea fortpflanzende Entzündung. Dazu kommt, dass im Falle einer totalen hintern Synechie in Folge der unterbrochenen Communication zwischen vorderer und hinterer Augenkammer das Gleichgewicht zwischen den flüssigen Augenmedien gestört wird. Die Flüssigkeiten sammeln sich hinter der Iris an und drängen dieselbe gegen die Hornhaut; aber nur der periphere Abschnitt kann diesem Druck nachgeben, der mit der Linse verwachsene Pupillarrand bleibt unbeweglich an seinem Platze. Diese Vorwölbung der Iris tritt zuerst nur stellenweise in Form einzelner Buckel auf, später wird sie allgemein. Die anfangs nur matt und entfärbt aussehende Iris erscheint alsdann gedehnt und wird atrophisch. Wenn das Pupillargebiet frei und eine Untersuchung mit dem Augenspiegel möglich ist, so lassen sich im vordern Glaskörperabschnitt anfangs feine, fadenförmige Trübungen constatiren.

Der anfangs stärker als normal gespannte Augapfel wird später wieder weicher.

Schmerzen sind häufig nur gering. Das Sehvermögen ist zuerst nur wenig gestört, nimmt aber später durch die Glaskörpertrübungen merklich ab und sinkt in dem Maasse, als die Choroidea mehr und mehr in ihrer Ernährung leidet.

2. Bei den zur zweiten Gruppe gehörenden Formen hat die Krankheit von der Choroidea ihren Ausgang genommen; die Entzündung der letztern und deren Folgen haben gewöhnlich schon merkliche Störungen des Sehvermögens herbeigeführt, ehe noch die Iris betheiligt wird. So können bereits zahlreiche Glaskörpertrübungen, Erguss zwischen Choroidea und Retina, Störungen in der Ernährung der Linse vorhanden sein, wenn die Entzündung auf die Iris übergreift und durch ein plastisches Exsudat hintere Synechien entstehen.

Linse und Iris werden nun gegen die Hornhaut gedrängt, die vordere Kammer ist fast vollständig aufgehoben und zuletzt zeigt die Affection derselben Symptomencomplex, den wir für die erste Form beschrieben haben.

Ist die Irido-Choroiditis bis zu einer gewissen Entwicklung gediehen, so ist die Art ihrer Entstehung oft schwer zu erkennen. Man hat sich für die Feststellung der Diagnose des bisherigen Verlaufes an folgende Verhältnisse zu halten.

Wenn die Entzündung in der Iris angefangen hat, so darf man erwarten, dass sich der Kranke der überstandenen einzelnen Anfälle von Iritis erinnert; auch wird die Structur der Iris der abgelaufenen Iritis entsprechend beträchtlich verändert erscheinen; Entfärbung, Verdünnung und Atrophie werden nicht fehlen. Die Linse trübt sich in diesen Fällen seltner und erst in einer spätern Zeit, die anfangs unbedeutende Abnahme des Sehvermögens wird erst wesentlich, wenn plastische Exsudate im Pupillargebiet und Trübungen im Glaskörper und in der Linse auftreten.

In den Fällen, wo der Process sich aus einer Choroiditis entwickelt, ist die Abnahme des Sehvermögens gleich von Anfang an durch die dabei auftretenden Glaskörpertrübungen eine bedeutende. Häufig tritt Netzhautablösung mit charakteristischer Beschränkung des Gesichtsfeldes auf. Der intraoculare Druck nimmt allmählich ab, die Linse trübt sich und verkreidet. Die zur Choroiditis hinzutretende Iritis zeigt keine acuten entzündlichen Symptome und nimmt demgemäss einen schleichenden Verlauf.

Verlauf und Ausgang. Beide Formen von Irido-Choroiditis verlaufen, abgesehen von den periodischen Steigerungen der entzündlichen Symptome sehr langsam. Im Verlauf der Affection kann die Steigerung des intraocularen Druckes glaucomatöse Symptome hervorrufen und zur Atrophie der Retina führen.

Mitunter wird durch einen serösen Erguss oder ein Blutextravasat die Netzhaut von der Innenfläche der Choroidea abgelöst, Complicationen, die

sich durch besondere, bei den Krankheiten der Choroidea und Retina zu erwähnende Erscheinungen zu erkennen geben.

Wenn der krankhafte Process nicht zum Stillstande kommt, so ist der Ausgang im allgemeinen der, dass die hintere Kammer vollständig von Exsudaten ausgefüllt, der Ciliarkörper in den Process hineingezogen wird, und mit Entwicklung der Cyclitis Atrophie des Auges eintritt.

Prognose. Dieselbe ist immer sehr ernst, aber variirt je nach der Periode und der besonderen Form der Affection. In den leichten Fällen von Irido-Choroiditis ohne bemerkenswerthe Veränderung der Choroidea, ohne Complication seitens der Netzhaut oder der Linse und bei nur unbedeutender Menge plastischer Exsudate hinter der Iris kann eine zweckmässige Therapie den Verlauf der Krankheit sistiren, das vorhandene Sehvermögen erhalten und selbst bessern. Desswegen ist die Prognose weniger schwer, wenn die Irido-Choroiditis mit der Iritis angefangen hat.

Man darf bei dieser Form die Hoffnug selbst bei schon beginnender Phthisis bulbi nicht aufgeben, vorausgesetzt, dass der Atrophie nur Ernährungsstörungen im Glaskörper, keine merkliche Gewebsveränderung zu Grunde liegt und das centrale und periphere Sehen noch leidlich gut ist. Denn die Therapie vermag das weitere Fortschreiten dieser Form von Atrophie zu hemmen.

Die Prognose wird absolut schlecht bei Ablösung der Retina oder bei Betheiligung des Ciliarkörpers an dem krankhaften Process. (Empfindlichkeit auf Berührung Retraction der Irisperipherie u. s. w.)

Aetiologie. Meistens lässt sich die Entwicklung einer Irido-Choroiditis auf das Bestehen einer alten hintern Synechie als ursächliches Moment zurückführen; öfters wird Irido-Choroiditis auch durch fremde Körper (versenkte Linse) veranlasst, die selbst nach erfolgter Einkapselung, nach Verlauf einer längeren oder kürzeren Zeit durch Veränderung ihres Ortes im Innern des Auges noch gefährlich werden können. Endlich können die von der Choroidea ihren Ausgang nehmenden Fälle vom Allgemeinzustande abhängig sein, wie z. B. bei Frauen während der klimakterischen Jahre oder bei Unregelmässigkeit in der Menstruation Irido-Choroiditis beobachtet worden, für die sich keine andern Ursachen auffinden lassen.

Behandlung. In allen Fällen, wo Irido-Choroiditis mit hintern Synechien verbunden vorkommt, ist vor allem die Herstellung der Communication zwischen vorderer und hinterer Kammer durch eine Iridectomy geboten. Gewöhnlich ist das Irisgewebe schon so verändert, dass es beim Fassen mit der Pincette zerreisst, wobei die Synechien an der Kapsel haften bleiben (Iridorhexis).

Während der Operation fliesst eine gelbliche hinter der Iris angesammelte Flüssigkeit ab, die Vortreibung der Iris verschwindet und die vordere Kammer wird tiefer. Nach Wiederherstellung der Communication bessert sich das Sehvermögen nicht sowohl wegen des neuen, den Licht-

strahlen eröffneten Durchganges durch die Iris als vielmehr wegen Hebung des Ernährungszustandes in der Choroidea und dem Glaskörper, dessen Trübungen sich allmählich resorbiren.

Selbst das Aussehen der Iris wird besser; daher muss diese Wiederherstellung der Communication zwischen vorderer und hinterer Kammer um jeden Preis bewerkstelligt werden, müsste man auch die Iridectomy verschiedene Male wiederholen, weil sich die neue Pupille durch neue plastische Exsudate immer wieder schliesst. Hat man erst das gewünschte Resultat erreicht, so sieht man häufig Augen, die bereits zu atrophiren anfangen, wieder ihren normalen Umfang und ihre normale Spannung bekommen.

Dieser Zustand contraindicirt also die Operation nicht, und nur wenn die Atrophie des Auges bereits eine gewisse Grenze überschritten hat und von Atrophie der Choroidea mit Gefässobliteration herrührt, darf man von einer Operation nichts mehr erwarten. Die Iridectomy stösst auf viel mehr Schwierigkeiten, wenn zwischen Iris, Linsenkapsel und Ciliarfortsätzen eine flächenhafte, feste Verklebung entstanden ist. Unter diesen Verhältnissen genügt es nicht, die Iris allein zu fassen, vielmehr muss aus den festen Schwarten selbst ein möglichst grosses Stück entfernt werden. Leider wird oft hinterher durch neue Exsudate das Resultat einer glücklichen Operation wieder vernichtet und nur die Excision eines grossen Irislappens bis zur Ciliarinsertion und gleichzeitige Entfernung der darunter liegenden Pseudomembran stellt den Erfolg einigermaßen sicher.

In vielen Fällen lässt sich dieses Resultat nur durch gleichzeitige Extraction der meistens doch in ihrer Ernährung beeinträchtigten und mehr oder weniger getrübbten Linse erreichen. Die gewöhnliche Iridectomy, wie sie oben beschrieben ist, würde den gewünschten Erfolg nur in unvollkommener Weise erzielen; sie muss daher durch folgendes Verfahren ersetzt werden:

Mit dem schmalen Gräfe'schen, für die lineare Cataractoperation (s. daselbst), bestimmten Messer punktirt man die Sclera an einer 1 mm. vom Hornhautrande entfernten Stelle, geht am untern Rande der Hornhaut hinter der Iris durch, führt das Messer an der hintern Fläche derselben bis zur Stelle der Contrapunction, durchsticht wieder Iris und Sclera, dies Mal von innen nach aussen und vollendet den Schnitt.

Derselbe gleicht dem peripherischen Schnitt für die Gräfe'sche Staar-extraction (s. w. u.) mit dem Unterschiede, dass das Messer gleichzeitig die Iris an ihrer Ciliarinsertion durchschneidet und die Linsenkapsel öffnet, so dass in der Regel aus der Wunde etwas Linsenmasse austritt. Sodann führt man eine besonders geformte Kapselpincette ein (Fig. 65.) so

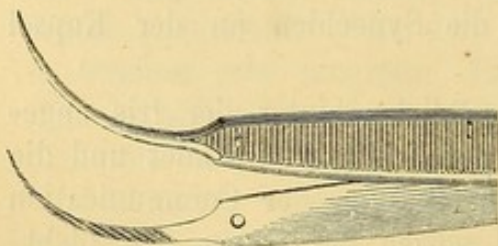


Fig. 65. Kapselpincette.

zwar, dass die eine Branche sich zwischen Hornhaut und Iris, die andere hinter der Iris und den Pseudomembranen befindet. Die letztere Branche dringt natürlich in die Linse selbst ein. Indem man die Pincette kräftig vorschiebt, sucht man so viel wie möglich zu fassen, das Gefasste zieht man nach aussen; stösst man hierbei auf Widerstand, so forcirt man die Extraction nicht, sondern trägt die herausbeförderten Massen mit einigen Scheerenschlägen ab.

In der Regel reicht dies Manöver zur Entbindung der Linse aus; sollte die Linse indess der Iris und den Pseudomembranen nicht folgen, so müsste man die Kapsel mit dem Cystitome einreissen und die Extraction in der gewöhnlichen Weise vornehmen (s. u.). Trifft man in Folge von Verkreidung der Cataract auf ernstliche Schwierigkeiten, so muss man einen etwas starken Haken in die vordere Linsenfläche einschlagen und so das Linsensystem herausbefördern. Es ist wichtig, alle opaken Theile der Kapsel, die ohne beträchtliche Zerrung der mit ihr verklebten Iris entfernt werden können, so vollständig als möglich zu extrahiren. (v. Gräfe.)

Trotz der Extraction einer bedeutenden Menge von Pseudomembranen sieht man häufig die Oeffnung sich durch neue Schwarten wieder schliessen. Es wird dann nothwendig die Operation zu wiederholen, aber nicht eher als bis der entzündliche Process, der die neuen Pseudomembranen geliefert hat, vollständig zum Stillstand gekommen ist. Wenn man alsdann nach vorausgegangener Linsenextraction die Operation erneuert, so kann es ausreichend sein, nach Anlegung des Schnittes in der Sclera einen scharfen Haken in die Pseudomembranen einzuschlagen und soviel als möglich von denselben herauszuziehen.

Nach den oben ausgeführten Erörterungen dürfte es rathsam sein, die wiederholte Iridectomie, durch die Iridotomie mit der Wecker'schen Scheere zu ersetzen.

Nach definitiver Herstellung der Communication zwischen den tiefern Augenabschnitten mit der vordern Kammer durch eine noch so klein bleibende künstliche Pupille kann ausserdem noch die Einleitung einer Allgemeinbehandlung nach den oben angegebenen Principien (Diaphorese, Hautreize u. s. w.) nothwendig werden.

Vierter Abschnitt.

Sympathische Augenehtzündung.

Wenn auf einem Auge eine traumatische Irido-Choroiditis besteht, sieht man häufig das andere von einer analogen Affection befallen werden; diese letztere hat den Namen „sympathische Augenehtzündung“ erhalten. Sie stellt sich unter verschiedenen Formen dar.

1. Die sympathische Irido-Cyclitis, die gefährlichste und häufigste dieser Formen, fängt mit Abnahme des Sehvermögens, Thränen, Lichtscheu und pericornealer Injection an.

Gleichzeitig treten Exsudate am Pupillarrande und auf der Hinterfläche der Iris auf, welche sich rasch organisiren und feste Schwarten bilden.

Die Pupille zeigt sich verengert, in Folge der totalen hintern Synechie unbeweglich und ohne Reaction auf Atropin. Die Iris erscheint anfangs mehr gespannt und entfärbt; in Folge von Ergüssen in das Parenchym derselben aber wird sie dicker und die vordere Kammer verliert an Tiefe. Zu diesen Symptomen gesellen sich nach Verlauf einiger Zeit die der Cyclitis: Empfindlichkeit gegen Betastung der Ciliargegend, Ergüsse in den Glaskörper, zunehmende Erweichung des Augapfels.

Durch diese Verhältnisse erleidet das Sehvermögen eine bedeutende Herabsetzung und das Gesichtsfeld eine merkliche Einengung. Mit fortschreitender Krankheit füllt sich die Pupille mit Pseudomembranen, während die Irisperipherie durch Verklebung ihrer Hinterfläche mit dem Ciliarkörper rückwärts gezogen wird und folglich die vordere Kammer in ihrem peripherischen Abschnitte an Tiefe zunimmt. Die Linse wird undurchsichtig, die Retina löst sich ab und der Augapfel atrophirt. In günstigen Fällen kann der Process vor dem Eintritt dieser letzten Phase zum Stillstande kommen und ein geringes Sehvermögen bestehen bleiben, das durch einen operativen Eingriff möglicher Weise noch gebessert werden kann.

2. Die sympathische Iritis serosa ist weniger gefährlich als die vorhergehende Form. Ihre Symptome sind die der gewöhnlichen Iritis serosa (s. S. 130): Leichte episclerale Injection, Trübung des Kammerwassers, grauliche Beschläge auf der Hinterfläche der Hornhaut, abnormes Aussehen der Iris, Erweiterung der Pupille und Steigerung des intraocularen Druckes.

3. Die sympathische Chorio-Retinitis ist bislang nur von v. Gräfe in 2 Fällen beobachtet. Auf die lineare Extraction einer in die vordere Kammer vorgefallenen verkreideten Catarakt war zunächst Irido-Cyclitis des operirten Auges mit Empfindlichkeit auf Druck eingetreten. Sechs Wochen nach der Operation begann der Patient auch über das andere bis dahin gesunde Auge zu klagen und man constatirte eine plötzliche Abnahme des Sehvermögens und Gesichtsfelddefect. Bei der ophthalmoscopischen Untersuchung liess sich verminderte Transparenz der Retina sowie Erweiterung und Schlängelung der Netzhautvenen nachweisen.

Gleichzeitig erschienen leichte Symptome von Iritis serosa.

Unter einer entsprechenden Behandlung (Blutentziehungen, Sublimat, Jodkalium) besserte sich das Sehvermögen des anderen Auges allmählich und wurde wieder normal, während gleichzeitig sich die Empfindlichkeit des operirten Auges vollständig verlor.

Der zweite Fall betraf einen Kranken, der das eine Auge seit seiner

Jugend durch Netzhautablösung mit ausgedehnter Kalkeinlagerung in der Choroidea verloren hatte. Im zwanzigsten Lebensjahre traten auf dem anderen Auge die eben beschriebenen Symptome der Retinitis auf, während gleichzeitig das erblindete Auge gegen Betastung empfindlich wurde. Nach Entfernung des letztern durch die Enucleation verschwanden auch die Symptome der sympathischen Affection.

4. Die vierte Form sympathischer Augenaffection unterscheidet sich von den übrigen dadurch, dass sie von keiner materiellen Gewebsveränderung des Auges begleitet wird. Sie hat den Namen der sympathischen Neurose erhalten und characterisirt sich durch eine lebhafte Lichtscheu mit consecutivem Spasmus des Orbicularis, Thränenfließen und leichte pericorneale Injection, die sich besonders nach Anstrengungen beim Sehen einstellt. Ausserdem ermüden die Augen rasch und die Accommodation ist beschränkt.

Verlauf und Ausgang. Die Zeit, welche zwischen der Erkrankung des einen und dem Beginn der sympathischen Affection auf dem andern Auge verfließen kann, ist sehr verschieden. Während sie bisweilen schon nach einigen Wochen auftritt, hat man sie andere Male erst nach zwanzig bis dreissig Jahren sich entwickeln sehen, aber immer ging die charakteristische Schmerzhaftigkeit auf Druck am ersten Auge voraus. Die unter dem Bilde der Irido-Cyclitis auftretende sympathische Affection bricht gewöhnlich nicht plötzlich aus, nimmt vielmehr einen zwar schleichenden, dafür aber durch keinen directen therapeutischen Eingriff aufzuhaltenden Verlauf, bei welchem das Auge nur selten vor Atrophie und vollständiger Erblindung bewahrt bleibt.

Die sympathische Iritis serosa setzt das Sehvermögen keinen ernstlichen Gefahren aus; sie ist eine kaum schwere Form von Iritis serosa, auf welche die Therapie leicht Einfluss hat.

Die sympathische Neurose endlich hindert zwar den Kranken am Gebrauch seiner Augen, bewirkt aber niemals eine materielle Veränderung.

Prognose. Sie ist sehr gut bei der Neurose, günstig bei der Iritis serosa, sehr schlecht für die Irido-Cyclitis, denn selbst einer energischen chirurgischen Behandlung gelingt es nur in sehr seltenen Fällen, ein erhebliches Sehvermögen zu erhalten.

Aetiologie. Der Ausbruch eines sympathischen Augenleidens ist bei allen Verletzungen der Ciliargegend zu fürchten, mag nun der Ciliarkörper direct betheiligt sein oder erst nachträglich durch Zerrung von Seiten der Narbe wie z. B. bei Einheilung eines Irisvorfalles gereizt werden.

Fremde in den Augapfel eingedrungene Körper können noch nach Jahren vollkommener Unempfindlichkeit des Auges, wahrscheinlich in Folge kleiner Ortsveränderungen plötzlich Reizerscheinungen verursachen.

Verkalkte Cataracte oder Kalkablagerungen in der Choroidea, wie man sie nach Irido-Choroiditen oder Irido-Cycliten selbst in atrophischen Stümpfen trifft, können einen chronischen Reizzustand unterhalten, der bei irgend

welcher Veranlassung auf dem andern Auge die sympathische Erkrankung veranlasst.

Die Ursache sei, welche sie wolle, immer geht dem Ausbruch der Krankheit auf dem zweiten Auge eine bisweilen sehr lebhafte Druckempfindlichkeit der Ciliargegend auf dem primär erkrankten Auge voran. Dieses charakteristische Merkmal macht uns auf die drohende Gefahr aufmerksam oder zeigt uns bei schon erfolgtem Ausbruche die wahre Ursache an.

Die Uebertragung der Reizung von einem Auge zum andern geschieht in der Bahn der Ciliarnerven; da nachgewiesenermassen das Neurilemm dieser Nerven lange Zeit dem atrophischen Processe Widerstand zu leisten vermag, so darf es uns nicht Wunder nehmen, wenn selbst in ganz phthisischen Stümpfen Ciliarnerven mit unversehrter Leitungsfähigkeit gefunden werden. Viel seltener scheint die Uebertragung durch den N. opticus stattzufinden. (Mooren.)

Behandlung. Da es keine Mittel gibt, die specielle Form, unter welcher eine drohende sympathische Ophthalmie auftreten wird, vorauszu sehen, so erscheint es unter allen Verhältnissen, wo die Gefahr einer sympathischen Erkrankung vorliegt, geboten, womöglich dem Ausbruch derselben, wenn auch durch einen energischen Eingriff, zuvorzukommen. Derselbe ist immer gerechtfertigt, wenn Schmerzhaftigkeit auf Berührung der Ciliargegend des verletzten Auges vorhanden ist. Das heroische, aber auch allein zuverlässige Mittel, das andere Auge vor sympathischer Erkrankung zu bewahren, besteht in der Enucleation des verletzten schmerzhaften Auges. (S. die Beschreibung dieser Operation S. 116.)

Wenn die sympathische Affection schon aufgetreten ist und zwar unter der schweren Form der Irido-Cyclitis, so kann die Enucleation des andern Auges den Process nicht mehr aufhalten. Dennoch darf dieselbe nicht unterlassen werden, wenn Empfindlichkeit gegen Betastung vorhanden und das Sehvermögen auf dem Auge erloschen ist. Bei unüberwindlichem Widerstande seitens des Kranken oder bei noch erhaltenem geringen Sehvermögen, kann man eine breite Iridectomy in Verbindung mit der Linsenextraction nach der oben beschriebenen Methode ausführen.

Das von sympathischer Irido-Cyclitis befallene Auge wird selten durch die gegen diese Krankheit empfohlenen Mittel beeinflusst. Ganz im Beginn der Affection hat man gute Erfolge von einer sehr peripherischen Iridectomy mit dem v. Gräfe'schen schmalen Messer gesehen. Man hat sich aber jedes chirurgischen Eingriffes zu enthalten, wenn die Entzündung schon bis zu einem gewissen Grade gediehen ist, wenn gelbliche Exsudate die Pupille ausfüllen und die Iris an die Linsenkapsel heften, wenn die Iris von gröbern Gefässen durchzogen ist u. s. w. Iridectomyversuche in diesem Stadium zeigen sich nicht allein fruchtlos, sondern geradezu schädlich, weil von ihnen ein neuer die Entzündung steigernder Reiz ausgeht, der den Verlust des Auges noch unvermeidlicher macht.

Es ist demnach durchaus indicirt, den Ablauf aller entzündlichen Erscheinungen abzuwarten; erst wenn die Gefässentwicklung in der Iris zum Stillstande gekommen ist, die sichtbaren Pseudomembranen ein grauliches, gefässfreies Aussehen bekommen haben, die Ciliargegend nicht mehr schmerzhaft gegen Berührung ist und wenn endlich die allerdings immer bedeutend verminderte Spannung des Auges keinen merklichen Schwankungen mehr unterliegt, darf man an eine Iridectomy denken.

Die Zeit, die man verstreichen lassen muss, beträgt zum wenigsten drei bis vier Monate, aber im allgemeinen ist es von Nutzen, möglichst lange zu warten, um das Auge wieder vollständig zur Ruhe kommen zu lassen. Niemals darf man sich aus Furcht vor Phthisis bulbi und Verlust des Sehvermögens zu einer vorzeitigen Operation hinreissen lassen. Die beginnende Phthisis kommt oft von selbst zum Stillstande.

Nach dem Aufhören aller Reizsymptome muss man die Iridectomy in Verbindung mit der Extraction der Linse und der Pseudomembranen nach der oben beschriebenen Methode ausführen. Wenn sich die so erhaltene Pupille wieder schliessen sollte, so müsste man noch einmal ein Stück Iris entfernen. Vielleicht wäre in solchen Fällen die Iridectomy besser durch die Iridotomy zu ersetzen.

Der sympathischen Iritis serosa gegenüber genügen in der Regel nach Entfernung des primär erkrankten Auges die gegen die gewöhnliche Form derselben empfohlenen Mittel. (s. S. 135 u. ff.)

Die Enucleation des primär erkrankten Auges bringt auch die sympathische Neurose beinahe auf der Stelle zum Verschwinden.

Ich habe statt der Enucleation die Durchseidung der Ciliarnerven nicht allein gegen die schon ausgesprochene sympathische Neurose, sondern auch in allen Fällen angewendet, wo man eine sympathische Affection zu fürchten hat. Wenn sich Druckempfindlichkeit in der Ciliargegend constatiren lässt, rathe ich noch, ehe sich ein Symptom sympathischer Erkrankung zeigt, die Durchseidung vorzunehmen. Ich habe die Durchseidung auch bei heftigen Ciliarschmerzen in Folge nicht traumatischer Irido-Choroiditen, die zum vollständigem Verluste des Sehvermögens geführt hatten, ausgeführt und gute Erfolge davon geschehen.

Operationsverfahren. Nach Ermittlung der Druckempfindlichen Stelle, wo dem entsprechend die Durchseidung der Ciliarnerven vorgenommen werden soll, hebe ich nahe am Hornhautrande gerade wie bei der Schieloperation eine Conjunctivalfalte auf und schneide sie ein, gehe dann mit der Spitze der stumpfen Scheere zwischen Conjunctiva und Sclera und löse in der durch die Operation bedingten Richtung und Ausdehnung das Zellgewebe zwischen beiden. Nun bringe ich unter den, dem Schnitt zunächst gelegenen geraden Muskel einen Schielhaken, fixire auf diese Weise das Auge und bringe mir gleichzeitig die übrigens möglichst zu schonende Muskelinsertion deutlich zur Anschauung.

Hierauf stosse ich hinter der Ciliargegend in schiefer Richtung gegen die Oberfläche und unter Vermeidung der Linse ein schwach concaves, Neurotomähnliches, schmales Messer in die Sclera ein. Die Contrapunction erfolgt in der Weise, dass nach Vollendung des Schnittes eine dem Aequator parallele lineare Wunde vorhanden ist, in die sich sofort der Glaskörper einstellt. Die Länge der Scleralwunde muss der Ausdehnung der schmerzhaften Gegend entsprechen. Nach vorsichtiger Entfernung des Hakens lege ich die Conjunctiva wieder an die Hornhaut an. In einigen Fällen habe ich die Bindehautwunde durch ein oder zwei Nähte geschlossen.

Die Reaction nach der Operation ist sehr mässig und verlangt nur Ruhe, bei Schmerzen oder Schlaflosigkeit subcutane Morphinum injectionen und Druckverband.

Krankheiten der Choroidea.

Erster Abschnitt.

Choroiditis exsudativa.

Diese Affection zeigt sich unter verschiedenen Formen:

1. Choroiditis plastica simplex.

Sie ist durch fleckweise auftretende Exsudate von verschiedener Form und Grösse characterisirt. Bald haben die Flecke nur ein Drittel oder Viertel von der Grösse der Sehnervenpapille, bald übertreffen sie die letzteren an Ausdehnung. Die kleinen sind mehr oder weniger rund, die grossen von unregelmässiger polygonaler Gestalt. Im Beginne der Affection erscheinen diese Flecke bei der ophthalmoscopischen Untersuchung als weissliche Opacitäten, deren Ränder sich allmählich in die gesunde Umgebung der Choroidea verlieren. Später wird die Farbe der Trübung gelblich, sie ist scharf umschrieben und von einem schwärzlichen aus den Pigment der zerstörten Zellen gebildeten Ringe umgeben. Endlich wird mit fortschreitender Krankheit das Gewebe der Choroidea an diesen Stellen so atrophisch, dass die Sclera sichtbar wird. Nur in der Mitte des weissen perlmutterglänzenden Fleckes lassen sich noch Spuren von Choroidalgefässen oder von Pigment entdecken. Der Sitz dieser Exsudate ist sehr verschieden, sie können über den ganzen Augengrund verbreitet sein. Bald nimmt der Process von der Gegend des Aequators seinen Ausgang und schreitet gegen den hinteren Augenpol fort, bald nimmt er den umgekehrten Weg.

Die Trübungen der Choroidea unterscheiden sich von denen der Retina durch folgende ophthalmoscopische Zeichen. Die Exsudatflecke der Retina haben eine glänzendere Färbung, sie sind viel intensiver opak und ihre Ränder werden durch sehr feine, der Richtung der Nervenfasern entsprechende Radiärstreifen gebildet. Wenn die Retina Sitz der Trübungen ist, so erscheinen die Gefässe dieser Membran geschlängelt und verschwinden theilweise unter den Trübungen, während man sie über die in der Choroidea gelegenen Exsudatflecke frei und ohne Veränderung ihres Aussehens hinwegziehen sieht. Nicht mehr Schwierigkeiten macht es, Exsudate der Choroidea von atrophischen Herden derselben zu unterscheiden. Die letztern haben nicht den matten und gelblichen Reflex der erstern, zeigen vielmehr in Folge der fast vollständigen Entblössung der Sclera das dieser Membran entsprechende schillernde, marmorirte, bläuliche Aussehen. Die Umgebung der atrophischen Herde zeigt ausserdem Gewebsveränderungen (Unregelmässigkeit in der Pigmentirung), während die Exsudate die umgebenden Abschnitte vollständig intact lassen.

Anfangs zeigt das Gewebe der Retina keine Veränderung; höchstens erscheinen ihre Gefässe etwas enger, wahrscheinlich in Folge mechanischer Circulationsstörungen, welche auf Compression der Gefässe durch die prominenten Exsudate der Choroidea zurückzuführen sind. Später beobachtet man bisweilen eine leichte Veränderung in der Transparenz der Retina, die vorübergehend wahrgenommen wird und ohne Hinterlassung von Spuren wieder verschwindet.

Die exsudative Choroiditis verbindet sich häufig mit bald diffus bald als Flocken oder als flottirende Membranen auftretenden Glaskörpertrübungen. Diese Opacitäten können gleich anfangs abgesetzt werden, oder auch erst in einer spätern Zeit erscheinen.

Die Sehstörung ist vom ersten Anfang an eine bedeutende. Die Kranken klagen über Nebel, feste oder bewegliche Trübungen (Scotome) und bei der Prüfung der Functionen constatirt man eine mehr oder weniger beträchtliche Herabsetzung der Sehschärfe, Gesichtsfeldbeschränkung oder Defecte.

Diese verschiedenen Störungen hängen theils von den Glaskörpertrübungen, theils von functionellen Störungen der Retina ab, die man auf Circulationsstörungen oder directe Compression der Retina beziehen muss. Die Exsudate beeinträchtigen das centrale Sehen um so mehr, je näher sie dem hintern Pole sitzen.

Empfindlichkeit des Auges auf Betastung und selbst spontane Schmerzen während der acuten Periode bilden regelmässige Begleiterscheinungen.

Verlauf und Ausgang. Die exsudative Choroiditis verläuft chronisch. Bei kurzer Dauer der Krankheit und geringer Ausdehnung der Flecken kann sie ohne Hinterlassung von Spuren verschwinden. Tritt die Resorption erst nach längerer Zeit ein, so kommt es zur Bildung eines mehr oder weniger breiten Pigmentsaumes um die betreffenden Stellen der Choroidea, während diese selbst ihr Pigment nicht wieder erhalten.

Oft bekommt durch diese unregelmässige Anordnung des Pigmentes der Augenhintergrund ein getigertes Aussehen.

In andern Fällen atrophirt das Choroidalgewebe an Stelle der alten Exsudate, während gleichzeitig neue Exsudate auftreten, so dass auf demselben Auge Exsudate, pigmentlose Stellen und atrophische Herde nebeneinander zur Beobachtung gelangen. Abgesehen von den unregelmässigen, diese Flecke umgebenden Pigmentanhäufungen, nimmt man auch bräunliche oder rothe, wahrscheinlich von Hämorrhagien der Chorio-Capillaris herrührende Flecke wahr. Ausser den schon erwähnten Veränderungen der Netzhaut und des Glaskörpers complicirt sich die Affection bisweilen auch mit Iritis. Umgekehrt liegt manchmal Iritis der Erkrankung der Choroidea zu Grunde und die Choroidea ist erst durch Fortpflanzung des Processes, unter diesen Verhältnissen natürlich zuerst in der Peripherie, betheiligt. Während solcher bisweilen wenig Exsudat liefernder, aber mit langdauernden Hyperämien einhergehender Irido-Choroiditen entwickeln sich gar nicht selten Entzündungen der Sclera, welche durch ihre Neigung zu Recidiven ausgezeichnet sind. Die Entzündungsherde der Sclera sind an ihrer Prominenz, ihrer violetten Färbung, sowie an ihrer Schmerzhaftigkeit auf Berührung leicht zu erkennen.

Prognose. In allen frischen Fällen darf man auf vollständige Heilung hoffen. Selbst wenn die bereits gesetzten Gewebsveränderungen nicht wieder rückgängig werden sollten, pflegt das Sehvermögen nicht merklich zu leiden. Die Aussicht auf vollständige Heilung nimmt mit der Dauer der Krankheit ab; besonders bei centralem Sitz der Exsudate (am hinteren Augenpol) hat man in seiner Prognose vorsichtig zu sein. Auch das Gesichtsfeld hat man zu berücksichtigen; endlich muss man den Kranken auf häufige Recidive vorbereiten.

Aetiologie. Die Ursachen dieser Affection sind wenig bekannt, man trifft sie häufig zusammen mit allgemeinen Störungen und bei Frauen nach Puerperalfieber, während der Schwangerschaft und in den klimakterischen Jahren. Die syphilitische Diathese ist ebenfalls als Ursache angegeben, aber unter dem Einfluss der letztern gelangt häufiger eine andere unten zu beschreibende, exsudative Form zur Entwicklung.

Behandlung. Neben der an erster Stelle anzuordnenden Schonung des Auges muss die Behandlung vor allen Dingen den causalen Indicationen, beziehungsweise dem Allgemeinzustande Rechnung tragen. Bei acutem Beginn der Affection und besonders, wenn von Anfang an ein centrales Scotom besteht, ist zur Resorption der Exsudate die Einleitung einer Mercurialbehandlung dringend erforderlich (Calomel innerlich und Einreibungen von grauer Salbe.) Häufig verlieren sich danach die Sehstörungen auffallend rasch. Die locale Hyperämie wird wirksam durch Blutentziehungen mit dem Heurteloup'schen Blutegel bekämpft.

Wenn die Krankheit schon alten Datums ist, so muss man sich ver-

gewissern, ob noch frische Exsudate vorhanden sind, in welchem Falle man dieselbe Behandlung wie bei dem acuten Anfalle einzuleiten hat. Nach schon erfolgter Resorption der Exsudate oder wenn nur noch atrophische Herde vorhanden sind, ist eine Mercurialbehandlung nutzlos. Man versucht alsdann eine Blutentziehung mit dem künstlichen Blutegel mit darauf folgendem vierundzwanzig bis sechsunddreissigstündigem Aufenthalt im Dunkeln; wird hinterher eine Besserung des Sehvermögens constatirt, so wird die Blutentziehung alle 6—8 Tage wiederholt. Die Allgemeinbehandlung richtet sich nach dem Allgemeinzustande des Kranken.

Complicationen mit Iritis und Scleritis müssen nach den für diese Krankheiten aufgestellten Regeln behandelt werden.

2. Choroiditis disseminata (syphilitica)

ist durch das Auftreten weisslicher, stecknadelknopfgrosser, bald isolirt stehender, bald zu dunkelrandigen Gruppen zusammengedrängter, unmittelbar hinter der Retina gelegener Exsudate in der Umgebung des hintern Augenpols oder in der Peripherie des Augenhintergrundes charakterisirt. Neben der beschriebenen gelangen bisweilen auch mehr dunkle, röthliche (durch extravasirtes Blut gefärbte?) Exsudate zur Beobachtung.

Wenn, wie nicht selten, die disseminirte Choroiditis auf die Retina übergreift, verliert die letztere ihre Transparenz, während gleichzeitig an ihren Gefässen Ueberfüllung und Schlängelung bemerkt wird. Eine noch häufigere und für diese Affection fast charakteristische Complication ist das Auftreten von Glaskörpertrübungen in Gestalt feiner Membranen. Sie erscheinen plötzlich, verschleiern den Augenhintergrund, verlieren sich mitunter in kurzer Zeit und erscheinen periodisch im Laufe der Affection von Neuem.

Die Sehstörungen sind sehr bedeutend und die Kranken klagen bald über einen diffusen Nebel, bald über eine die Gegenstände nur zeitweise verdeckende flottirende Wolke. Andere Male wird durch die Prüfung der Functionen die Existenz von Gesichtsfelddefecten oder centralen Scotomen nachgewiesen. Die Herabsetzung der centralen Sehschärfe erreicht einen besonders hohen Grad, wenn die Exsudate an der Stelle oder in der Umgebung des gelben Flecks gelegen sind; unter diesen Verhältnissen tritt auch Metamorphopsie ein; d. h. die fixirten Objecte erscheinen dem Kranken verzerrt.

Verlauf und Ausgang. Der wesentlich chronische Verlauf wird zuweilen durch acute Exacerbationen unterbrochen; bei frühzeitiger Einleitung einer richtigen Behandlung kann vollständige Herstellung erfolgen; häufig aber führt der Process in fortschreitender Entwicklung zur Atrophie der Choroidea. Wenn die Retina sich an der Affection betheiligt hat, kann auch diese und selbst der Sehnerv atrophisch werden. Die Glaskörpertrübungen können auch nach der Heilung der Choroiditis fortbestehen.

Die Prognose hängt von dem Stadium, in welchem die Krankheit zur Beobachtung gelangt, und von den bereits eingetretenen Veränderungen

ab; sie ist absolut schlecht, wenn es bereits zu Atrophie der Choroidea und Retina gekommen ist; sie ist wenig günstig nach längerem Bestehen von Exsudaten in der Gegend der Macula lutea oder von Glaskörpertrübungen, auf deren Resorption man nicht mehr rechnen darf. In frischen Fällen ist dagegen die Prognose durchaus günstig; selbst wenn die Exsudate über den ganzen Augengrund verbreitet sind, führt eine rationelle Behandlung zu völliger Resorption derselben und zu Wiederherstellung des normalen Sehvermögens. Recidive sind häufig.

Aetiologie. In der Mehrzahl der Fälle liegt Syphilis zu Grunde; andere Ursachen sind wenig gekannt.

Behandlung. Bei bestehender spezifischer Diathese hat man die Behandlung mit einer antisyphilitischen Cur zu beginnen. Dem entsprechend lässt man zwei oder drei Monate hindurch kleine Sublimatdosen nehmen und mehrere Wochen lang Einreibungen mit grauer Salbe machen. Gegen die Hyperämie wendet man den künstlichen Blutegel, trockne Schröpfköpfe, Senfteige u. s. w. an.

Wegen der Häufigkeit der Recidive muss der Zustand der Augen längere Zeit hindurch sorgfältig überwacht werden. Je nach dem Allgemeinzustande des Kranken hat man ein tonisirendes Verfahren oder Ableitungen auf den Darm oder die Haut einzuleiten.

Eine methodische Schwitzcur leistet oft ausgezeichnete Dienste. Absolute Ruhe der Augen, gewissenhafte Schonung in der ersten Zeit nach erfolgter Heilung bei Wiederaufnahme der unterbrochenen Thätigkeit sind unerlässlich, wenn schädliche Hyperämien und Recidive vermieden werden sollen.

3. Choroiditis areolaris (Förster).

Bei dieser besondern Form der exsudativen Choroiditis entstehen am hintern Augenpole und in der Umgebung des Sehnerven aus durchscheinendem, areolärem, ungefärbtem Gewebe zusammengesetzte, die Umgebung etwas überragende Herde, über denen die betreffenden Netzhautstellen atrophisch werden. Bei der ophthalmoscopischen Untersuchung findet man ihr Aussehen, je nach der Dauer der Krankheit, verschieden. Im Anfange erscheinen sie als schwarz pigmentirte, von einem rothen hyperämischen Ringe umgebene Flecken mit hellem, gelbgefärbtem Centrum. Später sind es gelbe, mit Pigment umrahmte, flache Stellen, noch später atrophische Herde von grosser Ausdehnung, die von einigen Choroidalgefässen durchzogen werden und hier und da kleine Pigmentanhäufungen zeigen. Die Flecken sind durch scharfe Grenzen von den dazwischen gelegenen gesunden Partien der Choroidea abgesetzt.

Verlauf, Ausgänge und Behandlung der Choroiditis areolaris bieten keine Besonderheiten dar.

Zweiter Abschnitt.

Choroiditis suppurativa.

Eitrige Choroiditis ist anatomisch durch Absetzung von Entzündungsproducten in den Raum zwischen Choroidea und Retina oder in den Glaskörper characterisirt.

Schon bei Betrachtung mit blossem Auge wird ein, bald durch Glaskörperinfiltration, bald durch Netzhautablösung bedingter, aus der Tiefe des Auges kommender, gelblicher Reflex wahrgenommen. Gleichzeitig wird das Auge hart, die Pupille erweitert und unbeweglich, Linse und Iris nach vorn gegen die Hornhaut gedrängt. Gewöhnlich setzt sich der Krankheitsprocess schnell auf die vorderen Augenabschnitte fort: wir constatiren eitrige Iritis mit Hypopyon und selbst eitrige Infiltration der Hornhaut mit mehr oder weniger schneller Zerstörung der letztern. In schlimmern Fällen beobachtet man von Anfang an sehr starke Chemosis der Conj. bulbi, welche die Hornhaut wie mit einem lividen Wall umgibt, dieselbe verdeckt und selbst den Lidschluss verhindern kann.

Die Lider sind roth und geschwellt, besonders das obere, das über dem unteren herabhängt. Das orbitale Bindegewebe wird entzündlich infiltrirt, daher Vortreibung und Beweglichkeitsbeschränkung des Auges. Ausser dem brennenden Schmerze in den Lidern und der ganzen Augengegend, der bei jeder Bewegung und der leichtesten Berührung noch vermehrt wird, klagen die Kranken noch im Auge selbst über einen tiefen spannenden klopfenden Schmerz, sowie über Schmerzen in der Augenhöhle, welche gegen den Hinterkopf und in die ganze Kopf- und Gesichtshälfte ausstrahlen. Nicht selten besteht heftige Fieberbewegung, das Sehvermögen ist vollständig aufgehoben.

Indess sind keineswegs immer die entzündlichen Symptome von dieser Heftigkeit. Bisweilen ist die allgemeine Reaction sehr gering oder fehlt ganz, die Lider und die Conjunctiva sind kaum injicirt, der Augapfel ist nur leicht gespannt, wenig prominent, von normaler Beweglichkeit und die nur wenig ausgesprochenen Schmerzen treten nur periodisch auf. Trotz der geringen Intensität der entzündlichen Symptome ist auch in diesen Fällen die Eiterproduction auf der Oberfläche der Choroidea, im Glaskörper und in der vorderen Kammer eine rasche und reichliche.

Verlauf und Ausgang. In der Regel peracut erreicht die eitrige Choroiditis rasch ihr Höhestadium, selten braucht sie mehrere Wochen, um nach einander alle Theile des Auges in den Process hineinzuziehen (Phlegmone des Auges). Bisweilen erlischt die Eiterproduction und der Process endet in Phthisis bulbi. Häufiger kommt es durch fortdauernde Suppuration zum Aufbruch durch die Hornhaut oder die Sclera. Nach Ent-

leerung des Eiters und eines Theiles des Augeninhaltes vermindern sich die heftigen Schmerzen sowie die entzündlichen Erscheinungen, und hören allmählich ganz auf. Schliesslich erlischt auch die Suppuration und der Augapfel wird phthisisch.

Wenn, wie nicht selten geschieht, die Fistel in der Hornhaut oder Sclera sich schliesst, während die Eiterproduction im Inneren des Auges fort dauert, so entwickelt sich in Folge der Eiterverhaltung der frühere Zustand der vermehrten Spannung und der Schmerzhaftigkeit von neuem, bis durch eine neue Perforation ein freier Abfluss für den Eiter geschaffen wird. Immer bildet Phthisis bulbi den Ausgang des in der einen oder andern Weise verlaufenden Processes.

Der atrophische, tiefliegende Stumpf zeigt im allgemeinen eine unregelmässige Gestalt von der Grösse einer kleinen Erbse oder Haselnuss. Die von dem atrophischen Bulbus nur unvollständig ausgefüllte Augenhöhle kann sich bei jugendlichen Individuen verkleinern. Die ihrer normalen Stütze verlustigen Lider schliessen sich und sinken in die Orbita zurück. Der atrophische Stumpf enthält die Ueberbleibsel der desorganisirten Choroidea und Netzhaut, fibröses mit amorphen organischen Substanzen gemischtes Gewebe, Kalkablagerungen und bisweilen wahre Verknöcherungen. In der Regel sind die Stumpfe schmerzlos auf Betastung und ertragen die Einlegung eines künstlichen Auges. In anderen Fällen werden sie periodisch Sitz von Entzündungen, intraocularen Blutungen und selbst neuen eitrigen Ergüssen.

Prognose. Verlust der Functionen und der Form des Auges ist regelmässige Folge dieser Krankheit, daher die Prognose absolut schlecht.

Aetiologie. Die häufigsten Ursachen der eitrigen Choroiditis sind Verletzungen: Contusionen des Augapfels, Wunden, Verbrennungen, eingedrungenen fremde Körper, Operationen (Cataract, Staphylomoperation u. s. w.). Luxation der Linse und schwere eitrige Hornhauterkrankungen können gleichfalls diese Affection bedingen. Ausserdem ist eitrige Choroiditis als Folgezustand schwerer Allgemeinerkrankungen, nach Typhus, Pustula maligna, Puerperalfieber, Pyämie beobachtet.

Behandlung. Wird die Erkrankung durch einen eingedrungenen Fremdkörper oder eine in gleicher Weise wirkende luxirte Linse veranlasst, so hat man die fortdauernd reizende Ursache so rasch als möglich zu beseitigen. Glaubt man dem Verlauf der Krankheit noch Einhalt thun zu können, so kann man eine energische Mercurialbehandlung versuchen; bei bereits eingetretener Eiterung hat dieselbe indess keinen Sinn mehr. Anfangs erfordern die entzündlichen Symptome Blutentziehungen und Eisumschläge; einer Spannungsvermehrung sucht man durch die Paracentese der vordern Kammer oder selbst durch die Iridectomy zu begegnen.

Mit dem Eintritt der Suppuration ist nur noch Verminderung der Schmerzen und möglichste Abkürzung der Dauer der Krankheit Aufgabe

der Behandlung. Narcotica, warme Umschläge und vor allem ein grosser, dem Eiter Abfluss verschaffender Einschnitt erfüllen diese Indicationen. Die Enucleation des Auges darf während der Entzündung des orbitalen Gewebes nicht versucht werden, da die Erfahrung gezeigt hat, dass bei der Ausführung der Operation in dieser Periode eitrige Meningitis und Tod eintreten können. Diese Operation ist nur dann indicirt, wenn der Bulbus Sitz einer langdauernden das Leben des Kranken bedrohenden Suppuration ist, oder wenn ein eingedrungener fremder Körper, dessen Gegenwart eine sympathische Erkrankung des andern Auges hervorruft, auf eine andere Weise nicht entfernt werden kann.

So lange der Process im Gange ist, muss der Kranke in einem dunkeln, leicht zu lüftenden Zimmer das Bett hüten und seinem Allgemeinzustande entsprechend, meistens tonisirend ernährt werden.

Dritter Abschnitt.

Choroiditis atrophica (ectatica).

Der entzündliche Process, der dieser Krankheit zu Grunde liegt, führt einerseits zu Atrophie der Choroidea und Hypersecretion des Corpus vitreum, andererseits zu Erweichung und Verdünnung der Sclera. Daher Störung des Gleichgewichtes zwischen intraocularem Druck und der Widerstandsfähigkeit der fibrösen Hülle und Staphylombildung an einer oder an mehreren Stellen.

1. Sclero-Choroiditis anterior.

(Staphyloma anticum.)

Die Intensität der entzündlichen Symptome ist verschieden, je nachdem die Krankheit mehr oder weniger acut anfängt. Man beobachtet eine allgemeine pericorneale, den Hornhautrand mit einer bläulich gefärbten Zone umgebende Injection. Gewöhnlich ist die Injection an einer umschriebenen, meistens über der Umgebung etwas erhabenen Stelle des Umfanges am deutlichsten ausgesprochen und hier auch etwas weiter nach dem Augenäquator hin fortentwickelt. Gleichzeitig verfärbt sich die Iris und reagirt nur träge und ungleichmässig auf Licht; die Pupille ist mässig weit, besonders deutlich an der dem eben beschriebenen Entzündungsherde entsprechenden Stelle. Die Gefässe der Iris sind im Bereiche der Ausbuchtung der Pupille hyperämisch, bisweilen entwickeln sich hier auch Verwachsungen des Pupillarandes mit der Linsenkapsel. Das Kammerwasser trübt sich, die vordere Kammer erscheint tiefer, und die Spannung des Auges nimmt zu.

Nach einiger Zeit prägt sich die Prominenz der Sclera mehr und mehr aus, während die allgemeine Injection abnimmt.

Der oder die Buckel, denn es sind nicht selten mehrere zu gleicher Zeit zu beobachten, sitzen am häufigsten in einiger Entfernung vom Hornhautrande an der Stelle, wo die vordern Ciliargefässe die Sclera durchbohren, also gerade in der Gegend der Sclera, welche durch ihre verminderte Resistenz ausgezeichnet ist. (S. die anatom. Einleitung.) In einem weiter vorgeschrittenem Stadium nimmt in Folge der Durchsichtigkeit der verdünnten, erweichten und ausgebuchteten Sclera der Buckel ein bläuliches, schieferfarbenes Aussehen an.

Die entzündlichen Erscheinungen verschwinden, das Weisse des Auges ist von varicösen Gefässen durchzogen und man hat ein vorderes Sclerotic-Choroidalstaphylom vor sich. Ueber Schmerzen wird bei langsamem Verlauf der Krankheit kaum geklagt, bei rascher Entwicklung können sie sehr heftig sein. Sind Ciliarschmerzen vorhanden, so wird auch grosse Druckempfindlichkeit der erkrankten Partie beobachtet.

Die Sehstörungen hängen entweder von Veränderungen des Kammerwassers und des Glaskörpers, von progressiver Myopie (durch Verlängerung der sagittalen Axe des Auges) ab, oder stellen sich als Blitze und Funken dar, die vom Druck auf Netzhaut und Sehnerv herrühren.

In dem Masse als die Staphylome an Ausdehnung und Zahl zunehmen verschlechtert sich das Sehvermögen bisweilen bis zu vollständiger Erblindung.

Die vorderen Staphylome bieten nach ihrer Form und ihrem Sitz zahlreiche Varietäten dar. So kann man sie in der Gegend des Augenäquators, oder zwischen Aequator und Hornhautrand in den Zwischenräumen zwischen den Muskelinsertionen oder endlich in der Gegend der Ciliarinsertion der Iris antreffen. An dieser letzten Stelle können mehrere Ectasien sich berühren, mit einander verschmelzen und so einen zusammenhängenden, den Hornhautrand umgebenden Wall darstellen. Diese Form von Staphyloma annulare kann auch dadurch zu Stande kommen, dass an der Verbindungsstelle mit der Hornhaut die verdünnte Sclera in toto dem intraocularen Druck nachgibt und sich ringförmig ausdehnt. In Folge dieser allgemeinen Distension kann Zerreißung des Aufhängebandes der Linse (Zonula Zinnii) und Luxation der letztern oder auch in Folge von Verwachsung des Pupillarrandes mit der Linse, Abreißung der Iris von ihrer Ciliarinsertion zur Beobachtung gelangen. Was das Staphylom selbst anbetrifft, so wird seine Wand von der veränderten stark verdünnten Sclera gebildet, die so gedehnt sein kann, dass ihre Fasern stellenweise auseinanderweichen. Man trifft in den so entstandenen Lücken von der Choroidea herrührende Pigmentablagerungen; die Choroidea selbst pflegt bis zu dem Grade zu atrophiren, dass von ihr nur ein dünnes der Sclera fest anheftendes Häutchen übrig bleibt. Das Verhalten der Retina kann verschieden sein, bald ist sie atrophisch und haftet den Wänden des Staphyloms an, bald ist sie wie eine Brücke über das Staphylom weggespannt, bald flottirt sie in dem Kammerwasser ähnlichen, verflüssigten Inhalte des letzteren. Ausserdem erscheint der Glaskörper in toto häufig im vorderen Abschnitt vorübergehend getrübt und verflüssigt.

In der Umgebung des Staphyloms zeigt die Sclera die Zeichen einer serösen Infiltration, die Choroidea die einer fortschreitenden Atrophie. (Unregelmässigkeiten in der Pigmentirung.)

Die Gefässe und die Ciliarnerven nehmen an den Veränderungen der erkrankten Abschnitte Theil und sind an der Stelle der Ectasie vollständig atrophirt. Der letztere Umstand erklärt, warum an den dem Staphylom entsprechenden Stellen die Hornhaut ihre Sensibilität und die Iris ihre Beweglichkeit verliert.

Verlauf und Ausgang. Die Sclerotico-Choroiditis anterior ist selten acut, nimmt vielmehr häufig einen so schleichenden Verlauf, dass der Arzt erst durch die schliessliche Entwicklung der Ectasie auf sie aufmerksam wird. Mit der Entstehung der letztern hören die entzündlichen Symptome fast vollständig auf und die Krankheit scheint zu Ende zu sein.

Sie kann in der That in dieser Weise Stillstand machen, häufiger aber kommt bald ein neuer entzündlicher Anstoss, der die Bildung eines andern Staphyloms oder die Vergrösserung des erstern zur Folge hat.

Nach einer Reihe von Exacerbationen kann die Krankheit mit vollständiger Atrophie der Choroidea enden, der Augapfel seine ausgedehnte Gestalt behalten oder phthisisch werden. Man hat auch Ruptur eines einzelnen Staphyloms beobachtet (in Folge von Trauma oder spontan durch übermässige intraoculare Drucksteigerung). Der damit verbundene Ausfluss des Augeninhaltes führt zu innern Hämorrhagien mit nachfolgender Vereiterung und Atrophie des Bulbus.

Prognose. Sie ist sehr schwer, weil die Krankheit fast niemals von selbst heilt und nur im ersten Anfang durch die Behandlung zum Stillstand gebracht werden kann. Gewöhnlich endet sie mit Verlust des Sehvermögens und Entstellung des Auges.

Aetiologie. Während es zweifellos scheint, dass die Bildung der vorderen Scleralectasie fast in allen Fällen auf eine Sclerotico-Choroiditis, d. h. auf Entzündung und Atrophie der Choroidea in Verbindung mit Erweichung der Sclera zu beziehen ist, sind wir über die Ursachen dieser Entzündung viel weniger unterrichtet.

Man nimmt gemeinbin die lymphatische oder scrophulöse Diathese als Ursache an, indem man sich darauf beruft, dass die Affection vorzugsweise das jugendliche, bekanntlich der Scrophulöse am meisten unterworfenen Alter betrifft, während die Sclera ältere Personen dem intraocularen Druck viel wirksamer widersteht. Myopische Augen scheinen besonders disponirt.

Behandlung. Im Beginne der Sclero-Choroiditis anterior ist eine energische Antiphlogose durch den künstlichen Blutegel indicirt, bei acutem Verlaufe gibt man Calomel in refracta dosi und lässt graue Salbe einreiben. In chronischen Fällen ersetzt man diese Medication durch kleine Dosen Sublimat und durch Ableitung auf die Haut, den Tractus intestinalis oder die Nieren, je nach den besondern Indicationen des Falles. Wenn Zeichen

einer Iritis serosa vorhanden sind und die Spannung des Auges zunimmt, wird Atropin instillirt, wiederholte Paracentesen der vordern Kammer und vor allem die Iridectomy vorgenommen, durch welche bisweilen die Bildung von Staphylomen verhindert oder ein bereits vorhandenes in der Weiterentwicklung gehemmt wird.

Die Allgemeinbehandlung richtet sich nach den Gesundheitsverhältnissen des betreffenden Patienten.

Nach bereits erfolgter Staphylombildung kann dasselbe nur durch eine Operation beseitigt werden. Kleine Ectasien jüngeren Datums weichen bisweilen der Iridectomy, einem längere Zeit hindurch fortgesetzten Druckverbande und wiederholten Paracentesen der vorderen Kammer. Ausgebildete Staphylome sind durch Incision mit nachfolgendem Druckverbande oder durch partielle Excision oder endlich durch totale Abtragung operirt worden. Indess sind diese Operationen nicht gefahrlos, indem häufig starke Hämorrhagien und Vereiterung auf sie folgen. Zwar hat man diesen Zufällen durch vorgängige Anlegung von Suturen zu begegnen gesucht (S. das Verfahren von Critchell p. 114); indess hat man die Hämorrhagien (ex vacuo) in allen Fällen von merklicher Härte des Auges nichtsdestoweniger zu fürchten.

In der Absicht, den Kranken von seiner Entstellung zu befreien und ein künstliches Auge tragen zu lassen, hat man den vergrößerten und blinden Augapfel durch wiederholte Paracentesen der Sclera oder durch einen durch das Auge gezogenen seidenen Faden (v. Gräfe s. S. 116.) in einen phthisischen Stumpf umzuwandeln gesucht.

Wenn endlich der Allgemeinzustand des Kranken oder das besondere Verhalten des Auges eine rasche Beseitigung des Zustandes wünschenswerth machen, so ist kurzweg die Enucleation des Auges nach der Bonnet'schen Methode vorzunehmen.

2. Sclero-Choroiditis posterior.

(Staphyloma posticum.)

Diese bei Individuen mit hochgradiger Kurzsichtigkeit, besonders wenn diese progressiv ist, so häufige Affection ist vom ersten Beginn an mit dem Augenspiegel leicht zu diagnosticiren.

Zunächst fällt dem Beobachter eine weissliche, den Rand der Pupille mehr oder weniger vollständig umfassende sichelförmige Entfärbung der Choroidea auf. (Fig. 66.)

Wenn man Gelegenheit hat, den ersten Anfang der Krankheit zu beobachten, so constatirt man mit dem Augenspiegel in der Umgebung des Sehnerven beginnenden Schwund des Choroidalpigmentes. Der Augengrund wird an dieser Stelle heller und man unterscheidet leicht die durch ihre Breite sich vor den Netzhautgefäßen auszeichnenden, von graulichen Flecken umgebenen Gefäße der Choroidea.

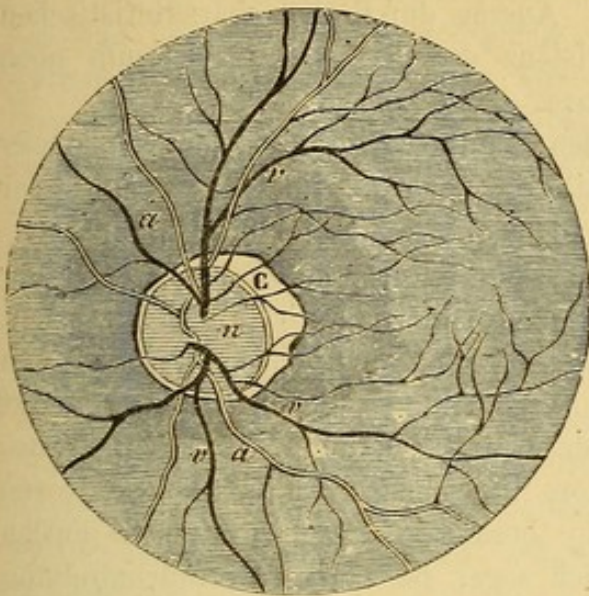


Fig. 66.

Indem diese Flecken sich mehr und mehr entfärben und die Gefässe verschwinden, entwickelt sich die charakteristische, weisse, atrophische Sichel der Choroidea; die weisse Farbe derselben entsteht durch Reflex von der fast ganz entblösten Sclera. Die Gefässe der Retina ziehen frei über die atrophischen Stellen hinweg.

Wenn der atrophische Process zum Stillstand gekommen ist, wird die entfärbte Stelle durch eine ziemlich regelmässige Bogenlinie scharf von dem normalen Gewebe abgesetzt (circumscripte Atrophie). Wenn dagegen der

Process noch im Weiterschreiten begriffen ist, so giebt sich dies durch unregelmässige Pigmentirung der allmählich der Atrophie und weissen Entfärbung anheimfallenden Umgebung zu erkennen. Daher zeigen die noch im Wachsen begriffenen atrophischen Herde unregelmässige Grenzen; zuweilen erkennt man in einer grossen atrophischen Partie mehrere concentrische, durch Pigmentzüge begrenzte Kreise, die den verschiedenen Nachschüben, welche der Process erfahren hat, entsprechen.

Am häufigsten ist die atrophische Sichel, am temporalen Umfange des Sehnerven gelegen, bisweilen umgreift sie den untern, seltner den obern Rand; man sieht aber auch das atrophische Terrain sich nach allen drei Richtungen in Gestalt eines Kleeblattes ausdehnen und in noch anderen Fällen dasselbe die ganze Pupille ringförmig umgeben.

Wenn das Staphylom eine gewisse Entwicklung erreicht, der hintere Augenabschnitt somit eine conische Ausweitung erfahren hat (s. u.), so erscheint die in der Verkürzung gesehene Sehnervpapille als ein Oval, dessen kleiner Durchmesser zusammenfällt mit der Längsrichtung der Ectasie. An der Berührungsstelle mit der Ectasie ist die Papille bisweilen excavirt und zwar in um so höhern Grade, wenn bereits vorher eine physiologische Excavation vorhanden war. Abgesehen von diesen Veränderungen erscheint der Sehnerv oft hyperämisch, besonders während des progressiven Stadiums der Krankheit.

Die Atrophie der Choroidea und die Extasie beschränken sich nicht immer auf die unmittelbare Umgebung des Sehnerveneintritts; wir sehen sie auch an anderen Stellen des Augenhintergrundes, in der Gegend der Macula z. B., auftreten und gegen die Papille hin sich weiter verbreiten.

Ziemlich oft kommen auf der Choroidea, in der Umgebung des Staphy-

loms oder der Macula rothe, von apoplectischen Ergüssen in der Choroidea herrührende Flecke zur Beobachtung. Ausser durch den charakteristischen Augenspiegelbefund gibt sich die Existenz des Staphyloma posticum noch durch folgende Merkmale zu erkennen:

1. In Folge der sich entwickelnden Scleralectasie und der von dieser abhängigen Verlängerung der sagittalen Augenaxe entsteht Myopie oder nimmt eine bereits vorhandene noch zu. (S. das Capitel über Myopie.)

2. Der Augapfel nimmt eine oft schon durch die blosse Betrachtung zu erkennende, eiförmige Gestalt an (Fig. 67.); das Auge ist prominent und wenn man den Kranken nach innen sehen lässt, bemerkt man, dass die Sclera in der Gegend des Aequators ihre normale Krümmung verloren hat; in besonders ausgesprochenen Fällen lässt sich sogar bei starker Einwärtsdrehung des Auges der dem Staphylom entsprechende Conus an seiner bläulichen Färbung von aussen her erkennen.

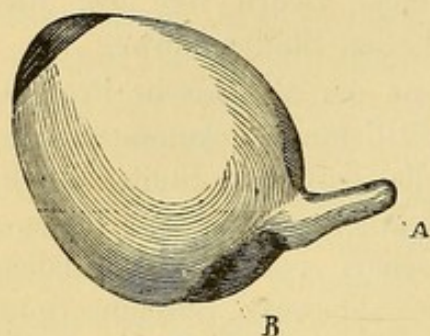


Fig. 67.

3. erscheint die Beweglichkeit des Auges durch die Entwicklung der bei Bewegungen des Auges an die Wände der Orbita stossenden hintern Scleralectasie in hohem Grade beeinträchtigt.

Ausserdem erleidet die Fähigkeit des Auges, sich nach aussen zu drehen, noch besonders eine Einbusse. Da nämlich bei den hier in Frage kommenden höhern Graden von Myopie durchweg von einem geringen Objectabstande Gebrauch gemacht und dem entsprechend andauernd eine starke Sehaxenconvergenz unterhalten werden muss, so gerathen die beiden Recti interni in einen Zustand permanenter Contraction, die ihre Dehnbarkeit herabsetzt und verhindert, dass die Recti externi das Maximum ihrer Wirkung erreichen können.

In andern Fällen, bei sehr rascher Entwicklung der Krankheit und dem entsprechender Steigerung der Myopie, nimmt die Kraft der innern Augenmuskeln nicht eben so schnell in gleichem Masse zu; es entsteht Insufficienz dieser Muskeln, dieselben reichen zur Unterhaltung der Convergenz nicht aus und es kommt Strabismus divergens zu Stande. (S. dieses Capitel.)

Die anatomischen Charaktere des Staphyloma posticum anlangend, so sind sie den bei Gelegenheit des Staphyloma anticum sclerae beschriebenen analog (s. S. 182.)

Subjective Symptome. Oft beziehen sich die ersten Klagen der Kranken auf zunehmende Kurzsichtigkeit, ein Symptom, das sich ihnen am ehsten dann bemerklich macht, wenn ihr Refraktionszustand vorher normal war oder was seltener ist, wenn Hypermetropie bestand. Später klagen sie über rasche Ermüdung beim Arbeiten, sowie über Blendungserscheinungen;

die letzteren rühren von dem allmählichen Schwunde des Choroidalpigmentes her und hören bei dem Gebrauche blauer Gläser auf. Oft werden diese Patienten durch das Erscheinen kleiner schwarzer im Gesichtsfelde herumfliegender Flecken (*mouches volantes*) geängstigt, welche besonders bei der Betrachtung heller Oberflächen auftreten. Seltener geben sie wirkliche Lichterscheinungen (Funken oder Blitze) an, die auf Zerrung der Retina und auf die intraoculare Drucksteigerung bezogen werden müssen. Endlich entwickelt sich in Folge der mit der Verlängerung des Auges einhergehenden Zerrung und Dehnung der Retina eine wirkliche Herabsetzung der Sehschärfe. Die Sehkraft wird in noch höherem Grade beeinträchtigt, wenn sich an der Macula lutea anatomische Veränderungen herausbilden, durch die es zur Entstehung eines centralen Scotoms kommt. Unter diesen Verhältnissen wird mit einer seitlich vom hintern Augenpole gelegenen Stelle besser gesehen als mit der physiologischen „Stelle des deutlichsten Sehens.“

Andere Sehstörungen pflegen von Glaskörpertrübungen abzuhängen. Es ist wirklich selten, dass man nicht im Verlaufe einer progressiven Sclero-Choroiditis secundäre Veränderungen des Glaskörpers, sei es isolirte, nach dem Grade der Verflüssigung des Corpus vitreum mehr oder minder bewegliche Opacitäten, sei es eine diffuse von einzelnen membranösen Flocken unterbrochene diffuse Trübung, mit dem Augenspiegel wahrnimmt. Der von diesen Opacitäten auf die Retina geworfene Schatten macht sich dem Kranken häufig wie ein Spinngewebe, hin- und herfliegender Mücken u. s. w. bemerklich. Selbst wenn die Durchsichtigkeit des Glaskörpers nicht gelitten hat, hat er fast immer seine Consistenz verloren. In der überwiegenden Mehrzahl der Fälle beschränkt sich diese Verflüssigung auf den hinteren Abschnitt, sie kann aber auch den ganzen Glaskörper betreffen.

In einem weiter vorgeschrittenen Stadium lassen sich auch in der Linse einzelne undurchsichtige Streifen oder umschriebene Trübungen am hinteren Pole entdecken. Die Veränderungen können stationär bleiben oder zur Trübung der ganzen Linse führen. Das Aussehen der Retina erscheint weder an der Stelle des Staphyloms noch im übrigen Augenhintergrunde verändert, gleichwohl gibt sich ihre Betheiligung durch die oben beschriebenen unter Umständen sogar sehr erheblichen Functionsstörungen deutlich zu erkennen.

Die nur bei aufmerksamer Untersuchung zu ermittelnden Gesichtsfelddefecte bestehen gewöhnlich in der Vergrößerung des blinden Fleckes, dieselben können aber auch an andern Stellen auftreten, indem die atrophischen Herde secundär zur Atrophie der Netzhäute führen; endlich können noch zwei andere Complicationen dieser Krankheit, Netzhautablösung und Glaucom, Gesichtsfelddefecte zu Stande bringen.

Beim Glaucom handelt es sich um eine intraoculare Drucksteigerung, die ihre verderbliche Wirkung um so mehr an der auch sonst schon

schwächsten Stelle des Augenhintergrundes, der Eintrittsstelle des Sehnerven ausüben muss, wenn unter dem Einfluss des zunehmenden Alters die Sclera noch an Widerstandsfähigkeit gewonnen hat. Die Sehnervpapille erleidet unter diesen Verhältnissen eine glaucomatöse Excavation und dieser entsprechend constatiren wir neben andern Symptomen (s. das Capitel Glaucom weiter unten) eine mehr oder weniger rasch sich entwickelnde Gesichtsfeldverengung.

Die durch die progressive Ausdehnung des Auges, welcher die Retina nicht mit derselben Leichtigkeit, wie die übrigen Augenhäute zu folgen vermag, vorbereitete Ablösung der Netzhaut kommt durch einen serösen oder blutigen Erguss auf die Innenfläche der Choroidea zu Stande. Sie ist die schlimmste Complication der Sclero-Choroiditis posterior, da sie die Functionen des Auges zum grossen Theil vernichtet (S. weiter unten das Capitel Netzhautablösung); wenn beide Augen an progressiver Sclero-Choroiditis leiden, tritt sie oft doppelseitig auf. Selten klagen im Verlauf der Affection die Kranken über heftige Schmerzen; öfters geben sie ein Gefühl von Spannung oder Neuralgien in der Umgebung der Orbita an, die besonders nach länger fortgesetzten Anstrengungen der Augen oder nach der Mahlzeit auftreten und sich mit Zeichen von Reizung und Hyperämie (leichte pericorneale Injection und Röthung der Papille) zu verbinden pflegen.

Verlauf und Ausgang. Die Sclero-Choroiditis posterior nimmt ohne ausgesprochene entzündliche Symptome dennoch häufig einen progressiven Verlauf, der sich dem Kranken durch die Steigerung der Kurzsichtigkeit, dem Arzte durch die oben angegebenen ophthalmoscopischen Merkmale zu erkennen giebt. Sie kann indess in jedem Stadium der Entwicklung zum Stillstande kommen und stationär bleiben. In anderen Fällen kommt nach einer längern oder kürzern Pause ein neuer entzündlicher Nachschub, der sich von Zeit zu Zeit wiederholen kann. Mit jedem neuen Anfalle nimmt mit der Weiterentwicklung der Sclerectasie die Myopie und die Functionsstörung zu.

Endlich kann unter dem Einfluss der oben beschriebenen Complicationen das Sehvermögen durch Atrophie der Retina und des N. opticus, sowie durch Glaucom oder durch Netzhautablösung mit secundärer (verkreideter) Cataract und fortschreitender Erweichung des Augapfels vollständig erlöschen. Man hat demnach bei dieser Krankheit stationäre, periodisch progressive und continuirlich progressive Formen zu unterscheiden.

Prognose. Die Prognose ist günstig, wenn die Affection auf die Umgebung des Sehnerven beschränkt bleibt, nur eine geringe Ausdehnung zeigt und stationär ist; sie ist nur wenig schwer, wenn der Process einen langsamen Verlauf nimmt und wenn der Kranke sich schonen und einer systematischen Cur unterwerfen kann. Durch eine zweckmässige Behandlung lässt sich nämlich die Krankheit in jeder Phase der Entwicklung zum Stillstande bringen. Freilich bleibt eine einmal entwickelte hochgradige

Myopie immer ein bedenkliches Leiden, das zu besonderer Vorsicht auffordert. Ueberdies pflegen centrale Scotome gewöhnlich der Behandlung zu trotzen. Die Prognose wird sehr ernst, wenn die Affection sich bereits über einen grossen Theil des Augenhintergrundes ausgedehnt hat und noch in raschem Fortschreiten begriffen ist; besonders ungünstig sind die Fälle, in denen schon eine unheilvolle Complication wie z. B. Netzhautablösung, eingetreten ist.

Die Aetiologie ist nicht vollständig aufgeklärt. Es ist indessen ausser Zweifel, dass in der grossen Mehrzahl der Fälle eine erbliche Prädisposition vorliegt, und zwar besteht dieselbe in einer Entwicklungshemmung, welche die Sclera in der Umgebung des Sehnerven an der Stelle erleidet, wo in der ersten fötalen Periode ihre Continuität durch den Hiatus scleroticus Ammon unterbrochen wird. Dazu kommt noch, dass gerade an dieser Stelle die Widerstandsfähigkeit durch die zahlreichen, für die hintern Ciliargefässe bestimmten, die Sclera durchsetzenden Canäle herabgesetzt wird, während hier von einer Verstärkung durch Muskelinsertionen, wie im vordern Umfange des Auges keine Rede ist.

Endlich kann man der antagonistischen Wirkung der schiefen Muskeln einer- und der geraden innern Muskeln andererseits eine gewisse Schuld beilegen (Giraud-Teulon). Dieser Antagonismus scheint nämlich zur Trennung der beiden an der Bildung der Sclera sich betheiligenden Sehnervenscheiden beizutragen (s. weiter u.).

Wenn aber auch diese, die Widerstandskraft der Sclera gegen intraocularen Druck merklich verringernden und die Bildung von Sclerectasien an dieser Stelle erklärenden Momente gegeben sind, so sind nichtsdestoweniger doch noch besondere Umstände erforderlich, um die in Frage stehende Krankheit zur Entwicklung zu bringen; denn keineswegs pflegt sie sich in allen den Fällen, wo eine Prädisposition besteht, auch wirklich zu erzeugen.

Diese nähern Veranlassungen müssen nun in allen Verhältnissen gesucht werden, welche active oder passive Congestionen zu den Augen, somit einerseits durch seröse Durchtränkung Herabsetzung der Resistenz des hintern Abschnittes der Sclera, andererseits durch Hyperämie der innern Augenhäute und vermehrte Absonderung des flüssigen Augeninhaltes Steigerung des intraocularen Druckes zu Wege bringen.

Was nun weiter die Ursachen dieser Congestionen anlangt, so muss man an erster Stelle langedauernde Accommodationsanstrengungen anführen, die sich bei Myopen überdies, wegen starker Annäherung der Objecte mit Vornüberbeugung des Kopfes und wegen der bei Myopen häufigen Insufficienz der Recti interni, mit besonders mühsamen Convergenzanstrengungen verbinden, welche letztere wiederum eine synergische Contraction des Ciliarmuskels und somit eine weitere Steigerung der bereits hochgradigen Accommodationsanspannung mit sich bringen.

Ferner gehören hierher allgemeine Circulationsstörungen.

Am häufigsten trifft man die Krankheit bei Myopen, die sich dauernd in der Nähe beschäftigen (Gelehrte, junge zu anhaltendem Lesen und Schreiben gezwungene Leute, Graveure, Zeichner u. s. w.). Begreiflicher Weise droht die Entwicklung dieser Affection um so leichter, wenn sich die Myopie mit Schwachsichtigkeit (Hornhautflecken, stationären Linsentrübungen) verbindet, oder wenn unzweckmässig gewählte, zu starke Concavgläser durch Accommodationsanstrengungen überwunden werden müssen.

Behandlung. In der progressiven Periode der Krankheit, die, wie wir gesehen, durch Fortschreiten der Myopie, Unregelmässigkeit in der Pigmentirung der Choroidea, neuralgische Schmerzen, leichte sclerale Injection characterisirt ist, ist eine antiphlogistische Behandlung angezeigt. Wiederholte Blutentziehungen mit dem Heurteloup'schen Schröpfkopf (des Abends mit nachfolgendem vierundzwanzigstündigem Aufenthalt im Dunkeln) haben oft eine unmittelbare Besserung der Sehschärfe zur Folge.

Gleichzeitig gibt man leichte Abführmittel, Diuretica und Sudorifica, je nachdem die eine oder die andere Function darniederliegt, lässt die Augen irrigiren oder mit kaltem Wasser douchen und legt Senfteige auf die Waden.

Während der Dauer der Behandlung müssen die Augen in absoluter Ruhe gehalten werden. Auch hat man, um jegliche Accommodationsanstrengung unmöglich zu machen, wochen- und monatlange fortgesetzte Einträufung von Atropin empfohlen. (Schiess.)

Bei bereits weit ausgedehnten Veränderungen in der Choroidea gibt man mit Vortheil kleine Dosen Sublimat.

Wenn die Affection stationär ist, muss man grosse Vorsicht im Gebrauche der Augen anempfehlen, längere Beschäftigung mit nahen Gegenständen untersagen und die Dauer, während welcher die Kranken lesen oder schreiben dürfen, genau regeln.

Der Gebrauch von Concavgläsern muss nach den für die Myopie gültigen Regeln bestimmt werden (s. dies Capitel); gegen das Blendungsgefühl dienen blaue oder rauchgraue Gläser. Die ernstlichen Complicationen seitens des Glaskörpers verlangen dieselbe Behandlung wie die der progressiven Periode der Krankheit. Gegen Spannungsvermehrung des Auges, besonders wenn sie sich mit glaucomatöser Excavation verbindet, hat man mit der Iridec-tomie vorzugehen.

Fälle von seniler Cataract in Augen, die früher an Sclero-Choroiditis posterior gelitten haben, erfordern eine aufmerksame Untersuchung auf eine etwaige Netzhautablösung hinter der Cataract.

Diese Complication, welche die ganze Operation überflüssig machen würde, ist besonders zu fürchten, wenn die Cataract sich rasch entwickelt hat, wenn Kalkablagerung in derselben vorhanden ist und wenn der Kranke das für senile Cataract gewöhnliche Alter noch nicht erreicht hat. Erst

wenn man sich überzeugt hat, dass eine derartige Complication nicht vorliegt (s. die Untersuchung cataractöser Augen), kann man die Cataractoperation vornehmen.

Endlich ist auf etwa vorhandene Insufficienz der Recti interni, als ein die Entwicklung und Steigerung der Affection begünstigendes Moment, zu achten.

Diagnose und Therapie der Insufficienz bleibt dem Capitel über muskuläre Asthenopie vorbehalten.

Vierter Abschnitt.

Apoplexien der Choroidea

sind ophthalmoscopisch durch unregelmässige, nahezu runde, rothe Flecke charakterisirt, deren Ausdehnung Form, und Farbe von der Menge des ergossenen Blutes abhängt. Von den Apoplexien der Retina sind sie leicht zu unterscheiden, indem die letztern, wenn sie klein sind eine streifige Form zeigen, in fast allen Fällen aber im Verlaufe oder in der Nähe eines Netzhautgefässes gelegen sind, während diese über hämorrhagische Flecke der Choroidea unverändert und frei hinwegziehen.

Die Sehstörungen variiren nach dem Sitze der Apoplexien, sie sind unbedeutend, wenn die Apoplexie sich in der Nähe des Aequators befindet, treten dagegen mehr hervor, wenn die Herde sich dem hinteren Pole nähern und besonders wenn das Blut bis in die äussern Schichten der Netzhaut eingedrungen ist. Uebrigens wird das Sehvermögen in diesen Fällen oft auch durch gleichzeitige Blutergüsse in den Glaskörper oder in die Netzhaut beeinflusst.

Das auf die Innenfläche der Choroidea ergossene Blut kann Netzhautablösung veranlassen oder diese Membran durchsetzen und sich in den Glaskörper ergiessen, oder endlich an seinem Orte resorbirt werden, was immer eine ziemlich lange Zeit in Anspruch nimmt.

Während dieser Resorption ändert der apoplectische Herd seine Farbe, wird gelb und lässt endlich einen atrophischen weissen, von schwarzem Pigment umgebenen Fleck zurück.

Die Ursachen sind häufig traumatischer Natur, Contusionen des Auges oder seiner Umgebung.

In anderen Fällen bilden diese Hämorrhagien eine Complication der acuten Choroiditis, der Sclero-Choroiditis posterior oder auch allgemeiner Circulationsstörungen (Krankheiten des Herzens, Arterio-Sclerose, Dysmenorrhöe u. s. w.)

Die Therapie richtet sich nach der Ursache, welche dem Bluterguss zu Grunde liegt.

Fünfter Abschnitt.

Ruptur der Choroidea

verbindet sich im Augenblicke der Entstehung gewöhnlich mit einem mehr oder weniger reichlichem Bluterguss, der die directe Diagnose der Verletzung unmöglich macht. In dem Masse, als das Blut sich resorbirt erkennt man mit dem Augenspiegel die fast immer in der Nähe des Sehnerveneintritts erfolgte Ruptur der Choroidea an einem anfangs gelblichen, später perlmutterglänzend weissen und oft von einem pigmentirten Saume eingefassten bandförmigen, gekrümmten Streifen, der seine Concavität dem Sehnerven zukehrt. Die weisse Farbe rührt von Blosslegung der Sclera an der Stelle der Ruptur her.

Die Gefässe der Retina ziehen, falls die Retina selbst intact geblieben ist, frei über die hinterher sich bildende Narbe hinweg.

Die Sehstörungen hängen von der Intensität der Verletzung ab. Dieselbe kann gleichzeitig Hämorrhagien in die vordere Kammer und in den Glaskörper, Linsenluxation, traumatische Cataract u. s. w. veranlassen.

In anderen Fällen folgt auf die Ruptur eine Entzündung der Aderhaut und Netzhaut. Die alsdann stark beeinträchtigte Sehkraft kann sich indess allmählich wieder heben und normal werden. Aber selbst in diesen günstigeren Fällen muss man in der Prognose zurückhaltend sein, da erfahrungsgemäss in Folge der Narbenretraction sich noch Netzhautablösung einstellen kann, (Sämisch.)

Die Behandlung muss im Anfange antiphlogistisch sein. Blutegel und Druckverband sind nicht zu entbehren. Wegen der auch später noch möglichen Entwicklung von Choroiditis ist das verletzte Auge noch während einer ziemlich langen Zeitdauer sorgfältig zu überwachen und zu schonen.

Sechster Abschnitt.

Ablösung der Choroidea.

Diese bislang ¹⁾ ziemlich selten beobachtete Affection zeigt ophthalmoscopisch ganz charakteristische Merkmale. Man beobachtet eine mehr oder weniger starke, kuglige in den Glaskörper hineinragende Geschwulst. Ihre glatte, faltenlose Oberfläche zeigt die Netzhautgefässe und unter derselben erkennt man die Choroidea mit ihren Gefässen und Intervascularräumen.

¹⁾ v. Gräfe's Archiv für Ophthalmologie IV. 2. pag. 226. Liebreich, Atlas der Ophthalmoscopie Taf. VII. Fig. 4. Iwanoff im Archiv für Ophthalmologie XI. Heft 1. pag. 191 und XV. Heft 2. pag. 15 und 46. — v. Ammon, Stellwag, Virchow, Knapp.

An der Stelle, wo die kleine Geschwulst sich vom Augengrunde abhebt, erscheint die Netzhaut leicht abgelöst; die Ablösung nimmt später an Ausdehnung noch zu. Die Farbe der Prominenz ist gelblich, bisweilen durch Hämorrhagien oder Pigmentablagerungen verändert. Die Ablösung der Choroidea unterscheidet sich von der Netzhautablösung dadurch, dass die von der abgelösten Choroidea gebildete Prominenz während der Augenbewegungen keinerlei Veränderung des Ortes oder ihrer Oberfläche erleidet. Die Sehstörungen sind gewöhnlich gleich anfangs sehr bedeutend; später pflegt das Sehvermögen in Folge der Netzhautablösung vollständig verloren, und das Auge phthisisch zu Grunde zu gehen.

Aetiologie. Die Ablösung entsteht entweder durch einen serösen oder blutigen Erguss zwischen Sclera und Choroidea oder durch die Entwicklung einer Neubildung, welche nach aussen von der Choroidea ihren Sitz hat. In diesem letztern Falle verbindet sich die Affection fast immer im Anfange mit glaucomatosen Symptomen, welche bei der durch einen blutigen oder serösen Erguss bedingten Ablösung der Choroidea fehlen.

Wenn auch im allgemeinen zugestanden wird, dass diese Veränderung nicht Gegenstand einer besondern

Behandlung sein kann und dass ihre Indicationen mit denen der primären Ursachen zusammenfallen, so könnte man doch hier ebenso gut wie bei der Netzhautablösung einen bei dieser letztern genauer zu beschreibenden chirurgischen Eingriff versuchen, vorausgesetzt, dass die Diagnose eines flüssigen, dem Instrumente zugängigen Ergusses feststände.

Siebenter Abschnitt.

Tuberkeln der Choroidea.

Dieselben sind zuerst in vereinzelten Fällen von Manz und Busch, dann in grösserer Anzahl von Bouchut, beobachtet worden. Cohnheim hat durch zahlreiche anatomische Sectionen ihr constantes Vorkommen in der Miliartuberculose nachgewiesen. v. Graefe und Leber verdanken wir die erste Beschreibung des ophthalmoscopischen Befundes.

Die Tuberkeln der Choroidea erscheinen in wechselnder Zahl (von 1 bis 50) bald auf einem, bald auf beiden Augen; sie haben das Aussehen kleiner runder, leicht erhabener, röthlicher oder graulicher Flecken, deren Grösse zwischen $\frac{1}{3}$ bis 2,5 mm. schwankt. Sie unterscheiden sich von ähnlichen Choroidalveränderungen durch ihre regelmässig runde Gestalt und durch die Abwesenheit eines pigmentirten Saumes. Im Uebrigen ist die Choroidea vollständig normal. Die Tuberkeln sind gewöhnlich in der Umgebung des Sehnerven und der Macula gelegen und verbreiten sich nur, wenn sie in grosser Zahl vorhanden sind, nach der Peripherie hin.

Achter Abschnitt.

Geschwülste der Choroidea.

Fast alle Geschwülste der Choroidea sind Sarcome und zeigen fast immer einen starken Pigmentreichthum (Melanosarcome). Ihre ophthalmoscopischen Zeichen sind je nach ihrer Entwicklung im vordern oder hintern Augenabschnitte oder in der Ciliargegend verschieden. Im letztern Falle beobachtet man bräunliche, in den Glaskörper hineinragende Geschwülste hinter der Linse oder, wenn sie die letztere verdrängen, in der Peripherie der vordern Augenkammer.

Nimmt der Tumor von dem hintern Choroidalabschnitte seinen Ausgang, so veranlasst er gleich von Anfang an durch einen serösen Erguss auf die Innenfläche der Choroidea eine Netzhautablösung, durch welche der Tumor verdeckt wird, bis er im Laufe der Weiterentwicklung schliesslich die abgelöste Netzhaut erreicht und falls diese ihre Durchsichtigkeit bewahrt hat, als glatte oder leichthöckrige, je nach dem Pigmentreichthum braune bis schwärzliche Prominenz, zur Wahrnehmung gelangt.

In andern Fällen verdickt sich die Retina, erfährt eine fettige Degeneration und gibt dann einen gelblichen Reflex, der indess nicht das Opalescirende der Netzhautgliome hat und auch nicht den röthlichen, von den Gefässen der letztern herrührenden Schimmer zeigt.

Ein sehr wichtiges Symptom für die Diagnose der Choroidaltumoren besteht in der intraocularen Drucksteigerung, welche sie meistens von ihrem ersten Auftreten an begleitet und niemals vermisst wird, sobald die Neubildung die Netzhaut erreicht hat. Man beobachtet alsdann alle Symptome des chronischen Glaucoms: Härte des Augapfels, Erweiterung und Unbeweglichkeit der Pupille, Unempfindlichkeit der Hornhaut, Verminderung der Tiefe der vorderen Kammer, Ausdehnung der episcleralen Venen, Excavation der Sehnervenpapille, falls dieselbe noch ophthalmoscopisch sichtbar ist und Entwicklung von scleralen Ectasien, sowie von cataractöser Trübung der Linse. Gleichzeitig klagen die Kranken über lebhafte in die Stirn und Kopfhälfte der erkrankten Seite ausstrahlende, periodisch heftig gesteigerte Schmerzen. Bisweilen tritt ein wirklicher acuter Glaucomanfall (mehrere Male war dies unmittelbar nach der Eintröpfung von Atropin der Fall) hinzu.

Dieser Zustand kann andauern bis der Tumor nach Perforation der Sclera zu Tage tritt oder ein zweiter Herd sich im Grunde der Augenhöhle entwickelt und Exophthalmus und Beweglichkeitsbeschränkung des Auges veranlasst.

Ein anderer Ausgang kommt durch Ulceration und Perforation der Hornhaut zu Stande, sei es in Folge ihrer Insensibilität oder des übermässig gesteigerten intraocularen Druckes.

Auf die Zerstörung der Hornhaut folgt eitrige Panophthalmitis und so weit es die Geschwulst gestattet, Phthisis bulbi. Ein solches phthisisches Auge unterscheidet sich von einem gewöhnlichen Stümpfe durch folgende Merkmale: Es ist Sitz spontaner, heftiger, periodischer Schmerzen, während es auf Betastung fast unempfindlich ist. Diese Stümpfe nehmen ausserdem eine besondere Form an, sie sind von vorn nach hinten abgeplattet, während sie in ihrem äquatorialem Durchmesser keine Verkleinerung erfahren, dagegen in charakteristischer Weise die von der Insertion der vier geraden Muskeln herrührenden Eindrücke zeigen.

Indem endlich die Geschwulst, durch die Phthisis bulbi nach vorn sich weiter zu entwickeln verhindert, vorzugsweise in der Richtung nach der Tiefe der Orbita zu fortwächst, wird das phthisische Auge nach vorn gedrängt, während bei Phthisis bulbi der Augapfel in die Augenhöhle zurück zu sinken pflegt.

Die Verbreitung dieser Geschwülste auf die extrabulbären Partien geschieht entweder durch Perforation der Sclera gewöhnlich in ihrem vordern Abschnitt oder ohne Perforation durch Entwicklung selbstständiger secundärer Neubildungen um den hintern Umfang des Auges oder es wird endlich der Sehnerv Sitz einer sarcomatösen Degeneration, die an der Innenfläche der innern Sehnervenscheide und im Neurilemm der secundären Bündel zuerst aufzutreten scheint.

Alle Tumoren der Choroidea müssen als bösartig aufgefasst werden; sie haben alle die Neigung secundäre Herde zu bilden, nach einer Operation zu recidiviren und einen tödtlichen Ausgang herbeizuführen.

Man beobachtet sie selten vor dem dreissigsten Jahre und niemals vor dem zehnten. Niemals sind sie gleichzeitig auf beiden Augen beobachtet worden.

Die Schnelligkeit, mit welcher sie wachsen, ist sehr verschieden; man hat sie zehn Jahre hindurch beobachtet, ohne dass das Auge vollständig von ihnen ausgefüllt worden wäre. Andere Male erscheinen schon nach wenigen Wochen secundäre Herde an anderen Körperstellen.

Die Behandlung dieser Geschwülste besteht allein in der möglichst frühen Ausrottung. Diese Regel gilt besonders, wenn der Tumor noch im Auge eingeschlossen ist und sich noch kein Symptom einer Allgemein-infection zeigt. Im entgegengesetzten Falle folgt auf die Operation rasch ein Recidiv, oder es treten ähnliche Tumoren in andern Körpergegenden auf, und der chirurgische Eingriff scheint den allgemeinen Verlauf der Krankheit zu beschleunigen.

Wenn das Auge allein ergriffen ist, macht man die Enucleation nach dem Bonnet'schen Verfahren (s. S. 116). In der Absicht den Sehnerven

soweit als möglich vom Augapfel entfernt zu durchschneiden, was nach der Enucleation wegen der Retraction der Gewebe schwierig ist, hat v. Gräfe die Operation mit der Sehnervendurchschneidung zu beginnen vorgeschlagen. Man kann denselben leicht sehr weit rückwärts in der Nähe des Foramen opticum abschneiden, wenn man in folgender Weise verfährt.

Der Augapfel wird mit der Fixationspincette gefasst und stark aus der Augenhöhle heraus in der Richtung der verlängerten Opticusachse vorgezogen. Dann lässt man ein zweckmässig geformtes Neurotom die temporale Augenhöhlenwand bis zum Grunde der Orbita entlang gleiten und schneidet den gespannten Sehnerven einige Millimeter von dem Foramen opticum durch.

Wenn die Neubildung ausser dem Augapfel bereits das Orbitalgewebe ergriffen hat, so wird es unerlässlich, die Operation auf Exstirpation aller theiligten Gewebe anzulegen. Man beginnt mit der Verlängerung des äussern Lidwinkels durch einen Schnitt mit dem Bistouri. Nach Fixirung des Bulbus mit einem Haken löst man die Innenfläche der Lider vom Augapfel und schlägt sie nach oben, beziehungsweise unten um. Nun wird zuerst der ganze Bulbus und dann der übrige Orbitalinhalt soweit er verdächtig ist, fortgenommen. Die Augenhöhle muss zu dem Zweck sorgfältig durchsucht und alles Kranke vorsichtig bis auf den Knochen entfernt werden. Nöthigenfalls schabt man selbst das Periost ab, ja man kann auch zur Fortnahme eines Stückes knöcherner Wandung gezwungen sein.

Die bisweilen beträchtliche Blutung muss durch Injectionen von Eiswasser und durch die Tamponnade gestillt werden, sodann vereinigt man die äussere Commissur durch ein paar Nähte.

Neunter Abschnitt.

Verknöcherung in der Choroidea.

Ziemlich oft hat man verknöchertes Gewebe in der Choroidea gefunden. Die Verknöcherung entwickelt sich durch Ablagerung von Kalksalzen in dem Bindegewebe der Choroidea. Bald handelt es sich nur um einige Knochenkörperchen auf der Innenfläche der Aderhaut, bald ist eine vollständige, vom Sehnerven weit nach vorn sich erstreckende und selbst den Ciliarkörper noch umfassende Knochenschale vorhanden.

Diese knöcherne Umwandlung der Aderhaut atrophischer Augen kann zur Quelle heftiger, spontaner oder auf Betastung entstehender Schmerzen werden; die Gefahr einer sympathischen Affection des andern Auges erheischt alsdann die sofortige Enucleation des phthisischen.

Zehnter Abschnitt.

Angeborene Anomalien der Choroidea.

1. Als Colobom der Choroidea bezeichnet man einen meistens mit einer entsprechenden Anomalie der Iris verbundenen, angeborenen Defect, der bis jetzt immer nur in der unteren Hälfte des Auges beobachtet worden ist. Das Colobom fängt in der Regel in der unmittelbaren Umgebung des Sehnerven an und hört in einer gewissen Entfernung vom Ciliarkörper auf. Mitunter fehlt dieser ebenfalls an dieser Stelle und selbst die Linse kann eine Einkerbung zeigen. Bisweilen ist das ganze Auge mikrophthalmisch. Ophthalmoscopisch gibt sich der Mangel der Choroidea durch den von der blossliegenden Sclera ausgehenden weissen Reflex zu erkennen. Auf diesem weissen Fleck sieht man Spuren von Pigment- und Choroidalgefässen; der Rand ist stark pigmentirt.

An der Stelle des Coloboms zeigt die Sclera eine unregelmässige Ectasie. Was die Retina anlangt, so fehlt sie bisweilen an dieser Stelle ebenso wie die Choroidea, und an Stelle beider Augenhäute findet man nur eine dünne structurlose die Sclera bedeckende Lage. Andere Male bekleidet die zwar verdünnte aber normale und glatte Retina die Ectasie in ihrer ganzen Ausdehnung, in noch anderen Fällen geht sie gefaltet über sie weg.

Je nachdem diese oder jene Verhältnisse vorliegen, zeigen die Netzhautgefässe ophthalmoscopisch einen verschiedenen Verlauf; bald machen sie am Rande des Coloboms Halt und laufen diesem entlang, bald sieht man sie in das Colobom mit einer der Tiefe der Ectasie der Sclera entsprechenden Knickung am Rande des Coloboms eintreten. In dem Colobom folgen sie allen Niveaudifferenzen desselben und wenn die Retina innerhalb des Coloboms Falten bildet, so gibt sich dies noch durch entsprechende Knickungen oder scheinbare Unterbrechungen der Gefässe zu erkennen.

Wenn das Colobom die Sehnervpapille nicht erreicht, zeigt sich diese unverändert. Im entgegengesetzten Falle hat die Papille eine ovale Form mit horizontal gestelltem längsten Durchmesser und unterscheidet sich nur durch eine mehr grauröthliche Färbung von dem Colobom. Man hat selbst den Defect bis in die Sehnervenscheide sich fortsetzen sehen. In einigen Fällen ist Coloboma Choroideae doppelseitig beobachtet.

Die Anomalie ist immer mit Gesichtsfelddefect vergesellschaftet.

Das centrale Sehen kann normal sein, man hat aber bisweilen einen gewissen Grad von Amblyopie und Myopie sowie Accommodationsschwäche in Folge des Defectes im Ciliarkörper nachweisen können.

2. Albinismus oder angeborener Pigmentmangel der Aderhaut wird in verschiedenem Grade angetroffen. Je ausgesprochener er ist, um so deutlicher zeigt uns die ophthalmoscopische Untersuchung die Choroidal-

gefäße mit ihren feinen Theilungen ebenso wie die Vasa vortiosa. Die Intensität des nicht mehr theilweise vom Augenpigment resorbirten Lichtes bewirkt eine merkliche Verengerung der Pupille. Albinotische Individuen sind aus demselben Grunde stark geblendet und darauf angewiesen, vorzugsweise einen halbdunklen Aufenthaltsort bei ihrer Beschäftigung zu suchen. Da sie unter diesen Verhältnissen die Gegenstände nur bei starker Annäherung erkennen können, so entwickelt sich bei ihnen Myopie und ein gewisser Grad von Amblyopie.

Die höchsten Grade von Albinismus mit fast vollständigem Mangel des Pigments im Epithel und dem Choroidalstroma sind immer von Nystagmus begleitet. Albinismus ist öfters bei mehreren Personen derselben Familie beobachtet und scheint erblich zu sein.

Die Therapie ist darauf beschränkt, die Blendungserscheinungen durch die Verordnung gefärbter Gläser zu mildern.



Fünftes Capitel.

Glaucom.

Das wesentliche Merkmal der glaucomatösen Affectionen besteht in der abnormen Steigerung des intraocularen Druckes, welche folgende Erscheinungen bedingt:

1. Der Augapfel wird härter, die Härte wird durch die Betastung oder durch Instrumente bestimmt (Tonometer von Donders, Dor, Weber); die Anwendung der letztern ist bis jetzt wegen der Unsicherheit der durch sie gewonnenen Resultate, noch keine allgemeine.

Um die Consistenz des Auges festzustellen, setzt man die beiden Zeigefinger auf zwei einander gegenüberliegende Stellen des von dem gesenkten obern Lide bedeckten obern Bulbusabschnittes und schätzt die intraoculare Spannung nach dem Widerstand, welchen der Augapfel einem sanften Druck entgegensetzt. Wenn man beide Augen auf ihre Spannung vergleichen will, müssen beide die gleiche Stellung einnehmen. Zur bessern Controle dieser Stellung kann man die Finger auf das untere Lid setzen und die Kranken nach oben sehen lassen (Coccius).

Bowman hat vorgeschlagen, die normale Spannung des Auges mit dem Buchstaben T (Tension) zu bezeichnen. Je nach der Steigerung dieser Spannung bezeichnet er die verschiedenen Grade durch $T + 1$, $T + 2$, $T + 3$. Umgekehrt wird die Spannungsverminderung durch $T - 1$, $T - 2$, $T - 3$ bezeichnet. Zweifelhafte Spannungsvermehrung wird durch $+ T?$ ausgedrückt.

2. Die vordere Kammer verliert durch Vortreibung der Iris und Linse und gleichzeitige Abflachung der Hornhaut an Tiefe. Der Augapfel nähert sich der Kugelgestalt und verliert an Brechkraft; daher die Entwicklung von Hypermetropie leichten oder stärkern Grades beim Glaucom (s. u. das Capitel über Hypermetropie).

3. Die dem Druck ausgesetzten Ciliarnerven verlieren ihre Leitungsfähigkeit; daher Dilatation und Unbeweglichkeit der Pupille, Abnahme der Accommodationsbreite (Presbyopie und Manifestirung der bis dahin latenten Hypermetropie), endlich Anästhesie der Hornhaut. Dieselbe bleibt

mehr oder weniger unempfindlich auf Berührung mit einem Federbart oder einem zusammengerollten Papierstückchen.

Die Zerrung der Ciliarnerven erklärt auch die heftigen Schmerzen, welche die plötzliche Steigerung des intraocularen Druckes begleiten. Der Beweis, dass wirklich der letztere den gedachten Erscheinungen zu Grunde liegt, wird durch die Thatsache geliefert, dass nach Verminderung der Augenspannung durch eine Paracentese der vorderen Kammer die Erscheinungen augenblicklich verschwinden (v. Gräfe).

4. Die Circulation in dem hintern Augenabschnitte besonders in den wirtelförmigen Gefässen wird durch Compression derselben an ihrer Durchtrittsstelle durch die Sclera beeinträchtigt. In Folge dieses mechanischen Hindernisses nimmt das venöse Blut des Auges seinen Weg durch die vordern Ciliarvenen; daher Ueberfüllung, Schlängelung und zahlreiche Anastomosenbildung im Gebiete der episcleralen Venen.

5. Die Arterien der Papilla optica zeigen Pulsation entweder von selbst oder bei dem leisesten auf den Bulbus ausgeübten Druck. Die Ursache dieser Pulsationen, die man auch in einem normalen Auge durch einen starken Druck hervorbringen kann, muss in dem Widerstande, den die Spannung des Auges dem Blutstrome entgegensetzt, gesucht werden.

Das Blut kann dann nur ins Auge eindringen, wenn die Triebkraft des Blutes den vom intraocularen Druck geleisteten Widerstand übertrifft. Im Normalzustande existirt die für das Glaucom charakteristische arterielle Pulsation nicht, weil die Spannung im arteriellen Systeme immer (auch während der Diastole) bedeutender als der intraoculare Druck ist und das Blut folglich in continuirlichem Strome ins Auge eindringt.

6. Die Sehnervenpapille wird durch das Foramen Choroideae und den Scleralring rückwärts, bisweilen selbst bis hinter das Niveau der Sclera gedrängt (Fig. 68.). Wenngleich der intraoculare Druck nach allen Seiten gleich-

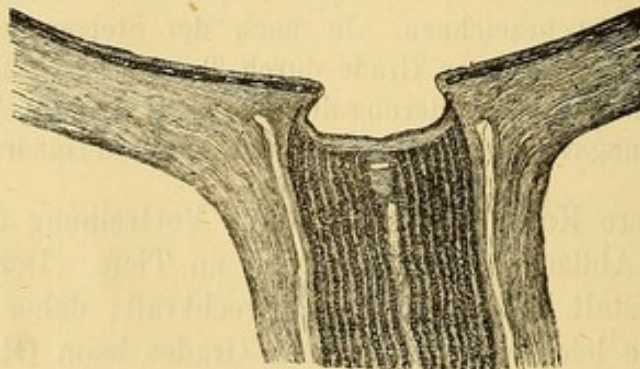


Fig. 68. Sehnervenexcavation.

mässig wirkt, so giebt doch die Papille, als die schwächste Stelle, am leichtesten nach, und die Lamina cribrosa wird mit Allem, was sie einschliesst (Nervenfaseru und Gefässe), rückwärts gedrängt (Excavation der Papille).

An der Stelle der Papille finden wir folglich eine Ausbuchtung mit überhängendem Rande. Der Grund der Excavation wird von der Lamina cribrosa, den Sehnervenfaseru und den Gefässen gebildet. Ophthalmoscopisch zeigt die glaucomatöse Ausbuchtung ein höchst charakteristisches Aussehn. Der scharf abgeschnittene Rand der Excavation tritt deutlich hervor und verbirgt uns den peripherischen Theil des Grundes, den er überragt. Daher kommt es, dass wenn wir die Gefässe von ihrer Eintrittsstelle auf der Sehnervpapille verfolgen, wir sie nach kurzem Verlauf auf dem Boden der Grube an der Peripherie plötzlich abbrechen sehen; die Netzhautgefässe nehmen sich am Rande der Papille wie abgeschnitten aus, oder biegen sich hakenförmig über den Rand hinüber. Es gewinnt auf diese Weise den Anschein, als ob zwischen den auf der Papille und den im Niveau der Netzhaut gelegenen Gefässabschnitten ein Stück ausgefallen wäre, weil wir den Theil des Gefässes, der sich an der Seitenwand der Excavation befindet und vom Rande derselben verdeckt wird, nicht zu Gesicht bekommen können.

Zum Nachweis der Niveaudifferenz zwischen Netzhaut und Boden der Excavation dienen bei der Untersuchung im umgekehrten Bilde leichte Seitwärtsdrehbewegungen der Convexlinse, bei welchen der im Niveau der Retina gelegene Rand der Excavation sich über den Boden der Papille zu verschieben scheint. Beobachtet man in derselben Weise ein Gefäss des Augenhintergrundes, so bemerkt man, dass das auf der Retina gelegene Gefässstück eine viel bedeutendere Verschiebung erfährt, als der auf dem Grund der Excavation befindliche Gefässabschnitt. Diese parallaktische Verschiebung ist um so auffällender, je tiefer die Excavation ist.

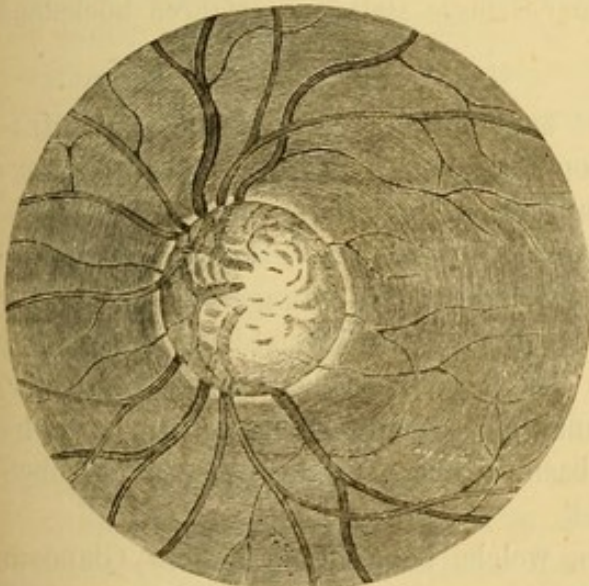


Fig. 69. Glaucomatöse Excavation.

Ausserdem erleidet die im Normalzustande beinahe im Centrum der Papille gelegene Eintrittsstelle der Gefässe eine deutliche Verschiebung nach dem Rande der Papille. Die Venen erscheinen verbreitert und plattgedrückt, die Arterien durch die Compression, welche sie an der Eintrittsstelle erfahren, verdünnt. An der Papille selbst unterscheidet man leicht die Maschen der Lamina cribrosa und einen weisslichen, den Rand der Excavation umgebenden Ring. Die Entstehung dieses Ringes muss auf Atrophie der Choroidea in

der Umgebung des Sehnerveneintritts bezogen werden. (Schweigger.) (Fig. 69.)

Von Wichtigkeit ist die Unterscheidung zwischen glaucomatöser Excavation einer- und physiologischer und atrophischer Excavation anderseits. Die physio-

logische Excavation (Fig. 70.) nimmt gewöhnlich nur die Mitte der Papille, die Eintrittsstelle der Gefässe ein und erstreckt sich nie über die ganze Papille, wie die glaucomatöse Excavation. Auf der einen oder andern Seite bleibt sie immer vom Papillenrande durch einen im Niveau der Retina gelegenen aus

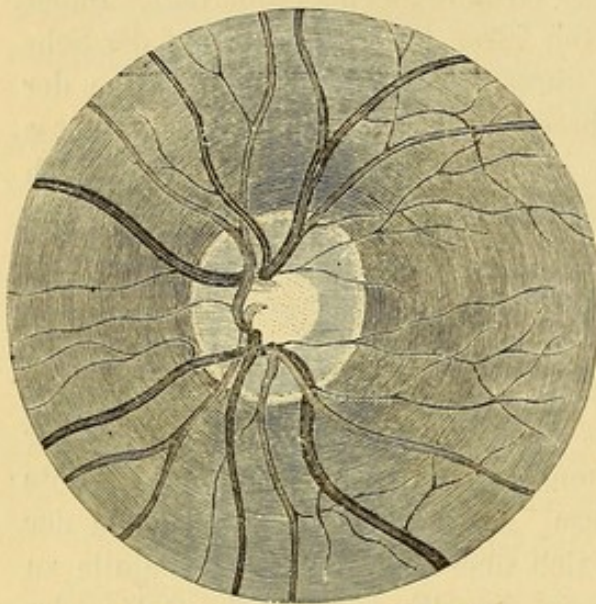


Fig. 70. Physiologische Excavation.

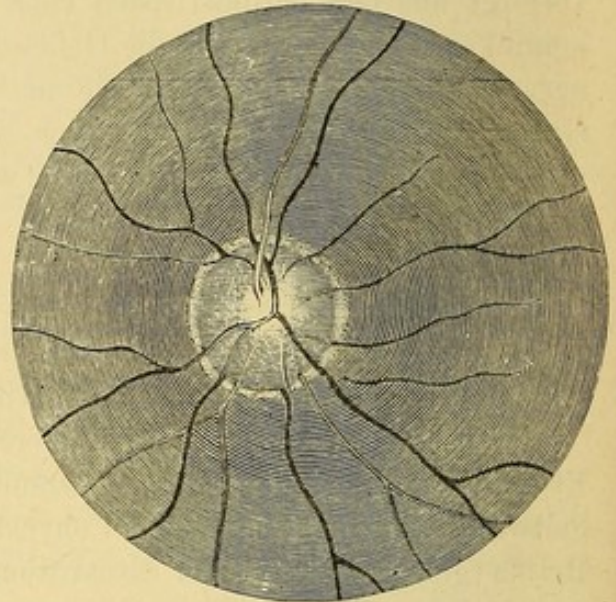


Fig. 71. Atrophische Excavation.

Nervengewebe bestehenden Ring (resp. Sichel) geschieden. Die atrophische Excavation (Fig. 71.) geht zwar bis an den Rand der Papille, nähert sich dabei aber allmählich dem Niveau der Retina. Ihr Rand ist nicht steil und folglich findet keine (scheinbare) Unterbrechung der Gefässe statt; sie erfahren höchstens eine leichte Knickung.

7. Was die Functionen des Auges anbetrifft, so erzeugt abnorme intra-oculare Drucksteigerung abgesehen von der oben schon besprochenen Presbyopie und Hypermetropie durch Compression der Retina subjective Lichterscheinungen (Photopsie und Chromopsie).

In Folge des auf den Sehnerven wirkenden, die Leitungsfähigkeit seiner Fasern beeinträchtigenden Druckes wird das Gesichtsfeld unregelmässig beschränkt; die Einengung beginnt in der Regel von der nasalen Seite her. Auch das centrale Sehen nimmt allmählich ab und zuletzt wird das Sehvermögen auch in dem temporalen Abschnitt des Gesichtsfeldes aufgehoben und das Auge ist dann total erblindet.

Von den subjectiven Sehstörungen, welche bei (entzündlichem) Glaucom häufig vorkommen, ist ferner das Auftreten regenbogenfarbiger Ringe, welche um Lichtflammen gesehen werden, zu erwähnen. Der äusserste Ring ist roth, der am weitesten nach innen gelegene blau.

Diese Erscheinung ist von Donders auf die farbenzerstreuende Wirkung der nach Art eines Doppelprismas wirkenden Linse bezogen, welche Wirkung

wegen der Erweiterung der Pupille deutlicher hervortreten soll. Sie kann indess auch von feinen Trübungen der Hornhaut, des Humor aqueus oder des Glaskörpers abhängen. Ausserdem wird dieselbe Erscheinung bei gewissen Hornhauterkrankungen ohne Complication mit Glaucom beobachtet.

Die einzelnen durch die intraoculare Drucksteigerung bedingten, so eben beschriebenen Symptome zeigen und gruppieren sich in ganz verschiedener Weise, je nachdem die Spannung des Auges plötzlich oder allmählich und unmerklich zunimmt.

Wir haben demnach ein acutes und ein chronisches Glaucom zu unterscheiden.

A. Glaucoma acutum.

In der Mehrzahl der Fälle (70—75 pCt.) gehen dem acuten Anfalle gewisse charakteristische Prodromi voraus. Diese Vorboten bestehen in plötzlicher Abnahme der Accommodationsbreite, in Folge deren die Presbyopie zunimmt, eine bis dahin latente Hypermetropie manifest wird, in der periodischen Erscheinung von Regenbogenfarben um eine Flamme und endlich in vorübergehenden Umflorungen des Gesichtsfeldes, die von einigen Minuten bis zu einigen Stunden dauern können, während welcher der Kranke alle Gegenstände wie durch einen Nebel sieht.

Diese Phänomene treten meistens bei Congestionen zum Kopfe also nach der Mahlzeit, nach einer schlaflosen Nacht u. s. w. auf. Bisweilen klagen die Kranken auch über lebhaftes Schmerzen in den Knochen um die Orbita. Hat man Gelegenheit das Auge in diesem Stadium zu untersuchen, so findet man leichte Trübung des Kammerwassers und davon abhängig Verfärbung der Iris und Veränderung des scharzen Pupillarreflexes. Die Pupille selbst ist etwas erweitert und reagirt träge.

Diese Erscheinungen vergehen bald und das Auge kehrt zum Normalzustande zurück. Sie kommen dann nach einigen Monaten oder Wochen wieder und wiederholen sich so nach vollständig freien Zwischenräumen. Diese Rückkehr zum Normalzustande ist für dieses Prodromalstadium des Glaucoms, das ein bis zwei Jahre und noch länger dauern kann, ganz charakteristisch.

Indess kann der glaucomatöse Anfall auch ohne die bezeichneten vorläufigen Symptome eintreten. Ein solcher Anfall findet in der Regel Nachts statt, beginnt mit heftigen in den Kopf ausstrahlenden Schmerzen um das Auge, mit ausgesprochener episcleraler Injection, Chemosi und Thränenfließen.

Der Humor aqueus ist trübe und liefert bisweilen Beschläge auf der Hinterfläche der Hornhaut, die Iris ist verfärbt, aus der unregelmässig und stark erweiterten Pupille kommt ein graulicher oder gelblicher Reflex. Der Augapfel ist ausserordentlich hart und die Hornhaut unempfindlich gegen Berührung.

Das Sehvermögen ist mehr oder weniger beeinträchtigt oder vollständig erloschen. Fast immer geben die Kranken subjective Lichtempfindungen an.

Während des glaucomatösen Anfalles ist eine ophthalmoscopische Untersuchung wegen der Trübung des Kammerwassers und des Glaskörpers unmöglich.

Der Anfall wird von Fieberbewegung und bisweilen von so hartnäckigem Erbrechen begleitet, dass dieses letztere Symptom die ganze Aufmerksamkeit auf sich zieht, und der ganze Vorgang irrthümlicher Weise als gastrische Störung oder heftige Migräne gedeutet werden kann.

Selten vernichtet gleich der erste Glaucom-Anfall das Sehvermögen vollständig und auf immer (*Glaucoma fulminans* v. Gräfe.) Gewöhnlich nehmen die beschriebenen Symptome im Laufe einiger Stunden oder Tage an Intensität ab. Das Sehvermögen kehrt allmählich wieder und nach einiger Zeit ist vielleicht als Residuum von diesem Anfalle nur leichte Spannung des Auges, Trägheit in der Reaction der Pupille, geringe Herabsetzung der centralen Sehschärfe oder unbedeutende Beschränkung des nasalen Theiles des Gesichtsfeldes zu bemerken.

Dieser Zustand kann sich einige Wochen oder Monate halten, bis plötzlich ein zweiter ähnlicher Anfall von acutem Glaucom sich einstellt, auf den wiederum ein Nachlass aller Symptome folgt. Nach und nach folgen sich die Anfälle in immer kürzeren Zwischenräumen.

Nach jedem Anfalle wird die Herabsetzung des Sehvermögens beträchtlicher und jedes Mal fällt ein weiterer dahin verschont gebliebener Theil des Gesichtsfeldes aus. Das Auge wird zunehmend härter, die Hornhaut verliert in steigendem Masse ihre Durchsichtigkeit und Sensibilität, die vordere Kammer wird seichter. Die Iris verfärbt sich, ihr Rand verwächst mit der Linsenkapsel, Iris und Linse werden nach vorn gegen die Hornhaut gedrängt. Die Pupille wird sehr weit und starr und zeigt einen gelblichen oder grünlichen Reflex.

Wenn man während eines freien Intervalles das Auge mit dem Augenspiegel untersucht, so constatirt man nach einigen Anfällen eine diffuse Glaskörpertrübung, glaucomatöse Excavation, Arterienpuls und bisweilen Blutergüsse auf der Retina und der Choroidea.

Selbst nach vollständiger Vernichtung des Sehvermögens kann der glaucomatöse Process seinen Verlauf weiter fortsetzen und zur Desorganisation sämtlicher Bestandtheile des Auges führen. Die Hornhaut büsst immer mehr und mehr ihre Durchsichtigkeit ein und wird Sitz von Geschwüren, die Iris erleidet eine steigende Atrophie ihres Gewebes und wird auf einen schmalen entfärbten Ring reducirt. Die Linse wird trübe, weich und bläht sich auf.

Periodische Hämorrhagien in die vordere Kammer, den Glaskörper und das Gewebe der inneren Augenhäute tragen noch zur Steigerung des Augen Druckes bei, so dass die schmutzig-graue Sclera schliesslich nachgibt

und in der Aequatorialgegend und im vordern Augenabschnitt Ectasien (Staphylome) bildet.

Das Auge kann in diesem Zustande lange Zeit verharren. Es ist hart wie eine Marmorkugel und das subconjunctivale Gewebe ist von dicken um die Hornhaut Anastomosen bildenden Ciliarvenen durchzogen. Häufig endet der Process mit Ausgang in Phthisis bulbi in Folge eitriger Choroiditis oder entzündlicher Netzhautablösung (Arlt, Schweigger.)

Man darf indess nicht glauben, dass alle von acutem Glaucom befallenen Augen genau den beschriebenen Gang innehalten. Das acute Glaucom kann seinen intermittirenden Charakter und die Mehrzahl seiner entzündlichen Symptome verlieren und in chronisches Glaucom übergehen.

B. Glaucoma chronicum.

Wir unterscheiden zwei Formen von chronischem Glaucom:

1. Glaucoma chronicum inflammatorium.
2. Glaucoma chronicum simplex.

1. Glaucoma chronicum inflammatorium. Der Unterschied von der acuten Form ist durch die ununterbrochene Dauer der charakteristischen, nur periodisch durch leichte entzündliche Nachschübe gesteigerten Symptome gegeben. Die Krankheit selbst stellt sich nicht unter dem Bilde eines acuten Anfalles dar; zwar beginnt sie mit den bei der acuten Form beschriebenen Prodromalsymptomen, diese Symptome prägen sich aber allmählich mehr und mehr aus, bis sie sich schliesslich in Permanenz erklären und nur noch fortwährend an Intensität gewinnen.

Die Hornhaut verliert ihren Glanz und ihre Sensibilität, die vordere Kammer verengert sich, das Kammerwasser trübt sich leicht, Iris und Linse rücken gegen die Hornhaut vor, die Sclera nimmt eine grauliche Färbung an, die episcleralen Venen gewinnen an Ausdehnung und Zahl. Das Auge wird härter bis zu steinerner Consistenz. Die Augenspiegeluntersuchung ergibt zunehmende Sehnervenexcavation und Arterienpuls. Continuirliche Abnahme des Sehvermögens von der nasalen nach der temporalen Seite vorrückend, Verengerung des Gesichtsfeldes bis zu absoluter Erblindung vervollständigen das Bild.

Während dieses langsam progressiven, über sehr verschieden lange Zeit sich hinziehenden Verlaufs treten acute Anfälle auf, innerhalb deren sich die entzündlichen Zeichen deutlicher ausprägen. Der Kranke klagt dann über lebhafte Ciliarschmerzen; das Auge wird plötzlich härter, die Hornhaut vollständig insensibel, die Erweiterung der Pupille nimmt zu, ebenso wie die Trübung des Kammerwassers und der Kranke sieht alle Gegenstände wie durch einen dichten Nebel.

Diese Exacerbationen des chronischen Zustandes treten bisweilen ohne bekannte Ursache ein, häufiger bei Kopfcongestionem, einerlei aus welcher

Ursache. Sie können sich in einigen Stunden verlieren oder mehrere Tage anhalten, worauf das Auge zu seinem frühern Zustande zurückkehrt, allerdings mit mehr Einbusse an Sehkraft, als der chronische Zustand in derselben Zeit herbeigeführt haben würde.

Das chronische Glaucom kann auch plötzlich durch einen wirklichen peracuten, glaucomatösen Anfall unterbrochen werden und dann den Charakter eines acuten Glaucoms behalten. So kann es alle eben beschriebenen Stadien durchlaufen und den gleichen Ausgang, wie das acute Glaucom nehmen.

Es sind endlich auch Fälle beobachtet worden, wo das chronische Glaucom unmerklich alle entzündlichen Symptome verloren und den Charakter des Glaucoma simplex angenommen hat.

2. Glaucoma simplex. Bei dieser Varietät des Glaucoms fehlen entzündliche Symptome vollständig und das äussere Ansehen des Auges ist von dem eines normalen Auges nicht verschieden. Höchstens lässt sich Dilatation der Pupille und nach Reizung vorübergehend eine leichte pericorneale Injection und Trübung des Kammerwassers bemerken. Kurz der Kranke gibt keine Schmerzen an und äusserlich ist an dem Auge fast keine Veränderung wahrzunehmen.

Im Beginne der Krankheit ist es oft schwer durch die Betastung eine abnorme Spannungsvermehrung nachzuweisen, um so mehr als auch die physiologische Spannung merklichem Wechsel unterliegt; indess tritt mit der Dauer diese Härte deutlicher hervor.

Ophthalmoscopisch erweisen sich die brechenden Medien vollständig klar, der Sehnerv aber ist deutlich excavirt und Arterienpuls ist spontan vorhanden oder kann doch durch leichten Fingerdruck aufs Auge erzeugt werden. Die Excavation entwickelt sich hier nur langsam, weil auch der intraoculare Druck beim Glaucoma simplex sich nur sehr allmählich steigert. Die Folge ist, dass die Nervenfasern sich eine Zeit lang diesem Drucke accommodiren (Excavation der Papille ohne Sehstörung) und erst bei Ueberschreitung eines gewissen Maasses wirklich leiden. Sie fangen dann an zu atrophiren und die Pupille nimmt die weisse von atrophischer Degeneration herrührende Färbung an. Das Gesichtsfeld beginnt in der Regel von innen her sich zu verengern und diese Verengerung schreitet allmählich gegen den Fixationspunkt vor. Die centrale Sehschärfe kann lange Zeit relativ gut bleiben, bis der Gesichtsfelddefect den Fixationspunkt überschreitet. So kann das Glaucoma simplex zu vollständiger Erblindung führen, ohne je Schmerzen zu verursachen.

Der Verlauf der Krankheit ist langsam und dauert gewöhnlich mehrere Jahre; sie befällt in der Regel beide Augen nacheinander.

Auch das Glaucoma simplex kann plötzlich seinen Character ändern und die Symptome des entzündlichen chronischen oder selbst des acuten Glaucoms annehmen.

Prognose. Das Glaucom war von jeher als eine unheilbare in kürzerer oder längerer Zeit zu absoluter Amaurose führende Krankheit angesehen worden. Aber seit der glücklichen Entdeckung v. Gräfe's, dass wir in der Iridectomie ein souveränes Mittel gegen diese Affection besitzen, hat sich die Prognose völlig geändert. Die Iridectomie erweist sich um so wirksamer, je früher sie ausgeführt wird.

Während des Prodromalstadiums hindert sie den Ausbruch des Glaucoms und erhält die normale Sehschärfe. Beim acuten Glaucom erreicht man durch die sofortige Vornahme der Operation eine vollständige Wiederherstellung; später nachdem bereits Excavation der Papille und merkliche Gesichtsfeldbeschränkung vorhanden ist, darf man nur die Erhaltung des Status quo erwarten. Innerhalb der ersten auf die Operation folgenden Wochen pflegt sich sogar das Sehvermögen wieder etwas zu heben und das Gesichtsfeld an Ausdehnung zu gewinnen. Wenn das Auge schon lange Zeit erblindet ist, kann die Operation nur noch durch das Bestehen von heftigen Ciliarschmerzen indicirt werden.

Beim Glaucoma chronicum hält die Operation den progressiven Verlauf der Krankheit auf und die Functionen des Auges bleiben in dem Zustande in welchem sie sich im Momente der Iridectomie befanden. Wenn die Iridectomie unmittelbar nach einem der den chronischen Verlauf dieser Form unterbrechenden acuten Anfälle gemacht wird, so bekommt das Auge die Sehschärfe wieder, welche es vor der Operation besass. Beim Glaucoma simplex hat die Iridectomie gewöhnlich die Erhaltung des Status quo zum Resultate, seltener wird eine nachträgliche Hebung des Sehvermögens beobachtet.

Andererseits kommen Fälle von Glaucoma simplex zur Beobachtung in denen die Operation dem fortschreitenden Verlaufe der Krankheit keinen Einhalt thut; in andern Fällen bewirkt sie nur für einige Zeit Stillstand und muss wiederholt werden; endlich ist sogar einige Male eine Verschlechterung auf die Operation gefolgt. Die letzteren Fälle sind dadurch characterisirt, dass sich die vordere Kammer nach der Iridectomie nicht wieder herstellt, das Auge hart bleibt oder gar noch an Härte zunimmt. Man hat dies besonders bei Fällen von Glaucom nach Netzhauthämorrhagien beobachtet. (S. u. die Aetiologie des Glaucom.)

In den letzten Stadien der Krankheit kann der Fall eintreten, dass die Iridectomie zwar den glaucomatösen Zustand beseitigt aber nicht verhindert, dass die nach der Operation erhaltene Sehkraft später weiter sinkt, weil die durch den erlittenen Druck eingeleitete Nervenfasernatrophie auch nach Beseitigung desselben, selbstständig weitere Fortschritte macht. Diesen Fällen gegenüber gibt es andere, in denen die Operation zu einer Zeit ausgeführt, wo nur noch ein kleines Stück Gesichtsfeld nach aussen und oben vorhanden war, diesen Rest von Sehvermögen auf lange Jahre erhält.

Aetiologie. Wenn es heutzutage ausser Zweifel scheint, dass das Wesen des Glaucom in einer abnormen Steigerung des intraocularen Druckes besteht, so ist man über die dieser Drucksteigerung zu Grunde liegende Ursache selbst weniger einig. Nach v. Gräfe hätte man dieselbe in einer entzündlichen Veränderung der Choroidea und Iris (seröser Irido-Choroiditis) mit Hypersecretion seröser Flüssigkeit und dadurch bedingter Volumzunahme des Glaskörpers zu suchen. Nach Donders soll diese Hypersecretion von dem Einfluss der die Secretion beherrschenden Nerven abhängen, so dass die Ursache des Leidens auch ausserhalb des Auges ihren Sitz haben könnte. Cusco und Coccius endlich glauben den Ausgangspunkt des Glaucom in einer Entzündung der Sclera gefunden zu haben: die entzündliche Verdickung und nachfolgende Retraction des scleralen Gewebes soll zu mechanischer Compression des Augeninhaltes führen.

Wie es nun auch um die verschiedenen Ansichten über die Aetiologie des Glaucoms stehen mag, jedenfalls spielen das Alter und wahrscheinlich auch die mit den Jahren zunehmende Starrheit der Sclera dabei eine wichtige Rolle. Nur ausnahmsweise findet man Glaucom vor dem dreissigsten Jahre, am häufigsten wird sie im Alter von fünfzig bis sechszig Jahren beobachtet.

Das Glaucom scheint bisweilen erblich zu sein, besonders die entzündlichen Formen. (v. Gräfe.)

Endlich sieht man gar nicht selten Glaucom in anderweitig erkrankten Augen auftreten; diese in ihren Symptomen durchaus denen des idiopathischen Glaucom gleichende Form ist mit dem Namen consecutives oder Secundär-Glaucom belegt worden.

C. Secundäres Glaucom.

Wenn sich Glaucom zu schon bestehenden krankhaften Veränderungen des Auges gesellt, so hat man zu unterscheiden ob ein causaler Zusammenhang oder ob ein nur zufälliges Zusammentreffen besteht.

Alle mit Ectasien verbundenen Affectionen, in denen ein Theil der Augenhüllen dem intraocularem Drucke nachgegeben hat, z. B. das Hornhautstaphylom, das Staphyloma sclerae anticum und posticum können zur Entwicklung eines secundären Glaucoms führen. Eine sichere Erklärung des hier bestehenden innern Zusammenhanges vermögen wir zwar nicht zu geben, doch scheint die Annahme gerechtfertigt, dass in diesen Fällen durch die mit dem Alter zunehmende Resistenz der Hüllen (resp. Retraction ectatischer Narben) der flüssige Augeninhalt unter erhöhten Druck gesetzt wird, welchem die Lamina cribrosa als die nachgiebigste Stelle am wenigsten Widerstand zu leisten vermag. Neben der Spannungsvermehrung des Auges haben wir dann auch sofort glaucomatöse Excavation der Papille.

Ferner gehören hierher lang dauernde Reizungen der Iris und Choroidea;

wie sie vorkommen, wenn ein Theil der Iris in eine Narbe eingeheilt ist oder wenn in Folge von Kapselverletzung oder nach der Discision die Linse durch Quellung ihrer Rindensubstanz an Volumen zunimmt und auf die Iris einen Druck ausübt. Endlich kann nach Versenkung oder Luxation der Linse die letztere als fremder Körper wirken und die mit ihr in Berührung kommenden Theile des Auges reizen; in derselben Weise wirken Tumoren der Choroidea, die sich mit Glaucom verbinden. In allen Fällen führt länger fortdauernde Reizung des Uvealtractus seröse Hypersecretion und zur Erzeugung glaucomatöser Erscheinungen ausreichende Steigerung des intraocularen Druckes herbei.

Es bleibt noch als häufige Ursachen des consecutiven Glaucoms Iritis serosa und totale hintere Synechien auszuführen übrig, bei den letztern bewirkt die Unterbrechung der Communication zwischen vorderer Kammer und Glaskörperraum eine Flüssigkeitsansammlung hinter der Iris, welche zu abnormer Spannungsvermehrung führt. In allen Fällen entwickelt sich Glaucom um so leichter, je starrer die Sclera ist und je weniger sie dem innern Augendrucke nachzugeben vermag.

Eine wichtige Rolle in der Entwicklung von Secundärglaucom spielen Netzhautblutungen, ohne dass eine directe Beziehung zwischen beiden Affectionen nachweisbar wäre. Diese Fälle sind auch noch dadurch aussergewöhnlich, dass sich die Iridectomie dieser Form von Glaucom gegenüber oft unwirksam gezeigt hat.

Als zufällige Complication ist es aufzufassen, wenn Glaucom Augen befällt, die an Retinitis, cerebraler Amaurose, seniler Cataract, Netzhautablösung erkrankt sind.

Die Behandlung reducirt sich fast ausschliesslich auf die Iridectomie, durch dieselbe wird nach v. Gräfe's grosser Entdeckung die intraoculare Drucksteigerung dauernd herabgesetzt.

Die Paracentese der vordern Kammern hat nur vorübergehend diesen Erfolg, ohne selbst bei öftern Wiederholungen das Glaucom in seinem Weiterverlauf aufzuhalten; Blutentziehungen, medicamentöse Behandlung sind vollständig unwirksam. Subcutane Morphinumjectionen dienen nur zur augenblicklichen Schmerzstillung und können angewandt werden um dem Kranken bis zur Operation Ruhe zu verschaffen.

Wegen der operativen Technik der Iridectomie verweisen wir auf dies Capitel (S. 149). Zur Erreichung des beabsichtigten Zweckes ist die Anlegung einer peripherischen Iridectomie und die Entfernung eines breiten Irislappens erforderlich. Nach den in dem Capitel über Iridectomie aufgestellten Regeln wird die Operation am besten nach oben oder nach unten gemacht. Von Wichtigkeit ist es, während der Operation das Kammerwasser so langsam als möglich abfliessen zu lassen, damit nicht durch zu plötzliche Spannungsverminderung Anlass zu Blutungen in Retina oder Choroidea gegeben werde, wie sie in der That nach Iridectomien gegen

Glaucom beobachtet sind. Nach der Operation hat man seine Aufmerksamkeit auf die Consistenz des Auges, die Wiederherstellung der vordern Kammer und auf die Narbenbildung zu richten.

Gar nicht selten tritt am Tage nach der Operation wieder eine gewisse Spannungsvermehrung ein, die sich nur langsam im Laufe einiger Tage verliert. Auch die vordere Kammer stellt sich dann nur langsam wieder her und die Iris liegt sehr nahe hinter der Hornhaut. Druckverband und absolute Ruhe sind durchaus so lange nothwendig, bis der Augendruck auf das nach der Iridectomie gewöhnliche Maass herabgegangen und die vordere Kammer wieder hergestellt ist. Behält dagegen der Augapfel selbst unmittelbar nach der Operation eine merkliche Härte, so scheint es vortheilhafter auf den Druckverband zu verzichten und die Lider einfach mit englischem Pflaster zu verkleben. (v. Gräfe.)

Schmerzen, auch wenn sie nur mit geringer Intensität auftreten, verlangen subcutane Morphinum injectionen in die Schläfe oder Chloral innerlich. Wenn am Morgen nach der Operation keine Verminderung des intraocularen Druckes zu constatiren ist, so hat man periodische warme Umschläge, Calomel innerlich und wenn es der Allgemeinzustand erlaubt einen Aderlass am Arme zu versuchen. Atropin thut in diesen Fällen, wenigstens in den ersten Tagen nicht gut. (v. Gräfe.)

v. Gräfe hat zuerst darauf aufmerksam gemacht, dass sich in manchen Fällen an der Operationsstelle eine eigenthümliche Narbenbildung entwickelt. Die Narbe erhebt sich über das Niveau der Conjunctiva und nimmt das Aussehen eines der Schmitttrichtung entsprechend verlängerten, mit weisslicher Flüssigkeit gefüllten Bläschens an (Cystoide Vernarbung). In diesen Fällen liegt die Vermuthung nahe, dass sich die Conjunctivalwunde vor der scleralen geschlossen hat. Indem die letztere fortfährt Humor aqueus durchtreten zu lassen, sammelt sich dieser unter der Conjunctiva an und hebt dieselbe in Gestalt einer Blase auf.

Gewöhnlich ist mit dieser cystoiden Vernarbung keine besondere Unannehmlichkeit verbunden. Gegenüber aber einigen Ausnahmefällen, in denen sie nach Jahre langem Bestehen Ausgangspunkt von Entzündungen wurde, welche die Existenz des Auges bedrohten, hat sich unsere Aufmerksamkeit Mitteln zuzuwenden, durch die wir hoffen dürfen, dieser unregelmässigen Vernarbung vorzubeugen oder doch die Weiterentwicklung der vorhandenen Cyste zu verhindern. Zur Erreichung des letztgenannten Zweckes können wir nichts weiter thun, als den Druckverband längere Zeit hindurch fortzusetzen oder nach Verlauf einiger Monate, wenn man sicher sein darf, dass die sclerale Wunde vollständig vernarbt ist, das Bläschen abzutragen.

Die Bildung der cystoiden Narbe kann nur durch ein Mittel verhindert werden, nämlich durch die exacte Ausführung der Iridectomie. Man hat allen Grund zu glauben, dass die Einklemmung des Irislappens in die sclerale Wunde die rasche und regelmässige Verwachsung der letztern ver-

hindert. Unter diesen Verhältnissen wird das Kammerwasser namentlich bei erhöhtem Augendruck noch längere Zeit abfließen, und wenn die kleine Bindehautwunde sich geschlossen hat, sich unter der Conjunctiva ansammeln und diese zu einem Bläschen vortreiben.

Das ist der Grund für die wichtige Regel die Iris so sorgfältig wie möglich bis in die Winkel des scleralen Schnittes abzutragen und nichts unversucht zu lassen um die Sphincterecken zu reponiren. Wir dürfen indess nicht verschweigen, dass trotz aller möglichen Vorsicht die cystoide Vernarbung bisweilen auch in Fällen eintritt, wo die Operation an Exactheit nichts zu wünschen übrig lässt.

Endlich haben wir noch die häufige Beobachtung zu erwähnen, dass wenige Tage nach der auf einem Auge vorgenommenen Iridectomy ein glaucomatöser Anfall auf dem anderen auftritt. Wenn die Gefahr eines solchen üblen Zufalles uns auch nicht hindert, die Operation, wo sie nöthig ist, auszuführen, so legt sie uns doch die Pflicht auf, den Kranken oder seine Familie davon im Voraus in Kenntniss zu setzen.

Man hat in der Therapie des Glaucoms die Iridectomy durch die Durchschneidung des Ciliarmuskels zu ersetzen gesucht. Hancock, von dem dieser Vorschlag ausgegangen ist, beschreibt seine Operation in folgender Weise: „Ich führe am unteren äusseren Umfang der Hornhaut im Scleralborde ein Staarmesser ein, dessen Spitze schief von vorn nach hinten und von oben nach unten vorgeschoben wird, bis die Fasern der Sclera schief in der Ausdehnung ungefähr eines achtel Zolles durchtrennt sind. Selten folgt auf diese Operation ein bedenklicher Zufall. Nur einmal sah ich etwas Entzündung eintreten, die übrigens rasch verging.“

Stellwag endlich hat die Meinung ausgesprochen, dass schon die blosse Sclerotomy, wie sie als erster Act bei der Iridectomy ausgeführt wird, auch ohne Excision eines Irislappens zur Heilung des Glaucoms ausreichen würde. Quaglino hat einige Beobachtungen veröffentlicht, denen zufolge die Anlegung eines Schnittes in der Sclera allein zur Sistirung der Krankheit ausgereicht haben soll.

Nach der Iridectomy hat man bisweilen gute Resultate von einer Nachbehandlung mit Haut- und Nierenthätigkeit anregenden Mineralwässern sowie von wiederholter Application trockener Schröpfköpfe oder künstlicher Blutegel gesehen.

Wenn, wie es in den letzten Stadien des entzündlichen Glaucoms vorkommen kann, ein glaucomatös entartetes, vollständig erblindetes Auge noch Sitz heftiger Entzündungsanfälle bleibt, ist zur Beseitigung der Schmerzen die Enucleatio bulbi vorzunehmen.

Sechstes Capitel.

Sehnerv und Retina.

Anatomie. Der Sehnerv trennt sich an der hinteren unteren Fläche des Thalamus opticus vom Gehirn, und trägt hier den Namen Tractus opticus. Nachdem der Tractus opticus sich um die Aussenseite des Grosshirnstieles herumgewunden hat, kreuzt er sich auf der Medianlinie unter der grauen Bodencommissur mit dem der anderen Seite und so entsteht das Chiasma. Von dieser Commissur lösen sich die beiden Sehnerven ab, sie wenden sich divergirend gegen den Canalis opticus und gelangen durch denselben in die Orbita. Hier nimmt der Nerv einen fast geradlinigen Verlauf bis zu seiner nach innen und unten vom hinteren Bulbuspol gelegenen Eintrittsstelle in den Augapfel.

Bis in die Nähe des Chiasma bestehen die Tracti optici aus Markfasern ohne Neurilemm. In der Gegend des Chiasma liefert die Pia mater eine die Sehnerven bis zum Augapfel begleitende Hülle (inneres Neurilemm), welche in den Nerven bindegewebige Scheidewände sendet und denselben auf diese Weise in mehrere secundäre Bündel trennt. Beim Austritt aus dem Canalis opticus erhält der Nerv eine zweite fibröse Hülle (äusseres Neurilemm), die als Fortsetzung der Dura mater des Gehirns aufgefasst wird. Die letztere setzt sich aus zwei concentrischen Lagen der äusseren, dickeren Duralscheide und der inneren Arachnoidalscheide zusammen. Zwischen diesen beiden Scheiden findet sich ein durch den Canalis opticus hindurch mit dem Arachnoidal- oder Subduralraume der Schädelhöhle communicirender Raum. (Schwalbe). Der zwischen äusserem und innerem Neurilemm gelegene Raum, der sogenannte intervaginale Raum, steht mit den subarachnoidalen Räumen der Gehirnhülle in Zusammenhang.

Das äussere und das innere Neurilemm betheiligen sich an der Bildung der Sclera in der Weise, dass die Fasern des äusseren Neurilemm unter einem stumpfen Winkel umbiegen und sich in die äussere und mittlere Schicht der Sclera verlieren, während das innere von der Pia stammende

Neurilemm bis zur Innenfläche der Sclera vordringt und unter einem mehr spitzen Winkel umbiegend sich mit der innern Lage der Sclera vereinigt. So bildet sich der leicht prominente fibröse Ring um die Eintrittsstelle des Sehnerven, der auch der Choroidea zur Anheftung dient. Der Sehnerv durchsetzt diesen Ring, tritt in den Augapfel ein und geht in die Retina über.

Die Arteria centralis des Sehnerven kommt entweder direct von der Art. ophthalmica oder einem Ciliar- oder Muskelzweige dieser Arterie. In einiger Entfernung hinter der Sclera tritt die Arterie durch die Hüllen des Nerven hindurch und dringt in den Centralcanal ein, in welchem sie bis zum intraocularen Sehnervenende (bis zu der Papilla optica) verläuft. Auf der Papille endigt die Arterie in zwei Aeste, von denen sich der eine nach oben, der andere nach unten wendet und die sich auf der Papille oder in der Nähe ihres Randes nochmals dichotomisch theilen, so dass vier arterielle Zweige divergirend in die Retina eintreten.

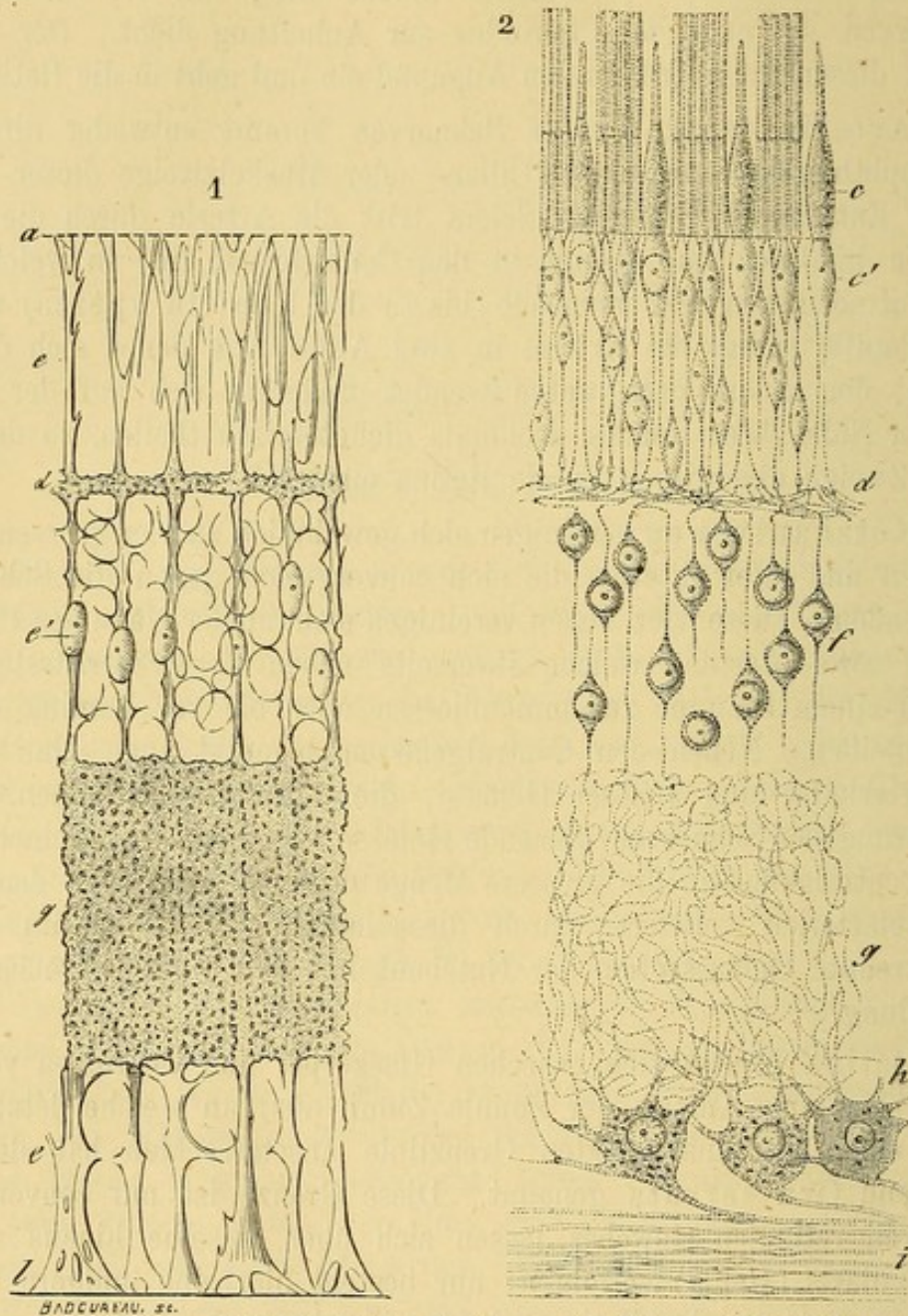
Die Netzhautvenen vereinigen sich gewöhnlich zu vier grossen Venen, zwei oberen und zwei unteren, die sich convergirend gegen die Sehnervpapille wenden. Diese vier Venen vereinigen sich in der Nähe des Papillenrandes zu zwei Aesten, welche ihrerseits neben der Eintrittsstelle der Gefässe zu einem Stamme zusammenfliessen oder bis zur Lamina cribrosa getrennt bleiben. Neben den Centralgefässen bemerkt man eine Anzahl kleiner, arterieller und venöser Gefässe, die Anastomosen bilden. Diese der Ernährung des Sehnerven dienende Gefässe kommen zum kleinern Theil von den Centralgefässen, die grössere Menge derselben wird von den Ciliar- und Muskelarterien geliefert; durch diese letzteren steht das im übrigen streng getrennte Gefässsystem der Netzhaut mit dem Aderhautgefässsystem in Verbindung.

Die Retina breitet sich zwischen Glaskörper und Choroidea von dem Sehnerven bis zum Anfang der Zonula Zinnii aus, an welche letztere sie sich mit einer fein ausgezackten Grenzlinie ansetzt. Man hat deswegen diese Gegend Ora serrata genannt. Diese Grenze ist nur conventionell, denn Spuren retinalen Gewebes lassen sich über dieselbe hinaus auf den Orbiculus ciliaris (Henle) verfolgen, nur besteht hier eine innigere Verbindung der Fortsetzung der Retina mit der Membrana hyaloidea.

Vom hintern Mittelpunkte an, wo die Retina ungefähr 0,^{mm}4 Dicke besitzt, verdünnt sie sich allmählich, so dass sie in der Gegend des Aequators auf die Hälfte reducirt ist; dann beginnt sie rasch an Dicke abzunehmen und behält an der Ora serrata nur ein Viertel ihrer ursprünglichen Mächtigkeit.

Die höchst complicirt gebaute Membran setzt sich aus nervösen und bindegewebigen Elementen zusammen, die innig mit einander verbunden und in ihren ausserordentlich kleinen und zarten Einzelheiten bisweilen schwer auseinander zu halten sind.

1. Nervöse Elemente der Retina (Fig. 72. 2.). Man unterscheidet von aussen nach innen folgende verschiedene Schichten:



BADCUKIAU, sc.

Fig. 72. Schematische Darstellung der Structur der Retina. (M. Schultze.)

a) Stäbchen und Zapfen (Fig. 72. c). Jedes dieser Elemente trägt einen fadenförmigen Fortsatz (Stäbchen- resp. Zapfenfaser c'), welcher mit den Elementen der folgenden Schicht zusammenhängt.

b) Diese, die von H. Müller als Körnerschicht bezeichnete Schicht zerfällt in drei andere: Die äussere Körnerschicht, die Zwischenkörnerschicht (d) und die innere Körnerschicht (f). Diese Schichten werden perpendicular von den Zapfen- und Stäbchenfasern durchsetzt, die mit den Elementen derselben sich innig verbinden.

Darauf treten die Fasern in

c) die fibriläre oder moleculäre (g) aus einem Netzwerk höchst feiner und zarter Nervenfasern zusammengesetzte Schicht ein. In ihr finden sich die nach aussen gerichteten Fortsätze von Ganglienzellen, welche letztere

d) die Ganglienschicht (h) bilden, und innere Ausläufer in

e) die Nervenfaserschicht (i) senden.

2. Bindegewebige Elemente (Fig. 72. 1). Dieselbe bestehen aus Fasern und Membranen, die den nervösen Elementen der Retina zur Stütze dienen. Sie bilden zuerst die *Membrana limitans* (l), die innerste Schicht der Retina. Mit ihrer Innenfläche gränzt sie an die *Membrana hyaloidea* des Glaskörpers. Von ihrer Aussenfläche nehmen breitbasig zahlreiche Fasern, die Müller'schen Radiärfasern, ihren Ursprung, die fast sämtlich die Retina senkrecht auf die von der Papille ausstrahlenden Nervenfasern durchsetzen und die letztere dadurch in Bündel theilen. Darauf gehen die Radiärfasern in die Ganglienschicht über, und umgeben die Ganglienzellen mit fibrillären Ausläufern. In der moleculären Schichte bilden die Radiärfasern ein Netzwerk mit sehr feinen Maschen (g); die Zellen der innern Körnerschicht umgeben sie mit weiten Maschen (e'), während sie sich in der Zwischenkörnerschicht (d) von neuem in ein sehr feines Netzwerk auflösen, um schliesslich nach fast unverästeltem Verlaufe durch die äussere Körnerschicht (e), an der äussern Grenze dieser Lage sich zu Arcaden zu vereinigen. Diese Endigung der bindegewebigen Netzhautelemente ist von Max Schultze als *membrana limitans externa* bezeichnet; sie ist gefenstert, um die Ausläufer der Stäbchen und Zapfen durchtreten zu lassen.

In den Radiärfasern, deren Verlauf durch die Retina wir soeben beschrieben haben, beobachtet man Kerne, die aber fast ausschliesslich in der innern Körnerschicht gelegen sind. Sie sind oval (e') mit ihrer längern Axe in der Richtung der Fasern gestellt und schliessen Kernkörperchen ein. Begreiflicher Weise dienen die bindegewebigen Elemente als Stützapparat für die nervösen Elemente; die Gestalt der letztern ist bestimmend für die Form der erstern. So bildet an den Stellen, wo die nervösen Elemente kuglig wie die Ganglienzellen sind, das bindegewebige Stützapparat Hohlräume, während er an den Stellen, wo die nervöse Substanz fasrig ist, sich als ein Netzwerk darstellt.

Diese Structur der Netzhaut erfährt gegen die Peripherie, an der Sehnervenpapille, endlich an der Stelle des gelben Flecks und der Fovea centralis, rücksichtlich der Anordnung der beschriebenen Elemente einige Modificationen.

Die allmähliche Verdünnung der Retina vom Centrum gegen die Peripherie betrifft anfangs alle Schichten in fast gleicher Weise. Vom Aequator an verschwinden zuerst die Körner- und die Ganglienzellschicht, so-

dann an der Ora serrata die Stäbchenschicht, so dass an dieser Stelle die Retina nur noch bindegewebige Elemente enthält (*Pars ciliaris retinae*).

An der Eintrittsstelle des Sehnerven besteht die Netzhaut nur aus Nervenfasern, die nach dem Durchtritt durch die Oeffnung in der Sclera und der Choroidea sich im rechten Winkel umbiegen, um über den andern Schichten die innerste Lage der Retina zu bilden. Die äussern Schichten entstehen an dieser Stelle bald mit einem dünnen und allmählich erst an Mächtigkeit gewinnenden, bald mit einem dicken, steilen Rande.

Die Eintrittsstelle des Sehnerven (*Papilla nervi optica*) hat im Mittel einen Durchmesser von 1,6 mm.; sie ist rund oder leicht oval; im Centrum der Papille erzeugt die Divergenz der Nervenfasern eine kleine Grube (*physiologische Excavation* Fig. 70.), die gewöhnliche Eintrittsstelle der Centralgefässe der Retina. Bisweilen ist diese Excavation excentrisch gelegen.

An der Eintrittsstelle des Sehnerven hören die oben erwähnten von dem innern Neurilemm gelieferten Scheidewände, durch welche die Fasern des *N. opticus* in seinem Verlaufe in Bündel getrennt werden, auf; sie bilden an dem Foramen Sclerae die *Lamina cribrosa*, die sich zum Theil mit der Sclera und zum Theil mit der Choroidea verwebt; von der letzteren erhält sie bisweilen einige ophthalmoscopisch wahrnehmbare Pigmentzellen. Von der *Lamina cribrosa* an, verlieren die Nervenfasern ihre Markscheiden und damit ihre dunkeln Ränder und werden vollkommen durchsichtig.

Das Centrum der Retina ist von dem gelben Fleck (*Macula lutea*) eingenommen, in dessen Mitte sich die *Fovea centralis* befindet.

Der gelbe Fleck, von ungefähr 2 Mm. Durchmesser, ist in horizontaler Richtung leicht oval; die bindegewebigen Elemente nehmen hier bedeutend ab, besonders im Niveau der *Fovea centralis*. Fast alle nach dieser Stelle hin verlaufenden Nervenfasern umgehen in Bogen dieselbe, so dass nur eine sehr dünne, kaum wahrnehmbare Lage von Nervenfasern über der *Macula lutea* hinstreicht; Ganglienzellen dagegen sind in grosser Zahl vorhanden; die Dicke der Körnerschicht ist verringert; dafür erscheinen die Zapfenfasern an dieser Stelle bedeutend verlängert. Wir sprechen nur von Zapfenfasern, weil nämlich die Stäbchen allmählich in der Umgebung der *Macula* verschwinden, so dass an dieser selbst nur Zapfen vorhanden sind. Es muss noch erwähnt werden, dass die an den übrigen Stellen die Netzhaut senkrecht auf ihre Oberfläche durchsetzenden Zapfenfasern ihre Richtung in der *Macula* ändern, indem sie gegen den Mittelpunkt der *Fovea centralis* hin convergiren.

Die Gefässe der Netzhaut kommen von der *A. u. V. centralis N. optici*. Sie theilen sich zuerst auf der Papille, dann in der Retina und bilden zusammen mit den Capillaren ein fast selbständiges System, das mit dem Ciliargefässsystem zunächst nur durch den arteriellen Gefässkranz

der Sclera der den Sehnerven umgibt und diesem wie der Choroidea zahlreiche feine Aeste zusendet, zusammenhängt. Ausser diesen sieht man kleine Arterien, Venen und Capillaren in grosser Zahl vom Rande der Choroidea in den Opticus eintreten und Anastomosen mit dem die Sehnervenbündel umgebenden Capillarnetz eingehen. Arterien und Venen der Retina liegen gewöhnlich in der Nervenfaserschicht; die Capillaren verbreiten sich durch alle andern Schichten.

Die Macula lutea wird von den gröberen Gefässen im Bogen umkreist, aus deren, dem gelben Fleck zugekehrten Concavität feine Zweige in den letztern eintreten, welche sich nach der Fovea centralis zu in Capillaren auflösen. Die Fovea centralis selbst wird von diesem Capillarnetz nicht erreicht; dieselbe ist vollkommen gefässlos.

Die Beschreibung des ophthalmoscopischen Bildes des normalen Augenhintergrundes (s. S. 15).

Krankheiten der Retina.

Erster Abschnitt.

Hyperämie der Retina.

Hyperämie der Retina kann nicht als selbstständige Krankheit, sondern nur als ein sehr verschiedenen Affectionen zukommendes Symptom angesehen werden.

Sie ist um so schwieriger abzugränzen, als der Füllungsgrad der Gefässe, durch den sie charakterisirt wird, beträchtlichen physiologischen Schwankungen unterliegt und nur die Vergleichung beider Augen für die Diagnose werthvolle Anhaltspunkte liefert.

Die arterielle oder active Hyperämie ist durch abnorme von der Erweiterung ihrer kleinen Gefässe abhängige Röthung der Sehnervpapille charakterisirt. Die passive oder venöse Hyperämie zeichnet sich durch Schlängelung der Venen aus, deren Caliber auf das Doppelte oder Dreifache der normalen Grösse anschwillt. Sie strotzen von Blut und nehmen eine tiefdunkelrothe Farbe an. In sehr ausgeprägten Fällen tritt zu dieser Hyperämie eine geringer seröse Transsudation, die an einer graulichen, den Venenstämmen entlangziehenden Streifenbildung erkennbar ist.

Die functionellen Störungen bestehen in grosser Empfindlichkeit gegen Licht, leichter Ermüdung bei der Arbeit, Funkensehen und Blendungserscheinungen. Die passive Hyperämie verbindet sich öfters mit einer

wirklichen Abnahme der Sehschärfe, die auf die erwähnte seröse Transsudation bezogen werden muss.

Die Hyperämien sind oft nur von vorübergehender Dauer und verschwinden mit der ebenso transitorischen veranlassenden Ursache.

Wenn Hyperämie Prodromal- oder Begleiterscheinung eines andern Augenleidens bildet, hängt sie in ihrem Verlauf naturgemäss von dem dieses letztern ab.

Die Prognose wird durch die veranlassenden Momente bestimmt.

Aetiologie. Active Hyperämie wird gleichzeitig mit pericornealer Injection jedes Mal beobachtet, wenn die Conjunctiva stark gereizt, oder Iris oder Choroidea lebhaft congestionirt sind, oder endlich wenn das Auge heftiger Blendung oder anstrengender Thätigkeit unter ungünstigen Bedingungen ausgesetzt war. Venöse Hyperämie begleitet die Krankheiten der Retina oder verdankt allgemeinen Circulationsstörungen (Herz- und Leberkrankheiten, Dysmenorrhöe) oder mechanischen Hindernissen im Verlauf der Vena centralis, V. ophthalmica oder der Sinus (Tumoren der Orbita, des Gehirns) ihre Entstehung.

Behandlung, Abgesehen von der causalen Indication verlangt die Hyperämie Schonung des Auges, Schutz gegen lebhaftes Licht durch Aufenthalt in einem leicht verdunkelten Zimmer oder durch Tragen von blauen Schutzbrillen, nöthigenfalls einige Abführmittel oder selbst eine Blutentziehung mit dem Heurteloup'schen Schröpfkopf unter Beobachtung der schon erwähnten Vorsichtsmassregeln.

Zweiter Abschnitt.

Retinitis.

1. Retinitis serosa. Oedema retinae.

Die Diagnose dieser Affection wird nur durch die ophthalmoscopische Untersuchung möglich, das äussere Ansehen des Auges erleidet keine Veränderung und die Klagen des Kranken haben nichts Charakteristisches.

Ophthalmoscopisch nimmt man zwei ihrem Grade nach sehr wechselnde Symptome wahr: Trübung der Retina und Hyperämie ihrer Gefässe. Das erste dieser Symptome rührt von seröser Transsudation her (Retinitis serosa, Oedema retinae) und ist an der Stelle der grössten Mächtigkeit der Retina, nämlich in der Nähe des intraocularen Sehnervenendes, am deutlichsten. In Folge davon verlieren die Conturen der Papille ihre Schärfe oder werden vollständig von der Netzhauttrübung verdeckt. Wenn die Trübung ihren Sitz in den inneren Schichten hat, so kann man um die Papille höchst feine in der Richtung der Nervenfasern verlaufende Streifen wahrnehmen.

Die seröse Durchtränkung der Retina gibt ihr ausserdem einen deutlich graulichen Farbenton, besonders in der Umgebung der Papille (Retinitis peripapillaris) und den grossen Gefässen entlang, der allmählich gegen den Aequator zu verschwindet. An der Stelle des gelben Fleckes, wo die Retina die geringste Mächtigkeit besitzt, kann die in normaler Weise mit rothbrauner Farbe durchscheinende Choroidea inmitten der graulichen opaken Trübung einen hämorrhagischen Fleck vortäuschen.

Die Hyperämie zeigt sich am deutlichsten auf der Sehnervenpapille, dieselbe wird in Folge der Erweiterung ihrer eigenen Gefässe dunkelroth. Das Aussehen der Venen ist noch charakteristischer; sie werden nicht nur breiter sondern auch länger und ophthalmoscopisch erscheinen sie dicker und mehr geschlängelt. Indem die Venen mit den gewundenen Stellen theilweise in die Dicke der Retina untertauchen, werden die tiefer gelegenen Gefässabschnitte, wenn die Retina an denselben Stellen getrübt ist, von der Trübung verdeckt, während die oberflächlich verlaufenden Abschnitte intensiv roth erscheinen. Die Venen scheinen alsdann in ihrer Continuität unterbrochen zu sein.

Die Arterien bewahren gewöhnlich ihr Volumen und ihren gestreckten Verlauf. Wenn indess die Transsudation und die aus ihr hervorgehende Imbibition des Gewebes bis zur Lamina cribrosa fortschreitet, so findet die Volumsvermehrung des Sehnerven an dem Scleralring einen gewissen Widerstand, woraus eine Compression der Centralgefässe resultirt, die gleichzeitig Hyperämie der Venen und Anämie der Arterien bedingt. Die letzteren erscheinen alsdann verengt.

Die übrigen Theile des Auges betheiligen sich an dieser Affection in keiner Weise. Das äussere Ansehen ist normal und alle Reizerscheinungen, wie Thränen, pericorneale Injection fehlen vollständig. Die begleitenden Sehstörungen sind ihrem Grade nach sehr wechselnd; sie sind ebenso wohl auf die seröse Transsudation, wie auf die Compression zu beziehen, welche die nervösen Elemente durch die Schwellung des bindegewebigen Stützapparates erfahren.

Die Kranken klagen zuerst über Nebel vor den Augen; indem derselbe immer dicker wird, nimmt die centrale Sehschärfe entsprechend, oft bis auf das Erkennen grober Gegenstände, ab. Gleichzeitig verengert sich das Gesichtsfeld ziemlich schnell, das excentrische Sehen wird zunehmend eingeschränkt, und in schweren Fällen hat der Kranke nur noch quantitative Lichtempfindung.

In anderen Fällen von Retinitis, die genau dieselben ophthalmoscopischen Zeichen darbieten, sind die Sehstörungen durchaus verschiedener Natur. Die centrale Sehschärfe ist nicht sehr bedeutend herabgesetzt und das Gesichtsfeld bleibt fast frei, nur macht sich besonders beim Sehen in die Ferne ein leichter Nebel bemerkbar, der die Gegenstände verschleiert, oder die Kranken haben die Empfindung von Zittern der zwischen liegenden

Luftschichten. Gleichzeitig fühlen sie sich durch gewöhnliches Tageslicht lebhaft geblendet und sehen in der Dämmerung merklich besser (Retinitis nyctalopica Arlt.) ¹⁾

Verlauf. Seröse Retinitis kann lange Zeit in dem beschriebenen Zustande bestehen und endlich rückgängig werden, während noch lange Zeit hindurch verschiedene Sehstörungen zurückbleiben.

Häufiger folgen auf sie tiefer gehende Gewebsveränderungen und sie nimmt den Charakter der parenchymatösen Retinitis an.

Die Prognose muss immer sehr vorsichtig gestellt werden, weil der vorliegende Befund möglicher Weise nur das erste Stadium eines schwereren Leidens darstellt. Die Prognose gestaltet sich günstiger, wenn nach relativ langem Bestehen die ophthalmoscopisch wahrnehmbaren Veränderungen keine Zunahme zeigen und gleichzeitig das Gesichtsfeld seine normalen Grenzen behält.

Aetiologie. Als erstes Stadium anderer Netzhauterkrankungen kann Retinitis serosa die verschiedensten Ursachen haben, die später aufgezählt werden sollen.

Retinitis serosa als selbstständige Erkrankung kommt oft durch eine allgemeine Erkältung oder durch Verkühlung des Kopfes oder durch die Einwirkung zu grellen Lichtes (Retinitis nyctalopica) oder durch übermässige Anstrengung der Augen unter ungünstigen Bedingungen zu Stande. In vielen Fällen ist uns die Ursache ganz unbekannt.

Behandlung. Schonung der Augen, Aufenthalt in leicht verdunkelten Zimmern und im Freien Tragen von Schutzbrillen stehen voran.

Blutentziehungen mit dem Heurteloup'schen Schröpfkopf, Ableitungen auf die Haut und nöthigenfalls leichte Abführmittel bilden das therapeutische Material.

Im allgemeinen verlangt dies Leiden eine genaue Prüfung des Allgemeinzustandes, auf den bei der Behandlung die grösste Rücksicht zu nehmen ist.

2. Retinitis parenchymatosa.

Diese Entzündungsform der Retina zeigt neben den für die einfache Retinitis beschriebenen Symptomen der Hyperämie und Transsudation noch Veränderungen des Gewebes selbst (Hyperplasie und Sclerose).

Diese über die ganze Retina sich erstreckenden Veränderungen (Retinitis diffusa) nehmen in der Regel in den bindegewebigen Elementen, den Radiärfasern ihren Anfang. Durch die Compression, welche die letztern auf die nervösen Elemente ausüben, können sie eine mehr oder weniger vollständige Atrophie derselben herbeiführen. Der Process kann sich in den äussern Schichten der Retina localisiren und auf die Choroidea über-

¹⁾ Bericht über die Wiener Augenklinik 1867. pag. 123.

greifen, oder auf die inneren Schichten beschränken. Im letztern Falle führt er zur Desorganisation der Membrana limitans und gibt zur Entstehung condylomatöser Wucherungen Anlass, die in den Glaskörper hineinragen und sich daselbst vascularisiren. Der pathologische Vorgang verbindet sich mit Structurveränderung der Nethautgefässe, deren Wände durch Hypertrophie ihrer Adventitia sich verdicken.

Viel seltener scheint die Retinitis von den Gefässwandungen und ihrer unmittelbaren Umgebung ihren Ausgang zu nehmen (Retinitis perivasculosa); sie localisirt sich alsdann ausschliesslich an diesen Stellen, während die übrigen bindegewebigen Elemente kaum verändert werden und die nervösen Elemente fast unversehrt bleiben. In diesen seltenen Fällen hat die anatomische Untersuchung eine massenhafte Zellenwucherung der Adventitialschicht der arteriellen Gefässe und Venen nachgewiesen (Iwanoff).

Diagnose. Ophthalmoscopisch bietet die Retinitis diffusa die bei der einfachen Retinitis beschriebenen Zeichen venöser Hyperämie und seröser Durchträngung (Trübung der Netzhaut) dar. Ausserdem beobachtet man weissliche oder gelbliche, selbst grünliche Trübungen in Gestalt kleiner vereinzelter Punkte oder auch grosser unregelmässiger Flecke, Striche, oder schmaler Streifen. Die Gefässe werden zum Theil von diesen gelblichen Flecken überlagert, so dass man sie auf der einen Seite in dieselben untertauchen und auf der andern aus denselben wieder auftauchen sieht; die groben Gefässe sind auf beiden Seiten von einer der Wand entlang ziehenden weissen Linie begleitet.

Um die Macula gruppiren sich die Netzhauttrübungen in einer besondern Weise, sie stellen sehr feine Linien, selten etwas breite Striche dar, die von der Fovea centralis nach allen Richtungen ausstrahlen. Diese sternförmige Figur kann sich auch aus sehr feinen Punkten zusammensetzen. Mit dem Augenspiegel entdeckt man bisweilen mehr oder weniger zahlreiche Ecchymosen, die als kleine rothe Flecke, feine Streifen oder selbst unregelmässige rothe Plaques in der unmittelbaren Nachbarschaft der Gefässe durch die Retina zerstreut sind. Die dieselben als Netzhautblutungen charakterisirenden Einzelheiten sollen in dem Capitel über Netzhauthämorrhagien gegeben werden.

Bei der perivaskulären Retinitis zeigen sich die Arterien und ihre Verzweigungen in weissliche, in der Mitte von einer feinen rothen Linie durchzogene Bänder umgewandelt. Die grössern Venenstämme sind im allgemeinen verengt mit Unregelmässigkeiten des Calibers; nur nach der Peripherie zu haben einige Zweige dasselbe Aussehen wie die Arterien. Die Retina erscheint stellenweise trübe und ist an diesen Flecken mit punktförmigen Ecchymosen besetzt.

Auf der Papille ist die Eintrittsstelle der Gefässe von einer glänzend weissen, mit rothen Punkten und Strichen durchsetzten Prominenz verdeckt.

Diese letzteren entsprechen neuen Gefässen und verschwinden deshalb sofort bei Druck auf den Augapfel. (Nagel.)

Das äussere Ansehen des Auges ist völlig normal, selten ist pericorneale Injection vorhanden, manchmal zeigt die Iris etwas träge Reaction, in welchem Falle die Pupille nach einiger Zeit leicht dilatirt erscheint.

Die Kranken klagen anfangs über eine graue Wolke vor dem kranken Auge oder über Nebel um die Gegenstände, der bei Anstrengungen zum Deutlichsehen sich noch verdickt; die Kranken werden leicht geblendet und geben Funkensehen an. Die centrale Sehschärfe nimmt bedeutend ab, das Gesichtsfeld verengert sich oder hat Lücken von verschiedener Form und Lage. Diese Abnahme des Sehvermögens ist bei herabgesetzter Beleuchtung besonders deutlich.

Bisweilen erscheinen die Gegenstände kleiner (Micropsie) oder grösser (Megalopsie) oder verzerrt (Metamorphopsie). Man kann diese Erscheinungen leicht nachweisen, wenn man mit Hülfe eines mit der Basis nach oben oder unten gerichteten Prismas Diplopie hervorrufft und den Kranken in die Lage versetzt, die den beiden Augen zukommenden Bilder getrennt zu sehen und zu vergleichen.

In den höchsten Graden des Leidens ist das Sehvermögen fast vollständig erloschen; die Kranken unterscheiden kaum Tag und Nacht und haben oft selbst von sehr hellen Lichteindrücken keine Empfindung mehr. Der ophthalmoscopische Befund steht nicht immer mit den Functionsstörungen in Uebereinstimmung, dergestalt dass denselben ophthalmoscopisch wahrnehmbaren Veränderungen des Augenhintergrundes nicht immer derselbe Grad von Sehschwäche entspricht.

Im allgemeinen empfinden die Kranken keinen Schmerz, höchstens haben sie das Gefühl von Druck in der Tiefe der Augenhöhle.

Der Verlauf der Retinitis parenchymatosa ist gewöhnlich sehr langsam, selbst bei raschem Auftreten der charakteristischen Symptome wird die Krankheit nach kurzer Zeit unter abwechselnden Remissionen und Verschlimmerungen fast stationär.

Nur wenn der Process wenig Intensität zeigt, die Exsudate unbedeutend sind und die Krankheit erst kurze Zeit besteht, darf man auf eine vollständige Heilung hoffen, freilich sind auch nach dieser Recidive häufig. Wenn die Krankheit lange Zeit gedauert, massenhafte Exsudate gesetzt und bereits Veränderungen in den nervösen Elementen hervorgerufen hat, ist die Heilung immer unvollständig. Das Sehvermögen bleibt, je nachdem der Process in der Gegend des Centrums oder der Peripherie localisirt ist, mehr oder weniger beeinträchtigt. Leider endet die Krankheit ziemlich oft mit Atrophie des retinalen Gewebes und dauernder Vernichtung des Sehvermögens.

Die Prognose ist demnach immer sehr schwer; je nach der Dauer der Krankheit, der Intensität und Extensität des Processes und dem Sitz

desselben erleidet dieselbe einige Modificationen. Sie wird schwerer mit dem Alter des Kranken, mit der Zunahme der Gesichtsfelddefecte und mit der Neigung zu Veränderungen an den Gefässen. Je zahlreicher die Recidive, um so gerechtfertigter ist die Befürchtung des Ausganges in Atrophie.

Aetiologie. Die Ursache dieser Affection ist oft unbekannt; man gibt als solche den plötzlichen Einfluss blendenden Lichtes, übermässige Anstrengungen des Auges, selbst Contusionen des Augapfels an. Die Krankheit kann sich auch von der Choroidea aus auf die Retina verbreiten.

Behandlung. Vollständige Ruhe der Augen mit längerem Aufenthalt in einem gleichmässig verdunkelten Zimmer, Regelung der Diät nach den Allgemeinverhältnissen sind erste Erfordernisse. Die starke Hyperämie der Netzhaut und die Congestionen zum Kopfe verlangen wiederholte locale Blutenziehungen durch den Heurteloup'schen Cylinder und leichte Abführmittel. Gegen Exsudate gibt man innerlich Calomel und Jodpräparate und lässt Quecksilber- und Jodkalisalbe einreiben.

Selbst nach Verbesserung des Zustandes darf der Kranke nur sehr langsam seine Augen wieder zu gebrauchen anfangen, muss helles Licht vermeiden und lange Zeit hindurch sich durch sorgfältige Schonung vor Recidiven zu hüten suchen.

3. Retinitis syphilitica.

Die constitutionelle Syphilis localisirt sich in der Retina ebenso wie in andern Theilen des Auges, z. B. in der Iris und der Choroidea. In der Netzhaut ist sie durch eine allgemeine Trübung, welche dem ophthalmoscopischen Bilde einen graulichen oder bläulichen Reflex verleiht und die Contouren der Papille verschleiert, charakterisirt. Die Trübung verschwindet gegen die Peripherie der Membran; sie ist den grossen Netzhautgefässen entlang sehr deutlich. Die Venen zeigen sich hyperämisch und gewunden. Hämorrhagien sind nur ausnahmsweise beobachtet. Der Nachweis aller dieser Veränderungen wird oft durch Complication mit Glaskörperopacitäten sehr erschwert. Die letztern sind freilich anfangs ausserordentlich fein und treten erst in dem Masse als die Krankheit Fortschritte macht, mehr hervor.

Wenn in solchen Fällen die ophthalmoscopische Untersuchung uns im Zweifel darüber lässt, ob die Verschwommenheit des Augenhintergrundes von Trübung der Retina oder des Glaskörpers abhängt, so haben wir unsere Aufmerksamkeit auf die peripherischen Partien zu richten. An dieser Stelle verliert sich nämlich die Trübung der Retina mehr und mehr und verschwindet ganz, während die Glaskörperopacitäten hier deutlicher als im Centrum hervortreten. Eine andere ziemlich häufige Complication wird durch Veränderungen der Choroidea gebildet. Die letztere ist manchmal der Ausgangspunkt der Krankheit und die Retina erst secundär, natürlicher Weise in ihren äussern Schichten zuerst, ergriffen. Diese Veränderungen werden oft erst nach dem Verschwinden der Netzhauttrübung sichtbar.

Bei einer andern seltnern Form der Retinitis syphilitica ist die Trübung vorzugsweise in der Gegend der Fovea centralis ausgesprochen und nimmt peripherisch mehr und mehr ab. Die Papille und deren Nachbarschaft bewahren ihre Durchsichtigkeit (Retinitis centralis recidiva v. Gräfe). Die Affection tritt plötzlich auf und ist von bedeutender Herabsetzung der centralen Sehschärfe, ja bei gleichzeitiger Erkrankung beider Augen bisweilen von völliger Erblindung begleitet. Oft verschwindet die Krankheit nach einigen Tagen und kehrt nach einigen Wochen oder Monaten wieder.

Die Rückfälle können sich viele Male wiederholen. Nach den ersten Anfällen können Augenhintergrund und Sehvermögen wieder normal werden später aber leidet das Sehvermögen dauernd, und die Netzhauttrübung bleibt bestehen.

Bei der gewöhnlichen Form der syphilitischen Retinitis beschränken sich die Functionsstörungen auf eine bedeutende, bisweilen höchst rasch sich entwickelnde Herabsetzung der centralen Sehschärfe, während das periphere Gesichtsfeld in der Mehrzahl der Fälle normal bleibt. Nicht selten besteht Micropsie.

Der im allgemeinen langsame Verlauf zeigt mannigfache Verschiedenheiten. Oft heilt Retinitis syphilitica unter einer energischen Behandlung nach Verlauf von sechs bis acht Wochen; andere Male ist sie sehr hartnäckig und immer zu vielfachen Rückfällen geneigt. Nach häufigen Recidiven sieht man eine Verengerung der Arterien mit Anämie und langsamer Atrophie der Netzhaut und des Sehnerven sich entwickeln.

Die Prognose ist im allgemeinen im Beginne der Affection günstig, wird aber mit der Dauer und Zahl der Recidiven schwerer. Die Möglichkeit einer vollständigen Restitution hängt von der Intensität der Trübungen und den bereits entstandenen Veränderungen im Netzhautgewebe ab.

Aetiologie. Eine die Antecedentien der Kranken berücksichtigende Statistik hat den Nachweis geliefert, dass in einer Anzahl von Fällen die syphilitische Infection sich gerade zuerst durch eine dem eben entworfenen Bilde entsprechende Netzhautentzündung äussert. Wenn das letztere auch nichts absolut Charakteristisches besitzt, so berechtigt doch der Umstand, dass es so viel häufiger bei syphilitischen als bei andern Personen beobachtet ist, mit Wahrscheinlichkeit die Diagnose auf Syphilis zu stellen.

Die Behandlung besteht fast ausschliesslich in der Einleitung des antisymphilitischen Heilverfahrens: Methodische Mercurialeinreibungen (Inunctionscur) innerlicher Gebrauch des Decoctum Zittmannii, von Quecksilberpräparaten und Jodkalium.

Gegen die acuten entzündlichen Erscheinungen leisten Blutentziehungen an der Schläfe mittelst künstlichen Blutegels gute Dienste. Von Wichtigkeit ist es, die Behandlung auch noch einige Zeit nach dem Verschwinden der Krankheit fortzusetzen und zur Verhütung von Rückfällen nur allmählich und vorsichtig mit ihr aufzuhören.

4. Retinitis albuminurica.

Gleichzeitig mit venöser Hyperämie beobachtet man um die Papille eine grauliche, die Contouren der Papille verdeckende und die Gefässe theilweise verschleiernde Trübung der Netzhaut. Diese Trübung wird bald intensiver und man beobachtet auf ihr kleine runde oder strichförmige Hämorrhagien. In einiger Entfernung von der Papille entwickelt sich eine Anzahl milchweisser Punkte oder kleiner Flecke, die sich vergrössern, zusammenfliessen und endlich um den Sehnerven einen ziemlich breiten, glänzend fettig weissen Ring bilden; weiter nach der Peripherie des Auges zu, werden weisse Flecke nur noch vereinzelt gefunden. Die Gefässe verschwinden zum grossen Theil in dem geschwellten Gewebe der Retina, Netzhaut-hämorrhagien sind in grosser Zahl vorhanden.

Um den gelben Fleck sieht man eine Masse kleiner weisser zu Linien, die von der Fovea centralis radienartig ausstrahlen, angeordneter Punkte. Die Fovea centralis selbst erscheint durch Contrastwirkung dunkelroth. Die peripherischen Abschnitte des Auges zeigen keine Veränderung.

Das Aussehen der Retina rührt von seröser Transsudation in der Umgebung der Papille und von Wucherung der bindegewebigen Elemente der Retina her, welche letztere später der fettigen Degeneration anheimfallen, während die Nervenfasern und Ganglienzellen sclerosiren. Die eigenthümliche Anordnung der ebenfalls fettig degenerirenden Radiärfasern in der Gegend der Macula, gegen welche bekanntlich die Radiärfasern convergiren, ist der Grund für die sternförmige Gruppierung der weissen Punkte und Flecke an der Macula lutea. Die Gefässwandungen unterliegen ähnlichen Veränderungen.

Die Functionsstörungen sind sehr verschieden. Das centrale Sehen leidet immer mehr oder weniger, ist aber selten völlig aufgehoben. In der Mehrzahl der Fälle bleibt das Gesichtsfeld frei, wenn nicht später Netzhautablösung hinzukommt.

In dem gewöhnlich langsamen Verlaufe wechseln Perioden vollkommenen Stillstandes mit Besserungen und plötzlichen Verschlimmerungen. Bei Albuminurie nach Scharlachfieber oder während der Schwangerschaft wird vollständige Rückkehr der Netzhaut und des Sehvermögens zum Normalzustande beobachtet. In andern Fällen bleiben Spuren von Netzhauttrübungen und davon abhängige Sehstörungen zurück, in noch andern geht die Krankheit in Atrophie oder Netzhautablösung aus. Häufig machen die Fortschritte der Allgemeinerkrankung und der inzwischen erfolgende Tod der Beobachtung des Verlaufs der Retinitis ein Ende.

Von Complicationen sind Veränderungen in der Choroidea und fadenförmige Glaskörpertrübungen zu nennen.

Die Prognose an und für sich schon ernst, wird wegen der von Seiten der Allgemeinerkrankung dem Leben drohenden Gefahren noch bedenklicher.

Aetiologie. Diese Form von Retinitis ist eng an das Auftreten von Eiweiss im Urin gebunden, besonders wenn die Albuminurie längere Zeit besteht, also bei eigentlichen Nierenkrankheiten (Morbus Brightii, amyloide Nierendegeneration). Der einen Ansicht zufolge hätte man die Retinitis auf eine mangelhafte Ernährung des Netzhautgewebes in Folge der veränderten Blutbeschaffenheit, nach der andern auf die Spannungsvermehrung im arteriellen Systeme zu beziehen, die mit der die Nierenkrankheiten begleitenden Hypertrophie des linken Ventrikels einhergeht. Gewiss ist, dass die Retinitis albuminurica nur in 6 bis 7% der Brightschen Krankheit auftritt und dass sie in ihrem Weiterverlaufe von der Allgemeinerkrankung unabhängig ist.

Behandlung. Der Allgemeinzustand erlaubt selten gegen die entzündlichen Symptomen mit Blutentziehungen an der Schläfe vorzugehen. Wo man sie indess hat anwenden können, haben sie sich nützlich erwiesen; man ersetzt sie durch trockne Schröpfköpfe, Ableitungen auf den Darm u. s. w. Gute Erfolge, hinsichtlich der Hebung des Sehvermögens hat, man von dem Gebrauche von Eisenpräparaten, Tannin, Digitalis, sowie von Vollbädern, diuretischen und diaphoretischen Medicamenten gesehen.

Man muss sich hüten, mit der beschriebenen Retinitisform die urämische Amaurose zu verwechseln, die ebenfalls in der Brightschen Krankheit beobachtet wird und nicht auf Veränderungen in der Retina bezogen werden kann.

5. Retinitis leucämica.

Leucämie gehört ebenfalls unter die Allgemeinerkrankungen, die Retinitis erzeugen können.

Ophthalmoscopisch erscheint die rothe Farbe des Augenhintergrundes in ein weissliches Citronengelb verwandelt; dasselbe rührt von der veränderten Farbe des Blutes (durch den vermehrten Gehalt an weissen Blutkörperchen) her. Indess ist diese Farbenveränderung nicht constant.

Die Umgebung der Papille ist der Sitz kleiner weisslicher, häufig von hämorrhagischen Herden umgebener Trübungen von runder Form; die grössten unter ihnen erreichen noch nicht den Durchmesser der Papille; sie scheinen über die Fläche der Retina hervorzuragen. Diese Trübungen finden sich in der Aequatorialgegend der Retina wieder und begleiten bisweilen die Retinalgefässe als weisse Streifen.

Als anatomische Grundlage dieser Opacitäten sind von Leber Anhäufungen von Lymphkörperchen nachgewiesen, die den von Virchow in andern Organen, von Engel Reimers auch in der Choroidea beschriebenen leukämischen Geschwulstherden gleichen. In andern Fällen wurden diese Trübungen durch Sclerose der Nervenfasern der Retina hervorgebracht (Recklinghausen).

Gewöhnlich sind die Functionsstörungen nur unbedeutend, ausser bei Complication mit beträchtlicher Hämorrhagie in der Umgebung der Macula oder im Glaskörper. Auch in der Choroidea sind apoplectische Herde beobachtet. (Sämisch.)

Retinitis leucämica verlangt keine andere als die der Leucämie entsprechende Allgemeinbehandlung.

Dritter Abschnitt.

Retinitis pigmentosa.

Das erste Symptom dieser Krankheit, das sich oft lange Zeit vor dem Auftreten der charakteristischen Veränderung der Retina zeigt, besteht in bedeutender Herabsetzung des Sehvermögens bei herabgesetzter Beleuchtung (Hemeralopie). In Folge davon können die Kranken bei eintretender Dämmerung sich nicht mehr finden, eine Erscheinung, die sich bei der Untersuchung der Kranken während des Tages in einem künstlich verdunkeltem Zimmer reproduciren lässt. Diese Beobachtung beweist, dass dies Symptom auf einen Torpor retinae, der eine intensive Beleuchtung zur normalen Functionirung verlangt, bezogen werden muss.

Lange Zeit hindurch bildet diese Hemeralopie die einzige Beschwerde der Kranken, sodann kommt eine anfangs nur bei ungenügender Beleuchtung später auch bei Tageslicht bemerkbare Verengerung des Gesichtsfeldes hinzu. Diese Verengerung ist unregelmässig concentrisch und nähert sich langsam aber continuirlich immer mehr und mehr dem Fixationspunkte; das centrale Sehen kann lange Zeit intact bleiben, selbst wenn das Gesichtsfeld auf eine sehr geringe Ausdehnung beschränkt ist, dergestalt, dass die Kranken zwar sehr feine Schrift zu lesen, nichtsdestoweniger aber nicht im Stande sind, sich allein zu führen; der Kranke befindet sich etwa in derselben Lage wie ein Gesunder, der durch eine enge Röhre sieht. Aus diesem Grunde sind auch ihre Augen fortwährend in oscillatorischer Bewegung, indem sie die von einem normalen Auge mit einem Blick zu umfassenden Gegenstände nach einander absuchen. Dieser bewegliche, unruhige Blick kann den Charakter des Nystagmus annehmen.

Allmählich wird auch der centrale Abschnitt der Netzhaut gegen Lichteindrücke unempfindlich und die Krankheit endet in totale Erblindung.

Ophthalmoscopisch ist diese Affection durch das Auftreten massenhaften Pigmentes in der Netzhaut, in der Umgebung der Gefässe derselben, charakterisirt.

Dieses tief schwarze, zu kleinen unregelmässigen gezähnten oder sternförmigen Flecken vereinigte Pigment zeigt sich zuerst in der Peripherie und in sehr geringer Menge; sodann vermehrt es sich und schreitet all-

mählich gegen den hinteren Augenpol vor, wobei es der Richtung der Gefässe folgt. Diese letzteren werden dünner, während gleichzeitig die Sehnervenpapille blass wird und der Atrophie anheimfällt.

Die Menge des in der Netzhaut auftretenden Pigmentes kann sehr verschieden sein, bald ist der ganze Angenhintergrund von demselben bedeckt, so dass es nur mit grosser Mühe gelingt, die verengerten Gefässe durch die Pigmentanhäufungen hindurch zu verfolgen; bald nimmt man nur einige isolirte Flecken in der äquatorialen Gegend des Augenhintergrundes wahr; endlich hat man Fälle beobachtet, die alle für die Retinitis pigmentosa charakteristischen functionellen Zeichen darboten, ohne dass abnorme Pigmentbildung in der Retina nachzuweisen gewesen wäre.

Abgesehen von den beschriebenen Veränderungen beobachtet man bisweilen Choroidalveränderungen. Dieselben bestehen hauptsächlich in einer unregelmässigen Entfärbung dieser Membran, die auf Schwund des Pigmentepithels zurückzuführen ist.

In den vorgeschrittenen Fällen von Retinitis pigmentosa trifft man partielle Trübungen am hinteren Linsenpol, aus denen sich indess nur ausnahmsweise Totalstaare entwickeln. Im Glaskörper erscheinen bisweilen sehr feine flockige oder fadenförmige Trübungen. (Mooren, Schweigger, Arch. f. Ophthalmologie V. 1. 103.)

Die histologischen Untersuchungen laufen auf den Nachweis hinaus, dass das in der Epithelialschicht der Choroidea enthaltene Pigment sich in die Netzhaut infiltriren kann. Dieser Process ist nach Chorio-Retiniten mit Exsudation zwischen beiden Membranen wirklich beobachtet worden. In diesen Fällen werden die äusseren Schichten der Netzhaut langsam zerstört und die Epithelialzellen der Choroidea rücken mit dem von ihnen eingeschlossenen Pigmente gegen die inneren Schichten der Retina vor, oder das Pigment allein dringt nach Zerstörung der Zellen in die Retina ein. Manchmal scheint das Retinalpigment von dem Pigmentepithel des Ciliarkörpers herzukommen (Schweigger). Endlich scheint in den typischen, ohne Betheiligung der Choroidea verlaufenden Fällen das Pigment sich in der Retina selbst zu entwickeln und zwar vorzugsweise in der Umgebung der Gefässe, deren Wandungen ausserdem eine hyaline Verdickung erleiden, durch welche das Caliber der groben Gefässe verengt, die kleinern vollständig zur Obliteration gebracht werden. Vielleicht muss man hier die Entwicklung des Pigmentes auf Veränderungen des Blutfarbstoffes zurückführen.

Retinitis pigmentosa nimmt einen ungewöhnlich langsamen Verlauf; sie beginnt gewöhnlich mit Hemeralopie schon in der Jugend, seltener in einem vorgerücktem Lebensalter; sie befällt beide Augen und führt im Alter von vierzig oder fünfzig Jahren zu völliger Erblindung. Bisweilen bleibt sie lange Zeit hindurch stationär.

Die Prognose ist demnach in Bezug auf den Ausgang absolut schlecht.

Die Aetiologie dieser Krankheit ist nicht bekannt; sie tritt oft bei mehreren Personen derselben Familie auf, scheint sich unter hereditärem

Einfluss zu entwickeln und coincidirt manchmal mit Idiotismus und Taubstummheit. Eine Anzahl von erkrankten Kindern stammten aus Ehen unter Blutsverwandten, bei noch anderen schien angeborene Syphilis im Spiele zu sein.

Die Therapie hat sich bis jetzt machtlos erwiesen; man hat locale Blutentziehungen mit dem Heurteloup'schen Schröpfkopf, Augenwässer aus Atropin und Calabarin, den innern Gebrauch von Jod, Eisen, Quecksilberpräparaten, Leberthran, hydrotherapeutische Curen, alles mit negativem Resultate versucht. Bei Empfindlichkeit gegen Licht lässt man mehr oder weniger dunkelblaue Gläser tragen.

Vierter Abschnitt.

Apoplexien der Netzhaut.

Bei der Beschreibung der verschiedenen Retiniten haben wir neben andern diese Affectionen charakterisirenden Veränderungen auch apoplectische Herde zu erwähnen gehabt. Hier wollen wir nur die idiopathische Apoplexie, welche sich in einer wenigstens anscheinend gesunden Netzhaut erzeugt, besprechen. Ophthalmoscopisch findet man diese apoplectischen Herde als rothe Flecken von verschiedener Form und Farbe. Bald sind sie zahlreich, gross und dichtgedrängt; bald trifft man nur einige kleine isolirte Flecke an den Netzhautgefässen in der Peripherie oder gerade an Stelle der Macula lutea.

In der Nachbarschaft des Sehnerven treten diese Apoplexien am häufigsten in Form von Strichen auf, deren Richtung der Richtung der Nervenfasern entspricht. Ihre Farbe hängt zunächst von der Dicke des hämorrhagischen Fleckes ab, sodann von der allgemeinen Farbe des Augenhintergrundes, dergestalt, dass sie bei schwachpigmentirter Choroidea hellroth, auf schwärzerem Augenhintergrunde dunkelroth erscheinen. Bisweilen sind die Flecken diffus und veranlassen rings um sich herum eine seröse Infiltration der Netzhaut.

Die Hämorrhagie kann die ganze Dicke der Retina einnehmen und selbst nach aussen bis auf die Oberfläche der Choroidea vordringen und sich noch in dünner Schicht zwischen beiden Membranen ausbreiten. Seltner dringt das Blut durch die Membrana limitans und Hyaloidea in den Glaskörper und nur ausnahmsweise in den Raum zwischen Retina und Glaskörper.

Die functionellen Störungen hängen von dem Sitz und der Ausdehnung der Hämorrhagien ab. Wenn die Extravasate vereinzelt und nach der Peripherie zu gelegen sind, so kann das centrale Sehen intact bleiben und der Nachweis peripherischer Lücken des Gesichtsfeldes nur einer sorg-

fältigen Untersuchung gelingen. Dagegen ist bei Apoplexie an der Macula lutea das centralen Sehvermögen immer stark herabgesetzt und jeder hämorrhagische Herd erzeugt einen entsprechenden Gesichtsfelddefect. Die Aufhebung des Sehvermögens an Stelle eines Blutergusses kann einen zweifachen Grund haben, einerseits werden die Lichtstrahlen durch das ergossene Blut vor der lichtpercipirenden Schicht der Retina abgefangen und andererseits können die zarten Elemente des Netzhautgewebes leicht durch das Extravasat zerstört werden.

Verlauf und Ausgang. Die Resorption der retinalen Ergüsse geht immer nur langsam von Statten; die Zeit, innerhalb welche dieselbe erfolgt, wechselt von einigen Wochen bis zu mehreren Monaten.

Während dieses Zeitraumes blassen die Flecke allmählich ab, werden durch Theilung kleiner und kleiner und verschwinden schliesslich spurlos. Bisweilen sieht man an ihrer Stelle Choroidalveränderungen auftreten, oder ihr ehemaliger Platz wird durch schwärzliches Pigment ausgezeichnet. Manchmal erkennt man selbst nach vollständiger Resorption des ausgetretenen Blutes den ursprünglichen Sitz der Hämorrhagien an einer grauen oder weisslichen Färbung (in Folge der Degeneration des zerstörten Retinalgewebes). Sehr ausgedehnte oder öfters wiederholte Hämorrhagien können durch Zerstörung des Gewebes oder durch Compression der nervösen Elemente zu Atrophie der Netzhaut führen.

Die Sehstörungen können zum grossen Theil mit der Resorption wenig ausgedehnter Hämorrhagien verschwinden.

Gewöhnlich bleiben die Gesichtsfelddefecte bestehen und in den Fällen nachfolgender Atrophie erlischt das Sehvermögen vollständig. Sehr ausgedehnte retinale Hämorrhagien scheinen zu einer glaucomatösen Complication zu disponiren, der gegenüber die Iridectomie unwirksam zu sein pflegt (s. o.).

Die Prognose der apoplectischen Retinitis wird um so ernster, je zahlreicher und grösser die apoplectischen Herde und je näher sie der Macula lutea liegen. Durch Disposition zu Recidiven wird die Prognose noch schwerer.

Aetiologie. Hämorrhagien der Retina finden sich, wie wir gesehen haben, bei verschiedenen Formen von Retinitis. Sie können selbstständig durch Verletzungen oder durch eine plötzliche Verminderung des intraocularen Druckes (nach der Iridectomie gegen Glaucom) entstehen.

Am häufigsten beobachtet man Retinitis apoplectica bei Individuen mit organischen Krankheiten des Herzens (Hypertrophie des linken Ventrikel), oder des Gefässsystems (atheromatöse Degeneration). Sie tritt dann in vorgerücktem Alter mit andern Symptomen cerebraler Circulationsstörungen auf.

Die Behandlung muss sich nach dem Allgemeinzustande des Kranken und der nächsten Ursache der Hämorrhagien richten. Wenn Antiphlogose indicirt oder gestattet ist, so wendet man locale Blutentziehungen an. In andern Fällen schlägt man ein ableitendes Verfahren ein, lässt

diuretische und abführende Mineralwässer trinken, oder gibt Digitalis, Acidum Halleri u. s. w.

Gleichzeitig hat man absolute Schonung der Augen anzuordnen und den Kranken vor Allem, was Congestion zum Kopfe bedingt, zu warnen. Das zeitweilige Tragen eines Compressivverbandes kann ebenfalls die Resorption der Blutergüsse befördern.

Fünfter Abschnitt.

Embolie der Art. centralis retinae.

Eindringen eines Embolus in die Centralarterie mit plötzlicher Erblindung ist zum ersten Male von v. Gräfe beobachtet. (Archiv für Ophthalmologie 1859. V. 1, p. 136.)¹⁾

Ophthalmoscopisch findet man kurz nach dem Zufall merkliche Blässe der übrigens in ihrer Durchsichtigkeit nicht beeinträchtigten Papille. Die Arterien sehen blutleer aus und erscheinen als weisse sehr schmale Fäden auf der Papille und in der Retina. Die im allgemeinen sehr verengerten Venen nehmen gegen den Aequator des Auges hin ein wenig an Umfang zu. Der centrale Theil der Retina beginnt bald sich zu trüben und zeigt eine vollständig opake, grauweissliche Infiltration, in deren Mitte die Stelle des gelben Fleckes sich mit dunkelrother Farbe abhebt. Gleichzeitig nimmt man meistens nur in den Venen, später bisweilen auch in den Arterien eine Erscheinung wahr, die wohl als ein Zeichen äusserster Abschwächung der Circulation aufzufassen sein wird (Leber). Die in den Gefässen enthaltene Blutsäule ist nämlich in einzelne, durch farblose Zwischenräume getrennte Stücke zerfallen, welche sich äusserst langsam und etwas unregelmässig fortbewegen, zuweilen gleichzeitig in den Arterien in centrifugaler, in den Venen in centripetaler Richtung.

Die Sehstörungen kündigen sich zuerst durch das plötzliche Auftreten von Nebel vor dem kranken Auge an, worauf das Sehvermögen desselben im Zeitraume weniger Minuten vollständig erlischt.

Verlauf und Ausgang. Die Infiltration der Retina nimmt ziemlich rasch ab, ebenso die besondere Färbung der Macula, dagegen entwickelt sich gewöhnlich Atrophie der Papille und der Retina.

Das Sehvermögen stellt sich bisweilen vorübergehend wieder her, aber nur sehr unvollständig und gewöhnlich nur in Gesichtsfeldperipherie; schliesslich aber erlischt es und gewöhnlich für immer.

¹⁾ Der Kranke erlag zwei Jahre später seinem Herzleiden; das Auge wurde Schweigger zur Untersuchung übergeben; das anatomische Präparat, welches den Embolus in der Centralarterie 1 mm. jenseit der Lamina cribrosa zeigt, wird von demselben aufbewahrt.

Die Prognose ist demnach absolut schlecht.

Aetiologie. In den zur Beobachtung gelangten Fällen lag fast immer ein organisches Herzleiden oder atheromatöse Degeneration der Gefässe zu Grunde, einmal bestand gleichzeitig eine Aneurysma der Carotis communis (Knapp).

Behandlung. Man hat versucht, durch wiederholte Paracentesen der vordern Kammer oder selbst durch die Iridectomie den intraocularen Augen- druck herabzusetzen und hierdurch die Entwicklung eines collateralen Kreislaufes durch die oben beschriebene Verbindung zwischen dem Netzhaut- gefässsystem und den Ciliararterien (mittels des arteriellen Gefässkranzes um den Sehnerven) zu begünstigen. Die Versuche sind indess ohne Erfolg geblieben.

Man hat auch Fälle von Embolie nur eines Astes der Centralarterie beobachtet; die Infiltration war dann auf die entsprechende Netzhautpartie beschränkt; ebenso war das Sehvermögen nur in dem betreffenden Gesichtsfeldabschnitt betheiligt und kehrte zuweilen sogar mit der Zeit ganz zur Norm zurück.

Virchow hat, auf anatomische Untersuchungen gestützt, auch einen Zusammenhang zwischen Embolie der Gefässe des Auges und der eitrigen Choroiditis im Verlaufe des Puerperalfiebers und pyämischer Erkrankungen (s. S. 180) nachgewiesen. Gesammelte Abhandlungen 1856 pp. 539 u. 711; Archiv für path. Anatomie 1856 t. IX fasc. 2 p. 307 et t. X. fasc. 2 p. 179).

Sechster Abschnitt.

Ablösung der Retina.

Die Diagnose einer ausgedehnten Netzhautablösung bietet bei Klarheit der Augenmedien keine Schwierigkeiten. Ophthalmoscopisch zeigt sich an einer Stelle des Augenhintergrundes ein ungewöhnlicher graulicher oder blaugrünlicher Reflex und bei jeder Augenbewegung erkennt man deutlich, dass sich hier die Oberfläche wellenförmig bewegt. Auf dieser flottirenden Membran sind ziemlich unregelmässig verlaufende Netzhautgefässe von, in der Regel, dunkler Farbe wahrnehmbar, welche zum Theil unter den Falten der Retina versteckt liegen.

Bei aufmerksamer Betrachtung der Grenzen der Netzhautablösung bemerkt man auch die Knickung, welche die Netzhautgefässe beim Uebergange in die Ebene der anliegenden Retina erfahren. Die letztere zeigt an dieser Stelle eine seröse Infiltration und bisweilen kleine apoplectische Herde.

Meistens findet sich die Ablösung in der untern Hälfte des Augenhintergrundes; denn wenn auch ursprünglich eine Netzhautablösung im oberen

Abschnitte vor sich geht, so senkt sich doch allmählich die subretinale Flüssigkeit zwischen Retina und Choroidea nach unten und bewirkt hier eine Abhebung der Retina von der Unterlage, während sich die oben abgelöste Netzhautpartie wieder an die Choroidea anlegen und normal functioniren kann.

Die Diagnose bietet mehr Schwierigkeiten, wenn die Retina nur durch eine geringe Flüssigkeitsmenge abgehoben ist; im Bereiche einer solchen seichten Netzhautablösung erscheint der rothe Farbenton des normalen Augenhintergrundes durch ein mattes Blassgelb ersetzt; ferner lassen sich bei aufmerksamer Untersuchung Niveaudifferenzen nachweisen, wenn man den Verlauf eines Gefässes verfolgt und durch seitliche Bewegungen der Convexlinse constatirt, dass der im Bereich der Netzhautablösung gelegene Gefässabschnitt sich scheinbar stärker als das in der Ebene der Retina streichende Gefässstück verschiebt.

Die von der Netzhautablösung herrührenden Sehstörungen sind ausserordentlich charakteristisch; der Kranke sieht alle Gegenstände verzerrt, klagt über eine vor seinem Auge sich hin und her bewegende grauliche Wolke und manchmal auch über schwarze Flecke, welche das Gesichtsfeld nach allen Richtungen durchschliessen.

Eine genaue Untersuchung weist einen dem Sitz und der Ausdehnung der Netzhautablösung entsprechenden Gesichtsfelddefect nach. So wird z. B. bei Netzhautablösung nach unten der Kranke im obern Gesichtsfeldabschnitte gelegene Gegenstände entweder gar nicht oder doch nur undeutlich erkennen. Der Grad der Herabsetzung der Sehschärfe in diesem Abschnitte hängt vorzugsweise von den Secundärveränderungen der abgelösten Netzhaut ab, so dass in frischen Fällen die Kranken bisweilen noch Finger zählen können, während, wenn schon Infiltration und Degeneration der abgelösten Partie eingetreten ist, das Sehvermögen an dieser Stelle vollständig erlischt.

Zwischen dem Gesichtsfelddefecte und dem unversehrten Abschnitt des Gesichtsfeldes gibt es gewöhnlich eine mehr oder weniger breite Uebergangszone; sie entspricht der durch die winklige Knickung der Gefässe ausgezeichneten Grenze, an welcher die Netzhautablösung sich eben bemerklich zu machen beginnt.

Das centrale Sehvermögen wird gewöhnlich von Anfang an beeinträchtigt und zwar um so bedeutender, je mehr sich die Ablösung der Macula lutea nähert. Die Kranken geben an, die Gegenstände verzerrt, grade Linien krumm oder geknickt zu sehen (Metamorphopsie). Betrifft die Ablösung die Macula selbst und ist das Sehvermögen daselbst erloschen, so benutzen die Kranken den der Choroidea noch anliegenden Theil der Retina, woraus eine excentrische Fixation in der Regel nach oben resultirt.

Die oben erwähnten, schwarzen, beweglichen Flecke rühren von Glaskörperopacitäten her, die vor oder gleichzeitig mit der Netzhautablösung auftreten. Ausserdem sehen die Kranken manchmal feurige Tropfen, Funken,

glänzende Sterne oder rasch vor dem Auge hinschiessende Blitze. Diese Photopsien entstehen durch Reizung oder Zerrung der Netzhaut, bei plötzlicher Ortsveränderung der Flüssigkeit während der Augenbewegungen.

Meistens ist die Augenspannung bei Netzhautablösung vermindert. Nur wenn der Netzhautablösung eine Neubildung in der Choroidea zu Grunde liegt, wird intraoculare Drucksteigerung und Härterwerden des Augapfels beobachtet.

Im weitem Verlaufe nimmt die Ablösung in der Regel zu und kann sich schliesslich über die ganze Netzhaut erstrecken; dieselbe bildet alsdann einen Trichter, dessen nach vorn gerichtete weite Oeffnung den Linsenrand umfasst. Hierauf folgt fast immer die Bildung eines weichen Corticalstaars mit Kapseltrübungen oder chronische Iritis mit Pupillarverschluss und Phthisis bulbi.

Ziemlich oft bleibt indess die Netzhautablösung, nachdem sie bis zu einer gewissen Ausdehnung gediehen ist, stationär; dagegen gehören spontane Heilungen durch Resorption der subretinalen Flüssigkeit oder durch Ruptur der Netzhautblase zu den seltensten Ausnahmen. Im letztern Falle ergiesst sich die Flüssigkeit in den Glaskörper, die Membran legt sich an die Choroidea wieder an und wird wieder functionsfähig.

Die Prognose ist demnach sehr ungünstig; eine selbst vorübergehende Heilung ist ausserordentlich selten; in den stationären Fällen ist das Sehvermögen gewöhnlich sehr mangelhaft und besonders anfangs unangenehme Schwankungen unterworfen; die Kranken sehen nämlich gewöhnlich des Morgens ein wenig besser, wenn in Folge der andauernden Rückenlage die Retina sich theilweise angelegt hat; im Laufe des Vormittags büssen sie indess den Vorthail schon wieder ein. Hinsichtlich der Prognose hat man grosses Gewicht auf die Thatsache zu legen, dass wenn der Netzhautablösung Bedingungen zu Grunde liegen, welche auch auf dem andern Auge vorhanden sind, (z. B. progressive Myopie) dieses zweite Auge später ebenfalls an Netzhautablösung zu erkranken pflegt.

Aetiologie. Eine der häufigsten Ursachen der Netzhautablösung bildet progressive Myopie (progressive Sclerectasie), mag man nun dieser Krankheit eine besondere Tendenz zu serösen Ergüssen auf die Innenfläche der Choroidea zuschreiben, oder mag die Netzhautablösung mechanisch durch die Verlängerung der sagittalen Augenaxe zu Stande kommen. (S. Staphyloma posticum S. 184)

Netzhautablösung kann auch durch Verletzungen des Auges, begleitet von serösen oder blutigen Ergüssen zwischen Choroidea und Retina, veranlasst werden.

Andere Male wird der seröse Erguss mit Netzhautablösung durch vorangehende Entzündungen der Retina oder Choroidea hervorgerufen. Bei gewissen Formen von Irido-Choroiditis mit nachfolgender Desorganisation des Glaskörpers schliesst der letztere bisweilen membranöse Opacitäten ein, die

durch spätere Retraction die Netzhaut nach sich zerren. Man hat auch die Netzhautablösung nach plötzlicher Compression der Gefässe der Orbita durch Abscesse oder intraoculare Tumoren, welche den venösen Blutstrom unterbrechen, entstehen sehen. Eine andere Ursache der Ablösung liegt in Tumoren der Choroidea und der Retina oder in subretinalen Cysticercen. — Endlich hat man Ablösung der Retina nach Wunden der Sclera eintreten sehen, indem in Folge der Narbenretraction die Retina sich wie ein Fournier über der Unterlage wirft.

Behandlung. Bis in die letzte Zeit behandelte man Netzhautablösung ausschliesslich durch ein ableitendes oder antiphlogistisches Verfahren, wochenlangen Aufenthalt im Dunkeln, andauernde Rückenlage. Leichte Abführmittel, Senfteig auf die Waden, trockne Schröpfköpfe in den Nacken, periodische künstliche Blutentziehungen, Mercurialbehandlung waren die gewöhnlichen Mittel, durch die man den Fortschritten der Krankheit Einhalt zu thun, oder selbst die subretinale Flüssigkeit zur Aufsaugung zu bringen hoffte. Gleichzeitig musste der Kranke alles, was Congestionen zum Kopfe oder zu den Augen machen konnte, vermeiden und sich für immer vor jeder Anstrengung der Augen und vor dem Einflusse hellen Lichtes hüten.

Seit einigen Jahren hat man sich ernstlich mit der chirurgischen Behandlung der Netzhautablösung beschäftigt. Dieselbe verfolgt den Zweck die subretinale Flüssigkeit nach aussen oder in den Glaskörper abzulassen. Man hat die Operation zu beschränken 1) auf frische Fälle und 2) auf den Zeitpunkt, wo der Kranke sich für dauernd blind hält und einen letzten Versuch wünscht.

Sichel, der Erfinder dieser Operation, punctirte die Sclera an Stelle der Netzhautablösung und liess die Flüssigkeit direct nach aussen ab. v. Gräfe modificirte das Verfahren in folgender Weise.

Nach Erweiterung der Pupille sticht man, etwa 10 mm. vom temporalen Rande der Hornhaut entfernt, eine zweischneidige, 18 mm. hinter der Spitze mit einem dickern Ringe versehene Nadel, senkrecht in die Sclera ein; der in dem Stichkanal liegende Hals der Nadel muss so dick sein, dass er denselben vollständig ausfüllt und das Ausfliessen von Corpus vitreum verhindert. Nachdem die Nadel so hinter die Linse gelangt und bis zu einer Tiefe von etwa 13 mm. in den Glaskörper eingedrungen ist, wendet man die Schneide der Nadel gegen die abgelöste Retina und durchschneidet die letztere beim Zurückziehen des Instrumentes. Die subretinale Flüssigkeit fliesst hierauf in den Glaskörper ab und die Retina legt sich wieder an die Choroidea an.

Man hat die Operation in verschiedener Weise zu verbessern versucht. Bowman operirt mit zwei Nadeln, mit denen er die Retina durchbohrt und in grosser Ausdehnung zerreisst. Wecker bedient sich einer hohlen Nadel, die einen kleinen Aspirator bildet; mit derselben beabsichtigt er,

gleichzeitig die subretinale Flüssigkeit zu entleeren und eine Communication zwischen dem Sack und dem Glaskörper herzustellen.

Die verschiedenen angegebenen Verfahren scheinen meistentheils frei von nachtheiligen Folgen zu sein. Die erzielten Besserungen sind freilich niemals von sehr langer Dauer gewesen; aber der Umstand, dass wir dieser Krankheit gegenüber nur über so wenig Mittel zu verfügen haben, veranlasst uns, nichtsdestoweniger in den oben bezeichneten Fällen die Operation nicht unversucht zu lassen.

Siebenter Abschnitt.

Geschwülste der Retina.

Die histologischen Untersuchungen kommen darauf hinaus, dass die als Fungus hämatodes, Cancer medullaris oder Encephaloid beschriebenen Neubildungen der Retina mit der von Virchow als Gliom bezeichneten völlig identisch sind. Ausser dieser schon von Robin (in der Iconographie von Sichel, Tafel LXI. Fig. 14) und von Schweigger (Archiv für Ophthalmologie VI. 2. p. 324) beschriebenen Neubildung findet man in viel seltneren Fällen Gliosarcome.

Das Gliom der Retina lässt sich mit den analogen Geschwülsten des Gehirns vergleichen; wie diese von der Neuroglia der Gehirnssubstanz ihren Ausgang nehmen, zeigt sich das Gliom zuerst in der äusseren Körnerschicht (Robin, Schweigger) oder in dem Bindegewebe der Nervenfaserschichte (Iwanoff). Die Geschwulst besteht aus massenhaften kleinen Kernen, welche den leicht glänzenden Kernen der Körnerschicht analog sind, und aus runden Zellen mit fadenförmigen Ausläufern. Seltner finden sich Spindelzellen. Das Ganze ist in eine spärliche, amorphe, feinkörnige Masse eingebettet. Die Neubildung enthält eine nicht unerhebliche Menge ziemlich starker Gefässe. Der Gefässreichtum nimmt nach dem Durchbruch der Geschwulst nach aussen noch zu.

Diagnose. Selten beobachtet man das Anfangsstadium des Gliom, weil die Geschwulst sich gewöhnlich nur bei kleinen Kindern entwickelt und das äussere Ansehen des kranken Auges im Anfange nichts Abnormes zeigt; Schmerzen und entzündliche Erscheinungen fehlen vollständig. Ophthalmoscopirt man gelegentlich ein solches Auge in diesem Stadium, so bemerkt man auf der Retina zahlreiche weisse Flecke von verschiedener Grösse, von denen die einen noch hinter den Netzhautgefässen liegen, während andere die ganze Dicke der Membran einnehmen und deutlich über derselben vorragen. Bald kommt es zu Netzhautablösung; die Netzhaut wird durch einen Flüssigkeitserguss vorgetrieben und die in ihr enthaltene Neubildung wird deutlicher. Sie stellt sich unter der Form höckeriger, perlmutterglänzender Erhabenheiten dar, die stellenweise ein feines dicht-

gedrängtes Gefässnetz zeigen. Wegen des eigenthümlichen aus der Tiefe kommenden intensivweissen Reflexes wurde die Affection von dem ersten Beobachter Beer als „amaurotisches Katzenauge“ beschrieben. Obwohl dieser Reflex jedes Mal, wenn weissliche Massen, (Eiter, Netzhautablösung mit consecutiver Gewebeentartung) sich unmittelbar hinter der Linse befinden, entstehen kann, so ist er doch niemals so deutlich, wie beim Gliom, weil diesem alles Pigment fehlt und der Glaskörper vollständig durchsichtig bleibt.

Das Sehvermögen des Auges ist beim Gliom gleich von Anfang an ernstlich beeinträchtigt und bald vollständig vernichtet.

Verlauf und Ausgang. Die Entwicklung des Glioms schreitet ohne Unterbrechung fort. In dem Maasse, als die Geschwulst in das Innere des Auges vorrückt, steigt der intraoculare Druck, daher Unempfindlichkeit und diffuse Trübung der Hornhaut, Erweiterung und Starrheit der Pupille, Hyperämie der conjunctivalen und subconjunctivalen Venen, Staarbildung, kurz alle Symptome glaucomatöser Drucksteigerung. Manchmal entsteht während des fortschreitenden Wachstums eine eitrige Augenentzündung mit Ausgang in Phthisis bulbi, ohne dass dadurch die Geschwulst in ihrem Wachsthum aufgehalten würde. Nach aussen verbreitet sich das Gliom gewöhnlich durch den Sehnerven; derselbe kann ziemlich bald nach der Entstehung der Neubildung und lange, bevor das Innere des Augapfels von der Geschwulst ausgefüllt ist, in den Process hineingezogen werden.

Nachdem endlich der Tumor den ganzen Augapfel eingenommen hat, bricht er nach aussen durch, entweder am Rande der Hornhaut oder durch die letztere selbst oder seltener durch die Sclera. In Berührung mit der Luft bekommt die Geschwulst eine dunkelrothe, leicht blutende, stark secernirende Oberfläche und entwickelt sich mit wachsender Schnelligkeit weiter. Sobald die Neubildung in dem Sehnerven einige Fortschritte gemacht hat, constatirt man einen leichten Grad von Exophthalmus, etwas beschränkte Beweglichkeit des Auges, einen gewissen Widerstand, wenn man die Bulbus in die Tiefe der Augenhöhle zu drängen sucht, sowie Verstreichung der normalen Grube zwischen Orbitalwand und Augapfel. Alle diese Erscheinungen treten noch viel deutlicher hervor, wenn das Orbitalgewebe von der Neubildung ergriffen ist, wobei multiple Herde entstehen, die sich rasch zu bedeutenden Geschwülsten vereinigen. Die knöchernen Wandungen bleiben lange intact, während sich der Process entweder in continuirlicher Entwicklung oder sprungweise dem Sehnerven entlang nach dem Gehirn zu fortsetzt. Man hat schliesslich Gliome in der Diploe der Schädelkapsel, in der Leber und in den Ovarien gefunden (Knapp, die intraocularen Geschwülste 1868, p. 5. Schiess-Gemuseus in Virchow's Archiv Bd. 46, p. 3. Heyman und Fiedler im Archiv f. Ophthalmol., 15. Bd. 2, p. 173). Der Kranke erliegt alsdann unter den besondern Erscheinungen der einen oder der andern dieser Complicationen.

Aetiologie. Das Gliom der Retina befällt fast ausschliesslich Kinder in früher Lebensperiode. Manchmal schien es angeboren zu sein. Der Einfluss der Erbllichkeit kann insofern nicht [geläugnet werden, als man häufig diese Affection bei mehreren Kindern derselben Familie trifft.

Prognose. Wenn das Auge sogleich beim Beginn der Affection, zu einer Zeit wo dieselbe noch streng auf das Innere des Augapfels beschränkt ist, fortgenommen wird, darf man hoffen, dass ein Recidiv wenigstens nicht in nächster Zeit eintritt. Umgekehrt ist ein Recidiv nach kurzer Frist unvermeidlich, wenn die Degeneration bereits auf den Opticus oder gar auf das intraorbitale Gewebe übergegriffen hat. Das Gliom ist eine durchaus bösartige Geschwulst und die Prognose demnach ausserordentlich schwer. — Häufig werden beide Augen nach einander befallen.

Behandlung. Sobald die Diagnose Gliom feststeht, ist die möglichst schnelle Enuclatio bulbi dringend erforderlich und da man nicht immer voraussehen kann, ob der Sehnerv schon betheiligt ist, so ergibt sich die Regel, ihn in möglichst grosser Entfernung vom Augapfel zu durchtrennen. v. Gräfe schlägt deshalb vor, die Operation mit der Durchschneidung des Nerven zu beginnen (s. w. o.). Fürchtet man, dass in dem Orbitalgewebe noch krankhafte Herde vorhanden sind, so muss man nach der Enuclation alle verdächtigen Stellen sorgfältig untersuchen und alles Krankhafte gewissenhaft entfernen.

Cysten der Retina sind als zufällige Befunde anatomisch untersuchter Augen mehrfach beschrieben worden (Iwanoff, Klinische Monatsblätter 1864. pag. 417; Vernon, London, ophth. Hosp. Reports. VI. 3). Bald ist nur eine einzige Cyste vorhanden, bald finden sich mehrere, ihr Umfang wechselt zwischen Erbse- und Haselnussgrösse; sie sitzen vorzugsweise in der Peripherie der Retina in der Nähe der Ora serata. Die durchscheinenden Bläschen bestehen aus einem colloiden Inhalte und einer von den Faserbündeln der Radiärfasern gebildeten Wand, welche auf ihrer Innenfläche eine Zellenauskleidung trägt.

Achter Abschnitt.

Angeborene Anomalien der Retina.

Bei Besprechung der Histologie der Retina haben wir angegeben, dass die Nervenfasern des N. opticus ihre Markscheide und damit ihre doppelten Contouren an der Lamina cribrosa verlieren und über derselben durchsichtig sind. Ausnahmsweise kommt es vor, dass ein Theil der Nervenfasern die Markscheide bis in die Retina hinein behält und opak bleibt. Diese angeborene Anomalie gibt sich ophthalmoscopisch als ein unmittelbar an

die Papille sich anschliessender weisser Fleck zu erkennen. Nach der Peripherie hin strahlt der Fleck in feine radiäre Streifen aus.

Die über den Fleck hinziehende Netzhautgefässe sind bald leicht verschleiert, bald vollständig verdeckt. Gewöhnlich sind mehrere weisse Flecke vorhanden, welche die Papille wie Pyramiden umgeben, die Spitze dieser Pyramiden ragen verschieden weit in die Retina hinein, selten ist eine solche Pyramide grösser als der Durchmesser der Papille. Seltner noch trifft man diese weissen Flecke in grösserer Entfernung von dem Sehnerveneintritt; die Nervenfasern haben dann zwar ihre Myelinscheiden wie gewöhnlich an der Lamina cribrosa verloren, weiterhin aber eine neue wieder bekommen. (Virchow.)

Die weissen Flecke mögen auftreten, an welchem Orte sie wollen, immer sind sie, was sie von Exsudaten und derartigen pathologischen Producten unterscheidet, von durchaus normalem Retinalgewebe umgeben und die über sie hinziehenden Gefässe zeigen ausser der oben angegebenen Verschleierung keine Veränderung. Da andererseits die doppelt contourirten Nervenfasern volle Leitungsfähigkeit besitzen, so sind die Functionen, abgesehen von einer leichten Vergrösserung des blinden Fleckes, völlig intact.

Diese angeborene Anomalie, die man meistens nur zufällig bei der ophthalmoscopischen Untersuchung findet, besteht bald auf beiden Augen, bald nur auf einem allein.

Krankheiten des Sehnerven.

Erster Abschnitt.

Entzündung des Sehnerven, Neuritis optica, Neuro-Retinitis.

Entzündung des Sehnerven ist durch ophthalmoscopisch sichtbare, auf die Papille und die unmittelbar angrenzende Gegend der Retina beschränkte Veränderungen charakterisirt. Im Anfange findet man die Papille bisweilen nur zum Theil hyperämisch und geschwellt; später zeigt sich die Papille in ihrer ganzen Ausdehnung* grau- oder violett-röthlich und auch der Umgebung des Sehnerven theilt sich dieser Farbenton mit. Die Papille und die Netzhaut, soweit sie betroffen ist, verlieren ihre Durchsichtigkeit, so dass die Lamina cribrosa verschleiert erscheint, und die Grenzen der Papille verschwimmen.

In der Regel ist die Papille stärker als die anliegende Netzhaut geschwellt und bildet daher eine starke Prominenz, die mit steilen Rändern gegen die Umgebung abfällt.

Auf den geschwellten Partien erkennt man streifige Trübungen, die bis an die Grenze der betheiligten Abschnitte ausstrahlen, andere Male sieht man auf der Papille gelbe Flecken, welche sich über den Sehnerven-Rand in die Retina hineinerstrecken. Gar nicht selten werden daselbst auch kleine Hämorrhagien von verschiedener Form und Grösse angetroffen.

Die Netzhautgefässe sind merklich verändert; die Arterien verschmälert, bisweilen kaum sichtbar, die Venen gedehnt, verbreitert und geschlängelt; an einzelnen Stellen verschwinden die Gefässe hinter den beschriebenen Trübungen. v. Gräfe unterscheidet zwei Formen:

1. Die Stauungspapille. Ophthalmoscopisch ist dieselbe charakterisirt durch die colossale Prominenz der mit steilen Rändern abfallenden Papille, durch die Intensität des röthlichen Colorits der letztern, die starke Schlängelung der dunkelrothen Venen und durch das häufige Vorkommen von Blutergüssen. Die Infiltration der Gewebe erstreckt sich nicht über die unmittelbare Nachbarschaft der Papille hinaus und alle pathologischen Veränderungen scheinen auf das intraoculare Sehnervenende beschränkt; jenseit der Lamina cribrosa verhält sich der Sehnerv normal.

Die Entstehung der Stauungspapille ist auf Circulationsstörungen mit seröser Durchtränkung des intraocularen Sehnervenendes zurückzuführen. Da der starre Scleralring sich jeder Ausdehnung des von ihm eingeschlossenen Sehnervenquerschnittes widersetzt, so erscheint der Sehnerv an dieser Stelle wie eingeschnürt.

2. Die Neuritis oder Neuro-Retinitis descendens; dieselbe nimmt von der Gegend des Nervencentrums ihren Ursprung und setzt sich dem Sehnerven entlang bis zum Auge fort. Die Papille erscheint bei dieser Entzündungsform weniger geschwellt und weniger roth, dagegen findet man das Gewebe deutlicher getrübt und graulich verfärbt, auch breitet sich die Infiltration etwas weiter in die Netzhaut hinein fort, namentlich den Gefässen entlang. Es kommen ferner kleine weissliche von Sclerose oder fettiger Degeneration der Nervenfasern herrührende Flecke und manchmal selbst Veränderungen in der Gegend der Macula lutea, wie man sie gewöhnlich bei der Retinitis albuminurica antrifft, nicht selten bei der Neuritis descendens zur Beobachtung.

In manchen Fällen sind die ophthalmoscopischen Zeichen der einen und der andern dieser Formen der Neuritis optica so gemischt, dass die Unterscheidung zwischen Stauungspapille und Neuritis descendens sehr schwierig wird.

Die Functionsstörungen sind gewöhnlich bedeutend, das Sehvermögen ist sehr herabgesetzt und das Gesichtsfeld unregelmässig defect, das Farbenunterscheidungsvermögen ist oft bedeutend gestört. Es besteht

aber keine auch nur annähernde Uebereinstimmung zwischen dem ophthalmoscopischen Befunde und dem Zustande des Sehvermögens.

Schweigger und Mauthner haben die ausgesprochensten Veränderungen des Augenhintergrundes beobachtet, während die Functionen nahezu normal waren. Nur ist bemerkenswerth, dass in diesen Fällen bei noch gut erhaltener Sehschärfe plötzliche, schnell vorübergehende Verdunkelungen des ganzen Gesichtsfeldes auftreten können. Andere Male verschlechtert sich das Sehvermögen im Laufe der Krankheit, ohne dass der ophthalmoscopische Befund sich dementsprechend änderte.

Das äussere Ansehen des Auges ist unverändert. Die Kranken klagen nicht über Schmerzen in dem kranken Auge, geben aber bisweilen Neuralgien in der Umgebung an.

Verlauf und Ausgang. Die Krankheit entwickelt sich in den einzelnen Fällen mit sehr verschiedener Geschwindigkeit. Bald nehmen die Functionsstörungen im Laufe mehrerer Monate allmählich zu, bald erreicht die Affection in einigen Tagen ihren Höhepunkt, in noch andern Fällen ist das Sehvermögen schon nach einigen Stunden völlig aufgehoben (v. Gräfe, Hutchinson). Meistens macht die Verschlechterung des Sehvermögens in den ersten Tagen und Wochen schnellere Fortschritte; später pflegen dagegen die Sehstörungen nur sehr allmählich zuzunehmen.

Bei den von Hirntumoren abhängigen Neuriten findet eine mehr langsame und stufenweise Entwicklung statt, die in der Regel mit vollständiger Aufhebung der Functionen und Atrophie der Papille endigt. Ophthalmoscopisch erscheint dann die Papille nach und nach flacher, die Gefässe werden schmaler und die Ecchymosen und weissen Flecke verschwinden, bis endlich alle Zeichen der Sehnervenatrophie ausgeprägt vorliegen.

Diese Atrophie nach Neuritis hat indess gewisse leicht erkennbare Besonderheiten: die venösen Gefässstämme bleiben lange Zeit gewunden; ihre Ränder, sowie die der Papille bleiben durch die grauliche Trübung der Retina verschleiert und unregelmässig, und die Papille sieht weder so sehnig weiss, wie bei der gewöhnlichen Atrophie aus, noch findet man sie excavirt. Freilich können diese Verschiedenheiten nach Verlauf einiger Jahre verschwinden.

Die Entwicklung der symptomatischen Neuriten bei Encephalitis oder Meningitis zeigt die grössten Verschiedenheiten. Die Affection kann in jedem Stadium zum Stillstand gelangen oder ebenfalls in Sehnervenatrophie ausgehen.

Bei gewissen Neuro-Retiniten in Folge von Menstruationsstörungen oder Krankheiten der Orbita, entwickelt sich die Affection mit grosser Schnelligkeit und erreicht rasch ihr Höhestadium, ist aber vollständiger Heilung fähig.

Prognose. Die Prognose der Neuro-Retinitis und der Neuritis optica ist im allgemeinen ungünstig, erstens weil die entfernten (intracraniellen)

Ursachen oft keine Aussicht auf Heilung gestatten; sodann weil Neuritis, auch wenn die primäre Ursache nur von begrenzter Dauer war (Meningitis u. s. w.), dennoch mit totaler Amaurose und Atrophie der Papille endigen kann. Bevor man nicht durch eine länger fortgesetzte Beobachtung ein Urtheil über den Verlauf genommen hat, darf man keine bestimmte Prognose stellen.

Im allgemeinen nimmt die Krankheit eine bessere Wendung, wenn das Uebel rasch seine grösste Intensität erreicht, als wenn es allmählich und ohne Unterbrechung zunimmt. (v. Gräfe.) So geben Fälle von Cerebraltumoren mit wenigen Ausnahmen eine absolut ungünstige Prognose, während Neuritis nach Menstruationsstörungen z. B. meistens vollständig oder theilweise heilen.

Aetiologie. Neuritis optica kommt, obwohl selten, idiopathisch vor; wenigstens gelingt es bisweilen nicht die Ursache aufzufinden. Manchmal lässt sich die Affection auf Contusionen der Orbitalwandungen oder des Auges selbst zurückführen; öfters liegen Circulationsstörungen in entfernten Organen, Dysmenorrhöe z. B. oder constitutionelle Ursachen, wie Syphilis zu Grunde.

In der grossen Mehrzahl der Fälle muss die Affection auf eine (organische oder bisweilen einfach circulatorische) Ursache bezogen werden, welche direct oder indirect auf den Nervus opticus innerhalb der Schädelhöhle oder der Orbita wirkt.

1. Die Entzündung nimmt an dem scheinbaren Ursprung der Sehnerven (Encephalitis) oder von einem krankhaften Herde, der neben dem intracraniellen Verlaufe des Nerven liegt, oder von den Gehirnhüllen an der Basis (Encephalomeningitis oder Meningitis) ihren Ausgang und scheint nach abwärts den Sehnerven entlang in die Papille und umgebende Netzhautpartie sich fortzupflanzen. (Neuro-Retinitis.)

2. Die auf die Sehnervpapille beschränkte Neuritis (Stauungspapille) wird am häufigsten zusammen mit Hirntumoren, Hydrocephalus, Neubildungen oder massenhaften Exsudaten an der Schädelbasis u. s. w. beobachtet. Ebenso kommt sie bei Orbitaltumoren, Phlegmone der Augenhöhle u. s. w. vor.

Nach v. Gräfe's Erklärung sollten die letztgenannten ätiologischen Momente in der Weise die Entwicklung der oben beschriebenen Erscheinungen bewirken, dass sie zunächst zu einer intracraniellen oder intraorbitalen Drucksteigerung führen, welche durch Compression des Sinus venosus den Rückfluss des Blutes aus der Vena centralis N. optici in hohem Grade erschwert; daher Erweiterung der Centralvene des Sehnerven und seröse Durchtränkung der Nervenfaserbündel. Indem sich der starre Scleralring der Schwellung des Sehnerven widersetzt, wird die mechanische Hyperämie und die Prominenz der Papille noch gesteigert.

Dieser v. Gräfe'schen Erklärung widersprechen aber viele Fälle von intracraniellen Tumoren und rasch ansteigenden Ergüssen ohne Neuritis optica und auf der andern Seite Beobachtungen von Neuritis optica ohne Vermehrung des intracraniellen Druckes. Endlich befindet sich diese v. Gräfe'sche Hypothese nicht in Uebereinstimmung mit den anatomischen Untersuchungen Sesemann's, dem zufolge die Vena centralis N. optici durch starke Anastomosen reichlich mit der Vena ophthalmica communicirt oder manchmal selbst direct in dieselbe mündet, so dass die Compression des Sinus cavernosus nicht die ihr zugeschriebenen, bedeutenden, venösen Circulationsstörungen im N. opticus hervorbringen kann. Die Entdeckung, dass der intervaginale und der subdurale Raum zwischen den Sehnervenscheiden in directem Zusammenhange mit den entsprechenden Räumen der Schädelhöhle steht, hat eine einfache anatomische Erklärung für die Entstehung der Neuritis optica geliefert. Die zwischen den Gehirnhüllen angesammelte Flüssigkeit wird in Folge der Vermehrung des intracraniellen Druckes in die erwähnten Räume der Sehnervenscheiden bis in die Gegend der Membrana fenestrata getrieben (Schmidt) und bewirkt auf diese Weise direct die Compression und Einschnürung des Sehnerven an dieser Stelle. Der Umstand, dass diese Erscheinung nicht in allen Fällen intracranieller Drucksteigerung eintritt, würde sich vielleicht aus der Unterbrechung des Zusammenhanges zwischen den Räumen der Schädelhöhle und des Opticus am foramen opticum erklären lassen. Die Unterbrechung könnte durch eine rasche Zunahme des intracraniellen Druckes selbst zu Stande kommen.

Behandlung. Wo möglich sind die Ursachen der Neuritis zu berücksichtigen, Circulationsstörungen (Dysmenorrhöe, Aufhören von Hämorrhoidalblutungen u. s. w.) sind durch geeignete Mittel zu bekämpfen, Orbitalabscesse hat man zu öffnen, intraorbitale Neubildungen, die auf den Sehnerven drücken, soll man so bald als möglich entfernen.

Die intracraniellen Leiden verlangen meistens ein ableitendes Verfahren; Blutentziehungen an den Schläfen, Vesicatore oder Haarseile im Nacken, kleine Dosen Sublimat, Jodkalium, methodische Einreibungen grauer Salbe, Schwitzcuren u. s. w. bilden den gebräuchlichen Heilapparat.

Bei anämischen Kranken hat man sich jeder schwächenden Behandlung zu enthalten; man lässt trockne Schröpfköpfe setzen, Fussbäder mit Senfmehl nehmen und gibt Eisen und Chinin.

Das kranke Auge muss selbstverständlich gewissenhaft geschont und durch gefärbte Gläser vor der Einwirkung hellen Lichtes geschützt werden.

In Folge der Schwalbe'schen Entdeckung der zwischen den Räumen der Nervenscheiden und der Gehirnhüllen bestehenden Communication, hat v. Wecker vorgeschlagen, durch einen Schnitt in die Sehnervenscheide die in der letztern angesammelte Flüssigkeit abzulassen. Indessen ist die Ausführung dieses Vorschlags noch nicht in die Praxis gedrungen.

Zweiter Abschnitt.

Neuritis retrobulbosa (v. Gräfe).

Nach Allgemeinerkrankungen verschiedener Art, Masern, Magencatarrh, Anginen, manchmal auch ohne erhebliche Störung des Allgemeinbefindens hat man plötzlich eintretende Verdunkelung des Gesichtsfeldes (mit oder ohne Farben- und Funkensehen) und innerhalb einiger Stunden oder Tage bis zu vollständiger Erblindung sich steigende Störung des Sehvermögens beobachtet.

Die Pupille ist erheblich erweitert und reagirt nicht auf Lichtwechsel. Ophthalmoscopisch nimmt man eine sehr leichte diffuse, in die umgebende Netzhaut sich hinein erstreckende Trübung der Papille wahr. Die Papille ist nicht prominent; die Arterien sind verengert, die Venen erweitert und geschlängelt, aber wegen der nur geringen Trübung des Gewebes lassen sie sich überall deutlich erkennen.

Wie man sieht, reichen die ophthalmoscopisch wahrnehmbaren Veränderungen zur Erklärung einer totalen Erblindung keineswegs aus; und v. Gräfe kam daher zu dem Schluss, dass der eigentliche Sitz der Krankheit an einer weiter rückwärts gelegenen Stelle zu suchen sei, dass es sich in diesen Fällen um eine retrobulbäre Neuritis handelt. In ihrem Verlaufe zeigt die Affection Aehnlichkeit mit dem der Neuritis fulminans.

Quantitative Lichtempfindung kann selbst nach längerer Blindheit wiederkehren; bisweilen tritt vollständige Heilung ein, andere Male unterliegt der Nerv einer partiellen Atrophie und die Wiederherstellung des Sehvermögens bleibt unvollständig; endlich kann die Sehkraft erloschen bleiben und sich schnell atrophische Degeneration entwickeln.

Die Prognose scheint bei Kindern und jungen Individuen günstiger als bei Personen in vorgerücktem Lebensalter zu sein.

Behandlung. Man hat mit verschiedenen Resultaten eine energische mercurielle Behandlung, Jodkalium, Blutentziehungen und Abführmittel versucht, auch hat man, indem man von der Voraussetzung ausging, dass der Krankheit eine arterielle Circulationsstörung zu Grunde liege, Paracentesen der vorderen Kammer und die Iridectomie vorgenommen. — Ueber die Heilwirkung der aufgezählten Mittel lässt sich um so weniger ein bestimmtes Urtheil abgeben, als in manchen Fällen das Sehvermögen sich ohne jede besondere Localbehandlung wieder herstellt.

Dritter Abschnitt.

Atrophie des Sehnerven. Progressive weisse Atrophie. Atrophische Degeneration.

Die Diagnose stützt sich auf die Sehstörungen und die ophthalmoscopisch sichtbaren Veränderungen an der Papille.

Als erstes charakteristisches Symptom dieser Krankheit findet man Entfärbung der Sehnervpapille; dieselbe wird blass, verliert ihren röthlichen Farbenton und bekommt ein weisses Ansehen, das mit zunehmender Atrophie der nervösen Elemente sich immer mehr dem sehnigen Weiss nähert. Manchmal zeigt die Papille eine bläuliche, seltner eine grünliche Verfärbung.

Im Beginne wird durch die Trübung des Nervengewebes die Austrittsstelle der Gefässe leicht verschleiert, so dass es nicht gelingt, die Lamina cribrosa zu Gesicht zu bekommen. Umgekehrt wird bei weiter gediehener Atrophie die nur von einer dünnen Lage überdies degenerirter Nervenfasern bedeckte Lamina cribrosa deutlich sichtbar. Sie hat eine vollständige sehnigglänzende Oberfläche, auf welcher bläuliche Punkte die hindurchtretenden Nervenfaserbündel bezeichnen. Mehrfach sind Pigmentablagerungen auf der Oberfläche des Sehnerven beobachtet.

Die Sehnervenentfärbung sowie die Lamina cribrosa werden meistens zuerst in der äusseren (temporalen) Hälfte der Papille sichtbar.

Gleichzeitig kommt die Oberfläche des Sehnerven tiefer als die umgebende Netzhautpartie zu liegen und wir können eine leichte aber totale Excavation der Papille nachweisen (Atrophische Excavation s. S. 202). Diese Excavation kann selbst eine bedeutende Tiefe erreichen, wenn die Krankheit einen N. opticus betrifft, dessen intraoculares Sehnervenende früher schon eine physiologische Excavation besass.

Von den Gefässen der Papille gehen die zahlreichen Capillaren durch Obliteration zu Grunde; diesem Umstande hat man zum grössten Theile die Sehnervenentfärbung zuzuschreiben (v. Gräfe). Die centralen Gefässe bewahren bisweilen sehr lange ihr normales oder nahezu normales Caliber. Fast immer beobachtet man diesen Vorgang, wenn der Atrophie eine cerebrale oder spinale Ursache zu Grunde liegt.

Wenn Sehnervenatrophie durch Embolie der Centralarterie oder Compression derselben jenseit des intraocularen Sehnervenendes zu Stande gekommen ist, findet man die arteriellen Gefässe der atrophischen Papille besonders dünn und kaum sichtbar. Die Centralgefässe sind gleichfalls verengt und verschwinden fast vollständig, wenn sich Atrophie der Papille zu Retinitis oder Chorio-Retinitis hinzugesellt.

In allen Fällen von Atrophie zeigt die Papille scharf und deutlich ab-

gesetzte Ränder; manchmal erscheint der Durchmesser der Papille verkleinert. Nach lange bestehender Atrophie lässt die Grenzlinie bisweilen Abweichungen von der Kreisform erkennen, Abweichungen, die man auf Retraction der äussern Sehnervenscheide bezogen hat.

Die nach Neuritis optica eintretende Atrophie lässt sich von der primären Atrophie wenigstens einige Zeit lang daran unterscheiden, dass bei der erstern die Papille undeutlich verwaschene, stellenweise von Exsudaten bedeckte Grenzen besitzt.

Die Sehstörungen, auf welche wir in dem Capitel über Amblyopie und Amaurose zurückkommen werden, nehmen in der Regel denselben Verlauf, wie die atrophische Degeneration der nervösen Elemente des intraocularen Sehnervenendes. Man hat Störungen des centralen (directen) Sehens und Beeinträchtigungen des excentrischen Sehens (Gesichtsfelddefecte) zu unterscheiden. Die Prüfung des Gesichtsfeldes muss bei verschiedener Beleuchtungsintensität (bei einer Lampe im dunkeln Zimmer) vorgenommen werden.

Das centrale Sehen kann je nach der Natur und dem Grade des Leidens mehr oder weniger beeinträchtigt sein. Wir finden alle Stufen der Verschlechterung von kaum ausgesprochener Herabsetzung bis zu vollständigem Verlust des Sehvermögens.

Das Gesichtsfeld kann in verschiedener Weise leiden. Es kann erstens vorkommen, dass es in Bezug auf Grenzen und Continuität lange Zeit intact bleibt. Andere Male erfährt es eine allgemeine oder theilweise Beschränkung. Die allgemeine Verengerung kann vollständig concentrisch oder unregelmässig gestaltet sein. Die partielle Verengerung betrifft bald nur einen sehr kleinen Gesichtsfeldabschnitt (kaum ein Viertel), bald eine ganze Hälfte (Hemiopie).

Endlich findet man mehr oder weniger vollständige Unterbrechungen in der Continuität des Gesichtsfeldes, die man als Scotome bezeichnet. Die Scotome können im Centrum oder gegen die Peripherie des Gesichtsfeldes gelegen sein.

Alle Gesichtsfelddefecte können scharf begrenzt sein, so dass sich unmittelbar an sie das normal gebliebene Gesichtsfeld anschliesst, bald wird der Uebergang durch einen intermediären Abschnitt vermittelt, innerhalb dessen nur Undeutlichkeit besteht.

In gewissen Fällen von Sehnervenatrophie haben die Kranken die Fähigkeit verloren, bestimmte Farben zu erkennen. An letzter Stelle bleibt uns noch die Pupillarerweiterung als ein Symptom zu nennen übrig, dem man früher grossen Werth beilegte. Allerdings reagirt die Iris in manchen Fällen mit abnehmender Empfindlichkeit der Retina immer weniger auf Lichtreiz, so dass Abnahme des Sehvermögens sich mit Dilatation der Pupille vergesellschaftet. Indess ist diese Erscheinung nicht constant; bei einseitiger Atrophie kann sich die Pupille des kranken Auges auf Licht-

wechsel vor dem gesunden Auge verengern. Selbst bei totaler Erblindung ist die Reflexwirkung auf die Iris nicht immer aufgehoben.

Wenn endlich Sehnervenatrophie in Verbindung mit einem spinalen Leiden (*Tabes dorsualis*) auftritt, so sind die Sehstörungen häufig selbst von auffallender Verengung der Pupille bis zu Stecknadelknopfgrösse (*Myosis*) begleitet.

Die allgemeinen Symptome, welche zugleich mit Sehnervenatrophie beobachtet werden können, hängen wesentlich von der zu Grunde liegenden Ursache ab. Bald fehlen sie vollständig und die Augenaffection bildet die einzige Klage der Kranken, bald gesellen sich im weiteren Verlaufe Störungen auf andern Gebieten noch hinzu. Gewöhnlich handelt es sich um Cerebralerscheinungen: häufiges Erbrechen, Kopfschmerzen, Empfindlichkeit des Kopfes auf Beklopfen, Schwindelanfälle, Ohnmachten, Störungen der Intelligenz, Paraplegie, Hemiplegie, Paralyse der Augenmuskelnerven, des Trigeminus oder anderer Nerven, Ohrensausen, Taubheit, Verlust des Geruchsinnes u. s. w. Andere Male, wenn *Atrophia nervi optici* eine Spinalaffection begleitet, constatirt man die gewöhnlichen Symptome der *Tabes*. (*Ataxie* in den Beinen, Sensibilitätsstörungen, Paralyse der Blase- und Afterschliessmuskeln u. s. w.)

Verlauf und Ausgang. Atrophie entsteht bisweilen nur auf einer Seite, öfters auf beiden Augen; beide Augen können gleichzeitig oder nacheinander und in verschiedenem Grade afficirt werden. Der Verlauf ist gewöhnlich langsam; selten kommt das Leiden zu einem definitiven Stillstande, bisweilen aber scheint es längere Zeit hindurch keine Fortschritte zu machen. Gewöhnlich endigt es demnach mit totaler Erblindung des einen oder beider Augen. Bis der Process diesen bedauernswerthen Abschluss erreicht, können einige Monate, bisweilen selbst einige Jahre vergehen; das zweite Auge kann sowohl unmittelbar oder nach Verlauf von mehreren Jahren nach dem ersten ergriffen werden.

Die Prognose ist immer sehr schwer, wenn die primäre Ursache nicht einer wirksamen Behandlung zugänglich ist. Und selbst in diesem Falle nimmt die Atrophie oft einen von dem Grundleiden unabhängigen Weiterverlauf. Einseitige Atrophie, die auf einer intraocularen oder intraorbitären Ursache beruht, gibt selbstverständlich zu Befürchtungen für das andere Auge keinen Anlass.

Aetiologie. Für manche Fälle von Atrophie ist keine Ursache auffindig zu machen (*Essentielle Atrophie*), andere Male bildet Atrophie das Endstadium gewisser Erkrankungen des Sehnerven und der Retina; hierher gehören Geschwülste des Sehnerven, Neuritis optica oder Neuro-Retinitis, Embolie der Centralarterie, retrobulbäre Neuritis, Retinitis pigmentosa, Chorio-Retinitis.

Bisweilen liegen intraorbitale, den Sehnerven auf die eine oder andere Weise betheiligende Erkrankungen zu Grunde. Dahin gehören: Entzündung

des orbitalen Zellgewebes und Geschwülste dieser Gegend (Carcinome, Cysten, Lipome, Gummata, Periostiten und Exostosen).

Andere Ursachen der Neuritis optica liegen in mannichfaltigen intracraniellen Leiden (Encephaliten, Meningiten, Hämorrhagien, Tumoren, Periostiten), oder endlich in spinalen Affectionen. Man hat auch mehrfach die Wahrnehmung gemacht, dass Sehnervenatrophie Störungen der Intelligenz vorangehen, oder sich gleichzeitig mit denselben entwickeln kann.

Ausser diesen Ursachen müssen wir noch übermässigen Genuss alkoholischer Getränke und Unmässigkeit im Tabackrauchen als Veranlassung von Amblyopien erwähnen, bei denen mit der Zeit die Zeichen der Sehnervenatrophie sich herausbilden können.

Die Behandlung der Sehnervenatrophie muss sich auf sorgfältige Untersuchung der ätiologischen Momente und der besonderen Charaktere des Leidens stützen. Abscesse und intraorbitale Tumoren verlangen die sofortige chirurgische Hülfe. Syphilis erfordert die Einleitung der specifischen Behandlung (Mercurialien und Jodkalium). Cerebrale oder spinale Krankheiten müssen nach ihren speciellen therapeutischen Regeln behandelt werden. Ableitungen auf die Haut und den Darm sind heutzutage sehr in Gebrauch, wie früher die antiphlogistische Methode.

Energische, schwächende Curen beschleunigen in der Regel nur den unheilvollen Ausgang des Leidens. Man suche daher durch eine tonisirende Diät und Medication den Kranken bei Kräften zu erhalten, statt ihn durch eine übel angebrachte Geschäftigkeit zu ermüden und zu quälen. Wenn der Allgemeinzustand locale Blutentziehungen gestattet oder verlangt, so muss man den Erfolg aufmerksam überwachen und sie nur mit Vorsicht wiederholen.

Gute Resultate hat man von länger fortgesetzten Schwitzcuren, von zeitweiligem Aufenthalt in hoher Temperatur (römischen Bädern) gesehen. Gegen Atrophie aus spinaler Ursache hat man den Gebrauch des Argentum nitricum, der Zinkpräparate und des Phosphor gerühmt.

Wenn Alcohol oder Taback-Intoxication zu Grunde liegt, muss natürlicher Weise der Genuss derselben streng untersagt werden, ausserdem scheinen in diesen Fällen Bromkali und Eisenpräparate von Nutzen zu sein; bei noch nicht weit vorgeschrittener Atrophie versucht man subcutane Strychnininjectionen (Nagel). Endlich hat sich oft längere Zeit fortgesetzte Anwendung des constanten Stromes, sofern das Grundleiden keine Gegenanzeige liefert, von ausgezeichnetem Einfluss auf den Verlauf der Krankheit gezeigt.

Vierter Abschnitt.

Tumoren, Apoplexien und Hydropsien des Sehnerven.

Geschwülste des Sehnerven sind selten; sie stellen sich unter drei verschiedenen Formen dar: als Myxom, als weiches Gliom und als Gliosarcom oder Myxosarcom. Carcinome kommen nur von der Umgebung fortgepflanzt vor.

v. Gräfe¹⁾ hat, auf eine Reihe von einschlägigen Beobachtungen gestützt, folgende Symptome als für die Diagnose verwendbar hervorgehoben.

Der Augapfel wird in zunehmendem Maasse nach vorn und etwas nach aussen vorgetrieben, behält aber seine Beweglichkeit; auch erleidet sein Drehungscentrum keine Verschiebung; zwischen der Geschwulst und dem Bulbus bleibt eine Schicht Bindegewebe; der Tumor besitzt eine weiche Consistenz. Schmerzen und subjective Lichterscheinungen fehlen, dagegen nimmt der Verfall des Sehvermögens einen raschern Verlauf als bei den übrigen gutartigen Geschwülsten der Orbita beobachtet zu werden pflegt.

Die Geschwülste pflegen langsam zu wachsen und müssen so früh als möglich ausgerottet werden. Umschriebene Tumoren werden nach vorausgeschickter Enucleatio bulbi aus ihrer Umgebung ausgeschält; zeigt sich die Geschwulst gegen die Umgebung nicht deutlich abgesetzt, so wird das ganze Orbitalgewebe soweit es verdächtig ist mit fortgenommen. Bisweilen scheint es auch möglich zu sein, den Tumor mit Erhaltung des Bulbus und nachdem man denselben für die Dauer der Operation luxirt hat, zu extirpieren (Knapp).

Apoplexien des Sehnerven sind selten und kommen fast ausschliesslich in Folge von Circulationsstörungen in den venösen Stämmen oder im Sinus cavernosus zur Beobachtung. Diese apoplectischen Herde im Sehnerven machen keine Schmerzen (Ammon); die directe Folge würde das Auftreten von Lücken im Gesichtsfelde oder selbst vollständige Aufhebung des Sehvermögens sein. In den letztern Fällen wird man nachträglich atrophische Degeneration der Papille eintreten sehen.

Hydropsie besteht in einem serösen Erguss in die Sehnervenscheide. Nach den anatomischen Untersuchungen Schwalbe's ist es wahrscheinlich, dass in vielen Fällen die Flüssigkeit aus dem cerebralen Subduralraum stammt (s. o.).

¹⁾ Arch. f. Ophthalmol. X. 1, p. 193.

Siebentes Capitel.

Amblyopien und Amaurosen.

Die Ausdrücke Amblyopie und Amaurose bezeichnen ihrer ursprünglichen Bedeutung nach nur ein Symptom, nämlich Herabsetzung oder Verlust des Sehvermögens. Wir beschränken dieselben aber ausschliesslich auf diejenigen Fälle von Herabsetzung der Sehschärfe, in welchen wir nach einer vollständigen Untersuchung mit allen uns zu Gebote stehenden Mitteln entweder gar keine pathologische Veränderung oder allein Sehnervenatrophie finden. Die Amblyopie kann dann als Resultat der Unterbrechung der Leitungsfähigkeit des Nerven angesehen werden (v. Gräfe).

Bei der Diagnose Amblyopie kommt es demnach darauf an, mit Sicherheit Trübungen der brechenden Medien, Krankheiten der Augenhäute und endlich Refractions- und Accommodations-Anomalien auszuschliessen.

Hierauf hat man noch nach den oben angegebenen Methoden (S. 17) das centrale (S) und peripherische Sehvermögen (Se) festzustellen. Diese Prüfung muss in einem dunkeln Zimmer bei Lampenlicht, dessen Intensität wir annähernd regeln können, wiederholt werden, damit wir den Einfluss verschiedener Lichtstärke auf den Zustand des Sehvermögens kennen lernen. Eine genaue Aufnahme des Gesichtsfeldes kann übrigens nur mit Hülfe des Förster'schen Perimeters stattfinden (Annales d'oculistique 1868. Tome I, IX. S. 5).

Mit Rücksicht auf die Verschiedenheiten des centralen und peripherischen Sehens, welche bei der Functionsprüfung gefunden worden, hat v. Gräfe¹⁾ drei Gruppen von Amblyopien aufgestellt:

1. Die centrale Sehschärfe ist bis zu einem gewissen Grade herabgesetzt, während das peripherische Sehen absolut normal ist.

¹⁾ S. v. Gräfe's Vorlesungen über Amblyopie und Amaurose, mitgetheilt von Dr. Engelhardt in Zehender's klinischen Monatsblättern 1865, S. 129.

Dieser Zustand schliesst, besonders wenn das Leiden bereits einige Zeit besteht, die Möglichkeit einer progressiven Abnahme des Sehvermögens fast vollständig aus.

2. Der Herabsetzung der centralen Sehschärfe entsprechend, hat sich das peripherische Sehen ebenfalls verschlechtert und zwar besteht gewöhnlich eine concentrische, der Abnahme der centralen Sehschärfe proportionale Verengung des Gesichtsfeldes (das Gesichtsfeld ist relativ normal).

Hier reicht das Verhalten der Functionsstörungen an sich zur Feststellung der Prognose nicht aus. Vielmehr muss das Verhalten der Sehnervenpapille, die Dauer und die Entstehung des Leidens in Betracht gezogen werden. Diese Fälle verlangen vor allen eine rationelle, den individuellen Verhältnissen angepasste Behandlung.

3. Das peripherische Sehen ist unregelmässig und lückenweise (Scotom) beeinträchtigt und stimmt mit dem Verhalten des centralen Sehens nicht überein. (Das Gesichtsfeld ist anomal).

Bei dieser Varietät ist die Prognose weniger günstig. Wenn indess auch Heilung in diesen Fällen fast niemals möglich ist, so kann der Zustand doch manchmal wie bei Hemiopien (s. u.) stationär bleiben.

Gewöhnlich ist in Fällen gefährlicher Amaurosen das Sehvermögen auf dem einen Auge schon sehr beeinträchtigt, wenn die Sehkraft auch des andern abzunehmen beginnt. In diesem Falle ist sorgfältig darauf zu achten, ob das Leiden hier den gleichen Verlauf nimmt wie auf dem zuerst befallenen Auge, woraus sich oft für die Prognose wichtige Anhaltspunkte ergeben. Am häufigsten beginnt die Einengung des Gesichtsfeldes von der temporalen Seite her, aber auch der umgekehrte Fall ist, obwohl weniger häufig, nicht aussergewöhnlich selten.

Ausser diesen functionellen Symptomen hat man auch anderen, wie z. B. dem Auftreten von Photopsien, Chromopsien und Mouches volantes u. s. w. eine gewisse Wichtigkeit beigelegt. Diese Erscheinungen gehören indess Krankheiten der innern Augenhäute an und sind den amaurotischen Affectionen nicht eigenthümlich. (S. u. Hyperästhesie und Anästhesie der Netzhaut.)

Was die pathologische Farbenblindheit anbetrifft, so ist bis jetzt dies Symptom für die Prognose zu verwenden nicht möglich, auch unwahrscheinlich, dass es dies jemals werden wird, da es verschwinden kann, ohne dass der Zustand des Sehvermögens sich ändert (Benedict).

Die Prüfung der Phosphene gibt entschieden weniger sichere Resultate als die objective Prüfung der Functionen. Sie hat nur für die weniger bestimmten Fälle Werth, wo Phosphene in einzelnen Theilen der für Lichteindrücke unempfindlich gewordenen Retina noch zu erzeugen sind (s. u.).

Nach der Functionsprüfung ist es das Verhalten der Sehnervenpapille, die vor allem über die Natur und Bedeutung des Leidens entscheidet. Oben sind bereits alle der Atrophie zukommenden Zeichen

beschrieben. Das Fehlen dieser Zeichen, d. h. die vollständige Intactheit der Papille neben einer schon länger bestehenden Amblyopie findet man nur in seltenen und dann der Heilung fähigen Fällen. Häufig treten die Symptome der Atrophie erst nach Verlauf einiger Zeit hinzu, daher haben wir im Anfange mit unserer Prognose vorsichtig zu sein.

Die Entwicklungsweise der Amblyopien ist ausserordentlich verschieden. Es kommt erstens, obwohl selten, vor, dass das Leiden plötzlich mit einem Male einsetzt, oder sich doch sehr rasch entwickelt. Einige Augenblicke, Stunden oder Tage genügen zur Entstehung von Gesichtsfeldbeschränkungen, centraler Scotome oder vollständiger Blindheit. Diese Fälle gehen bald in Genesung über, bald bleibt das Leiden bestehen und es gesellt sich Sehnervenatrophie hinzu.

Die Prognose kann demnach gewöhnlich erst während des Verlaufes der Affection und nach aufmerksamer längerer Beobachtung gestellt werden. So lange die Symptome der Atrophie fehlen ist die Prognose günstig, besonders wenn die Functionen sich halten oder gar bessern und die Phosphene bestehen bleiben.

Viel häufiger entwickeln sich die Sehstörungen allmählich im Laufe mehrerer Monate und bleiben dann stationär; oder es kommt zur progressiven Amaurose, wenn die Krankheitsursache fortbesteht. Gewöhnlich nehmen bei den ursprünglich günstigen Formen die Sehstörungen gleichzeitig auf beiden Augen und in einer nahezu gleichen Weise ab. Wenn dann das Leiden bald und für lange Zeit stationär bleibt und der Sehnerv ein normales Aussehen behält, können wir selbst vollständige Wiederherstellung hoffen.

Hierher gehören die Amblyopie durch übermässigen Alcohol oder Tabakgenuss, durch habituelle Verstopfung, Menstruationsstörungen, Unterdrückung von Hämorrhoidalblutungen oder pathologischer und physiologischer Secretionen, Excesse in venere, Schlaflosigkeit und Ueberanstrengung der Augen. Häufig wirken mehrere der genannten Ursachen zusammen. Je genauer wir im gegebenen Falle diese Ursachen festzustellen und ihnen entgegen zu wirken vermögen, desto grössere Präcision gewinnt die Prognose.

Die Prognose gestaltet sich schwerer, wenn wir Grund zur Annahme einer chronischen Meningitis haben (Schmerzen und Eingenommenheit im Kopfe, Schmerzhaftigkeit bei Percussion des Schädels); denn wenn auch in diesen Fällen energisch ableitende Mittel häufig günstig wirken, so gehen doch auch gar nicht selten diese Amblyopien in gefährliche Amaurosen über.

Die nach acuten und heftigen Hirnerscheinungen (Encephalo-Meningitis) auftretenden Sehstörungen müssen, je nachdem die Ursache dieser Störungen zur Zeit der Untersuchung noch bestehen oder aufgehört haben, verschieden beurtheilt werden. Im letztern Falle kann sich, die Form der Amblyopie und das Verhalten der Papille sei, wie es wolle, der einmal stationär gewordene Zustand der Sehfunctionen dauernd erhalten.

Umgekehrt müssen wir, wenn die Krankheitsursache noch fortwirkt, mit unserer Prognose sehr zurückhaltend sein. Man hat allerdings Fälle totaler Erblindung nach acuten Hirnkrankheiten beobachtet, in denen ein Theil der Sehkraft nach mehreren Wochen wiedergekehrt ist. Gewöhnlich aber sind, wenn Amaurose nach einer acuten Krankheit fortbesteht und Degeneration der Papille sich hinzugesellt, alle Hoffnungen illusorisch,

Die unheilvollste Prognose trifft diejenigen Formen von Amaurose, in denen das Sehvermögen auf einem Auge unter unregelmässiger Verengerung des Gesichtsfeldes und Entwicklung atropischer Sehnerven-Degeneration langsam verloren geht während das andere Auge gewöhnlich noch vor dem vollständigen Verlust des ersten in ähnlicher Weise sich zu betheiligen anfängt.

Nach diesen grösstentheils aus den lehrreichen Vorlesungen v. Gräfe's gezogenen allgemeinen Betrachtungen über Amblyopie und Amaurose haben wir die besonderen Formen, unter denen die Affectionen auftreten, etwas näher ins Auge zu fassen.

1. Angeborene Amblyopie. Angeborene Farbenblindheit. Daltonismus.

Diese Amblyopie findet sich bei Personen, deren Augen absolut normal gebaut sind und ophthalmoscopisch keine Anomalie erkennen lassen. Die Herabsetzung des Sehvermögens ist mehr oder weniger bedeutend, aber durchaus stationär und besteht seit der Geburt. Das Gesichtsfeld ist normal.

Die Amblyopie ist oft einseitig und so hochgradig, dass Finger nur auf wenige Fuss gezählt werden können. Man beobachtet dabei auch excentrische Fixation. Viele dieser Fälle von einseitiger Amblyopie verbinden sich ausserdem mit Strabismus. Andere Male ist Amblyopie in mehr oder weniger ausgesprochenem Grade auf beiden Augen vorhanden; indess erreicht die Herabsetzung der Sehschärfe in diesen Fällen niemals denselben Grad, wie bei monocularer Amblyopie.

Angeborener Daltonismus besteht in der Beeinträchtigung resp. Aufhebung des Farbensinnes für alle oder nur für gewisse Farben. Am häufigsten wird Roth nicht erkannt und ebenso jede Farbennüance, welcher Roth beigemischt ist, unrichtig empfunden. Diese Anomalie besteht, wenn sie angeboren ist, neben absolut normaler Sehschärfe. Selten wird sie als erworbene Störung ohne gleichzeitige Amblyopie beobachtet. Amblyopien überhaupt verbinden sich häufig mit Störung des Farbensinnes.

2. Amblyopie aus Nichtgebrauch. Amblyopia ex anopsia.

Es wird allgemein zugegeben, dass, wenn ein übrigens gesundes Auge, besonders in den Jugendjahren, aus dem einen oder andern Grunde am

Sehacte nicht theilnimmt, die Sensibilität der Retina sich schliesslich abstumpft und daraus eine mehr oder weniger erhebliche Amblyopie resultirt.

Diese Abnahme der Netzhautempfindlichkeit scheint der Dauer der Unthätigkeit des Auges proportional zu sein. Im Anfangsstadium ist nur die centrale Sehschärfe in verschiedenem Grade beeinträchtigt, während das excentrische Sehen noch normal gefunden wird. Später hört die Fovea centralis auf physiologischer Mittelpunkt des Auges zu sein; das Auge fixirt die Gegenstände nicht mehr genau, macht vielmehr unsichere Hin- und Herbewegungen, um den zum Sehen günstigsten Punkt der Retina ausfindig zu machen. Endlich wird die Fixation definitiv excentrisch und das Sehvermögen kann auf die Wahrnehmung quantitativer Lichtunterschiede reducirt werden. Häufig verbindet sich diese einseitige Amblyopie mit Strabismus, besonders wenn sie in früher Lebensperiode, oder bei Greisen sich entwickelt; andere Male ist umgekehrt die Ablenkung eines Auges die Ursache der fortschreitenden Abnahme des Sehvermögens.

Man hat mit grösserem oder geringerem Rechte auch noch andere Momente hervorgehoben, welche Ausschliessung eines Auges vom gemeinschaftlichen Sehacte und damit Amblyopie aus Anopsie zur Folge haben können. Solche Momente sind: Hornhautflecke und seit der Kindheit bestehende Cataracte.

Aus diesem Grunde hat man mit Recht den Rath gegeben, mit der Operation angeborener Cataracte, der Anlegung künstlicher Papillen und der Correction der Ablenkung eines Auges nicht zu warten (S. Strabismus).

Immer erzielt man in diesen Fällen von Amblyopie merkliche Besserung des Sehvermögens durch methodische Uebungen. Während der ersten und im Beginne der zweiten Periode des Leidens ist eine Besserung beinahe sicher. Später lässt sich nichts mehr erreichen.

Die Uebungen lässt man so anstellen, dass man das amblyopische Auge mit Hülfe eines Vergrösserungsglases grobe Schrift lesen lässt; die Uebung soll nur wenige Minuten dauern, des Tages über aber mehrere Male wiederholt werden. In dem Masse, als das Sehvermögen sich hebt, geht man zu kleinen Buchstaben und zu schwächeren Convexgläsern über, während man gleichzeitig die Dauer der Uebungen verlängern lässt. Auch auf das excentrische Sehen können diese Uebungen ausgedehnt werden und zwar in folgender Weise: Nach Schliessung des gesunden Auges lässt man einen Gegenstand von mittlere Grösse ein Kartenblatt fixiren während man in einiger Entfernung von dem letztern dem Kranken andere Objecte vorhält. Die Aufgabe des Kranken besteht darin, diese Gegenstände unter fortdauernder Fixirung des Kartenblattes wahrzunehmen und zu erkennen. Die Gegenstände werden anfangs sehr gross gewählt und dicht neben der fixirten Karte gehalten, um dem Auge die Erkennung zu erleichtern. Allmählich entfernt man sie immer mehr von dem Fixationspunkte und wählt sie gleichzeitig kleiner.

3. Hemeralopie.

Charakteristisch für dieses Leiden ist die Unfähigkeit bei schwacher, für gesunde Augen aber ausreichender Beleuchtung zu sehen. Bei guter Beleuchtung sehen die Kranken durchaus gut. Mit abnehmender Beleuchtungsintensität nimmt auch die centrale Sehschärfe und die Gesichtsfeldausdehnung proportional ab. Manchmal ist das excentrische Sehen besser als das directe. Mit dem Eintritt der Amblyopie wird auch der Farbensinn in gleicher Weise gestört. Als begleitende Erscheinungen sind Erweiterung der Pupillen, Accommodationsparese und Parese der Augenmuskeln beobachtet (Alfred Gräfe).

Alle diese Erscheinungen sind von Sonne und Mond durchaus unabhängig; man kann sie nach Belieben hervorrufen, wenn man den Kranken in ein gegen Sonnenlicht abgeschlossenes Zimmer bringt, dessen Beleuchtung durch eine höher oder niedriger zu schraubende Lampe geregelt werden kann. Die Affection befällt immer beide Augen aber häufig in verschiedenem Grade.

Trockenheit der Conjunctiva (Habbenet) und glänzende Flecke auf der letzteren in der Nähe des Hornhautrandes (Bittot) die man als charakteristische Zeichen dieses Leidens angegeben hat, sind entweder nur zufällig oder Resultat derselben Ursache, welche die Hemeralopie hervorbringt. (Anämie u. s. w.) Ophthalmoscopisch findet man bei plötzlich eingetretener Hemeralopie gewöhnlich nichts Abnormes oder höchstens leichte Hyperämie der Papille. Natürlich fällt das Resultat der Untersuchung ganz anders aus, wenn Hemeralopie nur als Symptom einer Erkrankung der inneren Augenhäute auftritt. (S. Retinitis pigmentosa.)

In den seltenen Fällen, wo man Gelegenheit gehabt hat, hemeralopische Individuen zu seciren, hat man ziemlich intensive Röthung des Ganglion ciliare und Ueberfüllung der Gefässe des Sehnerven gefunden.

Verlauf und Ausgang. Acute Hemeralopie hat einen höchst charakteristischen Verlauf. Sie tritt plötzlich und gleichzeitig bei einer grösseren Anzahl, denselben Schädlichkeiten ausgesetzter Individuen, auf (endemische und epidemische Hemeralopie); sie nimmt während der ersten Tage zu und verschwindet oft, sobald man den Kranken den Schädlichkeiten entzieht; wenn nicht, so kann die Affection Wochen und selbst Monate lang dauern. Namentlich pflegen die ziemlich häufigen Redicivfälle hartnäckiger zu sein. Immer tritt Genesung ein.

Prognose. Die Prognose der acuten Hemeralopie ist entschieden günstig; umgekehrt ist sie sehr schwer, wenn das Symptom sich mit permanenten Sehstörungen und zunehmender Einengung des Gesichtsfeldes wie bei der Retinitis pigmentosa verbindet.

Aetiologie. Epidemische Hemeralopie kommt besonders im Früh-

jahr und bei Individuen vor, die in hohem Grade der Einwirkung des Sonnenlichtes und dem Einfluss kalter Nächte ausgesetzt sind. Daher ihr häufiges Auftreten bei Soldaten, Seeleuten u. s. w. Sie befällt mit Vorliebe schlecht genährte oder schwache Individuen (bei Seeleuten tritt Hemeralopie oft zusammen mit Scorbut auf). Die besser genährten Officiere haben eine fast absolute Immunität. Unter dem Einfluss ungünstiger Lebensbedingungen in Verbindung mit greller Beleuchtung hat man ferner in Gefängnissen und Erziehungsanstalten beschränkte, im südlichen Russland nach den Frühjahrsfasten ausgebreitetere Epidemien von Hemeralopie beobachtet.

Aus allen diesen Thatsachen geht hervor, dass die epidemische Hemeralopie aus längerer Einwirkung hellen Lichtes auf die durch allgemeine Entkräftung zeitweilig, so zu sagen, geschwächte Retina hervorgeht.

Behandlung. Ausser der Behandlung des Allgemeinzustandes (eines Gastrointestinalcatarrhes z. B.) und neben der Zufuhr kräftiger Nahrung, der Verabreichung von China, Eisen, Leberthran besteht die nächste Aufgabe darin, den Kranken den schädlichen Momenten zu entziehen. Die schnellsten Resultate sind durch Versetzung der Hemeralopen in ein dunkles Zimmer (Förster, dunkle Cabinete von Netter) erzielt worden. Nach längerem Verweilen in diesen Räumen, muss man zur Verhütung von Rückfällen die Kranken einige Tage, lange vor der Einwirkung stärkern Lichtes, durch gebläute oder rauchgraue Brillen zu schützen suchen. Man hat selbst ganze Epidemien von Hemeralopie durch den Eintritt länger dauernden regnerischen und trüben Wetters erlöschen sehen.

4. Anästhesie und Hyperästhesie der Retina.

Anästhesie der Retina ist durch gewöhnlich nur geringfügige, selten hochgradige Herabsetzung der centralen Sehschärfe charakterisirt. Nur in Ausnahmefällen hat man fast vollständige Blindheit beobachtet. Das Gesichtsfeld ist immer anomal und zeigt hochgradige concentrische Beschränkung, manchmal mit Unregelmässigkeiten in der Begrenzung. Die Phosphene sind erhalten. (v. Gräfe.)

Bei der Functionsprüfung pflegt die Retina der Kranken rasch zu ermüden. (Schweigger.)

Gleichzeitig besteht eine gewisse Hyperästhesie der Retina, die öfters (bei Hysterischen) eine bedeutende Höhe erreicht, öfters sich nur durch mässige Lichtscheu zu erkennen gibt. Die Kranken sehen unter diesen Verhältnissen durch dunkle Gläser oder bei mittlerer Beleuchtung besser, auch scheint hierbei das Gesichtsfeld an Ausdehnung zu gewinnen. Das ophthalmoscopische Bild der Papille bleibt selbst nach langer Dauer der Krankheit unverändert.

Das Leiden ist fast immer auf beiden Augen, wenn auch in verschiedenem Grade, vorhanden.

Verlauf und Ausgang. Das Leiden tritt plötzlich auf oder erreicht doch in wenigen Stunden oder Tagen seinen höchsten Grad. Bisweilen bleibt das Uebel einige Zeit stationär; meistens tritt nach einigen Wochen vollständige Genesung ein. Nur in vereinzelten Fällen bleibt die Heilung unvollständig, besonders dann, wenn es nicht gelingt den allgemeinen Gesundheitszustand zu regeln (bei Hysterischen).

Die Prognose ist demnach im allgemeinen sehr günstig.

Aetiologie. Netzhautanästhesie befällt fast ausschliesslich Kinder und Frauen. Sie kommt gleichzeitig mit Hautanästhesie oder Muskelzuckungen bei reizbaren oder unter physischer Erregung stehenden Individuen zur Beobachtung. Daher werden besonders nervöse anämische Individuen, Reconvalescenten von schweren Krankheiten (Scharlach, Masern, Typhus u. s. w.) betroffen.

Behandlung. Nach v. Gräfe hat man die Kranken einige Tage hindurch in einem absolut dunkeln Zimmer verweilen zu lassen; vom 6. Tage ab geht man allmählich zu hellerer Beleuchtung über. Wenn die Kranken ausgehen, müssen sie Anfangs stark, später leicht gebläute Brillen tragen. Innerlich werden Zinkpräparate in steigenden Dosen gegeben. Absolute Schonung der Augen, tonisirende Diät, aromatische und salinische Bäder, kalte Abreibungen vollenden die Behandlung.

Man hat auch gute Resultate von subcutanen Strychnininjectionen gesehen (Nagel).

Hyperästhesie der Netzhaut und des Sehnerven zeigt folgende Erscheinungen.

Bei wenig ausgesprochenen Graden werden die Kranken durch die Hartnäckigkeit der Netzhautindrücke gequält (Nachbilder und Complementärfarben). Blendungserscheinungen, Mouches volantes, mehr oder weniger intensive Lichterscheinungen, Farbensehen, schreckhafte Hallucinationen charakterisiren die schwereren Fälle. Diese Erscheinungen bestehen entweder neben normalem Zustande des Sehvermögens oder mit Amaurose und verbinden sich bisweilen mit Ciliarhyperästhesie, Thränenfluss und Spasmus orbicularis.

Man hat das Leiden der Einwirkung intensiv blendenden Lichtes wie z. B. des von grossen Schneeflächen reflectirten Sonnenlichtes, plötzlichem Beleuchtungswechsel, dauernder Beschäftigung mit glänzenden Gegenständen zugeschrieben. Manchmal scheint Hyperästhesie von einer Cerebralaffectio (im Prodromalstadium der Dementia) und von länger fortgesetztem Gebrauch gewisser Narcotica herzurühren. Bisweilen bildet sie eine Theilerscheinung der Hysterie oder der Hypochondrie.

Die Behandlung verlangt absolute Schonung der Augen, Aufenthalt im Dunkeln, Tragen dunkler Brillen, Augendouchen vermittelst eines Pulverisateurs. Die Allgemeinbehandlung erheischt genaue Erforschung des Gesundheitszustands; in den passenden Fällen Eisenpräparate, Kaltwasser-

kuren, Bromkali. Congestivzustände des Gehirns erfordern salinische Abführmittel, erfrischende Getränke und selbst locale Blutentziehungen. In einem Falle totaler Amaurose mit hartnäckiger Hyperästhesie hat v. Gräfe durch die Durchschneidung des Sehnerven (s. S. 196.) vollständiges Verschwinden der quälenden Symptome (Hallucinationen) erzielt.

5. Amblyopie in Folge von Circulationsstörungen und Blutvergiftung.

Die Amblyopien, die wir in dieser Gruppe vereinigen, werden als Folge von übermäßigem Genuss alcoholischer Getränke und des Tabakrauchens, ferner als Folge von habitueller Verstopfung, Menstruationsstörungen, von Fusskälte, Unterdrückung mancher physiologischer und pathologischer Absonderungen, von Excessen in venere, von Schlaflosigkeit und Ueberanstrengung aufgefasst.

Charakteristisch für sie ist eine mehr oder weniger erhebliche Herabsetzung der centralen Sehschärfe, während das Gesichtsfeld ganz intact bleibt. Die Kranken geben oft an, dass sie bei verminderter Beleuchtungsintensität besser sehen. Die Farbenperception ist häufig gestört.

Anfangs ergibt die ophthalmoscopische Untersuchung gewöhnlich keine Veränderung des Augenhintergrundes; höchstens geringe Hyperämie der Papille. Später können Zeichen der Atrophie sichtbar werden.

Die Affection befällt immer beide Augen in nahezu gleicher Weise. Sie nimmt langsam zu, bleibt stationär und heilt, wenn der Kranke, noch ehe das Leiden seine höchste Entwicklung erreicht, sich den schädlichen Einflüssen entzieht. Unter diesen Bedingungen und bei geeigneter Behandlungsweise kann die Wiederherstellung des Sehvermögens eine vollständige sein.

Auf der andern Seite sind Recidive häufig, wenn die Kranken sich von neuem den ursprünglichen Schädlichkeiten aussetzen; die Recidive können eine schwerere Form von Amblyopie annehmen und zu progressiver Atrophie führen.

Die Prognose ist demnach günstig, so lange die Papille keine Veränderung zeigt und der Kranke sich den schädlichen Einflüssen entziehen kann.

Die Aussicht auf volle Heilung nimmt mit längerem Bestehen des Leidens und mit dem Auftreten atrophischer Zeichen an der Papille ab.

Die Behandlung muss sich vor allem mit den ätiologischen Momenten befassen. Strenge Abstinenz von Alcohol und Tabak, Regelung der Lebensweise in Bezug auf Nahrung und Schlaf genügen bisweilen zur Beseitigung des Leidens. Zur Beschleunigung der Heilung erweisen sich, je nach dem Allgemeinzustande des Kranken, mehrere Male wiederholte locale Blutentziehungen, bald die Diaphoretica und Evacuantia höchst wirksam. Oft

ist es von Nutzen, sobald eine glückliche Wendung erzielt ist, die medicamentöse Behandlung zu unterbrechen und erst, wenn die Besserung keine raschen Fortschritte mehr macht, wieder auf sie zurückzugreifen. Nach längerem Bestehen des Leidens erzielt man oft noch durch Bromkalium, subcutane Strychnin-Injectionen und die Anwendung des constanten Stromes gute Erfolge.

Als andere hierher gehörige Amblyopien durch Intoxication können wir anführen:

1. Die Amblyopia saturnina. Sie befällt gleichzeitig beide Augen und entwickelt sich oft so schnell, dass in wenigen Tagen fast vollständige Amaurose mit starren weiten Pupillen vorhanden ist. Die Prognose scheint im allgemeinen günstig; die Sehkraft pflegt sich ebenso schnell wie sie verschwunden wieder herzustellen. Die Behandlung der Amblyopie fällt mit der Behandlung der Bleiintoxication überhaupt zusammen.

2. Die urämische Amaurose. Gleichzeitig mit andern urämischen Erscheinungen (Kopfschmerz, Hitze, Dyspnöe, Erbrechen, Ohnmacht, Convulsionen) kommt es auf beiden Augen zu rapider Abnahme der Sehkraft, die im Laufe von ein oder zwei Tagen bis zu vollständiger Erblindung sich steigern kann. Meistens kehrt die Sehkraft schnell wieder, aber nicht immer in regelmässiger Weise, so dass Gesichtsfelddefecte auftreten können. Ophthalmoscopisch erkennt man keine Veränderung, höchstens leichte Schwellung der Papille und der benachbarten Retina. (Schmidt).

Endlich müssen wir hier die in Folge von allgemeinen Schwachzuständen auftretende Herabsetzung des Sehvermögens anführen. Starkes Nasenbluten, Blutbrechen oder Blutverlust durch den Stuhl, wiederholte Metrorrhagien, langdauernde Eiterungen, profuse Secretionen, zu lange fortgesetzte Lactation, sind die hierher zu rechnenden Veranlassungen solcher Zustände. In diesen Fällen genügt häufig die Beseitigung der Ursache und Hebung der Kräfte des Kranken, um das Leiden zum Stillstand zu bringen und eine zunehmende Besserung zu bewirken. Wenn indess die ophthalmoscopische Untersuchung Ernährungsstörungen im Sehnerven ergibt, muss man in der Prognose vorsichtig sein.

6. Amblyopien durch Erschütterung des Augapfels und durch Reflexwirkung.

Wir stellen diese beiden Gruppen zusammen, weil die dieselben charakterisirenden Erscheinungen bis jetzt vollständig unerklärlich sind. So hat man in Folge einer unbedeutenden Erschütterung des Auges, z. B. durch ein dicht vor den Augen vorüberfliegendes Projectil, eine momentane aber ziemlich starke Compression des Bulbus u. s. w., erhebliche Herabsetzung der Sehkraft ja selbst totale Amaurose eintreten sehen. Anfangs zeigt der Augenspiegel keine Veränderung, später kann Atrophie des Sehnerven

sich entwickeln. Grade für diese Fälle hat man die Wirkung subcutaner Strychnin-Injectionen und des constanten Stromes gerühmt.

Die sogenannten Reflexamaurosen sind nach Verletzungen oder länger anhaltenden Reizungen des Quintus (N. supra-orbitalis, dentalis etc.) beobachtet. So hat man das Leiden zum Stillstand kommen und selbst Besserung des Sehvermögens nach Excision von Stirnwarben, die den N. supra-orbitalis betheiligten und nach Extraction cariöser Zähne, eintreten sehen.

7. Hemioapie.

Es gibt eine häufig die Migräne begleitende Erscheinung, die darin besteht, dass plötzlich die Hälfte der von dem Kranken fixirten Objecte verschwinden. (*Visus dimidiatus Amaurosis partialis fugax* Förster.) Meistens bemerkt der Kranke in dieser Gesichtsfeldhälfte eine flimmernde Figur von Zickzackform. Die Erscheinung hält ungefähr eine viertel Stunde lang und selbst länger an, geht aber vollständig vorüber.

Die wahre Hemioapie besteht in dem Ausfall einer Gesichtsfeldhälfte. Am häufigsten liegt die fehlende Gesichtsfeldhälfte jedes Auges auf derselben Seite (Homonyme Hemioapie), seltner findet eine Kreuzung in der Weise statt, dass die temporale Gesichtshälfte beiderseits fehlt (Temporale Hemioapie).

1. Die homonyme Hemioapie, bei welcher entweder die beiden rechten oder die beiden linken Gesichtsfeldhälften fehlen, schneidet immer mit einer scharfen Trennungslinie ab. Diese Linie kann durch den Fixationspunkt gehen oder sich von demselben ein wenig entfernen. In dem erhaltenen Theile des Gesichtsfeldes ist die Sehschärfe normal oder doch nur leicht herabgesetzt. Ophthalmoscopisch zeigen die Sehnerven selbst nach längerem Bestehen der Hemioapie gewöhnlich keine Veränderung. v. Gräfe hat indess einen Fall von Atrophie der Papille beobachtet, wo die Degeneration auf die der anästhetischen Netzhautpartie entsprechende Hälfte beschränkt war.

Die Hemioapie tritt oft plötzlich auf und bleibt stationär; andere Male entwickelt sie sich im Laufe weniger Wochen oder selbst weniger Monate. Sie kann lange Zeit in gleichem Grade bestehen bleiben, ist aber auch einer Besserung und selbst der Heilung fähig.

Die Erklärung für die gleichförmige Lage der Gesichtsfelddefecte auf beiden Augen findet sich in der neuerdings freilich bestrittenen Semidecussation der Tractus optici im Chiasma (Wollaston). Der rechte Tractus liefert der Retina des rechten Auges die Nervenfasern für die temporale, der Retina des linken Auges für die nasale Hälfte. Eine pathologische Veränderung dieses Tractus muss also eine linksseitige Hemioapie veranlassen. Die rechtsseitige Hemioapie erklärt sich in analoger Weise aus einer Veränderung des linken Tractus opticus.

Wir können noch gleich hinzufügen, dass eine temporale Hemiopie nur von einer Ursache abhängen kann, die auf die Kreuzungsstelle der Nervenfasern im Chiasma wirkt.

Die Prognose ist demnach hinsichtlich der Gefahr der Erblindung absolut günstig. Dieselbe kann nur durch eine Affection auch des andern Tractus opticus oder durch ein neues intracranielles Leiden entstehen.

Aetiologie. Die häufigste Ursache dieser Hemiopien sind cerebrale Hämorrhagien oder umschriebene entzündliche Herde. Manchmal rühren sie von idiopathischen und selbst transitorischen Affectionen eines Tractus her (z. B. von syphilitischen Affectionen). In manchen Fällen bleibt ihre Ursache unbekannt und wird selbst durch den weiteren Verlauf oder durch die Art der Heilung nicht aufgeklärt (v. Gräfe).

In seltenen Fällen wird hemiopische Gesichtsfeldbeschränkung nach oben und nach unten beobachtet, ohne dass die anatomische Begründung bekannt wäre. Wenn sie scharf begrenzt sind und gleichzeitig das centrale Sehen sich nahezu normal erweist, so haben sie ebenfalls nicht die Bedeutung einer fortschreitenden Amaurose.

2. Bei der temporalen Hemiopie fehlt jederseits die temporale Gesichtsfeldhälfte. Indess schneidet in diesen Fällen der Defect niemals so scharf in der Medianlinie ab wie bei der homonymen Hemiopie. Fast immer ist eine intermediäre Zone zwischen dem Defect und dem erhaltenen Gesichtsfeldabschnitt vorhanden.

Die temporale Hemiopie entwickelt sich manchmal ziemlich rasch und in symmetrischer Weise auf beiden Augen. Das Leiden kann jeder Zeit stationär und rückgängig werden und vollständig verschwinden. Der Defect kann aber auch allmählich auf die andere Gesichtsfeldhälfte übergreifen und so zu vollständiger Erblindung führen.

Die Prognose muss demnach bei dieser Form der Hemiopie etwas vorsichtig gestellt werden, weil im Anfang eine Unterscheidung zwischen den ungünstig und den günstig verlaufenden Fällen nicht möglich ist. Die günstigen Fälle sind durch rasche und symmetrische Entwicklung auf beiden Augen, durch relativ gute centrale Sehschärfe ($\frac{1}{4}$ bis $\frac{1}{6}$) und durch vollkommene Intactheit der Papille auch nach längerem Bestehen des Leidens ausgezeichnet.

Aetiologie. Die häufigste Ursache bilden Tumoren oder entzündliche Affectionen auf der Schädelbasis. Jede unmittelbar vor oder hinter dem Chiasma sich entwickelnde Affection dieser Gegend wird zunächst und mit Vorliebe die gekreuzten Nervenbündel betheiligen, woraus Anästhesie der innern Netzhauthälften resultirt.

Die Behandlung der hemiopischen Affectionen stellt sich hinsichtlich des Auges keine besonderen Aufgaben. Die centrale, dem Leiden zu Grunde liegende Ursache ist es allein, welche die therapeutischen Indicationen bestimmt.

8. Scotome.

Mit diesem Namen belegt man Unterbrechungen in der Continuität des Gesichtsfeldes. Diese Unterbrechungen können in der Gegend des Centrums (centrale Scotome), oder nach der Peripherie zu gelegen sein (excentrische Scotome).

Die Scotome sind entweder scharf begrenzt, oder die umliegende Partie zeigt eine Herabsetzung ihrer Perceptionsfähigkeit.

Bei dem centralen Scotome kann die Sehschärfe bis zu dem Grade gelitten haben, dass die Kranken statt der Macula lutea, die anliegende Partie der Retina zur Fixation benutzen (excentrische Fixation). In diesen Fällen genügt die gewöhnliche Untersuchungsmethode zur Diagnose. Manchmal hat das Sehvermögen aber nicht in so hohem Grade gelitten und dann bildet die Prüfung des Farbensinnes ein wichtiges Hülfsmittel der Diagnose (Leber). Die Kranken vermögen nämlich in der Ausdehnung des Scotomes die Farbe nicht gut zu unterscheiden, während sie dieselben in den erhaltenen Abschnitten des Gesichtsfeldes deutlich erkennen.

Neben dem centralen Scotom kann die Gesichtsfeldperipherie absolut normal sein oder eine mehr oder weniger unregelmässige Beschränkung zeigen.

Die centralen Scotome treten bald plötzlich auf, bald entwickeln sie sich im Verlaufe einiger Wochen oder Monate gleichzeitig, oder nach einander auf beiden Augen. Während dieser Entwicklungsperiode können sie sich in centrifugaler Richtung vergrössern; es kommt aber auch vor, dass eine allgemeine Herabsetzung des Sehvermögens sich nach und nach auf das Netzhautcentrum einengt und die Form eines Scotoms annimmt.

Nachdem das Leiden einmal mehrere Monate hindurch stationär geblieben ist, wird eine weitere Verschlimmerung wenig wahrscheinlich, dagegen kann man auch nicht mehr auf eine Wiederherstellung des Sehvermögens in dem unempfindlich⁷ gewordenen Abschnitte rechnen. Die excentrischen Scotome sind häufig auf beiden Augen symmetrisch gelegen. Wenn das periphere Sehen abgesehen von dem Scotoms vollständig normal ist, so ist Erblindung nicht zu fürchten; anderen Falles bezeichnet diese Sehstörung häufig den Beginn eines amaurotischen Leidens.

Ophthalmoscopisch findet man manchmal Papille und Retina absolut normal, häufiger aber liegt beginnende Sehnervenatrophie vor.

Prognose. Selten sieht man das Sehvermögen sich bessern oder zur Norm zurückkehren. Jedesmal, wenn nach längerem Bestehen der Scotome die Gesichtsfeldperipherie frei gefunden wird, ist die Prognose in soweit günstig, dass nicht Erblindung zu befürchten steht. Wenn dagegen das excentrische Sehen (ausserhalb des Scotoms und ausser Zusammenhang mit demselben) beeinträchtigt ist, trägt das Leiden den Charakter einer progressiven Amaurose.

Aetiologie. Die Ursache dieser Scotome ist dunkel. Man hat sie auf umschriebenen Veränderungen im centralen Ende der Sehnerven oder auf eine retrobulbäre Neuritis zurückgeführt. (v. Gräfe, Leber.) Dies Leiden schien manchmal erblich zu sein.

Bei dieser Ungewissheit muss die Behandlung auf die Constitution des Kranken und auf die Verhältnisse basirt werden, welche das Leiden zu bedingen scheinen oder es begleiten.

Locale Blutentziehungen, Ableitungen, Diaphoretica und Abführmittel sind manchmal von Nutzen gewesen. Andere Male hat man Vorthail von einem tonisirenden Verfahren, Eisen, warmen Bädern, Aufenthalt auf dem Lande u. s. w. gesehen. Jodkalium, Zinkpräparate, Arg. nitr. sind ebenfalls empfohlen.

Alles was sich auf cerebrale oder spinale Amaurose bezieht ist in dem Abschnitt über atrophische Degeneration des Sehnerven (s. S. 245) abgehandelt.

Es bleibt noch die Mittel zu erwähnen übrig, vermittels deren wir Simulation von Amaurose nachzuweisen im Stande sind.

Simulation von Amaurose.

Simulation einseitiger Blindheit kann durch die v. Gräfe'sche Methode leicht entdeckt werden. Man bringt vor das angeblich gesunde Auge ein Prisma mit der Basis nach oben oder unten und lässt den Kranken einen auf ein Stückchen Papier gezeichneten schwarzen Punkt fixiren. Wenn er zwei schwarze Punkte zu sehen angibt, so ist damit bewiesen, dass er mit beiden Augen sieht.

Eine andere Methode Simulation nachzuweisen ist von Welz angegeben worden. Wenn man ein Prisma von 10° bis 15° Basis nach aussen vor das angeblich blinde Auge vorsetzt, so wird dasselbe im Interesse des binocularen Einfachsehens eine entsprechende Drehung nach innen ausführen und sich nach Entfernung des Prisma's wieder normal nach aussen stellen. Für ein erblindetes Auge existirt kein Interesse am binocularen Einfachsehen, da es sich am Sehaect überhaupt nicht betheiligt, es wird demnach auch unter dem Einfluss des Prisma's die beschriebene Stellungsveränderung nicht vornehmen.

Simulation doppelseitiger Amaurose kann nur durch aufmerksame Beobachtung der Pupillarreaction und durch Vergleichung der angeblichen Entwicklung des Leidens mit dem Ergebnissen der ophthalmoscopischen Untersuchung festgestellt werden.

Achtes Capitel.

Glaskörper.

Anatomie. Der Glaskörper füllt den Hohlraum zwischen hinterer Linsenfläche und der Retina aus. Seine Oberfläche ist demnach nach hinten und nach den Seiten convex, während er vorn eine leichte Einbuchtung (tellerförmige Grube) zeigt, in welche die Linse eingelassen ist.

Der Humor vitreus wird von einer schleimigen, weissen, vollständig klaren Substanz gebildet und ist in einer sehr dünnen Glasmembran, der Membrana hyaloidea eingeschlossen. Dieselbe hängt nur an zwei Stellen mit den Umgebungen inniger zusammen, in der Nachbarschaft der Sehnervenpapille und an der Ora serrata, in der Nähe der Zonula Zinnii.

Die histologische Structur des Glaskörpers ist nicht vollständig bekannt. Nach der einen Ansicht soll seine Substanz vollständig homogen sein und keine morphotischen Elemente enthalten. Indess scheinen die Einkapselung von Fremdkörpern in dem Corpus vitreum und die Umwandlung des letztern nach Blosslegung (z. B. nach Abtragung von Hornhautstaphylomen) für die Existenz eines zelligen Stromas zu sprechen. Brücke hat verschiedene concentrische Membranen, Hannover vielfache Scheidewände, die den Glaskörper wie die Scheidewände einer Orange abtheilen sollen, gesehen zu haben geglaubt. Alle diese Bildungen werden ebenso wie die von mehreren Anatomen angegebenen sternförmigen Zellen des Glaskörpers, von andern als durch die Präparation entstandene Kunstproducte betrachtet. Nach Ritter wird die dem Corpus vitreum zugekehrte Oberfläche der Membrana hyaloidea von einem sehr zarten Epithel bekleidet. Endlich hat Stilling¹⁾ die Existenz eines Centralcanals von mehr als 2 mm. Durchmesser nachgewiesen. Dieser Canal verbreitert sich nach der Papille zu, wo er eine den Durchmesser der Papille um 2 mm. übertreffende Oeffnung besitzt. Stilling vermochte auch eine Corticalsubstanz, die ungefähr das peripherische Drittel des Glaskörpers (in concentrischen Lagen) einnimmt, und einen Kern zu erkennen, der eine dreistrahlige Sternfigur, ähnlich wie die der Linse, darstellt.

Der Glaskörper hat weder Gefässe noch Nerven. Er entlehnt das Material für Ernährung und etwaigen Wiederersatz aus den tiefern Augenhäuten.

¹⁾ S. Studie über den Bau des Glaskörpers. Arch. f. Ophth. 1869. Bd. XV. 3. p. 299.

Krankheiten des Glaskörpers.

Erster Abschnitt.

Entzündung des Glaskörpers.

Die idiopathische Endzündung des Glaskörpers ist lange Zeit bestritten und erst seitdem durch den Augenspiegel die nach dem Eindringen von Fremdkörpern auftretenden Veränderungen im Glaskörper beobachtet werden konnten, allseitig anerkannt. Zuerst wird in der Umgebung des Fremdkörpers eine leichte Trübung beobachtet, durch deren weitere Zunahme schliesslich der fremde Körper unserer Beobachtung entzogen wird. Gleichzeitig sieht man an andern Stellen des Glaskörpers fadenförmige oder flockige Opacitäten auftreten. Wenn die Verhältnisse der weitem Entwicklung des Vorganges zu folgen gestatten, so sieht man die den fremden Körper umgebende grauliche Trübung einen Stich ins Gelbliche annehmen; indem die gelbliche Verfärbung sich der Umgebung mittheilt, kann sich bei unmittelbarer Lage des fremden Körpers hinter der Linse auch das Aussehen der Pupille verändern. Ferner ist nach Abtragung von Hornhautstaphylomen und nach Lappenextraction eitrige Entzündung des Glaskörpers beobachtet. Unter diesen Verhältnissen entwickelt sich die Eiterinfiltration des Glaskörpers mit grosser Schnelligkeit.

Der Weiterverlauf dieser Veränderungen ist sehr verschieden. In manchen Fällen kommt es zu massenhafter Neubildung von Bindegewebe und zur Entwicklung von Gefässen, die mit den Gefässen der innern Augenhäute in Zusammenhang stehen; indem das neugebildete Bindegewebe sich später narbig retrahirt, kann Netzhautablösung erfolgen. In andern Fällen, wie z. B. bei der Einkapselung eines Fremdkörpers, bleibt die Neubildung des Bindegewebes auf eine umschriebene Stelle beschränkt.

Besonders häufig haben wir in Folge von Affectionen der Choroidea Gelegenheit Glaskörperentzündung zu beobachten und zwar unter Erscheinungen, die sich in nichts von den Symptomen der eitrigen Choroiditis unterscheiden (s. S. 179). Wir verweisen daher wegen der Behandlung der erstern auf die Behandlung der letztern.

Zweiter Abschnitt.

Trübungen des Glaskörpers.

Glaskörpertrübungen zeigen sich unter sehr verschiedenen Formen:

1. Bald sieht man inmitten des sonst völlig klaren Glaskörpers dunkle, scharf umschriebene, fast unbewegliche Flecken mit feinen Ausläufern.

In der Regel finden sich nur sehr wenige dieser Flecke und fast immer sitzen sie in der Nähe der Papille. Sie werden nach Retiniten oder gleichzeitig mit Staphyloma posticum oder auch ohne andere Veränderungen des Auges bei Greisen (Schweigger) beobachtet.

2. Andere Male stellt sich die Glaskörperopacität als leichter feiner oder punktirter, vor dem Augenhintergrund ausgespannter Schleier dar. Der Augenrund erscheint dadurch bei der ophthalmoscopischen Untersuchung verschwommen, was zu Verwechselungen mit Trübung der Retina Anlass geben kann. Diese schleierförmige Opacität findet sich namentlich bei syphilitischen Affectionen (Retiniten und Choroiditen).

3. Am häufigsten sind bewegliche, fadenförmige, flockige oder membranöse Trübungen. Sie sind ophthalmoscopisch leicht nachweisbar, wenn man das Auge rasche Hin- und Herbewegungen ausführen lässt. Die Schnelligkeit, mit welcher die Opacitäten ihren Platz wechseln und die Excursion ihrer Bewegungen, gestattet Schlüsse über den Grad der Verflüssigung des Glaskörpers. Diese Opacitäten werden besonders nach Krankheiten der tiefern Augenhäute (Cycliten und Choroiditen) beobachtet. Indess spricht nichts gegen die Annahme einer idiopathischen Entstehung dieser Glaskörpertrübungen.

Die Sehstörungen hängen von dem Schatten ab, den diese Trübungen auf die Retina werfen.

Bei hoher Sensibilität der letztern (Hyperästhesie der Retina), aber auch ohne gesteigerte Empfindlichkeit beim Blick auf eine helle Fläche, bemerkt das Auge kleine dunkle Körperchen von allen möglichen Formen (einzelne oder rosenkranzartig zusammenhängende Kügelchen, perlschnurähnliche Fäden und geschwungene Linien); man hat dieselben als mobile Scotome oder Mouches volantes bezeichnet. Wenngleich die Mouches volantes zu unangenehmen Empfindungen Anlass geben können, so hat man ihnen doch, wenn das Sehvermögen normal ist und der Augenspiegel nicht wirkliche Glaskörperopacitäten nachweist, keine weitere Bedeutung beizulegen.

Glaskörpertrübungen im engeren Sinne beeinflussen das Sehen in sehr verschiedener Weise. Diffuse Opacitäten verschleiern in mehr oder weniger hohem Maasse das ganze Gesichtsfeld; flockige oder membranöse Trübungen können durch ihre Zahl und Vertheilung eine so grosse Menge Lichtstrahlen auffangen, dass das Erkennen kleiner Gegenstände unmöglich wird. Gewöhnlich lernen die Kranken durch eine heftige Augenbewegung für einen Moment die Trübungen aus dem centralen Theil des Gesichtsfeldes zu entfernen; hinterher kehren natürlich die Opacitäten an die alte Stelle zurück und das Gesichtsfeld ist wieder so dunkel wie zuvor. Die Kranken wiederholen diese Bewegungen (z. B. beim Lesen) so häufig, dass daraus allein schon mit grosser Wahrscheinlichkeit auf die Gegenwart flottirender Glaskörpertrübungen geschlossen werden kann. (v. Gräfe.)

Die Form der Glaskörpertrübungen kann auch von den Kranken selbst durch entoptische Beobachtung ermittelt werden, wenn er nämlich durch eine feine Oeffnung auf eine gleichmässig helle Fläche, eine weisse Wand oder den bedeckten Himmel blickt. Die Wahrnehmung der Glaskörpertrübungen wird erleichtert, wenn hierbei ein starkes Convexglas benutzt wird.

Die Ursache dieser Trübungen muss vor allem in Affectionen der Choroidea oder der Retina gesucht werden; diese können die Glaskörperveränderungen hervorbringen:

1. Durch Ernährungsstörungen oder durch entzündliche Reizung.

2. Durch verschiedenartige Ergüsse: seröser, eitriger und vor allem hämorrhagischer Natur.

Blutergüsse können auch durch eine Verletzung, Stoss gegen das Auge, aussergewöhnliche Muskelanstrengung (beim Husten oder Erbrechen) oder endlich durch Congestion zum Auge nach plötzlichem Aufhören einer Hämorrhoidal- oder Menstrualblutung zu Stande kommen. Das ergossene Blut kann den Glaskörper theilweise oder ganz ausfüllen; nach einiger Zeit senkt es sich und verschwindet durch Resorption. Lange Zeit hinterher beobachtet man ophthalmoscopisch noch flockige Trübungen, deren Beweglichkeit von dem Grade der Verflüssigung des Glaskörpers abhängt.

Die Prognose richtet sich nach der Natur und dem Ursprunge der Trübungen. Sie können resorbirt werden und verschwinden, wenn sie hämorrhagischen Ursprunges sind, wenn keine ernstliche Choroidalerkrankung zu Grunde liegt und der Glaskörper sich übrigens normal verhält. Häufiger bleiben indess die Glaskörpertrübungen bestehen oder verschwinden doch nicht vollständig. Erfahrungsgemäss schliesst sich bei Myopen an das Auftreten von Glaskörpertrübungen öfters Netzhautablösung an; die letztere kommt zuweilen auch unabhängig von Myopie durch Retraction neugebildeten Bindegewebes im Glaskörper zu Stande.

Behandlung. Sehr häufig wird dieselbe mit der Behandlung der Choroidal- oder Netzhauterkrankung, in deren Folge die Glaskörpertrübungen aufgetreten sind, zusammenfallen. Von allgemeinen Circulationsstörungen oder localen Verletzungen herrührende Ergüsse können die Anwendung des künstlichen Blutegels (in der Schläfe), kalte Umschläge auf das Auge, Fussbäder und absolute Schonung nothwendig machen. Natürlich müssen besondere Indicationen wie Hämorrhoidalblutungen, Menstruationsstörungen u. s. w. besonders berücksichtigt werden.

Zur Beschleunigung der Resorption der Opacitäten dienen Abführmittel, Sublimat, Jodkalium; warme Umschläge und Druckverband scheinen häufig günstig zu wirken. In letzter Zeit behaupten einige Aerzte, schnelle Resorption von Glaskörperopacitäten durch Anwendung des constanten Stromes erzielt zu haben (Giraud, Teulon, Lefort).

In einem Falle hat v. Gräfe eine bedeutende Besserung des Sehvermögens dadurch erzielt, dass er membranöse Glaskörpertrübungen mit einer Nadel zerriss und deplacirte.

Dritter Abschnitt.

Verflüssigung des Glaskörpers. Synchronismus.

Der Glaskörper kann seine normale leimartige Consistenz verlieren und mehr oder weniger flüssig werden (Synchronismus des Glaskörpers). Häufig wird nur ein (vorderer oder hinterer) Abschnitt desselben von dieser Veränderung betroffen. Mit Sicherheit lässt sich die Verflüssigung nur erkennen, wenn gleichzeitig Glaskörperopacitäten vorhanden sind, die durch die Schnelligkeit und Excursion ihrer Bewegungen uns über den Grad der Verflüssigung des sie einschliessenden Mediums Aufschluss geben können.

Es ist unrichtig, wenn man Erweichung des Augapfels als Symptom von Glaskörperverflüssigung beschrieben hat; richtig dagegen, dass erweichte Augen fast immer einen verflüssigten Glaskörper enthalten; auf der andern Seite besteht Glaskörperverflüssigung häufig auch in Augen mit vermehrter Spannung.

Flattern der Iris namentlich an der Peripherie ist ebenfalls als Symptom der Synchronismus aufgeführt worden, hängt aber keineswegs von dieser, vielmehr davon ab, dass die Iris nicht mehr von der vordern Linsenoberfläche gestützt wird. Das Symptom beweist also nur, dass dieselbe Ursache, welche der Erweichung des Glaskörpers zu Grunde liegt, gleichzeitig eine Ortsveränderung der Linse (durch Abreissung ihres Aufhängebandes) nach sich gezogen hat. Partielle Verflüssigung wird bei Sclerectasien in der Umgebung der letztern beobachtet. Auch totale Verflüssigung wird in staphylomatösen Augen gefunden, ferner trifft man dieselbe nach Ergüssen in den Glaskörper, nach Versenkung der Linse, nach Verlust eines Theiles des Glaskörpers und endlich in Augen mit tiefen Entzündungen (Choroiditen).

Ein glänzendes Phänomen wird durch das Auftreten von Cholestearinkrystallen in dem veränderten Glaskörper erzeugt. Mit dem Augenspiegel sieht man zahlreiche glänzende, schillernde Körper, die bei Bewegungen des Auges hin und her schiessen und bei ruhiger Haltung des Auges sich senken. (Scintillatio oculi.) Die Cholestearinkrystalle können in einem klaren Glaskörper auftreten oder mit andern fadenförmigen Opacitäten, gemischt sein. Ihre Entstehung ist nicht genau bekannt. Man trifft sie übrigens auch in der Linse, in der Retina und zwischen Retina und Choroidea.

Vierter Abschnitt.

Fremde Körper im Glaskörper.

Wenn ein fremder Körper (Schrotkorn, Stückchen von einem Zündhütchen, Eisen-, Stein- oder Glassplitter) in den Glaskörper eindringt, so können wir, falls die brechenden Medien klar bleiben, wenigstens kurze Zeit nachher den fremden Körper durch den Augenspiegel oder die entoptische Prüfung (s. S. 267) oder endlich durch die Gesichtsfeldaufnahme nachweisen. Nach einiger Zeit entzieht er sich oft dem Blicke des Beobachters in Folge der entzündlichen Vorgänge, die durch ihn hervorgerufen werden. Kapselt er sich ein, so bleibt er noch einige Zeit durch die Umhüllungsschicht hindurch an dem metallisch glänzenden Schimmer zu erkennen, kommt es dagegen sofort zur Entwicklung eitriger Glaskörperinfiltration, so wird er sogleich unsichtbar.

Nach erfolgter Einkapselung kann der fremde Körper lange Zeit hindurch ohne Beeinträchtigung der Functionen des Auges liegen bleiben. Indess ist diese Immunität des verletzten Organes niemals sicher, noch nach dem Verlauf von Jahren können jeder Zeit (wahrscheinlich in Folge von Ortsveränderungen des abgekapselten fremden Körpers) bedrohliche Zustände auftreten.

Uebersetzt die Anwesenheit eines fremden Körpers im Auge das andere Auge der Gefahr einer sympathischen Erkrankung aus.

Aus allen diesen Gründen soll man nach dem Eindringen eines Fremdkörpers zunächst immer an die Extraction denken. Befindet sich der fremde Körper noch zwischen den Wundlippen, so zieht man ihn nöthigenfalls nach Erweiterung der Wunde aus und legt einen Druckverband an. Die Weiterbehandlung wird durch die Verletzung bestimmt (Kalte Umschläge, Atropin u. s. w.)

Wenn der fremde Körper sich schon innerhalb des Glaskörpers befindet und aus den angegebenen Gründen die Extraction geboten scheint, so haben wir zunächst durch die Augenspiegeluntersuchung und durch Sondirung der Oberfläche der Sclera mit Hülfe eines geknüpften Stilets seinen genaueren Sitz zu ermitteln. Erweist sich bei der Sondirung der Sclera eine Stelle besonders schmerzhaft, so liegt aller Wahrscheinlichkeit nach der Körper in der entsprechenden Glaskörperregion (v. Gräfe). Ausserdem liefert die Lage der äussern Wunde, die Richtung, welche der fremde Körper genommen, und selbst eine vorsichtige Sondirung der Wunde wichtige Anhaltspunkte. Das operative Verfahren bei der Extraction dieser Fremdkörper hängt von dem Sitze derselben ab. Wenn sie im untern Glaskörperaschnitt in ziemlicher Entfernung von der Linse gelegen sind, ist es zweckmässig, an der dem Sitz des fremden Körpers entsprechenden Stelle und in einigen Mm.

Entfernung vom Augenäquator einen grossen Schnitt von etwa $1\frac{1}{2}$ Cm. Länge in die Sclera zu machen. Der Schnitt wird parallel zum Hornhautrande geführt und geht natürlich in den Glaskörper hinein; es führt sich das leicht mit einem Staarmesser aus; nur hat man Punction und Contrapunction so zu wählen, dass nicht ein Muskel in seiner ganzen Breite durch den Schnitt betheiligt wird. Genügt der Zwischenraum zwischen zwei geraden Muskeln nicht für die Ausdehnung, welche man der Wunde zu geben hat, so soll man statt einen Muskel in seiner ganzen Breite zu durchtrennen, lieber die einander zugekehrten Ränder der beiden benachbarten Muskeln einkerben. v. Gräfe, der diese Regel aufgestellt hat, gibt auch den Rath, den Schnitt möglichst an die Perforationsstelle in der Sclera zu verlegen und bei Einführung der Instrumente dem Wege, den der fremde Körper genommen hat, zu folgen.

Nach Vollendung des Scleralschnittes bringt man durch leichten Druck auf den Augapfel den Glaskörper zum Vorfalle; vorausgesetzt, dass unser Schnitt in der Nähe des fremden Körpers liegt, zeigt sich der letztere in der Wunde oder in der Umgebung derselben. In andern Fällen bemerkt man zuerst, die ihn gewöhnlich einhüllenden opaken Massen; dieselben werden mit der Pincette gefasst und nach aussen gezogen. Ein von Glaskörperopacitäten eingeschlossener Körper, der unmittelbar hinter der Linse gelegen ist, wird am besten durch die periphere Linearextraction der Linse mit Iridectomy extrahirt, also durch dasselbe Verfahren, das v. Gräfe für die Extraction von Cysticercen aus dem Glaskörper angegeben hat und über welches wir noch weiter unten sprechen werden.

Die oben beschriebene Operation findet auch in den Fällen Anwendung, wo nach Cataract-Reclination die luxirte Linse Ausgangspunkt eines entzündlichen Augenleidens wird, das durch seinen Einfluss auf den Allgemeinzustand oder auf das andere Auge einen chirurgischen Eingriff nothwendig macht. Wenn man unter diesen Verhältnissen die bewegliche Linse in dem untern Glaskörperabschnitt entdeckt, kann man sie durch einen einfachen Scleralschnitt nach den angegebenen Regeln oder durch den peripherischen Linearschnitt mit Iridectomy zu extrahiren suchen. Entscheidet man sich für das letztere Verfahren, so muss man nach den beiden ersten Akten der Operation sich eines Löffels oder eines Hakens für die Herausbeförderung der Linse bedienen.

Cysticercen des Glaskörpers. Hat man Gelegenheit die Entwicklung des Cysticercen, bevor er in den Glaskörper eindringt, zu beobachten, so bemerkt man im Augenhintergrund eine im allgemeinen kuglig gegen den Glaskörper prominirende Netzhautablösung, hinter welcher, wenn die Netzhaut ungewöhnlich durchsichtig geblieben ist, eine bläuliche, kreisrund begrenzte, etwas plattgedrückte gefässlose Blase wahrgenommen werden

kann (Becker). Sonst kann die Diagnose auf *Cysticercus subretinalis* nur aus der Beobachtung spontaner wellenförmiger Bewegung der abgelösten Netzhautpartie gestellt werden. Im weitem Verlaufe durchbricht der *Cysticercus* die Netzhaut und tritt in den Glaskörper.

Der *Cysticercus* im Glaskörper zeigt sich ophthalmoscopisch in Gestalt eines durchscheinenden blaugrauen Bläschens mit einer weisslichen ins Röthliche spielenden Färbung an der Blasencontour (Hydatidenschimmern); nach längerer aufmerksamer Beobachtung gelingt es in der Regel einen Moment zu erhaschen, während dessen das Thier Kopf und Hals vorstreckt und wieder einzieht.

Im spätern Stadium kann die Diagnose des *Cysticercen* durch Glaskörpertrübungen erschwert werden. Diese Trübungen haben etwas Charakteristisches; sie stellen ununterbrochene Membranen von durchscheinender Structur dar (v. Gräfe). Sie bilden, so zu sagen, ein System über einander liegender, schleierartiger Vorhänge, welche quer durch das Auge ziehen, nirgends eine Unterbrechung, sondern nur eine Menge von Duplaturen darbieten, welche sich ophthalmoscopisch als Furchen oder dunkle Streifen zu erkennen geben, deren Formen mit den Bewegungen des Auges wechseln.

Die Sehstörungen bestehen anfangs in einer fixen, scharf umschriebenen Unterbrechung des Gesichtsfeldes in Gestalt einer schwarzen Kugel, später gesellt sich eine ausgedehntere wolkige Trübung im Gesichtsfelde hinzu.

Das Leiden führt, sich selbst überlassen, zu chronischer Irido-Cyclitis mit periodischen Exacerbationen und schliesslich zu Phthisis bulbi. Bisweilen tritt selbst eine eitrige Pannophthalmie mit Exophthalmus ein.

Bis jetzt sind *Cysticercen* in einem Auge (Becker) nur einmal zwei, niemals aber ein *Cysticercus* auf beiden Augen desselben Individuums zur Beobachtung gekommen. Die Gegenwart eines *Cysticercen* scheint zu sympathischer Erkrankung des andern Auges nicht zu disponiren.

Cysticercus des Glaskörpers ist im nördlichen Deutschland ziemlich häufig, viel seltener in Süddeutschland, in Holland, der Schweiz und in Frankreich.

Da das Leiden, sich selbst überlassen, immer einen unglücklichen Ausgang nimmt, so ist unzweifelhaft die Extraction indicirt.

Bei dichten Glaskörpertrübungen verdient die Extraction des Bläschens durch einen äquatorialen Scleralschnitt den Vorzug. (S. 270.)

In allen Fällen, wo man noch die von dem Entozoon eingenommene Stelle erkennen kann, rath v. Gräfe, der sicher die meisten Operationen dieser Art gemacht hat, an letzter Stelle zu folgendem Verfahren: Nach vorausgeschickter peripherischer Linearextraction nach unten (mit Schnitt im Scleralborde, Iridectomie, Kapseleröffnung und Linsenentbindung) nach den für diese Operation gültigen Regeln, mit dem einzigen Unterschiede,

dass man den Kranken während derselben nicht lagert, sondern sitzen lässt, führt man den stumpfen v. Gräfe'schen Haken (Fig. 73.) in den Glas-

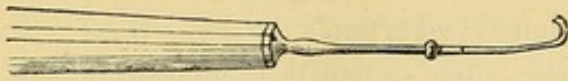

Fig. 73. Stumpfer Haken nach v. Gräfe.

körper, in der Richtung nach dem Cysticercen zu, ein. Durch geeignete Bewegungen mit dem Haken von hinten nach vorn bringt man den

Cysticercen mit seiner Glaskörperhülle immer näher und näher an die Wunde. In dem Masse, als dies geschieht, was man an dem Sichtbarwerden gelblicher, fadenförmiger und membranöser Trübungen erkennt, müssen die hebelförmigen Bewegungen des Hakens immer oberflächlicher und vorsichtiger gemacht werden, wenn man den Cysticercus nicht verletzen will. Sobald das Entozoon sich nahe an der Wunde befindet, thut man besser den Haken ganz zurückzuziehen und die Austreibung des Cysticercus durch ähnliche Handgriffe, wie die bei der Linsenentbindung gebräuchlichen, zu erzielen; d. h. man bringt durch leichten Druck die Wundlippen zum Klaffen, und setzt den Cautschuklöffel auf den obern Rand der Hornhaut auf.

Fünfter Abschnitt.

Persistenz der Arteria hyaloidea.

Bekanntlich durchzieht während des intrauterinen Lebens die Arteria hyaloidea den Glaskörper von der Sehnervenpapille bis zur Fossa patellaris. Gegen Ende des intrauterinen Lebens verschwindet die Arterie.

In ausserordentlich seltenen Fällen hat man sie während des ganzen Lebens persistiren sehen. Sie stellt sich dann als ein undurchsichtiger von einem zweiten schwach graulichen Contour eingefassten Strang dar (Sämisch); bei seitlicher Beleuchtung hat man selbst eine röthliche Färbung in diesem Strang wahrzunehmen geglaubt; der Strang war wenig gestreckt und zeigte wellenförmige Bewegungen (Zehender). In einem andern Falle war die persistirende Arterie an eine luxirte Cataract angeheftet (Weber).

Sechster Abschnitt.

Ablösung des Glaskörpers.

Glaskörperablösung ist von Iwanoff bei anatomischer Untersuchung verletzter und myopischer Augen beobachtet worden.

Die ophthalmoscopischen Kennzeichen sind noch nicht völlig sicher.



Neuntes Capitel.

Linse.

Anatomie. Die Krystalllinse ist ein vollständig durchsichtiger Körper von der Form einer optischen Biconvexlinse. Ihre Vorderfläche grenzt an Iris und Humor aqueus; ihre hintere viel stärker gewölbte Fläche steht mit dem Glaskörper in Berührung und ist in die Fossa patellaris desselben eingelassen.

Die Linse ist in einer durchsichtigen, sehr elastischen, zu den Glashäuten gehörigen Kapselmembran eingeschlossen. Man unterscheidet an ihr eine vordere und hintere Hälfte, die erstere trägt auf ihrer Innenfläche eine Epithelschicht.

Vermittels der Kapsel ist die Linse an der Zonula Zinnii (dem Aufhängebande) befestigt. Die letztere, eine Fortsetzung der Membrana hyaloidea verdoppelt sich in der Gegend der Ciliarfortsätze zu zwei Lamellen, von denen die eine sich zur vorderen, die andere zu hinteren Linsenkapsel begibt. Der zwischen diesen Blättern und dem äquatorialen Theile der Kapsel eingeschlossene Raum wird als Canalis Petiti bezeichnet. Er enthält eine geringe Flüssigkeitsmenge.

Die eigentliche Linsensubstanz zerfällt in die Rindenschicht und den Kern. Die Corticalis setzt sich aus concentrischen Lamellen zusammen und ist weicher und saftiger als der Kern. Mit vorrückendem Alter wird die in der Jugend wasserhelle Linse gelblich bis bräunlich. Gleichzeitig nimmt ihre Consistenz zu, sowohl durch Vergrößerung des Kernes als auch dadurch, dass die Corticalmassen an Weichheit verlieren.

Histologie. Die Grundelemente der Linse sind die Linsenfasern. Sie bilden sechsseitige langgestreckte Balken und bestehen aus einer membranartigen Hülle und einem flüssigen Inhalte, der bei jungen Individuen einen Kern enthält. Die Fasern legen sich zu concentrischen Lamellen zusammen. Jede dieser Lamellen zeigt dieselbe Anordnung der Fasern, und zwar sind dieselben so gelagert, dass in den von den beiden einander zugekehrten Flächen zweier Fasern gebildeten Winkel sich eine dritte Faser mit einer spitzwinkligen Kante einschiebt. Von den Enden der Fasern ist das eine schief abgeschnitten, das andere abgerundet.

Bei genauer Betrachtung der Linse beobachtet man auf beiden Flächen eine dreistrahlige Figur. Der nach oben gerichtete Strahl der Vorderfläche

liegt im verticalen Meridian des Auges, dasselbe gilt von dem nach unten gerichteten Strahl der Hinterfläche, so dass die letztere um 180° gegen die erstere gedreht scheint. Die Strahlen dieser Figur entsprechen den geraden Linien, in welchen die Linsenfaserenden liegen. Die Linsenfaseren verlaufen in sförmigen Bogen, in meridionaler Richtung von der hinteren zur vorderen Fläche der Linse. Da die zu einer Lamelle gehörigen Fasern sämmtlich die gleiche Länge besitzen, so folgt, dass diejenigen Fasern, welche auf der hinteren Fläche von dem der Axe zunächst gelegenen Abschnitte eines Strahles entspringen, auf der vorderen Fläche an einer mehr peripherisch gelegenen Stelle des Strahles enden.

Krankheiten der Linse.

Erster Abschnitt.

Cataract.

A. Allgemeine Betrachtungen.

Unter Cataract versteht man eine mehr oder weniger vollständige Trübung des Linsensystems. Im Beginn des Leidens lässt sich das Vorhandensein und die Ausdehnung einer etwaigen Trübung ohne genauere Untersuchung nicht immer leicht feststellen. Es wird vielmehr die vorgängige Erweiterung der Pupille durch Atropin und die Zuhülfenahme der seitlichen Beleuchtung und ophthalmoscopischen Durchleuchtung erforderlich.

Bei seitlicher Beleuchtung zeigen Linsentrübungen eine grauliche oder weissliche Färbung. Bei Untersuchung bejahrter Personen muss man sich vor Verwechselung des physiologischen Aussehens der Linse mit wirklichen Trübungen in Acht nehmen, da im höheren Alter die Linse stärker Licht reflectirt und der Kern einen gelblichen Schein bekommt. Wenn man unter diesen Verhältnissen gleichwohl eine dem Alter des Patienten entsprechende normale Sehschärfe findet und die ophthalmoscopische Durchleuchtung vollständige Klarheit der Linse nachweist, so ist selbstverständlich eine Cataract ausgeschlossen.

Sehr leicht gelingt der Nachweis der unbedeutendsten Linsentrübung mittelst der ophthalmoscopischen Durchleuchtung, namentlich bei Benutzung des lichtschwachen Planspiegels; die undurchsichtigen, nicht zu durchleuchtenden Trübungen heben sich als schwarze Punkte oder Striche auf das Deutlichste von dem rothen Augengrunde ab. Durch die genannten neuern Untersuchungsmittel ist die ehemals gebräuchliche katoptrische Prüfung, mittelst des Purkinje-Sanson'schen Versuchs ausser Gebrauch gekommen.

Trübungen, welche sich über einen grossen Theil der Linse erstrecken oder die Linse in ihrer ganzen Ausdehnung einnehmen, werden auf den ersten Blick an einem graulichen oder weisslichen Pupillarreflex erkannt. Höchstens wäre noch eine Verwechselung der Cataract mit plastischen Exsudaten im Pupillargebiet möglich. (falsche Cataract); im letzteren Falle sind immer gleichzeitig hintere Synechien und unverkennbare Veränderungen im Aussehen der Iris vorhanden, welche die Diagnose der falschen Cataract sichern; auch fehlt der sogenannte Schlagschatten des Pupillarrandes auf der anscheinend cataractösen Linse. Die Breite dieses Schattens ist der Entfernung der Iris von der getrübten Linsenoberfläche direct proportional.

Die Sehstörungen sind je nach Sitz und Form der Trübungen verschieden. Bei centralem Sitz der Trübung sieht der Kranke bei herabgesetzter Beleuchtung und unter allen Verhältnissen, unter denen sich die Pupille erweitert, am besten; gerade das Umgekehrte ist der Fall, wenn die Trübung sich an der Peripherie der Linse befindet.

Häufig klagen die Kranken in der ersten Zeit über Polyopie; immer erscheinen ihnen die Gegenstände wie von einem Schleier oder einer Wolke umgeben; unter unmerklicher aber doch stetiger Zunahme der Sehstörung kann das Sehvermögen im Laufe von Monaten oder Jahren bis auf die Unterscheidung von Tag und Nacht reducirt werden.

Der Verlauf der Cataractbildung ist gewöhnlich langsam. Abgesehen von einigen besonderen Formen (angeborene, traumatische Cataracte u. s. w.), tritt Linsentrübung erst bei bejahrten Individuen auf; die Cataract schreitet bald langsam bald schneller fort; bisweilen scheint sie stationär zu bleiben. Indess tritt schliesslich doch fast immer Trübung der ganzen Linse, oder doch des grössten Theils derselben ein. Vom Beginn der Staarbildung bis zur vollständigen Reife, können Monate und Jahre verlaufen. Gewöhnlich werden beide Augen nach einander befallen.

Aetiologie. Die ursächlichen Momente, unter deren Einfluss die Linse sich trübt, sind nicht genau bekannt. Bald scheint die Staarbildung auf allgemeinen Ernährungsstörungen (Diabetes, Ergotismus, Altersmarasmus), bald auf entzündlichen Vorgängen in der Linse, oder vielmehr in der Linsenkapsel zu beruhen.

Solche entzündliche Störungen nehmen fast immer von Krankheiten des Uvealtractus oder überhaupt der tiefern Augenhäute (Choroiditis, Irido-Choroiditis, Chorio-Retinitis u. s. w.) ihren Ausgang. Endlich hat man Staarbildung als das Endresultat einer regressiven Metamorphose der Linsenfasern anzusehen, durch welche die letztern brüchig werden und ihre Durchsichtigkeit verlieren.

Wie dem nun auch sein mag, wir finden die Cataract vorzugsweise als eine Krankheit des höhern Alters bei Personen jenseit des fünf- und vierzigsten Lebensjahres. In früherer Lebensperiode tritt sie in Folge von

innern Augenkrankheiten (Iritis, Choroiditis, Netzhautablösung), oder von Allgemeinerkrankungen, wie Diabetes, oder endlich in Folge von Verletzungen des Auges auf. Wir finden Cataracte selbst bei der Geburt (angeborene Cataract), oder in den ersten Lebensjahren, in Folge von Hornhautperforationen.

Behandlung. Beobachtungen von Cataractheilungen unter der Einwirkung von Medicamenten beruhen entweder auf einem Irrthum in der Diagnose, oder beziehen sich auf vorübergehende entzündliche Störungen der Linse, die bisweilen gewisse Fälle von Iritis, oder Irido-Cyclitis begleiten. Fälle von spontaner Wiederherstellung des Sehvermögens erklären sich durch Luxation der undurchsichtigen Linse, oder durch Resorption einer weichen und flüssigen Cataract, nach zufälliger Verletzung und Zerreissung der Kapsel.

Heilung einer Cataract kann nur durch eine Operation erzielt werden.

B. Verschiedene Formen der Cataracte.

Von jeher hat man verschiedene Formen der Cataracte unterschieden, je nachdem die Trübung die Kapsel (*Cataracta capsularis*), oder die Linse selbst (*Cataracta lenticularis*), oder beide zusammen (*Cataracta capsulo-lenticularis*) betraf.

Die *Cataracta lenticularis* ist entweder partiell und stationär (*Cataracta zonularis, polaris*), oder total und progressiv (*Cataracta corticalis senilis*).

1. Weicher und flüssiger Corticalstaar.

Die Linse zeigt sich graulich oder milchfarben getrübt und gewöhnlich gebläht; in Folge dieser Volumsvermehrung ist die Iris ein wenig nach vorn gedrängt und die Pupille etwas dilatirt und träge in ihrer Bewegung. Später kann sich der Kapselinhalt vollständig verflüssigen und lange Zeit in diesem Zustande verbleiben (*Cataracta cystica*), oder allmählich eine regressive Metamorphose eingehen.

Diese regressive Metamorphose besteht in der fortschreitenden Resorption der flüssigen Massen und in der Bildung fettiger und kalkiger Niederschläge auf der Kapsel. In Folge dieser Veränderung vermindert sich das Volumen mehr und mehr und kann mit der Zeit sich auf die beiden, durch die bezeichneten Niederschläge veränderten Kapselblätter reduciren (*Cataracta arido-siliquosa*).

Ungewöhnliche Tiefe der vordern Kammer und Irisflattern bei Bewegungen des Auges sind die nothwendigen Folgen dieser Volumsverminderung der Linse. Häufig findet man den Pupillarrand der Iris mit der Kapsel verwachsen.

2. Kernstaar.

Nach Erweiterung der Pupille bekommt man einen graulichen oder gelblichen Reflex. Bei seitlicher Beleuchtung findet man die Trübung auf das Centrum der Linse beschränkt und von der Kapsel durch eine ungetrübte Corticalschicht getrennt, deren Mächtigkeit nach der Breite des Schlagschattens geschätzt wird. Bei der Durchleuchtung mit dem Augenspiegel zeigt sich die centrale Trübung manchmal nur angedeutet, aber scharf umschrieben; die Corticalsubstanz ist klar.

Die Sehstörungen beruhen einerseits auf der von der Linsentrübung abhängigen Herabsetzung des Sehvermögens, andererseits auf Entwicklung von Myopie oder vielmehr von myopischem Astigmatismus, hervorgerufen durch den veränderten Brechungsindex der getrübten Linsenfaser. Das Sehen bessert sich bei Erweiterung der Pupille durch Atropin und durch Anwendung von Concav- resp. von concav-cylindrischen Gläsern.

Dieser Zustand kann lange Zeit stationär bleiben; je länger er besteht, um so intensiver wird die Färbung der Cataract; sie wird röthlich, braun oder dunkelbraun; schliesslich kann auch die Corticalis betheiligt und die Cataract total werden.

3. Senile Cataract.

Die senile Cataract, die häufigste von allen, beginnt in den dem Kern zunächst liegenden Schichten der Corticalis als Trübung in Form kurzer Streifen oder unregelmässiger Flecke von graulicher Farbe. Gleichzeitig nimmt der Kern einen Stich ins Gelbe oder Braune an.

Während der Entwicklung der Cataract treten in der Corticalis bald breite, sehnig glänzende, bald sehr feine und weisse Streifen auf, bald endlich fehlen Streifen gänzlich, statt derselben findet sich nur eine aus grauen, unregelmässig zerstreuten Punkten und Flecken zusammengesetzte Trübung.

In der Mitte der Cataract ist die Färbung intensiver (bernsteinfarben oder gelblich), die Intensität und Ausdehnung der bräunlichen Färbung gibt uns über Consistenz und Grösse des Kerns Aufschluss.

Als reif bezeichnet man die Cataract, wenn alle Linsensubstanz undurchsichtig geworden ist; hat sie in diesem Zustande lange Zeit verharrt, so können Aussehen und Consistenz sich durch Eindickung der Corticalmassen ändern. Diese Eindickung kann auch schon zu einer Zeit sich vollziehen, wo andere Corticalmassen noch nicht getrübt sind.

Der ganze Entwicklungsvorgang kann in sehr verschiedener Zeitdauer, zwischen einigen Monaten und mehreren Jahren, ablaufen.

Bisweilen ist bei Alterscataracten der Kern so tief gefärbt, dass bei Betrachtung der Pupille mit blossem Auge dieselbe schwarz erscheint. Diese schwarzen Staare, deren Diagnose unter Benutzung des Augen-

spiegels und seitlicher Beleuchtung keine Schwierigkeiten macht, sind einzig das Resultat von Sclerosirung des Kernes. Nach v. Gräfe sollte diese Färbung durch Hämatin-Imbibition zu Stande kommen; das Hämatin sollte von alten intraocularen Blutergüssen herrühren und auf dem Wege der Endosmose in die Linse gelangen.

Manchmal besteht die senile Cataract aus einem opaken harten Kerne und einer vollständig verflüssigten Corticalis (Cataracta Morgagni). Die Diagnose dieser Varietät ist bei durchsichtiger Linsenkapsel leicht; man bemerkt alsdann, dass der Kern statt sich im Mittelpunkt der Cataract zu befinden, in der Flüssigkeit zu Boden gesunken ist. Er verschwindet, wenn der Kranke seinen Kopf rückwärts neigt und erscheint wieder beim Vorbeugen des Kopfes.

Wenn sich die senile Cataract mit entzündlichen Zuständen der innern Augenhäute complicirt, so sieht man häufig Kalkniederschläge auf der Innenfläche der Linsenkapsel, während die übrige Cataract schrumpft. So entsteht die Cataracta calcaria oder cretacea, die durch ihren kreidigen Reflex ausgezeichnet ist. Gleichzeitig entsteht oft Glaskörperverschmelzung und Erschlaffung der Zonula Zinnii, so dass bei den Bewegungen des Auges die Cataract in Zittern geräth (Cataracta tremulans).

Andere Male findet man auf der Innenfläche der Linsenkapsel Fettkörnchen, Cholestearinkrystalle von eigenthümlich schillerndem Glanz. Endlich sollen auch fibröse und knöcherne Veränderungen der Linsenelemente beobachtet worden sein (Stellwag), Veränderungen, die von andern Forschern angezweifelt sind (Virchow, H. Müller).

Partielle Cataracte.

Nicht selten werden vereinzelte schmalstreifige Trübungen in den Randtheilen der Corticalis beobachtet. Da sie gewöhnlich von der Iris bedeckt sind, so brauchen sie keine Sehstörungen zu machen. Sie können Jahre lang bestehen, ohne dass die übrige Linse betheiligt wird.

Selten beobachtet man umschriebene, isolirte Opacitäten in der Corticalis in geringer Entfernung von der vordern Linsenkapsel.

Dagegen sieht man manchmal eine grosse Anzahl opaker Punkte oder Striche in Mitten ungetrübter Rindensubstanz. Dieser das Sehvermögen merklich beeinträchtigende Zustand bleibt zuweilen lange Zeit stationär oder macht doch nur sehr langsame Fortschritte. Complicationen mit Erkrankung der tiefern Augenhäute können in einigen, nicht aber in allen Fällen nachgewiesen werden.

1. Cataracta zonularis, Schichtstaar.

Als Cataracta zonularis bezeichnet man eine, nur einige an den Kern grenzende Schichten der Linse einnehmende Trübung; der Kern selbst,

sowie die peripherischen Schichten bleiben klar. Bei der Betrachtung der Pupille entdeckt man in derselben eine grauliche oder weissliche Trübung, die, wie man sich durch seitliche Beleuchtung überzeugt, von der Iris durch ungetrübte Schichten getrennt ist. Nach vollständiger Erweiterung der Pupille zeigt der Augenspiegel, dass diese Trübung scharf umschrieben und von dem Linsenäquator durch eine transparente Schicht geschieden wird. Diese Cataractform, welche angeboren vorkommt oder sich in den ersten Lebensjahren entwickelt, ist meistens das ganze Leben hindurch stationär; die progressiv verlaufenden Fälle sind durch das Vorhandensein einiger opaker Striche oder Punkte in den sonst ungetrübten Schichten der Linse ausgezeichnet. (v. Gräfe.)

Auf die Sehstörungen ist besonders die Weite der Pupille von Einfluss; bei enger Pupille sind die Kranken oft kaum im Stande sich zu führen, während sie umgekehrt bei erweiterter Pupille, z. B. bei Atropinmydriasis, noch manchmal Druckschrift zu lesen vermögen. Um sich grosse Netzhautbilder zu verschaffen, pflegen sie die Gegenstände den Augen sehr zu nähern, so dass sie hochgradig kurzsichtig zu sein scheinen; manchmal werden sie unter diesen Verhältnissen auch wirklich kurzsichtig. Nicht selten verbindet sich mit dieser Staarform Nystagmus.

Cataracta zonularis wird oft bei mehreren Mitgliedern derselben Familie angetroffen. In der Mehrzahl der Fälle ist Schichtstaar doppelseitig. Seine Entwicklung im Kindesalter wird von Arlt und Horner mit cerebralen, von Convulsionen begleiteten Störungen in Zusammenhang gebracht.

Wenn Schichtstaar stationär ist und das Sehvermögen für die Beschäftigungsweise des Kranken ausreicht, liegt zu einer Operation keine Veranlassung vor. Wenn unter denselben Verhältnissen der Kranke nur bei erweiterter Pupille geläufig lesen kann, so ist der beständige Gebrauch von Atropin oder die Anlegung einer künstlichen Pupille indicirt, um den Lichtstrahlen einen Weg durch die ungetrübte Randschicht der Linse zu bahnen. Bei ungewöhnlich grosser Ausdehnung der Cataract oder wenn sie sich als progressiv herausstellt, macht man die Discision. (Siehe weiter unten.)

2. Umschriebene Cataract der hintern Corticalis.

Cataracta polaris posterior.

Mit dem Augenspiegel erkennt man in den hintern Linsenschichten gegen den hintern Linsenpol convergirende opake Streifen. Die seitliche Beleuchtung erweist alle vordern Schichten als ungetrübte. Diese Staarform wird am häufigsten in Augen, die an tiefen Erkrankungen leiden (Chorio-Retinitis, Retinitis pigmentosa) angetroffen.

Der hintere Polarstaar ist eine Trübung von umschriebener runder Form, welche die Gegend des hintern Linsenpoles (vielleicht den Glaskörper?) einnimmt. Dass die Trübung hier ihren Sitz hat, erkennt man

bei der Augenspiegeluntersuchung daran, dass sie bei allen Bewegungen des Auges unbeweglich im Mittelpunkt des letztern bleibt. Auch diese Form muss den Verdacht auf eine Erkrankung des Augengrundes erwecken; man findet sie häufig mit *Staphyloma posticum* und atrophischer *Choroiditis*.

3. Kapselstaar.

Die Trübung betrifft nicht die Kapsel selbst, welche intact bleibt oder sich doch nur leicht faltet; sie wird vielmehr durch Niederschläge auf der äussern oder innern Fläche der Linsenkapsel hervorgebracht. Die verschiedenen Formen, unter denen der Kapselstaar auftritt, sind folgende:

a) *Cataracta capsularis centralis* zeigt sich in der Mitte des Pupillargebietes als ein runder, kreideweisser von einem graulichen Hof umgebener Fleck. Gewöhnlich prominirt die Trübung nur leicht über die Ebene der Linsenkapsel, seltner stellt sie eine kleine Pyramide dar, deren Spitze bisweilen einen fadenförmigen Fortsatz zur hinteren Fläche der Hornhaut sendet. (*Cataracta pyramidalis*.)

Diese Kapseltrübung befindet sich auch auf der Innenfläche der Kapsel also in der Linse selbst (H. Müller). Sie kommt angeboren vor, oder entsteht im jugendlichen Alter bald in Folge von Hornhautperforationen, bald in Folge von Iritis.

Cataracta capsularis centralis kann das ganze Leben hindurch stationär bleiben, in diesem Falle wird sie nicht Gegenstand einer Operation, da sie zu erheblichen Sehstörungen keinen Anlass gibt.

b) Kapselstaar als Begleiterscheinung eines Linsenstaars ist immer leicht an seinem kreideweissen von Kalkablagerungen herrührenden Aussehen zu erkennen. Am häufigsten wird der Kapselstaar bei überreifen Cataracten gefunden. Andere Male kommt er in Augen, die an Netzhautablösung, Entzündungen der Choroidea und der Iris leiden, vor, in welchem letzteren Falle häufig Adhärenzen zwischen Kapsel und Pupillarrand vorhanden sind. (*Cataracta adhärens*.)

C. Fremde Körper in der Linse. *Cataracta traumatica*.

Jede zu Eröffnung der Linsenkapsel führende Verletzung des Auges setzt die Corticalsubstanz in Berührung mit dem Kammerwasser. In Folge der Imbibition von Humor aqueus, werden die Corticalmassen weisslich getrübt, treten durch die Kapselwunde aus und fallen in die vordere Kammer. Indem immer neue Linsenschichten in den Quellungsprocess hineingezogen werden, kann die ganze Linse allmählich resorbiert werden und verschwinden. Der beschriebene Vorgang wird nur im jugendlichen Lebensalter und nur dann beobachtet, wenn die Linsenkapsel in nicht zu geringer Ausdehnung eröffnet war.

Eine kleine Kapselwunde dagegen pflegt sich nach kurzer Zeit zu

schliessen, ohne Hinterlassung weiterer Folgen als einer graulichen umschriebenen Trübung, die mit der Zeit noch an Ausdehnung verlieren und ganz vergehen kann.

Eine ausgiebige Kapseleröffnung bei Individuen in vorgerücktem oder bejahrten Lebensalter bedingt in der Regel eine plötzliche Aufquellung der Linse und setzt das Auge den Gefahren einer Iritis und Choroiditis aus. Je älter das Individuum, desto grösser die Gefahr, weil mit zunehmendem Alter die Resorption der cataractösen Linse immer schwieriger von Statten geht. Bei der Prognose hat man ausserdem die etwa gleichzeitig stattgehabten Verletzungen anderer Theile des Auges zu berücksichtigen. Solche Verletzungen sind penetrirende Hornhautwunden, Vorfall oder Zerreissung der Iris, allgemeine Erschütterung des Auges, intraoculare Blutungen, Netzhautablösung.

Was die Behandlung anbetrifft, so kommt es vor allem darauf an, vollständige Atropinmydriasis zu erzielen und zu unterhalten. Lässt sich dieselbe nicht erreichen, stellt vielmehr die Linsenquellung, die Existenz des ganzen Auges in Frage, so ist die Iridectomy oder die Extraction der traumatischen Cataract mit oder ohne Iridectomy geboten.

Wenn ein fremder Körper (Eisensplitter, Zündhütchen oder Steinfragmente u. s. w.) in der Linse stecken geblieben ist, so lässt sich anfangs, so lange die Linsenmassen noch nicht vollständig getrübt sind, seine Gegenwart noch nachweisen. Metallstückchen können auch noch späterhin an der braunen Färbung, welche ihre Oxydirung der Umgebung mittheilt, erkannt werden. Wenn unter diesen Umständen die Cataract sich resorbirt, kann der fremde Körper an der Kapsel haften bleiben oder in die vordere Kammer oder hinter die Iris fallen. Im letzterem Falle setzt er das Auge allen mit der Anwesenheit eines fremden Körpers im Auge verbundenen Gefahren aus. (Irido-Cyklitis, sympathische Erkrankung des anderen Auges); dieselbe Gefahr ist natürlich auch vorhanden, wenn der fremde Körper nach Durchsetzung der Linse in den tiefern Abschnitten des Auges stecken geblieben ist. (S. Sympathische Affectionen S. 169.)

Jedes Mal, wenn eine cataractöse, einen fremden Körper enthaltende Linse durch die Extraction entfernt werden soll, ist die Operation auf gleichzeitige Herausbeförderung des fremden Körpers anzulegen und unter allen Umständen zu verhüten, dass er nicht in unsern Instrumenten unzugängliche Abschnitte des Auges fällt. Gewöhnlich wird man sich eines Löffels bedienen müssen, den man hinter den fremden Körper führt, um sich des letztern vor allem zu sichern.

D. Diagnose der Consistenz der Cataracte.

Nach Erweiterung der Pupille durch Atropin suchen wir mit Hülfe seitlicher Beleuchtung, Farbe und Zeichnung der nunmehr in ihrer ganzen Ausdehnung vorliegenden Cataractoberfläche genau zu ermitteln.

Das Vorhandensein eines Kernes erkennen wir an der dunklern, hellbernsteinfarbenen oder gelblichen Färbung des centralen Theiles der Linse; aus der Intensität und Ausdehnung dieser Färbung machen wir Schlüsse auf Härte, Grösse und Dicke des Kernes.

Was die Corticalmasse anbetrifft, so ist die Diagnose ihrer Consistenz mit grössern Schwierigkeiten verknüpft. In erster Linie beurtheilen wir die Consistenz nach dem Volumen der Cataract; wir dürfen *ceteris paribus* eine weiche Cataract erwarten, wenn wir eine sehr voluminöse Corticalis vor uns haben, welche die Iris erheblich nach vorn drängt; die vordere Kammer erscheint dem entsprechend seicht und die Pupille reagirt ungewöhnlich träge.

Diese Symptome haben indess nur Werth, wenn die Vergleichung mit dem andern Auge beweist, dass es sich nicht um einen physiologischen Zustand handelt, auch darf er nicht in andern Gründen seine Erklärung finden, wie z. B. in intraocularer Drucksteigerung.

Die Zeichnung der Corticalmassen ist für die Beurtheilung der Consistenz von besonderer Wichtigkeit. Die Corticalis ist weich, wenn wir in ihr breite, strahlenförmige Striche von bläulichem oder vielmehr graulichem, eigenthümlich schillerndem Aussehen wahrnehmen; zwischen diesen Strichen sind in der Regel weniger getrübt Linienpartien mit graulichen Punkten oder unregelmässigen kleinen Flecken vorhanden. Wenn die Streifen der Cataract nur von mittlerer Breite sind, in welchem Falle sie gewöhnlich sich durch starken Glanz auszeichnen, so besitzt die Corticalis, obwohl im ganzen weich, doch Consistenz genug, um dem Kerne bei seinem Austritt anzuhaften. Eine Corticalis mit schmalen oder höchstens mittelbreiten Streifen von weisslicher Farbe könnte man nach ausschliesslicher Berücksichtigung der Farbe für weich zu halten geneigt sein. Indess ist unter diesen Umständen die Corticalis gerade von sehr fester Consistenz und die Cataract gewöhnlich hart. Immer haben wir es mit einer harten Corticalis zu thun, wenn die Streifen sehr schmal, linienförmig und radiär angeordnet sind, sie mögen eine Farbe haben, welche sie wollen.

In allen Fällen ist unter übrigens gleichen Verhältnissen auf eine um so grössere Cohärenz der Cataract zu rechnen, je grössere Dimensionen der Kern besitzt. — Wenn eine streifige Corticalis so dünn ist, dass sie den Kern deutlicher als gewöhnlich durchschimmern lässt, so gewinnt die Cataract ein ungewöhnlich dunkles Aussehen. Gleichzeitig wird in der Regel ein aussergewöhnlich breiter Zwischenraum zwischen Pupillarrand und Linsenkapsel gefunden. Aus diesem Befunde dürfen wir schliessen, dass die Cataract bereits in der regressiven Metamorphose begriffen ist und dass es sich um eine adhärente Corticalis von lamellösem Bau handelt.

Die Schlüsse über die Consistenz der Corticalis, welche wir aus der Form und Farbe der Streifen ziehen, fehlen uns natürlich in den zahlreichen Fällen, in denen gar keine Streifen vorhanden sind, und bei diesen

Cataracten stösst die Diagnose der Consistenz auf die grössten Schwierigkeiten. Wir haben dann folgende Charaktere als entscheidend anzusehen: Eine nur wenig getrübe, noch etwas durchsichtige Corticalis von graulichem Anfluge besitzt noch normale Consistenz und ist noch nicht erweicht. Umgekehrt ist bereits vollständige Verflüssigung der Corticalis eingetreten, wenn die letztere ihre Durchsichtigkeit vollständig eingebüsst hat, keine Spur von Streifen oder Punkten erkennen lässt und ein grauliches oder weissliches Ansehen darbietet; in diesen Fällen erkennt man auch leicht, dass der Kern sich nicht mehr im Centrum, sondern an der tiefsten Stelle der Linse befindet. Die unveränderte Lage des Kernes gibt auf diese Weise einen sichern Anhaltspunkt für die Beurtheilung des Grades der eingetretenen Verflüssigung der Rindensubstanz. Wenn eine graulich-getrübe Corticalis auf der ganzen Oberfläche gleichförmig mit Punkten oder Flecken besetzt ist, so beurtheilen wir ihre Consistenz vor allem nach ihrer Durchsichtigkeit. Eine fast vollständige Trübung zeigt uns dann an, dass die Substanz weich aber gleichzeitig klebrig ist, so dass sie wahrscheinlich nach Entbindung des Kernes der Kapsel anhaften und man genöthigt sein wird sie durch Druckmanöver oder mit dem Löffel heraus zu befördern. Wenn man zwischen den opaken Stellen noch durchsichtige Corticalis wahrnimmt, so ist die Consistenz beinahe die der normalen Linse, also gelatinös, und zwar ist die Uebereinstimmung eine so vollkommene, je zahlreicher die durchscheinenden Abschnitte sind. Umgekehrt beweist das Vorhandensein schmaler Streifen zwischen den Punkten, dass die Corticalsubstanz härter ist.

Zum Schluss dieser Bemerkungen über die Diagnose der Consistenz der Cataracte können wir nur den von v. Gräfe oft gegebenen Rath wiederholen: Wenn man nicht vollständig sicher ist die Consistenz der Cataract erkannt zu haben, soll man die Härte derselben lieber über- als unterschätzen, weil ein etwas zu grosser Schnitt, vorausgesetzt, dass er nicht alles Maass überschreitet, weniger unheilbringend für den Erfolg der Operation ist, als ein schwieriger Austritt der Cataract durch eine zu kleine Wunde.

E. Staaroperationen.

Allgemeine Bemerkungen.

Vor der Operation der Cataract ist es durchaus nothwendig, sich von dem gesammten Verhalten des zu operirenden Auges, besonders von den Functionen desselben Rechenschaft zu geben, um nicht nach der Operation durch eine unvorhergesehene Amaurose überrascht zu werden. Zu dem Ende prüfen wir mit Aufmerksamkeit die Consistenz des Augapfels und das Verhalten der Iris und der Pupille. Wir werden uns ausserdem

über den Zustand des Sehvermögens vor dem Beginn der Cataract, über die mehr oder weniger rasche Entwicklung der letztern in Kenntniss setzen, vor allen aber eine directe Prüfung der Functionen des cataractösen Auges vornehmen.

Ein cataractöses sonst aber gesundes Auge muss im Stande sein, den Schein der niedersten Lampe noch von absoluter Dunkelheit zu unterscheiden (s. S. 20). Jedes hinter dieser Anforderung zurückbleibende Auge kann nicht als ein normales Auge angesehen werden. Abgesehen von der Cataract muss also eine Complication mit irgend einer andern Augen-erkrankung vorhanden sein. Gleichzeitig muss man sorgfältig die Peripherie des Gesichtsfeldes in der ebenfalls S. 20 angegebenen Weise prüfen. Mit Hülfe dieser Untersuchungsmethode werden wir leicht Herabsetzung des excentrischen Sehens oder Gesichtsfelddefecte, wie sie von Netzhautablösung oder anderen Complicationen herrühren können, nachzuweisen im Stande sein.

Auch die äussere Untersuchung des Auges liefert uns oft werthvolle Resultate. Das Vorhandensein von Synechien, die besonders nach Atropin-eintröpfung leicht zu constatiren sind, der Zustand der Iris selbst (Entfärbung, Atrophie) Spannungsvermehrung oder Verminderung des Auges, alle diese Veränderungen im Vergleiche zum andern Auge geben uns über die Natur der Complicationen wichtige Aufschlüsse. Ein ungewöhnliches Aussehen der Cataract bei einem relativ jugendlichen Individuum muss uns zu besonders sorgfältiger Prüfung der Functionen veranlassen, namentlich wenn es sich um ein früher hochgradig kurzsichtiges Auge handelt und auf dem andern Auge ein ausgedehntes Staphyloma posticum vorhanden ist.

Diese verschiedenen Complicationen werden uns je nach ihrer Bedeutung und nach dem Einfluss auf das Sehvermögen natürlicher Weise bei der Vorhersage sehr vorsichtig machen oder selbst uns von der Operation ganz zurück halten, wenn wir von derselben eine Besserung des Sehvermögens nicht erwarten können.

Wenn die Complication nur in einem Leiden der Bindehaut, der Lider oder der Thränenwege besteht, werden wir, wo es angeht, das Leiden vor der Operation zu beseitigen suchen.

Soll man ein cataractöses Auge operiren, wenn das andere vollständig gesund ist? — v. Gräfe bejaht die Frage, wenn man nahezu des Operationserfolges gewiss sein kann, wie z. B. in den Fällen, welche durch Discision oder einfache Linearextraction zu operiren sind; andernfalls soll man lieber nicht operiren.

Wenn dagegen auch das andere Auge von den Anfängen des Staars befallen wird, oder der Staar auf demselben bereits so weit fortgeschritten ist, dass der Kranke seinen gewohnten Geschäften nicht mehr nachgehen kann, so halten wir es nicht für angezeigt erst die vollständige Erblindung des Kranken abzuwarten.

Muss man die vollständige Reife der Cataract für die Operation abwarten? Die Erfahrung hat allerdings gezeigt, dass eine vollständig getrübte Cataract leichter und vollständiger aus der Kapsel austritt; aus diesem Grunde ziehen wir es für gewöhnlich vor, den Eintritt der Reife abzuwarten. Wenn indess der letztere sich verzögert, der Staar auf beiden Augen aber bereits eine solche Entwicklung erlangt hat, dass der Kranke auf ein sehr bescheidenes, selbst für die gewöhnlichen Verrichtungen nicht ausreichendes Sehvermögen reducirt ist, so dürfen wir von der vollständigen Reifung absehen. Bei angeborenen oder in den ersten Lebensjahren entstandenen Cataracten ist es Grundsatz sehr frühzeitig zu operiren, weil in dieser Lebensperiode der Staar zu dauernder Amblyopie Anlass geben kann und weiterhin der schlechte Zustand des Sehvermögens leicht zur Entwicklung von Strabismus oder Nystagmus führt.

Soll man beide Augen in einer Sitzung operiren? Gewöhnlich operiren wir erst die eine Cataract, weil das Benehmen des Kranken während der ersten Operation, der Heilungsverlauf und das schliessliche Resultat uns häufig werthvolle Fingerzeige für die zweite Operation geben. Nur unter besondern Verhältnissen, wenn der Kranke in seiner Zeit sehr beschränkt ist und voraussichtlich auch nach seiner Entlassung für eine zweite Operation keine Zeit erübrigen wird, entschliessen wir uns auf den ausdrücklichen Wunsch des Kranken, zur doppelten Operation in einer Sitzung.

Lappenextraction.

Indicationen. Die Lappenextraction ist nur bei Cataracten mit einem von der Rindenschicht deutlich differenzirten Kerne anwendbar. Wir können sie also ausführen 1) bei den Alterscataracten mit einem harten Kern und einer gelatinösen, erweichten oder gar verflüssigten Corticalis; 2) bei den Cataracten jüngerer Individuen mit einem Kern von ungewöhnlicher Grösse; 3) bei Staaren, welche in die vordere Kammer gefallen sind.

Vorbereitungen. Den Abend vor der Operation wird die Pupille durch Atropin möglichst maximal erweitert; um jede Ortsveränderung nach der Lappenextraction zu vermeiden, wird die Operation im Krankenbette selbst vorgenommen. — Es ist wichtig, dem Kranken einen auf die nöthigen Hülfeleistungen eingewöhnten Krankenwärter zur Seite zu geben, um dem Operirten jede Bewegung des Kopfes oder des ganzen Körpers möglichst zu ersparen. Das Krankenzimmer muss leicht zu verdunkeln und zu lüften sein.

Die zur Operation nöthigen Instrumente sind: eine Fixationspincette, ein Cataractmesser mit gekrümmter oder gerader Schneide (Fig. 74. u. 75.) und ein Cystitom (Fig. 76.) oder Irishäkchen.




Fig. 74.




Fig. 75.

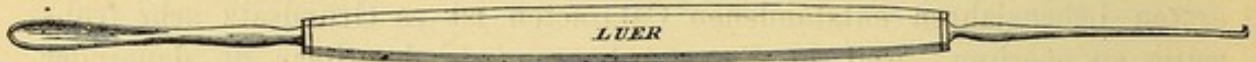


Fig. 76.

Beschreibung der Operation.

Nachdem das gesunde Auge mit einem lockern Verbands bedeckt ist, wird der Kranke in der Weise gelagert, dass das zu operirende (beispiels- halber das linke) Auge zweckentsprechend beleuchtet ist. Ein Assistent übernimmt die Fixirung des Kopfes, ein anderer hinter dem Kopf des Patienten stehender Assistent hält die Lider auseinander.

Der erste Act der Operation besteht in der Bildung des Lappens in der obern oder untern Hälfte der Hornhaut (Keratotomia superior oder inferior). Der Keratotomia superior wird trotz der grössern Anforderungen, welche sie an die Technik stellt, im ganzen der Vorzug gegeben, weil die im obern Hornhautabschnitt angelegte Wunde weniger zu Glaskörpervorfall disponirt und hinterher das obere Lid einen natürlichen Verband für die Wunde abgibt. Man ist nach unten zu operiren gezwungen: 1) wenn eine Adhärenz zwischen dem obern Pupillarrand und der Kapsel besteht, während der untere Pupillarrand frei von Synechien ist; 2) wenn der Kranke nicht im Stande ist willkürlich sein Auge nach unten zu richten, eine Stellung, welche für die normale Entbindung der Linse unerlässlich ist.

Lappenschnitt nach unten.

Erster Act der Operation: **Schnitt durch die Hornhaut.** — Der Operateur nimmt die Fixationspincette in die linke, das mit der Schneide nach unten gerichtete Cataractmesser in die rechte Hand. Mit der ersteren fasst er eine Conjunctivalfalte ganz nahe am inneren Hornhautrande und etwas oberhalb des horizontalen Durchmessers derselben. Die Pincette, welche der Operateur leichter bewegt, wenn er sie nahe an den Enden der Branchen hält, soll den Augapfel in dem Moment fassen und fixiren, wo der Kranke nach Anweisung des Operateurs ein wenig nach oben und aussen sieht; ohne Zerrung und Druck seitens der Pincette auf den Augapfel muss der Bulbus in dieser Stellung fixirt bleiben.

Das Staarmesser wird zwischen den drei ersten Fingern gehalten (Fig. 77.) und zwar so, dass Zeige- und Mittelfinger dem Daumen gegenüber zu liegen kommen, während der vierte Finger in die Hand einge-

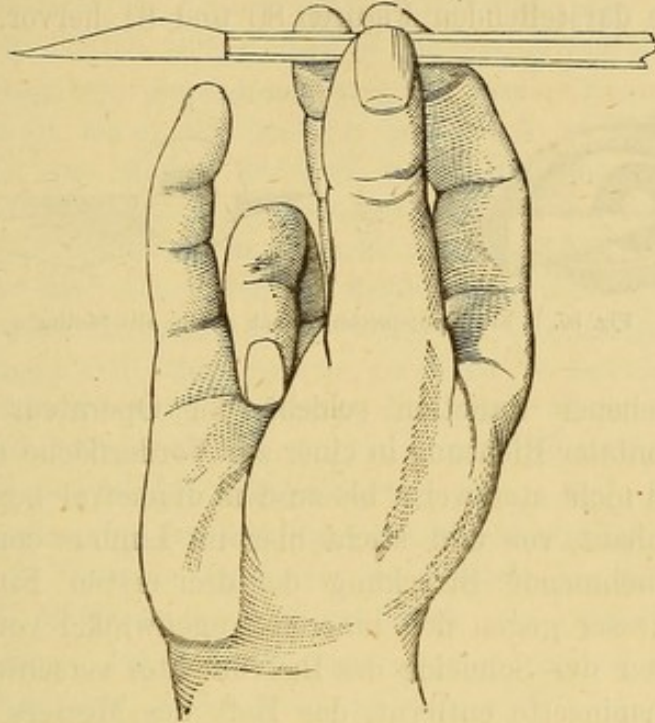


Fig. 77.

schlagen und der fünfte auf den Backenknochen, resp. die Stirn gestützt wird. Der Operateur hält zuerst das Messer vor dem Auge in der Richtung, welche es innerhalb desselben einnehmen soll, also mit horizontal gestellter Spitze, abwärts gerichteter Schneide und parallel zur Ebene der Iris. Nachdem der Operateur sich auf diese Weise vergewissert hat, dass die Streckung seiner Finger zur geeigneten Messerführung genügen wird, bringt er die Spitze an den äusseren Hornhautrand und stösst sie gerade an der Scleralgrenze einen Millimeter unter dem transversalen Durchmesser der Hornhaut ein.

Nach der alten Methode soll der Lappen in der Hornhaut selbst-

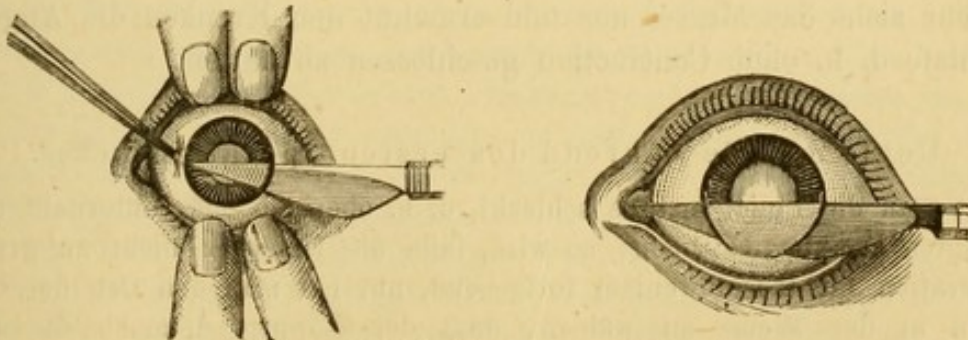


Fig. 78. u. 79. Peripherischer Lappenschnitt nach unten.

gebildet werden, die Punction und die Contrapunction also einen Millimeter nach innen vom Limbus conjunctivae fallen. Der Unterschied tritt auf den ersten Blick bei der Vergleichung der Figuren 78 und 79, welche den Lappenschnitt nach der neuen (Jacobson'schen) Methode darstellen, mit den die alte Methode darstellenden Figuren 80 und 81 hervor.



Fig. 80. u. 81. Lappenschnitt nach unten, alte Methode.

Nach geschehener Punction schiebt der Operateur die Spitze des Messers in horizontaler Richtung in einer zur Vorderfläche der Iris parallelen Ebene stetig und nicht stossweise bis zu dem diametral gegenüber liegenden Punkte der Hornhaut vor und sticht hier im Limbus conjunctivae wieder aus. Durch zunehmende Streckung der drei ersten Finger schiebt der Operateur das Messer gegen den inneren Augenwinkel vor, bis der untere Pupillarrand hinter der Schneide des Instrumentes verschwunden ist. Jetzt wird die Fixationspincette entfernt, das Heft des Messers etwas gegen die Schläfe gesenkt, der Bulbus ein wenig auswärts gedreht und der Schnitt durch weiteres Vorschieben der Messerspitze in der ersten Richtung vollendet. Dabei soll jeder direkte Druck auf die Schneide des Messers vermieden werden, denn dasselbe wirkt wie ein Keil.

Kurz vor der vollständigen Vollendung des Schnittes, wenn nur noch eine schmale Hornhautbrücke zu durchschneiden ist, thut der Operateur gut, die Bewegung des Messers zu verlangsamen und den Schnitt durch Zurückziehen der Schneide und Abwärtsdrücken der Spitze ohne jede Ueberstürzung zu beenden. Dieses Manöver hat den Zweck, das jähe Ausfahren des Messers aus der Wunde, sowie jede Zerrung der Cornea zu vermeiden, auch ist man nur auf diese Weise sicher, einen vollkommenen, d. h. überall im Limbus conjunctivae liegenden Bogenschnitt zu erhalten. Gleichzeitig lässt der Assistent sanft die Lider los, der Operateur zieht das Messer aus und ermahnt den Kranken die Augen wie im Schlafe d. h. ohne Contraction geschlossen zu halten.

Ueble Zufälle während des ersten Operationsactes.

Hat man die Punctionstelle schlecht, d. h. oberhalb oder unterhalb des beabsichtigten Punktes getroffen, so wird, falls die Differenz nicht zu gross ist, die Operation nichtsdestoweniger fortgesetzt, nur hat man den Ort der Contrapunction in der Weise zu wählen, dass der Lappen dennoch die nöthige Grösse erhält. Wenn aber das Messer in einer zu grossen Entfernung vom

Conjunctivalsaum eingedrungen ist, so dass der Schnitt auch durch eine kleine Vor- oder Rückwärtsbewegung der Schneide nicht mehr an die Hornhautperipherie gebracht werden kann, ist es das Beste, das Messer zurückzuziehen und für den Augenblick von jeder Operation abzustehen. Anderenfalls läuft man Gefahr einen sehr unregelmässigen, zu kleinen oder zu grossen Lappen zu umschneiden, woraus während der letzten Operationsacte unvermeidliche Unfälle resultiren.

Kommt das Messer beim Durchgang durch die vordere Kammer aus der der Iris parallelen Ebene, in der es sich bewegen soll, heraus, so kann sich die Spitze in der Hornhaut oder was häufiger der Fall, in der Iris fangen. Eine unmittelbar nach ihrem Eintritt in die vordere Kammer die Iris streifende Messerspitze kann mit einigem Geschick durch einfache Senkung des Stieles wieder flott gemacht werden, nur darf man dabei das Messer nicht zurückziehen, weil sonst sofort das Kammerwasser abfliessen würde. Wenn aber das Messer schon weiter in die Iris eingedrungen ist und beim Versuche die Spitze zu befreien, das Kammerwasser sich entleert, zieht man am besten das Messer wieder heraus und gibt die Operation für den Augenblick auf, um sie, erst nachdem das Auge sich von dem Versuche erholt hat, wieder aufzunehmen.

Wegen einer Verletzung der Iris nahe am Pupillarrande brauchen wir die Operation nicht durch Versuche, die Spitze des Messers zu befreien, zu unterbrechen; es genügt hinterher das gefetzte Stück Iris vollständig abzutragen.

Die Contrapunction kann unregelmässig werden, dadurch dass sie zu früh in der Cornea oder zu spät in der Sclera gemacht wird. Im ersten Falle wird man, wenn der Ort der Contrapunction nicht zu weit vom Conjunctivalsaume entfernt ist, durch eine geeignete Wendung der Schneide nach rückwärts den Schnitt wieder in den Limbus überführen; dasselbe erreicht man im zweiten Falle durch Drehung der Schneide nach vorn.

Bei vorzeitigem Abfluss des Kammerwassers kommt es manchmal vor, dass die Iris sich vor die Schneide des Messers legt; wenn die Contrapunction schon gemacht ist, muss man einen Augenblick inne halten, die Iris durch sanftes Streichen auf der Hornhaut mit der Zeigefingerkuppe zurückschieben und den Hornhautschnitt rasch beendigen; meistens lässt sich indess die Excision eines grösseren oder kleineren Irisstückes in diesem Falle nicht vermeiden. Ist in Folge davon ein Loch in der Iris entstanden, so muss vor Beendigung der Operation zur Herstellung der Communication mit der Pupille die Brücke zwischen beiden durchtrennt werden.

Hat man es mit einem sehr unruhigen die Lider stark zusammenkneifenden Patienten zu thun oder sieht man wegen Unregelmässigkeiten in der Punction und Contrapunction voraus, dass der Lappen zu gross oder zu klein ausfallen wird und in letzterem Falle der Schnitt schliesslich vergrössert werden muss, so soll man den Lappen nicht ganz vollenden, vielmehr eine schmale Brücke an der Spitze stehen lassen (Desmarres). Diese Brücke wird, wie wir weiter unten angeben werden, erst im zweiten Operationsact durchschnitten. Auf diese Weise vermeidet man leichter Iris- und Glaskörper-Vorfall, und kann selbst, wenn die Unruhe des Kranken es erforderlich macht, den Augapfel während der Vergrösserung des Schnittes, ja sogar während des zweiten Operationsactes fixirt halten.

Zur Vergrößerung eines, aus dem einen oder andern Grunde zu klein ausgefallenen Bogenschnittes bedient man sich eines leicht concaven Messers (Fig. 82.) oder einer krummen Scheere. (Fig. 83.)




Fig. 82.

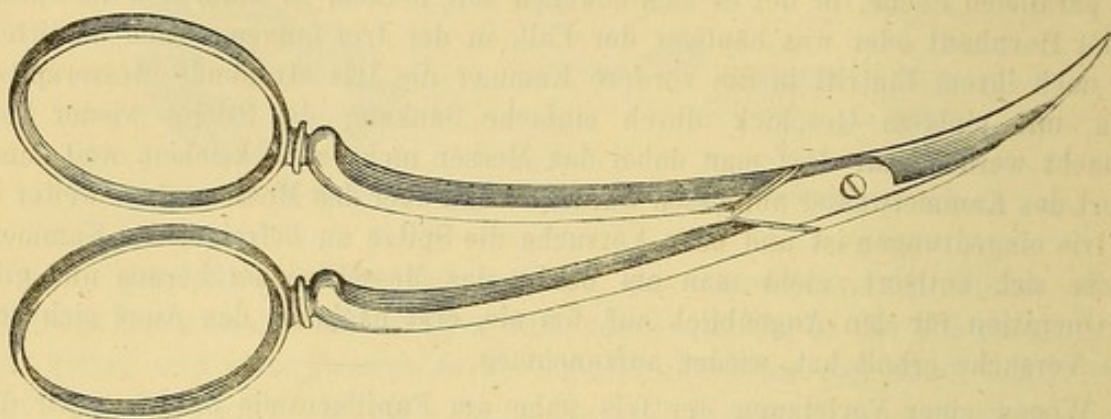


Fig. 83.

Gewöhnlich gibt man der Scheere den Vorzug (Fig. 84.), weil sie schneller wirkt und nicht auf den Bulbus drückt, was mit dem geknöpften Messer fast unvermeidlich ist.

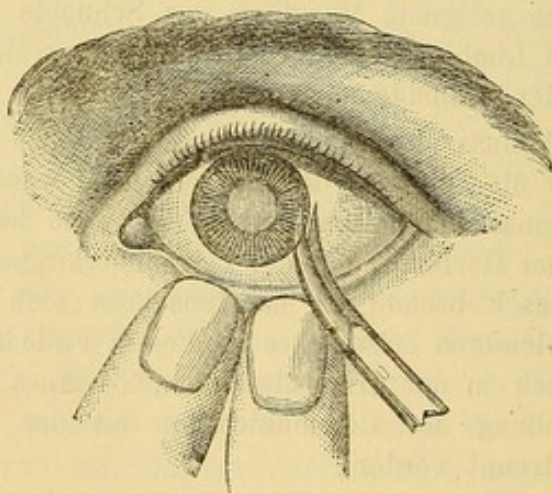


Fig. 84. Vergrößerung des Hornhautschnittes.

Zweiter Act: Eröffnung der Kapsel. Nachdem man dem Kranken einige Augenblicke Erholung gegönnt und die Lidränder mit einem feinen Leinwandläppchen abgetrocknet hat, hebt der Assistent das obere Lid von neuem sehr vorsichtig auf, während der Operateur selbst das untere Lid unter Vermeidung jeden Druckes auf das Auge nach unten zieht. Das obere Lid, das der Operateur, wenn er sich auf seinen Assistenten nicht verlassen kann, lieber selbst in die Höhe schieben muss, soll nicht unnöthig hoch gezogen, ganz sanft gehalten und beim ersten kräftigen

Zwinkern wieder losgelassen werden. Der Operateur führt das Cystitom unter den Lappen, ohne denselben mehr als irgend nöthig aufzuheben, in-

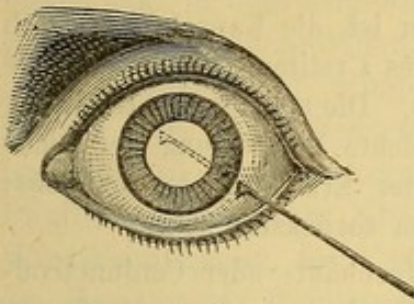


Fig. 85.
Einführung des Cystitoms.

dem er lieber die Wundlippen durch einen sanften Druck des Cystitoms auf den scleralen Wundrand von einander entfernt (Fig. 85). Bei der Einführung des Instrumentes ist der Rücken nach vorn gekehrt, während die kleine Fliete flach der hintern Hornhautfläche anliegt. Von der letzteren darf sie sich nicht eher entfernen bis sich die Schneide im Pupillargebiet befindet. Unter sorgfältiger Vermeidung der Iris muss der Rücken des

Instrumentes bis auf einen halben Millimeter Abstand an den oberen Pupillarrand vorgeschoben werden. Hier angelangt, wendet der Operateur durch eine leichte Drehung die Schneide gegen die Kapsel und eröffnet die letztere, indem er das Instrument bis auf einen halben Millimeter Entfernung an den untern Pupillarrand zurückzieht. Während dieser Bewegungen hat man sich davor zu hüten, den Hals des Cystitoms in die Winkel des Schnittes einzuzwängen. Das Cystitom wird flach mit dem Rücken zuerst aus der Wunde wieder ausgezogen und dabei jede unnütze Aufhebung des Lappens vermieden. Sobald das Instrument aus dem Auge entfernt ist, lässt man die Lider sanft zurückfallen.

Ueble Zufälle während des zweiten Operationsactes.

Beim Aufheben des obern Lides zu Beginn des zweiten Operationsactes kann man einen grössern oder geringern Irisvorfall vorfinden. Der allgemein gegebene Rath, durch sanfte Reibungen auf der Hornhaut den Sphincter zur Contraction anzuregen oder den Vorfall mit dem Daviel'schen Löffel zurückzubringen, scheint mir nicht ohne Bedenken, indem das vorgefallene Stück der Iris leicht der Ausgangspunkt einer Entzündung werden kann. Wir ziehen in diesem Falle die Excision des prolabirten Stückes vor, wobei der Assistent das obere Lid leicht emporhebt; die Art und Weise, wie die Excision vorgenommen wird, kommt weiter unten bei der Besprechung der Extraction mit Iridectomie noch ausführlich zur Sprache.

Bei genauer Befolgung der oben aufgestellten Regeln für die Einführung des Cystitoms wird man leicht vermeiden, die Iris anzuhaken. Geschieht es dennoch, so sucht man, das Instrument zu befreien; sollte indess die Iris hierbei gezerrt werden, so schneiden wir lieber das verletzte Stück aus.

Die Kapseleröffnung ist manchmal schwierig, besonders wenn die Kapsel, was vorzugsweise bei überreifen Cataracten vorkommt, an Festigkeit zugenommen hat; es wird dann ein leichter Druck auf die Kapsel erforderlich, ein Manöver, das natürlicher Weise mit grosser Zartheit, die nur durch Uebung gewonnen werden kann, ausgeführt werden muss, wenn man sich nicht der Gefahr einer Ruptur der Membrana hyaloidea und von Glaskörpervorfall aussetzen will.

Natürlich lässt man mit dem Drücken sofort nach, sobald die kleine Klinge in die Staarmasse eingedrungen ist; es ist dann am besten, das Instrument während der Vollendung der Kapseleröffnung flach zu halten; versäumt man dies, so kommt es leicht zu Linsenluxation. Wenn man nicht sicher ist, die Kapsel hinlänglich eröffnet zu haben, muss man vor der Entfernung des Cystitoms aus dem Auge die Discision in der angegebenen Weise wiederholen. Die vollständige Eröffnung der Kapsel erkennt man gewöhnlich durch eine leichte Vortreibung der Linse mit merklicher Erweiterung der Pupille und leichter Erhebung des Lappens; den letztern Umstand benutzt man, um das Cystitom zurückzuziehen.

Wenn man an der Spitze des Lappens eine Hornhaut- oder Conjunctival-Brücke stehen gelassen hat, bedient man sich mit Vortheil zur Kapseleröffnung



Fig. 86 B. Cystitom von Desmarres.



Fig. 86 C. Davielscher Löffel.

eines von Desmarres angegebenen Cystitoms mit einer Schneide (Fig. 86), welche unmittelbar nach der Kapseleröffnung auch den Hornhautschnitt zu vollenden gestattet. Nöthigenfalls kann dann die Fixation des Auges bis zu diesem Acte fortgesetzt werden; will man aber ein zu rasches Austreten der Cataract vermeiden, so muss man die Fixationspincette im Momente der möglichst langsam angeführten Vollendung des Hornhautschnittes wegnehmen.

Dritter Act: Entbindung der Cataract. Der Operateur hebt mit dem Daumen der linken Hand vorsichtig das obere Lid auf, zieht mit Zeige- und Mittelfinger der rechten Hand das untere Lid sanft herab und

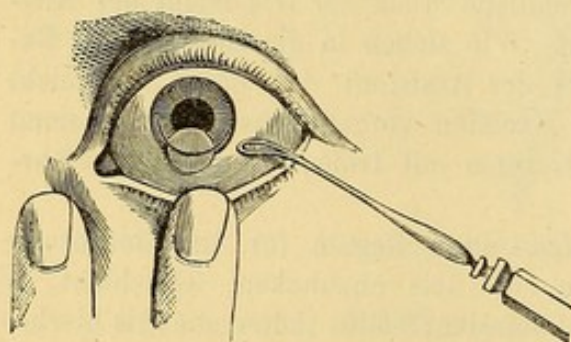


Fig. 87. Entbindung der Cataract.

lässt gleichzeitig den Kranken nach oben sehen; diese Manöver bewirken häufig allein schon den Linsenaustritt. Ausserdem kann man, sobald die Cataract mit ihrem grössten Durchmesser sich in die Hornhautwunde einstellt, den definitiven Austritt durch den Daviel'schen Löffel (Fig. 87) erleichtern.

Reichen die spontanen Muskelcontractionen des Kranken zur Austreibung der Linse nicht aus, so kann der Operateur mit seinen Fingern auf die Lider einen leichten Druck ausüben, indem er oben mässig auf den entsprechenden Linsenrand wirkt und unten auf die Sclera einen leichten Gegendruck ausübt. Dieser anfangs sehr sanfte Druck und Gegendruck kann continuirlich gesteigert werden, bis die Linse mit ihrem

grössten Durchmesser durch die Pupille durchtritt, muss dann aber nachlassen und in dem Augenblicke, wo der Rand der Linse sich in der Wunde zeigt, vollständig aufhören. Gelingt es auf diese Weise nicht, die Cataract zum Austreten zu bringen, so müssen besondere Umstände vorliegen, welche sich der Linsenentbindung widersetzen; solche Umstände können bestehen in einer unzureichender Kapseleröffnung, in Verengung der Pupille oder in der Kleinheit des Lappens. Im ersten Falle wird die Wiedereinführung des Cystitoms erforderlich, im zweiten muss man sich, die Ursache der Pupillenverengung sei, welche sie wolle, übertriebener Druckmanöver aus Furcht vor Glaskörpervorfall enthalten. Vielmehr hat

man sofort die Excision eines Irisstückes vorzunehmen, worauf die Entbindung der Cataract gewöhnlich leicht von Statten geht. Stellt sich die Cataract dennoch trotz leichter Pressionen mittels der Lider nicht ein, so würde man sich genöthigt sehen, den Critchett'schen Löffel (Fig. 88.) oder die Drahtschlinge hinter die Linse zu bringen und so die Entbindung zu vollenden.

Die Anwendung eines Extractionsinstrumentes kann auch nöthig werden, wenn durch die Schuld des Assistenten oder durch zu starkes Pressen von Seiten des Kranken oder in Folge einer besonderen Prädisposition des operirten Auges vor der Linsenentbindung Glaskörpervorfall eintritt. Ohne Zeitverlust muss dann mit Hülfe des Löffels die Extraction des Staares vollendet werden.

Nachdem bei normalem Operationsverlauf der dritte Act mit der glücklichen Linsenentbindung beendet ist, bleibt uns nach einem Augenblick der Erholung für den Kranken, während dessen die Lider wieder sich selbst überlassen werden, noch übrig, zu dem vierten und letzten Act zur Reinigung der Pupille und des Conjunctivalsackes überzugehen und die etwa zurückgebliebenen Corticalmassen zu entfernen. An letzter Stelle müssen wir uns davon überzeugen, dass der Lappen vollständig anliegt.

Zuerst machen wir mit der Kuppe des auf das gesenkte obere Lid aufgesetzten Daumens sanft reibende dem Hornhautrand concentrische Bewegungen, um die hinter der Iris zurückgebliebenen Corticalmassen in das Pupillargebiet zu schieben. Indem man unter sanftem Druck das obere Lid allmählich immer weiter nach unten schiebt, treibt man die Corticalmassen vor sich her und befördert sie aus der Wunde heraus. Wenn nach vollständiger Entfernung der Corticalmassen Kapseltrübungen wahrgenommen werden, versucht man sie mit einer




Fig. 88.

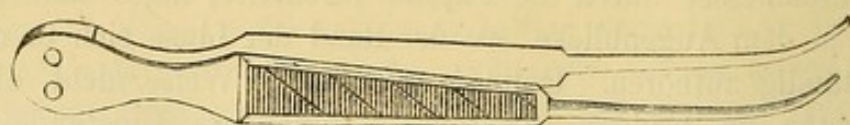


Fig. 89. Krumme feinzähnlige Pincette.

krummen feingezähnten (Fig. 89.) oder der v. Gräfe'schen Kapselpincette (Fig. 90.) herauszuziehen. Die Pincette wird um, die Iris nicht zu verletzen, geschlossen der hintern Hornhaufäche entlang, eingeführt und die Trübung, ohne dass man die Membrana hyaloidea anhakt, gefasst. Die Extraction der getrübten Kapsel ist fast immer mit Glaskörperverlust verbunden.

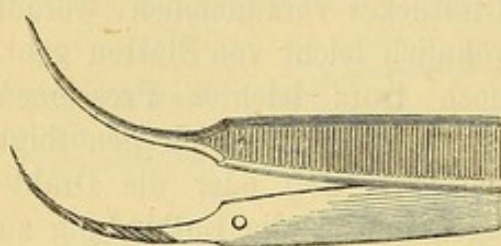


Fig. 90. Kapselpincette von v. Gräfe.

Wenn keine Corticalmassen und keine Kapseltrübungen mehr im Pupillargebiet vorhanden sind, sieht die Pupille tiefschwarz aus.

Jetzt haben wir noch für gute Coaptation des Lappens zu sorgen. Finden wir dieselbe ungenügend, so gilt es die Ursache aufzufinden; es handelt sich entweder um Corticalmassen, die zwischen den Wundrändern eingeklemmt sind oder um einen Irisvorfall oder um eine Hernie des Glaskörpers.

Um die Corticalmassen aus der Wunde zu entfernen, braucht man gewöhnlich nur einige Augenblicke bis zur Wiederansammlung des Kammerwassers zu warten und dann die Wundlippen ein wenig zum Klaffen zu bringen, die hervorstürzende Flüssigkeit schwemmt in der Regel die Reste der Cataract weg; misslingt der Versuch, so gleiten wir mit dem Daviel'schen Löffel sanft von der nasalen nach der temporalen Seite den Scleralrand der Wunde entlang.

Ein Irisvorfall, der die Coaptation hindert, wird ohne Verzug abgetragen.

Endlich kann der Lappen dadurch, dass der Glaskörper in der Membrana hyaloidea eingeschlossen, sich zwischen den Wundrändern einstellt, abgehoben werden. Es genügt dann, durch einen kurzen Scheerenschlag diese Membran zu öffnen und einige Tropfen Glaskörperflüssigkeit herauszulassen, worauf die Hernie verschwindet und der Lappen sich besser anlegt.

In den Fällen, wo wegen fehlerhafter Form des Lappens eine vollständige Coaptation der Wundränder nicht erzielt werden kann, kann nur durch den Druckverband einigermaßen Abhülfe geschafft und den üblen, aus ungenügender Coaptation resultirenden Folgen vorgebeugt werden.

Manchmal folgt auf die Linsenentbindung ein Hornhautcollaps, bei

welchem die Hornhaut nicht nur abgeflacht und gefaltet, sondern sogar tief eingesunken erscheinen kann.

In Folge der Wiederansammlung von Kammerwasser kann die gewöhnliche Wölbung sich wiederherstellen; andere Male sehen wir aber den Hornhautcollaps bestehen bleiben, bis ein fester Druckverband angelegt ist.

Hasner hat den Vorschlag gemacht, bei Hornhautcollaps den Glaskörper anzustechen, in der Absicht, durch die hierauf in die vordere Kammer eindringende Glaskörperflüssigkeit die natürliche Wölbung der Hornhaut wiederherzustellen und dadurch eine vollständigere Schliessung der Wunde zu erzielen¹⁾

Ein eignes Urtheil über dieses Verfahren steht uns nicht zu, da wir es weder selbst geübt haben, noch von andern haben ausüben sehen.

Nachdem der Operateur sich überzeugt hat, dass der Lappen gut anliegt, kann er zur Beruhigung und Ermuthigung des Kranken ihn Finger zählen lassen. Während dieses nur kurzen Versuches schützt man das operirte Auge vor dem Einfall directen Lichtes durch die seitlich vorgehaltene Hand.

Verband und Nachbehandlung bei der Lappenextraction.

Auf dem operirten Auge wird ein Druckverband angelegt, während das andere durch ein paar Streifen englischen Pflasters geschlossen wird; das Zimmer wird durch Vorhänge etwas verdunkelt. Der Operirte wird der Obhut eines Krankenwärters übergeben und muss in den ersten vierundzwanzig Stunden absolute Ruhe beobachten; während dieser Zeit bekommt er, zur Vermeidung von Kaubewegungen, nur flüssige Speisen. Wir sehen gewöhnlich den Kranken den Abend nach der Operation wieder an; klagt der Kranke nicht über Schmerzen im Auge und finden wir, dass der Verband noch gut sitzt, so lassen wir denselben bis zum andern Morgen liegen. Aufgeregtten Kranken, die nicht von selbst einschlafen können, machen wir eine Morphinumjection, oder geben ihnen eine Dosis Chloral.

Den andern Morgen nach der Operation wird jedenfalls der Verband gewechselt und von da ab wird der Verband während der ersten fünf oder

¹⁾ Henry Williams in Boston hat in den London. Ophth. Hospital reports 1867. Vol. VI. pag. 28—35 eine Arbeit publicirt, in welcher er die Anlegung einer Naht an der Spitze des Lappens rühmt. In einer noch jüngern Veröffentlichung (Archiv für Augen- und Ohrenheilkunde v. Knapp u. Moos 1869 I. 1. p. 91.) macht W. Williams den Vorschlag, die Naht lieber durch die Conjunctiva zu legen, und verlegt aus diesem Grunde die Spitze des Hornhautlappens in die Conjunctiva. 25 Lappenextraktionen mit dieser Suture haben diesem Operateur folgende Resultate gegeben. Abgesehen von zwei complicirten, wahrscheinlich ohne Erfolg operirten Cataracten, hat er 20 Erfolge, 2 nur halb befriedigende Erfolge und einen Verlust gehabt. In derselben Arbeit fügt der Autor hinzu, dass er nahezu 100 Fälle mit guten Resultaten operirt habe; gibt aber nichts Genaueres an.

sechs Tage täglich zwei Mal erneuert. Nach dieser Zeit wird der Verband nur noch während der Nacht getragen, bei Tage legen wir einen einfachen Schutzverband an; mit demselben darf der Kranke auch ein oder zwei Stunden des Tages aufstehen. Nach acht oder zehn Tagen des normalen Heilungsverlaufes bekommt der Kranke eine Klappe von schwarzer Seide (Fig. 91.), später trägt er eine dunkle Brille, mit der er am Ende der

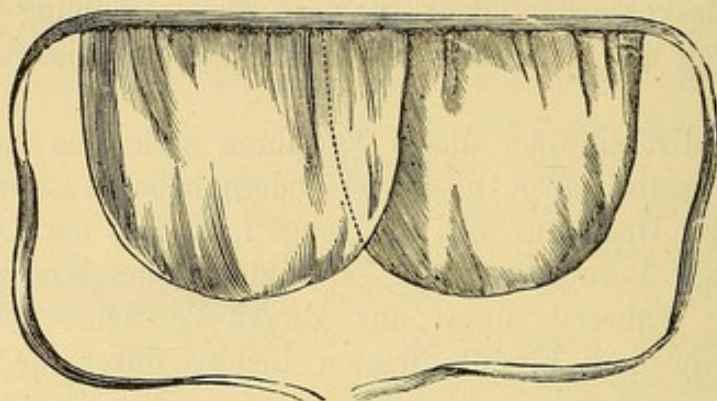


Fig. 91.

zweiten oder Anfang der dritten Woche, je nach der Empfindlichkeit des Auges gegen Licht, ausgehen kann.

Hornhautschnitt nach oben.

Die Vorbereitungen sind ganz dieselben wie beim Schnitt nach unten. Der Operateur steht, wenn es sich um das linke Auge handelt, vor dem liegenden Kranken; beim rechten Auge, falls er mit der rechten Hand operiren will, hinter dem Kopf des zu Operirenden. Der Assistent steht immer dem Operateur gegenüber.

Mit der Fixationspincette wird die Conjunctiva 3 Mm. unter dem horizontalen Hornhautdurchmesser gefasst, das Messer mit der Schneide nach oben gewendet (Fig. 92) und der Lappen nach den oben angegebenen Regeln geschnitten.

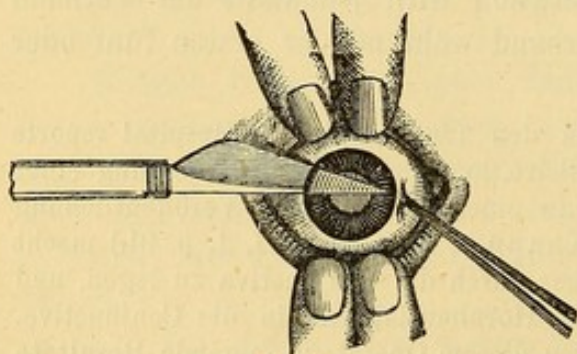


Fig. 92.

Hornhautschnitt nach oben. (Rechtes Auge.)

Der zweite Operationsact bietet wegen der natürlichen Neigung des Auges nach oben zu fliehen mehr Schwierigkeit als bei Bildung eines unteren Lappens. Es ist daher zweckmässig, besonders für einen weniger geübten Operateur, bei diesem Operationsverfahren, namentlich

wenn man es mit einem unruhigen Kranken zu thun hat, eine kleine

Hornhaut- oder Conjunctivalbrücke an der Lappenspitze stehen zu lassen, um die Discision der Kapsel unter Beibehaltung der Fixation vornehmen zu können.

Bei dem dritten Act setzt man die Hände ganz wie nach dem untern Hornhautschnitt zur Austreibung der Linse auf; nur muss natürlicher Weise der Hauptdruck mit dem rechten Zeige- und Mittelfinger auf den unteren Linsenrand ausgeübt werden. Alle übrigen Manöver sind dieselben wie nach dem untern Hornhautschnitt. Begreiflicher Weise wird die Austreibung der Corticalmassen viel schwieriger und die Iridectomie bei Irisvorfall fast unmöglich, wenn der Kranke sein Auge nicht willkürlich nach unten wenden kann.

Ueble Zufälle nach der Lappenextraction.

Leichte Schmerzhaftigkeit des operirten Auges während der ersten Stunden nach der Operation brauchen uns nicht zu beunruhigen; bei alten Leuten scheint dies Zeichen selbst günstiger als vollständige Unempfindlichkeit des operirten Auges zu sein. Dauern die Schmerzen bis zur Nacht fort und lassen Schlaflosigkeit befürchten, so treten wir mit einer subcutanen Morphiuminjection oder einer Dosis Chloral dazwischen.

Wenn der Kranke am Tage nach der Operation oder zu einer noch späteren Zeit über Schmerzen im Auge oder in Stirn und Kopf auf der operirten Seite klagt, so ist unumgänglich nothwendig, eine genaue Untersuchung des Auges vorzunehmen. Dieselbe wird am besten mit einer Kerzenflamme angestellt, mit der wir das Auge unmittelbar von der Seite her beleuchten, oder indem wir eine Convexlinse zu Hülfe nehmen.

In der überwiegenden Mehrzahl der Fälle finden wir, dass der Lappen nicht genau anliegt und häufig zeigt der Rand schon jetzt eine weissgelbliche Infiltration, die sich in Form von graulichen Streifen nach der Hornhautmitte zu verfolgen lässt. Gewöhnlich gibt sich dieser Zustand schon vor Eröffnung der Lider durch eine leichte Schwellung des oberen Lides namentlich am innern Lidwinkel und durch reichlichere Thränensecretion zu erkennen. Die letztere wird übrigens schon an der stärkeren Durchfeuchtung des Leinenlappchens und der Charpie des Druckverbandes bemerkbar. Das beste Mittel, die schon beginnende Eiterung aufzuhalten und die Coaptation des Lappens zu erzwingen, besteht in der Anlegung eines sehr festen Schnürverbandes. Eiscompressen auf das Auge und Blutegel in der Umgebung sind eher schädlich als nützlich. Je nach der Dauer der Schmerzen erneuern wir den Verband mehr oder weniger oft; vor jeder Erneuerung lassen wir eine viertel Stunde lang warme Camillenumschläge auf die Lider machen. (Wir fangen gewöhnlich mit 35 oder 40 Grad C. an, je nachdem es dem Kranken angenehm ist mässigen oder steigern wir

die Temperatur.) Die Schmerzen werden am sichersten durch subcutane Morphinumjectionen gestillt.

In anderen, fast nur bei Individuen mit vorzeitigem senilen Marasmus zur Beobachtung gelangenden Fällen finden wir gewöhnlich vierundzwanzig bis achtundvierzig Stunden nach der Operation das obere Lid stark geschwollen und glänzend, daneben besteht reichliche Secretion gelblicher oder schmutziggrauer fast flüssiger Massen; Spuren desselben entdecken wir schon auf dem Verbandläppchen, während es sich im innern Lidwinkel in grösseren Mengen gesammelt findet. Bei Oeffnung der Lider fliessen diese Massen mit Thränen untermischt aus. Wir constatiren ferner starke Chemosis und Infiltration in der ganzen Ausdehnung der Hornhaut. Der am stärksten betheiligte Lappen fällt zuerst der Vereiterung anheim und die übrige Hornhaut folgt nach. Bei vollständig ausgebildeter diffuser Eiterung erweisen sich weder Arzneien noch Bandagen mehr von Nutzen. Warme Umschläge, später Cataplasmen können allein zur Beschwichtigung der Schmerzen dienen.

Ausser diesen vom Lappen ausgehenden üblen Zufällen drohen andere Gefahren von Seiten der Iris. Sie zeigen sich gewöhnlich erst einige Tage nach der Operation, ausser, wenn sie durch im Auge zurückgebliebene Corticalmassen veranlasst werden. Im Beginn der Iritis klagen die Kranken über bohrende Schmerzen in der Umgebung des Auges; das Auge thränt, röthet sich und zeigt bisweilen etwas seröse Chemosis. Das Kammerwasser ist trübe und die Pupille eng. Unter diesen Umständen legen wir auf Atropineintröpfungen das grösste Gewicht; von einer starken Lösung (bis zu 1%) instilliren wir eine halbe Stunde hindurch, alle 5 Minuten einen Tropfen und wiederholen die Instillationen mehrere Male den Tag über. Durch subcutane Morphinumjectionen wird der Schmerz gestillt und was besonders wohl thut, Schlaf erzielt. Gleichzeitig ordnen wir Einreibungen mit grauer Salbe an und geben innerlich Calomel in refracta dosi, Blutegel vor oder hinter dem Ohr auf der operirten Seite haben gute Wirkung, wenn man es nicht mit zu schwachen Individuen zu thun hat.

Wenn Iritis im Momente der beginnenden Vernarbung eintritt und durch einen Irisvorfall hervorgerufen scheint, fahren wir mit dem Druckverbande fort. Derselbe bildet zweifellos das geeigneteste Mittel, den Vernarbungsprocess zu beschleunigen und der Entstehung von Krümmungsanomalien der Hornhaut vorzubeugen, die fast regelmässig aus Einheilung der Iris in die Wunde hervorgehen. Aetzungen des Irisvorfalles sind unter diesen Umständen immer gefährlich, die Abtragung wird erst nach der Vernarbung der Wunde zweckmässig.

Die Allgemeinbehandlung bei üblen Zufällen muss sich jedesmal nach der Constitution und dem Alter richten. Individuen mit Neigung zu Congestionen geben wir leichte Abführmittel und kühlende Getränke; alten und schwachen Personen nahrhafte Diät, Wein, China u. s. w.

Lappenextraction combinirt mit Iridectomie.

Anfangs wurde die Iridectomie nur in den Fällen vorgenommen, wo die Iris augenscheinlich gequetscht oder selbst zwischen den Wundrändern vorgefallen war. (v. Gräfe.) Später kam man dazu, die Combination von Iridectomie mit Lappenextraction für alle Fälle, wo besondere Vorsicht geboten schien, anzuempfehlen (Mooren), z. B. wenn ein Kranker schon ein Auge durch Iritis nach Cataractextraction eingebüsst hatte oder wenn langsame und unvollständige Erweiterung der Pupille auf Atropin schon vor der Operation auf eine gewisse Starrheit und deutliche Disposition der Iris zu Entzündung hinwies. Zuletzt hat man die Combinirung der Iridectomie mit der Lappenextraction als Regel aufgestellt und mit Recht geltend gemacht, dass die aus einer Entstellung der Pupille resultirenden, optischen und kosmetischen Nachtheile gegenüber der grössern Zahl der Erfolge nicht in Betracht kommen können. (Jacobson.) Die Iridectomie wurde entweder mehrere Wochen (vierzehn Tage bis sechs Wochen) der Cataractextraction vorausgeschickt (Mooren), bald gleichzeitig mit dem Bogenschnitt ausgeführt. (Jacobson.)

Jacobson, der die Lappenextraction mit Iridectomie zur allgemeinen Methode erhoben hat, führt den Bogenschnitt an der untern Peripherie der Hornhaut und ganz im Limbus Conjunctivae. Ihm gebührt das Verdienst, durch sein Verfahren die Aufmerksamkeit auf die grossen Vorthelle gelenkt zu haben, welche mit der peripherischen Lage des Bogenschnittes für einen günstigen Heilungsverlauf verbunden sind. Diese Vorthelle hat man wahrscheinlich mehreren Momenten zuzuschreiben: 1) der grossen Anzahl von Gefässen des Conjunctivalsaumes, welche auch die allgemein bekannte Thatsache erklärt, dass Verletzungen und Ulcerationsprocesse der Hornhaut um so leichter heilen, je näher sie dem Hornhautrande liegen; 2) dem Umstande, dass es nach einem so peripherischen Schnitte möglich ist, die Iris bis zu ihrer Ciliarinsertion auszuschneiden; man verhindert dadurch, dass Corticalmassen sich hinter der Iris verbergen und nach der Quellung zu Reizerscheinungen Veranlassung geben können; 3) dem Umstande, dass nach vorausgeschickter Iridectomie die Kapsel mit dem Cystitom bis nahe an den Linsenrand geöffnet werden kann. In Folge dieser ausgedehnten Kapseleröffnung kann die Corticalis vollständiger als sonst austreten; 4) der leichten Entbindung der Cataract; ihr Rand befindet sich unmittelbar an der Hornhautwunde und kann ohne Rotation der Linse um ihre Axe austreten.

Dagegen prädisponirt die peripherische Lage des Schnittes in höherem Grade zu Glaskörpervorfall, aus diesem Grunde soll nach Jacobson die Operation nur in der tiefsten Chloroformnarcose vorgenommen werden.

Wenn nun auch zugegeben werden muss, dass die von dem Autor dieser Methode veröffentlichten Statistiken zweifellos die grösste Zahl bis

dahin durch den Lappenschnitt erzielter günstiger Erfolge aufzuweisen hatten, so lässt sich auf der andern Seite nicht in Abrede nehmen, dass die merkliche Vergrößerung der Pupille durch das nach unten angelegte Colobom, wenn sie auch keine directe Beeinträchtigung der centralen Sehschärfe bedingt, dennoch die Empfindlichkeit gegen Wechsel in der Beleuchtung in unangenehmer Weise steigert, dadurch störende Blendungserscheinungen hervorruft, die Schwierigkeit sich zu orientiren bei diesen Kranken noch erhöht und es ihnen noch schwerer macht, ohne Wechsel der Gläser Gegenstände in verschiedenen Entfernungen zu erkennen¹⁾.

Was die Einführung der Lappenextraction mit Iridectomy anbetrifft, so unterscheidet sie sich von der classischen Extraction nur dadurch, dass zwischen dem ersten und zweiten Act die Excision eines Irisstückes vorgenommen wird. Wenn man während der Iridectomy die Fixation nicht aufgeben will, muss man an der Lappenspitze eine Hornhaut- oder Conjunctivalbrücke stehen lassen.

Wenn der Operateur die Iris selbst abschneiden will, muss er die Fixationspincette nach Vollendung des Bogenschnittes den Händen eines Assistenten übergeben, während er selbst durch einen sanften mit der Convexität der in der linken gehaltenen Iripincette ausgeübten Druck auf den Scleralbord die Wundränder zum Klaffen bringt und die Pincette geschlossen an der hintern Hornhautwand entlang bis hart an den Pupillar- rand der Iris vorschiebt. Indem er jetzt die Branchen 3 bis 4 mm. weit öffnet, wird die Iris gefasst und nach aussen gezogen und der Prolaps mit ein oder zwei Scheerenschlägen hart über der Hornhaut abgetragen.

Wenn, was bisweilen vorkommt, nach der Iridectomy ein Bluterguss in die vordere Kammer stattfindet, so genügen meistens sanft reibende und streichende Bewegungen des obern Lides längs der Hornhautoberfläche, um das ergossene Blut zu entfernen. Bleibt trotzdem Blut in der vordern Kammer, so lässt man sich dadurch nicht weiter stören, sondern geht wie gewöhnlich zur Kapselöffnung über; sobald die Corticalmassen durch die Kapselöffnung austreten, weicht sogleich das Blut gegen die Peripherie der vordern Kammer zurück. Verband und Nachbehandlung sind dieselben wie nach der Lappenextraction ohne Iridectomy.

¹⁾ Aus diesen Gründen hat Jacobson selbst sein Verfahren gegenüber dem v. Gräfe'schen (s. u.) fallen lassen (Archiv f. Ophthalmol. 1868. XVI. 2. p. 269.) und gibt zu, dass die v. Gräfe'sche Methode nicht nur alle Vortheile der bis dahin bekannt gewordenen Methode vereinigt, sondern auch aus verschiedenen andern weiter unten zu erörternden Gründen den Vorzug verdient.

Extraction der Cataract durch einen linearen Schnitt.

Allgemeine Bemerkungen.

Die mit der Lappenextraction verbundenen Gefahren in Folge der Grösse des Schnittes, durch welchen die Hornhaut der Hälfte der ernährenden Gefässe beraubt und die Coaptation des Lappens in hohem Grade erschwert wird, mussten naturgemäss die Idee anregen, die Ausdehnung des für den Linsendurchtritt bestimmten Schnittes möglichst zu beschränken. Andererseits liess sich nicht verkennen, dass die Entbindung der Linse durch eine für einen leichten Durchtritt zu kleine Wunde nothwendiger Weise Quetschung der Wundränder und Zerrung der Wundwinkel mit sich bringen muss, Umstände, die, wie die tägliche Erfahrung lehrt, mit den schwersten Folgen für den Heilungsverlauf verbunden sind.

Daraus folgt, dass die Ausdehnung des Hornhautschnittes der Consistenz und der Grösse der Cataract angepasst sein muss. Es ist eines der grossen Verdienste v. Gräfe's, zuerst der Linearextraction ihr wahres Gebiet zugewiesen und ihre Anwendung auf bestimmte Cataractformen beschränkt zu haben.

Einfache Linearextraction.

Indicationen. Das Verfahren passt nur für ganz weiche oder flüssige Staare, mögen sie sich spontan entwickelt haben, oder die Folge einer Kapselverletzung bei jugendlichen Individuen sein.

Diese Staarform wird fast ausschliesslich bei Kindern und Erwachsenen bis zum Alter von 20 bis 25 Jahren beobachtet. Wenn sie in einem spätern Alter sich entwickelt, so hat man an eine Complication mit einem tiefern Augenleiden zu denken und daher eine besonders genaue Prüfung der Functionen anzustellen, ehe man sich zur Operation entschliesst. Wenn diese Prüfung ein mangelhaftes Sehvermögen ergibt, so könnte die Operation der Cataract nur einen kosmetischen Zweck, die Beseitigung des entstellenden weissen Pupillarreflexes verfolgen.

Die Extraction eines trockenhülsigen Kapselstaars durch eine lineare Hornhautwunde, ist nur in den Fällen räthlich, in welchen keine unmittelbare Verbindung zwischen Kapselresten und Pupillarrand besteht; und selbst dann hat der Operateur mit Vorsicht zu verfahren und von der Extraction abzustehen, wenn die Trübung nicht durch leichten Zug herausbefördert werden kann. Länger fortgesetztes Zerren an der Iris oder den Ciliarfortsätzen gibt häufig zu Iritis, oder Irido-Cyclitis und Verlust des Auges Veranlassung. Weiter unten werden wir das für diese Fälle passende Verfahren angeben. (S. das Capitel: Operation des Nachstaars durch Discision.)

Beschreibung der Operation.

Die für die Operation nöthwendigen Instrumente sind:

1. Ein federnder Lidhalter (s. Fig. 45 S. 152).
2. Eine Fixirpincette.
3. Ein breites Lanzenmesser (Fig. 93.)
4. Ein Cystitom nach v. Gräfe.
5. Ein breiter Löffel. (Fig. 94.)




Fig. 93. Lanzenmesser.



Fig. 94. Breiter Löffel. A. Ansicht von vorn, B. Ansicht von der Seite.

Man kann für den Nothfall das Couteau mousse zur Vergrößerung der Wunde und eine Irispincette nebst krummer Scheere für den Fall, dass die Iris vorfiele und abgetragen werden müsste, bereit halten.

Erster Act: **Hornhautschnitt.** Der Kranke wird, wie gewöhnlich, gelagert; der Operateur sitzt, wenn es sich um das linke Auge handelt, vor dem Patienten, zur Operation des rechten Auges muss er sich zu Häupten des Kranken setzen. Nachdem durch den federnden Lidhalter die Lider mässig weit von einander entfernt sind, wird mit der in der linken gehaltenen Fixirpincette eine Bindehautfalte in der Nähe des Hornhautrandes am nasalen Ende des horizontalen Hornhautdurchmessers gefasst und der Bulbus auf diese Weise fixirt. Hierauf wird das Lanzenmesser der Fixirpincette gegenüber am temporalen Ende des horizontalen Durchmessers der Cornea, etwa 4 Mm. nach innen vom Scleralborde flach aufgesetzt. Erst nachdem man hierdurch die für die Punction gewählte Stelle leicht eingedrückt hat¹⁾, dringt man in die vordere Kammer ein und schiebt die Spitze des parallel zur Irisebene liegenden Messers gerade auf die

¹⁾ Das Eindrücken hat den Zweck, dass die Hornhaut in einer auf ihre Fläche senkrechten Richtung und ohne unnützen Aufenthalt zwischen ihren Lamellen durchsetzt werden soll. Wir geben dieser Methode den Vorzug vor der andern, das Messer zuerst senkrecht auf die Hornhautoberfläche aufzusetzen, und erst nachdem die Spitze in der vordern Kammer sichtbar wird, den Stil des Instrumentes gegen die Schläfe zu senken. Ausser der Gefahr, die Spitze der Lanze hierbei abzubrechen, kann ein wenig geübter Operateur bei diesem Manöver aus der Wunde herausgleiten, oder bei zu jähem Einstich die Iris verletzen.

Fixirpincette zu (s. Fig. 95.), bis die Wunde eine Ausdehnung von 6 bis 7 Mm. erlangt hat. Indem man jetzt durch Senkung die Spitze der Lanze gegen die Hinterfläche der Hornhaut kehrt, um jede Verletzung des nach dem Abfluss des Kammerwassers vorrückenden Linsensystems zu vermeiden, zieht man das Messer langsam und

unter Erweiterung der innern Wunde zurück. Auf diese Vergrößerung der innern Wunde hat man Gewicht zu legen; sie wird leicht bewerkstelligt, wenn man beim Zurückziehen der Lanze den Stil derselben gegen die Wange, oder gegen die Stirn wendet, je nachdem man auf den obern oder den untern Wundwinkel erweiternd wirken will.

Zweiter Act: **Eröffnung der Kapsel.** Bei fortdauernder Fixation wird das Cystitom mit der Klinge flach auf die äussere Wundlippe gelegt;

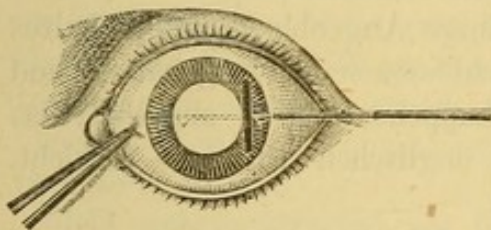


Fig. 96. Einführung des Cystitoms.

(s. Fig. 96.) die letztere sanft niederdrückt, und das Instrument mit dem Rücken voran an der hinteren Honhautfläche hin in die vordere Kammer geleitet. Dicht dem nasalen Pupillarrand (Fig. 96. durch die punctirte Linie angedeutet) wendet man die Schneide des Cystitoms gegen die Kapsel und öffnet

dieselbe durch Zurückziehen des Instrumentes bis in die Nähe des temporalen Pupillarrandes. Hierauf wird das Cystitom wieder umgelegt und flach, mit der Spitze zuletzt wieder aus der Wunde herausgeleitet.

Dritter Act: **Extraction der Cataract.** Mittelt eines auf die äussere Wundlippe aufgesetzten breiten Löffels wird die Wunde zum Klaffen gebracht, während man gleichzeitig mit der Fixirpincette oder dem Finger einen sanften Druck auf den inneren Abschnitt des Auges ausübt, (s. Fig. 97.) worauf die flüssige Staarmasse sich zu entleeren pflegt. Sobald

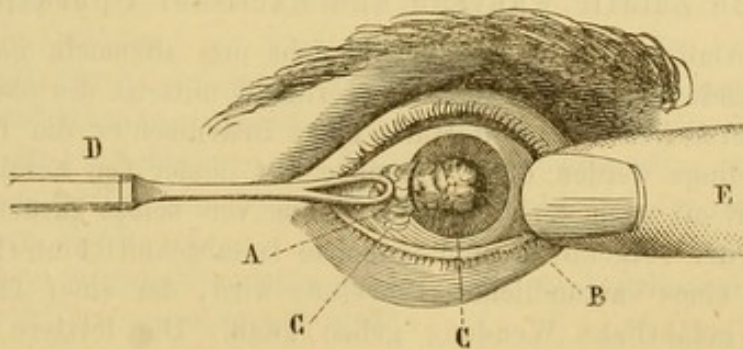


Fig. 97. A. Hornhautschnitt. B. Pupille. CC. Cataract zum Theil aus dem Auge aus getreten. D. Löffel, E. Auf das Auge drückender Finger.

die Pupille ihre natürliche Schwärze wieder bekommen hat, hört man mit dem Druck auf und entfernt Fixationspincette und Lidhalter. Die Wunde schliesst sich von selbst.

Wurde durch das angegebene Druckmanöver nur eine unvollständige Entleerung der Linsenmassen erzielt, so hat man zunächst die Wiedersammlung von Kammerwasser abzuwarten, worauf man durch sanft reibende kreisförmige Bewegungen mit dem oberen Lide die Staarmassen der Wunde zuzudrängen sucht. Mit dem wieder angesammelten Kammerwasser entleeren sich gewöhnlich auch die zurückgebliebenen Linsenreste.

Dieses Manöver kann nach Bedürfniss mehrere Male ohne Gefahr für das Auge wiederholt werden und ist bei weitem die Einführung des Löffels in die vordere Kammer vorzuziehen. Uebrigens beeinträchtigen im Auge zurückgelassene geringe Mengen erweichter Staarmassen den Erfolg der Operation nicht wesentlich, weil dieselben bei den jungen Individuen, um die es sich ja fast schliesslich handelt rasch aufgesogen zu werden pflegen. Nichtsdestoweniger ziehen wir aus den bei der Lappenextraction angegebenen Gründen eine möglichst vollständige Entfernung der Linsenmassen vor; mit etwas Geduld kommt man fast immer zum Ziele.

Nach Beendigung der Operation wird einige Augenblicke ein in kaltes Wasser getauchter Schwamm auf die geschlossenen Lider gehalten und hinterher ein Druckverband wie nach der Lappenextraction angelegt; das andere Auge wird durch ein paar Streifen englischen Pflasters verklebt.

Die Nachbehandlung ist höchst einfach.

Zwei Tage lang lässt man den Druckverband forttragen und Morgens und Abends beim Verbandwechsel einige Tropfen Atropin instilliren. Mit letzterem fährt man auch nach dieser Zeit noch fort, an die Stelle des Druckverbandes tritt dagegen eine schwarze seidene Klappe. Nach einem mehrtägigen Aufenthalt im dunkeln Zimmer wird der Kranke allmählich an das Tageslicht gewöhnt. Auszugehen kann man ihm gestatten, wenn alle Reizung aufgehört hat, was gewöhnlich nach Ablauf einer Woche nach der Operation der Fall ist. Nur muss der Kranke noch eine Schutzbrille mit blauen Muschelgläsern tragen.

Ueble Zufälle während und nach der Operation.

Tritt Irisvorfall ein, so befolgen wir nicht den allgemein gegebenen Rath durch sanfttreibende Bewegungen auf der Hornhaut mittelst des oberen Lides die Reduction zu versuchen oder mit Hülfe eines Instrumentes die Iris zurückzudrängen. Allerdings werden diese Versuche fast immer von Erfolg gekrönt, ja der Prolaps geht oft nach der Linsenentbindung von selbst zurück; aber es ist zweifellos, dass der vorgefallene und reducirte Irisabschnitt hinterher häufig der Ausgangspunkt eines entzündlichen Processes wird, der einer fast gefahrlosen Operation eine gefährliche Wendung geben kann. Die letztere ist besonders dann zu fürchten, wenn der Irisvorfall nach dem ersten Operationsacte stattgefunden hat, weil unter diesen Verhältnissen die Gefahr einer Verletzung der Iris

durch das Cystitom und die austretenden Linsenmassen besonders nahe liegt. Aus diesem Grunde tragen wir niemals Bedenken, die prolabirte Iris in der gewöhnlichen Weise mit der Pincette zu fassen und mit einem Scheerenschlage abzutragen. Eine erhebliche Vergrößerung der normalen Pupille ist nicht zu befürchten, weil die innere Hornhautwunde zu weit vom Hornhautrande entfernt liegt, als dass mehr als ein schmaler Irissaum aus der Wunde heraus geleitet und abgetragen werden könnte. Die Iridectomy lässt sich überdies nicht umgehen, wenn der Irisvorfall auch nach der Entbindung der Linse noch bestehen bleibt; ohne Iridectomy würde das vorgefallene Irisstückchen in der Wunde eingeklemmt bleiben und dadurch zu einer fehlerhaften Eintheilung, selbst zu einer dauernden Reizung Veranlassung geben, welche die schwersten Folgen für das Auge nach sich ziehen kann.

Glaskörpervorfall ist ein viel selteneres Ereigniss; er kann durch das Cystitom, wenn dieses unmittelbar durch eine dünne Cataract in den Glaskörper eindringt, oder durch eine gewaltsame Contraction der Augenmuskeln oder endlich durch einen ungeschickten Druck auf den Augapfel veranlasst werden. Wenn Glaskörpervorfall vor der Linsenentbindung eintritt, muss man sofort mit dem Löffel eingehen und die Extraction so rasch wie möglich beendigen. Abgesehen davon, dass bei so wenig normalem Operationsverlauf in der Regel Linsenmassen im Auge zurückbleiben, bleibt auch noch Glaskörperflüssigkeit in der Wunde eingeklemmt. In diesem Falle ist es geboten, den Druckverband fester als gewöhnlich anzuziehen und denselben länger als sonst fortzusetzen. Trotzdem kommt es oft zu leichten Reizerscheinungen und die zurückbleibende Narbe fällt gewöhnlich breiter als sonst aus.

Stellt sich nachträglich ein Irrthum in der Diagnose bezüglich der Consistenz der Cataract heraus und wird ein Kern von mittlerer Grösse erkannt, so bleibt nichts weiter übrig, als die Hornhautwunde mit dem Couteau mousse zu vergrössern, ein Stück Iris auszuschneiden und den Kern mit dem Löffel heraus zu holen.

Nach der Linsenentbindung noch im Pupillengebiete zurückgebliebene Kapseltrübungen lassen sich leicht mit einer Pincette oder einem kleinen Haken ausziehen. Handelt es sich um Extraktion eines nicht adhären ten trockenhülsigen Staares (*Cat. arido-siliquata*), so wird gleich nach dem Hornhautschnitt eine Kapselpincette oder ein scharfes spitzes Irishäkchen in die vordere Kammer geführt, der Staar gefasst und mit Vorsicht herausgezogen.

Selbst wenn diese Cataract zu einem geringen Theil (höchstens ein Drittel des Pupillarrandes) adhären t ist, kann man, wie Arlt räth, den Hornhautschnitt gerade über der Adhärenz anlegen, den Staar am gegenüberliegenden Pupillarrande mit dem Irishäkchen einhaken, nach aussen ziehen und die herausgezogene Partie dicht an der Cornealwunde mit der Scheere abschneiden.

Nach einem normalen Operationsverlaufe treten während der Heilungsperiode nur selten schwere Zufälle ein.

Im Falle einer consecutiven Iritis gelten dieselben Regeln, wie sie für Iritis nach der Lappenextraction angegeben sind¹⁾.

¹⁾ Wir wollen an dieser Stelle die in neuerer Zeit besonders in England wieder aufgenommenen Versuche über Succion oder Aspiration vollständig erweichter

Linearextraction mit Iridectomie.

Allgemeine Bemerkungen.

Die rasche und leichte Heilung linearer Wunden der Hornhaut im Vergleich zu den Gefahren, denen das Auge durch den Lappenschnitt ausgesetzt ist, hat natürlicher Weise schon seit langer Zeit den Wunsch hervorgerufen, die lineare Methode auch auf die für die Lappenextraction reservirten Staarformen anwenden zu können. Aber schon die ersten Versuche, die Linearextraction auf harte Cataracte mit grossem Kerne auszudehnen, zeigten die schweren Gefahren, denen man sich durch eine forcirte Entbindung der Cataract durch eine zu kleine Oeffnung aussetzt. Die durch das Missverhältniss zwischen Grösse und Consistenz der Cataract und Kleinheit der Oeffnung bedingte starke Quetschung der Iris und der Wundränder übte einen geradezu verderblichen Einfluss auf den Heilungsverlauf, und die Resultate dieser Methode waren derart, dass alle urtheilsfähigen und gewissenhaften Beobachter zu der Ueberzeugung gelangten, die Linearextraction sei auf das Gebiet der vollständig weichen Cataracte zu beschränken. Indem man gleichwohl die Versuche in dieser Richtung fortsetzte, schlug man zwei verschiedene Wege ein; auf der einen Seite bemühte man sich durch vorgängige Zerkleinerung der Linse (Desmarres) oder durch Anwendung von Tractionsinstrumenten die Entbindung einer Cataract mit hartem Kern zu erleichtern, auf der andern Seite wurde dem linearen Schnitt eine Ausdehnung bis zu einem Viertel des Hornhautumfanges gegeben; damit wurde nun zwar das Princip einer streng linearen Wunde verlassen, gleichwohl aber erhielt man auch so eine Wunde, deren Ränder unmittelbar nach dem Linsenaustritt sich immer genau aneinanderlegten. Der Schnitt wurde ferner nahe an den Scleralbord verlegt und mit ihm die Iridectomie verbunden, theils um Quetschungen der Iris vorzubeugen, theils um die Pupille zu vergrössern, deren Contraction leicht ein Hinderniss für die bequeme Anwendung des Waldau'schen breiten flachen Löffels, zur Herausbeförderung der Linse, abgeben konnte.

Indess sollte nach v. Gräfe, der zuerst die Linearextraction mit Iridectomie und Benutzung eines Löffels vorschlug (s. Archiv für Ophthalmologie 1859, V. I., p. 158), die Operation auf gewisse Cataractformen

Cataracte mittelst einer von Langier 1847 construirten durch Bowman glücklich modificirten Saugnadel nicht unerwähnt lassen. Der Einführung dieses Instrumentes geht die Anlegung eines kleinen linearen Hornhautschnittes und die Eröffnung der Kapsel voran. — Es leuchtet ein, dass vollständig flüssige Cataracte, die sich allein für die Saugnadel eignen, ebensogut unmittelbar durch die gewöhnlichen Druckmanöver auch ohne Saugnadel durch die lineare Wunde austreten können. Ein Hornhautschnitt ist für die Einführung des Sauginstrumentes auch nicht zu entbehren; das Instrument scheint demnach überflüssig.

mit mittelgrossen Kerne und weicher, massenhafter Corticälis beschränkt bleiben. Sein Vorschlag ging dahin, dies Verfahren statt der Lappenextraction in den Fällen in Anwendung zu bringen, wo die Lappenextraction mit Rücksicht auf das Allgemeinbefinden contraindicirt schiene, wie z. B. bei Marasmus senilis, altem Bronchialkatarrh, Asthma und andern Leiden, die ein längeres Verweilen des Patienten im Bette nicht gestatten. Er empfahl das Verfahren noch für weiche adhärente Cataracte und endlich bei Cataracten, die einen fremden Körper einschliessen. — Waldau suchte die Methode zur allgemeinen zu erheben, indem er sie auf das Gebiet der senilen Cataracte ausdehnte. Mit dem von ihm construirten breiten Löffel mit aufsteigendem Rande, den er hinter die Linse brachte, erzwang er in der That die Entbindung der härtesten Cataracte durch den am temporalen Rande der Hornhaut angelegten Schnitt. Indess waren die durch die Methode erzielten Resultate dem Lappenschnitt gegenüber nicht gerade glückliche zu nennen.

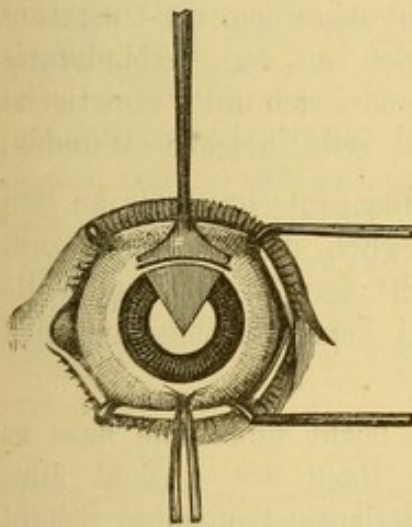


Fig. 98. Linearschnitt am obern Hornhautumfang.

Die Methode des Linearschnittes mit Iridectomie und Auslöfflung des Staares erfuhr unter Critchett's Händen wesentliche Veränderungen. Der Schnitt erhielt grössere Dimensionen (bis zu einem Drittel des Hornhautumfangs) und wurde an den obern Hornhautumfang verlegt (Fig. 98); auf diese Weise wurde die Entstellung der Pupille durch das obere Lid verdeckt und die optischen Nachtheile der Iridectomie verringert. Critchett ersetzte ausserdem den Waldau'schen Löffel durch einen weniger dicken, vollständig flachen, nur an seinem äussersten Ende mit einem leicht überstehenden Rande versehenen Löffel. Aber trotz der wichtigen Modificationen (grösserer Schnitt und für die Auslöfflung

geeigneteres Instrument), die das englische Verfahren (spoon extraction) vor dem Waldau'schen auszeichnen, konnte es dennoch nicht ganz allgemein die Lappenextraction ersetzen. Zwar hatte das englische Verfahren der Lappenextraction gegenüber den Vorthail einer kürzern und einfachern Nachbehandlung neben einer ungefähr gleich grossen Anzahl von Erfolgen; aber die Zahl der unvollkommenen Resultate war nach der Linearextraction entschieden grösser.

Die Linearextraction mit Iridectomie konnte demnach zu dieser Zeit nur als ein für gewisse Cataractformen anwendbares Ausnahmeverfahren gelten und es lag kein Grund vor, damals die classische, seit einer langen Reihe von Jahren in so vielen Fällen erprobte Methode zu Gunsten des neuen Verfahrens aufzugeben, das überdies an die Operateure die Forderung

stellte, sich mit ungewohnten Manövern bekannt und auf unerwartete Schwierigkeiten gefasst zu machen.

So stand die Frage, als v. Gräfe auf ein neues Verfahren geführt wurde, das in vollständigerem Maasse neben den Vortheilen des Linearschnittes auch eine leichte Entbindung der Alterscataracte ermöglichte. Von dem Autor sowohl als von einer Anzahl anderer Operateure sofort in einer grossen Zahl von Fällen erprobt, gewann dies neue Verfahren in verhältnissmässig kurzer Zeit den allgemeinsten Beifall.

Wir können die Vortheile dieser Methode vor den übrigen linearen Methoden in folgende Punkte zusammenfassen:

1. Der so vollkommen wie nur möglich den Bedingungen einer linearen Wunde entsprechende Schnitt liegt peripherisch und gerade an der Stelle, wo sich nach Abfluss des Kammerwassers der Linsenrand befindet. Die Cataract kann also nach der Iridectomie unmittelbar und ohne eine Drehung nach vorn austreten, während bei der Lage der Wunde in der Hornhaut die Linse sich nur nach vorgängiger Rotation um ihre Axe einstellen kann. Diese periphere Lage verleiht ausserdem der Operation einen weniger gefährlichen Charakter, da Wunden an der Verbindungsstelle zwischen Hornhaut und Sclera erfahrungsgemäss sich unter günstigeren Heilungsbedingungen befinden als in der Hornhaut selbst gelegene Wunden.

2. Die Iris kann nach dem peripherischen Hornhautschnitt bis an den Ciliarrand excidirt werden. Dadurch wird es möglich, die Kapsel bis zum Linsenäquator zu eröffnen, einen leichtern Austritt der Cataract und vollständigere Entfernung der von dem Kerne bei seiner Entbindung sich abstreifenden Corticalmassen zu erzielen.

3. Die Cataract passirt die lineare Wunde leicht und ohne dass es nöthig wird Tractionsinstrumente einzuführen. Nach der Ansicht aller Beobachter war gerade die Anwendung von Tractionsinstrumenten Schuld an der grossen Anzahl unvollkommener Resultate bei dem Verfahren von Waldau oder Critchett.

4. Die Wunde ist von einem Conjunctivallappen bedeckt, ein Umstand der ohne Zweifel auf den Heilungsverlauf, wenn nicht gar auf den definitiven Erfolg der Operation den günstigsten Einfluss ausübt. Endlich darf man wegen der linearen Gestalt der Wunde die beschriebenen reibenden Bewegungen ohne Gefahr bis zur vollständigen Entfernung der zurückgebliebenen Linsenmassen fortsetzen.

Diese Vortheile und mehr als alle theoretischen Betrachtungen, die Zahl der veröffentlichten Erfolge sprechen auf das Entschiedenste zu Gunsten der v. Gräfe'schen Operation gegenüber allen anderen Methoden der linearen Extraction. Wir werden deshalb dies Verfahren mit besonderer Ausführlichkeit beschreiben.

(Modificirte) periphere Linearextraction nach v. Gräfe.

Indicationen. Die lineare Extraction mit Iridectomie war auf Cataracte mit relativ wenig umfangreichem Kern und dicken weichen Corticalmassen beschränkt gewesen. Das neue Verfahren, welches auch bei den grössten und härtesten Cataracten einen leichten Austritt ohne Traktionsinstrumente gestattet, hat das ursprüngliche Gebiet der linearen Methode auf alle Altersstaare ausgedehnt und kann daher die Lappenextraction vollständig ersetzen.

Beschreibung des v. Gräfe'schen Verfahrens.

Von der üblichen Atropineintröpfung als Vorbereitung der modificirten Linearextraction sind wir zurückgekommen, seitdem wir bemerkt haben, dass bei energischem Contractionen des Sphincters die Ränder des Coloboms nach der Iridectomie viel leichter als sonst in die vordere Kammer zurückkehren. Auf diese Weise vermeiden wir immer Einklemmung der Iris in die Wundwinkel.

Die zur Operation nothwendigen Instrumente sind: 1) Lidhalter; 2) eine Fixirpincette mit Schluss nach Waldau (Fig. 99); 3) ein Staarmesser nach v. Gräfe (Fig. 100); 4) eine gerade und eine krumme Iripincette von sehr kleiner Form (Fig. 101 und 102); 5) eine Winkelscheere (Fig. 103); 6) ein winklig gebogenes Cystitom (Fig. 104); 7) ein v. Gräfe'scher Löffel von Hartgummi. (Fig. 105.)

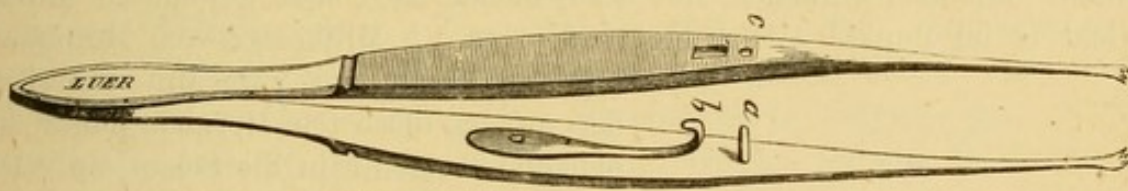


Fig. 99. Fixirpincette mit Schluss (b).



Fig. 100. Gräfe'sches Staarmesser.



Fig. 101 und 102. Krumme und gerade Iripincette. (Gräfe'sche Modelle.)

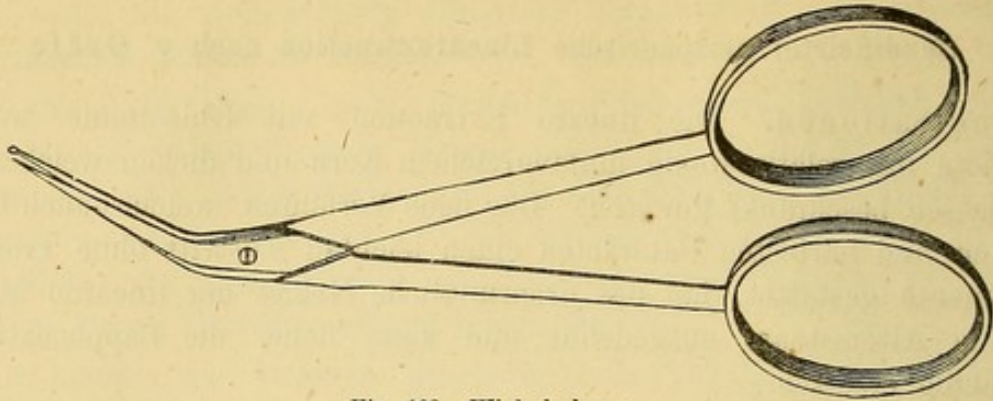


Fig. 103. Winkelscheere.




Fig. 104. Winklig gebogenes Cystitom.

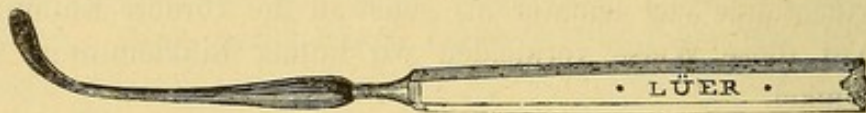

Fig. 105. Löffel nach v. Gräfe.

Erster Act. **Peripherischer Schnitt.** Nach Einlegung des Lidhalters unter den bereits angegebenen Vorsichtsmassregeln fixirt der Operateur das Auge, mittest einer dicht unterhalb des unteren Hornhautrandes aufgehobenen breiten Conjunctivalfalte und zieht es sanft nach unten. Mit dem schmalen, mit der Schneide nach oben gewandten Messer sticht er im Punkte A. der Fig. 106 etwa 1,5 Millimeter vom Hornhaut-

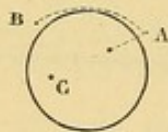

Fig. 106. Linearschnitt nach v. Gräfe;
A. Punction; B. Contrapunction C. Punkt,
auf welchen die Spitze des Messers beim
Eintritt in die vordere Kammer gerichtet ist.

rande entfernt und zwei Mm. unterhalb der an den höchsten Hornhautpunkt angelegten Tangente in die Sclera ein. Die Spitze des Messers ist beim Eintritt in die vordere Kammer gegen einen vom Centrum der Pupille etwas nach innen unten gelegenen Punkt C gerichtet, bis das Instrument 7 bis 8 Mm. weit vorgeschoben ist. Durch Senkung des Stieles in diesem Augenblicke hebt man die Spitze und führt sie unter den Scleralbord an die Contrapunctionsstelle B. der Fig. 106. Die letztere muss der Einstichsstelle symmetrisch, d. h. in derselben Entfernung vom Scleralborde und von der an den höchsten Hornhautpunkt angelegten Tangente gelegen sein; man merkt, dass die Contrapunction vollendet ist, wenn die Spitze keinen Widerstand mehr fühlt; jetzt dreht man die bis dahin nach oben gerichtete Schneide des

Messers schief nach vorn gegen den Hornhautrand und ertheilt dem Messer, dasselbe seiner ganzen Länge nach vorschiebend und dann wieder zurückziehend, eine sägende Bewegung. In der Regel genügt die einmalige Hin- und Herbewegung, um den Schnitt im Scleralborde zu vollenden, wo nicht, so wiederholt man die Sägebewegung, bis sich das Messer nach Durchtrennung des letzten Bändchens scleralen Gewebes frei und beweglich unter der Conjunctiva befindet. Zur Durchschneidung der letzteren wendet man die Schneide des Messers nach vorn und selbst etwas nach unten, damit der Conjunctivallappen nicht eine übermässige Länge bekommt. (Die Länge des Bindehautlappens soll 2 bis 3 Mm. betragen). Einige Operateure verlegen den Schnitt aus Furcht vor Glaskörpervorfall ganz in die Hornhaut (Critchett.). Seitdem wir die Operation genau nach den von v. Gräfe angegebenen Vorschriften ausführen, sehen wir diesen Zufall so selten eintreten, dass wir den peripherischen Schnitt um so weniger aufzugeben geneigt sind, als wir gerade der peripherischen Lage des Schnittes zum grossen Theil die guten durch die v. Gräfe'sche Methode erzielten Resultate glauben zuschreiben zu dürfen.

Ad. Weber hat ein Lanzenmesser von besonderer Form (Fig. 107) construirt, mit welchem man einen, dem eben beschriebenen entsprechenden




Fig. 107. Lanzenmesser von Weber.

linearen Schnitt erhält. Das Messer wird an der Hornhautbasis in einer zu dieser Basis parallelen Ebene aufgesetzt und in die vordere Kammer bis zu dem überliegenden Hornhautrande vorgeschoben. Weber empfiehlt zwei Messer von verschiedener Grösse, je nach der Grösse der Cataract.

Zweiter Act. **Iridectomie.** Die Fixirpincette wird dem Assistenten übergeben, und der Conjunctivallappen mit der geraden Iripincette gefasst und auf die Hornhaut zurückgeschlagen, worauf der Irisvorfall vollständig frei vorliegt. Mit derselben Pincette fasst man die Iris in der Nähe des äussern Wundwinkels und zieht sie sanft an; gewöhnlich entfaltet sie sich in Form eines dreieckigen Lappens; derselbe soll gerade im Wundwinkel in radiärer Richtung eingeschnitten werden; darauf zieht man die Iris wieder an, trennt sie durch einen zweiten Scheerenschlag in der Mitte, und vollendet die Excision durch einen dritten, möglichst radiären Schnitt im innern Wundwinkel (Fig. 108). Die Abtragung der Iris muss zur Ver-

meidung von Einheilung in den Wundwinkeln mit der grössten Sorgfalt geschehen. Um in dieser Beziehung vollständig gesichert zu sein, hat man nach

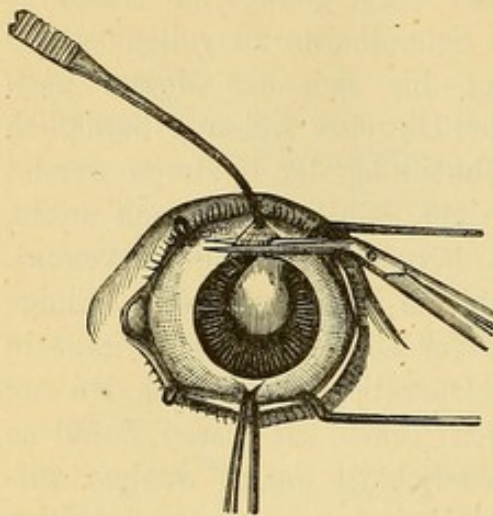


Fig. 108. Iridectomie.

der Iridectomie genau darauf zu achten, ob der Sphincter Iridis vollständig in die vordere Kammer zurückgekehrt ist, und nach Bedürfniss die Reposition durch sanften Druck mit dem Rücken des Cautschuklöffels auf die Wundwinkel zu befördern, ja nöthigenfalls muss man von Neuem zur Ausschneidung der in den Wundwinkeln liegen gebliebenen Irisstückchen schreiten. Schon oben ist bemerkt worden, dass die Reposition der Sphincterecken bei Weitem leichter erreicht wird, wenn vor der Operation kein Atropin ins Auge getropfelt ist.

Ad. Weber zieht es vor, die Iris nicht mit einer Pincette, sondern mit dem stumpfen Irishäkchen aus der vordern Kammer hervorzuziehen.

Dritter Act. Eröffnung der Kapsel. Der Operateur übernimmt wieder selbst die Fixirpincette aus den Händen des Assistenten und öffnet mit dem winklig gebogenen Cystitom die Kapsel durch zwei Schnitte, die beide vom untern Pupillarrande ausgehend, der eine nach dem nasalen, der andere nach dem temporalen Pupillarrande hin, bis zum obern Linsenrande aufsteigen. Gewöhnlich vereinigen wir die obern Enden dieser beiden Schnitte durch einen dritten, zum obern Hornhautrande parallelen. Das Cystitom muss mit Vorsicht flach an der hintern Hornhautfläche hin in die vordere Kammer eingebracht werden. Sobald die Spitze des Instrumentes die Kapsel durchschnitten hat, ist es zweckmässig, um ein zu tiefes Eindringen in die Cataract zu vermeiden, der Fliete eine der Kapseloberfläche nahezu parallele Neigung zu geben; andernfalls setzt man sich der Gefahr aus, die Linse zu luxiren. Arlt zieht zur Kapseleröffnung ein spitzes Irishäkchen dem flietenförmigen Cystitom vor, weil er mit ersterem jedes Mal eine Zipfelwunde in der Kapsel erhält.

Zur Erzielung einer noch vollständigeren Kapselöffnung, bedient sich Ad. Weber eines Doppelhakens, mit sehr feinen untereinanderstehenden Zähnen. (Fig. 109). Derselbe wird durch die Kapsel von einer Seite der

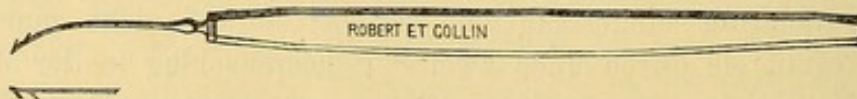


Fig. 109. Doppelhaken von Weber.

Pupille nach der andern, und von den beiden Winkeln der Kapselwunde nach dem Hornhautschnitt gezogen; dann werden die etwa am Haken sitzen gebliebenen Kapselzipfel abgeschnitten. — Ich habe ein Cystitom anfertigen lassen (Fig. 110), das man, wie das gewöhnliche, in die vordere




Fig. 110. Doppelcystitom von Meyer.

Kammer einführt, und bis zum untern Pupillarrande vorschiebt; durch einen Druck auf den Knopf des Stieles federn hier die dicht aneinanderliegenden Flieten auseinander und reissen beim Zurückziehen gegen den Hornhautrand eine grosse centrale Oeffnung in die Kapsel. Das Instrument wird geschlossen, wieder herausgezogen und nimmt den von ihm gebildeten Lappen mit nach aussen, der in diesem Falle dicht an der Sclera abgeschnitten wird. Der Lappen fehlt nur dann, wenn man das Instrument aus Furcht, zu tief in die Cataract zu gerathen, zu stark geneigt hat; in diesem Falle dringt oft nur ein Haken in die Kapsel ein und die letztere wird nur wie durch das gewöhnliche Cystitom geöffnet.

Wecker hat ein ähnliches Cystitom in Form einer Pincette construiert.

Vierter Act. **Entbindung der Cataract.** Der Linsenaustritt wird in folgender Weise bewerkstelligt:

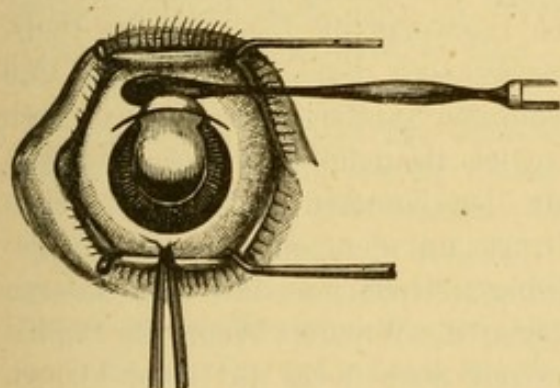


Fig. 111.

Linsenentbindung durch das Schlittenmanöver.

Der Augapfel wird mittelst der Fixirpincette nach abwärts gerollt und gleichzeitig die Wunde durch einen sanften Druck mit der Convexität des Cautschuklöffels auch die Mitte des scleralen Wundrandes zum Klaffen gebracht (Fig. 111).

Während dieses Manövers rücken die Corticalmassen vor und stellt sich der obere Rand des Kernes ein; zur Beförderung seines Austritts gleitet man sanft mit dem Rücken des Löffels auf der Sclera von einem Mundwinkel nach dem andern und wieder zurück (Schlittenmanöver). Der Druck muss allmählich und mit Vorsicht bis zu dem Momente wo der Kern mit seinem grössten Durchmesser in die Wunde tritt, gesteigert und darauf ebenso allmählich vermindert werden, während man gleichzeitig den Löffel von der Wunde ent-

fernt und in einer der Mitte der Wunde entsprechenden Linie von unten nach oben auf der Sclera hingeleiten lässt. In dem Momente, wo der untere Rand des Kernes die Wunde verlässt, ist es zur Vermeidung unnöthigen Klaffens der Wunde vortheilhaft, das Auge ein wenig nach oben zu drehen; in eben dieser Stellung wird die Fixirpincette und der Lidhalter entfernt.

Ein anderes von v. Gräfe angegebenes Verfahren der Linsenentbindung ist folgendes: Der Cautschuklöffel

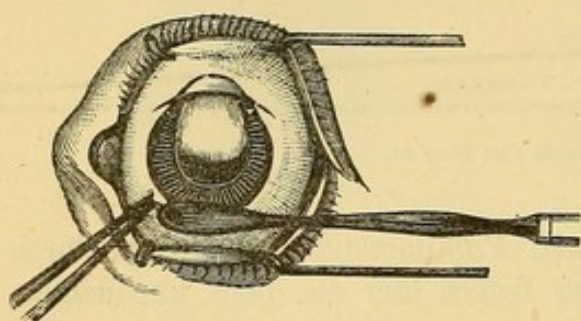


Fig. 112. Linsenentbindung durch Druck mit dem Cautschuklöffel auf dem unteren Hornhautrande.

wird mit seiner Convexität auf die Sclera am unteren Hornhautrande aufgesetzt (Fig. 112). Ein leichter Druck auf diese Stelle in der Richtung nach dem Augencentrum zu bewirkt die Einstellung des oberen Linsenrandes in die Wunde. Der etwas nach vorn geneigte Löffel wird nun auf der Hornhaut von unten

nach oben vorgeschoben und treibt dadurch die Cataract vor sich her zur Wunde heraus. Bei Anwendung dieser zweiten Methode muss von Anfang an die Fixirpincette ein wenig mehr nasalwärts angelegt werden, um für die Application des Löffels ausreichenden Raum zu schaffen. In manchen Fällen schwerer Linsenentbindung scheint es vortheilhaft, die Fixirpincette dem Assistenten zu übergeben und den Linsenaustritt durch einen zweiten auf dem Scleralbord der Schnittwunde aufgesetzten Löffel zu unterstützen.

Fünfter Act. Sehr oft kommt es vor, dass nicht die ganze Corticalsubstanz den Kern bei seinem Austritte begleitet. Aus schon angegebenen Gründen ist aber die möglichst vollständige Entfernung derselben aus dem Auge von Wichtigkeit; zu diesem Zweck lässt man die Lider bis zur theilweisen Wiederansammlung des Kammerwassers geschlossen halten und macht dann mit dem oberen Lide die bekannten sanfttreibenden Bewegungen auf dem Auge um die Corticalmassen soviel als möglich in das Pupillargebiet zu versammeln; darauf lässt man den Kranken nach unten sehen und indem man durch einen leichten Druck mit dem oberen anwärts gezogenen Lide die Wunde zum Klaffen bringt, streift man mit dem unteren die Linsenmassen von neuem aufwärts gegen die Wunde. Wenn die Pupille vollständig schwarz erscheint, bleibt uns nur noch übrig mit einer kleinen Pincette etwa vorhandene Blutklümpchen aus der Wunde zu entfernen. Schliesslich entleert man zum letzten Male den (häufig mit etwas Blut gemischten) Humor aqueus und legt den Conjunctivallappen über die Wunde, indem man mit der Convexität der krummen Irispincette oder mit dem Rücken des Cautschuklöffels von der Hornhaut nach der Sclera zu gleitet; durch dieses Manöver werden gleichzeitig etwa zwischen den Wundlippen versteckte Reste von Corticalis und Irispigment fortgeschafft.

Verband und Nachbehandlung.

Der Verband ist der gleiche wie bei der Lappenextraction. Ueber die Nachbehandlung ist nur wenig zu sagen. Der Druckverband bleibt die ersten vierundzwanzig Stunden nach der Operation liegen und muss darauf zwei Mal täglich erneuert werden. Das Zimmer wird mässig verdunkelt gehalten. Wenn auch die Beobachtung einer absolut ruhigen Lage höchst wünschenswerth ist, so bildet dieselbe doch keine so unerlässliche Bedingung der Heilung, wie bei der Lappenextraction. Nöthigenfalls können die Kranken schon die ersten Tage ausser dem Bette zubringen. Hinsichtlich der Diät kann man alle Speisen, die nicht erhitzen und keine Kaubewegungen nöthig machen, gestatten. Wenn ein Theil der Corticalmassen im Auge zurückgeblieben ist, instillire ich schon vom dritten Tage an einige Tropfen Atropin und wiederhole diese Instillationen bei jedem neuen Verband, mit Ausnahme von denjenigen Fällen, wo die Absonderung der Conjunctiva durch einen präexistirenden Catarrh vermehrt ist oder nach der Operation eine Neigung zur Steigerung zeigt. Nach drei oder vier Tagen darf der Druckverband durch eine Klappe ersetzt werden und gegen das Ende der zweiten Woche darf man dem Kranken erlauben mit blauer Schutzbrille auszugehen. Nach einer völlig normalen Operation sieht man selten Abweichungen vom normalen Heilungsverlauf eintreten.

Zufälle während der Operation.

Wenn bei der Anlegung des Lidhalters oder der Fixirpincette der Kranke sich stark wehrt, ist die Einleitung einer tiefen Chloroformnarcose indicirt; wegen der Linearform der Wunde hat man die mit der Narcose verbundenen Nachtheile weniger als bei der Lappenextraction zu fürchten. Ich wende Chloroform besonders auch dann an, wenn die Palpation des Augapfels einen hohen intraocularen Druck erkennen lässt.

Hat man den Einstich in zu grosser oder zu geringer Entfernung vom Hornhautrande gemacht und bemerkt den Fehler erst, nachdem die Spitze des Messers schon in die vordere Kammer eingedrungen ist, so bleibt nichts weiter übrig, als dasselbe zurückzuziehen und für den Augenblick von der Fortsetzung der Operation Abstand zu nehmen. Die äusserst unbedeutende Wunde ist bald geheilt und nach wenigen Tagen kann man die Operation wieder aufnehmen. Wenn die Einstichsstelle in der richtigen Entfernung, vom Hornhautrande aber zu hoch oder zu tief gelegen ist, so lässt sich die Differenz durch eine geeignete Wahl der Ausstichsstelle ohne Aenderung der Grösse des Schnittes ausgleichen; es entstehen daraus keine anderen Folgen als eine leichte Abweichung von der regelmässigen Lage des Coloboms gerade nach oben.

Wenn man die Spitze des Messers gegen eine der Vorschrift nicht entsprechende Ausstichsstelle geleitet hat, den Fehler aber noch frühzeitig, ehe die Spitze den Scleralbord durchbohrte, bemerkt, kann man dreist das Instrument in die vordere Kammer zurückziehen, um es darauf gegen die richtige Contrapunctionsstelle zu wenden, da die Form des Messers den Abfluss des Kammer-

wassers verhindert. Das letztere ergiesst sich erst, sobald die Spitze die Sclera zum zweiten Male durchsetzt hat. Bisweilen hebt das hervorstürzende Kammerwasser die Conjunctiva in Gestalt einer ziemlich beträchtlichen Blase auf. Ohne sich hierdurch irgendwie stören zu lassen, vollende man den Hornhautschnitt; die Blase verschwindet gewöhnlich bei der Ausschneidung des Conjunctivallappens, wobei wir in diesem Falle die Messerschneide gerade nach unten zu wenden haben.

Wenn die Iris nicht von selbst in die Wunde vorfällt, was bei Verwachsungen des Pupillarrandes oder ohne diese bei ungewöhnlich geringer Augenspannung vorkommt, verfahren wir je nachdem auf verschiedene Weise. Sind Synechien vorhanden, so holen wir die Iris wie bei einer gewöhnlichen Iridectomy mit einer krummen Pincette hervor; bei unzureichendem intraocularen Druck bringen wir nach v. Gräfe's Rath die Iris dadurch leicht zum Prolabiren, dass wir mit einem feinen, leicht durchfeuchteten Schwamme von der Nase nach der Schläfe zu über die Hornhaut streifen.

Ein in die vordere Kammer stattfindender Bluterguss, ein Zufall, der bisweilen nach der Iridectomy, besonders wenn die Iris nicht hinreichend nach aussen geleitet war, eintritt, kann die genaue Ausführung der Kapseleröffnung stören; man kann versuchen, die Wunde ein wenig zum Klaffen zu bringen, um das Blut austreten zu lassen; meistens indess sieht man sich genöthigt fortzufahren; bei etwas Uebung gelingt übrigens die Kapseleröffnung auch trotz des Blutergusses.

Glaskörpervorfall tritt als Folge einer zu peripherischen Wunde oder willkürlicher Muskelcontractionen seitens des Kranken oder endlich zu starken Druckes mit den Instrumenten auf das Auge ein; andere Male muss man eine krankhafte Prädisposition des Auges (Atrophie oder selbst theilweisen Mangel der Zonula) annehmen. Der Glaskörpervorfall ist natürlich am unangenehmsten, wenn er vor der Linsenentbindung erfolgt. Sollte zufälliger Weise dieses Ereigniss schon nach dem ersten Moment eintreten, so rathen wir ohne Verzug Fixirpincette und Sperrelevator zu entfernen und den Kranken bis zur tiefsten Narcose zu chloroformiren. Während der vorsichtigen Fortsetzung der Operation hat dann ein Assistent die Lider mit seinen Fingern sanft auseinander zu halten. Um weiterem Glaskörperverlust vorzubeugen, muss man unter diesen Verhältnissen in der Regel die Entbindung der Linse, ohne sich auf andere Manöver einzulassen, sofort mit dem Löffel vornehmen.

Wenn dagegen der Glaskörpervorfall erst nach der Excision der Iris oder nach der Diseision der Kapsel stattfindet, rathen wir zu sofortiger Einführung des Löffels, um die Linse in demselben Momente heraus zu befördern. Selbstverständlich verliert man in allen diesen Fällen keine Zeit mit Reinigung der Wunde u. s. w., lässt vielmehr rasch die Lider schliessen und legt sofort den Druckverband an.

Anomalien im Heilungsverlaufe verlangen dieselbe Behandlung wie nach der Lappenextraction (s. S. 297). Wenn die zwei oder drei ersten Tage normal verlaufen sind, hat man kaum noch einen ernstlichen Zufall zu befürchten.

Man hat zu wiederholten Malen, am ersten oder zweiten Morgen nach der Operation und selbst noch später, Blutansammlungen in der vordern Kammer

beobachtet. Diese Blutergüsse bleiben manchmal einige Tage hindurch bestehen und erneuern sich selbst nach vollständiger Resorption. Sie stammen aus dem Schlemm'schen Canal oder von den Rändern des Coloboms; niemals sind sie bedeutend und immer verschwinden sie unter Druckverband.

Nicht selten entsteht am zweiten, dritten, selbst vierten Tage nach der Operation eine leichte seröse Chemosis ohne Lidschwellung, ohne Secretionsvermehrung, ohne Wundinfiltration, mit einem Worte: ohne jede Reiz- oder Entzündungserscheinung. Der Kranke gibt leichte Druckempfindung im Auge an, die nach Einschneidung der Chemosis mit der krummen Scheere verschwindet.

Wurde die Iris nicht sorgfältig bis in die Wundwinkel hinein ausgeschnitten, so kann, namentlich in verhältnissmässig harten Augen, Einheilung der Membran in die Narbe erfolgen, in Folge davon die Narbenbildung sich länger hinziehen und das Auge längere Zeit empfindlich bleiben. Ausserdem erweitert sich dann die Pupille nur schlecht auf Atropin; an den Wundwinkeln bilden sich kleine Ectasien und in Folge der Narbenretraction, die sich auf den in die Wunde eingehielten Sphincter der Iris erstreckt, wird der freie Rand der Pupille mehr und mehr nach oben gezerzt. Auf diese Weise erhält die Pupille eine für das Sehen höchst ungünstige Form. Eine schliessliche Besserung dieses Zustandes ist schwer zu erreichen, daher müssen wir nochmals darauf hinweisen, wie nothwendig es ist, den Irisvorfall mit aller Sorgfalt abzutragen und während und

nach der Operation die Stellung der Sphincterecken zu controliren. Wir tragen niemals Bedenken, wenn sich noch Iris in dem einen oder andern Wundwinkel zeigt, diese Partie nachträglich zu fassen und zu excidiren und geben uns mit der Operation niemals zufrieden, ehe wir nicht die Sphincterecken vollständig in die vordere Kammer reponirt und in einer bestimmten Entfernung von der Hornhautwunde gelegen sehen, wie es Fig. 113 zeigt.

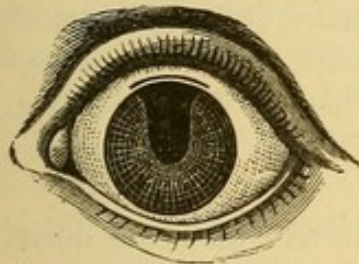


Fig. 113. Rückkehr des Sphincter-iris in die vordere Kammer nach der Iridectomie.

Verfahren von Küchler, Liebreich und Lebrun.

1. Küchler empfiehlt die Extraction durch einen linearen, im transversalen Hornhautdurchmesser gelegenen Schnitt. Ein- und Ausstichsstelle liegen im Corneoscleralringe. (Fig. 114.)




Fig. 114. Verfahren von Küchler.



Fig. 115. Verfahren von Liebreich.

2. Nach Liebreich's Methode wird die Extraction durch einen nur leicht geschweiften Schnitt in der untern Hälfte der Hornhaut bewerkstelligt. Ein- und Ausstichpunkt fallen in den Scleralbord. (Fig. 115.)

3. Bei Lebrun's Verfahren der „*extraction à petit lambeau médian*“ wird die Punction und Contrapunction 1 oder 2 mm. unterhalb der Enden

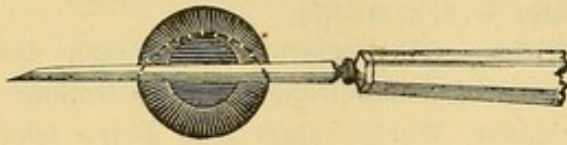


Fig. 116. Verfahren von Lebrun.

des transversalen Hornhautdurchmessers ausgeführt. Der in der obern Hornhauthälfte gebildete Lappen hat 3 bis 4 mm. Höhe. (Fig. 116.)

Bei allen drei Methoden wird keine Iridectomy gemacht.

Extraction der Cataract mit der Kapsel.

Seitdem die Extraction des Staares als allgemeine Operationsmethode geübt wird, hat man häufig die Versuche erneuert, das Linsensystem in toto, d. h. die Cataract sammt ihrer Kapsel zu extrahiren. So nachtheilig nun auch die im Auge zurückgelassene Kapselmembran oft auf das definitive Resultat in Bezug auf das Sehvermögen einwirkt, so lassen sich auf der andern Seite die ernsten Gefahren nicht verkennen, welche mit einer Linsenextraction sammt der Kapsel verbunden sind. Beträchtlicher Glaskörperverlust mit seinen schweren Folgen bilden einen nur zu häufigen üblen Zufall dieser Operationsmethode. Gleichwohl haben die schönen Resultate, welche die Operation im Falle eines normalen Heilungsverlaufes liefert, italiänische und spanische Operateure veranlasst, diese Operationsmethode ausschliesslich zu cultiviren und noch in letzter Zeit Sperino, Wecker¹⁾ und Pagenstecher bestimmt, sich der Sache von neuem anzunehmen.

Die von dem letztern publicirte Statistik betrifft 63 Fälle, von denen 11, weil complicirte Cataracte, nicht weiter berücksichtigt werden. Unter den 52 übrig bleibenden finden wir zwei Misserfolge durch Glaskörpervereiterung; von den andern Fällen konnte die Hälfte der Kranken Jäger Nr. 1 und 2, 12 Nr. 5, 2 Nr. 8, 3 Nr. 16 lesen und 4, die nicht lesen konnten, zählten Finger auf 20'.

Die meisten Operateure, welche diese Methode ausführen, wollen offenbar aus Furcht vor Glaskörperverlust durch Muskelcontractionen nur in tiefster Narcose operiren.

Zur Ausführung der Staarextraction mit der Kapsel macht man gewöhnlich einen grossen Schnitt in der unteren Hornhauthälfte.

¹⁾ Wecker, dessen Urtheil sich auf eine grössere Reihe eigener Beobachtungen stützt, spricht sich folgendermassen aus:

„Was bei diesem Operationsverfahren den grössten Eindruck auf uns gemacht und uns abgehalten hat, mit dem anfänglichen Interesse ein so rationelles Verfahren weiter zu verfolgen, waren zwei Beobachtungen von Netzhautablösung und drei Fälle, wo nachträglich eingetretene Blutungen bei zwei Kranken zur Entstehung zahlreicher, den ganzen Glaskörper einnehmenden Opacitäten und bei dem dritten zu Verlust des Auges durch Glaucom führten.“

Pagenstecher legt diesen Schnitt etwa einen Millimeter vom Hornhautrand in die Sclera und lässt den Lappen unvollendet, indem er eine kleine conjunctivale Brücke stehen lässt; erst nach der Iridectomie vollendet er den Schnitt, worauf die Ausleerung des ganzen Linsensystems mittelst eines grossen hinter dasselbe gebrachten Löffels folgt. Andere führen den Lappenschnitt in einer einzigen Zeit aus.

Was uns anbetrifft, so können wir uns, wenn wir auch im Principe die Extraction mit der Kapsel als das zweifellos vollkommenste Operationsverfahren anerkennen, dennoch nicht zu einer Operationsmethode entschliessen, die im glücklichsten Falle ein grosses Iriscolobom nach unten zurücklässt und den Operirten nicht bloss unmittelbar nach der Operation sondern auch in späteren Zeiten den grössten Gefahren aussetzt. (Siehe die Anmerkung S. 318.)

Bevor wir diesen Gegenstand verlassen, müssen wir noch die Knapp'schen Versuche, bei dem v. Gräfe'schen Verfahren, die Cataract sammt ihrer Kapsel zu entbinden, erwähnen, Versuche, die noch nicht zahlreich genug sind, um ein Urtheil über die Zulässigkeit zu gestatten. Seitdem mir indess einmal bei der v. Gräfe'schen Operationsmethode die Entbindung der Linse mit der Kapsel ohne Zufall gelungen ist, versuche ich das Linsensystem in seiner Totalität jedes Mal heraus zu befördern, wenn ich eine mit Kapseltrübungen complicirte oder im regressiven Stadium befindliche Cataract zu operiren habe. Nur bei hohem intraocularen Druck und wenn nicht gleich beim ersten Versuch sich die Linse einstellt, stehe ich ab. Immer hüte ich mich vor Anwendung eines übermässigen Druckes und ziehe die Eröffnung der Kapsel der Eventualität eines Glaskörpervorfalls vor dem Linsenaustritt vor.

Nach einer Mittheilung Delgado's in Madrid hat derselbe kürzlich die Extraction der Linse sammt der Kapsel auf folgende Weise versucht: er beginnt mit der Einführung eines eigens ad hoc construirten Instrumentes per corneam in die vordere Kammer wie zur Discision (Fig. 117 und 118).

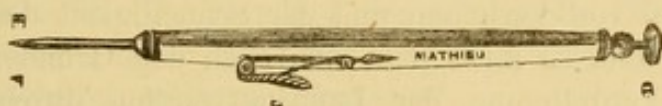


Fig. 117. Instrument nach Delgado zur Perforation der Hornhaut.

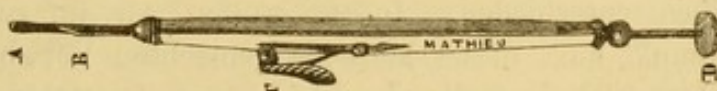

Fig. 118. Dasselbe Instrument als Spatel zur Mobilisirung des Linsensystems.

Mit dem Instrumente wird das Linsensystem durch sanften Druck auf die Peripherie der Cataract frei und beweglich gemacht. Nachdem das Instrument wieder ausgezogen, wartet er einige Augenblicke bis zur Wieder-

ansammlung des Kammerwassers und macht dann die Extraction der Cataract sammt der Kapsel durch die modificirte v. Gräfe'sche Linearextraction mit Iridectomy nach oben. Dreizehn auf diese Weise ausgeführte Operationen haben ihm sehr befriedigende Resultate geliefert.

Welches Verfahren muss man für die Operation der gewöhnlichen senilen Cataract wählen?

Ohne Frage ist von allen Operationsmethoden der senilen Cataract die Lappenextraction im Falle des Gelingens die vollkommenste. Sie lässt eine runde, bewegliche Pupille zurück, das Auge behält sein normales Ansehen und die Iris ihre Functionsfähigkeit, aber die Berichte der geschicktesten und gewissenhaftesten Operateure lassen uns nicht im Zweifel, weder darüber, dass die classische Operation eine relativ grosse Zahl von Misserfolgen liefert, noch darüber, dass selbst ein ganz normaler Operationsverlauf nicht vor üblen Zufällen während der Heilungsperiode sichert. Es ist heutzutage von allen mit der v. Gräfe'schen Methode vertrauten Operateuren bestätigt, dass die letztere die grösste Zahl vollkommener Erfolge aufzuweisen hat, dass vollständige Verluste dabei viel seltener vorkommen und dass im Ganzen der Erfolg der Operation directer von der regelrechten Ausführung abhängt. Während nach der Lappenextraction vierzehn Tage lang und darüber der Heilung des Auges noch Gefahren drohen, bestehen nach der Linearextraction ernste Gefahren schon nach zwei oder drei Tagen nicht mehr, und Verlauf und Dauer der Convalescenz stellen die Geduld des Patienten und des Arztes nicht in gleichem Grade auf die Probe. Es muss schliesslich noch bemerkt werden, dass der Allgemeinzustand des Kranken, der unter manchen Verhältnissen wie z. B. bei Diabetes immer gewisse Besorgniss einflösst, in geringerem Grade die normale Vernarbung der linearen Wunde als die des halbmondförmigen Hornhautlappenschnittes zu beeinflussen scheint.

Wenn demnach die Vortheile der Gräfe'schen Methode, hinsichtlich der geringen Zahl von Verlusten und der Schnelligkeit der Heilung, allgemein anerkannt sind, so muss man sich nach den Gründen fragen, welche die allgemeine Verdrängung der Lappenextraction durch diese Methode verhindern. Für viele, und ich darf wohl sagen für alle, mit der Gräfe'schen Methode vollkommen vertrauten Operateure, ist die Frage bereits zu Gunsten derselben entschieden. Indess wollen wir auf zwei, vom theoretischen Standpunkt aus, dieser Methode gemachten Vorwürfe antworten: dieselben beziehen sich auf die Excision eines Irisstückes und auf die grössere Schwierigkeit der Technik. Was die letztere anbetrifft, so ist es selbstverständlich, dass selbst der geschickteste Operateur sich nur schwer entschliessen wird, zu Gunsten einer neuen Methode ein Operationsverfahren zu verlassen, an das er seit langer Zeit gewöhnt ist und diese Abneigung

wird sich noch steigern, wenn er sich mit allen Einzelheiten einer Methode bekannt machen soll, deren Erfolg zum grossen Theil von einer fehlerfreien Ausführung abhängt. Indess darf uns dieser Grund nicht bei der Werthschätzung einer als überlegen anerkannten Methode bestimmen und derselbe verliert noch mehr an Werth. Anfängern gegenüber, welche noch ehe sie sich mit den Schwierigkeiten der einen oder andern Methode vertraut gemacht haben, erfahren wollen, welche der beiden Methoden die besten Resultate liefert. Ueberdies kann ich aus persönlicher Erfahrung in den von mir geleiteten Operationscursen versichern, dass die Schüler ebenso schnell die Handhabung des schmalen Gräfe'schen Messers, als des klassischen Beer'schen Staarmessers erlernen.

Diejenigen, welche dieser Methode die Combinirung mit Iridectomy zum Vorwurf machen, berufen sich einerseits auf die damit verbundene grössere Verletzung des Auges, andererseits auf die nachträgliche Verunstaltung der Pupille.

Die zur Unterstützung dieses Einwandes angeführten theoretischen Gründe mögen sein, welche sie wollen, die tägliche Praxis beweist, dass die Iridectomy bei der Cataractextraction, weit entfernt, die Gefahren zu vermehren, oder die Heilung zu verzögern, vielmehr diese letztern in vortheilhafter Weise zu beeinflussen scheint, sei es, weil sie die vollständige Linsenentbindung erleichtert, oder weil sie die Circulations- und Druckverhältnisse im Innern des Auges günstig modificirt. Umgehen lässt sich die Excision der Iris nicht, falls wir nicht auf die peripherische Lage des Schnittes verzichten wollen, da der nothwendiger Weise erfolgende Irisvorfall sich nicht ohne Gefahren reponiren lässt.

Was die aus der Iridectomy hervorgehende Verunstaltung der Pupille anlangt, so würde ich es für Unrecht halten, die mit derselben verbundenen optischen Nachtheile, leichte Blendung und störende Zerstreuungskreise, die übrigens öfters die Sehschärfe nicht einmal erheblich beeinträchtigen, leugnen zu wollen. Wenn man übrigens genau nach den von dem Erfinder der Methode gegebenen Regeln operirt, die Operation am obern Hornhautrande verrichtet und die Einklemmung der Iris in die Wunde vermeidet, so wird die künstliche Pupille durch das obere Lid verdeckt, und den eben beschriebenen Nachtheilen wirksam vorgebeugt.

Welcher gewissenhafte Arzt und welcher verständige Kranke endlich, wird sich besinnen, einer durch die Zahl der befriedigenden Erfolge überlegenen Methode, selbst um den Preis eines geringen optischen oder kosmetischen Nachtheils, den Vorzug zu geben?

Ausserdem haben die Vertheidiger der Lappenextraction immer zuge stehen müssen, dass ihre Methode für gewisse Fälle nicht anwendbar ist, so z. B., wenn wegen des Allgemeinzustandes die langdauernde Rückenlage nicht ertragen werden kann, oder Besonderheiten des Auges, seine Prominenz, oder seine zu tiefe Lage die Ausführung der Lappenextraction be-

sonders gefährlich erscheinen lassen. Die v. Gräfe'sche Operation kennt diese Ausnahmen nicht, und wir sind überzeugt, dass sie sich mit jedem Tage mehr als die allgemeine Methode der Extraction der Alterscataracte, einbürgern wird. Die tägliche Erfahrung wird allen Operateuren zeigen, dass dies Verfahren die grösste Zahl der Erfolge liefert und den Kranken am schnellsten wieder arbeitsfähig macht.

Die eben ausgesprochene Ansicht, welche, ohne weitere Verbesserungen ausschliessen zu wollen, dem heutigen Standpunkte der Wissenschaft entspricht, stützt sich auf zahlreiche, ein grosses Material umfassende Statistiken, sowie auch mehrfache Discussionen in den ophthalmologischen Congressen.

Discision der Cataract.

Indicationen. Das Verfahren findet Anwendung bei allen Corticalstaaren von Kindern und Erwachsenen bis zum Alter von zwanzig oder fünfundzwanzig Jahren. Man discidirt ferner diejenigen Fälle von Schichtstaar, bei welchen man sich, wegen peripherischer Lage der Trübung, von der Anlegung einer künstlichen Pupille keine erhebliche Verbesserung des Sehvermögens versprechen darf. Endlich werden sehr dünne Nachstaare durch Discision operirt.

Nach dem dreissigsten oder fünfunddreissigsten Jahre ist die Consistenz der Cataract gewöhnlich derartig, dass die Resorption nur mit grosser Langsamkeit und nach wiederholten Discisionen erfolgen könnte. Ausserdem erträgt die Iris in diesem Alter, die aus der Kapselwunde vorfallenden Linsenflocken, oder den von der gequollenen Linse ausgeübten Druck viel weniger leicht (die Linse wird nämlich nach dem Eindringen des Kammerwasser weicher und quillt auf). Die Discision in späterm Alter auftretender Cataracte setzt demnach das Auge einer ernstlichen Iritis mit allen ihren gefährlichen Folgen aus.

Bei dem in Frage stehenden Verfahren verfolgen wir die Absicht, die vordere Linsenkapsel einzuschneiden, die Linse in Berührung mit dem Kammerwasser und dadurch zur Erweichung und Resorption zu bringen. Die Dauer der Resorption schwankt je nach dem Alter der Operirten und dem Grade der Consistenz der Cataract zwischen einigen Wochen und mehreren Monaten. Sie geht um so schneller vor sich, je mehr Kammerwasser in die Linsensubstanz eindringt und das letztere hängt wieder von der Ausdehnung der Kapselöffnung ab. Der freie Zutritt des Kammerwassers zu der Cataract bedingt eine der Consistenz der letztern, und der Ausdehnung der Kapselöffnung entsprechende Volumsvermehrung.

Die Gefahren, welche aus einem plötzlichen Druck auf die Iris resultiren, machen eine vorgängige genaue Untersuchung der Cataract und der Reizbarkeit der Iris nothwendig. Die besonderen Kennzeichen für die Grade der Consistenz der Cataract sind oben im einzelnen auseinandergesetzt (S. 281).

Die Reizbarkeit der Iris kann bis zu einem bestimmten Grade aus der Wirkung des Atropins auf die Pupille erschlossen werden (v. Gräfe). Wenn die Pupille sich rasch erweitert und die Erweiterung anhält, so dürfen wir schliessen, dass die Iris leichter die Folgen der Discision ertragen wird.

Aus dem Gesägten folgt, dass wir die Kapsel bei weicher Cataract und wenig reizbarer Iris, Eigenschaften besonders des ersten Kindesalters, in grosser Ausdehnung eröffnen dürfen. Im umgekehrten Falle muss man die Grösse der Discision den angegebenen Verhältnissen anpassen. Als allgemeine Regel gilt, lieber eine zu kleine als eine zu grosse Kapselöffnung anzulegen.

Unter wenig günstigen Verhältnissen darf die Kapsel nur punktirt werden; die Operation wird dann, wenn die Resorption ins Stocken geräth, wiederholt.

Bei Schichtstaaren ist es immer vortheilhaft, nur mit einer kleinen Incision anzufangen, da die noch durchsichtigen Corticalmassen durch rasche Imbibition zu erheblicher Volumsvermehrung der Linse führen könnten.

Vorbereitung für die Operation.

Die Discision verlangt eine vorgängige vollständige Erweiterung der Pupille, daher wird vorher eine starke Atropinlösung eingetröpfelt. Bei Kindern müssen die Extremitäten durch Einschlagen in eine Decke immobilisirt werden; dennoch lässt sich die Narcoese nur schwer umgehen.

Die zur Operation nöthigen Instrumente sind: eine Fixationspincette und eine Discisionsnadel; die letztere muss eine solche Form haben, dass ihr Hals die kleine Stichöffnung vollständig ausfüllt und den vorzeitigen Kammerwasserabfluss verhindert. Wir bedienen uns in der Regel der Bowman'schen Nadel (Fig. 119), an derselben ist eine kleine Marke an-



Fig. 119. Discisionsnadel.

gebracht, über welche hinaus die Nadel nicht in's Auge vorgeschoben werden darf.

Der Kopf des wie gewöhnlich gelagerten Patienten wird in der oben angegebenen Weise fixirt und die Lider von einem Assistenten auseinander gezogen. Wenn man keinen Assistenten zur Verfügung hat, kann man auch statt dessen den Sperralevateur einlegen. Der Operateur sitzt bei der Operation des linken Auges vor dem Kranken, bei der des rechten Auges hinter dem Kopf des Patienten, wenn er nicht ambidexter ist.

Beschreibung der Discision.

Der Operateur, mit der Nadel in der rechten Hand, fasst mit der in der linken gehaltenen Fixirpincette die Conjunctiva dicht am innern obern Hornhautrande. Die mit der Schneide gegen die Hornhautoberfläche gerichtete Nadel wird beinahe perpendicular und dem Rande der dilatirten Pupille gegenüber eingestochen. Die Punction muss unten und aussen gemacht und jede Verletzung der Iris vermieden werden. Sobald die Nadel in die vordere Kammer eingedrungen ist, senkt der Operateur

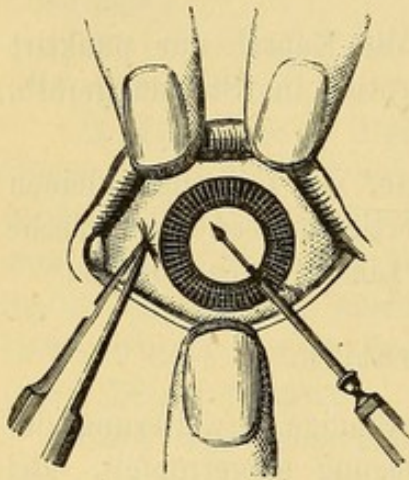


Fig. 120. Discision.

den Stil des Instrumentes und führt die Nadel nach dem obern Pupillarrande bis zu einem Millimeter Entfernung von demselben (Fig. 120). Jetzt macht er einen verticalen Schnitt in die Kapsel, wobei er, um nicht tief in die Linsensubstanz einzudringen, die Nadel ein wenig zurückzieht. In den Fällen, wo nach den oben angegebenen Regeln die Operation sich auf diesen einfachen Schnitt beschränken muss, hat man nur noch die Nadel auszuziehen und die Fixirpincette wegzunehmen. Der Assistent lässt die Lider los und die Operation ist zu Ende. Wenn umgekehrt die Verhältnisse eine ausgedehntere

Discision gestatten, so legt man nach dem verticalen Schnitt die Nadel um, so dass ihre beiden Schneiden den beiden Winkeln des Auges zugekehrt sind, wendet nun die Spitze gegen den innern Rand der Pupille und macht einen transversalen Schnitt in die Kapsel der vom innern und äussern Pupillarrande nur je einen Millimeter entfernt bleibt. Auch bei diesem zweiten Schnitt muss man aus dem angegebenen Grunde die Nadel etwas zurückziehen.

Der Operateur hat einen stärkeren Druck mit dem Halse der Nadel auf die Hornhautwunde zu vermeiden und dafür zu sorgen, dass während der verschiedenen Operationsacte die Hornhautöffnung den Drehpunkt für die Bewegungen der Nadel bildet,

Nach beendigter Operation wird ein Druckverband angelegt. Vorsichtshalber lässt man den Kranken die nächsten vierundzwanzig Stunden im Bette und in einem dunklen Zimmer zubringen. Beim Wechsel des Verbandes wird jedes Mal Atropin eingeträufelt und mit der Atropinisirung während der ganzen Dauer der Resorption d. h. bis zum Verschwinden aller Linsenmassen fortgefahren. Wird die Unterhaltung der Atropinmydriasis versäumt, so bleibt die Iris in Folge der Contraction einem gefährlichen Druck von Seiten der Linse während der ganzen Quellungsperiode ausgesetzt.

Bei regelmässigem Heilungsverlauf lässt man nach einigen Tagen statt des Druckverbandes eine Klappe, später eine blaue Brille tragen.

Wenn einige Tage nach der Operation die Resorption zum Stillstand kommt, weil die Kapselöffnung sich durch Entwicklung einer hyalinen Zwischensubstanz geschlossen hat, muss man die Operation wiederholen und bei der neuen Discision um so dreister sein, je mehr das Volumen der Cataract durch die partielle Resorption schon abgenommen hat. Dass die Resorption keine weitere Fortschritte macht und dass keine gequollenen Linsenflocken mehr vorhanden sind, wird durch öftere Untersuchung mit seitlicher Beleuchtung festgestellt. Bevor man sich zu einer neuen Discision entschliesst, muss man das Verschwinden jeder Reizung und Röthung (pericorneale Injection) des Auges abwarten.

Die zur vollständigen Resorption einer discidirten Cataract erforderliche Zeit ist je nach dem Alter und der Consistenz der Cataract verschieden. Bei sehr jungen Kindern wird die Linse häufig in 6 bis 10 Wochen resorbirt und eine einzige Discision kann dazu ausreichen. Man weiss, dass in diesem Alter die Iris sich sehr wenig reizbar zeigt, darf sich daher auch eine ausgiebige Kapseleröffnung gestatten. Bei älteren Individuen, bei denen die Discision mehr Vorsicht verlangt und mehrere Male wiederholt werden muss, vergehen mehrere Monate und selbst mehr als ein Jahr bis zur vollständigen Resorption der Linse.

Ueble Znfälle nach der Operation.

Die häufigste Complication bildet Iritis; sie ist fast immer die Folge der Berührung mit abgelösten Linsenflocken, oder kommt durch den ungewöhnlich starken Druck von Seiten der geblähten Linse auf die Hinterfläche der Iris zu Stande. Die Kranken klagen über Schmerzen im Auge, in der Umgebung des Auges und der ganzen Kopfhälfte der operirten Seite. Gleichzeitig entsteht pericorneale Injection, Trübung des Kammerwassers, Verfärbung der Iris und Verengerung der Pupille. Wenn die Iritis von vermehrtem Druck durch die gequollene Cataract herrührt, die Pupille nicht rasch auf Atropin sich erweitert, die Iris daher dem gefährvollen Druck nicht entzogen wird und demgemäss die Iritis auch trotz Atropin nicht zurückgeht, so bleiben auch alle anderen gegen Iritis gebräuchlichen Mittel: Blutentziehungen an der Schläfe, Einreibungen mit grauer Salbe etc. erfolglos. Man soll daher mit diesen Versuchen keine Zeit verlieren, sich vielmehr beeilen, die Iris von dem ungewöhnlichen Drucke, der die Entzündung herbeigeführt hat und unterhält, zu befreien.

Das einzig wirksame Mittel unter diesen Verhältnissen besteht in der Linear-extraction mit Iridectomy und man kann die Operation nicht, ohne das Auge den schwersten Gefahren, den Kranken den heftigsten Schmerzen auszusetzen, aufschieben.

Die Nothwendigkeit, so rasch als möglich die Ursache der Entzündung der Cataract aus dem entzündeten Auge zu entfernen, leuchtet zu deutlich ein, als dass wir darüber viele Worte verlieren sollten. Unter diesen Verhältnissen erklären die Consistenz der Cataract und die Gefahr der Lappenextraction, warum

wir uns für die Linearextraction entscheiden. Apriori könnte die Combinirung der Operation mit der Iridectomie gerade wegen der bestehenden Iritis gefährlich erscheinen. Indess ist die Iridectomie für eine leichte Linsenentbindung unerlässlich, denn die Pupille ist gewöhnlich stark zusammengezogen und häufig in Folge von hinteren Synechien nur wenig zu erweitern. Ausserdem ist, wie wir bei Gelegenheit der Iridectomie erwähnt haben, bewiesen, dass diese Operation weit entfernt, die Entzündung der Iris zu vermehren, ein souveränes Mittel gegen dieselbe bildet.

Wenn in Folge einer zu ausgiebigen Kapselöffnung eine grössere Anzahl von Linsenflocken oder gar der Kern in die vordere Kammer fällt, tritt zwar auch Iritis ein, aber unter viel weniger stürmischen Erscheinungen. Zur Bekämpfung derselben kann man erst Atropin für sich allein, oder mit Eisüberschlägen (Arlt) versuchen; wenn aber die iritischen Symptome bestehen bleiben, oder gar noch zunehmen, ist auch in diesem Falle die Entfernung der Linsenmassen aus der vorderen Kammer geboten. Dazu reicht indess schon eine einfache Paracentese am unteren Hornhautrande aus. Nach Entleerung der vorderen Kammer geht die Iritis entweder von selbst oder unter den gebräuchlichen Mitteln zurück.

Für die Fälle, in denen die weiche oder flüssige Consistenz der Cataract den sofortigen Vorfall einer grossen Menge Linsensubstanz in die vordere Kammer voraussehen lässt, während die Jugend des Kranken gegen die Ausführung der Linearextraction spricht, hat v. Gräfe vorgeschlagen die Discision durch die Hornhaut mit einer breiteren als der gewöhnlichen Nadel vorzunehmen.

Das Instrument wird mit gegen die Augenwinkel gekehrten Schneiden auf die Hornhaut aufgesetzt, schief durch die letzteren in die vordere Kammer gestossen und die Kapselöffnung vor Abfluss des Kammerwassers beendet. Beim Zurückziehen der Nadel übt man auf die untere Lippe der Hornhautwunde einen leichten Druck aus, und lässt auf diese Weise das Kammerwasser und einen Theil der flüssigen Cataract abfliessen.

Wenn hierauf noch eine zu grosse Menge Linsensubstanz im Auge zurückgeblieben ist, wartet man ab bis sich das Kammerwasser wenigstens theilweise wieder angesammelt hat; hierauf bringt man durch einen leichten Druck mit einem Anel'schen krummen Stilet auf die äussere Wundlippe die Wunde zum zweiten Male zum Klaffen. Uebrigens genügt es, die flüssigsten Theile der Cataract austreten zu machen, die wenigen gelatinösen im Auge zurückgebliebenen Flocken kann man ruhig der Resorption überlassen, da sie keinen reizenden Einfluss ausüben (v. Gräfe).

Schliesslich ist auch Reizung und Infiltration der Hornhaut an der Punctionsstelle als übler Zufall beobachtet. Diese übrigens seltene Complication kann durch unvorsichtiges Zerren der Hornhaut mit der Nadel bedingt sein, oder auch von besonderer Reizbarkeit des Organismus des Kranken abhängen. Es gibt ja Naturen, die auf jeden Stich mit einer starken Reaction antworten. In der Regel genügt es, einen festen Druckverband längere Zeit tragen und zwischendurch warme Umschläge machen zu lassen, um die Keratitis zum Rückgehen zu bringen.

Discision mit Iridectomye.

Die leichte Ausführbarkeit der Discision und die verhältnissmässig geringen Gefahren, denen durch diese Methode das Auge ausgesetzt wird, haben natürlicher Weise zu dem Wunsche Veranlassung gegeben, die Indicationen dieser Operation möglichst auszudehnen. Leider kann sie bei den gewöhnlichen Cataracten des reiferen Alters nicht angewandt werden, da die letzteren nur wenig Neigung zur Resorption zeigen. Dieselbe würde eine sehr lange Zeit (achtzehn Monate bis zwei Jahre) in Anspruch nehmen, und während dieser ganzen Zeit das Auge der Gefahr ernstlicher Complicationen ausgesetzt bleiben (Iritis, Glaucom). Diese Gefahren sind um so mehr zu fürchten, als die betreffenden Augenabschnitte zu dieser Zeit viel mehr zu entzündlicher Reaction geneigt sind, als im früheren Lebensalter. Gewiss ist, dass wir auch jenseit der für die Discision gesteckten Grenze von zwanzig bis fünfundzwanzig Jahren Cataractformen treffen, deren Consistenz diese Operation zulassen würde. Andererseits kommen auch im jugendlichen Alter, wo das Auge die Folgen der Discision leichter verträgt, Cataracte vor, die nach der Discision in aussergewöhnlicher und Gefahr bringender Weise aufquellen. In dem einen und dem anderen Falle gebietet uns die Vorsicht, die Discision trotz der glücklichen Resultate, die sie zuweilen liefert, zu verwerfen. v. Gräfe hat indessen gezeigt, dass auch in diesen Fällen die Discision Anwendung finden kann, wenn man dieselbe nur mit der Iridectomye verbindet.

Die Resultate dieser Combinirung sind so befriedigend, dass es uns von ganz besonderer Wichtigkeit scheint, die Indication für dieselbe genau festzustellen.

Die Methode findet Verwendung, erstlich bei solchen Cataracten des jugendlichen Alters, bei denen trotz Atropin keine vollständige Mydriasis eintritt. Die Unwirksamkeit des Atropins rührt bisweilen von alten iritischen Synechien her, in anderen Fällen beruht sie auf einer besonderen Starrheit der Pupille. Wir müssen ferner eine Iridectomye voranschicken, wenn wir bei Individuen über fünfzehn Jahren Cataracte mit voraussichtlich langsam vor sich gehender Resorption wie z. B. Schichtstaare discidiren wollen. Es soll damit nicht gesagt sein, dass für Schichtstaare das Alter von fünfzehn Jahre die Grenze zwischen einfacher und mit Iridectomye combinirter Discision bildet; vielmehr liefert auch für diese Staarform die Reizbarkeit der Iris das entscheidende Kriterium, aber freilich darf man nicht übersehen, dass Schichtstaare erfahrungsgemäss nach der Discision eine besondere Volumsvermehrung erfahren und deswegen zu vermehrter Vorsicht auffordern, die ohnedies schon bei allen Discisionen durch ein relativ vorgerücktes Alter geboten erscheint; wir schicken daher unter diesen Verhältnissen eine Iridectomye voran, eröffnen die Kapsel nur in sehr geringer Ausdehnung und wiederholen die Operation so oft als nöthig.

Uebrigens hat die Iridectomy auch den Vorthail, dass hinterher die Kapseleröffnung ausgiebiger vorgenommen werden darf, wodurch natürlich die zur Resorption erforderliche Zeit abgekürzt wird. Die Wirkungsweise der Iridectomy bedarf keine weitere Erklärung, die Iris kann nach der Iridectomy dem Druck seitens der geblähten Cataract und der abgelösten Linsenflocken leichter nachgeben und wegen der Durchschneidung des Sphincter weniger lebhaft reagiren. Wenn trotzdem eine Iritis auftritt, so pflegt sie viel gelinder als sonst zu verlaufen.

Neuerdings hat man auch für die in Frage stehenden Cataracte die Discision durch die Gräfe'sche Linearextraction ersetzt. Das letztere Verfahren hat den Vorthail, den Kranken in einer Sitzung von seinem Staar zu befreien, während die Discision mit Iridectomy mindestens zwei, wenn nicht drei oder vier Operationen und eine viel längere Zeit bis zur vollständigen Resorption erfordert.

Die Gräfe'sche Linearextractionsmethode würde demnach besonders dann passen, wenn der Kranke nicht die erforderliche Zeit unter der Aufsicht des Arztes bleiben kann, oder wenn das Auge eine besondere Reizbarkeit zeigt.

Was die Ausführung der Discision mit Iridectomy anbetrifft, so bleibt uns nur noch wenig zu sagen übrig. Man macht die Iridectomy meistens nach oben, um das entstehende Colobom so viel als möglich durch das obere Lid zu bedecken. Wegen der Einzelheiten dieser Operation verweisen wir auf das Capitel Iridectomy. (S. 153.) Wir fügen nur hinzu, dass die Iris um Einklemmung und spätere Verziehung der Pupille nach der Hornhaut zu vermeiden, hart an der Wunde abgeschnitten werden muss.

Zwischen der Ausführung der Iridectomy und der Discision muss eine hinreichende grosse Zwischenzeit liegen; bisweilen können zwölf bis vierzehn Tage ausreichen; andere Male muss man mehrere Wochen bis zum Verschwinden jeder Spur von Reizung warten. Die Nachbehandlung und die bei üblen Zufällen anzuwendenden Mittel sind dieselben wie nach der einfachen Discision.

Discision als Vorbereitungsact für die Extraction.

Nicht selten beobachtet man Cataracte, die so langsam reifen, dass dadurch die Geduld des Kranken, der sich nach der Operation sehnt, auf eine harte Probe gestellt wird; es tritt dann ein Zeitpunkt ein, wo das staarkranke Auge nur noch Finger in nächster Nähe zu zählen vermag, während der Arzt aus dem besonderen Ansehen dieser Cataracte und aus der Beobachtung des früheren Verlaufes schliessen darf, dass die vollständige Reife noch jahrelang auf sich warten lassen

wird. Auf der anderen Seite trägt man immer Bedenken, eine nicht reife Cataract zu extrahiren.

Im Auge zurückbleibende ungetrübte Corticalmassen können durch nachträgliche Quellung ernste Complicationen während der Heilungsperiode veranlassen. Aus dieser schwierigen Lage, wo der Operateur zu wählen hat, ob er eine gefährliche Operation ausführen, oder den Kranken noch für lange Zeit möglicher Weise bis zum Lebensende hilflos lassen will, kann der von v. Gräfe ausgegangene Vorschlag befreien, der dahin geht, die Trübung der noch durchsichtig gebliebenen Linsenmassen durch eine Discision zu beschleunigen. v. Gräfe¹⁾ und gleichzeitig mit ihm Mannhardt²⁾ haben die Kapsel zu punktiren und die Nadelspitze in die noch durchsichtige Corticalis einzuschieben empfohlen. Die Operation verlangt Vorsicht, da auf eine zu grosse Kapseleröffnung beträchtliche Quellung der Cataract erfolgen würde, welche das Auge ernstlichen Gefahren aussetzen könnte.

Einige Tage nach dieser kleinen Operation kann man die Lappenextraction ausführen und die so vorbereitete Cataract in toto entbinden. Diese Methode soll nach v. Gräfe auch noch den Vortheil haben, die Gefahr, welche durch Reizung des Kapsel epithels nach der Extraction droht, zu vermindern; indem nämlich diese Reizung schon gleich auf die Kapseleröffnung zu folgen pflegt, hat sie zur Zeit der Extraction bereits ihren Höhepunkt überschritten.

Man muss indess gestehen, dass dieser sinnreiche Vorschlag, der künstlichen Reifung einer unreifen Cataract, viel von seinem Werthe eingebüsst hat, seitdem wir in der v. Gräfe'schen Linearextraction ein Verfahren besitzen, das auch noch durchsichtige Linsentheile vollständig zu entfernen gestattet. Wir wenden in der That das v. Gräfe'sche Verfahren unten den oben angegebenen Verhältnissen auch für nicht reife Cataracte an, ohne dass das Resultat dieser Operation weniger glücklich als in den gewöhnlichen Fällen ausfällt.

Die Discision ist auch noch besonders von englischen Aerzten bei nicht vollständig weichen oder flüssigen Cataracten als Vorbereitungsact für die Succion angewendet worden. Ueber die letztere haben wir schon oben unsere Meinung ausgesprochen.

Reclination (Depression) der Cataract.

Die Versenkung, die älteste Operationsmethode des Staares, hat bei dem gegenwärtigen wissenschaftlichen Standpunkte nur ein historisches Interesse. Wenn wir dies Operationsverfahren nicht ganz mit Stillschweigen haben übergehen wollen, so geschieht es mit der Absicht, noch einmal die Gründe zusammen-

¹⁾ Archiv. für Ophth. 1859 X. II. pag. 209.

²⁾ Ibid pag. 408.

zustellen, welche die erfahrensten und vorurtheilsfreisten Beobachter veranlasst haben, die Versenkung aus dem Operationsschatze zu streichen. Nach v. Gräfe's schönen Worten ist es eine Pflicht der Pietät, nicht zu vergessen, dass diese Methode Millionen von Staarkranken das Sehvermögen wiedergegeben hat; aber wir erfüllen der Humanität gegenüber eine noch grössere Pflicht, wenn wir diese Operation aufgeben, sobald sich die Ueberlegenheit einer andern Methode als über jeden Zweifel erhaben herausgestellt hat. Wenn man nämlich nicht die unmittelbaren, sondern die nach Verlauf von ein oder zwei Jahren sich ergebenden Resultate der Reclinationsmethode statistisch zusammenstellt, so kommt man zu der betrübenden Ueberzeugung, dass höchstens die Hälfte der Operirten definitiv das gewonnene Sehvermögen behält und selbst diese können in Folge der Anwesenheit der Linse im Glaskörper noch jeder Zeit ihr Sehvermögen einbüßen; denn die Linse kann wie jeder andere, im Auge befindlicher Fremdkörper, der Ausgangspunkt schwerer Entzündungen werden; nur in wenigen Fällen wird sie wirklich resorbirt¹⁾.

Obwohl diese Thatsachen schon seit langer Zeit bekannt waren, so mussten doch selbst die Gegner der Reclinationsmethode auf dieselbe in den für die Lappenextraction ungeeigneten Ausnahmefällen zurückkommen, so z. B. wenn der Allgemeinzustand des Kranken eine längere Rückenlage unmöglich macht. So hatte die Reclination als Ausnahmeverfahren beibehalten werden müssen, bis die Gräfe'sche Operationsmethode auch diese Ausnahmefälle durch Extraction zu operiren gestattete. Jetzt darf also die Versenkung der Linse in den Glaskörper für alle Fälle als vollständig aufgegeben angesehen werden.

Man hatte eine grosse Zahl von Verfahren zur Versenkung der Cataract ersonnen. Das zuletzt am meisten gebräuchliche war die Reclination, bei welcher die Linse gleichzeitig mit der Versenkung so umgelegt wurde, dass ihr oberer Rand nach rückwärts in den Glaskörper geschoben, die Vorderfläche zur obern wurde und die Hinterfläche nach unten zu liegen kam. (Fig. 121.) Das hierzu dienende Instrument war eine zweischneidige leicht gebogene Staarnadel. (Fig. 122.) Die Operation wird in folgender Weise ausgeführt: Nach Erweiterung der Pupille durch Atropin lässt man durch einen Assistenten die Lider auseinanderziehen oder legt einen Sperrelevateur ein. Hierauf fasst der Operateur mit der in der linken Hand gehaltenen Fixirpincette die Conjunctiva in der Nähe des innern Hornhautrandes. Mit der rechten Hand macht er etwa 3 mm.

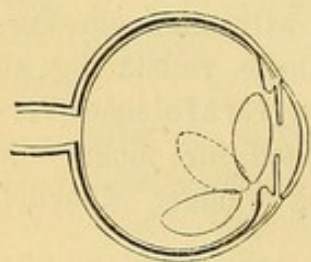


Fig. 121.
Reclination des Staars.




Fig. 122. Staarnadel.

¹⁾ Die verschiedenen pathologischen Veränderungen, welche selbst nach gelungener Versenkung des Staars in den Glaskörper später den Verlust des Auges herbeiführen können, hat v. Gräfe ausführlich zusammengefasst in der Einleitung zu seiner Clinique ophthalmologique (französische Ausgabe verschiedener Graefescher Arbeiten, herausgegeben von Ed. Meyer), Paris 1868 bei Baillière et fils.

vom temporalen Hornhautrande und ein wenig unterhalb des horizontalen Meridianes die Punction in die Sclera. Wenn man sich bei dieser Punction einer krummen Nadel bedient, so muss die Convexität derselben nach oben und die Concavität nach unten gerichtet sein. Um die Spitze senkrecht auf die Punctionsstelle aufsetzen zu können ist es nöthig, den Griff der Nadel ein wenig zu senken; in dem Maasse, als die Nadel in das Auge eindringt, hebt man ihn wieder bis zur Horizontalebene. Die Punction muss rasch geschehen und die Nadel entschlossen bis zum Nadelhalse gegen den Mittelpunkt des Auges eingestossen werden. Hierauf dreht der Operateur die Nadel leicht, so dass die Convexität nach vorn sieht, während er gleichzeitig den Stiel rückwärts gegen

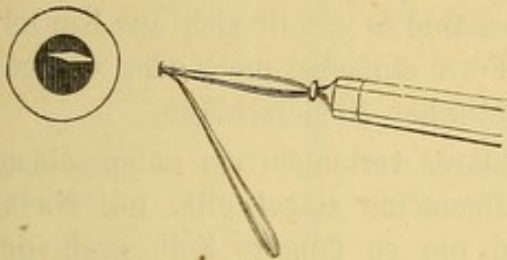


Fig. 123. Die Nadel vor der Cataract sich präsentirend.

die Schläfe des Kranken legt und mit der Lanzenspitze gegen den Rand der Linse und weiter bis in die hintere Kammer vordringt. Die Nadel wird nun in die Pupille und zwar bis hinter den Pupillarrand der entgegengesetzten Seite vorgeschoben. Man sieht nun die Nadel, deren eine Fläche nach vorn gekehrt ist, während die andere der Linse aufliegt (Fig. 123.) Nun muss man die Schneide

der Nadel gegen die vordere Kapselwand richten und die letztere durch einen horizontalen Schnitt eröffnen, wobei man das Instrument ein Weniges aus der Wunde zurückzieht. Nach geschehener Kapseleröffnung legt der Operateur die Nadel mit ihrer Concavität ein wenig oberhalb des transversalen Durchmessers auf die Linse und den Stiel des Instrumentes sanft nach vorn bringend schiebt er die obere Hälfte der Linse nach hinten. Nachdem diese dem Drucke nachgegeben hat, hält man die Lanze in einem fort gegen die Oberfläche der Cataract angedrängt und fährt fort durch Bewegung des Stieles nach oben, vorn und innen, die Cataract nach unten, hinten und aussen zu verschieben. Dabei soll das Heft nicht weiter gehoben werden, als bis es mit der Ebene der Cornealbasis einen Winkel von circa 120° bildet. (Arlt.) Zur Verhütung des Wiederaufsteigens verharret man mit dem Instrumente einige Augenblicke in dieser Stellung, bringt sie dann langsam in das Pupillargebiet zurück und hält sich bereit die Cataract, falls sie wieder erscheinen sollte, von neuem zu verschieben. Bleibt sie versenkt, so zieht man die Nadel auf demselben Wege, auf dem sie eingeführt war, wieder aus, wobei auch die Flächen dieselbe Lage wie bei der Einführung innehalten müssen.

Operation des Nachstaares.

Unter der Bezeichnung Nachstaar fasst man die verschiedenartigen Trübungen zusammen, welche nach der Staaroperation im Pupillargebiet auftreten und die vollständige Wiederherstellung des Sehvermögens hindern.

Wenn man aufmerksam mit seitlicher Beleuchtung Staaroperirte Augen untersucht, deren Sehvermögen nach Correction der entstandenen Refractionsanomalie und unter Berücksichtigung des Alters des Kranken

den erwarteten Anforderungen nicht entspricht, so entdeckt man oft als Ursache dieser Sehschwäche eine ausserordentlich feine, spinnwebartig, hinter der Pupille ausgebreitete Trübung. So stellt sich die leichteste Form des Nachstaars dar. Er besteht aus neugebildetem, durch Wucherung des vordern Kapselepithels entstandenem Gewebe, welches die durch das Cystitom gemachte, durch den Linsenaustritt noch vergrösserte Oeffnung der vordern Kapselwand von neuem schliesst.

Manchmal verdickt sich gleichzeitig mit der Schliessung der Oeffnung die Kapsel selbst; es entsteht eine dichtere Trübung, die schon bei der blossen Betrachtung auffällt. Endlich theiligt sich in einigen Fällen auch die Iris an dem entzündlichen Process und es gesellt sich zur Kapseltrübung noch iritisches Exsudat, bald in Form einfacher mehr oder weniger zahlreicher Synechien, bald in Gestalt plastischer Niederschläge.

Die verschiedenen Formen des Nachstaars verlangen ein entsprechend verschiedenes Operationsverfahren. Als allgemeine Regel gilt: mit Nachoperationen sich nicht zu übereilen und um so längere Zeit nach der Extraction verstreichen zu lassen, wenn eine längere und intensivere entzündliche Reaction auf die Operation gefolgt war. Erst nachdem jede Spur von Reizung (Lidschwellung, Empfindlichkeit gegen Licht, pericorneale Injection) verschwunden ist, darf man sich zu einer zweiten Operation entschliessen. Durch Vernachlässigung dieser Vorsicht setzt man sich der Gefahr aus, den Entzündungsprocess wieder anzufachen und nicht allein den durch die Operation erreichten Vorthail wieder zu verlieren, sondern sogar die bestehenden Trübungen sich noch um neue vermehren zu sehen. Dann muss man noch einmal und zwar noch länger und sorgfältiger warten, ehe man an eine weitere Operation denken darf.

Besondere Vorsicht hat man iritischen Exudaten gegenüber zu beobachten. Diese gewöhnlich stark vascularisirten Membranen werden leicht Ausgangspunkt neuer Entzündungen, sobald sie mit Instrumenten tractirt werden. In diesen Fällen muss man die Operation der Secundär-Cataract bisweilen ein Jahr und länger verschieben, bis jede Reizung des Auges aufgehört hat, die Gefässe in den Membranen zurückgebildet sind und das Auge vollständig zur Ruhe gekommen ist. Allerdings braucht man nicht immer so lange zu warten; bei nur geringer Trübung sind wir manchmal berechtigt den Nachstaar schon einige Monate nach der Linsenextraction in Angriff zu nehmen.

Für die erste oben erwähnte Form des Nachstaars genügt es immer durch eine einfache Discision eine centrale Oeffnung in der leichten Trübung im Pupillargebiet anzulegen. Diese Trübungen sind bei gewöhnlichem Lichte nicht immer leicht zu sehen, so dass es zweckmässig werden kann, die Operation im dunkeln Zimmer mit seitlicher Beleuchtung vorzunehmen.

Bei Nachstaaren von der zweiten Form stösst die einfache Discision oft auf unüberwindliche Schwierigkeiten, indem die Membran vor der Schneide des Instrumentes zurückweicht, ohne durchtrennt zu werden. Die Extraction dieser Trübungen, eine Operation, für welche man eine grosse Zahl besonderer Instrumente erfunden hat (Kapselpincette p. 168. Pincette nach Liebreich, von Mathieu modificirt Fig. 124. Serretelles Fig. 125 u. 126) macht erstens einen Schnitt in die Hornhaut erforderlich

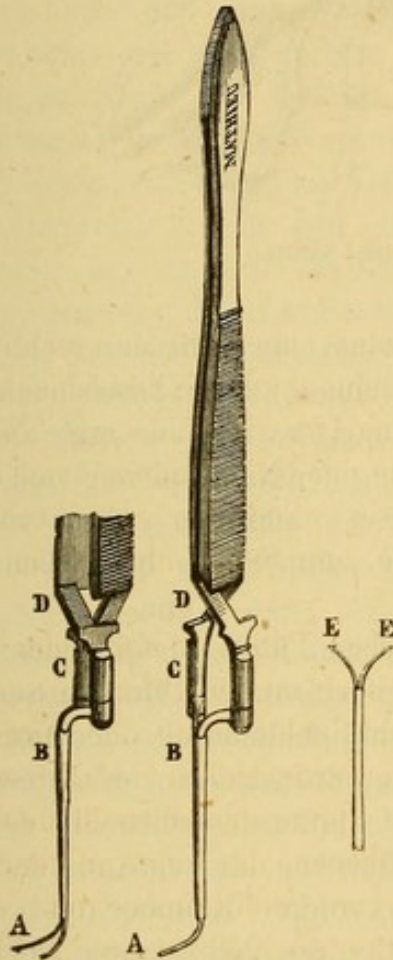


Fig. 124. Pincette nach Liebreich mit Modification von Mathieu.

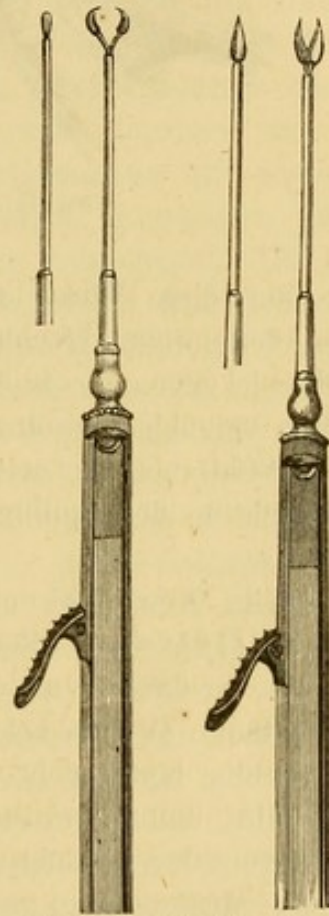


Fig. 125 u. 126. Serretelles.

und wird zweitens häufig gefährlich, ja selbst wegen etwaiger mehr oder weniger zahlreicher Verwachsungen des Nachstaares mit der Iris, welche dann unfehlbar Zerrungen ausgesetzt werden würde, ganz unausführbar. Wollte man dennoch auf der Extraktion dieser Trübungen beharren, so müsste man entweder die Synechien vorher durchtrennen oder eine ihrem Sitze entsprechende Iridectomie voranschicken.

Die rationellste Methode diese Art des Nachstaares zu operiren, ist das von Bowman als Discision mit zwei Nadeln angegebene Verfahren (Fig. 127).

Zuerst wird mit der linken Hand eine Discisionsnadel durch den medialen Hornhautabschnitt in die Trübung selbst eingeführt; nachdem

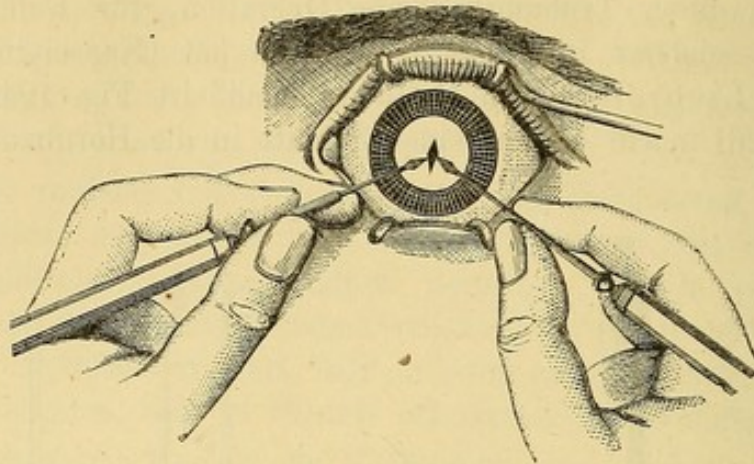


Fig. 127. Discision mit zwei Nadeln.

das Auge auf diese Weise fixirt ist, bringt man mit der rechten Hand durch den temporalen Hornhautabschnitt eine zweite Discisionsnadel ein und schiebt sie gegen die Stelle der Trübung, wo sich die erste Nadel befindet. Nun versucht man durch Entfernung der Nadelspitzen von einander die Secundär-Cataract zu zerreißen. Dieses allerdings etwas schwierige Manöver macht in der Pupillartrübung eine zum Sehen hinreichend grosse Oeffnung.

Agnew in New-York operirt in solchen Fällen in folgender Weise: Er führt ein v. Gräfe'sches Staarmesser im horizontalen Durchmesser durch die Hornhaut, so dass er an der Nasen- und Schläfenseite der Cornea eine circa 2 Mm. lange Wunde bekommt. Beim Zurückziehen des Messers und bevor er dasselbe herauszieht, stösst er die Spitze desselben in den Nachstaar. Er führt dann zwei stumpfspitze Haken, das eine von der Nasen-, das andere von der Schläfenseite in die vordere Kammer und weiter in den mit der Messerspitze gesetzten Schlitz des Nachstaares, zieht beide Haken gleichzeitig an und erweitert in dieser Weise die Oeffnung im Nachstaar ohne irgendwelche Zerrung der Iris oder des Ciliarkörpers.

Was die dritte Form des Nachstaares anlangt, so ist fast immer zunächst eine breite Iridectomy erforderlich; wenn durch eine hinzutretende Iritis das so entstandene Iriscolobom wieder verschlossen werden sollte, so müsste dieselbe wiederholt werden. Bei diesen bisweilen sehr schwierigen Iridectomien bedient man sich mit Vortheil des schmalen v. Gräfe'schen Messers. Nachdem wir glücklich ein Iriscolobom zu Stande gebracht haben, versuchen wir mit einem starken Haken eine Lücke in die plastischen Membranen zu reißen. Man wählt hierzu einen festen und starkgekrümmten Haken und schlägt denselben in die Membranen ein, um wenn irgend möglich Lappen von denselben abzureißen. Häufig

schliesst sich in schweren Fällen die so etablierte Oeffnung von neuem und nur nach wiederholten Operationen kommt man dahin, eine kleine künstliche Pupille zu gewinnen.

v. Gräfe hat ein anderes Verfahren für verzweifelte Fälle mit plastischer Exsudatbildung nach der Cataractextraction angegeben. Seiner Güte verdanken wir die nachfolgende Note, in welcher er Zweck und Methode der Operation beschreibt.

„In Fällen von Aphakie nach Cataractextraction und bedeutenden Exsudaten hinter der Iris neben Desorganisirung des Irisgewebes, Abflachung der Hornhaut und den übrigen Folgen einer verderblichen Irido-Cyclitis habe ich an Stelle der bislang gewöhnlich erfolglos geübten Iridectomy die einfache Iridotomie vorgenommen. Ein zweischneidiges Messer etwa von der Form einer spitzen Lanze, wird durch Hornhaut und das neugebildete Gewebe bis in den Glaskörper eingestossen und sogleich unter Erweiterung der in den plastischen Membranen gemachten Lücke, aber ohne Vergrösserung der Hornhautwunde wieder ausgezogen. Die Erfahrung hat gezeigt, dass diese plastischen mit der atrophischen Iris und der Linsenkapsel verwachsenen Membranen genug Retractionskraft besitzen, um die gemachte Oeffnung in einer gewissen Ausdehnung offen zu halten“.

„Wenn bei der gewöhnlichen Iridectomy mit Zerreißung oder Extraction der Pseudomembranen die künstliche Pupille sich gewöhnlich wieder schliesst, so hat man diesen Umstand auf die Intensität des Eingriffes zu schieben, welcher sofort zu Wucherungen der verletzten, ihrem Bau nach höchst reizbaren Gewebe Anlass gibt. Bekanntlich reicht schon die vorübergehende Herabsetzung des intraocularen Druckes nach der Entleerung des Kammerwassers hin, um Blutergüsse in die vordere Kammer hervorzurufen, welche den beabsichtigten Erfolg beeinträchtigen: besonders aber haben wir die Zerrung der Umgebung durch die Pincette und die von derselben abhängige Reizung als Ursache der Misserfolge bei den gewöhnlichen Operationen anzusehen. Die einfache Iridotomie ist frei von diesen Uebelständen; sie stellt gewissermassen ein subcorneales Verfahren dar und genießt die Sicherheit der subcutanen Operationen.“

„Ich habe auch den Versuch gemacht, durch Benutzung sichelförmiger, hinter die plastischen Exsudate gebrachten, von hinten nach vorn schneidenden Messer die Ausdehnung der Hornhautwunde auf ein Minimum herabzusetzen“.

Wecker hat zur Ausführung der Iridotomie eine besondere Scheere angegeben. Er macht an der Stelle der Cornealperipherie, gegen welchen die Radiärfasern der Iris convergiren, also bei Pupillarverschluss nach der Gräfe'schen Extraction im vertikalen Meridian oben mit dem Lanzenmesser eine 4 Mm. lange Wunde durch Hornhaut und Iris, führt dann eine Scheerenbranche hinter die Iris, die andere vor dieselbe und macht, indem er diese Scheere schliesst einen 5 bis 6 Mm. schräg abwärts gerichteten

Schnitt. Klafft die Wunde nicht hinreichend, so führt er in derselben Weise einen zweiten Schnitt so, dass er mit dem ersten einen Winkel bildet. So entsteht ein Lappen, welcher sich durch Schrumpfung zurückziehen soll. (Vgl. S. 157.)

Zweiter Abschnitt.

Luxation (Ectopie) der Linse.

Die Linse kann auf verschiedene Weise verschoben werden. Bald macht sie nur eine Drehbewegung um ihr unverrücktes Rotationscentrum (unvollständige Luxation), bald ändert die Linse in toto ihren Ort (vollständige Luxation); sie kann dabei in dem Raume zwischen Iris und Glaskörper bleiben (Verschiebung nach oben, unten, nach der Nasen- oder Schläfenseite) oder in die vordere Kammer, in den Glaskörper oder endlich nach Ruptur der Sclera unter die Conjunctiva gelangen. Sie kann selbst vollständig aus dem Auge getrieben werden. Die Symptome der Linsenluxation sind höchst charakteristisch.

1. Unvollständige Luxation.

Wenn die Linse ihre normale Stellung verlässt, so verliert die auf deren Vorderfläche aufliegende Iris ihre Stütze. Die Iris zeigt deswegen eine wellenförmige Bewegung an der Stelle, wo die Linse sich von ihr entfernt hat; man sieht hier die Iris bei Bewegungen des Auges zittern. An der gegenüberliegenden Seite wird die Iris durch den der Hornhaut sich nähernden Linsenrand nach vorn gedrängt und in Folge davon die vordere Kammer merklich verengert, während sie an der Stelle, wo die Iris nicht mehr auf der Linse ruht, tiefer erscheint.

Bei stärkerer Luxation ist nach Atropinmydriasis und mit Hülfe des Augenspiegels der rückwärts gelehnte Linsenrand leicht zu erkennen. Der Rand stellt sich als schwarze Linie auf dem rothen Augenhintergrunde dar. Die Linie ist convex, wie der Linsenäquator und theilt das Pupillargebiet in zwei Hälften. Ein geübter Beobachter erkennt bei der Durchleuchtung mit dem Spiegel, dass das ophthalmoscopische Bild des Augenhintergrundes sich in verschiedene Entfernungen entwirft, je nachdem er durch die eine oder andere Hälfte des Pupillargebietes sieht.

Die Sehstörungen sind nach dem Grade der Luxation verschieden. Eine geringe Verschiebung beeinträchtigt die Sehkraft nur in geringem Grade, abgesehen von dem mehr oder weniger vollständigen Mangel der Accommodation. War die Drehung so ergiebig, dass der Linsenrand bei erweiterter Pupille in das Pupillargebiet fällt, so wird die Sehstörung recht

bedeutend sein und der Kranke möglicher Weise über monoculares Doppelsehen klagen.

War die Linse vor der Luxation cataractös getrübt, so kann in Folge der Luxation das Auge möglicher Weise wieder zum Sehen benutzt werden, wenn die luxirte Cataract einen Theil des Pupillargebietes freilässt.

Aetiologie. Incomplete Linsenluxation kann durch Trauma, z. B. einen Schlag auf das Auge oder dessen Umgebung zu Stande kommen, und zwar um so leichter, wenn schon prädisponirende Verhältnisse gegeben sind, z. B. Glaskörperverschmelzung, Schlaffheit oder Zerreissung der Zonula Zinnii, wie sie bei Erweiterung des vorderen Augenabschnittes (vorderer Sclerectasie) vorkommen.

Manchmal entsteht unvollständige Linsenluxation indirect dadurch, dass ein Theil der Iris an der Bildung eines peripherischen Hornhautstaphyloms theilhaftig ist; wenn gleichzeitig dieser Theil der Iris durch hintere Synechien mit der Linsenkapsel verwachsen ist, so wird die Linse nach der Richtung des Staphyloms hin verzogen.

Endlich kommt Linsenluxation angeboren vor, bisweilen gleichzeitig auf beiden Augen, öfter bei mehreren Personen derselben Familie.

Behandlung. Geringfügige Luxationen, welche das Sehvermögen nicht beeinträchtigen, indiciren keinen therapeutischen Eingriff. Für die Fälle von Luxation, wo der Linsenrand das Pupillargebiet schneidet, hat v. Wecker die Iridodesis vorgeschlagen; dieselbe muss in der Weise ausgeführt werden, dass die Linse aus dem Pupillargebiet vollständig eliminirt wird. Das Auge befindet sich dann in Bezug auf das Sehen in denselben Verhältnissen wie nach der Staarextraction. (S. weiter unten Aphakie!)

2. Vollständige Luxation.

Iriszittern und Wechsel der Tiefe der vorderen Kammer werden um so deutlicher sein, in je grösserer Ausdehnung die Iris durch die Linsenverschiebung ihrer Stütze beraubt ist. Schneidet der Linsenrand das Pupillargebiet, so bildet er in demselben eine krumme Linie, die bei seitlicher Beleuchtung eine graue Farbe zeigt, bei der ophthalmoscopischen Durchleuchtung schwarz aussieht.

Der von der luxirten Linse verlassene Abschnitt des Pupillargebietes gibt sich durch eine dunklere Färbung und durch Fehlen des Kapsel-Reflexes zu erkennen; umgekehrt ist der letztere bei seitlicher Beleuchtung in dem von der Linse noch eingenommenen Abschnitt des Pupillargebietes sehr deutlich.

Endlich zeigt die Untersuchung mit dem Augenspiegel, abgesehen von dem das Pupillargebiet durchsetzenden Linsenrande die Refraktionsdifferenz in den beiden Abschnitten des Pupillargebietes und bisweilen wegen der prismatischen Wirkung des Linsenrandes, gleichzeitig zwei ophthalmoscopische Bilder.

Die Functionsprüfung ergibt constant Fehlen der Accomodation. Der Zustand des Sehvermögens hängt ausserdem von der Ausdehnung des aphakischen Theils des Pupillargebietes ab. Wenn der Linsenrand selbst bei verengerter Pupille dieselbe durchschneidet, so ist wegen der unregelmässigen Brechung (Astigmatismus) das Sehvermögen erheblich beeinträchtigt. In diesem Falle geben die Kranken auch monoculares Doppelsehen an. Wenn die Linse das Pupillargebiet in grosser Ausdehnung verlassen hat, so ist es durch eine stenopäische Oeffnung oder durch Anwendung von Calabar möglich, die Lichtstrahlen nur durch den aphakischen Theil der Pupille eintreten zu lassen; in solchen Fällen verbessern sehr starke Convexgläser (Staargläser) das Sehvermögen in erheblichem Grade.

War die Linse vor der Luxation undurchsichtig, so ist die Diagnose leichter; man sieht dann die Pupille theilweise von der früheren Opacität frei und das Auge erhält plötzlich bis zu einem gewissen Grade das bis dahin durch die Cataract aufgehobene Sehvermögen wieder.

Bei angeborener Linsenluxation ist die Linse gewöhnlich durchsichtig, aber kleiner als normal, bisweilen so klein, dass sie bei Vornüberbeugung des Kopfes durch die Pupille in die vordere Kammer schlüpft. Hierbei besteht gleichzeitig ein gewisser Grad von Amblyopie und oft Nystagmus.

Plötzliche Luxation einer durchsichtigen Linse ist fast immer die Folge einer Verletzung des Auges mit Lockerung oder Zerreissung des Aufhängebandes. Die Luxation kann in diesem Falle stetig zunehmen.

Die luxirte Linse bleibt bisweilen ziemlich lange Zeit durchsichtig, häufiger trübt sie sich entweder sofort oder nach einer mehr oder weniger langen Zeit.

a) Luxation der Linse in die vordere Kammer ist leicht zu erkennen, mag die Linse ihre Durchsichtigkeit behalten haben, oder mag es sich um eine Cataract handeln; die letztere ist dann gewöhnlich verkleinert (verkalkt). Eine durchsichtige, in ihrer Kapsel eingeschlossene Linse erscheint in der vordern Kammer nach Gestalt und Aussehen wie eine dicke Perle und kann lange Zeit ihre Durchsichtigkeit behalten. Selten wird sie ohne Reizerscheinungen ertragen; dieselben sind besonders, wenn die Linse theilweise in der Pupille stecken geblieben ist, zu fürchten. Manchmal entwickeln sich Verwachsungen zwischen der luxirten Linse und der Hornhaut oder der Iris und es kommt zu schweren, das Auge gefährdenden Entzündungen (Iritis, Irido-Choroiditis, Glaucom).

Bei gleichzeitiger Kapselzerreissung blähen sich die Linsenmassen durch die Berührung mit dem Kammerwasser auf und erzeugen durch Druck auf die Iris eine um so intensivere Reizung, je schneller die Quellung vor sich geht.

Was das Sehvermögen anbetrifft, so kann, wenn die luxirte Linse durchsichtig ist, der Kranke noch stark angenäherte Gegenstände erkennen;

wegen des grössern Abstandes der Linse von der Retina tritt nämlich eine hochgradige Kurzsichtigkeit ein.

Behandlung. Wenn die Linse in die vordere Kammer vorgefallen ist, kann man, so lange nicht entzündliche Erscheinungen vorhanden sind, die Reposition der Linse auf folgende Weise versuchen: nach maximaler Erweiterung der Pupille durch Atropin legt man den Kopf des Kranken hinten über, fasst ihn zwischen beiden Händen und bewegt ihn in leichten Stössen vor- und rückwärts. Ist die Linse, unserer Absicht entsprechend, bei diesem Manöver hinter die Iris geschlüpft, so lässt man den Kranken eine Zeit lang die Rückenlage innehalten, träufelt Calabar ein, um die Pupille wieder zu verengern und sorgt dafür, dass die Myosis eine Zeit lang bestehen bleibt.

Bei schon eingetretener Entzündung oder bei Zerreissung der Kapsel würde der Versuch einer Reduction unverständlich sein. Man sucht durch Atropininstillationen die Iris der Wirkung der luxirten Linse zu entziehen und wendet, um das Aufquellen der Linsensubstanz zu verzögern, Eisumschläge an (Arlt). Besteht nichts desto weniger die Reizung fort, so macht man die Extraction der Linse durch eine lineare oder bogenförmige Hornhautwunde.

b) Luxation der Linse in den Glaskörper bedingt Zittern der Iris in ihrem ganzen Umfange und Fehlen des Kapselreflexes. Bei seitlicher Beleuchtung, noch besser mit dem Augenspiegel, erkennt man die Linse im Glaskörper an ihrer charakteristischen Form, dem eigenthümlichen Reflex ihres Randes und den Bewegungen, die sie um den nicht zerrissenen Theil ihres Aufhängebandes ausführt. Diese Bewegungen sind denen einer Thür in ihren Angeln ähnlich und werden bei Bewegungen des Auges leicht gesehen.

Das Auge befindet sich in Bezug auf das Sehvermögen, abgesehen von etwaigen andern die Luxation begleitenden Verletzungen, unter denselben Verhältnissen, wie ein Auge ohne Linse (s. u. Aphakie).

Die so in ihrer Kapsel verschobene Linse kann lange Zeit durchsichtig bleiben. Bald ruft ihre Gegenwart im Glaskörper keine entzündliche Erscheinung hervor, bald veranlasst sie schwere Entzündungen oder ein nicht entzündliches Glaucom (Gl. simplex).

Behandlung. Dieselbe muss sich nach dem speciellen Falle richten. Wenn die Linse keine Störungen macht, so ist ein Eingriff überflüssig; tritt Reizung ein, so hat man die Extraction mit einem Löffel durch eine periphere Wunde und nach vorausgeschickter Iridectomie zu versuchen.

c) Luxation der Linse unter die Conjunctiva nach Zerreissung der Sclera ist immer Folge einer heftigen Verletzung. Man hat sie ausschliesslich bei Personen beobachtet, deren Alter eine Verminderung der Elasticität der Sclera bedingt. Die Ruptur der Sclera entsteht in der

Regel vor der Ansatzstelle der geraden Muskeln am obern und innern Hornhautrande.

Die starke Verletzung, welche allein diese Luxation zu Stande bringen kann, wird gewöhnlich bedeutende entzündliche Symptome hervorrufen: Schwellung der Lider, subconjunctivale und intraoculare Blutergüsse. Wenn es möglich ist das Auge genauer zu untersuchen, so entdeckt man Verletzungen der Iris — dieselbe ist zum Theil in die Scleralwunde eingeklemmt — Zittern des Restes derselben, Verzerrung der Pupille und Fehlen des Kapselreflexes, wenn die Linse mit der Kapsel ausgetrieben ist. Ist die letztere zerrissen, so findet man Reste derselben in dem Pupillargebiete. Endlich bemerkt man unter der Conjunctiva eine kleine Geschwulst von der charakteristischen Form der Linse.

Oft heilen diese Fälle trotz der Schwere der Verletzung in erstaunenswerther Weise. Der Druckverband trägt zur schnellen Resorption der Ergüsse bei, zur Entfernung der Linse reicht ein kleiner Einschnitt aus.

d) Vollständige Expulsion der Linse aus dem Auge ist nach heftigen Contusionen des Augapfels mit ausgedehnter Scleral- oder Hornhautwunde beobachtet. Auffallender Weise hat man trotz der Schwere der Verletzung diese Augen heilen sehen. Das Fehlen der Linse ist dann leicht durch die oben angegebenen Symptome (Zittern der Iris, Fehlen des Kapselreflexes, Aenderung der Brechkraft des Auges) nachzuweisen. Unmittelbar nach der Verletzung genügt es die Wunde zu reinigen, die vorgefallenen Stücke der Iris abzutragen und einen Druckverband anzulegen. Treten starke Entzündungserscheinungen auf, so kann es nöthig werden, Blutegel an die Schläfe zu appliciren und den Patienten im verdunkelten Zimmer das Bett hüten zu lassen.

Für die Prognose ist es von Wichtigkeit zu wissen, dass so schwer verletzte Augen trotz augenscheinlicher Heilung schliesslich oft atrophisch werden. Diese Atrophie ist das Resultat chronischer Entzündungen in Folge der Einheilung von Iris, Kapselresten oder Glaskörper in die Wunde oder von Netzhautablösung. Auch geben diese Verletzungen oft zu sympathischer Ophthalmie Veranlassung, in welchem Falle die sofortige Enucleation des Stumpfes geboten ist (s. sympath. Ophth.)

Dritter Abschnitt.

Aphakie, Fehlen der Linse.

Als Aphakie bezeichnet man den Zustand des Auges, bei welchem die Lichtstrahlen von der Hornhaut bis zur Retina gelangen, ohne die Linse zu passiren, sei es, dass diese durch eine Operation entfernt oder durch eine Luxation aus dem Pupillargebiet verschoben ist.

Die Symptome dieses Zustandes sind: Zittern der nicht mehr unterstützten Iris, Fehlen des Kapselreflexes und endlich der eigenthümliche Refractionszustand des Auges.

Die Brechkraft des Auges ist durch das Fehlen der Linse erheblich herabgesetzt, so dass die Lichtstrahlen sich nicht mehr auf der Retina, sondern erst sehr weit hinter derselben vereinigen; es entsteht hierdurch bei normaler Länge des Augapfels eine ungewöhnlich hohe Hypermetropie, die durch starke Convexgläser corrigirt wird. Die Bestimmung derselben wird in dem nächsten Capitel besprochen werden.

Da die Linse ausserdem das Organ der Accommodation darstellt, so muss demnach bei Aphakie auch das Vermögen, gleich deutlich in der Nähe und Ferne zu sehen, fehlen. Diese Augen sehen selbst mit Gläsern bewaffnet immer nur in einer ganz bestimmten Entfernung deutlich; sie bedürfen für verschiedene Entfernungen verschiedener Gläser. Die Methode, diese Gläser auszuwählen, soll in dem nächsten Capitel auseinandergesetzt werden.

Zehntes Capitel.

Refraction und Accommodation.

Die in das Auge einfallenden Lichtstrahlen haben eine Reihe brechender Medien (Hornhaut, Kammerwasser, Linse, Glaskörper) zu passiren, welche die Luft an Dichtigkeit übertreffen und daher die Lichtstrahlen von der geradlinien Fortpflanzung ablenken. Eingehende Untersuchungen haben nachgewiesen, dass die Ablenkung, welche die Lichtstrahlen auf diesem Wege erfahren, auf die Wirkung einer einzigen Convexlinse reducirt werden kann.

Eine kurze Wiederholung der Gesetze über die von Linsen erzeugten Bilder enthält demnach gleichzeitig die Gesetze der Brechung im Auge.

Unter Refraction versteht man die Ablenkung, welche ein Lichtstrahl beim Uebertritt von einem Medium in ein anderes erfährt. Kommt der Lichtstrahl aus einem weniger dichten Medium in ein dichteres, so wird er der im Incidenzpunkte errichteten Senkrechten (dem Einfallslothe) zugebrochen; im entgegengesetzten Falle von ihr abgebrochen.

Alle untereinander (u. der Hauptaxe) parallelen Lichtstrahlen convergiren nach ihrer Brechung durch eine Convexlinse nach dem sogenannten Hauptbrennpunkte der Linse; derselbe fällt mit dem Krümmungscentrum der Linse zusammen. So hat z. B. eine Linse mit einer Kugeloberfläche von 7" Radius (Convexlinse No. 7) ihren Brennpunkt in 7" Entfernung (Fig. 128). Für die




Fig. 128. Hauptbrennpunkt der Linse.

Zwecke der augenärztlichen Praxis betrachtet man als nahezu pallel und wie aus unendlicher Entfernung kommend, Strahlen, die aus einer Entfernung von mehr als zwanzig oder dreissig Fuss ausgehen.

Je näher der Ausgangspunkt der Lichtstrahlen an die Linse heranrückt, um so weiter entfernt sich der Bildpunkt von der Linse. Fällt der leuchtende Punkt mit dem Krümmungscentrum zusammen, so gehen die von demselben herkommenden Lichtstrahlen nach der Brechung durch die Linse untereinander parallel weiter und haben keinen zweiten Vereinigungspunkt. Wenn die Lichtquelle zwischen dem Brennpunkte und der Linse liegt, so divergieren die Strahlen nach der Brechung und kommen also auch nicht zur Vereinigung; dagegen schneiden sie sich rückwärts verlängert in dem sogenannten virtuellen Bildpunkte.

Die zwischen unendlich und dem Krümmungscentrum der Linse gelegenen Lichtpunkte und zugehörigen Bildpunkte heissen die conjugirten Vereinigungspunkte, weil Licht- und Bildpunkt reciprok zu einander gehören.

In Fig. 129 ist F der conjugirte Punkt von f, weil, wenn die Lichtquelle

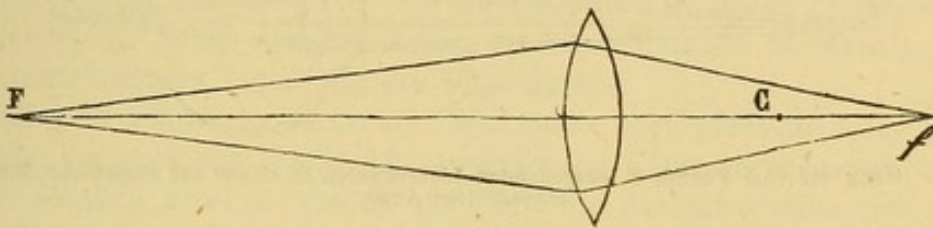


Fig. 129. Conjugirte Punkte.

sich in F befindet, der Bildpunkt in f gelegen ist, und vice versa. C ist der Hauptbrennpunkt. Zwischen den conjugirten Vereinigungsweiten und der Brennweite besteht ein Gesetz, das durch die Formel

$$\frac{1}{p} + \frac{1}{p'} = \frac{1}{f}$$

ausgedrückt wird. In dieser Formel sind die conjugirten Vereinigungsweiten mit p u. p' und die Brennweite der Linse mit f bezeichnet. Wenn p unendlich gross (∞) wird, d. h., wenn der Ausgangspunkt der Lichtstrahlen in unendlicher Entfernung liegt, so wird $\frac{1}{p} = 0$; die Formel geht über in

$$\frac{1}{p'} = \frac{1}{f} \text{ oder } p' = f$$

d. h. für parallele Strahlen gleicht der Abstand des zugehörigen Bildpunktes der Brennweite, wie schon oben angegeben.

Brechung des Lichtes im Auge. Das normale Auge hat eine solche Brechkraft, dass die von einem in unendlicher Entfernung gelegenen Punkte kommenden Lichtstrahlen auf der Retina, oder genauer auf der Stäbchen- und Zapfenschicht derselben vereinigt werden, d. h. also, die Retina liegt in der Brennweite des dioptrischen Systems (Fig. 130). Zum Deutlichsehen ist erforder-




Fig. 130. Gang der von einem unendlich fernen Punkte kommenden Lichtstrahlen im normalen Auge.

lich, dass sich der Bildpunkt immer auf eben dieser Schicht der Retina entwirft.

Diese Bedingung ist nach dem eben Gesagten im normalen Auge für in unendlicher Entfernung gelegene Gegenstände erfüllt; das Bild derselben wird ohne Weiteres durch die einfache Brechkraft der Augenmedien in Verbindung mit der normalen Länge der Augenaxe auf die Retina entworfen. Nähert sich aber der Gegenstand mehr und mehr, so vereinigen sich die von ihm ausgehenden Lichtstrahlen nach dem Gesetze der conjugirten Vereinigungsweiten erst hinter der unverrückbaren Retina (Fig. 131). Das Bild des angenäherten Objectes

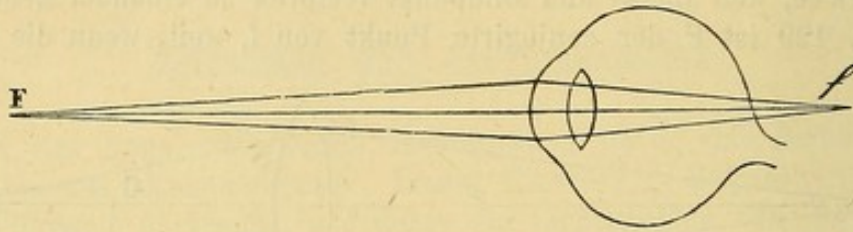


Fig. 131. Gang der vom Punkte F. ausgehenden Lichtstrahlen in einem auf unendliche Entfernung eingestellten Auge.

würde sich also nicht auf der Retina entwerfen und deshalb auch nicht deutlich sein können. Nun sehen wir aber sowohl in der Nähe wie in der Ferne deutlich; folglich muss eine Veränderung im Auge stattgefunden haben, durch welche die Beziehungen zwischen Brechkraft der Augenmedien und Länge der Augenaxe modificirt sind; das Auge muss sich accommodirt haben.

Accommodation des Auges.

Die Untersuchungen von Donders haben nachgewiesen, dass sich das Auge beim Blick in die Ferne im Zustande der Ruhe befindet und dass es bei der Einstellung für die Nähe Veränderungen erfährt: Die vordere Linsenfläche wird stärker convex und rückt gegen die Hornhaut vor, während die hintere Fläche kaum stärker gekrümmt wird und ihren Platz nicht in merklicher Weise ändert (Fig. 132). (Helmholtz. Kramer.)

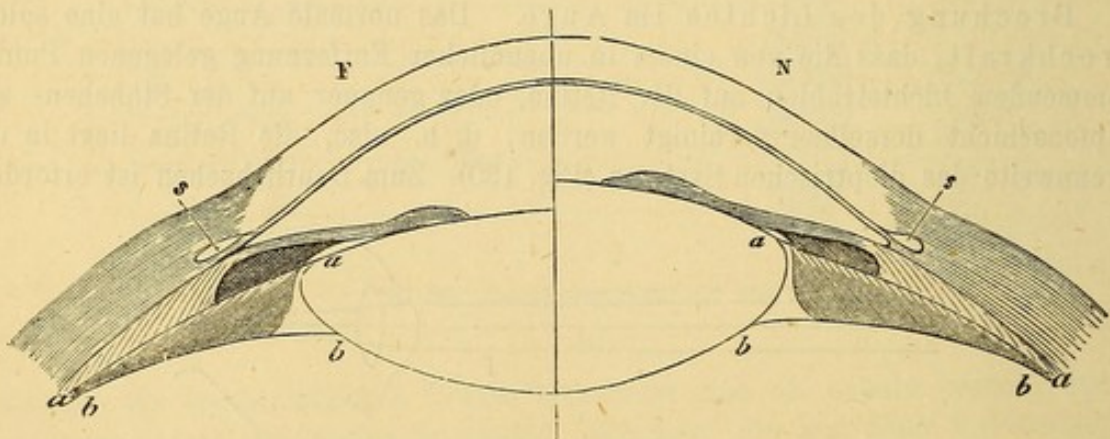


Fig. 132.

Ueber den Mechanismus der Accommodation sind die Ansichten getheilt. Der plausibelsten Theorie zufolge nähert der Ciliarmuskel durch die Contraction seine beiden Ansatzpunkte, Randtheil der Iris und Choroidea einander. Die mit der Choroidea fest verbundene Zonula Zinnii verliert bei dieser Bewegung der Choroidea nach vorn ihre Spannung und dadurch ihre Wirkung auf die Linse, welche darin besteht, dass sie die vordere Wölbung derselben abflacht. Die Linse vermag alsdann ihrer Elasticität zu folgen, dergemäss sie sich der Kugelgestalt zu nähern sucht.

Wie man sieht, recurirt diese Erklärung nur auch die meridionalen und Radiärfasern des Ciliarmuskels; über die Bedeutung der Circulärfasern dieses Muskels ist das letzte Wort noch nicht gesprochen; dass sie auf den Randtheil der Linse zu drücken vermögen, ist zweifelhaft, da directen Beobachtungen zufolge auch bei der Einstellung für die Nähe ein Zwischenraum zwischen Linsenrand und Ciliarkörper bleibt. Soviel aber ist sicher, die Einstellung für die Nähe geschieht durch Vermittelung der Linse und des Ciliarmuskels.

Maass der Accommodation. Wir haben oben gesehen, dass entfernte Gegenstände vermöge der durch den anatomischen Bau gegebenen Brechkraft des Auges deutlich gesehen werden und dass die Accommodation erst bei Betrachtung näher und näher gelegener Objecte in Anspruch genommen wird. Der Raum zwischen dem fernsten und nächsten Punkte, die deutlich gesehen werden können, heisst das Accommodationsgebiet.

Das Maass der Accommodationsleistung lässt sich auf einfache Weise dadurch bestimmen, dass man die Accommodationsleistung gleichsetzt der optischen Wirkung desjenigen Convexglases, um welches man die Linse im Zustande der Accommodationsruhe zur Einstellung auf den Nahepunkt verstärken müsste. Ein normales Auge hat seinen Fernpunkt in unendlicher Entfernung, liegt sein Nahepunkt in 4 Zoll, so entspricht die Accommodationsleistung der Wirkung von Convexglas No. 4. Denn Convex 4 ist dasjenige Glas, welches von einem in 4 Zoll Entfernung gelegenen Punkte ausgehende Strahlen parallel macht, für parallele Strahlen war aber unserer Annahme nach das Auge im Zustande der Accommodationsruhe eingestellt.

Allgemein wird die Grösse der Accommodation (A) aus der Formel berechnet

$$\frac{1}{A} = \frac{1}{p} - \frac{1}{r}.$$

In dieser Formel ist

p = dem Abstände des Nahepunktes (Punct. proximum) [in Zoll],

r = dem Abstände des Fernpunktes (Punct. remotum).

Beim emmetropischen Auge ist $r = \infty$ also $\frac{1}{r} = 0$, folglich $\frac{1}{A} = \frac{1}{p}$;

liegt der Nahepunkt in 4'' so ist $\frac{1}{A} = \frac{1}{4}$.

Bei einem myopischen Auge, d. h. einem Auge, dessen Fernpunkt einen endlichen Abstand hat, wird $\frac{1}{A}$ kleiner als $\frac{1}{p}$; liegt der Fernpunkt in 12''

(Myopie $\frac{1}{12}$), der Nahepunkt in 4'', so ist $\frac{1}{A} = \frac{1}{4} - \frac{1}{12} = \frac{1}{6}$.

Für ein hypermetropisches Auge, d. h. ein Auge, das für Strahlen eingestellt

ist, welche nach einem hinter dem Auge gelegenen Punkte convergiren, wird r negativ; $\frac{1}{r}$ muss also zu $\frac{1}{p}$ addirt werden; $\frac{1}{A}$ ist folglich grösser als $\frac{1}{p}$; für $p = \frac{1}{4}$; $-r = 12$ ist $\frac{1}{A} = \frac{1}{4} + \frac{1}{12} = \frac{1}{3}$.

Für die Zwecke der Praxis erhält man ein ausreichend genaues Resultat, wenn man den Fernpunkt des Deutlichsehens und den Nahepunkt mit Hülfe von Probebuchstaben von bestimmter Grösse sucht (s. S. 17). Die bei Benutzung nur eines Auges zu erzielende monoculare Accommodationsleistung wird als absolute Accommodation bezeichnet und ist von der binocularen Accommodation zu unterscheiden. Unter normalen Verhältnissen fällt zwar der Fernpunkt des binocularen Deutlichsehens mit dem Fernpunkt bei Benutzung nur eines Auges zusammen. Der Nahepunkt aber hat nicht den gleichen Abstand; ein Auge allein vermag stärker zu accommodiren, als bei binocularer Fixation möglich ist. Die absolute oder monoculare Accommodationsbreite ist demnach grösser als die binoculare, was sich leicht begreift, wenn man erwägt, dass bei binocularer Fixation nahgelegener Gegenstände sich nothwendigerweise die verlängerten beiden Augenaxen in dem Objecte schneiden müssen. Diese Sehaxenconvergenz hat ihre Grenze und da die Accommodationsbewegung mit der Convergencebewegung synergisch ist, so wird die eine durch die andere beschränkt. Umgekehrt wird bei der Benutzung nur eines Auges die Accommodationsleistung durch die Convergence nicht mehr beschränkt; indem vielmehr eine übertriebene Sehaxenconvergenz eingeleitet (convergent geschielt) wird, erfährt die Accommodation eine weitere Steigerung.

Indess ist die Abhängigkeit zwischen Convergencebewegung und Accommodation keine absolute, wie sich auf folgende Weise zeigen lässt. Fixirt man mit beiden Augen einen etwa 10' entfernten Gegenstand, bringt darauf vor das eine Auge ein schwaches Prisma mit der Basis nach aussen, so dass sich das Bild auf der Netzhaut nach aussen von der Fovea centralis entwirft, so entsteht zuerst Diplopie. Zur Ausgleichung der letztern macht das Auge, vor welchem sich das Prisma befindet, eine Convergencebewegung, durch welche der hintere Augenpol, d. h. die Macula lutea nach aussen gedreht wird. Trotz dieser Convergencebewegung wird der Gegenstand mit beiden Augen deutlich gesehen, was nicht möglich wäre, wenn sich gleichzeitig mit der Contraction des M. rectus internus eine Accommodationsbewegung vollzogen hätte.

Es lässt sich auch noch auf eine andere Weise die grössere oder geringere Unabhängigkeit der Accommodation von der Convergence beweisen. Wenn man bei binocularer Fixation eines nahen Gegenstandes vor das eine Auge ein schwaches Convexglas bringt, so lässt die Accommodation auf diesem Auge nach, während die Convergence dieselbe bleibt und der Gegenstand fortwährend einfach erscheint. Mit Rücksicht auf diese variablen Beziehungen zwischen Accommodation und Convergence kann man die Accommodationsbreite für eine gegebene Convergencestellung messen und erhält so die relative Accommodationsbreite.

Für die Praxis ist die Unterscheidung der relativen Accommodationsleistung in positive und negative von Wichtigkeit. Der Theil der relativen Accommodationsleistung, welcher bereits verbraucht ist, wird als negativ bezeichnet,

während der bei derselben Convergenzstellung noch disponible Theil positiv genannt wird.

Der negative Theil wird in praxi einfach durch dasjenige Convexglas gefunden, durch welches der binocular-fixirte Gegenstand noch deutlich erscheint; die noch disponible positive Accommodationsleistung ebenso durch dasjenige Concavglas, welches unter Innehaltung der binocularen Fixation noch überwunden werden kann.

Anomalien der Refraction und Accommodation.

Erster Abschnitt.

Allgemeine Bemerkungen.

Der vorangeschickten physiologischen Einleitung zufolge betrachten wir die Refraction als den durch den anatomischen Bau des Auges gegebenen Brechzustand und verstehen unter Accommodation die optische Einstellung des Auges durch Contraction des Ciliarmuskels.

Ein normales Auge ist ein solches, welches bei völliger Entspannung des Ciliarmuskels, allein vermöge seines Refraktionszustandes parallele, d. h. aus unendlicher Entfernung kommende Lichtstrahlen auf der Retina zur Vereinigung bringt. Donders, dessen Arbeiten über diese Fragen bahnbrechend gewesen sind, hat dieses Auge als emmetrop bezeichnet (*ἐμμετρος* Mass haltend, *modum tenens*, *ὠψ* Auge).

Von den normalen Augen gibt es Abweichungen (Ametropie) nach zwei Richtungen: 1) solche, bei denen parallele Strahlen vor der Retina, 2) solche, bei denen parallele Strahlen hinter der Retina zur Vereinigung gelangen.

Im ersten Falle ist der Brechzustand zu stark oder die Augenaxe zu lang und in Folge davon kreuzen sich die Strahlen zu nahe hinter der Hornhaut. Donders hatte daher ein solches Auge brachymetrop (*βραχυς* kurz *μετρον* *ὠψ*) genannt; wir werden indess sehen, dass diese Anomalie dieselbe ist, welche von jeher als Myopie (Fig. 133) bezeichnet

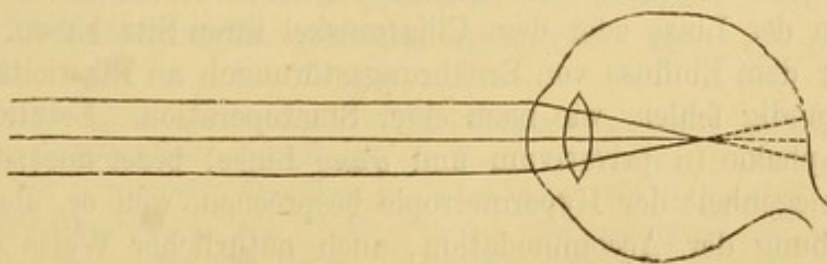


Fig. 133. Myopisches Auge.

wurde ($\mu\nu\epsilon\iota\nu$ zwinkern). Im zweiten Falle ist die Brechkraft zu gering oder die Augenaxe zu kurz. Der Vereinigungspunkt der Lichtstrahlen liegt hinter der Retina (Fig. 134); das Auge ist hypermetrop ($\acute{\upsilon}\pi\epsilon\rho$




Fig. 134. Hypermetropisches Auge.

jenseit $\mu\epsilon\tau\rho\omicron\nu \acute{\omega}\psi$). Rücksichtlich des Brechzustandes bildet die Myopie den Gegensatz zur Hypermetropie oder Hyperopie.

Die Accommodation hängt, wie wir gesehen haben, von einer Muskelleistung ab; mit zunehmendem Alter nimmt die Muskelkraft ab, während gleichzeitig die Linse resistenter wird und weniger leicht ihre Krümmung ändert; beide Umstände wirken dahin zusammen, dass allmählich der Nahepunkt des Deutlichsehens (P) vom Auge abrückt (Fig. 135).




Fig. 135. P Nahepunkt zu 15 Jahren (3 Zoll)
P' — zu 30 Jahren (6 Zoll)
P'' — zu 50 Jahren (12 Zoll).

Dieser Zustand wird als Presbyopie ($\pi\rho\epsilon\sigma\beta\upsilon\varsigma$ alt) bezeichnet. Die Presbyopie ist der Normalzustand im höhern Alter; sie ist demnach nicht eigentlich als Anomalie, sondern als eine physiologische Herabsetzung der Accommodationsleistung aufzufassen und soll deshalb bei der Besprechung des normalen Auges als eine Alterserscheinung des letztern abgehandelt werden.

Was die eigentlichen Accommodations-Anomalien anbetrifft, so können sie in einem der beiden Organe, von denen diese Function abhängt, in der Linse oder dem Ciliarmuskel ihren Sitz haben. Die Linse kann unter dem Einfluss von Ernährungsstörungen an Elasticität einbüßen oder vollständig fehlen, wie nach einer Staaroperation. Letzterer Zustand wird als Aphakie (α privativum und $\varphi\alpha\kappa\eta$ Linse) bezeichnet; wir werden ihn bei Gelegenheit der Hypermetropie besprechen, weil er, abgesehen von der Aufhebung der Accommodation, auch natürlicher Weise eine Herabsetzung der Brechkraft mit sich bringt.

Der Accommodationsmuskel kann 1) geschwächt sein in Folge langdauernder Krankheiten, häufig gleichzeitig mit andern Muskeln oder in Folge von Nichtgebrauch, wenn nur ein Auge zum Sehen in die Nähe benutzt wird; 2) kann der Muskel aus centraler Ursache oder durch Atropin paralysirt sein; 3) kann sich derselbe im Zustande spastischer Contraction befinden; der Spasmus kann zufällig oder habituell sein, wie bisweilen bei Hypermetropen. Wir werden weiter unten sehen, dass bei diesen letztern von dem Accommodationsvermögen bereits zum Sehen in unendliche Entfernung Gebrauch gemacht wird und dass dasselbe daher niemals zur Ruhe kommt; es entwickelt sich hieraus ein habituelles Spasmus des Muskels, der willkürlich nicht mehr ausser Thätigkeit gesetzt werden kann; wir werden uns über diesen Gegenstand bei Gelegenheit der Hypermetropie des Weitern verbreiten.

Welche Mittel stehen uns nun zu Gebote eine bestehende Ametropie, sowie eine etwaige Accommodations-Anomalie nachzuweisen? —

Wir besitzen zur Feststellung der Diagnose zwei Mittel: 1) die Probe mittelst einer Reihe von Convex- und Concavgläsern, 2) die Untersuchung mit dem Augenspiegel.

Wenn wir einen Kranken in zwanzig Fuss Entfernung von den (Snellen'schen) Probetuchstaben setzen und er auf diese Entfernung No. XX. zu lesen nicht im Stande ist, so kann dies seinen Grund entweder in Ametropie oder in Herabsetzung der Sehschärfe haben. Um eine von diesen beiden Möglichkeiten auszuschliessen, setzen wir ihm Concav- oder Convexgläser¹⁾ vor, wobei wir mit einem verhältnissmässig schwachen Glase z. B. Nr. 50 anfangen.

Wenn ein Convexglas die Sehschärfe verbessert, so ist der Untersuchte Hypermetrop, wenn es ein Concavglas thut, so ist er Myop.

Um den Grad der Anomalie zu bestimmen, probiren wir nach einander die Gläser der Reihe, indem wir von den schwächern zu den stärkern übergehen. Das Glas, welches die beste Sehschärfe gibt und z. B. Nr. XX. auf 20 Fuss zu lesen ermöglicht, gibt den Grad der Anomalie an. Man ist nämlich übereingekommen, den Grad der Ametropie durch die Brechkraft des Glases zu bezeichnen, welches dem ametropischen Auge zugefügt werden muss, um parallele Strahlen auf dessen Retina zu vereinigen. So bezeichnet $H^{1/12}$ eine Hypermetropie, welche durch ein Convexglas Nr. 12 (+ 12) am besten corrigirt wird (bei normaler Sehschärfe also Nr. XX. auf 20' Entfernung zu erkennen ermöglicht); $M^{1/20}$ ein myopisches

¹⁾ Für diesen Zweck haben wir einen Brillenkasten zur Hand mit einer Reihe Concav- und einer Reihe Convexgläser von Nr. 60 bis herab zu Nr. 2. Die Nummern der Gläser drücken die Brennweite derselben in Zollen aus. Mit + bezeichnen wir die Convex- oder positiven Gläser, mit — die Concav- oder negativen Gläser; + 2 bezeichnet also die Convexlinse von 2 Zoll Brennweite (Brechkraft = $\frac{1}{2}$); (— 60) ein Concavglas von 60 Zoll negativer Brennweite, (Brechkraft = $-\frac{1}{60}$).

Auge das den Gebrauch eines Concavglases Nr. 20 (— 20) zur Erzielung desselben Resultates nothwendig macht.

Bei der Diagnose der Hypermetropie hat man sich an das stärkste Glas, mit welchem der Patient am besten sieht, zu halten; für den Myopen hat man umgekehrt das schwächste Glas, mit welchem er am besten sieht, auszuwählen.

Das zweite diagnostische Mittel, welches in manchen Fällen ausgezeichnete Dienste leistet, dafür aber auch eine grosse Uebung verlangt, nämlich die Untersuchung mit dem Augenspiegel im aufrechten Bilde ist bereits bei der Lehre vom Gebrauch des Augenspiegels (S. 9 und 10) auseinandergesetzt, auf welche wir deshalb hier verweisen.

Zweiter Abschnitt.

Verschiedene Arten von Brillengläsern.

Wir haben schon zu wiederholten Malen von Brillen oder Gläsern zu reden gehabt. Bevor wir die Betrachtung der Ametropie und der Accommodationsanomalien weiter verfolgen, wollen wir einige Andeutungen über die verschiedenen Arten der in der Augenpraxis gebräuchlichen Brillen geben.

1. Die zur Abhaltung fremder Körper oder zu stark blendenden Lichtes vom Auge bestimmten Brillen werden Schutzbrillen genannt. Sie sind aus Glas mit parallelen Flächen hergestellt und daher neutral. Meistens sind sie gebläut oder rauchgrau. Die Brillen haben einfach den Zweck, das Licht abzdämpfen. Die Gläser müssen so gross wie möglich sein um zu verhindern, dass das Licht von der Peripherie her über den Rand des Glases einfällt. Man gibt ihnen daher die Form eines Uhrglases (Muschelgläser), oder man setzt an die Gläser Seitentheile aus Taffet an.

Diese Brillen dürfen nur am hellen Tage oder bei künstlicher Beleuchtung getragen werden. Zu dunkle Gläser machen die Augen gegen Licht sehr empfindlich und können ausserdem durch zu grosse Wärmeabsorption schaden.

2. Die sogenannten stenopäischen Brillen (στενός schmal und ὅπλῃ Spalte) haben verschiedene Formen. Die Probebrillen, welche zur Diagnose des Astigmatismus (s. u.) dienen und die Sehschärfe bei bleibenden Hornhautflecken wesentlich zu bessern vermögen, (s. S. 106) bestehen aus einer, mit einer Handhabe versehenen, Metallscheibe. Die Scheibe hat eine nach Belieben zu vergrössernde oder zu verkleinernde Spalte (Fig. 136) und ist ausserdem in ihrer Fassung beweglich, so dass man die Spalte nach allen Richtungen drehen kann. Andere Scheiben haben statt der

Spalte Löcher von verschiedener Grösse, die sich nach Belieben öffnen oder verdecken lassen. (Fig. 137.)

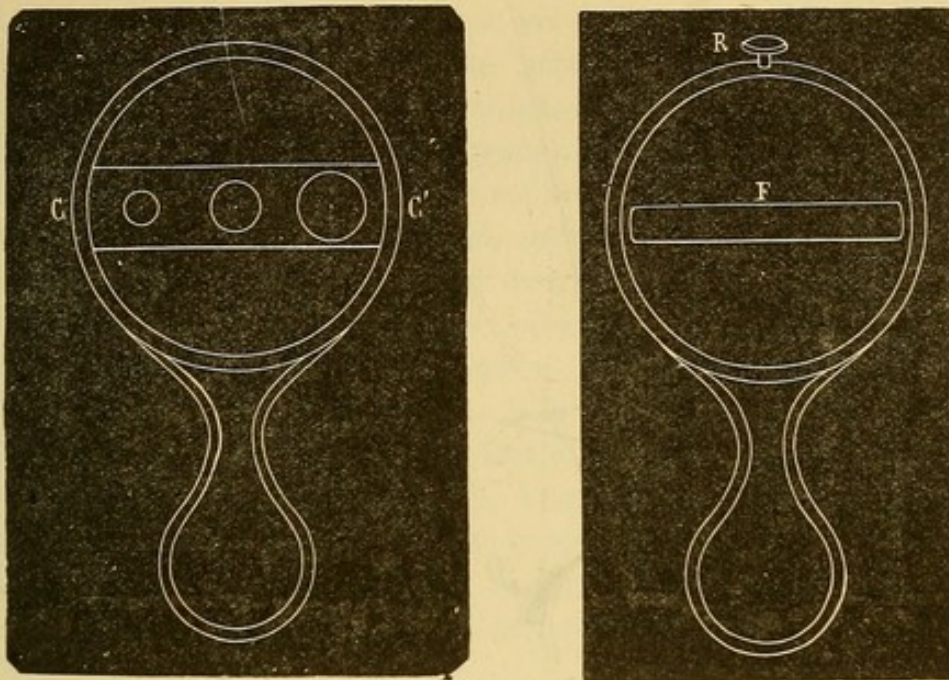


Fig. 136 u. 137. Stenopäische Apparate.

3. In der augenärztlichen Praxis finden auch prismatische Gläser Verwendung. Ein Prisma lenkt die dasselbe durchsetzenden Lichtstrahlen nach seiner Basis zu ab. (Fig. 138). Bringt man bei binocularer Fixation eines

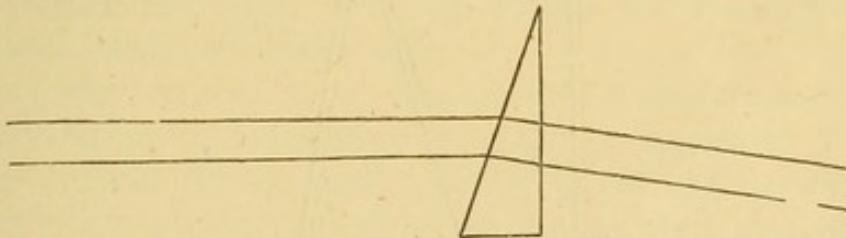


Fig. 138. Ablenkung der Lichtstrahlen durch ein Prisma.

Objectes vor das eine z. B. das linke Auge ein Prisma, so entwirft sich das Bild des Gegenstandes in diesem Auge nicht mehr auf der Macula lutea, sondern nach aussen oder nach innen von derselben, je nachdem die Basis des Prisma nach aussen oder nach innen gelegen ist. Da der temporalen Netzhauthälfte angehörige Bilder des linken Auges auf rechts gelegene Objecte, der medialen Netzhauthälfte angehörige Bilder desselben Auges auf linksgelegene Objecte bezogen werden, so entsteht Diplopie; gehört das rechtsstehende Bild dem linken Auge an, so besteht gekreuzte Diplopie (Fig. 139) gehört das linksstehende Bild auch dem linken Auge an, so ist die Diplopie gleichnamig. (Fig. 140). Dreht man die Basis des Prisma nach oben oder unten, so stehen die beiden Bilder übereinander.

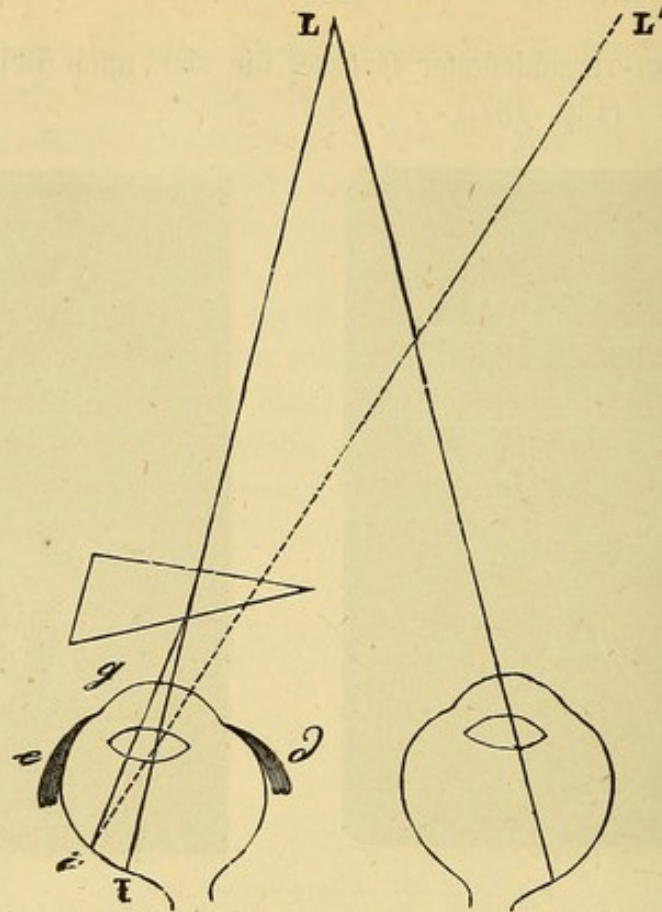


Fig. 139. Wirkung eines Prisma mit der Basis nach aussen: das Object L wird von dem linken Auge in L' nach rechts von L gesehen. Es ist demnach gekreuzte Diplopie vorhanden.

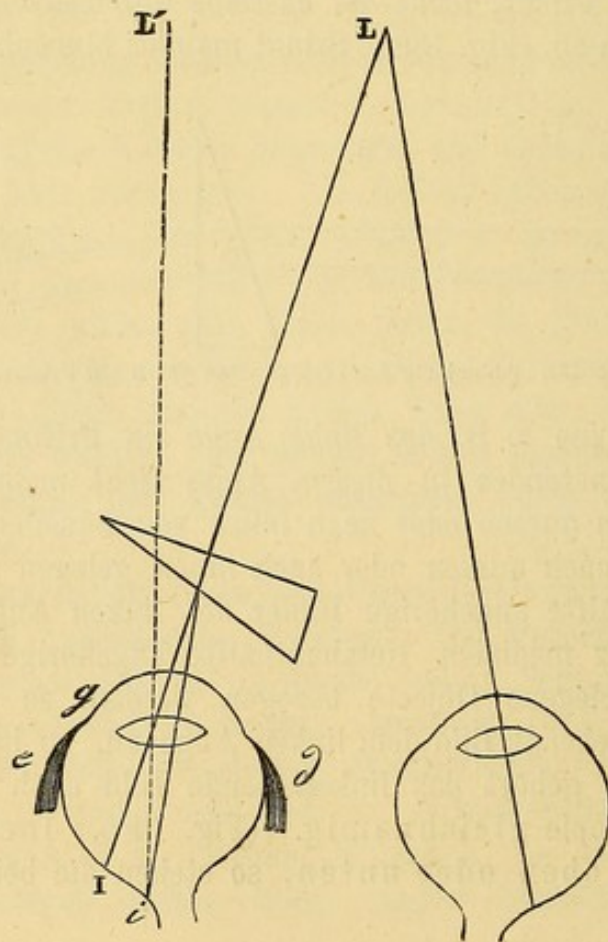


Fig. 140. Wirkung eines Prisma mit der Basis nach innen: Das Object L wird von dem linken Auge in L' nach links von L gesehen, es ist demnach gleichnamige Diplopie vorhanden.

Die Beobachtung lehrt, dass wenn ein mittelstarkes Prisma mit der Basis nach aussen vorgesetzt wird, die entstehende Diplopie nur einen Augenblick dauert, indem das Doppelbild sich dem wahren Bilde nähert, um schliesslich mit demselben zu verschmelzen. Wenn man das hinter dem Prisma befindliche Auge beobachtet, so sieht man, dass es schieft, dass es eine Ablenkung nach innen erfahren hat. In Folge eines natürlichen Widerwillens gegen Doppelsehen bemühen wir uns nämlich so viel als möglich, die Doppelbilder zu verschmelzen. Zur Verschmelzung und zum Einfachsehen ist erforderlich, dass sich das Bild in beiden Augen auf der Fovea centralis oder zum wenigsten auf correspondirenden oder identischen Netzhautpunkten entwirft. In einem Auge, vor welchem sich ein mit der Basis nach aussen gekehrtes Prisma befindet, entwirft sich, wie wir oben bemerkt, das Bild nach aussen von dem gelben Fleck; soll der gelbe Fleck an die Stelle, wo sich das Bild entwirft zu liegen kommen, so muss der hintere Augenpol nach aussen, der vordere also nach innen gedreht werden. Dies geschieht durch eine isolirte Contraction des Musculus rectus internus. Selbstverständlich muss die Contraction des Muskels um so energischer sein, je stärker das vorgesetzte Prisma ist.

Dasselbe gilt für den Musculus rectus ext., wenn das Prisma mit der Basis nach innen gekehrt ist, nur mit dem Unterschiede, dass während der R. internus durch seine Contraction ein Prisma von mehr als 30 Graden überwinden kann, der R. externus unter normalen Verhältnissen nur ein Prisma von 8 Graden überwindet. Zur Erzeugung bleibender übereinander stehender Doppelbilder reicht schon ein Prisma von 2 oder 3 Graden mit der Basis nach oben oder unten aus.

4) Es bleibt uns noch übrig, von den Brillen oder Gläsern im engeren Sinne, den Convex- oder Concavgläsern zu sprechen. Wir erinnern hier an das optische Gesetz, nach welchem parallele Strahlen durch eine Convexlinse convergent gemacht werden und ein reelles umgekehrtes Bild des leuchtenden Objectes entwerfen. Der Bildpunkt liegt auf der Axe der Linse um die Länge des Krümmungsradius vom optischen Mittelpunkte der Linse entfernt und wird als Haupt-




Fig. 141. F. Hauptbrennpunkt der Convexlinse.

brennpunkt der Linse bezeichnet. (Fig. 141). Umgekehrt gehen vom Brennpunkt aus auffallende Strahlen nach ihrer Brechung durch die Linse parallel weiter.

Lichtstrahlen, die parallel auf eine Bi-Concavlinse auffallen, gehen nach der Brechung durch dieselbe divergent weiter; die nach rückwärts verlängerten ausfallenden Strahlen vereinigen sich ebenfalls im Hauptbrennpunkte. (Fig. 142). In diesem Falle aber ist der Brennpunkt virtuell und das entworfenen Bild ebenfalls virtuell und aufrecht. Umgekehrt gehen Strahlen, die aus dem Brennpunkte kommen (oder convergente Strahlen, deren Verlängerung sich im Brennpunkte kreuzen würden) nach ihrer Brechung parallel weiter.

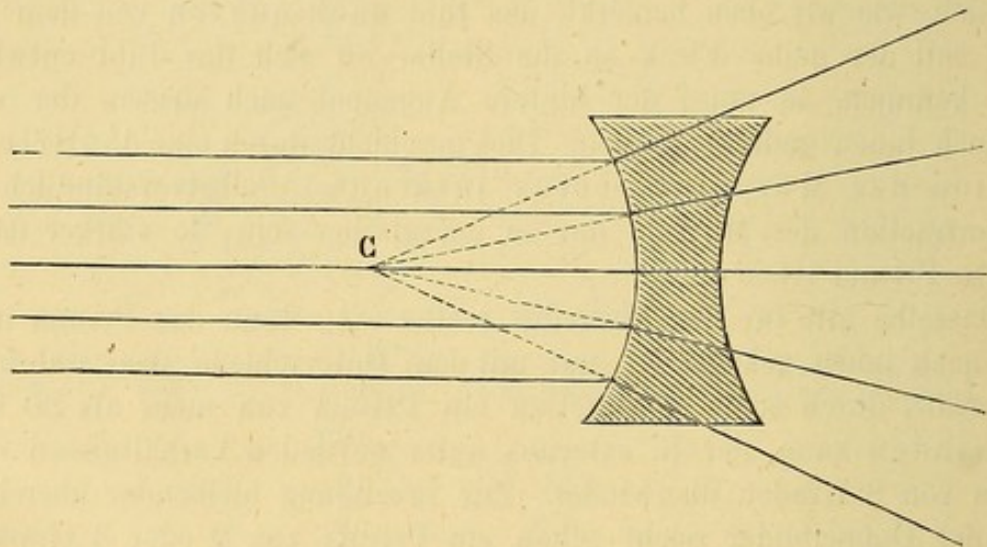


Fig. 142. Concavlinse; parallele Strahlen divergiren nach ihrer Brechung so, als ob sie vom virtuellen Brennpunkte C ausgegangen wären.

Ausser diesen Linsen hat man auch planconvex- und planconcav-Gläser (Fig. 152); sie werden indess wegen zu starker Aberration wenig

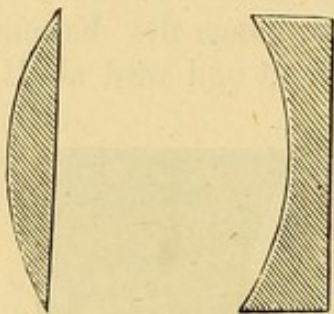


Fig. 143. Planconvex- und Planconcavgläser.

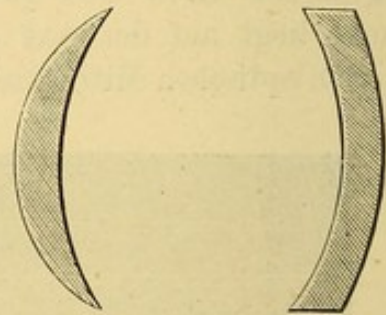


Fig. 144. Menisken.

angewendet. Die Aberration macht sich dagegen sehr wenig geltend bei den sogenannten Menisci (Fig. 144) oder periscopischen Gläsern ($\pi\epsilon\acute{\sigma}$, ringsum $\sigma\chi\omicron\pi\epsilon\iota\upsilon$ sehen), welche daher von manchen mit Vorliebe ver-

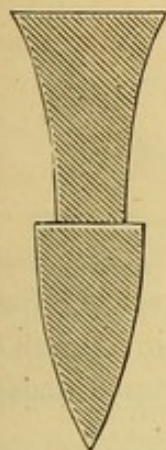


Fig. 145.
Franklin'sche Gläser.

ordnet werden. Ferner sind Franklin'sche Gläser in Gebrauch (Fig. 145); man versteht darunter Gläser, deren obere Hälfte aus einem Concav-, deren untere Hälfte aus einem Convexglase besteht; Franklin war nämlich Myop $\frac{1}{20}$ und Presbyop $\frac{1}{20}$; wenn er in die Ferne blickte, benutzte er die obere Hälfte seiner Gläser so dass seine Myopie corrigirt wurde; wenn er las oder schrieb die untere convexe Hälfte seiner Brille zur Correction der Presbyopie. Diese Gläser sind in manchen Fällen recht zweckmässig, auch kann man sie zur schnellen Bestimmung der relativen Accommodation (s. S. 347) gebrauchen; das Convexglas gibt die schon aufgewendete (negative) Accommodation an, das Concavglas die noch disponible (positive); man stellt die Prüfung in der Weise an, dass man den Kranken aufmerksam durch die obere und untere Hälfte des Glases lesen lässt.



Fig. 146.
Glas mit doppeltem
Brennpunkte.

In der Verfolgung desselben Gedankens hat man Gläser mit doppeltem Brennpunkte (Fig. 146) construirt; in der obern Hälfte haben sie z. B. eine Brechkraft von $+\frac{1}{12}$, in der untern $+\frac{1}{6}$; oder oben $-\frac{1}{20}$, unten $+\frac{1}{20}$. Diese Gläser bestehen aus einem einzigen Stücke und nicht, wie die Franklin'schen, aus zwei verschiedenen zusammengesetzten Stücken.

Ueber cylindrische Gläser werden wir bei der Lehre vom Astigmatismus sprechen.

Bei Gelegenheit der einzelnen Anomalien werden wir sehen, dass die Auswahl der Gläser eine ebenso wichtige wie schwierige therapeutische Aufgabe bildet. Wir können an dieser Stelle nur ganz allgemeine Regeln geben und wollen uns nur auf zwei Worte über den Einfluss der gewöhnlichen sphärischen Gläser auf das Sehen beschränken.

Convexgläser verlegen den Nahepunkt (P) und den Fernpunkt (R) näher an das Auge.

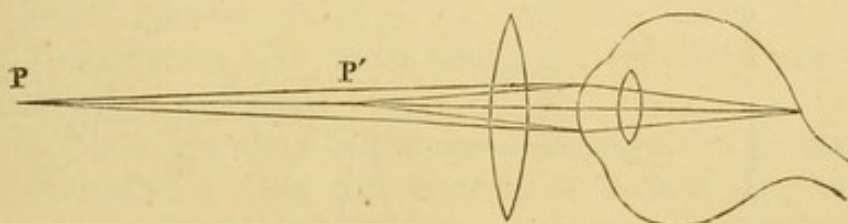


Fig. 147. Verlegung von P nach P' durch das Convexglas.

Concavgläser machen umgekehrt die Strahlen divergent und rücken den Fernpunkt R ab (Fig. 148).

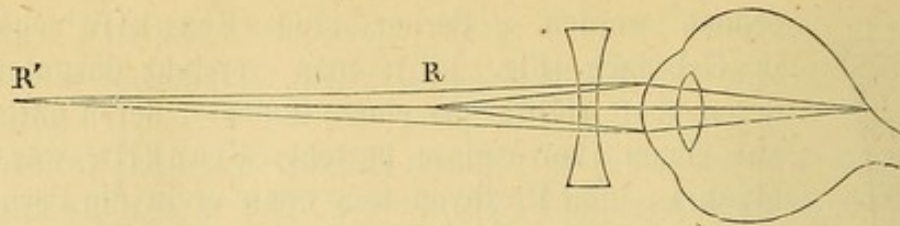


Fig. 148. Verlegung von R nach R' durch das Concavglas.

Das gesammte Accommodationsgebiet erfährt demnach sowohl durch die Concavgläser als durch die Convexgläser eine Verschiebung. Durch die ersteren wird dasselbe vom Auge abgerückt, durch die letzteren demselben angenähert.

Ferner verändern die Gläser die Grösse der Bilder. Dieselbe hängt von der Grösse der dem Netzhautbilde zugehörigen Sehne ab; die Sehne fällt um so grösser aus, je weiter der Kreuzungspunkt der Richtungsstrahlen (Knotenpunkt) von der Netzhaut abliegt. Wie wir vorhin gesehen haben, machen Convexgläser die Strahlen convergenter und bringen sie folglich früher zur Kreuzung; dem entsprechend rückt der Knotenpunkt (K in der Figur 149 u. 150) von der Netzhaut ab und die Bilder werden grösser. Umgekehrt verlegen Concavgläser den Knotenpunkt nach

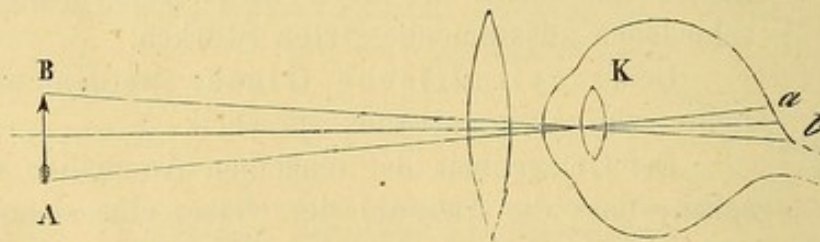


Fig. 149. Der Knotenpunkt K liegt weiter noch vorn, das Netzhautbild a b des Objectes A B ist vergrößert.

hinten, weil sie die Convergenz der Strahlen vermindern, der Knotenpunkt kommt der Netzhaut näher zu liegen und die Gegenstände erscheinen verkleinert.

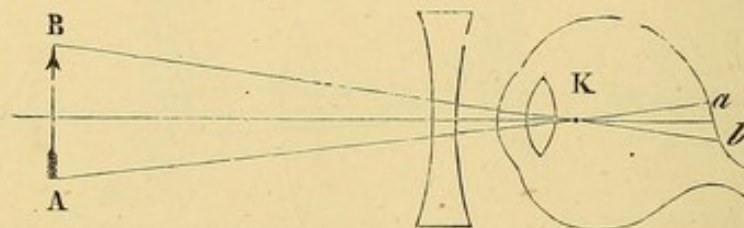


Fig. 150. Der Punkt K liegt weiter nach hinten, das Bild a b ist kleiner.

Dritter Abschnitt.

Einfluss des Alters auf das Sehen. Presbyopie.

Mit vorrückendem Alter tritt gleichzeitig Abnahme der Sehschärfe und progressive Beschränkung der Accommodation ein.

Die anatomischen Veränderungen, welche diesen functionellen Störungen zu Grunde liegen, sind folgende: Hornhaut und Conjunctiva verlieren von ihrem Glanze, die vordere Kammer wird enger, die Pupille zieht sich zusammen, die Iris entfärbt sich und wird heller. Gleichzeitig verdicken sich die Glaslamellen des Auges durch Anlagerung neuer Schichten hyaliner Substanz, wodurch sie an ihrer normalen Durchsichtigkeit einbüßen; bisweilen bilden sich auf ihnen selbst drusige Auflagerungen, welche auf die Nachbargewebe übergreifen. Die Sclera verliert an Elasticität. Wegen verminderter Durchsichtigkeit der Medien und der stärkern Reflexion an dem Glaskörper ist der Augenhintergrund mit dem Augenspiegel weniger deutlich zu sehen. Die wichtigste Veränderung erfährt die Linse, indem sie vom Centrum gegen die Peripherie an Dichtigkeit zunimmt, gelb wird und das Licht in immer stärkerem Maasse reflectirt; in Folge davon ändert die Pupille ihr Aussehen und erhält einen graugelblichen Reflex; es kommt selbst vor, dass man eine Dreitheilung der Linse wahrnimmt und irrthümlicher Weise beginnende Cataract diagnosticirt.

Alle diese Veränderungen beeinflussen natürlicher Weise die Sehschärfe (S). Mit 50 Jahren hat man $\frac{1}{5}$ seiner Sehschärfe verloren $S = \frac{4}{5}$; mit 60 Jahren ist $S = \frac{3}{4}$; mit 70 Jahren $S = \frac{2}{3}$; mit 90 Jahren $S = \frac{1}{2}$. Es handelt sich also um eine natürliche, die allgemeine Senescenz begleitende Abnahme des Sehvermögens.

Gleichzeitig stellt sich eine Herabsetzung des Accommodationsvermögens ein. Der Nahepunkt P rückt vom Auge ab und das Accommodationsgebiet verliert an Ausdehnung. Während mit 10 Jahren selbst noch in 3" Abstand gelesen werden konnte, liest man mit 20 Jahren erst in 4"; indem der Nahepunkt immer weiter abrückt, kommt er mit 40 Jahren in 8", mit 50 Jahren in 15", mit 60 Jahren in 24" u. s. w. zu liegen. Diese Zahlen sind durch zahlreiche, von Donders angestellte Untersuchungsreihen gewonnen.

Liegt die Ursache dieser stufenweisen Abnahme der Accommodationsleistung in dem Muskel allein oder auch in der Linse? Der Ciliarmuskel, insofern seine Leistungsfähigkeit mit der allgemeinen Muskelkraft zu- und abnimmt, verliert in dem Alter, wo das Individuum die ersten Anfänge der Accommodationsabnahme verspürt, noch nicht an Kraft, während die Linse vom Anfang des Lebens an immer härter wird und in Folge dessen weniger leicht ihre Krümmung ändert. So sehen wir denn auch die

Abnahme der Accommodation mit der Sclerosirung der Linse Hand in Hand gehen. Endlich wird selbst die Refraction betheiligt, so dass im Alter von 80 Jahren auch der Fernpunkt R vom Auge abrückt; es entsteht dann auf einem normalen Auge ein leichter Grad von Hypermetropie; die Brechkraft der Linse nimmt demnach mit zunehmender Resistenz ab. Indess darf bei der Aufzählung der physiologischen Ursachen der Accommodationsbeschränkung neben der Elasticitätsverminderung der Linse die Abnahme der Leistungsfähigkeit des Accommodationsmuskels nicht übergangen werden. Diese, allerdings erst in einer spätern Lebensperiode gleichzeitig mit der allgemeinen Abnahme unserer Muskelkräfte eintretende Schwäche macht sich dann um so entschiedener geltend, als die sclerosirte Linse eine grössere Kraft zur Herstellung der accommodativen Krümmungsveränderung erfordert.

Wenn die Abnahme der Accommodation so weit vorgeschritten ist, dass der Nahepunkt P auf 8" und mehr vom Auge abgerückt ist, so bezeichnen wir diesen Zustand als Presbyopie.

Bei diesem Grade von Accommodationsbeschränkung fängt das Lesen in der gewöhnlichen Entfernung an schwer zu werden (namentlich Abends, wenn der Accommodationsmuskel schon ermüdet oder das Buch schlecht beleuchtet ist und demgemäss stärker als gewöhnlich angenähert werden muss); der Presbyop sucht daher eine möglichst helle Beleuchtung und liebt das Buch in möglichst grosser Entfernung zu halten. Die grössere Entfernung des Buches erschwert aber wieder das Erkennen der Schrift und das Lesen wird, namentlich bei künstlichem später auch bei Tageslicht, mühsam. Von diesem Momente an diagnosticirt man Presbyopie.

Man ist übereingekommen, den Grad der Presbyopie nach der Nummer desjenigen Convexglases zu bezeichnen, welches die aus 8" Entfernung kommenden Strahlen so bricht, dass sie vom Nahepunkte des Presbyopen auszugehen scheinen. Nehmen wir den Nahepunkt eines Presbyopen in 12" an und wollen wir nun ein Convexglas aussuchen, welches in 8" zu lesen ermöglicht, so brauchen wir nur folgende Ueberlegung anzustellen: Das accommodationslose emmetropische Auge würde, um für Strahlen, die von 8" Entfernung ausgehen eingestellt zu werden, einen Zuwachs der Brechkraft $= + \frac{1}{8}$ erfordern. Das presbyopische Auge verfügt aber unserer Annahme nach nur über eine Accommodationsleistung, welche die Brechkraft des Auges um $+ \frac{1}{12}$ des optischen Werthes einer Convexlinse vermehrt. Es bleibt demnach zwischen der erforderlichen und der disponiblen Accommodationsleistung eine Differenz, welche gleichzusetzen ist dem optischen Werthe einer Convexlinse $\frac{1}{8} - \frac{1}{12} = \frac{1}{24}$. Nr. 24 Convex bezeichnet das erforderliche Glas und zugleich den Grad der vorhandenen Presbyopie.

Betrachten wir jetzt den Einfluss der Presbyopie auf myopische und hypermetropische Augen.

Der Hypermetrop wird eher als der Emmetrop presbyopisch. Er macht von seiner Accommodation schon beim Sehen in die Ferne Gebrauch; und sie fehlt ihm daher schon früh beim Sehen in die Nähe. Die Presbyopie wird bei dem Hypermetropen nach vorheriger Correction der Hypermetropie bestimmt.

Es gibt Myopen, welche niemals presbyopisch werden; nämlich solche, deren Fernpunkt R nicht weiter als 8" liegt. Ein Myop $\frac{1}{8}$ wird niemals Presbyop. Ein Myop geringeren Grades wird mit der Zeit Presbyop; das Abrücken des Nahepunktes (die Beschränkung der Accommodationsbreite) ist in früheren Zeiten als Abnahme der Myopie gedeutet worden; die Myopie nimmt keineswegs ab, der Fernpunkt bleibt derselbe. Der Grad der Presbyopie eines myopischen Auges wird in derselben Weise wie beim Emmetropen gemessen.

Behandlung der Presbyopie. Sobald die ersten Symptome der Presbyopie auftreten, der Kranke über Ermüdung der Augen beim Lesen namentlich des Abends klagt, die Buchstaben weniger schwarz erscheinen, kleine Gegenstände, weil sie zu weit entfernt gehalten werden müssen, nicht mehr deutlich unterschieden werden können, muss man Convexbrillen verordnen, welche längerdauernde Beschäftigung in geringer Distance ohne Ermüdung gestatten.

Es nützt zu gar nichts, dass der Kranke unter dem leeren Vorwande, die Augen stärken und üben zu wollen, den Gebrauch der Brillen hinauszuschieben sucht; im Gegentheil werden durch derartige Anstrengungen die Augen nicht gestärkt, sondern geschwächt.

Im Anfange braucht der Presbyop nur ein schwaches Convexglas, Nr. 60 z. B., und benutzt es vorzugsweise nur des Abends, weil die geringere Beleuchtungsintensität des künstlichen Lichtes einen kürzeren Objectabstand nöthig macht, während bei Tage noch ohne Brille und in etwas grösserem Abstände zu arbeiten bequemer sein kann. Mit zunehmendem Alter und abnehmendem Accommodationsvermögen hat der Presbyop immer stärkere Convexgläser nöthig, und es entsteht natürlicher Weise die Aufgabe, für jeden speciellen Fall die zur Correction des bestehenden Grades der Presbyopie erforderlichen Gläser zu bestimmen. Die Gläser lassen sich durch successives Probiren der Convexgläserreihe von den schwächsten angefangen finden und man wählt das erste Glas, welches in 8" Distance bequem zu lesen gestattet; denn meistens wird mit diesem Glase der Presbyop noch leichter in 10" oder 12" Abstand, in welchem wir zu lesen und schreiben gewohnt sind, zu arbeiten im Stande sein.

Da die Abnahme des Accommodationsvermögens emmetropischer Augen unter übrigens gleichen Verhältnissen in unmittelbarer Beziehung zum Alter steht, so könnte man eine Tabelle entwerfen (Donders), die annähernd nach dem Alter das dem Grade der Presbyopie entsprechende Convexglas angibt.

| Alter. | Nummer des Glases. | Nah- und Fernpunkt des Deutlichsehens. |
|----------|--------------------|---|
| 48 Jahre | Nr. 60 | 60" (R) — 10" (P) |
| 50 „ | Nr. 40 | 40" (R) — 10" (P) |
| 55 „ | Nr. 30 | 30" „ — 10" „ |
| 60 „ | Nr. 18 | 18" „ — 12" „ |
| 65 „ | Nr. 13 | 13" „ — 11" „ |
| 70 „ | Nr. 10 | 10" „ |
| 75 „ | Nr. 9 | 9" „ |
| 80 „ | Nr. 7 | 7" „ |

Wennschon die in vorstehender Tabelle angegebenen Convexgläser als Ausgangspunkt bei der Wahl von Brillen für emmetropische Augen dienen können, so muss dennoch in jedem speciellen Falle die definitive Wahl des Glases sich nach den besonderen, die Presbyopie begleitenden Umständen richten. Wenn ein Presbyop, vermöge seiner Berufsbeschäftigung, mit sehr kleinen Objecten und demgemäss in sehr kurzem Abstände zu arbeiten genöthigt ist, so hat man natürlicher Weise stärkere, als die der Tabelle nach seinem Alter entsprechenden Convexgläser auszusuchen; umgekehrt werden Personen mit grösserem Objectabstände, als er zum Lesen gehört, wie z. B. Maler, Musiker, Schuhmacher u. s. w. mit schwächeren Convexgläsern auskommen. Man findet diese Gläser leicht durch Berechnung nach den oben angegebenen Principien und durch directes Probiren der Convexgläser.

Nur noch zwei Worte über die Form der Brillen für Presbyopen. Runde oder ovale Gläser sind mit Recht am meisten in Gebrauch. Personen, die während der Arbeit für Augenblicke, ohne die Brille abzunehmen, in die Ferne sehen wollen, kann man Gläser von besonderer Form und Fassung geben, z. B. mit geradem obern Rande, so dass sie über die Brille hinwegsehen können. Man kann in solchem Falle auch, wenn gleichzeitig Myopie oder Hypermetropie vorhanden ist, Franklin'sche Gläser, oder Gläser mit doppeltem Brennpunkte (s. S 146) verordnen.

Wenn man starke Convexgläser verordnet, müssen die beiden Gläser der Brille einen geringern Abstand haben, als für schwache Convexgläser erforderlich ist; in der That ist es für den Presbyopen beim Gebrauch starker Convexgläser nothwendig, so viel wie möglich die äussere Hälfte der Gläser zum Sehen zu benutzen und zwar aus folgendem Grunde:

Durch den Gebrauch starker Convexgläser zum Arbeiten in geringer Entfernung wird das Verhältniss zwischen Accommodationsanspannung und Sehaxenconvergenz wesentlich gestört. Während nämlich die Accommodation durch die Wirkung der Convexgläser ganz oder grösstentheils erschlaft wird, wird an die Sehaxenconvergenz eine der Annäherung des Objectes entsprechende ungewöhnlich hohe Anforderung gestellt. Dieselbe gibt sich bei Personen, welche Convexgläser zu tragen anfangen, oder von

schwächen zu stärken übergehen, oder wirklich zu starke Gläser gebrauchen, durch rasche Ermüdung bei der Arbeit zu erkennen. Dieser hohen Anforderung an die Schaxenconvergenz lässt sich in unserem Falle auf eine einfache Weise entgegen kommen. Man kann die Convexgläser als zwei mit den Basen einander zugekehrte Prismen auffassen, die eine brechende Kante ist nach aussen, die andere nach innen gerichtet. Bringt man nun die Gläser der Brille so nahe zusammen, dass der Presbyop je die äussere Hälfte des Glases benutzt, so werden die einfallenden Strahlen der Basis des Glases zebrochen und nach innen abgelenkt; es genügt demnach bereits eine geringere Schaxenconvergenz, damit das Bild des fixirten Objectes auf die Macula lutea fällt.

Vierter Abschnitt.

Hypermetropie.

Als Hypermetropie bezeichnet man denjenigen Brechzustand eines Auges, vermöge dessen parallele Strahlen statt auf der Retina erst hinter derselben zur Vereinigung gelangen (Fig. 151). Statt eines scharfen




Fig. 151. Hypermetropisches accommodationsloses Auge.
Die Vereinigung der Strahlen findet erst hinter der Retina statt.

Bildpunktes entstehen auf der Retina Zerstreuungskreise. Ein solches Auge würde nur schon convergent auffallende Strahlen auf der Retina vereinigen können. Solche Strahlen sind in der Natur nicht vorhanden: alle von einem leuchtenden Punkte ausgehenden Strahlen treffen parallel oder divergent je nach der Entfernung der Lichtquelle auf unser Auge. Es folgt daraus, dass hypermetropische Augen, weil ausser Stande, die in der Natur vorhandenen Lichtstrahlen auf der Retina zur Vereinigung zu bringen, auch nicht im Stande sind, vermöge ihres Refractionszustandes für sich Gegenstände in irgend welcher Entfernung deutlich zu sehen.

Parallele, oder auch divergente Strahlen können indessen durch eine Convexlinse convergent gemacht werden; wenn man also einem hypermetropischen Auge convergente Strahlen, die es auf der Retina vereinigen kann, verschaffen will, so muss man vor dasselbe ein Convexglas setzen;

die Brennweite des Glases (seine Nummer) gibt den Grad der Hypermetropie an (Fig. 152).

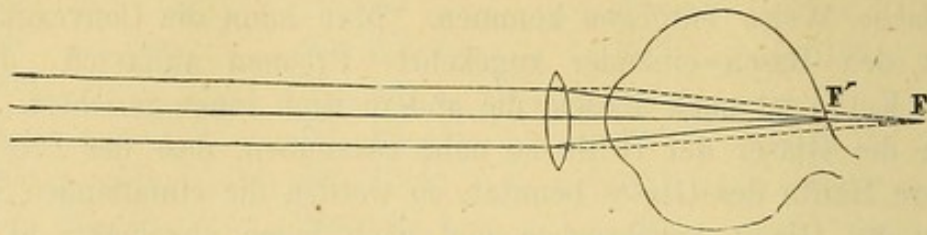


Fig. 152. Der Brennpunkt F eines hypermetropischen Auges ist durch ein Convexglas nach F' auf die Retina verlegt.

Wenn der Kranke mit Convex 10 Sn. Nr. XX. auf 20' liest, so ist seine Hyperopie $\frac{1}{10}$ (H $\frac{1}{10}$); ist es Convex 15, so ist die Hypermetropie $\frac{1}{15}$ (H $\frac{1}{15}$). Das Convexglas hat also die Wirkung, den hinter der Retina gelegenen Bildpunkt auf die Retina zu verlegen; die durch den optischen Werth des corrigirenden Glases gemessene Entfernung der beiden Bildpunkte von einander, drückt den Grad der Hypermetropie aus.

Von Wichtigkeit ist die Unterscheidung zwischen latenter Hypermetropie (H l) und manifester Hypermetropie (H m). Das hypermetropische Auge kann, wie wir gesehen haben, vermöge seines Brechzustandes allein parallele Strahlen nicht auf seine Retina vereinigen. Es kann aber durch Anspannung seiner Accommodation seine Linse convexer machen und dadurch seinen Brechzustand erhöhen; wenn auf diese Weise der Linse eine dem optischen Werthe des corrigirenden Convexglases gleiche Brechkraft hinzugefügt wird, so werden die parallelen Strahlen auf der Retina vereinigt werden. (Fig. 153.)




Fig. 153. Hypermetropisches Auge, welches durch Anspannung der Accommodation für parallele Strahlen eingestellt ist.

Auf den ersten Blick wird uns ein solches Auge, dessen zu schwache Brechkraft durch Accommodationsanspannung corrigirt ist, normal zu sein scheinen, oder es wird doch, wenn die Accommodationsanspannung zur vollständigen Correction der Hypermetropie nicht ausreicht, diese letztere bei der Prüfung zu gering bestimmt worden. Diese vom Kranken angegebene, zu Tage tretende und von uns gemessene Hypermetropie ist die manifeste Hypermetropie. So kann z. B. Hyperopie $\frac{1}{16}$ gefunden sein;

wird jetzt durch Atropinisierung des Auges die Accommodation gelähmt, so kann es sich zeigen, dass dasselbe Auge zur Vereinigung paralleler Strahlen auf der Retina Convex 6 benöthigt und demnach in Wahrheit die totale Hyperopie (H t) $\frac{1}{6}$ beträgt. Die nach Lähmung der Accommodation zu Tage tretende Differenz zwischen der totalen und manifesten Hyperopie gibt die latente Hyperopie an.

Man unterscheidet drei Formen von Hypermetropie, welche indess, wie wir gleich sehen werden, nur verschiedene Grade darstellen: absolute, relative und facultative Hypermetropie.

Die absolute Hyperopie stellt den stärksten Grad und denjenigen Zustand dar, bei welchem selbst die höchste Accommodationsanspannung den Mangel an Brechkraft nicht auszugleichen, d. h. parallele Strahlen auf der Retina nicht zu vereinigen vermag. Das Auge kann nur mit Hülfe von Convexgläsern deutlich sehen.

Bei relativer Hypermetropie ist die Schwäche des Brechzustandes nicht so bedeutend. Der Hypermetrop kann durch Accommodationsanspannung parallele und selbst divergente Strahlen auf der Retina vereinigen. Aber zur Erzielung der erforderlichen Accommodationsanspannung muss er von einer zu starken Sehaxenconvergenz Gebrauch machen, d. h. convergent schießen.

Fast immer ist sich der Kranke seiner Accommodationsanstrengung und Convergenzbewegung nicht bewusst, das Auge thut instinctiv, was zum Deutlichsehen nöthig ist.

Der schwächste Grad der Hypermetropie ist die facultative Hypermetropie. Hierbei kann sowohl mit parallelen Sehaxen deutlich in die Ferne, als auch mit richtiger Einstellung der Sehaxen in der Nähe (bis zum binocularen Nahepunkt) deutlich gesehen werden; gleichzeitig wird aber auch mit Convexgläsern in der Ferne und Nähe deutlich gesehen, was ein emmetropisches Auge nicht vermag.

Wenn man alle Kranken in der oben (S. 349) angegebenen Weise auf ihren Refraktionszustand untersucht, kann uns die Diagnose der Hypermetropie nicht entgehen; aber andere Symptome bringen uns schon auf den Weg. Diese Symptome werden leichter begreiflich, wenn wir zuvor die Ursachen der Hypermetropie auseinandersetzen. Hypermetropie ist häufig angeboren, kann aber auch erworben sein, wie durch Verlust der Linse oder durch Hornhautnarben nach Geschwüren, welche zur Abflachung der Hornhaut geführt haben; die abgeflachte Hornhaut bricht die Lichtstrahlen schwächer. Ferner veranlasst das Greisen-Alter durch Abflachung der Linse und damit in Zusammenhang stehende Abnahme der Brechkraft einen gewissen Grad von Hypermetropie. Endlich kommt es bei glaucomatösen Zuständen zur Entwicklung von Hypermetropie. (S. 199). Indessen findet sich Hypermetropie am häufigsten angeboren und durch den anatomischen Bau des Auges begründet. Hypermetropische Augen

sind kleiner, nähern sich mehr der Kugelgestalt und ihre sagittale Axe ist kürzer als die normaler Augen. Lässt man ein hypermetropisches Auge stark nach innen drehen, so bemerkt man in der That eine relative Abflachung von vorn nach hinten. Die Augen scheinen in der Entwicklung etwas zurückgeblieben zu sein; diese Entwicklungshemmung gibt sich auch in den geringern Dimensionen der Augenhöhlen, bisweilen selbst des ganzen Gesichtes zu erkennen.

Wegen der Form des Augapfels liegt die Fovea centralis weiter temporalwärts vom Sehnerven und die Sehaxe schneidet daher die Hornhaut weiter nach innen vom Hornhautcentrum als bei Emmetropie. Bei der Einstellung der Sehlinien auf einen zu fixirenden Gegenstand sind demnach die Hornhautaxen¹⁾ mehr als gewöhnlich nach aussen gerichtet und da unser Urtheil über die Stellung der Augen von der Richtung der Hornhautaxen abhängt, so machen die Augen den Eindruck der Divergenz, die Augen zeigen scheinbaren Strabismus divergens.

Auf diese Weise können wir oft durch die blosse Inspection und ohne Prüfung mit Gläsern eine ausgesprochene Hypermetropie vermuthen, besonders wenn die Klagen des Kranken die durch die objective Untersuchung gewonnenen Anhaltspunkte bestätigen. In der That geben die Kranken an, in der Ferne besser als in der Nähe zu sehen und klagen über leichte Ermüdung der Augen bei anhaltender Arbeit. Diese Ermüdung verbindet sich mit Schmerzen in der Umgebung der Augenhöhle und selbst des ganzen Kopfes. Wir haben somit einen weiteren Fingerzeig für die Diagnose gewonnen. Hypermetropen können wegen zu hohen Grades der Hypermetropie oder zu geringen Accommodationsvermögens sich nicht andauernd in der Nähe beschäftigen, müssen vielmehr von Zeit zu Zeit die Arbeit unterbrechen und sich ausruhen.

Bringt man ein schwaches Convexglas vor das hypermetropische Auge, so sieht es wenigstens noch ebenso gut, wie vorher in der Ferne; der für das Sehen in der Ferne in Anspruch genommene Theil der Accommodation kann jetzt erschlaffen. Ist die Hypermetropie so stark, dass das Accommodationsvermögen zur Correction nicht ausreicht, so sieht das Auge mit dem Convexglase sogar besser. Die einfache Thatsache, dass das Sehen in der Ferne mit einem Convexglase noch eben so gut bleibt oder selbst besser wird, sichert die Diagnose der Hypermetropie.

Es ist hier der Ort, eine besondere Functionsstörung abzuhandeln, die von verschiedenen Autoren als Hebetudo visus, Kopiae, Amblyopie presbytique erwähnt ist und jetzt gewöhnlich als Asthenopie bezeichnet wird. Sie bildet eine häufige Begleiterscheinung der Hypermetropie. Hypermetropie macht, wie wir oben gesehen haben, im Gegensatz zur Emmetropie bereits zum Sehen in die Ferne eine Accommodationsanspannung

¹⁾ Hornhautaxe ist die auf der Hornhautmitte errichtete Senkrechte.

erforderlich. Das emmetropische Auge hat gewöhnlich über ein bedeutendes Accommodationsvermögen zu verfügen, welches ihm in 4" bis 5" Entfernung noch deutlich zu sehen gestattet ($\text{Acc.} = \frac{1}{4}$ oder $\frac{1}{5}$). Da der Emmetrop für die gewöhnlichen Beschäftigungen nur einen Theil seines Accommodationsvermögens in Anspruch nimmt (etwa die Hälfte), so behält er noch einen Theil zur Disposition, ausreichend um dafür eine längere Fortsetzung der Muskelthätigkeit zu gestatten. Umgekehrt hat der Hypermetrop bereits einen Theil seiner Accommodation für das Sehen in der Ferne verbraucht und hat daher zum Sehen in die Nähe nur noch wenig Accommodationsvermögen zur Verfügung. Daher ist das hypermetropische Auge nach einiger Zeit trotz aller Anstrengung ausser Stande die Arbeit weiter fortzusetzen. Es tritt dann eine, unter der Bezeichnung Asthenopie (α privatim, $\sigma\theta\epsilon\nu\omicron\varsigma$ Kraft, $\acute{\omega}\psi$ Auge) zusammengefasste Reihe von Erscheinungen auf, welche die Kranken in folgender Weise zu schildern pflegen: „Wenn ich lesen oder schreiben will, sehe ich anfangs ganz gut, aber nach kurzer Zeit bekomme ich ein Gefühl von Schwere im Auge und von Druck über demselben. Die Buchstaben werden verschwommen und ich muss das Lesen unterbrechen. Nachdem ich meinen Augen einen Moment Ruhe gegönnt und sie etwas gerieben habe, kann ich wieder anfangen, aber bald kehrt die Ermüdung wieder und trotz aller Anstrengung wird mir die Fortsetzung der Arbeit unmöglich. Morgens ermüde ich weniger leicht, ebenso Montags, nachdem ich mir am Sonntag Ruhe gegönnt“¹⁾).

Die Complication der Hypermetropie mit Asthenopie tritt früher oder später ein. In vielen Fällen facultativer Hypermetropie nämlich besteht in der Jugend, so lange das Accommodationsvermögen ausreicht, keine Asthenopie; sie tritt dann erst mit zunehmendem Alter und beginnender Presbyopie, d. h. mit abnehmendem Accommodationsvermögen, ein. Der Zeitpunkt, in welchem facultative Hypermetropie zu asthenopischen Beschwerden führt, ist von dem Grade der Hypermetropie abhängig. Er tritt um so früher ein, je stärker die Ametropie ist. Asthenopie macht sich ausserdem leichter nach schwächenden Einflüssen durch Blutverlust, schwere Krankheiten u. s. w., sowie bei solchen Hypermetropen geltend, welche mit starker Annäherung zu arbeiten genöthigt sind, wie bei feinen Näharbeiten bei Lampenlicht.

Da wir diese accommodative Asthenopie auf das Bestehen von Hypermetropie zu beziehen haben, so müssen wir gegen sie natürlich auch dasselbe Mittel, welches zur Neutralisirung der Hypermetropie dient, nämlich Convexgläser in Anwendung bringen. Sobald die ersten Zeichen von

¹⁾ Asthenopie, die wir hier in Beziehung zur Hypermetropie und Accommodation (accommodative Asthenopie) betrachten, kann ausserdem durch Schwäche der Recti interni (musculäre Asthenopie s. u.) oder durch Hyperästhesie der Retina (retinale Asthenopie) veranlasst werden. Die durch Conjunctivitis entstehende Sehstörung wird ebenso als conjunctivale Asthenopie bezeichnet.

Asthenopie auftreten, muss man Convexgläser verordnen, noch ehe es zu den höchst unangenehmen nervösen Erscheinungen (Supraorbitalneuralgie, retinale Hyperästhesie mit Lichtscheu und Thränen) kommt. Den Kranken muss das beständige Tragen der Brille eingeschärft und für den Unterlassungsfall die angegebenen Beschwerden in Aussicht gestellt werden. Die Therapie der accommodativen Asthenopie fällt demnach mit der Behandlung der Hypermetropie zusammen.

Behandlung der Hypermetropie.

Hypermetropie ist einer spontanen Abnahme durch Entwicklung eines Staphyloma posticum oder eines durchsichtigen Hornhautstaphyloms fähig. Die Hornhaut wird im letztern Falle stärker convex und die Brechkraft des Auges dementsprechend erhöht, möglicher Weise selbst bis zu dem Grade, dass ursprüngliche Hypermetropie in Myopie übergeht.

Die Therapie vermag Hypermetropie nicht zu heilen, wohl aber ist sie im Stande durch Anwendung von Convexgläsern dem optischen Apparate des Auges die fehlende Brechkraft hinzuzufügen. Darf man Convexgläser immer anwenden und wie soll man sie anwenden? Bei facultativer Hypermetropie ist der Gebrauch von Convexgläsern überflüssig; die Accommodation reicht aus. Convexgläser zu verordnen, in der Absicht, das Accommodationsvermögen für später aufzusparen ist irrationell, weil ein Muskel durch Gebrauch keineswegs geschwächt wird. Erst wenn mit zunehmendem Alter Asthenopie hervortritt, wird es Zeit sein, Brillen in Anwendung zu ziehen. Das Bedürfniss nach Brillen wird sich natürlicher Weise früher als beim Emmetropen fühlbar machen.

Man hat alsdann dasjenige Convexglas auszusuchen, mit welchem der Kranke in der üblichen Entfernung bequem zu lesen im Stande ist; um sicher zu gehen, dass man auch das richtige Glas gewählt hat, lässt man ihn dieses Glas eine Zeit lang aufbehalten; wenn er jetzt noch müde wird, so ist das Glas zu schwach. Da man in diesen Fällen immer der Möglichkeit ausgesetzt ist, wegen der latenten Hypermetropie zu schwache Gläser zu verordnen, so gibt man zuerst das Convexglas, welches dem Grade der manifesten Hypermetropie entspricht und geht später, wenn die asthenopischen Beschwerden noch fort dauern, zu stärkern Nummern über. An letzter Stelle entscheidet demnach das Gefühl des Kranken.

Soll man von Anfang an auch Gläser zum Sehen in die Ferne geben? Man hat zuerst diese Frage bejaht, indem man von der Idee ausging, dass durch das Convexglas das Auge in den normalen Zustand versetzt würde. Aber der Kranke hat kein Bedürfniss nach Gläsern, weil seine Accommodation für die Ferne ausreicht; ja er hat einen Widerwillen gegen das Tragen von Convexgläsern ausser bei der Arbeit. Später, wenn die Schwäche des Accommodationsvermögens einen solchen Grad erreicht hat, dass die

Hypermetropie fast, oder ganz manifest wird, hat der Hypermetrop auch für die Ferne Convexgläser nöthig.

Fassen wir die gegebenen Auseinandersetzungen noch einmal kurz zusammen, so ergibt sich, dass bei facultativer Hypermetropie das Bedürfniss, Gläser für die Nähe zu tragen vorliegt, sobald asthenopische Beschwerden vorhanden sind, und für die Ferne sich geltend macht, sobald der Kranke bei Betrachtung ferner Objecte ermüdet, oder undeutlich sieht.

Anders verhält es sich bei absoluter oder relativer Hypermetropie. Wir haben gesehen, dass bei relativer Hypermetropie der Kranke selbst in die Ferne nur mit Verzichtung auf den binocularen Seheact deutlich sehen kann. Diese Personen können den Gebrauch von Gläsern nicht vermeiden. Man hat das stärkste Convexglas auszuwählen, mit welchem der Kranke in die Ferne am besten sieht; es ist dasselbe, welches die manifeste Hypermetropie corrigirt; dem Kranken bleibt dann ein grosser Theil seines Accommodationsvermögens zur Verfügung und er wird mit den zum Sehen in die Ferne dienenden Gläsern auch in der Nähe ausreichen. Später bedürfen diese Hypermetropen stärkere Convexgläser zum Arbeiten in der Nähe, weil zur Hypermetropie sich noch Presbyopie gesellt.

Wenn absolute Hypermetropie vorliegt, und also die Accommodation zur vollständigen Correction der Hypermetropie nicht ausreicht, so muss man ebenfalls das stärkste Convexglas liegen lassen, mit welchem in der Ferne am besten gesehen wird, und falls die Accommodation zum bequemen Arbeiten in der Nähe nicht ausreicht, muss man für die Nähe noch stärkere Convexgläser verordnen. Man braucht die Verordnung starker Gläser nicht zu scheuen, da ausser der manifesten noch Hypermetropie latent ist, welche erst mit beginnender Presbyopie manifest wird. So wird man vom fünf- und vierzigsten Jahre an genöthigt sein, selbst zum Sehen in die Ferne immer stärkere Gläser zu geben.

Die Beziehungen zwischen Hypermetropie und Strabismus convergens werden bei den Affectionen der Augenmuskeln abgehandelt werden.

Hypermetropie durch Fehlen der Linse (Aphakie).

Eine besondere Form der Hypermetropie wird künstlich durch Entfernung der Linse aus dem Pupillargebiet bei den Staaroperationen hervorgebracht. Fehlen der Linse (Aphakie) kann auch Folge einer Linsluxation sein (s. S. 337).

Der Verlust der Linse mag auf die eine oder andere Weise veranlasst sein, immer wird durch ihre Abwesenheit der höchste Grad der Hypermetropie entstehen, da nach einer annäherungsweisen Berechnung die Brechkraft des linsenlosen Auges parallele Strahlen erst 30 Mm. hinter der Hornhaut vereinigt; die sagittale Augenaxe zu 20 oder 22 Mm. angenommen, fällt demnach der Vereinigungspunkt paralleler Strahlen 8 Mm. hinter die

Netzhaut. Diese ungewöhnliche Hypermetropie verlangt zur Correction entsprechend starke Convexgläser, sogenannte Staargläser und zwar erstens für die Ferne und zweitens, da die Accommodation fehlt, für alle geringere Entfernungen. Eigentlich müsste der Staaroperirte ebenso viele Brillen haben, als verschiedene Distancen, in denen er deutlich sehen soll; indess gibt man ihm nicht eine unendliche Zahl von Brillen; der Operirte kann nämlich seinen Mangel an Accommodation einigermaßen dadurch ausgleichen, dass er die Entfernung der Brille von seinen Augen verändert. Daher begnügt man sich damit, ihm zwei oder drei verschiedene Brillen zu verordnen: eine Brille zum Sehen in die Ferne, eine für eine Entfernung von 15'—20' und eine dritte zum Lesen und Schreiben (10"). Die Einstellung auf die dazwischen liegenden Distancen geschieht durch Verrückung der Brille vor dem Auge. Natürlicher Weise muss bei der Wahl der Brillen etwaigen, vor der Operation vorhanden gewesenen Refractionsanomalien Rechnung getragen werden. So hat ein Hypermetrop nach Entfernung der Linse stärkere Convexgläser nöthig, als ein Emmetrop unter denselben Bedingungen; Myopen umgekehrt brauchen schwächere Gläser; bei den letztern kann dies soweit gehen, dass sie gar keine Gläser nöthig haben und nach der Cataractoperation besser sehen, als in ihrer Jugend; ja man spricht selbst von Myopen, die nach der Operation noch Concavgläser nöthig gehabt haben sollen; es müsste sich also um ungewöhnlich hohe Grade von Myopie gehandelt haben.

Die Bestimmung der erforderlichen Staargläser wird in der Weise vorgenommen, dass man durch successive Prüfung die drei verschiedenen Gläser aussucht, mit denen der Operirte 1) auf grosse Entfernungen, 2) auf 20', 3) in der Nähe am besten sieht. Nach dem übrigens das Fernglas durch Ausprobiren gefunden ist, lassen sich die übrigen Gläser für die gegebenen Entfernungen auch durch Berechnung finden. Sieht z. B. ein Operirter mit + 3 in die Ferne, so muss, damit er auf 9" deutlich sehen kann, dem Glase + 3 noch ein Glas hinzugefügt werden, welches die Accommodation von Unendlich auf 9" ersetzt; dies geschieht durch Convexglas $\frac{1}{9}$; $\frac{1}{3} + \frac{1}{9} = \frac{4}{9}$ oder Convexglas Nr. $2\frac{1}{4}$ ist darnach das gesuchte Glas. Ebenso lassen sich alle andern Fälle berechnen. Sieht der Operirte mit + 5 in die Ferne, so wird er auf 10" mit einem Glase $\frac{1}{5} + \frac{1}{10} = \frac{3}{10}$, d. h. mit Convex $3\frac{1}{3}$ deutlich sehen.

Man kann auch umgekehrt zuerst die Distance bestimmen, in welcher der Aphakische mit Convex 2 z. B. feine Schrift deutlich zu lesen vermag. Das beliebig gewählte Glas ersetzt die fehlende Refraction + Accommodation auf die gefundene Entfernung. Vermag z. B. ein Operirter mit + 2 in 4" zu lesen, so repräsentirt Convex 2 ausser der fehlenden Refraction noch eine Accommodation = $\frac{1}{4}$, durch Subtraction dieses Werthes $\frac{1}{4}$ von der Summe $\frac{1}{2}$ bekommt man dasjenige Convexglas $\frac{1}{4}$, welches

dem Auge hinzugefügt, die Einstellung auf parallele Strahlen bewirkt; in unserem Falle ist Convex 4 dieses Glas.

Häufig bleibt das Maximum der durch Convexgläser zu erreichenden Sehschärfe ziemlich weit hinter der normalen zurück. Manchmal hängt das von Astigmatismus ab, der sich durch Cylindergläser corrigiren lässt. Die Auswahl der letztern soll bei Besprechung des Astigmatismus auseinander gesetzt werden.

Fünfter Abschnitt.

Myopie.

Die Bezeichnung Myopie ($\mu\upsilon\epsilon\iota\nu$ blinzeln, $\acute{\omega}\psi$ Auge) ist nicht so gut gewählt, wie der Ausdruck Hypermetropie; sie giebt nur ein secundäres Symptom an: das Blinzeln mit den Lidern, das, wie wir später sehen werden, den Myopen die Gegenstände schärfer zu unterscheiden ermöglicht. Donders hatte vorgeschlagen sie durch den Terminus Brachymetropie ($\beta\rho\alpha\chi\upsilon\varsigma$ kurz, $\mu\epsilon\tau\rho\omega$ Mass, $\acute{\omega}\psi$ Auge), der den Refraktionszustand des Myopen kennzeichnen würde, zu ersetzen. Der Brechzustand des myopischen Auges ist nämlich derart, dass aus grösserer Entfernung kommende Strahlen vor der Retina zur Vereinigung gelangen. Deutlichsehen ist für diese Entfernung unmöglich, da auf der Retina nur Zerstreuungskreise und daher nur undeutliche verwaschene Bilder zu Stande kommen (Fig. 154).

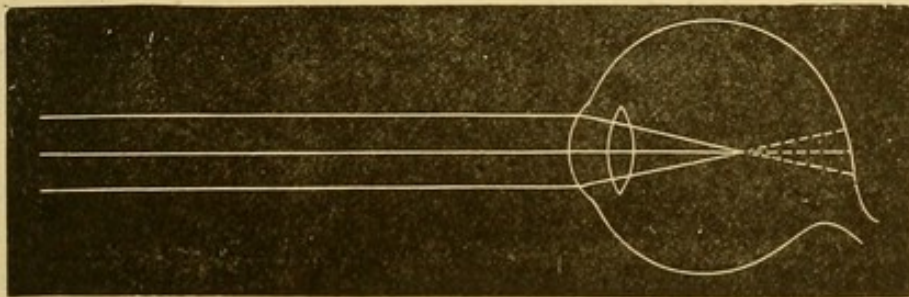


Fig. 154. Myopisches Auge.

Mit der Annäherung des Objectes nähert sich nach dem Gesetz der conjugirten Vereinigungsweiten auch der Ort des Bildes der Retina bis schliesslich ein Moment kommt, in welchen das Bild genau auf die Retina fällt und das Object deutlich gesehen wird. So erklärt sich das charakteristische Merkmal der Myopie, nahe Gegenstände werden scharf gesehen, während entferntere nur undeutlich erkannt werden.

Dieser Brechzustand erklärt auch eine andere constante Begleiterscheinung der Myopie, dass nämlich Concavgläser das Sehen in die Ferne verbessern. Concavgläser machen parallele Strahlen divergent und

bewirken dadurch, dass sie hinter der Hauptbrennweite des myopischen Auges zur Vereinigung kommen; wenn diese Gläser also hinreichend stark

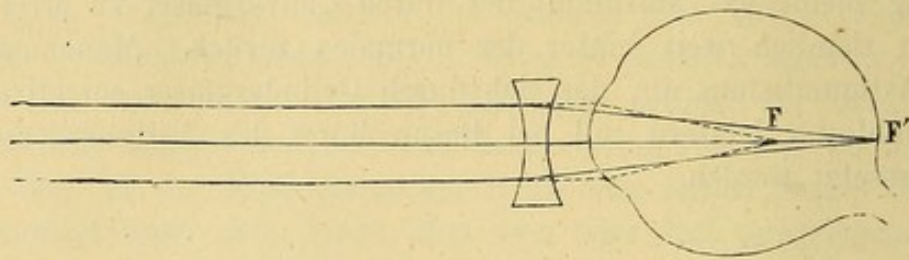


Fig. 155. Brennpunkt F eines myopischen Auges durch ein Concavglas nach F' auf der Retina verlegt.

sind, so werden parallele auf die Gläser auffallende Strahlen auf der Retina ihre Vereinigung finden (Fig. 156). Es leuchtet ein, dass, wenn man bei Myopie geringen Grades starke Gläser oder umgekehrt bei hochgradiger Myopie schwache Gläser wählt, der gewünschte Zweck verfehlt wird. Es fragt sich also, mit welchem Glase man die Untersuchung des Kranken zur Feststellung der Myopie zu beginnen hat. Das Glas wird gefunden, wenn man die Entfernung, in welcher gewöhnliche Druckschrift gelesen wird, feststellt. Finden wir z. B., dass der Kranke Nr. 1 der Snellen'schen oder Jäger'schen Schriftproben in 6" und nicht darüber hinaus liest, so ist 6 Zoll die Entfernung seines Punctum remotissimum; wir fangen die Prüfung der Concavgläser also mit Nr. 6 an.

Der Grad der Myopie wird immer durch das schwächste Glas bestimmt, mit welchem der Kurzsichtige am besten in die Ferne sieht. Man hat sich, was nicht immer leicht, davor zu hüten, dass das Resultat nicht durch Accommodations - Anstrengungen von Seiten des Kranken beeinflusst wird, durch welche er auch stärkere Gläser, als seinem Brechzustande entsprechen, zu überwinden vermag. Da durch stärkere Concavgläser die Gegenstände etwas schärfere Umrisse bekommen, so werden namentlich von jugendlichen Individuen, die noch im Vollbesitze ihrer Accommodation sind, häufig zu starke Gläser gewählt, während ältere Kurzsichtige mit abnehmendem Accommodationsvermögen sich bald der mit der beständigen Accommodation verbundenen Ermüdung bewusst werden. Wegen der ernstesten Gefahren, die aus dem Tragen zu starker Gläser für den Kurzsichtigen resultiren und auf die wir weiter unten zurückkommen werden, wollen wir hier die Vorsichtsmassregeln und die zur Auswahl der passenden Gläser führenden Mittel ausführlich angeben.

Ob ein Concavglas zu stark oder zu schwach ist, lässt sich dadurch feststellen, dass man dasselbe abwechselnd näher ans Auge bringt oder weiter abhält. Da es im letzteren Falle schwächer wirkt, so würde eine etwaige dadurch erzielte Verbesserung der Sehschärfe uns ein Zeichen dafür sein, dass wir ein zu starkes Glas gewählt haben und umgekehrt. Diese Probe gibt indessen nur eine annähernde Vorstellung und kann in

keiner Weise ausreichen. Ein einzig sicheres Resultat erhalten wir, indem wir den Kranken auf 20' Entfernung von den Snellen'schen Probebuchstaben CC bis XX, zuerst mit dem auf die oben angegebene Weise gefundenen Glase (in unserm Beispiele mit — 6) lesen lassen. Am zweckmässigsten ist es dabei, dem Kranken die Gläser in einem Probebrillengestell aufzusetzen; dann hält man ihm, während man die Brille auf die Stirn hinaufschiebt, etwas schwächere Gläser vor und probirt, ob er jetzt noch ebenso gut oder selbst besser sieht. Im bejahenden Falle gehen wir zu noch schwächeren über und so immer weiter, bis die Probebuchstaben entschieden weniger gut gesehen werden. Das letzte und schwächste Glas, welches noch deutliches Sehen vermittelt, ist zu wählen. Zur Probe, dass das so gewählte Glas auch wirklich richtig ist, bringt man vor die Brille abwechselnd schwache Convex- und Concavgläser (etwa Nr. 60); wenn das Convexglas die Sehschärfe noch erhöht oder auch nur nicht verringert, so ist die Brille noch zu stark. Erst wenn dieser Versuch ergibt, dass auch die Vorsetzung des schwachen Convexglases zweifelsohne die Deutlichkeit vermindert, dürfen wir bei dem zuletzt gewählten Glase endgültig stehen bleiben. Diese Vorsichtsmassregeln können kleinlich erscheinen, aber sie sind wichtig und wegen der mit dem Tragen zu starker Gläser verbundenen Gefahren unerlässlich.

In dieser Weise ausgesuchte Concavgläser corrigiren in gewissen Fällen die Myopie vollständig und machen das Sehvermögen (S) normal. Häufig indess verbindet sich Myopie mit Abnahme des Sehvermögens, so dass kein Concavglas normale Sehschärfe für die Ferne vermitteln kann. In der Nähe kann dabei das Sehvermögen sehr gut sein und der Kranke möglicher Weise auch die feinsten Gegenstände erkennen, freilich nur bei starker Annäherung, durch welche er sich grosse Netzhautbilder verschafft.

Jenseit des Fernpunktes gelegene Gegenstände werden von dem Myopen um so undeutlicher gesehen, je entfernter sie liegen und je weiter die Pupillen sind; denn je näher die Lichtstrahlen dem Rande der Linse auffallen, um so grösser werden die Zerstreuungskreise. Daher verengern Myopen ihre Lidspalte durch Kneifen mit den Lidern; dies Zwinkern hat der Krankheit ihren Namen gegeben. Wir folgen dem von der Natur gegebenen Winke und verordnen bei hochgradiger Myopie stenopäische Brillen.

Myopen, die viel des Abends und ohne Ruhepausen arbeiten, bekommen leicht Reizerscheinungen an den Augen, Congestionen zu den Lidern und der Bindehaut, leichte pericorneale Injection und ophthalmoskopisch wahrnehmbare Papillarhyperemie. Besonders in der Zeit wo die Myopie rasch progressiv wird, klagen die Kranken über Müdigkeit in den Augen; dieselben werden schmerzhaft auf Berührung und empfindlich gegen helles Tageslicht oder künstliche Beleuchtung. Die Prognose dieser Amblyopie bei Myopen ist in sofern noch günstig, als alle genannten Erscheinungen

durch rechtzeitig angewandte Massregeln zur Beseitigung des congestiven Zustandes rückgängig werden können.

Das Vorhandensein von Myopie wird demnach an der Besserung des Sehvermögens für die Ferne durch Concavgläser erkannt. Der Grad der Myopie bestimmt sich nach der Nummer des schwächsten Concavglases, welches am besten corrigirt. Myopie $\frac{1}{10}$ z. B. ist vorhanden wenn Concav 10 das schwächste Glas ist, mit welchem entfernte Gegenstände den möglichst hohen Grad von Deutlichkeit gewinnen.

Myopie kommt in allen Graden vor vom schwächsten, dessen sich der Kranke selbst nicht einmal bewusst wird, bis zu dem stärksten, welche Concavgläser Nr. 2 und darüber zur Correction erfordern. Als schwach bezeichnet man gewöhnlich die Myopie, wenn das corrigirende Glas nicht stärker als $\frac{1}{15}$ oder $\frac{1}{16}$ ist ($M \frac{1}{15}$ oder $\frac{1}{16}$); Myopie mittleren Grades umfasst die Fälle von $M \frac{1}{14}$ bis $\frac{1}{6}$; und starke Myopie alle noch höheren Grade als $M \frac{1}{6}$.

Aufmerksame Beobachtung hat gezeigt, dass nicht immer bei Myopen der Grad der Myopie während des ganzen Lebens derselbe bleibt: man unterscheidet demnach die progressive Myopie von der stationären Form, bei welcher sich der Refraktionszustand während des ganzen Lebens vollkommen oder nahezu unverändert erhält. Die progressive Form ist die häufigere; sie macht entweder nur in bestimmsten Lebensperioden oder unter dem Einflusse verschiedener Augenkrankheiten Fortschritte und bleibt nach jeder Exacerbation eine Zeit lang auf der einmal gewonnenen Höhe — periodisch progressive Myopie — oder sie nimmt ununterbrochen zu, sie ist absolut progressiv.

Selbst die stationäre Myopie erleidet leichte Veränderungen; sie nimmt anfangs zu, um darauf wieder abzunehmen, mit 15 Jahren z. B. wird sie $\frac{1}{24}$ mit 25 Jahren $\frac{1}{20}$ sein und im 50. Jahre auf $\frac{1}{24}$ oder selbst $\frac{1}{30}$ zurückgehen, denn der Grad der Myopie fällt ein Weniges im höheren Alter wahrscheinlich in Folge verminderter Brechkraft der Linse, aber nicht in dem Sinne, wie man dies früher auffasste, indem man die Myopie nach dem Nahepunkte bestimmte, der allerdings mit der Altersabnahme des Accommodationsvermögens abrückt. In diesem Falle gesellt sich zur Myopie noch Presbyopie, aber die Myopie selbst bleibt darum dieselbe. — Bei der periodisch progressiven Myopie hat Jemand im Alter von zwölf Jahren etwa $My \frac{1}{12}$ und kommt durch periodische Zunahme seiner Myopie bis zum zwanzigsten Jahre bis auf $My \frac{1}{6}$. Diese Zunahme der Myopie findet während der Pubertät statt; von da ab bleibt sie stationär und wird gegen Ende des Lebens wieder etwas geringer. In andern Fällen ist die periodische Zunahme die Folge einer durch Entwicklung eines Staphyloma posticum zur Verlängerung der sagittalen Augenaxe führenden Augenkrankheit, die weiter noch besprochen wird. Ist die Krankheit zum Abschluss gekommen, so macht auch die Myopie keine weiteren Fortschritte.

In Fällen absolut progressiver Myopie nehmen wir eine ununterbrochene Zunahme wahr, dergestalt, dass die im achten Jahre $\frac{1}{8}$ betragende Myopie bis zum zwanzigsten Jahre $\frac{1}{5}$ wird und dann in weniger rascher Zunahme bis zu $\frac{1}{3}$ und darüber steigt; in einzelnen Perioden ist auch in diesen Fällen der Fortschritt schneller, in andern langsamer.

Die stationäre Myopie schliesst keine Gefahren in sich; die periodisch progressive ist nur während der Periode der Zunahme gefährlich, die absolut progressive Myopie führt in der Regel zu mehr oder weniger vollständigem Verlust des Sehvermögens. Wenn der Kranke nicht in der Lage ist sein Auge vollständig schonen und sich einer rationellen Behandlung unterziehen zu können, so kann es oft schwierig werden, die Myopie am Fortschreiten zu hindern oder üblen Complicationen, wie Ergüssen in den Glaskörper oder Netzhautablösung vorzubeugen.

Myopie kommt bei Städtern viel häufiger vor als unter der Landbevölkerung, bei Studirenden mehr als bei Arbeitern, überhaupt nimmt sie zu mit Verbreitung des höheren Volksunterrichtes. (Donders.)

Indess bleiben auch während des ganzen Lebens Studien obliegende Personen frei von Myopie; dadurch schon wird man auf die aprioristische Annahme einer besondern Prädisposition zur Kurzsichtigkeit geführt. Diese Prädisposition ist in der That vorhanden; sie ist erblich und angeboren. In diesem Falle hängen Entwicklung und schliessliches Fortschreiten der Kurzsichtigkeit von den Lebensverhältnissen des betreffenden Individuum ab. Wenn dasselbe während der Jugend und besonders während der Pubertätsjahre seine Augen nicht anhaltend anstrengt, nur wenig liest und schreibt, so wird es nicht zur Entwicklung der Myopie kommen oder sie wird wenigstens nicht einen höheren Grad erreichen. Umgekehrt wird sie durch frühzeitige Beschäftigung mit feinen Gegenständen unter fortgesetzter Accommodationsanstrengung einen progressiven Verlauf nehmen.

Die fundamentale Ursache der Kurzsichtigkeit, die anatomische Grundlage ist in der besonderen Form des myopischen Auges gegeben: das Auge ist zu lang, als dass bei normaler Brechkraft parallele Strahlen auf der Retina vereinigt werden können. Donders hat zu verschiedenen Malen Untersuchungen und sorgfältige Messungen an im ganzen 2500 kurzsichtigen Augen angestellt; das Ergebniss derselben stimmte mit den schon früher von Arlt gemachten Beobachtungen dahin überein, dass die sagittale Axe myopischer Augen, gegenüber der normale Länge von 25 bis 26 Mm., bis zu 33 Mm. misst.

Die Verlängerung des Augapfels durch Staphyloma posticum ebenso die damit einhergehenden Veränderungen der Sclera und der Choroidea sind genauer unter den Krankheiten dieser Membranen beschrieben worden. (S. Sclero-choroiditis posterior p. 185.)

Wenn schon die Verlängerung der sagittalen Augenaxe durch Staphylombildung am hinteren Pole, d. h. die schliessliche Entwicklung einer

congenitalen Anlage bei weitem die Mehrzahl der Myopie bildet, so gibt es doch auch Fälle erworbener Kurzsichtigkeit. So beobachtet man Myopie in Folge von Krümmungsveränderungen der Hornhaut; die letztere wird convexer und bedingt Myopie, wenn in Folge ulcerativer Processe der innere Augendruck nicht mehr den normalen Widerstand findet. Dasselbe findet unter dem Einflusse von Ernährungsstörungen statt, die ohne Beeinträchtigung der Durchsichtigkeit der Hornhaut eine bisweilen sehr bedeutende Ausdehnung der letztern zu Stande bringen. (Keratoglobus und Keratoconus oder durchsichtiges Staphylom der Hornhaut.) Diese Formveränderungen der Hornhaut erzeugen ausser der Kurzsichtigkeit immer einen mehr oder weniger hohen Grad von Astigmatismus (s. u.) Eine Ursache erworbener Kurzsichtigkeit liegt häufig in der Linse. Mag ihre Brechkraft zunehmen (wie im Anfang einiger Staarformen) oder mag sie in Folge von Verletzung ihres Auffängbandes (der Zonula Zinnii) nach vorn rücken, immer wird daraus eine Verlegung ihrer Hauptbrennweite nach vorn von der Netzhaut d. i. Myopie hervorgehen.

Endlich kann Myopie durch Accommodationsspasmus vorgetäuscht werden. Der Accommodationsmuskel kann ebenso gut, wie jeder andere Muskel in tonische Contraction gerathen. Die Linse erhält dadurch naturgemäss eine stärkere Krümmung und höhere Brechkraft und feine Gegenstände können nicht mehr deutlich gesehen werden. Concavgläser bessern auch in diesen Fällen das Sehvermögen, aber andererseits heilen Atropineinträufelungen, die keinen Einfluss auf wahre Myopie haben, den Accommodationsspasmus und beseitigen die functionellen Störungen. Wir haben es hier demnach nicht mit einer wirklichen Myopie, sondern mit einer übrigens seltenen, plötzlich auftretenden und wieder vergehenden Accommodationskrankheit zu thun.

Eine häufige Complication der Myopie, Insufficienz der Recti interni (Musculäre Asthenopie) und ihre Beziehungen zu Strabismus divergens werden in dem Capitel der Augenmuskelkrankheiten auseinander gesetzt werden.

Behandlung. Eine rationelle Therapie der Kurzsichtigkeit hat folgende vier Indicationen zu berücksichtigen; sie hat

1. das Fortschreiten der Myopie und ihre Complicationen zu verhüten;
2. die Refractionsanomalie durch passende Gläser zu neutralisiren;
3. der musculären Asthenopie entgegen zu wirken;
4. die Complicationen zu behandeln.

1. Verhütung des Fortschreitens und der Complicationen der Kurzsichtigkeit. Bei gegebener Prädisposition hängt, wie wir gesehen, die schliessliche Entwicklung der Kurzsichtigkeit von den Lebensverhältnissen und der Beschäftigungsweise ab. In dieser Beziehung haben wir vor allem Congestionen zu den Augen und Accommodationsanstrengungen als Myopen

besonders schädlich und als die Staphylombildung begünstigend zu bezeichnen. Wir wollen hier nur daran erinnern, dass die fast immer mit den Accommodationsanstrengungen verbundenen beiden Momente, vornübergeneigte Kopfhaltung und starke Augenconvergenz die auf Steigerung des intraocularen Druckes zielende Wirkung der Accommodation noch erhöhen. Diese Erwägung führt zur Aufstellung der Vorschrift, der Neigung der Myopen zu gebeugter Kopfhaltung und übertriebener Sehaxenconvergenz in Folge von unnöthiger Annäherung der Arbeitsobjecte entgegen zu treten.

Vor allem ist es von Wichtigkeit für den Myopen, zur Vermeidung starker Sehaxenconvergenz eine solche Beschäftigung zu wählen, welche das Sehen feiner Objecte und die damit verbundene Nothwendigkeit der Annäherung an die Augen ausschliesst, und ausserdem durch Tragen passender Gläser, die Annäherung der Arbeitsobjecte auf weniger als 10 bis 12 Zoll Distance zu umgehen. Die diesem Abstände entsprechende Convergenz der Augenaxen braucht keine Besorgniss mehr einzuflössen. Indess dürfen dem Kurzsichtigen Concavgläser für die Nähe nur unter gewissen, sogleich noch genauer zu erwähnenden Bedingungen verordnet werden, da der Myop mit den Concavgläsern der grossen Gefahr ausgesetzt wird, die Gegenstände zur Vergrösserung der Netzhautbilder anzunähern und dadurch sich noch obendrein die der Annäherung der Objecte und der Schärfe der Concavgläser entsprechende Accommodationsanspannung aufzunöthigen. Man hat deshalb dem Kurzsichtigen das Arbeiten mit der Brille in einer geringern Entfernung als 10 bis 12 Zoll zu untersagen und ihm die Immobilisirung seines Kopfes und Buches in dem beabsichtigten Abstände durch eine beliebige mechanische Vorrichtung anzuempfehlen. Ausserdem muss er die Arbeit häufig durch einige Minuten lange Erholungspausen unterbrechen.

Die gebeugte Kopfhaltung wird dadurch vermieden, dass der Kurzsichtige das Buch beim Lesen in der Hand hält und an einem Stehpulte schreibt, so dass das Papier sich beinahe in gleicher Höhe mit den Augen befindet.

☞ Ferner haben [Myopen alle Congestionen zum Kopfe, jede Steigerung der Herzthätigkeit, Excesse bei Tisch, übermässigen Tabacksgenuss und alles andauernde Arbeiten zu vermeiden. Sobald die Myopie fortzuschreiten scheint, müssen sie während des Schreibens und Lesens häufig Unterbrechungen machen; niemals dürfen sie mehrere Stunden hintereinander ohne Erholungspausen arbeiten; nach je halbstündiger Arbeit haben sie eine Unterbrechung von fünf bis zehn Minuten eintreten zu lassen; die Arbeitsintervalle müssen um so kürzer sein und um so weiter auseinander gerückt werden, je stärker die Myopie, je länger die Arbeit fortgesetzt wird und je feiner die Arbeitsgegenstände sind. Endlich muss man die Extremitäten

vor Kälte bewahren und der Verstopfung entgegenwirken, zwei Symptome, die sich häufig bei Kurzsichtigen finden.

Die therapeutischen Eingriffe, welche die der progressiven Myopie zu Grunde liegenden pathologischen Veränderungen im Auge erheischen können, sowie die Behandlung der Complicationen der Myopie sind mit der Sclero-Chroiditis posterior (Staphyloma post.) zur Sprache gekommen (s. S. 190).

2. Die zweite Aufgabe der Therapie besteht in der Corrigirung der Refractionsanomalie durch passende Gläser, eine der schwierigsten Punkte der augenärztlichen Praxis. Die Wahl der Gläser ist durch keine bestimmten Gesetze geregelt, sondern wird nur nach Indicationen abgewogen, die wir gruppenweise zusammenstellen wollen.

Es gibt erstens Fälle, in denen vollständige Corrigirung der Kurzsichtigkeit gestattet ist, wenn nämlich der Kurzsichtige die Gläser nur zum Sehen in die Ferne d. h. auf einen Abstand braucht, bei welcher seine Accommodation vollkommen in Ruhe bleibt. Man muss ihn dann aber von der Gefahr, dieselben Gläser zum Sehen in die Nähe zu verwenden, in Kenntniss setzen. Man kann ferner das die Myopie vollständig corrigirende Glas bei relativ geringer Refractionsanomalie, normalem Accommodationsvermögen und übrigens gesundem Auge tragen lassen. Unter diesen Bedingungen ist selbst von dem beständigen Tragen der Brille keine Gefahr zu befürchten; im Gegentheile ist Donders der Ansicht, dass der Gebrauch der Brille in diesen Fällen am sichersten weiteres Fortschreiten der Myopie verhindert und gibt den Rath, sie selbst zum Lesen und Schreiben zu benutzen, weil sie das myopische Auge emmetropisch machen. So wird man z. B. verfahren, wenn man Accommodation $\frac{1}{4}$, Myopie $\frac{1}{16}$ und Sehschärfe = 1 gefunden hat. In diesem Falle wird der Myop mit dem Concavglase deutlich in die Ferne und vermöge seiner Accommodation auch deutlich bis in 4 Zoll sehen; er wird unter diesen Bedingungen sich wie ein Emmetrop verhalten. Dieselben Gläser können bis zu der Zeit, wo sich die Altersabnahme der Accommodation bemerklich macht, getragen werden; im vierzigsten oder fünfzigsten Jahre lässt man sie gegen schwächere vertauschen; in noch höherem Alter wird der Myop ohne Brillen arbeiten und nur für die Ferne die der Kurzsichtigkeit entsprechenden Concavgläser tragen.

In den Pubertätsjahren, der Zeit der grössten Reizbarkeit kurzsichtiger Augen, lässt man zwar die geeigneten Gläser für die Nähe und Ferne tragen, legt aber besonderen Nachdruck auf die bezeichneten hygienischen Vorschriften. Wenn trotzdem die Myopie Fortschritte macht, und Congestionen zum Kopfe entstehen, die sich durch hygienische Massregeln nicht beseitigen lassen, oder wenn trotz der Gläser der Kurzsichtige eine gebeugte Kopfhaltung und unnöthige Annäherung der Arbeitsobjecte beibehält, so muss man den Gebrauch der Concavgläser für die Nähe verbieten.

Abgesehen von den angegebenen Fällen, in welchen es gestattet ist, die Myopie vollständig zu corrigiren, wird die Wahl der Concavgläser durch den Grad der Kurzsichtigkeit, das Accommodationsvermögen, die Sehschärfe und die Beschäftigungsweise bestimmt.

Bei schwacher Myopie (M. $\frac{1}{48}$ bis $\frac{1}{14}$) macht sich das Bedürfniss Brillen zu tragen nicht fühlbar; bei den mittleren Graden mit normaler Sehschärfe verfährt man nach den angegebenen Regeln; hochgradig Kurzsichtigen endlich kann man starke Gläser für die Ferne, nicht aber für die Nähe geben. Die durch diese Concavgläser bedingte starke Verkleinerung der Objecte, der Buchstaben z. B., würden nämlich den Myopen zwingen, das Buch zum Deutlichsehen sehr anzunähern und dem entsprechend Convergenz- und Accommodations-Anstrengungen zu machen. Wenn, wie das fast immer bei starker und progressiver Myopie mit Staphyloma posticum der Fall ist, die Sehschärfe schon bedeutend herabgesetzt ist, so ist der Gebrauch von Gläsern für die Nähe und namentlich Lesen und Arbeiten mit feinen Gegenständen zu untersagen. Es ist dies oft wirklich unerlässlich, wenn man dem Fortschreiten der Myopie ihren gefährlichen Complicationen und der sie begleitenden Amblyopie vorbeugen will; höchstens kann man dieses strenge Verbot in den Fällen etwas beschränken, wo wegen hochgradiger Insufficienz der Mm. interni der Kurzsichtige nur ein Auge bei der Arbeit benutzt. Man darf ihm dann ohne Brille und mit den gewöhnlichen Vorsichtsmassregeln etwas zu lesen gestatten, da unter diesen Umständen wenigstens von Seiten der Convergenz keine Gefahren zu befürchten sind. Bei starker Myopie, normaler Sehschärfe und wenn keine ophthalmoscopischen Veränderungen vorhanden sind, rath Donders Concavgläser zu geben, die dem Kurzsichtigen in 10, 12 oder 14 Zoll zu arbeiten gestatten. Der Abstand hängt von der Grösse der Arbeitsobjecte ab. Die zu verordnenden Gläser sind demnach bedeutend schwächer als die vollständig corrigirenden. Das Glas wird leicht durch Rechnung gefunden, indem man von dem den Grad der Myopie bezeichnenden Bruche die in Bruchform ausgedrückte Distance abzieht. Einem Myopen, der zur Corrigirung seiner Kurzsichtigkeit Concav 6 nöthig hat, würde man, um ihn in 12 Zoll arbeiten zu lassen, ein Concavglas Nr. 12 ($\frac{1}{6} - \frac{1}{12} = \frac{1}{12}$) geben müssen; soll er in 8 Zoll arbeiten können, so verordnet man ihm Concav 24 ($\frac{1}{6} - \frac{1}{8} = \frac{1}{24}$); natürlich darf er mit der Brille das Buch nicht näher als 12 resp. 8 Zoll halten.

Der Nutzen derartig unvollständig corrigirender Gläser lässt sich nicht verkennen. Der Kurzsichtige ist mit ihnen im Stande, in einer für Augenconvergenz und Kopfhaltung günstigeren Entfernung zu lesen und zu schreiben; auf der andern Seite aber schliesst der Gebrauch dieser Gläser die grosse Gefahr ein, dass der Myop trotzdem beim Lesen das Buch über den vorgeschriebenen Abstand hinaus annähert und sich dadurch sowohl eine stärkere Accommodationsanspannung zur Ueberwindung der zerstreuen-

den Concavgläser, als eine vermehrte Sehaxenconvergenz, die man gerade vermeiden will, aufnöthigt. Unter diesen Umständen kommt das Staphylom mehr und mehr zur Entwicklung und die Myopie nimmt einen progressiven Verlauf.

Diese Gefahr liegt besonders nahe und ist kaum zu vermeiden, wenn, wie das bei stärkern Graden der Myopie die Regel bildet, die Sehschärfe herabgesetzt ist. Werden dann starke Concavgläser für die Nähe gebraucht, so erscheinen durch dieselben die Gegenstände namentlich Druckschrift so klein, dass der Kranke zur Erlangung grosser Netzhautbilder, sehr anzunähern gezwungen ist. Diese Annäherung des Buches macht eine stärkere Anspannung der Convergenz und der Accommodation nöthig, die wenn schon jedem kurzsichtigen Auge schädlich, in diesem Falle zur weiteren Entwicklung der der constatirten Amblyopie zu Grunde liegenden pathologisch-anatomischen Veränderungen beitragen werden. Aus diesen Gründen gibt v. Gräfe den Rath hochgradig Kurzsichtigen mit nicht normaler Sehschärfe niemals zum Lesen oder Schreiben Concavgläser zu verordnen oder doch nur sehr schwache.

Noch eher ist der Gebrauch von Concavgläsern zu gestatten, wenn wegen hochgradiger Insufficienz der binoculare Sehaect und also auch die Sehaxenconvergenz aufgegeben sind. Und selbst dann muss man bei der Wahl vorsichtig zu Werke gehen und nur schwache Concavgläser verordnen, die ohne vollständig zu corrigiren den Myopen beim Sehen unterstützen. Ausserdem muss man ihm die Entfernung, in welcher er zu arbeiten hat, bezeichnen und ihm die Annäherung der Gegenstände und demgemäss die Beschäftigung mit feinen Arbeiten untersagen; wenn die Sehschärfe sehr erheblich herabgesetzt ist und entzündliche Erscheinungen vorhanden sind, so wird man selbst vollständige Schonung der Augen anempfehlen müssen.

Uebrigens kann man einem jugendlichen Individuum mit noch ungeschwächtem Accommodationsvermögen relativ starke Gläser geben; dieselben sind mit abnehmender Accommodation gegen schwächere zu vertauschen. Wenn man diese Vorsicht vernachlässigt, kann es vorkommen, dass ein Kurzsichtiger, der in seiner Jugend mit Concav 10 sehr gut in die Ferne sah und mit diesem Glase auch in der Nähe sich beschäftigte im Alter von fünfunddreissig Jahren ernstliche Beschwerden während des Arbeitens mit diesem Glase empfindet und selbst die Züge der Personen, mit denen er spricht, nur mit Mühe zu erkennen vermag. In diesem Falle können wir zwei Wege einschlagen; Concav 10, falls diese Nummer dem Grade der Myopie auch jetzt noch entspricht, für die Ferne beibehalten und den Kurzsichtigen in der Nähe ohne Brille oder mit sehr schwachen Gläsern arbeiten lassen; oder wir können, wenn der Kranke nur eine Brille zu haben vorzieht, ihm eine nur unvollständig corrigirende Brille Concav 20 z. B. verordnen. Er verzichtet damit auf das Deutlichsehen in die Ferne, kann dafür aber mit derselben Brille ohne Anstrengung und Gefahr in der Nähe arbeiten.

Ausserdem sind die Beschäftigungsweisen des Kurzsichtigen und die Entfernung in der er arbeiten will, bei der Wahl der Brille wesentlich zu berücksichtigen. Während Personen, die sich frühzeitig an den Gebrauch von Concavgläsern gewöhnt haben, eine nahezu gleiche relative Accommodation wie emmetropische Augen besitzen, ist bei den meisten Kurzsichtigen, die ohne Brille arbeiten und nur für die Ferne Concavgläser brauchen die relative Accommodation so beschränkt, dass sie ihre gewöhnlichen Brillen zum Sehen in die Nähe nicht gebrauchen können. So kann z. B. ein Myop, der für die Ferne Concav 10 trägt, aber ohne Brille liest und schreibt, beim Pianoforte spielen die Noten ohne Glas nicht erkennen, aber auch mit seiner gewöhnlichen Brille sie nur undeutlich und nur mit Anstrengung lesen. In diesem und ähnlichen Fällen (bei Malern, Lehrern, die nach einem Manuscript vortragen u. s. w.) muss man der benutzten Objectdistanz entsprechende Gläser aussuchen. Einem Kurzsichtigen mit My $\frac{1}{10}$, der in 20 Zoll Noten lesen will, muss man Concav 20 geben ($\frac{1}{10} - \frac{1}{20} = \frac{1}{20}$) dem Maler, der zur vollständigen Correction Nr. 8 braucht und in 20" Entfernung malen will, verordnet man Concav 14 ($\frac{1}{8} - \frac{1}{20} = \frac{1}{13\frac{1}{3}}$) und wenn er zeitweise sich von der Leinwand zur Beurtheilung des Effectes zu entfernen nöthig hat, rath man ihm dann noch einen Lorgnon mit Concav 30 vor die Brille zu halten.

Mit dem Alter nehmen Sehschärfe und Accommodation des Myopen zusammen ab; gerade dann muss man sich streng an die gegebenen Vorschriften halten. Indess hat man einem bejahrten Myopen gegenüber nicht zu vergessen, dass, während bei der Wahl der Brille für einen jugendlichen Myopen wir vor allem an die Erhaltung des normalen Sehvermögens und die Verhinderung weiteren Fortschreitens der Kurzsichtigkeit denken und wir dem entsprechend selbst auf die Wahl eines geeigneten Berufes hinzuwirken suchen, bei dem Greisen vor allem die Verbesserung der Sehschärfe für den gegenwärtigen Augenblick anzustreben ist.

Wir haben für die Zukunft nicht mehr zu sorgen, bei herabgesetzter Sehschärfe geben wir daher diejenigen Gläser, welche Lesen und sonstige Lieblingsbeschäftigungen in der gewöhnlichen Entfernung gestatten. Bei Myopie mittleren Grades kann es sehr wohl vorkommen, dass man um einer bejahrten Person mit gleichzeitig bedeutender Herabsetzung des Sehvermögens die Lectüre zu ermöglichen sogar zu Convexgläsern greifen muss, welche die Annäherung des Buches bis auf wenige Zolle gestatten. Da es indess namentlich für einen Kurzsichtigen höchst unangenehm ist mit einem Convexglase in die Ferne zu sehen, und dies zu Kopfwahl, Schwindel und selbst Uebelkeit Anlass geben kann, so muss man in diesem Falle die Convexgläser in besondere, so niedrige Gestelle fassen lassen, dass der Träger nur bei abwärts gesenktem Blick durch die Gläser sieht

und beim Heben des Blickes über die Brille leicht wegsehen kann. Ausserdem verordnet man für die Ferne die entsprechenden Concavgläser.

Es gibt Myopen mit so herabgesetzter Sehschärfe, dass sie nur mit einem Theaterperspective in die Ferne sehen können, andere, die nur durch eine stenopäische Spalte, welche nur die Mitte des Concavglases freilässt, ferne Gegenstände zu erkennen im Stande sind. Auch die Steinheil'schen Kegel sind für stark Kurzsichtige von grossem Nutzen.

Im allgemeinen zieht man für Kurzsichtige leicht gebläute Concavgläser vor, um von der Entfärbung des Choroidalepithels herrührende Blendungserscheinungen zu verhüten.

Was die dritte bei der Therapie zu berücksichtigende Indication anlangt, die Corrigirung der Insufficienz der Recti interni, so werden die uns hierbei zu Gebote stehenden Mittel bei Gelegenheit der musculären Asthenopie genauer besprochen werden. (S. das Capitel Augenmuskel-Krankheiten.) Die Mittel bestehen, kurz gesagt, in der Anwendung einfacher oder decentrirter Concavgläser, prismatischer oder prismatisch-concaver Gläser, endlich in der Tenotomie des M. rect. ext. mit oder ohne nachfolgende Anwendung von Gläsern.

Sechster Abschnitt.

Astigmatismus.

Gegenstand unserer bisherigen Betrachtung waren Refractionsanomalien, welche aus einer relativ zur Länge der Augenaxe zu hohen oder zu geringen Brechkraft des gesammten lichtbrechenden Apparates zu erklären waren. Wir haben in dieser Beziehung das myopische Auge, bei welchem parallele Lichtstrahlen vor der Retina sich vereinigen, von dem hypermetropischen unterschieden, in welchem parallel auffallende Lichtstrahlen erst hinter der Retina ihre Vereinigung finden. — Es gibt aber noch eine dritte Classe von Augen, in welchen die von einem Lichtpunkte ausgehenden Strahlen überhaupt nicht in einem einzigen Punkte vereinigt werden, weil die Brechkraft nicht in allen Meridianen, ja selbst nicht in allen Abschnitten ein und desselben Meridians die gleiche ist. Die durch ein und dieselbe Oberfläche (Hornhaut, Linse) gelegten Meridiane zeigen im Gegentheile manchmal untereinander ganz bedeutende Abweichungen ihrer Krümmung; die in der Richtung eines stärker gekrümmten Meridians einfallenden Lichtstrahlen werden natürlicher Weise auch stärker gebrochen und näher hinter der brechenden Oberfläche in einem Punkte vereinigt, als Strahlen, welche in der Richtung eines schwächer gekrümmten Meridians einfallen.

Dieser Unterschied der Brechkraft in den verschiedenen Meridianen des Auges bildet den mit Astigmatismus (α privativum, $\sigma\tau\iota\gamma\mu\alpha$ Punkt) bezeichneten Zustand und bedingt eine mehr oder weniger bedeutende Aberration des Lichtes.

Bevor wir in das genauere Studium des Astigmatismus eintreten, wollen wir kurz die Bedeutung der Aberration des Lichtes erklären. Jeder leuchtende Punkt sendet ein divergentes Strahlenbündel aus; die Strahlen heissen homocentrisch, weil sie von ein und demselben Centrum ausgehen. Trifft dieses Strahlenbündel auf ein brechendes System mit sphärisch gekrümmter Oberfläche, wie das typische Auge, so wird es in einen Punkt wieder zusammengebrochen.

Das Gesetz über die punktförmige Vereinigung homocentrischer Strahlen erleidet in der Wirklichkeit einige Aenderungen, die Lichtstrahlen vereinigen sich nach ihrer Brechung nicht genau in einem Punkte, vielmehr kommen die einen näher als die anderen hinter der brechenden Oberfläche zur Vereinigung (siehe Fig. 156). Die Vereinigung findet also nicht in einem Punkte, sondern in einer Brennweite statt. Diese unregelmässige Vereinigung gebrochener Strahlen hängt




Fig. 156.

von zwei Ursachen ab, die demnach zur Entstehung zweier Arten von Aberration des Lichtes führen.

Die erste Ursache besteht darin, dass das Licht, das Sonnenlicht z. B. nicht homogen, sondern aus verschiedenen Farben zusammengesetzt ist; die Strahlen der verschiedenen Farben haben eine verschiedene Wellenlänge und Brechbarkeit, weshalb die einen früher als die anderen den Richtungsstrahl wieder erreichen. Violette und blaue Strahlen werden am schnellsten, rothe am spätesten vereinigt. So liegt auch im Auge der Brennpunkt für violette Strahlen weiter nach vorn als der für rothe Strahlen. Man bezeichnet diese Abweichung des Lichtes als chromatische Aberration. Sie ist am Auge wirklich vorhanden und durch verschiedene Versuche nachgewiesen; indess wird unsere Sehschärfe durch sie nicht in merklicher Weise beeinträchtigt¹⁾.

Aber auch ein nur homogenes (z. B. rothes) und homocentrisches Licht enthaltendes Strahlenbündel wird beim Auffallen auf eine brechende sphärisch ge-

¹⁾ Genaueres über diesen Gegenstand s. b. Helmholtz, Physiologische Optik §§ 13 und 14.

krümmte Fläche noch eine Art von Abweichung erfahren. Es werden nämlich die in der Nähe des Centrums der Linse auffallenden Strahlen anders gebrochen, als die näher dem Rande auftreffenden, und der Unterschied in der Brechung nimmt mit der Entfernung von der Axe zu. Die an symmetrisch zur Axe gelegenen Punkten auffallende Strahlen vereinigen sich in demselben Punkte der Axe. Die Randstrahlen haben (bei convexen Flächen) eine geringere Brennweite als die Centralstrahlen.

Das homogene und homocentrische Licht wird also nicht in einem einzigen Punkt vereinigt, sondern in mehreren und das ist die sphärische Aberration. Diese Abweichung ist in jedem Auge vorhanden und sie würde das Sehvermögen bedeutend beeinträchtigen, wenn sie nicht durch die besondere Structur der Linse und durch die zur Ausschliessung der Randstrahlen dienende Iris zum grossen Theil corrigirt würde.

Jede Aberration, in Folge deren homocentrisches Licht sich im Auge nicht in einem Punkte, sondern in mehreren wieder vereinigt, kann als Astigmatismus bezeichnet werden. Man hat indess diesen Namen auf zwei Arten von Aberration beschränkt, welche von der Form der nicht vollkommen sphärisch gekrümmten, brechenden Flächen des Auges abhängen. Wenn die Brechkraft in verschiedenen Abschnitten desselben Meridians verschieden ist, so heisst der Astigmatismus unregelmässig; auf ihn führt Donders die monoculare Polyopie zurück. Wenn dagegen die Hauptmeridiane des Auges nicht dieselbe Brechkraft haben und daher homocentrische Strahlen in den verschiedenen Meridianen verschieden gebrochen werden und deshalb nicht in einem Punkte vereinigt werden können, so haben wir einen regelmässigen Astigmatismus vor uns. Mit diesem wollen wir uns an erster Stelle befassen. Dieser Unterschied der Brechkraft kann zwischen allen Meridianen bestehen; indessen ist er weniger ausgesprochen zwischen benachbarten Meridianen und nimmt allmählich mit wachsendem Abstände der Meridiane zu, um beim rechtwinkligen Abstände der Meridiane das Maximum zu erreichen. Die beiden Meridiane, welche den grössten Unterschied zeigen, werden als Hauptmeridiane bezeichnet.

Zur Erläuterung der Folgen des Astigmatismus führen wir hier folgenden von Donders herrührenden Versuch an. Macht man in ein Kartenblatt eine kleine runde Oeffnung, und hält die Karte gegen das Licht, so sieht man in einer bestimmten Entfernung das Loch in Form eines leuch-




Fig. 157.

tenden Punktes; wenn man aber ohne die Accommodation zu ändern, die Karte annähert oder vom Auge entfernt, wird die Oeffnung abwechselnd quer oder längsoval erscheinen. Bei genauer Verfolgung des Versuches wird man sehen, dass die Oeffnung nach einander die in der Figur 157 angegebenen Formen annimmt.

Die Erklärung dieses Versuches ist folgende:

Bei A ist die Entfernung derart, dass die verticalen und horizontalen Strahlen noch nicht zur Vereinigung gelangt sind, die erstern sind indessen ihrer Vereinigung näher, woraus folgt, dass der verticale Meridian stärker bricht.

Bei B sind die vertikalen Strahlen in einem Punkte vereinigt, die Oeffnung erscheint als Querlinie.

Bei C divergiren schon wieder die verticalen Strahlen nach ihrer Vereinigung.

Bei D und E liegen dieselben Verhältnisse vor, die verticalen Strahlen haben sich gekreuzt, die horizontalen nähern sich mehr und mehr der punktförmigen Vereinigung. Bei F ist diese erreicht und die Oeffnung erscheint wieder als Linie aber dies Mal als verticale Linie.

Bei G sind beide Strahlengruppen die horizontalen sowohl als die verticalen gekreuzt und divergent.

Aus den verschiedenen Zeichnungen geht hervor, dass die Oeffnung nur in einer Entfernung, bei D, rund erscheint; in dieser Entfernung divergiren nämlich die verticalen unter demselben Winkel, unter welchem die horizontalen convergiren. Der Abstand zwischen den beiden Punkten, wo sich die verticalen Strahlen einerseits (B) die horizontalen andererseits (F) vereinigen ist von Sturm als Brennstrecke bezeichnet worden. Gerade in der Mitte der Brennstrecke erscheint die Oeffnung rund und auf diese Entfernung stellt sich wahrscheinlich auch das astigmatische Auge ein.

Die eben beschriebene vom Astigmatismus des Auges abhängige Erscheinung wird noch deutlicher, wenn man vor das Auge ein schwaches Convexglas (Nr. 60 z. B.) setzt und darauf vor dasselbe Auge ein stärkeres Concavglas (Nr. 30 z. B.) bringt. Je nachdem das zweite Glas sich vor dem Auge befindet oder nicht, wird der leuchtende Punkt (ohne dass die Entfernung vom Auge sich ändert) bald als verticale bald als horizontale Linie erscheinen; bei hinreichend raschem Wechsel der Gläser kann das Auge vermöge der Fortdauer der Netzhautindrücke sogar ein Kreuz wahrnehmen. Die Richtung, in welcher der Lichtpunkt verlängert erscheint, entspricht einem der beiden Hauptmeridiane der Krümmung der brechenden Fläche (Hornhaut). Die Richtung dieser Meridiane kann man besser durch einen anderen Versuch feststellen; man bringt vor das zu untersuchende Auge ein schwach cylindrisches Glas (Nr. 80 z. B.) und dreht es abwechselnd um 90^0 ; man findet dann zwei Stellungen heraus, bei denen das Glas in entgegengesetztem Sinne auf die Sehschärfe einwirkt. In der

einen Stellung, derjenigen, bei welcher der Astigmatismus des Glases den Astigmatismus des Auges aufhebt, wird besser gesehen; in der andern, wo sich die Wirkung des Glases dem Astigmatismus des Auges hinzufügt, wird das Sehen schlechter. — Die Erfahrung zeigt, dass diese beiden Meridiane, in denen die Brechkraft ihr Maximum und Minimum erreicht, immer senkrecht auf einander stehen, was die Aufsuchung und Correction des Astigmatismus sehr erleichtert. Dagegen liegen die Hauptmeridiane selten genau horizontal und vertical, vielmehr sind sie in der Regel ein wenig nach der einen oder anderen Richtung hin geneigt. Zum Zweck der leichteren Darstellung indess werden wir oft die Hauptmeridiane des Auges einfach als horizontal und vertikal annehmen.

Die Functionsstörungen, welche sich nothwendiger Weise aus diesem Verhalten ergeben, lassen sich aus der eben gegebenen Schilderung der optischen Wirkung des Astigmatismus leicht ableiten. Unsere Druckschrift setzt sich zum grössten Theil aus verticalen und horizontalen Linien zusammen, ebenso werden die Contouren der uns umgebenden Gegenstände aus eben diesen oder krummen Linien gebildet, das astigmatische Auge aber ist ausser Stande, in einer Ebene gelegene vertikale und horizontale Striche gleichzeitig deutlich zu erkennen, und auch Kreislinien erscheinen ihm immer nach der einen oder andern Richtung verlängert; die Sehstörungen, welche demnach sich aus dem Astigmatismus ergeben, lassen sich leicht bezeichnen. Der Astigmatiker bekommt immer nur Zerstreuungsbilder auf die Netzhaut. Während der Myop die Wirkung seiner Refraktionsanomalie durch Annäherung der Gegenstände aufheben kann, während der Hypermetrop dasselbe durch Anspannung der Accommodation erreicht und beide durch diese Mittel oder durch Benutzung von sphärischen Gläsern sich deutliche Netzhautbilder verschaffen können, findet das astigmatische Auge in keinem dieser Mittel eine vollständige Correction seiner Anomalie.

Die Sehstörung tritt besonders deutlich hervor, wenn das astigmatische Auge in derselben Ebene und dicht neben einander gelegenen horizontale und verticale Striche unterscheiden soll. Die Zerstreuungskreise, die sich in einer Richtung bilden, überlagern die deutlichen Bilder, die sich in der andern entwerfen, für welche das Auge accommodirt ist und es wird undeutlich gesehen; das macht sich besonders bei den meisten römischen Capitallettern bemerklich.

Wenn man diese Anomalie durch gewöhnliche sphärische Gläser corrigiren will, so wird man durch mehrere Gläser von verschiedener Stärke nacheinander eine gewisse Besserung des Sehvermögens, aber keine normale Sehschärfe erzielen. Ist z. B. My. $\frac{1}{8}$ im verticalen My. $\frac{1}{12}$ im horizontalen Meridian vorhanden, so wird durch — 8 sphärisch dies Sehen in dem einen, durch — 12 sph. das Sehen in dem andern und durch — 10 das

Sehen in beiden Meridianen etwas gebessert, der Refractionsfehler aber in keinem Falle vollständig ausgeglichen werden.

Es ist in der Natur des Astigmatismus begründet, dass Astigmatiker durch eine stenopäische Spalte besser sehen (S. 351), denn nur in der Richtung eines Meridianes können sie deutlich sehen, während die in dem rechtwinklig daraufstehenden Meridiane einfallenden Strahlen die Deutlichkeit der Netzhautbilder des Astigmatikers nur beeinträchtigen können. Die Astigmatiker selbst bedienen sich ihrer Lider als eines stenopäischen Apparates, sie schliessen dieselben in der Weise, dass die Lidspalte eine wirkliche Spalte darstellt und neigen den Kopf nach der einen oder andern Seite soweit, bis diese Spalte mit einem Hauptmeridian zusammenfällt. Manchmal suchen sie die gewünschte Wirkung dadurch zu erreichen, dass sie mit dem Finger die Haut am äussern Augenwinkel zur Verengerung der Lidspalte herbeiziehen und der letztern durch Auf- oder Abwärtsbewegung des Fingers die zum Deutlichsehen erfahrungsgemäss beste Richtung geben.

Eine Reihe von hypermetropischen Astigmatikern gewöhnen sich daran, die Gegenstände, welche sie erkennen wollen, Bücher z. B., in denen sie lesen, ausserordentlich nahe an die Augen zu bringen, so dass sie den Eindruck stark kurzsichtiger Personen machen. Sie verschaffen sich dadurch eine starke Vergrösserung des Sehwinkels, der nach v. Gräfe's Erklärung, in schnellerem Maasse wächst, als der Durchmesser der Zerstreuungskreise. Nach Correction des Astigmatismus ziehen sie einen grösseren Abstand vor.

Horizontale und verticale Linien von gleicher Länge erscheinen dem Astigmatiker verschieden lang, wodurch sein Urtheil über die Form der Gegenstände getäuscht wird. Ein Quadrat erscheint ihm als ungleichseitiges Rechteck.

Endlich wird bei Astigmatikern noch eine andere Sehstörung beobachtet, sie sehen die Farben des Prisma anders angeordnet, als wir sie gewöhnlich sehen. Die chromatische Aberration macht sich bei ihnen bemerklich, sie sehen am Rande der Objecte Farben, die normale Augen dort nicht sehen. Helmholtz hat sehr lehrreiche Versuche über die Benutzung gefärbter Gläser zur Diagnose der verschiedenen Arten der Ametropie angestellt; die nähere Betrachtung dieser Versuche würde uns indes zu weit führen.¹⁾

Diagnose des Astigmatismus. Wir haben dabei verschiedene Fragen zu erledigen.

1. Hängt die von dem Kranken angegebene Sehstörung von Astigmatismus ab?

2. Wenn Astigmatismus vorhanden, welche Richtung haben die Hauptmeridiane?

¹⁾ Siehe Genauerer in Helmholtz, Physiologische Optik.

3. Welcher Brechzustand ist in jedem der Hauptmeridiane vorhanden, also welche Art und welcher Grad von Astigmatismus liegt vor?

Die Beantwortung dieser verschiedenen Fragen geschieht durch Benutzung der verschiedenen Hilfsmittel, deren Anwendungsweise jetzt erörtert werden soll. Wir schicken, was nach dem Gesagten keiner weiteren Erklärung bedarf, voraus, dass eine Person mit einem erheblicheren Grade von Astigmatismus niemals normale Sehschärfe besitzt und was für die Diagnose wichtig, auch niemals besessen hat. Diese Kranken haben niemals gut gesehen, wie andere Personen, oder sie haben wenigstens bei andauernder Benutzung der Augen die Unzulänglichkeit ihres Sehvermögens kennen gelernt. Wird die Sehprüfung in der gewöhnlichen Weise angestellt, so ergibt sich sofort, um wieviel ihre Sehschärfe unter der normalen zurückbleibt; versucht man jetzt, ob Concav- oder Convexgläser das Sehvermögen bessern, so findet man bei vorhandenem Astigmatismus gewöhnlich, dass gewisse Gläser, z. B. Convexgläser, aber verschiedene Nummern derselben, das Sehvermögen in demselben Maasse bessern, ohne aber normale Sehschärfe zu ergeben.¹⁾ Wir erkennen auf diese Weise, dass nicht allein Myopie oder Hypermetropie, sondern noch eine, die Sehschärfe beeinträchtigende Complication vorhanden sein muss.

Häufig gibt sich das Vorhandensein von Astigmatismus schon unmittelbar durch die Form der Hornhaut zu erkennen und Donders hat gezeigt, wie man ohne genauere Messung schon nach dem von der Hornhaut reflectirten Bilde eines Fensterkreuzes oder eines andern quadratischen und hellbeleuchteten, dem Auge gegenüberliegenden Gegenstandes auf Astigmatismus schliessen kann. Bei erheblicher Asymmetrie der Hornhaut nämlich sind die Bilder quadratischer Gegenstände nach der einen oder andern Richtung hin verlängert; die Verlängerung findet in der Richtung statt, in welcher die Hornhautkrümmung weniger stark ist. In dem Augenspiegel besitzen wir ein etwas genaueres Mittel für die Diagnose des Astigmatismus: Ebenso wie der Astigmatiker nicht gleichzeitig horizontale und verticale Linien mit gleicher Schärfe sehen kann, so können auch wir nicht bei der Untersuchung seines Auges im aufrechten Bilde alle horizontal und vertical ziehenden Netzhautgefässe gleichzeitig deutlich sehen. Man sieht in diesem Falle nur die in einer bestimmten Richtung verlaufenden Gefässe mit vollkommener Deutlichkeit; um die rechtwinklig zu denselben verlaufenden Gefässe deutlich zu sehen, ist es nöthig, die Accommodation zu ändern. (Donders.) —

Vielleicht lässt sich die Diagnose auf Astigmatismus mit dem Augen-

¹⁾ Wir müssen hier indess daran erinnern, dass bei sehr starken Graden von Myopie und Hypermetropie das Sehvermögen trotz vollständiger Corrigirung der Refraktionsanomalie häufig unter dem Normalen bleibt, auch wenn kein Astigmatismus vorhanden ist.

spiegel noch leichter aus der Form der Sehnervenpapille stellen. Ist die letztere in Wirklichkeit rund, so muss sie im astigmatischen Auge oval erscheinen. (Knapp) — Häufig ist aber die Sehnervenpapille in Wirklichkeit oval und dann gibt sich der Astigmatismus durch folgendes Verhalten zu erkennen: Der bei der Untersuchung im aufrechten Bilde in der einen Richtung verlängert erscheinende Sehnervenquerschnitt erfährt bei der Untersuchung im umgekehrten Bilde eine Verlängerung in entgegengesetzter Richtung. (Schweigger)

Man muss indess gestehen, dass die Bestimmung des Astigmatismus mit dem Augenspiegel eine grosse Uebung in der Handhabung des Instrumentes erfordert und dass überdies diese Untersuchungsmethode nur dann genaue Resultate gibt, wenn der Grad des Astigmatismus ausreicht, um deutliche Aenderungen in der Form der Papille hervorzubringen. Von einer Menge anderer Mittel, die man für diesen Zweck erdacht hat, wollen wir nur zwei anführen, die wir als die praktischsten ansehen, weil sie nicht allein über das Vorhandensein des Astigmatismus, sondern gleichzeitig auch über die Richtung der Hauptmeridiane aufklären.

Wenn ein normales Auge eine Linientafel, wie sie Fig. 158 darstellt, betrachtet, so sieht es alle Linien gleichmässig deutlich; nähert man die Tafel langsam bis an die Grenzen des Deutlichsehens, so verlieren mit einem Male alle Linien ihre scharfe Begrenzung, sobald sie diesseit des Nahepunktes oder jenseit des Fernpunktes sich befinden. Einem astigmatischen Auge dagegen werden die Linien in Fig. 158 in derselben Entfernung nicht gleichmässig schwarz erscheinen, und entfernt man dieselben

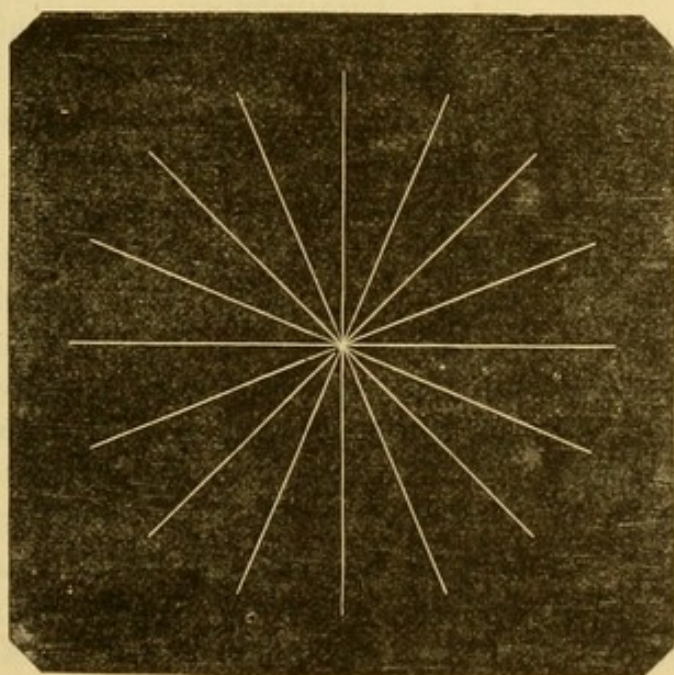


Fig. 158.

vom Auge bis sie zu verschwimmen anfangen, so wird eine derselben am längsten deutlich bleiben. Aus der Richtung dieser Linie kann man auf die Lage des Hauptmeridians der grössten Brennweite (der schwächsten Krümmung) schliessen. Steht die gedachte Linie genau vertical, so liegt der schwächste Hauptmeridian genau horizontal; denn ob eine verticale Linie als solche oder als breiter verwaschener Streifen erscheint, hängt von der Brechung der Strahlen im horizontalen Meridiane ab. Der zweite Hauptmeridian liegt, wie bereits angegeben, um 90° gegen den ersten gedreht. Natürlicher Weise lässt sich dieser Versuch leichter an myopischen Augen anstellen, bei denen man die Figur 158 nicht weit zu entfernen hat; aus diesem Grunde zieht man es auch vor, das zu untersuchende Auge durch Vorsetzen eines Convexglases künstlich myopisch zu machen. Javal benutzt diesen Versuch auch zur sofortigen Bestimmung des Grades des Astigmatismus und des corrigirenden Glases.

Die zweite Methode besteht darin, dem Kranken einen leuchtenden Punkt, wie das oben erwähnte runde Loch im Kartenblatte (p. 382), fixiren zu lassen; indem man ihm abwechselnd ein Concav- und Convexglas vorhält, wird ihm der Punkt nach einander in zwei senkrecht auf einanderstehenden Richtungen verlängert erscheinen; diese Richtungen geben das Krümmungs-Minimum und -Maximum der Hornhaut an und bezeichnen also die gesuchten Hauptmeridiane.

Nachdem auf diese Weise das Vorhandensein von Astigmatismus und die Richtung der Hauptmeridiane festgestellt ist, bleibt uns nur noch die genauere Bestimmung des Brechzustandes in jedem dieser Meridiane übrig. Zu dem Ende setzen wir den Kranken wieder den Probetafeln gegenüber und bringen vor sein Auge eine stenopäische Brille, dessen Spalte im Sinne des einen der beiden gefundenen Meridiane gerichtet wird. Wenn die Sehschärfe in dieser Richtung normal ist ($S=1$), so ist das Auge in diesem Meridiane emmetropisch; im andern Falle sucht man durch Concav- oder Convexgläser, die man hinter der Spalte anbringt, den in diesem Meridiane vorhandenen Grad von Myopie oder Hypermetropie zu bestimmen.

So wird in derselben Weise und unter Beachtung derselben Vorsichtsmassregeln, die oben für die Untersuchung auf Myopie und Hypermetropie überhaupt angegeben sind, nacheinander der Brechzustand in jedem der beiden Hauptmeridiane festgestellt. Das schwächste Concavglas, mit welchem der Kranke in einem Meridian am besten sieht, gibt die in diesem Meridiane vorhandene Myopie und das stärkste Convexglas, mit welchem der Kranke am besten sieht, den Grad der Hypermetropie an.

Hat man das Vorhandensein von Hypermetropie in dem einen oder andern Meridiane nachgewiesen, so liegt die Gefahr nahe, den Grad der Hypermetropie zu niedrig zu bestimmen, indem durch Accommodationsanspannung seitens des Kranken leicht ein Theil der Hypermetropie latent

bleibt; zur genauen Bestimmung des hypermetropischen Astigmatismus ist demnach die vorgängige Lähmung des Accommodationsvermögens durch Atropin, namentlich bei jugendlichen Individuen, dringendes Erforderniss.

Nach Festsetzung des Brechzustandes in den beiden Hauptmeridianen gilt es für den Grad des Astigmatismus einen Ausdruck zu finden. Der Astigmatismus besteht unserer Erklärung zu Folge in der zwischen den Meridianen des Auges bestehenden Asymmetrie; der Grad desselben wird durch die Krümmungsdifferenz der beiden Hauptmeridiane bezeichnet sein. Die Krümmung eines jeden dieser Meridiane ist durch die in jedem derselben vorhandene Brechkraft gegeben. Der Grad des Astigmatismus ist demnach durch die Refraktionsdifferenz der Hauptmeridiane ausgedrückt.

Es bleibt noch übrig die verschiedenen Formen, in denen Astigmatismus auftreten kann, anzugeben; wir unterscheiden drei Formen, die von Donders als:

1. Einfacher Astigmatismus,
2. Zusammengesetzter Astigmatismus,
3. Gemischter Astigmatismus

bezeichnet sind.

1. Beim einfachen Astigmatismus ist der eine Meridian emmetropisch, der andere myopisch oder hypermetropisch; er enthält demnach zwei Unterabtheilungen, den einfachen myopischen und den einfachen hyperopischen Astigmatismus.

Beispiele. a) Im horizontalen Meridian macht eine einfache Spalte das Sehvermögen normal; im verticalen Meridian muss die Spalte noch mit Concav Nr. 10 versehen werden. Die Refraktionsdifferenz zwischen den beiden Meridianen ist $\frac{1}{10}$ und da einer der Meridiane myopisch ist, so liegt einfacher myopischer Astigmatismus $\frac{1}{10}$ vor, der durch die Formel ausgedrückt wird.

As. my. $\frac{1}{10}$.

b) Das Auge kann im vertikalen Meridiane emmetropisch und im horizontalen hyperopisch sein; beträgt die Hyperopie $\frac{1}{12}$, so liegt einfacher hypermetropischer Astigmatismus vor, ausgedrückt durch die Formel

As. h. $\frac{1}{12}$.

2. Beim zusammengesetzten Astigmatismus sind die Hauptmeridiane beide myopisch oder hypermetropisch, aber in verschiedenem Grade; die Differenz in dem Grade der in jedem der Meridiane gefundenen Myopie oder Hypermetropie gibt den Grad des Astigmatismus.

Beispiele: a) Ein Auge hat in vertikaler Richtung Myopie $\frac{1}{12}$ in horizontaler $\frac{1}{24}$; der Unterschied zwischen diesen beiden Graden von Myopie beträgt $\frac{1}{24}$ ($\frac{1}{12} - \frac{1}{24}$) und derselbe Bruch drückt den Grad des Astigmatismus aus. Indess reicht die einfache Angabe des Grades des zusammengesetzten Astigmatismus zur genauen Bestimmung des gesamten Refrac-

tionszustandes nicht aus. Vielmehr müssen die Componenten des Astigmatismus angegeben werden. In dem gewählten Beispiele ist in dem Auge überhaupt Myopie $\frac{1}{24}$ vorhanden, und im verticalen Meridiane noch ausserdem Myopie $\frac{1}{24}$, das letztere Plus macht den Astigmatismus. Das Auge hat also zusammengesetzten myopischen Astigmatismus: allgemeine Myopie $\frac{1}{24}$; myopischer Astigmatismus $\frac{1}{24}$; in Formel ausgedrückt

$$\text{My } \frac{1}{24} + \text{As. my. } \frac{1}{24}.$$

b) Ebenso verhält es sich mit dem zusammengesetzten hypermetropischen Astigmatismus. Das Auge ist überhaupt als hypermetropisch anzusehen; der Grad der allgemeinen Hypermetropie entspricht dem Grade der Hypermetropie in dem Meridiane, in welchem die Ametropie am wenigsten stark ist; der Astigmatismus bemisst sich wie immer nach der Differenz des Brechzustandes der beiden Meridiane. Sei z. B. im verticalen Meridiane Hypermetropie $\frac{1}{30}$, im horizontalen $\frac{1}{20}$ vorhanden, so haben wir einen zusammengesetzten hypermetropischen Astigmatismus; allgemeine Hyperopie $\frac{1}{30}$; hyperopischer Astigmatismus $\frac{1}{60}$, in Formeln

$$\text{H } \frac{1}{30} + \text{As. h. } \frac{1}{60}.$$

3. Bei gemischtem Astigmatismus ist der eine Hauptmeridian myopisch, der andere hypermetropisch. Wenn der Grad der Myopie stärker als der der Hypermetropie ist, bezeichnet man den Astigmatismus mit der Formel A m h, bei überwiegender Hypermetropie durch A h m. Der Grad des gemischten Astigmatismus wird durch die Summe der den Grad der Ametropie in jedem Meridiane bezeichnenden Brüche ausgedrückt.

Beispiele: a) Es sei ein Auge gegeben mit Myopie $\frac{1}{12}$ im verticalen, mit Hyperopie $\frac{1}{24}$ im horizontalen Meridiane, so kann man diesen gemischten Astigmatismus durch die Formel ausdrücken

$$\text{A m h } \frac{1}{8} = \text{My } \frac{1}{12} + \text{H } \frac{1}{24}.$$

b) Wenn das Auge eine Hyperopie $\frac{1}{16}$ im horizontalen Meridiane, eine Myopie $\frac{1}{48}$ im verticalen Meridiane hat, so heisst die Formel

$$\text{A h m } \frac{1}{12} = \text{H } \frac{1}{16} + \text{My } \frac{1}{48}.$$

Ein anderes Mittel zur Diagnose des Astigmatismus und zur genauen Bestimmung seiner Form, ein Mittel, das auch in schätzbarer Weise zur Bestätigung der auf dem eben beschriebenen Wege gefundenen Resultate benutzt werden kann, besteht in der Anwendung cylindrischer Gläser. Bei der Besprechung der Correction des Astigmatismus wird die genauere Beschreibung dieser Gläser und ihrer optischen Eigenthümlichkeiten gegeben werden. Hier wollen wir uns darauf beschränken, ihre Anwendungsweise zur Diagnose des Astigmatismus anzugeben. Nachdem mit Hülfe der in 20' Entfernung aufgehängten Probetafeln das best corrigirende Concav- oder Convexglas ausfindig gemacht ist, drehen wir vor dem zu untersuchenden Auge ein cylindrisches, positives oder negatives Glas, etwa

Nr. 30, hin und her; wir entdecken dabei bald, dass bei einer Stellung des Glases die Sehschärfe entschieden abnimmt, während nach einer Drehung des Glases um 90° die Sehschärfe ebenso entschieden zunimmt. Ist auf diese Weise Astigmatismus und die Richtung der Hauptmeridiane festgestellt, so muss man erst schwächere, später immer stärkere positive oder negative Cylinder und in verschiedenen Stellungen probiren, bis man das Glas und die Stellung ausfindig gemacht hat, welche die beste Correction des Sehvermögens liefern.

Von den zur Diagnose und Messung des Astigmatismus erfundenen optischen Instrumenten begnügen wir uns zwei höchst sinnreiche zu erwähnen: das binoculäre Optometer von Javal und die Snellen'sche Doppelbrille, welcher das Princip der Stokes'schen Linse zu Grunde liegt.

Aetiologie. Die zahlreichen Messungen von Knapp und Donders mit dem Helmholtz'schen Ophthalmometer haben gezeigt, dass der regelmässige Astigmatismus von Asymmetrie der Hornhaut abhängt, welche letztere gewöhnlich im verticalen Meridian stärker als im horizontalen gekrümmt ist. Es hat sich aber gleichzeitig herausgestellt, dass in manchen Fällen die Asymmetrie der Hornhaut nicht genau dem Astigmatismus des Auges entspricht; man muss daraus den Schluss ziehen, dass auch die Linse asymmetrisch gebaut sein kann; in der That hat sich aus den verschiedenen Messungen ergeben, dass sie aber meistens in einer zur Hornhaut entgegengesetzten Richtung wirkt und demnach dazu beiträgt den Astigmatismus der Hornhaut zu neutralisiren, nur in seltenen Fällen trägt sie zur Steigerung des Hornhaut-Astigmatismus bei und noch seltener hat der Astigmatismus seinen Sitz in der Linse allein.

Da, wie wir gesehen, der Astigmatismus ausschliesslich durch fehlerhafte Form der brechenden Flächen des Auges bedingt wird, so kann es nicht auffallen, dass derselbe in den meisten Fällen angeboren ist.

Der angeborene Astigmatismus ist die häufigste Form, wenigstens was den regelmässigen Astigmatismus anbetrifft. Manchmal scheint er erblich zu sein; es kommt vor, dass gleichzeitig die Eltern oder mehrere Geschwister die gleiche Anomalie, dieselbe Form und nahezu denselben Grad von Astigmatismus zeigen.

Gewöhnlich ist auch auf beiden Augen nahezu der gleiche Grad und dieselbe Richtung der Hauptmeridiane vorhanden. Man trifft indessen auch Individuen mit grossen Unterschieden des Brechzustandes beider Augen. So kann z. B. das eine Auge emmetropisch sein neben hochgradigem Astigmatismus auf dem andern Auge. Donders hat darauf aufmerksam gemacht, dass man häufig gleichzeitig mit der Differenz der Augen Asymmetrie der Gesichtshälfte beobachtet.

Astigmatismus kann auch erworben sein und rührt dann von krankhaften Veränderungen der Hornhautform oder von Luxation der Linse her. Ziemlich oft begegnet man Astigmatismus nach Staaroperationen an Augen,

die bis dahin keine Spur von Astigmatismus besaßen. Der Anomalie können dann zweierlei Ursachen zu Grunde liegen. Schon vor der Operation war Asymmetrie der Hornhautmeridiane vorhanden, dieselbe wurde aber durch eine im entgegengesetzten Sinne wirkende Asymmetrie der Linsenmeridiane neutralisirt oder doch bis zu dem Grade corrigirt, dass das Individuum nicht über Sehstörungen zu klagen hatte (v. Gräfe). Zweitens kann die Operation selbst den Astigmatismus herbeigeführt haben. Das Narbengewebe zieht durch Retraction die Hornhaut zu sich heran und gibt dadurch zur Entwicklung von Asymmetrie der Meridiane Anlass.

Behandlung. Ebenso wie Myopie durch Concav-, Hypermetropie durch Convexgläser corrigirt wird, neutralisiren wir die Wirkung des Astigmatismus durch Cylindergläser. Eine cylindrische Linse ist in der Weise geschliffen, dass die in der Richtung der Axe einfallenden Lichtstrahlen keine Brechung erfahren, während die senkrecht zur Axenrichtung auffallenden Strahlen gebrochen werden, und zwar macht sie der Convexcylinder convergenter, der Concavcylinder divergenter. Man unterscheidet demnach nach dem positiven oder negativen Werthe ihrer brechenden Wirkung concav- und convexcylindrische Gläser und bezeichnet sie in derselben Weise wie sphärische Gläser mit Hinzufügung des Buchstaben c. So wird ein concavcylindrisches Glas von 10 Zoll Brennweite durch -10 c. und ein convexcylindrisches Glas von 10 Zoll Brennweite durch $+10\text{ c.}$ bezeichnet.

Auf welche Weise die geeigneten Cylindergläser alle Grade des einfachen myopischen oder hypermetropischen Astigmatismus corrigiren, ist leicht zu begreifen; dem ersten Falle entsprechen Concav-, dem zweiten Convexcylinder, jedes Mal mit der Axe in der Richtung des emmetropischen Meridians gestellt.

Am. $\frac{1}{10}$ (Astigmatismus myopicus $\frac{1}{10}$) wird durch -10 c. , d. h. Concavcylinder Nr. 10 corrigirt.

Ah. $\frac{1}{20}$ (Astigmatismus hyperopicus $\frac{1}{20}$) wird durch $+20\text{ c.}$ durch Convexcylinder Nr. 20 corrigirt.

In beiden Fällen bleibt uns nur noch anzugeben übrig, in welcher Stellung die Gläser in die Brille eingesetzt werden sollen. Man bestimmt zu dem Zwecke den Winkel, den die Axe des Cylinders mit der Verticalen bildet; diese Bestimmung ergibt sich schon während der Diagnose des Astigmatismus sowohl bei Benutzung des Javal'schen Optometers, wo diese Winkel auf der Figur 158 angegeben sind, als bei unmittelbarer Anwendung der Cylindergläser. Dieselben werden bei der Prüfung in ein mit einem Gradbogen (mit der Theilung von 15^0 zu 15^0) versehenes Probegestell eingesetzt, so dass der Winkel einfach abgelesen werden kann. Zur Vermeidung jedes Irrthums kann der Optiker die Brillen in der (runden) Fassung beweglich lassen; der Arzt probirt die Brille dem Kranken auf,

regulirt die Richtung der Axe des Cylinders und lässt das Glas in dieser Stellung in der Fassung fixiren.

Die Correction des zusammengesetzten Astigmatismus geschieht durch die Combinirung eines sphärischen mit einem cylindrischen Glase. Die Optiker liefern sphärisch-cylindrische Gläser, welche in der Richtung der Axe eine bestimmte Brechkraft und in der senkrecht auf der Axe stehenden Richtung eine andere Brechkraft besitzen. Die Gläser sind auf der einen Fläche wie sphärische, auf der andern wie cylindrische Gläser geschliffen. Ein zusammengesetzter Astigmatismus von Myopie (M) $\frac{1}{12} + \text{Am. } \frac{1}{12}$ erfordert ein sphärisches Concavglas Nr. 12, combinirt mit einem cylindrischen Concavglase Nr. 12, das Glas wird durch die Formel ausgedrückt:

$$-12 \text{ s. } \ominus - 12 \text{ c.}$$

Ein zusammengesetzter Astigmatismus von Hyperopie (H) $\frac{1}{20} + \text{As. h. } \frac{1}{14}$ erfordert ein sphärisches Convexglas Nr. 20, combinirt mit einem Convexcylinder Nr. 14 in Formel $+ 20 \text{ s. } \ominus + 14 \text{ c.}$

Der gemischte Astigmatismus stellt, wie erwähnt, die Form von Astigmatismus dar, bei welcher in dem einen der Meridiane Myopie, in dem andern Hypermetropie vorhanden ist. Diese Anomalie lässt sich durch einfache Cylindergläser nicht corrigiren; auch die sphärisch-cylindrischen Gläser bieten bei der Anwendung zur Correction des gemischten Astigmatismus grosse Unannehmlichkeiten; dieselben lassen sich umgehen durch sogenannte bi-cylindrische Gläser. Bei diesen letztern sind beide Oberflächen cylindrisch geschliffen, die eine convex, die andere concav; die Axen stehen senkrecht zu einander. Ein bi-cylindrisches Glas, das in der einen Richtung die Wirkung eines Convexglases Nr. 12 und in der senkrecht darauf stehenden die Wirkung eines Concavglases Nr. 24, wird bezeichnet durch $+ 12 \text{ c. } \lrcorner - 24 \text{ c.}$ Dieses Glas würde einen gemischten Astigmatismus corrigiren, bei welchem in dem einen Meridiane Hyperopie $\frac{1}{12}$, in dem andern Myopie $\frac{1}{24}$ vorhanden ist.

In einem Falle von gemischtem Astigmatismus mit überwiegender Myopie, z. B. Am h $\frac{1}{8}$ zusammengesetzt aus M $\frac{1}{12} + \text{H } \frac{1}{24}$ wäre das corrigirende Glas

$$- 12 \text{ c. } \lrcorner + 24 \text{ c.}$$

In allen Fällen muss man die Axe der concaven Oberfläche in die Richtung des hypermetropischen Meridians bringen, das Umgekehrte gilt für die Axe der convex-cylindrischen Oberfläche.

Bislang haben wir nun von den für die Ferne zu verordnenden Gläsern gesprochen. Wenn man einem hypermetropischen Astigmatiker, der presbyopisch geworden ist, oder einem myopischen Astigmatiker (unter den S. 376 angegebenen Verhältnissen) eine Brille zum Lesen oder Schreiben verordnen will, so hat man an der Stärke des Cylinders nichts zu ändern, vielmehr nur mit demselben cylindrischen Glase ein stärkeres sphärisches Convexglas für den presbyopischen Hypermetropen, ein schwächeres sphärisches

Concavglas für den Myopen zu verbinden. Hat man es z. B. mit einem hypermetropischen Astigmatiker von $H \frac{1}{15} + A h \frac{1}{10}$ und Presbyopie $\frac{1}{30}$ zu thun, so fügt man dem die Hyperopie neutralisirenden Glase (Nr. 15) noch das den optischen Werth der Presbyopie repräsentirende Glas (Nr. 30) hinzu und erhält so ein Convexglas Nr. 10 ($\frac{1}{15} + \frac{1}{30}$); das zum Lesen zu verordnende Glas würde demnach sein $+ 10 \text{ s. } \odot + 10 \text{ c.}$ Will man einen myopischen Astigmatiker von $M \frac{1}{6} + \text{Am. } \frac{1}{12}$ in 12 Zoll lesen lassen, so hat man von dem die Myopie neutralisirenden Glase eine Linse von derselben negativen Brennweite, als die Entfernung beträgt, in welcher der Myop lesen soll, abzuziehen. In dem gewählten Beispiele wäre das Glas, mit dem er in 12 Zoll lesen soll, Concav Nr. 12 ($\frac{1}{6} - \frac{1}{12}$), combinirt mit concav-cylindrisch Nr. 12, in Formel $- 12 \text{ s. } \odot - 12 \text{ c.}$

Schliesslich bemerken wir noch, dass sphärisch cylindrische Gläser in der Weise in das Brillengestell eingesetzt werden müssen, dass die am stärksten gekrümmte Oberfläche dem Auge zugewendet ist. Ist die eine Oberfläche convex die andere concav, so muss die letztere gegen die Hornhaut gekehrt sein.

Siebenter Abschnitt.

Refractionsdifferenz beider Augen (Anisometropie.)

Die in den vorhergehenden Abschnitten besprochenen Refractionsanomalien: Hypermetropie, Myopie, Astigmatismus sind gewöhnlich auf beiden Augen in demselben Grade vorhanden.

Von dieser Regel kommen Ausnahmen vor; die brechende Kraft kann auf den beiden Augen ungleich sein. In dieser Beziehung werden alle möglichen Variationen angetroffen, während das eine Auge normal (emmetropisch) ist, kann das andere myopisch, hypermetropisch oder astigmatisch sein; oder es ist Myopie, Hyperopie oder Astigmatismus auf beiden Augen aber in verschiedenen Graden vorhanden; oder endlich das eine Auge ist myopisch, das andere hypermetropisch oder astigmatisch. In diesem letzteren Falle, wenn nämlich der Astigmatismus einseitig ist, ist der Astigmatismus fast immer ein myopischer, wenn das andere Auge myopisch, und ein hyperopischer, wenn das andere Auge hyperopisch ist (Donders).

Eine solche Refractionsdifferenz beider Augen existirt fast immer seit per Geburt; sie kann indess auch erworben sein z. B. durch einseitige Cataractextraction.

Hinsichtlich der Benutzung solcher refractionsdifferenten Augen muss man drei Möglichkeiten unterscheiden:

1. die beiden obwohl differenten Augen theiligen sich zusammen am Sehacte, es ist binoculares Einfachsehn vorhanden;

2. beide Augen wirken niemals zusammen; sondern je nach den Umständen wird bald das eine bald das andere benutzt;

3. Eines der beiden Augen wird dauernd vom Sehacte ausgeschlossen.

Um zu ermitteln, ob bei einem Individuum binocularer Sehact vorhanden ist, lässt man einen vorgehaltenen Finger fixiren und beobachtet die Bewegungen jedes Auges, während man dieselben abwechselnd mit der Hand bedeckt. In dem Momente, wo man auf diese Weise ein Auge verdeckt, beobachtet man aufmerksam, ob das andere seine Richtung beibehält, oder ob es eine kleine Bewegung machen muss, um sich auf den vorgehaltenen Finger einzustellen. Im ersteren Falle concurrirte das Auge zum binocularen Sehen des fixirten Gegenstandes; im zweiten dagegen war die Sehaxe desselben abgelenkt und nimmt erst nach Verdeckung des anderen Auges die richtige Stellung ein.

Wenn dieser Versuch kein sicheres Resultat liefert, so haben wir ein zuverlässiges diagnostisches Hülfsmittel in folgendem Versuche: Wir bringen vor das eine Auge des zu Untersuchenden ein schwaches Prisma mit der Basis nach aussen; wenn die Person anfangs doppelt sieht, darauf aber durch eine compensirende Convergenzbewegung dazu kommt einfach zu sehen, so können wir sicher sein, dass die Person gewöhnlich binocularen Sehact hat.

Bei einer zweiten Klasse von Individuen mit verschiedener Brechkraft der Augen beobachtet man, dass abwechselnd bald das eine, bald das andere Auge benutzt wird. Es ist kein binoculares Sehen mehr vorhanden, ein an dieser Anomalie leidendes Individuum abstrahirt beim Sehact von dem weniger deutlichen Netzhautbilde. Das weniger benutzte Auge ist leicht abgelenkt, trägt aber, wenn die Ablenkung schläfenwärts erfolgt ist, zur Vergrößerung des gemeinschaftlichen Gesichtsfeldes beider Augen bei. Mitunter, je nach den besonderen Verhältnissen der Refraction und der Beschäftigungsweise, wird dies leicht abgelenkte Auge allein benutzt und dadurch vor der Amblyopie aus Nichtgebrauch, welcher jedes beständig abgewichene Auge anheimfällt, bewahrt. Gewöhnlich dient ein Auge zum Sehen in die Nähe, das andere für die Ferne; besonders wenn ein Auge myopisch, das andere hypermetropisch oder emmetropisch ist. Je nach den momentanen Bedürfnissen wird mit dem einen oder anderen Auge gearbeitet.

Bei der dritten Klasse refractions-differenten Augen wird immer nur ein und dasselbe Auge benutzt, das andere vollständig vom Sehacte ausgeschlossen.

Dieser Zustand wird in Fällen hochgradiger Ametropie, besonders starker Myopie gefunden, wenn daneben aus anderer Ursache (Hornhautfleck, Linsen-trübungen Amblyopie) die Deutlichkeit des einen Netzhautbildes herabgesetzt wird. Das eine Auge erfährt dann eine Ablenkung (Strabismus) und in Folge der letztern eine progressive Abnahme des Sehvermögens.

Was die Fälle anlangt, in denen eine durch Parese oder Paralyse des

Accommodationsmuskels bedingte Differenz der Adaption beider Augen vorhanden ist, so werden uns dieselben in dem Abschnitte über die Accommodationsanomalien beschäftigen.

Die in diesen verschiedenen Fällen von Refractionsdifferenz anzuwendenden Mittel sind in erster Linie nach dem Vorhandensein oder Fehlen des binocularen Sehactes abzumessen. Ist das Vorhandensein des binocularen Sehactes durch die angegebenen Methoden nachgewiesen, so ist die vornehmste Indication, denselben zu erhalten und falls derselbe nur für einen Theil des Gesichtsfeldes vorhanden ist, ihn soviel als möglich auszudehnen.

Bestimmend ist für uns dabei die Art und Weise, wie sich das Sehen bei der Wahl der Brillen gestaltet. In der Regel fängt man mit der Corrigirung des Auges, welches nach vollständiger Correction am deutlichsten sieht, an; dasselbe braucht gewöhnlich auch das schwächste Glas; man wählt für dies Auge das corrigirende Glas nach den bekannten Regeln. Wenn nach Vorsetzung desselben Glases gleichzeitig auch vor dem andern Auge das binoculare Sehen bestehen bleibt und gute Sehstärke erzielt wird, so ist kein Grund vorhanden, verschiedene Gläser zu verordnen. Es kann aber vorkommen, dass das Sehvermögen bei einseitiger Correction nicht ausreicht; dann versucht man die Wirkung einer jedes Auge genau corrigirenden Brille. Wenn trotz der Ungleichheit der Gläser die Personen mit beiden Augen zusammen einfach sehen und gleichzeitig ihr Sehvermögen durch die Brille erheblich gebessert wird, so darf diese Brille getragen werden. Gewöhnlich aber ist diese Bedingung nur erfüllt, wenn der Unterschied zwischen den Gläsern nicht sehr gross ist.

Oft genügen auch die gleichen Gläser dem Kranken nicht, während andererseits die genau corrigirenden Gläser durch Beeinträchtigung des binocularen Sehactes sich verbieten. Dann muss für das am stärksten ametropische Auge ein etwas stärkeres Glas, als für das andere Auge probirt und geprüft werden, ob das Sehen dadurch gebessert wird.

Bei vorhandener Myopie gibt man gewöhnlich das dem niedrigeren Grade entsprechende und für das andere Auge ein etwas stärkeres Glas. Bei Hypermetropie würde ein etwas zu starkes Glas auf der einen Seite nicht dieselben Nachtheile wie bei der Myopie haben.

In den beiden andern Gruppen mit aufgehobenem binocularen Sehact ist unsere Aufgabe leichter. Das gewöhnlich vom Kranken benutzte Auge muss zuerst durch das corrigirende Glas unter günstigere Bedingungen gebracht werden, dann erst gehen wir daran, durch methodische Uebungen die Sehkraft des unbenutzten Auges zu erhalten.

Bei noch jungen Individuen, bei denen wegen Refractionsdifferenz kein binoculares Sehen vorhanden ist, ist immer unser Bestreben auf die Wiederstellung desselben gerichtet; falls der Kranke es nicht an Ausdauer fehlen lässt, ist dieser Versuch oft von Erfolg begleitet. Wir lassen zu diesem Zwecke das gewöhnlich unbenutzte und deshalb in der Regel amblyopische Auge

zunächst fleissig üben. Nach Erzielung einer hinreichenden Sehschärfe auf diesem Wege gelingt es leicht, gleichzeitig mit beiden Augen sehen zu lassen, d. h. Doppelbilder zu erzeugen. Oft treten letztere von selbst auf, wonicht, rufen wir dieselben durch eigens in dieser Absicht angestellte Uebungen mit dem Stereoscope oder mit prismatischen Gläsern hervor (s. Orthopädische Behandlung des Strabismus).

Nach hinreichender Ausbildung des Sehens mit beiden Augen gilt es die Ursache aufzusuchen, die sich dem Zustandekommen des binocularen Einfachsehens widersetzt. Ist es der durch die Differenz des Brechzustandes unterhaltene Strabismus? ist es die Refraktionsdifferenz allein? In diesem letztern Falle werden wir sofort die Refraktionsanomalien nach den angegebenen Regeln corrigiren; in einer andern Reihe von Fällen zwingt uns indess die Ausgiebigkeit der Ablenkung zuerst durch eine Schieloperation das Gleichgewicht zwischen den muskulären Kräften herzustellen. In beiden Gruppen ist aber auch nach Beseitigung der Ablenkung und nach Ausgleichung der optischen Fehler des Auges die Fortsetzung der methodischen Uebungen des binocularen Einfachsehens unerlässliche Bedingung eines befriedigenden Erfolges.

Accommodations-Anomalien.

Erster Abschnitt.

Accommodationslähmung.

Es gibt eine Paralyse des Ciliarmuskels, die wir willkürlich durch Mydriatica, d. h. pupillenerweiternde Medicamente erzeugen können. Da wir in dieser künstlich hervorgebrachten Paralyse alle Erscheinungen der uns beschäftigenden Anomalie nach Belieben studiren können, so wird es von Nutzen sein, über die Anwendung der Mydriatica und ihre Wirkungen uns etwas genauer zu verbreiten.

Die Wirkung des Atropin gibt sich durch zwei Erscheinungen zu erkennen: 1) durch Erweiterung der Pupille, 2) durch Lähmung der Accommodation, die etwas später eintritt. Diese Wirkung tritt um so schneller ein und hält um so länger an, je stärker die benutzte Lösung war; sie ist bei Kindern energischer als bei Erwachsenen.

Es wird also erstens die Pupille nach stattgehabter Einwirkung erweitert, es ist Mydriasis vorhanden; die Pupille ist vollständig unbeweglich, reagirt nicht auf den gewöhnlichen Lichtreiz. Die Erweiterung

kann so bedeutend sein, dass von der Iris nur ein schmaler Saum sichtbar bleibt.

Die Lähmung der Accommodation kann nur durch die Functionsprüfung nachgewiesen werden; ihre Symptome sind verschieden nach dem Brechzustande des Auges. Ein normales (emmetropisches) Auge mit gelähmter Accommodation sieht in der Ferne deutlich, in der Nähe aber undeutlich.

Durch Convexgläser wird das Sehen in der Nähe gebessert, aber jedes Glas ist nur für eine bestimmte Entfernung (seine Brennweite) zu gebrauchen; zum Deutlichsehen in verschiedene Entfernungen, sind verschiedene Gläser erforderlich.

Einem Myopen macht Lähmung der Accommodation um so weniger Beschwerde, je stärker die Myopie ist, weil er dann noch im Abstände seines Fernpunktes (der nicht verändert ist) deutlich sehen kann.

Hypermetropen können bekanntlich nur mit Accommodationsanspannung deutlich sehen. Lähmung der Accommodation erzeugt eine solche Sehstörung, dass auch in der Ferne ohne Convexgläser nicht mehr deutlich gesehen werden kann. Sie haben demnach mehr als Emmetropen und Myopen von der Aufhebung der Accommodation zu leiden.

Ausser diesen Erscheinungen ist bei Accommodationsparese noch Micropie vorhanden; die Gegenstände, welche mit voller Accommodationsanspannung noch gerade deutlich gesehen werden können, erscheinen kleiner, weil sie für näher gehalten werden als sie sind.

Dem atropinisirten Auge erscheinen ferner wegen der ungewöhnlichen Weite der Pupille die Gegenstände stärker beleuchtet, diese aussergewöhnliche Helligkeit verursacht Blendung.

Die beschriebene Accommodationslähmung kommt ebenso wie durch Atropin auch im Gefolge verschiedener Affectionen zu Stande. Sie bildet eins der Symptome der Oculomotoriuslähmung. Da der N. oculomotorius ausser dem Ciliarmuskel den Levator palpebrae sup., den Rect. int., sup., infer. und Obliquus inf. sowie den Sphincter iridis innervirt, so beobachtet man häufig gleichzeitig mit Aufhebung des Accommodationsvermögens dem Ausfall der genannten Muskeln entsprechende Beweglichkeitbeschränkungen des Auges. Indessen kann die Accommodation auch allein mehr oder weniger vollständig gelähmt sein.

Die isolirte Paralyse des Sphincter iridis und des Accommodationsmuskels fällt objectiv durch die Erweiterung der Pupille am meisten auf. Diese Mydriasis ist indessen niemals so bedeutend wie die durch Atropin erzeugte; auch stehen Grad und Dauer der Mydriasis nicht immer in directer Beziehung zu dem Grade und der Dauer der Paralyse des Accommodationsvermögens. Was die durch die letzteren hervorgebrachten subjectiven Symptome anbetrifft, so unterscheiden sie sich in nichts von der künstlichen Atropinlähmung. Aus dem oben Gesagten folgt, dass die Be-

schwerden der Kranken nach dem Refractionszustande mehr oder weniger erheblich ausfallen.

Alle diese Erscheinungen sind natürlich bei unvollständiger Lähmung weniger ausgesprochen; der Muskel ermüdet dann nur etwas schneller, der Kranke hat das Bedürfniss, das Buch weiter vom Auge zu entfernen und das Gesamtbild entspricht dem Bilde der Presbyopie.

Aetiologie. Die Ursachen der Accommodationslähmung sind sehr mannichfaltig und bisweilen dunkel. Die Affection wird nach Erkältungen beobachtet, — rheumatische Paralyse — tritt plötzlich auf und dauert verschieden lange. Manchmal liegt Syphilis zu Grunde; entweder durch Vermittelung einer syphilitischen Periostitis, die zur Compression der Nerven in der oberen Augenhöhlenspalte (*Fissura orbitalis sup.*) geführt hat oder durch ein syphilitisches Gumma oder durch eine Entzündung des Nerven selbst, eine Neuritis syphilitica.

Während Accommodationslähmung bisweilen vorübergehend und von geringer Bedeutung ist, tritt sie oft auch als Vorbote tiefer gelegener und schwerer Veränderungen auf. Besonders bei doppelseitigem Auftreten muss man eine central sitzende Ursache annehmen. Es können verschiedene cerebrale Affectionen der Mydriasis zu Grunde liegen. Complicationen mit Lähmung der übrigen Zweige des Oculomotorius und anderer Hirnnerven sowie allgemeine Störungen der Gesundheit, werden dann nicht ausbleiben. Man hat auch dauernde oder häufig recidivirende Pupillarerweiterung und Accommodationsparese bisweilen jahrelang dem Ausbruch geistiger Störungen namentlich ecstatischer Zustände (Grössenwahn, Melancholie etc.) vorangehen sehen. Gewöhnlich ist die Mydriasis dann von besonderer hoher Empfindlichkeit des Kopfes bei der Percussion begleitet.

Als Ursache der Accommodationsparalyse wird ferner oft Diphtheritis angetroffen. Die diphtheritische Accommodationslähmung tritt fast immer auf beiden Augen zusammen, wenn auch in verschieden hohem Grade, auf. Donders macht darauf aufmerksam, dass diese doppelseitige Lähmung ohne Betheiligung anderer Augenmuskeln oder des Levator palp. sup. bei Erwachsenen wenigstens so sehr zu den Seltenheiten gehört, dass das Factum an und für sich sofort den Verdacht auf vorangegangene Diphtheritis erwecken muss. Die Prognose ist wie bei allen diphtheritischen Lähmungen (mit Ausnahme der Lähmung der Herz- und Respirationsmuskeln) durchaus günstig; und sowohl aus diesem Grunde als mit Rücksicht auf die einzuschlagende Behandlung hat man bei jeder Accommodationslähmung auf ein etwa vorangegangenes Halsleiden zu untersuchen.

Eine mehr oder minder erhebliche Accommodationsschwäche wird oft auch während der Reconvalescenz nach schweren Krankheiten mit consecutiver Herabsetzung der gesammten Körperkräfte, wie nach Typhus, Pneumonie und langdauernder Pleuritis beobachtet.

Behandlung. Dieselbe richtet sich nach der Ursache. Rheumatische Paralysen, die meistens nach einigen Wochen oder Monaten von selbst zurückgehen, pflegt man mit Vesicatoren, Einreibungen von Veratrinsalbe in die Stirn und mit der innerlichen Darreichung von *Secale cornutum* zu behandeln. Liegt Syphilis vor, so ist eine spezifische Behandlungsmethode am Platze; bei mehr allgemeiner Störung des Nervensystems tritt die dem speciellen Fall entsprechende Allgemeinbehandlung ein. (Nahrhafte Diät, tonisirende Medication.) Daneben haben wir die Mydriasis und die Accommodationslähmung local zu behandeln. Durch Calabarextract (s. u.) ist leicht Verengerung der Pupille zu erzielen; indess hat die Anwendung des Extractes mit einiger Vorsicht zu geschehen, weil bei längerem Gebrauch Reizung des Auges entsteht und der Sphincter pupillae ermüdet.

Auch die Anwendung des constanten Stromes und Strychnininjectionen in die Schläfe sind mehrfach empfohlen worden.

Was den Ersatz der ausfallenden Accommodationsleistung durch Convexgläser anbetrifft, so ist bei der Wahl der letztern nothwendiger Weise Sehschärfe und Beschäftigungsweise zu berücksichtigen. Wenn die Verhältnisse die Verlegung der deutlichen Sehweite in 8 bis 10 Zoll vom Auge erfordern, so muss man Convex 8 oder 10 und schwächere Gläser bei nur unvollständiger Paralyse verordnen. Anfangs gibt man dem Kranken also zum Lesen Convexgläser, welche den Accommodations-Defect vollständig ersetzen und geht allmählich zu immer schwächeren Convexgläsern über. Die auf diese Weise nöthig werdenden geringen Accommodationsanstrengungen bilden bei vorsichtiger allmählicher Steigerung und unter Vermeidung jeder Ermüdung eine höchst nützliche Gymnastik des Muskels. Man lässt den Kranken also in 10 Zoll Entfernung erst mit Convex 10 lesen, geht dann zu Nr. 12, 14 und so weiter zu immer schwächeren Gläsern über. Bei einseitiger Accommodationslähmung überlässt man es dem Kranken, nach seiner Bequemlichkeit sich für oder gegen ein Convexglas zu erklären. Oft zieht er die Benutzung beider Augen und die Bewaffnung des einen Auges mit einem bisweilen sehr schwachen Convexglases beim Lesen und Schreiben vor. Seltener wird die Verdeckung eines Auges nothwendig, ausser bei gleichzeitigem Vorhandensein von anderen Augenmuskellähmungen und Diplopie.

Zweiter Abschnitt.

Accommodationsspasmus.

Die Erscheinungen des Accommodationsspasmus lassen sich leicht studiren, seitdem man durch Anwendung von Calabar-Extract gelernt hat, diesen Zustand willkürlich zu erzeugen.

Das anfänglich gebräuchliche Präparat war ein alcoholisches Extract; später ist das Alcaloid unter dem Namen Physostigmin oder Eserin dargestellt. Ich bediene mich mit Vorliebe entweder einer ausgezeichneten, von Blondeau¹⁾ bereiteten Lösung oder des Calabarpapieres (nach der Streatfield'schen Methode).

Ein Tropfen des gewöhnlichen Extractes in den Conjunctivalsack gebracht bringt eine bedeutende Verengerung der Pupille (Myosis) mit Spasmus des Ciliarmuskels hervor. Der Fernpunkt und der Nahepunkt des deutlichen Sehens sind verlegt und erheblich näher an das Auge gerückt, mit einem Wort, es zeigt sich plötzlich Myopie. Höchst bemerkenswerth ist die Intensität, mit welcher die Accommodation auf den leisesten Willensimpuls in Thätigkeit tritt. (Donders). Endlich erscheinen die Gegenstände vergrößert (Macropsie).

Der unabhängig von dem Gebrauch der Myotica entstandene Spasmus der Accommodation zeigt sich unter mehreren Formen. Fast jeder Reizung des Auges, wie sie durch Staubpartikelchen und sonstige im Conjunctivalsack oder auf der Cornea vorkommende Fremdkörper hervorgerufen wird, veranlasst einen gewissen Grad von Myosis und Accommodationsspasmus von vorübergehender Dauer. Eine andere Art von Spasmus hängt von übertriebenen und zu lange fortgesetzten Anstrengungen des Ciliarmuskels ab; dieselbe wird bei allen Individuen (Amblyopen und Astigmatikern u. s. w.) gefunden, die durch möglichst starke Annäherung kleiner Objecte sich grosse Netzhautbilder zu verschaffen suchen. Bei Myopen, bei denen wir häufig einen gewissen Grad von Accommodations-spasmus antreffen, können wir denselben auf die bekannte Vorliebe dieser Kranken für kleine Gegenstände, sowie auf die übertriebene Anspannung des Accommodationsmuskels bei anhaltender Arbeit, besonders unter ungünstigen Beleuchtungsverhältnissen, zurückführen. Vorzugsweise wird aber eine tonische Contraction des Ciliarmuskels bei Hypermetropen gefunden. Da die letztern in keiner Entfernung ohne Accommodationsanspannung arbeiten können, so entwickelt sich schliesslich ein Zustand dauernder Anspannung, der durch Uebermass der Arbeit zuletzt in einen wahren Spasmus des Muskels übergeht. Auch sonst führt bekanntlich Ermüdung des Muskels unter gewissen Verhältnissen zu tetanischer Contractur, wie z. B. im Schreibkrampf.

Endlich ist Accommodationsspasmus als Reflexerscheinung anderer Neurosen z. B. des N. facialis und ophthalmicus beobachtet. (v. Gräfe.)

¹⁾ Die Lösung ist auf folgende Weise dargestellt:

| | |
|----------------------------------|-------|
| Extr. aeth. e fab. Calabar . . . | 0,05 |
| Aq. dest. | 30,0. |

Diese verdünnte Lösung bildet eine trübe Flüssigkeit, welche sich durch Zusatz von 1,5 Gramm Liq. Ammonii klärt.

Die Symptome des Accommodationskrampfes sind, abgesehen von der fast constanten Myosis, nach dem Refraktionszustande des betroffenen Auges verschieden.

Ein normales (emmetropisches) Auge wird plötzlich myopisch; ein myopisches Auge mit einem Male noch stärker kurzsichtig; ein hypermetropisches Auge wird weniger hypermetropisch, sein Brechzustand kann normal zu sein scheinen, ja die Hypermetropie kann Myopie vortäuschen. Bei hinreichend starkem Spasmus kann in der That der im hypermetropischen Auge hinter der Netzhaut gelegene Vereinigungspunkt parallel auffallender Strahlen auf die Retina und selbst vor dieselbe zu liegen kommen.

Bei allen Individuen mit Accommodationsspasmus ist jede Arbeit in der Nähe, und wenn Hypermetropie vorliegt, auch das Sehen in die Ferne mit starken Schmerzen im Auge und in der Umgebung desselben verbunden. Diese Beschwerden sind bisweilen so auffallend, dass sie unsere ganze Aufmerksamkeit auf sich ziehen. Ob Spasmus des Ciliarmuskels vorliegt, lässt sich durch wiederholte Atropinisirung bis zur vollständigen Lähmung des Muskels feststellen. Die plötzlich entstandene Myopie verschwindet alsdann theilweise oder ganz und kann sich selbst in Hypermetropie verkehren.

Die Behandlung besteht vor allem in Schonung der Augen und in methodischer Lähmung des Muskels durch Atropin. Soll die Behandlung zur definitiven Beseitigung des Krampfes führen, so muss die Anwendung des Atropin meist Wochen, oft Monate lang fortgesetzt werden, oft kehren nach Aussetzen des Atropins der Spasmus und die damit verbundenen Beschwerden sofort wieder.

Ist ein Mal vollständige Lähmung des Accommodationsmuskels durch die Atropinwirkung erreicht, und liegen keine Gegengründe wie z. B. Retinalhyperästhesie oder progressive Myopie vor, so darf man versuchsweise dem Patienten leichtere und nicht anhaltende Arbeiten bei Gebrauch einer passenden Brille gestatten. Bei auftretenden Beschwerden müssen auch diese Arbeiten sofort wieder ausgesetzt werden.

Elftes Capitel.

Muskeln des Auges.

Anatomie und Physiologie.

Der Augapfel stellt ein Sphäroid dar; die von ihm ausgeführten Bewegungen sind nur Drehungen um einen, seine Lage unverändert innehaltenden Mittelpunkt. Im Normalzustande ändert sich die Lage des Augapfels selbst nicht.

Die sechs zu seiner Bewegung bestimmten Muskeln bilden zwei Gruppen: 1) die vier geraden, 2) die beiden schiefen Muskeln. Die beiden letztern ziehen bei gleichzeitiger Contraction das Auge nach vorn, die geraden bilden in dieser Beziehung ihre Antagonisten und ziehen das Auge nach rückwärts. Bei normaler Synergie halten sich beide Gruppen das Gleichgewicht. Unter entgegengesetzten Verhältnissen kann das Auge durch sie nach allen Richtungen um sein Drehungscentrum ohne Veränderung des Ortes bewegt werden.

Die Stellung einer solchen Rotations-Kugel lässt sich nicht durch die Ortsveränderungen, welche ein einziger Punkt derselben, während der Drehung erfährt, bestimmen; denn während dieser Punkt festliegt (wie z. B. der Pol irgend einer Axe) kann die Kugel Drehungen um die Axe, deren einen Pol der gedachte Punkt darstellt, ausführen; es ist demnach nothwendig noch einen zweiten Punkt oder eine Linie ins Auge zu fassen.

Für den Augapfel nehmen wir als Bestimmungspunkte die Hornhautmitte und den verticalen Meridian, der durch die Hornhautmitte geht. Jede Drehung des Auges ist auf diese Weise gegeben durch die Richtung der Hornhautmitte und durch die Neigung des verticalen Meridians.

Die Richtung, in welcher ein Muskel wirkt, ist gegeben durch eine seine beiden Ansatzpunkte verbindende Linie. Die durch diese Linie und das Drehungscentrum des Auges gelegte Ebene heisst Ebene des Muskels. Die Drehungsaxe des Muskels ist die im Drehungspunkte der Ebene errichtete Senkrechte.

Die anatomische Vertheilung der das Auge bewegenden Muskeln am Bulbus ist folgende: Die geraden Muskeln entspringen in der Tiefe der Orbita von dem fibrösen Ringe, der den Sehnerven umgibt; ihre Richtung ist geradlinig bis zum grössten Umfang des Bulbus. Von dem Berührungspunkte an, an welchem sie die Tenon'sche Kapsel noch nicht durchbohrt haben, bis zu ihrer schliesslichen Anheftung beschreiben sie eine ihrer Unterlage entsprechende Curve.

Uebrigens sind die Muskeln, abgesehen von der Insertion ihrer Sehnen an der Sclera bis zum Augenäquator frei; ihre Innenfläche ist mit einer platten Membran, Fortsetzung der fibrösen Hülle, bekleidet. Die vordern Insertionen verlangen eine gesonderte Betrachtung (Fig. 159). Vor ihrer Anheftung durch-

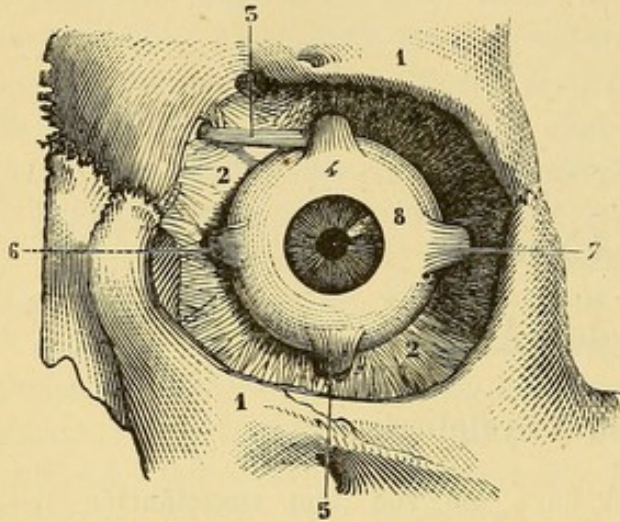


Fig. 159. 1,1. Rand der Augenhöhle. 2,2. Portio palpebro-ocularis der Fascie. 3. M. Obliquus sup. 4. M. rect. sup. 5. M. rect. inf. 6. M. rect. int. 7. M. rect. ext. 8. Bulb. (Die Figur ist der Anatomie chirurgicale von Richet entlehnt).

bohren die Augenmuskeln die fibröse (Tenon'sche) Kapsel des Augapfels, welche an den Durchtrittsstellen Fortsätze in Form von Scheiden um die Muskeln aussendet. Allmählich werden die Scheiden nach vorn hin dünner und verlieren sich im Perimysium. Diese Einscheidungen sind für die moderne Technik der Strabotomie von grosser Bedeutung. An den Rändern der Muskeln sind sie als zwei platte Bänder ausgespannt (seitliche Einscheidungen), während sie die innere Fläche als eine dichte festanliegende Fascie bekleiden. Man sieht daraus, dass vermöge dieser Einscheidungen die Muskeln auch nach Durchschneidung ihrer

Ansätze dicht an der Sclera noch auf den Augapfel wirken können.

Der M. rectus internus, der stärkste unter den Augenmuskeln, verläuft der medialen Augenhöhlenwand parallel und inserirt sich vorn vermittle einer 8 Mm. breiten Aponeurose, deren mittlerer Theil in der Höhe des Hornhautcentrums liegt. Der mittlere Abstand der Sehneninsertion vom Hornhautrande beträgt etwa 5 Mm. (Nach Merkel 6,5 — 6,9.)

Der M. rect. externus der längste der geraden Muskeln läuft die grösste Strecke seines Weges der lateralen Augenhöhlenwand entlang und umfasst den Augapfel in grosser Ausdehnung; er inserirt sich durch eine 6 Mm. breite Sehne in der Höhe der Hornhautmitte in einem Abstände von etwa 7 Mm. vom Hornhautrande.

Aus dem Gesagten ergibt sich, dass die Ebene beider Muskeln horizontal liegt und für beide identisch ist. Ihre Drehungsaxe steht demnach vertical und fällt mit der verticalen Axe des Auges zusammen. Sie bildet einen rechten Winkel mit der Sehaxe (Fig. 160).

Denken wir uns jetzt das Auge in der Anfangslage, mit horizontal gerichteter Sehaxe und genau geradeaus sehender Hornhaut, so wird der R. int. das Auge horizontal nach innen, der R. ext. das Auge nach aussen drehen, ohne dass in dem einen oder andern Falle der verticale Meridian eine Neigung erfährt.

Der R. sup. geht parallel der obern Orbitalwand von hinten nach vorn und von innen nach aussen, so dass eine, die Mitte der Ursprungs- und Anheftungsstelle verbindende, gerade Linie mit der Sehaxe einen Winkel von 20 Graden bildet; die 7 bis 8 Mm. breite Sehne geht in eine schwach nach oben convexe

Aponeurose über, die sich schief 7—8 Mm. weit vom Hornhautrande inserirt, so dass das mediale Ende dem letztern 2 Mm. näher liegt als das laterale.

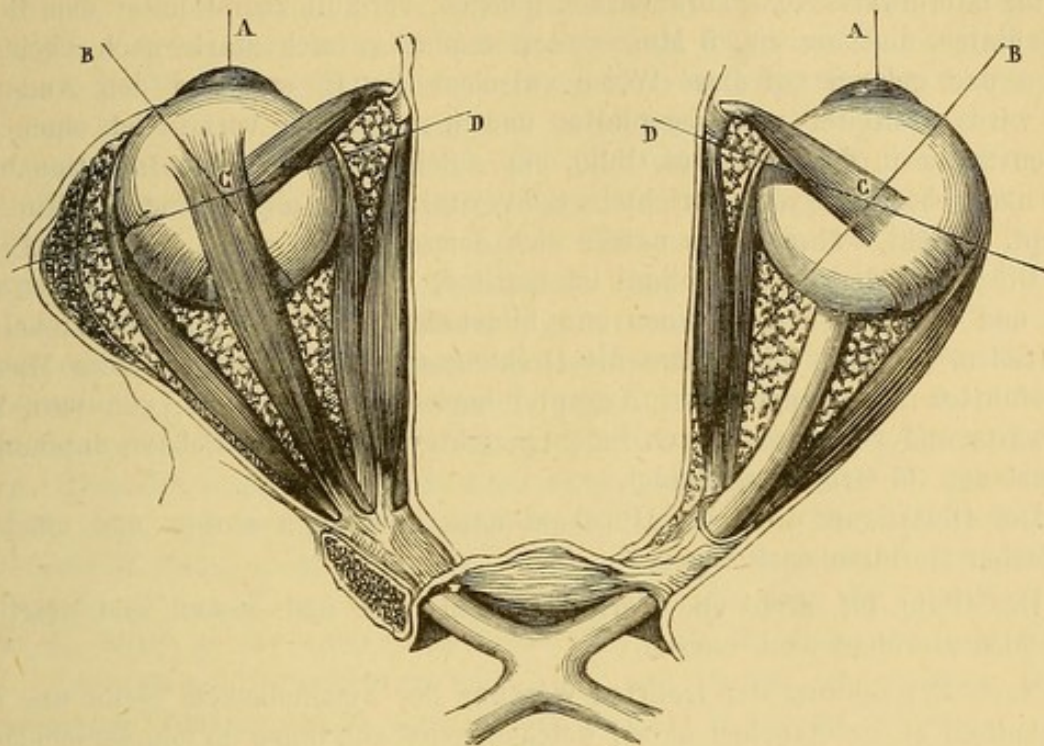


Fig. 160. A. A., Parallel gerichtete Augenaxen. B. B., Drehungsaxen der Obliqui.
D. D., Drehungsaxen der Rr. supp. et inf.

Der R. inf. zieht ebenfalls von hinten nach vorn und von innen nach aussen; die Mitte seiner sehnigen 7 Mm. breiten Insertion liegt 5 Mm. (nach Merkel 7 Mm.) vom untern Hornhautrande und 1 Mm. nach innen vom verticalen Meridian. Die Anheftung hat eine schiefe Richtung, so dass das mediale Ende der Hornhaut näher liegt als das laterale.

Nehmen wir der Einfachheit halber für diese beiden Muskeln ein und dieselbe Ebene an; sie stehe vertikal, sei schief von hinten nach vorn und von innen nach aussen gerichtet und schneide die Sehaxe unter einem Winkel von 20 Graden. Die Drehungsaxe der Ebene dieser beiden Muskeln liegt dann horizontal, von vorn nach hinten und von innen nach aussen gerichtet und bildet mit der Sehaxe einen Winkel von 70 Graden. Wenn das Auge aus seiner Anfangslage um diese Axe gedreht wird, so wendet:

der R. sup. die Hornhaut nach oben und innen und gibt dem verticalen Meridian eine Neigung nach innen,

der R. inf. die Hornhaut nach unten und innen und gibt dem verticalen Meridian eine Neigung nach aussen.

Der Obliq. sup. entspringt im Grunde der Orbita, wendet sich nach vorn, verjüngt sich zu einer Sehne, die über die Trochlearisrolle geht, dann wieder breiter wird, die Richtung von innen nach aussen nimmt und unter dem R. sup. sich an die Sclera in der temporalen Hälfte des hintern Bulbusumfangs vermittelt einer 6 Mm. breiten, nach hinten und lateralwärts convexen Sehnen-

ausbreitung ansetzt. Das hintere Ende steht um 7 bis 8 Mm., das vordere um 12 bis 14 Mm. vom N. opticus ab.

Der Obliquus inf. im medialen und vordern Abschnitt des Bodens der Orbita, lateralwärts vom Thränensack gelegen, verläuft zuerst unter dem R. inf. nach hinten und aussen, 5 Mm. weiter wendet er sich stark nach oben und hinten und gelangt auf diese Weise zwischen den R. ext. und den Augapfel; hier wird er breiter und abgeplattet und inserirt sich vermittelst einer sehr kurzen Sehne in der Nähe des Obliq. sup. Seine 10 Mm. breite Insertion bildet eine nach oben und vorn gerichtete Convexität, deren oberes Ende 14 Mm. vom N. opt. absteht, während das untere sich demselben bis auf 4 Mm. nähert.

Die Ebene der beiden Obliqui ist vertikal, hat die Richtung von hinten nach vorn und von aussen nach innen und bildet mit der Sehaxe einen Winkel von 55 Graden. Daraus folgt, dass die Drehungsaxe für die durch diese Muskeln ausgeführten Bewegungen den Augapfel horizontal durchsetzt, von vorn nach rückwärts und von aussen nach innen gerichtet ist und die Sehaxe unter einem Winkel von 35 Graden schneidet.

Der Obliq. sup. dreht die Hornhaut nach unten und aussen und neigt den verticalen Meridian nach innen.

Der Obliq. inf. dreht die Hornhaut nach oben und aussen und neigt den verticalen Meridian nach aussen.

Nach Betrachtung der isolirten Wirkung der Augenmuskeln bleibt uns noch der Antheil zu untersuchen übrig, welchen jeder von ihnen an den verschiedenen Bewegungen des Augapfels nimmt. (Gesetz von Donders.)

1. Bei Bewegung des Blickes in der Horizontalebene nach vorn aussen und innen ist der verticale Hornhautmeridian nicht geneigt, er bleibt vertical. Für die horizontale Blickrichtung gerade nach vorn halten sich alle Muskeln das Gleichgewicht; es besteht keine seitliche Abweichung und keine Neigung des Meridians. Für die horizontale Blickrichtung nach aussen reicht der R. ext. aus; seine Wirkung besteht nach dem Vorhergehenden darin, das Auge ohne Neigung des verticalen Meridians nach aussen zu wenden; sie erfüllt also alle für diese Bewegung nothwendigen Bedingungen. Die horizontale Blickrichtung nach innen wird in entsprechender Weise durch den R. internus besorgt.

2. Bei der Bewegung des Blickes in der verticalen Ebene nach vorn oben und unten erfährt der verticale Meridian ebenfalls keine Neigung, er bleibt vertical. Die Erhebung des Blickes nach oben verlangt die Thätigkeit des R. superior; derselbe hat aber die Nebenwirkung, gleichzeitig die Hornhaut nach innen zu drehen und das obere Ende des verticalen Meridians nach innen zu neigen. Für die Erhebung des Blickes in der Verticalebene nach oben ist demnach noch eine zweite, die Nebenwirkung des R. sup. aufhebende Kraft erforderlich: dieselbe ist in dem Obliq. inf. gegeben, der das Auge nach oben dreht, gleichzeitig aber die Hornhaut nach aussen wendet und das untere Ende des verticalen Meridians nach innen zieht (das obere Ende folglich nach aussen). Die Erhebung des Blickes in der Verticalebene wird also durch die combinirte Wirkung des R. sup. und des Obliq. inf. bewerkstelligt; die Wirkungen der beiden Muskeln addiren sich für die Hebung, während sie sich hinsichtlich der seitlichen Ablenkung und Neigung des Meridians compensiren.

Die Senkung des Blickes in der Verticalebene nach unten geschieht durch das Zusammenwirken des R. inf. und Obliq. sup., die diesen Muskeln zukommenden Nebenwirkungen heben sich in entsprechender Weise auf.

3. Die schiefe Richtung der Blicklinie nach oben und links ist mit einer parallelen Neigung der verticalen Meridiane beider Augen nach links verbunden; der verticale Meridian des linken Auges ist nach aussen, der des rechten nach innen geneigt. Bei der Ausführung der Bewegung nach oben und aussen haben wir zunächst an den R. sup. und R. ext. zu denken; aber die combinirte Wirkung beider könnte den verticalen Meridian des linken Auges nicht nach aussen neigen, da der R. ext. überhaupt keinen Einfluss auf den verticalen Meridian ausübt, der R. sup. aber denselben gerade umgekehrt nach innen neigt. Wir müssen uns demnach für diese Bewegung noch nach einem dritten Muskel umsehen, der die von der Wirkung des R. sup. herrührende Neigung des Meridians übercompensirt, denselben nach aussen neigt und damit in beiden Augen Parallelismus der Meridiane herstellt. Diesen Einfluss kann nur der Obliq. inf. ausüben. Derselbe wendet das Auge nach oben und gesellt sich in diesem Sinne dem R. sup. zu, neigt aber ausserdem den verticalen Meridian nach aussen und diese Wirkung muss in diesem Falle um so stärker hervortreten, als der Bulbus durch den R. ext. nach aussen gedreht ist; denn bei dieser Stellung fällt die Wirkung der Obliqui auf die verticalen Meridiane am erheblichsten aus. Die schiefe Blickrichtung nach oben und aussen ist demnach auf die gemeinsame Wirkung des R. sup., R. ext. und Obliq. inf. zu beziehen.

4. Die schiefe Richtung der Blicklinie nach links und unten ist mit einer parallelen Neigung der verticalen Meridiane nach rechts verbunden; der des linken Auges ist nach innen, der des rechten nach aussen geneigt. Die Bewegung wird zunächst durch den R. ext. und den R. inf. ausgeführt. Da aber der erstere keinen Einfluss auf den Meridian hat, der letztere denselben nach aussen neigt, so muss im linken Auge, für die Neigung des Meridians nach innen ein dritter Muskel eintreten. Diese Aufgabe wird allein durch den Obliq. sup. gelöst. Die schiefe Blickrichtung nach unten und aussen wird demnach durch den R. inf., R. ext. und Obliquus sup. gemeinsam ausgeführt.

5. Bei schief nach rechts und oben gerichtetem Blick sind die verticalen Meridiane beider Augen parallel nach rechts geneigt; der des rechten Auges nach aussen, der des linken nach innen. Die Bewegung nach oben und innen ist zunächst Aufgabe des R. sup. und R. int.; aber die Neigung des Meridians nach innen durch den erstern, würde im Vergleich zu der Neigung des Meridians des andern Auges nach aussen zu stark ausfallen, als dass der Parallelismus gewahrt werden könnte. Es ist demnach ein dritter Muskel zur Beschränkung der Wirkung des R. sup. erforderlich. Die Beschränkung geschieht durch den Obliq. inf.; dieselbe kann nicht zu gross ausfallen, weil sich das Auge in einer Stellung befindet (nach innen), in welcher der Einfluss der Obliqui auf den verticalen Meridian am geringsten wird. Die schiefe Blickrichtung nach oben und innen ist demnach Product der combinirten Thätigkeit des R. sup., R. int. und des Obliquus inf.

6. Bei schief nach rechts und unten gerichtetem Blick sind die verticalen Meridiane beider Augen parallel nach links geneigt; der des rechten Auges

nach innen, der des linken nach aussen. Die Bewegung nach unten und innen führen zunächst der R. inf. und der R. int. aus; aber der erstere würde allein zu stark auf den verticalen Meridian wirken und den Parallelismus mit dem andern Auge aufheben; er wird daher durch den Obliquus sup. beschränkt. Der R. inf., R. int. und Obliq. sup. wirken demnach beim Blick nach unten und innen zusammen.

Erster Abschnitt.

Augenmuskel-Lähmungen.

A. Allgemeine Bemerkungen.

Innervationsstörungen geben sich durch Abnahme der Intensität der Muskelcontractionen zu erkennen. Je nachdem ein Muskel sich nur weniger stark oder gar nicht mehr zusammenziehen kann, unterscheidet man die unvollständige Lähmung — Muskelparese und die vollständige Lähmung — Muskelparalyse. Die Zahl der beteiligten Muskeln ist nach den betreffenden Nerven verschieden. Hat die Affection ihren Sitz im N. abducens, so zeigt sich die Wirkung nur im Musc. R. ext.; Erkrankung des N. trochlearis hat nur auf den Musc. Obliquus sup. Einfluss; wenn der N. oculomotorius betroffen ist, können die Symptome in einem, in mehreren oder in allen von diesem Nerven versorgten Muskeln zu Tage treten.

Jede Paralyse eines Muskels spricht sich zunächst in verminderter Beweglichkeit des Auges nach der Seite hin aus, nach welcher hin der Muskel normaler Weise das Auge dreht. Man darf indess nicht vergessen, dass Beweglichkeitsstörung ohne Lähmung z. B. durch Orbitaltumoren, Symblepharon etc. bewirkt werden und andererseits unvollständige Lähmung ohne sichtbare Beweglichkeitsstörung vorhanden sein kann. Die absolute Beweglichkeit des Auges zeigt innerhalb der Breite des Normalen erhebliche noch physiologische Verschiedenheiten; man gibt allgemein an, dass bei stärkster Adduction (Bewegung des Auges nach der Nase) eines gesunden Auges der innere Pupillarrand hinter der Carunkel verschwindet, während bei stärkster Abduction (Bewegung des Auges nach der Schläfe) der Hornhautrand nur die äussere Commissur erreicht.

Die Untersuchung beginnt demnach mit der Prüfung der absoluten Beweglichkeit des für krank gehaltenen Auges; die Vergleichung mit dem andern Auge bildet die Controle für die Excursion der Bewegungen.

Bei vollständiger Lähmung eines Muskels wird sich als Resultat dieser Prüfung herausstellen, dass der Augapfel nach derjenigen Richtung, für welche der gelähmte Muskel in Anspruch genommen wird, nicht mehr bewegt werden kann. Ist die Lähmung unvollständig, so ist eine mehr oder weniger ausgiebige Bewegung nach der betreffenden Richtung hin

erhalten; mit Annäherung an die Grenze der Bewegung treten Zuckungen auf, welche rasch die noch verwendbare Muskelkraft erschöpfen; diese stossweisen Bewegungen in der Richtung des paretischen Muskels muss man von den zur Unterstützung des letztern ausgelösten Contractionen anderer Muskeln zu unterscheiden verstehen.

Ein zweites wichtiges Zeichen ergibt sich aus der Prüfung der associirten Bewegungen beider Augen. Die Impulse zu einer Bewegung des Blickes nach einer beliebigen Richtung werden immer auf beide Augen mit gleicher Stärke übertragen. Ist nun auf dem einen Auge eine Muskel-Lähmung vorhanden, so reicht der für die gesunde Seite genügende Innervationsgrad für das kranke Auge nicht aus. Die Sehaxe des letztern wird nicht mehr auf das Fixationsobject eingestellt sein, sondern nach der dem gelähmten Muskel entgegengesetzten Seite zurückbleiben; es zeigt sich Strabismus paralyticus. Diese Ablenkung des Auges tritt natürlicher Weise um so stärker hervor, je mehr der Blick nach der Seite des gelähmten Muskels gerichtet wird. Bedeckt man jetzt das gesunde Auge mit der Hand, so muss das andere, um sich auf das Fixationsobject einzustellen, eine mehr oder weniger ausgiebige Drehung im Sinne des gelähmten Muskels machen; diese Einstellungs-drehung ist in den Fällen entscheidend, in denen man nicht erkennen kann, welches die kranke Seite ist.

Bei diesem Versuch wird an dritter Stelle noch ein charakteristisches Zeichen bemerkt. Hat man das gesunde Auge mit der Hand bedeckt und das kranke sich einstellen lassen und beobachtet nun die Stellung des gesunden Auges unter der deckenden Hand, so wird man bemerken, dass das Auge eine der Bewegung des kranken gleichsinnige aber zwei, drei, oder vier Mal ausgiebigere Bewegung ausgeführt hat (secundäre Ablenkung). Zur richtigen Einstellung hat nämlich der paralytische Muskel eine bestimmte Anstrengung machen müssen; ein gleich starker und gleichsinniger Impuls wird dem andern Auge übermittelt, löst hier aber in dem gesunden Muskel nothwendiger Weise eine entsprechend stärkere Contraction aus.

Ein anderes Symptom jeder Augenmuskel-Lähmung bildet die fehlerhafte Projection der Fixationsgegenstände. Wenn man nach Bedeckung des gesunden Auges den Kranken auffordert, rasch seinen Finger auf irgend einen nach der Seite des gelähmten Muskels hingehaltenen Gegenstand (den Finger des Arztes z. B.) zu richten, so wird der Kranke mit seinem Finger immer an dem des Beobachters und zwar nach der Seite des gelähmten Muskels vorbeifahren. Die Erklärung ist leicht. Die Stelle, welche ein Gegenstand im Raume einnimmt, beurtheilt man nach dem zur Einstellung erforderlichen Grade der Muskelinnervation; da dieselbe für einen gelähmten Muskel intensiver als für einen gesunden sein muss, verlegt der Kranke den mit relativ zu starker Innervation fixirten Gegenstand zu weit nach der Seite des gelähmten Muskels. Selbstverständlich müssen diese Bewegungen mit hinreichender Schnelligkeit ausgeführt

werden, weil sonst der Kranke Zeit hat, sein Urtheil mit Annäherung an den Gegenstand zu corrigiren.

Auf dieser falschen Projection beruht der Schwindel, den die Kranken bei Schliessung des gesunden Auges empfinden; dieser Schwindel ist zu unterscheiden von einem andern, der beim Sehen mit beiden Augen durch binoculare Diplopie zu Stande kommt. Dieser so zu sagen monoculare Schwindel tritt stärker hervor, wenn mehrere Muskeln afficirt sind.

Ein wichtiges Symptom der Muskellähmungen besteht in der Störung des binoculären Sehens, der Diplopie. Ist Abweichung eines Auges nach innen vorhanden, so sind die beiden Bilder gleichnamig, d. h. das rechts stehende Bild gehört dem rechten Auge und das links stehende dem linken Auge an. Bei relativer Convergenz des rechten Auges z. B. (Fig. 161) entwirft

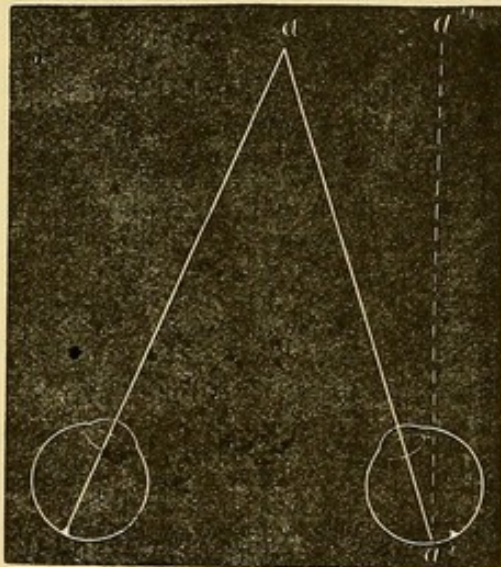


Fig. 161.

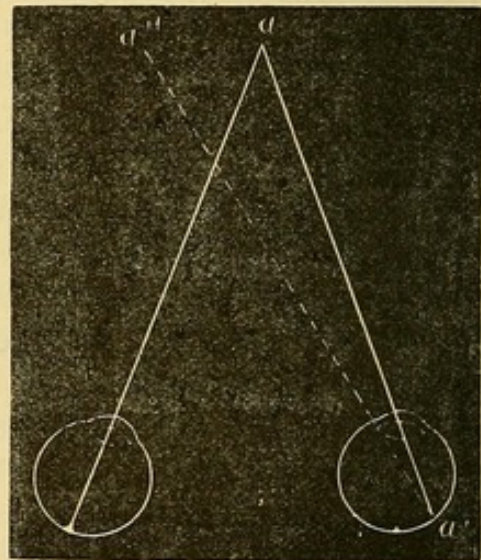


Fig. 162.

sich nämlich das Bild des Fixpunktes *a* nur im linken Auge auf der Macula lutea, während es im rechten Auge auf einen Punkt *a'* der medialen Hälfte der Retina fällt und deshalb nach rechts vom Fixpunkte nach *a''* projicirt wird. Bei divergirender Ablenkung eines Auges (Fig. 162) sind die Bilder gekreuzt, d. h. das rechtstehende Bild gehört dem linken Auge, das links stehende dem rechten Auge an, denn der Punkt *a* entwirft sein Bild *a'* auf die temporale Netzhauthälfte und es muss dasselbe folglich nach *a''* projicirt werden. Aus denselben Gründen erzeugt eine Ablenkung nach unten ein höher stehendes, und eine Ablenkung nach oben ein tiefer stehendes Doppelbild. Mit Ablenkung in der Diagonale nach oben und aussen u. s. w. ist eine analoge Stellung der Doppelbilder verbunden.

Es ist leicht begreiflich, dass die Doppelbilder des fixirten Gegenstandes um so weiter von einander entfernt sein müssen, als das Retinalbild im abgelenkten Auge sich weiter von der Macula befindet. Der

Abstand der Doppelbilder von einander hängt also von dem Grade der Ablenkung ab und nimmt daher in dem Maasse zu, als der Blick nach der Seite des gelähmten Muskels hin gewendet werden soll.

Wenn der Grad der Ablenkung sehr klein ist, wie z. B. bei leichter Muskelparese, so kann die Diplopie verkappt sein, weil die Bilder sich nicht von einander trennen, sondern noch theilweise decken; die Gegenstände erscheinen dann vergrössert und zeigen verschwommene Ränder. Mit zunehmender Ablenkung entfernt sich das Bild des kranken Auges vom andern und wird bei sehr bedeutendem Abstand beider Bilder vom Kranken um so leichter unterdrückt, als periphere Netzhautindrücke schwächer empfunden werden.

Dem Kranken erleichtert man die Wahrnehmung der beiden Bilder und die Abschätzung ihres Abstandes durch Vorhalten eines gefärbten (violetten) Glases vor dem gesunden Auge. Auch prismatische Gläser werden zur Diagnose verkappten Doppelsehens benutzt. Bringt man nämlich ein abwärts brechendes Prisma vor ein Auge, so werden die beiden Bilder übereinander stehen und der Kranke wird leicht ihren Seitenabstand angeben. Prismen dienen auch zur Controle der Genauigkeit der Diagnose von Augenmuskel-Lähmungen. Haben wir binoculäres Doppelsehen constatirt, so werden wir mit Hülfe eines Prismas den Abstand der beiden Bilder bis zur Verschmelzung verringern können, indem wir durch das Prisma die Lichtstrahlen nach der Fovea centralis ablenken. Die Stellung, in welcher wir zu diesem Zweck das vor das Auge gehaltene Prisma zu bringen haben, gibt zugleich die Richtung an, nach welcher das Auge abgelenkt ist, während andererseits die Stärke des corrigirenden Prismas uns über den Grad der Ablenkung unterrichtet, und bei wiederholter Untersuchung eine genaue Controle unseres Urtheils über Ab- oder Zunahme der Lähmung gestattet.

Charakteristisch für Diplopie und demnach auch für Muskellähmung ist der Umstand, dass der Kranke zur Vermeidung des lästigen Symptoms gern ein Auge schliesst und ausser Stande ist mit geöffneten beiden Augen zu gehen.

Personen, welche an Augenmuskellähmung leiden, geben ihrem Kopf eine eigenthümliche Haltung; sie bringen die Gegenstände, welche sie betrachten wollen, nicht gerade vor ihre Augen. Instinctiv verlegen sie die Gegenstände in den Theil des Gesichtsfeldes, in welchem kein Doppelsehen vorhanden ist und drehen den Kopf dergestalt, dass sie die Contraction des in seiner Function behinderten Muskels vermeiden können. Wir werden sehen, dass gewisse Lähmungen eine ganz eigenthümliche und fast pathognomische Kopfhaltung bedingen.

Endlich haben wir noch auf die physiologische Eigenthümlichkeit aufmerksam zu machen, dass wir beim Blick nach unten convergiren, nach oben divergiren. Je nach der Blickrichtung werden demnach die Symptome

der Muskellähmungen Modificationen erfahren. Vorhandene paralytische Divergenz wird beim Blick nach oben zunehmen und umgekehrt pathologische Convergenz beim Blick nach unten stärker werden.

B. Symptomatologie der Augenmuskel-Lähmungen.

1. Abducens-Lähmung.

(M. rect. ext.)

(Im Nachstehenden soll immer das linke Auge gemeint sein; die Uebertragung der Erscheinungen auf das rechte bietet keine Schwierigkeiten.)

a) Vollständige Lähmung. Das Auge bleibt, beim Versuche dasselbe nach links von der Medianlinie zu drehen, vollkommen unbeweglich. Mit einiger Aufmerksamkeit wird man indess eine leichte Abductionsbewegung wahrnehmen; dieselbe ist aber nicht gerade nach aussen, sondern nach aussen oben oder nach aussen unten gerichtet. Diese Bewegung ist das Product der Contraction der Obliqui, welche den Ausfall der Function des R. ext. zu ersetzen suchen.

Lässt man jetzt einen nach links von der Medianlinie gelegenen Gegenstand mit beiden Augen fixiren, so wird nur das rechte Auge zu folgen vermögen, das linke aber zurückbleiben, daher Strabismus convergens. Der Grad der Schielablenkung wird um so bedeutender, je mehr der zu fixirende Gegenstand nach links gerückt wird. Gleichzeitig treten Doppelbilder auf.

Die Erscheinungen der Diplopie werden gewöhnlich unter Zuhülfenahme eines gefärbten rothen oder dunkelvioletten Glases studirt. Dasselbe wird vor das gesunde Auge gehalten, während man eine in drei oder vier Fuss Entfernung aufgestellte Kerzenflamme betrachten lässt. Dies Glas erfüllt einen dreifachen Zweck: 1) es differenzirt deutlich die beiden Bilder, ermöglicht dadurch dem Arzte mit Leichtigkeit zu erkennen, welches der Bilder dem einen und dem andern Auge angehört und welche Stellung demnach die Bilder zu einander haben; 2) in dem gelähmten Auge entwirft sich das Bild auf einer excentrischen Netzhautstelle, wird daher vom Kranken weniger leicht wahrgenommen; durch das vor das gesunde Auge gehaltene farbige Glas wird die Intensität des diesem Auge angehörigen Bildes herabgesetzt und die Wahrnehmung des Doppelbildes erleichtert; 3) das gefärbte Glas verdunkelt das Gesichtsfeld und gestattet daher dem Auge die Aufmerksamkeit auf die Kerzenflamme zu concentriren.

Die Diplopie bei Abducenslähmung muss nach den oben gegebenen Erläuterungen eine gleichnamige sein. Versehen wir also das gesunde rechte Auge des Patienten mit einem gefärbten Glase, so wird er das rothe Flammenbild rechts, das weisse links sehen. Der Abstand beider Flammenbilder nimmt in merklicher Weise zu, je mehr die Kerze nach links bewegt wird. Die Bilder bleiben dabei in gleicher Höhe stehen.

Der Abstand der beiden Bilder lässt sich durch ein Prisma mit der Basis nach aussen verringern und zum Verschwinden bringen; wie wir gesehen haben, entwirft sich in dem gelähmten Auge das Netzhautbild nach innen vom gelben Fleck; das nach aussen brechende Prisma verlegt das Bild nach aussen, so dass es wieder auf die correspondirende Netzhautstelle, den gelben Fleck fällt. Zweckmässig ist es bei diesem Versuche auch noch, ein zweites auf- oder abwärts brechendes Prisma zu benutzen, durch welches ein Höhenunterschied der beiden Bilder hergestellt und jede Tendenz zur Verschmelzung aufgehoben wird; dasjenige Prisma, welches unter diesen Bedingungen die beiden Bilder in verticaler Richtung übereinander bringt, gibt das genaue Maass der seitlichen Ablenkung.

Wegen der oben erwähnten physiologischen Convergenz in der untern, Divergenz in der obern Blickfeldhälfte hat die Grenzlinie, welche das Gebiet des Einfachsehens von dem der Diplopie trennt, eine Neigung von innen oben nach aussen unten. Ausserdem wechselt in Fällen nicht ganz vollständiger Paralyse diese Grenzlinie ihre Lage, je nachdem man bei der Untersuchung von dem Gebiete des Einfach- oder Doppelsehens ausgeht. Im erstern Falle macht sich das Bestreben zur Verschmelzung im höhern Grade geltend und der gelähmte Muskel wird bis an die Grenze seiner Leistungsfähigkeit angestrengt. Bei dem umgekehrten Wege der Untersuchung tritt dieser Drang zum Einfachsehen nicht ein, der auf den Muskel ausgeübte Innervations-Impuls fällt geringer aus, und das Doppelsehen bleibt bis zu einer der Medianlinie näher liegenden Grenzlinie bestehen.

Häufig geräth der Antagonist des gelähmten Muskels in Verkürzung. Die Contraction des M. internus bei Abducenslähmung entwickelt sich bald früher, bald später, bleibt aber in manchen Fällen auch ganz aus. Sie dokumentirt sich durch Ausdehnung der abnormen Convergenz über das ganze Blickfeld und in Folge dessen Auftreten der Doppelbilder auch in der rechten Hälfte des Gesichtsfeldes.

Die secundäre Ablenkung und die falsche Projection zeigen sich in der im allgemeinen Theile geschilderten Weise. Bedeckt man das gesunde rechte Auge mit der Hand oder mit einem mattgeschliffenem Glase und lässt das linke einen nach aussen von der Medianlinie gelegenen Punkt fixiren, so beobachtet man eine abnorme Convergenz des rechten Auges, welche bedeutend stärker ist, als wenn das gesunde Auge zur Fixation benutzt wird. In Fällen, in welchen das nicht gelähmte Auge vorher schon amblyopisch war und deshalb das paralytische Auge von dem Kranken für die Fixation benutzt werden muss, wird sich daher der mit linksseitiger Abducensparalyse behaftete Patient mit einem starken rechtsseitigen Strabismus convergens, bei vollständig freier Beweglichkeit dieses Auges vorstellen und letzteres wird daher zunächst als das leidende angesprochen werden. Eine genaue Vergleichung der Beweglichkeit beider

Augen und das Verhalten der Doppelbilder wird indessen leicht den Sitz der Muskellähmung auf dem linken Auge erkennen lassen.

Die falsche Projection geschieht immer nach aussen von dem Fixirpunkte (nach der Seite des gelähmten Muskels). Endlich gibt der Kranke seinem Kopf eine Drehung nach aussen (links) um die verticale Axe, theils um das Gebiet des Einfachsehens möglichst nach vorn zu verlegen, theils um die Wirkung des gelähmten Abducens durch Drehung des Kopfes einigermaßen zu ersetzen.

Bei unvollständiger Lähmung des Abducens sind die Symptome im Grunde genommen dieselben; nur finden wir sie in einem beschränkteren Theile des Gesichtsfeldes. Die Aussendrehung ist nur vermindert, nicht aufgehoben; gegen die Grenze der Aussendrehung hin treten die oben besprochenen zuckenden Bewegungen auf. Man hat hier besonders auf die charakteristischen Einstellungs-drehungen zu achten, welche nach Verdecken des gesunden Auges von dem Kranken gemacht werden; da das kranke Auge bei Fixation eines nach links gelegenen Punktes nach innen abgelenkt war, muss es, um sich auf den Fixirpunkt einzustellen, eine Drehung nach aussen machen, mit welcher sich eine viel stärkere secundäre Ablenkung des gesunden Auges unter der deckenden Hand verbindet.

Die Doppelbilder erscheinen erst, wenn der Fixirpunkt weiter nach links bewegt wird. Die Bestimmung ihrer Distanz durch dasjenige auswärts brechende Prisma, welches sie zur Verschmelzung bringt, ist hier von besonderer Wichtigkeit; sie gibt Aufschluss über Zunahme oder Abnahme der Lähmung.

2. Oculomotoriuslähmung.

(M. rect. int., rect. sup., rect. inf. u. obliquus inf.; M. levat. palpebr. sup.; Sphincter iridis et M. ciliaris.)

a) Lähmung des M. rect. int. gibt sich durch Ausfall der Beweglichkeit nach innen, Strabismus divergens und gekreuztes Doppeltsehen in der innern (rechten) Gesichtsfeldhälfte zu erkennen. Beim Verdecken des gesunden Auges macht das kranke eine Einstellungs-drehung nach innen, während gleichzeitig das rechte Auge eine secundäre Ablenkung nach aussen erfährt. Die falsche Projection findet nach innen (rechts) vom Fixirpunkte statt.

Zur Vermeidung der Diplopie dreht der Kranke den Kopf nach innen (rechts). Der Abstand der beiden Bilder lässt sich durch ein Prisma mit der Basis nach innen verringern und zum Verschwinden bringen.

b) Lähmung des Rect. sup. veranlasst der physiologischen Wirkung des Muskels entsprechend Ausfall der Beweglichkeit nach oben und innen: gleichzeitig fehlt eine den verticalen Meridian nach innen drehende Kraft.

Das Auge wird demnach beim Blick nach oben, nach unten und aussen abgelenkt und der verticale Meridian nach aussen geneigt.

In der obern Blickfeldhälfte entsteht gekreuzte Diplopie, das Bild des kranken Auges steht höher, die obern Enden beider Bilder divergiren. Unter der deckenden Hand erfährt das gesunde Auge eine secundäre Ablenkung nach oben und aussen, weil das kranke eine Einstellungs-drehung nach oben und innen vorzunehmen hat.

Der Kranke dreht den Kopf um die horizontale Axe nach oben und bringt alle Objecte in die untere Blickfeldhälfte. Diese Lähmung ist übrigens weniger störend, weil für gewöhnlich die obere Blickfeldhälfte weniger als die untere benutzt wird.

Die Doppelbilder können durch ein Prisma mit der Basis nach oben und innen genährt und verschmolzen werden.

Je nach der Stellung des Auges fällt der Einfluss der Lähmung auf den Hochstand und die Neigung des Meridians verschieden aus; wenn das Auge nach aussen gedreht ist, fällt die Rotationsaxe des Muskels mit dem transversalen Durchmesser des Auges zusammen. Der Einfluss auf die Höhenablenkung erreicht bei dieser Richtung das Maximum; der auf die Neigung des Meridians ist gleich Null; das Umgekehrte findet statt, wenn das Auge nach innen gedreht ist. In Folge dessen nimmt der Höhenabstand der Doppelbilder um so mehr zu, je weiter wir mit dem Fixationsobjecte nach oben aussen rücken. Nach oben innen ist der Abstand der Doppelbilder sehr unbedeutend, dagegen die Neigung des dem linken Auge zugehörigen Bildes am meisten ausgesprochen. Dieser Punkt ist für die Unterscheidung der Lähmung des Rectus sup. von der des Obliquus inf. von entscheidender Bedeutung.

c) Lähmung des Rect. inf. Auf diesen Muskel lässt sich das für seinen Antagonisten Gesagte leicht übertragen.

Man constatirt Fehlen der Beweglichkeit nach unten und innen und Ausfall der Neigung des Meridians nach aussen. Das Auge macht demnach beim Verdecken des gesunden eine Einstellungs-drehung nach unten und innen; die secundäre Ablenkung des gesunden Auges geschieht nach unten und aussen. Es besteht gekreuzte Diplopie; das dem kranken Auge zugehörige Bild steht tiefer, die oberen Enden beider Bilder convergiren.

Das dem kranken Auge angehörige Bild scheint näher zu stehen als das des gesunden Auges. Der Seitenabstand nimmt bei Bewegung des Objectes in verticaler Richtung von oben nach unten zu; der Höhenunterschied wird bei Bewegung des Objectes nach der Seite des gelähmten Auges grösser, die Schiefheit der Bilder endlich nimmt zu, wenn man das Fixiobject nach der Seite des gesunden Auges verlegt.

Diese Paralyse ist äusserst störend; der Kranke beugt den Kopf vornüber und hält die Objecte nach oben.

Die Doppelbilder können durch ein Prisma mit der Basis nach unten und innen genähert und verschmolzen werden.

d) Lähmung des Obliq. inf. Das betroffene Auge ist nach unten und innen abgelenkt; beim Verdecken des gesunden Auges macht das kranke eine Einstellungs-drehung nach oben und aussen; die secundäre Ablenkung des gesunden Auges geschieht folglich nach oben und innen. Die Doppelbilder treten in der oberen Blickfeldhälfte auf, die oberen Enden derselben divergiren, die Diplopie ist gleichartig. Die Schiefheit der Bilder nimmt bei nach oben und aussen gerichtetem Blick zu; der Höhenunterschied ist bei Richtung des Auges nach oben und innen am stärksten.

Die Doppelbilder können durch ein Prisma mit der Basis nach oben und aussen genähert und verschmolzen werden.

Die isolirte Lähmung dieses Muskels ist ausserordentlich selten.

Bei vollständiger Lähmung des N. oculomotorius hängt wegen Lähmung des M. levat. das obere Lid herab; die Pupille ist mittelweit und unbeweglich (Lähmung des Sphincter iridis). Endlich besteht Beschränkung oder selbst vollständige Aufhebung des Accommodationsvermögens (Lähmung des M. ciliaris). Bisweilen wird auch ein geringes Hervortreten des ganzen Auges (Exophthalmus paralyticus) beobachtet, das sich durch die verringerte Spannung der den Bulbus nach hinten ziehenden Muskeln erklärt, von denen drei vom Oculomotorius innervirt werden.

Im Anfang der Lähmung erscheint der Augapfel nicht abgelenkt; bald aber wird er durch die Contraktion des R. ext. gegen die Schläfe gezogen. Das Auge kann nur unvollkommen, kaum bis zur Mitte der Lidspalte nach innen gedreht werden, die Bewegung nach oben fehlt ganz, die Bewegung nach unten wird nur noch durch den Obliquus superior geleistet, ist daher unvollständig und mit einer Rollung des vertikalen Meridians nach innen verbunden.

Das ausgesprochene Krankheitsbild einer vollständigen Oculomotoriuslähmung macht die Prüfung der Diagnose durch die Doppelbilder beinahe überflüssig. Dieselben sind gekreuzt und ihre Distanz nimmt bei Bewegung des Fixationspunktes nach der Seite des gesunden (rechten) Auges zu. Beim Blick nach oben zeigt das Bild des kranken Auges eine nach oben hin immer mehr zunehmende Höhenabweichung; ebenso wird beim Blick nach unten das Bild des linken Auges tiefer stehn.

Bei Verschluss des gesunden Auges und Benutzung des kranken zur Fixation oder zum Gehen empfindet der Kranke durch falsche Projektion des Gesichtsfeldes und durch das Missverhältniss zwischen Kraftanstrengung und der dadurch erreichten merklichen Augenbewegung einen solchen Schwindel, dass er schwankt und zum Stehenbleiben gezwungen wird; gewöhnlich entgeht er den vom Schwindel und Doppeltsehen herrührenden Unannehmlichkeiten durch den Umstand, dass das obere Lid herabgesunken ist.

3. Trochlearislähmung.

(M. obliq. sup.)

Die Ablenkung des befallenen Auges macht sich nur in der untern Hälfte des Blickfeldes bemerklich. Fordert man den Patienten auf, nach unten zu sehen, so bleibt das kranke Auge nach oben und innen zurück. Wird bei dauernder Fixation nach unten das gesunde Auge verdeckt, so stellt sich das andere durch eine Bewegung von oben nach unten und von innen nach aussen ein und zwar ist diese Bewegung um so stärker je weiter das Fixiobject nach der Seite des gesunden Auges hin gelegen ist. Die secundäre Ablenkung des gesunden Auges, während das kranke fixirt, geschieht nach unten und innen.

Diplopie ist nur in der untern Blickfeldhälfte vorhanden; die Doppelbilder sind gleichnamig; das dem kranken Auge zugehörige Bild steht tiefer, die obern Enden der Bilder convergiren. Diese Schiefheit der Bilder nimmt zu, wenn der fixirte Gegenstand nach der Seite des kranken Auges gehalten wird; dabei nehmen Seitenabstand und Höhenunterschied ab. Wenn das Fixationsobject auf die Seite des gesunden Auges gebracht wird, werden Seitenabstand und Schiefheit der Bilder geringer, während ihr Höhenunterschied zunimmt.

Das dem kranken Auge zugehörige Bild scheint immer näher als das Bild des gesunden Auges zu stehen.

Da die Beschwerden hauptsächlich in der Diplopie bei nach unten gerichtetem Blick bestehen, so pflegt sich die Störung besonders beim Treppensteigen recht unangenehm bemerklich zu machen.

Um der von der Diplopie herrührenden Störung zu entgehen, beugt der Kranke den Kopf vornüber und neigt ihn nach der Seite des gesunden Auges.

Die Doppelbilder können durch ein Prisma mit der Basis nach unten und aussen zur Vereinigung gebracht werden.

Gesellt sich später zur Lähmung des Obliquus sup. eine secundäre Contraction des antagonistischen Obliquus inf., so breitet sich die Diplopie auch über die obere Blickfeldhälfte aus. Hier aber stehen die Doppelbilder wegen der überwiegenden Wirkung des das Auge nach aussen ablenkenden Obliq. inf. gekreuzt. Der Höhenunterschied wird grösser, wenn der fixirte Gegenstand nach der Seite des gesunden Auges gehalten wird; nach der entgegengesetzten Seite wird die Schiefheit stärker.

C. Verlauf und Ausgang der Muskellähmungen.

Der Verlauf ist nach dem Grade und der Ursache der Lähmungen verschieden. Lähmungen aus central gelegenen Ursachen nehmen im allgemeinen einen langsameren Verlauf und sind schwerer der Heilung

fähig als die auf eine peripherisch gelegene Ursache zurückzuführenden Lähmungen.

Der Ausgang führt zu verschiedenen Zuständen; die wir von der günstigeren anfangend aufzählen werden:

- 1) Vollständige Wiederherstellung der Beweglichkeit.
- 2) Unvollständige Wiederherstellung der Muskelthätigkeit.

Sowohl in dem einen wie in dem andern Falle kann die Affection auf den gelähmten Muskel beschränkt bleiben. Indessen macht sich auch bisweilen in dem Antagonisten, der an dem gelähmten Muskel nicht mehr sein normales Gegengewicht findet, eine Tendenz zur Verkürzung geltend. Bei längerer Dauer der Lähmung kommt es daher zu bleibender Verkürzung des Antagonisten mit allen Symptomen des concomitirenden Schielens (s. u.). Wir können dann folgende Fälle vor uns haben:

a) Die Lähmung heilt; aber während des Bestehens derselben hat der Antagonist des gelähmten Muskels sich verkürzt und das Auge der Verkürzung entsprechend eine kleine Ablenkung erfahren. Diese geringfügige Ablenkung kann noch im Interesse des binocularen Einfachsehens spontan ausgeglichen werden. (Dynamisches Schielen.)

b) Die während der Lähmung eingetretene Verkürzung des Antagonisten hat einen solchen Grad erreicht, dass sie auch nach geheilter Lähmung nicht mehr durch Muskelanspannung überwunden werden kann; es ist dann eine dauernde Ablenkung mit allen Zeichen des reinen Strabismus concomitans gegeben.

c) Die Verkürzung des Antagonisten hat sich entwickelt, während die Paralyse nur unvollständig geheilt ist: wir haben dann die Symptome der Muskelparalyse neben denen des durch Verkürzung seines Antagonisten hervorgerufenen Strabismus concomitans.

d) Es kann viertens vollständige Lähmung eines Muskels zurückbleiben und sich mit dem höchsten Grade der Contraction seines Antagonisten verbinden. Das Auge folgt dann nur dem Zuge des letztern und steht unbeweglich in dem entsprechenden Augenwinkel. Dieser Zustand wird als paralytische Contraction bezeichnet.

D. Prognose der Muskellähmungen.

Die Prognose ist günstiger, wenn die Lähmung auf eine peripherische Ursache bezogen werden kann, als wenn ein centraler Ursprung des Leidens zu Grunde liegt. Im erstern Falle sieht man sie häufig vollständig verschwinden, ausser wenn eine Verletzung des Nerven oder eine sonstige pathologische Veränderung desselben vorliegt, die wir zu beseitigen nicht hoffen dürfen. (Vom Nerven ausgehende oder auf denselben drückende Geschwulste).

Die Prognose der Oculomotoriuslähmung ist um so weniger bedenklich, je frischer die Affection und je weniger Muskeln betheiligt sind.

Die Trochlearisparalyse ist zwar ziemlich leicht der Heilung fähig, veranlasst aber häufig Verkürzung des R. int. und bleibenden Strabismus convergens.

In allen Fällen, in denen wir ausser Stande sind, die Lähmung auf eine peripherische Ursache zurückzuführen, ist die Prognose mit Vorsicht zu stellen; denn oft stellen Augenmuskellähmungen nur die Vorboten schwerer Cerebral- oder Spinalerkrankungen dar.

E. Aetiologie der Muskellähmungen.

Die den Lähmungen zu Grunde liegenden Ursachen können peripherisch oder central sein. Die erstern sind zweifacher Natur; sie betreffen die motorischen Nerven direct oder auf dem Wege der Reflexlähmung durch Uebertragung von Neuralgien der Orbita und ihrer Umgebung. Mangel an Uebung kann in dem gelähmten Muskel Ernährungsstörungen, Atrophie mit oder ohne fettige Entartung einleiten, in Folge deren auch nach Beseitigung der primären Ursache der Muskel functionsunfähig bleibt. Bis jetzt ist der Beweis nicht geliefert, dass auch Entzündung oder Ueberanstrengung des Muskels jemals Lähmungserscheinungen veranlasst haben.

Wenn wir zunächst von solchen Einflüssen absehen, welche nur ausnahmsweise zu diesen Paralyse Veranlassung geben (wie Bleivergiftung, Neuralgien der Orbita u. s. w.), so können wir die übrigen unter drei grosse Gruppen unterbringen:

- 1) Rheumatische Affection.
- 2) Syphilis.
- 3) Gehirn- oder Rückenmarkskrankheiten.

1) Die rheumatische Natur der Lähmung ist leicht zu diagnosticiren, wenn gleichzeitig noch andere auf dieselbe Diathese zurückzuführende Affectionen vorhanden sind oder von dem Kranken eine plötzliche und dauernde Erkältungsursache angegeben wird.

Die rheumatische Ursache ist besonders häufig bei Abducensparese und wir finden dann oft gleichzeitig rheumatische Schmerzen in der betreffenden Kopfhälfte besonders in der Schläfengegend.

2) An Syphilis hat man zu denken, wenn die Antecedentien Anhaltspunkte für ein specifisches Leiden bieten. Die Lähmungen gehören zu den spätern syphilitischen Erkrankungen. Gewöhnlich liegen Exostosen oder Gummata an der Schädelbasis oder syphilitische Neubildungen im Verlaufe des Nerven zu Grunde. Relativ häufig finden wir den syphilitischen Ursprung bei Oculomotoriuslähmung.

3) Die Diagnose auf centrale Ursache der Muskellähmung wird durch etwa vorhandene Begleiterscheinungen erleichtert. Häufig erstreckt sich die Lähmung auf mehrere verschiedenen Nervengebieten angehörende Muskeln; gleichzeitig kann Hemiplegie, charakteristische Kopfschmerzen, Schwindel, Abnahme der Intelligenz gefunden werden. Die Erfahrung hat ausserdem gelehrt, dass bei Diplopie aus centraler Muskellähmung die auf Verschmelzung der Bilder gerichteten Mittel sich nur in geringem Grade oder selbst gar nicht wirksam erweisen. Hat man durch die sorgfältigst ausgewählten Prismen Vereinigung der Bilder erzielt, so genügt schon die geringste Drehung des Kopfes oder die unbedeutendste Differenz in der Brechkraft des Prismen, um die Diplopie sofort wiederkehren zu sehen.

Oft begegnet man diesen Muskellähmungen im Verlaufe von Spinalleiden und gar nicht selten bilden sie die ersten Zeichen einer beginnenden Cerebrospinalaffection. Bisweilen sind die Lähmungen nur durch die Diplopie nachzuweisen. Eine genaue Prüfung der Stellung der Doppelbilder gestattet einen Rückschluss auf die beteiligten Muskeln resp. Nerven und kann im geeigneten Falle wichtige Anhaltspunkte für die Diagnose einer beginnenden Gehirnerkrankung liefern.

F. Behandlung der Muskellähmungen.

Die Behandlung der Muskelparalysen hat sich nach den zu Grunde liegenden Ursachen zu richten und besteht:

- 1) in einer medicamentösen Behandlung,
- 2) in der Anwendung von Prismen,
- 3) in einem chirurgischen Eingriffe.

Die rheumatische Natur des Leidens erfordert zunächst sorgfältige Vermeidung aller Schädlichkeiten; der Pat. muss sich vor jähem Temperaturwechsel in Acht nehmen und die betreffende Kopfhälfte warmhalten. In der frühesten Krankheitsperiode ist eine antiphlogistische z. B. lokale Blutentziehung gegen Schmerzen in der Schläfe oder in der beteiligten Kopfhälfte, späterhin eine ableitende Methode (Senna, Tart. stib. in Brechen erregender Dosis, Jodkalium, schweisstreibende Mittel, Vesicatore in der Umgebung des erkrankten Auges) am Platze. Auch die Electricität thut nach dem Aufhören der entzündlichen Symptome gute Dienste. Gegen syphilitische Paralysen werden alle antisiphilitischen Mittel im besondern die Mercurialien und Jodkalium empfohlen. Die Behandlung bei cerebralem Ursprung des Leidens fällt in das Gebiet der speciellen Pathologie.

Als Palliativmittel zur Beseitigung der Diplopie, welche den Patienten oft im höchsten Grade belästigt und zu Kopfschmerz und Schwindel Anlass

geben kann, empfiehlt es sich eine Brille tragen zu lassen, durch welche das erkrankte Auge mittelst eines mattgeschliffenen Glases verdeckt wird.

Die Anwendung prismatischer Gläser kann einen doppelten Zweck erfüllen; sie kann sowohl momentan die Diplopie beseitigen als auch dazu dienen, den geschwächten Muskel zu üben und zu kräftigen. Im ersten Falle wird die Stärke des Glases und die Richtung, welche man demselben zu geben hat, durch den Grad der Ablenkung und die Lage des gelähmten Muskels bestimmt. Im allgemeinen kann man sich als Regel merken, dass das Prisma mit der brechenden Kante nach der Seite der Ablenkung hin, nach aussen bei Divergenz, nach innen bei Convergenz, nach oben bei Höherstehen des Auges und vice versa gerichtet sein muss. Zeigen die Doppelbilder gleichzeitig einen Höhen- und Seitenabstand, so kann man sie durch ein nach der Seite ablenkendes Prisma vor dem einen und durch ein vertical ablenkendes Prisma vor dem andern Auge corrigiren. Ebenso kann man bei einer einfachen seitlichen Ablenkung, die z. B. durch 10° Prisma corrigirt wird, die Correction auf beide Augen vertheilen und vor jedes Auge ein Prisma von 5° anbringen. In keinem Falle ist es möglich, theils wegen der Schwere des Glases, theils wegen der Farbenzerstreuung, Prismen von mehr als 6 bis 7° (vor jedem Auge) tragen zu lassen.

Diesem Umstand und der Verschiedenheit in der Distanz der Doppelbilder je nach der Blickrichtung ist es zuzuschreiben, dass wir die nahe liegende Idee, die Doppelbilder durch Prismen zu vereinigen nur selten für den dauernden Gebrauch in Ausführung bringen können.

In der Absicht, den gelähmten Muskel mit Hülfe von Prismen zu üben, hat man zuerst das vollständig die Diplopie corrigirende Prisma auszusuchen. Ist dies gefunden, so experimentirt man mit einem nur wenig schwächern Glase. Die beiden Bilder liegen dann sehr nahe beisammen und es kann vorkommen, dass dieselben im Interesse des binocularen Einfachsehens durch eine lebhafte Anstrengung des geschwächten Muskels vom Kranken verschmolzen werden. Grade auf diese energische Contraction ist es zum Zweck der Uebung des Muskels abgesehen. Bleibt die Verschmelzung der einander auf diese Weise genäherten Bilder aus, so muss der Gedanke an diese orthopädische Behandlung aufgegeben werden. Im Fall des Gelingens lassen wir den Kranken sich mit diesem Prisma üben, bis die Verschmelzung ohne besondere Anstrengung gelingt. Dann wird ein noch schwächeres gewählt und die Orthopädik in dieser Weise bis zur vollständigen Heilung fortgesetzt. Die Wahl dieser Prismen hat mit grosser Vorsicht zu geschehen; ein zu schwaches Prisma würde den Muskel ermüden, statt ihn zu stärken, ein zu starkes Prisma dagegen den Antagonisten zu gesteigerter Contraction herausfordern und die Ablenkung des Auges sogar noch vermehren.

Wenn die angegebenen Behandlungsmethoden Alles, was man von ihnen erwarten darf, geleistet haben, gleichwohl aber noch ein bestimmter

Grad von Ablenkung und Doppeltsehen zurückgeblieben ist, so kann es angezeigt sein, chirurgisch zu interveniren. *)

In einfachen Fällen seitlicher Beweglichkeitsdefekte, in denen der Verlust der Beweglichkeit 3 bis 4 Mm. in linearer Ausdehnung nicht überschreitet, reicht die Tenotomie des Antagonisten mit nachfolgender Tenotomie des R. int. oder ext. des andern Auges zur Wiederherstellung des Parallelismus beider Augen und des binocularen Einfachsehens aus. Erreicht der Beweglichkeitsdefect die Höhe von 5 oder 6 Mm. so ist die Vorlagerung des betroffenen Muskels geboten. Verticale Ablenkungen werden durch Tenotomie des dem gelähmten Muskel gleichnamigen Muskels am gesunden Auge corrigirt; bei hochgradiger Ablenkung muss noch hinterher die Tenotomie des Antagonisten des gelähmten Muskels vorgenommen werden. Niemals darf man an den Mm. Obliquis operiren.

Alle derartigen operativen Eingriffe dürfen indessen erst dann vorgenommen werden, wenn die Lähmung veraltet und ihr Effect auf die Beweglichkeit des Auges seit langer Zeit stationär geworden ist. Unzeitiges Operiren kann sich dadurch strafen, dass ein zunächst günstiger Erfolg nachher ungenügend wird, oder noch schlimmer ist bei später eintretender Heilung der Lähmung eine entgegengesetzte Ablenkung des Auges zur Folge hat.

Die Technik und das Genauere über diese Operationen wird bei Gelegenheit des Strabismus (s. u.) besprochen werden.

Zweiter Abschnitt.

Augenmuskelkrämpfe. Nystagmus.

Tonischer Spasmus der Augenmuskeln gehört zu den seltensten Augenkrankheiten; es ist mehr als wahrscheinlich, dass er nicht als idiopathisches Leiden, sondern nur als Symptom gewisser Gehirnkrankheiten auftritt.

Als Nystagmus bezeichnet man eine fortwährende oscillatorische Bewegung der Augen, welche gewöhnlich im Sinne der Musculi recti interni et externi geschieht (Nystagmus vibratorius). Bisweilen ist die Bewegung rotatorisch, sehr selten findet sie in verticaler Richtung statt. In manchen Fällen wird bei gewissen Augenstellungen die Bewegung langsamer oder kommt ganz zum Stillstande. Während des Schlafes hört der Nystagmus auf. Im Zustand der Erregung nimmt der Nystagmus zu oder stellt sich plötzlich ein, wenn er nur periodisch auftritt.

*) v. Gräfe in Zehenders Klinische Monatsblätter 1864, p. 1—22.

Das Sehvermögen ist fast immer herabgesetzt. Indes reicht es öfters zu den gewöhnlichen Beschäftigungen und selbst zum Lesen aus. Bisweilen suchen die Kranken den Einfluss der Augenbewegungen durch Bewegungen des Kopfes in entgegengesetzter Richtung zu compensiren.

Die Aetiologie dieses Leidens ist nicht vollständig klar. Meistens tritt sie im frühen Kindesalter im Zusammenhang mit angeborener Schwach-sichtigkeit, Albinismus, Hornhautflecken, Cataract u. s. w. auf.

In allen diesen Fällen scheint die Aufhebung des Fixationsvermögens die vorwiegende Ursache für die Entstehung des Leidens zu bilden. Indess beweisen zahlreiche Beobachtungen angeborener oder in frühester Kindheit erworbener Amblyopie ohne Nystagmus zur Evidenz, dass dieses ätiologische Moment für sich allein zur Entwicklung dieses Zustandes nicht ausreicht.

Es darf als nahezu zweifellos angesehen werden, dass noch eine Störung des Muskelgleichgewichtes, wahrscheinlich eine Insufficienz der Recti interni oder externi, hinzukommen muss. So hat man das Auftreten von Nystagmus bei Minenarbeitern beobachtet, deren Beschäftigungsweise häufig eine sehr geneigte Kopfhaltung bedingt, wobei sie nur ein Auge benutzen können. Gleichzeitig steht das Auge in äusserster Abduction, welche den R. ext. rasch erschöpft und zu rhythmischen Contractionen zwingt, um die zur Arbeit nöthige Abductionsstellung innezuhalten. Diese rhythmischen Bewegungen verbinden sich mit associirten Bewegungen des andern Auges und nach Verlauf einer kurzen Zeit ist der Nystagmus fertig entwickelt.

Nach dem Gesagten kann es nicht auffallen, dass Nystagmus häufig mit Strabismus complicirt ist.

Behandlung. Man hat mit verschiedenem Erfolge methodische Uebung der Augenbewegungen angestellt, indem man von der Augenstellung, bei welcher der Nystagmus geringer wird oder ganz aufhört, ausging. Vor Anstellung der Uebungen müssten die etwa vorhandenen Refractionsanomalien (besonders häufig kommt Astigmatismus vor) durch die geeigneten Gläser corrigirt sein.

Bei Complication mit Strabismus und für gewisse Fälle auch ohne Strabismus ist die Tenotomie der dauernd contrahirten Muskeln vorgeschlagen worden (Böhm). Das Tragen blauer Brillen scheint oft von Nutzen zu sein. Uebrigens darf man bei der Abschätzung der Wirkung aller dieser Mittel nicht vergessen, dass der Nystagmus oft im erwachsenen Zustande geringer wird und selbst vollständig verschwindet.

Dritter Abschnitt.

Strabismus.

A. Allgemeine Symptome und Differentialdiagnose.

Unter normalen Verhältnissen schneiden sich die Sehaxen beider Augen im Fixirpunkte; wenn dagegen ein mit Strabismus behaftetes Individuum einen gerade vor ihm gelegenen Gegenstand betrachtet, so ist nur die Sehaxe eines der beiden Augen auf denselben gerichtet, während die Sehaxe des andern abgelenkt ist, so dass die geradlinige Verlängerung derselben an dem Fixiobjecte vorbeigeht.

Vielfach ist die fehlerhafte Richtung so auffallend, dass sie auf den ersten Blick erkannt wird; manchmal wird aber nur überhaupt ein Mangel an Correspondenz bemerkt, ohne dass man das abgelenkte Auge von dem richtig eingestellten zu unterscheiden im Stande ist. Zum Zweck der Diagnose verdeckt man in solchem Falle abwechselnd das eine und das andere Auge und lässt das offengelassene einen vorgehaltenen Gegenstand fixiren. Wenn das Auge seine Stellung beibehält, so war es richtig auf den Fixirpunkt eingestellt; macht es dagegen im Momente, wo es freigelassen wird, eine Bewegung, so war es vorhin abgelenkt und musste, um seine Sehaxe auf das Fixationsobject zu richten, eine sogenannte Einstellungs-drehung machen. Die Richtung, in welcher die Bewegung erfolgt, giebt gleichzeitig Aufschluss über die Richtung, nach welcher das Auge abgelenkt war; erfolgt sie nach innen, so war das Auge nach aussen abgelenkt, geschieht sie nach unten, so bestand eine Ablenkung nach oben und vice versa.

Die Einstellungs-drehung des schielenden Auges wird von einer associirten Bewegung des andern unter der deckenden Hand begleitet; besteht z. B. Strabismus convergens des linken Auges und macht dasselbe beim Verdecken des rechten eine Einstellungs-drehung nach aussen, so wird unter der deckenden Hand eine associirte Bewegung des rechten Auges nach innen beobachtet. Der jetzt vorliegende Strabismus convergens wird als secundäre Ablenkung bezeichnet; der Grad der secundären Ablenkung entspricht genau dem Grade des primären Strabismus.

Beim Strabismus paralyticus übertrifft die secundäre Ablenkung bei weitem den Grad des vorhandenen Schielens (s. o.).

Es zeigt sich ferner, dass die Beweglichkeit des schielenden Auges nach allen Richtungen normal ist, mit dem einzigen Unterschiede, dass die Excursion nach der Schielrichtung um ein Unbedeutendes vermehrt, nach der entgegengesetzten Seite um ein Geringes vermindert ist, im

Ganzen aber der des gesunden Auges an Ausdehnung gleichkommt. Nehmen wir z. B. einen Fall von Strabismus convergens des linken Auges

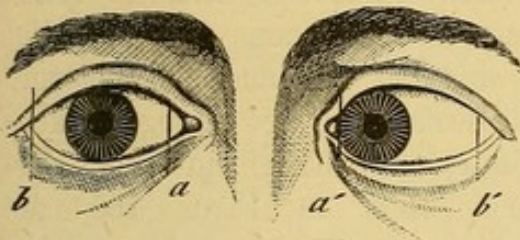


Fig. 163. Excursion des gesunden (rechten) und des schielenden (linken) Auges; bei dem letztern ist das gleich grosse Excursionsgebiet in der Richtung des Strabismus verschoben.

(Fig. 163) und messen wir die Beweglichkeit jedes Auges für sich, so werden wir finden, dass das gesunde Auge sich soweit nach innen drehen lässt, bis der mediale Hornhautrand am Punkte a, und nach aussen, bis der temporale am Punkte b anlangt, während das linke schielende Auge bei der höchsten Innenwendung etwas weiter bis zum Punkte a' kommt, dagegen nach der

entgegengesetzten Seite hinter dem andern zurückbleibt und nur den Punkt b' erreicht. Man kann also sagen, das Excursionsgebiet des schielenden Auges ist um ein wenig in der Richtung des Strabismus verschoben, die Ausdehnung desselben ist aber unverändert geblieben.

Beim paralytischen Schielen hat das Excursionsgebiet des Auges seine Ausdehnung nach der Seite, für welche die Thätigkeit des gelähmten Muskels in Anspruch genommen wird, ganz oder theilweise eingebüsst.

Das schielende Auge begleitet die Bewegungen des gesunden Auges nach allen Richtungen in gleichmässiger Weise. Die genaue Beobachtung

dieser Erscheinung, welcher diese Form von Strabismus den Namen Strabismus concomitans verdankt, lehrt, dass der Grad der Ablenkung bei allen Bewegungen immer derselbe bleibt.

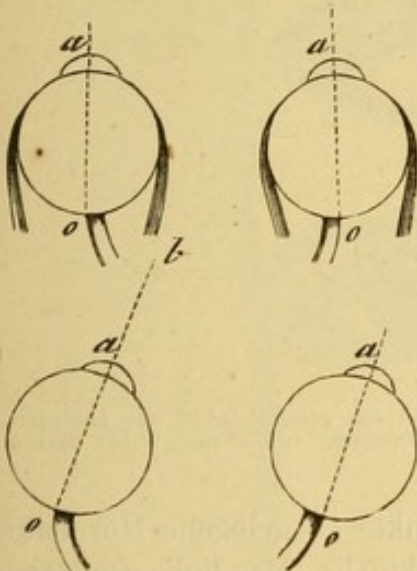


Fig. 164. Parallelismus der associirten Bewegungen normaler Augen; die Sehaxe des linken Auges ist auf den Punkt b gerichtet; die Bewegung wird von dem andern Auge in gleichmässiger Weise mitgemacht.

Im Normalzustande wird der ursprüngliche Parallelismus der Sehaxen beider Augen (beim Blick in unendliche Entfernung) bei allen seitlichen Bewegungen bewahrt, aus dem einfachen Grunde, weil die betreffenden Muskeln beider Augen in gleichmässiger Weise innervirt worden. Daher die vollkommene Uebereinstimmung aller associirten Bewegungen. Wenn daher z. B. (Fig. 164) das linke Auge sich in der Weise dreht, dass die Verlängerung seiner Sehaxe den Punkt b trifft, so wird diese Drehung von dem andern durch eine entsprechende Wendung begleitet, welche den Parallelismus beider Augen aufrecht erhält.

Beim Strabismus concomitans begleitet das schielende Auge ebenfalls alle Bewegungen des andern in gleichmässiger Ausdehnung (die Innervation ist ungestört). Da aber die Sehaxen bereits zu Anfang der Bewegung nicht parallel gerichtet sind, so wird auch im Verlaufe oder nach Beendigung der Bewegung kein Parallelismus der Sehaxen eintreten. Beispielshalber zeigt in Figur 165 die

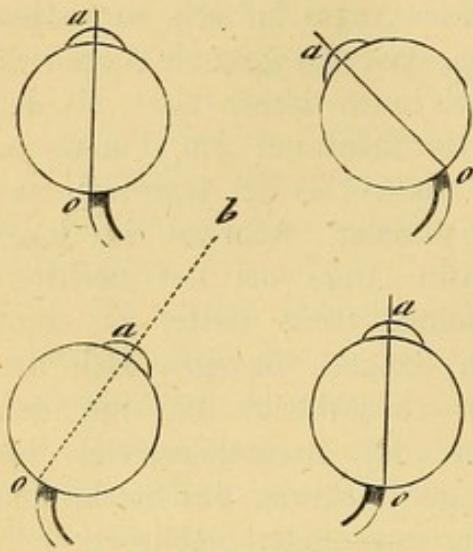


Fig. 165. Strabismus convergens des rechten Auges. Wenn das gesunde Auge auf den Punkt b gerichtet wird, wird das andere eine Bewegung von gleicher Ausdehnung machen, der Strabismus folglich unverändert bleiben.

sagittale Axe des rechten Auges eine Ablenkung nach innen, während die des linken Auges der Medianebene parallel gerichtet ist. Wenn jetzt das linke gesunde Auge eine solche Drehung nach rechts macht, dass seine Sehaxe die Richtung auf den Punkt b erhält, so wird das andere um eben so viel nach rechts gedreht. Die Excursion der Bewegung ist jederseits gleich und die Augen schielen wie vorher.

Man kann sich diese Erscheinung auch durch die Figur 166 vergegenwärtigen. Das linke Auge ist das abgelenkte. Beim Blick nach links ist das rechte Auge nasenwärts

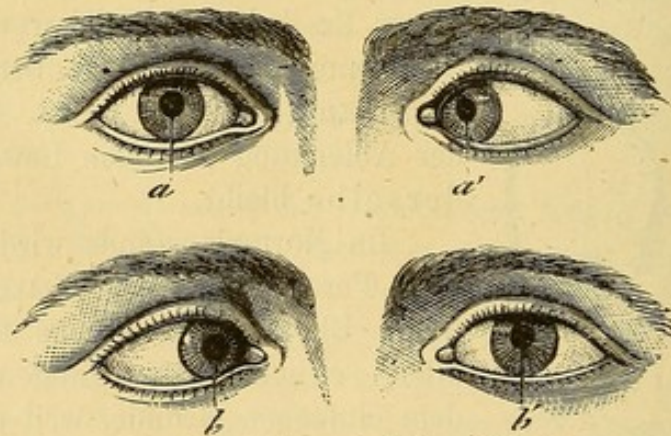


Fig. 166. Das linke Auge schielt. Beim Blick nach links, wobei das gesunde Auge sich nasenwärts dreht, (von a nach b) macht das schielende Auge die associirte Bewegung von a' nach b', so dass der Strabismus der gleiche bleibt.

gewendet, und die Anfangs oberhalb des Punktes a gelegene Hornhautmitte befindet sich jetzt vertical über dem Punkte b. Das linke schielende Auge folgt mit einer associirten Bewegung von gleicher Ausdehnung, seine Hornhautmitte wird den Weg von a' nach b' zurücklegen, der Grad des Strabismus bleibt unverändert.

Beim paralytischen Schielen kann das kranke Auge die Bewegungen des andern nach der Richtung, in welcher die Thätigkeit des gelähmten Muskels in

Anspruch genommen wird, nicht mehr mit entsprechenden Bewegungen begleiten und der Grad der Ablenkung nimmt nach der gedachten Richtung hin zu.

Um das lineare Maass der Ablenkung zu finden, misst man bei medianer Blickrichtung jederseits den Abstand der Hornhautmitte vom medialen Augenwinkel bei Strabismus convergens, vom lateralen bei Strabismus divergens. Die Differenz der Entfernungen giebt das lineare Maass. Wird z. B. dieser Abstand auf dem gesunden Auge 15 Mm., auf dem andern 7 Mm. gefunden, so beträgt die lineare Ablenkung 8 Mm. Nach v. Gräfe's Vorschlag kann man auch vermittels eines Compasses am untern Lidrande den Abstand des genau unter der abgelenkten Hornhautmitte gelegenen Punktes von demjenigen Punkte bestimmen, oberhalb dessen sich die nicht abgelenkte Hornhautmitte befinden müsste.

Von den verschiedenen zur leichten Bestimmung des linearen Masses des Strabismus erfundenen Instrumenten (Strabometer) sind das Strabometer von Laurence und dass von mir construirte in den Figuren 167 u. 168

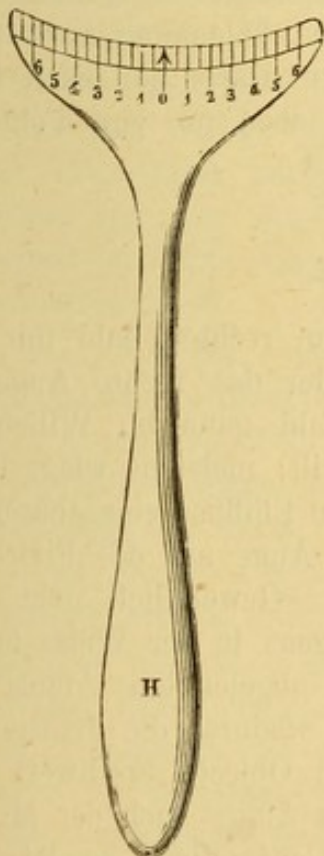


Fig. 167. Strabometer von Laurence.

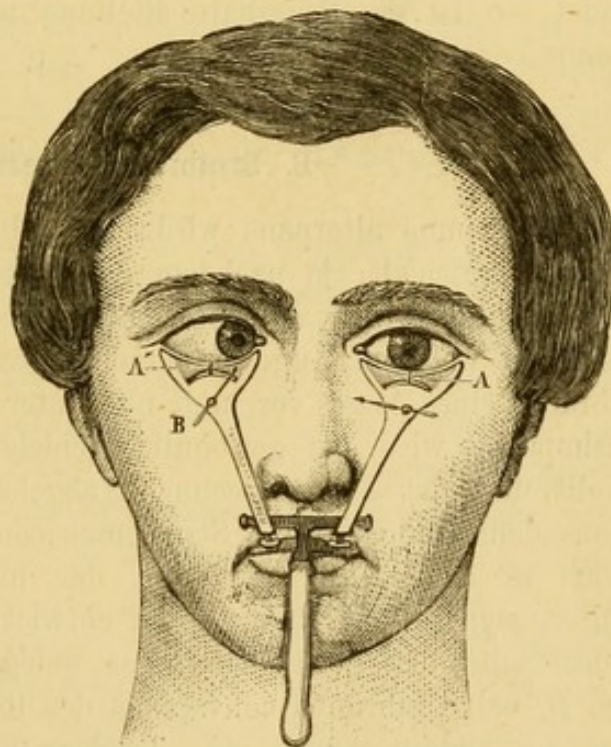


Fig. 168. Strabometer v. Meyer. Der Abstand zwischen der Spitze der Nadel A' und derjenigen der Nadel B gibt das lineare Mass des Schielens.

dargestellt. Eine genaue Beschreibung wird durch die Abbildungen [überflüssig.

Strabismus kann nach jeder Richtung hin stattfinden; am häufigsten ist jedenfalls Strabismus convergens und divergens; am seltensten kommen Ablenkungen in wirklich diagonalen Richtung vor. Häufig beobachtet man gleichzeitig neben einer starken seitlichen Ablenkung eine leichte Ablenkung nach oben oder unten. Diese letztere Ablenkung ist das Produkt des physiologischen Uebergewichtes eines Muskels über seinen Antagonisten, welches im Interesse des binocularen Einfachsehens unter normalen Verhältnissen überwunden wird, sich aber geltend macht, sobald jenes Interesse wegfällt. Andererseits darf man nicht vergessen, dass bereits im normalen Zustande mit der Drehung der Augen nach oben eine Neigung zu Divergenz, mit der Drehung nach unten eine Neigung zu Convergenz sich verbindet. In Uebereinstimmung damit, steht bei Strabismus divergens die Hornhaut oft ein wenig höher und bei Strabismus convergens ein wenig tiefer. Derartige Schiefheiten bei Strabismus gelangen demnach gar nicht selten zur Beobachtung und sind leicht von jenen Fällen zu unterscheiden, in denen die diagonale Ablenkung durch wesentliche Veränderung des Gleichgewichts zweier Muskeln bedingt wird. Man hat dabei auf die secundäre Ablenkung des gesunden Auges zu achten; wenn bei Strabismus convergens und deorsum vergens (Ablenkung nach innen und unten) die secundäre Ablenkung des andern Auges nur nach innen stattfindet, so ist die fehlerhafte Stellung nach oben nur eine Folge des Strabismus convergens.

B. Strabismus alternans.

Bei Strabismus alternans wird bald mit dem rechten bald mit dem linken Auge geschielt, je nachdem das linke oder das rechte Auge zur Fixation benutzt wird. Mitunter liegt die Wahl ganz im Willen des Kranken, mit welchem Auge er gerade fixiren will; meistens wiegt indess der Gebrauch eines Auges vor, und nur unter dem Einfluss eines besondern Willensimpulses wird das gewöhnlich schielende Auge auf das Fixiobject eingestellt und das andere secundär abgelenkt. Gewöhnlich geht diese Form aus dem monolateralen Strabismus convergens in der Weise hervor, dass sich in dem Musc. rect. int. des nicht abgelenkten Auges eine Neigung zu synergischer Contraction entwickelt, wodurch die Fixation der nach der Seite des gesunden Auges gelegenen Objecte erschwert wird. Zeigt z. B. bei Strabismus convergens des linken Auges auch der M. rect. internus des andern Auges eine Tendenz zur Contraction, so wird der Kranke Schwierigkeiten finden den Muskel zum Zweck der Fixation eines nach rechts gelegenen Objectes zu erschlaffen und das rechte Auge nach aussen zu wenden. Er wird es daher vorziehen, den Gegenstand mit dem linken für diesen Zweck günstiger gestellten Auge zu fixiren und dem entsprechend mit dem rechten zu schielen.

C. Einfluss des Strabismus auf das Sehvermögen.

Theoretisch müssten alle schielenden Individuen an Diplopie leiden; in Wahrheit aber wird diese Erscheinung nur in frischen Fällen, sowie nach Augenmuskelparalysen und in denjenigen Fällen beobachtet, wo Strabismus nur bei Einstellung für gewisse Entfernungen auftritt.

In diesen Fällen steht das dem abgelenkten Auge angehörige Bild dem Bilde des andern Auges an Intensität und Deutlichkeit nach und ist deswegen als falsches Bild bezeichnet worden. Diese Ungleichheit in der Schärfe der beiden Bilder ist die einfache Folge der verschiedenen Lage derselben auf der Netzhaut; das Bild des gesunden Auges entwirft sich auf der Macula lutea, der Stelle des deutlichsten Sehens, das des abgelenkten fällt dagegen auf eine nach dem Grade der Ablenkung mehr oder weniger vom hintern Augenpol entfernte Stelle der Retina. Abgesehen hiervon ist dasjenige Auge, welches das Bild des Objectes auf seiner Macula lutea auffängt, auf die betreffende Entfernung eingestellt, während in dem andern das excentrische und deshalb weniger intensive Netzhautbild noch in Folge unvollkommener Accommodation von Zerstreuungskreisen umgeben wird.

Man hat aus dieser Ungleichheit der Bilder das Fehlen der Diplopie in den meisten Fällen von concomitirenden Schielen erklärt, indem man von der Darstellung ausging, dass durch einen psychischen Prozess der schwächere von dem abgelenkten Auge dem Gehirn überlieferte Eindruck unterdrückt und das Auge schliesslich von der Betheiligung am Sehacte ausgeschlossen würde.

Indess muss die Annahme einer solchen Unterdrückung von Seiten des Gehirns um so mehr überraschen, als die Leitung zum Gehirn selbst durchaus intact geblieben ist, wovon man sich durch Verschliessen des gesunden Auges leicht überzeugen kann. Obwohl ferner die directe Wahrnehmung nur durch das normal gerichtete Auge vermittelt wird, so ist doch das abgelenkte Auge, selbst wenn keine Diplopie vorhanden ist, am Sehacte betheiligt, indem es zur Erweiterung des Gesichtsfeldes beiträgt.

Meist ist wohl auch Diplopie im Beginne der Affection vorhanden und verschwindet mit Zunahme der Ablenkung; weil mit dieser letzten das Bild des Fixationsobjectes sich immer weiter von der Macula lutea entfernt und wegen der Abnahme der Sensibilität der Netzhaut nach der Peripherie auch weniger lebhaft empfunden wird. Man kann in solchen Fällen die Diplopie wieder hervorrufen, wenn man durch ein mit der brechenden Kante nach der Seite der Ablenkung hin gerichtetes Prisma das Bild wieder in die Nähe des Netzhautcentrums bringt, während man gleichzeitig durch ein vor das gesunde Auge gehaltenes farbiges (violett) Glas die Intensität des diesem Auge angehörende Netzhautbildes herabsetzt.

Wir haben bereits darauf aufmerksam gemacht, dass beim Strabismus alternans der Kranke abwechselnd beide Augen benutzt und dadurch sich die Sehkraft jedes derselben erhält. Beim monolateralen Schielen ist dies nicht der Fall, vielmehr büsst das schielende Auge immer von seiner Sehschärfe ein und wird amblyopisch. Freilich verschlechtert sich das Sehvermögen niemals im Bereich der ganzen Netzhaut, sondern nur an gewissen Stellen. Zuerst nimmt das centrale Sehen ab, diese Abnahme dehnt sich über die temporale Netzhauthälfte vom gelben Fleck angefangen aus, während die mediale Netzhauthälfte ihre Empfindlichkeit am längsten bewahrt. Diese Amblyopie stellt sich unter drei verschiedenen Formen dar:

a) Einfache Herabsetzung der centralen Sehschärfe. Wir finden dieselbe auch ohne Strabismus in allen Fällen, wo von Jugend auf ein Auge aus optischen Gründen (Hornhautfleck, Linsentrübungen) am directen Sehen sich nicht betheiligt. Die centrale Sehschärfe ist mehr oder weniger herabgesetzt, das excentrische Sehen dagegen normal; die Gesichtsfeldgränzen sind unverändert und die Deutlichkeit der Netzhautindrücke nimmt wie im Normalzustande nach der Peripherie hin ab. Unter diesen Verhältnissen erweisen sich die optischen Hilfsmittel, durch welche eine der Herabsetzung des Sehvermögens entsprechende Vergrößerung der Netzhautbilder erreicht wird, besonders nützlich. (Methodische Uebung der Augen mit Convexgläsern.)

b) In dem folgenden Stadium ist die überwiegende Sensibilität des gelben Fleckes und damit das centrale Sehen aufgehoben. Das Auge kann nicht mehr genau fixiren, macht, statt sich sofort auf den zu fixirenden Gegenstand einzustellen, unsichere Hin- und Herbewegungen, um die günstigste Netzhautstelle ausfindig zu machen. Gewöhnlich ist derselbe auf der medialen Netzhauthälfte gelegen.

c) Im dritten Stadium besitzt nur noch der mediale Netzhautabschnitt die Fähigkeit qualitativer Lichtempfindung, daher ist der Kranke beim Sehen mit dem leidenden Auge genöthigt, die Sehaxe desselben nach innen von dem zu fixirenden Objecte zu richten. Niemals weist die Augenspiegeluntersuchung irgend welche pathologische Veränderung an der Pupille oder an der Retina nach. Die Thatsache bleibt demnach bis jetzt unerklärt.

D. Aetiologie des concomitirenden Schielens.

Selten besteht Strabismus seit der Geburt, gewöhnlich entwickelt er sich erst, wenn das Kind zu beobachten, aufmerksam zu betrachten beginnt. Anfangs ist die Ablenkung nur zeitweise vorhanden (Strabismus periodicus), später erst wird die fehlerhafte Stellung constant. Indem nämlich die periodisch auftretende Ablenkung zu Diplopie Anlass giebt, die Doppelbilder aber beim Sehen störend wirken, so suchen die Kinder

wenn Verschmelzung derselben unmöglich ist, unwillkürlich den Abstand der Bilder von einander zu vergrössern und vermehren auf diese Weise die schon bestehende Ablenkung. Bei der Mehrzahl der Schielenden muss eine Prädisposition zum Strabismus durch angeborene Gleichgewichtsstörung der Muskelkräfte angenommen werden. Die Störung kann sowohl in einem angeborenen Gleichgewicht der Recti interni als der Recti externi begründet sein.

Meistens reicht das Bedürfniss des binocularen Einfachsehens zur wirksamen Bekämpfung dieser Ungleichheit der Muskelkräfte aus. Das binoculare Einfachsehen macht Parallelismus der Sehaxen nöthig, und derselbe entwickelt sich zur gewohnheitsmässigen Stellung.

Wenn aber beim Vorhandensein dieser Prädisposition durch besondere Verhältnisse das binoculäre Einfachsehen erschwert oder gar unmöglich gemacht wird, so fällt damit das Hinderniss fort, welches den Augapfel davor bewahrte, dem elastischen Uebergewicht seiner Muskeln zu folgen. Solche Verhältnisse sind gegeben:

1) in den Augenentzündungen des kindlichen Alters, während welcher das leidende Auge vom Sehen ausgeschlossen wird,

2) in allen Momenten, welche die Sehschärfe eines oder beider Augen herabsetzen, Hornhautflecke, angeborene Cataracte, Krankheiten des Augenhintergrundes, Refractionsanomalien. Diese letztere Ursache ist von so hervorragender Wichtigkeit, dass sie eine ausführliche Betrachtung verlangt,

3) in den Augenmuskellähmungen und in allen zufälligen Momenten, welche dem kindlichen Auge eine bestimmte, schwer einzuhaltende Blickrichtung aufzwingen (Stellung des Bettes zum Lichte etc.), besonders wenn dieselben lange andauern oder sich häufig wiederholen. Unter allen diesen Verhältnissen kann Strabismus eintreten und zwar wird derselbe beim Uebergewicht der Interni convergent, beim Uebergewicht der Externi divergent ausfallen. Ganz besonders begünstigt wird die Entwicklung des Strabismus durch das Vorhandensein von Refractionsanomalien. Donders hat in 100 Fällen von Strabismus convergens 77 Mal Hypermetropie gefunden und bei Strabismus divergens war Myopie in $\frac{2}{3}$ der Fälle vorhanden.

Der Zusammenhang zwischen Strabismus und Refractionsanomalien ist folgender:

Wie wir gesehen haben (p. 361) muss der Hypermetrop bereits zum Deutlichsehen in die Ferne von seiner Accommodation Gebrauch machen; und diese Accommodationsanstrengungen machen sich besonders bei relativer Hypermetropie geltend, den wir deshalb vorzugsweise bei unserer Erklärung im Auge haben. Mit jeder Accommodationsanstrengung verbindet sich aber bekanntlich eine bestimmte Neigung zur Convergenz der Augenaxe; wenn daher der Hypermetrop zur Betrachtung eines fernegelegenen Gegenstandes bereits einen grossen Theil seiner Accommodation in Anspruch nehmen muss, so wird mit dieser ungewöhnlichen Accommodationsleistung

gleichzeitig eine entsprechende Convergenz eingeleitet. Es werden sich daher die Sehaxen wenn ein in 20' gelegenes Object deutlich gesehen werden soll, nicht in dieser, sondern der nothwendigen Accommodation entsprechend in einer geringern Entfernung schneiden, gleichzeitig aber auch gleichnamige Doppelbilder auftreten müssen.

Durch das Auftreten der Doppelbilder wird indessen der Sehact in einer Weise gestört, dass der Hypermetrop es vorzieht, mit Verzicht auf die Accommodation undeutlich aber dafür einfach zu sehen. Und so verhält es sich in der That in den Fällen, wo der binoculare Sehact durch das Vorhandsein eines gleich guten Sehvermögens auf beiden Augen gesichert ist. Hebt man aber durch Verdecken eines Auges den binocularen Sehact auf, so dass nicht mehr Doppelsehen eintreten kann, so nimmt der Hypermetrop sofort seine Accommodation zum Zweck des Deutlichsehens in Anspruch, was sich durch eine starke Convergenzbewegung des andern Auges unter der deckenden Hand zu erkennen giebt. Dies vom Sehact ausgeschlossene Auge schießt also jetzt nach innen.

Was wir hier durch einen Kunstgriff hervorrufen, thut in vielen Fällen die Natur. Ist wie z. B. bei uncorrigirter Refraktionsdifferenz beider Augen, bei einseitigem Astigmatismus, das Netzhautbild eines Auges undeutlicher als das andere, ist das Sehvermögen eines Auges aus irgend welcher Ursache durch Amblyopie, Hornhautfleck u. s. w. herabgesetzt und dadurch der binoculare Sehact aufgehoben oder doch die Unterdrückung des schwächern Bildes im Momente des Doppelsehens erleichtert, so wird das bessere Auge alle zum Deutlichsehen erforderliche Accommodation aufwenden und das schwächere nach innen abgelenkt werden. Somit entwickelt sich Strabismus convergens.

Anfangs tritt dieser Strabismus nur bei Fixirung in einer gegebenen Entfernung (beim Arbeiten, Essen) hervor, während für alle übrigen Distancen die Augen ihre normale Stellung behalten. Es ist demnach nur periodischer Strabismus vorhanden; indes wird derselbe schon in die bleibende Form übergeführt, wenn die Beschäftigungsweise des Hypermetropen häufig die Einstellung auf die erwähnte Entfernung nothwendig macht.

Was für die Ungleichheit der Sehkraft beider Augen gesagt ist, gilt auch für jede andere Ursache, welche vorübergehend oder für immer das binoculare Sehen aufhebt, z. B. längere Zeit hindurch fortgesetztes Tragen eines Verbandes auf dem Auge. Schon jede Störung des binocularen Sehactes durch ein noch so unbedeutendes aber dauernd wirkendes Moment kann bei einem hypermetropischen Kinde die Entwicklung vom Strabismus bedingen, so wird z. B. ein Kind, welches wegen einer Locke an der Schläfenseite oder wegen der Stellung der Wiege zum Fenster nur das eine Auge zum Sehen benutzen kann, auf dem andern Auge, das durch den Nasenrücken am Sehen verhindert wird, zu schielen anfangen.

Den so häufig hervorgehobenen Zusammenhang zwischen Strabismus und Hornhautflecken pflegte man sich so zu erklären, dass durch Fortpflanzung der ihnen vorangegangenen Entzündung auf die Muskeln eine Verkürzung der letztern und hierdurch Strabismus eingeleitet sein sollte. Sicherer ist es, anzunehmen, dass die durch sie bewirkte Verschlechterung der Sehkraft den Kranken zum Verzicht auf das binoculare Sehen veranlasst; woraus bei vorhandener Hypermetropie des gesunden Auges unter dem Einfluss des oben geschilderten Mechanismus die Entwicklung von Strabismus convergens verständlich wird.

In allen diesen Fällen tritt der Strabismus gewöhnlich erst dann auf, wenn die Kinder im Alter von vier oder fünf Jahren ihre Augen zu aufmerksamer Betrachtung benutzen. Das aus einem der angeführten Ursachen vom Sehaect ausgeschlossene Auge wird zunehmend schwächer und zur Betheiligung am binocularen Sehaecte untauglicher, während gleichzeitig der Strabismus stärker wird.

Der Zusammenhang zwischen Strabismus divergens und Myopie ist leicht begreiflich. Diese Refractionsanomalie verlangt ungewöhnliche Annäherung der Objecte und dem entsprechend starke Sehaxenconvergenz. Sie legt demnach den Rectis internis eine übermässige, die Kräfte derselben oft übersteigende Leistung auf; namentlich wenn diese für eine bestimmte Arbeit erforderliche hochgradige Convergenz längere Zeit hindurch einbehalten werden soll, tritt leicht Ermüdung der Muskeln ein. Setzt dessenungeachtet der Myop die Arbeit fort, so wird das eine Auge in Folge der Erschöpfung des Muskels nach aussen abzuweichen disponiren. Diese Ablenkung führt zu undeutlichem Sehen durch Verschiebung der Bilder gegen einander, welche bei hinreichender Sehaxendivergenz sich bis zur Diplopie steigern kann. Dies nöthigt daher dem Kranken entweder immer stärkere Anspannung der Interni zur Aufrechterhaltung der entsprechenden Sehaxenconvergenz auf oder zwingt ihn, auf das binoculare Sehen ganz zu verzichten und die unmögliche Sehaxenconvergenz aufzugeben. Das eine Auge wird geschlossen und macht statt der Convergenzbewegung hinter den geschlossenen Lidern eine dem andern Auge associirte Bewegung nach aussen. Man kann sich von dieser Erscheinung leicht überzeugen, wenn man in einem derartigen Falle das eine Auge so mit der Hand verdeckt, dass man die Stellung desselben beobachten kann, während das andere Auge ein in der deutlichen Sehweite befindliches Object dauernd fixirt.

Hierin findet auch der Umstand seine Begründung, dass so viele Myopen nach längerer Arbeit ein Auge schliessen oder das Fixationsobject, z. B. das Buch, in dem sie lesen, so nach einer Seite halten, dass nur noch mit einem Auge gelesen wird. Diese Bewegungen werden unwillkürlich durch das Bestreben, die ermüdenden und selbst periorbitale Schmerzen hervorrufenden Convergenzbewegungen zu vermeiden, eingeleitet. Diese

instinctive oder absichtliche mit seitlicher Ablenkung verbundene Ausschlussung eines Auges (Insufficienz der Interni) führt mit der Zeit leicht zu stationärer Divergenz, zu bleibendem Strabismus divergens.

So erklärt sich, warum Strabismus divergens viel häufiger bei Myopen als bei Emmetropen gefunden wird. Die letztern sind in der Lage durch grössere Entfernung der Arbeitsobjecte alle höhern, die Kräfte der Interni übersteigenden Convergenzgrade zu umgehen. Umgekehrt wird der Myop durch das Bedürfniss nach starker Annäherung zu übermässiger Anspannung der Interni gezwungen, so lange nicht das binoculare Sehen geopfert werden soll. Freilich reichen oft die Interni zu dieser Leistung aus, so lange wenigstens als die Myopie stationär bleibt; wenn dagegen bei rasch erfolgender Zunahme der Myopie die Anforderungen an die Convergenz wegen der nothwendigen stärkeren Annäherung der Objecte ebenso plötzlich gesteigert werden, nimmt die Kraft der Muskeln oft nicht in entsprechendem Masse zu und es entwickelt sich jetzt erst Insufficienz der Interni.

Myopie, namentlich Myopie höhern Grades, kann auch die Entwicklung von Strabismus convergens begünstigen. Indem nämlich unter diesen Verhältnissen nur in der Nähe deutlich gesehen werden kann, wird die Unterhaltung einer starken Sehaxenconvergenz durch energische Contraction der Interni unabweisbares Bedürfniss für die binoculare Fixation. Bei längerer Dauer des Zustandes wird diese Augenstellung eine gewohnheitsgemässe und die gleichzeitige Erschlaffung der beiden Interni zur Einstellung auf weiter abstehende Objecte unmöglich. Es kann demnach in grösserer Entfernung nur monocular fixirt werden, das eine Auge bleibt nach innen abgelenkt. Die Störung, welche aus der mit der fehlerhaften Stellung verbundenen Diplopie erwächst, bewirkt noch eine Verstärkung der Innenwendung, durch welche das Doppelbild auf eine mehr periphere und darum weniger sensible Netzhautstelle verlegt wird, und der Strabismus convergens ist damit endgültig begründet.

E. Verlauf und Ausgang des Strabismus.

Unter gewissen Verhältnissen kann die Ablenkung spontan sich wieder ausgleichen. Es handelt sich in diesen Fällen um periodischen Strabismus nach Muskelspasmen oder Lähmungen, oder um periodisches Schielen in Folge von Hypermetropie, wo das Schielen mit der Beseitigung der zu Grunde liegenden Ursache aufhören kann. Sobald Strabismus stationär geworden, ist nur auf therapeutischem Wege Abhülfe möglich.

Andere Male sehen wir den Uebergang in Strabismus concomitans alternans mit den oben geschilderten Symptomen eintreten. Dieser Ausgang ist in so fern günstig, als durch den abwechselnden Gebrauch der Augen der Entwicklung einer sogenannten Amplyopie aus Nichtgebrauch vorgebeugt wird. In gewissen für die Operation oder jede andere radicale

Behandlungsmethode ungeeigneten Fällen suchen wir aus diesem Grunde einen monolateralen Strabismus dadurch in einen alternirenden zu verwandeln, dass wir durch methodische Verdeckung des gesunden Auges die Muskeln des andern auf die richtige Einstellung der Sehaxe einüben.

Noch ein dritter Ausgang kann statthaben: bestehend in Structurveränderung des contrahirten Muskels und seines erschlafften Antagonisten. Der erstere erfährt allmählich eine fibröse Umwandlung, die sich selbst auf das umgebende Bindegewebe erstrecken kann. Dieser Zustand macht sich durch Veränderung der Muskelthätigkeit kenntlich, das Auge wird nicht mehr mit gleichmässiger Bewegung in der Richtung des erkrankten Muskels gedreht, sondern unter Zuckungen in Folge von wiederholten Contractionen des Muskels. Der mehr und mehr erschlaffte Antagonist wird immer kraftloser, und die Beweglichkeit des Auges in der Richtung dieses Muskels nimmt mehr und mehr ab.

F. Behandlung des Strabismus.

So lange der concomitirende Strabismus nur periodisch auftritt und das veranlassende Moment ausfindig gemacht werden kann, muss das letztere zunächst Gegenstand der Behandlung bilden. Liegt z. B. dem Strabismus eine Refraktionsanomalie, Myopie oder Hypermetropie zu Grunde, so hat man zunächst die Correctur derselben durch die geeigneten Gläser vorzunehmen. Indess lässt sich mit diesen Mitteln nur in den ersten Anfängen vor der definitiven Ausbildung des Zustandes etwas erreichen. Ist diese Periode unbenutzt verstrichen, so können wir unter gewissen Bedingungen allerdings noch durch orthopädische Mittel (Prismen und Stereoscop) Heilung erzielen; meistens wird aber die operative Beseitigung des Schielens unvermeidlich.

1. Orthopädische Behandlung.

Erste Bedingung des Erfolges bei dieser Methode bildet die Möglichkeit, bei dem Kranken einen binocularen Sehact hervorzurufen. In etwa fünf Fällen unter hundert ist binoculares Sehen von vornherein vorhanden; in etwa 15% lässt sich der binoculare Sehact hervorrufen, in andern (25%) lässt er sich erst nach der Operation erzeugen. Das Vorhandensein des binocularen Sehactes giebt sich durch die Diplopie zu erkennen, die der Kranke von selbst angibt oder die wir ihm durch verschiedene Mittel zum Bewusstsein bringen können.

Leicht gelingt der Nachweis desselben durch die Anwendung eines Prisma. Nachdem jedes Auge für sich auf seine Stellung zum Fixationsobject (centrale oder excentrische Fixation) auf Sehschärfe, Refraktions- und Accommodationszustand geprüft ist, lassen wir den Kranken eine in 6 bis 8' Entfernung befindliche Kerzenflamme mit beiden Augen ansehen.

Nur selten gibt der Kranke sofort Doppelbilder an (wenn er es thut, so ist das Vorhandensein des binocularen Sehactes zweifellos erwiesen). Aber es gelingt oft, dem Kranken die seinen beiden Augen zugehörigen Bilder dadurch zum Bewusstsein zu bringen, dass man vor das gewöhnlich zum Sehen benutzte Auge ein violetttes Glas setzt und Prismen zu Hülfe zieht. Lässt sich auf keine Weise Diplopie hervorrufen, so ist kein binocularer Sehact vorhanden.

Die auf die Wiederherstellung des binocularen Sehactes abzielenden Uebungen werden theils mit dem schielenden Auge allein, theils mit beiden zusammen angestellt. Zunächst muss das abgelenkte Auge geübt und dadurch derjenigen Verschlechterung seines Sehvermögens entgegengewirkt werden, die aus der Vernachlässigung dieses Auges beim Sehen hervorgeht. Zu diesem Zwecke wird das gesunde Auge mehrere Stunden während des Tages zugebunden. Fernerhin lassen wir mit dem schielenden Auge grosse Schrift, nöthigenfalls mit Hülfe eines starken Convexglases (Uebungsglases), lesen. Diese Uebungen werden einige Minuten lang fortgesetzt und mehrere Male des Tages wiederholt. Allmählich geht man in dem Masse, als das Sehvermögen sich bessert zu kleineren Druckproben und schwächeren Convexgläsern über und verlängert die Dauer der Uebungszeit.

Hat die Sehschärfe des abgelenkten Auges hinreichend zugenommen, so handelt es sich darum, gleichzeitig mit beiden Augen sehen zu lassen, d. h. Diplopie zu erzeugen. Häufig tritt, wenn der Strabismus nicht zu hochgradig ist, Doppeltsehen von selbst auf; sonst rufen wir dasselbe durch besondere Uebungen mit dem Stereoscope oder mit Prismen hervor. Bei der Benutzung von Prismen thut man gut, während der Uebung ein violetttes Glas vor das gesunde Auge halten zu lassen; das Fixationsobject wird wieder durch eine 6 bis 8' entfernte Kerzenflamme gebildet. Durch ein auf- oder abwärts brechendes Prisma vor dem abgelenkten Auge kann es gelingen, die überdies noch verschieden gefärbten Bilder der beiden Augen dem Kranken zum Bewusstsein zu bringen, besonders wenn man ein Auge abwechselnd verdeckt und frei lässt. Setzt man diese Versuche einige Zeit hindurch fort, so nimmt der Kranke auch ohne Vermittelung von Gläsern seine Diplopie wahr.

Ist das erreicht, so bestimmt man dasjenige Prisma, welches die beiden Bilder zur Vereinigung bringt. Wenn hierzu ein Prisma von mehr als 12° erforderlich ist, so muss man den Gedanken an eine Behandlung mit Prismen fallen lassen, weil Prismen von solcher Stärke (mehr als 6° vor jedem Auge) wegen ihrer Schwere und farbenzerstreuenden Wirkung nicht dauernd getragen werden können; man hat sich dann an das Stereoskop zu halten.

Ist das corrigirende Prisma schwächer als 12° , so vertheilt man die Wirkung auf beide Augen, indem man vor jedes Auge ein Prisma von z. B. 6° setzt und zwar mit der Basis nach aussen bei Strabismus

convergens, nach innen bei Strabismus divergens. Nachdem diese Prismen vierzehn Tage oder drei Wochen getragen sind, kann man vielleicht zu schwächeren Prismen übergehen und in dieser Weise fortfahren, bis die Ablenkung vollständig corrigirt ist. Dieser Erfolg wird der durch das Prisma hervorgerufenen isolirten Contraction des Antagonisten desjenigen Muskels verdankt, welcher die Ablenkung zu Stande gebracht hatte. (S. S. 351.)

Diese Behandlung verlangt ebenso viele Umsicht und Aufmerksamkeit von Seiten des Arztes, wie Geduld von Seiten des Kranken.

Auf die orthopädische Behandlung des Strabismus durch das Stereoscop hat zuerst Du Bois-Reymond im Archiv für Anatomie und Physiologie 1852, p. 541 aufmerksam gemacht; durch Javal wurde der Gedanke weiter verfolgt. In jedem der beiden Gesichtsfelder des Stereoscopes wird in gleicher Höhe eine schwarze Oblate von 2 Ctm. Durchmesser angebracht. Ueber der einen und unter der andern Oblate werden noch je eine kleinere (eine rothe und eine grüne) Marke aufgeklebt. Der Kranke hat nun die Aufgabe, die beiden Gesichtsfelder zu verschmelzen, so dass er drei Oblaten in einer Verticalen über einander sieht. Je nachdem Strabismus convergens oder divergens vorliegt schwankt der Seitenabstand der beiden schwarzen Oblaten zwischen 3 und 12 Ctm. Wenn der Schielende es dahin gebracht hat, die in einem bestimmten Abstände von einander aufgeklebten Marken zu verschmelzen, so ändert man den Abstand allmählich bis der Parallelismus der Augenachsen hergestellt ist. Anfangs werden diese Uebungen mit Oblaten angestellt, später mit immer schwieriger zu verschmelzenden Objecten (Buchstaben und Worte) fortgesetzt.

2. Operation des Strabismus.

a. Allgemeine Bemerkungen.

Für das Verständniss des Mechanismus, nach welchem die Schieloperation den beabsichtigten Erfolg erzielt, scheint es wünschenswerth, der Beschreibung

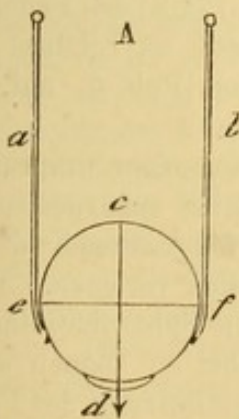


Fig. 169. a u. b. sind die beiden Fäden, welche die Axe cd in der Verticalen erhalten.

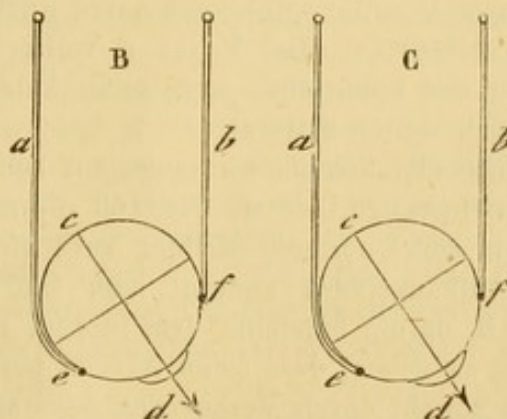


Fig. 170. Die Axe cd hat eine schiefe Richtung bekommen in B durch Verlängerung des Fadens a; in C durch Verkürzung des Fadens b.

des Operationsverfahrens einige theoretische Bemerkungen über das Princip der Operation vorzuschicken.

Stellt man sich einen sphärischen Körper vor, der an zwei Fäden im Raume so aufgehängt ist, das seine Axe cd (Fig. 169) vertical steht, so übersieht man sofort, durch welche verschiedenen Mittel das Gleichgewicht dieses hängenden Körpers gestört werden kann. So wird die Verlängerung des Fadens a dem sphärischen Körper die in Fig. 170 B dargestellte Lage geben, bei welcher seine Axe nicht mehr perpendicular steht, sondern eine schiefe Richtung bekommen hat. Denselben Einfluss wird die Verkürzung des Fadens b ausüben. (Fig. 170 C).

Ein anderes mechanisches Mittel, die Gleichgewichtslage unseres sphärischen Körpers zu ändern, bestände in der Vor- oder Rückwärtslagerung der Anheftungsstellen der Fäden ohne Aenderung ihrer Länge. So würde die Anheftung des

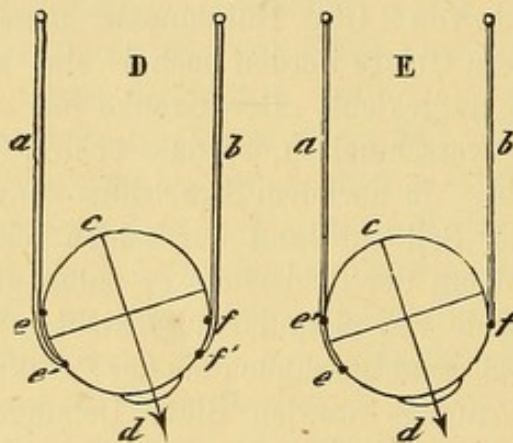


Fig. 171. Die Axe cd erhält eine schiefe Richtung in D durch Vorlagerung der Anheftungsstelle des Fadens b von f nach f' , in E durch Rücklagerung der Anheftungsstelle des Fadens von e nach e' .

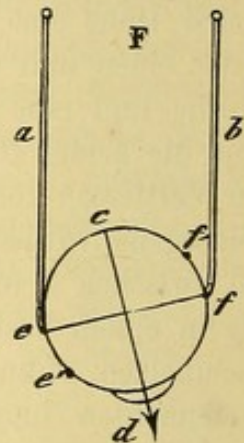


Fig. 172. Die Axe cd kann in die verticale Richtung gebracht werden, sowohl durch Verlängerung des Fadens b oder Verkürzung des Fadens a als auch durch Verlegung des Fadens b von f nach f' oder des Fadens a von e nach e' .

vom Punkte f (Fig. 171 D) abgelösten untern Endes des Fadens b im Punkte f' (näher dem untern Pole d) selbstverständlich unsern Körper mit seinem untern Pole dem Faden b zu drehen, weil dieser mit um so grösserer Kraft auf die Richtung der Axe wirkt je näher dem Punkte d seine Anheftungsstelle liegt. Das gleiche Resultat würde man durch Rücklagerung (Fig. 171 E) des Fadens a von e nach e' erzielen. Der Faden a verliert in diesem Falle an Einfluss auf die Richtung des Sphäroids, weil seine Anheftungsstelle vom Pole d , auf den er wirkt, sich weiter entfernt.

Umgekehrt können wir einen auf beliebige Weise aus seiner ursprünglichen Gleichgewichtslage, wie sie Fig. 169 repräsentirt, gebrachten sphärischen Körper wieder in seine normale Stellung zurückführen, indem wir entweder die Länge seiner Aufhängefäden ändern, oder ihre Anheftungsstellen verlegen. Wenn es sich z. B. darum handelte, dem in Fig. 172 dargestellten Sphäroide eine solche Stellung zu geben, dass seine Axe cd perpendicular steht, so können wir diese Absicht sowohl durch Verkürzung des Fadens a oder Verlängerung des Fadens b , als auch durch Verlegung des untern Endes des Fadens b von f nach f' oder des Fadens a von e nach e' erreichen.

Die im Vorstehenden erläuterten mechanischen Principien dürfen wir ohne Weiteres auf den Augapfel übertragen. Statt der Fäden haben wir es hier mit antagonistisch wirkenden, das Gleichgewicht herstellenden, Muskelkräften zu thun, von denen die eine das Auge nach innen, die andere nach aussen, eine dritte nach oben, die vierte nach unten dreht.

Für die Wiederherstellung des aufgehobenen Parallelismus der Sehaxen stehen uns nach dem Vorhergehenden verschiedene Mittel, nämlich Verlängerung der Muskellänge oder Verlegung ihrer Insertionen zu Gebote. Wir machen indess ausschliesslich nur von dem zweiten Principe Gebrauch, indem wir die sehnige Insertion des zu viel oder zu wenig leistenden Muskels verlagern. In den gewöhnlichen Fällen des concomitirenden Schielens wird die Insertion des Internus bei convergirendem, die des Externus bei divergirendem Schielen rückwärts gelagert und nur unter ganz besondern Verhältnissen bringen wir die Muskelinsertion durch Vorlagerung näher an den Hornhautrand.*)

Wie das Princip dieser Verlegung des Ansatzpunktes der Muskelkraft auf das Auge angewandt werden kann, ergiebt sich leicht aus der Betrachtung umstehender Figur.**)

Nehmen wir an, es handle sich (Figur 173) um die Correction einer pathologischen Convergenz, durch welche eine lineare x Mm. betragende Abweichung von der Medianstellung bedingt wird, so werden wir durch Rück-

*) Die ursprünglich der Strabotomie zu Grunde liegende Idee war, denjenigen Muskel, dessen Verkürzung die Ablenkung des Auges bewirkt hatte, zu verlängern. Man durchschnitt deshalb den Muskel in seiner Continuität und erwartete, die beiden Muskelenden sollten sich mit Einschaltung einer intermediären Portion wieder vereinigen. Aber diese Voraussetzung erfüllte sich niemals oder doch nur in ganz ausnahmsweisen Fällen. Unmittelbar nach der Durchschneidung zieht sich der Muskel zusammen und die Entfernung der beiden Enden von einander wird durch die Wirkung des Antagonisten noch vergrössert. Gewöhnlich wird das vordere Stück des durchschnittenen Muskels atrophisch, während die hintere Hälfte sich in dem die hintere Hemisphäre des Augapfels umgebenden Bindegewebe verliert, ohne sich wieder an die Sclera anzuheften; und selbst wenn sie es thut, so liegt die neue Insertionsstelle so weit hinter der ursprünglichen, dass die Wirkung des Muskels auf die Augenbewegungen beinahe gleich Null wird. Unter diesen Verhältnissen ist die Ablenkung zwar beseitigt, aber gleichzeitig die dem Zuge des durchschnittenen Muskels entsprechende Bewegung aufgehoben, noch häufiger entwickelt sich sogar, in Folge secundärer Contraction des Antagonisten, eine Ablenkung nach der entgegengesetzten Seite. Es sind dies keine theoretische Raisonsnements, sondern durch den Leichenbefund und durch Beobachtung von Fällen, in denen nach Myotomien eine zweite Operation des Antagonisten erforderlich gewesen, festgestellte Thatsachen.

**) Die Figur ist der vortrefflichen Abhandlung über die Motilitätsstörungen des Auges von Alfred Gräfe, Berlin 1858, entlehnt.

lagerung der Insertion i des Rectus internus um x Mm. den gewünschten Effect erzielen. Nach Verlegung der Insertion von i nach i' kann das Auge eine der Sehnenlänge $i i'$ entsprechende Einstellungsdréhung machen; wenn die Sehne $i i' = x$ Mm., so wird das Auge eine mediane Stellung erhalten, die Ablenkung corrigirt sein. Für diese Stellung wenigstens ist der Parallelismus der Sehaxen beider Augen hergestellt.

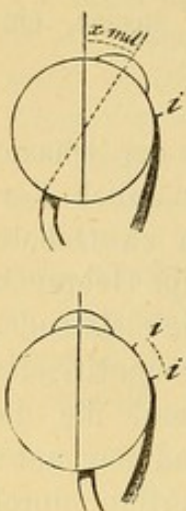


Fig. 173. Correction einer Ablenkung von x Mm. durch Rückwärtslagerung der Muskelanheftung von i nach i' .

Zur Entscheidung des Operationsverfahrens ist es nothwendig hier anzugeben, in welcher Weise durch die Rücklagerung die Wirkung der Contraction des betreffenden Muskels auf die Bewegung des Auges modificirt wird. Es leuchtet ein, dass die Rücklagerung die Wirkung des Muskels abschwächen wird nach dem bereits oben erläuterten Principe, welches wir in folgender Weise formuliren können: Wenn an irgend einem Punkte einer Kugeloberfläche eine die Kugel bewegende Kraft angebracht ist, so fällt die Wirkung dieser Kraft auf die Rotation der Kugel um so geringer aus, je weiter die Angriffsstelle auf der Kugeloberfläche von dem zu drehenden Punkte entfernt ist.

Wenden wir dies mechanische Princip auf das Auge an, so ist es leicht begreiflich, dass die Rückwärtslagerung der Muskelinsertion einerseits eine Einstellungsdréhung der Hornhaut in der Richtung des antagonistischen Muskels zur Folge hat (Correction des Strabismus), andererseits aber auch gleichzeitig die Beweglichkeit des Auges im Sinne des operirten Muskels herabsetzt (Insufficienz des Muskels).

Diese aus der Rückwärtslagerung resultirende Beweglichkeitsverminderung wird zum Theil durch ein an jedem schielenden Auge nachweisbares Uebermass der Beweglichkeit nach der Seite der Ablenkung hin ausgeglichen. Ausserdem kann eine leichte Beweglichkeitsbeschränkung nach der einen oder andern Richtung hin leicht durch Drehungen des Kopfes ersetzt werden. Indess muss die Rückwärtslagerung immer ein gewisses Mass innehalten; die Ueberschreitung desselben erzeugt eine so ausgiebige Muskelinsufficienz, dass daraus eine Asymmetrie in den associirten Augenbewegungen hervorgeht, und wenn es sich um den M. rect. int. handelt, eine Ablenkung nach aussen bei der Convergencebewegung beider Augen zur Fixation naher Objecte eintritt. Daher die Regel die Schieloperation in der Weise auszuführen, dass die Muskelinsufficienz auf das geringste Mass beschränkt bleibt.

Die Ausdehnung, bis zu welcher eine Correction gestattet ist, würde demnach durch die Grösse des am schielenden Auge constatirten Beweglichkeitsüberschusses nach der Seite der Ablenkung hin gegeben sein. Auf welche Weise soll nun ein Strabismus corrigirt werden, der dies Mass überschreitet? Durch Vertheilung der Operationswirkung auf beide Augen, und zwar nach folgendem Principe: Nehmen wir an, es sei eine 10 Mm. starke Ablenkung des linken Auges nach innen zu corrigiren. Durch Rücklagerung des R. internus dieses Auges um 10 Mm. würden wir allerdings das Auge richtig einstellen und die Sehaxen würden bei medianer Blickrichtung einander parallel sein. Indess würde daraus

gleichzeitig eine so beträchtliche Beweglichkeitsbeschränkung des operirten Auges resultiren, dass die Harmonie sowohl der associirten Bewegungen beim Blick nach rechts, als der Convergenzbewegungen zur Einstellung auf geringe Distance in merklicher Weise beeinträchtigt werden würde. Wir hätten einen periodischen Strabismus divergens hervorgerufen, der nach einiger Zeit sich zu einem stationären Strabismus entwickeln würde.

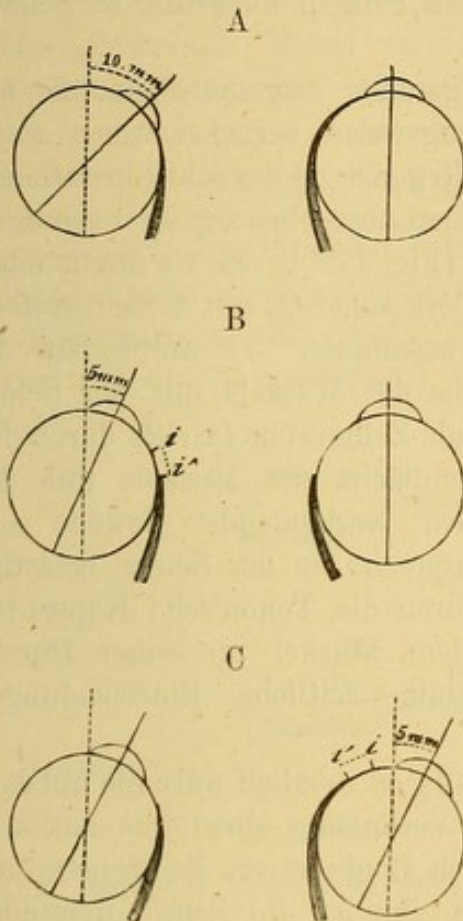


Fig. 174. A stellt einen 10 Mm. betragenden Strabismus convergens des linken Auges dar. In B ist die Insertion des R. int. des linken Auges von *i* nach *i'* zurückgelegt und dadurch der Strabismus um 5 Mm. corrigirt. In C ist eine Rücklagerung der Insertion des R. int. des rechten Auges von *i* nach *i'* vorgenommen, so dass die beiden Sehaxen jetzt einander parallel stehen.

Das einzige Mittel, dieser Gefahr zu entgehen, besteht darin, die Correction der Ablenkung auf beide Augen zu vertheilen und den monolateralen Strabismus so zu behandeln als wenn er alternirte. Wir werden demnach in dem gewählten Beispiele (Fig. 174) damit anfangen, am linken Auge eine Correction von 5 Mm. vorzunehmen. Damit würde der Strabismus um ebensoviel reducirt werden und demnach nur noch eine Einwärtsablenkung des linken Auges um 5 Mm. übrig bleiben. Wenn wir jetzt durch eine Operation des Rect. int. am rechten Auge die Insertion dieses Muskels um 5 Mm. rückwärts lagern, so wird sich dies Auge um ebensoviel nach aussen stellen und seine Sehaxe der des andern Auges parallel gerichtet sein. Da die Excursion der Bewegungen beider Augen beim concomitirenden Schielen einander ungefähr gleich ist, so wird die Harmonie ihrer Bewegungen, sobald ihre Axen parallel stehen und kein Muskel eine das erlaubte Mass überschreitende Abschwächung erfahren hat, nichts zu wünschen übrig lassen. Daher die allgemein gültige Regel, die Correction in allen Fällen, wo die Ablenkung mehr als 4 oder 5 Mm. beträgt, auf beide Augen zu vertheilen.

Nachdem wir diese Vorbemerkungen erledigt und gezeigt haben, dass die Schieloperation den Zweck hat, die Wirkung des Muskels auf die Bewegungen des Auges durch Verlegung seiner Insertion zu modificiren, so begreift man leicht, dass das jetzt geübte Verfahren bei der Strabotomie darauf hinausläuft, die Sehneninsertion des Muskels von der Sclera abzulösen, damit sich der Muskel weiter nach hinten oder nach vorn von seiner ursprünglichen Anheftungsstelle von Neuem inseriren kann.

Den angegebenen mechanischen Gesetzen zufolge, muss diese Verlegung der Muskelinsertion dem Ablenkungsgrade direct proportional sein. Wenn

demnach das theoretische Prinzip der Operation festgestellt ist, so entsteht die Frage: kann der Operateur nach Belieben einen der Ablenkung entsprechenden Effect erzielen, d. h. kann er durch die Operation einen beabsichtigten Grad von Correction hervorbringen? Wir bejahen diese Frage, sowohl mit Rücksicht auf die sogleich zu erörternden anatomischen Beziehungen zwischen den Muskeln und der Sclera, als auf die grosse Zahl nach diesem Princip ausgeführter Schieloperationen.

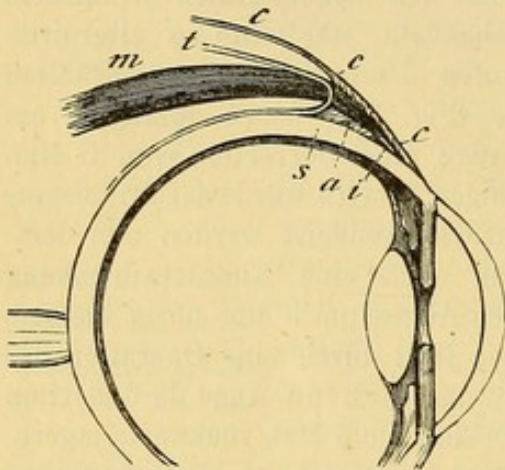


Fig. 175. Schematische Darstellung der Muskelinsertion: i Sehnige Anheftung; a Zellgewebe zwischen Muskel und Sclera; c Zellgewebe zwischen Muskel und Conjunctiva; t Tenon'sche Kapsel; m Muskel; s Sclera; e Conjunctiva.

Die geraden Augenmuskeln, die wir hier vorzugsweise berücksichtigen (weil sie allein Gegenstand der Schieloperationen sind), hängen, abgesehen von ihrer sehnigen Insertion (Fig. 175 i), die sie unmittelbar an die Sclera anheftet, mit derselben noch indirect zusammen 1) durch das die Innenfläche des Muskels mit der Sclera verbindende Zellgewebe (a); 2) durch das die Aussenfläche des Muskels mit der Conjunctiva verbindende Gewebe (c), welche ihrerseits an der Sclera befestigt ist; 3) durch die Tenon'sche Kapsel (t), welche dem Muskel an seiner Durchschnitsstelle seitliche Einscheidungen liefert.

Man begreift jetzt, dass der Muskel, falls es möglich wäre die Muskelinsertion von der Sclera ohne jede andere Verletzung abzulösen, nur sehr wenig rückwärts gleiten würde, da er durch Conjunctiva, Zellgewebe und besonders durch die vordern und seitlichen ihn an die Sclera fixirenden Ausbreitungen der Tenonschen Kapsel zurückgehalten wird. Seine Verlegung wird demnach von der geringern oder grössern Ausdehnung abhängen, in welcher die indirecten seine Stellung sichernden Anheftungen gelöst werden.

Der einmal seinem Contractionsbestreben frei überlassene Muskel wird natürlich um so weiter nach rückwärts gleiten, je weiter der Augapfel durch den Antagonisten nach der entgegengesetzten Seite gedreht wird. Indess lässt sich eine mangelhafte Wirkung des Antagonisten durch mechanischen Zug ersetzen, welcher den Augapfel nach Ablösung der Muskelinsertion zu einer geeigneten Drehung zwingt und in derselben bis zur erfolgten Wiederanheftung festhält. (S. u.)

So hängt also der Operationseffect einerseits von der Retraction des an seiner Insertionsstelle abgelösten Muskels, andererseits von der Wirkung des Antagonisten resp. des denselben ersetzenden mechanischen Zuges ab.

Die tausendfach wiederholte Erfahrung (die von v. Gräfe allein ausgeführten Operationen belaufen sich fast auf zehntausend) hat gezeigt, dass die genau nach den unten anzugebenden Regeln vorgenommene Operation, bei gleicher Wirkung des Antagonisten, immer nahezu den gleichen Grad von Einstellung des abgelenkten Auges erzielt. Um diese Operation allen Fällen von Strabismus, die sich darbieten, anpassen zu können, stehen uns eine Reihe den Effect der Operation steigernder oder abschwächender Mittel zu Gebote. Wir schicken die Beschreibung der Operation voran und lassen die genauere Angabe dieser Mittel folgen.

b. Schieloperation mit Rücklagerung der Sehne nach hinten.

Unsere Beschreibung bezieht sich zunächst auf die Tenotomie des Rect. intern., die zur Heilung der häufigsten Schielform, des Strabismus convergens gemacht wird. Die für die Operation nöthigen Instrumente sind: 1) ein Sperrelevator; 2) eine Fixirpincette; 3) eine krumme Scheere




Fig. 176. Kleiner Schielhaken.



Fig. 177. Grosser Schielhaken.

mit stumpfer Spitze; 4) zwei Schielhaken von verschiedener Grösse (Figur 176 und 177); 5) eine Nadel mit Seiden- oder Catgutfaden (für die Fälle, in denen eine Conjunctivalnaht erforderlich ist).

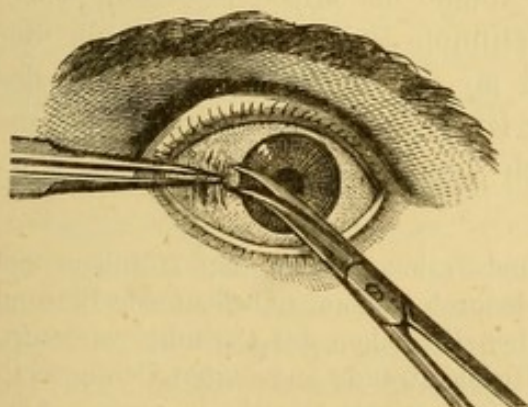


Fig. 178. Durchschneidung der Conjunctiva.

Erster Act. **Schnitt durch die Conjunctiva.** (Fig. 178.) Nach Einlegung des Sperrelevateurs erfasst man mit der in der linken Hand gehaltenen Pincette dicht am innern Hornhautrande eine Conjunctivalfalte und schneidet sie in verticaler Richtung ein; die concave Fläche der Scheere ist dabei gegen den Bulbus, die stumpfe Spitze gegen den innern Augenwinkel gerichtet. Dann führt man die Scheerenspitze in die Conjunctivalwunde ein und trennt mit kurzen Schlägen das submucöse Zellgewebe zunächst in der Richtung des innern Augenwinkels, dann schief

gegen den Rand des Muskels vorrückend. Auf diese Weise werden die Verbindungen zwischen Conjunctiva und dem zu durchschneidenden Sehnenende gelöst.*)

Zweiter Act. Einführung des Hakens. Der grössere Schielhaken wird wie eine Schreibfeder gefasst und, indem man die Conjunctiva aufhebt und so die Oeffnung weit klaffen macht, in dieselbe der Art eingeführt, dass die stumpfe Spitze dem Rande des Muskels zugekehrt ist. Man legt den Haken flach auf den Muskel auf, so dass die Spitze des Hakens nur wenig über den Muskelrand hinausragt; durch eine drehende Bewegung lässt man die Spitze unter den Rand gleiten, worauf der ganze Haken hart auf der Sclera unter den Muskel, dessen Insertion gelöst werden soll, hingeschoben wird. So viel als möglich muss der Haken der Oberfläche der Sclera parallel gerichtet sein, damit die Spitze den Muskel nicht in seiner Breite durchsetzt.

Dritter Act. Durchschneidung der sehnigen Insertion. Man nimmt nun den Haken in die linke Hand und legt ihn der Art um, dass der Stiel nach dem Nasenrücken, die Convexität des Hakenendes gegen den Hornhautrand gerichtet ist. Mit der stumpfen Scheerenspitze wird das Ende des Hakens von der gewöhnlich dasselbe bedeckenden Bindehaut befreit, worauf die Sehneninsertion, und zwar von der auf der Spitze des Hakens liegenden Portion angefangen, durch kurze Scheerenschläge durchtrennt wird. Es muss die ganze Sehneninsertion hart an der Sclera abgelöst werden, weil nur unter dieser Bedingung der Muskel seine ganze Länge behält.

Vierter Act. Vollständige Ablösung der seitlichen Sehnenanheftung. Nun werden die Seitenbänder der Sehnenausbreitung auf das sorgfältigste aufgesucht, um sich zu versichern, dass die letztere auch vollständig abgelöst ist. Man hebt zu diesem Zweck die conjunctivale Wunde mit der Hakenspitze auf und führt den kleinern Schielhaken unter die Conjunctiva nach dem obern und untern Rande der Muskelinsertion, wobei man darauf zu achten hat, dass seine stumpfe Spitze sich nicht von der Sclera entfernt. Man erkennt sehr leicht an der freien Beweglichkeit des Hakens, ob die Sehne vollständig abgelöst ist. Etwa noch stehen gebliebene Fäden muss man durchtrennen und sich vergewissern, dass keine Ver-

*) Es ist vortheilhaft die Conjunctivalwunde sehr nahe an den Hornhantrand zu legen, erstens weil man, wie mir scheint, dadurch eine nur unbedeutende Blutung bekommt, besonders aber weil man dadurch dem Einsinken der Carunkel vorbeugt, der gewöhnlichen Folge einer zu weit vom Hornhautrande angelegten Conjunctivalöffnung, namentlich wenn gleichzeitig das subconjunctivale Gewebe in grosser Ausdehnung durchtrennt wird. Zur Vermeidung dieses Nachtheiles hat schon L. Boyer vorgeschlagen, statt des verticalen Schnittes in die Conjunctiva einen horizontalen, parallel dem obern oder untern Rande des zu operirenden Muskels zu machen.

bindungen mit der Sclera mehr vorhanden sind; denn selbst ein paar ganz peripherisch stehen gebliebene Fäden genügen, um den Effect der Operation zu vereiteln.

Die Tenotomie des Rect. extern. ist der beschriebenen vollständig analog, nur ist es zweckmässig, weil die Insertion dieses Muskels etwas weiter als die des R. internus vom Hornhautrande entfernt ist, den Schnitt in die Conjunctiva in etwa 2 oder 3 Mm. Entfernung vom Hornhautrande anzulegen.

Die Tenotomie des Rect. sup. und des Rect. inf. verlangt grössere Vorsicht. Die Conjunctivalöffnung muss sehr klein und hart am Hornhautrande gemacht werden. Ausserdem muss man das subconjunctivale Zellgewebe möglichst schonen und aus diesem Grunde auch den Haken mit grösster Vorsicht unter den zu operirenden Muskel bringen. Ferner muss man während des vierten Operationsactes sich davor hüten, die Aufsuchung der stehen gebliebenen Bändchen an den Seiten der Sehnenausbreitung zu weit zu treiben. Bei Vernachlässigung dieser Vorsicht läuft man Gefahr in Folge zu ausgiebiger Zerreissung des Zellgewebes nach der Operation einen merklichen Höhenunterschied der Lidspalte zu bekommen, indem nach Operation des Rect. sup. das obere Lid abnorm hoch oder nach Tenotomie des Rect. inf. das untere Lid abnorm tief zu stehen kommt. Wenn der Operateur unmittelbar nach der Operation diesen üblen Eindruck wahrnimmt, muss er sofort die Ränder der Conjunctivalwunde mittels einer Suture schliessen.

Es ist unerlässlich, nach jeder Operation den unmittelbaren Effect zu prüfen; und zwar muss man nicht nur den Grad der erreichten Einstellung, sondern vor allem die Beweglichkeit des Auges in der Richtung des abgelösten Muskels, sowie die seitlichen (associirten) und Convergenzbewegungen beider Augen prüfen.

Der Grad der Correction und das Verhältniss der Stellung beider Augen zu einander wird zuerst bei medianer Blickrichtung und Fixation eines etwa 6 bis 8' entfernten Objectes geprüft. Darauf hat man nach Tenotomie des Rect. intern. die Convergenzbewegung beider Augen zu untersuchen, indem man ein 10 oder 12 Zoll entferntes Object (die Fingerspitze z. B.) unter allmählicher Annäherung desselben fixiren lässt. (S. weiter unten.)

Die Beweglichkeitsstörung (Insufficienz), welche naturgemäss jeder Tenotomie nachfolgt, wird gemessen: 1) durch das Verhältniss zur früheren Beweglichkeit des operirten Auges; 2) durch das Verhältniss zur Beweglichkeit des andern Auges; die Messungen werden in folgender Weise angestellt. Handelt es sich z. B. um Strabismus convergens des rechten Auges, so hat man vor der Operation die Excursion dieses Auges nach innen dadurch bestimmt, dass man sich den Punkt gemerkt hat, über welchem die Mitte der Pupille oder der Hornhautrand bei der stärksten Adduction (Innenwendung) zu stehen kommt. Gewöhnlich wählt man als Merkzeichen den untern Thränenpunkt. Nehmen wir an, wir hätten gefunden, dass der temporale Hornhautrand bei der stärksten

Adduction über dem Thränenpunkt gestanden hat. Wenn nun bei der unmittelbar nach der Operation wiederholten Prüfung es sich zeigt, dass jetzt nur noch die Mitte der Pupille sich über dem Thränenpunkte befindet, so wird demnach die durch die Operation gesetzte Beweglichkeitsbeschränkung durch den Abstand der Pupillenmitte vom temporalen Hornhautrande also etwa durch eine lineare Entfernung von 4—5 Mm. gemessen. Handelt es sich um eine Tenotomie des Rect. ext., so misst man in entsprechender Weise vor und nach der Operation die Stellung des äussern Hornhautrandes zum äussern Lidwinkel während der extremsten Abduction (Aussenwendung). An zweiter Stelle hat man die Insufficienz des Muskels im Vergleich mit der Beweglichkeit des andern Auges in der analogen Richtung festzustellen. Nehmen wir wieder an, es sei die Tenotomie des Rect. int. am rechten Auge ausgeführt, und wir fänden bei stärkster Adduction dieses Auges die Pupillenmitte über dem Thränenpunkte stehen, während auf dem linken Auge die Mitte der Pupille um 2 bis 5 Mm. weiter nach innen gedreht werden kann, so würde die Insufficienz des Muskels im Vergleich mit dem andern Auge d. h. mit dem Normalzustande 2 oder 3 Mm. betragen.*)

Im Falle einer Tenotomie des Rect. ext. würde man die gleiche Untersuchung in Bezug auf die Stellung des temporalen Hornhautrandes beider Augen zur äussern Commissur während der extremsten Abduction anzustellen haben.

Nachdem wir so im Allgemeinen den Gang der nach jeder Schieloperation anzustellenden Untersuchung auf Einstellung (Correction) und Beweglichkeitsbeschränkung (Insufficienz) angegeben haben, bleibt uns noch übrig die gewöhnlichen Ergebnisse dieser Prüfung anzugeben, wenn die Operation genau nach den oben angegebenen Regeln ausgeführt ist. Die Resultate sind sowohl von der Genauigkeit, mit welcher man sich bei der Operation an die gegebenen Regeln hält, als auch von der Functionsfähigkeit des abgelösten Muskels und seines Antagonisten abhängig. Je mehr das Uebergewicht des erstern vor der Operation sich geltend machte, um so weniger Einfluss wird die Contraction des letztern auf die Drehung des Augapfels haben; von dieser Drehung aber hängt bis zu einem gewissem Grade die Entfernung der neuen Insertionsstelle von der ursprünglichen ab. Indess kann man sagen, dass bei normaler Wirkung des Antagonisten durch die Tenotomie des R. internus in der angegebenen Weise eine Correction von mindestens 3 bis 4 Mm. erreicht wird. Sie wird selbst 5 Mm. betragen, wenn die Eröffnung der Conjunctiva grösser ausgefallen und das Zellgewebe in der ganzen Breite der Sehneninsertion oberhalb und unterhalb des Muskels abgelöst war. Bei Kindern ist der Effect noch um 1 bis 2 Mm. grösser.

*) Gewöhnlich zeigt bei vorhandenem Strabismus auch das nicht schielende Auge eine übernormale Excursion, im Sinne der Ablenkung also nach innen bei Strabismus convergens, nach aussen bei Strabismus divergens.

Bei der Tenotomie des R. ext. erhält man selbst durch ausgiebige Ablösung der Sehneninsertion höchstens eine Correction von 3 bis 4 Mm., der gewöhnliche Effect nach einer kleinen Wunde der Conjunctiva beträgt selbst nur 2 Mm. Auch nach der einfachen Tenotomie des Rect. sup. oder Rect. inf. wird der Effect nicht grösser ausfallen.

Wir fügen noch hinzu, dass man zu falschen Resultaten gelangt, wenn man die Kranken nach der Tenotomie des R. ext. oder R. intern. untersucht, während sie noch unter dem Einfluss des Chloroforms stehen. So lange die Wirkung des Anästheticums anhält, besteht eine Neigung zu Divergenz, durch welche eine noch vorhandene Convergenz vermindert und die Divergenz vermehrt erscheint.

Was die unmittelbar nach der Operation sich ergebende Insufficienz angeht, so ist sie direct davon abhängig, in welcher Ausdehnung die Ausstülpungen der Tenon'schen Kapsel, welche die letztere an der Sclera und den Muskel anheften, zerstört sind. Nach der vollständigen Tenotomie eines Rect. int. muss die Beweglichkeit des Auges im Vergleich zur frühern Excursion immer um 4 bis 5 Mm. vermindert sein und die Insufficienz im Vergleich zur Leistung desselben Muskels am andern Auge 2 oder 3 Mm. betragen. Nach der Tenotomie des R. ext. muss die Insufficienz immer 3 bis 4 Mm. im Vergleich zur Leistung des andern Auges messen.

Wenn in dem einen oder andern Falle dieser Grad von Insufficienz nicht erreicht ist, kann man sicher sein, dass die Sehneninsertion des Muskels nicht vollständig gelöst war. Unter diesen Verhältnissen darf der Operateur kein Bedenken tragen von Neuem in die Conjunctivalwunde einzugehen und mit dem kleinen Haken die etwa stehen gebliebenen Bändchen aufzusuchen und sorgfältig zu durchtrennen.

Wie wir im gegebenen Falle eine mangelhafte Wirkung des Antagonisten zu ersetzen haben, soll später auseinandergesetzt werden.

c. Mittel zur Modificirung des Operationseffectes.

Da das angegebene Operationsverfahren, wie wir gesehen, immer nahezu gleiche Resultate liefert, so passt dasselbe nur für Fälle von Strabismus eines bestimmten Grades. Die Anwendbarkeit der Operation auf alle Schielfälle, einerlei welchen Grades, wird erst durch Benutzung von den Effect der Operation steigernden oder vermindernenden Mitteln ermöglicht.

Man kann den Effect der Operation in dem einen oder andern Sinne modificiren

- 1) durch eine mehr oder weniger ausgiebige Trennung des indirekt Muskel und Sclera verbindenden Gewebes;
- 2) durch die Anlegung der Conjunctivalsutur;
- 3) durch die Stellung, welche man das Auge nach der Operation einnehmen lässt.

Der Operationseffect wird vermindert:

1) Dadurch, dass man nach einem sehr kleinen Einschnitt in die Conjunctiva die Trennung des subconjunctivalen Zellgewebes auf das zur Einführung des Hakens absolut nothwendige Mass beschränkt. Auch kann man für diesen Zweck mit Vorthail den Schnitt am obern oder untern Rande der Muskelinsertion statt über der Mitte derselben anlegen.

2) Durch Anlegung einer Conjunctivalsutur. Die Conjunctivalwunde wird durch die Naht geschlossen, und damit zugleich das abgelöste Muskelende wieder an den Hornhautrand herangezogen. Die Naht wird in transversaler Richtung von aussen nach innen angelegt; der Grad der durch sie erzielten Wirkung hängt von der grössern oder geringern Masse Conjunctiva ab, die in den Knoten gefasst wird. Zweifelsohne bildet die Conjunctivalsutur das sicherste Mittel für die Dosirung der beabsichtigten Verlagerung; und man könnte deshalb ganz allgemein den Rath geben, in jedem Falle alle Verbindungen des Muskels mit Sclera und Kapsel zu lösen und hinterher durch die Conjunctivalsutur das Muskelende an diejenige Stelle zu bringen, welche sich zur neuen Anheftung eignet. Indessen vermehrt die Anlegung der Naht und die Entfernung derselben nach einigen Tagen die Dauer und die Unannehmlichkeit der Operation, und wenngleich der Operateur sich davon in den Fällen nicht beirren lassen wird, wo eine Verminderung des Operationseffectes durch die Naht nothwendig ist, so wird doch die allgemeine Anwendung derselben bei jeder Schieloperation als unnöthiger Zusatz angesehen werden müssen.

Die Conjunctivalsutur ist indicirt: 1) Wenn der Grad der bestehenden Ablenkung geringer ist, als die durch das beschriebene Verfahren regelmässig sich ergebende Correction; 2) wenn die Operation einen unerwartet grossen Effect gegeben hat, grösser als wir für die Ausgleichung hervorzubringen hatten.

Der beschränkende Effect kann sowohl dadurch, dass man mehr oder weniger Conjunctiva in die Sutura fasst, als auch dadurch, dass man die Naht längere oder kürzere Zeit liegen lässt, modificirt werden. In dem einen Falle wird er gesteigert in dem andern vermindert.

3) Dadurch, dass wir den Kranken nach der operirten Seite sehen lassen. In Folge dieser Drehung kann der abgelöste Muskel sich nicht zu weit von seiner alten Insertionsstelle entfernen. Kranke, welche nicht im Stande sind willkürlich ihrem Auge die gewünschte Stellung zu geben, namentlich Kinder, bekommen nach der Operation eine Schielbrille aus 2 Muscheln bestehend, von denen die eine undurchbohrt vor das operirte Auge gesetzt wird, während die vor dem nicht operirten Auge befindliche Muschel eine kleine Oeffnung besitzt und zwar muss dieselbe in der temporalen Hälfte liegen, wenn das operirte Auge dauernd in äusserster Adduction, dagegen in der nasalen Hälfte angebracht sein, wenn dasselbe dauernd in äusserster Abduction gehalten werden soll.

Zur Steigerung des Effectes der Schieloperation dienen folgende Mittel:

1) Wir können innerhalb der schon bezeichneten Gränze vorsichtig das den Muskel mit Conjunctiva und Sclera verbindende Gewebe, sowie die seitlichen Einscheidungen trennen.

2) Nach der Operation lassen wir den Kranken nach der dem durchtrennten Muskel entgegengesetzten Seite sehen; die Rotation des Auges begünstigt das Zurückgleiten des abgelösten Muskels auf der Sclera.

Knapp*) hat vorgeschlagen, sich diese Drehung dauernd zu sichern, dadurch, dass man einen seidenen Faden erst durch die Conjunctiva und dann durch die correspondirende Augenlidcommissur legt; indem man den Faden zuzchnürt, zieht man die Hornhaut an die Commissur beliebig nahe heran.

Dieses sinnreiche und augenscheinlich wirksame Verfahren ist besonders bei vorhandener Insufficienz des Antagonisten am Platze.

Bei Strabismus convergens mit leichter Insufficienz des Ext. legen wir nach v. Gräfe's Vorgang zur Unterstützung des insuffizienten Muskels einfach durch die Conjunctiva eine Naht, die sich von der temporalen Commissur bis an den temporalen Hornhautrand erstreckt; eine mit seidenem Faden versehene Nadel wird in die Conjunctiva dicht am äussern Lidwinkel eingestochen unter denselben bis zum äussern Hornhautrande fortgeführt und hier von innen nach aussen wieder ausgestochen. Durch Knüpfung des Fadens wird der Augapfel in starker Abduction fixirt. Der Effect des Fadens fällt um so grösser aus, je mehr Conjunctiva in die Schlinge gefasst ist. Am zweiten oder dritten Tage nach der Operation wird die Naht entfernt.

d. Modificationen des Operationsverfahrens.

Liebreich hat ein Verfahren angegeben, durch welches eine so ausgiebige Correction sich erzielen lässt, dass niemals eine zweite Operation an demselben Auge nothwendig wird. Er beschreibt seine Methode mit folgenden Worten: „Wenn ich den Rect. int. operiren will, so hebe ich mit der Pincette am untern Rande der Muskelinsertion eine Conjunctivalfalte auf und schneide dieselbe mit der Scheere ein; durch die entstehende Oeffnung gehe ich zwischen Conjunctiva und Tenon'scher Kapsel ein und trenne sorgfältig beide von einander bis zur Plica semilunaris, die ich sammt der Carunkel von der Unterlage ablöse. Nachdem ich in dieser ganzen Ausdehnung den Zusammenhang zwischen Conjunctiva und dem entsprechenden Theile der Tenon'schen Kapsel vollständig aufgehoben habe**), ein ganz besonders wichtiger Act, wenn der Muskel sich gehörig

*) Zehender's Klinische Monatsblätter, September-December 1865, p. 347.

**) Snellen hat darauf aufmerksam gemacht, dass man, wenn man mit der Scheere so tief unter die Conjunctiva eingeht, auf nicht unbedeutende Arterien trifft und daher eine erhebliche Blutung bekommt; das Blut kann durch die Oeffnung in der Tenon'schen Kapsel hinter den Augapfel gelangen und, wie er in zwei Fällen

zurückziehen soll, löse ich in gewöhnlicher Weise die Muskelinsertion ab und verlängere den verticalen Schnitt in der Kapsel nach oben und unten in um so grösserer Ausdehnung, je stärker die Muskelsehne sich zurückziehen soll. Hierauf wird jedes Mal die Wunde in der Bindehaut durch eine Naht geschlossen."

Das gleiche Verfahren findet bei der Tenotomie des Rect. ext. statt; die Conjunctiva muss bis an den äussern Lidwinkel abgelöst werden; der dem letztern angehörige Abschnitt derselben zieht sich stark zurück, wenn das Auge nach aussen gedreht wird.

Das von Sölberg-Wells*) beschriebene Critchett'sche Verfahren besteht in Folgendem. Nachdem der Kranke chloroformirt und der Sperrelevator eingelegt ist, fasst der Operateur eine schmale Falte conjunctivalen und subconjunctivalen Gewebes nahe am untern Rande der Muskelinsertion. Mit einer geraden stumpfen Scheere wird die Falte an dieser Stelle eingeschnitten und so der untere Rand der Sehne nahe an der Insertion blosgelegt. Nun wird ein stumpfer Haken durch das Loch im subconjunctivalen Gewebe unter die Sehne gebracht, und die letztere gefasst und gespannt. Das eine Blatt der nur wenig geöffneten Scheere wird neben dem Haken unter die Sehne gebracht, während das andere sich über derselben und unter der Conjunctiva befindet; mit kurzen Scheerenschlägen wird die Sehne nun dicht an ihrer Insertion durchtrennt. Am gegenüberliegenden Rande der Sehne kann, um das Blut austreten zu lassen, und um dem Entstehen eines subconjunctivalen Blutergusses vorzubeugen, eine kleine Gegenöffnung in die Conjunctiva gemacht werden. (Bowman.)

Snellen (nach directer schriftlicher Mittheilung) betrachtet als Haupterforderniss zu einem guten Erfolge der Schieloperation, dass die abgelöste Sehne sich nicht schief an den Bulbus ansetze, wie dies nicht anders möglich ist, wenn die Tenon'sche Kapsel in einer Richtung mehr als in der andern eingeschnitten wird. Um diesem Uebelstande vorzubeugen, operirt er in folgender Weise: Mit einer sehr spitzen Scheere wird ein horizontaler Schnitt in die Conjunctiva gerade über der Mitte der Sehne gemacht, hierauf werden nach einander die beiden Wundränder mit der Pincette aufgehoben, um das subconjunctivale Gewebe nach oben und unten in gleicher Ausdehnung zu trennen. Ebenso wird auch die Carunkel mit Vorsicht (s. oben die Anmerkung zur Liebreich'schen Operationsmethode) von der Unterlage abgelöst. Jetzt setzt man die Pincette geschlossen in die Conjunctivalwunde mitten auf die Sehne auf. Indem man die Pincette öffnet, weichen die Schnittränder auseinander und wenn nun die Pincette unter leichtem Druck auf die Sclera wieder geschlossen wird, so fasst man sicher die Sehne.

Der Operateur macht nun so dicht wie möglich an der Sclera und in der Mitte der Insertion eine Boutonnière in die Sehne und schiebt durch diese Oeffnung die eine Branche einer abgerundeten Scheere zwischen Sehne und Sclera,

beobachtete, den Augapfel stark vortreiben; in einem Falle begegnete es ihm sogar, dass er die Tenotomie nicht ausführen konnte. Snellen giebt deshalb den Rath, sich mit der Scheere weit von der Sclera und dicht unter der Conjunctiva zu halten; seitdem er so operirt, hat er die erwähnten Zufälle nicht wieder gesehen. (Zehender's Klinische Monatsblätter 1870, S. 25.)

*) A Treatise on the Diseases of the Eye. London 1869 p. 593.

die andere zwischen Sehne und Conjunctiva, worauf nach der einen und nach der andern Seite hin Sehne und Tenon'sche Kapsel gleichmässig durchschnitten wird; mit einem stumpfen Haken wird schliesslich nachgesehen, ob einige Bändchen stehen geblieben sind, was besonders bei der Tenotomie des R. ext. bisweilen vorkommt.

Die horizontale Richtung der Conjunctivalwände hat den Vortheil, dass man sie sehr weit machen und wieder mit einer Suture schliessen kann, ohne den Effect der Operation zu modificiren, wie dies bei der Graefe'schen Methode der Fall ist. Die Regulirung des Effectes soll vielmehr durch mehr oder weniger tiefes Einschneiden der Tenon'schen Kapsel erzielt werden.

Snellen hält dies Operationsverfahren für weniger schmerzhaft als das gewöhnliche, welches die Einführung des Hakens unter die Sehne erfordert. Auch operirt er ohne Chloroform, um den Effect der Operation möglichst schnell beurtheilen zu können. Er rath, immer nur ein Auge zu operiren, um während der Nachbehandlung den Effect durch geeignete Blickrichtung zu steigern. Auch legt er grosses Gewicht darauf, bei hypermetropischem Schielen die erforderliche Brille sofort nach der Operation tragen zu lassen, damit nicht durch Convergenzanstrengung behufs Accommodation der Effect beschränkt werde.

e. Wie hat man bei den verschiedenen Graden von Strabismus zu operiren?

Nachdem oben der unmittelbare Erfolg der normalen Tenotomie, sowie die den Erfolg verstärkenden oder abschwächenden Mittel auseinandergesetzt sind, haben wir, um den Gegenstand zu erschöpfen, endlich noch anzugeben, wie wir uns den verschieden hohen Graden des Strabismus gegenüber zu verhalten haben.

Bei Strabismus convergens betrachten wir es als Regel, wenn die Ablenkung weniger als 3 Mm. beträgt, bei der Tenotomie des R. int. des abgelenkten Auges den Conjunctivalschnitt sehr klein zu machen und die bindegewebigen Muskeladhärenzen nur in sehr beschränkter Ausdehnung zu trennen. Unmittelbar nach der Operation stellt man durch Prüfung der Beweglichkeit des Auges nach innen fest, ob die Sehne vollständig durchtrennt ist und beschränkt das Maass der Einrichtung durch eine Conjunctivalsuture, die je nach der beabsichtigten Wirkung mehr oder weniger viel Bindehaut fasst. Auch das längere oder kürzere Liegenbleiben der Suture (6—48 Stunden) beeinflusst die Wirkung derselben.

Wenn die Ablenkung 3 oder 4 Mm. misst, genügt die Ausführung der Tenotomie des R. intern. nach den oben angegebenen Regeln; wenn die Prüfung unmittelbar nach der Operation eine nur unvollständige Correction ergibt, so löst man das subconjunctivale Gewebe in etwas grösserer Ausdehnung mittelst des kleinen Hakens ab, oder man schneidet, falls dieses Mittel sich unzulänglich zeigt, vorsichtig die seitlichen Einscheidungen ein, welche den Muskel von der Tenon'schen Kapsel bis zur Sclera begleiten. Je nach dem erzielten Erfolge lässt man das Auge während der ersten vierundzwanzig Stunden nach der Operation

nach innen sehen, wenn man einen zu ausgiebigen Erfolg fürchtet, nach aussen, wenn man das Zurückgleiten des Muskels begünstigen will.

Auf diese Weise kann man namentlich bei Kindern selbst einen Effect von nahezu 5 Mm. erreichen. Wenn indessen die Ablenkung zwischen 5 bis 6 Mm. misst, ziehen wir es auf alle Fälle vor, zwei Tenotomien zu machen und den Effect auf beide Augen zu vertheilen.

Wir tenotomiren also zuerst in der gewöhnlichen Weise den R. internus auf dem abgelenkten Auge und vervollständigen nach der Verheilung das Resultat durch die Operation auf dem andern Auge mit oder ohne Conjunctivalsutur. Auf diese Weise stellen wir durch Vertheilung nicht blos der Correction, sondern auch der aus jeder Tenotomie hervorgehenden Insufficienz auf beide Augen das Muskelgleichgewicht viel sicherer her und dürfen bei genauer Befolgung dieser Regeln auf Parallelismus der Sehaxen und vollständige Harmonie bei den associirten wie bei den Convergenzbewegungen rechnen.

Einer Ablenkung von 6 bis 8 Mm. gegenüber verfahren wir ebenso, d. h. wir operiren zuerst das abgelenkte Auge mit der Absicht, eine Correction von 4 bis 5 Mm. zu erzielen. Nach der Operation bringen wir, falls die Aussendrehung des Auges zu wünschen übrig lässt, das Auge durch die v. Graefe'sche Ligatur in die äusserste Abduction.

Sobald die Wunde vollständig verheilt ist, folgt die Tenotomie des andern Auges; die Methode für die zweite Operation wird durch den Grad der noch zu corrigirenden Ablenkung bestimmt. Wenn die Ablenkung 8 Mm. übersteigt, mache ich in einer Sitzung die gewöhnliche Tenotomie der Rect. int. auf beiden Augen, wobei ich je nach dem unmittelbaren Ergebniss der Prüfung den Operationseffect auf dem einen oder andern Auge durch die eben angegebenen Mittel steigern oder schwächen.

Fällt die Correction unvollständig aus, so behalte ich mir zur gelegenen Zeit eine neue Operation auf demjenigen Auge vor, welches die grösste Beweglichkeit nach innen behalten hat; aber ich mache den Kranken von vornherein darauf aufmerksam, dass ich diese letzte Operation nicht rasch folgen zu lassen beliebe. Wir werden weiter unten sehen, dass die Vollendung der Correction in Zusammenhang mit den Convergenzbewegungen, dem Refractionszustande und dem Vorhandensein des binocularen Sehactes steht, welcher letztere gestattet, die Heilung kleiner Ablenkungen dem Gebrauch optischer Mittel (Convexgläser, Prismatische Gläser) und stereoscopischen Uebungen zu überlassen.

Bei Strabismus divergens dürfen wir von der gewöhnlichen Tenotomie nur bei Ablenkungen von nicht mehr als 2 bis 3 Mm. eine vollständige Correction erwarten. Wenn der Strabismus 4 Mm. beträgt, müssen beide R. externi tenotomirt und das Auge nach jeder Operation in starke Adduction gebracht werden, damit sich der Muskel soweit als möglich zurückziehen kann.

Uebersteigt die Ablenkung das angegebene Maass oder hat das Auge seine Beweglichkeit nach innen zum Theil eingebüsst, so kommt man mit der einfachen Tenotomie nicht mehr zum Ziele; man muss vielmehr mit derselben die Vorlagerung des R. internus verbinden, eine Operation, die wir in einem besonderen Capitel besprechen werden.

f. Nachbehandlung und Folgezustände.

Wenn es nicht, wie bei hypermetropischem Schielen Erwachsener zur Erzielung des beabsichtigten Erfolges erforderlich ist, sofort Brillen tragen zu lassen, so wird nach einigen kalten Umschlägen ein mässig loser Druckverband angelegt. Gewöhnlich hören unter demselben rasch die von der Operation herrührenden Schmerzen auf; der Verband wird einige Tage lang fortgesetzt und wenn eine Naht eingelegt war, jedenfalls bis zur Entfernung dieser.

Während der Vernarbung treten bisweilen in der Wunde rothe fungöse mehr oder weniger über der Oberfläche vorspringende Wundknöpfe auf. Sie kommen ausschliesslich nach der Tenotomie des Rect. int. vor; sie dürfen nicht eher entfernt werden, als bis sie sich gestielt haben, worauf sie mit der Scheere abgetragen werden. (Die Cauterisation der Knöpfe ist ganz zu widerrathen.)

Das Einsinken der Thränen-carunkel, das man früher so oft als Folgezustand der Tenotomie des R. internus beschrieb, entsteht vorzugsweise durch zu ausgiebige Trennung des subconjunctivalen Gewebes und durch die ausgedehnten Schnitte der früheren Operations-Methode ohne nachfolgende Suturen. Durch genaue Beobachtung der angegebenen Regeln wird dieser Uebelstand vermieden. Tritt er dennoch nach der Tenotomie auf und bildet eine bemerkenswerthe Entstellung, so kann man die Thränen-carunkel durch eine kleine von v. Gräfe beschriebene Operation wieder an ihren Platz bringen.

Die Conjunctiva wird in einiger Entfernung von der Carunkel gefasst und in verticaler Richtung auf 6 Mm. Länge eingeschnitten. Unter die aufgehobene nasale Wundlippe wird eine aufs Blatt gebogene Scheere eingeführt und das subconjunctivale Gewebe bis unter die Thränen-carunkel getrennt. Ebenso wird der andere Conjunctivallappen bis zum Hornhaut-rande beweglich gemacht und hierauf beide durch eine Naht vereinigt. Die Naht muss soviel Conjunctiva fassen, dass die Carunkel vorgezogen wird. Bisweilen wird nach der Schieloperation wirklicher Exophthalmus beobachtet. Meistens ist derselbe aber nur scheinbar und wird durch eine abnorme Weite der Lidspalte vorgetäuscht. Durch Messungen vor und nach der Operation ist nachgewiesen, dass bei Schielenden die Lidspalte des abgelenkten Auges enger oder weiter ist als die des anderen Auges. Diese Asymmetrie wird über der die Aufmerksamkeit ganz in Anspruch nehmenden Stellungsanomalie übersehen und erst nach Beseitigung

des Schielens bemerkt. Möglicherweise wird diese Asymmetrie durch einen wirklichen Höhenunterschied der Lidöffnung oder durch die Ablenkung des Augapfels bedingt, indem die unnatürlich nach aussen oder innen gewendete Hornhaut die beiden Lidränder entweder von einander drängt oder sich einander zu nähern gestattet.

Wirkliche Vortreibung wird selten nach der Operation beobachtet und ist die Folge einer zu ausgedehnten Ablösung der Muskeladhärenzen oder einer zu ausgiebigen Eröffnung der Tenonschen Kapsel.

Gegen den scheinbaren wie gegen den wirklichen Exophthalmus lässt sich nichts anderes thun, als die Weite der Lidspalte zu verändern und zwar empfiehlt sich bei wahrer Vortreibung des Augapfels die Tarsorrhaphie (deren Beschreibung weiter unten folgt); bei Ungleichheit in der Weite der Lidspalte dagegen ist es für das Ansehen des Kranken vortheilhafter, die Lidspalte des scheinbar kleineren Auges durch die Operation der Blepharophimosis zu erweitern.

Nicht selten giebt selbst nach einer vollständig gelungenen Operation der Kranke die frühere schiefe Kopfhaltung nicht auf; man muss dann die oben beschriebene Schielbrille tragen lassen. Trägt z. B. der Operirte den Kopf nach rechts gedreht, so bekommt er eine Brille, mit einer kleinen nasenwärts gelegenen Oeffnung vor dem linken, mit einer temporalwärts gelegenen Oeffnung vor dem rechten Auge. Durch die Brille wird der Kranke um geradeaus sehen zu können, den Kopf nach links drehen und in Folge dieser Uebung wird schliesslich die fehlerhafte Stellung aufgegeben werden.

g. Unmittelbare und definitive Resultate der Operation.

Aufmerksame Beobachtung der Augen nach der Operation hat gezeigt, dass ein gewisser Unterschied zwischen dem definitiven und unmittelbaren Effect der Schieloperation besteht. Man kann in dieser Beziehung drei Perioden unterscheiden. In der ersten direct sich an die Tenotomie anschliessenden Periode ist die Wirkung der Operation am bedeutendsten, da die Drehung des Auges nach der Richtung, für welche die Thätigkeit des abgelösten Muskels beansprucht wird, nur durch die indirecte Verbindung, welche noch zwischen Muskel und Sclera besteht, vermittelt wird. Die zweite Periode tritt nach drei oder vier Tagen ein und macht sich durch eine Abnahme des unmittelbaren Effectes bemerklich. Der Muskel hat sich von neuem inserirt und übt wieder einen directen Einfluss auf die Bewegungen des Auges.

Sechs Wochen bis zwei Monate später hat sich gewöhnlich die Stellung des Auges wieder geändert und zwar charakterisirt sich die dritte Periode durch eine leichte Steigerung der durch die Operation erzielten Wirkung. Indem nämlich der tenotomirte Muskel eine Zeit lang ausser Thätigkeit gesetzt wird und auch nachdem er eine neue Anheftung gewonnen,

in Folge der Rücklagerung an Wirksamkeit eingebüsst hat, erhält der Antagonist ein gewisses Uebergewicht, welches sich in der dauernd veränderten Stellung ausspricht.

Begreiflicher Weise fällt der von der Stärke des Antagonisten bedingte Effect nach den verschiedenen Formen und Graden von Strabismus verschieden aus. Namentlich aber ist der Gebrauch der Augen zum Nahesehen und die wesentlich vom Refraktionszustande abhängige Disposition zu Convergencebewegungen von entschiedenem Einfluss. So wird meistens nach operativer Beseitigung des Strabismus convergens eine den unmittelbaren Effect übersteigende definitive Wirkung beobachtet; hingegen kommt aber auch umgekehrt bei nicht corrigirter Hypermetropie zunehmende Convergence des operirten Auges zur Beobachtung.

Bei Strabismus divergens ist die fast constante Abnahme des Operationseffectes während des Heilungsverlaufes ziemlich bedeutend und darf daher während der Operation selbst nicht ausser Acht gelassen werden, vielmehr soll der unmittelbare Effect immer den definitiv beabsichtigten übersteigen. Man soll also nicht nur die Divergenz corrigiren, sondern sogar eine Convergence von 1 bis 2 Mm. erzeugen; während der Heilung geht diese wieder verloren.

Das Endresultat, welches von einer Tenotomie des R. intern. zur Beseitigung convergenten Schielens zu erwarten steht, lässt sich unmittelbar nach der Operation durch die Prüfung der Convergencebewegung in werthvoller Weise bestimmen. Wir lassen zu dem Ende ein in der Medianebene gehaltenes Object (unsere Fingerspitze) mit beiden Augen fixiren, während wir dasselbe bis auf 4 oder 5 Zoll annähern. Wenn das operirte Auge bereits bei Annäherung des Fingers auf 6 bis 8 Zoll stehen bleibt, so dass bei fortgesetzter Annäherung Strabismus divergens entsteht, so müssen wir uns auf einen consecutiven Strabismus divergens gefasst machen, wenn auch zur Zeit die Schaxen bei der Einstellung für die Ferne vollkommenen Parallelismus zeigen. Dies Resultat ist um so mehr zu fürchten, wenn das Auge in der angegebenen Entfernung nicht allein stehen bleibt, sondern sogar die weiter fortgesetzte Convergencebewegung des andern Auges mit einer associirten Bewegung zu begleiten anfängt, sich also mit weiterer Annäherung des Objectes nach aussen stellt. Unter diesen Verhältnissen ist die Anlegung einer beschränkenden Suture unerlässlich, selbst auf die Gefahr hin, einen Theil der Correction wieder aufzuheben; nöthigenfalls muss man später eine zweite Operation am andern Auge zur vollständigen Beseitigung des convergenten Schielens nachschicken.

Eine beschränkende Suture ist selbst in dem Falle angezeigt, wo das operirte Auge zwar noch auf 4 oder 5 Zoll zu convergiren, diese Stellung aber nicht festzuhalten vermag. Dies Verhalten wird dadurch constatirt, dass man, während der Kranke den in der angegebenen Entfernung gehaltenen Finger fixirt, das operirte Auge verdeckt. Dasselbe stellt sich

dann unter der deckenden Hand nach aussen. Die demnach vorliegende Muskelinsuffizienz wird nach einiger Zeit zu musculärer Asthenopie (s. u.) führen, wenn das betreffende Individuum mit einer derartigen Myopie behaftet ist, dass eine Annäherung der Objecte über den bezeichneten Abstand hinaus erforderlich wird, oder wenn der Kranke überhaupt in der Lage ist, viel lesen und schreiben zu müssen. Allerdings lässt sich die Cur durch Benutzung optischer Mittel (sphärischer und prismatischer Gläser) und durch stereoscopische Uebungen vervollständigen. Indess sind die letztern nur bei Vorhandensein des binocularen Sehactes von Nutzen. Auch ist allgemein bekannt, dass diese Mittel, wenn es sich um Kinder handelt, nicht leicht anzuwenden sind, überdies sind sie weder bei den Eltern noch bei den Kranken sehr beliebt, da beide fürchten, die Behandlung und das Tragen von Gläsern in Permanenz erklärt zu sehen.

Andere Male convergiren die Kranken ganz gut bis auf 4 oder 5 Zoll Entfernung; lassen wir nun den Finger in dieser Entfernung kurze Zeit fixiren, so macht plötzlich das operirte Auge eine Bewegung nach innen, d. h. die Ablenkung stellt sich vor unsern Augen zeitweise wieder her. Wenn für den Augenblick der Strabismus auch vollständig corrigirt ist, so ist doch ein Recidiv zu befürchten, dem durch das Tragen geeigneter Gläser, wenn Hypermetropie vorhanden ist, und durch sorgfältige Uebungen im binocularen Sehen vorgebeugt werden muss. Die Vernachlässigung dieser Vorsichtsmassregeln setzt den Kranken sicheren Rückfällen aus. Wir dürfen übrigens nicht verschweigen, dass unter diesen Verhältnissen der Strabismus trotz aller Sorgfalt bisweilen wiederkehrt, besonders wenn aus dem einen oder andern Grunde kein vollkommener binocularer Sehact zu Stande kommt, oder gar wegen hochgradiger einseitiger Amblyopie oder Anisometropie durchaus unmöglich ist.

Ist die erforderliche Correction erreicht und der Kranke im Stande auf 3—4 Zoll zu convergiren, ohne merkliche Ablenkung des Auges hinter der deckenden Hand, so können wir auf eine vollständige Heilung rechnen; freilich muss die disponirende Ursache berücksichtigt und die vorhandene Ametropie durch geeignete Gläser corrigirt werden.

Wir können nicht genug daran erinnern, wie wichtig es ist nach der Schieloperation, besonders bei Hypermetropen das Tragen der Convexgläser als unerlässliche Bedingung des definitiven Erfolges hinzustellen, den Gebrauch der Augen für einige Zeit überhaupt zu regeln und nach Möglichkeit die oben auseinandergesetzten Uebungen zur Wiederherstellung und zur Erhaltung des binoculären Sehens in Anwendung zu ziehen.

h. Schieloperation mit Vorlagerung der Sehne.

Die alte Methode der Schieloperation, welche mit ausgiebiger Trennung des subconjunctivalen Gewebes häufig vielfache Muskeldurchschneidungen verband, führte bisweilen recht unangenehme Folgezustände herbei. Die fehlerhafte

Manier, den Muskel in seiner Continuität weit von der Insertion zu durchschneiden, oder gar zur Erzielung einer bedeutenderen Wirkung ein Stück der Sehne zu excidiren, zog manchmal eine Ablenkung nach der entgegengesetzten Seite nach sich. Diese Ablenkung hat den Namen des secundären Strabismus erhalten. Sie ist durch den mehr oder weniger vollständigen Verlust der Beweglichkeit des Auges, die unausbleibliche Folge der fehlerhaften Insertion des durchschnittenen Muskels an der Sclera, charakterisirt.

Wir begegnen denselben Symptomen in gewissen Fällen von consecutivem Strabismus nach Muskellähmungen. Für diese Fälle von Ohnmacht des Antagonisten, wo die gewöhnliche Tenotomie die normalen Verhältnisse herzustellen ausser Stande ist, hat man die Vorlagerung der Muskelinsertion an den Hornhautrand zum Princip erhoben.

Jules Guerin hat zuerst den Versuch gemacht, in Fällen von divergentem Schielen in Folge zu starker Retraction des myotomirten R. internus, die Sehne des letzteren wieder weiter nach vorn an die Hornhaut heranzubringen. Indess war sein Verfahren nicht frei von Unzuträglichkeiten. Nach Durchtrennung der Schleimhaut und der Tenon'schen Kapsel legte er, um die Sehne des R. internus aufzufinden, den innern Abschnitt der Sclera bloß und präparirte sorgfältig das Bindegewebe von dem retrahirten Muskel ab, um denselben beweglich zu machen. Hierauf wurde durch die Sclera und zwar temporalwärts von der Cornea eine Fadenschlinge gelegt, vermittels deren der Augapfel vollständig nach innen gedreht werden konnte. Durch Heftpflasterstreifen wurde das Auge in äusserster Adduction fixirt und auf diese Weise erreicht, dass die neue Insertion des Muskels dicht an die Hornhaut zu liegen kam.

Diese Operation, welcher immer das Verdienst bleiben wird, das Princip der Vorlagerung zum ersten Male verwirklicht zu haben, erfuhr unter v. Gräfe's Händen höchst glückliche Vervollkommnungen. v. Gräfe's unten genauer zu beschreibendes Verfahren vermeidet zunächst die minutiöse Abpräparation der umgebenden Bindegewebsschichte von dem aufzusuchenden Muskel, nicht allein eine schwierige und bisweilen unsichere, sondern auch eine erfahrungsgemäss unnütze Aufgabe. Die den Muskel einhüllende Bindegewebsschichte, weit entfernt schädlich zu sein, trägt sogar zur Verstärkung und Verbreiterung der neuen Insertion bei. Die wesentlichste Modification aber bezieht sich auf die Anlegung des Fadens. Führt man diesen nach Guerin's Angabe durch die Sclera und lässt ihn hier mehrere Tage liegen, so riskirt man um so mehr eine gefährliche Entzündung, als man den Faden nicht oberflächlich durchführen darf, wenn man anders zu frühes Durchschneiden vermeiden und den Erfolg der Operation nicht aufs Spiel setzen will. Gräfe befestigt den Faden an die Sehne des Antagonisten des zu deplacirenden Muskels und macht den Erfolg von der gleichzeitigen Tenotomie des Antagonisten abhängig. So wird die starke Innenwendung des Auges vermittelst des Fadens leichter und dem Kranken weniger unangenehm, während auch gleichzeitig für Wiederherstellung des Muskelgleichgewichtes gesorgt wird. Der vorgelagerte Muskel muss nämlich wegen seiner längeren Unthätigkeit als unfähig betrachtet werden, sofort seinem Antagonisten das Gleichgewicht zu halten, wenn der letztere nicht zunächst durch eine Tenotomie geschwächt wird.

Die in dieser Weise modificirte Operation wird in drei Akten ausgeführt. (Da fast ausschliesslich Strabismus divergens die Veranlassung zur Ausführung dieser Operation bietet, so bezieht sich die folgende Beschreibung auch nur auf die Ablenkung nach aussen).

Erster Akt. Aufsuchung des vorzulagernden Muskels. Die Conjunctiva wird wie zur Tenotomie des R. internus in eine Falte aufgehoben und am innern Hornhautrande in hinreichender Ausdehnung eingeschnitten, sodann das submucöse Zellgewebe so weit durchtrennt, um die leichte Einführung des Hakens zu ermöglichen. Ein Assistent hebt mit der Pincette die Conjunctiva auf, während der Operateur das submucöse Gewebe fässt und den Schielhaken unter die Muskelinsertion bringt. Nun wird das subconjunctivale Gewebe von vorn nach hinten hart von der Sclera abgelöst, bis dasselbe sich ohne Widerstand an den Hornhautrand und darüber hinaus anziehen lässt, da freie Beweglichkeit der Umgebung des Muskels unumgängliche Bedingung des Erfolges bildet.

Zweiter Akt. Anlegung des Fadens und Durchschneidung des Antagonisten. Man operirt auf der temporalen Seite des Auges und beginnt wie zur Tenotomie des Ext. mit einem kleinen Schnitt in die Conjunctiva, kleiner Oeffnung im subconjunctivalen Gewebe und Einführung des Hakens unter die Sehne. Jetzt wird um die Sehne, hart an der Sclera, eine seidene Fadenschlinge gelegt, deren beide Enden vorher in je eine krumme Nadel eingefädelt sind. Die Schlinge wird auf folgende Weise durchgezogen: Zuerst wird die Sehne in der Mitte und dicht an der Insertionsstelle von vorn nach hinten mit einer Nadel durchstoßen und die Nadel am freien Rande der Sehne wieder herausgeführt, so dass der Faden etwas mehr als ein Drittel der Breite der Sehne fasst. Mit

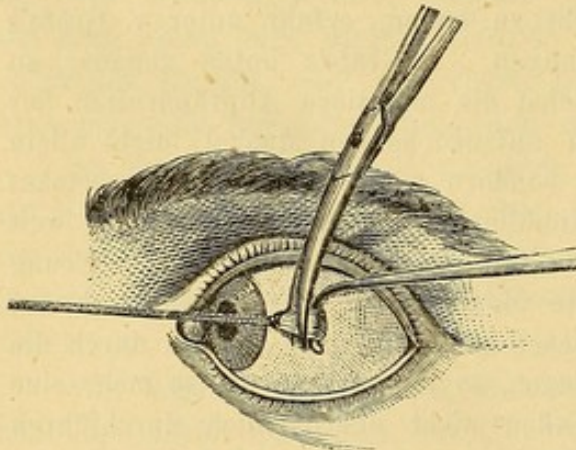


Fig. 179, Vorlagerung, Anlegung der Fadenschlinge und Tenotomie des Antagonisten.

der zweiten Nadel wird dasselbe Manöver auf der andern Seite der Sehne wiederholt; die so gebildete Schlinge wird dicht vor der Sclera zugezogen. Sie umfasst die beiden äusseren Drittel der Sehne. Hierauf wird die Schlinge einem Assistenten übergeben und von diesem nach innen gehalten, während der Operateur den Haken anzieht, dadurch den zwischen Haken und Schlinge gelegenen Muskelabschnitt spannt und die Sehne 2 Mm. hinter der Schlinge, und ohne die letztere zu verletzen, durchschneidet. (Fig. 179.)

Dritter Akt. Fixation des Auges in äusserster Adduction. Nach Reinigung des Auges bleibt noch übrig, die Fadenschlinge so zu befestigen, dass das Auge die nächsten vierundzwanzig Stunden in forcirter Adduction gehalten werden kann. Dazu würde es schon genügen, den Faden stark seitwärts über den Nasenrücken zu ziehen und ihn in dieser Stellung zu befestigen. Gleichzeitig muss aber auch die Hornhaut gegen jede Reizung von Seiten des Fadens geschützt und die Schliessung der Lider ohne Reibung der Lidränder an dem

Faden ermöglicht werden. Nachdem deswegen das Auge mittelst des Fadens stark nach innen gewendet ist, lässt man die Lider schliessen; zeigt sich jetzt

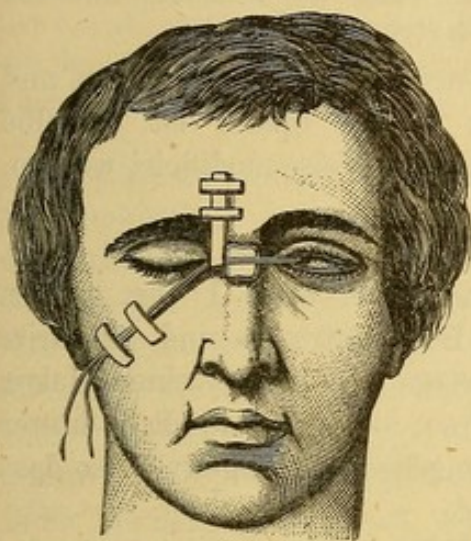


Fig. 180. Fixation des Auges in forcirter Adduction mittelst der Fadenschlinge.

das eine oder andere Lid durch den horizontal über den Nasenrücken verlaufenden Faden beeinträchtigt, so zieht man den letzten mittelst einer je nachdem auf der Stirn oder Wange der operirten Seite befestigte Schlinge nach oben oder unten. Den das Auge feststellenden Faden leitet man horizontal über den nach Bedürfniss durch Compressen erhöhten Nasenrücken und befestigt ihn in passender Weise auf der Wange der gegenüberliegenden Seite. (Fig. 180.) Ein loser Druckverband immobilisirt das Auge und dient zugleich zur Sicherung der Befestigung der Fadenschlinge.

Der Operirte muss bis zur Entfernung des Fadens im Bett liegen bleiben und nöthigenfalls zwischendurch kalte Umschläge machen. Die continuirliche Anwendung kalter Umschläge nach Augenoperationen vermehrt erfahrungsgemäss nur die Reizung und begünstigt die Absonderung eines schlechten Secretes. In unserm Falle leidet auch der Verband unter den feuchten Umschlägen, er könnte innerhalb der ersten zwölf Stunden sich lockern und müsste dann erneuert werden. Nach vierundzwanzig Stunden ist der Muskel gewöhnlich wieder an die Sclera angeheftet. Wenn indess Schmerzen und sonstige Reactionserscheinungen fehlen, kann man die Schlinge noch einen Tag liegen lassen.

Der anfängliche Erfolg muss den definitiv beabsichtigten merklich übersteigen, da wegen der grossen Dehnbarkeit des Muskel und Sclera verbindenden Zellgewebes der Muskel schliesslich noch um mehrere Millimeter zurückweicht. Unmittelbar nach Entfernung des Fadens, die man leicht bewerkstelligt, indem man die Schlinge anzieht und sie sammt dem von ihr eingeschlossenen Stücke der Sehne abschneidet, muss das Auge im innern Augenwinkel stehen. Diese extreme Convergenzstellung ist wie gesagt nicht definitiv, der an den Hornhautrand verlegte Muskel zieht sich in dem Masse, als der Antagonist an Kraft zunimmt, allmählich zurück. Bisweilen bleibt aber der Effect dauernd zu stark und kann später die Tenotomie des R. internus der gesunden Seite erforderlich machen.

Die Ausführung der vorstehend geschilderten alten Operation verlangt Geschicklichkeit von Seiten des Operateurs und einen gewissen Grad von Energie seitens des Kranken, der vierundzwanzig Stunden hindurch die erzwungene Stellung des Augapfels einhalten und einen Faden im Auge tragen muss. Ein noch grösserer Mangel der Operation besteht in der Unmöglichkeit, die Wirkung nach der Besonderheit des Falles zu modificiren. Jedes Mal muss die Hornhaut in den medialen Winkel der Lidspalte gebracht und einfach abgewartet werden, ob der Erfolg dauernd zu stark bleibt.

Somit machte sich das Bedürfniss nach einem operativen Verfahren geltend, durch welches sich eine weniger ausgiebige Vorlagerung genauer dosiren lässt. Beides geschieht durch Vorlagerung des Muskels mittelst einer einfachen Naht ohne Zugschlinge (Vornähung).

Critchett*) hat das Verdienst, dieses neue Verfahren empfohlen und zur allgemein gültigen Methode erhoben zu haben. Später ist dasselbe durch v. Graefe**) in einigen Punkten in glücklicher Weise modificirt worden. Das Verfahren ist folgendes:

Erster Act. **Durchschneidung des Muskels.** Soll z. B. der *Mus. rect. int.* vorgelagert werden, so führe man einen etwa 1 Cm. langen Schnitt durch die *Conjunctiva* am inneren Hornhautrande und präparire die letztere bis zur Carunkel von der Unterlage ab, bringe einen Haken nach den gewöhnlichen Regeln unter die Sehne, schneide sie dicht hinter ihrer Insertion ab und trenne sie von dem umgebenden Zellgewebe, so dass der Muskel sich leicht nach vorn ziehen lässt.

Zweiter Act. **Durchschneidung des Antagonisten.** Besteht in der regelrechten Tenotomie des *Rectus externus*.

Dritter Act. **Anlegung der Suturen.** Der Operateur fasst eine breite *Conjunctivalfalte* oberhalb der *Cornea* und durchsticht diese Falte 4 Mm. oberhalb der letztern und 5 bis 6 Mm. vom lateralen Rande der Bindehautwunde mit einer eingefädelten Nadel, die er bis an den eingeschnittenen *Conjunctivalrand* an der unteren inneren Hornhautperipherie durchführt. Während ein Assistent die über dem *Rectus internus* gelockerte *Conjunctiva* aufhebt, zieht der Operateur die abgelöste *Internus-Sehne* mit der Pincette stark nach vorn und durchsticht sie in ihrem mittleren Drittel 4 Mm. vom Rande entfernt, worauf er die Nadel durch die gelockerte *Conjunctiva* 5 bis 6 Mm. hinter dem Wundrande wieder aussticht. In derselben Weise wird noch eine zweite Naht angelegt, die vom unteren Hornhautrande aus die Sehne nahe an derselben Stelle durchsetzt wie die erste. Beide Nähte werden gleichzeitig geknüpft.

Ad. Weber macht nach mündlicher Mittheilung die Suturen in folgender Weise: Er fädelt einen etwas langen Faden an beiden Enden durch eine krumme Nadel, legt ihn dann in der Mitte zusammen und zieht ihn so verdoppelt durch eine dritte Nadel. Mittelst dieser dritten Nadel wird nun das Mittelstück des Fadens durch den Muskel geführt und zwar von innen nach aussen, d. h. von der *Sclera* nach der *Conjunctiva*, dann auch durch letztere etwas weiter nach hinten und hier durch einen Assistenten fixirt. Dann führt der Operateur das untere Fadenende zwischen *Conjunctiva* und *Sclera* bis unter den vertikalen Durchmesser der *Cornea* und durchsticht hier die *Conjunctiva* etwa 2 bis 3 Mm. vom Hornhautrande, verfährt dann in derselben Weise mit dem oberen Faden-

*) Bericht des Heidelberger Congresses 1862.

**) A. f. O. 1863. IX. 2. p. 48.

ende, welches oberhalb des verticalen Cornealdurchmessers geführt wird und zieht dann beide Fadenenden durch die vor dem Muskel und der Conjunctiva gelegene Schlinge. Nun wird durch Anziehen der Fäden das Muskelende derartig der Cornea genähert, dass der Bulbus die gewünschte Stellung bekommt und dann ein so dicker Knoten geschürzt, dass derselbe nicht durch die Schlinge zurückschlüpfen kann.

Selbstverständlich muss man die Länge des in die Naht eingeschlossenen Sehnenstückes nach dem beabsichtigten Effecte modificiren; dass dies möglich ist, bildet gerade einen der grössten Vorzüge dieser Methode. Unmittelbar nach der Operation wird Zunahme der Beweglichkeit im Sinne des vorgelagerten Muskels sowie Correction der Ablenkung constatirt. Man darf nicht vergessen, dass beim Strabismus divergens der unmittelbare Effect übertrieben ausfallen muss, weil er geringer wird, sobald der Antagonist wieder in Thätigkeit tritt. Druckverband zur Immobilisirung der Lider ist das beste Mittel gegen Reizerscheinungen. Die Suturen werden nach 24 bis 48 Stunden entfernt; nach dieser Zeit hat sich gewöhnlich die neue Insertion gebildet. Wenn keine Reizung eintritt, kann man übrigens die Suturen auch länger liegen lassen.

Agnew in New-York*) hat ein sehr praktisches Mittel zur leichteren Ausführung dieses Verfahrens angegeben. Vor der Ablösung des nach vorn zu verlegenden Muskels führt er einen Faden unter der Sehne durch und fasst so die letztere dicht hinter ihrer Insertion an der Sclera. Nun macht er die Tenotomie des Antagonisten, trennt die Sehne des vorzulagernden Muskels und zieht sie an dem Ligaturfaden so weit als nöthig nach vorn, worauf er die Nähte anlegt. Die Ligatur um das Muskelende scheint für das Vorziehen desselben Vorthelle zu haben; sie complicirt aber auch die Operation und bei einiger Uebung lässt sich auch mit der Pincette auskommen. Nachdem die Nähte gelegt sind, schneidet Agnew das von der Ligatur gefasste Muskelende ab; die Resection muss dem beabsichtigten Effecte dem Grade nach entsprechen.

Wecker hat letzthin einen besonderen Doppelhaken zur Fixirung des vorzulagernden Muskelendes angegeben. (S. Annales d'oculistique Mars-Avril 1875. S. 122.)

Liebreich's Verfahren**) unterscheidet sich in zwei Punkten von dem gewöhnlichen: er incidirt die Bindehaut dicht an der Muskelinsertion einige Millimeter von der Hornhaut entfernt und lockert die Conjunctiva ebensowohl nach der Hornhaut wie nach der Carunkel zu. Der andere Unterschied besteht in der Art der Befestigung des vorzulagernden Muskel. Er benutzt einen doppelt armirten Faden; beide Nadeln werden am oberen Rande des Muskelendes in 2 Mm. Abstand von einander durchgestochen,

*) Transactions of the American Ophthalmological Society. 1866. p. 31.

**) Archiv f. Augen- und Ohrenheilkunde v. Knapp u. Moos. I. p. 63.

hierauf führt er die Nadeln von hinten nach vorn durch die Conjunctiva in der Nähe des Hornhautrandes durch und knüpft die Suture; eine zweite Naht wird in gleicher Weise am untern Rande des Muskelendes angelegt. Die Bindehautwunde wird durch gewöhnliche Nähte geschlossen.

Zum Schluss wollen wir die Indicationen der Vornähung nach v. Graefe angeben. Sie betrifft

1) Die Fälle von secundärem Strabismus mit 5 bis 6 Mm. Beweglichkeitsverlust nach innen und mässiger Aussenablenkung wo die Operation mit Fadenschlinge nicht wünschenswerth ist, weil der Effect derselben zu stark ausfallen und eine Tenotomie des R. internus am anderen Auge nothwendig machen würde.

2) Die Ablenkungen nach Paralysen, mit einem Beweglichkeitsverlust von nicht mehr als 5 bis 6 Mm.

3) Hochgradigen Strabismus divergens mit leichter Beschränkung der Innenwendung.

4) Gewisse Fälle von Strabismus convergens des höchsten Grades mit fibröser Degeneration des R. internus und Verlust der Beweglichkeit nach aussen, wie manchmal bei angeborenem Strabismus convergens vorkommt. Indess macht v. Graefe mit Recht darauf aufmerksam, dass unter diesen Umständen Vorsicht geboten ist, weil die Vorlagerung des R. externus mit gleichzeitiger Tenotomie des Antagonisten Einsinken der Carunkel und beträchtliche muskuläre Insufficienz zur Folge hat.

Vierter Abschnitt.

Insufficienz der R. interni. Muskuläre Asthenopie. Dynamisches Schielen.

Unter Asthenopie verstehen wir allgemein ausgedrückt jeden Zustand der Augen, bei welchem trotz normaler Sehschärfe Beschwerden nach längerem Gebrauche der Augen auftreten. Asthenopie kann von verschiedenen Umständen, von Hyperästhesie der Retina, von mangelhaftem relativen Accomodationsvermögen (S. 365) und von Insufficienz der R. interni abhängig sein und wird demnach als retinale, accommodative und muskuläre Asthenopie unterschieden. Mit der letztern haben wir uns hier zu beschäftigen.

Asthenopie in Folge von Insufficienz der R. interni ist durch folgende Symptome charakterisirt. Gewöhnlich klagen die Kranken, dass beim Lesen oder Schreiben nach einiger Zeit die Buchstaben verschwimmen, sich verbreitern oder verdoppeln, die Zeilen und Seiten sich übereinander schieben, so dass sie schliesslich die Lectüre aufzugeben gezwungen sind. Das Arbeiten ist gleichzeitig mit einem Gefühl von Spannung in den Augen und Supra-orbitalschmerzen bei längerer Unterhaltung der Beschäftigung verbunden.

Zur Sicherung der Diagnose auf Insufficienz der Interni muss festgestellt werden, bis auf welchen Abstand convergirt werden kann. Man fordert den Kranken auf, den in 12—15 Zoll Entfernung vorgehaltenen Finger zu fixiren, eine Aufgabe, der die Recti interni noch leicht gewachsen sind, und nähert den Finger nun allmählich an. Bis zu einer gewissen Distance wird die Convergenz fortgesetzt, dann aber hört die symmetrische Convergenzbewegung beider Augen auf, die Fixation wird nur noch mit einem Auge unterhalten, während das andere manchmal nach einigen zuckenden Bewegungen, die von den Convergenzanstrengungen des Rect. internus herrühren, stehen bleibt oder die Innenwendung des anderen Auges mit einer associirten langsamen Aussenwendung begleitet oder endlich sich plötzlich und wie spastisch nach aussen stellt.

Hält man die Finger von Anfang an in 5—6 Zoll Entfernung, so sieht man die Divergenz sofort auftreten. Bedeckt man ein Auge mit der Hand, während man mit dem andern ein nahes Object fixiren lässt, so beobachtet man, wie das verdeckte Auge nach aussen abgelenkt wird; und lässt man das Object abwechselnd von dem einen und dem andern Auge fixiren, so sieht man deutlich die Einstellungs-drehung, welches jedes Auge zu machen hat.

Genauer wird die Insufficienz und der Grad derselben durch Prismen nachgewiesen. Ein normales Auge ist im Stande ein Prisma von 24 bis 30° mit der Basis nach aussen und 6 bis 8° Prismen-Basis nach innen zu überwinden.*) Nur wenige Individuen dagegen können einen Höhenunterschied von mehr als 1 bis 2° Prisma nach oben oder unten ausgleichen. Wenn wir demnach das binoculäre Einfachsehen durch hinreichend starke vertical ablenkende Prismen aufheben, so werden die im Interesse des binoculären Einfachsehens unterhaltenen Muskelanstrengungen aufhören und die Augen dem natürlichen Gleichgewicht ihrer Muskelkräfte folgen.

Bringen wir also vor das eine Auge ein Prisma von 10 bis 12° mit der Basis nach oben oder unten und lassen wir mit beiden Augen eine auf ein Blatt Papier gezeichnete gerade Linie mit einem Punkte in der Mitte (Fig 181) in 8 oder 10 Zoll Entfernung betrachten, so werden übereinanderstehende Doppelbilder auftreten. Liegen beide Punkte in derselben Verticalen, so besteht muskuläres Gleichgewicht auf beiden Augen. Bei muskulärer Insufficienz dagegen werden die Doppelbilder nicht genau übereinanderstehen, sondern gleichzeitig eine seitliche Verschiebung zeigen. In Folge der vorhandenen Divergenz entsteht gekreuzte Diplopie, der Grad der vor-

Fig. 181.

*) Ein Prisma überwinden heisst, durch Muskelanstrengung die durch ein vorgehaltenes Prisma erzeugten binoculären Doppelbilder verschmelzen können.

handenen Insufficienz wird durch die Stärke desjenigen Prisma ausgedrückt, welches mit der Basis nach innen die Doppelbilder vertical übereinander bringt.

Nachdem die Insufficienz und der Grad derselben festgestellt sind, muss immer noch die relative Kraft der Recti interni und externi, d. h. das stärkste Prisma bestimmt werden, welches diese Muskeln noch zu überwinden im Stande sind. Zu dem Ende hat der Kranke eine 8 bis 10' entfernte Kerzenflamme zu fixiren, während ihm nach einander verschieden starke Prismen mit der Basis nach aussen vorgesetzt werden. Das stärkste Prisma, mit welchem er die Flamme noch einfach zu sehen vermag, giebt das Mass der Kraft des Rect. internus. In derselben Weise wird durch ein Prisma mit der Basis nach innen die Kraft des R. ext. gemessen.*) Wir kennen somit das Adductions- und Abductionsvermögen des Auges. Insufficienz der R. interni kann zwar ebensowohl bei Emmetropen als Hypermetropen und Myopen, vorkommen, macht sich aber bei den letztern deshalb in einer mehr störenden Weise geltend, weil dieselben von einer geringern Object-distance Gebrauch zu machen gezwungen sind.

Mit dieser Insufficienz, mag sie nun mit Emmetropie oder Ametropie gepaart sein, sind für den Kranken immer beunruhigende Beschwerden bei jeder anhaltenden Beschäftigung verbunden. Der Arzt hat die wahre Ursache dieser Beschwerden mit grosser Sorgfalt zu ermitteln, besonders bei Myopen weil die mit der Insufficienz verbundenen aussergewöhnlichen Anstrengungen zur Einhaltung der erforderlichen Convergenzstellung die Weiterentwicklung des Staphyloma posticum begünstigen.

Behandlung. In gewissen Fällen von Myopie können im Beginne des Leidens die Symptome der Asthenopie durch das Tragen von Concavgläsern, welche in grösserem Abstände zu arbeiten gestatten und weniger hohe Anforderungen an die Convergenz stellen, beseitigt werden. Ist z. B. ein Myop genöthigt, auf 6 Zoll zu convergiren und verlegt man durch Concavgläser seinen Fixationspunkt in 12 bis 14 Zoll Abstand, so werden seine R. int. weniger in Anspruch genommen. Indess lässt sich von diesem Mittel in vielen Fällen keine Anwendung machen, da Concavgläser immer nur unter den bei Behandlung der Myopie (S. 377) angegebenen Bedingungen getragen werden dürfen.

Wenn Concavgläser zu gestatten und zur Beseitigung der asthenopischen Beschwerden nothwendig sind, lässt sich nöthigenfalls dem R. intern. noch dadurch zu Hülfe kommen, dass die Gläser in einem grösseren Abstände von einander in das Gestell eingesetzt, dass sie decentriert werden. Ein

*) Ein genaues Resultat kann bei dieser Prüfung nur gewonnen werden, wenn die beiden Bilder sich genau in derselben Höhe befinden; man muss also hiernach den Kranken befragen und je nachdem die Basis des Prisma ein wenig auf- oder abwärts drehen, bis die Doppelbilder genau in derselben Horizontalebene liegen.

Concavglas lässt sich bekanntlich aus zwei mit ihren Winkeln aneinander stossenden Prismen zusammengesetzt denken; bringt man es vor das Auge, so stellt der äussere Abschnitt ein Prisma mit der Basis nach aussen, der innere eine Prisma mit der Basis nach innen vor. Wenn nun bei Insufficienz der Interni ein Auge nach einiger Zeit nach aussen abgelenkt wird, die Fovea centralis also etwas weiter nach innen rückt, so kann man den Mangel der Einwärtsdrehung durch ein prismatisches Glas ersetzen, welches die Lichtstrahlen medianwärts abbricht, so dass nichtsdestoweniger das Bild auf die Fovea centralis zu liegen kommt. Ein Prisma, welches diese Wirkung haben sollte, müsste mit der Basis nach innen gerichtet sein; der innere Abschnitt von Concavgläsern stellt nun, wie wir oben gesehen haben ein solches Prisma dar und wird seine prismatische Wirkung geltend machen, wenn die Concavgläser in solchem Abstände von einander eingesetzt werden, dass ihr Centrum nach aussen von der Sehlinie zu liegen kommt. (Decentrirung der Gläser Fig. 182.)

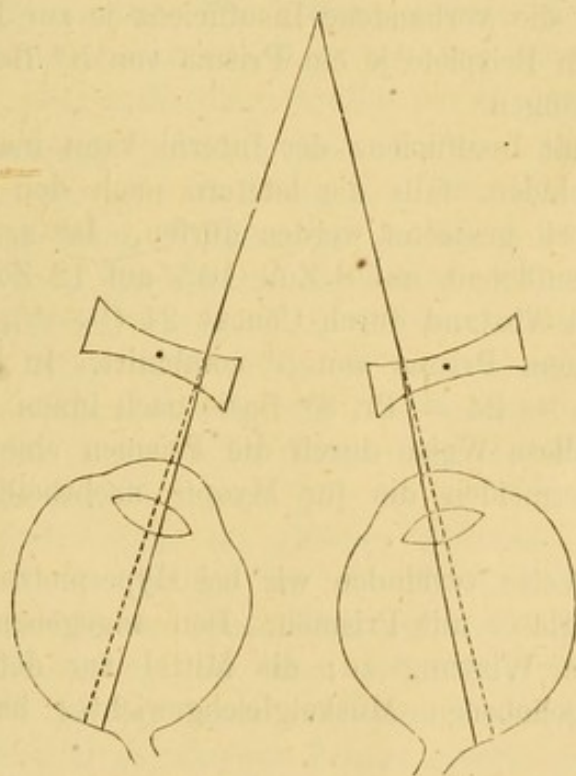


Fig. 182.

Wollen wir unter analogen Verhältnissen musculäre Asthenopie bei einem Hypermetropen, der Convexgläser trägt, corrigiren, so müssen die Gläser nach innen decentrirt, d. h. einander so nahe eingesetzt werden, dass die Sehlinie durch den äusseren einem Prisma mit der Basis nach innen gleichenden Abschnitt hindurchgeht. Die prismatische Wirkung decentrirter Gläser fällt indessen immer ziemlich gering aus und kann nur dazu dienen der Ermüdung in Folge zu lange unterhaltener Conver-

genz vorzubeugen. Bei schon vorhandener musculärer Asthenopie dagegen ziehen wir für die Arbeit Prismen allein oder mit Concav- oder Convexgläsern combinirt vor. Prismen mit der Basis nach innen corrigiren, wie gezeigt, durch Ablenkung der Lichtstrahlen die von Insufficienz der R. interni herrührende Divergenz, ersetzen demnach den Ausfall an Adductionsvermögen und verhindern die Wiederkehr asthenopischer Beschwerden.

Das zu wählende Prisma muss so annähernd als möglich die Insufficienz, welche dem beim Lesen und Schreiben innegehaltenen Abstand entspricht, ausgleichen; die Insufficienz muss demnach in der beschriebenen Weise für diese Entfernung genau festgestellt werden. Wird das corrigirende Prisma zu 10° bestimmt (Insufficienz = 10°), so hätte man eine Brille mit einem Planglas auf der einen und einem Prisma von 10° Basis nach innen auf der andern Seite zu verordnen. Starke Prismen stören aber gleichzeitig durch ihre Farben zerstreue Wirkung, durch Reflexe und durch die Formenverzerrung, welche sie den Gegenständen mittheilen. Es empfiehlt sich daher die prismatische Wirkung auf beide Augen zu vertheilen und ein die vorhandene Insufficienz je zur Hälfte corrigirendes Prisma, in unserem Beispiele je ein Prisma von 5° Basis nach innen vor jedem Auge anzubringen.

Für Myopen mit Insufficienz der Interni kann man die Prismen mit Concavgläsern verbinden, falls die letztern nach den allgemein gültigen Regeln für die Arbeit gestattet werden dürfen. Ist z. B. die vorhandene Myopie $\frac{1}{8}$, die Insufficienz auf 8 Zoll 10° , auf 12 Zoll 6° , so wird die Myopie für 12 Zoll Abstand durch Concav 24 ($\frac{1}{8} - \frac{1}{12}$) corrigirt und das Concavglas mit einem Prisma von 3° combinirt. In Formel ausgedrückt

$$- 24 = \text{Pr. } 3^\circ \text{ Basis nach innen.}$$

Wir erzielen auf diese Weise durch die Prismen eine Unterstützung der R. interni und vermeiden die für Myopie nachtheiligen Convergenzanstrengungen.

In analoger Weise verbinden wir bei Hypermetropie mit musculärer Asthenopie Convexgläser mit Prismen. Den angegebenen Mitteln kommt nur eine palliative Wirkung zu; die Mittel zur definitiven Wiederherstellung des aufgehobenen Muskelgleichgewichtes haben wir noch zu besprechen.

Zunächst sind hier systematische Uebungen im Fernsehen mittelst schwacher Prismen mit der Basis nach aussen anzuführen. Unter diesen Verhältnissen angewandte Prismen nöthigen den Internis eine leichte Contraction auf, so dass man sich hiervon eine gewisse Stärkung der Muskeln versprechen darf. Diese Behandlung nimmt lange Zeit in Anspruch und kann nur bei geringem Insufficienzgrade befriedigende Erfolge liefern; bei Myopen (für welche eine Combination der Prismen mit Concavgläsern geboten wäre) ist sie selbst nicht ohne Gefahr, da bei ihnen jede Muskelanspannung vermieden werden soll.

Das letzte Mittel, welches wir gegen die Insufficienz der Interni zu Felde zu führen haben, besteht in der Verminderung der ihnen auferlegten Arbeit durch Schwächung ihrer Antagonisten; die letztere wird durch Tenotomie der Externi erreicht.

Die Tenotomie des Externus darf aber nur dann in Frage gezogen werden, wenn wir von derselben nicht das Umschlagen in Strabismus convergens (beim Sehen in die Ferne) zu befürchten haben. Diese Gewissheit erhalten wir durch eine genaue Bestimmung des Abductionsvermögens. Bei höheren Graden desselben wird entweder ohne Weiteres Strabismus divergens (beim vagen Blick) vorhanden sein oder doch durch Prismen mit der Basis nach innen provocirt werden können.

Diese Divergenz dürfen wir durch die Tenotomie des Ext. beseitigen, ohne das Auftreten von Strabismus convergens und gleichnamiger Doppelbilder beim Sehen in die Ferne befürchten zu müssen. Durch die Operation darf die Insufficienz der Interni um so vollständiger corrigirt werden, je stärker das durch Abduction überwundene Prisma, d. h. je bedeutender das Abductionsvermögen ist. Das Prisma, welches die Abductionsleistung angiebt, bezeichnet daher auch das Mass von Correction, welches durch die Operation erreicht, aber nicht überschritten werden darf. *)

Bei der Ausführung der Tenotomie des Ext. für diesen Zweck sind genau alle Regeln über die Dosirung des Effectes zu beobachten. Die Prüfung der unmittelbaren Wirkung der Tenotomie darf niemals versäumt werden und muss, wenn das Resultat als befriedigend gelten soll, folgendermassen ausfallen: Bei Fixirung einer 8 Fuss entfernten Kerzenflamme, darf gleichnamige, durch 10° Prisma zu corrigirende Diplopie vorhanden sein, was einer Convergenzstellung von 1—1½ Mm. entspricht. Die Convergenz verschwindet in Folge der Vernarbung der Wunde innerhalb der ersten Wochen nach der Operation.

Fixirt der Operirte eine im gleichen Abstände, aber nicht in der Medianebene befindliche, sondern um 15—20° nasenwärts vom operirten Auge gerückte Kerzenflamme (diese Stellung wird von v. Gräfe als Electionsstellung bezeichnet), so muss jede Spur von Convergenz verschwunden sein. Wird bei dieser seitlichen Fixation vor das eine oder andere Auge ein vertical ablenkendes Prisma gesetzt, so müssen die beiden Bilder genau übereinanderstehen.

Erweist sich bei diesen Versuchen der Operationseffect ungenügend, so ist eine Verstärkung leicht auf den angegebenen Wegen zu erreichen, indem man das den Muskel umgebende und ihn am Zurückgleiten hindernde Zellgewebe in grösserer Ausdehnung trennt, indem man das Auge nach der Operation durch Schielbrillen sich nach innen zu stellen

*) Gewöhnlich gilt ein Abductionsvermögen von 10° Prisma als das Minimum, welches noch die Ausführung der Tenotomie gestattet.

zwingt; indem man später die Tenotomie auch des andern Externus vornimmt. Wenn dagegen die Convergenz das beabsichtigte Mass überschreitet, so muss der Operationseffect sofort durch eine Conjunctivalsutur beschränkt und das Auge (durch Schielbrillen) gezwungen werden, sich dauernd nach der Seite des operirten Muskels zu stellen.*

In einer Reihe von Fällen wird auf diese Weise die Insufficienz der Interni vollständig corrigirt und damit die musculäre Asthenopie und ihre Gefahren beseitigt. In andern Fällen, in denen die Ablenkung des Auges beim Nahesehen viel grösser ist als die Divergenz, welche wir durch die Operation zu corrigiren berechtigt sind, wird auch nach dieser ein gewisser Grad von Insufficienz zurückbleiben, gegen den Prismen allein oder in Combination mit sphärischen Gläsern (concav oder convex) in Anwendung zu ziehen sind.



Zwölftes Capitel.

Lider, Thränenwege und Augenhöhle.

Anatomie und Physiologie.

1) Die Orbita lässt sich einer vierseitigen Pyramide vergleichen. Die Basis der Pyramide wird von der nach vorn gerichteten Oeffnung gebildet, an welcher die vier als obere, untere, mediale und laterale bezeichneten Wände endigen. Drei von diesen Wänden setzen mit scharfem Rande und unter spitzem Winkel gegen das Stirn- und Jochbein ab, während die innere Wand allmählich auf das Nasenbein übergeht.

Die Wände der Orbita werden von sehr dünnen knöchernen Platten gebildet; die obere von der horizontalen Platte des Stirnbeins, die untere von der Orbitalfläche des Oberkieferkörpers, die laterale von dem Augenhöhlentheil des grossen Keilbeinflügels und dem Orbitaltheil des Jochbeins, die mediale endlich von der Lamina papyracea des Siebbeins, dem Thränenbein und dem Stirnfortsatz des Oberkiefers.

An der Gränze des innern und mittlern Drittels des obern Augenhöhlenrandes liegt das Foramen supraorbitale für den Nerven und die Arterie gleichen Namens. Der Canalis infraorbitalis durchsetzt die untere Augenhöhlenwand in schiefer Richtung von hinten nach vorn; in demselben verlaufen die gleichnamigen Gefässe und der N. infraorbitalis. Das Foramen opticum liegt am hintern Ende der obern und innern Wand, durch dasselbe tritt der N. opticus und die Art. ophthalmica aus der Schädelhöhle in die Orbita. Nach aussen und unten von dem Sehloch, zwischen der obern und Aussenwand, öffnet sich die Fissura sphenoidalis; durch sie treten der dritte, vierte und sechste Hirnnerv, der erste Ast des Trigeminus und die Vena ophthalmica in die Augenhöhle. Zwischen der äussern und untern Wand finden wir die Sphenomaxillarspalte, welche von dem N. subcutaneus malae und infraorbitalis passirt wird.

Die Wände der Augenhöhle sind mit einem nur im Bereiche der Knochennähte, an den Rändern der Augenhöhlenspalten und in der Nähe der vordern Oeffnung der Orbita fest anhaftendem Perioste bekleidet. Dasselbe geht unmittelbar in das Periost des Hirn- und Gesichtsschädels und in die Dura mater über.

2) Die Lider verdecken die vordere Oeffnung der Orbita. Sie stützen sich auf die Vorderfläche des Augapfels, welchem sie in Folge der Wirkung ihrer Muskeln und des atmosphärischen Druckes genau anliegen. Mit ihren freien Rändern bilden sie die Lidspalte; in den beiden Winkeln der letztern vereinigen sich die freien Ränder zur äussern und innern Commissur. Die letztere, auch der grosse Augenwinkel genannt, wird von einer kleinen fibrösen Raphe, dem Ligament. palpebrale internum eingenommen. An jedem Lidrande unterscheidet man eine vordere und hintere Lippe und einen zwischen denselben gelegenen intermarginalen Theil von 2—3 Mm. Breite. Die vordere stark abgerundete Lippe wird von den Cilien durchsetzt; während an der hintern Lippe sich nebeneinander in einer Reihe die Meibomschen Drüsen und in der Nähe des innern Augenwinkels die Thränenröhrchen öffnen.

Die Lider setzen sich aus verschiedenen übereinandergelagerten Schichten zusammen.

a) Die Lidhaut ist aussergewöhnlich dünn und zart; mit der Unterlage ist sie durch ein höchst lockeres Zellgewebe verbunden; das letztere schliesst eine grosse Zahl von Schweissdrüsen und die Haarzwiebeln der feinen, die Lidhaut bedeckenden Haare ein.

b) Der Schliessmuskel der Lider ist in um die Lidspalte concentrisch angeordnete Bündel getheilt. Die Portio palpebralis derselben bedeckt den Tarsus und die Fascia palpebralis bis an die Ränder der Orbita und überschreitet die äussere Commissur um mehr als um 1,5 Cm. Die Muskelbündel entspringen theils von der Crista lacrymalis des Thränenbeines, theils vom Ligament. palpebrale int. und dem häutigen Theil des Thränensackes. Die zur ersten Portion gehörigen Bündel, die auch als Musc. lacrym. post. oder Horner'scher Muskel aufgeführt werden, liegen anfangs auf dem Thränensack und nehmen die Richtung gegen den grossen Winkel. An dieser Stelle trennt sich der Muskel in zwei Hälften, die eine derselben geht in das obere, die andere in das untere Lid über, innerhalb deren sie sich über die Bandscheibe ausbreiten. Die zweite Portion bildet den Musc. lacrymalis ant., läuft am convexen Rande der Tarsus hin und verbreitet sich in dem tarsusfreien Theile der Lider.

c) Unter dem Muskel befindet sich eine Schicht Bindegewebe mit den Haarzwiebeln der Cilien und kleinen in die erstern mündenden Talgdrüsen. Die Wurzeln der Cilien liegen ganz in der Nähe des Tarsus, die Cilien selbst erneuern sich wie alle Haare im Verlaufe von etwa 150 Tagen.

d) Die Tarsi bilden die feste Unterlage der Lider. An der Lidspalte enden sie mit einem dicken Rande, während sie nach der Peripherie zu allmählig dünner werden und schliesslich in die Fascia orbitalis übergehen. An dieser Stelle inserirt sich am oberen Lide der M. levator palpebr. Derselbe entspringt im Grunde der Augenhöhle, verläuft unter der Decke der Orbita nach vorn, geht in der Gegend des Oberaugenhöhlenrandes in eine glatte Sehne über, welche sich in sanftem Bogen über einer von der Trochlea des Obliq. sup. zum lateralen Theil des Oberaugenhöhlenrandes ausgespannten fibrösen Bündel nach abwärts wendet. In jeder Bandscheibe (Tarsus) finden sich in einer Reihe neben einander die vertical gestellten Meibom'schen Drüsen. Ihre Ausführungsgänge öffnen sich an der hinteren Kante des freien Bandscheibenrandes; sie liefern ein fettiges Secret, welches die freien Lidränder befeuchtet.

e) Die *Conjunctiva* liegt der Hinterfläche der Bandscheiben und der *Fascia tarso-orbitalis* an.

Die *Arteriae palpebrales*, Zweige der *Art. ophthalmica*, verlaufen dem *Tarsus* in der Nähe des freien Lidrandes entlang, gehen mit den *Artt. angularis, lacrymalis, temporalis, superficialis* Anastomosen ein und bilden auf diese Weise arterielle Schlingen um die Lidspalte.

Die Venen vereinigen sich zu den *Venae palpebr. sup. u. inf.* und ergiessen ihr Blut in die Venen der Schläfe und des Gesichts.

Die Hautnerven der Lider stammen vom *Trigeminus*. Der *M. lev. palpebr. sup.* erhält einen Zweig vom *Oculomotorius*, der Schliessmuskel der Lider einen solchen vom *N. facialis*.

3. Zum Thränenapparat gehören die Organe, welche die Thränenflüssigkeit *secerniren*: Thränen-drüse und *Conjunctiva* und die Thränenwege, auf welchen die Thränen in die Nase gelangen, Thränenröhrchen, Thränensack und Thränennasencanal.

a) Die Thränen-drüse besteht aus einer grössern und einer kleinern Portion. Die erstere nimmt eine im lateralen Abschnitte des Orbitaldaches gelegene Vertiefung ein, in welcher sie durch eine von der Tarso-orbital-Fascie stammende Aponeurose befestigt ist. Die kleinere Portion liegt unter dieser Aponeurose. Die Drüse besteht aus einem Haufen traubenförmiger Drüsen wie die Speicheldrüse und *Mamma*. Durch sechs bis zwölf Ausführungsgänge mündet sie in den äussern Abschnitt des obern *Conjunctivalsackes*.

b) Die Thränenröhrchen haben eine Länge von 8 bis 10 Mm. Sie beginnen mit zwei feinen Oeffnungen, den Thränenpunkten an den vorspringenden Winkeln der freien Lidränder in der Nähe der Carunkel. Von den Thränenpunkten an durchsetzt das obere Thränenröhrchen das Lid in seiner Dicke perpendicular nach oben, das untere das Lid ebenso nach unten, sodann gehen beide mit einer scharfen Knickung in die horizontale Richtung über und folgen dem medialen Rande der Lidspalte. So convergiren sie gegen den grossen Lidwinkel und erreichen ungefähr in gleicher Höhe mit dem Ligament. palpebrale den Thränensack, in den sie vereint oder getrennt einmünden.

c) Der Thränensack liegt zwischen *Crista lacrymalis* des Thränenbeins und aufsteigendem Aste des Oberkiefers, so dass seine untere Hälfte über dem Niveau des innern Lidwinkels und unter dem Orbitalrande gelegen ist. Die obere Hälfte des Sackes wird durch eine Art Kuppel gebildet, die um etwa 4 Mm. das horizontal vor dem Sack hergespannte Ligam. palpebr. intern. überragt. Der Thränensack ist demnach ringsum mit Ausnahme des medialen an den Knochen anstossenden Abschnittes von Weichtheilen umgeben. Die innere Wand geht senkrecht in den Thränennasencanal über, häufig ohne jede Spur einer Grenze; in andern Fällen sind sie durch eine Schleimhautfalte von einander getrennt.

d) Der Thränennasencanal ist in eine knöcherne Röhre der Scheidewand zwischen *Sinus maxillaris* und der Nasenhöhle eingelassen.

Er verläuft nicht geradezu von oben nach unten, sondern gleichzeitig ein wenig von innen nach aussen und von vorn nach hinten. Uebrigens kommen, was die Convexität dieser Krümmung anlangt, ziemlich erhebliche Schwankungen vor, die von der individuellen Bildung der Nase abhängen. Am untern Ende

des knöchernen Kanales setzt sich der häutige Thränennasencanal öfters noch zwischen lateraler Wand der Nasenhöhle und der diese auskleidenden Schleimhaut fort. Bisweilen ist die untere Oeffnung des Canales sehr klein, bald rund oder oval, bald spaltförmig mit einer lateralen Lippe oder vorspringenden Schleimhautfalte, die eine nach der Nase zu sich öffnende den Kanal von unten nach oben verschliessende Klappe darstellt, während sie den aus dem Thränensack kommende Flüssigkeiten keinen Widerstand entgegensetzt.

Die Schleimhaut der Thränenwege besitzt innerhalb der Röhrchen eine einfache Lage Pflasterepithelium in dem Sack und in dem Canal Flimmerepithelium wie in der Nase; auch kleine traubenförmige Drüsen werden in derselben gefunden.

Bei dem gewöhnlich sehr engen Lumen des Thränensackes liegt unter normalen Verhältnissen die Schleimhaut der inneren und äusseren Wand dicht aneinander. Die den Nasencanal auskleidende Schleimhaut ist mit dem Knochen so eng verbunden, dass sie sich nicht zusammen legen kann, vielmehr immer eine Flüssigkeitssäule im Canal vorhanden sein muss.

Die Innervation der Thränendrüse erfolgt durch den vom ersten Ast des Trigeminus stammenden N. lacrymalis. Seiner Thätigkeit ist die reichliche Thränensecretion zuzuschreiben, welche unter dem Einfluss allgemeiner Erregungen oder bei Reizung des Auges eintritt. Unter gewöhnlichen Verhältnissen sondert die Drüse nur wenig ab; die Flüssigkeitsmenge, durch welche der Augapfel fortwährend feucht erhalten wird, ist zum grossen Theil Product der Conjunctiva.

Der Mechanismus, nach welchem die Thränen aus dem Conjunctivalsack in die Thränenwege übergeleitet werden, ist nicht vollständig bekannt. Indess scheint soviel zweifellos zu sein, dass die Contractionen des Schliessmuskels und der durch diese bedingte Lidschlag die treibende Kraft für die im Thränensack eingeschlossene Flüssigkeit bilden, und die letztere in die Thränenpunkte pressen, wenn beim Lidschlag die Lidspalte geschlossen wird.

Krankheiten der Lider.

Erster Abschnitt.

Erythem der Lider.

Diagnose. Die Lidhaut ist scharlachroth und glänzend; unter dem Fingerdruck verschwindet die Röthe; die Lider sind leicht geschwollen. Die oberflächlichen Venen sind erweitert und deutlicher sichtbar als normal. Schmerzen sind mit dem Zustande nicht verbunden, höchstens besteht ein leichtes Hitzegefühl.

Aetiologie. Die ziemlich seltene Affection kommt häufig zusammen mit allgemeinen Circulationsstörungen vor. Auch nach Insolation ist sie beobachtet.

Die Behandlung besteht in Umschlägen mit Bleiwasser (Aq. plumbi 1,0, Aq. communis 100,0) oder $\frac{1}{3}$ pCt. Höllensteinlösung. Häufig beobachtet

man nach physischen oder geistigen Ueberanstrengungen eine ins Graublaue spielende Verfärbung der Lider, besonders des untern und noch weiter nach unten auf dem angrenzenden Theile der Wange. Die meistens vorübergehende Verfärbung nimmt manchmal die ganze Umgebung der Orbita ein, neben leichtem Oedem des subcutanen Gewebes.

Meistens besitzen die mit dieser Erscheinung behafteten Personen eine feine Haut und eine zarte Constitution. Neben regelmässiger Lebensweise ist die Vermeidung übermässiger Anstrengung anzuempfehlen. Oertlich lässt man eine 1 pCt. Tanninlösung aufpinseln.

Zweiter Abschnitt.

Erysipel der Lider.

Diagnose. Die glänzend rosarothten Lider sind stark geschwollen; die Epidermis ist stellenweise zu mit Serum gefüllten Bläschen aufgehoben. In Folge der Lidschwellung, neben welcher häufig mehr oder weniger ausgedehnte Schwellung des Gesichts besteht, kann die Lidspalte nicht geöffnet werden; die Conjunctiva ist injicirt und chemotisch. Die Haut ist an den betreffenden Stellen heiss anzufühlen. Schmerzen sind nicht vorhanden, dagegen ist die Affection oft mit Verdauungsstörungen, Frostfällen und Fieber verbunden.

Verlauf und Ausgang. Die erysipelatöse Infiltration kann sich zertheilen oder in Eiterung übergehen. Im letzteren Falle entwickelt sich eine diffuse Pflégmone des Lides, die ein teigiges, undeutlich fluctuirendes Gefühl giebt. Die Haut darüber wird dunkel roth und schmerzhaft gespannt. Der Abscess kann, sich selbst überlassen, zu ausgedehnter Zellgewebszerstörung führen. Auch Verbreitung der Entzündung auf das Bindegewebe der Orbita (s. u.) kommt vor mit Gefährdung des Auges; durch weitere Fortsetzung auf die Hirnhäute kann selbst der Tod herbeigeführt werden.

Aetiologie. Erysipelas der Lider kann durch Erkältung entstehen, häufiger geht es von einer Verletzung oder einem benachbarten Eiterherde (Gerstenkorn u. s. w.) oder einem Thränensackleiden aus.

Behandlung. Gewöhnlich giebt man ein Brech- oder Abführmittel, bedeckt die Lider mit Collodium oder Watte. Jeder Abscess muss breit geöffnet werden; hinterher werden Breiumschläge gemacht.

Dritter Abschnitt.

Pflégmone der Lider. Abscess.

Diagnose. Röthung, Schwellung und Temperatursteigerung der Lider; Injection der Conjunctiva, häufig bedeutende Chemosis sind die

gewöhnlichen Zeichen. Bei der Palpation entdeckt man an einer Stelle eine harte Infiltration, die sich weiter ausdehnt, erweicht und dann das Gefühl der Fluctuation giebt, während sie auf der Spitze eine gelbliche Farbe annimmt. Gewöhnlich wird die Entzündung von lebhaften, die Nachtruhe raubenden Schmerzen und bei schwächlicher Constitution auch von Fieber begleitet. Endlich öffnet sich der Abscess, der Eiter entleert sich, worauf das Lid abschwilt.

Ein in der Gegend des medialen Augenwinkels sitzender Abscess lässt sich nicht immer leicht von einer akuten Dacryocystitis unterscheiden.

Aetiologie. Die häufigste Veranlassung der Phlegmone der Lider bilden Contusionen oder ähnliche Verletzungen. Sie kann aber auch ohne erkennbare Ursache oder nach Erkältung auftreten.

Behandlung. Im Anfang kann man versuchen, durch Anwendung der Kälte, die Entzündung zu sistiren. Sobald sich Induration zeigt, verdienen warme Cataplasmen den Vorzug; der entstehende Abscess muss so früh als möglich durch einen dem freien Lidrande parallel laufenden Schnitt geöffnet werden. Mit den Breiumschlägen wird fortgefahren und über denselben ein Druckverband angelegt, um ausgedehnter Hautablösung vorzubeugen.

Carbunkel der Lider zeigen alle Symptome der Phlegmone, unterscheiden sich von dieser aber durch die Gangränescirung des subcutanen Gewebes und der Haut. Die Haut ist livide verfärbt; die Epidermis zu Blasen aufgehoben, die afficirten Theile bilden eine breiige Masse und in Folge der Gangrän entstehen bedeutende Substanzverluste. — Der Carbunkel kommt vorzugsweise bei bejahrten, elenden Individuen zur Beobachtung.

Die Behandlung besteht in einem Kreuzschnitt zur Aufhebung der Spannung, und warmen Umschlägen, um die Ausstossung der nekrotischen Gewebstheile zu beschleunigen. Nahrhafte Diät und tonisirende Medicamente sind unerlässliche Bedingungen, um den Kranken bei Kräften zu erhalten.

Die Pustula maligna entsteht durch Berührung der Lider mit zersetzten thierischen Stoffen, mit Abfällen milzbrandiger oder rotzkranker Thiere und wird bei Metzgern, Abdeckern, Lohgerbern u. s. w. gefunden. Auf dem geschwollenen leicht entzündeten Lide erhebt sich eine mit Serum gefüllte Pustel, die rasch aufbricht und Sitz einer zur Ausbreitung in die Umgebung tendirenden Gangrän wird. Es stellen sich lebhafte Schmerzen, Fieber und Schüttelfröste mit Erbrechen ein. Rasch entwickelt sich allgemeine Entkräftung, welcher der Kranke erliegt. In den nicht tödlich endigenden Fällen kann die Gangrän zum Stillstand kommen, nachdem das Lid, häufig auch das Auge und ein Theil des Gesichtes zerstört sind.

Neben einer auf die Erhaltung der Kräfte gerichteten Allgemeinbehandlung hat man tiefe Einschnitte mit nachfolgender Anwendung des Glüheisens empfohlen. (Mackenzie.)

Vierter Abschnitt.

Ekzem der Lider, Herpes zoster frontalis seu ophthalmicus.

Syphilitische Geschwüre der Lider.

1) Ekzem kann sich vom Gesichte aus auf die Lider fortsetzen oder durch Benetzung mit krankhaftem, die feine Haut des untern Lides reizendem Conjunctivalsecrete entstehen. Nach längerem Bestehen schrumpft die Haut mit consecutiver Eversion des Lidrandes. Wegen der damit verbundenen abnormen Stellung des Thränenpunktes fließen die Thränen über und vermehren die schon bestehende Hautreizung.

Behandlung. Reinlichkeit, Entfernung der Krusten, Umschläge von Bleiwasser oder Bepinselung mit stärkerer (3 pCt.) Höllensteinlösung einmal täglich, bilden die Behandlung. Die Eversion des Thränenpunktes macht das Aufschlitzen des unteren Thränenröhrchens (s. u.) nothwendig.

2) Herpes zoster ophthalmicus beginnt in der Regel mit heftigen Schmerzen im Bereiche der Nn. frontalis et nasociliaris; nach einigen Tagen röthet sich die Haut und schwillt an; man constatirt das Aufschießen von Gruppen herpetischer Bläschen, welche confluiren, sich mit fest anhaftenden Krusten bedecken und tiefe, während des ganzen Lebens noch erkennbare Narben hinterlassen. Lange Zeit bleiben im Bereiche des Ausschlages Anästhesie und Neuralgien zurück. Die Affection überschreitet niemals die Mittellinie des Gesichts. Oft complicirt sie sich mit Bläschen und Geschwüren der Hornhaut (Hutchinson, Bowman) und Iritis (Horner).

Die Behandlung ist die der gewöhnlichen Keratitis und Iritis. Gegen die nach der Heilung des Herpes zurückbleibende Neuralgie hat Bowman die subcutane Neurotomie vorgeschlagen und ausgeführt. Vielleicht lässt sich durch den constanten Strom etwas erreichen, den man neuerdings während der Krankheit, wie es scheint, mit günstigem Erfolge für den Heilungsverlauf angewandt hat.

3) Syphilitische Geschwüre kommen sowohl primär wie als spätere Erscheinung der Syphilis zur Beobachtung. Die Geschwüre haben ausgesprochene Tendenz zur Weiterverbreitung nach der Fläche und Tiefe, daher die am Lidrande sitzenden das Lid mit Entstellung oder selbst mit ausgedehnter Zerstörung bedrohen. Vom Lide können die Geschwüre auf die Conjunctiva übergehen, seltener entstehen sie auf derselben zuerst (s. o.)

Die Behandlung erfordert neben einer energischen antisyphilitischen Allgemeinbehandlung örtliche Cauterisationen mit dem Höllensteinstift und Bestreuen mit fein gestäubtem Calomelpulver oder Sublimatumschläge (0,5 : 300). Bei beginnender Vernarbung empfiehlt sich Verband mit rother Präcipitatsalbe (0,5 : 8,0 Axungia).

Fünfter Abschnitt.

Seborrhoe der Lider, Ephidrosis und Chromhidrosis. Filzläuse.

a) Unter Seborrhoe versteht man eine Vermehrung der Talgsecretion. Das Secret bedeckt die Haut der Lider (gleichzeitig oft die Nasolabialfalten und die Lippenwinkel) mit einer gleichmässigen Fettschicht oder kleinen gelben Schüppchen. Die Hypersecretion gibt oft zu Entzündung der Lidränder Anlass. Die gelblichen Krusten sind daher mit Glycerin oder Oel aufzuweichen und alle fettigen Massen sorgfältig mit warmem Seifenwasser zu entfernen. Ausserdem lässt man Douchen oder Waschungen mit kaltem Wasser und einigen Tropfen Eau de Cologne vornehmen.

b) Ephidrosis besteht in Hypersecretion der Schweissdrüsen, in Folge deren die Lidhaut trotz alles Abwischens immer mit Schweiss bedeckt bleibt. Es entwickelt sich Excoriation der Lidwinkel und der Ränder und schliesslich eine catarrhalische Conjunctivitis. Im Ganzen ist das Leiden selten und findet sich meist nur bei auch sonst zum Transpiriren geneigten Individuen. Die Localbehandlung hat sich mit den Excoriationen zu befassen (Bepinselung mit einer $\frac{1}{2}$ pCt. Höllensteinlösung, Umschläge mit einer noch schwächeren Lösung). Die allgemeine Disposition muss durch Hydrotherapie und kräftige Diät bekämpft werden.

c) Unter Chromhidrosis versteht man eine tief blaue oder braune Färbung der Lider, welche durch Oel und Glycerin, nicht aber durch reines Wasser entfernt werden kann. Kürzere oder längere Zeit hinterher erscheint die Pigmentirung von neuem. Diese sonderbare Erscheinung ist fast nur bei hysterischen Formen beobachtet. Oft handelte es sich um künstliche Färbung, in einigen Fällen scheint aber keine Simulation vorgelegen zu haben. Die Erscheinung geht von selbst zurück. Behandlung ist unwirksam.

d) An den Cilien und den Augenbrauen kommen zuweilen Filzläuse vor, welche manchmal chronische Entzündung unterhalten und Jucken verursachen. Sie können meistens mit blossen Auge, immer mit der Lupe erkannt und durch vorsichtiges Einstreichen von grauer Salbe beseitigt werden.

Sechster Abschnitt.

Oedem und Emphysem der Lider. Ecchymosen.

1) Oedem der Lider ist häufige Begleiterscheinung von Bindehauterkrankungen, Entzündungen des Augapfels und des Orbitalinhaltes. Auch nach Contusionen der Lider oder in Folge von Allgemeinkrankheiten (Herz-

und Nierenaffectionen, Trichinen), sowie bei anämischen Individuen wird Lidödem beobachtet. Bisweilen lässt sich gar keine Ursache nachweisen. Bald ist das Oedem auf das untere Lid beschränkt, das dann eine Art von Tasche bildet, die morgens gewöhnlich stärker hervortritt, im Laufe des Tages an Volumen abnimmt; bald sind beide Lider bis zum vollständigen Verschluss der Lidspalte geschwollen.

Das symptomatische Oedem vergeht mit der zu Grunde liegenden Krankheit; das idiopathische trotz oft jeder Behandlung.

Abgesehen von der entsprechenden Allgemeinbehandlung wendet man Druckverband an oder lässt ein warmes Kräuterkissen auflegen, mit Jodtinctur pinseln oder eine Jodkaliumsalbe einreiben. Bleibt das Oedem bestehen, und wünscht der Kranke durchaus von demselben befreit zu werden, so kann man eine horizontale oder einige verticale Falten aus der Lidhaut ausschneiden.

2) Lidemphysem durch Eindringen von Luft in das subcutane Gewebe ist leicht an dem Crepitationsgefühl zu erkennen, welches das geschwollene Lid dem tastenden Finger gibt. Die Anschwellung ist bisweilen bedeutend und ausgedehnt. Die Haut darüber unverändert oder durch gleichzeitige Sugillationen bläulich verfärbt.

Meistens liegen Verletzungen zu Grunde: Brüche der knöchernen Nasenwand oder des Sinus frontalis, in Folge deren Luft aus der Nase in das Orbitalgewebe dringt oder Zerreissungen der Thränenröhrchen und des Thränensackes. Das Emphysem vergeht in wenigen Tagen von selbst, besonders wenn die Kranken grosse Expirationsanstrengungen, heftiges Schnäutzen u. s. w. vermeiden.

3) Ecchymosen unter der Lidhaut kommen nach Contusionen der Lider, nach Operationen an der Conjunctiva und im subconjunctivalen Gewebe (Schieloperation) nach Verletzungen der Orbitalwände, nach Fracturen der Schädelbasis und in höchst seltenen Fällen als Vorboten von Gehirnapoplexien vor (Desmarres). Sie vergehen von selbst; will man etwas thun, so ist ein fester Druckverband am ehesten indicirt.

Siebenter Abschnitt.

Entzündung des Lidrandes, *Blepharitis marginalis seu ciliaris*.

Entzündung des Lidrandes charakterisirt sich im Beginne und in der gutartigsten Form durch Röthe des Randes, besonders der Winkel, in Verbindung mit einem Gefühl von Wärme, Stechen und Jucken. Unter dem Einfluss von Staub und Rauch, dauernder Beschäftigung mit kleinen Gegenständen verschlimmern sich die Erscheinungen.

Die Affection kann hierbei stehen bleiben oder durch Hypersecretion der Talgdrüsen und das Auftreten von Acnepusteln einen unangenehmen

Charakter gewinnen. Der Haarzwiebelboden wird etwas verdickt und mit Borken bedeckt, die Haut unter den letzteren ist excoriirt und trägt kleine Acnepusteln, welche die Krusten liefern. Die Pusteln sitzen zwischen den Cilien oder an ihrer Implantationsstelle. In der Umgebung finden sich feine weiche, die Cilien zu Büscheln verklebende Schüppchen. Des Morgens beim Erwachen sind die Lidränder verklebt, so dass die Kranken die Lider nicht zu öffnen im Stande sind. Werden die Krusten unvorsichtig abgerissen oder unsanft abgewaschen, so bluten die Ränder, die Cilien fallen aus und nach kurzer Zeit sind die Ränder mit neuen Borken bedeckt.

Wenn die Entzündung sich noch weiter steigert, so tritt Verdickung und Geschwürsbildung am ganzen Lidrande ein, die Cilien fallen aus und werden durch immer spärlicheren und dünnern Nachwuchs ersetzt; die neuen Cilien nehmen eine falsche Richtung und mit der Zeit verliert der Lidrand alle Cilien (Madarosis); höchstens findet man einige wenige, blasse, einzelstehende, abnorm lange und verbogene Haare. Atrophie der Haarbälge mit Hypertrophie des umgebenden Bindegewebes, Verdickung des ganzen Lidrandes und indurirte Narben an Stelle der ehemaligen Geschwüre bilden die Ausgänge (Tylosis).

In Folge der Verdickung rückt der Lidrand vom Augapfel ab, die Thränenpunkte werden eversionirt und treten ausser Function; die Thränenflüssigkeit stagnirt im Conjunctivalsack, der ohnedies schon durch die Blepharitis zu Entzündung disponirt ist; die Meibom'schen Drüsen atrophiren und in den schlimmsten Formen der Blepharitis wird allmählig das ganze Lid ectropionirt.

Der Verlauf der Blepharitis ist im Wesentlichen chronisch. Im Beginne treten die Symptome nur wenig hervor; je nach den Lebensverhältnissen macht die Affection schnellere oder langsamere Fortschritte. Periodisch bessert und verschlimmert sich der Zustand. Durch zweckmässige Behandlung lässt sich, so lange die Meibom'schen Drüsen noch functioniren und ihre Mündungen nicht verschlossen sind, die Affection zum Stillstand bringen und ein günstiger Ausgang erzielen. Später kann man nur den Zustand der Lider etwas bessern, eine vollständige Wiederherstellung ist nicht zu erwarten.

Aetiologie. Am häufigsten werden scrophulöse Individuen, Personen mit zarter reizbarer Haut und solche, die es an Reinlichkeit fehlen lassen, befallen. Endlich gesellt sich Blepharitis zu chronischen Conjunctiviten und besonders zu Anomalien der Thränenwege.

Behandlung. Sorgfältigste Reinlichkeit ist die erste Bedingung der Heilung. Häufige Waschungen und noch besser, Umschläge mit warmem Wasser oder Cataplasmen, besonders des Morgens, zur Entfernung der Schüppchen und Borken sind nicht zu entbehren.

Hierauf werden die dem Ausfallen nahen Cilien zwischen Daumen und Zeigefinger gefasst und sanft ausgezogen. Die Lidränder werden mit

Bleiwasser (10 Tropfen auf eine Tasse Wasser) gepinselt und zur Verhütung der Borkenbildung vor dem Schlafengehen eine Salbe aus

| | |
|------------------------|------|
| Hydrargyri praec. albi | 0,03 |
| Acet. plumbi | 0,1 |
| Olei amygdalar. dulc. | 0,5 |
| Axungiae | 5,0 |

aufgestrichen.

Statt des Präcipitates kann man Zinkoxyd oder rothen Präcipitat in Salbenform verordnen.

Bei vorhandenen Excoriationen oder kleinen Geschwüren werden die Fettsalben nicht gut vertragen, dann sind Bepinselungen mit 1 pCt. Arg. nitr. Lösung und Umschläge mit derselben nur viermal schwächeren Lösung am Platze. Die Acnepusteln werden geöffnet und mit einem sehr spitzen Stift von Lapis mitigatus cauterisirt und mit Salzwasser sorgfältig nachgespült. Sobald die Epidermis wieder hergestellt ist, geht man zu der angeführten Salbe über.

Selbstverständlich sind die Complicationen der Blepharitis und der Allgemeinzustand zu berücksichtigen. Die Behandlung der Conjunctiviten ist bereits angegeben, die Affectionen der Thränenwege werden weiter unten zu besprechen sein.

Besonders hat man die Stellung der Thränenpunkte zu überwachen und falls sie ectropionirt sind, ohne Weiteres die Aufschlitzung vorzunehmen. Aufenthalt in reiner und frischer Luft, und das Tragen blauer Schutzbrillen sind zu empfehlen. Jede übermässige Arbeit und Excesse im Essen und Trinken sind zu vermeiden. Vorhandene Scrophulose darf man nicht übersehen.

Achter Abschnitt.

Gerstenkorn, Hordeolum.

Unter Gerstenkorn versteht man einen Lid-Furunkel in der Nähe der Cilien. Dasselbe tritt als harter bei Berührung sehr schmerzhafter kleiner Knoten mit Entzündung und Schwellung der nähern Umgebung oder des ganzen Lides auf. Bisweilen sind die Schmerzen sehr lebhaft und mit Fieberbewegung verbunden. Nach einigen Tagen spitzt sich das Gerstenkorn zu, die gelbliche Spitze öffnet sich und entleert einige Tropfen Eiter und abgestorbenes Gewebe.

Das Leiden kehrt oft wieder und zwar manchmal so schnell, dass mehrere Wochen oder Monate hindurch ein Gerstenkorn auf das andere folgt.

Im Anfange kann man durch kalte Umschläge die Geschwulst zu zertheilen suchen. Zieht sich das Leiden in die Länge, so macht man lieber warme Cataplasmen zur Beschleunigung der Resorption.

Man kann den Aufbruch der Natur überlassen oder einen kleinen Einschnitt in die Spitze machen. Zieht sich die Eiterung in die Länge, versuche man eine leichte Cauterisirung der Höhle mit dem mitigirten Stifte. Bei längere Zeit anhaltender Neigung zur Entwicklung von Gerstenkörnern wird das Bestreichen der Lidränder mit rother Praecipitatsalbe oder Glycerin empfohlen.

Neunter Abschnitt.

Geschwülste der Lider.

1) Als Chalazion bezeichnet man eine kleine, feste, unbeweglich im Tarsus sitzende, aus einer degenerirten Meibom'schen Drüse hervorgegangene Geschwulst. Die Hülle wird von der Wand der Drüse gebildet, den Inhalt liefert das veränderte Drüsensecret. Derselbe stellt bald eine helle klare, bald eine flüssige, eitrige, bald eine gelatinöse, fettige, von neugebildetem Bindegewebe durchsetzte Masse dar.

Die Grösse der Geschwulst schwankt zwischen Stecknadelknopf bis Bohnen oder Nussgrösse. Bald prominirt die Geschwulst noch gegen die Conjunctiva als ein durchsichtiges Bläschen, bald entwickelt sie sich mehr nach der äusseren Haut zu. Häufig findet man mehrere Chalazien an demselben Lide oder an beiden Lidern desselben Auges oder auch auf beiden Seiten. Die Consistenz ist verschieden, je nach dem Inhalt. Das Chalazion entwickelt sich fast immer sehr langsam und kann jeder Zeit stationär werden. Seltener kommt es durch übermässiges Wachsthum zu spontaner Perforation der Innenwand. Die Perforation kann zur definitiven Heilung führen oder der Inhalt reproducirt sich und es entwickeln sich, wenn die Oeffnung sich nicht wieder schliesst, Granulationen um dieselbe, die durch ihre Masse und Grösse einen beständigen Reiz ausüben.

Die Behandlung muss fast immer chirurgisch sein, Einreibungen mit Jodsalbe bleiben fast immer erfolglos. Die Operation besteht in Excision (Enucleation) oder Incision und Entleerung des Inhaltes mit oder ohne nachfolgende Cauterisation des Sackes. Letztere Methode eignet sich besonders für Chalazien mit leicht abfliessendem Inhalte und dünnen Wandungen. Das Lid wird umgestülpt und der vorspringende Tumor in seiner ganzen Ausdehnung von der Schleimhaut her eingeschnitten. Zur vollständigen Entleerung des Inhaltes wird von hinten her auf das umgeschlagene Lid ein mässiger Druck ausgeübt.

Die Excision geschieht regelmässig von der Conjunctiva aus, nachdem das Lid umgeschlagen; nur in den seltenen Fällen, wo die kleine Geschwulst unmittelbar unter der Haut gelegen ist, wird der Schnitt durch die Haut geführt. Die bedeckenden Schichten werden in querer Richtung und hin-

*Not the best to
Author ought to know it
1876*

reichend ausgiebig getrennt, um die Cyste leicht extrahiren zu können. Die Cyste wird sorgfältig von der Umgebung abgelöst, ohne dass sie selbst angeschnitten wird. Je nachdem man die Haut oder die Conjunctiva incidirt hat, muss man sich hüten, die Conjunctiva oder die Haut zu fenstern. Die Hautwunde schliesst man durch eine Naht. Mit Vorthail kann die Desmarres'sche Pincette bei der Operation benutzt werden. Ihre Anwendungsweise erläutert Fig. 183.

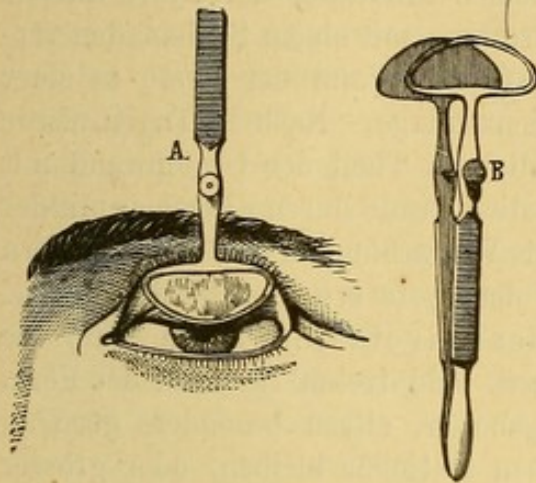


Fig. 183. Desmarres'sche Pincette.

2) Miliun oder Comedo ist eine kleine, perlweisse, stecknadelknopfgrosse, aus einer Talgdrüse durch Retention ihres Inhaltes hervorgehende Geschwulst auf der Haut der Lider und dem benachbarten Theile der Wange; auf der letzteren sitzen oft eine grosse Zahl derselben. Wünscht der Kranke ihre Entfernung, so sticht man die Epidermis über derselben mit einer Nadel oder einem ganz spitzen Bistouri an und hebt die Geschwulst in toto heraus. Wurde die Hülle verletzt, so muss man einen Theil derselben ausschneiden.

3) Auch das Molluscum ist wie das Milium eine Cystenbildung, nur von grösserem Umfange; es erreicht die Grösse einer Bohne und darüber. Auf ihrer Höhe zeigt die Geschwulst manchmal eine dunklere Pigmentirung und man unterscheidet daselbst die erweiterte Mündung des Haarbalges, aus welchem durch Ausdehnung und consecutiver Degeneration das Molluscum hervorgegangen ist. Die Mündung ist bisweilen mit bräunlicher Schmiere bedeckt, die wie es scheint, auf die benachbarten Follikel einen gewissen Reiz auszuüben vermag, so dass auch diese die gleiche Veränderung erleiden (Molluscum contagiosum).

Das Molluscum kann an jeder Stelle der Lidhaut vorkommen, gewöhnlich sitzt es entfernt vom freien Rande; es kann sich stielen und eine Art Horn bilden, auf dessen Höhe noch die Haarbalgmündung zu erkennen ist. Solche hornartige Auswüchse sieht man bisweilen bei Kindern auf der Lidhaut und deren Umgebung in grösserer Anzahl. Man kann sie zwischen den Branchen einer breiten Pincette zerquetschen, entleeren, und die leere Hülle leicht entfernen oder die ganze Geschwulst mit der Scheere abtragen. Umfangreichere Mollusca werden besser in toto durch eine hinreichend grosse Schnittwunde extrahirt.

4) Am Lidrande begegnet man hyalinen Bläschen von unbekannter Herkunft. Falls sie die Conjunctiva reizen, genügt es, sie mit einer Nadel anzuritzen.

5) Dacryops ist eine nur selten zur Beobachtung gelangende kleine Geschwulst in der Gegend des äusseren Lidwinkels am oberen Lide, und rührt von der Erweiterung eines Ausführungsganges der Thränendrüse her. Durch Druck auf die Geschwulst lassen sich, wenn der Ausführungsgang nicht verschlossen ist, einige Tropfen Thränenflüssigkeit entleeren. Durch Incision der Wandung und mehrmalige Wiederöffnung der Schnittwunde zur Verhütung sofortiger Verheilung kann man die Geschwulst rasch zur Heilung bringen. v. Gräfe hat zu demselben Zweck in folgender Weise operirt. Nach Erweiterung der feinen Mündung der Cyste mittels eines konischen Stilets brachte er eine krumme mit einem Seidenfaden versehene Nadel ein, stach durch und fasste die Wand der Cyste in einer Ausdehnung von etwa 4 Mm. in die Fadenschlinge. Nach 10 Tagen wurde die Ligatur entfernt und der stehengebliebene Theil der Cystenwand mit der Scheere vollends durchtrennt. Schliesslich wurde durch Eingehen mit der Sonde die Wunde so lange offen gehalten bis Vernarbung an den Wundrändern eingetreten war und definitive Verödung der Cyste erwartet werden durfte.

6) Erectile Geschwülste, Teleangiectasien haben bald die Gestalt scharlachrother, pulsirender Warzen, bald treten sie unter der Form flacher Flecke auf. Immer sind sie angeboren, sitzen besonders gern an der Peripherie des oberen Lids; sie können stationär bleiben, oder grösser werden und allmählich sich über das ganze Lid und in die Orbita verbreiten oder über Stirn und Wange ausdehnen. Sie lassen sich auf verschiedene Weise operiren.

Kleine Teleangiectasien vergehen bisweilen durch blosse Aetzung mit Höllenstein, Salpetersäure oder Salzsäure, die man mit einem Glasstabe aufträgt. Auch durch Vaccinirung der Muttermäler hat man bei nicht geimpften Kindern glückliche Resultate erzielt. Von Eisenchloridinjectionen wird man nach den ungünstigen Erfahrungen, die man mit derselben gemacht hat, meiner Meinung nach Abstand nehmen. Haarseil und Ligatur sind nur bei Teleangiectasien mittlerer Grösse anwendbar. Vermittels der Ligatur kann man die Geschwulst an der Basis umschnüren, nachdem man zuvor einige Carlsbader Nadeln durch sie hindurchgeführt hat, oder man fasst nur einen Theil der Geschwulst in die Fadenschlinge und wiederholt das Manöver mehrere Male. In ähnlicher Weise kann man partielle Excisionen nöthigenfalls mehrere Male hintereinander vornehmen. Ein vorzügliches, mehrfach sehr wirksam gefundenes Mittel bildet die Electrolyse; auch die galvanocautische Methode, bei welcher die Geschwulst mit einer Platinschlinge abgetragen, oder an mehreren Stellen mit Nadeln durchstochen wird, kann versucht werden. Die Electrolyse hat den Vortheil der Schmerzlosigkeit und Gefahrlosigkeit, und hinterlässt überdies keine entstellende Narben.

Bei sehr ausgedehnten erectilen Geschwülsten hat man die Compression und selbst die Ligatur der Carotis der kranken Seite ausgeführt. *

7. Xanthelasma nennt man gelbbraun pigmentirte, nur wenig über der Oberfläche erhabene Flecke von verschieden grosser Ausdehnung auf den Lidern und deren Umgebung. Die Patienten leiden häufig an Migräne oder an Leberkrankheiten.

Zu operativen Eingriffen ist in der Regel wegen der Ausdehnung der Geschwülste nicht zu rathen.

8. Man hat auf den Lidern auch allerdings nur ausnahmsweise Fibrome und Sarcome gefunden. Die Geschwülste können ihrem äussern Ansehen nach nicht von einander unterschieden werden. Die Diagnose bleibt daher mikroskopischer Untersuchung vorbehalten. Das einzige Unterscheidungsmerkmal besteht in dem dem Sarcom eigenthümlichen schnellen Wachsthum. Bald prominiren sie über der Haut, bald bilden sie umschriebene resistente Tumoren in der Tiefe der Lider. Manchmal stellen sich die Fibrome als knorpel- bis knochenharte Platten dar. Fibrome sollen nur, wenn sie dem Kranken störend sind, operirt werden. Sacrome dagegen indiciren sofort die Entfernung.

Es sind auch Fälle von Lipome der Lider beschrieben. Es waren umschriebene, etwas verschiebliche, pseudofluctuirende, höckrige Geschwulste. Wenn sie den Kranken belästigen, lassen sie sich leicht ausschälen.

9. Lupus entsteht entweder primär auf den Lidern oder geht von der Wange oder der Conjunctiva auf dieselbe über. Er ist an der Ablagerung durchscheinend brauner, stecknadelknopfgrosser Knötchen am Rande und in der Umgebung der Geschwulst resp. des Geschwüres bei aufmerksamer Untersuchung leicht zu erkennen und so früh als möglich durch herzhafteste gründliche Auslöfflung zu beseitigen. Ohne rechtzeitige operative Hülfe führt er die scheusslichsten Zerstörungen der Lider, En- und Ektropium, Sym- und Anchyloblepharon, Hornhautverschwärung und Erblindung herbei. (S. o. Lupus der Conjunct.)

Plastische Operationen zum Wiederersatz verloren gegangener Lider sind am besten bis zur definitiven Heilung des Lupus zu verschieben, da nur zu häufig auch die überpflanzten Lappen von Lupus befallen werden.

10. Epitheliome treten gewöhnlich zuerst am Ciliarrande, namentlich in der innern Hälfte des untern Lides auf. Anfangs bemerkt man einen kleinen graulichen, durchscheinenden Knoten wie eine kleine Warze, der sich höckrig anfühlt und aus mehreren kleinen Buckeln zusammengesetzt erweist. Unter rascher Vergrösserung geht der Knoten in Ulceration über.

Das entstehende Geschwür hat einen harten Grund, unregelmässige Ränder, sondert ein jauchiges Secret ab, das an der Peripherie eintrocknet und Krusten bildet. Die Verschwärung breitet sich immer mehr über die benachbarten indurirten Theile aus, kann für einige Zeit stationär werden, dann von Neuem Fortschritte machen oder auch auf einer Stelle zum Stillstand kommen, während es nach einer andern Seite hin sich weiter aus-

dehnt. Von syphilitischen Geschwüren ist sie durch die Langsamkeit der Weiterverbreitung, das Verhalten der umgebenden Bedeckungen und besonders durch das Fehlen anderer früherer syphilitischer Erscheinungen zu unterscheiden.

Selten wird Epitheliom vor dem mittleren Lebensalter beobachtet, anfangs ist sein Verlauf langsam, sobald die Conjunctiva ergriffen ist, macht es schnellere Fortschritte.

Die Prognose ist bedenklich; Recidive sind nach Operationen um so sicherer zu befürchten, je weniger vollständig alles Krankhafte entfernt wurde.

Die Behandlung besteht in der Exstirpation mit dem Messer oder der Zerstörung durch Caustica. Hat der Tumor eine nur mässige Ausdehnung und scharfe Grenzen, so dass seine complete Ausrottung möglich ist, so ist die Operation mittelst des Schnittes indicirt. Die Schnittführung muss im Gesunden geschehen und auf einen leichten Wiederansatz der entfernten Haut aus der Umgebung mittelst Blepharoplastik Rücksicht nehmen (s. u.). Andere ziehen es vor, die Wunde durch Granulationen heilen zu lassen.

Als Aetzmittel wendet man häufig Kalicausticum Chlorzinkpasta und Salpetersäure an.

Bergeron hat mit bemerkenswerthem Erfolge Chlorkalium örtlich und innerlich angewandt. (S. Bulletin de therapeutique t. XLVI. p. 12.) Auf die Geschwulst werden Charpiebäusche gelegt, welche in eine Lösung von Chlorkalium (19:115.) getaucht sind, innerlich giebt er 2 Gramm Chlorkali pro die.

Broadbent hat Essigsäure (1:4) als Injection und zum Aufpinseln empfohlen, ähnliche Versuche hat man mit Höllenstein, Chlorzink u. s. w. angestellt.

Zehnter Abschnitt.

Blepharospasmus.

Spastische Zustände des Schliessmuskels der Lider kommen unter sehr verschiedenen Formen vor.

So bemerkt man kürzere Zuckungen in einigen Muskelfasern ohne Ursache auftreten und spurlos wieder verschwinden. Die Kranken empfinden diese Zuckungen oft in Folge von Gemüthsbewegungen, oft ohne alle Ursache. Andere Male beobachtet man häufiges krampfhaftes Zwinkern mit den Lidern, das dem Zuschauer oft noch unangenehmer sein kann, als dem Betreffenden selbst. Manchmal liegt ursprünglich Conjunctivalreizung oder Hyperästhesie der betreffenden Hautnerven zu Grunde;

und der Blepharospasmus bleibt bestehen, auch nachdem die Veranlassung vergangen ist.

Gewöhnlich versteht man unter Blepharospasmus den krampfhaften Verschluss der Lidspalte, mag derselbe nun intermitiiren oder ohne Unterbrechung anhalten. Die zu Grunde liegenden Ursachen sind verschieden. Bald handelt es sich um einen Fremdkörper im Conjunctivalsack, bald fällt der Blepharospasmus mit Entzündungen der Conjunctiva und Cornea zusammen (Blepharospasmus scrofulosus), bald haben wir es mit einer Reflexneurose des Trigeminus zu thun.

Endlich sind noch Würmer im Darmcanale und Hysterie als Veranlassung des Blepharospasmus zu erwähnen. Einerlei, welcher Art die ursprüngliche Ursache war, kann der krampfhafte Lidschluss auch nach der Heilung derselben bestehen bleiben.

Häufig hat der Blepharospasmus anfänglich einen intermittirenden Charakter, geht hinterher auf dem einen Auge in die dauernde Form über, theilt sich darauf dem andern Auge und endlich auch den Muskeln in der nähern und weitem Umgebung mit. Letztere Complication tritt namentlich zu Blepharospasmus in Folge allgemeiner Nervosität hinzu. Und in diesen Fällen gelang es auch öfters einen Druckpunkt im Bereiche des Trigeminus aufzufinden, von dem aus durch Andrücken des Nerven gegen den Knochen der Blepharospasmus sistirt werden konnte.

Die Prognose ist schwer, wenn man von den Fällen absieht, wo der Blepharospasmus durch eine Verletzung, eine Conjunctivitis oder Keratitis veranlasst ist. In allen übrigen Fällen ist der Ausgang in Genesung ungewiss; auch kann der dauernde Lidverschluss nachtheilige Folgen für das Auge haben. Ausserdem leidet Stimmung und Allgemeinbefinden unter der Störung im Gebrauche der Augen.

Behandlung. Wesentliche Bedingung der Behandlung bildet die genaue Feststellung der Ursache. Die Untersuchung des Conjunctivalsackes und des kranken Auges macht oft wegen des unüberwindlichen Schliessmuskelpfampfes die Chloroformnarkose nothwendig. Oft gelingt es bei Kindern das Aufmachen der Lider durch kurzes Untertauchen des Gesichts unter Wasser zu erreichen. Wird dann ein fremder Körper oder eine Hornhautaffection erkannt, welche den Blepharospasmus zu erklären im Stande sind, so wird die Behandlung gegen diese gerichtet.

Wenn der Blepharospasmus auch nach dem Verschwinden der entzündlichen Erscheinungen bestehen bleibt oder ein Hinderniss für die Heilung der Hornhauterkrankung abgiebt oder endlich von einer Neurose eines Trigeminusastes herrührt, so muss man untersuchen, ob sich nicht durch Druck auf die betreffenden Nerven die krampfhaften Contractionen sistiren lassen. Der N. supraorbitalis liefert dem Schliessmuskel die meisten sensiblen Aeste; deshalb wird bei diesem zuerst der Versuch mit der Compression gemacht; indess darf man hierbei nicht stehen bleiben, sondern hat

auch die Wirkung des Drucks auf den N. infraorb., temporalis, malaris, alveolaris inf. in gleicher Weise zu prüfen.

Hat man so den Druckpunkt, von dem aus ein günstiger Einfluss auf den Krampf ausgeübt werden kann, festgestellt, versucht man gewöhnlich subcutane Morphininjectionen an dieser Stelle.

Der Erfolg hängt oft von der genauen Application des Mittels an dieser Stelle und davon ab, dass man in der centrifugalen Richtung des Nerven injicirt. Ich habe schlagende Beispiele erlebt, wo der Misserfolg nur von Versehen in dieser Beziehung abhing.

Bald ist der Erfolg ausreichend oft wiederholter Morphininjectionen ein dauernder, bald haben sie nur vorübergehende Besserung zur Folge; in noch anderen Fällen endlich zeigen sie nur eine palliative beschwichtigende Wirkung und fordern zu anderen therapeutischen Eingriffen insbesondere zur Neurotomie auf. Natürlich hat man denjenigen Nerven zu durchschneiden, durch dessen Compression der Blepharospasmus sistirt werden kann. Wir zählen die zu diesem Zweck bereits durchschnittenen Nerven auf, indem wir mit den am seltesten neurotomirten anfangen.

Der N. alveolaris inf.*), wird vom Munde aus durch einen queren Schnitt über den aufsteigenden Unterkieferast getroffen. Der N. zygomatico-temporalis wird in der Schläfengrube durchtrennt, der N. supraorbitalis ist bereits in einer grossen Zahl von Fällen mit verschiedenem Erfolge, je nachdem die Operation mit mehr oder weniger vollkommener Berechtigung unternommen wurde**), durchschnitten.

Die Operation macht namentlich bei Kindern die Chloroformnarcose erforderlich. Der Operateur steht vor dem Kranken oder hinter ihm, hebt mit der linken Hand die Augenbraune kräftig nach oben, indem er die Haut nach oben und aussen spannt und sticht das Neurotom von aussen nach innen unter die Haut und schiebt es flach dem Supraorbitalrande entlang. Wenn die Spitze sich ungefähr 25 Mm. nach aussen von der Nasenwurzel und etwas medialwärts von der Verbindungsstelle des innern und mittlern Drittels des Supraorbitalrandes befindet, wendet er die Scheide des Instrumentes gegen den Knochen und incidirt bis in das Periost. Unmittelbar nach der Operation ist die Anästhesie oft nur unvollkommen und auf ein geringes Gebiet beschränkt; wenn indess der Nerv vollständig durchtrennt wurde, so nimmt die Anästhesie im Laufe der beiden ersten Tage nach der Operation noch zu.

Zur Verhütung von Ecchymosen wird ein fester Druckverband angelegt. Gewöhnlich können die Kranken nach einigen Tagen das Zimmer verlassen.

*) S. v. Graefe in den Verhandlungen des Berliner ärztlichen Vereins. (Sitzung vom 16. December 1863 und 6. April 1864.)

**) S. v. Graefe, Beobachtungen über Durchschneidung des N. supraorbitalis mit Bemerkungen über die Erfolge dieser Operation. Arch. f. Ophth. 1858. IV. 2., p. 184.

Die durch die Operation aufgehobene Sensibilität kehrt in der Regel nur sehr langsam wieder, aber diese partielle Anästhesie macht so gut wie keine Beschwerden.

Elfter Abschnitt.

Symblepharon und Ankyloblepharon. Blepharophimosis.

1) Das Ankyloblepharon, die Verwachsung der freien Lidränder miteinander kann sich auf einen mehr oder weniger grossen Theil der Lidspalte erstrecken. Dasselbe wird als angeborene Entwicklungshemmung, nach Verletzungen, besonders Verbrennungen, endlich nach chronischen Entzündungen des Lidrandes (Blepharitis ciliaris, Lupus, Syphilis, Diphtheritis) beobachtet.

Behandlung. Die Verwachsung wird mit der Scheere oder mit dem Messer auf der Hohlsonde durchtrennt. Die schwierigste Aufgabe bildet die Verhütung der Wiederverwachsung, wie schon die grosse Zahl der zu diesem Zwecke empfohlenen Methoden beweist. So hat man durch Heftpflasterstreifen oder durch Fäden, welche durch die Haut gezogen und auf Stirn und Wange befestigt wurden, die Lidränder auseinander zu halten gesucht. Auch fremde Körper einzulegen, die Wundränder öfters mit Collodium zu überziehen oder mit Arg. nitr. zu cauterisiren, ist vorgeschlagen worden. Die besten Resultate liefert die Umsäumung des untern Lidrandes mit der zu diesem Zwecke von der Unterlage abpräparirten Conjunctiva (v. Ammon). Nach 24 bis 48 Stunden können die Nähte entfernt werden.

Die Umsäumung ist nicht zu entbehren, wenn man es mit narbigen Verwachsungen der Lidwinkel zu thun hat, die sich sonst immer wieder bilden und die Lidspalte verengern. Nach Trennung resp. Excision der Narben wird also der zweite Theil der Blepharophimosisoperation, oder eine wirkliche Canthoplastik gemacht. (S. u. die Beschreibung dieser Operationen.)

Ankyloblepharon ist häufig mit Verwachsungen des Lides mit dem Augapfel complicirt. Ehe man eine Operation unternimmt, hat man sich über die Ausdehnung dieser Adhärenzen zu informiren, da jeder operative Eingriff bei Verlöthung der Lidschleimhaut mit der ganzen Hornhautoberfläche erfolglos bleiben würde. Anhaltspunkte zur Beurtheilung dieses Verhältnisses liefert vorzugsweise die noch vorhandene Beweglichkeit des Auges, wenn man den Kranken hin und her zu sehen und die Lider zu öffnen und schliessen auffordert. Auch kann man durch eine etwa noch vorhandene Oeffnung der Lidspalte eine Sonde einführen und aus der mehr oder weniger freien Beweglichkeit derselben im Conjunctivalsack einen Schluss auf die Ausdehnung machen, in welcher derselbe noch erhalten ist.

2) Das Symblepharon, die Verwachsung der Conjunctiva palpebralis

mit der Conj. bulbi kann partiell oder total sein. Im erstern Falle handelt es sich um einen breiten oder schmälern Narbenstrang zwischen Conj. des Lides und des Augapfels, mit Erhaltung des Blindsackes; bei der zweiten Form ist auch dieser bei der regelwidrigen Verwachsung betheiligt.

Wenn der Narbenstrang eine dicke Lage bildet, so bezeichnet man das Symblepharon als *sarcomatös*, ist die Conjunctiva gleichzeitig atrophisch oder zerstört, so spricht man von einem membranösen oder fibrösen Symblepharon. Letzteres entwickelt sich nach Verbrennungen und Verschwärungen der Conjunctiva des Augapfels und der Lider.

Die Prognose ist um so ungünstiger, je ausgedehnter die Verwachsungen, je mehr der Bindehautblindsack betheiligt und in je grösserem Umfange die Conjunctiva in Narbengewebe verwandelt ist.

Behandlung. Symblepharon wird Gegenstand eines operativen Eingriffes, wenn Ausdehnung oder Lage derselben zu Störungen in den Bewegungen des Auges oder der Lider oder durch Verdeckung eines Theiles der Hornhaut zu Sehstörungen Anlass giebt. Methode und Erfolg der Operation hängen zum grossen Theil von der Lage und der Ausdehnung der Lid und Augapfel verbindenden Brücke ab. Ein einfaches von dem Lide zur Conjunctiva bulbi hinüber gespanntes Band wird auf leichte Weise durch eine fest zugeschnürte Ligatur durchgeschnitten. Bei breiten Brücken kommt man durch zwei Ligaturen, deren jede die Hälfte des Bandes umschlingt, zum Ziele. Nach vollendeter Abschnürung wird die an der Conjunctiva bulbi oder der Hornhaut stehen gebliebene Portion abgetragen und die Wunde durch einige Nähte geschlossen. Erst wenn diese Wunde vollständig vernarbt ist, nimmt man die Abtragung der an der Lidbindehaut stehen gebliebenen Portion vor. Ein ähnliches Verfahren hat man bei totalem Symblepharon eingeschlagen. Man durchsticht den Boden des Symblepharon in der Richtung der Lidrinne mit einer lanzenförmigen Nadel und zwar so tief wie möglich. Durch den entstandenen Wundcanal führt

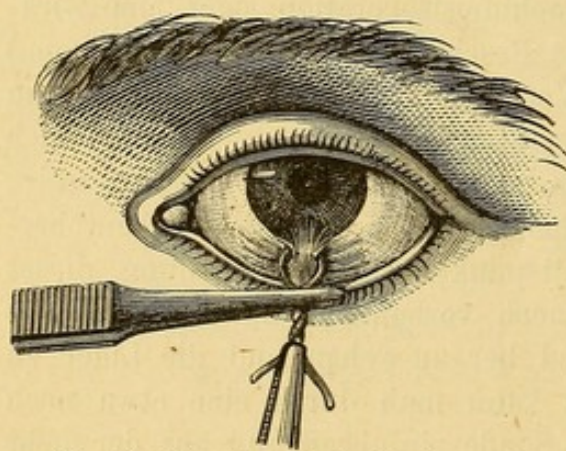


Fig. 184. Operation des Symblepharon mit dem Bleidraht.

man einen Bleidraht durch, dessen Enden aus den Lidwinkeln herausgeleitet werden. Andere drehen die beiden Enden zusammen und schnüren von Zeit zu Zeit den Knoten fester (S. Fig. 184). Der Draht bleibt, bis er durchgeschnitten hat, liegen und darauf werden die Brückenenden wie oben abgetragen.

Arlt hat eine schnellere aber vielleicht weniger sichere Operation des totalen Symblepharon angegeben.

Während ein Assistent durch Abziehen des Lides vom Augapfel die Narbenbrücke stark anspannt, zieht der

Operateur einen starken Seidenfaden durch die der Hornhaut nächstliegende Portion des Symblepharon; die letztere wird angezogen, so dicht als möglich von der Hornhaut abgeschnitten und die Bulbusoberfläche bis auf den Boden des Bindehautblindsackes mit Messer oder Scheere blosgelegt. Nachdem die Blutung gestillt, wird jedes Fadenende mit einer Nadel versehen, und diese von innen nach aussen durch das Lid dicht über dem Orbitalrande durchgestochen. Die beiden Fadenenden werden nach aussen gezogen und auf diese Weise der abgelöste Narbenstrang an die Innenfläche des Lides angepresst, so dass also der Wundfläche der Conjunctiva die cutisirte Fläche des Lappens gegenüber zu liegen kommt. Die Bindehautwunde wird durch zwei oder drei Nähte geschlossen. (S. Fig. 185.) Nach Verheilung der Wunde der Conjunctiva kann man die am Lide stehenden gebliebenen Lappen abtragen.

Ein sinnreiches Verfahren mittels der Transplantation ist von Teale angegeben. Er beschreibt dasselbe wie folgt:

Das adhärente Lid wird in einer dem Hornhautrande entsprechenden Linie durchtrennt (Fig. 186 A) und das Lid von dem Augapfel soweit abgelöst, bis der Augapfel seine frühere Beweglichkeit wiedererlangt. Die Spitze des Symblepharon bleibt demnach an der Hornhaut sitzen.

Hierauf werden zwei Conjunctivallappen B und C in Fig. 187 gebildet. Zu den Lappen wird nur Conjunctiva verwandt, das subconjunctivale

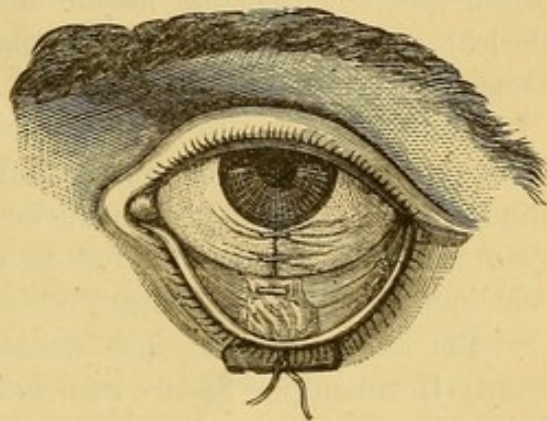


Fig. 185. Operation des Symblepharon nach Arlt.

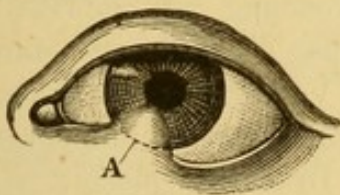


Fig. 186. Operation des Symblepharon nach Teale, A. Schnitt durch das adhärente Lid.

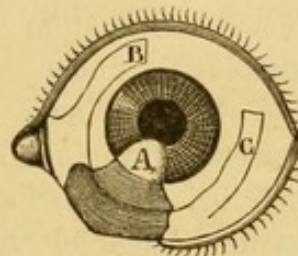


Fig. 187. Operation des Symblepharon nach Teale. Bildung der beiden Conjunctivallappen B und C.

Gewebe bleibt stehen. Dieselben müssen in solcher Ausdehnung abgelöst werden, dass sie sich ohne Spannung und Zerrung in die frühere Stelle des Symblepharon einfügen lassen und zwar wird der mediale Lappen B auf die wunde Lidfläche umgeschlagen, er stösst mit seinem Ende in der Gegend des lateralen Lidwinkels an gesunde Schleimhaut, während mit dem lateralen Lappen C die nackte Oberfläche des Bulbus bedeckt wird und das Ende des Lappens

an die Basis des medialen Lappens grenzt. Zeigt sich nach Einfügung der Lappen zu starke Spannung, so muss man dieselbe durch kleine Einschnitte in die Conjunctiva in der Gegend der Basis zu heben suchen.

Zuletzt werden die den Lappen entsprechenden Bindehautwunden wieder durch Nähte geschlossen und durch einige andere Knopfnähte die Lappen in ihrer neuen Stellung fixirt. Die an der Hornhaut stehen gelassene Portion des Symblepharon atrophirt und verschwindet spurlos.

In anderen Fällen schlägt Teale vor, einen Conjunctivallappen in Form einer Brücke oberhalb der Cornea abzulösen und dann über letztere hinweg nach unten auf den durch Ablösung des adhärenen Lids gesetzten Substanzverlust der Conjunctiva zu ziehen. Die Nähte werden vor Ablösung des zur Deckung bestimmten Conjunctivallappens eingeführt (siehe Bericht über den vierten internationalen augenärztlichen Congress zu London 1873, p. 143).

Endlich ist es J. R. Wolfe (s. Annales d'oculistique 1873, p. 121) gelungen, Symblepharon durch Einheilung von Kaninchenbindehaut in den Bindehautsack des Menschen zu beseitigen. Illing (Allgem. Wiener medic. Zeitung. 1874, No. 32 etc.) hat zu demselben Zwecke Lippen- und Vaginalschleimhaut mit glücklichem Erfolge benutzt.

Bei ausgedehnten, einen grossen Theil der Conjunctiva und fast die ganze Hornhautoberfläche einnehmenden Verwachsungen, sind wohl von keiner andern Operationsmethode, als der der Ueberpflanzung von Conjunctivallappen vollständige und bleibende Erfolge zu erwarten. Ueberhaupt aber darf man sich nicht zu früh des gewonnenen Resultates versichert halten, da oft nach einiger Zeit die Erfolge sich viel weniger befriedigend gestalten.

3) Blepharophimosis ist die Verengerung und Verkürzung der Lidspalte durch gegenseitige Annäherung der Lidwinkel. Die zu ihrer Beseitigung dienende Operation wird allgemein als Canthoplastik bezeichnet.

Die Canthoplastik findet auch Anwendung auf gewisse Fälle von Ankyloblepharon (s. oben) oder Verengerung der Lidspalte durch Narbenbildung, auf gewisse Ectropiumformen mit Verkürzung des freien Lidrandes, sie wird endlich bei Granulationen der Lider zur Verminderung des von den Lidern auf den Augapfel ausgeübten Druckes gemacht.

Die Operation ist folgende: Die äussere Commissur wird in ihrer ganzen Dicke und in geradliniger Verlängerung der Lidspalte durchtrennt. Man kann sich hierzu des Messers bedienen, dessen Spitze zwischen Augapfel und Lidcommissur eingeführt und von innen nach aussen durchgestossen wird, worauf man die Trennung der Commissur vollendet, oder benutzt eine gerade Scheere, deren eine Branche hinter die Commissur geschoben wird; immer muss die Hautwunde die Wunde der Conjunctiva um einige Millimeter an Länge übertreffen. Indem nun ein Assistent die Wundränder so nach oben und unten zieht, dass die horizontale Schnitt-

linie in eine verticale verwandelt wird, fasst der Operateur die Conjunctiva in der Mitte der Schnittlinie, durchsticht sie mit einer feinen mit einem seidenen Faden versehenen Nadel, lässt die Conjunctiva los und hebt die

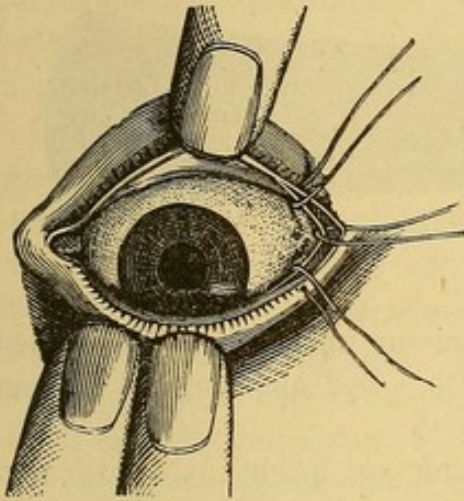


Fig. 188. Canthoplastik.

äussere Haut ebenfalls in der Mitte der Wunde mit der Pincette auf, durchsticht sie gleichfalls mit der Nadel und vereinigt durch Schliessung des Knotens die entsprechenden Schleimhaut- und Hautränder. In derselben Weise wird oberhalb und unterhalb je noch eine Naht angelegt. (Fig. 188).

Cusco macht die Canthoplastik auf folgende Weise. Mit zwei vom temporalen Lidwinkel divergirenden Schnitten umschneidet er einen dreieckigen Hautlappen mit nach aussen gelegener Basis, nach innen gerichteter Spitze, von je 1—1½ Cm. Seitenlänge. Der Lappen

wird bis zur Basis von der Unterlage lospräparirt, hierauf mit einem Knopfmesser der temporale Bindehautblindsack von innen nach aussen gespalten und schliesslich durch eine einzige Suture die Spitze des Lappens in die Wunde des Bindehautblindsacks eingenäht.

Zwölfter Abschnitt.

Abnorme Weite der Lidspalte. Tarsoraphie.

Die Lidspalte kann durch Paralyse des Schliessmuskels (Lagophthalmus) durch Exophthalmus in der Basedow'schen Krankheit oder in anderen Fällen wirklicher oder scheinbarer Vortreibung des Auges erweitert werden.

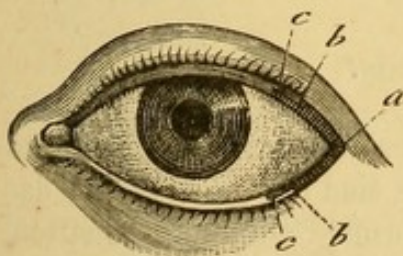


Fig. 189. Tarsoraphie.

Die Wiederverengerung der erweiterten Lidspalte geschieht durch die von Walther angegebene, von v. Gräfe*) modificirte Tarsoraphie. (Fig. 189.) Man lässt den zu Operirenden die Lider schliessen fasst die temporale Commissur zwischen die Branchen einer Pincette, oder noch besser zwischen Daumen und Zeigefinger der linken Hand und verengert die Lidspalte bis auf

das natürliche Mass. Auf diese einfache Weise wird der Punkt, wohin die neue Commissur verlegt werden muss, bestimmt und nöthigenfalls auf jedem Lidrande mit einer Dintenmarke bezeichnet.

*) A. f. O. 1857. III. 1, p. 249 u. 1858. IV. 2, p. 201.

Hierauf wird eine Hornplatte (Fig. 190) unter die Lider geschoben und auf ihr von dem freien Rande jedes Lides an der temporalen Commissur ein Lappen von 1,5 Mm. Höhe und 3—5 Mm. Länge fortgenommen.

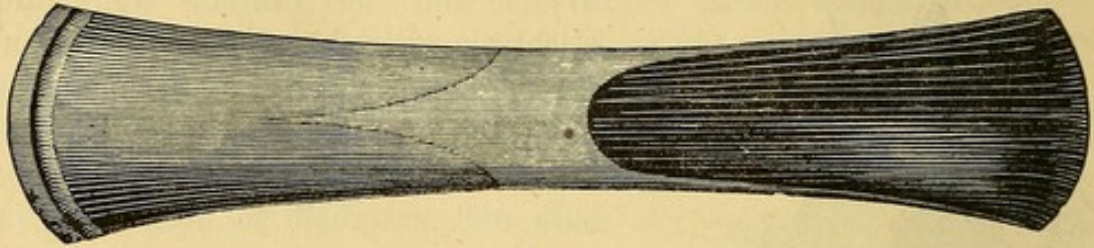


Fig. 190.

Die beiden Wunden stossen hinter der Commissur im Punkte a zusammen und enden nach vorn am freien Lidrande b. Der abgetragene Lappen muss alle Haarzywiebeln enthalten.

Zur Erzielung einer noch festeren Vereinigung macht man noch den intermarginalen Theil des Randes, vom medialen Ende des Lappens an, in 2 bis 3 Mm. Ausdehnung und unter Schonung des Ciliarrandes wund (von b bis c). Die Wundränder werden durch eine oder zwei Nähte vereinigt und Druckverband angelegt. Am zweiten oder dritten Tage entfernt man die Nähte, den Druckverband setzt man bis zur vollständigen Vernarbung fort. Der anfangs übertriebene Effect reducirt sich bald auf das beabsichtigte Mass.

Um unangenehme Zerrung der neuen Commissur bei Bewegungen des Auges nach oben zu vermeiden, hat v. Gräfe den obern Schnitt 3—6 Mm. schläfen- und leicht abwärts zu verlängern vorgeschlagen; er schneidet dann aus dem obern Lide einen dreieckigen Lappen aus, dem der schläfenwärts verlängerte Schnitt als Basis dient.

Dreizehnter Abschnitt.

Distichiasis und Trichiasis.

Unregelmässigkeiten in der Implantation und der Richtung der Cilien sind die Merkmale dieser Affectionen. Bei der Trichiasis sind die Cilien gegen das Auge gerichtet, der freie Lidrand hat seine normale Stellung behalten. Bei der Distichiasis stehen die Cilien in zwei Reihen, die äussere steht an der normalen Stelle, die andere näher dem Augapfel zu. Bald finden sich diese Unregelmässigkeiten auf einen Theil des Lides beschränkt, bald nehmen sie den ganzen Lidrand oder beide oder alle vier ein. Die abnorm stehenden Cilien sind manchmal nur in sehr geringer Zahl vorhanden und entgehen wegen ihrer Blässe und Feinheit leicht der Beobachtung.

Die falsch stehenden Cilien verursachen eine fortwährende Reizung der Conj. bulbi, können zu schweren Keratiten Veranlassung geben und den vollständigen Verlust des Sehvermögens bedingen.

Die Behandlung verfolgt den Zweck, entweder 1) die pervers gegen den Augapfel gerichteten Cilien auszureissen, oder 2) den Haarzwiebelboden abzutragen, oder 3) den letzteren so zu transplantiren, dass die Cilien eine günstigere Richtung erhalten.

1) Die Ausreissung der Cilien geschieht mit einer besondern Cilienpincette mit planen breiten Bahnen. Indem mit der linken Hand der Lidrand leicht nach aussen gekehrt ist, wird mit derselben jede Cilie an der Wurzel gefasst und unter allmählicher Verstärkung des Zuges ausgerissen. Wenn beide Lidränder krank sind, fängt man zweckmässig mit dem obern an. Gewöhnlich cauterisire ich hinterher mit Höllenstein, weil ich mich überzeugt zu haben glaube, dass durch die Aetzung das Nachwachsen der Cilien hinausgeschoben wird.

Die Epilierung hat man durch Einreibung der Lidränder mit Schwefelcalcium (d'Argentan und Duval*) zu ersetzen gesucht. Während der Procedur wird das Auge durch die Hornplatte vor der Berührung mit dem

Mittel geschützt und einige Minuten hinterher mit Wasser reichlich nachgespült. Williams**) hat vorgeschlagen, die Haarbälge vermittelst einer in flüssiges Kali causticum getauchten Nadelspitze zu zerstören.

2) Bei der Abtragung des Haarzwiebelbodens wird der die Cilien tragende Theil des Lidrandes unter Erhaltung der Länge des Lides entfernt.

Nach Flarer***) trennt man durch einen Schnitt in den intermarginalen Theil den Lidrand in zwei Blätter (Fig. 191), von denen das vordere alle Haarzwiebeln enthält. Ein zweiter über die Aussen-

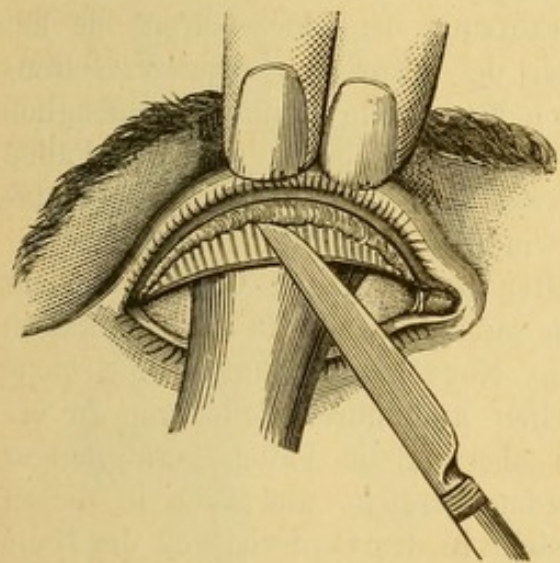


Fig. 191. Trichiasisoperation nach Flarer.
(Erster Act).

fläche des Lides bis auf den Tarsus geführter Schnitt umschreibt das äussere Blatt mit den eingeschlossenen Cilien und Haarbälgen. Falls an der temporalen Commissur keine pervers stehenden Cilien vorhanden sind,

*) S. Annales d'oculistique t. XXI. p. 155.

**) Royal Lond. Ophthalmic. Hosp. Reports t. III. p. 219.

***) Zanerini Dissert. supra trichiasis. Paris 1829.

giebt man dem Schnitt die in Fig. 192 durch die punctirte Linie a angegebene Richtung. Dagegen hat man, wenn sich die Trichiasis bis an die temporalen Lidwinkel erstreckt, zunächst die Lidspalte durch einen Schnitt in horizontaler

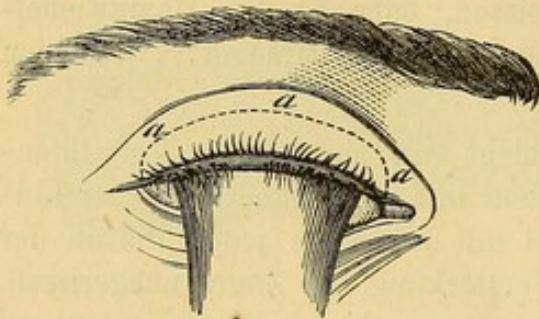


Fig. 192. Trichiasisoperation nach Flarer (Zweiter Act).

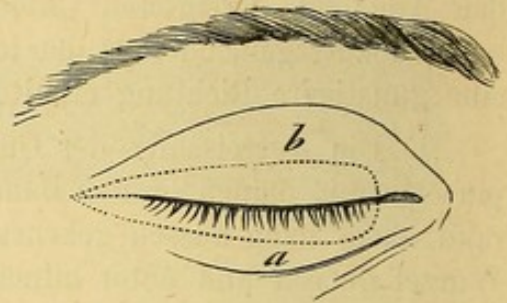


Fig. 193. Flarers Trichiasisoperation. Incision des temporalen Lidwinkels.

Richtung zu verlängern und darauf einen schmalen Hautstreifen in der punktierten Linie b, in Fig. 193, wenn es sich um das obere, der punktierten Linie a, wenn es sich um das untere Lid handelt, entsprechend zu umschneiden. Der Cilien und Haarbälge enthaltende Hautstreifen wird mit der Hakenpincette gefasst und von der Unterlage abpräparirt.

Durch diese Operation wird allerdings das Auge definitiv von den pervers stehenden Cilien und ohne Verkürzung des Lides befreit, sie hat aber den Nachtheil, das Auge für immer des natürlichen Schutzes seitens der Cilien zu berauben und kann durch Narbenschumpfung nachträglich Ectropionirung des Lides veranlassen. Sie darf daher nur in den Fällen Anwendung finden, in denen die sogleich zu beschreibende Transplantation des Haarzwiebelbodens auf unüberwindliche Widerstände stösst.

3) Die Verbesserung der fehlerhaften Richtung der Cilien geschieht durch eine Reihe von Operationen, welche sämmtlich auf die Transplantation des die Cilien tragenden Lidrands abzielen. Nur schwer gelingt es, eine solche Lageveränderung durch Heftpflasterstreifen und durch Collodium zu erreichen. Ein wirksameres Mittel, das aber nur in Fällen geringfügiger Richtungsanomalie angewendet zu werden verdient und auch in diesen keinen bleibenden Erfolg verspricht, besteht in der Cauterisirung der Haut in 3 Mm. Abstand vom Ciliarrande. Auch durch Excision eines Hauptstückes aus der Nachbarschaft der pervers stehenden Cilien kann man der Implantationsstelle eine andere Lage geben.

Man kann ferner die Richtung der Cilien mit Hülfe von Hautligaturen nach dem Gaillard'schen*) oder nach dem durch Rau**) modificirten Verfahren verbessern. Hält man die Anlegung mehrerer Suturen für in-

*) Bulletin de la Soc. de Poitiers, 1844.

**) A. f. O. 1855. I. 2, p. 176.

dicirt, so verfährt man in der durch Fig. 194 bildlich dargestellten Weise. Das Verfahren lässt sich für den Fall, dass die Trichiasis mit Entropium

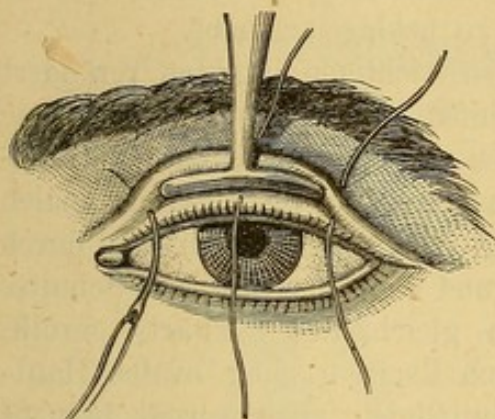


Fig. 194. Ligaturen durch die Haut.

complicirt wäre, leicht mit der Blepharophimosisoperation combiniren (Pagenstecher). Die Operation hinterlässt Lid-schwellung und Verdickungen in der Umgebung der ehemaligen Ligaturen, die zwar allmählich unbedeutender werden, niemals aber sich vollständig verlieren. Diesen Umstand darf man nicht ausser Acht lassen, da es Personen gibt, die dem Operateur daraus Vorwürfe machen.

Alle bislang beschriebenen Methoden bewirken eine Lageveränderung der Cilien auf gewissermassen indirecte

Weise durch Etablirung eines Narbenretractionsprocesses in der äusseren Lidhaut.

Eine directe Tonusplantation der äusseren Lidrandlippe wird durch das von Arlt*) modificirte Verfahren Jäsche's**) erzielt.

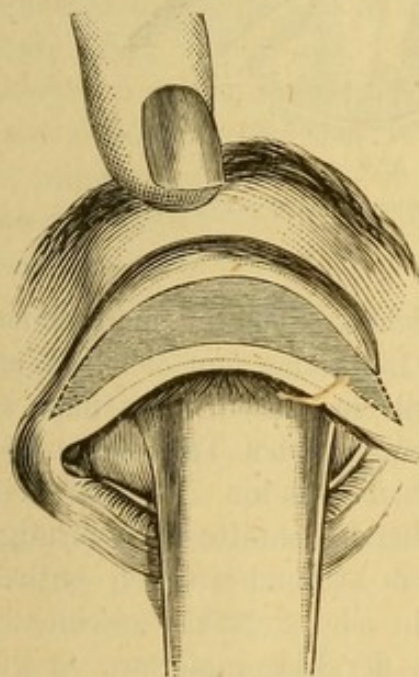


Fig. 195. Excision eines Hautlappens.

Zuerst wird wie bei der Operation nach Flarer das Lid in zwei Platten gespalten (S. Fig. 191), darauf aus der äusseren Lidoberfläche mittels zweier bis auf den Tarsus dringender Bogenschnitte (Fig. 195) ein Hautlappen excidirt, dessen Höhe um so bedeutender gewählt werden muss, je stärker die Deviation der Cilien nach innen und je mehr überschüssige Haut vorhanden ist. Unter sorgfältiger Schonung der Fasern des Orbicularis wird der Hautlappen von der Unterlage abpräparirt. Hierauf wird der obere Rand des die Cilien tragenden Hautstreifens an den oberen Wundrand durch einige Nähte befestigt, wodurch gleichzeitig der Streifen auf den Tarsus nach oben verschoben wird. Arlt legt bei dieser Operation

auf zwei Dinge besonderes Gewicht, erstens, dass die Hautlappen in transversaler Richtung von einem Winkel zum andern gross genug genommen

*) Prager medicin. Vierteljahrsschrift, 1845.

**) Med. Zeitung Russlands 1844, No. 9.

wird, so weit, als Haare falscher Richtung vorhanden sind, und zweitens darauf, dass die Brücke, welche den Cilienboden trägt, nicht isolirt, sondern nur hinreichend beweglich gemacht wird. Seitdem er so operirt, hat er nie mehr partielle Vereiterung der Brücke zu beklagen gehabt.

v. Gräfe*) hat die Operation in einigen wichtigen Punkten verändert (Fig. 196). Vom freien Lidrande aus verlaufen zwei 9 Mm. lange verticale Schnitte durch Haut und Muskel nach oben und begränzen das zu transplantirende Gebiet. Hierauf folgt die Trennung des Lides vom intermarginalen Theile aus in zwei Platten, nach Flarer (Fig. 191). Schliesslich wird durch schräg nach obenaufsteigende Nähte der Lidrand längs der verticalen Schnitte aufwärts verschoben und der Cilienboden gleichzeitig auswärts gerollt. Nöthigenfalls steigert man den Effect, durch Excision einer ovalen Hautfalte, die nirgends an die verticalen Schnittlinien anzugrenzen braucht (Fig. 196) oder begnügt sich, einige Suturen durch die Basis der Hautfalte zu legen, ohne die letztere abzutragen.

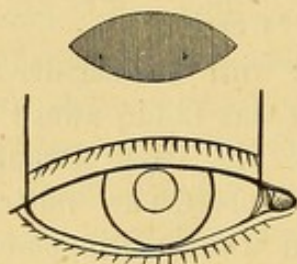


Fig. 196. Trichiasisoperation nach v. Gräfe.

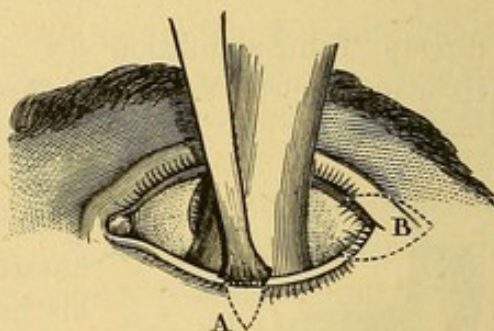


Fig. 197. Operation partieller Trichiasis.

In Fällen partieller Trichiasis oder Distichiasis kommt man einfach durch die Excision der betreffenden Stellen des Lidrandes zum Ziele. Wenn die pervers stehenden Cilien nicht die Lidwinkel einnehmen, kann man wie in Fig. 197 A ein Lanzenmesser in den intermarginalen Theil hinter den betreffenden Cilien und auf der Vorderfläche des Tarsus hin, 5 Mm. tief einstossen und durch zwei bis auf den Tarsus gehende Schnitte ein V förmiges Hautstück, welches die Haarbälge der pervers stehenden Cilien enthält, umgränzen; die Wundränder werden durch ein oder 2 Nähte geschlossen. Befinden sich die devirten Cilien gerade an der Lidcommissur, so gibt man den Schnitten die in Fig. 197 durch B bezeichnete Form.

Herzenstein**) hat noch ein anderes Verfahren zur Heilung partieller Trichiasis angegeben; demselben liegt das Princip zu Grunde, durch Einlegung eines Setons eine eitrige, die Zerstörung der Haarbälge bedingende Entzündung zu erregen. Das Verfahren wird folgendermassen ausgeführt.

*) A. f. O. 1864. X. 2. p. 286.

**) A. f. O. 1866. XII. I. p. 76.

Eine mit Seidenfaden versehene Nadel N. (Fig. 198) wird im Punkte a des intermarginalen Randes eingestochen, parallel dem Tarsus weiter geschoben

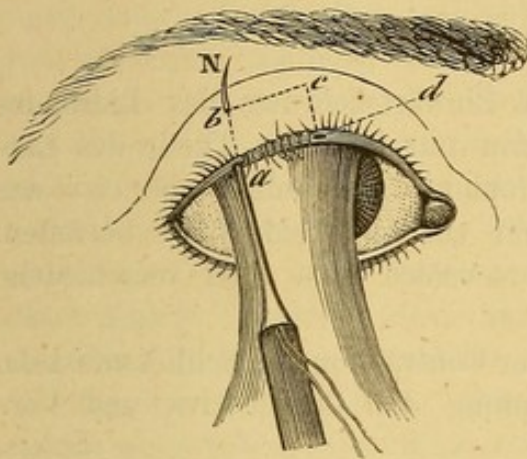


Fig. 198. Trichidsisoperation nach Herzenstein.

und bei b 4 bis 5 Mm. vom Lidrande entfernt wieder ausgestochen. Die Nadel wird von Neuem in den Aussichtspunkt b eingebracht und unter der Haut parallel dem Ciliarrande in der ganzen Ausdehnung der devierten Cilien weitergeführt. Im Punkte c kommt die Nadel von neuem nach aussen, wird an derselben Stelle wieder eingestochen, diesmal in der Richtung nach dem Punkte d des intermarginalen Randes und hier der Faden definitiv herausgeführt. Man klebt die beiden Fäden auf der Wange fest und

legt Druckverband darüber. Sobald die Ein- und Ausstichpunkte zu eitern anfangen, zieht man den Faden aus,

Wenn nur eine einzige Cilie oder mehrere isolirte Cilien eine verkehrte Richtung genommen haben, zerstört man geradezu den Haarbalg dieser Cilie, indem man in der Richtung der devierten Wimper ein sehr schmales Lanzenmesser oder eine myrthenblattförmige, breite, gerade Staarnadel durch die Dicke des Lides stösst und in die so entstandene Wunde ein mit Kali causticum befeuchtetes Stylet oder einen Metalldraht einbringt, welchen letztern man mit einer galvanocaustischen Batterie in Verbindung setzt und zum Rothglühen bringt.

Snellen erreicht die Auswärtswendung der Haarwurzel jedes einzelnen unrichtig stehenden Haares durch folgende kleine, sehr ingeniöse Operation: Er fädelt die beiden Enden eines Haares oder dünnen Fadens in das Ohr einer feinen Nadel, so dass Haar oder Faden eine Schlinge bilden. Nun wird die Nadel in den Rand des Grübchens der schlecht stehenden Cilie eingestochen und zwar so, dass ihre Spitze aussen im Niveau der normal stehenden Cilien zum Vorschein kommt (die so durchstochene Häutbrücke darf nicht zu schmal sein). Ist der Faden bis zur Schlinge durchgezogen, so wird mit einer Pinzette die Cilie durch die Schlinge geführt und dann durch langsames Anziehen des Fadens die Schlinge und die darin gefangene Cilie nach Aussen gebracht. Die Idee dieser zuerst von Snellen mit dauerndem Erfolge ausgeführten *Repositio ciliarum* stammt schon von Celsus, der dieser Operation unter dem Namen *Illaquedtio* erwähnt.

Vierzehnter Abschnitt.

Entropium.

Unter Entropium versteht man die Einwärtskehrung des Lidrandes gegen den Augapfel. Dieser Zustand kann nur in einem Theile des Lidrandes vorhanden sein, partielles Entropium, gewöhnlich aber ist das Entropium ein totales; das Leiden kann ein oder beide Lider betreffen. Nach den ätiologischen Momenten unterscheidet man zwei verschiedene Formen des Entropiums:

- 1) Entropium in Folge von spastischer Contraction des Schliessmuskels,
- 2) Entropium in Folge von Schrumpfung der Conjunctiva und Verbiegung der Bandscheibe.

Die erste Form wird vorzugsweise an dem untern Lide beobachtet; dasselbe ist bisweilen bis zu dem Grade eingerollt, dass der Ciliarrand im Bindehautblindsack angetroffen wird. Setzt man die Finger auf die äussere Fläche des Lides und zieht die Haut ein wenig abwärts, so nehmen Lidrand und Cilien ihren Platz wieder ein, bis sie durch einen neuen Lidschlag in die alte fehlerhafte Stellung zurückkehren. Eine besonders bei Greisen sich findende Erschlaffung der Lidhaut (Entropium senile) begünstigt und unterhält diese Stellungsanomalie.

Die eigentliche Ursache besteht in der Contraction des ciliaren Theiles des Musc. orbicularis, wie sie sich z. B. bei den von Lidödem begleiteten acuten Conjunctiviten oder unter einem längere Zeit hindurch fortgesetzten Druckverband entwickelt.

Die zweite Form ist oft die Folge chronischer Conjunctiviten oder Blephariten. Die Conjunctiva zeigt eine veränderte Structur, verkürzt sich, der Tarsus ist unnachgiebig, verkrümmt und verkürzt, der Lidrand dick und unregelmässig. Auch können Narben der Conjunctiva, namentlich nach Verbrennungen, zu diesem Zustande Veranlassung geben. Das obere Lid kann ebenso wie das untere entropionirt werden. Häufig wird die Stellungsanomalie gleichzeitig an beiden Lidern gefunden.

Entropium bedingt lebhafte Reizung des Augapfels, Lichtscheu, Thränenfliessen und Blepharospasmus. Im weitem Verlaufe entzündet sich die Hornhaut, wird pannös getrübt und das Sehvermögen erfährt eine der Trübung entsprechende Herabsetzung.

Die Behandlung richtet sich nach den veranlassenden Momenten und dem Grade des Leidens.

Bei einer einfachen Inversion des Lidrandes durch eine vorübergehende Ursache, wie z. B. durch einen zu lange getragenen Druckverband u. dgl., genügen ein paar Streifen englischen Pflasters das Lid wieder nach aussen zu kehren. Ein für solche Fälle zweckmässiges Mittel besteht darin,

eine kleine Charpiekugel zwischen knöchernem Augenhöhlenrand und dem Lide durch ein paar Heftpflasterstreifen zu befestigen.

Arlt*) rät folgenden Verband. Ein anderthalb Zoll langer und einen halben Zoll breiter Leinwandstreifen wird mit einem Ende unterhalb des medialen Augenwinkels zwischen Augenhöhlenrand und convexem Rande des Tarsus mittelst Collodium befestigt, sodann der Streifen stark von innen nach aussen nach dem äussern Lidwinkel zu angespannt, während die Haut des Lides soviel als möglich unter den leinenen Streifen geschoben wird, ehe man den letztern mit dem andern Ende durch Collodium fixirt. Sind beide Enden fest angeklebt, wird der ganze Streifen mit einer Schicht Collodium bedeckt, worauf er sich um sich selbst aufrollt und das Lid in seine natürliche Stellung zurückführt.

Dasselbe erreicht man, wenn man eine in der Nähe des freien Lidrandes aufgehobene Hautfalte zwischen die Branchen einer Serrefine oder

einer eignen Ptosispincette einklemmt (s. Fig. 199). Indessen wird der von diesen Instrumenten ausgeübte Druck nur schwer von den Kranken ertragen, namentlich nicht längere Zeit hindurch, so dass man nach dem Vorgange von War-drop sich zur Spaltung des Ligament. palpebr. ext. entschliessen muss, besonders wenn der Schliessmuskelerkrankung durch den Reizzustand der Conjunctiva oder der Hornhaut unterhalten wird.

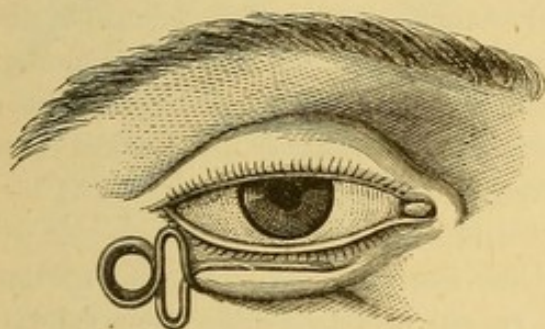


Fig. 199. Ptosispincette in ihrer Anwendung gegen Inversion des untern Lides.

Ich selbst ziehe bei Personen, welchen eine Operation am Bulbus kurz zuvor gemacht ist, oder gemacht werden soll, gegen eine aus vorübergehenden Ursachen entstandene Inversion des Lidrandes ein von v. Gräfe**) zu andern Zwecken empfohlenes Verfahren in Anwendung: Mit einer gewöhnlichen anatomischen Pincette wird in der Nähe des freien Lidrandes eine kleine Hautfalte aufgehoben und durch dieselbe ein Seidenfaden gelegt; der Knoten wird geschlossen und das eine Ende kurz abgeschnitten. In einiger Entfernung von dem ersten Knoten wird in der Nähe des Orbitalrandes eine zweite ähnliche Ligatur angelegt, hierauf die beiden langen Fadenenden aneinander gebunden; durch mehr oder minder starkes Anziehen wird das Lid nach Belieben stark nach aussen gestellt. Nöthigenfalls kann man eine solche Ligatur auch in der Gegend der beiden Commissuren anbringen und falls sich das Lid nicht gut nach aussen stellt,

* Arch. f. Ophth. 1863. Bd. II., p. 96.

**) Bericht über die Sitzungen des Ophthalmologen-Congresses zu Heidelberg von 1868. Annales d'oculistique 1869. Mai-Juni, p. 205.

zwischen Orbitalrand und Lid eine kleine Charpiekugel einlegen und über der letztern die Knoten miteinander verknüpfen.

In leichten frischen Fällen spastischen oder senilen Entropiums (besonders des untern Lides) kann man die Auswärtsstellung des Lides durch narbige Schrumpfung, wie sie nach Cauterisirung, Ligatur (s. das zweckmässige Verfahren von Gaillard, Fig. 195) oder Excision der äussern Haut in der Nähe des Lidrandes eintritt, zu erreichen suchen. (Fig. 200.)

Häufig ist bei chronischem Entropium gleichzeitig die Lidspalte verkürzt und die äussere Commissur aus ihrer Stelle gerückt; dann muss die Behandlung des Entropiums mit der Erweiterung der Lidspalte durch die

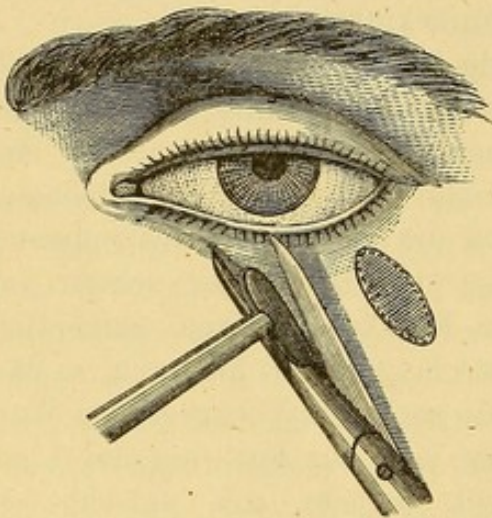


Fig. 200. Entropiumoperation. Ausschneidung von Hautstückchen.

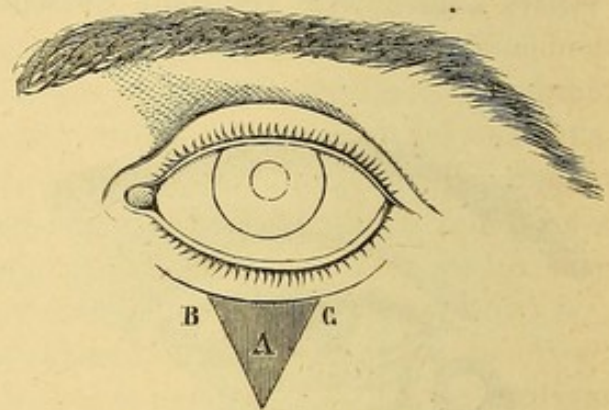


Fig. 201. Entropiumoperation nach v. Gräfe.

Canthoplastik (p. 491) beginnen. Oft reicht diese Operation allein schon zur Heilung des Entropiums aus; andernfalls combinirt man sie zweckmässig mit den Gaillard'schen Ligaturen (p. 644), wie Pagenstecher*) empfohlen hat, oder mit der Excision von Stückchen aus der Haut des umgestülpten Lides.

v. Gräfe hat gegen das spastische Entropium ein Verfahren angegeben, das ich oft mit vortrefflichem Erfolge angewandt habe. (Fig. 201.) In 3 Mm. Entfernung vom Lidrande und demselben parallel verläuft ein jederseits bis auf 3 oder 4 Mm. sich den Lidcommissuren nähernder Hautschnitt, derselbe bildet die Basis eines dreieckigen Hautlappens A, welcher abgetragen wird, worauf man die Ränder des Lappens B und C ein wenig lockert und mit zwei oder drei Knopfnähten schliesst; der horizontal verlaufende Schnitt wird sich selbst überlassen.

Die Breite und Höhe des zu excidirenden Lappens richten sich nach dem Grade der Schlaffheit der Haut. Auf seine Höhe kommt übrigens nur wenig an; seine Basis hat zwischen 6 und 10 Mm. zu betragen.

*) Annales d'oculistique. März und April 1862, p. 24.

Wenn, wie bei alten Personen, der Orbitaltheil des Schliessmuskels sehr erschlafft ist, giebt Gräfe dem zu excidirenden Lappen den Umriss einer

Kuppel. (Fig. 202.) Bei Verkürzung der Lidspalte kann man dies Verfahren mit der Blepharophimosisoperation combiniren. (Fig. 189.) In Fällen spastischen Entropiums des obern Lides mit merklicher Verkrümmung des Tarsus verbindet v. Gräfe mit seinem Verfahren noch eine partielle Excision des Tarsus. (Fig. 203).



Fig. 202.

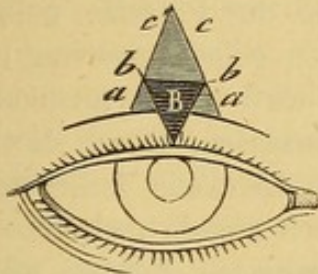


Fig. 203. Entropiumoperation n. v. Gräfe mit partieller Excision des Tarsus.

Nach Wegnahme des Hautlappens in der beschriebenen Weise werden die Wundränder stark auseinandergezogen und dicht am freien Lidrande der M. orbicularis in horizontaler Richtung eingeschnitten und seine Bündel nach oben geschoben, wodurch der Tarsus bloß zu liegen kommt. Hierauf wird aus dem Tarsus ein Keil B ausgeschnitten, dessen 5 bis 6 Mm. breite Basis dem obern Rande des Tarsus entspricht, während seine Spitze sich dem freien Lidrande nähert.

Der Tarsus muss in seiner ganzen Dicke excidirt werden, so dass nur die Conjunctiva allein zurückbleibt. Die Suturen müssen in der Weise angelegt werden, dass die mittlere b (in Fig. 203) Haut und oberflächliche Schichten des Tarsus fasst.

Gewöhnlich muss mit dieser Operation die Blepharophimosisoperation combinirt werden.

In Fällen von Entropium durch Wulstung der Conjunctiva operirt Snellen in der Weise, dass er an der am stärksten geschwulsteten Stelle der Conjunctiva drei Fadenschlingen einlegt, deren einzelne Enden gesondert zwischen Haut und Conjunctiva hindurch geführt und an der Grenze der Wange etwa 20 Mm. vom Lidrande entfernt herausgeleitet werden. Die Fäden werden je zwei und zwei nicht zu fest zusammen geknüpft.

Entropium mit kahnförmiger Verkrümmung des Tarsus verlangt eine besonders gegen die letztere gerichtete operative Behandlung. Die für diese Fälle anwendbaren Methoden sind:

Verfahren v. Streatfeild*). Nachdem man das Lid zwischen die Desmarres'sche Pincette geklemmt hat, so dass die volle Branche auf der Schleimhaut, der Ring auf der Haut liegt, führt man einen Schnitt durch die Haut 2 Mm. vom Lidrande und demselben parallel. Der Schnitt legt die Wurzeln der Cilien bloß ohne sie zu verletzen. Die Haut wird nun von der Unterlage los präparirt, der Schnitt bis in den Tarsus vertieft

*) Ophthalmic. Hosp. Reports I. p. 121 u. Annales d'oculistique XI. p. 212.

und die Enden des Schnittes nach dem freien Lidrande hin verlängert. Darauf wird 3—4 Mm. oberhalb des ersten und demselben parallel ein zweiter sofort bis in den Tarsus reichender Schnitt geführt und nach beiden Seiten bis zur Vereinigung mit dem ersten verlängert, dann aus dem Tarsus ein keilförmiges Stück ausgeschnitten, mit der Pincette gefasst und mit Messer und Scheere aus seinen Verbindungen gelöst (grooving the cartilage). Der entsprechende Theil der Bedeckungen wird mit fortgenommen und die Wunde der Heilung durch Granulation überlassen. Durch die nachfolgende narbige Schrumpfung wird der dem freien Lidrande anliegende Theil des Tarsus wieder in die normale Stellung nach aussen gedreht.

Sölberg-Wells *) ist die Heilung schwerer Formen von Entropium mit Tarsusverkrümmung durch ein aus den Arlt und Streatfeild'schen sinnreich combinirtes Verfahren gelungen. Er fängt die Operation wie die Arlt'sche an (S. 495), nach Entfernung des Hautlappens wird der Muskel in der Richtung der Lidspalte bis auf den Tarsus durchschnitten. Aus dem so blosgelegten Tarsus wird ein keilförmiger Streifen (Basis nach aussen gegen die Haut, Schneide nach innen gegen die Conjunctiva gerichtet) mittelst eines Bistouri ausgeschnitten. Die Grösse des zu excidirenden Keiles wird durch den Grad der Verkrümmung des Tarsus bestimmt. Die Ränder der Hautwunde werden durch Suturen vereinigt, die die Muskelfasern, nicht aber den Tarsus mitfassen.

Snellen's ausgezeichnete Entropiumoperation wird in folgender Weise ausgeführt: Nachdem die von Snellen eigens zu diesem Zwecke angegebene Augenlidklemme unter das Augenlid geschoben und zugeschraubt ist, wird über die ganze Breite des Augenlides hin eine Incision gemacht, ungefähr 3 Mm. vom Lidrande entfernt und ihm parallel. Hierauf wird die Haut besonders nach unten etwas lospräparirt und der unterste Theil des musc. orbicularis mit Pincette und Scheere entfernt. Indem man dann den so gebildeten freien Rand des orbicularis nach oben schiebt, legt man den ganzen Tarsus bloss. Nun wird mit einem kleinen sehr scharfen Bistouri ein keilförmiges Stück aus der ganzen Länge des Tarsus ausgeschnitten und zwar so, dass die Incision nicht durch die ganze Dicke des Tarsus dringt und dessen der Conjunctiva zugekehrte Fläche unbeschädigt bleibt. Hierauf wird ein Seidenfaden, an beiden Enden mit Nadeln versehen, erst durch den Rand des Tarsus, da wo sich die Sehne des Levator ansetzt, durchgezogen, dann werden die beiden Enden von der Wunde aus durch den Ciliarrand gestossen, so dass sie aussen gerade über dem Grunde der Cilien zum Vorschein kommen. Hier werden sie zusammengeknüpft. Um dem Durchschneiden der Haut vorzubeugen, versieht Snellen jedes Fadenende mit einer runden Glasperle. Diese erleichtern auch das Entfernen der

*) Treatise of the Diseases of the Eye, p. 703. London, 1869.

Fäden, was nach 48 Stunden geschehen soll. Auf diese Weise werden drei Nähte neben einander angelegt.

In den Fällen, wo gleichzeitig mit dem Entropium Verlängerung der Lidspalte besteht, wie so häufig nach Trachom, wird die Blepharophimosisoperation mit der des Entropium verbunden.

R. Berlin macht 3 Mm. oberhalb des äussern Augenlidwinkels einen Einstich mit einem spitzen Skalpell und führt von da einen mit dem Lidrande parallelen Schnitt bis in die Gegend des innern Lidwinkels. Dieser Schnitt soll Haut, Muskel, Knorpel und Schleimhaut durchsetzen. Darauf wird an dem obern Wundrand die Haut und der Muskel, etwa mit dem Skalpellstiel in die Höhe geschoben, bis der Knorpel bloss liegt. Der obere Knorpelwundrand wird nun in seiner Mitte mit einer breiten Hakenpincette gefasst und von derselben ein schmales ovales Stück, welches die ganze Breite des Lids einnimmt und 2 bis 3 Mm. hoch ist, mittels des Skalpells oder der Scheere abgetragen. Die Wunde kann nur sich selbst überlassen bleiben oder auch mit ca. 3 Hautnähten geschlossen werden. Man kann auch vor der Anlegung der Nähte noch eine Hautfalte, deren Breite nach Bedürfniss variirt, ausschneiden.

Burow's Verfahren ist durch Einfachheit ausgezeichnet. Transversaler Schnitt von der Conjunctiva aus durch den Tarsus von einem Winkel zum andern; Excision eines Hautlappens wie bei Sölberg-Wells. Vereinigung der Haut und Muskelwunde durch Nähte. Die Resultate sind sehr günstig.

Fünftehnter Abschnitt.

Ectropium.

Durch die Eversion der Lider wird der Ciliarrand vom Augapfel entfernt und gleichzeitig die conjunctivale Fläche des Lides nach aussen gekehrt. Ectropium zeigt sich in verschiedenen Graden und kann von verschiedenen Ursachen abhängen. Wir sehen Ectropium nach Excoriation und Schrumpfung der Lidhaut mit Wucherung und sarcomatöser Veränderung der Conjunctiva sich entwickeln. Dieser Zustand bildet sich besonders am untern Lide durch chronische Conjunctiviten und Blephariten. Bei bejahrten Individuen mit schlaffem M. orbicularis entfernt sich das Lid etwas vom Auge. Der Thränenpunkt kommt in eine falsche Stellung und tritt ausser Function; in Folge davon fliessen die Thränen über die Wange und tragen zur Vermehrung des bestehenden Reizzustandes bei. (Ectropium senile.)

Ectropium wird ferner im Verlaufe schwerer mit starker Chemosis einhergehenden Conjunctiviten beobachtet. Hier wird das Lid geradezu durch die Volumsvermehrung der Conjunctiva umgestülpt, die Umstülpung

selbst ruft aber wieder fast spastische Contractionen in dem Ciliartheil des Schliessmuskels hervor, welche ihrerseits die untergelegenen Theile geradezu einschnüren und den Lidrand an seinen Platz zurückzukehren hindern. Bei Kindern erfährt dieses Verhältniss durch ihr Schreien und Kneifen noch eine Steigerung.

Bisweilen nimmt bei chronischen Conjunctiviten der Tarsus an der Entzündung Theil, wird weicher, verliert seine Festigkeit und trägt so zur Entstehung eines Ectropiums bei, während gleichzeitig der Lidrand selbst sich verlängert.

Ectropium kann ferner durch Paralyse des Schliessmuskels, durch Geschwülste der Orbita und durch Exophthalmus aus beliebiger Ursache zu Stande kommen.

Endlich bilden narbige Schrumpfung in der Umgebung der Lider nach Wunden und Verbrennungen und besonders adhärente Narben nach Caries des Orbitalrandes eine hauptsächliche Veranlassung zu Ectropium. Die erste Folge des Ectropium, besonders wenn es das untere Lid betrifft, ist Epiphora. Sodann kommt es zu Veränderungen der Conjunctiva in Folge der Berührung derselben mit der äusseren Luft; das Epithelium wird verdickt und nähert sich dem Charakter der Epidermis. Die Hornhaut leidet am meisten, wenn sie des Schutzes durch das ectropionirte obere Lid entbehrt. Wenn das untere Lid allein betheiligt ist, so stellt sich der Augapfel nach oben und schützt sich so gegen äussere Schädlichkeiten. Im anderen Falle wird die Hornhaut Sitz von Geschwüren, die die Zerstörung dieser Membran herbeiführen können.

Die Behandlung ist ebenso verschieden, wie es verschiedene Ursachen des Ectropium giebt. In acuten Fällen sarcomatösen Ectropiums reicht bisweilen die Anlegung einiger Streifen engl. Pflasters und Druckverband zur Herstellung der normalen Position aus. Stösst die Redüction des Lides auf Schwierigkeiten, wegen hochgradiger Blutfülle des Lides oder spastischer Contractionen des Orbitaltheils des M. orbicularis, so schickt man der Anlegung eines Druckverbandes multiple Scarificationen der Conjunctiva oder die Erweiterung der äusseren Lidcommissur voraus. Erweist sich diese Behandlung als unzureichend und liegt bedeutende Bindehauthypertrophie vor, so wird die Schleimhaut mit Lapis mitigatis gestrichen und hinterher wiederholt scarificirt. Diese Behandlungsweise hat gewöhnlich den Erfolg, die Ausdehnung und Dicke des conjunctivalen Wulstes merklich zu vermindern. Bleibt trotzdem ein solcher Schleimhautüberschuss, dass die Zurückhaltung des Lides in seine normale Lage gehindert bleibt, so kann die Ausschneidung eines Streifens aus der verdickten Conjunctiva parallel zum Ciliarrande nützlich sein.

Indess misslingen selbst in einfachen Fällen von Ectropium diese Versuche öfter oder erzielen doch nur einen vorübergehenden Erfolg, indem das Lid, namentlich das untere, wieder in seine fehlerhafte Lage zurück-

fällt. Besonders ist ein solches Recidiv zu befürchten, wenn ein ausgesprochenes Ectropium schon lange Zeit besteht, das betreffende Individuum bejahrt ist und der Lidrand merklich verlängert erscheint. Im letztern Falle ist ein kleiner chirurgischer Eingriff zur Verkürzung des Lidrandes unerlässlich. Das am besten zum Ziele führende und meistens von dauerndem Erfolg begleitete Verfahren besteht in der Tarsoraphie mit Excision eines dreieckigen Hautlappens. Dies von Dieffenbach*) ersonnene, durch v. Gräfe**) modificirte Verfahren wird in folgender Weise ausgeführt (S. Fig. 204). Zunächst wird, wie bei der gewöhnlichen Tarsoraphie die äussere Commissur gespalten und die Lidränder angefrischt (S. S. 491). Nur muss in unserem Falle der Rand des ectropionirten Lides in grösserer Ausdehnung als der des andern angefrischt werden (zwischen 4 und 6 Mm. weiter). Hierauf wird ein dreieckiger Lappen a b c excidirt, dessen Basis in der Verlängerung der äusseren Lidcommissur liegt und eine Breite von 4 bis 6 Mm. besitzt. Bevor man die Wundränder vereinigt, muss man die den dreieckigen Defect begrenzenden medialen und lateralen Hautränder von ihrer Unterlage etwas ablösen, dann wird zuerst die dreieckige Lücke in vertikaler Linie vereinigt und schliesslich die äussere Commissur, wie bei der gewöhnlichen Tarsoraphie zusammengenäht.

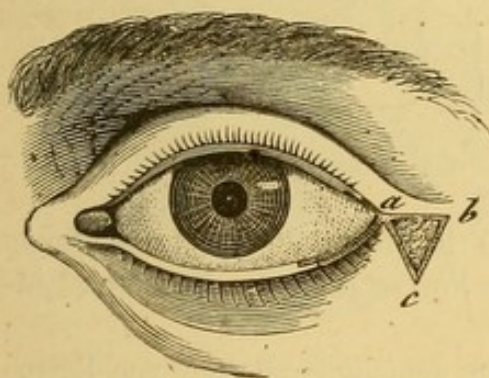


Fig. 204. Operation des Ectropium nach v. Gräfe.

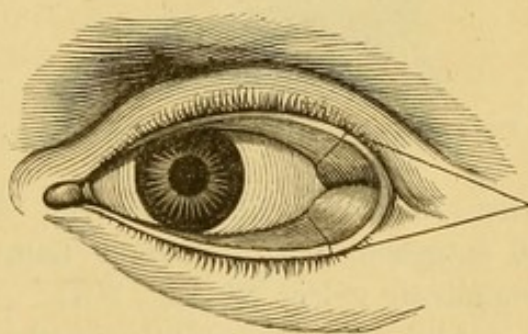


Fig. 205.

Wenn sich das Ectropium gleichzeitig auf die äusseren Abschnitte beider Lider erstreckt, so dass die ganze äussere Commissur nach aussen gekehrt ist, kann man mit Vortheil das ursprüngliche von Walther***) angegebene Verfahren combinirt mit der Operation nach Adams†) anwenden. Es wird (Fig. 205) der freie Lidrand beider Lider, soweit sie ectropionirt sind, sowie die Commissur und ein dreieckiger Lappen aus der umgebenden Haut ausgeschnitten. Die Basis des letztern Dreieckes ist gegen das Auge, die

*) Zeis, Handbuch der plastischen Chirurgie. Berlin, 1838, p. 380.

**) Arch. f. Ophth. 1858. IV. 2, p. 204.

***) Journal von Gräfe und Walther, 1826. X.

†) Ibidem. 1828. I.

Spitze der Schläfe zugekehrt. Der Autor dieser Methode vereinigt sofort die Ränder der dreieckigen Hautlücke durch zwei umschlungene Nähte.

Das eben beschriebene Walther'sche Verfahren bildet gewissermassen die Anwendung des alten von Adams für ein Lid erfundenen, durch von Ammon modificirten Verfahrens auf beide Lider.

Adams*) schneidet zur Beseitigung des Ectropiums aus der ganzen Dicke des Lides einen Lappen, wie ihn Fig. 206 zeigt, aus. Nach Excision des Lappens wird das Lid wieder in seine normale Stellung gebracht und die Wunde durch umschlungene Nähte vereinigt. Dies Verfahren kann zur Entstehung eines Colobomes des Lides, wenn die Heilung nicht in der gewünschten Weise vor sich geht, oder doch wenigstens zur Bildung

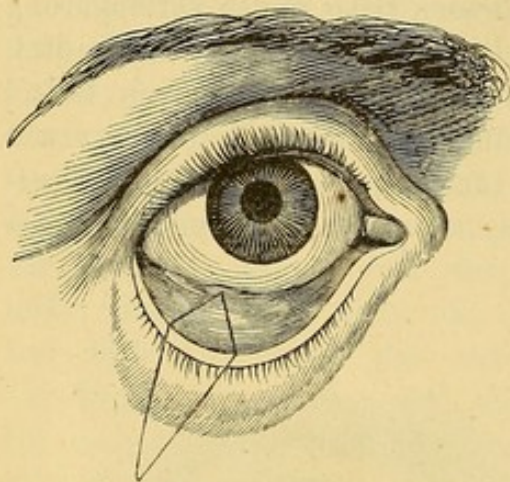


Fig. 206. Ectropiumoperation nach Adams.

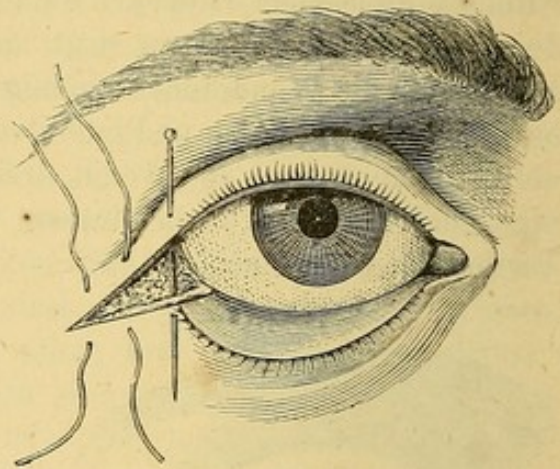


Fig. 207. Ectropiumoperation nach v. Ammon.

einer hässlichen Narbe führen. Ammon**) hat, um diesem Uebelstande zu entgehen, den dreieckigen Lappen in die Fortsetzung der äusseren Lid-commissur gelegt (S. Fig. 207).

Alle diese Operationsmethoden lassen in denjenigen Fällen von Ectropium, wo die fehlerhafte Stellung durch Schrumpfung der äusseren Bedeckungen, oder durch einen Narbenstrang unterhalten wird, im Stich. Gegen diese Form von Ectropium giebt es eine Reihe anderer Operationen, die wir jetzt darstellen wollen; es sind Typen von Operationen, die für jeden speciellen Fall modificirt werden können und müssen.

Verfahren v. Wharton Jones.**) Wenn eine Narbe die Lidhaut verkürzt und das Lid ectropionirt hat, so wird dieselbe in der Fig. 208 dargestellten Weise durch zwei in der Nähe der Lidwinkel beginnende auf

*) Practial observations on ectropium of eversion of the eyelids p. 4. London, 1812.

**) Zeitschrift für Augenheilkunde I. p. 259.

***) Traité pratique des maladies des yeux von Wharton Jones (Franz. Ausgabe von Foucher. p. 618).

der Wange oder Stirn über der Narbe sich vereinigende Schnitte umschrieben. Der Schnitt hat also die Gestalt eines V. Hierauf wird der so umschriebene Hautlappen sorgfältig von der Spitze nach der Basis zu, von seiner Umgebung und Unterlage lospräparirt, bis er hinreichend verschiebbar geworden ist. Jetzt wird der Lidrand in seine normale Stellung gebracht, die Haut in der Nähe der Wundränder, um die Vereinigung zu erleichtern, abgelöst und die Wunde dergestalt zusammengenäht, dass sie die Form eines Y erhält. (Fig. 209.)

Diese Operation ist besonders am untern Lide sehr vortheilhaft, weniger am oberen, wo die Spitze des Lappens in die Angenbrauen fallen könnte. Auch bei narbigem Ectropium der äusseren Lidcommissur kann sie mit

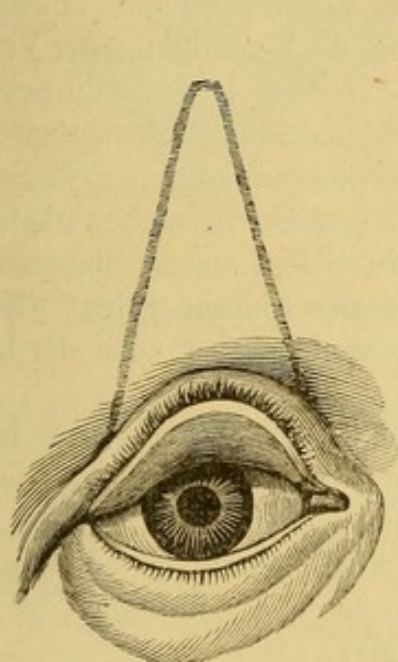


Fig. 208.

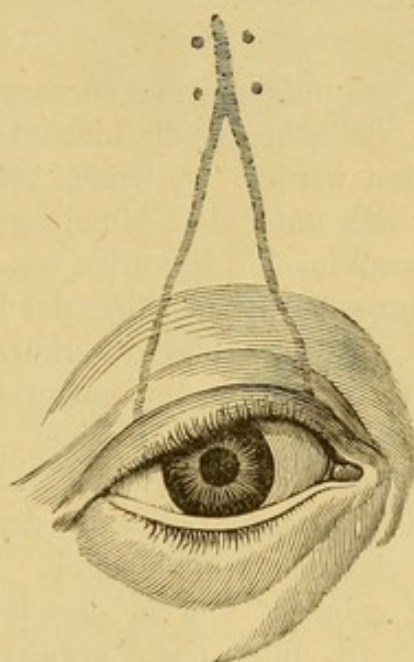


Fig. 209.

Ectropiumoperation nach Wharton Jones.

Erfolg angewandt werden. Indess wirkt sie der Verlängerung des Lidrands nicht entgegen und vermag auch die äussere Commissur weder höher noch tiefer zu legen, so dass es nöthig werden kann, die Operation mit der Tarsoraphie zu verbinden (Stellwag).

Verfahren nach v. Gräfe.*) v. Gräfe empfiehlt bei hochgradigem Ectropium des unteren Lides mit veränderter Structur des Lidrandes folgendes Verfahren. Nach sorgfältiger Reinigung des nach aussen gestellten Lides sucht man sich die Implantationsstelle der Cilien auf; hinter derselben, also im intermarginalen Theile, führt man einen horizontal verlaufenden Schnitt vom untern Thränenpunkt bis zur äusseren Commissur (Fig. 210 D E)

*) A. f. O, 1864. X. 2. p. 221.

von den Enden dieses Schnittes führt man zwei 1,5 bis 2 Cm. lange Vertikalschnitte DB und EF.

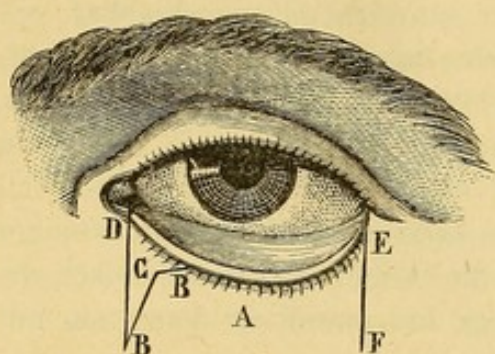


Fig. 210. Ectropiumoperation nach v. Graefe.

Auf diese Weise erhält man einen viereckigen Lappen, der in seiner ganzen Ausdehnung und bei starker Narbetraktion noch über die untern Enden der Vertikalschnitte hinaus lospräparirt wird.

Der so verschieblich gemachte Lappen wird nun an seinem oberen Rande mit zwei breiten anatomischen Pincetten gefasst und stark nach der Stirn zu hinaufgezogen, und in dieser Stellung die Vereinigung der Vertical-

schnitte, von unten angefangen, vorgenommen. Dadurch kommen die Ecken des Lappens viel höher als die Lidwinkel zu stehen und müssen dementsprechend beschnitten werden. v. Graefe rath diese Verkürzung durch zwei Schnitte BB, die sich unter dem stumpfen Winkel C vereinigen, zu bewerkstelligen und diesen Winkel in die vorher vom innern Winkel des Lappens eingenommene Stelle einzunähen. Je näher der Punkt C an den Lidrand gelegt wird, um so mehr wird der Lidrand verkürzt, um so weniger aber auch der Lappen in die Höhe gehoben und umgekehrt.

Rührt Ectropium von einer dem Knochen adhärennten Narbe her, so können verschiedene Verfahren in Anwendung gezogen werden. Bisweilen reicht die subcutane Loslösung der Narbe vom Knochen aus, um das ganze Lid hinreichend zu mobilisiren. Das Lid wird hierauf in seine normale Stellung gebracht und in derselben leicht durch Vereinigung der Lider erhalten. (S. unten das Verfahren von Mirault.)

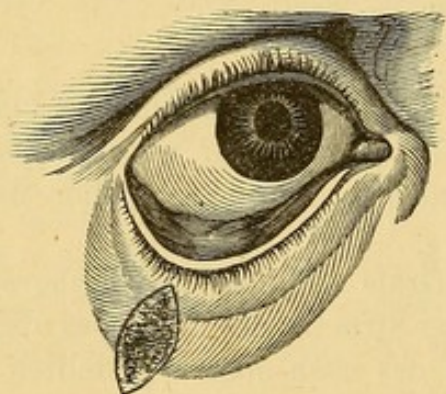


Fig. 211.
Operation des narbigen Ectropiums nach v. Ammon.

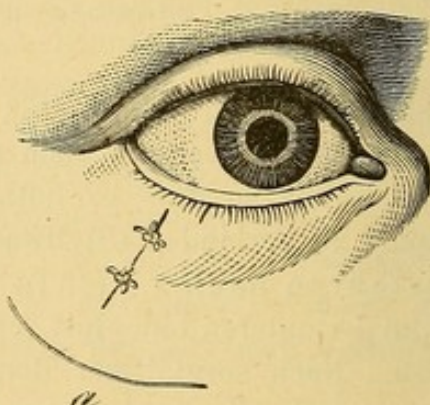


Fig. 212.

Breite Narben werden mit Vorthail nach v. Ammon's Methode operirt. Die Hautnarbe wird an der Stelle, wo sie am Knochen adhärirt, durch einen Schnitt umschrieben, (Fig 211) hierauf die Umgebung ringsum von

der Unterlage abgelöst und das Lid soweit beweglich gemacht, dass der Kranke das Auge zu schliessen im Stande ist; dann werden die Wundränder einfach über der alten vorher angefrischten Narbe zusammen genäht. (Fig. 212.)

Dieffenbach*) umschrieb derartige Narben in Form eines Dreieckes mit gegen den Lidrand gekehrter Basis und exstirpierte die ganze Narbe (S. Fig. 213.) verlängerte hierauf den horizontalen Schnitt, die Basis des Dreieckes nach beiden Seiten, lockerte die Haut ringsum, so dass sie sich

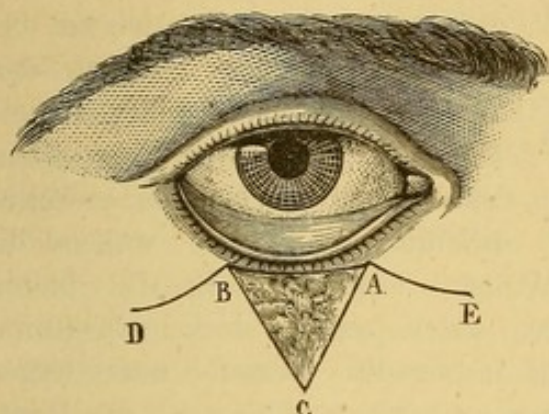


Fig. 213. Operation des narbigen Ectropiums nach Dieffenbach.

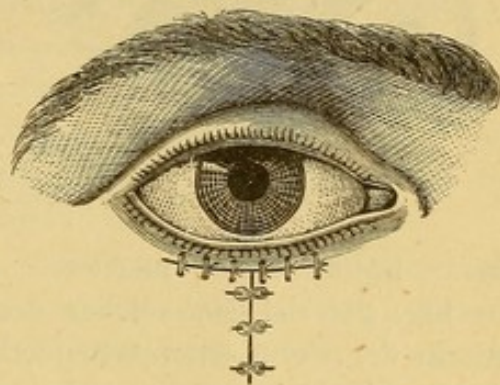


Fig. 214. Operation nach Dieffenbach. Vereinigung der Wundränder.

von beiden Seiten her nach der Mitte zu leicht verschieben liess, brachte das Lid in seine normale Stellung und legte die Nähte in der durch Fig. 213 dargestellten Weise an.

Verfahren von A. Guérin. An die untern Enden eines V-förmigen mit der Spitze dem Lidrande zugekehrten Schnittes, schliessen sich zwei in der Richtung des Lidrandes geführte horizontale Schnitte an. Die auf diese Weise gebildeten Dreiecke werden durch Präparation so beweglich gemacht, dass die die Seiten des umgekehrten V darstellenden Wundränder desselben aneinander gebracht werden können. Die Lappen werden mit Knopfnähten in der Weise vereinigt, dass die letzte Naht über die Spitze des in seiner Lage unveränderten Dreiecks zu liegen kommt.

Wenn die äusseren Bedeckungen des ectropionirten Lides in ihrer ganzen Dicke in Narbengewebe umgewandelt sind, die Rectraktionskraft sehr erheblich und die Verschiebbarkeit der Haut in der Umgebung der Narbe minimal ist, erweisen sich auch die bisher beschriebenen Methoden oft unzureichend und man muss zu Folgendem seine Zuflucht nehmen.

Verfahren nach Fricke**). Die Narbe wird in zwei halbelliptischen Linien umschnitten und excidirt. (S. Fig. 215.) Wenn es sich nur um

*) S. Zeis, Handbuch der plastischen Chirurgie etc., p. 378. Berlin, 1838.

**) Die Bildung neuer Augenlider (Blepharoplastik) von J. C. G. Fricke. Hamburg, 1829

eine schmale Narbe handelt, genügt schon ein einfacher dem freien Lidrande parallel verlaufender Schnitt. Hierauf werden alle Narbenzüge sorgfältig durchtrennt, bis das Lid resp. der Ciliarrand wieder in seine normale

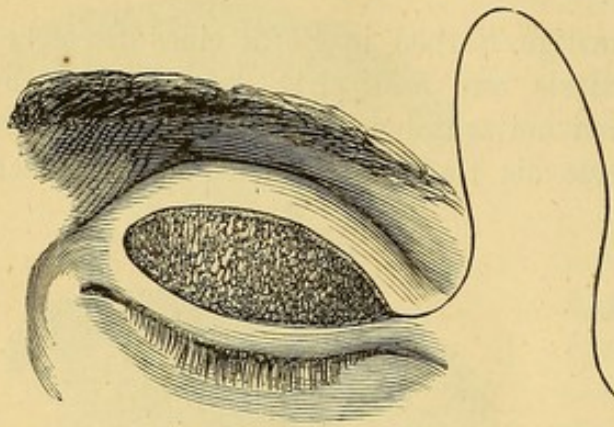


Fig. 215. Verfahren nach Fricke.

Stellung gebracht werden kann. Dadurch entsteht in den äussern Bedeckungen eine klaffende Lücke von wechselnder Breite, die durch einen aus der Nachbarschaft entlehnten Hautlappen gedeckt werden muss. Wenn es sich um das obere Lid handelt und für den Wiederersatz dieses Lides, ist die Methode besonders brauchbar, wählt man den Lappen gewöhnlich aus der Schläfe, während für

das untere Lid meistens die Wange bequemen Ersatz bietet. In Fig. 215 ist ein solcher der Lücke, welche er zu decken bestimmt ist, in der Form entsprechender Lappen dargestellt. Derselbe muss wegen der nachträglichen Schrumpfung die Lücke sowohl der Länge als der Breite nach um 2 Mm. übertreffen. Der zuvor genau ausgemessene und markierte Lappen wird von der Unterlage mit Erhaltung möglichst vielen Unterhautzellgewebes abpräpariert, so dass nur noch ein breiter Stiel den Zusammenhang mit der Ursprungsstelle vermittelt, hierauf der Lappen in die Wunde des Lides eingefügt und mit gewöhnlichen Nähten in seiner neuen Lage befestigt.

Verfahren nach Dieffenbach. Beim untern Lide gab Dieffenbach der nach der Durchtrennung eines Narbenstranges oder Excision einer Hautnarbe entstehenden Lücke die Gestalt eines mit seiner Basis nach oben gekehrten Dreieckes. (Fig. 216, a, b, c.) Für diese Lücke gewinnt man

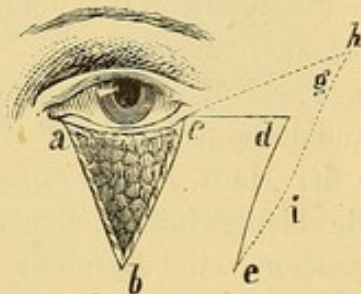


Fig. 216. Blepharoplastik nach Dieffenbach.

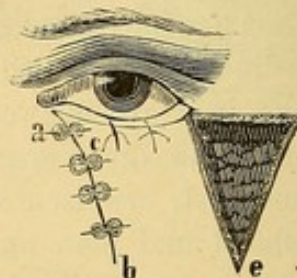

Fig. 217. Verfahren nach Dieffenbach.

einen Ersatzlappen durch zwei Schnitte, von denen der eine die einfache Verlängerung der horizontalen Basis darstellt, die andere der äussern Seite des Dreieckes parallel geführt wird (Fig. 216, bc und de).

Die Linie cd muss einige Millimeter länger ausfallen, als die Basis des Dreieckes beträgt. Szymanowski rath, um dem nachträglichen Herabsinken des eingeheilten Lappens vorzubeugen, dem Ersatzlappen die Form bche zu geben (Modification mit dem spitzen Winkel). Nachdem die Blutung gestillt ist, wird der Lappen über die Lücke geschlagen und sorgfältig mit Knopfnähten befestigt. (Fig. 217.) Die an der Stelle des Lappens auf der Wange zurückbleibende Wunde wird durch Nähte möglichst verkleinert, der Rest der Heilung durch Granulation überlassen. Hinsichtlich der Nachbehandlung verweisen wir auf das Capitel Blepharoplastik.

Ein Mittel, das in vorzüglicher Weise der Zugkraft des Narbengewebes, an welcher oft die besterdachten Operationspläne scheitern, entgegenwirkt, besteht in der zeitweiligen Verschliessung der Lider nach Mirault, wobei die innere Lippe beider Lidränder unter sorgfältiger Schonung der Implantationsstelle der Cilien und des Thränenpunktes angefrischt und die Lider durch 4 oder 5 Knopfnähte verschlossen werden.

Verfahren nach Denonvilliers*). Derselbe löst zuerst alle Narbenstränge und Verwachsungen bis der Lidrand an seinen alten Platz gebracht werden kann; frischt hierauf die Lidränder an und vereinigt sie. Nachdem auf diese Weise der auszufüllende Substanzverlust genau zu Tage getreten ist, wird der Lappen in der Regio malaris umschnitten, und von der Spitze bis zur Basis abpräparirt. An der Basis angelangt, lässt man die Schnitte auseinander gehen, um womöglich den Wundrand mit dem zunächstliegenden Rande des Lappens zusammen zu bringen. Die erste Naht wird an die Spitze des Lappens angelegt; dann wendet man sich mit den Nähten zu dem vom Lide am weitesten entfernten Rande, dann an den nächsten u. s. f.

Verfahren nach Richet. Richet macht zunächst das Lid beweglich und schiebt es in seine normale Stellung zurück; dann werden die Lider mit einander vernäht; schliesslich zwei Lappen gebildet, von denen der

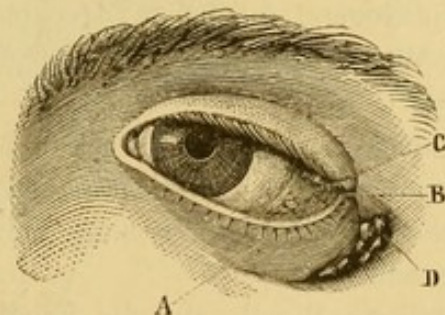


Fig. 218. Vor der Operation. Die Figur stellt ein Ectropium des untern Lides und vom Jochbein sich erhebende Wucherungen dar. A. Unteres Lid ectropionirt und durch die Narbe in seiner fehlerhaften Stellung erhalten. B. Die äussere Lidcommissur nach unten und aussen verzogen, so dass sie 5 Mm. unter dem Niveau der innern Lidcommissur liegt. C. Umgestülpter Conjunctivalblindsack in Folge des Contactes mit der Luft, mit rothen leicht blutenden gewucherten Granulationen bedeckt. D. Wucherungen auf dem Jochbein. In der Tiefe der hier vorhandenen Depression liegt der Knochen bloss. Die das Loch umgebenden Weichtheile haben verdünnte und ulcerirte Ränder.

*) De l'ectropion, thèse de concours par Cruveilhier. Paris, 1866.

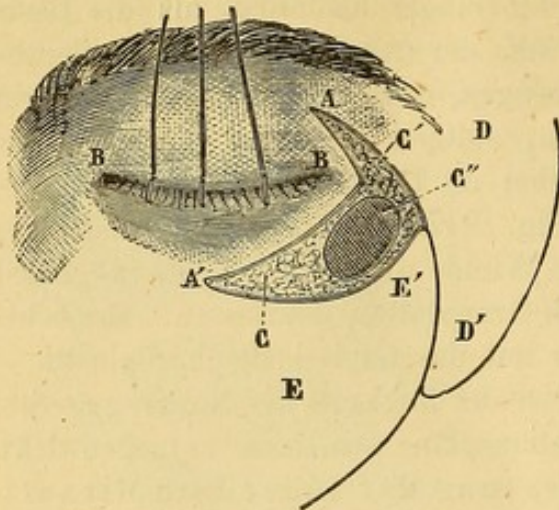


Fig. 219. Nach dem ersten Acte der Operation. AA'. Zwei die Wucherung umschreibende Schnitte, durch welche das untere Lid die äussere Commissur und folglich auch das obere Lid aus ihrer Verbindung mit dem Knochen gelöst und beweglich gemacht werden. BB'. Die beiden Lider, mit ihren freien angefrischten Rändern zusammengeknüpft (Blepharorrhaphie). CC'. Die durch die Ablösung der Commissur und der Lider entstandene Lücke. C'' die abgeschabte blosgelegte Knochenfläche DD' der obere Lappen umschnitten, aber noch nicht von der Unterlage abgelöst. EE'. Der untere Lappen.

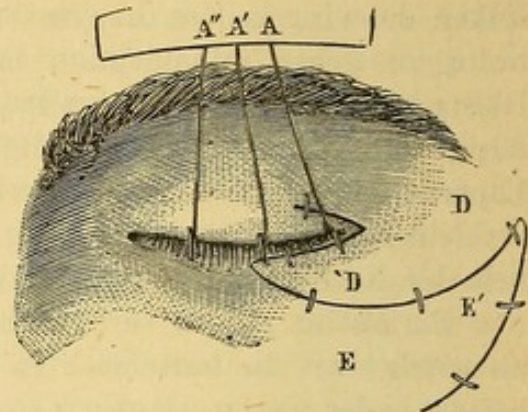


Fig. 220. Nach der Operation. A''A'A. Die drei Fadenenden, der die beiden Lidränder vereinigen Knopfnäthe auf der Stirn festgeklebt. DD'. Der obere Lappen DD' der Figur 219 ist von der Spitze nach der Basis zu abgelöst und auf das untere Lid umgeschlagen, das er stützen soll. EE'. Der untere Lappen EE' der Fig. 219 in gleicher Weise abpräparirt, ist nach oben verschoben und in den durch die Transplantation des oberen Lappens entstandenen Defect eingenaht.

eine das Lid fixiren und stützen, der andere von umgekehrter Form wie der erste, den ersten hindern soll, wieder herunter zu gleiten. (S. Fig. 218, 219, 220 mit den zugehörigen Legenden.)

Sechszehnter Abschnitt.

Blepharoplastik.

Zerstörung der Lider durch Gangrän wie nach *Pustula maligna* und Verbrennungen, durch *Lupus* oder *Epitheliom* oder endlich durch Exstirpation von Geschwülsten dieser Gegend macht zur Deckung des Substanzverlustes oder zum vollständigen Wiedersatz des verloren gegangenen Lides plastische Operationen nöthig.

Ehe wir die sinnreichen zu diesem Zweck ausgedachten Verfahren in ihren Einzelheiten darstellen, wollen wir einige allgemeine, auf alle Fälle anwendbare Regeln angeben, durch deren sorgsame Befolgung die Aussicht auf Erfolg wesentlich gewinnt.

Zunächst ist der grösste Werth auf die Erhaltung alles dessen, was von dem alten Lide übrig geblieben ist, zu legen, namentlich hat man den freien Lidrand und womöglich die Schleimhaut ganz zu schonen.

Der zu verpflanzende Lappen muss immer grösser angelegt werden, als die Lücke, die auszufüllen er bestimmt ist, sowohl mit Rücksicht auf die spätere Schrumpfung, als zur Vermeidung jeder gewaltsamen Spannung bei der Einfügung.

In gleicher Weise hat man darauf Acht zu geben, dass die Haut der Umgebung nach Anlegung der Nähte nicht zu straff gespannt wird. Nöthigenfalls sucht man die Spannung durch oberflächliche Entspannungsschnitte in der Gegend der Basis des Lappens oder durch rechtzeitige Entfernung der betreffenden Nähte zu heben.

Immer muss die Basis des Lappens breit genug sein, damit die Lebensfähigkeit des Lappens nicht gefährdet erscheint. Diese Lebensfähigkeit wird ausserdem durch die mehr oder weniger genaue Adaption der angefrischten Fläche des Lappens an die Unterlage bedingt. Aus diesem Grunde kommt dem Verbande nach der Operation eine wesentliche Bedeutung zu. Derselbe soll die operirten Theile in genauem Contacte miteinander erhalten, und doch den Lappen nicht zu fest gegen die knöcherne Unterlage andrücken. Selbstverständlich sind die Aussichten auf Erfolg um so besser, je gesunder die Haut ist, aus welcher der Lappen gebildet wird.

Von den speciellen hier in Frage kommenden Methoden haben wir die von Fricke und Dieffenbach angegebenen, bereits bei Gelegenheit des Ectropium beschrieben (s. S. 509). Das Verfahren des Letztern, unmittelbare Transplantation eines dreieckigen, aus der Umgebung des zu ersetzenden Defectes entnommenen Lappens hat den Nachtheil, dass dabei neben dem alten Lide eine Wundfläche entsteht, deren Vernarbung sich selbst überlassen bleiben muss. Die Vernarbung geht gewöhnlich in der Weise vor

sich, dass durch dieselben die Nachbartheile und vor allem das neue Lid nach der vernarbenden Fläche hingezogen wird.

Dieser Nachtheil wird durch das sinnreiche Verfahren von Burow*) zum grossen Theile vermieden.

Man fängt damit an, gerade wie bei der Dieffenbach'schen Operation, dem Defecte der Lidhaut die Gestalt eines Dreieckes zu geben (Fig. 221 ABC). Die horizontale Basis wird sodann in gerader Richtung nach der

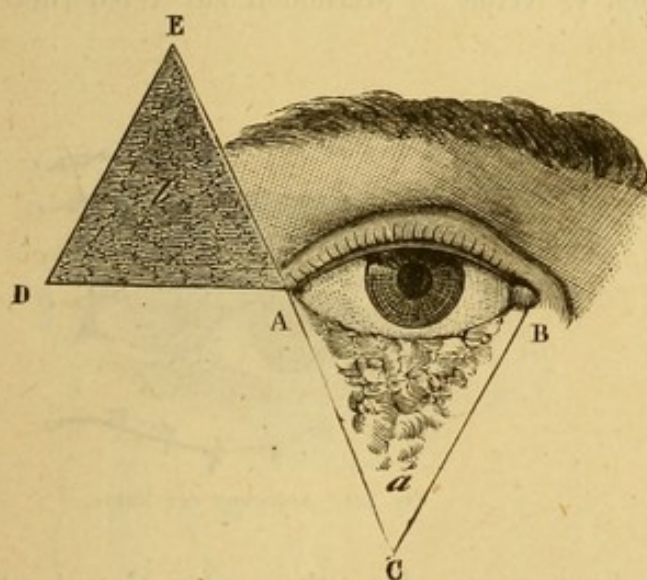


Fig. 221. Blepharoplastik nach Burow.

Schläfe zu verlängert und diese Verlängerung zur Basis eines zweiten, mit der Spitze nach oben gerichteten Dreieckes ADE gemacht. Die Basis des in

*) Beschreibung einer neuen Transplantationsmethode. Berlin, 1856.

der Schläfengegend auszuschneidenden Dreieckes muss der Länge der Basis des Liddreieckes entsprechen; die verticalen Seiten können kürzer genommen werden. Wenn es sich um den Wiederersatz des obern Lides handelt, muss die Spitze des seitlichen Dreieckes nach unten gerichtet sein.

Nach Excision des temporalen Lappens b wird die Haut in der Nähe

des Punktes A gefasst und von der Unterlage soweit abgelöst, bis der Lappen ACD vollständig beweglich geworden ist. Derselbe wird nach innen gezogen, A kommt nach B zu liegen und die Seite AD bildet den freien untern Lidrand. Ebenso wird die Haut seitlich von der Linie ED gelockert und der Rand CA mit CB, und der Rand DE mit AE durch Knopfnähte vereinigt. Auf diese Art werden die beiden dreieckigen Substanzverluste in geschickter Weise gedeckt. (S. Fig. 222.)

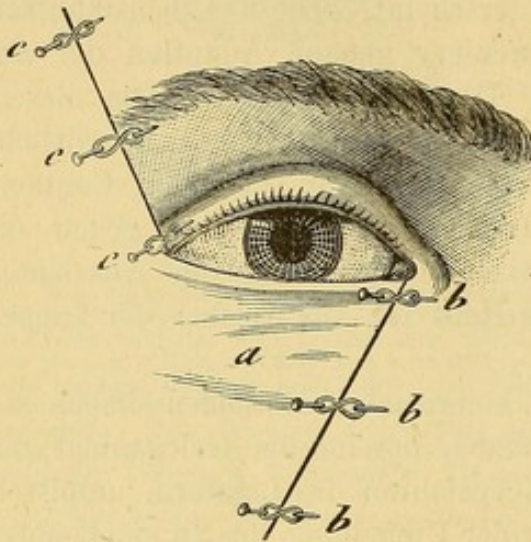


Fig. 222. Verfahren nach Burow. Vereinigung der Wundränder.

Die Operationen von Fricke, Dieffenbach und Burow können zur

Deckung eines Substanzverlustes in der Mitte des Lides, und selbst zum Wiederersatz eines ganzen Lides angewandt werden. Für den letztern Zweck haben Blasius*) und Hasner v. Artha**) Methoden zur Wiederher-

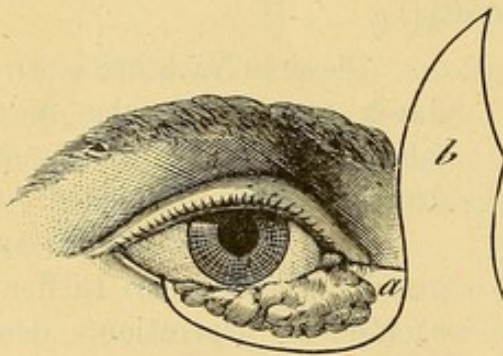


Fig. 223. Blepharoplastik nach Hasner.

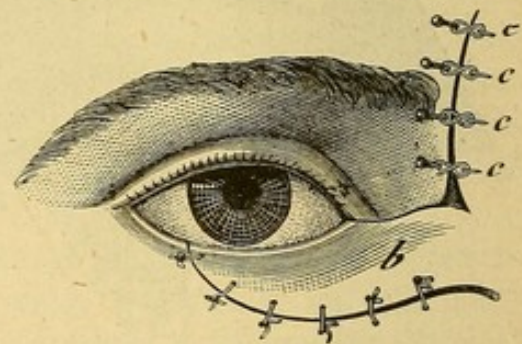


Fig. 224. Anlegung der Nähte.

stellung des untern Lides durch Lappen aus der Stirn- oder Nasenhaut angegeben. Die Figuren 223 und 224, 225 und 226, 227 und 228 machen dieselben ohne weitere Erklärung verständlich.

*) Berliner medic. Zeitschrift. März, 1842.

**) Entwurf einer anatomischen Begründung der Augenheilkunde. Prag, 1847. Pag. 182.

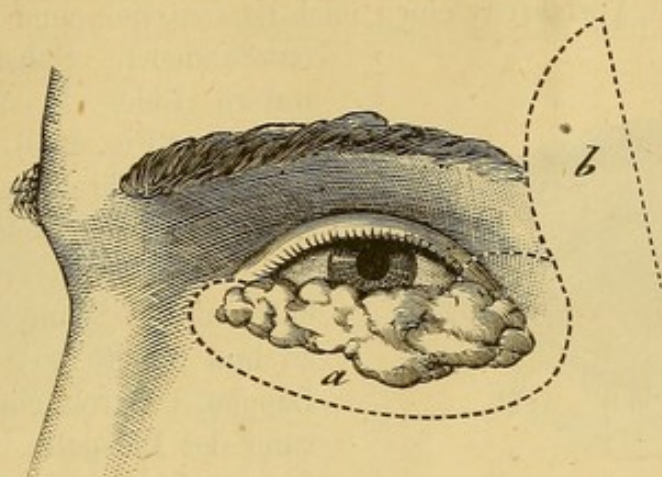


Fig. 225. Blepharoplastik nach Blasius. Lappenbildung aus der Stirn und Schläfe

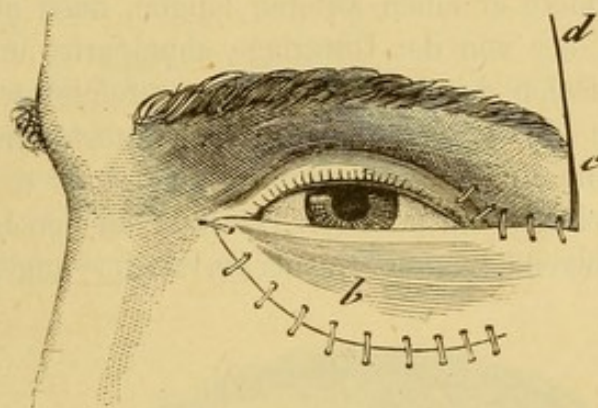


Fig. 226. Anlegung der Nähte.

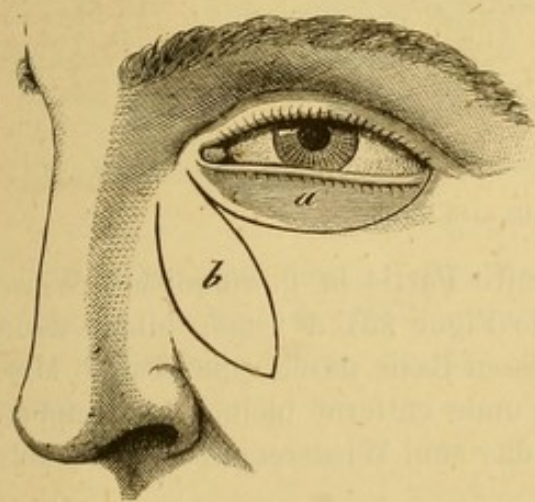


Fig. 227. Blepharoplastik. Verfahren nach Blasius. Lappenbildung aus der Wange.

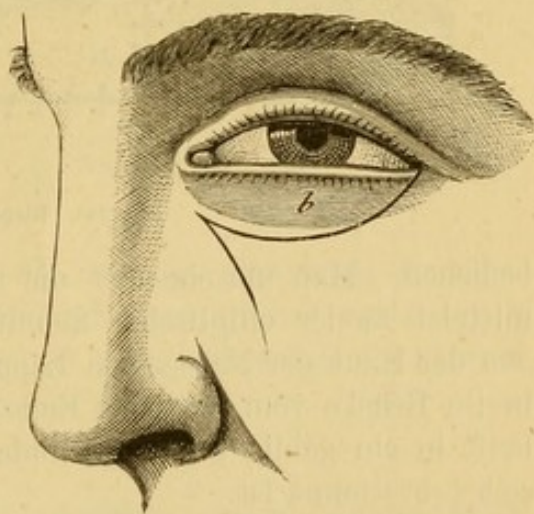


Fig. 228. Transplantation des Lappens b.

Knapp*) hat vermittels eines sinnreichen, von seinem Schüler Fr. Pagensteher erdachten Verfahrens einen nach Exstirpation einer Krebsgeschwulst entstandenen Substanzverlust des untern Lides in folgender Weise ersetzt. (Fig. 229).

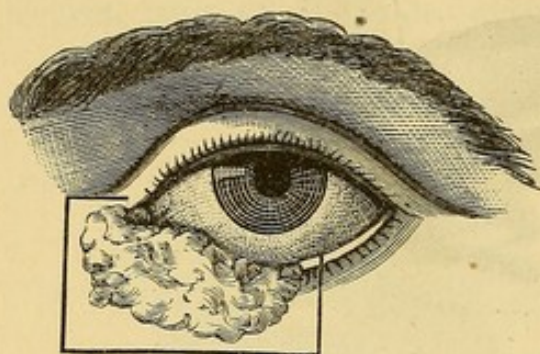


Fig. 229. Geschwulstexstirpation aus dem untern Lide.

Er frische die Wundränder in Form eines rechtwinkligen Vierecks an (s. d. Figur), verlängerte die horizontalen Schnitte nach der Nase zu und bildete so einen viereckigen Lappen. Durch einen in der Richtung der Lidspalte, von der äussern Commissur aus durch die Schläfenhaut und durch einen andern in der Fortsetzung der untern horizontalen

Incision über die Wange geführten Schnitt, die er nach der Schläfe zu etwas divergiren liess, bildete er einen zweiten langen, nach der Basis zu breiter werdenden Lappen, der von der Unterlage abpräparirt und dessen verticale Seite mit der verticalen des innern Lappens vereinigt wurde. Die mässig gespannten Lappen deckten vollkommen den Substanzverlust und wurden sorgfältig durch eine Reihe von Suturen vereinigt (s. d. Fig. 230).

Handelt es sich um einen Substanzverlust an den Lidcommissuren, so kann man sich folgender, von Hasner v. Artha angegebener Methoden

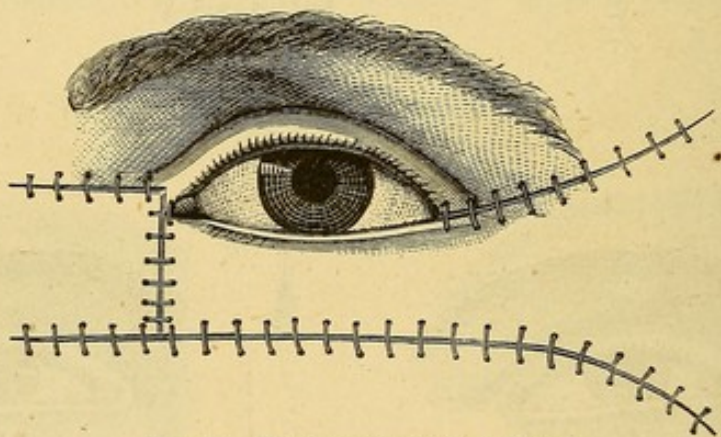


Fig. 230. Blepharoplastik nach Knapp.

bedienen. Man umschneidet die krankhafte Partie in gewöhnlicher Weise mittelst zweier elliptischer Schnitte, wie Figur 231 a zeigt; bildet dann aus der Haut der Nase einen Lappen, dessen Basis durch eine etwa 6 Mm. breite Brücke vom medialen Ende der Wunde entfernt bleibt. Der Lappen läuft in ein gablig getheiltes Ende aus, das zum Wiederersatz des Winkels selbst bestimmt ist.

*) A. f. Ophth. 1867. XIII. 1. p. 182.

Nach Durchtrennung der Brücke des Lappens b und Ablösung des letztern bis zu seiner Basis schlägt man ihn um und fixirt ihn durch Suturen. (Fig. 232).

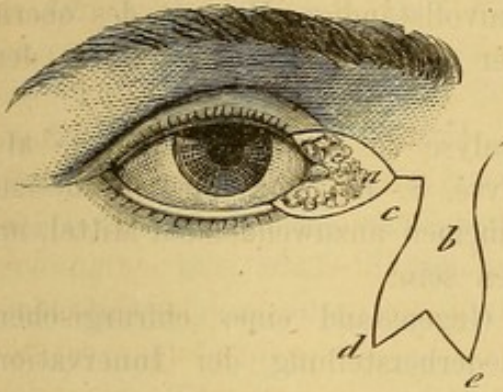


Fig. 231. Blepharoplastik. Wiederersatz des innern Lidwinkels.

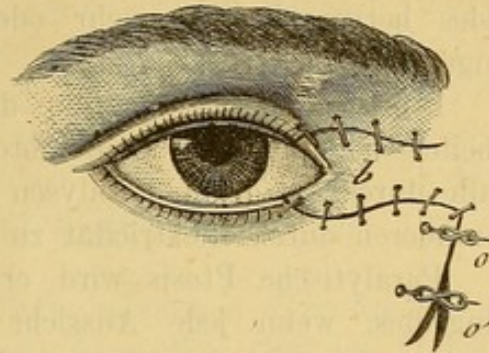


Fig. 232. Anlegung der Nähte.

Zu möglichst vollständiger Deckung des Substanzverlustes an Stelle des Lappens zieht man den von der durchnittenen Brücke gebildeten Lappen nach unten und innen.

Bei der äussern Commissur wird dasselbe Verfahren eingeschlagen mit der Modification, dass der Lappen aus der Schläfe gebildet wird. (Fig. 233 und Fig. 234.)

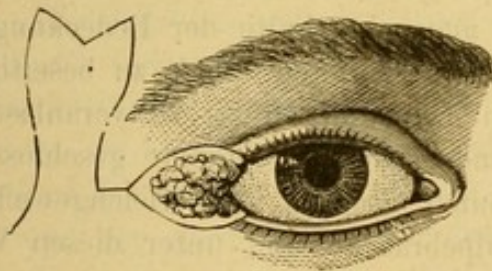


Fig. 233. Blepharoplastik. Wiederersatz des äussern Lidwinkels.

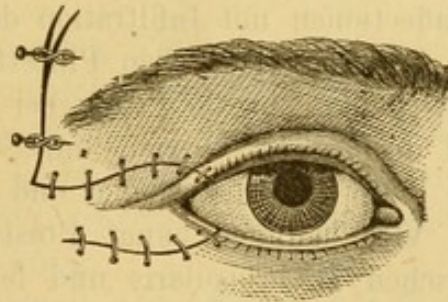


Fig. 234. Anlegung von Nähten.

Am Schlusse dieses Capitels wollen wir noch die günstigen Resultate erwähnen, welche die Reverdin'sche Transplantationsmethode aufzuweisen hat. Bisweilen kann durch dieselbe die Blepharoplastik umgangen werden. *)

*) S. de Wecker. De la greffe dermique en chirurgie oculaire (Annales d'oculistique, juillet 1872).

Siebzehnter Abschnitt.

Ptosis.

Unter Ptosis versteht man den aus unvollständiger Hebung des obern Lides hervorgehenden mehr oder weniger vollständigen Verschluss der Augenlidspalte.

Ptosis kann bedingt sein durch Paralyse des Levator palpebrae als Theilerscheinung einer Oculomotoriusparalyse, S. 416 und wird in diesem Falle durch die gegen Paralysen im allgemeinen anzuwendenden Mittel, im besonderen durch Elektrizität zu bekämpfen sein.

Paralytische Ptosis wird erst dann Gegenstand eines chirurgischen Eingriffes, wenn jede Aussicht auf Wiederherstellung der Innervation geschwunden und die Affection deutlich stationär geworden ist.

Die Operation ist ferner angezeigt, wenn eine Insufficienz des M. levator palpebrae vorliegt, mag nun diese Insufficienz in einem angeborenen oder erworbenen anatomischen Defect oder in Zunahme der Schwere des obern Lides oder endlich in einer gesteigerten Thätigkeit des Antagonisten, des M. orbicularis begründet sein.

Die einfachste Operation, welche man gegen das Leiden empfohlen hat, besteht in der Excision einer Hautfalte aus dem gesenkten Lide. Indess kann diese Operation nur dann von Erfolg sein, wenn wirklich eine Verlängerung des Lides durch Erschlaffung der Haut und Hypertrophie des Zellgewebes vorliegt, wie sie bei bejahrten Individuen oder nach chronischen Lidaffectionen mit Infiltration der Gewebe gefunden wird.

Mit der Gräfe'schen Pincette fasst man eine Falte der Bedeckungen, gross genug um die Ptosis bei geradeaus gerichtetem Blick zu beseitigen und doch nicht so viel, um Störungen beim Lidschluss zu veranlassen. Die Falte wird abgetragen und die Wunde durch Knopfnähte geschlossen.

Viel häufiger hängt Ptosis von einer Störung des Gleichgewichtes zwischen M. orbicularis und levator palpebrae ab und unter diesen Verhältnissen hat die Excision einer Hautfalte durchaus keinen Erfolg.

Die von v. Gräfe*) für diese Fälle empfohlene Operation beabsichtigt soviel als möglich den von Seiten des M. orbicularis geleisteten Widerstand zu vermindern und die Wirkung des levator durch Vornähung seiner Insertion zu vermehren. Zu dem Ende wird quer durch die Haut des obern Lides in 6 Mm. Entfernung vom freien Lidrand ein von einer Commissur bis zur andern reichender Schnitt geführt, die Wunde durch in die Wundränder eingesetzte scharfe Haken stark nach oben und unten auseinandergezogen und das subcutane Gewebe in der Umgebung der

*) A. f. O. 1863. IX. 2. p. 57.

Wundränder durchtrennt. Aus dem so zu Tage tretenden *M. orbicularis* wird eine 8 bis 10 Mm. breite Portion mittelst der Hakenpincette aufgehoben und mit der krummen Scheere oder dem Bistouri unter Schonung der unterliegenden Fascie ausgeschnitten. Durch zwei oder drei Haut und Muskel fassende Suturen wird die Wunde geschlossen. Die Nähte werden in der Weise angelegt, dass zuerst der untere Hautrand mit der Nadel durchstochen, hierauf die untere Lippe der Muskelwunde mit der Pincette aufgehoben und ebenfalls mit der Nadel durchbohrt wird. Nachdem so die Nadel bis an die tiefste Stelle der Wunde gelangt ist, wird der mit der Pincette aufgehobene obere Rand der Muskelwunde und hierauf die obere Lippe der Hautwunde von innen nach aussen durchstochen und die Naht geknüpft. Drei solche Nähte reichen aus; nöthigenfalls legt man noch ein paar Nähte bloss durch die Haut.

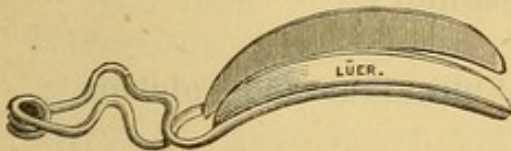

Fig. 234. Ptosispincette.

Diese operativen Versuche müssen nothwendiger Weise bei den höchsten Graden von Ptosis in Folge completer Paralyse des *Levator palpebrae* fehl schlagen. Man kann in solchen Fällen das Lid durch eine Ptosispincette halten lassen.

Achtzehnter Abschnitt.

Verletzungen der Lider.

Die Bedeutung geschnittener oder gerissener Wunden der Augenbrauen und der Lider wird durch Sitz und Ausdehnung der Wunden bestimmt. Eine horizontal verlaufende nicht bis in die *Conjunctiva* dringende Schnittwunde heilt meistens leicht und ohne Entstellung, ausser bei gleichzeitiger Verletzung des *Levator palpebrae*, welche eine unvollständige Hebung des obern Lids zur Folge haben würde.

Vertical verlaufende oberflächliche und den Lidrand freilassende Wunden haben keine Gefahren. Penetrirende Wunden lassen die gleichzeitige Verletzung des Augapfels oder für später die Bildung eines *Symblepharon* befürchten.

Bei gerissenen Wunden kann es ausserdem zu Suppuration mit Bildung einer entstellenden Narbe des Lides kommen. Nach gleichzeitiger Verletzung des *N. supraorbitalis* ist Erblindung des Auges der betroffenen Seite beobachtet. (S. S. 260.)

Die Behandlung aller dieser Verletzungen erheischt öfters grosse Umsicht. Eine einfache Schnittwunde kann durch eine Naht geschlossen werden. Gequetschte Wunden werden sorgfältig angefrischt und ebenfalls

durch eine oder mehrere Nähte genau vereinigt. In allen Fällen ist Druckverband anzuwenden.

Ameisen-, Bienen- und andere Insectenstiche erzeugen bisweilen bedeutende Schwellung und Reizung. Ist der Stachel des Insectes in der Wunde zurückgeblieben, so muss man ihn auszuziehen suchen, die entzündete Partie mit Olivenöl einreiben und in Salmiaklösung getauchte Compressen auflegen.

Von der Pustula maligna war schon oben (S. 474) die Rede.

Tiefgehende Verbrennungen sind oft durch die zu schwer heilbarem Entropium führende Narben gefährlich. Am besten beugt man diesem Uebelstande durch das sofortige Zusammennähen der Lidspalte nach Mिरault und durch Reverdin'sche Transplantationen vor.

Neunzehnter Abschnitt.

Angeborene Anomalien der Lider. Epicanthus und Colobom.

1. Das Colobom besteht in einer bald einseitig, bald doppelseitig vorkommenden Spaltbildung im Lide. Oft werden neben dieser Spalte noch ähnliche angeborene Anomalien wie Hasenscharte, Wolfsrachen u. s. w. beobachtet. Zur Heilung des Coloboms werden die Ränder desselben angefrischt und mit grosser Sorgfalt vereinigt. Wenigstens eine Naht muss den Knorpel mitfassen.

2. Unter Epicanthus versteht man einen angeborenen Hautüberschuss, der den innern Lidwinkel jederseits verdeckt. Häufig ist gleichzeitig die Nasenwurzel abgeplattet und der Raum zwischen den beiden Lidwinkeln verbreitert.

Oft findet man neben Epicanthus auch Microphthalmus (manchmal ist derselbe auch nur scheinbar und durch die Verengerung der Lidspalte vorgetäuscht), Ptosis, Strabismus convergens und später eine Geschwulst der Thränendrüse.

Bei der Operation des Epicanthus kommt es darauf an, den Hautüberschuss zwischen den beiden Lidwinkeln wegzunehmen. Mit der Operation braucht man sich nicht zu übereilen, da sich im Verlaufe der ersten Lebensjahre der Epicanthus gar häufig spontan zurückbildet und der Hautüberschuss in dem Maasse als die Nase prominenter wird, abnimmt. Tritt diese spontane Heilung nicht ein, ist die Entstellung sehr auffallend und für den Kranken wirklich störend, so nimmt man einen ovalen, mit der längsten Axe vertical gestellten Lappen aus der Haut des Nasenrückens (Ammon's Rhinorrhaphie).

Die Operation wird bei beiderseitigem Epicanthus in folgender Weise ausgeführt.

Zunächst wird die Grösse des zu entfernenden Hautlappens dadurch bestimmt, dass man zwischen den Fingern oder den Branchen einer

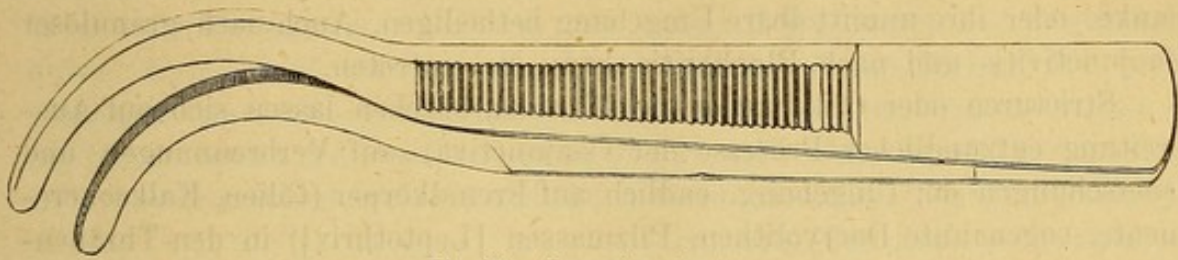


Fig. 236. Entropiumpincette.

Entropiumpincette eine Hautfalte von solcher Grösse aufhebt, dass der Epicanthus verschwindet.

Die Basis dieses Lappens wird durch Tinte bezeichnet. Hierauf werden sogleich die zur Vereinigung der durch Excision des Hautlappens entstehenden Wunde bestimmten eingefädelten Nadeln eingelegt und der Lappen mit einem spitzen Bistouri ausgeschnitten, wobei auf die Bildung der Wundwinkel besonderes Gewicht zu legen ist, damit sich die Wundränder ohne Schwierigkeit vereinigen lassen.

Bei einseitigem Epicanthus wird der Hautlappen von der Seite aus der mehr oder weniger unmittelbaren Nähe des betreffenden Auges weggenommen.

Krankheiten der Thränenwege.

Erster Abschnitt.

Anomalien der Thränenpunkte und der Thränenröhrchen.

Die hier vorkommenden Anomalien sind vor allem Lageveränderung, Verengerung und Obliteration. Diese Anomalien hindern die in Frage stehenden Organe in ihren Functionen und bewirken als erstes Symptom einen mehr oder weniger hohen Grad von Thränenfliessen (Epiphora).

Der Thränenpunkt kann eine Stellungsveränderung in zweifacher Richtung erfahren. Er kann nach oben oder selbst nach vorn wie bei Eversion des Lidrandes gekehrt oder mehr oder weniger weit vom Augapfel weggedrängt sein. Die Eversion wird durch dieselben Momente veranlasst, welche zu Ectropium führen; abgedrängt wird der Thränenpunkt durch

Schwulst der Carunkel oder Verdickung des Lides und der Conjunctiva palpebralis.

Obliteration der Thränenpunkte folgt auf Eversion derselben, sowie auf Verbrennungen, Geschwüre und Verletzungen, welche die Thränenpunkte oder ihre unmittelbare Umgebung betheiligen. Auch nach granulöser Conjunctivitis und nach Blepharitis kann sie eintreten.

Stricturen oder Obliteration der Thränenröhrchen lassen sich auf Ausbreitung entzündlicher Processe der Conjunctiva, auf Verbrennungen und Quetschungen der Umgebung, endlich auf Fremdkörper (Cilien, Kalkconcremente, sogenannte Dacryolithen, Pilzmassen [Leptothrix]) in den Thränenröhrchen zurückführen.

Behandlung. Geben die angedeuteten Anomalien durch Thränenfließen zu Beschwerden Anlass, so muss man nach Bowman's*) Vorgang das Thränenröhrchen schlitzten, um vor Allem der Thränenflüssigkeit freien Abgang auf dem normalen Wege zu verschaffen. Die Stauung derselben und der dadurch hervorgerufene Reizzustand unterhält die Krankheit und vereitelt die Wirkung aller sonst anwendbaren Mittel.

Die Aufschlitzung der Thränenröhrchen ist eine höchst einfache Operation, Bowman bedient sich einer feinen gerinnten Sonde und eines schmalen spitzen Messers; indem er einen Finger der linken Hand auf den äussern Lidwinkel setzt, spannt er das untere Lid nach der Schläfe zu an und giebt dadurch dem Lidrande eine vollständig horizontale Richtung, während er mit einem andern in den innern Augenwinkel unter dem Thränenpunkt aufgesetzten Finger derselben Hand den Thränenpunkt leicht nach aussen ectropionirt. Jetzt dringt die mit der rechten Hand eingeführte Sonde leicht in das Thränenröhrchen und lässt sich bis vor die Thränenearunkel vorschieben. Die Sonde wird nun zwischen Zeigefinger und Daumen der linken Hand genommen und um das Thränenröhrchen anzuspannen, horizontal gehalten. Jetzt wird die Spitze des Bistouris in der Rinne der Sonde vorgeschoben und das Thränenröhrchen gespalten.




Fig. 237.

Die Ausführung der Operation in dieser Weise ist indess nicht ohne Schwierigkeiten, namentlich wenn man es mit einem furchtsamen, die Augenlider zusammen kneifenden Patienten zu thun und keine Assistenz hat. Es kann dann leicht der Fall eintreten, dass in dem Augenblicke, wo die Sonde aus der rechten in die linke Hand genommen werden soll,

*) Med. chir. Transact. 1851. t. XXXIV. p. 337.

der Kranke die Sonde durch irgend eine Bewegung aus dem Röhrchen wieder hinauschnellt und man von neuem anfangen muss. Es war daher schon zweckmässiger sich des kleinen Dacryotoms (Fig. 237), welches Sonde und Bistouri verbindet, zu bedienen. Dasselbe wird in derselben Weise wie die gerinnte Sonde in das untere Thränenröhrchen eingeführt; durch einen Druck auf den Knopf springt das kleine Messer vor. Ich gebrauche das höchst handliche Instrument noch heute bei solchen Patienten, die beim Anblick jedes schneidenden Werkzeuges einen Schreck bekommen.

Gewöhnlich benutze ich eine gut schneidende an der Spitze abgerundete

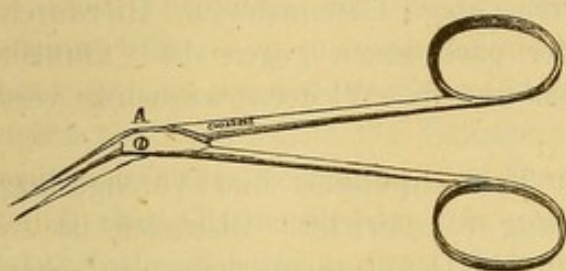


Fig. 238.

Scheere (Fig. 238). Die stumpfe Spitze verhindert, dass man sich mit der Scheere in der Schleimhaut fängt und dieselbe zerreisst. Die eine, besonders schmale Branche wird in den Canal in derselben Richtung wie die Sonde eingeführt. Während nun das Lid mit der linken Hand gespannt wird, wird das Thränenröhrchen mit einem

raschen Scheerenschlage gespalten. Demselben Zweck dient ein kleines geknöpftes Messer*) (Modificirtes Webérsches Messer, Fig. 239). Das ab-




Fig. 239.

gerundete Ende lässt man in das Röhrchen gleiten, welches durch Aufrichten des Messers gespalten wird. Mit Vortheil zieht man hierbei das Thränenröhrchen, der

Schneide des Messers entgegen, ein wenig nach unten. Bei Bewegungen seitens des Kranken gleitet auch das Messer leicht aus dem Röhrchen, wesshalb man das Messer bis in den Thränensack vorschieben und das geknöpftte Ende desselben gegen die knöcherne Wand des Sackes leicht anstemmen muss. Mir ist die Operation mit dem Messer immer viel schmerzhafter vorgekommen als der Schnitt mit der Scheere.

Stellen sich der Einführung der stumpfen Scheerenspitze, des Thränenmessers oder der gerinnten Sonde in die bisweilen sehr enge Oeffnung des Thränenröhrchens Schwierigkeiten entgegen, so wird die Oeffnung zuvor durch ein in das Thränenröhrchen eine Strecke weit vorzuschiebendes conisches Stilet erweitert, indem man dasselbe zwischen Zeigefinger und Daumen einige Male hin- und herdreht.

Einerlei, welcher Methode der Aufschlitzung des Thränenröhrchens man den Vorzug gibt, immer ist es von Wichtigkeit die Schleimhaut nur soweit als das Röhrchen in seiner ganzen Dicke durchtrennt wird, einzu-

*) A. f. Ophth. 1861. VIII. p. 107.

schneiden. Eine weitere Verletzung der Schleimhaut kann durch Narbenbildung oder Verwachsung zu einer dauernd unwegsamen resp. impermeablen Stricture führen. Auch muss man das Röhrchen in der Weise zu schlitzen suchen, dass die entstehende Rinne nach innen, d. h. gegen den Augapfel, gekehrt ist. Man erreicht dies leicht, wenn man den Lidrand in der oben angegebenen Weise nach aussen umstülpt.

Bleibt trotz dieser Vorsicht die Rinne in Folge von Lidverdickung und Schleimhautschwellung nach aussen gekehrt, so dass die Thränen nach wie vor nicht abgeleitet werden, sondern über die Wange laufen, so bleibt nichts weiter über als nach Critchett's*) Vorgange einen Theil der hinteren Wand des Röhrchens mit einem Scheerenschlage fortzunehmen. Hierdurch wird dreierlei erreicht, der Canal weiter nach innen gegen die Carunkel gezogen, ein Thränenreservoir geschaffen und die Wiederverwachsung verhindert.

Bei vollständigem Verschluss des Thränenpunktes und Verengerung des Thränenröhrchens ist die Behandlung complicirter. Bisweilen ist es dann schon schwierig, die Oeffnung überhaupt zu sehen und man muss oft sorgfältig mit der Lupe nach ihr suchen. Gewöhnlich gelingt dann, wenn man die Oeffnung gefunden hat, die Einführung einer feinen Sonde. Kommt man damit nicht zu Stande, muss man nach Jüngken mit einem Scheerenschlage die Schleimhaut über der Stelle, wo man die Papille vermuthet, wegnehmen und in der Wunde nach der Oeffnung suchen, durch welche man dann eine Sonde anbringen kann. Bowman glaubt, dass man durch eine schiefe Richtung des Schnittes der Wiederverwachsung der Oeffnung sicherer vorbeugt. Von der neuen Oeffnung aus schlitzt man ohne Schwierigkeit das Thränenröhrchen in der gewöhnlichen Weise.

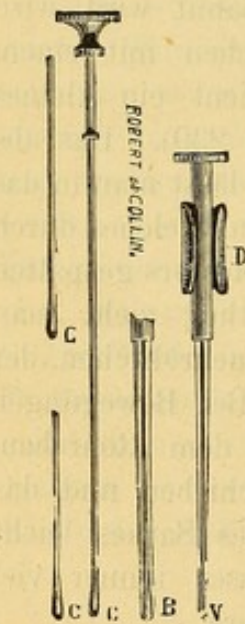


Fig. 240. Das kleine Instrument (V), dessen Dicke kaum die der dünnsten Sonde erreicht, wird in das Thränenröhrchen eingeführt. Durch Einschieben der progressiv an Dicke zunehmenden Stifte C werden die beweglichen Klappen (B) auseinander getrieben und so das Lumen des Thränenröhrchens successiv erweitert.

Eine einfache Verengerung des Thränenröhrchens kann immer durch ein hinreichend feines conisches Stilet überwunden werden. Freilich hat man dasselbe mit Delicatesse zu handhaben, da jede Zerreißung der Schleimhaut durch Bildung einer narbigen Stricture die Verengerung noch steigern kann. Von den feinem geht man zu immer stärkern Sonden über oder bewirkt die allmähliche Dilatation vermittels eines eigens zu diesem Zweck construirten kleinen Instruments mit beweglichen Klappen (Dilatatorium von Bowman oder Desmarres, Fig. 240).

*) S. Leçons sur les maladies de l'appareil lacrymal (Annales d'oculistique) t. 40, p. 79.

Wenn nach definitiver Umwandlung des Thränenröhrchens in eine Rinne die Thränen doch noch über die Wange fliessen, so beweist dies, dass noch an einer andere Stelle der Thränenwege ein Hinderniss vorhanden sein muss. Bisweilen liegt die Verengerung an der Einmündungsstelle des Thränenröhrchens in den Sack, wovon man sich mittels einer kleinen Sonde mit olivenförmigem Knopf, die man in das Röhrchen einbringt und gegen den Sack also nach innen und ein wenig nach oben vorschiebt, überzeugen kann. An der Verengerung fühlt man einen elastischen Widerstand und man sieht die äussere Bedeckung des Lides in der Umgebung der Strictur sich bei weiterem Vorschieben der Sonde mitbewegen.

Bei Verschluss des untern Thränenröhrchens sondirt man den obern, schlitzt ihn (s. w. u.) und wenn das Thränenfliessen damit aufhört, so lässt man es dabei bewenden. Ist es auch mit der feinsten Sonde nicht möglich, durch irgend ein Röhrchen in den Sack zu gelangen wegen Verengerung oder Verschluss der Einmündungsstelle und wird der Kranke durch das Thränenfliessen sehr gequält, so verfare ich folgendermassen. Ich schiebe eine hohle einen Trokart einschliessende feine Sonde (Fig. 241)

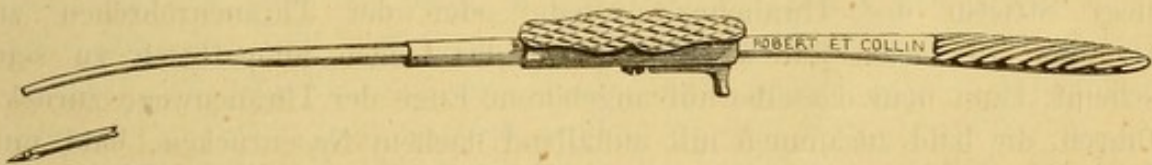


Fig 241.

soweit als möglich in das Thränenröhrchen vor. An der Strictur stosse ich den Trokart vor, während ich gleichzeitig mit den Fingern der linken Hand das Lid stark anspanne und gelange auf diese Weise in den Sack. Hierauf ziehe ich den Trokart zurück und führe dafür von nun an zur Verhinderung der Wiederverwachsung die gewöhnliche Bowman'sche Sonde ein.

Wenn die mit Sorgfalt und Consequenz fortgesetzte Sondirung auf zu viel Schwierigkeiten stösst, so erweitere ich die Oeffnung mit dem Messer; bisweilen gelingt es auf diese Weise, eine bleibende Verbindung zwischen Bindehautsack und Thränensack herzustellen.

Zweiter Abschnitt.

Catarrh des Thränensackes und des Thränennasencanals

Dacryocystoblennorrhöe.

Meistens entwickelt sich das Leiden langsam und ohne Wissen des Kranken. Die Kranken bemerken zuerst, dass ihnen die Thränen über die Wange laufen, besonders wenn sie sich im Freien oder in feuchter

Luft aufhalten oder wenn ihre Augen sonst gereizt werden. Bald schwillt die Thränensackgegend periodisch an und auf Druck entleert sich aus dem Thränenpunkte eine schleimige, eitrige oder eiweissähnliche Flüssigkeit. Manchmal kommt die Flüssigkeit beim Druck auf den Thränensack aus der Nase. Im ersten Falle giebt die Berührung des Bindehautsackes mit dieser Materie zu hartnäckigen Conjunctiviten oder Blephariten Anlass.

Die Menge des abnormen von der catarrhalisch geschwellten Thränensackschleimhaut gelieferten Secretes ist dem Grade und der Verbreitung der entzündlichen Reizung direct proportional.

Die abgesonderten Producte bewirken allmählich eine Ausdehnung des Thränensackes, welche bis zur Entwicklung einer höchst unangenehmen Geschwulst (*Herniasacci lacrymalis*) gehen kann. So lange die Erweiterung des Thränensackes keine besondern Dimensionen annimmt, kann der Catarrh der Thränenwege von selbst aufhören. Nachdem eine erhebliche Erweiterung stattgefunden hat, ist spontane Heilung nur noch auf dem Wege der Complication mit acuter Phlegmone möglich. (S. u.)

Aetiologie. Thränensackblennorrhöe entsteht durch Fortpflanzung einer Entzündung der Nasenschleimhaut oder der Lidbindehaut, manchmal liegt Stricture des Thränennasencanals oder der Thränenröhrchen zu Grunde. In vielen Fällen endlich, wo das Leiden idiopathisch zu sein scheint, kann man dasselbe auf angeborene Enge der Thränenwege zurückführen, die bald zusammen mit auffallend flachem Nasenrücken, bald mit stark vorspringenden Nasenknochen beobachtet wird.

Behandlung. Zunächst ist die Beseitigung des etwa zu Grunde liegenden Nasen- oder Bindehautkatarrhes überhaupt angezeigt.

In vielen Fällen genügte es, Injectionen von klarem Wasser in die Nase zu machen oder eine Zeit lang Salz- oder Chlorwasser durch die Nase aufziehen zu lassen, während man gleichzeitig durch eine geeignete Allgemeinbehandlung die etwa vorhandene Disposition zu Schleimhautkatarrhen überhaupt zu heben sucht.

Man darf indess nicht vergessen, dass das Thränenfliessen für sich allein schon die Conjunctiva gereizt, in katarrhalische Entzündung versetzt haben kann und diesen Zustand unterhält. Daraus ergiebt sich die nicht minder wichtige Indication, die Durchgängigkeit der Thränenwege wiederherzustellen und der Stagnirung der Secrete vorzubeugen.

Für diesen Zweck ist es erforderlich, sich einen Zugang zum Thränensack zu verschaffen, der zunächst die leichte Entfernung der in ihm stagnirenden Secrete, sodann die Einführung einer mässig dicken Sonde zur Exploration des Thränennasencanals sowie zur Erweiterung etwaiger Stricturen gestattet. Bowman hat diese Aufgabe durch ein von ihm in den *Ophthalmic hospital reports* vom October 1857 publicirtes Verfahren zu lösen gelehrt. *)

*) S. auch *Annales d'oculistique*. 39. p. 78.

Das Verfahren ist folgendes: Man schlitzt das untere Thränenröhrchen in der S. 522 angegebenen Weise; die auf diese Art hergestellte Communication mit dem Thränensack gestattet, denselben durch einen leichten Druck von aussen zu entleeren und die Ansammlung von Secreten zu verhindern.

Für die Sondirung des Thränencanales nimmt man eine feine Bowman'sche Sonde; die ganze Scala derselben umfasst 6 Nummern. Die Sonden werden aus weichem Silber angefertigt und so calibriert, dass Nummer 1 die Dicke eines starken Haares hat, während der Umfang von Nummer 6 etwas mehr als einen Millimeter beträgt. Ich bediene mich gewöhnlich Sonden mit olivenförmigem Knopf, die mir leichter einzudringen scheinen, auch läuft man mit ihnen weniger Gefahr, die Schleimhaut zu durchstossen und falsche Wege zu machen. Der anzuwendenden Sonde giebt man zuvor die zur Passage der Thränenwege geeignete Krümmung.

Die Einführung der Sonde durch das untere Thränenröhrchen geschieht auf folgende Weise. Mit der linken Hand zieht man den Lidrand nach aussen, bringt darauf die Sonde in die Rinne des geschlitzten Thränenröhrchens und lässt die Sonde in dem letzteren bis in den Sack gleiten, wobei man das Ende derselben nach innen und etwas nach oben richtet. So rückt man unaufhaltsam vor, bis die Sonde auf einen festen Widerstand stösst. Die Sonde befindet sich alsdann in dem Sack, worauf man der Sonde eine andere Richtung zu geben hat. Während nämlich ihr Ende im Sack stehen bleibt, theilt man der Sonde eine kreisförmige Bewegung dem obern Augenhöhlenrande entlang mit, bis sie in gerade Richtung mit dem Thränennasencanal gelangt. Hierbei darf sie sich nicht von der hintern Wand des Sackes entfernen, da sie an derselben entlang in den Canal gleiten soll.

Jetzt sucht man sich die obere Oeffnung des Canales auf, bei Befolgung der angegebenen Regeln hat es keine Schwierigkeiten, in dieselbe einzudringen. Nur bei starker Schleimhautschwellung fängt sich die Sonde bisweilen in den die Oeffnung umgebenden Falten; niemals darf man Gewalt anwenden, um die Sondirung zu forciren. Sobald man auf ein Hinderniss stösst, muss man die Sonde ein wenig auf den richtigen Weg zurückziehen und sie von neuem sanft vorwärts schieben, bis man sie in dem Lumen weiter gleiten fühlt.

Ohne diese Vorsicht setzt man sich der Gefahr einer Reizung oder selbst Perforation der Schleimhaut aus und bahnt leicht einen falschen Weg. Wenn trotz aller Sorgfalt und Geduld die Sondirung nicht gelingt, so steht man von weitem Versuchen ab und verschiebt die Fortsetzung auf einen andern Tag.

Sobald man erst in den Canal eingedrungen ist, hat man einfach die Sonde sanft von oben nach unten vorzuschieben. (S. Fig. 242.) Bei

vorkommenden Hindernissen wird der Druck allmählich aber niemals stossweise verstärkt. Widerstände, die nur von mässiger Schleimhautschwellung oder selbst einer leichten narbigen Stricture herrühren, lassen sich auf diese Weise leicht überwinden.

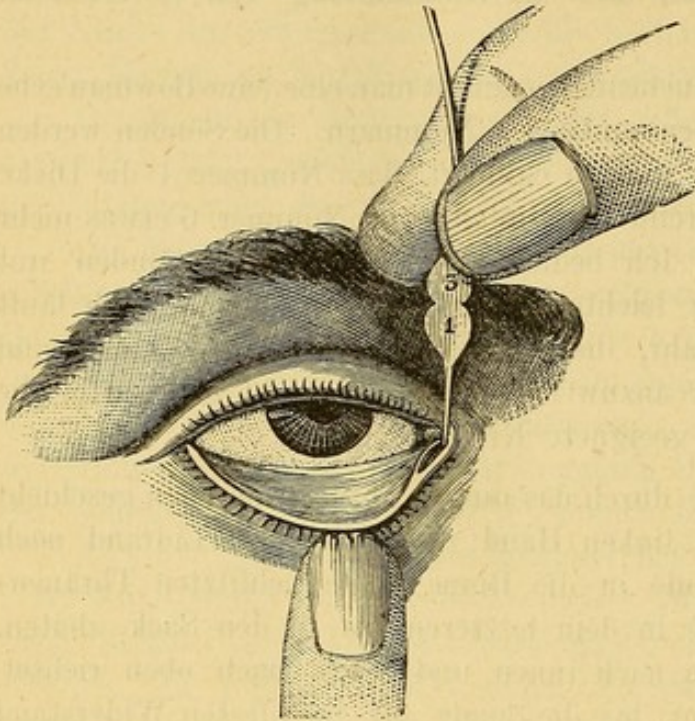


Fig. 242. Sondirung des Thränennasencanals.
(Bowman'sche Methode.)

thode*) vom oberen Thränenröhrchen aus vornehmen, so hat man das letztere mittels des Weber'schen Messers zu schlitzen (S. Fig. 239, p. 523). Indem man den medialen Lidwinkel mit der linken Hand nach oben zieht und den Lidrand etwas nach aussen dreht, bringt man das geknöpfte Ende des Messers in den obern Thränenpunkt, schiebt es bis in den Sack vor und schlitzt das Röhrchen durch Senkung des Griffes.

Wenn man gleichzeitig das Lig. palpebr. int. durchschneiden will, wodurch die Sondirung erheblich erleichtert wird, so lässt man das geknöpfte Ende des Weber'schen Messers an der hintern Wand des Thränensackes hinter dem Lig. palpebr. hergleiten, dreht die Schneide nach vorn und durchschneidet das Ligament, indem man den Griff des Messers kräftig von hinten nach vorn hebt.

Weber benutzt auch besondere Sonden zum Catheterismus der Thränenwege: elastische Bougies, die feinste entspricht der Nr. 5 Bowman, und wenn die Sondirung mit dieser Sonde das erste Mal misslingt, so wendet er zur Forcierung der Stricture eine dünnere conische, am Ende aber gerundete Sonde an. (Fig. 243.)

Einerlei, mit was für einer Sonde man sondirt hat, immer ist es zweckmässig, hinterher kaltes Wasser in den Thränensack und Nasencanal

Wenn man durch eine Stricture aufgehalten wird, zieht man die Sonde um einige Millimeter zurück und schiebt sie von neuem vor, indem man das Hinderniss durch continuirlich gesteigerten Druck zu überwinden sucht. Zuerst versucht man in der Regel Nr. 2 oder 3 einzuführen, bei bedeutender Enge der Stricture muss man indess auf Nr. 1 zurückgreifen.

Will man die Sondirung des Thränennasencanals nach der Weber'schen Me-

*) S. Arch. f. Ophth. 1861, VIII. 1. 94.

zu injiciren. Um sicher zu sein, dass die Injection ihrem Zweck entspricht, bedient man sich Hohlsonden, zu denen eine Spritze passt. Wenn die

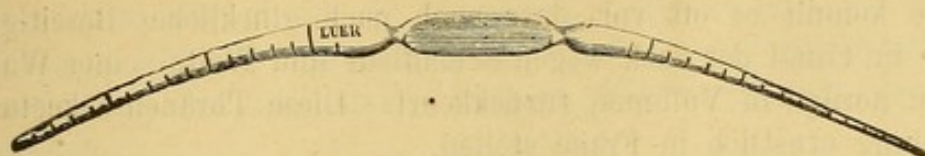


Fig. 243. Weber'sche Sonden.

Sonde im Canal steckt, setzt man die Spritze an und spritzt durch die Sonde, während man dieselbe langsam aus dem Canal und dem Sack zurückzieht. So kann man auch laues Wasser zur Reinigung des Nasencanals und zur Verminderung der Schleimhautschwellung anwenden. Ebenso lassen sich Injectionen mit Lösungen von Zinc. oder Cupr. sulf. machen. Während der Injection muss man den Kranken den Kopf vornüber beugen lassen, damit die Flüssigkeit ihm nicht in den Schlund kommt.

Die Sondirung der Thränenwege muss mehrere Wochen fortgesetzt werden. Selbst nach Beseitigung der Entzündungserscheinungen und nachdem die Thränen wieder ihren Weg durch den Canal nehmen und der Kranke deutliche Erleichterung verspürt, muss man doch die Behandlung nicht mit einem Male aufgeben, vielmehr nur die Sondirung in immer grössern Zwischenräumen vornehmen. Denn es herrscht eine grosse Tendenz zu Recidiven, deren man bei Zeiten vorzubeugen hat. Gewöhnlich benutze ich keine stärkere Sonde als Nr. 4 oder 5 Bowman.

Bei Kranken, die nicht in der Lage sind, sich häufig genug vorzustellen, sowie bei solchen, bei denen ein 15 bis 20 Minuten langes Verweilen der Sonde in den Thränennasencanal nicht auszureichen scheint, habe ich gewöhnlich die Sonde einen oder mehrere Tage lang liegen lassen. Zu diesem Zwecke habe ich mir kleine Sonden mit olivenförmigen Enden machen lassen, die am andern Ende sehr dünn und rechtwinklig geknickt sind, so dass es in das untere Thränenröhrchen zu liegen kommt. Wird durch die Berührung mit der Sonde die Conjunctiva gereizt, so gebe ich dem biegsamen Ende einen spitzwinkligen Knick und lasse es sich auf die äussere Haut der Lidcommissur legen. Bowman, Critchett und Schweigger haben ähnliche Sonden angewandt und haben diese permanente Dilatation nur loben können. Lässt indess der Erfolg zu lange auf sich warten, so führe ich versuchsweise mehrere Tage hintereinander die stärksten Bowman'schen und Weber'schen Sonden ein und fahre im günstigen Falle mit ihnen fort.

Bisweilen wird das Thränenfliessen durch eine zu grosse Carunkel unterhalten, in diesem Falle hat man dieselbe durch partielle Abtragung auf ihr normales Maass zurückzuführen (A. Graefe). In andern Fällen mache ich, um auf die Schleimhaut direct einzuwirken, adstringirende Injectionen in den Canal und von Lapislösung in den Thränensack.

Mit besonderer Aufmerksamkeit hat man auf etwaige Volumsveränderungen des Thränensackes zu achten. Wenn z. B. der Sack in Folge der in ihm stagnirenden Secrete sehr erweitert ist und seine Wände dünn und schlaff sind, so kommt es oft vor, dass auch nach glücklicher Beseitigung der Stricture im Canal der Sack wegen Schloffheit und Weite seiner Wandungen nicht zu normalem Volumen zurückkehrt. Diese Thränensackectasie kann die Heilung ernstlich in Frage stellen.

Unter diesen Umständen hat man dem Kranken anzurathen, mit dem Finger oft gegen den Sack zu drücken, um denselben zu entleeren und die Wiederansammlung von Secret zu verhindern. Der Secretanhäufung in der Nacht lässt sich durch einige übereinander gelegte und mittelst Heftpflasterstreifen oder Druckverband über dem Sack befestigte Compressen vorbeugen.

Niemals habe ich nach Bowman's Rath eine partielle Abtragung der vorderen Thränensackwand vorgenommen, eben so wenig das Critchett'sche Verfahren, ausgiebige Eröffnung des Sackes und Aetzung der Innenwand mit Kali caust. unter Schonung der äusseren Haut, in Anwendung gezogen.

Weber sucht zeitweilig das Einströmen von Thränen in den Sack durch Herstellung einer temporären Eversion des unteren Thränenröhrchens mittelst einer den Thränenpunkt und eine kleine Hautfalte umfassende Ligatur zu verhindern. Die Electrisirung des M. orbicularis scheint ebenfalls die Rückkehr des Sackes zu seinen alten Dimensionen beschleunigen zu können.

Meistens erzielt man durch Combinirung dieser verschiedenen Mittel ein günstiges Resultat. Es kommen indess Fälle vor, wo trotz des scheinbar normalisirten Zustandes der Thränenwege das Thränenfliessen fort-dauert. Auch das muss noch bemerkt werden, dass in manchen Fällen die Sondirung lange Zeit, Wochen, selbst Monate lang fortgesetzt werden müsste und daher die Vollendung der Cur oft an widrigen Umständen oder an der Unlust der Kranken scheitert. Wir wollen deshalb ein neueres Verfahren nicht unerwähnt lassen, das bisweilen die besten Resultate liefert.

Dies von Stilling in Cassel angegebene Verfahren besteht in der innern Incision der Stricturen des Thränennasencanals und wird in folgender Weise ausgeführt. Der Kranke sitzt dem Fenster gegenüber auf einem Stuhl und lehnt seinen Kopf an die Brust eines Assistenten. Zunächst wird jetzt

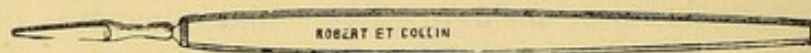


Fig. 244 Stilling'sches Messer.

das Thränenröhrchen geschlitzt und durch eine vorläufige Sondirung der Sitz der Stricture festgestellt; nachdem die Sonde wieder herausgezogen, wird ein kleines von Stilling angegebenes Messer (S. Fig. 244) mit der Schneide nach vorn bis an die Stricture vorgeschoben. Sobald man diese

deutlich fühlt, stösst man das Messer bis an den Griff vor; zieht es ein wenig zurück und macht nach drei verschiedenen Richtungen hin Incisionen bis das vorhin eingekeilte Messer nach allen Richtungen hin frei gedreht werden kann. Damit ist die Operation vollendet und das Messer wird ausgezogen. Stilling missrath auf die Incision sofort eine Sondirung folgen zu lassen. Siehel und Andere dagegen führen sogleich eine Weber'sche Sonde ein.

Dritter Abschnitt.

Phlegmone des Thränensackes. Acute Dacryocystitis.

Die Affection macht sich durch Röthung der Haut in der Umgebung des inneren Augenwinkels und durch Anschwellung der Thränensackgegend bemerklich. Röthe und Anschwellung breiten sich an den Lidern entlang aus und selbst die Conjunctiva sclerae theiligt sich durch Hyperämie und Chemosis. Auch treten heftige Schmerzen in der Umgebung des innern Augenwinkels hinzu.

In diesem Stadium ist leicht eine Verwechselung der Phlegmone des Thränensackes mit einer diffusen Infiltration des subcutanen Gewebes der Umgebung möglich. Die Diagnose auf Dacryocystitis wird gewöhnlich durch die Angabe des Kranken, dass schon früher Thränen fliessen und Thränensackcatarrh bestanden habe, erleichtert. Nach kurzer Zeit sieht man ausserdem inmitten der diffusen Anschwellung eine umschriebene nach Form und Lage dem Thränensack entsprechende Geschwulst sich entwickeln, während die allgemeine Schwellung und der klopfende Schmerz noch eine Steigerung erfährt, die Haut über der Geschwulst sich noch tiefer röthet, weicher wird, Fluctuation darbietet, sich öffnet und der im Thränensack eingeschlossene Eiter sich entleert. Der Aufbruch des Abscesses giebt eine wesentliche Erleichterung und in glücklichen Fällen hört damit die Entzündung auf; die Oeffnung im Sacke schliesst sich wieder und die Thränen nehmen wieder ihren normalen Weg.

Manchmal bricht auch der Eiter nach Perforation des Sackes an einer entfernten Stelle durch die Haut, es kommt zur Bildung eines Fistelganges, aus welchem anfänglich sich der Eiter, später das Thränensecret entleert (Thränensackfistel). Dieser Zustand giebt namentlich, wenn der Catarrh fort dauert, zu häufigen Recidiven der Phlegmone Anlass.

Aetiologie. Phlegmone des Thränensackes tritt häufig in Folge von chronischem Catarrh der Thränenwege und Stricturen des Thränen-nasencanals auf. Periostitis und Caries der Nasenbeinknochen bei scrophulösen oder syphilitischen Personen veranlassen ebenfalls acute Dacryocystitis. Endlich tritt dieselbe auch zusammen mit Erysipelas der Lider und des Gesichtes als idiopathische Erkrankung nach Erkältung auf.

Behandlung. Im Beginn der Entzündung lässt man warme Umschläge machen, Ruhe und Diät beobachten und verordnet ein Abführungsmittel. Beim ersten Zeichen von Fluctuation hat man den eitrigen Inhalt des Sackes auf die eine oder andere Weise zu entleeren. Früher machte man gewöhnlich einen Schnitt von aussen, räumte den Sack aus und brachte durch die künstliche Oeffnung adstringirende oder sonstgeeignete Medicamente direct auf die Schleimhautauskleidung des Sackes. Jetzt schonen wir umgekehrt die äussere Haut so viel als möglich und verschaffen dem Eiter durch Schlitzung des einen oder anderen Thränenröhrchens sowie durch Incision des Lig. internum freien Ausfluss durch das Thränenröhrchen. Warme Umschläge begünstigen den Eiterabfluss; schliesslich werden nöthigenfalls noch adstringirende Einspritzungen in den Sack und die Sondirung des Thränencanales vorgenommen. (S. den vorigen Abschnitt.)

Snellen verfährt (nach schriftlicher Mittheilung) wie folgt: Wenn bei Thränensackeiterung der Abscess nach aussen durchzubrechen droht, oder wenn sich schon eine Fistel gebildet hat, macht er durch Haut und vordere Wand des Thränensackes eine ausgiebige Wunde. Durch dieselbe wird ein möglichst grosses Stück Pressschwamm in den Sack eingeführt, und 1 bis 2 Mal 24 Stunden darin liegen gelassen. Ist so die Oeffnung bedeutend ausgedehnt, so wird der Schwamm entfernt und die ausgedehnte Schleimhaut mit in Argentumnitricumlösung getauchte Charpie tüchtig ausgepinselt. Dieser Behandlung folgt gewöhnlich sehr bald vollkommene Heilung. Nöthigenfalls wird hierauf die Sondirung des Thränennasenganges fortgesetzt.

Ist es bereits zur Fistelbildung gekommen, so handelt es sich vor Allem darum, durch eine regelrechte Sondenbehandlung die Thränenwege wieder durchgängig zu machen. Oft wird durch die Sondirung allein schon die Schliessung der Fissel erzielt. Wenn trotz wiederhergestellter Wegsamkeit des Thränennasencanales die Fistel offen bleibt, so muss man zu einem der operativen Verfahren greifen, welche die Schliessung des Fistelganges und seiner äusseren Oeffnung bezwecken. Die üblichen uns zu Gebote stehenden Methoden sind die Incision des Fistelganges, die Excision der innern Auskleidung des Ganges und die blutige Vereinigung der angefrischten Wundränder durch eine oder zwei Suturen. In solchen Fällen habe ich mit Vortheil die Galvanocaustik angewandt. Eine Platindrahtschlinge wurde in den Fistelgang eingeführt und nachdem die äussern Bedeckungen sorgfältig vor der Berührung mit demselben geschützt waren, wurden die Enden derselben mit der Batterie in Verbindung gesetzt. Einige Male musste ich die Procedur wiederholen, aber auch so gebe ich dem Mittel den Vorzug vor allen anderen, weil die Kranken keinen Schmerz haben und unmittelbar hinterher ihren Geschäften nachgehen können.

Die Zerstörung des Thränensackes wird für die schwersten Fälle, in denen sich eine, auch nur unvollständige Wiederherstellung der Weg-

samkeit des Nasencanals nicht erwarten lässt, aufgespart. Es sind das die Fälle, in denen Knochen und Periost angegriffen sind, der Sack zu wiederholten Malen entzündet war, eine Fistel mit dauernder eitriger Absonderung besteht, die Haut degenerirt ist und sich der Nasencanal nicht auffinden lässt. Für die Zerstörung des Sackes giebt es sehr viele Methoden, alle müssen aber, wenn sie anders rationell sein wollen, dieselben Ziele verfolgen, nämlich 1) Obliteration der Thränenröhrchen, um die Thränen vom Sack fernzuhalten, 2) Zerstörung der Schleimhaut des Thränensackes, um den letztern zu veröden.

Zur Zerstörung der Thränenröhrchen benutzte ich zwei Methoden, von denen ich oft in Gräfe's Händen günstige Resultate gesehen habe. Ich führe in die Röhrchen kleine dünne, mit einer Schicht pulverisirten Höllensteins umgebene Sonden oder sehr feine Darmseiten ein und schiebe sie bis in den Sack vor. Von Zeit zu Zeit wird die Sondirung wiederholt; die Darmseiten lässt man liegen und wechselt sie täglich bis Eiterung eingetreten ist, worauf sich die Obliteration von selbst macht.

In der letzten Zeit habe ich für diesen Zweck die Galvanocaustik mit ausgezeichnetem Erfolge in Anwendung gezogen. Eine Platindrahtschlinge wird in die Röhrchen eingeführt und zum Weissglühen gebracht, hierauf gegen die innere Wand des Röhrchens angedrückt, bis dieselbe zerstört ist. Der Verschluss tritt sehr rasch ein, wo nicht, wird das Verfahren wiederholt.

Auf der Schleimhaut des Thränensackes lässt sich eine zu schliesslicher Verödung führende ausgebreitete Eiterung durch das Glüheisen oder die galvanocaustische Schlinge oder durch Aetzmittel, wie die Wiener Aetzpasta, die Pasta von Canquoin oder der Höllensteinstift herstellen. Mag man auf die eine oder andere Weise vorgehen, immer hat man zunächst die vordere Wand des Thränensackes ausgiebig zu spalten, bis die Wunde weit genug auseinandergezogen werden kann und so die Schleimhaut in ihrer ganzen Ausdehnung der Aetzung zugänglich wird.

Die Cauterisirung mit dem Glüheisen nach Desmarres geschieht mit einem kleinen, weissglühenden Eisen von der Form eines winklig gebogenen Stilets, das zur Conservirung der Wärme in einiger Entfernung von der Spitze eine kuglige Anschwellung trägt. Während man das Glüheisen sorgfältig auf die Mündung der Thränenröhrchen die Kuppel des Sackes und den Anfang des Thränennasencanals applicirt, schützt man das Auge durch eine kalte Compresse und lässt sich die äussere Wunde durch Haken auseinanderziehen. Die Methode macht, abgesehen davon, dass die Proce-
dur den Kranken zu erschrecken geeignet ist, leicht Verletzungen des Periostes und des Knochen, und hinterlässt oft eine eingezogene entstellende Narbe am inneren Lidwinkel.

Das Glüheisen ist daher ganz durch die Galvanocaustik verdrängt. Man benutzt eine Platindrahtschlinge mit Holzgriff und kleiner Kugel am

freien Ende, welche in den Sack eingeführt wird. Die beiden Stromgeber gehen am unteren Ende des Holzgriffs in den Platindraht über, durch einen in der Mitte des Griffes angebrachten Federmechanismus mit Knopf zum Aufdrücken lässt sich der Strom nach Belieben unterbrechen.

Welchem Mittel man auch den Vorzug geben mag, immer muss man grosse Sorgfalt auf die Cauterisirung der Einmündungsstelle der Thränenröhrchen in den Sack verwenden und das Aetzmittel leicht über die übrige Schleimhautfläche gleiten lassen. Die Aetzung verursacht fast keinen Schmerz, giebt zu keiner erheblichen Reaction Anlass; übrigens lässt sich derselben immer durch kalte Umschläge und Druckverband vorbeugen.

Will man die Verödung des Sackes durch solide Aetzmittel bewirken, so bedient man sich mit Vorthail des Aetzmittelträgers von Delgado*). Die beweglichen Klappen derselben drängen die Wundränder weit auseinander und gestatten die directe Application des Causticum auf die Einmündungsstelle der Thränenröhrchen. Nach achtundvierzig Stunden wird die dicke Eschara von der Schleimhaut entfernt und durch einen fest angelegten Druckverband die Flächen des Sackes gegeneinander gepresst.

Misserfolge hängen manchmal von einer Degeneration der verdickten und deshalb der Einwirkung des Causticum schwer zugänglichen Schleimhaut ab. Es kann in solchem Falle die vorgängige Abtragung der Schleimhautauskleidung nothwendig werden.

Berlin in Stuttgart hat eine Reihe von Fällen veröffentlicht, in denen er Verödung des Sackes allein durch Abtragung der Schleimhaut, die er bald ganz, bald nur theilweise und in mehreren Sitzungen entfernte, erzielt hat.

Was die Methoden zur Herstellung einer künstlichen Verbindung zwischen Thränensack und Nasenhöhle durch Perforirung des Thränenbeins anbetrifft, Versuche, die von Feltz und Giraud Teulon wieder aufgenommen sind, so ist ihre Wirksamkeit niemals bewiesen; nach unsern heutigen Kenntnissen der Histologie und pathologischen Anatomie der Knochen lässt sich voraussetzen, dass derartige Versuche auch niemals Erfolge werden aufweisen können.

Vierter Abschnitt.

Entzündung der Thränendrüse (Dacryoadenitis) Hypertrophie und Geschwülste der Thränendrüse.

1. Entzündung der Thränendrüse kommt höchst selten vor und ist von mehr oder weniger bedeutender Anschwellung in der Gegend des obern

*) Annales d'oculistique t. LV. p. 236.

äussern Randes der Augenhöhle von Schwellung und Hyperämie des obern Lides und Chemosis der Conjunctiva begleitet. Die Drüsengeschwulst kann so bedeutend werden, dass der Augapfel nach unten und innen verdrängt und in seinen Bewegungen nach oben und aussen gehindert wird.

Selten tritt die Entzündung acut auf, in welchem Falle die angegebene Stelle sich sehr schmerzhaft auf Berührung zeigt und die Anschwellung bedeutende Dimensionen erreicht. Es zeigt sich Fluctuation, die Haut bricht auf und es entleert sich Eiter. Nach einiger Zeit kann sich die Oeffnung wieder schliessen oder als Thränendrüsenfistel, aus welcher die Thränen ausfliessen, fortbestehen. Auch die chronische Entzündung kann zu diesem Ausgang führen.

Die acute Dacryocystitis ist mehrfach doppelseitig beobachtet; sie entsteht durch Verletzung oder Erkältung. Die chronische Form kann nach langwierigen Conjunctiviten und Keratiten mit starker Epiphora zu Stande kommen.

Die Behandlung erfordert bei der acuten Dacryoadenitis eine energische Antiphlogose: Blutegel und später Cataplasmen. Sobald sich Fluctuation zeigt, muss der Abscess durch einen ausgiebigen Schnitt geöffnet werden. Die chronische Form behandelt man mit Jod und Quecksilbersalben.

2. Hypertrophie der Thränendrüse erzeugt eine sich langsam und schmerzlos entwickelnde umschriebene gelappte, bisweilen ziemlich harte Geschwulst von bedeutender Grösse, welche Störungen in den Bewegungen des Augapfels und des obern Lides verursacht.

Die Hypertrophie entsteht in Folge wiederholter Anfälle von Thränendrüseneuthzündung; besonders aber hat man sie bei Kindern und selbst bei Neugeborenen im Zusammenhang mit noch andern Entwicklungsfehlern des Auges (s. o. Epicanthus) beobachtet. Man kann die Geschwulst durch Jod und Quecksilbersalben zu zertheilen suchen; wenn sie indess durch ihre Grösse den Kranken erheblich beeinträchtigt, so wird die Ausrottung erforderlich.

3. In der Thränendrüse sind fibröse und sarcomatöse Geschwülste, Hydatidencysten und als seltenes Vorkommniss Krebs beobachtet.

Die als Dacryops bekannte cystenförmige Erweiterung der Thränendrüsenausführungsgänge ist bereits bei Gelegenheit der Lidgeschwülste S. 482 erwähnt worden.

Fünfter Abschnitt.

Operationen der Thränendrüse.

Die Operation der Thränendrüsenfistel bietet keine andere Schwierigkeiten, als die einer definitiven Verschliessung des Fistelganges.

Man hat zu diesem Zweck in geschmolzenen Höllenstein getauchte Sonden und weissglühende Nadeln in die Fistel eingebracht; in gleicher Weise hat man die galvanocaustische Methode und ätzende Injectionen angewandt, auch die blutige Vereinigung der Fistelöffnung, nach vorheriger Anfrischung der Wundränder, hat man vorgenommen. Bowman*) hat durch Anlegung einer künstlichen Oeffnung auf der conjunctivalen Fläche des obern Lides eine dauernde vollständige Heilung erzielt. Er verfuhr dabei folgendermassen: Ein einfacher Seidenfaden wurde an beiden Enden mit einer Nadel versehen; die eine Nadel wurde in die äussere Fistelöffnung eingeführt und etwas in der Richtung nach oben durch Lid und Conjunctiva durchgestochen und das Fadenende aus dem obern Conjunctivalblindsack wieder herausgeleitet. In gleicher Weise wurde das andere Fadenende mit der andern Nadel in der Entfernung von $\frac{1}{2}$ Cm. von der ersten etwas näher dem angewachsenen Rande des Lides durch die Conjunctiva durchgeführt, beide Fäden an der äussern Lidcommissur nach aussen geleitet und auf der Schläfe befestigt.

• Zehn Tage darauf Einführung eines stärkern Fadens, der etwas mehr Reizung als der erste bewirkte. Schliesslich schloss Bowman nach Excision des kurzen Hautcanales die äussere Fistelöffnung durch zwei Serres-fines. Vier Tage später wurde der Faden ausgezogen; die Wunde war vernarbt.

Die Exstirpation der Thränendrüse kann durch die Entwicklung von Geschwülsten in der Drüse selbst oder in ihrer Nachbarschaft, sowie durch Hypertrophie und Induration der Drüse nothwendig werden. Sie ist auch von Z. Laurence**) gegen hartnäckiges, jedem andern Mittel widerstehendes Thränenfliessen angerathen und ausgeführt.

Handelt es sich um Hypertrophie oder eine Geschwulst, so beginnt man mit einem parallel dem Orbitalrande geführten Hautschnitt über der Geschwulst von ausreichender Länge um die vordere Partie des Tumors bloss zu legen. Man kann auch, bevor man einschneidet, das Lid stark abwärts ziehen und das Messer den sorgfältig rasirten Augenbrauenbogen entlang führen. Wenn es die Grösse der Geschwulst erfordert, kann man nach Velpeau's Rath die äussere Lidcommissur bis zur Schläfe spalten und dadurch die beiden äussern Drittel des Orbitalrandes bloslegen.

Die so offen vorliegende Drüse wird mit einem Haken oder einer Hakenpincette gefasst, vorgezogen und aus ihren Verbindungen mit Messer oder Scheere gelöst. Bei einfacher Induration braucht man den Finger oder den Scalpellstiel zur Auslösung. Nach Entfernung des Tumors hat man die Höhle mit dem Finger sorgfältig zu exploriren, um sich zu vergewissern, dass nichts Krankhaftes zurückgeblieben. Nachdem die Blutung

*) S. Lond. Ophth. Hosp. Reports. I. p. 288.

**) S. Compte rendu du congrès ophthalmologique de Paris de 1867. p. 35.

gestillt, wird die Wunde gereinigt und durch Suturen geschlossen. Ein Druckverband bringt den Augapfel wieder in seine normale Lage und nähert zugleich die Wände der vorhin vom Tumor eingenommenen Höhle wieder einander.

Das von Laurence für die Exstirpation der gesunden Thränendrüse angegebene Verfahren ist folgendes: In vollständiger Narcose wird die Haut unmittelbar unter dem äussern Drittel des Orbitalrandes mit einem schmalen langen Messer gespalten, hierauf die Fascie durchschnitten und so an der Stelle, wo die Thränendrüse sitzt, in die Orbita eingedrungen. Die Glandula lacrymalis lässt sich, wenn man den kleinen Finger die knöcherne Orbitalwand entlang gleiten lässt, leicht als ein glatter, runder, fester Körper wahrnehmen.

Findet man dennoch bei der Aufsuchung der Drüse mit dem Finger Schwierigkeiten, so soll man nach Laurence die äussere Commissur durch einen horizontalen, an den ersten sich anschliessenden Schnitt erweitern, und so einen dreieckigen mit der Spitze nach aussen gerichteten Hautlappen bilden, worauf die Auffindung der Drüse viel leichter wird. Die Drüse wird mit einem Doppelhaken gefasst, vorgezogen und mit dem Scalpell herauspräparirt. Die Blutung stillt man durch Bespritzen mit kaltem Wasser. Die Wunde wird durch ein paar Nähte geschlossen.

Krankheiten der Orbita.

Erster Abschnitt.

Entzündung des orbitalen Zellgewebes (Phlegmone der Orbita) und der Tenon'schen Kapsel. Periostitis, Caries und Necrose der Orbitalwände.

1) Entzündung des orbitalen Bindegewebes giebt sich von vornherein durch erysipelatöse Lidschwellung und seröse Chemosis der Conjunctiva zu erkennen. Der Kranke klagt über Schmerzen in der Tiefe der Orbita und hat Supra- und Infraorbitalneuralgie. Gleichzeitig treibt sich der Augapfel immer stärker vor und wird in seiner Beweglichkeit nach jeder Richtung hin beschränkt. Die Entzündung kann so hochgradig werden, dass das Auge vollständig seine Beweglichkeit einbüsst und der Lidschluss wegen excessiver Chemosis unmöglich wird. Erhebliche Empfindlichkeit, Fieber und selbst Delirien können den Zustand begleiten.

Die Entzündung entwickelt sich gewöhnlich sehr rasch, selten nimmt sie einen langsamen Verlauf. Im letztern Falle treten alle Symptome

weniger stark hervor. Nur ausnahmsweise endigt die Phlegmone der Orbita in Zertheilung, meistens geht sie in Suppuration über. Die Haut der Lider wird dann violettfarben, die Geschwulst spitzt sich zu und zeigt mehr oder weniger deutliche Fluctuation. Schliesslich bricht der Abscess auf dem Lide oder in den Conjunctivalblindsack auf.

Das Sehvermögen kann ganz intact bleiben; nur selten tritt Neuritis optica mit consecutiver Sehnervenatrophie hinzu. Man hat auch Netzhautablösung oder eitrige Choroiditis beobachtet und diese Complicationen aus dem Zusammenhang der subchoroidalen Lymphbahnen mit denen der Tenon'schen Kapsel erklärt (Schwalbe).

Eine mehr gutartige Form dieser Affection, die ihren Sitz ausschliesslich in der fibrösen Hülle des Auges hat, ist als Capsulitis oder Entzündung der Tenonschen Kapsel beschrieben worden. Die Symptome derselben sind weniger lebhaft, als bei der Phlegmone der Orbita und beschränken sich auf eine leichte Lidschwellung, die auch ganz fehlen kann, auf subconjunctivale Injection mit Chemosi, unbedeutenden Exophthalmus und Beweglichkeitsbeschränkung des Auges, die bei unverändertem Sehvermögen Diplopie erzeugen kann. Capsulitis ist nach Verletzungen der Kapsel, bei Panophthalmitis, zusammen mit Gesichtserysipel und als idiopathische Form nach Erkältungen beobachtet.

2) Periostitis der Orbita zeigt in der allerdings seltenen acuten Form viel Aehnlichkeit mit der orbitalen Phlegmone. Für die Periostitis charakteristisch sind heftige Schmerzen bei Druck auf den Orbitalrand; ferner zeigen sich die Lider nicht sogleich so angeschwollen und geröthet wie bei der Zellgewebsentzündung, endlich ist die Entzündung oft mehr umschrieben, der Augapfel nach der einen oder der andern Seite verdrängt und seine Beweglichkeit in der einen Richtung stärker beschränkt, als in der andern. Die Schmerzen können sehr bedeutend und mit allgemeiner Abgeschlagenheit verbunden sein. Manchmal kommt es sehr rasch zur Suppuration; der Eiter kann das Periost ablösen, zu Necrose der knöchernen Wandungen und zur Bildung einer abnormen Communication mit einer der Nachbarhöhlen führen.

Die chronische Periostitis nimmt einen viel langsamern Verlauf, Schmerzen um die Orbita und leichte Schwellung des obern Lides sind die Begleiterscheinungen. Sie kann ihren Ausgang in einen intraorbitalen Abscess mit Caries und Necrose der knöchernen Wandung, oder in Zertheilung mit Hinterlassung einer Periostverdickung oder einer Exostose nehmen.

3) Caries und Necrose der Orbita können, wie aus Obigem hervorgeht, als Folgen einer Periostitis auftreten. Häufig indess beginnt die Krankheit im Knochen selbst und hat bald ihren Sitz in der Tiefe der Augenhöhle, bald am Orbitalrande und zwar mit Vorliebe im untern oder obern äusseren Umfange. Bei tiefem Sitze im Grunde der Orbita kann

die Affection Exophthalmus, Schmerzen und Fieberbewegung erzeugen. Caries des Orbitalrandes giebt sich zuerst durch Oedem und Schwellung des theilgenommenen Lides mit nachfolgender Conjunctivitis zu erkennen. Nach einiger Zeit entsteht Fluctuation und schliesslich bricht der Eiter durch die äusseren Bedeckungen des Lides oder in den Conjunctivalsack durch.

Auch nach erfolgtem Aufbruch des Abscesses verschwinden die entzündlichen Symptome seitens der Haut und der Conjunctiva nicht vollständig und die Suppuration dauert fort. Es bildet sich ein Fistelgang der auf die raue Oberfläche des entblössten Knochens oder auf eine bewegliche Knochenplatte (Sequester) führt. Die äussere Fistelöffnung bedeckt sich mit Granulationen, die Ränder ziehen sich ein und verwachsen nach dem Aufhören der Eiterung mit dem Knochen. Schliesslich wird auch die Fascia tarsoorbitalis ebenfalls nach der erkrankten Stelle des Knochens hingezogen. In Folge ihrer Verkürzung kann das Lid ectropionirt werden.

Die Fistel kann vorübergehend sich schliessen, dann kann der Eiter nicht abfliessen und die entzündlichen Erscheinungen (Exophthalmus, Schmerzen, Fieber) kehren wieder. Die Krankheit kann in dieser Weise Jahre lang sich hinziehen, ehe die Eiterung aufhört. Manchmal nimmt sie, oder wenn es zur Ausstossung eines Sequesters kommt, einen schnellern Verlauf.

Aetiologie. Phlegmone der Orbita wird nach schweren Allgemeinerkrankungen (Typhus schwerer Scarlatina, Puerperalfieber, Rotz, eitriger Meningitis) nach dem Eindringen eines fremden Körpers in das subcutane Gewebe, und nach Operationen am Thränensack oder an der Thränendrüse beobachtet. Manchmal ist sie Begleiterin eines Gesicht- und Liderysipels. Endlich entwickelt sie sich im Gefolge einer Periostitis der Orbita.

Die Periostitis folgt auf Contusionen und Wunden der Orbitalregion oder entsteht durch Fortpflanzung einer Periostitis der Nachbarhöhle, des Sinus frontalis, maxillaris und der Schädelhöhle. Sie ist häufiger in der Jugend als im erwachsenen Alter.

Caries der Augenhöhlenwände beobachtet man häufig bei scrophulösen Kindern und nach gelegentlichen Verletzungen, z. B. nach einem Fall. Zuweilen setzt sich eine syphilitische Caries der Nasenbeine bis in die Orbita fort. Ebenso können carcinomatöse und andere Neubildungen in den Nachbarhöhlen Eiterung und Durchlöcherung der Augenhöhlenwände bedingen. Endlich hat man bei Greisen Caries oder Necrose der obern Wand der Orbita ohne nachweisbare Ursache beobachtet.

Die Prognose der Phlegmone der Orbita ohne Periostitis ist an und für sich nicht schwer, da die Affection rasch nach Ausstossung der eitrigen Producte erlischt. Schwer wird sie durch die Möglichkeit einer Fortpflanzung des Processes auf die Schädelhöhle und durch ihre oben erklärte Gefährdung des Sehvermögens.

Die Bedeutung einer orbitalen Periostitis richtet sich nach dem Sitz und dem Stadium der Krankheit. Kommt sie von Anfang an zur Behandlung, hat sie ihren Sitz in der Nähe des Augenhöhlenrandes und wird sobald sich Fluctuation zeigt sofort eingeschnitten, so kann die Affection, ohne benachbarte Partien in Mitleidenschaft zu ziehen, sofort erlöschen. Nimmt dagegen die Periostitis die Tiefe der Orbita ein, so steht Betheiligung der Schädelhöhle, Verdickung des Periostes oder Exostosenbildung mit bleibendem Exophthalmus, mehr oder weniger vollständige Erblindung oder Augenmuskellähmung zu befürchten.

Caries und Necrose der Augenhöhlenwände haben immer eine schwere Prognose. Hat die Affection ihren Sitz am Rande der Orbita, so kann sie Ectropium hinterlassen, wenn in der Tiefe, kann sie durch das Foramen opticum, die Fissurae orbit. sup. und inf. hindurch sich weiter verbreiten; oder es kann der Eiter nach Zerstörung des Orbitaldaches in die Schädelhöhle eindringen. Bei schwachen Kindern kann allein schon die langwierige Eiterung Erschöpfung und tödtlichen Ausgang bedingen.

Behandlung. Ausser nach vorausgegangener Verletzung ist jede Antiphlogose contraindicirt. Warme Cataplasmen, Kräuterkissen, graue Salbe mit Belladonnaextract bilden die locale Behandlung. Die Allgemeinbehandlung hat dem Allgemeinzustande und einer etwa vorhandenen syphilitischen oder scrophulösen Diathese Rechnung zu tragen.

Sobald das Vorhandensein von Eiter vermuthet werden darf, soll man keinen Augenblick mit der Eröffnung warten. Nur wenn man Grund hat anzunehmen, dass der Periost nicht betheiligt ist, darf man zuwarten, bis es möglich wird den Abscess auf der Innenseite des Lides zu öffnen. In zweifelhaften Fällen kann man sich über das Vorhandensein von Eiter durch Einstich mit dem Probetrocart in der unter dem Augenhöhlenrande hinziehenden Augenlidfurche Gewissheit zu verschaffen suchen. Bei deutlicher Fluctuation gibt man wenn irgend möglich der Eröffnung des Abscesses durch die Conjunctiva den Vorzug.

Die Eröffnung dieser Abscesse bietet um so grössere Schwierigkeiten dar, je tiefer sie sitzen und je undeutlicher das Fluctuationsgefühl ist. Man kann manchmal gezwungen sein, tief in die Augenhöhle, welche in sagittaler Richtung beim Erwachsenen etwa 4,5 Cm. misst, einzugehen. Unter diesen höchst ungünstigen Umständen stösst man ein spitzes Bistouri an der Stelle wo die phlegmonöse Entzündung den Augapfel verdrängt zu haben scheint, zwischen Augapfel und Orbitalwand ein, und folgt der Augenhöhlenwand, deren Richtung man dabei gegenwärtig haben muss. Beim Eingehen an der medialen Seite vom Augapfel hat man also das Messer schief nach hinten und aussen, dagegen dasselbe nach hinten und innen zu richten, wenn man an der lateralen Augenhöhlenwand entlang geht. In beiden Fällen muss das Messer in horizontaler Richtung und mit Vorsicht vorgeschoben werden, um nicht eine Knochenplatte zu durchstossen.

Im Allgemeinen ist es besser, zu früh als zu spät zu punctiren. Operirt man zu früh, d. h. entleert man höchstens eine geringe Quantität Eiter oder nur Blut, so wird schon durch den Einstich in das entzündete Gewebe, durch Blutentleerung und die Eröffnung einiger kleiner Eiterhöhlen der entzündliche Prozess gemässigt. Ausserdem öffnen sich nun die kleinen Abscesse leichter in den Stichcanal, als dass sie auf einem besonderen Wege nach aussen durchbrechen und man darf selbst dann hierauf rechnen, wenn sich der Eiter auch erst nach der Punction bildet.

Nach Entleerung des Eiters hüte man sich, warmes Wasser in die Abscesshöhle zu injiciren, da sich dasselbe leicht im Bindegewebe verbreiten und Entzündung und Eiterung noch steigern könnte. Dagegen suche man sich mit der Sonde über das Verhalten des Periostes und des Knochens Auskunft zu verschaffen. Wenn man das Periost verdickt oder gar durch Eiter abgelöst findet, so ist dringend eine tiefe Incision zur Aufhebung der höchst schmerzhaften Spannung des Periostes und um weitere Abhebung zu verhüten, geboten. Durch eine, zwischen die äusseren Wundränder eingelegte Charpiemasse wird einer zu frühen Vereinigung vorgebeugt. Weist die Sonde einen losen Sequester nach, so muss derselbe nöthigenfalls unter Erweiterung der Wunde ausgezogen werden. Wenn ein übel aussehender Eiter abgesondert wird und die Suppuration sich in die Länge zieht, sind Einspritzungen schwacher Adstringentien oder Einführung von Charpiebäuschen mit leicht reizenden Salben am Platze. Erst wenn die Sonde nicht mehr auf raue Knochen kommt, vielmehr die Abscesshöhle sich mit Granulationen ausfüllt, darf man die äussere Oeffnung sich schliessen lassen.

Gegen die bisweilen nach der Heilung zurückbleibende Vortreibung des Augapfels wendet man den Druckverband an. Die Narbenretraction in den äusseren Bedeckungen kann nach der Heilung des Abscesses noch einen operativen Eingriff nothwendig machen.

Zweiter Abschnitt.

Verletzungen und fremde Körper in der Augenhöhle. Emphysem. Hämorrhagien.

1) Verletzungen der Augenhöhle können durch die nachfolgende Entzündung des Augenhöhlenbindegewebes, durch Periostitis oder durch unmittelbares Eindringen des verletzenden Werkzeuges in den Sehnerven, oder gar in die Schädelhöhle gefährlich werden. Dasselbe gilt von fremden Körpern, die in der Augenhöhle stecken geblieben sind. Manchmal verweilen selbst ziemlich grosse Körper lange Zeit in der Augenhöhle, ehe sie entzündliche Symptome hervorrufen.

Wenn durch die Verletzung eine Fractur der Augenhöhlenwand entstanden ist, so hängt die Bedeutung von dem Sitz und der Ausdehnung des Bruches ab. Eine einfache Verletzung des Augenhöhlenrandes kann ohne Zwischenfall heilen, eine gleichzeitige Fractur der Keilbein- oder Stirnbeinzellen wird gewöhnlich von Emphysem der Augenhöhle und der Lider begleitet. Eine Verletzung des Orbitaldaches ist gefährlich wegen der Nachbarschaft des Gehirns und seiner Hüllen; letztere können auch noch mehrere Tage nach stattgehabter Verletzung entzündlich reagiren.

Die Behandlung der Augenhöhlenverletzungen ist anfangs eine antiphlogistische (Blutegel, kalte Umschläge); wenn es trotzdem zur Eiterung kommt hat man den Eiter schleunigst zu entleeren. Jeder fremde Körper muss, sobald seine Gegenwart nachgewiesen ist, ausgezogen werden. Wenn man seinen Sitz und seine Beschaffenheit erkannt hat, erweitert man die Eingangswände, oder bahnt sich, falls die letzteren bereits wieder geschlossen sein sollten, einen Weg durch einen Schnitt in den Bindehautsack, selbstverständlich unter sorgfältiger Schonung des Auges.

2) Emphysem ist die Folge von Lufteintritt in das Bindegewebe der Orbita. Dasselbe treibt den Augapfel vor und giebt sich dem Gefühl durch ein eigenthümliches Crepitiren zu erkennen. Häufig treten Emphysem der Lider und Blutunterlaufungen hinzu, wenn eine Verletzung vorliegt. Die Affection kann nämlich sowohl Theilerscheinung eines allgemeinen, über den ganzen Körper verbreiteten Emphysems sein, als auch durch Zerreißung des Thränensackes, durch Fracturen der Sinus frontales und der Keilbeinzellen zu Stande kommen.

Die Prognose des Emphysems an und für sich ist durchaus günstig und kam nur durch die stattgehabten Verletzungen schwer werden.

Die Behandlung beschränkt sich auf Anlegung des Druckverbandes.

Blutergüsse in die Orbita bewirken, wenn sie bedeutend sind, Exophthalmus, Beweglichkeitsstörung des Auges und werden von Ecchymosen auf der Lidhaut und der Conjunctiva begleitet.

Man hat einige Male diese Blutergüsse spontan, ohne bekannte Ursache auftreten sehen. Meistens entstehen sie durch Verletzungen (Contusion der Orbitalgegend, Stoss gegen den Kopf mit Basisfractur u. s. w.)

Die Behandlung besteht in der Anwendung kalter Umschläge; später ist der Druckverband am Platze. Einschnitte zur Entleerung des ergossenen Blutes sind nutzlos, ausser in den Fällen, wo der Augapfel durch den andauernden Druck mit Gefahr bedroht ist. Diese Fälle sind indessen sehr selten, da der Augapfel leicht und gefahrlos verschoben werden kann und Blutansammlungen hinter dem Bulbus überdies rasch resorbirt zu werden pflegen.

Dritter Abschnitt.

Exophthalmus durch Morbus Basedowii.

Die Symptome dieser in Bezug auf Wesen und Ursachen noch unerklärten Krankheit bestehen in Störungen seitens der Herzthätigkeit, in Anschwellung der Glandula thyroidea und in Exophthalmus.

Die Palpitationen sind häufig höchst lästig, die Zahl der Herzschläge steigt bis auf 200 in der Minute. Im Beginne der Affection bietet das Herz keine pathologischen Veränderungen, später stellt sich Hypertrophie mit Dilatation, namentlich des linken Ventrikel, heraus. Ueber demselben nimmt man auch ein Blasegeräusch wahr, dass sich in die Aorta und die Carotiden fortsetzt.

Die nicht constante Volumsvermehrung der Kropfdrüse kommt anfänglich durch Ausdehnung der Gefäße der Drüse zu Stande; manchmal sind an derselben Geräusche und diastolische Pulsation wahrnehmbar. Später entwickelt sich ein wirklicher Kropf mit gelatinöser cystoider oder fibröser Entartung der Drüse.

Der Exophthalmus muss auf Hyperämie und später auf Wucherung des Zellgewebes der Orbita bezogen werden. Gewöhnlich ist die Vertreibung auf beiden Seiten in gleichem Grade vorhanden; manchmal aber ist die Erscheinung nur einseitig, oder doch auf der einen Seite merklicher als auf der andern. Zuweilen ist die Vortreibung kaum sichtbar, andere Male so bedeutend, dass die Lider nicht geschlossen werden können. Ein charakteristisches Symptom, das um so wichtiger ist, als es gleich im Beginne des Leidens und noch vor dem Auftreten des Exophthalmus auftritt, besteht in einer Innervationsstörung des obren Lides (v. Graefe). Dasselbe fällt nicht mehr so weit wie früher herab, was besonders beim Blick nach unten auffällt, so dass in dieser Stellung des Auges ein Theil der Sclera oberhalb der Hornhaut sichtbar wird.

Abgesehen von den genannten Symptomen sind noch Digestionsstörungen namentlich im Beginne der Krankheit, häufiges Erbrechen, allgemeine Mattigkeit und alle Erscheinungen der Anämie zu erwähnen. Wenn der Exophthalmus so hochgradig wird, dass die Hornhaut während des Schlafes nicht mehr von den Lidern bedeckt wird, entwickeln sich Conjunctiviten und Geschwüre der Hornhaut ganz wie bei der neuroparalytischen Keratitis (v. Graefe) und das Auge geht zu Grunde.

Aetiologie. Die Krankheit ist viel häufiger beim weiblichen Geschlecht, namentlich bei chlorotischen Frauen, als bei Männern. Die letztern werden in mehr vorgeschrittenem Lebensalter befallen und die Krankheit nimmt bei ihnen einen gefährlichen Charakter an.

Prognose. Das Leiden ist fast immer langwierig, kann vollständig heilen oder auch mit Zurücklassung eines leichten Grades von Exophthalmus oder Anschwellung der Glandula thyroidea verschwinden. So lange die abnorme Frequenz der Herzschläge anhält, steht ein Rückfall zu befürchten. Die Prognose ist bei Männern schwerer; bei ihnen sind die Hornhautcomplicationen sowie tödtlicher Ausgang häufiger beobachtet.

Behandlung. Jede schwächende Verordnung ist zu vermeiden. Jodpräparate haben nur selten, die Digitalis hat einige Male genützt. Gute Erfolge hat man von Tinctura Veratriviridis von Eisenpräparaten, einer gemässigten Hydrotherapie, von Molkenkurren und einer Luftveränderung gesehen. Auch die Anwendung des constanten Stromes hat sich nützlich erwiesen.

Der Exophthalmus kann Gegenstand einer besondern Behandlung werden, entweder indem er nach der Heilung des Grundleidens fortbesteht oder wenn es sich darum handelt, Complicationen seitens der Hornhaut vorzubeugen. v. Graefe empfiehlt für diesen Zweck die Tarsoraphie (S. 491) oder die partielle Tenotomie des Levator palpebrae. Bei der Ausführung der letztern wird zunächst ein dem obern Lidrande parallel verlaufender Schnitt eine halbe Linie oberhalb des obern Tarsusrandes geführt. Durch Excision einiger Orbicularisfasern wird die Fascia tarsoorbitalis und mit ihr die Ausstrahlung der Sehne des Levator in die Fascie blosgelegt. Mit einem kleinen sehr spitzen Messer durchschneidet man diese Lage ohne die darunter liegende Conjunctiva zu fenstern. Die Durchschneidung muss nach beiden Seiten hin bis an die Ränder der Sehnenausbreitung gemacht werden, in der Mitte bleibt eine Brücke von der Breite einer Linie stehen. Man stellt auf diese Weise einen Zustand unvollständiger Ptosis her, der im Laufe der nächsten vierzehn Tage bis auf den beabsichtigten Grad rückgängig wird.*)

Vierter Abschnitt.

Geschwülste der Orbita.

Geschwülste, welche sich im Grunde der Augenhöhle entwickeln, drängen den Bulbus nach vorn und häufig gleichzeitig auch nach der Seite, je nach Grösse und dem genauern Sitz der Neubildung. Fast immer entwickeln sich Motilitätsstörungen des Auges, sei es, dass der Tumor unmittelbar ein mechanisches Hinderniss für die Bewegungen bildet, sei es, dass er die Muskeln oder Nerven in Mitleidenschaft zieht. Uebrigens wächst im weitem Verlaufe der Tumor manchmal mit dem Augapfel, wuchert sogar in den letztern hinein. Viel häufiger sieht man indess

*) S. Comptes rendus du Congrès ophthalm. international, 1867.

umgekehrt intraoculare Tumoren die Sclera durchbrechen und in die Orbita hinein wachsen.

Da der von einem Tumor abhängige Exophthalmus nur langsam zunimmt, so ist das Sehvermögen des Auges nicht sofort in Frage gestellt; einmal, weil der Sehnerv ziemlich gut eine gewisse Ausdehnung verträgt und dann weil sich auch das obere Lid in diesen Fällen in ganz erheblicher Weise verlängert und fortfährt die Hornhaut zu beschützen. So vermag sich das Sehvermögen lange Zeit zu erhalten, bis schliesslich die Reizung, Compression und Ausdehnung des Sehnerven Neuritis oder Atrophie bedingen. Wenn der Nerv selbst von dem Tumor eingenommen wird, tritt vollständige Erblindung ein.

Die Geschwülste der Orbita sind, so lange sie sehr tief sitzen, einer directen Wahrnehmung nicht zugänglich. Um sie zu betasten, muss man mit dem kleinen Finger zwischen Lid und Augapfel eingehen, und die Orbita durch den Conjunctivalsack exploriren. Andere Male kann man, um über die Natur der Neubildung ins Klare zu kommen, sich zu einer Probepunction veranlasst sehen.

Die im vordern Abschnitte der Orbita sich entwickelnden Geschwülste sind natürlicher Weise leichter zu diagnostiren; wenn sie sich gleichzeitig hinter dem Augapfel verbreiten und denselben vortreiben, lässt sich nicht immer entscheiden, wo der Tumor aufhört.

In allen Fällen hat man die ätiologischen Momente, die Schnelligkeit, mit welcher sich der Tumor entwickelt hat und den Allgemeinzustand der Kranken für die Diagnose zu verwerthen.

1) Cysten und Hydatiden. Die folliculären Cysten der Orbita können von allen Theilen der Augenhöhle ihren Ursprung nehmen, meistens aber entwickeln sie sich aus einem Haarbalge der Lidhaut und wachsen dann tiefer in die Orbita hinein (Atherome, Wecker). Manchmal handelt es sich um durch anomale Einstülpung der äussern Haut in die Orbita congenital angelegte Dermoidcysten. Nach aussen bildet die Cyste zwischen Bulbus und Orbitalrand einen kugligen elastischen Vorsprung, der mehr oder weniger deutlich fluctuirt und bei Druck in die Augenhöhle zurückweicht.

Die Cysten entwickeln sich meistens langsam und ohne wesentliche Belästigung des Kranken oder Beeinträchtigung des Sehvermögens. Seltener kommt es vor, dass die Cyste einen schnelleren Wachsthumverlauf nimmt, rasch einen bedeutenden Umfang erreicht und dadurch einen nachtheiligen Einfluss auf die Functionen des Auges geltend macht.

Man findet die Cysten häufiger bei jungen Leuten als bei Erwachsenen, einige Male ist Contusion der Orbitalgegend als Gelegenheitsursache angegeben.

Die Wand der Cyste ist manchmal dünn und porös, andere Male dick fibrös mit Knorpel- oder selbst Kalkablagerungen, der Inhalt bietet

alle Uebergänge von einfach seröser bis zu fetthaltiger, oder breiiger oder honigartiger Flüssigkeit. Es sind Haare und ein Mal selbst ein Zahnkeim in diesen Cysten gefunden, wie sie auch sonst in Dermoidcysten beobachtet sind. Die beiden Hydatidenformen, welche an dieser Stelle beobachtet sind, sind Cysticercus und Echinococcus. Die diagnostischen Merkmale sind die aller Orbitalcysten. Der Cysticercus erreicht keinen grösseren Umfang, als den einer grossen Bohne. Echinococcen waren bald isolirt, bald in grosser Anzahl vorhanden.

2) Das Lipom der Orbita ist das Product einer Hypertrophie des Fettgewebes und sitzt bald innerhalb, bald ausserhalb des Muskelkegels. Seine Entwicklung ist ausserordentlich langsam; bei der Palpation bekommt man ein teigiges pseudofluctuirendes Gefühl. In zweifelhaften Fällen wird eine Probepunction Aufklärung geben. Lipom tritt gewöhnlich bei jungen Leuten auf und kommt selbst angeboren vor.

3) Fibrome, ein ziemlich seltener Fund in der Orbita, nehmen ihren Ausgang vom Periost, bald mit breiter Basis, bald mit dünnem Stile. Die Entwicklung geschieht langsam und in der Richtung nach der Tiefe der Augenhöhle unter Verdrängung des Bulbus nach hinten. Meistens ist das Fibrom von einer festen bindegewebigen Kapsel umgeben. Bisweilen sind in dem Fibrome Knochenkerne enthalten. Ist die Palpation möglich, so fühlt man einen kleinen umschriebenen, festen, beweglichen Tumor und nur in den seltenen Fällen, wo Erweichung des Inhaltes eintritt, bekommt man das Gefühl der Fluctuation.

Wenn das Fibróm bedeutende Dimensionen erreicht, kann es die Wand der Orbita aushöhlen oder selbst durchbrechen.

4) Exostosen entwickeln sich im Gefolge von Periostiten und Ostiten ziemlich häufig in der Orbita. Sie bestehen bald aus einer knöchernen Hülle, die eine weichere Masse einschliesst, bald aus einem von Knorpel umgebenen Knochenkern, bald aus vollständig ausgebildetem, ausserordentlich hartem Knochengewebe, welches die ganze Dicke des Tumors einnimmt (Elfenbeinexostose). Die letzte Varietät wird in der Augenhöhle am häufigsten angetroffen. Die Elfenbeingeschwülste wachsen langsam und können stationär werden; häufig aber wachsen sie continuirlich weiter und ziehen die Nachbarhöhlen in Mitleidenschaft. Ihren Ausgang nehmen sie fast immer vom Os ethmoidale oder frontale. Sie haben eine unregelmässige knollige Oberfläche von, wie der Name sagt, steinerner Härte.

5) Sarcome und Carcinome der Orbita. Die Geschwülste vom Typus des Carcinoms und Markschwammes sind häufig in hohem Grade pigmentreich und besitzen dann alle Charaktere der Melanosen. Die Sarcome sind bald gutartig, bald bösartig. Im ersten Falle entwickeln sie sich langsam, wirken nur durch mechanische Compression auf den Bulbus und machen nach der Exstirpation keine Recidive.

Die Carcinome der Orbita gehen von den Nachbarhöhlen, von den Orbitalwänden selbst, vom retrobulbären Fettgewebe und am häufigsten vom Bulbus aus, von dem sie sich entweder nach Durchbrechung der Sclera oder dem Sehnerven entlang in die Orbita hinein entwickeln. Nur selten greift ein Carcinom der Orbita im weiteren Verlauf auf den Bulbus über.

Wenn der Tumor den Bulbus erreicht, treibt er ihn vor sich her und zerstört ihn durch Druck; oder es kommt in Folge mangelhaften Lidverschlusses zu Hornhautverschwärungen mit Ausgang in Phthisis bulbi. Der Krebs breitet sich auch nach Zerstörung der knöchernen Augenhöhlenwände in die Nachbarhöhlen aus; dagegen scheint er nicht durch die natürlichen Augenhöhlenspalten hindurch sich weiter zu verbreiten.

Die sarcomatösen Gewächse entwickeln sich manchmal langsam, manchmal rasch mit mehr oder weniger Schmerzen. Mit Vorliebe befallen sie das jugendliche Alter.

Der harte scirröse Krebs ist selten in der Augenhöhle. Gewöhnlich handelt es sich um weiche, wenig resistente Geschwülste, die das Gefühl der Pseudofluctuation geben.

6) Die vasculären Geschwülste der Orbita stellen sich als cavernöse oder varicöse Tumoren oder als Aneurysmen dar.

Die cavernösen wie die varicösen Geschwülste beginnen fast immer in den Lidern, von wo aus sie sich in die Orbita fortsetzen. Man hat indessen auch cavernöse Geschwülste von der Orbita selbst ihren Ausgang nehmen sehen. In diesen Fällen waren sie durch eine Bindegewebshülle abgekapselt.

Für die vasculären Geschwülste ist charakteristisch, dass sie bei jeder localen Hyperämie oder bei allgemeinen Circulationsstörungen, wie beim Schreien, bei angestrenzter Muskelthätigkeit oder beim Senken des Kopfes anschwellen und an Volumen zunehmen können.

Ein wahres, auf Erweiterung einer oder mehrerer Arterienhäute an der betreffenden Stelle beruhendes Aneurysma im Gebiete der Arteria ophthalmica und im besondern der A. centr. retinae ist in seltenen Fällen beobachtet. Diese Aneurysmen sind immer sehr klein und haben nur wenig Einfluss auf den Zustand des Sehvermögens und die Lage des Bulbus.

Das falsche Aneurysma ist viel häufiger. Es entsteht durch Zerreissung einer atheromatös degenerirten Arterie oder durch Ruptur eines wahren Aneurysma. Endlich hat man auch das aus einem Convolut von erweiterten und verlängerten kleinen Arterien bestehende Aneurysma per anastomosin ziemlich oft und selbst doppelseitig in der Orbita beobachtet.

Die besonders in England beobachteten intraorbitalen Aneurysmen finden sich nur bei Erwachsenen; in einigen Fällen gab ein Schlag auf den Kopf die Veranlassung dazu; die spontan entstandenen kamen alle bei Weibern vor. In traumatischen Fällen waren anfangs mitunter die

Erscheinungen einer Basisfractur des vordern Segmentes zugegen; bei den spontanen Fällen bemerkt die Patientin meistens ein plötzliches Geräusch in der Orbita oder im Kopf, wie das Knallen einer Peitsche oder das Zusschnappen eines Flintenschlosses. Dann zeigt sich die Conjunctiva injicirt, die Augenlider werden ödematös und können nicht gut geöffnet werden, ein Gefühl von Spannung oder Schmerzen wird in der Umgegend der Orbita, ein schwirrendes peinigendes Gefühl im Kopfe empfunden.

In allen Fällen tritt Exophthalmus ein, man fühlt eine schwirrende Pulsation und bemerkt bei der Auscultation ein lautes Geräusch, welches an der kranken Seite des Kopfes, in beträchtlicher Entfernung von der Orbita oft noch wahrgenommen werden kann. Der vorgetriebene Bulbus entzündet sich und bösst an Sehkraft ein. Bei Compression der Carotis der leidenden Seite verschwindet ein Theil der Symptome.

Behandlung der Orbitaltumoren. Die operative Beseitigung ist indicirt, wenn die Tumoren bereits die Functionen des Sehorgans beeinträchtigen, oder durch rasches Wachsthum die Existenz des Auges bedrohen, oder wenn durch längeres Zuwarten nichts weiter erreicht wird, als dass die Operation später unter schwierigeren Verhältnissen ausgeführt werden muss.

Das bei der Operation einzuschlagende Verfahren wird im Allgemeinen durch die Natur, den Sitz und die Ausdehnung des Neoplasma bestimmt. Man zieht gewöhnlich vor, durch das Lid zu operiren, da die Operation durch die Conjunctiva mühsamer ist und leicht fehlerhafte Narben hinterlässt. In vielen Fällen hat es indess nothwendig geschienen, zwei verticale Schnitte von der Lidcommissur jederseits bis zum Augenbrauenbogen zu führen und das obere Lid nach oben umzuklappen.

Gewöhnlich führt man über die am stärksten prominirende Stelle des Tumor einen Schnitt parallel dem Orbitalrande und vertieft denselben bis auf die Geschwulst. Bei grossem Umfang der Geschwulst kann ein T-schnitt nothwendig werden. Immer hat man den Tumor sorgfältig aus der Umgebung herauszuschälen, worauf man ihn mit Haken oder der Muzeux'schen Hakenpincette vorzieht und seine letzten Verbindungen mit Messer oder Scheere trennt. Regel ist, die Geschwulst, um Recidiven vorzubeugen, so vollständig als möglich zu entfernen und bei Verwachsungen der Geschwulst mit dem Periost das letztere abzuschaben. Besondere Sorgfalt hat man auf diesen Act zu legen, wenn man sich fragen muss, ob man es nicht mit einem Carcinom zu thun hat.

Bei der Exstirpation von Cysten kommt es weniger darauf an, wenn man ein Stück der Kapsel sitzen lässt, da die nachfolgende Eiterung alles Zurückgelassene zerstört. Indessen sind doch Fälle beobachtet, wo nach unvollständiger Entfernung einer Dermoidcyste jahrelange Eiterung aus der Orbita fortbestand, die erst nach Ausrottung des letzten Restes der Wand aufhörte.

Im übrigen hängt die operative Behandlung der Orbitaleysten durchaus von der Consistenz ihres Inhaltes ab, der flüssig, breiig oder fest sein kann. Um hierüber ins Klare zu kommen, ist man in manchen Fällen, wenn Auscultation, Palpation und Anamnese zeigen, dass es sich nicht um eine aneurysmatische Geschwulst handeln kann, genöthigt, eine Probepunction zu machen. Dieselbe liefert nur dann absolute Gewissheit, wenn aus der Canüle Flüssigkeit austropft. In diesem Falle genügt eine einfache Punction mit oder ohne nachfolgende Injection reizender Flüssigkeiten, oder eine Spaltung und Ausräumung des Sackes. Die Heilung erfolgt auf dem Wege der adhäsiven Entzündung.

Wenn die Cysten mit flüssigem Inhalte einen bedeutenden Umfang haben und sich in die Tiefe der Orbita erstrecken, ist es gefahrvoll, eine Suppuration erzeugen zu wollen, da einige Male ein unmittelbarer Contact der Cystenwand mit den Gehirnhüllen beobachtet ist. In solchen Fällen sind daher reizende Injectionen oder Einlegung von Charpie in die Cyste zu vermeiden; man hat lieber die Incisionen und Punctionen zu wiederholen und einen Druckverband anzulegen.

Cysten mit festem Inhalte und von mässigem Umfange werden in toto extirpirt, wobei man lieber Scalpellstiel und Finger als das Messer zur Auslösung der Cyste benutzt, da die vollständige Ausrottung einer einmal angeschnittenen Cyste oft zur Unmöglichkeit wird.

Während aller dieser Operationen hat man jede Zerrung und Erschütterung des Bulbus sorgfältig zu vermeiden. Nur wenn die Neubildung sich nicht ohne gleichzeitige Exstirpation des Auges vornehmen lässt und wenn das Auge selbst bereits materielle Veränderungen erlitten hat, ist die Wegnahme des Auges indicirt. Meistens aber, und immer wenn der Tumor ausserhalb des Augenmuskelkegels gelegen ist, soll der Augapfel, auch wenn er in grosser Ausdehnung blogelegt ist, erhalten bleiben. Die Erfahrung hat in der That gelehrt, dass selbst unter diesen Verhältnissen das Auge seine Functionen bewahren, resp. wieder gewinnen kann.

Die vasculären Geschwülste der Orbita hat man verschiedenen Behandlungsmethoden unterworfen. Die Fälle von cavernösen Tumoren sind mit Erfolg durch die Exstirpation behandelt. Die aneurysmatischen Geschwülste sind bald mit Compression, bald mit Ligatur, bald durch Mittel, welche die Coagulirung des Inhaltes abzielten, zu heilen versucht. Von diesen letzteren Versuchen sind die Injectionen mit Eisenchlorid (Monteggia, Desormeaux, Bourguet)*), Ferr. lact. (Brainard)**), die Acupunctur und die Electropunctur zu erwähnen.

Die Compression ist bald direct auf das Aneurysma, bald auf den Stamm der Carotis angewandt. Die Ligatur scheint am meisten Erfolg

*) Demarquay *Traité des tumeurs de l'orbite* 1860. p. 348.

**) S. *The Lancet* 1853 und *Union médicale*. No. 104.

gehabt zu haben; denn auf zweiunddreissig durch Demarquay*) Zander und Geissler**) zusammengetragene Fälle kamen nur acht unvollständige Heilungen und zwei Todesfälle. Diese beiden letzteren fordern dazu auf, die Ligatur auf diejenigen Fälle zu beschränken, wo die operative Beseitigung des Leidens unumgänglich erscheint.

Eine besondere Erwähnung verdienen die knöchernen Elfenbeingeschwülste, welche durch ihre unangreifbare Härte der Exstirpation die grössten Schwierigkeiten bereiten. Ihre Ausrottung ist nur möglich, wenn es gelingt, sie in toto zu entfernen***); an der elfenbeinernen Härte ist die partielle Exstirpation immer gescheitert. Selbstverständlich hat man auf jede Operation zu verzichten, wenn man beim Versuch der Entfernung der breitbasig aufsitzenden Geschwulst Gefahr liefe, die Schädelhöhle zu eröffnen. Man hat solche Versuche tödlich enden sehen.

Nach geschעהener Enucleation eines Orbitaltumors und Stillung der Blutung, wird die Wunde der äussern Bedeckungen bis auf einen Winkel, den man, um den freien Eiterabfluss zu sichern, offen lässt, durch Nähte geschlossen. Die von dem Tumor eingenommen gewesene Höhle füllt sich rasch mit Granulationen und heilt aus. Nicht selten bleibt indessen ein Fistelgang zurück, der die Anwendung reizender Salben oder Cauterisationen erforderlich macht.

Fünfter Abschnitt.

Exstirpation des Augapfels und des Augenhöhleninhaltes.

Die Enucleation des Augapfels allein ist bereits S. 116 beschrieben. M. Tillaux hat neuerdings†) folgende Modificirung des Bonnet'schen Verfahrens angegeben.

Nach der Tenotomie des M. rect. ext. zieht der Operateur den Augapfel stark nach innen, schiebt die gekrümmte Scheere hinter den Bulbus und durchschneidet den Nerv hart am Eintritt in den Augapfel. Hierauf fasst er den hintern Bulbusabschnitt mit einem Haken, zieht ihn nach aussen und von hinten nach vorn, zwingt ihn durch die Conjunctivalwunde hindurch und bringt so das hintere Segment nach vorn. Die Musculi recti und obliqui sowie die Kapsel werden auf diese Weise über die Sclera gespannt und lassen sich leicht hart an ihrer Insertion abschneiden.

*) *Traité des tumeurs etc.* p. 547.

**) Zander und Geissler. *Die Verletzungen des Auges.* Leipzig und Heidelberg. 1864.

***) S. Maisonneuve, *Gazette des hôpitaux* 1853, No. 95. Heynes-Walton. *Operative Ophthalmic surgery* London 1853, p. 345. Textor, *Würzburger Medic. Zeitschrift*, t. VII, p. 5.

†) *Bulletin de therapeutique* 15. juillet 1872, p. 24.

Die Exstirpation des Augapfels und des Augenhöhleninhaltes ist in denjenigen Fällen indicirt, in welchen bösartige Geschwülste Orbita und Bulbus einnehmen. Die Operation erheischt tiefe Chloroformnarcose. Ein Assistent übernimmt die Anästhesirung, ein zweiter fixirt den Kopf und zieht die Lider auseinander, ein dritter ist ausschliesslich dazu angestellt, das Operationsfeld fortwährend von Blut zu reinigen.

Um sich die Operation im Innern der Augenhöhle zu erleichtern, verlängert man durch einen Schnitt den äussern Lidwinkel. Nach gehöriger Fixirung des Bulbus mittels eines Hakens, der Muzeux'schen Hakenpincette, oder eines durch den Bulbus gezogenen Fadens, spaltet man die Lider, schlägt sie nach oben resp. unten um und lässt sie in dieser Lage durch stumpfe Haken oder Pincetten halten. Indem man nun den Bulbus mit der Linken nach vorn und oben zieht, stösst man ein gerades Messer, das wie eine Schreibfeder gehalten wird, in den innern Augenwinkel ein und schiebt es dem Os ethmoidale entlang bis zum Foramen opticum vor, führt dasselbe von innen nach aussen dem untern Rande der Orbita entlang, bis zum äusseren Winkel und löst so alle Weichtheile. Nun wird der Haken gesenkt und der Bulbus nach vorn und unten gezogen, das Bistouri vom innern Winkel aus dem obern Rande der Orbita entlang geführt und beide Schnitte am äussern Winkel der Orbita vereinigt. Das Auge hängt jetzt nur noch in der Tiefe der Orbita, an dem N. opticus und den schiefen Augenmuskeln wie an einem Stiele fest, der mit einer auf's Blatt gebogenen Scheere so weit als möglich nach hinten mit einem Schlage durchtrennt wird.

Wenn die Thränendrüse an der Degeneration des Augenhöhleninhaltes theilhaftig ist, muss dieselbe ebenfalls entfernt werden, und zwar kann man sie entweder gleich innerhalb des obern Schnittes fallen lassen oder sie nachträglich auflösen.

Nachdem die Hauptmasse der Geschwulst fortgenommen ist, untersucht man die Augenhöhle sorgfältig mit dem Finger und nimmt alles Krankhafte sorgfältig bis auf den Knochen fort. Nöthigenfalls schabt man das Periost ab oder entfernt selbst ein Stück der knöchernen Wand. Wenn die Neubildung die Wand der Orbita durchbrochen hat, gelingt es bisweilen dieselbe mit einem Haken in die Augenhöhle zurück zu ziehen und sie so vollständiger zu exstirpiren.

Sind die Lider in der Entartung mit einbegriffen, so umschneidet man sie mit zwei halbmondförmigen Schnitten den Orbitalrändern entlang und entfernt so alles Krankhafte.

Man hat sich nach der Exstirpation des Augenhöhleninhaltes auf eine tüchtige Blutung gefasst zu machen; zur Stillung derselben macht man Eiswasserinjectionen oder die Tamponade. Die letztere ist fast immer von Erfolg und macht die Unterbindung der A. ophthalmica und ihrer Aeste, die Einlegung von Eisenchloridschärpie oder die Anwendung des Glüh-

eisens überflüssig. Die beiden letzten Mittel sind wegen der Nähe des Gehirns ernsthaft gefährlich, namentlich das Eisenchlorid, welches die Circulation zum Stillstand bringt und die chemische Zusammensetzung des Blute in den Gefässen auf eine ziemlich weite Strecke hin verändert; darin liegt eine grosse Gefahr für die Gefässe an der Hirnbasis.

Zur Tamponade benutzt man kleine Charpieballen, über welche man die Lider schliesst; hierauf bedeckt man die Letztern mit Charpie und legt über das Ganze einen festen Druckverband. Wenn man schon vor der Anlegung des Druckverbandes die Blutung zum Stehen gebracht hat, kann man die Vereinigung der äussern Commissur per primam intentionem durch Anlegung von Nähten anstreben.

In den ersten vierundzwanzig Stunden darf der Verband nicht gewechselt werden; er wird fortgesetzt, bis die Orbita sich mit einer Granulationsschicht bedeckt hat. Während dieser ganzen Zeit hat der Kranke Bettruhe zu beobachten; die örtliche Entzündung und die allgemeine Fieberbewegung werden in der gewöhnlichen Weise behandelt.

Wenn alle Gefahr einer nachträglichen Blutung verschwunden ist, die Orbita sich mit Granulationen füllt, wird der Druckverband nutzlos und es reicht alsdann aus, die Orbita täglich mehrere Male mit reinem Wasser, bis vollständige Heilung eingetreten, zu irrigiren.

Bei langsamer Entwicklung der Granulationen, bei besonderer Schلاffheit und Blässe derselben macht man von reizenden Salben, Opiumtinctur, Argent. nitr., Gebrauch.

Sechster Abschnitt.

Die Einlegung eines künstlichen Auges. Prothesis ocularis.

Künstliche Augen sollen soviel als möglich die Entstellung beseitigen, welche durch das Vorhandensein eines degenerirten oder durch das gänzliche Fehlen eines Auges entsteht. Es verhindert ausserdem in beiden Fällen, dass nachträglich die Augenhöhle sich verkleinert, die Lider einsinken und atrophiren, die Lidränder sich einwärts kehren und den Conjunctivalsack reizen. Endlich begünstigt das Tragen eines künstlichen Auges dadurch, dass die Lider ihre normale Stellung erhalten, den regelmässigen Thränenabfluss, verhindert Epiphora und deren nachtheilige Folgen.

Damit ein künstliches Auge seinen Zweck erfüllt, muss es nicht allein vorn vor den Lidern gehalten werden, vielmehr muss auch seine hintere concave Fläche sich an möglichst vielen Punkten auf die Conjunctiva bulbi stützen.

Aus dem Gesagten ergibt sich, dass nach der Exstirpation des Auges sammt dem Augenhöhleninhalte die wenigst günstigen Bedingungen für die Einlegung eines künstlichen Auges gegeben sind, weil demselben unter

diesen Verhältnissen jede Beweglichkeit fehlt. Günstiger gestalten sich die Umstände nach der einfachen Enucleation; die erhaltenen Muskeln geben dem Conjunctivalsack und mittelst desselben auch dem künstlichen Auge eine gewisse Beweglichkeit und zwar folgt das künstliche Auge bis zu einem gewissen Grade den Bewegungen des gesunden.

Die schönsten Resultate liefert die Prothesis ocularis, wenn das Volumen des Auges nur wenig verringert ist. Die kleine Schale liegt dem phthisischen Auge dann überall fest auf und folgt den Bewegungen des Stumpfes mit normaler Excursion.

Wenn der Bulbus, dessen Degeneration die Einlegung eines künstlichen Auges wünschenswerth macht, ein grösseres oder auch nur gleiches Volumen wie das normale Auge besitzt, so ist es unmöglich, ein auch noch so dünnes künstliches Auge tragen zu lassen. Es wird alsdann nothwendig, das Auge entsprechend zu verkleinern, entweder nach der sinnreichen von Critchett für die Abtragung vorderer Staphylome angegebenen Methode (s. S. 114), oder nach v. Gräfe's Rath, durch Einleitung einer mässigen Phthisis bulbi. (s. S. 116).

Andere Male ist es nöthig gewesen, bei vorhandener Verwachsung der Lider mit dem Bulbusstumpfe, durch Abtrennung und Einheilung von Kaninchenbindehaut (s. oben Operation des Symblepharon) Platz für das Einlegen eines künstlichen Auges zu gewinnen. Das künstliche Auge darf erst dann getragen werden, wenn die Conjunctiva und der Stumpf keine Spur von Entzündung und Empfindlichkeit mehr zeigen. Gewöhnlich fängt man mit einem künstlichen Auge von kleinen Dimensionen an und geht dann zu immer grösseren über, bis die Grösse des gesunden Auges erreicht ist.

Um das künstliche Auge einzulegen fasst man dasselbe an seinem lateralen Rande und schiebt es unter das obere Lid, das man dabei etwas in die Höhe zieht; darauf zieht man das untere Lid etwas herab und bringt das Auge zwischen das letztere und den Stumpf. Will man das Auge herausnehmen, so braucht man nur das untere Lid herabzuziehen und den Knopf einer dicken Stecknadel hinter den untern Rand des Auges zu bringen.



page 30 Chloral Hyd. as "Ale Klyema"

" 30 also, primum on each side of the thorax, insertion.

" 65 Unguentis for granulated lids

" 71 Effusum under Conjunctiva (for next ed. of book?)

Inhalts-Verzeichniss.

Erstes Capitel.

Allgemeine Bemerkungen über Diagnose und Behandlung der Augenkrankheiten.

| | |
|---|----|
| Erster Abschnitt. — Untersuchung des Auges zum Zweck der Diagnose | 1 |
| Objective Untersuchung des Auges | 2 |
| Untersuchung der äussern Theile | 2 |
| Untersuchung der Lider | 2 |
| Untersuchung des Augapfels im Ganzen | 3 |
| Untersuchung des vordern Bulbusabschnittes | 4 |
| Untersuchung der Conjunctiva | 4 |
| Untersuchung der Hornhaut | 5 |
| Untersuchung der vordern Kammer und der Pupille | 5 |
| Seitliche Beleuchtung | 6 |
| Untersuchung der innern Theile des Auges | 8 |
| Der Augenspiegel und sein Gebrauch | 8 |
| Bild des normalen Augenhintergrundes | 15 |
| Untersuchung der subjectiven Symptome | 17 |
| Prüfung des Sehvermögens | 17 |
| Prüfung der centralen Sehschärfe | 17 |
| Prüfung des Gesichtsfeldes | 18 |
| Prüfung der Empfindlichkeit der Netzhaut im Allgemeinen | 19 |
| Prüfung des Farbensinnes | 20 |
| Prüfung des binoculären Sehactes | 21 |
| Zweiter Abschnitt. — Allgemeine Bemerkungen über die Behandlung der Augenentzündungen | 22 |
| Indicatio causalis | 22 |
| Schädlichkeiten mechanischer Natur | 22 |
| Schädlichkeiten chemisch-physikalischer Natur | 23 |
| Schädlichkeiten organischer Natur | 24 |
| Indicatio morbi | 25 |
| Kalte Umschläge | 25 |
| Blutentziehungen | 26 |
| Compression | 27 |
| Antiphlogistische Diät und Medication | 28 |
| Drastica, Hautreize und Narcotica | 29 |
| Mydriatica | 30 |

Zweites Capitel. Conjunctiva.

| | |
|--|----|
| Anatomie | 31 |
| Krankheiten der Conjunctiva. | |
| Erster Abschnitt. — Entzündungen der Conjunctiva | 32 |
| Hyperämie der Conjunctiva | 33 |
| Conjunctivitis catarrhalis | 35 |
| Conjunctivitis purulenta; Blennorrhoea neonatorum | 38 |
| Conjunctivitis diphtheritica | 47 |
| Conjunctivitis phlyctänulosa | 53 |
| Conjunctivitis granulosa acuta | 57 |
| Conjunctivitis granulosa chronica (Trachom) | 60 |
| Zweiter Abschnitt. — Pterygium | 68 |
| Dritter Abschnitt. — Subconjunctivale Ergüsse | 71 |
| Blutergüsse, Ecchymosen | 71 |
| Seröser Erguss, Chemosis | 71 |
| Subconjunctivales Emphysem | 72 |
| Vierter Abschnitt. — Verletzungen der Conjunctiva | 72 |
| Fremdkörper | 72 |
| Wunden | 73 |
| Verbrennungen und Aetzungen | 73 |
| Fünfter Abschnitt. — Atrophie und Xerose der Conjunctiva | 73 |
| Sechster Abschnitt. — Geschwülste der Conjunctiva | 74 |
| Pinguecula. — Lipom | 74 |
| Polypen. — Dermoide | 75 |
| Cysten. — Angiome | 75 |
| Pigmentflecke | 76 |
| Lupus. — Syphilitische Geschwüre. — Epitheliom | 76 |
| Medullarkrebs | 77 |
| Entozoen. — Lithiasis | 77 |

Drittes Capitel. Cornea und Sclera.

| | |
|---|----|
| Anatomie | 78 |
| Krankheiten der Hornhaut. | |
| Erster Abschnitt. — Keratitis | 80 |
| Oberflächliche Keratitis | 80 |
| Keratitis superficialis vasculosa. — Pannus | 80 |
| Keratitis superficialis circumscripta (Keratitis phlyctän.) | 83 |
| Keratitis superficialis vesiculosa (Herpes corneae) | 85 |
| Keratitis parenchymatosa | 86 |
| Keratitis interstitialis vasculosa | 86 |
| Keratitis interstitialis non vasculosa | 88 |
| Keratitis parenchymatosa diffusa | 89 |
| Keratitis profunda (punctata) | 90 |
| Keratitis suppurativa | 91 |
| Abscess der Hornhaut | 91 |
| Geschwüre der Hornhaut | 96 |

| | |
|--|-----|
| Zweiter Abschnitt. — Trübungen, Flecke der Hornhaut | 103 |
| Dritter Abschnitt. — Greisenbogen | 107 |
| Vierter Abschnitt. — Anomalien der Krümmung der Hornhaut, Staphylome | 107 |
| Durchsichtige Staphylome | 107 |
| Keratoconus | 107 |
| Keratoglobus | 110 |
| Undurchsichtige Staphylome | 111 |
| Partialstaphylom | 111 |
| Totalstaphylom | 112 |
| Fünfter Abschnitt. — Geschwülste der Hornhaut | 117 |
| Sechster Abschnitt. — Verletzungen der Hornhaut, fremde Körper | 117 |
| Siebenter Abschnitt. Angeborene Anomalien der Hornhaut | 119 |

Krankheiten der Sclera.

| | |
|---|-----|
| Erster Abschnitt. — Scleritis, Episcleritis | 120 |
| Zweiter Abschnitt. Verletzungen der Sclera | 122 |

Viertes Capitel.

Iris, Ciliarkörper, Choroidea.

| | |
|--------------------|-----|
| Anatomie | 123 |
|--------------------|-----|

Krankheiten der Iris.

| | |
|---|-----|
| Erster Abschnitt. — Hyperämie der Iris | 128 |
| Zweiter Abschnitt. — Iritis | 129 |
| Iritis simplex seu plastica | 129 |
| Iritis serosa | 130 |
| Iritis parenchymatosa seu suppurativa | 131 |
| Iritis syphilitica | 132 |
| Dritter Abschnitt. — Verletzungen der Iris | 138 |
| Vierter Abschnitt. — Geschwülste der Iris | 139 |
| Fünfter Abschnitt. — Functionsstörungen der Iris | 140 |
| Mydriasis | 140 |
| Myosis | 142 |
| Hippus | 143 |
| Sechster Abschnitt. — Angeborene Bildungsfehler der Iris | 144 |
| Anomalie der Färbung. — Unregelmässigkeiten in der Form. — Vervielfältigung der Pupille | 144 |
| Persistenz der Pupillarmembran. — Colobom der Iris. — Irismangel | 145 |
| Siebenter Abschnitt. Anomalien der Form und des Inhaltes der vordern Kammer | 146 |
| Achter Abschnitt. — Operationen an der Iris | 149 |
| Iridectomie | 149 |
| Verfahren zum Ersatz der Iridectomie (Iridotomie, Iridorhexis, Iridodesis) | 157 |
| Corelysis | 160 |

Krankheiten des Ciliarkörpers.

| | |
|--|-----|
| Erster Abschnitt. — Cyclitis | 162 |
| Cyclitis simplex | 162 |
| Cyclitis serosa | 162 |
| Cyclitis purulenta | 163 |

| | |
|---|-----|
| Zweiter Abschnitt. — Verletzungen des Ciliarkörpers | 164 |
| Dritter Abschnitt. — Irido-Choroiditis | 165 |
| Vierter Abschnitt. — Sympatische Augenentzündung | 169 |
| Sympathische Irido-Cyclitis | 170 |
| Sympathische Iritis serosa | 170 |
| Sympathische Chorio-Retinitis | 170 |
| Sympathische Neurose | 171 |

Krankheiten der Choroidea.

| | |
|---|-----|
| Erster Abschnitt. — Choroiditis exsudativa | 174 |
| Choroiditis plastica simplex | 174 |
| Choroiditis disseminata syphilitica | 177 |
| Choroiditis areolaris (Förster) | 178 |
| Zweiter Abschnitt. — Choroiditis suppurativa | 179 |
| Dritter Abschnitt. — Choroiditis atrophica ectatica | 181 |
| Sclero-Choroiditis anterior (Staphyloma anticum) | 181 |
| Sclero-Choroiditis posterior (Staphyloma posticum) | 184 |
| Vierter Abschnitt. — Apoplexien der Choroidea | 191 |
| Fünfter Abschnitt. — Ruptur der Choroidea | 192 |
| Sechster Abschnitt. — Ablösung der Choroidea | 192 |
| Siebenter Abschnitt. — Tuberkeln der Choroidea | 193 |
| Achter Abschnitt. — Geschwülste der Choroidea | 194 |
| Neunter Abschnitt. — Verknöcherung der Choroidea | 196 |
| Zehnter Abschnitt. — Angeborene Anomalien der Choroidea | 197 |

Fünftes Capitel.

Glaucom.

| | |
|--|-----|
| Charakteristische Merkmale des Glaucom | 199 |
| Glaucoma acutum | 203 |
| Glaucoma chronicum | 205 |
| Glaucoma inflammatorium | 205 |
| Glaucoma chronicum simplex | 206 |
| Secundäres Glaucom | 208 |

Sechstes Capitel.

Sehnerv und Retina.

| | |
|-------------------|-----|
| Anatomie. | 212 |
|-------------------|-----|

Krankheiten der Retina.

| | |
|--|-----|
| Erster Abschnitt. — Hyperämie der Retina | 217 |
| Zweiter Abschnitt. — Retinitis | 218 |
| Retinitis serosa, Oedem der Retina | 218 |
| Retinitis parenchymatosa | 220 |
| Retinitis syphilitica | 223 |
| Retinitis albuminurica | 225 |
| Retinitis leucämica | 226 |
| Dritter Abschnitt. — Retinitis pigmentosa | 227 |
| Vierter Abschnitt. — Apoplexien der Netzhaut | 229 |
| Fünfter Abschnitt. — Embolie der Art. centr. retinae | 231 |

| | |
|---|-----|
| Sechster Abschnitt. — Ablösung der Netzhaut | 232 |
| Siebenter Abschnitt. — Geschwülste der Netzhaut | 236 |
| Achter Abschnitt. — Angeborene Anomalien der Retina | 238 |

Krankheiten des Sehnerven.

| | |
|---|-----|
| Erster Abschnitt. — Neuritis optica — Neuro-Retinitis | 239 |
| Zweiter Abschnitt. Neuritis retrobulbosa | 244 |
| Dritter Abschnitt. — Atrophie des Sehnerven | 245 |
| Vierter Abschnitt. — Tumoren, Apoplexien und Hydropsien des Sehnerven | 249 |

Siebentes Capitel.

Amblyopien und Amaurosen.

| | |
|---|-----|
| Definition und Symptome | 250 |
| Angeborene Amblyopie. Daltonismus | 253 |
| Amblyopie aus Nichtgebrauch | 253 |
| Hemeralopie | 255 |
| Anästhesie und Hyperästhesie der Retina | 256 |
| Amblyopie in Folge von Circulationsstörung und Intoxication | 258 |
| Amblyopien durch Erschütterung des Augapfels und durch Reflexwirkung | 259 |
| Hemiopie | 260 |
| Scotome | 262 |
| Simulation von Amaurose | 263 |

Achtes Capitel.

Glaskörper.

| | |
|--------------------|-----|
| Anatomie | 264 |
|--------------------|-----|

Krankheiten des Glaskörpers.

| | |
|--|-----|
| Erster Abschnitt. — Entzündung des Glaskörpers | 265 |
| Zweiter Abschnitt. — Trübungen des Glaskörpers | 265 |
| Dritter Abschnitt. — Verflüssigung des Glaskörpers | 268 |
| Vierter Abschnitt. — Fremde Körper im Glaskörper | 269 |
| Fünfter Abschnitt. — Persistenz der Art. hyaloidea | 272 |
| Sechster Abschnitt. — Ablösung des Glaskörpers | 272 |

Neuntes Capitel.

Linse.

| | |
|-------------------|-----|
| Anatomie. | 273 |
|-------------------|-----|

Krankheiten der Linse.

| | |
|---|-----|
| Erster Abschnitt. — Cataract | 274 |
| Allgemeine Bemerkungen | 274 |
| Verschiedene Formen der Cataracte | 276 |
| Weicher und flüssiger Corticalstaar | 276 |
| Kernstaar | 277 |
| Senile Cataract | 277 |
| Partielle Cataract | 278 |
| Schichtstaar | 278 |
| Cataracta polaris posterior | 279 |
| Kapselstaar | 280 |

| | |
|---|-----|
| Fremde Körper in der Linse | 280 |
| Cataracta traumatica | 280 |
| Diagnose der Consistenz der Cataracte | 281 |
| Operation des Staares | 283 |
| Allgemeine Bemerkungen | 283 |
| Lappenextraction | 285 |
| Beschreibung der Operation | 286 |
| Verband und Nachbehandlung | 295 |
| Ueble Zufälle nach der Lappenextraction | 297 |
| Lappenextraction combinirt mit Iridectomie | 299 |
| Linearextraction — Allgemeines | 301 |
| Einfache Linearextraction | 301 |
| Linearextraction mit Iridectomie — Allgemeines | 306 |
| Modificirte peripherische Linearextraction | 309 |
| Verfahren von Küchler, Liebreich und Lebrun | 317 |
| Extraction der Cataract mit der Kapsel | 318 |
| Welches Verfahren muss man für die Operation der gewöhnlichen senilen Cataract wählen? | 320 |
| Discision der Cataract | 322 |
| Beschreibung der Discision | 324 |
| Discision mit Iridectomie | 327 |
| Discision als Vorbereitungsact für die Extraction | 328 |
| Reclination der Cataract | 329 |
| Operation des Nachstaares | 331 |
| Zweiter Abschnitt. — Luxation der Linse | 336 |
| Dritter Abschnitt. — Aphakie, Fehlen der Linse | 340 |

Zehntes Capitel.

Refraction und Accommodation.

| | |
|--|-----|
| Physiologie | 342 |
| Anomalien der Refraction und Accommodation. | |
| Erster Abschnitt. — Allgemeines | 347 |
| Zweiter Abschnitt. — Verschiedene Arten von Brillengläsern | 350 |
| Dritter Abschnitt. — Einfluss des Alters auf Refraction und Accommodation. — Presbyöpie | 357 |
| Anomalien der Refraction. | |
| Vierter Abschnitt. — Hypermetropie | 361 |
| Fünfter Abschnitt. — Myopie | 369 |
| Sechster Abschnitt. — Astigmatismus | 380 |
| Siebenter Abschnitt. — Refractionsdifferenz beider Augen | 394 |
| Anomalien der Accommodation. | |
| Erster Abschnitt. — Accommodationslähmung | 397 |
| Zweiter Abschnitt. — Accommodationsspasmus | 400 |

Elftes Capitel.

Muskeln des Auges.

| | |
|--|-----|
| Anatomie und Physiologie | 403 |
| Erster Abschnitt. — Augenmuskellähmungen | 408 |
| Allgemeines | 408 |

| | |
|---|-----|
| Symptomatologie der Augenmuskellähmungen | 412 |
| Abducenslähmung | 412 |
| Oculomotoriuslähmung | 414 |
| Trochlearislähmung | 417 |
| Verlauf und Ausgang der Muskellähmungen | 417 |
| Prognose der Muskellähmungen | 418 |
| Aetiologie der Muskellähmungen | 419 |
| Behandlung der Muskellähmungen | 420 |
| Zweiter Abschnitt. — Augenmuskelkrämpfe. Nystagmus | 422 |
| Dritter Abschnitt. — Strabismus | 424 |
| Allgemeine Symptome und Differentialdiagnose | 424 |
| Strabismus alternans | 428 |
| Einfluss des Strabismus auf das Sehvermögen | 429 |
| Aetiologie des concomitirenden Schielens | 430 |
| Verlauf und Ausgang des Strabismus | 434 |
| Behandlung des Strabismus | 435 |
| Orthopädische Behandlung | 435 |
| Operative Behandlung | 437 |
| Rücklagerung der Sehne | 443 |
| Mittel zur Modificirung des Operationseffectes | 447 |
| Modificationen des Operationsverfahrens | 449 |
| Wahl des Operationsverfahrens bei den verschiedenen Graden des Strabismus | 451 |
| Nachbehandlung und Folgezustände | 453 |
| Unmittelbare und definitive Resultate der Operation | 454 |
| Schieloperation mit Vorlagerung der Sehne | 456 |
| Vierter Abschnitt. — Insuffizienz der R. interni. Muskuläre Asthenopie. | |
| Dynamisches Schielen | 462 |

Zwölftes Capitel.

Lider, Thränenwege und Augenhöhle.

| | |
|---|-----|
| Anatomie und Physiologie | 469 |
| Krankheiten der Lider. | |
| Erster Abschnitt. — Erythem der Lider | 472 |
| Zweiter Abschnitt. — Erysipel der Lider | 473 |
| Dritter Abschnitt. — Phlegmone der Lider. Abscess | 473 |
| Vierter Abschnitt. — Ekzem der Lider, Herpes zoster ophthalmicus, Syphilitische Geschwüre der Lider | 475 |
| Fünfter Abschnitt. — Seborrhoe, Ephidrosis, Chromhidrosis, Filzläuse | 476 |
| Sechster Abschnitt. — Oedem und Emphysem der Lider. Ecchymosen | 476 |
| Siebenter Abschnitt. — Blepharitis marginalis seu ciliaris | 477 |
| Achter Abschnitt. — Gerstenkorn, Hordeolum | 479 |
| Neunter Abschnitt. — Geschwülste der Lider | 480 |
| Zehnter Abschnitt. Blepharospasmus | 484 |
| Elfter Abschnitt. Symblepharon und Ankyloblepharon. Blepharophimosis | 487 |
| Zwölfter Abschnitt. Abnorme Weite der Lidspalte. Tarsoraphie | 491 |
| Dreizehnter Abschnitt. Distichiasis und Trichiasis | 492 |
| Vierzehnter Abschnitt. Entropium | 498 |

| | |
|--|-----|
| Fünfzehnter Abschnitt. Ectropium | 503 |
| Sechzehnter Abschnitt. Blepharoplastik | 512 |
| Siebenzehnter Abschnitt. Ptosis | 518 |
| Achtzehnter Abschnitt. Verletzungen der Lider | 519 |
| Neunzehnter Abschnitt. Angeborene Anomalien der Lider. Epicanthus und Colobom | 520 |

Krankheiten der Thränenwege.

| | |
|---|-----|
| Erster Abschnitt. Anomalien der Thränenpunkte und der Thränenröhrchen | 520 |
| Zweiter Abschnitt. Catarrh des Thränensackes und des Thränennasencanals. Dacryocystoblennorrhoe | 525 |
| Dritter Abschnitt. Phlegmone des Thränensackes. Acute Dacryocystitis | 531 |
| Vierter Abschnitt. Entzündung der Thränendrüse. Hypertrophie und Geschwülste der Thränendrüse | 534 |
| Fünfter Abschnitt. Operation der Thränendrüse | 532 |

Krankheiten der Orbita.

| | |
|---|-----|
| Erster Abschnitt. Phlegmone der Orbita. Periostitis, Caries und Necrose der Orbitalwände | 537 |
| Zweiter Abschnitt. Verletzungen und fremde Körper in der Augenhöhle. Emphysem. Hämorrhagien | 541 |
| Dritter Abschnitt. Exophthalmus durch Morbus Basedowii | 543 |
| Vierter Abschnitt. Geschwülste der Orbita | 544 |
| Fünfter Abschnitt. Exstirpation des Augapfels und des Augenhöhleninhaltes | 550 |
| Sechster Abschnitt. Die Einlegung eines künstlichen Auges. Prothesis ocularis | 552 |

CORRIGENDUM.

In Figur 8, S. 10 convergiren unrichtiger Weise die aus der Convexlinse ausfallenden Strahlen gegen das Auge des Beobachters. Die Strahlen müssten dem Text entsprechend untereinander parallel gezeichnet sein.

