

## **Anatomische Untersuchungen / von W. Krause.**

### **Contributors**

Krause, W. 1833-1910.  
Francis A. Countway Library of Medicine

### **Publication/Creation**

Hannover : Hahn'sche Hofbuchhandlung, 1861.

### **Persistent URL**

<https://wellcomecollection.org/works/za2eg73s>

### **License and attribution**

This material has been provided by This material has been provided by the Francis A. Countway Library of Medicine, through the Medical Heritage Library. The original may be consulted at the Francis A. Countway Library of Medicine, Harvard Medical School. where the originals may be consulted. This work has been identified as being free of known restrictions under copyright law, including all related and neighbouring rights and is being made available under the Creative Commons, Public Domain Mark.

You can copy, modify, distribute and perform the work, even for commercial purposes, without asking permission.



Wellcome Collection  
183 Euston Road  
London NW1 2BE UK  
T +44 (0)20 7611 8722  
E [library@wellcomecollection.org](mailto:library@wellcomecollection.org)  
<https://wellcomecollection.org>




HARVARD  
MEDICAL LIBRARY



IN THE  
Francis A. Countway  
Library of Medicine  
BOSTON

G. Schwalbe.  
Supt.



ANATOMISCHE

UNTERSUCHUNGEN

ANATOMISCHE

**UNTERSUCHUNGEN**

VON

W. KRAUSE.

VERLAG

DE GRUYTER

ANNALE

DE MATHÉMATIQUES

1907

DE GRUYTER

ANATOMISCHE  
UNTERSUCHUNGEN

VON

**W. KRAUSE,**  
PROFESSOR IN GÖTTINGEN.

Est quadam prodire tenus, si non datur ultra.  
HORAT.

MIT ZWEI KUPFERTAFELN.

---

HANNOVER.  
HAHN'SCHE HOFBUCHHANDLUNG.  
1861.



INHALT

# LEHRBUCH DER MATHEMATIK

VON

W. KAUSE

PROFESSOR IN GÖTTINGEN

Das Buch ist Eigentum der  
Bibliothek der Universität Göttingen

Verlag von A. Grimpe in Hannover

1861

Druck von A. Grimpe in Hannover.

1861

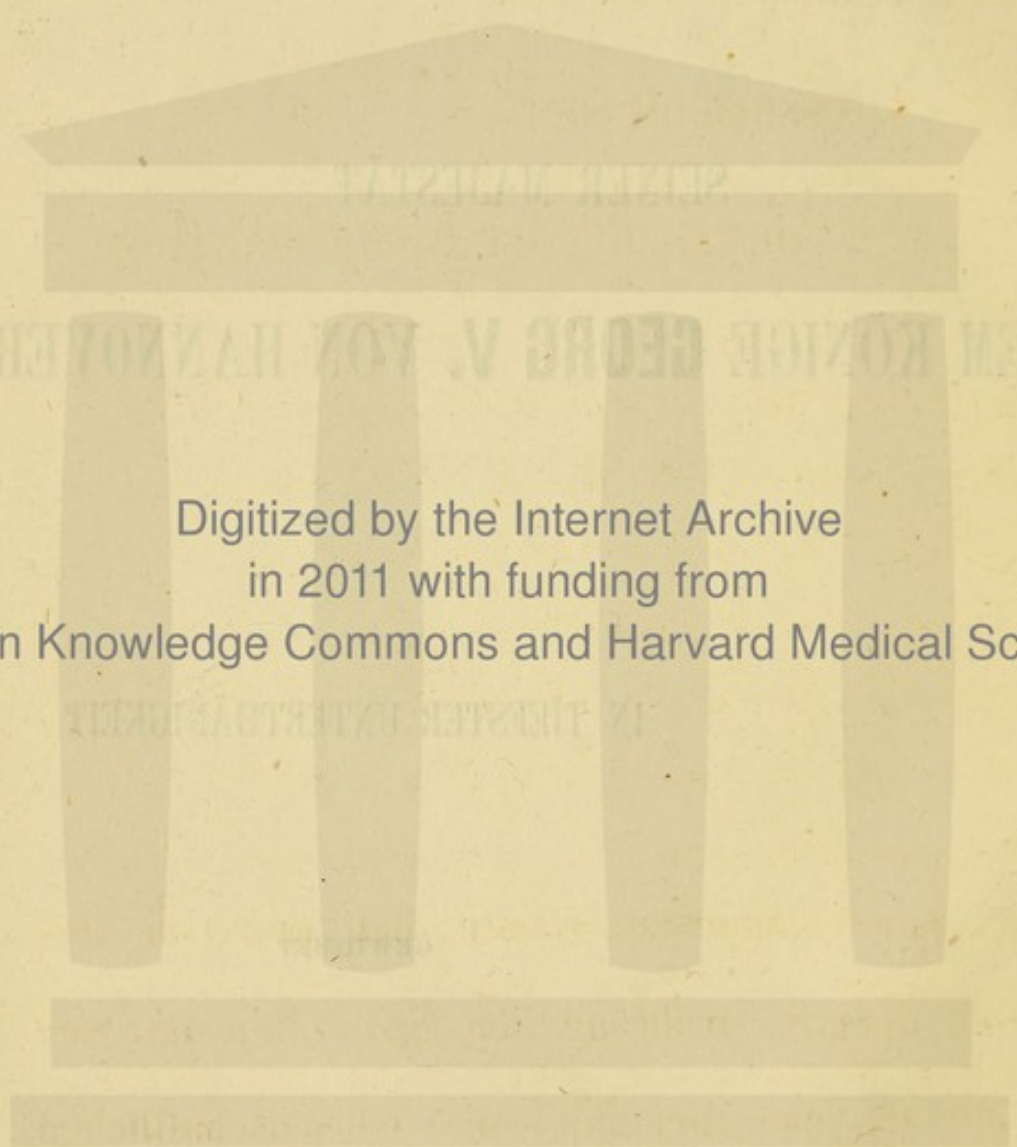
SEINER MAJESTÄT  
DEM KÖNIGE **GEORG V.** VON HANNOVER

IN TIEFSTER UNTERTHÄNIGKEIT

GEWIDMET

VON

**DEM VERFASSER.**



Digitized by the Internet Archive  
in 2011 with funding from  
Open Knowledge Commons and Harvard Medical School

Allerdurchlauchtigster

Grossmächtigster

Allergnädigster König und Herr!!

**E**uer Majestät Gnade hat mich in den Stand gesetzt, während ich Euer Majestät treu zu dienen mich bemühte, die wissenschaftlichen Arbeiten auszuführen, deren bescheidene Früchte in diesem Werke niedergelegt sind. Indem Euer Majestät geruhen die Widmung des letzteren anzunehmen, wurde mir zugleich gestattet, meiner

innigsten Dankbarkeit einen schwachen Ausdruck  
zu geben. In dem Bewusstsein, dass dieselbe  
nie wird erlöschen können, verharre ich

**Euer Majestät**

allerunterthänigster

**Dr. Wilhelm Krause.**

Professor in Göttingen.

## Vorrede.

Sobald ich die Nervenendigungen in der Con-  
junctiva bulbi kennen gelernt hatte, entwarf ich die  
Disposition zu einer grösseren Monographie, welche  
unter dem Titel: „Die terminalen Körperchen der  
einfach sensiblen Nerven. Hannover bei Hahn 1860,“  
im Herbste 1859 erschienen ist. Den auf die End-  
kolben bezüglichen Abschnitt hatte ich bereits vor-  
läufig in der Zeitschr. für ration. Medicin Bd. V. 1858.  
mitgetheilt. Die Ausführung von einigen bei der  
Bearbeitung des vorhandenen Materials wünschens-  
werth erscheinenden Untersuchungen wurde durch  
äussere Verhältnisse in unerfreulicher Weise unter-  
brochen, die an manchen Stellen auf das Citiren An-  
derer mich zu beschränken nöthigten, wo ich eigene  
Arbeiten mittheilen zu können gewünscht hätte.  
Was damals unterlassen werden musste, sowie eine

genauere Untersuchung des übrigen Theiles der Con-  
junctiva ausser der Conjunctiva bulbi, glaube ich  
jetzt nachgeholt zu haben und es schliesst sich die  
vorliegende, scheinbar vielleicht aus unzusammenhän-  
genden Fragmenten bestehende Arbeit dennoch durch  
zahlreiche Anknüpfungspunkte an meine erwähnte Mo-  
nographie an, auf die überall Bezug genommen ist,  
obgleich ich specielle Anführungen an manchen Orten  
für überflüssig halten durfte. Die Resultate der vor-  
liegenden Untersuchungen sollten ursprünglich theils  
den verschiedenen Abschnitten meiner Schrift einge-  
fügt sein, theils in längeren Anmerkungen unter dem  
Texte eingeschaltet werden. Jetzt nun sind die letz-  
teren zu grösseren, selbstständigen Abschnitten ange-  
wachsen; ferner wurde eine eigene Durchforschung  
verschiedener, seitdem neuentdeckter, anatomischer  
Objecte und Verhältnisse nothwendig, die mit der  
Lehre von den Endigungen sensibler Nerven in irgend  
welchem Zusammenhange zu stehen schienen. Dass  
ein Theil der besprochenen Gegenstände augenblick-  
lich zu den Tagesfragen gehört, was die terminalen  
Körperchen bisher nicht von sich rühmen können,  
dürfte dem Interesse an denselben keinen Abbruch  
thun. Andererseits möchte ich aus den angeführten  
Umständen es erklärt wissen, warum ich auf Man-

ches, was die Ganglienzellen, Lymphfollikel etc. betrifft, nicht genauer eingegangen bin, zumal wenn ich an Punkten angekommen war, von denen ich voraussetzen durfte, dass Andere ohnehin sich in nächster Zeit damit beschäftigt haben würden, oder dass die Bedeutung von den wahrscheinlicherweise zu erhaltenden Resultaten der aufzuwendenden Anstrengung nicht völlig entsprechen würde. In Beziehung auf die neuestens erschienenen Arbeiten von His, Kollmann u. A., sowie den wichtigen Jahresbericht von Henle für 1859 habe ich schliesslich zu bemerken, dass das Manuscript noch während meiner Prosector-Thätigkeit an der anatomischen Anstalt zu Hannover verfasst wurde und Ende April 1860 seinem grössten Theile nach fertig vorlag, während der Druck selbst durch die mit meiner Uebersiedlung nach Göttingen zusammenhängenden Störungen verzögert worden ist.

---



## Inhalt.

	Seite
I. Terminalkörperchen . . . . .	1
II. Nervenendigungen beim Frosch . . . . .	49
III. Peripherische Ganglienzellen . . . . .	63
IV. Steissdrüse . . . . .	98
V. Schweissdrüsen . . . . .	107
VI. Lymphfollikel . . . . .	115

## I. Terminalkörperchen.

### 1. Vater'sche Körperchen des Menschen.

In der Brustwarze des Menschen kommen Vater'sche Körperchen an den kleinen Nervenstämmchen vor, welche seitlich in die Basis der ersteren eintreten. Sie sind beim Erwachsenen nur mit Mühe und nur beim Manne aufzufinden, wie ich früher\*) angegeben habe; sie verhalten sich ganz wie die an anderen Hautnerven vorkommenden, doch zeichnen sie sich mitunter durch ihre langgestreckte Form und ihre langen Stiele aus. Beim Neugeborenen sind sie leichter wahrzunehmen und auch in der weiblichen Brustwarze von mir beobachtet. Ich habe versucht ihre Anzahl zu bestimmen, und zu diesem Zweck schnitt ich Brustwarzen von Neugeborenen aus ihrer Umgebung aus, liess dieselben etwa eine Woche in gewöhnlichem Essig\*\*) liegen und unterwarf dann die ganze Warze Schnitt für Schnitt einer Untersuchung bei 250facher Vergrößerung. Auf diese Art fand ich bei einem neugeborenen Kinde männlichen Geschlechts rechterseits 5, linkerseits 1 Vater'sches Körperchen, bei einem Neugeborenen weiblichen Geschlechts rechterseits 4, linkerseits 5 Vater'sche Körperchen. Ich darf kaum vermuthen alle in diesen Fällen vorhanden gewesenen Körperchen gesehen zu haben, doch

\*) Die terminalen Körperchen der einfach sensiblen Nerven. Hannover bei Hahn. 1860. p. 21.

\*\*) Ueberall, wo von dieser Methode die Rede, ist eine Flüssigkeit gemeint, welche 3,4 0/0 wasserfreie Essigsäure enthielt.

ist wohl anzunehmen, dass der Regel nach etwa 5 Vater'sche Körperchen sich an den in die Brustwarze eintretenden Nervenstämmchen bei beiden Geschlechtern vorfinden werden. Auch beim Neugeborenen waren die Körperchen meistens sehr lang im Verhältniss zur Breite und massen bei dem Kinde weiblichen Geschlechts 0,05 — 0,075''' Breite auf 0,15 — 0,4''' Länge.

Die von Luschka an kleinen Nervenzweigen in der Nähe der Steissbeinspitze beobachteten Vater'schen Körperchen kann ich bestätigen. Unrichtiger Weise hat Luschka\*) sie als überaus klein bezeichnet, denn ich habe mehrfach solche angetroffen, die über 1''' Länge hatten. Seitlich von der Steissbeinspitze findet sich mitunter ein kleines Häufchen von 4 — 5 Körperchen einem Nervenstämmchen anliegend.

Ein Anachronismus muss hier noch erwähnt werden, der einer ernsthaften Widerlegung nicht bedarf. Es ist dieses ein Aufsatz, worin Hyrtl\*\*) die vor Pacini aufgestellte Ansicht vertheidigt, dass die Vater'schen Körperchen pathologische Gebilde, durch Druck entstanden wären. Immerhin ist es bezeichnend, wenn solche differirende Ansichten es vorziehen, nicht mehr in fachwissenschaftlichen, sondern in den für practische Aerzte bestimmten Journalen hervorzutreten.

## 2. Vater'sche Körperchen der Säugethiere.

Für den Bau sämtlicher Vater'scher Körperchen, so wie der terminalen Körperchen überhaupt, würde eine Angabe von Jacobowitsch\*\*\*)) nicht ohne Bedeutung

\*) Sitzungsber. d. k. k. Akademie der Wissenschaften zu Wien. 1859. Bd. XXXV. p. 112. Archiv f. pathol. Anat. Bd. XIII. p. 114.

\*\*) Oesterreich. Zeitschr. für praktische Heilkunde. 1859. Nro. 46.

\*\*\*)) Comptes rendus de l'académie des sciences. 1860. Nro. 19. p. 859.

sein, wonach die knopfförmige Endanschwellung der Terminalfaser, wenigstens bei den Körperchen im Mesenterium der Katze eine terminale, kernhaltige Ganglienzelle darstellen soll. Da Aehnliches bereits früher vermuthet wurde, so hatte ich die sorgfältigsten Untersuchungen gerade auf diesen Punkt gerichtet, doch habe ich niemals, weder bei der Katze, noch bei anderen Säugern oder Vögeln eine terminale Ganglienzelle an der betreffenden Stelle auffinden können, so dass ich die erwähnte Angabe von Jacobowitsch mit aller Bestimmtheit in Abrede zu stellen vermag. Gleiches gilt auch von denjenigen über die Structur der Tastkörperchen und Nerven-Endplexus in der Haut, wie hier schon im Voraus bemerkt werden mag.

Beim Schweine finden sich in der Clitoris echte Vater'sche Körperchen, die von Nylander und Kölliker entdeckt sind. Ich habe dieselben wiedergesehen in der Spitze dieses Organs an der Länge nach verlaufenden, kleinen Nervenstämmchen. Sie zeichnen sich durch eng aneinandergelagerte, mit zahlreichen Kernen versehene, unregelmässig angeordnete, äussere Kapseln, so wie durch das häufige Vorkommen zusammengesetzter Körperchen aus, indem mehrere gebogen verlaufende Innenkolben und Terminalfasern von einem einzigen System äusserer Kapseln umschlossen werden. Dabei ist die Anordnung der inneren Kapseln eine wechselnde, ebenso die der doppelt contourirten Nervenfibrillen; es können nämlich die zusammengesetzten Körperchen sowohl von einer sich theilenden, als von mehreren zutretenden Nervenfibrillen versorgt werden. Die Länge dieser Vater'schen Körperchen beträgt 0,12—0,2''' , die Breite 0,08—0,1''' .

Ausserdem kommen Uebergangsformen zwischen Vater'schen Körperchen und Endkolben vor, die ich\*) als Endkolben beschrieben habe. Diese messen 0,08—0,1''' Länge, 0,05—0,06''' Breite, sie bestehen aus einer

\*) Zeitschr. f. rat. Medicin. 1858. Bd. V. p. 36.

dicken, mehrfach geschichteten, kernhaltigen Bindegewebshülle und einem Innenkolben, der einen relativ beträchtlichen Theil des ganzen Körperchen einnimmt. Häufig treten mehrere, im Inneren gewunden verlaufende Nervenfibrillen in das letztere ein. Sie sind etwas mehr oberflächlich gelagert, als die vorhererwähnten, eigentlichen Vater'schen Körperchen, und sitzen mit langen Stielen an kleineren Nervenstämmchen; sie sind aber durch vorsichtige Präparation ebenfalls aus dem umgebenden Gewebe zu isoliren.

Endlich finden sich dicht unter dem Papillarkörper der Schleimhaut selbst die von mir später\*) beobachteten, länglich-ovalen Endkolben mit starker Bindegewebshülle, welche bis zu 0,07''' Länge und 0,02''' Breite messen. Dem a. a. O. Gesagten habe ich weiter nichts hinzuzufügen.

Da alle übrigen Beobachter die Vater'schen Körperchen niemals an Muskelnerven oder in den Muskeln selbst gefunden haben, so musste eine Angabe von Herbst\*\*) sehr auffällig erscheinen, der dieselben am Unterschenkel des Schafes an Muskelnerven, auf der Oberfläche der Muskelsubstanz, oder unter derselben, selbst in der Tiefe von 1—1½''' in letzterer vergraben, beobachtet zu haben angab. Bei einem so gründlichen Kenner dieser Körperchen war ein Irrthum in der Sache selbst nicht wohl denkbar, weshalb ich diese interessante Mittheilung zu constatiren versuchte und zuerst die Nerven der vorderen Extremität zu präpariren anfang.

Dabei stellte sich heraus, dass in dem Zwischenknochenraume unterhalb des oberen Endes der Vorderarmknochen ein grosses Conglomerat von an Nervenstämmchen angehefteten, Vater'schen Körperchen sich findet. Die Anzahl der Körperchen betrug bei einer vorgenommenen

\*) Die terminalen Körperchen. p. 123.

\*\*) Gött. Nachrichten. 1849. p. 130.

Zählung über 100. Nun entspringt an der Volarfläche des Vorderarms, von der Radialseite der Ulna am Rande des Zwischenknochenraums aus diesem selbst, und vorzugsweise von der Volarfläche des Radius ein kleiner Muskelbauch, der in eine schmale, platte Sehne ausläuft, welche unten am Vorderarm in die Radialseite des oberflächlicheren Theiles der Sehne des tiefen Fingerbeuger übergeht. Zwischen die secundären Muskelbündel des Ursprungs dieses Muskelbauchs erstrecken sich einzelne Vater'sche Körperchen als Fortsetzungen des grossen Conglomerats hinein und einige finden sich auch in der Nachbarschaft des Muskelnerven, durch welchen der Muskelbauch versorgt wird. Darauf scheint sich die Angabe von Herbst zu reduciren. Denn an den anderen Muskelnerven des Vorderarms, die ich fast alle untersucht habe, fanden sich nirgends Vater'sche Körperchen. Es ist allerdings eine missliche Sache, das Nichtvorkommen der letzteren an irgend einem Orte zu behaupten, da jedoch durch den Befund bei jenem Muskelbauch die Angabe von Herbst sich aufklären würde, falls Herbst den letzteren untersucht hat und alle anderen Beobachter, wie schon erwähnt, niemals an Muskelnerven Vater'sche Körperchen gesehen haben, auch Herbst selbst nicht; da ferner das Fleisch eines frisch geschlachteten Schafes eine Unterlage ist, von der sich Vater'sche Körperchen vortrefflich abheben, so glaube ich die erwähnte Angabe von Herbst damit erledigen zu können. Die beobachteten Körperchen sind eben Ausläufer des grossen Conglomerats, sie werden ohne Zweifel von sensiblen Nervenfibrillen versorgt und haben mit den Muskelbündeln, denen sie zufällig eingelagert sind, eine bloss äusserliche Beziehung. Am übrigen Vorderarm habe ich weiter keine Vater'schen Körperchen gefunden, ebensowenig am unteren Abschnitt der unteren Extremität, wo das Schaf bekanntlich keinen Zwischenknochenraum besitzt; weder in den Muskeln, noch an den Nerven der letzteren.

Durch Leydig's\*) Mittheilung, dass in der Flughaut der Fledermaus Schweissdrüsen vorkommen, die bei geringer Vergrößerung eine gewisse Aehnlichkeit mit Vater'schen Körperchen haben, wurde ich veranlasst, die Flughaut von *Vesp. noctula* auf Vater'sche Körperchen zu untersuchen, — wie ich hier gleich vorausschicken will, mit negativem Erfolg. Zuvor aber hatte ich das Vorkommen von solchen in dem Zwischenknochenraum der oberen Extremitäten constatirt, in dessen oberen Winkel sie sich an den kleineren Nervenstämmen noch am leichtesten nachweisen lassen. Ich traf dieselben nur in geringer Zahl, woraus es sich vielleicht erklärt, dass frühere Beobachter, z. B. Theile und Mayer sie bei den Chiropteren überhaupt vermisst haben. Es sind kleine, ovale Körperchen von etwa 0,09''' Länge und 0,04''' Breite, die doppelcontourirte Nervenfasern des Stiels, der meistens von ziemlich beträchtlicher Länge war, hatte etwa 0,0025''', die knopfförmig endigende Terminalfaser nur 0,0006''' Breite. Einmal fand ich ein zusammengesetztes Körperchen von 0,1''' Länge auf 0,08''' Breite, in dessen Centrum zwei leicht gebogene Innenkolben verliefen, deren Terminalfasern mit zwei Aesten einer Nervenfasern des gemeinschaftlichen Stiels in Verbindung standen. Im Allgemeinen erschienen die Körperchen ziemlich blass und undeutlich und obgleich ich sie zuerst an ohne Zusatz untersuchten Präparaten aufgefunden hatte, empfehle ich es doch, sich vorzugsweise der mässig concentrirten Essigsäure als Zusatzflüssigkeit zu bedienen. Durch dieselbe treten die oblongen, abgeplatteten Kerne von etwa 0,004''' Länge und 0,0016''' Breite an den äusseren Kapseln so deutlich hervor, dass sie nicht leicht übersehen werden können. Im Uebrigen ist Leydig's\*) Abbildung auch

\*) Reichert's und du Bois-Reymond's Archiv für Anat. und Physiol. Jahrg. 1859. p. 732.

\*\*) Lehrb. d. Histol. 1857. Fg. 98.

für die Vater'schen Körperchen der Fledermaus völlig zutreffend.

Da in der Ordnung der Chiropteren von anderen Arten der Terminalkörperchen z. B. von Tastkörperchen und Endkolben ebenfalls bisher nichts bekannt geworden, so lag es mit Rücksicht auf die sonstigen Eigenthümlichkeiten dieser Thiere, nahe zu prüfen, ob nicht irgendwo die gleichen oder etwas modificirten Formen von oberflächlich gelegenen Terminalkörperchen sich auffinden liessen. Ich habe daher die Conjunctiva, Zungen- und Unterzungenschleimhaut, die Schleimhaut der Geschlechtstheile, die Fusssohlen und Daumenballen, die Haut des Ohres und der Nase untersucht. Ueberall war es wegen der Feinheit der Nerven und der Undurchsichtigkeit der pigmentirten Hautstellen nicht möglich, zu bestimmten Resultaten zu gelangen. Zufällig untersuchte ich erst an dem letzten der mir zu Gebote stehenden Exemplare und leider schon ein paar Tage nach dem Tode die Haut der Oberlippe. Es findet sich nämlich an dem pigmentirten, aber haarlosen Uebergangstheile zwischen äusserer Haut und Schleimhaut in einem schmalen Saume ein beträchtlicher Nervenreichthum und aus den oberflächlichen Plexus steigen doppelcontourirte Nervenfibrillen in die Papillen hinauf und endigen ungefähr in der Grenze des oberen und mittleren Drittheils der Höhe der letzteren nicht frei, aber auf eine Art, über die ich Bestimmtes anzugeben mich nicht getraue. Hier ergab sich stark verdünnte Natronlauge als das geeignetste Hilfsmittel zur Untersuchung.

### 3. Vater'sche Körperchen der Vögel.

Die Vater'schen Körperchen in der Conjunctiva der Hausente fand ich bei einigen Messungen etwa 0,03—0,06<sup>'''</sup> lang und 0,02—0,03<sup>'''</sup> breit. Unter dem Papillarkörper der Haut des Oberschnabel kommen kleinere vor,



von nur 0,02''' Länge und 0,012''' Breite. Gelegentlich theile ich die Abbildung (*Taf. I. Fig. 6.*) eines auf dem optischen Querschnitt gesehenen, grösseren Körperchen aus dem Oberschnabel der Ente mit; der Querdurchmesser betrug 0,036''' und der des Innenkolben 0,0058'''. Auf dem Durchschnitt wird der Innenkolben zunächst von quergestellten Kernen und dann von kreisförmigen Querfasern umgeben, nach aussen davon erscheinen die Längsfasern als Punkte auf dem optischen Durchschnitt, mit Kernen dazwischen; im Inneren des Innenkolben, etwas excentrisch, ist die Terminalfaser, als mattglänzender, scharfcontourirter Ring sichtbar.

#### 4. Tastkörperchen.

In der äusseren Haut des Menschen, in so weit sie behaart ist, sind von einer Stelle die Nervenendigungen bekannt, nämlich vom Hand- und Fussrücken. Dasselbst hat Meissner\*) Tastkörperchen gefunden, die von Kölliker zum Theil bestätigt wurden. An allen übrigen Stellen dagegen ist die Nervenendigung unbekannt, wie das aus den betreffenden Stellen der neuesten Lehrbücher hervorgeht.

Kölliker\*\*) sagt darüber: „An allen anderen Orten enthalten die Papillen keine centralen Körperchen und keine Nerven und ist die Endigung der Hautnerven ganz unbekannt.“

Frey\*\*\*) äussert sich über die Ausbreitung der Nerven der äusseren Haut folgendermassen: „Die terminale Endigung ist, abgesehen von den beschränkten Localitäten, die Tastkörperchen besitzen, noch unermittelt.“

\*) Beiträge zur Anat. und Physiol. der Haut. Leipzig. 1853. p. 21. Zeitschrift f. rat. Med. 1859. Bd. VII. p. 117.

\*\*) Handbuch der Gewebelehre. 3te Aufl. 1859. p. 107.

\*\*\*) Histologie und Histochemie des Menschen. Leipzig. 1859. p. 589.

Zu Anfang des Jahres 1858 hatte ich\*) gelegentlich der Untersuchung ganz frischer Haut von der Mitte der Wade eines 12jährigen Mädchen dunkelrandige Nerven-fibrillen in den Papillen aufgefunden, und auch einmal ein kleines Terminalkörperchen wahrgenommen, das mit einer bestimmten Bezeichnung zu versehen ich nach einer einmaligen Beobachtung nicht wagen konnte.

Erst später fand ich unzweifelhafte Tastkörperchen in der Volarfläche des Vorderarms, wie ich in einer vorläufigen Notiz\*\*) mitgetheilt habe. Es erschien von um so grösseren Interesse, irgend eine mit ziemlich stumpfem Ortssinn versehene Hautstelle einer specielleren Untersuchung zu unterwerfen, als in physiologischer Beziehung bekanntlich E. H. Weber\*\*\*) die Hypothese aufgestellt hat, die mehrfach Anklang gefunden zu haben scheint, dass „die Zahl der Nervenenden in einem Hautstücke von gleicher Grösse in den verschiedenen Gegenden der Haut nicht sehr verschieden zu sein scheine, und daher können der Drucksinn und der Temperatursinn in allen Gegenden der Haut, wo die Dicke der Oberhaut keinen Unterschied begründet, ziemlich gleich fein sein, denn bei diesen Sinnen scheint die Feinheit unter anderm von der Zahl der denselben auf einem gleich grossen Stücke der Haut gewidmeten Nervenenden abzuhängen und es scheint nicht viel darauf anzukommen, ob die sich endigenden Nerven ungetheilt bis zu dem Gehirne fortlaufen, oder ob sie Aeste eines sich theilenden elementaren Nervenfadens sind. Denn wenn auf mehrere solche Aeste zugleich gewirkt wird, so können sich unstreitig die Eindrücke summiren und in dem Faden, zu dem sie gehen, eine grosse Bewegung hervorbringen. Dagegen scheint — hinsichtlich der Feinheit des Raumsinns — sehr viel darauf anzukommen, ob zwei Theile der Haut ihre

\*) Zeitschr. f. rat. Med. 1858. Bd. V. p. 37.

\*\*) Die terminalen Körperchen. p. 251. Nachträge.

\*\*\*) Verhandl. d. k. sächs. Gesellsch. der Wiss. zu Leipzig. 1852. Bd. II. p. 107.

Empfindlichkeit zweien bis zum Gehirn fortlaufenden Nervenfäden oder zwei Aesten eines solchen Nervenfadens verdanken. Denn die mit einem feinen Raumsinn versehenen Theile zeichnen sich dadurch aus, dass zu ihnen sehr grosse und sehr zahlreiche Nervenstämme gehen, d. h. dass zu ihnen sehr viele vom Gehirn entspringende elementare Nervenfäden hingeleitet werden. Es scheint nämlich, dass die Empfindungen, die gleichzeitig durch zwei Aeste eines und desselben elementaren Nervenfadens hervorgebracht werden, unter einander zu einer einzigen Empfindung verschmelzen, weil sie nur auf einen und denselben Theil des Gehirns einen Eindruck machen, dass dagegen gleichzeitige Empfindungen, die durch mehrere elementare, zu verschiedenen Punkten des Gehirns gehende Nervenfäden vermittelt werden, von einander unterscheidbar sind, also nicht zu einer einzigen Empfindung verschmelzen und dieses ist eben eine nothwendige Bedingung für den Raumsinn. Der scheinbare Widerspruch, dass jeder Punkt unserer Haut so empfindlich ist, dass wir die Haut nirgends mit einer Nadelspitze berühren können, ohne eine Empfindung zu erregen, und dass es dennoch Regionen der Haut gibt, wo die Cirkelspitzen, wenn sie zwei Zoll weit von einander abstehen, nur einen einzigen empfindbaren Eindruck hervorbringen, löst sich durch die Annahme, dass die zahlreichen Nervenenden, welche Aeste von Elementarfäden sind, wohl Empfindungen, aber nicht von einander unterscheidbare Empfindungen hervorbringen können.“

Vergleichen wir nun beispielsweise die Volarfläche einer Fingerspitze mit der Volarfläche des Vorderarms und setzen wir vorläufig an die Stelle des Ausdrucks: Nervenenden, die Bezeichnung: Tastkörperchen, so lautet also diese Hypothese über die anatomische Anordnung der Hautnerven, durch die zugleich die physiologischen Versuchsergebnisse vollständig erklärt werden würden, dahin: dass an beiden Hautstellen die Anzahl der Tastkörperchen annähernd die gleiche sein, die Haut des

Vorderarms aber sehr zahlreiche Nerventheilungen darbieten müsse, im Verhältniss zu der Anzahl von Theilungen in der Volarfläche der Fingerspitze.

Wie schon erwähnt, hatte ich in einem Falle Tastkörperchen in der Volarfläche des Vorderarms beobachtet. Es war eine kleine Gruppe von fünf Körperchen, welche in vergleichsweise geringer Entfernung von einander sich nahe der Mittellinie der Volarfläche des Vorderarms etwa 2" oberhalb des unteren Endes des letzteren fanden. Sie sassen in den Spitzen der Papillen und zeigten sich als ellipsoidische, blasse, deutlich quergestreifte Körperchen, die aus einer mit sparsamen Kernen versehenen Bindegewebshülle, einem Innenkolben von feingranulirter Substanz und wenigen, sehr feinen und blassen, querverlaufenden Terminalfasern bestanden. Sie wurden der Regel nach von einer hinzutretenden, doppelcontourirten Nervenfibrille versorgt, welche sich in einem Körperchen gleich nach ihrem Eintritt in zwei feine Aeste theilte, nur ein besonders grosses Körperchen erhielt zwei aus dem Unterhautbindegewebe aufsteigende Nervenfibrillen. Etwa 0,5''' unterhalb der Hautstelle, über welche diese Gruppe unregelmässig zerstreut war, fand sich ein kleines Haar mit seinem Haarbalg vor.

In Folge dieser Beobachtung versuchte ich an mehreren Leichen von Erwachsenen in derselben Gegend Tastkörperchen aufzufinden. Anfangs untersuchte ich mittelst successiver, verticaler Schnitte die Haut in der Längsrichtung des Vorderarms. Zwar fanden sich daselbst, so wie auch in dem oberen Theile der Volarfläche des Vorderarms sehr sparsame, einzeln verlaufende, dunkelrandige Nervenfibrillen, welche bis an die Basis der Hautpapillen und in diese selbst hineintraten, eine Endigung in Tastkörperchen konnte ich aber nicht mit Bestimmtheit wahrnehmen. Beiläufig prüfte ich nun, ob vielleicht in der Querrichtung des Vorderarms die Zahl der Nervenfibrillen eine grössere und dadurch die Untersuchung erleichternde sein möchte, weil, wie bekannt, der

Ortssinn in der Querrichtung des Vorderarms feiner ist, als in der Längsrichtung. Wie es zu erwarten war, zeigte sich aber kein in die Augen fallender Unterschied in der Vertheilung der Nervenfibrillen, die bis an die Papillen zu verfolgen waren.

Es blieb somit nichts übrig, als eine ganz systematische Prüfung vorzunehmen. Die Haut von jugendlichen, 10—15jährigen Individuen zu erhalten, deren grösserer Nervenreichthum die Untersuchung erleichtert haben würde, hatte ich mich vergeblich bemüht. \*) Auch die von Meissner \*\*) angegebene, bequemere Untersuchungsmethode des vorhergehenden Trocknens der zu prüfenden Hautstücke hatte ich \*\*\*) nicht anwendbar gefunden, weil sie keine Sicherheit bot, dass nicht dabei die aufzusuchen- den, kleinen und sehr blassen Tastkörperchen übersehen werden möchten. Desshalb musste ich mich an die frische Haut von Erwachsenen halten und wählte die Haut der Volarfläche des Vorderarms, weil einerseits dieselbe von den mit stumpferem Ortssinn begabten Körperstellen, die zugleich behaart sind, sich durch eine etwas zartere Beschaffenheit der Haut und Feinheit der Behaarung auszeichnet, und weil andererseits es am vortheilhaftesten erscheinen dürfte, dieselbe zur Fortsetzung der Meissner'schen \*\*\*\*) Experimentalversuche über den Drucksinn zu wählen, ausgenommen, wenn vielleicht die haarlose, äussere Haut des Penis zu diesem Zwecke den Vorzug verdienen sollte.

Um die Zahl der Nervenenden in einer bestimmten Hautfläche der Volarseite des Vorderarms zu ermitteln, verfuhr ich folgendermassen. Bei möglichst frischen Leichen suchte ich in der Mittellinie des Vorderarms einen Punkt auf, der 2'' Par. oberhalb der Rasceta genannten Linie

\*) Die terminalen Körperchen. p. 138.

\*\*) Beiträge etc. p. 22.

\*\*\*) A. a. O. p. 187.

\*\*\*\*) Zeitschr. f. rat. Med. 1859. Bd. VII. p. 92.

lag, welche an der Volarseite als Grenzlinie des Vorderarms gegen die Hand angenommen wird, und überzeugte mich zunächst durch Betrachtung mit freiem Auge und mit der Loupe, dass von diesem Punkte ab nach der Hand hin noch Haare vorhanden waren. Dann schnitt ich ungefähr in der Mittellinie einen Streifen Haut von genau 2''' Breite und etwa 1'' Länge nach der Längsrichtung des Vorderarms aus, nachdem ich vorher durch einen querverlaufenden Dintenstrich die Entfernung von 5''' von dem unteren Ende dieses Hautstreifen genau bestimmt hatte. So erhielt ich unterhalb des Striches ein Hautstück von ziemlich genau 10 Quadratlinien Inhalt und dieses wurde dann mittelst successiver, verticaler, möglichst feiner Schnitte der microscopischen Untersuchung bei starker Vergrößerung unterworfen. Jeder Schnitt wurde mit verdünnter Natronlauge angefeuchtet, die Epidermis nach kurzer Zeit mit der Nadel entfernt und bei der ganzen Manipulation jeder stärkere Druck vermieden. Auf diese Art untersuchte ich im Winterhalbjahr von 1859—1860, an 16 Leichen, zusammen genau 150 Quadratlinien Haut, indem ich mich an zwei Leichen auf die Zahl von fünf Quadratlinien beschränkte, während bei den 14 übrigen jedesmal 10 Quadratlinien untersucht wurden.

Wenn ich von den betreffenden Hautstreifen successive möglichst feine, verticale Schnitte machte, so erhielt ich nach einigen beiläufigen Bestimmungen durchschnittlich etwa 13 auf die Linie, so dass ich ungefähr 1000 Schnitte im Ganzen untersucht haben mag. Es ist nicht ausser Acht zu lassen, dass namentlich die Enden des Schnittes leicht etwas zu dick oder zu fein ausfallen, und auch zuweilen ein einzelner Schnitt so dick geräth, dass nur ein Theil seiner Dicke auf das Vorhandensein von Nervenenden mit Zuverlässigkeit geprüft werden kann.

Auf die erwähnte Weise fand ich nun, abgesehen von den zu den Haaren tretenden Nerven und kleinen, tief im Unterhautbindegewebe vorkommenden Nervenstämmchen von 3—8 Fibrillen, dass in dem dicht unter

den Papillen gelegenen Theile der Cutis sehr sparsame Nervenfibrillen vorkamen, die zum Theil bis in die Papillen selbst, zum Theil jedoch, in der Höhe derselben durchschnitten oder abgerissen, oder sonst irgendwie verdeckt, nicht weiter verfolgt werden konnten.

Bei 7 von den untersuchten 16 Individuen, wovon 12 männlichen, 4 weiblichen Geschlechts waren, traf ich im Ganzen auf 13 Schnitten 21 Nervenfibrillen unter den Papillen an, von denen 7 isolirt verliefen; viermal fanden sich zwei Nervenfibrillen und zweimal drei Nervenfibrillen, die dicht unter der Basis der Papillen sich von einander trennten und dann isolirt gegen die letzteren hin aufstiegen. Eine einzige der isolirt verlaufenden Nervenfibrillen bot eine dichotomische Theilung dar. Von den letzteren endigten drei in deutlichen, quergestreiften Tastkörperchen, die sich ganz wie die in dem obenerwähnten, erstbeobachteten Falle verhielten, zwei davon traf ich bei einer Frau in zwei auf einander folgenden Schnitten und in etwa 1'' Entfernung von dem nächsten kleinen Haare. Das dritte (*Taf. I. Fig. 9.*) fand sich bei einem Manne, ebenfalls nicht in der nächsten Nachbarschaft eines feinen Haares und alle drei wurden nur von je einer zutretenden Nervenfibrille versorgt. Ausser diesen drei unzweifelhaften beobachtete ich auch, zum Theil bei den beiden letzterwähnten, zum Theil bei anderen Individuen noch einige Tastkörperchen in den Spitzen der Papillen, an deren Natur ich zwar nach dem Aussehen ihrer querverlaufenden Terminalfasern nicht zweifeln konnte, zu denen ich aber doppeltcontourirte Nervenfasern mit Sicherheit nicht zu verfolgen im Stande war, und die deshalb als zweifelhaft bezeichnet werden müssen. Was die Dimensionen der drei mit Bestimmtheit nachgewiesenen Körperchen zusammen mit den erstbeobachteten, obenerwähnten fünf anderen betrifft, so betragen dieselben im Maximum 0,044'' Länge, 0,024'' Breite; im Minimum 0,015'' Länge, 0,012'' Breite; im Mittel 0,023'' Länge, 0,017'' Breite; der Durchmesser

der eintretenden, doppelcontourirten Nervenfibrillen meistens nur 0,0015''.

Es fragt sich zunächst, welcher Werth den gemachten Angaben über die Zahl der Nerven und Tastkörperchen überhaupt beizulegen sei. Es wird Niemand annehmen, dass 3 Tastkörperchen auf 150 Quadratlinien Haut der Ausdruck für ein der Wahrheit nahe kommendes Verhältniss sein könne. Dagegen ist es wahrscheinlich, dass die meisten der in der betreffenden Hautfläche enthaltenen, doppelcontourirten Nervenfibrillen, welche unter der Basis der Papillen verliefen und in diese selbst eintraten, bei der angewandten Untersuchungsmethode auch zur Anschauung kommen mussten, weil, wenn irgend einmal eine solche Nervenfibrille gefunden wurde, dieselbe sich mit ganz derselben unzweifelhaften Deutlichkeit und dem nicht zu übersehenden Glanze zeigte, wie in anderen Hautstücken, z. B. an der Volarfläche der Finger. Deshalb erscheint es am zuverlässigsten, die Zahl der beobachteten Nervenfibrillen überhaupt, abgesehen von der einmal gefundenen Theilung, als die Zahl der wirklichen Nervenenden zu betrachten, wobei anzunehmen wäre, dass jede der 21 Nervenfibrillen in einem Tastkörperchen geendigt habe, obgleich nur drei der letzteren mit Sicherheit aufgefunden werden konnten. Es wiederholt sich darin die Beobachtung, dass an den schwieriger zu untersuchenden Hautstellen häufiger sich Nervenfibrillen finden, die nicht mit Bestimmtheit zu einem terminalen Körperchen zu verfolgen sind, während an günstigeren Stellen wie in der Volarfläche der Finger und in einzelnen Fällen in der Conjunctiva bulbi das Eintreten eines jeden Astes einer Nervenfibrille in ein terminales Körperchen zu beobachten ist. Wenigstens bin ich der Meinung, — wenn man noch zu der Annahme geneigt sein sollte, es möge in den Hautflächen des Menschen neben der Endigung in Tast- und anderen terminalen Körperchen noch eine Endigung einzelner Nervenfibrillen frei im Gewebe vorkommen und es dürften einzelnen Individuen an manchen



Hautstellen solche Körperchen ganz fehlen, wo sie bei anderen regelmässig gefunden werden — dass für eine solche Annahme aus der schwierigen Untersuchung der so sparsamen Nervenvertheilung in der Volarfläche des Vorderarms eine Unterstützung nicht hergenommen werden könne. Ebenso wenig kann man, wie ich glaube, den Schluss ziehen, weil nur bei 7 von 16 Leichen überhaupt Nervenfibrillen unterhalb der Papillen wahrgenommen wurden, dass zwar bei einigen Individuen eine sparsame Nervenvertheilung in den Papillen vorhanden sei, andere aber derselben ganz entbehren müssten. Dagegen spricht nämlich das längst bekannte, regelmässige Vorkommen von feinsten Nervenstämmchen in den tieferen Parthieen des Unterhautbindegewebes, die, wie ich fand, in der Volarfläche des Vorderarms bei jedem untersuchten Individuum, öfters weit entfernt von den Haaren und ohne sichtbaren Zusammenhang mit den Nerven der letzteren sich zeigen. Auch war bei denjenigen Individuen, bei denen Nerven, resp. Tastkörperchen unterhalb und in den Papillen beobachtet werden konnten, durchaus keine besondere Gruppierung der Papillen, keine „chagrinartige“ oder sonst abweichende Beschaffenheit der Cutis wahrzunehmen, welche man nach einer von Meissner\*) ausgesprochenen Hypothese, es möchten Tastkörperchen auf dem Handrücken so weit vorkommen, wie die erwähnte Beschaffenheit der Cutis reiche, hätte vermuthen können.

Bei der geringen Grösse der Papillen des Vorderarms ist es natürlich, dass ausser den Tastkörperchen in denjenigen Papillen, die solche enthielten, keine Gefässschlingen in dem mittleren Theile derselben vorhanden sein konnten. Man wird also auch hier Gefäss- und Nervenpapillen von einander unterscheiden und zugleich annehmen können, dass die letzteren, sowohl in absoluter wie auch in relativer Beziehung, überaus selten vorkommen müssen. Wenn man es nun für zulässig hält, die gefundene

\*) Zeitschr. f. rat. Med. 1859. Bd. VII. p. 117.

Zahl von 21 Nervenfibrillen auf 150 Quadratlinien Haut als massgebend für die Zahl der vorhanden gewesenen Tastkörperchen anzusehen, so ist doch ersichtlich, dass man auch so nur zu einer unsicheren Minimalzahl für die letzteren gelangen könne. Es ist wahrscheinlich, dass mehr, doch nicht sehr viel mehr Tastkörperchen vorhanden gewesen sind, weil alle Hindernisse der Beobachtung dahin zusammen wirken müssen, die Zahl der direct beobachteten, isolirten Nervenfibrillen zu vermindern, ohne doch die Wahrnehmung dunkelrandiger Nervenfasern in mit Natron behandelten Hautstücken anders als durch zufällige Verdeckung unmöglich zu machen. Somit wird also für den unteren Theil der Volarfläche des Vorderarms die Zahl von 1 Tastkörperchen auf etwa 7 Quadratlinien Hautoberfläche als Minimum zu betrachten sein.

Nach den im Vorhergehenden zusammengestellten Beobachtungen über die Nervenendigung auf dem Handrücken, in der Wade und am Vorderarm lässt sich mit grosser Wahrscheinlichkeit die Annahme begründen, dass in der behaarten Haut des Menschen ausser den Nervenendigungen an den Haarbälgen und in den für viele Stellen nachgewiesenen Vater'schen Körperchen einige, sehr sparsame Nervenfibrillen in Tastkörperchen endigen, die in der Spitze von sogenannten Nervenpapillen gelegen sind.

Während an den der Haare entbehrenden Hautflächen der Hände und Füsse sich gleichfalls die doppelte Endigung der Hautnerven in Vater'schen und Tastkörperchen nachweisen lässt, findet sich in den lebhaft empfindenden Schleimhautparthieen: Conjunctiva, Schleimhäute des Mundes und der Geschlechtstheile nur ein oberflächliches System von rundlichen Endkolben, die sich von den Tastkörperchen wesentlich dadurch unterscheiden, dass die letzteren mit einer weit grösseren Anzahl von querverlaufenden Terminalfasern ausgestattet sind, welche den terminalen Körperchen jener Schleimhautparthieen fehlen. An einer leicht zu untersuchenden Uebergangsstelle der

äusseren Haut in die Schleimhaut: am Lippenrande, finden sich Endkolben untermischt mit sparsamen Tastkörperchen und Uebergangsformen der letzteren zu den Endkolben, während Vater'sche Körperchen an den Nervenstämmchen der Lippen nicht vorkommen, wenigstens bis jetzt nicht beobachtet sind, und danach schliesst sich die Haut der Lippen, wie in ihrem übrigen Bau, so in ihrer Nerven-Ausstattung mehr den Schleimhäuten an. Die von mir vorzugsweise nach anatomischen Rücksichten bestimmte Grenzlinie zwischen Endkolben und Tastkörperchen hat auch eine experimentelle Bestätigung erfahren durch die von Meissner gefundenen Thatsachen, dass nämlich für letztere Organe das bedeutungsvollste und allein charakteristische Moment in dem queren Verlauf der in ihnen endigenden Terminalfasern zu finden ist, woraus dann die sonstigen Differenzen, wie das Vorkommen von Tastkörperchen in den Spitzen der Papillen, die Anordnung der letzteren zu Riffen und ihre Bekleidung mit stärkerer, verhornter Epidermis in der von Meissner so elegant durchgeführten Weise abzuleiten sind.

In der Thierreihe zeigt sich beim Affen derselbe Unterschied in dem Vorkommen von quergestreiften Tastkörperchen, und blassen, rundlichen Endkolben, wie beim Menschen. Nur ist die Haut des Affen noch lange nicht so genau durchforscht, als die des Menschen; namentlich sind von den schwer zu untersuchenden, behaarten Stellen weder Vater'sche noch Tastkörperchen bekannt geworden, mit Ausnahme der tief gelegenen Vater'schen Körperchen im Schwanz von *Macacus cynomolgus*.\*) Es ist aber sehr wahrscheinlich, dass wenigstens an einer nackten Stelle der unteren Fläche der Schwanzspitze einiger Affen der neuen Welt sich eine reichhaltige Nervenvertheilung mit zahlreichen Tastkörperchen wird nachweisen lassen. Hier findet sich nämlich bei *Ateles Coaita*, wie es Purkinje\*\*)

\*) W. Krause a. a. O. p. 21.

\*\*) *Commentatio de examine physiologico organi visus et systematis cutanei etc.* von J. C. Purkinje, assumto socio G. Kraus.

genau beschrieben und abgebildet hat, dieselbe Anordnung der Hautpapillen in Leisten und Riffen, wie in der Hohlhand, welche durch die erwähnten Untersuchungen Meissner's zu so grosser physiologischer Bedeutung erhoben sind, und andererseits ist es durch die Beobachtungen von Rengger constatirt, dass *Mycetes seniculus* in dieser Hautparthie sehr feine Tastempfindungen besitzt und allein durch dieselbe z. B. eine Frucht von der berührenden Hand oder einem genäherten Stück Holz zu unterscheiden vermag, so wie auch die *Ateles*-Arten mit der Schwanzspitze aus engen Vertiefungen kleine Gegenstände hervorzuholen pflegen. Ausser dieser vermuthlich dankbaren und verhältnissmässig nicht schwierigen Untersuchung würde zu prüfen sein, ob die Greifschwänze jener Affen auch mit Vater'schen Körperchen ausgestattet sind, wie der Schwanz von *Macacus cynomolgus* nach meinen Beobachtungen und wie die Extremitäten von *Ateles Beelzebuth* und *Mycetes ursinus* nach denjenigen von Osann. Selbst an trockenen oder Spiritus-Präparaten würde wenigstens die Existenz von Tastkörperchen im glücklichen Falle noch festzustellen sein. Da ich mich vergeblich bemühte, in den Besitz von *Ateles*- oder *Mycetes*-Arten zu gelangen, so habe ich das Obige in der Hoffnung veröffentlicht, dass vielleicht durch diesen Anlass

---

Vratislav. 1823. p. 46. Fg. 20. Die Vermuthung Meissner's (Zeitschr. f. rat. Med. 1859. Bd. VII. p. 117), dass vielleicht Purkinje bereits Beobachtungen über die sogenannte chagrinartige Beschaffenheit der Haut mitgetheilt haben möge, hat sich bei Durchsicht der angeführten Schrift nicht bestätigt. Nach einer Notiz von Eiselt (Prager Vierteljahrsschrift. 1859. Bd. III. Ausserordentliche Beilage p. 14.) hat Purkinje auch eine Mittheilung „Ueber die Anordnung der Gefühlswärzchen in Linien“ in den Jahresberichten der physicalisch-medicinischen Section der schlesischen Gesellschaft zur Beförderung vaterländischer Cultur, Breslau 1824. veröffentlicht, die ich mir nicht verschaffen konnte, die aber, wie ich vermthe, nur die Uebersetzung des betreffenden Theiles der ein Jahr vorher erschienenen Dissertation von Kraus sein wird.

die sich irgend einem Forscher darbietende Gelegenheit nicht unbenutzt vorübergehen möge.

Bei den übrigen Säugethierordnungen sind mit Ausnahme der Chiropteren, Edentaten, Marsupialien und Pinipedien länglich-ovale, einfache Endkolben, sowohl an Stelle der rundlichen Endkolben, als der Tastkörperchen des Menschen und Affen, sowohl in den Schleimhäuten, als in den unbehaarten Hautstellen der Hände und Füße, sowohl unterhalb der Papillen, als (beim Eichhörnchen) in den Papillen der Sohlenballen beobachtet und bei der Maus sind auch in der behaarten Haut des Rumpfes länglich-ovale Endkolben aufgefunden. Vater'sche Körperchen in den Sohlenballen sind bei einigen Säugethieren und ebenso unterhalb der Schleimhaut der Clitoris vom Schwein wahrgenommen, dagegen ist von solchen dicht unterhalb der Haut behaarter Körperstellen bisher nichts bekannt geworden. Sonach lässt sich für die Säuger die Endigung der einfach sensiblen Nerven nach den bis jetzt vorliegenden Beobachtungen ungefähr auf folgendes einfache Schema zurückführen:

Ordnung	Haut der Hände und Füße	Behaarte Hautstellen	Schleimhäute
Mensch	Vater'sche und Tastkörperchen	Vater'sche und Tastkörperchen	Rundliche Endkolben
Affe	Vater'sche und Tastkörperchen		Rundliche Endkolben
Säugethiere	Vater'sche Körperchen und Endkolben	Länglich-ovale Endkolben	Länglich-ovale Endkolben

Die Lückenhaftigkeit der angeführten, vergleichend-anatomischen Thatsachen scheint jedoch eine weitere Verwerthung derselben zu physiologischen Deductionen auszuschliessen, vielmehr mag es bei der nachstehenden Erörterung über den Gefühlssinn am zweckmässigsten

sein, von der oben für die wahrscheinlichste erklärten Annahme über die Nervenendigung in der behaarten Haut des Menschen auszugehen.

Unter den drei bekannten Systemen von Endigungen sensibler Hautnerven: an den Haaren, in den Vater'schen und Tastkörperchen zeichnet sich das erste durch die bei weitem grössere Anzahl von zugehörigen Nervenfibrillen aus. Denn nach den Untersuchungen von Withof\*) kommt auf 9 Quadratzoll Haut des Vorderarms die Anzahl von 23 Haaren. Allerdings bezieht sich diese Angabe nur auf die Haut eines einzigen, mittelmässig behaarten Mannes, es ist auch wahrscheinlich, dass diese Anzahl für die von mir auf Tastkörperchen untersuchte Hautstelle, die nahe der Grenze der Verbreitung der Haare gelegen ist, als eine zu hoch gegriffene sich erweisen wird. Es treten aber zu jedem Haarbalg mehrere Nervenfibrillen, von denen einzelne vielleicht aus Theilungen in den Stämmen hervorgegangen sein mögen; wenigstens sind mir keine Haarbälge an den untersuchten Stellen vorgekommen, an denen nicht mit Hülfe von Natron doppelcontourirte Nervenfibrillen nachzuweisen gewesen wären. Mag auch die Anzahl der hier vorkommenden Vater'schen Körperchen noch unbekannt, so kann sie doch keinesfalls eine beträchtliche sein, und mag die gefundene Zahl der in die Papillen eintretenden, muthmasslich in Tastkörperchen endigenden Nervenfibrillen noch so unsicher sein, jedenfalls können die letzteren nur einen kleinen Bruchtheil der Menge von den zu den Haarbälgen tretenden Fibrillen darstellen. Ueber die Art, wie die letzteren endigen, haben meine Untersuchungen keinen Aufschluss gegeben, und wenn man geneigt sein könnte, auch hier irgend eine Form von terminalen Körperchen\*\*) zu vermuthen, wodurch diese Art der Nervenendigung

\*) Kölliker's Micr. Anat. Bd. II, 1, p. 99.

\*\*) Leydig in Reichert's und du Bois-Reymond's Archiv. 1859. p. 728.

2  
1/4 □

sich anatomisch näher an die in den Papillen endigenden Fasern anschliessen würde, so sind doch letztere davon gänzlich unabhängig und es ist nicht anzunehmen, dass die Berührung eines Haares und Verschiebung des Haarbalges irgend einen Eindruck auf die in grösserer Distanz von ihnen vorkommenden, von der festen, unnachgiebigen Substanz der Papillen umhüllten Nervenfibrillen machen könne. Wie bereits anderweitig von mir erörtert, ist es nicht wahrscheinlich, dass den isolirt verlaufenden Fibrillen und feinsten Plexus als solchen eine besondere Function in Bezug auf die Abtheilungen des speciell sogenannten Tastsinns zukomme, weil die Ausstattung der Nervenenden mit besonderen Mechanismen, den terminalen Körperchen, die beträchtlichste Differenz zwischen letzteren als aufnehmenden und den Fasern als bloss leitenden Apparaten bedingt, und es wahrscheinlich macht, dass auch die isolirt verlaufenden Fibrillen sich wesentlich, wie die der Nervenstämme verhalten, die nach E. H. Weber nur Schmerz, aber keine dem Tastsinn zugerechneten Empfindungen zu vermitteln vermögen. Wahrscheinlich wird also eine direct irgendwie auf physicalischem oder chemischem Wege erregte, isolirt verlaufende Nervenfibrille nichts als eine mehr oder weniger intensive, auf den Ort der normalen Endigung projecirte Schmerzempfindung hervorbringen können.

Den drei Arten von Endigungen sensibler Hautnerven in den Haarbälgen, den Vater'schen und Tastkörperchen stehen die drei Abtheilungen des Temperatur-, Druck- und Ortssinns gegenüber. Es wird die Vermuthung nahe liegen, dass jede Art der Nervenendigung für eine besondere Art der Empfindung speciell bestimmt sei. Am geeignetsten für die Temperaturempfindung würden die oberflächlich, in den Spitzen der Papillen gelagerten, nur durch die Epidermis von der Aussenwelt getrennten Tastkörperchen erscheinen. Die Haare möchten mit Bezug auf ihre relativ beträchtliche Anzahl die Empfindungen

des Ortssinns und die einfachsten Druckempfindungen, die Empfindungen der blossen Berührung vermitteln können. Für die Vater'schen Körperchen würde nichts übrig bleiben, als intensivere Druckempfindungen, z. B. das Unterscheidungsvermögen beträchtlicherer, auf die Haut aufgelegter Gewichte durch sie vermittelt werden zu lassen. Indessen zeigt eine einfache Ueberlegung, dass die Anordnungen complicirter sind, als sie hiernach erscheinen würden. Denn eine mechanische Erregung eines Tastkörperchen wird so gut, wie eine thermische die analoge Empfindung hervorrufen, eben so wohl am Vorderarm, wie an der Fingerspitze und eben so mit einer mehr oder weniger bestimmten Ortsempfindung verbunden sein müssen, und es sind ferner intensivere Temperatur- und Druckschwankungen ohne Zweifel sowohl im Stande die Nerven der Haarbälge zu erregen, als die in den beiden Arten von terminalen Körperchen endigenden.

Andererseits ist nicht zu leugnen, dass die Tastkörperchen vorzüglich gut gelegen sind, um die gewöhnlich vorkommenden Temperatur-Veränderungen dem Bewusstsein zu übermitteln, während die tief im Unterhautbindegewebe versteckten Vater'schen Körperchen und die an den Haarbälgen endigenden Nervenfibrillen sich dazu viel weniger eignen dürften. Schon in geringer Anzahl über weite Strecken zerstreut können die Tastkörperchen solche Temperaturempfindungen vermitteln, deren Quelle in räumlich ausgedehnteren Veränderungen besteht.

Was den Drucksinn anlangt, so sind zweierlei Systeme von Nervenapparaten zu unterscheiden. Das oberflächlich gelegene enthält ausser sparsamen Tastkörperchen die Nerven an den Haarbälgen, weil die aus dem Unterhautbindegewebe auf die Hautoberfläche hervorgewachsenen, feinen, aber steifen Haare die betreffenden, mechanischen Einwirkungen mit hebelartiger Wirkung auf die letzteren Nerven zu übertragen vermögen. Es ist die Bedeutung der Haare für den Drucksinn experimentell von Aubert



und Kammler\*) nachgewiesen worden, welche fanden, dass der Druck, um wahrgenommen zu werden, auf demselben Theile, wenn er unbehaart ist, grösser sein müsse, als wenn er behaart ist. Das zweite System besteht aus den Vater'schen Körperchen. Ihre geschützte Lage macht es wahrscheinlich, dass sie nur von intensiven Druckeinwirkungen betroffen werden können, und für diese ein Unterscheidungsvermögen bedingen, das in gewissen Grenzen ein beträchtlich feines genannt werden kann, indem innerhalb dieser Grenzen die Function der geschützt liegenden Nervenenden eine ungestörte bleibt. Schon lange hat Lotze\*\*) darauf aufmerksam gemacht, dass wir wohl Gewichte von 29 und 30 Unzen mittelst der Haut der Fingerspitzen zu unterscheiden im Stande sind, nicht aber 29 von 30 Gran oder 29 von 30 Pfund. Ferner Fechner\*\*\*) hat angegeben, dass das von ihm sogenannte Weber'sche Gesetz in den Sinnesempfindungen, demzufolge gleiche relative Reizzuwüchse gleichen Empfindungszuwüchsen entsprechen, nur innerhalb gewisser Grenzen Gültigkeit habe. Die anatomische Uebereinstimmung mit den übrigen Terminalkörperchen lässt nicht erwarten, dass für die Vater'schen Körperchen eine ganz besondere, mit der Vermittlung von Gefühlsempfindungen nicht in Verbindung stehende Function aufgefunden werden wird; möglich ist es freilich, dass dieselben, abgesehen von der Empfindung äusseren Druckes auch einen Theil jener unerklärten Empfindungen vermitteln, die gewöhnlich unter dem Namen Muskelgefühl zusammengefasst werden. Wenn in neuerer Zeit die Ansicht, dass das sogenannte Muskelgefühl von den Nervenendigungen in der Haut selbst vermittelt werde, immer mehr Anhänger gefunden hat, z. B. in Spiess, Aubert und Kammler, Schiff etc., so ist dagegen zu erinnern, dass

\*) Moleschott's Untersuchungen zur Naturlehre des Menschen. Bd. V. p. 164.

\*\*) Med. Psychol. pag. 208.

\*\*\*) Elemente der Psychophysik. 1860. p. 65.

wenigstens am Vorderarm die über, resp. unter den Muskeln gelagerten Vater'schen Körperchen viel leichter von Zerrungen und Verschiebungen der Haut über den sich contrahirenden Muskeln mitbetroffen werden können, als die in den Spitzen der Papillen steckenden, gegen Zerrungen durch den unnachgiebigen Papillarkörper gut geschützten Tastkörperchen und zu ihnen tretenden Nervenfibrillen. Abgesehen von dem Muskelgefühl, könnten also möglicherweise intensivere Druckeinwirkungen von den Vater'schen Körperchen vermittelt werden, weniger intensive, namentlich blosse Berührungen von den Nerven der Haarbälge und der Tastkörperchen. Dadurch würden die beiden letzten Arten von Nervenendigungen einander sehr nahe gerückt werden, was von Aubert und Kammler\*) neuerdings in ausgedehnterem Masse versucht worden ist. Letztere Forscher erklären sogar — gestützt, wie es scheint, auf die von Kölliker und sehr vielen Anderen vertretene Ansicht, dass die Querstreifen der Tastkörperchen Kerne wären — man könnte die Tastkörperchen vielleicht als „verkümmerte Haare“ betrachten. Das ist nun freilich sehr unrichtig in anatomischer Hinsicht und in physiologischer Beziehung möchte sich herausstellen, dass die Tastkörperchen weit empfindlichere und zu feineren Leistungen geschickte, nervöse Apparate sind, als die Nervenendigungen an den Haarbälgen; dagegen aber hat es viel innere Wahrscheinlichkeit, wenn Aubert und Kammler die Berührungsempfindung von den eigentlichen Druckempfindungen trennen. Auch Meissner hat es vorgezogen, die durch die Tastkörperchen vermittelten, einfachsten Druckempfindungen neuerdings als Berührungsempfindungen zu bezeichnen; es scheint mir aber noch immer sehr zweifelhaft, ob die durch die Nerven eines Haarbälges vermittelte Berührungsempfindung von der mittelst der Nerven eines Tastkörperchen wahrgenommenen wesentlich verschieden sei.

\*) A. a. O. p. 168.

Wie dem auch sei, so ist es nicht unwahrscheinlich, dass unter den bisher sogenannten Druckempfindungen noch verschiedene, von verschiedenen Nerven-Endapparaten zu vermittelnde Empfindungen vereinigt sind. Es lässt sich nämlich sehr wohl denken, dass irgend eine Sinneswahrnehmung von bestimmter Qualität nur innerhalb bestimmter, quantitativer Grenzen von einem Sinnesorgane als solche übermittelt werden kann, während bei Ueberschreitung der Grenze nach einer Richtung hin eine andere Abtheilung desselben Sinnesorgans in Thätigkeit tritt, die durch ähnliche, aber nicht identische Mechanismen zu ihrer besonderen Leistung befähigt wird. In solchen Einrichtungen spricht sich eine gewisse Sparsamkeit aus, die es bedingt, dass nur auf relativ kleinem Raume die Abtheilungen der Sinnesorgane sich ausgebreitet finden, welche zu den feinsten Wahrnehmungen befähigen, während über grössere Flächen sich solche erstrecken, durch die dieselben Wahrnehmungen in vermindertem, weniger genau unterscheidbaren Masse vermittelt zu werden pflegen. Dafür lassen sich namentlich aus anderen Sinnen Analogieen anführen, die zu Experimentaluntersuchungen in dieser Richtung die Fingerzeige geben, um in so wichtigen Fragen Thatsachen an die Stelle von Hypothesen treten zu lassen.

Am auffälligsten ist die Sache bei der Retina. Der gelbe Fleck unterscheidet sich von den übrigen Theilen der Retina ausser in anderen Beziehungen so beträchtlich durch die grössere Feinheit seines Raumsinns, dass beide Abtheilungen passend einem grossen Reflector und dessen Sucher verglichen werden könnten, wenn man nämlich annimmt, dass ausser einem Unterschied in quantitativer Beziehung auch noch irgend ein qualitativer Unterschied in der Ausrüstung der Nerven-Endapparate vorhanden sei. Letzterer würde sich bestimmt angeben lassen, wenn es nachgewiesen wäre, dass Zapfen und Stäbchen die zuerst von den Aetherwellen erregten Apparate sind; auf welche Annahme in einem späteren Abschnitt zurückzukommen sein wird.

Obwohl neuerdings M. Schultze\*) sich entschieden für die nervöse Natur der Stäbchen, nicht aber der Zapfen ausgesprochen hat und die unten noch zu erwähnenden Beobachtungen von Ritter dieser Ansicht zum Theil zur Stütze dienen könnten, so haben dagegen Andere, z. B. Funke gerade die Zapfen für die vorzugsweise wichtigen Endapparate erklärt und den Stäbchen nur mehr eine accessorische Rolle zugewiesen. Desshalb ist es hier rathsam, bei der anatomischen Thatsache eines Unterschiedes in dem Bau der übrigen Retina von dem an der Stelle des gelben Flecks stehen zu bleiben und, ohne in Details einzugehen, daraus den Schluss zu ziehen, dass die anderweitig beobachteten Differenzen in der Schärfe des Raumsinns etc. mit verschiedenen Modificationen der Aufnahme-Apparate für die Lichtwellen in Zusammenhang stehen müssen. Insofern auch das ruhende Auge ein Winkel messender Apparat ist, liesse sich der gelbe Fleck einigermaßen dem Fadenmicrometer des Astronomen vergleichen, während der übrige Theil der Retina durch einen Meridiankreis repräsentirt sein würde: mit dem Micrometer kann man wohl Bruchtheile einer Bogensecunde messen, nicht aber ganze Grade.

Auch für den Geschmackssinn lässt sich die Trennung eines zu den feinsten Perceptionen geeigneten Apparates von einem räumlich ausgedehnteren, aber weniger zu genauen Unterscheidungen geeigneten Theile der gesammten, Geschmack vermittelnden Schleimhautflächen rechtfertigen, seitdem durch die gut übereinstimmenden Untersuchungen von Budge, Schirmer, Stich und Klaatsch, besonders aber durch die Experimente von Schiff\*\*) der N. lingualis neben dem Glossopharyngeus als Geschmacksnerv anerkannt ist, wofür den ersteren Nerven freilich manche der bedeutendsten Physiologen und Anatomen nach

\*) *Observationes de retinae structura penitior.* Bonn. 1859. s. a. Schmidt's Jahrb. 1860. Bd. 105. p. 160.

\*\*) *Lehrbuch d. Physiol.* Bd. I. p. 399—405.

Joh. Müller immer erklärt haben. Wenn ein Vergleich zulässig ist, dem bestimmte, physiologische Thatsachen noch nicht zur Seite stehen, so könnte man sich denken, dass der N. glossopharyngeus Empfindungen sonderte, die für die muthmasslichen Endapparate des N. lingualis zu einer einzigen zusammenschmelzen, etwa in der Weise, um es auch bildlich auszudrücken, wie die durch Salzsäure fällbaren Metalle nach Uebersättigung mit Ammoniak einzeln erkannt werden können.

Der N. olfactorius ist als einziger Vermittler des Geruchssinns, fast zum Ueberfluss noch, durch neue Experimente von Schiff\*) bestätigt worden. Um so mehr sind die von den in der Nasenschleimhaut endigenden Fasern des Trigeminus vermittelten Empfindungen, wenn sie durch flüchtige Säuren oder Alkalien erregt werden, von den eigentlichen Geruchsempfindungen zu sondern. Doch aber findet sich also auch hier eine Anordnung, welche einige, sehr hervorstechende Bestandtheile eines eingeathmeten Gasmengens durch Nervenendigungen erkennen lässt, die über relativ grosse Flächen zerstreut sind, wogegen die feineren und feinsten, eigentlichen Geruchswahrnehmungen nur an einer ganz beschränkten Stelle des Geruchs-Apparates vermittelt werden können.

Wegen der vergleichsweise sehr mangelhaft ausgebildeten Physik der Schallempfindungen ist nicht zu erwarten, dass bei dem Gehörorgan physiologische Unterschiede hervortreten werden. Nur aus anatomischen Rücksichten hat man stets die Nervenendigung in der Schnecke, die bloss den höheren Wirbelthieren zukommt, von jener in den allgemeiner verbreiteten, weniger complicirt organisirten Vorhof und halbkreisförmigen Canälen unterschieden, indessen sind die eigenthümlichen Endapparate des N. cochleae erst in neuerer Zeit durch die Untersuchungen von Corti, Kölliker u. A. bekannt geworden.

\*) Moleschott's Unters. Bd. VI. p. 254.

Die vorstehenden, allgemeinen Betrachtungen sollen nur in Ermangelung besserer Unterlagen dazu dienen, die Aufmerksamkeit darauf zu lenken, wie es nicht Wunder nehmen darf, bei verhältnissmässig so einfachen Sinneswahrnehmungen, wie die Druckempfindungen, auf verschiedene Arten von Nerven-Endapparaten zu stossen, die, wenn sie auch mehr oder weniger nach dem gleichen Princip construirt sind, doch im Einzelnen sehr von einander abweichen und an differenten Hautstellen eine sehr verschiedene Leistungsfähigkeit aufweisen. Anstatt je zwei besonderer, obgleich muthmasslich nach ähnlichen Principien angeordneter Arten von Nervenendigungen, wie sie den übrigen Sinnen zuzukommen scheinen, hat der Drucksinn deren sogar drei, und man kann entweder die Tastkörperchen als das am meisten ausgebildete, zu den feinsten Perceptionen befähigende System den Endigungen der übrigen sensiblen Hautnerven (in den Haarbälgen und Vater'schen Körperchen) gegenüberstellen, wie das von Meissner zuerst durch die Aufstellung seiner einfachen Tastempfindung geschehen ist. Dadurch würden die Volar- und Plantarflächen gegenüber den anderen Hautflächen etwa in eine Stellung kommen, wie der N. olfactorius zu den entsprechenden Aesten des Trigemini und die Verschiedenheit der Wahrnehmungen eine qualitative werden. Oder man könnte, wie oben angedeutet, die Tastkörperchen und die Nerven der Haarbälge in eine Gruppe vereinigen, welche dieselbe qualitative Empfindung bei ihrer Erregung durch Druck veranlasste, und eine von der der Vater'schen Körperchen nur quantitativ verschiedene Leistungsfähigkeit bei Druckempfindungen besässe. So wie man mit dem Meridiankreis zwar die Declination, nicht aber den scheinbaren Durchmesser eines Planeten bestimmen mag, sondern sich dann des Fadenmicrometer bedienen muss, so möchten wir mittelst der Vater'schen Körperchen die Zahl der aufgelegten Unzen schätzen, nie aber den Druck einiger Milligramme wahrnehmen können.

Mit dieser Hypothese steht es nur scheinbar in Widerspruch, dass Meissner den Zusammenhang der anatomischen Anordnung der Tastkörperchen, als mit quer-verlaufenden Terminalfasern angefüllter Bläschen, in den Spitzen der Hautpapillen, die in Reihen stehen, welche durch papillenlose, von Epidermis ausgekleidete Zwischenräume getrennt sind, mit der Nichtwahrnehmung des Druckes, der von Flüssigkeiten jeder Art ausgeübt wird, auf experimentellem Wege nachgewiesen hat. Denn obgleich auch intensivere Druckgrade, wie sie von Quecksilbersäulen bis zu  $\frac{3}{4}$  Fuss Höhe hervorgebracht werden, unmittelbar nicht empfunden werden, so gibt Meissner\*) doch an, „dass bei einigermassen tiefem Eintauchen der Hand ein eigenthümlicher Druck in den Fingergelenken empfunden wird, die grosse Neigung haben, sich zu beugen,“ dass ferner, was auf dasselbe hinauskommt, eine der Oberfläche eines Finger sich genau anschliessende, erstarrte Paraffin-Form „nur als Schwere, als Belastung der Gelenke“ gefühlt wird, und es scheint, dass gerade für diese unbestimmt localisirte Druckempfindung keine anderen leitenden Nervenfibrillen vorhanden sind, als entweder diejenigen, welche hier das sogenannte Muskelgefühl vermitteln, oder die in den Vater'schen Körperchen endigenden. Da es nun ohnehin, wie oben erörtert, wahrscheinlich ist, dass eben die Vater'schen Körperchen einen Theil der Muskelgefühlswahrnehmungen vermitteln, so dürften jene beiden Möglichkeiten auf dasselbe hinauslaufen. Jedenfalls würde es von Wichtigkeit sein, wenn die Fragen unter den nöthigen Cautelen experimentell beantwortet würden, ob mittelst eingetauchter Körpertheile die verschiedene Höhe von lastenden Flüssigkeitssäulen unterschieden werden könne, in welchen Grenzen und mit welcher Schärfe?

Für die Bewahrheitung der Meissner'schen Experimente liegt es am nächsten, den sogenannten „Wolle-Ver-

\*) Zeitschr. f. rat. Med. 1859. Bd. VII. p. 100 und p. 113.

such“ zu wiederholen, was gewiss Manche beim Lesen der Meissner'schen Abhandlung gethan haben mögen. Dabei finde ich die Meissner'schen Angaben vollständig bestätigt, nur dass ich bei sehr kräftigem Auf- und Abwärtsbewegen der Hand in senkrechter Richtung: bei der reinen Extension und Flexion eine freilich viel schwächere „Wolle-Empfindung“ vorzugsweise an den Seitenrändern der Volarflächen der beiden letzten Fingerglieder wahrnehme. Nach einer brieflichen Mittheilung von Meissner kann das nicht auffallen, weil unter diesen Umständen die an den Seitenrändern gelegenen Reifen resp. Tastkörperchen einseitig von dem Luftstrome getroffen werden, und es ist somit diese Erscheinung in Parallele zu stellen mit der Empfindung, als ob auf dem Finger, welchen man in Quecksilber eingetaucht, sanft auf- und abwärts bewegt, ein schmaler Ring hin- und hergeschoben würde.

Bis hierher musste bei Erörterung der Function der Nervenendigungen in der äusseren Haut von den verschiedenen Feinheitstufen des Ortssinns abgesehen werden. Gerade der letztere ist an den Hautstellen, deren Nerven in den Haarbälgen vorzugsweise endigen, offenbar weit weniger ausgebildet, und dadurch ergiebt sich eine schlagende Analogie mit dem Raumsinn der Retina: die Stelle des gelben Flecks ist der Volar- und Plantarfläche zu vergleichen und die übrige Retina den behaarten Hautflächen, oder die letzteren entsprechen dem Sucher, die Hohlhand etc. dem grossen Fernrohre selbst.

Vor dem näheren Eingehen mag es gut sein, noch speciell hervorzuheben, dass ich mit Ortssinn in der ursprünglich Weber'schen Weise die Fähigkeit bezeichne, zwei qualitativ und quantitativ gleiche Erregungen sensibler Nerven, welche gleichzeitig in verschiedenen Theilen der Haut geschehen, räumlich getrennt zu empfinden, nicht aber dasjenige, was Aubert und Kammler\*) neuerdings als Ortssinn bezeichnet haben. Letztere

\*) A. a. O. p. 174.



Forscher nennen nämlich Ortssinn „die Fähigkeit, die Lage eines Punktes auf unserer Haut oder seinen Ort zu bestimmen,“ die nach einer bereits früher von E. H. Weber angegebenen Methode dadurch geprüft wird, „dass man einen Menschen den Ort anzeigen lässt, wo man seine Haut berührt hat.“ Die Resultate dieser Prüfung ergeben sowohl nach einer von E. H. Weber\*) mitgetheilten Tabelle, als nach den Experimenten von Aubert und Kammler eine genauere Ortsbestimmung, „als man nach der Feinheit des Raumsinns oder nach der Grösse der Empfindungskreise erwarten sollte.“ Es kommt dabei ausser der letzteren auch das Orientirungsvermögen auf der zu prüfenden Hautstelle und die Schärfe des Muskelgefühls in Betracht. Wegen dieser Complicationen erscheint es nicht gerechtfertigt, die auf solchem Umwege gewonnenen Zahlen als Ausdruck der Feinheit einer besonderen Sinnesempfindung zu bezeichnen, die dadurch den anderen Unterabtheilungen des Tastsinns an die Seite gesetzt werden würde. Dann aber ist kein Grund vorhanden, die Bezeichnung: Ortssinn für den Raumsinn in der Haut fallen zu lassen, vielmehr empfiehlt es sich in mehrfacher Hinsicht, die analoge Sinneswahrnehmung in der Haut und in der Retina jede mit einem besonderen Ausdruck zu bezeichnen, so dass bei consequenter Durchführung sogleich zu erkennen ist, welches von beiden Organen jedesmal gemeint ist. Selbstverständlich bleibt dadurch die Ausführung Weber's unangetastet, derzufolge der Raumsinn ein Generalsinn gegenüber den Specialsinnen sein soll, indem derselbe zwei verschiedenen Sinnesorganen und nur diesen beiden zukommt. Es wird also im Folgenden der Raumsinn in der Haut schlechtweg als Ortssinn bezeichnet werden.

Weber hatte, wie oben erwähnt, eine Hypothese über die Anzahl von Nervenenden im Verhältniss zu den die letzteren mit den Centralorganen in Verbindung

---

\*) Berichte der k. sächs. Gesellsch. der Wiss. zu Leipzig. 1852. p. 88.

setzenden Nervenfibrillen aufgestellt, wodurch die Unterschiede in der Feinheit des Ortssinns an verschiedenen Hautstellen bei sich ziemlich gleichbleibender Feinheit des Druck- und Temperatursinns erklärt werden sollten. Vergleicht man nun die Schärfe des Ortssinns in der Volarfläche des Vorderarms mit der jetzt wahrscheinlichen Anzahl von sensiblen Endpunkten dieser Gegend, so ist es dabei am gerathensten, von der in der ursprünglichen Weber'schen Tabelle angeführten Zahl von  $18''$  für die Entfernung auszugehen, in welcher zwei aufgesetzte Cirkelspitzen noch als getrennt erkannt werden können, ohne zunächst auf die Differenzen der Feinheit des Ortssinns in der Quer- und Längsrichtung, auf die von Valentin u. A. gefundenen Zahlen, endlich auf die durch Volkmann ermittelten Einflüsse der Uebung Rücksicht zu nehmen. Es ergibt sich ferner, dass auf 9 Quadratlinien der betreffenden Hautstelle 23 Haare und auf 7 Quadratlinien ein Tastkörperchen der Wahrscheinlichkeit nach anzunehmen sind, wobei von den Vater'schen Körperchen, deren Anzahl gänzlich unbekannt ist, einstweilen abzusehen wäre. Auf ein Quadrat Hautfläche, dessen Seite  $18''$  beträgt, kommen danach etwa 828 Haare und 46 Tastkörperchen, zusammen 874 sensible Endpunkte und auf eine Quadratlinie deren 2,7; die auf  $18''$  von einander entfernten Cirkelspitzen würden der Wahrscheinlichkeit nach etwa 30 sensible Endpunkte zwischen sich haben, unter denen kaum 2 Tastkörperchen wären, wenn ein solches auf 18 Haare im Mittel zu rechnen ist; dagegen würde sich die fragliche Anzahl der Tastkörperchen auf 6,8 stellen, im Fall nur allein auf sie selbst als sensible Endpunkte, nicht auf die Haare Rücksicht genommen wird.

Anders gestaltet sich die Sache, wenn man die Entfernung der Cirkelspitzen zu  $14''$  annimmt, wie sie später von E. H. Weber\*) beim Aufsetzen in der Längsrichtung

\*) A. a. O. p. 92. Anmerkung.

am unteren Theile des Vorderarms nothwendig gefunden wurde, obschon nicht ausdrücklich angegeben ist, ob die beobachtete Distanz auf die Volar- oder auf die Dorsalseite zu beziehen sei. Denn dann kommen auf eine Quadratfläche, deren Seitenlänge 14''' beträgt, etwa 501 Haare und 28 Tastkörperchen; die auf 14''' von einander entfernten Cirkelspitzen würden der Wahrscheinlichkeit nach ca. 23 sensible Endpunkte überhaupt zwischen sich haben, aber 5,3 Tastkörperchen, wenn letztere für sich allein berücksichtigt werden. Legt man dagegen die in der Querrichtung des Vorderarms gefundene Zahl von 9''' zu Grunde, so kommen auf eine Quadratfläche von 9''' Seitenlänge etwa 207 Haare und 12 Tastkörperchen; die auf 9''' von einander entfernten Cirkelspitzen würden der Wahrscheinlichkeit nach 15 sensible Endpunkte zwischen sich haben, dagegen aber 3,4 Tastkörperchen, wenn allein auf die letzteren Rücksicht genommen wird.

Welches von diesen verschiedenen Zahlenergebnissen man auch der Betrachtung unterziehen möge, so hat jedenfalls die anatomische Untersuchung den ersten Theil der Weber'schen Hypothese, wonach die Zahl der Nervenenden auf verschiedenen Hautstellen wesentlich die gleiche sein sollte, vollständig widerlegt, da, wie bekannt, an dem letzten Fingergliede die Anzahl der in der Volarfläche auf einer Quadratlinie vorhandenen Tastkörperchen von Meissner zu 108 gefunden ist. Vielmehr ergibt sich aus den vorliegenden Untersuchungen, dass für die Feinheit des Ortssinns das wichtigste Moment in der Anzahl der in einer gegebenen Hautfläche vorhandenen Nervenenden beruht und dass die letztere nicht nur in der Volar- und Plantarfläche, sondern auch in der übrigen, behaarten Haut des Menschen dafür als bestimmend, wenigstens die sonstigen influirenden Verhältnisse, wie die verschiedene Dicke der Epidermis, die verschiedene Anzahl von Tastkörperchen, welche von derselben sensiblen Nervenfasern versorgt werden, etc. überwiegend anzusehen ist. Doch sind hierbei nicht Tastkörperchen und Haare

gleichmässig als einzelne sensible Endpunkte zu betrachten, was schon daraus hervorgeht, dass die Anzahl der Haare an verschiedenen Körperstellen zu der Feinheit des daselbst vorhandenen Ortssinns keineswegs im entsprechenden Verhältniss steht. Vielleicht könnte man sogar geneigt sein, den Haaren überall gar keinen Antheil an der Vermittlung der Ortsempfindungen zuzuschreiben, vielmehr anzunehmen, es möchte stets eine Gruppe von Haaren mit dem zunächst benachbarten Tastkörperchen in der Weise zusammen verbunden sein, dass jede Erregung eines dieser Haare nur vermittelt seines benachbarten Tastkörperchen localisirt empfunden würde. Dann würden sich grosse, anatomische Empfindungskreise herausstellen, bestehend z. B. am Vorderarm aus je 18 Haaren und einem Tastkörperchen auf 7 Quadratlinien Hautfläche. So würde sich in ganz anderer Weise das Räthsel lösen, dass jeder Punkt der Hautfläche gegen Berührung empfindlich ist, obgleich erst bei einer Distanz der aufgesetzten Cirkelspitzen von mehreren Zoll die beiden Berührungen räumlich getrennt empfunden werden. Es würde dann aber eine ganz besondere Anordnung der Ursprünge der in den Haarbälgen und in den zugehörigen Tastkörperchen endigenden Nervenfibrillen in den Centralorganen des Nervensystems vorausgesetzt werden müssen, wofür bis jetzt die anatomischen Unterlagen fehlen. Doch braucht die Analogie der hier vorgetragenen Ansicht mit der von Schiff \*) entwickelten Theorie der Leitung im Rückenmarke für Diejenigen, welche der letzteren etwa zugethan sind, wohl nur angedeutet zu werden.

Wollte man andererseits den zweiten Theil der Weber'schen Hypothese geltend machen und annehmen, dass nicht die Zahl der Nervenenden, sondern die verschiedene Zahl der in einer Hautfläche von bestimmter Grösse mit mehreren Aesten endigenden Nervenfibrillen das für die Feinheit des Ortssinns wichtigste Moment sei,

\*) Lehrb. d. Physiol. Bd. I. p. 237—277.

so würde sich, da diese Anzahl bislang gänzlich unbekannt ist, nach anatomischen Rücksichten jene Annahme weder bestätigen, noch widerlegen lassen. Es ist aber von einer Theorie des Ortssinns mit Recht zu erwarten, dass sie nicht nur die verschiedene Grösse der Empfindungskreise an verschiedenen Hautstellen, sondern auch die verschiedene Form derselben und die interessanten Versuche erkläre, aus denen Aubert und Kammler\*) geschlossen haben, „dass die Empfindungskreise von einer ganz eigenthümlichen Curve begrenzt sein müssen.“ Die Complication der Erscheinungen deutet um so mehr darauf hin, dass sie von Einrichtungen der Centralorgane, namentlich des Rückenmarks mitbedingt und erst durch eine befriedigendere Kenntniss der anatomischen und functionellen Verhältnisse des letzteren aufzuklären sein werde, worüber auch auf meine\*\*) anderweitigen Erörterungen hinzuweisen gestattet sein mag. Erst dann wird es sich entscheiden lassen, ob die Tastkörperchen auf der ganzen Haut (insoweit der Schluss aus den Verhältnissen der Volarfläche des Vorderarms auf ein analoges Verhalten in der übrigen, behaarten Haut des Menschen Gültigkeit hat) die Empfindungen des Temperatur-, Druck- und Ortssinns bedingen und die Nerven der Haarbälge nur Berührungsempfindungen, Ortsempfindungen, die auf benachbarte Tastkörperchen bezogen werden, ferner die Vater'schen Körperchen Muskel- und unbestimmt localisirte Druckgefühle in den Centralorganen hervorzurufen vermögen, oder ob es wahrscheinlicher ist, die Feinheit der Ortsempfindung von der verschiedenen Anzahl in einer bestimmten Hautfläche endigender Nervenröhren, die Temperaturempfindungen von den Tastkörperchen vorzugsweise abhängig und die Erregung verschiedener Modificationen der Druckempfindungen an die drei Sy-

---

\*) A. a. O. p. 173.

\*\*) Die terminalen Körperchen. p. 243.

steme von Nervenendigungen in der behaarten Haut vertheilt zu denken.

Was die Nervenendigung in der Brustwarze des Menschen betrifft, so hat Kölliker die Angabe gemacht, dass daselbst Tastkörperchen vorkommen, ohne Näheres hinzuzufügen. Seit meinen früher mitgetheilten Untersuchungen habe ich dieselben regelmässig in der männlichen Brustwarze gefunden. Sie verhalten sich ganz wie die an der Volarfläche des Vorderarms; es sind blasse, ellipsoidische Körperchen mit sparsamen, feinen, querverlaufenden Terminalfasern, an denen nicht selten eine knopfförmige Endanschwellung wahrzunehmen ist. Die Nervenverbreitung unterhalb des Papillarkörper ist viel reichhaltiger, als am Vorderarm; aus den tieferen Plexus steigen isolirt verlaufende, doppelcontourirte Nervenfibrillen senkrecht oder schräg gegen die Papillen in die Höhe und endigen in den Tastkörperchen, die in der äussersten Spitze ihrer Papille gelegen sind und der Regel nach nur eine Nervenfibrille erhalten, welche an der unteren Fläche, oder am unteren Theile des Seitenrandes des Körperchen in das letztere eintritt. Terminalkörperchen, denen Luschka's \*) Angaben irgendwie entsprechen würden, habe ich auch bei erneuerten Untersuchungen nie gesehen, wohl aber die bekannten, oft eigenthümlichen Formen leerer Blutgefässschlingen, auf die Luschka's Beschreibung vollständig passt. Die grösste Breite der von mir abgebildeten (*Taf. I. Fig. 8. d.*) betrug 0,005''' , die des leeren, mattglänzenden Zwischenraums zwischen den Schenkeln der Gefässschlinge 0,0025''' . Dagegen hatten die Tastkörperchen meistens 0,020''' Länge, 0,013''' Breite.

In der weiblichen Brustwarze sind die oberflächlich

\*) Müller's Archiv. 1852. p. 406.

verlaufenden Nervenfibrillen auf gleich grossen Strecken weit sparsamer anzutreffen. Im Allgemeinen ist die Untersuchung viel schwieriger, als die der männlichen Brustwarze; am besten ist es, jungfräuliche zu benutzen, deren zarteres Gewebe und die im Allgemeinen geringere Pigmentirung der an den Papillen öfters haftenbleibenden, untersten Epidermiszellen weniger hinderlich wird. Zufolge solcher seltener Anschauungen kann ich nicht bezweifeln, dass auch in den Papillen der weiblichen Brustwarze Tastkörperchen vorkommen, die sparsamer und noch blasser sind, als die in der männlichen, im Uebrigen denselben völlig ähnlich sehen. In der Substanz der Papillen selbst sieht man öfters sehr breite, elastische Fasern, die sich in eine grössere Anzahl feinerer Aeste auflösen; sie sind beim Manne ebenfalls vorhanden, jedoch seltener.

### 5. Endkolben des Menschen.

Obgleich es bei nur einiger Ausdauer keine Schwierigkeiten hat, die Endkolben in der Conjunctiva nach der von mir angegebenen Methode aufzufinden und die Schönheit solcher Präparate, die vom ganz frischen Object genommen und ohne Zusatz untersucht werden, auf keine Art übertroffen werden dürfte, so erschien es doch namentlich für die menschliche Conjunctiva äusserst wünschenswerth, eine Darstellungsweise zu haben, welche eine längere Conservirung und Demonstration der Endkolben zu jeder beliebigen Zeit gestattete. Nach dem Erscheinen meiner grösseren Monographie machte ich vielfache, vergebliche Versuche mit den verschiedensten Conservations-Flüssigkeiten und blieb schliesslich bei der Methode des Einlegens der Augen in Essig stehen, deren Nutzen ich früher\*) zwar nicht ganz verkannt, jedoch nicht genügend

\*) Zeitschr. f. rat. Medicin. 1858. Bd. V.

befunden hatte, wahrscheinlich, weil dieselbe von mir nicht consequent genug angewendet worden war.

Wenn man die Augäpfel des Menschen mit ihrer Conjunctiva einige Tage in gewöhnlichem Essig maceriren lässt, so wird das Bindegewebe der Conjunctiva bulbi durchsichtig, die Nervenplexus und einzelnen Fibrillen lassen sich in ihrem Verlaufe auf Horizontalschnitten verfolgen, und die Endkolben zeigen sich als kleinere oder grössere, dunkle Scheiben. Bei genauer Untersuchung und starker Vergrößerung ergiebt sich das Hervortreten der zahlreichen Kerne (*Taf. I. Fig. 4.*) in der bindegewebigen Hülle als der Grund des Undurchsichtigwerdens der Endkolben, die feingranulirte Substanz des Innenkolben wird durch dieselben zum Theil verdeckt und die etwa vorhandenen Knäuelungen von doppelcontourirten Nervenfasern vor ihrem Eintritt in den Endkolben zerfallen bei noch längerer Einwirkung des Essigs, so dass der Verlauf der letzteren nicht mehr im Einzelnen wahrzunehmen ist; auch die Terminalfasern sind unkenntlich geworden. Bei stärkerem Druck auf das weich gewordene, aufgequollene Bindegewebe der Conjunctiva ereignet es sich nicht selten, dass ein Endkolben von dem Ende seiner zugehörigen Nervenfibrille abgerissen wird und das Mark der letzteren in einem langen, dünnen Faden hinter sich herzieht, der an Länge den Durchmesser des Endkolben um das Doppelte zu übertreffen vermag. An solchen Präparaten, die man zuweilen absichtlich erzeugen kann, wird das Ende der wie gewöhnlich etwas geschlängelt verlaufenden Nervenfibrille durch einen sehr dünnen, gestreckten, glänzenden Faden mit dem Endkolben in Verbindung gesetzt. Die Auffindung überhaupt aber wird durch das Undurchsichtigwerden der Endkolben bei der angegebenen Methode erleichtert und mit einem Tropfen Essig unter einem Deckgläschen mittelst Asphaltlack eingesperrt, halten sich solche Präparate, wenn man sie gegen Temperaturerhöhungen durch Ofen- oder Sonnen-



hitze verwahrt, lange Zeit (meine Erfahrungen reichen bis in den December 1859 zurück) unverändert.

Nachdem ich mich überzeugt hatte, dass verdünnter Holzessig und die von Moleschott\*) angegebenen Essigsäuremischungen, so wie die Färbung mit Carmin nach Gerlach zu diesem Zwecke nicht den Vorzug verdienen, verfuhr ich folgendermassen, um mit Hülfe der Maceration in Essig die Zahl der Endkolben in der Conjunctiva bulbi zu bestimmen, was bei nicht ganz frischen Leichen sonst mit bedeutend grösseren Schwierigkeiten verknüpft sein würde.

An den beiden Augen eines 30jährigen Mannes, dessen Conjunctiva als völlig normal und blutleer sich auswiess, führte ich, etwa 24 Stunden nach dem Tode, mit einer feinen Scheere einen kreisförmigen Schnitt in genau 2''' Entfernung vom Cornealrande, indem ich als innere Grenzlinie den sichtbaren Rand der Cornea annahm und die Fortsetzung der Conjunctiva über den letzteren weiter nicht berücksichtigte. Die Augen liess ich drei Tage in Essig liegen und trug dann, ebenfalls mit der Scheere, den so erhaltenen, kreisförmigen Hautring vom subconjunctivalen, am Bulbus haftenden Bindegewebe successive in kleinen Stücken ab, so dass die Fortsetzung der Conjunctiva über den Rand der Cornea auf letzterer sitzen blieb. Die Oberfläche des abgetragenen Conjunctival-Ringes schätze ich auf mindestens 40 Quadratlinien. Von jedem abgeschnittenen Conjunctiva-Stückchen entfernte ich mit dem Rücken eines Scalpells das Epithelium und bestimmte bei 350facher Vergrösserung die Anzahl der sichtbaren Endkolben, welche an dem rechten Auge im Ganzen 76, an dem linken 87 betrug. Danach würden auf eine Quadratlinie Conjunctiva bulbi durchschnittlich 2 Endkolben zu rechnen sein. Die von mir stets beobachtete, gruppenförmige Anordnung der

\*) Moleschott's Untersuchungen. Bd. IV. p. 99. und Bd. VI. p. 383.

Endkolben lässt sich an Essig-Präparaten vortrefflich übersehen, ohne dass irgend welche constante Anordnung dieser Gruppen z. B. in Bezug auf regelmässige Intervalle oder auf ihre Lage an bestimmten Stellen der *Conjunctiva bulbi* ausfindig zu machen gewesen wäre. An verschiedenen Augen wechseln die Anzahl, die Gedrängtheit, die anatomische Lage dieser Gruppen sehr; bei der dichtesten, die ich gesehen habe, waren in einem Gesichtsfelde des Microscops von 0,6<sup>mm</sup> Durchmesser 11 Endkolben zusammengedrängt. Anschaulicher werden die letzteren Zahlen durch die Berechnung, dass auf eine Quadratlinie *Conjunctiva*-Fläche etwas über 200 Endkolben kommen würden, wenn man das beobachtete Verhältniss als Grundlage annehmen wollte.

Nicht um etwaige, individuelle Verschiedenheiten in der Anzahl der Endkolben aufzusuchen, sondern um die Methode des Einlegens der Augen in Essig unter möglichst ungünstigen Verhältnissen zu prüfen, untersuchte ich ein Auge eines alten Mannes, der lange an chronischen Augenentzündungen gelitten hatte und dessen Bindehaut in hohem Grade hyperämisch und verdickt sich zeigte. An dem untersuchten Auge fanden sich nur 30 Endkolben auf dem in der beschriebenen Weise abpräparirten Theile der *Conjunctiva bulbi*.

Da die ersterwähnten beiden Augen sich so nervenreich und für die Untersuchung günstig erwiesen, wie die normale *Conjunctiva* zu sein pflegt, so glaube ich nicht, dass die Annahme von durchschnittlich 2 Endkolben auf eine Quadratlinie *Conjunctiva bulbi* um mehr als Bruchtheile der Einheit zu klein ausgefallen sein kann.

Nach der Angabe von Manz<sup>\*)</sup>, die ich, auf vielfache Untersuchungen gestützt, zu bestätigen vermag, erstrecken sich beim Menschen Faserzüge der Bindegewebsschicht der *Conjunctiva bulbi* über den oberen und unteren Cornealrand, welche Leisten bilden, zwischen denen theils

<sup>\*)</sup> Zeitschr. f. rat. Med. 1859. Bd. V. p. 122

in langgestreckten Furchen, theils in mehr rundlichen Fächern die Zellen der tieferen Epithelialschicht enthalten sind. Während dadurch auf Flächenansichten eine oberflächliche Aehnlichkeit mit den von Manz beim Schwein beobachteten, einfachen Drüsenbälgen des Cornealrandes entstehen kann, zeigen Durchschnitte, welche in senkrechter Richtung quer auf die Längsaxe jener Faserzüge geführt sind, scheinbare Papillen, die nach oben nicht immer spitz zulaufen, sondern mit geringen, bauchigen Erweiterungen mitunter versehen sind. Manz hat bereits gezeigt, dass in den Leisten Gefässe und dicht unter denselben auch Nervenstämmchen verlaufen. Einige Fibrillen der letzteren lassen sich zu rundlichen Endkolben verfolgen, die ich sowohl auf Flächenansichten, als auf Durchschnitten in den äussersten Spitzen der anscheinenden Papillen gefunden habe. Letzteres Verhalten ist aber nur unter seltenen Zufälligkeiten wahrzunehmen, man kann nämlich an getrockneten Conjunctiva-Stücken die leicht vergänglichen Endkolben nicht mehr mit Sicherheit auffinden, und nur an Augen, die einige Tage in Essig macerirt waren, gelang es zuweilen, einen so gelagerten Bindegewebzug zu sehen, dass derselbe auf dem optischen Durchschnitt die Form einer frei hervorragenden Papille nachahmte, nachdem das Epithelium durch leichtes Abstreifen gänzlich entfernt worden war. Wenn es schon selten genug ist, dass ein solcher Bindegewebzug die beschriebene Lagerung unter dem Microscope annimmt, so ist es begreiflich noch viel seltener, dass nun gerade in einer bequem sichtbaren Stelle desselben sich einer der nicht sehr zahlreichen Endkolben findet und ich unterlasse deshalb nicht, die Zeichnung eines solchen Präparats mitzutheilen (*Taf. I. Fig. 3.*).

Durch zahlreiche Beobachtungen habe ich mich überzeugt, dass in dem ganzen Uebergangstheil der Conjunctiva und ebenso in der Plica semilunaris sich regelmässig Endkolben finden, die von denen der Conjunctiva bulbi in keiner Beziehung abweichen. Mit Rücksicht auf die

grössere Schwierigkeit der Untersuchung lässt es sich doch mit Bestimmtheit nachweisen, dass, so wie die Nervenvertheilung eine sparsamere ist, als an dem letzteren Orte, so auch die Anzahl der auf gleichem Flächenraume vorhandenen Endkolben eine geringere sein muss.

In den letzten Jahren hat der Zufall mir keine Gelegenheit geboten die Conjunctiva — eines Hingerichteten zum Beispiel — ganz frisch untersuchen zu können. Es wäre mir dieses um so interessanter gewesen, als die Untersuchung der Endkolben immer schwieriger wird, je längere Zeit seit dem Tode verflossen ist und etwaige, ungewöhnliche Verhältnisse derselben desto weniger leicht erkannt werden können. Namentlich die Terminalfasern werden, wie aus den Beobachtungen an Thieren hervorgeht, durch die beginnende Zersetzung rasch undeutlich und doch sind dieselben, wie ich auseinandergesetzt habe, die wichtigsten Bestandtheile der Terminalkörperchen — die eigentlichen Nervenenden.

An der Leiche eines Selbstmörder, der zwei bis drei Stunden nach dem Tode durch Erhängen auf der Anatomie zu Hannover abgeliefert wurde, fand ich in der sogleich und ohne Zusatz untersuchten Conjunctiva bulbi zwei Endkolben unter vielen, wie sie häufig zur Beobachtung kommen, die ein besonderes Interesse darzubieten scheinen.

In dem einen Falle traten drei Nervenfibrillen in den Endkolben ein. Es bogen nämlich zwei Nervenfibrillen von einem kleinen Stämmchen ab, und nach einem nicht sehr weiten Verlauf theilte sich die eine Faser in zwei in unveränderter Richtung sich fortsetzende. Beide Aeste verliefen ziemlich parallel der anderen, ungetheilten Nervenfibrille, und bildeten dann zusammen mit der letzteren einen unregelmässigen Knäuel, der in dem Anfangstheil eines grossen, ca. 0,06''' Länge, 0,044''' Breite messenden Endkolben gelegen war (*Taf. I. Fig. 2.*). Der Durchmesser des Knäuel betrug, vom centralen nach dem peripherischen Pole des ganzen Endkolben hin ge-

messen, 0,016<sup>'''</sup>. Der Endkolben war ungemein deutlich an seiner Bindegewebshülle und seinem feingranulirten Innenkolben zu erkennen; aus dem erwähnten Knäuel gingen einige Terminalfasern hervor, die ganz dicht an die Bindegewebshülle auf dem optischen Durchschnitt sich anschlossen und daher nicht genau zu verfolgen waren (*bb.*), ausserdem aber zwei ziemlich nahe der Axe des Innenkolben verlaufende Terminalfasern. Die eine hörte bald mit unbestimmter Begrenzung auf, die andere (*a.*) bog sich in einem ungefähr rechten Winkel von der Axe ab und verlief in leichter Krümmung gegen die seitliche Wand des Endkolben, in deren Nähe sie mit einer geringen knopf- oder kolbenförmigen Anschwellung (*a.*) endigte. Beide zuletzt beschriebenen Terminalfasern waren sehr fein, rund, oder doch nur wenig abgeplattet und deutlich doppelcontourirt, von demselben fettigen Glanz, wie die dunkelrandigen Nervenfibrillen. Die bei 350facher Vergrößerung bestimmt erkennbare, doppelte Contour wurde noch deutlicher durch Anwendung des Oc. II. Obj. 3. eines Kellner'schen Microscops. Bei der beträchtlichen Grösse des ganzen Endkolben ist es begreiflich, dass derselbe auch schon bei der Betrachtung mit Oc. I. und Obj. 1. vollkommen deutlich wahrgenommen werden konnte.

Es dient diese Beobachtung zur weiteren Bestätigung, einerseits, dass die Terminalfasern auch in den Endkolben des Menschen nach mehr oder weniger gewundenem Verlauf mit einfachen, kolbenförmigen Anschwellungen aufhören, wie ich sie in *Fig. 6.* und *7.* der *Taf. I.* meiner Schrift: die terminalen Körperchen etc. abgebildet habe, andererseits, dass diese feinen, aber doppelcontourirten Fasern einen fetthaltigen Inhalt, wie gewöhnliche Nervenfibrillen haben und nicht einfache Axencylinder sein können.

In einem anderen Falle beobachtete ich eine völlig schlingenförmige Umbiegung einer isolirt verlaufenden, doppelcontourirten Nervenfasern, die unter mehrfachen,

kleineren Schlängelungen in einem regelmässigen Bogen auf einen Punkt ihres Verlaufs zurückkam (*Taf. I. Fig. 1.*). Hier lag über der durchschimmernden, doppelcontourirten Nervenfibrille ein mittelgrosser Endkolben, in welchen diese Faser ohne weitere Knäuelbildung eintrat, und ohne dass über ihren Verlauf in dem granulirten Innenkolben etwas zu ermitteln gewesen wäre.

Gewiss war es in beiden Fällen nicht möglich, das Vorkommen eines Endkolben zu vermuthen. Wenn man in dem ersten Falle einem anscheinend aus drei Nerven-fibrillen bestehenden Stämmchen folgte und auf unregelmässige, knäueiförmige Windungen stiess, so würde es bei einem nicht ganz frischen Präparat und etwas undeutlichem Endkolben das Nächstliegende gewesen sein, ein Abgerissensein des Nervenstämmchen und dadurch veranlasste, mannigfaltige Windungen der Faserenden anzunehmen. Und in dem zweitbeschriebenen Falle würde man unter solchen Umständen ebenfalls geglaubt haben, die weitere Fortsetzung der schlingenförmig gebogenen Nervenfibrille aus irgend welchen zufälligen Gründen nicht haben verfolgen zu können. Vielleicht hätte sogar der Anschein entstehen können, wenn das Mark der Fibrille etwas unregelmässig geronnen gewesen wäre, und das Ende des sich zurückbiegenden Theiles zufällig gerade unterhalb einer Stelle des Verlaufs derselben gelegen hätte, dass man es mit einer aus zwei doppelcontourirten Endästen der Fibrille gebildeten Endschlinge zu thun habe, welche aus einer dichotomischen Theilung derselben hervorgegangen wäre.

Auffällig war es bei den zahlreichen, übrigen Endkolben, die in diesen frischen und ohne Zusatz untersuchten Bindehäuten wahrzunehmen waren, dass einige die Substanz des Innenkolben als höchst fein granulirt (*Taf. 1. Fig. 2.*), andere aus grösseren, zum Theil etwas ellipsoidischen, bis zu  $0,0008''''$  messenden, glänzenden Körnern (*Taf. I. Fig. 1.*) bestehend zeigten. Bei den letzteren war gewöhnlich keine Spur von Terminalfasern

aufzufinden. Beide Arten gingen indessen durch allmälige Uebergänge in einander über. In einem Präparate konnte ich auf einer Strecke von 0,4'' Länge und 0,2'' Breite 5 Endkolben wahrnehmen, und in einem anderen endigte eine isolirt verlaufende Nervenfibrille mittelst zwei dichotomischer Theilungen in drei Endkolben, die kaum auf die Länge ihres eigenen Durchmesser von einander entfernt waren.

Noch erwähne ich eines Endkolben, welchen ich in einer anderen, ebenfalls sehr frischen Leiche beobachtete. Derselbe war von länglich-ellipsoidischer Form, etwa 0,035'' lang, 0,015'' breit, wurde von einer sich dichotomisch theilenden Nervenfibrille versorgt, deren Aeste an dem einen abgerundeten Ende eintraten. Der Endkolben lag inmitten einer weiten, aus natürlich injicirten Capillaren gebildeten Masche. Durch seine Form erinnerte derselbe mehr an die länglich-ovalen Endkolben der meisten Säugethiere und die Tastkörperchen des Menschen; ebenso zeigte sich bei dem obenerwähnten Endkolben in dem Eintreten dreier Nervenfibrillen, von welchen zwei aus einer nahegelegenen Theilungsstelle hervorgegangen waren, ein dem der doppelcontourirten Fibrillen an den Tastkörperchen ganz analoges Verhalten.

Einen ähnlichen Endkolben, von 0,03'' Länge, 0,01'' Breite fand ich in der Conjunctiva bulbi eines 8jährigen Kindes. Derselbe hing mit einer feinen, gestreckt verlaufenden, doppelcontourirten Nervenfibrille zusammen, die in eine mehrfach gewundene, in die Substanz des Innenkolben eingebettete Terminalfaser von 0,0008'' Breite überging.

## 6. Endkolben der Säugethiere.

Beim Schwein und Rind habe ich, wie beim Menschen, Endkolben in der Palpebra tertia gefunden. Während beim Schwein die Endkolben der Conjunctiva

gewöhnlich von länglich-ovaler, gestreckter oder leicht gebogener Form sind und ihre Dimensionen mit den Zahlenangaben auch nach meinen neueren Untersuchungen übereinstimmen, die ich in der Tabelle Nro. IV\*) noch als unsicher bezeichnet habe, beobachtete ich einmal in der Palpebra tertia einen dreimal gebogenen Endkolben (*Taf. I. Fig. 7.*), dessen Länge ich auf 0,1''' , die Breite zu 0,017''' schätzte. Die Conjunctiva hatte über eine Woche in Essig gelegen. Auf ihrer hinteren Fläche enthält die genannte Membran beim Schwein constant solitäre Lymphfollikel, zwischen denen in Endkolben sich endigende Nervenfibrillen verlaufen, und in der Umgebung der Manz'schen, einfachen Drüsen am äusseren Cornealrande endigen die Fibrillen, welche hier wegen der letzteren Organe schwierig zu verfolgen sind, ebenfalls in länglich-ovalen Endkolben.

Beim Rinde kommen in dem unteren Theile der Papillen, die in einer auf der vorderen Fläche der Palpebra tertia von oben nach unten verlaufenden Reihe angeordnet sind, Endkolben vor, und, wie in dem ganzen Uebergangstheil der Conjunctiva, so auch in der Gruppe von Follikeln, welche auf der Schleimhaut des unteren Augenlides bei diesem Thiere in Form eines Peyer'schen Haufen sich vorfinden. An dieser Stelle habe ich das Austreten einzelner Nervenfibrillen aus den Plexus, in welchen sie verliefen, und die Endigung in länglich-ovalen Endkolben öfters beobachtet. In der Conjunctiva bulbi fand sich einmal an einem Essig-Präparat ein länglich-ovaler Endkolben, dessen Längsaxe mit der des Microscops zufällig so nahe zusammenfiel, dass nur sein peripherisches Ende dem Beobachter zugekehrt war, und als kreisförmiges Gebilde von 0,011''' Durchmesser erschien, wie es in *Taf. I. Fig. 5* abgebildet worden ist.

Das Vorkommen von Endkolben im Rüssel des Maulwurfs, die ich an dem zuletzt citirten Orte ebenfalls als

\*) Die terminalen Körperchen etc.



noch zweifelhaft bezeichnete, kann ich jetzt mit Bestimmtheit behaupten. Ihre Dimensionen sind meistens etwas geringer, als diejenigen, welche ich für die Endkolben in der Vola digitorum dieses Thieres angegeben habe. Im Uebrigen sind sie den letzteren sehr ähnlich; sie sitzen unterhalb der Papillen an Aesten der senkrecht gegen die Hautoberfläche aufsteigenden, sehr zahlreichen Nervenplexus.

## II. Nervenendigungen beim Frosch.

Nur von einer Stelle des Froschleibes sind die Nervenenden mit Sicherheit bekannt, seitdem nämlich Leydig an der Daumendrüse des männlichen Frosches in den Spitzen der Papillen gelegene Terminalkörperchen aufgefunden hatte. Dieselben wurden von mir bestätigt; indessen gelang es weder Leydig noch mir, den eigentlichen Modus der Nervenendigung in solchem dichten Knäuel von allerfeinsten Nervenfasern, um welchen ich noch eine zarte Hülle zu sehen glaubte, nachzuweisen. Die Unmöglichkeit, hier zu einer Entscheidung zu gelangen, führte auf die Prüfung verschiedener Theile der äusseren Haut, so wie der Nickhaut des Frosches. Obgleich ich zweimal Bilder erhielt, die mit einem äusserst kleinen, an dem Ende einer feinen, dunkelrandigen Nervenfibrille gelegenen Terminalkörperchen verglichen werden durften, so konnte bei der Seltenheit dieser Beobachtungen, bei der Schwierigkeit in pigmentreichen Häuten den Nerven bis zu ihrem Ende nachzugehen, von einem bestimmten Resultat über die gesuchte, eigentliche Nervenendigung im Inneren von etwa vorhandenen Terminalkörperchen vollends keine Rede sein. Es war jedoch zu erwarten, dass ein in der Thierreihe so tief unten eingeordnetes Thier, wie der Frosch, verhältnissmässig sehr einfache Formen, wenigstens in Betreff der Endigungen einfach sensibler Nerven aufweisen würde.

Diese Ueberlegungen und die physiologischen Beziehungen, welche sich an dieselben knüpften, veranlassten

mich, diejenigen Schleimhaut-Parthieen etc. einer Untersuchung zu unterwerfen, in Betreff deren mehr oder weniger bestimmte Angaben über die Nervenendigung vorlagen. Am meisten interessirte das knopfförmige Ende der Nervengabeln, welches Stricker bei Froschlarven gesehen zu haben angab, und welches in der That die einfachste Endigung eines sensiblen Nerven darstellen würde, wenn nicht etwa die in dessen Nachbarschaft von Stricker zuweilen beobachteten Kerne auf die Vermuthung irgend einer hier vorhandenen, bisher jedoch übersehenen Hülle geführt hätten. Ferner lagen die Angaben von Kölliker vor über die Nerven im Schwanz der Froschlarven, von Billroth über Nervennetze in der Schlundschleimhaut, von Billroth und von Hoyer über die Nerven in den Papillen der Zunge, endlich die neuen Mittheilungen von Ritter bezüglich eines complicirten Bau's der Retina-Stäbchen.

Alle diese unten im Detail wiederzugebenden Beobachtungen im Einzelnen durch eigene Untersuchungen zu controliren, erschien als eine weitaussehende, schwierige Aufgabe, die nicht im Verhältniss stand zu dem Zweck, welcher erreicht werden sollte, und der doch nur in dem Versuch der Auffindung einer möglichst einfachen, nicht complicirten Art von sensiblen Nervenenden an irgend einem Punkte des Froschkörper bestehen konnte. Daher schien es ausreichend, die sämmtlichen Beobachtungen in so weit zu wiederholen, bis sich Aussicht zeigen würde, an irgend einem Orte mit verhältnissmässiger Leichtigkeit zu dem eben angedeuteten Zwecke zu gelangen. Es ergab sich indessen bald, dass die besonderen Schwierigkeiten, welche vorzugsweise die Epidermis an den betreffenden Haut- und Schleimhautparthieen in den Weg legte, nicht ohne Auffindung neuer Untersuchungsmethoden oder eine ausserordentliche Vervielfältigung der Beobachtungen an Objecten, die vom lebenden Thiere genommen waren, zu überwinden sein würden, und es erschien desshalb gerathen, die Versuche abubrechen, nach-

dem sie zu einer mehr oder weniger entschiedenen Bestätigung der vorliegenden Angaben geführt hatten. Da der Frosch ein Thier ist, welches man so sehr leicht haben kann, so erklärt es sich daraus, dass diese Beobachtungen oft unterbrochen und oft wieder aufgenommen wurden, und sich der Zeit nach über mehrere Jahre erstrecken, was wesentlich damit zusammenhängt, dass dieselben liegen blieben, sobald andere, anscheinend wichtigere mit ihnen in Collision geriethen.

### 1. Schwanz der Froschlarven.

Ueber die Entwicklung der feinen, blassen Nervenfasern im Schwanz der Froschlarven hat Kölliker\*) bekanntlich sehr genaue Untersuchungen mitgetheilt. Kölliker's Angaben vermag ich durchgehends zu bestätigen, namentlich für diesen Ort diejenigen über das Vorkommen von leichten Anschwellungen an den Theilungsstellen der Fasern, ihre Anastomosen und die wenigstens scheinbar freien Enden der letzten, feinsten Aestchen. Die Endigung in feinen, spindelförmigen Zellen, welche nach Kölliker die ersten Anlagen der sich entwickelnden Nerven nebst sternförmigen Zellen ausmachen, ist neuerdings auch von E. Wagner\*\*) beobachtet. Da den Angaben Kölliker's, was die spindel- und sternförmigen Zellen betrifft, von Remak\*\*\*), so wie denen über Anastomosen dieser Nerven von Reichert\*\*\*\*), freilich nur beiläufig und ohne Kölliker's Namen zu nennen, wider-

\*) Annal. d. sc. nat. 1846. p. 102. Tab. VI. VII. Microsc. Anat. Bd. II. 1. p. 537.

\*\*) Arch. für physiol. Heilkunde. 1859. p. 353.

\*\*\*) Müller's Archiv. 1856. p. 471.

\*\*\*\*) Reichert's und du Bois-Reymond's Archiv. 1859. p. 531.

sprochen worden ist, so habe ich das bestätigende Resultat meiner Untersuchungen mitzutheilen nicht unterlassen, obgleich ich gerade über die, wie erwähnt, anscheinend freien Enden der betreffenden, blassen Nerven keine nähere Angaben zu machen im Stande bin.

## 2 Mund der Froschlarven.

In den Papillen der Mundhöhle und der Unterlippe von Froschlarven hat Stricker\*) Nervenfasern beobachtet, die als zwei bis drei dünne Fäden von der Basis gegen die Spitze verlaufen. Aus ihrer Form, ihrem constanten Vorkommen und häufigen Theilungen, besonders indessen aus dem nachweisbaren Zusammenhange derjenigen Fäden, welche in den Schleimhautpapillen der Mundhöhle vorkommen, mit grösseren Nervenbündeln, schloss Stricker auf die nervöse Natur der ersteren. Die in den Schleimhautpapillen verlaufenden hören nach mehrfachen Theilungen, theils in der Spitze, theils an den Seitenrändern der Papillen mit ganz leichten Anschwellungen auf, nachdem sie sich gewöhnlich noch in eine Endgabel aufgelöst haben. Die zwei Zinken einer solchen Gabel pflegen so nahe aneinander zu liegen, dass sie mit den zwischen ihnen befindlichen Körnern einen grösseren Kern täuschend nachahmen können. Uebrigens glaubte Stricker an manchen Stellen selbst nach den genauesten Beobachtungen solche Endkerne zu sehen. In ähnlicher Weise endigten die Nervenfasern in den Papillen der Unterlippe, gewöhnlich schon nach nur einmaliger Theilung, theils gegen die Spitze zu, theils an der Seite in dem die Papillen umgrenzenden Saume, welcher der Ausdruck der sich deckenden Epithelialzellen ist, wonach also ein Zusammenhang von solchen mit den Nervenfasern angenommen werden müsste.

\*) Sitzungsber. d. k. k. Akademie der Wissenschaften zu Wien. Oct. 1857. Moleschott's Unters. 1858. p. 241.

Zur Untersuchung empfahl Stricker Acid. acet. glaciale, Glycerin und Natron anzuwenden; die Function betreffend, so vermuthete Derselbe in den Fäden der Unterlippe Tastnerven, sah dagegen die in der Mundhöhle als ein provisorisches Geschmacksorgan an.

Bei der Untersuchung der Larven von *Rana temporaria* und *esculenta* ist es nicht schwierig, die von Stricker in Bezug auf ihren Bau näher beschriebenen und naturgetreu abgebildeten Papillen aufzufinden. Man sieht in denselben sehr häufig die geschilderten Fäden, deren ganzes Verhalten es sofort klar macht, dass sie feine, blasse Nervenfasern darstellen, wie sie im Schwanz der Froschlarven überall zu finden sind. Zuweilen zeigen sie dreieckige Anschwellungen an den Theilungsstellen. Ueber die Endigung derselben, die nach Stricker's Beschreibungen und Abbildungen noch nicht mit vollständiger Sicherheit festgestellt zu sein scheint, ist es mir dagegen nicht möglich gewesen, zu einem bestimmteren Resultate zu kommen. Die Nervenfasern verloren sich gegen die Spitze der Papillen hin, sowohl in der Mundhöhle, wie an der Unterlippe, theils feiner werdend zwischen querstehenden, dem Gewebe der Papillen angehörenden Kernen, theils endigten sie anscheinend in Endgabeln oder Endkernen nach Stricker; dagegen war ich nicht im Stande, sie innerhalb der Epithelial-Bekleidung der Papille zu verfolgen. Auch durch andere, ausser den von Stricker empfohlenen, von mir angewendeten Untersuchungsmethoden konnte eine zuverlässigere Entscheidung nicht gewonnen werden, und was die Stricker'sche Hypothese betrifft, wonach die Nervenfasern in den Schleimhautpapillen ein provisorisches Geschmacksorgan darstellen sollen, so dürfte sie nach dem Vorliegenden weder zu bestätigen noch zu widerlegen sein.

### 3. Schlundschleimhaut des Frosches.

Ueber Nervenplexus in der Schlundschleimhaut beim Frosch liegt die kurze Angabe von Billroth\*) vor, dass daselbst ausgedehnte Anastomosen und Verästelungen feinsten Nervenfasern sich finden. Bei Wiederholung der Untersuchungen mit Hülfe der von Billroth empfohlenen Maceration in Essig sieht man mit Leichtigkeit dieselben Plexus, wie sie Billroth vom Wassersalamander ausführlicher beschrieben hat: „Die feinsten Nervenfäden, welche die reichsten Anastomosen bilden, sind blasse, leicht glänzende Fäden, an denen durchaus keine verschiedenen Schichten zu unterscheiden sind; in ihnen sind grosse Kerne mit mehreren Kernkörperchen eingelagert; diese Kerne liegen zum Theil in den Knotenpunkten der Netze, zum Theil aber auch in den Fasern während ihres Verlaufs. — Diese feinsten Nerven-elemente vereinigen sich zuweilen zu kleinen Stämmchen; zuweilen entspringen sie direct aus Nervenstämmchen mit doppelcontourirten Fasern; wie dies geschieht, darüber habe ich mir keine klare Anschauung verschaffen können, ob diese feinen Nervenfasern in unmittelbarem Zusammenhang mit dem Axencylinder stehen, oder nur mit der Scheide der Primitivfaser zusammenhängen; ich habe dies Verhältniss so gezeichnet, wie ich es gesehen habe.“

Die Abbildung (*Taf. VI. Fig. 1.*) zeigt nun in der That theils unter rechtem Winkel mit breiterer Basis den kleinen Nervenstämmchen ansitzende Fasern, an welchen die doppelcontourirten Primitivfasern der Stämmchen in gestreckter Richtung vorbeilaufen, theils den anscheinenden Uebergang einer einzelnen sich umbiegenden Nerven-fibrille in eine mit kernhaltiger Anschwellung versehene, blasse Faser.

Wenn man die frische Schlundschleimhaut mit Zusatz von verdünnter Natronlauge untersucht, so zeigen sich

\*) Müller's Archiv. 1858. p. 152.

vorzugsweise an der freien Schleimhautoberfläche aus den Plexus von Nervenstämmchen austretende, doppelt-contourirte Nervenfasern, welche unter vielfachen, dichotomischen Theilungen und öfters geschlängeltem Verlaufe sich weiter ausbreiten, dabei immer feiner werden, bis zu 0,0005'' Durchmesser herab, deren Aeste mehrfach sich aneinanderlegen und schliesslich in feine zugespitzte Enden, so viel zu erkennen ist, auszulaufen scheinen. Durch Zusatz von Essigsäure zu frischen Präparaten wird es aus den anliegenden Kernen namentlich deutlich, dass diese feinsten Fasern noch mit Neurilem bekleidet sind; nach Maceration in Essig wird ihr Verlauf wegen der Quellung des Bindegewebes ein so eigenthümlich starrer, gestreckter, wie Billroth denselben zeichnet, und die feinen, glänzenden Fasern zeigen sich als blasse, breitere Linien, an denen kein besonderes Neurilem mehr zu unterscheiden ist, dessen Kerne vielmehr scheinbar in die Fasern selbst eingebettet liegen. Wenn man Essig-Präparate vorsichtig mit Natron übersättigt, so gelingt es, den ursprünglich geschlängelten Verlauf und überhaupt das ganze Verhalten von frischen Objecten wieder hervorzurufen. Ebenso sind dann zuweilen anscheinend freie Endigungen an den feinsten Fasern wahrnehmbar, obgleich es auch hier bisher nicht möglich wurde, über die eigentliche Endigung etwas Bestimmteres auszusagen.

#### 4. Zunge des Frosches.

Bei seinen Mittheilungen über die Nervenenden in den Papillae fungiformes der Froschzunge stellt Hoyer\*) die „einfach blinde“ Endigung der genannten Nerven als Thatsache hin, aus der Schlüsse auf Nervenenden an anderen Orten gezogen werden sollen. Desshalb bemerke ich, dass ich in ohne Zusatz untersuchten Papillen aller-

\*) Reichert's und du Bois-Reymond's Archiv. 1859. p. 500.



dings zuweilen eine feine Fortsetzung der Nervenfibrille über das scheinbare, abgestumpfte Ende derselben hinaus wahrgenommen habe. Davon ist freilich an Präparaten, die nach der Methode von Hoyer 24 Stunden lang in Wasser macerirt sind, nichts mehr zu sehen; man muss die Zunge vom lebenden Thiere nehmen und in vorsichtig behandelten, ohne Zusatz untersuchten Präparaten auf diejenigen, auch von Billroth\*) erwähnten, zuweilen vorkommenden Nervenfibrillen achten, die von den gegen die Spitze der Papille hin verlaufenden Nervenstämmchen etwas seitlich sich abbiegen. Uebrigens ist die Froschzunge, wie mir scheint, kein geeignetes Object, um die zu vermuthenden Endapparate von Geschmacksnerven aufzusuchen.

### 5. Retina.

Eine ausserordentlich interessante Entdeckung, im Fall sich dieselbe bestätigte, würde in einer Mittheilung von Ritter\*\*) enthalten sein, wonach in den Retina-Stäbchen beim Frosch feine, mit einem Korn der äusseren Körnerschicht zusammenhängende Fasern verlaufen und etwas vor dem äusseren Ende der Stäbchen an der Chorioidea mit einer leichten Anschwellung aufhören sollen. Es liegt die Deutung nahe, dass dieselben nervöse Terminalfasern, die eigentlichen Enden der Opticusfasern wären, welche letztere vorher mehrfache Einschaltungen von Zellen und Körnern in den inneren Retina-Schichten erfahren haben würden. Es würde ferner angenommen werden können, dass die das eigentliche Nervenende allseitig umgebende, als cylinderförmig aufzufassende Substanz des eigentlichen Stäbchen eine Art von Schutz- und

\*) Deutsche Klinik. 1857. Nro. 21. p. 192.

\*\*) von Graefe's Arch. f. Ophthalmologie. 1859. Bd. V. 2. p. 101. Taf. IV, Fig. 1-26.

Uebertragungs-Apparat für das zarte Nervenende sei, ganz in derselben Weise, wie ich es für die Substanz des Innenkolben der Terminalkörperchen und der hier beispielsweise zu erwähnenden Innenkolben in den länglich-ovalen Endkolben der *Conjunctiva bulbi* beim Rinde nachzuweisen mich bemüht habe. Man brauchte sich nur eine grosse Anzahl der letzteren Endkolben auf der inneren Oberfläche einer Hohlkugel in radiärer Richtung, die peripherischen, knopfförmigen Enden ihrer Terminalfasern nach aussen gerichtet, aufgestellt zu denken, um sofort eine Anordnung zu erhalten, welche dasjenige im Grossen repräsentirte, was die Stäbchen der Retina mit den nervösen Endigungen in ihrem Inneren im verkleinerten Massstabe darstellen würden. Weiter liesse sich die geistreiche Hypothese von Draper\*) hier anknüpfen, der mit Rücksicht auf die pigmentirten Augenflecke einiger niedersten Thiere geschlossen hatte, dass die Lichtempfindung wesentlich auf einer durch das schwarze Augenpigment vermittelten Temperatur-Erhöhung der äusseren Enden der Retina-Stäbchen beruhen möchte. Danach würden sich die Mechanismen für die Erregung von Nervenfasern durch Licht nicht im Princip, sondern nur durch ihre äussere Anordnung, ihre Dimensionen etc. von denjenigen unterscheiden, welche die Erregung von Tastempfindungen oder z. B. von Wärmeempfindungen zunächst zu vermitteln haben.

Die Neigung zu einer günstigen Aufnahme der Ritter'schen, sogleich näher zu erörternden Mittheilungen wird einigermassen durch eine Differenz geschwächt, in welcher sich Ritter gegenüber von H. Müller u. A. befindet. Während aus H. Müller's Darstellung über die Verbindung der Stäbchen beim Frosch mit den zugehörigen Körnern der äusseren Körnerschicht hervorgeht, dass jedes Stäbchen aus einem äusseren, glänzenderen, gewöhnlich zur Beobachtung kommenden, und einem inneren, kür-

\*) Meissner, Jahresber. f. 1857. p. 566.

zeren, schmaleren, fein granulirten, schwächer lichtbrechenden Theile besteht, welcher letztere sich an seiner Verbindungsstelle von dem äusseren Theile leicht mit einer queren Demarcationslinie ablöst, und an seinem inneren Ende je ein Korn der äusseren Körnerschicht eingelagert enthält, beschrieb Ritter nach Untersuchung frischer Präparate an dem inneren Ende der scharf abgesetzten Stäbchen frei flottirende, runde Körner, die anscheinend durch einen am frischen Präparat nicht sichtbaren, kurzen, biegsamen Faden mit dem letzteren in Verbindung wären. Diese Körner sind nach Ritter's Beschreibungen und Abbildungen (a. a. O. *Fig. 1. u. 2.*) für nichts Anderes zu halten, als für zufällig aus dem Ende der Stäbchen ausgetretene Tropfen des eiweissartigen, zähen Inhalts derselben, welche noch durch einen fein ausgezogenen Faden mit dem letzteren zusammenhängen. Bei der Untersuchung frischer Netzhäute ist es nicht selten, dass dergleichen Bilder in grösserer oder kleinerer Anzahl angetroffen werden, die jedoch wegen ihres successiven Hervorquellens bei längerer Betrachtung, bei leichtem Druck auf das Deckgläschen etc. einer richtigen Auslegung\*) sich nicht mehr entziehen können.

Da H. Müller's und Kölliker's Anschauungen über das wirkliche Verhältniss der äusseren Körner zu den Stäbchen neuerdings von M. Schultze\*\*) bestätigt sind, Letzterer auch sehr schöne Abbildungen davon gegeben hat, so mag nur noch kurz erwähnt werden, dass sowohl an der frischen Retina, als an solchen, die mittelst Chromsäure oder doppelt-chromsaurem Kali erhärtet wurden, die Constatirung der früheren Angaben mit Leichtigkeit gelingt.

Ritter's weitere Mittheilungen lauten nun wesentlich dahin, dass in Froschaugen, die einen oder einige Tage in verdünnten Chromsäure-Lösungen von hell-weingelber

\*) S. auch Henle, Müller's Arch. 1839. p. 171.

\*\*) *Observationes de retinae structura.* Bonn. 1859. Fig. 4.

bis Madeira-ähnlicher Färbung erhärtet worden waren, es sich an den theils regelmässig geformten, theils zu den verschiedensten, unregelmässigen Gestalten, Glocken- oder Keulenförmigen Gebilden u. s. w. verzerrten Stäbchen der Retina nachweisen lasse, dass dieselben keine einfachen Elemente sind, sondern aus einer äusseren, festen, homogenen Hülle, welche nach aussen geschlossen, nach innen offen ist, einem schmalen Faden, welcher in der Axe des Cylinder liegt und die Endigung der Müller'schen Radialfasern bildet und einem wahrscheinlich den Faden gleichmässig umhüllenden, als krümlige Masse erscheinenden Mark bestehen. Einen ähnlichen Bau der Stäbchen fand Ritter beim Wassersalamander und an den Zapfen beim Huhn.

Bei Wiederholung der Ritter'schen Untersuchungen am Frosch habe ich öfters die beschriebenen und gezeichneten Bilder zu Gesicht bekommen, oft auch breitere, in der Axe des Stäbchen verlaufende, krümlig unterbrochene Fäden beobachtet, wie sie H. Müller\*) und vom Hecht bekanntlich schon Hannover\*\*) abgebildet haben. Obgleich nun die Art der Verbindung zwischen Korn und Stäbchen eine andere ist, als die von Ritter nach seinen Beobachtungen an der frischen Netzhaut angenommene, so scheint doch daraus kein Einwurf gegen die Schlüsse abgeleitet werden zu können, die aus der Untersuchung von Chromsäure-Präparaten gezogen worden sind. Vielmehr ist an letzteren ein differentes Verhalten zwischen der centralen Axe und dem übrigen Inhalt der Stäbchen zu beobachten, wenn es auch mir so wenig als Ritter bisher gelungen ist, eine solche Differenz an frischen Stäbchen auf irgend eine Art zur Anschauung zu bringen. Es würde anzunehmen sein, dass die feinen Fäden von dem Zapfenkorn ausgehend, in der Axe des inneren, schwächer lichtbrechenden Theiles der Stäbchen verlaufen.

\*) Zeitschr. f. wiss. Zoologie. 1857. Bd. VIII. Taf. I. Fig. 4.

\*\*) Recherches microscopiques etc. 1844. Fig. 52. b.

Indessen konnten dieselben an dergestalt erhärteten Präparaten, dass die Stäbchen in allen ihren Theilen die normale, regelmässige Form bewahrt hatten, nirgends wahrgenommen werden, und unter Ritter's eigenen Zeichnungen sind nur die Figuren 9. und 10. als solche zu bezeichnen, in denen Ersteres, wenigstens was den äusseren Theil betrifft, annähernd der Fall ist. Da solchergestalt beim Frosch mir die Sache unentschieden zu bleiben schien, und da Ritter\*) ferner angegeben hatte, er habe beim Huhn besonders schöne Axenfasern in dem inneren Theile der von H. Müller als Zapfen beschriebenen Gebilde beobachten können, so richtete ich hierauf ebenfalls mein Augenmerk.

Bekanntlich unterscheiden sich die Zapfen der Vögel sehr wesentlich dadurch von den Stäbchen, dass die ersteren an der Grenze zwischen dem inneren, breiteren, granulirten und dem äusseren, schmaleren, im frischen Zustande stärker glänzenden Theile, dem sog. Zapfenstäbchen, ein farbiges oder fast farbloses Oeltröpfchen besitzen, welches den eigentlichen Stäbchen fehlt, obwohl die letzteren gleichfalls eine ähnliche Trennung in einen äusseren und einen inneren Theil aufzuzeigen haben. In dem inneren Theile, dem eigentlichen Zapfen habe ich nun sowohl an Chromsäure-Präparaten, als besonders in Augen, welche uneröffnet einen Tag in Essig gelegen hatten, nachdem sie völlig frisch aus dem eben getödteten Huhne genommen waren, eine in der Axe verlaufende, von dem entsprechenden Zapfenkorn ausgehende, äusserst feine und höchstens 0,0004''' in der Breite messende Faser beobachtet, welche in einigen Fällen in geringer Entfernung vor dem Oeltröpfchen des betreffenden Zapfen mit einer leichten Anschwellung (*Taf. II. Fig. 5. c.*) aufhörte. Alsdann lag eine fein granulirte, ellipsoidische Masse in dem äussersten Ende des eigentlichen Zapfen, an dessen Oelkugelchen unmittelbar anstossend. Meistens

\*) A. a. O. p. 111.

hingegen ging die Faser in einen kurzen, conisch geformten, krümligen Haufen (*Taf. II. Fig. 6. e.*) über, welcher das Ende des eigentlichen Zapfen so ziemlich ausfüllte und mit seiner Basis an das Oeltröpfchen angrenzte. An solchen Präparaten erhalten sich die Farben der Oeltröpfchen besser, und zuweilen gelingt es, feine Durchschnitte zu bekommen, welche denen von Chromsäure-Präparaten an Schönheit nicht nachstehen. In einem derartigen Durchschnitt beobachtete ich eine isolirte Radialfaser, an deren Ende ein Korn nebst einem Zapfen aufsass, frei flottirend, ganz ähnlich, wie es H. Müller\*) von einem Chromsäure-Präparate aus der Retina der Taube mitgetheilt hat. Während an einem der letzteren sich die Frage nach der nervösen oder bindegewebigen Beschaffenheit der Radialfasern durch directe Beobachtung nicht entscheiden lässt, zeigte diese isolirte, feine Faser einen so auffallenden, fettähnlichen Glanz, dass an ihrer nervösen Natur keinen Augenblick zu zweifeln war. Wenn es nicht ausserordentlich schwierig wäre, an Essig-Präparaten sehr feine Durchschnitte der Retina anzufertigen, so würden sich, wie ich vermuthe, mit dieser Methode vielleicht Beweise herbeischaffen lassen, um wenigstens die nervöse Beschaffenheit eines Theiles der zu den Zapfen tretenden Radialfasern darzuthun, vorbehaltlich der neuestens von M. Schultze\*\*) ausgesprochenen, gegentheiligen Ansicht, deren nähere Begründung abzuwarten sein wird.

Wie dem auch sei, so liegt die Deutung nahe, dass das zuweilen beobachtete, knopfförmige Ende des in der Axe des Zapfen verlaufenden Fadens einem Abgerissensein desselben zuzuschreiben sein möchte, während es sich in Betreff des scheinbaren Ueberganges in ein nahe dem Oeltröpfchen gelegenes, conisches Gebilde ebenfalls fragen würde, ob nicht das letztere, mitsammt dem cen-

\*) A. a. O. Taf. II. Fig. 15.

\*\*) A. a. O. p. 24.

tralen Faden einfach als eine Gerinnungs-Erscheinung des Zapfen-Inhalts aufgefasst werden müsse. An frisch ohne Zusatz untersuchten Präparaten gelang es mir nämlich nicht, in den so leicht und schön sichtbaren Zapfen irgend eine Spur davon aufzufinden. Jedenfalls würden solche Fäden, wenn sie ursprünglich vorhanden wären, nicht ohne Weiteres den in dem äusseren Theile der Stäbchen beim Frosch beobachteten gleichzusetzen sein, da vielmehr der letztere Theil dem bei den Vögeln nach der Chorioidea hin, jenseits der Oeltröpfchen gelegenen Zapfenstäbchen entspricht. In dem letzteren selbst aber vermochte ich weder beim Huhn, noch bei anderen Vögeln z. B. beim Reiher einen centralen Faden wahrzunehmen. Wenngleich ich nach dem Vorhergehenden die Existenz der von Ritter beschriebenen Fäden durchweg und im Allgemeinen auch die Angaben Ritter's über den Verlauf derselben zu bestätigen im Stande bin, so habe ich mich doch weder von der nervösen Natur der Zapfen und Stäbchen überhaupt, noch von dem ursprünglichen Vorhandensein von in der Axe derselben verlaufenden Fäden, die sonst passend als Terminalfasern des N. opticus zu bezeichnen sein würden, bisher mit Sicherheit überzeugen können. Ein Einwurf gegen die Bedeutung der Stäbchenschicht als nervöser End-Apparate ist freilich aus den Angaben von Jacobowitsch\*) nicht zu entnehmen. Indem Jacobowitsch die Stäbchenschicht als der Chorioidea angehörig betrachtet, lässt er die Opticusfasern einfach in Ganglienzellen endigen. Es muss jedoch ein Misstrauen gegen alle Angaben dieses Schriftsteller über Nervenendigungen schon dadurch rege gemacht werden, dass Jacobowitsch die Zapfen für seitlich gesehene Umbiegungen von Opticusfasern erklärt wissen will.

---

\*) Comptes rendus de l'académie des sciences. 1860. Nro. 19. p. 859.

### III. Peripherische Ganglienzellen.

Nachdem schon im Jahre 1836 Joh. Müller in den Plexus cavernosi penis des Menschen eingelagerte Ganglien aufgefunden hatte, entdeckte Remak dergleichen peripherische Ganglien bei Menschen und Säugethieren (Schaf und Rind) an den Schlund- und Zungenästen des N. glossopharyngeus, in der Substanz des Herzen, an der Lungenwurzel, in der Wand der Bronchien und des Kehlkopfs, in der Wand der Harnblase und des Uterus (beim Schwein). Valentin ferner fand Ganglien innerhalb des Mesenterium beim Pferde, C. Krause einzelne Ganglienzellen im sog. Orbiculus ciliaris des Menschen, Remak beobachtete Ganglien an den Darmnerven der Vögel, so bei der Taube, der Ente, dem Sperling, dem Haushuhn und bei *Meleagris gallipavo*, Ludwig in der Vorhofscheidewand beim Frosch, Schaffner daselbst bei *Bombinator igneus* und anderen Amphibien, ferner in der Muskelhaut des Dünndarms der Maus, Valentin im Harnblasengekröse des Frosches, Kölliker an den Aesten des N. glossopharyngeus zur Schleimhaut der Zungenwurzel und zu den Pap. vallat. beim Menschen, Rind und Schwein, Remak an den Aesten des N. lingualis in der Zunge beim Menschen und bei Säugethieren, an der Oberfläche des Ductus Whartonianus beim Schaf und beim Kalbe, ferner an den Aesten des N. vagus in der Magenwand und zuweilen der Speiseröhre bei *Salamandra maculata*, beim Frosch, bei der Taube, beim Schweine, Schafe und Kaninchen; Schiff an Aesten des N. lin-



gualis und auch des N. hypoglossus beim Menschen, bei Hunden, Füchsen, Katzen, Kaninchen und Wiederkäuern.

Dann entdeckte Meissner in der Wand des Dün- und Dickdarms sehr zahlreiche Ganglien beim Menschen, Schwein und Rind, sparsamere in der Magenwand; ausserdem in der Harnblasenwand des Kaninchen und einzelne Ganglienzellen auch in der des Menschen, ferner beobachtete Billroth einzelne im Verlauf isolirter Nervenfibrillen eingeschaltete Ganglienzellen in der Schlundschleimhaut der Schildkröte, und zahlreiche Ganglien im Dünndarm des Neugeborenen, im Rectum vom Kaninchen, in der Magenwand bei Eulen, in der Harnblase des Frosches und der Schildkröte, ich selbst in der Schlundschleimhaut des Frosches, Manz in der Darmwand des Menschen, Kaninchen, Kalbes, Schafes, Schweines und in der Harnblase des Frosches. In neuester Zeit sind endlich noch die von H. Müller im Orbitalmuskel bei Säugethieren entdeckten, kleinen Ganglien hinzugekommen.

### 1. Die Meissner'schen Ganglien des Darms.

Seit Meissner in einer vorläufigen Notiz seine Entdeckung von zahlreichen, microscopischen Ganglien in der Darmwand, wodurch zugleich die vorher an den erwähnten Orten beobachteten an Wichtigkeit gewonnen haben, bekannt gemacht hatte, erschienen in rascher Folge die bestätigenden Mittheilungen von Billroth, Remak und Manz, eine Widerlegung hingegen von Reichert. Aber auch unter den erstgenannten Forschern finden sich mehrfache Differenzen, die mir den Anlass geben, einige darauf bezügliche Beobachtungen unten mitzutheilen, während die Hervorhebung der streitigen Punkte in einem möglichst wortgetreuen Auszuge sich hier zunächst anschliesst.

Meissner fand beim Menschen und bei den angeführten Säugethieren im submucösen Bindegewebe des

Dünn- und Dickdarms zahlreiche, microscopische Nervenstämmchen, spärlichere in der Magenwand, die vielfach anastomosirend, sich in noch zahlreichere, feinere Aeste theilen, von denen die meisten in die Muscularis einzudringen scheinen. Die stärkeren Aeste bestehen aus 5—30, die feinsten aus nur 2—3 Primitivfasern; die letzteren sind blass, mit zahlreichen Kernen besetzt und werden von kernhaltigen Scheiden zu Bündeln vereinigt. Ueberall sind Ganglien in die Plexus eingelagert, die theils grössere, aus 30—50 Zellen bestehende sind, theils kleinere von nur 5—10 Zellen, es finden sich auch einzelne Zellen im Verlauf der kleineren Nervenstämmchen eingelagert. Die Haufen der Ganglien liegen theils an den Kreuzungsstellen, theils im Verlaufe der Nervenstämmchen, die Grösse derselben entspricht meist der Dicke der letzteren. Die Ganglienzellen enthalten beim Menschen Pigmentkörnchen, beim Kalb sind sie ganz hell und farblos. Viele der Zellen sind bipolar, was besonders an den einzeln in den Verlauf eines Nervenstämmchen eingeschalteten deutlich ist, selten treten entweder an einem oder auch an beiden Polen zwei Fortsätze aus. Die Zellen in den Ganglien sind ebenfalls bipolar, doch pflegen dann beide Fortsätze dicht nebeneinander abzugehen und der grösste Theil der Peripherie der Zelle geschlossen zu sein; gewöhnlich sind dann die Faserursprünge aller solcher Zellen gegen das Centrum des Knoten gerichtet, in welchen oft fünf bis sieben Nervenstämmchen von allen Seiten her eindringen. Ausser bipolaren Zellen kommen aber auch solche vor, aus denen entweder einerseits oder an beiden Polen zwei Fasern dicht neben einander austreten. In der Magenwand des Menschen sind die Zellen selbst grösser als in der Darmwand, die Anzahl der Ganglien und Nerven aber eine geringere. Die Beobachtungen lassen sich auch am frischen Darm, wiewohl schwierig constatiren; am besten ist es, eine Maceration in verdünntem, hell weingelben Holzessig der Untersuchung voraufgehen zu lassen.

Billroth fügte den von Meissner aufgefundenen Thatsachen die Beschreibung von Endplexus blasser Nerven in dem Dünndarm eines 6 Tage alten Kindes hinzu. In dem submucösen Bindegewebe zeigten sich äusserst zahlreiche Ganglien und Nervenstämmchen in dichten Anastomosen. An den Nervenstämmen waren weder einzelne Primitivfasern, noch in den feineren Fasern einzelne Schichten zu unterscheiden, sondern sie bestanden alle aus einer körnigen, blass glänzenden Substanz. Die dickeren hatten eine Art von Adventitia oder vielmehr von Adventitialzellen, die nach den feineren Enden hin weiter auseinander lagen und dann ganz fehlten, das ist gewiss als Bindegewebe (Neurilem) aufzufassen und entspricht nicht etwa der Scheide der Primitivfaser. Die Ganglien zeigten keine Zellen, sondern in der mit den Nerven in unmittelbarer Fortsetzung stehenden, fein granulirten Masse nur Kerne, die in den grösseren Ganglien bereits zu einzelnen Gruppen vereinigt waren; viele einzelne Kerne der Art bildeten kleine Anschwellungen in den feineren Fasern. Die feinsten Nervenfäden bilden (ebenso wie die dickeren) Anastomosen und Netze, die jedoch alle der Schleimhautoberfläche näher liegen. — Die Capillaren waren bereits völlig ausgebildet und konnten nicht leicht mit diesen Nervenetzen verwechselt werden. — In den feinsten Nervenfäden liegen sehr häufig Kerne eingeschaltet, sowohl im Verlauf der Fasern, als in den Knotenpunkten der Netze. Die Kerne alle von rundlicher oder ovaler Form, scharf contourirt, mit mehreren Kernkörperchen. Diese Verhältnisse zeigten sich an frischen Präparaten ebenso, wie an Holzessigpräparaten, wengleich dort Alles nur mühsam aufgefunden wurde. Diese ausgebreiteten Netze der feineren und feinsten Nervenfasern, die unmittelbar unter der Drüsenschicht der Schleimhaut besonders ausgebildet erscheinen, sind in der Weise nur beim Kinde sichtbar; — beim Erwachsenen kommen sie aus mehrfachen Gründen nicht zur Anschauung. — Man findet sie am besten, wenn man ein Stück aufgeschnittenen

Dünndarm vom Kinde 3—4 Tage in halb mit Wasser verdünntem Holzessig liegen lässt: nun kann man die ganze Drüsenschicht mit dem Scalpellrücken leicht abschaben und mit der Scheere der Fläche nach einen Abschnitt von der stark gequollenen Submucosa nehmen.

Dieselben Nervenplexus erstrecken sich beim Kind bis in den Schlund, bis an die Zungenwurzel, und es finden sich ganz ähnliche, in der Schleimhaut des Schlundkopfs und Magen des Wassersalamander, des Frosches und in der Schlundschleimhaut der Schildkröte. (S. den vorigen Abschnitt.)

Billroth gab auch Abbildungen dieser Endplexus blasser Nervenfasern aus der Schlundschleimhaut des Wassersalamander und aus dem Dünndarm vom Kinde, welche letztere in ähnlicher Weise nach Präparaten von Billroth in Virchow's Cellularpathologie (1ste Aufl. p. 228. Fig. 87.) gezeichnet sind. Es zeigt sich ein äusserst engmaschiges Netz sehr feiner Fasern, die nach allen Richtungen hin mit einander anastomosiren und fast immer an den Knotenpunkten mit dreieckigen, öfters kernhaltigen Anschwellungen versehen sind; in der Schlundschleimhaut des Wassersalamander gibt Billroth ausdrücklich an, niemals frei endigende Ausläufer, sondern alle Fasern in continuirlichem Zusammenhange mit einander gesehen zu haben.

Remak theilte ausser einer kurzen Zusammenstellung seiner früheren Angaben über das Vorkommen peripherischer Ganglienzellen die Beobachtung mit, dass die Ganglien an den Aesten des N. vagus in der Magenwand an der Innenfläche der Muskelhaut liegen und die austretenden Nerven bald zur Schleimhaut, bald zur Tunica muscularis oder auch zu beiden sich zu begeben schienen. Auch fand Remak weit häufiger Hemiganglien, in denen nicht alle Nervenfasern an die Ganglienzellen treten, sondern Faserbündel an der Gruppe der Ganglienzellen vorbeistreichen, als Hologanglien, in welchen sämtliche Fasern an die Ganglienzellen treten. Ferner beobachtete Remak,

dass solche Fasern, welche an einem Hemiganglion vorbeigehen, in ihrem weiteren Verlauf in ein Ganglion eintreten, woraus es wahrscheinlich werden soll, dass sämtliche Fasern mit der Zeit mit Ganglienzellen in Verbindung treten. Auch ergab sich einmal in der Wand des Drüsenmagens von der Taube deutlich, dass die aus einem Hemiganglion hervortretenden Fasern nach kurzem Verlauf wieder in ein Hemiganglion eintreten können, dass sich also im Verlauf einer Nervenfasern nicht bloss eine Ganglienzelle, sondern auch mehrere Ganglienzellen hinter einander finden können.

Ausserdem bemerkte Remak bei Hunden und Katzen und bei einem neugeborenen Kinde, dass einige Aeste des N. vagus sich fein verästelnd in das Mesenterium ausstrahlen und zu den Wänden des Dünndarms sich hinbegeben. Diese Aeste sind ungemein fein und zahlreich, bestehen zum grossen Theil aus grauen, kernhaltigen Fasern und enthalten nur wenige dunkelrandige Fasern.

Zu der kurzen, historischen Einleitung, die Manz in seiner Schrift vorausgeschickt hat, ist zu bemerken, dass daselbst Bidder als Gewährsmann für die Ganglien in der peripherischen Ausbreitung des N. glossopharyngeus erwähnt ist; dass aber, so viel ich weiss, Bidder\*) nur an den Wurzeln dieses Nerven kleine Ganglien und einzelne Ganglienzellen aufgefunden hat, während dieselben an den Schlund- und Zungenästen von Remak zuerst gesehen worden sind.

Die Nerven betreffend, so fand Manz das submucöse Bindegewebe des Darms sämtlicher von ihm untersuchter Thiere an Nerven verhältnissmässig sehr reich. In jedem Präparate, das man sich auf die unten anzugebende Weise verschafft, zeigen sich ziemlich breite,

---

\*) Neue Beiträge zur Lehre von dem Verhältniss der Ganglienkörper zu den Nervenfasern. Leipzig. 1847. p. 30. S. a. Kölliker. Microsc. Anat. II. 1. 1850. p. 521.

etwas geschlängelt verlaufende Nervenstämmchen, welche vielfach und gewöhnlich dichotomisch sich theilend, nach allen Richtungen hin in verschiedenen Lagen sich verbreiten. An senkrechten Durchschnitten, die von erhärteten Chromsäure-Präparaten genommen wurden, sah Manz die Nerven nach oben und unten, nach der Schleimhaut und Muskelhaut in ziemlich gleicher Zahl treten, doch liefen die feineren Zweige in grösserer Menge nach der Mucosa. Fast überall geschieht die weitere Verbreitung der Nerven ganz unabhängig von der der Blutgefässe, da nur die stärksten Nerven und Blutgefässe zusammen verlaufen, sich aber sehr bald von einander trennen. Zu den zahlreichen Fetthaufen des submucösen Bindegewebes verhalten sich die Nervenstämmchen so, dass sie sich am Rande derselben ziemlich constant theilen, die Aeste ziehen zu beiden Seiten des Häufchen hin, und treten dann häufig wieder zusammen; oder ein Nervenstämmchen bildet um ein solches Häufchen eine förmliche Schlinge; immer hat es den Anschein, als ob das Fett sich vor den Nerven gebildet und diesen in ihrem Verlaufe den Weg vorgezeichnet hätte. Die Nervenstämmchen bestehen aus blassen Fasern, die durch Zwischenräume von einander getrennt, immer etwas geschlängelt und selten parallel neben einander verlaufen, so dass sie in den Nervenbündeln meistens nur auf kurze Strecken zu verfolgen sind, und dann wie abgebrochen aufhören, theils weil sie von den Kernen des Neurilems verdeckt werden, theils weil eine Faser über die andere hintritt. In einem Nervenbündel finden sich manchmal einige, doch nicht mehr als vier doppelcontourirte Nervenfasern, an denen weder Theilungen, noch der Uebergang in blasse Fasern beobachtet werden konnte. Die blasse Nervenfaser, wie sie namentlich an abgerissenen Enden eines Bündel am schönsten zu beobachten ist, bildet einen kaum messbar breiten Faden oder Bändchen, etwas bläulich durchscheinend, homogen, höchstens auf einzelnen Strecken sehr fein granulirt, ohne Kerne. Sie werden zu Stämmchen

vereinigt durch Bindegewebsscheiden, die fast immer für einzelne Parthieen ihres Inhalts Abtheilungen, Fächer besitzen. Das Bindegewebe derselben ist homogen und mit länglichen, stark lichtbrechenden, scharf contourirten, in der Längsaxe des Nerven eingelagerten Kernen versehen, die mit einer gewissen Regelmässigkeit vertheilt sind; manche derselben besitzen Kernkörperchen. An isolirt verlaufenden Nervenfasern verrathen sie oft noch den Verlauf der letzteren, wenn diese selbst nicht mehr erkennbar geworden sind. Liegen dieselben, wie es nicht selten vorkommt, zur Seite der Fasern, so ist daraus auf die Existenz einer nicht sichtbaren Scheide zu schliessen; liegen sie aber in der Axe der Nervenfasern, so hat es auch den Anschein, als ob sie dieser selbst angehörten, was aber wenigstens nicht immer wirklich so ist.

Die von Billroth in dem Darm eines 6 Tage alten Kindes gefundenen Nervenendplexus wurden von Manz ebenfalls beobachtet. In flachen Schnitten, die mit der Scheere aus der Darmschleimhaut des Kindes genommen wurden, erschienen dicht unterhalb der eigentlichen Schleimhautschicht wahre, aus einzelnen feinen sich theilenden und anastomosirenden Fasern gebildete Plexus, deren Zusammenhang mit grösseren Nervenstämmchen wahrgenommen werden konnte. Letztere stellen blasse, stellenweise homogene, oder unregelmässig faserige, stellenweise mit einer feinkörnigen Masse gefüllte Stränge dar von verschiedener Breite, welche in der Nähe der Knotenpunkte, an denen an Stelle der späteren Ganglien dieselbe feinkörnige Masse sich findet, am bedeutendsten ist. Es finden sich blasse Nervenfasern, wie auch in der Cornea, welche auf bedeutende Strecken ganz isolirt, ohne eine Anastomose einzugehen, verlaufen, und dann entweder plötzlich aufhören, oder wegen ihrer Feinheit und Durchsichtigkeit nicht weiter zu verfolgen sind. Eine derartige oft sehr lange Faser besitzt meistens nur einen einzigen oder manchmal gar keinen Kern, und unterscheidet sich schon dadurch von einem Capillargefäss, mit

welchem diese Plexus überhaupt nicht verwechselt werden können. Anastomosen und Theilungen fand Manz aber nicht so häufig, wie sie in Billroth's Abbildung dargestellt sind, überhaupt war in seinen Präparaten das Netz ein weniger engmaschiges. Dass diese Nervenplexus wirklich Endplexus seien, sei um so weniger zu behaupten, da gerade die erwähnten, sich nicht theilenden und nicht anastomosirenden Nervenfasern auf andere ausserhalb der Plexus liegende, freie Nervenendigungen hinweisen.

Die Ganglien liegen in verschiedener Gestalt, Grösse und Zahl unregelmässig zerstreut an den Nervenstämmchen des submucösen Bindegewebes, und sind weder in der Schleimhaut, noch in der Muskelhaut mit Bestimmtheit nachzuweisen. Die Gestalt wird fast immer bei den wie gewöhnlich an den Knotenpunkten des Nervennetzes gelegenen durch die Zahl und Richtung der ein- und austretenden Nerven bestimmt, indem das Ganglion sich ohne bestimmte Abgrenzung in die Nerven hinein fortsetzt. Dagegen haben diejenigen Ganglien, die im Verlauf eines sich nicht theilenden Nervenstammes liegen, wie sie beim Menschen in überwiegender Zahl vorkommen, gewöhnlich eine ovale oder langgestreckte Form. Die Grösse richtet sich meistens nach dem Durchmesser der zugehörigen Nerven, selten findet man an einem dünnen, nur aus wenigen Fasern bestehenden Nerv ein grosses Ganglion. Unter den untersuchten Thieren bietet das Schwein die grössten Ganglien dar, der erwachsene Mensch mit Rücksicht auf die Körpergrösse verhältnissmässig die kleinsten, die selten mehr als 10–12 Zellen enthalten. Die Ganglien bestehen aus einer grösseren oder kleineren Anzahl einzelner Ganglienzellen, welche nicht von einer gemeinschaftlichen, alle Zellen einschliessenden Hülle zusammen gehalten werden, wodurch sie ein flächenhaftes Aussehen erhalten. Dagegen sind kleinere Parthieen von Zellen häufig mit einer ein- oder auch (beim Frosch) mehrfachen Hülle versehen, und die meisten Ganglien bestehen aus einer Anzahl von einzelnen solitären Zellen



sowohl, als aus Paketen von solchen. Diese letzteren enthalten durchschnittlich 2—6 Zellen und einige sind dann wieder durch eine gemeinschaftliche Scheide vereinigt, die dann im Ganzen 12—15 Zellen enthält. Für viele solche Pakete wird jedoch die Hülle offenbar nur durch das Neurilem des anliegenden Nervenstammes gebildet, welches durch die eingelagerten Zellen ausgebuchtet erscheint und sich auf der anderen Seite des Ganglions wieder an den Nerven anlegt. Diese Scheide ist entweder ganz structurlos oder mit einem, oder mehreren Kernen, die mit denen des Neurilems der Nervenstämmchen vollständig übereinstimmen, versehen. Manchmal liegen auch solche Kerne neben und zwischen den Ganglienzellen, die wahrscheinlich als nicht ausgebildete Ganglienzellen zu deuten sind.

Die Ganglienzellen selbst sind in überwiegend grosser Zahl rund, rundlich oder oval; an den Stellen, wo sie in eine gemeinschaftliche Hülle eingepresst sind, häufig dreieckig, eine mit einer Spitze zwischen zwei andere eingeklemt, oder länglich, wurstförmig. Solitäre Zellen in den Ganglien behaupten meistens die rundliche Form, dagegen ist in den Nervenstämmchen, wo die Zellen noch eine Strecke weit in die letzteren vorgeschoben sind, die gewöhnliche Form die eines langgestreckten Dreiecks oder Vierecks. Beim Schaf sind letztere besonders häufig, beim Menschen dagegen ist die Form fast überall eine ovale, mehr oder weniger langgestreckte, während beim Kaninchen fast alle Zellen rund sind.

Die Grösse der Zellen ist meist ohne bedeutende Abweichungen von einem mittleren Masse; dieses beträgt beim Schwein 0,015—0,022<sup>mm</sup>, die grösseren Zellen liegen meist in den mittleren Parthieen des Ganglions. Beim Rinde sind die Zellen meistens kleiner, ebenso beim Menschen, doch bieten sich bei letzterem grössere Schwankungen dar.

Die Existenz einer Zellmembran lässt sich sehr häufig an den solitären Zellen als feine Begrenzung des um den

dichten, dunkel aussehenden Inhalt herumliegenden, hellen Kreises nachweisen; an den eingeschlossenen Zellen verathen die hellen Zwischenräume, überhaupt das Getrenntbleiben des Inhalts verschiedener neben einander liegender Zellen eine trennende Membran.

Die Ganglienzellenmembran scheint auch fehlen zu können; in nicht mehr ganz frischen Objecten erscheint der Inhalt durchsichtiger und ohne deutliche Begrenzung. Der Inhalt besteht aus einer feingranulirten, zusammenhängenden, öfters bräunlich- oder gelblich-gefärbten Masse, in welcher häufig einige grössere, körnige Elemente unterschieden werden können. Beim Menschen füllt derselbe die Zelle nur unvollständig aus.

In den Zellen tritt beim Schwein fast immer ein bläschenförmiger Kern deutlich hervor, doch ohne besondere Begrenzungslinie, nur durch den Zelleninhalt contourirt, manchmal mit sehr fein granulirtem Inhalt; scharf und deutlich erscheint dagegen das Kernkörperchen, deren selten mehrere vorhanden sind. Beim Menschen hingegen sind die Kerne nur durch eine ziemlich breite, scharfe Contour bezeichnet, während das Kernkörperchen kaum angedeutet ist.

Von den Ganglienzellen gehen Fortsätze aus, die theils wahre, theils falsche sind. Letztere besitzen Kerne, gehen in die Bindegewebshüllen aus und sind nur der Ausdruck des Zusammenhangs der Ganglienscheiden mit dem Neurilem, bis zu welchem sie meistens verfolgt werden können. Sie sind sehr zahlreich und breiter als die wahren Fortsätze, die blasse, homogene oder nur selten fein granulirte, kernlose Fasern, von meist etwas geringerer Breite als die Nervenfasern darstellen. Sie gehen direct aus der Ganglienzelle hervor, indem der Inhalt am Fortsatz ziemlich scharf absetzt. An vielen Zellen ist kein solcher Fortsatz wahrzunehmen, an anderen tritt ein solcher zwischen die Nervenfasern. Besonders schön sind diese Fortsätze beim Schaf, nicht deutlich sind sie beim Menschen wahrzunehmen. Es sind die Ganglien-

zellen also theils apolare, namentlich die in gemeinschaftlichen Scheiden eingeschlossenen, theils unipolare, nirgends bipolare oder multipolare. Sonach geht aus der Structur dieser Zellen mit Bestimmtheit die Thatsache hervor, dass in den Darmganglien neue Nervenfasern entstehen. Eine weitere Unterstützung erhält diese Annahme auch dadurch, dass man häufig da, wo ein Ganglion nicht an einer Kreuzungs- oder Theilungsstelle, sondern im Verlauf eines Nervenstämmchen gelegen ist, nach einer Seite hin mehr Fasern zählen kann, als nach der anderen, obgleich die Structur dieser Nerven für genaue Zählungen nicht eben günstig ist.

Beim Kinde sind die Ganglien meist gross, ästig, langgestreckt und besitzen eine einfache, meistens ganz kernlose Hülle. Der Inhalt dieser Hülle ist eine feinkörnige, ziemlich dunkle Masse, welche entweder ohne weitere Differenzirung jene Scheide ganz ausfüllt, oder in einzelne rundliche Häufchen getrennt liegt. Diese sind um die Hälfte kleiner als die Ganglienzellen des erwachsenen Menschen und zeigen meistens weder eine Membran, noch den späteren, bläschenförmigen Kern. Manchmal aber geschieht die Trennung des Gesamtinhalts eines Ganglion in grössere Partikel, in welchen dann schon weiter entwickelte Kerne zu entdecken sind.

Die Untersuchungsmethode betreffend, so ist es am meisten zu empfehlen, an einem in Holzessig aufbewahrten Darm die Serosa und Muscularis und dann in kleineren und grösseren Stücken das gallertartig und durchsichtig gewordene, submucöse Bindegewebe abzuziehen, in welchem die Nerven und Ganglien enthalten sind. Fehlt dasselbe aber, oder ist es sehr dünn, so scheinen dieselben eher der Schleimhaut anzugehören und liegen dann zwischen deren Drüsen versteckt.

Reichert kam nach der Untersuchung des Tractus intestinalis einer grösseren Anzahl von Kindern zu dem Resultat, dass der angebliche Nervenplexus der Darm-schleimhaut nichts Anderes ist, als ein unregelmässig mit

stagnirendem geronnenen Blute erfülltes Gefäss- besonders Capillarnetz. Wenn diese Gefässe mit Leim und Zinnober injicirt wurden, konnten die angeblichen Nervenfasernastomosen vollkommen deutlich in continuirlichen Uebergängen zu den injicirten Gefässen verfolgt werden. Oftmals kamen solche Fäden vor, die zum Theil noch den scheinbaren Habitus von Nervenfasern hatten, in welche aber gleichwohl einzelne Zinnoberkörnchen eingedrungen waren. Ferner zeigte sich, dass durch Aufbewahren in Glycerin die in den Fäden des Netzes eingeschlossenen Blutzellen, welche sich bisher nur andeutungsweise besonders an den verdickten (sich etwa so wie die centrale Masse eines Ganglienkörpers ausnehmenden) Stellen markirten, so klar und deutlich als Bläschen hervortraten, dass nunmehr auch beim ersten Anblick von einer Verwechslung mit Nervenfasernastomosen nicht mehr die Rede sein konnte. Aber auch schon die Untersuchung eines von Billroth selbst angefertigten Präparats gab zu den bedenklichsten Zweifeln Veranlassung. Es fehlte zunächst regelmässig an den als Nervenkörper zu bezeichnenden Stellen (auch in Billroth's naturgetreuer Beschreibung und Abbildung) der grosse bläschenförmige Kern mit seinem charakteristischen Kernkörperchen. Die Substanz der angeblichen Nervenkörper zeigte sich als eine grobkörnige Masse, deren einzelne Körner nahezu die Grösse der Blutkörperchen hatten und die auch, wie angegeben, bei Behandlung mit Glycerin die bläschenförmige Beschaffenheit annahmen. Aus diesen Gründen wohl habe auch Meissner mehr von Ganglien als von Ganglienkörpern gesprochen. Die Verbindung der für Nervennetze angesprochenen Capillaren des Stratum nerveum ist nun an Präparaten, in denen dasselbe horizontal von der Muskel- und der Drüsenschicht losgetrennt ist, desshalb seltener nachzuweisen, weil die stärkeren Gefässe vorzugsweise an den letztgenannten Schichten verlaufen. Daher sind diese Verbindungen in senkrechten Schnitten durch die ganze Dicke der Darmwand am übersichtlichsten. Dennoch

gelang es auch in dem Billroth'schen Präparate selbst dergleichen Uebergänge aufzufinden. — Wo an den Gefässen die Adventitia sichtbar ist, da markirt sich dieselbe durch die langgezogenen, mehr spindelförmigen Binde-substanzkörperchen, welche der Axe des Gefässes mehr parallel gerichtet sind.

„Wenn man die in dem Darm vorkommenden, blassen Nervenfasern als solche anerkennt — und wenn man dies nicht thun, sondern sie etwa für Bindegewebe halten wollte, so bliebe von dem grossartigen Darmnervensystem sehr wenig mehr übrig“ — sagt Manz (p. 28.) und Reichert deutet seinerseits im Eingange seiner Darstellung an, dass auch diese anatomische Thatsache nicht die durchschnittliche Lebensdauer von vier Jahren zu erreichen schiene, welche nach der berühmten, statistischen Bemerkung von Lotze so vielen Entdeckungen unserer Tage zukommen soll.

Indessen ist die Richtigkeit der Meissner'schen Beobachtungen von Ganglienzellen und Plexus von Nervenstämmchen in der Darmwand durch die Beobachtungen und Abbildungen von Manz jedenfalls constatirt, auch wenn man von den sonstigen, zu Anfang zusammengestellten Thatsachen absehen wollte. Auf die Billroth'schen Nervenplexus beim Kinde wird unten zurückzukommen sein; zunächst habe ich einige vergleichend-anatomische Untersuchungen mitzutheilen.

Da bei Vögeln in den Muskellagen des Magen eingelagerte Ganglien aufgefunden waren und Remak beobachtet hatte, dass ein besonderer, mit Ganglien reich versehener, gangliöser Darmnerv in der Nähe des Darms rechtwinklig die Gefässe im Mesenterium kreuzend verläuft, so liess es sich vermuthen, dass auch in der Darmwand bei Vögeln Ganglien und Nervenplexus vorkommen möchten. Dergleichen habe ich allerdings im Dünn- und Dickdarm, so wie in den Blinddärmen bei der Gans aufgefunden. Es sind hier indessen grössere Schwierigkeiten zu überwinden. Während nach der von Meissner benutzten Methode es leicht ist, den Darm des Menschen

und der Säugethiere in seine verschiedenen Schichten zu zerlegen und das gallertartig aufgequollene Bindegewebe der Tunica nervea zu untersuchen, fehlt dieses Bindegewebe dem hauptsächlich aus glatten Muskeln und Drüsen bestehenden Darm der Vögel beinahe gänzlich. Am besten lässt sich bei der Gans im Dick- und Blinddarm, namentlich auf senkrechten Schnitten nach mehrtägiger Erhärtung des Darms in etwa 0,2 %iger Chromsäurelösung eine sehr dünne Schicht von Bindegewebe wahrnehmen, welche zwischen Ringmuskelhaut und der Längsmuskellage der Schleimhaut am stärksten entwickelt ist. In den bindegewebigen Septis, welche die einzelnen Bündel der Ringmuskelhaut in Fächer scheiden, sieht man an Darmstücken, die einen oder zwei Tage in Essig gelegen haben, auf senkrechten, mit der Scheere angefertigten Schnitten Nervenstämmchen verlaufen, die aus blassen, kernhaltigen Fasern zum grössten Theile bestehen. Auch in den Muskellagen verlaufen Aeste solcher Nerven, die aber schwieriger und desshalb seltener zu sehen sind, als die in die beschriebene Bindegewebsschicht eintretenden Nervenstämmchen. Die letzteren bilden daselbst einen weitmaschigen Plexus, dessen einzelne constituirende Stämmchen etwa 10—15 Fibrillen enthalten mögen; in der Richtung nach der Schleimhaut hin theilen sich dieselben in feinere, ebenfalls anastomosirende, ungefähr 2—6 Fasern führende Aeste und solche sieht man ebenfalls in der Längsmuskellage der Schleimhaut und neben den solitären Lymphfollikeln, so wie denen der Peyer'schen Haufen verlaufen. Nach der Basis der Zotten zu verlieren sich öfters ganz isolirte Nervenfasern im Gewebe der Zotten, auch von Lieberkühn'schen Drüsen pflegen solche verdeckt zu werden. An den Theilungsstellen und im Verlauf der Nervenstämmchen nach innen von der Basis der Ringmuskelhaut finden sich nun kleinere und grössere Ganglien, die aus 3—10—30 Ganglienzellen bestehen und letztere kommen ausserdem einzeln oder zu 2—3 im Verlauf der Nervenstämmchen vor. Eben solche Ganglien

habe ich zuweilen innerhalb der Ringmuskellage beobachtet; dessgleichen im Dünndarm, wo es bei dem fast gänzlichen Mangel an Bindegewebe wegen der Undurchsichtigkeit der mit zahlreichen Kernen versehenen Muskelschichten nur schwierig gelingt, die Gegenwart von Ganglien überhaupt zu constatiren. Auch in der Serosa des Darms finden sich einzelne stärkere Nervenstämmchen, die mit den vom Mesenterium her an den Darm tretenden Aesten des gangliösen Darmnerven zusammenhängen.

Was die Beschaffenheit der Fibrillen dieses Nerven anlangt, so hat Remak angegeben, dass dieselben bei jungen Vögeln blasse, kernhaltige, cylindrische, unverzweigte Fasern sind, welche in kernhaltige Bindegewebscheiden zusammengefasste Stränge bilden, die in ziemlich regelmässigen Abständen mit Kernen besetzt erscheinen.

Mit der Entwicklung der Vögel treten dagegen allmählig mehr doppelcontourirte Nervenfasern auf, und bei zweijährigen Hühnern fand Remak fast alle Fasern dunkelrandig. Ich fand ebenfalls bei einem alten Huhne den grössten Theil der etwa  $0,002''$  messenden Nervenfasern der zum Darm tretenden Aeste des gangliösen Darmnerven mit schmalen, doppelten Contouren versehen, bemerke aber, dass dennoch diese Nerven in Folge der Feinheit ihrer Fibrillen und des Kernreichthums ihrer Bindegewebscheiden ein ganz anderes Aussehen darbieten, als gleichdicke Stämmchen cerebrospinaler Nervenfasern. Die Nervenfasern in der Darmwand dieses sehr alten Huhnes verhielten sich ganz wie die von jungen, halbjährigen Gänsen und boten nur einzelne, in den Stämmchen verlaufende, doppelcontourirte, bei der Gans etwa  $0,0025''$  Durchmesser zeigende Nervenfasern dar.

Es sind übrigens die in den Nerven der Darmwand bei den genannten Vögeln vorkommenden Nervenfasern meistens blasse, kernhaltige, etwas abgeplattete Bänder, von ungefähr  $0,0017''$  Breite,  $0,009''$  Dicke, was an zufälligen Umbiegungsstellen von Nervenstämmchen leicht zu erkennen ist. Sie haben in Essig-Präparaten ganz

die nämliche Beschaffenheit, wie sie Manz vom Schwein beschreibt und es scheint auch, dass die in regelmässigen Abständen auftretenden Kerne nur dem die Faser zunächst umhüllenden, eigentlichen Neurilem, nicht der letzteren selbst angehören.

Die Ganglienzellen, wie sie theils zu Ganglien vereinigt, theils einzeln im Verlauf und an Theilungsstellen der Nervenstämmchen sich finden, sind kuglige oder ellipsoidische, zuweilen abgeplattete, an Essig-Präparaten öfters vieleckig erscheinende Zellen, mit fein granulirtem Inhalt, undeutlich begrenztem Kern, und scharf contourirtem, glänzenden Kernkörperchen. Sie messen bei der Gans ungefähr 0,006—0,012<sup>'''</sup> Länge, 0,003—0,01<sup>'''</sup> Breite, die Kerne 0,002—0,007<sup>'''</sup> Länge, 0,002—0,003<sup>'''</sup> Breite, die Kernkörperchen haben durchschnittlich 0,001<sup>'''</sup> Durchmesser. Zuweilen zeigen sie sich spindelförmig, was, wie ich gefunden habe, auch nur scheinbar sein kann, wenn eine abgeplattete, linsenförmige Zelle mit einem ihrer grössten Durchmesser in der Längsaxe des Microscops gelegen ist. Es ist hier zu erinnern, dass nach einer freilich nicht weiter bestätigt gefundenen, früheren Angabe von Bidder die Ganglienzellen des Sympathicus durchweg abgeplattet sein sollten.

Zum Theil sind die Ganglienzellen im Darmkanal der Gans mit Bestimmtheit als bipolar zu erkennen. Namentlich die isolirt im Verlauf der Nerven vorkommenden geben nach den entgegengesetzten Richtungen hin Fortsätze ab, die mit blassen, kernhaltigen Nervenfasern durchaus identisch und zuweilen auf weite Strecken im Verlauf eines Nervenstämmchen zu verfolgen sind. Andere Ganglienzellen lassen an derselben Seite zwei nach der Axe des Nerven, an dem sie liegen, gerichtete Fortsätze austreten, meistens sind die Fortsätze von Zellen, die einem grösseren oder kleineren Ganglion angehören, nach dem Centrum desselben gerichtet, wie es von Meissner für den Darm von Säugern angegeben ist. Häufig ist an diesen Zellen nur ein Fortsatz von analogem Verhalten



wahrzunehmen, andere unipolare Zellen liegen im Verlauf von Nervenstämmchen oder an den Begrenzungen eines Ganglions; an sehr vielen Zellen ist bei Einstellung des Focus auf ihren grössten Umfang nirgends eine Fortsetzung wahrzunehmen; sie erscheinen apolar. Zuweilen aber gelingt es dann bei höherer oder tieferer Einstellung des Focus einen Fortsatz wahrzunehmen, der in einer die Axe des Microscops in spitzem Winkel schneidenden Richtung verläuft; in seltenen Fällen sogar zwei in entgegengesetzten Richtungen verlaufende Fortsätze zu beobachten. Auch sind öfters die anscheinend fortsatzlosen Zellen doch an einer nach dem Centrum des Ganglions gerichteten Stelle ihrer Peripherie nicht so scharf begrenzt, wie an ihrem übrigen Umfange, man kann nicht mit Bestimmtheit die Grenzlinie, an der die Zelle aufhört, angeben. Durch Zusatz von Natron zu einem Essig-Präparat werden die Ganglienzellen zu scharfbegrenzten, durchsichtigen, runden oder birnförmigen, einzelne starkglänzende Körperchen enthaltenden Blasen, während die blassen, kernhaltigen Nerven in den Stämmchen zu einer undeutlichen, stellenweise fein längsgestrichelten Masse werden, in der nur etwa vorhandene, doppelcontourirte Nervenfasern mit grosser Deutlichkeit zu erkennen sind. Es ist danach wahrscheinlich, dass diese Ganglienzellen eine eigene, den Inhalt dicht umschliessende Zellenmembran besitzen; jedenfalls haben sie ausserdem entweder eine eigene, aus Bindegewebe mit Kernen gebildete Hülle, oder sie werden zu Haufen von 3–6 von einer gemeinschaftlichen Hülle vereinigt, oder von der Bindegewebs-scheide eines Nervenstämmchen mit umhüllt. Diese weiteren Hüllen mit ihren Kernen erschweren ganz bedeutend die Wahrnehmung der eigentlichen Fortsätze der Ganglienzellen.

Weit leichter, als bei der Gans, sind die Nerven und Ganglien des Darms beim Menschen zu untersuchen. Der ausserordentliche Nervenreichthum der Tunica nervea lässt fast in jedem durch horizontale oder verticale Schnitte

von derselben genommenen Präparate die zahlreichsten Nervenplexus und Ganglien auffinden. Durch Fettreichtum, der z. B. beim gemästeten Hausschwein die Untersuchung bedeutend stört und erschwert, wird man beim Menschen wenig oder gar nicht behindert. Unter diesen Umständen habe ich vorzugsweise den menschlichen Darmcanal zur Untersuchung der von verschiedenen Beobachtern verschieden angegebenen Verhältnisse benutzt.

Die anastomosirenden Nervenstämmchen und Ganglien finden sich auch im Processus vermiformis, wie im ganzen Dick- und Dünndarm. Auf optischen Durchschnitten sieht man nicht selten abgeplattete Nervenstämmchen, deren Dicke von der Breite ungefähr um das Doppelte übertroffen wird. In ähnlichem Verhältniss scheint die Breite zu der Dicke der einzelnen Nervenfasern zu stehen, sie messen  $0,0008 - 0,0017''$  Breite auf  $0,0006 - 0,0008''$  Dicke, haben also ungefähr die nämlichen Dimensionen wie bei der Gans. Die Nervenstämmchen hängen durch stärkere Zweige mit der Muskelhaut zusammen, feinere Aeste von 2—3 Nervenfasern bilden nahe unter der Drüsenschicht einen weitmaschigen Plexus, aus dem einzelne Fibrillen austreten und sich zwischen den verschiedenen Drüsen der Darmmucosa nicht weiter verfolgen lassen. Diese einzeln verlaufenden Nervenfibrillen zeigen niemals Theilungen oder Anastomosenbildung und scheinen auch in ihrer Substanz keine eingelagerten Kerne zu besitzen, letztere vielmehr dem Neurilem anzugehören. Ueber die Verbreitungsweise der äusserst seltenen, dunkelrandigen Nervenfibrillen habe ich gar nichts ermitteln können.

Die Ganglien enthalten 10—30 Zellen von etwa  $0,0083''$  Durchmesser. Eine abgeplattete, scheinbar spindelförmige Ganglienzelle hatte nur  $0,0025''$  Dicke. Die Kerne derselben sind scharf contourirt, glänzend, etwa  $0,004''$  lang,  $0,0025''$  breit, sie zeigen ein deutliches, rundes, glänzendes Kernkörperchen von ca.  $0,0015''$  Durchmesser. Die Kerne der Bindegewebshüllen messen etwa

0,005''' Länge auf 0,002''' Dicke. Namentlich nach Natronzusatz sind in den Zellen mehr oder weniger zahlreiche, braungelbliche Pigmentkörnchen zu erkennen. Die Ganglien, und besonders die grösseren, finden sich oft an den Kreuzungsstellen mehrerer Nervenstämmchen und keineswegs nur im Verlauf von solchen, wie Manz angibt, der die Ganglien durchweg kleiner gefunden hat, als beim Schwein. Was die Fortsätze der Ganglienzellen betrifft, so habe ich öfters bipolare, nach entgegengesetzten Richtungen hin Fortsätze abgebende Zellen im Verlauf von kleineren Nervenstämmchen gefunden (*Taf. II. Fig. 1.*), auch solche, die nach beiden oder nach der einen Seite hin mit zwei Fortsätzen versehen waren, also vier, resp. drei dergleichen besaßen. Wie Meissner sah ich öfters einen oder zwei Fortsätze an Zellen eines Ganglions, die nach dem Centrum des letzteren hin gerichtet waren.

Im Darm des Rindes, Schafes und Schweines habe ich dann die für den Menschen angegebenen Structur-Verhältnisse ebenfalls constatiren können.

Die wichtigsten Differenzen zwischen den Angaben verschiedener Beobachter dürften etwa folgende sein.

In Betreff der Structur der Nervenfasern hat Manz angegeben, dass dieselben in den Darmnerven, wenn überhaupt, nur in ihren Endigungen Kerne besäßen; die an ihnen vorkommenden Kerne aber gehörten ihrer Scheide an. Billroth sagt, in den feinsten Nervenfäden lägen, sowohl in ihrem Verlauf, als an den Knotenpunkten der Netze sehr häufig Kerne eingeschaltet. Nun beziehen sich die früheren Angaben über kernhaltige Nervenfasern auf Untersuchungen, die nicht an in Holzessig etc. macerirten Präparaten angestellt waren. Ich habe deshalb auch die Nerven in der Submucosa des menschlichen Darmcanals frisch untersucht und sie als äusserst blasse, mit undeutlichen Kernen besetzte, längsgestreifte Stränge gesehen. Nach Zusatz von mässig verdünnter Essigsäure erscheinen sie als aus platten Bändern zusammengesetzt, welche aus einer kernhaltigen Scheide und einem blassen,

homogenen Inhalt bestehen. Durch Maceration in Essig oder sehr verdünntem Holzessig dagegen gerinnt der Inhalt zu einem weniger breiten, ebenfalls mehr oder minder abgeplatteten, im Centrum der kernhaltigen Scheide liegenden Faden, der beim Erwachsenen niemals Kerne im Inneren enthält. Wenn man isolirt verlaufende Nerven-fibrillen verfolgt, so sieht man von Strecke zu Strecke die seitlich anliegenden Kerne. Wird aber die Faser von einem Kerne von oben her bedeckt, so kann der Anschein entstehen, als ob derselbe in die Faser selbst eingeschaltet wäre, während genauere Focus-Einstellung die Ueberzeugung gewährt, dass dieses eben nur scheinbar ist. Hierin muss ich Manz also ganz entschieden beistimmen.

Durch Zusatz von verdünnter Natronlauge zu frischen Präparaten sowohl, als durch Uebersättigung von solchen, die in Essig gelegen haben, werden die Nervenstämmchen in der Submucosa blass und die Kerne verschwinden. Dennoch sind die Nervenfasern als feine, mattglänzende, in Folge ihres Verlaufs in den Stämmchen oft unterbrochene Linien wahrzunehmen.

Aus dem beobachteten Verhalten gegen höchst verdünnte Essigsäure und Natron geht einerseits hervor, dass die betreffenden Fasern nicht Bindegewebs- sondern wirkliche Nervenfasern sind, andererseits darf man, wie ich glaube, daraus schliessen, dass sie nicht einfache Axencylinder mit Neurilem darstellen, wofür M. Schultze\*) die analogen Fasern des Sympathicus neuerdings erklärt hat. Denn die glänzende Beschaffenheit nach Natron-zusatz scheint auf eine fettige Beimischung hinzudeuten, die dem Axencylinder der doppelcontourirten Nerven-fibrillen nicht eigen ist. Das Verhalten entspricht vielmehr dem des Inhalts einer äusserst feinen, abgeplatteten, Fett und eiweissartige Körper führenden Röhre mit kernhaltiger Scheide. Danach ist anzunehmen, im Fall eine

\*) *Observationes de retinae structura.* Bonn. 1859. p. 22.

blasse, kernhaltige Faser mit dem zunehmenden Alter des Thieres doppelcontourirt wird, wie es Remak für die Fasern des gangliösen Darmnerven bei Vögeln zum Theil annimmt, dieses nicht durch die Umlagerung eines vorhandenen Axencylinder mit fettiger Marksubstanz oder durch chemische Veränderung der Rindensubstanz bei unverändertem Centraltheil zu erklären sei, sondern aus einem Dickerwerden der Faser und gleichzeitiger Annäherung an die cylindrische Form. Ob die chemische Beschaffenheit des Inhalts der Nervenröhre aber bei dem jungen und dem alten Thiere völlig dieselbe, ist eine andere, selbstständige Frage, auf die kaum eine bejahende Antwort zu erwarten sein wird.

Ein zweiter Differenzpunkt ergibt sich durch die Annahme von Manz, dass in den Darmganglien neue Nervenfasern entstehen, weil die Ganglienzellen theils apolare, theils unipolare, niemals bipolare wären, welche letzteren von Meissner beschrieben worden sind. Ich bin nach den mitgetheilten Beobachtungen auf Meissner's Seite getreten und kann die gegentheilige Angabe nur daraus erklären, dass Manz nicht auf die einzeln oder zu zwei bis drei im Verlaufe kleinerer Nervenästchen vorkommenden Zellen geachtet hat. Die weitaus häufigeren, grösseren, zum Theil auch abgeplatteten Ganglien liegen nämlich in ihrem Bau keineswegs so offen zu Tage, wie man nach einigen Schilderungen glauben sollte, die ihre Durchsichtigkeit mit der von grösseren Ganglien an anderen Orten stillschweigend verglichen haben mögen. Es ist eine äusserst missliche Sache über das Vorhandensein von so feinen Fortsätzen in einem Haufen von 30—50 Zellen mit sehr zahlreichen, durchtretenden Nervenfasern und Bindegewebskernen zu urtheilen. Es sei ferne, die alte Streitfrage über die bipolaren Zellen der Spinalganglien an diesem Orte zu reproduciren, gegenüber der Darstellung von Manz glaube ich aber hervorheben zu sollen, dass bei den grösseren Ganglien eine Entscheidung zur Zeit durchweg unmöglich ist, und dass die einzeln

vorkommenden Zellen fast immer bipolar sind. Wenn die bisherige Beobachtung in den grösseren Ganglien meistens apolare und unipolare Zellen wahrnehmen lässt, so ist deshalb der Schluss noch nicht gerechtfertigt, dass das wirkliche Verhalten kein anderes sei.

Auch in den Ganglien an der Harnblase des Frosches, die mit doppelcontourirten Nerven in Verbindung stehen, war es mir nicht möglich über das Verhältniss der Zellen zu den Fasern weiter in's Klare zu kommen. Es sind nämlich an den Ganglienzellen blasse, ziemlich lange Fortsätze vorhanden (s. Manz a. a. O. *Fig. VII. aa.*), und wenn eine dunkelrandige Nervenfibrille mit einer Zelle in Verbindung tritt, so geschieht es durch einen solchen Fortsatz, dessen Verlauf nicht leichter zu verfolgen ist, als in den Darmganglien. Die Dimensionen der Ganglienzellen fand ich bei einem 2" langen Frosch von 0,005 — 0,017''' schwankend, im Durchschnitt zu 0,013''' Länge und 0,01''' Breite; die Zellkerne waren im Mittel 0,006''' lang, 0,004''' breit, die Kernkörperchen von 0,0018''' Durchmesser.

Ein günstigeres Object bieten die von mir beschriebenen Ganglienzellen in der Schlundschleimhaut des Frosches. An den Nervenstämmchen der letzteren seitlich anliegend finden sich theils im Verlaufe, theils an Theilungsstellen derselben einzelne unregelmässig rundliche oder ovale Ganglienzellen, entweder isolirt, oder in kleinen Gruppen von 3—6 Zellen. Im Ganzen sind die Zellen sparsam und scheinen den feinsten Stämmchen von 2—3 Nervenfasern ganz zu fehlen; sie zeigen nach eintägiger Maceration des ganzen Kopfes in Essig einen homogenen Zelleninhalt und einen grossen, mehr oder weniger deutlichen Kern; nach Uebersättigung mit Natron stellen sie helle, mit einigen gelblichen Körnchen gefüllte Blasen dar; ebenso wenn man Natron auf die frisch untersuchte Schleimhaut anwendet. Mit beiden Untersuchungsmethoden gelingt es, schmale, kurze, blasse Fortsätze an den einzelnen Zellen wahrzunehmen, welche sich in

doppeltcontourirte Nervenfibrillen fortsetzen, und in der Regel sind die Zellen deutlich bipolar. Ihre Durchmesser betragen im Mittel ca.  $0,006-0,01''$  in der Länge,  $0,004-0,005''$  in der Breite. Die Auffindung wird am leichtesten, wenn man die in Essig gequollene oder frisch mit Natron behandelte Schleimhaut nach Abstreifung des Epithels horizontal ausbreitet und die ursprünglich nach hinten gekehrte Fläche derselben von oben her microscopisch betrachtet, indem man die Nervenstämmchen nach ihren feineren Verzweigungen hin verfolgt.

Ueber die Endausbreitung der in den Darmplexus verlaufenden Nervenfasern liegen mehrere Angaben vor. Nach Meissner scheinen die feineren Zweige hauptsächlich in die Muscularis einzudringen. Billroth dagegen beobachtete im Darm des Kindes die feinsten, überall anastomosirenden Plexus näher an der Schleimhaut und Manz sah ebenfalls die feineren Zweige in grösserer Menge nach der Mucosa verlaufen. Remak sagt, dass die aus den Ganglien austretenden Nerven bald zur Schleimhaut, bald zur Muscularis, oder auch zu beiden sich zu begeben schienen. Meine Untersuchungen zeigten nun zunächst im Darm der Gans, wie erwähnt, dass die aus dem Mesenterium eintretenden Nervenstämmchen Aeste in die Muscularis hinein abgeben, die sich in letzterer in feinere Zweige spalten, bald aber, hauptsächlich wegen der zahlreichen Muskelkerne nicht weiter zu verfolgen sind. Aus den zwischen Schleimhaut und Muskelhaut verlaufenden Plexus gehen feinere, ebenfalls anastomosirende Zweige in die Muskellage der Schleimhaut ein, und zahlreiche, einzelne Nervenfibrillen oder aus wenigen Fasern bestehende Aestchen verlieren sich zwischen den Drüsen der Schleimhaut, wie man auf senkrechten Durchschnitten am besten sehen kann. Danach ist es durchaus wahrscheinlich, dass die stärkeren Zweige für die grossen Muskelmassen der Muscularis, die feineren für die glatten Muskeln der Schleimhaut und der Zotten bestimmt sind, und dieselben Verhältnisse finden auch beim Menschen

statt. Ich vermag somit nicht nur die Angabe, dass stärkere Zweige von den Plexus aus in die Muscularis eintreten, sondern auch dass die feineren der Schleimhaut näher liegen und sich in letzterer verlieren, zu bestätigen. In dem submucösen Bindegewebe finden sich keine freien Enden isolirter Nervenfibrillen, indem letztere, die nicht selten auf verticalen Schnitten zur Anschauung kommen, zwischen den Drüsen oder in der Basis der Zotten verschwinden, ohne mit anderen zu anastomosiren, und ohne dass über die Endigungsweise sich etwas Bestimmtes ermitteln liesse.

Anderer Art als die bisher besprochenen ist die Differenz zwischen Reichert und Billroth. Reichert hält die Billroth'schen Nervenetze im Darm des Kindes für Capillargefässe, und behauptet an injicirten Präparaten Zinnoberkörnchen in denselben wahrgenommen zu haben.

Mit Hülfe der Billroth'schen Darstellungsweise: Einlegen des Darms in halb mit Wasser verdünnten Holzessig ist es sehr leicht in jedem durch horizontale Schnitte aus dem submucösen Bindegewebe genommenen Präparate zahlreiche, überall anastomosirende Plexus wahrzunehmen, die der Billroth'schen Abbildung, so wie seinen Präparaten, die ich aus eigener Anschauung kenne, vollkommen gleichen. Man muss Reichert zugestehen, dass diese Bilder mit Nervenetzen nur geringe Aehnlichkeit, die allergrösste hingegen mit einem unregelmässig gefüllten Capillarnetz haben, so wie auch Funke\*) und Henle\*\*) dieselben nicht für Nervenetze anzuerkennen vermochten. Hierzu kam, dass bei ganz jungen Kälbern die Ganglien- und Kerne-führenden Nervenstämmchen bereits ebenso deutlich sind, wie beim erwachsenen Rinde; in den ersteren sind die Zellen überall von einander gesondert, die letzteren bestehen aus zahlreichen, neben einander

---

\*) Lehrb. d. Physiol. 2te Aufl. Bd. II. 1858. p. 526.

\*\*) Jahresbericht für 1858. p. 80.



liegenden Nervenfibrillen, was Beides beim Kinde nach Billroth nicht der Fall sein sollte.

Da es beim neugeborenen, resp. einige Tage alten Kinde leicht ist, die Muscularis des frischen Darms von der Schleimhautschicht abzubereiten, so stellte ich zunächst ausgedehntere Untersuchungen an möglichst frischen Präparaten mit Hilfe von verdünnter Essigsäure an. Es fanden sich auf horizontalen Schnitten in der Tunica nervea sehr zahlreiche, feine Nervenplexus und Ganglien, die in ihrer Verbreitung und sonstigem Verhalten den Billroth'schen Präparaten durchaus entsprachen, aber in den Ganglien eine Menge von gesonderten Zellen und getrennte, sehr feine Nervenfibrillen in den Nervenstämmchen erkennen liessen. (*Taf. II. Fig. 2.*) Ganz dieselben Nervenplexus erhielt ich mit grösster Leichtigkeit und auf weitere Strecken in ungestörtem Zusammenhange, wenn ich Darmstücke 24 Stunden lang in gewöhnlichem Essig, oder stark mit Wasser verdünntem, etwa fünfprocentigen Holzzessig liegen liess, welche Methoden sich mir beim Darm der Gans und des erwachsenen Menschen als die besten erwiesen hatten. Bei längerer Maceration, nicht ganz frischem Darmcanal, bei stärkerem Drucke auf das Präparat wurden dagegen häufig überall oder doch stellenweise die Nervenstämmchen zu undeutlich granulirten Strängen und die Ganglien zu feinkörnigen, zahlreiche Kerne enthaltenden, übrigens homogenen Massen, wie sie Billroth und die Nervenstämmchen auch Manz beschreiben. Es war schon daraus klar, dass die vorhandene Streitfrage zum Theil einer nicht zweckmässigen und zu ausschliesslich angewendeten Untersuchungsmethode ihre Entstehung verdankte. Man muss Billroth Recht geben, dass nach seiner Methode die fraglichen Netze mit grösster Leichtigkeit und Bequemlichkeit zur Anschauung gebracht werden; die Structur dieser Netze und ihre nervöse Beschaffenheit kann man jedoch damit nicht erkennen.

Ferner hielt ich es für nöthig, Injectionen der Blut-

gefäße des Darms der Untersuchung voraufgehen zu lassen. Ich injicirte dieselben von den Arterien aus, theils mit Leim und Zinnober oder Carmin, theils nach der sehr empfehlenswerthen Methode von Bruecke\*), wobei sich in den Gefäßen Ferrocyankupfer niederschlägt. Wenn man so injicirte Darmstücke in Essig oder verdünnten Holzessig legt, so ist nach 24 Stunden das Bindegewebe der Tunica nervea stark aufgequollen und die injicirten Capillaren lassen sich überall zwischen den Nervennetzen hindurch, mit welchen sie natürlich nicht zusammenhängen, verfolgen. Niemals fanden sich auch nur Spuren der Injectionsmasse in den nervösen Plexus, eben so wenig bei einem von der Pfortader aus injicirten Darmcanal. Es ist noch zu bemerken, dass bei längerem Liegen in Essig sich an den mit Carmin injicirten Präparaten die meisten Kerne schön roth färben und an den mit Ferrocyankupfer gefüllten leicht eine bläuliche Färbung bemerkbar wird. Einen Tag nach dem Einlegen jedoch sind die Ganglienzellen und Nervenfibrillen vollkommen ebenso deutlich, wie an nicht injicirten Präparaten.

Nachdem ich so, gegenüber den Reichert'schen Angaben, die Bestätigung geliefert zu haben glaube, dass die Entdeckung meines Freundes Billroth nicht auf einem Irrthume beruht, ist nur noch wenig der anatomischen Beschreibung hinzuzufügen.

In den stärkeren Stämmchen, die man im submucösen Bindegewebe an der Anheftungsstelle des Mesenterium neben den mit blossen Auge sichtbaren Gefäßen findet, sind zuweilen einzelne feine, doppelcontourirte Nervenfibrillen mit Hülfe von Natron-Zusatz nachzuweisen. Die Nervenstämmchen sind mit zahlreichen, längsgestellten Kernen besetzt, die an den feinen Zweigen sparsamer und undeutlicher zu sein pflegen. Die Fibrillen sind von sehr verschiedener Breite und meistens abgeplattet; auf verticalen Durchschnitten sieht man in Essig-Präparaten

\*) Zeitschr. d. Ges. d. Aerzte zu Wien. Jahrg. XIII. 1857. p. 32.

häufig isolirte Fibrillen aus den Plexus austreten, ziemlich senkrecht gegen die Basis der Schleimhautzotten hin aufsteigen und sich daselbst oder zwischen den Drüsen verlieren. Diese Fibrillen haben nicht selten Kerne, von denen es schwer anzugeben ist, ob sie in die Fasern eingeschaltet, oder denselben bloss aufgelagert sind. Das Letztere ist wahrscheinlicher; mit Rücksicht auf die verschiedene Breite der Nervenfasern ist aber die Annahme nicht auszuschliessen, dass mitunter eine solche mehreren, beim Erwachsenen gesonderten Fibrillen entsprechen möge, wonach das Vorkommen von eingelagerten Kernen immerhin auch durch die Annahme einer sich bildenden, kernhaltigen Scheidewand zwischen zwei Fibrillen zu deuten sein würde.

Aus den Plexus treten in die Muscularis stärkere Stämmchen ein, die bald nicht weiter zu verfolgen sind. Gegen die Billroth'sche Annahme von wirklichen, dicht unter der Schleimhaut gelegenen Nerven-Endplexus hat sich bereits Manz ausgesprochen, und sie wird völlig unhaltbar, sobald man verticale Durchschnitte der Darm-schleimhaut betrachtet, wobei sich das oben beschriebene Verhalten wahrnehmen lässt.

Bei einem 8 monatlichen Fötus fand ich die Nervenplexus ebenfalls darstellbar mit Hülfe der Maceration in Essig. Ziemlich ähnlich denen des Erwachsenen zeigten sie sich bei einem 10jährigen Kinde.

Die Dimensionen betreffend, so sind die Kerne der Nervenstämmchen beim Kalbe 0,004—0,006''' lang, 0,001—0,002''' dick, die feinen Nervenfibrillen 0,0008''' breit, 0,0004''' dick, die Ganglienzellen 0,0075—0,013''' im Durchmesser, ihre Kerne 0,0042—0,005''' lang, 0,0025—0,0033''' breit, die Kernkörperchen von 0,0012''' Durchmesser.

Beim neugeborenen Kinde sind die Kerne der Nervenstämmchen 0,0033—0,0045''' lang, 0,0016—0,0025''' dick, die Fibrillen haben 0,006—0,0018''' Durchmesser. Die Ganglienzellen messen 0,0042—0,006''' in der Länge,

0,0033—0,0042''' in der Breite, ihre Kerne sind 0,0016—0,0025''' lang, 0,0012''' breit; die Zellen des 10jährigen Kindes waren nicht beträchtlich grösser.

Ueber die Untersuchungsmethoden ist das Meiste schon im Laufe des Vorhergehenden erwähnt. Für die Untersuchung verticaler Schnitte ist es vortheilhaft, den 24 Stunden lang in Essig gequollenen Darm zu trocknen und feine Abschnitte dann in destillirtem Wasser wieder aufzuweichen.

## 2. Ganglienzellen im Orbiculus ciliaris.

Nach Bruecke's Meinung hatte der früher sogenannte Orbiculus ciliaris eine traurige Rolle in der Anatomie so lange gespielt, bis die musculöse Natur des äusseren Theiles desselben nachgewiesen worden war. Leider ist nur die Sache, so weit sie den inneren Theil, die grosse, ringförmige Anastomose der Ciliarnerven betrifft, durch die späteren Untersuchungen nicht klarer geworden, da seitdem alles Interesse sich ausschliesslich dem Musculus ciliaris zuwandte, bis in neuester Zeit H. Müller wieder Ganglienzellen an dieser Stelle auffand. Ich halte es für gerechtfertigt, einem so eigenthümlichen, nervösen Gebilde, wie die Anastomose der Ciliarnerven ist, einen besonderen Namen beizulegen und werde im Folgenden den gedachten Ring als Orbiculus (gangliosus) ciliaris schlechtweg im Gegensatz zum Musculus ciliaris bezeichnen.

Die gangliöse Beschaffenheit des Orbiculus ciliaris ist in älterer und neuerer Zeit vielfach behauptet worden. Die einzige auf microscopische Prüfung basirte Angabe scheint die meines Vater \*) zu sein, wonach zwischen den platten Plexus und feinen Nervenfibrillen der N. ciliares runde, längliche und birnförmige, 0,004—0,006''' grosse Ganglien kugeln mit Kernen von 0,0016—0,0021''' Durch-

\*) C. Krause. Handbuch der Anat. 2te Aufl. Bd. I. p. 526.

messer gelagert sind. Diese Beschreibung hat von keiner Seite her eine Bestätigung erfahren und doch vermute ich, dass eine, wie erwähnt, in der neuesten Zeit erschienene Untersuchung von H. Müller\*) eine solche enthält.

Müller sah „schöne sehr deutliche Ganglienzellen da und dort in den Zweigen erster und zweiter Ordnung, in welche die Ciliarnerven bei dem Eintritt in den Ciliarmuskel sich theilen. Diese Zellen sind rundlich-polygonal, von 0,0071—0,0111'' Grösse, sehen Ganglienzellen durch ihren feinkörnigen Inhalt und besonders den schönen, bläschenförmigen, mit einem Nucleolus versehenen Kern völlig ähnlich, und besitzen Fortsätze, welche den Fortsätzen von Ganglienzellen völlig gleichen. Die Zahl derselben schien einige Male zwei, vielleicht auch drei zu sein; sie konnten nicht unzweifelhaft in dunkelrandige Nervenvenfibrillen verfolgt werden.“

Diese Angaben vermag ich vollständig zu bestätigen. Es sind die Zellen allerdings sehr selten und nicht an jedem Auge zu demonstrieren, sie haben aber durchaus das Ansehen von Ganglienzellen. Von ihren feinen, blassen Fortsätzen kann ich nur angeben, dass sie sich im Inneren der Nervenbündel verloren; öfters fand ich nur einen Fortsatz, der, wenn er kurz war, der Zelle ein birnförmiges Ansehen gab; zuweilen waren die Zellen bipolar.

Der Längsdurchmesser der öfters ovalen Zellen betrug im Durchschnitt etwa 0,0078'', der Breitendurchmesser 0,0067''; überhaupt schwankte der Durchmesser zwischen 0,005—0,01'', der des Kerns von 0,0018—0,0025''. Bei der Vergleichung dieser Zahlen mit den beiden vorhin erwähnten Angaben ist wohl nicht zu zweifeln, dass sich alle drei auf dieselben Objecte beziehen, wenn man erwägt, dass die Zahl der Beobachtungen überhaupt nur eine geringe sein kann; ich selbst habe nicht mehr als acht Zellen messen können.

\*) A. a. O. p. 108.

Auch bei der Ente habe ich in derselben Gegend an einem grossen Ast eines Ciliarnerven einmal ein paar Zellen gesehen, die ich nicht anstehe für Ganglienzellen zu halten. Die auf *Taf. II. Fig. 3.* abgebildete Zelle hatte 0,0125''' Durchmesser, der Kern derselben 0,0042''' Länge, 0,0033''' Breite. Ueberhaupt ist es in solchen Fällen nicht leicht einen weiteren Beweis für die Natur solcher Zellen als nervöser Apparate zu geben, wenn man den Verlauf ihrer etwaigen Fortsätze nicht verfolgen kann, ausser der Sicherheit, die das ganze Aussehen und der innige Anschluss an Nervenstämmchen zu gewähren im Stande ist.

Abgesehen von den eben beschriebenen hat H. Müller eine Art von interessanten Gebilden im Musculus ciliaris entdeckt, die ich als Müller'sche Ganglienzellen zu bezeichnen geneigt bin. Müller sagt darüber a. a. O.:

„An den Verzweigungen im Inneren des Muskels bis zu Bündelchen von 2—3 Primitivfasern herab, kommen ausser ziemlich zahlreichen Theilungen in 2—3 Fasern kernartige Anschwellungen der letzteren vor, welche kleinen, bipolaren Zellen bisweilen völlig gleich sehen. — Es liegt ganz deutlich im Inneren der angeschwollenen dunkelrandigen Nervenfasern ein rundlich-ovales Körperchen von ca. 0,0053''' Durchmesser, das jedoch nicht mit aller Sicherheit als Kern zu erkennen ist. Dasselbe ist scharf begränzt, aber meist homogen-glänzend, einem kleinen Corpusculum amylaceum nicht unähnlich. In sehr vielen Fällen liegt darin ein einem Nucleolus völlig ähnliches Korn.“

Diese Zellen habe ich constant in beiden Augen an 12 nach einander untersuchten Leichen beiderlei Geschlechts angetroffen. Sie kommen nicht nur in den kleinen Nervenästen im Inneren des Ciliarmuskels vor, obgleich sie an diesen allerdings am häufigsten und am leichtesten zu sehen sind, sondern auch an den Aesten erster Ordnung, die aus Theilungen der N. ciliares hervorgehen und an den isolirt verlaufenden Primitivfasern im Musculus

ciliaris selbst. Sie liegen im Inneren der doppelcontourirten Nervenfasern und sind an beiden Polen scharf begrenzt, abgerundet, hängen nicht mit dem Axencylinder zusammen, wie das auch H. Müller angibt. Ausser ähnlichen bipolaren Ganglienzellen bei Fischen dürfte in der That kein Analogon bekannt sein. Müller hat noch die Frage discutirt, ob diese Anschwellungen etwa pathologischer Natur oder cadaveröse Erscheinungen sein möchten. Beiden Annahmen wird durch das constante Vorkommen, die übereinstimmende Grösse, die scharfe, regelmässige Begrenzung dieser Zellen auf das Bestimmteste widersprochen. Es kommen in den Fibrillen der Ciliarnerven, wie auch in anderen dunkelrandigen Fasern, z. B. in isolirt verlaufenden der Conjunctiva bulbi bei Menschen und Säugethieren allerdings zuweilen Gerinnungen des Nervenmarks vor, welche an die in Rede stehenden Gebilde erinnern, aber doch bei einiger Aufmerksamkeit durch den Mangel der angeführten Charactere leicht zu unterscheiden sind. Ferner ist die an frisch untersuchten Präparaten manchmal sichtbare, concentrische Streifung der Müller'schen Zellen hervorzuheben. An Augen, die einen Tag in gewöhnlichem Essig gelegen haben, sieht man öfters die Andeutung eines grossen, das kleine, glänzende Kernkörperchen umgebenden Kernes im Inneren der Müller'schen Zellen (*Taf. II. Fig. 4.*). Zuweilen ist ein solcher nach Zusatz von Essigsäure zu frischen Präparaten ebenfalls wahrzunehmen. Dass derselbe nicht besonders deutlich erscheint, kann nicht Wunder nehmen, wenn man erwägt, wie complicirt der Weg sein muss, den Lichtstrahlen einhalten, die zweimal durch das Mark einer doppelcontourirten Nervenfibrille und zugleich durch eine eingelagerte Ganglienzelle hindurchgegangen sind. Deshalb bin ich auch geneigt, die letzteren als Zellen, nicht als Kerne zu deuten, wofür der erste Anschein bei den meisten zur Beobachtung kommenden sprechen würde.

Die Dimensionen der Zellen betragen durchschnittlich

0,0062''' in der Länge, 0,0048''' in der Breite, die des Kernes, wenn derselbe sichtbar ist, 0,0024—0,003'''; das Kernkörperchen hat 0,0007—0,0017''' Durchmesser.

Eine weitere Verfolgung der Ganglienzellen im Inneren des Auges habe ich unterlassen zu müssen geglaubt, weil Schweigger\*) sich das Studium der von ihm im vorderen Abschnitt der Chorioidea gesehenen Ganglienzellen mit Nervenursprüngen vorbehalten hatte. Nach einer vorläufigen Mittheilung haben H. Müller\*\*) und Schweigger bei gemeinschaftlichen Untersuchungen im Hintergrunde des Auges eben solche gesehen, die, wovon ich mich nach Ansicht eines von Schweigger aufgestellten Präparats überzeugt halte, auch zuweilen an Nervenstämmchen der Chorioidea seitlich anliegend vorkommen. Es ist danach mit grosser Wahrscheinlichkeit anzunehmen, dass die sparsamen, eigentlichen Ganglienzellen des Orbiculus ciliaris gleichsam nur Ausläufer eines mächtigeren Lager von Ganglienzellen bilden, welche wegen der durch die Pigmentirung der Chorioidea hauptsächlich entstehenden Hindernisse so lange unbekannt geblieben sind.

Die Untersuchungsmethoden betreffend, so lassen sie noch Vieles zu wünschen übrig. Es dürfte am zweckmässigsten sein, feine Schnitte mit der Scheere aus dem frischen Orbiculus ciliaris zu nehmen, wenn man die Ganglienzellen desselben suchen will, und sich an den Ciliarmuskel selbst zu halten, wenn es sich um die Müller'schen Ganglienzellen handelt. Vorsichtiges Zerfasern mit Nadeln, Zusatz von verdünnter Natronlauge oder Essigsäure, eintägige Maceration der Augen in Essig müssen dazu beitragen, die Schwierigkeiten, welche durch

\*) von Graefe's Arch. f. Ophthalmologie. 1859. Bd. V. Abth. II. p. 216.

\*\*) A. a. O.



stärkere Nervenstämmchen, glatte Muskelzellen, Pigmentzellen etc. bereitet werden, zu überwinden.

### 3. Die Function der peripherischen Ganglienzellen.

Zufolge der Eingangs zusammengeordneten Uebersicht der bis jetzt vorliegenden Beobachtungen stellt es sich heraus, dass fast alle Organe, welche zahlreiche, glatte Muskeln besitzen, auch Nerven erhalten, die mit peripherischen Ganglienzellen versehen sind. Ausserdem werden einige musculöse Organe mit quergestreiften Muskelfasern von Ganglien-führenden Nerven versorgt. Die Nerven haben entweder blasse, mit kernhaltigen Scheiden versehene, sog. Remak'sche Fasern, oder sie enthalten ausserdem einzelne dunkelrandige Fibrillen, oder endlich sie führen ausschliesslich die letzteren. Ungeachtet dieser Verschiedenheiten ist es sicher, dass die meisten der betreffenden Muskeln sog. unwillkürliche Bewegungen auszuführen haben, von denen es grösstentheils sehr zweifelhaft ist, ob dieselben geradezu als durch Reflex erzeugt aufzufassen sind. Unter diesen Umständen liegt die Vermuthung nahe, dass die einfachen Componenten der erwähnten Bewegungen Mechanismen übertragen sind, in welchen den peripherischen Ganglienzellen eine wesentliche Function zugewiesen ist, während die Coordination zu schliesslichen Gesamtleistungen Apparaten anheimfallen mag, die von dem Orte der Bewegung entfernt liegen.

Wie dem auch sei, so spricht in der That das Vorkommen von Ganglienzellen im Bereich der sympathischen Nerven nirgends für eine Beziehung zu sensiblen Fasern. Ueberhaupt ist es nicht unwahrscheinlich, dass die Remak'schen Fasern sich zuletzt als wesentlich für die Innervation der glatten Muskeln bestimmte Elemente herausstellen werden — eine Vermuthung, die ich schon sehr lange gehegt habe.\*) Ob die Nervenplexus in der

\*) S. a. Henle, patholog. Unters. Berlin 1840. p. 98.

Submucosa des Darms ausschliesslich dem Sympathicus angehören, oder ob auch aus der Vagusbahn stammende Fasern sich denselben beimischen, ist bisher noch nicht entschieden worden. Man könnte daran denken, die sparsamen, doppelcontourirten Nervenfibrillen des Dünndarms für einfach sensible, aus der Vagusbahn herkommende zu halten, wozu ihr seltenes Vorkommen ganz gut passen würde. Zugleich wäre anzunehmen, dass die letzteren in sparsamen Terminalkörperchen oder auf eine besondere Art irgendwo im Darmcanal endigen möchten. Aus dem Vorkommen von bipolaren Ganglienzellen wird wohl Niemand einen Schluss auf die sensible Natur der Fasern, denen sie angehören, gerechtfertigt finden, wenngleich von Wagner früher die bipolare Ganglienzelle für ein unterscheidendes Merkmal und ein „höchst wichtiges Moment in der Mechanik der sensiblen Nervenfasern“ ausgegeben wurde.

Schliesslich ist noch die Bedeutung zu erwähnen, welche die Ganglienzellen für die Vermehrung der Nervenfasern an den Orten, wo die ersteren vorkommen, haben dürften. Zwar habe ich oben die Unsicherheit der Manz'schen Beobachtungen über unipolare Zellen in den Darmganglien darzulegen mich bemüht; es ist aber dadurch eine Faservermehrung nicht ausgeschlossen, weil nach Meissner's durch mich bestätigten Angaben von einzelnen Ganglienzellen nach einer Richtung zwei, nach der entgegengesetzten nur ein Fortsatz austritt. Es wäre nicht unmöglich, dass dieses Verhalten häufiger sich fände, und nur wegen der Schwierigkeit, welche namentlich die zahlreichen Bindegewebs-Kerne in den Weg legen, so selten zur Beobachtung gekommen sei.

#### IV. Steissdrüse.

---

An der Spitze des Steissbeins hat Luschka\*) eine kleine Drüse entdeckt, die er anfangs für eine Lymphdrüse gehalten, und später für eine Blutgefässdrüse und ein dem grösseren Lappen des Gehirnanhanges verwandtes Gebilde erklärt hat. Namentlich stützt sich Luschka auf die Lage beider Organe, die an dem oberen und unteren Ende der Chorda dorsalis angebracht, die Grenzstränge des Sympathicus oben und unten mit einander in Verbindung setzen. Letzteres für den Hirnanhang lange bekannte Verhalten, das ich erwähne, weil Luschka\*\*) sich so äussert, als ob es jetzt erst von Neuem entdeckt werden müsste, ist von demselben auch für das untere Ende des Sympathicus genauer nachgewiesen, indem Luschka neben einem Endaste der A. sacralis media ein kleines Nervenstämmchen bis in die Steissdrüse verfolgte, das entweder von dem unpaaren Ganglion coccygeum oder bei dem Fehlen desselben aus der schlingenförmigen Verbindung der unteren Enden des Sympathicus abstammte. Ueber die Endigung der in die Steissdrüse eintretenden Nerven gibt Luschka Folgendes an, was für mich die nächste Veranlassung wurde, das neu entdeckte Organ zu untersuchen.

---

\*) Sitzungsber. d. math. naturw. Classe der k. k. Akad. d. Wiss. zu Wien. 1859. Bd. XXXV. p. 113. Archiv für pathol. Anat. 1859. Bd. XVIII. p. 106. Taf. VI. und VII.

\*\*) Arch. f. path. Anat. a. a. O. p. 114.

„Die Nerven der Steissdrüse bilden reichliche, das interstitielle und das umhüllende Zellgewebe derselben durchsetzende Geflechte. Besonders merkwürdig ist die Endigung einzelner Nervenröhrchen in rundlichen, verhältnissmässig grossen Knöpfen. Diese Nervenknöpfe stellen eine Art von Endkolben dar. Sie haben eine Breite von 0,08<sup>mm</sup> und besitzen eine membranöse, verhältnissmässig dicke, zartfasrige, an oblongen Kernen reiche Hülle, welche das kolbige Ende des Nervenröhrchens nicht unmittelbar umgibt, sondern durch zahlreiche kleine rundliche Kerne von ihm geschieden wird. Diese Nervenendigungen erinnern an eine von Kölliker\*) an einem anderen Orte gemachte Wahrnehmung. Nach diesem Beobachter trifft man nämlich am letzten Sacralnerven und am Nervus coccygeus fast bei jedem Individuum einzelne ganz isolirt neben den Ganglien dieser Nerven oder in der Nähe derselben befindliche gestielte Ganglienkugeln, jede in ihrer besonderen aber hier homogen aussehenden Scheide.“

Kölliker spricht hier von Ganglienzellen, welche innerhalb der dura mater und neben dem Verlauf von Nervenstämmen gelegen sind, folglich mit solchen, die sich am Ende von isolirten Nervenfibrillen in einem drüsigen Organ befinden, gar nichts zu schaffen haben. In der das betreffende Verhältniss darstellenden Abbildung von Luschka\*\*) sieht nun zwar die feinkörnige Masse bei b. ganz so aus, als ob sie gern eine Ganglienzelle sein möchte, es hat sich aber Luschka aus begreiflichen Gründen wohl gehütet, das Vorkommen von Ganglienzellen in der Steissdrüse bestimmt zu behaupten; vielmehr soll die Nervenfaser zufolge der Tafelerklärung im Innern einer „Art von Kölbchen frei endigen,“ während die Erläuterung jenes interessanten Buchstaben b. bedauerlicher Weise ganz ausgefallen ist.

\*) Microsc. Anat. Bd. II. 1. p. 507.

\*\*) a. a. O. Taf. VII. Fig. 7.

Bei der eigenthümlichen Lage der Steissdrüse ist ihre Auffindung nicht schwierig. Ich habe dieselbe bisher bei 24 Individuen von jedem Alter und Geschlecht constant angetroffen und kann Luschka's Angaben über ihre Lage, sowie über ihren Zusammenhang mit Nerven und Arterien, neben denen ich auch kleine Venen beobachtet habe, durchaus bestätigen. Auffallend ist die bedeutende Resistenz des Gebildes, die so verschieden ist von der der Lymphdrüsen, dass es unbegreiflich bleibt, auch abgesehen von aller microscopischen Untersuchung, wie Luschka dasselbe anfangs für eine Lymphdrüse halten konnte. Die Drüse zeigt sich nach Entfernung des Fettgewebes entweder als solide, länglichrunde Masse mit glatter, nur etwas hügliger Oberfläche, oder sie besteht aus mehreren getrennten Knötchen von etwa 0,5'' Durchmesser, deren jedes von einem kleinen Endzweig der A. sacralis media versorgt wird, oder sie zerfällt, wie ich dieser Beschreibung von Luschka hinzufüge, in einen grösseren und kleineren Lappen, die dicht an einander liegen und nur durch lockeres Bindegewebe zusammengehalten werden. In den zwei Fällen dieser Art, die ich beobachtete, war der nach rechts vorn gelegene Lappen der grössere. Ohne Ausnahme aber ist die Steissdrüse in eine grössere Anzahl von durch Bindegewebe lockerer oder fester unter einander verbundenen Körnchen künstlich zu zerlegen.

Den feineren Bau dieser Drüsenkörnchen anlangend, so schildert Luschka dieselben als aus rundlichen Blasen, einfachen und verästigten Schläuchen bestehend, die in ein Stroma eingeschlossen sind, dessen Grundmasse von dichtem, fein gestreiften oder fibrillären Bindegewebe erzeugt wird. Durch Essigsäure werden in demselben zahllose, oblonge, dunkelcontourirte Kerne zum Vorschein gebracht, welche überall einen den Faserzügen der Bindegewebsbündel parallelen Verlauf haben. Die Hohlgebilde haben wenigstens beim Neugeborenen eine selbstständige, aus einer structurlosen Grundmembran beste-

hende Wandung; an diese schliesst sich nach aussen jene mit oblongen Kernen reich versehene Bindegewebsschicht an. Im Inneren enthalten die Hohlgebilde rundliche und polygonale, kernhaltige Zellen, die zu einer Art von Epithelium ausgebreitet sind, beim Neugeborenen auch Flimmerzellen, beim Erwachsenen zahlreiche, dicht-gedrängte Zellenkerne und grössere Zellen.

Diesen Angaben Luschka's habe ich in Bezug auf den Inhalt der Hohlgebilde noch beizufügen, dass im centralen Theil derselben meistens eine feingranulirte, durch Essigsäure dunkler werdende Masse sichtbar ist, die durch den Zerfall der Zellen entstanden sein mag. Eben so wenig wie Luschka fand ich (an Chromsäure-Präparaten) im Inneren jenes cavernöse Bindegewebe, welches neben Blutgefässnetzen den charakteristischen Bestandtheil der Lymphfollikel ausmacht.

Die Zusammensetzung der Drüse aus den erwähnten Schläuchen ist leicht zu sehen. Nur ist zu erinnern, dass dieselben auf dem optischen Querschnitt als runde Blasen erscheinen und die Zahl der letzteren weit geringer ist, als man nach Luschka's Beschreibung und dem oberflächlichen Ansehen microscopischer Durchschnitte (s. a. a. O. *Taf. VII. Fig. 2.*) erwarten sollte. Einzelne rundliche Blasen lassen sich isoliren, aber auch dann sind sie nicht ringsum abgeschlossen, sondern hängen an einem dünneren, hauptsächlich aus Bindegewebe bestehenden, Blutgefässe führenden Stiel. Die Gefässe dieser Stiele laufen nicht selten neben der Wand der Blasen vorbei, und auf solche Anschauungen ist wohl mit Rücksicht auf die Abbildung *Taf. VII. Fig. 6.* Luschka's Angabe zu beziehen, dass einzelne Drüsenblasen seitlich an kleine Gefässe, etwa in der Weise der Milzbläschen angeheftet sein sollen. Ich hebe hervor, dass ich, wie Luschka, eine directe Fortsetzung des Stieles, in dem ein arterielles Gefäss verlief, in die Hülle der Blase beobachtete, im Gegensatz aber zu Luschka niemals die letzteren als völlig in sich abgeschlossen erkennen konnte.

Bei der ersten Betrachtung des Stroma, in dem die beschriebenen Hohlgebilde eingeschlossen liegen, ist es auffallend, dass in der Nachbarschaft der letzteren durch kein Reagens irgend welche elastische Fasern sichtbar zu machen sind, die auch Luschka nirgends erwähnt. Allerdings kommen dickere und feinere, elastische Fasern in dem Bindegewebe zwischen den einzelnen Drüsenkörnern und stellenweise auch in dünnen, membranartigen Fortsetzungen desselben zwischen die Hohlgebilde vor, nicht aber in dem festeren Fasergewebe, das sich zunächst an die Begrenzung des Inhalts der Schläuche nach aussen anschliesst und in welchem nach Essigsäure-Zusatz die erwähnten, zahlreichen, oblongen, stäbchenförmigen oder leicht gebogenen, glänzenden Kerne, ohne Kernkörperchen, sichtbar werden. Im Fall es gestattet ist, die Contractionsfähigkeit eines Gewebes aus dessen microscopischen und microchemischen Eigenschaften zu erschliessen, während ein physiologischer Nachweis zur Zeit nicht gegeben werden kann, so ist diese von Luschka für Bindegewebe erklärte Schicht für eine aus glatten Muskelfaserzellen bestehende zu halten, die in verschiedener Mächtigkeit jedem Hohlgebilde der Drüse zukommt, und wesentlich aus parallel und schräg zur Längsaxe der Schläuche verlaufenden, mit einem oblongen Kern versehenen Faserzellen besteht. Es ist am sichersten durch Maceration der ganzen Steissdrüse in Salpetersäure von 20 0/0 sich von der Isolirbarkeit derselben zu überzeugen; ausserdem habe ich Einlegen der Drüse in wässrigen Holzessig von 5 — 10 0/0, oder in die sogenannte starke und schwache Essigsäure-Mischung von Moleschott,\*) Kochen und verdünnte Alkalien angewendet.

Ueber die Beschaffenheit der Nerven der Steissdrüse, ob sie aus doppelcontourirten Fasern bestehen, oder nicht,

---

\*) Moleschott's Untersuchungen, Bd. IV. p. 99. und Bd. V. p. 383.

hat Luschka nirgends eine Angabe gemacht, und auch die oben erwähnte Abbildung einer frei endigenden Nervenfasern lässt diese Ungewissheit fort dauern. Nun ist es nicht schwierig mit Hülfe verdünnter Essigsäure am frischen Objecte, sowie an Steissdrüsen, die einige Tage in Essig gelegen haben, nachzuweisen, dass die in die Drüse und in die Drüsenkörner eintretenden, im Bindegewebe verlaufenden Nervenstämmchen aus zahlreichen, blassen, kernführenden Fasern, sowie aus 6 — 12 feinen, doppeltcontourirten Nervenfibrillen bestehen; die letzteren sind durch Natron sichtbar zu machen. Es ist von vorn herein klar, dass die Nerven in einem grosse Muskelmassen enthaltenden Organ wahrscheinlich motorische sein werden und in der That lässt die feinere Vertheilung der Nervenästchen an die musculösen Hüllen der Schläuche darüber kaum einen Zweifel zu, obgleich isolirt verlaufende, blasse Fasern in diesem dichten Gewebe nicht verfolgt werden können. Was jedoch den Verlauf der doppeltcontourirten Fibrillen betrifft, so habe ich dieselben zwar zuweilen isolirt mit Hülfe von Natron wahrnehmen können, bin aber über die Endigung derselben nur zu dem Resultate gelangt, dass dasselbe keinesfalls im Inneren von Blasen, Schläuchen oder Endkolben gelegen ist, und es gestattet eine mit Hülfe von Essigsäure gemachte Beobachtung, wie sie Luschka in der betreffenden Abbildung mitgetheilt hat, meiner Ansicht nach über diesen Punkt keine sichere Entscheidung. Vielmehr halte ich ein solches Kölbchen, das ich nicht selten gesehen habe, nur für eine der gestielten Blasen, in deren Stiel auch Nervenfasern verlaufen können. Eben so wenig habe ich bisher an irgend einer Stelle der Steissdrüse Ganglienzellen beobachtet.

Der mehrfach gewundene und verästelte Verlauf der hohlen Schläuche ist am besten an etwas dicken, mit Natron durchsichtig gemachten Präparaten zu verfolgen. Das Aussehen derselben hat dann eine entfernte Aehn-



lichkeit mit Schweissdrüsenknäueln\*). Die Auffindung musculöser Hüllen lässt mit Bestimmtheit einen weiteren Zusammenhang der einzelnen, verästelten Schläuche unter einander vermuthen, da man doch zunächst eine durch Muskelkräfte bedingte Austreibung des Inhalts der Schläuche und gestielten Blasen voraussetzen muss. Einen Ausführungsgang vermochte ich aber bislang nicht aufzufinden.

In pathologischer Beziehung ist es vielleicht bemerkenswerth, dass ich in der Leiche einer an Pyämie verstorbenen Frau neben rasch entstandenem, ausgedehnten Decubitus der Kreuzbeingegend die Steissdrüse in allen ihren Durchmesser um das Doppelte vergrössert, von dunkelblauschwarzer Farbe angetroffen habe, welche Veränderungen durch capillare Hämorrhagien zu Stande gekommen waren.

Die Untersuchungsmethoden sind im Vorhergehenden bereits erwähnt; wegen der Präparation der Drüse selbst ist auf Luschka's Mittheilungen zu verweisen. Empfehlenswerth ist es noch, die Steissdrüse auf einer Glasplatte zu trocknen und dann feine Durchschnitte in destillirtem Wasser aufzuweichen und mit verdünnter Essigsäure zu behandeln. Die Blutgefässe sind an manchen natürlich injicirten Drüsen und mit Hülfe von Glycerin gut zu verfolgen.

Es entsteht die Frage, ob irgendwelche Analoga der Steissdrüse bekannt sind. Mit Recht hat Luschka bemerkt, dass die Hohlgebilde der Drüse öfters sehr an die von Rokitansky\*\*) in der Schilddrüse beobachteten, pathologischen Schläuche und Endkolben erinnern. Die normale Schilddrüse bietet indessen nichts Aehnliches dar. Ich habe ausser der Glandula pinealis den vorderen und hinteren Lappen der Hypophysis cerebri mit Rücksicht darauf untersucht, ob die von Virchow\*\*\*) in

\*) Luschka. Sitzungsber. etc. a. a. O. p. 114. Henle. Jahresber. f. 1859. p. 156.

\*\*) Lehrb. d. pathol. Anat. Bd. III. 1859. p. 105 und ff.

\*\*\*) Unters. über die Entwicklung des Schädelgrundes. Berlin 1857. p. 94.

dem letzteren beschriebenen, langen, spindelförmigen Zellen mit stäbchenförmigen Kernen etwa auch glatte Muskelfaserzellen wären. Dem ist aber nicht so; es ist nicht schwer am frischen Hirnanhang des Menschen und bei vorsichtiger Präparation die Virchow'schen Angaben mit Hülfe der a. a. O. empfohlenen, zweckmässigen Untersuchungsmethode zu bestätigen, auch deutliche, varicöse Nervenfibrillen in dem hinteren Lappen nachzuweisen; es sind indessen die keulenförmigen, weichen, von einem aus den erwähnten Zellen bestehenden Fasergerüst, das an Chromsäure-Präparaten ebenfalls deutlich sichtbar ist, umgebenen Endkolben ganz anderer Natur, als die Schläuche der Steissdrüse. Ebenso hat die letztere nichts den mit gelbbraunlichen Körnchen gefüllten, Ganglienzellen-ähnlichen, im Inneren der ersteren enthaltenen Gebilden Entsprechendes aufzuzeigen. Die Blasen des vorderen Lappen enthalten so wenig, als die der Schilddrüse ein sog. cavernöses Fasernetz, wie es den Lymphfollikeln zukommt, womit ich Billroth's\*) Angaben bestätigt haben will.

In der Thierreihe scheinen noch keine Analoga der Steissdrüse beobachtet worden zu sein. Auch das von Rapp\*\*) beschriebene, am Schwanzende des Edelhirsches zwischen Haut und den Sehnen und Muskeln der Schwanzwirbelsäule gelegene, drüsenartige Organ zeigt in seinem Bau nichts der Steissdrüse Aehnliches, sondern stellt vielmehr eine Anhäufung von modificirten Schweissdrüsen dar, worüber im folgenden Abschnitt Genaueres angegeben werden soll.

Die Bedeutung der Steissdrüse ist völlig in Dunkel gehüllt. Wollte man sie mit Luschka der Gruppe der Blutgefässdrüsen zurechnen, was ungefähr eben so viel sagen will, als wenn man irgend einen Körper unter der Bezeichnung eines Extractivstoffes untergebracht hätte,

\*) Beiträge zur pathol. Histologie 1858. p. 129.

\*\*) Müller's Archiv. 1839. p. 363.

so würde diese Drüse dennoch ein Organ sui generis bleiben, das weder mit dem Hirnanhang, noch mit der Schilddrüse oder den Nebennieren bis jetzt andere, als bloss äusserliche Analogieen besitzt. Das Interesse an dem räthselhaften Gebilde wird aber, wie es scheint, dadurch nicht vermindert.

## V. Schweissdrüsen.

---

An Rinds- oder Kalbsaugen, die einige Tage in Essig gelegen haben, sind die von Meissner entdeckten, röhrenförmigen Drüsen als eine Reihe von weissen Punkten am unteren, inneren Cornealrande nach Entfernung des Epithelium mit freiem Auge deutlich sichtbar. Einmal fand ich an einem solchen Präparat eine Drüse mit zwei Ausführungsgängen, die passend als Zwillingsdrüse bezeichnet werden könnte. Es erwies sich nämlich bei näherer Betrachtung, dass die zusammengerollten, knauelförmigen Enden von zwei Drüsenschläuchen in einer gemeinschaftlichen Hülle eingebettet lagen, und nur durch eine sehr dünne, kernhaltige Scheidewand von einander getrennt wurden. Von der nach der Conjunctiva-Oberfläche gerichteten Seite der Drüsen ging jederseits ein langer, wenig geschlängelter Ausführungsgang aus. Beide Ausführungsgänge verliefen parallel neben einander und mündeten auf der Oberfläche nach einer Umbiegung dicht beisammen. Durch die Maceration in Essig erscheint der Inhalt des gesammten Schlauches als undurchsichtige, feinkörnige Masse.

An anderen Stellen der Conjunctiva des Rindes habe ich niemals röhrenförmige Drüsen angetroffen, eben so wenig acinöse mit Ausnahme der vorderen Fläche der Palpebra tertia. In der Gegend der röhrenförmigen Drüsen dagegen vermochte ich weder acinöse Drüsen, noch Uebergangsformen\*) zu den letzteren aufzufinden.

---

\*) Stromeyer, Deutsche Klinik. 1859. Nro. 25.

Ferner untersuchte ich bei *Vesp. noctula* die von Leydig entdeckten Schweissdrüsen des Kopfes und kann die Angaben des Letzteren durchaus bestätigen. Mit der von Leydig empfohlenen, brauchbaren Untersuchungsmethode waren die merkwürdigen, einfachen, längsovalen Drüsenschläuche, deren dünnerer Ausführungsgang in einen Haarbalg mündet, besonders in der unteren, stärker behaarten Hälfte des äusseren Ohres mit Leichtigkeit aufzufinden. Sie hatten etwa 0,12''' Länge, 0,03''' Breite. In der Stirnhaut kommen grössere und mehr entwickelte Drüsen vor, die öfters als aus einem mehrfach gewundenen Canal bestehenden Knäuel von etwa 0,05''' Durchmesser sich zeigen, von dem ein spiralig gewundener Ausführungsgang nach der Hautoberfläche sich erstreckt; sie erinnern dann sehr an die Schweissdrüsen des Menschen. Die Wand des Canals dieser grösseren Drüsen enthält ebenfalls in schräger Richtung verlaufende, glatte Muskelfasern, wie sie Leydig\*) abbildet und auch sonst ist ihr Aussehen bloss und die Structur wie bei den einfachsten Schläuchen. Dagegen zeichnen sich die grossen Knäuel in der Wange und Lippe, die stets einen selbstständigen, frei auf der Oberfläche mündenden Ausführungsgang besitzen, durch ihren dunkleren, viele Fettkörnchen führenden Inhalt aus; dieselben sind aber wohl zu unterscheiden von den Tiedemann'schen, sogenannten Gesichtsdrüsen, welche grosse, zusammengesetzte Talgdrüsen darstellen, wie ihnen Leydig ebenfalls die Structur echter Talgdrüsen zuschreibt.

Auch das von Rapp\*\*) beschriebene, im Schwanzende des Edelhirsches bei beiden Geschlechtern vorkommende, drüsenartige Organ, welches bereits Aristoteles bekannt gewesen, ist nach Leydig's\*\*\*) Angaben den Schweissdrüsen zuzurechnen.

\*) Reichert's und du Bois-Reymond's Archiv. 1859. Taf. XX. Fig. 9.

\*\*) Müller's Archiv. 1839. p. 363.

\*\*\*) Histologie etc. 1857. p. 88.

Dasselbe stellt eine festweiche, gelbbraunliche Masse dar, die zwischen Haut und den Muskeln und Sehnen der Schwanzspitze gelagert, die letzten sieben bis neun Schwanzwirbel von allen Seiten umgibt. Dasselbe hat eine Länge von nicht ganz 5'', die grösste Dicke beträgt etwa  $\frac{1}{2}$ ''; während an der Bauchseite des Schwanzes die Dicke überall ziemlich dieselbe ist, nimmt sie auf der Rückenseite nach der Mittellinie hin ab, und indem auf der letzteren an dem vorderen Drittheil des Organs die Drüsensubstanz ganz fehlt, so entsteht eine schmale Furche, durch welche dasselbe an dieser Stelle in zwei seitliche Hälften getheilt wird. Nach der Schwanzspitze zu, welche ganz in Drüsensubstanz eingebettet ist, verringert sich der Dickendurchmesser nach und nach bis auf 3''; nach der Schwanzwurzel hin wird es ebenfalls dünner, schmaler und platt und verliert sich auf der Rückenfläche, seitlich von der mittleren Furche, mit zwei nach vorn gerichteten, platten, zugespitzten oder abgerundeten Ausläufern in dem Unterhautbindegewebe. Die topographischen Verhältnisse des Organs kommen am besten auf successiven, senkrechten Querschnitten durch die ganze Dicke des Schwanzes zur Anschauung.

Auf dem Durchschnitt erscheint dasselbe aus zahlreichen,  $\frac{1}{4}$ — $\frac{1}{2}$ ''' im Durchmesser haltenden Lämpchen zusammengesetzt, die nach der Schwanzwurzel hin bestimmter durch Bindegewebs-Scheidewände von einander gesondert sind. Bei der Präparation bleibt die ganze Masse an der Cutis hängen und die grösseren Haarbälge liegen meistens tief in die Drüsensubstanz eingebettet, während die von Rapp und Leydig erwähnten Talgdrüsen an der oberen Grenze derselben beginnen. Die gelbbraune Farbe ist auffällig; sie wird durch Fäulniss, wie es scheint, auch durch Luftzutritt dunkler, und hat bereits bei Aristoteles die Mittheilung hervorgerufen, dass einige Hirsche angeblich die Galle im Schwanz hätten, eine Meinung, die unter den heutigen Jägern noch vielfach verbreitet ist. Die chemische Prüfung des Drüsen-

Auszuges ergibt Abwesenheit von Gallenfarbstoff und Gallensäuren.

Aus der microscopischen Untersuchung lässt sich das Resultat ziehen, dass die Lappchen aus zahlreichen Windungen und Knäueln von cylindrischen Schläuchen nach Art der Schweissdrüsen zusammengesetzt sind. Während in der Haut der Schwanzwurzel, so wie in der beschriebenen, mittleren, dorsalen Furche die gewöhnlichen, einfachen Formen von spiralig-gewundenen Schweissdrüsen-canaln mit hellem Inhalt, wie bei anderen Wiederkäuern vorkommen, treten am Anfang des drüsigen Organs grössere Knäuel mit hellerem, gelbbraunlichen Inhalt auf, die rasch zu den noch grösseren, mehrfach über einander geschichteten Lappchen übergehen, wie sie die Hauptmasse desselben constituiren. Die Schläuche haben bis zu  $0,03''$  Durchmesser, sie bestehen anscheinend aus einer sehr zarten, leicht zerreisslichen, structurlosen Membran und enthalten auf der letzteren aufliegende, unregelmässig polygonale, abgeplattete Zellen von ca.  $0,0066''$  Länge und  $0,0066''$  Breite, welche ovale Kerne von  $0,0016''$ — $0,0025''$  Durchmesser und zahlreiche, gelbliche, nach Essigsäure- oder Natron-Zusatz erblassende, unregelmässige Körnchen von etwa  $0,001''$  Durchmesser führen, die dem ganzen Organe die beschriebene, auffallende Beschaffenheit geben und die Rapp ohne Zweifel gemeint hat, wenn er Körnchen erwähnt, die kleiner wären, als die Blutkörperchen des Hirsches. Die Kerne der Zellen geben, wenn die letzteren noch in situ sind, den Schläuchen nach Zusatz von Essigsäure durch ihre gleichmässige Vertheilung ein sehr zierliches Ansehen. Beim Beginn der Fäulniss zerfallen sowohl die Zellen, als auch die Schläuche selbst sehr leicht und durch Risse der letzteren treten bei Druck auf das Deckgläschen hernienartige Vorwölbungen einer amorphen, hauptsächlich aus den erwähnten, gelbbraunlichen Molecülen, ausserdem aus Zellenresten und einzelnen Fetttropfchen bestehenden Masse hervor. Solche verunstaltete Stellen der Schläuche, so

wie die nicht selten vorkommenden, blindsackförmigen, seitlichen Ausbuchtungen und die zahlreich sichtbaren, wirklichen und optischen Querschnitte der letzteren sind nicht mit Acinis einer traubenförmigen Drüse zu verwechseln.

Aus den oberflächlichen Lappchen sieht man mitunter blasse, leicht gewundene, senkrecht gegen die Oberfläche der Cutis aufsteigende und in die Haarbälge ausmündende Canäle hervorgehen. Dieselben haben im Querdurchmesser 0,016—0,04''; sie bestehen aus einer structurlosen Membran, die mit einer regelmässigen Schicht von Epithelialzellen ausgekleidet ist und dieser Theil des Canals hat einen Dickendurchmesser von 0,008—0,017''; nach aussen findet sich besonders bei den dickeren Canälen eine starke, musculöse Hülle, wie wenigstens aus der Form und Anordnung von zahlreichen Kernen in der letzteren nach Essigsäure-Zusatz zu erschliessen ist. Bei stärkerem Druck auf die unversehrte Haut nach Ausziehen der Haare kann eine hellgelbliche, wässrige Flüssigkeit aus den Haarbalgmündungen hervorgepresst werden, worin ich Rapp beistimme.

Was die Gefässe anlangt, so hat Rapp zwei seitliche und eine an der Bauchfläche zusammen mit der Schwanzarterie verlaufende Vene beschrieben, und nach Injectionen der Arterie kleinere Zweige zu den einzelnen Lappchen sich begeben gesehen, die man auch ohne Injection als arterielle, zwischen den Lappchen verlaufende Gefässstämmchen verfolgen kann. Die Reichhaltigkeit der Capillargefässmaschen, welche die einzelnen Schläuche überall umspinnen, wird dagegen erst durch Injectionen mit feinen Massen vollständig sichtbar.

Die Nerven sind ebenfalls zwischen den Lappchen als zahlreiche Stämmchen von 3—10 doppelcontourirten Nervenfibrillen häufig wahrnehmbar, die aber durch die Drüsenmassen nur hindurchzutreten scheinen, um unter der Hautoberfläche selbst zu endigen. Wenigstens sah



ich einen ovalen, ziemlich kurzen Endkolben, ohne auf eine einzige Beobachtung weiter Gewicht legen zu wollen.

Im Uebrigen glaube ich ausser der anatomischen namentlich die chemische Untersuchung dieses Organs empfehlen zu dürfen, da man anderweitig kaum mit verhältnissmässig so geringen Schwierigkeiten grosse Massen von Schweissdrüsen-ähnlicher Substanz wird gewinnen können.

Ferner hat Rapp bereits angegeben, dass die beschriebene Drüsenmasse nur im Schwanz des Edelhirsches sich finde, den verwandten Arten, wie dem Reh, dem Damhirsch und dem *Cervus virginianus* hingegen fehle. Was das Reh betrifft, so kann ich dieser Angabe hinzufügen, dass in der ganzen Haut des Schwanzes zahlreiche, rundliche Schweissdrüsenknäuel von gewöhnlicher Grösse verbreitet sind, während der Damhirsch gestrecktere, korkzieherartig verlaufende Canäle aufweist. Bei beiden Thieren ist der Drüsen-Inhalt hell, nicht bräunlich gefärbt, und die Ausführungsgänge münden, wie die der Haarbalgdrüsen in die Haarbälge ein.

Für die Mittheilung des Materials zu meinen während der Schonzeit des Hochwildes angestellten Untersuchungen bin ich Herrn Geheimen Obermedicinalrath und Königlichem Leibmedicus Dr. Baring in Hannover zu vielfachem Danke verpflichtet.

Ueber die Schweissdrüsen habe ich diese beiläufigen Notizen mitgetheilt, weil deren speciellere, vergleichend-anatomische Kenntniss vielleicht noch an Interesse gewinnt, wenn es sich herausstellen sollte, dass — es gar keine Schweissdrüsen gibt. In Bezug auf die bekannten Aufstellungen meines Freundes Meissner\*) ist hervorzuheben, dass an der Leiche die Undurchgängigkeit der Hornschicht sogar der dünnen Epidermis des Fussrückens für tropfbare Flüssigkeiten experimentell erwiesen ist, und

---

\*) Jahresber. f. 1856. p. 285. Zeitschr. f. rat. Med. 1859. Bd. V. p. 129.

so lange nicht ein verschiedenes Verhalten dieser Hornschicht am lebenden und am todten Körper dargethan wurde, dürfte es nicht abzusehen sein, wie die Capillaren der Gefässpapillen z. B. in der Achselgrube fortwährend so beträchtliche Flüssigkeitsmengen zu liefern vermögen. Was die von Meissner vorgeschlagene Bewegung der in Rede stehenden Drüsen als Knaueldrüsen, *Glandulae glomiformes*, anlangt, so ist es in diesem Falle recht evident, wie viel zweckmässiger es sei, anatomische Gegenstände nach ihrer Form und nicht nach den jeweiligen Ansichten über ihre Function zu bezeichnen. Nur ist gegen die Benennung Knaueldrüsen einzuwenden, dass auf die einfachsten, nur aus einem länglichen Schlauch bestehenden Formen, wie sie von einigen Thieren z. B. Rind und Hund lange bekannt und von Leydig auch bei der Fledermaus entdeckt sind, die, wie oben erörtert, durch allmälige Uebergänge bei letzterem Thier sich an die complicirteren, vielfach gewundenen Drüsenknäuel anschliessen, und die sicher noch eine bedeutendere Ausbreitung in den Säugethierordnungen haben, jene Benennung nicht wohl angewendet werden kann. Passender wäre vielleicht die alte Bezeichnung Spiraldrüsen, *Glandulae spirales*, obgleich sie auch nicht alle vorkommenden Formen scharf zu characterisiren im Stande ist. Die von Meissner aus der Form der Drüsen hergenommenen Gründe für eine fettige Secretion derselben erledigen sich durch Rücksichtnahme auf jene einfachen Schläuche und auf die Wasser führenden, gewundenen Harncanälchen von selbst.

Es mag hier noch auf eine kürzlich von Alfred Vogel\*) aus pathologischem Gebiete mitgetheilte Beobachtung hingewiesen werden. Vogel bestätigt, dass die bekannten Bläschen bei Miliaria sich an der Stelle der Mündungen der Schweissdrüsenanäle befinden und konnte

---

\*) Klinische Beobachtungen über den Typhus. 2te Aufl. München. 1860. p. 68.

in dem gesammelten Inhalt derselben durchaus kein Eiweiss mit Hülfe von Salpetersäure nachweisen. Man kann danach vermuthen, dass die angesammelte Flüssigkeit nicht aus den Capillaren der Gefässpapillen stammte, sondern durch einen Apparat hindurchgegangen sein musste, welcher Eiweiss zurückzuhalten im Stande ist. Es würde aber unverstänlich sein, wesshalb die Bläschen sich immer gerade an der Stelle des Ausführungsganges einer Drüse erheben würden, wenn das Secret der letzteren zur Ansammlung des Bläschen-Inhalts in keiner causalen Beziehung stehen sollte.

## VI. Lymphfollikel.

Frey gelang es die Capillargefässnetze im Inneren der Follikel von Peyer'schen Haufen zu injiciren, die durch Ernst im Jahre 1851 beschrieben und abgebildet wurden. Dann entdeckten Kölliker und fast gleichzeitig Donders Gefässnetze und ein schon von Bruecke gesehenes, aus Bindegewebe bestehendes Fasernetz in den Alveolen der Rindensubstanz von Lymphdrüsen. Gefässe wurden gesehen im Inneren der Drüsenkörner der Thymus, der Malpighi'schen Körperchen in der Milz und der solitären Darmfollikel von Kölliker, eben so mit Wahrscheinlichkeit in den Follikeln der Tonsillen und der Balgdrüsen der Zungenwurzel; Fortsetzungen der bindegewebigen Kapsel nach innen fand Donders in den Follikeln der Peyer'schen Haufen, Kölliker sowie auch Leydig in den Körnern der Thymus, Billroth beobachtete Blutgefässe und ein dem der Lymphdrüsen gleichendes Fasernetz in der Milz, in den Tonsillen, in den solitären Darmfollikeln und den Follikeln der Peyer'schen Haufen, Eckard in den Zungenbalgdrüsen; durch Heidenhain wurden die Netze in den Follikeln der Peyer'schen Haufen genauer beschrieben und abgebildet, von Henle auch die lenticulären Magendrüsen näher untersucht.

Diese Analogie im Bau der genannten Organe, sowie andere Gründe veranlassten eine Anzahl von Forschern die Verwandtschaft aller oder einiger unter denselben mit einander mit grösserer oder geringerer Bestimmtheit hervorzuheben. So wurden durch die Bemühungen

von Bruecke, Donders, Kölliker, Leydig, Billroth, Virchow, Eckard u. A. alle diese von Henle „conglobirte Drüsen“ genannten Organe als zusammengehörig anerkannt, deren wesentlichstes Element eine grössere oder geringere Anzahl von Follikeln, Alveolen etc. ausmacht, die von einer bindegewebigen, mehr oder minder deutlichen Kapsel begrenzt, und im Inneren durchzogen sind von Blutgefässnetzen und einem sogenannten cavernösen, dieselben stützenden und verbindenden Netz von Bindegewebsfasern; die übrigbleibenden Lücken werden ausgefüllt von zahllosen, den Lymphkörperchen völlig gleichenden Zellen und Kernen, nebst einer geringen Menge alkalisch reagirender Flüssigkeit.

Ferner war ich zu dem Resultate gelangt, dass in der Conjunctiva einer bedeutenderen Anzahl von Säugethieren und öfters auch in der des Menschen bläschenförmige, zum Theil in Gruppen vereinigte Hervorragungen von ganz demselben Bau regelmässig vorkommen, die Bruch vor längerer Zeit bereits beim Rinde als Analogon der Peyer'schen Haufen beschrieben hatte. Im Anschluss an die übrigen Lymphdrüsen bezeichnete ich\*) sie als Lymphfollikel, deren anderweitige Auffindung ausser an den bis jetzt bekannten Stellen mit Wahrscheinlichkeit zu erwarten sei; ich stützte mich dabei auf eine gelegentliche Beobachtung von Lymphfollikeln in der Scheide des Schweines.

Trotz der Uebereinstimmung im Allgemeinen bestehen doch zwischen den einzelnen Beobachtern mehrere Controversen über den inneren Bau der Lymphfollikel und ausserdem sind von anderen bisher nicht erwähnten Schriftstellern sehr bedeutend differirende Anschauungen mitgetheilt, die sich auf einzelne unter den für Lymphdrüsen erklärten Organen beziehen. Um mit Bestimmtheit über den Bau der Lymphfollikel in der Conjunctiva mich äussern zu können, schien es mir von Wichtigkeit

\*) Die terminalen Körperchen, p. 114. Anmerkung.

eine eingehendere Untersuchung auch auf die anderen sog. conglomerierten Drüsen auszudehnen. Die Erörterung der Controversen mag bei den eigentlichen Lymphdrüsen beginnen.

### 1. Lymphdrüsen.

Bruecke unterschied in den Lymphdrüsen die Rinden- von der Marksubstanz, deren erstere aus runden oder ellipsoidischen Körpern besteht, die in ihrem Bau den Follikeln der Peyer'schen Haufen durchaus analog sind. Die in der Marksubstanz sich verzweigenden Blutgefäße werden von einer Adventitia umgeben, welche aus um so lockerer werdendem Bindegewebe besteht, je feiner auch nach der Rinde zu die Blutgefäße werden und zuletzt treten an die Stelle der ausgebildeten Bindegewebsfasern Cytoblasten mit eng umschliessender Zellmembran, die in zwei oder drei dünne, zugespitzte, bisweilen glatte, meist fadenförmige Fortsätze ausläuft.

Kölliker beschrieb in den Alveolen der Rindensubstanz beim Menschen ein aus stern- und spindelförmigen Faserzellen geflochtenes, die Blutgefäße tragendes Netz. Der Bau dieses Schwammgewebes sei ein höchst zierlicher, und sonst beim Erwachsenen bisher nirgends beobachteter. Die erwähnten Faserzellen finden sich auch in den Scheidewänden der Alveolen und bilden die zarteren Balken nicht selten für sich allein, sie zeigen sich als zarte, spindelförmige Fasern, mit schmalen Zellkörpern, feinen Ausläufern und kleinem, kurzem länglichem Kern, ferner ähnliche Gebilde mit drei Ausläufern, welche in Alkalien und Essigsäure erblassen. Daher sind sie als besondere Modification dem netzförmigen Bindegewebe Kölliker's zuzurechnen. Da wo das Schwammgewebe am zartesten ist, anastomosiren sie einfach mit einander oder im entgegengesetzten Falle erzeugen sie durch Nebeneinanderlagerung die stärkeren Bälkchen. Zur Un-

tersuchung empfahl Kölliker feine Durchschnitte und Zerzupfen bei frischen, getrockneten, in Alkohol oder in Holzessig erhärteten Drüsen anzuwenden.

Billroth gab zugleich mit der Beschreibung des Fasernetzes eine von ihm für die wahrscheinlichste gehaltene Darstellung der Entwicklung von Lymphkörperchen in den Follikeln der Lymphdrüsen. Bei der Untersuchung acut und subacut entzündeter Lymphdrüsen fand Billroth nämlich, dass die Interstitien des feinen Netzwerks eher kleiner, als grösser geworden waren, und wurde schon dadurch zu der Ueberzeugung geführt, dass dieser Erkrankung wesentlich eine Neubildung von Drüsenparenchym zu Grunde liegen und dass diese Neubildung zu gleicher Zeit mit einer fortschreitenden Entwicklung neuer Lymphkörperchen einhergehen müsse. Nun findet man in den feinen Fasern des Maschenwerks einzelne verdickte und kernartig angeschwollene Stellen, besonders in den Knotenpunkten selbst und in ihrer unmittelbaren Nähe. Diese anfangs leichten Anschwellungen werden immer stärker und bald unterscheidet man einen mehr oder weniger deutlich abgegrenzten, runden Körper, der ausser hellem fein granulirten Inhalt einige dunkle Körperchen enthält. Diese rundlichen Körper sind sehr leicht, nicht nur durch den genannten Inhalt, sondern auch durch die Verschiedenheit ihrer Grösse von den deutlich als solche ausgesprochenen Kernen mit hellem klarem Inhalt und einem scharf contourirten Kernkörperchen zu unterscheiden, wie sie normaler Weise in den Knotenpunkten des Netzwerks liegen. Ausser diesen central in den feinen Fasern anscheinend sich entwickelnden Körperchen sieht man andere, die sich etwas mehr seitlich hervor bilden und so mehr den spindelförmigen Zellen in der Milz entsprechen. Es ist wahrscheinlich, dass es sich hier um eine Entwicklung kernartiger Körper innerhalb der Bindegewebsfäden handelt: um eine Zellenbildung durch Sprossung. Der in dem verdickten Zellenausläufer entstandene Kern wird aus seinem Lager entfernt mit Zu-

rücklassung des letzteren als eine Masche, mit deren weiterer Vergrößerung sofort das Lymphdrüsengewebe vermehrt wird. Ist der Kern frei geworden, so bildet er um sich eine geringe Menge von Zellsubstanz und es ist damit die Form des Lymphkörperchen gegeben.

Die Untersuchungsmethode betreffend, so bewährte sich am besten die von His angewendete Erhärtung in Chromsäurelösung oder in Alkohol. Man legt die frischen Lymphdrüsen zuerst in eine ganz dünne Chromsäurelösung, nach 24 Stunden in eine etwas concentrirtere und wechselt dies so lange, bis man den zu den verschiedenen Zwecken verschieden gewünschten Grad der Erhärtung erreicht hat; ebenso verfährt man mit dem Alkohol. Nun macht man feine Abschnitte, legt diese auf den Objectträger, thut 1—2 Tropfen zur Hälfte mit Wasser verdünnten Glycerins auf das Object und tupft mit einem stumpf abgeschnittenen Tuschpinsel auf das Object, lässt nach einiger Zeit die Flüssigkeit abfließen, indem man das Object mit der Nadel fixirt, erneuert die Flüssigkeit und wiederholt die Manipulationen mit dem Pinsel, bis das Object möglichst frei von Lymphkörperchen ist; man übersieht nun mit Leichtigkeit die Maschennetze, die sonst so schwierig darzustellen sind.

In einer späteren, beiläufigen Notiz bestätigt Billroth die gleich zu erwähnenden Angaben von Eckard, dass das Fasernetz bei jungen Thieren primär vollständig aus sternförmigen Zellen zusammengesetzt sei, und dass man im Gegensatz dazu beim ausgebildeten Thiere fast nie Kerne in den feinen Bälkchen findet; welche letzteren übrigens nicht für hohl zu halten sind.

Eckard wurde durch die Untersuchung von Lymphdrüsen des Menschen, Rindes, Hundes, Pferdes, Schweines, so wie pathologisch veränderter Lymphdrüsen zu sehr abweichenden Resultaten in Betreff des Fasernetzes in den Alveolen geführt. Eckard fand dasselbe aus feinen Bälkchen bestehend, die nirgends, auch nicht an ihren häufigen Kreuzungspunkten Anschwellungen darbieten,



vielmehr überall von gleichem, unter den Dimensionen eines Zellkernes zurückbleibenden Durchmesser sind. Wenn man dieses berücksichtige, werde man den Irrthum vermeiden können, die an einem Kreuzungspunkt auf dem Durchschnitt gesehenen Bälkchen für Kerne von sternförmigen Zellen zu nehmen. Denn diese fehlen den erwachsenen und neugeborenen Säugern durchaus, sie sind weder durch Essigsäure, noch irgend ein anderes Reagens sichtbar zu machen und wurden nur bei einem fünfmonatlichen Fötus von Eckard beobachtet. Vielmehr stellt das Fasernetz ein System von Canälen dar, deren Lumina mit denen der Blutgefäß-Capillaren in directem Zusammenhange stehen, d. h. es ist ein Plexus seröser Gefäße, durch welche Nahrungssaft zwischen die dichtgedrängten, lymphatischen Zellen vertheilt wird, so dass ein lebhafter Stoffaustausch zwischen den letzteren und dem circulirenden Blute stattfinden kann. Zu dieser Ansicht führten Beobachtungen über den directen Zusammenhang der feinen Bälkchen mit Blutcapillaren, ferner von Erweiterungen und sehr zahlreichen Communicationen beider Systeme in einem Fall von chronischer Lungentuberculose und Ascites, endlich in einer Mesenterialdrüse bei chronischem Dickdarmcatarrh die Auffindung von erweiterten Bälkchen, die mit einem körnigen, durch Druck und nach Natronzusatz zu entleerenden Inhalt gefüllt waren. Zur Untersuchung bediente sich Eckard des von His empfohlenen Auspinselns nach vorgängiger, mehrtägiger Erhärtung der Drüsen in Alkohol von 80—90 % oder in verdünnter Chromsäurelösung.

Nach Virchow besteht der Inhalt der Follikel überwiegend aus kleinen, zelligen Elementen, die ziemlich lose liegen, bloss eingeschlossen in ein feines Netzwerk von sternförmigen, oft kernhaltigen Balken.

Frey beschrieb in den Follikeln ein ausgebildetes Netzwerk höchst zierlicher und zarter, mehrstrahliger Zellen, die bis in die angrenzenden Scheidewände ver-

folgt werden können und am meisten an das Gewebe der Wharton'schen Sulze des Nabelstranges erinnern.

## 2. Milz.

Leydig hatte bei Fischen gefunden, dass das Bindegewebe der Tunica adventitia stärkerer Gefässe in der Milz sich feinmaschig auflöst, durch eingelagerte, Lymphkörperchen-ähnliche Zellen eine grauweissliche Färbung bekommt und in Folge von Ansammlung solcher Zellen in runden oder knospenartig vorspringenden Haufen um die Gefässe eine Aehnlichkeit mit den Malpighi'schen Körperchen der höheren Wirbelthiere entsteht. In den analogen Anhäufungen weissgrauer Substanz bei Reptilien findet sich zarte, maschige Bindesubstanz, die sich z. B. bei Bombinator ohne Abgrenzung in die rothe Pulpe forterstreckt, während andererseits in der Milz der Ringelnatter die einzelnen Follikel eine feste Bindegewebskapsel besitzen.

Billroth beobachtete dasselbe feine, cavernöse Netzwerk in der Froschmilz aus theils sehr feinen, theils etwas breiten und flachen Fäden bestehend, die Maschen von 0,005—0,007<sup>mm</sup> zwischen sich lassen, die Knotenpunkte der Fasern ziemlich dick und gewöhnlich einen ovalen, mit 2—4 und mehreren Kernkörperchen gefüllten Kern enthaltend, andere Knotenpunkte dünner nur durch den Zusammenstoss der Fäden gebildet. Ein ganz ähnliches cavernöses Netz sah Billroth in den Malpighi'schen Körpern der Milz beim Menschen, Fledermaus, Katze, Fuchs, Maulwurf, Kaninchen, Maus, Ratte, ferner bei Vögeln: Schnepfenarten, Wasserhuhn, Ohreule, Taube, Krähe, Elster, Kibitz, einigen Finken- und Meisenarten; bei Amphibien ausser beim Frosch, bei der Kröte, Eidechsen, Schildkröte und Natter, bei Fischen, so beim Karpfen, Schlei, Plötzen und Hecht. Die Milzen der genannten Säugethiere zeigten deutliche Malpighi'sche

Bläschen, theils mit unzweifelhafter Kapsel, theils ohne Kapsel als ästige, weisse Stellen, um Theilungen der Gefässe abgelagerte weisse Milzpulpa; ähnliches Verhalten fand sich beim Menschen, besonders bei in Folge von verbreiteten Carcinomen Verstorbenen.

Während die meisten Beobachter z. B. Kölliker, Funke, Frey den Malpighi'schen Körperchen der Säuger eine besondere, dünne Kapselmembran zugeschrieben haben, bestritt Henle dieselbe und erklärte die eigenthümliche Schwierigkeit die leicht zerfliessenden Milzfollikel zu isoliren aus dem Umstande, dass die Bindegewebsbalken der Begrenzung ebenfalls Maschen zwischen sich haben, durch welche der Inhalt der Follikel nach und nach ausfliessen kann. Henle gab auch Abbildungen des Fasernetzes aus Milzfollikeln vom Menschen und vom Schaf, in denen auf dem Durchschnitt keine Capillargefässe, sondern nur ein durchtretendes, arterielles oder ein arterielles und ein venöses Stämmchen zugleich enthalten waren, wie es nach Henle nicht selten vorkommt.

### 3. Thymus.

Ueber das Fasernetz in den Drüsenkörnern der Thymus finden sich kurze Angaben bei Kölliker und Leydig, die dasselbe mit dem der Peyer'schen Haufen vergleichen; Billroth sagt darüber, dass es sich von dem in den Lymphdrüsen nur durch seine Feinheit unterscheidet, auch Frey erklärt es für äusserst zart.

### 4. Zungenbalgdrüsen.

Kölliker entdeckte, dass die vorher meistens als acinöse Drüsen beschriebenen Balgdrüsen der Zungenwurzel aus dickwandigen Kapseln bestehen, welche aussen von einer festeren Bindegewebshülle, nach innen von

papillenträgenden und mit Epithelium überzogenen Fortsetzungen der Schleimhaut gebildet werden, zwischen denen eine Anzahl geschlossener Follikel eingebettet sind, die den übrigen Lymphfollikeln sehr ähnlich sehen, wahrscheinlich auch Blutgefäße im Inneren enthalten. Den beschriebenen Bau nahm Kölliker beim Menschen in einzelnen Fällen deutlich wahr, empfahl aber wegen der sehr häufigen pathologischen Veränderungen besonders die Zungenbälge des Rindes zu untersuchen.

Diese Darstellung wurde von Gerlach zum Theil bestätigt; sie fand Gegner in Sappey, Sachs und Henle, die sämmtlich die Zungenbalgdrüsen für acinöse Drüsen erklärten; indessen trat Gauster den Kölliker'schen Angaben bei und auch Sappey und Henle haben sich später bewogen gefunden, ihre ursprünglichen Ansichten aufzugeben.

Sachs benutzte neben der menschlichen die Rindszunge, die in Essig gekocht, getrocknet und auf successiven, feinen Durchschnitten untersucht wurde. Auf diese Weise fand Sachs, dass die sogenannten Follikel nicht geschlossen sind, sondern mit einer weiten Mündung in die Höhle der Balgdrüse einmünden; sie stellen danach kleine, blinde, sackförmige Ausbuchtungen der letzteren dar, welche die Function haben sollen, als Receptacula des Schleims zu dienen, der sich aus den tieferliegenden Schleimdrüsen in den Hohlraum der Balgdrüsen ergießt.

Gauster beschrieb dagegen beim Rinde im Anschluss an Kölliker rundliche oder polyedrische Nester, die an ihrer Peripherie scharf abgegrenzt sind, doch keine eigentliche Hülle besitzen, sondern in das sie umgebende Bindegewebe locker eingebettet sind. In diesen aus einer dunkleren Masse bestehenden Nestern finden sich wieder einzelne noch kleinere rundliche oder polyedrische Körper, die den Follikeln Kölliker's entsprechen und in ihrem Inneren Capillargefäße enthalten. Beim Menschen fand Gauster anstatt der weiten Hohlräume nur trichterförmige Grübchen, in deren Wand die Follikel (Cytoblastemnester)

an Zahl selten mehr als 5—6 betragend eingebettet liegen, öfters sind auch keine bestimmt abgegrenzten Follikel vorhanden, sondern nur eine körnige Masse ähnlich wie in confluirenden Peyer'schen Haufen, um die Höhle herum abgelagert. In der am tiefsten gelegenen Stelle des Trichter sah Gauster, sowie Sachs öfters den Ausführungsgang einer Schleimdrüse münden.

Gauster war der Meinung, dass Sachs bei seinen Untersuchungen an der Rindszunge gar keine Follikel vor sich gehabt habe, sondern wirklich vorkommende Ausbuchtungen von Schleimdrüsen-Ausführungsgängen, und dagegen an der Menschenzunge zwar die Follikel gesehen, aber sie, wahrscheinlich aus vorgefasster Meinung, als ähnliche Aussackungen fälschlich gedeutet habe. Die Abbildung, die Sachs, wie gleich hier erwähnt werden mag, von den Tonsillen des Schweines gibt, sah Gauster als wirkliche, acinöse Schleimdrüsen, nicht aber Follikel darstellend an.

Gegen diese Ausführungen vertheidigte sich Sachs unter Zustimmung von Reichert, indem er nachwies, wie es überhaupt nicht leicht möglich sei, so grosse, seit E. H. Weber bekannte Gebilde, wie die Follikel, ganz zu übersehen, dass seine Zeichnungen, wenn man auf die geringe Vergrösserung Rücksicht nehme, durchaus der Natur und den Kölliker'schen Abbildungen entsprechen, dass endlich die Streitfrage, auf die es ankomme, nur die sei, ob die Follikel geschlossen oder nach aussen offen wären und wenn man die angewendete Untersuchungsmethode als zweckmässig gelten lasse, so würde auch zugegeben werden müssen, dass eine positive Beobachtung über das Offensein eines kugelförmigen Gebildes mehr beweise, als sehr zahlreiche negative, in denen der Durchschnitt nicht durch die Ausführungs-Oeffnung gegangen sei; endlich stellte Sachs das Vorkommen von Blutgefässen im Inneren der Follikel bestimmt in Abrede.

Eckard trat gegenüber den Ansichten von Sachs auf Gauster's Seite, indem er znnächst Kölliker's

Beschreibung der Balgdrüsen durchaus bestätigte, und dann darauf hinwies, wie ungeeignet die Untersuchungsmethode von Sachs sei, um die Follikel deutlich zur Anschauung zu bringen. Vielmehr glaubt auch Eckard, dass die Abbildungen und Beschreibungen von Sachs durchweg auf tieferliegende, acinöse Schleimdrüsen zu beziehen wären. Ausserdem sei die Untersuchungsmethode des Letzteren nicht zweckmässig, um das eigenthümliche Grundgewebe im Inneren der Follikel aufzusuchen. Denn ganz wie in den Follikeln der Lymphdrüsen und Peyer'schen Haufen beobachtete Eckard in denen der Zungenbalgdrüsen ein reiches Capillarnetz von Blutgefässen, und ein sehr feinmaschiges Netz von elastischen Fasern, deren Zusammenhang mit den Blutgefässen Eckard, wie oben erwähnt, für die Lymphdrüsen nachzuweisen sich bemüht hatte. Zwischen diesem Maschenwerk, welches in mittelst Alkohol erhärteten Präparaten ein so eigenthümliches sei, dass man niemals verkennen könne, ob man Lymphdrüsengewebe unter dem Microscop habe oder nicht, liege eine sehr grosse Anzahl freier Lymphzellen eingebettet.

Wiederum eine abweichende Ansicht hat Böttcher aufgestellt. Böttcher theilte nach einer kurzen, historischen Einleitung die detaillirte Beschreibung von fünf Zungen mit, die theilweise pathologische Veränderungen ihrer Schleimhaut erlitten hatten. Die Balgdrüsen waren zum Theil sehr zahlreich und stark vergrössert; in einem Fall von acuter Tuberculose fehlten sie; doch wurden auch hier einzelne, mit blossem Auge sichtbare Erhebungen beobachtet, die einen Schleimdrüsenausführungsgang im Centrum einschlossen; es fand sich darin eine deutliche, trichterförmige Vertiefung, und in der Tiefe das feinfasrige Bindegewebe, welches den Gang umgab mit zahlreichen, kleinen, runden Zellen und freien Kernen durchsetzt, die mit den Elementen der Lymphdrüsen ganz übereinstimmten und, haufenweise zusammenliegend,

unbestimmt begrenzte Nester bildeten. Aus seinen fünf Beobachtungen zog Böttcher folgende Schlüsse;

1. dass es Zungen gibt, die keine einzige sogenannte Balgdrüse besitzen.
2. Dass das Auftreten exquisiter Bälge mit nachweisbarer Erkrankung der Schleimhaut zusammenfällt.
3. Dass zwischen beiden Fällen Mittelstufen vorhanden sind, die es oft schwer machen zu entscheiden, ob man eine hügelige Erhebung der Zungenschleimhaut mit einem Drüsencanal in der Mitte für eine Balgdrüse zu halten habe, oder nicht.

Die sehr verschiedene Entwicklung dieser Formen von ganz kleinen, kernreichen Nestern bis zu grossen, von einer Faserhülle umschlossenen Bälgen um verschiedene an derselben Zunge beobachtete Drüsencanälchen, die durch allmälige Uebergangsstufen mit einander verbunden waren, führten nun Böttcher zu der Ueberzeugung, dass an der Zungenwurzel sehr häufig pathologische Neubildungen vorkommen, und dass denselben die sogenannten Balgdrüsen ihre Entstehung verdanken. Zur Unterstützung dieser Ansicht erinnerte Böttcher an die von Virchow und von ihm selbst beschriebenen, Follikelähnlichen Neubildungen in der Leber, ferner an das von ihm beobachtete Vorkommen von solchen in den tiefen Schichten der Schleimhaut erkrankter Zungen. Es sei zwar die Möglichkeit nicht in Abrede zu stellen, dass die Balgdrüsenfollikel unter normalen Verhältnissen in derselben Gestalt, nur in sehr unbedeutender Grösse vorhanden sein mögen, doch sei das Vorhandensein solcher physiologischer Follikel durchaus keine erforderliche Bedingung für die Entstehung der pathologischen.

Böttcher erörtert dann weiter die Veränderungen, welche die Follikel unter pathologischen Verhältnissen eingehen und vermuthet namentlich, dass durch schliessliches Platzen der Follikel solche Communicationsöffnungen zwischen der Höhle der Balgdrüse und den einzelnen Follikeln entstehen möchten, wie sie Sachs beschrieben

hat. Nach Allem zusammen glaubte Böttcher folgende Sätze vertreten zu können.

1. Es existiren an normalen Zungen keine Balgdrüsen.
2. Dieselben bilden sich durch krankhafte Schwellung in der Umgebung der Schleimdrüsengänge.
3. Die in ihnen enthaltenen Follikel sind eine pathologische Neubildung.
4. Der Zerfall derselben bedingt einen Schwund der Balgdrüsen und führt zur Ulceration.

Diese Sätze, die von den drei oben citirten Folgerungen nicht unbeträchtlich abweichen, werden noch folgendermassen unterstützt. In der That seien die menschlichen Zungen in der Regel mit Balgdrüsen versehen. Desshalb aber brauchten letztere nicht den Gesetzen der normalen Bildung, sondern sie könnten vielmehr ebenso wohl den sehr häufigen Erkrankungen der betreffenden Schleimhaut ihre Entstehung verdanken. Die Physiologie dürfe also nicht versuchen, denselben eine functionelle Bedeutung beizulegen. Für die pathologische Neubildung der Balgdrüsen spreche schon die Verschiedenheit ihrer Zahl und Grösse, die in geradem Verhältniss zur geringeren oder stärkeren Erkrankung der Schleimhaut stehen. Die Unterschiede seien so beträchtlich, dass in gewissen Grenzen beliebig grosse und beliebig viele Balgdrüsen sich entwickeln können. Jeder Schleimdrüsengang gebe dazu die Gelegenheit, wenn seine Umgebung sich erhebt. Um den Einwurf, dass die Zungenbalgdrüsen auch dem Rinde zukommen, zurückweisen zu können, glaubte Böttcher die Untersuchungen über die letzteren nicht wiederholen zu müssen, weil gar kein Grund vorhanden sei, wesshalb nicht auch beim Rinde Erkrankungen der Schleimhaut vorkommen könnten. Ueber die Tonsillen hat Böttcher weitere Mittheilungen versprochen; zur Untersuchung benutzte derselbe Erhärtung in Chromsäure-Lösungen.



## 5. Tonsillen.

Nach Kölliker bestehen die Tonsillen des Menschen aus einem Aggregat einer gewissen Anzahl (10—20) zusammengesetzter Balgdrüsen von ganz ähnlichem Bau, wie diejenigen an der Zungenwurzel. Auch im Pharynx des Erwachsenen, so wie des Neugeborenen sah Kölliker einfache und zusammengesetzte Balgdrüsen, ferner bei vielen Säugethieren; die Tonsillen verhalten sich beim Rind, Schaf und Schwein ebenso wie beim Menschen.

Wie für die Zungenbalgdrüsen wurde diesen Angaben Kölliker's von Sappey, Sachs und Henle widersprochen. Sachs fand in den Tonsillen des Schweines anstatt geschlossener Follikel Höhlungen, welche theils unmittelbar, theils durch längere Ausführungsgänge in die senkrecht von der Oberfläche in die Tiefe sich erstreckenden, mit Epithelium ausgekleideten Hohlgänge einmünden.

Dagegen trat Gauster bei diesem Objecte wiederum auf Kölliker's Seite, im Allgemeinen auch Huxley; Billroth beschrieb in den Follikeln der Tonsillen beim Hunde und beim Menschen, namentlich beim Kinde die Capillargefässnetze und feinen Fasernetze, die sich wie in den Lymphdrüsen verhalten. Mit Huxley fand Billroth die einzelnen Follikel nicht überall scharf von einander abgegrenzt, und konnte die Kapsel der einzelnen Drüsenelemente nicht mit Sicherheit herstellen, indem die Maschenräume des bindegewebigen Netzwerks nach der Peripherie zu immer enger, länglicher und spaltförmig werden, bis sie in der Kapsel selbst für den normalen Zustand völlig verschwinden, so dass die Kapsel eben nur einem verdichteten Zustande des feinen Netzwerks entspricht; noch deutlicher tritt dieses Verhältniss nach Billroth an hypertrophischen Tonsillen hervor.

Die Angaben von Billroth wurden neuerdings durch Eckard und Henle bestätigt; auch Sappey ist von seiner ursprünglichen Ansicht zurückgetreten. Henle

erklärt die Differenzen der verschiedenen Beobachter einerseits daraus, dass Kölliker bestimmt abgegrenzte, geschlossene Follikel in den Tonsillen, so wie in den Zungenbalgdrüsen beschrieben habe, während die (Lymph-) Körperchen oft, vielleicht in der Regel, gleichförmig in das Bindegewebe in und unter der Schleimhaut infiltrirt sind, und nur hier und da durch Verflüssigung einzelner Gruppen der Anschein kugelförmiger Follikel entsteht, andererseits daraus, dass in grösserer Tiefe unter den Zungenbalgdrüsen und Tonsillen die bekannten, wirklich acinösen Drüsen gelegen sind, die, wie Henle fand, in der Tonsille des Hundes ein besonderes, an Dicke dem aus Follikeln bestehenden Theile gleichkommendes, vorderes Blatt bilden.

#### 6. Peyer'sche Haufen.

Heidenhain gab eine genaue Beschreibung und Abbildungen der Gefässe und Fasernetze aus den Follikeln der Peyer'schen Haufen von Kaninchen. Billroth hatte in dem Processus vermiformis von Katzen, Hunden etc., wie es vom Menschen längst bekannt ist, sehr bedeutende Mengen von Follikeln beobachtet, die Heidenhain beim Kaninchen sowohl in dem von Böhm beschriebenen, am Ende des Dünndarms gelegenen Sack, als im Processus vermiformis fand. Was zunächst die Gefässe anlangt, so sah Heidenhain dieselben an Präparaten, welche durch Injection der Arterien mit Leim und Berlinerblau nach v. Wittich's Methode, oder durch Unterbindung der Pfortader am lebenden Thiere erhalten waren, auf verticalen Schnitten nicht von der Peripherie nach der Mitte des Follikel hin verlaufen, und daselbst radienartig umbiegen, wie es auch Kölliker nach Injections-Präparaten von Frey beschrieben hatte, sondern vielmehr sich in zierlichen, engmaschigen Netzen durch den ganzen Follikel fortsetzen. Zwischen den beschriebenen Blutcapillaren

verbreitet sich ein aus Fasern, die in verschiedener Weise mit einander anastomosiren, bestehendes Balkenwerk. Durch diese Fasern wird ein System von alveolaren Räumen gebildet, welche nach der Mitte der Follikel hin weiter und von runder oder polygonaler Form sind, nach der Follikelwand hin enger, länglich-schmal und zuletzt fast spaltförmig werden. An den Knotenpunkten, wo mehrere Balken zusammentreffen, gehen sie häufig in eine Zelle über, welche einen grossen, ovalen Kern enthält, so dass ein Theil der Balken nichts weiter darstellt, als die Ausläufer sternförmiger oder mehrstrahliger Zellen. Ausser an den Knotenpunkten finden sich grosse ovale Kerne aber auch im Verlaufe einzelner Balken, in Erweiterungen derselben eingebettet. Hier hat man es offenbar mit Zellen zu thun, welche zwei Ausläufer entsenden. Die Grösse der ovalen Kerne wechselt in ziemlich weiten Grenzen: ihr Längsdurchmesser schwankte zwischen 0,0044—0,0076<sup>'''</sup>, der Querdurchmesser zwischen 0,0031—0,0044<sup>'''</sup>. Ausser diesen in ihrem ganzen Ansehen sehr charakteristischen, ovalen Kernen findet sich in die Balken noch eine zweite Art von Körperchen eingebettet, rund, kleiner als jene, in ihrem Habitus den Lymphkörperchen ähnlich. Sie liegen häufiger im Verlaufe der einzelnen Balken, als an den Knotenpunkten. Die Zahl von Körpern (runden und ovalen) welche in die Elemente des Balkenwerks sich eingeschlossen finden, ist in verschiedenen Präparaten sehr verschieden.

Dann erörtert Heidenhain die Frage, ob in der That die Zellen des Fasernetzes, wie es Eckard für die Lymphdrüsen angenommen hatte, als ein System von sehr feinen, hohlen Canälen, als mit den Blutgefässen in directem Zusammenhange stehende, seröse Gefässe angesehen werden müssen. Es finden sich viele Balken, die sich unter rechtem, resp. mehr oder weniger spitzen Winkel an die Wand der Blutcapillaren ansetzen. Dabei erweitern sich manche von ihnen kurz vor dem Anlegen an die Gefässwand dreieckig oder kegelförmig, so dass

sie mit breiter Basis auf das Gefäss auftreffen. Bei injicirten Präparaten zeigte sich aber, dass in diese Ansatzkegel der Balken keine Injectionsmasse eindrang, sondern der helle Innenraum des letzteren sich scharf gegen das (blaue) Gefässlumen absetzte. Jedoch in zwei vereinzelt Fällen löste sich ein injicirter Gefässast in geradliniger Fortsetzung in Canälchen von der Breite des Balkennetzes auf. Ferner gelangten bei Injectionsversuchen von Carminpulver, das mit Milch sehr fein verrieben wurde, in die Jugularvenen lebender Kaninchen, niemals Carminkörnchen in die Balken, während sie in drei Fällen in den Mesenterialvenen aufgefunden wurden, also die Darmcapillaren durchsetzt haben mussten.

Ausserdem machte Heidenhain darauf aufmerksam, dass die von ihm beschriebenen, kleineren, rundlichen, in den Balken liegenden Kerne identisch mit rundlichen Körperchen seien, die Billroth vermuthungsweise für sich innerhalb der Balken bildende Lymphkörperchen hält.

In einer Kritik der Dissertation von Eckard stellte sich Heidenhain auf Kölliker's Seite, in so fern das Balkennetz in den Follikeln aus sternförmigen, durch ihre Ausläufer communicirenden Zellen besteht, so wie sie Kölliker in den Alveolen der Lymphdrüsen wahrgenommen hatte, nicht aber aus überall gleich breiten und mit kernhaltigen Anschwellungen nicht versehenen Balken gebildet wird. Die Angaben Eckard's über den Zusammenhang der als hohl betrachteten Bälkchen des Netzes können nicht als beweisend angesehen werden. Durch die Beobachtung des Ansatzes eines Bälkchen an ein Capillargefäss wird nämlich, wie erörtert, noch keineswegs ein Lumen-Zusammenhang sicher nachgewiesen. Wenn nun auch in normalem Zustande in sehr vereinzelt Fällen, wie einmal von Eckard, zweimal von Heidenhain selbst beobachtet, eine Auflösung eines Capillargefässes in Bälkchen wahrgenommen wurde, und in den von Eckard beschriebenen, pathologischen Fällen eine allgemeine Permeabilität des Balkennetzes offenbar

vorhanden gewesen sei, so sei es doch am wahrscheinlichsten, dass sowohl in den Lymphdrüsen, wie in den Peyer'schen Haufen im Normalzustande die Bälkchen der Regel nach ausser Lumen-Zusammenhänge mit den Blutgefässen stehen, aber leicht mit denselben in Verbindung treten, um zur Gefässneubildung zu dienen, woraus sich die Beobachtungen genügend erklären lassen würden.

Zur Untersuchung wendete Heidenhain die Erhärtung der injicirten Darmstücke in Chromsäure-Lösung von  $\frac{1}{2}$ —3 Gran auf die Unze Wasser oder in Sublimat zu 3 Gran auf die Unze Wasser, oder in Holzessig, der mit dem gleichen bis dreifachen Volum Wasser versetzt worden war, an. In feinen Durchschnitten der Chromsäure-Präparate konnte man schon durch oftmaliges Lüften des Deckgläschen vom Rande her die Zellen aus den Lücken des Fasernetzes entfernen.

Ueber die Hülle der Follikel in den Peyer'schen Haufen und die der solitären Darmfollikel besteht noch eine Meinungsverschiedenheit, indem Kölliker fast ohne Ausnahme ringsgeschlossene Blasen findet, wogegen Ernst, Bruecke, Henle angeben, dass dieselben an ihrer unteren Fläche undeutlich begrenzt in das submucöse Bindegewebe sich verlieren. Ebenso betrachtet Kölliker die von Anderen beschriebenen Communicationen zwischen zwei Follikeln als seltene Ausnahmen.

Andererseits hat Basslinger bei der Gans einen allmäligen Uebergang des kernreichen Inhalts der Follikel in die darüber liegenden Zellen beobachtet. Da dieser Angabe durch Leydig widersprochen worden war, so wiederholte Basslinger seine Untersuchungen später am Darm der Gans, der Ente und des Sperlings und fand, dass die mehrfach über einander geschichteten Follikel der Peyer'schen Haufen häufig in wechselseitiger Communication stehen, namentlich geschieht diese zwischen Follikeln, die über und unter der inneren Längsmuskellage gelegen sind, mittelst flaschenförmig verschmälerter Hälse. Es kommen unter den Zotten, sowohl ringsum

scharfbegrenzte Einzelfollikel vor, als auch eine Fortsetzung der Drüsenmasse eine Strecke weit in die Basis der Zotten, und Endigung in dieser ohne alle Contour, gleichsam durch allmälige Verdünnung. Es kommen auch Zotten vor, die bis fast an die Spitze mit Drüsenmasse erfüllt sind.

Als geeignetste Methode empfiehlt Basslinger Trocknen des aufgeschnittenen und ausgespülten Darms der erwähnten Vögel in leichter Aufspannung. Dann werden feine Schnittchen desselben in Wasser  $\frac{1}{4}$  —  $\frac{1}{2}$  Stunde lang aufgeweicht und unter Zusatz von etwas Essigsäure untersucht.

### 7. Lymphfollikel der Conjunctiva.

Bruch hatte eine den Peyer'schen Haufen analoge, gelbliche, oblonge Erhabenheit auf der Schleimhaut des unteren Augenlides vom Rinde beschrieben, die aus zahlreichen, von Blutcapillaren durchzogenen, und mit einer an runden Zellen und Kernen sehr reichhaltigen Flüssigkeit gefüllten Bälgen besteht.

Stromeyer's\*) Angaben sind im Auszuge nur schwer wiederzugeben; im Wesentlichen lauten sie, wie folgt:

In Folge einer Andeutung des Prof. Chr. Bendz, dass in der Conjunctiva des Menschen geschlossene Drüsenbälge vorkämen, untersuchte Stromeyer die Conjunctiva vom Schweine, Rinde, Kalbe, Pferde, Schafe, Kaninchen etc. und fand bei allen diesen Thieren „geschlossene Follikel“ in der Conjunctiva der Augenlider, vorzugsweise im oberen Augenlide, am inneren Augenwinkel, auf und unter der Palpebra tertia, die in ihrem Bau den Follikeln der Peyer'schen Haufen völlig gleichen. Doch betrachtete Stromeyer dieselben als patho-

\*) Deutsche Klinik a. a. O.

logische Gebilde, als Analoga der durch die trachomatöse Augenentzündung des Menschen entstehenden Veränderungen, weil sie bei den untersuchten Thieren öfters nicht gefunden wurden, und weil sie zugleich mit krankhaften Erscheinungen in der Conjunctiva, Ueberfüllung ihrer Blutgefäße, eiterartiger Secretion der ersteren vorkamen; ausserdem wegen ihrer Analogie mit den beim Typhus beobachteten, sehr zahlreichen, solitären Follikeln und den Anfängen von tuberculöser Ablagerung in der Darm-schleimhaut.

Ich selbst dagegen gelangte zu einer anderen Uebersetzung, und ich\*) erklärte in Folge meiner Untersuchungen, die zunächst den Bruch'schen Haufen in der Conjunctiva des Rindes und das Vorkommen solitärer Follikel beim Schafe, Schweine und Pferde constatirt, ferner das Vorkommen von Lymphfollikeln in der Conjunctiva des Menschen, Affen, Eichhörnchen, Hundes und der Ziege nachgewiesen hatten, die in Rede stehenden, aus einer bindegewebigen Hülle, einem Inhalt von Blutgefäßen, Bindegewebsbalken, sehr zahlreichen Zellen und Kernen zusammengesetzten Gebilde hypothetisch als Bildungsstätten von Lymphkörperchen und bezeichnete dieselben daher schlechtweg als „Lymphfollikel“ der Conjunctiva.

Henle bildete für die fraglichen Objecte die neue Bezeichnung „Trachomdrüsen,“ welche übrigens eine Ungewissheit über die Bedeutung der ersteren gut auszudrücken im Stande ist. Das Fasernetz im Inneren der Follikel, in der Conjunctiva sowohl wie an anderen Orten, namentlich in den Lymphdrüsen, Milzfollikeln und den Tonsillen beschrieb Henle als aus stärkeren und feineren Bindegewebsbälkchen gebildet, die, wie schon Donders für die Lymphdrüsen angegeben hatte, durch Essigsäure oder verdünnte Kalilösung blass werden, und niemals Kerne enthalten. Vielmehr entsteht der Anschein

\*) Die terminalen Körperchen. p. 114. Anmerkung.

von Kernen, die nicht nur in den Knotenpunkten, sondern auch im Verlauf der Balken vorkommen sollen, durch eine Verwechslung mit dem kreisrunden oder elliptischen Querschnitt von aus dem Netze senkrecht gegen das Auge des Beobachter aufsteigenden Bindegewebsbündeln und Capillargefäßen. Während die feinsten wie die größten Netze nicht leicht das Bild von eingestreuten Kernen gewähren, geschieht dieses am täuschendsten bei Netzen von ungleicher Stärke der Balken, indem die Querschnitte der stärkeren Bündel mit den rechtwinklig von ihnen ausgehenden, und in der Ebene des Gesichtsfeldes sich verästelnden, feinen Bündeln ganz den Eindruck kugliger Körperchen mit fadenförmigen Ausläufern machen können. Die erwähnte Täuschung kommt namentlich an Chromsäure-Präparaten leicht zu Stande. Um sie zu erkennen ist ausser Veränderungen der Focus-Einstellung die Behandlung mit verdünnter Kalilauge von Vortheil, welche die scheinbaren Kerne unverändert lässt, Essigsäure dagegen zerstört durch die Quellung des Bindegewebes, die sie veranlasst, auch die Aehnlichkeit mit einem Zellennetz, was Beides dem sonstigen Verhalten von kernartigen Gebilden durchaus widerspricht. Verschiebung des Deckgläschen, verstärkter Druck sind oft ausreichend einen Theil der Kerne zum Verschwinden zu bringen, weil dadurch die verticalen Bälkchen veranlasst werden, sich niederzulegen.

In Betreff des von Eckard behaupteten, offenen Zusammenhanges des Fasernetzes mit dem Lumen der Capillargefäße machte Henle gegenüber den einzelnen Beobachtungen von Eckard und Heidenhain, in denen ein directer Uebergang vorhanden zu sein schien, auf die Schwierigkeit aufmerksam, leere und zusammengefallene oder unvollkommen gefüllte Gefäße von Bindegewebssträngen zu unterscheiden. Was aber die von Heidenhain abgebildeten, scheinbar kegelförmigen Ansatzpunkte von Bindegewebsbälkchen an die Capillargefäßwände anlangt, die Henle ebenfalls häufig beobachtete



so erwiesen sich dieselben immer als sehr kleine Bindegewebemaschen, begrenzt von der Gefässwand und zwei gegen dieselbe divergirenden Bindegewebsbündeln. Wahrscheinlich stehen auch die letzteren nicht mit der Gefässwand in Verbindung, sondern wieder mit Bindegewebsbündeln, welche dem Gefässe nur dicht anliegen.

In den Conjunctivafollikeln fand Henle auch elastische Fasern, ferner Follikel, die in ihrem Centrum einen von dem Fasernetz nicht durchsetzten Hohlraum enthielten. Zur Untersuchung empfahl Henle Trocknen der Conjunctiva und Wiederaufweichen feiner Schnitte in Wasser, oder in einem Uhrglas voll Wasser, dem ein bis zwei Tropfen concentrirter Kalilösung zugesetzt worden sind.

Bei eigener Prüfung fand ich die Angaben von Basslinger im Allgemeinen bestätigt. Es kommen in den Peyer'schen Haufen bei der Gans sowohl unter einander zusammenhängende und seitlich unvollständig begrenzte Follikel vor, als, wenn auch nicht sehr häufig, solche, die sich in darübergerlegene Zotten hinein fortsetzen: es zeigt sich das Bindegewebe der Zotte gleichmässig infiltrirt mit Lymphkörperchen resp. Kernen und ohne alle scharfe Begrenzung verliert einerseits sich diese Infiltration nach der Spitze der Zotte hin, und wird andererseits nach unten zu dichter und dichter, bis sie in allmähigem Uebergange mit dem Inhalt eines übrigens kugelförmigen und scharf begrenzten Follikel verschmilzt. Recht deutlich habe ich das beschriebene Verhalten an solchen Follikeln gesehen, die am Rande eines Peyer'schen Haufen gelegen waren, oder in kleinen Gruppen unregelmässige Ausläufer desselben darstellten. Am geeignetsten erwiesen sich das untere Ende des Dünndarms, so wie die Blinddärme zur Untersuchung; ich habe ausser der von Basslinger empfohlenen Methode Maceration des Darmcanals in Essig oder verdünntem Holzessig ange-

wendet; auch den in Essig gelegten Darm getrocknet und feine Verticalschnitte in Wasser aufgeweicht. Ferner erwies sich sehr geeignet die Erhärtung des Darms in Chromsäure-Lösung von 0,1—0,2 0/0, und Aufhellung senkrechter Schnitte durch ein Gemisch von Glycerin und concentrirter Essigsäure zu gleichen Theilen.

An solchen Chromsäure-Präparaten kann man dann mit Hülfe von Glycerin und eines Tuschpinsel oder einfach durch öfteres Lüften des Deckgläschen an mit Wasser befeuchteten Präparaten die Körperchen entfernen und Blutgefäße nebst einem Fasernetz im Inneren der Follikel darstellen, das sich von dem in den Peyer'schen Haufen der Säuger nur durch grössere Feinheit seiner Bindegewebsbälkchen und die Enge seiner Maschen unterscheidet.

Die Communication von Follikeln unter einander habe ich fernerhin in den Peyer'schen Haufen des Menschen beobachtet, ebenso unvollständige Begrenzung derselben und bei solitären Follikeln sah ich auch die Inhaltsmasse von solchen in die Substanz einer Zotte hinein sich fortsetzen, was ebenfalls passend als Lymph-Infiltration in das Gewebe derselben bezeichnet werden könnte.

Dieselbe Beobachtung fand ich an einigen solitären Follikeln des Darms vom Schwein bestätigt, der in Essig macerirt worden war. Zugleich konnte hier wahrgenommen werden, dass die Unterbrechung der Muskellage der Schleimhaut über dem Follikel Raum schaffte für die Fortsetzung der Lymphkörperchen-Infiltration bis in die Zotte. Vom Kaninchen habe ich die letztere auch an in verdünnter Chromsäure-Lösung aufbewahrten Stücken des Dünndarms constatirt. Bei diesem Thiere scheint sie bereits von Frerichs\*) und Frey\*\*) in den scheinbaren Mündungen der Follikel nach aussen abgebildet zu sein.

\*) Wagner's Handwörterbuch. III. 1. p. 744. Fig. 57. p. 753. Fig. 67.

\*\*) Lehrbuch der Histologie und Histochemie. p. 479. Fig. 313.

Ueberall aber ist stets die grosse Mehrzahl der Follikel rund und völlig geschlossen, woraus sich die bestehenden Controversen genügend erklären lassen dürften.

Zur Aufklärung des Verhaltens der Blutgefässe zu dem feinen Fasernetz schienen mir die Follikel des Processus vermiformis vom Kaninchen am geeignetsten. Es ist nicht schwierig, die Gefässe derselben von den Arterien aus zu injiciren und ich habe sie sowohl mit Leim und Carmin, als mit Ferrocyankupfer nach der Bruecke'schen \*) Methode, als mit Leim und Berlinerblau nach v. Wittich \*\*) gefüllt; der Vergleichung halber auch die Unterbindung der Pfortader beim lebenden Thiere nach Heidenhain in Anwendung gezogen. Die mit Leim und Carmin injicirten Präparate wurden dann in Sublimat-Lösung erhärtet, nach Heidenhain's Empfehlung, die übrigen in madeirafarbiger Eisenchlorid-Lösung, 90 0/0igem Alkohol, vorzugsweise aber in Chromsäure-Lösung von etwa 0,1—0,15 0/0.

An diesen injicirten Präparaten habe ich nun niemals einen Uebergang von Capillaren in die Bälkchen des Fasernetzes gesehen, und auch keine schlingenförmige Umbiegung der ersteren in der Mitte der Follikel, welche Heidenhain, Henle und, wie es scheint, neuerdings auch Frey \*\*\*) nicht mehr annehmen. An nicht injicirten und auf dieselbe Art erhärteten Präparaten sind mir scheinbare Uebergänge von Capillaren in das Fasernetz nicht sehr selten vorgekommen, die ich mit Henle für nichts Anderes halten konnte, als für abgerissene, zusammengefallene Enden leerer Capillargefässe. Wie Heidenhain fand ich auch, dass die scheinbaren, dreieckigen Ansatzkegel von Fasern an die Wandung der Gefässe

\*) Zeitschr. d. k. k. Ges. d. Aerzte zu Wien. Jahrg. XIII. 1857. p. 32. Anmerkung.

\*\*) Reichert's und du Bois-Reymond's Archiv. 1859. p. 462. Anmerkung.

\*\*\*) Lehrb. d. Histol. und Histochemie. 1859. p. 480. Fig. 315.

sich bei den gelungensten Injectionen mittelst feiner Massen nicht füllten, was allein schon ausreichen würde, den Nachweis zu führen, dass sie nicht hohl sein können. Sehr häufig aber liess sich durch veränderte Focusstellung oder geringe Verschiebung des Präparats ersichtlich machen, dass die Contouren jener Ansatzkegel divergirende Aeste einer Bindegewebsfaser bezeichneten, und mit solchen Bälkchen unmittelbar zusammenhingen, die gestreckt und parallel neben der Wandung eines Gefässes verlaufend eine Art von Adventitia desselben darstellten, worin ich mit Henle übereinstimme.

Uebrigens ist die Möglichkeit nicht auszuschliessen, es könne sich in solchen seltneren Fällen auch um eine pathologische Neubildung von Gefässen handeln, was Billroth für die von Eckard beschriebenen vermuthet hat.

An Chromsäure-Präparaten ist es ziemlich leicht darzuthun, dass in der That die Wandung sogar der scheinbar allseitig geschlossenen Follikel nicht von einer besonderen, festen Bindegewebsmembran gebildet wird, sondern nur bei schwächeren Vergrösserungen der Anschein einer solchen dadurch entsteht, dass die Bindegewebsbalken des Fasernetzes nach der Peripherie hin immer stärker, die Maschen dagegen schmaler, enger und spaltförmig werden, während die ersteren doch continuirlich mit dem Bindegewebe der Umgebung, so wie mit dem Fasernetz im Inneren zusammenhängen. Die Bälkchen des Fasernetzes werden von dem Centrum des Follikel nach aussen hin, wie gesagt, allmählig dicker, gleichwohl verhalten sie sich optisch und chemisch ganz wie die feinsten, nach Eckard mit den Capillaren zusammenhängenden, und haben auf der Durchschnittsfläche kein Lumen, das man bei den stärkeren sehen zu können wohl erwarten müsste. Eben so wenig zeigen die dickeren, parallel mit den Gefässen verlaufenden Bälkchen ein solches.

Ist es nun hiernach gerechtfertigt, das Fasernetz als aus Bindegewebe bestehend anzusehen, so war es doch

andererseits auch der Zweifel, ob nicht das Centrum der Follikel vielleicht der Regel nach frei von jenem feinen Fasernetz sei und der Anschein eines solchen erst durch Erhärtung eines in den Lücken zwischen den Lymphkörperchen geronnenen Eiweisskörper entstehe. Diese Vermuthung wurde besonders rege gemacht durch eine Beobachtung von Billroth\*), der in sogenannten Medullar-Sarcomen mittelst künstlicher Erhärtung Fasernetze entstehen sah, welche denen in den Lymphfollikeln durchaus ähnlich waren. Indessen gaben die Experimente, die ich zur Begründung oder Widerlegung dieser Hypothese anstellte, durchaus verneinende Resultate: es gelang nämlich nicht, auf den Querschnitten aus zolllangen Stücken von Ductus thoracici des Menschen, die mit Lymphe oder zuweilen mit Chylus gefüllt, an beiden Enden unterbunden in verdünnter Chromsäure- oder ähnlich wirkenden Lösungen hinlänglich lange erhärtet worden waren, ein Fasernetz darzustellen, das die geringste Aehnlichkeit mit dem der Lymphfollikel gehabt hätte. Wenn die Grösse der eingebetteten Körperchen massgebend gewesen wäre für die Weite der durch künstliche Gerinnung entstanden gedachten Maschen des Fasernetzes, so war zu erwarten, dass die gleichen Versuche in mit Blut gefüllten Venen eines Kaninchen ein aus geronnenem Faserstoff bestehendes, besonders feinmaschiges Netz zur Anschauung hätten bringen müssen. Aber auch hier erhielt ich keine Gerinnungsproducte, die nicht mit Leichtigkeit als solche zu erkennen gewesen wären, und mit dem Fasernetz irgendwie verwechselt werden konnten.

Was die Streitfrage anlangt, ob die Bindegewebsbälkchen des Fasernetzes Kerne enthalten oder nicht, so ist die Richtigkeit der Vermuthung von Eckard und Henle höchst wahrscheinlich, dass sehr häufig optische Durchschnitte von Bälkchen für Kerne sternförmiger Zellen angesehen worden sind. Etwas den zahlreichen An-

\*) Archiv f. pathol. Anatomie 1859. Bd. XVIII. p. 91.

schwellungen Aehnliches, wie sie Kölliker\*), Frey\*\*) u. A. an jedem Knotenpunkte der Fasern zeichnen, habe ich niemals gesehen und kann in Betreff der Anzahl der Kerne etc. eben so wenig mit der Beschreibung und Abbildung von Heidenhain übereinstimmen. Dagegen sind mein Freund Eckard und Henle wohl zu weit gegangen, wenn sie das Vorkommen von Kernen in den Knotenpunkten und im Verlauf der Fasern ganz leugnen. Es ist schon kaum zu erklären, wie Kölliker\*\*\*) die isolirten, kernhaltigen Zellen bei d. mit in der Richtung ihrer Längsaxe gesehenen Bälkchen hätte verwechseln können. Wenn die Methoden des Erhärtens in Chromsäure etc. leicht zu dem erwähnten Irrthum Veranlassung zu geben vermögen und nicht völlig ausgewaschene Stellen des Fasernetzes an Kernen reich erscheinen, die nur zufällig aufgelagert sind und in Wahrheit dem flüssigen Inhalt angehören, so ist doch der Zweifel zu rechtfertigen, ob die Einwirkung von Kalilösung, wie sie Henle angewandt hat, ein hinreichendes Mittel sei, um die in Rede stehende Frage zu entscheiden. Henle's Beweisführung in Betreff des Verhaltens der Bälkchen an Chromsäure-Präparaten scheint mir durchaus begründet; die Anwendung von Essigsäure aber, wenn sie bei einfach getrockneten Präparaten stattfindet, kann wegen der zahlreichen Kerne der eingelagerten Lymphkörperchen zu keinem Resultate führen. Um sich zu überzeugen, dass wirklich sparsame Kerne in den Fasern enthalten sind, ist es am besten, mit der Scheere einen feinen Abschnitt irgend eines Lymphfollikel zu nehmen, auf dem nur ein Theil der Umhüllung desselben erhalten ist, so dass der Inhalt an einer Seite die Grenze des microscopischen Präparats bildet und dann mittelst eines Tuschpinsel und durch Lüften des Deckgläschen die Lymphkörperchen wegzu-

\*) Microsc. Anat. II. 2. p. 531. Fig. 366.

\*\*) Histol. und Histochemie. p. 510. Fig. 331.

\*\*\*) A. a. O.

waschen, wobei als Zusatzflüssigkeiten Wasser, Glycerin mit Wasser, verdünnte Lösungen von Kochsalz etc. oder auch die von Virchow\*) empfohlene, wässrige Jodlösung dienen. An so behandelten Präparaten findet man bei einiger Aufmerksamkeit entweder freischwimmende, oder am Rande des Follikelinhalts flottirende Fasern (*Taf. II. Fig. 7.*) mit eingelagerten Kernen, wie sie Kölliker abgebildet hat. Da in anderem Bindegewebe überall Kerne vorkommen, so würde es auch auffallend sein, wenn das Bindegewebe im Inneren der Follikel derselben entbehren sollte, zumal Henle in den Conjunctivafollikeln elastische Fasern beobachtete, die ich an letzterem Orte zwar in dem dichten Gewebe der Wandung, nicht aber in dem eigentlichen, feinen Fasernetz wiederfinden konnte. In Betreff der Kerne in dem Fasernetz stimme ich sonach den neueren Angaben von Virchow und Billroth vollständig bei.

Endlich kann ich die Angaben von Bruecke und Kölliker über die Anfüllung der Peyer'schen Haufen mit Fettkörnchen bei saugenden Thieren bestätigen.

Dieselben Verhältnisse des Fasernetzes und die Abwesenheit einer vollständig geschlossenen Hülle sind nun ferner bei sämtlichen, conglobirten Drüsen in gleicher Weise wahrzunehmen. Da es denkbar war, dass die Differenzen der verschiedenen Beobachter in Betreff der Kerne des Fasernetzes zum Theil in der Wahl des Untersuchungsobjects ihren Grund hätten, so habe ich ausser den meisten Lymphdrüsen des Menschen namentlich die Mesenterialdrüsen des Schweins, an denen Eckard besonders untersucht hatte, in dieser Beziehung geprüft und in denselben sparsame Kerne wahrgenommen. An diesem Orte fand ich im Inhalt der Follikel bei in Verdauung begriffenen Thieren zahlreiche Fettkörnchen, was

---

\*) Unters. über die Entwicklung des Schädelgrundes. Berlin 1857. p. 94. Anmerkung.

einer Angabe von Virchow\*) zur Bestätigung zu dienen vermag.

In der Thymus des Menschen und Kalbes sieht man an Chromsäure-Präparaten viel zahlreichere Kerne in den Bälkchen des Fasernetzes, aber das letztere ist so zart, dass es am frischen Präparat zu leicht zusammenfällt, um die Kerne in den Fasern gut wahrnehmen zu lassen.

Die Mittheilungen von Henle über den Bau der Tonsillen des Hundes vermag ich beim Fuchs zu bestätigen. Hier, wie an anderen Orten ist die Maceration in Essig und nachherige Uebersättigung des microscopischen Präparats mit Natron ein vortreffliches Hilfsmittel, um die Unterschiede in dem chemischen Verhalten von Lymphfollikeln und acinösen Drüsen hervortreten zu lassen.

Ueber die Milzfollikel, sowie die sog. lenticulären Magendrüsen und die solitären Darmfollikel habe ich nichts Besonderes anzuführen; der Bau der Lymphfollikel ist eben überall im Wesentlichen derselbe.

Was die Zungenbalgdrüsen betrifft, so fand ich beim Menschen und Rinde, namentlich beim Kalbe die Angaben von Kölliker, Gauster und Eckard, abgesehen von der öfters erwähnten Beschränkung in Betreff der unvollständigen Begrenzung der Follikel, überall begründet. Gauster und Eckard haben nachzuweisen versucht, dass Sachs die Follikel zum Theil gar nicht gesehen habe. Wenn solche Nachweisungen überhaupt und an den meisten Orten eine missliche Sache sind und nur gegenüber von sehr groben Irrthümern zu gelingen pflegen, so ist in dieser Beziehung Sachs meiner Meinung nach durchaus im Recht. Wie Sachs aber selbst angedeutet hat, ist es seine Untersuchungsmethode, die nicht vorwurfsfrei genannt werden kann. Denn wenn man irgend eine geschlossene und mit Flüssigkeit gefüllte Blase

\*) Cellularpathologie. 2te Aufl. p. 159.



nimmt, und dieselbe kocht, so ist das jedenfalls der ungeeignetste Weg, um die Existenz von behaupteten, ursprünglichen Oeffnungen nachzuweisen. Wenn man einen Follikel kocht, in was für einer Flüssigkeit es auch sei, so muss er platzen — und wenn er von Eisen wäre. Untersucht man dagegen die normalen Zungenbalgdrüsen frisch oder mit irgend einer der oben erwähnten Erhärtungsmethoden, so findet man ihre einzelnen Follikel nicht nur stets nach der Schleimhaut hin geschlossen, sondern dieselben auch durchsetzt von Capillargefäßen und Fasernetzen, wie sie Eckard beschreibt, wonach über die Analogie derselben mit den übrigen Lymphfollikeln kein Zweifel mehr sein kann.

Wie es hiernach nur die einseitige und unglückliche Wahl der Untersuchungsmethode ist, die Sachs zu seinen abweichenden Resultaten geführt hat, so lässt sich dasselbe in anderem Sinne auch von der Böttcher'schen Arbeit sagen. Wenn Böttcher, anstatt einige sehr dankenswerthe Beiträge zur pathologischen Anatomie der Zungenbalgdrüsen beim Menschen in verschiedenen Krankheiten zu liefern, damit angefangen hätte, diese Drüsen beim Rinde zu untersuchen, so würde er schwerlich über die letzteren mit der einfachen Bemerkung hinweggegangen sein, dass ja das Rind Krankheiten der Mundhöhle ebenfalls unterworfen sein möge. Denn jener Zustand der Zungenbalgdrüsen, der nach Kölliker der normale ist, findet sich eben bei jedem Rinde und am schönsten und deutlichsten bei jedem Kalbe. Wenn man also nicht die Annahme machen will, dass jeder Kalbsfötus bereits so häufige Catarrhe durchgemacht habe, dass die pathologischen Neubildungen auf seiner Zungenwurzel gerade bis zu einem ganz bestimmten Punkte der Entwicklung bei der Geburt gediehen sind, so wird man zugeben müssen, dass die Zungenbalgdrüsen des Rindes normal, typisch, auch zu bestimmten Functionen bestimmt, d. h. eben eine Art von Lymphdrüsen seien. Davon abgesehen, so zeigen sich beim Rinde und Kalbe, wenn die

Zungenbalgdrüsen normal sind, die übrigen Schleimhautparthieen gesund, und bieten keinerlei Spuren von Erkrankungen dar.

Und ganz dieselben Zungenbalgdrüsen finden sich beim Menschen und Kinde, sobald man überall gesunde Schleimhäute, die allerdings nicht häufig sind, zur Verfügung hat; es führt sonach Analogie und Beobachtung mit Gewissheit zu dem Schlusse, dass auch beim Menschen in der Wand der Zungenbalgdrüsen Lymphfollikel vorhanden sind, die, was noch hinzukommt, in ihrer Structur mit denen der übrigen Lymphfollikel vollständig übereinstimmen, namentlich Blutgefäß- und Fasernetze im Inneren enthalten. Uebrigens hat gerade Kölliker von vorn herein darauf aufmerksam gemacht, dass man bei den häufigen Erkrankungen der Zungenbalgdrüsen und Tonsillen des Menschen nur selten die von ihm geschilderten Follikel zu sehen bekomme. Während nach Henle die späteren Beobachter dennoch veranlasst worden sind, vorzugsweise nach geschlossenen Follikeln zu suchen, so hat es sich seitdem herausgestellt, dass in vielen Fällen gesunder Zungenbalgdrüsen nicht lauter geschlossene, sondern vielfach communicirende Follikel und allmählig sich verlierende Einlagerungen von Lymphkörperchen in die Nachbarschaft derselben vorhanden sind. Gegenüber den Angaben von Sachs ist das jedoch gleichgültig, denn bei Sachs handelt es sich um offene Mündungen der Follikel in die Höhle des Balges, auf die Schleimhautoberfläche der letzteren, und Böttcher hat nicht nur beobachtet, dass die Follikel öfters nicht scharf begrenzt sind, was ganz richtig ist, sondern hat, wie es scheint, daraus neben den sonstigen, oben angeführten Gründen den Schluss gezogen, dass sie pathologische Neubildungen wären, wofür aus der mehr oder minder dichten Beschaffenheit ihrer Wandung keine Unterstützung hergenommen werden kann.

Ueber die Follikel der *Conjunctiva* habe ich meinen früheren Angaben nachzutragen, dass sie beim

Kaninchen und beim Fuchs ebenfalls vorkommen. Ausserdem zeigt sich der von mir sogenannte Bruch'sche Haufen auf der Schleimhautfläche des unteren Lides nicht nur beim Rinde, sondern auch bei Vögeln. Ich habe die Ente, die Taube und das Haushuhn untersucht und dabei Folgendes beobachtet.

Bei dem Huhn findet sich constant auf der Conjunctiva des unteren Augenlides nahe unterhalb des unteren Dorsalrandes ziemlich in der Mitte zwischen äusserem und inneren Augenwinkel und vor der unteren Uebergangsfalte der Palpebra tertia in die Schleimhaut des unteren Augenlides eine etwas erhabene, mit Epithel überkleidete Stelle von grauröthlicher Farbe, die ganz aus Lymphfollikeln und kleinen Gruppen von solchen besteht, gerade wie ein Peyer'scher Haufen im Darmcanal. Die Länge desselben, den ich, wie angeführt, als Bruch'schen Haufen benennen werde, beträgt etwa  $1\frac{1}{2}$ —2''' , die Breite 1''' , die grösste Länge ist in einer dem oberen Rande des unteren Lides parallelen Richtung gelegen. Der Haufen besteht aus Lymphfollikeln, die in ihrem Bau denen des Darms vollkommen gleichen, namentlich von Capillargefässen und Fasernetzen durchzogen und mit Lymphkörperchen gefüllt sind; die einzelnen Follikel sind von etwas verschiedener Grösse, sie haben gewöhnlich 0,1—0,2''' Durchmesser. Sie sind theils in einfacher Lage, theils übereinander geschichtet vorhanden, mitunter, wie gesagt, in kleinen Gruppen, die etwa 3—5 näher an einander liegende Follikel enthalten, angeordnet; namentlich nach der Peripherie hin bedingen derartige Gruppen eine nicht ganz regelmässige Form des Haufen. Alle diese Verhältnisse übersieht man ohne Weiteres an horizontalen und verticalen Scheerenschnitten durch frische Bindehäute; empfehlenswerth ist es jedoch, die Augen einen Tag in Essig liegen zu lassen, und darauf mit einem Messerrücken das Epithel abzustreifen. Dann fällt der Bruch'sche Haufen, als weisse, undurchsichtige Masse von dem gelblich durchscheinenden Gewebe

der Conjunctiva sich abhebend, sofort in die Augen. Nach Erhärtung frischer Augenlider in Chromsäure gelingt es auch ohne Schwierigkeit die Netze im Inneren der Follikel durch Auspinseln frei zu legen.

Bei der Ente sind die Verhältnisse ganz dieselben; bei der Taube ist der Haufen etwas kleiner, ebenso die einzelnen Follikel und ihr Gewebe zarter. Bei diesen beiden Vögeln habe ich gleichfalls in jedem untersuchten Auge den Bruch'schen Haufen angetroffen.

Beim Rinde zeigt sich der Bruch'sche Haufen an jedem Auge auf derselben Stelle, wie bei den Vögeln, ebenso bei jedem Kalbe, und die gleichen Untersuchungsmethoden führen hier zu den gleichen Ergebnissen. Während bei den Vögeln in der übrigen Conjunctiva keine weiteren Follikel vorhanden, wenigstens niemals von mir beobachtet sind, kommen beim Rinde zuweilen einige kleine, gesonderte Gruppen in der Nachbarschaft des Bruch'schen Haufen, fast immer aber auf dem unteren Theile der hinteren Fläche des dritten Augenlides vor, und es zerfällt zuweilen der Haufen selbst in zwei Abschnitte, einen inneren und äusseren, die durch eine schmale, nicht mit Follikeln bedeckte Furche getrennt werden.

Wenn bei den bisher erwähnten Thieren, namentlich beim Huhn und Rinde die Verhältnisse einfach, leicht zu übersehen, und bei jedem noch so jungen Kalbe mit denen beim ausgewachsenen Rinde identisch sind, so ist das weniger der Fall beim Schafe und Schweine. Zwar findet sich auch bei diesen Thieren in jedem Auge eine grosse Anzahl von Follikeln, die in allen Beziehungen mit den übrigen Lymphfollikeln und namentlich denen des Bruch'schen Haufen identisch sind, indessen bieten ihre Anordnung und der Ort ihres Vorkommens einige Verschiedenheiten dar. Sie sind nämlich nicht in eine Hauptgruppe vereinigt, sondern liegen unregelmässig zerstreut über die hintere und vordere Fläche der Palpebra tertia verbreitet, vorzugsweise ebenfalls in der Ueber-

gangs-Conjunctiva des unteren Augenlides, am inneren Winkel desselben, und einzeln kommen sie am oberen inneren Winkel des oberen Lides vor. Dagegen zeigen sie sich ebenfalls in grössere oder kleinere Gruppen zusammengeordnet, welche letztere dem blossen Auge oft den Anschein eines einzigen Follikel darbieten (*Taf. II. Fig. 8.*); mitunter communiciren zwei oder mehrere Follikel mit einander, was besonders beim Schaf der Fall ist. Die Grösse der Conjunctiva-Follikel ist im Allgemeinen derjenigen der Darmfollikel bei demselben Thiere entsprechend und bei den letztgenannten beträgt der Durchmesser etwa 0,2—0,5<sup>'''</sup>. Sparsamer und auf einen kleineren Raum, nämlich vorzugsweise auf die Gegend des Bruch'schen Haufen und die hintere Fläche der Palpebra tertia beschränkt, sind die Follikel der meisten übrigen von mir untersuchten Säugethiere, und um so kleiner und zarter, je geringer die Körpergrösse des Thieres ist.

Was die Structur der Conjunctiva-Follikel anlangt, so enthalten sie Gefässe und Fasernetze, deren Beschaffenheit in keiner Weise von denen in den Peyer'schen Haufen der Säuger abweicht. Sparsame, ovale Kerne sind in einzelnen der Bindegewebsfasern, sowohl an Chromsäure-Präparaten, als an frischen, auf die oben angegebene Weise von Lymphkörperchen befreiten Fasernetzen wahrzunehmen. Der Inhalt besteht aus Lymphkörperchen und Kernen, womit hier, wie überall, nur gesagt sein soll, dass die gewöhnlichen Untersuchungsmethoden die letzteren zeigen. Keineswegs aber soll behauptet werden, dass die beobachteten, freien Kerne nicht dennoch in dicht anliegenden Zellen eingeschlossen, oder durch Zerstörung der Zellmembranen aus solchen hervorgegangen wären. Vielmehr fand ich die Angaben von Kölliker\*) für die sich auch Henle erklärt hat, durchweg bestätigt, dass nämlich je vorsichtiger und sorgfältiger man mit

\*) Würzburger Verhandl. 1857. Bd. VII. p. 192.

passenden Zusatzflüssigkeiten den Inhalt der Lymphfollikel untersucht, um so häufiger an den scheinbar freien Kernen eine zarte, ursprünglich dicht anliegende Hülle nachgewiesen werden kann.

Die Hülle der Conjunctivafollikel bietet ein etwas verschiedenes Verhalten dar. Am schärfsten begrenzt zeigt sich dieselbe beim Schwein, weniger dicht beim Schaf und Rind. Bei allen drei Säugethierarten lassen sich die von Henle beschriebenen Verhältnisse mit Leichtigkeit nachweisen. Anstatt geschlossener Kapseln finden sich immer engere, spaltförmige, mit Lymphkörperchen erfüllte Lücken, und nach aussen von der Begrenzung der Follikel verbreitet sich eine formlose Infiltration der Schleimhaut mit Körperchen, welche auch für sich allein vorkommen kann. Sowie die Follikel selbst unmittelbar unter dem Epithelium liegen und nur durch eine äusserst dünne Schicht Bindegewebe von demselben getrennt werden, ebenso ist es mit der beschriebenen, diffusen Infiltration der Fall. Am besten kommen diese Verhältnisse zur Anschauung, obgleich von den Lymphkörperchen dann nur noch die Kerne derselben wahrgenommen werden können, wenn man an Augen, die 24 Stunden in Essig gelegen haben, entweder die Conjunctiva unmittelbar auf Verticalschnitten untersucht, oder Stücke derselben trocknet, durch die Stellen, wo mit blossem Auge sichtbare, kleine Hervorragungen die Follikel bezeichnen, Verticalschnitte macht, welche auf diese Art weit dünner herzustellen sind, und dieselben mit Wasser wiederum aufweicht. An frischen Präparaten ist der Nachweis dieser freien Infiltration in das Gewebe aus dem Grunde schwieriger, weil die unvermeidliche Ueberschwemmung des Präparats mit isolirten Lymphkörperchen die Unterscheidung nicht leicht macht, ob dieselben ursprünglich in das Gewebe eingelagert, oder erst bei der Präparation in Lücken desselben hineingerathen sind.

Weder in der Conjunctiva noch an anderen Stellen habe ich bei vorsichtiger Untersuchung solche Follikel

beobachtet, die wenig Körperchen enthielten, sondern aus verhältnissmässig mehr Bindegewebe und Gefässen zusammengesetzt waren. Dagegen kann man allerdings, worauf Henle aufmerksam gemacht hat, durch Druck oder Auswässern einen grossen Theil der Körperchen aus den Maschen des Bindegewebes entfernen und einen compacteren Bau des letzteren künstlich herstellen.

In der Conjunctiva des Menschen finden sich nun sowohl die erwähnte, diffuse Infiltration, als auch einzelne Follikel, die kugelförmig, schärfer begrenzt, von Gefässen und einem feinen Fasernetz durchzogen sind. Die letzteren habe ich einige Male an frisch untersuchten Augen gesehen. Wenn man ganz normale Bindehäute an der Leiche mit blossen Auge betrachtet, so erscheinen sie bekanntlich der Regel nach blass, blutleer, glatt und ohne Hervorragungen. Die Follikel haben keine so bestimmte Stelle ihres Vorkommens, wie beim Rinde und bei den Vögeln; vielmehr liegen sie unregelmässig zerstreut an denselben Stellen, die ich beim Schwein und Schaf dafür angegeben habe. Macht man an frischen Bindehäuten mit der Scheere flache Ausschnitte, so gelingt es bei der Sparsamkeit der Follikel nur durch Zufall eines solchen dann und wann ansichtig zu werden. Eine bessere Methode ist es, die Augen einen oder zwei Tage in Essig liegen zu lassen und durch Abschaben das Epithel zu entfernen. Dann kann man schon mit blossen Auge die Follikel als weissliche, hirsekorn-grosse Hervorragungen erkennen, die unregelmässig zerstreut, und in verschiedener Anzahl, auch gruppenweise, an den beschriebenen Stellen und bisweilen mehr nach dem äusseren Winkel zu in der Uebergangs-Conjunctiva beider Augenlider sich zeigen. Es ist jedoch eine sorgfältige, microscopische Untersuchung erforderlich, um sie mit Sicherheit von den acinösen Drüsen, die vorzugsweise in der Mitte zwischen oberem Cornealrande und oberem Rande des oberen Tarsus in der Uebergangsfalte gelegen sind, einzeln aber in der ganzen Conjunctiva zuweilen zerstreut vorkommen, zu

unterscheiden. Ebenso dürfen sie nicht verwechselt werden mit anderweitigen, zufälligen weisslichen Punkten, Resten von Epithelium der Conjunctiva etc. Auf solche Art habe ich an 16 Leichen, theils einzelne Follikel, die meistens 0,2'' Durchmesser hatten, theils die beschriebene, diffuse Lymph-Infiltration beobachtet; kleinere Follikel scheinen auch bei Neugeborenen vorzukommen.

Ueber die Function der Lymphfollikel im Allgemeinen geht in neuerer Zeit die verbreitetste Meinung dahin, dass in denselben Lymphkörperchen entstehen. Mögen sie entweder in dem bindegewebigen Fasernetz unter Mitwirkung von dessen Kernen gebildet werden, wie Billroth früher annahm, oder durch Theilung von bereits vorhandenen Lymphzellen, wie Kölliker will; jedenfalls setzen diese Anschauungen voraus, dass die Follikel mit Lymphgefässen in offener Communication sind. Es ist gewiss ein grosser Fortschritt, dass es gelungen ist, aus dem Chaos der Blutgefässdrüsen wenigstens zwei Organe abzusondern, die mit den übrigen Blutgefässdrüsen gar keine Aehnlichkeit haben, dagegen durch ihre wesentlichsten Bestandtheile: die Follikel, als dem Lymphsystem angehörig sich characterisiren; das sind nach dem Angeführten die Thymus und die Milz. Wenn Henle's Ansicht dahin geht, dass mit dieser Analogie nichts gewonnen werde und es ebenso gestattet, wie nutzlos sei, zum Beispiel die Milz als eine grosse Lymphdrüse, oder die Lymphdrüsen als kleine Milzen zu bezeichnen, so scheint doch kein genügender Grund vorzuliegen, die physiologische Hypothese aufzugeben, wonach in den Lymphdrüsen, durch welche die Lymphströmung ohne Zweifel hindurchgeht, irgend eine qualitative und quantitative Veränderung, sei sie nun morphologischer, oder ausschliesslich chemischer Natur, stattfindet. Wenn Henle fernerweit angibt, man müsse bei einem Organ, wie die Thymus, ihrer Grösse halber, entsprechend grosse, folglich nachweisbare Lymphgefässe zu finden erwarten, so ist daran zu erinnern, wie es durchaus nicht unwahr-



scheinlich, dass solche in früheren Föetalperioden in der That vorhanden waren und erst später, bei Beschränkung der Function der Thymus relativ, vielleicht auch absolut kleiner werden, und so nicht mehr aufgefunden werden können.

Es ist also anzunehmen, dass, so wie die Lymphdrüsenfollikel mit dem Lumen von Lymphgefässen in unmittelbarer Communication stehen, dieses der Analogie nach bei den Follikeln der übrigen, conglobirten Drüsen ebenso der Fall ist. Nun sind bei den Lymphdrüsen bereits zuführende und abführende Lymphgefässe bekannt, wenngleich die Art ihres Zusammenhangs mit den Follikeln noch nicht völlig aufgeklärt ist. Für die übrigen Lymphfollikel hat ein positiver Aufschluss noch weniger erlangt werden können. Dagegen haben neuerdings Donders und Kölliker die Vermuthung ausgesprochen, manche von den auf Schleimhäuten vorkommenden Follikeln, z. B. die der Peyer'schen Haufen möchten eine Art von terminalen Lymphdrüsen, somit die Anfänge und eigentlich resorbirenden Ursprünge der Lymphgefässe darstellen. So interessant diese Hypothese ist, und so vieles für dieselbe angeführt werden kann, so habe ich doch, wenigstens für die Conjunctivafollikel, eine andere Ueberzeugung gewonnen. So lange die Follikel für allseitig geschlossene Blasen gehalten wurden, die auf irgend eine unbekannt Art mit den Lymphgefässen communicirten, war diese Vermuthung bei der äusserst oberflächlichen Lage dicht unter dem Epithelium sehr wohl plausibel. Durch die Beobachtungen über die oben beschriebene Lymph-Infiltration in der Nachbarschaft der Follikel, zusammengehalten mit der Beschaffenheit ihrer Wandungen, bin ich zu der auch von Billroth\*) angedeuteten Vermuthung gekommen, es möchten gerade diese scheinbar spaltförmigen Lücken nichts Anderes sein, als optische Durchschnitte von zuführenden oder abführenden Lymphgefässen,

\*) Beiträge etc. p. 134.

die zu dem Follikel treten. Wenn dem so ist, wenn die Follikel nicht geschlossen sind, sondern mehrfach mit Lymphgefäßen communiciren, und, wie oben erörtert, verhält sich die Wandung bei sämtlichen Lymphfollikeln in gleicher Weise, so kann man um so weniger aus der Lymph-Infiltration eine Unterstützung für die pathologische Bedeutung derselben hernehmen, sondern gerade umgekehrt würde sich die Lymph-Infiltration in einen Beweis für die physiologische Bedeutung, für die Einschaltung der Follikel in das Lymphgefäßsystem verwandeln. Leider nur wird die Begründung dieser Hypothese kaum auf andere Art, als durch Injectionen zu liefern sein; es sind jedoch die Communicationen auf diesem Wege noch nicht sichtbar zu machen gewesen und es ist wenigstens einem meiner Freunde (Herrn Dr. Teichmann in Göttingen), bei dem ich prachtvolle Injectionen von oberflächlichen Lymphgefäßnetzen der Schleimhäute mit gefärbten Massen gesehen habe, trotz fortgesetzter Bemühungen nicht gelungen, die Peyer'schen Haufen z. B. auf irgend eine Art mit den Lymphgefäßen zugleich zu füllen. Ausserdem möchte es nach Analogie derjenigen Lymphgefäße, die, wie Leydig und Billroth annehmen, in der Adventitia stärkerer Blutgefäße verlaufen, nicht unwahrscheinlich sein, dass die feineren, in die Lymphfollikel eintretenden Blutgefäße gleichfalls von Lymphgefäßcanälen in ihrer nächsten Nachbarschaft umgeben sind, was mit etwas anderer Anschauung so ausgedrückt werden kann, dass Lymphgefäße nicht nur für sich allein, sondern auch zusammen mit Blutgefäßen durch die unterbrochene Hülle der Follikel hindurchzutreten pflegen.

Uebrigens kann man wohl nicht erwarten, dass bei den jetzigen Untersuchungsmethoden die Wand der durch die Lymph-Infiltration, wie ich vermuthe, angedeuteten Lymphgefäße sichtbar zu machen sein wird. Manche nehmen bekanntlich an, dass die feinsten Lymphgefäße gar keine selbstständige Wandung hätten, die ich, so wie Kölliker, bei dem centralen Lymphgefäß der Darm-

zotten mit Bestimmtheit gesehen habe. Ich bemerke dabei in Folge einer privaten Mittheilung von anderer Seite, dass möglicherweise die Deutung der microscopischen Bilder auf selbstständige, structurlose Membranen an anderen Orten mehrfach einer Reform fähig sein dürfte; das hat aber nichts mit der vorliegenden Streitfrage zu thun, denn so gut wie z. B. die Lymphgefässanfänge\*) im Schwanz der Froschlarven hat sicher das centrale Zottengefäss eine structurlose Membran zur Begrenzung.

Wenn der objective, durch Injectionen oder Experimente zu liefernde Beweis also zur Zeit noch Desiderat ist, so bleibt die Analogie in ihrer vorläufigen Berechtigung. Der Analogie nach wird man behaupten müssen, da in der Conjunctiva des Menschen Follikel mit Lymphdrüsenstructur vorkommen und da der Schluss aus gleicher Form und Mischung auf gleiche Function im Allgemeinen zulässig ist, dass auch die Conjunctivafollikel des Menschen mit Lymphgefässen in Communication stehen, und ferner, dass sie physiologische Organe seien, wie es Bendz hingestellt zu haben scheint, nicht aber zufällige, durch eine contagiöse Augen-Affection veranlasste Neubildungen. Nun bin ich allerdings dieser Ansicht, während für die Säugethiere Stromeyer und zum Theil auch Henle, der wenigstens gleichfalls ein Entstehen und Vergehen dieser

---

\*) Die Angaben Kölliker's (Microsc. Anat. Bd. II. 2. p. 525 und 548.) über diese Lymphgefässe sind leicht zu bestätigen (s. auch E. Wagner Arch. f. physiol. Heilk. 1859. p. 353.). Dieselben characterisiren sich als dünnwandige, verästelte, mit Zacken und Ausläufern versehene Canäle von hellem Inhalt, in deren Wandungen Kerne eingelagert sind. Da nach Kölliker die weitere Ausdehnung durch Verschmelzung mit benachbarten, sternförmigen Zellen geschieht, so lassen sich die Beobachtungen über den Zusammenhang der Lymphgefässe mit Ausläufern von solchen erklären, ohne dass die Annahme von geschlossenen Anfängen derselben an diesem Orte aufgegeben werden müsste. Denn die directe Beobachtung zeigt, dass diese Ausläufer nicht hohl sind, sondern im Gegentheil der Regel nach solide Fäden darstellen.

Follikel für annehmbar zu halten scheint, der letzteren Meinung zugethan sind.

Es wäre indessen zum Beispiel denkbar, dass die Follikel der Conjunctiva zwar so aussähen wie Lymphfollikel, in Wahrheit jedoch ganz andere, neugebildete Objecte darstellten. Allerdings haben Billroth und namentlich Eckard das Gefäss- und feine Fasernetz in den Follikeln für durchweg genügend zur Characteristik irgend eines Organs als Lymphdrüse erklärt, eine Ansicht, der ich nach den neuesten Mittheilungen Billroth's über Carcinome durchaus nicht beistimmen kann. Ebenso wäre es nicht unmöglich, in Betreff der kleinen, knötchenförmigen Ablagerungen bei Anfängen von Tuberculose und Typhus, so wie der von Virchow und Böttcher beschriebenen, Follikelähnlichen Körner in der Leber bei Leukämie, dass hier zwar der äussere Anschein mit dem eines solitären Follikel übereinstimmte, obwohl das feine Fasernetz bisher in keinem der letzterwähnten Fälle beobachtet zu sein scheint, dass aber trotzdem noch feinere, bis jetzt unbekanntere Verschiedenheiten, namentlich in Bezug auf die Verbindung mit dem Lymphgefässsystem beständen. Während die physiologische Bedeutung der Conjunctiva-Follikel bei den Vögeln und Säugethieren wegen ihres Baues und ihres constanten Vorkommens, wie aus meinen Untersuchungen hervorgeht, für vollkommen festgestellt zu erachten ist, dürfte es zur weiteren Aufklärung der Verhältnisse derselben beim Menschen jedenfalls wünschenswerth erscheinen, dass eine umfassendere Untersuchung mit den neuen Methoden über die pathologische Anatomie der granulösen Bindehautentzündung beim Menschen unternommen würde. Obgleich in manchen der unteren Stände, z. B. bei Handwerkern, wie aus Berichten über chirurgische Kliniken bekannt ist, ein grosser Theil der Menschen an geringen Graden von Trachom leidet, so ist mir doch in letzter Zeit kein Auge mit trachomatöser Conjunctivitis in die Hände gekommen, vielmehr waren diejenigen, die mir zu Gebote

standen, völlig normal, und wenn sie krank gewesen wären, so hätten die beobachteten, sparsamen Follikel bei allen das einzige Symptom gewesen sein müssen. Verschweigen kann ich übrigens nicht, dass ich in früherer Zeit gelegentlich Augen mit starken, trachomatösen Granulationen untersucht habe, in Betreff einer sehr interessanten Angabe von Buhl,\*) der einmal bei Untersuchung eines mit Trachomkörnern durchsetzten Bindehautstückes diese als Nervengeschwülste, Neurome, bestehend in beträchtlicher Hypertrophie der Nervenscheiden, erkannt hatte. Es schien mir danach denkbar, es wären in einzelnen Fällen die Granulationen am Ende gar colossale Endkolben; ich überzeugte mich indessen sehr leicht, dass dieselben der Regel nach mit den Nerven der Conjunctiva nichts zu thun haben; dagegen fand ich die gewöhnlichen Schleimhautwucherungen, wie sie zuletzt in einer Andeutung von Virchow\*\*) beschrieben worden sind, und diese nebst anderen Beschreibungen lassen auch ganz und gar nicht auf die Identität mit Lymphfollikeln schliessen. Ob aber nicht etwa die in der Conjunctiva des Menschen als constant vorhanden vorausgesetzten Lymphfollikel gerade durch ihre pathologische Vergrößerung und sonstigen Veränderungen, mögen diese nun primär oder erst secundär in Folge einer chronischen Affection der Conjunctiva-Schleimhaut selbst entstanden sein, diejenigen Erscheinungen bedingen, die als mit unbewaffnetem Auge am Lebenden sichtbaren Trachomkörner im Anfangsstadium der granulösen Augenentzündung bezeichnet werden, dürfte ohne weitere Untersuchungen weder zu bejahen noch zu verneinen sein.

In Bezug auf die Untersuchung sind die verschiedenen, empfohlenen Methoden bereits im Vorhergehenden beiläufig angeführt. Hier ist noch ein Umstand

---

\*) Med. chirurg. Monatshefte. Sept. 1858. s. a. Prag. Vierteljahrsschrift. 1859. Bd. II. Analekten, p. 88.

\*\*) Deutsche Klinik. 1858. p. 115.

hervorzuheben, der dieselbe namentlich für den Menschen beträchtlich erschwert und gewiss eine Hauptveranlassung zu manchen der obwaltenden Controversen mit abgegeben hat. Es sind dieses die pathologischen Veränderungen in den Lymphdrüsen, die so häufig sich finden, dass nur selten Leichen von Erwachsenen zur Section kommen dürften, bei denen man sicher wäre, nicht durch vorangegangene, acute oder chronische Affectionen einige der betreffenden Organe verändert anzutreffen. Die am häufigsten vorkommenden Krankheiten sind gerade diejenigen, die auch das Lymphgefässsystem in Mitleidenschaft ziehen, ob sie Krebs, Tuberculose, Scrophulose, Syphilis, Schleimhautcatarrhe oder sonstwie genannt werden. Dazu kommt die offenbar vorhandene Wahrscheinlichkeit, wenn die genannten Krankheiten die eigentlichen Lymphdrüsen regelmässig afficiren, dass sie die übrigen conglobirten Drüsen, von denen dieses weniger bekannt ist, meistens gewiss desshalb, weil die letzteren erst in neuester Zeit als dem Lymphgefässsystem angehörig betrachtet werden, ebenfalls in Mitleidenschaft ziehen werden. Zum Theil sind dieses übrigens längst constatirte Thatsachen, wofür z. B. die Tonsillargeschwüre bei secundärer Syphilis anzuführen wären, und andererseits sind namentlich von Kölliker die sehr häufigen, pathologischen Veränderungen der Zungenbalgdrüsen und Tonsillen hervorgehoben. Die Häufigkeit der pathologischen Veränderungen fällt so sehr in's Gewicht, dass es, wenn man nur darauf angewiesen wäre, den erwachsenen Menschen zu untersuchen, meiner Ansicht nach schwierig sein würde, zur Entscheidung darüber zu gelangen, ob z. B. die sparsamen Kerne, die in dem Fasernetz der Lymphfollikel vorkommen, nicht als pathologisch entstanden anzusehen wären, da gerade bei acuten und subacuten Entzündungen der Lymphdrüsen Billroth dieselben in weitaus grösserer Anzahl angetroffen hat. In derartigen Fällen bleibt dann nichts übrig, als die Analogie zu Hülfe zu nehmen und aus dem bei Säugethieren Beobachteten, die man in halb-

oder eben erwachsenem und völlig gesunden Zustande nach gewaltsamen Todesarten jederzeit zur Verfügung hat, Schlüsse auf das zu ziehen, was beim Menschen sich nur durch Benutzung ähnlicher, aber weit seltenerer Gelegenheiten bestätigen lässt.

Endlich ist noch darauf aufmerksam zu machen, wie einige der zu beobachtenden Differenzen unter Voraussetzung eines verschiedenen Grades von Anfüllung des Lymphgefässsystem sich erklären lassen. Wenn zu verschiedenen Zeiten und beim Menschen in Folge verschiedener Todesarten z. B. durch erschöpfende Krankheiten eine wechselnde Anfüllung der peripherischen Lymphgefässe stattfindet, sei diese nun zu beziehen auf grössere oder geringere Mengen der in denselben enthaltenen Lymphe, oder auf einen verschiedenen Procentgehalt der letzteren an Lymphkörperchen, was für die microscopische Untersuchung zunächst auf dasselbe hinauskommen dürfte, so würde es begreiflich werden, warum bei geringer Anfüllung der umgebenden Lymphgefässe die Follikel schärfer begrenzt, mit einer besonderen, kapselartigen Bindegewebshülle versehen erscheinen, während bei starker Anfüllung ein successiver Uebergang der Inhaltsmasse durch die mit Lymphkörperchen durchsetzte Hülle in das umgebende, ebenfalls scheinbar unregelmässig mit Lymphkörperchen infiltrierte Gewebe der Schleimhaut zur Beobachtung kommen muss.

Aus der Betrachtung der allmäligen Entwicklung unserer Kenntnisse über eine jetzt schon so beträchtliche Reihe von conglobirten Drüsen wird es höchst wahrscheinlich, dass deren noch mehrere in der Thierreihe, wie im menschlichen Körper vorhanden sind. Ich habe bereits früher als auf ein Beispiel hingewiesen auf die einzelnen, und die kleinen, aus 3—5 dicht an einander gedrängten Follikeln bestehenden Gruppen von solchen

in der Vaginalschleimhaut des Schweins. Henle hat dieselben als zufällige Bildungen betrachtet, welcher Anschauung beizustimmen ich nach dem Bisherigen nicht im Stande bin. Um so weniger, als ich sie in neuerer Zeit constant bei allen, auch bei vollkommen gesunden, jungfräulichen Sauen über die ganze Scheide verbreitet angetroffen habe. Ferner sind hierher, wie nach der Analogie mit den lenticulären Magendrüsen zu schliessen ist, die früher von Frerichs\*) und Frey in der Mundschleimhaut beobachteten Drüsen, sowie gewiss manche von denjenigen Gebilden zu rechnen, die von früheren Beobachtern\*\*) als einfache Schleimfollikel mit Oeffnungen, *Cryptae mucosae*, bezeichnet, aus den neueren Lehrbüchern aber verschwunden sind. Es ist für sehr wahrscheinlich zu halten, dass nicht nur die Darmschleimhaut, sondern alle oder fast alle Schleimhäute mit peripherischen Lymphfollikeln ausgestattet sind, in denen Dasjenige, was die Lymphgefässe aus den zahlreichen, mannigfaltigen und, wie in neuerer Zeit bekannt geworden ist, an Masse äusserst beträchtlichen Secreten der auf die Schleimhautoberfläche mündenden, acinösen und anderen Drüsen aufgenommen haben, weiter verarbeitet, namentlich zur Bildung neuer Lymphzellen verwendet wird.

Ausserdem mag es grössere, drüsige Organe noch in der Thierreihe geben, die aus Follikeln wesentlich zusammengesetzt, integrirende Bestandtheile des Lymphgefässsystems bilden. Zwar ist es durch die von Billroth angestellten, von mir wiederholten Untersuchungen bestätigt, dass die übrigen Blutgefässdrüsen, wenigstens beim Menschen, keine Lymphfollikel enthalten. Dagegen ist nach einer Vermuthung von Leydig\*\*\*) die Winterschlafdrüse der Murmelthiere hierher zu beziehen, was für einen in der Schweiz lebenden Microscopiker mit

\*) Wagner's Handwörterbuch. Bd. III p. 745.

\*\*) s. C. Krause. Anatomie. Bd. I. p. 159.

\*\*\*) Histologie. p. 431.



Hülfe der jetzigen Untersuchungsmethoden leicht nachzuweisen sein würde.

Die Kräfte, welche die Anfänge des Lymphsystems füllen, sind noch immer sehr unvollständig bekannt. Als die beträchtlichsten, von anatomischer Seite hier auszufüllenden Lücken sind wohl zu bezeichnen: die Anfänge der Lymphgefäße in den Schleimhäuten, die Communication derselben mit den Lymphfollikeln, die genauere Kenntniss der Art der Neubildung von Lymphzellen. Ausser dem physiologischen Interesse dieser Fragen, namentlich auch für die Mechanik des intermediären Stoffwechsel, knüpft sich an dieselben ein nicht geringeres von pathologischer Seite, nachdem durch Virchow die Wichtigkeit des Lymphgefässsystems für so manche hereditäre, sog. dyscrasische Krankheiten hervorgehoben worden ist.

## Literatur - Verzeichniss.

### Peripherische Ganglienzellen.

**Joh. Müller**, Ueber die organischen Nerven der erectilen männlichen Geschlechtsorgane. Berlin 1836.

**R. Remak**, Froriep's Notizen 1838. p. 137. Casper's medic. Wochenschrift 1839. Encyclopädisches Wörterbuch der medic. Wissensch. herausgeb. von der medic. Facultät in Berlin. Artikel: Nervensystem (histologisch). Von Ammon's Zeitschr. f. Medicin 1840. Bd. III. H. 3. Medic. Zeitschr. des Vereins f. Heilkunde in Preussen. 1840. Nro. 2. Müller's Archiv 1843, p. 481. 1844, p. 463. Taf. XII. Ueber ein selbstständiges Darmnervensystem. Berlin 1847. Müller's Archiv 1852. p. 58. Bericht über die Versammlung d. Naturf. und Aerzte zu Wiesbaden. 1852. p. 183. Müller's Arch. 1858. p. 189.

**Valentin**, Hirn- und Nervenlehre. Leipzig 1841. p. 702. Anm. Handbuch der Physiol. 2te Aufl. 1847—1850. Bd. II. p. 601.

**C. Krause**, Handbuch der Anatomie. Bd. I. 1842. p. 526.

**Ludwig**, Müller's Archiv 1848. p. 139.

**Schaffner**, Zeitschr. f. ration. Medicin. Bd. IX. 1849. p. 242. Bd. X. 1851. p. 208.

**Kölliker**, Würzburger Verh. 1851. Bd. II. p. 175. Microsc. Anat. Bd. II. 2. 1854. p. 32.

**Meissner**, Zeitschr. f. rat. Medicin 1857. Bd. VIII. p. 364. 1858. Bd. II. p. 316.

- Billroth, Müller's Archiv 1858. p. 148.  
 W. Krause, Zeitschr. f. rat. Med. 1858. Bd. V. p. 42.  
 Manz, Die Nerven und Ganglien des Säugethierdarms. Freiburg 1859.  
 Reichert, Reichert's und du Bois-Reymond's Archiv 1859. p. 330.  
 H. Müller, Würzburger Verh. 1859. Bd. X. p. 107.

### Lymphfollikel.

- Bruecke, Denkschriften d. Wiener Akademie 1850. 1853. Sitzungsber. der Wiener Akademie 1852. 1853. 1855. Zeitschr. d. Ges. d. Aerzte zu Wien 1855. p. 611 und p. 620, im Auszuge.  
 Ernst, Ueber die Anordnung der Blutgefäße in den Darmzotten. Zürich 1851.  
 Bruch, Zeitschr. f. wiss. Zoologie 1853. Bd. V. p. 227.  
 Leydig, Unters. über Fische und Reptilien. Berlin 1853. Lehrbuch der Histologie 1857.  
 Donders, Zeitschr. f. rat. Med. 1853. Bd. IV. p. 235. Nederlandsch Lancet 3. Serie 2. Jaarg. p. 553. Lehrb. d. Physiologie, deutsch von Theile. 1ste Aufl. p. 321. 2te Aufl. p. 333.  
 Kölliker, Würzburger Verh. Bd. IV. 1854. p. 52 und p. 107. Bd. VII. 1857. p. 177 und p. 192. Microsc. Anat. Bd. II. 2. a. 1854. Gewebelehre. 3te Aufl. 1859.  
 Gerlach, Handb. der Gewebelehre. 2te Aufl. 1854.  
 Basslinger, Sitzungsber. d. Wiener Akad. 1854. Bd. XIII. p. 536. Zeitschr. f. wiss. Zoologie. Bd. IX. 1858. p. 299.  
 Sappey, Gaz. des Hôpit. 1855. p. 191. Traité d'anat. Tom. III. fasc. 1. Paris. 1857. p. 12.  
 Huxley, Microsc. Journ. II. 74.  
 Sachs, Observat. de linguae structura penit. Diss. inaug. Breslau 1856. Arch. von Reichert und du Bois-Reymond. 1859. p. 196.

Billroth, Müller's Archiv. 1857. p. 88. Beiträge zur pathol. Histol. 1858. p. 125—135 und p. 143. Archiv f. pathol. Anat. Bd. XVIII. 1859. p. 96. Anmerkung.

Gauster, Beobachtungen über die Balgdrüsen der Zungenwurzel. Wien 1857. Moleschott's Unters. 1858. Bd. IV. p. 135.

Eckard, De Glandul. lymphat. structura. Diss. inaug. Berol. 1858. Arch. f. pathol. Anat. 1859. Bd. XVII. p. 171.

Virchow, Archiv f. pathol. Anat. Bd. I. p. 569. Bd. V. p. 58. Cellularpathologie 1858.

Bendz, Comptes-rendu du Congrès d'ophthalmologie. Paris 1858. p. 235.

Stromeyer, Deutsche Klinik 1859. p. 247. Maximen der Kriegsheilkunst. 2te Aufl. Hannover 1861. p. 47.

Heidenhain, Reichert's und du Bois-Reymond's Archiv 1859. p. 460.

Frey, Histologie und Histochemie. 1859.

W. Krause, Die terminalen Körperchen. Hannover 1860. p. 114. Anmerkung.

Böttcher, Arch. für pathol. Anat. Bd. XIV. p. 489. Bd. XVIII. p. 190.

Henle, Jahresbericht für 1856. Zeitschr. f. rat. Medicin 1860. Bd. VIII. p. 201.

## Erklärung der Tafeln.

---

Mit Ausnahme der 450fach vergrößerten *Fig. 5.* und *6.*, sowie der 90fach vergrößerten *Fig. 8.* auf *Taf. II.* sind sämtliche Figuren bei der 350fachen Vergrößerung eines Kellner'schen Microscops von mir nach der Natur gezeichnet.

---

### Tafel I.

*Fig. 1.* Endkolben aus der Conjunctiva bulbi eines Mannes; 3 Stunden nach dem Tode untersucht, ohne Zusatz. Die einzelne doppelcontourirte Nervenfibrille bildete vor ihrem Eintritt in den Endkolben einen schlingenförmigen Bogen.

*a.* Kern in der Hülle.

*Fig. 2.* Drei Nervenfibrillen, von denen die beiden linker Hand gelegenen aus einer hier nicht gezeichneten Theilung hervorgegangen waren, welche neben einander verlaufend nach Bildung eines Knäuel in einen grossen Endkolben eintraten. Ebendaher, ohne Zusatz. Während die granulirte Substanz des Innenkolben in *Fig. 1.* aus Körnern von 0,0008<sup>'''</sup> Durchmesser besteht, ist dieselbe in *Fig. 2.* viel feinkörniger. Drei Terminalfasern sind in ihrem Verlauf durch den Innenkolben genauer zu verfolgen; die mittlere endigt bei *a.* mit einer leichten Anschwellung; *bb.* sind seitlich gelegen.

*Fig. 3.* Optischer Querschnitt durch einen der von Manz beschriebenen, leistenförmigen Bindegewebszüge, die sich über den Cornealrand hin erstrecken. Vom oberen Rande der Cornea eines menschlichen Auges, das einige Tage in Essig macerirt worden war. Die Substanz des Innenkolben ist dunkel und körnig geworden, zahlreiche Kerne (*a.*) zeigen sich sowohl am Rande, wie auf der oberen Fläche der Bindegewebshülle des Endkolben. Von Terminalfasern ist nichts mehr wahrzunehmen.

*Fig. 4.* Endkolben in einem Horizontalschnitt von der Conjunctiva bulbi desselben Auges, welcher das angegebene Verhalten in Folge der Maceration in Essig ebenfalls zeigt.

*a.* Kern des Neurilem der zutretenden Nervenfibrille.

*Fig. 5.* Endkolben aus der Conjunctiva bulbi des Rindes vom peripherischen Pole her auf dem Durchschnitt gesehen. Essig-Präparat.

*a.* das peripherische, knopfförmige, in der Axe des Innenkolben gelegene Ende der Terminalfaser.

*b.* Kerne der Bindegewebshülle, meistens auf dem queren Durchschnitt sichtbar.

*c.* In anderer Focaldistanz liegende, an den Endkolben tretende, doppelt-contourirte Nervenfibrille.

*Fig. 6.* Vater'sches Körperchen aus dem Oberschnabel der Ente, unterhalb des Papillarkörper befindlich, auf dem optischen Querschnitt. Ohne Zusatz.

*a.* Scheinbare Durchschnitte der Längsfasern mit querdurchschnittenen Kernen.

*b.* Unregelmässig verlaufende Querfasern.

*c.* Umhüllende, quere Kerne des Innenkolben, der feingranulirt erscheint.

*d.* Terminalfaser nahe vor dem knopfförmigen, peripherischen Ende derselben etwas excentrisch in dem scheinbaren Durchschnitte des Innenkolben gelegen.

*Fig. 7.* Mehrfach gewundener Endkolben nahe unterhalb der Schleimhaut der Palpebra tertia eines Schweins.

Essig-Präparat. Der Focus des Microscops ist auf die Ebene der Terminalfaser eingestellt.

*a.* Seitlich sichtbare Kerne der Bindegewebshülle.

*b.* Kerne der Scheide der doppelcontourirten Nervenfibrille.

*c.* Knopfförmiges Ende der einfachen Terminalfaser.

*Fig. 8.* Zwillingspapille aus der Brustwarze eines Mannes, mit Natron.

*a.* Tastkörperchen mit sparsamen, querverlaufenden Terminalfasern.

*b.* Nervenfibrille.

*c.* Kern in der Hülle.

*d.* Leere Blutgefässschlinge, welche den von Luschka beschriebenen, kolbenförmigen Bildungen, meistens ohne hinzutretende Nervenfibrillen, vollständig entspricht.

*Fig. 9.* Tastkörperchen von der Volarfläche des Vorderarms aus der Mittellinie, mehr als 2" oberhalb der Handwurzel, mit Natron. Der Rand der Papille ist wie in *Fig. 8.* fein gezähnt.

*a.* Kern der Hülle des Tastkörperchen.

*b.* Knopfförmiges Ende einer querverlaufenden Terminalfaser.

*c.* Doppelcontourirte Nervenfibrille.

*d.* Elastische Fasern.

## Taf. II.

*Fig. 1.* Kleines Nervenstämmchen nahe unterhalb der Schleimhaut aus dem submucösen Bindegewebe des Dünndarms eines Mannes, mit zwei eingelagerten, bipolaren Ganglienzellen.

*Fig. 2.* Bipolares Ganglion aus dem Dünndarm eines 5tägigen Kindes, frisch mit Zusatz von verdünnter Essigsäure untersucht; in der Nachbarschaft eines mit bloßem Auge sichtbaren, in der Tunica nervea verlaufenden Blutgefässes, entsprechend der Anheftungsstelle des Mesenterium. Eine Ganglienzelle ist scheinbar unipolar.

*Fig. 3.* Muthmassliche Ganglienzelle, einem Stämmchen von doppeltcontourirten Nervenfibrillen angelagert, aus einem Aste der N. ciliares von der Hausente. Das Auge hatte einen Tag in Essig gelegen. Der von der Zelle ausgehende Fortsatz liess sich zwischen den Nervenfasern nicht mehr verfolgen.

*Fig. 4.* Müller'sche Ganglienzelle im Verlauf einer isolirten, dunkelrandigen Nervenfibrille aus dem Ciliarmuskel des Menschen von einem Auge, das vor 24 Stunden in Essig gelegt war. Die Zelle enthält die unklare Andeutung eines das Kernkörperchen umschliessenden Kernes. Die doppelten Contouren der Nervenfasern sind deutlich entlang der Ganglienzelle zu verfolgen.

*Fig. 5. und 6.* Zapfen aus der Retina eines Huhnes, dessen Augen unmittelbar nach dem Tode für 24 Stunden in Essig gelegt waren.

*a.* Zapfenstäbchen, etwas durch die Essig-Einwirkung verändert.

*b.* Oelkugelchen, in *Fig. 5.* carmoisinroth, in *Fig. 6.* orangegelb.


*c.* Feine, in der Axe des eigentlichen Zapfen verlaufende Faser, die von dem Zapfenkorn *d.* ausgeht, und ganz leicht geschlängelt gegen das Oeltröpfchen hin verläuft. In *Fig. 5.* endigt sie mit einer leichten, kolbenförmigen Anschwellung, zwischen welcher und dem Oeltröpfchen noch eine fein granulirte, ellipsoidische Masse *e.* liegt; in *Fig. 6.* hängt die Faser direct mit der letzteren zusammen.

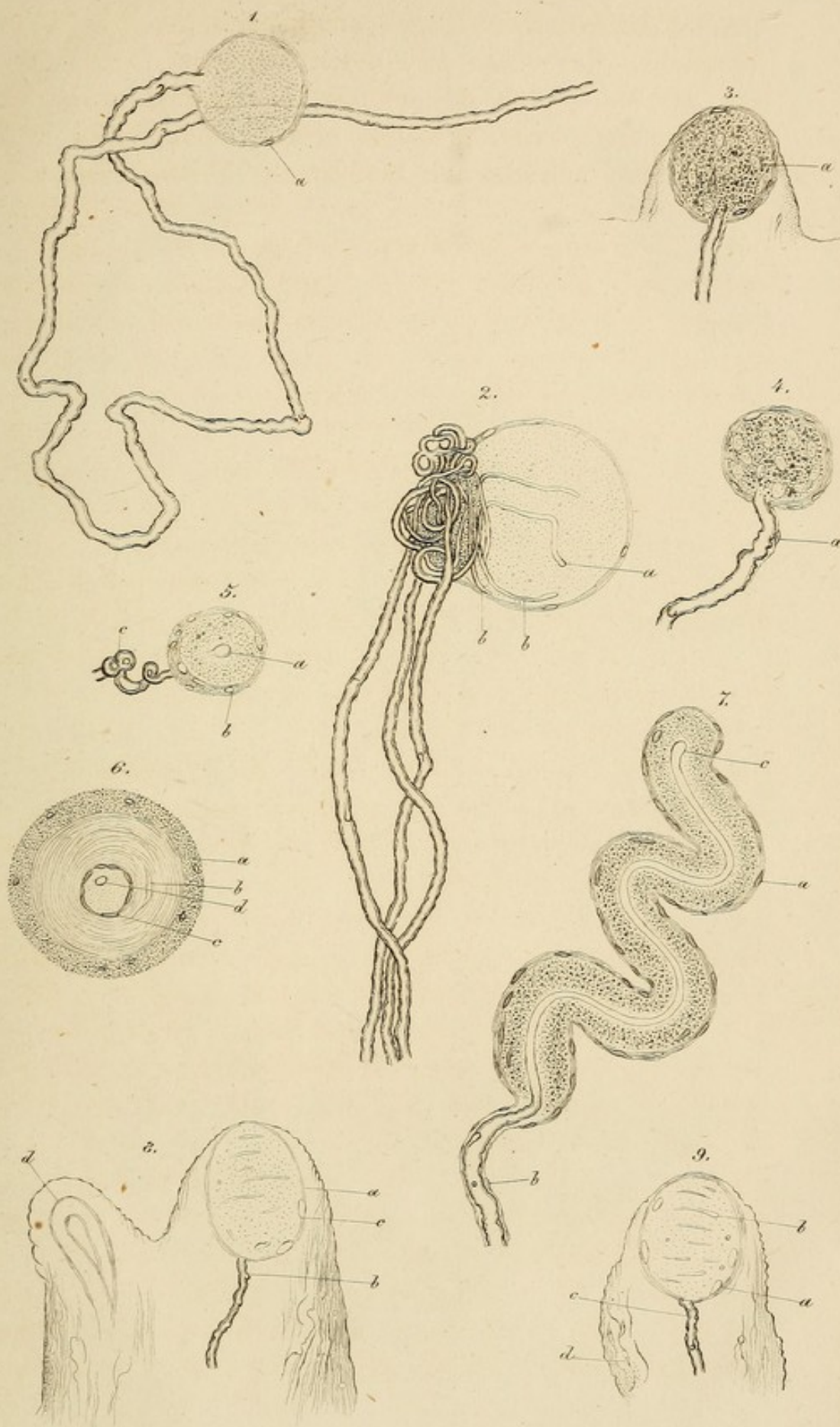
*Fig. 7.* Kernhaltige, in drei Spitzen auslaufende Faser aus dem bindegewebigen Netz im Inneren eines Follikel aus dem Bruch'schen Haufen auf der Conjunctiva des Rindes. Ein feiner Durchschnitt durch denselben wurde mit Wasser und Glycerin zu gleichen Theilen ausgepinselt, wobei am Rande des Follikelinhalts, welcher durch die punktirte Linie *a.* angedeutet ist, solche frei flottirende Fasern hängen bleiben.


*Fig. 8.* Drei Follikel in einer kleinen Gruppe,

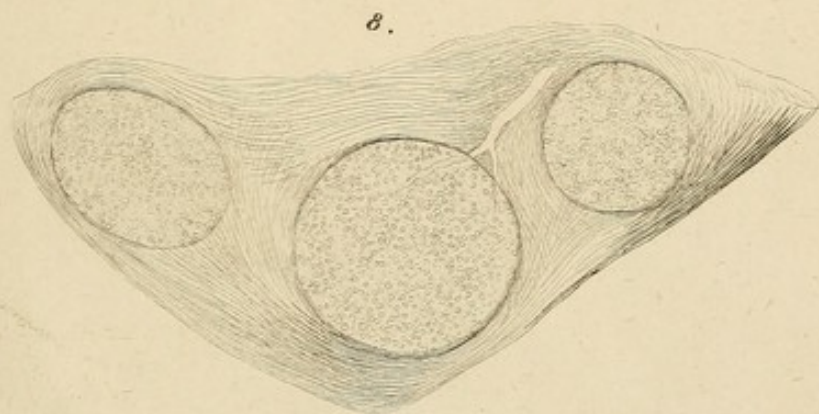
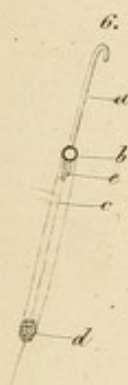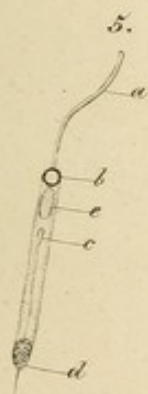

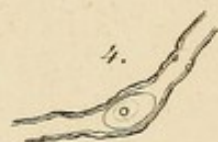
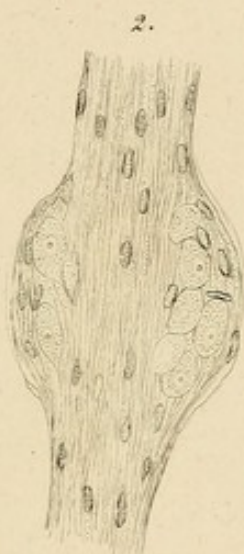
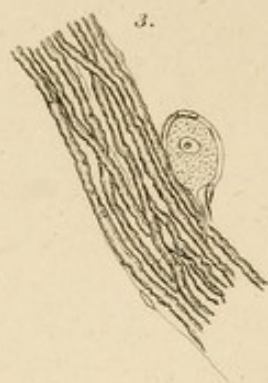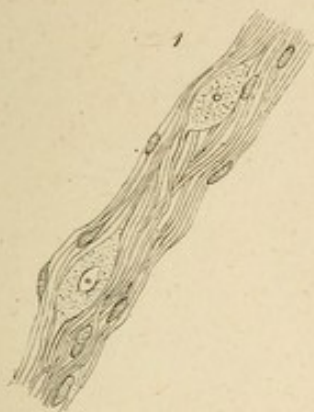welche dem blossen Auge als ein einziges Bläschen erschienen, durch das Ausbreiten der Conjunctiva etwas aus einander gedrängt; von der hinteren Fläche des dritten Augenlides vom Schwein. Frisch ohne Zusatz untersucht. Die Capillaren im Inneren der Follikel sind kaum wahrnehmbar.
















QM  
23  
K91  
1861



