

**Klinische Beobachtungen aus der Augenheilanstalt / von J. Hirschberg /  
nebst einem Anhang über dioptrische und catoptrische Curven ; mit 3  
lithographirten Tafeln und 10 Holzschnitzen.**

**Contributors**

Hirschberg, J. 1843-1925.  
Francis A. Countway Library of Medicine

**Publication/Creation**

Wien : Braumüller, 1874.

**Persistent URL**

<https://wellcomecollection.org/works/azs259zs>

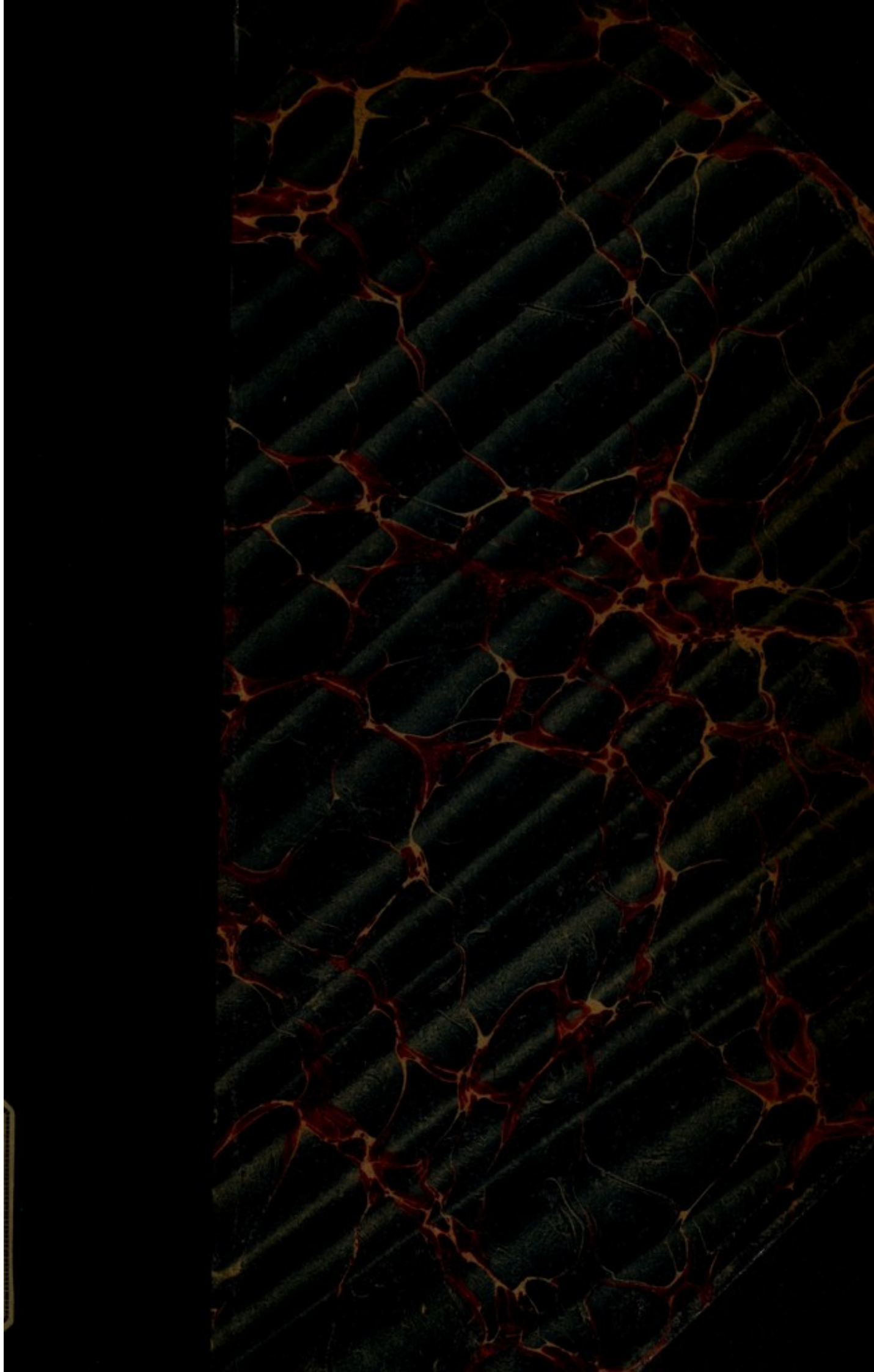
**License and attribution**

This material has been provided by This material has been provided by the Francis A. Countway Library of Medicine, through the Medical Heritage Library. The original may be consulted at the Francis A. Countway Library of Medicine, Harvard Medical School. where the originals may be consulted. This work has been identified as being free of known restrictions under copyright law, including all related and neighbouring rights and is being made available under the Creative Commons, Public Domain Mark.


You can copy, modify, distribute and perform the work, even for commercial purposes, without asking permission.


**wellcome  
collection**

Wellcome Collection  
183 Euston Road  
London NW1 2BE UK  
T +44 (0)20 7611 8722  
E [library@wellcomecollection.org](mailto:library@wellcomecollection.org)  
<https://wellcomecollection.org>



*BOSTON*  
*MEDICAL LIBRARY*  
*8 THE FENWAY*





640

KLINISCHE BEOBACHTUNGEN

AUS DER

AUGENHEILANSTALT

VON

DR. J. HIRSCHBERG

PRIVATDOCENT AN DER K. UNIVERSITÄT IN BERLIN.

NEBST EINEM ANHANG

ÜBER DIOPTRISCHE UND CATOPTRISCHE CURVEN.


MIT 3 LITHOGRAPHIRTEN TAFELN UND 10 HOLZSCHNITTEN.

---

WIEN, 1874.

WILHELM BRAUMÜLLER

K. K. HOF- UND UNIVERSITÄTSBUCHHÄNDLER.



4660

28. D. 244.

## VORREDE.

---

Indem ich mit dem zweiten Bericht über meine Anstalt vor die Oeffentlichkeit trete, bemerke ich von vorn herein, dass diese Bogen wesentlich für das Bedürfniss des Praktikers abgefasst sind. Die „klinischen Beobachtungen“ von Pagenstecher, von Mooren u. A. waren meine Vorbilder, sie, die auf manchen schwierigen Gebieten uns so leicht und sicher durch die lebendige Unterweisung der klinischen Beobachtung orientiren. Je sorgfältiger der anatomische und physiologische Theil der Augenheilkunde cultivirt wird, desto weniger darf man sich der Pflege der eigentlichen Pathologie auf Basis der neueren Errungenschaften entschlagen; jeder, der ein grösseres Material zur Verfügung hat, soll nach dem Maass seiner Kräfte beitragen; die blosse Publication von Kranken- und Operationsziffern, welche von manchen Fachgenossen beliebt wird, dürfte nicht als ausreichend angesehen werden.

Berlin, im Decem ber 1872.

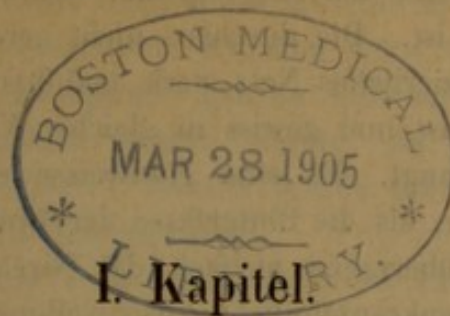
**Der Verfasser.**



INDEX

Index of names and subjects. The index is arranged in two columns. The left column contains the names of the authors and the right column contains the subjects. The index is arranged in alphabetical order of the authors' names. The subjects are arranged in alphabetical order of the first letter of the subject name. The index is arranged in two columns. The left column contains the names of the authors and the right column contains the subjects. The index is arranged in alphabetical order of the authors' names. The subjects are arranged in alphabetical order of the first letter of the subject name.

1875



## Krankhafte Neubildungen des Auges und seiner Umgebungen.

### A) Tumoren der Lider.

#### 1. Hypertrophie des Oberlides mit Lymphgefässinjection in der Coniunctiva bulbi.

1. Rosa L. aus W., ein 2jähriges sonst wohlgebildetes und munteres Kind, wird am 28. April 1871 in meine Klinik gebracht wegen einer Geschwulst am rechten Auge.

Diese soll angeboren, aber weiterhin stärker gewachsen sein, als die übrigen Theile; im Alter von 6 Monaten vermochte das Kind die Lidspalte noch gehörig zu öffnen, später aber nicht mehr.

Das obere Lid des rechten Auges (s. Fig. 1, auf Taf. I) zeigt eine kugelige Anschwellung von dem Umfang einer starken Wallnuss und deckt das Auge so vollständig, dass nur bei stark gehobener Blickachse und kräftiger passiver Erhebung des Lides eine Spur von jenem sichtbar wird.

Ueber der Intumescenz ist die Cutis normal, zeigt jedoch eine Narbe, die von einem vor Jahresfrist anderweitig gemachten Einschnitt herrührt. Die Geschwulst ist weich, wenig elastisch, zusammendrückbar, nach mehrtägigem Tragen des Compressivverbandes zeitweise entschieden verkleinert, so dass nun schon durch spontane Lidhebung ein Wenig von dem Auge wahrnehmbar wird. Aber schon einige Minuten nach Abnahme des Verbandes wird sie allmählich grösser; sehr rasch und mächtig wächst sie an, sowie das Kind zu schreien anfängt. Pulsation ist an der Geschwulst weder zu hören noch zu fühlen. In der Gegend zwischen Ligamentum palpebrale internum und dem Nasenrücken beobachtet man eine halbbohngrosse Anschwellung von den gleichen physikalischen Eigenschaften wie die Hauptmasse. Die letztere reicht offenbar bis in die Orbita hinein und beschränkt die Elevation des rechten Augapfels. Denn dieser wird selbst bei forcirter Hebung des linken nicht aus seiner Primärstellung mit geradeaus gerichteter Sehachse verrückt, so dass hierbei hochgradige Lusitas hervortritt.

Höchst merkwürdig ist das Aussehen des rechten Bulbus. Cornea klar, Iris normal, ebenso der Augengrund, wie denn die Sehkraft jedenfalls nicht erloschen ist. Die durchaus nicht geröthete Conjunctiva bulbi enthält ein äusserst zierliches Netz stark gefüllter Lymphgefässe, wie es in Fig. 2 dargestellt ist und gewiss in gleicher Vollständigkeit nur selten zur Beobachtung gelangt. Es sind grauweisse cylindrische Stränge von viel stärkerem Kaliber, als die Blutgefässe der Bindehaut; dieselben liegen ganz oberflächlich, überragen vielfach das Niveau der Conjunctiva und zeigen zahlreiche rosenkranzähnliche Anschwellungen. In ganz atypischer Weise gehen sie Queranastomosen und sonstige Verbindungen ein; so fliessen im innern Augenwinkel 3 Gefässe zu einem nicht viel dickeren zusammen; oberhalb des oberen Hornhautrandes zieht annähernd mit ihm parallel eine doppelte Schlinge. Die Conjunctiva palpebralis erschien, soweit sichtbar, vollkommen gesund.

Die so überraschenden Verhältnisse der conjunctivalen Lymphgefässe waren mir um so interessanter, als ich kurz zuvor von Herrn Prof. Alfred Graefe durch briefliche Mittheilung erfahren, dass er bei einem Kinde ein epibulbäres Lymphangioma beobachtet. Ob ein solches hier vorlag, musste dahingestellt bleiben; jedenfalls schien nach dem ganzen Habitus die Geschwulst eine gutartige und darum beschloss ich, auf Bitten der Eltern, die ihr einziges sonst schönes und kluges Töchterchen von der hässlichen Entstellung befreit zu sehen wünschten, den operativen Eingriff zu unternehmen; beabsichtigte aber von vorn herein nur eine theilweise Entfernung, die nach der vorausgesetzten Beschaffenheit der Neubildung zulässig schien, während ich die totale Ausrottung wegen der dabei unumgänglichen Gefährdung des Bulbus für contra-indicirt halten musste.

Am 5. Mai machte ich unter Narkose zunächst den Intermarginalschnitt, führte denselben weiter über den Lidwinkel um ca. 8<sup>''</sup> nach aussen, dann rechtwinklig umbiegend 1<sup>''</sup> weit nach oben, präparirte den so umschriebenen Hautlappen von der Oberfläche des ganzen Lides ab, klappte ihn um und trennte die Geschwulst von der Bindehaut. Obwohl alles Gewebe zwischen Conjunctiva und Cutis fortgenommen wurde, wobei die Blutung immer eine mässige blieb, hatte die ganze so gewonnene Masse nur den Umfang einer Haselnuss. Die Hautwunde wurde sorgsam genäht und heilte per primam.

Fieber trat nicht ein, wohl aber starke Anschwellung des gerötheten Oberlides, das zunächst dicker wurde, als es vor der Operation gewesen, während dunkelrothe Chemosis die Lidspalte füllte und den Bulbus deckte.

Am 10. Mai trat (unter warmen Umschlägen) Abschwellung ein, am 13. Mai war der Augapfel wieder sichtbar; am 15. Mai kam ein Recidiv der

entzündlichen Schwellung, das (unter Breiumschlägen) rasch vorüberging. Am 7. Juni wurde, da immer noch keine ordentliche Abschwellung erreicht war, zur 2. Operation geschritten: Excision eines ovalen Hautstückes aus dem Oberlid und Entfernung der ganzen fleischigen Masse, deren man von der Wunde aus habhaft werden konnte, bis auf die schon durchscheinende Bindehaut selber. Danach wurde eine Wieke eingelegt und die Eiterung längere Zeit unterhalten.

Dieser Eingriff hatte einen befriedigenden Erfolg: wenige Wochen danach wurde das Kind, das nunmehr die Lidspalte frei öffnen konnte, in seine Heimath entlassen.

Höchst überrascht war ich bei der mikroskopischen Untersuchung des ersten Präparates nur die normalen Gewebselemente des Oberlides (viel quergestreifte Muskelfasern, Bindegewebe, zum Theil sklerotisch), aber keine Spur der vermutheten Lymphräume vorzufinden; weshalb ich das Präparat Herrn Dr. Ponfick zur Controle übergab, der das Nämliche constatirte und so freundlich war, das 2. Präparat im frischen Zustand einer sofortigen genauen Untersuchung zu unterziehen, deren Resultat in Folgendem enthalten ist:

„Die übersandten Gewebstücke bestanden ausschliesslich aus nur ganz leicht veränderten (schwach getrübbten und verfetteten) Muskelfasern und aus einem ziemlich derben, relativ gefässarmen Fasergewebe. Das letztere erreichte an vielen Stellen zwischen den Primitivbündeln eine grosse Mächtigkeit, an anderen machte es fast den alleinigen Bestandtheil aus. Von Höhlenbildung oder epithelialen Elementen keine Spur.“

Ende August 1872, also nach 1 $\frac{1}{4}$  Jahren, befand sich das Kind wohl, die Anschwellung des Lides war noch mehr zurückgegangen.

## 2. Cystengeschwulst des Lides mit Phthisis bulbi.

2. Auch der folgende Fall stellt nicht eine Heteroplasie im eigentlichen Sinne dar, obwohl das zu dem betroffenen Lide gehörige Auge durch den localen Process zu Grunde ging.

Am 22. Juni 1872 gelangte der 3jährige S. H. (aus der Provinz Posen) zur Aufnahme. August 1871 soll das untere Lid des rechten Auges angeschwollen, später Entzündung des Auges eingetreten sein, wobei dieses „auslief“. Der Knabe ist anscheinend gesund bis auf eine stark wallnussgrosse Anschwellung des rechten Unterlides. Dieselbe ist convex, elastisch, die Haut von einzelnen ektatischen Venen durchzogen, bläulich. Der Bulbus ist vollkommen phthisisch. Zum Zweck der Exstirpation wird von der äusseren Lidcommissur ein Hautschnitt von 1 $\frac{1}{4}$ “ nach aussen unten geführt und die Neubildung herauspräparirt, wobei die dünne Umhüllungsmembran der mit wasserklarer Flüssigkeit gefüllten Blase platzt. Heilung regelmässig und dauernd. Als Nachkrankheit

der Operation trat Parotitis derselben Seite auf, welche mehrere Incisionen erheischte. Die Cystenwand bestand aus einfachem Bindegewebe.

3. Den seltenen Fall einer progressiven malignen Neubildung (**Sarcoma parvicellulare**) im unteren Lid eines 6jährigen Knaben (Hugo Z.) habe ich bereits im Arch. f. Augen- und Ohrenheilkunde II, 2, a. 1871 ausführlich publicirt.

Die Exstirpation war sehr gründlich geschehen, das verdickte Periost von der Unterwand der Orbita entfernt und das Glüheisen auf den Knochen applicirt worden. Doch war der Ausgang ein trauriger. Nach wenigen Monaten erfolgte ein locales Recidiv, das Weihnachten 1871 bereits gänse-eigross geworden, auch aus dem linken Nasenloch hervorwuchs und dem Kleinen furchtbare Schmerzen und Abnahme der Kräfte verursachte, dann im Januar 1872 aufbrach, wobei die halbe Nase abfiel; bis endlich am 13. Februar der Tod seinen Leiden ein erwünschtes Ziel setzte.

(Das hier mitgetheilte Ende der Krankengeschichte entlehne ich einem Briefe des Vaters.)

4. Auffällig durch seine intracranielle Verbreitung ist der folgende Fall von

#### **Carcinoma palpebrarum.**

Frau Anna W., 46 Jahre alt, aus der Provinz Preussen, kam am 18. September 1871 wegen vollständiger Erblindung.

Anamnese. Vor 2 Jahren bildete sich ein juckendes Bläschen am äusseren Winkel des linken Auges, welches schmerzte und allmählich grösser wurde; die Sehkraft dieses Auges blieb noch längere Zeit erhalten, erlosch aber mit dem stärkeren Wachsthum der Geschwulst. Weihnachten 1870 stellten sich heftige Kopfschmerzen ein und langsam zunehmende Schwachsichtigkeit auch des rechten Auges, die schliesslich in vollständige Blindheit überging. Die Kopfschmerzen haben nachgelassen unter starkem Ausfluss aus dem linken Nasenloch, der aber jetzt wieder geschwunden.

St. praes. Die linke Lidspalte ist erweitert und unregelmässig; die Basis des oberen wie des unteren Lides geröthet und hart, der Rand von rundlichen, röthlichen, ulcerirten, mässig absondernden Geschwulstlappen von Erbsen- bis Bohnen-Grösse eingenommen. In der Tiefe der Orbita sieht man noch andere Knoten, deren einer (bläulich, weich, leicht blutend) den atrophischen Augapfel zu enthalten scheint; und in der Verlängerung des Canthus externus eine weissliche strahlige Narbe.

Das rechte Auge ist äusserlich normal, aber vollkommen blind durch Sehnervenleiden, nämlich Stauungspapille im regressiven Stadium.

Lymphdrüsen vor dem linken Ohr und am Halse nicht geschwollen, die vitalen Functionen normal; Patientin anscheinend kräftig. Melancholische Stimmung mit periodischen Tobsuchts-Anfällen.

Intracraniale Verbreitung des Lidkrebses scheint hier vorzuliegen, ein Vorgang, der in den meisten Lehrbüchern nicht angeführt wird, den aber der erfahrene Mackenzie (IV. Ed., I, 187) im Auge gehabt hat, als er schrieb: — — „ou que la destruction de la portion orbitaire du frontal fasse communiquer la cavité du crâne avec l'extérieur.“

#### 5. Epithelioma palpebrae superioris o. s., Exstirpation, Blepharoplastik.

Am 23. Mai 1872 wurde der 48jährige Herr H. aus Berlin operirt.

Derselbe trug seit 9 Jahren am linken Oberlid, dicht oberhalb des medialen Augenwinkels, eine Neubildung, die, ganz allmählich wachsend, die Grösse eines Mannsfingernagels erreicht hatte und dem Patienten heftige Schmerzen, ein Gefühl wie von „Fressen“ und „Stechen“ verursachte, aus einzelnen rundlichen röthlichen flach prominirenden Knötchen bestand, mit spärlichen Epithelschuppchen bedeckt und gegen die Unterlage wenig verschieblich war.

Die Exstirpation wird recht ausgiebig gemacht und in die Tiefe bis auf den Knochen fortgesetzt; darauf sofort zur Blepharoplastik geschritten. Der Schnitt wird in einer Entfernung von ca. 4<sup>mm</sup> vom Rande der Neubildung in gesundem Gewebe geführt, alles Krankhafte sorgsam entfernt, desgleichen die fasrigen Verbindungszüge zwischen Neoplasma und Stirnbein; hierauf der untere Begrenzungsschnitt schräg nach aufwärts über die Glabella fort bis zum Anfang des Augenbrauenbogens der anderen Seite geführt, von da rechtwinklig umbiegend nach aufwärts einen Zoll weit fortgesetzt; der so umschnittene viereckige Lappen der Stirnhaut abpräparirt und (mit Zuhilfenahme eines Entspannungsschnittes) in den durch Entfernung der Geschwulst entstandenen Defect eingepflanzt, so dass nur in der Gegend der Glabella eine dreieckige Wunde übrig blieb. (Vergl. Knapp in s. Archiv I, 1, 1; und Hirschberg, Zehender's Monatsblatt., VIII, Juli-Augustheft: Im letzteren Fall ist bis heute, also in 2<sup>3</sup>/<sub>4</sub> Jahren, noch kein Recidiv eingetreten.) Die Heilung erfolgte per primam; die Form des oberen Lides ist recht befriedigend, die Stirnnahe ganz zusammengezogen. Die anatomische Untersuchung zeigte ein gewöhnliches Cancroïd.

#### B) Angioma episclerae.

In der Conjunctiva oder vielmehr in dem Gewebe zwischen Binde- und Lederhaut wurde der höchst merkwürdige Tumor beobachtet, von dem Fig. 3, Taf. II, da sie nicht farbig ausgeführt worden, ein allerdings nur unvollkommenes Bild gewährt.

Fall 6. Der 49jährige Bauer Karl H. kam am 18. September 1871 wegen Sehschwäche. (Diese besteht seit länger als einem Jahr und hindert ihn seit 6 Monaten am Lesen; des Abends, im Dunkeln, kann er besser gehen, als im Sonnenschein. Abusus spiri-

tuosorum. Beiderseits Finger auf 4', + 6 Jäg. 17 in 4''; Finger excentrisch auch bei niedriger Lampe, Scotoma centrale. Papillen bleich, besonders in der äusseren Hälfte. Die Sehkraft wurde durch Behandlung einigermaßen gebessert.)

Der linke in Form und Grösse nicht veränderte Augapfel trägt eine Geschwulst, die der Patient gar nicht beachtet, da sie seit 20 Jahren besteht und nur ganz allmählich und schmerzlos gewachsen. Der Tumor sitzt auf der Sklera zwischen Carunkel und Hornhaut mit breiter Basis auf. 1''' nach innen von der Cornea beginnt der laterale Rand der Neoplasie, der mediale erreicht fast die Carunkel; der untere steht in gleicher Höhe mit dem unteren Hornhautscheitel; der obere ragt um 2''' über den oberen Hornhautscheitel empor. Die Länge der Geschwulst von oben nach unten beträgt 7''', ihre Breite von rechts nach links 4''', ihre Dicke von vorn nach hinten 3'''. Bei geradeaus gerichteter Blickachse ist nur wenig von der Neubildung zu sehen, nämlich eine schmale Zone (von 1½—2''' Breite); und dabei das Lid nicht erheblich vorgetrieben, da der normale Liddruck genügt, um die ziemlich weiche Geschwulstmasse zu comprimiren. Erst wenn die Blickachse nach aussen unten gerichtet wird, und man gleichzeitig das obere Lid mechanisch erhebt: tritt die Geschwulst in ihrer Totalität hervor, wird in wenigen Secunden convex, halbkugelig und prall, ihre vorher brombeerförmige Oberfläche geglättet. Dieselbe hat auch die Farbe einer dunkelrothen Brombeere, nur treten 2 kleine hellrothe Punkte und feine weisse Linien in der glatten Umhüllungsmembran hervor.

Der Tumor ist wegen seines Schwellungsvermögens als cavernöses Angiom aufzufassen. Blutungen aus demselben sind nicht vorgekommen, eine Indication zur Abtragung liegt nicht vor.

### C) Sarcoma uveae.

7. Der folgende Fall ist ein recht überzeugendes Beispiel von dem tückisch schleichenden Ursprung der Aderhautsarkome, welcher selbst den geübtesten Beobachtern sich entzieht, sowie von dem mitunter ausserordentlich langsamen Wachsthum derselben.

Ein Herr aus dem Hofstaat, für seine 60 Jahre äusserst rüstig, hatte zuerst vor 6 Jahren Prof. v. Graefe consultirt wegen einer schmerzlosen, ganz allmählich eingetretenen Erblindung seines rechten Auges. v. Graefe und Schweigger hatten das Uebel für Glaucoma chronicum erklärt und von jeder Operation abgerathen, zumal das andere Auge völlig gesund war. Der Zustand blieb durchaus unverändert bis Anfang April 1872, wo das gänzlich erblindete Auge von heftiger Entzündung befallen wurde und dem Patienten die wüthendsten Schmerzen verursachte. Da Antiphlogistica und Narcotica vollständig im Stich liessen und der Mann in Folge von

andauernder Appetit- und Schlaflosigkeit zu collabiren anfang, sandte ihn sein Arzt zu mir am 19. Mai 1872. Linkes Auge normal. Der rechte Bulbus ist weder vergrössert, noch in Form oder Lage verändert, aber steinhart, die Sklera von fleischrother Chemosis überzogen, die Hornhaut rauchig, Iris auf einen schmalen Saum reducirt, im oberen Quadranten fast geschwunden, vordere Kammer aufgehoben, die Linse noch durchsichtig, die Netzhaut (wie man mit dem Augenspiegel wegen diffuser Trübung des Glaskörpers nur undeutlich, besser bei focaler Beleuchtung erkennt), oben bucklig abgelöst und weit nach vorn gedrängt. Obwohl eine Neubildung nicht direct zu sehen, war die Diagnose „Sarcoma choroïdis“ zweifellos und wurde sofort die Enucléation vorgenommen, die den Patienten von seinen Leiden befreite. Die Heilung erfolgte regelmässig. Bis heute (9 Monate nach der Operation) ist keine Spur eines Recidivs zu beobachten, Patient munter und glücklich. (Nebenbei trägt er aber schon seit 6 Jahren im Nacken eine flache handgrosse fleischige Geschwulst und in der rechten Seite, in der Gegend der untersten Rippen, eine noch grössere; beide sind durchaus schmerz- und symptomlos.)

Bei der Durchschneidung des nur leicht angehärteten Präparates (23. Mai 1872) floss viel dünnes Serum aus. Sklera, Cornea, Iris, Linse nicht erheblich verändert. Sehnerv von normaler Dicke, weisslich und deutlich faserig. Netzhaut in toto abgehoben und zu einem schmalen Trichter, der in der Richtung der Sehachse hinzieht, zusammengedrückt; vorn ist auch ihr Ciliartheil abgelöst und nach vorn umgeschlagen; hinten geht der Trichter durch einen schmalen Strang in den Sehnerven über. In der unteren Hälfte des Präparates findet man einen haselnussgrossen rundlichen leicht höckerigen Tumor, der mit breiter, aber doch pilzartig eingeschnürter, sphärisch begrenzter Basis dicht unterhalb des Sehnerveneintrittes aus dem Aderhautgewebe ins Augeninnere emporragt. Dickendurchschnitte zeigen, dass hier Ader- und Lederhaut mit einander verwachsen sind und die Neubildung unmittelbar und ziemlich steil aus der Choroïdes emporsteigt. Ihr Gefüge ist markig, weich, mit dunkler Marmorirung; die Kuppe, welche eine umschriebene Verwachsung mit der Unterfläche des Netzhauttrichters eingeht, leicht cavernös (vgl. Leber, Arch. f. Ophth. XIV, 2, 221), von feinen Löchelchen durchsetzt; der übrige (grössere) Theil der Aderhaut anscheinend normal.

Die mikroskopische Untersuchung zeigt die Structur eines dicht- und klein-spindelzelligen Sarkoms, das von einzelnen weiten Blutgefässen durchzogen ist und eine strich- wie fleckförmige Pigmentirung durch stellenweise Anhäufung von rundlichen grossen Pigmentzellen besitzt.

Epikrise. Es ist unzweifelhaft, dass vor 6 Jahren, als das Auge unter den Erscheinungen des Glaucoma chronicum vollständig erblindete, die Neubildung bereits bestanden



und den ganzen Symptomencomplex verursacht hat, aber der Untersuchung der besten Beobachter entgangen ist. (Das linke Auge ist auch heute noch völlig normal.)

Die ältere Ansicht, dass die durch einfache Entzündung erblindeten und desorganisirten Augen häufig, ja regelmässig „krebsig“ werden, ist zwar lange beseitigt; aber einzelne Ueberreste derselben haben sich bis in das ophthalmoskopische Zeitalter erhalten. So glauben, trotz des Einspruchs, den v. Graefe u. A. erhoben, noch manche Fachgenossen, namentlich in England, dass „Krebs“ gern zu Glaukom hinzutrete; und im letzten Heft der Ophth. Hosp. Reports (VII, 3, 282) äussert Herr G. Lawson: It shows that one of the evils which may arise from a lost eye which is undergoing degenerative changes, is that it may become the seat of malignant deposit. —

Erschöpfende Blutung als Indication zur Entfernung eines mit eben erst durchgebrochenem Aderhautsarkom behafteten Bulbus ist mir 2 mal in der letzten Zeit vorgekommen. Ich meine hier ein relativ frühes Stadium der Krankheit, für das der alte Name Fungus haematodes keineswegs passend erscheint.

8. Der 63jährigen Frau G. von hier (23. September 1872) war das linke Auge seit 4 Jahren aus unbekannter Ursache völlig erblindet, dabei äusserlich nicht verändert; seit 14 Tagen aber lebhaft entzündet. R. normal. L. S = 0.  $2\frac{1}{2}$ “ grosser centraler Hornhautabscess mit Hypopyon; vollständige Anästhesie der Hornhaut. T + 1. Es wurde ein intraocularer Tumor angenommen und die Entfernung des Augapfels vorgeschlagen, aber von der Patientin abgelehnt. Nach 14 Tagen kehrte sie wieder und bat um die Operation, da bereits mehrere Mal eine heftige Blutung aus dem entarteten Organ aufgetreten war. Der Abscess ist jetzt durchgebrochen, ein grosser schwärzlicher Irisvorfall liegt zu Tage.

Enucleation unter Narkose (einigermassen erschwert, da der Bulbus perforirt war). Heilung normal.

Haselnussgrosses melanotisches Sarkom im hintern Theil der Aderhaut.

9. Dem 65jährigen Herrn K. von hier war das linke Auge seit 7 Jahren, angeblich nach einem Schlag, erblindet und völlig „todt“; seit 8 Tagen ist heftige Entzündung und in der letzten Nacht eine sehr reichliche Blutung hinzugetreten.

(7. Dec. 1872): Das rechte Auge ist normal (bis auf leichte Residuen von Iritis). Das linke ist um ein Weniges vergrössert, frei beweglich, die Conjunctiva bulbi geschwollen und fleischroth. Die Hornhaut fehlt ganz, die Iris tritt als eine starre Pyramide von annähernd normalen Dimensionen frei zu Tage. Dabei T + 2! — Emphysema pulmonum.

*Enucleatio bulbi*, unter Narkose, mit Erweiterung des *Canthus externus*. Heilung normal.

Das Präparat, das bei der Operation völlig intact geblieben, wurde nach mässiger Erhärtung im horizontalen Meridian durchschnitten. Hierbei floss nur eine Spur Flüssigkeit aus. Fast der ganze Binnenraum des Augapfels ist von einem gefässreichen melanotischen Aderhautsarkom erfüllt. Die Geschwulst entspringt in der ganzen Ausdehnung der medialen Hälfte der Uvea, vom Ciliarkörper an bis zum Opticus hin; ihre Basis ist hierselbst mit der Sklera verwachsen, die Kuppe ragt über die Sehachse fort bis nahe an die laterale Wand des Bulbus und lässt nur einen schmalen (2—3<sup>'''</sup> breiten) Spalt vom Glaskörperraum übrig; nach vorn geht sie unmittelbar in die leicht verdickte Iris über.

#### D) Glioma retinae

wurde in 3 Fällen beobachtet; von denen der eine, der zur Operation gelangte, Erwähnung verdient.

10. Am 9. Nov. 1871 wurde die kleine Louise W. aus Berlin, 10 Wochen alt, in die Klinik gebracht, wegen einer Erkrankung des linken Auges, das nach der bestimmten Versicherung der Mutter gleich bei der Geburt verändert aussah. Dasselbe ist nicht vergrössert, völlig reizlos; und zeigt dicht hinter der durchsichtigen Linse die charakteristischen weissröthlichen Buckel mit theils alter dichotomischer, theils neugebildeter feiner Vascularisation und mit zahlreichen intensiv weissen Flecken: dem Anschein nach nimmt die Neubildung etwa den dritten Theil des hintern Augenraumes ein. Nach Atropineinträufelung, die zwar nur eine geringe Erweiterung der Pupille bewirkt, aber eine breite hintere Synechie aufdeckt, von der wir vorher nichts gesehen, wird das Krankheitsbild noch deutlicher. Am 2. Tage nach der einmaligen Atropineinträufelung trat heftige innere Entzündung des Auges ein mit Röthung der Episklera und Trübung des Kammerwassers, so dass für denjenigen, welcher den Fall jetzt zuerst gesehen hätte, die Differentialdiagnose gegenüber der Iridochoroïditis suppurativa schwierig gewesen wäre, wenn nicht die Härtezunahme des Bulbus den Fingerzeig gegeben hätte. Diese vom Arzte zwar nicht beabsichtigte, aber doch bewirkte Entzündung schlug zum Heile des Kindchens aus; denn sie veranlasste die Mutter, zu der gleich proponirten, aber anfänglich verweigerten Operation nunmehr ihre Einwilligung zu geben. Am 13. Nov. wurde die *Enucleatio bulbi* ohne Narkose vorgenommen. Die Heilung erfolgte prompt; bei der Morgenvisite am 14. fand ich das Kind fröhlich lächelnd, nach 4 Tagen konnte es entlassen werden. Jetzt sind 15 Monate seit der Operation verflossen, ohne dass eine Spur von Recidiv oder Metastase aufgetreten, was bei einem congenitalen Fall

besondere Erwähnung verdient. Das Kind trägt jetzt zeitweise eine nach seiner Orbita modellirte Metallplatte, damit die betreffenden Knochen nicht zu sehr im Wachsthum zurückbleiben.

Bei der anatomischen Untersuchung des nach 8 tägiger Erhärtung im horizontalen Meridian durchschnittenen Augapfels erscheinen die Bulbuskapsel, der Uvealtractus, die Linse und der Sehnerv nicht wesentlich verändert. In der oberen Hälfte des Präparates ist die mediale Hälfte der Netzhaut durch Flüssigkeit von der Uvea abgehoben, die laterale in eine markige Neubildung umgewandelt, welche von der Papille bis zur Hinterfläche der Linse hinanreicht. In der unteren Hälfte des Bulbus ist fast der ganze Glaskörperraum von Markmasse erfüllt, die aus der lateralen Portion der Netzhaut hervorgegangen; nur ein schmaler Spalt bleibt zwischen der Neubildung und der medialen Netzhautportion, welche den Umhüllungshäuten anliegt, als Rest des Glaskörpers übrig. Der Tumor ist hirnmarkähnlich, gefässreich, von reiner Gliomstructur, mit zahlreichen Kalkkörnchen. Das Präparat habe ich Herrn Prof. Virchow übergeben.

Epikrise. 1) Bei intraocularer Neubildung im ersten (chronischen) Stadium kann die Einträufelung von Atropinlösung heftige Entzündung unter dem Bilde des acuten Glaukoms hervorrufen, gerade wie in manchen Fällen von Glaucoma simplex oder glaukomatöser Disposition (v. Graefe, Arch. f. O. XV., 3, 123; Haskett Derby, Transact. of the Amer. Ophth. Society, 1869, p. 35): eine Thatsache, die man wohl beherzigen soll, namentlich gegenüber einem unwissenden Laienpublicum, das oft nur allzu geneigt ist, wenn es nach einer medicamentösen Einwirkung eine sofortige Verschlimmerung zu sehen glaubt, die ganze Krankheit mit ihren üblen Ausgängen dem Arzt in die Schuhe zu schieben.

2) Glioma retinae kann, bei scheinbar ganz chronischem Verlaufe, durch einen acuten Entzündungsreiz ein rapides Wachsthum gewinnen. Es ist unzweifelhaft, dass in unserem Fall die Neubildung in 4 Tagen auf das Doppelte angewachsen ist.

3) Die Differentialdiagnose zwischen Glioma retinae im entzündlichen Stadium und Iridochoroïditis suppurativa (Glaskörperereiterung) ist mitunter recht schwierig (vgl. Hirschberg, Markschwamm der Netzhaut p. 234 u. a. a. O.); doch wird in den meisten Fällen eine umsichtige Beobachtung des Krankheitsverlaufes und des Status praesens zum Ziele führen. Nachdem die Gliom-Literatur so erheblich angewachsen, ist die Diagnose Gliom recht „modern“ geworden, und figurirt in manchen Statistiken mit unverhältnissmässig grosser Ziffer.

Fall 11—13. Gleichzeitig mit obigem Falle befand sich in demselben Zimmer meiner Klinik der Knabe Emil Z. aus Berlin, 1 Jahr 2 Monate alt, der vor einigen Monaten die Pocken überstanden hatte und eine linksseitige eitrige Iridochoroïditis präsentirte, welche von dem Krankheitsbilde, das

seine kleine Nachbarin kurz vor der Operation darbot, eigentlich nur durch die Tensionsverringerung (und durch den Verlauf!) unterschieden werden konnte.

Ein instructiveres Beispiel dieser Hyalitis suppurativa, welche ein grosses Contingent zum Pseudoglioma stellt, hatte ich bereits im Anfang desselben Jahres beobachten können.

Der 4jährige Knabe Georg S. aus Pommern wurde mir am 19. März 1871 vorgestellt. Er hatte vor 5 Wochen eine fieberhafte Krankheit (angeblich Masern, die nicht recht hervorgetreten seien), durchgemacht, wornach Erblindung und verändertes Aussehen des rechten Auges zurückblieben. Dessen Krankheit war von mehreren Aerzten für Markschwamm der Netzhaut erklärt, und der Knabe mir zur Operation übersendet worden.

Ich fand den Kleinen i. A. gesund und kräftig, sein linkes Auge normal. Der rechte Bulbus war von normaler Grösse, aber erheblich verminderter Spannung (T — 2). Dabei bestand mässiges Lidkneifen und leichte Pericornealinjection; Druck auf die Ciliargegend war sehr empfindlich. Hornhaut klar; Pupille mittelweit, längsoval, zackig, starr und unbeweglich, auf Atropineinträufelung nicht reagirend wegen circulärer Verwachsung des Pupillarrandes. Irisperipherie stark retrahirt, Linse durchsichtig. Messinggelber Reflex aus der Tiefe. Der Glaskörper war von einer gelblichweissen, hier und da rothgestreiften und gefleckten, nur undeutlich gelappten Masse infiltrirt, die bis nahe an die Hinterfläche des Krystallkörpers heranreichte.

Obwohl meine Diagnose eine andere war, nämlich eitrige Glaskörperinfiltration, wendete ich doch dieselbe Therapie an, welche schon vorgeschlagen worden, die Eucleatio bulbi, aber allerdings aus anderen Motiven und mit einer durchaus anderen prognostischen Perspective! Die Indication war hier Bewahrung des zweiten Auges vor sympathischer Ophthalmie, welche wegen der oben erwähnten Symptome und anderweitiger wenig bekannt gewordener Erfahrungen gefürchtet werden musste.\*)

Die Operation wurde am 19. März unter Narkose vorgenommen, Heilung normal. Der kluge Knabe trägt seit Mitte Juni mit Stolz und Verständniss sein wohlgelungenes künstliches Auge und ist bis heute vollkommen gesund.

Anatomische Untersuchung des enucleirten Bulbus (26. März

---

\*) E. L. Holmes, M. D. Statistical Report of diseases of the eye, Chicago U. S. 1870, p. 10. In two cases of sympathetic inflammation following severe sickness, the disease in the first eye was evidently iridochoroïditiis, as a complication during recovery, in one case from typhoid fever, and in the other case from cerebrospinal meningitis. The sympathetic inflammation . . . commenced in the case of typhoid fever four months and in the other case ten months after the attack in the eye first affected.

1871): Bei der Durchschneidung im horizontalen Meridian fliesst eine ziemliche Quantität serös-blutiger Flüssigkeit ab. Dieselbe entstammt dem subretinalen Raum, welcher den grössten Theil der Cavum bulbi einnimmt (siehe Fig. 4, Taf. III). Die Netzhaut ist gänzlich abgelöst, nicht erheblich verdickt, ihre Aussenfläche in zahlreiche convexe Falten gelegt, denen lockere Blutgerinnsel anhaften; der blutgetränkte Stiel des retinalen Trichters von der Hauptmasse abgerissen, — wohl erst durch die Dissection des noch ziemlich weichen Präparates. Auch die Uvea, sowohl der Strahlenkörper als auch der vordere Theil der Aderhaut selber, ist von der Sklera abgelöst, die laterale Hälfte stärker als die mediale, und zwar durch Interposition einer weichen Masse, die aber nicht den ganzen subuvealen Raum ausfüllt. Die Innenfläche der Uvea ist zum Theil von einer zarten graulichen Membran bedeckt. Der stark reducirte Glaskörperraum ist von graulich-weisser Substanz eingenommen; dicht hinter der Linse aber befindet sich eine dreieckige etwas solidere Masse. Eine sehr eigenthümliche Gestaltveränderung hat die dabei völlig durchsichtige Linse erlitten: auf dem Durchschnitt ist ihr Contour kartenherzförmig mit hinterer Spitze: wahrscheinlich in Folge einer Compression seitens der Exsudatmassen, die vom Ciliarkörper her gegen die Linse andrängen. Die vordere Kammer ist sehr eng, in der Peripherie relativ weiter. Der Sehnerv erscheint normal, seine Scheide schlotternd, der subvaginale Raum bedeutend erweitert. Die Iris ist convex, butterglockenförmig. Die weitere Präparation zeigt auf der Aussenfläche der Choroïdes, da wo innen die grauliche Membran liegt, einen rothen hämorrhagischen Infarct, den auch das Mikroskop als solchen bestätigt. Die Netzhaut hat ihre normale Structur eingebüsst, ist mit Zellen dicht infiltrirt, gefässreich; auf feinen Querschnitten unterscheidet man in ihr eine äussere Schicht mit zahlreichen Rundzellen und eine innere mit feinen Längs- und verdickten Radiärfasern. Der Glaskörper besteht aus einem dichten Fibrillennetz und grossen grob- und glänzend-körnigen Rund- und Spindelzellen. Das weisse Dreieck enthält dichtgedrängte Fettkörnchenkugeln. Der Ciliarkörper zeigte Hyperplasie der Lymph- und Pigmentzellen. Die Aderhaut schwillt an der Stelle des Infarctes ziemlich rasch an, bis auf das 3 fache ihrer Dicke, wie senkrechte Durchschnitte lehren, und ist ganz und gar zwischen ihrer äusseren und inneren Grenze von rothen Blutkörperchen durchsetzt, zwischen denen nur vereinzelte Pigmentstromazellen sichtbar bleiben, und die keine Andeutung mehr von der reihenförmigen Gruppierung verrathen, wie man sie zu beiden Seiten, in dem eher normalen Gewebe antrifft. — Zweimal erhielt ich kurz nach einander von auswärtigen befreundeten Collegen einen Bulbus als Glioma retinae zugesendet, der im Wesentlichen dieselben Veränderungen darbot, wie sie eben beschrieben wurden.

Zu derselben Krankheitsgruppe gehört auch der folgende Fall: R. B., 1 $\frac{1}{2}$  Jahr alt, aus Berlin, erkrankte Mitte Februar 1871 unter Convulsionen; es blieb Schwerhörigkeit zurück, die sich aber allmählich besserte, und vollständige Erblindung des rechten Auges unter dem Bilde des amaurotischen Katzenauges. Status praesens vom 11. April 1871: Bulbus von normaler Grösse, T nicht erheblich vermindert; pericorneale Injection; vordere Kammer eng, Pupille mittelweit, unregelmässig, mit der Linse verwachsen; Iris partiell atrophisch; Glaskörper weissröthlich infiltrirt.

### E) Osteoma orbitae.

Seit der bekannten Publication über Osteoma orbitae von Prof. Knapp (der übrigens bei seiner letzten Anwesenheit in Europa den hier geschilderten Fall bei mir sah), hat die Fachliteratur nur wenige Bereicherungen erfahren.

Nr. 14. Am 25. Juli 1871 stellte sich die 65 jährige Rebecca B. aus Posen bei mir vor. Vor 24 Jahren begann eine erbsengrosse Geschwulst am rechten Oberlid und wuchs ganz allmählich und schmerzlos und raubte dem Auge die Sehkraft. Vor  $\frac{3}{4}$  Jahren erblindete auch ihr linkes Auge unter Entzündungserscheinungen; diese schwanden, nicht aber die Blindheit. Das linke Auge, das nur noch dürftige quantitative Lichtempfindung besitzt, ist steinhart, die Pupille erweitert und starr; kataraktöse Streifen, tiefe Druckexcavation.

Rechts ist die Lidspalte nur in der kleineren lateralen Hälfte erhalten; die mediale Partie des oberen Lides wird von einer convexen Geschwulst eingenommen, welche 25<sup>mm</sup> von oben nach unten, 20<sup>mm</sup> in der Breite und 18<sup>mm</sup> von vorn nach hinten misst; es ist eine beinharte, convexhöckerige Masse, welche mit breiter Basis von der Innenseite der Orbita hervorwächst.

An ihrem äusseren Rande lässt sie sich mit einiger Schwierigkeit umgreifen, da eine Furche zwischen ihr und dem Bulbus geblieben ist. Der letztere ist mässig mobil, hart, Pupille erweitert, Linse getrübt; Lichtschein fraglich. Die Haut über dem Tumor ist rosenroth, enthält zahlreiche Venen, die jedoch nicht breiter sind, als in dem Oberlide des anderen Auges und ist gut verschieblich gegen die Unterlage. Die Neubildung drängt die mediale Hälfte der Lidspalte nach unten und verengt dieselbe, wobei die Ciliarportion beider Lider nach innen umgestülpt wird. Mässiger Druck auf die Geschwulst ist nicht schmerzhaft. Atrophisches Individuum. (S. Fig. 5, Taf. II).

Von Therapie konnte natürlich keine Rede sein. Das Glaukom scheint auch hier mit der Neubildung nicht in directem ursächlichem Zusammenhang zu stehen. (Vgl. Hirschberg, Zehender's Monatsbl. VIII, 191.)

F) *Cysticercus intraocularis*.\*)

Den neoplastischen Erkrankungen schliessen sich am einfachsten die parasitären an, ich rede vom *Cysticercus cellulosae intraocularis*.

Zuerst will ich die Indicationsstellung kurz berühren, da noch in den neuesten Publicationen Indicationen aufgestellt werden, die ich glaube bestreiten zu müssen.

Natürlich ist der subretinal sitzende Blasenwurm in unangreifbarer Stellung und überhaupt kein Object der Therapie. Die Versuche, ihm mit Nadel oder Lanze beizukommen, sind gescheitert.

Ist er aber in den Glaskörper durchgebrochen oder überhaupt dort zuerst gesehen und als lebendig erkannt worden, so muss der Operateur mit sich und dem Patienten bald schlüssig werden, ob nicht frühzeitig, noch ehe schwerere Entzündungserscheinungen aufgetreten sind, der Versuch der Extraction zu wagen sei, um die Form des Auges, vielleicht auch einen Theil der Sehkraft zu erhalten und die lange und qualvolle Krankheitsdauer abzukürzen. Wenn aber erst ernste Entzündungsphänomene und Desorganisation des betroffenen Bulbus eingetreten sind, so kommt nur noch die Eucleatio bulbi in Frage, um die oft unerträglichen Schmerzen zu lindern, die Krankheitsdauer abzukürzen und das zweite Auge vor sympathischer Ophthalmie zu retten. Extractionsversuche in diesem Stadium liefern nie eine glatte Heilung, sondern bewirken Phthisis dolorosa, so dass noch Monate lang die Gefahr der sympathischen Erkrankung des zweiten Auges als Damoklesschwert über dem Haupte des unglücklichen Patienten hängt; wie ich 3 Mal in der v. Graefe'schen Klinik zu beobachten Gelegenheit hatte.

Den Patienten, die sich mir in diesem vorgerückten Stadium präsentirten, habe ich stets die Eucleatio bulbi angerathen und 3 Mal bisher ausgeführt. (Arch. f. Augen- u. Ohrenheilkunde I, 2, 1870 u. II, 2, 1871. Der dritte Fall betrifft ein junges Mädchen Anna T. aus Berlin, die am 26. Sept. 1871 bei mir Hilfe suchte. Vor 3 Jahren war das rechte Auge durch *Cysticercus* im Glaskörper erblindet, seit 2 Jahren war dasselbe geschrumpft und in der letzten Zeit unerträglich schmerzhaft geworden. Der Bulbus war vollkommen phthisisch, bei Betastung der Ciliargegend sehr schmerzhaft. Die Patientin wurde durch die Eucleatio bulbi sehr zufrieden gestellt. Das Präparat befindet sich in der Sammlung des Herrn Prof. O. Becker in Heidelberg.)

---

\*) Vgl. Hirschberg, Annales d'Oculistique 1872. Einige dort untergelaufene Ungenauigkeiten bitte ich nach dieser ausführlicheren Mittheilung zu corrigiren.

Was nun die Operation im ersten Stadium betrifft, so hat v. Graefe, dem wir ja bekanntlich dies ganze Gebiet der Pathologie verdanken, den Skleralschnitt zur Entbindung des Entozoon sowie die Operation in mehreren Sitzungen selber wieder verworfen und ein neues Verfahren angegeben: nämlich mittelst eines unteren peripheren Linearschnittes den Wurm in einer Sitzung zu entbinden (Arch. f. Ophth. XIV, 3, 144). Ich hatte Gelegenheit, die Mehrzahl der von ihm nach dieser Methode operirten Fälle zu sehen, bei keinem glückte es, einen befriedigenden Rest von Sehkraft zu erhalten. Ueberhaupt ist meines Wissens erst 2 Mal durch Extraction des Cysticercus aus dem Glaskörper eine nennenswerthe Sehschärfe erzielt worden (mit 2 $\frac{1}{4}$  Jäg. 16, A. v. Gräfe, Arch. f. Ophth. IV, 2, 181; u. Jäg. 3, Edmund Hansen, Tilfælde af Cysticercus i Corp. vitr. Hosp. Tidende. 14 Aarg. 1871 Nr. 12. Ref. in Virchow's Jahresber. f. 1871, 487).

Diesen Fällen kann ich einen 3. anreihen (Nr. 15), den ich in der Sitzung der Berliner med. Gesellschaft vom 3. Juli 1872 (zusammen mit dem 16.) zu demonstrieren Gelegenheit hatte.

15. Am 25. April 1871 kam der junge Herr S. aus Berlin zu mir mit der Angabe, dass sein rechtes Auge ohne bekannte Veranlassung vor 6 Wochen plötzlich erblindet sei, nachdem ihm einige Wochen länger schon eine schwarze Kugel vor dem Auge geschwebt habe. Schmerzen seien nicht aufgetreten, nur eine leichte Entzündung, die 14 Tage gedauert, dann später erloschen sei, um gerade heute wieder von Neuem auszubrechen.

Das linke Auge ist normal. Das rechte Auge erkennt nur Bewegung der Hand central und excentrisch. Form, Gestalt u. Beweglichkeit des Bulbus sind unverändert, T — 1?

Die grossen Venen auf der Sklera sind gefüllt, am unteren Hornhautrand ein rosiger Gefässkranz entwickelt. Die Pupille ist mittelweit, auf Licht gut reagirend, zeigt aber 3 spitze Synechien. Der Augenspiegel enthüllt dicht hinter der Linse im Glaskörper, von einigen Membranen leicht verdeckt, jedoch sicher erkennbar, einen ziemlich grossen lebhaft sich bewegenden Cysticercus. Patient ist sonst gesund und frei vom Bandwurm. Atropineinträufelung beseitigte rasch die leichte Iritis, sprengte die noch frischen Verklebungen des Pupillarrandes und legte das Entozoon dem Beobachter ganz klar. Am 26. wurde der Patient in die Klinik aufgenommen, am 28. unter freundlicher Assistenz des Herrn Dr. Reich aus Petersburg operirt. In der Rückenlage ohne Narkose machte ich nach unten einen ca. 5 $\frac{1}{2}$ ''' grossen peripheren Linearschnitt, wie zur Staaroperation, nur etwas grösser, und excidirte die entsprechende Irispartie ganz vollständig; hierauf Cystitomie und sorgsame Evacuirung der durchsichtigen Linse. Auf diesen Act ist ganz besonderes Gewicht



zu legen (v. Graefe, Arch. f. O. IV, 2, 175—177). Hierauf wird Patient aufrecht auf einen Stuhl gesetzt und ohne Sperrer und Fixirpincette anzuwenden, das Häkchen durch die tellerförmige Grube in den Glaskörperraum vorgestossen.

Eine heftige Auf- und Abwärtsbewegung der Bulbus, die wegen ihrer Schnelligkeit nicht parirt werden konnte, spießt leider den oberen Pupillarrand an das Häkchen und macht oben eine breite Dialyse; aber die abgelöste Irisportion wird gleich gefasst, langsam hervorgezogen und abgeschnitten. Die Blutung steht nach wenigen Minuten. Nun wird der Kopf des Patienten stark nach vorn geneigt und mit dem Stiletchen die untere Lefze des Schnittes zum Klaffen gebracht, worauf das stark erbsengrosse Entozoon mit vorgestülptem Halse leicht hervorschlüpft, ohne dass ein Tropfen Glaskörper hervortritt. Die Spannungsverringernng des Bulbus und die im vordersten Theil des Glaskörpers ausgespannten Membranen mögen geschützt haben. Die ganze Operation dauerte inclusive mehrerer Pausen nur eine Viertelstunde. Der Schmerz war mässig.

Am 29. April ist die Wunde verklebt, geringe leicht grauliche Linsenreste erscheinen in der weit klaffenden Katzenpupille. (Es ist ja nur ein Theil des medialen, und eine Portion des lateralen Quadranten der Iris stehen geblieben, die grössere Hälfte der letzteren excidirt worden.) Kein Reizzustand. 30. April Nachblutung, die aber keine Entzündung auslöst. Der sehr geduldige Patient blieb ruhig 14 Tage unter Verband des Auges (bei Atropineinträufelung) im Bette liegen. Die Heilung ging glatt von Statten.

Am 20. Mai zählte er auf dem operirten Auge Finger auf 5'. Die Linsenkapsel ist als verticale Membran zwischen vorderer und hinterer Augenkammer ausgespannt, mit den Resten der Iris verwachsen, aber entsprechend der dialysirten Stelle in der Form eines Soemmering-schen Krystallwulstes leicht verdickt, für Licht durchgängig; das Auge thränt noch. Mit dem Ophthalmoskop gewinnt man einen intensiv rothen Reflex aus der Tiefe und erkennt, wenn das Auge nach abwärts gerollt wird, das dicht hinter der Linsenkapsel befindliche rundliche Nest des Parasiten. Die Spannung des Auges ist normal.

Bald lernte Patient auch mit  $+ 2\frac{1}{2}$  Sn 11 (Böttcher XXV), wiewohl nicht fliessend, lesen. Aber die gehoffte weitere Besserung blieb aus und musste ausbleiben. Wäre der lichtpercipirende Apparat völlig gesund gewesen, so hätte eine spätere Discision der Linsenkapsel dem Patienten wohl die Fähigkeit, feine Schrift zu lesen, geben müssen. Aber die genauere Untersuchung am 2. Aug. 1871, als der Reizzustand völlig geschwunden und der Mann wieder seine gewöhnliche Beschäftigung aufgenommen, zeigte die Existenz eines Scotoma centrale; mit  $+ 4$  Finger auf 7'; mit  $+ 2\frac{1}{2}$  Sn. 16 sicher; excentrisch werden Finger

nach allen Richtungen gezählt. Die leicht getrübt Linsenkapsel hat ein fast erbsengrosses centrales Loch, (glashäutige Stelle), durch welche es möglich ist, die Papilla optica zu sehen und — im Centrum der Netzhaut einen grossen querovalen intensiv weissen Fleck; dieser war offenbar der Primärsitz des Cysticercus, der hierselbst die lichtempfindenden Elemente zerstört hatte. Zusammengehalten mit der analogen Beobachtung v. Gräfe's (Arch. IV, 2, 182) argumentirt der Fall für die Ansicht, dass die intraocularen Cysticerken primär im Uvealtractus resp. dessen Gefässsystem ihren Sitz haben und von hier aus erst nach der vorderen oder hinteren Augenkammer frei werden. Hansen's negativer Befund kann nicht dagegen angeführt werden. Ist doch nur ein relativ kleiner Theil der Aderhaut der Augenspiegelung zugänglich!

16. Den 2. Fall von Extraction des Cysticercus aus dem Glaskörper vollführte ich bei einer jungen Dame von 21 Jahren, bei der die Sehstörung bereits seit einem Jahre bestand, mithin auf Erhaltung von Sehkraft nicht zu rechnen war, für die aber der Besitz des Augapfels werthvoll genug war, um sich zu der Operation zu entschliessen. (Vgl. Virchow's Archiv 54).

Frau G. aus Berlin consultirte mich am 2. Nov. 1871 wegen einer seit Jahresfrist bestehenden Sehstörung ihres rechten Auges. Das Auge zählt Finger in 1 Fuss unsicher; hochgradige Gesichtsfeldbeschränkung. Grosser Cysticercus im Glaskörper.

Die Operation wurde in der geschilderten Weise ausgeführt; nur musste ich hier den in der Tiefe des Glaskörpers sitzenden Wurm mit dem Haken an den umhüllenden Membranen nach vorn ziehen; was einigermaßen schwierig war und nicht ohne Verlust von Glaskörper abging: hierauf Niederdrücken der peripheren Wundlefe, wonach das Entozoon hervorschlüpfte. Die Heilung ging normal von Statten; die Form des Bulbus blieb vollständig erhalten. Die Patientin wurde 13 Tage nach der Operation (am 22. Nov. 1871) und ferner am 3. Juli 1872, also 7 Monate später, der Berliner medicinischen Gesellschaft vorgestellt. Der Zustand des Bulbus, der in der Zwischenzeit ganz frei von Schmerz und Entzündung geblieben, kann als ein dauernder betrachtet werden: seine Form ist normal, seine Spannung nahezu normal (T—1?); die Pupille mittelweit, nach unten in das dehiscirende Kolobom sich fortsetzend, adhärent an eine grauweisse wenig vascularisirte Pseudomembran, welche ein Diaphragma zwischen der vorderen und der hinteren Augenkammer darstellt.

Der 3. Fall betrifft eine Extraction aus der vorderen Augenkammer (Virchow's Arch. I. c.) mit vollkommenem Erfolge.

## II. Kapitel.

### Krankheiten der äusserlich sichtbaren Augentheile. (Krankheiten der Conjunctiva, Cornea, Sklera, Iris und Linse.)

#### I. Krankheiten der Bindehaut.

##### A) Von *Blenorrhoea cj. neonat.*

will ich nur eine seltene Beobachtung mittheilen.

17. Kind L., 17 Tage alt, wird am 31. Januar 1871 in die Klinik gebracht; die Mutter hatte bis dahin Tag und Nacht Umschläge aus Sol. argenti nitric. (1,0) 90,0 gemacht!\*) Rechts ist das Oberlid stark geschwollen, steif, die cutane Oberfläche abgelöst, der Grund der Erosion weisslich infiltrirt und fetzig, das untere Lid vom oberen tief herabhängenden weit überdeckt und tief ulcerirt. (In dem taschenförmigen Zwischenraum zwischen den Lidern staute offenbar die Lapslösung und konnte ihre Aetzwirkung am stärksten entfalten.) Lidkanten abgerundet. Conjunctiva, soweit sichtbar, geschwollen, geröthet und mit Escharis bedeckt. Bulbus absolut nicht sichtbar zu machen. Links der nämliche Zustand, nur die Schwellung ein wenig geringer; Prolapsus iridis von  $1-1\frac{1}{4}$ ''' Durchmesser. Ordin. Eisumschläge, l. abwechselnd mit Druckverband. Nach 3 Tagen ist die Abschwellung soweit gediehen, dass man den r. Bulbus mittelst Elevateurs zur Ansicht bringen kann; derselbe trägt ein Ulcus corneae centrale von 2'''. Jetzt Cauterisation, erst täglich, dann 2tägig. Das linke Auge heilte mit kleiner Macula adhaerens und offenbar befriedigendem Sehvermögen, das rechte wurde ganz allmählich phthisisch.

##### B) *Conjunctivitis crouposa* (Arlt)

ist bei uns sehr selten und zur Diphtheriegruppe zu rechnen.

18. Florian P., 4 Monate alt, aus Berlin, zeigt am 12. December 1871 rechts mässige Schwellung der Lider, stärkere der Bindehaut, die

\*) Bei Collyrien, die längere Zeit hindurch in Contact mit dem Auge bleiben sollen, darf die Concentration von 1:1000 nicht erheblich überschritten werden.

in ihrer gesammten Ausdehnung von einer ziemlich dicken, soliden, etwas elastischen, dem gekochten Macaroni ähnlichen Membran bedeckt ist, nach deren Abziehen die Schleimhaut glatt, roth und etwas blutend erscheint. Ord. kalte Umschläge. Am folgenden Tag ist die Pseudomembran in gleicher Weise wiedergebildet, ebenso am dritten; danach wurde die Absonderung mehr flüssig und hörte (unter adstringirender Behandlung) im Laufe einer Woche völlig auf.

Das linke Auge erkrankte inzwischen unter dem Bilde eines leichten Schwellungskatarrhs.

### C) Conj. diphtherica

hat in den letzten Jahren Berlin nicht mit so verheerenden Epidemien heimgesucht wie z. B. 1866 und 1868. Eine kleine Epidemie herrschte im November 1870. 2 Fälle diffuser Bindehautdiphtherie gelangten zur Aufnahme und wurden bei einfacher Behandlung geheilt.

19. Anna R., 4 Jahre alt, wurde zuerst am 22. November 1870 gebracht (48 Stunden nach Beginn der r. Augenentzündung) mit rosiger Lidschwellung, stark blutender derber Schleimhaut, harter Chemosis am r. Auge; dabei grosse Schmerzen, lebhaftes Fieber. L. Schutzverband, r. Eisumschläge, innerlich 2 Calomelpulver. Die Entzündung stieg von Tag zu Tag. Am 25. November, wo die Aufnahme erfolgte, war der grössere Theil der Tarsalportion der Bindehaut tief ulcerirt, fast bis auf den Knorpel. (Topica waren durchaus nicht angewendet worden.) Am folgenden Tag erkrankte auch das linke Auge und zeigte bereits am 27. November ein analoges Geschwür der Bindehaut mit infiltrirtem Grund, sowie ein kleines Ulcus corneae. In der Klinik wurden, neben sorgsamer Reinigung, nur laue Umschläge angewendet. Am 29. November begann die Secretion eiterähnlich und die Lidschwellung geringer zu werden: Aetzung. Am 7. December wurde das Kind entlassen und unter fortgesetzter Cauterisation von der secundären Blenorrhöe bald geheilt.

20. Martha L., 3 Jahre alt, wurde an demselben Tage (22. Nov. 1870) mit einer seit 36 Stunden bestehenden Entzündung des r. Auges gebracht. Es bestand starke rosige Lidschwellung und dünnflüssige Absonderung, blaurothe steife Schwellung der Bindehaut mit einzelnen Ekchymosen. Links Schutzverband, rechts Eisumschläge, innerlich 2 Calomelpulver. Da die Affection von Tag zu Tag anstieg, erfolgte am 26. November die Aufnahme. Warme Umschläge. Am 28. November ist die Secretion geringer; die Lider soweit abgeschwollen, dass sie spontan ein wenig geöffnet werden können; Chemosis geringer; Cj. palp. grauröthlich, verdickt, jedoch weicher, noch oberflächlich infiltrirt und durch Geschwürsbildung unregelmässig; die Bindehaut des oberen Lides hat nur die äusserste Schicht eingebüsst,

die des unteren ist zum grösseren Theil in ein tiefes Geschwür mit steil abfallenden Rändern umgewandelt. Am 1. December beginnt Eitersecretion, Abends 8 grüne Lapslösung. Am 3. December Recidiv der Schwellung; wieder laue Umschläge. Am 8. December Secretion mässig, Lider spontan geöffnet; Schleimhaut noch infiltrirt, blutend, oberflächlich ulcerirt und ausserdem mit zahlreichen tiefer greifenden locheisenförmigen Substanzverlusten versehen.

Abends Anschwellung des linken Auges, die nach 1 stündiger Eisapplication erheblich zugenommen. Am 9. December linke diffuse Diphtherie, die ganze Cj. palp. enorm angeschwollen, hart und weisslich; Chemosis blassröthlich, derb, wallartig rings um die Hornhaut. Breiumschläge. Bereits am 13. December war das zweite (blenorrhoische) Stadium eingeleitet.

Am 17. December Entlassung, bei intacten Hornhäuten, mässiger Blenorrhöe; die letztere persistirte bei dem scrofulösen Kind trotz localer wie allgemeiner Behandlung noch circa vier Monate lang.

Die leichteren Fälle übergehe ich, will aber noch 3 letal verlaufene, die ich danach beobachtet, kurz mittheilen.\*)

21. Anna E., 8 Monate alt, wurde am 6. October 1871 gebracht mit Eczema capitis, steifer Schwellung der r. Bindehaut und diphtherischer Ulceration des Ciliarbodens. (Ambulatorische Behandlung.) Am 7. October hat die Ulceration zugenommen; dunkelrothes Oedem der paukenförmigen Lider; ein Macaroni-ähnlicher Belag deckt die ganze Bindehaut und lässt sich in grossen Fetzen herausheben. Uebergangstheil verdickt, steif, roth. Am 8. October ist ausgedehnte Stomatitis und Pharyngitis diphth. hinzugegetreten. Aus dem oberen Bindehautsack kann man wiederum eine continuirliche feste Haut abziehen, die im unteren nur angedeutet ist. Tarsalportion oben wenig verändert; Umschlagstheil verdickt, steif, blau-roth, glatt, mit weisslichen Einlagerungen. Die untere Cj. ist geschwollen, diffus infiltrirt. Starke Chemosis deckt wallartig die Hornhaut, die selber intact ist. Grosses Geschwür des Ciliarbodens. Hohes Fieber. Oertlich Wärme, innerlich Kali chloricum. Jetzt blieb das Kind zu Hause. Am 10. October diffuse Trübung der Hornhaut. Am 11. October Exitus letalis.

22. Franziska M., 2 Jahr alt, aus Berlin, litt seit 6 Wochen an „Ausschlag“ (Impetigo capitis et faciei), seit 4 Tagen an „Entzündung des l. Auges und Fieber.“

19. November 1872: Des l. Auges Lider sind dunkelblau-roth geschwollen; die Bindehaut ist von Pseudomembranen bedeckt und blutet, als man die letzteren abzieht. Durchaus bläulich-rothe Schwellung

\*) In der Journalliteratur werden noch öfters Fälle als Conjunctivaldiphtherie beschrieben, die offenbar nicht dahin gehören.

des oberen Umschlagstheiles und der gesammten unteren Con-  
junctiva. R. gesund.

Rachen frei; hohes Fieber; das Kind ist benommen. Laue Umschläge,  
innerlich Kali chloricum.

Am 20. November 144 Pulse, 36 Respirationen in der Minute; das  
Kind ist bleich, benommen, jedoch nicht asphyktisch. L. Lidschwellung  
mässig, aber dunkelblauroth. Dunkelblauroth ist auch die untere  
Conjunctiva, nur gegen den freien Rand zu weisslich infiltrirt. Cj. superior  
blauroth, steif. Cj. bulbi ganz weiss infiltrirt. Durchaus diffuse Erkrank-  
ung der Bindehaut. Hornhaut matt, nicht ulcerirt.

21. November: Das Kind hustet, Pharynx frei. Das r. Auge ist  
gesund (unter dem Schutzverband). Bei dem l. ist die Lidschwellung  
geringer, die Cutis oben bläulichroth, unten mit bläulichgrünen Farben-  
tönen. Von der Bindehaut wird eine fast continuirliche Auflagerung  
abgezogen. Der obere Umschlagstheil ist mehr roth geworden, zeigt  
aber noch weissliche Einlagerungen; die untere Bindehaut ist blauroth,  
in der obersten Schicht weisslich infiltrirt. Cj. bulbi noch völlig infiltrirt.  
Hornhaut wie zuvor. Am 26. November: Lid und Bindehaut abgeschwollen,  
keine Secretion; Hornhaut rauchig, oberflächlich arrodirt, verschleiert die  
Iris. Grosser Collapsus. Tonica. 27. November: Schleimhaut scheint  
besser, Hornhaut ganz rauchig. 28. November: wegen Trübung und  
oberflächlicher Ulceration der Hornhaut ist die Iris nicht mehr sichtbar.  
Die Schleimhaut ist nicht mehr prall, aber von frischer Hämorrhagie durch-  
setzt. Erbrechen. 29. November: Der untere Hornhautquadrant ist kegel-  
förmig hervorgewölbt, an der Spitze des Kegels durchscheinend. Punctio  
corneae. Am 1. und 2. December wird die Fistel erneuert, da die Horn-  
haut unten wieder konisch war; und in der Zwischenzeit der Schlussver-  
band angelegt. Am 2. December wurde das Kind zum letzten Male  
gebracht. Beginn des blenorrhoischen Nachstadiums. Der  
untere Hornhautquadrant weisslich infiltrirt. Hypopyon laterale. Collapsus.  
Nachmittags Exitus letalis.

23. Am 23. November 1872 wird die 2jährige Anna L. gebracht.  
24 Stunden zuvor hatte das Kind völlig munter gespielt; seit 12 Stunden  
bestand Fieber und l. Augenentzündung. 1) Deutliches Scharlach-Exan-  
them. (Die Schwester des Kindes hatte soeben Scarlatina überstanden.)  
2) R. einfacher Bindehautkatarrh. L. ist das Lid wenig geschwellt, aber  
dunkelblauroth. Die ganze Bindehaut ist weiss infiltrirt,  
nekrotisch, wie von einem Aetzschorf durchsetzt; Absonde-  
rung unbedeutend, wässrig. Auf Grund früherer Erfahrungen wurde  
Prognosis pessima quoad vitam aufgestellt, das l. Auge mit dem  
Schutzverband bedeckt, warme Umschläge für das r. empfohlen. Obwohl  
zur Zeit keine gefahdrohenden Allgemeinerscheinungen und, ausser dem

Augenleiden, keine ernste Localaffection zugegen war, erfolgte am folgenden Tage bereits der tödtliche Ausgang.

#### D) Ophthalmia gonorrhöica (Diphth. cj. g.).

24. Der folgende Fall ist sowohl in ätiologischer wie in therapeutischer Hinsicht von einigem Interesse.\*)

Der 41jährige Herr R. von hier kam zuerst am 7. Februar 1871 in meine Behandlung wegen Schwellungskatarrh des linken Auges, dem bald das rechte nachfolgte. Die Affection besserte sich in wenigen Wochen, jedoch verliess der Patient zu früh die Behandlung, um zur Arbeit zurückzukehren, und behielt Stechen und Jucken der Augen zurück, weshalb er dieselben öfters wischen musste, auch Umschläge mit verdünntem Acet. plumb. machte.

Am 7. Juni 1871 kehrte er nach längerer Abwesenheit mit völlig anderem Krankheitsbilde zurück: Bds. mächtige Lidschwellung; kolossale fleischige Chemosis, fetzige Eitersecretion, Bindehaut derb gelblichroth; links, wo die Erkrankung frischer, d. h. einige Stunden jünger, mit zahlreichen weissen Einlagerungen, rechts mit *Ulcus corneae totale*. Die Krankheit bestand angeblich seit einem Tag und verursachte dem herkulischen Patienten die wüthendsten Schmerzen. Infection von anderen Augenleidenden oder durch eigenen Tripper wird auf das entschiedenste geleugnet! und doch wird durch sofort vorgenommene Untersuchung die vermuthete (stark fliessende) Gonorrhöea nachgewiesen. Der Fall belehrte mich von Neuem 1) wie wenig Werth auf Angaben der Patienten zu legen; 2) dass bei uns die diffuse Diphtherie der Erwachsenen durch Infection entsteht; 3) wie eine einfache Bindehautentzündung zur gonorrhöischen Ophthalmie disponirt und zwar in doppelter Hinsicht, I) wegen der Lockerung des Epithels, welche die Aufnahme des Virus erleichtert; II) wegen der Neigung der Patienten, ihre Augen häufig zu wischen, wodurch Gelegenheit zu Uebertragung geboten wird.\*\*)

Patient hatte bis jetzt Eisumschläge angewendet, durch diese aber waren die heftigen Schmerzen nur noch vermehrt worden. Seine Aufnahme erfolgte, trotz dringender Aufforderung, erst 30 Stunden später, gegen Abend des 8. Juni. Für die Zwischenzeit waren Atropineinträufelungen, warme Umschläge und Reinigung der Augen empfohlen worden. Nach der Aufnahme wurde sofort die *Punctio corneae d.* vorgenommen, die warmen Umschläge fortgesetzt und die acute Mercurialisirung eingeleitet. (Anfangs stündlich, später zweistündlich 1,5 Ung. cin. fort. ein-

\*) Vgl. die Inauguraldissertation meines ehemaligen Assistenten Dr. Berend: Ueber die Anwendung des Quecksilbers in der Augenheilkunde.

\*\*\*) Solche Erwägungen erklären auch die relative Seltenheit der gonorrhöischen Conjunctivitis gegenüber der Häufigkeit der Gonorrhöea.

gerieben, so dass am Abend des 9. Juni bereits 30,0 Gramm verbraucht worden.) Bereits am Mittag des 9. Juni subjective Besserung. Die Schleimhaut beiderseits noch enorm geschwollen und steif, aber röthlicher; Secretion mehr rahmig. R. wird die Fistel erneuert. Am 10. Juni Prodrome der Salivation. R. ist die Hornhaut vollkommen hügelig; kleiner eitrig infiltrirter Prolapsus iridis. Schleimhaut beiderseits noch derb, Chemosis geringer, die weissen Einlagerungen abgestossen. Beiderseits 10 gränige Lösung, und Mercurialfriction. Am 11. Juni mässiger Ptyalismus ( $40 \times 1,5$  Ung. cin. und 0,5 Colomel verbraucht.) Lidschwellung und Secretion geringer. R. fast totaler Irisvorfall. Aetzung mit 10 gräniger Lösung bildet von nun ab die alleinige Therapie. Am 13. Juni Chemosis und Secretion geschwunden. 14. Juni: Sklera wird links wieder weiss, rechts ist die Blenorrhöe hartnäckiger. 15. Juni, noch Ptyalismus und mässige Stomatitis ulcerosa, die aber bald heilte. Vom 20. ab Aetzung mit Lapisstift. Die kauterisirende Behandlung wird auch noch nach der Entlassung fortgesetzt. Trotz eindringlicher Ermahnung versäumte Patient am Sonntag den 23. Juli zu erscheinen und kommt erst am Montag mit heftigem Recidiv des linken, allein brauchbaren Auges: Lidschwellung, Röthung, Infiltration der Conjunctiva, Eiterung. Tägliche Aetzung führte Heilung herbei. —

24a. Frau S., die ihr r. Auge bei expectativer (nicht ärztlicher) Behandlung bereits eingebüsst, gelangte, als das l. in der stürmischsten Weise erkrankte, im Januar d. J. zur Aufnahme; und wurde das l. Auge (unter acuter Mercurialisation) vollständig geheilt.

25. Herr H., 30 Jahr alt, sehr indolent, kommt am 14. Oct. 1872 wegen einer seit 8 Tagen bestehenden Entzündung beider Augen, die mehr und mehr zunimmt. Beiderseits quillt Eiter reichlich aus der Spalte der aufgetriebenen Lider hervor. Schleimhaut mächtig verdickt, mehr vom Charakter der blenorrhöischen, wiewohl gelblich roth und härtlich; wallartige Chemosis. L. Geschwür am oberen Rand der Hornhaut  $\frac{3}{4}$  hoch, 1 breit, wegen der Chemosis nur schwer zu sehen.

Gonorrhöe wird als Ursache vermuthet, vom Patienten entschieden in Abrede gestellt; die Untersuchung weist aber einen floriden Tripper nach.

Eisumschläge wirken sehr wohlthätig. Gleichzeitig acute Mercurialisation. Nach 36 Stunden Ptyalismus. Patient, der in die Anstalt hatte geführt werden müssen, kann die Augen spontan öffnen. Probatorische Aetzung wird gut vertragen. Nach 14 tägiger Cauterisation ist die Eiterung bewältigt, das Hornhautgeschwür nicht grösser geworden, nach 7 Wochen kann Patient geheilt entlassen werden, muss aber wegen persistirender Schleimhautschwellung noch 2—3 Mal in der Woche kauterisirt werden.

Est ist wichtig, die Resultate anderer Behandlungsweisen in Vergleich zu ziehen.



Der 22 jähr. B. von hier, der vor 8 Tagen eine gonorrhöische Ophthalmie des linken Auges acquirirt, kam am 9. Oct. 1870 mit folgendem Zustand: R. normal, L. blenorrhöisches Nachstadium, totaler Irisvorfall. Schutzverband bewahrte das rechte Auge, (das aber leider einige Monate später durch sympathische Iritis zu Grunde ging).

Herr N., 47 Jahr alt, von hier, kam am 24. Juli 1871, ebenfalls eine Woche nach Beginn der Erkrankung des rechten Auges: L. 2 sehr grosse Hornhautgeschwüre, das eine mit Irisvorfall complicirt, die Pupille verschlossen, dabei die Schleimhaut noch mächtig infiltrirt. Das linke Auge nicht afficirt, aber (durch Staphyloma posticum) seit langer Zeit amblyopisch. Patient entzog sich bald wieder der Beobachtung.

Ebenfalls mit totalem Irisvorfall des rechten Auges kam der 23 jähr. Emil B. von hier am 30. Aug. 1871, ca. 10 Tage nach Beginn der Erkrankung.

Diese 3 Fälle sind entweder gar nicht oder nur mit Umschlägen, leichten Collyrien, d. h. exspectativ behandelt worden, dienen aber nicht zur Empfehlung dieser Methode. Ebenso ungünstig sind die Resultate einer energischen Aetzung im Initialstadium.

26. Herr F., 27 Jahr alt, von hier, kommt am 12. Aug. 1871, mit dem vom 10. datirten Briefe eines hiesigen Collegen: „Patient leidet an einer Augenblenorrhöe in Folge von Gonorrhöe. Trotz täglich 2maligen Touchirens (mit dem Stift) droht Perforation der Cornea“. Die Affection bestand seit 8 Tagen; die Cauterisation war von vornherein angewendet worden. Das rechte Auge war gesund, das linke zeigte enorme Schwellung der Lider und Bindehaut und totalen Irisvorfall. Unter dem Schutzverband blieb das rechte Auge frei, die Ausheilung des linken erforderte Monate.

Ich will keineswegs aus den obigen Beobachtungen folgern, dass bei der gonorrhöischen Conjunctivalentzündung in der acuten Mercurialisation die allein rettende Methode gegeben sei, obschon ich bis jetzt 11 mal überaus günstigen Erfolg in den schwersten Fällen dabei gesehen. Immerhin giebt es auch leichtere Fälle, die auch schon von Lawrence in seiner classischen, heute aber fast vergessenen Monographie über die venerischen Krankheiten des Auges (vom Jahre 1830\*) ausdrücklich erwähnt worden.

Diese können, wenn sie frühzeitig in Behandlung gelangen und gehörig (z. B. in der Klinik) überwacht werden, auch ohne Mercur geheilt werden.

27. Herr B., 19 Jahr alt, aus Berlin, kam am 29. Sept. 1871. Seit 8 Wochen besteht Tripper, jetzt mässiger weisslich schleimiger Ausfluss.

Seit vorgestern merkt Patient Drücken im linken Auge und wöhnt,

---

\*) Die so sorgsame Bibliographie bei Wecker geht im Kapitel der Conjunctivalkrankheiten nicht über das Jahr 1840 zurück.

dass eine Fliege hineingeflogen sei; seit gestern Mittag besteht Entzündung desselben. Das rechte Auge ist normal, wiewohl eine leichte Röthung der Bindehaut verdächtig scheint; es wird sofort unter Schutzverband gebracht und dieser regelmässig und vorsichtig erneuert, wobei das Auge gesund blieb. Das linke zeigt mässiges Lidödem, eine reichliche Absonderung vom Aussehen der verdünnten Milch; gelbrothe derbe Chemosis mit zahlreichen kleinen Apoplexien; Conjunctiva palp. besonders im Umschlagstheil geschwollen, rothgelb, mit fetzigen oberflächlichen Einlagerungen, beim vorsichtigen Abtupfen blutend.

**Therapie:** Eisumschläge und vorsichtige Reinigung. Am 30. Sept. Besserung. 1. Oct.: die Chemosis fällt, die Schwellung und Röthung der Bindehaut hat zugenommen, Secretion gering. Die kalten Umschläge werden unangenehm, darum seltener applicirt, allmählich (am 3. Oct.) mit lauen vertauscht. 4. Oct., Chemosis fast geschwunden, Umschlagstheil glatt, geröthet, spontan blutend, Tarsaltheil fast normal; Secretion gering. Im Nachstadium war Aetzung nothwendig, die Heilung in einigen Wochen vollständig; am 1. Nov. konnte Patient entlassen werden.

### E) Conjunctivitis gummosa

hat bisher in der Literatur nur eine geringe Berücksichtigung gefunden.

28. Paul S., ein 1 $\frac{1}{2}$  jähr. Knabe aus Berlin, war nach der Versicherung der Mutter bis zum Ende des ersten Lebensjahres vollkommen gesund und begann bereits zu laufen. Angeblich 8 Tage nach der Impfung wurden 2 grosse Pocken auf dem rechten Arme beobachtet und bald traten Hautausschläge am ganzen Körper auf, die den ganzen Sommer hindurch eiterten, wobei die Kräfte des Knaben verfielen und er das Gehen wieder verlernte. Seit 4 Wochen sind die wunden Hautstellen zugeheilt und seit derselben Zeit das rechte Auge schlimm.

Stat. praes. vom 13. Sept. 1871. Auf dem rechten Arm an der Impfstelle 2 braune Narben, die eine von der Grösse eines Zweigroschenstückes, die andere von der eines Sechlers. Am Rumpf, namentlich auf dem Rücken und am After, grosse braune Flecken, mit weissem narbigem Centrum. Geschwollene Lymphdrüsen am Halse und kleinere in der Leistengegend. Livides Aussehen.

Das linke Auge ist normal. Das rechte zeigte Oedem des unteren Lides, die Conj. ist hier stark geröthet und gewuchert und enthält ausserordentlich zahlreiche, runde, bis linsengrosse, weisslich infiltrirte tiefe Geschwüre. Im oberen Umschlagstheil ist ein über groschengrosses, das ganz den Habitus des Ulcus durum darbietet: zernagten steilen Rand, graugelben fetzigen Grund, callöse Basis; viele kleinere Geschwüre scheinen von hier aus disseminirt. **Therapie:** Calomel innerlich, Umschläge von Chlorwasser, Cauterisation mit Lapisstift (1 Arg. nitr., 3 Kali nitric.).

14. Sept.: Calomel macht, trotz geringer Dosirung, starken Durchfall; deshalb Syr. ferr. jod. mit Jodkalium und Sublimatbäder. 21. Sept.: Weissliche Erosionen an den Lippen, Lymphdrüsen am rechten Kieferwinkel stark geschwollen und indurirt. 4. Oct.: Sublimatpinselung der Lider bewirkte rasche Besserung der Augenaffection; die Heilung zu beobachten, hatte ich keine Gelegenheit, da das Kind nicht weiter gebracht wurde.

29. Anna S., 3 Jahr alt, von hier, wurde am 8. Mai 1872 in die Klinik gebracht mit grossem specifischem Geschwür des linken Unterlides und zahlreichen rundlichen speckig infiltrirten Substanzverlusten der betreffenden Cj. palp., bei geringem Reizzustand; exulcerirten Bubonen am entsprechenden Kieferwinkel und kupfrigem Ausschlag. Sublimat örtlich (S. Hydrarg. bichlorat. 0,15: 30,0 täglich eingepinselt), Calomel innerlich; nach einigen Wochen trat Heilung ein. Eine starke Einkerbung des Lidrandes blieb zurück.

## II. Krankheiten der Hornhaut.

### A) Keratitis diffusa.

#### 1. K. d. mit Gaumenperforation.

30. Margarethe K., 10 Jahr alt, wurde am 25. Sept. 1871 aufgenommen, wegen l. Keratitis diffusa. Daneben grosse Perforation des harten Gaumens und zahlreiche weissliche (specifische) Ulcerationen im Pharynx und Cavum pharyngonasale. Halsdrüsen geschwellt. Nasenrücken eingesunken, beiderseits Epiphora, r. Fistula sacci lacr. Zähne normal. Lues congenita höchst wahrscheinlich.

Frictionscur bewirkte Besserung, doch waren die Rachengeschwüre auch nach monatelangem Gebrauch von Syr. ferr. jod. mit Jodkali und localer Behandlung noch nicht zugeheilt. Inzwischen wurde auch das 2. Auge von ziemlich reizloser diffuser Hornhautentzündung befallen; dieses Uebel heilte beiderseits ohne Residuen.

Im Sommer 1871 hatte ich schon die sechsj. Schwester der Patientin wegen doppelseitiger Keratitis diffusa zu behandeln; bei dieser bestand Aplasie der oberen Schneidezähne, Lymphadenitis cervicalis, Hydarthrus genu; Verdacht auf Lues.

Die merkwürdige Combination von Keratitis diffusa und Perforation des Gaumens in Folge von Lues congenita hatte ich bereits einmal in Prof. v. Graefe's Klinik beobachtet und Prof. O. Becker, der den obigen Fall bei mir sah, berichtete mir von einem analogen, wo aber der Nachweis der Lues nicht mit Sicherheit geführt werden konnte.

**2. K. d. postvariolosa. \*)**

wurde 2 Mal beobachtet.

31. Als das Mädchen S. 14 Tage alt war, bekam es, natürlich nicht geimpft, die Pocken, die auf seinem Gesicht deutliche Spuren hinterliessen. Wie die Krankheit geschwunden, bemerkte man eine Veränderung des linken Auges und brachte mir die Kleine, im Alter von 9 Wochen, am 8. Mai 1871. Es bestand eine diffuse Trübung der Hornhaut von fast 4<sup>'''</sup> Durchmesser (welche nur eine schmale periphere Zone freiliess), von grauweisser gleichmässiger Färbung und so starker Sättigung, dass von der Pupille keine Spur zu sehen; Oberfläche der Hornhaut fein punctirt, keine Pericornealinjection. Atropininstillation. Nach 14 Tagen war eine geringe Klärung des peripheren Theiles der Trübung eingetreten; nach 6 Wochen misst dieselbe nur noch 1<sup>1</sup>/<sub>2</sub> <sup>'''</sup> und liegt central. Die Pupille ist mittelweit und unregelmässig, nur der innere Quadrant ist rund, der übrige Theil des Pupillarrandes zackig und mit breiten Synechien behaftet. Rothter Reflex vom Augenrunde. 26. Juli 1871: Der Fleck ist kaum noch eine Linie gross, die Pupille queroval. Am äusseren Ciliarrande zeigt die Iris eine über 1<sup>'''</sup> grosse dunkle Stelle, die bei der ophthalmoskopischen Untersuchung roth leuchtet: es besteht hier eine Rarefaction des Irisgewebes, lediglich in Folge der Anzerrung von hinteren Synechien, was bei so geringen Veränderungen des Augeninnern und so guter Sehkraft wie sie hier offenbar bestand, als ein äusserst seltenes und merkwürdiges Vorkommniss bezeichnet werden muss. — Der Hornhautfleck verschwand völlig, die Veränderungen der Iris aber blieben bestehen.

32. Hedwig K., 1<sup>1</sup>/<sub>2</sub> Jahr alt, erkrankte, nicht geimpft, Mitte Sept. an den Pocken und 10 Tage darnach an r. Augenentzündung. 14. Nov. 1871: Reizzustand mässig, diffuse parenchymatöse Trübung des rechten oberen Hornhautquadranten. — Heilung, jedoch mit ständiger Macula, die am 9. März 1872 noch constatirt worden konnte.

**B) Abscessus corneae postvariolosus.**

In der Epidemie von 1871 waren Hornhautabscesse, wie ich nachträglich bemerken muss, ungewöhnlich häufig und schwer. Ausser einigen bereits im Reparationsstadium begriffenen, wurden 12 floride Fälle beobachtet, von denen die meisten ungünstig verliefen, aber meist auch zu spät erst ärztliche Hilfe nachsuchten.

33. Der 10 jähr. F. wurde am 5. Juli 1871 aufgenommen. Als kleines Kind geimpft, bekam er vor 4 Wochen die Pocken, die recht schwer verliefen. Erst vor 5 Tagen, in der Convalescenz, wurde das Augenübel bemerkt. — L. leichte Conjunctivitis. R. Schwellungskatarrh

\*) Vgl. meine Notiz in der Berlin. kl. Wochenschr. 1871, Nr. 24.

mit reichlicher Absonderung. Im unteren inneren Quadranten der Hornhaut sitzt ein kreisrundes Geschwür, von  $1\frac{1}{2}$ ''' Durchmesser, scharfrandig, ganz ausgefüllt von mässig prominentem braunem Irisvorfall. Oberhalb des Geschwürs ist noch eine 1''' breite grauliche Infiltrationszone der Hornhaut mit weissgelbem Centrum. Nur der obere Rand der Pupille ist sichtbar und zeigt bei focaler Beleuchtung mehrere feine Synechien; mit dem Augenspiegel gewinnt man nur eine Spur rothen Reflexes; Finger werden auf 12'' gezählt, T — 2. Bisher waren energisch Eisumschläge angewendet worden. Natürlich traten jetzt periodisch laue Umschläge mit Atropininstillation und Druckverband ein. Schon am folgenden Tage wurde der obere Pupillarrand etwas dilatirt, wobei sich eine grauliche Exsudatmembran von demselben löste. Am 13. Juli geringe Pericornealinjection, T fast normal. Vordere Bindehautgefässe ziehen über den Rand der Hornhaut bis in den Geschwürsgrund und zu dem Irisvorfall. 24. Juli: Dieser letztere vernarbt allmählich ganz glatt, die Pupille wird weiter, Finger auf 10'. 10. Aug.: + 6 Jäg. 7 in 5'', Leucoma adhaerens mit einzelnen hinteren Synechien des oberen Pupillarrandes. Schliesslich wurde ohne Glas Jäg. 5 fliessend gelesen.

34. Die  $2\frac{1}{2}$  jähr. Elisabeth S. gelangte am Tage darnach (6. Juli 1871) in die Klinik. Vor 5 Wochen war das Kind, 8 Tage nach seiner ersten Impfung, von den Pocken befallen. R. normal. L. ist die ganze Hornhaut kegelförmig, und aus einem Geschwür von  $2\frac{1}{4}$ ''' ein mächtiger Irisvorfall zu Tage getreten. Unter tiefer Narkose wurde dieser excidirt und die (dicht hinter die vorgefallene Iris luxirte) Linse durch einfache Cystitomie entfernt. Glaskörper stürzte nach. Der Ausgang war Panophthalmitis.

35. Herr L., 41 Jahr alt, kam am 24. Jan. 1872, vor 3 Wochen an den Pocken erkrankt, seit 14 Tagen augenleidend. R. Altes Thränensackkleiden, Hornhautabscess von 2''', etwas excentrisch nach unten. Der sehr elende Patient wurde am 26. Jan. in die Klinik aufgenommen, Spaltung des Thränensacks, Chlor, Atropin. Der Abscess schritt unaufhaltsam weiter. Als am 29. Jan. die Iridektomie gemacht werden sollte, war bereits über Nacht Perforation eingetreten mit Prolapsus iridis und Hyphaema. Es erfolgte totale Hornhautnekrose.

### C) Leucoma corneae ex blenorrh. neon. mit Nystagmus.

#### Frühzeitige Iridektomie.

Wenn nach Blenorrhoea neonatorum Hornhauttrübungen zurückbleiben, entsteht leicht Nystagmus, und die Sehkraft sinkt mehr als dem optischen Verhalten der Trübungen entspricht. Operirt man, wie üblich, solche Patienten, die, obschon nicht scharf, so doch leidlich sehen, erst wenn sie die Schule besuchen sollen, oder noch später; so tritt weder Nachlass

des Nystagmus, noch erhebliche Verbesserung der Sehkraft ein. Operirt man aber, wie ich öfter gethan, im 5., 7., 9. Lebensmonat, so ist die Verringerung des Nystagmus recht auffällig.

Die Iridektomie mit der Lanze kann bei so zarten Kindern, am besten in der Narkose, ohne Bedenken ausgeführt werden; nur möge derjenige, der die Operation unter solchen Verhältnissen zum ersten Male macht, nicht vergessen, die Lidspalte vorher durch einen Scheerenschnitt zu erweitern, weil sonst bei dem physiologischen Missverhältniss zwischen der Grösse des Bulbus und der Lidspalte, das in diesem Alter besteht, die Technik auf erhebliche Schwierigkeiten stossen kann. Narkose erleichtert die Operation, ist aber nicht unbedingt erforderlich, wenn man nur dafür sorgt, dass Rumpf und Kopf des Kindes gehörig befestigt sind; die Muskelkraft ist in diesem Alter zu gering, als dass das Pressen während der kurzen Operationsdauer gefährliche Zufälle veranlassen müsste.

36. Der 8 jährige H. G. aus Berlin wurde am 8. Dec. 1870 in die Klinik gebracht wegen hochgradiger Residuen der Blenorrh. neonator.

Wie schwer diese Affection gewesen sein muss, ergibt sich daraus, dass am 5. Lebenstage der Knabe in die v. Graefe'sche Klinik hatte Aufnahme finden und 3 Monate darin verbleiben müssen.

Beiderseits besteht centrale Hornhauttrübung, welche die Pupille verlegt, vorderer Central-Kapselstaar, hochgradiger Nystagmus.

Das Fernsehen ist sehr unvollkommen, Sn. CC in 15' wird nicht erkannt, r. Jäg. 2 in 2 $\frac{1}{2}$ "', jedoch nur, indem er gewohnheitsgemäss mittelst seiner Finger die Lidspalte verengert und so auf einfache Weise sich einen stenopäischen Apparat herstellt; l. Jäg. 8. in 2 $\frac{1}{2}$ "'. Bds. schmale Iridekt. mit der Lanze nach aussen, l. am 9. Dec., r. am 13. Dec. 1870.

Obwohl, wie ein Blick mit dem Augenspiegel lehrte, die optischen Verhältnisse erheblich verbessert worden, blieb der Nystagmus wie zuvor; und wurde die Sehkraft nur wenig verbessert, so dass zum Lesen eine stenopäische Brille verordnet werden musste. —

Anders ist der Effect der Operation in denjenigen Fällen, die uns eigentlich beschäftigen.

37. Martha R., 6 monatl. Säugling, zeigte beiderseits dichte centrale Hornhautflecke, welche die Pupille decken, Cataract. caps. ant. und Nystagmus in Folge von Blenorrh. neon.

Mit dem Augenspiegel gewinnt man nur einen schwach röthlichen Reflex von ringförmiger Gestalt. Nachdem ich einige Wochen lang Präcipitatsalbe zur Verdichtung und Klärung die Hornhautflecken eingestrichen, schritt ich am 18. April 1872 zur Iridektomie. Zuerst wurde das rechte Auge operirt und zwar ohne Narkose, indem das Kind mittelst einer langen, wiederholt herumgeführten Flanellbinde an ein dazu passendes Brett befestigt war. Abends war die Wunde geschlossen, das Kind

fröhlich; nach 36 Stunden konnte der Verband, welchen die Kleine nur unwillig ertrug, fortgelassen und nach 48 Stunden das 2. Auge (unter Narkose) operirt werden, wo die Heilung ebenso prompt erfolgte.

Bereits am 10. Mai war eine entschiedene Abnahme des Nystagmus zu constatiren.

38. Frau O., welche den vorigen Fall zu sehen Gelegenheit hatte, brachte am 16. Mai 1872 ihr 9 monatl. Knäblein zur Operation, dessen linkes Auge durch Blenorrh. neonat. schwere Veränderungen erlitten. L. Leucoma centrale adhaerens; der Hof desselben deckt die Pupille, Cataracta caps. anterior. Nystagmus horizontalis beider Augen, obwohl das rechte völlig intact geblieben. L. Iridektomie mit der Lanze (nach aussen unten) verbesserte nicht nur augenscheinlich die optischen Verhältnisse des linken Auges, sondern verringerte auch den Nystagmus erheblich, ohne ihn völlig zu beseitigen.

39. Die 5 monatliche Martha K. wurde am 28. Aug. aufgenommen wegen beiderseitigem Leucoma centr. adhaerens, Cat. caps. ant. und Nystagmus. Beiderseitige Iridekt. mit Lanze, r. nach aussen, l. nach innen. Die Heilung erfolgte prompt, der Nystagmus wurde erheblich verringert.

Natürlich lässt sich ein objectives Maass für den Nystagmus und ebenso für die Sehschärfe so kleiner Kinder nicht angeben, darum werden diese Fälle für denjenigen überzeugender sein, welcher sie gesehen, als für denjenigen, welcher nur das kurze Referat liest.

Auch wenn die Indication der Iridektomie aus rein optischen Gründen eine absolute ist, z. B. bei Leukom mit totalem Pupillarverschluss, halte ich es für zweckmässig, bei Kindern im 1. Lebensjahr so früh wie möglich zu operiren.

### III. Krankheiten der Sklera.

#### Scleritis ulcerosa

ist eine seltene Krankheit, die bei Arlt, Soelberg-Wells, Schweigger, Galezowski u. A. gar keine Erwähnung findet.

Bowman (Lectures on the parts . . ., p. 109) beobachtete einen Fall von Skleralgeschwür mit Durchbruch. Bader (Morbid changes of the human eye, p. 200) fand bei einem Patienten, der einige Monate zuvor an einem syphilitischen Geschwür des oberen Lides gelitten, 2 tiefe Geschwüre in der äusseren unteren Partie der Sklera (mit Ulceration der Hornhaut und Iritis); unter örtlicher Anwendung von Quecksilbersalbe erfolgte rasche Heilung. Nach Stellwag v. Carion kommt es bei Skleritis „in einzelnen Fällen zu tiefer greifenden Verschwärungen, welche

zu partiellen Skleraktasien oder gar zu Vorfällen der Uvea führen können.“ Mooren ist bei seiner reichen Erfahrung (unter 30000 Kranken) „nur ein Mal eine tiefe Geschwürsbildung im vorderen Theil der Sklera zu Gesicht gekommen.“ (Ophth. Beob. p. 114.) Natürlich rede ich hier nur von der idiopathischen Geschwürsbildung in der Sklera, nicht von der traumatischen, nach Schieloperation oder zufälliger Verletzung. (v. Graefe, Arch. f. Ophth. III, 2, 409; Mooren l. c. p. 111).

Die gewöhnliche Skleritis (Episkleritis) hat gar keine Tendenz zur Eiterbildung. Die von jener wesentlich abweichende Scleritis ulcerosa ist eine so seltene Affection, dass man in jedem Fall zunächst nachforschen muss, ob ein spontaner Process oder ein Kunstproduct vorliegt; d. h. ob eine traumatische Einwirkung, z. B. stark irritirende Localbehandlung, den gewöhnlichen Verlauf der Krankheit umgeändert hat.

40. Herr R. aus Berlin, 46 Jahr alt, sonst gesund und kräftig, kam am 1. Sept. 1871 wegen einer äusserst hartnäckigen (aber bisher noch nicht behandelten) Entzündung seines linken Auges. Im äusseren oberen Quadranten sind die bekannten bleigrauen Flecke von alter, im inneren unteren Quadranten Röthung und Schwellung von frischer Skleritis vorhanden. In der Mitte dieses Herdes, der Hornhaut nahe, sitzt ein sehr tiefes kraterförmiges Geschwür von  $1\frac{1}{2}$ “ Durchmesser mit weisslichem Grunde; der letztere ist die exulcerirte Lederhaut selber. Iris hyperhämisch.

Der Fall unterscheidet sich ganz wesentlich von dem einer exulcerirten breiten Phlyktäne. Bei letzterer ist das Geschwür hervorragend; sein Grund geröthet, da ihn ein aus der gefässreichen Conjunctiva und Subconjunctiva hervorgehendes Granulationsgewebe bildet.

Bei Scleritis ulcerosa handelt es sich nur um einen Substanzverlust der gefässarmen und darum weissen Lederhaut.

Als der Patient nach 3 Wochen der Behandlung (Atropin, laue Umschläge, Druckverband) wieder entlassen wurde, war kaum die halbe Tiefe des Geschwürgrundes von glatter etwas glänzender Narbenmasse ausgefüllt. Die Heilung wurde durch wiederholte Reizungen unterbrochen und Monate vergingen, ehe das Auge vollständig gebrauchsfähig wurde. Jedoch fand eine Betheiligung der Hornhaut oder Iris nicht statt. Im Oct. 1872 stellte sich Herr R. zur Bestimmung einer Convexbrille wiederum vor. Noch immer bestand, ohne jeden Reiz, ein flacher, epithelbedeckter Substanzverlust der Sklera, analog einer alten Hornhautfacette. Der bekannte Torpor der Lederhaut war in diesem Fall besonders bemerkenswerth.

Derselbe stellt die gelindere Form der Erkrankung dar, die ich übrigens auch einmal im Nachstadium der Pocken beobachtet habe. Schwerer sind die mit Keratoiritis complicirten Fälle.



Im Jahre 1867 beobachtete ich in der v. Graefe'schen Klinik ein 16jähr. schwächliches Bauermädchen, bei dem auf beiden Augen, links mehr als rechts, unter den injicirten conjunctivalen und episkleralen Gefässen eine violette Röthung, besonders nach aussen vom Hornhautrande, hervorschimmerte, und hierselbst, rechts wie links, ein linsengrosses Geschwür mit scharfem Rand und weissem vertieftem Grund sass. Bedeutende Keratoiritis, Trübung der Hornhaut und des Kammerwassers, so dass nur die grössten Schriftproben entziffert wurden, während ein Gesichtsfelddefect nicht nachweisbar war.

Die Krankheit war ohne bekannte Ursache vor einigen Monaten entstanden und bisher ohne Behandlung geblieben.

In den schlimmsten Fällen tritt Durchbruch der Sklera ein (Scleritis perforans.)

41. Der 64jähr. Herr S. aus Berlin consultirte mich am 2 Sept. 1869. Sein Augenleiden bestand seit 1842, also 27 Jahre; das rechte Auge ist seit 12 Jahren blind, das linke seit derselben Zeit im höchsten Grade sehschwach.

Die rechte Hornhaut ist von einer (2—4<sup>'''</sup>) breiten Zone bläulich-violetter confluirender Flecke in der Sklera umgeben; nach aussen und oben ist dieselbe am breitesten. Dem entsprechend ist die Hornhautperipherie sklerotisch in einer Zone von  $\frac{1}{2}$ —1<sup>'''</sup> Breite; auch diese Veränderung ist nach aussen oben am stärksten ausgeprägt; eine unregelmässig begrenzte und gefleckte zartere Trübung nimmt den grösseren Theil der Hornhaut ein. Die Iris ist entartet, grünlich, partiell atrophisch, total adhärent. Die enge Pupille ist nicht durchleuchtbar.  $S = \frac{1}{\infty}$ .

Links ist die skleritische Zone um die Hornhaut nicht geschlossen; der äussere obere Quadrant gerade von ihr frei geblieben; unten ist sie aber über 2<sup>'''</sup> breit. Gerade nach aussen, in der Gegend des Strahlenkörpers, sitzt eine mehr als stecknadelkopfgrosse bräunliche Prominenz (Prolapsus corporis ciliaris). Die Hornhaut zeigt eine schmale sklerotische Randzone, besonders unten und innen, und ausserdem eine feinere Centraltrübung von 2<sup>'''</sup> Breite und 1<sup>'''</sup> Höhe. Das Irisgewebe ist weniger entartet als r., die Pupille queroval, mit einzelnen hinteren Synechien. Die Papille war nur undeutlich zu sehen und schien excavirt. Das Auge entzifferte Jäg. 16 in 4<sup>''</sup>, zählte Finger auf  $3\frac{1}{2}$ <sup>'</sup>, excentrisch nur unsicher.

Episklerale Röthung und Thränen fehlten; dagegen klagte Patient über heftige Schmerzen in beiden Augen, namentlich im rechten, die bis nach dem Hinterkopf irradiirten, und zeigte grosse Lichtscheu.

Herr S. kam nur noch ein 2. Mal und dann nicht wieder.

42. Caroline W., 45jähr. kräftige Bäuerin, kam am 28. Jan. 1871

im Zustande vollständiger Erblindung. Die Krankheit dauert seit 20 Jahren und begann unter Kopfreissen, das noch jetzt besteht; seit 3 Jahren ist sie auf Lichtschein beschränkt; doch fehlt dem rechten Auge auch dieser.

R. Kein Reizzustand. Synizesis pupillae. Oberhalb der Hornhaut in der Ciliargegend sieht man 4 schwarzbläuliche Hervorragungen von Hirsekorngrösse und darüber: kleine Substanzverluste der Sklera, woselbst der Ciliartheil der Uvea blossliegt; ausserdem zahlreiche livide Flecke in der pericornealen Zone der Sklera. S=O.

L. Reste von Skleritis und Pupillarverschluss. Lichtschein vorhanden, Projection etwas unsicher. (Breite Iridektomie nach unten mit dem schmalen Messer bewirkte keine Besserung. Die vordere Kammer blieb mehrere Tage hindurch aufgehoben, wegen secretorischer Insufficienz der Iris. Obwohl sich nur eine ganz partielle Trübung der Linse vorfand, konnte Patientin doch nicht die Finger zählen.) —

So fragmentarisch diese Notizen über Skleritis ulcerosa sind, so liefern sie doch immerhin eine Skizze vom Verlaufe der ebenso seltenen wie merkwürdigen Erkrankung, über die weitere Mittheilungen gewiss von Interesse wären.

#### IV. Krankheiten der Iris.

##### A) Iritis sympathica

ist ein wichtiges und ernstes Capitel, das trotz der neueren Arbeiten von v. Graefe, Mooren, Pagenstecher u. A. noch nicht als abgeschlossen angesehen werden kann. Sagt doch A. v. Graefe (Arch. f. O., XII, 2, 152): „Jeder Praktiker sollte für die Fälle, wo er sympathische Iridocyclitis unter seinen Augen entstehen sieht, den Zustand und die Geschichte des erstbetroffenen Auges recht genau aufzeichnen, um hierdurch Beiträge für jene Frage zu liefern, bei welchen Krankheiten des erstafficirten Auges wir eine sympathische Affection des zweiten zu befürchten haben.“

Es wird darüber discutirt, ob die bereits ausgebrochene Iritis sympathica durch Enucl. bulbi coupirt werden kann oder nicht. Eine traurige Erfahrung hat mich belehrt, wie 24 Stunden zu spät unwiederbringlichen Verlust bewirken kann.

43. Der 21jährige B. kam am 9. October 1870 mit gonorrhöischer Ophthalmie des linken Auges, dessen Cornealbereich schon durch stark gewucherten Irisvorfall eingenommen war. Es gelang durch Schutzverband, der 6 Wochen hindurch jeden Tag angelegt wurde, das rechte Auge frei zu erhalten; durch Cauterisation die linksseitige Blenorrhöe zu dämpfen, während der Irisvorfall schrumpfte; oben aber war ein Theil der Hornhaut erhalten.

Die leukomatöse Partie verwandelte sich in ein kegelförmiges Staphylom, welches dem Patienten heftige Beschwerden verursachte und ihn

vollständig arbeitsunfähig machte. Da er immer noch grosse Hoffnungen auf dieses Auge setzte und die proponirte Enucleation beharrlich von der Hand wies, entschloss ich mich zur Abtragung des Staphyloms mit Querextraction der offenbar vorgefallenen Linse. Die Heilung erfolgte prompt und mässige Phthisis war der Ausgang.

Nach einigen Monaten, den 7. April 1871, kam B. in die Poliklinik mit leichter Pericornealinjection des linken Auges. Jäg. 1 in 6". Pupillarreaction lebhaft, keine objectiven Zeichen von Iritis.

Trotz der eindringlichsten Ermahnungen war der Mann nicht zur Operation zu bewegen. Nachmittags hatte ich noch mit seinem Bruder Rücksprache und beschwor diesen, die Operation zu veranlassen. Am 8. April Mittags traf auch wirklich der Patient wieder ein. L. rosiger Gefässkranz, Pupillarreaction lebhaft, nach oben eine punktförmige Synechie. Jäg. 1 in 6". Enucl. bulbi d. wird sofort vorgenommen, sofort Atropin in's linke Auge geträufelt. — Abends 7 Uhr ist die Synechie gerissen, Hornhaut unten rauchig, Pupille mittelweit. Acute Mercurialisation. 10. April Vormittags Pupille mittelweit, unten aussen breite Synechie, Reizzustand gering. Atropin reichlich angewendet, Abends 6 Blutegel an die linke Schläfe applicirt.

11. April: 6 Blutegel, dazu Atropin, Ung. cin. 12. April: Nachdem 33 Dosen Ung. cin. à 1,0 verbraucht sind, treten Schlingbeschwerden ein; die Application wird von nun ab seltener gemacht. Die mittelweite Pupille zeigte zahlreiche kleine Synechien; feine Trübung der brechenden Medien, Reizzustand mässig; er liest seit d. 16. April feine Schrift. — Den 27. April trat ohne bekannte Ursache ein heftiges Recidiv ein: Schmerz, Injection, Exsudation in's Pupillargebiet. 6 Blutegel lindern sofort den Schmerz; Atropin, Mercur. Nachmittags entschieden besser: die Exsudativmembran hat sich zusammengerollt, nur 3 gelbe Punkte auf dem Centrum der Linsenkapsel sind noch übrig; Pupille mittelweit, aber unregelmässig. Am 1. Mai ist das Lid noch etwas gedunsen, Chemosis, Injection, Hornhaut leicht rauchig; auf dem Centrum der Linsenkapsel feiner „Hauch“; Pupille mittelweit.

12. Mai: + 6 Jäg. 2. 13. Mai: zweites Recidiv, 4 Blutegel. 14. Mai: 5 Blutegel, laue Umschläge, Atropin. 15. Mai: Besserung; liest wieder feine Schrift.

Leider verliess Patient die Anstalt und blieb zu Hause unter abwechselnder Besserung und Verschlimmerung. Ende Mai und Anfang Juni traten frische Schübe auf. 22. Juni: mit + 6 Jäg. 8. 23. Juni: nur Jäg. 15. Dabei war jetzt die Pupille kaum mittelweit, fünfeckig, vollständig adhärent, die Iris buckelförmig, Hornhaut rauchig, Bulbus härtlich, Gesichtsfeld defect nach unten; schwachrother Reflex vom Augengrunde. Von nun ab ging es unaufhaltsam schlechter. — Die am 25. Juni mit dem

schmalen Messer nach oben ausgeführte Iridektomie hatte gar keinen Einfluss auf den Gang der Erkrankung. 13. Juli: Finger auf 3', vordere Kammer eng, indem die Iris gegen die Hornhaut gedrängt wird. Gleichzeitig Keratitis punctata, Verengung des Pupillargebietes durch Absetzung einer weisslichen bindegewebigen Masse, welche vom Pupillar-Rande her gegen das Centrum vordringt.

Patient entzog sich völlig der Behandlung, nach Jahresfrist fand ich ihn ganz erblindet.

Ich ziehe aus diesem traurigen Fall folgende Schlüsse:

1) Die Querextraction der Linse eines desorganisirten Augapfels ist eine gefährliche Operation. — In v. Graefe's Klinik beobachtete ich längere Zeit einen jungen Mann, der an Ectasia corneae e panno litt. Professor v. Graefe machte die Querextraction der Linse. Iritis sympathica führte zur völligen Erblindung des zweiten Auges.

2) Sobald organische Veränderungen in der Iris auf sympathischem Wege producirt sind, büsst die Enucleation des erstafficirten Auges die Sicherheit der Wirkung ein. Nicht der Beginn der sympathischen Iridocyclitis ist es, der coupirt werden kann, sondern die Prodromalerscheinungen (subjective Beschwerden, Accommodationsbeschränkung, pericorneale Injection). In obigem Fall sind nur 24 Stunden seit Beginn der Iritis verflossen gewesen; das zweite Auge las zur Zeit der Enucl. des ersten noch Jäg. 1 in 6'' und zeigte nur eine punktförmige Synechie; und trotz sorgsamster energischster Behandlung ist es völlig verloren gegangen.\*) Allerdings giebt es Fälle, welche noch nach wirklich ausgebrochener Entzündung der Iris des zweiten Auges durch Enucleation des ersten geheilt werden (siehe unten); aber diese sind als leichtere Formen (Iritis serosa) streng von der eigentlichen Iridocyclitis sympathica zu trennen (Mooren).

44. Dem Sjährigen Otto S. wurde am 21. Februar 1872 das rechte Auge durch den eisernen Bolzen eines Blaserohres verletzt. Aus Furcht vor Strafe verhehlte er die Ursache seines Augenleidens, das die des Vorgangs unkundigen Eltern zunächst natürlich — einer Erkältung zugeschrieben; erst als am folgenden Tage die Entzündung zunahm, suchten sie bei mir Hilfe.

---

\*) Die Publication der unglücklich verlaufenen Fälle von Iritis sympathica wäre gewiss für die Praxis sehr förderlich. Nach Zehender (II, 600) sind Operationswunden nur ganz ausnahmsweise unter die Ursachen sympathischer Entzündung zu rechnen. Ich sah zwei Mal schwerste Iritis sympathica, nachdem (von Professor v. Graefe) das andere Auge extrahirt worden und weiss aus brieflichen Mittheilungen von einem ähnlichen Vorkommniss in der Praxis eines mir befreundeten äusserst geschickten Operateurs.

Das rechte Auge ist mässig gereizt und geröthet, das Centrum der Hornhaut perforirt, die Wunde durch einen zähen Schleimpfropf verhüllt. Pupille eng und unregelmässig, Linse getrübt und gebläht. Lichtschein nicht ganz genügend, Projection aufgehoben. Druckverband und reichliche Atropininstillation; trotzdem bleibt die Pupille ziemlich eng. 27. März: Röthung und Thränen stärker, T + 1?. Der Schleimpfropf in der (über 2<sup>'''</sup> langen horizontalen) Hornhautnarbe persistirt, Pupille durchaus unregelmässig und nicht erweitert; gelatinöse Exsudation auf der Iris, besonders nach innen; nach unten ist die letztere buckelförmig. Die Reizerscheinungen nehmen noch zu. Da die Eltern der Enucl. bulbi durchaus abhold waren, auch noch immer Lichtschein (ohne Projection!) existirte, entschloss ich mich am 31. März zur Extraction der geblähten Linse, nach Graefe'scher Methode. Ohne Reaction wurde das Auge phthisisch; am 20. April wurde Patient entlassen, da die Eltern in die Enucl. des (empfindlichen!) Bulbus nicht willigen wollten.

Bei ambulatorischer Behandlung constatirte ich am 16. Mai, dass das linke Auge thränt und einen Anflug von Ciliarinjection zeigt. Noch keine anatomische Veränderung der Iris, S intact. Da die Enucl. b. d. noch immer abgelehnt wurde, gab ich die Behandlung auf. — Am 24. Mai wurde der Knabe in meine Klinik gebracht. S. ziemlich normal (liest Sn. No. 2 in 6<sup>''</sup>). Das linke Auge ist geröthet, thränend, die Pupille mittelweit, gut reagirend, zeigt 2 punktförmige hintere Synechien, Kammerwasser getrübt. Sofortige Enucl. des rechten sehr empfindlichen Augapfels. Nachmittags war durch energische Atropininstillation links maximale Mydriasis erzielt, die Röthung geringer, nach 24 Stunden fast verschwunden, aber die Hornhaut leicht rauchig. Die Convalescenz erfolgte rasch, aber noch Wochen lang blieb Neigung zur pericornealen Injection und Empfindlichkeit gegen grelles Licht, noch Monate lang eine äusserst feine Punktirung im centralen Hornhautbereich, sowie träge Reaction der Pupille und, wie mir schien, eine Andeutung von peripherer Irisretraction. Erst um Weihnachten konnte der Knabe wieder die Schule besuchen, las bequem Sn. 1 in 8<sup>''</sup> und ist bis heute (1. Juni 1873) gesund.

45. Der folgende Fall ist interessant wegen der äusserst langwierigen, sehr quälenden Prodromalerscheinungen, welche durch die Enucl. sofort beseitigt wurden.

Dem 19jährigen Georg F. aus Z. war im Jahre 1866 der Bolzen einer Windbüchse in's rechte Auge gedrungen und hatte die Sehkraft vernichtet. Die consecutive Entzündung dauerte ein volles Jahr hindurch. 1869 trat eine neue Entzündung ein mit starker Photophobie, die aber unter ärztlicher Behandlung bald beseitigt wurde.

Im Sommer d. J. fing das gesunde Auge wiederum an, gegen Licht empfindlich zu werden und diese Erscheinung nahm mehr und mehr zu.

Des Morgens, beim Aufschlagen der Augen, empfindet Patient die heftigsten Schmerzen und muss eine Stunde lang noch die Augen schliessen, ehe er sich an das Licht gewöhnt. Er kann nicht arbeiten, nicht lesen, nicht ein weisses Blatt ohne Augenschmerz ansehen. Dieser Zustand besteht nun seit Monaten. R. Phthisis completa, Bulbus sehr empfindlich, leicht injicirt. L. normal, Jäg. 1 in 7".

Enucl. bulbi. — Sofort, nachdem Patient aus der Narkose erwacht ist, erklärt er spontan, dass alle Beschwerden geschwunden.

Die anatomische Untersuchung des rechten Auges zeigte vollständige Verknöcherung der Aderhaut u. s. w.

Des Zusammenhanges halber schliesse ich hieran die folgende Beobachtung von :

### Retinitis sympathica.

46. Herr D., 25 Jahre alt, aus P. (bei dem bereits am 4. Juni 1872 eine genaue Untersuchung vorgenommen worden, wobei das linke Auge Jäg. 1 in 7" fliessend las), kommt am 19. October 1872, weil er vor dem linken Auge seit 7 Tagen Flimmern verspürt. Das rechte Auge, seit Jahren (vielleicht durch Trauma) erblindet, ist phthisisch, mässig gereizt, sehr schmerzhaft bei Betastung der Ciliargegend. Das linke Auge liest nunmehr Jäg. 11 sehr mühsam, auch mit + 6 nur Jäg. 9! Aeusserlich sind keine Veränderungen zu constatiren. Ohne erst eine ophthalmoskopische Untersuchung vorzunehmen, schreite ich sofort zur Enucl. bulbi d. Nachdem der Verband angelegt worden und Patient sich von der Narkose vollkommen erholt hat, liest er nicht besser wie vor der Operation, und auch in den nächsten Tagen nicht mehr.

Der Augenspiegel zeigt starke Hyperhämie der Netzhautvenen nebst zarter diffuser Trübung. 20. October: Heurteloup. Da die Sehkraft nicht steigt, wird die Frictionscur ordinirt (24 Dosen von 1,5 Ung. cin.). 26. October: Prodrome der Salivation. 27. October: Jäg. 2! Spiegelbefund noch wie zuvor. 2. November: Jäg. 1 sicher, Netzhaut wird klarer. Die Heilung blieb dauernd.

### B) Mydriasis

wurde in 17 Fällen beobachtet und jedes Mal der Aetiologie des Leidens nachgeforscht. 5 Mal war Verletzung die Ursache (M. traumatica). Die begleitende Accommodationslähmung jagt dem Betroffenen grosse Angst ein und könnte selbst einen der Ophthalmoskopie unkundigen Gerichtsarzt zu falschen Schlüssen verleiten, wenn er nicht eine sorgsame Functionsprüfung mit starken Convexgläsern vornimmt.

Sehr selten ist die traumatische Mydriasis nebst Accommodationslähmung so zu sagen ephemer.

47. Der 8jährige Knabe F. hatte (5. Sept. 1871) eine Verletzung seines linken Auges erlitten. In der Gegend des oberen Quadranten vom Aequator bulbi fand ich an diesem Tage eine klaffende Conjunctivalwunde, daneben maximale Mydriasis, stärker als sonst in traumatischen Fällen, und „Sehstörung“. Mit + 16 wird Jäg. 1 gesehen, Gf. frei, ophthalmoskopisch normal. Nach zwei Tagen sah ich den Knaben wieder und fand die Pupille kaum noch weiter als die des anderen Auges; jetzt wurde Jäg. 1 ohne Glas gelesen.

Meist dauern die Folgen einer derartigen Verletzung weit länger an; ja es giebt eine *M. traumatica recurrens* (eben so gut wie eine *Keratitis traumatica recurrens*, die ich zuerst i. J. 1871 in der Arlt'schen Klinik sah). Die Bedingung der längern Dauer ist offenbar durch materielle Veränderungen im Uvealtractus gegeben: deren einfachste Erscheinungsform die Ruptur des Sphinkters darstellt; und diese findet man bei genauer Untersuchung der betreffenden Fälle häufiger, als man nach den Beobachtungen von White Cooper, L. de Wecker u. A. vermuthen möchte (siehe Wecker I, 426).

Ist die Mydriasis traumatica mit Linsenluxation verbunden, so gehört eine Ruptur des Sphinkters oder auch eine kleine Zerreiſsung des Irisstroma an einer anderen Stelle (durch Blutung kenntlich) zu dem gewöhnlichen Befunde.

Drei Mal konnte specifischer Ursprung der Mydriasis nachgewiesen werden: diese Form giebt eine günstige Prognose. Sehr ungünstig ist dagegen die Prognose bei der nervösen (symptomatischen\*) Mydriasis (4 Fälle), zweifelhaft in denjenigen Fällen, wo die Ursache unbekannt bleibt (*M. simplex*, 5 F.).

## V. Krankheiten der Linse.

### A) Ueber Cataract - Extraction

habe ich wenig Neues mitzutheilen. In den 2 Jahren wurden 70 Fälle von einfachem grauen Staar streng nach v. Graefe's Methode operirt, von der abzuweichen ich in den neueren Publicationen kein Motiv fand. Von diesen 70 Fällen gaben 2 kein Resultat ( $S = 0$ ), 3 ein ungenügendes ( $S = \frac{1}{\infty}$ ), meist durch Nachoperation zu bessern; 5 ein mittel-

\*) Man hat auch die bei Amaurose eintretende Erweiterung der Pupille als symptomatische *M.* bezeichnet; doch glaube ich, dass man heute diese Bezeichnungsweise aufgeben muss.

mäsiges ( $S = \frac{1}{< 10}$ ), zur Orientirung ausreichend; die übrigen 60 lieferten ein vollkommenes Resultat, d. h. die Fähigkeit, feine (resp. feinste) Schrift zu lesen. Ueber die normalen Fälle zu referiren, erscheint mir unnütz. Von den abnormen waren einige für mich lehrreich und dürften es vielleicht auch für den einen oder anderen Leser sein.

48. Abnorme Operation (Kernversenkung), normale Heilung. Nutzen des Chloralhydrats.

Friedrich B., 53 Jahre alt, bleich, mager, fortwährend hustend, mit hochgradigem Emphysema pulmonum, zeigt beiderseits reife Cataract mit perlmutterähnlich glänzender Corticalis. Urin normal. Mixt. solv. c. extr. hyoscyam. und andere Narcotica vermögen den Husten nicht zu verringern. 17. Juni 1871: Extraction des rechten Auges nach oben, völlig normal; Heilung reizlos, ganz wesentlich begünstigt durch regelmässigen Gebrauch von Chloralhydrat. (3,5 nach der Operation, Abends die gleiche Dosis; von nun ab pro die eine Mixtur von 2,5; Abends die gleiche Dosis auf einmal, bis die Heilung consolidirt war.) Trotzdem kam es durch periodisch stärkeren Husten noch am 23. Juni zu einer kleinen Nachblutung, die aber keinen Schaden stiftete (+ 2 $\frac{1}{2}$  Jäg. 1).

Am 25. Juni 1871 wurde das linke Auge nach unten extrahirt, aber, weil der Schnitt etwas klein ausgefallen und wegen heftigen Hustens des Patienten das Löffelmanöver gestört wurde, der Kern in die Tiefe des Glaskörpers versenkt. (Es ist dieser Unglücksfall keineswegs unerhört, auch in der Graefe'schen Klinik einige Mal vorgekommen, aber — bisher nicht discutirt.) Ich erweiterte den Schnitt mit der Scheere und versuchte durch sanftes Reiben mittelst der Lider auf den Bulbus den Kern zu entleeren, was nicht gelang. Nun legte ich provisorisch den Schlussverband an und wartete ruhig 20 Minuten; hierauf liess ich den Patienten nach oben sehen, mobilisirte den Kern durch Druck auf den Aequator und, während gleichzeitig mein Freund, Dr. Steinheim aus Bielefeld, der, zufällig anwesend, mich bei dieser schwierigen Operation mit Rath und That unterstützte, die Wunde zum Klaffen brachte, gelang die Evacuirung ohne irgend erheblichen Glaskörpervorfall. Die Wunde lag gut an, die Heilung erfolgte reizlos, unter Druckverband und Chloralhydrat. Das Resultat war vollkommen (+ 2 $\frac{1}{2}$  Jäg. 3) und ist bis heute so geblieben.

49. Eiterinfiltration der cystoïden Narbe droht das gewonnene Resultat völlig zu vernichten, wird aber durch Abtragung und Frictionscur geheilt.

Herr L. R., 58 Jahre alt, taub, unbehülflich und ungeberdig, an Bronchitis leidend, zeigt links ziemlich vorgeschrittene Linsentrübung, rechts noch unreifen Staar; dabei excessiven Langbau der Augen und Irisschlottern; L. Finger auf 8". Patient, der schon längere Zeit unter



Beobachtung war, besteht auf der Operation, da er so nicht länger leben mag. Am 5. Mai 1871 Extraction nach oben, normal; der gefürchtete Glaskörperverfall trat nicht ein; Heilung regelmässig. 22. Mai: bei der Entlassung liest er mit + 16 Sn 50 in 15', mit + 8 Jäg. 3 in 6". Die Narbe ist an umschriebener Stelle cystoïd, — in Folge des Langbau's und Einheilung einer Irisecke; das Auge völlig reizlos.

Am 6. Juni machte er den ersten Spaziergang und blieb gleich lange der rauhen Abendluft ausgesetzt. Sofort traten lebhaftere Schmerzen im operirten Auge auf. 7. Juni: heftiger Reizzustand, Eiterinfiltration der cystoïden Partie, Eitersenkung auf den Boden der Vorderkammer, rauchige gelbgraue Trübung der Hornhaut, Chemosis, Lidschwellung, Sehkraft fast aufgehoben. Sofort Excision der cystoïden Partie, wobei nur wenig Kammerwasser abfließt und Eiterbeslag der ganzen Linsenkapsel deutlich wird. 8. Juni: subjective Besserung. Frictionscur. 9. Juni: Eiter aus der vorderen Kammer geschwunden, Chemosis geringer, aber die Pupille ist völlig undurchsichtig, da eine dicke Exsudatschicht die Linsenkapsel und Iris überzieht. 10. Juni: Die Exsudatschicht beginnt sich von ihrem Rande her aufzurollen, Linsenkapsel opak; 5 Blutegel — wegen Schmerzhaftigkeit des Bulbus bei Betastung. 11. Juni: 20 Dosen von 1,5 Ung. cin. verbraucht, Speichelfluss. Gleichzeitig beginnt die Kapseltrübung am Pupillarrande lichter zu werden. 5 Blutegel. 12. Juni: Die fibrinöse Auflagerung ist im lateralen Drittel der Gesamtpupille resorbirt, ihr Rand unregelmässig, wie zernagt; Abends noch weiter medianwärts zurückgeschoben: aber — Finger werden noch nicht gezählt. 13. Juni: das Auge ist an der Grenze des Fingerzählens. 15. Juni: ein punktförmiges Löchelchen ist in der Linsenkapsel selber sichtbar, bei ophthalmoskopischer Durchleuchtung röthlich schimmernd. (Nachdem die Auflagerung resorbirt worden, beginnt die Kapsel selber klar zu werden.) 16. Juni: geringe Blutung auf der Kapsel, 18. Juni: eine neue. 19. Juni: die Kapsel ist, beim Blick nach oben, durchleuchtbar. 5. Juli: Finger auf 5 Fuss. 11. Juli: + 2½ Jäg. 6. 28. Juli: + 16 Sn 50 in 15'. S = ¼, + .8 Jäg. 3 in 6". Auge reizlos, Pupille enger wie zuvor und mit der Linsenkapsel verwachsen, diese ist durchsichtig, wie sie es vor der Attaque gewesen; Narbe glatt und regelmässig. Heilung dauernd.

50. Plötzlich entstandene einseitige Cataract bei einem jungen Manne.

Herr W. B. kommt am 1. Juli 1871 wegen einer seit 5 Tagen beobachteten Sehstörung des linken Auges. Kurzsichtigkeit bestand seit der Jugend. R. Jäg. 1 in 5", — 18 Jäg. 19 in 15' und Jäg. 1 in 6", Gf. frei. Ophthalmoskopisch normal. L. Finger 2', Bewegung der Hand excentrisch, entspricht der Saturation der bläulichen Linsentrübung. Nach Mydriasis Finger auf 5'.

Gesundheit gut, Urin ohne Zucker. Im Auge keine Spur von Complication, keine Hornhautnarbe. (Uebrigens ist Patient Weber und Augenverletzungen nicht exponirt.) 15. Juli: bei Mydriasis L. Finger  $2\frac{1}{2}'$ . Die Linsentrübung hat in den 2 Wochen erheblich zugenommen.

18. Juli: Extraction nach unten, Heilung reizlos. 26. Juli: L. +  $2\frac{1}{2}$ , Jäg. 2 in 5". Ophthalmoskopisch normal.

### B) Cataracta gypsea procidua.

51. Herr G. C., 45 Jahre alt, aus S., wurde am 16. Mai 1871 in die Klinik aufgenommen.

Seit frühester Jugend auf beiden Augen im höchsten Grade kurzsichtig, erlitt er im 9. Jahre einen Pferdebiss. Die obere Zahnreihe erfasste seine Stirnhaut dicht oberhalb der linken Augenbraue, die untere hingegen die Wange dicht unterhalb des Jades, wie die Narbenreste deutlich zeigen. Ob durch diese Verletzung die Sehkraft des linken Auges direct verschlechtert worden, muss dahingestellt bleiben; jedoch war dasselbe während der Schulzeit, wiewohl schwächer als das rechte, doch sehkräftig. Im 21. Jahre des Patienten, während seines Militärdienstes (den er wegen hochgradiger Kurzsichtigkeit nicht mit der Waffe, sondern als Lazarethgehilfe leistete), wurde das linke Auge völlig blind und Herr C. aus dem Militärverhältniss entlassen. Das Auge war nicht schmerzhaft, noch entzündet, schien nur eine Spur heller als das andere. Erst nach 24 Jahren (am 28. Januar 1871) wurde es roth und schmerzhaft, und zwar unmittelbar nach einer Fahrt im offenen Schlitten bei grimmiger Kälte und Schneetreiben, wo Patient das Auge wiederholt mit dem Handschuh gerieben. Am 7. März wurde eine Einträufelung angeordnet, wonach „das Weisse im Auge hervortrat“. (Jedenfalls verdient dieser Effect des Atropins Beachtung.) Die Schmerzen des linken Auges haben seitdem nicht zugenommen, jedoch thränt es und kann nicht gehörig geöffnet werden, behindert auch den freien Gebrauch des rechten.

Stat. praes. Kräftiger, anscheinend gesunder Mann. Das rechte Auge ist sehr lang gebaut, liest Jäg. 1 in  $2\frac{1}{2}''$  und erkennt mit — 2 Sn C' in 15', Gesichtsfeld frei. Flottirende Glaskörperopacitäten, Staphyloma posticum, centrale Pigmentrefraction.

Links Amaurosis, Lidkrampf, Thränen, rosiger Gefässkranz um die klare Hornhaut. Pupille mehr als mittelweit und unregelmässig, indem der untere innere Quadrant ihres Randes die zu dem normalen Bogen gehörige Sehne beschreibt. Die Pupille wird ausgefüllt von einem rundlich begrenzten, convexen, bernsteingelben Körper, auf dessen Vorderfläche breite Züge von intensiv weisser Färbung verlaufen: es ist die nach vorn luxirte und in die Pupille eingekeilte, dabei verkalkte Linse, welche dem betreffenden Auge des Patienten schon auf Stubenlänge, sowie er

das Lid hebt, ein ganz fremdartiges Aussehen verleiht. Der obere Linsenrand ist vor den Pupillarrand frei hervorgetreten, zeigt annähernd rundliche Begrenzung und den normalen Umfang; unten ist die Vorderfläche der Linse sehr unregelmässig gestaltet. Iris entfärbt, geschwellt, Kammerwasser trüb. Tension grösser als links, aber nicht + 1.

In Anbetracht der völligen Erblindung des linken Auges und der sympathischen Bedrohung des rechten wurde statt der prekären Extraction der vorgefallenen Linse die jedenfalls sichrere Enuclatio bulbi vorgenommen. Heilung wie gewöhnlich.

Die anatomische Untersuchung des leicht angehärteten Präparates ergab, nach Dissection des Bulbus im horizontalen Meridian (vgl. Fig. 6): Netzhaut total abgelöst in Trichterform; innerhalb derselben zahlreiche feine membranöse Glaskörpertrübungen, die zum Theil auch Blutcoagula einschliessen. Sehnerv grau, atrophisch. Die Aderhaut zeigt zierlich die Gefässverästelung — wegen Pigmentrefraction der Epithelschicht. Ciliarkörper verdickt, Iris gewuchert. Die rundliche, kaum mittelweite Pupille ist durch eine continuirliche, durchscheinende, ziemlich feste Membran verschlossen, welche mit der Hinterfläche der vollständig vor der Pupillarebene liegenden Linse locker verklebt ist. Die letztere ist in ihrer peripheren Schicht verkalkt; ihre Vorderfläche unregelmässig, mit theils leisten-, theils warzen-förmigen Erhabenheiten besetzt, die, durch intensiv weisse Farbe ausgezeichnet, bei der Ansicht von vorn als confluirende Flecke und Sterne sich darstellen. Flächenansichten der Vorderkapsel ergeben ein eigenthümliches Gewirr von Faltungen der doppelt contourirten Membran; Dickendurchschnitte lassen die hügeligen und selbst schlank-papillären Prominenzen hervortreten, wie auf Fig. 6 B. deutlich zu sehen. Die Kapsel selber ist unverändert und durchsichtig, ihre Dicke = 16  $\mu$ . (Mikromillimeter); hinter ihr folgt eine streifige Lage mit feiner trüber Punktirung (Verkalkung). Die Linsensubstanz selber ist gelblich, fibrillär, mit feineren und gröberen „Myelin-Tropfen“ und Cholestearinkristallen. Die Pupillarexsudation besteht aus jungem, Pigment-Zellen und Blutgefässe führendem Bindegewebe.

Erklärung der Figur 6:

A) Horizontaler Durchschnitt des Bulbus.

i Iris.

$\pi$  Pupillarmembran.

B) Dickendurchschnitt durch die Vorderfläche der Linse.

c Capsula anterior.

#### Z U S A T Z.

Allerdings kann man, trotz der Verwachsung, falls eben noch nicht sympathische Bedrohung des zweiten Auges eingetreten, die verkalkte

vorgefallene Linse extrahiren und so wenigstens die Form des Bulbus erhalten: aber die Operation hat ihre eigenthümlichen Schwierigkeiten, die auch schon in früheren Stadien dieser Affection (der totalen Linsenluxation) nicht fehlen.

1) Am 29. Juni 1868 gelangte auf meine Abtheilung der v. Graefe'schen Klinik der 38jährige W. M.

R. Iris schlotternd, partielle Linsenluxation.  $M = \frac{1}{4}$ ,  $S = \frac{1}{4}$ ,  $A < \frac{1}{8}$ , also bedeutend herabgesetzt.

L. Vorfall der durchsichtigen Linse in die Vorderkammer. Sie liegt da wie ein durchsichtiger Oeltropfen — von 3<sup>'''</sup> Durchmesser, also verkleinert! mit messinggelb glänzendem Rande. Jäg. 12 mühsam in 2'', Finger 4'. Gesichtsfeldbeschränkung innen und oben. Ciliarinjection, Bulbus hart: also Glaucoma secundarium.

Anamn.: Vater wie 2 von den 4 Geschwistern, ferner Patient selber seit Kindheit hochgradig kurzsichtig. Seit Michaelis 1867 besteht linksseitige Sehschwäche, der Linsenvorfall wahrscheinlich seit Ostern 1868; von Zeit zu Zeit ist heftige Ciliarneurose aufgetreten.

Am 8. Juli wird die Extraction der Linse durch Professor v. Graefe, und zwar äusserst vorsichtig, vorgenommen: nicht mit seinem schmalen Messer, wobei Glaskörpervorfall zu befürchten, sondern mit der Lanze, die in der Cornea selber sehr langsam vor — dann rasch bis in die Linse hinein — gestossen und nun langsam wieder herausgezogen wird. Die Elevateurs wurden dabei ganz lose gehalten. Unmittelbar nach der Linse kam etwas Glaskörper, wie natürlich, da eine Grenze zwischen vorderer und hinterer Kammer nicht existirte. Verband. 9. Juli: Pupille mässig weit, mit Blut, Linsen- und Kapselresten erfüllt, in der Wunde durchsichtiger Vorfall des Glaskörpers. Schnürverband, — der aber wegen starken Thränens Nachmittags wie Abends gewechselt werden muss. 10. Juli: Partielle Excision des stärker gewordenen Glaskörpervorfalls. 12. Juli: Die Hornhautwunde wird schmaler, spaltförmig. 15. Juli: Bewegung der Hand wird wahrgenommen. 17. Juli: Die Wunde klafft wieder stärker durch neu eingetretenen Glaskörpervorfall; Röthung, Thränen, grosse Schmerzhaftigkeit der Ciliargegend. 23. Juli: Immer noch mässiges Thränen und Röthung. In der Wunde liegt vernarbender Irisvorfall, Hornhaut von hier aus leicht getrübt, Bulbus gespannt; zählt Finger mühsam in nächster Nähe und erkennt excentrisch Bewegung der Hand. 28. Juli: auf Wunsch entlassen.

2) Caroline W., 30 Jahre alt, wurde am 23. Mai 1868 auf meine Abtheilung der v. Graefe'schen Klinik aufgenommen.

Anamn.: Das linke Auge soll seit ihrem 6. Jahre am grauen Staar leiden, damals aber noch Lichtschein gehabt haben. Jedoch verweigerte

Weller die Operation. Das eigenthümliche Aussehen des Auges besteht seit November 1867.

$$R. H = \frac{1}{50}, S = 1 \frac{1}{4}, A = \frac{1}{6}.$$

$$L. S = 0.$$

Keine Pericornealinjection. Die intensiv weiss glänzende Linse liegt in der Vorderkammer und ruht auf ihrem Boden; ihr Rand wie ihre Vorderfläche ganz unregelmässig; ihr Pol ist mit dem Centrum der Hinterfläche der Cornea verklebt; auf dieser ziehen zwei oberflächliche Blutgefässe vom untern Rand her bis zur Mitte. Linearschnitt nach oben durch v. Graefe; die Entbindung der Linse mit Schufts' mittlerem Löffel geht wegen der Verklebung nicht ganz leicht von Statten. Die beabsichtigte Schonung der Iris ist unmöglich; da ein Stück derselben bei der Schnittführung zufällig verletzt worden, so wird eine Iridektomie nach oben gemacht.

Die herausgenommene Linse ist factisch viel kleiner, als sie hinter der Hornhaut liegend erschien, ihre Durchmesser betragen nur  $4\frac{1}{2}$ , resp.  $5\frac{1}{2}$  mm.

29. Mai: Eigenthümliche breitstrahlige\*) Trübungsrosette geht vom Centrum der Hornhaut aus bis weit in die Peripherie; hämorrhagische Pseudomembran in der Pupille. 6. Juni: Entlassung. Der Augenspiegel zeigt Infiltration des Glaskörpers, — wohl auch Netzhautablösung.

---

\*) Die Streifen messen bis  $\frac{1}{3}$  mm.

---

### III. Capitel.

#### Krankheiten des Augengrundes.

##### I. Corp. vitreum.

###### Arteria hyaloïdea persistens.

52. Herr L. litt von seinem 15.—16. Lebensjahre an Chorea; davon ist die linke Seite des Körpers (Hand und Fuss) schwächer geblieben und davon leitet Patient seine linkseitige Sehschwäche ab.

R. Jäg. 1, L. Jäg. 3. L. besteht feine Cataracta polaris posterior. Dicht darunter setzt sich an die Hinterfläche der Linse ein breiter konischer Zapfen an, der bei schiefauffallendem Licht weiss erscheint und nach hinten zu in einen dünnen Schlauch übergeht. Letzterer durchsetzt, leicht geschlängelt, den Glaskörper und inserirt sich mit einem feinen Faden an die nur schlecht abgegrenzte Papilla optica. Unterhalb der letzteren sieht man zahlreiche unregelmässige schwarze Herde; einzelne Pigmentflecke liegen auch vor den Netzhautgefässen. Ein anderer ähnlicher Herd liegt nach oben in der Peripherie.

Natürlich war der von dem Patienten vermuthete Zusammenhang nicht anzunehmen; möglicherweise könnte aber eine gemeinschaftliche Ursache sowohl den Bildungsfehler des linken Auges, als auch die Schwäche der linken Seite bewirkt haben.

---

##### II. Choroïdes.

###### A) Coloboma choroïdis congenitum

von geringer Ausdehnung, ohne Andeutung der Raphe und ohne Irisspalt wurde bei der 14jährigen Louise B. aus Berlin beobachtet (F. 53), die wegen H. und Ast. über asthenopische Beschwerden zu klagen hatte. Sehkraft fast normal. Dicht unterhalb der Papille des rechten Auges (um  $1\frac{1}{2}$  Papillendurchmesser von ihr entfernt) liegt eine blendend weisse Grube ( $2\frac{1}{2}$  P.D. breit, 2 hoch), deren Vertiefung

deutlich durch die Knickung der über ihren Grund verlaufenden Netzhautgefässe und durch die parallaktische Verschiebung des (unten mit Pigmentsaum versehenen) Randes erkannt wird. Der Grund zeigt in seinem grösseren mittleren Bereich eine mehr bläulich-weiße Färbung und eine Fleckung ähnlich dem normalen Aussehen der Lamina cribrosa.

Rechts findet man an der entsprechenden Stelle (unterhalb der Papilla) eine rundlich begrenzte, weiss-bläuliche Grube, die etwas kleiner ist, als das Areal des Discus, aber eine bedeutende Tiefe und einen ganz scharfen Rand besitzt.

Die Iris ist beiderseits vollkommen frei von jeder Andeutung einer Spaltbildung. Ueber die Seltenheit derartiger Befunde hat Prof. Saemisch (Arch. f. O. XV, 3, 278) ausführlich berichtet.

### B) Choroïditiſ congenita. \*)

Angeborene, resp. ererbte Choroïditiſ gehört dermassen zu den Seltenheiten, dass die Mittheilung der folgenden drei genau beobachteten Fälle nicht überflüssig sein möchte. Uebrigens hat jeder der drei Fälle seine Eigenthümlichkeiten, so dass von einer Zusammenfassung derselben zu einem einheitlichen Krankheitsbilde keine Rede sein kann.

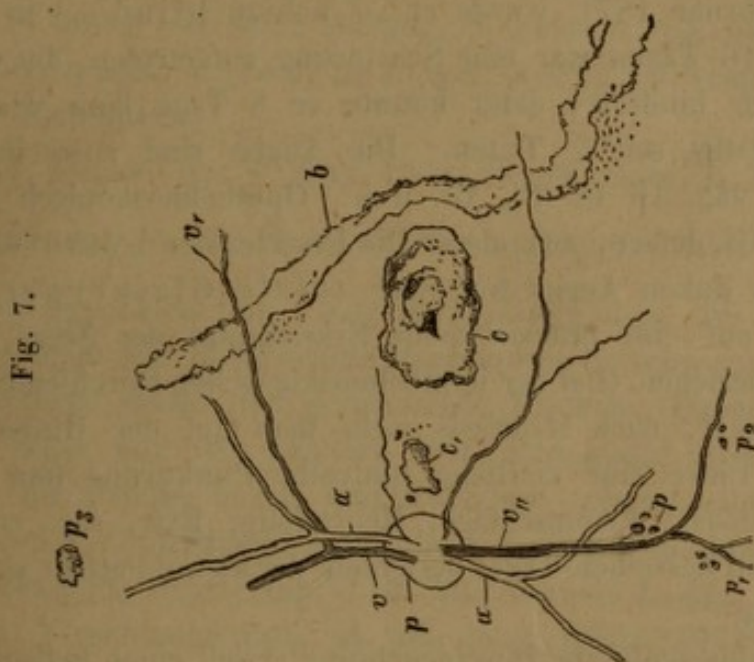
54. Ida J., 10 Jahre alt, gelangt am 27. Februar 1871 in die Klinik. Die Mutter und 9 Geschwister sind frei von Augenleiden; der Vater seit 11 Jahren auf dem rechten Auge erblindet. (R. S = 0, Papille weiss und trübe; L. Jäg. 1 in 4'', Myopie und Staphyloma posticum.)

Ida ist immer sehschwach gewesen; wann das linke Auge erblindete, kann nicht mehr festgestellt werden; eine Linsentrübung ist seit einigen Monaten festgestellt worden.

L. S = 0. Spitze Synechia posterior des oberen Pupillarrandes, grauweiße, glänzende, geschrumpfte Cataract. R. Jäg. 5 in 4'' langsam, aber sicher; Finger excentrisch bei Lampenlicht. Brechende Medien klar. Die Papilla ist röthlich, ihre Grenze verschwommen, nach aussen oben (im umgekehrten Bilde) leicht winkelig einspringend. Dicht neben der Papilla, zwischen ihr und der Macula lutea (vergl. Fig. 7) befindet sich ein weisslicher Fleck (c<sub>1</sub>), dessen Grösse ungefähr einem Viertel des Papillenareals gleichkommt und der durch Färbung und Aussehen als Aderhautatrophie erkannt wird und von mehreren kleinen, fast punktförmigen weissen Herden umgeben ist. Fast im Centrum des Augengrundes sieht man einen sehr grossen, weiss glänzenden Aderhautdefect (c), etwa vier Mal so gross wie die Papille, mit einigen randständigen, sowie insulären,

\*) Vergl. ad B. u. C. die Inauguraldiss. von Dr. B. Kortüm, Berlin 1872.

intensiv schwarzen Flecken und Streifen. Noch um einen Papillendurchmesser weiter nach innen (sc. im umgekehrten Bilde) zieht ein langer fast wurmförmiger Streifen (b), gleichfalls Aderhautatrophie, wie an den darüber hinwegziehenden Netzhautgefäßen (v) deutlich zu erkennen. Der Streifen hat eine durchaus zackige Begrenzung, wird von zahlreichen, weissen, kleinen Herden begleitet und reicht sehr weit nach oben wie nach unten. Längs der venösen Netzhautgefäße sieht man noch zahlreiche, kleine, weisse Stippchen (p, p<sub>1</sub>, p<sub>2</sub>, p<sub>3</sub>). Diagnose: L. Choroïditi, die seit längerer Zeit besteht, vielleicht angeboren ist. R. Cataracta complicata. Eine Veränderung im Spiegelbefund und der Sehkraft des linken Auges ist binnen Jahresfrist nicht eingetreten (Jäg. 4 in 4'').



Erklärung der Fig. 7 :

Rechtsseit. Augengrund, im umgekehrten Bild mit + 2 entworfen.

p Papilla.

a Arterien.

v Venen.

Die übrigen Buchstaben sind im Text erklärt.

55. Hermann N., 10 Jahre alt, kam am 15. Juli 1870. Der Vater des Knaben, 46 Jahre alt, kam gleichzeitig wegen einer seit 10 Jahren bestehenden und stetig zunehmenden Sehschwäche. [Beiderseits Finger auf 4'; Iris verfärbt, Pupille eng und adhärent (Iridochooroïditi). Beiderseits Iridekt. mit dem schmalen Messer nach unten. Hierdurch wurde einige Besserung erzielt, die unter resolvirender Medication bis jetzt geblieben.]

Hermann ist seit frühester Kindheit sehschwach. L. Jäg. 5, R. Jäg. 14 in 4'', Gf. beiderseits frei. Nystagmus oscillatorius,



Strabism. div. o. d. Deutlich zeigt der Augenspiegel hochgradige Aderhautveränderungen, und zwar noch mehr auf dem linken Auge; die Amblyopie des rechten ist durch die Schielstellung bedingt. Rechts sieht man grosse weisse Streifen mit schwarzer Fleckung, daneben rundliche Herde, wie bei Choroïditis disseminata; links dasselbe, jedoch stärker ausgeprägt. Besonders fällt hier noch ein grauweisslicher Streifen auf, welcher dicht an der Papilla unterhalb derselben hinzieht, die daselbst befindlichen Netzhautgefässe verschleiert, ein wenig über das retinale Niveau hervorragend und wie eine bindegewebige Neubildung aussieht.

Die Tenotomie des rechten Externus bewirkte erhebliche Besserung der Sehkraft (+ 6 Jäg. 5). Die angeordneten Uebungen wurden aber nicht pünktlich gemacht, Patient entzog sich der Beobachtung.

Am 6. Februar 1871 wurde er — nahezu blind — in die Klinik geführt. Vor 16 Tagen war eine Sehstörung aufgetreten, die ihn 8 Tage am Schulbesuch hinderte, dann konnte er 8 Tage lang wieder sehen; der Rückfall datirt seit 2 Tagen. Die Augen sind äusserlich normal. R. Finger 4', Jäg. 16 in 4'', Gf. frei. Ophthalmoskopisch wie zuvor. L. Finger 6'', Gf. defect nach oben. Die Ursache der nahezu vollständigen Erblindung des linken Auges war eine totale Glaskörperblutung, die hier wohl auf eine präexistirende Erkrankung der Netz- oder Aderhautgefässe zu beziehen. (Bei der ophthalmoskopischen Durchleuchtung bleibt die Pupille dunkel, nach Mydriasis sieht man auf der Hinterfläche der durchsichtigen Linse eine zierliche blutrothe Punktirung und Streifung.) Bettlage, periodische Eisumschläge, Heurteloup, Extr. sec. corn. aquos. Schon am Abend desselben Tages berichtete der kleine Patient voller Freude besser zu sehen.

Die ophthalmoskopische Durchleuchtung erzielt einen hellrothen Reflex bei gehobener Blickachse; gleichzeitig sieht man mächtige schwarz erscheinende Membranen im Glaskörper hin- und herschwanken; bei focaler Beleuchtung erkennt man rothe Blutgerinnsel von lockerem Gefüge dicht hinter der Linse nach unten zu, die bei Drehungen des Augapfels selber eine wogende Bewegung erhalten. 10. Februar: L. Finger 7'; 20. Februar: auf 15'; 4. März: + 6 Jäg. 5. Die Papilla ist wieder sichtbar, ebenso der unterhalb derselben hinziehende Streifen; von diesem aus ragt nach vorn in den Glaskörper ein sessiles Coagulum. Als Quelle der Glaskörper-Blutung findet man (und das ist der zweite interessante Punkt des vorliegenden Falles) einen durchaus neugebildeten frischen Aderhautherd.

Wenn Patient das Auge abducirt, erkennt man drei schwarze lange Streifen; jeder sitzt auf rosigem Untergrund oder erscheint, wenn man will, zu seinen beiden Seiten von einer schmalen, rosigen Zone umsäumt; alle drei confluiren zu der Form eines Dreizacks und reichen von der bei

mittelweiter Pupille noch sichtbaren Peripherie bis nahe zum Discus heran; einzelne Netzhautgefässe ziehen vor diesem Heerd von Aderhautentzündung unverschleiert hin.

Am 27. März: L. + 6 Jäg. 1 in 5". R. + 6 Jäg. 12 (durch Uebung wieder besser!). Juni Stat. id.

56. Herr B., ein hiesiger Kaufmann von mittlerem Alter, leidet schon seit vielen Jahren an zunehmender Sehschwäche des linken und nahezu völliger Erblindung des rechten Auges. Die Behandlung v. Graefe's und einer ganzen Reihe seiner Assistenten vermochte nicht den Gang des Uebels zu hemmen; ebensowenig gelang es, die hartnäckige Verstopfung des Patienten, die er in Zusammenhang mit dem Augenübel bringt, durch die verschiedensten Kuren zu beseitigen. Ein Sehprotokoll vom 14. Mai 1870 (Dr. Leber) besagt: R. Sn. 5 geläufig, 3 mühsam; Gf. undeutlich unten, weniger nach innen. L. Zahl der Finger in 1 $\frac{1}{2}$ ', Bewegungen der Hand nach allen Richtungen.

Patient kommt am 7. März 1871 wegen einer z. Z. aufgetretenen Verschlimmerung. R. Jäg. 9 in 4", Gf. beschr. wie zuvor. L. S =  $\frac{1}{\infty}$ .

Bds. hintere Synechien und Choroïditis diffusa. Im ganzen Augenfund sieht man sehr ausgedehnte Heerde von tiefschwarzer Färbung und einzelne kleinere weisse und gesprenkelte Flecken; Pigment liegt in der Netzhaut; diese und der Sehnerv sind atrophisch. Die Centralgefässe sind fein, die Papille bleich und trübe mit verschwommenen Grenzen: diese letzteren Veränderungen sind links viel stärker ausgeprägt als rechts. — Diätmassregeln, Heurteloup. Am 20. August: L. Jäg. 5 in 4". Eine wesentliche Verschlimmerung ist bis jetzt (Mitte 1873) nicht eingetreten; das linke Auge liest bei Lampenlicht langsam Jäg. 6—7.

Die 18jährige Tochter des Herrn B. kam wiederholt wegen Blepharitis ciliaris. Bei einer zufälligen Sehprüfung wird eine hochgradige Amblyopie des rechten Auges gefunden; und eruiert, dass ihr Arzt schon vor vielen Jahren ebenfalls zufällig die Sehschwäche entdeckt und er sowie v. Graefe u. A. das Uebel 5 Jahre lang vergeblich curirt hatten.

L. Jäg. 1 in 5". R. Buchstaben von J. 20, Zahl der Finger auf 3'; concentrische Gf.-Beschränkung. Confluirende grosse tintenschwarze Heerde nehmen den grössesten Theil des sichtbaren Augenfundes ein; nach der Peripherie zu treten kleinere scheckige Heerde, ähnlich denen der Choroïditis areolaris, auf. Das linke Auge ist durchaus frei von Choroïditis.

In diesem letzteren Fall ist bemerkenswerth, dass Vater und Tochter an derselben eigenthümlichen Form von Choroïditis leiden, die Tochter wahrscheinlich von Geburt an.

C) *Choroïditis specifica.*

Die Diagnose der Specificität gewisser Augentzündungen muss durchaus auf Untersuchung des Gesamtorganismus basirt werden. Einerseits können selbst bei den bestcharakterisirten Formen, wie bei der Iritis gummosa, Ausnahmen vorkommen, wo Lues nicht vorliegt\*); andererseits treten bekanntermassen wie in allen übrigen Organen so auch im Auge die syphilitischen Erkrankungen (nicht bloß als gummöse, sondern) auch als einfache Entzündungen auf.

Es ist darum gewiss prekär, die syphilitische Choroïditis als ein besonderes Krankheitsbild abzuhandeln, zumal wir die meisten Fälle von Aderhautentzündungen erst in vorgeschrittenen Stadien beobachten resp. diagnosticiren: und dann Fälle der verschiedensten Aetiologie dasselbe Spiegelbild darbieten, aus dem wir so oft gar keine sicheren Schlüsse über die pathologische Bedeutung des Processes zu abstrahiren vermögen. Ich verzichte darum auf eine generelle Behandlung des Gegenstandes, und will hier nur eine Form beschreiben, deren Genesis zu belauschen mir vergönnt war.

57. Herr L. M., 37 Jahre alt, kam am 31. December 1870 in die Klinik.

Der briefliche Bericht seines Hausarztes ergab, „dass er vor 3 Monaten ein hartes Geschwür an der Vorhaut gehabt, 7 Wochen später Roseola, Rachenkatarrh und andere unzweifelhafte Symptome von Lues gezeigt, und Zittmann sowie Sublimatpillen bekommen hatte. Seit 4 Wochen l. Sehstörung, seit 9 Tagen Flimmern. Jodkali, Heurteloup, knappe Diät.“

Der kräftige Patient zeigt deutliche Spuren von Lues: speckige Ulcerationen an den Mundwinkeln, einen kupfrigen Ausschlag an der Haargrenze des Nackens, Lymphadenitis.

L. Finger in nächster Nähe, am deutlichsten nach aussen. R. mit + 40 Jäg. 1; Finger werden excentrisch nach allen Richtungen, wenn gleich mit Anstrengung, gezählt. L. besteht eine diffuse Trübung der Netzhaut, die von der bleichen, trüben Papille, deren Gefässe verschleiert sind, nach allen Richtungen hin sich ergiesst; in der Peripherie kleine Aderhautflecke. Die rechte Netzhaut ist im Centrum und an der Papille durchaus unverändert; wohl aber sieht man in der Peripherie zahlreiche

\*) Es ist dies gewiss sehr selten; v. Graefe pflegte zu sagen, dass ihm unter 62 Fällen von Irit. gummosa 60 Mal der Nachweis der Lues gelungen sei. Ich habe aber vor Kurzem einen Fall von l. einfacher, r. knotiger Iritis bei einem ältlichen Bauer genauer beobachtet, wo weder Anamnese noch Stat. praes. den geringsten Verdacht auf Lues liefern konnten und die vierwöchentliche Frictionscur keinen Einfluss auf das gelbgraue Knötchen am Pupillarrande ausübte, das erst ganz allmählich, nach mehreren Wochen, etwas flacher geworden.

kleine, regelmässig runde, sehr zarte, weisse Heerde. Patient wurde in die Klinik aufgenommen, im Dunkeln gehalten und mittelst Heurteloup's und der Frictionscur behandelt; musste aber am 7. Januar wegen unbezwinglichen Heimwehs entlassen werden. (R. + 40 Jäg. 1, L. Finger auf  $2\frac{1}{2}'$ .)

Am 14. Jan. wurde ich wegen Verschlimmerung des rechten Auges zu ihm berufen; er erklärte, dass das linke Auge gebessert sei, auf dem rechten aber nunmehr eine erhebliche Sehstörung und namentlich ein lästiges Flimmern bestehe, so dass er alle Gegenstände wie durch ein Sieb oder Gitter sehe. L. (bei Lampenlicht) Finger auf 6'; R. mit + 6 Jäg. 12 (p. p.), excentrisch bestehen überall kleine inselförmige Gesichtsfelddefecte, ein grösserer nach aussen unten. Die Papille ist links weniger trübe als zuvor, aber noch bleich. Im r. Augengrunde war in den 8 Tagen eine bemerkenswerthe Veränderung aufgetreten: starke venöse Hyperhämie und zarte, aber diffuse Trübung der Netzhaut. In der Peripherie sind, an den Netzhautgefässen, wie Trauben an ihren Stielen haftend, zahlreiche kleine runde milchweisse Heerde von zartem frischem Aussehen zu constatiren, die, wenn sie auch hinter den grösseren und mittleren Netzhautgefässen liegen und nicht wesentlich prominiren, doch sowohl die Ader- wie auch die Netzhaut betheiligen; daneben sind die oben erwähnten Aderhautflecke bemerkbar. Jene Heerde occupiren die ganze Peripherie des Augengrundes, besonders aber den inneren oberen Quadranten.

Energische Frictionscur 14 Tage lang und Heurteloup's bewirkten erhebliche Besserung. Am 29. Januar: L. Finger auf 6', und mittelgrosse Schriftproben; r. feine Schrift und Finger excentrisch. Die Netzhauttrübung ist lichter. Die milchweissen Heerde sind in gewöhnliche Aderhautflecke übergegangen, sie erscheinen jetzt als kleine runde, scharf umschriebene, von unregelmässigen Pigmentringen umgebene Inseln und sind durch ihre zart rosaweiße Farbe von dem alten hellweissen Heerde leicht zu unterscheiden. Am 12. Februar: r. feine, l. mittlere Schrift, Gf. frei; das Flimmern hat aufgehört. R. ist die Papille nebst Umgebung normal; die zahlreichen runden scharf umschriebenen Heerde zeigen den gewöhnlichen Habitus atrophischer Aderhautstellen; nur einzelne sind noch rosig. L. ist die Papille klar, scharf begrenzt, aber bleich. Patient wurde noch mehrere Monate hindurch regelmässig mit Heurteloup's, Hg. bijod., Kal. jod. behandelt und hat bis heute (also  $2\frac{1}{2}$  Jahr hindurch) eine nahezu normale Sehschärfe bewahrt und ist von jedem Recidiv frei geblieben. Jedes Auge liest feinste Schrift.

58. Herr D., 23 Jahre alt, kam am 12. August 1871 wegen l. Schwäche. L. Jäg. 9 in 6'', Sn. 70 in 15'. R. Sn. 40 in 15'; mit — 24 Sn. 20 in 15', Jäg. 1 in 8''. L. sieht man flottirende Glaskörpertrübungen,

eine zarte diffuse, von der Papille her ausstrahlende Trübung der Netzhaut und in der Peripherie sehr kleine runde scharfbegrenzte Flecke von hellweisser Farbe. Stellenweise dicht an einander gedrängt, verrathen sie doch nicht eine solche Neigung zur Confluenz, wie gewöhnlich bei einfacher Choroïditis.

Vor 6 Jahren hatte Patient ein *Ulc. ad genit. acquirirt*, wonach Hautausschläge und Drüsenanschwellung in der Leistengegend; noch jetzt sind indolente Bubonen nachweisbar. Nachdem ich dem Patienten meine Ansicht eröffnet, blieb er bis zum 17. Oct. 1871 fort. R. wie zuvor, L. Finger kaum in nächster Nähe. Die Netzhauttrübung ist stärker, die Papille bleich. Nach *Frictionscur* las er am 7. Nov. L. Jäg. 5 sicher. Noch bestehen feine Glaskörpermembranen, leichte Netzhauttrübung und die Heerde von Choroïditis. Die Nachbehandlung (*Sublimat*, *Jodkali*, *Heurteloup's*, *Haarseil*) wurde lange fortgesetzt. Januar 1872 erfolgte ein *Recidiv* (l. Finger 5', die Glaskörpertrübungen sind dichter, die Aderhautheerde sind bedeutend vermehrt); durch *Frictionscur* wurde die Sehkraft wieder gebessert (Jäg. 9, aber *concentr. Gf.-Beschränkung*). Im Frühjahr trat ein zweites *Recidiv* ein. Patient, der *Mercur* und *Jodkali* bis zur Sättigung bekommen, *Schwitz-* und *Abführcuren* wiederholt gebraucht, wurde nun nach einer Kaltwasserheilanstalt und von da nach Aachen gesendet. Hier aber ward er nicht der beabsichtigten Bäder, sondern einer neuen *Cur* von 50 Einreibungen theilhaftig, die allerdings eine bedeutende Besserung bewirkte (von Jäg. 21 bis auf Jäg. 5). Am 9. August kehrte er zurück: Glaskörper und Netzhaut ist klarer; die Zahl der Aderhautheerde sehr gross, dieselben sind bereits der Papille sehr nahe gerückt. Diese Besserung war leider nur von sehr kurzer Dauer: Am 27. August las er kaum noch Jäg. 11; am 18. September Jäg. 15 mühsam; am 3. October Finger auf 1', Bewegung der Hand *excentrisch* nur nach aussen. Dichte Trübung des Glaskörpers, Infiltration der Netzhaut, so dass kaum noch die *Confluenzstelle* der *Centralgefässe* zu erkennen; in geringer Distanz von der Papille beginnen die pflasterförmig aneinander gedrängten weissen Heerde. Das rechte Auge ist stets gesund geblieben. Patient hat alle möglichen *revolvirenden Mittel* in sehr grossen Dosen bekommen. Es ist gewiss von Interesse, diesen durchaus verschiedenen Verlauf der beiden ähnlich aussehenden Fälle mit einander zu vergleichen, um sich vor therapeutischen Illusionen zu hüten.

Ich könnte leicht noch mehrere hierher gehörige Krankengeschichten beibringen: doch sind nur diese beiden Fälle hinlänglich früh und lange genug beobachtet worden.

#### D) *Embolia arteriae ciliaris.*

59. Frau H., 36 Jahre alt, überstand am 22. November 1870 ihre 9. Entbindung und war danach über 14 Tage lang munter; dann wurde sie

durch heftige Metrorrhagie bettlägerig; das rechte Auge ist seit 6 Tagen geschwollen und erblindet.

St. pr. vom 8. December 1870: L. normal. R. Lidschwellung, derbe fleischige Chemosis. Iris gewuchert; Pupille queroval, mit spitzen Synchien; Tags zuvor war Atropin eingeträufelt worden; der grössere Theil der Pupille durch eine dicke prominente weisse Exsudationsmasse erfüllt. S. = O. Ophthalmoskopie negativ.

Sensorium klar, hohes Fieber (124 P, 40 R), Lungen frei, nirgends Schmerzen; Wochenfluss gering. Sehnenentzündung am rechten Handgelenk, Hydarthrus genu links. Die Diagnose wurde auf Embolie einer Ciliararterie, die Prognose schlecht gestellt. — Wenige Tage danach Pleuropneumonie mit tödtlichem Ausgang.

### III. Krankheiten der Netzhaut.

#### A) Amotio retinae.

Die Entstehung der Netzhautabhebung hat Prof. Mauthner mit Recht (in seiner bekannten „Ophthalmoskopie“, p. 394) zur Discussion gestellt; denn die gangbaren Hypothesen darüber gehen weiter als die klinischen Thatsachen.

Zunächst ist sicher, dass Entzündung der Aderhaut Abhebung der Netzhaut und zwar beutelförmige, selbst totale bewirken kann; nothwendiger Weise müssen wir annehmen, dass der Druck, unter welchem das subretinale Ex- (Trans-) sudat hervortritt, grösser ist als der hydrostatische Druck des Corpus vitreum. Einige eclatante Fälle dieser entzündlichen Form will ich hier mittheilen, von denen der folgende gleichzeitig in therapeutischer Hinsicht sehr bemerkenswerth erscheint.

60. Herr R., ein 34jähriger intelligenter deutscher Kaufmann aus New-York, begann 1868, angeblich in Folge der Strapazen des Bürgerkrieges, die ihm Gelenkrheumatismus und Ruhr zugezogen, allmählich schlechter zu sehen; und die Sehschwäche nahm zu, trotzdem er regelmässig von angesehenen Specialisten in New-York, Hamburg und Berlin behandelt wurde. Patient ist jetzt, abgesehen von der hochgradigen Sehschwäche, gesund.

Stat. pr. vom 3. September 1872: L. S. =  $\frac{1}{\infty}$ . R. Finger auf 3', aber selbst bei Tageslicht nicht excentrisch.

L. Brechende Medien klar, Papille röthlich, verwaschen, getrübt. Nicht sehr weit vom Rande des Discus werden die Netzhautgefässe schwärzlich und von scheinbar grösserem Kaliber und treten aus dem normalen Niveau

nach vorn. Die Netzhautabhebung ist flach, aber ausgedehnt. Nach oben zu zieht ein protrudirtes Netzhautgefäss über eine quere graue Falte fort zu einem grossen weissen, etwas vertieften Heerde (von geschrumpfter Choroïdalexsudation). Nach unten in der Peripherie findet man zahlreiche grosse confluirende Heerde von Aderhautentzündung im Stadium der Atrophie: weisse Flecken mit eingesprengten Pigmentpunkten und Zügen und nackt zu Tage tretenden Choroïdalgefässen.

R. ist ebenfalls diffuse Choroïditis mit beginnender Atrophie von Sehnerv und Netzhaut zu constatiren: der grösste Theil des sichtbaren Augengrundes ist von weissen und gesprenkelten atrophischen Stellen eingenommen; die Papille ist verwaschen, schmutzig röthlich; die Netzhautarterien enge.

Bei dem traurigen Verfall der Sehkraft beschloss ich, da Patient in beiden Welttheilen bisher fast nichts als innerlich Jodkali und Sublimat bekommen, eine energische Schmiercur anzuordnen. Während zuvor die Sehkraft continuirlich gesunken war, fand ich nunmehr am

11. September: L. S. =  $\frac{1}{\infty}$ . R. Finger auf 6'; + 6 Jäg. 10; also eine erhebliche Besserung; und nach weiteren 12 Tagen, als 3 Mal 12 Dosen von 1,5 Ung. cin. fort. verbraucht worden:

R + 6 Jäg. 2 langsam, Finger weiter als auf Stubenlänge; und mit Concav 12 Sn. 70 in 15'; allerdings concentrische Gesichtsfeldbeschränkung. Der Sehnerv sieht klarer aus, während an den Aderhautheerden keine Veränderung wahrzunehmen ist. Links dagegen S=0. Hier ist (seit dem 23. März) die Netzhautablösung, wenn gleich flach, doch total geworden. Bis jetzt ( $\frac{1}{2}$  Jahr hindurch) ist die Besserung der r. S. constant geblieben.

Uebrigens will ich noch bemerken, dass in diesem Fall nichts in der Anamnese oder im Status praesens für Lues sprach: ex juvantibus diese Diagnose zu stellen möchte nicht gerathen erscheinen.

61. Frl. L. M., 25 Jahre alt, kam zuerst am 19. Juni 1871 wegen einer seit 6 Monaten bestehenden Schwachsichtigkeit des rechten Auges. Bds. E. L. S. = 1; R. Sn. 200 in 15', Jäg. 9 in 5'', Gf. def. nach oben. Brechende Medien völlig klar. Ausgedehnte Netzhautablösung nach unten innen, in einiger Entfernung von der zwar bleichen, aber sonst intacten Papille beginnend, ziemlich flach, mit zahlreichen Faltungen, so durchsichtig, dass die Aderhaut deutlich roth durchschimmert. Ganz in der Peripherie sieht man allerdings einige weisse Stellen in der abgehobenen Netzhaut. Von der Papille gegen das Centrum der Netzhaut zieht ein nicht prominenter weisser Streif. In der medialen Peripherie des Augengrundes findet man zahlreiche Aderhaut-Veränderungen: schwarze Pigmentklümpchen, einige vor den Netzhautgefässen, ferner die gewöhn-

lichen Aderhautfleckungen. Patientin verweilte einige Wochen in der Klinik, bekam Heurteloup's und Jodkali innerlich und wurde mit mässig erweitertem Gesichtsfeld, erheblich verbesserter centraler Sehschärfe (+ 6 Jäg. 1 in 6''), und ziemlich unverändertem Spiegelbilde entlassen.

62. Der 49jährige L. A., dessen r. Auge normalsichtig und emmetropisch, ist auf dem l. seit 2 Jahren blind. Auch l. besteht emmetropischer Bau; ferner flache Netzhautablösung nach unten, diffuse Infiltration der Papille und ihrer Nachbarschaft; in der ganzen Peripherie zahlreiche Aderhautveränderungen, sowohl kleinere weisse Defecte als auch grössere Pigmentenrarefactionen.

Der Vollständigkeit halber schliesse ich hier die durch Lues bedingte Netzhautabhebung an. *Choroïditiſis ſpecifica* führt öfter zu Netzhautablösung; doch sind diese Fälle, weil mit Glaskörpertrübungen complicirt, für die Frage vom Mechanismus der Netzhautabhebung nicht so eindeutig wie die vorigen.

63. Friederike M., 23jähr. Mädchen, kam am 25. October 1870 mit *Papulae ad frontem* u. s. w. R. Finger 6', Gf. beschr. Pupille eng, zackig, Glaskörperinfiltration. L. Finger auf 5', hochgradige Gesichtsfeldbeschränkungen. Pupille mittelweit, unregelmässig, flottirende Glaskörpertrübungen, Netzhautinfiltration sicher, jedoch nur undeutlich sichtbar. Periphere Aderhautveränderungen. Energische Schmiercur, und als diese keine wesentliche Besserung bewirkte, l. Iridektomie nach oben; danach neue Schmierkur.

Am 29. November: L. Finger 12'; mit + 6 Jäg. 13 mühsam, Gf.-Undeutlichkeit nach innen und unten. Flottirende Glaskörperopacitäten, Infiltration der Netzhaut rings um die Papille, deren Contour kaum angedeutet erscheint; dicht bei dem Discus, nach innen-unten von demselben, grosse Hämorrhagie; nach aussen-oben zu zieht ein breiter weisser Streifen in der Netzhaut, an welchem zuvörderst Prominenz nicht nachweisbar, der aber ganz in der Peripherie in eine flach umschriebene Netzhautablösung übergeht. R. Finger auf 10', Gf. defect nach oben. Nach unten zu dichte graubläuliche Infiltration im Glaskörper, von der es unentschieden bleibt, ob Netzhautablösung dahinter.

Eine weitere Besserung trat bei längerer Behandlung (bis Mitte 1871) nicht ein.

64. Vor Kurzem behandelte ich einen jungen Kaufmann, der vor 3 Jahren in China durch Infection von einer Chinesin eine ausserordentlich schwere Lues acquirirt und hier von *Iritis dextra* befallen wurde. 8 Tage nach deren Beginn war bereits das Sehvermögen fast aufgehoben (Finger 3', Gf.-Def. der oberen Hälfte). Der Augenspiegel zeigte bedeutende Glaskörpertrübungen, diffuse graue Infiltration der Netzhaut mit verschiedenen intensiv weissen Zügen und Flecken; nach unten von der



Papille mächtige Apoplexien und eine (offenbar hämorrhagische) Netzhautablösung. Nach 4wöchentlicher antispezifischer Behandlung war das Auge reizlos, las mit + 5 Jäg. 3 fliessend; einzelne Glaskörperflocken, Papille leicht verschleiert, einzelne Exsudatpunkte und Streifen, Blutflecke, keine Netzhautabhebung. (Ein nach mehreren Wochen erfolgtes Recidiv der Sehstörung, bedingt durch frische (hämorrh.?) Glaskörperopacitäten, war bald wieder geheilt.)

Auch bei der *Ectasia posterior myopica* kann sicherlich nicht die Ausdehnung der Augenhäute allein das ursächliche Moment abgeben: dagegen spricht die klinische Erfahrung und namentlich der wechselnde Verlauf mancher Fälle (während doch die Ektasie stetig zunimmt). In dem folgenden genau und lange beobachteten Fall war der Verlauf besonders merkwürdig.

65. Herr N., ein 43jähriger, bisher gesunder, regelmässig lebender Beamter, leidet seit frühester Jugend an Kurzsichtigkeit, seit 20 Jahren trägt er — 8. 1855 erhob R. Liebreich in v. Graefe's Klinik folgendes Protokoll:

R. N. 1 in 3'', — 7 N 4 in 8''.

L. N. 1 in 5'', — 7 N 2 in 5'':

mithin war bereits damals das rechte Auge stärker myopisch, aber nicht wesentlich amblyopisch. Ende Januar 1871 traten Photopsien, seit dem 5. Februar Verdunkelung des rechtseitigen Gesichtsfeldes auf; doch konnte er am 6. Februar Mittags mit dem r. Auge noch lesen. Am Abend dieses Tages ergibt die bei Lampenlicht vorgenommene Prüfung: L. Jäg. 1 in 2½'', Staph. posticum; keine Glaskörpertrübung. Rechts nicht Jäg. 24 in der Nähe, Finger mühsam auf 2 Fuss, nach unten zu vollständiger Defect. (Am folgenden Mittag bei Tageshelle: nicht grösste Schrift; Finger nur auf 3 Fuss, und excentrisch nur nach oben.) Der i. G. durchsichtige Glaskörper ist von feinen fadigen Opacitäten durchsetzt; die Netzhaut fast in der ganzen oberen Hälfte abgelöst: der stark convexe Buckel erreicht nach unten fast die Papille, seine Vorderfläche ragt weit nach vorn vor das normale Niveau. In der Peripherie der Aderhaut leichte Entfärbungen. Patient wurde im verdunkelten Zimmer gebettet und bekam Heurteloup's und Resolventien. Am 14. Februar erhebliche Besserung: R. Jäg. 5 in 2½'', Finger in 6', bei Tageslicht auch excentrisch. Die Abhebung oben beginnt nunmehr erst in einiger Entfernung von der Papille und stellt nicht eine pralle Blase, sondern eine flache Faltung der Netzhaut dar, durch welche hindurch man (wie durch ein leicht angehauchtes Glas oder wie durch einen feinen Nachstaar) die Intervascularräume der Aderhaut mit hinlänglicher Deutlichkeit wahrnimmt. Daneben besteht in der unteren Peripherie eine kleine blasige Ablösung. Bald nach der Entlassung wieder erhebliche Ver-

schlechterung. Am 20. Februar rechts Jäg. 15, Defect nach oben. Nach unten zu verlassen die Netzhautgefässe bereits dicht an der Papille das zukömmliche Niveau, nach oben zu hat sich die ursprüngliche grosse ziemlich pralle Blase fast zu zwei Drittheilen wiedergebildet; in der Mitte ihrer Vorderfläche sieht man einen kaum papillenlangen schmalen quer verlaufenden Riss, der roth gegen die bläuliche Netzhautabhebung absticht und den Augengrund durchschimmern lässt. Dem entsprechend war, bei ruhiger Bettung und ableitender Behandlung, bereits am 1. März wieder bedeutende Besserung zu constatiren: Jäg. 9. Oben ist die Abhebung so flach und so durchsichtig, dass nur bei Drehung des Augenspiegels eine zarte Faltung sichtbar wird und allenthalben das Aderhautstroma deutlich durchschimmert. Aehnlich an der Macula lutea; diese erscheint bei intensiver Beleuchtung roth, bei matter (schiefer) aber schwarz.\*) Nach unten kleine periphere blasige Abhebung. Heurteloup's, Schwitzen und Abführen. Am 9. März wird Patient entlassen mit völliger Heilung der Netzhautablösung. R. Jäg. 2 fliessend in  $2\frac{1}{2}''$  (wiewohl Schiefsehen der Buchstaben angegeben wird). Finger werden excentrisch nach allen Richtungen, auch bei mittlerer Lampe, gezählt. Die Netzhaut liegt allenthalben dem Augengrunde vollständig an. Periphere Aderhautveränderungen; sessile Glaskörperfäden; Tension fast normal. Der Zustand blieb jetzt, bei wiederholter Untersuchung, durchaus befriedigend (Jäg. 1 in  $2\frac{1}{2}''$ ): bis zum 26. April, wo der Patient, welcher vollständige Schonung der Augen beobachtet hatte, mit der Klage wiederkehrte, dass ihm von Neuem eine schwarze Kugel aufsteige. Jäg. 3, Finger nach unten unsicher. Nach oben pralle blasige Netzhautabhebung. Am 30. April hatte dieselbe, bedeutend vergrössert, den Rand der Papille wieder erreicht. Herr N. sieht vor dem rechten Auge auch in der Dunkelheit einen aufsteigenden grauen Hügel mit blitzendem Rande; bei objektiver Erhellung des Gesichtsfeldes wird dieser Hügel dunkel. Am 11. Mai ist diese Blase bis auf geringe Spuren von Netzhautfaltung wieder geschwunden und auch unten-aussen nur eine ziemlich kleine periphere Blase sichtbar. Jäg. 7; Finger excentrisch, nur nicht nach innen-oben. Am 18. Mai hat das Schiefsehen der Gegenstände aufgehört; Jäg. 4, kein Gesichtsfelddefect, sondern nur leichte Undeutlichkeiten. Im aufrechten Bilde sieht man allenthalben den normalen rothen Reflex, nur nach unten einige prominirende schmale weissliche Falten der Retina; im umgekehrten Bilde nach oben eine 5 Papillendurchmesser vom Discus beginnende flache Abhebung, während nach unten zu die Netzhaut rauchig, wie bestäubt aussieht, jedoch besteht hier keine parallaktische Verschiebung der Retinalgefässe. Scheinbar vollständig geheilt wird der Kranke Ende Mai auf's

\*) Vgl. die während des Drucks dieser Bogen erschienene Beschreibung der Abhebung der Macula lutea von Ewers in seinem 2. Jahresbericht.

Land entlassen, und namentlich für die Reise ihm Vorsicht angerathen. Trotzdem bekam er am Reisetage einen Rückfall, konnte aber am 17. Tage danach wieder feine Schrift lesen; nach 3 Tagen wurde es wieder schlechter, nach 12 weiteren Tagen wiederum ganz gut und blieb so bis zum 27. August, wo er sich wiederum vorstellte. L. Jäg. 1 in 3", R. Jäg. 2 in 2 $\frac{1}{2}$ " fliessend, Finger bei mittlerer Lampe nach allen Richtungen. Im Glaskörper besteht noch das System feiner Fäserchen, auch einzelne flottirende Trübungen, es ist aber keine Spur von Netzhautablösung sichtbar. Am 23. September Stat. id.; am 11. October kommt Patient wieder mit der Klage über Gesichtsfeldbeschränkung. R. Jäg. 2, aber Defect nach unten.

Nach unten (im umgekehrten Bilde) sieht man eine sehr periphere, ziemlich pralle Blase von bläulicher Färbung, einen nach oben zu convexen Hügel darstellend. Die vordere Fläche derselben ist wie von einem grossen Thor durchbrochen; aber der grössere Theil dieser Oeffnung wieder von einer feinen durchsichtigen, gefalteten Membran ausgefüllt, die an einigen Stellen mittelst schmaler Brücken mit der Kuppe der prominenten Netzhautblase zusammenhängt und auch einzelne dichotomisch verästelte Gefässe enthält; zwischen dem oberen Rande der Membran und dem unteren der durchbrochenen Blasenkuppe bleibt ein ziemlich langer und auch fast papillenbreiter rother Spalt, durch den man, bei mässiger Annäherung des Convexglases, das Aderhautstroma mit grosser Deutlichkeit wahrnimmt. Am 17. October Jäg. 6 in 5" (also scheinbare Verringerung der Myopie!), Gf.-Def. nach unten. Die Netzhautablösung deckt schon von oben her die Papille und zeitweise den Fixirpunkt. Hämoptoë entzog den Patienten meiner Beobachtung.

Ein so wechselnder Verlauf spricht entschieden gegen die rein mechanische Deutung der bei Sclerectasia posterior vorkommenden Netzhautabhebung; die relativ günstige Gestaltung der Function ist nur ein neuer Beweis für die Wichtigkeit der spontanen Netzhautruptur, die ich nie vorher in solcher Ausdehnung beobachtet hatte, und deren Bedeutung doch vielleicht mit Unrecht von Hansen bezweifelt wird. Ob aber in diesen leider so häufigen Fällen myopischer Sublatio retinae eine Exsudation von Seiten der Aderhaut oder eine Retraction von Glaskörperfäden das Massgebende ist, wage ich nicht zu entscheiden; will aber doch hervorheben, dass man eigenthümliche, den Glaskörper von hinten nach vorn durchsetzende Fäden wohl in der überwiegenden Mehrzahl der Fälle findet. Allerdings sind dieselben nicht immer leicht zu sehen, wenn man nicht für das aufrechte Bild sein Auge passend corrigirt oder für das umgekehrte Bild die Convexlinse langsam nach vorn schiebt.

Auch diejenige Form der Netzhautablösung, deren Aetiologie am klarsten zu sein scheint, die Sublatio retinae traumatica, ist mit Rücksicht auf

ihren Mechanismus noch keineswegs erschöpfend erörtert worden. Dass primär nach perforirender Verletzung des Augapfels durch starken Glaskörperverlust Abhebung der Netzhaut bewirkt werden kann, ist bekannt und einleuchtend. Wie aber secundär, lange nach guter Verheilung der Skleralnarbe, die Netzhautablösung entsteht, ist schwieriger zu deuten, weil hier die pathologischen Prozesse offenbar weit complexer und auch verschiedenfach sich gestalten. Prof. v. Graefe (s. A. f. O. III, 2, 391) nimmt an, dass die Contraction der sich einziehenden Skleralnarbe eine Ablösung der der Verwundungsstelle benachbarten Aequatorialpartie der Retina bewirkt. Dagegen lässt sich nichts einwenden. Ebenso sicher ist aber, dass ein durchaus anderer Mechanismus für solche Fälle angenommen werden muss, wo Monate lang nach vollständiger Heilung der Skleralnarbe von der diametral gegenüber befindlichen Partie des Augapfels die Netzhaut abgehoben wird.

66. Der 10jährige Richard J. kam am 2. Juni 1871 wegen einer durch Steinwurf bewirkten Verletzung seines rechten Auges in meine Klinik. Zwischen Ciliargegend und Aequator, der ersteren näher, sieht man aussen-unten eine winklig verlaufende Wunde der Leder- und Aderhaut von  $2\frac{1}{2}'''$  Länge und fast  $\frac{1}{2}'''$  Breite, in der Glaskörper liegt. Kein Reizzustand. Die vorsichtige Prüfung ergiebt normal rothen Reflex aus der Pupille und die Fähigkeit, bei Kerzenlicht Finger auf mehrere Fuss zu zählen. Die Heilung erfolgte (unter Verband) prompt und reizlos. Bereits nach 10 Tagen, da der Knabe bequem die feinste Schrift mit dem Auge las und das letztere keine weitere Veränderung als eine ganz feine glatte Narbe erkennen liess, nahm ihn der Vater aus der Anstalt und stellte ihn auch, über die „gute Heilung“ erfreut, nicht weiter vor.

Als aber nach 6 Monaten die ihm ausdrücklich prognosticirte Sehstörung eingetreten war, brachte er seinen Sohn am 3. December 1871 wieder. L. normal. R. Jäg. 10 in  $5''$ ; erhebliche Gesichtsfeldbeschränkung, namentlich nach aussen und unten. Das Auge ist reizlos, die Iris enthält einzelne hintere Synechien; Glaskörper klar; Netzhaut leicht getrübt, namentlich der Discus geröthet und verwaschen; ausgedehnte treppenförmige Netzhautablösung im inneren oberen Quadranten des Augengrundes: also an einer Stelle, welche der (jetzt ein wenig eingezogenen) Skleralnarbe diametral entgegengesetzt ist; im unteren äusseren Quadranten weder Glaskörpertrübung noch Netzhautablösung. So ist der Zustand seit  $\frac{3}{4}$  Jahren fast stationär geblieben, jedoch hat das Sehvermögen noch ein Wenig abgenommen (Jäg. 14).

Es ist möglich, dass das erwähnte Verhalten exceptionell ist. Ich beeile mich darum selber hinzuzufügen, dass ich\*) einen 2. Fall gesehen

\*) Abgesehen von einer Beobachtung in der v. Graefe'schen Klinik.

habe, wo Ursache und Form der Verletzung die nämliche war, wie in dem vorigen Fall, aber die Stelle der Ablösung mit der der Verletzung und Narbe zusammenfiel.

67. Der 18jährige H. H. hatte vor seiner Einsegnung eine Verletzung des rechten Auges durch Wurf mit einem scharfen Stein erlitten. Anfangs sah er nichts auf dem Auge, später, nach zweimonatlicher Behandlung, ein Wenig. L. E, S = 1. R. Finger auf 1 Fuss central, und excentrisch nur nach aussen. Auge reizlos, Narbe von 5''' im äusseren unteren Quadranten, einzelne hintere Synechien; die äussere untere Partie der Iris ist vorgebaucht; einzelne hintere Rindenstreifen in der Linse; dicht unterhalb der Papille beginnt eine hochgradige Netzhautablösung; ferner ist nach oben eine ziemlich ausgedehnte, jedoch viel flachere Abhebung sichtbar.

Auch ohne Continuitätstrennung kann Contusion des Augapfels Netzhautablösung bewirken. In diesen Fällen handelt es sich wohl meistens um subretinalen Bluterguss. Deletär sind die Fälle, wo schleichende Entzündung hinzutritt.

Schliesslich muss noch erwähnt werden, dass in einigen Fällen die Aetiologie der Netzhautabhebung völlig dunkel bleibt: hier kann von einer Erklärung des Mechanismus derselben keine Rede sein.

### B) Retinitis ex nephritide.

68. Herr Lithograph J. kam am 27. Sept. 1870 wegen einer seit 2 Monaten bestehenden Sehschwäche, die sich namentlich auch durch Störung der Farbenperception kund gab.

R. mit — 12 Sn. XL in 15; Jäg. 3 in 6''. L. Finger 4', Jäg. 19 in 6'' mühsam. Die rechte Papille ist leicht prominent, ihre Grenze verschwommen; die linke ist stärker getrübt; dabei bds. centrale Sternfigur in der Netzhaut.

Der Urin zeigt starken Eiweissgehalt. Puls hart, Herz nicht vergrössert. Patient, der sich nicht für leidend hielt und auch vom Hausarzte nicht dafür gehalten wurde, gab auf Befragen Kreuzschmerzen zu, leugnete Kopfschmerzen und Nausea. Frühjahr 1871 Exitus letalis durch allgemeinen Hydrops.

69. Frau Margarethe L., 41 Jahre alt, fühlt sich am 28. Dec. 1870 zuerst veranlasst, ärztliche Hilfe wegen einer seit einigen Wochen bestehenden und zunehmenden Sehstörung nachzusuchen, welche sie auf ihre seit früher Kindheit bestehende Kurzsichtigkeit zu schieben um so mehr geneigt ist, als sie, abgesehen von der Sehstörung, völlig gesund zu sein glaubt.

R. Jäg. 14 in 5'', L. Jäg. 3 in 5''. Gesichtsfeld frei. Dabei besteht

„Braunsehen“. Bds. Retinitis diffusa mit zahlreichen weissen Plaques, mit Hämorrhagien und centraler Sternfigur, so dass sofort Verdacht auf Nephritis aufsteigt.

Die genauere Anamnese ergibt, dass Patientin vor 7 Jahren in Folge von Zwillingschwangerschaft von vornherein bis zum Ende der Geburt an Anasarca litt und bei der zweiten Schwangerschaft, vor 4 Jahren, vom dritten Monat ab bis zum Ende die Wassersucht von Neuem auftrat; dass sie ferner doch seit einigen Monaten an Kopfschmerzen und Uebelkeit leidet; freilich hat sie und ihr Arzt diesen Symptomen keinen erheblichen Werth beigelegt.

Die Patientin ist bleich und etwas mager. Leichtes Oedem der Bindehaut; Herzdämpfung nicht verbreitert; Arteria radialis eng, ihr Puls klein; der Urin enthält reichlich Albumen. Die Patientin wurde in die Klinik aufgenommen, bekam trockne Schröpfköpfe an's Kreuz, bds. Heurte-loup ( $\frac{1}{2}$  Cylinder!) an die Schläfengegend, Acidum benzoicum innerlich und des Morgens einen Thee aus Senna und Spec. ad decoct. lignor., wonach sie reichlich schwitzte und mässig abführte. Unter dieser Medication trat bald eine erhebliche Besserung der Sehkraft ein. Am 11. Jan.: R. Jäg. 3, L. Jäg. 2 in 5"; das Braunsehen ist geschwunden. Auch das Allgemeinbefinden ist wesentlich gebessert. Trotzdem hatte der ophthalmoskopische Befund erheblich zugenommen: L. ist die Sternfigur noch deutlicher geworden, die Papillenumgebung stärker infiltrirt, frische Blutungen; Pigmentklümpchen in der Peripherie der Aderhaut.\*) Auch rechts ist die peripapilläre Trübung intensiver, die Blutungen und Plaques zahlreicher und grösser. Die Besserung war freilich nicht von langer Dauer. Am 15. Januar entliess ich die Patientin; 3 Wochen später wurde sie bettlägerig; Ende Februar starb sie unter den gewöhnlichen Erscheinungen.

70. Am 13. Januar 1871 kommt Frau Emilie S., 44 Jahre alt, aus Berlin, mit der Klage, dass sie seit 1 Jahr weder lesen noch feinere Arbeit zu verrichten im Stande ist; und seit 4 Wochen die Sehschwäche noch zugenommen hat. R. Finger auf 4'; L. mit + 6 Jäg. 3 mühsam in 5"; bds. Finger excentrisch. Die rechte Papille ist bleich, wenig verschleiert, die Venen überfüllt; rings um den Sehnerveneintritt zahlreiche weisse Flecken sowie rundliche und strichförmige Blutungen, von denen einige sicher hinter den grösseren Netzhautgefässen liegen. Links ist die Papille mehr rosig, Exsudate und Blutungen wie rechts; exquisite Sternfigur. Der Urin zeigt reichlichen Eiweissgehalt. Heftige Kopfschmerzen. Die Anamnese ergibt, dass im 6. Lebensjahr nach kaltem Fieber Wassersucht

\*) Die in dem völlig ausgeprägten Bilde der Retinitis nephritica oft nachweisbar sind.

auftrat, und vor 3 Jahren während der Schwangerschaft, die durch Frühgeburt endigte, von Neuem beobachtet wurde.

Die Patientin blieb nicht lange in Behandlung. Am 21. April, nach einem Anfall von 3tägiger Bewusstlosigkeit, erkennt sie r. Finger auf 4', l. Sn. CC auf 15'; Gf. frei. Die Grenze der rechten Papille ist verschwommen, von ihr aus zieht ein weiss glänzender Streifen (von der Breite des halben Discus) zum Centrum der Netzhaut, woselbst eine grosse glänzende weisse Infiltration sich vorfindet, von 5–6 Papillen Durchmesser, von undeutlicher Begrenzung und mit einem centralen dunklen Fleck von ca. 1 □<sup>mm</sup> Grösse, der aus confluirenden schwarzen Punkten gebildet ist. Daneben Blutungen und Plaques. L. ähnlich: nur im Centrum eine unregelmässige Figur aus der Confluenz von circa 50 punktförmigen und grösseren Heerden gebildet.

71. Der 55jährige Friedrich L. stellt sich am 17. Januar 1871 vor wegen einer seit 5 Monaten beobachteten und ziemlich stationär gebliebenen Sehschwäche; und will, abgesehen davon, gesund sein.

R. Finger auf 10', mit + 6 Jäg. 5 in 5" } Gesichtsfeld frei.  
L. „ „ 14', mit + 6 Jäg. 3 in 5" }

Die rechte Papille ist röthlich-trübe, verschleiert, die Venen hyperhämisch; die Umgebung (in einem Umkreis, dessen Radius 3—4 Papillenbreiten misst,) mit zahlreichen rundlichen weissen Plaques, ferner mit rundlichen und strichförmigen Blutungen besetzt; im Centrum der Netzhaut Sternfigur. Links ist das Spiegelbild ähnlich, nur enthält das Centrum der Netzhaut statt der Sternfigur einen grösseren rundlichen weissen Fleck, und rings um denselben zahlreiche punktförmige Heerde; der Sehnerv ist klar, in seiner äusseren Hälfte weisslich. Der Puls ist gespannt, 96; der Urin eiweisshaltig; der Patient bleich. Die Behandlung führte keine Besserung herbei.

72. Der 22jährige Adolf W. aus Spandau kam am 21. April 1871 wegen einer seit 3 Wochen bestehenden Sehstörung. R. Jäg. 5, L. Jäg. 11 in 6".

Der Spiegelbefund, der das charakteristische Bild der Retinitis e morbo Brightii enthält, fordert zu einer genaueren Prüfung der Anamnese und des Status praesens auf.

An Kopfschmerz und Uebelkeit leidet Patient schon seit einigen Monaten und war bereits ein Mal 3 Tage bettlägerig gewesen.

Puls 96, Arterie gespannt; reichliche Albuminurie. Rechts ist die Papille ziemlich klar, nicht prominent, die Venen stark geschlängelt und rosenroth; zarte Infiltration des dickeren Theiles der Netzhaut; spärliche weisse, meist kleine Plaques und einzelne, ziemlich blasse Hämmorrhagien; im Centrum exquisite Sternfigur von schätzungsweise 18 Radien. Links sind dieselben Veränderungen, jedoch stärker ausgeprägt, die Substanz des Sehnerven etwas trübe, die Arterien in seinem Bereich verschleiert; im Centrum der Netzhaut ein Halbstern von 12 Strahlen.

Patient kehrte nicht wieder.

73. Frau S., 48 Jahre alt, klagte mir am 1. Febr. 1872, dass das Sehvermögen ihres rechten Auges seit 8 Tagen verschleiert sei.

L. S=1, ophthalmoskopisch normal. R. Finger auf 15'. Der Augenspiegel zeigt eine diffuse Trübung der Netzhaut, so dass die Confluenzstelle ihrer Gefässe kaum noch angedeutet erscheint; intensiv weisse Exsudatflecke und kleine Blutungen in der Umgebung. Die Anamnese ergiebt keinerlei Symptome von Hirn- oder Nierenkrankheit; aber der Urin enthält Albumen. Nach wenigen Wochen war auch die Sternfigur ausgeprägt, der Sehnerv etwas klarer, in seiner Nachbarschaft eine grössere Anzahl weisser Plaques entwickelt.

74. Herr B. brachte am 3. August 1872 die Klage, dass er beim Sehen feinerer Gegenstände einen gewissen Schwindel verspüre; während der Functionsprüfung versicherte er wiederholt, dass er eigentlich nicht schlechter sehe als sonst; und dass sein linkes Auge immer weit schwächer gewesen als das rechte. (Anisometropie.)

R. Jäg. 1 in 10"; mit — 12 Sn. XX in 15', } Gf. frei.  
L. Jäg. 7 in 8"; mit + 30 Sn. L in 15', }

Der Augenspiegel zeigt links eine zarte diffuse Trübung der Netzhaut mit einzelnen Blutungen; rechts dieselben Veränderungen und einzelne grössere Exsudatflecken mit hämorrhagischem Hof. Als ich nunmehr den Patienten auf Albuminurie zu examiniren begann, erklärte er, sichtlich betroffen, dass er allerdings vor Jahren an Nierenkrankheit gelitten, aber jetzt nach seinem und seines Hausarztes Dafürhalten davon geheilt sei. — Pulsus subdurus, 90; Kopfschmerz, Nervosität; Albuminurie.

75. Frau F., 37 Jahre alt, im 9. Monat ihrer 2. Gravidität, sieht seit 8 Tagen, besonders auf dem rechten Auge, schlechter.

Am 16. April 1872: R. + 10 Sn. 3; L. Sn. 8 in 6"; Gf. frei. Bds. geringe Schwellung, mässige Trübung der Papille und ihrer Nachbarschaft; hier grosse weisse und weissgraue Plaques und im Centrum der Netzhaut kleine Blutungen.

Anasarca, Albuminurie. Patientin wird auf die nahe bevorstehende Entbindung als auf ihre Erlösung vertröstet und expectativ behandelt. Die Entbindung erfolgte am 1. Mai und zog eine starke Blutung nach sich.

Am 14. Mai kehrte die Patientin wieder, ausserordentlich schwach und blutleer. Die Sehstörung hatte nach der Entbindung zugenommen (R. mit + 10 Sn. 6 in 5", L. Sn. 15 in 6"); die Plaques und Blutungen in der Netzhaut sind stärker; die diffuse Trübung weniger ausgeprägt;



bds. jetzt deutliche Sternfigur. Anasarca, Albuminurie; Mattigkeit, in Folge deren wir ihr von der ambulatorischen Behandlung abrathen mussten.

Der Verlauf ist jedenfalls ein ungewöhnlicher, da in solchen Fällen nach der Entbindung wenigstens Besserung aufzutreten pflegt.

76. Des Gegensatzes halber möge hier noch eine Beobachtung von puerperaler Retinitis e nephritide mit ziemlich vollständiger Heilung Platz finden.

Frau K. erblindete Mai 1871 in puerperio nahezu vollständig; ganz allmählich wurde das Sehvermögen wieder besser.

Am 24. October 1871: R. Sn. 1 in 8'', L. Sn. 2 in 8''. Papillen etwas bleich, scharf umschrieben, 1. feine, jedoch ausgeprägte Sternfigur im Centrum der Netzhaut.

### C) Retinitis centralis, proretinale Bindegewebsneubildung.

77. Herr A. L. von hier, 44 Jahre alt, kam am 31. Mai 1871 wegen einer angeblich seit 3 Wochen bestehenden Affection seines linken Auges.

R. normal. L. 1) Oculomotoriuslähmung (Ptosis, Beweglichkeitsdefect nach innen, geringer nach oben, mässige Mydriasis). 2) Hochgradige Amblyopie ( $S = \frac{1}{50}$ ). Bläuliche Plaque, deren Durchmesser mehrere Papillenbreiten beträgt, im Centrum der Netzhaut; Grenzen des Discus verschwommen, zahlreiche Glaskörperopacitäten. Lues wird entschieden geleugnet.

Heurteloup's und Jodkali, später Sublimat. Am 21. Juni: L.  $S = \frac{1}{20}$ , ophthalmosk. St. id. — Am 2. August aufgenommen, wurde er einer leichten Frictionscur unterworfen. Am 6. August sind die Glaskörperopacitäten lichter, die Papille klarer. In der Mitte der Netzhaut sieht man eine Membran von 6 Disken Höhe, 4 D. Länge und weissbläulicher Farbe; mit ihrem lateralen Rande entwickelt sie sich ganz allmählich aus dem gesunden Netzhautgewebe, während der mediale Rand durchaus scharf ist und von der Retina absteht, d. h. in geringer Entfernung vor ihr im Glaskörperaum sich befindet, aber durch eine ziemlich breite obere und untere Verwachsung mit jener zusammenhängt. Nahe dem freien Rande ist ein halbpapillengrosses oblonges Loch, durch welches der Augengrund röthlich durchschimmert. Die Netzhautgefässe hören ganz scharf auf an dem medialen Rande der Pseudomembran, welcher deutlich eine parallaktische Verschiebung zeigt und hart am Centrum retinae vorbeigeht. L. Sn. CC in 15, + 6 Jäg. 14 in 6''. Die Function wurde noch eine Spur besser; aber

unverändert blieb der seltene Spiegelbefund, der einigermaßen an Fig. 84 des Jäger'schen Hand-Atlas erinnert.

#### D) Retinitis centralis specifica.

78. Frau J. R., 50 Jahre alt, wurde am 25. Januar 1872 aufgenommen. — Bereits 1868 war sie von Dr. Casper und mir in der v. Graefe'schen Klinik behandelt worden und zwar wegen bds. Keratoïritis specifica, r. mit Choroïditis. Am 21. August 1868, nachdem die Erkrankung seit 5 Wochen bestanden und seit 8 Tagen heftig geworden, fand ich rechts leichte Trübung der Hornhaut und des Kammerwassers, links starke, fast büschelförmige Hornhauttrübung, Pericornealinjection; Pupille eng, mit zahlreichen spitzen Synechien. R. + 6 Jäg. 5, L. Jäg. 16 in 4'', Gf. frei. Atropin, Blutegel, Morphinum injectionen. Am 26. Mai ist links der Reizzustand gebrochen, + 6 Jäg. 6. Bds. keine Glaskörpertrübungen, nur Spuren von peripheren Aderhautveränderungen. Am 5. Sept. bds. frische Keratitis punctata. Frictionscur. Den 31. October fand Dr. Casper Irido-keratitis, r. mit Glaskörpertrübungen und Aderhautveränderungen; bds. + 6 Jäg. 3 in 6''.

Am 17. März 1871 kam die Patientin mit der Klage zu mir, dass sie an häufigen Anfällen von Verdunkelung der Sehkraft leide und schliesslich auch in den Zwischenräumen die Sehkraft schlechter geblieben sei.

L. + 6 Jäg. 3, Gf. frei. R. + 6 Jäg. 16 in 5''; Scotoma centrale, Gf.-Peripherie frei von gröberem Defecten.

Das l. Auge ist reizlos, hat Hornhautflecke; die Pupille ist eng und unregelmässig, Linse und Glaskörper klar; periphere Aderhautveränderungen alten Datums, besonders nach unten zu: (sowohl kleinere rundliche Heerde als auch grössere durch Confluenz entstandene, von weisser Färbung, mit geringer Pigmentirung am Rand wie im Centrum). Rechts gleichfalls periphere Aderhautveränderungen; dazu sieht man im Centrum eine helle trapezoïde Figur, deren Durchmesser 4—6 Papillenhöhen misst, und die im normalen Niveau liegt; nach unten zu ist sie etwas weniger hell durch 2 bräunliche Inseln; vor derselben ziehen einzelne feine Netzhautgefässe hin, die aber stellenweise verschleiert sind. Heurte-loup, Jodkali. 28. März mit + 6 Jäg. 14. — Am 19. Januar 1872 kehrt sie wegen neuer Verschlimmerung wieder. L. + 7 Jäg. 3 in 5'', R. + 7 Jäg. 16 wortweise in 4''. L. Maculae corneae, Pupille dreieckig, die peripheren Aderhautdefecte sind vergrössert. R. centrale weisse Figur unverändert, die peripheren Aderhautheerde klein, aber dichter gedrängt.

Frictionscur bringt mässige Besserung.

L. + 7 Jäg. 1 in 4''; R. Jäg. 12.

Der Fall zeigt den polymorphen Charakter, den die oculare Lues öfters annimmt.

## IV. Krankheiten des Sehnerven.

### A) Markhaltige Nervenfasern

sind seit Virchow's Entdeckung (1856) bereits oft und genau genug beschrieben. (Vgl. Prof. Mauthner's Ophthalmoskopie p. 259 ff. und 304, woselbst auch die Literatur zu finden ist.) Zwei Punkte wurden aber noch der Erörterung unterzogen: 1) Ist der Zustand congenital? 2) Sind Sehstörungen erheblicher Art davon abhängig?

Die erste Frage wird von den meisten Autoren bejaht; Zehender (Lehrbuch II, 623) erhebt aber Zweifel, weil v. Graefe die Veränderung nur bei Erwachsenen, nie bei Kindern beobachtet habe. Dem kann sogar noch hinzugefügt werden, dass E. v. Jäger sie nie bei Neugeborenen fand. Sie kommt aber bei Kindern vor, wie zuerst Mauthner an zwei Geschwistern beobachtet (l. c.), und wie ferner der folgende Fall zeigt.

79. Pauline B., 10 Jahre alt, aus Berlin, wurde mir wegen angeborner Sehschwäche des linken Auges vorgestellt. Das r. Auge ist normal und hat normale S., das l. liest Jäg. 15 in 6" sehr mühsam.

Als Ursache der bedeutenden Amblyopie findet man nur doppelt contourirte Nervenfasern; die Veränderung ist sehr hochgradig, die bekannten Charaktere derselben treten mit grosser Klarheit hervor. Die Papilla optica, welche hier durch Contrastwirkung auffallend dunkelroth erscheint, ist von einer 1—2 Papillen breiten strahlend weissen Zone (in der die gröberen Gefässe verdeckt sind) umgeben: von dieser aus ziehen 4 an ihren Enden geflammte Pyramiden eine nach innen unten, die zweite nach aussen unten, die dritte nach innen oben, die vierte längste aber nach aussen oben. Die letztere streift mit ihrem unteren Rand hart am Fixirpunkt vorbei und ragt mit ihrer Spitze noch um mehr als eine Discusbreite nach aussen. Diesem langen Streifen entsprechend ist das äussere obere Randsegment der Papille mit in die Veränderung hineinbezogen; die Grenze zwischen der weissen Partie des Sehnerven und der bei weitem grösseren (durchaus diaphanen) ist ganz scharf, linear.

Der Fall bietet auch sofort Gelegenheit, die zweite Frage zu bejahen. Es bestand hier weder Schielen, noch Astigmatismus, wie die ophthalmoskopische Untersuchung mit dem Augenspiegel unzweifelhaft zeigte. Die Amblyopie konnte hier nicht durch „Anopsie“, sondern nur mechanisch erklärt werden. Noch hochgradiger aber war die Sehstörung in dem folgenden

Fall 80. Der 41 jährige Herr K. aus Berlin consultirte mich am 31. März 1872 wegen asthenopischer Beschwerden (L. H.  $\frac{1}{16}$ , S = 1), und bemerkte bei der Functionsprüfung, dass sein rechtes Auge seit seiner

frühesten Kindheit so gut wie blind sei. Eltern, Lehrer, Aerzte hätten sich über diesen Functions-mangel des äusserlich unveränderten und nicht schielenden Auges vielfach verwundert; da aber der Zustand unverändert blieb, habe er seit Langem aufgehört sich darum zu kümmern. Das rechte Auge zählt Finger auf 1' und auch excentrisch nach allen Richtungen. Der Augenspiegel zeigt als einzige Veränderung markhaltige Nervenfasern. Die ganze, äusserst charakteristische Figur ist sechszackig und umgibt als breite strahlend-weiße Zone den röthlichen, durchaus von Trübung freien Discus; die eine Zacke, grösser als die übrigen, zieht nach aussen oben und geht mit dem unteren Rande genau über den Fixirpunkt. Der Brechzustand des Auges ist von dem des anderen nicht abweichend. Somit ist auch hier die Amblyopie mechanisch erklärt, obwohl man eigentlich doch eine grössere Sehkraft erwarten sollte. Jedoch muss berücksichtigt werden, dass ein jedes Hinderniss auf dem Wege der Lichtstrahlen zur Zapfenschicht schlimmer wirkt, wenn es angeboren ist, als wenn es erst später erworben ward.

Immerhin sind diese Fälle exceptionell: die den eigenthümlichen Spiegelfund complicirende Sehstörung kann zufällig sein, entweder durch Anomalien des Brechzustandes und Strabismus (Mauthner), oder auch durch ein vorübergehendes amblyopisches Leiden: in letzterem Falle ist natürlich der Ausgang entscheidend.

81. Der 59jährige E. E. von hier kam am 11. December 1872 wegen Sehstörung. Hier bestand zwar das exquisite Bild markhaltiger Nervenfasern, aber davon hing die Sehstörung nicht ab.

R: E. Sn. XXX in 15', + 10 Jäg. 1 in 7" } Gf. frei.  
L: E. Finger auf 12', + 6 Jäg. 8 in 5" }

R. sind nur 2 kleine weiße Pyramiden vorhanden, die dem Umfang des Sehnerven aufsitzen. L. findet man eine grössere geflammte Figur, deren Basis noch in den oberen Papillarbereich hineinfällt und die (mit zackiger Begrenzung) ziemlich weit nach oben zieht, ungefähr wie auf Fig. 35 des Jäger'schen Hand-Atlas. Daneben bestehen Glaskörperflocken. Unter Antiphlogose schwand die l. Sehstörung völlig, während die parapapillären Figuren natürlich ganz unverändert blieben. Der Fall wurde erst in der Klinik und nachher noch Monate lang beobachtet. — Einen ähnlichen sah ich schon vor einigen Jahren in Prof. v. Graefe's Klinik.

Fall 82 war noch complicirter. Der 21jährige Herr W. consultirte mich am 27. April 1870 wegen der Sehschwäche seines l. Auges. Dasselbe war von jeher schwach und auch schielend; in seinem 8. Lebensjahr war die Schieloperation verrichtet und hiernach die Sehkraft des Auges besser geworden, so dass es mittlere Schrift fliessend las. Vor 2 Jahren Lues; vor 2 Monaten erhebliche Sehschwäche, welche nach Schwitzcur und Jod-

kaligebrauch wieder verringert worden. R. normal, L. Finger auf 10', mit + 6 J. 7 langsam. Ich fand Glaskörperopacitäten und eine sehr ausgedehnte Figur doppelt contourirter Nervenfasern. Nach Heurteloup's und Sublimatgebrauch trat erhebliche Besserung ein (Jäg. 3); der Glaskörper wurde klarer, jene Figur blieb völlig unverändert.

## B) Atrophia n. optici.

### a) Atr. n. opt. stationaria.

Da neuerdings wieder mehr von der „Heilbarkeit“ der grauen Sehnervenatrophie die Rede war, so verdient die Thatsache hervorgehoben zu werden, dass es Fälle giebt, die im functionellen wie im objectiven Verhalten nicht von den gewöhnlichen abweichen, aber im Verlauf die erhebliche Differenz zeigen, dass sie Monate und Jahre lang vollkommen stationär bleiben. Es besteht bds. weisse Entfärbung des scharf umschriebenen Discus, Herabsetzung der centralen Sehschärfe, periphere\*) Einengung des Gesichtsfeldes; alles auf dem einen Auge mehr ausgeprägt: und so bleibt es während einer langen Beobachtungsdauer.

Dass übrigens diese Fälle der Gefahr der Amaurose definitiv überhoben sind, wage ich nicht zu behaupten; halte es auch für möglich, dass, wenn gleich im ophthalmoskopischen Bild der Papille und ihrer Umgebung keine Spur von Neuritis\*\*) wahrzunehmen, doch retrobulbär entzündliche Processe gespielt, bei denen man mit grösserer Wahrscheinlichkeit an ein spontanes Erlöschen denken kann, als bei der genuinen Atrophie eines Nervenstammes.

83. Ein noch junger und intelligenter Herr G. kam am 11. Januar 1871 mit der Angabe, dass sein r. Auge vor 8 Jahren nach einer Erkältung auf der Eisenbahn schwach geworden, seitdem aber durchaus so geblieben sei, und in letzter Zeit auch das linke schwächer geworden.

Keine Spinalsymptome. Hochgradige Myopie. R. Jäg. 11 (einzelne Worte) in 3". Hochgradige Gesichtsfeldbeschränkung. Das auf 2' Entfernung projecirte Gf. misst nach unten vom Fixirpunkt nur 2 $\frac{1}{2}$ ", nach innen 4 $\frac{1}{2}$ ", nach aussen und oben erreicht es die normale Grenze. L. Jäg. 2 in 3", Gf. defect innen oben und innen-unten. R. ist die Pa-

\*) Selbstverständlich meine ich nicht Fälle von centralem Skotom mit weisslicher Verfärbung der Papille.

\*\*) Die neuritischen Atrophien der Sehnerven muss man natürlich von den genuinen trennen. Dies hat Oglesby nicht beachtet, der überhaupt durchaus heterogene Zustände zusammenwirft.

pille sehnig weiss, ohne Spur voraufgegangener Entzündung; L. ziemlich bleich. Sonstige Veränderungen des Augengrundes fehlen völlig. Der Zustand blieb bei 9 monatlicher Beobachtung, bei wiederholter Zeichnung der Gesichtsfeldbeschränkung durchaus stationär, (Strychninjectionen,) und auch bis heute ist keine Veränderung eingetreten.

Also auf dem rechten Auge ist seit 10 Jahren die bedeutende Sehstörung nebst Einengung des Gf. ohne Behandlung stationär geblieben; auf dem linken Auge hat die mit Gesichtsfeldbeschränkung verbundene Amblyopie in 2 Jahren keine Fortschritte gemacht.

Bei der gewöhnlichen grauen Atrophie des Sehnerven pflegen, wenn bei der ersten Untersuchung bereits Amblyopie, Gf.-Defect und Verfärbung der Papilla bestanden, 2 Jahre nicht ohne erhebliche Verschlechterung des Functionenstandes vorüberzugehen.

#### b) *Atrophia n. optici progressiva.*

Interessant sind diejenigen Fälle, bei welchen der ganze Verlauf der Krankheit von relativ frühen Stadien bis zur völligen Amaurose beobachtet und die Modalität des Eintretens der Spinalsymptome genauer festgestellt werden konnte. Bei der Ohnmacht jeder Therapie pflegen die Patienten aus leicht begreiflichen Motiven nur selten bei dem Arzt auszuharren, der den Beginn der Verschlimmerung zu beobachten Gelegenheit hatte; sie haschen nach immer neuer Hilfe oder resigniren völlig auf „Behandlung“.

84. Der frühere Fabrikarbeiter, jetzige Dienstmann August V. aus Berlin, ein 39jähriger äusserst kräftig gebauter Mann, hatte sich bereits am 3. August 1869 wegen Sehschwäche vorgestellt, die seit 2 Jahren mehr und mehr zunahm und gegen welche schon vor einiger Zeit in einem Krankenhause eine energische Schmierkur vergeblich angewendet worden.

Die Untersuchung ergab: L. nur quantitative Lichtwahrnehmung! R. Zahl der Finger auf 10'; mit + 6 Jäg. 11 in 2 $\frac{1}{2}$ " mühsam. Hochgradige concentrische Gesichtsfeldbeschränkung; das bei Lampenlicht in 8" Distanz aufgenommene Gesichtsfeld reicht vom Fixirpunkt nach oben nur auf 2", nach unten auf 2 $\frac{1}{2}$ ", nach innen auf 6", nach aussen auf 4". Beiderseits mittlere Mydriasis, links stärker ausgeprägt. Beiderseits weisse Atrophie des Sehnerven. Patient giebt zu, dass „sein Tritt etwas unsicher“; zeigt aber bei geschlossenem Auge nur ein geringes Schwanken. Sensibilität und Motilität in den Extremitäten nicht herabgesetzt; Stuhlgang, Urinentleerung, Potenz normal.

Verschiedene Resolventien, welche versucht wurden, bewirkten keine Besserung.

Am 16. October: R. Finger auf 10', mit + 6 Jäg. 14 in 2 $\frac{1}{2}$ "; L. S = O.

Seitdem blieb der Patient fort. Nach fast 2 Jahren wurde er wieder in die Sprechstunde geführt, am 18. August 1871, und erzählte, dass er im Jahre 1870 vier Monate in der Charité zugebracht; als er hineingekommen, habe er noch ein wenig sehen und gut gehen können; als er völlig blind geworden und auch nicht mehr ordentlich stehen und gehen konnte, habe er seine Entlassung beantragt.

Exquisite Ataxie, Dysurie, Obstipation; Amaurose, complete Atrophie beider Sehnerven.

Das chronische Spinalleiden, welches mit progressiver Sehstörung begann, hatte hier von den ersten palpablen Symptomen bis zur vollständigen Erblindung und bis zu deutlicher Ataxie den Zeitraum von 4 Jahren in Anspruch genommen.

85. Herr L., 40 Jahre alt, aus Berlin, wurde am 7. Juli 1871 von der Universitäts-Poliklinik, welche er wegen ataktischer Beschwerden aufgesucht, behufs genauerer Untersuchung der Augen mir überwiesen.

Ich erkannte in demselben einen alten Patienten meiner Poliklinik und fand im Protokoll vom 21. Februar 1870: Herr L. kommt nur als Begleiter seiner an Augenentzündung leidenden Tochter und erzählt bei-läufig, dass er auf dem linken Auge seit 1 Jahr blind sei, auf dem rechten aber gut sehe.

R. Sn. XX in 15', Jäg. 1 in 5". Bei niedriger Lampe Undeutlichkeit des excentrischen Sehens nach unten. L. S.—O R. Papille bleich. (Einzelne hintere Synechien.) L. ausgesprochene weisse Atrophie des Sehnerven.

Geringe Spinalsymptome, namentlich „Impotenz“. —

Nunmehr sind seit  $\frac{3}{4}$  Jahren die Zeichen der Ataxie hervorgetreten; es besteht jetzt (7. Juli 1871) auch Dysurie. Die Erblindung ist vollständig, die Sehnerven beide weiss.

In diesem Falle hatte ein durchaus analoges Spinalleiden in  $2\frac{1}{2}$  Jahren zur Amaurose und Ataxie geführt.

Während die beiden vorhergehenden Fälle den gewöhnlichen langsamen Verlauf der Krankheit darstellen, beobachtete ich einen ungewöhnlich schnellen Fortschritt in dem folgenden Fall, welcher um so eher als „tragische Erblindung“ bezeichnet werden kann, als er einen von den dramatischen Künstlern betrifft, zu deren „Berufskrankheiten“ die Sehnervenatrophie gehört.

86. Herr D., der als erster Liebhaber an einem hiesigen Theater einen äusserst anstrengenden Dienst gehabt, kam am 6. November 1870 lediglich mit der Klage über Flimmern.

Das rechte Auge zählt Finger nur mühsam in nächster Nähe und zeigt hochgradige Gesichtsfeldbeschränkung. Das linke Auge liest Jäg. 2

fliegend in 6'', mit + 6 Jäg. 1; jedoch ist bei Lampenlicht Undeutlichkeit des excentrischen Sehens nach innen unten nachweisbar. Die Papille des r. Auges ist bleich und trübe, die Arterien eng; kleines Staphyloma posticum. Die linke Papille ist ebenfalls bleich, die grosse randständige (im umgekehrten Bilde) nach innen oben gelegene physiologische Excavation intensiv weiss und von scharf begrenzten bläulichen kleinen Flecken dicht durchsetzt; die ganze untere Hälfte des Discus ist graulich-opak, wie von einem zarten weisslichen Trübungsschleier überzogen, jedoch werden hierdurch die gröberen Gefässe durchaus nicht verdeckt. — Der übrige Theil des Centralnervensystems sowie die Brust- und Unterleibsorgane scheinen normal. Heitere Gemüthsstimmung.

Jodkali hatte der Patient schon vorher von seinem Arzte erhalten; jetzt wurde ein Heurteloup sowie kleine Dosen Sublimat verordnet. Schon am 28. November war eine erhebliche Verschlimmerung zu constatiren. L. mit + 6 Jäg. 5.

Am 2. December L. Sn. CC in 15', mit — 30 Sn. C in 15; Jäg. 8 in 5'' mühsam; erheblicher Gesichtsfelddefect nach innen. Am 8. December L. mit + 6 Jäg. 11; der Gesichtsfelddefect greift in den oberen und unteren Quadranten von innen her über. Ordin.: Pillen aus Argent. nitr., kalte Abreibungen, Elektrizität. — Verschlimmerung. Am 26. December mit + 6 Jäg. 15 mühsam. Strychnin subcutan injicirt. Am 7. Januar 1871: Auch links sind die Centralarterien enge.

Den 7. Februar 1871 l. Finger in 12'', r. S = 0.

Am 21. Februar 1871 Reissen in Händen und Knien, Formication im 4. und 5. Finger der rechten Hand. Links ist die Substanz der Papille bleicher, als im Beginn der Beobachtung, die untere Hälfte grau und ganz leicht verschleiert, die obere weiss, die bläulichen Punkte deutlicher, Arterien eng.

Am 27. April erkennt das linke Auge noch den Unterschied zwischen 1 und 5 Fingern. Schmerzen um die Brust und in den Extremitäten, Formication.

Also während das rechte Auge, ohne dass Patient es gemerkt, seine Function eingebüsst hatte, ist das linke im Laufe von nur acht Wochen von nahezu normaler Sehschärfe durch Sehnervenatrophie erblindet. Gewiss nur selten wird ein so rapider Verlauf beobachtet.

#### Zusatz I, Amaurosis hysterica (?).

Zwei ziemlich räthselhafte Fälle von weisser Sehnervenatrophie bei jungen Mädchen, von denen das eine überhaupt in der körperlichen Entwicklung zurückgeblieben, das andere nicht zur Entfaltung der sexuellen



Function (Menstruation) gelangt war, will ich hier beifügen, ohne über den ätiologischen Zusammenhang zu präjudiren.

87. Frä. H., 18 $\frac{1}{2}$  Jahre alt, consultirte mich am 26. November 1870. Seit 2 $\frac{1}{2}$  Jahren leidet sie an Sehstörung, die im vorigen Jahre hochgradig wurde, obwohl sie (von Dr. Leber) regelmässig behandelt worden. Sie leidet an Kopfschmerzen und Menstruationsanomalien. Die Menses sind bei der grossen völlig ausgewachsenen Dame noch nicht eingetreten; wegen Verwachsung innerhalb der Genitalien ist in ihrer Jugend eine Operation vorgenommen worden.

R. Lichtschein, L. Finger in nächster Nähe. Bds. ist die Pupille weit, der Sehnerv sehnig weiss, seine Gefässe normal.

Ich füge die Beobachtungen des Herrn Geh. Rath Kristeller über denselben Fall wörtlich bei: „Grosse kräftige Person, blass an Haut und Schleimhäuten. Amenorrhoea. Patientin ist 18 $\frac{1}{2}$  Jahre alt. Ihre Schwester hat mit 18 Jahren die Menstruation bekommen. Ihr Vater berichtet, Helene sei als Kind an den Genitalien operirt worden „wegen Verwachsung“. Sparsame Schaamhaare. Labia majora schwach entwickelt, Rima vulvae lang, Labia minora membranartig. Sie scheinen verwachsen gewesen und durchschnitten worden zu sein. Vagina tief, ohne Runzeln. Vom 17. bis zum 22. Dec. intrauterine Schröpfung. Am 22. beginnt eine Nachblutung von 4 Tagen. Vom 17. bis 20. Januar 1871 intrauterine Schröpfung. Seitdem habe ich von der Patientin nichts vernommen.“

88. Die 16jährige Louise P. kam am 26. Juni 1872. Sie hatte in der Schule lesen gelernt, ohne Symptome von Kurz- oder Schwachsichtigkeit darzubieten. Seit ihrem 11. Jahre kann sie nicht mehr lesen und jetzt nicht mehr allein gehen. Sie hat fast alle hiesigen Fachgenossen vergeblich consultirt.

Es besteht allgemeine Anhaemie („Uterus normal lang, schlaff, mit kl. Portio.“ Geh. Rath Kristeller). Die Menses sind noch nicht eingetreten, die hierauf zielende Behandlung war fruchtlos.

R. Strabismus diverg., Mydriasis; bds. Nystagmus. R. Finger auf 4', L. auf 2'; bds. hochgradiger Gf.-Defect. Beiderseits sehnig weisse Atrophie des Sehnerven. In 5 Monaten war eine wesentliche Aenderung nicht eingetreten.

#### Zusatz II, Amaurosis congenita.

Das bemerkenswerthe Factum einer angeborenen vollständigen Erblindung ist den älteren Autoren schon bekannt gewesen; aber in keinem der neueren Lehrbücher finden wir eine genaue Beschreibung, namentlich des Spiegelbefundes. Erst Prof. Leber hat (Arch. f. O. XV, 1, 4 fgd., 1869 u. XVII, 1, 325, 1871) eine eingehende Schilderung dieser Zustände, die nach ihm mit der typischen Retinitis pigmentosa verwandt

sind, gegeben. Ich habe in Prof. v. Graefe's Klinik mehrere Fälle, in meiner eigenen Praxis 6, davon in der letzten Zeit (1873) 3 Fälle bei noch jungen Kindern beobachtet; und will diese hier kurz mittheilen, weil 1) das casuistische Material (wegen der Schwierigkeit der Untersuchung) noch sehr gering ist; und weil 2) in diesen Fällen noch Besonderheiten beobachtet wurden, die zu dem Schluss berechtigen, dass doch nicht alle Fälle angeborener Erblindung zur Gruppe der Retinitis pigmentosa zu rechnen sind.

Amaurosis congenita ist nicht eine Krankheit, sondern ein Symptom, allerdings ein schlimmes.\*)

Der erste Fall entspricht genau dem von Prof. Leber entworfenen Bilde; der zweite ist etwas abweichend, der dritte gehört wohl einer anderen Krankheitsform an.

1) Friedrich W., 1 $\frac{1}{4}$  Jahr alter Bauernknabe aus der Provinz Brandenburg, ist seit der Geburt blind. Seine Eltern sind blutsverwandt und zwar „Geschwisterkinder“; d. h. Frau W.'s Vater und Herrn W.'s Mutter waren Geschwister; sie sind seit 7 Jahren verheirathet, ihre beiden älteren Kinder gesund und sehkünftig. Der Knabe ist körperlich sehr entwickelt und stark, ungemein lebhaft und beweglich, spricht einige Worte und macht Gehversuche; die Intelligenz scheint nicht getrübt. Einer hell brennenden Lampe folgt er nicht. Nach Atropinmydriasis wurde die Augenspiegelung wiederholt und genau vorgenommen: Die brechenden Medien sind völlig klar, die Papille entschieden röthlich, jedoch nicht von so virginaler Frische, wie sonst bei jungen Kindern, und die Grenzen etwas undeutlich, die Blutgefässe stark gefüllt. In einiger Distanz von der Papille (6—10 Papillendurchmesser davon) beginnt eine feine Punktirung des Augengrundes, die nach der Peripherie zu immer dichter wird, so dass der Augengrund hier ein ganz dunkles gesprenkeltes Aussehen gewinnt. Deutlich abgegrenzte weisse Stippchen zwischen den schwarzen Punkten und grössere Heerde wurden nicht beobachtet.

Der Knabe drückt sehr häufig, fast regelmässig, mit dem Finger auf eines seiner Augen; augenscheinlich sucht er sich durch mechanische Reizung Lichtempfindung zu verschaffen, deren Perception ihm gewiss eine Art von Annehmlichkeit verursacht. Genau dieselbe Gewohnheit hatte die 1jährige Elsbeth R., die blindgeboren, dabei sehr intelligent für ihr Alter war und einen negativen Spiegelbefund zeigte. (Beobachtung aus dem Jahre 1868.) Dass die Netzhaut bei derartigen Zuständen mechanisch erregbar bleiben kann, ist einleuchtend. Leber hat auch wahrscheinlich

---

\*) Mackenzie spricht von Heilung, jedoch fehlt jeder Spiegelbefund. — Angeborene Desorganisation der Augen mit Blindheit wollen wir nicht als congenitale Amaurose bezeichnen.

gemacht, dass, selbst wenn die Kinder der Lampe nicht folgen, einige Lichtempfindung noch persistirt, die sich durch reflectorische Pupillarreaction kund giebt.

2) J. M., 3jähriger Knabe aus Berlin, dessen Eltern blutsverwandt (Cousin und Cousine), ist seit der Geburt blind. Lichtschein ist vorhanden; jedoch werden auch gröbere Gegenstände nicht erkannt. Hochgradige Divergenz und Nystagmus. Beiderseits ist die Papilla entschieden weisslich, einzelne Choroïdalheerde mit weissem Centrum und schwarzem Saum sind über die Peripherie des Augengrundes zerstreut. Intelligenz normal.

3) Oscar R., 1½ Jahr alt, aus der Provinz Posen, ist von Geburt an blind. (Der Knabe ist klein, von dürftiger Intelligenz, mit kleinem Schädel; hat erst 8 Zähne und kann noch nicht gehen. Seine Eltern sind nicht blutsverwandt, ihre Kinder normalsichtig und regelmässig entwickelt.) Er folgt nicht der hellbrennenden Lampe. Die Papille ist bds. weiss, wie bei gewöhnlicher Atrophie. Strabismus divergens und Nystagmus. Das Kind soll in den ersten Lebenstagen an Krämpfen gelitten haben, — aber ebenso auch seine Geschwister, die alle gut sehen. In meinem Krankenjournal steht noch der Fall eines blindgeborenen Mannes, bei welchem (in meiner Abwesenheit) mein Assistent, Herr Dr. Kortüm jr., lediglich weissbläuliche Entfärbung und Atrophie der Papille constatirte.

Hierher gehört auch die folgende Beobachtung:

Anna S., 8 Jahre alt, wird am 26. Mai 1873 gebracht. Ihr Vater hatte die Tochter seines Bruders geheirathet. Als das Kind an der Brust lag, litt es an Krämpfen; als es gehen sollte, merkte man, dass vollständige Blindheit bestand. Die Intelligenz ist entwickelt; Anna besucht die Schule. Bds. S = 0. Nystagmus, Pupillen mittelweit, durch Licht nicht erregbar. Papilla bds. weiss, die Venen stark erweitert. Stippchen sind in der Peripherie der Aderhaut nicht nachweisbar.

## IV. Capitel.

### Krankheiten der Hilfsapparate des Auges und Verletzungen.

#### I) Muskelanomalien.

##### 1) Schieloperation gegen Asthenopia accommod.

Die gewöhnlichen Indicationen zur Operation des Einwärtsschielens sind bekanntlich

- 1) kosmetische Rücksichten,
- 2) Verhütung der secundären Amblyopie.

Hierzu gesellt sich in einigen seltneren Fällen als dritte die Beseitigung hochgradiger Asthenopie. Die Rücklagerung des Internus vom schielenden Auge bedingt eine relative Erschwerung der Convergence für die Nähe, macht (vermöge der Association zwischen Convergence und Accommodation) für die Arbeits- (Lese-) Distanz einen grösseren Bruchtheil der gesammten Accommodation frei und vermag auch die Lage der relativen Accommodationsbreiten in einer sehr günstigen Weise umzuändern. Diese Fälle gehören zu den allerdankbarsten.

89. Fr. L., eine intelligente junge Dame, klagte (am 9. März 1872) über asthenopische Beschwerden höchsten Grades. Sie vermochte auch ferne Objecte nur kurze Zeit zu fixiren, Lectüre und feinere Arbeiten waren ihr völlig unmöglich, ja sie musste während einer kurzen Functionsprüfung die Augen wiederholt schliessen und ausruhen, und konnte selbst bei der Unterhaltung wegen der Schmerzen, die ihr der Sehact verursachte, die Personen, mit denen sie sprach, nicht ansehen, sondern hielt die Augen theils geschlossen, theils nach oben in die Ferne gerichtet. Mit  $+ 10 \text{ s. } \ominus + 30 \text{ cyl. (Axe vertical)}$  las das rechte Auge Jäg. 5'', das linke Jäg. 1 in 6''; für die Ferne wurde die beste Correction erzielt durch  $+ 18 \text{ s. } \ominus + 30 \text{ c.}$  Das rechte Auge schielte nach innen, mit geringer Höhenabweichung bei der Adduction. Die einfache Tenotomie des rechten Internus hatte hier einen sehr auffallenden Erfolg, nicht blos für die Stellung der Augen, sondern auch für die Asthenopie. Die Patientin fühlte sich wie neugeboren; jetzt vermochte sie die Augen längere Zeit

offen zu halten, ferne Objecte ohne Brille zu fixiren und mit den schwächeren (ihr ursprünglich als Fernbrille verordneten) Gläsern andauernd zu lesen.

90. Herr B., 20 Jahre alt, kam am 1. November 1871 mit den Beschwerden ausgeprägter Asthenopie.

R. Sn. 70 in 15', Jäg. 6 in 5"; mit + 6 Sn. 30 in 15' und Jäg. 1 in 7". L. Sn. 200 in 15', Jäg. 14 in 5—6"; mit + 6 Sn. 50 in 15', Jäg. 6 in 5". Cylindergläser bessern nicht. Patient trug (auf v. Graefe's Verordnung) seit Jahren beständig Brille + 8. Auf das Einwärtsschielen seines linken Auges (für mittlere Positionen =  $1\frac{1}{2}''$ ) legte er wenig Gewicht und wünschte eigentlich nur eine andere Brille; und doch beseitigte die Tenotomie seine Beschwerden (sowie die Schielstellung) vollständig.

91. Frä. O. M., 21 Jahre alt, litt an bedeutender accommodativer Asthenopie, so dass sie fortwährend Brille + 20 trug und ohne dieselbe durchaus nicht arbeiten konnte; ferner an regelmässig alternirendem Einwärtsschielen von 3". Nach doppelseitiger Tenotomie des Internus (in 2 Sitzungen) war das Schielen beseitigt und die Asthenopie soweit verringert, dass sie ohne Brille zu arbeiten vermochte.

## 2. Strab. converg. myopicus.

92. Der 21jährige Stud. med. R. gelangte am 4. April 1871 in die Klinik. Hochgradige Kurzsichtigkeit bestand seit dem 5., Strabismus convergens seit dem 11. Lebensjahr.

R mit — 5 Sn. LXX in 15' und damit Jäg. 2 fließend in 6", ohne Glas Jäg. 1 in 5". L. mit — 5 Sn. XXX in 15' und Jäg. 1 in 6", ohne Glas Jäg. 1 in  $5\frac{1}{2}''$ . Alternirendes Einwärtsschielen (= 3" für mittlere Entfernungen), besonders auf dem rechten Auge. Diplopie bestand beim Fernsehen; Patient wurde aber wenig durch dieselbe genirt, da er sich gewöhnt hatte, für gewöhnlich (auf der Strasse u. s. w.) das eine Auge zuzukneifen; während er beim Lesen kein Doppelsehen merkte. Mit seiner Concavbrille (12) bewaffnet und das rothviolette Glas vor dem linken Auge, sieht er von der Lichtflamme, die in 5' Entfernung in der Medianebene bei leicht gesenkter Visirebene aufgestellt wird, gleichnamige Doppelbilder mit 3' Seitendistanz, wobei das Bild des rechten Auges um 1" höher steht. Ein Prisma von  $18^\circ$  vor dem linken Auge, Kante nach innen, verringert die Seitendistanz auf  $2\frac{1}{2}'$ ,  $26^\circ$  auf 2';  $34^\circ$  auf  $1\frac{1}{2}'$ ;  $40^\circ$  auf  $\frac{1}{4}'$ . Beim Bemühen, das rothe Licht zu fixiren, nimmt dies den früheren Platz des weissen ein, während das letztere um die entsprechende Entfernung nach rechts hinüberraückt. Patient kann ganz willkürlich alterniren, so dass das undeutliche Nebenbild bald rechts, bald links von dem deutlichen Hauptbild zu stehen kommt. Wird das Object (in derselben Distanz von 5') bei ruhiger Kopfhaltung des Patienten nach der rechten Seite desselben hinübergeschoben, so wächst die

Seitendistanz der Doppelbilder auf  $3\frac{1}{2}'$ ; wird das Object nach links verschoben, so nimmt jene bis auf  $2\frac{1}{2}'$  ab. Wird das Object in der Medianebene bis um  $15'$  abgerückt, so beträgt die Seiten-Distanz der Doppelbilder  $6'$  (bei gleichzeitiger Verschiebung nach rechts etwas mehr; nach links weniger,  $= 5'$ ). Wird das Object angenähert, so tritt in  $1'$  Einfachsehen ein. In  $5''$  liest er fließend binocular ohne Doppelsehen, in  $4\frac{1}{2}''$  ist dynamisches Gleichgewicht vorhanden, aber in  $6''$  bereits dynamische Convergence ( $= 16^\circ$  Pr., resp.  $2\frac{1}{2}''$ ).

Am 5. April wird die Tenotomie des rechten Internus mit einer leicht verstärkenden Sutura verrichtet. Die operative Beweglichkeitsbeschränkung ist deutlich, aber mit Rücksicht auf das gewöhnliche Verhalten gering zu nennen, da bei stärkster Adduction die Thränenpunktlinie noch zwischen Corneal- und Pupillarrand fällt. Für eine Objectdistanz von  $1\frac{1}{2}'$ — $2'$  ist sofort das Schielen fast ausgeglichen, für grössere Entfernungen besteht es noch. In  $5'$ , Mittellinie, unter rothem Glase, sind die Doppelbilder nur noch  $1\frac{1}{4}'$ — $1\frac{1}{2}'$  von einander entfernt. Abends nach der Operation ist der Beweglichkeitsdefect deutlich,  $= 1\frac{3}{4}''$ ; Strabismus für  $2'$  kaum noch  $1''$ . Bei einer Objectdistanz von  $5'$  ist die Distanz der Doppelbilder  $= 6''$ : also erhebliche Besserung. 6. April: Für Mittellinie, bei leicht gesenkter Visirebene, unter rothem Glase,

	bedingt Objectdistanz von $15'$	Bilddistanz von $2'$ ,
„	„	„ $10'$ „ „ $1\frac{1}{2}'$ ;
„	„	„ $5'$ „ „ $\frac{3}{4}'$ ;
„	„	„ $3'$ „ „ $4''$ ;
„	„	„ $2'$ „ „ $1''$ ;
„	„	„ $1\frac{3}{4}'$ „ „ $= 0$ .

Das aufwärts brechende Prisma vor dem linken Auge ergibt in  $4''$  und  $6''$  dynamisches Gleichgewicht, dessen Terrain also deutlich erweitert ist; in  $8''$  Spur dynam. Convergence, die in  $12'' > 5^\circ$  Pr. Die Naht wird entfernt, Schielbrille nach rechts offen verordnet, um den Effect zu verstärken.

Am 7. April	ist für $5'$ Objectdistanz	die Bilddistanz $\frac{3}{4}'$ ;
„ 10.	„ „ „ „	„ „ „ $\frac{1}{2}'$ ;
„ 12.	„ „ „ „	„ „ „ $\frac{1}{3}'$ ;
„ 14.	„ „ „ „	„ „ „ $\frac{1}{4}'$ ;

Jetzt werden stereoskopische Uebungen (des Divergirens) vorgenommen. Am 25. April hat der Strabismus wieder etwas zugenommen (für  $2' = 1\frac{1}{2}''$ ), bei  $5'$  Objectdistanz ist die Bilddistanz  $= 10''$ . Es macht sich die natürliche Abnahme des Operationseffectes geltend. Die stereoskopischen Uebungen werden eifrig fortgesetzt. Am 5. Juni ist die Fähigkeit des Divergirens doppelt so gross, wie im Beginn der Uebungen, am 9. Aug. ist spontan keine Diplopie mehr vorhanden.

Die Fixationsprüfung ergibt für 2' Mittellinie eine Spur von Convergenz, für die Ferne aber noch  $3\frac{3}{4}''$  Convergenz.

Unter rothem Glase für 15' Objectdistanz ist die Bild--D.  $< 18''$ ;

„ „ „ „ 5' „ „ „ „ = 6'';

„ „ „ „ 4' „ „ „ „ = 3'';

„ „ „ „ 3' und weniger Einfachsehen.

Natürlich kann nicht daran gedacht werden, die restirende Convergenz durch eine zweite noch so limitirte Tenotomie zu beseitigen: da für die Leseweite dynamisches Gleichgewicht besteht und durch eine zweite Operation diese leicht zum Schaden des Patienten in Divergenz umgewandelt werden könnte.

Am 29. Oct. wird spontan (unter Concavbrille) weder in der Nähe noch in der Ferne doppelt gesehen, in 1 $\frac{1}{2}'$  und Mittellinie ergibt die Fixationsprobe eine (dynamische) Convergenz von  $\frac{1}{2}''$ .

Unter rothem Glase in 15' Objectdistanz ist die Bild--D. = 12'';

„ „ „ „ 5' „ „ „ „ = 5'';

„ „ „ „ 4' „ „ „ „ = 2 $\frac{1}{2}''$ ;

„ „ „ „ 3' und weniger Einfachsehen.

Somit kann der Zustand als ein völlig befriedigender angesehen werden, da es künstlicher Mittel (des rothen Glases oder der Prismen) bedarf, um Diplopie hervorzurufen, spontan keine besteht; auch jede Entstellung geschwunden ist und nur die Fixationsprobe noch den Rest des (dynamisch gewordenen) Schielens an den Tag bringt.

### 3. Strabismus sursum vergens.

93. Frl. W., vor mehreren Jahren von Prof. v. Graefe wegen Einwärtsschielen operirt, kam am 19. November 1871 mit entstellendem Aufwärtsschielen des operirten Auges, das für mittlere Positionen ungefähr 1'' mass. Es wurde genau die innere Hälfte der Sehne des r. superior durchschnitten und hierdurch der Fehler vollständig ausgeglichen.

### 4) Die Abducenslähmung.

ist symptomatologisch zwar hinlänglich bekannt; doch sind die selteneren Formen (P. n. abducentis congenita, P. n. a. infantilis) noch wenig hervorgehoben; über die Aetiologie sind unsere Kenntnisse nicht befriedigend; über die operative Therapie wird man selbst aus den guten Lehr- oder Handbüchern sich nicht leicht genügend unterrichten können.

#### a) Angeborene Abducenslähmung.

94. Der 16jährige Gymnasiast G. aus Berlin zeigt hochgradige Anisometropie (r. M.  $\frac{1}{6}$ , S =  $\frac{3}{4}$ ; l. H. u. Ast., mit + 10 Jäg. 4 in 6'')

und angeborenes Einwärtsschielen des l. Auges, bedingt durch vollständigen Ausfall der Wirkung des betr. Abducens. Das linke Auge kann nicht über die Medianlinie abducirt werden. Diplopie besteht nicht; ebensowenig Contractur des Antagonisten, die bei erworbener vollständiger Lähmung des Abducens kaum jemals ausbleibt. Ob das Leiden als ein nervöses oder musculäres aufzufassen, muss dahin gestellt bleiben. Jedenfalls erscheint die Partie des Augapfels, wo der l. Musculus abducens liegen sollte, weniger hervorspringend als an dem anderen Auge; vollständiges Fehlen des Muskels kann also nicht ausgeschlossen werden. Somit konnte man an eine operative Beseitigung des Uebels nicht denken: eine Rücklagerung (natürlich des Internus der anderen Seite, um für die associirten Bewegungen annähernd symmetrische Verhältnisse zu erzielen,) wäre völlig unzureichend gewesen wegen des absoluten Beweglichkeitsdefectes in der Bahn des l. Abducens; eine Vorlagerung dieses Muskels wäre ein unvorsichtiges Unterfangen, da man vielleicht den Muskel überhaupt nicht, jedenfalls aber, wenn er existirte, in völlig atrophischem Zustand angetroffen hätte; dazu kam, dass die kosmetischen Rücksichten hier fortfielen, quälende Diplopie aber überhaupt nicht bestand.

Einen zweiten Fall des nämlichen Uebels hatte ich 1867 in der v. Graefe'schen Klinik beobachtet: ein junges Mädchen von 13 Jahren, mit sicher angeborenem Schielen behaftet, zeigte Convergenzstellung des linken Auges, absoluten Ausfall der Abducenswirkung und gleichnamige Diplopie, die durch Tenot. int. o. d. wenigstens verringert wurde.

95. Einen noch complicirteren Zustand bot der 14jährige S. F. aus Pommern, welcher wegen eines erwiesenermassen angeborenen Schielens am 30. September 1871 in meine Klinik kam. Man sieht sofort l. Ptosis mässigen Grades nebst Einwärtsschielen. Die Prüfung der absoluten Beweglichkeit ergiebt einen Defect von 2''' für den l. Abducens. Die Fixationsprobe zeigt für ein zwei Fuss entferntes, in der Schnittlinie der medianen und der horizontalen Ebene gehaltenes Object Einstehen beider Augen; wird dasselbe um 20° nach links hinüber geschoben, so beginnt Strabismus convergens, natürlich mit grösserer Secundärablenkung, und nach der Grenze des l. Blickfeldes hin zunehmend. Aber auch bei der Einwärtswendung bleibt der l. Augapfel um ein Geringes zurück: während die Thränenpunktlinie bei forcirter Adduction r. fast durch die Mitte der Pupille geht, tangirt sie l. nur den Rand der mittelweiten Pupille. Spontane Diplopie wird nicht geklagt; auch entsteht bei einfacher Fixation einer Lichtflamme in keiner Position des Objectes Doppeltsehen. Wird das rothviolette Glas dem rechten Auge vorgehalten, so ist in mittlerer Objectdistanz (von 5 Fuss) und auf der Schneidelinie zwischen der horizontalen und der medianen Ebene keine Diplopie vor-



handen, tritt aber hervor, sowie das Object in horizontaler Richtung um  $30^\circ$  nach links verschoben wird (und zwar als gleichnamige Diplopie, mit 3—4" Seitendistanz der Doppelbilder). Wird das Object um  $40^\circ$  nach der linken Seite des Patienten hinübergeschoben, so wächst die Seitendistanz der Bilder auf 10", während gleichzeitig das Bild des rechten Auges um 3" höher steht; an der linksseitigen Grenze des gemeinschaftlichen Blickfeldes beträgt die laterale Entfernung der Doppelbilder über 12", die verticale 4". Wird das Object in 5 Fuss Abstand auf der Horizontalebene nach der rechten Seite hinüber geschoben, so findet man das Terrain des Einfachsehens bis  $35^\circ$  seitlich (nach rechts) von der Medianebene ausgedehnt: von da ab beginnt gekreuzte Diplopie, der Seitenabstand wächst rasch auf 4" und beträgt an der rechtsseitigen Grenze des gemeinschaftlichen Blickfeldes 9", während auch hier das Bild des rechten Auges um 3" höher steht. Wird nun das Object aus der Primärstellung (5', Median- und Horizontal-Ebene) erhoben: so tritt erst bei bedeutender Elevation (von mehr als  $35^\circ$ ) Diplopie auf: das Bild des rechten Auges steht um 5" höher, bei schwankenden Spannungsgraden der lateralen Augenmuskeln; bald stehen die Doppelbilder gerade untereinander, bald leicht gekreuzt (um 2"). Noch weitere Hebung ändert nichts. Senkung des Objectes aus der Primärstellung um  $35^\circ$  ergibt gleichnamige Doppelbilder mit Seitendistanz von 6—8", während das Bild des r. Auges ca.  $\frac{1}{2}$ " höher steht. Wird das gesenkte Object seitlich nach links verschoben, so wächst die seitliche Entfernung der Doppelbilder rapide, ist schon bei einer Seitwärtswendung von  $20^\circ = 18''$  bei fehlender Höhendistanz, und an der l. Grenze des gemeinschaftlichen Blickfeldes = 24" mit spurweisem Höherstehen des vom r. Auge gelieferten Bildes. Verschiebt man hingegen das gesenkte Object nach rechts hinüber, so bleibt Einfachsehen bis an die Grenze des gemeinschaftlichen Blickfeldes hin erhalten, für nahe Objecte (in der Lesedistanz von 7") ist unter aufwärts brechendem Prisma dynamisches Gleichgewicht vorhanden. Für entfernte Objecte erscheint auf 15', in der Mittelebene, bei leicht gesenkter Visirebene unter dem rothen Glase gleichnamige Diplopie von 5", mit Höherstehen des r. Bildes um 2"; wird das Object  $20^\circ$  nach rechts hinübergeschoben, so nimmt die Seitendistanz der Bilder auf  $\frac{1}{2}$ ", die Höhendistanz auf 1" ab;  $30\text{—}40^\circ$  nach rechts hinüber besteht Einfachsehen; wird hingegen das 15' entfernte Object  $20^\circ$  nach links verschoben, so wächst die laterale Entfernung der gleichnamigen Doppelbilder auf mehr als 12", das Höherstehen des r. beträgt 2—3". — Am 1. October machte ich die Ptoisoperation (Excision eines ovalen Hautstückes, ausgiebige Entfernung des Orbicularis, 5 Nähte durch Haut, oberen, dann unteren Muskel-Rand und Haut.) Guter Effect ohne Lidinsufficienz. Bald darauf Tenotomie des rechten Internus mit nachfolgender sorgsamer Gymnastik. Der Endeffect war 1) in

kosmetischer Hinsicht sehr befriedigend; 2) in functioneller Hinsicht der, dass auch unter dem rothen Glase nur an der Grenze des linksseitigen Blickfeldes eine mässige gleichnamige Diplopie (von der prävalirenden Abducenslähmung) zurückblieb, ca. 2—3''' Seitendistanz der Bilder ohne Höhenunterschied. Bei dem gewöhnlichen Gebrauch der Augen für Nah' und Fern machten sich keinerlei Störungen geltend.

Gelegentlich, bei Entfernung eines Fremdkörpers aus der Hornhaut, beobachtete ich noch den ganz identischen Fall von congenitaler l. Ptosis, leichter Abducensparese und Höherstehen des l. Auges bei einem jungen Manne, dem es an Neigung gebrach, dieses difficile Gebiet der Diagnostik und Therapie zu betreten.

## 2. Paralysis n. abducentis infantilis.

96. Der 7jährige Karl B. wurde mir am 5. Mai 1872 vorgestellt, weil er seit 8 Tagen den Kopf schief hielt und über Kopfschmerzen und Doppelsehen klagte. R. normal. L. vollständige Abducenslähmung. Ausser dieser war nichts Krankhaftes an dem Kind zu entdecken, der Allgemeinzustand völlig befriedigend. Mitte Oct. d. J. war völlige Heilung eingetreten. (Heurteloups, Jodkali, Landaufenthalt.)

Ein 4jähriges Mädchen mit hochgradigem Einwärts-Schielen, bedingt durch fast vollständige Lähmung des linken Abducens, ohne die geringsten Allgemeinsymptome, ist noch unter meiner Beobachtung.

## 3. Die operative Behandlung der Abducenslähmung

darf erst vorgenommen werden, wenn man die bekannten resolvirenden und ableitenden Mittel erschöpft hat und nach mindestens mehrmonatlicher Beobachtung zu der Ueberzeugung gelangt ist, dass die Lähmung als solche stabil geworden. Ist die Lähmung unvollständig (der absolute Beweglichkeitsdefect höchstens = 2'''); so hat man die Tenotomie zu verrichten; aber (nach v. Graefe) an dem Rectus internus der nicht gelähmten Seite, um symmetrische Verhältnisse in den lateralen Augenbewegungen herzustellen (s. oben F. 95).

Bei hochgradiger oder vollständiger Paralyse verdient die Vornähung des gelähmten Muskels den Vorzug, deren Wirkung, selbst wenn sie den Fehler nicht beseitigt, doch die lästigen Beschwerden der Patienten erheblich zu verringern vermag. Unter Umständen muss danach noch die Tenotomie des Rectus int. der ändern Seite vorgenommen werden.

97. Herr L., 47 Jahre alt, kam am 8. Juli 1872 mit der Klage über quälende Diplopie, gegen die ihm lange Zeit hindurch sowohl von seinem Hausarzte in Warschau wie in 2 Kliniken Jodkali und Electricität ver-

geblich verordnet worden. Er zeigt vollständige Lähmung des rechten Abducens mit secundärer Contractur des Antagonisten; Diplopie bis an die linksseitige Grenze des gemeinschaftlichen Blickfeldes. Ich ordnete Mercur und Blutentziehungen, gleichfalls ohne Erfolg. Am 14. August wurde der Patient, von der Nutzlosigkeit der bisherigen Medication überzeugt, behufs Operation in die Klinik aufgenommen. Am 15. August Tenotomie des Internus und Vornähung des Abducens des r. Auges. Die Sehne des letzteren ist ganz atrophisch, die Insertion so schmal, dass die beiden Suturen nicht neben, sondern nur hinter einander angelegt werden können. Am 16. August ist in der Medianebene bei Fixation eines in horizontaler Richtung 4 Fuss entfernten Objectes Einfachsehen vorhanden, das aber nicht auf die Dauer erhalten bleibt: dynamischer Strabismus divergens. Unter dem rothen Glase steht für dieselbe Position das Bild des operirten Auges etwas höher ohne wesentliche Seitendistanz; wird das Object um  $20^{\circ}$  nach der linken Seite des Patienten hin verschoben, so tritt gekreuzte Diplopie ein ( $\frac{3}{4}$  Fuss Seitendistanz der Bilder; das des operirten Auges steht etwas höher). Wird das Object um  $20^{\circ}$  nach rechts verschoben, so entsteht gleichnamige Diplopie (1 Fuss Seitendistanz bei gleichbleibendem Höhenunterschied). In  $15'$ , Mittellinie, bei leicht gesenkter Visirebene stehen beide (gekreuzten) Bilder dicht neben einander; nach rechts hinüber verstärkte Diplopie, nach links hinüber gleichnamige. Dabei ist keine active Contraction des Abducens vorhanden. Patient war mit dem Resultate sehr zufrieden; die Kopfschmerzen geschwunden und für mittlere Distanzen und die mittleren Bezirke des Blickfeldes spontan keine Diplopie mehr vorhanden.

98. Der folgende Fall ist mit Höhenablenkung complicirt und wahrscheinlich angeboren.

Fräulein M., eine junge Schauspielerin, schießt seit ihrer allerfrühesten Kindheit und hat sich eine durchaus schiefe Kopfhaltung angewöhnt, die sie auch auf der Bühne zur Schau trägt. Der Kopf wird um die verticale Axe stark nach rechts gedreht, so dass man immer ein halbes (linksseitiges) Profil zu sehen bekommt.

R. Jäg. 1, L. Jäg. 3 in 5—6", leichte H.

Wird bei gerade gerichtetem Kopf das Fixationsobject in der Schnitlinie der medianen und der horizontalen Ebene um 2 Fuss entfernt, so fixirt nur das linke Auge, das rechte schießt nach innen und unten. Wird nunmehr das linke fixirende Auge bedeckt, so geht das rechte um  $1\frac{1}{2} - 2''$  nach aussen und gleichzeitig um  $1 - 1\frac{1}{4}''$  nach oben; langsam rückt das Cornealcentrum in diagonaler Richtung nach aussen-oben. Das rechte Auge zeigt einen bedeutenden Beweglichkeitsdefect nach aussen ( $> 2''$ ); beim Versuch der Abduction schwankt der Bulbus nach oben und nach unten; Patientin hat dabei ein lebhaftes Gefühl von Spannung

und Schmerz. Diplopie hat nie bestanden und lässt sich auch jetzt nicht durch Prisma, rothes Glas, resp. beides künstlich hervorrufen. Die schiefe Kopfhaltung ist hier angenommen, um jenes Spannungsgefühl zu vermeiden. Die Schwierigkeit des Falles blieb mir nicht verborgen. Die erste Indication war, nach Tenotomie des rechten Internus, den in seiner Function so erheblich beeinträchtigten Externus vorzunähen; doch war es nicht unmöglich, dass wegen completer Atrophie des Muskels die Vornähung misslinge. Zur Verstärkung des Effectes konnte dann später die Tenotomie des linken Internus in Frage kommen, vielleicht sogar noch zur Ausgleichung der Höhenabweichung die partielle Tenotomie des rechten Rectus inferior (und zwar seiner inneren Hälfte) nothwendig erscheinen.

Am 8. April 1873 wird in tiefer Narkose die Sehne des r. Internus von ihrer Insertion getrennt, die Conjunctivalwunde durch eine leicht angezogene Suture verkleinert. Darauf wird, nachdem die Conj. aussen ausgiebig gegen ihre Unterlage gelockert worden, die Sehne des rechten Externus mit dem Schielhaken vorgezogen. Sie ist auf  $\frac{1}{3}$  —  $\frac{1}{6}$  ihrer Breite verschmälert, asbestartig glänzend. Die beiden Nähte müssen hinter einander durch die Sehne geführt werden; dann wird letztere an ihrer Insertion durchgeschnitten. Die untere Seite des Muskelbauches ist durch straffe Bindegewebsfasern, die förmlich wie ein Pseudoligament nach unten ziehen, an den Bulbus geheftet: diese werden sorgsamer getrennt und die Vornähung des nunmehr verschieblich gewordenen Externus vollendet. Der Erfolg der Operation war ein überraschender. Die Kopfhaltung wurde vollständig normalisirt; der Abductionsdefect des rechten Auges war erheblich verringert (bis auf  $1\frac{1}{4}$ "), der Abductionsversuch nicht mehr unangenehm. Für die oben beschriebene mittlere Position war die Einstellung beider Augen nahezu exact; nur durch sorgfältige Fixationsprüfung eine Spur von Tieferstehen des rechten Auges ( $\frac{1}{3}$  —  $\frac{1}{2}$ ") nachweisbar. Natürlich musste nach der rechten Grenze des gemeinschaftlichen Blickfeldes zu Convergenz bleiben, nach der linken Grenze zu Divergenz auftreten; doch hütet sich die durch das Resultat äusserst befriedigte Patientin sorgfältig davor, die forcirten Seitwärtsbewegungen der Augen in Anspruch zu nehmen.

#### Zusatz.

Erfreulicher sind i. A. die Resultate der Vornähung bei operativer Insufficienz des Internus (Strabismus secundarius), namentlich wenn die Correction rechtzeitig vorgenommen werden kann.

99. Am 14. October 1871 gelangte die 5jährige Wally R. in die Klinik zur Operation des Strabismus convergens hyperopicus; gleichzeitig ihr Bruder Paul, der vor einem Jahre anderweitig wegen Einwärtsschielen binnen 14 Tagen 2 Mal operirt worden war. Der Knabe leidet an höchst

entstellender Divergenz des linken Auges, das nicht völlig bis zur Medianebene adducirt werden kann und jenseits des Aequator bulbi eine höchst auffallende strahlige Narbe aufweist. Vornähung des zurückgelagerten Muskels stellte die Mobilität vollständig wieder her und beseitigte das Schielen.

In Fällen von einfacher Divergenz, wo man durch 2 Rücklagerungen zum Ziel kommen kann, die Vorlagerung, als summarisches Verfahren, allgemein anzuwenden, halte ich darum für unzweckmässig, weil diese letztere Operation eine exacte Dosirung nicht zulässt. Aber für gewisse Fälle scheint sie mir doch indicirt: 1) wenn Strabism. div.  $> 4''$  besteht; 2) wenn das hochgradig nach aussen schielende Auge so bedeutend amblyopisch ist, dass es wünschenswerth erscheint, die Schieloperation nur an diesem zu machen.

100. Frl. Ph. B. aus Berlin consultirte mich zuerst am 25. Januar 1871 wegen einer Divergenz des rechten Auges, welche für die Primärstellung über  $4''$  betrug. Dabei las

das linke Auge Jäg. 1 in  $8''$ , mit — 10 Sn XXX in  $15'$ ;

das rechte Auge Jäg. 3 in  $5''$ , mit — 5 Sn LXX in  $15'$ .

Bds. kein Staphyl. post.

Am 16. Juli 1872 war die Kurzsichtigkeit etwas stärker geworden. L. Jäg. 1 in  $7''$ , R. Jäg. 1 in  $4\frac{1}{2}''$ . (Die Verbesserung der Sehkraft des rechten war beharrlichen Separatübungen desselben, die ich angerathen, zu danken.) Jetzt machte ich eine energische Vornähung des rechten Internus nebst einfacher Tenotomie des Externus (nach Weber's Methode). Der Erfolg war äusserst befriedigend, insofern die Entstellung völlig beseitigt wurde. Dynamische Divergenz für die Lesedistanz blieb allerdings zurück, jedoch ohne astenopische Beschwerden. Auch gelang es nicht, trotz monatelanger Uebungen, stereoskopisches Sehen zu erzielen.

101. Die 8jährige Flora L. litt an Leucom. centrale adhaerens o. d. (Finger  $2'$ ) und Strabismus diverg. ( $= 3\frac{1}{2}''$ ). Durch Vornähung wurde die Schielstellung beseitigt und eine Adductionsfähigkeit erzielt, wie ich sie selbst bei hochgradigem Strab. converg. nie gesehen. (Spätere Iridektomie bewirkt  $S = \frac{1}{10}$ .)

## II. Krankheiten d. Orbita.

### A) Periostitis orbitae.

102. Frau S., 28 Jahre alt, aus Berlin, erkrankte am 24. Dec. 1870 unter Fieber und Anschwellung des rechten Auges, das heftig schmerzte: sie hatte soeben ihr  $1\frac{1}{4}$ jähriges Kind entwöhnt. Geschwulst, Schmerz

und Fieber nahmen rasch und erheblich zu, bis am 28. December Abends plötzlich Nachlass eintrat, unter reichlicher Entleerung von Eiter an dem inneren Augwinkel, welche bis Nachts 2 Uhr anhielt.

St. pr. am 29. December 1870: R. Exophthalmus von 4''; mässige Schwellung der Lider, die über dem Augapfel nicht gehörig geschlossen werden können, vielmehr dabei eine Falte der chemotischen Bindehaut zwischen sich klemmen. Medianwärts neben der Vorderfläche des Thränensackes sieht man eine kleine Fistel, aus der dünner grügelber („cariöser“) Eiter entleert wird. Die Hautbedeckung oberhalb des unteren Orbitalrandes ist ödematös, der Rand selber auf Druck sehr schmerzhaft. Die Beweglichkeit des Augapfels ist gleichmässig nach allen Richtungen hin beschränkt. Zahl der Finger auf 6 Fuss, concentrische Gesichtsfeldeinengung, Torpor retinae. Neuritis optica: die Grenze der Papille ist verschleiert, letztere aber nicht wesentlich geschwellt, jedoch opak; starke Hyperhämie der Netzhautvenen. — Patientin ist bleich, aber frei von Fieber.

Spaltung der Chemosis und der Fistelöffnung. Da am 4. Jan. 1871 noch dieselbe Hervordrängung des Augapfels bestand, wurde ein schmales Scalpell unterhalb des Bulbus bis tief in die Orbita eingesenkt. Hierdurch erfolgte keine erhebliche Entleerung von Eiter, aber am folgenden Tage bedeutende Anschwellung. Nach einigen Tagen liest das betr. Auge mit + 6 Jäg. 6. Der Spiegelbefund ist fast normal.

Am 16. Januar trat ödematöse Anschwellung des linken Unterlides ein, ohne Sehstörung; Punction entleerte rahmigen Eiter.

Am 20. Februar: Mittlere Amblyopie und Blässe des Sehnerven auf dem rechten Auge persistiren trotz regelmässigem Gebrauche von resolvirenden Mitteln.

Am 12. Mai 1872, also nach 1 $\frac{1}{4}$  Jahr, kehrte die Patientin wieder mit einer mässigen Phlegmone des linken Unterlides. Die Sehkraft des linken Auges ist normal. Das rechte liest Jäg. 7 in 6'' und zeigt hochgradige Gesichtsfeldbeschränkung, besonders nach aussen und oben; die Papille ist bleich, die Arterien eng. Es handelte sich also um Periostitis orbitae d., welche sich auf den Sehnerven fortpflanzte und erhebliche Sehstörung nebst Exophthalmus bewirkte; beides wird durch Punction beseitigt, doch bleibt eine mässige Amblyopie mit Gesichtsfeldbeschränkung sowie partielle Atrophie des Sehnerven zurück, die nach Jahresfrist keine weiteren Fortschritte gemacht hat.

Dabei darf nicht unerwähnt bleiben, dass die Neuritis optica selbst zur Zeit der grössten Functionsstörung ophthalmoskopisch nur in sehr geringem Masse ausgeprägt war; wie überhaupt hochgradige retrobulbäre Veränderungen des Sehnerven öfters nur einen dürftigen Spiegelbefund liefern.

Am 4. April 1873 gab mir ein Recidiv der l. Augenentzündung Gelegenheit, den folgenden Status zu erheben: L. Sn  $1\frac{1}{2}$  in 6"; Augen- grund normal. R. mit + 10 Sn  $6\frac{1}{2}$  in 5", concentrische Gf.-Beschrän- kung; atrophische Excavation der Papille.

### B) Caries orbitae

aus spezifischer Ursache wurde bei einem 26jährigen Sattler längere Zeit beobachtet; die eingezogene Fistelöffnung am oberen Orbitalrande heilte sowohl bei antispezifischer und chirurgischer Behandlung als auch später spontan öfters zu, um immer von Neuem aufzubrechen; daneben bestand Heiserkeit, Drüsenanschwellungen u. s. w. (103.)

### C) Necrosis orbitae.

104. Der 14jährige H. B. litt in seiner Kindheit an ausgeprägter Scrofulosis; in seinem 5. Lebensjahr hatte v. Graefe ihm eine Lidope- ration gemacht. Am 29. August 1871: R. Ectropium palp. superioris mit erheblicher Verkürzung des Lides, welches mittelst eingezogener Narbe an den Orbitalrand geheftet ist; der letztere zeigt dem tastenden Finger einen grossen Knochendefect. Die Anamnese ergibt, dass sich früher nekro- tische Knochenstücke exfoliirt hatten. Bulbus (seit Jahren) phthisisch; dazu (seit einigen Wochen) sarkomatöse Chemosis. Die Bindehaut ist enorm gewuchert, geröthet, sehr schmerzhaft, die ganze (abnorm weite) Lidspalte von der „Scheinkrebs“-Geschwulst eingenommen. Der Orbitalrand schmerz- haft, am äusseren Winkel eine Fistelöffnung. Exstirpatio bulbi ver- schaffte dem zurückgehaltenen cariösen Eiter gehörigen Abfluss, einige Knochenstücke wurden noch ausgestossen; später verrichtete ich die Ble- pharoplastik.

## III. Lidkrankheiten.

### A) Herpes zoster frontalis.

105. Frau V., 42 Jahre alt, kommt am 17. December 1870 wegen einer schmerzhaften Entzündung des linken Augenlides, die erst seit drei Tagen besteht. In der Mitte des l. Oberlides sieht man eine zierliche Gruppe fast wasserklarer Bläschen, etwa 10 an der Zahl, dicht gedrängt, fast confluierend; eine zweite Gruppe am äusseren Lidwinkel, eine dritte am Unterlide. Dabei diffuse Schwellung der Lider und heftige Schmerzen; (ferner bestehen gleichzeitig Herpesbläschen an den Lippen). Am folgenden Tage ist die erste Gruppe vertrocknet; nur einzelne gelbgrünliche Bläschen bestehen noch, die meisten sind zu

einer krustenbedeckten Erosion zusammengeflossen. Schlaf ist nur durch Narcotica zu erzielen. — Die Heilung trat bald und spontan ein.

106. Herr E., 18 Jahre alt, kam am 4. December 1871 mit typischer Eruption in der linken Hälfte der Stirn und an den Augenlidern; die diffuse Schwellung der Haut war hier bedeutender, die Diagnose aber doch leicht, da die Medianebene des Körpers eine scharfe Grenze zog. Gleichzeitig bestand Keratitis circumscripta multiplex. Die Schmerzen waren so heftig, dass Patient sich in die Klinik aufnehmen liess; Atropin und Morphin schafften Linderung; so dass er nach 10 Tagen wieder entlassen werden konnte.

Einen dritten Fall, bei einem 45jährigen Mann, sah ich nur im Nachstadium: die tiefen Narben hatten genau den Habitus wie auf der bekannten Bowman'schen Photographie, die Schmerzen hielten Wochen lang an.

Im vierten Fall reichte die Eruption von der Stirn längs des inneren Augenwinkels nach dem unteren Lide und bis zur Nasenspitze herab; daneben bestand typische Conjunctivitis phlyctenulosa. Der Fall verlief ziemlich leicht.

### B) Blepharoplastik.

107. Bei dem 4jährigen Knaben Karl S. war die Caries des Orbitalrandes (nach fast einjähriger medicamentöser Behandlung) geheilt, das Kind munter und blühend geworden. Die Knochennarbe, im lateralen Drittel des Supraorbitalrandes belegen, hatte eine Länge von 6''' und reducirte das Lid auf  $\frac{1}{3}$  seiner normalen Breite. Am 12. Januar 1871 verrichtete ich die Operation in folgender Weise: die Narbe wird mittelst elliptischer Schnitte umschnitten, die Haut nach oben (Stirn) und unten (Lid) ausgiebig gelockert; dann der Hautschnitt von seiner lateralen Ecke aus unter rechtem Winkel nach oben auf die Stirn fortgesetzt, hieran unter rechtem Winkel ein entsprechender Schnitt nach innen angefügt und so ein grosser viereckiger Lappen mit der Basis nach innen aus der Stirn herauspräparirt; dieser in den Defect hineingepasst und angenäht; so dass auf der Stirn ein dreieckiger Defect blieb. Das Resultat war sehr befriedigend.

In den hochgradigen Fällen scheint mir die von Arlt herrührende Einpflanzung eines zungenförmigen Lappens aus der Schläfen- resp. Stirnhaut das Vorzüglichste zu leisten. Natürlich muss die Methode nach dem gegebenen Fall modificirt werden.

108. Der 14jährige H. B., dem ich wegen Caries orbitae den phthisischen linken Augapfel extirpirt hatte (s. oben) zeigte hochgradige Verkürzung des Oberlides in der äusseren Hälfte; nur der freie Lidrand war hier erhalten und an den Orbitalrand geheftet.



(Von einer Excision der durch die Knochennarbe retrahirten Hautpartie, wie sie in manchen Lehrbüchern angerathen wird, kann da nicht die Rede sein). Der Lidrand wird vom Orbitalrand durch einen Schnitt getrennt, dieser nach aussen fortgeführt. Die Verlängerung des Schnittes bildet den unteren Theil des medialen Randes an dem zungenförmigen Stirnlappen, der, unter leichter Drehung seiner Basis zwischen Orbital- und Lidrand eingepflanzt, den Liddefect ausgleicht. Nach guter Lockerung der benachbarten Partien gelang es auch, den Defect auf der Stirn sofort durch Nähte zu schliessen bis auf eine kleine Stelle, wo die Unterbindungsfäden herausgeleitet werden. Partielle Prima intentio; guter Effect.

109. Herr H., 35 Jahre alt, kam am 28. Juni 1872. Seit seinem zweiten Lebensjahre litt er an Lupus des Gesichts; er hatte viele Aerzte consultirt; bei der Expectative ging es ihm angeblich noch am besten. Das l. Unterlid ist seit 10 Jahren nach auswärts gekehrt, das l. Auge seit langer Zeit schwachsichtig, seit 14 Tagen entzündet.

Der grössere Theil der l. Wangenhaut ist narbig atrophisch; an der linken Seite der Nasenwurzel und am oberen Lid sieht man kleine flache dichtgedrängte schuppige Lupusknoten. Das untere Lid ist ektropionirt, die laterale Hälfte sehr stark verkürzt, die äussere (cutane) Platte daselbst fast völlig defect. Patient vermag noch, durch krampfhaftes Contraction, die Lider soeben über dem Augapfel zu schliessen; während des Schlafes steht jedoch, nach Aussage seiner Frau, die Lidspalte offen. Die Conj. palp. inf. ist geröthet, geschwellt, nahe dem ektropionirten Lidrand mit rothen kuppenförmigen Erhabenheiten besetzt.

Die Hornhaut zeigt oben ein kleines vascularisirtes Randgeschwür. Die Pupille ist unregelmässig durch breite weissliche Adhäsionen; die Linse enthält, denselben entsprechend, 2 halbringförmige Trübungen nicht weit hinter der Vorderkapsel, während ihr mittlerer Bezirk durchsichtig geblieben. R. Sn.  $1\frac{1}{2}$  in 5". L. Finger in 3' mit excentrischer Fixation. Da der Reizzustand der Hornhaut bei der üblichen Behandlung nicht wich, wurde am 13. August 1872 die Blepharoplastik vorgenommen. Die Haut der Wange und Nase ist entartet; mithin muss der Lappen aus der Stirn und Schläfe entnommen werden. Der verkürzte Theil des Lidrandes wird durch einen Hautschnitt von der Wange abgegrenzt, der dem unteren Orbitalrand annähernd parallele Schnitt nach aussen fortgesetzt, dann mehrere Linien jenseits des Angulus externus nach oben in einer dem oberen Orbitalrand annähernd parallelen Richtung fortgeführt bis oberhalb der Grenze zwischen dem medialen und mittleren Drittel des Arcus superciliaris; hier nach oben umgebogen und in entsprechender Entfernung vom unteren Schnitte ein oberer nach der Schläfengegend hinabgeführt: so ein zungenförmiger Lappen umschnitten, der, vollständig abpräparirt, ohne jede Zerrung sich in den Defect des unteren Lides (nach gehöriger

Lockerung der Nachbarschaft) einpflanzen lässt. Die Heilung erfolgte per primam; der Defect in der seitlichen Stirnpartie heilte in circa 6 Wochen durch Granulation. Der Reizzustand der Augen hörte auf, Patient wurde bald wieder arbeitsfähig. Natürlich blieb der eingepflanzte gesunde Hautlappen ein wenig erhaben über die atrophische Nachbarschaft. Später (am 5. Juli 1873) hatte sich dies ziemlich ausgeglichen.

110. Paul F., 10 Jahre alt, hatte als kleines Kind eine Verbrennung der l. Augengegend erlitten. Das untere Viertel der Hornhaut ist leukomatös; das Auge schielt nach aussen, dazu spannt sich bei der Adduction desselben ein Narbenstrang in der Conj. bulbi zwischen dem äusseren Augenwinkel und dem lateralen Hornhautrande. Das untere Lid ist nach aussen gekehrt, herabgezogen, und abstehend durch einen Narbenzug; das Auge schwimmt in Thränen. Die Kante des oberen Lides ist zugerundet, die Wimpern spärlich und unregelmässig angeordnet. Finger auf 4'.

Unter Narkose wurde am 2. October 1871 die Sehne des Externus durchschnitten, das Symblepharon zurückgelagert und durch Excision eines Dieffenbach'schen Dreiecks am äusseren Winkel des unteren Lides dieses verkürzt; gleichzeitig der untere Canaliculus geschlitzt. Der Erfolg war befriedigend; das Auge lernte Jäg. 14 lesen; seine Sehkraft wird bei fleissiger Uebung noch besser.

### C) Epicanthus congenitus

zeigte der 1½jährige G. H. von hier, der am 26. Juli 1871 zur Aufnahme gelangte. (F. 111.) Die Mutter leugnet, dass diese Missbildung in ihrer Familie erblich sei, und bringt zum Beweise ihren Mann mit, dessen Augen nicht von der Norm abweichen, sowie ihr anderes Kind. Dieses hat jedenfalls einen sehr breiten Nasenrücken, die Mutter selber eine sehr enge Lidspalte.

Stat. praes. Hochgradiger Epicanthus, Distantia interangularis = 30<sup>mm</sup>; die oberen Augenlider sehr verbreitert, glatt. Elevation der Bulbi sehr mangelhaft. Das Kind wirft den Kopf stark in den Nacken, um die Lidspalte öffnen zu können. Die Operation wurde am 26. Juli (nach v. Graefe's Methode) gemacht: Ptosisoperation durch Excision einer ovalen Hautfalte von 3½''' Breite aus dem Oberlide und dazu Excision einer in maximo 3½''' breiten längs-elliptischen Hautfalte aus der Basis des Nasenrückens. Die erstere Wunde heilte per primam, die zweite per secundam; die Deformität war geblieben: was nach Prof. Knapp, der den Fall sah, bei dieser Operationsmethode die Regel bildet.

#### IV. Verletzungen.

Die ernsteren Verletzungen des Auges bilden ein besonderes wichtiges Capitel, namentlich weil sie so oft eine sofortige Hilfe erheischen. Bei der grossen Verschiedenheit der Fälle ist die Behandlung recht schwierig, zumal für den praktischen Arzt, an den plötzlich die Aufgabe herantritt, einen vorher noch nicht von ihm beobachteten Fall complicirter Augenverletzung zu übernehmen. Die vorzüglichen Monographien von White-Cooper, Lawson, Zander und Geissler, die ausführlichen allgemeinen und casuistischen Mittheilungen, die wir in der deutschen Fachliteratur besonders A. v. Graefe, Pagenstecher, Mooren, Coccius, Cohn u. A. verdanken, erschöpfen den Gegenstand noch keineswegs; darum halte ich es nicht für überflüssig, meine wichtigsten Beobachtungen, namentlich solche, für die ich in der Literatur keine oder nur wenige Analoga aufzufinden vermochte, in einigermaßen ausführlicher Mittheilung hier anzuschliessen. Hier, wie auf allen pathologischen Gebieten, die einer allgemeinen Behandlung schwer zugänglich sind, ist neben eigener Erfahrung richtige Verwerthung der Casuistik die Hauptsache.

##### A) Pulverexplosion.

112. Am Nachmittag des 10. März 1871 wurde ich zu dem 8jähr. Knaben Max K. berufen, welcher eine Stunde zuvor eine schwere Pulververbrennung erlitten. Ein anderer Knabe hatte ein halbes Pfund Schiesspulver in der Erde vergraben, die Mine mit einem Papierzünder versehen und den Kleinen aufgefordert, sich dort ein seltenes Thier anzusehen; so dass er die volle Ladung aus nächster Nähe in's Gesicht bekam.

Die Gesichtshaut war in grosser Ausdehnung geröthet und erodirt, beiderseits Cilien und Supercilien versengt; sehr starkes Lidödem. Beide Corneae von weissgelblicher gleichförmiger Auflagerung bedeckt; nur rechts fand sich in der Pseudomembran ein Loch, wodurch Iris und Pupille gesehen werden konnten. Pulverkörner und andere schwarze Partikel haften in der Auflagerung und auf der Sklera. Patient wird sofort in die Klinik aufgenommen. Mit dem feuchten Schwamme werden die Fremdkörper und die Auflagerungen entfernt. 6 Blutegel. Am 10. März sind die ihrer Vorderfläche beraubten Hornhäute klar und regelmässig, die Sehkraft befriedigend. Schlussverband, zweistündlich gewechselt, dann laue Umschläge und Atropineinträufelung. — Mittags Delirien, Puls 130. Die diffuse Entzündung der Gesichtshaut ist sehr schmerzhaft. Abends 6 Blutegel und Clysmata. Nachts traten furibunde Delirien ein. Am 13. März: Die Delirien haben nachgelassen, beiderseits entstehen Hornhautinfiltrate,

rechts stärker; dabei Chemosis; auch die Conjunctiva palpebr. zeigt grosse Substanzverluste. Am 14. März: Das Allgemeinbefinden wird besser, die Hornhautaffection nimmt zu. Am 17. März rechts grosse Keratocele nahe dem inneren Rande. Punction. 18. März. Links ist über Nacht unmittelbar am Innenrande der Hornhaut Durchbruch derselben und kleiner Irisvorfall erfolgt; die Pupille ist eng; Chemosis, besonders nach unten zu. Rechts ist der Irisvorfall grösser geworden, da der ganze Bereich der Keratocele exfoliirt wurde; und der Pupillarrand mit vorgefallen. Druckverband, abwechselnd mit lauen Umschlägen und Atropin. Am 20. März ist links Fistel vorhanden, da auch ein zweiter centraler Heerd durchgebrochen; der mediale Vorfall ist nicht vergrössert. Rechts vordere Kammer eng; Prolapsus nur wenig grösser geworden, mit Eiter bedeckt. Reizzustand beiderseits mässig.

Die Heilung der Durchbrüche erfolgte regelmässig; gleichzeitig nahm aber das Schleimhautleiden zu. Die Conjunctiva ist weich, granulirend, wie bei postdiphtheritischer Blenorrhöe, reichlich absondernd; Beginn des sogen. Ectropium sarcomatosum; Jucken. Deshalb am 27. März Einpinselung von Bleilösung, Verband aber noch nicht fortgelassen; sondern  $\frac{1}{2}$  Stunde nach jeder Einpinselung wieder angelegt, aber häufig erneuert. Am 28. März subjective Besserung. Links hat das centrale Geschwür noch einen vorgebauchten Grund, von dessen Punction aber Abstand genommen wird; der marginale Irisvorfall ist gut retrahirt; Chemosis mässig. Rechts ist der Prolapsus auch weniger geschwellt, der äussere Theil des Pupillarrandes noch sichtbar. Bds. 2 Mal täglich Einpinselung von zehngräniger Lapislösung.

Am 2. April: Rechts hat der grosse hochrothe Prolapsus iridis den ganzen Pupillarrand involvirt, die ganze Schleimhaut ist enorm gewuchert, Ectropium sarcomatosum. Excisio prolapsus. — Links ist der Irisvorfall völlig retrahirt, ein kleiner peripherer Fleck der Hornhaut mit vorderer Synechie und ein kleiner centraler (gleichfalls adhärender) Fleck geblieben. Aetzung der Conj. mit Lapisstift.

Am 5. April auch rechts Lapisstift.

Am 20. April: Beiderseits ist unter regelmässigem Touchiren Abschwellung der Bindehaut erfolgt. Links ist die mediale Hälfte der Pupille frei, nur die laterale von dem centralen Hornhautfleck verdeckt; rechts der Irisvorfall retrahirt. Links liest er mit  $+ 6$  Jäg. 6 in 5" sicher, rechts  $S = \frac{1}{\infty}$ : so wurde der Knabe nach 9 Wochen entlassen.

Bis Ende Mai wurde er noch ambulatorisch kauterisirt. Die Gefahren waren aber noch nicht vorüber.

Am 11. Juni erkrankte er plötzlich wieder unter Erbrechen und Kopfschmerz. Der rechtsseitige Irisvorfall ist vorgebaucht, die (luxirte)

Linse scheint dahinter zu liegen, keine erhebliche Pericornealinjection. Links wie zuvor. Am 15. Excision des Irisvorfalls.\*

Am 17. Juni ist das rechte Auge reizlos, die staphylomatöse Form geschwunden, lateralwärts hat sich Vorderkammer gebildet. T — 2.

Am 19. Juni L + 6 Jäg. 3 in 5". Das linke Auge war eine Zeit lang härtlich gewesen, was sofort aufgehört, als die Atropineinträufelungen fortgelassen wurden. (Bei doppelter, diametral gegenüber stehender Synchia anterior können Mydriatica immerhin schädlich wirken!) Rechts T — 1, vordere Kammer eng. — Am 5. Juli. Die Cornealnarbe beginnt von Neuem staphylomatös zu werden, T + 1. Am 9. Juli zweites Recidiv, Kopfschmerzen, Erbrechen, Röthung des Auges, Vorbauchung der Narbe; das Auge ist hart, roth, thränend. Am 11. Juli Querection der durchsichtigen Linse durch einen mittelst des schmalen Messers durch die Narbe angelegten Linearschnitt; da aber dennoch die staphylomatöse Form des Bulbus bleibt, wird die tellerförmige Grube gesprengt und einige Tropfen Glaskörper hervorgelassen. Verband. Die subjectiven Beschwerden sind sofort beseitigt. Am 13. Juli ist das Auge reizlos. Die Wunde klafft noch als schmaler schwärzlich aussehender Spalt; T — 1; die vordere Kammer wird lateralwärts wieder tief. Am 15. Juli Beginn der Vernarbung; der schwärzliche Spalt wird von dem äusseren Wundwinkel her graulich. Am 17. Juli ist nur noch ein schwärzlicher Punkt davon übrig. Am 18. Juli ist die Vernarbung beendet. In medialer Richtung von aussen-unten her nach dem Centrum der Narbe zu ist eine Irisfalte bucklig emporgehoben. T — 1. Keine Schmerzhaftigkeit bei Betastung der Ciliargegend. Am 21. Juli drittes Recidiv glaukomatöser Erscheinungen, wiederum, wie die ersten beiden, von der Narbenzerrung eingeleitet: Kopfschmerz, Erbrechen, Pulsfrequenz von 120; Pericornealinjection, Thränen, Vorbauchung der Narbe, T + 1. Am 22. Juli Iridektomie mit der Lanze nach aussen-unten verrichtet. Am 26. Juli ist der Bulbus noch injicirt, thränend, die vordere Kammer tief, T — 1; das Kolobom durch grauliche Exsudation vom unteren Rande her verschmälert. Obwohl das Kolobom nur einen schmalen Spalt darstellt, zählt dies Auge doch Finger auf 4' und mit + 4 Jäg. auf 7'; das linke liest sicher und rasch Jäg. 3 in 5", ist myopisch geworden mit mangelhafter Correction für die Ferne, was durch den centralen, die Pupille zur Hälfte deckenden Fleck genügend erklärt wird. Jetzt nach 2 Jahren liest das l. Auge Jäg. 1 in 5"; das r., das jetzt nach aussen schießt, erkennt mit + 4 die Zahl der Finger auf 8'. Tenotomie und definitive Pupillenbildung sollen demnächst vorgenommen werden.

Der Fall erscheint mir bemerkenswerth wegen des bei einfacher Therapie erreichten Resultates und wegen der eigenthümlichen Reizbarkeit des mit mittelgrossem Prolapsus iridis behafteten rechten Auges, das drei

Mal hintereinander jedes Mal in dem Moment, wo die Bulbuskapsel solide geschlossen war, mit den stürmischsten Local- und Allgemein-Symptomen des acuten Glaukoms antwortete und nicht eher zur Ruhe kam, als bis nach Excision des Prolapsus, nach Evacuation der luxirten Linse mit Glaskörperstich, noch eine Iridektomie verrichtet worden.

Die beiden Fälle von schwerer Pulververbrennung der Hornhäute, welche bei Zander und Geissler p. 490 citirt werden, lieferten viel schlechtere Resultate; die Patienten hatten erst mehrere Tage nach der Verletzung ärztliche Hilfe nachgesucht: während in unserem Fall die Behandlung sofort nach der Verletzung eingeleitet und genügend lange fortgesetzt werden konnte. Jedenfalls hatte die rapid emporlodernde Flamme die Hornhaut auf das directeste berührt, hat sie doch — bei ihrer kurzen Dauer! — die Auskleidung des spaltförmigen Conjunctivalsackes so erheblich afficirt. Diese Fälle sind natürlich viel schwerer als andere, wo die Flamme nicht so direct die Cornea traf, wenn auch das Gesicht die zahlreichsten Pulverkörner eingesprengt zeigte.

Zu derselben Zeit (am 3. März 1871 Abends) erhielt Herr Wilhelm T. aus Charlottenburg einen blinden Revolverschuss in's rechte Auge. Am 4. März 1871 zahlreiche Pulverkörner in Gesicht und Lidern, einzelne Kohlenpartikelchen in der Conj. und Cornea. Die letzteren wurden entfernt. Die Heilung war eine vollständige.

Der 12jährige R. D. hatte am 23. April 1872 eine ausgedehnte Verbrennung des ganzen Gesichtes durch Pulverexplosion erlitten, wobei die Cilien ganz vollständig abgesengt, aber die Hornhäute nur oberflächlich betroffen waren. In 8 Tagen erfolgte vollständige Heilung.

#### **B) Verbrennung beider Hornhäute durch geschmolzenes Aetzkali.**

113. Am 14. Nov. 1871 wurde Herr L., ein junger Chemiker von hier, zu mir geführt, da er sich vor einer halben Stunde das Gesicht und beide Augen verbrannt hatte. Beschäftigt, Aetzkali im Platintiegel zu schmelzen, fiel ihm der letztere, den er freihändig hielt, auf die einen halben Fuss tiefer befindliche Tischplatte; die convexe Wand des Tiegels bog sich ein, und ein Kegel der geschmolzenen ätzenden Masse gelangte ihm, der sich gerade darüber gebückt hatte, in Gesicht und Augen. Sofort habe er sich die afficirten Theile gewaschen und gekühlt. „Und ich erfreue mich“, setzte der Unglückliche hinzu, „bei geringem Schmerz einer leidlichen Sehkraft.“ Das Gesicht zeigt zahlreiche schwärzliche Vertiefungen; die Stirn sieht so aus, als ob sie von mehreren Streifschüssen getroffen wäre. Die Lider sind wenig geschwollen und werden ziemlich frei geöffnet.

Die Hornhaut ist beiderseits rauchig, mit nach unten zunehmender Trübungsintensität; zwar convex und spiegelnd, aber offenbar ihrer ganzen

Vorderschicht beraubt, dabei rigide anzufühlen und anästhetisch; die angrenzende Episklera weisslich nekrosirt: und alle Veränderungen auf dem linken Auge stärker ausgeprägt. Jedes Auge zählt Finger auf mehrere Fuss; auf genaue Sehprüfung wird verzichtet. — Die Schmerzlosigkeit konnte nur als Symptom der Nekrose gedeutet werden; und so hoffnungsvoll auch der junge Gelehrte seinen Zustand auffasste, konnte ich doch nicht umhin, die Prognose schlecht zu stellen. (Vgl. A. v. Graefe, Arch. f. O. II, 1, p. 237, Note.) Die Aufnahme erfolgte sogleich. Nach sorgfältigster Reinigung der Augen wurden am ersten Tage kalte Umschläge applicirt, sodann, bei strengster Rückenlage\*), der Druckverband applicirt, der alle 2 Stunden, zur Application von lauen Umschlägen und Atropin, regelmässig, Tag wie Nacht, gewechselt wurde. Natürlich wurden die mortificirten vorderen Schichten der Cornea und Episklera abgestossen; beiderseits erschien in breiter Zone die porcellanweisse blossgelegte Lederhaut: aber trotzdem trat keine Perforation der Hornhaut ein. Nach einigen Wochen begann die Cornea beiderseits vom Rande her sich zu vascularisiren und die Substanzverluste zu repariren; allerdings wurde die linke Hornhaut total leukomatös, die rechte in ihrer unteren Hälfte, während die obere mit streifiger Trübung, die von einigen oberflächlichen Pannus-ähnlichen Gefässen durchzogen ward, davon kam. Am 25. Jan. 1872 sind rechts nur noch zwei kleine Geschwüre in der narbigen Partie der unteren Hornhauthälfte vorhanden. Die untere Hälfte ist durchaus undurchsichtig, darüber folgt eine ca. 1''' breite Zone feinerer Trübung; so dass selbst bei maximaler Mydriasis nur ein schmaler Saum leidlich durchsichtiger Hornhautsubstanz für den Sehakt verwendbar bleibt. Finger werden auf Stubenlänge sicher gezählt, mit + 6 Jäg. 12 in 4'' gelesen. Sklera desinjecirt. Natürlich musste, bei der Kürze der seit der Verletzung verstrichenen Zeit und der noch unvollkommenen Hornhautreparation, aus anderweitiger Erfahrung noch ein späteres Zunehmen der Narbentrübung und einige Verschlechterung der Sehkraft angenommen werden. Links besteht ein brückenförmiges Symblepharon zwischen dem epibulbären Conjunctivalwulst, der auf der entblösst gewesenen Stelle der Sklera (unterhalb der unteren Hornhautperipherie) durch Anzerrung der benachbarten Bindehaut entstanden war, und zwischen der Conjunctiva palpebrae inferioris; Cornea etwas verkleinert, narbig, dicht vascularisirt. Finger auf 1 Fuss. Sklera weiss. Auge reizlos.

\*) Auf diese ist natürlich (bei allen schweren, perforirenden oder zur Perforation neigenden Verletzungen der Hornhaut) das grösste Gewicht zu legen. Im Februar d. J. wurde ein junger Schmied mit doppelseitiger Panophthalmitis zu mir geführt. Demselben waren 14 Tage zuvor bei der Explosion eines Dampfkessels beide Augen und verschiedene Körpertheile verbrannt; nach seiner bestimmten Angabe hat er noch 8 Tage lang gesehen, ist aber nicht zu Bett gewesen.

Therapie: Atropin, 2tägig Bleilösung wegen der begleitenden traumatischen Conjunctivitis (vgl. Fall 112), und Epilation.

Wiederholte Reizungen der Hornhaut, kleine Infiltrate am oberen Rande des rechtsseitigen Leukoma drohen den Rest der pelluciden Hornhaut, auf welchem des Patienten ganze Hoffnung beruht, zu vernichten: Finger werden nur auf 5' gezählt! Als Ursache ergiebt sich Entropium und Trichiasis (durch narbige Schrumpfung der mit verletzten Bindehaut). Deshalb wird am 7. März 1872 bds. die Arlt-Jäsche'sche Transplantation des Ciliarbodens verrichtet mit Abtragung des unteren Randes der inneren Lidplatte, worin einige feine Härchen haften. Hiernach ist der Reizzustand sofort gehoben und die Sehkraft bald verdoppelt (R. Finger auf 10'). Aber die kräftig wirkende Narbencontraction der angeätzten Bindehaut stellte das gewonnene Resultat wieder in Frage und erbeischte rechts wegen Knorpelverkrümmung Snellen's Entropiumoperation (am 19. März 1872); während links die Excision eines elliptischen Hautstückes aus dem oberen wie aus dem unteren Lide nahe dem Haarboden genügte, die Cilien vom Bulbus abzuhebeln.

Von nun ab war die Therapie mehr eine einfache; während die Narbenverdichtung noch in den nächsten Monaten zunahm, bis sich ein mehr stationärer Zustand herausbildete. Von Zeit zu Zeit mussten einige den Bulbus tangirende feine Cilien epilirt werden. Die leukomatöse Partie des linken Auges hat einen entschieden xerotischen Habitus; offenbar besteht eine gewisse secretorische Insufficienz der zum Theil narbigen Bindehaut, weshalb der Patient vor rauher Witterung geschützt, besonders anschliessende Schutzbrillen ihm construiert, auch Waschungen mit Milch, Augenwasser von Solut. Natri bicarbonici und Glycerineinträufelungen verordnet werden. Nachdem der Zustand einige Monate stationär geblieben, konnte am 1. September 1872, also nach 9½ Monaten, Herr L. entlassen werden, der zu seiner und meiner Freude rechts Finger auf 12' zählt und mit einer Brille + 6 mit stenopäischem Spalt von 1½<sup>mm</sup>, der schräg von unten-aussen nach innen-oben geht, wieder Jäg. 12 sicher in 5" zu lesen, und selbst in unseren Strassen sicher allein zu gehen im Stande ist. Die Iridektomie (nach innen-oben) glaubte ich noch aufschieben zu müssen und liess vorläufig noch jeden zweiten Tag einen Tropfen Atropin einträufeln.

Ende October 1872 gelangte der Patient dazu, mit seiner Brille Jäg. 4 sicher, und auch ohne Brille gewöhnliche Druckschrift bequem zu lesen und wieder in seinem Fache thätig zu sein. Jetzt, Juni 1873, liest er Jäg. 1.

In der Monographie von Zander und Geissler (p. 500, Verletzungen durch Alkalien) finde ich einen Fall von gleicher Schwere nicht referirt; die Reinheit und Vollständigkeit der Beobachtung, die Intelligenz des Patienten machen den Fall besonders werthvoll. Wenn von Graefe



Arch. f. O. II, 239, sagt, dass er weit günstigere Ausgänge als bei Kalkverbrennung nach Verbrennung mit kaustischem Kali 2 Mal beobachtet, so hatte er doch leichtere Fälle im Auge. („In dem einen Fall, bei einem Kinde, dem Tinctura kalina über beide Augen gelaufen war, trat Lichtung ohne Ulceration ein.“) — Ich hatte Gelegenheit, als Assistenzarzt der v. Graefe'schen Klinik einen Mann zu behandeln, dem am 18. Oct. 1868 seine Stubengenossen aus Muthwillen „Salmiakgeist“ in sein linkes Auge gegossen; am 29. October war trotz aller angewendeten Sorgfalt totaler Irisvorfall eingetreten.

Auch die so gefürchtete Kalkverbrennung der Hornhaut kann, wenn frühzeitige und gründliche Reinigung des Auges vorgenommen wird, recht erfreuliche Resultate liefern.

114. Einem 8jährigen Knaben hatte ein Maurergeselle absichtlich eine Schaufel voll Kalk (Kalkmörtel?) gegen das Gesicht geworfen. Die Mutter reinigte des Knaben Augen und brachte ihn sofort zu mir. Die Lider werden krampfhaft geschlossen und müssen mit Gewalt umgestülpt werden; in der Conj. palp. sup. o. s., im Uebergangstheil, in der Carunkel haften noch linsengrosse Stückchen von weisslichem bröcklichem Kalk. Diese werden mit dem Daviel'schen Löffel sorgsam entfernt und mit einem nassen Schwämmchen nachgewischt. Die Substanzverluste, in denen sie gesessen, bleiben weiss, nekrotisch. Das untere äussere Segment der Cornea (etwa  $\frac{1}{4}$  —  $\frac{1}{3}$ ) ist angeätzt, weisslich, die ganze Hornhaut anästhetisch; die Conj. bulbi unten weiss und nekrotisch; gegen den unteren Uebergangstheil hin helle glanzlose Chemosis. Auch die Oberfläche der Hornhauteschara wird vollständigst mit dem Daviel'schen Löffel abgekratzt. Kalte Umschläge, Atropin; vom folgenden Tag ab laue Umschläge. Die Heilung war vollständig (nahm allerdings einige Wochen in Anspruch); die excentrische Narbe störte nicht.

### C) Hahnenbiss.

115. Die 3jährige Bertha B. aus Berlin wurde am 24. October 1871, als sie auf dem Hofe spielte, von einem gewöhnlichen Haushahn in's linke Auge gebissen; und eine Stunde nach der Verletzung zu mir gebracht. Ich fand im Oberlide des linken Auges eine 2''' grosse horizontale Wunde, die jedenfalls sehr tief war; zu constatiren, ob sie perforire, war zwecklos. Die Hornhaut des Auges war nestförmig collabirt, die vordere Kammer mit Blut gefüllt. Unter tiefer Chloroformnarkose constatirte ich im inneren oberen Quadranten eine  $2\frac{1}{2}$ ''' grosse klaffende Wunde der Hornhaut, welche in Richtung einer Sehne des betr. Bogenquadranten verlief; und aus der ein grosser Irisfetzen weit hervorhing, als ob er von dem Schnabel des Thieres herausgerissen wäre. Dieser Fetzen wird

abgeschnitten. Die vordere Kammer ist voll Blut, so dass über die Beschaffenheit der Linse nichts eruirt werden kann. Bulbus matsch. Beginn der Chemosis. Die Wunde heilte in einigen Tagen, das Kind öffnete das Auge, jedoch war die vordere Kammer noch undurchsichtig, als es am 31. October meiner Beobachtung entzogen wurde. Nachträglich erfuhr ich, dass die Sehkraft verloren gegangen sei.

Zufällig hatte ich in diesem Jahre wiederum Gelegenheit, dieselbe ätiologische Merkwürdigkeit zu beobachten.

116. Eine Dame von 31 Jahren, Frau F. aus Berlin, consultirte mich wegen Sehschwäche ihres einzigen linken Auges. Dasselbe war angeblich vor 4 Jahren durch Anprall des Korkes einer Selterswasserflasche erblindet, nach 6 Wochen kehrte Sehkraft zurück, die aber immer geschwächt blieb und seit 2 Jahren noch mehr sank.

L. Sn. 200 in 15', mit + 30 Jäg. 5 in 5". Mydriasis media, einzelne hintere Synechien, Cataracta polaris incipiens, Subluxatio lentis.

Das rechte Auge war völlig geschrumpft, in Folge einer Verletzung, die sie in ihrer frühesten Kindheit durch einen Haushahn erlitten.

(Einen dritten Fall derselben Verletzung hat bekanntlich A. v. Graefe mitgetheilt.)

Somit scheint es gerathen, auch unseren Haushahn als einen gefährlichen Feind der Augen, wenigstens von wehrlosen Kindern, zu betrachten.

#### D) Perforirende Wunde des Lides und der Sklera. Netzhautblutung durch Contrecoup. Heilung.

117. Schmied S., 41 Jahre alt, kommt am 12. August 1872, da beim Hämmern sein linkes Auge verletzt worden. Das obere Lid ist dicht neben dem Thränenpunkt durchgeschlagen. Die Hornhaut zeigt eine kleine Trübung im Centrum. Im unteren inneren Quadranten der vorderen Bulbushälfte ist die Sklera auf 4''' Länge, 2''' Breite von Bindehaut entblösst, das Subconjunctivalgewebe mit schwärzlichen Partikeln infiltrirt. Nach unten schliesst sich daran ein vom Hornhautrande ausgehender schräg nach innen-unten ziehender Spalt der Sklera von über 3''' Länge, welcher mässig klafft und in dem Glaskörper sichtbar ist. Vordere Kammer voll

Blut.  $S = \frac{1}{\infty}$ . Subcut. Morphiuminjection, Atropin, Druckverband. Am

16. Aug.: Skleralwunde verklebt, Hyphaema auf die Hälfte reducirt, Linse durchsichtig, Reizzustand mässig. Finger werden sicher gezählt. Am 3. Sept. ist das Auge reizlos, die Pupille über mittelweit mit einzelnen spitzen Synechien; die Linse klar, ihr Rand nirgends sichtbar. Iris und Linse schlottern, besonders im inneren-unteren Quadranten. Im Glaskörper flotirende Klumpen, im Centrum der Netzhaut grosse frische Ekchy-

mosen. Mit + 6 Jäg. 11. Die rothen Flecke wurden ganz allmählich schwarz und zerfielen, nach einigen Wochen las das Auge feine Schrift, Jäg. 4—5. Dies Resultat ist bis jetzt geblieben. Noch jetzt besteht ein zarter Heerd aus schwarzen Punkten im Centrum der Netzhaut. (Juli 1873.)

**E) Schwere Linsenverletzung spontan geheilt.**

118. Herr W. kommt, nachdem er am 12. December 1870 vom Wagen herab auf einen scharfen Gegenstand gefallen, am 15. December in folgendem Zustand: Das rechte Auge ist mässig geröthet; aus der gerade am oberen Scheitel des Hornhautrandes befindlichen perforirenden Wunde von  $1\frac{1}{2}''$  hängt ein langer graulicher Irisfetzen hervor, während die Pupille nach oben zu sich kolobomartig fortsetzt. In diesem Kolobom-Raum sieht man eine ausgiebige Trennung der vorderen Linsenkapsel; der obere Rand der Kapselwunde verläuft geradlinig, der untere V-förmig. Abtragung des Irisvorfalls. Am 18. December: Beim Anblick vom blossen Auge scheint ziemlich vorgerückte Cataract zu bestehen. Mit dem Augenspiegel sieht man nach unten zu eine rothe Zone (durchsichtig gebliebene Linsensubstanz); darüber nach oben folgt eine zarte grau-bläuliche Trübung; diese besteht aus feinen radiären Streifen, Faltungen der vorderen Linsenkapsel, die von deren unterem Wundrand ausgehen; die wirkliche Kapselwunde ist durch bräunliche Masse (Blut, Irispigment) verlegt; endlich besteht noch eine zarte Suffusion der Hinterfläche des Krystallkörpers. Finger auf 6'. Am 11. Juni Finger auf 10', mit + 6 Jäg. 15 in 5". Nach innen-oben ist jetzt noch Iridodialysis sichtbar geworden. Die Streifen der Linsenkapsel sind etwas zarter geworden, die Kapselwunde ist geschlossen. Der Zustand blieb während der dreimonatlichen Beobachtungsdauer unverändert; weder Trübung noch Resorption des Linsenkörpers war eingetreten.

**F) Fremdkörper aus der Vorderkammer mittelst Iridektomie extrahirt; spontane Resorption der getrübten Linse.**

119. Am 5. Juni kam der 26jährige Maschinenbauer R. mit einer perforirenden Wunde der Hornhaut im inneren-unteren Quadranten, nebst stecknadelkopfgrossem Irisvorfall. Die vordere Kammer ist wieder hergestellt. Ein glänzender Eisensplitter von  $2,5^{\text{mm}}$  Länge und halb so grosser Breite liegt zur Hälfte auf der gesprengten Linsenkapsel, zur Hälfte auf der Regenbogenhaut. Die Linse ist getrübt, stark gebläht; der untere-innere Quadrant der Iris vorgetrieben. Reizzustand lebhaft. Excisio prolapsus. Nach 3 Tagen wurde mit dem schmalen Messer an der unteren inneren Hornhautperipherie ein Linearschnitt von  $3''$  Länge ausgeführt, der Fremdkörper mit der Kapselpincette extrahirt, die betroffene Irispartie excidirt.

(Von der gleichzeitigen Evacuierung der Linse wird abgesehen, da diese offenbar noch nicht vollständig getrübt und darum die vollständige Entbindung fraglich.)

Die Quellung der Linse wird ziemlich hochgradig, bald liegt ein grosser Flocken im Kolobom und tangirt zum Theil die Iris. Die Reizung ist mitunter lebhaft. (Dabei stellt sich wieder Strabismus convergens ein, der auf diesem Auge von Prof. v. Graefe vor einigen Jahren erfolgreich operirt worden.) Die Resorption der Linse macht jedoch regelmässige Fortschritte; am 12. Juli erkennt das Auge durch eine Lücke am oberen Pupillarrande Finger auf 3'; am 16. August mit + 4 Finger auf 5'; am 2. September Finger auf 8'. (Das Auge war in Folge des Strabismus schon vor der Verletzung amblyopisch gewesen.) Die obere Hälfte der natürlichen Pupille ist jetzt frei geworden, die untere von verdickter Linsenkapsel, das Kolobom selber von röthlich vascularisirtem Narbengewebe eingenommen. Separatübungen.

#### G) Eisensplitter in der Iris, ohne Linsentrübung; Extraction durch Iridektomie.

120. Ein junger Mann, der Tags zuvor beim Sägen-Stanzen sich das linke Auge verletzt, zeigte hart am Rande der Hornhaut (im horizontalen Meridian, nach aussen) eine kleine Skleralnarbe, dicht dabei auf der Iris einen fast millimetergrossen Eisensplitter. Iris grünlich, gelockert, Kammerwasser trübe, kleines Hypopyon; Pupille beweglich, Episklera lebhaft injicirt. (Jäg. 2.) Linse und Augengrund normal. Tags darauf, als die Iritis noch etwas zugenommen, wird die Iridektomie nach aussen mit der Lanze verrichtet und hierbei der Eisensplitter extrahirt; vollkommene Heilung. (Jäg. 1.)

121. Ein 19jähriger Schlosser kam am 31. Mai 1871 mit kleiner Lappenwunde der Hornhaut oberhalb der Pupille und einem Eisensplitter, der auf dem Grunde der Vorderkammer lag.

In meiner Vertretung machte mein Freund Dr. Casper die Extraction mittelst Iridektomia inferior. Die Sehschärfe des Auges wurde vollkommen.

#### H) Eisensplitter auf der Iris ohne Linsentrübung, ohne Reizzustand und ohne Wissen des Patienten.

122. Vor Kurzem kam ein junger Schmied wegen einer Verletzung des rechten Auges. Dasselbe zeigte ausser alten kleinen Hornhautflecken, wie sie durch das Eindringen von Eisenspähnen in die vorderen Hornhautschichten bedingt werden, eine gewöhnliche Ekchymosirung der Bindehaut. S fast normal.

Das linke Auge, das völlig reizlos, hat gerade am unteren Hornhautscheitel eine ganz umschriebene weisse Narbe; und dicht darüber sitzt auf der Iris ein viereckiger prominenter Metallsplitter. Derselbe ist circa  $\frac{5}{4}$  Millimeter lang,  $\frac{3}{4}$  Millimeter breit, von ziemlicher Dicke, nicht eingekapselt, aber der Iris fest adhärierend, und zeigt, abgesehen von den schwärzlichen Rändern, hellen metallischen Glanz; von einem Zweifel an der Diagnose kann gar keine Rede sein. Das Irisgewebe ist nicht verändert, die Pupille umgekehrt eiförmig (die des anderen Auges regelmässig rund); Linse und Augengrund normal. S = 1.

Patient hat durchaus keine Ahnung von dem Gast, den sein linkes Auge beherbergt: er giebt zu, dass dasselbe öfters entzündet gewesen, wie es bei seiner Arbeit eben durch „Stahlfunken“ geschehe; aber immer rasch wieder gesund geworden sei. In Anbetracht der völligen Reizlosigkeit wird von jeder Operation abgesehen.

**I) Extraction der getrübten Linse und eines darin haftenden Eisensplitters. Vollkommenes Resultat.**

123. Franz P., 21 Jahre alt, aus Berlin, wurde am 20. Juni 1871 aufgenommen. Vor 4 Monaten empfand er einmal beim Schmieden einen heftigen Schmerz am rechten Auge, da ihm etwas dagegen geflogen, und konnte 2 Tage hindurch nicht arbeiten. Bald darauf wurde das Auge „blind“.

Das linke Auge ist normal. Das rechte, völlig reizlos, zeigt eine feine horizontale Narbe von  $\frac{5}{4}$ ''' im Centrum der Hornhaut, eine gleichlange Narbe mit verdickten Rändern in der vorderen Linsenkapsel, aus der eine schwarze Eisenspitze hervor- und ein wenig in die vordere Kammer hineinragt. Der Eisensplitter, von einem gelblichen Rostmantel umhüllt, durchsetzt in schräger Richtung, von vorn nach hinten und unten die getrübte Linsenmasse, wie bei intensiver Focalbeleuchtung deutlich sichtbar. Atropin bewirkt maximale Mydriasis. Am 21. Juni periphere Linear-Extraction nach oben. Nach Vollendung des Skleralschnittes und der Iridektomie galt es vor Allem, zunächst sich des Fremdkörpers zu versichern. Derselbe wurde mit der Kapselpincette fest gefasst und extrahirt. Hierauf Cystitomie und Entleerung des ziemlich weichen Linsensystems.

Abends sah man die Lymphinjection der Hornhaut eine trapezoide Figur bilden, deren grössere Basis oben in der Wunde, die kleinere unten in der alten Hornhautnarbe, von wo aus die einzelnen Canälchen in radiärer Richtung divergirend nach oben ziehen. Heilung reizlos. Das Resultat war recht befriedigend: R. mit + 4 Sn. XX in 15; mit +  $2\frac{1}{2}$  Jäg. 1 in 6''.

**K) Vuln. perf. corn., Cataract. traum.,  
Gefährliche Blähung.**

124. Der 14jährige Eduard R. ersann und vollführte am 30. Jan. 1871, Nachmittags 4 Uhr, das merkwürdige Experiment, Schiesspulver in eine Glasröhre einzuschmelzen, wobei diese zersprang und ihm das rechte Auge verletzte. Um 5 Uhr fand ich: zahlreiche kleine Wunden der Lider, eine schräge linienförmige Wunde fast in der Mitte der Hornhaut von 3<sup>mm</sup> Länge mit einem kürzeren Querbalken, (dem Bisse eines Blutegels ziemlich ähnlich), Pupille eng und unregelmässig, Linse getrübt, Iris von 2 kleinen Blutflecken bedeckt; Glassplitter im Augennern nicht sichtbar. Die Zahl der Finger wird bei Lampenlicht auf mehrere Fuss Entfernung erkannt. Patient wird sofort aufgenommen, Atropin energisch angewendet, und der Druckverband angelegt. Die Pupille wurde bald ad maximum erweitert, wobei jedoch ihr oberer Rand eine schmale hintere Synechie behielt. Aber bereits nach 18 Stunden war durch die weite Kapselwunde die stark gequollene Linse in toto nach der vorderen Kammer vorge-  
drungen; Lichtschein gut, aber Bulbus weich und sehr empfindlich. Deshalb wurde am vierten Tage die Linse entleert; am unteren Hornhaut-  
rande die Lanze ein- und bis in die Pupillarmitte vorgestossen; beim Zurückziehen der Lanze kam die Linse und Glaskörper. Schleunige Beendigung der Operation, wobei einige Rindenflocken zurückbleiben mussten. Offenbar hatte der verwundende Splitter nicht bloß die Vorderkapsel der Linse weit aufgerissen, sondern auch die hintere Kapsel verletzt. Durch diese Complication war auch die Consistenzverringerung bewirkt. Die Heilung erfolgte prompt. Das Kammerwasser blieb noch anfangs leicht getrübt; die Pupille wurde auch trotz energischer Atropinisierung etwas enger und in mittlerer Weite derselben erfolgte Verwachsung mit der graulich getrühten Linsenkapsel. Diese aber zeigte in ihrer Mitte eine 5 – 6<sup>mm</sup> hohe und halb so breite Lücke (ausserdem noch lateralwärts eine schmalere), welche offenbar durch das verletzende Glasstück entstanden war. Bei der Entlassung las Patient mit + 2½ Jäg. 5 bequem in 5" und gelangte sehr bald dazu, mit jenem Glase Jäg. 1 fliessend zu lesen. Dieser Zustand hat sich (es sind 2½ Jahre seitdem verflossen) völlig so erhalten und das Auge ist reizlos geblieben.

**L) Corp. al. in vitrina.**

125. Albert P., 35 Jahre alt, kam am 7. Juni 1871, weil ihm ein grosses Stück Eisen gegen sein linkes Auge geflogen sei. R. Aphakie, kl. Hornhautnarbe. (Er war in seiner Jugend bds. per discis. operirt). S. entsprechend. L. Prolapsus iridis, der excidirt wird, und Hyphaema.

S  $\frac{1}{\infty}$ . Altes Einwärtsschielen. Am 9. Juni kolossale die Hornhaut überdeckende Chemosis, vollständiger Gf.-Defect nach oben. Incision der Chemosis am 9. und 10. Juni; am 13. Juni Punctio corneae zur Entleerung des Blutes aus der vorderen Kammer; hiernach subjectives Wohlbefinden und Verringerung des Reizzustandes, — aber  $S = 0$ , so dass an der Diagnose „Fremdkörper im Bulbus“ nicht gezweifelt werden konnte. Am 5. Juli wurde der Patient auf seinen Wunsch entlassen; derselbe kehrte aber bereits am 13. Juli von der Arbeit zurück und bat um die gleich proponirte Enucl. bulbi sin., da er so zu jeder Thätigkeit unfähig war. St. pr.: das linke Auge ist nicht mehr geröthet, T — 1; grosse Narbe der Horn- und Lederhaut, Iris grün, Pupille eng, durch gelbliche Neubildung verlegt.  $S = 0$ . Die Enucl. wurde am 13. Juli gemacht und am 17. Juli Patient als arbeitsfähig entlassen.

Der Augapfel wird am 14. Juli durch einen Verticalschnitt getrennt, welcher die Hornhautnarbe halbirt. Bräunliche (hämorrhagische) Flüssigkeit entleert sich hierbei in beträchtlicher Quantität und füllt auch, nach vollendeter Dissection, das Augeninnere derartig an, dass erst nach Abspülen des Präparates und Entleeren von Blutgerinseln die Details genauer zu erkennen sind. Man findet totale Netzhautablösung, am Boden der hinteren Augenkammer ein grosses Eisenfragment, von der verdickten Aderhaut fest umwachsen; ferner eine Narbe der Leder- und Hornhaut mit vorderer Synechie, sowie hinter der Regenbogenhaut eine entwickelte Pseudomembran, welche die verengte Pupille durch einen dicken, fast knorpelhaften Propf verschliesst. (Vgl. Fig. 9 und 10; f Eisensplitter, s vordere Synechie.)

126. Maschinenbauer F., 41 Jahre alt, wurde am 28. October 1871 aufgenommen. Anamnese. Das linke Auge war angeblich ohne bekannte Ursache vor 7 Jahren unter heftigen Schmerzen erkrankt und binnen 3 Tagen erblindet. Seitdem häufig recidivirende Entzündungen des betr. Auges, die letzte seit 8 Wochen; seit Kurzem ist auch das andere Auge genirt, wiewohl noch sehkräftig. St. pr.: R. normal,  $S = 1$ . L.  $S = 0$ . Form und Grösse des Augapfels unverändert, T — 1. Conj. injicirt, Hornhaut klar, Iris grünlich, schlotternd, Pupille ganz eng, unbeweglich und unregelmässig. Dahinter getrübte Linsenkapsel, aber keine Linse. Augenrund nicht zu erleuchten. Bei genauer Untersuchung findet man eine feine umschriebene, aber opake Narbe im Centrum der Hornhaut. Es wurde ein Eisensplitter im Augeninnern diagnosticirt und der Bulbus enucleirt.

Die anatomische Untersuchung (am 8. November) zeigt den Kern der Linse auf dem Boden der Hinterkammer. (Obwohl Patient z. Z. der Veretzung erst 33 Jahre alt gewesen, war die Linse in 8 Jahren doch nicht

resorbirt worden!) Darunter haftet in der Aderhaut (Ora serrata) ein kleiner Eisensplitter. Iris gewuchert, Linsenkapsel leer, zum Theil die vordere Wandung mit der hinteren verwachsen. Netzhaut anliegend; Papille grubig, jedoch die Lamina cribrosa nicht zurückgedrängt, Sehnerv grau, derb, atrophisch. Wenn Eisensplitter durch die Hornhaut fliegen, ohne die Lider zu verletzen, vermeint der Betroffene öfters an einer spontanen Augenentzündung erkrankt zu sein; die Existenz der umschriebenen Hornhautnarbe und die Veränderungen im Linsensysteme sichern immer die Diagnose.

**M) Perforation der Hornhaut, Iris, Linse, des Corpus vitreum, der Netz- und Aderhaut durch einen Eisensplitter, welcher in der Sklera haften blieb.\*)**

Wenn ein Metallsplitter den Augapfel von vorn nach hinten durchbohrt und im Augengrunde haften bleibt, pflegt nur äusserst selten sich die Sehkraft zu erhalten.

A. v. Graefe hat im Arch. f. O. III, II. einige Fälle mitgetheilt, Jacobson ibidem XI, 1, 129, Jacobi ibidem XIV, 1, 138 je einen: hiervon sind der letzte und einer der v. Graefe's dem unseren analog.

127. Der 22jährige Schlosser F. erlitt am 19. März eine Verletzung des linken Auges durch ein Metallfragment, wodurch die Sehkraft nicht wesentlich beeinträchtigt wurde; daher hielt der Patient die Verletzung für eine der gewöhnlichen in den Schlosserwerkstätten alltäglich vorkommenden und kam erst am 21. März, um sich „den Spahn“ von der Oberfläche des Auges entfernen zu lassen.

St. praes.: 1) Eine feine Narbe von 1''' Länge durchsetzt im unteren inneren Quadranten nahe dem Skleralborde das Hornhautgefüge schräg von vorn nach hinten; man sieht bei focaler Beleuchtung zwei einander parallele Linien, die eine an der vorderen, die andere an der hinteren Fläche der Cornea, beide durch ein graues Narbenbändchen verbunden. Im Uebrigen ist die Hornhaut durchsichtig, das Auge reizlos, die vordere Kammer erhalten. Spannung normal.

2) Pupille mittelweit, normal reagirend, Iris unverändert bis auf eine im inneren unteren Quadranten dicht hinter der Hornhautnarbe, jedoch eine Spur tiefer (d. h. dem Ciliarrande näher) befindliche kaum linien-grosse schmale schwarze Stelle, die bei focaler Beleuchtung sofort als ein Loch im Irisstroma erkannt wird. Es gelingt nicht, mit dem Ophthalmoskop aus dem Loch einen rothen Reflex vom Augengrund zu gewinnen, was aus der Kleinheit der Perforationsstelle nicht erklärt werden kann.

\*) Vgl. die Inauguraldiss. von Dr. Pufahl. Berlin 1873.



Denn wiederholt habe ich bei ganz kleiner kaum  $\frac{1}{2}^{\text{mm}}$  messenden Irislücke, wie sie durch Verletzung mittelst der Spitze einer kleinen Scheere verursacht worden, jenen Reflex wahrgenommen, wenn nur hinter der Irislücke die brechenden Medien klar gewesen, resp. durch Resorption des Linsensystems wieder klar geworden waren.

3) Nach sofort vorgenommener Mydriatisirung fand ich hinter dem Irisloch eine umschriebene grauliche Trübung der Linse. Die Vorderfläche der letzteren war allenthalben glatt und spiegelnd, Linsenmasse nicht vorgequollen. Von der Narbe in der Vorderkapsel zog eine über linienbreite grauliche platt bandförmige Trübung in axialer Richtung durch den Krystallkörper, wie bei ophthalmoskopischer Beleuchtung des nach unten blickenden Auges deutlich erkannt wurde; an der hinteren Grenze der Linse ging sie in einen schmalen schwarzen horizontalen Streifen über, welcher der optische Ausdruck der hinteren Kapselwunde war. Da Linse und Glaskörper im Ganzen durchsichtig geblieben, hebt sich jener Trübungsstreifen in der Linse scharf von dem rothen Beleuchtungsfelde ab.

Nur ist noch in dem hinter der vorderen Kapselwunde befindlichen Theile der vorderen Corticalis ein kleines unregelmässiges Flöckchen grauweisslich getrübt Linsensubstanz und eine ausgedehntere, bei auffallendem Licht graubläuliche Unterlaufung der hinteren Corticalis nachweisbar. Letztere ist dünn, halbdurchleuchtbar, von radiärer Anordnung; d. h. sie besteht aus ungefähr 12 breiten nach dem hinteren Pol zu convergirenden Streifen, von denen jeder wieder aus einer Anzahl von feineren, bei durchfallendem Licht schwarz aussehenden Linien zusammengesetzt ist.

4) Bei geradeaus gerichteter Blickachse excludirt diese Sternfigur natürlich einen grossen Theil der in's Auge geworfenen Lichtstrahlen, jedoch ist die detaillirte Untersuchung des Augengrundes im aufrechten wie im umgekehrten Bilde noch leicht ausführbar. Papilla und nächste Umgebung sind normal, die Sehkraft nicht wesentlich beeinträchtigt.

5) Im Glaskörper sieht man nur ein feines Flöckchen dicht vor dem Augengrunde schweben, das eine geringe Excursionsfähigkeit und mächtige Trübungsintensität besitzt.

6) Aus dem bisher constatirten Befunde musste man mit Nothwendigkeit die Existenz traumatischer Veränderungen im Augengrunde anerkennen. Die Einwirkung eines nadel- oder pfriemenförmigen Instrumentes, welches nach dem Trauma wieder aus dem Auge zurückgezogen werden kann, vermag ja ähnliche Veränderungen zu erzeugen; aber dieser Fall war hier mit Sicherheit anzuschliessen. Hat aber ein kleines abgesprengtes Metallfragment oder ein ähnlicher Fremdkörper

einmal die Hornhaut, Vorderkammer und Linse durchsetzt, so darf der Arzt ihn nur in oder hinter dem Auge suchen (je nach der Grösse der Propulsionskraft), da es mechanisch unmöglich ist, dass er aus der kleinen nur einen Moment klaffenden Oeffnung der vorderen Augenfläche wieder hervordringt.

Nach sorgsamer Untersuchung fand ich auch hier den Fremdkörper in den Umhüllungsmembranen des Augengrundes haften. Wenn Patient die Blickachse seines (leicht hyperopischen) Auges nach unten und ein wenig nach aussen richtete, fiel sofort im aufrechten Bilde ein strahlend weisser Reflex auf, welcher dem in der blossgelegten Sklera haftenden Corpus alienum entsprach.

Die Untersuchung mit  $+ 2$  im umgekehrten Bilde, um erst eine Uebersicht zu gewinnen, ergab Folgendes: Zwischen den 2 divergirenden Aesten eines grossen Netzhautgefässes ungefähr 9 Papillendurchmesser vom Sehnerveneintritt entfernt sitzt ein dreieckiges weisses Feld, etwas breiter als der Discus und nicht ganz so hoch wie dieser, mit (reell) nach oben belegener stumpfwinkliger und leicht abgerundeter Spitze und nach unten zu leicht convexer Basis. Der bei weitem grössere centrale Theil des Feldes ist von einem kohlschwarzen, etwas zackigen nicht prominenten Körper eingenommen; der periphere Saum des Feldes ist hellweiss. Rings um dasselbe ist die Aderhaut in einer Breite von  $1-1\frac{1}{2}$  Papillendurchmesser bräunlich tingirt. Dicht vor dieser ganzen Partie sieht man im Glaskörper ein äusserst zartes Netzwerk feiner Fäserchen; dieses stellt im Ganzen eine kleine abgestumpfte Pyramide dar, deren vordere Grundfläche offen ist, während die hintere Endfläche in den Rand der Netzhautperforation übergeht. Die Untersuchung mit  $+ 3$  und  $4$  und die im aufrechten Bilde gab keine weiteren Aufschlüsse.

7) Das verletzte Auge las mit  $+ 6$  Jäg. 3 in  $6''$  fliessend, ein gröberer Gesichtsfelddefect war nicht vorhanden.

Patient wurde in die Klinik aufgenommen, sorgfältig überwacht und wiederholt untersucht. Eine weitere Trübung der verletzten Linse trat nicht ein, vielmehr wurde eine allmähliche Aufhellung der partiellen Linsentrübung durch wiederholte Zeichnung des Befundes festgestellt. Am 30. April 1872 war die Sternfigur in der hinteren Corticalis auf 5 Hauptstrahlen reducirt und jeder von diesen lichter geworden; die Flugbahn des Fremdkörpers durch die Linse stellte nunmehr einen in seiner hinteren Hälfte leeren, durchscheinenden Schlauch dar. Die weisse Stelle im Augengrunde ist jetzt in ein liegendes Oval umgewandelt, da die Spitze des Dreiecks und der obere Rand des Fremdkörpers von einem schmalen weissen, wie es scheint, exsudativen Streifen bedeckt wird. Im Ganzen ist aber der schwarze Körper völlig unverändert und nicht eingekapselt. Die

bräunliche Suffusion der Aderhaut ist nach unten zu gelichtet, nach oben aber in einzelne schwarze Pigmenthaufen einerseits und in ein feines Netz weisslicher (atrophischer) Züge andererseits differenzirt; die Breite dieser Veränderung ist grösser wie die der primären Aderhautverfärbung. Die Fasern des feinen Netzwerkes scheinen um eine Spur dicker geworden zu sein. Die Sehschärfe ist gestiegen (+ 6 Jäg. 1 in 6"!).

Drei Monate hindurch wurde der Patient regelmässig untersucht: Sehkraft, Fremdkörper und weisses Skleralfeld blieben unverändert.

Aber die fortgesetzte Beobachtung desselben lieferte ein neues Beispiel für den Satz, dass unter den exceptionellen Fällen, wo die Linse nach Verletzung ihrer Kapsel durchsichtig bleibt, manche nur scheinbare Ausnahmen von der Regel darstellen und bloss darum als solche erscheinen, weil sie nicht genügend lange Zeit hindurch verfolgt werden können.

Am 12. März 1873, also ein Jahr nach der Verletzung, kehrte Herr F. wieder wegen eines kleinen Eisenspahnes in der rechten Hornhaut. Jetzt zeigte sich ziemlich vorgeschrittene Trübung der hinteren Corticalis und partielle der vorderen in dem linken Auge, das nur noch Finger auf 3—4 Fuss zählte. Da der Kern noch durchsichtig geblieben, wurde die Operation verschoben.

# Statistik der Klinik

vom 15. September 1870 bis zum 15. September 1872.

## A) Krankheitsformen.

Name der Krankheit.	Anzahl.	Name der Krankheit.	Anzahl.
<b>I. Conjunctiva.</b>			
Hyperhaemia cj.	11	Transport	1085
Conjunctivitis simplex	486	Lymphangioma cj.	1
Conjunctivitis simpl. acut.	30	Tumor dermoides cj.	1
Conj. simpl. traumat.	41	Corp. al. e sacco cj.	
(u. s. w.)		extr.	16
Conjunctivitis erysipelat.	2	— — e telâ cj.	
C. eczematosa	3	extr.	8
C. variolosa	9	<b>II. Cornea.</b>	<u>1111</u>
C. gummosa	2	Keratitis circum-	
Conj. (& Keratoconj.)		scripta	397
phlyktaen.	216	Kerat. c. simpl. (superfic.),	
Conj. contagiosa s. epidem.	84	central. & periph.	194
Conj. granulosa	140	K. c. simpl. margin.	51
C. granul. acut.	37	K. c. s. variolosa	6
— — chron.	103	K. circ. multipl.	24
Conj. blenorrh.	62	K. c. suppur.	14
Blenorrhoea neon.	60	K. c. fasciculat.	43
Blenorrh. conj. simpl.	2	K. c. recurrens	56
Conjunctivitis diph-		K. c. vesiculosa	2
therica	23	K. pustulosa	13
Diphth. cj. diffusa (& epidem.)	8	K. pust. variolosa	4
— — circumscr. (& spo-		<b>Keratitis diffusa</b>	30
rad.)	4	Kerat. diffusa variol.	2
— — gonorrhoeica	6	<b>Pannus</b>	73
— — variolosa	4	Pann. phlyktaen. (scrofulos.)	20
— — traumatica	1	Pannus trachomatosus	53
Subconjunctivitis		Xerophthalmus	2
(Oedema)	3	<b>Sclerosis corneae</b>	4
Abscessus cj.	2	<b>Ulcus corneae</b>	75
Ecchymosis cj.	27	Ulc. corn. anaestheticum	3
Ecchym. simpl.	15	— — neuroparalyt.	2
— — traumat.	12	— — postvariolos.	1
Meibomitis	9	— — serpiginosum	1
Meibomit. simpl.	6	<b>Abscessus corneae</b>	38
— — suppur.	3	Abscess. corn. postvariol.	12
Pinguecula cj.	3	<b>Keratomalacia</b>	4
Granuloma cj.	3	<b>Macula corneae</b>	84
		<b>Leucoma corneae</b>	68
Latus	1085	Latus	773

Name der Krankheit.	Anzahl.	Name der Krankheit.	Anzahl.
Transport	773	Transport	1
<b>Phthisis corneae</b>	2	<b>Cataracta</b>	256
<b>Keratoconus</b>	2	Cataracta circumscripta station.	27
<b>Keratoglobus</b>	1	Cat. punctata	3
<b>Pterygium</b>	13	Cat. stratiform.	11
Pteryg. postvariol.	1	Cat. caps. ant. congen.	3
<b>Symblepharon</b>	2	— — — acquis.	10
<b>Trauma corneae</b>	644	Cataracta progrediens (incipiens et provector)	85
Keratitis traum. circumscr.	155	Cataracta matura	89
— — — diffusa	49	Cat. matur. senum & adultorum	87
Corp. al. corn. extr.	419	Cat. matur. infant.	2
Vuln. corneae	21	Cataracta traumatica & C. complicata	48
Vuln. corn. perfor.	8	Cataracta secundaria	7
	1437	<b>Aphakia</b> (operativa & traumat.)	9
<b>III. Sklera.</b>		<b>Luxatio lentis</b>	7
<b>Scleritis</b>	14	Subluxatio lentis	3
Vuln. sclerae perfor.	4	Lux. l. in cam. ant.	(1)
	18	Lux. l. in corp. vitr.	3
<b>IV. Iris.</b>		Lux l. subconj.	1
<b>Vitium congenitum iridis</b>	5		273
Heterophthalmus	1	<b>VI. Corpus vitreum.</b>	
Coloboma iridis complic.	1	<b>Vitium congen. (Arter. hyaloïdes persist.)</b>	1
Membrana pup. persev.	2	<b>Haemorrhag. totalis corp. vitrei</b>	(1)
Synechia posterior congen.	1	<b>Synchysis scintillans</b>	2
<b>Iritis</b>	142	<b>Opacitates corp. vitr.</b>	13
Iritis simplex	27	<b>Suppuratio corp. vitr.</b>	3
(incl. mehrerer specif. Fälle.)		<b>Neoplasia c. v. (Bindegewebige Neubildung)</b>	1
Iritis specifica	38	<b>Cysticerc. in corp. vitr.</b>	7
<b>Keratoiritis</b>	16		27
(incl. mehrerer specif. Fälle.)		<b>VII. Choroïdes.</b>	
Synechia posterior (part., circ., total.)	12	<b>Vitia congenita</b>	7
Iritis recurrens & deformans	16	Albinismus	2
Synizesis total. pupillae	6	Coloboma chor.	2
Iritis vere rheumatica	3	Choroïditis congen.	3
l. gonorrhoeica	1	<b>Choroïditis</b>	66
Iritis traumatica	2	Chor. circumscr.	39
Iritis (Iridocho.) variolos.	12	— disseminat. (& areol.)	15
Iritis sympathica	10	— diffusa	5
<b>Myosis</b>	1	Iridochoïditis	7
<b>Mydriasis</b>	17	Iridocho. suppur.	2
<b>Prolapsus iridis</b>	11	<b>Embolia arteriae ciliaris chor.</b>	1
Prol. irid. postvariol.	2	<b>Ruptura choroïdis traumat.</b>	1
<b>Corp. al. in camera ant.</b>	2	<b>Tumor choroïdis</b>	2
Cystic. in camera ant.	1	<b>Glaucoma</b>	61
Squama ferrea in irid.	1		138
<b>Cyclitis</b>	6		
Cycl. acuta	3		
Cycl. chron.	3		
	184		
<b>V. Lens.</b>			
<b>Vitium congenitum lentis (lens cordiformis)</b>	1		
Latus	1		

Name der Krankheit.	Anzahl.	Name der Krankheit.	Anzahl.
Transport	138	Transport	2
Stad. prodromor glauc.	8	Panophthalmitis	3
Glaucoma evolutum	31	Staphyl. totale bulbi (et Buphthalm.)	15
Gl. e. acut.	12	Phthisis bulbi	45
Gl. e. chron.	19	Contus. bulbi	6
Glaucoma absolut. (et degener. glaucomat.)	18		<u>71</u>
Glaucoma secundar.	4		
	<u>138</u>	<b>XI. Anomaliae Refract. et Accomm.</b>	
<b>VIII. Retina.</b>		Myopia	262
Hyperaesthes. ret. (Asthenopia retinal.)	3	Hypermetropia	520
Hyperhaemia retin.	9	Anisometropia	9
Retinitis	38	Astigmatismus	62
Retinitis circumscr. (ex caus. specif.)	2	Asthenopia simpl.	20
Retinit. diffusa (die meisten specifisch)	16	Presbyopia	253
Retinit. haemorrh.	4		<u>1126</u>
Retinit. traumat.	1	<b>XII. Anomaliae musculorum et Neuroses.</b>	
Retinit. sympath.	1	Strabismus convergens	106
Retinit. nephritica	9	Strab. conv. simpl.	101
Retinitis pigmentosa	5	—    —    myop.	5
Amotio retinae	25	Strabismus diverg.	61
Glioma retinae	3	Strab. diverg. realis	40
Embolia arteriae centr. ret.	3	—    —    dynamicus	
	<u>81</u>	(Insuff. msc. r. int.)	21
<b>IX. Nerv. optic. (et Anomal. funct.).</b>		Strabismus surs. vergens	2
Vitium congenitum	11	Strabism. deors. vergens	1
Fibrae medullar. circ. discum	6	Strabism secund.	7
Amaurosis congenita	2	Paralys. nerv. oculomot.	16
Amblyopia congenita	3	Paralys. n. abducent.	23
Neuritis optica	6	Paralys. n. trochlear.	8
Atroph. n. optic.	65	Paralys. accomm. diphth.	7
Atroph. n. opt. intraoc.	3	Epicanthus	2
Amblyopia	105	Nystagmus	11
A. simulata	5	Blepharospasmus	9
A. simplex	17	Neuralgia bulbi	9
A. irritat. (durch Blendung)	2		<u>262</u>
A. ex anopsia	8	<b>XIII. Palpebrae.</b>	
A. senil.	5	Blepharitis	161
A. potator.	25	Blepharitis et Blepharconj.	81
A. ex abus. tabacc.	2	Blepharitis ciliaris simpl.	26
A. saturnin.	1	—    —    antiqua	17
Muscae volit.	32	Blepharaden. ulcerosa	18
Scotoma central.	7	Blepharitis eczematosa	13
Daltonismus	1	—    erysipelatos	2
	<u>187</u>	—    variolosa	4
<b>X. Bulbus.</b>		Herpes zoster frontalis	4
Vitium congenitum	2	Madarosis	1
Anophth. congen. monolater.	1	Trichiasis et Distichiasis	15
Microphth. cong.	1		
Latus	2	Latus	<u>181</u>

Name der Krankheit.	Anzahl.	Name der Krankheit.	Anzahl.
Transport	181	Transport	2566
Hordeoleum	55	Krankheiten der Regenbogenhaut	184
Chalazion	40	„ der Linse	274
Emphysema palp.	1	„ des Glaskörpers	27
Oedema palp.	3	„ der Aderhaut	138
Phlegmone et abscess. plp.	15	„ der Netzhaut	81
Ulc. dur. palp.	2	„ des Sehnerven	187
Contus. et vuln. plp., Blepharitis traum.	28	„ des Augapfels	71
Coloboma traumat. plp.	3	„ der Accommod. und Re- fract.	1126
Blepharophimosis	3	„ der Muskel u. Nerven	262
Ectropium	12	„ der Lider	369
Entropium	10	„ der Thränenorgane	128
Tumor palp.	16	„ der Orbita	15
Hypertroph. simpl. palp.	1	Gesamtzahl der neuen Patienten während der 2 Jahre =	5428
Teleangiect. palp.	3		
Milium confluens	2		
Tumor dermoïdes	5		
Cystus	1		
Verruca polyposa	2		
Epithelioma	1		
Carcinoma	1		
	369		
<b>XIV. Apparatus lacrimalis.</b>		<b>C. Operationen.</b>	
Epiphora	64	1. Operat. cataractae	101
Stricture duct. naso- lacrim.	14	Extract. cataract. lin. periph. (nach A. v. Graefe)	76
Dacryocystoblenorrh.	23	Extr. catar. linear. simpl.	3
Dacryocystektasia	7	Extr. catar. (compl.) p. sect. transvers.	4
Dacryocystitis	15	Discisio cataract.	18
Fistula vera sacci lacr.	3	2. Iridectomy	117
Hypertroph. glandul. lacr.	1	I. antiphlogistica	72
Dacryadenitis suppur.	1	Mit Lanze	42
	128	Mit v. Graefe's Messer	30
		I. optica	44
		Mit Lanze	35
		Mit v. Graefe's Messer	9
		Irid. ad extract. squam. ferreae ex irid.	1
		3. Strabotomia	79
		Tenotomia	71
		Tenot. mscl. int.	55
		Tenot. mscl. ext.	15
		Tenot. (part.) mscl. r. super.	1
		Strabotom. p. suturam (nach Critchett)	8
		Sutura mscl. rect. int.	4
		Sutura mscl. rect. ext.	4
		4. Operat. ad conjunct.	7
		Op. symblephari	1
		Op. Pterygii (n. Pagen- stecher)	1
		Peritomia	5
		5. Operat. ad corneam	21
		Paracentesis corneae	14
		Keratomia (nach Saemisch)	2
		Op. contra Keratocon. (nach v. Graefe)	1
		Extr. squamae ferreae e pro- funda cornea	2
		Latus	325
<b>B. Uebersicht.</b>			
Krankheiten der Bindehaut	1111		
„ der Hornhaut	1437		
„ der Lederhaut	18		
Latus	2566		

Name der Operation	Anzahl.	Name der Operation.	Anzahl.
Transport	325	Transport	389
Abrasio plumbipraecip. e cornea	2	Exstirpatio bulbi	2
6. <b>Excisio prolapsus irid.</b>	24	10. <b>Operat. ad palpebr.</b>	51
7. <b>Extractio Cysticerci</b>	3	Op. Entropii	12
Extr. Cysticerci ex cam. anteriore	1	Op. Ectropii et Blepharoplastice	11
Extr. Cysticerci ex corp. vitreo	2	Excis. partial. margin. ciliar. palp.	2
8. <b>Punctio retinae amot.</b>	3	Transplantat. Ciliorum (nach Arlt-Jäsche)	4
9. <b>Excisio bulbi</b>	34	Ankyloplastice	3
Excisio partial. bulbi (Operat. (staphylom.))	3	Op. Ankyloblephari	17
Excis. simpl. staphylomatis	1	Op. Epicanthi	1
Excis. staphyl. nach Critchett	2	Op. Ptoseos.	1
Enucleatio bulbi	29	11. <b>Op. adappar. lacrimal.</b>	3
Latus	389	Katacausis sacci lacrimal.	3
		Summa	443

Die kleineren Operationen, wie Oeffnung von Abscessen, Excision von Chalazien und kleineren Tumoren, Spaltung der Thränenkanälchen, Entfernung von Fremdkörpern aus Cornea und Conjunctiva (die Anzahl der letzteren war 437) sind nicht mitgerechnet worden.



## ANHANG.

### Die dioptrischen und katoptrischen Curven

von

Dr. J. Hirschberg.

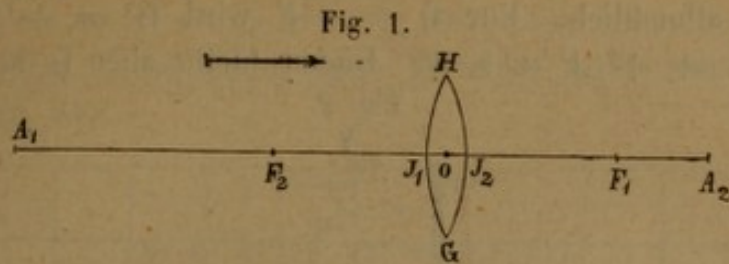
Herr Prof. Mauthner hebt in der Vorrede zu seinem bekannten Werke über Ophthalmoscopie (Wien 1868, p. V) die Wichtigkeit einer graphischen Darstellung der Linsen- und Spiegel-Gesetze hervor. Für Mediziner, denen die Sprache der Analysis nicht geläufig ist, dürfte es allerdings angenehm sein, wenn ihnen jene zum Verständniss der physiologischen Optik unentbehrlichen Gesetze in geometrische Anschaulichkeit übertragen werden. Gegen Prof. Mauthner's graphische Darstellungen (l. c. Fig. VIII, IX, XII, XIV, p. 43, 45, 53 und 57) möchte ich jedoch einwenden, dass sie erstlich eines fixen Maasstabes entbehren und ferner von den Principien der analytischen Geometrie sich emancipirt haben; und möchte darum auf eine andere sehr einfache und sogar elegante graphische Darstellung jener Gesetze hier mit wenigen Worten aufmerksam machen.

I. 1. Das Gesetz der conjugirten Brennweiten für eine gewöhnliche Convexlinse lautet bekanntlich

$$\left. \begin{aligned} \frac{1}{f_1} + \frac{1}{f_2} &= \frac{1}{F} \text{ oder } \left. \begin{array}{l} \text{a.} \\ \frac{1}{f_2} = \frac{1}{F} - \frac{1}{f_1} \text{ oder } \text{b.} \\ f_2 = \frac{f_1 F}{f_1 - F} \text{ oder } \text{c.} \end{array} \right\} \text{ I.} \end{aligned} \right.$$

$F$  ist die Brennweite ( $\overline{OF_2} = \overline{OF_1}$ );  $f_1$  die Entfernung des Objectpunktes, den wir vorläufig in der Hauptaxe annehmen, vom optischen Mittelpunkte  $O$ , also  $f_1 = \overline{A_1 O}$ ;  $f_2$  die Entfernung des Bildpunktes vom optischen Mittelpunkt, also  $f_2 = \overline{OA_2}$ .  $f_1$  wird positiv gerechnet, wenn es vor  $O$ ;  $f_2$ , wenn es hinter  $O$  liegt. Der Radius der (kugeligen)

Brechungsfläche wird positiv angenommen, wenn jene (wie  $HJ_1G$ ) dem einfallenden Licht, dessen Richtung durch den Pfeil angedeutet wird, die Convexität zukehrt.



Nach I, c  $\left( f_2 = \frac{f_1 F}{f_1 - F} \right)$  giebt es, wenn  $F$  gegeben, für jedes angenommene  $f_1$  einen und nur einen Werth von  $f_2$ . Man kann also, wenn man dem  $f_1$  successive verschiedene Werthe beilegt und diese auf die Abscissenaxe eines rechtwinkligen Coordinatensystems aufträgt; dann das zu jedem  $f_1$  gehörige  $f_2$  berechnet und als dazu gehörige Ordinate aufträgt; und die einzelnen so erhaltenen Punkte mit einander verbindet; schon eine graphische Darstellung der gesetzmässigen Beziehung zwischen  $f_1$  und  $f_2$  erhalten. Sei (in Fig. 2)  $O$ , der optische Mittelpunkt der Linse, zugleich der Anfangspunkt des rechtwinkligen Coordinatensystems,  $XX_1$  die Abscissenaxe,  $X$  ihre positive,  $X_1$  die negative Seite;  $YY_1$  die Ordinatenachse,  $Y$  ihre positive,  $Y_1$  die negative Seite;  $F$  der Maassstab, so dass jede Seite eines jeden quadratischen Feldes die Länge von  $F$  hat. Tabelle 1 enthält die den verschiedenen (in Vielfachen oder Theilen von  $F$  ausgedrückten) Werthen von  $f_1$  entsprechenden Werthe von  $f_2$ ; nach dieser Tabelle ist Fig. 2 construirt.

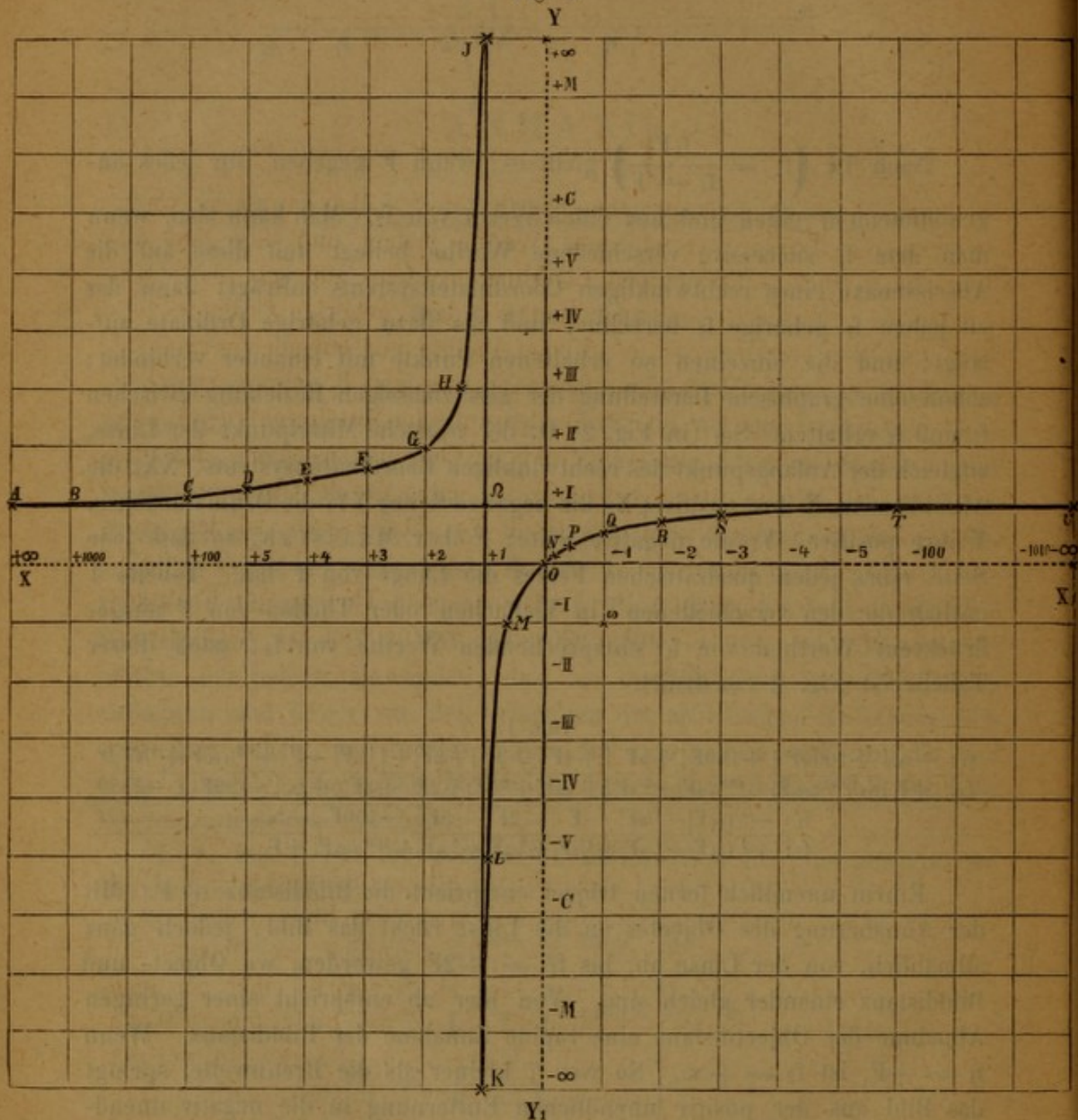
Tab. 1.

$f_1$ : $+\infty$   $+1000F$   $+100F$   $+5F$   $+4F$   $+3F$   $+2F$   $+1\frac{1}{2}F$   $+F$   $+\frac{99}{100}F$   $+\frac{1}{2}F$   $0$
$f_2$ : $+F$   $+\frac{1000}{999}F$   $+\frac{100}{99}F$   $+\frac{5}{4}F$   $+\frac{4}{3}F$   $+\frac{3}{2}F$   $+2F$   $+3F$   $+\infty$   $-99F$   $-F$   $0$
$f_1$ : $-\frac{1}{100}F$   $-\frac{1}{2}F$   $-F$   $-2F$   $-5F$   $-100F$   $-\infty$
$f_2$ : $+\frac{1}{101}F$   $+\frac{1}{3}F$   $+\frac{1}{2}F$   $+\frac{2}{3}F$   $+\frac{5}{6}F$   $+\frac{100}{101}F$   $+F$

Einem unendlich fernen Object entspricht die Bilddistanz  $+F$ . Mit der Annäherung des Objectes an die Linse rückt das Bild, jedoch ganz allmählich, von der Linse ab, bis  $f_1 = +2F$  geworden, wo Object- und Bilddistanz einander gleich sind. Von hier ab entspricht einer geringen Abnahme der Objectdistanz eine rapide Zunahme der Bilddistanz. Wenn  $f_1 = +F$ , ist  $f_2 = +\infty$ . So wie  $f_1$  kleiner als die Brennweite, springt das Bild aus der positiv unendlichen Entfernung in die negativ unendliche über (von  $Y$  zu  $Y_1$ ). Die vorher zusammenhängende Curve wird bei  $f_1 = F$  discontinuirlich. Wenn  $f_1$  weiter abnimmt, dabei aber noch positiv bleibt, so nimmt die absolute Grösse der jetzt (weil das Bild vor der Linse) negativen Bilddistanz in weit stärkerem Verhältniss ab; wenn  $f_1 = +\frac{1}{2}F$ , ist  $f_2$  schon gleich  $-F$ . Ist  $f_1 = 0$ , so wird auch  $f_2 = 0$  :

im optischen Mittelpunkte fallen Bild und Object zusammen. Wird  $f_1$  negativ, d. h. liegt das (virtuelle) Object hinter der Linse, so wird die Bilddistanz positiv, das Bild liegt hinter der Linse und seine Distanz wächst ganz allmählich. Für  $f_1 = -F$  wird  $f_2 = +\frac{1}{2}F$ , für  $f_1 = -2F$  wird  $f_2 = +\frac{2}{3}F$  u. s. w. Immer bleibt aber  $f_2$  noch hinter dem

Fig. 2.



Werth  $+F$  zurück, den es erst erreicht, wenn  $f_1 = -\infty$ . Verbinden wir die einzelnen so gewonnenen Punkte (A bis U) mit einander, so springt sofort der gesetzmässige Verlauf der Curve in die Augen. Weit leichter aber werden wir die Natur derselben aus ihrer Gleichung erkennen.

Setzen wir in der Gleichung

$$f_2 = \frac{f_1 F}{f_1 - F}$$

wie üblich,  $F = a$ ;  $f_1 = x$ ;  $f_2 = y$ , um anzudeuten, dass  $F$  eine gegebene Constante;  $f_1$  die unabhängige Variable;  $f_2$  die abhängige Variable ist: so erhalten wir

$$y = \frac{ax}{x-a} \text{ oder}$$

$$xy - ay - ax = 0. \quad (1).$$

Um eine zur Construction bequemere Form zu gewinnen, wird ein neuer Anfangspunkt angenommen, dessen Coordinaten beziehentlich zu dem alten sind  $x = a$  und  $y = a$ ;\*) so dass, wenn die Coordinaten des neuen rechtwinkligen Systems mit  $x_1$  und  $y_1$  bezeichnet werden,

$$\left. \begin{array}{l} x_1 + a = x \\ y_1 + a = y \end{array} \right\} (2).$$

Substituirt man diese Werthe in 1, so wird daraus

$(x_1 + a)(y_1 + a) - a(y_1 + a) - a(x_1 + a) = 0$  oder  
 $x_1 y_1 + ay_1 + ax_1 + a^2 - ay_1 - a^2 - ax_1 - a^2 = 0$  (3) oder  
 $x_1 y_1 - a^2 = 0$  oder  $x_1 y_1 = a^2$ . (II.)\*\*) Dies ist die bekannte Gleichung der gleichseitigen auf ihre Asymptoten bezogenen Hyperbel. Die dioptrische Curve ist eine gleichseitige Hyperbel.

Somit haben wir eine bekannte Curve zweiten Grades als graphischen Ausdruck der gesetzmässigen Beziehung zwischen Object- und Bildabstand gewonnen. Sobald die Brennweite einer Convexlinse ( $F = a$ ) gegeben, ist die ihr angehörige dioptrische Hyperbel völlig bestimmt. Ihr Mittel-

\*) Es ist einleuchtend, wie man zu dieser Annahme kommt. Sei die Richtung der Verschiebung des Anfangspunktes vorläufig noch unbestimmt und  $x_1 + a = x$ ;  $y_1 + \beta = y$ : wo  $a$  und  $\beta$  constante Grössen sind, zu deren Bestimmung 2 beliebige Bedingungsgleichungen eingeführt werden können. Wir erhalten demnach durch Substitution in (2)

$$\begin{aligned} (x_1 + a)(y_1 + \beta) - a(y_1 + \beta) - a(x_1 + a) &= 0, \text{ oder} \\ x_1 y_1 + (\beta - a)x_1 + (a - a)y_1 + (a - a)\beta - a^2 &= 0. \end{aligned}$$

Wir wählen als Bedingungsgleichungen

$$\begin{aligned} \beta - a &= 0 \text{ und } a - a = 0, \text{ so dass} \\ \beta &= +a \text{ und } a = +a, \text{ so folgt } x_1 y_1 - a^2 = 0. \end{aligned}$$

\*\*) Diese einfachste Form des Gesetzes der conjugirten Brennweiten für Linsen ist identisch mit  $l_1 l_2 = F_1 F_2$  (Helmholtz, physiol. Optik p. 54, 8c.) oder  $l_1 l_2 - F^2 = 0$ .

Denn  $x_1 = x - a = (f_1 - F), (a)$  } Beides multiplicirt, giebt  
 $y_1 = y - a = (f_2 - F), (b)$  }

$x_1 y_1 = (f_1 - F)(f_2 - F)$ . Davon die identische Gleichung

$a^2 = F^2$  subtrahirt, folgt

$x_1 y_1 - a^2 = (f_1 - F)(f_2 - F) - F^2$ . (c) Setze (Helmholtz l. c.)

$f_1 - F = l_1$ ;  $f_2 - F = l_2$ ; so wird aus (c):  $l_1 l_2 - F^2 = 0$ . W. z. b. w.

punkt hat beziehentlich zu dem Anfangspunkt, von dem wir Object- und Bilddistanz zu rechnen pflegen, d. h. dem optischen Mittelpunkt O, in der Richtung der Abscissenaxe eine Entfernung = +a und in der Richtung der Ordinatenaxe eine Entfernung = +a. Ihre Hauptaxe und somit, weil sie gleichseitig, auch ihre Nebenaxe und ihr Parameter ist gleich  $2a\sqrt{2}$ .

Errichtet man in einem beliebigen Punkte der ursprünglichen Axe unseres Coordinatensystems ein Perpendikel und verlängert dasselbe bis zum Durchschnitt mit der Hyperbel, so sind die auf das ursprüngliche System bezogenen Coordinaten dieses Hyperbelpunktes conjugirte Vereinigungsweiten.

2. Die Gleichung (II)  $x_1 y_1 = a^2$  besagt, dass die nämliche Curve auch für Zerstreuungslinsen Gültigkeit hat, für die  $F = -a$ . Denn  $(-a)^2 = (+a)^2$ . Nur ist jetzt der Mittelpunkt der Hyperbel nach einer anderen Richtung hin verschoben. Wenn nämlich a sein Vorzeichen ändert, wird aus (1):  $xy + ay + ax = 0$ . (4).

Setze nunmehr

$$\left. \begin{array}{l} x_1 - a = x \\ y_1 - a = y \end{array} \right\} \text{ (5 u. 6), so folgt}$$

$x_1 y_1 + (a - a)x_1 + (a - a)y_1 - (a - a)a - aa = 0$  (7) d. h.  $x_1 y_1 - a^2 = 0$  oder  $x_1 y_1 = a^2$  (IIa.) Die Mittelpunktscoordinaten der Hyperbel IIa beziehentlich zu dem ursprünglichen Anfangspunkt sind

$$x = -a \text{ und } y = -a.$$

Die Verschiebung des Mittelpunktes der Hyperbel gegen O geschieht also hier in diametral entgegengesetzter Richtung wie im ersten Fall. Wird  $\overline{OO}$  in Fig. 2 und Fig. 3 über O hinaus um die gleiche Strecke verlängert, so gelangen wir nach  $\omega$ , dem Centrum der dioptrischen Hyperbel der Zerstreuungslinse.

Fig. 3 ist wieder nach einzelnen Punkten construirt mittelst der Tabelle 2, für welchen Fall Gleichung I,c (wegen des negativen F) sich umwandelt in

$$f_2 = \frac{-F f_1}{(f_1 + F)}$$

Tab. 2.

$f_1$	$+\infty$	$+1000F$	$+100F$	$+5F$	$+2F$	$+F$	$1/2F$	0	
$f_2$	$-F$	$-1000/1001F$	$-100/101F$	$-5/6F$	$-2/3F$	$-1/2F$	$-1/3F$	0	
$f_1$	$-0,1F$	$-0,5F$	$-F$	$-1,1F$	$-1,5F$	$-2F$	$-5F$	$-100F$	$-\infty$
$f_2$	$+1/9F$	$+F$	$+\infty$	$-11F$	$-3F$	$-2F$	$-5/4F$	$-100/99F$	$-F$

Befindet das Object sich auf der positiven Seite der Zerstreuungslinse unendlich weit von dieser entfernt, so liegt das Bild auch vor der Linse im 2. Brennpunkt (s. Fig. 4). Rückt das Object an die Linse heran, so rückt auch das Bild langsam näher; für

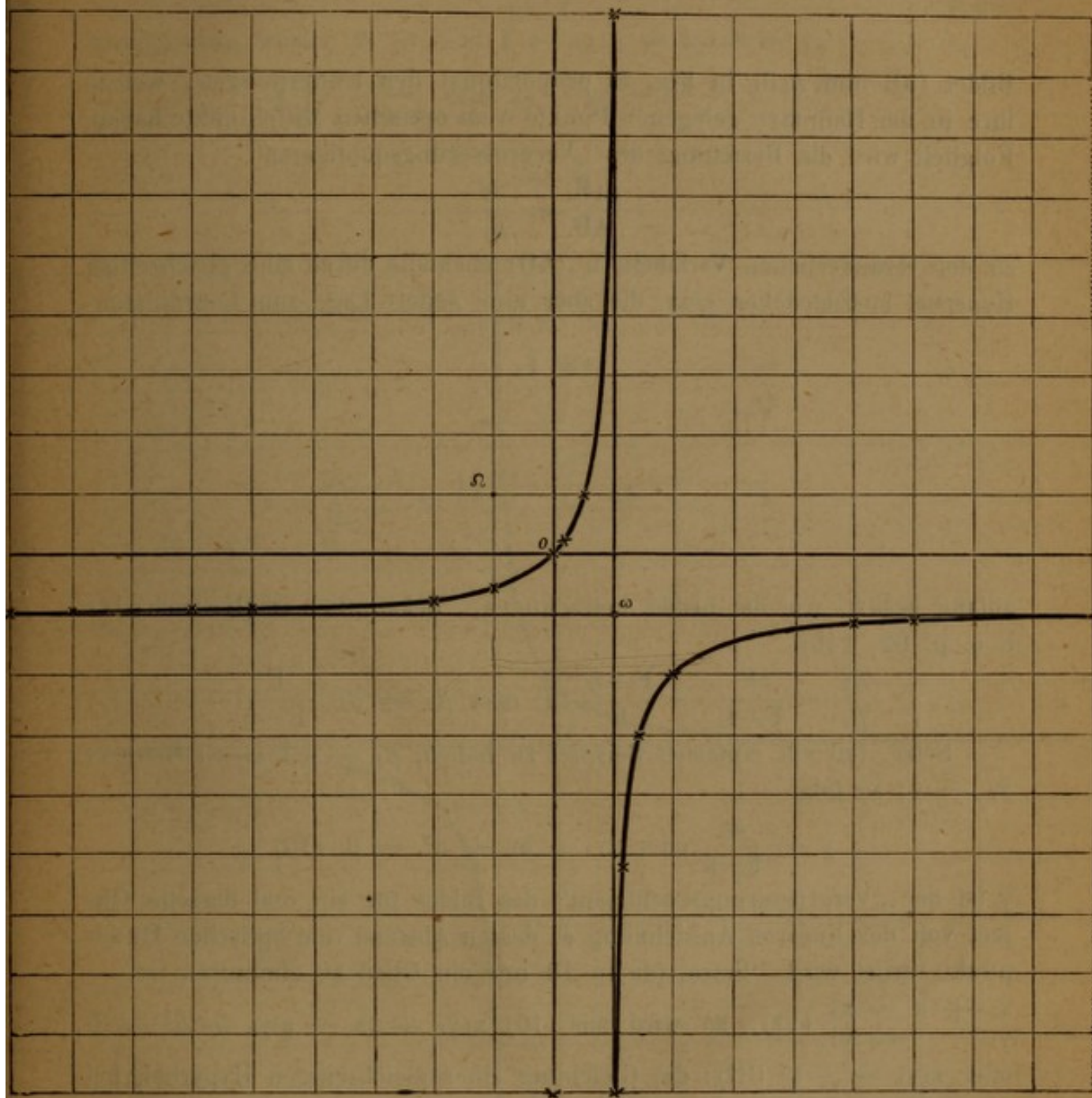
$$f_1 = +100F, \text{ ist } f_2 = -100/101F;$$

$$f_1 = +2F, \quad f_2 = -\frac{2}{3}F;$$

$$f_1 = +F, \quad f_2 = -\frac{1}{2}F.$$

Im optischen Centrum fallen Object und Bild zusammen. Rückt das Object hinter die Linse, so wird die Bilddistanz positiv und wächst rasch an und ist für  $f_1 = -F$  bereits  $+\infty$  geworden. Geht das Object noch

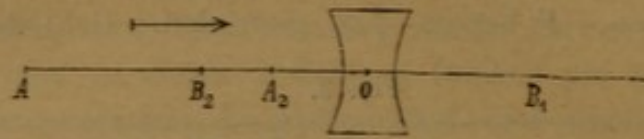
Fig. 3.



weiter nach der negativen Seite, so wird die Bilddistanz wieder negativ und nimmt ihre absolute Grösse rasch ab; für  $f_1 = -2F$  ist auch  $f_2 = -2F$  geworden. Bei weiterer Entfernung des Objectes gegen  $X_1$  hin, nähert sich die Bilddistanz der Grenze  $-F$ , die sie  $f_1 = -\infty$  erreicht.

Stellt man Fig. 3 auf den Kopf, so erhält man Fig. 2 und umgekehrt.  
3. Bei einer Convexlinse sind die absoluten Grössen conjugirter

Fig. 4.

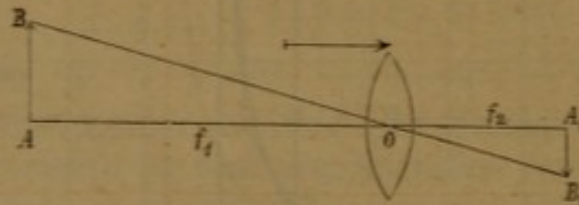


Bilder (AB und  $A_1B_1$  in Fig. 5) proportional den Entfernungen, welche ihre in der Hauptaxe gelegenen Punkte vom optischen Mittelpunkte haben. Folglich wird die Beziehung des „Vergrößerungsquotienten“

$$\frac{A_1B_1}{AB} = \frac{\beta_2}{\beta_1}$$

zu der veränderlichen Variablen  $f_1$  (AO) ebenfalls durch eine gleichseitige Hyperbel auszudrücken sein, die aber eine andere Lage zum Coordinaten-

Fig. 5.



anfang besitzt, wie die bisher betrachteten. Bekanntlich ist (Helmholtz l. c. p. 62, 14b)

$$\frac{\beta_2}{\beta_1} = \frac{F}{F-f_1} = \frac{F-f_2}{F} \quad (9) \text{ oder } \beta_2 = \beta_1 \cdot \frac{F}{F-f_1}$$

Setze, um ein einfaches Beispiel zu haben,  $\beta_1 = +F = a$ ;  $f_1 = x$ ;  $\beta_2 = y$ ; so folgt

$$y = \frac{aa}{a-x} \text{ oder } xy - ay + a^2 = 0. \quad (10)$$

$y$  ist der „Vergrößerungscoefficient“ des Bildes für ein und dasselbe Object von der linearen Ausdehnung  $a$ , dessen Abstand vom optischen Mittelpunkt variiert wird. Setze, (da in 10 nur ein Glied zu eliminiren ist,)

$$\left. \begin{array}{l} x_1 + a = x \\ y_1 = y \end{array} \right\} (11), \text{ so wird aus (10) } x_1 y_1 + (a - a) y_1 + a^2 = 0$$

oder  $x_1 y_1 = -a^2$  (III): die Gleichung einer gleichseitigen Hyperbel, bei der positiven Abscissen negative Ordinaten entsprechen und umgekehrt, und deren Mittelpunkt [wie aus (11) folgt] bezüglich auf den Anfangspunkt des ursprünglichen Systems die Coordinaten  $x = +a$  und  $y = 0$  besitzt. Ihr Anfangspunkt  $\omega'$  (Fig. 6) liegt also in der X-Axe, aber um  $+a$  von 0 entfernt; ihre Hauptaxe ist wieder  $=2a/2$ . Fig. 6 enthält die nach Tabelle 3 construirte Punktcurve, deren Deutung ich übergehe.

Tab. 3.

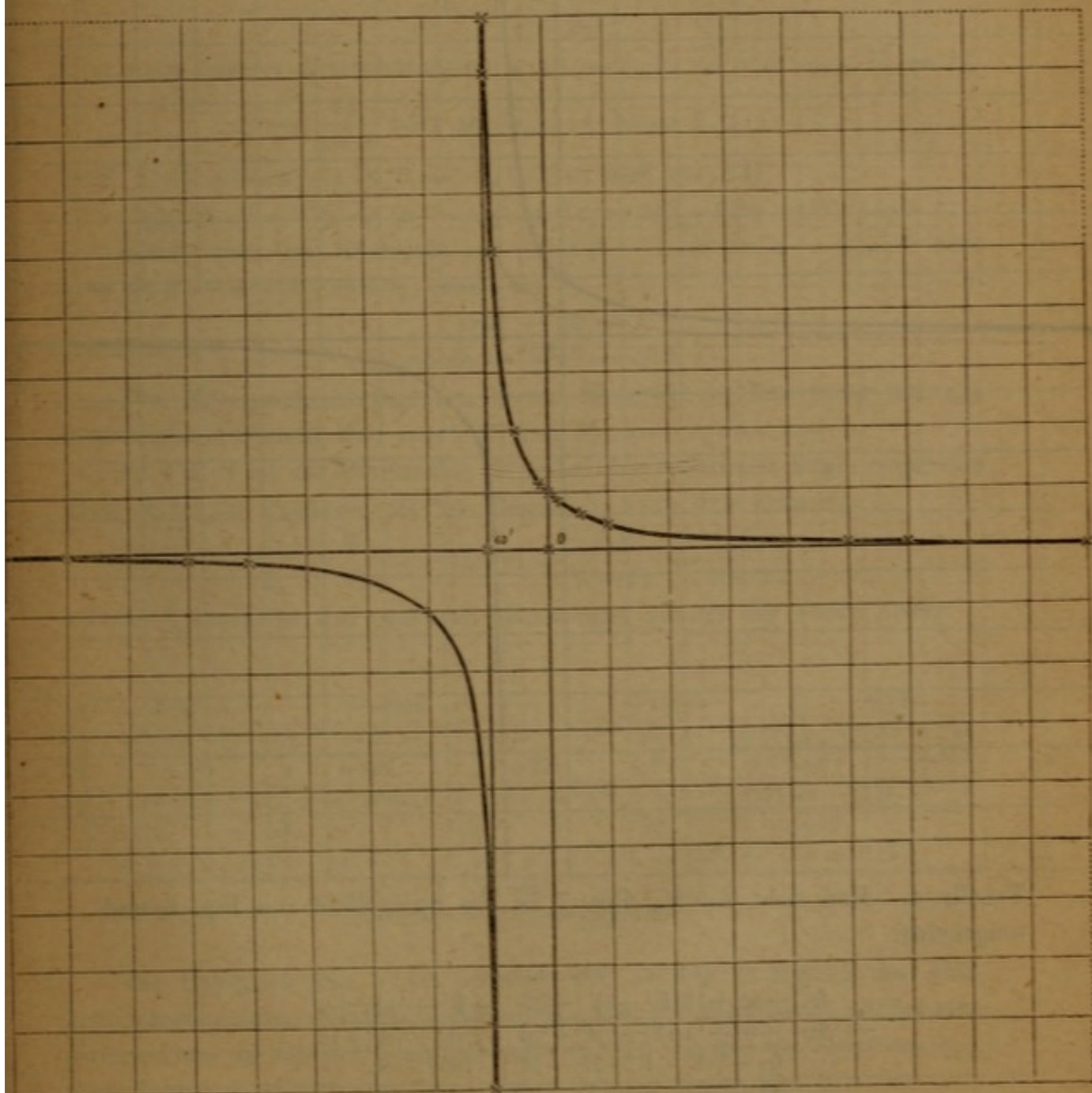
$f_1$	$+\infty$	$+1000F$	$+100F$	$+5F$	$+2F$	$+F$	$+0,999F$	$+0,9F$		
$\beta_2$	$-0$	$-1/999F = -1/999a$	$-1/99F$	$-1/4F$	$-1F$	$-\infty$	$+1000F$	$+10F$		
$f_1$	$+0,5F$	$+0,1F$	$0$	$-0,1F$	$-0,5F$	$-F$	$-5F$	$-100F$	$-\infty$	
$\beta_2$	$+2F$	$+10/9F$	$+F$	$+10/11F$	$+10/13F$	$+2/3F$	$+1/2F$	$+1/6F$	$+1/10F$	$+0$

4. Für Concavlinen wird  $F$  negativ, also aus (9)  $\beta_2 = \beta_1 \cdot \frac{F}{F+f_1}$

somit, wenn wieder  $\beta_1 = +a$ ;  $F = a$ ;  $f_1 = x$ ;  $\beta_2 = y$ :

$$y = \frac{a^2}{a+x} \text{ oder } xy + ay - a^2 = 0. \quad (12)$$

Fig. 6.





Setze  $x_1 - a = x$  und  $y_1 = y$  (13), so folgt aus (12):

$$x_1 y_1 - (a - a)y_1 - a^2 = 0 \text{ oder } x_1 y_1 - a^2 = 0 \text{ oder } x_1 y_1 = a^2. \text{ (IV)}$$

Die Coordinaten, welche der Mittelpunkt dieser Hyperbel im ursprünglichen System besitzt, sind nach (13)  $x = -a$  und  $y = 0$ . Der Mittelpunkt  $\omega''$  liegt in der X-Axe, aber um  $-a$  von 0 entfernt. Vgl. Fig. 7 und

Fig. 7.

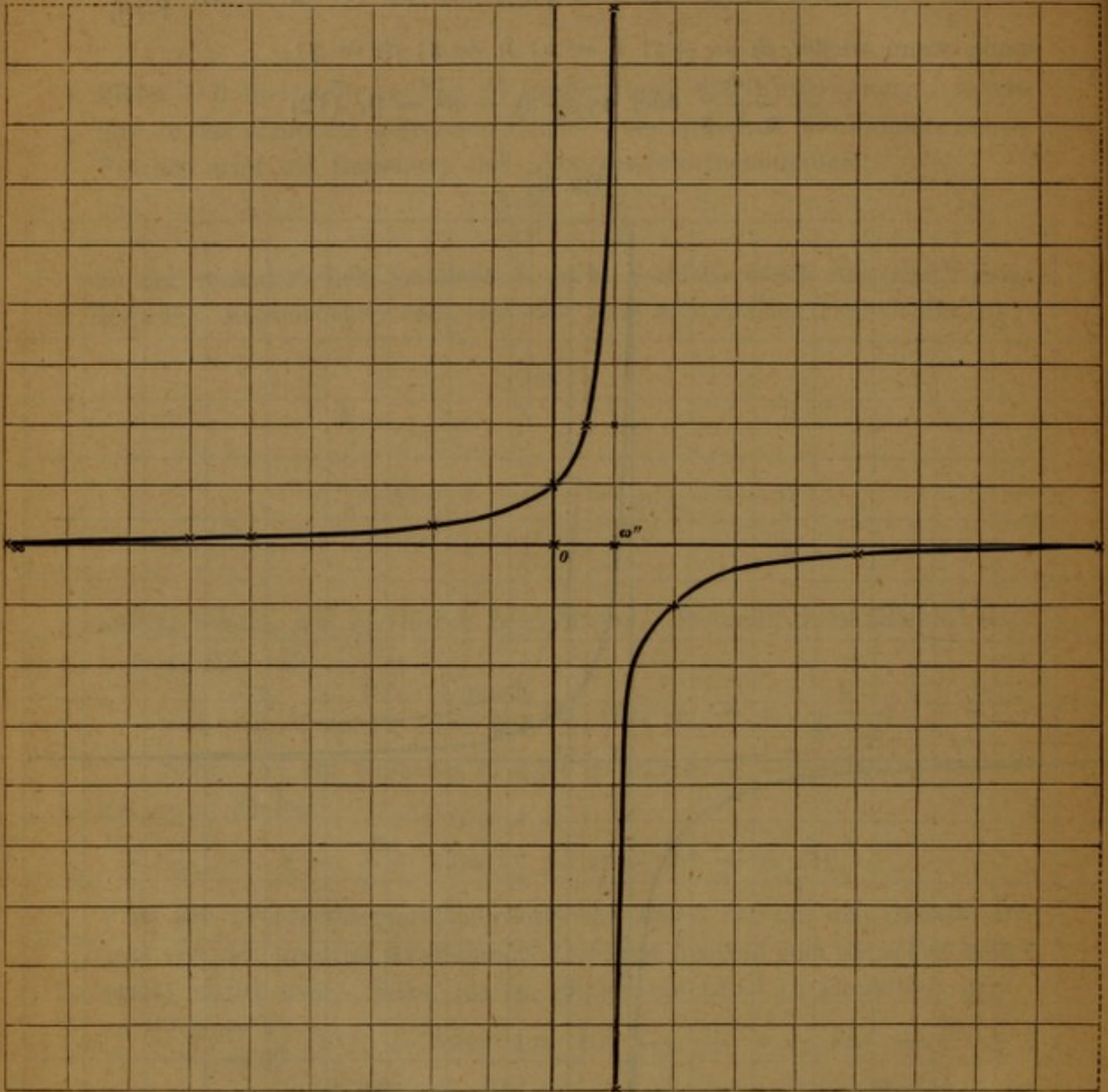


Tabelle 4. Man sieht sofort, Fig. 7 ist das Spiegelbild von Fig. 6 und umgekehrt.

Tab. 4.

$f_1$	$+\infty$	$+100F$	$+5F$	$+2F$	$+F$	$+\frac{1}{2}F$	$+0$
$\beta_2$	$+0$	$+\frac{1}{101}F$	$+\frac{1}{6}F$	$+\frac{1}{3}F$	$+\frac{1}{2}F$	$+\frac{2}{3}F$	$+1F$
$f_1$	$-\frac{1}{2}F$	$-F$	$-2F$	$-5F$	$-100F$	$-\infty$	
$\beta_2$	$+2F$	$+\infty$	$-F$	$-\frac{1}{4}F$	$-\frac{1}{99}F$	$-0$	

5. Sehr leicht ist es, die in 1 gewonnenen Resultate auf das Auge anzuwenden, d. h. die zu jeder Objectdistanz für das Auge conjugirte Bild-  
distanz zu bestimmen. Wir wählen Listing's reducirtes Auge. Der  
einfache Hauptpunkt desselben liegt 2,34 Mm. hinter der Hornhaut; sein  
einfacher Knotenpunkt 0,476 Mm. vor der hinteren Fläche der Linse; die  
einzige brechende Fläche hat einen Radius = 5,1248 Mm.; der Brechungs-  
index des hinter dieser Fläche befindlichen Medium ist 1,34; die vordere  
Brennweite  $F_1 = 15$  Mm., die hintere  $F_2 = 20$  Mm. Setzen wir  $F_1 = a$ ;  
 $F_2 = b$ : so ist  $b = \frac{4}{3}a$ .

Aus der bekannten Formel für brechende Systeme, deren 1. und 2.  
Hauptbrennweite ungleich sind, (Helmholtz l. c. p. 44, 3d)

$$f_2 = \frac{F_2 f_1}{f_1 - F_1}$$

folgt nach unserer Bezeichnungsweise ( $f_2 = y$ ,  $F_2 = b$ ,  $f_1 = x$ ,  $F_1 = a$ )

$$y = \frac{bx}{x-a} \text{ oder } xy - ay - bx = 0. \quad (14)$$

Setze  $x_1 + \alpha = x$ ;  $y_1 + \beta = y$ . (15), so wird aus (14)

$$x_1 y_1 + (\beta - b)x_1 + (\alpha - a)y_1 + (\alpha - a)\beta - \alpha b = 0. \quad (14a)$$

Setze ferner [mit Rücksicht auf (15)]  $\beta - b = 0$ ;  $\alpha - a = 0$  oder  
 $b = \beta$ ;  $a = \alpha$ . (16), so folgt (aus 14a)

$$\left. \begin{aligned} x_1 y_1 - ab &= 0 \\ x_1 y_1 - ab &= \frac{4}{3}a^2 = c^2 \end{aligned} \right\} \text{V}$$

Die Mittelpunktskoordinaten dieser Hyperbel in Beziehung auf das  
ursprüngliche System sind (nach 15 und 16)  $x = a$  und  $y = b$ .

In Fig. 8 ist die dioptrische Hyperbel des reducirtes Auges construirt  
nach einzelnen Punkten, die (in Tabelle 5) nach den Formeln

$$\frac{F_1}{f_1} + \frac{F_2}{f_2} = 1 \text{ und } f_2 = \frac{F_2 f_1}{f_1 - F_1} = \frac{\frac{4}{3}F_1 f_1}{f_1 - F_1}$$

berechnet sind; für das praktische Bedürfniss genügt der obere Zweig.

Tab. 5.

$f_1 \parallel$	$+\infty$	$+1000F_1$	$+100F_1$	$+5F_1$
$f_2 \parallel$	$+F_2 = \frac{4}{3}F_1$	$+\frac{4}{3} \cdot \frac{1000}{999}F_1 = \frac{4000}{2997}F_1$	$+\frac{4}{3} \cdot \frac{100}{99}F_1 = \frac{400}{297}F_1$	$+\frac{4}{3} \cdot \frac{5}{4}F_1 = \frac{5}{3}F_1$
$f^3 \parallel$	$+4F_1$	$+3F_1$	$+2F_1$	$+F_1$
$f_2 \parallel$	$+\frac{4}{3} \cdot \frac{4}{3}F_1 = \frac{16}{9}F_1$	$+\frac{4}{3} \cdot \frac{3}{2}F_1 = 2F_1$	$+\frac{4}{3} \cdot 2F_1 = \frac{8}{3}F_1$	$+\infty$
$f_1 \parallel$	$0$	$-\frac{1}{2}F_1$	$-F_1$	$-2F_1$
$f_2 \parallel$	$0$	$+\frac{4}{3} \cdot \frac{1}{3}F_1 = \frac{4}{9}F_1$	$+\frac{4}{3} \cdot \frac{1}{2}F_1 = \frac{2}{3}F_1$	$+\frac{4}{3} \cdot \frac{2}{3} = \frac{8}{9}F_1$
		$+\frac{4}{3} \cdot \frac{5}{6} = \frac{10}{9}F_1$		
	$f_1 \parallel$	$-100F_1$	$-\infty$	
	$f_2 \parallel$	$+\frac{4}{3} \cdot \frac{100}{101} = \frac{400}{303}F_1$	$+F_1$	

Die Hyperbel (Fig. 8) ist natürlich der auf Fig. 2 ähnlich und ähn-  
lich gelegen, auch ebenfalls gleichseitig. Aber ihr Mittelpunkt  $\Omega'$  hat eine  
andere Lage zu O, ( $x = a$ ,  $y = b$ ).  $O\Omega' = \sqrt{a^2 + (\frac{4}{3}a)^2} = \frac{5}{3}a$ .  
Ihre Hauptaxe ist also  $= \frac{10}{3}a$ , mithin grösser als in Fig. 2.

Setzen wir in (V)  $x_1 y_1 = \frac{4}{3}a$ . a wieder ein

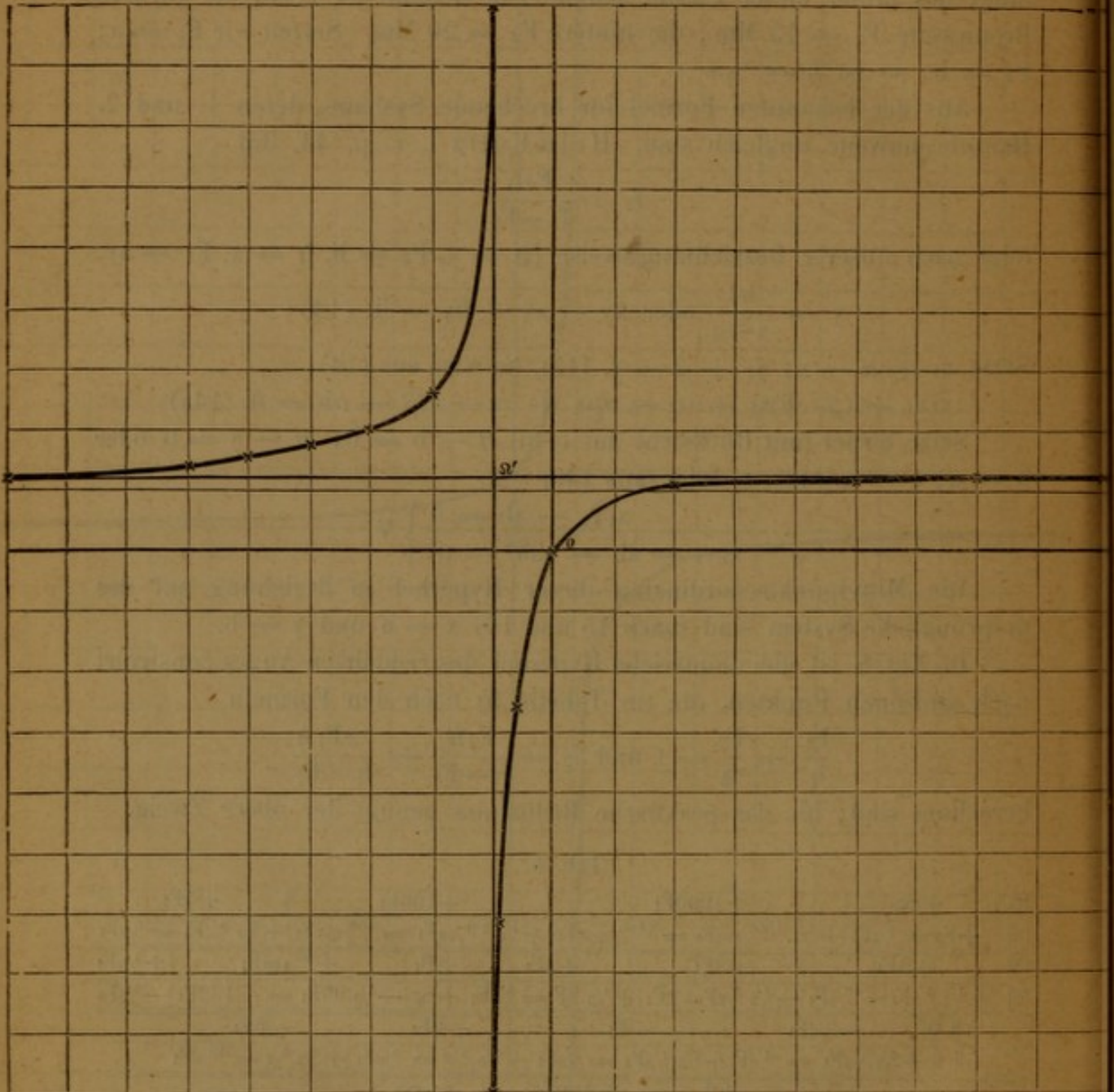
$$x_1 = x - a \text{ und } y_1 = y - \frac{4}{3}a \text{ oder}$$

$$x_1 = (x-15) \text{ Mm.}; y_1 = (y-20) \text{ Mm.}; \text{ so folgt}$$

$$(x-15)(y-20) = 15 \times 20 \text{ Mm. oder wenn } (x-15) = l_1; y-20 = l_2,$$

$$l_1 \cdot l_2 = 300.$$

Fig. 8.



Hiernach lässt sich eine Tabelle berechnen, wo zu jeder im Metermaass ausgedrückten Objectdistanz  $l_1$  vom ersten Brennpunkt des reducirten Auges die entsprechende Bildldistanz  $l_2$  vom hinteren Brennpunkt (d. h. von der Netzhautebene) verzeichnet steht. Diese Tabelle ist bereits von Listing berechnet. (Helmholtz, l. c. p. 100.)

$l_1$	$l_2$
$\infty$	0
65000 Mm.	0,005 Mm.
25000	0,012
12000	0,025
6000	0,050
3000	0,100
1500	0,200
750	0,40
375	0,80
188	1,60
94	3,20
88	3,42

Wenn daselbst hinzugefügt wird: „Man sieht, wie wenig sich die Lage des Bildchens ändert, wenn die sich ändernde Entfernung der Objecte noch sehr gross ist; und wie schnell das Bildchen sich von der Netzhaut entfernt, wenn das Object in geringer Entfernung vom Auge sich mehr und mehr nähert:“ so erkennt man in diesen Worten schon gewissermassen die Paraphrase einer Hyperbel als des Maasstabs für diese Relation.

6. Ebenso einfach ist die Darstellung der conjugirten Bildgrössen für das reducirte Auge.

$$\frac{\beta_2}{\beta_1} = \frac{F_1}{F_1 - f_1} = \frac{F_2 - f_2}{F_2} \quad (\text{Helmholtz l. c. p. 54}),$$

$$\text{also } \beta_2 = \beta_1 \cdot \frac{F_1}{F_1 - f_1}. \quad (17).$$

Setze  $F_1 = a$ ;  $f_1 = x$ ;  $\beta_2 = y$  und  $\beta_1$  wiederum (um ein einfaches Beispiel zu haben) gleich  $a$ ; so wird

$$y = \frac{a^2}{a-x} \quad \text{oder} \quad xy - ay + a^2 = 0. \quad (18).$$

Diese Formel ist identisch mit (10), somit die entsprechende Curve bereits auf Fig. 6 verzeichnet; wo nun für die Brennweite der Convexlinse die erste Hauptbrennweite des Auges zu nehmen ( $F_1 = 15$  Mm.).

II. Eine ähnliche Betrachtung können wir auch für die conjugirten Vereinigungsweiten sphärischer Spiegel anstellen.

Die dioptrischen Formeln folgen 1) aus der geometrischen Beschaffenheit der brechenden (sphärischen) Flächen; 2) aus dem Brechungsgesetz  $\sin i' : \sin i'' = c' : c'' = n'' : n'$ , wo  $i'$  Incidenz-,  $i''$  Refraktionswinkel;  $c'$  die Fortpflanzungsgeschwindigkeit des Lichtes im ersten,  $c''$  die

im 2. Medium;  $n_1$  das Brechungsverhältniss des ersten,  $n_2$  das des 2. Medium.\*) Setzen wir hierin für den Fall der Reflexion, nach der das Licht mit gleicher Geschwindigkeit, aber in umgekehrter Richtung weiter geht,  $c_2 = -c_1$ , also  $n_2 = -n_1$ ; so folgt  $\sin i_1 = -\sin i_2$ ; also  $i_1 = -i_2$ .

Der Reflexionswinkel ist gleich dem Einfallswinkel, hat aber die entgegengesetzte Lage zum Einfallslot.

7. Aus der allgemeinen dioptrischen Gleichung (Helmholtz p. 44 Gleichung 3).

$$\frac{n_1}{f_1} + \frac{n_2}{f_2} = \frac{n_2 - n_1}{r} \text{ folgt, wenn } n_2 = -n_1,$$

$$n_1 \cdot \frac{1}{f_1} - n_1 \cdot \frac{1}{f_2} = n_1 \cdot \left( \frac{-2}{r} \right) \text{ oder}$$

$$\frac{1}{f_1} - \frac{1}{f_2} = -\frac{2}{r}. \quad (19).$$

Hierbei ist  $r$  positiv gerechnet, wenn der Spiegel convex (Vgl. I, 1),  $f_1$  positiv vor,  $f_2$  hinter demselben, und umgekehrt. Für  $f_1 = \infty$  wird aus (19)

$$-\frac{1}{f_2} = -\frac{2}{r} \text{ oder } f_2 = \frac{r}{2}.$$

Der Brennpunkt des Convexspiegels liegt hinter demselben, um  $+r/2$  vom optischen Mittelpunkt entfernt. Demnach können wir (19) auch schreiben

$$\frac{1}{f_1} - \frac{1}{f_2} = -\frac{1}{F} \text{ oder } \frac{1}{f_2} = \frac{1}{f_1} + \frac{1}{F}$$

$$\text{oder } f_2 = \frac{f_1 F}{F + f_1} \text{ oder } y = \frac{ax}{a+x} \quad (20).$$

Also  $xy + ay - ax = 0$ . (20a.)

Setze  $x_1 + \alpha = x$  und  $y_1 + \beta = y$ . (21), so wird aus (20a)  $x_1 y_1 + (\beta - \alpha)x_1 + (\alpha + a)y_1 + (\alpha + a)\beta - a\alpha = 0$ . (20b.) Für 21 sind die Bedingungsgleichungen

$$\beta - \alpha = 0 \text{ und } \alpha + a = 0. \quad (22), \text{ also}$$

$$\beta = +a \text{ und } \alpha = -a.$$

Demnach wird aus (21b)

$$x_1 y_1 + a^2 = 0 \text{ oder } x_1 y_1 = -a^2. \quad (VII)$$

Die conjugirten Vereinigungsweiten eines sphärischen Convexspiegels werden auch dargestellt durch eine gleichseitige auf die Asymptoten be-

\*) Bekanntlich ist, wenn  $c$  die Fortpflanzungsgeschwindigkeit des Lichtes im leeren Raume darstellt,

$$\frac{c}{c_1} = n_1 \text{ u. } \frac{c}{c_2} = n_2; \text{ also } n_2 : n_1 = \frac{c}{c_2} : \frac{c}{c_1} = c_1 : c_2.$$

zogene Hyperbel, deren Potenz gleich dem negativen Quadrat der Brennweite des Spiegels. Ihre Mittelpunktskoordinaten in Beziehung auf den Anfangspunkt des ursprünglichen Systems sind (aus 21)

$$x = \alpha = -a; \text{ und } y = \beta = +a.$$

Ihre Hauptaxe ist natürlich  $= 2a/2$ . Vgl. Tabelle 6.

Tab. 6.

$f_1$	$ \infty $	$+100F$	$+5F$	$+4F$	$+3F$	$+2F$	$+F$	$+1/2F$	$+0$
$f_2$	$+F$	$+100/101F$	$+5/2F$	$+4/3F$	$+3/4F$	$+2/5F$	$+1/6F$	$+1/7F$	$+0$
$f_1$	$-1/2F$	$-F$	$-2F$	$-3F$	$-5F$	$-100F$	$-\infty$		
$f_2$	$-F$	$\infty$	$+2F$	$+3/2F$	$+5/4F$	$+100/99F$	$+F$		

8. Ist der Spiegel concav, also  $r$  negativ; so wird aus (19)

$$\frac{1}{f'} - \frac{1}{f''} = \frac{2}{r} \quad (23)$$

Für  $f' = \infty$  wird  $\frac{1}{f''} = \frac{-2}{r}$  oder  $f'' = \frac{-r}{2}$  ( $= -F = -a$ ).

Der Brennpunkt eines Concavspiegels liegt vor dem optischen Centrum um  $r/2$ . Somit wird für diesen Fall aus Gl. 19

$$\frac{1}{f'} - \frac{1}{f''} = \frac{1}{F} \text{ oder } \frac{1}{f''} = \frac{1}{f'} - \frac{1}{F}; \text{ also}$$

$$f'' = \frac{f'F}{F - f'} \text{ oder } y = \frac{ax}{a - x} \quad (24).$$

$$\text{Also } xy + ax - ay = 0. \quad (24a.)$$

Setze  $x' + \alpha = x$  und  $y' + \beta = y$  (25), so folgt:

$$x'y' + (\beta + a)x' + (\alpha - a)y' + (\beta + a)\alpha - a\beta = 0. \quad (24b.)$$

Setze, mit Rücksicht auf (25),

$$\beta + a = 0 \text{ und } \alpha - a = 0 \quad (26); \text{ oder}$$

$$\beta = -a \text{ und } \alpha = +a; \text{ so folgt (aus 24b)}$$

$$x'y' + a^2 = 0 \text{ oder } x'y' = -a^2 \quad (\text{VIII.})$$

Die Mittelpunktsordinaten der Hyperbel (VIII) sind (aus 25)  $x = a$ ;  $y = -a$ . Vgl. Tab. 7. Die zu Gl. VII u. VIII gehörigen Curven brauchen, mit Rücksicht auf 9, nicht dargestellt zu werden.

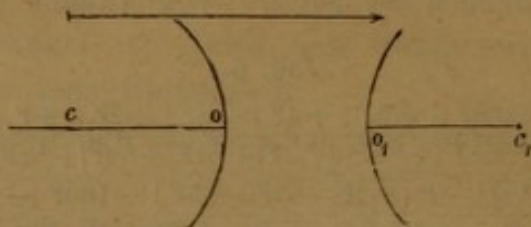
Tab. 7.

$f_1$	$ \infty $	$+100F$	$+5F$	$+4F$	$+3F$	$+2F$	$+F$	$+3/10F$	$+1/2F$	$0$
$f_2$	$-F$	$-100/99F$	$-3/4F$	$-4/3F$	$-3/2F$	$-2F$	$-\infty$	$+9F$	$+F$	$0$
$f_1$	$-1/2F$	$-F$	$-2F$	$-5F$	$-100F$	$-\infty$				
$f_2$	$-1/3F$	$-1/2F$	$-2/3F$	$-3/4F$	$-100/101F$	$-F$				

9. Ein Vergleich der Tabelle 7 für Concavspiegel mit der Tabelle 1 für Convexlinsen lehrt, dass für gleiche  $f_1$  die beiderseitigen Werthe von  $f_2$  bis auf das Vorzeichen übereinstimmen. Bei Convexlinsen sind diejenigen Bildabstände, in denen die Bilder reell sind, als positiv bezeichnet worden; bei den Concavspiegeln aber als negativ, um (mit mathe-

matischer Strenge) in jedem Fall dieselbe Lage gegen das optische Centrum des Systems mit demselben Vorzeichen auszustatten. Zweckmässiger aber (und üblich) ist es, auch für die Concavspiegel diejenigen Bildabstände,

Fig. 9.



in welchen reelle Bilder zu Stande kommen, als positiv zu bezeichnen, die Abstände virtueller Bilder aber als negativ. Die ersteren liegen aber hier vor der spiegelnden Fläche. Dann müssen wir natürlich auch dem Krümmungsradius das entgegengesetzte Vorzeichen geben, wie bei brechenden Flächen, und (Fig. 9)  $\overline{CO} = +r$ ;  $\overline{C_1O_1} = -r$  setzen. Wenn also eine Spiegelfläche concav gegen einfallendes Licht ist, nennen wir nun ihren Radius positiv, negativ aber, wenn jene convex gegen das einfallende Licht ist. Da demnach jetzt  $f_2$  und  $r$  entgegengesetzte Vorzeichen, wie bei der früheren Betrachtungsweise, haben, so schreiben wir die allgemeine katoptrische Formel (19)

$$\text{statt } \frac{1}{f_1} - \frac{1}{f_2} = -\frac{2}{r} \text{ nunmehr}$$

$$\frac{1}{f_1} + \frac{1}{f_2} = \frac{2}{r} = \frac{1}{F}. \quad (\text{IX})$$

Diese Formel, die für die Concavspiegel gilt, ist identisch mit der für Convexlinsen und somit Fig. 2 auf die conjugirten Vereinigungsweiten der Hohlspiegel anwendbar.

Für Convexspiegel, wo  $r$  jetzt negativ zu setzen, wird

$$\frac{1}{f_1} + \frac{1}{f_2} = -\frac{2}{r} = -\frac{1}{F} \quad (\text{IXa}):$$

diese Formel ist identisch mit der für Convexlinsen; somit passt Fig. 3 auf Convexspiegel.

### Schlussbemerkung.

Auf schnellerem, wenn auch weniger anschaulichem Wege gelangt man zu dem Ziel durch Discussion der allgemeinen Gleichung 2. Grades. Schreibt man diese (nach Fort, *Analyt. Geom. d. Ebene* 1872, p. 173)  $Ax^2 + Bx^2 + 2Cxy + 2Dx + 2Ey + F = 0$ , so hängt allein von den Grössen  $\Delta = C^2 - AB$  und

$$\Gamma = ABF + 2CDE - (C^2F + D^2B + E^2A)$$

die Form der Curve einer speciellen Gleichung 2. Grades ab.

Zum Beispiel für unsere obige Gleichung (1)

$$xy - ay - ax = 0$$

$$\text{ist } \Delta = +1/4,$$

$$\Gamma = +1/4a^2; \text{ also } \Delta > 0, \Gamma > 0:$$

mithin bedeutet Gleichung (1) eine Hyperbel. (l. c. p. 181.)

---

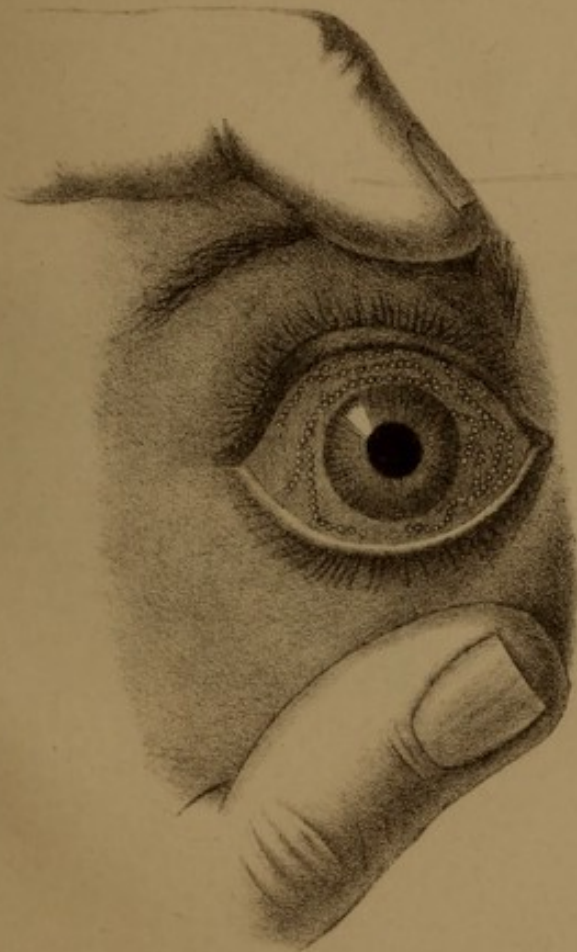


Druck von J. B. Hirschfeld in Leipzig.

Fig. 1.

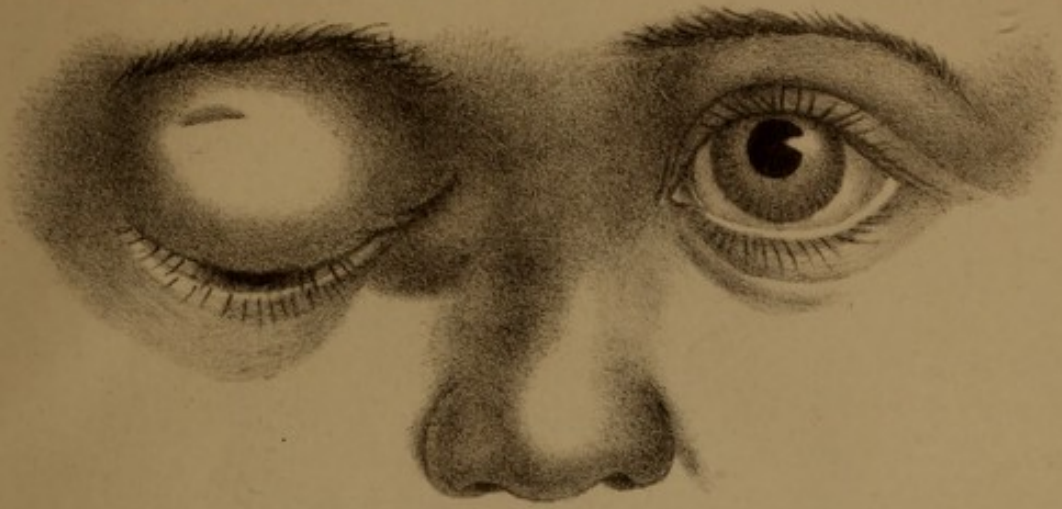

Fig. 2.






Fig. 3.

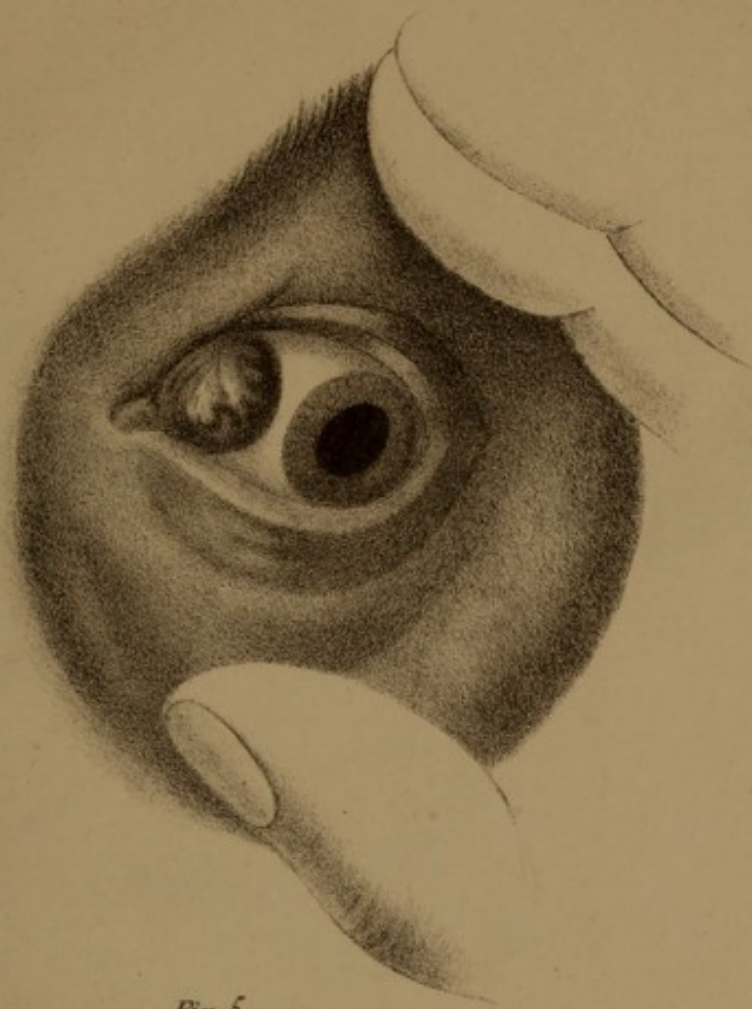
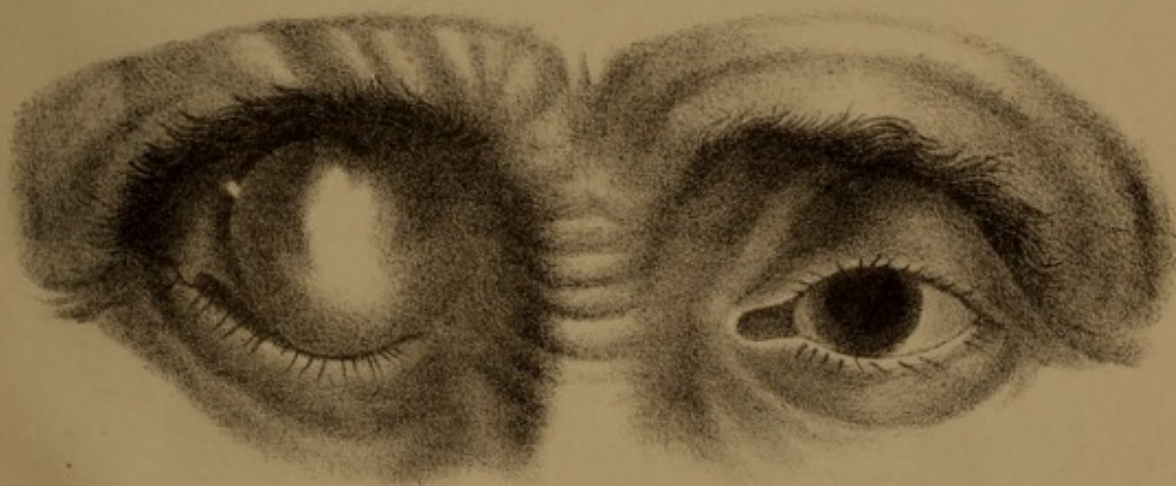


Fig. 5.






Fig. 4.

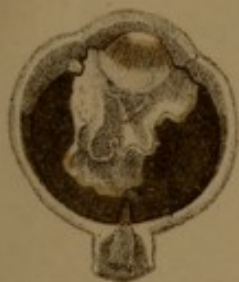

Fig. 6.

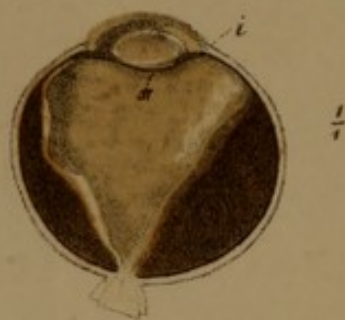


Fig. 7.

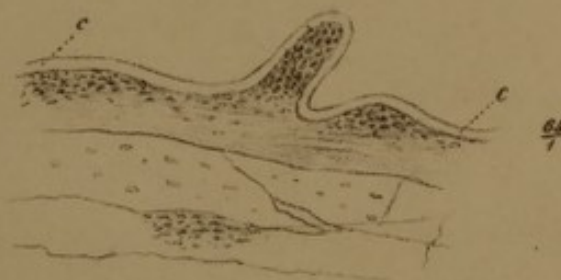

Fig. 9.

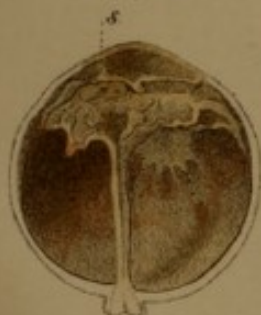

Fig. 10.



