

**Klinische Beiträge zur Thure-Brandt'schen Behandlung der weiblichen Sexualorgane / von Leopold Fellner ; mit 48 Abbildungen.**

**Contributors**

Fellner, Leopold.  
Francis A. Countway Library of Medicine

**Publication/Creation**

Wien : W. Braumüller, 1890.

**Persistent URL**

<https://wellcomecollection.org/works/cn5wv7ne>

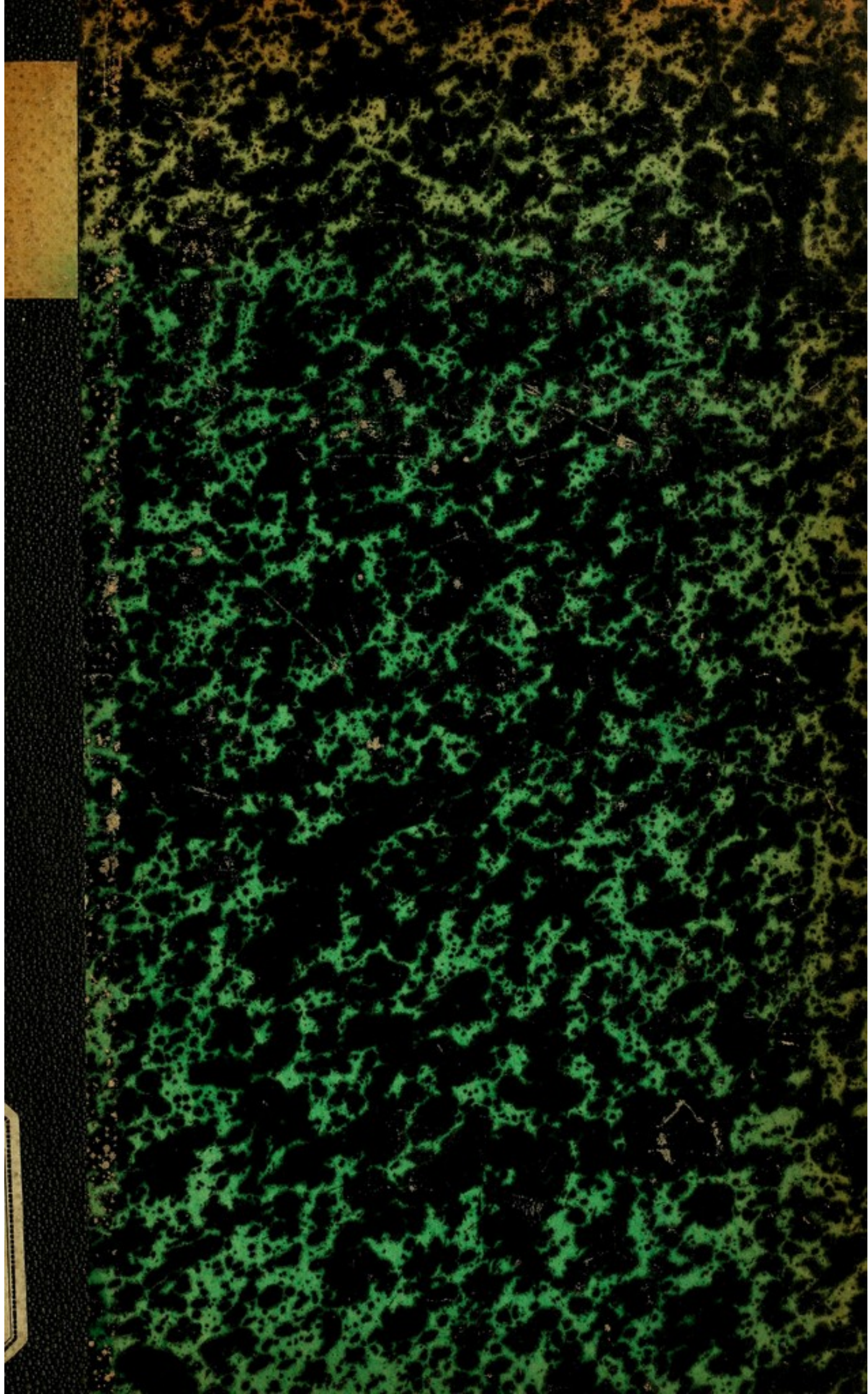
**License and attribution**

This material has been provided by This material has been provided by the Francis A. Countway Library of Medicine, through the Medical Heritage Library. The original may be consulted at the Francis A. Countway Library of Medicine, Harvard Medical School. where the originals may be consulted. This work has been identified as being free of known restrictions under copyright law, including all related and neighbouring rights and is being made available under the Creative Commons, Public Domain Mark.

You can copy, modify, distribute and perform the work, even for commercial purposes, without asking permission.


**wellcome  
collection**

Wellcome Collection  
183 Euston Road  
London NW1 2BE UK  
T +44 (0)20 7611 8722  
E [library@wellcomecollection.org](mailto:library@wellcomecollection.org)  
<https://wellcomecollection.org>





*BOSTON*  
*MEDICAL LIBRARY*  
*8 THE FENWAY*



Digitized by the Internet Archive  
in 2011 with funding from  
Open Knowledge Commons and Harvard Medical School





# KLINISCHE BEITRÄGE

ZUR

THURE-BRANDT'SCHEN BEHANDLUNG

DER

# WEIBLICHEN SEXUALORGANE

VON

  
DR. LEOPOLD FELLNER

EHEM. SECUNDARARZT DES WIENER K. K. ALLGEMEINEN KRANKENHAUSES,  
WIEN-FRANZENSBAD.



MIT 48 ABBILDUNGEN.


---

WIEN 1890.

WILHELM BRAUMÜLLER

K. U. K. HOF- UND UNIVERSITÄTSBUCHHÄNDLER.





*L. H. D. 25.*

# VORWORT.

---

Vorliegende Schrift berichtet über vierzehn von mir nach der Thure-Brandt'schen Methode behandelte Fälle. Zwölf dieser Kranken habe ich Herrn Docenten Dr. Lott, Vorstand der gynaekologischen Abtheilung der Wiener Poliklinik, zu danken. Fall XIII danke ich dem Assistenten dieser Abtheilung, Herrn Dr. Hugo Klein, und Fall XIV hatte Herr Prof. Weinlechner, Primarius der I. chirurgischen Abtheilung im k. k. allgemeinen Krankenhause in Wien, die Güte, mir zur Behandlung zu übergeben.

In einer früheren Publication: „Die Thure-Brandt'sche Behandlung der weiblichen Sexualorgane“\*), habe ich bereits die Methoden des Thure-Brandt'schen Verfahrens ausführlich besprochen, eine physiologische Erklärung der Uterushebungen zu geben versucht und einige praktische Winke bezüglich der Behandlung, wie ich sie aus eigener Erfahrung geschöpft, hinzugefügt.

Ich will mich daher in der vorliegenden Schrift vorwaltend auf die Mittheilung der klinischen Daten, die Reproduction der schematischen Zeichnungen, welche von den jeweiligen Befunden entworfen wurden, beschränken und im Anschlusse neben einer Analyse der Fälle ein Resumé bringen.

Ueber die Genesis der in diesem Elaborate vorkommenden massgebenden Befunde und der dieselben illustrirenden schematischen Darstellungen habe ich Nachfolgendes zu bemerken.

Die ursprünglichen Befunde und deren Zeichnungen sind dem Protokoll, welches auf der poliklinischen Abtheilung des Herrn Docenten

---

\*) Klinische Zeit- und Streitfragen, Band III, Heft 4, 1889.



Dr. Lott sich befindet, entnommen und durch den Assistenten, Herrn Dr. Hugo Klein, übertragen worden.

Die während der Behandlung von Zeit zu Zeit aufgenommenen Befunde wurden von Herrn Docenten Dr. Lott angegeben und die dieselben darstellenden Zeichnungen an der Tafel entworfen, während Herr Dr. Klein die Befunde gleichzeitig niederschrieb und die Zeichnungen copirte. Einzelne Befunde nahm Herr Dr. Klein selbst auf und entwarf dazu die Zeichnungen. Nur die Schlussbefunde habe ich aufgenommen, doch wurden dieselben vom Herrn Docenten Dr. Lott controlirt und richtig gestellt.

Das Tagesjournal, welches über die Art der Behandlung sowie über die Vorkommnisse während derselben berichtet, habe ich selbstständig und allein geführt, doch wurde jede vorgenommene Behandlung auf einem Ausweise, welchen jede Patientin der Poliklinik stets mitbringt, von den Assistenten Dr. Klein oder Dr. Weinfeld genau verzeichnet.

Ebenso haben die beiden Herren in den zwei Fällen, in welchen der Einfluss der Uterushebungen auf die Rectificirung der Uteruslage geprüft werden sollte, die Patientin jedes Mal vorerst untersucht und die Lage des Uterus verzeichnet, ehe ich die Patientin untersuchte und behandelte.


Ich erfülle eine angenehme Pflicht, indem ich Herrn Docenten Dr. Lott, welcher die grosse Freundlichkeit hatte, mir das Material zur Verfügung zu stellen und mir in der liberalsten Weise an der Poliklinik Gelegenheit zur Behandlung bot, meinen verbindlichsten Dank ausspreche.

Ebenso fühle ich mich verpflichtet, Herrn Prof. Weinlechner meinen innigsten Dank für sein überaus freundliches Entgegenkommen auszudrücken.

Meinen wärmsten und innigsten Dank spreche ich aber meinem hochverehrten Lehrer, Herrn Major Thure-Brandt, für alle freundliche Mühe und Liebenswürdigkeit, gelegentlich meines Aufenthaltes bei ihm, aus.

Wien, im December 1889.





## Fall I.

### Frau E. M., Schlossersfrau.

Anamnese: 3 Jahre verheiratet, 1 Geburt vor 12 Jahren, hierauf 8 Wochen krank: Fieber, Schmerzen und Ziehen im Unterleibe.

Erste Menses im 20. Jahre; dieselben waren schon vor der Verheiratung profus und 8 Tage dauernd. Seit 3 Jahren treten sie unregelmässig, in Pausen von 2—4 Wochen, auf. Im letzten August trat Erkältung während der Menses ein, diese cessirten, es trat Stechen, Brennen, Schmerz im Unterleibe auf. Seit 2 Jahren ist auch Fluor vorhanden, welcher acut mit Brennen an der Urethralmündung beim Urinlassen begonnen.

Am 10. Jänner 1889 kam sie mit folgendem Befunde an die Poliklinik, wo ich sie übernahm:

Vernarbter Einriss des Perinaeums, Vaginalprolaps, Lacerationsectropium, Muttermund nach vorne und unten stehend, beide Lippen, besonders die vordere, vergrössert, verdickt, ectropionirt und erodirt, Fundus im vorderen Scheidengewölbe nicht fühlbar, steht tief nach rückwärts in's Becken gesenkt. Uterus in Retroversio-flexio. Beide Douglas'sche Falten, hauptsächlich die linke, verdickt und erschlafft. Linkes Ovarium vergrössert, verdickt, unempfindlich, ist seitlich neben dem Fundus zu fühlen. Rechtes Ovarium verdickt, sehr empfindlich neben dem Knickungswinkel des Uterus zu fühlen, Fundus steht nach links, ist nur schwer beweglich, Vaginalportion beweglich. (Fig. 1 a und b.)

Patientin klagt über Kreuzschmerzen und Fluor.

Massage am 10. Jänner 1889.

Patientin war hierauf wegen Erkältung und wegen der eingetretenen Menses ausgeblieben. Menses waren um 10 Tage verfrüht gekommen, hatten 5 Tage gedauert und waren am 1. Tage sehr profus.



Dabei hatte sie Kreuzschmerzen, aber weniger als sonst. Vom 24. Jänner bis zum 1. Februar habe ich Patientin vierzehnmal massirt, dann vom

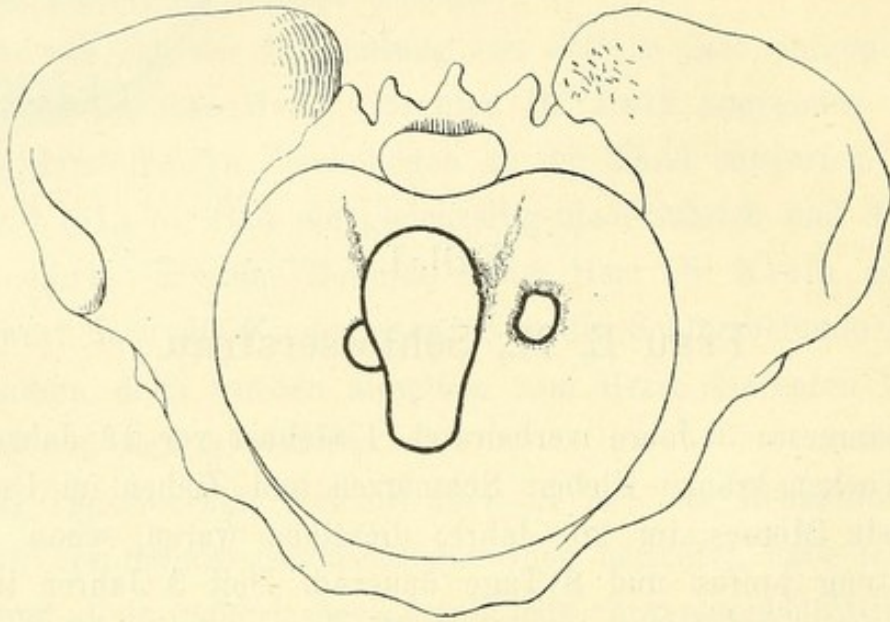


Fig. 1 a.

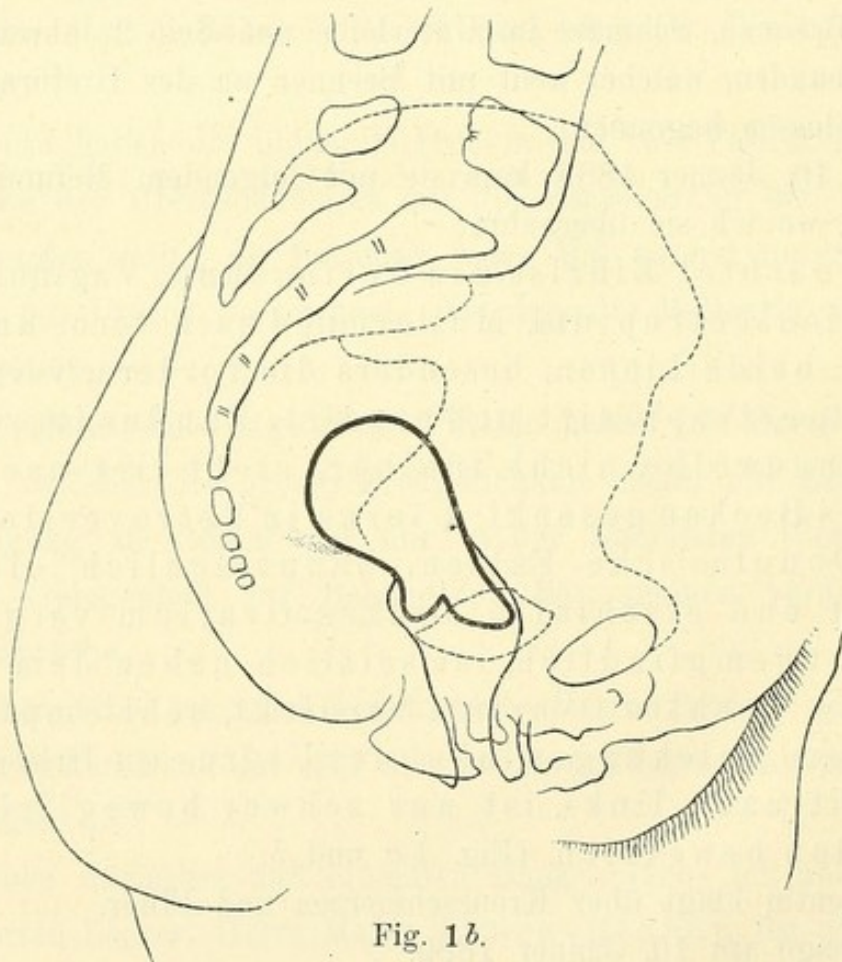


Fig. 1 b.

11. bis 14. dreimal die Lyftbewegungen vorgenommen. Nach jeder Lyftung steht der Uterus antevortirt, am nächsten Tage wieder retrovertirt und sinistrovertirt.



Befund am 13. von Dr. Klein aufgenommen: Fundus steht etwas höher, Anschwellung der Vorderlippe geringer, nach rückwärts keine Knickung mehr, Uterus in Retro-position, Corpus steht höher, lässt sich leicht vollständig antevertieren, Beweglichkeit des Uterus nach links frei, nach rechts etwas gehemmt. Das linke Ovarium hoch, ziemlich frei; rechtes Ovarium nicht auffindbar.

Die Menses traten am 14., 3 Tage früher als zu 4 Wochen ein, dieselben dauerten 3 Tage, waren sehr spärlich und von keinerlei Schmerzen begleitet. Während derselben habe ich sanfte Massage vorgenommen und am 16. schon wieder die Lyftbewegungen begonnen und dieselben noch viermal bis zum 21. ausgeführt.

Am 21. constatirte Herr Doc. Dr. Lott folgenden Befund:

Vaginalprolaps, Vaginalportion steht tief, ist verdickt, Ectropium beider Lippen, besonders der vorderen, Erosion beider Lippen, Muttermund sieht nach unten; Metritischronica, Uterus mässig retrovertirt, etwas retroflectirt und sinistroponirt, bedingt durch eine weichgewordene linksseitige param. Schwiele; der Uterus lässt sich bis über die Mitte bringen, das linke Ovarium bei Retroversion des Uterus, wobei die linke Kante nach rückwärts und die rechte nach vorne getreten ist, neben dem linken Horn, ein wenig vergrössert und wenig empfindlich. Rechtes Ovarium vergrössert, neben dem Horn, schwer beweglich, gegen die Beckenwand zu fixirt. Nach Aufrichtung des Uterus, welche leicht möglich ist, bleibt der Uterus sinistroponirt und fühlt man, vom linken Horn ausgehend, einen ziemlich derben Strang, welcher weiterhin weich wird. Linkes Ovarium bleibt rückwärts mit diesem Strange, welcher die Tuba ist, verbunden. Das rechte Ovarium bleibt unten und fixirt. Nach der Aufrichtung ist der Uterus antevertirt und flectirt. (Fig. 2 *a* und *b*.)

Bis 28. neunzehnmal massirt und zehnmal Lyftung vorgenommen. Befund von Dr. Klein nach der Lyftung und Massage: Uterus retroponirt und antevertirt.

1., 2., 4., 5. März Lyftung. 8. Massage. Am 8. des Nachts traten die Menses ein, dauerten 5 Tage, waren reichlich, dabei Kreuzschmerzen.



13. Massage. 14., 15., 16., 18., 19., 20., 21., 22., 23. Lyftung. Lage des Uterus besser. 26., 27., 29. Lyftung. 5. April. Patientin war wegen

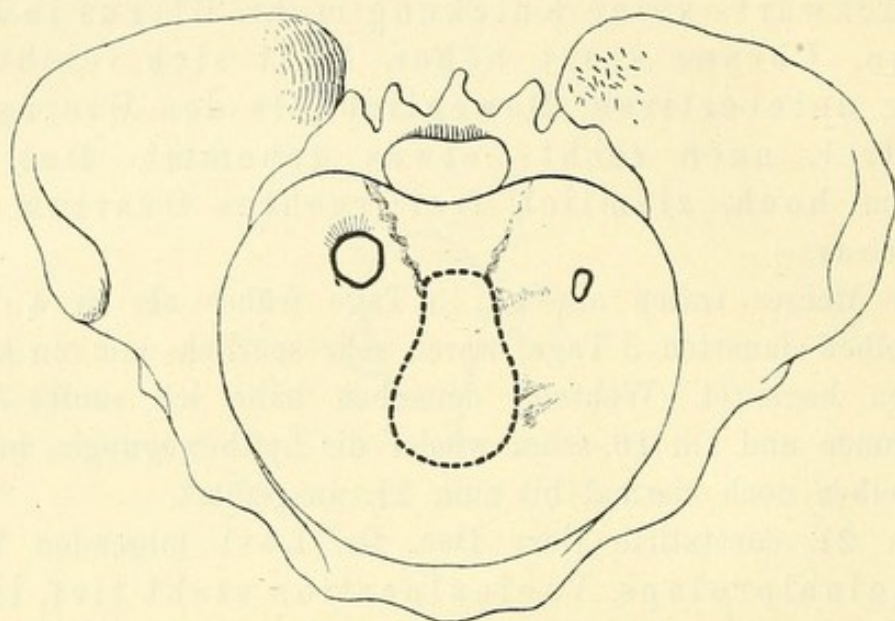


Fig. 2 a.

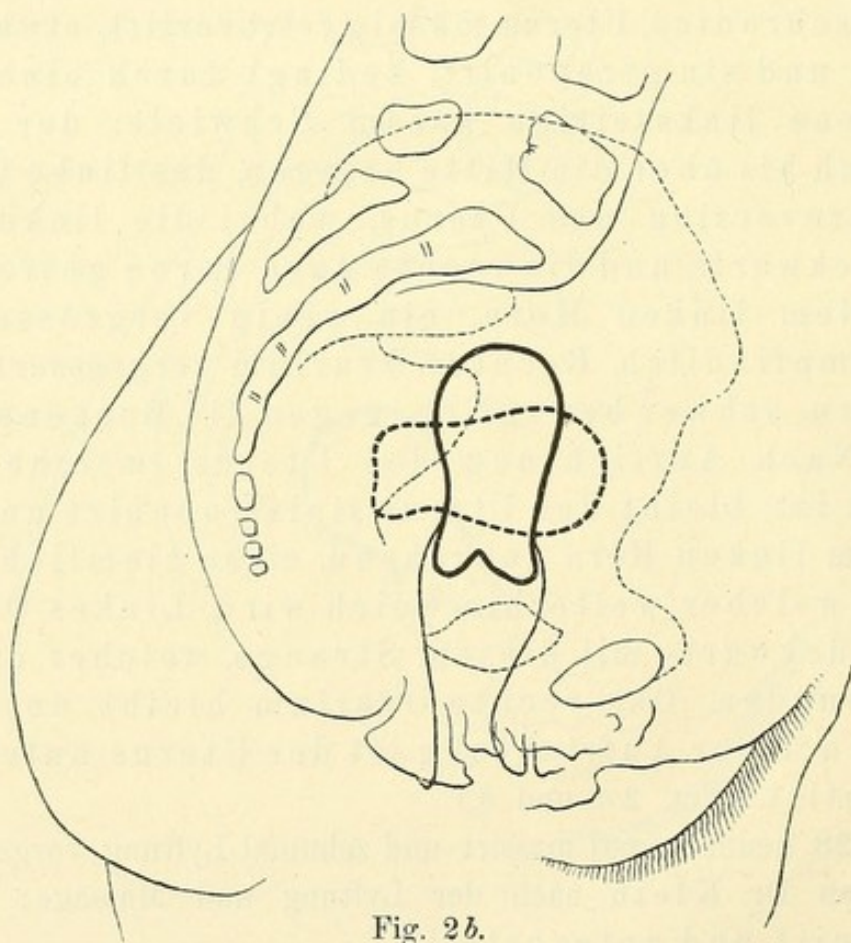


Fig. 2 b.

Zahnschmerzen nicht gekommen, seit 3. Menses, dieselben waren spärlich, ohne Schmerzen, Patientin fühlt sich überhaupt viel besser. Massage. Dehnung. 6. Lyftung, darauf Uterus in Anteversio-flexio. 7., 8., 9. Lyftung.

Nach jeder Lyftung verhardt der vorher retrovertirte Uterus durch kurze Zeit in Anteversio-flexio.

Endbefund vom 11. April von Herrn Doc. Dr. Lott controlirt: Geringer Vaginalprolaps, Vaginalportion steht tief, ist verdickt. Ectropium beider Lippen, besonders der vorderen, Muttermund querspaltig, sieht nach unten, Uterus mässig retrovertirt, lässt sich vollständig aufrichten, dann ist der Uterus um seine Achse etwas gedreht, so dass die linke Kante ein wenig nach rückwärts sieht, linkes Ovarium neben dem linken Horn

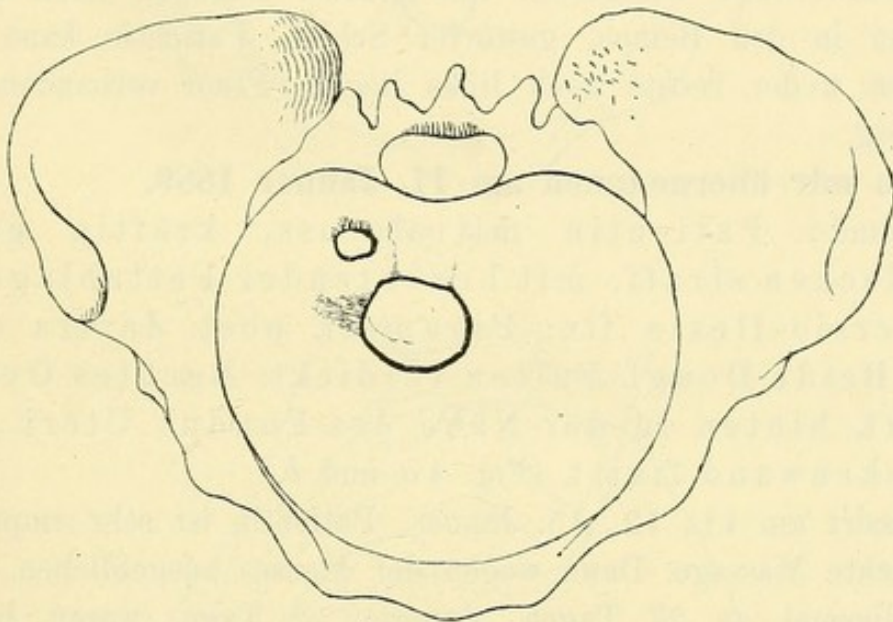


Fig. 3.

wenig vergrössert, wenig empfindlich. Rechtes Ovarium ist kleiner geworden, weniger empfindlich, nach rückwärts, gegen die Beckenwand in lockerer Anheftung. Die Stränge zwischen Uterus und Ovarium sind dehnbar. Spuren einer Param. dextra, auch die rechte Douglas'sche Falte etwas verbreitert. (Fig. 3.)

12. Lyftung und hernach Hodge'sches Pessarrium Nr. 6.

13., 15., 16., 17., 19. und 24. Lyftung nach Entfernung des Pessarriums, hierauf wieder Pessarrium eingelegt. Uterus liegt im Pessarrium fast antevertirt und lässt sich vollständig antevertiren.



## Fall II.

M. Tr., Köchin.

Anamnese: Patientin, 31 Jahre alt, ledig, 2 Geburten, letzte vor 10 Jahren; seit derselben krank. 1. Menses mit 16 Jahren, dieselben traten dreiwöchentlich ein, und waren vor der 1. Geburt von dysmen. Beschwerden begleitet.

Nach der 2. Geburt wurden die Menses profus, kehrten alle 3 Wochen wieder und dauerten 3 Tage.

Beschwerden: Schmerzen im Kreuze. Drängen nach abwärts, Schmerzen in den Beinen, gestörter Schlaf, Patientin kann wegen Schmerzen weder rechts noch links liegen. Fluor vorhanden. Stuhl regelmässig.

**Von mir übernommen am 11. Jänner 1889.**

Befund: Patientin mittelgross, kräftig gebaut, Bauchdecken straff, mit bedeutender Fettablagerung. Retroversio-flexio fix; Parametr. post. dextra et sin. chron. Beide Dougl. Falten verdickt. Rechtes Ovarium verdickt, hinten in der Nähe des Fundus Uteri gegen die Beckenwand fixirt. (Fig. 4 a und b.)

Massirt am 11., 12., 15. Jänner. Patientin ist sehr empfindlich, daher leichte Massage. Dann wegen der Menses ausgeblieben. Menses kamen diesmal zu 27 Tagen, dauerten 2 Tage, waren blos am 1. Tage etwas stärker, im Ganzen nicht viel.

23. Patientin gibt an, es drehe nicht mehr so im Unterleibe, sie könne auf beiden Seiten liegen, habe auch des Nachts keine Schmerzen.

Sie klagt über Appetitlosigkeit, Uebelkeit. Rechte Pupille erweitert. 25. massirt. Die unangenehmen Empfindungen im Unterleibe haben aufgehört; 28., 30. massirt. 1., 4. Februar wenig massirt. 6. massirt. Uterus schon beweglicher. 8. Massage. Uterus lässt sich ein wenig aufrichten, Ovarium dextr. verdickt, Cervix nach links gezogen. 11. Massage. 13. Menses heute eingetreten, keine Kreuzschmerzen, kein Drängen nach abwärts, keine Appetitlosigkeit, kein Schwindel. Leichte Massage. 16. Menses waren blos den 1. Tag etwas reichlicher, doch nicht profus, nicht schmerzhaft. Am Nachmittag wehenartige Schmerzen, den nächsten Tag (14.) wenig Blutung, am 15. noch weniger, heute (16.) sehr wenig. Uterus etwas beweglicher, Cervix nach links gezogen. Massage, Dehnung. 18. Uterus schon besser gelagert, Vaginalportion nach links, Massage, gedehnt. 23., 26.,



28. Februar, 2. März Massage, Dehnung. 5. Uterus lässt sich in bessere Stellung bringen, Fundus weicht nach rechts aus.

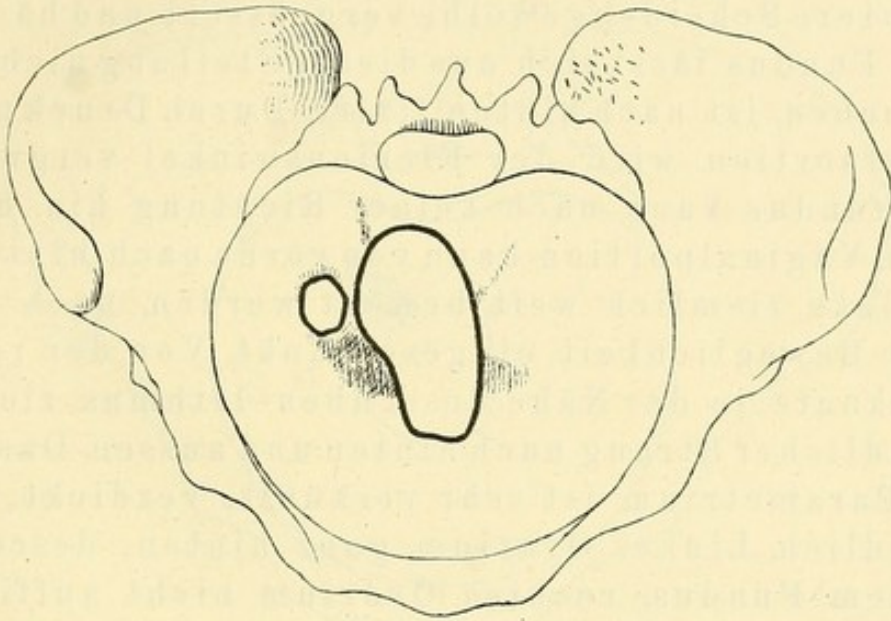


Fig. 4 a.

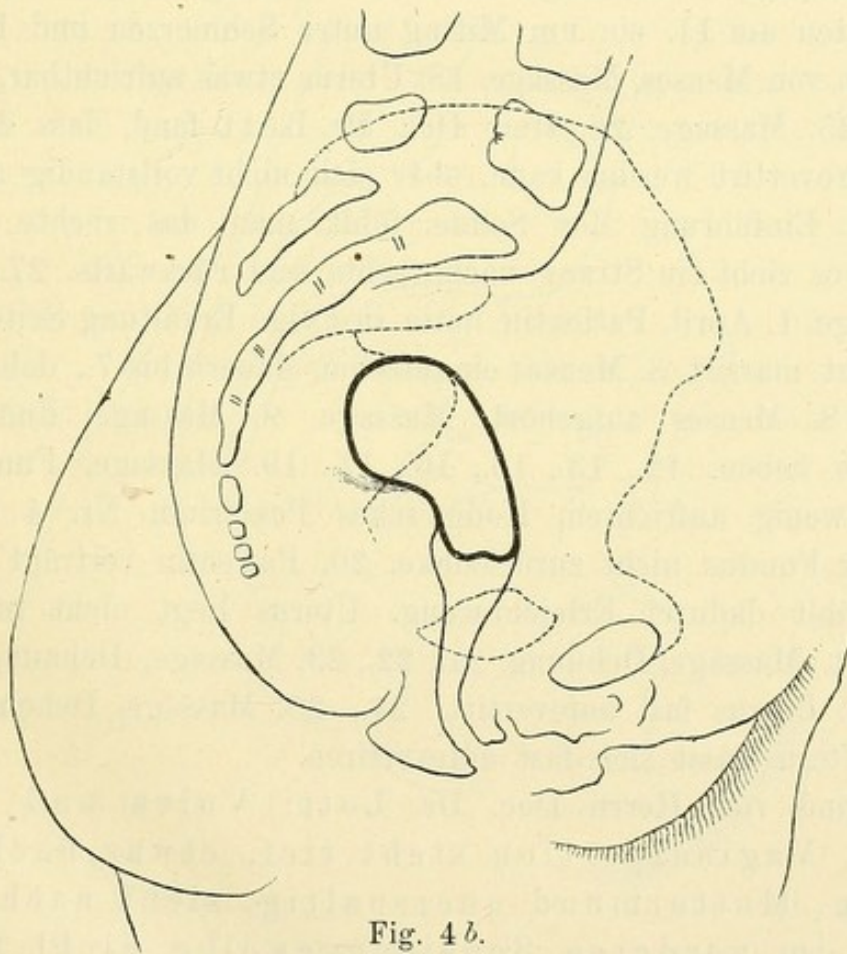


Fig. 4 b.

6. Befund von Herrn Dr. Klein: Vulva und Vagina bieten nichts Abnormes dar, Urethralwulst ist in der Schamspalte sichtbar, Vaginalportion tiefstehend, nach



links gewendet, verdickt, Muttermund querspaltig, sieht nach unten. Uteruskörper in Retroversio-flexio durch das hintere Scheidengewölbe vergrössert und härter zu fühlen. Fundus lässt sich aus dieser Stellung nicht nach vorne heben, ist nach hinten fixirt. Durch Druck auf die Vaginalportion wird der Flexionswinkel vergrössert. Uterusfundus kann nach keiner Richtung hin bewegt werden. Vaginalportion kann von vorne nach hinten und nach links ziemlich weit bewegt werden, nach rechts ist die Beweglichkeit eingeschränkt. Von der rechten Uteruskante in der Nähe des Tuben-Isthmus zieht ein empfindlicher Strang nach hinten und aussen. Das ganze linke Parametrium ist sehr verkürzt, verdickt, wenig empfindlich. Linkes Ovarium ganz hinten, descendirt, nahe dem Fundus, rechtes Ovarium nicht auffindbar. Rechte Douglas'sche Falte sehr empfindlich, verdickt.

8. Massage. 11. Massage. 13. leichte Massage wegen Menses. Dieselben traten am 11. ein um Mittag unter Schmerzen und Krämpfen. 15. Spuren von Menses, Massage. 18. Uterus etwas aufrichtbar, Massage. 21., 23., 25. Massage. 26. Herr Doc. Dr. Lott fand, dass der Uterus wohl dextrovertirt werden kann, aber sich nicht vollständig aufrichten lässt. Bei Einführung der Sonde fühlt man das rechte Lig. lat. gespannt, es zieht ein Strang nach rechts und rückwärts. 27., 28., 29., 30. Massage. 1. April. Patientin hatte in Folge Erkältung Seitenstechen, daher nicht massirt. 3. Menses eingetreten, dauern bis 7., daher leichte Massage. 8. Menses aufgehört, Massage. 9. Massage, Fundus lässt sich etwas heben. 12., 13., 15., 16., 17., 19. Massage, Fundus lässt sich ein wenig aufrichten, Hodge'sches Pessarium Nr. 4 eingelegt, damit der Fundus nicht zurücksinke. 20. Patientin verträgt das Pessarium, fühlt dadurch Erleichterung. Uterus liegt nicht mehr ganz retrovertirt. Massage, Dehnung. 21., 22., 23. Massage, Dehnung, hierauf Pessarium. Uterus fast antevertirt. 24., 25. Massage, Dehnung; Pessarium. Uterus lässt sich fast antevertiren.

Befund von Herrn Doc. Dr. Lott: Vulva und Vagina normal, Vaginalportion steht tief, etwas nach links, ist klein, Muttermund querspaltig, sieht nach unten, Fundus im vorderen Scheidengewölbe nicht tastbar, Uterus retrovertirt und etwas dextrovertirt, Fundus lässt sich über die Mitte bringen, Uterus vollständig antevertiren. Bei gewaltsamer Anteversion fühlt man



einen Strang nach hinten ziehen, welcher das verdickte hintere Blatt des Lig. lat. dextr. ist, und daneben die

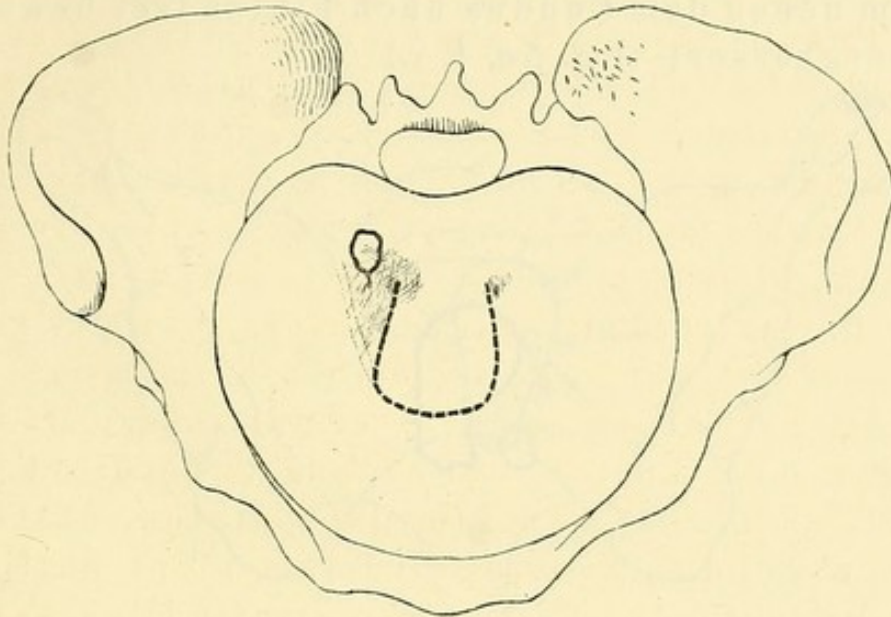


Fig. 5 a.

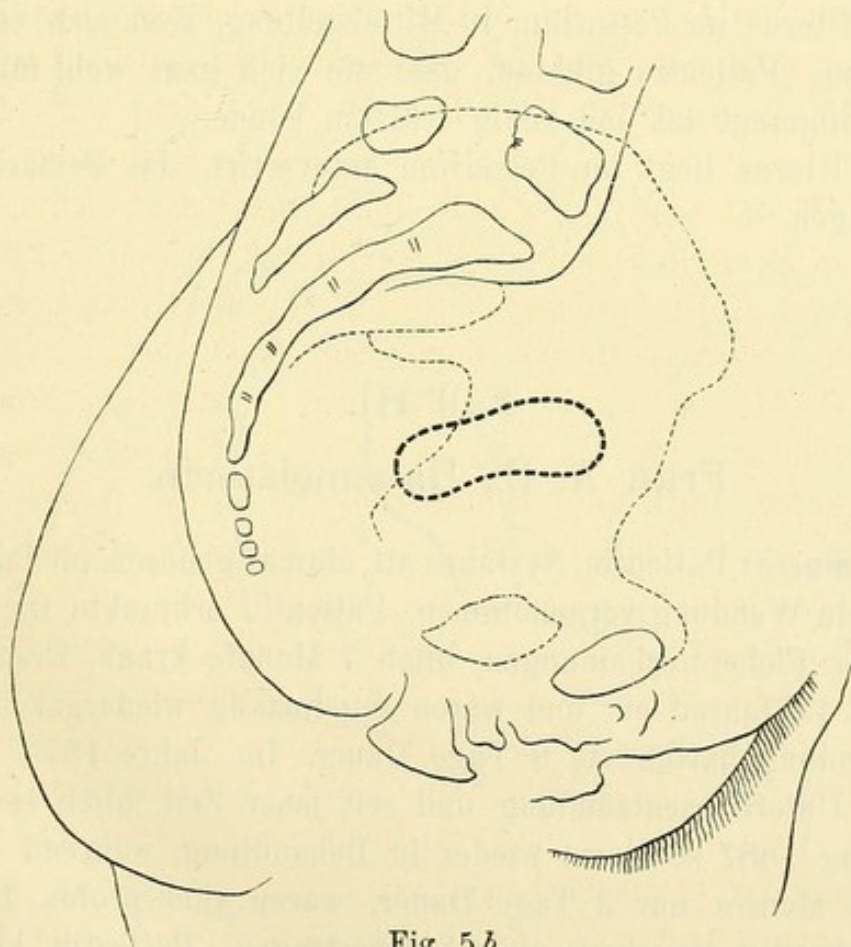


Fig. 5 b.

Tuba und das Lig. rotundum. Fundus nach beiden Seiten hin beweglich, nach links etwas eingeschränkt. Vaginalportion nach allen Richtungen verschiebbar, nach



rechts etwas gehemmt; linkes Parametrium etwas verkürzt, aber weich, dehnbar, nicht empfindlich; linkes Ovarium neben dem Fundus nach hinten frei beweglich, nicht vergrößert. (Fig. 5 a, b, c.)

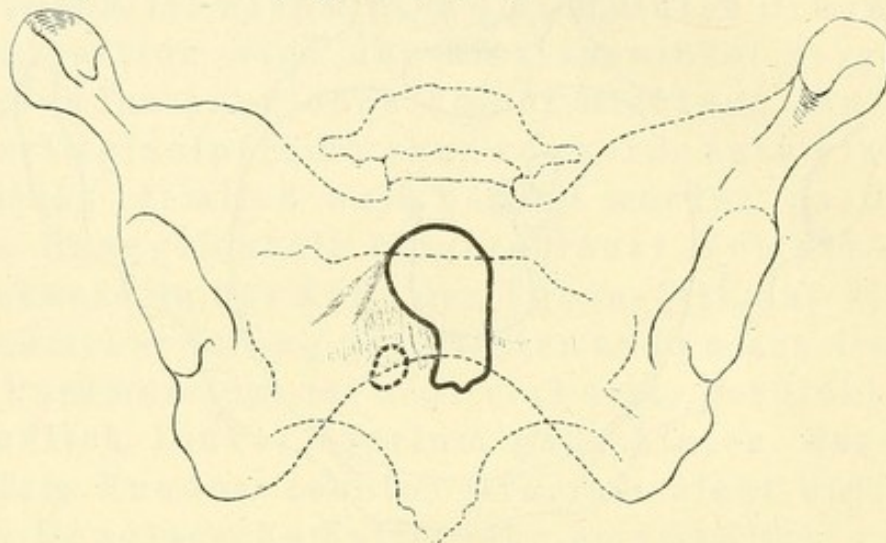


Fig. 5 c.

26. Uterus im Pessarium in Mittelstellung, lässt sich vollständig antevertiren. Patientin gibt an, dass sie sich ganz wohl fühle, nicht mehr so aufgereggt sei und ruhig schlafen könne.

29. Uterus liegt im Pessarium antevertirt, das Pessarium wird gut getragen.

### Fall III.

Frau A. B., Hausmeisterin.

Anamnese: Patientin, 34 Jahre alt, einmal geboren, im Jahre 1875, dabei wurde Wendung vorgenommen. Patientin erkrankte im Wochenbette unter Fiebererscheinungen, blieb 7 Monate krank. Erste Menses traten mit 13 Jahren ein und waren regelmässig wiedergekehrt. Nach der Entbindung hatten sie 8 Tage Dauer. Im Jahre 1879 hatte sie angeblich Unterleibsentzündung und seit jener Zeit blieb sie leidend. Seit Anfang 1887 steht sie wieder in Behandlung, während derselben hatten die Menses nur 3 Tage Dauer, waren aber profus. Pessarium wurde zeitweilig eingelegt aber nie getragen. Patientin klagt über Kreuzschmerzen, Abmagerung, schlechten Appetit, Obstruction, Fluor.

Am 12. Jänner kam Patientin mit heftigen Schmerzen in der rechten Unterleibsgegend an die Poliklinik, es war eine subacute Parametritis



dextra nachweisbar. Es wurde Ruhe und kalte Umschläge verordnet. Am 17. traten die Menses ein, reichlicher als sonst, dauerten 7 Tage.

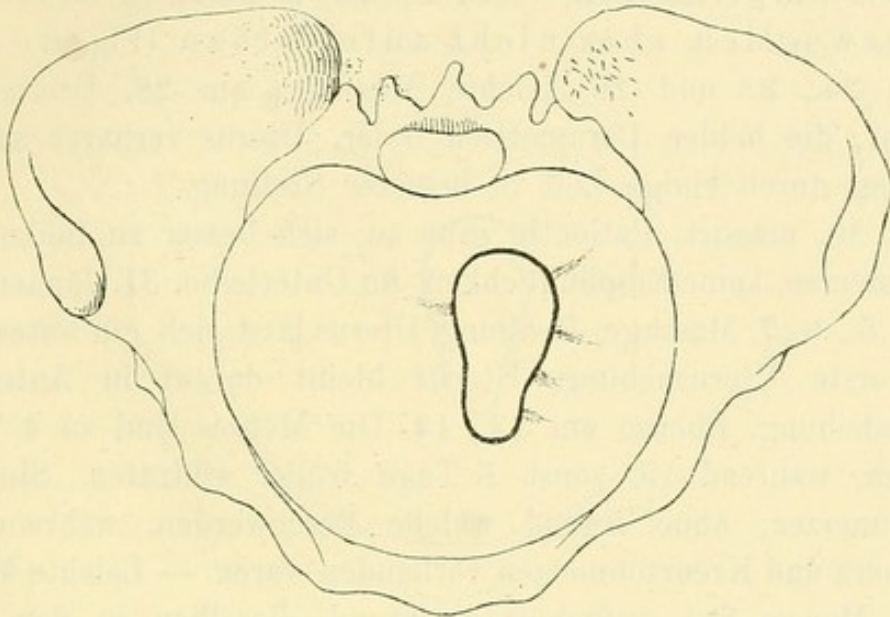


Fig. 6 a.

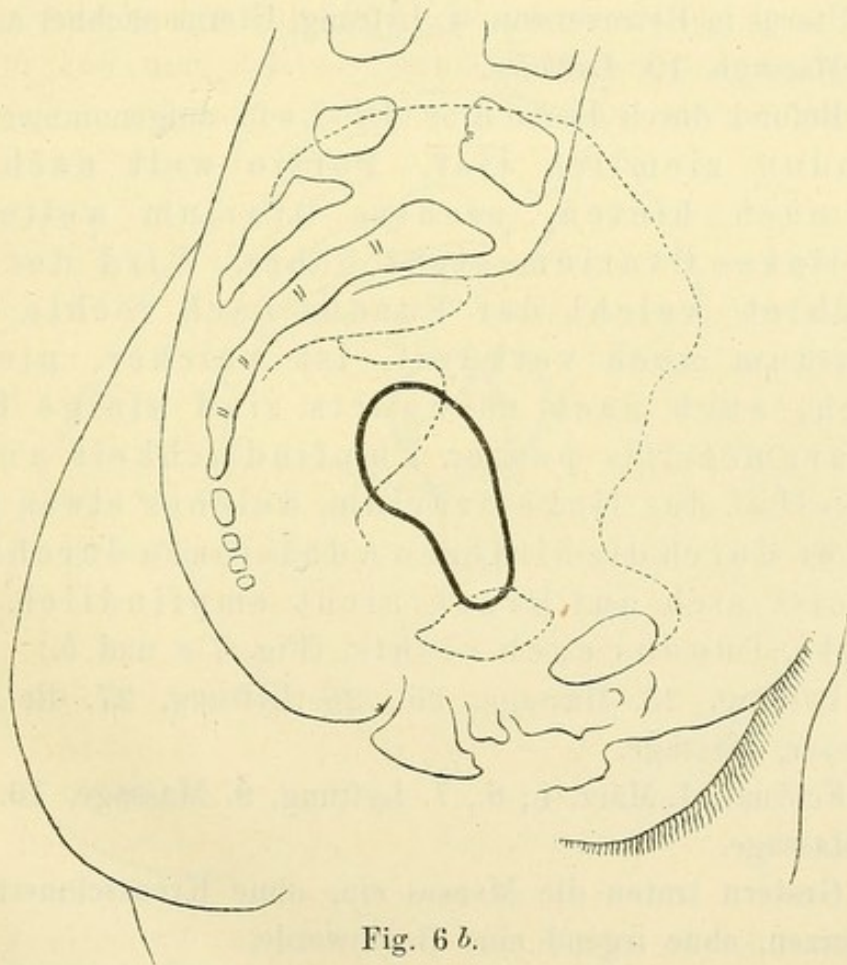


Fig. 6 b.

**Am 24. übernahm ich die Patientin.**

Befund: Fette Bauchdecken, Retroversio-flexio, Parametritis sin. chron. et Parametritis dextra subacuta.



Das Exsudat im rechten Parametrium war grösstentheils geschwunden, aber das Parametrium war noch verdickt, empfindlich, Uterus nach beiden Seiten hin etwas beweglich, aber nicht aufrichtbar. (Fig. 6 *a* und *b*.)

Am 24., 25 und 26. leichte Massage; am 28. Uterus schon aufrichtbar, die beiden Parametrien freier, Uterus verharret nach der Aufrichtung durch einige Zeit in besserer Stellung.

29., 30. massirt. Patientin gibt an, sich besser zu fühlen, keine Kreuzschmerzen, keine Empfindlichkeit im Unterleibe. 31. Jänner, 1. Februar, 4., 5., 6., 7. Massage, Dehnung, Uterus lässt sich gut anteventiren.

9. erste Uterushebung, Uterus bleibt darauf in Anteversion. 12. Uterushebung. Ebenso am 13., 14. Die Menses sind zu 4 Wochen eingetreten, während sie sonst 5 Tage früher eintraten. Sie kamen ohne Schmerzen, ohne irgend welche Beschwerden, während sonst Kopfschmerz und Kreuzschmerzen vorhanden waren. — Leichte Massage.

15. Menses fast aufgehört, während dieselben in den letzten 3 Monaten 7—8 Tage andauerten. — Leichte Massage.

16. Uterus in Retroversion. 4. Lyftung, Uterus nachher anteventirt.

18. Massage. 19. Lyftung.

20. Befund durch Herrn Doc. Dr. Lott aufgenommen:

Fundus ziemlich tief, Portio weit nach vorne, Fundus nach hinten, rechtes Ovarium weiter nach aussen, linkes Ovarium steht höher. Wird der Uterus aufgerichtet, weicht der Fundus nach rechts. Linkes Parametrium noch verkürzt, ist weicher, nicht empfindlich, auch nach rückwärts sind einige Stränge einer Parametritis poster. Empfindlichkeit an keiner Stelle; selbst das linke Ovarium, welches etwas grösser und härter durch die hinteren Adhäsionen durchföhlbar ist, erweist sich auf Druck nicht empfindlich. Portio nach links, Fundus nach rechts. (Fig. 7 *a* und *b*.)

21. Lyftung, 23. Massage, 25., 26. Lyftung, 27. die Lage des Uterus besser, Massage.

28. Februar, 1. März, 4., 6., 7. Lyftung, 9. Massage, 10. Lyftung, 11., 12. Massage.

13. Gestern traten die Menses ein, ohne Kreuzschmerzen, ohne Kopfschmerzen, ohne irgend eine Beschwerde.

14. Die Menses in Abnahme. Lyftung. 15. Menses aufgehört. Lyftung, Uterus liess sich gut aufrichten. 16., 17. Lyftung, Uterus hierauf in Anteversion. 18., 19., 20., 21., 22. Lyftung, Uterus in Anteversion.



23. Lyftung, Hodge'sches Pessarrium, Uterus steht in Anteversion.  
 25. Patientin hat das Pessarrium sehr gut vertragen, sie ging auf's Land

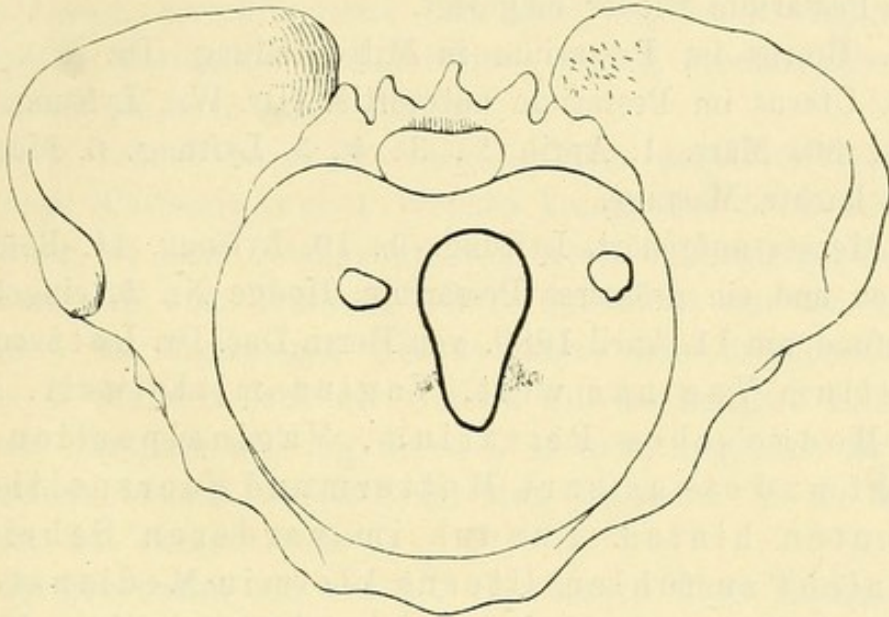


Fig. 7 a.

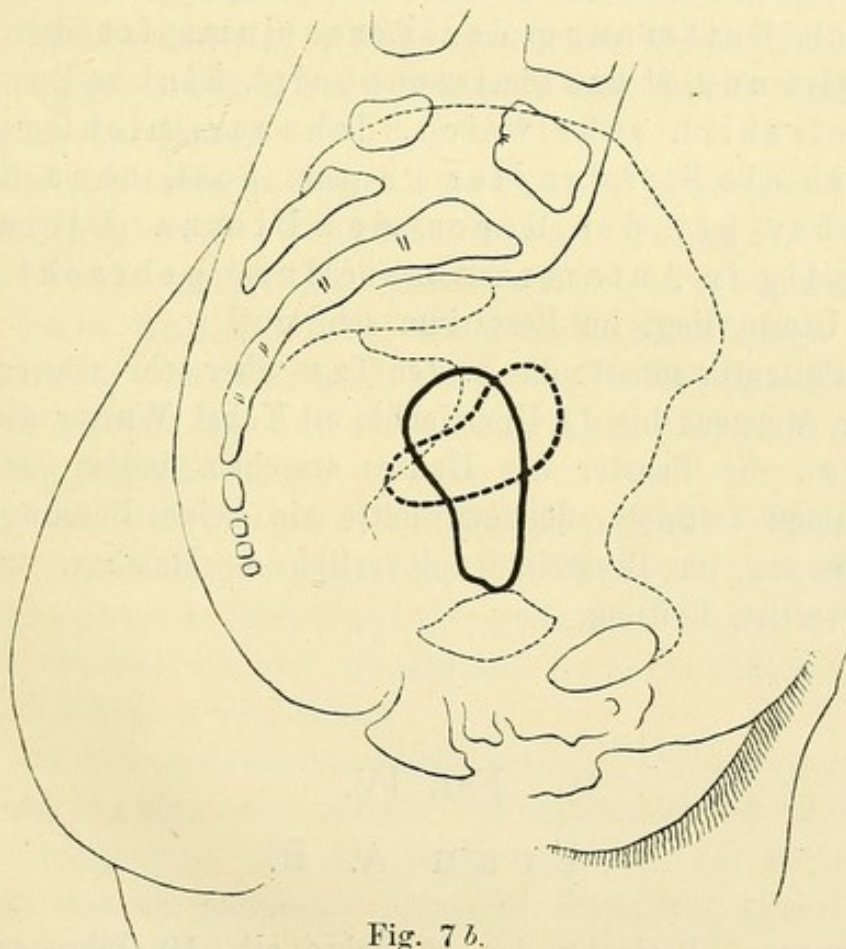


Fig. 7 b.

und ist mit einer Stunde Unterbrechung 6 Stunden lang herumgegangen, hatte keine Schmerzen. Ehedem hatte sie, wenn sie ein Pessarrium trug, beim Sitzen und beim Liegen auf dem Rücken



Schmerzen im Mastdarm, und beim Liegen auf einer Seite Schmerzen in dieser Seite. — Pessarium wurde entfernt, Lyftung vorgenommen und das Pessarium wieder eingelegt.

27. Uterus im Pessarium in Mittelstellung (Dr. W.), Lyftung.

28. Uterus im Pessarium anteventirt (Dr. W.), Lyftung.

29., 30. März, 1. April, 2., 3., 4., 5. Lyftung. 6. Menses eingetreten, leichte Massage.

8. Menses aufgehört, Lyftung. 9., 10. Lyftung. 11. Befund aufgenommen und ein grösseres Pessarium, Hodge Nr. 5, eingelegt.

Befund am 11. April 1889, von Herrn Doc. Dr. Lott controlirt:

Ostium Vaginae weit, Vagina mittelweit, Wände glatt, Hodge'sches Pessarium, Vaginalportion etwas verdickt und etwas hart, Muttermund querspaltig, sieht nach unten hinten. Fundus im vorderen Scheidengewölbe nicht zu fühlen, Uterus klein in Medianstellung, lässt sich bimanuell leicht in Anteversion bringen. Vaginalportion nach allen Richtungen hin verschiebbar. Nach Entfernung des Pessariums ist der Uterus retrovertirt und etwas sinistropoirt. Linkes Param. sehr wenig retrahirt, sehr weich, dehnbar, nicht empfindlich, auch die Stränge der Param. post. ohne Schmerz ausdehnbar bei der Repos. des Uterus. Uterus kann vollständig in Anteversionsstellung gebracht werden.

15. Uterus liegt im Pessarium sehr gut.

20. Patientin musste die letzten Tage über sehr schwer arbeiten, von 4 Uhr Morgens bis 11 Uhr Nachts 40 Kübel Wasser die Treppen hinauftragen, die Fenster des Hauses waschen, indem sie sich am Fensterrahmen festhielt, dennoch hatte sie keine Beschwerden und der Uterus lag im Pessarium anteventirt. — Massage. 23. Uterus liegt anteventirt, Lyftung.

#### Fall IV.

#### F r a u A. R.

Anamnese: Patientin ist 42 Jahre alt, 19 Jahre verheiratet, hatte 6 Geburten, die letzte vor 3 Jahren.

1. Menses im 19. Jahre, dieselben traten vor der Ehe zuweilen zu 3 Wochen ein, nachher regelmässig. Seit der 2. Geburt (1873)



Senkung der Vagina. Patientin konnte kein Kind heben oder tragen, suchte jedoch keine ärztliche Hilfe auf, 1 Jahr später wurde der Zustand besser, verschlimmerte sich aber mit der 3. Geburt (1875). Sie ging in's Mariahilfer Ambulatorium, erhielt daselbst einen weichen Ring, worauf sie sich besser fühlte.

Die 4. Geburt war 1879. Nach derselben angeblich Gebärmutterentzündung; Patientin war 4 Wochen krank. Die 5. Geburt (1884) ging schwer vor sich. Nachgeburt vom Arzte entfernt, angeblich, weil sie angewachsen war. Während der 6. Gravidität war sie krank, sie gebar 1885 im allgemeinen Krankenhause, ohne ärztlicher Hilfe zu bedürfen. 3 Stunden nach der Geburt soll sie heftigen Frost gehabt haben, sie erkrankte und lag durch 3 Monate, angeblich an Gelenkrheumatismus leidend, zu Bett. Sie trug Pessarien bis zu ihrer Aufnahme am 14. Jänner 1889.

**Ich übernahm sie am 26.** Sie klagte über Kreuzschmerzen, Brustweh, sie konnte nicht sitzen wegen Schmerzen im Unterleibe und im rechten Hypochondrium. Seit 2 Monaten starker Fluor, Obstruction. Menses dauerten 4 Tage. Nach den Menses durch 14 Tage blutigschleimiger Ausfluss, besonders nach dem Coitus blutet sie. Das letztemal bis 10. Jänner.

Befund: Vordere Scheidewand in grossem Umfange gesenkt, hintere ebenfalls, aber weniger. Vaginalportion sehr verdickt, Lacerationsectropium, beide Lippen hart und knollig, an der Vorderlippe Erosion, Fundus nach rückwärts. Uterus nach beiden Seiten hin schwer beweglich, etwas beweglich von hinten nach vorne. (Fig. 8a und b.)

Diagnose: Retroversio Uteri fixata, Metr. chron. Induratio p. V. Ectropium labior. Erosio in labio super. Descensus pariet. amb. Vaginae, praecipue anter. (Cystocele) Parametr. bilat. chron. et param. poster. sin. Beide Douglas'sche Falten verdickt.

Am 28. zum erstenmal massirt; Patientin verträgt wegen straffer Bauchdecken Massage sehr schlecht. 29. massirt, Uterus freier beweglich und aufrechtbar. 30., 31. leicht massirt, weil Patientin sehr empfindlich und zu Blutungen disponirt. Dieselben haben aber seit der Massage aufgehört.

1. Februar Uterus schon nach beiden Seiten hin freier. 4. massirt, gedehnt, Uterus nach beiden Seiten hin beweglicher. Rechtes Parametrium noch verkürzt. 6. massirt, gedehnt. Uterus viel freier.



8. 1. Lyftung. 9. Uterus freier beweglich, 2. Lyftung. Uterus nachher antevortirt. Menses am 10. eingetreten, dauerten 4 Tage. Nach

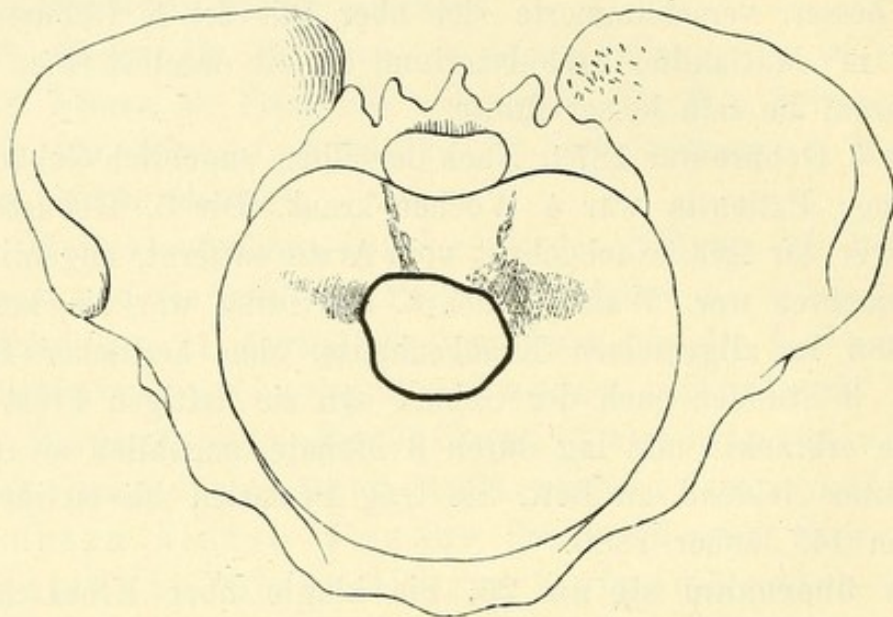


Fig. 8 a.

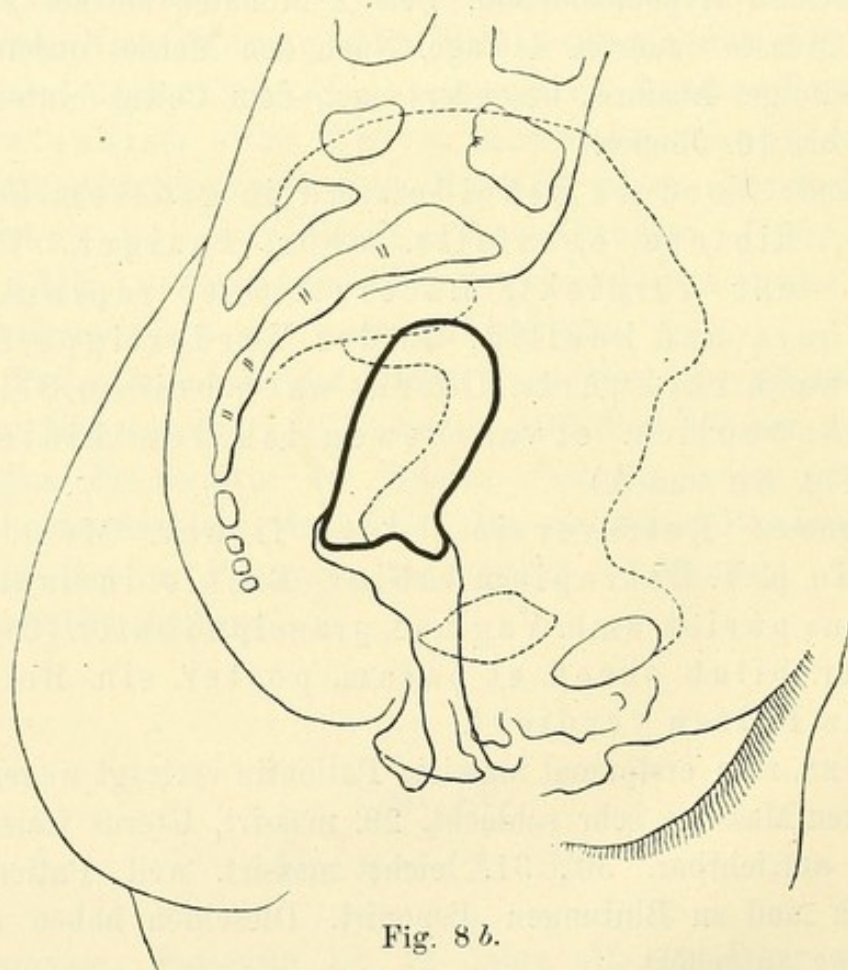


Fig. 8 b.

den letzten Menses waren blos 2 Tage noch Spuren, sonst 8—14 Tage. 15., 16., 18., 19. Lyftung. 20. Massage, 21., 23., 25., 26., 27. und 28. Lyftung.



1. März. Befund durch Herrn Doc. Dr. Lott: Vulva weit  
klaffend. Prolaps der hinteren und vorderen Vaginal-

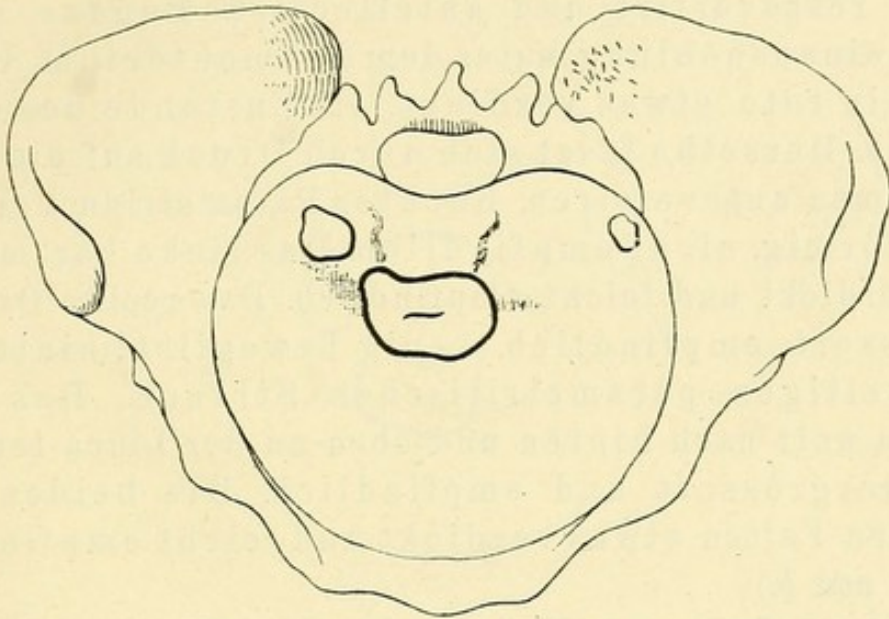


Fig. 9 a.

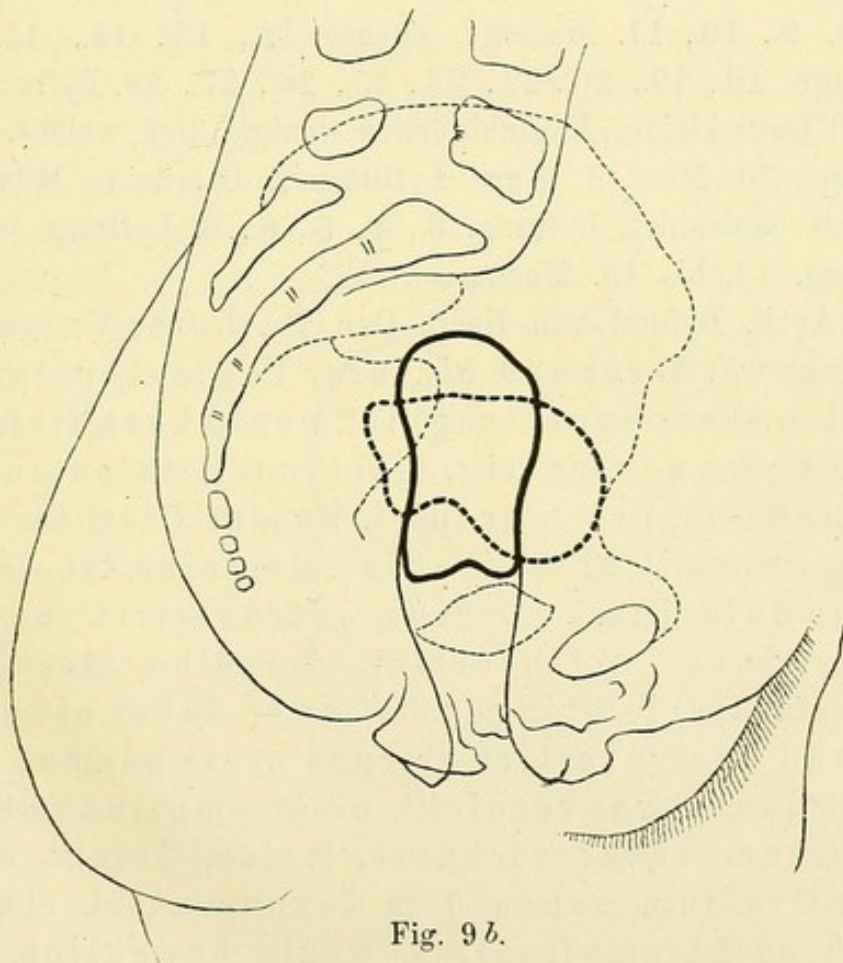


Fig. 9 b.

wand. Vagina glatt und weit. Vaginalportion sehr  
verdickt, hart, tiefstehend. Muttermundslippen ectro-  
pionirt, die Oberfläche mit Cysten bedeckt. Muttermund



eine Querspalte, sieht nach unten und vorne. Durch das vordere Scheidengewölbe Fundus nicht fühlbar. Uterus retrovertirt und anteflectirt. Fundus in der Kreuzbeinaushöhlung unter dem Promontorium. Uteruskörper in toto etwas verdickt, im Zustande der chron. Metritis. Derselbe lässt sich durch Druck auf die Portio vollkommen anteventiren. Rechtes Parametrium verkürzt, strangförmig, nicht empfindlich. Das linke Parametrium etwas verdickt und leicht empfindlich. Das rechte Ovarium vergrössert, empfindlich, wenig beweglich, hinter dem rechtsseitigen parametritischen Strange. Das linke Ovarium weit nach hinten und oben an der Linca terminal. etwas vergrössert und empfindlich. Die beiden Douglas'schen Falten etwas verdickt und leicht empfindlich. (Fig. 9 a und b.)

1., 2., 4. Lyftung. 5. Massage. Am 6. nicht behandelt, Nachmittags traten die Menses ein, dauerten 3 Tage, dabei etwas Kreuzschmerzen. 9., 10., 11. Massage, ebenso 12., 13., 14., 15. Lyftung. 16. Massage. 18., 19., 20., 22., 23., 25., 26., 27., 28. Lyftung, Vorfall geringer, Uterus kleiner, Vaginalportion weniger dick, weicher. 29. keine Behandlung. 30. März, 1. April Lyftung. 2. Uterus in Mittelstellung. Vagina gut contrahirt, Lyftung. 3., 4., 5., 6., 8. Lyftung. 9. Massage. 11. Lyftung. 13. bis 15. Massage.

16. April. Befund von Herrn Doc. Dr. Lott: Vulva mittelweit, etwas vorderer und hinterer Vaginalprolaps, Vaginalportion etwas hypertrophirt, wenig hart, tiefstehend, Muttermund querspaltig, sieht nach unten und vorne, Muttermundslippen ectropirt. Fundus Uteri im vorderen Scheidengewölbe nicht tastbar, derselbe ist unterhalb des Promontoriums. Uterus retrovertirt und anteflectirt, etwas dextrovertirt, derselbe lässt sich in Anteversio-flexio bringen, ist aber dabei etwas retroponirt und dextrovertirt. Corpus uteri normal. Rechtes Parametrium etwas verdickt, nicht empfindlich, linkes Parametrium etwas verkürzt, weich, leicht dehnbar. Rechtes Ovarium neben dem Corpus uteri, etwas vergrössert, nicht empfindlich, wenig beweglich. Linkes Ovarium nach hinten oben, frei, nicht empfindlich.

17., 19., 20., 23. Lyftung, 23. Pessarium. 24., 25. Lyftung. **26. April. Befund controlirt durch Herrn Doc. Dr. Lott: Vulva**



mittelweit, etwas vorderer und hinterer Vaginalprolaps, Vaginalportion wenig verdickt, weich, tiefstehend,

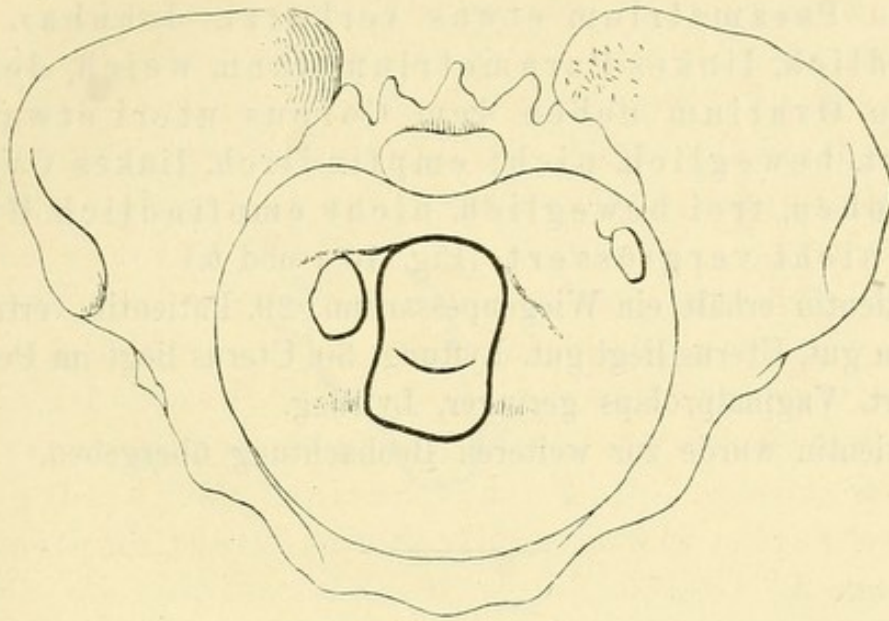


Fig. 10 a.

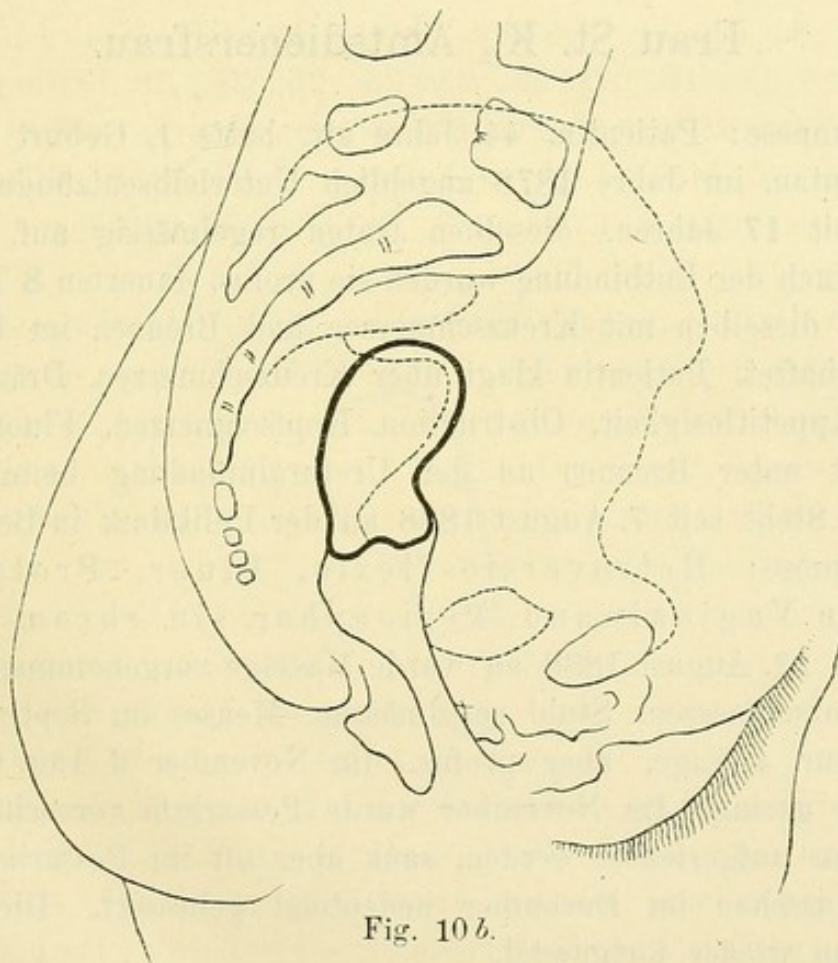


Fig. 10 b.

Muttermund querspaltig, sieht nach unten und vorne, die Lippen ectopiert. Fundus im vorderen Scheidengewölbe nicht tastbar, derselbe ist unterhalb des



Promontoriums, Uterus retrovertirt und anteflectirt, lässt sich in vollständige Anteversio-flexio bringen. Rechtes Parametrium etwas verkürzt, dehnbar, nicht empfindlich, linkes Parametrium dünn, weich, dehnbar. Rechtes Ovarium neben dem Corpus uteri etwas vergrößert, beweglich, nicht empfindlich, linkes Ovarium hinten oben, frei beweglich, nicht empfindlich. Uteruskörper nicht vergrößert. (Fig. 10 a und b.)

Patientin erhält ein Wiegenpessarium. 29. Patientin verträgt das Pessarium gut, Uterus liegt gut. Lyftung. 30. Uterus liegt im Pessarium antevvertirt. Vaginalprolaps geringer, Lyftung.

Patientin wurde zur weiteren Beobachtung übergeben.

---

## Fall V.

### Frau St. K., Amtsdienersfrau.

Anamnese: Patientin, 44 Jahre alt, hatte 1. Geburt im Jahre 1867, spontan, im Jahre 1878 angeblich Unterleibsentszündung; erste Menses mit 17 Jahren, dieselben traten regelmässig auf, dauerten 3 Tage. Nach der Entbindung wurden sie profus, dauerten 8 Tage. Seit 1884 sind dieselben mit Kreuzschmerzen und Brennen im Unterleibe vergesellschaftet. Patientin klagt über Kreuzschmerzen, Drängen nach abwärts, Appetitlosigkeit, Obstruction, Kopfschmerzen, Fluor, welcher 1886 acut unter Brennen an der Urethralmündung beim Uriniren begonnen. Steht seit 7. August 1888 an der Poliklinik in Behandlung.

Diagnose: Retroversio-flexio, Fluor, Prolaps der vorderen Vaginalwand, Periophor. sin. chron.

Vom 22. August 1888 an wurde Massage vorgenommen. Hierauf keine Kreuzschmerzen, Stuhl regelmässig. Menses im September und October nur 4 Tage, aber profus. Im November 6 Tage; Appetit gut, Fluor gering. Im November wurde Pessarium versucht. Uterus konnte zwar aufgerichtet werden, sank aber oft im Pessarium wieder zurück. Aussehen im December bedeutend gebessert. Die Massage wurde dann wieder fortgesetzt.

**Am 16. Jänner habe ich die Patientin übernommen.**

Befund: Prolaps der vorderen Vaginalwand, theilweise auch der hinteren. Hodge'sches Pessarium wegen



Retroversio-flexio. Der Uterus liegt im Pessarium retrovertirt. Nach dessen Entfernung fühlt man den

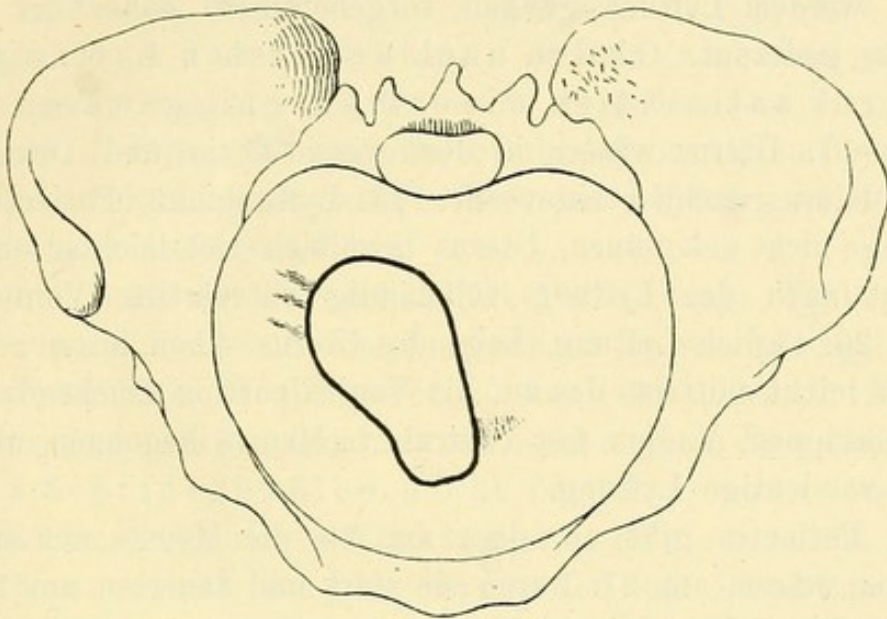


Fig. 11 a.

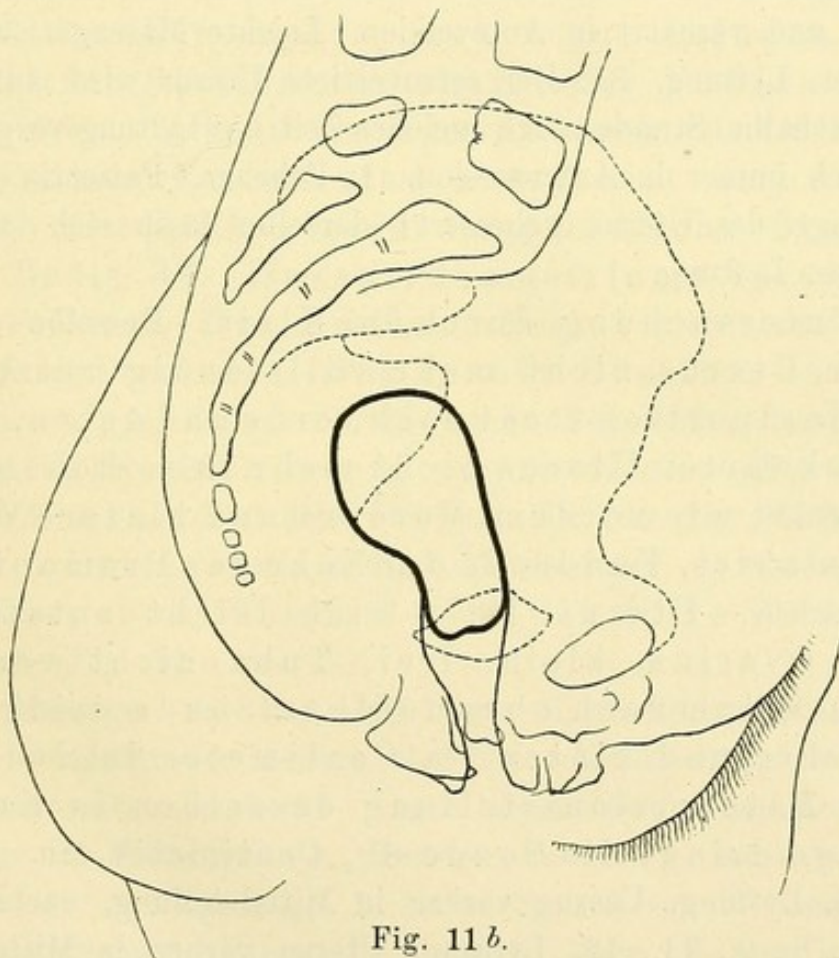


Fig. 11 b.

Fundus nach rückwärts und rechts, Vaginalportion nach vorne, Orific. Uteri nach unten. Beim Versuche, den Uterus aufzurichten, fühlt man das rechte Para-



metrium sehr gespannt und der Fundus sinkt gleich wieder nach rückwärts. (Fig. 11 *a* und *b*.)

Es werden Lyftbewegungen vorgenommen, dabei der Fundus nach links gedrängt. Gleich nach der ersten Lyftung blieb der Uterus antevertirt, wie er früher nie gewesen (Dr. K.).

Am 17. Uterus wieder in Retroversio-flexio und Dextroversio, Lyftung, Uterus nachher antevertirt. 18. Lyftung. 22. Patientin durch einige Tage nicht gekommen. Uterus lässt sich viel leichter aufrichten und steht nach der Lyftung vollständig antevertirt. Vom 23. bis inclusive 26. täglich Lyftung. Lage des Uterus schon besser; derselbe lässt sich leicht mittelst des auf die Vaginalportion drückenden Zeigefingers umkippen, Vagina fest contrahirt. Menses begonnen, aber noch spärlich, vorsichtige Lyftung.

28. Patientin gibt an, dass am 26. die Menses nur spurweise aufgetreten wären, am 27. waren sie stark und dauerten am 28. noch an, jedoch spärlicher. Leichte Massage.

29. Menses noch vorhanden. Uterus retrovertirt, lässt sich leicht aufrichten und verharrt in Anteversion. Leichte Massage. 30. Spuren von Menses. Lyftung. 31. Der retrovertirte Uterus wird aufgerichtet, bleibt eine halbe Stunde, nach welcher Zeit die Lyftung vorgenommen wurde, noch immer in Anterversion. 1. Februar. Patientin fühlt sich besser. Lage des Uterus gebessert; derselbe lässt sich sehr leicht antevertiren. Lyftung.

4. Untersuchung durch Dr. Klein: Derselbe constatirt, dass der Uterus nicht mehr vollständig retrovertirt ist. Vaginalportion steht nach vorne und unten, Fundus nach rückwärts, Uterus nicht mehr in so hohem Grade retrovertirt wie vordem. Vordere und hintere Vaginalwand prolabirt, Fundus in der Nähe des Promontoriums nach rechts. Uterus lässt sich leicht antevertiren. Rechtes Ovarium klein, frei, Tuba nicht verändert. Linkes Ovarium nach oben fühlbar. Sonde dringt leicht nach rechts und hinten  $7\frac{1}{2}$  Centimeter in den Uterus ein. Bei Anteversionsstellung desselben in Knie-Ellbogenlage dringt die Sonde  $8\frac{1}{2}$  Centimeter ein.

5., 6. Lyftung. Uterus vorher in Mittelstellung, nachher antevertirt. 7., 8., 9., 11., 12. Lyftung, Uterus vorher in Mittelstellung, nach der Lyftung stets antevertirt. Vagina stark contrahirt und nach oben gezogen. 13., 14., 15. Uterus vor der Behandlung jedesmal retrovertirt und dextrovertirt, nach der Lyftung vollständig antevertirt.



Die Vermuthung, dass im Fundus ein kleiner Tumor sitze, wird vom Doc. Dr. Lott bestätigt, welcher an der hinteren Wand des Corpus ein kleines Fibroid und in der Nähe des Tuben-Isthmus einen zweiten kleinen Tumor (Salpingitis isthmica?) constatirt. 16., 18. bis inclusive 21. Lyftung. Die Lage des Uterus ist im Allgemeinen besser, derselbe ist aber nicht anteventirt. Nach jeder Lyftung ist der Uterus in vollständiger Anteversio-flexio.

Befund vom 19. Februar 1889 (Dr. Klein): Vulva weit, vordere und hintere Vaginalwand etwas vorgestülpt, Vaginalportion tief stehend, verdickt, hart, Muttermund querspaltig, sieht nach unten. Fundus durch das vordere Scheidegewölbe nicht tastbar, sondern durch das hintere. Uterus verdickt, etwas härter, steht gerade nach oben, nicht empfindlich. Durch Druck auf den Isthmus kann man die Portio nach rückwärts bringen und durch Hilfe der aussen liegenden Hand kann man den Fundus über rechts nach vorne bringen. In der anteventirten Stellung erscheint der Fundus kugelig aufgetrieben, mit einem Winkel nach rückwärts. Die Douglas'schen Falten sind contrahirt und als nicht erheblich verdickte, leicht empfindliche Stränge zu fühlen. Basis des linken Parametriums verdickt und etwas verkürzt. Der Fundus scheint nach rechts und hinten fixirt zu sein. Das rechte Ovarium etwas vergrößert, empfindlich verdickt in der Nähe des Isthmus und man kann einen wenig empfindlichen Strang vom Ovarium bis zum Fundus fühlen. Neben der linken Douglas'schen Falte ist ein mandelförmiger, etwas empfindlicher Körper zu fühlen, der an die linke Beckenwand fixirt ist. (Fig. 12 *a* und *b*.)

23. Massage. 26. Patientin hatte Kopfschmerzen und Uebelkeiten als Vorläufer der Menses, aber keine Kreuzschmerzen wie sonst. Die Menses waren nach 30 Tagen eingetreten. Leichte Massage. 27. Uterus in Mittelstellung, Menses andauernd. Leichte Massage. 28. Menses gering. Lyftung. 1. März. Spuren von Menses. Lyftung. 2. Menses aufgehört, Uterus in besserer Lage, Tumor im rechten Lig. lat. kastaniengross. Scheidenvorfall sehr gering. Lyftung. 6., 7. Lyftung. Tumor im rechten Lig. lat. verschiebbar. 8., 9., 11. Massage.



14. Patientin wurde Herrn Doc. Dr. Lott vorgestellt, weil das im Corpus befindliche Fibroid zugenommen hatte, und der Ver-

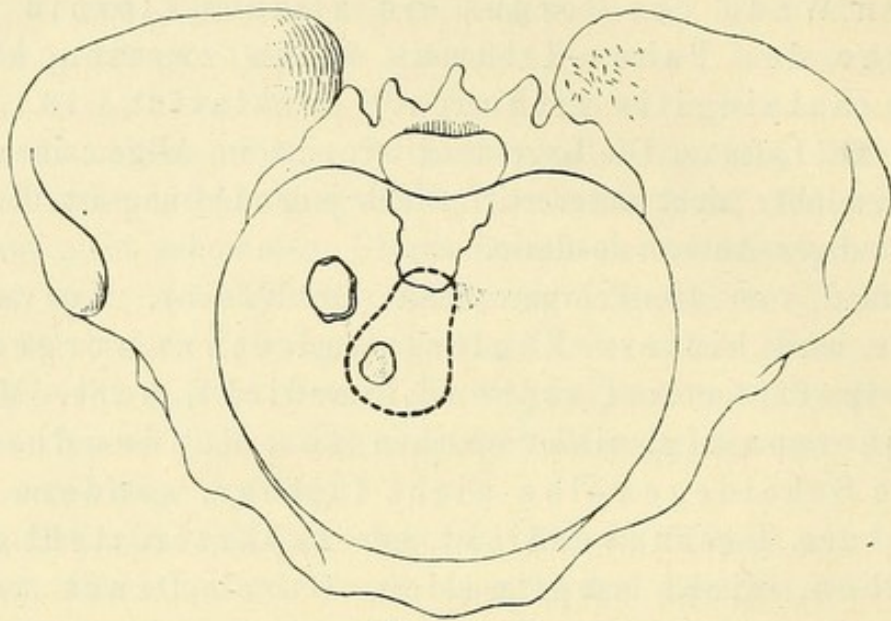


Fig. 12 a.

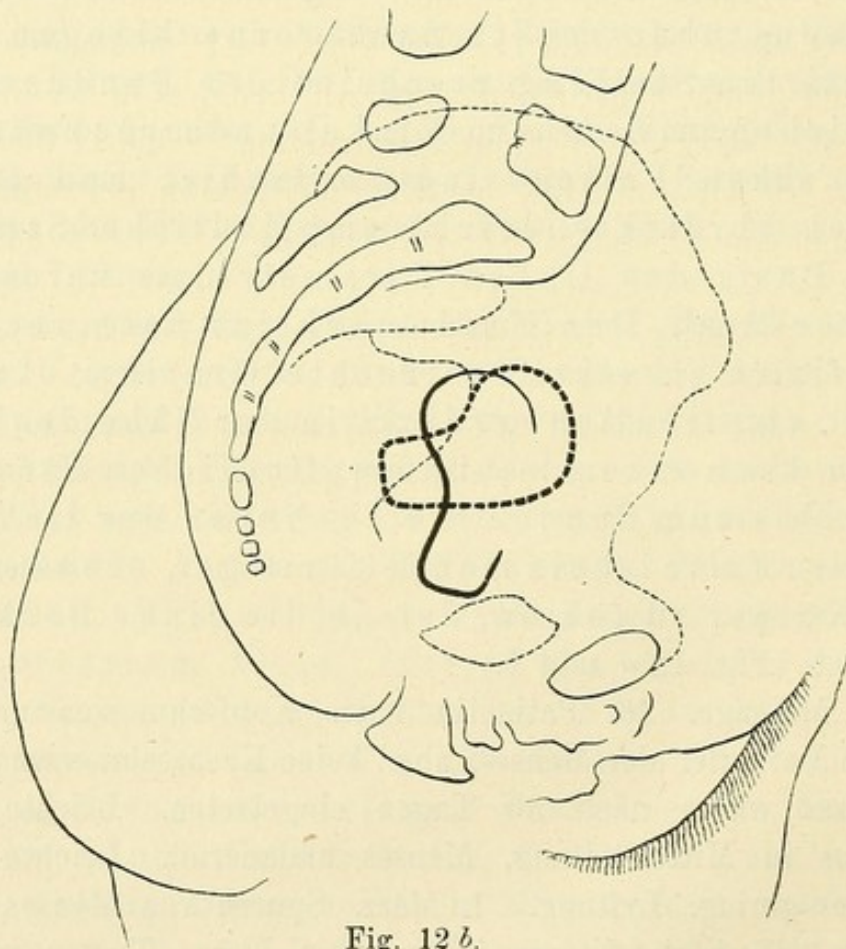


Fig. 12 b.

such, ob dasselbe durch die Massage vielleicht abnehmen würde, nicht weiter fortgesetzt werden sollte. Es wurde ein Hodge'sches Pessarrium eingelegt.



17. Uterus liegt im Pessarium antevvertirt. Da das Pessarium drückt und hiedurch Harnbeschwerden auftraten, wurde es ausgetauscht.

5. April. Patientin kam nach längerer Pause wieder zur Untersuchung. Uterus stand in Anteversion, das Pessarium wurde gut getragen, Patientin gab an, dass sie keinerlei Beschwerden habe und sich wohl fühle.

---

## Fall VI.

### Frau J. T., Tischlersgattin.

Anamnese: Patientin ist 31 Jahre alt, 11 Jahre verheiratet, 3 Geburten, letzte im Jahre 1882. Bei der ersten, im Jahre 1878, Placentalösung. Hierauf krank, ebenso nach jeder folgenden Entbindung. 1. Menses im 18. Jahre, dieselben kamen regelmässig, dauerten 3 Tage, bis zur ersten Entbindung, dann 8—10 Tage dauernd und profus, dabei Kreuzschmerzen, Schmerz in der linken Seite.

Patientin klagt über Fluor, Obstruction, Schmerz beim Stuhle. Dieselbe steht seit Juli 1887 an der Poliklinik in Behandlung.

Befund am 11. Juli 1887: *Orific. uteri* klaffend, *Retroversio-flexio fixata*, *Metritis chron.* *Perioophoritis dextra.* *Parametr. sin.* *Endometr. colli*, *Erosion*, *Ren. mobil, dexter.*

Reposition ist wiederholt versucht worden und später gelungen, Uterus fällt aber im Pessarium wieder zurück, beim Tragen des Pessariums Schmerzen.

Die Behandlung bestand in warmer Irrigation, Jodtinctur am Scheidengewölbe.

Im October 1888 Massage vorgenommen, bald darauf Stuhl regelmässig, Fluor geringer, Menses profus, dabei Schmerzen im Rücken.

Nach dreizehnmaliger Massage ein Modellirpessarium Nr. 8 eingelegt; als sie 2 Tage später wieder kam, war der Uterus antevvertirt. Pessarium wegen Schmerzen nach 1 Woche entfernt. Massage fortgesetzt, Jodoformgaze-Tamppons eingelegt, um den Uterus in Anteversion zu erhalten. Jeden Tag Massage und hierauf Tamppons eingelegt. Am 18. December 1888 Wiegenpessarium eingelegt. Nach einigen Tagen steht der Uterus in guter Lage, wenige Tage nachher ist er retrovertirt. Letzte Menses vom 24. December bis 1. Jänner 1889 mit



Schmerzen und profus, trotz Hydrastis. Im Ganzen wurde vierundzwanzigmal die Massage angewandt, das letztemal vor den Menses.

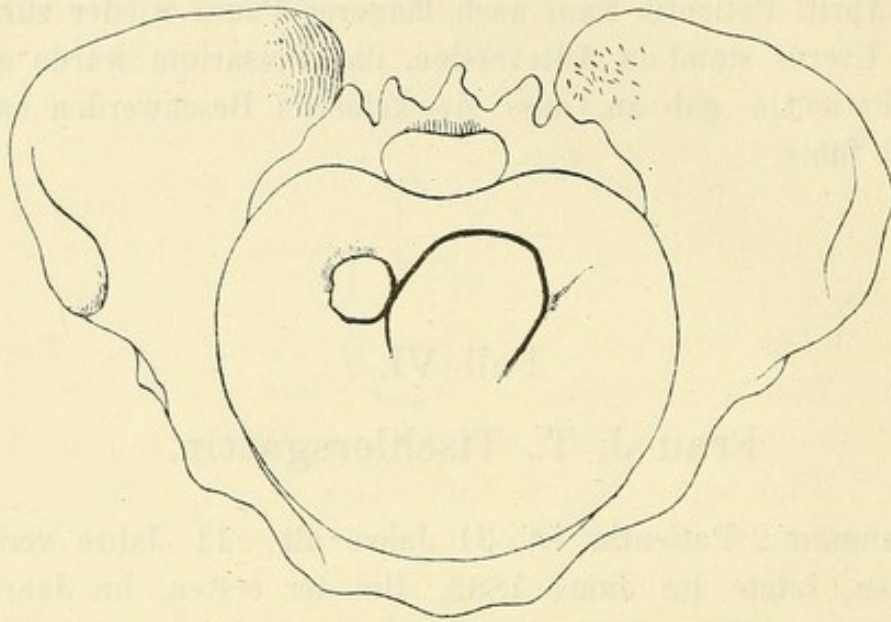


Fig. 13 a.

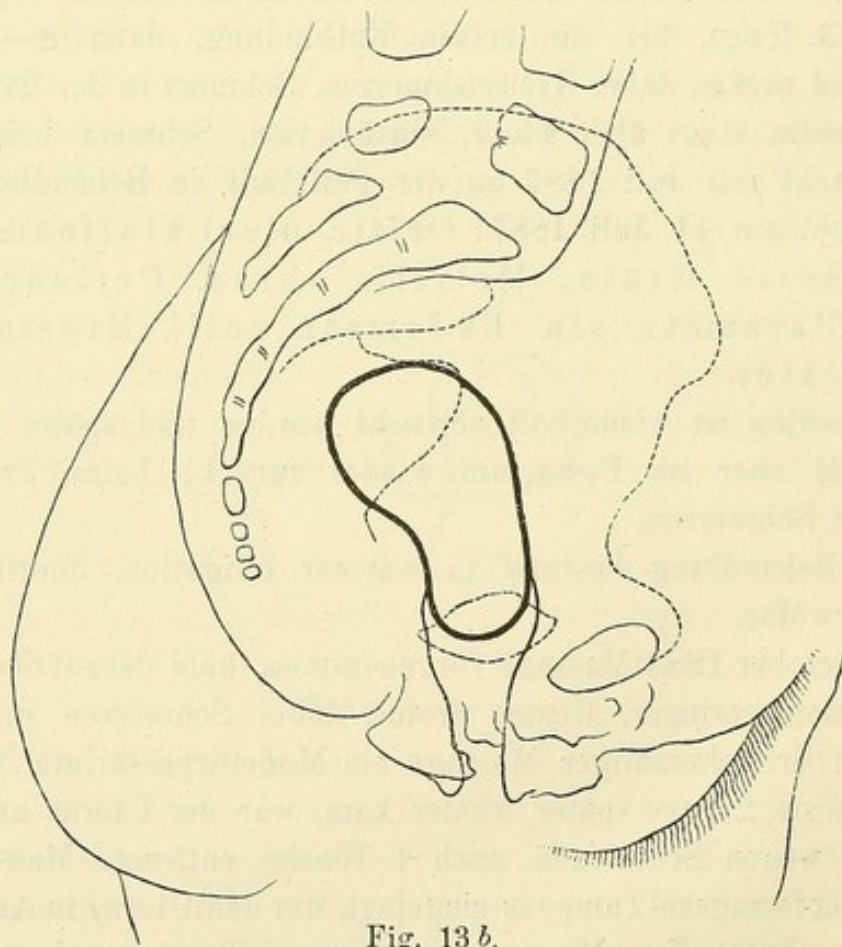


Fig. 13 b.

**Am 17. Jänner übernahm ich die Patientin.**

Befund: Vulva weit, vordere Vaginalwand etwas vorgestülpt, Vaginalportion nach vorne und unten gerichtet



Fundus Uteri vergrössert, verdickt, im hinteren Scheidengewölbe nach links zu fühlen, Uterus liegt im Wiegenpessarium in Retroversio-flexio. Das hintere Blatt des linken Lig. lat. verdickt, das rechte Ovarium vergrössert, empfindlich in der Nähe des Knickungswinkels des Uterus. (Fig. 13 a und b.)

Diagnose: Metritis chron. Retroversio-flexio Uteri, Parametritis sin. poster. chron. Perioophoritis dextra chronica.

Die Menses traten zu 3 Wochen ein, dauerten 4—8 Tage, waren profus, das Blut ging in Stücken unter Schmerzen ab.

Am 18. Jänner Massage und Lyftung, hierauf kamen die Menses, dauerten 5 Tage, die ersten 2 Tage stark.

Bis zum 29. viermal Lyftung und Massage. Patientin gibt an, sich schon besser zu fühlen.

Am 30. in Folge Erkältung Katarrh, Stechen im Unterleibe, daher massirt und nicht gelyftet, ebenso am 31.

Am 1. Februar die Sonde eingeführt, dieselbe drang  $8\frac{1}{2}$  Centimeter nach rückwärts in den Uterus ein. Jodoformstift. Vom 5. bis 7. nur massirt und gedehnt, am 7. und 8. Lyftung und am 9. befand sich der Uterus zum erstenmale in Anteversio-flexio schon vor der Behandlung. Es wurde, weil keine Assistenz da war, nur massirt.

Am 11. traten die Menses ein und dauerten bis zum 13. Sie waren zu 3 Wochen gekommen, waren spärlicher, es gingen keine Stücke ab, dauerten nur 4 Tage, ehemals 4—8 Tage, und waren von weniger Schmerzen begleitet als sonst, auch nicht von Uebelkeiten.

Am 14. war der Uterus wieder retrovertirt (Patientin hustet), liess sich sehr leicht aufrichten. An diesem sowie an dem folgenden Tage wurde blos massirt. Am 16. wurde Lyftung vorgenommen.

Befund am 20. von Herrn Doc. Dr. Lott.

Vulva weit, vordere Vaginalwand etwas vorgestülpt, Vagina weit, glatt, Portio verdickt, etwas aufgelockert, sieht nach hinten. Muttermund eine Querspalte, Uteruskörper durch das vordere Scheidengewölbe zu fühlen, von normaler Consistenz, mit leichter Concavität nach vorne, nicht empfindlich, Beweglichkeit nach rechts etwas eingeschränkt. Die Douglas'schen Falten verdickt, besonders links, etwas empfindlich.



Das rechte Ovarium etwas vergrössert, beweglich und empfindlich, vorne neben dem Fundus, das linke Ova-

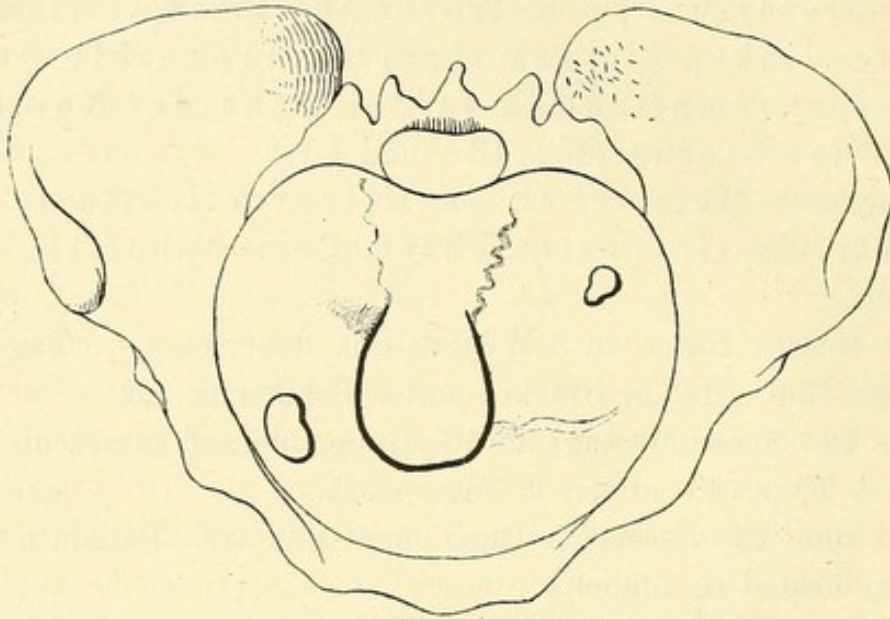


Fig. 14 a

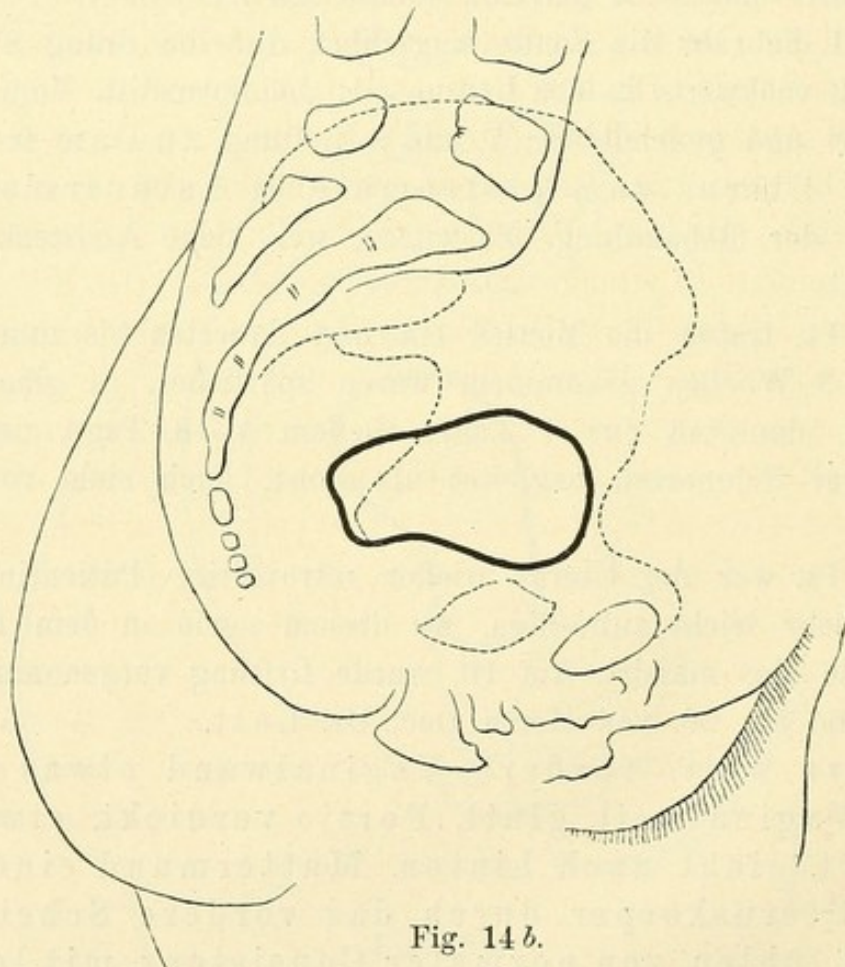


Fig. 14 b.

rium nach hinten, nicht vergrössert, frei, die linke Tubenecke etwas verdickt, empfindlich; die linke Tuba lässt sich nach aussen als zarter, empfindlicher Strang



verfolgen, die rechte normal. Die Basis des rechten Lig. lat. etwas verdickt und empfindlich. (Fig. 14 *a* und *b*.)

Bis 21. wurde eifmal massirt und zehnmal Lyftung vorgenommen. 23. Uterus retrovertirt, Massage. 25. Anteversio-flexio, Lyftung. 26. Anteversio-flexio, Lyftung. 1. März Anteversio-flexio (Dr. Klein und Doc. Dr. Lott constatirt), nachdem Patientin 1½ Stunden im Untersuchungssessel gelegen hatte. Lyftung. 2. Anteversio-flexio, Lyftung. 4. Uterus in Mittelstellung, Massage. 5. Massage. 6. Anteversio-flexio, Lyftung. 7. Anteversio-flexio, Lyftung. 8. Anteversio-flexio (Dr. K.); nach elektrischer Untersuchung der Nerven an der Vaginalportion Retroversio, Lyftung. 9. Anteversio-flexio (Dr. K.), Menses eingetreten zu 26 Tagen ohne Schmerzen. Leichte Massage, dabei nimmt die Blutung auffallend ab. 10. Patientin hatte gestern Nachmittags Krämpfe, das Blut ging in Stücken ab, Uterus in Anteversio-flexio (Dr. K.), leicht massirt. 11. Anteversio-flexio (Dr. W.), Menses noch vorhanden, leichte Massage. 12. Retroversio, Spuren von Menses, leichte Massage. 13. Anteversio-flexio, Massage. 14. Uterus in Mittelstellung (Dr. K.), Lyftung, nachher Anteversio-flexio. 16., 17., 18. Anteversio-flexio (Dr. K.), Lyftung. 19. Anteversio-flexio (Dr. W.), Lyftung. 20. Anteversio-flexio (Dr. K.), Lyftung. 21. Anteversio-flexio (Dr. W.), Lyftung. 22., 23. Anteversio-flexio (Dr. K.), Lyftung. 25. Retroversio (Dr. K.), Patientin gibt an, dass sie erkältet war und husten musste, Lyftung. 26. Anteversio-flexio (Dr. K.), Lyftung. 27. Uterus in Mittelstellung (Dr. W.), Lyftung. 28. Retroversio (Dr. W.), Patientin hat heftigen Bronchialkatarrh und musste in Rückenlage verbleiben, um weniger zu husten, Lyftung. 29. Anteversio-flexio (Dr. K.), Lyftung. 1. April. Patientin blieb 3 Tage aus, Uterus in Mittelstellung (Dr. K.), Patientin wünscht ein Pessarium, es wurde keine Lyftung vorgenommen, sondern ein Hodge'sches Pessarium Nr. 4 eingelegt. 3. Uterus in Anteversio-flexio. Patientin verträgt das Pessarium gut. 5. Uterus in Anteversio-flexio, Menses eingetreten. 19. Patientin war durch 14 Tage nicht gekommen, die Menses hatten 6 Tage gedauert. Uterus nicht vollständig antevertirt, das Pessarium war zu klein, es wurde die nächst höhere Nummer eingelegt.



## Fall VII.

## Frau A. W., Hausmeistersfrau.

Anamnese: Patientin 39 Jahre alt, 8 Jahre verheiratet, 5 Geburten, letzte vor 1 Jahr, 1 Abortus vor 7 Wochen. Nach dem Abortus 4—5 Tage Menorrhagie, worauf Patientin gleich arbeitete. Kreuzschmerzen seit 4 Jahren. Vor 3 Jahren trat Vaginalprolaps ein, seit jener Zeit tritt bei der Arbeit die Senkung immer in grösserem Masse auf. 1. Menses mit 15 Jahren, dieselben traten regelmässig zu 4 Wochen ein, dauerten 3—4 Tage und waren mit Kreuzschmerzen vergesellschaftet. Nach dem Abortus treten die Menses um 4 Tage verfrüht ein und dauern 5—6 Tage.

Patientin klagt über Kreuzschmerzen, Gefühl der Senkung, Herzklopfen, Nervosität.

Status praesens: Patientin gross, von kräftigem Körperbau, aber abgemagert, anämisch, Fettpolster geschwunden, Unterleib flach, von mageren sehr straffen Bauchdecken bekleidet.

Vulva klaffend, Vagina weit, Prolaps der vorderen und besonders der hinteren Vaginalwand. Letztere ist in der Gestalt eines nach unten spitzen Kegels, welcher durch die hypertrophirte Columna plicarum gebildet wird, vorgestülpt, beim Pressen tritt der Vorfall noch mehr hervor und beträgt die Länge der vorderen Wand 6 Centimeter, von der Urethra gemessen; der Vorfall der hinteren Scheidenwand 8 Centimeter, von der hinteren Commissur gemessen. Vaginalportion erscheint dabei nicht im Scheideneingange, Scheidenwände glatt, Vaginalportion fast in normaler Höhe, etwas nach links, Fundus im vorderen Scheidengewölbe nach rechts. Beweglichkeit nach vorne und nach rechts eingeschränkt, Uteruskörper verdickt und etwas härter, Uterus in Anteversio-flexio und Dextroversio. Beim Bewegen der Vaginalportion nach vorne sind beide Lig. Douglasii stark gespannt und etwas verdickt zu fühlen, besonders das linke, letzteres auch empfindlich. Rechtes Parametrium normal. Basis des linken Lig. lat. verdickt, empfindlich. (Fig. 15 a und b.)

Am 18. Jänner übernommen. Lyftung, Massage. 19. Lyftung, Massage. Unterschambeindruckstreichung. 23. Patientin konnte wegen



einer Indigestion nicht kommen. Lyftung, Massage. 24. Patientin gibt an, sie fühle, dass sich die Scheide weniger senke. 25. Vordere Wand

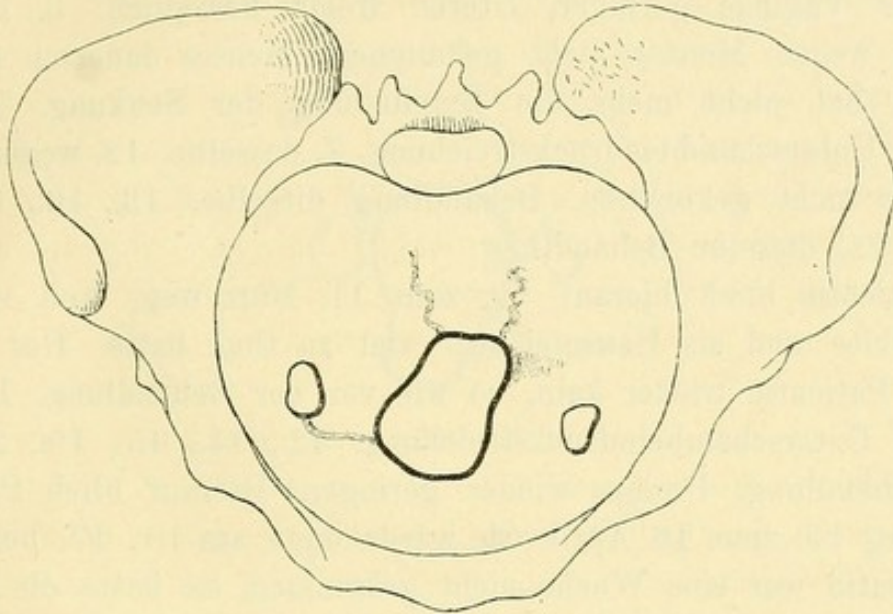


Fig. 15 a.

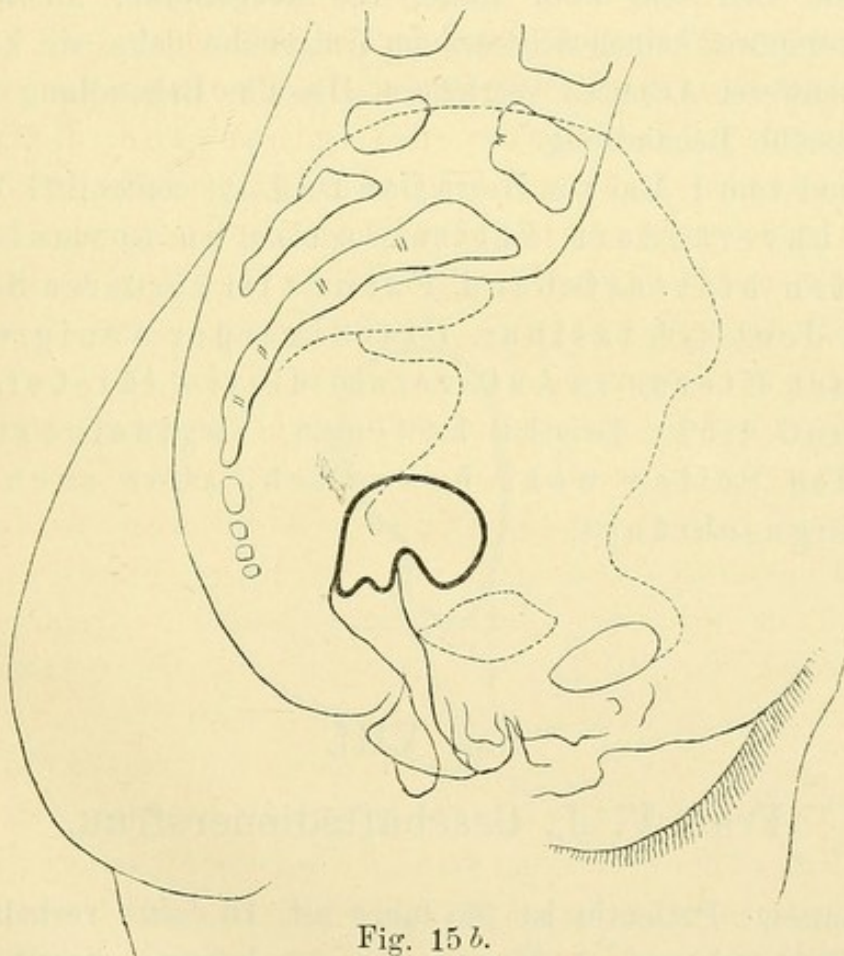


Fig. 15 b.

schon weniger prolabirt. Lyftung. 26. Patientin gibt an, dass sie keine Schmerzen habe, den ganzen Tag gehen könne, was ihr bis nun nicht möglich war, weil sie leicht ermüdete und Schmerzen hatte. Lyftung.



28., 29., 30. Lyftung, Massage. Patientin gibt an, keinerlei Beschwerde zu haben, und sich so wohl zu fühlen, wie wenn ihr gar nichts fehlte. Descensus Vaginae geringer, Uterus freier beweglich. 6. Februar. Patientin wegen Menses nicht gekommen, Menses dauerten 5 Tage. Patientin hat nicht mehr die Empfindung der Senkung. Lyftung, Massage, Unterschambeindruckstreichung. 7. dasselbe. 12. wegen Zahnschmerzen nicht gekommen. Behandlung dieselbe. 13., 16., 19., 20., 21., 23., 25. dieselbe Behandlung.

Patientin blieb hierauf bis zum 11. März weg, weil sie sich besser fühlte und als Hausmeisterin viel zu thun hatte. Der Vorfall war, als Patientin wieder kam, so wie vor der Behandlung. Lyftung, Massage, Unterschambeindruckstreichung. 12., 14., 15., 19., 22. dieselbe Behandlung. Prolaps wieder geringer. Hierauf blieb Patientin wieder weg bis zum 16. April. Sie wurde dann am 16., 17. behandelt. 24. Patientin war eine Woche nicht gekommen, sie hatte die Menses, dieselben dauerten 3 Tage. Behandlung dieselbe. 29. Patientin gibt an, dass sie sich sehr wohl fühle, wie neugeboren, nichts von der Senkung verspüre, keinen Schmerz im Unterleibe habe, sie könne sehr gut ihre schweren Arbeiten verrichten. Dieselbe Behandlung. 30. April, 1. Mai dieselbe Behandlung.

Befund vom 1. Mai von Herrn Doc. Dr. Lott controlirt: Vaginalprolaps unverändert, Vaginalportion in normaler Höhe nach unten hintenstehend, Fundus im vorderen Scheidengewölbe deutlich tastbar. Uteruskörper wenig verdickt, etwas hart, Uterus in Anteversio-flexio, lässt sich nach rechts und links leicht bewegen, Vaginalportion ist nach allen Seiten wohl beweglich, aber nach rechts etwas eingeschränkt.

---

## Fall VIII.

### Frau V. J., Geschäftsdienersfrau.

Anamnese: Patientin ist 38 Jahre alt, 16 Jahre verheiratet, hat einmal (1871) geboren. 1. Menses mit 12 Jahren; dieselben traten vierwöchentlich auf, dauerten 3 Tage und waren immer von Kreuzschmerzen begleitet. Die Entbindung war normal; Patientin war Amme in der Findelanstalt und bekam im 3. Monate Schmerzen im Unter-



leibe und 2 Monate darauf Menorrhagien. Die Schmerzen im Unterleibe und die Menorrhagien blieben auch nach der Verheiratung.

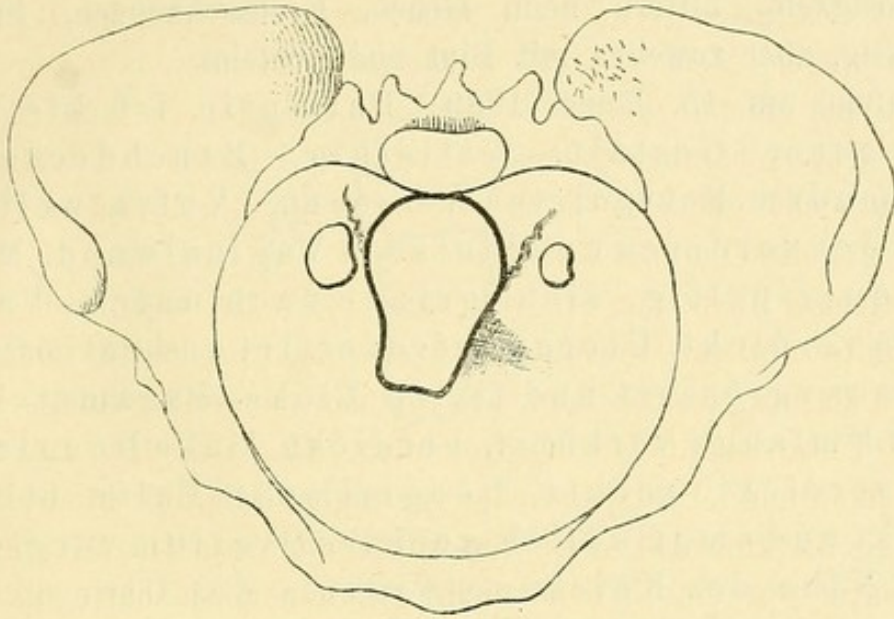


Fig. 16 a.

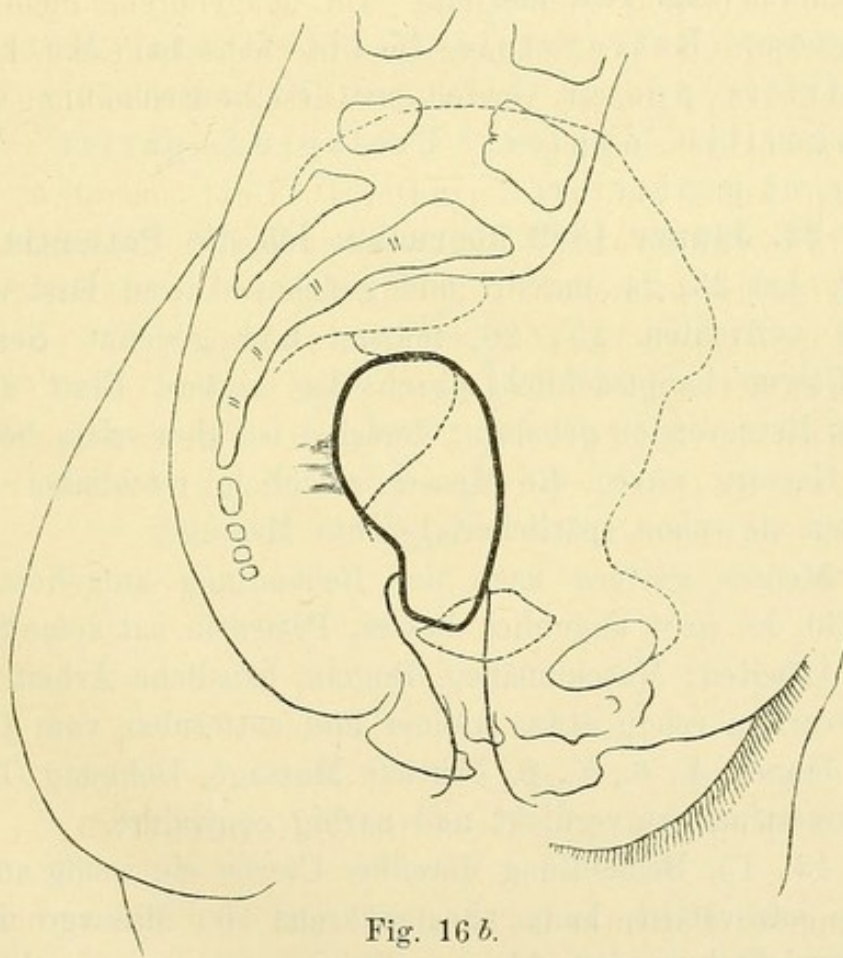


Fig. 16 b.

Ein Arzt legte ein Pessarium ein, entfernte es aber später. Die Menses wurden spärlicher, dauerten 4 Tage, nachdem sie mehrfach behandelt worden war.



Am 15. Jänner kam sie an die Poliklinik wegen Schmerzen in der Urinblase. Ausserdem klagte sie über Schwäche, Mattigkeit, Appetitlosigkeit, Zittern beim Gehen, Kreuzschmerzen. Stuhlgang regelmässig, aber zuweilen mit Blut und Schleim.

Befund am 15. Jänner 1889: Patientin ist klein, von gedrungenener Gestalt, fettleibig, Bauchdecken mit bedeutendem Fettpolster versehen. Vulva weit, Descensus der vorderen und hinteren Vaginalwand, Muttermund querspaltig, sieht gerade nach unten. Vaginalportion verdickt, Uterus retrovertirt und retroflectirt, Fundus vergrössert und fixirt. Linkes Parametrium im ganzen Umfange verkürzt, verdickt, linke Douglas'sche Falte verdickt, rechte Douglas'sche Falte ebenfalls verdickt und empfindlich, rechtes Ovarium vergrössert, in der Nähe des Knickungswinkels des Uterus, linkes Ovarium ebenfalls verdickt, liegt aber etwas weiter vom Uterus. (Fig. 16 a und b.)

Diagnose: Retroversio-flexio fixata, Metr. chron., Parametritis poster. bilat. et Parametritis sinistra, Perioophoritis duplex, Prolapsus pariet. Vaginae anterior. et posterior.

**Am 22. Jänner 1889 übernahm ich die Patientin zur Behandlung.** Am 23., 24. massirt und gedehnt. Uterus lässt sich schon ein wenig aufrichten. 25., 26. massirt und gedehnt. Seit gestern Menses. Uterus hauptsächlich durch das hintere Blatt des linken Lig. lat. in Retroversion gehalten; derselbe ist aber schon beweglicher.

28. Gestern waren die Menses reichlich, reichlicher als sonst, heute waren sie schon spärlicher. Leichte Massage.

29. Menses gestern nach der Behandlung aufgehört. Leichte Massage. 30. Es geht angeblich besser, Patientin hat keine Schmerzen bei ihren Arbeiten: Maschinnähen, Bügeln, häusliche Arbeit. Massage. Rechtes Ovarium schon etwas kleiner und entfernbar vom Uterus.

31. Jänner, 4., 6., 7., 8. Februar Massage, Dehnung. Das ganze linke Parametrium ist verdickt und narbig contrahirt.

11., 13., 15. Behandlung dieselbe. Uterus ein wenig aufrichtbar. 18. Uterus retrovertirt, kann aber während der Massage wieder ein wenig aufgerichtet werden. 21. dasselbe.

25. Die Menses waren am 22. eingetreten; Patientin hatte dabei Wäsche gewaschen, sie bekam Schmerzen, die Blutungen waren reichlicher als sonst, dauerten auch länger, und die Farbe des Blutes war



dunkler. Leichte Massage. 26. Menses nur noch spurweise vorhanden, leichte Massage. 27., 28. Februar, 2., 5. März Massage.

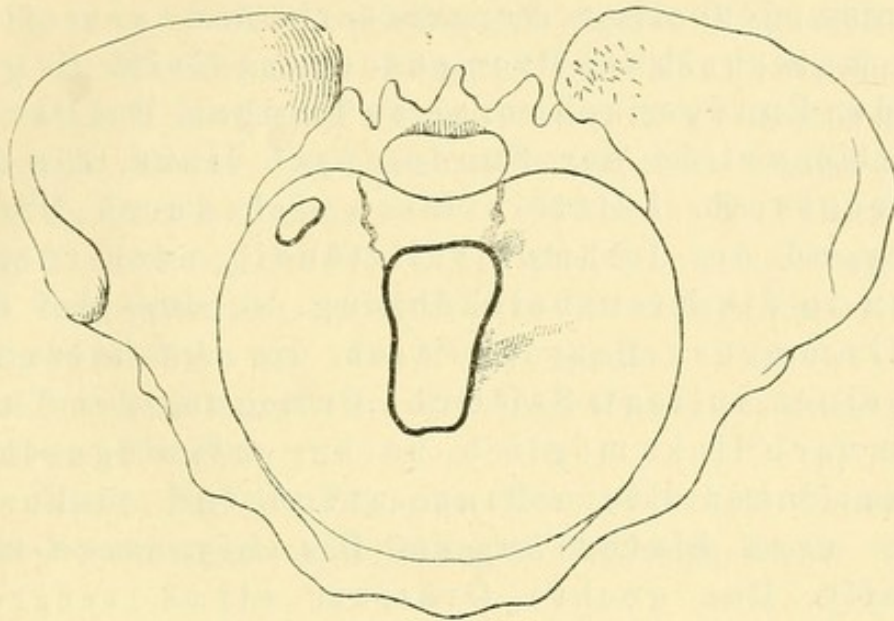


Fig. 17 a.

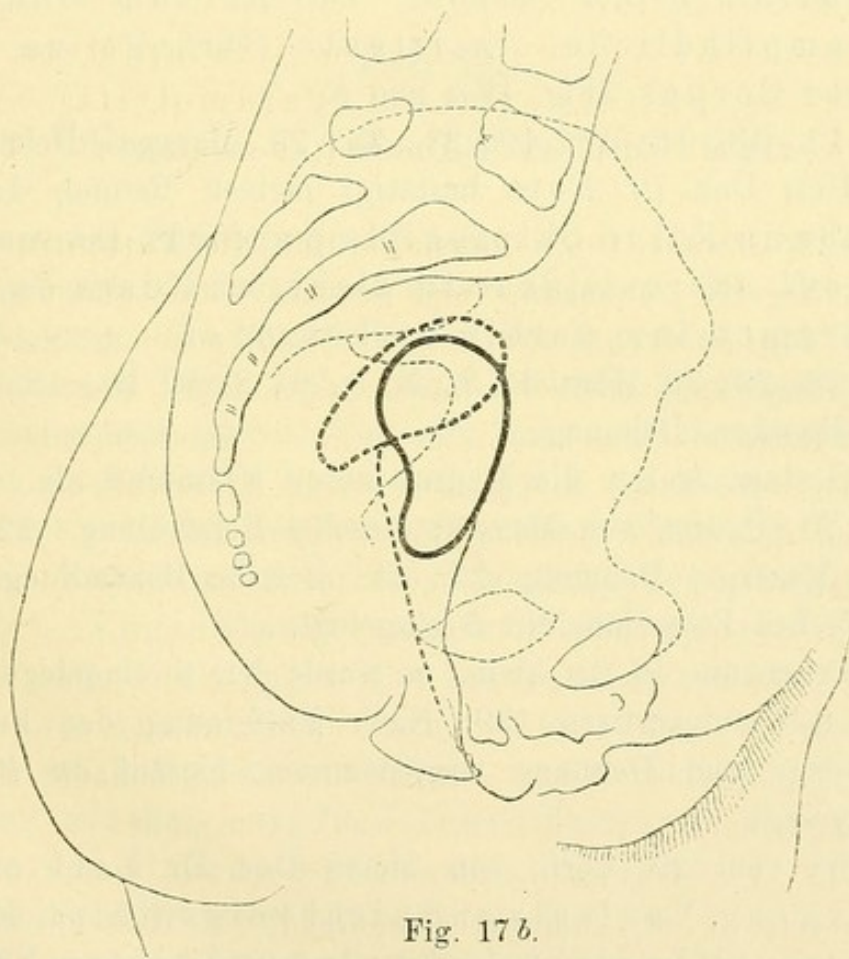


Fig. 17 b.

7. Herr Doc. Dr. Lott untersuchte die Patientin und fand Folgendes: Vulva weit, geringer Descensus der vorderen Vaginalwand, Portio tiefstehend, etwas verdickt,



Muttermund querspaltig, sieht nach unten. Im vorderen Scheidengewölbe vom Uterus nichts tastbar, im hinteren fühlt man denselben vergrößert und retroflectirt. Fundus unterhalb des Promontoriums fixirt. Es gelingt nicht, den Fundus nach vorne zu bringen. Bei Druck auf die Portio weicht der Fundus nach links, die Portio nach rechts ab. Letztere lässt sich durch Druck in der Gegend des Isthmus vollständig nach rückwärts drängen in die Kreuzbeinhöhle, so dass der Uterus in vollkommener Retroposition der Aushöhle des Kreuzbeines anliegt. Seitliche Bewegung der Vaginalportion nach links möglich, nach rechts eingeschränkt. Von der linken Uteruskante ausgehend, ziehen feste Stränge nach hinten aussen. Die Lig. sacro-uterina erschlafft. Das rechte Ovarium etwas vergrößert, wenig empfindlich, an der Linea terminalis fixirt. Das linke Ovarium nicht tastbar. Per Rectum findet man dünne, empfindliche, resistente Stränge zu beiden Seiten des Corpus. (Fig. 17 a und b.)

11., 12., 13., 15., 18., 19., 21., 23., 25. Massage, Dehnung.

26. Herr Doc. Dr. Lott bestätigt meinen Befund, dass die linke Tuba in Folge Salpingitis verdickt ist und nach der Articul. sacro-iliaca sin. zieht, und dass das ganze linke Parametrium narbig verkürzt sei.

27., 28., 29., 30. März, 1., 3., 4., 5., 6., 8., 9., 10., 13., 15., 16., 17. April Massage, Dehnung.

20. Gestern traten die Menses unter Krämpfen ein. Massage, Dehnung. 21. Spuren von Menses; dieselbe Behandlung. 22. Menses aufgehört. Massage, Dehnung. 23., 24. dieselbe Behandlung, hierauf ein Hodge'sches Pessarium Nr. 5 eingelegt.

26. Pessarium ist zu klein, es wurde Nr. 6 eingelegt. Uterus lässt sich fast anteventiren. 29. Nach Entfernung des Pessariums wurde Massage und Dehnung vorgenommen, hierauf das Pessarium wieder eingelegt.

Befund vom 29. April, von Herrn Doc. Dr. Lott controlirt:

Vulva eng, Vaginalwand nicht vorgestülpt, Muttermund querspaltig, sieht nach unten und hinten. Vaginalportion nicht verdickt, steht nach unten und etwas nach links. Uterus im Hodge'schen Pessarium etwas retrovertirt, lässt sich aber anteventiren. Fundus nicht



vergrössert, lässt sich nach allen Richtungen hin bewegen, ist aber nach rechts hin, sowie bei der Aufrichtung nach vorne etwas gehemmt. Vaginalportion nach allen Richtungen hin verschiebbar, nach rechts hin gehemmt. Linkes Parametrium in seinem vorderen Abschnitte etwas verkürzt aber weich, dehnbar. Von der linken Uteruskante in der Nähe des Tuben-Isthmus zieht ein dicker, resistenter, rundlicher Strang nach hinten und aussen gegen die *Articul. sacro-iliaca*. Vor diesem Strang zieht ein zarter dünner Strang ebenfalls zum Kreuzbein. Rechtes Ovarium nach aussen neben dem Fundus.

30. Uterus liegt im Pessarium fast anteventirt. Patientin trägt das Pessarium gut und fühlt sich überhaupt besser.

---

## Fall IX.

### Frau J. G., Geschäftsdienersfrau.

Anamnese: Patientin ist 35 Jahre alt, 11 Jahre verheiratet, hat viermal geboren, das letztemal vor 6 Monaten. Seit der 1. Geburt besteht Senkung. Die Menses kamen immer profus, um 3—8 Tage früher, dauern 4 Tage. Dabei fühlt Patientin Schmerzen im Unterleibe, Drängen nach abwärts. Patientin klagt auch über Kreuzschmerzen, Schmerzen in der linken Unterbauchgegend und Fluss.

Befund vom 14. Februar 1889, durch Herrn Dr. Klein aufgenommen: Vulva weit, vordere und hintere Vaginalwand prolabirt, Vaginalportion tiefstehend, sehr verdickt, besonders Vorderlippe. Muttermund lacerirt und breit, sieht nach unten und vorne. Im vorderen Scheidengewölbe kein Fundus fühlbar, nach hinten ist derselbe als harter, grosser, empfindlicher Tumor fühlbar. Beweglichkeit des Uterus vorhanden, lässt sich vollständig anteventiren. Beweglichkeit nach links eingeschränkt, wegen Parametritis dextra, rechtes Ovarium klein, nahe der Portio etwas nach hinten und aussen, empfindlich. Linkes Ovarium vergrössert, sehr empfindlich, verschiebbar, linke Tuba druckempfindlich. (Fig. 18 *a* und *b*.)



13.—16. massirt, Uterus aufgerichtet, bleibt nachher in Anteversion. Den nächsten Tag wieder retrovertirt. 18., 19., 20., 21.

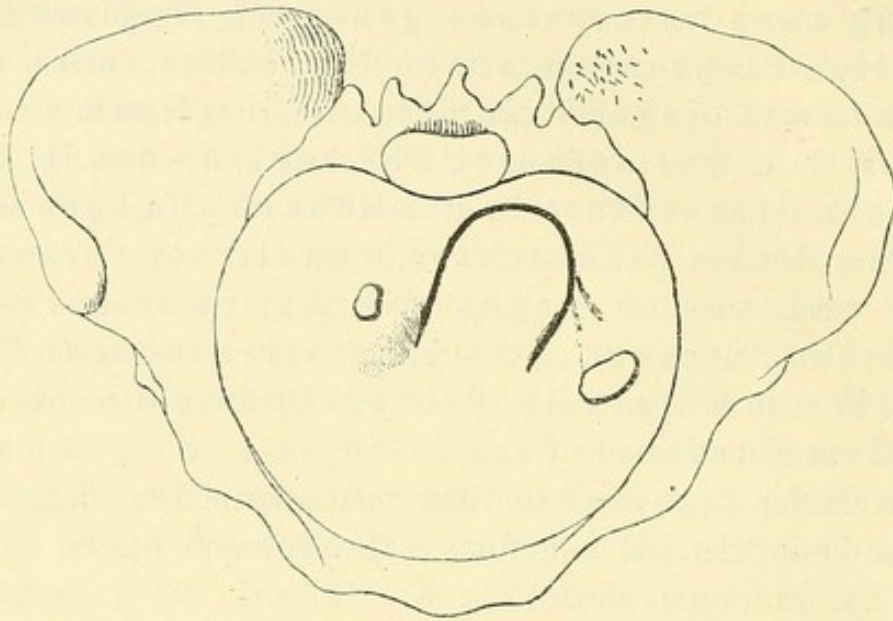


Fig. 18 a.

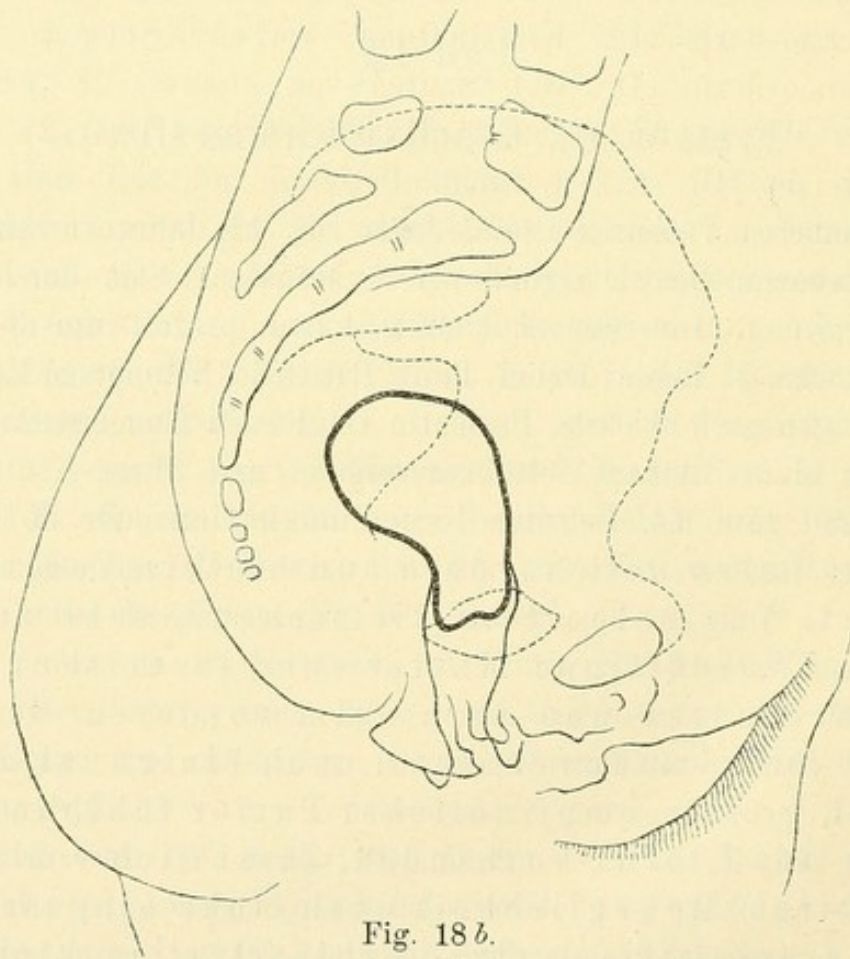


Fig. 18 b.

Lyftung. Uterus nachher antevertirt. 23. Massage, weil keine Assistenz zur Lyftung war. 25. Uterus vor der Behandlung antevertirt. (Von Herrn Dr. Klein constatirt.) Menses eingetreten nach



27 Tagen, mit geringerem Drängen nach abwärts als sonst, auch ging weniger Fluor als sonst voraus. Leichte Massage. 26. Menses nicht stark, Uterus etwas retrovertirt, leichte Massage. 27. Menses fast vorüber, Uterus fast antevvertirt, Massage. 28. Spuren von Menses, Lyftung. Uterus nachher antevvertirt und anteflectirt. 1. März Spuren von Menses, Lyftung. 2. Uterus in Mittelstellung, Lyftung. 4. Lyftung. 5. Massage, weil keine Assistenz. 7., 8. Lyftung. 11. Nach 3 Tagen Uterus noch in Anteversio-flexio. Leichte Massage. 12. Anteversio-flexio (Dr. K.), Massage. 13. Uterus in Mittelstellung, Massage (weil keine Assistenz). 15. Retroversio, Lyftung. 16. Anteversio-flexio (Dr. K.). Lyftung. 17. Anteversio-flexio (Dr. K.), Lyftung. 18. Retroversio, Patientin hatte den Boden gefegt und einen Korb Gemüse vom Markte getragen. Lyftung. 19. Anteversio-flexio (Dr. K.), Lyftung. 20. Retroversio (Dr. K.), Lyftung. 21. Anteversio-flexio (Dr. W.), Lyftung. 22. Anteversio-flexio (Dr. K.), Lyftung. 23. Anteversio-flexio (Dr. K.), Lyftung. 25. 2 Tage nach der letzten Behandlung. Anteversio-flexio (Dr. K.), Lyftung. Seit gestern Menses. 26. Anteversio-flexio (Dr. K.), Lyftung, weil nur Spur von Menses. 27. Anteversio-flexio (Dr. W.), Spuren von Menses. 28. Anteversio-flexio (Dr. W.), Lyftung. 29. Anteversio-flexio (Dr. K.), Lyftung. 30. Retroversio (Dr. K.), Lyftung. Patientin gibt an, dass sie aufgebettet habe und deutlich fühlte, als sie das Leintuch ausbreitete, dass die Gebärmutter nach rückwärts gesunken. Es trat auch Blutung ein. 1. April Retroversio (Dr. W.), Lyftung. 2. Anteversio-flexio (Dr. K.), Lyftung. 3. Retroversio-flexio (Dr. K.). Lyftung. 4. Retroversio (Dr. K.), Lyftung. 5. Anteversio-flexio (Dr. K.), Lyftung. 6. Anteversio-flexio (Dr. K.), Lyftung. 7. Anteversio-flexio (Dr. K.), Lyftung. 8. Retroversio (Dr. K.), Lyftung. Patientin gibt an, dass sie den Fussboden aufgewaschen und als sie sich bückte, plötzlich einen Schmerz im Kreuze gefühlt. 9. Retroversio (Dr. K.), Lyftung. 10. Anteversio-flexio (Dr. W.), Lyftung. 11. Anteversio-flexio, hatte keine Assistenz zur Lyftung. 12. Retroversio (Dr. K.), Lyftung. 13. Anteversio-flexio (Dr. K.), Lyftung. 14. Retroversio (Dr. K.), Lyftung. 15. Anteversio-flexio (Dr. K.), Lyftung. 16. Anteversio-flexio (Dr. K.), Lyftung.

Herr Doc. Dr. Lott nahm den Befund auf: Ostium Vaginae weit, etwas Vaginalprolaps, besonders der hinteren Wand; Vaginalportion etwas verdickt, steht nach hinten, Muttermund lacerirt, sieht nach unten hinten. Fundus im vorderen Scheidengewölbe deutlich fühlbar, etwas vergrössert, etwas hart, Beweglichkeit desselben nach



keiner Richtung hin eingeschränkt. Uterus in vollständiger Anteversio-flexio. Linkes Ovarium nach hinten oben, nicht empfindlich, wenig vergrössert, frei beweglich. Rechtes Ovarium rechts vom Corpus Uteri, klein, frei, beweglich. Linke Tuba nicht empfindlich.

17. Anteversio-flexio (Dr. K.), Lyftung. 19. Menses eingetreten; Patientin hatte schwere Arbeit zu verrichten, dennoch Anteversio-flexio (Dr. K.), Massage. 20. Spuren von Menses, Anteversio-flexio (Dr. K.), Lyftung. 23. Nach 2 Tagen noch Anteversio-flexio (Dr. K.), Lyftung, Hodge'sches Pessarum Nr. 5. 24. Anteversio-flexio (Dr. K.), Lyftung. 29. Nach 5 Tagen Anteversio-flexio (Dr. K.), Hodge'sches Pessarum Nr. 5 ausgewechselt mit Nr. 6. 30. Anteversio-flexio (Dr. W.), Lyftung, Pessarium.

---

## Fall X.

### C. F., Kleidermacherin.

Am 13. Jänner 1889 an der Poliklinik aufgenommen.

Beschwerden: Brennende Schmerzen und Stechen im Unterleibe, besonders linkerseits, Schmerzen in der Urethra nach dem Uriniren, Kreuzschmerzen, Erbrechen, Constipation, Herzklopfen, Athembeschwerden, Heiserkeit.

Anamnese: Nullipara, 26 Jahre alt, Menses mit 17 Jahren eingetreten, nie regelmässig und immer mit grossen Schmerzen, Krämpfen und Erbrechen verbunden, dieselben kamen zu 2—3—4 Monaten, dauerten 2—3 Tage, waren sehr spärlich, nur spurweise vorhanden.

Im Jahre 1886 waren die Menses 6 Monate ausgeblieben; es wurde dann an einer Frauenklinik wegen Dysmenorrhoe die Discission gemacht, hierauf soll sie angeblich eine Blutung, Bauchfellentzündung und Fieber gehabt haben und ist seither nicht wieder gesund geworden, die Schmerzen wurden anhaltend, traten als brennende Schmerzen in beiden Seiten des Unterleibes auf.

Im Jahre 1887 kam sie zum erstenmale auf die Poliklinik. Die Menses waren zuerst regelmässig nach der Operation aufgetreten, aber mit Schmerzen, welche schon 8 Tage vorher sich einstellten, dann waren die Menses ganz ausgeblieben. Letzte Menses im Mai 1888. Es



traten zwar immer die Molimina menstrualia auf, aber es kam nie zu einem Blutabgang.

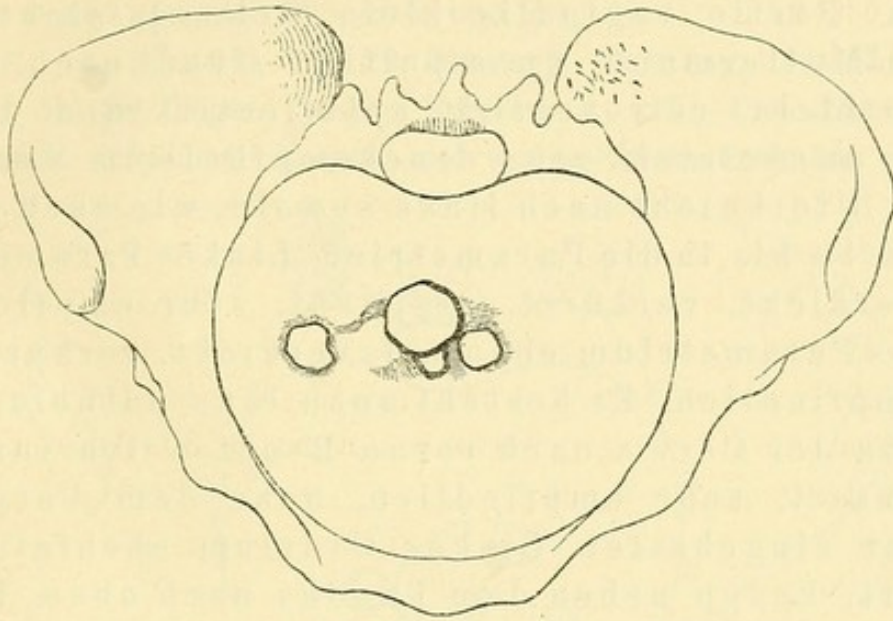


Fig. 19 a.

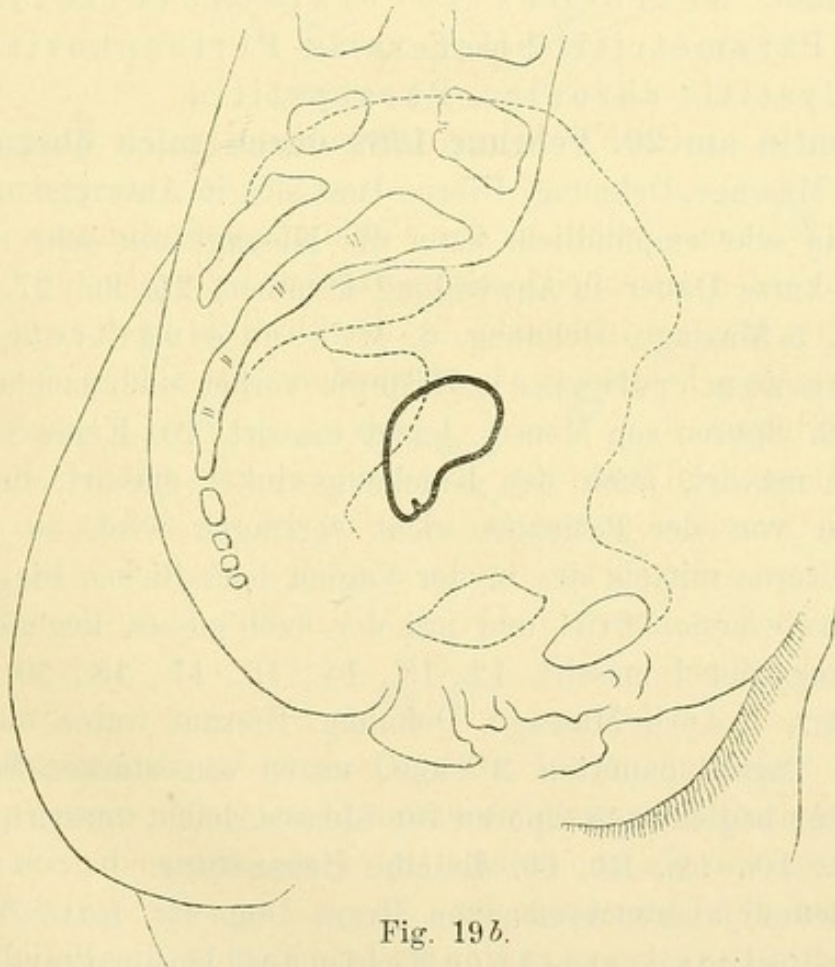


Fig. 19 b.

Befund am 13. Jänner 1889: Patientin klein, schwächlich, anämisch (auf einer Abtheilung für Kehlkopfkrankte soll ein tuberculöses Geschwür des Larynx nachge-



wiesen worden sein). Hymen lacerirt, Introitus vaginae enge, Scheide ebenfalls enge, Columnae plicarum vorhanden. Portio vaginalis klein, schmal, steht nach vorne, Muttermund querspaltig, sieht nach vorne. Uterus klein, retrovertirt, anteflectirt und dextrovertirt, winkelsteif, sehr druckempfindlich. Vom Orif. extern. Uteri zieht nach links sowohl, wie nach rechts eine Narbe bis in die Parametrien. Linkes Parametrium sehr verdickt, verkürzt, gespannt, sehr empfindlich. Rechtes Parametrium ebenfalls verdickt, verkürzt und sehr empfindlich. Es besteht auch eine pathologische Fixation der Cervix nach vorne. Rechtes Ovarium sehr vergrößert, sehr empfindlich, nahe dem Corpus in Exsudat eingebettet. Linkes Ovarium ebenfalls vergrößert, knapp neben dem Fundus nach oben. Uterus lässt sich nur schwer bewegen. (Fig. 19 a und b.)

Diagnose: Retro-Dextroversio-Anteflexio Uteri puerilis, Parametritis bilateralis, Perioophoritis bilateralis, Cystitis chronica, Paracystitis.

**Patientin am 20. Februar 1889 durch mich übernommen.**  
 20., 21., 23. Massage, Dehnung; Uterus lässt sich in Anteversion bringen. Da Patientin sehr empfindlich, kann die Massage nur sehr sanft und durch sehr kurze Dauer in Anwendung kommen. 25., 26., 27. Februar, 2. März, 4., 5. Massage, Dehnung. 6. Menses eingetreten, nach 9 Monaten zum erstenmal, Krämpfe vorher und nachher. Nicht behandelt. 9. Spuren von Menses, leicht massirt. 10. Keine Schmerzen mehr, sanft massirt, auch den Knickungswinkel massirt, da dies in Retroversion von der Patientin nicht vertragen wird, so habe ich dabei den Uterus mittels des in der Vagina befindlichen Fingers vollständig in Anteversion fixirt und mit der nach aussen liegenden Hand den Knickungswinkel massirt. 12., 13., 14., 15., 17., 18., 20., 26., 28., 29., 30. März, 1. April Massage, Dehnung. Hierauf traten die Menses ein zu 26 Tagen, dauerten 3 Tage, waren von starken Schmerzen und Erbrechen begleitet. 4. Spuren von Menses, leicht massirt, gedehnt. 5., 6., 8., 9., 10., 12., 13., 16. dieselbe Behandlung.

16. Befund aufgenommen von Herrn Doc. Dr. Lott: Pueriler Uterus in Retroversio-Anteflexio und Dextroversio, lässt sich vollständig in Anteversio-flexio überführen. Die parametritische Schwielen rechts bis auf Spuren verschwunden, links noch vorhanden. Rechtes Ovarium



gross, sehr empfindlich, seitlich neben dem Corpus nach aussen. Linkes Ovarium ziemlich symmetrisch mit dem rechten gelagert. (Fig. 20 *a* und *b*.)

17., 20., 23., 24., 25., 29. Massage, Dehnung. 30. Menses eingetreten zu 28 Tagen, wenig Schmerzen, kein Erbrechen. 1. Mai. Menses fast aufgehört, diesmal viel weniger Schmerzen als sonst.

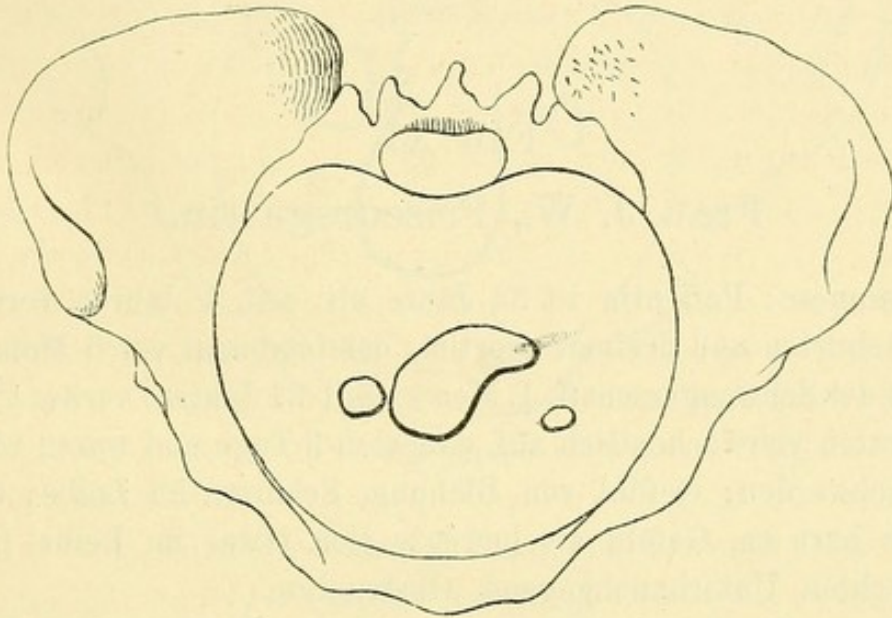


Fig. 20 *a*.

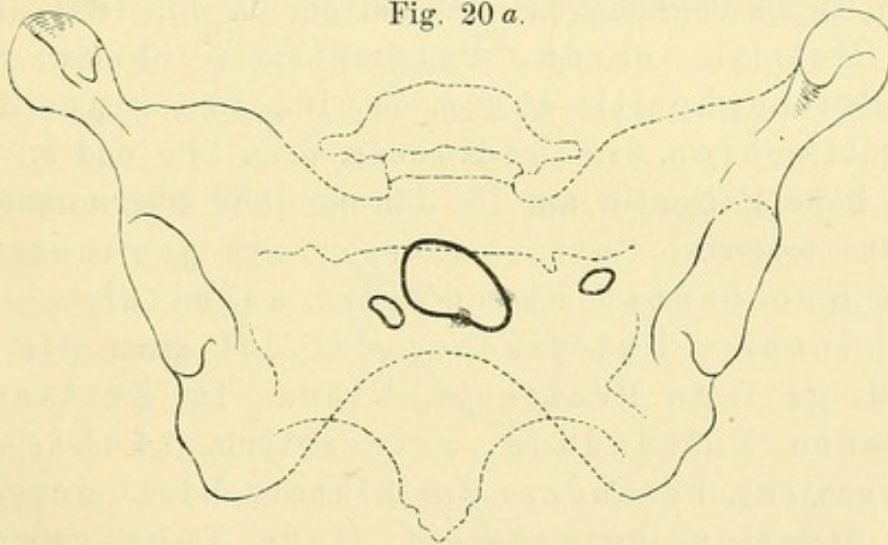


Fig. 20 *b*.

Endbefund durch Herrn Doc. Dr. Lott controlirt: Introitus vaginae enge, Vaginalportion klein, steht nach vorne, Muttermund querspaltig, sieht nach vorne, Fundus uteri klein, liegt nach rückwärts, Uterus retrovertirt, anteflectirt, etwas dextrovertirt, lässt sich leicht in vollständige Anteversion bringen, dabei spannt sich das rechte Parametrium. Vaginalportion lässt sich nach beiden Seiten hin bis etwas über die



Mitte bringen. Beide Parametrien weich, dehnbar, nicht empfindlich, das rechte etwas verkürzt. Rechtes Ovarium nach aussen vom Corpus, beweglich, wenig vergrössert, etwas empfindlich. Linkes Ovarium nicht vergrössert, nicht empfindlich, nach aussen, hinten.

---

## Fall XI.

### Frau J. W., Friseursgattin.

Anamnese: Patientin ist 34 Jahre alt, seit 4 Jahren verheiratet, hatte 2 Geburten und dreimal abortirt, das letztemal vor 5 Monaten im 3. Monate der Schwangerschaft. 1. Menses mit 21 Jahren, vorher Chlorose. Menses traten vierwöchentlich auf, dauerten 3 Tage und waren reichlich.

Beschwerden: Gefühl von Blähung, Schmerz im Leibe; derselbe fühlt sich hart an, Gefühl als bewegte sich etwas im Leibe, Schmerz in der rechten Unterbauchgegend, Obstruction.

Kam an die Poliklinik das erstemal am 25. Juli 1887. Diagnose damals: Metritis chron., Parametritis chron. dextra poster. Perioophoritis chron. duplex, praecipue dextra, Salpingitis chron. sin. Rectocele. (Fig. 21 a und b.)

**Ich habe Patientin am 15. Jänner 1889 übernommen.**

Status praesens: Patientin ist gross gewachsen, von starkem Knochenbau, abgemagert, anämisch.

Bei innerer Untersuchung findet man die Vulva klaffend, geringe Rectocele, Uterus im Zustande der chronischen Entzündung, anteventirt, rechtes Lig. latum verdickt, besonders das hintere Blatt desselben; rechtes Ovarium vergrössert, linke Tuba gewunden, verdickt, linkes Ovarium ebenfalls vergrössert, rechtes Lig. Douglasii verdickt und verkürzt. Neben der Vaginalportion nach beiden Seiten kleine Cysten. Von der Vaginalportion zieht an der hinteren Scheidenwand eine Narbe nach rechts.

Massirt am 15., 16., 17., 18., 19., 22. Am 23. gibt Patientin an, dass der Leib schon kleiner geworden sei und weicher, und dass auch die Uebelkeiten geschwunden seien. 23., 24., 25., 26. Massage und Dehnung. Hierauf traten die Menses ein, waren reichlich und von



Schmerzen begleitet. 30. Menses aufgehört, Massage. 1. Februar, Patientin fühlt sich besser, sie sagt, sie könne sich nun schon im

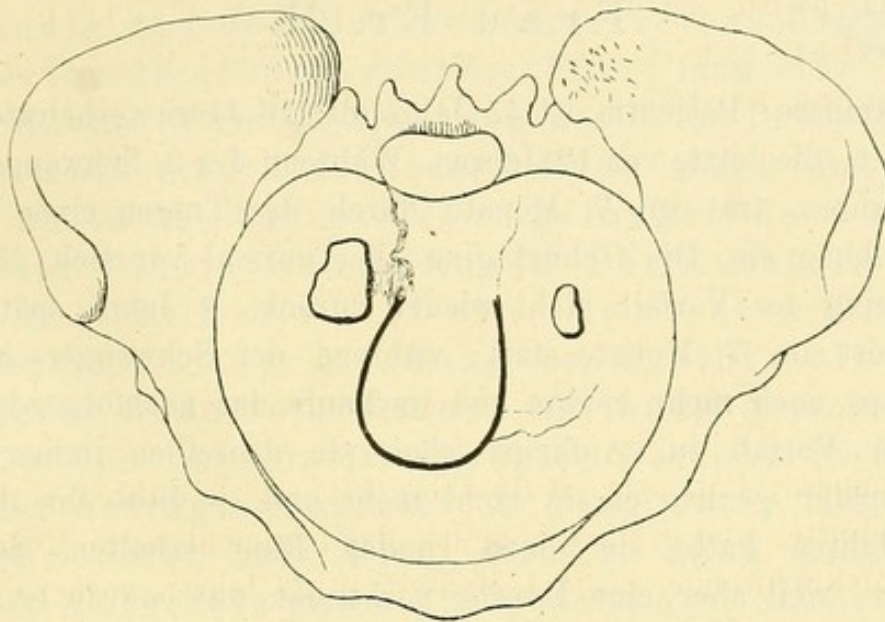


Fig. 21 a.

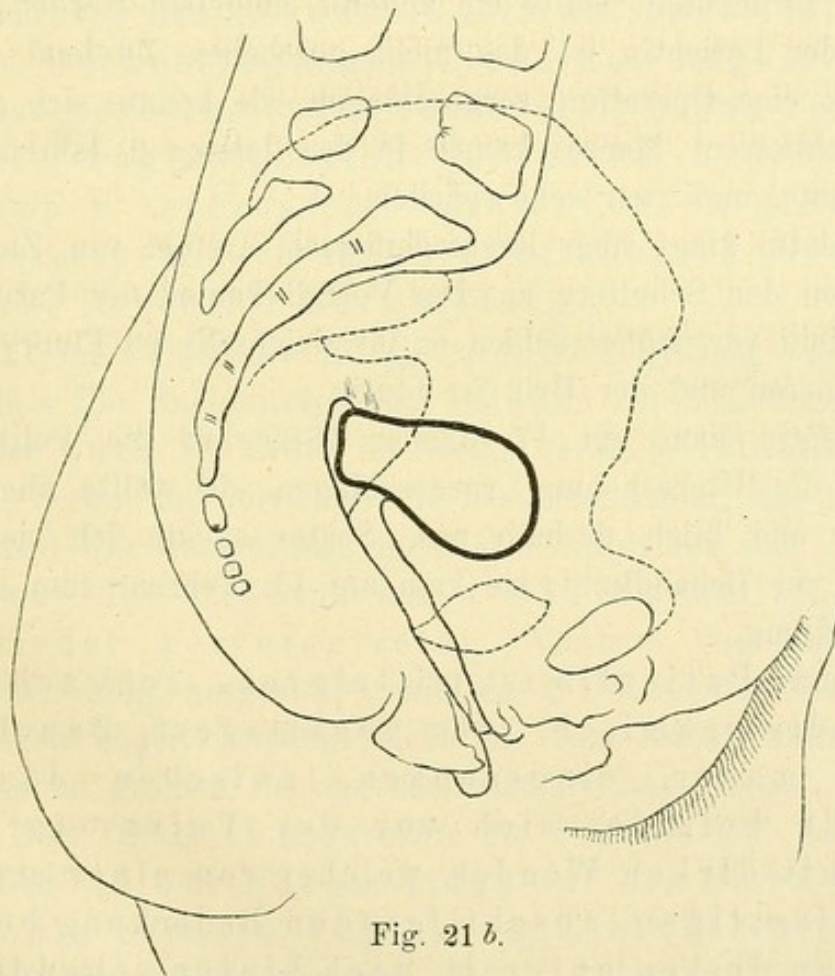



Fig. 21 b.

Bette umdrehen, ohne Schmerzen zu fühlen, was früher nicht möglich war. Rechtes Parametrium dehnbarer, nicht empfindlich. 5. Massage. Patientin blieb aus.





## Fall XII.

F r a u F r. H.

Anamnese: Patientin ist 45 Jahre alt, 16 Jahre verheiratet, hatte 3 Geburten, die letzte vor 12 Jahren. Während der 2. Schwangerschaft, vor 14 Jahren, trat im 7. Monate durch das Tragen einer Wasserbutte Senkung ein. Die Geburt ging aber normal vor sich. Nach der Geburt ging der Vorfall nicht wieder zurück. 2 Jahre später fand eine Geburt im 7. Monate statt; während der Schwangerschaft trat der Prolaps noch mehr hervor und im Laufe der nachfolgenden Jahre nahm der Vorfall zu. Anfangs schob sie denselben immer wieder zurück, später genirte er sie nicht mehr und sie liess ihn draussen. Vor 4 Jahren hatte sie einen runden Ring erhalten, der hielt 3 Wochen, weil aber eine Erosion vorhanden war, wurde er entfernt und ein weisses Pulver (Alaun?) gegeben. Da der Ring den Vorfall nicht gut zurückhielt, sollte ein anderer eingelegt werden, aber aus Indolenz der Patientin ist das nicht geschehen. Zweimal wurde ihr anderwärts eine Operation vorgeschlagen, sie konnte sich aber nicht dazu entschliessen. Menses kamen in den letzten 2 Jahren blos alle 2—3 Monate, und zwar sehr spärlich.

Patientin klagt über Kreuzschmerzen, Gefühl von Ziehen nach abwärts von den Schultern an. Der Vorfall kommt der Patientin hart wie ein Stein vor, früher schien er ihr weich. Es ist Fluor vorhanden seit 2 Monaten und der Urin ist blutig.

Patientin kam am 17. Jänner 1889 auf die Poliklinik. Es wurde ihr die Uterushebung vorgeschlagen, sie wollte aber nur ein Pessarium und blieb deshalb aus. Später suchte ich sie auf und bewog sie zur Behandlung; sie kam am 11. Februar zum erstenmale zur Behandlung.

Befund: Patientin ist mittelgross, schwach gebaut, hochgradig anämisch, sehr abgemagert, Bauchdecken schlaff, mager, eingesunken, zwischen den Oberschenkeln befindet sich vor der Vulva ein grosser Tumor mit dicken Wänden, welcher von einer trockenen epidermisartigen, abschilfernden Bedeckung bekleidet ist und an dessen unterem, nach hinten sehenden Ende eine mit einer grossen Excoriation umgebene Oeffnung wahrnehmbar ist. Der Umfang dieses Tumors beträgt 30 Centimeter. Dieser Tumor wird von der vollständig



invertirten Vagina gebildet, in welcher ein grosses Divertikel der Blase, der in Anteversion befindliche, vollständig aus dem Becken ausgetretene Uterus und eine Rectocele nachweisbar ist. Führt man einen männlichen Katheter zur Entleerung des Urins in die Urethra ein, so muss man das äussere Ende stark nach oben heben, um in das Divertikel zu gelangen, dessen Grund neben der Portio sich befindet. Der Katheter dringt hierbei 11 Centimeter tief ein. Die vordere Wand der Geschwulst, von der Mündung der Urethra bis zu der am unteren Ende befindlichen Oeffnung gemessen, beträgt 30 Centimeter. Die grösste Peripherie der Geschwulst beträgt ebenfalls 30 Centimeter. Die Blase war sehr stark mit Urin gefüllt, nach Entleerung mittelst Katheters nahm die Geschwulst etwas ab. Die in den Uterus eingeführte Sonde dringt nach rückwärts 11 Centimeter ein. Fundus Uteri befindet sich unterhalb des Beckeneinganges. Nach der Reposition des Uterus ist derselbe etwas retrovertirt; das Corpus ist klein, die Vaginalportion bedeutend hypertrophirt, beide Lippen vergrössert, verdickt, hart, die Vorderlippe rüsselförmig verlängert. Offenbar befindet sich der Uterus in seniler Rückbildung.

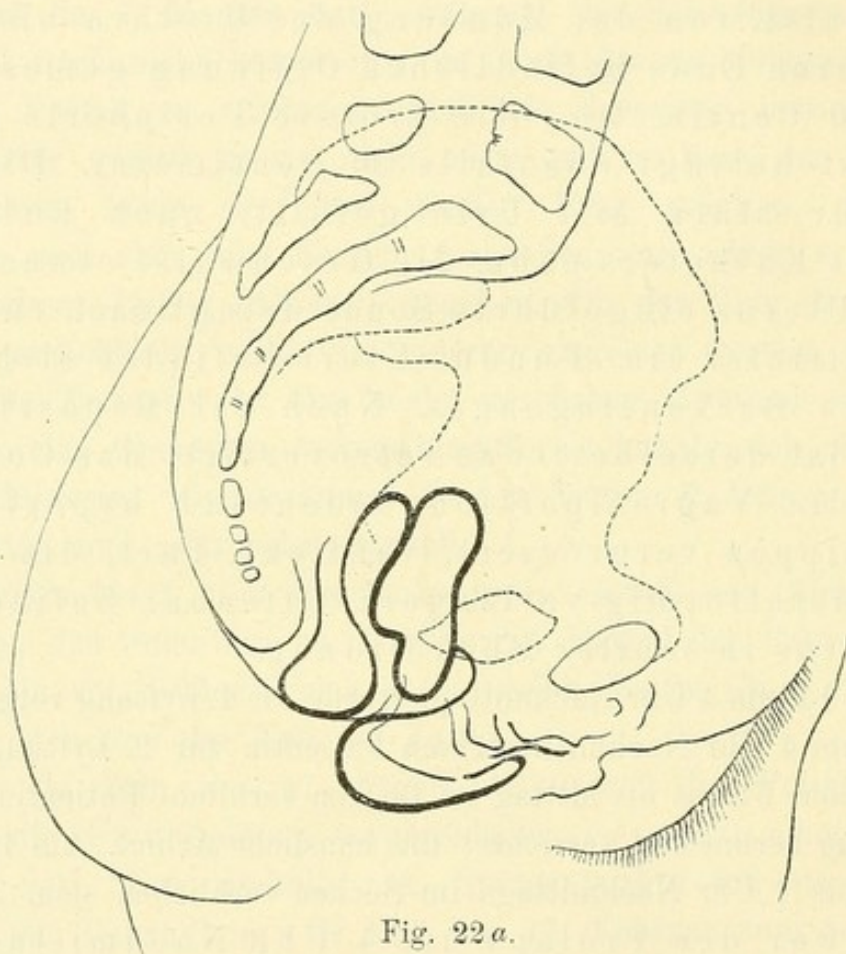
Am 11. um 4 Uhr Nachmittags wurde die 1. Lyftung vorgenommen. Am 12. um 4 Uhr Nachmittags kam Patientin zur 2. Lyftung. Sie gab an, dass der Uterus bis Mittag im Becken verblieb. Patientin geht den ganzen Tag herum und verrichtet die häusliche Arbeit. Am 13. soll der Prolaps bis 1 Uhr Nachmittags im Becken verblieben sein. 3. Lyftung. Am 14. war der Prolaps um 4 Uhr Nachmittags noch nicht wieder hervorgetreten. Vordere Vaginalwand etwa 3 Centimeter lang ausgestülpt, hintere 2 Centimeter tief stehend; Vagina schon enger, Fundus reicht bis zum Nabel, stand Anfangs gegen links im grossen Becken, nach der Lyftung gegen rechts.

15. Doc. Dr. Lott untersuchte die Patientin und zeichnet den Befund. Um  $\frac{1}{2}$  5 Uhr Nachmittags war der Uterus noch im Becken, die vordere Vaginalwand etwas vorgestülpt. Lyftung. (Fig. 22 a.)

16. Uterus wie gestern. Nach der Lyftung war der Vaginalprolaps vollständig verschwunden. Vagina eng und contrahirt. 17. Patientin musste während der halbstündigen Fahrt auf der Tramway



stehen; der Prolaps war wieder vorgetreten, aber in geringerem Grade und die Bedeckung der Geschwulst hatte die Farbe und Beschaffenheit der Schleimhäute schon erlangt; auch die Erosion war geschwunden. Ich nahm mit Herrn Dr. Hugo Klein den Befund auf: Die vordere Wand des Prolaps von der Urethralmündung gemessen, beträgt  $17\frac{1}{2}$  Centimeter, die hintere Wand 8 Centimeter. Katheter dringt 11 Centimeter bis zum Grunde der Cystocele, Cavum Uteri 11 Centimeter tief. 18. Uterus im Becken, Vagina nur in der vorderen Wand



etwas vorgestülpt. Uterus antevertirt; nach der Lyftung befindet sich die Vaginalportion oberhalb des Promontoriums, Fundus etwas höher, Vagina verengt, in Längsfalten gezogen. 19. Nur eine kleine Partie der vorderen Wand der Vagina ausgestülpt, Vagina gut contrahirt, Vaginalportion kleiner, weicher; nach der Lyftung Fundus über dem Promontorium, Vagina in Längsfalten gezogen, verengt, später contrahirt sich die Vagina der Länge nach. 20. Vordere Vaginalwand etwa 4 Centimeter vorgestülpt, die Vagina in eine grosse Anzahl von Buchten getheilt, welche von dicken Wänden umgeben sind; der Ueberzug hat schon den Charakter der Schleimhaut. Vaginalportion vor



dem Promontorium, Fundus nach rückwärts links; nach der Lyftung steht der Uterus antevertirt mit dem Fundus nach rechts.

21. Herr Doc. Dr. Lott nahm den Befund auf (Fig. 22*b*); bis inclusive 23. Lyftung. Patientin fühlt sich in jeder Beziehung besser. Vordere Vaginalwand nur wenig vorgestülpt, nach der Lyftung ganz verschwunden. 24., 25. dasselbe. Patientin hat Katarrh. Vagina schon besser contrahirt. 26. Befund sehr schön, nur wenig von der vorderen Vaginalwand vorgestülpt, Vagina enger, die Wände der

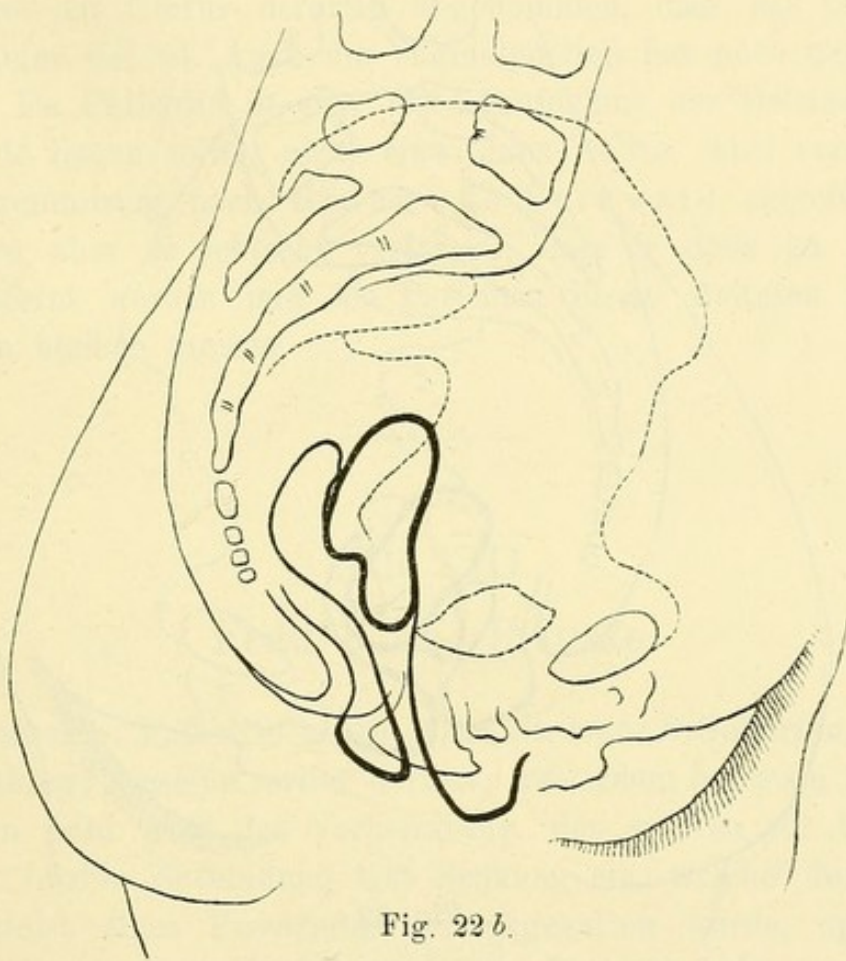


Fig. 22*b*.

Buchten dünner, die Buchten seichter. 27. Ein Theil des Prolaps wieder hervorgetreten (Patientin hatte alle häuslichen Arbeiten verrichtet). 28. Uterus vollständig im Becken, nur ein Theil der vorderen Vaginalwand noch draussen. Nach der Lyftung Befund wie am 26.

1. März Uterus in Anteversio. Vordere Vaginalwand etwas prolabirt, nach der Lyftung Vagina stark contrahirt. 2., 3., 4. Befund besser 5. Uterus in Anteversio, Vagina contrahirt. Vordere Vaginalwand noch etwas prolabirt. Die Buchten der Vagina kleiner geworden. 6., 7. Vagina besser contrahirt. Scheidenrohr kürzer, vordere Scheidewand nur in geringem Grade hervorgestülpt. 8. Herr Doc. Dr. Lott



untersuchte und zeichnete den Befund (Fig. 22 c), liess Patientin zweimal pressen. 9. Gleich nachdem Patientin gestern nach Hause gekommen, trat der Prolaps etwas hervor, ging aber von selbst wieder zurück. Nach der Uterushebung war Alles wieder besser.

10., 11., 12., 13., 14. Vordere Vaginalwand nur sehr wenig vorgestülpt, Uterus steht hoch, vor dem Promontorium. Vaginalportion hat bedeutend abgenommen. 15. Patientin hat einen sehr heftigen Katarrh, in Folge dessen der Prolaps wieder etwas hervorgetreten,

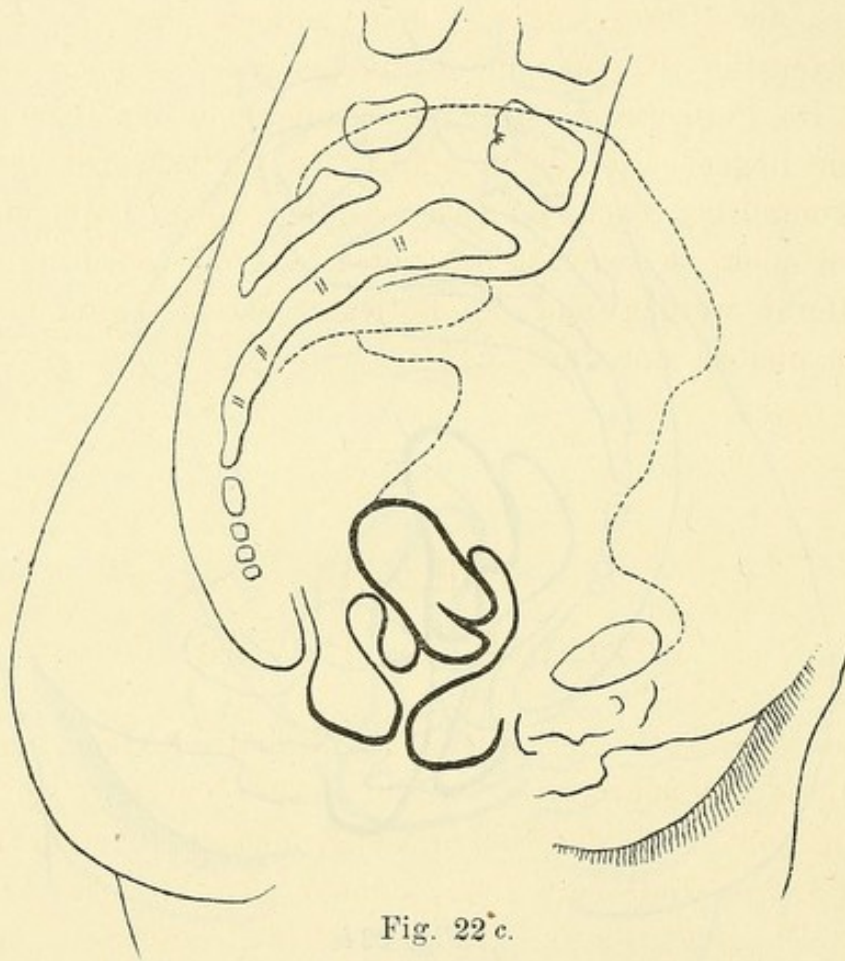


Fig. 22<sup>c</sup>.

aber von selbst wieder zurückgegangen war. Als ich Patientin untersuchte, fand ich eine sehr geringe Hervorstülpung der vorderen Vaginalwand. Uterus in Anteversio. Da Patientin bis jetzt stets herumgegangen und alle häuslichen Arbeiten verrichtet hatte, ist der Effect der Behandlung theilweise wieder vernichtet worden; ich rieth ihr daher ernstlich, 2—3 Wochen zu liegen und sich von mir zu Hause behandeln zu lassen. Dieser Vorschlag schien ihr nicht zu gefallen, sie blieb ganz weg.

15. April. Nach einem Intervalle von 4 Wochen stellte sich Patientin wieder an der Poliklinik vor und da fand Herr Dr. Klein und ich,



dass der Prolaps wieder vollständig, wenn auch nicht in dem Umfange wie früher, hervorgetreten war. Patientin theilte uns mit, dass der Prolaps allmählig sich wieder ausgebildet hatte, dass er Anfangs, wenn sie ihn reponirte, durch mehrere Stunden reponirt blieb, und dass auch noch in der letzten Zeit, wenn sie des Nachts den Prolaps reponirte, derselbe noch durch einige Stunden des Vormittags im Becken verbleibt. Bei dem Versuche, den Prolaps zu reponiren, zeigt sich eine so energische Contraction der Vagina, dass man mit Mühe die Finger wieder aus derselben entfernen kann. Die eingeführte Sonde zeigt, dass der Uterus derartig abgenommen, dass das Cavum nur 4 Centimeter tief ist. Auch die Vaginalportion hat noch weiter abgenommen. Da Patientin in eine Wiederaufnahme der Behandlung, bei welcher sie liegen sollte, nicht einwilligen wollte, wird versuchsweise ein Hartgummiring nach Braun von Fernwald eingeführt; derselbe wird aber so schlecht vertragen, dass er noch an demselben Tage entfernt werden und die Patientin ihrem weiteren Schicksale überlassen bleiben musste.

---

### Fall XIII.

#### Frau K. K., Private.

Anamnese: Patientin ist 46 Jahre alt, hatte 8 Geburten, die letzte vor 17 Jahren; dieselbe verlief normal; ausserdem hatte sie 2 Abortus, den ersten bald nach der Verheirathung, den zweiten vor 16 Jahren. Nach der letzten Entbindung trat Senkung ein, welche durch einige Zeit mittelst eines Pessariums zurückgehalten wurde, später aber sich allmählig zu einem Vorfalle ausbildete. Patientin hatte uns ursprünglich die lange Dauer des Bestandes dieses Vorfalles verheimlicht, weil sie sich schämte, und gab blos an, dass derselbe erst seit 6 Monaten bestehe. 1. Menses mit 14 Jahren; dieselben traten vierwöchentlich ein und dauerten 2 Tage. Seit 5 Monaten dauern dieselben 8 Tage, sind profus, und das Blut geht in Stücken ab.

Beschwerden: Patientin klagt über Krampf in der linken Seite, welcher in das linke Bein ausstrahlt und seit 3 Monaten besteht. Seit einem Jahre hat sie auch Kreuzschmerzen und Fluor, ferner leidet sie an Appetitlosigkeit, Aufstossen, Obstruction und ist in letzter Zeit sehr abgemagert.



Status praesens am 14. Februar 1889: Patientin ist klein, abgemagert, schwächlich, anämisch, Abdomen ist eingesenken, die Bauchwände sind dünn, sehr straff, mit zahlreichen Schwangerschaftsnarben bedeckt. Vor der Vulva hängt eine faustgrosse, weiche Geschwulst, welche mit einer derben, trockenen, stellenweise excoriirten Bedeckung bekleidet ist, an deren unterem Ende eine breite Oeffnung wahrnehmbar ist, das Orificium

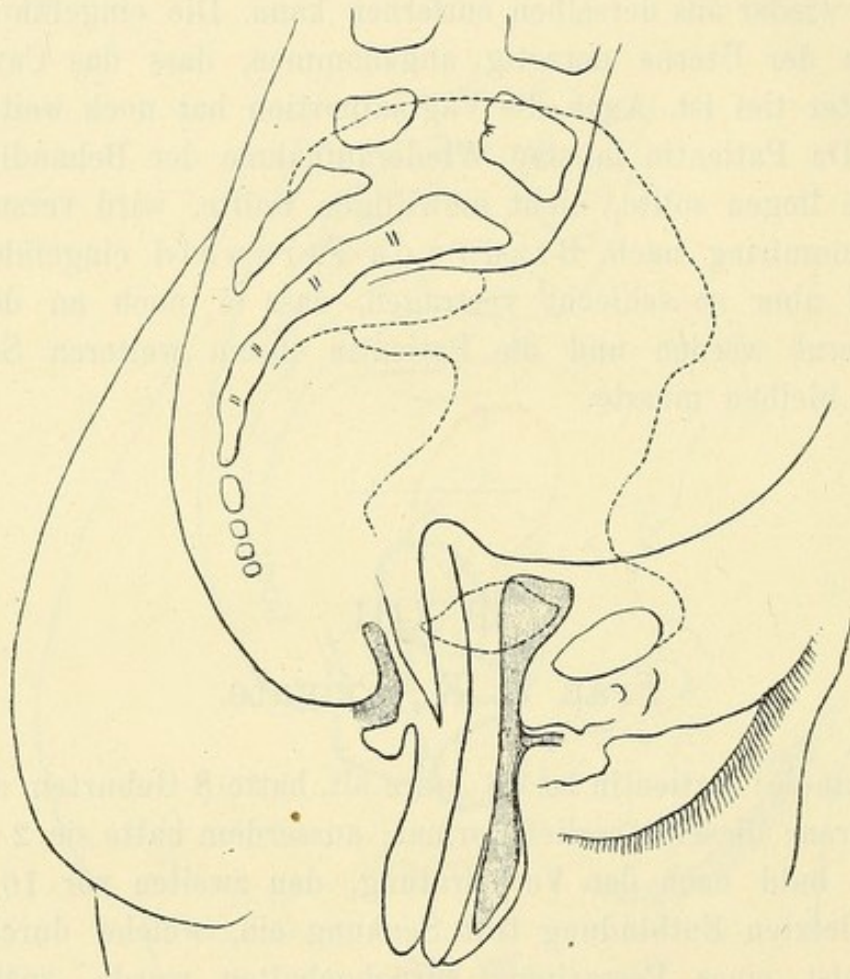


Fig. 23 a.

Uteri, dessen Lippen geschwollen, von venöser Hyperämie bläulich gefärbt sind. Diese Geschwulst ist die Vagina, deren vordere Wand vollständig invertirt ist, und von deren hinteren Wand  $3\frac{1}{2}$  Centimeter sich noch im Becken befinden. Die vordere Wand des Prolapsus, vom Os pubis bis zum Scheitel gemessen, beträgt 13 Centimeter, die rückwärtige  $6\frac{1}{2}$  Centimeter. Die Sonde dringt nach rückwärts  $12\frac{1}{2}$  Centimeter tief ein. Nach der Reposition des Prolapsus befindet sich der Uterus in Retroversio-flexio; nach der Aufrichtung



des Uterus in Anteversio reicht der Fundus rechts bis oberhalb des Nabels. Der Uterus ist im Ganzen hypertrophirt, besonders aber die Vaginalportion, und zwar ist hauptsächlich die Pars intermedia hypertrophirt. Ausserdem besteht ren mobilis dexter. (Fig. 23a und b.)

Diagnose: Prolapsus Vaginae et Uteri, Cystocele, elongatio partis intermediae cervicis, ulcera ad orificium uteri externum et in pariete anteriore Vaginae.

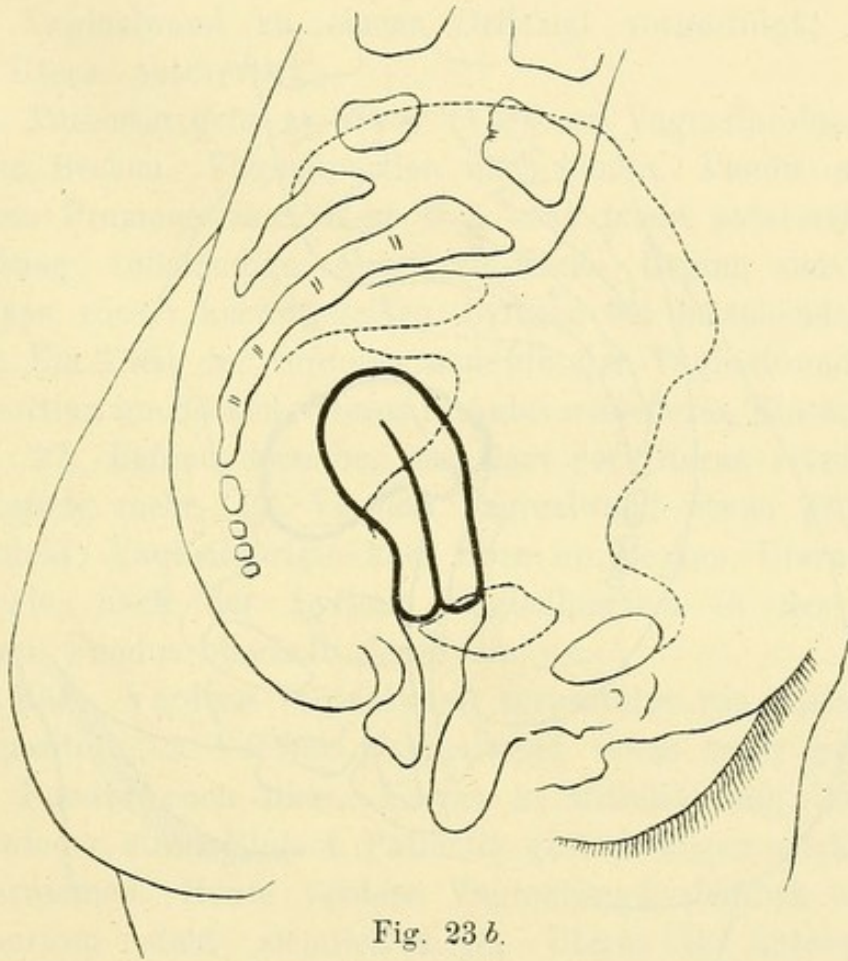


Fig. 23 b.

Nach der Reposition wurde die 1. Lyftung vorgenommen. (14. Februar.)

Am 15. Februar. 24 Stunden nach der 1. Lyftung kam die Patientin wieder zur Behandlung und trotzdem sie, wie gewöhnlich, den ganzen Tag herumgegangen war und 3 Treppen hoch steigen musste, war der Uterus im Becken geblieben. Vaginalportion stand 6 Centimeter hoch von der Symphyse. Orificium Uteri nach unten gerichtet, Uterus retrovertirt, die hintere Vaginalwand war ganz im Becken geblieben; von der vorderen Vaginal-



wand blieb eine wurstförmige Ausstülpung vor dem Introitus. —  
2. Uterushebung.

Am 16. Vordere Vaginalwand noch hervorgestülpt wie gestern. Uterus in Retroversio-flexio, Fundus unterhalb des Promontoriums. Vaginalportion steht höher als gestern, nach der Aufrichtung steht der Fundus nach links oberhalb des Promontoriums. Nach der Lyftung bleibt der Uterus in Anteversio-flexio in der Mittellinie. Vaginalportion steht hoch rückwärts vor dem Promontorium. Subjectives Befinden sehr gut.

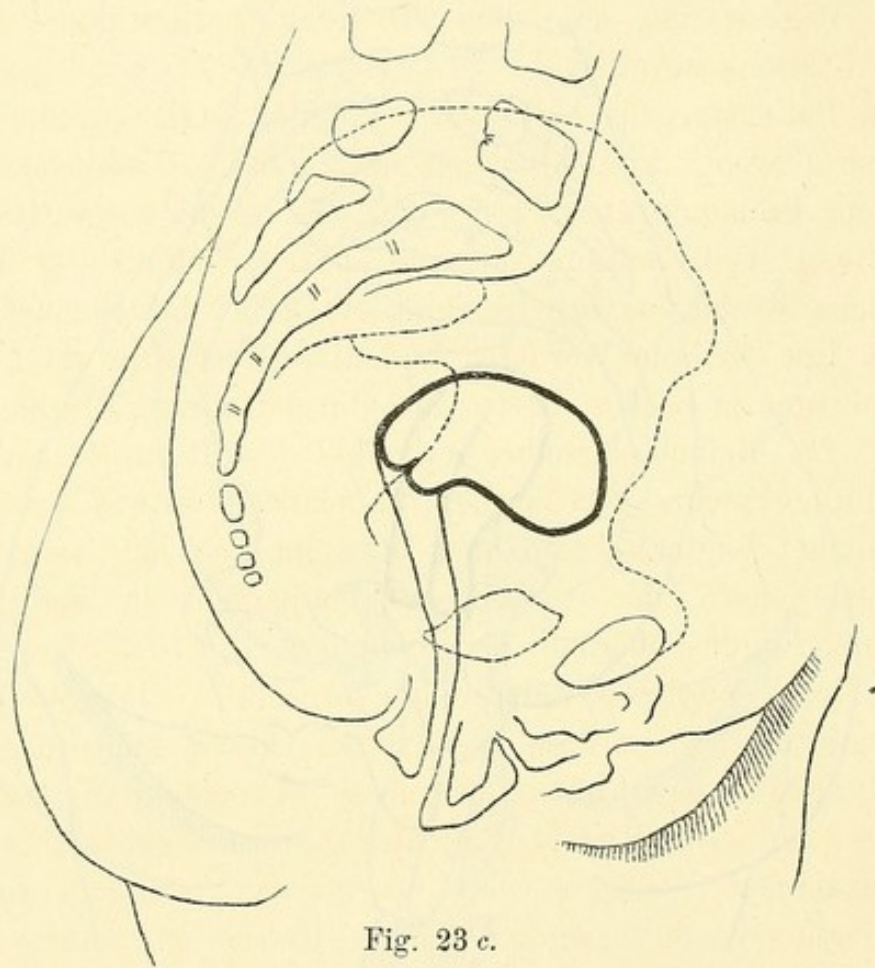


Fig. 23 c.

17. Patientin fühlt sich besser. Im Introitus vaginae sieht man die vordere Vaginalwand noch etwas vorgestülpt. Vaginalportion steht hoch oben nach rückwärts in der Nähe des Promontoriums, Fundus Uteri in der Mittellinie nach vorne in der Höhe des Nabels. Uterus blieb daher in Anteversion seit gestern. (Fig. 23 c.)

18. Uterus in Anteversion vor der Behandlung  
Lyftung. 20. Patientin war wegen schlechten Wetters  
gestern nicht gekommen. Heute ist der Prolaps wieder  
hervorgetreten. Schleimhaut der Vagina ist weicher und feuchter  
geworden. Die Excoriationen sind zum grossen Theile geheilt. Nach



der Reposition und Lyftung steht der Uterus wieder in Anteversio-flexio, Fundus oberhalb des Nabels tastbar. Nachdem die Patientin aufgestanden, bemerkt man einen Theil der vorderen Vaginalwand hervorgestülpt.

21. Prolaps wieder hervorgetreten; Lyftung, nachher Uterus in Anteversio-flexio. 22. Vordere Vaginalwand in grossem Umfange vorgestülpt, Uterus im Becken, aber retro- und dextrovertirt; nach der Aufrichtung und Lyftung Uterus in Anteversio-flexio in der Mittellinie. 23. Uterus steht mit dem Fundus nach vorne und rechts. Vordere Vaginalwand zu einem Drittheil vorgestülpt; nach der Lyftung Uterus antevertirt.

24. Patientin geht es besser. Vorderer Vaginalprolaps geringer, Uterus im Becken, Vaginalportion nach hinten, Fundus nach rechts neben dem Promontorium, lässt sich sehr leicht antevertiren; nach der Lyftung vollständige Anteversio-flexio. Beginn der Menses.(?) 25. Prolaps wieder hervorgetreten. Lyftung bei bestehender Blutung.

26. Ein Theil der vorderen und hinteren Vaginalwand prolabirt, Vaginalportion im Becken, Uterus in Anteversio-flexio, Blutung spärlich, Lyftung. 27. Befund derselbe, nur dass der Uterus retrovertirt ist; keine Blutung mehr. 28. Vordere Vaginalwand etwas prolabirt, die hintere nicht; Vaginalportion hoch oben im Becken. Uterus in Anteversio-flexio, nach der Lyftung Vaginalportion in der Nähe des Os sacrum, Fundus oberhalb der Symphyse.

1. März. Vordere Vaginalwand vorgestülpt wie gestern, Uterus in Retroposition. 2. Vordere Vaginalwand etwas mehr prolabirt als gestern, Fundus nach links, Uterus in Mittelstellung. Seit gestern Abends wieder etwas Blut. 4. Patientin gestern wegen starker Blutung nicht gekommen. Heute vordere Vaginalwand ziemlich vorgestülpt, Vaginalportion steht ziemlich hoch, Uterus in Anteversio-flexio; Menses andauernd. — Lyftung.

5. Menses haben nach der gestrigen Lyftung etwas abgenommen, heute wieder stärker; gewöhnlich dauern die Menses ununterbrochen fort. Befund derselbe, nur Cystocele geringer. Lyftung. 6. Prolaps der vorderen Vaginalwand geringer, Uterus in Retroversio-flexio; etwas Blutung. 7. Prolaps der vorderen Vaginalwand geringer, Uterus in Anteversio-flexio. Keine Spur von Menses mehr. 8. Prolaps der vorderen Vaginalwand geringer. Uterus in Anteversio-flexio.

9., 10., 11., 12., 13. Status idem. 14. Patientin ausgeblieben. 15. Vordere Vaginalwand etwas mehr vorgestülpt, Uterus in Anteversio-flexio. 16. Scheidenvorfall geringer, Uterus in Anteversio-flexio.



Patientin befindet sich besser. 17. Scheidenvorfall ganz geschwunden, Uterus in Anteversio-flexio.

18. Vordere Wand wieder etwas prolabirt. Uterus in Anteversio-flexio. 19. Scheidenvorfall geringer. Uterus in Anteversio-flexio. 20., 21., 22., 23. Status idem. Patientin fühlt sich bedeutend besser. 24. Es zeigt sich etwas Blut seit gestern.

25. 9 Uhr Morgens. Vordere Vaginalwand etwas mehr vorgestülpt, Fundus Uteri nach links, stärkere Blutung, Uterus in Mittelstellung. 26. Vordere Vaginalwand weniger prolabirt, Uterus in Anteversio-flexio, Blutung geringer. 27. dasselbe. 28. Status idem. Menses aufgehört. 29., 30., 31. März, 1. April Uterus in Anteversio-flexio; Patientin gibt an, dass der Fluor schon nach der ersten Woche der Behandlung verschwunden sei. 2. Uterus in Retroversionstellung, steil nach links oben aufgerichtet. Gestern Abends ist nach ihrer Angabe der Vorfall faustgross wieder hervorgetreten. 3. Wenig Vaginalprolaps. Uterus in Anteversio-flexio.

Patientin war bis dahin Tags über stets ausser Bette und war nicht zu bewegen, Bettruhe zu beobachten. Auch wurde die Behandlung täglich nur einmal vorgenommen, weil Patientin zu schwach und zu empfindlich war. Zur Behandlung musste dieselbe aus weiter Entfernung in der Dampftramway fahren und überdies zweimal mehrere Treppen steigen, daher die Heilung so langsame Fortschritte machte. Endlich konnten wir sie bewegen, vom 4. an zu liegen und gleichzeitig wurde die Behandlung zweimal täglich vorgenommen. Da sich Patientin aber immer noch nicht hielt, so wurde dieselbe auf die Poliklinik transferirt und am 8. von Herrn Doc. Dr. Lott untersucht, welcher noch einen ziemlich grossen Prolaps der vorderen Vaginalwand constatirte. Sie blieb 6 Tage an der Poliklinik und dann mussten wir ihrem Wunsche nachgeben und sie wieder nach Hause lassen, wo sie sich von nun an besser hielt, im Bette blieb und einige Tage gar keine Bewegung machte.

Am 17. und 18. zeigte sich bereits eine bedeutende Besserung. Die vordere Vaginalwand war unbedeutend prolabirt, Uterus in Anteversio-flexio. 20. Menses eingetreten, dennoch hielt die Besserung an. Weil die Menses profus waren, nahm ich die Lyftung vor, da nach Thure-Brandt's Ansicht die Blutung nach der Lyftung abnimmt. 21. Nach der gestrigen Lyftung haben die Menses etwas abgenommen, heute sind sie wieder stark. Vaginalprolaps ganz geschwunden. Uterus in Anteversio-flexio, Lyftung. 22. Menses geringer, Lyftung. 23. Menses aufgehört, Lyftung. 24. Vor dem Introitus Vaginae gar nichts von



der Vaginalwand sichtbar, in das Lumen der Scheide stülpt sich die erschlaffte vordere Wand etwas hinein. Patientin hatte seit einigen Tagen von selbst Stuhl. 30. Da Patientin wieder 2 Tage keinen Stuhl hatte, nahm sie ein Glas Bitterwasser nüchtern, bekam darauf achtmal flüssigen Stuhl, trotzdem kam es nicht zum Wiedereintritte des Vaginalprolapses, während ehemals bei Diarrhoe der Prolaps sich in grossem Umfange zeigte. Patientin fühlt sich überhaupt wohl und so fest im Unterleibe, wie schon lange nicht.

1. April. Von der vorderen Scheidewand gar nichts im Scheideneingange sichtbar. Bei Entfernung der Labien, sieht man die vordere Scheidewand etwas in das Lumen der Scheide vorragen. Seit 14 Tagen ungefähr fühlt man, wie die Vagina der Quere nach sich contrahirt und die untersuchenden Finger einschnürt. 2. Patientin, welche bis jetzt immer gelegen hatte, geht nun täglich  $\frac{1}{2}$  Stunde spazieren, dabei tritt gar nichts hervor, sie fühlt auch, dass sich nichts senkt und dass sie im Unterleibe mehr Halt habe. 5. Patientin ging des Vormittags  $\frac{1}{2}$  Stunde und Nachmittags  $\frac{1}{2}$  Stunde spazieren. Ich untersuchte sie gleich nach dem Spaziergange und fand, dass vor den Introitus sich gar nichts hervordrängte; und bei der inneren Untersuchung fühlte ich die vordere etwas schlaaffe Scheidewand in das Lumen der Scheide hineinragen. Portio steht nach rückwärts. Fundus nach vorne rechts. Portio 7 Centimeter hoch vom Introitus Vaginae. Sonde dringt  $7\frac{1}{2}$  Centimeter in das Cavum ein.

7. Patientin ist ausgegangen, hat einen Spaziergang von  $\frac{3}{4}$  Stunden gemacht und stieg 2 Treppen hoch. Gleich darauf untersuchten wir sie. Vor dem Scheideneingange war nichts zu sehen. Bei der Entfernung der Labien bemerkte man aber die vordere Vaginalwand in grösserem Umfange als sonst in das Lumen der Vagina hineinragen. Uterus in Mittelstellung. Patientin ist schwer zu behandeln, da sie sehr straffe, empfindliche Bauchdecken hat und bei der Lyftung die Stellen der Bauchwand, wo die Striae sind, leicht wund werden, wodurch die Lyftung so schmerzhaft wird, dass Patientin die Bauchdecken spannt. 8. Heute ragt die vordere Scheidewand in geringerem Umfange in das Lumen der Scheide, Uterus in Anteversion. Patientin war eine  $\frac{1}{2}$  Stunde im Zimmer gegangen. 10. Vordere Vaginalwand weniger schlaff\*). 11. Patientin fuhr mit mir nach Franzensbad, woselbst ich bis zum 17. das Instrument von Sielski anwandte, weil ich noch keine Assistenz hatte. Von da ab unterstützte mich eine Hebamme bei

\*) Die Aufzeichnungen bis zum 10. wurden von Herrn Dr. Klein und mir gemeinschaftlich gemacht.



den Hebungen. 18., 19. Lyftung. Patientin geht täglich 3 Stunden spazieren. Vordere Vaginalwand contrahirt sich sehr gut. Am 20. traten die Menses ein dauerten bis zum 26., waren weniger profus als das letztmal. Uterus verblieb in Anteversion. 30. Patientin ging täglich 3 Stunden spazieren, wurde aber die Treppen hinaufgetragen. Uterus in Anteversion, Cystocele bis auf einen schmalen Wulst geschwunden. Nach der Lyftung ist die vordere Vaginalwand ganz gespannt.

1. Juni. Cystocele ganz geschwunden, Uterus in Anteversion. Patientin geht täglich 3 Stunden spazieren und steigt auch Treppen. 17. Patientin geht täglich viele Stunden umher, steigt Treppen, und es kommt nichts hervor. Der Uterus wird kleiner, steht oft anteventirt, sonst in Mittelstellung. Vordere Vaginalwand nur noch wenig schlaff, zieht sich in Querfalten. 20. Menses eingetreten, dauerten bis zum 23., waren aber profus. Patientin ging dabei umher, stieg Treppen, dennoch senkte sich nichts, die vordere Scheidenwand blieb gut contrahirt.

13. Juli. Vordere Scheidenwand contrahirt sich immer mehr, Uterus wird kleiner, liegt in Anteversion, Tiefe der Uterushöhle 6 Centimeter. 17. Die Menses waren am 15. eingetreten und sind heute nur noch spurweise vorhanden.

5. August. Heute traten die Menses um 8 Tage verfrüht ein, wahrscheinlich in Folge einer Aufregung, welche Patientin wegen einer des Nachts in der Nachbarschaft ausgebrochenen Feuersbrunst durchgemacht. Sie hatte sich auch in ganz überflüssiger Sorge um die Rettung ihrer Habseligkeiten grossen Anstrengungen ausgesetzt. 6. Patientin hat plötzlich den Entschluss gefasst, abzureisen, wie ich nachträglich hörte, wegen eines Zerwürfnisses mit meiner Assistentin.

Befund: Vordere Vaginalwand etwas vorgestülpt, beim Pressen tritt etwas mehr hervor.

Ich habe Patientin 2 Monate später gesehen, es war eine bedeutende Cystocele wieder vorhanden, doch vom Uterus kam selbst nach starkem Pressen nichts zum Vorschein.

#### Fall XIV.

E. Sch., Magd, ledig.

Anamnese: 26 Jahre alt, hat am 31. Jänner 1884 zum erstenmale geboren. Die Geburt ging rasch vor sich. Seit Juli 1884 ist Patientin in Folge Hebens einer schweren Last leidend. Ihr Leiden



verursachte ihr besonders bei langem Gehen in Folge der Reibung Beschwerden. Sie kam am 19. August 1884 auf die Abtheilung des Herrn Prof. Weinlechner mit folgendem Status praesens: Bei anhaltendem Gehen kommt der Uterus als faustgrosser Tumor vor die Vagina. Bei der Untersuchung fand man eine klein-citronengrosse Geschwulst, welche aus der vorderen und hinteren Vaginalwand besteht. Uterus tiefstehend, Muttermund querspaltig. Tiefe der Uterushöhle 10 Centimeter. Patientin konnte sich zur Operation nicht entschliessen und bekam ein Pessarium. Am 26. März 1885 kam sie, um sich operiren zu lassen. Der Befund war derselbe.

Am 7. April wurde eine Kolporraphia anterior et posterior ausgeführt, aus der Vorderwand ein rhomboidaler Lappen entfernt, 13 Silbernähte angelegt, aus der Hinterwand ein dreieckiger Lappen entfernt, 17 Nähte. Am 9. Mai wurde die letzte Naht entfernt.

Nach dieser Operation war Patientin bis zur zweiten Geburt, welche im December 1886 eintrat, gesund. Nach derselben trat wieder beim Gehen und Stehen Senkung ein und sie kam am 3. August 1887 abermals auf dieselbe Abtheilung.

Status praesens: Nach langem Stehen erscheint bei der Patientin vor der Schamspalte eine beinahe faustgrosse Geschwulst. Uterushöhle beträgt 10 Centimeter. Am 18. Juli wurde die Perinaealruptur angefrischt und genäht. Am 2. August war das hinaufgenähte Stück vertheilt. Uterus konnte nicht hervortreten. Nachdem die Patientin entlassen worden, trat aber keine Besserung ein, beim Gehen und Stehen kam der Vorfall wieder zum Vorschein und belästigte die Kranke in hohem Grade, weshalb sie am 9. Juli 1888 abermals kam, um sich einer Operation zu unterziehen.

Status praesens: Kräftiger Körperbau, Patientin gut genährt. Temperatur normal, Eingang der Vagina sehr weit, Wände glatt, die kleinen Labien aus den grossen ziemlich weit hervorragend, ziemlich grosse Cystocele, mässiger Prolaps der hinteren Vaginalwand. Beim Herumgehen durch längere Zeit ziemlich bedeutender Prolapsus Uteri totalis. Orificium externum steht dabei nach hinten, ist querspaltig, vernarbte Einrisse sind zwei nach links, einer nach rechts. Muttermund für eine Fingerspitze durchgängig, Corpus nicht vergrössert. Mässiger Cervical-Katarrh und Vaginal-Katarrh. Reposition gelingt leicht. Mit Kali hypermangan ausgespült, Jodoform-Tampon eingelegt.

30. August 1888. Operation vom Assistenten ausgeführt. Aus der Vorderwand ein rhomboidales Stück, 6 Centimeter lang, 5 Centimeter breit, von der Schleimhaut entfernt. Aus der hinteren Vaginal-



wand ebenfalls ein rhomboidales Stück ausgeschnitten und durch tiefgehende, die Schleimhaut und tiefere Schichten durchfassende Nähte vereinigt, Sublimat-Holzwohle, T-Binde. Afebriler Verlauf. Die Kranke lässt unmittelbar nach der Operation von selbst Harn.

6. September. Patientin verlässt auf ihr Verlangen das Hospital. Da der Prolaps kurz nach der Operation wieder eintritt, kam Patientin abermals und Herr Prof. Weinlechner übergab sie mir zur Behandlung nach Thure-Brandt.

Am 3. März 1889 nahm ich folgenden Status praesens auf: Patientin kräftig gebaut, gut genährt. Abdomen gewölbt, mit dicken, straffen Bauchdecken und stark entwickeltem Panniculus adiposus. Scheideneingang sehr weit, die kleinen Labien überragen die grossen bedeutend. Scheidenwände glatt; die vordere schon bei ruhiger Lage der Patientin in grösserem Umfange prolabirt (Cystocele), die hintere in geringerem Grade. Vernarbte Perinealruptur. Vaginalportion wegen der wulstig hervorragenden vorderen Scheidenwand schwer tastbar, Muttermundslippen verstrichen, Muttermund querspaltig, vernarbte Einrisse, Fundus im vorderen Scheidengewölbe nicht tastbar, jedoch im hinteren unterhalb des Promontoriums. Uterus in Retroversio-flexio. Linke Douglas'sche Falte etwas empfindlich, Uterus lässt sich vollständig antevortieren. In der vorderen und hinteren Scheidenwand sind die Narben der Kolporraphien fühlbar. Vom Rectum aus fühlt man das linke Ovarium neben dem Fundus nach auswärts, nicht empfindlich, die rechte Tuba lässt sich als verdickten, etwas harten Strang nach rückwärts und oben verfolgen, rechtes Ovarium nach oben, hinten und aussen. Lässt man Patientin pressen, tritt eine grossbirnförmige Geschwulst hervor mit einer Querspalte nach unten, welche Geschwulst von der vorderen und hinteren Scheidenwand und dem zum grösseren Theile prolabirten Uterus gebildet wird. Vordere Wand misst 12 Centimeter, von der Urethralmündung an gemessen, hintere Wand 6 Centimeter, von der Commissur an gemessen, Umfang der Geschwulst 22 Centimeter. Die Sonde dringt in den Uterus nach rückwärts 11 Centimeter tief ein.



Der Prolaps wurde reponirt, Uterus in Anteversion gebracht und die erste Lyftung vorgenommen und zwar 3. März Vormittags. Nachmittags 4 $\frac{1}{2}$  Uhr die zweite Lyftung.

4. März, 10 Uhr Vormittags. Vordere Vaginalwand etwas vorgestülpt, vorderes Scheidengewölbe schon nachweisbar, Lippen der Vaginalportion ausgebildet. Uterus retrovertirt, Lyftung, Massage. 5 Uhr Nachmittags. Patientin gibt an, dass sie schon weniger Senkung fühle. Die vordere Vaginalwand ist in der That weniger hervorgestülpt. Uterus wurde antevertirt und gelyftet.

5., 6. Uterus bleibt in Zwischenstellung zwischen Anteversion und Retroversion. Vaginalportion bildet sich immer mehr aus. **Vaginalprolaps nicht vorhanden.** Vordere Wand der Vagina ragt etwas in das Lumen der Vagina hinein. Patientin, welche bisher gelegen, ging  $\frac{1}{4}$  Stunde umher, ohne dass der Vorfall sich zeigt.

7. Vordere Scheidenwand weniger nach dem Scheidenlumen zu ausgebuchtet. Uterus fast antevertirt, tiefstehend. 8. Nur Vormittags Lyftung. 9., 10. Zweimal täglich Lyftung. Patientin ging  $\frac{1}{2}$  Stunde im Garten spazieren. 11. Von der vorderen Vaginalwand findet man nichts nach aussen, auch beim Gehen soll nichts hervorgetreten sein, während sonst gleich beim Aufstehen etwas hervorkam. Uterus ist in Mittelstellung, leicht aufrichtbar. Wegen der fetten Bauchdecken ist die Lyftung etwas erschwert.

12. Patientin gestern  $\frac{3}{4}$  Stunden spazieren gegangen. Vor dem Ostium Vaginae findet man gar nichts. Ich liess Patientin pressen, es trat nichts hervor. Entfernt man die Labien, so bemerkt man die vordere Vaginalwand gegen das Scheidenlumen ausgebuchtet, aber nicht aus der Vulva hervorrageud. Bei innerer Untersuchung fühlt man die Vaginalportion nach rückwärts, den Fundus nach vorne.

13., 14. Eine Stunde spazieren gegangen. 15. Menses eingetreten zu 4 Wochen. Leichte Massage. 16. Menses dauern an, sind nicht stark. Gestern 1 $\frac{1}{2}$  Stunden spazieren gegangen; es fiel nichts hervor. Uterus in Mittelstellung. Leichte Massage. 17. Menses dauern an; 1 $\frac{1}{2}$  Stunden spazieren gegangen. Prolaps nicht zu Tage getreten. Uterus steht tief. Leichte Massage. 18. Status idem. Lyftung. Uterus in Anteversion.

19. Gestern soll nach 1 $\frac{1}{2}$ stündigem Spaziergange etwas Vaginalprolaps eingetreten sein, doch nicht so viel wie früher beim Pressen. Es wurde zweimal täglich gelyftet. Spaziergang über 1 $\frac{1}{2}$  Stunden ausgedehnt. 20. Keine Menses mehr. Befund besser. Uterus klein, in



Mittelstellung, lässt sich durch Druck auf die Portio aufrichten. 21.  $1\frac{3}{4}$  Stunden spazieren gegangen, nachher soll sich etwas gesenkt haben; ich fand aber bei der Untersuchung die Vagina nicht prolabirt. 22., 23., 24., 25. Status idem. 2 Stunden spazieren gegangen.

26. 2 Stunden Spaziergang. Nach dem Spaziergang soll wieder etwas Vaginalprolaps dagewesen sein. 27. Patientin hat keine Bewegung gemacht; es trat kein Vaginalprolaps ein. Von da ab liess ich die Patientin liegen und höchstens  $\frac{1}{4}$  bis  $\frac{1}{2}$  Stunde täglich im Zimmer herumgehen. Es trat die vordere Vaginalwand nicht mehr hervor, der Uterus stand höher.

Am 14. April traten die Menses ein, zu 4 Wochen, dauerten 4 Tage; es wurde dabei sehr leicht massirt. Es kam während dieser Zeit zu keinem Scheidenvorfall, aber der Uterus lag in Retroversion.

Am 18. wurde wieder die Uterushebung vorgenommen. Uterus in Anteversion. Es zeigte sich zum erstenmale eine Contraction der Ringmuskulatur der Scheide. Auch die rechte Hälfte, welche bis dahin wie ein schlaffer, dünner Sack sich verhielt, fing an, sich zu contrahiren, und bei der Dehnung und Unterschambeindruckstreichung fühlt Patientin Schmerz in der Scheidenwand, während sie bis dahin ganz unempfindlich war.

19. Die Scheide zieht sich immer mehr zusammen. 20. Die Scheide contrahirt sich immer mehr, die Cystocele ist bis auf einen kleinen Wulst, welcher oberhalb des Scheideneinganges in die Scheide hineinragt, geschwunden. Vaginalportion steht ziemlich hoch. Uterus zuweilen antevortirt, meist retrovertirt und sinistrovertirt. Nach der Lyftung stets antevortirt.

5. Mai. Uterus seit zwei Tagen auch vor der Lyftung antevortirt, vordere Scheidenwand noch schlaff. Patientin geht täglich  $\frac{1}{2}$  Stunde im Garten spazieren; dabei senkt sich die vordere Scheidenwand etwas, aber fällt nicht vor. Bei der Untersuchung fand ich die Portio 5 Centimeter hoch, vom Introitus gemessen, stehen. Tiefe der Uterushöhle  $6\frac{1}{2}$  Centimeter. Patientin gibt an, dass sie wie ein Band im Leibe fühle, welches Alles zurückhält, auch fühlt sie rechts unten viel voller, als früher.

7. Patientin geht täglich  $\frac{3}{4}$  Stunden im Garten spazieren, fühlt bloß eine geringe Senkung, aber keinen Vorfall. Vordere Vaginalwand im unteren Theile etwas schlaff. Uterus steht in Anteversion. Linkes Lig. Douglasii noch dünn und schlaff. 10. Nachmittags hat Herr Prof. Weinlechner die Patientin untersucht



und fand, dass die hintere Scheidenwand sich vollständig angelegt habe, die vordere Scheidenwand aber noch etwas schlaff sei.

Am 11. nahm ich Patientin zur Behandlung nach Franzensbad mit. Am 12. traten die Menses ein und dauerten bis zum 17., daher nur leicht massirt. Am 18. und 19. Uterushebung. Patientin geht fortan täglich 3 Stunden spazieren. 30. Uterus vor der Lyftung in Anteversion; hintere Vaginalwand sehr fest gespannt, die vordere ist auch straffer geworden, es bleibt nur eine schmale Falte oberhalb des Scheideneinganges schlaff. Uterus steht aber tief. Nach Massage und Lyftung ist das Scheidenrohr ausserordentlich verengt. Patientin ist, wie in den letzten Tagen, 3 Stunden umhergegangen und auch zweimal 2 Treppen hoch gestiegen.

1. Juni. Vordere Scheidenwand spannt sich immer fester, die hintere ist ganz straff gespannt, Vaginalwand ist dicker und fester geworden. 17. Vordere Scheidenwand legt sich immer besser an, Scheidenrohr zieht sich fest zusammen, die Scheide ist verkürzt. Uterus klein, steht oft in Anteversion, zuweilen in Retroversion. Die Narben der Kolporraphien gleichen sich aus, die Columnae plicarum stellen sich wieder her. Patientin geht viele Stunden täglich umher, steigt Treppen, es senkt sich nichts. Gestern hatte sie Erbrechen und Durchfall und es kam zu keiner Senkung, während früher nach Durchfall immer etwas Senkung der vorderen Scheidenwand eintrat.

22. Menses eingetreten. Patientin ging dabei 2 Stunden umher, stieg Treppen, und es senkte sich nichts; die vordere Scheidenwand schien nur etwas schlaffer. Die Menses dauerten bis zum 25., es wurde leicht massirt. Am 26. hatte sich die vordere Scheidenwand schon besser angelagert.

20. Juli. Vordere und hintere Scheidenwand sehr gut gespannt, es tritt nichts mehr hervor. Uterus zumeist antevertirt. Patientin geht viele Stunden umher und steigt Treppen.

23. August. Seit gestern Menses vorhanden. Uterus war in der letzten Zeit stets antevertirt, rechte Hälfte der Vagina enger geworden, linke Hälfte noch weit. 26. Menses aufgehört. Uterus war während der Menses auch antevertirt; heute, es war wieder Diarrhoe eingetreten, lag der Uterus in Mittelstellung.

Im weiteren Verlaufe hat sich auch die linke Scheidenhälfte, welche besonders gegen das Scheidengewölbe zu eine weite, schlaffe Tasche bildete, immer mehr verengt. Das linke Lig. Douglasii und die linke Hälfte des Levator Ani wurden immer dicker und kräftiger,



und Anfangs September konnte ich Patientin als vollständig vom Prolaps geheilt ansehen. Da ich vor Anfangs October nicht nach Wien gehen konnte, setzte ich die Behandlung zu dem Zwecke fort, um den Uterus, wenn möglich, bleibend in Anteversion zu erhalten. Diesem Bestreben stand wahrscheinlich die Kürze des Scheidenrohres, namentlich der vorderen Wand — diese mass 4 Centimeter, die hintere 7 Centimeter — hinderlich entgegen. Wenn es auch gelang, den Uterus durch viele Tage und Wochen in Anteversion zu erhalten, so kam es doch vor, dass derselbe während der Menses oder nach Diarrhoe wieder in Retroversion oder wenigstens in eine Mittelstellung gerieth.

Am 8. October stellte ich Patientin Herrn Prof. Weinlechner auf seiner Abtheilung als geheilt vor, und am 8. November war ich in der Lage, dieselbe auch der k. k. Gesellschaft der Aerzte vorzustellen, und Herr Prof. Weinlechner bestätigte meine Angaben über die Heilung.

Nachtrag. Patientin wurde am 21. Februar 1890 abermals der k. k. Gesellschaft der Aerzte vorgeführt, um zu constatiren, dass die erzielte Heilung andauere. Die Zwischenzeit hatte Patientin grösstentheils in ihrer Heimat zugebracht, woselbst sie alle häuslichen Arbeiten verrichtete, ohne dass eine Spur eines Recidives eingetreten wäre. Seit 29. Jänner befindet sich Patientin wieder auf der Abtheilung des Herrn Prof. Weinlechner. Die beabsichtigte Episioraphie wurde bisher nicht ausgeführt.

Der Befund ist gegenwärtig besser als gelegentlich der ersten Vorstellung. Scheideneingang ist enger (4 Centimeter lang, 2 Centimeter breit), Uterus bei wiederholter Untersuchung in Mittellage, äusserer Muttermund sieht gerade nach unten, Vaginalportion vom oberen Rande des Scheideneinganges  $5\frac{1}{2}$  Centimeter entfernt.



## ANALYSE DER FÄLLE.

Um die verschiedenen Krankheitsfälle kritisch zu beleuchten, dürfte es sich wohl als zweckmässig erweisen, dieselben in Gruppen zu bringen, um so von einem gemeinsamen Gesichtspunkte aus mehrere in Betracht ziehen zu können.

Vom klinischen Standpunkte sowohl, als auch mit Rücksicht auf die eingeschlagene Therapie kann man die Fälle ungezwungen in 3 Gruppen reihen.

In die I. Gruppe bringe ich die Fälle V, VI und IX: Retrodeviationen mit mobilem Uterus und leichten Complicationen seitens der Uterus-Adnexa. Die II. Gruppe umfasst sehr schwere Krankheitsfälle, fixirte Retrodeviationen — nur Fall VII ist eine fixirte Anteversio-flexio — mit sehr ernsten Complicationen seitens der Uterus-Adnexa. Es sind dies die Fälle I—IV und VIII, IX.

Die III. Gruppe umfasst die Prolapsfälle: XII, XIII und XIV.

In den Fällen der I. und noch mehr der III. Gruppe stellte die Lage-Anomalie des Uterus das meist hervortretende Moment im Krankheitsbilde dar und bildete somit das Hauptobject der Therapie, deren wesentlichster Theil die Lyftungen\*) — Uterushebungen — waren, die selbstredend in den Fällen beider Gruppen verschieden ausgeführt wurden.

In den Fällen der II. Gruppe traten die pathologischen Veränderungen am Uterus und seiner Umgebung: die para- und perimetritischen Residuen, die parametritischen Narben, die Perioophor. chronica, die Salpingitis und Perisalpingitis chronica, die Fixationen des Uterus und der Ovarien etc. so sehr in den Vordergrund, dass auf ihre Beseitigung

\*) Dieses Wort entspricht dem schwedischen Ausdruck lyftning, welches von dem Zeitworte lyfta = heben abgeleitet ist, daher es im Deutschen nicht Lüftung heissen soll.



das Hauptaugenmerk der Therapie — bestehend in Massage und später auch Dehnung — gerichtet werden musste. Hier durfte an die Rectificirung der Uteruslage durch die Lyftungen so lange nicht gedacht werden, so lange noch eine Spur eines entzündlichen Vorganges in der Umgebung des Uterus nachweisbar war, wollte man nicht Gefahr laufen, den Entzündungsprocess von neuem anzufachen.

Zur Ergänzung der Mittheilungen über die Art der Behandlung muss ich wohl hinzufügen, dass ich aus der Reihe der von Thure-Brandt angegebenen heilgymnastischen Handgriffe noch folgende, selbstredend dem einzelnen Krankheitsfalle angemessen, in Anwendung brachte: Die Nervendrückung, die Unterschambeindruckstreichung, Knietheilung und Knieschliessung, Rückenhacken, Lenden- und Kreuzbeinklopfen und das Malen.

In der Ausführung der ganzen Behandlung, sowie jeder einzelnen Manipulation habe ich mich strenge an die Vorschriften gehalten, welche ich von Thure-Brandt direct kennen gelernt.

In den Fällen der I. Gruppe habe ich mir demnach von vorneherein die Aufgabe gestellt, zu versuchen, ob ich durch fortgesetzte Uterushebungen den Uterus bleibend in Anteversion zu bringen vermag, ohne Pessarien-Application, wie dies von Thure-Brandt in vielen Fällen mit Erfolg ausgeführt worden sein soll.

Sehen wir nun, inwieweit mir dies gelang.

Im Falle V: Vaginalprolaps, Retroversio-flexio Uteri mobilis, Dextroversio, Parametritis dextra chron., hat sich im Laufe der Behandlung herausgestellt, dass in der hinteren Wand des Corpus uteri ein Fibroid vorhanden sei und auch in der Nähe des Tubenisthmus ein kleiner Tumor sich befinde. Gelang es nun auch gleich durch die erste Uterushebung den sonst schwer aufrichtbaren Uterus in vollständige Anteversion zu bringen, wie dieselbe vordem niemals nachweisbar war, und kam es auch allmählig während der Behandlung dahin, dass der Uterus immer leichter aufrichtbar wurde, für einige Stunden nach der Lyftung in Anteversion verblieb und allmählig eine bessere Lage annahm, so musste man doch mit dem Wachsen des Tumors die Hoffnung, eine bleibende Anteversion zu erzielen, aufgeben und sich schliesslich damit begnügen, den aufgerichteten Uterus durch ein Pessarium in Anteversion zu erhalten. Es wurde aber in diesem Falle wenigstens durch die Behandlung erreicht, dass das Pessarium gut vertragen wurde, der Uterus in demselben in Anteversion verblieb und die Patientin ihre Beschwerden verlor.



Auch sonst war eine Besserung ihres Zustandes wahrnehmbar. Der Vaginalprolaps war verschwunden, die Parametritis dextra hatte abgenommen, der Fluor versiegte und auch die Menses waren weniger reichlich geworden.

Besser schienen sich die beiden Fälle VI und IX zu dem Versuche zu eignen, eine bleibende Anteversionsstellung durch die Uterushebung zu erzielen. In beiden Fällen war der Uterus mobil oder fast mobil und die sonst vorhandenen pathologischen Veränderungen schienen keiner langwierigen präparatorischen Behandlung zu bedürfen. Bei beiden war der Uterus im Zustande der chronischen Metritis; es bestand bei beiden ausser der Retroversion auch eine Lateroversion; im ersten Falle nach links, in Folge einer vorausgegangenen Parametritis posterior sinistra, im zweiten Falle nach rechts, in Folge einer vorausgegangenen Parametritis dextra. Hier war eine Perioophoritis chronica sinistra, dort eine Perioophoritis chronica dextra vorhanden. In beiden Fällen war es nach wenigen Tagen der Behandlung gelungen, den Uterus in Anteversio-flexio zu bringen, in welcher derselbe meist bis zum nächsten Tage, später auch bis zum zweiten und dritten Tage nach der Behandlung verharrete.

Um dieses Ergebniss genauer zu controliren, wurde später die Vereinbarung getroffen, dass die Patientinnen stets von den Assistenten des Herrn Doc. Dr. Lott vorher untersucht wurden und die Lage des Uterus genau auf dem Ausweise notirt wurde, ehe ich dieselben zu Gesicht bekam. Diese Controle ergab für Fall IX, dass unter 37 Controltagen der Uterus siebenundzwanzigmal sich in Anteversio-flexio befand, darunter zweimal, am 25. März und am 19. April nach der 2 Tage vorher vorgenommenen Behandlung, und einmal am 23. April nach einer 3 Tage vorher vorgenommenen Behandlung. Da die Patientin an den beiden letzterwähnten Daten anstrengend gearbeitet und überdies auch die Menses hatte, ist dieses Ergebniss um so beachtenswerther, als bei ihr sonst zur Zeit der Menses der Uterus grosse Neigung hatte, in Retroversion zurückzukehren, eine Erscheinung, welche ich auch in anderen Fällen wahrzunehmen Gelegenheit hatte.

Im Falle VI war der Uterus an 20 Controltagen fünfzehnmal in Anteversio-flexio, dreimal in Retroversion und zweimal in Mittelstellung.

Leider konnten diese Versuche nicht bis zu einer länger dauernden Stabilität der Anteversion fortgesetzt werden, da die Patientinnen sich besser fühlten und keine Lust hatten, sich lediglich zum Zwecke eines Experimentes noch weiter behandeln zu lassen. Ich



musste daher auch in diesen Fällen durch Einlegung eines Pessariums die erreichte Anteversionsstellung des Uterus zu sichern trachten. Immerhin lehren aber diese Fälle, wie man durch die Uterushebungen, falls sie Monate lang fortgesetzt würden, Bedingungen zur bleibenden Anteversion des Uterus schaffen könnte, und welchen Nutzen dieselben für eine erfolgreiche Pessarienbehandlung schon nach kürzerer Anwendung bieten.

Wenden wir uns nun der Gruppe II zu, so stossen wir vor Allem auf 2 Fälle von Retroversio-flexio fixata, welche durch die tiefe Erkrankung und die zahlreichen Complicationen unser besonderes Interesse in Anspruch nehmen. Da deren pathologischer Befund grösstentheils übereinstimmt, wollen wir sie gemeinschaftlich betrachten. Es sind dies die Fälle I und II. Beiden gemeinsam ist: die hochgradige chronische Metritis des Corpus und des Collums, das bedeutende Lacerationsectropium, die Erosion, die Endometritis, die Parametritis posterior bilateralis chronica und die Perioophoritis bilateralis chronica, endlich der Vaginalprolaps. Im Falle I ist aber der Uterus auch sinistropoirt, bedingt durch eine linksseitige parametritische Schwieler und ist überdies das rechte Ovarium gegen die Beckenwand fixirt. Im Falle IV ist der Uterus nach beiden Seiten hin durch eine dicke, resistente, empfindliche parametrische Narbe unbeweglich festgehalten.

Nach vierzehnmaliger Behandlung war der Uterus im Falle I schon in vollständige Anteversion zu bringen und im Falle IV nach zehnmaliger Behandlung. Zu Ende der Behandlung war die Metritis des Corpus geschwunden, ebenso die Endometritis und die Erosion; die parametritische Schwieler war weich, dehnbar und unempfindlich geworden, die Perioophoritis der einen Seite vollständig geheilt, die der anderen bis auf Spuren beseitigt. Im Falle I wurde das rechte Ovarium von seiner Fixation so weit befreit, dass es nur noch in lockerer Anheftung sich befand. Nicht geheilt wurde die Hypertrophie der Vaginalportion und das Ectropium. Der Vaginalprolaps ist im Falle I kleiner geworden, im Falle IV fast unverändert. In beiden Fällen konnte der Uterus durch eingelegte Pessarien in Anteversion erhalten werden.

Zwei andere Fälle dieser Gruppe (II und VIII), welche ebenfalls in ihrem pathologischen Befunde viel Uebereinstimmendes haben, will ich gleichfalls gemeinsam abhandeln. Dieselben bieten



gleich den eben erwähnten Fällen das Bild intensiver Erkrankung und mannigfacher Complicationen, unterscheiden sich von denselben ganz besonders durch die schwere Betheiligung des hinteren Parametriums.

Die schwere Erkrankung hat im Falle II vor 10 Jahren und im Falle VIII vor 17 Jahren ihren Anfang genommen und ist schon vielfach behandelt worden. Bei beiden ist der Uterus im Zustande der chronischen Metritis und in Retroversio-flexio so fixirt, dass der Fundus nach keiner Richtung hin beweglich ist. Beiderseits besteht chronische Parametritis posterior. Links ist das Parametrium seiner ganzen Ausdehnung nach sehr verkürzt, verdickt, empfindlich. Im Falle II ist die Parametritis posterior dextra intensiver. Es zieht von der rechten Uteruskante aus der Gegend des Tubenisthmus ein empfindlicher Strang nach aussen, hinten. Im Falle VIII ist die Parametritis posterior linkerseits mehr ausgesprochen. Hier ziehen, von der linken Uteruskante ausgehend, feste Stränge nach aussen, hinten, zur *Articulatio sacro-iliaca*, welche den Fundus fixiren. In beiden Fällen hat der Entzündungsprocess ein Exsudat gesetzt, welches das hintere Blatt des *Ligamentum latum*, die *Tuba*, und das *Ligamentum rotundum* umgab und als fester Strang zur *Articulatio sacro-iliaca* zog, um daselbst mit breiter Basis sich zu fixiren. Auch das dieser Seite entsprechende Ovarium hat an der Entzündung theilgenommen und ist im Falle VIII überdies an der *Linca terminalis* fixirt. Entsprechend der Schwere und Ausbreitung der Erkrankung sind auch die Beschwerden, über welche die Patientinnen klagen.

Die Behandlung beider Kranken ist wegen der grossen Empfindlichkeit und der fetten Bauchdecken sehr schwierig und muss daher in der ersten Zeit seltener, sehr sanft und vorsichtig vorgenommen werden, bis die Empfindlichkeit geschwunden und die Fettleibigkeit durch ein entsprechendes Regime beseitigt worden war. Nachdem durch die Massage die Entzündungsproducte zum Schwinden gebracht worden waren, konnte man deutlich die Natur der in diese Stränge eingeschlossenen Organe erkennen. Nun wurde zur vorsichtigen Dehnung geschritten, um den Uterus aufzurichten. Da der Strang sich aber nach jeder Behandlung wieder contrahirte, und so bis zum nächsten Tage ein Theil des bereits erreichten Resultates wieder rückgängig wurde, nahm ich zur Einlegung eines Pessariums die Zuflucht, um den Uterus jeweilig in jener Lage zu stützen, in welche ihn die Behandlung zu



bringen vermochte. Dergestalt ist es gelungen, das durch die Dehnung erlangte Resultat von Tag zu Tag zu sichern und so allmählig den Uterus in Anteversion zu bringen, was im Falle II vollständig, im Falle VIII fast vollständig erreicht wurde.

Ein einschlägiger, aber von den bisher erwähnten doch etwas verschiedener Fall ist der Fall III. Er betrifft einen kleinen in Retroversio-flexio befindlichen Uterus, neben welchem das ganze linke Parametrium eine narbige, contrahirte Schwiele bildete, welche den Uterus an die Beckenwand heranzog. Auch das hintere Blatt des rechten Ligamentum latum war verdickt.

Die Patientin war seit 1879 krank und stand seit Jänner 1887 wieder in Behandlung. Sie hat nie ein Pessarium getragen, sie bekam dabei beim Sitzen und beim Liegen auf dem Rücken Schmerzen im Kreuze und beim Liegen auf einer Seite Schmerzen in dieser Seite. Sie hatte fettreiche und sehr resistente Bauchdecken, konnte daher Anfangs sehr schwer massirt werden. Die Uterushebungen waren aus demselben Grunde, und auch weil der Uterus sehr klein war, sehr schwierig. Nach viertägiger Behandlung konnte der Uterus aufgerichtet werden; 2 Tage später gibt Patientin an, dass sie sich schon besser fühle, sie hat besonders ihre Kreuzschmerzen und die Empfindlichkeit im Unterleibe verloren; 3 Wochen nach Beginn der Behandlung traten die Menses zu 4 Wochen ein, während sie sonst um 5 Tage verfrüht kamen; dieselben sind von keinerlei Schmerzen begleitet, während sonst Kopf- und Kreuzschmerzen vorhanden waren; sie dauern 2 Tage, während sie in den vorausgegangenen Monaten 7—8 Tage dauerten. Auch in diesem Falle musste ich die Hoffnung, eine bleibende Anteversion ohne Pessarium zu erzielen, schliesslich aufgeben, da der kleine Uterus dieses Bestreben nicht begünstigte. Nach zweimonatlicher Behandlung wird daher ein Pessarium eingelegt, welches die Patientin so gut verträgt, dass sie gelegentlich eines Ausfluges 6 Stunden lang umhergehen konnte, ohne irgendwelche Beschwerden zu fühlen, und während der Osterferien die schweren Arbeiten einer Hausmeisterin, wie ich dies ausführlich geschildert habe, ohne jede Beschwerde und ohne jeden Nachtheil verrichten kann.

Der Endbefund constatirte, dass der Uterus vollständig in Anteversion zu bringen ist und dass das linke Parametrium sehr weich, dehnbar und nicht empfindlich ist.

Während es sich in den bisher geschilderten Fällen um Frauen handelte, welche einmal oder mehreremale geboren hatten und deren



Leiden zumeist mit den vorausgegangenen Geburten in Zusammenhang zu bringen waren, haben wir es im Falle X mit den Residuen eines Entzündungsvorganges in einem puerilen Uterus und dessen Umgebung bei einer Virgo zu thun. Dieser Entzündungsvorgang nahm seinen Ausgang von einer wegen Dysmenorrhoe und Amenorrhoe vorgenommenen Discission, wie die nachmaligen Narben, welche aus dem Winkel des Orificium externum Uteri beiderseits bis in das Parametrium ziehen, schliessen lassen. Nach der Operation waren die Menses zwar einigemale regelmässig wiedergekehrt, aber die dysmenorrhoeischen Beschwerden bestanden nicht nur fort, sondern traten auch schon 8 Tage vor Beginn der Menses ein. Später blieben die Menses ganz aus, aber die Molimina menstrualia stellten sich regelmässig ein.

Der Uterus war, besonders in seinem Corpus, klein, stand retrodextrovertirt und anteflectirt, war winkelteif, druckempfindlich und nach allen Richtungen hin schwer beweglich; beide Parametrien verdickt, verkürzt, und sehr empfindlich; der schmale Cervix in Folge Paracystitis nach vorne fixirt, beiderseits Perioophoritis, das rechte Ovarium nahe dem Corpus in Exsudat eingebettet. Die sehr empfindliche Patientin musste sehr sanft behandelt werden und durfte nur kurzdauernd massirt werden. Nach der 4. Behandlung konnte der Uterus schon anteventirt werden. Um den Flexionswinkel auszugleichen oder wenigstens die dysmenorrhoeischen Beschwerden zu beseitigen, versuchte ich vorerst, nach dem Vorschlage von Thure-Brandt vorzugehen: der linke Zeigefinger wurde in das Rectum bis über den Knickungswinkel des Uterus eingeführt, während der linke Daumen die Vaginalportion von der Vagina aus nach rückwärts unten drängte und die nach aussen liegende Hand den Fundus nach oben rückwärts zu bringen und so den Flexionswinkel auszugleichen sich bemühte. Die Patientin konnte aber diese Behandlung nicht vertragen. Ich modificirte das Verfahren dahin, dass ich mit dem per vaginam eingeführten linken Zeigefinger den vollständig anteventirten Uterus so unterstützte, dass das Collum auf das Nagelglied und das Corpus auf die 1. Phalange zu liegen kam. Während ich nun mit der äusseren Hand den Uterus an seiner hinteren Fläche massirte, konnte durch Druck und Gegendruck beider Hände der Flexionswinkel etwas ausgeglichen werden. Es ist nun zwar nicht gelungen, die pathologische Anteflexion vollständig zu beseitigen, wohl aber die dysmenorrhoeischen Beschwerden zum Schwinden



zu bringen und die Menstruation wieder herzustellen. Schon nach vierzehntägiger Behandlung traten die Menses nach einer nahezu zehnmonatlichen Meno-Pause wieder ein. Dieselben waren zwar spärlich, dauerten 3 Tage, kehrten aber nach 27 Tagen zum zweitenmale und 28 Tage hierauf zum drittenmale wieder. Diese dreimalige Wiederkehr konnte nicht als zufällig, sondern musste als ein Erfolg der Cur aufgefasst werden. Auch die Beschwerden, welche während der 1. und 2. Periode noch erheblich waren, sind während der 3. Menses nur in geringem Grade aufgetreten.

Am Ende der Behandlung konnte der Uterus vollständig in Anteversio-flexio gebracht werden. Beide Parametrien waren weich, dehnbar, nicht empfindlich, das rechte etwas verkürzt. Rechtes Ovarium in normaler Lage, beweglich, wenig vergrößert, wenig empfindlich. Linkes Ovarium normal.

Der einzige Fall von Anteversio-flexio, welchen ich durch längere Zeit zu behandeln Gelegenheit hatte, da Fall XI bald weggeblieben, war Fall VII, welcher durch sehr interessante Complicationen ausgezeichnet war.

Es bestand: Bedeutender Vaginalprolaps, besonders der hinteren Wand, welche in der Gestalt eines nach unten spitzen Kegels, durch die hypertrophirte Columna plicarum gebildet, hervorgestülpt war. Uterus in Anteversio-flexio und Dextroversio, Metritis chron. Ectropium, Beweglichkeit des Fundus Uteri nach vorne und nach rechts eingeschränkt, beim Bewegen der Vaginalportion nach vorne sind beide Douglas'sche Falten, besonders die linke, stark gespannt, verdickt und empfindlich, Basis des linken Ligamentum latum verdickt und empfindlich.

Patientin gibt nach viermaliger Behandlung an, dass sie schon den ganzen Tag gehen könne, keine Schmerzen fühle, während sie sonst leicht ermüdete und beim Gehen Schmerzen hatte. 5 Tage später erklärte sie, dass sie sich so wohl fühle, als wenn ihr gar nichts fehlte.

Der Scheidenvorfall war in der That geringer, Uterus schon freier beweglich. Nun bleibt Patientin während der Behandlung wiederholt durch längere Zeit aus, und wenn sie wieder kommt, ist der Scheidenvorfall wie zu Beginn der Behandlung. Ihr Befinden bleibt aber auch weiterhin ein gutes. Am 29. April sagt sie, sie fühle sich wie neugeboren, fühle gar keine Senkung, keine Schmerzen im Leibe, und sie könne ihre Arbeit (sie ist Hausmeisterin) sehr gut verrichten.

Der Endbefund (1. Mai) weist nach, dass der Vaginalprolaps wie früher fortbesteht, dass der Uteruskörper aber weniger verdickt



und nach allen Seiten beweglich geworden. Vaginalportion nach allen Richtungen beweglich, nach rechts etwas eingeschränkt.

Bezüglich der Inversion der hinteren Scheidenwand war bei diesem Falle von vorneherein klar, dass nur eine Abtragung der hypertrophirten Schleimhaut der hinteren Wand nützen könne. Ich wollte jedoch den Versuch machen, zu prüfen, was die Uterushebungen in einem solchen Falle vermögen. Besserung trat ein, aber sie hielt nicht an.

Was die 3 Prolapsfälle anbelangt, welche ich in Behandlung genommen, so zählen dieselben, nach den bisher bekannt gewordenen Indicationen für diese Behandlung, gewiss nicht zu den günstigen.

Ich habe die Behandlung auch nur unternommen, einerseits weil sich mir kein günstigerer Fall darbot und andererseits weil mich das wissenschaftliche Interesse bewog, auch bei solch ungünstigen Fällen die Methode zu erproben, wenn dieselbe auch ein grösseres Opfer an Zeit und Mühe beanspruchen und vielleicht nicht zum Ziele führen sollte. Ich huldige der Ansicht, welche gewiss viele Andere theilen, dass man, um die Indicationen einer neuen Therapie festzustellen, der Wissenschaft und den Kranken einen grösseren Dienst leistet, wenn man diese Methode selbst in verzweifelten Fällen versucht, als wenn man von vorneherein nur die günstigsten Fälle auswählt und die minder günstigen mit vornehmer Abwehr von der Schwelle weist.

Es ist mir zwar nur gelungen, einen dieser 3 Fälle als vollständig geheilt vorzuzeigen, ich glaube aber, dass ich auch bei den anderen hätte Heilung erzielen können, wenn diese Frauen ebensoviel Ausdauer bei der Behandlung gezeigt hätten, wie ich.

Dieser eine Erfolg, welchen ich aber bei einer so schwer heilbaren Patientin errungen, lohnt reichlich die Mühe des Versuches. Doch war auch die Behandlung der beiden anderen Fälle nicht ohne Werth für die Methode.

Der 1. Fall (Fall XII) betrifft eine schlecht genährte, decrepide, 47 Jahre alte Person aus dem Arbeiterstande, welche sich bereits im Climax befindet, mit hochgradig atrophischen Bauchdecken und ebensolcher Beckenmusculation.

Es besteht Prolapsus totalis, beide Scheidenwände sind invertirt, die vordere vollständig (hochgradige Cystocele), die hintere zum grossen Theile. Der Uterus ist ganz aus dem Becken herausgetreten, derselbe befindet sich in seniler Rückbildung, denn auf einem auffallend stark hypertrophirten Collum befindet sich ein relativ kleines Corpus.

Der Prolaps besteht bereits seit 14 Jahren. Patientin ist während der Behandlung stets auf den Beinen und muss dabei ihre häuslichen



Arbeiten verrichten. Trotz dieser ungünstigen Umstände, und obgleich die Behandlung täglich nur einmal vorgenommen wird, gelingt es während einer siebenwöchentlichen Behandlung, den Zustand soweit zu bessern, dass der Uterus im Becken verbleibt und vom Vaginalprolaps nur eine kleine Senkung der vorderen Scheidenwand zurückbleibt. Leider fehlt der Patientin das Verständniss für den Werth der Gesundheit und der Selbsterhaltungstrieb. Sie entzieht sich der Behandlung zu einer Zeit, wo die Heilung bereits ziemlich vorgeschritten war. Immerhin zeigte aber dieser Fall schon, wie durch das Thure-Brandt'sche Verfahren die atrophische Scheiden- und Beckenmusculatur gestärkt werden kann, denn nach vierwöchentlicher Unterbrechung der Behandlung ist die Musculatur der Scheide und des Becken-Diaphragmas noch so contractil, dass meine Finger bei der Reposition des Prolapses vollständig eingeschnürt werden, während zu Beginn der Behandlung ein ganz schlaffes, jeder Contractilität bares Scheidenrohr vorlag.

Der 2. Fall (Fall XIII), ebenfalls Prolapsus totalis, betrifft eine zarte, kleine, schlecht genährte, höchst empfindliche Frau von 46 Jahren, mit äusserst mageren, dünnen, straffen Bauchdecken, sehr schlaffer Scheiden- und Beckenmusculatur. Die vordere Scheidenwand ist vollständig invertirt (bedeutende Cystocele), die hintere zu 2 Drittheil. Der Uterus, welcher in allen seinen Abschnitten, besonders aber in der Pars media cervicis bedeutend hypertrophirt ist, befindet sich in Retroversion. Tiefe seiner Höhle ist  $12\frac{1}{2}$  Centimeter.

Patientin ist so empfindlich, dass sie Anfangs nach jeder Behandlung ganz erschöpft ist und selbst nach wochenlanger Behandlung sind die dünnen, straffen, mit Schwangerschaftsnarben reichlich versehenen Bauchdecken so reizbar, dass sie sich bei der leisesten Berührung spannen und die Massage fast unmöglich machen. Ebenso schwierig ist die Ausführung der Lyftungen, umsomehr, als die reizbaren vulnerablen Bauchdecken bei den Lyftungen, trotz der sorgfältig gekürzten Nägel, verletzt werden. Die Menses sind in der letzten Zeit sehr profus.

Auch diese Patientin ist in den ersten 7 Wochen der Behandlung nicht zu bewegen, zu liegen, und willigt auch nicht in eine täglich zweimalige Behandlung. Erst nach 2 Monaten bewegen wir sie, im Bette zu bleiben und sich täglich zweimal behandeln zu lassen. Die Schwierigkeit der Lyftung und Massage besteht auch weiter wegen der dünnen und straffen Bauchdecken fort, doch macht die Besserung, sowie Patientin zumeist Ruhe beobachtet, rasche Fortschritte.

Am 8. April constatirt Herr Doc. Dr. Lott an der Poliklinik noch einen ziemlich grossen Prolaps der vorderen Vaginalwand und



10 Tage später war dieser Prolaps schon unbedeutend und 13 Tage hierauf war trotz vorhandener Menses der Vaginalprolaps geschwunden, der Uterus in Anteversio-flexio. Ebenso am 1. Mai; auch waren in den letzten 14 Tagen deutliche Contractionen der Quermusculatur der Scheide wahrnehmbar.

Dass die Bettruhe allein nicht dieses Resultat geschaffen, geht aus den Aufzeichnungen der nächsten Tage hervor, da Patientin schon wieder Spaziergänge machte. Am 5. war sie zweimal durch  $\frac{1}{2}$  Stunde einhergegangen und die Untersuchung unmittelbar danach ergab, dass vor dem Scheideneingange nichts wahrnehmbar war und die vordere Scheidenwand bloß schlaff in das Scheidolumen hineinragte. Uterus in Anteversion. Damals wurde die Vaginalportion 7 Centimeter hoch vom Scheideneingange gemessen, Uterushöhle war  $7\frac{1}{2}$  Centimeter tief.

Am 10. fuhr Patientin mit mir nach Franzensbad, woselbst ich die Thure-Brandt'sche Behandlung, bei welcher mir eine von mir zu diesem Zwecke geschulte Hebamme assistirte, indem sie den Uterus fixirte, während ich die Hebung vornahm, erst vom 18. ab fortsetzen konnte. Die Heilung machte hier Anfangs rapide Fortschritte. Am 1. Juni ist die Cystocele ganz geschwunden, Uterus in Anteversion, trotzdem Patientin täglich 3 Stunden umhergeht und Treppen steigt. Nur ist die vordere Scheidenwand etwas schlaff und das Scheidenrohr weit.

Im weiteren Verlaufe schreitet aber die Heilung nur sehr langsam vor, die vordere Scheidenwand spannt sich nur allmähig mehr und mehr. Patientin kann aber viele Stunden des Tages umhergehen, viele Treppen auf- und absteigen, ohne dass sich etwas senkt. Leider kann ich, so nahe dem Ziele, die Heilung nicht erreichen, da Patientin sich plötzlich zur Abreise entschliesst. Der letzte Befund weist nur eine geringe Vorstülpung der vorderen Vaginalwand nach. Die Tiefe der Uterushöhle war 6 Centimeter.

Fall XIV war einer der schwierigsten Prolapsfälle. Patientin war zwar jung und kräftig gebaut, allein der Prolaps war nach den 2 letzten Operationen nicht geschwunden, was sicherlich schon auf sehr ungünstige Heilungsbedingungen hinweist. Hatte aber die Heilung auf operativem Wege schon wenig Erfolg, so war auch für eine erfolgreiche Behandlung nach Thure-Brandt wenig Hoffnung vorhanden, weil das Scheidenrohr durch die vorausgegangenen Operationen so verändert war, dass nur noch geringe Reste von elastischem und contractilem Gewebe vorhanden waren. An der vorderen Scheidenwand zogen 2 breite, dicke Narben der Länge nach hin, ebenso eine



an der hinteren Scheidenwand. Diese Narben, wahrscheinlich vorwiegend aus Bindegewebe bestehend, waren unnachgiebig und jeder Contractilität bar. Neben diesen Narben stellten die Reste der Scheide beiderseits eine äusserst schlaife Tasche dar, deren Wände dünn, zart und jeder Contractionsfähigkeit beraubt waren.

Die Kolporraphienarben stülpten sich als dicke Wülste hervor, zerrten die schlaife vordere Scheidenwand herunter und brachten sie umso leichter zur Senkung respective zum Vorfalle, als der Scheideneingang sehr weit klaffte. Die dicken Narben mussten durch lange fortgesetzte Massage und Dehnung ausgeglichen und contractil gemacht, die dünnen, schlaffen Scheidenwände mussten allmählig an elastischer und Muskelsubstanz zunehmen und zur Contraction ange-regt werden. Erst nach 6 Wochen der Behandlung trat in dieser Scheidenwand bei der Massage und Dehnung Schmerzempfindung auf und merkte man erst damals eine schwache Contraction. Allmählig wurde das schlaife Scheidenrohr enger und in seinen Wandungen dicker, während die Narben weicher und dünner wurden, so dass die Unterschiede im Dickendurchmesser der Gewebe ausgeglichen wurden. Die vordere Scheidenwand erhielt auch trotz der vorhandenen Narbenleiste eine Querrunzelung wieder, die Columnae plicarum stellten sich wieder her.

Aber auch die Musculatur des Beckenbodens und der ligamentöse Apparat hatten sehr gelitten. Die Retractores Uteri und der Musculus levator Ani waren, besonders linkerseits, äusserst dünn und schlaff, so dass es monatelanger Behandlung bedurfte, bis diese Musculatur genügend gekräftigt war.

Grosser Schwierigkeit begegnete auch meine Bemühung, den Uterus in Anteversion zu erhalten. War es auch bald gelungen, den ursprünglich in Retroversion liegenden Uterus durch die Lyftung, wie sie Thure-Brandt zu diesem Zwecke angibt, in Anteversion zu bringen und ihn später fast bleibend in dieser Lage zu erhalten (am 5. notirten wir: „Uterus seit 2 Tagen auch vor der Lyftung anteventirt“), so kam es doch unter dem Einflusse gewisser Momente, wie: Diarrhoe, Menses, leicht wieder vorübergehend zur Retroversion. Den Grund dieser Neigung zur Rückwärtslagerung des Uterus möchte ich darin suchen, dass das Scheidenrohr im Laufe der Behandlung sehr kurz wurde. Diese erworbene Kürze der Scheide konnte aber ebenso zur Rückwärtslagerung disponiren, wie dies von Schultze unter gewissen Verhältnissen für die angeborene Kürze des Scheidenrohres und die durch senile Atrophie eintretende Kürze nachgewiesen



wurde. Die in diesem Falle eingetretene abnorme Kürze der Scheide möchte ich dadurch entstanden erklären, dass durch die vorausgegangenen Kolporraphien die Ringmusculatur eine Einbusse erlitten, und dass hiedurch, vielleicht auch wegen der bestehenden Narben, bei den Lyftungen sich die Längsmusculatur kräftiger als die Ringmusculatur contrahiren konnte und so das Rohr allmähig mehr und mehr verkürzte.

Von Mitte Juni ab geht Patientin täglich viele Stunden, steigt täglich einigemale 2 Treppen auf und ab, ohne dass sich vom Prolaps noch etwas zeigte. Sie liegt bloß  $\frac{1}{2}$  Stunde vor und nach der Behandlung auf dem Abdomen, um die durch die Lyftung erreichte Rectification der Uteruslage zu unterstützen. Auch nach Diarrhoe, Erbrechen und während der Menses kommt es um diese Zeit nicht mehr zur Senkung der vorderen Vaginalwand, wie das ehemals der Fall war.

Anfangs September war Patientin vollständig von ihrem Prolaps geheilt, nur wollte der Uterus nicht immer in vollkommener Anteversion verharren.

Anfangs October konnte ich Patientin Herrn Prof. Weinlechner und am 8. November der k. k. Gesellschaft der Aerzte als geheilt vorstellen.

Wie aus dem Nachtrage hervorgeht, war diese Heilung  $3\frac{1}{2}$  Monate später, gelegentlich einer erneuten Vorführung der Patientin, noch vollständig andauernd.



## R E S U M É.

---

Aus dem Studium der abgehandelten Casuistik können wir nun nachfolgende Ergebnisse resumiren.

Als erstes günstiges Resultat der Behandlung erweist sich immer das gebesserte subjective Befinden. Alle Patientinnen geben schon nach kurzer Zeit, nach wenigen Tagen der Behandlung an, dass ihre Beschwerden geschwunden und sie sich besser fühlen.

Ich habe auch in keinem einzigen Falle beobachtet, dass die Behandlung die Patienten nervös mache, wie dies von einigen Fachgenossen angegeben wurde. Ich habe im Gegentheile in diesen Fällen sowohl wie in der Privatpraxis stets wahrnehmen können, dass die vorher bestandene Nervosität im Verlaufe der Behandlung abnahm.

Diese rasche Besserung des Allgemeinbefindens ist unstreitig ein grosser Vorthail des Verfahrens für die Privatpraxis, weil hiedurch das Vertrauen in die Behandlung zunimmt, da ja jede Kranke in erster Linie von ihren Beschwerden befreit sein will. Es ist dies aber mitunter ein Nachtheil für die poliklinische Praxis, weil die Kranken, zumeist Arbeiterinnen, entweder zeitweilig oder ganz wegbleiben, sowie sie sich besser fühlen.

Ein weiterer günstiger Einfluss der Behandlung gibt sich in Bezug auf die Menses kund. Dieselben treten regelmässiger auf, ihre Menge, wenn früher profus, nimmt ab, ebenso wird die Dauer kürzer, die Beschwerden schwinden. Nur in dem Falle VIII traten einmal die Menses reichlicher auf und unter Schmerzen, aber Patientin hatte sich während der Menses einer Schädlichkeit ausgesetzt. (Wäsche gewaschen.)

Auch in dem Falle von Amenorrhoe sehen wir schon nach kurzer Behandlung die Menses nach einer fast zehnmonatlichen Meno-Pause



auftreten und im weiteren Verlaufe regelmässig wiederkehren. Die *Molimina menstrualia* nehmen ebenfalls ab, das subjective Befinden vor, während und nach den Menses wird ein besseres.

Was die Veränderungen des objectiven Befundes betrifft, so will ich dieselben, indem ich vorerst die Fälle von *Prolapsus totalis* ausschliesse, in anatomischer Reihenfolge berücksichtigen.

In 6 Fällen von Scheidenvorfall konnte ich zweimal Heilung, dreimal Besserung erzielen und in 1 Falle blieb die Behandlung ohne Erfolg. Im letzten Falle war die Ursache des Scheidenvorfalles in einer nach einem Einriss eingetretenen Hyperplasie der Mucosa und Submucosa der hinteren Scheidenwand zu suchen. Hier konnte, wie schon erwähnt, nur ein operatives Verfahren Hilfe schaffen.

Im Uebrigen glaube ich in Bezug auf Scheidenvorfall die Wahrnehmung gemacht zu haben, dass in jenen Fällen, in welchen der Vorfall den unteren Abschnitt der Vagina betrifft, während der obere Abschnitt noch fest an die Umgebung adhärirt, die Heilung nach diesem Verfahren schwieriger ist, als wenn der Vorfall den oberen Scheidenabschnitt allein betrifft.

In 2 Fällen von *Ectropium* (I, IV), welche zur Behandlung kamen, war kein Erfolg zu erzielen. Doch glaube ich, dass durch fortgesetzte Massage bis zur vollständigen Beseitigung der Hypertrophie des Cervix, auch das *Ectropium* beseitigt oder wenigstens bedeutend gebessert werden kann, denn eine kleine Besserung habe ich auch in unseren Fällen wahrgenommen. Die in 2 Fällen (I, IV) vorhanden gewesene Erosion wurde geheilt.

Die Hypertrophie der Vaginalportion wurde in 2 Fällen (I, IV) gebessert, in 3 Fällen (II, VIII und IX) geheilt. In den Fällen, in welchen blos Besserung eintrat, bestand eine hochgradige *Parametritis bilateralis*. Die *Metritis chronica* ist in 6 Fällen geheilt und in 1 Falle, bei der Frau, welche so oft von der Behandlung weggeblieben, bedeutend gebessert worden. Die *Endometritis chronica* ist in allen Fällen beseitigt worden. Die *Parametritis* kam in 5 Fällen bilateral und in 2 Fällen einseitig vor und ist in allen Fällen geheilt worden.

Die *Parametritis posterior* kam einseitig in 4 Fällen zur Behandlung, darunter wurden 3 Fälle geheilt und 1 Fall (VIII) bedeutend gebessert. Doppelseitig kam sie im Falle II vor und da wurde die der einen Seite geheilt, die der anderen Seite bedeutend gebessert.

Was die Gestalt- und Lageveränderungen des Uterus betrifft, so waren in 9 Fällen *Retrodeviationen* und in 1 Falle eine *Anteversio-*



flexio. In den meisten Fällen waren schwere Complicationen vorhanden: Parametritis chronica, parametritische Narben, Perioophoritis chronica, Perisalpingitis etc. In 7 Fällen bestand eine Fixation nach rückwärts, sechsmal des Corpus Uteri, einmal des Collums. In 7 Fällen bestand gleichzeitig eine Lateroversion. In 1 Falle bestand überdies eine Fixation des Cervix nach vorne.

In den Fällen mit schweren Complicationen, wurde, wie mitgetheilt, das Hauptgewicht auf die Beseitigung derselben gelegt, was in den meisten Fällen vollständig, in wenigen zum grossen Theile gelang. In 2. Richtung musste die Behandlung die Fixationen berücksichtigen, um den Uterus mobil zu machen.

Die in 7 Fällen bestandene Fixation nach rückwärts wurde gelöst, ebenso die Fixation nach vorne im Falle X. Die Lateroversion, welche in 7 Fällen vorhanden war, wurde in 3 Fällen beseitigt, in 4 Fällen bedeutend gebessert und die Uteruslage wurde in allen Fällen soweit rectificirt, dass der Uterus mittelst Einführung eines Pessariums in Anteversion erhalten werden konnte.

In den Fällen von Retroversion bei mobilem Uterus versuchte ich auch durch fortgesetzte Uterushebungen denselben bleibend in Anteversion zu bringen. Es gelang zwar hiedurch, den Uterus bis zum nächsten, selbst zweit- und drittnächsten Tag nach der Behandlung in Anteversion zu erhalten, da die Patientinnen sich aber nicht schonen konnten und allerlei Arbeit verrichteten, sank der Uterus zeitweilig wieder nach rückwärts und schliesslich musste die weitere Behandlung aufgegeben werden, weil die Kranken nicht mehr blieben.

Die Perioophoritis kam einseitig viermal, und doppelseitig ebenfalls viermal vor und wurde in allen Fällen Heilung erzielt. Die Fixation der Ovarien kam auch viermal vor, und ist die Lösung in 3 Fällen vollständig und im Falle I fast vollständig gelungen. Affectionen der Tuben kamen nur als Verdickung und Verhärtung derselben, wahrscheinlich nach vorausgegangener Salpingitis und Perisalpingitis vor, und trat in 3 Fällen Heilung und in 1 Falle Besserung ein.

1 Fall von Fibroid wurde versuchsweise massirt aber ohne Erfolg.

Ich kann demnach constatiren, dass ich in keinem einzigen der behandelten Fälle durch das Thure-Brandt'sche Verfahren eine Verschlimmerung eintreten gesehen, und dass ich als Endresultat in den meisten Fällen einen bedeutenden Heilerfolg, und in einigen wenigstens eine erhebliche Besserung des Zustandes zu verzeichnen



habe. Zwei Fälle von Prolapsus totalis blieben aus äusseren Gründen ungeheilt.

Diese Erfolge sprechen umso beredter für den Werth des Heilverfahrens, als es sich in den meisten Fällen um sehr schwere und complicirte Erkrankungen gehandelt, darunter solche, welche jahrelang einer vielfach in Anwendung gebrachten gynäkologischen Behandlung widerstanden hatten.

Dass zumeist schwere Fälle zur Behandlung kamen, ist nicht ohne Vorbedacht geschehen. Handelte es sich doch um die Erprobung einer neuen Therapie, über welche so günstige Resultate mitgeteilt worden waren, und von welcher auch ich während meines Aufenthaltes bei Thure-Brandt sehr schöne Erfolge zu sehen Gelegenheit hatte. Sollte diese Behandlungsmethode mehr vermögen, als die bisher übliche gynäkologische Therapie, so musste sich dieselbe gerade in jenen Fällen bewähren, in welchen letztere wenig oder nur nach sehr langer Anwendung etwas zu leisten vermag. Diese Ansicht war bei der Auswahl der Fälle massgebend.

Einen Vorzug des Verfahrens muss ich noch besonders hervorheben: es ist dies die relativ kurze Dauer der Behandlung, welche in den Fällen von chronischer Entzündung der Genitalorgane, respective Residuen vorausgegangener Entzündungen, zur Erreichung eines Heilerfolges nöthig ist.

Auf Grundlage meiner über 20 Jahre zählenden frauenärztlichen Erfahrung glaube ich behaupten zu dürfen, dass keine andere Therapie in so kurzer Zeit solch günstige Erfolge zu Tage hätte fördern können, wie sie in unseren Fällen erzielt wurden.

Dass die Behandlung nach Thure-Brandt caeteris paribus in weit kürzerer Zeit Heilungen erreiche als die bisher übliche Therapie, darüber sind ja alle Fachgenossen, welche sich über diesen Punkt aussprachen, einig, namentlich wurde diese Thatsache im letzten Congress der russischen Aerzte, gelegentlich der Discussion über das Thure-Brandt'sche Verfahren, ebenfalls betont.

Zum Schlusse möchte ich noch im Interesse jener Collegen, welche die Absicht haben, diese Behandlung ebenfalls auszuüben, einige Bemerkungen hinzufügen. Dass die Behandlung sehr schwierig ist und neben gründlicher gynäkologischer Vorbildung eine exacte technische Fertigkeit in der Ausführung der einzelnen Methoden erfordert, ist ja vielseitig und auch von mir schon hervorgehoben worden. Die Ausführung ist aber auch äusserst anstrengend und erfordert grosse Muskelübung und viel Kraft.



Die Musculatur und die Gelenksbänder meiner Arme und Hände waren in den ersten Monaten, als ich diese Behandlung ausführte, so schmerzhaft geworden und angeschwollen, dass ich mich täglich massiren lassen musste. Freilich musste ich sowohl die Lyftungen als auch die Massage und sonstige Behandlung selber ausführen.

Die Dehnungen, welche Thure-Brandt als den gefährlichsten Eingriff ansieht, bei welchem man nicht vorsichtig genug vorgehen kann, sind auch für den Ausübenden äusserst schwierig, ermüdend und mitunter schadenbringend. Ich habe bei den Dehnungen in den Fällen II und VIII zweimal Zerrungen der Bänder des Metacarpophalangealgelenkes am Mittelfinger erlitten. Auch Thure-Brandt theilte mir mit, dass er einmal 1 Jahr lang die Behandlung ganz aussetzen musste, wegen heftiger Neuralgien in seiner linken Oberextremität, welche dadurch entstanden waren, dass sein linker Zeigefinger gelegentlich einer Dehnung vom Anus aus vom Sphincter wie von einem Schraubstocke umschnürt wurde.

Die Uterushebungen bei Prolapsus Uteri sind zwar Anfangs wenig mühsam, je weiter die Heilung aber vorschreitet, je kräftiger der Bänderapparat und die Musculatur des Beckenbodens wird, desto anstrengender wird die Lyftung, desto mehr Kraft erfordert sie. Es ist eine Arbeitsleistung, wie wenn man einen schweren Stein einen Berg empor rollen müsste.

Es ist daher unter allen Umständen rathsam, dass 2 Aerzte sich in die Arbeit theilen, um nicht zu sehr zu ermüden, und zwar soll derjenige den Uterus fixiren und die Lyftungen überwachen, welcher in das Verfahren besser eingeweiht ist, wie dies Thure-Brandt mit Recht vorschreibt. Ist es aber unmöglich, die Assistenz eines Collegen zu gewinnen und muss man zu einer Hebamme seine Zuflucht nehmen, dann rathe ich noch dringender, diese in den Lyftungen zu unterweisen und die Fixirung des Uterus selber zu übernehmen, wenn man nicht Gefahr laufen will, vielleicht nach wochenlanger Bemühung die Wahrnehmung zu machen, dass man sich und die Patientin umsonst geplagt habe.

---

Ich fühle mich verpflichtet, an dieser Stelle den Assistenten, besonders Herrn Dr. Hugo Klein, welcher mich bei den Uterushebungen, sowie beim Zeichnen der Befunde in der freundlichsten Weise unterstützte, meinen besten Dank auszusprechen.

---



Für jene Herren, welche bei meinem Vortrage in der Sitzung der k. k. Gesellschaft der Aerzte am 1. März 1889 anwesend waren, will ich hier bemerken, dass es die Fälle I, III, IV und VI waren, über deren bis dahin erzielte Besserung ich berichtete, und dass ich die Fälle XII und XIII kurz berührte, um zu zeigen, wie schnell bei dieser Behandlung der Uterus im Becken verbleibt und wie schnell derselbe in Anteversion erscheint.





