ESSAI

SUR LES

MALADIES DU CŒUR

CHEZ LES ENFANTS

PAR

Le Dr H. RENÉ BLACHE

Ancien interne en médecine et en chirurgie des hôpitaux de Paris,
Médailles de bronze de l'Assistance publique (externat 1864, internat 1868),
Lauréat (médaille d'or) de la Faculté de médecine de Paris (prix Monthyon 1868),
Membre titulaire et Secrétaire de la Société anatomique,
Membre titulaire de la Société médicale d'observation et de
la Société d'anthropologie.

PARIS
P. ASSELIN, LIBRAIRE-ÉDITEUR
PLACE DE L'ÉCOLE-DE-MÉDECINE, 15
1869

When I was serving as interne in 1870 at the Hôpital des Enfants Malades under Dr. Henri Roger, there was, in one of his beds, a little girl, about five years old, who presented all the signs of an abundant chronic effusion into the pericardial cavity. We had her for several weeks under observation, and she was an object of particular interest to Dr. Roger, for the reason that he had already some years previously practised puncture of the pericardium in a well known case (see Union Médicale. Dec. 1868), and was ~~[illegible]~~ eagerness of an opportunity to repeat the procedure. In this case the indications of the operation seemed to present themselves again, in the most urgent manner. Repeatedly I saw Dr. Roger mark out the area of dulness, in his usual ~~minutely~~ minutely careful way, and select the spot where he would insert the Trocar. Before deciding to operate, however, he consulted his colleague Dr. Labric, who was also attached to the ~~same~~ Children's Hospital, and for whose judgment he had the highest regard. The latter, ~~[illegible]~~, persistently advised against the operation, ~~which was several time postponed~~. Finally the chief succumbed, without the puncture, several times postponed, having been performed. At the autopsy we found no effusion, but, instead, an enormously dilated heart.

So closely, in this case, were

the signs of copious pericardial effusion simulated by ~~dilatation~~ a dilated heart, as to deceive one as ~~experienced~~ skilful as Mr Roger, a virtuose in the art of physical examination, the author, together with Mr Barth, of a well-known treatise on Percussion and Auscultation, ~~and~~ also the author of a treatise upon the Semeiology of Childhood, and fortified by an experience of nineteen years as physician to the Children's Hospital

F. H. Curtis. M.D.

INTRODUCTION

Quand on se livre à une étude clinique suivie et rigoureuse du retentissement des diverses maladies de l'enfance sur le cœur, on ne tarde pas à se convaincre que cet organe, pendant les quinze premières années de la vie, est beaucoup plus souvent compromis, dans sa structure et dans ses fonctions, qu'on ne le pense communément. Aussi ne peut-on se défendre d'un sentiment de surprise en voyant que des auteurs très-recommandables, qui ont écrit, au commencement de ce siècle, sur la pathologie infantile, ont passé sous silence cette classe de maladies. Parmi eux, nous pouvons citer Gardien et Underwood (1), dont le traité a joui d'une certaine vogue et a été traduit sous les auspices d'un des maîtres en cette matière, Jadelot. — Ce délaissement regrettable de toute une classe de maladies, d'une importance et d'une

(1) *Traité des maladies des enfants*, de M. Underwood, traduit par Eusèbe de Salle, avec notes de Jadelot.

gravité extrêmes, reconnaît plusieurs causes. — D'abord il était presque de tradition que le cœur ne devait pas devenir malade chez les enfants, et comme les médecins qui pensaient ainsi ne possédaient pas nos merveilleux moyens d'investigation, les troubles fonctionnels qui sont spéciaux aux cardiopathies étaient vaguement décrits et jetés pêle-mêle dans les classes si élastiques des dyspnées et des cachexies.

L'auscultation, aidée de la percussion, pouvait seule mettre un peu d'ordre dans ce chaos, et répandre quelque lumière dans tant d'obscurités.

En réalité, l'étude des affections cardiaques ne date que de ces dernières années; elle est pour ainsi dire contemporaine.

Les premières investigations précises sur ce sujet ont exclusivement porté sur les adultes et les vieillards. Il faut ajouter que des difficultés tenant au caractère fugace, difficilement saisissable des phénomènes fonctionnels qui traduisent les altérations du cœur chez l'enfant, n'ont pas peu contribué à perpétuer l'ignorance que nous cherchons à faire ressortir.

Cependant il ne faudrait pas croire que l'esprit de certains observateurs n'eût pas été éveillé dès longtemps sur ces manifestations, qui décèlent un trouble de l'organe central de la circulation dans le jeune âge : il n'était pas possible que de pareilles manifestations échappassent complétement à des observateurs tels que Guersant, Billard et leurs élèves. Si Guersant, en particulier, n'a pas fixé d'une manière spéciale son attention sur ce sujet, il n'en a pas moins dans différentes occasions, et surtout dans ses leçons cliniques faites à l'hôpital des Enfants, que la tradition scientifique a enregistrées, fait ressortir, nous ne dirons pas seu-

lement toute l'importance des maladies du cœur dans certaines conditions du jeune âge; mais encore (et ceci est plus caractéristique) leur gravité exceptionnelle à cette époque de la vie. Nous donnerons plus tard des preuves évidentes de cette assertion.

Quant à Billard, de tous les auteurs voués à l'étude des maladies de l'enfance, il est sans aucun doute l'un de ceux qui, dans une époque antérieure, ont le plus insisté sur la fréquence inconnue, la gravité et la détermination clinique des maladies cardiaques chez l'enfant. On l'a taxé d'exagération sur ce sujet; mais cette prétendue exagération est aujourd'hui ce qui, selon nous, constitue son principal mérite.

Du reste, n'oublions pas que Corvisart avait apporté déjà, dans cette partie de la pathologie, le riche tribut de ses belles recherches. Après lui, et comme sous son impulsion, on vit paraître les remarquables travaux de Bertin, Bouillaud, Laennec, Andral, etc.

Il est facile de comprendre l'influence que de pareils travaux devaient exercer en peu de temps, sur l'étude jusqu'alors négligée des cardiopathies infantiles. Cette influence, en effet, n'a pas tardé à porter ses fruits; et, dans ces dernières années surtout, la pathologie des enfants s'est enrichie de documents précieux relatifs aux maladies cardiaques, et en particulier aux causes morbides qui président à la détermination de ces maladies.

L'étude si complète du rhumatisme dans le jeune âge, et des relations de la diathèse rhumatismale avec une affection dont la fréquence est si connue à cette période de l'existence, nous avons nommé la chorée, n'a pas peu contribué au progrès réalisé sur ce sujet. Personne n'ignore la remarquable part qui revient dans ce progrès aux travaux de

MM. Sée (1), Botrel, Roth et Bright (2) lui-même, auquel n'avait pas échappé cette relation intime entre la chorée et le rhumatisme, et, partant, entre ces affections et les déterminations morbides du côté de l'organe central de la circulation.

Mais il faut l'avouer, malgré ces travaux, bien des *desiderata* restaient encore à combler dans ce chapitre de la pathologie de l'enfance, surtout au point de vue de l'étude sémiologique.

La fréquence réelle et bien appréciée des maladies du cœur chez l'enfant, les modifications des signes rationnels de ces maladies, les caractères bien établis de leur diagnose, laissent un champ libre, qui n'a commencé à être bien cultivé que depuis les intéressantes recherches de notre excellent maître M. le docteur Roger (3).

Aux travaux dogmatiques et classiques de MM. Rilliet et Barthez en France, de M. West en Angleterre, et en Allemagne de MM. Lambl et Loeschner, Friedreich, Bamberger, Gerhardt, etc., revient aussi une part réelle dans les progrès accomplis en cette matière.

Il paraît peut-être téméraire d'entreprendre, après de pareils maîtres, un *Essai sur les maladies du cœur chez les enfants*. Mais si humble que soit l'ouvrier, il a sa tâche à remplir. Nous poursuivons la nôtre avec persévérance depuis plusieurs années, recueillant au lit du malade et dans les archives scientifiques tous les faits qui peuvent éclairer d'un

(1) Tome XV des *Mémoires de l'Académie de médecine ;* Sée, *De la chorée; Rapport du rhumatisme et des maladies du cœur avec les affections nerveuses et convulsives*, mémoire couronné. 1850.

(2) *London medico-chirurgical Transactions*, 1839.

(3) *De la chorée, du rhumatisme et des maladies du cœur chez les enfants* (chorée cardiaque); *Arch. gén. de méd.*, 1866, 1867, 1868 ; H. Roger, *Suite d'études cliniques*.

jour nouveau ce sujet plus fécond peut-être qu'on ne l'imagine.

Avant d'aller plus loin, nous devons remercier notre ami M. le docteur Charles Mauriac, dont l'excellente thèse sur les maladies du cœur et les bons conseils nous ont été d'une grande utilité.

Qu'il nous soit permis aussi de dire que dans cette étude, nous avons été soutenu par une prédilection spéciale et traditionnelle pour les maladies des enfants.

R. B.

ESSAI

SUR LES

MALADIES DU CŒUR

CHEZ LES ENFANTS

PREMIÈRE PARTIE

CONSIDÉRATIONS GÉNÉRALES SUR LES MALADIES DU CŒUR CHEZ LES ENFANTS

I. — Les maladies du cœur se produisent presque toujours, chez les enfants comme chez les adultes, sous l'influence d'états pathologiques antérieurs qu'on peut diviser en deux catégories : la première comprend les maladies constitutionnelles et générales, à déterminations locales multiples ; la seconde, les maladies locales douées d'une force de propagation qui s'exerce de près ou à distance. Pour donner des exemples de ces deux ordres de causes, citons, d'une part, le rhumatisme et les fièvres éruptives ; d'autre part, les pleurésies, les pneumonies et quelques variétés de néphrites. Cette division, qui du reste n'a rien d'absolu, est assez

compréhensive pour notre sujet. Mais, si nous nous occupions des maladies du cœur à tous les âges de la vie, elle serait évidemment trop étroite et trop exclusive, car elle laisserait en dehors d'elle un grand nombre de ces circonstances étiologiques qui semblent se multiplier à mesure que les organes s'usent et s'altèrent par le jeu incessant de l'activité vitale.

On ne s'étonnera pas de trouver dans l'enfance une étiologie des maladies du cœur moins compliquée qu'aux autres périodes de la vie, si l'on songe que certaines diathèses et certains états organo-pathologiques de nature à agir sur le centre circulatoire, n'acquièrent leur opportunité que pendant la période d'état de l'organisme ou vers la dernière phase de son involution. Ainsi, la goutte, dont l'intime connexion avec quelques formes graves des cardiopathies fonctionnelles ou organiques ne saurait être mise en doute, est plutôt une maladie de l'âge mûr, fréquente surtout entre 35 et 55 ans. Sur 515 cas de goutte, Scudamore n'en a observé qu'un à 8 ans, 1 à 12, 1 à 15, 1 à 16, 1 à 17. Sydenham affirme, de son côté, qu'il n'a jamais vu la goutte sévir soit chez les enfants, soit chez les adolescents, et qu'il ne lui a été donné d'observer que de légers phénomènes précurseurs de cette maladie chez les plus jeunes rejetons des familles goutteuses. Heberden n'a jamais vu survenir un accès de goutte bien dessiné avant la puberté. Garrod, dans son remarquable ouvrage sur la goutte, n'en rapporte que deux cas, le premier chez un jeune homme de 16 ans, le second chez un gentleman qui avait eu sa première attaque à l'âge de 9 ans et sa deuxième à 12 ans seulement.

Ces remarques sur la rareté de la goutte pendant l'enfance s'appliquent rigoureusement à une altération qui compromet la structure et les fonctions d'une étendue plus ou moins grande et même de la totalité du système artériel au déclin de la vie. Nous voulons parler de la dégénérescence

athéromateuse des artères, maladie dont l'influence étiologique est si vaste, qu'elle domine toute la pathologie de la vieillesse et se trouve à l'origine de presque toutes les maladies organiques, en tête desquelles il faut placer celles du cœur. Eh bien, il n'existe peut-être pas chez les enfants un seul cas bien avéré de cardiopathie consécutive aux altérations athéromateuses des artères; du moins, nous n'en connaissons pas. Il n'y a pas lieu d'en être surpris, puisque ces exemples d'athérome artériel se comptent à cette période de la vie. On pourrait citer le cas consigné par Hodgson, où il s'agissait d'une ossification de l'artère temporale, trouvée chez un enfant de 15 mois, et celui de M. Andral, où des plaques osseuses incrustaient les parois de l'aorte chez une jeune fille de 8 ans. Peut-être en trouverait-on d'autres, mais peu importe. Qu'il suffise de bien établir que l'athérome artériel est excessivement rare dans l'enfance; que, lorsqu'il se produit, il semble se localiser dans certaines artères, et qu'il n'envahit jamais une étendue assez grande du système à sang rouge, pour modifier profondément le mécanisme de la circulation générale et exiger du cœur ce surcroît d'activité qui le conduit presque fatalement à l'hypertrophie, puis à la dilatation et enfin à la dégénérescence.

Cette immunité de l'enfance pour les maladies athéromateuses des artères n'a rien de mystérieux. Elle s'explique tout naturellement par ce fait, que les causes qui agiront plus tard pour produire l'athérome, telles que certaines maladies constitutionnelles, la goutte par exemple, diverses intoxications, l'alcoolisme, l'intoxication saturnine, etc., etc., ne trouvent qu'exceptionnellement l'occasion de sévir sur l'organisme des enfants. Du reste, l'athérome peut être regardé comme un des phénomènes les plus significatifs de l'involution organique. Il la prépare et il en subit les atteintes; il est tout à la fois

cause et effet; c'est comme le résumé et l'aboutissant de toutes ces influences antivitales qui engendrent les décadences hâtives et les sénilités anticipées.

II. — On peut diviser en deux grandes classes les maladies de l'appareil respiratoire qui, troublant plus ou moins l'action du cœur, occupent à tous les âges une large place dans l'étiologie cardiopathique. Les unes, comme les inflammations pleuro-pulmonaires, tendent à faire naître, soit par propagation directe, soit par sympathie réflexe ou parenté diathésique, des actes morbides de même nature qu'elles, dans les enveloppes interne et externe du cœur. De là des endopéricardites qui, bien que secondaires, deviennent souvent plus graves que la maladie primitive. Les autres, comme les catarrhes, les emphysèmes, les asthmes broncho-pulmonaires, les coqueluches, ont produit tout à coup ou graduellement, par accès ou d'une façon continue, une telle gêne de la circulation de l'air et du sang à travers le parenchyme pulmonaire, que les cavités cardiaques s'engorgent, se dilatent, s'épaississent, et que le cœur surmené devient à la longue incapable de récupérer cette harmonie de force et d'organisation qui le rend apte à remplir normalement ses fonctions.

Ces deux modes d'action pathogénique du poumon sur le cœur, isolés ou combinés, se manifestent chez les enfants comme chez les adultes et chez les vieillards, avec quelques différences cependant qu'il importe de faire ressortir. Les maladies pulmonaires de la première classe, c'est-à-dire les pneumonies et les pleurésies, se propagent aux enveloppes du cœur absolument de la même manière à tous les âges de la vie. Mais les affections broncho-pulmonaires, l'emphysème simple et compliqué d'asthme nerveux, semblent compromettre beaucoup moins sérieusement les fonctions du cœur

chez les enfants qu'à un âge plus avancé. La seule raison plausible qu'on en puisse donner, c'est que ces maladies ont généralement chez eux moins de tendance à la chronicité que plus tard, et s'enracinent moins profondément dans l'organisme. De plus, l'équilibre de la circulation cardio-pulmonaire se rétablit plus facilement dans des organes jeunes et qui augmentent chaque jour de force, que dans des organes qui, par le fait de l'involution organique, se trouvent placés dans des conditions opposées.

Lorsque l'emphysème pulmonaire, qui n'existe habituellement qu'à l'état aigu chez les enfants, survit aux affections broncho-pulmonaires qu'il complique et devient chronique, on observe, avec la déformation globuleuse du thorax, une dyspnée chronique, des accès de suffocation et une gêne de la circulation veineuse du centre vers la périphérie qui traduit l'asystolie progressive des cavités droites. Plus tard, la maladie du cœur se constitue, mais seulement chez les enfants qui ont atteint un âge relativement avancé. Ces malades présentent alors, comme les adultes ou les vieillards, le cortége des phénomènes généraux se rattachant aux maladies du cœur et une combinaison d'accidents cardiaques et d'accidents pulmonaires si intime, qu'il est difficile de démêler dans cet acte morbide complexe, la part qui revient à l'un ou à l'autre de ces deux organes.

S'il est une maladie qui trouble profondément la circulation de l'air et du sang dans les organes thoraciques, c'est sans aucun doute la coqueluche, soit au moment de la quinte, soit même dans ses intervalles, lorsque le catarrhe bronchique concomitant acquiert un degré d'intensité insolite ou qu'il survient des complications broncho-pulmonaires aiguës. Cependant il est rare qu'un enfant guéri de la coqueluche présente les signes fonctionnels ou généraux d'une cardio-

pathie organique. Dans les formes chroniques et cachectiques de la maladie, on voit survenir, il est vrai, assez fréquemment des anasarques, de l'ascite et des congestions viscérales qu'il est rationnel de rattacher à une asystolie des cavités droites du cœur. Cette asystolie est très-difficile à diagnostiquer physiquement, parce qu'elle ne donne pas lieu à des phénomènes stéthoscopiques aussi tranchés que les endocardites valvulaires. Aussi est-elle souvent méconnue; mais elle n'en existe pas moins, et quiconque réfléchira au mécanisme compliqué de la quinte de coqueluche verra qu'elle y joue un rôle considérable. Sans doute ce n'est là qu'une asystolie fugace et qui disparaît rapidement avec la cause qui l'a produite; le cœur droit ne tarde pas à se débarrasser du trop plein de sang qui distendait ses parois. Toutefois, quand la distension est trop violente, trop prolongée, ou se répète trop fréquemment, il peut se produire une insuffisance dans l'énergie contractile du cœur, une sorte de paresse musculaire par laquelle s'explique, dans les cas graves de coqueluche, la permanence des phénomènes d'asphyxie et de congestion veineuse qui constituent un des éléments de la quinte. Peut-être même y a-t-il collapsus complet de l'oreillette et du ventricule droits dans les cas de mort subite qu'on observe quelquefois chez les très-jeunes enfants atteints de coqueluche.

Les déformations rachitiques du thorax entravent toujours plus ou moins la fonction respiratoire, soit en empêchant le développement du poumon, soit en maintenant au-dessous de la moyenne normale l'amplitude des mouvements thoraciques. Il en résulte que les cavités droites, étant obligées de redoubler d'efforts pour déverser dans les cavités gauches toute la masse du sang, s'hypertrophient et se dilatent; et, comme il existe une étroite solidarité entre le cœur droit et le cœur gauche, tout l'organe finit par prendre part au mou-

vement d'hypernutrition progressif dont une seule de ses parties était primitivement le théâtre. C'est là une des causes les mieux établies, chez les enfants, des hypertrophies cardiaques indépendantes des phlegmasies de l'endocarde.

Chez les adultes et les vieillards, la néphrite albumineuse, ou maladie de Bright, est une cause très-fréquente de péricardite secondaire. Quelques auteurs, et parmi eux Traube, lui attribuent encore dans certaines cardiopathies, une action pathogénique d'une autre nature; ils rattachent l'hypertrophie du cœur gauche, qu'on observe souvent dans cette maladie, à la diminution de l'aire circulatoire du rein altéré et à l'augmentation consécutive de la pression sanguine dans le système artériel. Bamberger, qui ne partage pas cette manière de voir, a fait remarquer avec raison que, si l'oblitération de quelques capillaires rénaux déterminée par la contraction et l'état granuleux des reins exerçait sur le cœur une influence aussi marquée, l'oblitération ou la ligature d'une grosse artère devrait à plus forte raison produire le même résultat. Il considère qu'en pareil cas, l'hypertrophie cardiaque est un phénomène vital appartenant à la même catégorie que beaucoup d'autres altérations de nutrition qui se manifestent dans le cours de la maladie de Bright.

Mais, pour le moment, peu nous importent ces théories. Le cœur de l'enfant atteint de maladie de Bright devient-il aussi facilement malade que celui de l'adulte et du vieillard placés dans ces mêmes conditions? Pour répondre à cette question, il faut préalablement faire remarquer que la forme aiguë de la maladie de Bright est très-commune chez les enfants, tandis que la forme chronique, si fréquente chez l'adulte, l'est beaucoup moins dans les premières années de la vie. Or, comme c'est dans la forme chronique que s'observent surtout les cardiopathies non inflammatoires et hyper-

trophiques, il n'est pas étonnant qu'on ne trouve que peu de maladies du cœur étroitement liées à la néphrite albumineuse chez les enfants. Traube cependant en cite un cas chez une jeune fille de 12 ans. Quant aux hydropéricardites qui surviennent à titre d'épiphénomène dans le cours des néphrites albumineuses aiguës, elles se montrent chez les enfants comme chez les adultes, mais moins fréquemment, si j'en juge par le peu d'importance que plusieurs auteurs d'ouvrages sur les maladies des enfants paraissent attacher à cette complication.

III. — Jusqu'ici nous n'avons passé en revue que les causes locales qui, agissant sur le cœur de près ou de loin, directement ou d'une façon médiate, commencent par troubler ses fonctions et finissent par altérer sa structure. Si l'on en retranche quelques pleuro-pneumonies accidentelles ou diathésiques et les néphrites albumineuses aiguës, aucune de ces causes locales ne produit la cardiopathie par l'intermédiaire d'un acte inflammatoire nettement formulé. En général, le processus débute par un trouble fonctionnel, se continue par une hyperstimulation avec hypertrophie et aboutit à une asthénie avec dilatation et dégénérescence. Dans les causes qui nous restent à examiner, causes générales, constitutionnelles et essentiellement actives des maladies du cœur chez les enfants, nous allons voir que le processus pathologique s'établit d'une façon différente.

S'il est un état morbide dont la prééminence étiologique dans les maladies du cœur soit incontestée, depuis les magnifiques recherches de M. le professeur Bouillaud, c'est le rhumatisme articulaire aigu. A quelque âge qu'il se montre, il peut accuser sa nature constitutionnelle et sa spécialité d'action par une détermination morbide sur les séreuses du

cœur. Quoique sa fréquence soit plus grande dans la période moyenne de la vie qu'à ses deux extrêmes, l'enfance et la vieillesse ne sont point à l'abri de ses atteintes; chez les enfants, il ne se montre guère avant la troisième ou la quatrième année. C'est à un rhumatisme héréditaire ou acquis qu'on peut rattacher presque toutes les cardiopathies des enfants. Il est remarquable en effet de voir que chez eux les complications du côté du cœur sont plus fréquentes qu'à toute autre époque. Presque tous les auteurs sont d'accord sur ce point. « Chez les jeunes sujets, dit M. Bouillaud, le cœur se comporte comme une articulation. » D'après Fuller, les proportions suivantes pourraient être établies, d'après l'âge, pour la péricardite qui se montrerait au-dessous de quinze ans dans un peu plus du tiers des cas, de quinze à vingt ans dans moins d'un cinquième, de vingt à vingt-cinq ans dans moins d'un dixième. Chez les enfants atteints de rhumatisme articulaire, MM. Rilliet et Barthez ont vu la péricardite survenir quatre fois. D'après M. West, le rhumatisme a pu être regardé comme cause 9 fois sur 92 affections cardiaques chez les enfants au-dessous de quinze ans.

Cette dernière proportion n'exprime pas exactement l'importance du rôle étiologique du rhumatisme chez les enfants. A cet âge, en effet, il ne faut pas croire que le rhumatisme soit circonscrit dans les articulations et dans les séreuses. Il semble qu'il soit doué dans les jeunes organismes d'un pouvoir d'imprégnation et de diffusion plus considérable qu'aux autres périodes de la vie, et qu'il soit apte à susciter des états pathologiques plus nombreux et plus variés. Ce qui prouve bien qu'il en est ainsi, c'est que les manifestations les plus atténuées et les mieux localisées du rhumatisme, comme le torticolis et l'érythème noueux, par exemple, souvent se compliquent d'une endopéricardite. Pour n'être pas

commun, ce fait n'en est pas moins incontestable. Mais ce qui n'est pas rare c'est de voir survenir une cardiopathie dans le cours d'une chorée. Là, le vice rhumatismal a pris une physionomie singulière : il s'est manifesté sous la forme d'une chorée ; cependant il est resté trop fidèle à lui-même, en attaquant le cœur. C'est ainsi qu'il fait toujours, quelles que soient ses métamorphoses. Qu'on ne perde donc jamais de vue cette filiation qui rattache l'immense majorité des maladies du cœur chez les enfants au rhumatisme articulaire, cutané, musculaire et à la chorée rhumatismale. Bright est le premier qui ait signalé les rapports de la chorée avec les affections aiguës du péricarde. Plus tard, M. Sée, dans un remarquable travail, a donné les preuves cliniques les plus évidentes de la relation qui existe entre le rhumatisme et la chorée. Ces questions ont été aussi très-bien étudiées par M. Roth et par M. Botrel. Enfin, tout récemment, M. Roger a complété l'œuvre commencée par ses prédécesseurs en apportant à l'appui de leurs opinions un nombre si imposant de faits que le doute n'est plus permis aujourd'hui (1).

(1) Nous ne saurions mieux faire que de citer textuellement les passages suivants du Mémoire de notre maître M. Roger.

« Dans un mémoire consigné aux *Transactions médico-chirurgicales* de Londres, 1833, Bright, qui avait saisi la relation de la *chorée* avec les *affections aiguës du cœur et du péricarde*, a consigné six observations où cette coïncidence est positivement indiquée.

» En 1849, l'Académie de médecine mit au concours la question de la *chorée ;* deux mémoires, remarquables à titres divers, furent récompensés : celui de M. Sée qui remporta le premier prix, et qui le méritait grandement par l'ingéniosité des vues, le talent d'exposition ainsi que d'observations (*Rapports du rhumatisme et des maladies du cœur avec les affections nerveuses et convulsives*, et celui de M. Roth, qui est une œuvre de compilation plutôt que de clinique, mais qui brille par une érudition vaste et sûre, et où la complication des affections du cœur est signalée sous le nom de *chorée rheumo cardique*.

» A peu près à la même époque, M. Botrel, interne des hôpitaux, consignait

IV. — Il existe entre le rhumatisme et la scarlatine une affinité singulière qu'on est forcé d'admettre, malgré l'impossibilité d'en donner l'explication. Elle a été signalée par

dans sa dissertation inaugurale (25 mai 1850), des faits nombreux prouvant pareillement la *nature rhumatismale de la chorée*.

» Dans ce travail, et surtout dans le mémoire si complet de M. Sée, les rapports du rhumatisme et de la chorée, les caractères rhumatiques de cette affection, regardée jusqu'alors, et bien à tort, ainsi que nous le prouverons, comme une pure névrose, sont démontrés par un nombre si imposant de faits, de raisonnements et de chiffres, que les convictions des nosographes auraient dû en être entraînées.

» Cependant tous les auteurs, et ceux-là mêmes qui reconnaissent la réalité de l'influence du rhumatisme sur le développement de la chorée, ont, pour le moins, taxé d'exagération M. le docteur Sée ; ils se sont accordés à trouver qu'il avait fait à cette influence une part trop large ; à mon sens, au contraire, la part serait trop petite.

» Journellement témoin, depuis plus de dix années, à l'hôpital des Enfants, de faits de chorée (et l'on sait combien cette affection est fréquente chez les jeunes sujets, puisque la statistique hospitalière donne, pour l'Enfant-Jésus et Sainte-Eugénie, 328 cas en moins de trois ans (1861, 1862 et premier trimestre de 1863), j'ai eu le temps de me former une opinion sur la véritable nature de cette névrose étrange. Étudiant la danse de Saint-Guy avec une attention spéciale, combien de fois, depuis 1862, époque où j'ai été chargé du *cours clinique de la Faculté*, n'ai-je pas été frappé des rapports étiologiques et pathologiques qui unissent si intimement le rhumatisme et la chorée ! Combien souvent j'ai eu l'occasion de signaler aux élèves et de leur démontrer la connexité des deux affections ! La clinique m'a appris, en effet, qu'il faut non-seulement admettre dans la chorée une forme rhumatismale, mais encore que cette forme prime toutes les autres par son évidence et par sa fréquence, comme par son importance pratique, à tel point que je me suis demandé si la chorée n'était point, dans la presque universalité des cas, une manifestation du rhumatisme, et, en conséquence, si l'on ne devrait pas nosologiquement la faire sortir du cadre des névroses, ou tout au moins la considérer comme une névrose rhumatismale. »

La chorée joue en effet un rôle si important dans l'étiologie des maladies du cœur chez les enfants, que nous ne saurions trop insister sur les conclusions si vraies et si intéressantes du Mémoire de M. Roger, sur le *rhumatisme* et la *chorée*, et que nous croyons les devoir citer en entier.

« Il convient maintenant de résumer en quelques propositions les faits principaux qui ressortent de nos recherches cliniques sur le rhumatisme et sur ses diverses manifestations considérées dans le jeune âge.

» 1° *Du rhumatisme chez les enfants*. Le rhumatisme est une *affection assez*

Graves pour la première fois, puis mentionnée par MM. Récamier, Guersant, Trousseau, Valeix, Murray, Rilliet et Barthez, Pidoux, Roger. En général, le rhumatisme scarlatineux ne

fréquente chez les jeunes sujets, contrairement à l'opinion généralement reçue.

» Ce n'est point une maladie des nouveau-nés, ni des enfants à la mamelle. Il est tout à fait exceptionnel avant trois ans (obs. 14 et 15), et on ne l'observe guère avant la cinquième année; mais, dans la seconde enfance, il devient presque aussi fréquent que chez les adultes.

» Dans l'enfance comme à tous les âges, le *froid humide* est la cause la plus active du rhumatisme articulaire aigu.

» Le *rhumatisme scarlatineux* est presque toujours déterminé par le froid; ses caractères particuliers et habituels sont d'être plus localisé, borné le plus souvent au cou et aux mains; d'être moins intense, moins durable, moins sujet aux complications viscérales; il faut admettre pourtant une *endocardite rheumo-scarlatineuse*.

» Le *torticolis aigu* appartient en propre aux enfants, comme le lumbago aux adultes.

» On observe quelquefois le *rhumatisme vertébral*, qui peut, dans certains cas, simuler une méningite spinale.

» Les attaques de rhumatisme articulaire excessives par l'acuité et la généralisation m'ont paru moins fréquentes que chez les adultes: la *forme subaiguë* est la plus commune.

» Mais, pour les *complications*, c'est la même fréquence et souvent gravité plus grande en raison de la moindre résistance des jeunes sujets aux actions morbides très-vives, ou complexes ou prolongées.

» Un *rhumatisme léger*, qui touche à peine une ou deux articulations, et même de simples douleurs rhumatiques, peuvent se compliquer *d'endo-péricardite*, affection toujours grave et parfois promptement *mortelle*.

« Un *rhumatisme, même très-léger*, peut pareillement être le point de départ d'affections multiples et très-sérieuses où il y eut, à la suite d'une courte et légère douleur du pied, congestion pulmonaire, endocardite, aortite et chorée avec désordres intellectuels.

» Comme chez les adultes, les *complications du côté du cœur* sont les plus fréquentes; elles le sont tellement qu'il est permis de dire *que la loi de coïncidence du rhumatisme et des affections cardiaques est fatale :* si l'enfant rhumatisé échappe à cette complication viscérale une première fois et une seconde, il sera atteint à la troisième attaque, à la quatrième ou plus tard, presque sûrement.

» Dans certains cas, c'est la *phlegmasie cardiaque* qui *commence* la série des manifestations rhumatismales et qui crée la diathèse.

» Quand le rhumatisme est compliqué de péricardite ou d'endocardite, il

prend pas une gravité très-grande ; il ne revient pas sur les articulations qu'il a attaquées ; il est moins sujet à récidiver, plus fixe que le rhumatisme ordinaire, et plus souvent que lui, dans les formes graves de la scarlatine, il tourne à la suppuration. Malgré ces différences, n'est-il pas naturel d'admettre, dans cette fièvre éruptive, la coexistence d'une vraie diathèse rhumatismale, quand on voit survenir du côté du cœur des complications aussi caractéristiques que les endopéricardites? Ordinairement le rhumatisme scarlatineux frappe d'abord les articulations, puis les membranes séreuses ; mais quelquefois

s'y ajoute très-souvent une *pleurésie gauche* et souvent aussi une *pleurésie double*.

» 2° *Du rhumatisme avec chorée.* Une complication de rhumatisme, que l'on peut dire propre à l'enfance, c'est la *chorée* : la danse de Saint-Guy se montre, en effet, très-souvent chez des enfants qui ont été préalablement atteints de rhumatisme, et cette *coïncidence* se répète si fréquemment que l'on doit la considérer comme l'expression d'une *loi pathologique*.

» Il y a une espèce d'*antagonisme* pour la véhémence des phénomènes entre l'une et l'autre maladie : ordinairement le rhumatisme polyarticulaire très-aigu se complique, à son début ou dans son cours, de phlegmasies cardiaques et non pas de chorée ; et celle-ci, quand elle survient, est partielle, peu forte ou peu durable.

» Inversement, c'est le rhumatisme léger qui, le plus souvent, se compliquera des chorées les plus fortes et les plus longues Dans certains cas où les deux affections, toutes deux sujettes à récidives, alternent ou se combinent, il y a un balancement remarquable entre l'intensité des phénomènes de l'une et de l'autre.

» La notion de la fréquence de la chorée consécutive au rhumatisme infantile doit faire modifier le *pronostic* de celui-ci : l'enfant rhumatisant est toujours menacé de près ou de loin par la danse de Saint-Guy, de même que l'enfant choréique est toujours sous le coup d'une atteinte rhumatismale plus ou moins prochaine, et, de plus, l'une et l'autre de ces affections ont pareillement tendance à se compliquer de phlegmasies cardiaques ou pulmonaires.

» *Conclusion générale.* — La description du rhumatisme chez les enfants ne peut plus ne pas comprendre la danse de Saint-Guy à titre d'élément important, de même que les historiens de la chorée ne sauraient passer sous silence la *chorée rhumatismale*.

» Il y a non-seulement liaison entre les deux maladies, *parenté*, filiation réciproque, mais encore il y a presque *identité* de nature. »

il se détermine d'emblée sur la plèvre ou le péricarde, sans avoir touché préalablement les articulations.

Ce qui nous semble donner à la scarlatine le second rang dans la hiérarchie étiologique des maladies du cœur chez l'enfant, c'est d'abord le fait de cette diathèse rhumato-scarlatineuse à complications viscérales, et puis c'est la possibilité, pour cette fièvre éruptive, de développer par elle-même et indépendamment de toute intervention rhumatismale, des hydro-phlegmasies endopéricardiques. La phlegmasie du péricarde indiquée par Graves a été surtout bien décrite par M. Thore fils, de Sceaux, qui a solidement établi la relation existant entre la scarlatine et certaines cardiopathies inflammatoires.

Quand on analyse avec soin les observations d'hydropéricardite scarlatineuse non rhumatismale, on ne tarde pas à reconnaître qu'on doit, au point de vue étiologique, les diviser en deux catégories : les unes, en effet, naissent directement sous l'influence de la scarlatine et avant l'apparition des hydropisies propres à cette maladie ; les autres ne se manifestent que plus tard, en même temps que ces hydropisies ou après elles ; et, comme alors on trouve presque toujours des urines sanguinolentes et albumineuses, il est rationnel de les rattacher à la maladie de Bright secondaire. En réalité, toutes ces phlegmasies du cœur sont bien de nature scarlatineuse.

Comparées à la scarlatine, les autres pyrexies des enfants n'exercent sur l'organe central de la circulation qu'une action bien moindre. S'il survient dans leur cours des complications inflammatoires du côté du péricarde ou de l'endocarde, il n'y faut voir qu'un fait tout à fait fortuit et pas du tout un rapport constant de causalité. Cependant Joseph Frank a cité des cas de péricardite secondaire qui se montrèrent fréquemment dans une épidémie de rougeole. MM. Rilliet et

Barthez n'ont observé qu'un seul cas d'endocardite avec caillots organisés dans le cœur, qui compliquait bien évidemment l'exanthème morbilleux. Ni ces auteurs, ni Trousseau ne mentionnent les endopéricardites parmi les complications de la variole ou de la varioloïde. La fièvre typhoïde en est aussi à peu près toujours exempte.

Bien que les pyrexies ne produisent en général aucune détermination inflammatoire du côté du cœur, elles n'en exercent pas moins sur lui une action morbide, comme du reste sur tous les autres viscères de l'économie. C'est là un point de la pathologie cardiaque qui reste encore fort obscur malgré les belles recherches de Stokes sur l'état du cœur dans le typhus. D'après ce grand pathologiste, il surviendrait fréquemment dans les fièvres typhoïdes graves une débilitation du cœur, dont la cause organique consisterait en un ramollissement spécial du ventricule et surtout du ventricule gauche. Ce ramollissement du cœur se rencontrerait indépendamment d'une altération analogue des muscles soumis à la volonté. La disparition progressive de l'impulsion cardiaque et des bruits systoliques serait le signe principal de l'affaiblissement du cœur. Le cerveau subirait, selon toute probabilité, les effets de l'affaiblissement du ventricule gauche et les poumons ceux de la débilité du ventricule droit. Nous ne nous étendrons pas plus longuement sur ce sujet. Qu'il nous suffise de faire remarquer que si le cœur est atteint dans les pyrexies, il revient progressivement à son état normal pendant la convalescence, et qu'il est excessivement rare de rencontrer une maladie du cœur confirmée se rattachant d'une manière évidente à des fièvres non compliquées d'endopéricardites.

V. — Parmi les maladies générales qui peuvent chez les

enfants attaquer le cœur ou ses enveloppes, il faut encore citer la tuberculisation. Elle envahit quelquefois le péricarde et y produit les mêmes lésions que dans les plèvres ou le péritoine. Quant aux lésions du cœur d'origine syphilitique, quoiqu'elles soient mentionnées par Gerhard dans son mémoire sur les lésions du cœur chez les enfants (*Deutsche Klinik*, 1857), elles sont plus que douteuses et M. Roger ne les admet pas. Certaines cachexies présentent chez les enfants comme chez les adultes une altération spéciale du sang qui le prédispose à la coagulation. Les caillots ainsi formés dans les vaisseaux de gros calibre ou dans les capillaires, peuvent être transportés vers différentes parties de l'organisme et devenir, suivant leur siége, leur nombre et leur volume, la cause d'accidents de suffocation instantanée et de désordres cardiaques fonctionnels ou d'altérations de l'organe, consistant surtout en foyers de pus disséminés dans la substance musculaire ou en péricardites purulentes. Ces sortes de myocardites ne sont pas rares, d'après Weber, chez les nouveau-nés, à la suite de l'inflammation du cordon. En 1865, Steiner et Neuretter, dans leurs *Mélanges* sur les maladies des enfants, ont signalé les rapports qui existent entre certains états de suppuration et la myocardite. Nous aurons plus tard l'occasion de revenir sur ce sujet.

Le sexe, la constitution, le tempérament, ne paraissent exercer sur le développement des maladies du cœur chez l'enfant aucune influence digne d'être notée. Ces maladies ne se transmettent point directement par hérédité ; mais il arrive que les enfants tiennent parfois de leurs ascendants une prédisposition à certains états morbides constitutionnels capables de provoquer des cardiopathies ; c'est ce qui arrive souvent pour le rhumatisme.

Quant aux phénomènes d'ordre psychique, ils ne jouent et

ne peuvent jouer, relativement au cœur, qu'un rôle secondaire et accessoire chez l'enfant ; car, à cet âge, l'individu, inconscient de lui-même et peu soucieux des autres, a le privilége d'être à l'abri de ces passions qui, sous mille formes, se développent et se multiplient à mesure que s'élargit la sphère de la vie morale.

VI. — Il résulte des considérations étiologiques qui précèdent que le rhumatisme, sous toutes ses manifestations, est incomparablement la cause la plus fréquente et la mieux démontrée des maladies du cœur dans l'enfance ; et que par conséquent, à cet âge, presque toutes les cardiopathies (nous n'y comprenons pas les vices de conformation de l'appareil vasculaire) débutent par un acte morbide de nature inflammatoire, localisé sur la membrane interne ou externe du cœur.

Ceci posé, il s'agit de suivre dans ses diverses phases, depuis son origine jusqu'à la guérison ou à la terminaison fatale, le processus pathologique complexe qui constitue une maladie du cœur.

A quelque âge qu'on étudie ce processus, on peut, en général, y distinguer trois grandes périodes : 1° une période initiale plus ou moins inflammatoire ou hydrophlegmasique ; 2° une période moyenne ou de réaction caractérisée par l'hypersthénie et l'hypertrophie cardiaques ; 3° une période terminale ou asthénique dans laquelle prédominent l'inertie progressive, la dilatation et les dégénérescences du cœur. — Chez certains individus, une ou deux de ces trois périodes peuvent manquer. Ainsi, il n'est pas rare d'observer à la période moyenne de la vie, et surtout dans la vieillesse, des

cardiopathies asthéniques avec dilatation des cavités et dégénérescence graisseuse de la fibre musculaire, qui, d'emblée, débutent par des congestions passives de tous les tissus, des hydropisies, etc. Par contre, on voit des malades qui, après une ou plusieurs attaques d'endopéricardites plus ou moins graves, ne franchissent pas la première période de la maladie du cœur. Enfin, d'autres parcourent en quelque temps le cycle complet d'une cardiopathie pour ainsi dire typique. Mais combien meurent au milieu du trajet? Pourtant il en est qui guérissent ; et ils guérissent, soit parce que la résolution du travail inflammatoire initial s'opère d'une manière complète, soit parce que, malgré la persistance de quelques lésions cardiaques, des conditions locales ou générales permettent au cœur de se constituer vis-à-vis de l'organisme en un nouvel état d'équilibre dynamique ou fonctionnel.

Il importe à ce sujet d'entrer dans quelques détails et de préciser autant que possible les particularités que présentent les maladies du cœur chez les enfants, soit dans le groupement et la filiation, soit dans le mode d'évolution de leurs phénomènes.

Ce qui constitue le danger des endopéricardites, c'est en général beaucoup moins la maladie actuelle que ses suites. Dans l'enfance, les inflammations du péricarde et de l'endocarde n'offrent point en général une gravité exceptionnelle. Il y en a un grand nombre qui restent latentes, c'est-à-dire qui ne se traduisent par aucun trouble fonctionnel nettement accusé et circonscrit. D'autres présentent des irradiations sympathiques qui dépendent plus souvent de l'état général que de la maladie locale du cœur. D'autres enfin se prolongent indéfiniment, récidivent, se transforment et laissent dans l'organe des traces ineffaçables ou du moins très-lentes à disparaître. Ce sont ces dernières surtout qui présentent de l'intérêt au

point de vue de la pathogénie des accidents cardiaques. Quand un travail de nature inflammatoire se perpétue dans le cœur, que les exsudats s'organisent et que les éléments normaux prolifèrent, la congestion de la phase aiguë et l'hypertrophie consécutive qui existent toujours à un plus ou moins haut degré dans le tissu du cœur deviennent permanentes, et, après des alternatives diverses d'augmentation ou de diminution, font passer la cardiopathie de la première à la seconde période. Si l'inflammation qui a désorganisé les valvules, rétréci les orifices, ou agglutiné les parois opposées du péricarde s'éteint complétement, la turgescence vasculaire s'affaiblit et avec elle l'hyperplasie conjonctive ou musculaire. Mais l'obstacle qui s'oppose au cours régulier du sang entrave les mouvements de l'organe, suscite en lui une suractivité fonctionnelle qui tend à substituer une hyperstimulation presque physiologique à celle qui ne procédait tout à l'heure que de la persistance du travail inflammatoire. L'analyse peut donc distinguer dans les phénomènes qui suivent l'inflammation cardiaque un processus d'hypertrophie congestive ou phlegmasique et un processus d'hypertrophie physiologique. Quelquefois le premier s'éteignant, le second lui succède ; mais d'autres fois tous les deux se combinent, et c'est alors que la maladie peut rapidement entrer dans la troisième période, c'est-à-dire dans la période des dilatations et des dégénérescences. Il est presque inutile de faire remarquer que ce processus d'hypertrophie phlegmasique est infiniment plus grave que le processus d'hypertrophie par suractivité fonctionnelle. Le premier est essentiellement morbide et désorganisateur ; le second au contraire est réparateur ; mais pendant combien de temps et à quelles conditions ?

VII. — Quand on étudie attentivement les faits de maladies du cœur chez les enfants, on ne tarde pas à se convaincre que, dans la grande majorité des cas, l'hydrophlegmasie primitive se résout franchement : les troubles dypsnéiques se calment, les phénomènes secondaires s'atténuent et disparaissent, la circulation artérielle et veineuse se régularise et le cœur entre dans une période de sédation marquée qui se prononce de plus en plus à mesure qu'on s'éloigne du début de la maladie. Néanmoins l'action de l'organe est plus énergique qu'à l'état normal, et son volume dépasse les dimensions qu'il devrait avoir à cette période de la vie. L'auscultation fait percevoir un bruit dont le caractère rude ou rapeux ne permet pas de mettre en doute l'existence d'une altération matérielle des valvules ou des orifices. Mais la santé, si sérieusement menacée quelques jours auparavant, se rétablit ; et, sauf un peu de gêne habituelle de la respiration ou de légers accès de dyspnées provoqué par des causes accidentelles, toutes les grandes fonctions s'exécutent régulièrement.

Des mois et des années s'écoulent, et les choses persistent en cet état. L'enfant grandit ; les masses musculaires se développent ; le thorax s'élargit et il arrive un moment où la disproportion qui existait entre le volume du cœur et celui du corps n'existe plus ou devient insensible. Le bruit de souffle finit à la longue par disparaître. Dès lors on peut dire que la maladie du cœur est guérie. Un pareil résultat, qui s'observe trop rarement à d'autres périodes de la vie, ne peut s'expliquer qu'en admettant : 1° qu'il existe chez les enfants une tendance à la résolution ou à la réparation des lésions inflammatoires plus prononcée qu'aux autres périodes de l'existence ; 2° que l'intégrité organique des artères, des veines et des capillaires prévient dans les principaux viscères les con-

gestions hypersthéniques si communes plus tard ; 3° que le développement de l'individu dégage le centre du système circulatoire et fait à la périphérie un appel de sang indispensable à l'activité nutritive de l'évolution organique. Par là se trouve rétablie la stabilité d'équilibre entre les divers départements de l'appareil circulatoire, et en particulier entre le cœur et les capillaires.

Malheureusement, la maladie ne suit pas toujours une marche aussi favorable. Quand la diathèse se réveille et se détermine de nouveau vers le cœur, les accidents de la phase initiale reparaissent ; le travail réparateur est entravé ; les parois cardiaques se congestionnent ; leur ressort s'affaiblit et le danger d'une dégénérescence graisseuse ou fibreuse devient d'autant plus grand que l'attaque est plus rapprochée de la première. Des maladies intercurrentes, même celles qui sont étrangères à la diathèse rhumatismale, peuvent faire passer de la seconde à la troisième période une cardiopathie, en affaiblissant tout l'organisme et en retardant son développement, ou en provoquant dans les poumons une ischémie qui retentit d'une manière funeste sur les fonctions du cœur.

Quoi qu'il en soit, il nous semble qu'on est dans le vrai en avançant qu'une maladie du cœur, arrivée à la seconde période, offre chez les enfants plus de chances de guérison que dans l'âge adulte ou dans la vieillesse. D'un autre côté, quand elle a atteint sa troisième période à cause de l'intensité des phénomènes morbides initiaux, ou par suite de toute autre circonstance, elle présente dans son ensemble une physionomie qu'on ne lui trouvera pas plus tard. Ainsi, les états organo-pathologiques secondaires sont beaucoup moins complexes et moins variés que chez les adultes et les vieillards. Il est rare par exemple qu'on observe, chez les enfants, ce groupe de lésions fonctionnelles et organiques qui portent

à la fois sur le cœur, le poumon, le foie et les reins, et qui se rattachent la plupart du temps à une asthénie générale de l'organisme. Il est rare aussi d'observer dans le cours des cardiopathies infantiles ces accidents dyscrasiques qui tiennent à des congestions avec dégénérescence de la rate et du foie et se traduisent par des suffusions sanguines sous-cutanées, des hémorrhagies interstitielles et même des gangrènes des extrémités. Cependant, dans son Mémoire sur le purpura et ses rapports avec les maladies de la rate, le docteur Habershon cite le cas suivant : un enfant entré dans le service de M. Gull avait une maladie des valvules aortiques et un anévrysme ; il mourut d'une apoplexie cérébrale ; on trouva que la rate était hypertrophiée, d'une couleur rouge tirant sur le brun et parsemée dans toute son étendue de taches, d'un jaune pâle d'une à trois lignes de diamètre. Ces taches étaient en rapport avec la circulation capillaire et se composaient de cellules, de noyaux et de granules. (*Guy's Hospital Reports*, 3e série, vol. III. *Half yearly abstract.*, vol. XXVII, 1858.) N'est-ce pas là un exemple d'infarctus de la rate ayant sa source dans la dégénérescence anévrysmatique de l'aorte et dans l'altération des valvules aortiques? N'est-il pas rationnel d'admettre avec M. Habershon, que cette lésion secondaire de l'organe splénique a produit une dyscrasie hémorrhagique à laquelle on peut rapporter l'apoplexie cérébrale? Mais peut-être aussi que cette apoplexie tenait plutôt à l'activité fonctionnelle du cœur ou à l'état des vaisseaux cérébraux?

La rareté des dyscrasies consécutives aux cardiopathies ne peut s'expliquer chez les enfants que par l'absence de la dégénérescence athéromateuse des artères et par l'intégrité longtemps conservée de la circulation capillaire. Il n'en faudrait pas toutefois conclure que le sang conserve chez eux sa

composition normale. Le nombre des globules rouges diminue rapidement sous l'action des troubles de la circulation centrale; et, dès le début de la maladie du cœur, on voit naître un état anémique qui se prononce de plus en plus à mesure qu'on se rapproche des dernières périodes. C'est alors aussi que surviennent l'anasarque et les épanchements de sérosité dans les cavités splanchniques. L'anémie et l'hydropisie sont les deux éléments principaux de la cachexie cardiaque chez les enfants. Si le premier est précoce, le second au contraire ne se montre que tardivement. Il est fréquent de voir de jeunes malades en proie depuis longtemps aux angoisses dyspnéiques d'une cardiopathie avancée, ne présenter qu'un peu d'œdème des extrémités inférieures. Ce contraste entre la gravité des troubles de la circulation centrale et le peu d'intensité, jusqu'au dernier moment, des phénomènes qui accusent une asthénie circulatoire périphérique ou limitée à certains viscères, constitue un des caractères les plus remarquables des cardiopathies infantiles. Il en résulte que ces maladies offrent dans leur physionomie générale une sorte de simplicité et d'uniformité qu'on ne trouve que rarement dans l'âge adulte ou chez les vieillards.

Il ne faudrait pas croire que l'anémie, dans les cardiopathies infantiles, dépende exclusivement de l'affection centrale. Elle a ses racines dans tout l'organisme, car elle se rattache surtout à la diathèse dont l'affection cardiaque n'est qu'une manifestation. On n'a qu'à considérer attentivement l'évolution d'une cardiopathie rhumatismale, pour se convaincre que le sujet est anémié dès les premières attaques de la maladie, et même avant qu'elle se soit déterminée sur les enveloppes du cœur. Dans les rhumatismes vraiment constitutionnels, cette anémie persiste pendant l'intervalle des attaques; elle semble faire partie intégrante de l'économie; elle traduit

non-seulement les conséquences, mais aussi l'action continue et toujours active, quoique latente, de la diathèse. En un pareil état de choses, il est tout naturel que le trouble circulatoire central qui retentit toujours plus ou moins sur les fonctions plastiques et sur les nombreux organes où se fabrique le sang, fasse prédominer, parmi tous les autres éléments de la maladie, une altération humorale qui lui préexistait.

Dans les hydropisies qui forment le second élément principal de la cachexie cardiaque, il faut distinguer celles qui sont limitées et s'établissent graduellement de la périphérie au centre, de celles qui ont de la tendance à se généraliser dès le début. Les premières, toujours beaucoup moins abondantes que chez les adultes et les vieillards, suivent pas à pas, mais de loin, l'asystolie cardiaque ; tandis que les autres la devancent et ne semblent avoir avec elle qu'un rapport éloigné. C'est qu'en effet, ces anasarques générales et précoces qui coïncident avec quelques cardiopathies infantiles se rattachent en général, soit à une scarlatine, soit à une maladie de Bright ; à défaut d'antécédents précis, elles pourraient sûrement indiquer l'origine de l'affection cardiaque. Outre l'anasarque, il se produit toujours alors, dans le péritoine, et surtout dans les plèvres, des épanchements de sérosité subaigus, des espèces de pleurésies ou de péritonites bâtardes, véritables hydrophlegmasies cachectisantes qui tendent à se perpétuer indéfiniment.

Telles sont les particularités qui nous paraissent caractériser la cachexie des cardiopathies infantiles. Voyons maintenant quels sont les principaux symptômes par lesquels se manifeste le désordre de l'action du cœur.

VIII. — Dans les cardiopathies, la suractivité du cœur, qui est un fait très-commun, ne se traduit pas toujours par un phénomène analogue, soit dans les artères, soit dans les vaisseaux capillaires. Il arrive fréquemment de constater, au contraire, un désaccord remarquable entre la force de l'impulsion cardiaque et la faiblesse du pouls avec pâleur et refroidissement de la périphérie du corps. En même temps que l'action du cœur est augmentée, elle est irrégulière et tumultueuse: elle provoque un sentiment d'angoisse et de constriction précordiale qui s'accompagne d'un besoin impérieux de respirer fréquemment et d'une accélération des mouvements respiratoires. La circulation veineuse, si cet état de choses se prolonge, ne tarde pas en éprouver le contre-coup. Peu à peu elle s'embarrasse : une légère teinte violacée des muqueuses en est le premier indice; puis les grosses veines du cou deviennent turgides et agitées de pulsations récurrentes; enfin, l'oreillette droite s'engorge, et le ventricule du même côté s'épuise en efforts stériles pour faire passer à travers le poumon la masse de sang qui stagne dans le système veineux. Les principaux viscères des cavités splanchniques se congestionnent; des suffusions et des épanchements de sérosité se produisent dans le tissu cellulaire et les cavités séreuses. — C'est là le type de l'asystolie cardiaque portée à l'extrême, et telle qu'on l'observe avec quelques variantes à tous les âges de la vie.

Chez les enfants, les cardiopathies, à leur dernière période, présentent rarement un ensemble aussi complet de désordres circulatoires. La facilité avec laquelle le sang circule dans les artères et dans les capillaires supplée à la faiblesse atonique du cœur et prévient l'accumulation du sang dans le système veineux, de telle sorte que presque jamais la pression artérielle n'atteint ces *minima* et la pression vei-

neuse ces *maxima*, qu'on observe à un âge plus avancé. Cette rupture d'équilibre entre les pressions respectives du sang dans les artères et dans les veines, constitue, lorsqu'elle se combine avec l'action désordonnée du cœur, le phénomène de physiologie pathologique le plus caractéristique d'une cardiopathie grave.

Mais c'est rarement dès le début d'une maladie du cœur, excepté dans des péricardites très-violentes avec production considérable de fausses membranes très-épaissies, qu'on observe les accidents de l'asystolie. C'est surtout dans la troisième période qu'ils se manifestent. Ils sont alors tellement caractéristiques d'une cardiopathie presque fatalement mortelle, que l'observateur ne peut conserver aucun doute sur le diagnostic et le pronostic. — Est-il possible, chez les enfants, de suivre pas à pas les lésions qui conduisent à ces degrés ultimes d'une maladie du cœur? Est-il possible d'apprécier, avec les moyens d'exploration que nous possédons, la nature, le degré, le processus de ces lésions, et de prédire quelles seront, pour le cœur et la circulation générale, leurs conséquences dans un avenir plus ou moins éloigné? — Ces questions, toujours difficiles à résoudre pour n'importe quelle maladie, le sont encore plus chez les enfants quand il s'agit d'une cardiopathie. — D'abord l'examen physique du cœur et des diverses parties de l'appareil circulatoire est plus délicat dans l'enfance et souvent entouré d'obstacles qui gênent le médecin dans l'application des moyens physiques d'exploration. Et puis, l'évolution de l'organisme, les crises qu'il traverse à l'époque de la dentition et de la puberté, font changer à chaque instant le volume des organes, et suscitent dans tous les systèmes, et en particulier dans le système sanguin et dans le système nerveux, un ensemble de phénomènes moitié physiologiques, moitié morbides, bien

propres, par leur combinaison avec les désordres antérieurs, à produire une obscurité que le temps seul peut dissiper.

Si l'on devait juger d'une maladie du cœur uniquement par les signes physiques, on s'exposerait, chez les enfants, bien plus que chez les adultes ou chez les vieillards, à commettre des erreurs de pronostic. A cet âge, en effet, presque toutes les cardiopathies sont très-bruyantes, c'est-à-dire s'accusent par des bruits morbides que l'oreille n'a aucune peine à percevoir. On n'y rencontrera jamais, comme aux autres âges, ces cœurs qui, bien que profondément altérés dans leur structure, restent silencieux, et ne traduisent leur état morbide que par l'irrégularité, la force ou la faiblesse insolites de leur action.

Il faut remarquer aussi que le peu d'épaisseur des parois thoraciques, leur souplesse et leur élasticité, permettent aux signes physiques de se manifester avec une intensité dont on doit se défier. D'ailleurs, l'altération dans la composition du liquide sanguin, dont les globules sont presque toujours au-dessous de leur chiffre normal, ne vient-elle pas renforcer les bruits morbides qui siégent au niveau des orifices et des valvules dans les rétrécissements et les insuffisances ? L'anémie, la chloro-anémie, peuvent donner lieu à des bruits morbides cardiaques et vasculaires chez les enfants comme chez les adultes. Je ne dis pas que ce phénomène soit commun avant la quatrième ou cinquième année ; mais, plus tard, on l'observe assez fréquemment ; et lorsque commence à se manifester ce trouble fonctionnel vague qui annonce l'approche de la puberté, le cœur et les vaisseaux expriment par des bruits variés les modifications que subit tout l'organisme.

Au point de vue de la certitude que peuvent donner les souffles cardiaques, soit pour le diagnostic, soit pour le pronostic, il y a une grande différence à faire entre les souffles

systoliques et les souffles diastoliques, et cette différence est tout entière en faveur des seconds. On peut affirmer qu'un souffle diastolique, c'est-à-dire se produisant avec netteté avant le premier temps ou au second temps du cœur, pendant la diastole ventriculaire, est le signe irrécusable d'un rétrécissement prononcé de l'orifice mitral avec hypertrophie de l'oreillette gauche, ou le plus souvent, et même dans la grande majorité des cas, d'une insuffisance des valvules aortiques avec régurgitation du sang dans le ventricule pendant sa diastole. Un souffle au second temps est donc toujours organique. Il n'en est pas ainsi du souffle systolique. Outre qu'il peut tenir à une altération du sang, il peut aussi se produire sous l'influence d'un défaut de synergie dans la contraction des diverses parties musculaires du cœur. C'est ce qu'on observe quelquefois dans la chorée; de telle sorte qu'il ne faudrait pas toujours conclure que le bruit de souffle systolique est, chez un choréique, l'indice certain d'une lésion organique du cœur ou d'une altération du sang. En faveur de cette manière de voir, invoquons l'autorité du docteur Hare. D'après lui, le bruit de souffle dans la chorée est souvent le résultat d'une contraction irrégulière des colonnes charnues du cœur, qui, au moment de la systole des ventricules, maintiennent, par leur rigidité spasmodique, les valvules de la mitrale appliquée contre les parois, et laissent béant l'orifice qu'elles auraient dû fermer. Le docteur Hare rapporte deux faits qui lui paraissent concluants. Il s'agit de deux petites choréiques âgées, l'une de dix ans, l'autre de douze ans, n'ayant jamais eu de rhumatisme, et ne présentant aucun signe d'anémie. L'auscultation faisait percevoir chez elles un bruit de souffle très-marqué, surtout à la pointe du cœur. Ce bruit diminua peu à peu d'intensité à mesure que la maladie marcha vers sa guérison et disparut complé-

tement avec elle (*Behrend's und Hildebrand's Journal f. Kinderkrankheiten* 5 et 6, 1857. *Medizinische Neuigkeiten*, 1er août 1857).

Il y en a qui ne verront dans ces deux faits qu'une endocardite valvulaire naissant avec la chorée et diminuant avec elle. C'est possible, et nous n'en savons rien ni les uns ni les autres. Mais tout en nous montrant faciles et de bonne composition sur la manière d'interpréter le mécanisme qui préside à la production des souffles systoliques, ce que nous tenons essentiellement à faire remarquer, c'est que ceux qu'on avait toute raison de supposer de nature organique disparaissent au grand étonnement des observateurs qui croient à leur durée indéfinie, et disparaissent même quelquefois assez rapidement. Or, supposons que le médecin, ayant une confiance inébranlable dans l'auscultation, constate en même temps que ces sortes de souffles une action exagérée ou irrégulière du cœur avec choc violent de la pointe, malaise précordial et respiration inquiète, etc., troubles fonctionnels qui sont loin d'être rares chez les petits enfants, que diagnostiquera-t-il, que pronostiquera-t-il ? Une cardiopathie grave, et peut-être prochainement mortelle. Eh bien, il est possible que, au bout de quelques semaines ou de quelques mois, le rétablissement complet de la santé et la disparition de ce souffle si terrifiant donnent un heureux démenti à ses pressentiments.

Certes, il ne nous appartient pas et nous n'avons point la prétention d'ébranler la confiance qu'on doit avoir dans l'auscultation cardiaque, mais nous ne saurions trop répéter que dans l'appréciation du bruit systolique il faut être plus prudent et plus réservé chez les enfants qu'aux autres périodes de la vie. — Le souffle systolique d'un pronostic vraiment grave est, ou bien celui que l'oreille ne saisit que vers la

pointe, dans le lointain, et très-confusément au milieu du tumulte d'un cœur désordonné dans son action, ou bien celui qui, localisé dans la moitié inférieure du cœur, a un caractère exceptionnel de rudesse, ou bien enfin celui de la base, qui, très-rude également, semble encore se renforcer dans l'aorte. Le premier et le dernier sont les plus rares chez les enfants : le premier, parce qu'il appartient en général aux cœurs très-dilatés dans toutes leurs parties, et dont la mitrale n'est plus assez grande pour obturer complétement l'orifice auriculo-ventriculaire; le second, parce qu'il se produit surtout dans les dégénérescences athéromateuses avec dilatation de la crosse aortique. Or, ce sont là deux ordres de lésions qui sont loin de s'observer fréquemment dans l'enfance. — Quant aux souffles diastoliques et aux bruits de frottement qui siégent dans le péricarde, ils ont la même signification chez les enfants que chez les adultes et les vieillards.

La percussion (1) et la palpation nous semblent fournir, relativement au diagnostic, mais surtout au pronostic, des

(1) Nous avons appris de M. Roger à mesurer le cœur au moyen de la percussion digitale. Nous ne pouvons mieux faire que d'extraire de son livre sur la séméiotique, les paragraphes où il traite du *modus faciendi* de cette opération indispensable.

« Placé au côté gauche de l'enfant, qui est couché dans le décubitus dorsal, la tête un peu relevée, et dont la poitrine est à nu seulement dans la région précordiale, on applique le plessimètre ou mieux le doigt sur la partie centrale de cette région, c'est-à-dire entre le mamelon et le sternum, à peu près au niveau du troisième espace intercostal. Puis on percute le plus légèrement possible.

» Ce centre, qui correspond directement à la masse charnue du cœur, donne une matité absolue avec résistance au doigt ; un peu plus haut, c'est une demi-matité qui traduit la superposition d'une lame mince du poumon ; et environ un centimètre au-dessus, le son devient purement pulmonal ; on marque au crayon le point où la différence est la plus tranchée. En percutant vers le bas, on arrive bientôt à percevoir une sonorité tympanique stomacale qui fait contraste avec la matité cardiaque : c'est la limite inférieure de l'organe ; un excellent moyen d'assurer cette limitation est aussi de tâter le pouls du cœur;

données beaucoup plus certaines que l'auscultation. Par ces deux moyens d'exploration, on peut se rendre à peu près compte du volume du cœur et de la manière dont il fonctionne. — Si, en le percutant, on trouve, par exemple, qne sa matité dépasse, sur tous les points de sa périphérie, les limites qu'elle a normalement à l'âge du malade; si en le

là où le choc de la pointe cesse absolument d'être perceptible à un doigt exercé, là finit la matité cardiaque et commence le ton tympanique de l'estomac.

» En dedans du mamelon il y a matité correspondant au ventricule droit, puis son clair au niveau du sternum, à partir des articulations chondro-sternales.

» Quant au point où finit à gauche la base des ventricules, il faut (et l'exploration est ici beaucoup plus difficile), il faut le chercher au dehors du mamelon : il sera indiqué par les modifications successives de la sonorité thoracique (matité complète par le cœur seul, et incomplète par superposition du poumon ; puis sonorité exclusivement pulmonale).

» Tirant ensuite une ligne horizontale et une ligne verticale entre les points extrêmes qu'on vient de marquer, on a d'une manière très-approchée, la largeur et la hauteur du cœur.

» Il n'y a guère de difficulté que pour la limitation exacte du bord droit du cœur à sa partie inférieure ; d'ordinaire le foie, volumineux chez les jeunes sujets, vient par son lobe gauche, toucher immédiatement ce bord cardiaque, et alors il n'est pas aisé de distinguer si la matité appartient à l'un ou à l'autre viscère. On y arrive pourtant, ainsi que pour le tracé complet, avec un peu d'habitude et beaucoup de patience de la part de l'enfant.

» Dans les cas où l'on serait forcé à un examen rapide par l'impatience du sujet, on pourrait se contenter de marquer les points dont la détermination est le plus facile ; à savoir, la limite supérieure et la limite sternale, en percutant vite, et la limite inférieure, en reconnaissant au palper ou à la vue, la pointe du cœur.

» En effet, dans la diagnose physique des maladies du cœur et du péricarde, quels renseignements le clinicien doit-il surtout demander à la percussion ? Comme il n'y pour ainsi dire jamais atrophie cardiaque assez considérable pour être reconnue pendant la vie, l'altération matérielle qu'il s'agira de constater par la plessimétrie, consistera, dans l'immense majorité des cas, en une augmentation de volume, soit hypertrophie du cœur, soit distension du péricarde par du liquide épanché ; eh bien ! c'est la matité qui, occupant une étendue anormale, donnera la mesure de l'altération physique. »

N.-B. — Nous avons aussi tenté l'emploi de la méthode de Baccelli, qui ne nous a pas semblé donner des résultats aussi satisfaisants chez l'enfant que chez l'adulte.

palpant à sa base et à sa pointe, on constate une impulsion vigoureuse des ventricules s'étendant à une grande partie ou à la totalité de la région précordiale, et une impulsion des oreillettes au moment de la diastole de l'organe; si la main perçoit un frémissement cataire, des inégalités dans les chocs successifs, des irrégularités, des intermittences, etc., s'il existe en même temps un certain degré de voussure de la région précordiale, on peut avoir la presque certitude qu'il est atteint d'une affection organique.

IX. — Relativement au rhythme du cœur, il y a quelques remarques importantes à faire. Les irrégularités, les intermittences, les inégalités du pouls qui traduisent les désordres de l'action cardiaque, n'ont pas chez les enfants une signification aussi grande qu'aux autres périodes de la vie. Chez eux, en effet, divers états pathologiques troublent plus ou moins le rhythme des mouvements du cœur sans porter atteinte à sa structure. Parmi ces états pathologiques, la méningite occupe le premier rang. Mais il ne faut pas oublier que dans cette maladie, la fréquence des diastoles artérielles peut présenter, à des intervalles rapprochés, des oscillations considérables qu'on n'observe jamais dans les cardiopathies organiques, où une fréquence soutenue du pouls accompagne ordinairement l'inégalité et la faiblesse des pulsations.

La réplétion des veines jugulaires se produit facilement dans l'enfance à la suite des pleurs, des cris et des dyspnées pulmonaires. Elle disparaît vite à mesure que la circulation de l'air dans les poumons recommence à s'effectuer régulièrement. L'engorgement chronique des jugulaires et le reflux du sang veineux, sont des phénomènes propres aux cardiopathies du cœur droit ou aux cardiopathies du cœur gauche compliquées d'un grand embarras de la circulation aérienne

et sanguine dans le poumon ; on les observe rarement chez les enfants, sauf aux dernières phases des maladies du cœur, ou lorsque des affections, comme la coqueluche, en provoquant des crises d'asphyxie, viennent, pour ainsi dire, forcer le cœur droit par distension, élargir l'orifice auriculo-ventriculaire droit et rendre la valvule tricuspide insuffisante. — Quant à la cyanose, elle forme une maladie spéciale par vice de conformation dont nous n'avons point à nous occuper. Dans les cardiopathies infantiles, elle se produit rarement à un haut degré ; on n'observe presque jamais alors cette injection livide et généralisée des capillaires de la face et des extrémités si commune dans les cardiopathies des adultes. Ce qui prédomine, c'est la pâleur de la peau et des muqueuses. Dans les crises de dyspnée et vers la fin de la maladie, cette pâleur prend une teinte légèrement violette. C'est alors aussi que la température présente un abaissement marqué vers les extrémités.

Les troubles fonctionnels produits par les cardiopathies consistent chez les enfants, comme aux autres âges de la vie, en une difficulté plus ou moins grande de respirer, et en sensations diverses qui ont leur centre à la région précordiale ou à l'épigastre. Quelquefois la gêne de la respiration est nulle pendant le repos et ne se manifeste que lorsque l'enfant se livre à ses jeux habituels ou à quelques exercices plus violents. D'autres fois, elle est continue et accompagnée d'un sentiment de gêne, de pesanteur, de malaise et d'embarras au niveau du cœur. Tout en étant continue, il est rare qu'elle ne présente pas des exacerbations spontanées qui surviennent surtout la nuit et provoquent des réveils en sursaut.

L'asthme cardiaque dégagé de toute complication pulmonaire chronique est un des symptômes qui expriment le

mieux chez les enfants la gravité d'une maladie du cœur. L'attaque se compose d'un mélange d'asphyxie et de syncope. Habituellement, c'est l'élément syncopal qui prédomine, et à mesure que la maladie du cœur marche vers une issue funeste, on y voit se développer une tendance des plus marquées aux lipothymies.

Mais les défaillances du cœur, quel que soit leur degré, finissent à force de se répéter par produire une perturbation sérieuse dans les fonctions pulmonaires en troublant par action réflexe l'innervation du bulbe et du grand sympathique, ou en déterminant une stase mécanique du sang dans les parois des cellules aériennes.

Nous avons déjà dit, et nous répétons encore, que la forme chronique de l'asthénie nerveuse ou sanguine du poumon est beaucoup moins fréquente et moins prononcée chez les enfants que chez les adultes et surtout chez les vieillards.

Il n'en est pas ainsi de sa forme aiguë ou paroxystique ; et la plupart du temps ce sont des attaques brusques de congestion pulmonaire séro-sanguine qui viennent précipiter la terminaison fatale. Aussi la mort, pour n'être pas rapide ou subite, présente-t-elle souvent, dans les cardiopathies infantiles, quelque chose d'imprévu et qui déjoue les prévisions pronostiques les plus rationnelles. C'est là un des traits de leur physionomie qu'il ne faut pas oublier. Qu'on ne s'attende donc pas à voir se dérouler invariablement, avec toutes ses péripéties et ses complications habituelles, le drame d'une longue agonie.

A ce tableau des troubles fonctionnels il faut joindre les palpitations et les phénomènes encéphaliques. Les palpitations peuvent être perçues par le sujet malade ou inconscientes, légères ou violentes, permanentes ou paroxystiques. Il nous paraît difficile de démêler la part que prennent dans

leur production les nerfs incitateurs de la contractilité cardiaque et ses nerfs modérateurs. On ne peut faire à cet égard que des hypothèses plus ou moins ingénieuses et le moment ne paraît pas encore venu d'édifier leur théorie en prenant pour base les données que fournit l'expérimentation sur les animaux. Qu'il nous suffise de faire remarquer que l'anémie inséparable des cardiopathies infantiles joue, dans leur étiologie, un rôle important et dont il faut tenir compte au point de vue du pronostic, car les palpitations qui se rattachent à cette cause sont d'une signification beaucoup moins grave, toutes choses égales d'ailleurs, que celles qui traduisent une atonie cardiaque directe par irritation congestive inflammatoire ou nerveuse de la fibre musculaire du cœur.

Les palpitations provoquent rarement, dans l'enfance, cette horrible angoisse de l'angine de poitrine, qui étreint le cœur et donne le sentiment d'une mort imminente. Il est également exceptionnel de constater, en pareil cas, des irradiations douloureuses dans la région cervicale et le long du membre supérieur gauche. Mais, comme le cerveau est plus incitable chez eux qu'aux autres périodes de la vie et prend une part plus sympathique à tous les états pathologiques de l'économie, on observe quelquefois, soit dans les péricardites graves, soit dans les cardiopathies chroniques arrivées à leur dernière période, des troubles encéphaliques. L'anémie totale ou partielle des centres nerveux, la faiblesse et l'irrégularité de la tension sanguine dans leurs artères, l'engorgement et la pléthore de leurs veines sont presque toujours la cause matérielle de ces troubles qui consistent en insomnies, délires légers et fugaces, engourdissements vagues, somnolence, torpeur et même coma. — Les hémiplégies et les convulsions sont rares, excepté dans les cas où un bloc embolique parti du cœur vient tout à coup anémier un départe-

ment considérable de l'encéphale, et y provoquer une congestion rétrograde souvent suivie de ramollissement et d'hémorrhagie interstitielle.

Quand la dyspnée s'établit d'une manière continue ou se répète fréquemment sous forme paroxystique, le foie augmente de volume et dépasse le rebord des fausses côtes. Il est rare que cette congestion prenne, chez les enfants, des proportions aussi considérables que chez les adultes ou les vieillards; il est rare, surtout, de voir prédominer, dès le début, le groupe d'accidents hépato-gastriques, avec ictère, tel qu'on l'observe quelquefois à une période plus avancée de la vie.

Le poumon ressent, d'une manière beaucoup plus directe, le contre-coup des désordres cardiaques. Mais il faut bien reconnaître que, en dehors des maladies accidentelles, telles que bronchites, pneumonies, pleurésies, etc., qui peuvent survenir dans le cours des maladies du cœur comme dans l'état de santé, il ne se produit pas chez l'enfant, sous l'influence des cardiopathies, cet état congestif chronique des poumons qui aboutit souvent, chez les adultes et les vieillards, à des pneumonies bâtardes et cachectiques, à des suffusions sanguines dans le parenchyme pulmonaire et à des pneumo-hémorrhagies. L'hémoptysie et l'apoplexie du poumon sont si exceptionnelles dans les cardiopathies infantiles, que beaucoup d'auteurs ne mentionnent même pas ces dernières maladies parmi les causes des hémorrhagies broncho-pulmonaires.

Nous avons déjà traité la question des hydropisies symptomatiques des maladies du cœur chez les enfants; il est inutile de revenir sur ce sujet.

X. — Pour asseoir sur des bases rationnelles la thérapeutique des cardiopathies infantiles, il faut tenir compte des principales circonstances fonctionnelles ou organiques qui caractérisent les diverses phases de leur évolution; mais il importe, par-dessus tout, de calculer, aussi rigoureusement que possible, l'état des forces de tout le système. Or, cet état des forces varie, suivant les âges, dans de larges limites.

Passons rapidement en revue les médications applicables au traitement des maladies du cœur à tous les âges de la vie, et examinons ce que leur emploi offre de spécial dans les cardiopathies infantiles, en ayant soin de préciser le mode d'administration, les associations et les doses des moyens et agents thérapeutiques.

Quand il s'agit de combattre, pendant la première période des cardiopathies, la détermination inflammatoire ou hydrophlegmasique qui se produit sur les enveloppes du cœur, il ne faut jamais perdre de vue que sa cause constitutionnelle la plus commune, c'est-à-dire le rhumatisme sous toutes ses formes, anémie profondément les malades, et que les troubles fonctionnels et les signes physiques qui traduisent l'irrégularité de l'action cardiaque, peuvent se rattacher quelquefois d'une manière aussi étroite à l'appauvrissement du sang qu'à un état phlegmasique bien défini de l'organe. Aussi peut-on poser, comme une règle générale, la nécessité de ne recourir qu'avec parcimonie aux déplétions sanguines. Il faut même s'en abstenir entièrement si les endo-péricardites surviennent chez des enfants jeunes et profondément débilités.

Lorsque la péricardite est primitive ou consécutive à une inflammation franche des plèvres et du poumon, lorsque l'enfant est vigoureux et présente une vive réaction fébrile avec fréquence considérable du pouls et élévation de la tem-

pérature, on peut sans crainte déférer à l'indication de retirer du sang. Il est exceptionnel qu'on soit obligé, en pareil cas, d'ouvrir la veine; l'émission sanguine locale suffit. Pour l'obtenir, on doit préférer les ventouses scarifiées aux sangsues, parce que les ventouses permettent de doser plus exactement la quantité de liquide qu'on retire, et surtout parce qu'elles n'exposent pas aux hémorrhagies consécutives si dangereuses chez les petits enfants et quelquefois si difficiles à arrêter.

Dans les cardiopathies qui débutent sous l'influence d'une première attaque de rhumatisme, les émissions sanguines locales ne sont pas absolument contre-indiquées; elles peuvent même rendre de grands services sans augmenter sensiblement l'anémie rhumatismale. — Mais à mesure que ces attaques se multiplient, l'abstention des moyens débilitants et antiphlogistiques devient de plus en plus nécessaire, et l'on peut hardiment avancer qu'elle est de rigueur lorsque le rhumatisme présente d'emblée un caractère prononcé de chronicité.

Lorsque dans le cours d'une endo-péricardite rhumatismale, il se fait une détermination morbide inattendue, du côté des plèvres, ou du côté du poûmon, il en peut résulter une telle gêne de la circulation cardio-pulmonaire que l'opportunité d'une émission sanguine, même par la lancette, devient indiscutable, alors même qu'elle aurait pour effet immédiat d'affaiblir momentanément l'organisme.

A mesure qu'on s'éloigne du début des cardiopathies, l'indication des émissions sanguines se restreint, et ce n'est que dans les grandes crises d'asthme cardiaque avec prédominance des phénomènes asphyxiques, engorgement séro-sanguin des deux poumons, qu'on devrait faire usage de la saignée générale ou opérer, à l'aide de ventouses scarifiées, une ac-

tion tout à fait déplétive et révulsive sur l'appareil cardio-pulmonaire.

La médication révulsive est, chez les enfants, d'une application beaucoup plus générale et moins dangereuse que les émissions sanguines. Elle trouve son opportunité à toutes les phases et dans toutes les complications des maladies du cœur. Les ventouses sèches, les badigeonnages de teinture d'iode au niveau des organes malades, et surtout les vésicatoires, constituent les révulsifs auxquels on a le plus habituellement recours. Dans les endo-péricardites qui tournent décidément à la chronicité, on obtient quelquefois une dérivation salutaire sur le travail inflammatoire au moyen de fontanelles creusées à la base du cœur. Dans les cardiopathies d'origine scarlatineuse, avec anasarques et hydropisies splanchniques se rattachant à une néphrite albumineuse, il ne faut pas oublier que la peau distendue par l'œdème, a une grande tendance à s'altérer et qu'un simple vésicatoire peut provoquer un érysipèle gangréneux.

Il est rare qu'on soit obligé de recourir, chez les enfants comme chez les adultes, à ces drastiques énergiques qui produisent une spoliation rapide de la sérosité du sang destinée à faire disparaître les congestions séro-sanguines et les hydropisies. Aux deux âges extrêmes de la vie, les superpurgations sont dangereuses à cause de la prostration dans laquelle elles jettent presque instantanément l'économie. Les purgatifs doux, à moins de complications encéphaliques graves, sont mieux indiqués que les drastiques; en exonérant le tube digestif, on régularisera d'une façon suffisante la circulation hépato-abdominale, qui est toujours beaucoup moins entravée dans l'enfance que plus tard. La médication vomitive, si précieuse dans l'enfance, est indiquée chaque fois qu'il existe des catarrhes bronchiques ou des bron-

cho-pneumonies avec trouble profond de l'hématose.

En tête des sédatifs cardio-vasculaires et des diurétiques, citons la digitale, et son principe actif, la digitaline. Son action, à la fois sédative, tonique et régularisatrice sur le cœur, est un fait qu'on ne peut contester. Elle fait cesser parfois d'une façon merveilleuse les troubles dyspnéiques qui caractérisent l'asthme cardiaque. Mais autant ce médicament est efficace quand il est convenablement administré, autant son usage deviendrait dangereux si on le donnait à trop fortes doses. Il ne faut pas oublier, en effet, que la digitale accumule sourdement ses effets toxiques et les tient, pour ainsi dire, en réserve. Aussi est-il prudent de ne commencer que par des doses très-faibles pour tâter préalablement la susceptibilité du sujet, de n'augmenter ces doses que progressivement, et de les suspendre de temps en temps pour éviter l'explosion des accidents gastro-intestinaux ou cardio-pulmonaires que produit cet énergique agent thérapeutique. Il est indispensable aussi de choisir parmi ses préparations celles qu'on peut doser le plus exactement. Celles qu'on recommande le plus communément sont l'infusion de feuilles sèches de digitale, la poudre, le sirop, la teinture alcoolique, l'extrait aqueux, l'extrait hydro-alcoolique; les granules et le sirop de digitaline. Quand l'état du tube digestif ne permet pas d'administrer la digitale, on peut l'appliquer par la méthode endermique, en pommade ou en frictions faites à l'aide de la teinture alcoolique, sur la région précordiale et la partie supérieure gauche de l'abdomen. Le vin diurétique amer de Corvisart, le vin de Trousseau, le vin d'absinthe, les tisanes faites avec les espèces diurétiques, ainsi l'*uva ursi*, le petit houx, etc., avec ou sans addition de nitrate de potasse et édulcorées avec

du sirop de pointes d'asperges, forment les adjuvants classiques de la médication qui nous occupe.

La médication tonique et stimulante joue un grand rôle dans la thérapeutique des cardiopathies infantiles, un rôle plus grand qu'à toute autre période de la vie. On ne sera pas surpris de cette proposition, si l'on considère que l'anémie est à cet âge l'élément morbide général le plus commun dans les cardiopathies. Les préparations ferrugineuses, le sulfate de quinine, le quinquina et l'arsenic à de très-faibles doses, sont les agents principaux de cette médication. Mais il importe avant tout de faire respirer un air pur et de donner aux petits malades une alimentation riche sous un petit volume. Quand l'action du cœur n'est pas trop profondément troublée et qu'il n'existe pas une dyspnée habituelle ou des attaques fréquentes d'asthme cardiaque, un exercice physique bien réglé, une gymnastique modérée, peuvent être d'une grande utilité en favorisant le développement du système musculaire et en provoquant un afflux du liquide sanguin vers la périphérie. Nous en dirons autant des frictions, du massage et même des ablutions et des douches froides dont il faut user cependant avec une grande réserve.

Quant aux boissons alcooliques et aux stimulants diffusibles, aux vins généreux, ils trouvent leur application dans les formes cachectiques, et lorsqu'il existe une propension marquée aux lipothymies et aux syncopes.

Les médicaments narcotiques sédatifs et antispasmodiques sont indiqués à chaque instant dans le cours des cardiopathies infantiles, soit pour diminuer la douleur, soit pour calmer l'irritabilité nerveuse générale, soit pour suspendre le spasme douloureux de l'appareil cardio-vasculaire. L'opium, la belladone, le datura stramonium, la jusquiame, l'éther, jouissent, comme on le sait, d'une aptitude spéciale pour produire en

pareils cas la sédation générale ou locale qu'on cherche à obtenir.

Ces médications, que nous venons de considérer isolément, sont loin de s'exclure. Il est peu de cas, au contraire, où l'on ne soit obligé de recourir à plusieurs d'entre elles. Ce n'est même souvent que par leur combinaison qu'on arrive à d'heureux résultats. Mais nous ne pourrions nous étendre plus longuement sur cette matière sans quitter le domaine des généralités.

DEUXIÈME PARTIE

CHAPITRE PREMIER

DE LA PÉRICARDITE CHEZ LES ENFANTS

Nous n'entendons pas donner ici une histoire complète de la péricardite; cette tâche a été déjà parfaitement remplie par MM. Rilliet et Barthez, dans leur ouvrage classique; notre intention est de nous borner à l'étude de quelques considérations qui ressortent plus particulièrement de recherches, qui nous sont personnelles, tant au point de vue bibliographique qu'au point de vue clinique.

Dès le début de ces recherches, nous avons été frappé d'une assertion émise par Hughes (1), à savoir que la péricardite est beaucoup plus commune chez les enfants que chez les adultes : Hughes pose même, comme règle générale, que plus le malade est jeune, et plus il y a de chances de

(1) *London med. Gaz.*, nov. 1844.

voir se développer chez lui une affection du côté des organes de la circulation centrale.

Nous n'oserions nous porter garants d'une assertion aussi absolue, mais nous regardons comme certain que la péricardite en particulier est, chez l'enfant, beaucoup plus fréquente qu'on ne le pense généralement.

Il n'y a pas peut-être de maladie plus souvent méconnue du vivant du malade, et nous possédons, parmi nos notes, un très-grand nombre de cas dans lesquels l'autopsie seule est venue révéler l'existence de cette affection.

Il y a longtemps d'ailleurs que M. le professeur Bouillaud avait posé, comme une des conditions éminemment favorables à la manifestation cardiaque d'origine rhumatismale, l'âge peu avancé des malades. Or, ainsi que le fait très-bien remarquer le docteur B. Ball (thèse d'agrégation, 1866), cette proposition est surtout vraie en ce qui concerne la péricardite; c'est ainsi que, d'après Fuller, sur 41 rhumatisants atteints de péricardite, 23 étaient âgés de moins de vingt ans.

Mac-Leod a rencontré la péricardite chez la moitié des enfants atteints de rhumatisme qu'il a eu l'occasion d'observer. Fuller dit encore qu'au-dessous de quinze ans, la péricardite se montre dans un peu plus d'un tiers des cas.

La péricardite, d'ailleurs, peut se rencontrer dans la première comme dans la seconde enfance, et nous verrons, dans l'appendice annexé à ce chapitre, qu'elle n'est même pas étrangère au nouveau-né et par conséquent au fœtus.

En prenant pour type de notre description, la péricardite de l'adulte telle qu'elle est connue et présentée dans nos livres classiques, nous rencontrons au fond les mêmes for-

mes et les mêmes variétés. Il est certain que chez l'enfant comme chez l'adulte, la péricardite peut être primitive ou secondaire, aiguë ou chronique, et que, de plus, elle peut affecter diverses formes anatomiques et symptomatiques qui devront intervenir à leur place dans le cours de cette description. C'est à ces divisions classiques que nous devons évidemment nous rattacher; mais sans jamais perdre de vue le but qui nous domine : celui de montrer les différences ou les analogies de la maladie aux âges différents où nous la considérons.

Nous nous occuperons donc d'abord de la péricardite aiguë.

Existe-t-il chez l'enfant une péricardite d'emblée, ou, pour parler le langage classique : *idiopathique*.

West n'hésite pas à l'affirmer; selon cet auteur, la péricardite peut survenir indépendamment de toute autre maladie antécédente, fût-ce même une inflammation des poumons ou de la plèvre; il en cite un cas chez un enfant de onze ans : ni le rhumatisme, ni la scarlatine, ni aucune affection de l'appareil respiratoire n'aurait précédé et amené le développement de la péricardite; celle-ci, d'ailleurs, aurait produit chez cet enfant des lésions aussi étendues que si elle avait été provoquée par les causes ordinaires. — West ne parle, du reste, au point de vue des symptômes, que de troubles respiratoires légers ou même absents, et il ajoute que, si l'on omet de pratiquer l'auscultation avec soin, la maladie reste méconnue et poursuit sa marche jusqu'à ce qu'elle ait amené les altérations consécutives habituelles du tissu propre du cœur.

Quelle que soit notre déférence pour l'opinion du savant pathologiste anglais, nous ne saurions la partager absolument; nous pensons que si elle existe, la péricardite idiopathique est d'une extrême rareté, et peut-être le cas rapporté

par West est-il le seul dans la science pour témoigner de cette existence. Mais une autre question se rattache à celle-là : c'est de savoir si la péricardite ne peut pas précéder les maladies ou les diathèses qui en sont habituellement la cause; en d'autres termes, la péricardite peut-elle être une manifestation première du rhumatisme?

Or, la question ainsi posée, nous n'hésitons plus à répondre par l'affirmative. C'est d'ailleurs une question qui se représentera à propos de l'endocardite, d'autant mieux que rarement ces deux maladies sont complétement indépendantes l'une de l'autre. Nous donnerons alors la relation de faits cliniques qui ne pourront laisser le moindre doute sur la réalité de la prééminence des déterminations morbides du côté du péricarde.

Quoi qu'il en soit, dans l'immense majorité des cas, la péricardite, considérée en dehors du rhumatisme proprement dit dont elle est une des expressions, la péricardite, disons-nous, est une affection éminemment secondaire.

Parmi les maladies que la péricardite complique fréquemment, il faut citer les phlegmasies broncho-pulmonaires et surtout la pleurésie gauche (voy. obs. XI et XLII), puis viennent les fièvres exanthématiques et, en première ligne, la scarlatine.

Virchow et Bamberger (1) ont insisté sur la coïncidence de la péricardite avec les différentes formes de pneumonie chez l'enfant. Ce fait n'avait pas échappé à Guersant.

(1) Bamberger, édition 1851, p. 112.

Observation Ire.

Péricardite chronique avec adhérences chez une petite fille sujette au catarrhe pulmonaire. — Végétations de l'orifice aortique. — Pneumonie double.

Observation trouvée dans les cartons de J. L. B. Guersant, médecin de l'hôpital des Enfants, 1818.

Aubé Jeanne, onze ans et demi; entrée le 17 août 1818, salle Sainte-Catherine, n° 8. — A toujours été d'une constitution faible et s'est livrée à l'onanisme; elle est née avec la syphilis et a subi un traitement antisyphilitique. Cette malade a toujours été sujette au catarrhe pulmonaire, et il y a quelques années elle a eu la *chorée*.

Quelques mois avant son entrée, la malade a été traitée pour une affection thoracique, par des sangsues appliquées sur la région cardiaque et sur la partie postérieure de la poitrine.

Depuis ce moment, palpitations au moindre mouvement, essoufflement facile. Les symptômes actuels ont paru depuis dix jours : pâleur générale, orthopnée, respiration courte, fréquente, toux assez rare, sèche, avec douleur sous le sternum; les traits sont tirés, la face est bouffie, léger œdème généralisé.

18 août. — Les battements du cœur sont secs et parfois tumultueux; le pouls est dur, plein, très-fréquent, 128 pulsations. La région cardiaque rend un son mat, le reste de la poitrine résonne bien. (Tisane pectorale, saignée, d'une palette le matin, de deux palettes le soir.) Le soir le pouls est petit, faible, le sommeil est tranquille, les jambes sont plus infiltrées.

Le 19 août. — Le pouls est mol (*sic*), mais plein, 120 pulsations; les battements du cœur sont secs et comme doubles, le cœur frappant contre les côtes donne lieu à un bruit semblable à celui d'un papier qu'on froisse; bruit et frottement doux.

La peau est un peu chaude, sèche ; la respiration est facile; saignée de deux palettes; cataplasme sinapisé.

Du 20 au 24 août. — Rien de particulier à noter, si ce n'est une hémorrhagie nasale de sang vermeil et facilement coagulable, mais peu abondante, qui survient le 21.

Le 28 au soir, oppression considérable avec sentiment de douleur

vers l'épigastre, anxiété, pâleur, toux fréquente avec expectoration muqueuse; le pouls parfois irrégulier, très-fréquent, mol et faible; potion éthérée; vésicatoire au bras.

Ces phénomènes vont en s'aggravant jusqu'au 3 septembre et la diarrhée se déclare. — Le 3 septembre, l'anxiété est considérable, le pouls fort et fréquent; dyspnée; douleur vive dans le côté gauche; son mat dans tout ce côté, surtout au niveau de la région cardiaque, toux fréquente, expectoration sanguinolente, cris, plaintes; saignée de deux palettes; six sangsues sur le côté gauche. Le soir, le pouls est petit, mol, très-fréquent, parfois presque insensible; la malade meurt le 4 septembre vers trois heures du matin.

Examen cadavérique. — Infiltration générale surtout des membres inférieurs. Les deux poumons adhérents à la plèvre par des liens celluleux, serrés, solides et surtout à droite; à droite aussi quelques onces de sérum roussâtre au devant du poumon.

Le poumon gauche est d'un tissu un peu compacte, assez facile à déchirer, rose, crépitant; il est aplati par le développement du péricarde. Le droit est sain dans sa partie supérieure; dans le lobe inférieur et la moitié du lobe moyen, hépatisé, rouge, compact, facile à déchirer, et gagnant le fond de l'eau.

Le tube digestif n'offre rien de particulier; le foie est volumineux, brun à l'extérieur, gorgé de sang et marbré de jaune à l'intérieur; la vésicule biliaire est épaissie et infiltrée.

Le péricarde offre un volume plus considérable que celui des deux poings, il contient sept à huit onces de sérum jaune, un peu trouble, avec quelques flocons albumineux.

Le cœur ayant presque le double de son volume naturel, étant plus dilaté à droite qu'à gauche, est intimement adhérent, uni, confondu avec le péricarde dans une étendue assez grande de sa face supérieure et vers la pointe.

Le ventricule droit a une demi-ligne d'épaisseur vers la pointe et deux lignes vers la base; les valvules sont saines, la gauche (orifice de l'artère pulmonaire) a presque partout cinq lignes d'épaisseur. Dans le ventricule gauche, les valvules sigmoïdes de l'aorte offrent de petites végétations, grenues, pâles, à consistance cartilagineuse ayant l'apparence du chou-fleur et adhérentes à leur partie moyenne entre les deux bords.

Les deux oreillettes sont médiocrement dilatées et point épaissies. Toutes les cavités du cœur sont remplies de caillots volumineux de

fibrine et de cruor. Toutes les veines ainsi que les grosses artères sont remplies de sang, en grande partie fluide et séreux et en petite partie coagulé.

Dans le groupe classique des fièvres éruptives, toutes n'ont pas une égale influence sur les déterminations secondaires de la péricardite : elle se montre, par exemple, moins fréquemment dans la variole que dans la rougeole, et dans la rougeole que dans la scarlatine.

Joseph Franck cite plusieurs cas de rougeole qui se sont compliqués, chez l'enfant, de péricardite.

Kerby rapporte un cas de péricardite mortelle, survenu dans le cours d'une varicelle, chez un enfant de deux ans (1). Ce dernier fait appelle d'autant plus l'attention que les affections varioleuses sont, dans le groupe des fièvres exanthématiques, celles qui entraînent le plus rarement des localisations splanchniques.

Stokes rapporte dans son ouvrage (page 61) l'observation d'un enfant de cinq ans, ayant présenté les symptômes d'une péricardite sèche, aiguë, survenue à la suite de la disparition d'une affection cutanée indéterminée.

Mais c'est sans aucun doute dans la scarlatine que cette complication se montre le plus fréquemment.

Nous trouvons le fait signalé pour la première fois en Angleterre (*Dublin Journ. of med.*, n° 20, 1835), par Rob. Mayne chez une petite fille de douze ans; puis en 1845 (*London Med. Gaz.*) Scott Alison rapporte 3 cas de péricardite, considérée comme complication et conséquence de la scarlatine.

Enfin dans les *Archives générales de méd.*, 1856, nous trouvons un mémoire de Thore sur l'hydro-péricarde aiguë

(1) *The Lancet Journal*, 1860.

consécutive à la scarlatine. Depuis cette époque, un grand nombre de faits semblables se sont présentés à l'observation et aujourd'hui la fréquence de cette complication ne saurait être contestée. D'ailleurs, la tendance qu'offre la scarlatine à retentir sur les membranes séreuses, donne une raison plausible de l'existence de la phlegmasie du péricarde dans le cours de son évolution. C'est habituellement dans la deuxième et la troisième semaine qui suivent le début de la scarlatine, que l'on voit éclater la péricardite secondaire; cette époque est aussi celle où se montrent ordinairement les autres complications de la fièvre éruptive, et en particulier l'anasarque. Aussi l'hydropisie du péricarde est-elle dans ce cas tout à fait dans le plan morbide; nous aurons bientôt l'occasion de dire si l'hydropéricarde proprement dite n'est pas plus fréquente à cette période de la scarlatine que la péricardite aiguë inflammatoire; quoi qu'il en soit, nous devons encore noter ici la coïncidence de l'œdème aigu du poumon avec la complication péricardiaque : c'est là, on le conçoit, une circonstance qui, non-seulement apporte un élément de haute gravité au pronostic, mais qui de plus soulève une question intéressante de diagnostic. Il n'est pas sans intérêt, avant de quitter ce point d'étiologie, de se demander dans quelle relation de fréquence se trouve la péricardite à la suite de la scarlatine avec les autres affections du cœur? D'après West, sur 8 affections cardiaques, après la scarlatine, se sont montrées :

5 endocardites;
2 péricardites;
1 endopéricardite.

Le même auteur pense que l'état du sang qui accompagne et suit la scarlatine semble prédisposer à l'inflammation de

la membrane tant externe qu'interne du cœur de la même manière, quoique à un moindre degré, que l'état qui accompagne la maladie de Bright chez l'adulte.

La péricardite a été notée également dans certaines albuminuries (indépendantes de la scarlatine) et à la suite de diarrhées chroniques chez les enfants (Bednar). Cela est très-possible, mais cette simple mention ne saurait suffire pour montrer le lien qui peut exister entre ces divers accidents; car rien ne démontre qu'il n'y ait pas eu là coïncidence toute fortuite.

Senhouse Kirkes (*Med. Times*, 1862) cite 3 cas de péricardites consécutives à la pyohémie chez des enfants, et déclare que les pathologistes n'ont pas suffisamment fait attention à la façon dont se développe cette péricardite par l'altération de la substance musculaire du cœur.

Dans ce cas, l'inflammation du péricarde avec dépôts purulents ou puriformes, serait une conséquence directe de l'action du sang altéré sur la substance musculaire du cœur. Nous discuterons cette manière de voir à propos de l'endocardite ulcéreuse.

On trouve signalée dans les auteurs classiques la péricardite consécutive à la méningite chez l'adulte. Ce fait devait naturellement attirer notre attention sur la possibilité d'une complication de cette nature à un âge où les méningites sont si fréquentes. Cependant, à part ce que nous appelons les péricardites terminales, ou mieux les épanchements de l'agonie dans les diverses cavités séreuses, nos recherches cliniques à ce sujet ne nous ont rien offert de précis.

Faisons remarquer toutefois que certains auteurs, tels que Stanley, Burrows, Latham, signalent des cas dans lesquels les signes d'une affection cérébrale aiguë auraient coexisté avec une péricardite révélée seulement à l'autopsie.

Or, en pareil cas, s'agit-il d'une simple coïncidence ou bien faut-il voir là un lien réel entre l'affection cérébrale et celle de l'enveloppe du cœur? Nous pensons que de nouvelles recherches sont nécessaires pour élucider ce point d'étiologie.

Enfin nous ne devons pas omettre dans le groupe des péricardites secondaires, celles qui se forment par propagation, à la faveur de l'altération d'un organe avoisinant.

Kerkensteiner (*Int. Bl.*, n° 2, 1863) rapporte un cas de péricardite, mortelle au bout de quatre jours, chez un enfant de trois ans, atteint depuis un mois d'une nécrose de la sixième côte.

On trouva, à l'autopsie, au niveau de la côte nécrosée, un abcès du volume du poing de l'enfant, qui comprimait le feuillet épaissi de la plèvre gauche; il n'existait pas de perforation du péricarde, qui renfermait 150 grammes de sérosité trouble, jaunâtre, mêlée de flocons; les feuillets pariétal et viscéral étaient épaissis, infiltrés, injectés et tapissés de fibrine.

Enfin l'existence de tubercules dans l'intérieur du péricarde peut devenir le point de départ d'une inflammation secondaire de cette membrane; bientôt nous en rapporterons plusieurs cas.

Il est à remarquer que les différents cas de tubercules du péricarde consignés dans les Bulletins de la Société anatomique, ont été presque exclusivement rencontrés chez des enfants. — MM. Rillet et Barthez ont pu observer dix cas de tubercules du péricarde sur trois cent douze malades morts tuberculeux. Le plus fréquemment les granulations se trouvent situées sous le péricarde viscéral. — Dans un cas rapporté par M. Titon, il existait un tubercule du volume d'un haricot à la face antérieure du ventricule. (*Bull. Soc. anat.*, XXVI, p. 221.)

Il est bien entendu que la péricardite traumatique reste entièrement en dehors de notre cadre.

Observation II.

Affection cardio-pulmonaire. — Péricardite chronique non rhumatismale. — Cachexie séreuse. — Cyanose. — Double pleurésie. — Granulations grises dans les deux plèvres. — Péricardite pseudo-membraneuse avec épanchement, probablement de nature tuberculeuse.

Un enfant âgé de douze ans, d'une bonne constitution, n'ayant jamais eu de douleurs rhumatismales, fut pris à la suite d'un refroidissement, d'œdème des extrémités inférieures et de gonflement du ventre, sans trouble marqué de la santé générale. Huit jours après le début de cette affection, il entrait à l'Enfant-Jésus (9 septembre 1842) avec de la fièvre et des symptômes d'inflammation broncho-pulmonaire.

Le 2 octobre, il présentait l'état suivant : légère bouffissure de la face, lèvres un peu violacées, ascite considérable ; voussure et matité précordiales; matité aux deux bases en arrière; toux et expectoration catarrhale; dyspnée, chaleur naturelle; pouls petit, irrégulier, 112; battements du cœur très-éloignés, irréguliers, mais sans aucun bruit anormal.

Jusqu'au 29, aggravation progressive de tous les accidents cardiaques; cependant le malade assurait n'éprouver nulle part ni douleur ni gêne, même dans la respiration, quoiqu'il présentât les caractères d'une dyspnée assez prononcée : bouffissure, congestion des veines de la face et du cou, inspiration avec effort. Le cœur ausculté plusieurs fois avait toujours donné les mêmes signes : faiblesse, éloignement, irrégularité des bruits, jamais de souffle. La matité précordiale s'était étendue jusqu'au mamelon droit et s'élevait obliquement jusqu'à 3 centimètres au-dessous de la clavicule.

Pendant les quatre ou cinq derniers jours de sa vie, la dyspnée devint extrême et fut accrue par des efforts considérables de vomissements. Cyanose progressive, mort par asphyxie le 30 octobre pendant un accès de toux.

Ouverture du cadavre. — Congestion des veines du crâne, des

méninges et de tous les viscères de l'abdomen. Ascite sans fausses membranes; 500 grammes de sérosité citrine dans la plèvre droite qui est parsemée, surtout au voisinage du péricarde, de petites granulations gris-perle. Poumon gauche serré par le péricarde contre la paroi costale à laquelle il adhère très-fortement dans toute son étendue, ainsi qu'à la face supérieure du diaphragme. Côté gauche du diaphragme considérablement épaissi, non-seulement par des fausses membranes, mais surtout par une infiltration de lymphe plastique qui lui donne une consistance, dans quelques parties, presque cartilagineuse. Dans les points adhérents de la plèvre et dans les intervalles lobaires, on trouve un grand nombre de granulations miliaires qui pénètrent le parenchyme. Poumons congestionnés, sains, sauf quelques granulations, ne contenant point de matière tuberculeuse en masses. Paquets énormes de ganglions remplissant le sommet de la poitrine, englobant les vaisseaux à la sortie du cœur, tuméfiés, rouges, ramollis, infiltrés de taches grises, de noyaux de tubercule cru, de pus, de matière tuberculeuse ramollie.

Péricarde recouvert par des lames assez épaisses, rougeâtres, constituées par le tissu cellulaire du médiastin enflammé chroniquement; 300 grammes de sérosité dans sa cavité; sérosité citrine, parfois limpide, sans aucun flocon. Surfaces externes du cœur et interne du péricarde hérissées de petits mamelons très-irréguliers par leur forme, leur couleur et leur densité. Les uns mous et flasques s'allongent et s'effilent tantôt libres, tantôt flottants, tantôt couchés et faisant relief à la surface.

Leur coloration varie depuis le blanc jaunâtre de la fausse membrane récente, jusqu'à la coloration rosée dépendant de la vascularisation du tissu. L'épaisseur de la fausse membrane est à peu près d'un centimètre et même d'un centimètre et demi dans quelques points. Elle est constituée par des lames superposées et séparées par un tissu cellulaire assez dense. Sur le cœur, la pseudo-membrane est un peu moins épaisse. On peut la séparer du feuillet séreux auquel elle adhère au moyen d'un tissu cellulaire assez serré. Par cette séparation, on voit très-distinctement un grand nombre de petits vaisseaux qui se portent du tissu charnu du cœur dans l'épaisseur de la fausse membrane.

M. le docteur Gruby, dont personne ne peut, à cet égard suspecter l'habileté, a bien voulu faire une injection par l'artère coronaire et démontrer ainsi la continuité de circulation des organes avec les

fausses membranes qui les recouvrent. Le cœur est un peu hypertrophié. L'endocarde et les valvules sont parfaitement sains. Le trou ovale présente une petite ouverture qui fait communiquer les deux oreillettes. (Obs. de Bailly. — *Bull. Soc. anat.*, 1842, p. 314.)

LÉSIONS ANATOMIQUES.

Les formes anatomiques de la péricardite ne diffèrent pas sensiblement chez l'adulte et chez l'enfant. Le processus est au fond le même; mais, ainsi que nous l'avions déjà dit, la facilité des exsudations dans le jeune âge rend chez l'enfant la péricardite exsudative beaucoup plus fréquente et en fait une forme prédominante à l'état aigu.

Il en résulte aussi une tendance toute particulière à l'épaississement des exsudats plastiques et par conséquent à l'établissement d'adhérences soit partielles, soit générales.

La péricardite sèche, qui, comme on le sait, se présente avec une proportion relative prédominante chez l'adulte (*Statistique* de Leudet), n'a pas été constatée d'une façon aussi certaine chez l'enfant.

Mais ce qu'il convient de faire remarquer, c'est l'abondance des néo-vascularisations qui paraissent s'établir dès le début de la maladie, et que les autopsies démontrent d'une façon péremptoire.

Il est probable, pour le dire de suite, que ce fait d'anatomie pathologique n'est pas entièrement étranger à une coloration très-fréquente de la sérosité épanchée et peut-être aussi à l'une des formes de péricardite hémorrhagique que nous nous sommes crus autorisés à admettre chez l'enfant.

La quantité du liquide épanché est très-variable. En moyenne, elle peut être évaluée à 100 ou 125 grammes; mais ce chiffre est, dans certains cas, de beaucoup dépassé

et élevé à 500, ainsi qu'en font foi plusieurs de nos observations.

Ce fait ne doit pas être oublié, car il faut en tenir un compte sérieux quand il s'agit du traitement.

D'ailleurs, les caractères physiques et chimiques de ce liquide ne présentent aucune particularité qui mérite de nous arrêter. Il peut être purulent, ce qui constitue la péricardite purulente, soit qu'il y ait une transformation de la sérosité en pus, soit, ainsi que nous l'avons vu plus haut avec Kirkes, qu'il y ait là une pyohémie ayant son point de départ dans des foyers purulents intra-cardiaques; mais alors il y a lieu de se demander si ces abcès ont pris naissance dans le cœur même, ou s'ils ne sont pas l'expression d'une métastase purulente ?

Les fausses membranes que l'on peut observer tant sur le feuillet viscéral que sur le feuillet pariétal du péricarde et qui, en général, sont plus ou moins disséminées et généralisées, se présentent aussi parfois avec des localisations très-limitées; nous en avons observé un cas qui nous paraît fort instructif, en ce qu'il démontre toute la difficulté qu'il peut y avoir à déterminer du vivant du malade ces péricardites partielles.

Observation III.

Rhumatisme articulaire. — Endopéricardite. — Pleurésie. — Mort. — Autopsie.

Hôpital des Enfants, salle Sainte-Catherine, n° 6. — Service de M. Blache.

Veniard Eugénie, douze ans et demi. Entrée le 2 août 1864. — Cette enfant, qui depuis quelques mois habite dans un lieu humide, est atteinte de rhumatisme polyarticulaire depuis six jours. La marche des accidents a été aiguë. Au moment de l'entrée, plusieurs articulations sont prises; l'état fébrile est marqué.

A l'auscultation du cœur, on trouve les bruits voilés et éloignés. Le premier bruit s'accompagne de souffle avec maximum à la pointe. Il n'y a pas une exagération appréciable de la matité précordiale.

8 août. — Le gonflement articulaire s'est encore généralisé. La fièvre est forte. On trouve des deux côtés, mais surtout à gauche, de l'épanchement dans les plèvres.

9 août. — Les douleurs articulaires sont très-violentes à l'épaule et au coude. Le pouls est intermittent, la chaleur intense.

10 août. — Le bruit de souffle du premier temps du cœur est très-fort, les battements rapides, il existe parfois une intermittence plus ou moins prolongée.

Après une amélioration notable, marquée par un amendement de l'état fébrile et par une diminution sensible de l'épanchement pleural, qui disparaît totalement à droite et ne persiste que peu à gauche, l'enfant, le 14 août, est tout à coup reprise de fièvre intense; la respiration, devenue difficile et gênée, s'accélère; le pouls est fréquent, irrégulier; le cœur semble gêné dans ses battements, qui sont forts et répétés, mais qui ne donnent naissance qu'à des bruits voilés et paraissant éloignés. La pâleur générale de l'enfant est remarquable.

Mort le 17 août.

Autopsie vingt-quatre heures après la mort. Les plèvres contiennent de chaque côté une assez faible quantité de sérosité dans laquelle flottent quelques flocons fibrineux. Il n'y a pas d'adhérences produites par la présence de fausses membranes.

La portion des poumons qui occupe la gouttière costo-vertébrale est fortement congestionnée : à la coupe, le tissu pulmonaire ne se montre pas hépatisé ; il sort des bronches incisées une assez grande quantité d'un liquide séro-sanguinolent.

La cavité péricardique ne contient que peu de liquide, mais la face interne des feuillets du péricarde est rouge en certains points, surtout *au niveau de leur réflexion sur l'origine des vaisseaux*. A ce niveau on trouve des fausses membranes entre l'aorte et l'artère pulmonaire. Il y a de l'hypertrophie du cœur gauche, qui, *seul*, est affecté d'*endocardite*. Entre les colonnes charnues du ventricule gauche, on trouve des caillots actifs adhérents. Les autres cavités du cœur ne sont remplies que de caillots passifs. L'*endocarde* est légèrement injecté par places, surtout au niveau de la valvule mitrale. Celle-ci, notablement épaissie, semble déchiquetée sur ses bords libres, et sert de support

à quelques productions fibrineuses qui présentent l'aspect de petits choux-fleurs.

L'orifice aortique offre également un état anormal, ses valvules sont rouges et injectées et supportent sur leur bord libre, en particulier au niveau du nodule d'Arantius, de petites végétations polypiformes.

La membrane interne de l'aorte est également rouge et semble légèrement épaissie.

Comme conséquence de ces organisations pseudo-membraneuses, qu'il nous suffise de rappeler ici les adhérences soit partielles et constituées par des brides, soit générales, en insistant toutefois sur ce point que ces modifications consécutives sont assez fréquentes chez l'enfant pour mériter toute notre attention.—Nous aurons l'occasion d'en rapporter plusieurs faits que nous avons cru devoir réserver pour l'étude symptomatique. (Voy. Obs. VIII, X, etc.)

Du reste, ces modifications consécutives se rapportent plus particulièrement à ce que l'on a coutume d'appeler la péricardite chronique et qu'il serait peut-être mieux de considérer comme un reliquat ou comme des accidents locaux faisant suite aux altérations primitives.

Quoi qu'il en soit, nous devons rapprocher de ces lésions les plaques dites laiteuses du péricarde. — Ces taches connues et décrites depuis longtemps et sur la formation desquelles diverses interprétations théoriques ont été données, se rencontrent plus fréquemment qu'on ne le croit, si l'on se donne la peine de les chercher à l'amphithéâtre, en dehors même de la préoccupation de l'existence antérieure d'une affection péricardique. Une étude attentive de cette altération montre qu'elle se rattache bien au processus de l'inflammation séreuse, et qu'elle en est comme un témoignage irrécusable.

Les deux faits suivants, que nous choisissons parmi d'autres, ne laisseront pas, nous l'espérons, de doute à cet égard et pourront éclairer peut-être ce point encore un peu obscur de physiologie pathologique.

Observation IV.

Chez un petit garçon de cinq ans, qui ne présentait aucune trace *de rachitisme thoracique*, mort le 20 novembre d'une rougeole avec broncho-pneumonie; à part les lésions pulmonaires de la broncho-pneumonie, nous trouvâmes dans le péricarde un peu de sérosité citrine (30 grammes) ; le cœur offrait sur la face antérieure du ventricule gauche, près de la pointe, une tache laiteuse de la dimension d'une pièce de 50 centimes. Elle était constituée par un tissu humide fibrillaire dans lequel le microscope montrait une organisation déjà fort avancée, un réseau lâche de tissu conjonctif, un nombre considérable d'éléments fusiformes s'envoyant des prolongements, des cellules et des noyaux arrondis, et enfin un réseau de jeunes vaisseaux déjà limités par une paroi très-facilement visible.

Un certain nombre de ces vaisseaux présentaient deux tuniques évidentes ; par contre, quelques autres semblaient simplement constitués par des canaux ouverts au milieu des éléments du tissu conjonctif sans paroi appréciable. Immédiatement au-dessous, le muscle cardiaque présentait une augmentation considérable des noyaux du sarcolemme sans autre altération ; le cœur n'offrait aucune autre lésion.

Dans un autre cas qui offre de l'intérêt à un point de vue différent, celui de la coïncidence d'une infection purulente avec une péricardite, nous avons également étudié histologiquement avec notre collègue et ami M. Joffroy la constitution d'une plaque laiteuse.

Observation V.

Il s'agissait d'un garçon de sept ans, ayant subi une amputation de la jambe pour une fracture compliquée, qui mourut à l'hôpital des

Enfants, le 24 octobre 1868, avec des phénomènes d'infection purulente.

A l'autopsie, on trouve en assez grand nombre des abcès métastatiques non encore ramollis, mais en voie de formation dans les deux poumons.

On voit sur la face antérieure du cœur, une plaque laiteuse de l'étendue d'une pièce de 1 franc. Cette plaque assez épaisse est constituée par une matière granuleuse ; des fibres forment un reticulum peu serré, des noyaux nombreux de tissu conjonctif volumineux arrondis ou ovalaires, peu résistants, en voie de prolifération active, présentant en un mot les caractères d'une plaque laiteuse toute récente.

Ces faits et d'autres que nous pourrions rapporter au besoin semblent donner peu de créance à la théorie émise par Jenner et adoptée par West, sur le mode de formation des plaques laiteuses, de celles surtout qui siégent vers la pointe du ventricule gauche, (notons que dans les deux cas qui précèdent, si les plaques laiteuses ne sont pas tout à fait à la pointe du ventricule, elles sont loin aussi de siéger à la base).

Or, Jenner attribue cette formation au frottement du cœur contre les parois résistantes du thorax, surtout quand ce dernier a éprouvé les déformations qu'amène ordinairement le rachitisme.

Nous ne saurions adopter, quelque ingénieuse qu'elle soit, cette théorie (dite de l'attrition) et il nous semble que la constitution propre de l'altération et son mode de développement, sont trop intimement liés à la phlegmasie péricardique, pour qu'il soit possible de les considérer indépendamment de celle-ci.

Une autre forme anatomique importante que nous avons à considérer ici, c'est la péricardite hémorrhagique. Grâce

aux travaux de Bamberger, Marguerite (1), Lacrouzille (2), le processus de cette espèce de péricardite est aujourd'hui parfaitement connu : il se rapporte de tous points à celui qui a été si bien étudié dans ces derniers temps pour les hématomes de la dure-mère; mais ce qu'il importe de faire ressortir ici, c'est que la facilité des néo-formations que nous rencontrons à chaque pas chez l'enfant, constitue une prédisposition remarquable à cette espèce de péricardite; nous en avons rencontré un assez grand nombre et nous en publierons ici quelques cas.

Mais nous devons auparavant faire remarquer que nous avons cru voir dans ces faits deux variétés qui méritent d'être distinguées, au moins quant au mode de développement. La première ne diffère pas de celle qui est décrite par la plupart des auteurs; c'est-à-dire qu'une néomembrane préalable, parfaitement visible avec ses vaisseaux fragiles et toujours prêts aux ruptures, la caractérise en même temps que du sang en nature constitue la plus grande partie de l'épanchement. Dans l'autre variété, au contraire, bien qu'une injection très-vive de la surface séreuse se manifeste avec un développement évident de vaisseaux nouveaux, il n'y a cependant point de véritable organisation pseudo-membraneuse. L'épanchement lui-même est plutôt sanguinolent que véritablement sanguin, et il semble que la portion de l'épanchement qui appartient aux éléments du sang extravasé provient plutôt d'une exhalation que de ruptures semblables à celles dont il était question plus haut; ajoutons d'ailleurs que l'on ne retrouve pas ici ces poches accidentelles où le sang est contenu, et qui ne sont autres qu'un dédoublement des feuil-

(1) Thèse de Paris, 1862.
(2) Thèse de Paris, 1865.

lets superposés desdites néo-membranes (voy. Obs. XII). Notre manière de voir peut, en outre, s'autoriser de ce que l'on observe dans une certaine forme de pleurésie hémorrhagique, dans laquelle l'épanchement sanguin ne saurait être attribué à des ruptures vasculaires, car c'est précisément à l'époque où les vaisseaux de nouvelle formation s'atrophient et disparaissent que l'on voit s'établir ces sortes d'épanchement.

Cette variété de péricardite, que l'on pourrait appeler semi-hémorrhagique, mérite, selon nous, d'autant plus de fixer l'attention, qu'elle nous a paru être assez fréquente chez l'enfant et qu'elle explique cette coloration roussâtre du liquide épanché qui se présente à l'autopsie sans que l'on s'y attende. (Voy. Obs. LVI.)

Observation VI.

Bronchite. — Péricardite méconnue. — Mort. — Autopsie.

(Observation communiquée par M. Millard.)

Sainte-Catherine, n° 48. Service de M. Blache.

Marie Avenier, dix ans, entrée le 2 mars 1857. — Malade depuis le 23 février : frissons, vomissements; point de côté violent à gauche. A l'entrée, on ne constate ni pneumonie, ni pleurésie; on diagnostique une bronchite caractérisée par des râles sibilants généralisés et une oppression modérée. Friction avec huile de croton. Tartre stibié, 10 centigrammes. On cesse ce dernier médicament dès le lendemain, parce qu'il a produit une grande dépression du pouls. La fièvre persiste, les râles deviennent à la fois sibilants et muqueux : rien n'appelle l'attention du côté du cœur, qui n'est pas examiné d'une manière spéciale.

Le 14 mars, la petite malade passe une journée assez bonne en apparence; mais le soir, vers huit heures et demie, elle est prise de délire, se lève de son lit, devient pâle, baignée de sueurs et succombe à onze heures avec des accidents de forme syncopale.

Autopsie. — Bronchite générale, à la base du poumon gauche quelques fausses membranes molles, sans épanchement ; le péricarde est distendu par une quantité énorme de sérosité *brunâtre, manifestement sanguinolente.* Sa surface, ainsi que celle du cœur, est hérissée de fausses membranes qui donnent au doigt la sensation d'une langue de chat. Dans le cerveau, congestion veineuse énorme.

Un des faits de péricardite hémorrhagique signalé dans les *Bulletins* de la Société anatomique, tome XXVI, page 84, 1851, est dû à M. Dufour.

Il s'agit d'un enfant de quatorze ans, mort avec des symptômes de fièvre typhoïde. On trouva le cœur considérablement augmenté de volume, recouvert aussi bien que le feuillet pariétal du péricarde de fausses membranes rougeâtres sans exhalation sanguine.

Voici une autre observation de péricardite hémorrhagique qui nous a été communiquée par M. le docteur Taupin.

Observation VII.

Mercier, dix ans, entrée à l'hôpital des Enfants, le 16 janvier 1838.

Habituellement bien portante, malade depuis deux mois. Douleurs dans les jambes et battements de cœur. Aucune cause appréciable de cette maladie. Ne se plaint, en somme, que d'un peu d'essoufflement pour monter les escaliers, ne tousse pas, n'a jamais eu de syncopes, ni d'œdème. Cette enfant est un peu grande pour son âge et a un teint pâle de chlorotique. Plus souffrante depuis quelques jours, elle a vu ses palpitations augmenter, et elle a été prise de fièvre avec délire. Depuis ce moment, elle est plus souffrante, étouffe un peu, ses lèvres sont devenues violettes. Elle n'accuse cependant aucune douleur. Le pouls est petit, insensible. Les battements du cœur faibles, éloignés et irréguliers, variant de 90 à 120. L'impulsion est à peine sentie et l'on constate une matité s'étendant au delà des limites normales. La respiration fréquente, 60°, est faible et courte. Il n'y a pas de râles dans la poitrine, dont la sonorité est bonne.

On pratique une saignée d'une palette et demie. Le sang s'écoule en bavant, il est fluide et ressemble à la sérosité rosée; il ne se coagule pas. La difficulté à respirer augmente sensiblement le jour suivant, et l'enfant meurt dans la journée.

Autopsie. — Les poumons sont adhérents par le sommet; ces adhérences correspondent à des tubercules cartilagineux (crétacés) autour desquels le poumon est froncé et plissé. Il n'existe pas d'autres tubercules dans tout le reste du poumon. Les plèvres contiennent environ 4 onces (120 gr.) de *sérosité sanguine.* Le péricarde contient un peu plus de 2 onces (60 gr.) *de la même sérosité*, qui n'est pas prise en caillots; sur la face interne, on trouve quelques traces de fausses membranes anciennes et sur le péricarde viscéral, des taches blanches nacrées siégeant sur les faces antérieures et postérieures de l'oreillette gauche. Le cœur est assez volumineux et ses cavités sont remplies de sang non coagulé sans traces de caillots.

L'existence de tubercules dans le péricarde et les phénomènes consécutifs de ramollissement dont ils sont parfois le siége, peuvent également donner lieu à un de ces épanchements mixtes dont nous venons de parler.

Il est une autre variété de péricardite hémorrhagique, qui a été observée chez l'adulte et qui paraît se rattacher à une altération primitive du sang, surtout sous l'influence du scorbut. On connaît les faits intéressants rapportés par Schanck, Kiber, etc., parmi ces faits, nous ne sachons pas qu'il en existe, se rapportant à l'enfance; toutefois, en dehors du scorbut, il ne serait pas indifférent de rechercher si certains états cachectiques, certaines altérations générales du sang ne pourraient pas intervenir également chez l'enfant comme cause déterminante d'épanchement hémorrhagique dans le péricarde.

Nous avons trouvé à l'autopsie d'un enfant de quatre ans, mort d'une *angine couenneuse grave*, de petites hémorrhagies disséminées en plus grand nombre à la surface viscérale

et pariétale du péricarde (elles étaient au nombre de 10 à 12 dans le cas dont il s'agit), présentant au premier abord l'aspect de petites ecchymoses superficielles ; mais en les examinant de plus près, on voyait qu'elles intéressaient toute la paroi du cœur, principalement celles siégeant sur les oreillettes; car on les retrouvait tout aussi bien à la face interne qu'à la face externe. Ce sont de véritables petites hémorrhagies interstitielles. Elles offraient du reste la même constitution anatomique que celles dont nous avons déjà parlé, mais au degré qu'elles avaient acquis dans le cas présent; il était remarquable que toute trace de vascularisation nouvelle y fît défaut et qu'elles ne fussent constituées que par une infiltration purement sanguine. Elles pourraient être comparées à certaines ecchymoses profondes ou aux pétéchies dans les cas de maladies graves infectieuses, auxquels peut d'ailleurs être assimilée l'observation que nous ont fournie ces détails nécroscopiques.

Pour terminer ce qui a trait à l'anatomie pathologique de la péricardite, il nous reste à dire un mot des états anatomiques concomitants du côté du cœur et du côté des organes avoisinants.

Parmi ces altérations, la plus fréquente est sans contredit l'endocardite ; c'est un fait que nous avons eu bien des fois l'occasion de noter et sur lequel nous aurons encore à revenir dans le chapitre qui traite de cette maladie.

Viennent ensuite l'hypertrophie et la dilatation du cœur soit séparées, soit associées ; nous renvoyons aussi aux chapitres spéciaux, dans lesquels nous aurons à traiter de ces états morbides, pour leur étude aussi complète que possible. Toutefois il convient de dire ici un mot des théories admises pour expliquer la dilatation du cœur dans le cas d'adhé-

rence. En général, ces théories sont toutes mécaniques, car elles font intervenir les tractions exercées sur le tissu propre du cœur par les brides fibreuses ou les adhérences générales qui relient cet organe aux parois thoraciques antérieures ou postérieures.

Nous n'avons pas ici à entrer dans l'examen approfondi de ces théories ; mais nous devons dire que nous n'avons trouvé dans nos observations chez l'enfant rien qui soit de nature à les autoriser non plus que chez l'adulte ; ce qui est certain, c'est que le cœur acquiert un volume anormal dans ces conditions, et nous aurons, nous le répétons, à revenir sur ce sujet au point de vue des modifications que cet état consécutif apporte dans les phénomènes symptomatiques de l'affection cardiaque.

Une altération consécutive à la péricardite et se liant intimement à elle, que nous devons mentionner ici tout particulièrement, c'est l'état du tissu musculaire cardiaque constitué, soit par une inflammation simple, soit plutôt par une dégénérescence que, depuis les travaux de Virchow, on sait être caractérisée par des éléments graisseux, soit enfin par des collections purulentes au sein du tissu musculaire. (Voy. Obs. XLII.)

Ces divers états morbides rentrant dans l'étude de la myocardite, nous renvoyons au chapitre où elle est décrite pour une étude plus complète de ces altérations.

Enfin, mentionnons, en terminant, les altérations de voisinage et concomitantes, particulièrement celles des organes respiratoires, les pneumonies et les pleurésies, surtout celles du côté gauche.

SYMPTÔMES. — MARCHE. — TERMINAISON.

Au début de cet article, nous ne saurions trop insister sur les caractères en quelque sorte négatifs, latents, insaisissables des phénomènes symptomatiques de la péricardite dans les premiers moments de son évolution : ce fait, admis pour l'adulte par tous les pathologistes, est d'autant plus vrai pour l'enfant que, chez ce dernier, les symptômes purement fonctionnels font, on peut l'affirmer, complétement défaut dans la plupart des cas.

Qui pourra se flatter en effet de trouver, comme signe d'une péricardite initiale, la douleur chez l'enfant?

Qu'elle existe, cela est possible, mais elle n'est pas manifestée, ou du moins elle ne peut être traduite par le petit être qui l'éprouve; bien plus, les divers artifices recommandés et employés dans ces conditions pour faire apparaître la douleur en l'augmentant, tels qu'une pression forte à la région précordiale et épigastrique, n'aboutissent chez l'enfant qu'à un résultat presque toujours négatif. Sans doute il souffre, il pleure et il se plaint, mais comment saisir dans ces pleurs et dans ces plaintes un cri caractéristique d'un organe malade plutôt qu'un autre? Disons-le donc avec toute conviction, c'est dans des manifestations d'une autre nature qu'il faut chercher les signes réels d'une affection telle que celle dont il s'agit ici.

Les palpitations seront-elles d'un secours plus efficace? Pas davantage, et à ce sujet nous sommes complétement de l'avis de MM. Rilliet et Barthez, qui n'attachent que peu ou point d'importance à ce symptôme chez l'enfant. Est-ce à dire qu'aucun phénomène fonctionnel ne soit de nature à tra-

duire chez lui l'existence d'une péricardite, à sa première période? Non sans doute, et c'est ici que nous devons insister sur des circonstances que la clinique révèle et qui n'ont pas été suffisamment appréciées au point de vue qui nous occupe.

La péricardite est par-dessus tout une affection deuthéropathique, c'est un fait que le clinicien ne doit jamais perdre de vue; or, étant donnée l'existence préalable de l'une des affections qui amènent habituellement à leur suite la péricardite (et le rhumatisme en voie d'évolution est même ici hors de cause), si l'on voit survenir d'une manière plus ou moins subite des phénomènes de *dyspnée*, soit nouveaux, soit plus intenses que ceux qui existent déjà, il faut songer aussitôt à la possibilité du développement d'une péricardite intercurrente : maintes fois, dans le cours d'une pneumonie, d'une pleurésie, d'une scarlatine avec complication du côté des reins, l'éveil nous a été donné par l'intervention du phénomène dont il vient d'être question, et bientôt les signes physiques locaux n'ont pas tardé à corroborer nos présomptions.

Plusieurs de nos observations pourront témoigner de ce fait sur lequel nous avons insisté particulièrement, convaincu que, pour le clinicien, il constitue une des notions symptomatiques les plus importantes dans la pathologie infantile, eu égard à la maladie dont nous traitons.

Deux ordres de symptômes, à part ceux dont il vient d'être question, interviennent dans la péricardite, les symptômes locaux et les signes généraux.

Parmi les signes fournis par l'auscultation, il en est un sur lequel nous nous croyons autorisés à appuyer comme offrant quelque particularité afférente à notre sujet : nous voulons parler du bruit de frottement; or, il nous a semblé

que le bruit de frottement ou de frou-frou se montrait d'une façon plus évidente, plus saisissable chez l'enfant que chez l'adulte, et qu'il pouvait, en conséquence faire soupçonner à une époque assez rapprochée du début, l'existence d'une péricardite en voie d'évolution; ce fait, d'ailleurs, paraît être en rapport avec le développement plus rapide et plus facile, dans les conditions de l'enfance, des produits exsudatifs qui sont la cause du bruit anormal dont il s'agit. Quoi qu'il en soit de cette explication, le fait n'est pas douteux, et nous ne pensons pas qu'il puisse être récusé par les observateurs qui ausculteront avec une constante attention les enfants qui sont dans l'imminence d'une péricardite.

Nous ajouterons que le frottement péricardiaque peut être observé avec les variantes déjà décrites et bien connues, et même avec celles que M. Bouillaud a comparées au galop du cheval :

Quadrupedante putrem sonitu quatit ungula campum.

Les modifications consécutives qui surviennent dans l'état anatomique local donnent lieu à d'autres bruits morbides, dont le plus important est le bruit de souffle; le bruit de souffle dans la péricardite peut avoir deux sources : ou bien il est un résultat de l'endocardite concomitante, et c'est sans contredit le cas le plus fréquent; ou bien il résulte d'une modification des bruits anormaux qui se passent dans le péricarde, et n'est autre chose alors qu'un frottement transformé.

On sait quelles difficultés président à une détermination parfaite du siége réel de ces bruits de souffle. L'observation, appliquée à la pathologie infantile, n'éclaire pas beaucoup ce point obscur de sémiologie.

Les signes physiques et subjectifs sont essentiellement con-

stitués par la *voussure* précordiale, les modifications dans l'impulsion cardiaque visible et perceptible, et enfin par les bruits anormaux attribuables, soit à la cavité péricardique, soit au cœur lui-même.

Parmi les signes physiques de la péricardite, la voussure est d'une importance capitale chez l'enfant comme chez l'adulte, et peut-être est-il vrai de dire que cette voussure acquiert, plus rapidement que chez ce dernier, des dimensions en rapport avec l'abondance de l'épanchement. Cela tiendrait-il à la plus grande flexibilité des côtes qui se laissent plus facilement distendre, ou bien à la petitesse relative de la cage thoracique? Toujours est-il que ce fait doit être signalé. Mais il ne faut pas oublier que les déformations rachitiques, si fréquentes chez l'enfant, pourraient, au premier abord, donner le change. Un examen approfondi ne saurait laisser longtemps dans le doute.

Un phénomène corrélatif au précédent, c'est la diminution ou l'absence de l'impulsion cardiaque; nous n'avons à ce sujet rien de particulier chez l'enfant.

Les symptômes révélés par la palpation, à une époque où un épanchement trop considérable ne les a pas encore annulés, sont très-caractéristiques chez l'enfant comme chez l'adulte, nous voulons parler de la sensation de frémissement ou de raclement, dont nous rapporterons plus loin plusieurs exemples.

Nous arrivons aux symptômes généraux : au début et dans la péricardite rhumatismale surtout, un frisson initial, des phénomènes fébriles plus ou moins accentués, quelques symptômes cérébraux caractérisés par de la somnolence et des rêvasseries, peuvent se montrer; mais, qu'on le sache bien, il est rare que l'attention soit suffisamment attirée par ces

phénomènes pour les rattacher à une péricardite commençante. Presque toujours la maladie est méconnue alors, et elle reste latente. — A une période plus avancée, les symptômes s'accentuent davantage, le pouls en particulier peut présenter, outre une fréquence anormale, l'irrégularité, la petitesse et les intermittences qui font rarement défaut. Ces modifications, d'ailleurs, paraissent être subordonnées en partie à celles de la respiration, qui, comme on le sait, est plus ou moins oppressée. Est-il besoin d'ajouter que les progrès de la maladie, quand elle n'a point une terminaison favorable, exercent sur la respiration une influence des plus graves qui se traduit bientôt par des phénomènes asphyxiques.

Les symptômes cérébraux, dont nous avons déjà dit un mot, prennent, dans certains cas, au rapport de quelques auteurs, une telle prédominance que l'affection péricardiaque est en quelque sorte masquée aux yeux de l'observateur, et qu'on est tenté d'y voir une véritable affection cérébrale. Ce fait mérite d'autant plus de fixer l'attention que les observations de cette sorte qui ont été rapportées par Latham, Burrovs (1), et par Stanley, présentent une complication anatomique du côté du tissu musculaire, dont il n'a pas été peut-être suffisamment tenu compte; nous en avons déjà dit un mot à l'article *Anatomie pathologique*, et nous aurons à y revenir plus amplement au chapitre *Du diagnostic*. — Ajoutons ici, d'ailleurs, par anticipation, que la plupart de ces faits sont relatifs à des péricardites survenues dans le cours d'un rhumatisme articulaire, ce qui pourrait autoriser la réflexion suivante : N'y a-t-il pas eu rhumatisme cérébral concomitant ?

Quoi qu'il en soit, voyons en deux mots la marche et les terminaisons de la péricardite chez l'enfant.

(1) *Gaz. méd.* Paris, décembre 1843.

Comme la péricardite est presque toujours secondaire chez lui, sa marche, même dans l'état aigu, est rarement très-rapide. La maladie doit-elle se terminer par la guérison, on voit les symptômes diminuer peu à peu, puis enfin disparaître tout à fait après un temps plus ou moins long. Cependant, bien souvent, elle passe à l'état chronique : c'est ce qui arrive surtout chez les petits malades atteints de rhumatisme constitutionnel. En même temps, il s'établit alors graduellement une lésion organique du cœur. C'est encore principalement chez ces rhumatisants qu'on rencontre les récidives de péricardite, chaque fois qu'une atteinte nouvelle de rhumatisme se manifeste.

La péricardite qui passe à l'état chronique donne lieu à différentes formes d'altération, dont la plus intéressante est sans contredit la péricardite avec adhérences, dont nous pouvons rapporter ici quelques exemples.

Observation VIII.

Péricardite chronique sans altérations valvulaires. Hypertrophie. Engouement pulmonaire avec pleurésie ancienne chez un enfant de cinq ans.

(Observation communiquée par M. Barthez.)

Le 21 janvier 1866, entre à l'hôpital Sainte-Eugénie, salle Saint-Benjamin, n° 12, le nommé Sarg (Henri), âgé de cinq ans. Cet enfant a toujours été d'une très-bonne santé, jusqu'à l'âge de trois ans et demi.

A cette époque, c'est-à-dire il y a dix-huit mois, il est tombé malade pour la première fois; il eut des accès d'étouffement, de la fièvre; cet état dura environ six à sept semaines.

Il y a un an, les mêmes symptômes se manifestèrent de nouveau avec plus d'intensité ; aux accès d'étouffement vinrent s'ajouter des quintes de toux, à la suite desquelles l'enfant restait cyanosé; pendant deux mois il en fut ainsi.

Au mois d'octobre dernier, nouvelle crise, étouffement, quintes de toux, congestion pulmonaire excessive, cyanose de la face, vomissements de glaires; le malade ne s'est jamais entièrement rétabli.

Enfin, il y a deux ou trois jours, cet enfant s'étant trouvé plus malade, on l'amène à l'hôpital le 21 janvier. Voici ce que l'on trouve du côté des organes respiratoires : matité dans la fosse sous-épineuse droite. A l'auscultation, souffle assez rude dans la fosse sous-épineuse avec des rhonchus sonores; pas de râles muqueux ni sous-crépitants, retentissement de la toux dans le creux de l'aisselle droite; la langue est blanche, large, humide; pas d'appétit. Peu de fièvre, de plus l'enfant se plaint de douleurs vagues dans les jambes.

Le 23, la peau est peu chaude, la fièvre peu intense; le pouls est petit, la respiration est anxieuse, l'expiration prolongée; à la percussion, on trouve une matité précordiale considérable; à l'auscultation, un bruit de souffle à la pointe du cœur (ventouses, 120 gr. de sang, sur la région cardiaque. Vésicatoire en arrière. Looch kermès).

Du 23 au 25, les phènomènes vont en s'aggravant; l'enfant est oppressé, très-agité, surtout le soir. Le 25 au matin, le pouls est très-petit. Les battements du cœur sont tumultueux, irréguliers, couverts en partie par du ronflement pulmonaire et accompagnés de bruits de frottement péricardique qui s'entendent jusqu'en arrière. La matité précordiale est encore augmentée. M. Barthez diagnostique un épanchement dans le péricarde. La prostration est considérable (ext. q. q. 2 gr. Vin de Bagnols).

Le 26, l'oppression augmente, il y a des menaces d'asphyxie; les phénomènes sont les mêmes (à l'auscultation et à la percussion); tout fait prévoir une fin prochaine. Mort le 26 au soir.

Autopsie. — Le feuillet fibreux du péricarde adhère intimement au feuillet viscéral, surtout sur la face antérieure dont il ne peut être séparé qu'à l'aide du scalpel, tandis qu'à la face postérieure de simples tractions suffisent. Les fausses membranes qui unissent les deux feuillets du péricarde sont d'une couleur rosée qui est due à une infiltration sanguine ainsi qu'à la présence d'arborisations vasculaires.

Le cœur a un volume considérable (hauteur 8 à 9 centimètres. Diamètre transversal, 7 à 8). Les parois du ventricule gauche sont épaisses (8 millimètres). On trouve dans ce ventricule un caillot noir, sans consistance et de nouvelle formation ; dans le ventricule droit, un

caillot en partie décoloré, résistant, et qui paraît être de formation ancienne. Les orifices n'offrent de lésion d'aucune sorte.

Des deux côtés existent des adhérences pleurétiques ; à gauche, elles sont rougeâtres et infiltrées de sérosité sanguinolente ; le lobe inférieur du poumon gauche est affaissé, comprimé ; son tissu n'est plus crépitant ; le lobe supérieur est infiltré de sérosité écumeuse ; il en est de même de tout le poumon droit. Les autres viscères sont dans l'état normal.

Il nous a été donné bien souvent de constater, à l'autopsie d'enfant mort d'affections diverses, ces sortes d'adhérences que nous croyons assez fréquentes, quoique le plus souvent rien ne peut les faire prévoir. Aussi pensons-nous avec Kennedy qu'il n'existe aucun signe bien évidemment pathognomonique de ces lésions.

Mais parmi tous ces signes que les auteurs ont indiqués successivement, nous n'en avons trouvé en résumé que deux, signalés par Billingham, qui aient vraiment quelque importance et qui nous aient paru exister parfois chez les enfants. D'abord, la présence de l'impulsion au-dessus du point normal, produite par la masse du cœur et non par la pointe ; ceci a lieu non-seulement quand le cœur adhère au péricarde, mais quand le poumon lui-même est adhérent au péricarde, il y a alors soulèvement en masse avec plus ou moins de retrait. Ensuite, un autre signe assez caractéristique est un mouvement d'ondulation à l'épigastre au-dessous de l'appendice xiphoïde. Ce dernier symptôme, qui a été donné également par Heim et Sander, peut reconnaître pour cause le déplacement de la pointe du cœur, qui semble comme attirée vers le creux épigastrique, et que l'on voit en effet battre dans ce point. C'est, du reste, dans de pareilles circonstances que M. Roger dit avoir vu ce phénomène se produire à l'hôpital des Enfants. Il ne nous a pas été donné d'observer la dépression de la région précordiale signalée par MM. Barth et

Bouillaud, non plus que l'affaiblissement du second bruit mentionné par Aran. Quant à la disparition brusque du bruit de frottement dans la péricardite, nous ne pensons pas, comme le voulait ce dernier auteur, que ce soit vraiment là un signe d'adhérence du péricarde. Un bruit de frottement limité et surtout persistant en un point serait, selon nous, un signe plus certain. M. Raynaud a eu l'occasion d'observer, sur un enfant de douze ans, un dédoublement complet des bruits du cœur dans une péricardite avec adhérence. L'importance qu'il donne à ce signe, jointe aux circonstances dans lesquelles il s'est produit, nous engage à publier ce fait, assez rare du reste.

Observation IX.

Dédoublement des bruits du cœur. — Péricardite avec adhérence complète des deux feuillets et incrustation calcaire de la séreuse.

(Par M. Raynaud.) (1)

D... âgé de douze ans et demi, est entré dans le service de M. Bouvier au mois de février 1860 ; il avait déjà fait un premier séjour à l'hôpital des Enfants l'année dernière.

Il se plaint d'étouffements continuels et de palpitations. Battements du cœur tumultueux, sans bruits anormaux ; cyanose de la face et des mains ; râles sous-crépitants fins dans la poitrine ; dyspnée excessive.

Sous l'influence d'un traitement approprié, ces accidents se sont calmés assez rapidement ; mais ils ont reparu à plusieurs reprises, et le malade a fini par succomber le 10 juillet, avec tous les phénomènes de l'asystolie : anasarque, ascite, œdème pulmonaire, etc. Il s'y est ajouté, dans les derniers temps de la vie, de l'ictère avec une énorme congestion du foie qui dépassait de beaucoup le rebord des fausses côtes.

Voici d'une manière plus précise ce que nous a donné l'examen

(1) *Bulletins de la Société anatomique*, XXXVe année, 1860, 2e série.

de l'appareil circulatoire : le pouls, pendant les accès d'oppression, était très-irrégulier, non dans son rhythme, mais dans la force relative des pulsations. A une ou plusieurs pulsations fortes, en succédaient d'autres très-faibles; de plus, les pulsations se confondaient pour ainsi dire les unes dans les autres. La matité précordiale avait environ 10 centimètres de hauteur sur 8 ou 9 de largeur. La pointe du cœur battait à deux travers de doigt au-dessous du mamelon gauche. Les bruits avaient leur timbre normal dans l'état de repos. L'impulsion était un peu exagérée; elle l'était sensiblement plus après la moindre course.

Voici maintenant un phénomène sur lequel j'appelle l'attention, et qui du reste ne m'a paru se produire que passagèrement, je l'ai constaté dans le courant de juin, pendant un accès d'oppression : les battements du cœur étaient parfaitement dédoublés, à tel point que l'oreille avait la sensation que donneraient deux cœurs battant d'après le même rhythme et avec la même vitesse, mais avec un point de départ différent et indépendant l'un de l'autre. Les bruits se produisaient dans l'ordre suivant : premier bruit, deuxième bruit sourd égal au premier en intensité, premier bruit clair, deuxième bruit clair égal au premier.

A l'autopsie, nous avons trouvé, outre une cirrhose du foie commençante, une adhérence complète du cœur avec le péricarde, formée par des filaments celluleux très-denses, d'une dissection difficile. Le péricarde présente une incrustation calcaire des plus remarquables, donnant au toucher la sensation d'une coquille d'œuf. On distingue très-nettement deux couches calcaires superposées. Les orifices sont parfaitement sains; les cavités sont gorgées de caillots noirâtres; elles paraissent dilatées, mais cette apparence peut bien tenir à ce que les parois du cœur, étant en quelque sorte enchâssées et fixées par une enveloppe solide, n'ont pu revenir sur elles-mêmes. Cette disposition donne aux colonnes charnues des oreillettes une régularité qu'on ne leur voit pas ordinairement.

« Cette observation paraît intéressante à plus d'un titre; d'abord les ossifications du péricarde sont un fait exceptionnel chez les enfants, et l'existence d'une péricardite ancienne est d'autant plus frappante que jamais le malade n'a été atteint de rhumatisme articulaire. Mais le fait qui nous

occupe a surtout un intérêt clinique. La plupart des traités de pathologie donnent le diagnostic comme à peu près impossible. Dans le cas actuel, le diagnostic n'a pas été fait, mais il aurait pu l'être. En effet, en rapprochant l'absence des signes positifs de l'hypertrophie ventriculaire, et notamment d'une matité précordiale très-étendue, l'absence de bruits anormaux pouvant faire songer à une lésion des orifices, en rapprochant, dis-je, ces signes des caractères du pouls et surtout de l'altération remarquable des bruits cardiaques décrits plus haut, on devait, par voie d'exclusion, arriver à admettre des adhérences apportant un obstacle considérable aux contractions du cœur. J'attache une importance d'autant plus grande à ce dédoublement des bruits, que j'avais noté le phénomène simplement comme une curiosité pathologique, dont je ne tirais aucune induction et dont je n'ai reconnu l'intérêt qu'ultérieurement. Aucune idée théorique n'a présidé à cette observation, et c'est pour cela que je la crois utile; j'ai la conviction que dans un cas pareil, le diagnostic pourrait et devrait être posé d'une manière absolue. »

Le dédoublement des bruits du cœur avait été déjà signalé par Friedreich comme un signe pathognomonique de l'adhérence du péricarde. Cette intéressante observation de M. Raynaud vient à l'appui de cette manière de voir et en confirme l'exactitude.

Nous avons trouvé, dans les *Mémoires de la Société médicale d'encouragement* de Milan, un travail du docteur Bosisio (1) tendant à prouver que, chez les enfants surtout, on peut, en pressant avec la tête nue ou armée du stéthoscope sur la poitrine du malade, augmenter la force des bruits

(1) *Mémoires de la Société médicale d'encouragement de Milan*, mars 1859.

péricardiques, qui sont perçus dès lors plus distinctement, même dans les cas où il y a adhérence totale du péricarde. L'observation sur laquelle s'appuie le docteur Bosisio nous a paru fort curieuse, tout à la fois comme fait clinique et anatomo-pathologique.

Observation X.

Adhérence totale du péricarde.

Niada Benjamin (douze ans, *fattorino d'albergo*), pas de maladies antérieures.

Entré le 5 décembre 1859 à l'hôpital des : *Fate-bene-Fratelli.* Depuis huit jours souffre de douleurs articulaires, surtout aux membres supérieurs ; les articulations sont enflées et douloureuses ; mouvements impossibles depuis quatre jours. Point de côté à la région précordiale.

A l'entrée, articulations scapulo-humérales et fémoro-tibiales enflées et douloureuses. Céphalalgie intense ; langue blanche ; respiration accélérée, sans lésions pulmonaires à l'auscultation ni à la percussion. En avant, matité précordiale un peu augmentée ; *à la palpation*, le cœur semble frapper le thorax non-seulement avec la pointe, mais pour ainsi dire de toute pièce. En même temps, on perçoit un frémissement cataire qui augmente par la pression. Les bruits du cœur sont masqués par un double frottement, semblable à un souffle rude ; on entend ce frottement dans toute la région du cœur ; augmente à la pression, surtout si l'on comprime simultanément la poitrine en arrière. Peau chaude, pouls à 120 ; sueurs, urines sédimenteuses ; le décubitus sur le côté malade est impossible. — (Saignées, boissons acidulées et nitrées.) Ce traitement, poursuivi pendant trois jours, diminue l'intensité des symptômes généraux et des accidents articulaires, mais les symptômes cardiaques ne s'amendent nullement ; on applique, sur la région du cœur, un vésicatoire (teinture d'aconit, eau de laurier-cerise, extrait de jusquiame).

Le vingt-troisième jour de la maladie, les symptômes généraux reparaissent, ainsi que la douleur localisée à l'articulation scapulo-humérale ; respiration fréquente et menaces de suffocation. Le frémissement cataire a diminué, mais la matité s'étend du bord inférieur de

la deuxième côte au bord supérieur de la sixième, et gagne jusqu'à 2 centimètres en dehors du mamelon. Le double bruit de frottement a notablement augmenté. Pouls dur, intermittent ; chaleur et sécheresse de la peau, urines rouges. (Nouvelle saignée, teinture digitale, calomel, frictions mercurielles durant plusieurs jours). — Les douleurs articulaires et cardiaques diminuèrent, mais les symptômes généraux : palpitations, dyspnée, fièvre, ne tombèrent pas et allèrent en croissant. Puis œdème débutant aux malléoles, gagnant les membres inférieurs et paraissant enfin à la face.

Au cinquante et unième jour de la maladie, la fréquence du pouls et ses intermittences ne permettent plus de le compter ; la matité s'est encore étendue de haut en bas et dépasse de 4 centimètres le bord droit du sternum. Le bruit de frottement a sensiblement diminué; accès de toux longs et fréquents. (Nouveau vésicatoire.)

Les jours suivants : diarrhée, abattement, tendance au coma.

Le cinquante-septième jour de la maladie, cinquantième jour depuis son entrée à l'hôpital, le malade meurt presque subitement.

Autopsie pratiquée vingt-six heures après la mort. — Œdème léger de la face et des extrémités, surtout inférieures.

Le cerveau n'est pas examiné.

Thorax. — A l'ouverture de la poitrine, on est frappé de la distension énorme du sac péricardique. Sa plus grande largeur, qui correspond à la base du cœur, est de 18 centimètres. A ce niveau, le péricarde dépasse de plus de 6 centimètres le bord droit du sternum. Il atteint inférieurement le bord de la septième côte. La face externe du péricarde est unie aux poumons par de fausses membranes de nouvelle formation, peu consistantes. Cette face lisse et polie offre partout une coloration blanc jaunâtre.

Le tissu pulmonaire est sain, crépitant, un peu emphysémateux sur les bords.

En palpant le feuillet pariétal du péricarde, on éprouve au-dessous la sensation que produirait une substance dure, résistante, *osseuse*. Les mouvements de glissement de ce feuillet sur le cœur sont impossibles. On ne peut non plus le plisser en aucun point.

Après avoir détaché le péricarde de la même façon pour ainsi dire qu'on énuclée un kyste de son enveloppe, on constate que la matière épanchée dans la cavité péricardite a l'aspect d'un tissu cellulo-fibreux jaune-rouge, très-dur, de consistance presque cartilagineuse vers la base du cœur, elle est formée de plusieurs couches. Au niveau du

sommet, elle offre l'apparence d'un tissu fibrino-albumineux, rouge, de consistance gélatineuse, donnant çà et là issue à du sang et à un peu de pus ; l'épaisseur moyenne de ces couches est, au sommet, de 1 centimètre, à la base de 1 centimètre 1/2.

Le cœur est au moins aussi volumineux que celui d'un adulte ; il est mou et offre une coloration brune en avant, rouge pâle en arrière et au sommet. Dans une épaisseur de 1/2 centimètre, la paroi du cœur est flasque et ramollie, les fibres ne sont plus distinctes : sous la moindre pression elles se déchirent, laissant écouler une sérosité sanguinolente, sanieuse vers le sommet du cœur.

Toutes les cavités étaient vides ; les *valvules étaient saines.* La paroi du ventricule gauche dilatée offrait une épaisseur au sommet de 2 centimètres. L'épaisseur des autres parois atteignait 1 centimètre.

Il est incontestable que les adhérences ont une certaine influence sur l'hypertrophie du cœur. Nous pouvons citer à ce propos une observation qui nous a été communiquée par M. le docteur Taupin.

Observation XI.

Péricardite chronique avec adhérences. Hypertrophie du cœur. Pleuropneumonie.

Au mois de septembre 1835, entre à l'hôpital des Enfants, salle Sainte-Catherine, n° 25, une petite fille de neuf ans et demi.

Cette enfant, de père et de mère bien portants, n'a jamais eu, dans ses sept premières années, ni engorgement ganglionnaire du cou, ni impétigo du cuir chevelu ; jamais pendant ce temps elle n'a toussé, elle n'a pas eu la rougeole.

Il y a deux ans, elle a eu une coqueluche légère, à la suite de laquelle se sont produites des épistaxis. Quelque temps après, elle fut atteinte d'une scarlatine assez grave, qui ne fut pas suivie d'albuminurie ; néanmoins l'enfant ne s'est jamais entièrement remise, les épistaxis se sont renouvelées, la toux est survenue, suivie d'affaiblissement et d'amaigrissement et enfin des battements de cœur.

Il y a neuf mois, l'enfant eut une peur violente ; alors se manifestèrent des palpitations, de l'oppression, des douleurs à l'épigastre, de

'inappétence et des vomissements tous les matins. Voici ce que présente la malade le 8 octobre. La poitrine est mal conformée, le sternum fait une saillie assez grande, surtout à gauche; il y a de la voussure à la région précordiale et peu de matité en ce point ; la pointe du cœur bat entre la sixième et la septième côte. La main appliquée sur ce point permet de sentir un frémissement cataire et une forte impulsion cardiaque.

A l'auscultation, le cœur s'entend dans toute la poitrine. Le premier bruit est un peu séparé du deuxième, qui est couvert par un bruit de souffle profond et rude qui s'entend dans toute l'étendue de l'aorte thoracique et dans les carotides. 70 pulsations. Le pouls est plein, calme et régulier. Pas de toux, la respiration est faible, pas de dyspnée; la face est pâle; il n'y a pas d'œdème aux pieds. L'enfant reste dans le même état pendant un temps assez considérable, ayant des alternatives de bien et de mal. Le pouls devint irrégulier pendant quelques jours : 80 pulsations. A l'auscultation, les battements du cœur furent irréguliers, intermittents toutes les trois ou quatre contractions, le bruit de souffle du deuxième temps est plus intense; sous la clavicule droite, on sent, avec le doigt, un battement assez fort et rien de semblable n'existe sous la clavicule gauche (potion digitale, 3 grains).

Vers ce moment, l'enfant a eu deux ou trois épistaxis assez abondantes; enfin tous les phénomènes s'amendèrent assez dans les derniers jours du mois d'octobre pour qu'il fût possible de laisser sortir la malade le 1er novembre.

A ce moment, l'appareil circulatoire était dans l'état suivant : le frémissement cataire a disparu presque entièrement, il n'y a pas de battement sous la clavicule droite ; à l'auscultation, les deux bruits du cœur sont moins distancés l'un de l'autre, le bruit de souffle du deuxième temps est toujours aussi intense. Le pouls est plein. 80 pulsations.

La malade rentre le 14 novembre ; elle n'a été bien portante que huit jours ; au bout de ce temps, elle a été reprise de palpitations, de point de côté à gauche, d'essoufflement.

Le 15, décubitus dorsal, face pâle, non enflée, pas de palpitations peu d'oppression, pas d'œdème.

Le pouls est petit, régulier (130 pulsations).

A la région précordiale, on voit les battements qui soulèvent a paroi thoracique ; la matité est considérable.

A l'auscultation, les bruits du cœur sont tumultueux, mais distincts; au deuxième temps existe un bruit de souffle sourd qui se propage dans l'aorte et qui retentit dans toute la poitrine. L'appareil pulmonaire ne présente rien de particulier, la sonorité est égale des deux côtés à la percussion, la respiration est à peu près pure partout, 38 respirations par minute.

Le 23 novembre, pouls à 116 pulsations, du côté de l'appareil respiratoire, quelques manifestations; dans la moitié inférieure du poumon droit, respiration assez bruyante et soufflante, avec des râles sous-crépitants à la base. Le cœur offre le volume suivant : 3 pouces de large sur 2 1/2 de haut; les battements sont réguliers et distincts, et les bruits anormaux sont les mêmes.

La malade reste dans cet état pendant quelques jours; mais, à la suite d'excès de nourriture, elle est prise, le 28 au soir, de dyspnée violente qui l'empêche de rester couchée; elle se plaint en même temps d'une douleur vive à la base du poumon droit; la face est pâle, sans œdème, mais légèrement bouffie. Les battements du cœur sont violents et soulèvent énergiquement la paroi thoracique; le pouls est petit, régulier et égal des deux côtés (142 pulsations). La percussion de la région cardiaque est douloureuse et donne toujours les mêmes résultats. A l'auscultation, les battements sont tumultueux; le deuxième bruit est remplacé par un bruit de souffle; dans la poitrine, des deux côtés et surtout à droite, des rhonchus sonores et des râles assez secs; pas de retentissement dans la voix (62 respirations).

Il n'y a pas d'œdème des membres inférieurs (6 sangsues à la région précordiale).

30 novembre. — L'état a considérablement empiré; la dyspnée est plus intense, l'abattement considérable, la face pâle, légèrement bouffie (164 pulsations). Pouls très-petit, égal et régulier; 68 respirations. La percussion de la région cardiaque est impossible, tant elle est douloureuse; l'impulsion cardiaque est moins forte; les battements s'entendent en arrière; le deuxième bruit est toujours remplacé par un bruit de souffle.

Les phénomènes vont en s'aggravant; la malade étouffe de plus en plus; un léger délire survient dans les derniers moments, et la mort dans la nuit du 1er au 2 décembre.

Autopsie le 3 décembre.

Le sternum est en forme de poulet. Les côtes sont saillantes également des deux côtés; pas de voussure.

Rien de particulier à noter dans le tube digestif; quelques follicules un peu hypertrophiés vers la fin de l'intestin grêle.

Le foie est de volume normal; il présente, à sa surface et dans sa coupe, quelques taches jaunâtres.

La plèvre du côté gauche adhère avec le péricarde et n'offre pas d'adhérences avec le poumon du même côté ; à droite, la plèvre adhère au sommet du poumon; des deux côtés, épanchement de liquide séreux.

Le poumon droit renferme, au sommet, un tubercule non enkysté au milieu d'un tissu hépatisé.

Les deux poumons sont peu crépitants, ne surnagent pas, et l'on trouve au centre des noyaux durs, au milieu d'une hépatisation au premier degré. Le doigt pénètre facilement dans le tissu pulmonaire, qui se réduit en bouillie.

Dans quelques points se trouvent des noyaux d'hépatisation grise.

Le cœur avec le péricarde présente un volume et un poids considérables: 5 pouces de largeur sur 4 pouces 7 lignes de longueur. Le péricarde adhère avec les deux plèvres, surtout à gauche ; pas d'adhérences en avant; à l'intérieur environ 1 once de liquide clair.

On trouve des adhérences entre le péricarde et le cœur, se déchirant difficilement; elles sont situées en avant, au milieu du ventricule gauche, au niveau de la pointe du cœur et en arrière au niveau des oreillettes ; ces adhérences sont rouges et infiltrées, elles sont comme gaufrées, on n'y trouve pas de vaisseaux apparents.

Le cœur a 4 pouces de long sur 4 pouces de large. Les cavités sont considérables. Le ventricule gauche a 8 lignes d'épaisseur ; il est, ainsi que l'oreillette, plein de caillots verdâtres, volumineux, assez adhérents à l'endocarde, bien qu'il soit lisse, non organisés, imbriqués dans les colonnes. Les valvules sont saines, un liquide versé dans l'aorte pénètre à travers l'orifice aortique; pas d'altération de l'aorte. Le ventricule droit a 4 lignes d'épaisseur; l'oreillette est dilatée, les orifices sont libres et sains.

L'aorte, la sous-clavière, la carotide et le tronc brachio-céphalique n'offrent aucune altération.

Une forme de la péricardite qui n'a rien de spécial à l'enfance, mais qui n'est pas absolument rare à cette époque de la vie, est l'hydropéricarde d'emblée.

C'est encore sous l'influence rhumatismale, qu'apparaît cette sorte de péricardite que nous n'avons pas eu l'occasion d'observer. Nous avons vu cependant, dans les auteurs anglais, des faits semblables mentionnés chez des enfants à la suite de scarlatine.

Nous renvoyons pour ces observations au mémoire de Scott Alisson et de Thore, dont nous avons déjà dit un mot. Ce serait ici le lieu de parler des grands épanchements du péricarde au sujet desquels M. Roger a fait une communication si intéressante à la Société de médecine des hôpitaux.

Voici le résumé de l'histoire de la maladie de l'enfant que nous avons pu suivre jusqu'à sa mort, pendant notre internat dans le service de M. Roger. L'observation complète se trouve dans l'*Union médicale*, décembre 1868.

Observation XII.

Péricardite avec épanchement considérable. — Hémopéricarde partiel. — Ponctions répétées. — Mort. — Autopsie.

(Voir les graphiques 9 et 15.)

Dance (Eugénie), onze ans, santé toujours excellente jusqu'à l'année dernière. Quoique fille d'un père rhumatisant, elle n'a jamais souffert de douleurs articulaires, et n'a pas eu de chorée.

Cette petite fille, qui paraît très-intelligente, raconte que, depuis un an seulement, elle commence à s'essouffler facilement et à avoir des palpitations; néanmoins elle ne s'alite pas, le sommeil et l'appétit sont conservés.

A partir du mois d'août, l'enfant devient plus souffrante, les palpitations augmentent, elle a des douleurs de côté et des douleurs articulaires au coude et au genou. Elle prend le lit le 14 août. Elle avait alors de la fièvre avec transpiration, de l'agitation la nuit, une dyspnée très-grande. A ce moment, le médecin reconnut l'existence d'une péricardite.

Au commencement de septembre, elle toussait fréquemment, avait la face un peu bouffie.

Même état jusqu'au 20 octobre, époque où l'on constate un œdème du membre inférieur gauche et où les parents se décident à faire entrer l'enfant à l'hôpital.

22 octobre. — (*État à l'entrée.*) La malade, soutenue par des oreillers, se tient, dans son lit, sur son séant. Respiration fréquente, inspirations hautes et rapides ; teinte cyanotique du visage, coloration violacée des lèvres, injection des pommettes ; gêne de la circulation périphérique, produisant une congestion notable des veines superficielles du cou, de la face, des mains ; le pouls petit, régulier, bat 156 à 172 fois.

Voussure de la région précordiale, effacement des espaces intercostaux.

Matité absolue, s'étendant depuis le premier espace intercostal jusqu'à la septième côte et dépassant le bord droit du sternum ; les battements du cœur, insensibles à la main, sourds et très-éloignés de l'oreille, sont d'ailleurs normaux. Nulle part on ne perçoit de frottements. On découvre à droite un léger épanchement pleural, ainsi qu'un peu de congestion pulmonaire, le poumon gauche est sain.

Œdème douloureux du membre inférieur gauche, pas d'albumine dans les urines.

M. Roger diagnostique un *épanchement considérable du péricarde*, et devant l'urgence des accidents se décide à pratiquer la paracentèse du péricarde le 23 octobre.

Le trocart plongé directement dans la poitrine, au niveau du cinquième espace intercostal, à un centimètre et demi du bord gauche du sternum, ne donne issue qu'à 100 grammes environ de *sang pur* qui se coagule presque aussitôt.

Après cette ponction, la malade parut éprouver un peu de soulagement, qui ne dura que deux ou trois jours. Les symptômes généraux devenant plus graves, et l'état local empirant de même, de manière à rendre l'asphyxie imminente, M. H. Roger se décide à une deuxième paracentèse. Introduit une première fois, le trocart ne donne issue à aucun liquide ; ce n'est qu'en le retirant qu'on voit sortir quelques gouttes de sérosité rougeâtre ; réintroduit une seconde fois, il laisse enfin échapper par jets 500 grammes d'un liquide séreux légèrement sanguinolent, qui laisse déposer au fond du vase un caillot très-petit et très-mince.

La ponction est suivie d'un soulagement très-marqué de la malade. La voussure, la dyspnée, la cyanose, disparaissent rapide-

ment. Cette amélioration continue et va même en augmentant, et le 10 novembre, l'enfant, qui a repris sa gaieté, n'a plus que 120 pulsations et 40 respirations par minute. Les espaces intercostaux redeviennent apparents ; les battements du cœur sont un peu sensibles à la main ; les bruits cardiaques ont reparu, normaux, en bas et en dehors du mamelon. Malheureusement l'*épanchement pleural* droit, constaté au début, va en augmentant. La matité de ce côté occupe les deux tiers de la hauteur du thorax ; elle est accompagnée de souffle bronchique et de râles sous-crépitants, ainsi que de diminution de murmure vésiculaire : l'épanchement péricardique reparaît ; de plus, on constate, du côté gauche, quelques signes qui font craindre également un commencement de pleurésie. Ces altérations locales ont d'ailleurs été accompagnées de fièvre, de vomissements, de nouvelle dyspnée. Le foie est notablement hypertrophié. C'est à ces lésions pulmonaires qu'il faut attribuer les désordres fonctionnels de la circulation et de la respiration qui ont reparu le 13 novembre ; pouls à 128, 44 respirations.

Le 23 novembre. — La fièvre, la dyspnée et la cyanose ont augmenté.

Le 25. — L'épanchement se montre de nouveau dans le péricarde et se reconnaît à la matité précordiale ; de plus, on constate un gonflement douloureux du coude droit, qui est rouge, chaud et tendu.

Le 26. — Frisson prolongé, facies altéré, cyanose et dyspnée considérables ; subdélirium, puis coma dans lequel la malade s'éteint sans convulsions, le 28 novembre, à une heure de l'après-midi.

Autopsie le 29 novembre, vingt-six heures après la mort.

Thorax. — Le péricarde n'a contracté aucune adhérence avec la paroi thoracique. Il est dilaté, et forme une masse piriforme à grosse extrémité en bas. Cette masse, du volume d'une tête de fœtus à terme, remplit plus de la moitié du côté gauche du thorax. Le feuillet pariétal, épaissi, est transformé en une coque dure, dont le tissu est rougeâtre et vascularisé.

L'*épanchement* est constitué par 3 ou 400 grammes de liquide *puriforme*, chargé de flocons mous, pseudo-membraneux ; la poche formée par le péricarde est unique et non partagée en loge ; les deux feuillets du péricarde sont partout doublés de fausses membranes à plusieurs couches irrégulières, inégales, surtout au feuillet pariétal, lequel a une épaisseur de 1 à 3 millimètres, jaunes, friables, verru-

queuses; tantôt elles s'enlèvent facilement, tantôt on ne les sépare qu'avec peine du tissu sous-jacent, qui offre une surface lisse, très-rouge.

Le *cœur* est logé dans la partie moyenne et tout à fait supérieure du sac; les fausses membranes qui le recouvrent sont moins épaisses, moins rugueuses, que celles qui tapissent le feuillet pariétal.

Examen microscopique, par M. Damaschino. — Les membranes lamellaires déposées à la surface des feuillets viscéral et surtout pariétal du péricarde, sont essentiellement formées par du tissu conjonctif condensé. Les éléments de ce tissu, intimement unis à ceux du tissu propre du cœur, proviennent évidemment du tissu péricardique lui-même dont il est impossible de les séparer. De nombreux faisceaux de fibrilles conjonctives, un petit nombre de noyaux et un réseau capillaire assez développé, dans certains points surtout, constituent ce tissu morbide; à la surface seulement, on trouve quelques dépôts granuleux qui semblent résulter d'un dépôt effectué sur la séreuse péricardique; les cellules épithéliales du péricarde ont totalement disparu.

Les caractères offerts par le tissu des néo-membranes, l'organisation très-avancée des éléments conjonctifs, leur épaisseur et leur condensation extrêmes permettent d'affirmer que la *péricardite* était de *date ancienne*. Les vaisseaux que l'on retrouve dans l'épaisseur même des néo-membranes expliquent fort bien la présence d'un *épanchement hémorrhagique;* mais la décomposition commençant de la pièce anatomique n'a point permis de constater dans les parois vasculaires, une altération appréciable. Il faut cependant noter que la structure de ces parois, fort peu compliquée, rapproche ces néo-vaisseaux de ceux qu'on observe dans les membranes de la pachyméningite, et peut servir à rendre compte de l'épanchement sanguin produit probablement dans le péricarde par des ruptures vasculaires. Le volume du *cœur* n'est pas augmenté. Son *tissu musculaire* ne paraît pas malade à *simple vue,* il ne l'est pas non plus à l'examen microscopique. Les parois ventriculaires ont leur épaisseur normale; elles ne paraissent en aucun point avoir été lésées par un instrument piquant; de gros caillots mous, foncés, non adhérents, remplissent en partie les deux ventricules; les valvules ne sont *pas altérées;* la *plèvre droite* ne contient pas de liquide dans sa cavité; ses deux feuillets sont rendus adhérents par des couches de fausses membranes anciennes ou plus récentes; la partie inférieure et postérieure du poumon droit, dont les lobes sont réunis entre eux par des adhérences, est tapissée de

fausses membranes épaisses, humides, œdémateuses, preuve que la plèvre droite a renfermé du liquide à une période peu éloignée.

Le tissu du *poumon* est congestionné, sans hépatisation proprement dite.

La *plèvre gauche* contient une cuillerée de sérosité un peu louche, fibrineuse, de date récente ; le *poumon* a été refoulé en haut, et tout à fait en arrière par l'épanchement péricardique ; une fausse membrane molle, celluleuse, réunit à demi ces deux lobes ; quelques filaments de même nature partent de la languette interne du lobe inférieur et la retiennent attachée à la partie externe et médiane de la grande poche péricardique. Sauf ce point, il n'y a aucune adhérence de la plèvre avec le péricarde, ni de ses deux feuillets entre eux. Il n'y a d'ailleurs de lésions tuberculeuses ni du poumon, ni des ganglions bronchiques.

Abdomen. — Le *péritoine* contient 400 à 500 grammes de sérosité rousse sanguinolente.

La *rate* et le *foie* sont congestionnés et hypertrophiés sensiblement.

Les *reins* sont également congestionnés.

L'*encéphale* est très-hypérémié, il n'y a pas d'épanchement ventriculaire.

Les *veines* du pli du bras sont saines et renferment un sang fluide; les parois de la veine fémorale gauche et de la saphème interne, sont très-épaissies et se confondent avec le tissu cellulaire environnant condensé. Elles renferment des caillots mous, foncés et un liquide trouble, violacé, avec une teinte grisâtre.

L'*articulation du coude* droit renferme une petite quantité de pus jaunâtre, bien lié ; les cartilages et les os n'en sont pas altérés.

DIAGNOSTIC. — PRONOSTIC.

Nous avons insisté suffisamment sur les signes locaux fournis par la percussion, l'auscultation et l'inspection, pour n'avoir pas besoin d'y revenir ici, à propos du diagnostic de la péricardite qui, en effet, ne paraît pas devoir embarrasser le médecin qui les observe chez un enfant; mais d'abord, on ne les rencontre pas toujours d'une façon suffisamment appréciable, et leur interprétation offre elle-même parfois de

grandes difficultés. Cependant la matité de la région précordiale sur laquelle on cesse de percevoir le choc du cœur, jointe à une diminution des bruits de cet organe, remplacés par un bruit de frottement plus ou moins doux, doivent certainement conduire au diagnostic d'une péricardite, surtout quand à ces signes se joignent des phénomènes de fièvre et de dyspnée, qu'une maladie des poumons ou des bronches ne peuvent expliquer.

Le siége de la douleur accusée par les enfants est, en général, peu précis et, si tant est qu'ils en fassent mention, ils la rapportent, le plus souvent, au creux épigastrique.

Le bruit de frottement est, en général, assez doux ; il peut même ne pas exister et, quant au frémissement cataire, il manque bien souvent, d'après M. Roger.

Le diagnostic différentiel de la péricardite ne doit se faire chez l'enfant, qu'entre l'endocardite pour l'état aigu et entre l'hypertrophie du cœur pour la péricardite chronique ; car les tumeurs du médiastin sont très-rares à l'âge qui nous occupe. Mais il arrive bien souvent qu'une péricardite soit masquée par une pleurésie gauche, et nous l'avons vue dans un cas de pleurésie diaphragmatique, passer complétement inaperçue. (Voy. Obs. XLII.)

La péricardite est toujours une maladie grave et dont le pronostic doit être réservé. Quoique nous ne l'ayons point vue amener, chez les enfants, la mort d'une façon très-rapide, elle ne constitue pas moins, par les lésions qu'elle entraîne, et par les troubles qu'elle apporte dans la circulation, une maladie fort grave; se terminant tôt ou tard par une issue funeste. Nous avons cependant la conviction que la guérison peut avoir lieu, le plus souvent, chez l'enfant. Les traces d'anciennes péricardites et les adhérences qu'on rencontre

fréquemment dans les autopsies en sont la preuve incontestable.

APPENDICE.

PÉRICARDITE CHEZ LE FŒTUS ET LE NOUVEAU-NÉ.

Billard est le premier qui ait insisté sur la péricardite dans les premiers temps de la naissance. On lui a même reproché d'avoir dit, qu'à cet âge, la péricardite était peut-être plus fréquente qu'à toute autre époque de la vie. Quoi qu'il en soit, il faut bien admettre que l'existence de cette maladie précède parfois la naissance; en effet, des adhérences assez solides entre les feuillets du péricarde, trouvées chez un enfant de deux jours, portent à croire qu'elles étaient le produit ancien d'une péricardite développée pendant l'évolution fœtale.

Nous pouvons joindre à ce fait le témoignage de M. le professeur Tardieu, qui nous a dit avoir rencontré souvent des traces de péricardites, plus ou moins récentes, sur les fœtus et les nouveau-nés qu'il avait eu à examiner dans ses expertises médico-légales.

Les causes de cette maladie sont difficiles à expliquer, dit Billard, surtout si l'on cherche à les rapprocher de celles qui sembleraient, chez l'adulte, propres à déterminer cette inflammation.

Les auteurs allemands prétendent que les maladies puerpérales des mères prédisposent les enfants à la péricardite. La vaccination, pratiquée trop tôt après la naissance, est aussi regardée, par quelques médecins, comme pouvant amener des péricardites.

Weber (1), dans son *Anatomie pathologique des nouveau-nés*, insiste sur la péricardite pyhémique qui survient à la suite de l'inflammation du cordon.

Chez les enfants, dit-il, qui meurent peu de jours avant ou après la naissance, la forme chronique de la péricardite est plus fréquente que la forme aiguë simple. Constamment, ajoute-t-il plus loin, il y a pleurésie concomitante.

Kerkensteiner déclare que, pour les nouveau-nés, il faut distinguer deux formes de péricardite : la première, circonscrite, dont l'existence est prouvée par les plaques laiteuses; la seconde, générale ou diffuse.

Le péricarde contient de 8 à 20 grammes d'un liquide épais, séreux; cet exsudat, quelquefois plus considérable, est en partie liquide et en partie solide. Il subit presque toujours la transformation purulente (Gerhardt). Il n'est pas jusqu'à la péricardite hémorrhagique qui ne se retrouve chez le nouveau-né, d'après Billard.

Le péricarde et la surface externe du cœur offrent assez souvent des pétéchies d'un rouge violet, un épanchement séro-sanguinolent, ou même du sang pur accompagne ordinairement cette éruption pétéchiale.

Dans d'autres cas, le liquide a été trouvé coloré en jaune; cette coloration est due sans aucun doute aux matières de la bile; la quantité de ce liquide peut être assez considérable pour faire même penser à une hydropisie essentielle du péricarde. Si cet épanchement est constitué par un liquide séreux, non fibrineux, ordinairement jaunâtre, il date toujours de la vie intra-utérine, et reconnaît pour cause une maladie de la mère (Weber). Le bruit de frottement, les conditions

(1) Weber, *Beiträge zur path. Anat. der Neugeboren und Sanglinge*. Kiel, 1852.

de l'épanchement étant données, ne peut être entendu que chez les enfants plus âgés, et jamais chez des nouveau-nés. Le peu d'étendue des surfaces de contact, l'accélération des battements du cœur, en sont évidemment la cause.

Dans quelques cas, les battements sont en quelque sorte tremblants et tellement accélérés qu'ils ne peuvent pas être comptés. La respiration est gênée, anxieuse, la face grippée. Bednar a cité, parmi les symptômes spéciaux, la tension avec voussure intermittente de la fontanelle. La marche de la péricardite est très-rapide en général au premier âge de la vie; la plus courte durée a été vingt-quatre heures et la plus longue onze jours, pour un enfant de trois semaines (Bednar).

Il est d'ailleurs presque impossible de diagnostiquer cette maladie ; cependant nous pouvons faire une remarque, dit Billard, c'est qu'un état général d'anxiété, de malaise et de souffrance chez un nouveau-né, est presque toujours l'effet d'un ramollissement de l'estomac, d'une pleurésie aiguë ou d'une péricardite.

CHAPITRE II

DE L'ENDOCARDITE CHEZ L'ENFANT

Avant d'aborder l'étude anatomique de l'endocardite, nous croyons devoir faire remarquer que cette affection présente, dans son évolution et dans ses diverses formes symptomatiques, des caractères particuliers qui la différencient très-notablement de la même maladie chez l'adulte. Nous confirmerons bientôt cette assertion ; disons pourtant dès à présent que la forme aiguë est beaucoup plus fréquente et plus accentuée chez l'enfant. Mais, grâce à la facilité avec laquelle on voit se produire, à cet âge, la résolution d'états morbides qui se sont rapidement manifestés, les inflammations légères de l'endocarde peuvent quelquefois disparaître, sans laisser de traces très-appréciables. C'est là, nous le croyons, un privilége de l'enfance.

Nous nous appliquerons, dans ce chapitre, à faire ressortir ces divers points qui se rapportent plus particulièrement à notre sujet, et nous n'avons voulu que les indiquer ici et les faire pressentir.

Commençons par l'étude des altérations anatomiques.

LÉSIONS ANATOMIQUES.

Ce qu'on a dit des difficultés à déterminer une altération réelle de la membrane interne du cœur chez l'adulte, lorsque cette inflammation n'est qu'à ses débuts, s'applique peut-être mieux encore à l'enfant.

Rien, en effet, n'est plus fréquent, même en dehors des influences étiologiques qui dominent le développement de l'endocardite, rien n'est plus fréquent, disons-nous, que de rencontrer des traces apparentes d'une lésion inflammatoire de l'endocarde.

Toutes les fois qu'un enfant a été en proie à un état fébrile un peu prolongé et qu'il succombe, sans même que les symptômes aient fait songer à une maladie cardiaque, les recherches microscopiques dirigées vers le cœur montrent presque constamment l'existence d'une altération de l'endocarde, dont il importera de déterminer la véritable signification. Et, qu'on le remarque bien, nous ne parlons même pas ici des faits dans lesquels une liaison incontestable existe entre la maladie fébrile et le rhumatisme. M. Bouillaud a, dès longtemps, insisté sur ces endocardites liées à l'état fébrile, et l'on sait que sa proposition, à ce sujet, a suscité un moment des opinions contradictoires.

Chez l'enfant, nous le répétons, le fait se présente avec une fréquence telle, qu'il confirme pleinement les observations de M. Bouillaud, et nous avons cru devoir d'autant plus y insister dès le début de ce chapitre, que nous avons à aborder la question de savoir jusqu'à quel point ces altérations se rattachent à une endocardite véritable. S'il en est ainsi, en effet, nous trouvons là l'occasion la plus opportune

d'étudier l'inflammation de l'endocarde tout à fait dans ses premières phases.

La difficulté est surtout de faire la part des altérations purement cadavériques; or, en nous appliquant à résoudre cette difficulté, nous sommes arrivés à établir les différences principales suivantes, en restant uniquement sur le terrain anatomique.

L'imbibition cadavérique est habituellement plus généralisée, plus diffuse, tandis qu'une injection pathologique réelle, venant d'une phlogose véritable, se localise plus particulièrement du côté des orifices et des valvules. Dans l'imbibition pure, la membrane endocardique conserve au toucher ses propriétés normales sans rugosité ni élevure; la couleur, au contraire, présente certaines modifications plus ou moins marquées. Lorsqu'elle est portée à un haut degré, l'imbibition donne lieu à une couleur plus vineuse, se rapprochant du violet. — L'inflammation proprement dite est plutôt d'un rouge vif ou même écarlate. — D'un autre côté, il n'est pas indifférent, pour bien apprécier la diversité de ces deux états, de faire la part du mode de terminaison de la maladie et de l'influence qu'a pu exercer, sur le phénomène imbibition, la quantité des caillots ayant séjourné plus ou moins longtemps dans les cavités du cœur.

Nous avons, d'ailleurs ici, particulièrement en vue les cavités gauches, car il est constant que les droites sont moins sujettes à l'endocardite elle-même d'abord, et plus exposées d'autre part à l'imbibition; enfin, et ceci est caractéristique, les véritables phénomènes inflammatoires qui constituent l'endocardite, au début, ne sont pas seulement marqués par la coloration, pour qui veut regarder attentivement et de près; il y a presque toujours, sur le liséré des valvules en

particulier, des modifications d'aspect, de consistance surtout, qui témoignent déjà de la réalisation et des progrès d'un travail morbide incontestable.

C'est par l'étude de ces modifications que nous devons commencer la description des altérations anatomiques dans l'endocardite.

Ainsi que nous venons de le dire, c'est surtout chez les enfants que se montrent, avec leurs caractères les plus saisissables, les phénomènes anatomiques qui marquent le début de l'endocardite. Nous sommes, sur ce fait, parfaitement d'accord avec Lambl et Loschner, qui renferment, dans leurs véritables limites, ces phénomènes, les rapportant à un travail de phlogose et d'exsudation; d'ailleurs, ce travail s'arrêtant rarement à ce degré initial, arrive souvent à des progrès ultérieurs caractérisés presque toujours par le passage de la maladie à l'état chronique.

A. — La simple phlogose se résume dans une injection anormale de l'endocarde bien appréciable aux orifices du cœur, particulièrement du côté gauche. Ajoutons que la phlogose peut exister, comme il nous a été donné de l'observer le plus souvent, sans qu'il se soit produit encore de vascularisation appréciable.

Bientôt, il est vrai, par le fait des progrès de la maladie, cette néovascularisation ne tarde pas à se manifester, et l'on entre alors dans la véritable période exsudative. Mais auparavant disons ici que, relativement à cette injection primordiale simple, nos observations diffèrent sensiblement de celles de MM. Bouillaud et Rokitansky, dont l'opinion paraît d'ailleurs partagée par MM. Loschner et Lambl, ce qui semble impliquer contradiction avec ce que ces derniers auteurs

affirment sur la fréquence des phénomènes anatomiques du début de l'endocardite chez l'enfant, et sur la plus grande facilité de les déterminer à cet âge. Quoi qu'il en soit, plus heureux peut-être que ces savants observateurs, nous avons fréquemment pu saisir, dans nos autopsies, ces altérations initiales, et il nous a paru d'autant plus intéressant d'y insister qu'elles ont été jusqu'ici l'objet de peu d'attention. (Voy. Obs. XIX.)

B. — A un degré plus avancé, et qui pourtant se montre d'habitude simultanément avec le précédent, le processus exsudatif se manifeste; c'est lui qui représente en quelque sorte, surtout chez l'enfant, la véritable endocardite. A la rougeur anormale que nous avons mentionnée vient s'ajouter une infiltration, qui donne un brillant insolite, une espèce de transparence hyaline au tissu séreux qui constitue les valvules, puis une augmentation réelle de volume, une densité plus grande, la présence de petites rugosités au toucher, lesquelles forment comme une transition à la forme *végétante*, c'est-à-dire au degré de la lésion caractérisée par une prolifération de nouveaux éléments. Dans ce cas, l'examen histologique peut déjà fournir des données intéressantes. Il montre qu'un liquide plus ou moins clair s'est infiltré entre les tissus normaux et que ce liquide écarte les éléments de nouvelle formation de la valvule (boursouflement). Les noyaux des cellules épithéliales sont d'une grandeur variable; grossies par le liquide aqueux, les cellules épithéliales se détachent très-facilement (ramollissement).

On devrait s'attendre à trouver un épanchement séreux à la surface libre de l'endocarde (exsudation); mais l'ondée sanguine l'emportant, il est difficile de le rencontrer. Quelquefois cependant une *exsudation fibrineuse* a lieu, cette

dernière, quoique plus rare, est plus facile à démontrer.

C. — Bientôt les néo-formations arrivent à ces formes de tissus dont la consistance a fait donner le nom de processus *végétant* au travail morbide de cette période : ce sont bien en effet de véritables végétations. Leurs diverses variétés, qui se rapportent du reste presque exclusivement à la forme (car au fond le tissu morbide ne varie guère), peuvent se résumer dans les suivantes.

1° Granulations épithéliales avec petits noyaux hyalins;

2° Nodosités sous-épithéliales ressemblant tout à fait, pour la forme extérieure, aux corpuscules du tact ou à ceux de Paccini;

3° Noyaux fibroïdes à large base ou pédiculés;

4° Excroissances condylomateuses (excroissances cornées de Corvisart);

5° Excroissances papillaires;

6° Callosités larges et diffuses. Grandes taches et parfois même fibres tendineuses (1).

Ces taches tendineuses représentent une hyperplasie de la sous-séreuse (*intima* des Allemands) par prolifération des cellules. Une prolifération analogue, se produisant dans la même tunique de l'aorte, persiste quelquefois comme telle et devient d'autres fois le point de départ de production athéromateuse et d'ossification. Ajoutons d'ailleurs que ces productions osseuses admises comme rares, même chez l'adulte, le sont infiniment plus encore chez l'enfant.

Telles sont les principales formes ou plutôt les degrés successifs des altérations qui constituent anatomiquement l'endocardite chez l'enfant. On a là le principe des modifications

(1) Lambl et Löschner, *Aus dem Franz Josef Kinderspitale in Prag Beobachtungen und Studien.*

consécutives qui caractérisent plus particulièrement l'endocardite chronique et amènent les diverses formes de rétrécissement ou d'insuffisance des orifices. Nous n'avons pas trouvé à cet égard des particularités telles qu'il y ait lieu de faire, de ces altérations consécutives, une étude anatomique spéciale.

Nous en dirons autant des dégénérations et des transformations régressives qui se produisent dans les tissus de nouvelle formation, sous l'influence de causes locales plus ou moins inconnues d'ailleurs.

Bien que plus rares, la forme ulcérative de l'endocardite et la forme qu'à tort on a appelée purulente et qui mériterait plutôt le nom de *pyoïde*, se rencontrent chez l'enfant comme chez l'adulte.

Quant à la formation de pus au centre des productions fibrineuses, M. Dubuc a parfaitement démontré, dans ses observations publiées dans les *Bulletins de la Société anatomique*, qu'on n'avait affaire qu'à de la matière puriforme.

Enfin, s'il est vrai que la localisation des lésions de l'endocardite dans le cœur gauche soit prédominante chez l'enfant comme chez l'adulte, il convient de faire une réserve, pour la première période de l'enfance dans laquelle paraissent se rencontrer bien plus souvent des lésions siégeant dans le cœur droit. — C'est un point sur lequel nous aurons à revenir à propos de l'endocardite fœtale.

ÉTIOLOGIE.

Au point de vue de l'étiologie, il importe avant tout de distinguer l'endocardite primitive de celle qui se manifeste

secondairement, c'est-à-dire à la suite d'affections protopathiques, auxquelles elle se trouve liée, d'une façon plus ou moins intime, par l'intermédiaire du rhumatisme.

Pour ce qui est de l'endocardite primitive, il ne s'agit pas seulement de l'endocardite rhumatismale proprement dite, survenant soit par diathèse rhumatismale héréditaire, soit dans le cours d'un rhumatisme; mais encore de l'endocardite qui précède toute autre manifestation rhumatismale, en d'autres termes, de l'endocardite dite d'emblée. C'est d'ailleurs celle qui pourrait prêter le plus à la discussion; mais sa réalité ne saurait être aujourd'hui contestée, il en existe des faits nombreux dans l'âge adulte et nous allons en rapporter quelques-uns chez l'enfant.

Déjà MM. Rilliet et Barthez ont mentionné dans leur ouvrage un cas d'endocardite primitive aiguë qui ne saurait laisser le moindre doute quant à sa nature (1).

Et nous nous croyons autorisés, à ce propos, à déclarer que l'endocardite rhumatismale primitive d'emblée est plus fréquente dans le jeune âge que chez l'adulte.

Notre observation personnelle viendrait suffisamment à l'appui de cette assertion, si déjà elle n'était confirmée par les faits nombreux de cette nature, que notre maître M. Roger a rapportés dans son travail sur la chorée rhumatismale et cardiaque.

M. le docteur Jaccoud nous a dit avoir observé une malade chez laquelle les accidents du côté de l'endocarde avaient devancé de quinze jours les déterminations articulaires. Ce fait est signalé dans une Note du 1er vol. de la *Clinique de Graves*, p. 548.

Nous nous empressons de consigner ici, avant d'entrer

(1) Tome I, page 636.

dans tout autre développement à ce sujet, un cas des plus intéressants, dû à l'extrême bienveillance de M. le professeur Gubler qui avait déjà, en 1865, signalé à la Société médicale des hôpitaux des exemples d'endopéricardite rhumatismale d'emblée chez l'adulte.

Observation XIII.

(Communiquée par M. Gubler.)

En 1858, M. le docteur Bonnefin m'appelait en consultation auprès d'une petite fille dont l'état mal défini lui inspirait de vives inquiétudes. Elle avait été prise tout d'un coup d'une fièvre violente qui se prolongeait sans désemparer au delà des limites ordinaires des maladies éruptives, et qui d'ailleurs ne s'accompagnait d'aucun symptôme de pneumonie ni d'autre affection des voies respiratoires.

Je m'assurai, avec mon excellent confrère, qu'il existait des signes d'endopéricardite aiguë des plus intenses ; savoir, un double frottement péricardique et un double bruit de souffle râpeux à la pointe et à la base ; cependant il n'y avait pas et il n'avait jamais existé de tuméfaction ni de douleur articulaire. Aujourd'hui il existe chez cette jeune fille une affection organique du cœur des plus caractérisées au point de vue des signes stéthoscopiques et plessimétriques. Seulement, comme cela arrive souvent dans le jeune âge, les signes fonctionnels font presque entièrement défaut, en raison de l'intégrité de la majeure partie *des fibres musculaires* du cœur, ainsi que de son innervation et des conditions parfaites du système vasculaire.

Comme on le voit, il s'agit bien là d'une endocardite d'emblée, c'est-à-dire sans qu'une détermination morbide de nature rhumatismale se soit montrée.

Nous ferons remarquer en outre que, comme cela arrive assez fréquemment dans le jeune âge, la chronicité de l'affection cardiaque s'est rapidement établie dans ce cas. Nous pourrons ajouter à ce fait plusieurs autres provenant de notre observation personnelle.

Quoi qu'il en soit, les endocardites secondaires sont celles qui se montrent le plus fréquemment. Tantôt on les voit se produire pendant le cours de la maladie protopathique, ou à son déclin; c'est surtout durant les manifestations fébriles les plus accentuées qu'elles se montrent.

En première ligne, viennent les fièvres éruptives et particulièrement la scarlatine, qui, comme on le sait, se lie intimement à l'influence rhumatismale. Est-il besoin de rappeler qu'en raison d'un lien semblable, aujourd'hui établi sans contestation, la chorée réclame une part essentielle dans la production de l'endocardite consécutive (1)?

Nous ne quitterons pas ce sujet sans parler d'une autre manifestation rhumatismale assez spéciale à l'enfance (bien que le rhumatisme affecte ici des siéges variés et quelquefois discutables); nous voulons parler du torticolis à la suite duquel des signes évidents d'endocardite aiguë ont pu être manifestement constatés.

Nous devons encore à l'inépuisable bienveillance de M. le professeur Gubler deux faits de cette nature complétement inédits et dont l'intérêt ne peut manquer d'être apprécié.

Observation XIV.

« Vers 1854, dit M. Gubler, je fus consulté pour un petit garçon affecté depuis plusieurs mois d'un torticolis et qui m'offrit déjà quelques symptômes de lésions cardiaques : bruit de souffle au premier temps, légère hypertrophie du cœur, battements énergiques.

» Cet enfant n'avait jamais eu d'attaque régulière d'arthrite rhumatismale. Seulement, en même temps que son torticolis, il avait eu de la fièvre et le mal s'était développé à l'occasion d'un refroidissement. A trois reprises différentes, dans le cours des quatre années

(1) Voyez le Mémoire de M. Roger *sur la Chorée cardiaque* (*Arch. gén. de méd.*, 1867, 1868).

qui suivirent, je fus témoin d'accidents semblables dus à l'impression du froid. Chaque fois il y eut une fièvre intense avec du torticolis, sans localisation sur les jointures des membres, et chaque fois les altérations des valvules et des parois du cœur subirent un accroissement notable, révélé par l'intensité progressive des bruits morbides, ainsi que par l'étendue, la violence et l'irrégularité des battements cardiaques.

» Enfin, dans un cinquième accès de fièvre inflammatoire *à frigore*, au milieu d'une recrudescence d'endopéricardite, les articulations tibio-tarsienne et fémoro-tibiale furent touchées par un travail inflammatoire ; mais le sujet avait alors quatorze ans. M. Bouillaud, appelé en consultation, a pu constater ce fait intéressant. »

A la vérité, dans l'observation qui précède, des manifestations rhumatismales sont survenues dans les articulations ; cette circonstance prouverait encore, s'il en était besoin, l'étroite connexion qui existe entre l'endocardite et l'influence rhumatismale.

Mais voici un second fait dans lequel le rhumatisme articulaire des membres n'existe pas ; et il n'y a dès lors que le torticolis et l'affection cardiaque qui se montrent comme expression de la maladie générale. C'est en cela surtout que ce fait nous paraît des plus intéressants.

Observation XV.

« En 1865, un petit garçon de six ans se refroidit, à la suite d'une course longue et précipitée qui l'avait fatigué et mis en sueur. Dès le lendemain, la fièvre s'allume et continue les jours suivants, sans qu'il apparaisse autre chose qu'un torticolis très-douloureux.

» Le quatrième jour je constatai un double bruit de souffle rude à la base. Malgré un traitement actif, ce bruit se maintint. Cependant la fièvre s'apaise et disparaît entièrement, mais il reste aujourd'hui une altération organique du cœur : rétrécissement et insuffisance

de l'orifice aortique. Il n'est pas survenu, comme chez le sujet précédent, de rhumatisme articulaire dans les membres. »

« A la vérité, ajoute M. Gubler, le torticolis n'est lui-même parfois qu'une arthrite cervicale : c'est même une des arthrites spéciales à l'enfance. »

« On a tort de croire que le torticolis consiste essentiellement en une contracture du sterno-mastoïdien. Le muscle, dans ces cas-là, n'est en cause que secondairement ; ce qui le prouve, c'est qu'il n'est pas douloureux non plus que le côté correspondant du cou, tandis que du côté opposé les masses latérales et les articulations cervicales sont le siége d'une sensibilité morbide, qui s'éveille à la moindre pression. Dans ma pensée, le sterno-mastoïdien ne se contracte que pour incliner la tête de son côté et donner à la colonne cervicale une incurvation telle qu'elle présente sa convexité du côté où le travail inflammatoire tend à augmenter le volume des parties. Quand les arthrites cervicales sont à gauche, c'est le sterno-mastoïdien droit qui se contracte ou se contracture et réciproquement. »

Voici donc des cas d'endocardites et d'endo-péricardites qui sont survenus secondairement à des manifestations rhumatismales bien spéciales à l'âge qui nous occupe.

Quant aux fièvres éruptives, il est certain que l'endocardite n'acquiert pas une importance aussi considérable, comme complication, que dans la scarlatine. Dans la rougeole, par exemple, et aussi dans la variole ou même dans la varioloïde, bien que cette complication soit hors de contestation d'après les observations de MM. Rilliet et Barthez, de West et les nôtres, il n'en est pas moins vrai qu'elle ne se montre qu'avec une fréquence relative bien inférieure.

D'ailleurs (et déjà West l'avait remarqué), l'endocardite survenant dans la rougeole habituellement au moment de l'éruption, peut être très-facilement masquée par les complications pulmonaires qui, on le sait, tiennent dans cette maladie pour ainsi dire le premier rang.

Ce n'est pas sortir du cadre de l'influence étiologique que de mentionner la concomitance de l'endocardite dans l'érythème noueux. Notre ami le docteur Martineau nous a dit en avoir observé deux cas chez des enfants âgés de sept ans. On trouve là une confirmation de la coïncidence de l'inflammation de l'endocarde avec les manifestations rhumatismales de quelque nature qu'elles soient; les faits du genre de ceux dont il vient d'être question sont très-peu nombreux.

Avant d'aborder la discussion relative à cette coïncidence ou, comme on l'a dit, à cette loi de coïncidence, il faut citer comme cause d'endocardite les maladies aiguës des voies respiratoires et la fièvre typhoïde, qui jouent dans ce cas à peu près le même rôle que pour la péricardite. Lorsque l'endocardite survient dans la fièvre typhoïde, on peut dire qu'elle précipite la marche de la maladie primitive; malheureusement, cette complication, qui du reste ne présente pas de forme spéciale, passe facilement inaperçue, ainsi que le démontre le fait suivant :

Observation XVI.

(Communiquée par M. le docteur Magnan.)

X..., jeune fille de quatorze ans, entrée le 4 février 1866, salle Sainte-Geneviève.

A la suite d'une fièvre typhoïde anormale, avec état comateux, résolution complète des membres, sensibilité très-affaiblie, la malade meurt le cinquième jour. Pendant la maladie, on n'avait rien remarqué du côté du cœur.

Autopsie. — On constate les lésions habituelles de la fièvre typhoïde ; de plus, en ouvrant le péricarde, on trouve dans sa cavité environ 20 grammes de sérosité un peu louche. Sur quelques points existent de petites plaques laiteuses. La surface interne du cœur offre aussi, par places, de petites taches blanches, principalement au voisinage de la valvule mitrale, mais on ne voit point d'ulcération.

Voici un autre exemple d'endocardite récente dans une fièvre typhoïde, que nous devons à notre ami Henry Liouville.

Observation XVII.

Dans une autopsie faite à la Pitié, le 7 janvier dernier, d'un enfant âgé de quatorze ans, qui avait succombé, durant le deuxième septénaire, d'une *fièvre typhoïde*, avec nombreuses plaques intestinales, gonflées, gaufrées, avec épaississement inflammatoire d'une grande partie des follicules isolés qui avaient acquis le volume d'un pois et qui étaient saillants, injectés, tuméfiés, j'ai rencontré un commencement manifeste d'*endocardite* existant sur la face externe du bord adhérent des valvules sigmoïdes de l'aorte ; sur quelques points de la fine tunique qui recouvre l'espace compris entre les sigmoïdes et la mitrale. Enfin, il y avait quelques petites plaques scléreuses, encore à leur début, sur la face interne de l'origine de l'aorte, à 2 centimètres de l'anneau aortique. En soulevant le feuillet de l'endocarde, on voyait de petites masses blanc grisâtre, adhérentes, se présentant sous forme de petites taches ponctuées de la grandeur de quelques millimètres. La séreuse paraissait un peu plus indurée en ces places.

Le microscope y faisait reconnaître, outre les éléments composant la texture de l'endocarde, des fibres élastiques moins agglomérées ; en quelques points du tissu conjonctif de nouvelle formation, et dans la zone altérée, de *fines granulations noirâtres* et graisseuses pour la plupart ; quelques-unes plus agglomérées et donnant une teinte grisâtre ; d'autres, plus isolées, et offrant la réfringence de la graisse. (La pièce n'a été étudiée qu'à l'état frais.)

Non loin de là, les valvules offraient une injection assez vive et des vaisseaux plus nombreux et très-visibles sur la séreuse, à l'œil nu.

Il serait logique de placer ici ce que nous avons à dire de deux formes d'endocardite qui, au point de vue des symptômes surtout, se rapprochent beaucoup de l'état typhoïde : nous voulons parler de l'endocardite qui survient dans le cours de périostite phlegmoneuse ; mais nous croyons devoir, auparavant, dire un mot de la loi de coïncidence de l'endocardite et du rhumatisme chez l'enfant.

On sait que M. le professeur Bouillaud a posé comme règle la coïncidence de l'endocardite avec le rhumatisme articulaire aigu dans les cas graves, et la non-coïncidence comme exception, le contraire ayant lieu dans les cas légers.

Cette loi, peut-être un peu trop absolue chez l'adulte, doit être sensiblement modifiée chez les enfants. En effet, la coïncidence de l'endocardite chez ces derniers paraît être la règle, même dans les cas de rhumatisme subaigu non grave. Nous ne faisons allusion ici, bien entendu, qu'aux faits qui se rapportent à la coïncidence de l'affection cardiaque avec le rhumatisme articulaire, car nous avons montré précédemment que des manifestations rhumatismales affectant un autre siége (dans les cas d'arthrites vertébrales, par exemple), l'endocardite se montrait avec ses caractères les mieux tranchés.

A l'appui du fait qui précède, nous pouvons rappeler les conclusions d'une thèse intéressante sur le rhumatisme articulaire aigu chez les enfants par notre ancien collègue, le docteur Claisse (1), et aussi les remarques consignées par notre ancien collègue et ami le docteur Martineau, dans sa thèse d'agrégation (2). Enfin, le résultat de nos observations à ce sujet concorde également avec celui auquel est arrivé M. West dans son remarquable ouvrage.

(1) Thèse. Paris, 1865.
(2) Thèse d'agrégation.

Nous arrivons à une cause de l'endocardite secondaire qui a, jusqu'à présent, peu attiré l'attention des pathologistes et dont nous devons la connaissance à M. Giraldès; nous voulons parler de la périostite phlegmoneuse, maladie fréquente chez les enfants, et qui a longtemps été confondue avec la fièvre typhoïde, en raison de la similitude des phénomènes généraux prédominants. M. Giraldès a eu l'occasion, un assez grand nombre de fois déjà, de constater la coexistence de l'endocardite avec l'affection dont il s'agit; nous devons à son extrême obligeance de pouvoir rapporter ici sommairement le cas suivant :

Observation XVIII.

Endo-péricardite dans un cas de périostite phlegmoneuse.

Léopold R..., âgé de quatorze ans, entre le 7 novembre 1868, salle Saint-Côme.

Cet enfant dit n'avoir jamais eu de rhumatisme avant cette époque et se plaint de douleurs depuis quelques jours seulement. Ces douleurs sont surtout marquées dans la partie supérieure des deux membres inférieurs et surviennent par accès de quelques minutes de durée.

Les jours suivants, les douleurs augmentent et semblent se localiser dans les membres supérieurs, surtout dans le bras gauche qui est le siége d'un certain empâtement et d'une rougeur diffuse.

Une ponction est pratiquée à la partie antérieure du bras et donne issue à une collection purulente.

Le 19 novembre. — Fièvre vive, chaleur, pas de sueurs ; immobilité complète en raison de la douleur, hyperesthésie de presque toutes les parties du corps. Plusieurs articulations des membres sont prises et il existe même de la tuméfaction autour de l'articulation sterno-claviculaire droite. M. Giraldès avait en effet diagnostiqué cette périostite phlegmoneuse de l'épaule gauche; quant aux autres articulations douloureuses, l'épaule droite et la hanche correspondante, il les croit atteintes d'une phlegmasie rhumatismale.

Le 1er décembre. — Le pouls est toujours fréquent et la peau

chaude, on entend à la région du cœur un bruit de souffle assez fort au premier temps et à la base.

Le 2. — Les douleurs articulaires s'apaisent, mais les mouvements sont toujours pénibles et douloureux.

Le 3. — Une douleur très-vive de l'articulation coxo-fémorale gauche, qui était assez gonflée depuis quelques jours, fait penser que des accidents phlegmasiques de cette articulation y ont amené la suppuration et l'on pratique une ponction qui donne issue à un liquide séro-purulent.

Le lendemain, les mêmes phénomènes engagent à faire une autre ponction à la partie supérieure du coude gauche, d'où l'on retire encore de la sérosité purulente. L'état général du malade est très-mauvais et il meurt le 4 décembre.

Autopsie. — Sérosité abondante dans les plèvres et le péricarde: congestion pulmonaire; petit abcès dans l'épaisseur du parenchyme.

Péricarde terne; cœur mollasse, rouge, non hypertrophié. A l'intérieur, valvules rougeâtres, violacées; sur les valvules sigmoïdes épaissies, plaques blanches opaques, disposées en forme de croissant.

Nécrose de la surface externe et interne de l'ilium. Exfoliation du cartilage de la cavité cotyloïde et de la tête du fémur gauche; nécrose de l'humérus gauche.

L'intervention d'une endocardite dans le cours de la périostite phlegmoneuse n'a assurément rien qui doive surprendre, car il est incontestable que l'influence rhumatismale, ou du moins une influence *à frigore*, peut entraîner le développement de la périostite phlegmoneuse; mais il n'en est pas moins vrai que ce fait n'avait pas été jusqu'à présent mis en relief, et il nous a paru d'autant plus important de le faire connaître.

M. Jaccoud nous a dit avoir observé une endocardite aiguë dans un cas d'ostéo-myélite; et nous trouvons la confirmation de ce fait clinique, dans le résultat bien interprété d'une autopsie faite à l'hôpital des Enfants, sur un jeune malade du service de M. Giraldès, dont l'observation complète est due à notre excellent ami, le docteur Henrot.

Nous lisons en effet, à l'article *Examen cadavérique du cœur* (1) : «Pas d'endocardite ni de péricardite ulcéreuse ou autre; » mais l'auteur ajoute aussitôt : « Peut-être une très-légère injection des valvules sigmoïdes de l'aorte. » Or, si l'on veut bien se rapporter à ce que nous avons dit au début de cette étude sur la signification réelle de l'injection de l'endocarde chez les enfants, on verra dans l'affirmation qui précède, quelque timide qu'elle soit, un fait qui mérite une certaine attention au point de vue qui nous occupe. D'ailleurs, quelques lignes de la même observation (page 145) semblent bien démontrer que l'attention était déjà éveillée sur ce sujet dans le service de M. Giraldès. « Comme diagnostic, elle a été prise au début pour une fièvre typhoïde, puis ensuite pour un rhumatisme. De plus, on aurait pu *la confondre* avec cette forme de périostite qui s'accompagne de lésions des membranes séreuses du cœur. »

Dans sa thèse inaugurale, notre collègue et ami le docteur A. Louvet insiste aussi sur plusieurs faits d'endo-péricardite qui sont venus compliquer la périostite (2).

Quant à l'endocardite ulcéreuse, elle constitue, au point de vue de l'étiologie, une forme qu'il serait vraiment bien difficile, pour ne pas dire impossible, de caractériser : toutefois, il n'est pas indifférent de remarquer que la première observation de cette affection a été relevée chez un enfant par Senhouse-Kirkes. Cette circonstance, jointe à des faits identiques assez nombreux recueillis dans le jeune âge, ne serait-elle pas de nature à faire supposer qu'il y a là quelque question de prédisposition ou, comme on l'a dit, *de terrain*.

(1) *Bulletin de la Société anatomique de Paris*, 1864, p. 141.
(2) A. Louvet, *De la périostite phlegmoneuse diffuse*, thèse, 1867.

C'est un point dont l'élucidation exige de nouvelles et plus nombreuses investigations.

Il importe de ne pas oublier, avant de clore ce chapitre et d'arriver à celui de la symptomatologie, que l'endocardite coexiste très-fréquemment avec la péricardite, ce qui résulte d'ailleurs de l'influence étiologique commune à ces deux affections.

SYMPTOMATOLOGIE.

Fidèle à notre programme, nous n'envisagerons les symptômes de l'endocardite qu'en ce qu'ils ont de spécial chez l'enfant.

Mais, avant de dire quelques mots sur les phénomènes généraux qui sont de nature à donner la présomption de l'existence de ces endocardites, latentes le plus souvent, et qui ne se révèlent pas pour ainsi dire d'elles-mêmes, nous croyons devoir rapporter le fait suivant :

OBSERVATION XIX.

Coqueluche. — Scarlatine. — Broncho-pneumonie. — Varioloïde hémorrhagique. — Dilatation du cœur droit. — Endocardite aiguë latente.

Dartigue, Henry, deux ans et demi, salle Saint-Louis, n° 32. — Entré le 15 septembre, dans le service de M. Roger, avec une coqueluche datant d'une huitaine de jours, cet enfant relativement peu malade ne tarda pas à gagner la scarlatine qui régnait dans nos salles. Cette fièvre éruptive fut assez bénigne, et il était en pleine convalescence, quand le 13 octobre une varioloïde confluente se déclara : cette dernière maladie compliquée de broncho-pneumonie fut très-grave et se termina par la forme hémorrhagique; l'enfant mourut le 20 octobre.

A l'autopsie, on trouva les lésions de la broncho-pneumonie, des apoplexies sous-pleurales; un emphysème des bords antérieurs du

poumon; le péricarde est sain, le cœur paraît très-volumineux, il existe même une dilatation du cœur droit.

En ouvrant les cavités du cœur, nous voyons aussitôt les traces d'une endocardite récente, dont les lésions siégent sur les valvules aortiques et sur la valvule mitrale ; dans les autres points, l'endocarde paraît sain ; de plus, une coloration rougeâtre intense des valvules malades et de la membrane interne de l'aorte vers l'origine de ce vaisseau; l'épaississement de l'endocarde porte surtout à la base de ces valvules malades ; il s'étend, mais en diminuant, jusque dans le voisinage de leur bord libre ; à l'œil, on ne découvre ni vaisseaux, ni ulcérations.

L'examen microscopique des portions épaissies de ces valvules est fait avec soin par notre collègue et ami Joffroy. Il nous montre que cette endocardite est peu avancée et n'est encore qu'à son premier degré ; des préparations du tissu épaissi montrent des fibres élastiques ramifiés, des fibres de tissu conjonctif dont les faisceaux sont séparés par des éléments nucléaires et cellulaires arrondis, beaucoup plus nombreux qu'à l'état normal, avec dépôt granuleux manifeste, surtout dans les cellules épithéliales persistantes de l'endocarde; pas de vaisseaux, mais quelques masses formées par l'agglomération du pigment encore peu foncé ; le muscle est sain.

On voit, par le fait précédent, que l'endocardite aiguë la mieux confirmée peut passer absolument inaperçue, même dans des circonstances où son développement est parfaitement légitimé, car il s'agit en somme, ici, d'une scarlatine ; mais il faut ajouter que, dans des cas si complexes, où les phénomènes genéraux se mêlent et se confondent, la méprise est des plus naturelles.

Toutefois, il n'en est pas toujours ainsi, et les cas sont encore nombreux, dans lesquels l'intervention plus ou moins brusque de certains symptômes vient appeler l'attention vers une complication du côté du cœur. Lorsqu'un enfant, atteint d'une fièvre éruptive sans complication pulmonaire, est pris tout à coup de phénomènes dyspnéiques inexpliqués, que l'on se hâte d'examiner le cœur, on y trouvera probablement la cause de ces phénomènes, et cette cause

sera presque toujours constituée par l'explosion d'une endocardite.

Si, pendant une affection éruptive primitive, les organes respiratoires ont déjà été frappés (et c'est là le cas plus particulier de la rougeole et de la variole), si, disons-nous, les symptômes dyspnéiques déjà existants viennent à augmenter brusquement, sans que cette augmentation trouve sa raison d'être dans une aggravation des lésions pulmonaires, le cœur presque toujours aura été pris à son tour, et bientôt on en trouvera la preuve dans les signes que nous avons maintenant à examiner.

En dehors de ces endocardites latentes, qui échappent trop souvent, même à une investigation attentive, les signes classiques locaux et généraux de cette affection se retrouvent-ils chez l'enfant, et quelles sont les modifications que leur imprime l'âge?

Parmi les signes locaux, ceux dont il convient de s'occuper tout d'abord sont : 1° l'ampliation de la région précordiale; 2° les mouvements plus ou moins désordonnés du cœur, ou palpitations.

La voussure précordiale, dans l'endocardite aiguë, lorsque cette dernière ne coïncide pas avec un épanchement dans le péricarde, est très-rare, si tant est même qu'elle existe; nous ne l'avons jamais constatée.

La percussion ne doit pas dès lors, on le comprend, fournir de résultat bien appréciable. Ce n'est que lorsque l'endocardite a produit des lésions persistantes aux orifices et aux valvules et une hypertrophie avec dilatation de la substance musculaire, qu'on peut constater par la percussion une augmentation non équivoque du volume du cœur. Ce n'est donc pas en propre à l'endocardite primitive aiguë que ce signe doit être rapporté.

Il n'en est pas de même du symptôme fonctionnel local constitué par les palpitations : celles-ci sont très-fréquentes chez les enfants, même au début de l'endocardite. Aussitôt qu'il y a lieu de soupçonner l'existence de la maladie, c'est au toucher et à l'oreille qu'il faut demander la constatation de ce phénomène, que n'accusent pas en général les petits malades, excepté lorsqu'ils ont atteint un âge relativement avancé. Ils se plaignent même quelquefois d'une douleur plus ou moins vive dans la région pectorale gauche, et surtout vers le creux épigastrique; c'est là qu'ils portent instinctivement la main. Cette manifestation spontanée, jointe à des symptômes dyspnéiques plus ou moins marqués, suffira, dans quelques cas, pour donner la présomption de l'existence de l'endocardite.

Nous verrons bientôt quel lien il est possible d'établir entre ce désordre partiel et habituellement intermittent et les caractères du pouls.

La plupart des signes locaux qui nous restent à examiner sont fournis par l'auscultation et constitués, comme on sait, par les divers bruits morbides du souffle, qui ont leur siége dans la région intra-cardiaque.

Ces bruits de souffle sont à la fois plus saisissables et en quelque sorte plus permanents que chez l'adulte, ils sont en général systoliques et localisés vers la pointe du cœur dans l'endocardite aiguë; mais, tout en restant systolique, le bruit morbide n'affecte pas toujours cette localisation, et on le voit se produire et se porter au fur et à mesure que marche la maladie vers la région moyenne et même vers la base, exprimant ainsi cette tendance à la chronicité dont nous parlions tout à l'heure, puisque cette dissémination du signe stéthoscopique annonce l'extension de la maladie vers les orifices artériels.

Nous ne ferons que mentionner ici (au point de vue surtout du diagnostic) la difficulté qui se présente parfois de distinguer un bruit de souffle véritablement endocardique de ces pseudo-souffles qui sont parfois l'expression d'adhérences dans le péricarde, et dont nous avons du reste dit un mot dans le chapitre précédent.

Parmi les phénomènes généraux qui se rattachent proprement à l'endocardite aiguë, nous n'avons guère à nous occuper que de ceux qui dépendent de la circulation générale, car il est rare que l'endocardite existe seule et idiopathiquement, ce qui fait qu'un grand nombre de phénomènes appartiennent en même temps à la maladie générale protopathique. Les symptômes dyspnéiques, par exemple, de l'endocardite sont presque toujours surajoutés à ceux qui existaient auparavant, surtout lorsqu'il y a une affection pulmonaire concomitante, et il importe d'en tenir compte, moins au point de vue de la description, qui n'offre rien de particulier dans ce cas, qu'au point de vue de la détermination d'une complication du côté du cœur.

Dans l'appréciation du pouls relativement au diagnostic de l'endocardite, il faut tenir compte de l'état fébrile presque toujours antérieur à cette maladie chez les enfants. Comme toute autre complication inflammatoire, l'endocardite augmente la fréquence du pouls, en ajoutant à la fièvre déjà existante une stimulation directe de l'activité cardiaque. Mais ce qui lui appartient en propre et ce qu'on ne doit jamais perdre de vue, c'est qu'elle trouble plus ou moins profondément le rhythme du cœur, et rend le pouls souvent intermittent, quelquefois même très-irrégulier et inégal.

Nous avons le regret de ne pas avoir eu de suffisantes occasions de faire une étude sphygmographique du pouls dans

ces circonstances. Toutefois, nous nous en occupons et notre chapitre particulier sur l'état du pouls de l'enfant dans les maladies du cœur, comparé à celui de l'adulte, est une espèce d'introduction à ce travail que nous espérons terminer un jour.

Certaines formes d'endocardite, notamment l'endocardite dite ulcéreuse, et cette variété toute nouvelle qui se rattache à la périostite phlegmoneuse, présentent des symptômes généraux qui leur sont propres et qui ressortent mieux du récit des observations elles-mêmes que d'une description succincte. Nous renvoyons donc à ces observations et aux réflexions qu'elles nous ont suggérées, et nous nous contenterons, pour clore ce chapitre, de rapporter ici un fait très-caractéristique d'endocardite ulcéreuse. Le premier cas de ces sortes d'endocardites chez un enfant fut signalé par Senhouse Kirkes, en 1852.

Voici le résumé de l'observation publiée *in extenso* dans la thèse de notre ancien collègue et ami M. Vast.

Observation XX.

Richard Griffeth, quatorze ans, entre à l'hôpital Saint-Barthélemy le 12 février 1852 avec des symptômes typhoïdes et une éruption pétéchiale sur la peau. Malade depuis quinze jours, il se plaint de souffrir de douleurs dans l'aine droite : frisson, céphalalgie, fièvre, puis coma, mort le second jour.

Autopsie. — Taches pétéchiales sur toute la surface cutanée; sur les valvules mitrale et aortique, végétations fibrineuses blanchâtres, peu adhérentes et friables; infarctus viscéraux dans la rate, les reins, dans l'intestin, sur plusieurs muqueuses et sur le péricarde et l'endocarde (1).

Un second fait a été observé par deux de nos amis,

(1) *Senhouse Kirkes.* Thèse de Vast, observ. II, p. 14.

MM. Duguet et Hayem (1). Les intéressantes considérations que cette observation rare ont inspirées à ses rédacteurs, leur ont valu déjà une publicité bien méritée.

Nous nous contenterons d'en donner ici le résumé et les conclusions.

Observation XXI.

Il s'agit d'un enfant âgé de treize ans, tout à fait bien portant jusque-là, venant lui-même à l'hôpital, ne se plaignant que de courbature, d'un peu d'abattement, et présentant, quelques heures après son arrivée, une éruption bâtarde d'apparence hémorrhagique sur tout le corps; une pneumonie gauche, et douze heures après une pneumonie droite, avec endo-péricardite, épistaxis, adynamie profonde et ataxie, en un mot phénomènes typhoïdes graves, etc. Mort au quatrième jour de sa maladie.

En présence de phénomènes si insolites, la clinique devait rester muette, mais l'autopsie est venue montrer un nombre considérable de lésions qui, par leur enchaînement, peuvent jeter un certain jour sur l'interprétation générale des faits du même genre.

Il existait en effet dans les principaux viscères, et plus particulièrement dans le cœur, des altérations profondes, c'est-à-dire des foyers de ramollissement de la substance musculaire du cœur avec destruction de l'endocarde et du péricarde (endo-péricardite ulcéreuse); dans le foie et dans les reins, une altération analogue à celle que l'on rencontre dans la forme maligne de la fièvre typhoïde, une altération évidente du sang; et enfin de nombreux foyers métastatiques viscéraux.

L'examen attentif du cœur a donné la conviction que les altérations de l'endocarde et du péricarde étaient certainement consécutives à l'altération du muscle, et c'est là que nous avons cru devoir puiser l'explication des lésions métastatiques.

Quelle est la cause de cette affection du cœur? Quelle est la cause aussi de ces altérations des principaux organes qui tiennent si directement l'état du sang sous leur dépendance?

(1) Extrait des *Comptes rendus des séances et mémoires de la Société de biologie*, 1865.

L'étude de ce fait nous donne à penser qu'il s'agit d'une maladie maligne et grave d'emblée, caractérisée par des lésions viscérales multiples et particulièrement par des lésions du cœur. C'est ainsi que nous pensons que la myocardite, l'hépatite, la pneumonie, la néphrite, se sont rapidement produites sous l'influence de la maladie générale, et que le sang a été secondairement altéré; ainsi pourrait s'expliquer l'état typhoïde dès le début. Et si nous voyons survenir un nombre considérable d'infarctus, ces lésions secondaires ne sont-elles pas assez légitimées par les ulcérations de l'endocarde du ventricule gauche?

L'école de Berlin a démontré que les infarctus sont des lésions emboliques, c'est-à-dire purement mécaniques, et que la fibrine transportée dans le sang ne donne lieu à une infection générale que lorsqu'elle est de nature septique. Or si l'on admet que les accidents de l'endocardite ulcéreuse sont tous causés par le mélange avec le sang de particules étrangères, on identifie cette affection avec la pyohémie; mais nous venons de voir que la clinique nous montre un état typhoïde qui ne ressemble en rien à l'infection purulente, et que dans les cas où cette infection existe, il faut supposer que la fibrine ou les débris de l'endocarde possèdent alors des propriétés septiques; et encore, si l'on admet cette hypothèse, il restera à démontrer comment se font les ulcérations de l'endocarde, ulcérations qu'on a eu raison de ne point confondre avec les formes réellement inflammatoires des affections de la séreuse.

Cette forme maligne de la maladie qu'il nous a été donné d'observer, présente peut-être quelque chose de plus que les autres faits de ce genre, c'est-à-dire une lésion profonde des principaux organes, expliquant parfaitement cette marche rapide, et pouvant jeter un certain jour sur les cas moins accentués et moins rapidement mortels, en dévoilant la véritable nature de la maladie.

C'est pourquoi nous n'avons pas hésité, malgré l'altération avancée du muscle cardiaque et la présence d'une péricardite intense, à placer ce fait à côté de ceux d'endocardite ulcéreuse, et nous reconnaissons par cela même que la dénomination de cette maladie est défectueuse.

Il ne faut pas rapprocher, en effet, sous ce nom les cas dans lesquels des lésions emboliques coïncident avec des ulcérations de l'endocarde; mais il faut rapprocher ceux dans lesquels des affections graves du cœur et des autres viscères amènent la mort à la suite d'un état typhoïde avec productions secondaires d'infarctus métastatiques.

Cependant, nous n'oserions pas nous appuyer sur cette seule obser-

vation et celles qui peuvent en être rapprochées, pour proposer une dénomination nouvelle.

Nous avons voulu montrer que c'est surtout dans l'étude des lésions initiales et dans la succession des altérations secondaires que l'on peut reconnaître le genre particulier de cette affection encore obscure.

Nous ne prétendons pas discuter ici sur la nature de cette endocardite, et tout en admettant jusqu'à un certain point les explications données par MM. Hayem et Duguet, nous sommes beaucoup plus tenté de faire entrer en ligne de compte l'état général du sujet sur lequel la maladie est venue se développer. Cette idée est d'ailleurs admise par notre excellent maître, le professeur Béhier, qui voit en cela une question de terrain plus ou moins cachectique, où l'endocardite se manifeste d'une manière toute spéciale.

MARCHE. — DIAGNOSTIC ET PRONOSTIC DE L'ENDOCARDITE.

Nous avons suffisamment insisté sur les signes de l'endocardite, au point de vue particulier qui nous occupe, pour n'avoir pas à nous étendre longuement sur le diagnostic.

La coexistence fréquente de la péricardite avec l'endocardite rend ce diagnostic souvent fort difficile, et l'on ne peut pas toujours préciser les signes particuliers à chacune de ces maladies. Chez les enfants, d'après M. Roger, on rencontre plus souvent un frottement doux qu'un frottement rude de péricardite; en outre, comme les battements du cœur dans la péricardite sont beaucoup plus accélérés que chez l'adulte, il en résulte que le frottement s'exerce avec une grande rapidité, de telle sorte que la sensation qui en résulte pour l'oreille est parfois exactement celle du souffle cardiaque, et ce pseudo-souffle paraît tantôt simple et tantôt double quand le frottement est ascendant et descendant. Dans ce cas, la distinction est souvent fort difficile.

Observation XXII.

Rhumatisme articulaire aigu. — Chorée et endo-péricardite.

Boudringuin Angelina, douze ans, salle Sainte-Catherine, 57. Service de M. Blache. Entré le 7 septembre 1864.

Malade depuis cinq jours, cette enfant présente un ensemble de symptômes, fièvre, céphalalgie, épistaxis répétées, abattement, courbature, douleurs vagues des membres, qui font d'abord songer à une fièvre typhoïde ; il n'y a pas de diarrhée.

Les 8, 9 et 10, mêmes symptômes : les épistaxis continuent, la courbature augmente, mais le 10, les douleurs des membres, jusqu'alors vagues, se localisent sur les articulations.

Le 11, l'aspect typhoïde a disparu, les douleurs articulaires et la fièvre ont diminué. On entend à la pointe du cœur et au premier temps un bruit de souffle manifeste ; le deuxième temps est dur, sec, claquant.

Le 12, même état, encore une épistaxis.

Le 15, le souffle du premier temps est plus intense, le claquement du second temps est plus voilé ; on remarque quelques légers mouvements choréiques.

Le 16, amélioration dans l'état général ; mais la chorée devient plus manifeste, surtout à droite et à la face ; teinte blanchâtre de la peau des affections rhumatismales.

Le 18, la fièvre reparaît, le bruit de souffle est plus intense.

Les 21, 22, 23, même état ; de plus, dyspnée allant chaque jour en augmentant ; on perçoit un bruit de *frottement* à la région précordiale, bruit qui rappelle le *frôlement de la soie ;* par moments, on entend un bruit de piaulement qui alterne avec un souffle dur.

Il y a de la *voussure* à la région précordiale ; il se fait évidemment une péricardite qui se joint à l'endocardite préexistante.

Le 25, le frottement diminue, la fièvre persiste.

Le 1er octobre, il y a une amélioration sensible ; le bruit de souffle à la pointe, qu'on avait cessé de percevoir, reparaît ; à partir de ce moment, l'amélioration, un moment entravée (5 octobre) par un peu de congestion pulmonaire, qui ne persiste pas, devient plus manifeste.

Le 21 octobre, l'enfant est presque guérie.

Une grande difficulté est celle qu'on éprouve à vouloir préciser le siége de l'endocardite et même dire si l'endocardite est récente ou ancienne. Car après la disparition des symptômes inflammatoires, nous avons vu bien souvent le souffle persister avec un timbre doux, qui, pendant plusieurs mois, ne se modifiait pas sensiblement; dans ces cas-là, on devait penser que l'endocardite était passé à l'état chronique et s'était localisée sur un point des valvules.

Cette localisation a lieu dans la plus grande majorité des cas sur l'orifice mitral. Mais alors même qu'une lésion d'orifice a succédé à l'endocardite, on ne doit pas toujours porter un pronostic fatal, ainsi que nous le prouverons plus loin. Encore bien moins pour l'endocardite limitée; aussi nous croyons fermement que l'endocardite est encore assez souvent susceptible de guérison.

Loin de nous toutefois la pensée de repousser la gravité de l'endocardite chez l'enfant, car malgré les cas de guérison que nous rapportons, nous ne pouvons oublier que, d'une façon générale, c'est l'endocardite qui est la cause ordinaire des maladies du cœur chez les enfants.

Voici une observation d'endopéricardite scarlatineuse terminée par la guérison, sans laisser de traces d'affection du cœur; je la dois à l'obligeance de M. Peter.

Observation XXIII.

Endo-péricardite scarlatineuse. — Guérison complète.

« Le 28 janvier, dans la convalescence d'une scarlatine de médiocre intensité, le jeune L..., âgé de dix ans, fut pris assez brusquement de symptômes de dyspnée et d'anxiété précordiale avec tendance à la lipothymie. Je fus appelé et constatai de la pâleur, de l'orthopnée, une grande fréquence de pouls qui était remarquable-

ment petit. En même temps, le jeune malade se plaignait d'une douleur à la région précordiale. L'état général était des plus graves.

Je soupçonnai le développement d'une lésion cardiaque, les affections de cette nature étant assez fréquentes dans le cours de la scarlatine. En effet, l'auscultation me fit aussitôt reconnaître l'existence d'un bruit de souffle assez fort à la pointe. Ce bruit était accompagné d'un frottement superficiel tel qu'on l'observe lorsqu'un exsudat se forme à la surface du péricarde. Je diagnostiquai en conséquence une endo-péricardite, la douleur, le frottement, ainsi que la tendance à la syncope pouvant se rapporter à la péricardite, et le souffle comme la fréquence du pouls, à l'endorcardite. Je fis immédiatement appliquer un vésicatoire à la région précordiale, et je prescrivis une potion additionnée d'un peu de digitale.

Les accidents de dyspnée et de douleur persistèrent toute la nuit, qui fut très-anxieuse. Le lendemain matin, MM. Blache et Trousseau, appelés en consultation, reconnurent l'existence de l'endo-péricardite et, confirmant le diagnostic, engagèrent à continuer le traitement par la digitale. Le pronostic leur sembla d'ailleurs devoir être très-réservé.

Les phénomènes stéthoscopiques persistèrent avec la même intensité jusqu'au 3 février.

A cette époque, M. Blache fut appelé de nouveau. Il constata une amélioration dans l'état général et reconnut encore les signes persistants de l'endocardite. Peu à peu cependant, les troubles fonctionnels et les signes physiques allèrent en s'amendant parallèlement, et, au bout d'une quinzaine de jours, à peine pouvait-on en reconnaître les vestiges.

Comme la convalescence fut entravée par le développement d'une albuminurie et plus tard d'une otite purulente, j'eus l'occasion de voir, pendant plus de six semaines, presque quotidiennement, ce jeune malade, et de m'assurer ainsi maintes fois de l'état du cœur. Or, vers la fin de cette période, les bruits étaient redevenus tout à fait normaux.

Depuis cette époque, plus de quatre ans se sont écoulés, et le 21 novembre 1868, j'ai ausculté mon jeune malade. A la pointe comme à la base, l'examen le plus minutieux ne m'a révélé l'existence d'aucun bruit anormal, malgré une certaine anémie et l'existence d'un point névralgique intercostal au niveau de la pointe du cœur.

Ainsi, en résumé, ce jeune malade a été atteint d'une endo-péricardite scarlatineuse fort intense, caractérisée par les troubles fonctionnels et les signes habituels, signes qui ont survécu plusieurs jours aux troubles des fonctions et néanmoins la guérison a été aussi complète que possible. Il n'y a pas eu de maladie organique du cœur consécutive.

APPENDICE

DE L'ENDOCARDITE CHEZ LE FOETUS ET LE NOUVEAU-NÉ.

Dans une communication verbale faite tout dernièrement à la Société des médecins de Dresde, Rauchfous, de Saint-Pétersbourg, déclarait avoir rencontré, depuis quelques années, plus de 300 endocardites fœtales. En précisant ces chiffres, il rapportait au cœur droit le siége infiniment plus fréquent de ces lésions, qu'il aurait trouvées 192 fois à droite et 15 fois seulement dans le cœur gauche.

Friedreich et Forster, qui ont tous deux depuis bien longtemps signalé l'endocardite fœtale comme plus fréquente dans le cœur droit, n'avaient pas eu, nous le pensons du moins, des chiffres aussi imposants à citer.

L'explication donnée par ces auteurs, qui regardent la pression exercée par le sang sur les valvules sigmoïdes de l'artère pulmonaire, peut être défendue justement à cause du mode spécial de circulation chez le fœtus.

Quoi qu'il en soit de la cause de ces lésions et de leur localisation, il est évident que les lésions congénitales de l'artère pulmonaire sont plus communes que celles de l'orifice auriculo-ventriculaire. Il est cependant assez fréquent de trouver, soit chez le fœtus, soit chez le nouveau-né, de petites productions molles, rouges, semblables à des végétations pédiculées siégeant surtout sur la valvule tricuspide, parfois sur la mi-

trale, mais bien plus rarement sur les valvules sigmoïdes de l'une ou l'autre artère.

Nous avons pu observer tout dernièrement sur deux jumeaux, morts peu après leur naissance à l'hôpital Necker, de ces sortes de végétations rouges, globuleuses, placées symétriquement sur les valvules mitrales des deux cœurs de ces enfants. Ces petites productions étaient semblables comme forme, comme volume, et même comme structure, aux petits anévrysmes du cerveau. Malgré un examen attentif fait avec notre collègue et ami M. Bouchard, nous ne parvînmes pas à saisir les vaisseaux qui arrivaient à la dilatation. Le sang contenu à l'intérieur était normal ; quant à l'enveloppe, elle paraissait formée de tissu conjonctif à cellules fusiformes, régulièrement stratifiées.

Ces sortes de végétations ne sont pas toujours remplies de sang, quoique généralement formées de tissus conjonctifs, elles apparaissent aussi sous forme de tissu muqueux ou gélatineux. On peut, d'après Friedreich, les considérer, vu leur fréquence, comme résultant d'un état pathologique de la vie intra-utérine. On admet, en général, qu'avec les progrès de l'âge et le développement des valvules du cœur, ces petites végétations disparaissent. Sont-elles alors entraînées dans le torrent circulatoire, ou bien ne vont-elles pas, à la façon des embolies, se localiser dans tel ou tel point et former ainsi des infarctus dans les viscères : ce sont là d'importantes considérations que nous ne voulons pas approfondir ici.

Les enfants qui viennent au monde avec une endocardite, ou bien avec les vestiges de cette affection, peuvent continuer à vivre; mais, en général, ils ressentent tôt ou tard des troubles cardiaques. Ferber de Hombourg, dans sa *Pathologie des maladies du cœur*, fait remonter à des endocardites de

la vie intra-utérine la plupart des affections organiques et des maladies bleues dont on cherche, souvent en vain, à s'expliquer la cause.

En général, au moment de la naissance, on ne trouve pas à l'auscultation, les signes d'une affection du cœur, si l'on n'est pas conduit à examiner cet organe par la cyanose persistante sur les points périphériques du corps. Bednar rapporte cependant, dans son livre, un fait dans lequel il a pu diagnostiquer une maladie complexe du cœur chez un nouveau-né.

L'enfant en question présentait depuis sa naissance de fréquents accès de dyspnée ; il existait sur tout le corps une coloration bleue rougeâtre de la peau et les extrémités étaient froides. On entendait dans le cœur gauche un bruit systolique, et un bruit diastolique dans l'aorte ; toute la région cardiaque était le siége de vibrations.

L'enfant mourut au bout de quelques jours et l'on trouva, à l'autopsie, le cœur hypertrophié, la valvule mitrale épaissie, couverte de nombreuses petites végétations ; il en existait quelques-unes aussi dans le ventricule droit, près de la valvule tricuspide.

Un autre fait d'affection organique du cœur, avec végétations, chez un nouveau-né, a été rapporté par Massmann, de Berlin, dans les *Monatsschrift für Geburtskunde*, 1854.

Observation XXIV.

Affection organique du cœur chez un fœtus.

Une femme de vingt-cinq ans est accouchée, il y a cinq ans, d'un enfant bien conformé.

C'était une petite fille robuste de 21 pouces et demi de long, qui fit quelques efforts inspiratoires inutiles, devint d'un bleu foncé,

particulièrement prononcé aux mains et aux pieds et sur les membranes muqueuses.

Après une heure environ de tentatives pour la ranimer, l'enfant poussa un cri assez fort, la respiration eut lieu, mêlée d'un rhonchus laryngé, la cyanose du visage diminua et fut remplacée par une coloration plus rosée.

Quelques heures après la naissance, l'enfant, qui avait été mis au sein et avait teté activement, fut prise d'une hémorrhagie par le nez et par la bouche, d'ailleurs modérément abondante ; bientôt se montrèrent des accès d'asthénie durant lesquels elle restait étendue sans mouvement, la respiration était suspendue, le cyanose s'étendit à tout le corps ; l'enfant succomba dans un accès, après vingt heures d'existence.

L'autopsie eut lieu vingt-quatre heures après la mort.

La peau était d'un bleu foncé, pas d'obstruction ou d'occlusion de l'œsophage ou des vois respiratoires, qui ne contenaient qu'un peu de mucus non ensanglanté.

L'œsophage est très-injecté ; les bronches, le larynx, la trachée, sont à l'état normal ; les poumons sont hypérémiés et contiennent de l'air.

Dans le péricarde, une petite quantité de liquide clair et transparent. Le cœur est très-gros, les vaisseaux sont remplis et distendus. Le ventricule droit est deux fois plus volumineux que le gauche, son tissu musculaire est fort et épais ; dans les valves mitrale et triscupide, dépôts nombreux, granuleux, d'un rouge vif, d'une consistance gélatineuse.

Les valvules elles-mêmes sont étroites et insuffisantes, l'oreillette droite dilatée, le trou ovale et le trou de Botal ouverts. La glande thyroïde et le thymus, de volume moyen, hypérémiés. Les organes abdominaux sont également hypérémiés.

L'auteur regrette de n'avoir pas ausculté l'enfant pendant la vie.

Voici une autre observation d'endocardite de la vie intra-utérine avec hémorrhagie méningée, qui amena la mort le troisième jour de la naissance. Ce fait nous a été communiqué par notre ami le docteur Hayem.

Observation XXV.

Une femme atteinte de pneumonie accouche le 28 janvier à l'Hôtel-Dieu. Son enfant meurt brusquement le troisième jour de sa naissance.

A l'autopsie, on trouve une forte congestion pulmonaire avec atélectasie de quelques lobules. Les bronches présentent aussi une congestion assez prononcée et sont remplies d'écume bronchique.

Le cœur est rempli de sang qui est même coagulé dans l'auricule droite et déjà un peu adhérent aux colonnes charnues du ventricule. On voit un boursouflement œdémateux du bord libre des valvules triscupides et des sigmoïdes de l'artère pulmonaire. Le bord libre de la valvule mitrale présente une altération analogue, moins prononcée; les sigmoïdes aortiques sont parfaitement saines.

En enlevant les méninges, on voit que l'infiltration sanguine en question n'est pas liée à une altération des couches corticales.

A l'ouverture des ventricules, on trouve dans l'épaisseur des plexus choroïdes gauches un caillot sanguin très-volumineux qui est complétement retenu dans les mailles de ce plexus.

Les jugulaires internes, de même que les sinus, contiennent, dans toute leur longueur, un caillot rouge groseille qui paraît s'être formé consécutivement à l'arrêt de la circulation cérébrale, et arrive, à droite, jusque dans le tronc bronchio-céphalique : à gauche, il s'arrête à quelques millimètres avant ce tronc.

Vu l'âge du sujet et l'état du cœur, on peut supposer, sans aucun doute, que l'endocardite, dont le siége principal est dans le cœur droit, s'est développée pendant la vie intra-utérine.

Sous l'influence de cette affection du cœur et de la bronchite concomitante, il s'est produit une augmentation de tension dans le système veineux, ce qui a amené la congestion veineuse du foie, des reins et des veines de la tête et de l'encéphale. C'est à la rupture de ces vaisseaux dans les points indiqués des méninges qu'est due l'hémorrhagie méningée. Cette dernière lésion paraît donc être sous la dépendance de l'affection thoracique et elle explique parfaitement la mort subite.

Au microscope : congestion de tous les vaisseaux des méninges, extravasations sanguines nombreuses dans les veines; la substance nerveuse des parties blanches contient quelques corps granuleux en voie de développement.

CHAPITRE III

LÉSIONS DES ORIFICES ET DES VALVULES

Les lésions des orifices du cœur sont, en général, la conséquence plus ou moins immédiate d'endocardites aiguës passant à l'état chronique, et se localisant sur les valvules. Elles ont une grande importance, car c'est à leur suite que les hypertrophies, les dilatations, les dégénérescences du cœur se produisent, par une série de processus organo-pathologiques qui ne diffèrent que peu de ce qu'on observe chez l'adulte.

Comme chez l'adulte, les orifices auriculo-ventriculaires ou les orifices artériels peuvent être atteints; leurs lésions ont les mêmes signes stéthoscopiques et les mêmes manifestations; il est pourtant quelques points importants à noter, soit quant à la fréquence relative de ces altérations par rapport au siége qu'elles occupent, soit quant aux manifestations qu'elles entraînent, et surtout à leur mode de terminaison.

En effet, les affections mitrales sont plus fréquentes que les affections aortiques; mais, parmi les premières, l'insuffisance mitrale qui se rencontre souvent chez l'adulte se voit

encore plus souvent chez l'enfant. D'un autre côté, l'insuffisance aortique est certainement encore plus rare dans la première période de la vie que dans l'âge mûr.

Une des preuves à l'appui de cette assertion est bien évidemment la rareté excessive des plaques athéromateuses et calcaires venant se déposer sur les valvules et les parois de l'aorte.

Cependant, si les lésions athéromateuses sont rares, on rencontre assez souvent, chez l'enfant, des productions kystiques mamelonnées ou polypiformes. Elles peuvent, il est vrai, persister assez longtemps sans donner lieu à des troubles sérieux; mais si, par une cause quelconque, un travail morbide se fait sur leurs points d'implantation, elles peuvent acquérir un volume assez considérable pour entraver le jeu des valvules.

Quant aux signes des affections des orifices, nous n'avons rien de spécial à noter pour les phénomènes locaux; mais, TOUTES PROPORTIONS GARDÉES, LA GRAVITÉ DES PHÉNOMÈNES GÉNÉRAUX N'EST PAS EN RAPPORT AVEC CELLE DES SYMPTÔMES LOCAUX, si ce n'est au moment où surviennent l'asystolie et la cachexie cardiaque. Il est aussi à remarquer que ces lésions d'orifice s'établissent, non pas tout d'un coup, mais par poussées successives, dans l'intervalle desquelles les enfants recouvrent une santé en apparence parfaite, et ne sont qu'exceptionnellement sujets aux accidents dépendant de leur affection du cœur.

Nous n'avons rien à dire de particulier au sujet de la coïncidence de ces affections d'orifice entre elles. Comme chez l'adulte, l'insuffisance et le rétrécissement s'appellent l'un l'autre, et dans nos autopsies nous les trouvons le plus souvent réunis.

Quant au pronostic, il est évidemment encore plus sérieux

pour ces sortes d'affections organiques que pour l'endocardite aiguë.

Cependant, nous avons la conviction intime qu'il doit bien souvent être réservé, non pas au point de vue de la curabilité absolue, mais tout au moins pour la durée, et si l'on peut dire la tolérance des jeunes malades.

Nous donnerons même une observation de guérison complète d'insuffisance mitrale chez un enfant de huit ans.

I. — Lésions des orifices auriculo-ventriculaires.

Nous ne voulons pas entrer dans la description des lésions anatomiques qui produisent l'insuffisance ou le rétrécissement des orifices auriculo-ventriculaires.

A tous les âges, les altérations sont à peu près les mêmes. Il est cependant un point sur lequel nous voulons insister, parce que, d'une part, nous croyons pouvoir expliquer par là ce que nous disions tout à l'heure de la fréquence de l'insuffisance mitrale chez l'enfant, et, d'autre part, parce que l'explication de ce fait, donnée par un auteur allemand recommandable, n'est pas encore très-connue parmi nous.

Il n'est pas nécessaire que l'altération de la valvule mitrale soit très-considérable pour que l'insuffisance se produise.

D'après Bamberger (1), les troubles purement fonctionnels de cette valvule suffiraient à la rendre insuffisante. Ce phénomène s'explique, soit par une contraction spasmodique, soit par une sorte de paralysie des muscles papillaires : dans le premier cas, les valves de la mitrale sont tendues, immobilisées, le long de la paroi cardiaque; dans le second, n'étant plus maintenues, elles flottent et se ren-

(1) Bamberger, *Arch. Virchow*, 1859, vol. IX.

versent du côté de l'oreillette au moment de la systole. On voit facilement par là comment ces deux états contraires des muscles tenseurs de la mitrale peuvent produire l'insuffisance.

Il y a quelques années, en 1858, Hamernyk signalait l'inflammation des muscles papillaires comme cause d'insuffisance. Bamberger attache plus d'importance à la dégénérescence graisseuse de ces petits muscles.

Un autre fait plus important, comme cause d'insuffisance des valvules avec intégrité de leur tissu, est la disproportion entre leur dimension et celle de l'orifice dilaté. Nous aurons l'occasion de montrer bientôt la fréquence extrême de la dilatation chez l'enfant et par conséquent de prouver la réalité de ce fait. Gaerdner pense que lors de la dilatation du ventricule, les valvules sont insuffisantes parce que les muscles papillaires sont trop éloignés et que par suite les bords valvulaires ne peuvent venir en contact.

Cette explication, quoique très-habilement réfutée par Skoda, nous semble pourtant admissible dans les cas où la dilatation est excessive, comme cela arrive surtout pour le cœur droit. En tous cas, on peut au moins invoquer, avec Bamberger, dans ces sortes de dilatation, l'atonie des muscles papillaires comme pouvant produire l'insuffisance. Signalons encore, pour la première enfance, la présence des petites productions polypiformes qui semblent être bien souvent le point de départ d'altérations vasculaires aboutissantes à l'insuffisance.

Dans l'insuffisance auriculo-ventriculaire, nous avons toujours vu le bruit de souffle accompagner le premier temps et présenter son maximum d'intensité vers la pointe du cœur.

L'irrégularité du pouls, qui caractérise en général l'insuf-

fisance mitrale, est peut-être plus marquée chez l'enfant qu'aux autres âges de la vie; cependant cette irrégularité ne doit pas être prise comme signe de grande valeur dans l'affection qui nous occupe, car les intermittences sont si fréquentes dans l'enfance qu'elles perdent absolument tout caractère pathognomonique.

La difficulté qu'on éprouve à établir le diagnostic d'une insuffisance auriculo-ventriculaire est surtout grande quand il s'agit d'enfants très-jeunes.

Voici cependant une observation de Gerhardt (1) dans laquelle le diagnostic d'insuffisance mitrale ayant été porté sur un sujet âgé de deux mois à peine, fut ensuite confirmé par l'autopsie.

Observation XXVI.

Insuffisance mitrale.

Il s'agit d'un enfant âgé de six semaines, né avant le huitième mois. Quand on le voit pour la première fois, il est malade depuis deux jours ; après avoir été en proie à une vive agitation, il est tombé dans la torpeur ; on remarque une légère cyanose ; les lèvres, les téguments qui entourent la bouche et les yeux présentent une teinte livide ; la respiration est lente, le pouls à 128 paraît d'abord régulier, mais il offre en réalité des alternatives fréquentes de ralentissement et d'accélération. Un mouvement d'ondulation est appréciable dans la jugulaire et le choc cardiaque se fait sentir surtout entre les cinquième et sixième côtes gauches ; on perçoit en ce point un frémissement systolique des plus marqués. La matité s'étend du bord gauche du sternum au delà de la ligne mammaire, verticalement de la quatrième à la sixième côte. Au premier temps, on entend un bruit de souffle rude, prolongé jusqu'au deuxième temps, maximum à la pointe presque aussi fort au-dessous du sternum, très-faible à l'aorte. Le deuxième bruit est beaucoup plus marqué à l'orifice pulmonaire qu'à l'orifice aortique. Les paupières restent fermées ; les pupilles

(1) Gerhardt, *Deutsche Klinik*, 1857, n° 11.

rétrécies. Peu après l'examen, l'enfant est pris d'accès convulsifs suivis de torpeur. Le lendemain, les symptômes généraux se sont notablement amendés, l'enfant est gai, la cyanose plus faible n'est plus appréciable qu'autour de la bouche et des yeux. Mêmes signes physiques. On admet l'existence d'une insuffisance mitrale, tout en réservant l'hypothèse d'une maladie congénitale.

Trois mois après, diarrhée profuse, toux ; cyanose plus prononcée ; râles dans le poumon ; fièvre continue, dyspnée. Au bout de sept semaines, le malade meurt.

Autopsie. — Les poumons et les plèvres sont criblés de granulations miliaires ; les ganglions sont tuméfiés, caséeux ; le ventricule gauche est hypertrophié ; l'oreillette droite est distendue par un coagulum fibrineux. Les valvules aortiques et pulmonaires sont normales ; la tricuspide est amincie ; la mitrale raccourcie, parsemée de taches rouges, est renflée sur son bord libre ; les cordages tendineux sont épaissis, soudés entre eux ; le trou de Botal est fermé ; on trouve quelques granulations miliaires dans le foie et les glandes mésentériques.

Dans l'observation suivante, il s'agit d'insuffisance mitrale survenue après une fièvre typhoïde et une chorée. Malgré une grave complication pulmonaire, l'enfant recouvra la santé, tout en conservant les signes de son affection mitrale.

Observation XXVII.

(Communiquée par M. le docteur Millard.)

Affection organique du cœur. — Apoplexie pulmonaire. — Insuffisance mitrale.

Hôpital des Enfants. Salle Sainte-Catherine, n° 50. — Service de M. Blache.

Le 2 mars 1857, entre Philippe Françoise, treize ans et demi, 5, rue de l'Abreuvoir, à Boulogne (Seine).

En 1855, chorée consécutive à une fièvre typhoïde et dont elle a été traitée pendant trois mois à la salle Sainte-Catherine. Rentrée en 1856 pour une maladie du cœur, elle n'est pas encore réglée ; elle

est pâle, maigre, sans appétit, sujette à de la constipation. Accès d'oppression la nuit. N'a jamais eu de rhumatisme articulaire aigu proprement dit, mais seulement des douleurs vagues dans les membres.

On constate les signes suivants : pouls régulier, assez large ; hypertrophie du cœur, frémissement vibratoire très-sensible à l'œil et surtout à la main ; bruit de souffle au premier temps et couvrant même le deuxième à la pointe.

Diagnostic. — Insuffisance auriculo-ventriculaire gauche.

Le 27 mars, elle se plaint d'être plus oppressée depuis deux jours et de cracher du sang. On constate en effet qu'elle a rendu une certaine quantité de crachats d'un rouge vif, finement aérés. Peau chaude, pouls assez fort, régulier, très-fréquent, 140 pulsations ; face pâle, orthopnée, respiration courte et fréquente, 76 inspirations ; elle n'a éprouvé ni point de côté, ni aucune douleur dans la poitrine, ni palpitations.

Sonorité normale des deux côtés en arrière. A gauche, respiration puérile, mais sans râle ; à droite, au contraire, en arrière, vers la partie moyenne du poumon et près de la colonne vertébrale, *râle crépitant* extrêmement fin, s'entendant surtout dans l'inspiration ; pas de souffle. En avant, sonorité normale à droite ; mais à gauche, matité à deux travers de doigt au-dessous de la clavicule et se confondant avec la matité précordiale. Battements du cœur très-superficiels avec frémissement cataire des plus marqués ; le bruit de souffle habituel du premier temps persiste, mais est difficile à analyser à cause de la fréquence des battements. Peu de signes de la péricardite. Des deux côtés, on entend dans la poitrine en râle crépitant très-fin et sec, plus marqué à gauche. Il n'y a pas d'œdème des membres inférieurs.

Traitement. — Ventouses sèches au-devant de la poitrine. Vésicatoire en arrière à droite. Potion stibiée 10 centigrammes. Sinapismes sur les membres inférieurs. Diète.

Le 28 mars : amélioration sensible ; l'oppression est beaucoup moindre ; les crachats sont noirâtres, plus opaques. On continue la potion stibiée qui est bien tolérée.

29 mars. — Le mieux continue ; visage meilleur, moins bouffi ; la petite malade a mieux dormi, moins toussé ; les crachats ne sont plus sanguinolents ; pouls fort, saccadé, à 128 ; 64 respirations par

minute; le soulagement est tel qu'elle demande à se lever. A l'auscultation, on ne retrouve plus de râles à droite, ni en avant, ni en arrière, mais à gauche; dans les trois quarts inférieurs en arrière, on perçoit une crépitation très-fine et très-sèche, comparable au froissement d'un billet de banque. Respiration légèrement soufflante au niveau de la racine des bronches. Sous la clavicule gauche et jusque dans l'aisselle, on constate toujours la même crépitation fine et sèche, mais de plus, un souffle bien caractérisé, d'un timbre assez doux. Dans tous les points où l'on entend ce souffle et cette crépitation, diminution notable de la sonorité; battements du cœur toujours précipités et superficiels, mais le souffle du premier temps est moins net. (Ventouses sèches. Potion stibiée qui continue d'être tolérée. Lait.)

30 mars. — Amélioration croissante; pouls à 116; 52 respirations; la matité persiste en avant à gauche, mais le souffle est moins fort et il n'y a plus de râle crépitant. En arrière à gauche, le râle crépitant est aussi moins abondant et moins étendu, il est toujours fin et sec, surtout à la partie moyenne et interne du poumon. On continue encore la potion stibiée.

31 mars. — La convalescence se dessine avec une rapidité remarquable; il n'y a plus nulle part de râle crépitant sous la clavicule gauche, la respiration est seulement encore un peu rude; visage calme, pâle, sans aucune bouffissure; respiration facile et beaucoup plus lente; battements du cœur moins accélérés et plus faciles à analyser. On distingue très-nettement le bruit de souffle en dehors, en bas, à la pointe; l'enfant réclame avec instance des aliments.

Le 1er avril, elle demande à se lever; elle est pâle, presque terreuse et assez amaigrie.

A partir de cette époque jusqu'à sa sortie, le 30 mai, elle prend des ferrugineux, recouvre des forces, mais conserve à son départ tous les signes de son affection cardiaque.

C'est principalement chez l'enfant qu'on voit les maladies du cœur persister longtemps et ne se manifester que par des palpitations.

Nous pouvons citer à ce propos l'observation suivante, où nous avons affaire encore à une insuffisance mitrale sans rétrécissement. Dans ce cas, l'enfant ne présenta jamais de phénomènes généraux.

Observation XXVIII.

Insuffisance mitrale. — Affection organique du cœur améliorée par le traitement.

Un petit garçon de huit ans fut amené de province pour être examiné en 1859, par MM. Bouillaud et Blache. Les parents, qui étaient d'une bonne constitution et qui ne présentaient aucun signe de maladie du cœur, faisaient remonter la maladie de leur enfant à quelques années, mais ne pouvaient préciser l'époque du début, l'enfant ayant eu, à différentes époques, coqueluche, rougeole, etc. Depuis un certain temps ce petit garçon se plaignait de battements de cœur. Jamais il n'avait présenté de collection séreuse. Les veines extérieures n'étaient point dilatées et l'aspect du visage n'indiquait aucun obstacle marqué à la circulation capillaire du système veineux. A l'inspection et à la palpation de la poitrine, on constate que les battements du cœur sont plus forts et plus étendus qu'à l'état normal. La percussion de ce côté fait reconnaître une augmentation de la matité de la région précordiale. L'auscultation fait entendre un bruit de souffle prolongé et rude à la pointe couvrant tout le premier temps.

L'absence du souffle à la base permet d'affirmer que ce souffle ne tient pas à un état anémique, que la pâleur du petit malade semblerait indiquer. Il est à remarquer qu'on perçoit en arrière la propagation du bruit de souffle. Les battements du cœur sont réguliers, mais fréquents. En réunissant ces divers symptômes, on diagnostique une hypertrophie du cœur avec insuffisance de la valvule mitrale, sans rétrécissement de l'orifice auriculo-ventriculaire gauche.

Le traitement qui fut employé dans ce cas se composait de deux cuillerées de sirop de digitale par jour, alternant avec 2 granules de digitaline, qu'on suspendait au bout de quinze jours pour leur substituer 50 centigrammes d'iodure de potassium. On alternait ainsi cette médication tous les quinze jours.

Un cautère de la largeur d'une pièce de 2 francs était établi à la région précordiale.

Quatre mois après le commencement de ce traitement, l'enfant était sensiblement amélioré. Des détails donnés plus tard encore, par le médecin de la famille, constataient que l'état général de l'enfant était très-satisfaisant, quoiqu'il conservât toujours les signes stéthoscopiques de sa maladie du cœur.

Non-seulement nous croyons que l'état d'un enfant atteint de maladie du cœur est susceptible de s'améliorer, mais encore (bien rarement, il est vrai) la guérison peut avoir lieu.

Le fait suivant, qui nous a été obligeamment communiqué par M. le docteur Peter, en est une preuve.

Il s'agit d'une insuffisance mitrale bien constatée par un certain nombre de médecins, qui se termina par la guérison complète.

Observation XXIX.

Insuffisance mitrale. — Guérison.

Le 30 août 1863, je fus appelé auprès d'un enfant de trois ans qui venait d'être pris dans la matinée de douleurs dans l'une des chevilles (tibio-tarsienne).

Le père croyait à une entorse et me faisait venir pour mettre un appareil; mais comme je constatai que les deux articulations tibio-tarsiennes étaient également douloureuses et gonflées et qu'il y avait un état général fébrile assez fortement accentué, je n'hésitai pas à conclure à l'existence d'un rhumatisme articulaire commençant. J'auscultai aussitôt la région du cœur et n'y pus rien constater d'anormal. Le lendemain, la fièvre était plus véhémente et les articulations de l'épaule étaient prises.

Du 31 août au 4 septembre, plusieurs articulations se prirent sans que le cœur fût manifestement atteint. Ce n'est que le 4 septembre que je constatai, d'une façon non douteuse, l'existence d'un souffle assez fort au premier temps du cœur et à la pointe. Alors vivement préoccupé de l'intensité de la fièvre (le pouls battant de 140 à 150 depuis près de deux jours), de la généralisation des douleurs articulaires (coude, épaule, cheville, poignet, etc.) et de l'existence incontestable pour moi d'une manifestation endocardique, je priai mon maître, M. Blache, de venir examiner le malade et de m'éclairer de ses conseils. M. Blache constata comme moi l'existence de l'endocardite et reconnut la gravité du cas; il fut convenu qu'on appliquerait trois sangsues à la région du cœur et que l'on continuerait l'emploi du sulfate de quinine.

A quatre jours d'intervalle, M. Blache fut de nouveau appelé en

consultation à cause de la persistance de la fièvre, des douleurs articulaires et du souffle qui était encore plus intense à la pointe qu'il ne l'avait été jusque-là. On appliqua un vésicatoire à la région du cœur et l'on continua le traitement, dont le sulfate de quinine formait la base. Ce n'est qu'au bout de quinze jours que les douleurs articulaires et la fièvre disparurent et que la convalescence commença ; mais ce qui ne s'était en aucune façon amendé, c'était le bruit de souffle à la pointe qui non-seulement persistait, mais était plus intense qu'au début et était accompagné d'un bondissement remarquable du cœur. Il n'était pas douteux pour moi qu'il n'y eût là une lésion de l'orifice mitral et une insuffisance valvulaire.

Le rétablissement du petit malade fut cependant assez prompt, et comme j'avais l'occasion de le voir presque tous les jours, je pus suivre d'une façon presque quotidienne l'établissement de la maladie du cœur dont je craignais la persistance définitive.

Six semaines environ après la guérison complète de tous les accidents du rhumatisme aigu, je priai, en l'absence de M. Blache, mon maître, M. Roger, de vouloir bien venir voir cet enfant et de me dire ce qu'il pensait de ce souffle intense qui s'était localisé et se produisait à la pointe du cœur et au premier temps.

M. Roger n'hésita pas à conclure à l'existence d'une insuffisance de la valvule mitrale, affection dont la guérison lui sembla plus que douteuse. Je continuai néanmoins à faire, comme je l'avais commencé, une révulsion continuelle à la région précordiale, à l'aide de teinture d'iode, largement appliquée. Cette médication fut continuée pendant plus de trois mois.

Vers cette époque, une maladie de la mère nécessita l'intervention de M. Trousseau. J'en profitai pour lui faire ausculter l'enfant, et il reconnut, ainsi que M. Roger, une insuffisance de la valvule mitrale, et, comme M. Roger, il crut à l'incurabilité de la lésion.

Ce n'est guère qu'au bout de six mois qu'il me sembla reconnaître un amoindrissement du bruit de souffle ; mais ce qui persistait au même degré c'était la violence du choc de la pointe du cœur et la fréquence remarquable du pouls dès que l'enfant se livrait à un exercice un peu actif.

A cela près des palpitations si facilement provoquées, il n'y avait aucun trouble fonctionnel, pas d'intermittences et une dyspnée qui ne reparaissait qu'après un exercice violent.

Le bruit de souffle alla s'amoindrissant peu à peu, de façon qu'au

bout d'un an j'en constatai à peine les vestiges, et cela seulement quand j'avais volontairement excité l'impulsion du cœur en faisant faire un peu de gymnastique à l'enfant.

En 1865, je le fis de nouveau ausculter par M. Trousseau, qui ne put rien découvrir d'anormal. C'était également ce que depuis près d'un an j'avais déjà reconnu.

En 1867, c'est-à-dire quatre ans après le rhumatisme articulaire et l'endocardite valvulaire, je fis revoir l'enfant par M. Roger qui avait antérieurement constaté l'existence d'une insuffisance mitrale, et M. Roger n'en put retrouver les signes, il n'y avait même plus ce choc vigoureux d'autrefois de la pointe du cœur.

Ce qui avait motivé la consultation, c'était non moins le désir de faire reconnaître la guérison de la lésion valvulaire que d'avoir un avis sur les troubles fonctionnels que je vais dire.

De 1863 à 1867, l'enfant n'avait jamais eu de récidive de sa lésion articulaire, mais désormais rhumatisant, il était pris presque chaque hiver d'attaques de catarrhe suffocant, débutant par un coryza et en quelques heures déterminant des accès de dyspnée véritablement formidables. Il avait du matin au soir des râles vibrants dans presque toute l'étendue des bronches, lesquels bientôt devenaient sous-crépitants et crépitants vers les bases.

Un vomitif, une sinapisation énergique et un julep kermétisé venaient assez rapidement terminer cette affection qui durait deux ou trois jours. Il fut convenu que l'enfant irait faire une saison aux eaux d'Aix et qu'il passerait l'hiver à Nice ou à Menton. C'est ce qui fut fait.

A Aix, et pendant le cours de la saison thermale, l'enfant fut repris de ses accidents de catarrhe suffocant, ainsi qu'il résulte d'une lettre que m'écrivit M. Vidal, d'Aix. Ce médecin ne put rien découvrir du côté du cœur pendant cette nouvelle attaque de bronchite capillaire à forme suffocante.

« En résumé, voici donc un enfant qui, à l'âge de trois ans, eut une endocardite dans le cours d'une attaque de rhumatisme articulaire aigu. Cette endocardite ne fut pas plus douteuse que ses conséquences, insuffisance mitrale; l'endocardite aiguë disparue, l'insuffisance valvulaire persista pendant un temps assez long pour être constatée. d'abord par M. Blache,

puis par M. Roger, plus tard encore par M. Trousseau. Ces trois éminents praticiens crurent l'un et l'autre à l'incurabilité de cette lésion désormais chronique; j'y croyais comme eux, et néanmoins au bout d'un an les signes physiques de cette lésion avaient disparu et malgré la réapparition, presque tous les ans, d'une bronchite qui, par sa rapide intensité, devait être mise sur le compte de la diathèse rhumatismale, jamais, jusqu'à ce jour, le souffle cardiaque n'ayant reparu, on peut considérer l'enfant comme totalement guéri de sa lésion valvulaire ».

L'insuffisance mitrale s'accompagne souvent d'un rétrécissement, surtout lorsque la maladie prend une marche croissante. Or, il nous a semblé que, chez les enfants, la compensation à l'insuffisance qui s'établit par le rétrécissement est loin d'être une lésion salutaire. Les symptômes de ces maladies réunies n'ayant rien de spécial à l'âge qui nous occupe, nous nous contenterons de donner quelques observations.

Observation XXX.

Affection rhumatismale suraiguë. — Chorée. — Endo-péricardite. — Insuffisance et rétrécissement mitral. — Pleurésie double. — Autopsie (Hayem).

Résumé d'une observation lue à la Société médicale d'observation.

Une fille âgée de quatorze ans, entrée le 14 septembre, n° 4, salle Sainte-Catherine, avec une forte chorée, fièvre et pleurésie droite, douleur à la région précordiale. A l'auscultation, le deuxième bruit est voilé par un souffle doux avec maximum à la pointe.

Le 17 septembre, les phénomènes s'aggravent; la pleurésie est double, la matité précordiale persiste, reste toujours sans exagération manifeste, mais les deux bruits du cœur sont sourds et comme voilés; l'enfant meurt dans la journée.

A l'autopsie, faite vingt-quatre heures après la mort, on trouve le

péricarde contenant environ 100 grammes de sérosité citrine, les deux feuillets sont finement injectés et recouverts d'une couche fibrineuse crémeuse, jaunâtre, peu épaisse; le cœur contient dans les cavités gauches quelques caillots fibrineux peu abondants et récents; l'orifice mitral est légèrement rétréci et un peu insuffisant; la valvule mitrale a une teinte rosée, elle est épaissie, boursouflée, particulièrement le long du bord libre, où elle présente une série de petites saillies et de petits mamelons rougeâtres ayant l'aspect de crêtes de coq. Les cordages qui se rendent à la valvule sont aussi boursouflés et paraissent rétractés.

Les valvules sigmoïdes de l'orifice aortique offrent une couleur rouge assez intense et un gonflement surtout marqué à leur bord libre, mais l'orifice n'est ni insuffisant ni rétréci; le cœur droit ne présente rien de particulier; le ventricule gauche paraît un peu dilaté; ses parois sont fermes, rouges, et laissent écouler sur la coupe et à la pression une quantité notable de sang.

Suit le reste de l'autopsie fort intéressant, mais sans utilité pour nous ici.

Observation XXXI.

Hypertrophie du cœur. — Rétrécissement et insuffisance auriculo-ventriculaire. — Endo-péricardite chronique. — Mort. — Autopsie.

Salle Sainte-Mathilde, 26. (Service de M. Barthez.)

Jacquet Clémence, entrée le 19 janvier 1864. Cette enfant a eu la rougeole à quatre ans; la variole à six ans; à huit ans, elle a eu une endo-péricardite, à la suite de laquelle, jusqu'à onze ans, elle ne s'est ressentie que de palpitations de cœur; à cet âge, elle a été retenue, pendant six mois, au lit, par un rhumatisme articulaire, dont la convalescence a traîné pendant six autres mois, au bout desquels elle conservait encore de l'anasarque des parois abdominales et des membres inférieurs, phénomène qui avait diminué en novembre 1863.

20 janvier. — Au moment de son entrée, elle se plaint de douleurs à la région précordiale et de palpitations qui datent de quinze jours environ. Elle est pâle et anémiée.

21 janvier. — Les battements du cœur, accompagnés d'un léger frémissement, sont sourds, étendus, larges. La percussion fait reconnaître une hypertrophie énorme du cœur; un souffle peu intense sié-

geant à la pointe, en bas et en dehors, indique un rétrécissement auriculo-ventriculaire; pouls petit, filiforme (fer, quinquina, digitale).

31 janvier. — Le ventre est un peu tendu, il y a de l'ascite et de l'œdème à la partie interne des cuisses.

3 février. — Il survient un peu de diarrhée.

5 février. — Au niveau de la septième côte à gauche, apparition d'un point limité fort douloureux.

6 février. — On entend à la base du poumon droit, quelques bulles de râles; le bruit respiratoire a diminué à ce niveau, mais il n'y a pas de matité.

8 février. — L'enfant se plaint d'un point de côté à gauche, qui l'empêche de respirer; mêmes phénomènes stéthoscopiques; il n'y a pas de matité; bouffissure de la face; œdème des membres inférieurs.

15 février. — Foie volumineux, un peu douloureux; même état général.

17 février. — L'œdème persiste, on ne trouve rien dans les urines.

18 février. — Eau-de-vie allemande, 10 grammes.

21 février. — Vomissements, diarrhée.

23 février. — Mort.

Autopsie. — Le cœur est très-volumineux, il est uni au péricarde par des adhérences générales, très-épaisses, solides, anciennes. Le cœur gauche surtout est hypertrophié, la valvule mitrale est insuffisante et de plus l'ouverture qu'elle circonscrit est relativement rétrécie ; elle forme ainsi une sorte d'infundibulum dont la base correspond à l'orifice, et le sommet au bord libre de la valvule. Infiltration séreuse des poumons ; cirrhose et état graisseux du foie.

La marche souvent rapide de l'endocardite, surtout quand il existe des complications, peut amener dans un temps assez court un certain degré d'insuffisance et même de rétrécissement, comme on a pu s'en assurer dans les observations précédentes.

Le rétrécissement de l'orifice auriculo-ventriculaire existe bien rarement seul; nous n'en avons pas observé de cas isolé.

On voit parfois les deux cœurs affectés des mêmes lésions;

mais ces faits sont rares. D'ailleurs ces lésions complexes se rencontrent plutôt chez les adolescents qui approchent de l'âge viril, que chez les enfants très-jeunes.

Il en est de même pour l'apparition des plaques athéromateuses et calcaires, qu'on ne rencontre guère que chez des sujets de treize ou quatorze ans.

Observation XXXII.

Affection organique du cœur. — Marche rapide. — Hypertrophie et dilatation du cœur droit. — Double insuffisance et rétrécissement, surtout mitral. — Dégénérescence calcaire considérable de l'endocarde et des parois artérielles.

(Communiquée par M. le docteur Taupin.)

Hôpital des Enfants. Salle Saint-Jean, N° 22. Novembre 1836.

Goulard, âgé de quatorze ans, bien portant jusqu'à neuf ans, a fait depuis lors plusieurs séjours à l'hôpital. Depuis deux ans travaille dans une fabrique d'allumettes, et a dû cesser cette occupation depuis sept mois parce que la poussière le faisait tousser. A part cela, il vivait assez bien et était dans d'assez bonnes conditions hygiéniques. N'a jamais eu de rhumatismes.

Depuis cinq ans, il se plaint de palpitations, sans autre phénomène qu'un peu d'essoufflement quand il monte vite un escalier. Depuis quelque temps il lui arrive de cracher du sang, surtout quand il tousse beaucoup. Mais c'est surtout depuis quelques mois qu'il est plus souffrant, il a eu les pieds enflés et son ventre aussi a grossi. Il a en effet de l'œdème, sa figure est pâle, ses lèvres violettes, ses doigts sont en massue; la respiration est assez gênée et la toux fréquente. La région du cœur présente une voussure assez considérable, à laquelle correspond une matité de 16 centimètres sur 20. L'impulsion cardiaque est peu forte, mais elle est visible à l'œil; dans le même point on sent le frémissement cataire. Un souffle fort, couvrant le premier bruit, accompagné de un ou deux petits bruits secondaires, s'entend plus à gauche qu'à droite.

Les phénomènes de congestion pulmonaire et d'ascite augmentèrent les jours suivants, et l'enfant mourut le 21 novembre sans agonie.

Autopsie. — Le péricarde, qui paraît sain, contient environ 60 grammes de sérosité limpide. Le cœur est volumineux, surtout à droite, et très-déformé; la pointe est aussi large que la base (3 pouces 6 lignes de large à la base et 2 p. 11 lignes à la pointe). On voit quelques taches blanchâtres sur le péricarde viscéral en avant et au milieu. Il y a aussi de cette matière nacrée peu saillante sur toute l'oreillette droite, et à cette teinte blanche se mélangent quelques petits points rougeâtres comme sanguins; son épaisseur est la même qu'ailleurs, mais le tissu sous-séreux est un peu épaissi et même dur et cassant; là aussi quelques petites granulations saillantes, blanches, demi-transparentes, grosses comme des têtes d'épingles qui se détachent avec la séreuse quand on la soulève. Les vaisseaux du cœur paraissent sains, il y a un peu de graisse à la pointe. Le cœur est ferme et de bonne coloration; les cavités sont pleines d'un sang noirâtre et liquide. Le cœur droit est dilaté (3 p. en tous sens), la séreuse interne est épaissie en quelques points et offre de petites nodosités criant sous le scalpel, ou de petites taches opaques, comme fibreuses et dures, adhérentes au muscle des parois ou sur les colonnes.

L'artère pulmonaire (27 lignes) offre aussi quelques taches blanches cartilagineuses, rugueuses et dures, même sur les valvules sigmoïdes; l'oreillette droite est très-dilatée (22 lignes en tous sens); la valvule auriculo-ventriculaire offre aussi quelques noyaux cartilagineux près de ses bords libres.

Le cœur gauche n'est pas hypertrophié, et contient peu de caillots, mais les valvules sigmoïdes sont encroûtées de plaques cartilagineuses de même que l'intérieur du ventricule: sur la paroi qui correspond à la cloison, est une large plaque (10 lignes de hauteur) rayonnée, comme froncée, peu épaisse, mais dense et fibro-cartilagineuse, assez adhérente, ne s'enleve que par déchirures avec la séreuse, et ne peut en être séparée; le tissu du cœur paraît sain au-dessous; l'oreillette gauche est assez dilatée et l'orifice auriculo-ventriculaire est déformé, très-rétréci; ses bords présentent des saillies grosses comme des grains de chènevis, adhérant à la façon de petits polypes gélatino-fibrineux d'une coloration rougeâtre et demi-transparente. Les autres points des bords de l'orifice sont épais, durs et comme pierreux. Les valvules sont épaissies et comme fibreuses autour des plaques calcaires; des plaques semblables se retrouvent disséminées dans toute l'étendue de l'aorte jusqu'aux iliaques. Le reste de l'autopsie contient des détails précis sur l'état congestif du poumon, l'épanchement avec

adhérences des plèvres, l'hypertrophie considérable du foie et l'état de la cavité abdominale qui renfermait 3 litres de sérosité.

II. — Lésions des orifices artériels.

Ces lésions nous ont semblé bien moins fréquentes que les précédentes, et cependant nous avons pu en réunir un certain nombre de cas. Les rétrécissements de l'orifice aortique ne dépendent pas toujours d'une lésion valvulaire, elles peuvent être saines et le rétrécissement exister au-dessous ou au-dessus. Dans quelques cas, une bride fibreuse, siégeant à quelques millimètres au-dessous de l'orifice aortique, constitue ainsi un véritable rétrécissement.

Observation XXXIII.

Endocardite chronique et rétrécissement aortique.

(Communiquée par notre ami le docteur Damaschino.)

Bertin (Lucie), âgée de deux ans et demi, entrée dans le service de M. Roger, à l'hôpital des Enfants, salle Sainte-Geneviève, n° 20, pour une simple bronchite avec un peu d'entérite. On constate très-manifestement un souffle endocardique dans toute la région précordiale ; son maximum siége vers la base du cœur, avec propagation dans les vaisseaux. L'impulsion est forte et dénote une hypertrophie dont la percussion constate exactement l'étendue. Il n'existe aucun autre symptôme d'affection cardiaque ; point de cyanose de la face ni des extrémités ; point de déformation des doigts. En un mot, rien qui permette de soupçonner une affection organique du cœur.

L'enfant contracte une rougeole avec broncho-pneumonie et meurt le 22 février.

A l'autopsie, on trouve le cœur très-volumineux, l'hypertrophie siége particulièrement sur le ventricule gauche (exagération de l'état normal).

L'endocarde est épaissi, très-pâle, surtout au niveau du ventricule. Les valvules sigmoïdes de l'aorte sont aussi légèrement épaissies, sans offrir cependant de rétrécissement notable ; mais, à environ

1 centimètre au-dessous du bord adhérent de ces valvules, on voit un rétrécissement constitué par une bride fibreuse disposée horizontalement sur une longueur d'environ 15 millimètres, adhérente par un de ses bords et faisant saillie dans la cavité ventriculaire. La valvule mitrale était aussi légèrement épaissie, mais le cœur droit était sain.

Il peut exister aussi des rétrécissements de l'aorte au niveau de l'insertion du canal artériel. Ces rétrécissements peuvent même aller jusqu'à l'oblitération complète de l'aorte.

Dans une discussion récente, à la Société médicale de Vienne (1), MM. Stofella, Scheiber et Skoda déclaraient que cette lésion, dont l'origine remonte bien évidemment aux jours qui suivent la naissance, se rencontrait parfois chez des individus qui n'avaient jamais présenté de troubles particuliers du côté des organes respiratoires, le cœur étant seulement hypertrophié. En effet, qu'une circulation collatérale s'établisse, cette lésion peut persister longtemps sans donner lieu à aucun symptôme ; mais à l'occasion d'un accident, d'un effort, d'une émotion, d'une maladie intercurrente, on voit l'équilibre se rompre et la compensation devenir insuffisante : c'est alors que se manifestent les symptômes d'une maladie du cœur, ou bien que la mort survient subitement. M. Ducheck regarde cette lésion comme fort grave ; cependant deux fois seulement, la mort était survenue chez de jeunes enfants au moment de la formation de ce rétrécissement. Or, comme cet auteur s'appuie sur cinquante et un faits de rétrécissements trouvés chez des individus d'âge adulte, il semble que la vie n'est pas incompatible avec cette lésion, puisque sur un certain nombre d'individus elle ne fut constatée qu'à l'autopsie.

(1) *Canstatt*, 1862. Vol. III, p. 179.

Il ressort de cette discussion, qu'on peut assimiler ces rétrécissements de l'aorte aux rétrécissements des orifices cardiaques, puisqu'ils exposent aux mêmes accidents.

Nous n'avons pas à insister sur ces sortes de lésions, qu'il nous suffit d'avoir mentionnées.

Les rétrécissements de l'orifice aortique s'accompagnent parfois d'insuffisance, lorsqu'ils sont dus à des lésions valvulaires, induration, épaississement, etc.

Nous avons vu parfois ces lésions coexister sans avoir jamais donné lieu au plus léger symptôme. Voici deux cas où le rétrécissement était dû à la soudure des valvules sigmoïdes, dont le nombre paraissait réduit à deux.

Observation XXXIV.

Rétrécissement aortique (1).

Un garçon de quatre ans, ayant succombé à une pleuro-pneumonie sans symptômes du côté du cœur, deux mois et demi après le début d'une rougeole, nous trouvâmes deux des valvules sigmoïdes de l'aorte réunies par leur bord libre depuis le point d'adhérence jusqu'aux tubercules d'Arantius ; la ligne de réunion était formée par le bord des valvules épaissi et induré, en sorte que celles-ci ne pouvaient plus s'appliquer contre les parois aortiques; il n'existait d'ailleurs aucune autre altération du cœur.

Observation XXXV.

Rétrécissement aortique.

Salle Saint-Louis, n° 7. — Entré le 12 novembre, mort le 13 novembre.

Malherbe (Louis), trois ans et demi. — Cet enfant n'est malade que depuis deux jours seulement (accablement, fièvre, *vomissements*, tremblement dans les mains, aspect cérébral). Ses parents affirment

(1) Rillet et Barthez, 1er volume, page 643.

qu'il a toujours eu une bonne santé, qu'il jouait, courait comme les enfants de son âge, sans paraître éprouver ni gêne dans la respiration, ni palpitations de cœur.

Il meurt le lendemain de son entrée à l'hôpital, avec les symptômes d'une méningite franche.

Autopsie. — On trouve à l'examen du cerveau les lésions habituelles de la méningite franche, et ni dans l'encéphale ni dans les poumons, on ne rencontre de tubercules.

Examen du cœur. — Le cœur pèse 55 grammes ; l'orifice aortique est rétréci, il ne laisse passer qu'un tube de verre d'environ 8 millimètres de diamètre. Les valvules aortiques, épaissies, boursouflées, ratatinées, ne sont qu'au nombre de deux, sans qu'il reste de vestiges reconnaissables de la troisième. L'une de ces valvules est située à droite et en avant; l'autre, à gauche et en arrière. A l'extrémité gauche de la valvule antérieure, se voient deux orifices qui ne tardent pas à se réunir pour former la coronaire antérieure. A son extrémité droite se voit un autre orifice qui est l'origine de l'artère coronaire postérieure. On sait qu'à l'état normal ces deux artères prennent naissance au-dessus de deux sinus différents ; ce qui tend à prouver que cette valvule unique est le résultat de la soudure des deux valvules auxquelles correspondent normalement ces orifices vasculaires. Chacune de ces valvules est constituée par un tissu opaque, donnant à l'œil et au doigt la sensation du tissu fibro-cartilagineux.

Histologiquement, il est constitué par des fibres élastiques et une trame dense de fibres de tissu conjonctif, au milieu desquelles on distingue des noyaux, des granulations graisseuses et pigmentaires et des vaisseaux. On ne voit rien qui puisse faire croire que ce soit le résultat d'un travail récent. Les vaisseaux en particulier ne présentent nullement l'aspect des vaisseaux récents ou en voie de formation.

Voici encore une observation dans laquelle nous trouvons un rétrécissement avec insuffisance par soudure des valvules réduites au nombre de deux. Or, comme dans ce cas rapporté par M. Blin, on avait assisté au développement de la maladie inflammatoire du cœur, nous pouvons penser que, dans les cas précédents, la soudure des valvules reconnais-

sait aussi la même cause; mais qu'elle avait échappé à l'observation, ou qu'elle s'était faite à une époque voisine de la naissance et sans manifestations appréciables.

Observation XXXVI.

Rétrécissement de l'orifice aortique chez un enfant de cinq ans par déformation et adhérences congénitales des valvules aortiques. — Rétrécissement de l'orifice aortique (Blin).

Demauroy (Alfred), âgé de cinq ans et demi, est entré le 7 avril 1854, dans le service de M. Roger, à l'hôpital des Enfants, pour une tumeur blanche du genou gauche et une affection du cœur.

L'enfant, depuis sa naissance, a toujours présenté une respiration un peu gênée; il y a un an, il fut pris de douleurs dans les deux genoux. Trois mois après, dans le genou gauche débuta la tumeur blanche. État actuel lors de l'entrée à l'hôpital : pas d'œdème, matité précordiale assez étendue, souffle rude au premier temps, avec maximum à la base du cœur; pouls vif et fréquent.

Mort, le 6 mai, des progrès de la lésion articulaire.

Autopsie. — Hypertrophie du ventricule gauche; endocarde épaissi et injecté; valvules sigmoïdes de l'aorte insuffisantes : celles-ci sont réduites au nombre de deux, l'une antérieure, l'autre postérieure; elles sont épaissies, ridées, de consistance presque cartilagineuse. Les bords libres de ces deux valvules sont adhérents entre eux. On retrouve un vestige de la troisième valvule qui s'est confondue avec une des deux autres, sous forme d'un tubercule; il existe également plusieurs festons fibreux autour de l'orifice aortique.

Le trou de Botal n'est pas complétement fermé. L'aorte présente, au niveau de la crosse, une dilatation assez considérable. Le foie et les reins sont congestionnés (1).

L'insuffisance aortique existe rarement sans une autre affection du cœur. Cette maladie est infiniment plus rare chez les jeunes enfants que chez ceux qui touchent à l'ado-

(1) *Bulletin de la Société anatomique*, 1854, page 119.

lescence. Aussi elle ne nous offre, chez l'enfant, aucune particularité qui la différencie de ce qu'elle est chez l'adulte. Nous pouvons cependant rapporter ici une observation intéressante qui nous a été communiquée par notre ami le docteur Laborde.

Observation XXXVII.

Endopéricardite avec épanchement. — Hypertrophie considérable du cœur. — (Cor bovinum.) *Lésions multiples des orifices valvulaires. — Insuffisance aortique. — Congestion intermittente des poumons.*

Hélie, Charles, âgé de quatorze ans, salle Saint-Jean, n° 25 (service de M. Bouvier), entre le 5 mai 1862. Mort le 14 juin.

Cet enfant, qui porte déjà une certaine empreinte cachectique, paraît avoir eu des rhumatismes antécédents; son visage est bouffi et ses membres inférieurs présentent un empâtement œdémateux très-appréciable. Il appelle lui-même, dès son entrée, l'attention vers l'existence d'une affection thoracique grave : il se plaint particulièrement de ne pouvoir respirer à l'aise et d'être forcé de se tenir assis même dans son lit, surtout lorsque éclate un des accès auxquels il est très-sujet.

Ces accès sont caractérisés, ainsi qu'il a été d'ailleurs facile de s'en convaincre dès le premier examen, par une suffocation survenant rapidement avec expression d'angoisse et arrêt subit et apparent de toute respiration, comme pour éviter une douleur poignante. Ce premier stade de l'accès, qui ne dure pas plus de quatre à cinq secondes, est suivi d'une période marquée principalement par une série de mouvements respiratoires précipités et saccadés comme si le jeune malade eût voulu instinctivement ressaisir ce qu'il avait perdu pendant les troubles fonctionnels qu'il venait d'éprouver. La douleur d'ailleurs, bien qu'ayant son paroxysme au moment même de l'accès, restait continue après celui-ci, et l'enfant montrait très-exactement le lieu où elle se passait, c'est-à-dire la partie moyenne de la région précordiale, et en quelque sorte le cœur lui-même. L'examen direct de cette région fournissait les renseignements suivants : Les battements du cœur se révèlent même à une certaine distance à l'œil de l'observateur, tellement ils sont intenses et paraissent soulever la paroi thoracique. Lors-

qu'on applique la main à plat sur la région précordiale, non-seulement celle-ci est fortement soulevée, mais encore elle perçoit très-distinctement une espèce de frémissement très-étendu, lequel se fait sentir au maximum vers la base du cœur. La pointe de l'organe bat vers le sixième espace intercostal, et cette particularité qui fait soupçonner une augmentation de volume du cœur est confirmée par le résultat de la percussion : il est facile, en effet, de constater que la matité s'étend dans le sens vertical comme dans le sens horizontal bien au-delà de ses limites normales.

A l'auscultation, et, au premier abord, un bruit de souffle très-fort, *râpeux*, couvrant et absorbant toute espèce de bruit normal, se fait entendre dans toute l'étendue de la région précordiale. Mais lorsqu'on cherche à analyser de plus près les choses, soit en examinant les divers points de cette région, soit surtout en éloignant l'oreille de la paroi thoracique, on constate de la façon la plus évidente que le bruit de souffle en question n'est pas unique, et qu'il en existe deux : l'un plus fort, dominant (celui qui probablement se révélait seul au premier examen), à la base du cœur, au second temps, et pouvant être encore entendu dans un rayon assez éloigné, soit transversalement, soit en remontant vers la base du col ; le second, d'un caractère plus doux, paraissant plutôt siéger vers la pointe de l'organe et se produire au premier temps.

L'examen fait et répété un grand nombre de fois pendant les périodes de calme où l'intermittence des accès a toujours confirmé ce résultat saillant de l'existence de ce double bruit de souffle.

Le pouls présente les caractères suivants : il est fort, un peu vibrant, surtout lorsque le doigt presse l'artère radiale; cette résistance du pouls persiste sans augmenter cependant d'une façon notable, lorsqu'on élève le bras du jeune malade dans une situation verticale, la main étant à la partie supérieure. Cette particularité rapprochée des signes indiqués plus haut semblait bien révéler l'existence d'une lésion de l'orifice aortique (insuffisance); mais d'autres phénomènes remarquables se manifestèrent bientôt chez cet enfant.

Tous les soirs, au moment et surtout à la suite d'accès très-violents d'orthopnée, qui ont été déjà signalés, la région thoracique postérieure examinée avec soin présentait, à l'auscultation, les signes d'une modification locale dans l'état des organes respiratoires : il était permis en effet de constater qu'à part des râles humides disséminés qui étaient d'ailleurs constants, un véritable souffle bronchique existait vers la

partie moyenne et surtout vers les sommets des deux poumons; le pouls en ces moments prenait un caractère véritablement fébrile et tout, en un mot, annonçait un état paroxystique intermittent ; car, le matin, le calme étant revenu et complet, ces accidents de même que les signes qui les révélaient avaient totalement disparu.

Le soir, la scène recommençait avec les mêmes caractères, et l'on put assister à ces paroxysmes durant plusieurs jours, après lesquels l'indication d'une médication spéciale parut être non douteuse : le sulfate de quinine, administré à la dose de 40 centigrammes le matin, amena un changement radical dans la manifestation de ces accidents consécutifs, et on les vit bientôt s'atténuer d'abord, puis cesser complétement.

Mais un autre ordre de phénomènes ne tarda pas à se produire : l'œdème se généralisa de plus en plus, et non-seulement il atteignit les membres inférieurs, les bourses, etc., mais encore un épanchement rapidement considérable envahit la cavité péritonéale.

En même temps, les accès de dyspnée devinrent plus fréquents et plus violents, et des modifications nouvelles se produisirent du côté de la région du cœur : la matité précordiale présente une étendue plus considérable avec une résistance plus grande dans le doigt percutant; l'impulsion du cœur, qui était visible auparavant et perceptible jusqu'à donner la sensation du frémissement, devient insaisissable; enfin c'est à peine si l'oreille arrive, quelque attentive qu'elle soit, à percevoir les bruits morbides intra-cardiaques que nous avons vus être si prononcés avant ces changements. En un mot, il n'était pas permis de méconnaître la formation d'un épanchement considérable dans la cavité du péricarde.

Malgré les efforts d'un traitement, approprié autant que possible à un état si grave, le malade marche rapidement vers une terminaison fatale avec prédominance surtout, on le conçoit, des phénomènes asphyxiques.

Il mourut le 14 juin, sans accidents convulsifs, et, il est important de le noter, sans que les urines eussent présenté à un xamen réitéré la moindre trace d'albumine.

Autopsie pratiquée le 15 juin, vingt-quatre heures après la mort.

Habitude extérieure. — Sugillations considérables dans toutes les parties déclives; aspect gangréneux de la verge, petit sphacèle au niveau de l'une des piqûres qui ont été faites sur cet organe.

Sur le cadavre, on est frappé (probablement à cause de sa nudité

complète) de l'énorme amplitude de la cage thoracique, laquelle s'est développée outre mesure dans tous les sens, mais particulièrement du côté gauche où la voussure précordiale se dessine dans toute sa réalité.

La cavité abdominale étant ouverte, il s'en écoule une quantité considérable de sérosité citrine contenue dans le péritoine ; les intestins sont fortement distendus par des gaz, et ils présentent un aspect blanchâtre comme s'ils avaient macéré dans du liquide.

Du côté du thorax, s'offrent immédiatement des adhérences pleurales, surtout du côté droit ; une très-petite quantité de sérosité est épanchée dans la cavité des plèvres. Les poumons sont refoulés par le cœur qui proémine non-seulement du côté gauche, mais encore à droite du sternum dans une étendue de plusieurs centimètres.

Libre à sa partie supérieure, le péricarde présente de fortes adhérences à la pointe du cœur et à la région postérieure ; de larges plaques laiteuses se voient à la surface viscérale du péricarde, à la partie antérieure et principalement vers l'origine des gros vaisseaux.

Le cœur lui-même est *énormément* hypertrophié et représente le type du *cor bovinum* en forme de gibecière.

Lorsqu'on a ouvert cet organe méthodiquement, on constate tout d'abord la présence d'un caillot bifurqué, partant de l'orifice pulmonaire et se rendant dans les divisions principales de l'artère de ce tronc ; ce caillot est noirâtre, diffluent, passif, en un mot ; et par un de ses seuls côtés, il présente un aspect blanchâtre et légèrement fibrineux, c'est sa partie la plus adhérente.

Les orifices du cœur droit, tant ventriculaires qu'artériels, sont sains, à cela près qu'ils présentent une dilatation anormale, mais en rapport avec le volume très-anormal de l'organe.

Du côté gauche, l'orifice aortique est le siége d'une insuffisance qui se manifeste d'une manière très-évidente à l'essai par l'écoulement artificiel d'eau à travers cet orifice : on voit en effet les valvules sigmoïdes s'aplatir sous la pression liquide, se fermer incomplétement et laisser entre elles une petite fente en forme de boutonnière permettant le reflux du liquide dans la cavité ventriculaire. Examinées de plus près, ces valvules offrent à leur surface et surtout à leur bord libre comme un semis de granulations blanchâtres qui ne sont autre chose que des hypergenèses irritatives de tissu conjonctif ; d'ailleurs, l'orifice aortique n'est pas sensiblement rétréci. Quant à l'orifice mitral, vu du côté de l'oreillette, il offre un rétrécissement relatif réel ;

l'index a de la peine à y pénétrer : tout autour de l'orifice, des rugosités comme cartilagineuses sont constatables à la vue et mieux encore au toucher. Les piliers musculaires de la valvule sont considérablement hypertrophiés, et en cela en rapport avec l'épaississement de la paroi ventriculaire elle-même; la cavité en est néanmoins relativement conservée.

Une grande quantité de caillots noirs remplissent cette cavité et aussi celle du ventricule droit.

Les lésions du cœur droit, dont nous avons parlé à propos de l'endocardite fœtale, ne se rencontrent que rarement chez l'enfant en dehors de l'époque de la naissance. En effet, l'activité de la circulation est encore concentrée à ce moment sur les cavités droites; de plus, les changements qui s'opèrent dans les ouvertures de communication des deux cœurs ne s'effectuent pas toujours assez régulièrement pour ne pas amener quelque trouble vers les orifices pulmonaires et auriculo-ventriculaire droit. Il n'est pas douteux que les lésions valvulaires droites se rencontrent de préférence quand il existe une communication anormale entre les deux cœurs, et principalement une persistance du trou de Botal.

Cependant, dans une observation publiée en 1831, dans le *Journal hebdomadaire de médecine* par Burnet, il est fait mention de lésions multiples de l'orifice pulmonaire, sans qu'il y eût de communication des deux cœurs.

Observation XXXVIII.

Lésions valvulaires des cavités droites.

Une jeune fille de sept ans, bien constituée, mais malade depuis six mois, entre le 3 novembre 1829 dans le service de M. Jadelot, se plaignant d'une toux forte et sèche, de palpitations et de dyspnée. Le pouls est fréquent, petit, intermittent, vibrant; cyanose générale; bouffissure légère; ascite; foie volumineux; bruit de souffle fort et prolongé à la région cardiaque. Morte le 10, au matin.

Autopsie. — Hypertrophie du cœur, très-accusée pour le cœur droit et surtout pour l'oreillette correspondante ; le ventricule droit est oblitéré par l'épaississement concentrique de ses parois ; ses colonnes charnues sont plus marquées que dans le cœur gauche. La surface de l'oreillette droite est grisâtre et villeuse ; celle des ventricules présente quelques plaques blanches et fibreuses. La valvule tricuspide épaissie, de nature cartilagineuse, est percée par une ouverture ovalaire de 7 à 8 lignes de diamètre. L'orifice pulmonaire, de 3 à 4 lignes de diamètre, est fermée incomplétement par une membrane de tissu jaune, élastique, percée à son centre d'une ouverture ovalaire d'une ligne et demie de diamètre (1).

Il n'est pas fréquent de rencontrer chez l'adulte une maladie du cœur siégeant exclusivement dans le cœur droit, car les lésions acquises ou développées dans le courant de la vie se fixent exceptionnellement sur les valvules pulmonaires.

Dans les *Archives générales de médecine* 1856 existe un mémoire de Cl. Bernard sur les lésions valvulaires des cavités droites du cœur, où l'auteur conclut avec raison, nous paraît-il, à des lésions dont l'origine remonte à des endocardites ayant eu lieu vers l'époque de la naissance.

(1) Burnet, *Journal hebdomadaire de médecine*, 1831.

CHAPITRE IV

DE LA MYOCARDITE CHEZ L'ENFANT

Avant de donner quelques détails sur cette partie spéciale des maladies du cœur, nous croyons devoir faire observer que les recueils publiés en français contiennent seulement un petit nombre de faits de myocardites signalées dans l'enfance, tandis que, au contraire, nous en avons trouvé un grand nombre dans les travaux anglais et allemands.

Il est certain que la myocardite est fort rare, surtout comme maladie primitive, et que la difficulté de la reconnaître, quand elle existe, tient à l'absence complète de signes vraiment pathognomoniques.

Cependant Ditrich et Friedreich s'accordent à dire que la jeunesse y prédispose. Sur 18 cas de cardite, Valleix a trouvé que 6 malades avaient de douze à vingt-cinq ans. M. Bernheim rapporte dans sa thèse que, sur 46 cas de myocardite, il y en avait 12 entre huit et vingt ans. Cette proportion serait plus considérable si l'on comprenait, comme nous le faisons, parmi les myocardites, le ramollissement, les indurations, la perforation de la cloison, l'anévrysme partiel aigu et chronique, qui sont, chez les enfants, plus qu'à tout

autre âge de la vie, la conséquence directe de lésions inflammatoires du tissu musculaire du cœur.

Dans le muscle cardiaque, en effet, le processus inflammatoire se comporte comme dans tous les muscles striés. La suppuration, très-exceptionnellement, la dégénérescence graisseuse et la transformation fibreuse plus fréquemment en sont le résultat ultime.

Les altérations nutritives de la substance musculaire du cœur, tout en ayant pour agent immédiat un travail de nature plus ou moins inflammatoire, se rattachent, dans la grande majorité des cas, à des causes soit générales, soit locales, qu'on peut décrire en trois catégories principales, comme l'indique le tableau suivant :

Altérations nutritives de causes générales..	Maladies générales. Fièvres graves. Variole. États cachectiques.
Altérations nutritives de causes locales...	Maladies du péricarde. — de l'endocarde. — des vaisseaux du cœur. Abcès ou tumeurs du cœur. Maladies du poumon.
Altération vasculaire.....	Embolie. Trombose. Athérome. Œdème.

ALTÉRATION NUTRITIVE DE CAUSE GÉNÉRALE.

Observation XXXIX.

Myocardite à la suite d'une fièvre grave. — Typhus.

(Extraite des *Prager Viretel jahrschr.*, XIII, 1856.)

Dans cette observation, il s'agit d'une jeune fille âgée de onze ans, qui, atteinte de *typhus*, mourut au milieu de convulsions, de délire,

A l'autopsie, on trouve des ecchymoses dans les poumons, dans les plèvres; la muqueuse intestinale était seulement injectée; les glandes mésentériques tuméfiées.

Le cœur offrit tous les signes anatomiques d'une inflammation de la substance musculaire, et présente en outre, comme le poumon, des ecchymoses.

Pendant la vie, l'auscultation n'avait rien laissé constater, le pouls seul était un peu ralenti, 96 à 100 par minute.

Ces ecchymoses se trouvaient non-seulement sous le péricarde, mais encore dans l'épaisseur de la substance musculaire; la substance musculaire était en outre le siége d'un processus inflammatoire.

Voici un autre fait de myocardite suppurée à la suite d'une infection purulente.

La rareté de la pyhémie chez les enfants et des dépôts purulents secondaires dans l'épaisseur des parois du cœur donne un grand intérêt au fait suivant :

Observation XL.

Abcès secondaires dans les parois du cœur.

(Par le docteur Cutler) (1).

John B..., âgé de cinq ans, fut admis à l'hôpital Saint-Georges, le 3 mai 1858. Il portait une maladie très-étendue du calcanéum du pied droit et était dans un état très-grave; le lendemain, il mourut avec tous les symptômes de l'infection purulente.

A l'autopsie, on trouva une large plaie gangréneuse à la face externe du talon; il existait un petit abcès sous le périoste de l'os frontal; les os du crâne étaient sains; les veines du diploé étaient dilatées; les ventricules du cerveau étaient remplis de liquide; il y avait un petit abcès à la partie antérieure de la seconde côte droite qui était érodée; ce foyer purulent comprimait la plèvre, mais celle-ci n'était pas ouverte. Vers la partie inférieure de la plèvre gauche, en arrière, il y avait des adhérences, encore assez molles.

Le tissu des deux poumons contenait de nombreux abcès secon-

(1) *Union médicale*, 1858, page 576.

daires; quelques-uns de ces petits abcès, situés sous la plèvre, à la circonférence des poumons, étaient déjà suppurés et leurs parois semblaient se gangréner; le péricarde renfermait une certaine quantité de liquide séro-purulent et il y avait à la surface du cœur un dépôt considérable de lymphe. Dans l'épaisseur de la paroi du ventricule gauche, il y avait une cavité comme gangréneuse remplie de sang décomposé et s'ouvrant dans le péricarde, juste au-dessous du sillon auriculo-ventriculaire; la cavité du cœur ne présentait aucun orifice correspondant à l'excavation que l'on trouvait sur la paroi externe; mais il y avait en ce point un bouquet de végétations fibrineuses légèrement infiltrées de sang.

Observation XLI.

Myocardite chez un enfant de neuf ans.

(Par le docteur Emil Gessele.)

Une fille de neuf ans fut atteinte, à la suite d'un refroidissement, le 17 septembre 1853, dans la maison de ses parents, d'accidents de rhumatisme occupant le genou droit. Le premier jour, la petite malade sembla peu souffrir de cette douleur, qui, le soir, avait presque disparu; le lendemain elle se manifesta de nouveau au genou gauche, et contraignit l'enfant à garder le lit. Un médecin constata l'affection rhumatismale du genou, et un état fébrile général.

Le 19 au matin, la petite malade, qui couchait seule dans une chambre, fut trouvée par ses parents, étendue sur le sol, couverte uniquement de sa chemise; elle était atteinte d'un délire violent. En présence du médecin, elle recouvra son intelligence; elle accusait une céphalalgie frontale intense; la peau était chaude; le pouls à 115-120; les battements du cœur étaient normaux; la tuméfaction du genou avait augmenté; quelques douleurs vagues étaient accusées dans d'autres articulations. Cette petite fille fut alors apportée à l'hôpital des Enfants, de Munich, dans le service du docteur Hauner.

Le soir même, le délire revint; il cessait quand on parlait à l'enfant, il disparut vers le milieu de la nuit.

Le 20 septembre, nouvelle manifestation du délire; la tuméfaction occupe le genou gauche, le tiers inférieur de la cuisse, la jambe et la face dorsale du pied.

Le traitement consista, comme les jours précédents, en boissons

nitrées et en applications froides sur la tête. Dans la soirée, l'auscultation fit reconnaître, à la région du cœur, un bruit de frottement très-marqué; le pouls battait de 120 à 125 fois par minute; on appliqua huit sangsues et des linges trempés dans l'eau glacée sur la région du cœur ; un frisson général, qui survint au bout d'une heure et demie, força de renoncer aux applications froides.

Le 21, vers une heure du matin, la malade fut prise d'accidents de suffocation qui disparurent rapidement après l'application de sinapismes à la région du cœur et aux membres inférieurs. Dans la matinée le délire persistait; la face était livide, la peau au-dessous de la température normale, l'impulsion de la pointe du cœur faible, les bruits cardiaques moins clairs que les jours précédents; le pouls était petit, de 140-144 pulsations par minute; à la région précordiale la percussion donnait une matité étendue.

Mort à trois heures et demie du soir.

A l'ouverture du cadavre, on trouva le cerveau sain, sauf un peu de congestion de ses vaisseaux; rien d'anormal dans les plèvres; les deux poumons étaient engoués; le gauche présentait dans son lobe inférieur plusieurs petites masses de pneumonie lobulaire.

Le péricarde contenait 6 à 8 onces de sérosité fibrineuse; ses parois étaient recouvertes de flocons fibrineux en grande abondance. A la surface du ventricule gauche, sous le péricarde viscéral, se rencontraient huit ou dix abcès du volume d'un pois; quelques-uns s'étendaient jusque dans la cloison interventriculaire. (*Journal fuer Kinderkrankheiten*, 1854, liv. I, II, p. 25.)

Cette observation de myocardite suppurée est très-remarquable. Le processus inflammatoire qui s'étend du péricarde au tissu musculaire du cœur, aboutit, en effet, très-exceptionnellement à la suppuration, surtout quand la péricardite est de nature rhumatismale, comme dans le cas dont nous nous occupons. La plupart du temps, on trouve la lésion que Virchow a décrite sous le nom de dégénérescence graisseuse aiguë du cœur.

ALTÉRATIONS NUTRITIVES DE CAUSE LOCALE.

Dans la production de la myocardite par altération de cause locale, nous trouvons en première ligne la péricardite. Virchow, en effet, n'hésite pas à admettre que c'est la propagation de l'inflammation de l'enveloppe séreuse, à la substance musculaire du cœur qui produit la dégénérescence du cœur. Cette altération peut être aiguë, et la transformation graisseuse marche alors de la périphérie vers le centre.

OBSERVATION XLII.

Pleurésie diaphragmatique gauche. — Péricardite (méconnue) avec myocardite consécutive.

Le 12 octobre 1868, Charles B..., âgé de six ans, entre à l'hôpital des Enfants, dans le service de M. Labric pour une stomatite ulcéro-membraneuse. Cette maladie était à peu près guérie, quand, le 31 octobre, l'enfant est pris de fièvre avec dyspnée et accuse une vive douleur dans l'hypochondre et le flanc gauches.

L'auscultation de la poitrine ne révélant aucun trouble anormal, on présume qu'il s'agit d'une pleurésie diaphragmatique.

Le 3 novembre, la dyspnée augmente; la respiration du côté gauche, en bas, s'entend fort peu et coïncide avec la matité; on diagnostique une pleurésie gauche qui s'accuse de plus en plus, les jours suivants, par un souffle et une matité plus étendue. Sous l'influence d'un traitement énergique, l'état général est satisfaisant et l'épanchement diminue.

Le 15 novembre, à la suite d'un refroidissement, le malade est pris d'un violent frisson et d'un redoublement de fièvre. L'épanchement a augmenté et l'on entend de nombreux râles crépitants au sommet gauche. Le petit malade meurt le lendemain.

A l'autopsie, on constata une pleurésie gauche avec d'épaisses fausses membranes tapissant absolument toute la plèvre pariétale et costale, ainsi que la plèvre diaphragmatique.

Le péricarde était distendu par un liquide séro-purulent et tapissé de fausses membranes semblables à celles de la plèvre, quoique moins épaisses, qui recouvraient entièrement le cœur en lui donnant une apparence tomenteuse et ridée. Cette couche de matière blanchâtre fibrillaire offrait une certaine résistance et adhérait au péricarde. Elle était formée d'éléments nucléaires et cellulaires, dont quelques-uns fusiformes avec prolongements anastomotiques, disséminés au milieu d'une matière granuleuse. Cette tendance vers l'organisation permet de supposer que la péricardite remonte déjà à quelque temps ; il est en effet probable qu'elle a débuté en même temps que la pleurésie. Cependant il n'existe pas de vaisseaux dans cette couche qui recouvre le péricarde.

Le cœur était un peu ramolli. Quand on eut enlevé le péricarde, la substance musculaire de l'organe parut pâle et décolorée dans ses couches superficielles, tandis que dans ses couches profondes elle était d'une couleur violacée.

A l'examen microscopique du muscle cardiaque, au voisinage du péricarde, les fibres musculaires étaient altérées. Cette altération était caractérisée par l'existence d'un grand nombre de noyaux du sarcolemme, dont la plupart, affectant la forme en bissac, étaient manifestement en voie de segmentation.

A part le commencement de myocardite dont le travail inflammatoire était surtout marqué à la périphérie du cœur ; la fibre musculaire dans les couches plus profondes n'offrait pas d'autre altération qu'un certain nombre de granulations pigmentaires, mais pas encore de granulations graisseuses.

L'endocarde était un peu rouge ; cette coloration était surtout marquée et d'une teinte carmin sur les valvules aortiques et la valvule mitrale ; les autres valvules n'offraient pas cette coloration. Sur les valvules d'apparence enflammée, on trouvait l'épithélium granuleux et une prolifération de noyaux de tissu conjonctif dans leur épaisseur.

L'endocardite peut donner naissance à une inflammation secondaire du muscle cardiaque, à des abcès et à des tumeurs des parois du cœur. Cependant, d'après Ditrich, l'endocardite serait plus souvent consécutive à la myocardite.

Voici deux observations extraites du mémoire de cet auteur.

Observation XLIII.

1° E..., jeune fille de treize ans, est atteinte, en 1848, de rhumatisme articulaire aigu. Phénomènes généraux graves ; dyspnée ; le choc du cœur se fait sentir dans une grande étendue. Pas de bruits anormaux.

En 1849, deux attaques de rhumatisme articulaire fébrile avec douleurs précordiales, palpitations, dyspnée. Dans la dernière, le pouls devient petit, le choc reste fort, on entend un bruit systolique à l'orifice aortique. En juin 1850, l'enfant est prise d'accès convulsifs, puis d'hémiplégie et d'aphasie, puis d'accès de fièvre avec frissons. Amaigrissement, diarrhée, vomissements ; la mort survient en octobre 1850.

Autopsie. — Corps amaigri, léger œdème des membres, plaques fibrineuses sur la dure-mère. Ramollissement de l'hémisphère gauche, cœur hypertrophié, arrondi. Son enveloppe séreuse est ridée, opaque, épaissie par places ; le ventricule gauche est presque conique. Ses parois, rigides et épaissies, sont çà et là parsemées de taches grisâtres grosses comme une lentille et irrégulièrement ramifiées. Les valves de la mitrale sont épaissies et opaques. La pointe est fermée exclusivement par le ventricule gauche hypertrophié. A la partie supérieure et postérieure de la cloison, au-dessous de l'insertion de la valvule sigmoïde correspondante, on trouve une solution de continuité qui conduit à une cavité creusée dans la cloison ; une couche mince de tissu musculaire la sépare de l'oreillette droite. Ses parois sont couvertes de coagulums fibrineux, adhérents, semblables à des condylomes ; on retrouve ces mêmes dépôts sur l'endocarde du ventricule gauche et de la mitrale.

Si on les enlève, on ne constate au-dessous que les traces d'une inflammation ancienne. Les parois du ventricule gauche sont en partie transformées en un tissu fibroïde solide, résistant, blanchâtre, comme cicatriciel. Les valvules aortiques et mitrales sont ridées, épaissies, indurées.

Il n'est pas rigoureusement démontré qu'il y ait eu là un abcès ; mais peut-être est-ce l'hypothèse la plus vraisemblable qu'on puisse faire pour expliquer ce cas obscur.

Observation XLIV.

2° Enfant de neuf ans et demi.

Autopsie. — Le cœur est volumineux, arrondi ; l'endocarde du ventricule gauche est blanchâtre, épaissi ; dépôts fibrineux à la base des valvules aortiques.

A la base de la cloison, près de l'orifice aortique, la paroi cardiaque est formée, dans une profondeur d'environ 3 lignes, de tissu cicatriciel, solide, blanchâtre ; l'endocarde correspondant est épaissi, couvert de végétations fibrineuses.

On est bien en droit d'affirmer qu'ici, comme dans le cas précédent, le fait primitif a été la myocardite, et que l'endocardite n'en a été que la conséquence.

Les altérations de la substance musculaire du cœur, consécutives à une maladie des vaisseaux cardiaques, sont rares dans l'enfance. Rien n'est moins commun, en effet, que la dégénérescence athéromateuse des artères à cet âge de la vie. Mais, en dehors de cette lésion, on conçoit la possibilité d'une oblitération des artères du cœur par embolie, dans les cas d'endocardite végétante des valvules et des orifices. Il se produirait alors chez les enfants ce qu'on a observé chez l'adulte, c'est-à-dire un infarctus plus ou moins étendu au sein des parois cardiaques.

Il reste enfin un ramollissement primitif, signalé par un auteur allemand, Wagner ; mais il nous paraît difficile de ne pas croire que, dans ce cas, l'auteur a pris pour un ramollissement spontané, un état cadavérique : ce qui nous confirme dans cette idée, c'est, qu'il y a peu de temps, en faisant, vingt-six heures après la mort, l'autopsie d'un enfant mort de variole hémorrhagique, nous fûmes surpris de trouver le cœur extrêmement ramolli, flasque et d'une consistance

presque gélatineuse. Nous crûmes avoir affaire à une de ces dégénérescences du muscle cardiaque, analogues à celles décrites par Stokes dans les fièvres graves. Nous procédâmes aussitôt, avec notre collègue et ami Jeoffroy, à l'examen histologique de cette pièce, et nous constatâmes qu'il n'existait aucune altération morbide du tissu cardiaque, mais que le ramollissement était dû à un état cadavérique.

Dans le cas de Wagner, ce médecin nie absolument la putréfaction, et cependant il déclare que l'autopsie fut faite trente-six heures après la mort, et que le corps de l'enfant présentait, çà et là, des taches cadavériques.

Voici d'ailleurs le fait :

Observation XLV.

Résultat de l'autopsie d'un *enfant de seize jours*, pratiquée par Wagner, trente-six heures après la mort.

Le corps est amaigri, il présente çà et là des taches cadavériques ; la rigidité est peu prononcée ; un épanchement considérable de pus mêlé de sang occupe la cavité pleurale gauche et comprime le poumon ; il n'y a rien d'anormal dans le péricarde ; le cœur est mou, le ventricule gauche se trouve ramolli dans toutes ses parties à un tel degré qu'au moment où l'on veut l'ouvrir, par le procédé habituel, son tissu s'écrase sous la main comme de la bouillie. La consistance du ventricule droit est également amoindrie, celle des oreillettes est normale ; le foie, les reins, la rate, contiennent peu de sang, leur tissu est plus mou qu'à l'état normal.

L'examen microscopique du ventricule gauche peut se faire pour ainsi dire sans préparation, les petits fragments du tissu s'étalent d'eux-mêmes sous le poids du petit verre ; on y voit surtout des éléments plus ou moins semblables aux cellules fusiformes, longs de 1/16 à 1/10 de même largeur que les fibres musculaires du nouveau-né ; parfaitement transparents, dépourvus de stries. Un examen plus attentif montre que toutes ces cellules fusiformes représentent les débris de fibres musculaires ; le bord de ces fragments de muscles ressemble complétement au bord des fibres musculaires : à cela près que, par

places, le sarcolemme y est plus épais. Leurs extrémités sont tantôt en pointe, tantôt mousses, fréquemment dentelées, souvent si pâles qu'on peut à peine les distinguer; on trouve en outre quelques noyaux libres, semblables à ceux du sarcolemme ; beaucoup de granulations protéiques, quelques fragments de muscles manifestement striés en long, il n'y a pas trace de granulations graisseuses. Dans un petit nombre seulement de préparations, on rencontre des fibres musculaires normales, accolées entre elles, elles n'ont pas de stries transversales ; les vaisseaux, d'ailleurs intacts, sont complétement vides de sang.

L'examen du ventricule droit donne les mêmes résultats ; on y constate particulièrement l'absence de la striation musculaire; les éléments fusiformes y sont moins nombreux que dans le gauche.

Ces caractères histologiques ne pouvant se rapporter ni à une dégénérescence graisseuse, ni au développement de la fibre musculaire, force est d'admettre un ramollissement spontané du muscle cardiaque indépendant de la putréfaction et de toute autre cause connue (1).

Quoi qu'il en soit de ce ramollissement primitif, il est loin de ressembler au ramollissement inflammatoire dont nous avons déjà dit un mot.

Quel est le siége le plus fréquent de la myocardite? D'après Rokitansky, les parois du ventricule gauche seraient le siége exclusif de cette altération, qui s'observerait plus fréquemment à la pointe; mais, d'après Dittrich, la myocardite occupe aussi souvent la base de la cloison. Nous sommes tenté d'admettre l'opinion de ce dernier auteur, qui nous explique ainsi la nature et la production la plus plausible des cas de communications interventriculaires. En effet, lorsque l'altération siége à la base des ventricules et produit un abcès, ce dernier, en se vidant, peut faire communiquer les cavités droite et gauche. Dans les cas les plus favorables, il s'établit un trajet fistuleux formé de tissu cicatriciel. C'est

(1) Wagner, *Fall von Eihenthumlicher oder primater Erweichung des Herzfleiches* (*Arch. de Heilk*, 1, 2, 1860).

sur l'existence de ce tissu cicatriciel qu'on se base avec raison pour reconnaître l'origine de la perforation et dire si elle est congénitale ou accidentelle.

Les fistules congénitales ne sont jamais cicatricielles.

L'évacuation de l'abcès entraîne aussi quelquefois la déchirure d'une ou de plusieurs des valvules du cœur. Ajoutons que l'irruption du pus dans le torrent circulatoire peut causer immédiatement la mort.

Quand la myocardite se termine par la production de tissu cicatriciel, ses conséquences peuvent encore être très-sérieuses. Ce tissu se contracte, et si l'altération siége près d'une valvule, il y a une tendance progressive au raccourcissement qui la rend bientôt insuffisante. Enfin, l'endocarde valvulaire peut lui-même être envahi par l'inflammation, s'il ne l'a pas été primitivement.

Voici deux observations rapportées par le professeur Löschner, dans lesquelles la rupture de la cloison interventriculaire a été consécutive à une endocardite (1).

Observation XLVI.

Il s'agit d'une enfant de quatre ans qui fut prise en octobre 1855 d'une scarlatine dans le cours de laquelle elle entra à l'hôpital.

Reçue le 16 octobre, elle mourut le 21.

Cette enfant peu développée, d'apparence cachectique, présentait à son entrée les signes évidents d'une scarlatine qui, déjà, s'était compliquée d'*anasarque*, rougeur à la peau, angine.

A l'examen de la poitrine, on constata, du côté droit, les signes évidents d'un épanchement pleurétique léger avec matité, égophonie. A gauche, au niveau de la région précordiale, matité étendue qui dépassait le bord droit du sternum et qui se continuait de la troisième à la septième côte.

(1) *Klinische Beobachtungen in Franz Joseph Kinderspitale in Prag*, von Prof. Löschner (*Prager Vierteljahrschrift*, B. XIII, 1856).

Au niveau de cette région, existait un *frémissement cataire manifeste*, les battements étaient violents.

A l'auscultation, Loschner constata au niveau du ventricule droit un *bruit de souffle postsystolique* prononcé et assez prolongé pour réunir en un seul bruit les deux bruits normaux du cœur.

Rien au niveau du ventricule droit, ni sur le trajet de l'aorte; le foie était légèrement hypertrophié; la rate avait son volume normal.

Au bout de quatre jours de séjour à l'hôpital, survint de la cyanose qui précéda de peu de temps la mort de la malade.

A l'autopsie, traces évidentes d'une endocardite récente, siégeant dans le ventricule gauche. Épaississement général de l'endocarde, surtout au niveau des valvules mitrale et aortique.

Loschner parle même d'une fausse membrane d'exsudats recouvrant les parties de l'endocarde voisines de la valvule mitrale.

Au-dessous de l'orifice aortique et en arrière, se trouvait une ouverture de 4 à 5 millimètres, entourée de bords durs, faisant communiquer les deux ventricules; cette ouverture aboutissait dans le ventricule droit au-dessous de la valvule tricuspide.

Observation XLVII.

Dans la deuxième observation, il s'agit également d'une enfant de quatre ans, maladive depuis quelque temps; elle présentait, lors de son entrée à l'hôpital, un léger état de cyanose.

Elle était plus souffrante depuis quelque temps et se plaignait de dyspnée.

A l'auscultation de la poitrine, on trouva dans les parties supérieures et inférieures des poumons des râles nombreux.

Au niveau du cœur, dont la matité normale était exagérée, on constata également un *bruit de souffle postsystolique se prolongeant jusqu'au bruit diastolique.*

Au bout de sept jours, la malade succomba après un jour de convulsions et de délire.

A l'autopsie, on trouva des tubercules dans les poumons et dans les ganglions bronchiques.

Les oreillettes étaient remplies de sang coagulé et ne présentaient du reste rien de particulier à signaler.

Dans le ventricule gauche, on constata un peu d'épaississement de l'endocarde surtout au niveau de la valvule mitrale.

Comme dans l'observation précédente, on trouva en outre une ouverture faisant communiquer les deux ventricules; cette ouverture siégeait *au-dessous de l'orifice aortique, et en arrière aboutissait dans le ventricule droit au-dessous de la valvule tricuspide.*

Cette ouverture pouvait recevoir le petit doigt.

Ces faits de perforation de la cloison ventriculaire sont l'objet de remarques de la part du professeur Loschner : il estime que ces communications existaient depuis déjà longtemps, sans avoir donné lieu à de notables accidents : sans accès de dyspnée, sans cyanose, et auraient pu se prolonger presque indéfiniment si avec la scarlatine n'étaient pas survenus des accidents aigus d'endocardite.

Nous avons cru intéressant de rapprocher ces deux faits de perforation de la cloison interventriculaire, dont l'origine remontait peut-être aux premiers temps de la naissance. En effet, de semblables perforations sont parfois retrouvées à l'autopsie d'individus, sans qu'il se soit jamais manifesté d'accidents; ou bien, si les accidents surviennent, ils n'apparaissent qu'à l'occasion d'une affection aiguë du cœur, comme nous venons de le voir. Toujours est-il que ces communications des cavités cardiaques reconnaissent en général, alors même qu'elles sont congénitales, un processus inflammatoire qui atteint aussi le myocarde, puis le transforme en un tissu cicatriciel entourant les bords de la fistule. Nous avons déjà vu que les communications interventriculaires étaient les plus fréquentes.

Dittrich note la possibilité d'une communication créée par la myocardite entre le ventricule gauche et l'oreillette droite.

Un fait existait dans la science, publié par Rokitansky, qui l'avait vu sur le cadavre d'un enfant de neuf ans. Nous en donnons plus loin un extrait.

Voici, d'ailleurs, une observation analogue de Buhl, publiée dans le *Zeitschrift für rationale Medizin.*

Observation XLVIII.

Une jeune fille de quatorze ans a, depuis la naissance, des palpitations, de l'oppression et présente un certain degré de cyanose. A sept ans, elle est prise d'une coqueluche amenant une aggravation des accidents qui prirent au printemps 1852 un degré inquiétant.

Une semaine avant sa mort, on constate : cyanose, dyspnée, toux sèche, extrémités refroidies, jambes œdématiées, voussure et matité de la région précordiale; râles de catarrhe à droite; diminution du bruit vésiculaire à gauche; battements sur toute la paroi antérieure, surtout dans sa moitié inférieure, bien plus à droite qu'à gauche. En même temps que cette ondulation systolique, la main perçoit un frémissement cataire, plus intense à droite qu'à gauche; souffle systolique intense, ayant son maximum sur l'axe du sternum à la hauteur du cinquième espace intercostal ; bruit systolique distinct à sa place habituelle et sur le sternum, au deuxième ou troisième espace intercostal, pouls faible, carotidien, presque nul ailleurs; dilatations des veines du cou, sans souffle carotidien; les derniers jours, hydrothorax, ascite.

Autopsie le 11 septembre 1852. — Le péricarde occupe presque tout le thorax, de la seconde côte au diaphragme; il contient 8 onces de sérosité; le cœur a la forme d'un 8 horizontal; la moitié qui est à gauche, comprend les deux ventricules et l'oreillette gauche, à droite se trouve seulement l'oreillette droite, dépassant le volume du reste du cœur. Toutes les cavités, à l'exception de l'oreillette gauche, sont gorgées de sang noir et l'oreillette droite ressemble à une vessie, grosse comme le poing, prête à crever.

Oreillette gauche petite, rétractée, valvule mitrale un peu épaissie, ventricule gauche un peu dilaté et épaissi.

La substance musculaire de la partie supérieure de la cloison est transformée en un tissu tendineux, épais; cependant mince au point d'être transparente par places, vers le milieu de cette partie, à 1 centimètre 1/2 au dessous de la valvule semi-lunaire, est une ouverture ovale dirigée de haut en bas de 1 centimètre 1/4 de long et d'un demi-centimètre de large, entourée d'un bourrelet cartilagineux qui conduit dans l'oreillette droite, immédiatement au-dessus de l'insertion de la

valvule tricuspide ; les valvules semi-lunaires de l'aorte sont amincies.

La paroi de l'oreillette droite, presque triplée de capacité, est amincie entre les faisceaux musculaires hypertrophiés et écartés; toute sa face extérieure est revêtue d'une tache laiteuse; orifice auriculo-ventriculaire et ventricule droit plus large. La valvule tricuspide est épaissie, cartilagineuse, surtout à l'angle de la jonction de la valve antérieure et interne avec la cloison, c'est-à-dire près de la perforation, là aussi elle est raccourcie, rigide et insuffisante ; artère pulmonaire dilatée, aorte rétrécie de moitié ; les veines jugulaires ne sont pas notablement dilatées ; ascite, foie agrandi, cirrhotique.

La maladie remontait aux premiers temps de la vie; était-elle antérieure à la naissance? Buhl croit que la perforation lui était consécutive, car le foramen ovale se trouvait clos. Mais, antérieure ou postérieure à la naissance, la lésion était certainement d'origine inflammatoire, car la substance musculaire de la partie supérieure de la cloison était transformée en un tissu cicatriciel.

C'est donc à la myocardite qu'il faut rapporter les cas d'anévrysmes du cœur. Le fait suivant a été cité par Rokitansky comme un cas d'anévrysme aigu chez un enfant de neuf ans, à l'autopsie duquel on trouva une dilatation avec hypertrophie du ventricule gauche, et épaississement de l'endocarde.

On voit, à la partie supérieure de la cloison, au-dessous des valvules aortiques, un orifice du diamètre d'un pois : c'est l'ouverture d'une cavité du diamètre d'une noix excavée dans la cloison inter-auriculaire, et proéminent dans l'oreillette droite, avec laquelle elle communique par une petite ouverture.

A la suite de la myocardite aiguë, il se produit un exsudat qui se transforme en tissu fibreux ; ce jeune tissu ne peut

résister à l'effort du sang, et il se forme une dilatation circonscrite du cœur.

Ces anévrysmes, d'après Diltrich, n'ont jamais pour cause une altération de l'endocarde.

SYMPTOMATOLOGIE.

On essayerait en vain de donner les symptômes exacts de toutes les altérations du myocarde, dont nous venons de parler, et qui constituent les formes de la myocardite, soit aiguë, soit chronique.

Voici cependant, d'après Löschner, les accidents cardiaques qu'il dit avoir observés un certain nombre de fois chez des enfants, comme conséquences d'un bain trop chaud suivi de refroidissement.

Ces symptômes peuvent faire croire à l'existence d'une myocardite aiguë : palpitations violentes, incessantes, quelquefois irrégulières, prolongement frémissant des bruits du cœur, battements violents des carotides, souvent oppression, anxiété respiratoire comme par manque d'air. La nutrition, en général, paraît avoir subi rapidement une atteinte profonde et un amaigrissement considérable survient bientôt.

A ces signes, nous croyons pouvoir ajouter la petitesse du pouls avec diminution de la tension artérielle.

Un ordre de symptômes domine parfois la scène morbide. Ce sont les phénomènes nerveux, dont les uns sont dus à des lésions secondaires des centres cérébraux ou à des troubles circulatoires de l'encéphale, tels que anémie, œdème, embolie. Mais, parfois, ces altérations secondaires du cerveau ou de ses annexes n'existent pas, et cependant les symptômes nerveux n'en ont pas moins été prédominants au point de

masquer la maladie du cœur et de faire croire à l'existence d'une affection cérébrale aiguë.

Friedreich cite, à ce propos, le fait d'un garçon de huit ans qui fut pris d'une douleur névralgique subite dans la jambe droite, puis de convulsions, et d'un coma profond. Il mourut rapidement. A l'autopsie, on trouva un abcès entre l'oreillette et le ventricule à droite.

Cette forme cérébrale de la myocardite est particulière à l'âge qui nous occupe ici. Elle a, d'ailleurs, été signalée par M. Bernheim, dans sa thèse sur la myocardite.

Ce médecin rapporte, à ce propos, une série d'observations de myocardite chez des enfants. Voici le résumé de ces observations extraites d'un mémoire de Craigie (1).

Observation XLIX.

Un enfant de douze ans est apporté à l'hôpital, il est malade depuis la veille, symptômes fébriles, délire, agitation ; les jours suivants : persistance du délire, dilatation des pupilles, il désignait la tête comme l'endroit dont il souffrait le plus.

Le quatrième jour, affaissement, respiration embarrassée. Mort. A aucune époque, il n'avait eu de douleur vers la poitrine, ni d'irrégularité des battements du cœur ou des pulsations artérielles.

Autopsie. — Turgescence des vaisseaux de l'encéphale; sérosité floconneuse dans la cavité de l'abdomen.

Examen du cœur : volume normal, fibres d'un rouge foncé presque noir, ramollis et faciles à déchirer ; à la coupe de la substance musculaire des deux ventricules, nombreux petits abcès disséminés entre les fibres musculaires et contenant une matière purulente foncée ; plusieurs étaient situés profondément près de la cavité, d'autres soulevaient le feuillet viscéral du péricarde. Les fibres musculaires des oreillettes étaient ramollies, gorgées de sang, sans infiltration puru-

(1) *Edinburgh med. and surg. Journal,* janvier 1848.

lente, caillots sanguins volumineux dans toutes les cavités; endocarde fort injecté (1).

Observation L.

Un enfant de quatorze ans, affecté d'une maladie du cou-de-pied, fut pris de convulsions épileptiformes; il tomba dans un état demi-comateux avec dilatation des pupilles, distension des veines jugulaires, faiblesse du pouls, urine rare, constipation. La connaissance revint pendant quelques heures, puis de nouveau les accidents reparurent la nuit et l'enfant mourut le lendemain.

Autopsie. — Péricarde épaissi et adhérent. Abcès contenant deux onces de pus allant d'une oreillette à l'autre en contournant la pointe du cœur, logé dans l'épaisseur de cet organe (2).

Observation LI.

Un enfant de treize ans, scrofuleux, habituellement bien portant, fut pris brusquement d'une douleur vers la tête et l'estomac. Dans la nuit, coma avec contraction des pupilles, torsion de la bouche et mouvements convulsifs des membres : dans la journée du lendemain.

Autopsie. — Congestion légère des veines et des sinus de la dure-mère. Une demi-once de liquide trouble dans le péricarde. Le cœur est parsemé de points ecchymotiques ayant la dimension d'une pointe d'aiguille jusqu'à un tiers de pouce de diamètre, plus nombreux sur le ventricule gauche et surtout à sa partie postérieure et supérieure. A la face antérieure du cœur est une partie plus enflammée, de l'étendue d'un schelling, couverte par une fausse membrane d'un aspect rugueux. En l'incisant transversalement, on découvrit une fissure qui communiquait avec un abcès offrant les dimensions de la tache. Le stylet introduit dans cette cavité pénétrait dans le ventricule (3).

Nous n'insisterons pas plus longtemps sur les symptômes de la myocardite. Nous tenions à signaler seulement l'exis-

(1) Stanley, *London med.-chir. Trans.*, 1816.
(2) Chambers, *The Lancet*, 1844, p. 557.
(3) Chance, *The Lancet*, 1846.

tence des phénomènes nerveux qui accompagnent souvent cette maladie chez l'enfant.

On peut voir, par les observations de myocardite que nous venons de rapporter que si le processus du début de cette maladie est assez simple, elle présente cependant, dans son évolution, une plus grande complexité, et aboutit à des états anatomiques très-variés. Il est vrai qu'on a l'habitude de décrire séparément les ramollissements, les dégénérescences, les anévrysmes, les perforations des cloisons et la rupture du cœur. Considérant que tous ces désordres sont sous la dépendance d'une altération du myocarde, et n'ayant pas l'intention de faire, ici, un traité des maladies du cœur, nous avons cru pouvoir réunir en un seul groupe tous ces différents états morbides.

Rarement, chez les enfants, la myocardite existe à l'état chronique.

Nous n'avons pas trouvé un seul cas de myocardite syphilitique. Dans l'ouvrage de M. Lancereaux sur la syphilis, il n'est pas question de cette maladie chez les enfants.

La marche de la myocardite est en général assez rapide; elle nous a semblé parcourir, chez l'enfant, plus rapidement encore ses différentes périodes qu'aux autres âges. Cependant, lorsque le foyer de la myocardite est limité, la durée de la maladie peut se prolonger jusqu'à ce que de nouveaux accidents surviennent. La cyanose, les congestions viscérales peuvent amener la cachexie cardiaque, qui termine la maladie, ou bien la mort survient subitement par une rupture ou par suite des accidents inflammatoires aigus qui sont venus se surajouter à la myocardite à marche lente.

CHAPITRE V

HYPERTROPHIE ET DILATATION DU CŒUR CHEZ L'ENFANT.

Nous réunissons dans un même chapitre ces deux états pathologiques, non pas pour les confondre, mais parce qu'ils nous ont semblé coexister bien souvent chez l'enfant.

Mais avant d'entrer dans quelques détails sur ces affections, il est nécessaire de rappeler en deux mots les différences qui existent à l'état physiologique, toutes proportions gardées, entre le cœur de l'homme et celui de l'enfant.

A l'époque de la naissance, la cavité du ventricule droit est moindre que celle du ventricule gauche; mais ensuite elle acquiert rapidement une supériorité plus grande; l'épaisseur de ses parois reste cependant toujours de beaucoup inférieure à celle du ventricule gauche qui prend rapidement un développement plus considérable. Cette différence d'épaisseur qui existe chez l'adulte, entre le cœur droit et le cœur gauche, au profit de ce dernier, n'est encore que très-peu prononcée au moment de la naissance, mais elle ne tarde pas à se montrer. Elle paraît surtout très-manifeste chez les enfants entre trois et huit ans.

Cette disposition organique du cœur, importante à connaître, a été signalée pour la première fois par Guersant, qui évaluait en moyenne cette différence entre les deux cœurs, par la proportion comme 3 est à 1. — Quelquefois même comme 4 est à 1 (1).

L'épaisseur plus grande de cette paroi ventriculaire gauche est une conséquence de la puissance motrice plus grande, nécessaire au cœur gauche chargé d'envoyer le sang jusqu'à la périphérie du corps. Mais le fait signalé par Guersant semble s'accorder avec une période de l'enfance, où l'on remarque que le développement a plus d'activité et que, de plus, le système artériel est proportionnellement prédominant sur le système veineux (2). C'est en effet à cette époque qu'on trouve les artères à peu près égales aux veines, tandis que chez l'adulte ce sont les veines qui dépassent le volume des artères et qui tendent à augmenter de plus en plus avec l'âge.

Quoi qu'il en soit, cette épaisseur normale du ventricule gauche peut cependant être, parfois, un peu exagérée chez certains enfants, au point qu'on soit tenté de croire à l'existence d'une hypertrophie. Or, nous déclarons que l'hypertrophie primitive du cœur est un fait extrêmement rare dans l'enfance (3); aussi pensons-nous que ceux qui ont rapporté des cas d'hypertrophie de ce genre, siégeant au ventricule gauche avec conservation de la capacité naturelle de la cavité, ont pris peut-être un état normal légèrement exagéré pour un état pathologique.

Quant à l'hypertrophie consécutive, nous la croyons, au contraire, assez fréquente, comme conséquence des affections

(1) H. Roger, *Séméiotique des maladies de l'enfance*, p. 154.
(2) E. Alix, *Étude sur la physiologie de la première enfance*. 1867, p. 53.
(3) Un cas cité par Thore (*Soc. anat.*, t. XVII, année 1843, p. 306).

valvulaires et des orifices, et de la péricardite chronique; mais alors elle s'accompagne le plus ordinairement de dilatation.

Nous n'avons pas à entrer dans les détails de l'étiologie des hypertrophies et des dilatations. Les mêmes maladies qui amènent l'hypertrophie chez l'adulte la provoquent aussi chez l'enfant. Nous signalerons cependant la grande prédisposition du jeune âge aux affections pulmonaires et bronchiques comme cause de dilatation.

D'après MM. Rilliet et Barthez, les enfants sont beaucoup plus disposés aux dilatations du cœur qu'à l'hypertrophie, ce qui n'étonnera pas, si l'on se rappelle que l'atonie et la faiblesse sont bien souvent la conséquence des maladies de l'enfance. Un point sur lequel il serait intéressant de s'arrêter, c'est la rapidité avec laquelle se développe cette hypertrophie chez presque tous les enfants atteints de maladies du cœur; et cependant, malgré cette hypertrophie, la marche de ces maladies est parfois si rapide dans la jeunesse, qu'elle ne laisse pas à la compensation un temps suffisant pour s'établir.

D'après une observation publiée dans l'*Union médicale* et recueillie dans le service de M. Guersant, à l'hôpital des Enfants, en 1847, on peut voir toute la gravité qu'offrent parfois les affections du cœur dans l'enfance : elle fournit aussi la preuve de l'intensité qu'acquièrent, à cette époque de la vie, les complications diverses qui surviennent dans le cours des affections du cœur, et en particulier les épanchements séreux. Enfin elle témoigne de la rapidité avec laquelle se développe l'hypertrophie, à la suite des affections rhumatismales qui ont porté sur l'organe central de la circulation.

Observation LII.

Un enfant de onze ans entra, le 30 juillet, à l'hôpital des Enfants, pour un rhumatisme articulaire aigu, avec endocardite, et en sortit quelque temps après en assez bon état. Mais soit qu'il eût fait des imprudences, soit qu'il eût été de nouveau exposé à l'action du froid, il fut pris, vers le 20 août d'une dyspnée extrême, de violents battements de cœur, d'une fièvre intense et d'enflure des extrémités. Lorsqu'il entra à l'hôpital, il était dans un état tel, que l'on put supposer qu'il ne passerait pas la journée. Le pouls était misérable ; les extrémités froides et œdémateuses ; la face pâle et altérée ; l'orthopnée extrême ; il y avait 64 respirations par minute et 140 pulsations. La région précordiale était mate dans une étendue de 7 à 8 centimètres et les battements du cœur très-sourds ; matité considérable à la partie postérieure et inférieure droite de la poitrine, avec affaiblissement du murmure respiratoire en bas et souffle tubaire à la partie supérieure.

A la partie postérieure et gauche de la poitrine, on percevait un bruit de souffle très-fort, coïncidant avec les battements du cœur, et beaucoup plus sensible qu'en avant. Un vésicatoire sur la poitrine parut le ranimer, une petite saignée, pratiquée dans la soirée, apporta aussi du soulagement ; et pendant deux jours on put concevoir quelque espérance, lorsque, sans cause connue, une recrudescence dans les accidents l'emporta en quelques heures.

A l'autopsie, on trouva un épanchement séreux très-abondant dans la plèvre droite sans fausses membranes ; une hypertrophie très-considérable du cœur portant sur toutes les cavités, un peu d'épaississement avec quelques végétations sur le bord libre de la valvule mitrale et un peu de rétrécissement de l'orifice aortique. Le péricarde renfermait quelques cuillerées de sérosité transparente, et, déposées sur la base du cœur et à la pointe quelques fausses membranes disséminées de la grosseur d'une tête d'épingle ; en outre, le tissu cellulaire sous-séreux présentait la plus vive injection capillaire. Les poumons étaient simplement engoués, excepté dans deux ou trois points où l'hépatisation était commençante.

Combien les lésions de l'endocarde et du péricarde étaient

peu considérables pour déterminer en aussi peu de temps d'abord l'hypertrophie, et plus tard l'hydrothorax et des phénomènes si promptement mortels!

L'hypertrophie, chez l'enfant comme aux autres âges, est donc un élément important des maladies du cœur. Lorsqu'elle ne se complique pas de dégénérescence, elle joue un rôle salutaire en donnant à l'organe la puissance nécessaire pour surmonter les obstacles mécaniques. Mais si le muscle cardiaque, quoique hypertrophié, s'affaiblit et subit une métamorphose régressive, par excès de nutrition et d'activité, comme on l'observe presque toujours à une période avancée des cardiopathies, les cavités se dilatent. Cette dilatation atonique est essentiellement morbide; elle précède et prépare l'apparition des phénomènes généraux les plus graves, de ceux qui conduisent à la cachexie cardiaque et qui la constituent. Aussi ne faut-il pas la confondre avec une autre dilatation inséparable des hypertrophies compensatrices, qui, comme elles, loin d'être nuisible, peut quelquefois être salutaire, du moins momentanément. — La première variété de dilatation dont nous venons de parler peut entraîner des insuffisances valvulaires. En voici un exemple :

Observation LIII.

Rhumatisme. — Péricardite. — Chorée. — Hypertrophie excentrique du cœur. — Dilatation considérable et insuffisance des deux orifices auriculo-ventriculaires droit et gauche. — Bruit de souffle au premier temps, maximum au niveau de la pointe du cœur (1).

En 1857, Louvret (E.), âgée alors de onze ans, entra une première fois dans le service de M. Blache, pour y être traitée d'un rhumatisme

(1) Résumé d'une observation lue par M. Dubrisay à la Société médicale des hôpitaux, le 13 juin 1860.

articulaire aigu, compliqué de phénomènes du côté du cœur. Dans les derniers jours de la même année, cette enfant fut amenée de nouveau à l'hôpital pour une chorée. A cette époque, on constata un bruit de souffle à la région du cœur. Elle fit les années suivantes deux séjours à l'hôpital pour son affection cardiaque; elle y est ramenée encore une fois le 20 mars 1860.

L'enfant est dans un état très-grave : anasarque, œdème des poumons, oppression, palpitations, orthopnée, pouls vif, irrégulier, peu développé et facilement dépressible; impulsion très-forte du cœur; la pointe du cœur est abaissée; matité précordiale mesurant en hauteur 14 centimètres et en largeur 13 centimètres. Battements du cœur très-forts, irréguliers. Bruit de souffle au premier temps, avec maximum à la pointe et couvrant en ce point les deux bruits du cœur.

L'enfant meurt le 7 juin.

Autopsie. — Hypertrophie générale de forme excentrique des ventricules et des oreillettes. Toutes les valvules sont saines; mais il y a une dilatation des orifices auriculo-ventriculaire droit et gauche; par conséquent insuffisance péricardique avec adhérence complète du péricarde au cœur.

Observation LIV.

Péricardite dans le rhumatisme articulaire ayant amené, par ses adhérences, rapidement l'hypertrophie du cœur avec dilatation, donnant les signes d'une affection mitrale, sans altération des valvules (1).

Une jeune fille, âgée de onze ans, avait été atteinte, un an environ auparavant, d'un rhumatisme articulaire très-aigu, dans le courant duquel était survenue une péricardite.

Depuis cette époque, l'enfant était sujette à des palpitations, de la dyspnée et à une toux continuelle qui, par ses paroxysmes et son caractère quinteux, donnait souvent lieu à des vomissements survenant après les repas.

Quand on m'amena cette enfant, je la trouvai dans un grand état de faiblesse, les lèvres violettes, le visage cyanosé, les veines du col

(1) Bamberger, *Lehrbuch für Krankheiten des Herzens*, page 140.

très-dilatées. A la percussion, la matité du cœur était très-étendue, le choc de la pointe du cœur était peu évident. — On entendait dans toute la région précordiale un souffle systolique, dont le maximum siégeait dans les environs du ventricule gauche, le pouls était très-petit, l'auscultation de la poitrine révélait un catarrhe bronchique étendu.

Le foie tuméfié et un peu douloureux, présentait sans doute les altérations de la congestion chronique (foie muscade), les pieds étaient œdématiés. D'après tous ces signes, on aurait diagnostiqué selon la plus grande probabilité une affection de l'orifice mitral avec dilatation consécutive du cœur. Peu de jours après, l'enfant mourut et l'on trouva à l'autopsie une adhérence totale du péricarde, une augmentation sensible du volume du cœur par dilatation des cavités, avec hypertrophie et relâchement considérable du muscle cardiaque; les valvules étaient tout à fait normales.

Voici deux autres observations inédites, où l'on voit aisément que la dilatation du cœur avait aussi porté sur les orifices et provoquait ainsi des insuffisances.

Observation LV.

1° Observ. *Péricardite avec hypertrophie et dilatation.*

(Observation communiquée par M. le docteur Millard.)

Salle Sainte-Catherine, n° 7.

Lutarche (Marie-Angélique), huit ans, entrée le 12 février 1857. — Mort.

Antécédents. — Malade depuis deux mois, elle tousse depuis trois à quatre mois et respire difficilement. Elle a eu, il y a six mois, une scarlatine qui a duré trois semaines; elle s'est bien portée dans les deux mois qui ont suivi. Plus tard, elle s'est plainte de battements du cœur et a eu il y a deux mois les jambes enflées. Depuis trois semaines elle tousse davantage, ne crache pas. Douleurs dans le côté gauche, palpitations, étouffements, tendance à la syncope; de temps en temps épistaxis peu abondantes; céphalalgie; insomnie; elle garde le lit depuis deux mois.

13 février. — A son entrée : teint pâle, légère bouffissure, orthopnée, soixante-quatre respirations, pouls petit, assez régulier, mais très-fréquent à 148 ; matité considérable et voussure manifeste de la région précordiale qui donne les dimensions suivantes :

Diamètre transversal (passant par le mamelon) = 11 centimètres et demi.

Diamètre vertical en passant à 2 centimètres (en dedans du mamelon) = 13 centimètres.

Cette matité a la forme du cœur, la pointe tournée en bas. — A la main frémissement cataire ; à l'auscultation, souffle très-fort au premier temps à la pointe. Dans le reste de la région du cœur, frottement ; battements des artères carotides très-énergiques et très-apparents. Pas de pouls veineux, face pâle, anxieuse, lèvres décolorées ; les jambes sont blanches et molles, sans œdème très-marqué, peau sèche en desquamation. Pas d'ascite. Toux rare, sans expectoration ; dans la poitrine, on ne constate rien d'anormal par la percussion et l'auscultation ; appétit presque nul, pas de diarrhée. (Gomme sucrée, julep avec sirop de digitale, 15 grammes ; diète ; saignée de 120 grammes.)

14 février. — L'enfant se trouve soulagée ; elle a mieux dormi ; le pouls a diminué de fréquence ; le sang tiré est couenneux et le caillot assez large. Trait. *ut supra*, 2 tasses de lait.

15 février. — L'enfant tousse davantage, cependant elle est gaie, moins oppressée, ni point de côté, ni expectoration. Diminution manifeste de sonorité dans les deux tiers inférieurs du thorax en arrière du côté gauche. Du même côté, on constate un souffle tubaire, très-fort, qui occupe les deux tiers inférieurs, avec un maximum d'intensité au niveau de la racine du poumon ; pas de râles ; en avant, à gauche, rien d'anormal ; on diagnostique une pleuro-pneumonie gauche. Cependant la peau n'est pas chaude, le pouls n'est ni plus fort, ni plus fréquent que la veille. (Prescription *ut supra*, vésicatoire.)

16 et 17 février. — La dyspnée augmente ; 68 respirations, face pâle, lèvres décolorées, pouls petit et très-fréquent à 132 ; toux très-répétée, sans expectoration ; le souffle est moins prononcé, mais respiration très-obscure ; pas de râles ; le cœur est toujours dans le même état, sauf que le frottement a diminué. (Poudre de feuilles de digitale, 3 centigrammes.)

18 février. — Le frottement disparaît, le souffle de la pointe per-

siste, mais plus faible à la main, on ne sent plus de frémissement cataire; pouls petit, mais régulier à 124; la respiration est de plus en plus gênée, très-fréquente et irrégulière, 76 à 80 respirations par minute; toux sèche, très-fréquente.

20 février. — Un peu d'amélioration, la face est moins pâle, moins bouffie; toux pénible, mais plus grasse, sans expectoration. La pneumonie paraît en résolution; le souffle a disparu, mais le bruit respiratoire est toujours très-faible. On remplace la digitale par un looch avec kermès, 10 centigrammes.

21 février. — L'amélioration continue, la sonorité reparaît dans la partie inférieure du côté gauche.

Le 22 février. — La malade est en proie à une anxiété horrible; elle s'agite incessamment dans le lit pour trouver un peu de soulagement, le visage est plus pâle et plus bouffi et couvert de sueur, les yeux sont saillants, le pouls d'une faiblesse extrême, la respiration très-courte, les veines du cou sont bleuâtres et gonflées, l'asphyxie paraît imminente. En effet, l'enfant succombe dans une syncope, le soir à cinq heures.

Autopsie. — Thorax. — Pleuro-pneumonie, non-seulement à gauche, mais à droite, deux verres environ de sérosité dans la plèvre droite et quelques fausses membranes sur le poumon correspondant; les deux lobes inférieurs droit et gauche sont fermes et compactes, friables, d'une teinte rouge sale; pas de tubercules. La cavité du péricarde est complétement oblitérée par des fausses membranes assez épaisses, molles, blanches, de formation récente qui enveloppent le cœur d'une sorte de calotte réticulée et lui donnent l'aspect d'une pomme de pin ou d'un ananas. Cet organe est énorme; il a le volume d'un cœur d'adulte. L'endocarde est sain; dans le ventricule gauche, sur lequel porte surtout l'hypertrophie, on trouve des caillots volumineux en partie décolorés; les valvules aortiques sont saines, mais l'orifice auriculo-ventriculaire gauche est très-dilaté et peut admettre les extrémités réunies de trois doigts volumineux; la moitié antérieure de la valvule paraît fonctionner normalement; mais la postérieure semble adhérer aux parois ventriculaires plus qu'à l'état normal et rendre ainsi compte de l'insuffisance; le ventricule droit est normal. Le foie et les reins sont très-congestionnés.

Observation LVI.

2° Observ. *Péricardite hémorrhagique. — Hypertrophie et dilatation du cœur.*

(Communiquée par M. le docteur Millard.)

Sainte-Catherine, n° 10. Chevallier (Marie), onze ans, entrée le 20 janvier, pour une chorée qui a déjà récidivé deux fois, elle est reprise depuis quinze jours. (Traitement : massage, gymnastique, bains sulfureux.)

Le 7 février. — On constate pour la première fois un bruit de souffle très-intense dans l'aorte ascendante et descendante et aussi à la base du cœur.

Au bout de quelques jours, on suspend la gymnastique qui paraît fatiguer l'enfant.

Le 2 mars. — Toux, léger mouvement fébrile.

Le 10 mars. — On constate des râles ronflants généralisés et tous les signes d'une bronchite, avec dyspnée assez prononcée; battements du cœur secs et violents; le souffle s'entend à la pointe; à droite, en bas et en arrière, légère diminution de la sonorité. (Vomitif, vésicatoire, plus tard looch avec kermès, 10 centigrammes.)

Le 22 mars. — Après avoir été améliorée pendant quelques jours, la petite malade est reprise de dyspnée, elle ne peut se coucher à plat, les globes oculaires paraissent plus saillants, la respiration est très-fréquente, parole saccadée et entrecoupée, le bruit de souffle est plus intense à la pointe du cœur. (Vésicatoire sur la région précordiale.)

Le 29 mars. — Orthopnée plus grande encore, anxiété extrême, pouls très-petit.

Le 31 mars. — Expectoration de crachats sanglants, douleur atroce dans le côté gauche, la tête est constamment fléchie à gauche, cyanose générale, asphyxie. Mort dans la nuit du 31 mars.

Autopsie. — Œdème léger des membres inférieurs; épanchement de sérosité rougeâtre dans le péritoine et dans les deux plèvres, sans traces de pleurésie, œdème et congestion énorme des deux poumons; en plusieurs points le tissu pulmonaire est dur et friable; dans le lobe moyen droit, noyau d'apoplexie pulmonaire bien caractérisé.

Cœur. — Dans le péricarde, un peu d'épanchement rougeâtre, cœur volumineux, mais flasque, ramolli, ventricules très-dilatés avec parois minces; l'orifice auriculo-ventriculaire gauche, très-large, admet facilement trois doigts; quelques petites végétations sur la face supérieure de la valvule; pas d'altération des valvules de l'aorte, mais ce vaisseau dans toute sa portion thoracique paraît diminué de volume, le doigt entre avec peine jusqu'à la deuxième phalange dans l'orifice aortique, tandis qu'il pénètre aisément tout entier dans l'artère pulmonaire. Voici les dimensions comparées de ces deux vaisseaux :

Aorte,.....	Diamètre à 1 pouce au-dessus de l'orifice : 24 millimètres. Circonférence au niveau du bord libre des valvules : 42 millimètres.
Artère pulmonaire..	Diamètre à 1 pouce au-dessus de l'orifice : 28 millimètres. Circonférence au niveau du bord libre des valvules : 57 millimètres.

Les autres viscères, foie, reins, rate, étaient très-congestionnés.

D'après ces différentes observations, on peut voir d'abord que l'hypertrophie et la dilatation sont presque toujours associées, et l'on pourrait dire que ces deux maladies s'enchevêtrent de telle façon que la marche croissante de l'une entraîne celle de l'autre, et qu'elles sont mutuellement subordonnées. Ensuite, la rapidité avec laquelle elles s'établissent ressort de l'examen de ces faits; ce sont donc des exemples incontestables de maladies du cœur à marche rapide. En effet, on voit encore assez souvent les lésions cardiaques produire des désordres graves chez l'enfant et, dans ces cas, l'issue est promptement funeste. La résistance est vaincue, la compensation n'a pu s'établir d'une manière suffisante, et la marche de l'asystolie ou des phénomènes graves a précipité la terminaison de la maladie. Ou bien, en d'autres termes, dans la lutte entre l'hypertrophie et la dilatation, c'est l'hypertrophie qui a été la moins forte. — Mais, dans

ces appréciations très-difficiles de la somme de travail que peut fournir un cœur, on ne se bornera pas à considérer la masse de substance musculaire en action. Il existe un autre élément dont il faut toujours tenir compte parce qu'il intervient incessamment. Nous voulons parler de la force nerveuse qui anime le cœur. Cette force, nous ne la pouvons ni ausculter, ni percuter, ni calculer directement à l'aide d'une mesure exacte. Mais n'oublions pas qu'elle peut abandonner un cœur hypertrophié et le laisser tomber en collapsus, comme aussi elle peut imprimer une énergie inespérée à un autre cœur dont on croyait la contractilité irrémédiablement compromise.

M. West pense que, chez les enfants, la présence ou l'absence de la dilatation du cœur est d'une grande importance pour décider de l'issue d'un grand nombre d'affections de cet organe.

Mais, à côté de cette dilatation grave qui, accompagnée toujours d'une hypertrophie plus ou moins marquée, n'est, en réalité, qu'une conséquence d'une affection primitive (péricardite ou affection valvulaire), il en existe une autre n'ayant peut-être pas, au moins pour le moment, une aussi grande gravité, et qui, surtout, n'est qu'exceptionnellement liée au début, à une maladie des orifices. Nous voulons parler de la dilatation qui accompagne les affections aiguës ou chroniques des voies respiratoires, et de celle qu'on rencontre fréquemment chez les enfants anémiques. La première est limitée au cœur droit, dans l'immense majorité des cas; mais la solidarité des deux enveloppes musculaires tend à prouver que la distension d'un des côtés du cœur, entraîne bientôt après elle celle du côté opposé.

La dilatation du cœur et du cœur droit surtout est très-fréquente dans l'asphyxie; or, nous trouvons, chez l'enfant,

nombre de maladies provoquant l'asphyxie, ou tout au moins des menaces d'asphyxie : le croup; l'angine striduleuse ; la broncho-pneumonie ; la bronchite capillaire ; la coqueluche, etc... Eh bien, ce sont là autant de causes de dilatation du cœur. Si ces causes persistent un peu longtemps, et si, surtout, l'état général du malade qui est sous leur influence est mauvais, soit par une prédisposition naturelle ou acquise, soit par la gravité de l'affection présente et, par cela même, incapable de réagir, la dilatation ne tarde pas à s'affirmer de plus en plus, à mesure que la fibre musculaire du cœur perd ses propriétés.

Voici ce que dit à ce sujet, dans sa thèse, notre ami le docteur Gouraud :

La dilatation du cœur se rencontre principalement dans les maladies du cœur droit, où le trouble des fonctions hématosiques et la gêne mécanique de la petite circulation ont notablement abaissé le niveau physiologique des forces du malade et de la contractilité cardiaque. C'est ce qui arrive dans les maladies pulmonaires dont la lésion anatomique occupe une grande étendue du parenchyme, et qui s'accompagnent de cet ensemble de symptômes généraux qui constituent l'état adynamique.

Or, ce que M. Gouraud dit là des vieillards s'applique parfaitement aux enfants Ce n'est pas d'ailleurs la première fois qu'on a pu comparer la forme et la marche d'une maladie aux deux âges extrêmes de la vie.

Nous ne voulons pas insister davantage sur la fréquence, les conséquences et le mode de production de la dilatation avec ou sans hypertrophie; nous n'avons pas non plus à parler des symptômes et des états anatomiques complexes qui se produisent sous l'influence de ces maladies, n'y ayant trouvé, en général, pour les enfants, aucune chose spéciale et

digne d'être mentionnée. Cependant nous allons revenir, à propos du diagnostic, sur la dilatation chez les anémiques.

Dès qu'un enfant semble réunir quelques signes d'affection cardiaque, et que la percussion dénote, par l'étendue de la matité, une augmentation de volume du cœur, on se hâte, parfois trop, de déclarer qu'il existe une hypertrophie. C'est surtout dans ces cas que nous avons pu apprécier l'avantage du cardiographe, qui nous a mis en garde contre ces sortes d'erreurs faciles à commettre. L'absence de toute lésion valvulaire signalée par cet instrument dans les graphiques; alors même que la localisation du bruit de souffle, en tel ou tel point, engagerait à admettre une insuffisance ou un rétrécissement, nous conduirait aussi à exclure l'hypertrophie, assez rare d'ailleurs, en faveur de la dilatation, que des complications thoraciques ou bien un état anémique permettaient d'admettre.

Observation LVII.

Dilatation du cœur par anémie. (Voy. *Graphique*, 21).

Sevestre (Élisa), douze ans; entrée le 28 décembre 1867 dans le service de M. Roger, pour un rhumatisme articulaire aigu qui atteint successivement le genou droit, l'épaule, la hanche puis le genou gauche. L'état fébrile est assez prononcé 112 à 120; et l'on constate au cœur un léger souffle d'endocardite, sans localisation précise, mais joint à un peu de douleur de la région précordiale. Au bout d'une quinzaine de jours, l'affection rhumatismale disparaît et l'enfant est en pleine convalescence; mais elle conserve un peu de pâleur et son souffle au cœur, dont la localisation s'est faite vers la pointe. A la fin du mois de janvier, l'état général était très-satisfaisant, malgré une douleur passagère que l'enfant avait accusée au genou.

Un nouvel examen nous confirmant l'existence d'un souffle assez fort au premier temps, vers la pointe, mais dont la localisation du maxi-

mum était difficile, nous avions cru que l'endocardite s'était localisée sur la valvule mitrale et déterminait un commencement d'insuffisance. De plus, la percussion nous montrait l'augmentation de volume du cœur et nous permettait de diagnostiquer déjà l'hypertrophie, qui paraissait s'étendre du bord supérieur de la deuxième côte au bord inférieur de la cinquième. Ce fut alors (4 février) que nous appliquâmes le cardiographe sur cette malade ; nous pensions trouver dans le graphique la confirmation de notre diagnostic ; mais le tracé du cœur nous donna un démenti formel pour l'affection valvulaire. Dès lors, comme l'enfant était anémique, nous fûmes conduit à rapporter le souffle et l'augmentation de volume du cœur, à une dilatation par anémie rhumatismale.

Nous avons été témoin d'autres faits semblables ; nous allons rapporter dans le chapitre suivant le *tracé pris au cardiographe* (Gr. 19) d'une enfant qui n'avait qu'une dilatation du cœur par anémie sans autre maladie organique.

Cette dilatation du cœur guérit, le plus souvent, dès que la cause qui l'a produite a disparu, c'est-à-dire dès que l'anémie a cessé d'exister.

CHAPITRE VI

QUELQUES DONNÉES SUR LA SPHYGMOGRAPHIE ET LA CARDIOGRAPHIE CHEZ L'ENFANT.

Les caractères du pouls, chez l'enfant, quoique moins tranchés que chez l'adulte, à cause du peu d'intensité des phénomènes, nous ont paru devoir fournir des renseignements, qu'on ne saurait négliger dans une étude consciencieuse des affections qui nous occupent. On sait la valeur que l'étude graphique du pouls a donnée aux caractères de celui-ci, pour la connaissance approfondie de la plupart des maladies du cœur chez l'adulte. Aussi, malgré la faible amplitude des battements qu'on observe chez l'enfant, nous n'avons pas cru devoir rejeter entièrement l'étude graphique du pouls dans ces conditions. Toutefois, nous savons trop bien les difficultés que nous avons rencontrées et le peu de certitude des résultats obtenus dans certains cas, pour

prétendre en tirer des données formelles. C'est donc seulement à titre de moyens d'étude accessoire que nous donnons nos graphiques du pouls.

En général, les données fournies par l'examen du pouls dans les cardiopathies de l'enfant, n'offrent pas toujours les caractères tranchés et pour ainsi dire pathognomoniques qu'on peut lui attribuer chez les adultes. En dehors de la petitesse du pouls, qu'on rencontre parfois, et des intermittences dont nous avons déjà eu l'occasion de dire un mot, nous ne pouvons pas même affirmer avoir retrouvé dans nos observations ces variétés bien connues ou ces rebondissements qui caractérisent certaines affections valvulaires.

Quant aux anévrysmes de l'aorte, fort rares chez l'enfant, ils offrent des caractères à peu près les mêmes que chez l'adulte.

Nous avons tenté de faire, à l'aide du sphygmographe, une étude comparative du pouls normal de l'enfant et de l'adulte. Après avoir pris un grand nombre de tracés phygmographiques, tant à l'état normal que dans les affections du cœur les mieux caractérisées, nous donnons quelques-uns des résultats auxquels nous sommes parvenus, sans toutefois oser affirmer leur exactitude absolue.

Type normal. — Le pouls de l'enfant présente certains caractères qu'on ne retrouve pas physiologiquement chez l'adulte, où le rapport qui existe entre la tension du sang et l'élasticité des artères, permet en général un dicrotisme assez considérable.

Chez l'enfant, à l'état normal, le pouls est remarquable par son absence de dicrotisme; ce n'est guère que dans un état fébrile prononcé qu'on le rencontre.

Cependant, chez les enfants de moins de cinq ans, nous avons obtenu des tracés de 116 à 120 pulsations, sans dicrotisme appréciable.

Pour expliquer ce phénomène, on peut invoquer différentes considérations, les unes basées sur l'hypothèse d'une plus grande résistance des parois artérielles, les autres sur le fait réel de la moindre longueur du vaisseau. L'épaisseur des parois artérielles, fût-elle la même chez l'enfant et chez l'adulte, le moindre calibre de l'artère de l'enfant fera que ses parois étant soumises à une force expansive moins énergique, l'élasticité des artères infantiles étant moins sollicitée, devra donner, à un degré plus faible, les oscillations secondaires qui constituent le dicrotisme. — Quant au rôle de la moindre longueur des artères de l'enfant, il s'explique de lui-même, d'après la théorie donnée par M. Marey, puisqu'on sait que les plus longs vaisseaux sont ceux où le dicrotisme est le plus intense, en raison du plus long parcours de l'oscillation sanguine. Ces influences, et les caractères qu'elles impriment au pouls, pourraient faire croire que, chez l'enfant, la pression artérielle est considérable, mais aucune expérience ne nous permet de déterminer le degré de cette pression.

Il est hors de doute que, à l'état normal, plus les enfants avancent en âge, plus le dicrotisme se prononce. A moins d'état fébrile, ce n'est guère que vers onze ou douze ans qu'on commence à remarquer le pouls dicrote.

Voici une série de graphiques (1) normaux pris sur des enfants de différents âges.

(1) Tous les graphiques que nous représentons ici ont été photographiés avant d'être gravés. Nous avons tenu à les donner ainsi, sachant que M. Marey récuse les autres, dont la copie laisse toujours plus ou moins à désirer.

GRAPHIQUE 1. — Type normal.

Garçon de 3 ans; rachitique, rien au cœur. Pouls : 120.

GRAPH. 2. — Type normal.

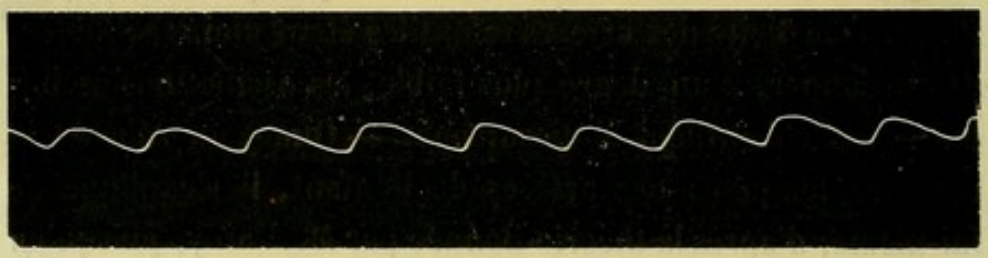

Fille de 4 ans; coqueluche légère. Pouls : 92.

GRAPH. 3. — Type normal.



Fille de 7 ans; convalescente de pneumonie. Pouls : 80.

GRAPH. 4. — Type normal.

Fille de 11 ans; chorée légère, rien au cœur. Pouls : 90.

Graph. 5.

Fille de 13 ans, de petite taille pour son âge ; chorée légère, rien au cœur. Pouls : 92.

Graph. 6.

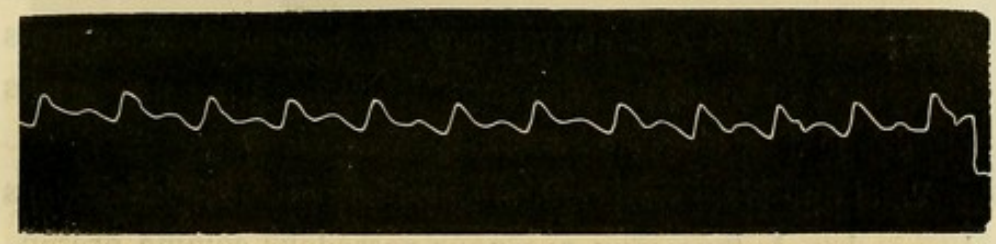

Garçon de 14 ans ; convalescent de pleurésie. Pouls : 88.

En considérant ces tracés les uns après les autres, on peut voir la transition qui se fait et l'état variable de la circulation aux différents âges de l'enfance, surtout au point de vue de la tension artérielle et du dicrotisme.

Dans tous les tracés que nous avons pris indistinctement, nous avons pu nous convaincre que ces caractères, dont nous donnons ici quelques spécimens, étaient toujours les mêmes eu égard à l'âge et au développement physique de l'enfant.

C'est donc en tenant compte de ces différences physiologiques, qu'on pourra faire une étude sérieuse et vraiment profitable des tracés sphymographiques obtenus sur les enfants.

États pathologiques. — Si, maintenant, nous examinons les tracés obtenus sur des enfants atteints de maladies du cœur bien constatées, nous retrouvons un certain nombre de caractères communs aux enfants et aux adultes unis à

quelques autres caractères différentiels et particuliers aux enfants.

Eh bien, ce sont justement ces différences que nous nous expliquons facilement, en tenant compte de nos données physiologiques et des caractères énoncés plus haut.

Nous ne sommes pas en mesure de fournir ici une série complète de pouls dans toutes les maladies du cœur chez les enfants. Nous avons dit, en effet, combien les affections aortiques, rétrécissements et insuffisances, étaient rares chez eux. Quant aux anévrysmes de l'aorte, dont le pouls offre, chez l'adulte, un caractère si spécial, il ne nous a pas été donné d'en observer un seul cas.

Voici une série de graphiques pathologiques, choisis dans le nombre de tous ceux que nous possédons comme présentant le plus d'intérêt à différents titres.

Graph. 7.



Picot, 14 ans ; endocardite rhumatismale (orifice mitral) caractéristique par ses irrégularités.

Graph. 8.



Bœchel, 15 ans ; hypertrophie du cœur, insuffisance mitrale ; état fébrile.

GRAPH. 9.

Dance, 11 ans ; péricardite (dypsnée excessive). L'autopsie a confirmé le diagnostic.

GRAPH. 10.

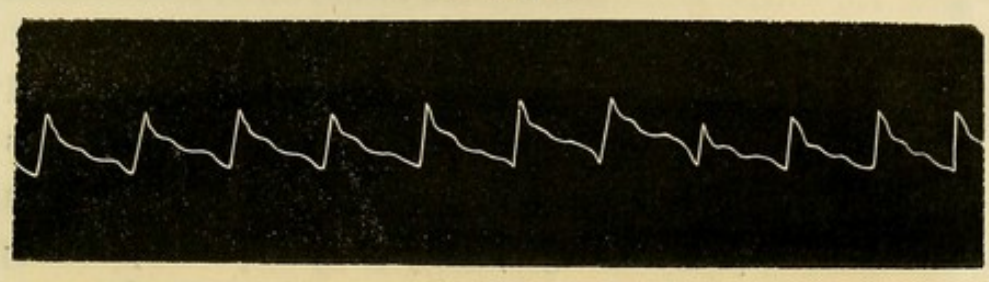

Gonge, 11 ans ; chorée rhumato-cardiaque, rétrécissement mitral et insuffisance. — Dans ce cas, le diagnostic est resté douteux à cause des difficultés de l'auscultation.

GRAPH. 11.



Amelin, 4 ans ; rétrécissement aortique (intermittences) caractéristique par la prolongation de la durée systolique indiquée par le plateau du sommet.

GRAPH. 12

X...., 6 ans ; rétrécissement aortique, même caractère. L'autopsie a confirmé le diagnostic.

Graph. 13.

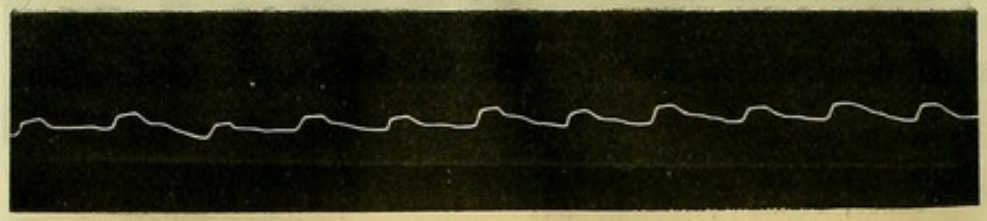

Rondi, 4 ans; Rétrécissement aortique, même caractère. Complication fébrile.

CARDIOGRAPHIE.

Malgré les difficultés sans nombre qu'on rencontre dans l'application du sphygmographe chez les enfants, nous ne nous sommes pas découragés, et nous avons pensé que l'emploi du cardiogaphe serait plus concluant. — Ce fut avec M. Tridon, préparateur du laboratoire libre d'enseignement supérieur, et élève de M. Marey, que nous fîmes, il y a un an, nos premières recherches cardiographiques sur les enfants.

Un plein succès couronna nos efforts, grâce à la patience et à l'habileté de M. Tridon, qui, depuis, n'a cessé de nous donner ses conseils dans nos recherches. C'est à lui que revient la plus grosse part de tout ce que nous nous permettons de dire ici sur la cardiographie.

Avant de parler de l'emploi de cet appareil, comme moyen de diagnostic des affections du cœur, disons un mot seulement de la comparaison que nous avons pu établir entre les tracés obtenus sur les adultes et les enfants. — D'une façon générale, les résultats sont les mêmes ; car dans les deux cas nous trouvons des tracés identiques, ne différant que par l'amplitude, mais offrant toujours les mêmes détails. Ces détails, qui sont dus aux phases successives du jeu de l'ap-

pareil circulatoire, expriment de la façon la plus précise l'état des fonctions du cœur, dont l'altération, localisée, doit se retrouver d'une façon constante et toujours identique dans les mêmes points du graphique.

Pour étudier d'abord le graphique normal, il faut tenir compte de certains détails qui sont toujours les mêmes pour un même état normal de la circulation. Or, cet état normal de la circulation est éminemment variable suivant les causes individuelles et les causes extérieures.

Nous renvoyons, pour ces explications de l'état normal, au Mémoire de M. Marey (1).

C'est dans l'exagération ou dans l'absence de certains tracés, fidèles expressions des phases de l'évolution des phénomènes cardiaques, que nous retrouverons les manifestations pathologiques.

Établissons donc d'abord ce type normal, auquel nous pourrons nous reporter pour l'examen comparatif de ces phases du phénomène circulatoire.

Voici le graphique normal de la pulsation cardiaque d'un enfant de huit ans.

GRAPH. 14.

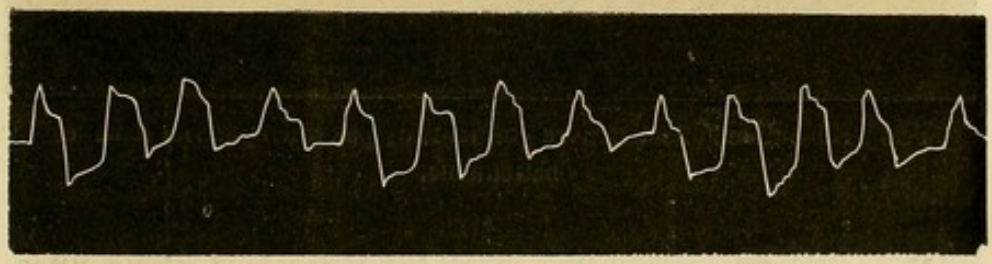

Si, maintenant, nous passons en revue quelques-uns de

(1) *Études physiologiques sur les caractères du battement du cœur et les conditions qui le modifient*, par le docteur Marey. (*Journal de l'anatomie et de la physiologie*, 1865, page 276.)

nos tracés obtenus sur des malades, nous aurons à nous préoccuper de l'altération des formes et surtout de la valeur de ces altérations.

GRAPH. 15.

Péricardite (Dance). L'autopsie a confirmé le diagnostic.

On peut s'assurer, par l'examen du tracé, que les battements du cœur sont profondément modifiés par la présence du liquide et des fausses membranes qui communiquent au graphique cet aspect tremblé de toutes ses lignes.

Voici un tracé d'endocardite rhumatismale.

GRAPH. 16.

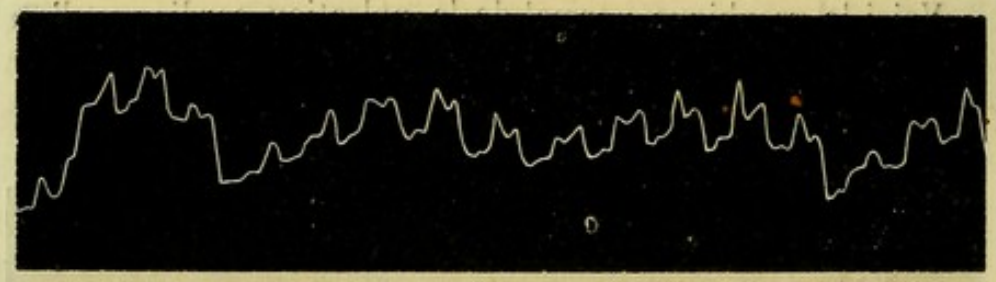

Pris au début de l'affection avec état fébrile ; pas d'irrégularité dans les battements.

Nous n'y trouvons pas encore les caractères d'une affection valvulaire, mais ceux d'une circulation fébrile et gênée dans son passage à travers le poumon, c'est ce qui occasionnait, d'ailleurs, un dédoublement du premier bruit à peu près constant, et qui s'accuse dans le graphique par la forme de la systole, qui se fait en deux temps, dans l'intervalle

desquels la cavité du cœur, qui s'est contractée la première, s'est vidée en partie lorsque l'autre cavité se contracte. — La gêne de la circulation pulmonaire et le dédoublement seraient-ils la conséquence de l'endocardite? Nous ne pouvons que constater les faits que nous observons. D'un autre côté, cette déplétion rapide du cœur gauche tient-elle déjà à une insuffisance mitrale? c'est ce que, dans ce cas, nous ne sommes pas encore en droit d'affirmer.

Voici, d'ailleurs, une insuffisance mitrale avec hypertrophie considérable du cœur.

En outre de l'impulsion cardiaque, qui était énorme, il existait un véritable bruit de piaulement à la pointe du cœur.

GRAPH. 17.

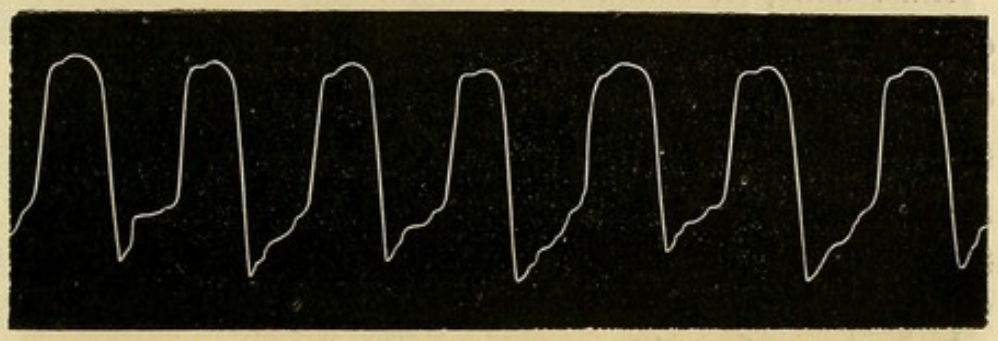

Insuffisance mitrale et hypertrophie avec dilatation. Pas d'autopsie.

D'après le graphique, on voit que la durée de la période systolique est irrégulière, ce qui caractérise l'insuffisance mitrale.

Voici un autre tracé qui nous empêche d'admettre l'insuffisance mitrale, que le souffle, vers la pointe, nous engagerait à diagnostiquer. Or, comme l'on constatait, par la percussion, une notable augmentation du volume du cœur chez cet enfant, nous sommes en droit d'admettre que la dilatation joue un certain rôle dans ce cas. Aussi le considérons-

nous comme hypertrophie avec dilatation. Dès lors, l'orifice mitral, s'il est resté normal, constituera un rétrécissement

Graph. 18.

relatif s'accompagnant toujours plus ou moins d'insuffisance, et pourra très-bien donner naissance au souffle présystolique ou même systolique qu'on entend dans les mêmes circonstances.

Ainsi donc, ici comme dans un certain nombre d'autres cas dont nous donnons plus loin les graphiques, nous serons en droit d'attribuer, sinon complétement, du moins en grande partie, à la dilatation du cœur par l'anémie, la plupart des souffles à localisation variable, et qui accompagnaient une augmentation du volume du cœur sans qu'il y eût cependant les autres signes d'une affection valvulaire.

Graph. 19.

Berquier.

D'après ce tracé, on voit que le cœur se vide bien et même mieux qu'à l'état normal ; comme il y a peu de sym-

ptômes cardiaques (essoufflement et palpitations), il est probable que le souffle se rattache aussi à une anémie que, d'ailleurs, l'auscultation des vaisseaux du cou nous confirme pleinement. Et comme le souffle s'entend plutôt vers la région moyenne du cœur qu'à la base ou à la pointe, nous sommes conduits à admettre une simple dilatation du cœur par anémie sans lésion valvulaire. Nous avons constaté, par la percussion, que le cœur est augmenté de volume.

GRAPH. 20.

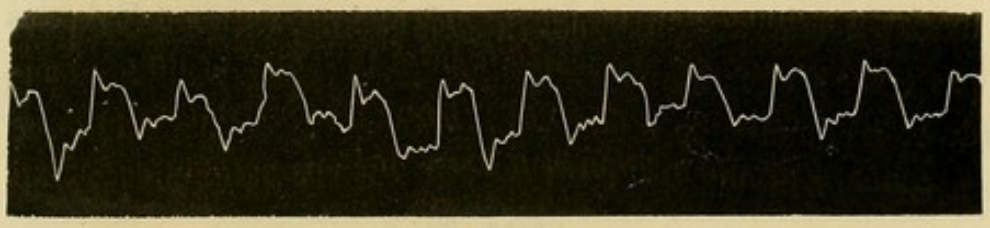

Paul Royer.

Voici un autre cas qui nous a paru être du même genre. Malgré une localisation différente du bruit de souffle, nous faisant rejeter l'idée d'altérations valvulaires, nous sommes conduit à rapporter à l'anémie le souffle qu'on entend à la base du cœur, quoiqu'on ne trouve pas de propagation manifeste dans les vaisseaux.

Quant à l'augmentation de volume du cœur, nous l'expliquons encore par la dilatation du cœur, dont la diastole se traduit, dans le graphique, par une ligne tremblée qu'on s'explique aisément, en la comparant au tremblement produit dans les veines par le cours du sang, et qui serait ici l'expression du sang arrivant dans un cœur dilaté et peut-être aminci.

Graph. 21.

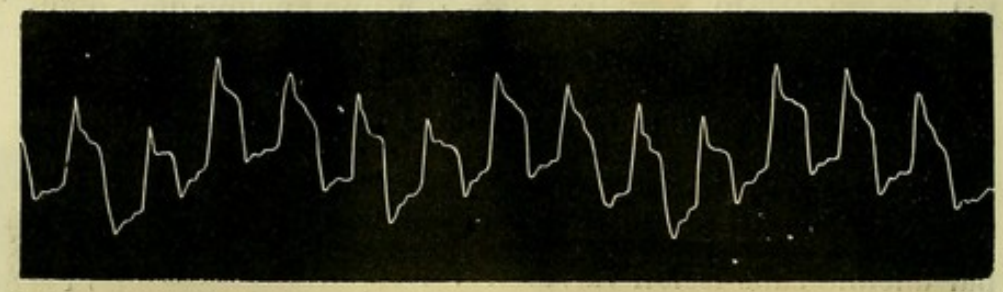

Élisa Sevestre.

Dans ce tracé, on retrouve encore les mêmes éléments que dans les graphiques précédents. Malgré le souffle qu'on entendait à la région moyenne, vers la pointe, nous ne trouvons pas trace d'affection valvulaire, et nous sommes encore conduits à admettre la dilatation par anémie.

Graph. 22.

Hermine David.

Nous remarquons ici une double ascension du sommet de la courbe, qui est due à un dédoublement du premier temps. Dans ce graphique, on voit, de la façon la plus nette, que les deux cœurs se contractent successivement et à un intervalle très-appréciable.

Quoique nous ne nous occupions pas dans le cours de ce travail des vices de conformation du cœur et de la cyanose, nous croyons intéressant de rapprocher de ces tracés deux

graphiques (1) que nous avons obtenus sur des enfants atteints de cyanose congénitale.

Dans le premier cas (gr. 23), il existe un dédoublement

Graph. 23.



Jacquot.

qui donne au plateau systolique une forme ascendante en deux temps, puis il semble qu'à la fin de ce plateau les deux cœurs achèvent de se contracter ensemble. Nous donnons le diagnostic de communication interventriculaire sous toutes réserves.

Mais nous croyons pouvoir émettre cette opinion, qui ressort directement de l'explication du graphique.

Dans un autre cas de cyanose, nous ne retrouvons plus

Graph. 24.



Desrieux.

bien exactement ces mêmes détails, mais pour se prononcer sur le genre d'affection organique, on est fort embarrassé;

(1) *N. B.* Les deux tracés n'ont pas été pris à la même époque ni avec une vitesse égale de l'appareil.

ce qui ressort dans les détails du tracé, ce sont : la gêne respiratoire, les palpitations, l'inégalité des battements qui se surajoutent en quelque sorte les uns aux autres, et enfin, une déformation du graphique dans la partie correspondante à la systole ventriculaire.

Nous devons ajouter que, dans ces deux cas, les tracés sphygmographiques sont identiques (gr. 25 et 26).

Graph. 25.



Desrieux.

Graph. 26.



Jacquot.

Nous n'avons absolument rien trouvé de semblable chez les autres enfants de ces âges. Nous serions tentés de penser qu'il existe une caractéristique pour le pouls, et qu'elle serait surtout donnée par la forme de l'ascension du graphique,

qui, dans les deux cas, présente une obliquité très-remarquable.

Quant aux autres détails qu'offrent ces tracés, bien qu'on puisse à la rigueur y trouver des éléments de diagnostic, nous n'osons encore rien avancer sur ce sujet, dont nous n'avons pu jusqu'ici qu'examiner deux cas.

INDEX BIBLIOGRAPHIQUE

1816. Stanley.—Transactions of the Med.-Chirurg. Society, vol. III : Rhumatisme articulaire aigu chez un enfant, compliqué de cardite présentant les symptômes d'une maladie inflammatoire du cerveau.

1833. W. Stokes.—Dublin Journal of Med. Science : Observation de péricardite sèche, aiguë, succédant à la suppression d'une éruption cutanée chez un enfant de cinq ans.

1836. Landouzy.—Archives générales de médecine, 3e série, t. III, p. 436 : Observation de communication anormale entre les cavités du cœur. — Étroitesse de l'artère pulmonaire. — Dilatation du ventricule droit avec hypertrophie. — Enfant de huit ans.

— Robert Mayne.—Dublin Journal, 20 : Observation de péricardite suite de scarlatine chez un enfant.

1839. Bright. — London Medico-Chirurgical Transactions.

1841. Barlow.—Guy's Hospital Reports : Observations sur certaines maladies dont l'origine remonte à l'enfance.

1842. Grenier.—Bulletins de la Société anatomique, t. XVII, p. 321 : Endocardite. — Hypertrophie du cœur. — Palpitations chez un enfant. — Pneumonie. — Mort.

— Bailly.—Bulletins de la Société anatomique, t. XVII, p. 314 : Péricardite chronique. — Granulations tuberculeuses du péricarde chez un enfant de douze ans.

1843. Thore.—Bulletins de la Société anatomique, p. 306 : Hypertrophie du cœur chez un enfant de trois mois méconnue pendant la vie.

— Huss.—Gazette médicale, p. 92 : Observation de cyanose acquise chez une fille de treize ans. — Guérison complète.

1845. Menard (de Lunel).—Gazette médicale, t. XIII, p. 299 : Observation pour servir à l'histoire des concrétions polypiformes du cœur chez les enfants.

— Taylor.—Medical Argus Journal : Sur la chorée considérée comme complication de l'endocardite. — Enfant de sept ans. — Guérison.

— Hughes.—London Medical Gazette, novembre : Sur la péricardite rhumatismale.

1846. Chevers. — London Medical Gazette, mars, p. 336 : Hypertrophie du cœur après la naissance.

— D. J. Chance. — The Lancet, mai : Observation d'abcès du cœur chez un enfant.

— J. Pereira. — Archives générales de médecine, 4e série, t. II, p. 326 : Observation d'anévrysme partiel du ventricule gauche du cœur.

— T. Howitt. — The Lancet, juin : Observation d'abcès du cœur chez un enfant de huit ans.

1847. Latham. — The Medico-Chirurgical Review, janvier : Leçons faites à l'hôpital Saint-Barthélemy (myocardite).

1848. Craigie. — Edinburgh Medical and Surgical Journal, janvier : Observation pour servir à l'histoire de l'inflammation et de la suppuration du cœur.

— Notta. — Bulletins de la Société anatomique, t. XXIII, p. 190 : Adhérence totale du péricarde chez un enfant d'un mois mort de méningite tuberculeuse.

1849. Gaillet. — Comptes rendus de la Société de biologie, février : Endocardite avec hypertrophie du ventricule droit, chez une fille de quatorze ans, sans rhumatisme.

1850. Sée. — Mémoires de l'Académie de médecine, t. XV : De la chorée. — Rapport du rhumatisme et des maladies du cœur avec les affections nerveuses et convulsives. (Mémoire couronné.)

— Thore. — Archives générales de médecine, 4e série, t. XXIII, p. 30 : De l'anévrysme du canal artériel. — Dilatation de ce canal chez les nouveau-nés.

— C. Baron. — Gazette des hôpitaux, p. 78 : De quelques accidents survenant chez les jeunes sujets atteints d'affections du cœur.

1851. Scott Alysen. — London Journal of Medicine : Sur la péricardite considérée comme complication et conséquence de la scarlatine.

— Titon. — Bulletins de la Société anatomique, t. XXVI, p. 221 : Tubercule du cœur, du volume d'un haricot, chez un enfant.

— Quain. — Journal fuer Kinderkrankheiten, vol. XVII, p. 425 : Anévrysme du ventricule gauche chez un jeune garçon. (Extrait des Mém. Soc. path. Lond.)

1852. Weber. — Beiträge zur pathologischen Anatomie des Neugeboren und Sauglinge Kiel : Péricardite purulente et tuberculeuse chez des nouveau-nés.

— Dittrich. — Ueber die Herzmuskelentzündung, Prager Vierteljahrsschrift, vol. I.

— Bartels. — Deutsche Klinik, n° 18 : Myocardite chez un enfant de onze mois. — Autopsie.

— Journal fuer Kinderkrankheiten, p. 432 : Dilatation générale du cœur, avec adhérences du péricarde. (Extrait des Mém. Med. Soc. Lond.)

1853. Buhl. — Zeitschrift fuer rationelle Medizin : Observation de myocardite chez une enfant.

— Burrows et Kirkes. — Medical Times, décembre : Observations de myocardites.

1854. D. Gessele. — Journal fuer Kinderkrankheiten, B. XXII, p. 25 : Myocardite chez une fille de neuf ans.

— Massmann. — Monatsschrift fuer Geburtskunde : Observation d'affection organique du cœur chez un fœtus.

— Glower. — Medical Society of London Assoc. Medical Journal, p. 151 : Péricardite latente chez un enfant de dix ans. — Absence complète de symptômes morbides.

— Vidal. — Bulletins de la Société anatomique, t. XXIX, p. 271 : Observation d'hypertrophie du cœur avec altérations valvulaires multiples chez une fille de quatorze ans.

— Blin. — Bulletins de la Société anatomique, t. XXIX, p. 119 : Endocardite valvulaire, avec rétrécissement de l'orifice aortique, chez un enfant de cinq ans. — Absence de symptômes généraux d'affections du cœur.

1855. Robert Mayne. — Dublin Hospital Gazette, juillet : Considérations générales et observations avec autopsies d'endocardites chez des enfants.

— Mac Gibbon. — American Journal of Medical Science, janvier : Insufflation mitrale et hypertrophie énorme du cœur chez un enfant de cinq ans.

— Haushka. — Wiener medicinische Wochenschrift, n° 9 : Sur la perforation de la cloison ventriculaire. — Observation sur un enfant de treize ans.

1856. Thore. — Archives générales de médecine, 5e série, t. VII, p. 174 : Mémoire avec observation. — De l'hydropéricarde aiguë consécutive à la scarlatine.

— Bamberger. — Virchow's Archiv, vol. IX : Ueber Pericarditis.

— Lœschner. — Vierteljahrschrift fuer die praktische Heilkunde, vol. XIII : Perforation de la cloison interventriculaire du cœur chez un enfant de quatre ans après la scarlatine. — Dix observations cliniques de l'hôpital des Enfants François-Joseph à Prague.

— Bednar. — Lehrbuch der Kinderkrankheiten. Wien.

— Broxholm. — The Lancet : Péricardite généralisée. — Hypertrophie des valvules chez un enfant de cinq ans.

1857. A. Mercier. — Gazette médicale de Paris : Mémoire sur la myocardite comme cause de rupture et d'anévrysme partiel du cœur.

— Gerhardt. — Deutsche Klinik, 1857 : Sur les lésions du cœur chez les enfants.

— Behrend's und Hildebrand's Journal fuer Kinderkrankheiten, vol. V et VI.

— Wisgrill. — Œsterreichische Zeitschrift fuer Kinderheilkunde : Endopéricardite et myocardite avec anévrysme consécutif.

1858. Virchow's Archiv, vol. XIII : Dégénérescence graisseuse aiguë du cœur dans la péricardite.

— Luschka.—Virchow's Archiv : Épanchement de sang dans le tissu des valvules du cœur.

— Whitley. — Guy's Hospital Reports, 3e série, vol. III : Un cas de maladie de l'artère pulmonaire et de ses valvules.

— Haberston. — Guy's Hospital Reports, 3e série, vol. III.

— Housley. — Medical Times and Gazette, avril : Enfant de deux ans mort par concrétion fibrineuse dans le cœur droit.

1859. Saucerotte (de Lunéville).— Gazette médicale, p. 383 : Un cas d'angine de poitrine chez une petite fille de onze ans.

— Raynaud. — Bulletins de la Société anatomique, vol. XXXIV, p. 248 : Observation d'adhérence complète des deux feuillets du péricarde, avec incrustation calcaire de la séreuse, chez un enfant de douze ans.

— Rauchfous. — Virchow's Archiv, vol. XVII : Sur la thrombose du canal artériel. — Un cas d'oblitération des artères pulmonaires chez un enfant de quatre semaines.

1860. Ch. T. Mauriac.— Essai sur les maladies du cœur.— De la mort subite dans l'insuffisance des valvules sigmoïdes de l'aorte. (Th. Paris.)

— Dubrisay.—Union médicale, vol. VII, p. 45 : Observation de rhumatisme. — Hypertrophie excentrique du cœur. — Dilatation considérable.— Insufflation des deux orifices auriculo-ventriculaires. — Autopsie. — Adhérence complète du péricarde.

— Loeschner et Lambl. — Aus dem Franz-Joseph Kinderspitale in Prag Beobachtung und Studien.

— Wagner. — Archiv der Heilkunde : Ramollissement primitif du cœur chez un enfant de seize jours.

— Rauchfous. — Virchow's Archiv, vol. XVIII : Rétrécissement de l'aorte au niveau du canal artériel chez un enfant de trois semaines.

— Kirby.— The Lancet, janvier : Un cas de péricardite mortelle chez un enfant de deux ans dans le cours d'une varicelle.

— D. Jenner. — Medical Gazette London : Leçons sur le rachitisme.

1861. J. C. Campana.— Considérations nouvelles sur l'origine de l'hypertrophie et de la dilatation du cœur. (Th. Paris)

— Geigel.— Canstatt Jahrschrift, vol. III, p. 206 : Rupture de l'aorte chez un enfant de quatorze ans.

— Bosisio.— Annales universelles de médecine de Milan, novembre : Sur un cas d'adhérence totale du péricarde chez un enfant de douze ans.

1862. Dubuc.— Bulletins de la Société anatomique, p. 72 : Péricardite semi-hémorrhagique. — Cœur volumineux contenant des kystes disséminés à la surface interne du ventricule, avec liquide puriforme à l'intérieur, chez un enfant de dix ans.

1862. Charpentier. — Bulletins de la Société anatomique, t. XXXVII, p. 115 : Observation d'affection organique du cœur chez une fille de quatorze ans. — Pas de rhumatisme.

— Ducheck. — Canstatt pour 1862, vol. III, p. 179 : Résumé d'une discussion sur le rétrécissement de l'aorte au niveau du canal artériel.

— Ekelund. — Journal fuer Kinderkrankheiten : Un cas de cardite avec péricardite.

— Kirkes. — Medical Times and Gazette, octobre : Sur la péricardite suite de pyohémie.

1863. Lœschner. — Prager Vierteljahrschrift, vol. LXXXIV, p. 133 : Sur le diagnostic et la thérapeutique des troubles fonctionnels du cœur et des gros vaisseaux chez les enfants.

— Kerchensteiner. — Canstatt pour 1863, vol. III, p. 181 : Sur la péricardite chez l'enfant. (Extrait du journal Intelligenz Blætter, n° 3.)

— Hauner. — Ueber Fonctionelaffections des Hertzens, Beitræge zur Pædiartrick Berlin.

1864. H. Roger. — Union médicale, t. XXI, p. 354 : Observation d'anévrysme de l'aorte chez un enfant. — Historique de ces anévrysmes chez les enfants.

— Martineau. — Union médicale, vol. XXIV, p. 610 et 624 : De l'endocardit e compliquant la scarlatine.

— Vast. — De l'endocardite ulcéreuse. (Th. Paris.)

— E. d'Heilly. — Des oblitérations et rétrécissements congénitaux de l'artère pulmonaire. (Th. Paris.)

1865. X. Gouraud. — De l'influence pathogénique des maladies pulmonaires sur le cœur droit. (Th. Paris.)

— Duguet et Hayem. — Mémoires de la Société de biologie : Note sur un cas d'endopéricardite ulcéreuse à forme typhoïde.

— Steiner et Neureutter. — Padiatriche Mitheilungen aus dem Franz-Joseph Kindespital zu Prag.

1866. H. Roger. — Journal de médecine et de chirurgie pratique, novembre : Leçon clinique. — Des maladies chroniques du cœur chez l'enfant, et de leur traitement.

— B. Ball. — Du rhumatisme viscéral. (Th. agrégation.)

— A. Rigal. — De l'affaiblissement du cœur et des vaisseaux dans les maladies cardiaques. (Th. Paris.)

— H. Ferber. — Archiv fuer Heilkunde, t. VII, p. 423 : De la pathologie des maladies du cœur dans la première enfance.

1867. H. Roger. — De la chorée, du rhumatisme et des maladies du cœur chez les enfants. — Chorée cardiaque. — Archives générales de médecine : Suite d'études cliniques (1866, 67 et 68).

— Pelvet. — Des anévrysmes du cœur. (Th. Paris.)

— H. Bernheim. — De la myocardite aiguë. (Thèse de Strasbourg.)

1864. Lino Ramirez (de Mexico).—Gazette médicale, p, 716 : Observation d'oblitération des veines jugulaires comme complication d'affection cardiaque chez une fille de douze ans.

— Richard'son.—The Lancet, 1867 : Embolie provenant du ventricule droit oblitérant l'artère pulmonaire chez un enfant de huit ans.

— Ewan.—Transactions of the Patholog. Society London, vol. XVII : Affection athéromateuse de l'artère pulmonaire chez un garçon de quatorze ans.

— Lidell.—American Journal of Medical Science, janvier : On internal aneurysm.

1868. H. Roger.— Union médicale, p. 778 : Sur les grands épanchements du péricarde chez les enfants. — Observation. — Double ponction du péricarde chez une enfant atteinte d'hémopéricarde.

FIN.

TABLE DES MATIÈRES

FIN DE LA TABLE DES MATIÈRES.

Paris. — Imprimerie de E. MARTINET, rue Mignon, 2.