

Handbuch der klinischen Mikroskopie : mit Berücksichtigung der wichtigsten chemischen Untersuchungen am Krankenbette und der Verwendung des Mikroskopes in der gerichtlichen Medicin / von Giulio Bizzozero.

Contributors

Bizzozero, Giulio, 1846-1901.
Francis A. Countway Library of Medicine

Publication/Creation

Erlangen : Besold, 1883.

Persistent URL

<https://wellcomecollection.org/works/sy5bkxr7>


License and attribution

This material has been provided by This material has been provided by the Francis A. Countway Library of Medicine, through the Medical Heritage Library. The original may be consulted at the Francis A. Countway Library of Medicine, Harvard Medical School. where the originals may be consulted. This work has been identified as being free of known restrictions under copyright law, including all related and neighbouring rights and is being made available under the Creative Commons, Public Domain Mark.


You can copy, modify, distribute and perform the work, even for commercial purposes, without asking permission.



Wellcome Collection
183 Euston Road
London NW1 2BE UK
T +44 (0)20 7611 8722
E library@wellcomecollection.org
<https://wellcomecollection.org>







3 of 96.

HANDBUCH

KUNSTLICHEN MIKROSKOPPE

VON CARL FREY

UND
VON MICHAEL FREY, DIRECTOR DES MUSEUMS
IN BASELSTADT.

VERLAG VON J. NEUBAUER, BASELSTADT, 1857.

IN DER DRUCKEREI VON J. NEUBAUER.

Preis 1 fl. 10 kr. (in der Schweiz 1 fl. 20 kr.)

ALLE RECHTE SIND VORBEHALTEN.

Basel, den 1. März 1857.

Druck von J. Neuberger, Basel.


Verlag von J. Neuberger.

Druck von J. Neuberger.

Verlag von J. Neuberger.

Basel.

Druck von J. Neuberger.



HANDBUCH
DER
KLINISCHEN MIKROSKOPIE.

MIT BERÜCKSICHTIGUNG
DER WICHTIGSTEN CHEMISCHEN UNTERSUCHUNGEN
AM KRANKENBETTE
UND
DER VERWENDUNG DES MIKROSKOPES IN DER GERICHTLICHEN
MEDICIN


VON
DR. GIULIO BIZZOZERO,
O. PROFESSOR DER PATHOLOGIE AN DER K. UNIVERSITÄT IN TURIN.

AUTORISIRTE DEUTSCHE ORIGINAL-AUSGABE
BESORGT
VON
DR. ALEXANDER LUSTIG UND STEFAN BERNHEIMER.

MIT EINEM VORWORT
VON
PROFESSOR DR. HERMANN NOTHNAGEL.

MIT 44 HOLZSCHNITTEN UND 7 TAFELN.

ERLANGEN.
VERLAG VON EDUARD BESOLD.
1883.



Druck von Junge & Sohn in Erlangen.

Vorwort.

Bizzozero hat vor wenigen Jahren ein „*Manuale di Microscopia clinica*“ erscheinen lassen, welches in seinem Vaterlande schnell eine neue Auflage erforderte. Der Name des Verfassers, welcher auch in der deutschen Medicin längst eingebürgert ist, leistete schon die Gewähr, dass dieses Handbuch gut und zweckmässig sein würde; die Kenntnissnahme des Werkes selbst bestätigt diese Voraussetzung vollauf.

Der Aufforderung, der vorliegenden deutschen Uebersetzung ein Geleitwort mitzugeben, bin ich gern nachgekommen. An sich schon gewährt es eine freundliche Empfindung, ein Werk der neuen italienischen Medicin den deutschen Lesern vorzuführen; das medicinische Italien, mit dessen früheren Forschern wir alle wissenschaftlich aufgewachsen sind, ist in der Gegenwart dem grösseren deutschen Publikum nicht so bekannt, wie es sollte. Dann aber scheint mir Bizzozero's Werk in der That eine Lücke auszufüllen in unserer eigenen, so reichhaltigen Literatur.

Es ist wohl kaum zu bestreiten, dass manche in den technischen Hilfsmitteln der Untersuchungsmethoden sonst gut geschulte Aerzte gerade in der klinischen Mikroskopie nicht entsprechend ausgerüstet sind. Einerseits die Unmöglichkeit, alle oder auch nur die meisten einschlägigen Gegenstände im Rahmen der klinischen

Stunden selbst vorzuführen, andererseits die zeitliche Belastung in den höheren Studiensemestern und die dadurch bedingte Schwierigkeit für den Studirenden, diese Uebungen gesondert zu betreiben — machen den Mangel in der mikroskopischen Diagnostik begreiflich. Das vorliegende Werk ist ein vortreffliches Mittel für den Arzt zur Ausfüllung etwaiger Lücken in dieser Richtung. Dass an einzelnen Punkten kurze chemische Bemerkungen eingeflochten und auch der Gebrauch des Mikroskops für die gerichtliche Medicin berührt sind, dient nur zur Vervollständigung. Es erscheint die Hoffnung durchaus berechtigt, dass diese klinische Mikroskopie des vortrefflichen italienischen Forschers auch bei uns ihren Weg machen wird.

Wien im Juni 1883.

H. Nothnagel.

Vorrede zur ersten italienischen Auflage.

Ich gebe meine diesjährigen Vorlesungen hiemit in Buchform heraus, indem ich glaube, dass das Mikroskop, welches eine so hohe diagnostische Wichtigkeit besitzt, nicht in Folge seiner schwierigen Handhabung unter den Medicinern so geringe Verbreitung findet, sondern weil es bisher an einem guten Buche mangelt, das als Leitfaden zur Erklärung und praktischen Verwerthung der mikroskopischen Beobachtungsergebnisse dienen könnte.

Man verstehe sonst nicht, wie dies diagnostische Mittel so sehr vernachlässigt wird, da ja die Resultate bei dessen Anwendung auf die Krankheiten der Nieren, der Haut, der Bauchorgane u. s. w. ebenso schwerwiegend sind, als die Perkussion für die Krankheiten der Brustorgane. Die wenigen Bücher in dieser Richtung sind entweder Zusammenstellungen einzelner Arbeiten oder, selbst als Frucht eigener Beobachtung des Autors, entsprechen sie keinesfalls den Bedürfnissen des Arztes, und steht im letzten Fall die Ausdehnung der einzelnen Capitel nicht im Verhältniss zu ihrem Werth in der praktischen Medicin. Wichtiges wird völlig übergangen oder nur flüchtig behandelt, während rein wissenschaftlichen Fragen ganze Seiten gewidmet sind.

Geschult durch die in meinen praktischen Kursen gesammelten Erfahrungen, habe ich mich bemüht, diese Schrift nicht durch übertriebene Kürze zu beeinträchtigen; anderseits habe ich versucht, mich auf jene Auseinandersetzungen zu beschränken, welche dem Arzt in der Ausübung seiner Praxis von Nutzen sein könnten.

Die hier folgenden Seiten enthalten nichts, was die Untersuchung der Tumoren betrifft. Es ist dies eine absichtliche und wenn ich nicht irre, völlig berechtigte Umgehung. — Zur Untersuchung der Tumoren bedarf es gründlicher Vorstudien und ausserdem eines speciellen Gesichtspunktes, eines vorher festgestellten Planes. — Dieses Thema hätte nicht auf die verschiedenen Capitel der vorliegenden Arbeit vertheilt werden können, wie es doch die Anordnung des Buches verlangen würde. Darum habe ich mir diese Partie für eine mögliche, spätere Veröffentlichung vorbehalten.

Besondere Sorgfalt habe ich auf die Abbildungen verwendet, da ich aus Erfahrung weiss, dass eine gute Zeichnung oft mehr werth ist, als die beste Beschreibung.

Für mich war dies um so wichtiger, als ich beabsichtige, bei vorliegendem Werke auch Jene zu berücksichtigen, welche nicht das Glück haben, ihre ersten Untersuchungen unter der Anleitung eines Lehrers machen zu können. Einige der Zeichnungen entnahm ich den Büchern von Professor H. Frey, A. v. Kölliker und von Dr. V. Giudici; diese sind in den Text gedruckt und grösstentheils schematisch, oder sie stellen Krystallformen dar; die in den lithographischen Tafeln enthaltenen sind Originale, mit Ausnahme von dreien, und wurden nach meinen Präparaten theils von mir, theils von meinem tüchtigen Schüler De-Toma, welcher mit grosser Liebe diesen Studien obliegt, gezeichnet.

Was ich dem Leser hier biete, ist Frucht jahrelanger, ununterbrochener Beobachtung. Indem ich es der Oeffentlichkeit über-

gebe, fühle ich die Verpflichtung, allen meinen Collegen, welche mir aus ihrer Praxis oft sehr interessantes Material überlassen haben, Dank zu sagen, besonders meinem verehrten Freunde Dr. Achille Visconti, welcher als Primarius und Prosector des Ospitale Maggiore di Milano bedeutende Erfahrungen in der klinischen Mikroskopie gesammelt und deren Ergebnisse mir in ausgedehntester Masse liebenswürdig zur Verfügung gestellt hat.

Varese, September 1879.

Vorrede zur zweiten italienischen Auflage.

Die Nothwendigkeit einer neuen Auflage ist Beweis für die Richtigkeit meiner Annahme, dass dieses Buch (wie man zu sagen pflegt) eine Lücke in der medicinischen Literatur ausfülle. — In vorliegender Auflage habe ich allen Wünschen meiner Collegen Rechnung getragen und hoffe dadurch das Buch der Vollkommenheit etwas näher gerückt zu haben; viele meiner Freunde, besonders Prof. Bozzolo, Dr. Cavagnis aus Desio und Parona aus Varese haben mich dabei unterstützt, indem sie mir ihre eigenen Beobachtungen mittheilten und interessantes Material überliessen.

Die zweite Auflage ist um viele Seiten und etliche Figuren reicher. Ganz besonders umfangreicher sind die Capitel, welche vom Chromo-cytometer handeln, von der spektroskopischen Untersuchung des Blutes, von den Fäcalmassen (vorzugsweise in Betreff des *Anchylostomum*), vom Sperma und von den wichtigsten chemischen Harnreaktionen.

Uebrigens entging keine Seite der genauesten Durchsicht, der Feile und kleineren Ergänzungen. Somit hoffe ich dies Buch dem Praktiker weit nützlicher und dem Studirenden zugänglicher gemacht zu haben.

Turin, Oktober 1881.

Inhalt.

Erstes Capitel.

	Seite
Beschreibung und Gebrauch des Mikroskops	1
Bestandtheile des Mikroskops	2
Mikrometer	4
Auswahl des Mikroskops. Versuchpräparate	5
Gebrauch des Mikroskops	8
Instrumente zur Anfertigung mikroskopischer Präparate	9
Reagentien	10
Präparation und Untersuchung der mikroskopischen Objekte . .	12
Mikroskopische Untersuchung der Präparate	13
Zufällige Formtheile in den Präparaten	15


Zweites Capitel.

Untersuchung des Blutes	16
Rothe Blutkörperchen	17
Leukocyten (weisse Blutkörperchen)	19
Körnchen	20
Veränderungen des Blutes	21
Chromo-cytometer	22
Numerisches Verhältniss der rothen und weissen Blutkörperchen	34
Formveränderungen der rothen Blutkörperchen	37
Melanämie	40
Parasiten des Blutes: a) vegetabilische	41
b) animalische	45
Forensische Untersuchung des Blutes	46

	Drittes Capitel.	Seite
Untersuchung der Exsudate		57
Echinococcuscysten		61
Abdominalcysten (Ovarialcysten)		63
Hydronephrose		66
	Viertes Capitel.	
Untersuchung des Eiters		68
Morphologische Bestandtheile		69
Parasiten		73
Die Jauche (Ichor) und der saniöse Eiter		76
	Fünftes Capitel.	
Untersuchung der Haut		77
Parasiten: a) vegetabilische		82
b) animalische		89
Pathologische Produkte der Haut		91
Veränderungen des Cerumen		93
Veränderungen des Schweisses		94
Mikroskopische Untersuchung subcutaner Produkte		94
Untersuchung der Haare		97
	Sechstes Capitel.	
Untersuchung des Mundhöhleninhalts		98
Speichel		99
Zahnbelag		100
Zungenbelag		100
Croupöse Pseudomembranen		101
Tonsillen		103
Soorplaques		103
Tonsillenhöhlen		104
Fibrinöse Exsudate der Ausführungsgänge der Speicheldrüsen		105
	Siebentes Capitel.	
Untersuchung des Erbrochenen		105
Morphologische Bestandtheile		106
Parasiten		109
	Achtes Capitel.	
Untersuchung der Fäcalmassen		110
Normale Bestandtheile der Fäcalmassen		110
Pathologische Veränderungen		113
Parasiten		119
Meconium		134

	Seite
Neuntes Capitel.	
Untersuchung der Sputa	135
Morphologische Bestandtheile	136
Leukocyten und Epithelialzellen	137
Rothe Blutkörperchen	143
Fibrinöse Exsudate	145
Elastische Fasern der Lunge	146
Gewebspartikeln der Lunge, Krystalle	148
Parasiten	151
Mikroskopische Merkmale der Sputa bei den wichtigsten broncho- pulmonaren Affektionen	152
Mikrophyten und Tuberkel-Bacillen (Anm. d. Uebers.)	158
Zehntes Capitel.	
Untersuchung des Nasenschleimes	162
Elftes Capitel.	
Untersuchung des Auges	164
Bindehaut	164
Hornhaut und vordere Augenkammer	166
Thränensack	167
Zwölftes Capitel.	
Untersuchung des Sperma	168
Morphologische Elemente desselben	169
Veränderungen des Sperma	170
Prostatasekret	174
Spermaflecke	175
Dreizehntes Capitel.	
Untersuchung der Sekrete der weiblichen Geschlechtsorgane . . .	176
Menstruation	177
Lochien	177
Katarrhalische Flüssigkeiten	178
Blutgerinnsel aus dem Uterus	179
Membranöse Dysmenorrhoe	179
Parasiten	181
Untersuchung des Milchdrüsensekretes	182
Colostrum	183
Milch	183

Vierzehntes Capitel.	Seite
Untersuchung des Harnes	185
Chemische Bestimmung gewisser Harnbestandtheile	186
Normaler Harn	193
Pathologischer Harn	195
Epithelien	195
Rothe Blutkörperchen	200
Leukocyten	203
Harncylinder	205
Tuberkulöse und käsige Massen	214
Tumorenbestandtheile	215
Spermafäden	217
Fett	218
Parasiten	219
Gewebspartikelchen	222
Pigment	222
Krystalle	222
Charaktere des Harns bei den wichtigsten Krankheiten der Nieren und Harnwege	232
Anhang I: Beschreibung und Gebrauchsanweisung des Blutkörper- chenzählers von Thoma und Zeiss. (Anm. der Uebers.)	241
Anhang II: Ueber Blutplättchen. (Anm. der Uebers.)	245



Erstes Capitel.

Beschreibung und Gebrauch des Mikroskops.

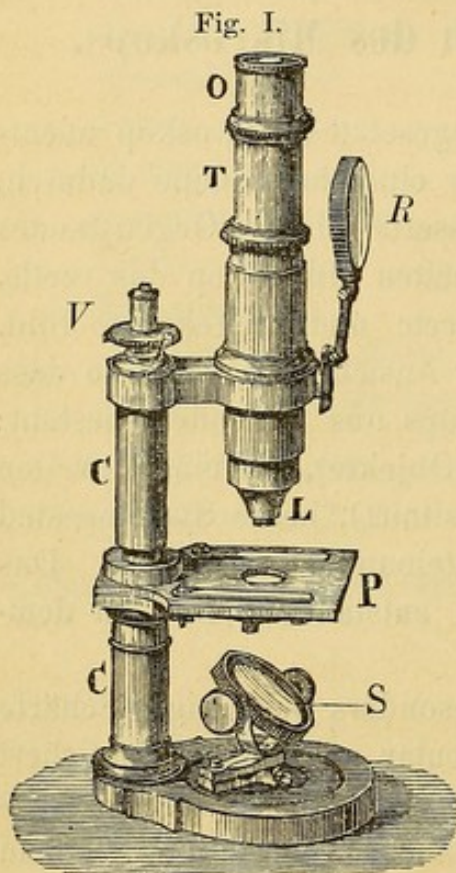
1. Für den Arzt ist ein zusammengesetztes Mikroskop unentbehrlich. Es unterscheidet sich von einer einfachen Loupe dadurch, dass man mit dieser das virtuelle vergrößerte Bild des Gegenstandes sieht, während man beim zusammengesetzten Mikroskop das reelle, durch das erste Linsensystem vergrößerte und umgekehrte Bild, durch ein zweites System vergrößert, zur Ansicht bekommt; so dass der optische Theil eines solchen Mikroskops aus folgendem besteht: einem Linsensystem, Objectiv (näher dem Objecte), und einem zweiten Linsensystem, Ocular (näher dem Auge situirt), beide Systeme sind durch eine innen geschwärzte Röhre miteinander verbunden. Das durch ein zusammengesetztes Mikroskop entstandene Bild ist demnach umgekehrt.

Auch die besten Objective geben besonders bei einiger Schärfe fehlerhafte Bilder, welche durch das Ocular an Fehlern bereichert werden. Das Bestreben der Optiker, auf jede Weise ihre Erzeugnisse zu verbessern, erleidet demnach eine Einschränkung, indem bei der Vergrößerung eine gewisse Grenze nicht überschritten werden darf.

Die hauptsächlichsten Fehler der Objective sind die sphärische und chromatische Aberration. Bei der ersteren convergiren die centralen und peripheren Strahlen eines Bündels nicht in demselben Punkte jenseits der Linse, das entstandene Bild ist daher nicht rein, sondern verschwommen.

Die chromatische Aberration hingegen erklärt sich dadurch, dass die Strahlen, welche das weisse Licht zusammensetzen, von der Linse verschieden gebrochen werden, wodurch wir ein Bild mit farbigen

Rändern erhalten. Diese Fehler compensirt man am besten, indem man die Linsen durch Diaphragmen, die im Centrum durchlöchert sind, trennt. Durch diese wird den peripheren Strahlen der Weg versperrt und durch Combination verschiedenartiger Linsen, besonders im Objectiv (einer biconcaven aus Crown Glas mit einer planconcaven aus Flintglas, deren Brechungsgrad derart berechnet wird, dass die sonst farbigen Strahlen so ziemlich in einen Punkt gebrochen werden), kann die chromatische Aberration beinahe vollständig behoben werden.



Kleines Modell nach Nacet.

O Ocular, T Tubus, L Objectiv, P Tischchen, S Spiegel, C metallische Säule, R Linse zur Beleuchtung opacer Gegenstände, V Mikrometerschraube zur genauen Einstellung.

Besteht das Mikroskop nur aus dem Objectivsystem und aus der Ocularlinse, so findet die Brechung der leuchtenden Strahlen nicht in derselben Ebene statt, das Bild erleidet daher eine sphärische Krümmung. In diesem Falle erhält man undeutliche Contouren an den Rändern, deutliche hingegen im Centrum oder auch umgekehrt.

Um ähnlichen Uebelständen vorzubeugen, bringt man zwischen das Ocular und Objectiv und zwar um ein wenig unter dem Kreuzungspunkte des Strahlenkegels des Gegenstandes eine Sammellinse an. Das durch diese entstehende Bild ist wohl kleiner, aber frei von Krümmungsfehlern, ferner bedeutend klarer und korrekter, so dass durch die Collectionslinse eine beträchtliche Verbesserung der sphärischen und chromatischen Aberration erreicht wird.

2. Diesen Grundsätzen zu Folge besteht das jetzige Mikroskop der Hauptsache nach aus folgenden Theilen:

1) aus einer innen geschwärzten messingenen Röhre T, mit einem Diaphragma zur Abhaltung der peripheren Strahlen. Einige Mechaniker verfertigen den Tubus aus einem Stücke, so dass seine Länge stets dieselbe bleibt, andere hingegen aus zwei ineinandergefügten Röhrenstücken, so dass die Vergrößerung lediglich vom Arbeitenden,

durch Verlängerung oder Verkürzung des Tubus, variirt werden kann. 2) Aus einem Objektiv L, das streng genommen aus einer einzigen Linse bestehen kann, in der neueren Zeit aber gewöhnlich aus 3 – 4 Linsensystemen zusammengesetzt ist, wovon jedes wieder je eine biconvexe und planconcave Linse aus verschiedenem Glase in sich schliesst. Dieses Objektiv wird an den Tubus geschraubt.

Immersionslinsen nennt man sehr scharfe Objektive, durch welche man deutlichere und korrektere, beinahe fehlerfreie Bilder erhält dadurch, dass man zwischen das Deckgläschen und eine solche Objektivlinse einen Tropfen irgend einer Flüssigkeit, gewöhnlich Wassers bringt. Unter Korrektionsobjektiven verstehen wir solche, bei welchen man durch eine an denselben angebrachte Schraube den Zwischenraum der vorletzten und letzten Objektivlinse beliebig verändern kann. Durch diese Vorrichtung ist es gegeben, die etwaigen durch die Dicke des Deckglases entstehenden Fehler zu eliminiren. Die Mechaniker des Continents pflegen an den Objektiven Immersion und Korrektion zu vereinigen; — die Engländer hingegen ziehen die gewöhnlichen Objektive blos mit der Korrektion vor. Alle diese eben genannten Objektive spielen in der praktischen Medicin eine ganz untergeordnete Rolle.

3) Aus einem Ocular O, welches ganz einfach oben in den Tubus eingefügt wird. Es enthält zwei planconvexe, an den beiden Enden angebrachte Linsen [ocular collectiv], die mit der Planfläche gegen das Auge des Beobachters gerichtet sind. Im Focus der Ocularlinse ist ausserdem ein Diaphragma angebracht, an welches, wie wir später sehen werden, das Ocularmikrometer befestigt wird. Das zu untersuchende Objekt ruht auf dem Objekttschchen, einer gewöhnlich metallnen Platte, die in der Mitte an der dem Objektiv entsprechenden Stelle eine runde Oeffnung besitzt. Die Untersuchung eines Objectes beruht auf dessen Durchsichtigkeit; das mittelst eines unter dem Stativ befindlichen Spiegels S reflektirte Licht gelangt durch jene Oeffnung zum Präparate und beleuchtet es. Der Spiegel ist an einer Seite concav, an der anderen plan, die concave Fläche ertheilt ein intensiveres Licht, was bei stärkerer Vergrösserung erforderlich ist.

Das durch den Spiegel reflektirte Licht muss je nach der Durchsichtigkeit des zu untersuchenden Präparates mehr oder weniger intensiv sein. Dies erreicht man durch unter dem Tischchen ange-

brachte Diaphragmen, die eine verschiedene Anzahl von Lichtstrahlen hindurchlassen. Die Diaphragmen können sowohl scheiben- als auch cylinderförmig sein. Die ersteren bestehen aus einer Metallscheibe, die an einem an der unteren Fläche angebrachten Zapfen beweglich ist und die eine Reihe von runden Oeffnungen verschiedenen Durchmessers trägt, welche bei Drehung der Scheibe alle der Oeffnung des Tischchens entsprechen. Je kleiner diese Oeffnung, desto heller erscheint das Sehfeld.

Die cylindrischen Diaphragmen hingegen bestehen aus einem Metallcylinder, der an den Tisch gefügt wird und ein Scheibchen trägt, dessen Mitte zum Durchlass des Lichtes durchbrochen ist. Jedem Mikroskope werden mehrere solche Scheibchen mit Oeffnungen verschiedenen Durchmessers beigelegt, um sie nach Umständen zu benützen. Die Lichtstärke kann sowohl durch eine Scheibe mit kleiner Oeffnung vermindert werden, als auch, indem der Cylinder und mit ihr das Scheibchen herabgeschraubt wird. So steht es in unserer Macht die Lichtstärke beliebig zu ändern, was von nicht geringem Belange ist.

Die Röhre, das Tischchen und der Spiegel sind an eine metallische Säule C befestigt, die ihrerseits wieder auf einem massiven Gestelle ruht.

Um das Präparat in die Brennweite des Mikroskops zu bringen, wird die Röhre in ihrer Längsaxe verschoben. Die grobe Einstellung wird bei vielen Mikroskopen durch ein Zahnrad erzielt [*Cremaillère*], bei anderen, wie gerade in unserer Abbildung, ist der Tubus in einer am Gestell befestigten Hülse einfach mit der Hand zu verschieben. Die feinere Einstellung wird aber durch eine Mikrometerschraube bewerkstelligt.

3. Gar oft ist das Messen der Präparate unentbehrlich, was durch sogenannte Mikrometer erreicht wird. Am häufigsten bedient man sich eines Glastäfelchens, worauf gewöhnlich ein Centimeter in eine gewisse Anzahl von gleichen Theilen getheilt ist. Dieses Gläschen wird auf das im Ocular befindliche Diaphragma gebracht, demzufolge erscheinen die Theilchen des Mikrometers während der Beobachtung durch das Ocular vergrößert und auf dem Bilde des Präparates liegend, welches letztere aber durch beide Linsensysteme des Mikroskops vergrößert ist. Um den Durchmesser des Gegenstandes zu berechnen, zählt man die Theilchen, welche das Bild

einnimmt, ab, und multipliziert die Anzahl dieser mit dem Werthe der einzelnen Theilstriche.

Es ist leicht verständlich, wie der Werth jedes Theilstriches des Mikrometers je nach der Stärke der angewandten Objektive und je nach der Länge des Rohres wechseln muss, da ja das Objekt sowohl durch das Ocular als auch durch das Objektiv vergrößert wird, das Mikrometer aber nur durch ersteres. Die Mechaniker pflegen zu jedem Mikroskope, das ein Glasmikrometer enthält, eine Vergrößerungstabelle für dieses Mikrometer und eine Angabe der Länge des Rohres beizufügen. Die Messungseinheit für mikroskopische Präparate ist in den verschiedenen Ländern verschieden. Am gebräuchlichsten ist das mm; der tausendste Theil eines mm heisst der Kürze halber Mikromillimeter und wird durch ein μ angezeigt. Man würde z. B. sagen, das Objekt misst im Durchmesser 6–8 μ , d. h. 6–8 tausendstel eines mm.

4. Auswahl des Mikroskops.

Bei der Wahl eines Mikroskops muss besonders auf die optischen Bestandtheile desselben geachtet werden. Wenigstens zwei Objective sind geboten, ein stärkeres und ein schwächeres, doch ist ein drittes, mittelstarkes angezeigt. Zwei Oculare sind wohl hinreichend, wovon eines mit Mikrometer versehen. Mit diesen Linsen sind Vergrößerungen von 50–60 bis 500–600 Durchmessern zu erzielen. Starke Vergrößerung muss man durch starke Objektive, nie aber durch starke Oculare hervorbringen wollen, denn je stärker das Ocular, desto mehr treten die den Objektiven anhaftenden Fehler zu Tage; für gewisse Untersuchungen (z. B. Blutflecken, pflanzliche Parasiten) ist es von grossem Nutzen ein Immersions-Objektiv zur Verfügung zu haben. Die exakte Prüfung der Güte einer Linse ist nichts weniger als leicht und erfordert einige Zeit, daher pflegt man sie empirisch zu bemessen und zwar so, dass man bekannte Einzelheiten in der Struktur eines Objektes, die durch minder gute Linsen unsichtbar erscheinen, zu entdecken sucht und dabei wohl darauf achtet, ob die Contouren rein und farbenfrei sind. Aus diesem Grunde fügt der Mechaniker jedem Mikroskope einige Probeobjekte bei. Bei mässigen Vergrößerungen von 60–150 Durchmessern bedient man sich mit Vortheil eines Knochenschliffes oder der Schuppe der *Hipparchia janira* (Fig. II), wo die Querstreifen ganz genau und leicht ersichtlich sein müssen. Bei stärkeren Vergrößerungen be-

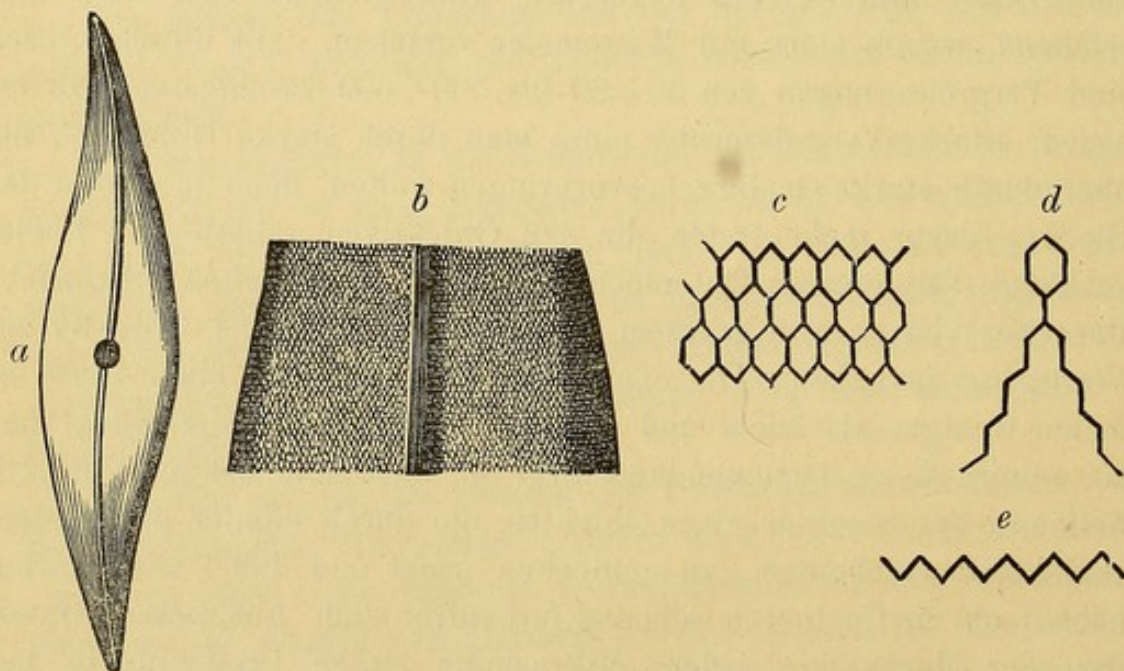
Fig. II.



Hipparchia Janira.

nützt man gewöhnlich die Kieselhülle einer Diatomea (*Pleurosigma angulatum* Fig. III), welche von einem dreifachen System äusserst feiner, sich kreuzender Linien durchzogen ist. Bei einer Vergrößerung von 400—500 dm müssen diese Streifen sichtbar werden, wenigstens am Rande der Hülle, auch bei centraler Beleuchtung; bei einer guten Vergrößerung von 180—200 aber sind sie, bei centraler Beleuchtung, nicht wahrnehmbar (a), jedoch müssen sie bei schief auffallendem Lichte (indem man nämlich den Spiegel unter dem Tischchen stark gegen eine Seite hin dreht) sichtbar werden. Mit sehr starken Immersionslinsen sieht man endlich (nach Angabe vieler Untersucher) die Linien durch aufs innigste aneinander gereihte Sechsecke entstanden (c), die Streifen erscheinen dann nicht wie bei der früheren schwachen Vergrößerung gerade, sondern im Zick-zack gebrochen (d, e).

Fig. III.

*Pleurosigma angulatum* (verschiedene Vergrößerungen).

Das *Pleurosigma* kommt aber in zweierlei Dicken vor, das eben Gesagte hat aber nur auf dickere Exemplare Bezug.

Ein für Jedermann leicht zu untersuchendes und sowohl für schwache als auch starke Vergrößerungen geeignetes Probeobjekt ist der Speichel. Mit schwachen Vergrößerungen müssen die Epithelialzellen und die Speichelkörperchen gut contourirt ersichtlich sein; mit stärkeren Vergrößerungen muss man aber ganz genau die (tanzende, zitternde) Molekularbewegung der Körnchen in diesen Speichelkörperchen unterscheiden können (siehe Speichel).

Gerade durch diese Speichelkörperchen kann man die Klarheit und Schärfe der Linsen beurtheilen, also sowohl den Grad der Reinheit, mit der die Contouren zu Tage treten werden, als auch in wie weit uns durch die Linsen die Einzelheiten der feinsten Struktur des Objectes sichtbar gemacht werden. Selbstverständlich müssen wir uns bei der Prüfung eines Mikroskops die günstigste Beleuchtung verschaffen können, denn sonst kann gar leicht das beste Objectiv nur als mittelmässig beurtheilt werden. Was nun die übrigen Theile des Mikroskops betrifft, so wird man sorgfältig darauf zu achten haben, dass der Spiegel auf der einen Seite plan, auf der anderen concav sei, nach jeder Richtung hin beweglich, dass es ferner möglich sei, dem Objecte centrales und schiefes Licht zukommen zu lassen und das Licht, woher es auch immer kommen mag, günstig zu reflectiren, dass ferner das Gestell fest sei, die Mikrometerschraube exact gearbeitet und die groben Bewegungen des Tubus endlich regelmässig seien. Den Cylinderdiaphragmen wird man ohne weiteres den Vorzug geben.

5. Es giebt gar viele Mechaniker, die zu (relativ) mässigen Preisen Mikroskope zu nützlichem Gebrauche liefern, die bedeutendsten sind: Dr. E. Hartnack (in Potsdam, Waisenstrasse), Nachet (Paris, Rue St. Severin 17), Verick (Paris, Rue de la Parcheminerie 2), Zeiss (Jena), Merz (München), Seibert u. Kraft (Wetzlar), Reichert (Wien, VIII Bennogasse). Das gebräuchlichste Mikroskop dürfte wohl Nr. VIII von Hartnack sein, das sehr handlich und mit den Ocularen 2, 3, 4 (wovon das 2. mit Mikrometer) den Objectiven 4, 5, 8 versehen, 9 Vergrößerungen gibt, die sich von 50—650 Durchmesser erstrecken. Es kostet 220 Mark. — Ein einfacheres wäre das von Seibert und Kraft Nr. 7. Es ist mit den Ocularen 1, 3 und den Objectiven 2, 5 versehen und giebt Vergrößerungen von 70—610. Preis: 120 Mark. Als sehr leicht transportabel wäre das Reisemikroskop von C. Verick anzu-

empfehlen. Es ist in einem 20 cm langen, 10 cm breiten, 1 cm hohen Kästchen eingeschlossen. Ohne dieses kostet es 80 Fr. Gold in Paris. Bei diesem Mikroskope sind sowohl die Linsen von Verick als auch die von Hartnack verwendbar. Diese eben angeführten Mikroskope besitzen zum klinischen Gebrauch eine hinlängliche Schärfe. Uebrigens kann man ganz nach Belieben auch schärfere Objektive dabei in Verwendung bringen, falls es eben eingehendere Untersuchungen erfordern, oder sicherlich, wenn es die finanziellen Verhältnisse des Beobachters gestatten.

6. Gebrauch des Mikroskops. Dieses empfindliche Instrument will sehr vorsichtig aufbewahrt sein. Das Mikroskop nach dem Gebrauche unter einer Glasglocke oder einen Sturz aus Pappe zu stellen, erscheint uns viel rathsamer, als es immer wieder in das Kästchen zu legen.

Von Zeit zu Zeit wird es vortheilhaft sein, sich von der Reinheit der Linsen zu überzeugen, besonders der dem Staube ausgesetzten, wie die oberste Linse des Oculars und die unterste des Objectivs. Sind sie etwas schmutzig, so reinige man sie mit einem weichen Tuche und zwar in concentrischer Richtung wischend. Dieser Umstand ist sehr wichtig, denn entstehen beim Reiben durch irgend ein gröberes, härteres Körnchen in dem Glase Ritzen, so sind diese kreisförmig und daher der Linse nicht so sehr schädlich. Ist die Linse durch eingetrocknete Substanzen verunreinigt, so wird es genügen, dieselbe anzuhauen, ist sie es durch Fette, so verwende man Alkohol, aber nur wenig und verfähre dabei rasch, auf dass keine Flüssigkeit in die Fassung eindringe, was derselben immerhin schädlich werden könnte.

Verunreinigungen und Staub auf der Linse erscheinen unter dem Mikroskope wie dunkle Pünktchen, die das Bild undeutlich machen, oder es gar wie ein Schleier in Halbdunkel hüllen. Um zu bestimmen, welche von den Linsen schmutzig sei, drehe man währenddem das Auge durch das Mikroskop sieht, erst das Ocular, dann das Objectiv, um zu unterscheiden, mit welchem der beiden Systeme der Fleck sich dreht. Darauf hin wird man nach demselben Principe herauszufinden trachten, welchen einzelnen Linsen des Systems die Verunreinigungen anhaften. Im Winter erstarrt nicht selten auf dem Ocular der Wasserdampf des Auges, welcher Uebel-

stand durch kaum merkliches Erwärmen, in der Tasche etwa, gehoben werden kann.

7. Die Instrumente, die wir zur Anfertigung mikroskopischer Präparate zu verwenden haben, sind von geringer Anzahl, sollen aber von bester Qualität sein. 1. eine kleine Scheere sammt einer kleinen Pincette (es können die in der Oculistik verwendeten gebraucht werden). 2. Zwei an Stielen angebrachte Nadeln, die zum Ausbreiten und Zerzupfen des zu untersuchenden Objektes dienen sollen; man kann sie ganz leicht selbst herstellen, indem man zwei Nähnadeln an zwei Häkelnadelhalter, wie sie die Frauen benützen, anbringt. Ist die Nadel zu dünn, so dass sie im Halter nicht fest genug eingekellt ist, so umwickelt man den inneren Nadelantheil, (d. h. jenen der von den beiden Armen des Halters umfasst werden soll) mit etwas Papier. 3. Ein scharfes Messer, wozu man ganz gut ein gewöhnliches Rasirmesser benützen kann, wenn man dessen untere Fläche ganz flach herstellen lässt. Die Schneide dieses Messers muss sorgfältig erhalten bleiben, am besten, indem man das Messer ein paar Mal über einen Riemen hin und her führt. 4. Einige Glasstäbe, die zum Umrühren von Flüssigkeiten oder zum Uebertragen von Tropfen auf den Objektträger dienen sollen. 5. Ein paar 2 dm lange Glaspipetten zum Aufsaugen von grösseren Flüssigkeitsmengen. 6. Einige am Rande umgebogene Kelchgläser, 14—18 cm hoch. Diese sind vorzüglich dazu geschaffen, um die in der Flüssigkeit suspendirten Bestandtheile zu untersuchen, denn lässt man eine solche trübe Flüssigkeit eine Zeitlang stehen, so setzen sich nach und nach die festen Bestandtheile ab, und sammeln sich im engeren, unteren Theile des Glases an. Um dieses Sediment (behufs Untersuchung) mittels einer Pipette auf einen Objektträger zu übertragen, wird man folgendermassen zu verfahren haben. Man fasst eine Pipette an ihrem oberen Theile mit Daumen und Mittelfinger an, drückt dabei mit der Beere des Zeigefingers auf die Oeffnung und senkt die Pipette behutsam in die Flüssigkeit und zwar bis in die niedergefallene Schichte. In Folge des Druckes, der in der Röhre eingeschlossenen Luft, wird beinahe gar nichts von der Flüssigkeit in dieselbe eindringen. Nun hebt man den Zeigefinger für einen Augenblick von der Oeffnung ab und das Sediment wird ungehindert durch die Spitze der Pipette in dieselbe aufsteigen, man lässt so viel man eben will, davon eindringen, drückt dann wieder den Zeigefinger auf

die Oeffnung der Pipette und zieht diese aus der Flüssigkeit heraus. Nur durch abermaliges Abheben des Zeigefingers wird das Sediment aus der Röhre fliessen können, dies wird man natürlich nicht früher thun dürfen, als bis die Spitze der Pipette auf dem Objektträger, der zur Aufnahme des Sedimentes bestimmt ist, ruht. Die mikroskopisch zu untersuchende Substanz wird auf einen Objektträger gelegt und mit einem Deckgläschen bedeckt. Der Objektträger kann von verschiedener Grösse sein, immerhin sind solche vorzuziehen, die bei einer Breite von 30 mm, 80 mm lang sind, denn man kann dabei ausser dem Präparate an beiden Seiten noch je eine Etiquette zu etwaigen wichtigen Aufzeichnungen ankleben.

Die in den Handel kommenden sind sehr schön, jedoch können auch solche aus gewöhnlichem Glase verwendet werden, man müsste dann darauf achten, ganz ebene und von Luftblasen und Ritzen freie auszuwählen, wenigstens die mittlere Partie, wo das Präparat zu liegen kommt, muss vollständig makellos sein.

Das Deckgläschen ist ein Glasblättchen von wechselnder Grösse, am gewöhnlichsten 15–20 mm breit und möglichst dünn, (gegen $\frac{1}{8}$ mm) damit man auch mit recht starken Objektiven das Präparat untersuchen kann. Sowohl Objektträger als Deckglas müssen äusserst rein gehalten werden.

8. Die Reagentien. Bei der klinischen Mikroskopie gelangen sehr wenige Reagentien zur Verwendung. Sehr wichtig ist eine Kochsalzlösung von 0,75 Chlornatrium in 100 Wasser; sie dient als Untersuchungsflüssigkeit und um an Formelementen sehr reiche Flüssigkeiten zu verdünnen. Bis vor Kurzem benützte man ganz einfaches Wasser, jedoch verursacht dieses nur zu oft ein Aufquellen, Entfärben, ein Bersten, kurz eine Verunstaltung der frischen morphologischen Bestandtheile, währenddem die Lösung von Chlornatrium, dank ihrer chemischen Beschaffenheit und ihrer Dichte, dieselben recht gut erhält, und zwar dem lebenden Zustand so annähernd gleich, dass die Leukocyte und das Flimmerepithel ihre Bewegung noch lange Zeit beibehalten können. Derlei Lösungen, wie die eben von Chlornatrium, welche die gute Eigenschaft besitzen, die Gewebs-elemente nicht merklich zu verändern, nennen wir indifferente; nur so werden wir diese Bezeichnung auch im Verlaufe unserer Auseinandersetzungen häufig anwenden.

Das farblose und durchsichtige Glycerin, einem Präparate zuge-

setzt, ermöglicht dessen Aufbewahrung und erhellt durch seinen hohen Brechungsexponenten gar manches Präparat z. B. Haare, sodass man bei diesen viel leichter ihre Struktur und krankhaften Zustände untersuchen kann. Die Essigsäure wird in verschiedenen Concentrationen (10—20%) verwendet, besonders beim Mucin (wodurch dasselbe in gestreiften Massen oder in Fäden, die auch im Ueberschusse unlöslich bleiben, gefällt wird), ferner auch zum Aufhellen einiger Elementargewebe (wie Bindesubstanz, Protoplasma), so dass darin enthaltene Körper, z. B. die Zellkerne, sichtbar werden.

Eine ähnliche, doch viel stärkere Wirkung ist dem Aetzkali (10—20% Lös.) zuzuschreiben, man gebraucht es mit Vortheil bei der Untersuchung von Hornsubstanzen, indem dieselben darin anschwellen (quellen) und erweichen und dadurch etwa eingeschlossene Parasiten deutlich erkennbar werden. Auch im Sputum ist es, da es alle darin enthaltenen Elemente mit Ausnahme der elastischen Fasern durchsichtig macht, für die Auffindung der letzteren das beste Reagens. Uebrigens werden wir von diesen und anderen Reagentien noch ausführlicher im speciellen Theile sprechen.

Gar oft ist es von Nutzen die Zellen oder Kerne der Präparate durch Färbung sichtbarer zu machen. Mannigfach sind in der Histologie die Mittel diesen Zweck zu erreichen. Für unsere Bedürfnisse dürfte wohl immer eine ammoniakalische Carminlösung genügen, wovon man ganz einfach einen Tropfen von irgend einer Seite des Deckglases aus zum Präparate gelangen lässt. Die Methoden diese Lösung herzustellen sind verschieden. Meine hier angegebene Methode liefert eine starkfärbende sich lange unzersetzt haltende Flüssigkeit:

Carmin	cg 50
Starkes Ammoniak	. .	Tropfen 50
Wasser	g 100

Diese werden gut vermischt und $\frac{1}{4}$ Stunde lang ruhig stehen gelassen. Hierauf kocht man die Lösung, indem man das verdunstende Wasser nach und nach durch neues ersetzt. Hat die Lösung jeden Geruch nach Ammoniak verloren und beginnt sich auf der Oberfläche ein hellrothes Häutchen (Carminniederschlag) zu bilden, so lässt man die Flüssigkeit erkalten, fügt dann 15 cc Alkohol hinzu und filtrirt das Ganze in eine Flasche, die einen Tro-

pfen Ammoniak enthält. Ein Tropfen dieser Flüssigkeit färbt ein Präparat in einem Zeitraume von wenigen Minuten bis einer halben Stunde.

9. Präparation und Untersuchung der Objekte. Handelt es sich um eine Flüssigkeit, so wird man gewöhnlich mit der Pipette oder dem Glasstabe einen Tropfen auf den Objektträger bringen. Sollte die Flüssigkeit zu dickflüssig sein, so verdünnt man sie vorsichtig mit einem Tropfen Chlornatriumlösung. Ueber die Untersuchung der Sedimente haben wir schon oben gesprochen.

Bei Applicirung des Deckgläschens kann dieses leicht zu einer oder anderen Seite hin ausgleiten, oder Luftblasen mit einschliessen u. s. w. Um derlei Unzukömmlichkeiten hintanzuhalten, senke man das Gläschen nur allmählig auf das Präparat, indem man mit der linken Hand die linke Kante des Gläschens an den Objektträger anlehnt und das Herabsenken auf der entgegengesetzten Seite mit der Praeparirnadel, die man mit der rechten Hand fasst, regulirt.

Um das Deckgläschen nicht zu beschmutzen wird man sich beflüssigen, dasselbe nur an den Kanten mit den Fingerbeeren anzufassen, nie an dessen Oberfläche. Tritt der etwaige Ueberfluss an Flüssigkeit unter dem Gläschen hervor, so wird man diesen entweder mit der Pipette oder mit etwas Fliesspapier aufsaugen. Immerhin kann man bei einiger Uebung leicht die Flüssigkeitsmenge so bemessen, dass die Schichte derselben nicht zu dick und ein Heraus-treten derselben an den Seiten der Deckgläschen vermieden wird. Handelt es sich um zarte Objekte, die von der Schwere des Glases gequetscht werden könnten, so legt man unter dieses ein Stückchen Papier, durch welches das Glas etwas vom Objektträger abgehoben bleibt.

Handelt es sich um die Untersuchung consistenter Objekte, so müssen wir diese in kleine und daher durchsichtige Partikelchen überführen, indem wir sie mit den Nadeln zerren. Will man aber Schnitte von Organen oder Geweben untersuchen, so muss man diese mit einem Rasirmesser schneiden und sie mit einem Tropfen Chlornatriumlösung oder Glycerin auf den Objektträger bringen. Ist das betreffende Gewebe zu weich, um Schnitte zu führen, so wird man es härten müssen, dies geschieht durch längere Aufbewahrung in erst verdünntem dann aber reinem Weingeist. Das Rasirmesser, womit geschnitten wird, muss ebenfalls mit Alkohol benetzt sein.

Hat man dem Präparate irgend ein Reagens beizufügen, so tropft man dies mit einem Glasstabe in der Nähe des Deckgläschens auf den Objektträger; die Flüssigkeit dringt durch Diffusion und in Folge der Capillarität zwischen beide Gläser. Bei dieser Prozedur achte man wohl darauf, das Deckgläschen nicht zu benetzen, denn leicht könnte dabei auch die Linse beschmutzt und verdorben werden. Dringt das Reagens zu langsam unter das Deckgläschen vor, so bringt man am entgegengesetzten Rande des letzteren ein Stückchen Filtrirpapier an, welches die Flüssigkeit ansaugt und so einen Strom erzeugt, der den Reagenstropfen mit sich hindurchzieht.

10. Das vollendete Präparat unterzieht man der mikroskopischen Untersuchung. Das Instrument stelle man auf einen festen Tisch, der — ein bis anderthalb Meter — vom Fenster entfernt, wenn möglich gegen Norden gerichtet sei, um die direkten, störenden Sonnenstrahlen zu vermeiden. Man stelle den Spiegel so, dass das reine Licht des klaren Himmels, oder besser noch einer weissen, nicht zu stark beleuchteten Wolke, auffalle. Man kann auch künstliches Licht benützen, jedoch nur durch eine matte Glaskugel mit passenden Diaphragmen gedämpftes; immerhin ist natürliches Licht vorzuziehen. Aber auch dieses muss durch die am Objektisch angebrachten Diaphragmen passend moderirt werden, denn zu grelles Licht beeinträchtigt die Reinheit der Contouren und schadet dem Auge.

Das Präparat lege man stets von vorneher auf den Objektisch, denn legt oder entfernt man es von der Seite her, so giebt man demselben eine schiefe Lage und läuft Gefahr am Objektiv anzu stoßen, was dem Präparate nur schaden kann. Ist das Präparat situirt, so muss man das Objektiv in den Focus stellen. Arbeitet man mit Objektiven sehr kurzer Brennweite, so passirt es oft, dass man den Tubus zu weit hinabschraubt und dabei das Präparat quetscht. Um dies zu vermeiden, bringe man das Objekt stets in die Mitte des Sehfeldes, damit man beim Einstellen wisse, bis wie weit man hinabschrauben darf. Zu diesem Zwecke verfare man auf die Art: Das Präparat wird in die Sehaxe des Mikroskops gestellt, dann schraubt man den Tubus hinab, bis das Objektiv ein wenig über dem Focus der Linse steht; bei einiger Uebung kennt man die Brennweite der eigenen Objektive.

Dann legt man das Auge an das Ocular und bewegt mit der linken Hand das Präparat langsam nach verschiedenen Richtungen hin. Da das Objectiv beinahe im Focus ist, so wird man, wenn Gegenstände im Gesichtsfelde sich bewegen, einen Schatten sehen, auch diesen Schatten bringt man nun in die Mitte des Sehfeldes und stellt, mit der rechten Hand die grobe Schraube oder den Tubus direkt bewegend, auf den Focus ein; jetzt erst kann man mittelst der Mikrometerschraube die feine Einstellung erzielen.

Will man das Objectiv wechseln, so möge man den Tubus hinauf ziehen, bevor man das Objectiv abschraubt, um mehr Raum für die Bewegungen der Hand zu haben und dadurch das darunter liegende Präparat zu schonen. Untersucht man mit der Immersionslinse, so applicire man vor allem mit einem Glasstab an der unteren Fläche der Linse einen Tropfen destillirten Wassers und schraube dann das Objectiv an den Tubus; beim Senken desselben wird der Wassertropfen das Deckgläschen berühren und wird sich zwischen Linse und Deckglas gleichmässig ausbreiten. Bewegt man bei der Untersuchung das Präparat, so achte man wohl darauf, dass der Immersionstropfen sich an den Rändern des Deckglases nicht mit der Flüssigkeit des Präparates vermische. Zu diesem Behufe wird man das Präparat mit Daumen und Zeigefinger der linken Hand fassen und behutsam bewegen, während die rechte Hand die Mikrometerschraube hält und bei den wechselnden Sehfeldern den Tubus genau einstellt, damit man das Präparat in allen Ebenen studieren kann. Beim Bewegen des Präparates muss man nicht vergessen, dass das zusammengesetzte Mikroskop umgekehrte Bilder gibt, daher wird es nothwendig dies durch entgegen gesetzte Bewegung des Präparates zu compensiren, was man durch etwas Uebung leicht erlernt. —

11. Um bei den mikroskopischen Untersuchungen nicht auf Irrwege zu gerathen, ist es geboten einige häufig sich einstellende Zufälligkeiten, die in keiner Weise irgend etwas mit dem Präparate zu schaffen haben, genau kennen zu lernen. Legt man das Auge an das Ocular, so sieht man oft, besonders bei starker Vergrößerung auch bei ganz normalem Auge, vielfach gewundene Fäden und Punkte, die sich im Sehfeld hin und her bewegen. Es sind dies entotische Bilder, die man gewöhnlich *Mouches volantes* nennt.

Ebenso entwickelt sich gar oft aus irgend einem Grunde in der das Präparat umgebenden Flüssigkeit eine Strömung, die Stücke des Präparates mit sich reisst, ohne dass, wie es beinahe scheint, sich diese festen Körper aktiv bewegen.

Zum Capitel Bewegung gehören auch die sogenannten tanzenden oder Brown'schen Molekular-Bewegungen; es sind dies oscillirende Bewegungen, die nur bei Zellen von ein ergewissen Feinheit in der Einbettungsflüssigkeit beobachtet werden. Sehr schön ist sie zu sehen, wenn man etwas Carminstaub oder Chorioidealpigment in einen Tropfen Wasser bringt. Ebenso schön zeigen sie sich bei den kleinen Krystallen aus kohlenisaurem Kalk, die längs dem Froschrückgrat an den Austrittsstellen der Nerven angetroffen werden.

12. Von grösster Wichtigkeit ist es für Anfänger sich mit weiteren **zufälligen Formtheilen** vertraut zu machen, die zufällig, aber beinahe constant, in jedem Präparate vorkommen und daher richtig von den Elementen des Objectes unterschieden werden müssen.

1. Luftblasen: Sie zeichnen sich aus durch scharfe, dunkle Contouren und ein helles, durchscheinendes Centrum. Sind sie kleiner als der Raum zwischen Deckglas und Objekträger, so nehmen sie die sphärische Form an, im gegentheiligen Falle sind sie gequetscht und daher unregelmässig geformt.

2. Fetttröpfchen (Taf. 6 Fig. 58 a). Auch diese haben scharfcontourirte Ränder und glänzende Contouren, jedoch nicht in dem Maasse als die Luftbläschen. Hier wäre eine genauere Beschreibung unnütz, weil man sie mit grösster Leichtigkeit in einem Tropfen Milch oder in einem mit Wasser verrührten Oeltropfen studiren kann. Es dürfte nicht ganz unwichtig sein eben so eine Emulsion in Glycerin zu untersuchen, da Fetttröpfchen in verschiedenen brechenden Flüssigkeiten verschieden aussehen; so haben sie im Wasser weit schärfere Ränder als in Glycerin.

3. Stärke-Körner. Beinahe in jedem Präparate trifft man solche an, sie stammen gewöhnlich aus der Luft, wo sie suspendirt sind. Sie können von verschiedenen Vegetabilien herkommen und demgemäss verschieden aussehen; immerhin erkennt man sie an der unregelmässigen, ovalen bis scheibenartigen Form und der concentrisch gestreiften Masse, in zweifelhaften Fällen wendet man die Jodreaktion an (alkoholische oder wässrige Lösung), wodurch eine bläuliche Färbung des Stärkekorns erzielt wird. Macht

man sich ein Präparat aus einer Brosame, so kann man die Stärkekörnchen am besten studiren. 4. Fäden verschiedener Art. Auch diese können aus der Luft stammen, oder häufiger von den Tüchern, mit denen wir die Gläser reinigen. Zu den Fäden animalischer Herkunft gehören: die Wollfäden (Taf. 1 Fig. 1 b.) erkennbar an der oberflächlichen Querstreifung (um sie zu sehen muss man daher den Tubus etwas hinaufschrauben). Die Streifung entspricht den Contouren der Epidermisschüppchen, welche die Fäden bekleiden; ferner die Seidenfäden: cylindrisch (id. Fig. 1 a) mit regulären Contouren und von homogener Struktur. Zu den vegetabilischen gehören: die Leinenfäden (id. Fig. 1 c) auch cylindrisch mit regulären Contouren und ab und zu mit Querstreifen, an welchen Stellen dann der Faden meistentheils etwas verdickt ist. Ferner die Hanffäden (id. Fig. 1 e), welche dicker, unregelmässiger und zu Bündeln vereint sind. Und endlich die Baumwollfäden (id. Fig. 1 d), plattgedrückte, mehr unregelmässige, meist aufgerollte Gebilde.

Man möge es nicht unterlassen von all diesen Fäden Präparate zu machen, um sie nicht etwa mit elastischen Fasern der Lungen, wenn sie im Speichel vorkommen, oder mit Harneyclindern der Nieren, wenn selbe im Urin angetroffen werden, zu verwechseln. —

Zweites Capitel.

Untersuchung des Blutes.

13. Man kann sehr leicht Blut untersuchen, indem man mit einer Nadel oder Lanzette seitlich in der Nähe des Nagels in die Fingerbeere sticht. Der hervortretende Blutstropfen wird rasch auf einem Deckgläschen welches man behutsam auf einen Objektträger umstürzt, aufgefangen, jedoch so, dass die Flüssigkeit in einer möglichst dünnen Schichte ausgebreitet bleibe. Um die Blutelemente besser zu isoliren, kann man die Probe mit etwas Chlornatriumlösung verdünnen. Will man dasselbe Präparat längere Zeit studiren, so möge man den Rändern des Deckgläschens entlang etwas Oel auf-

tupfen, um das rasche Verdunsten der Flüssigkeit und infolge dessen auch die morphologische Veränderung der Elemente hintanzuhalten.

Normales Blut.

14. Normales Blut enthält folgende morphologische Elemente:

1) **Rothe Blutkörperchen.** (Taf. 1 Fig. 2). Diese übertreffen an Zahl bei weitem jedes andere morphologische Element; in 1 cmm Blut sind im Mittel 5.000.000 (im gesunden Menschen) enthalten. Sie haben die Form von biconcaven Scheiben, so dass sie (von der Seite gesehen) eine Achter- oder Bisquitform (Fig. 2 c) annehmen. In ihrer Flächenansicht bieten sie hingegen, wegen der centralen Einsenkung — je nach Einstellung des Mikroskops — verschiedenes Aussehen.

Bei hoher Einstellung erscheinen sie als kreisrunde Scheiben mit hellen Rändern und dunklem Centrum (Fig. 2 a), bei etwas niedriger Einstellung hingegen erhalten sie dunkle Ränder und ein helles Centrum (Fig. 2 b).

Dieses verschiedene Aussehen des Centrums und der Ränder der Scheibe liess fälschlich annehmen, die rothen Blutkörperchen des Menschen enthielten einen Kern, dessen sie aber vollkommen bar sind. — Die Farbe der einzelnen Körperchen ist gelb, kaum merklich roth nuancirt. Sind mehr Körperchen aufeinander gehäuft, so tritt die rothe Färbung etwas deutlicher hervor. — Ihr Durchmesser schwankt zwischen 7-7.5 μ und ihre Dicke ist im Mittel 1.9 μ . Wir müssen aber bemerken, dass bei sehr gesunden Individuen Blutkörperchen von grösserer Ausdehnung angetroffen werden, und umgekehrt andere wieder (und in grösserer Anzahl) kaum obige Dimensionen erreichen, sondern höchstens 4—5 μ messen [*Globulini*].

Fügen wir einem reinen oder mit einer indifferenten Flüssigkeit vermengten Blutpräparate eine concentrirtere Lösung einer indifferenten Substanz bei (z. B. Chlornatrium), oder untersuchen wir einen schon einigermassen verdunsteten Blutropfen, so sehen wir, dass die Flüssigkeit nach und nach dichter wird, die rothen Blutkörperchen ihre Form verändern, kleiner werden und dass an ihrer Oberfläche (Fig. 2 e) namhafte Unebenheiten hervortreten, die ihnen eine sternartige Form verleihen [*Globules ratatinés*]. — Fügt man hingegen dem Präparate einen Tropfen Wassers oder einer indifferen-

ten Flüssigkeit in sehr verdünnter Lösung bei (Fig. 2 a), so bemerkt man, dass dort, wo letztere das Blut berührt, die Körperchen gradatim sphärische Form annehmen, kleiner werden (6μ Durchm.), die färbende Substanz nach und nach verlieren, die in die umgebende Flüssigkeit übergeht, und endlich (sei es desshalb oder weil der Contour immer weniger scharf hervortritt) sich geradezu ganz unseren Blicken entziehen; sie haben sich aber keineswegs aufgelöst, wie Manche annahmen. Da das Hämoglobin ausgetreten ist, so bleibt nur die farblose Substanz (Stroma) zurück, die beiläufig denselben Brechungsexponenten wie die umgebende Flüssigkeit hat, so dass sie nicht sichtbar ist. Ihr Vorhandensein kann aber leicht durch künstliches Färben nachgewiesen werden, fügen wir z. B. dem Präparate etwas Jodtinktur bei, so kommt das Stroma in der Form gelblicher, zarter Scheibchen mit klarem Contour, zum Vorschein. Es ist wohl zu beachten, dass auch im normalen Blute sich Körperchen befinden, die gewöhnlich kleiner als die übrigen sind und der Einwirkung des Wassers standhafter widerstehen, und, während die übrigen Körperchen schon gänzlich unsichtbar geworden, Farbe und Contouren noch immer beibehalten.

Dies Verhalten des Blutes in Verbindung mit verschiedenen concentrirten Lösungen ist wohl festzuhalten bei der Prüfung des Blutes, damit nicht etwa, was blosses physikalisches Verhalten der die Körperchen umgebenden Flüssigkeiten ist, einem krankhaften Zustande des Blutes zugeschrieben werde. —

Die rothen Blutkörperchen der Thiere sind, die Form, Constitution und Ausdehnung betreffend, mehr oder weniger verschieden von denen des Menschen. Sämmtliche Säugethiere besitzen kernlose Blutkörperchen und sind gleich denen des Menschen von kreisrunder Form (eine Ausnahme machen nur die Kamele, deren Blutkörperchen elliptisch sind). Die Vögel, Reptilien, Amphibien und Fische besitzen hingegen elliptische, mit Kern versehene Blutkörperchen (mit Ausnahme der Cyclostomen, welche runde haben).

Was den Umfang der Blutkörperchen betrifft, so ist er bei einigen Thieren grösser, bei anderen kleiner als beim Menschen: So beträgt der Durchmesser der Blutkörperchen des Elephanten 9.4μ , des Hundes 7.3μ , des Kaninchens 6.9μ , der Katze 6.5μ , des Pferdes und Kalbes 5.6μ , des Schafes 5μ , der Ziege 4μ , der Ratte 6.3μ , des Schweines 6μ . — Die elliptischen Blutkörperchen der

Vögel messen durchschnittlich $12-14\ \mu$ in der Länge und $6,5-8\ \mu$ der Breite nach. Die des Frosches erreichen die Länge von $22\ \mu$, die des Proteus von $57\ \mu$.

15. 2) Die weissen Blutkörperchen oder Leukocyten sind gegenüber den rothen Blutkörperchen in geringerer Anzahl im Blute enthalten. Sie kennzeichnen sich als kreisförmige Gebilde mit einem Durchmesser von $5-12\ \mu$ (Taf. 1 Fig. 3 a, b), haben eine weissliche Färbung mit fein granulirter Oberfläche, so dass ihr Contour gleichfalls durch eine leicht höckerige Linie markirt ist. — Besonders die weisse Farbe ermöglicht uns, sie sofort von den rothen Blutkörperchen zu unterscheiden, und zwar ist dieser Farbenunterschied noch viel auffälliger, wenn man den Tubus des Mikroskops etwas über den Brennpunkt hebt. Es wird gut sein, diesen Kunstgriff in allen jenen Fällen anzuwenden, wo die schon erblassten und kreisförmig gewordenen Blutkörperchen auf den ersten Blick leicht mit weissen verwechselt werden könnten.

Sind die Leukocyten frisch, und untersucht man sie in ihrer natürlichen Flüssigkeit, so erscheinen sie nur als weisses, relativ opakes Protoplasmaklumpchen, dessen einzelne Bestandtheile daher nicht sichtbar werden. Fügt man hingegen dem Präparate einen Tropfen gewöhnlichen oder besser noch mit Essigsäure leicht angesäuerten Wassers bei, so quillt das Protoplasma auf und wird durchsichtig. Und nun sieht man, wie das Körperchen aus einer protoplasmatischen Hülle besteht, welche einen körnigen Theil in sich birgt (Fig. B a' — Taf. 2 Fig. 15).

Erstere besteht aus einer homogenen Substanz, in der viele Kerne schwimmen, von denen die einen, ziemlich zahlreich vertretenen, blass sind (Eiweisskörperchen), die anderen minder zahlreich, scharf contourirt, mit glänzendem Centrum versehen sind (Fetttröpfchen). Es gibt aber auch weisse Blutkörperchen, in denen die Fetttröpfchen zahlreicher sind; in diesem Falle sind sie gewöhnlich an einer Seite der Zelle zu einem Haufen zusammengedrängt, solche Leukocyten haben auch frisch untersucht eine etwas dunklere Färbung als die anderen. Bei starker Vergrösserung sieht man ganz deutlich, wie die protoplasmatischen Kerne der Leukocyten einer lebhaften, tänzelnden Bewegung, die bei Zugabe von etwas Wasser deutlich sichtbar wird, unterworfen sind. Die Nuclearpartie nun kennzeichnet sich bald durch einen einzigen, runden oder

schwach ovalen Kern, bald hingegen durch drei oder vier kleinere Kerne. Gewöhnlich treffen wir bei den kleineren Formen der Leukocyten einen einzigen Kern an.

Das Protoplasma der Leukocyten ist contractil. Diese ihre Eigenschaft beobachtet man bei frisch gelassenem Blute, das rein, oder mit Chlornatrium bei einer bestimmten Temperatur untersucht wird. Im Sommer genügt die Zimmerwärme, in den anderen Jahreszeiten ist es geboten (um das Verdunsten zu verhüten), das Präparat mit etwas Oel einzuschliessen, das man den Rändern des Deckgläschens entlang auf den Objektträger auffliessen lässt; das Ganze wird sodann auf 30°—40° C. erwärmt. Schultze's (heizbarer) Objektisch eignet sich am besten zu diesem Zwecke. Unter diesen Verhältnissen wird man leicht sehen, wie (Fig. 3c) die Leukocyten langsam Fortsätze ausschicken und einziehen, sich verlängern und verkürzen, zeitweise Einschnürungen zeigen, kurz und gut fortwährend ihre ursprüngliche Kreisform verändern.

Aus dem Gesagten erhellt, dass die Leukocyten des Blutes nicht nach einem einzigen Typus geformt sind, sondern Form-, Constitutions- und Dickenvarietäten aufweisen. Die kleineren bestehen aus einem verhältnissmässig dicken Kern, der mit einer protoplasmatischen Hülle umgeben ist, die ihre Contraktilität besonders durch die stets wechselnde Lage des Protoplasmas erkennen lässt. Bei den grösseren Leukocyten kennzeichnet sich die Contraktilität auch durch Austreiben und Einziehen von Fortsätzen (Protoplasma), was bei vielen sehr lebhaft geschieht, bei anderen wieder weniger: gewöhnlich sind die mit vielen dicken Kernchen versehenen Leukocyten weniger contraktil und diese haben eine dunklere Färbung.

16. 3) Körnchen. Im Blute findet man sowohl Fett- als auch Eiweisskörnchen. Die ersten, leicht an den bekannten Eigenschaften kenntlich, sind jedoch ziemlich vereinzelt; nur nach einer fettreichen Nahrung erscheinen sie in grösserer Anzahl. Die letzteren kann man als im Blute constant vorkommend annehmen, sie sind blass, verschwinden auf Zusatz von Essigsäure und sind gewöhnlich zu kleinen Haufen vereinigt. Wahrscheinlich rühren sie vom Zerfall der Leukocyten her; auch bei frisch gelassenem Blute geht ein Theil derselben unter den neu eingetretenen Verhältnissen zu Grunde, und es bleiben nur Ueberbleibsel als körnige Anhäufungen zurück. —

17. Beobachtet man bei einem, von frisch gelassenem Blute bereiteten Präparate einige Zeit die Aenderungen, die vorschreiben, so kann man besonders zwei Thatsachen verzeichnen: Die Art der Anordnung der rothen Blutkörperchen und das Gerinnen. Diese stellen sich (Taf. 1, Fig. 27) auf und legen sich mit ihren breiten Flächen aneinander in Form von Geldrollen verschiedener Länge, dicht verschlungen und miteinander anastomosirend. Die Räume zwischen den Maschen der unregelmässige Netze bildenden Rollen werden vom Plasma und den Leukocyten erfüllt. Die allmähliche Bildung des Coagulums endlich kennzeichnet sich durch äusserst feine Fibrinfäden, die in der Flüssigkeit des Präparates entstehen und nach allen Richtungen hin sich durchkreuzen. Oft convergiren auch viele Fäden an einem Punkte mit einander, wo dann gewöhnlich die schon früher beschriebenen Anhäufungen von Blutkörperchen angetroffen werden.

Veränderungen des Blutes.

18. Von grösstem Interesse ist die Bestimmung der Menge der rothen Blutkörperchen, denn es ist wohl bekannt, welche wichtige Rolle sie spielen, und wie sehr die Funktionsfähigkeit von der Menge des enthaltenen Haemoglobins abhängig ist. Darum trachtete man schon längst, diese Daten durch Zählung der in einer gegebenen Blutmenge (gewöhnlich 1 cmm) enthaltenen Blutkörperchen zu bestimmen. Dem Ziele brachten uns am nächsten die älteren Methoden von Vierordt und Welcker und die neueren von Malassez und Hayem. Als man die mittlere Menge der Blutkörperchen des gesunden Menschen berechnet hatte (sie beläuft sich auf 5 Millionen auf 1 cmm), fand man, dass die Menge der Blutkörperchen pathologisch sich auf $\frac{1}{4}$, $\frac{1}{5}$ ja sogar $\frac{1}{10}$ der Zahl vermindern könne.

Die Zählung der rothen Blutkörperchen ward in der praktischen Medicin stets wenig geübt, wegen des zeitraubenden Verfahrens. Gegenwärtig ist es durch die Methode von Malassez und Hayem factisch einfacher geworden.

Für den Pathologen ist die Zählung der rothen Blutkörperchen von grösstem Interesse, beim Practiker ist sie durch die, durch einfache Methoden, bestimmbare Haemoglobinmenge, beinahe gänzlich verdrängt worden. Die rothen Blutkörperchen sind besonders

hervorzuheben wegen ihrer Function beim Athmen, wobei sie nicht als solche, sondern vorzugsweise durch die Haemoglobinmenge integrirend wirken. Nun wurde von Duncan und Hayem gezeigt, wie letztere keineswegs in geradem Verhältnisse zur Menge der rothen Blutkörperchen stehe. Besonders bei stark anaemischen und chlorotischen Zuständen ist das Blut sehr arm an Haemoglobin, während die Zahl der Blutkörperchen normal oder übernormal sein kann. Beachten wir ferner, dass die Zählungsfehler, die sich bei den verschiedenen Methoden einschleichen, bedeutender sind, als die Fehler bei directer Bestimmung des Haemoglobins, so werden wir, aus eben diesen Gründen, die Zählungsmethoden stillschweigend übergehen und viel lieber den practischen Arzt auffordern, die Menge des Haemoglobins im Blute Kranker, mit den Chromometern von Malassez, Quincke oder mit dem Spektroskop (nach Vierordts Methode) zu bestimmen, oder aber mit jenem einfachsten Instrumente, das ich construirt und unter dem Namen Chromo-cytometer¹⁾ beschrieben habe.

Beschreibung und Anwendung des Chromo-cytometers.

Sehr oft kommt der practische Arzt in die Nothwendigkeit, das Blut Kranker zu untersuchen. In zwei Fällen besonders ist die Untersuchung angezeigt. Erstens muss man sich wohl überzeugen, ob Oligocythämie vorhanden oder nicht, und bejahenden Falls ist der Grad derselben zu bestimmen; zweitens ob und in wie weit die eingeschlagene Therapie geeignet ist, dieselbe zu bessern. — Die Merkmale (Aussehen der Kranken, nervöse Erscheinungen, eigenthümliche Gefäss- und Herzgeräusche u. s. w.), nach welchen die Aerzte diese Fälle bestimmen, sind aber sehr oft trügerische; um sich also genau zu überzeugen, wird es genügen, diese Untersuchungsergebnisse mit denen zu vergleichen, die wir durch Anwendung genauer Instrumente, z. B. des Cytometers, erhalten. Es werden uns öfter Kranke vorkommen, bei welchen wir eine Eisencur für sehr angezeigt hielten, obwohl sie ein ganz normales Blut besitzen — anderseits giebt es wieder Individuen von anscheinend völlig gesundem Aussehen, ja die sogar das sogenannte plethorische Aussehen zeigen und trotzdem, bei der Untersuchung mit dem Cytometer, einen

1) Bizzozero, Atti della regia acc. della scienze di Torino. vol. 14, 1879.

mehr oder minder hohen Grad von Oligocythämie aufweisen. Jeder Arzt der sich nur einige Male des Cytometers bedient hat, wird von der Richtigkeit meiner Aussage überzeugt sein¹⁾. —

Wer wollte nun behaupten, ein derartig diagnostisches Instrument sei nicht sehr wichtig für die Therapie?

Obwohl dies nicht zur mikroskopischen Diagnose gehört, und nur ein Complement derselben ist, hielt ich es doch für gerathen, wie auch später beim Spektroskop, die Beschreibung und Anwendung des Chromo-cytometers in diesem Werkchen einzuschalten.

Durch das Chromo-cytometer wird die Haemoglobinmasse des Blutes bestimmt. Das Instrument kann erstens als Cytometer, zweitens als Chromometer dienen. In beiden Fällen handelt es sich darum den Durchmesser der verdünnten Blutschicht zu variiren. Aus dem zu einem bestimmten optischen Effekt nöthig gewordenen Durchmesser lässt sich dann leicht die Haemoglobinmenge der untersuchten Flüssigkeit bestimmen. Untersucht man mit dem Cytometer, so vermischt man das Blut mit einer bestimmten Menge (1 : 50) einer indifferenten Lösung (Chlornatrium 0.75, Wasser 100), so dass die Blutkörperchen intakt in der Flüssigkeit suspendirt verbleiben.

Die Haemoglobinmenge bestimmen wir nach dem Durchmesser, den wir der Flüssigkeitsschicht geben müssen, um eine $1\frac{1}{2}$ Meter vom Instrument entfernte Kerzenflamme im dunklen Zimmer gerade noch unterscheiden zu können. Benützt man dagegen das Instrument als Chromometer, so mischt man das Blut mit einer gegebenen Menge Wassers, wobei das Haemoglobin sich löst, so dass die immerhin farbige Flüssigkeit durchsichtig wird. Den Haemoglobingehalt berechnen wir wieder aus dem Durchmesser der Schichte unserer Mischung, der nöthig wird, damit die Farbenintensität der Lösung einem gefärbten Musterglase gleichkomme, das dem Instrument beigegeben ist.

Die Hauptbestandtheile des Instrumentes (Pag. 24 Fig. 1 u. 2) sind zwei Röhren (ab — cd), die an demselben Ende durch eine Glasscheibe abgeschlossen sind, während das andere Ende offen bleibt. Das eine Rohr kann vollständig in das andere geschraubt werden, so dass sich dann wie begreiflich die beiden Glasscheiben berühren.

1) Siehe die diesbezügl. Arbeit: Dr. J. J. en o g l i o, Sperimentale. Firenze 1880.

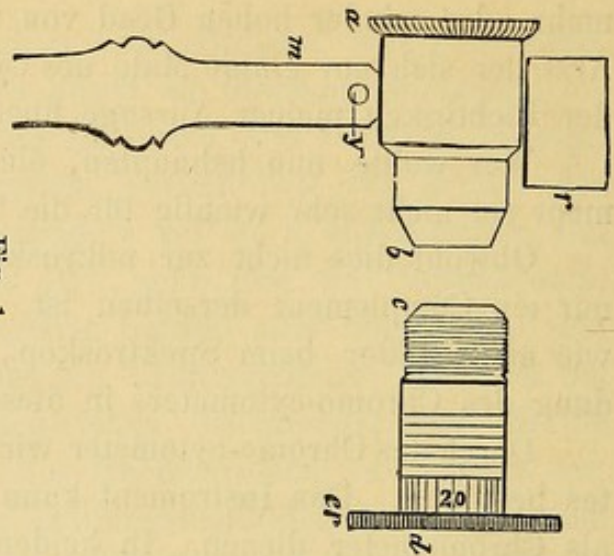


Fig. 1.

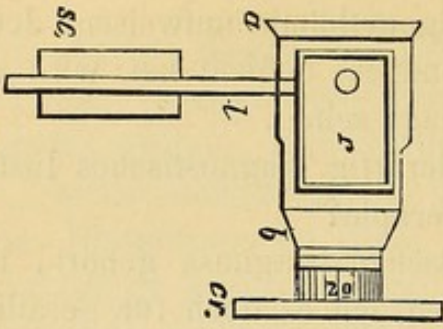


Fig. 4.

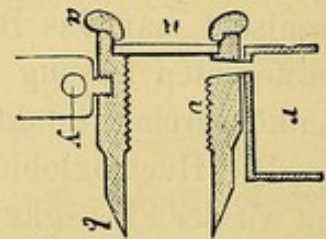


Fig. 2.

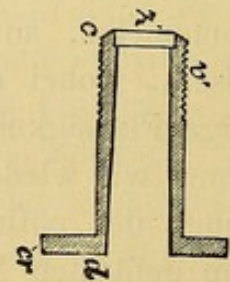


Fig. 3.

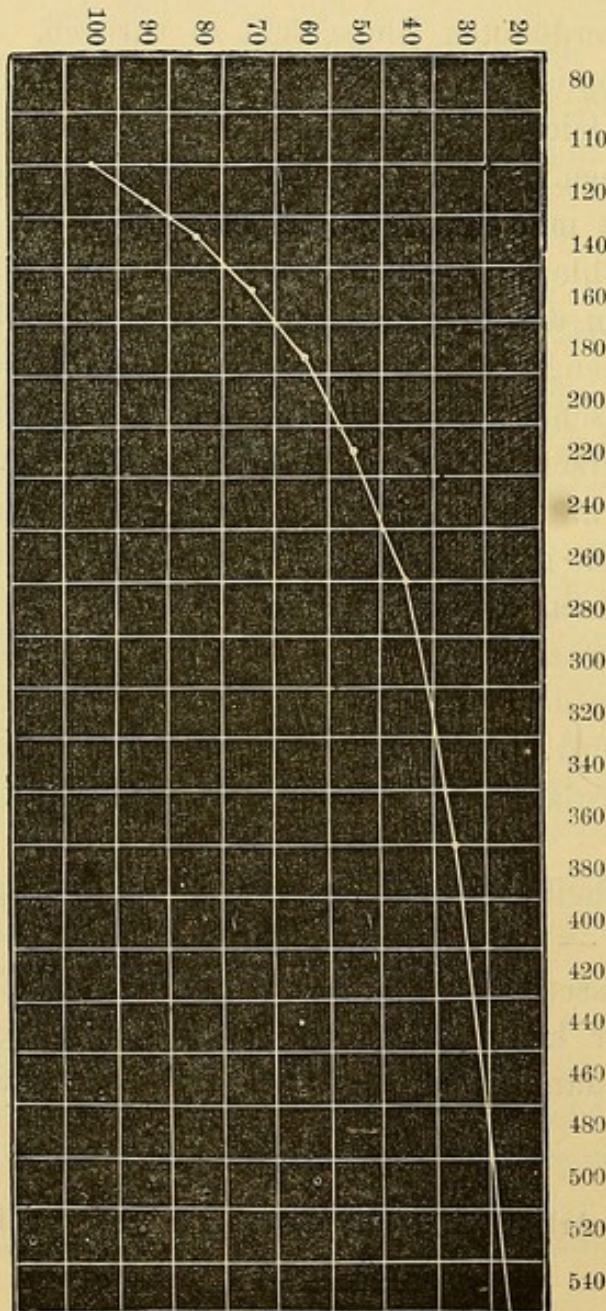


Fig. 5.

Graphische Darstellung der Werthe des Cytometers. — Die Zahlen in vertikaler Reihe zeigen die verschiedenen Quantitäten von Haemoglobin an, wobei die normale Quantität = 100 angenommen ist. — Zahlen in horizontaler Reihe zeigen die Grade des Cytometers an.

Oben am äusseren Rohr ist ein kleiner offener Behälter (r) angebracht, der durch eine Oeffnung mit dieser Röhre communicirt und zwar bis zur Glasscheibe hinab, die das andere Ende des Tubus abschliesst. Durch das Hinauf- und Hinabschrauben des inneren Rohres im äusseren wird der Raum zwischen den beiden Glasscheiben vergrössert oder verkleinert; wenn wir daher in den offenen Behälter (r) eine Flüssigkeit bringen, so wird diese durch die erwähnte Communication in den Raum zwischen den beiden Glasscheiben dringen, und eine Flüssigkeitsschicht bilden, deren Durchmesser vom Grade des Ineinanderschraubens abhängen muss.

Die Röhren sind graduirt, so dass man mit Leichtigkeit die Schraubengänge beziehungsweise die Höhe der Flüssigkeitsschicht zwischen den beiden Glasscheiben bemessen kann.

Diese Theile genügen, soll das Instrument als Cytometer fungiren. Will man es hingegen als Chromometer benützen, so benöthigt man noch ein gefärbtes Musterglas, das am Instrumente angebracht, durch eine Messingfassung geschützt ist. (Pag. 24 Fig. 3, a).

Die Färbung des Glases geschieht durch Oxyhaemoglobin, so dass dessen Farbenton ähnlich ist dem der Blutlösungen. Und dies ist die wichtigste Bedingung zur chromometrischen Untersuchung.

Dem Instrument sind noch beigegeben: zwei Eprouvetten mit plattem Grunde, 2—4 cc Flüssigkeit fassend, ferner eine Pipette, für $\frac{1}{2}$ und 1 cc Flüssigkeitsmenge graduirt, dann noch eine andere Pipette für 10 und 20 cmm, versehen mit einem entsprechenden Gummischlauch um bequemer die Flüssigkeit in die Pipette saugen zu können; dann ein Fläschchen für die Chlornatriumlösung und endlich ein an einem Ende abgeplatteter Glasstab zum Umrühren der Lösungen.

Verfahren beim Gebrauch des Cytometers. 1. Man misst mit der Pipette einen halben cc Chlornatriumlösung und bringt dies Quantum in eine Eprouvette.

2. Mit einer Lanzette macht man einen etwa 2—3 mm tiefen Stich in die Fingerbeere, am besten an den Seiten des Nagels. Man kann sich leicht einüben, diese Stiche derart zu machen, dass man ohne Compression des Fingers sondern nur durch leichtes Drücken desselben schon einen schönen Blutropfen erhält.

3. Mit der Pipette saugt man nun davon genau 10 cmm Blut

auf, indem man jenen Gummischlauch an die Pipette setzt, dann die Spitze derselben in den Blutropfen taucht und am freien Ende des Schlauches saugt. Um genau messen zu können, saugt man etwas mehr als 10 cmm in die Pipette, trocknet die Spitze derselben behutsam ab und tupft dann einigemal auf den Finger; bei jedem Male adhärirt etwas Blut an der Haut des Fingers; das setzt man solange fort, bis das obere Niveau der Blutsäule der im Glase eingezätzten Marke entspricht.

4. Man mengt dann die 10 cmm mit einem halben ccm Chlornatriumlösung. Zu dem Zwecke senkt man die Pipette in die bereitstehende Lösung und bläst ganz leicht in den Gummischlauch, das Blut tritt dabei aus der Pipette in die Chlornatriumlösung. Zwei, dreimal saugt man nun etwas von dieser Flüssigkeit in die Pipette zurück und bläst sie wieder aus, um dieselbe zu reinigen, darauf wäscht man noch die Pipette mit Wasser aus.

5. Mit dem früher beschriebenen Glasstabe wird nun die Flüssigkeit gut durcheinander gemischt, indem man das platte Ende des Stabes in die Lösung taucht und den cylindrischen Theil desselben zwischen den Fingern sich drehen lässt.

6. Die Blutmischung giesst man nun in das Rohr des Cytometers, dessen Glasscheiben sich gegenseitig berühren.

7. Nun schraubt man den inneren Cylinder auf, dadurch entfernen sich allmählig die beiden Glasscheiben von einander und das Blut dringt in den entstandenen Zwischenraum. Hat die Flüssigkeitsschicht die Höhe einiger mm erreicht, so stellt man das Aufschrauben ein. Und nun kann die Untersuchung vor sich gehen.

Die Untersuchung wird in einem dunkeln Zimmer vorgenommen, in dem womöglich kein Luftzug vorhanden, auf dass die Kerzenflamme nicht zu sehr flackere. Der Beobachter stellt sich $1\frac{1}{2}$ Meter von der Lichtquelle entfernt auf, fasst das Instrument mit der linken Hand und bringt das dem Okular entsprechende Ende des Rohres an das rechte Auge. Mit der rechten Hand führt er sodann die Schraubenbewegungen am Rohr aus, um die verschiedenen Durchmesser der Blutschichten zu erzielen.

Wie wir schon erwähnt, giebt man von Anfang an der Blutschichte einen Durchmesser von einigen mm, wobei die Flamme durchscheinen kann. In dem Maasse man aber den Durchmesser durch Zuschrauben verkleinert, wird die Flamme als leuchtender

Punkt mit verschwommenen Rändern sichtbar und zwar immer deutlicher und deutlicher. Man setzt das Schrauben fort, bis die obere Dreiviertel der Flamme rein contourirt sind, wenn dies eingetreten, schraubt man entgegengesetzt, die Flamme erhält dadurch wieder die verschwommenen Ränder; dies wiederholt man zwei- oder dreimal und kann so den Punkt bestimmen, wo die oberen $\frac{3}{4}$ der Flamme scharf sichtbar sind, aber nicht so scharf, dass sie trotz Abschraubens nicht gleich wieder verschwommen aussehen; die Flamme selbst erscheint nicht leuchtend, sondern wie verschleiert und von röthlicher Farbe.

Dies ist der richtige Moment, um den auf dem Instrument markirten Durchmesser der Blutschicht abzulesen. —

Gebrauch des Instruments als Chromometer. 1. Man setzt die Metallscheibe mit dem Musterglas in das Instrument ein. (Pag. 24 Fig. 4).

2. Mit denselben Vorsichtsmassregeln, wie beim Cytometer misst man 10 mm Blut, vermengt diese mit $\frac{1}{2}$ g destillirten Wassers und erhält nach einigen Augenblicken eine vollkommene Haemoglobinlösung.

3. Diese Lösung giesst man in den Verbindungskanal des Instrumentes, indem man die innere Röhre etwas ausschraubt, wodurch die Flüssigkeit zwischen die zwei parallelen Glasplatten bis zur Höhe von einigen mm dringt.

4. Nun stellt man das Instrument auf und richtet es gegen eine weisse, gut beleuchtete Fläche oder auch direkt gegen den Himmel (natürlich nicht gegen die Sonne) und vergleicht die Farbe des Musterglases mit der der Blutschichte. Da wir der Blutschichte den Durchmesser von einigen mm gegeben, so wird die Farbe dieser intensiver sein, man muss daher die Röhre zuschrauben bis die Farbe der immer niederer werdenden Blutschichte dem Musterglase gleichkommt. Um bei dieser Procedur auch die geringsten Nuancen unterscheiden zu können, wird es gut sein, jene Lichtstrahlen, welche nicht durch die Blutschicht und das Musterglas gehen, abzuhalten, was man annähernd erreicht durch einen geschwärzten Carton (auch dem Instrumente beigegeben) an dem zwei Löcher angebracht sind, das eine für die Blutschicht, das andere für das Musterglas bestimmt, und demgemäss diesen beiden gegenüber am Instrument angebracht wird.

5. Scheinen die beiden Farben dieselbe Intensität zu haben,

so liest man an der Skala den Durchmesser der Blutschicht ab und sucht sich aus der Tabelle den dieser Zahl entsprechenden Haemoglobingehalt.

6. Bei starker Anämie könnte die Blutschichte bei einem Durchmesser von 6 mm (Maximalgrenze des Instruments) so schwach gefärbt sein, dass sie nicht genüge, um der Farbenintensität des Mustanglases gleich zu kommen. In diesem Falle müssen wir statt 10, 20 cmm Blut in $\frac{1}{2}$ g Wasser lösen. Diese Bemerkung gilt auch für das Cytometer.

Man kann auch dasselbe Blut gleichzeitig mit dem Cyto- und Chromometer untersuchen. Dabei muss man in eine Eprouvete das Chlornatrium, in die andere das Wasser geben und dann der einen und der anderen die bestimmte Menge Blutes beifügen: darauf beginnt man die Untersuchung mit dem Instrument wohl achtend dass: 1) während der einen Untersuchung die Flüssigkeit für die zweite bedeckt sei, damit sie nicht inzwischen verdunste, 2) das Instrument nach jeder Untersuchung gut gereinigt und getrocknet werde.

Das Waschen des Instrumentes. 1. Man schraubt das innere Rohr aus und taucht es ins Wasser, doch so, dass die Glasscheibe und der von der Blutlösung benetzte Theil im Wasser schwimme. Man darf das Rohr ja nicht ganz eintauchen, so dass das Wasser in das Innere der Röhre dringt und die Innenfläche der Glasscheibe benetzt, die dann nur schwer vollständig getrocknet werden könnte; darauf trockne man sorgfältig Glas, Röhre und Schraube.

2. Mit der grossen Pipette spritzt man nun das Innere des äusseren Rohres aus; um dessen innere und gleichzeitig die hintere Fläche des Glases zu waschen. Ebenso wird der Kanal ausgespritzt. Und dann werden alle Theile sorgfältig getrocknet.

Graduirung des Cytometers und Werth der Grade der Skala. Ein wichtiges Moment bei unserem Instrument ist wohl das, dass die Graduirung nicht willkürlich ist, wie etwa die gefärbte Skala von Hayem, oder farbige Lösungen verschiedener Concentration (Quincke), oder Lösungen in Schichten verschiedenen Durchmessers (Malassez), sondern von einer fixen bestimmten Basis abhängt: der Durchmesser der Blutschichte selbst bedingt die Graduirung. Der Haemoglobingehalt wird direkt bestimmt aus dem Durchmesser der Blutschichte, der nothwendig ist, um einen bestimm-

ten optischen Effekt zu erlangen, die Kerzenflamme durch die Blutschichte hindurch gerade noch sichtbar zu machen. Je grösser der Durchmesser der Blutschichte, desto kleiner der Haemoglobingehalt und umgekehrt.

Wenn man nun einmal den Durchschnittsgrad des normalen Blutes kennt, wird es leicht, daraus den Werth aller übrigen Untersuchungsergebnisse zu folgern. Freilich würde die sicherste Basis zu einer Skala dadurch erreicht, dass wir ein Blut, bei dem der Haemoglobingehalt direkt durch chemische Analyse bestimmt wurde, mit dem Cytometer untersuchten. Dadurch könnte man sich aus den Cytometergraden die Zahl des absoluten Haemoglobingehaltes des untersuchten Blutes berechnen. Die gewöhnliche, quantitative Bestimmung des Haemoglobingehaltes ist aber mit nicht geringen Schwierigkeiten verbunden und ist es auch für den praktischen Arzt viel wichtiger, den relativen Gehalt, verglichen mit dem normalen des gesunden Menschen, kennen zu lernen. Auf die Art erhält man viel einfachere Verhältnisse und kann sich leicht den Grad der Anämie des Patienten vergegenwärtigen. Und darum nehmen wir zur Basis der Skala den Haemoglobingehalt des normalen gesunden Blutes, dessen Durchschnittszahl man sich aus einer Reihe von Untersuchungen an Individuen von 20—40 Jahren gezogen hat.

Aus diesen Untersuchungen folgt, dass bei gesundem Blute die Cytometerzahl 110 anzunehmen sei (d. h. die Kerzenflamme wird deutlich kontourirt sichtbar, wenn die Blutmenge einen Durchmesser von $\frac{110}{100}$ mm misst).

Angenommen, dass die Zahl 110 der Zahl 1 entspreche, oder noch besser und bequemer, 100 Theilen Haemoglobin, so wird es leicht sein die relative Menge für die übrigen Grade des Instrumentes zu berechnen. Wir bezeichnen mit g den Grad der Skala für normales Blut, mit g' den Grad des untersuchten Blutes, mit e den Haemoglobingehalt der ersteren, mit e' den noch unbekannten des letzteren.

Angenommen, das Produkt der Haemoglobinmenge und des Durchmessers der Blutschichte sei konstant, oder halte das Verhältniss

$$e g = e' g'$$

ein, so kommen wir zu folgender Formel:

$$e' = \frac{e g}{g'}$$

Nehmen wir an, das untersuchte Blut gebe die Zahl 180, so erhalten wir nach Substituierung der obengenannten Daten:

$$e' = \frac{100 \cdot 110}{180} = \frac{11000}{180} = 61.1$$

Das Blut enthält demnach 61.1 Haemoglobin. Gestützt auf diese Formel wurde nachstehende Tabelle zusammengestellt, wobei der Normalgehalt an Haemoglobin = 100 ist.

Cytometergrade	Haemoglobin	Cytometergrade	Haemoglobin
110	100. 0	170	64. 7
120	91. 6	180	61. 1
130	84. 6	190	57. 9
140	78. 5	200	55. 0
150	73. 3	210	52. 4
160	68. 7	220	50. 0

Selbstverständlich sind in dieser Tabelle die Grade in bestimmten Zwischenräumen aufgezeichnet, wer die intermediären, niederen oder höheren benöthigt, kann sie sich leicht nach der Formel berechnen, oder aber die zu diesem Behufe angeführte graphische Tafel verwenden. (Seite 24 Fig. 5.)

Graduirung des Chromometers. Auch das Chromometer ist nach demselben Principe graduirt. Jedoch ist der Ausgangspunkt der Theilung ein anderer, da beim ersteren das Sichtbarwerden der Kerzenflamme massgebend ist, während beim letzteren die Uebereinstimmung der Blutfarbe mit dem Musterglase berücksichtigt wird.

Da aber das Musterglas nicht bei allen Chromometern stets genau dieselbe Farbenintensität haben kann, wird man vor allem andern die Farbenintensität des Musterglases selbst bestimmen müssen. Und dies erreicht man am leichtesten, wenn man bei irgend einem Blute untersucht, welcher Grad des Chromometers dem Cytometergrade desselben Blutes entspricht.

Nehmen wir z. B. an, die Untersuchung eines Blutes gebe mittelst Cytometer 110, mittelst Chromometer 140 und bedenken wir, dass die Zahl 110 des Cytometers der Haemoglobinmenge 100 entspricht, so werden wir daraus entnehmen müssen, dass die Chromometerzahl 140 ebenfalls der Haemoglobinmenge 100 gleich zu stellen ist; auf Grund dessen kann man sich, nach der oben angegebenen Formel, eine ähnliche Zahlenreihe (Tabelle) für das Chromometer zusammenstellen. Nehmen wir den Fall, die Untersuchung eines Blu-

tes gebe die Zahl 280, so wird sich die Formel mit den bekannten Daten des normalen Blutes so gestalten:

$$e' = \frac{100 \cdot 140}{280} = \frac{14000}{2800} = 50$$

Dieses Blut wird demnach 50 Theile Haemoglobin enthalten.

Wir lassen noch ein Beispiel folgen. Ein Blut gebe uns die Cytometerzahl 130 und mit dem Chromometer untersucht 190, welches ist nun der der Ausgangszahl 100 Haemoglobin entsprechende Chromometergrad?

Wir erhalten dies durch eine einfache Proportion: Wenn 130 (Cytometer) 190 (Chromometer) entsprechen, so wird 110 Cytometer (d. h. der 100 Theilen Haemoglobin entsprechende Grad) entsprechen x Chromometergraden:

$$130 : 190 = 110 : x; x = \frac{190 \cdot 110}{130} = \frac{20900}{130} = 160.7$$

Blut, das 100 Theile Haemoglobin enthält wird auf der Chromometerskala 160 anzeigen, und von dieser Zahl werden wir als Basis ausgehen, um nach der Formel unsere Tabelle zusammenzustellen.

Während der Werth der Cytometerskala für jedes Instrument gleich bleibt, wird jener der Chromometerskala bei den verschiedenen Instrumenten variiren, da er von der Farbenintensität des Muster-glases abhängig ist. Ein jeder wird sich aber mit Leichtigkeit die Skala seines Instrumentes konstruiren können, indem er irgend ein Blut untersucht und mit dem Cytometergrad, wie ich eben zeigte, vergleicht.

Vorsichtsmassregeln beim Gebrauch des Instruments. Um genaue Resultate zu erhalten ist es nothwendig, einige Fehlerquellen, die dem Cytometer, oder besser gesagt, jedem derartigen Instrumente anhaften, kennen zu lernen. Vor allem andern muss man sehr vorsichtig sein beim Messen der Blutmenge und der Mischungsflüssigkeiten, und behufs dessen, muss man nicht allein genau messen, sondern muss wohl darauf achten, dass der Blutstropfen sich durch Verdunsten nicht condensire und dass die Messungspipette vor dem Messungsakt möglichst trocken sei u. s. w. Achten wir auf alle diese scheinbar nebensächlichen Faktoren, so werden die Messungsfehler verschwindend klein sein.

Man beachte ferner, dass das Auge bei solchen Untersuchungen

sehr rasch ermüdet, rascher als man gewöhnlich glaubt. Dies wird nicht so sehr durch die physische Müdigkeit des untersuchenden Auges fühlbar, als es vielmehr ersichtlich wird durch die Fehler, deren man bei mehreren, rasch aufeinanderfolgenden Untersuchungen gewahr wird.

Sobald man das bemerkt, ist es rathsam, von der Arbeit abzustehen.

Dies sind die hauptsächlichsten Fehler, die sowohl dem Cytometer als auch dem Chromometer anhaften. Es gibt aber noch andere, die dem Cytometer allein zukommen, und die sind: 1) gewöhnlich ist die Menge der weissen Blutkörperchen im Vergleich zu der der rothen verschwindend klein, so dass sie bei der cytometrischen Untersuchung vernachlässigt werden kann.

Bei herrschender Leukämie oder Leukocytose eines gewissen Grades, wächst die Menge derselben so stark an, dass die Messungsergebnisse nicht unbedeutend beeinträchtigt werden; die durch die Blutschicht gehenden Strahlen werden ja nicht allein von den rothen Blutkörperchen aufgehalten, sondern auch von den zahlreichen Leukocyten die darin suspendirt sind; infolge dessen gibt uns das Instrument fälschlich eine grössere Menge rother Blutkörperchen an. Aehnlich wie die Leukocyten wirken die bei einigen Fällen von Lipämie im Plasma suspendirten Fetttröpfchen. — In allen Fällen, wo derartige pathologische Zustände vermuthet werden, stelle man zugleich die cyto- und chromometrische Untersuchung an. In den gewöhnlichen Fällen werden die beiden Ergebnisse übereinstimmen; bei der Leukämie und Lipämie hingegen gibt das Cytometer, wie wir schon erwähnt haben, eine grössere Menge Körperchen an, als das Chromometer; wir dürfen daher nur dem letzteren Glauben schenken.

Man beachte ferner, dass auch der chromometrischen Untersuchung ein kleiner Fehler anhaftet: verdünnt man behufs chromometrischer Untersuchung das Blut mit Wasser, so gelingt dies in der Regel ganz gut, nur in den beiden genannten pathologischen Zuständen erhält man etwas getrübe Lösungen, wegen der zahlreichen Leukocyten, oder in Folge der Fetttröpfchen, die unlöslich in der Flüssigkeit suspendirt bleiben. Giebt man nun zur Blutlösung ein Tröpfchen Chlornatrium, so verschwindet die Trübung durch Auflösung der Leukocyten, sofern Leukämie deren Ursache war; sie dauert aber fort, wenn Lipämie vorhanden.

Durch etwas Chlornatrium können wir demnach durch Aufhebung der Trübung einerseits uns das Resultat der chromometrischen Untersuchung sichern, andererseits Leukämie bestimmt von Lipämie unterscheiden. —

2) Die Gattung der Stearinkerze hat, wie ich mich genugsam überzeugt, keinen weiteren Einfluss auf die Cytometeruntersuchung; wohl aber muss darauf gesehen werden, dass dieselbe gleichmässig brenne, daher ist es rathsam ab und zu den verkohlten Docht zu beschneiden, damit die Flamme nicht flackere, denn eine flackernde Flamme führt zu unsicheren Endresultaten. —

Da ferner das freie Ende des Kerzendochtes stets gebogen ist, ist die Stearinflamme nicht konisch, sondern platt, und hat daher zwei breite und zwei schmale Seitenflächen. Man benütze immer eine der breiten Seiten, erstens wegen der Uebereinstimmung der Untersuchungen und zweitens, weil die Contouren leichter beobachtet werden können.

3) Die Chlornatriumlösung, worin man das Blut löst, verlangsamt nur die Gerinnung, hebt sie aber nicht ganz auf. Man untersuche daher rasch die frisch bereitete Lösung, denn bei beginnender Gerinnung des Blutes gibt das Cytometer stets eine zu hohe Zahl an, da viele Blutkörperchen durch Fibrinflocken verhüllt sind.

4) Wer kein normales Auge hat, möge es durch Linsen korrigiren.

Trotz dieser Fehler des Cytometers müssen wir doch dieses dem Chromometer vorziehen, da das erstere bedeutend exaktere Resultate gibt. Ich selbst habe bei meinen sehr zahlreichen Untersuchungen das Chromometer immer nur gebraucht, wenn ich einen der früher erwähnten pathologischen Zustände vermuthete. Ich benützte es demnach nur zur Controlle. Aus allem bis jetzt Dargethanen erhellet die Mannigfaltigkeit der Vorzüge dieses in Italien schon sehr allgemein zu praktischen und wissenschaftlichen Untersuchungen verwendeten Instrumentes. Erstens sind die Resultate desselben recht verlässlich; für das Cytometer möchte ich nach meinen Erfahrungen den Fehler im Mittel mit 0.3% angeben. Es steht daher jedenfalls den Instrumenten Quincke's, Hayem's, Malassez's und allen übrigen in neuester Zeit aufgetauchten, voran, und gewiss kann unser Cytometer der spektroskopischen Methode Vierordt's gleichgestellt werden, welche bekanntlich für die verlässlichste gehalten wird, andererseits aber einen sehr kostspieligen, umfangreichen Apparat er-

fordert, der gar nicht leicht zu handhaben ist. Zweitens erfordert jede Cytometer-Untersuchung nur einen Tropfen Blutes, so dass dieselbe bei noch so geschwächten Individuen auch mehrmals wiederholt werden kann, ohne im geringsten die schon vorhandene Oligocythämie zu steigern. Drittens kostet das Instrument sehr wenig¹⁾ und erlernt man dessen Gebrauch in $\frac{1}{2}$ Stunde. Während viertens andere Apparate dieser Art nur bei Tageslicht, oder bei besonderer Beleuchtung benutzt werden können, stellt man mit dem Cytometer bei Tag und bei Nacht gleich gut Untersuchungen an, was wohl von besonderem Belange ist. —

19. Will man das numerische Verhältniss der rothen und weissen Blutkörperchen untereinander bestimmen, so muss man das Mikroskop zu Hilfe nehmen. Wie bekannt, ist dieses Verhältniss auch im normalen Zustande sehr unbeständig.

Während man gewöhnlich im Mittel auf 1 Leukocyt 357 rothe Blutkörperchen rechnet (Moleschott), so nimmt die Zahl der Leukocyten bei nüchternem Magen noch mehr ab, wächst hingegen an während der Verdauung, der Schwangerschaft, des Kindbettes, nach Aderlässen und Purgantien. Nach Moleschott findet sich bei einem Individuum, das bei nüchternem Magen 1 Leukocyt auf 547 rothe Blutkörperchen aufweist, nach einem reichlichen Male 1 unter 153. Nach den Beobachtungen desselben trifft man bei Kindern unter 226 und bei Schwangeren unter 281 rothen Blutkörperchen 1 Leukocyt an.

Bei pathologischen Zuständen kann die Zahl der Leukocyten, bedeutend grösser sein, ja sogar der Anzahl der rothen Blutkörperchen beinahe gleichkommen. In solchen Fällen von Leukocytose oder Leukämie ist es wichtig das Zahlenverhältniss der beiden Species genau zu bestimmen, um den Grad der Krankheit, die Besserung oder Verschlimmerung im Verlaufe derselben, richtig verzeichnen zu können. Der Zählungsvorgang ist ganz einfach: man macht einen Einstich in einen Finger des Kranken, bringt einen Blutstropfen auf den Objektträger, mischt ihn mit einer 0.75% Chlor-natriumlösung (dass die Blutkörperchen nicht zu dicht aufeinanderlagern) und bedeckt die Mischung mit einem Deckgläschen. Lässt man das Präparat einige Augenblicke ruhig liegen, so setzen sich

1) F. Baldinelli (Via Pattari, Milano) liefert den Apparat komplet für 35 Lire.

die Blutkörperchen und kommen so ziemlich in eine Ebene zu liegen, was die Zählung bedeutend erleichtert. Hat man nicht allzuviel Blut verwendet, so sind die Blutkörperchen genügend von einander entfernt, um dieselben bequem zählen zu können. Hat man zu viel Blut unter dem Deckgläschen, so ist es nicht rathsam, einen Theil desselben mit Fliesspapier aufzusaugen, denn da die weissen Blutkörperchen gerne am Glase adhären, so gehen beim Saugen, mit der Flüssigkeit meist rothe Blutkörperchen ab und das Zahlenverhältniss wird dadurch stark alterirt. Es ist daher stets angezeigt ein zweites Präparat mit weniger Blut anzufertigen. Bei einiger Uebung lernt man übrigens die erforderliche Blutmenge bald abschätzen.

Man darf sich nicht damit begnügen, die weissen und rothen Blutkörperchen nur in einem Sehfeld des Mikroskopes abzuzählen, denn bei der geringeren Anzahl der weissen Blutkörperchen kann eine Unregelmässigkeit ihrer Vertheilung leicht grobe Fehler in der Berechnung verursachen. Es wird daher der Fehler stets geringer, wenn man recht viele Körperchen abzählt. Einige Gewissheit kann man nur dann erreichen, wenn man einige Tausende rother Blutkörperchen durchgezählt hat.

Viel leichter nimmt man die Zählung mit dem sogenannten Glasmikrometer vor [*oculari quadrettati*]. Es sind dies gewöhnliche Okulare, die in der Gegend des Diaphragmas, das zwischen Okular und Kollektivlinse situirt ist, (gerade dort wo das Okularmikrometer zu stehen kömmt), eine Glasscheibe eingefügt haben, in welche zwei Liniensysteme in gleichen Zwischenräumen senkrecht aufeinander eingeschnitten sind. Ist das Okular an seinem Platze, so sieht man das Sehfeld in eine grosse Anzahl kleiner Quadrate getheilt; dadurch wird das Abzählen bedeutend erleichtert, denn man läuft nicht so leicht Gefahr eine Partie gar nicht oder aber zweimal durchzuzählen.

Hat man einmal das Sehfeld abgezählt, so fällt es nicht mehr schwer das einfache Verhältniss der Körperchen festzustellen. Nehmen wir an, wir hätten bei einem Präparate 400 weisse und 2800 rothe Blutkörperchen gezählt, so erhalten wir durch die Proportion:

$$400 : 2800 = 1 : x$$

$$x = \frac{2800}{400} \text{ id. e. } = 7$$

In dieser Blutprobe kommt 1 Leukocyt auf 7 rothe Blutkörperchen.

Einige Autoren glauben dieses Verfahren dadurch vereinfachen zu können, dass sie von der Zählung der rothen Blutkörperchen ganz absehen, dafür aber in einem unverdünnten Blutstropfen die weissen Blutkörperchen bei einer bestimmten Vergrösserung zählen. Sie sagen z. B., mit dem Okulare 3 und dem Objectiv VIII (Hartnack) erblicke man bei normalem Blute 3—4 Leukocyten im Sehfelde, ist aber die Anzahl vermehrt, so habe man es mit einem Grade von Leukocytosis oder Leukämie zu thun. Diese Methode ist ziemlich ungenau, denn auch bei demselben Blut wird der Zahlenbefund je nach der Höhe der untersuchten Blutschichte stets variiren müssen. Die Höhe der Blutschichte wechselt ja mit jedem Präparate, denn sie ist abhängig von der Grösse des Blutstropfens und von der Grösse und dem Gewichte des jeweiligen Deckgläschens. — Um nun die Methode exakter zu machen, müsste man eine stets gleich hohe Blutschichte verwenden; dies könnte erreicht werden, indem wir zwischen Objektträger und Deckgläschen ein Diaphragma bringen, wodurch letzteres etwas vom Objektträger abgehoben wird; natürlicherweise müssen diese Diaphragmen bei allen Untersuchungen gleich dünn sein.

Bessere Dienste würde ein in der Mitte gleichmässig vertiefter Objektträger leisten. — Hat man nun ein für allemal nach diesem Principe die Anzahl der Leukocyten im normalen Blute bestimmt, so wird man aufs Rascheste in pathologischen Fällen die Vermehrung derselben feststellen können. Die konstante Höhe allein genügt aber nicht, die Blutschichte muss auch sehr dünn sein, denn sonst liegen die Körperchen aufeinander und das Abzählen wäre geradezu unmöglich. Bei dieser Methode erhält man immer nur eine relative Zahl, die sich auf die ein für allemal aufgefundene Leukocytenzahl eines Blutes bezieht, das wir als normales bezeichnet haben. Bei unserer früheren Methode hingegen bringen wir die Anzahl der weissen und rothen Blutkörperchen desselben pathologischen Blutes in ein Verhältniss zueinander. —

Virchow gibt als diagnostisches Kriterium bei Leukämie den Durchmesser der Leukocyten an. Sind Leukocyten mit kleinem Durchmesser vorherrschend, so ist die Leukämie wahrscheinlich lymphatischer Natur; wenn die mit grossem überwiegen, ist der Ursprung des Zustandes in der Milz zu suchen. Seitdem die medullare Leukämie bekannt geworden, sind diese diagnostischen Regeln nicht mehr haltbar; und ausserdem ist ja bekannt, dass der Ursprung der Leukämie gemischt ist, und dass bei *Leukaemia lienalis* Hyperplasie der Malpighi'schen Körperchen angetroffen wird, welche eben so kleine Leukocyten erzeugen wie die Lymphdrüsen.

In neuerer Zeit hat man bei einigen Fällen von Leukämie, an der auch das Knochenmark betheiligt war, verhältnissmässig viele

grosse mit grossen Kernchen ausgestattete Leukocyten angetroffen, die einige Aehnlichkeit mit den Leukocyten des Knochenmarkes hatten und von rothen noch mit dem Kern versehenen Blutkörperchen begleitet waren. (S. Ehrlich, Zeitschrift für klin. Med. 1881, p. 408). Kann das gleichzeitige Vorkommen (im Blute) dieser beiden Arten von Elementen herangezogen werden, um zu beweisen, dass der Ursprung dieser Krankheit auch im Knochenmark zu suchen sei? Eine bejahende Antwort wäre in diesem Falle von grosser Wichtigkeit für die Diagnose einer der dunkelsten Erkrankungen des Knochenmarkes; leider sind aber bis jetzt die darüber angestellten Untersuchungen noch zu wenig zahlreich.

20. Bei gewissen Krankheiten erleidet die Form und Constitution der rothen Blutkörperchen Modifikationen, die aber nicht charakteristisch genug sind, um die Diagnose irgendwie zu erleichtern. Früher hielt man diese Modifikationen für viel häufiger, als es jetzt der Fall ist. Den Grund müssen wir der damaligen Unkenntniss der Modifikationen der Blutkörperchen in Folge von Verdunstung, von Beimischung anderer Flüssigkeiten u. s. w. zuschreiben. Will man daher verdächtiges Blut untersuchen, so muss man es vor Luftzutritt gehörig schützen und als Verdünnungsflüssigkeit nur indifferente Lösungen verwenden. Auch während der Untersuchung muss man, wenn sich dieselbe in die Länge zieht, das Verdunsten verhüten, am besten indem man längs der Ränder des Deckgläschens etwas Oel zufließen lässt.

Wie wir schon früher erwähnt haben, sind in einigen Fällen von Anämie, und besonders bei Chlorose, die rothen Blutkörperchen verhältnissmässig blass und wenig haemoglobinhaltig; ein Umstand, welcher uns erklärt, warum die Anzahl der Blutkörperchen nicht im Verhältniss zur Haemoglobinmenge des Blutes steht. —

In denselben krankhaften Zuständen pflegen die Blutkörperchen auch Formveränderungen aufzuweisen [*Poikilocytosis*]. Statt die gewöhnliche Scheibenform zu zeigen, sind viele der Länge nach verzerrt, wobei das eine Ende abgerundet ist, das andere hingegen länglich ausgezogen, mit einer Rundung oder Keilform endigend. Ihre Form wäre demnach mit der eines Kruges oder einer Flasche zu vergleichen.

Ausser diesen verzerrten Körperchen sieht man gewöhnlich auch zahlreiche Mikrocyten (s. weiter unten).

Obwohl diese Befunde eine tiefer greifende Alteration des Blutes bekunden, genügen sie uns doch nicht, um die Art der Krankheit genau zu bestimmen; denn sie werden oft bei ganz verschiedenen pathologischen Zuständen angetroffen, wie z. B. bei der Chlorosis und der durch Anchylostoma hervorgerufenen Anämie (sog. ägyptische oder tropische Chlorose).

In einigen Fällen, besonders der Leukämie¹⁾ fand man im Blute rothe, kernhaltige Blutkörperchen. Neumann²⁾ der Meinung, dass rothe, kernhaltige Blutkörperchen nur im rothen Knochenmark vorkommen, hält ihre Anwesenheit für ein sicheres Erkennungszeichen eines Knochenmarkleidens. Die Unrichtigkeit dieser Annahme ist zweifellos, denn in der Milz finden sich auch kernhaltige Blutkörperchen; in wie grosser Menge diese bei der Anämie vorkommen, haben Salvioli³⁾ und ich nachgewiesen.

Dem Vorhandensein derselben kann demnach auch eine Milzaffektion zu Grunde liegen. Um mit Bestimmtheit sagen zu können, sie stammen aus dem Knochenmark, bedarf es noch anderer Befunde, wir müssten z. B. gleichzeitig im betreffenden Blute grosse Zellen mit grossen Kernen, wie wir ja schon einmal erwähnt, antreffen.

In ebenso seltenen Fällen fand man im Blute kontraktile rothe Blutkörperchen [Friedreich, Laschkewitsch, De-Giovanni u. a.]. Ein konstanter Nexus zwischen diesem Phänomen und dem betreffenden Krankheitsbild konnte aber nicht festgestellt werden.

Ebenfalls nicht für die Diagnose geeignet ist das wechselnde Grössenverhältniss der Körperchen, das von Manassein⁴⁾ experimentell durch Modificirung des chemischen Stoffwechsels im Organismus hervorgebracht wurde. Manassein fand Verkürzung des Blutkörperchendurchmessers im Fieber, bei Vergiftung durch Sepsis, bei Herabsetzung des Sauerstoffgebrauchs, erzielt durch Verminderung der Athmungsthätigkeit (Kohlensäure, Morphin) bei

1) Erb, Virch. Arch. B. 34 p. 192. — Boettcher, ibid. B. 36 p. 364. — Klebs, ibid. B. 38 p. 190. —

2) Neumann, Berlin. Klin. Wochenschr. 1878 Nr. 10 p. 134.

3) Bizzozzero u. Salvioli, Centralblatt für med. Wiss. 1879.

4) Manassein, Centralblatt für med. Wiss. 1871.

beträchtlich über die Körperwärme erhöhter Temperatur, eine Verlängerung des Durchmessers hingegen durch Herabsetzen des chemischen Stoffwechsels (Cyansäure, Alkohol, Chinin), durch Kälte und durch reichlichere Aufnahme von Sauerstoff (direkte Einwirkung dieses Gases, akute Anämie).

21. In einer beachtenswerthen Anzahl von Fällen wurden im Blute viele rothe Blutkörperchen vorgefunden, die charakteristisch waren wegen ihrer sphärischen Form, ihrer intensiven Färbung, des stets isolirten Vorkommens, des hartnäckigen Widerstandes gegen Reagentien und besonders wegen ihres Durchmessers (Fig. 2 g), der sich auf 3, 2 ja sogar 1 μ belief. (Mikrocyten). Wertheim und Ponfick sahen sie nach Verbrühung der Haut und glaubten daher sie einer Segmentirung der rothen Blutkörperchen zuschreiben zu müssen, wie sie ja empirisch hervorgebracht werden kann bei Erhitzung gelassenen Blutes auf 52° C. — Vanlair und Masius fanden dieselben bei verschiedenen Krankheiten, wobei gewöhnlich die Thätigkeit der Leber herabgesetzt und die der Milz gesteigert war. Sie nahmen daher an, man müsse die Mikrocyten für die letzte in der Milz stattgehabte Formveränderung der rothen Blutkörperchen halten, welche dann in der Leber ihren Untergang finden sollen; in den oben angeführten Krankheitsfällen seien sie nur desswegen im Blute gefunden worden, weil nicht die ganze, grosse in der Milz veränderte Menge in der Leber entsprechend zu Grunde gegangen sei. — Besonders zahlreich fanden sich die Mikrocyten bei der progressiven, perniziösen Anämie vor; sie wurden demgemäss von Vielen (auch Eichhorst) fälschlich als für diesen pathologischen Zustand charakteristisch gehalten. — Aus allen diesen Betrachtungen ersehen wir, dass die Bedeutung der Mikrocyten noch sehr wenig bekannt ist, sie uns demnach gewiss kein sicheres diagnostisches Merkmal sind.

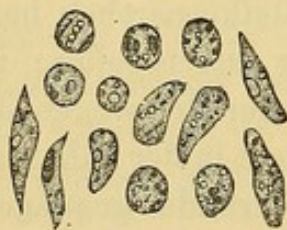22. Ganz dasselbe können wir von der vermehrten Anhäufung jener farblosen Körnchen sagen, die wir früher bei Behandlung des normalen Blutes beschrieben. Sie nehmen nach jeder Mahlzeit zu, sind sehr zahlreich bei Alkoholikern, bei anämischen und fiebernden Individuen u. s. w. Ihre eigentliche Bedeutung ist uns aber nicht näher bekannt, wir müssen darum auch in diesem Falle darauf verzichten, ihr Vorkommen mit irgend einem pathologischen Zustande in konstanten Zusammenhang zu bringen.

In einigen ziemlich seltenen Fällen von diffuser Sarkomatose (Simon) sah man im cirkulirenden Blute etliche sarkomatöse Zellen. Diese immerhin exceptionelle Thatsache nützt der Diagnose nicht viel, denn für derartige Zustände gibt es viel sicherere Merkmale. Uebrigens ist es gar nicht leicht, die Gegenwart solcher Zellen zu bestätigen, denn sind sie rund, so können sie ohne weiteres mit weissen Blutkörperchen verwechselt werden, sind sie hingegen länglich oder abgeplattet, so kann man sie für Endothelzellen der Blutgefässwandungen halten, da sich ja diese öfters lösen und im gelassenen Blute angetroffen werden.

Bei mit Wechselfieber behafteten Individuen fanden Obermeier, Ponfick, Heidenreich¹⁾ und Andere, rothe Körnchen oder Vakuolen einschliessende Zellen, von der 6 bis 8fachen Grösse eines Leukocyten. Weisse, stark gekörnte Zellen fand man auch nach Typhus, Cholera und auch anderen nicht infektiösen Krankheiten. Jedoch sind auch dies für die Praxis ziemlich unwichtige Befunde.

23. Entschiedener Aufschluss gibt uns das Mikroskop für die

Fig. IV.



Leukocyte mit Pigmentkörnern (Melanämie).

Diagnose der Melanämie, denn man sieht im Blute deutlich schwarzes, braunes oder gelbbraunes Pigment, gewöhnlich in Form von regelmässigen, gekörnten, einige Mikromillimeter grossen Körnchen. Dies Pigment schwimmt entweder frei im Blute, oder aber es ist in den Leukocyten eingeschlossen (Fig. IV). Die Menge ist nicht konstant, sie variirt während des Krankheitsverlaufes; nach febrilen Anfällen ist sie gewöhnlich grösser. —

Der Anfänger möge vorsichtig sein und jene braunen oder schwärzlichen Partikelchen, die beinahe in jedem Präparate als Verunreinigung, meist Staub aus der atmosphärischen Luft, vorkommen, nicht für Pigmentkörner halten.

Grössere Quantitäten von Fetttröpfchen kommen im Blute (Lipämie) nicht selten vor, besonders bei Alkoholikern, Diabetikern, verschiedenen Nierenkrankheiten u. s. w. Das Serum hat dann meist ein milchiges Aussehen. — Die Lipämie wird demnach leicht mittelst des Mikroskopes erkannt; ihre Gegenwart ist schwer zu

1) Obermeier, Centralblatt für med. Wiss. 1873. — Ponfick, Virch. Arch. Vol. LX. — Heidenreich, Ueber Parasiten des Rückfalltyphus, 1877

erklären, ausser wenn mit der Nahrung reichlich Fettsubstanzen aufgenommen wurden, und bei adipösen Embolieen.

24. Die Parasiten des Blutes. — a) Vegetabilische. — Nach den gegenwärtigen Theorien erklärt man sich das Entstehen aller Infektionskrankheiten, wie bekannt, durch die Einwanderung vegetabilischer Parasiten in das Blut und durch ihre rasche Vermehrung daselbst. Dessen ungeachtet darf man nicht glauben eine Diagnose solcher pathologischer Zustände erst dann stellen zu dürfen, wenn wir Parasiten im cirkulirenden Blute gefunden. Wir dürfen nicht vergessen, dass diese Parasiten zu den niedersten Organismen gehören, daher äusserst klein sind und der Form nach Körnchen und Stäbchen vergleichbar sind. Bedenken wir ferner, dass sie keineswegs während der ganzen Krankheit im cirkulirenden Blute vorhanden sein müssen, da sie sich, wie es von gewissen Gattungen sicher bekannt ist, in bestimmten Organen ansammeln und so inficirend wirken können, ohne direkt im cirkulirenden Blute angetroffen zu werden.

Das Vorhandensein der Mikrophyten im Blute und in den verschiedenen Körperflüssigkeiten mit Bestimmtheit nachweisen zu können wird immer dringenderes Bedürfniss. Kein Wunder demnach, dass man fortwährend nach sicheren Methoden fahndet, diese Mikroorganismen von allen ihnen ähnlichen Formelementen sicher und leicht unterscheiden zu können. Am häufigsten wendet man jetzt allerlei Tinktionen an, welche die Mikrophyten recht intensiv färben, die sie beherbergenden Gewebe nur sehr schwach oder gar nicht. Da nun die Mikrophyten verschiedener Krankheiten sehr von einander differiren, so ist es klar, dass gewisse Tinktionen, die für die eine Art vorzüglich sind, andere nur sehr wenig oder gar nicht färben. Für viele Arten ist das Methylviolett, ein energisches Färbemittel. Nach Ehrlich¹⁾ ist das Methylenblau recht empfehlenswerth, da es in den verschiedensten Concentrationen bei veränderter Imbibitionsdauer verlässlich einwirkt.

Man gebraucht es in wässriger Lösung nach folgender Angabe: Ein Tropfen Blutes, oder der zu untersuchenden Exsudatsflüssigkeit wird in möglichst dünner Schicht auf einem Objektträger ausgebreitet, und der Verdunstung überlassen, darauf giebt man etwas Methylenblaulösung zu, und lässt sie $\frac{1}{2}$ –24 Stunden einwirken, nun wäscht man mit der Spritzflasche die färbende Substanz ab und wäscht die Bluts- oder Exsudatschichte behutsam nach, bei

1) Ehrlich, Zeitschr. für klin. Med. B. 2 p. 710. 1881.

gewöhnlicher Zimmertemperatur, oder um etwas wenig erhöht, lässt man dann wieder das Ganze austrocknen, worauf man es in wenig Dammar einschliesst. Sind Mikrophyten in der Probe enthalten, so erkennt man sie unter dem Mikroskope leicht an ihrer starken Färbung, während die Leukocyten und rothen Blutkörperchen nur wenig alterirt sind. Es wird gut sein, mit starken Immersionslinsen zu untersuchen, da man es mit in der Regel eminent kleinen Gebilden zu thun hat.

Findet man bei so behandelten Blutproben keine Mikrophyten, so darf man desswegen keineswegs Infektionskrankheiten ausschliessen, denn die Parasiten können in irgend einem Organe angehäuft sitzen, ohne den Blutstrom in Mitleidenschaft zu ziehen. Bei Exsudaten ist aber das Resultat der Untersuchung wohl massgebend, denn Ehrlich fand z. B. in den Exsudaten der Pleuritis, der Synovitis rheumatica, der frischen Arthritis gonorrhoeica, niemals Mikroorganismen, während er in durch Puerperal-Sepsis bedingten Entzündungsprocessen konstant Mikrococcen, kettenförmig aneinandergereiht, vorfand. In einem Falle von hämorrhagischer Pleuritis einer Wöchnerin konnte Ehrlich wegen Mangel von Mikroorganismen im Exsudate eine septische Affektion geradezu ausschliessen; den Beweis dafür lieferte der Verlauf der Krankheit.

Bis jetzt können wir über die Tragweite dieser Methode, in diagnostischer Hinsicht, nicht unser Urtheil entgeltig aussprechen, immerhin kann man bis jetzt noch die Wichtigkeit dahingestellt sein lassen. Gewiss bedarf aber diese Untersuchung eines geübten Auges und technischer Gewandtheit.

25. Zwei Arten der Mikrophyten können Dank ihrer bestimmten Form mit Sicherheit erkannt werden. In diesen Fällen wäre demnach die mikroskopische Untersuchung die Basis für verlässliche Diagnosen.

Obermeier¹⁾ hat nämlich bei Febris recurrens (Rückfall-Typhus) im Blute Spirillen [*Spirochaetae*, Cohn] entdeckt, die aber nur bei genauer Untersuchung gesehen werden, da sie äusserst blass und dünn sind. Sie erscheinen (Taf. 1 Fig. 4) als blasse, homogene, ungegliederte Fasern, zu Spiralen aufgerollt von der 1 bis 8 fachen Länge des Durchmessers eines rothen Blutkörperchens. Sie zeigen lebhafte Bewegung, gewöhnlich bewegen sie sich im Sinne ihrer Längsaxe nach vor und rückwärts, oft auch nach den Seiten hin sich umbiegend. Ihre Anzahl im Blute variirt sehr, je nach den Stadien des Krankheitsverlaufes, darum schliesse man den Rückfall-

1) Obermeier, Centralblatt für med. Wiss. 1873.

Typhus nicht vorweg aus, wenn zufällig in einer Blutprobe keine Spirillen angetroffen werden.

Demzufolge fand Heidenreich¹⁾ vor jeder Temperaturerhöhung während dieser Krankheit reichlich Spirillen im Blute, die aber vor jeder Krisis allmählig verschwinden, und während der Defervescenz und der Apyrexie gänzlich fehlen. Während eines Paroxysmus oder mehrerer folgender ändert sich ihre Anzahl öfters, obwohl die Temperatur konstant dieselbe Höhe eingehalten hat. Dies hängt wahrscheinlich von der kurzen Lebensdauer der Spirillengenerationen ab, die rasch eine auf die andere folgt, sodass während eines Paroxysmus viele Generationen einander succediren, und die letzte schon abgestorben, während die folgende erst im Keimen begriffen sein kann, was wir aber bei dem gegenwärtigen Stand der Wissenschaft noch nicht zu erkennen im Stande sind; in einer solchen Periode wird man daher die Spirillen in einer sehr geringen Anzahl antreffen, in der folgenden können sie aber wieder äusserst zahlreich auftreten.

R. Albrecht's²⁾ Untersuchungen bestätigen die Annahme einer sehr raschen Fortpflanzung der Spirillen. In einem Blut-Präparate, das er während des zweiten Anfalles von Febris recurrens angefertigt, fand er nur 3 Spirillen; nach 6 Stunden untersuchte er dasselbe Präparat nochmals und fand die Zahl um vieles vermehrt; in jedem Sehfelde seines Präparates konnte er unter dem Mikroskope etliche sich lebhaft bewegende Spirillen entdecken.

Dass nun den Spirillen auch das Virus anhaftet, können wir leicht damit beweisen, dass man die Krankheit nur mit dem Blute übertragen kann, und gerade nur mit dem Blute während eines Paroxysmus; das heisst soviel, als nur mit der Flüssigkeit, die Spirillen enthält. Wie wir schon oben gesagt, erhellt, dass die Menge der Spirillen keineswegs die Fieberhöhe, beziehungsweise den Grad der Erkrankung angibt.

Neben den Spirillen findet man bei Rückfalltyphus auch andere Gebilde im Blute, ziemlich zahlreiche, sehr kleine, glänzende, runde oder ovale, isolirte oder zu zweien vereinte Körperchen, mit oscillirender, doch nicht Brownscher Molekular-Bewegung.

1) Heidenreich, Diss. inaug. Petersburg 1876. — Moczutkowsky, Deut. Arch. für klin. Med. 1879 B. 24, p. 80.

2) Albrecht, St. Petersb. med. Wochenschr. 1880 N. 1.

Nach Guttman¹⁾ finden sich diese Körperchen auch bei anderen Krankheiten (Pneumonie, Scarlatina, Morbilli, Typhus abdom. u. s. w.), ja sogar im Blute Gesunder. Bei Rückfalltyphus sind sie aber weit zahlreicher. Der Umstand, dass sie bei den verschiedensten Krankheiten angetroffen werden, zeigt, dass sie mit den Spirillen in keinem genetischen Zusammenhang stehen.

26. Im Blute der an *Pustula maligna* Erkrankten, trifft man die Bakteriden [*Bacillus anthracis*] an, die eingehend von Pollender (1855) und später von Brauell, Davaine und Anderen studirt wurden. Sie sind unter den Blutkörperchen als sehr dünne, 5—10 μ lange, nicht ramificirte, schwach gekrümmte, (aktiv) unbewegliche Stäbchen erkennbar. Wegen ihrer Blässe und ihres vereinzelten Vorkommens ist eine gewisse Beobachtungsschärfe nöthig. — Nicht selten fahndet man im Blute von mit Karbunkel behafteten Thieren umsonst nach Bakteriden, was Manchen glauben machte, diese Thiere seien gar nicht infectirt gewesen, und die Krankheit hänge nicht unmittelbar mit jenen zusammen. Siëdamgrotzky²⁾ und besonders Koch lehren, dass die Mikrophyten des Karbunkels nicht immer der Form nach Bakteriden sind, sondern zeitweise in irgend einem Stadium ihres Lebens als sogenannte Dauersporen vorkommen. Und wirklich sieht man (Koch), wenn Bacillen bei gewöhnlicher Körperwärme im Humor aqueus aufbewahrt werden, schon nach einigen Stunden, wie diese sich zu Fasern verlängern, in denen Kernen sichtbar werden. Diese Letzteren verdicken sich zu ovalen Körperchen, und werden allmählig durch die Disaggregation der sie beherbergenden Fasern (Fäden) ganz frei; je nachdem sie nun Nahrung genug finden, bleiben sie so geformt, oder werden länger bis zur Stäbchenform der Bacillen, als welche sie eine neue Generation von Dauersporen erzeugen können, und so fort. — Die Karbunkel-Uebertragung kann nun sowohl durch die Bacillen als auch durch die Sporen vor sich gehen; doch geht die Infektionskraft der ersteren in kürzester Zeit verloren, während die Sporen dieselbe unendlich lange noch beibehalten. Das Blut mit Karbunkel behafteter Thiere kann demnach äusserst infectiös sein, auch wenn gar keine Bacillen nachweisbar sind, denn es enthält gewiss Dauersporen, die aber wegen

1) Guttman, Virch. Arch. LXXX, p. 1, 1880.

2) Siëdamgrotzky, Deutsche Zeitschr. f. Thiermed. I p. 253.

ihrer Form und Kleinheit nur sehr schwer von den Blutkörperchen unterschieden werden können.

Wenn demnach das Vorhandensein der Bakteriden ein sicheres Merkmal für die Diagnose des Karbunkels ist, so schliesst sie das Fehlen derselben doch nicht aus; in solchen Fällen muss man eben die Untersuchung des Blutes mehrmals wiederholen. — Es ist nicht uninteressant auch den Saft des Geschwürs zu untersuchen, denn hat man es mit Karbunkel zu thun, so wird man darin leicht Bakteriden entdecken.

27. b) Animalische. — Zwei Würmer wurden im menschlichen Blute vorgefunden, besonders in den Gegenden südlichen Klimas. Der eine ist das *Distomum haematobium*, den wir aber nicht besprechen wollen, da seine Eier, ein diagnostisches Merkmal für dessen Gegenwart, im Harne und Kothe vorgefunden werden.

Der andere Wurm ist die *Filaria sanguinis hominis*, die von Lewis in Indien (1872) zwei Jahre nachdem er sie im chylösen Harne entdeckt hatte, im menschlichen Blute vorgefunden wurde. In einem Falle fand er gar je 12 Exemplare in verschiedenen Blutpräparaten. Sonsino¹⁾ fand auch in Egypten die *Filaria* und studirte sie. — Lewis²⁾ Beschreibung der Würmer entnehmen wir: die Würmer sind klein, schlangenähnlich und bewegen sich lebhaft unter dem Mikroskope zwischen den Blutkörperchen hin und her. Ihr Körper ist cylinderförmig, sehr lang, dünn und geht am hinteren Ende ganz allmählig in eine Spitze über. Die ganze Länge beträgt 0.34 mm., die Breite 0.007 mm. — Untersucht man diese Würmer gleich nach Austritt aus den Gefässen, so sind sie hyalin, nicht granulirt, in eine zarte an den Enden geschlossene Röhre gehüllt, in welcher sie sich verlängern und zusammenziehen. Diese Röhre wurde mit dem Sarkolemma der Muskelfasern verglichen; sie ist beinahe durchsichtig und anscheinend ganz strukturlos; wahrscheinlich ist sie ein Häutchen. Am Kopfbende bemerkt man einen leuchtenden Punkt, an den wir wahrscheinlich die Mundöffnung verlegen können, und vielleicht liesse sich ein rudimentärer Oesophagus unterscheiden. Dies ist Alles, was man vom Organismus dieses ein-

1) Sonsino, Sugli ematozoi come contributo alla fanna egiziana. Cairo 1877.

2) V. Davaine, Entozoaires, 1877, p. 949.

fachen, embryonalen Wurmes sagen kann. Nach einigen Stunden hört die lebhafteste Bewegung auf, er erscheint granulirt, und Querstreifen werden an seiner Oberfläche sichtbar, die aber sicher nicht der umhüllenden, durchsichtigen Röhre, sondern der Körpersubstanz selbst angehören.

Forensische Untersuchung des Blutes.

28. Oft kommt es dem praktischen Arzte vor, irgend eine Substanz, oder einen Fleck von Gerichtswegen auf Blut zu untersuchen. Viele Methoden ermöglichen es, bestimmt das Vorhandensein des Blutes nachzuweisen. Bis jetzt ist es aber nicht selten geradezu unmöglich, ohne weitere Anhaltspunkte sicher Menschenblut von thierischem eingetrockneten zu unterscheiden. Drei Methodengiebt es, die sicher zum Ziele führen; obwohl eine davon nichts mit dem Mikroskope zu schaffen hat, wollen wir hier doch alle drei folgen lassen.

1) Methode. Haeminkrystalle. — Man bringt mit einem Glasstabe einen Tropfen gewöhnlicher Chlornatriumlösung auf den Objektträger und lässt den Tropfen bei mässiger Wärme verdunsten. Auf die zurückbleibenden Kryställchen legt man nun die mit Blut getränkten Fäden oder anderen Substanzen, bedeckt das Ganze mit einem Deckgläschen und lässt unter das letztere mit einem Tropfenzähler solange Eisessig zufließen, bis der Zwischenraum damit erfüllt ist. Darauf erhitzt man das Präparat über einer Spirituslampe, bis sich im Eisessig Bläschen entwickeln, diese Bläschenentwicklung wird 30—50 Sekunden lang unterhalten, jedoch so, dass die Entwicklung nicht stürmisch werde, denn sonst läuft man Gefahr, Deckgläschen und Flüssigkeit in die Luft springen zu sehen. In dem Maasse als der Eisessig durch Verdunsten während des Erhitzens schwindet, tropft man mit dem Tropfenzähler behutsam frischen nach. Hat man es mit Blut zu thun, so entzieht der Eisessig der imprägnirten Substanz grösstentheils die Farbe und wird allmählig roth. Wenn dies erfolgt ist, entfernt man das Präparat um ein Beträchtliches von der Flamme, so dass es höchstens unter dem Einflusse einer Temperatur von 40—50° steht, und zwar so lange bis die ganze noch übrige Flüssigkeit verdunstet ist. Darauf kann man mit Hülfe des Mikroskopes die Haeminkrystalle aufsuchen. Diese sind nie regelmässig vertheilt, sondern gewöhnlich da und dort zahlreich im Präparate angehäuft und schon dem unbewaffneten Auge durch die mehr intensive, braunrothe Färbung kenntlich. Sehr oft sind sie um die blut-

imprägnirte Substanz als rothbraune Zone ringförmig gereiht. Mit einer Vergrößerung von 80—90 Durchmessern sucht man sich die Anhäufungen auf, die man dann mit Vergr. 350—400 eingehend auf ihre Form u. s. w. untersucht. —

Es ist rathsam den Raum unter dem Deckgläschen mit Glycerin zu füllen, damit die Krystalle in dieser stark brechenden Flüssigkeit besser sichtbar werden. Nicht selten lässt Einen diese Probe, trotz bestimmt vorhandenem Blute, im Stiche, und zwar gewöhnlich bei faulem oder auf Eisen eingerostetem Blute. Auch das Fett ist der Reaktion hinderlich; wenn solches vorhanden, wird man es darum vorher mit Aether extrahiren müssen und dann erst die eben beschriebene Procedur beginnen.

Die Haeminkrystalle erkennt man an ihren Farben-Nüancen zwischen rothbraun, kaffeebraun und hellbraun und an ihrer Form: rhombische Tafeln, die oft sehr dünn, der Länge nach ausgezogen, oder an zwei entgegengesetzten Ecken gerundet sind (Lanzen-Form).

Oft liegen die Krystalle zu zweien oder mehr über Kreuz, die Dicke ist sehr verschieden; bei gut gelungener Präparation erreichen sie nicht selten die Länge von 15—20 μ und darüber, wogegen sie andere Male nur mit den stärksten Vergrößerungen sichtbar werden.

Struve empfiehlt als Haeminreagens Tanninlösung. Die befleckten Theile werden mit verdünnter Kalilösung ausgezogen, die erhaltene Flüssigkeit wird filtrirt und mit einer Tanninlösung versetzt, wodurch eine rothbraune Färbung erzielt wird; dem fügt man noch verdünnte Essigsäure bis zur Säurereaktion zu, es bildet sich mehr oder weniger rasch ein Niederschlag, der auf dem Filter gesammelt, gewaschen, getrocknet und dann, nach der beschriebenen Methode, mit Chlornatrium und erwärmter Essigsäure zur Herstellung der Häminkrystalle behandelt wird. — Diese Struve'sche Methode ist rathsam für schon verblichene, gewaschene Blutflecken, für welche die gewöhnlichere früher beschriebene Methode nicht zureichend ist.

29. — 2) Die Guajakreaktion. — Für diese Reaktion wird in einem Uhrglase ein Tropfen frischer Guajaktinktur (1 Theil Guajak, 10 rekt. Alkohol) mit einem Tropfen abgestandener, alter Terpentinessenz vermengt. Andererseits lässt man das blutverdächtige Objekt im Wasser maceriren, damit dieses das allenfalls vorhandene Haemoglobin extrahire. Mit einem Glasstabe bringe man nun einen Tropfen dieses Wassers zu den Mischungstropfen (Guajakterpentin).

Die beiden Tropfen erhalten, mit dem Glasstabe vermisch, ein opakes Aussehen und schmutzig weisse Farbe; enthielt die Substanz Blut, so wird das Ganze darauf schön blau. — Gelingt diese Reaktion nicht, so kann man Haemoglobin mit Sicherheit ausschliessen, gelingt sie, so ist dennoch die Anwesenheit des Haemoglobins nicht im Geringsten sichergestellt.

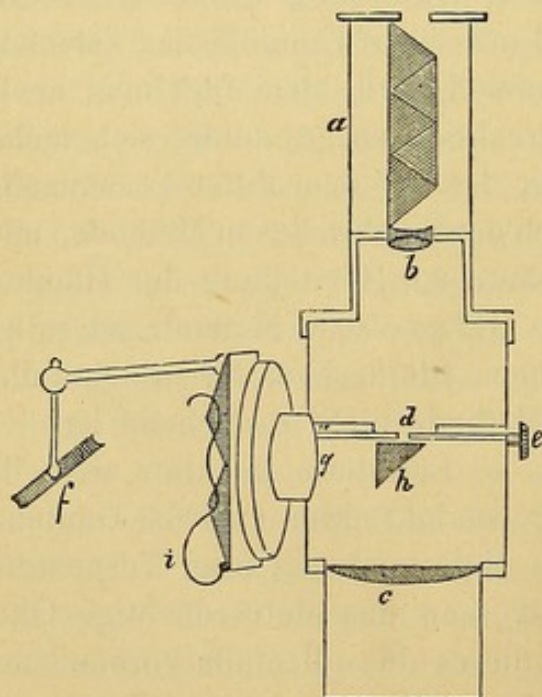
Man beachte ferner, dass ein Fleck wohl dem Blute seine Existenz zuschreiben kann, ohne nur Spuren von Haemoglobin aufweisen zu müssen. Dies ist bei recht alten Blutflecken, wo das Haemoglobin schon, wie wir später hören werden, gewisse Veränderungen eingegangen ist. Auch in diesem Falle tritt die Guajakreaktion nicht ein. — Alles dies hat diese Reaktion stark entwerthet; Dank der sehr verlässlichen spektroskopischen- und Haeminprobe stört uns diese Entwerthung gar nicht mehr.

30. — 3) Spektroskopische Methode. — Dazu bedarf man eines Spektroskopes oder eines Mikrospektroskopes, deren Handhabung genau gekannt sein will. Beide beruhen auf den Absorptionsstreifen, die Blutfarbstoffhaltige Substanzen in verdünnter Lösung im Spektrum zeigen.

Zu diesen Untersuchungen ist ein gutes Taschenspektroskop oder ein Mikrospektroskop hinreichend und daher jedenfalls einem grossen, umständlichen vorzuziehen.

Das Mikrospektroskop ist ein kleines, gewöhnliches Spektroskop à vision directe, verbunden mit einem achromatischen Okulare (Mikroskop). Wie aus der Fig. V ersichtlich, enthält der Tubus (a) das Prismensystem, bestehend aus 2 Flint- und 3 Crown glas-Prismen. Darunter ist das Okular, aus einer doppelten oberen (b) und einer plankonvexen unteren Linse (c) zusammengesetzt, angebracht; dazwischen befindet sich die durch die Mikrometerschraube (e) beliebig erweiterbare Spalte.

Fig. V.



Schema des Mikrospektroskops.

Das Mikrospektroskop kommt beim Mikroskop an die Stelle des Okulars, das Objektiv desselben bleibt weg. Es ist gut, ein grosslöchriges Diaphragma in den Objektisch des Mikroskops einzufügen.

Der Strahlenkegel gelangt vom Spiegel des Mikroskops in den Tubus, geht durch die Linse (c) dann (durch die Spalte verkleinert) durch die Linse (b) und endlich durch das Prismensystem zerstreut, in das Auge des Beobachters.

Bei dieser Beschaffenheit des Instruments könnte man immer nur ein Spektrum erzeugen, und doch ist es, wie wir sehen werden, oft von grosser Wichtigkeit zwei Spektren nebeneinander sehen zu können, um dieselben miteinander zu vergleichen. Mit Hülfe eines an der Seite angebrachten, beweglichen Spiegels (f) ist dies leicht zu bewerkstelligen. Man lässt von einer beliebigen Lichtquelle Strahlen auf diesen zweiten Spiegel fallen, dieser reflektirt dieselben durch eine Oeffnung (g) auf das kleine Prisma (h), durch welches die Richtung des Strahlenkegels so verändert wird, dass derselbe in den Spalt (d) gelangt, von da zum Prismensystem und durch dieses als Spektrum, in das Auge des Beobachters. Demgemäss sieht der Untersuchende die Spektren zweier Lichtquellen mittelst der beiden Spiegel, nebeneinander. Lassen wir nun die beiden Lichtkegel durch zwei verschiedene, farbige Lösungen streichen, so können wir ganz leicht die Verschiedenheiten der zwei Spektren studiren und die bemerkenswerthen Eigenthümlichkeiten derselben feststellen.

Die Untersuchungslösungen müssen sorgfältig filtrirt sein. Die mit dem Seitenspiegel zu untersuchende Lösung giebt man in kleine Probegläschen (Eprouvetten) oder in cylindrische Fläschchen, die gewöhnlich dem Instrumente beigegeben sind; man kann sie mit Korkstöpseln schliessen und in horizontaler Richtung mittelst der Vorrichtung (i) am Instrument befestigen, oder noch besser, sie geradezu mit der Hand in vertikaler Richtung vorhalten, da dann eine Flüssigkeitssäule von einigen mm Höhe hinlänglich ist, um ein brauchbares Spektrum zu erzeugen.

Die zweite Lösung hingegen bringt man auf ein Uhrglas, das auf den Objektisch genau in der optischen Axe des Mikroskops aufgestellt wird. Durch Aufgiessen oder Weggiessen von Flüssigkeit mittelst eines Glasröhrchens ändert man beliebig den Durchmesser der Schicht im Uhrglas und kann so das Spektrum, wenn nöthig, modificiren. — Verfügt man über sehr wenig Flüssigkeit, und


möchte man doch ein genügend breites Spektrum erzielen, so verwende man statt des Uhrglases ein rechtwinkliges Glasgefäß von sehr kleinem Querschnitte, das man sich leicht selbst herstellt, indem man 4 Deckgläschen miteinander und auf einem Objektträger mit Balsam oder Mastix verlöthet und so fixirt. (S. die Fig. ad. §. 115). Auch hier kann man mit einem feinen Glasröhrchen Flüssigkeit wegnehmen und zugeben und dadurch Flüssigkeitsschicht und Spektrum beliebig ändern. —

Gute Mikrospektroskope liefern verschiedene Optiker wie Reichert, Seibert und Zeiss. Besonders die des Letztgenannten verdienen anempfohlen zu werden. Ausser fehlerfreier Konstruktion sind diese auch mit einer graduirten Skala versehen, um mit Bestimmtheit die Lage der Streifen im Spektrum bestimmen zu können. Mittelst mehrerer Schrauben stellt man Parallelismus her zwischen Skala und Spektrum und stellt die Theilstriehe auf die relativen Spektralregionen ein. Es wird gut sein, die Lage erst genau zu kontrolliren; am besten, indem man darauf sieht, dass z. B. die Fraunhofer'sche Linie D dem Skala-Theilstrich 0,589 entspreche.

Mit dem Instrumente einmal vertraut, wollen wir die Art und Weise besprechen, wie wir einen Blutstropfen als solchen erkennen werden.

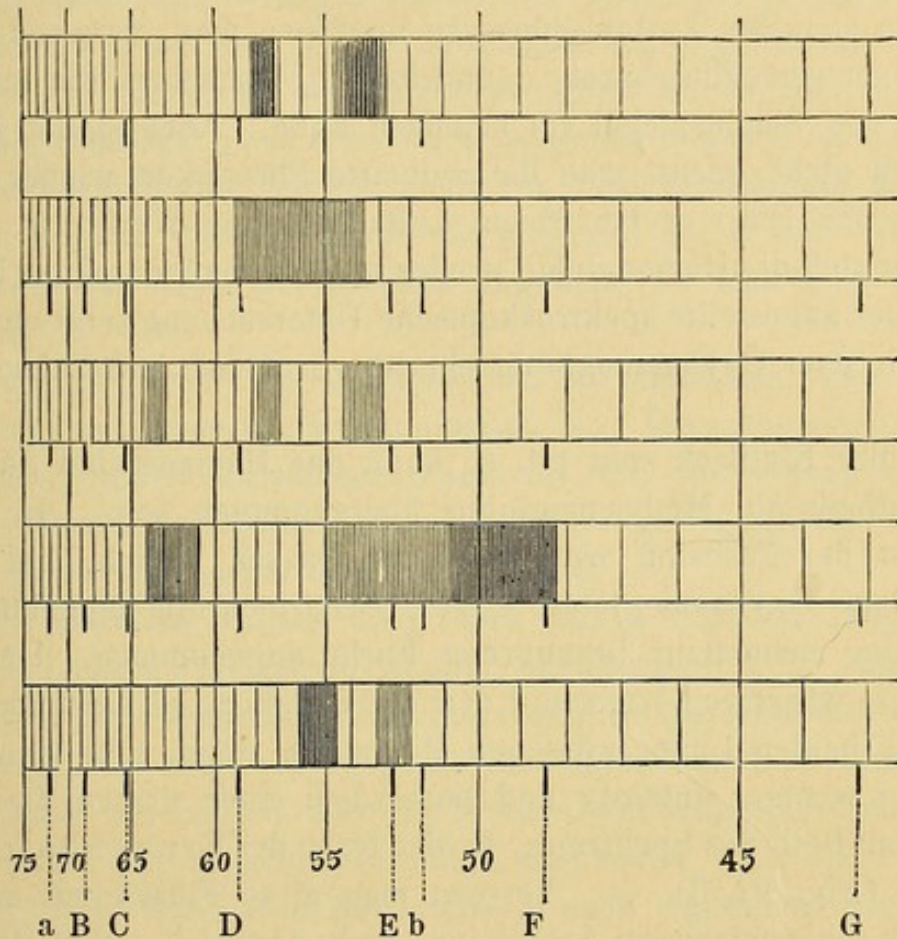
Die verdächtige Substanz wird einige Stunden in destillirtem Wasser macerirt. Ist Haemoglobin vorhanden, so löst sich dieses im Wasser, durch den Luftzutritt zu Oxyhaemoglobin verändert. Man filtrirt in eines der oben beschriebenen Behälter ab und untersucht mit dem Spektroskop. Enthält die Lösung Oxyhaemoglobin in hinreichender Koncentration, (höchstens $\frac{1}{10000}$ Verdünnung für eine Flüssigkeitsschicht von einem cm Höhe), so erblickt man in der Gegend der Spektralfarben Gelb und Grün, zwischen den Fraunhofer'schen Linien D und E, die beiden charakteristischen Absorptionsstreifen des Oxyhaemoglobins (Fig. VI. 1). Ist die Lösung sehr verdünnt, so wird man begreiflicherweise nur eine sehr hohe Schichte untersuchen. Es ist sehr wichtig, durch sorgfältiges Filtriren jede Trübung der Lösung zu vermeiden. Auch vergesse man nicht den Spalt (S) so einzustellen, dass die Linien des Spektrums möglichst klar und deutlich hervortreten.

Es gibt Substanzen, die dem Oxyhaemoglobinspektrum ähnlich, zwei Absorptionsstreifen zwischen D und E zeigen; besonders möchte



ich das Pikrokarmin-Ammoniak hervorheben, dessen Spektrum bei oberflächlicher Untersuchung sehr leicht mit dem des Oxyhaemoglobins verwechselt werden kann. Beachtet man zwei Momente genau, so

Fig. VI.



- 1) Oxyhaemoglobin-Spektrum. 2) Spektrum des reducirten Haemoglobins.
 3) Methaemoglobin-Spektrum. 4) Spektrum des Haematins in saurer
 Lösung. 5) Spektrum des reducirten Haematins.

kann man die beiden ganz bestimmt von einander unterscheiden. 1) Wolle man die beiden Spektren sorgfältig vergleichen; hat man z. B. die verdächtige Flüssigkeit auf dem Objektischchen des Mikroskopes, so stelle man die Pikrokarminlösung so auf, dass der vom beweglichen Spiegel (f) kommende Lichtkegel durch dieselbe streiche. Beim Vergleich der beiden achte man nicht so sehr auf die Breite und Intensität des Streifens, als vielmehr auf die Lage desselben im Spektrum. Die Pikrokarminstreifen sind stets dem violetten Ende des Spektrums um ein wenig näher als die des Oxyhaemoglobins. 2) Setze man der untersuchten Flüssigkeit eine reducirende Substanz zu und achte darauf, ob und in welcher

Art sich das Spektrum verändert. Man verwende z. B. etwas schwefelsaures Ammonium, ist nun Oxyhaemoglobin vorhanden, so wird dieses zu einfachem Haemoglobin verändert, dessen Spektrum einen einzigen, nicht scharf begrenzten Absorptionsstreifen zwischen D und E aufweist (Fig. VI. 2). Es wird gut sein, diese Reaktion stets bei Luftabschluss zu machen; man verwende daher eines jener verschliessbaren, cylindrischen Fläschchen, die man aber nur für den Seitenspiegel (f) benützen kann. Auch damit begnüge man sich nicht; giesst man die reducirte Flüssigkeit wieder auf ein Uhrglas und rührt es bei freiem Luftzutritt eine Weile gut um, so vereinigt sich das Haemoglobin wieder mit dem Sauerstoff der Luft und die wieder angestellte spektroskopische Untersuchung zeigt uns neuerdings die dem Oxyhaemoglobin charakteristischen zwei Absorptionsstreifen.

Ist der Blutfleck sehr alt, so kann das Haemoglobin ganz oder grösstentheils in Methaemoglobin übergegangen sein. In diesem Falle ist der Farbstoff wohl noch in Wasser löslich, hat jedoch jenes dem Oxyhaemoglobin eigene Scharlachroth eingebüsst und dafür eine schmutzig braungrüne Farbe angenommen. Untersucht man diese wässrige Lösung mit dem Spektroskop, so sieht man wohl noch die beiden Linien zwischen D und E, doch sehr verschwommen und weniger intensiv und ausserdem einen dritten Streifen im äussersten Roth des Spektrums, in der Nähe der Frauenhofer'schen Linie C (Fig. VI. 3). — Versetzt man diese Flüssigkeit mit einer Spur von schwefelsaurem Ammonium, so ändert sich sofort das Spektrum, das Methaemoglobin ist in Oxyhaemoglobin übergegangen, es verschwindet daher der Streifen im Roth, und die beiden Streifen zwischen D und E werden intensiver und erscheinen scharf begrenzt; wir haben das ursprüngliche Spektrum des Oxyhaemoglobins vor uns. Setzt man der Flüssigkeit nun noch etwas schwefelsaures Ammonium zu, oder lässt man sie in einem jener geschlossenen Fläschchen ruhig stehen, so wird die Lösung vollends zu Haemoglobin reducirt und im Spektrum sehen wir dann, statt der beiden Oxyhaemoglobinstreifen den einen breiten, aber verschwommenen des Haemoglobins. Und so könnte man fort und fort die charakteristischen Streifen kommen und verschwinden lassen. — Die beiden intensiven Oxyhaemoglobinstreifen kann man aus der Methaemoglobinlösung auch durch einen Tropfen Ammoniaks hervorbringen (Sorby).

Endlich kann es vorkommen, dass der Blutfleck längere Zeit hindurch unter schlechten Verhältnissen aufbewahrt wurde, sodass weder Haemoglobin noch Methaemoglobin mehr vorhanden sind, wohl aber daraus eine neue Substanz, Haematin oder gar eine andere braunfärbende, mit wenig verlässlichen spektroskopischen Eigenschaften entstanden ist. Diese Transmutirungen gehen nicht immer gleich rasch vor sich, sie hängen lediglich ab von den Unbilden, denen der Blutfleck ausgesetzt war; an dunkeln und trockenen Orten geht die Veränderung oft gar nicht vor sich, der Einfluss der Sonne und des heissen Wassers leitet sie hingegen sofort ein. Will man annähernd das Alter des Fleckes angeben, so sind dies wichtige Momente.

Hat die Veränderung stattgefunden, so bleibt das Wasser ungefärbt, da das Haematin darin unlöslich ist. Dessenungeachtet kann man den Blutfleck als solchen diagnosticiren, sofern man das Haematin in Säuren oder alkalischen Flüssigkeiten löst und die spektroskopischen Eigenschaften der Lösung prüft.

Man macerire vorerst den Fleck einige Stunden lang in mit etwas Essigsäure versetztem Alkohol; dabei erhält man eine braune Flüssigkeit die spektroskopisch untersucht, die Absorptionsstreifen des Säurehaematis zeigt (Fig. VI. 4): im äussersten Roth ein Streifen in der Nähe der Linie C und ein breiter bandartiger, verschwommener Streifen, der zwischen D und E beginnend, sich bis F hin erstreckt; dieses Band kann der Intensität nach eigentlich in zwei Portionen getheilt werden, in eine hellere, zwischen D und E, eine dunklere, zwischen E und F. Das Säurehaematin giebt eigentlich noch einen vierten Streifen in der Nähe der Linie D, der aber wegen seiner grossen Blässe kaum sichtbar ist, daher ignorirt¹⁾ werden kann.

Nach dieser Untersuchung lässt man die Lösung zur Trockene eindampfen und löst den Rest in destillirtem, mit einigen Tropfen Kali versetzten Wasser; man erhält eine alkalische, olivengrüne Haematinlösung, die im Spektrum einen etwas verschwommenen Streifen zwischen C und D zeigt. Fügt man aber dieser alkalischen Lösung einige Tropfen schwefelsauren Ammoniums zu, so tritt das Spektrum viel deutlicher, schärfer kontourirt hervor (Fig. VI. 5); es

1) Siehe diesbezüglich Jäderholm, (Zeitschr. für Biologie B. XVIII).

werden sofort die Streifen des reducirten Haematins sichtbar; ein scharf begrenzter zwischen D und E, und ein weniger intensiver quer über die Linie E und C gelegter. Diese beiden Streifen sind denen des Oxyhaemoglobins recht ähnlich, vergleicht man aber die beiden Spektren miteinander, so sieht man sofort, wie die Streifen des reducirten Haematins dem violetten Theil des Spektrums näher stehen. —

Fassen wir nun in den Hauptpunkten die spektroskopische Untersuchungsmethode kurz zusammen. — Die färbende Substanz kann in destillirtem Wasser löslich oder unlöslich sein.

Ist sie löslich, so können zwei Fälle eintreten: 1) Die Lösung hat arteriell rothe Farbe und zeigt die zwei Streifen des Oxyhaemoglobins (Fig. VI. 1). Auf Zusatz von etwas schwefelsaurem Ammoniak erhält man den einen Streifen des reducirten Haemoglobins (Fig. VI. 2). Durch Umrühren an der Luft kehren die beiden Oxyhaemoglobin-Streifen wieder. 2) Die Lösung ist grünlich-braun und zeigt die Methaemoglobin-Streifen (Fig. VI. 3). Auf Zusatz von wenig schwefelsaurem Ammonium erhält man vorerst die beiden Oxyhaemoglobin-Streifen und dann nach längerem Einfluss des früher zugefügten Reagens den Sonder-Streifen des Haemoglobins.

Ist die färbende Substanz im Wasser unlöslich, so setzt man sie dem mit Essigsäure versetzten Alkohol aus. Man erhält eine braune Flüssigkeit, die das Haematin-Spektrum in Säurelösung zeigt (Fig. VI. 4). Man verdampft, löst den Rückstand mit verdünnter Kalilauge, versetzt mit etwas schwefelsaurem Ammonium und erhält spektroskopisch die beiden Streifen des reducirten Haematins (Fig. VI. 5).

31. Oft kann man durch die direkte mikroskopische Untersuchung eines Blutfleckes oder eines blutverdächtigen Fleckes bestimmte Resultate erzielen. Sehr erwünscht ist zu diesem Zwecke das geringe Alter eines Blutfleckes, denn je älter ein solcher ist und je mehr er der Feuchtigkeit oder anderen verändernden Einwirkungen ausgesetzt war, desto schwieriger wird es, die histologischen Bestandtheile zu erkennen.

Eingetrocknete Flecke lässt man in geeigneter Flüssigkeit erweichen; je nach Art der Flüssigkeit und je nach dem Alter des Fleckes macerirt man einige Stunden, bis einen Tag lang. Hält

man die Macerirung für genügend, (was man durch Versuche erkennen kann) so legt man ein Stückchen des Fleckes sammt einigen Tropfen der macerirenden Flüssigkeit auf einen Objektträger und zerzupft es möglichst fein mit den Nadeln, darauf schliesst man es mit einem Deckgläschen ein und untersucht mit dem Mikroskope. Manchmal ist es nützlich zum Isoliren der Blutkörperchen, behutsam auf das Deckgläschen zu klopfen oder es mit dem Finger leicht hin und her zu schieben. Man beginnt mit schwacher Vergrösserung, geht aber dann, um die Körperchen im Detail zu studiren, zu starker über. Sogar Immersionslinsen können in solchen Fällen nöthig werden.

Gar viele Flüssigkeiten wurden zum Maceriren eingetrockneten Blutes vorgeschlagen. Man benützte destillirtes Wasser, indifferente Chlornatriumlösungen, artifielles Serum (30 g Hühnereiweiss, 270 Wasser und 40 Chlornatrium, verschiedene Chlorallösungen u. s. w.). Roussin brachte in Anwendung 3 Theile Glycerin, 1 Theil Schwefelsäure und so viel Wasser als genügt, um die Mischung zur Dichte von 1028 zu bringen. Jüngstens beantragte Hofmann¹⁾ folgende Mischung:

Wasser	300
Glycerin	100
Chlornatrium	2
Sublimat	1

Ebenfalls in neuester Zeit hat Struve²⁾ gerathen, eine concentrirte Lösung von Weinsteinsäure, oder mit Kohlensäure geschwängertes Wasser zu verwenden.

Eine gute Macerationsflüssigkeit für eingetrocknetes Blut muss zwei Haupteigenschaften haben: Disassociation (Isolirung) der Blutkörperchen, bei möglichst vollkommener Beibehaltung ihrer normalen Form und Konstitution und ihres charakteristischen Inhalts, des Haemoglobins. Demzufolge halte ich erfahrungsgemäss keine jener genannten Flüssigkeiten für so brauchbar, wie die von Malinin³⁾ vorgeschlagene Kalilauge. Es ist rathsam, den Fleck mit zwei oder mehreren verschieden concentrirten Lösungen zu behandeln; Malinin schlägt zwei vor, die eine von 30 Kalilauge in Stäben mit 70 Was-

1) Hofmann, Lehrbuch der gerichtlichen Medicin. Wien 1880 p. 387.

2) Struve, Virch. Arch. März 1881.

3) Malinin, Virch. Arch. B. 65.

ser, die andere von 32 der ersteren mit 68 des letzteren. Ich hatte in manchen Fällen bessere Resultate mit einer Mischung von 26 Kali mit 74 Wasser. Es ist daher das Beste, mehrere solche Lösungen bereit zu halten und mit kleinen Blut-Portionen die verschiedenen Lösungen auf ihre Tüchtigkeit zu erproben.

Natürlich angenommen, die verwendbare Substanz sei hinreichend vorhanden, denn sonst müsste man sich begnügen, es mit einer Lösung zu versuchen und zwar stets mit der 30%. Behandelt man das Blut mit solchen Lösungen, so behalten die Körperchen ihr Roth bei, und man sieht sie sowohl zu Haufen zusammengedrängt als auch isolirt unter dem Mikroskope (Taf. 1 Fig. 6 a). Ich besitze drei Jahre alte Präparate von Menschen- und Hundsblutflecken, an welchen isolirte und geldrollenartig gruppirte Blutkörperchen sehr schön gefärbt zu sehen sind, sie zeigen auch noch die gezähnelten Ränder nach Art der frischen *Globules ratatinés*. Nach Behandlung mit Kalilauge sind die Blutkörperchen oft noch so gut erhalten, dass man ihrem Durchmesser diagnostische Merkmale entnehmen kann; man wird Blutkörperchen ziemlich gleichen Durchmessers nicht ohne weiters unterscheiden können (wie z. B. die des Menschen und Hundes), wohl aber in den meisten Fällen die kleinen Schafs- und Ziegen-Blutkörperchen von den weit grösseren des Menschen, was nicht selten vor Gericht ausschlaggebend sein kann.

Bei solchen Untersuchungen wird man immer bedenken müssen: 1) Dass im Menschenblute normaliter Blutkörperchen vorkommen, deren Durchmesser gar oft von der mittleren Grösse derselben abweicht; finden wir daher in einem Präparate einige kleinere Körperchen, so dürfen wir nicht gleich Ziegen- oder Schafsblut diagnosticiren, denn wir könnten es ebensogut mit jenen kleinen Blutkörperchen des Menschenblutes zu thun haben. 2) Dass es Körperchen giebt, die ein Unerfahrener auf den ersten Blick für Blutkörperchen halten könnte, während sie es gewiss nicht sind; ich erinnere an die kleinen gelblichen Fetttröpfchen, an die Sporen niederer Pilze, wie *Porphyridium cruentum* (Erdmann) und *Achorion Schoenleinii* (Rindfleisch).

Viel sicherer sind die Resultate der Diagnose des Blutes der Säugethiere und des anderer Vertebraten; auch hiefür sind Malinin's Lösungen am empfehlenswerthesten. Die Säugethiere haben kernlose, die übrigen Wirbelthiere kernhaltige Blutkörperchen. Nach

mehrstündigem Maceriren in Kalilauge wird es ein Leichtes sein, Menschen-, Hundsblut u. s. w., Vogel-, Fisch-, Froschblut u. s. w. zu unterscheiden. Die Fig. 6 b zeigt uns Hühnerblutkörperchen (mit Kalilauge behandelt) beinahe in ihrer primitiven Form, obwohl das Blut eingetrocknet war.

Unter den rothen Blutkörperchen erkennt man die weissen sehr leicht, ja oft können Epithelialzellen oder andere zufällig mit vorkommende Formelemente sogar auf die Herkunft des Blutes selbst schliessen lassen.

32. Fassen wir kurz zusammen was wir von den verschiedenen Methoden der Blutdiagnosen gesagt: Hat man Blut gerichtlich zu untersuchen, so wende man, wenn wenig Material vorhanden, die Haeminreaktion und die mikroskopische Untersuchung nach Behandlung mit Kalilösungen an; verfügt man über grössere Portionen, so versäume man ja nicht die spektroskopischen Untersuchungen anzustellen. — Die Haeminreaktion und das Spektroskop ermöglichen uns, Blut zu erkennen, auch wenn es schon zersetzt ist, in welchem Falle uns das Mikroskop im Stiche lässt; dieses hingegen lässt uns nicht nur die Gegenwart des Blutes erkennen (wenn es noch unzersetzt), sondern giebt uns noch obendrein oft Indicien über die Provenienz desselben.

Drittes Capitel.

Transsudate. — Exsudate der serösen Häute. Echinococcus-Cystenflüssigkeiten.

33. Die serösen Häute bestehen aus einem bindegewebigen Stroma, in welchem viele dichte Blut- und Lymphgefässnetze verlaufen. — Die innere Oberfläche der serösen Häute ist mit einer einschichtigen Lage von breiten und flachen Zellen überkleidet (Endothelzellen.)

Schon im normalen Zustande finden wir die serösen Häute von einer hellen Flüssigkeit bespült.

Durch pathologische Vorgänge kann die Menge der Flüssigkeit bedeutend zunehmen und ihre Beschaffenheit sich verschieden verändern.

So entstehen die Transsudate und Exsudate.

Die Untersuchung derselben ist oft sehr wichtig, denn sie stehen in Zusammenhang mit Organen, wie z. B. den Bauchorganen, welche für andere Untersuchungsmethoden wenig zugänglich sind, und wir gewinnen auf diese Weise oft sichere Stützpunkte für die Diagnose. Die Flüssigkeitsansammlungen, welche wir Transsudate nennen, bilden sich ohne entzündliche Vorgänge; man kann sich diese durch eine Zunahme der normalen Transsudation entstanden denken. Sie bestehen aus einer durchsichtigen, citronengelben Flüssigkeit, und enthalten wenige weisse Blutkörperchen, Endothelzellen (normale oder fettig degenerirte), welche sich von der inneren Oberfläche der serösen Häute losgelöst haben.

34. Die Exsudate bieten ein verschiedenes Aussehen dar, sie sind entweder feste oder flüssige. Die ersteren bestehen aus Fibrin, in welchem verschiedene junge Zellen und rothe Blutkörperchen eingeschlossen sind. Die letzteren sind von verschiedener Art und wir müssen auf ihre Beschreibung näher eingehen, weil wir oft Gelegenheit haben, sie dem lebenden Körper zu entnehmen und durch deren Untersuchung diagnostische Kriterien zu gewinnen.

Von den flüssigen Exsudaten, die entweder homogene sind oder aber Fibrinflocken enthalten, lassen sich hauptsächlich drei Formen unterscheiden.

1) Seröse Exsudate. Werden diese dem Körper entnommen, so scheiden sie gleich, oder erst nach vierundzwanzig Stunden, ein fibrinreiches Koagulum aus, das sich entweder in der Form eines zarten Häutchens am Grunde des Gefässes niederschlägt oder als weisse, feinvertheilte Masse in der Flüssigkeit suspendirt bleibt.

Wenn wir die Flüssigkeit ruhig stehen lassen, so wird sie durchsichtig, indem die morphologischen Bestandtheile sich zu Boden setzen oder an einem vorhandenem Koagulum haften bleiben.

Ihre Formbestandtheile sind ausser den gewöhnlichen Eiweiss- und Fettkörnchen a) spärliche rothe, gewöhnlich gut erhaltene Blutkörperchen, b) farblose Zellen von verschiedener Grösse und Beschaffenheit. Ein Theil derselben sind wohl sicher gut erhaltene oder mit Vakuolen oder Fettkörnchen versehene Leukocyten. Andere sind Endothelzellen der Serosa, und an ihrer abgeplatteten, zarten Form leicht zu erkennen. Sie enthalten einen, selten mehrere Kerne. Endlich kommen noch andere Zellen vor (Taf. 1 Fig. 8),

welche schwer von den Leukocyten und Endothelien zu unterscheiden sind; sie haben einen Durchmesser von 7 bis 30 μ , die grössten derselben sind dicht mit Fettkörnchen versehen, so dass die Zelle wie ein Fettkörnchenhaufen aussieht (Körnchenzellen).

Einige dieser Zellen wollen wir cystisch degenerirt nennen; denn in der Mitte der Zelle hat sich ein heller, mit Serum gefüllter Raum gebildet, welcher die Zelle vergrössert und das Protoplasma sammt dem Kerne gegen die Peripherie derselben hindrückt. In manchen Fällen enthält eine einzige Zelle 2—3 solcher Räume.

Unterliegt ein seröses Exsudat einmal nicht der Gerinnung, und enthält es wenig morphologische Elemente, so unterscheidet man es nicht ganz leicht von einem Transsudat. In solchen Fällen ist dann die Dichte der Flüssigkeit ein besseres Kriterium, als die mikroskopische Untersuchung, und zwar zeichnen sich die Exsudate vor den Transsudaten durch ihr grösseres specifisches Gewicht aus. Dasselbe beträgt nach Reuss¹⁾ bei

Pleuritis	mehr als	1018
Peritonitis	" "	1018
Hydrothorax	weniger als	1015
Ascites	" "	1012
Anasarca	" "	1010
Hydrocephalus	" "	1008,5

2) Die rothen bis dunkelrothen, haemorrhagischen (Taf. 1 Fig. 7) Exsudate verdanken ihre Farbe dem Blute, das in Form von reich mit Farbstoff versehenen Blutkörperchen darin enthalten ist; oft aber sind letztere nur in geringer Anzahl vorhanden, oder es ist bei starker Vergrösserung nur mehr das runde, zart contourirte Stroma derselben sichtbar, so dass die Flüssigkeit dann einzig und allein durch das darin aufgelöste Haemoglobin gleichmässig roth gefärbt erscheint. Zwischen den rothen Blutkörperchen finden sich Leukocyten und geschwellte, oft mit Fetttröpfchen gefüllte Endothelzellen.

Bei der Pleuritis villosa löst sich manchmal das Endothel los, doch bleibt dabei die Verbindung der Zellen miteinander und die Gestalt der Zotten immerhin erhalten. Mitunter trennen sich von der

1) Reuss, Deutsch. Arch. für klin. Med. B. 28 p. 317.

Oberfläche die Zotten sammt dem unter der Endothelschicht liegenden Bindegewebsstroma los, z. B. in folgendem Falle:

Im November 1878 untersuchte ich das mittelst des Aspirator von Castieux gewonnene hämorrhagisch-pleuritische Exsudat einer 50jährigen Fran.

Das Exsudat war rothbraun, undurchsichtig, dickflüssig und defibrinirtem Blute sehr ähnlich. Es bestand 1) aus wohlerhaltenen rothen Blutkörperchen; 2) aus ganz entfärbten rothen Blutkörperchen, welche sich durch ihren ungefärbten, zart contourirten, aber nur bei 300–400facher Vergrösserung sichtbaren Ring unterscheiden; zwischen diesen Blutkörperchen sieht man noch Körner eingestreut; 3) spärliche Leukocyten; 4) grössere (von 40–60 μ) ungefärbte oder zweikernige, mit einem feinkörnigen Protoplasma versehene Zellen. Dieses Protoplasma zeigt bald einige, mit einer klaren Flüssigkeit gefüllte Vakuolen, bald 8–12 μ lange, blasse, kolloidartige Konkreme. Solche Zellen erweisen sich als hypertrophische Endothelien, da dieselben noch oft mit dem bindegewebigen Stroma in Verbindung sind und sie die charakteristischen, pleuritischen Villositäten zeigen (Taf. 2 Fig. 14). Die Vakuolenbildung, d. h. die cystische Degeneration der Endothelzellen ist eine verhältnissmässig häufige Thatsache. (Siehe die Arbeit von Salvioli¹⁾).

3) Die eitrigen Exsudate sind durch den mehr oder weniger reichlichen Gehalt an Eiterkörperchen undurchsichtig und von grauer bis graugelblicher Farbe. Die Eiterzellen sind in verschiedenen Entartungsstadien; während ein Theil derselben noch gut erhalten, sind andere blass, mit vorspringenden Kernen und mit Fettkörnchen versehen oder geschwellt, wieder andere zu freien, von wenigen Körnchen umgebenen Kernen verändert. Dazwischen sind noch einige fettinfiltrirte Endothelzellen, variable Mengen von Blutkörperchen und nicht selten isolirte oder zu Ketten vereinigte Bakterien sichtbar.

Chylöser Ascites wurde in einigen Fällen als eine Folge von Verstopfung des Ductus thoracicus beobachtet. Das chylöse Aussehen der Flüssigkeit rührt von einem reichlichen Gehalt an kleinen Fetttröpfchen her.

In anderen Fällen stammt das Fett von fettig degenerirten Neubildungen her. Boegehold²⁾ entnahm dreimal durch Thoracocentese der Pleurahöhle eines 43jährigen Mannes, welcher an einem Magencarcinom litt, eine alkalische, zuerst dunkelgelbe, später rothbraune Flüssigkeit, in welcher er neben Blut und Leukocyten eine

1) Salvioli, Gior. Accad. med. di Torino 1876.

2) Boegehold, Berl. klin. Wochenschr. 1878.

grosse Menge Fetttropfen fand, von denen einzelne $50\ \mu$ im Durchmesser massen. In der Flüssigkeit, welche beim zweiten Male der Pleurahöhle entnommen wurde, betrug der Fettgehalt $0,049\%$. Bei der Sektion fand sich eine sekundäre, carcinomatöse Affektion der Pleura, mit fettiger Degeneration und Ulcerationen der Neubildung. Dieser Befund erklärt den Fettgehalt der Flüssigkeit; auch Quincke beschreibt einen ähnlichen Fall. In den älteren serösen Ergüssen finden wir nicht selten Cholestearinkrystalle, welche häufiger bei Hydrocele vorkommen (Taf. 2 Fig. 18). Es ist noch zu erwähnen, dass die Hämatoidinkrystalle in den alten hämorrhagischen Exsudaten ein ziemlich konstanter Befund sind, und dass diejenigen Exsudate, welche in ammoniakalische Zersetzung übergehen, reich sind an phosphorsaurer Ammoniak-Magnesia.

In verschiedenen Exsudaten können sich Mikroorganismen finden, sowohl Mikrococcen als auch Bakterien. Ihr diagnostischer Werth ist uns bis jetzt unbekannt, einige Autoren lassen dieselben auch in dieser Beziehung eine wichtige Rolle spielen. (Siehe die Studien von Ehrlich §. 24).

Mir ist heuer folgender seltener und merkwürdiger Fall vorgekommen:

Ein nach seinen Angaben stets gesunder Mann, wacht eines Tages mit einer heftigen Peritonitis auf, so dass er in Folge des Exsudates und des Meteorismus Erstickungserscheinungen zeigte. Es wurde gleich die Paracentese vorgenommen. Die entleerte Flüssigkeit war sauer, trübe und enthielt neben Fetttropfen, Eiterkörperchen und Eiweisskörnchen eine grosse Zahl Bakterien und Zellen der *Torula cerevisiae* und einige *Sarcina ventriculi*.

Nach dieser Untersuchung war es leicht, den Schluss zu ziehen, dass die aus der Peritonealhöhle entleerte Flüssigkeit, wenigstens theilweise, aus dem Magen herstamme (die saure Reaktion, die *Torula* und *Sarcina*), und zweitens, dass der Patient, wenn er auch früher keine subjektiven Störungen hatte, doch an einer Affektion litt, welche eine Perforation hervorgerufen hatte.

In der That zeigte die Sektion ein perforirendes, rundes Duodenalgeschwür.

35. Es ist manchmal von hohem Interesse, ein Transsudat oder ein Exsudat der serösen Häute von der Inhaltsflüssigkeit einer Echinococcuscyste oder einer wirklichen Cyste oder von einer Hydronephrose zu unterscheiden.

Die Echinococcuscyste ist infolge der Specialcharaktere ihres

Inhaltes leicht zu diagnosticiren. Die Cyste besteht aus einer äusseren, bindegewebigen Schichte, welche dem Parenchym der behafteten Organe selbst entstammt (die sogenannte *Cystis adventitia*) und aus der *Cystis helminthica* (Hydatide), welche den eigentlichen Parasit darstellt, und welche aus einer eigenen Wand, einer von ihr eingeschlossenen Flüssigkeit, und in den meisten Fällen aus den Skolices oder Echinococcusköpfchen zusammengesetzt ist.

Die Hydatidenblase kann von verschiedenem Umfange sein, sie hat eine gleichmässig dicke, ungefärbte und durchsichtige Wand, deren Dicke immer proportional dem Umfange der Blase ist. Sie besteht aus einer homogenen, elastischen, geschichteten Substanz (Taf. 1 Fig. 10), welche unter dem Mikroskope eine Menge paralleler 2 oder 3 μ von einander entfernter Linien zeigt. Da die Membran sehr blass ist, so wird es manchmal, um diese besser zu sehen, nöthig sein, das Sehfeld des Mikroskops zu verdunkeln.

Bei Entleerung des Inhaltes der grossen Cyste tritt in solchen Fällen neben der Flüssigkeit eine verschiedene Anzahl kleinerer Bläschen hervor.

Der flüssige Cysteninhalt ist klar, besitzt eine Dichte von 1,008 bis 1,013, und zeigt nur Spuren von Eiweiss; weder durch Erwärmen noch durch Mineralsäuren, kann man die Flüssigkeit zur Gerinnung bringen, sie enthält auch eine beträchtliche Menge von Chlornatrium, welches beim Eindampfen der Flüssigkeit herauskrystallisirt.

Diese Eigenschaften unterscheiden die Flüssigkeit der Echinococcencyste von den eiweisshältigen Flüssigkeiten, Transsudaten und Exsudaten. Der Inhalt der ersteren kann sich aber mit der Zeit verändern; geschieht dies, so finden wir darin fettige Substanzen, Haematoidin, Cholestearinkrystalle, Körnchenhaufen u. s. w., so dass die Masse ein atheromatöses, käsiges oder eitriges Aussehen annimmt. Es ist noch zu bemerken, dass der Inhalt einer zu wiederholten Malen punktirten Echinococcencyste einweisshältig wird. Das Fehlen des Eiweisses ist demnach wichtiger, um die Gegenwart einer Echinococcencyste zu bestätigen, als sein Vorhandensein, um letztere in Abrede zu stellen.

Die Skolices haben ihren Ursprung aus der *Membrana germinalis*, welche sich auf der inneren Wand der Hydatidencyste bildet. Entwickelt die *Membrana germinalis* keine Skolices, so nennen wir die Hydatide „*Acephalocyste*.“ Die kaum mit unbewaffnetem Auge

sichtbaren Skolices (Fig. 9, b) sind mit einem langen Körper versehen (0^{mm} , 20 lang, und 0^{mm} , 11 breit).

Sie sind durch eine ringförmige Einschnürung in zwei Theile geschieden, der vordere Theil, Kopf genannt, trägt ein Rostrum, zwei Hakenkränze — bestehend aus 42—46 Haken von je $20\ \mu$ Länge — und 4 kontraktile Saugnäpfe. Der hintere Theil trägt an seinem Ende das sogenannte Funikulum, mit welchem der Skolex an der Germinalmembran haftet; ist der letztere zu seiner vollständigen Entwicklung gelangt, so zerreisst das Funikulum, und der Skolex schwimmt frei in der Hydatidenhöhle.

In dem Skolex-Körper findet man mehr oder weniger häufig Kalk-Körperchen. — In vielen Fällen ist der Körper des Skolex nicht ausgestreckt, wie wir eben beschrieben haben, sondern wir sehen den Kopf in das Funikulum eingestülpt (Fig. 9 a). In diesem Falle erscheint uns der Parasit regelmässig ovoid geformt; das Rostrum selbst ist wie ein Handschuhfinger umgestülpt, sodass die Rostrumbäkehen hinter den Saugnäpfen zu liegen kommen.

Aus dieser Beschreibung geht hervor, dass die Diagnose des Echinococcus sich auf das Auffinden von intakten Blasen und Echinococcusskolices, oder nur von Haken (Fig. 9 c), oder Resten der parallel geschichteten Hydatidenmembran stützen wird.

Die Membran älterer Hydatiden ist etwas verändert durch das Vorhandensein einer grossen Zahl von Körnchen, dem Anscheine nach fettiger Natur; auch die Flüssigkeit kann vollständig verschwunden, oder wie schon oben erwähnt, stark verändert sein (von eitrigem oder käsigem Aussehen), und der Echinococcuskörper kann zerstört sein; jedoch auch in diesen Fällen geben die schwer vergänglichen Haken einen sicheren Anhaltspunkt.

36. Abdominalcysten. Zu diesen gehören die Cysten, welche sich aus dem Ovarium und seinem Anhangsapparat bilden; zu ihrer genauen Kenntniss ist die mikroskopische Untersuchung geboten.

Die durch Punktion oder Incision aus den Ovarialcysten gewonnene Flüssigkeit zeigt in den einzelnen Fällen mancherlei Verschiedenheiten. Bald ist sie hell, dünnflüssig von geringem specifischen Gewicht, eiweissarm, bald zähe, schleimig, kolloidstoffhaltig, gelblich-röthlich gefärbt, von hohem specifischen Gewichte (1018—1024) und reich an Albumin, Paralbumin und Metalbumin. —

Diese Flüssigkeiten unterliegen gewöhnlich auch nicht nach 24 Stunden der Gerinnung, was sie von der Ascites-Flüssigkeit unterscheidet; da bei dieser, wie wir schon gesehen haben, sich mindestens am Grunde des sie aufnehmenden Gefässes eine leichte Fibrinschichte bildet.

Durch sekundär eintretende Veränderungen können flüssige Cysteninhalte roth- bis chocoladebraun und undurchsichtig werden.

Bei der mikroskopischen Untersuchung (Taf. 1 Fig. 11 u. 12) findet man in der Regel (neben rothen Blutkörperchen, Leukocyten, Fettkörnchen, Cholestearinkrystallen und Pigmentkörnchen) grosse ovale oder kugelige 8 bis 30—40 μ messende, bald dem Aussehen nach hypertrophirten Leukocyten ähnliche, bald mit Fettkörnchen gefüllte, bald durch Vakuolen verbreiterte Zellen. — Solche Zellen fanden wir manchmal auch in den serösen Exsudaten. — Ein sehr wichtiges Merkmal für Cysten-Flüssigkeiten ist das Vorhandensein von prismatischen Flimmerzellen, welche sich von dem die Cyste auskleidenden Epithel lostrennen. Ein Theil dieser Zellen ist oft fettig degenerirt oder hat durch den Austritt des Inhaltes ein becherförmiges Aussehen angenommen (§. 77). — Ist die Cyste mit Pflasterepithel ausgekleidet, so ist letzteres von dem Epithelialüberzug der serösen Häute schwer zu unterscheiden; manchmal gelingt es doch, wie wir aus einem unten beschriebenen Falle sehen werden. In dem flüssigen Inhalt der Cysten, besonders der Kolloideysten, finden wir einige μ bis zehntel mm grosse, unregelmässig geformte, homogene, blassgelb gefärbte Kolloidkonkremente, welche besonders durch ihre Blässe sich von Fett- und Kalksubstanzen unterscheiden lassen. Zuletzt sei noch die Dermoidcyste erwähnt, in welcher wir Epidermoidzellen, manchmal Haare und mehr oder weniger Fett vorfinden.

Wenn sich also die Diagnose nicht auf das kolloidartige Aussehen der Flüssigkeit, (welches ja ganz verschieden von dem der gewöhnlichen serösen Exsudate ist) stützen kann, so muss man sich aus dem in der Flüssigkeit suspendirten Epithel und aus dem Vorhandensein von Kolloidkonkrementen Anhaltspunkte für die Diagnose sammeln. Ich will an dieser Stelle bemerken, dass auch einfache seröse Exsudate manchmal zähe, klebrig sein können, demnach kolloides Aussehen vortäuschen. Kürzlich hatte ich auch Gelegenheit, ein pleuritisches Exsudat zu unter-

suchen, welches in sechs Malen einem 53jährigen Manne entnommen wurde.

Dieses mühsam durch den Aspirator von Castiaux extrahierte Exsudat hatte dieselben Merkmale (Farbe, Consistenz etc.), wie der bei der croupösen Pneumonie vorkommende charakteristische Auswurf. Die mikroskopische Untersuchung zeigte eine homogene, fibrin- und schleimlose Masse, zahlreiche rothe Blutkörperchen und theilweise fettig degenerirte Leukocyten.

Je weniger sichere Anhaltspunkte für die Differentialdiagnose zwischen den serösen Exsudaten und dem flüssigen Inhalt der Cysten es also gibt, um so nothwendiger ist es, die einzelnen makroskopischen, mikroskopischen und chemischen Befunde richtig zu verwerthen.

37. Die erläuternden Figuren der Cysten sind folgenden drei Fällen entnommen, welche die drei Hauptvarietäten der Cystenflüssigkeiten vorstellen.

Multiple seröse Ovarialcysten (Taf. 1 Fig. 11) bei einer 50jährigen Frau. Einige davon waren von der Grösse einer Haselnuss, ja sogar apfelgross. — Die Cystenflüssigkeit ist dünnflüssig, harnähnlich und setzt in einem Becherglase, ruhig stehen gelassen, ein geringes Sediment ab. Dieses besteht 1) aus kleinen, prismatischen Flimmerepithelien, die im länglichen Körper einen ovalen Kern mit Kernkörperchen führen; die Flimmerhaare sind auf einem glänzenden Saume eingepflanzt, sie durchziehen ihn und verlieren sich in dem Fettkörnchen führenden Protoplasma der Zelle. 2) Mikroskopisch sichtbare, zu Haufen vereinigte Leukocyten, einzelne davon 10—30 μ gross; das Protoplasma derselben ist mit Fettröpfchen durchsetzt. 3) Vereinzelte 40 μ dicke Zellen, deren Kern durch Vakuolen an die Oberfläche verdrängt ist. — Rothe Blutkörperchen sind nicht vorhanden.

Zahlreiche, erbsen- bis nussgrosse Kolloidcysten (Taf. 1 Fig. 12). — Die dicke, fadenziehende, kolloidartige, durchsichtige, gelbliche Flüssigkeit zeigt kleine, zerstreute, weissliche Punkte. —

Das Mikroskop lehrt, dass diese Flüssigkeit aus einer bald homogenen, bald durch parallele Schichtung wie fibröse Bündel aussehenden Kolloidsubstanz zusammengesetzt ist. Es sind oft einige zerstreute, kompaktere, rundliche, polyedrische oder längliche Kolloidkonkremente sichtbar (e). Die andern darin enthaltenen morphologischen Elemente sind: 1) Eine mässige Anzahl nicht immer gut erhaltener, immerhin noch erkennbarer cylindrischer Zellen. 2) Einzelne an Pflasterepithelien erinnernde Zellentrümmer (b). 3) Eine grössere Anzahl verschiedener ovaler 10—40 μ grosser Zellen, die einen ovalen, mit Kernkörperchen versehenen Kern führen. Im fein granulirten Proto-

plasma dieser Zellen sind grosse Fetttröpfchen (c). 4) Zahlreiche, rundliche, granulierte Leukocyten in Haufen (d). 5) Detrituskörner.

Eine auf einer carcinomatösen Neubildung aufsitzende Dermoidcyste (Taf. 1 Fig. 13). —

Dieser Fall wurde bei einer alten herabgekommenen Patientin von Dr. Lewis (Ospedale maggiore, Milano) beobachtet. Die schwer abgrenzbare Geschwulst lag in der unteren rechten und theilweise in der unteren linken Abdominalhöhle; Ascites war auch vorhanden.

Bei der Punktion trat eine grau-röthliche, dunkle Flüssigkeit zu Tage; ruhig stehen gelassen, schied sie an ihrer Oberfläche eine gelbliche, später festwerdende Fettschichte aus. — Die mikroskopische Untersuchung giebt folgenden Befund: 1) Zahlreiche, mit Fetttröpfchen versehene Leukocyten (c). 2) Sehr grosse (über $30\ \mu$), mit Fetttröpfchen gefüllte Zellen (d). 3) Längliche protoplasmatische Zellen, deren Kern einen Nucleolus enthält (b). 4) Zellen und Zellenhaufen, ohne sichtbaren Kern, ganz den Epidermiszellen ähnlich, aber sehr durchsichtig (wie letztere nach Behandlung mit Kali) (a). 5) Spärliche rothe Blutkörperchen. 6) Einige grosse Eiweisskörnchen. 7) Vereinzelte Haare.

Wird diese Flüssigkeit mit Essigsäure behandelt, so entsteht ein Schleimniederschlag.

Die Untersuchung (Hornzellen, Haare, Fett) wies auf eine Dermoidcyste hin; die Bedeutung der unter 3) beschriebenen protoplasmatischen Zellen bleibt aber räthselhaft.

Die Nekroskopie der Frau, welche bald darauf an Peritonitis starb, beleuchtete den Fall. Man fand eine kopfgrosse Cyste, die gefüllt mit Flüssigkeit (ähnlich der durch Punktion extrahirten) noch dazu eine Scheibe von der Form und Grösse eines Mutterkuchens, bestehend aus festgewordenem Fette, enthielt, ausserdem viele Haare, gut entwickelte Zähne und in der Cystenwand eingekeilte Knochenstücke. Die Cyste selbst ging vom rechten Ovarium und zwar von einer faustgrossen, grauen und wie die mikroskopische Untersuchung zeigte, carcinomatösen Geschwulst aus.

Am Ansatzpunkte ragte die Geschwulst in die Cyste hinein und war ulcerirt; die unter 3 beschriebenen Zellen waren losgetrennte carcinomatöse Zellen, da wir auch im Grunde der ulcerirten Partie dieselben Zellen in grosser Anzahl vorfanden.

Bei diesen drei Cystenarten war der einzige Anhaltspunkt für die mikroskopische Diagnose: im 1. Falle das Vorhandensein des Flimmerepithels, im 2., das prismatische Epithel und die Kolloidkonkremente, im 3., die Epidermoidalzellen, das Fett und die Haare.

38. Die Differentialdiagnose der Hydronephrose ist nur in jenem Falle leicht auszuführen, wenn die zu untersuchende Flüssigkeit we-

nigstens theilweise noch die Charaktere des Harnes besitzt. In diesem Falle entscheidet am sichersten darüber die chemische Analyse, besonders durch den Nachweis von Harnsäure. Immerhin kann man sich wohl auch durch das Mikroskop werthvolle Resultate verschaffen, wenn wir z. B. in der Flüssigkeit Epithelien der Harnwege nachweisen können. (Siehe das Capitel: Harn.)

Mit der Zeit verliert oft die Flüssigkeit die ursprünglichen chemischen Merkmale, dagegen finden sich dann andere, welche keinen Anhaltspunkt für unsere Diagnose bieten; es kann z. B. die Harnsäure fehlen, während andererseits Ovarialeysten, die Harnsäure enthalten, vorkommen können, so dass wir auf andere Daten der Untersuchung der Kranken gestützt unsere Diagnose stellen werden. Eben in solchen Fällen ist es von bemerkenswerther Wichtigkeit, im Harn jene morphologischen Bestandtheile nachzuweisen, welche in der durch die Punktion gewonnenen Flüssigkeit vorgefunden wurden; denn dann können wir sicher sein, dass zwischen dem Cystensack und den Harnwegen eine Kommunikation vorhanden ist. Das kann wohl bei jeder Cyste, die sich in die Harnwege entleert, vorkommen, jedoch in den meisten Fällen geschieht es bei der Hydro-nephrose, wenn die Verstopfung der Harnleiter unvollständig ist.

Als Beispiel lasse ich die Beschreibung eines Falles folgen, der demnächst von Dr. Visconti veröffentlicht wird, der mir auch die diesbezüglichen Präparate gütigst zur Ansicht überlassen hat. Bei einem 52jährigen Feldarbeiter, der an gangränöser Phlegmone des rechten Beines gestorben, war eine hochgradige, linksseitige Hydronephrose vorhanden, entstanden durch Druck eines im Nierenbecken sitzenden Harnsteines auf den entsprechenden Ureter.

Der Nierensack war in zwei Portionen geschieden, die obere war ungetheilt, die untere hingegen in fünf Kammern getheilt; erstere stand noch ein wenig mit dem Ureter in Kommunikation, die letztere gar nicht mehr. In der oberen Höhle fand man 4 Liter einer gelblich-rothen, eiweissreichen, mit Sedimenten geschwängerten Flüssigkeit. (Sp. G. 1022). Dieselbe war auch reich an Cholestearinkrystallen, fettig degenerirten Leukocyten, Fetttröpfchen, Pflasterepithel und dem Epithel der Harnwege ähnlichen Zellen. Die untere Portion des Sackes enthielt nur 300 gr einer schmutzig gelb-rothen, syrupähnlichen, ebenfalls eiweiss- und sedimentreichen Flüssigkeit. (Sp. G. 1026). — Beachten wir nun, dass der Harn dieses Individuums auch Cholestearinkrystalle, fettig degenerirte Leukocyten und Epithelien der Harnwege enthielt, so dür-

fen wir annehmen, dass die kombinierte mikroskopische Untersuchung des Harnes und der durch Punction gewonnenen Flüssigkeit sicherlich zur richtigen Diagnose geführt hätte.

Viertes Capitel.

Untersuchung des Eiters.

39. Zum Zwecke der mikroskopischen Untersuchung wird ein Tropfen reinen oder mit einer Kochsalzlösung verdünnten Eiters genommen.

Der Eiter besteht sehr oft aus schleimhaltiger Flüssigkeit (auch wenn er aus dem Bindegewebe entsteht), in der die morphologischen Bestandtheile suspendirt sind; von diesen sind die wichtigsten: Leukocyten, Eiterkörperchen, Wanderzellen u. a. m.

Der Eiter sammelt sich entweder an der Oberfläche oder in Höhlen an, oder er durchsetzt die Gewebe.

In den ersten zwei Fällen ist er wohl leicht als solcher zu erkennen, nämlich als eine Flüssigkeit, welche die bekannten makroskopischen Charaktere darbietet; im letzteren Falle ist er von anderen Leukocytenansammlungen (leukämische, sarkomatöse etc.) zu unterscheiden, weil er durch die Infiltration schwere Ernährungsstörungen, wohl auch Zerfall des Gewebes hervorbringt. Durch diesen Gewebszerfall kommen die Abscesshöhlen zu Stande.

Lässt man den Eiter in einem Gefässe ruhig stehen, so gerinnt er manchmal in Folge des in ihm enthaltenen Fibrins, sehr oft bleibt er aber flüssig und scheidet sich in eine obere, hellgelbliche (Eiter-serum) und eine untere weisse, undurchsichtige Schichte. Letztere wird von den zahlreichen, durch ihre eigene Schwere zu Boden sinkenden Leukocyten gebildet, und indem die Dicke derselben von der im Eiter enthaltenen Körperchenmenge abhängt, so ist es möglich, (aber nur annäherungsweise) das quantitative Verhältniss zwischen Eiterkörperchen und Serum zu bestimmen.

Diese untere weisse und undurchsichtige Schichte kann ein Fünftel bis Dreiviertel der ganzen Höhe der Flüssigkeitssäule für sich in Anspruch nehmen.

40. Morphologische Bestandtheile. Die charakteristischen sind, wie gesagt, die Eiterkörperchen. Es können aber noch andere Formelemente vorhanden sein, und zwar je nach dem Sitz und der Heftigkeit der Entzündung, welche die Eiterung hervorruft, je nach der Beschaffenheit der eiternden Fläche und anderer krankhafter Komplikationen, und je nach dem Alter u. s. w.

1) Die Eiterkörperchen (Taf. 2 Fig. 15), haben dieselben Charaktere, wie die weissen Blutkörperchen, was sich wohl erklären lässt, wenn man in Betracht zieht, dass die meisten derselben nichts anderes, als aus den Blutgefässen ausgetretene, weisse Blutkörperchen sind.

Sie entsprechen aber nur den grössten Formen der farblosen Blutkörperchen, indem ihr Durchmesser im Durchschnitt zwischen 8—10 μ schwankt; auch in jenen seltenen Fällen, wo in Folge einer Krankheit (Leukämie) im Blute die kleinen Formen der Leukocyten an Zahl überwogen, waren die Eiterkörperchen nicht kleiner als gewöhnlich¹⁾. (Die Beschreibung und Reaktion derselben siehe §. 15, die Leukocyten des Blutes).

In jedem Eiter zeigt nur ein Theil der Körperchen die typischen Charaktere; die anderen sehen abgestorben und verändert aus. Auch nach Erwärmen zeigt das Protoplasma keine Kontraktilität mehr; ausserdem sind sie schon in ihrer eigenen natürlichen Flüssigkeit, ohne weiteren Zusatz von Wasser oder Essigsäure, so durchsichtig, dass sie sogar die Kernkörperchen, wie die Protoplasma-körnchen erkennen lassen.

Das Protoplasma einiger derselben enthält runde, mit einer hellen Flüssigkeit gefüllte Vakuolen oder ziemlich viele Fettkörnchen.

Das Vorhandensein einer grossen Menge solcher abgestorbener Körperchen deutet darauf hin, dass der Eiter schon älter ist, oder dass sich derselbe in einem ungünstigen Ernährungszustande befunden hat; denn der frische Eiter ist an lebendigen Zellen reicher.

Es kommt sehr oft vor, dass der flüssige Theil einer Eiteransammlung aufgesaugt wird, so dass eine käsige Masse zurückbleibt, in welcher die Eiterkörperchen verkleinert, winkelig geschrumpft,

1) Neumann, Berl. klin. Wochenschr. 1878. — Fleischer und Penzoldt, Virch. Arch. B. 78 p. 475.

glänzender und homogener sind, und selbst auf Zusatz von Wasser oder Essigsäure sehr schwierig das Kernkörperchen durchsehen lassen (Taf. 2 Fig. 16). — Der Eiter des Kaninchens zeigt gewöhnlich gleich von Anfang an ein käsiges Aussehen. —

Es kommt ferner vor, dass die Körperchen einer ausgedehnten, fettigen Degeneration unterliegen, so dass viele derselben durch die Fettaufnahme wie Haufen von Fettkörnchen aussehen (Körnchenzellen).

2) Fett und Eiweisskörnchen sind beständig, aber in veränderlicher Quantität in dem Eiter zu finden; in grösserer Menge in altem Eiter, als Produkt des Zerfalles der Leukocyten. Dasselbe gilt von den sogenannten freien Kernen, welche man früher für junge Zellen (Bildungszellen) der Eiterkörperchen gehalten hat.

Die grossen Fetttropfen im Eiter können aus den bei der Oeffnung des Abscesses zerplatzten Fettzellen herkommen.

3) Gewöhnlich finden wir in dem Eiter spärliche oder manchmal auch zahlreiche rothe Blutkörperchen, so dass die Flüssigkeit deutlich roth oder röthlich oder grünlich gefärbt ist. Je nach der Zeit, seit welcher dieselben im Eiter enthalten waren, können sie entweder nur wenig verändert oder gerunzelt oder in Haufen von Pigmentkörnchen verwandelt sein. In nicht seltenen Fällen sind die rothen Blutkörperchen in dem Protoplasma einer Eiterzelle eingeschlossen.

4) In vielen Eiteransammlungen sind grosse Zellen von 30—40 μ Durchmesser zu finden; sie zeigen einen ovalen, meistens an der Peripherie liegenden Kern, während das Protoplasma der Zelle mit Fettkörnchen versehen ist; sie schliessen 1—2, selbst 20—30 Eiterzellen in sich ein (Taf. 2 Fig. 17).

Solche Zellen sind immer in dem Eiter der Zahnfleischabscesse (Boettcher¹) und in dem Hypopyon der vorderen Kammer zu finden (Bizzozero²). Von Vielen wurden dieselben als Bildungsstätte der Eiterkörperchen angesehen. Nach meinen Untersuchungen über den Hypopyoneiter haben sich indessen diese als hypertrophische kontraktile Zellen erwiesen (wahrscheinlich Leukocyten), welche herumliegende, abgestorbene Eiterzellen in sich aufnehmen, (sie verzehren), und dieselben so zum Zerfall und Verschwinden bringen²).

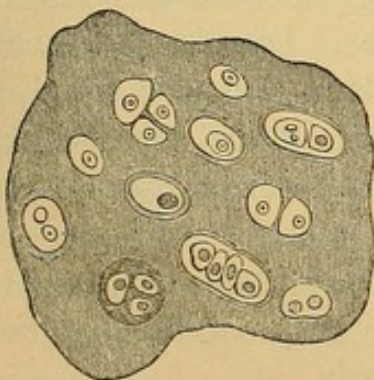
1) Boettcher, Virch. Arch. B. 39 pag. 512.

2) Bizzozero, Gaz. med. lombarda 1871 u. 1872.

Diese oben beschriebenen grossen Zellen können wir demnach als einzellige Aufsaugungsorgane betrachten, welche auf dieselbe Art und Weise, wie sie die Eiterkörperchen zerstören, unter anderen Umständen die rothen Blutkörperchen zum Zerfall und zur Aufsaugung bringen können.

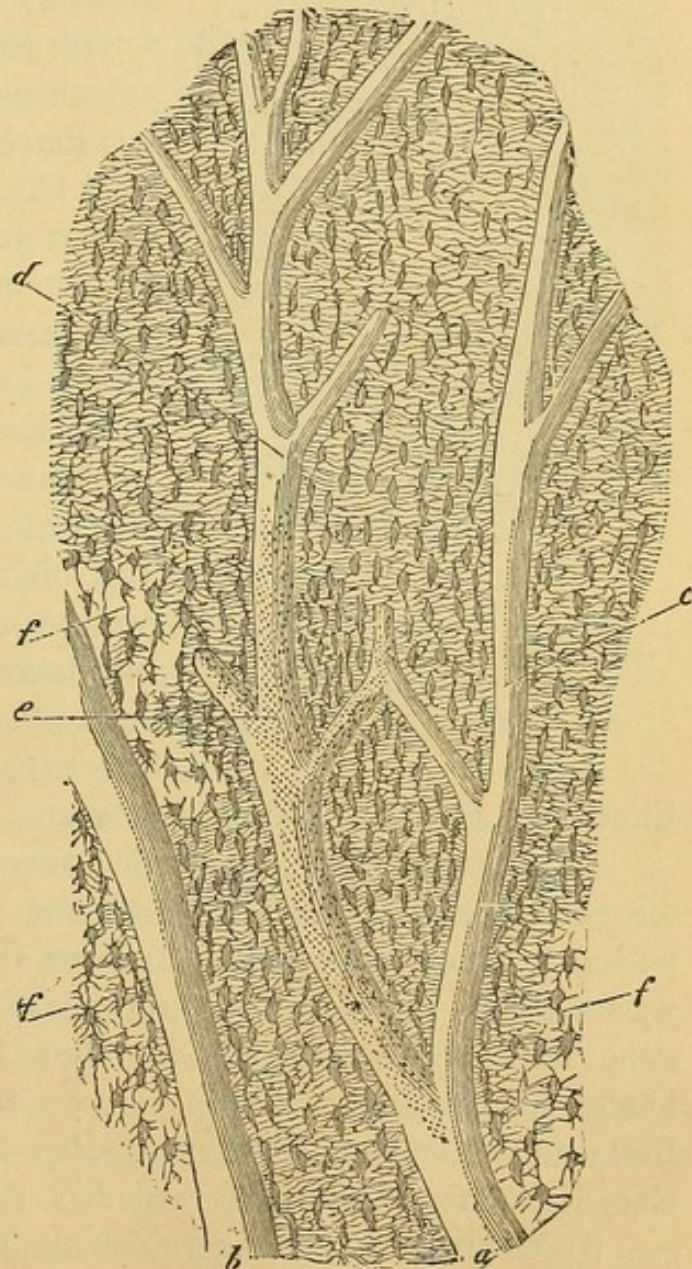
5) Der Eiter kann sehr oft aus seiner Bildungsstätte herstammende Gewebselemente in sich enthalten, welche mit der eitrigen Flüssigkeit aus den Organen ausgestossen wurden. Die Bestimmung solcher Elemente ist manchmal sehr wichtig, da man dadurch häufig den Sitz der Eiterung zu diagnostizieren vermag, so z. B. kann uns die Anwesenheit von Nierenepithelien oder Epithelien der Harnwege den Ort des entzündlichen Processes andeuten. Oft finden wir Knochen (Fig. VIII) od. Knorpelstücke (Fig. VII) vor, die uns sicher auf entzündliche Processe in diesen beiden Geweben schliessen lassen.

Fig. VII.



Hyaliner Knorpel. (300 D).

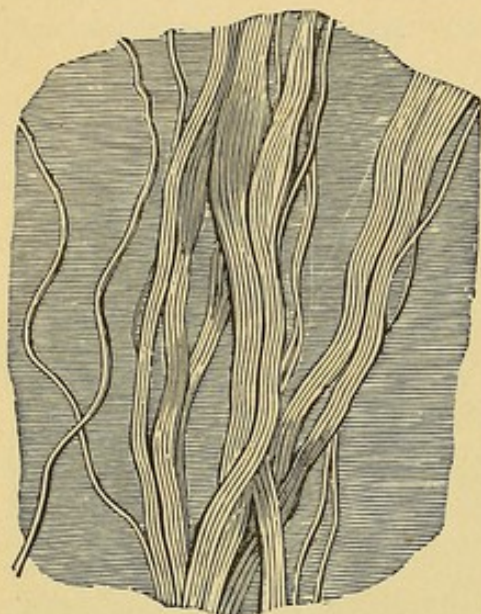
Fig. VIII.



Längsdurchschnitt einer Phalange des Menschen. a. b. Haversische Kanäle, c. d. Verzweigungen derselben, e. Mündungen der Knochenkanälchen, durch Punkte angedeutet, f. mit Luft erfüllte Knochenräume. (300 D.).

Um diese Knochenstücke besser zu erkennen, ist es rathsam, dieselben in einer stark lichtbrechenden Flüssigkeit, z. B. Glycerin zu untersuchen, da sie darin durchsichtiger erscheinen und besser die charakteristischen Theile, nämlich die Knochenhöhlen und die Knochenkanälchen erkennen lassen.

Fig. IX.



Bindegewebsbündel, umgeben von durchsichtiger Intercellularsubstanz; links einige isolirte Fasern (300 D).

Oft werden auch mit dem Eiter nekrotische Bindegewebsbündel ausgestossen; die sogenannten Furunkelfetzen sind aus solchen Bündeln zusammengesetzt. Diese sind charakterisirt durch die wellenförmigen Fibrillen (Fig. IX), welche mit Essigsäure versetzt, anschwellen und durchsichtig werden und in Folge dessen die darin enthaltenen, stark contourirten, elastischen Fasern und manchmal auch ovale Kerne, Ueberreste der Bindegewebszellen leicht erkennen lassen. Sie sind gewöhnlich mit Eiterzellen und feinen Granulationen infiltrirt, welche letztere entweder fettiger oder eiweissartiger Natur sind oder niedere pflanzliche Organismen (Mikrococcen), begleitende Elemente des

Eiters und Gewebszerfalles, vorstellen.

In anderen Fällen können sich mit dem Abscesseiter oder durch die entstandenen Fisteln Flüssigkeiten entleeren, welche man mittelst des Mikroskops als aus tieferen Organen herstammend nachweisen kann, und dadurch wird sich oft die Verbindung dieser Organe mit der Abscesshöhle beweisen lassen. Dies kommt relativ häufig beim Magen und Darm vor, wo wir dann sehr häufig im Eiter Reste animalischer und vegetabilischer Nahrungsmittel, Torula, Sarcine, Helmintheneier u. s. w. vorfinden. (S. Untersuchung der Faeces).

6) Wenn der Eiter längere Zeit hindurch in dem Organismus verweilt hat (Fig. X), so finden wir in ihm oft rhombische Cholestea-rintafeln (Taf. 2 Fig. 18), nadelförmige Krystalle von Fettsäuren und phosphorsaurer Ammoniakmagnesia.

Der Eiter der kalten Abscesse enthält nicht selten unregelmäs-

sige, stark lichtbrechende Körnchen von kohlensaurem und phosphorsaurem Kalk, welche wohl von Säuren aber nicht von Wasser angegriffen werden. Der kohlensaure Kalk löst sich in Säuren unter Entwicklung von Kohlensäure-Bläschen. Behandelt man diese Krystalle mit Schwefelsäure, so lösen sie sich bei gleichzeitiger Bildung von Krystallen aus schwefelsaurem Kalk, welche durch ihre Form, zu Sternen vereinigte Nadeln, leicht kenntlich werden.

War der Eiter vorher noch mit Blut vermischt, so sind neben den Pigmentkörnchen auch Hämatoidin-Krystalle als klinorhombische, ziegelroth gefärbte Prismen zu sehen (Taf. 3 Fig. 19).

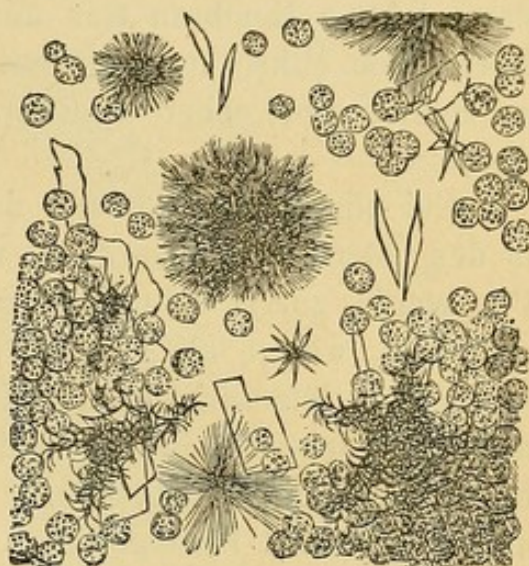7) Vibrionen und Bakterien finden wir im Eiter in unbeständiger Menge, bewegliche oder unbewegliche, als runde Körnchen, als isolirte Stäbchen, oder zu kurzen oder langen Ketten vereinigt (Taf. 2 Fig. 15), die von den Detrituskörnchen leicht zu unterscheiden sind durch ihre gleichmässige Anordnung (Taf. 6 Fig. 55 d), durch ihre Widerstandsfähigkeit gegen Essigsäure und Kali, sowie durch die Möglichkeit durch Anilin intensiv gefärbt zu werden. — Mikroccoen, Vibrionen und Bakterien sind konstante Bestandtheile des Eiters, besonders wenn derselbe nicht gleich nach seiner Bildung abgestossen wird. Sie wurden trotz des genauesten Lister'schen Verfahrens bemerkt.

Abgesehen von anderen Parasiten, welche sich zufällig im Eiter vorfinden, wie die *Torula cerevisiae*, das *Penicillium glaucum* u. s. w., will ich noch daran erinnern, dass der Eiter sich um die Parasiten ansammeln kann, so dass die letzteren ganz oder theilweise mit der Abscessentleerung abgestossen werden.

Das kömmt verhältnissmässig oft bei vorhandenem Echinococcus vor.

Vor kurzer Zeit habe ich Gelegenheit gehabt, bei Dr. Visconti

Fig. X.



Eiter aus einem alten Abscess:
Viele Leukocyten, rhombische Cholestea-
rinkrystalle, Fettkrystalle in Form von
Nadeln, auch zu Rosetten vereinigt.
(Vergr. 350 D).

drei Echinococcusblasen, jede von ungefähr 3 cm im Durchmesser, zu sehen, welche mit dem Eiter eines unter dem Knie befindlichen Abscesses abgegangen waren. Der Blaseninhalt war seröser Natur mit darin suspendirten Körnchenhaufen; ihre gelbe, hyaline, durchsichtige Membran war mit kleinen, weissen Punkten besetzt. Unter dem Mikroskope war es nicht möglich, Echinococcushaken zu sehen, wohl aber die charakteristische Schichtung der Blasenmembran.

Ein pflanzlicher Parasit, dessen pathologische Wichtigkeit erst in den letzten Jahren erkannt wurde, ist der *Actinomyces*. Dieser Pilz wurde zuerst beim Rind entdeckt (daher der specifische Name *A. bovis*), wo er als Begleiter, nach den meisten Autoren als Ursache der Osteosarkome des Kiefers und mancher Sarkomformen auftritt, welche sich in verschiedenen Körperregionen bilden (Schlundkopf, Kehlkopf, Magen, Darm, Peritoneum, Milchdrüse, Lunge, Haut und subkutanem Bindegewebe). Für die Annahme, dass dieser Pilz die Ursache der Neubildungen sei, spricht der Umstand, dass viele Untersucher ihn von einem Thier auf das andere geimpft und dadurch dieselbe Krankheit hervorgebracht haben (John e, Ponfick¹).

Um diesen Pilz zu studiren, genügt es, den Saft zu untersuchen, welcher beim Streichen über die Schnittfläche des grosszelligen Sarkoms, das am Kiefer der Rinder vorkömmt, am Messer haften bleibt. Mit unbewaffnetem Auge erkennt man diesen Pilz als weissgelbe oder schwefelgelbe Körnchen von höchstens Stecknadelkopfgrosse.

Diese Körnchen bestehen aus einem Aggregat von maulbeerförmigen Actinomyces-Kügelchen, deren Durchmesser $\frac{1}{10}$ mm oder darüber beträgt. Da solche Massen oft verkalkt sind, ist es gut, behufs Untersuchung die Kalksalze in verdünnter Salzsäure zu lösen. Unter dem Mikroskope erweist sich der mittlere Theil des Kügelchens als aus den feinen und dichtnetz förmigen Fasern des Pilzes bestehend; diese verlaufen gegen die Peripherie und enden in einem

1) Siehe diesbezüglich John e's Arbeit (Deutsche Zeitschr. f. Thiermed. und vergl. Pathologie B. VII) und die Ponfick's (Berlin. klin. Wochenschr. 1880, N. 46).

geschwellten, birn- oder keulenförmigen, homogenen, gelblichen und stark lichtbrechenden Conidium (Fig. XI).

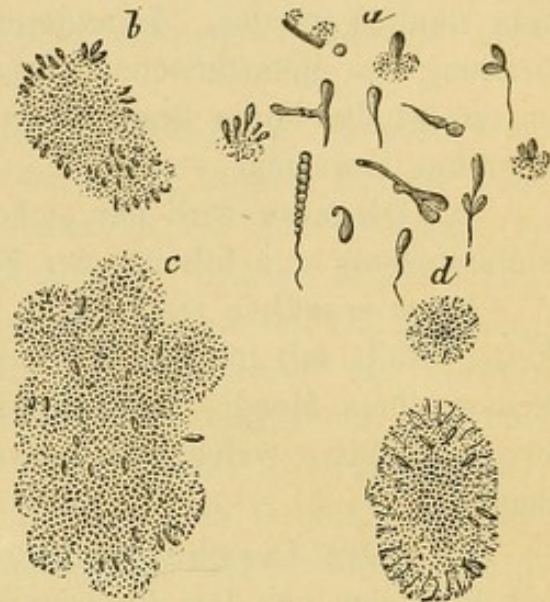
Bei einem auf das Kügelchen ausgeübten Druck oder durch Zerzupfen derselben trennen sich die Conidien leicht von den Fasern und zeigen ihre Form und Grösse (Länge 4–12 μ , Breite 1,5–4 μ).

Es ist schon sehr wichtig, bei einer Geschwulst als aetiologisches Moment einen Parasiten zu erkennen. Der Actinomyces wird aber noch wichtiger, indem er auch beim Menschen vorkommt und eine charakteristische Krankheit verursacht.

Die ersten Fälle wurden von Israel 1877 und Ponfick 1879 beobachtet; heutzutage sind schon beinahe 20 Fälle bekannt, unter denen einer von Perroncito, der auf der Klinik des Prof. Reymond in Turin beobachtet wurde. Beim Menschen bildet der Pilz keine Geschwulst, sondern eine chronische, suppurative Entzündung. Gewöhnlich beginnt die entzündliche Infiltration den oberen oder unteren Backenzähnen entsprechend, nicht selten in der Nähe eines cariösen Zahnes. In einem Falle war der Ausgangspunkt eine drei Jahre vor dem Tode acquirirte Verletzung des Daumens. Die Infiltration wird von einem zuerst weichen, dann harten und speckigen Granulationsgewebe gebildet; es sammelt sich dann Eiter an, der durch Fistelgänge nach aussen dringt und Abscessbildungen veranlasst.

Diese können lokalisiert bleiben und heilen, oder ihr Inhalt senkt sich (besonders längs den Halsgefässen) und sammelt sich um eine oder die andere Rippe oder in der Nähe der Wirbelkörper an, wodurch nicht selten neue Abscesse und Caries der Knochen zu Stande kommen. Endlich erkranken Pleura und Lungen. Letztere erscheinen dann mehr oder weniger hepatitisirt und beherbergen disseminirte gelbliche Herde, welche zahlreiche mykotische Körnchen und

Fig. XI.



Actinomyces. a. Isolierte Conidien. b. c. d. Kügelchen des Pilzes, grösstentheils durch Quetschung deformirt. 350 D. (nach Perroncito).

etwa Fistelgänge enthalten. In dem subpleuralen Bindegewebe entwickelt sich eine phlegmonöse Infiltration, in der Pleurahöhle eine ebenfalls eitrige Exsudation, welche Veränderungen, in Verbindung mit Fiebererscheinungen, dem klinischen Bilde der Schwindsucht sehr ähnlich werden. In anderen Fällen sieht man eine diffuse Verbreitung der metastatischen Abscesse in verschiedenen Organen, und es erfolgt das letale Ende unter dem Bilde der chronischen Pyämie oder des Marasmus. —

Die Diagnose wird nur sichergestellt durch die mikroskopische Untersuchung des Inhaltes der Fistelgänge.

Diese enthalten statt Eiters eine schleimige, gelatinöse Flüssigkeit, erfüllt mit in Zerfall begriffenen Zellen und mit einer bemerkenswerthen Menge von den früher beschriebenen, schwefelgelben Körnchen, welche die charakteristische Form des *Actinomyces* zeigen.

41. Die Jauche (Ichor) und der saniöse Eiter unterscheiden sich von dem *Pus bonum et laudabile* sowohl durch ihr Aussehen und ihren üblen Geruch, als auch durch die mikroskopische Zusammensetzung. Sie enthalten wenige durchsichtige Leukocyten, die ohne Zusatz von Reagentien leicht Kerne und schon nahezu zerstörte Fettkörnchen erkennen lassen, reiche Detritushaufen von Albuminoiden und Fettkörnchen, grösstentheils in Zerfall begriffene rothe Blutkörperchen und in der Regel zahlreiche Mikrococcen und Bakterien.

Manchmal findet man am Grunde von eitrigen Geschwüren, besonders traumatischen, stark gelb gefärbte, fest adhärente Fäden verschiedener Dicke.

Diese Fäden entwickeln sich aus schon vorhandenen Bindegewebsbündeln, eventuell in Verbindung mit Muskelfasern und Fettzellen, die oft grosse Strecken der Geschwürsfläche einnehmen. Ihre Farbe verdanken sie nach Robin dem Haematoidin und den durch Zerfall der rothen Blutkörperchen entstandenen Haematoidinkrystallen. In den wenigen von mir beobachteten Fällen dieser Art fand ich nie Haematoidinkrystalle, anderseits sah man, wie die gelbe Färbung diffundirte und sich wieder bildete, trotzdem die Wunde gereinigt wurde und die Blutung gestillt war. Dies erweckte in mir den Verdacht, dass diese Färbung von etwas anderem abhängt, vielleicht von einer eigenthümlichen Sekretion der Mikrococcenhaufen, welche ich stets zwischen den Bindegewebsbündeln angesammelt fand.

Aehnliches ist zu beobachten in jenen Fällen, wo das Wundsekret das Verbandzeug blau oder grünlich färbt.

Auch von dieser färbenden Substanz (Vivianit oder Pyocyamin) will man annehmen, sie werde von speciellen Vibrionen¹⁾ gebildet²⁾.

42. Die mikroskopische Untersuchung des Eiters ist besonders wichtig in jenen Fällen, wo man zu entscheiden hat, ob das Fluktuiren des Tumors einem Abscess oder erweichtem Gewebe zuzuschreiben ist.

Im ersten Falle wird die entleerte Flüssigkeit die vorher beschriebene Beschaffenheit des Eiters darbieten, in dem zweiten kann sie wohl auch das makroskopische Aussehen des Eiters besitzen, ist aber in der Regel durch die Zersetzung des Blutfarbstoffes bräunlich-grau gefärbt; doch ergiebt die mikroskopische Untersuchung die Abwesenheit von Eiterkörperchen, und statt dieser das Vorhandensein von Pigmentkörnchen, Eiweiss und Fettkörnchen, welche aus dem Zerfall der erweichenden Formelemente des Tumors herkommen. Manchmal können noch gut erhaltene Ueberbleibsel dieser Formelemente über die Zusammensetzung der Neubildung Aufschluss geben.

Solche Untersuchungen müssen aber mit der grössten Sorgfalt ausgeführt werden.

Manchmal entleert sich der Eiter zugleich mit den Fremdkörpern, um welche er sich gebildet hat (nekrotischen Knochensplintern, Projektilen, Steinchen, etc.). Auch in solchen Fällen kann die mikroskopische Untersuchung die Diagnose erleichtern oder sicherstellen. So z. B. wurden von Dr. Visconti im Jahr 1875 zwei aus einer in der Gegend der Gallenblase gelegenen Fistel entleerte Körperchen untersucht, das eine von Hanfkorngrösse, das andere doppelt so gross, beide von röthlich grüner Farbe, glatter Oberfläche, leicht facettirt und mit abgerundeten Ecken. Sie erwiesen sich bei der mikroskopischen Untersuchung als Gallensteinchen, bestehend aus einer Anhäufung von Cholestearinkrystallen. —

Fünftes Capitel.

Die Untersuchung der Haut.

43. Vorstudien. — Man schabe die Epidermis mit einem Messer ab und untersuche die abgeschabten Hornschüppchen unter Was-

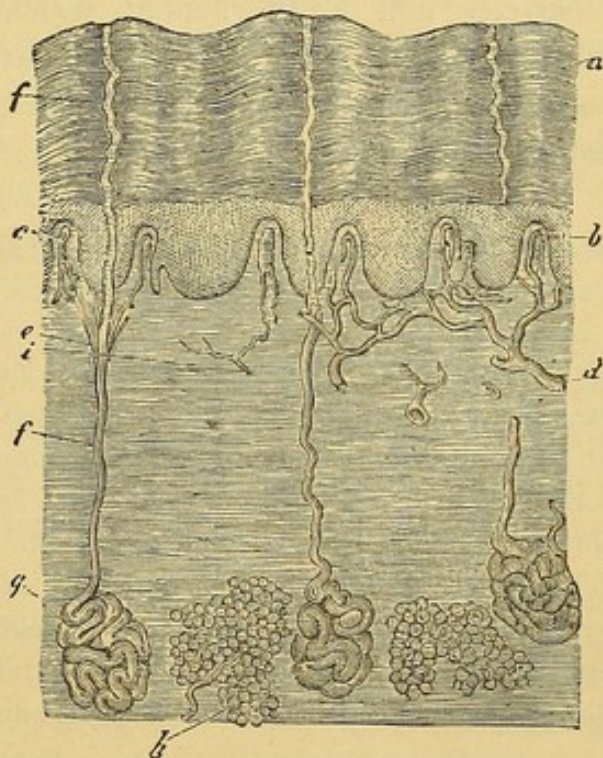
1) Lücke, Archiv für Chirurgie B. III pag. 135. 1862.

2) Fordos erhielt diese in Krystallen. Journal de Chemie méd. 1863.

ser oder Glycerin. Ebenso untersuche man kleine, mit dem Rasirmesser losgelöste Epidermisschuppen. Darauf studire man die Haare und mache sich mit der Haarwurzelscheide bekannt, indem man ein ausgerissenes Haar (erst im reinen, dann in mit Essigsäure versetztem Wasser) untersucht, sehr oft hängt an dem Wurzelantheile des Haares die Wurzelscheide. Auch das Talgdrüsensekret, das Cerumen, die Kopfhautschuppen untersuche man erst in Wasser und dann in Glycerin.

Wiederholung der anatomischen Vorstudien. — Die Haut besteht aus dem Unterhautzellgewebe, der Cutis und der Epidermis. Wir finden

Fig. XII.



Längsdurchschnitt der Haut; b. R. Malpighi. c. Gefässschlinge einer Papille. d. Arterie, die sich in Papillarkapillaren theilt. e. Schweissdrüsen-Ausführungsgang. f. Fettlappen. g. Nervenstämmchen, das mit einem Ast ein Tastkörperchen versorgt.

endlich theils zu den früher erwähnten Tastkörperchen oder durchsetzen die Epidermis, um zwischen den Zellen derselben sich zu vertheilen.

Die Epidermis besteht aus zwei Schichten: Dem Malpighi'schen Reticulum und der Hornschicht. Das erstere entsteht durch Aufeinanderlagerung mehrerer

die Schweiss-, Talgdrüsen, und die Haarfollikel darin eingebettet (Fig. XII).

Das Unterhautzellgewebe ist aus Lamellen und Bündeln losen Bindegewebes zusammengesetzt, das netzförmig geordnet weite Maschen bildet, die sehr oft mit Läppchen von Fettzellen ausgefüllt werden.

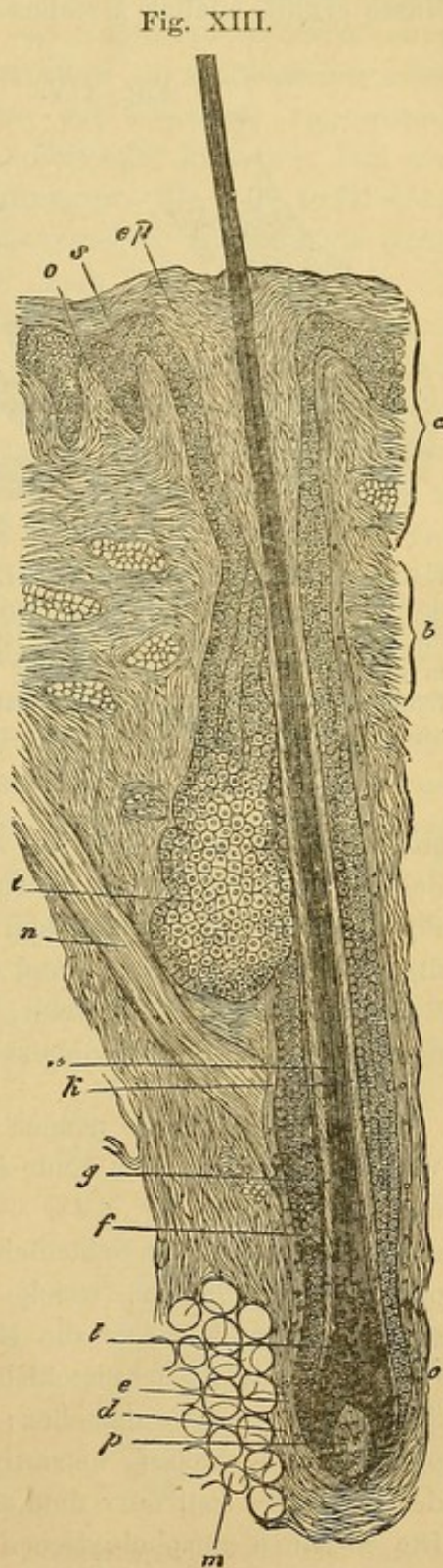
Die Cutis besteht aus viel enger verflochtenen Bindegewebs-Bündeln. Die Oberfläche ist kompakt und oft sehr zahlreich mit konischen Erhabenheiten (Papillen) versehen; viele derselben enthalten Blutgefässnetze; andere wieder die Meissner'schen Körperchen, Endorgane der Tastnerven. Das Unterhautzellgewebe ist stark von elastischen Fasern und Bündeln glatter Muskelfasern (M. arrector pili) durchzogen; daselbst finden wir auch Gefässnetze vor, besonders im Papillarkörper; ferner zwei, ein oberflächliches und ein tiefliegendes Lymphgefässnetz. Zahlreiche Nervenfasern ziehen

Schichten von polyedrischen kernhaltigen Zellen, wovon die tieferliegenden, ovalen senkrecht auf der Cutis aufgelagert sind, während die darauffliegenden dicker aussehen und von oben nach unten hin abgeplattet sind. Die tieferliegenden haben mehr protoplasmatischen Charakter, nach oben hin erleidet aber das Protoplasma nach und nach eine hornige Transformation. Die Zellen des Malpighi'schen Reticulums stossen nicht unmittelbar aneinander, sondern berühren sich erst mittelbar durch cilienartige Fortsätze die, wie ich zuerst gezeigt, von einer Zelle zur anderen ziehen, Zwischenräume (Intercellularräume) bildend, in denen die Ernährungssäfte fließen. — In der Hornschicht werden die Zellen immer abgeplatteter und hornähnlicher, so dass wir es in den oberflächlichsten Schichten geradezu mit resistenten Hornlamellen zu thun haben, die keine Spur eines Kernes mehr entdecken lassen; nur mit Kalilösungen behandelt, schwellen sie noch zu Bläschen an und lassen dann oft noch eine Spur des gewesenen Kernes erkennen. —

Die Talgdrüsen sind acinöse Drüsen, bestehend aus einer verschieden grossen Anzahl von Blindsäcken (*cul de sac*), die alle durch einen gemeinschaftlichen Ausführungsgang in einen Haarfollikel (Fig. XIII) oder an der Hautoberfläche selbst ausmünden. Jeder dieser Blindsäcke (Fig. XIV) ist äusserlich mit Bindegewebe umgeben und im Innern

Fig. XIII.

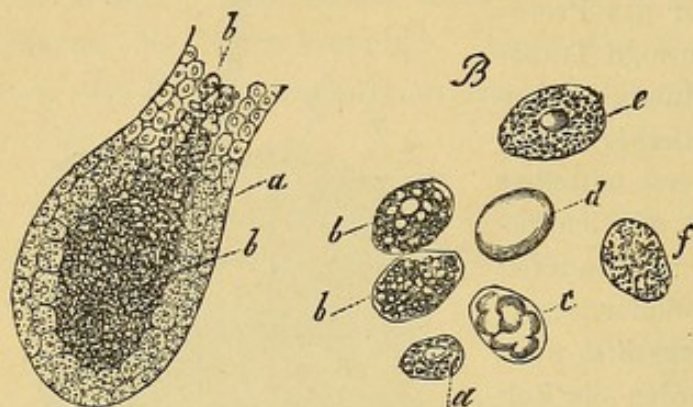
Barthaar. a. Ausführungsgang. b. Hals des Haarschaftes. d. Aeussere Hülle des Haarschaftes. e. Innere Hülle des Haarschaftes f. Aeussere Wurzelscheide. g. Innere Wurzelscheide. h. Rindensubstanz. k. Marksubstanz des Haares. l. Haarwurzel. m. Fettzelle. n. Arrector pili. o. Hautpapille. p. Haarpapille. s. Schleimnetze. c. Talgdrüse. cp. im Haarschaft enthaltene Epidermis (nach Biesiadecki).



mit Drüsenzellen erfüllt. Die an der Peripherie liegenden sind den tiefliegenden Zellen des Malpighi'schen Reticulums nicht unähnlich, nur sind diese noch

dazu mit einer gewissen Menge von Fetttröpfchen bedacht. Gegen das Innere des Sackes werden aber die Zellen stets dicker und ganz mit einer ölartigen Masse erfüllt, endlich zerfallen sie vollends, gehen ineinander über und bilden

Fig. XIV.



Cul de sac; Inhalt der Talgdrüsen. A. Cul de sac mit periph. Zellen (a) Fettarme mit centralen Zellen, (b) Fettreiche. B. Isolierte Talgdrüsen. a. grösste Vergr. a. e. f. Zellen aus den äusseren Schichten mit wenig Fettkörnchen. b. c. d. Zellen aus centraleren Schichten, zusehends an Talggehalt reicher.

so den Talgdrüseninhalt, der mit Epidermisschüppchen vermengt, ausgestossen wird.

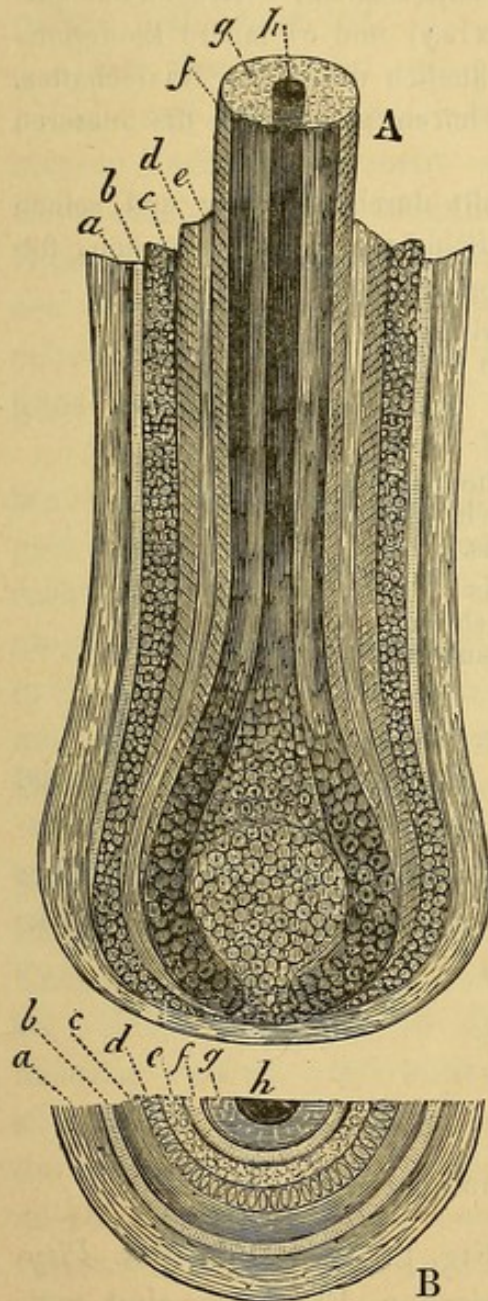
Die Schweissdrüsen sind knäueiförmig (Fig. XII g), indem sie aus einem einfachen, vielfach aufgeknaulten Tubulus bestehen, der meistens in leichten Schwingungen durch das Bindegewebe der Cutis, dann zwischen zwei Papillen korkzieherähnlich durch die Epidermis zieht, um an deren Oberfläche zu münden. Die Drüsen werden von einer bindegewebigen Membran begrenzt, welche innerhalb des Drüsenkörpers meist durch Züge glatter Muskelfasern ver-

stärkt ist; im Innern wird sie von mehr platt cylindrischen Zellen in einfacher Schicht ausgekleidet, die Zellen selbst enthalten viel Fettkörnchen und braunes Pigment. Im Ausführungstheil der Schweissdrüse innerhalb der Cutis fehlen die glatten Muskelfasern, und ist das Epithel mehrschichtig, während dies im Epidermoidaltheil völlig fehlt, so dass der Ausführungsgang in dieser Partie direkt von den Epidermoidalzellen umgeben wird.

44. Beim Haare nennen wir jenen Theil, der vom Follikel umgeben ist, Wurzel; dessen unteres Ende ist verdickt (Zwiebel) und umgibt kapuzenartig die Haarpapille (Fig. XV). — Der Schaft besteht gegen Aussen hin aus einem epidermoidalen Schichtchen; darauf folgt die eigentliche oder kortikale oder fibröse Substanz, (welche dem Volumen nach das Hauptkonstituens ist); endlich längs der Axe die Medullarsubstanz, (die bei vielen Haaren ganz fehlt). — Die Epidermisschicht des Haares besteht aus dünnen, Dachziegeln ähnlich gelegten Hornlamellen; unter dem Mikroskope sieht demnach die Haaroberfläche regelmässig netzartig gestreift aus. Die Kortikalsubstanz ist je nach der Haarfarbe hell oder dunkel und zeigt eine unregelmässige Längsstreifung. Die einzelnen morphologischen Elemente sind stark adhären, werden daher nur nach Behandlung mit Schwefelsäure oder durch Hitze sichtbar, und zwar als lange Lamellen, 4–6 μ breit, abgeplattet, einen zur Stäbchenform verzogenen Kern in sich bergend. Von dieser Substanz hängt die Farbe des Haares

ab; das Pigment ist entweder diffus oder in Form von sehr kleinen, der Länge nach angeordneten Körnchen darin enthalten. Die Medullarsubstanz endlich

Fig. XV.



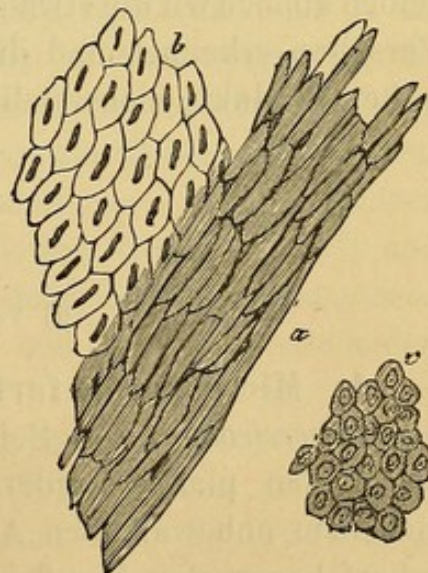
A. Längsdurchschnitt. B. Schematischer Querschnitt des Haars samt Follikel. a. Die zwei äusseren Membranen. b. Interne, hyaline Membran des Follikels. c. Aeussere Wurzelscheide. d. Henle'sche Schicht. e. Huxley'sche Schicht. f. Epidermis des Haars. g. Dessen Cortikalsubstanz. h. Dessen Medullarsubstanz.

Bizzozero, Mikroskopie.

setzt sich aus polyedrischen Zellen zusammen, die reichlich mit Luftbläschen erfüllt sind (nicht, wie fälschlich angenommen wurde, mit Fett oder Pigment). Und eben diesen Luftblasen, die bei auffallendem Lichte weiss aussehen, verdanken die Greise die Farbe ihres Haars. — Gegen den Bulbus hin nehmen alle diese Formelemente eine mehr zellenartige Struktur an, so dass sie in der Nähe der Papille den tiefen Zellen des Malpighi'schen Reticulums ähnlich sehen, obwohl sie besonders bei dunklem Haare noch stark pigmentirt sind.

Die Wandung des Haarfollikels besteht von Aussen nach Innen zu aus den Follikelmembranen und den Haarwurzelscheiden. Der ersteren sind drei, und zwar von aussen her längsverlaufende Bindegewebsfasern, dann transversalverlaufende und innen eine hyaline Membran. Die Haarwurzelscheiden sind (Fig. XVI): Erstens die

Fig. XVI.



Formelemente der Haarwurzelscheide. a. Zellen aus Henle's Schicht. b. Zellen aus Huxley's Schicht. c. Aeussere Schichten der äusseren Scheide. (300 D.)

äussere Scheide, ähnlich dem Malp. Retic. das heisst: kleine, abgeplattete Zellen auf der hyalinen Membran, und nach innen verschiedene Schichten grosser, abgeplatteter und auch verhornter Zellen. Zweitens die innere Scheide, welche wieder aus drei Schichten besteht: a) einschichtig gelegte, längliche, homogene, kernlose Zellen (Henle), b) Mittelschicht, bestehend aus kürzeren aber dickeren kernhaltigen Zellen (Huxley) und c) innere Epidermisschicht, bestehend aus dicken Hornlamellen, ähnlich denen des Haarschaftes. Wo die Talgdrüsen in den Follikel münden, hören gewöhnlich die äusseren Haarwurzelscheiden auf.

Machen wir uns einen Transversalschnitt durch ein Haar und seinen Follikel, so können wir im Punkte, wo alle Schichten getroffen würden, folgendes Schema von Aussen nach Innen zusammenstellen:

Follikelmembranen	{	Längsverlaufende äussere
		Cirkuläre mittlere
		Hyaline.
Äussere Wurzelscheide:		
Innere Scheide .	{	Henle'sche Schicht.
		Huxley'sche Schicht.
		Epidermis.
Haarschaft . . .	{	Epidermis
		Corticalschicht.
		Medullarsubstanz.

45. Das Mikroskop ist mithin des öfteren unentbehrlich, meist sehr nützlich für die Diagnose der Hautkrankheiten. Mit Hülfe desselben können wir die etwaige Existenz und Beschaffenheit mannigfacher Parasiten erkennen und die Konstitution einer grossen Anzahl krankhafter Produkte sicherstellen.

Parasiten.

a) Vegetabilische Parasiten.

1. *Microsporon furfur* (Taf. 3 Fig. 29). — Pilz der *Pityriasis versicolor*. — Seine morphologischen Elemente sind zwischen den platten Epidermiszellen situirt. Die Krankheit offenbart sich dem unbewaffneten Auge in Form von schmutzig gelben, nicht scharf begrenzten (konfluirenden) Flecken, die über grosse behaarte Hautflächen ausgebreitet sind; sie bilden unausgesetzt Schuppen. Diese Flecke begleitet besonders in der heissen Jahreszeit ein Gefühl von Jucken.

Die Untersuchung ist recht leicht. Man benetzt die betreffende Stelle mit Wasser, oder besser Seifenwasser, schabt dann oberflächlich Epidermislagen ab und untersucht sie unter Wasser allein, oder mit Glycerin vermengt. Um sicherer zu gehen, füge man dem Präparate Kalilösung bei.

Der Pilz besteht:

1) aus rundlichen Sporen (Fig. 29 c.), die im Mittel $4-6\ \mu$ messen, scharf contourirt sind und einen rundlichen, glänzenden Kern enthalten, der beinahe die ganze Zelle ausfüllt. Sie sind zu Haufen von 40—50—80 vereinigt, und je nach der Masse des Pilzes sind diese Haufen entweder von einander gerückt, oder (was seltener der Fall) so nahe aneinander, dass sie manchmal beinahe ganz ineinander übergehen.

2) aus $2-3\ \mu$ breiten Fäden (Fig. 29 a), meist gegliedert, selten dichotomisch getheilt, die sich von den Sporenhaufen aus geschlängelt zwischen die Epidermiszellen hinziehen. Gewöhnlich gelingt es nicht, einen Unterschied zwischen der Grenzmembran und dem homogenen, blassen Inhalte dieser Fäden zu entdecken. Bei älteren in Glycerin eingeschlossenen Präparaten sieht man aber doch manchmal den Inhalt zusammengeballt, und daher die Grenzmembran auch nach innen deutlich contourirt (Fig. 29 b.).

46. 2. Achorion Schoenleinii (Taf. 3 Fig. 30). — **Favuspilz.** — Seine Bestandtheile dringen in die Epidermis und in die Haare. Durch Vermehrung bilden sie in der ersteren schwefelgelbe Krusten, deren untere Oberfläche stets convex, deren obere concav ist. Unter denselben ist die Haut infolge von Druckatrophie grubenartig vertieft. Oft bilden sie auch Pusteln. — In den Haaren suchen sie stets den Raum unter der Epidermis derselben auf, und durchsetzen auch die Corticalsubstanz, welche sie brüchig machen; durch Vermehrung zwischen dem Haare und den Wurzelscheiden verursachen sie leicht Ausfallen der Haare.

Zerbröckelt man in, mit wenig Essigsäure versetztem Wasser eine Kruste, so wird man bei starker Vergrößerung die Formelemente des Pilzes leicht erkennen; es sind das: 1) Mycelien-Fäden, von im Durchschnitt $3\ \mu$ Dicke, die sehr blass sind, und ab und zu glänzende Körnchenhaufen enthalten; sie sind scharf contourirt (gewöhnlich wellenförmig), gegliedert und ramificiren sich meist rechtwinklig. Zwischen den einzelnen Gliedern sieht man,

meist nur bei sehr starker Vergrößerung, scharf begrenzte Querlinien.

In den Theilungspunkten der Fäden sieht man nie Gliederungen. 2) Conidien (Sporen), im Mittel 3–6 μ dick; sie sind oval oder rundlich, oft rechtwinklig oder unregelmässig mit mehr oder weniger Austreibungen, oder kurzen Fortsätzen (Fig. 30 d). Sie bestehen aus einer homogenen, stark lichtbrechenden Substanz, in deren Centrum man oft einen bis zwei Kerne entdecken kann. — Diese Sporen vereinigen sich gewöhnlich zu Kränzen, in welchem Falle sie durch die gegenseitige Berührung abgeflacht, beinahe rechtwinklig aussehen. — Auf die Art entwickeln sich Uebergangsformen zu den schon beschriebenen Mycelien-Fäden, die jedoch nicht aus so blasser Substanz bestehen, wie letztere, sondern so stark glänzen, wie die Sporen (Fig. 30 e).

Diese Formelemente des Achorion werden von einer feinkörnigen Substanz zusammengehalten, in der man viele Bakterien sieht.

Zur Untersuchung der Haare sind die wenig pigmentirten viel besser. — Der Favuspilz sucht im Haare sowohl die Wurzelscheiden, als auch den Schaft heim. In den erstgenannten, die man ja leicht mit dem Haare ausreißt, sieht man sofort die Mycelien und die Sporen (diese in weit grösserer Anzahl) zwischen der inneren Scheide und der Haarwurzel angehäuft.

Auch der Haarschaft ist von beiden durchsetzt (Fig. 31 u. 32). Die Mycelien beginnen in dem vom Follikel bedeckten Theile und umgeben mit ihren Verzweigungen den Schaft, über und unter der Epidermis desselben verlaufend. In der Substanz des Haares selbst nisten sie sich auch ein und durchziehen sie meist wellenförmig; sich ab und zu in der Längsrichtung vertheilend, verlaufen sie in selbst gegrabenen Kanälen. Andere solche Kanäle sind mit der Länge nach aneinander gereihten Conidien erfüllt, die bald rundlich sind, bald durch den innigen Kontakt eine cylindrische Form annehmen. — Nach Macerirung in Kalilauge gelingt es leicht im zerzupften Haare die Conidien und die Fäden des Pilzes isolirt zu sehen.

Die mit Achorion behafteten Haare sind meist heller als die gesunden Haare, oft sogar silberweiss, infolge der in den Kanälen enthaltenen Luft (Fig. 32). Fügt man einem in Wasser präparirten Haare Kali zu, so sieht man die Luft nach und nach verschwinden

und an deren Stelle werden in den Kanälen körnige Massen sichtbar: die Formelemente des Pilzes. Besonders zahlreich treten diese im Wurzel- und Follikeltheil des Haares hervor und erstrecken sich bis in den Bulbus (Haarzwiebel), wo die Pilzfäden gerundet enden.

47. 3. Trichophyton tonsurans (Taf. 3 Fig. 33 und 34). — Die Bestandtheile dieses Pilzes vermehren sich einerseits in der Epidermis und verursachen den *Herpes circinatus*, andererseits im Haare, machen es spröde und bedingen so den *Herpes tonsurans*.

Das Trichophyton des Herpes circinatus studirt man am besten, wenn man die Epidermis an den krankhaften Stellen abschabt, nachdem man dieselben mit etwas Wasser, Seife oder mit einer leichten Kalilösung erweicht hat. Die so erhaltene Epidermoidalsubstanz zerzupft man in Glycerin und schliesst sie mit etwas Kreosot ein.

Der Pilz durchzieht die Hornschichten der Epidermis gewöhnlich in Form von 2–3 μ dicken Fäden, die meist wellenförmig, gegliedert, verzweigt sind und untereinander ein weitmaschiges Netz bilden (Fig. 33a). Die Fäden besitzen im Endantheil, bei wechselnder Länge, ein ziemlich opakes Protoplasma, das die Theilungspunkte der Fäden verdeckt und zerstreute leuchtende Kerne zeigt. Im übrigen Theile enthalten die Fäden eine durchsichtige Flüssigkeit, so dass, während der Faden selbst sich wenig deutlich von den unterliegenden Epidermiszellen abhebt, dessen Theilungspunkte leicht sichtbar sind. Die Länge der Glieder ist sehr verschieden, gewöhnlich wächst ihre Länge je weiter sie vom Fadenende entfernt sind; somit sind sie besonders lang im protoplasmafreien Theile des Fadens. Doch oft sieht man auch da kurze Glieder (Fig. 33b). Zwischen den einzelnen Verzweigungen und den Gliedern, an welchen letztere entstehen, sieht man keine Septa, so dass das Lumen dieser mit dem jener communizirt (Fig. 33b).

Die Sporen des Pilzes sind hingegen im Haare und dessen Scheiden vorherrschend; auch hier sind sie ebenso leicht wie in der Epidermis nachweisbar. Vermuthet man Herpes tonsurans, so reisse man 8–10 Haare von der kranken Kopfgegend aus und untersuche sie in mit Essigsäure versetztem Glycerin; in einem oder dem anderen dieser Haare wird man den Parasiten entdecken. — Sollte das Fett dabei stören, so handle man vorerst die Haare mit Terpentinöl und darauf mit Weingeist. — Lichte Haare sind vorzu-

ziehen. Mitunter wird es auch nöthig, dieselben mit den Nadeln zu zerzupfen.

Schon zwischen den dem peripheren Theile der Herpeseruption entnommenen Epidermisschollen sieht man grosse oder kleine Stücke von Wurzelscheiden ausgefallener Haare, die dann meist zwischen den einzelnen Zellen grosse Serien von Sporen entdecken lassen. Diese haben meist scharf begrenzte Contouren, sind 6μ dick (auch $4-8\mu$), rund oder oval, oder (besonders wenn sie zu Fäden aneinandergereiht sind) rechtwinklig, mit stumpfen rundlichen Ecken (Fig. 33 d). Bei manchen (d') lässt sich die Membran vom Inhalt nicht leicht unterscheiden, bei anderen hingegen, besonders wenn sie längere Zeit in Glycerin gelegen, tritt deutlich doppelter Contour hervor (d), da sich der Inhalt von der Membran abgehoben und als homogene leuchtende Substanz sichtbar wird. —

Im Haarschaft vermehrt sich der Pilz in Form von Sporen (ein Kriterium zur Differentialdiagnose des Achorion), welche (die Corticalis bis zur Epidermis hin infiltrirend) das Haar durch Disaggregation seiner Theile brüchig machen (Fig. 34 a). Die Sporen dringen oft auch weit über die Stelle vor, wo das Haar bersten (abbrechen) soll, und sind stets zu kleinen Kränzen vereinigt, lange Reihen bildend, die entweder höckerig, genau den Zellen der Corticalsubstanz parallel, zwischen diesen, oder in leicht wellenförmiger Anordnung verlaufen. Die in diesen selbstgebildeten Längskanälen eingebetteten Sporen zeigen zwei Hauptformen (Fig. 34 b): in den meisten Fällen bleibt ihr glänzendes Aussehen und die ovale Form erhalten, während in anderen Fällen ihre Oberflächen durch gegenseitigen Druck plattgedrückt, von der Seite gesehen rechtwinklig erscheinen, gleichzeitig wird der Sporenhalt nicht selten durchsichtiger, so dass im Centrum deutlich Körnchenhaufen sichtbar werden.

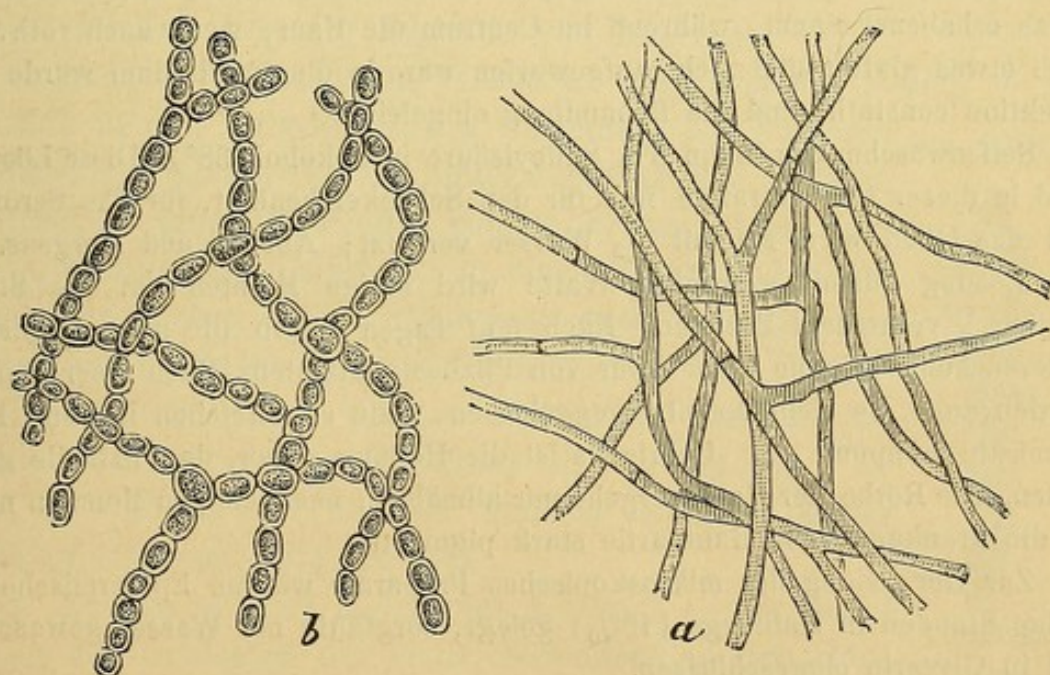
48. Dem Trichophyton müssen wir auch die Sykosis oder Mentagra zuschreiben. Die Pilzelemente bedingen nämlich durch Vermehrung im Follikel und Inneren des Haares dessen Bruch oder Ausfall, bei gleichzeitiger Bildung von Entzündungsknoten, die leicht in Eiterung übergehen. Der Sykosis geht gewöhnlich Herpes tonsurans voraus; ein Beweis mehr für die Verwandtschaft dieser beiden Affektionen.

Nach den Untersuchungen von Tilbury Fox und Wilson entsteht *Kerion* auch in Folge von Trichophyton. Nach D. Ma-

jocchi¹⁾ geht ihm die gewöhnliche Form von Herpes tonsurans voraus. Nur in einem zweiten Stadium, durch vermehrte Bildung von Pilzfäden, kommt es zu heftigen Entzündungen der haartragenden Follikel und der Talgdrüsen, bei reichlicher Absonderung einer eiterigen, talgartigen Flüssigkeit. Die Poren, durch welche diese Flüssigkeit hervorquillt, sind nichts anderes als die früheren Haarfollikelöffnungen. Der Pilz in den Haaren selbst ist (wie ich mich in einem von Dr. Beretta (Ospedale Maggiore, Milano) mir überlassenen Falle überzeugen konnte) ganz dem des Herpes tonsurans ähnlich.

Auch das sogenannte *Eczema marginatum*, das sich vorzugsweise in der Nähe der Genitalien oder der inneren Schenkelfläche hauptsächlich beim Manne und bei Kindern vorfindet, verdankt seine Entstehung einem vegetabilischen Parasiten. J. Neumann äussert sich nach eigenen Untersuchungen über den Zusammenhang dieser Krankheit mit den Phytoparasiten dahin, dass sie durch ein schon

Fig. XVII.



Pilz des Eczema marginatum.

früher bestehendes einfaches Intertrigo entstehen, welches erst später durch Einwanderung der Pilzelemente zwischen die Epidermiszellen in das Eczema marginatum übergehe. Sowohl ein Herpes tonsurans

1) Majocchi, comun. prev. Roma, 1877.

als eine *Pityriasis versicolor* kann durch die Lage, Feuchtigkeit und Temperatur das Aussehen eines *Eczema marginatum* erlangen. In den ersten Krankheitsstadien sind die Pilzelemente beinahe immer vorhanden, während sie bei inveterirten Fällen gewöhnlich fehlen¹⁾.

In einem Falle, der mir vor Kurzem vorkam (Juni 1880), hatte ich Gelegenheit den ganzen Verlauf des *Eczema marg.* zu verfolgen und mir zahlreiche Pilzpräparate anzufertigen (darnach Fig. XVII). Dieser Fall spricht für die parasitische Natur des Eczems und für dessen Entstehung aus dem Intertrigo.

G. B., stark gebaut, 30 Jahre alt, hat seit Jahren ein *Eczema intertrigo* an der inneren linken Schenkeloberfläche, im Bereiche der gewöhnlich vom Scrotum tangirten Hautpartie. In der heissen Jahreszeit nimmt das Eczem zu. Gegen Ende Mai bemerkt er, dass das Scrotum und ein Theil des Gliedes mit Epidermisschollen bedeckt ist, welche sich abschuppen (4 mm Durchm.) und dass sich an der Peripherie des Intertrigofleckes rothe Bläschen bilden (Papeln, Bläschen auf hyperämischem Grunde), die nach und nach zusammenlaufen und einen rothen Saum des Intertrigofleckes bilden. Dieser Prozess greift immer mehr um sich, so dass bald die krankhafte Stelle mehr als handflächengross ist. — Gegen die Peripherie hin bildete sich somit ein rother, etwas erhabener Saum, während im Centrum die Haut, wenn auch roth, so doch etwas glatter und nicht aufgeworfen war. In diesem Stadium wurde die Affektion constatirt und die Behandlung eingeleitet.

Seifenwaschungen, dann 5% Salicylsäure in Alkohol (38°). Diese Lösung wird in dieser Concentration nur für den Schenkel benützt, für das Scrotum und das Glied wird sie mit $\frac{1}{2}$ Wasser versetzt; Abends und Morgens. — Die Lösung (damit getränkte Watte wird einige Minuten auf die Stelle applicirt) verursacht Brennen. Nach fünf Tagen ergab die mikroskopische Untersuchung beinahe keine Spur von Pilzbestandtheilen. Nach einer Woche werden auch die Medikamente weggelassen, denn es entstehen Blasen, Epidermisabschuppung. — Uebrigens ist die Heilung sicher, da Pilztheile ganz fehlen. Die Röthe der Haut vergeht nur allmählig; nach einigen Monaten noch ist die krankgewesene Hautpartie stark pigmentirt.

Zur Herstellung der mikroskopischen Präparate wurden Epidermisschollen einige Stunden in Kalilauge (10%) gelegt, sorgfältig mit Wasser gewaschen und in Glycerin eingeschlossen.

Sowohl in den Schuppen vom Schenkel als auch in den Scrotumschuppen sieht man die Pilzfäden mannigfach durcheinander geschlungen. Manchenorts sind die Fäden gegliedert und die einzelnen Glieder blass (Kalilaugebehandlung) und dichotomisch verzweigt. Andererseits wieder bestehen dieselben

1) Neumann, Hautkrankheiten, 5. Aufl. Wien 1880. S. 643.

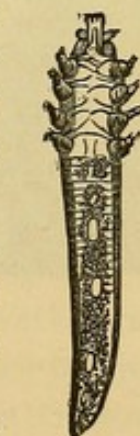
aus ganz kurzen Gliedern (b), die deutlich eine Hülle (Membran) und einen körnigen Inhalt erkennen lassen.

Bei der Prurigo decalvans (*Phytoalopecia*, *Vitiligo*, *Area Celsi*) wurde ebenfalls ein Pilz (*Microsporon Audouinii*) als Ursache des Haarausfalles beschrieben. Dieser von vielen geleugnete Pilz wurde vor Kurzem von Malassez¹⁾ neuerdings beschrieben. Er fand ihn nicht nur in dem Haare, sondern auch, und zwar häufiger, in den Schuppen, die er durch Abschaben der behaarten Stellen erhielt. Diese Schuppen werden erst in Aether und absol. Alkohol entfettet und dann in einer 1% Carbolsäurelösung untersucht. Nach Malassez besteht dieser Pilz nur aus 2—4—5 μ grossen Sporen, die in Gruppen von 5—6 zu Kränzchen vereint sind. — In 3 Fällen von Prurigo, die ich untersuchte, fand ich nie eine Spur von einem Pilze, so dass ich mich der Ansicht derer anschliessen muss, welche bei dieser Krankheit das Vorkommen von Parasiten in Abrede stellen.

b) Animalische Parasiten.

49. Wenn wir von jenen, die nur die Oberfläche der Haut heimsuchen (*Pulex*, *pediculus*, etc.) und von jenen, die in unseren Klimaten nicht heimisch sind (*Filaria*, *pulex penetrans*, etc.), absehen, so sind für den Arzt nur folgende von Interesse:

1. **Acarus folliculorum** (*Demodex* oder *Simonea follic.*) — Er hält sich in den Talgdrüsen des Gesichtes, des äusseren Gehörganges und der Gegend hinter dem Ohre auf. Durch Ausdrücken einer Hautfalte kommt er aus dem Ausführungsgange der Talgdrüse in einem Fettcylinderchen eingebettet hervor. Man untersucht dasselbe mit dem Mikroskope in einem Tropfen Glycerin.



Demodex
folliculorum.

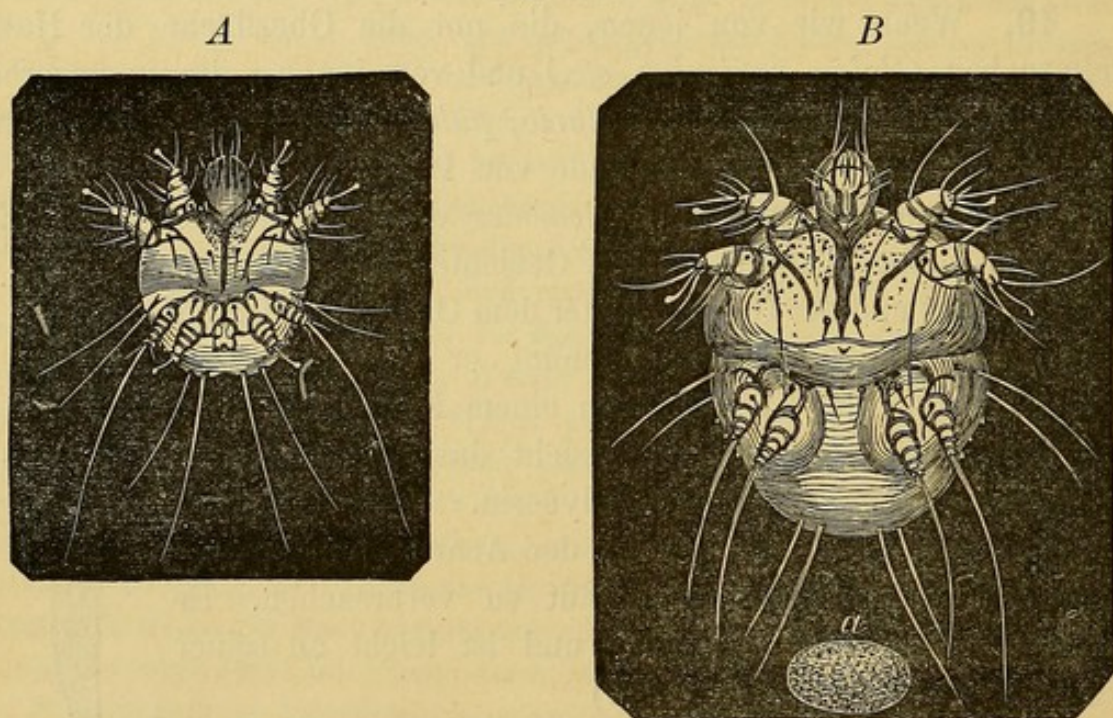
In seltenen Fällen scheint der *Acarus* auch pathologische Veränderungen der Haut zu verursachen. Er misst 85—130 μ und darüber und ist leicht an seiner Form zu erkennen (Fig. XVIII).

2. **Acarus scabiei** (*Sarcoptes hominis*). — Er findet sich in den Schichten der Haut, besonders an den Händen, wo er Gänge gräbt, die schon mit freiem Auge als wellenförmige 1—3—10 mm lange, heller als die umgebende Haut gefärbte Linien kenntlich sind. Oft sind aber diese Gänge braun gefärbt, durch Verunreinigung oder durch die angehäuften Exkremente des Thieres. Der Gang beginnt an der Stelle, wo das Thier

1) Malassez, Arch. de Physiol. 1874.

die Epidermis durchbohrt hat, um in das Malpighische R. zu gelangen; er endigt mit einem weissen, hellen Punkte, dem Sitze des Parasiten. Gewöhnlich sieht man auch Bläschen oder mannigfache Efflorescenzen, hervorgerufen durch unausgesetztes Kratzen der Kranken, welche dadurch das Jucken vermindern wollen. Unter dem Mikroskope erkennt man die Krankheit sofort, indem man das Thier selbst oder dessen Eier sieht. Zu dem Behufe sticht man an der Stelle, wo man den *Acarus* vermuthet mit einer feinen Nadel in die Haut und trachtet — was mit einiger Geschicklichkeit leicht gelingt — den Parasiten zu extrahiren; oder man schneidet mit einer krummen Scheere die Hautfalte, welche den Gang enthält, aus und untersucht das Ganze in Glycerin: ausser dem weiblichen Thiere wird man Eier und Exkremente entdecken (Fig. XIX).

Fig. XIX.



Sarcoptes hominis. A Männchen; B Weibchen; a Ei.

Der *Acarus* hat einen weisslichen, ovalen Körper, nach Art der Schidkröten, mit convexem Rücken und glattem Bauche. Der Rücken besitzt Schuppen und Vorsprünge, die bald conisch bald spitz sind und beim Weibchen stets zahlreicher als beim Männchen vorhanden sind. Der Kopf sitzt vorne unten am Stamme und führt vier Paar Mandibeln und zwei starke Fühler. Das Thier hat vier Paar fünf-gliedrige Beine, wovon die beiden vorderen Paare mit Saugnäpfen

versehen sind; von den hinteren Paaren endigt beim Männchen das erste mit langen Borsten, das zweite trägt Saugnäpfe, beim Weibchen endigen beide Paare mit Borsten.

Das Weibchen misst 0.45 mm; das Männchen 0.24 mm. Die Eier sind oval, glatt, 0.16 mm lang und 0.11 breit.

Pathologische Produkte der Haut.

50. Die Epidermis und die Talgdrüsen können durch vermehrte Bildungskraft Material erzeugen, das sich unter mannigfachen Formen an der Hautoberfläche ansammelt und spontan oder auf mechanischem Wege durch das Waschen entfernt wird. Die Hautthätigkeit verursacht die Bildung von Furfura, Schuppen und Epidermisschollen, bei welchen man mit dem Mikroskope (in reinem oder mit Essigsäure versetztem Glycerin) leicht die Epidermoidallamellen (Erythem, Eczem, Psoriasis, Scarlatina etc.) erkennen kann. Die vermehrte Talgbildung besteht aus Epidermoidallamellen und Talg, der unter dem Mikroskope nach den gewöhnlichen Eigenschaften leicht erkannt wird: bald ist er weich, ölig, bald vertrocknet, schuppenartig, so dass Epidermisschuppen vorgetäuscht werden können. Dem Talg können Staub und sonstige Verunreinigungen beigemischt sein, so dass er dann schmutzig gelb oder bräunlich aussieht.

Der Inhalt der Hautpusteln unterscheidet sich von dem der Bläschen durch die grosse Menge von Eiterkörperchen. Die darin enthaltene Flüssigkeit kann man gewöhnlich zum Gerinnen bringen. Im Inhalte einiger Pustelformen, z. B. der Impfungspusteln, beschrieb man mannigfache Formen von Mikroorganismen (Mikrococcen, Bakterien), die jedoch entweder unbeständig vorkommen oder nicht charakteristisch genug sind, so dass wir sie bis jetzt nicht für diagnostische Merkmale halten dürfen. — Das vertrocknende Exsudat (Eiter) bildet Krusten, die in mit Essigsäure schwach angesäuertem Wasser aufgeweicht, in der körnigen Masse noch deutlich genug die vielfachen Kerne der Eiterkörperchen erkennen lassen. Es wird somit leicht sein, sie von anderen ihnen ähnlichen, aber aus anderen Formelementen bestehenden Gebilden zu unterscheiden, z. B. von vegetabilischen Parasiten, bei welchen der Eiter die Rolle eines nebensächlichen Constituens spielt (Krusten der *Tinea favosa*, tonsurans etc.).

51. Die Comedonen erkennt man an ihrer Talgsubstanz vermengt mit Epidermoidallamellen, welche durch Druck ausgepresst wird. Manchmal findet man auch *Acarus follic.* und Cholestearinkrystalle darin. — Ein ausgepresstes Milium hingegen liefert eine reichlich mit Epidermoidallamellen vermischte Substanz. — Der Inhalt der Atherom-Cysten besteht aus Fettsubstanzen, Epidermoidallamellen, Cholestearinkrystallen und Wollhaaren (die übrigens auch im Inhalt der Comedonen nicht fehlen); je nachdem ist das Fett oder die Epidermis vorherrschend.

Die Atherom-Cysten können mit der Zeit verkalken. Dr. Ambrosini von Sampierdarena liess mir im Jahre 1879 einen solchen Fall zukommen. Unter der Haut am Beine eines alten Weibes fühlte man einen recht harten eigrossen Körper, der nach jahrelangem unschuldigem Bestande anfang, Entzündung und sogar Ulcerirung der Haut zu verursachen. — Der Körper wurde durch eine Incision extrahirt; der Härte und dem Aussehen nach glich er völlig einem Kalksteinchen. Da ich nicht anders untersuchen konnte, legte ich einen Splitter davon zwischen zwei Gläser und quetschte ihn; er zerbröckelte und zerfiel in ein weisses Pulver, das ich in Glycerin untersuchte. Ich entdeckte grosse, dunkle körnige Haufen, viele polygonale Partikelchen (Taf. 2 Fig. 20 a), die dunkel gefärbt, körnig, ab und zu in der Mitte einen hellen Punkt zeigten. Diese Partikelchen kennzeichneten sich bei starker Vergrösserung als abgeplattete Epidermiszellen, die durch Infiltration von Kalksalzen dunkel gefärbt waren; der helle Punkt entsprach dem Kerne. — Auf Zusatz von Salzsäure lösten sich die Kalksalze unter Kohlensäure-Entwicklung und es blieben die Hornzellen der Epidermis zurück (Taf. 2 Fig. 20 b), die isolirt oder zu Gruppen vereint, charakteristisch geformt waren, heller und blässer als vordem, aber noch unregelmässig polygonal, abgeplattet mit rauher Oberfläche versehen; beinahe alle hatten einen helleren Nucleus als das umgebende Protoplasma war.

52. Bei Akne pustulosa ist dem Talgdrüsensekret stets Epidermis und Eiter beigemengt. — Bei all diesen Veränderungen kann man mit Leichtigkeit den contagiösen Mollusken erkennen, der dem äusseren Aussehen nach von einem Ungeübten wohl mit dem Comedo verwechselt werden kann; mikroskopisch untersucht, treten aber die verschiedenen Charaktere scharf genug hervor. Quetscht man energisch die Haut an einer solchen Pustelbildung, so springt der ganze Inhalt im Ganzen hervor; quetscht man weniger energisch, so quillt aus der Oeffnung bloss eine weissliche, milchige Flüssigkeit hervor; untersucht man diese Flüssigkeit oder den ganzen Inhalt, so

sieht man vor allem Anderen zwei Formelemente: Epidermislamellen und den Körper des Mollusken (Taf. 2 Fig. 20 *bis*). Die Epidermislamellen haben theils das gewöhnliche Aussehen, theils zeigen sie kreisrunde Einsenkungen, in welchen die Molluskenkörper eingebettet liegen, oder aus welchen bei der Präparation diese herausgefallen sind. Letztere zeichnen sich durch ihre ovale oder seltener runde Form aus, und messen im Mittel $30\ \mu$ in der Länge und $16\ \mu$ der Breite nach, sie sind dunkel contourirt und hell im Centrum. Dem Ansehen nach ähneln sie dem Fett, wegen ihrer Resistenz gegen Aether und Chloroform und gegen Reagentien im Allgemeinen haben sie mit dem Fett gewiss nichts gemein, wohl aber mit Horn- oder mit Kolloidsubstanz. Diese Kugeln (*globi*) entstehen, wie Manfredi und ich¹⁾ zeigten, durch eine Transformation des protoplasmatischen Theils der Epidermoidalzellen; die Molluskenkörper aber, wie wir und Retzius²⁾ beobachteten, aus einer Proliferation und Transformation der Elemente des Malpighi'schen Reticulums, nicht aber, wie Manche behaupten, durch ein Keimen der Talgdrüsen, oder Haarfollikel.

Veränderungen des Cerumen.

53. Das Cerumen findet sich im äusseren Gehörgange als gelbliche, dichte Masse vor, die aus Epidermoidallamellen, gelblichen Fetttröpfchen und bräunlichen Körnern zusammengesetzt ist. Bleibt es lange Zeit dort liegen, so finden sich auch Cholestearinkrystalle darin. In manchen Fällen wird die Masse dichter, kompakter und kann pfropfähnlich den Gang verstopfen, wodurch Taubheit und Entzündung der umgebenden Wände oder Compression des Trommelfelles bedingt ist.

In den Gehörgangswänden können pathologische Zustände mit Eiterbildung, Pseudo-Membranen u. s. w. entstehen, die man an den gewöhnlichen mikroskopischen Charakteren erkennt.

Die den Gehörgang auskleidenden Epithelialzellen können sich in Masse loslösen (Membranfetzen), wie dies auch bei anderen Schleimhäuten (§. 104) vorkömmt, wodurch diese leicht bei nur makrosko-

1) Bizzozero u. Manfredi, *Rivista Clinica* 1871, e *Archiv. per le scienze mediche*. Vol. I. 1876.

2) Retzius, *Nord. med. Archiv*. 1870.

pischer Untersuchung mit anderen Produkten, Croup-Pseudomembranen etwa, verwechselt werden könnten. So hatte Gottstein¹⁾ in einem Falle beinahe eine Myringitis desquamativa mit einer Otitis diphtheritica verwechselt. Erst das Mikroskop brachte ihn darauf, dass die Pseudomembran aus Epithelzellen bestehe.

Im Gehörgang beobachtete man ausnahmsweise die Entwicklung von Pilzen, wie: *Ascophora elegans*, *Trichothecium*, *Mucor mucedo*, *Peziza*. Viel wichtiger als diese, ist wegen des häufigen Vorkommens und wegen seiner Folgen, der *Aspergillus nigricans*, den man auch mit blossem Auge mit Wahrscheinlichkeit diagnosticiren kann; man gewahrt an den Gehörgangswänden und am Trommelfell die zu Gruppen vereinigten Exemplare. Mit dem Mikroskope wird er sofort erkannt, er erscheint aus Mycelien zusammengesetzt (Taf. 2 Fig. 21), an denen sich Hyphen mit wenig Gliederungen erheben, die mit krugförmigen Basidien enden; auf diesen sitzen die Conidien. Der *Aspergillus* (zuerst von Pacini und Mayer gesehen) ist häufiger und pathologisch weit wichtiger, als man glaubt. Er scheint sich nur auf den schon entzündeten Wänden des Gehörganges zu entwickeln; einmal festen Fuss gefasst, unterhält er aber die Entzündung und verursacht leicht Recidive; ausserdem vermehrt er die Cerumensecretion und verursacht dadurch nicht selten Verstopfung des Gehörganges.

Veränderungen des Schweisses.

Diese sind ziemlich unwichtig. Auch im Schweisse Gesunder finden sich des Oefteren Bakterien vor. In seltenen Fällen wurde nach Verdunstung des Schweisses auf der Haut ein salzähnlicher Staub konstatirt, der in einigen Fällen als Harnsäure (Wolf), in anderen als Chlornatrium (Prout), in noch anderen als Harnstoff (Drasche, Jürgensen) erkannt wurde.

Mikroskopische Untersuchung subcutaner Produkte.

54. Nicht selten ist es für die Diagnose von einigem Interesse, aus den subcutanen Geweben excidirte Theile zu untersuchen; und zwar besonders, wenn es sich darum handelt, Erkrankungen der Mus-

1) S. d. Auszug in der Gazzetta delle Cliniche di Torino 1880 p. 632.

keln, wie die Pseudohypertrophia muscularis, oder die Gegenwart von Parasiten (Trichinen, Cysticerus) zu bestätigen. Man kann sich derlei Untersuchungsmaterial mittels eines eigens dazu verfertigten Hakens verschaffen, den man bis in den Muskel eintreibt, oder indem man die Haut bis in die zu untersuchende Partie einschneidet.

Handelt es sich um Pseudohypertrophia muscularis, so sieht man im verjüngten Muskel die Fasern weit dünner, mit wenig deutlicher Querstreifung und zahlreichen Kernen; während in den verdickten Muskeln man zwischen den ebenfalls dünnern Fasern zahlreicher Fettzellen gewahr wird. Im Beginne der Affektion können aber die Fasern wirklich verdickt, hypertrophirt sein (Cohnheim, Vizioli u. a.) —

Zerzupft man ein Stückchen Muskel recht fein in Wasser oder Chlornatriumlösung, so kann man vorhandene Trichinose leicht erkennen. Hat man den Muskel vorher in Weingeist gehärtet, so kann man mit dem Rasirmesser dünne Schnitte führen, die man in Glycerin untersucht, um sie durchsichtig genug zu machen. In dem einen und anderen Falle kann man zwischen den Muskelfasern mit einer mässigen Vergrösserung (80 D.) die Trichinen ohne weiteres erkennen (Taf. 2 Fig. 22).

Bekanntlich sind die Trichinen im Muskel unvollständig entwickelt, (sie weisen nur rudimentäre Genitalien auf) und sind meistens in einer Kapsel eingeschlossen. Der Wurm misst in seiner ganzen Länge 0.7 bis 1.0 mm, seine Breite beträgt 40 μ . Er ist cylindrisch, sein hinteres Ende stumpf, während er von der Mitte ab gegen sein vorderes, spitzes Ende hin gradatim dünner wird. Er besitzt einen runden, unvollkommenen Mund, ein ausgesprochenes, gerade verlaufendes Darmrohr und einen terminalen After. — Die Trichine wandert vom Darmtraktus ihres Wirthes in dessen Muskel, wo sie sich frei aufhält; doch gar bald dringt sie in eine Faser, verbleibt dort und verursacht ebenda ein Anschwellen des Sarkolemmas und eine rasche Vermehrung der Kerne der kontraktile Substanz; die Trichine umgibt sich auf die Art mit einer Kapsel, deren dicke, homogene Wandung dem Sarkolemma entstammt, während das Innere der Kapsel vom Wurm selbst und von der ihn umgebenden degenerirten kontraktile Substanz erfüllt wird.

Die Kapsel ist gewöhnlich ovoid, ihre Pole verjüngt und im Mittel 0.33 mm lang. Der Wurm nimmt ungefähr $\frac{1}{3}$ der Kapsel ein,

er ist in 2, 3 bis 4 Spiralwindungen zusammengewickelt. Selten kommen Kapseln mit 2—3 Würmern vor. — Des öfteren findet man um die Kapsel herum und noch häufiger an deren Polen Fettzellen angehäuft.

In dieser Periode sind die eingekapselten Trichinen mit freiem Auge nicht sichtbar. Sie werden es jedoch später wenn sie zu äusserst kleinen, weissen Pünktchen verkalken. Die Kalksalze legen sich in Form von dunklen Körnchen zuerst an den Polen, dann an der ganzen Kapsel an. — Ist die Trichine abgestorben, so kann auch sie ganz mit Kalksalzen infiltrirt werden; sie hat dann dunkle, unregelmässige Ränder und zeigt Sprünge, mit einem Worte das gewöhnliche mikroskopische Bild der kalkhaltigen Substanzen.

Zur Aufsuchung von Trichinen sind besonders die Hals- und Zwischenrippenmuskeln, als die heimgesuchtesten, empfehlenswerth. — Schweinefleisch ist ebenso zu untersuchen, doch versäume man nicht bei diesem Thiere ausser den erwähnten Muskeln auch jene der Zwerchfellschenkel zu untersuchen. Bei derlei Untersuchungen sind negative Resultate in 2—3 Präparaten nicht massgebend, denn oft stösst man erst nach wiederholten Versuchen auf Trichinen.

55. Im subcutanen und intermuskulären Bindegewebe (auch in der Zunge, im Auge, abgesehen von den inneren Organen) entwickelt sich der *Cysticercus cellulosae*, die Larvenform eines Cestoid-Wurmes (*Taenia solium*). Er ist gewöhnlich in eine bindegewebige Membran gehüllt, die sich auf Kosten des bewohnten Organs bildet. Von der Form eines Bläschens [*Vesicula caudalis*], der Grösse einer Erbse oder Bohne, beherbergt sie den Wurm, dessen Kopf, Hals und Körper wie ein Handschuhfinger darin eingestülpt, bei leisem Druck auf die Blase durch eine kleine Falte derselben hervortritt. Oefters findet man den *Cysticercus* spontan enthüllt, so dass Hals und Kopf auf der äusseren Oberfläche der Blase aufsitzen. Die Bestätigung für die Natur des Wurmes giebt erst die Untersuchung des Kopfes (Taf. 2 Fig. 23), der beinahe viereckig, einen doppelten Hakenkranz (26—32) und vier Saugnäpfchen trägt. Die Länge der Haken schwankt zwischen 110 und 170 μ ; sie sind daher weit stärker als die des *Echinococcus*. — Mit der Zeit unterliegt der *Cysticercus* verschiedenen Veränderungen, z. B. Deformität der Blase, Pigmentirung des Kopfes, Verkalkung. — Der *Cysticercus* kann bei einer kleineren Vergrösserung als die Trichine bestimmt erkannt werden. Zu dem Behufe schneidet man die

Blase ein und untersucht den Körper in Chlornatriumlösung oder in verdünntem Glycerin, wodurch er durchsichtiger wird. Geradeso untersucht man den *Cysticercus* im Schweinefleisch¹⁾.

Im Fleische der Rinder findet man oft (in geringer Anzahl) den *Cysticercus bovis* oder *C. inermis*, der wohl gekannt sein will, da er in den menschlichen Organismus eingewandert die *Taenia medio-canellata*, s. *inermis*, s. *saginata*, erzeugt. Man wird ihn leicht erkennen, denn obwohl dem *C. cellulosa* sehr ähnlich, ist er doch weit kleiner, der Hakenkränze bar und mit vorne abgeplattetem, viereckigen Kopf versehen.

Haare.

56. Ausser den schon beschriebenen, parasitischen Veränderungen zeigt uns die mikroskopische Untersuchung der Haare manchmal die Existenz der Trichoptilosis (Trichorhexis). Bei dieser Affektion (Taf. 2 Fig. 24) — sie bleibt meist, obwohl sehr häufig, unbeachtet, — erkennt man mit unbewaffnetem Auge im Barthaare 1, 2, 3, 4 und mehr weisse Knötchen, ziemlich entfernt von einander, in deren Nähe das Haar leicht abbricht. Die Knötchen entstehen durch rasche Vertrocknung der Corticalis, wodurch es zu Auftreibungen kömmt, die durch die darin enthaltene Luft weiss erscheinen. Bricht das Haar ab, so ist die Bruchfläche nicht glatt sondern wie zerfasert. Ich habe diese Krankheit an fünf Individuen untersucht, alle hatten starke struppige Haare; in keinem Falle konnte ich (und ebenso wenig alle anderen Forscher) irgend einen Parasiten oder eine andere Ursache dieser Veränderung finden.

Die Untersuchung der Haare wird oft in der gerichtlichen Medicin nothwendig, um Haare verschiedener Individuen, oder Haare von Thieren von denen des Menschen zu unterscheiden; es gab Fälle, wo eine solche Untersuchung für den Urtheilsspruch massgebend war. Beachtet man die grosse Unbeständigkeit der physischen Charaktere der Haare, je nach den Individuen und Körperregionen, so wird man wohl einsehen, wie wenig massgebend die Beschreibung in den Büchern sei, und wie einzig und allein der direkte Vergleich der in Rede stehenden Haare mit denen des ver-

1) S. diesbezüglich Prof. E. Perroncito's Monogr.: La panicatura nell'uomo e negli animali. Torino, 1876.

Bizzozzero, Mikroskopie.

dächtigen Individuums Aufschluss ertheilen könne. Bei derlei Untersuchungen beachte man besonders die Konstitution, Dicke und Farbe der Haare. Darum untersuche man als Vorstudium die Haare der verschiedenen Körpertheile des Menschen und jene der Hausthiere, welche sich gewöhnlich in ihrer Struktur von den Haaren des Menschen deutlich unterscheiden.

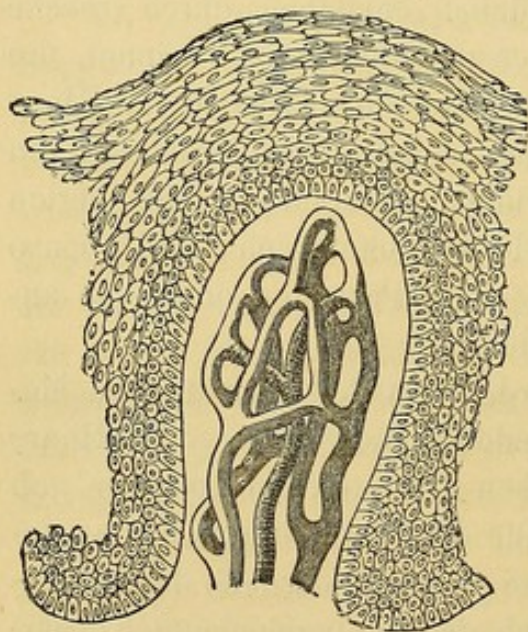
Sechstes Capitel.

Untersuchung des Mundhöhleninhalts.

57. Anatomische Begriffe.

Die Mundschleimhaut besteht aus einem bindegewebigen Stroma (reich an Blut und Lymphgefässen und Nerven), an dessen Oberfläche zahlreiche Papillen sich erheben (Fig. XX). Diese haben in den verschiedenen Theilen

Fig. XX.



Längsdurchschnitt einer Papille aus der Zahnfleisch-Schleimhaut eines Kindes. Man sieht das injizierte Capillarnetz und den Epithelialüberzug der Papille (300 D).

der Schleimhaut einen verschiedenen Bau; besonders an der obern Fläche der Zunge, wo sie je nach ihrer Form bald fadenförmige, bald pilzförmige oder umwallte (filiformes, fungiformes und circumvallatae) genannt werden. Die Schleimhaut ist bedeckt von einem mehrschichtigen Pflasterepithel, das grosse Aehnlichkeit mit dem der Epidermis hat, doch etwas zarter und weniger reich an Hornsubstanz ist. Seine tieferen Zellen sind protoplasmatisch, oval und senkrecht in die Schleimhaut eingepflanzt, über ihnen befinden sich mehrere Schichten von polyedrischen Zellen, welche nach aufwärts immer flacher werden; die oberflächlichen Schichten bestehen aus breiten, sehr abgeflachten, lamellenartigen Zellen, die sich aber von den Epidermislamellen dadurch unterscheiden, dass sie Reagentien gegenüber empfindlicher sind, noch granulirt aussehen und einen ovalen Kern

einschliessen. Während im grössten Theil der Schleimhaut das Epithel die Zwischenräume der Papillen ausfüllt und dadurch die Schleimhautoberfläche

glättet, so bedeckt es hingegen am Zungenrücken die Papillen, sich ganz an dieselben anpassend, wodurch diese erhaben erscheinen.

Der Pharynx hat an seinem obern Theile (hintere Nasenöffnung) geschichtetes Flimmerepithel; dessen unterer Theil hingegen und die Speiseröhre bieten geschichtetes Pflasterepithel gerade so wie die Mundschleimhaut. In der Mundhöhle endigen die Ausführungsgänge der Speicheldrüsen und vieler Schleimdrüsen, welch' letztere in besonderen Regionen angehäuft sind, z. B. an der Innenfläche der Lippen und Wangen, am weichen Gaumen u. s. f. — In der Schleimhaut sitzen Lymphfollikel, besonders zahlreich an der Zungenbasis. Die Mandeln können angesehen werden als ein Conglomerat von Lymphfollikeln, welches infolge Einbuchtungen der mit Epithel bedeckten Schleimhaut die Bildung der Säckchen oder Lacunen der Mandeln aufweist. — In der Mundhöhle kann man allerhand Stoffe aus verschiedenen benachbarten Theilen herstammend vorfinden, aus der Nase, aus Kehlkopf und Speiseröhre; alle diese Substanzen vermischen sich mit der Mundhöhlenflüssigkeit, dem Speichel. —

58. Der Speichel, hauptsächlich aus den Absonderungen der Speichel- und Schleimdrüsen erzeugt, besteht aus einer farblosen, meist in Folge von Luftblasen schaumigen Flüssigkeit, in welcher in geringer Anzahl Formelemente schwimmen (Taf. 2 Fig. 25). Von diesen sind beständig darin enthalten: Erstens: Schleimkörperchen (oder Leukocyten oder Schleimzellen), analog den grossen Leukocyten des Bluts oder den Eiterkörperchen (Fig. 25 c). Im Schleim, welcher eine dünne Flüssigkeit ist, sind sie aufgebläht, kugelförmig und haben einen, öfters mehrere deutlich sichtbare Kerne und in ihrem Protoplasma eine grosse Anzahl von Körnchen, mit lebhaft tänzelnder Bewegung. In diesem Zustande zeigen sie keine Kontraktilität und sind trotzdem nicht abgestorben. Wenn der Schleim sich mit einer passend gesättigten Flüssigkeit mengt (z. B. einer Natriumlösung) und man das Präparat auf 35—40° erwärmt, wird ein grosser Theil der Kügelchen opaker und zeigt die bekannten Formveränderungen, wodurch deren Lebensfähigkeit erwiesen wird. Wir sagen ein grosser Theil, weil nicht wenige Speichelkörperchen, die, wenn auch dem Munde eben entnommen, doch schon eckiger, unregelmässiger geworden und auf dem Wege der Auflösung sich befinden (Fig. 25 d). — Zweitens: Pflasterepithel (Fig. 25 a). Dieses entstammt der normalen Abschuppung der oberflächlichen Schleimhautschichten, misst 45—80 μ , ist unregelmässig polygonal mit abgerundeten Winkeln und zeigt stets unregelmässige Linien oder Ein-

buchtungen in Folge von Faltungen oder von Druck der darunter liegenden Schichten. Die Pflasterepithelien haben einen ovalen Kern, der den Doppelcontour und das bläschenförmige Aussehen der Kerne tieferer Epithelschichten eingebüsst hat, er misst der Länge nach $9-11\ \mu$ und $3.5-4.5\ \mu$ in der Breite; sein Protoplasmainhalt ist ziemlich homogen bis auf eine Zone von Körnchen die den Kern umgeben. Drittens: Fäden und Kerne von *Leptothrix*, Bakterien, deren Beschreibung unten folgt. Die einen wie die anderen haften leicht an den Epithelzellen, die häufig zum grossen Theile damit bedeckt sind. Viertens: rothe Blutkörperchen. Man findet sie nicht selten im Speichel, sie entstammen dem Zahnfleische. Letzteres blutet leicht bei gewissen Leuten und erregt bei ihnen die Besorgniss, das Blut komme aus den Bronchien oder Lungen. Fünftens: Speisereste, auf die wir bei der Beschreibung des Erbrochenen näher eingehen werden. —

59. Der Zahnbelag (Taf. 2 Fig. 27) besteht aus Schleimkörperchen, Epithelzellen und aus verschiedenen Schmarotzern, d. h. erstens Bakterien und Vibrionen in Stäbchenform von verschiedener Länge, bisweilen zu Zweien oder zu Ketten vereinigt. Darunter giebt es gerade und S-förmig, oder, besser gesagt, spiralförmig gekrümmte Spirillen (Fig. 27 e). Viele darunter zeigen eine tanzende Bewegung, andere hingegen eine äusserst lebhafte, gewöhnlich geradlinig ausgeführte Bewegung, die Spirillen stets eine spiralförmige. Zweitens: *Leptothrix buccalis* (Fig. 27 a). Dieser Pilz besteht aus dünnen, geradlinigen oder leicht gebogenen Fädchen von verschiedener Dicke, 1 bis $2\ \mu$, blass, farblos, mit regelmässigen und parallelen Contouren; sie sind undeutlich gegliedert und nicht verästelt. Die Fädchen entspringen einer fein granulirt aussehenden Masse, welche wirklich aus feinsten rundlichen Körnchen zusammengesetzt ist, die durch eine formlose Substanz aneinanderged kittet sind. — Zur Zeit starker Wucherung des *Leptothrix* bilden dessen gut entwickelte Fädchen durch parallele Gruppierung dicke Bündel. — Im Zahnbelag sammeln sich gewöhnlich Kalksalze an und bedingen die Bildung des Zahnsteins.

Der **Zungenbelag** besteht aus ähnlichen Elementen wie der Zahnbelag, jedoch beobachtet man überdies in jenem eine grosse Anzahl dunkler bis 0^{mm} , 5 langer und $100-200\ \mu$ breiter Körperchen, die gemeiniglich aus einer heller gefärbten, gelblichen Cen-

tralschicht bestehen, um welche eine dicke, fein und gleichmässig granulirte Substanz gelegt ist, an deren Oberfläche die Leptothrixfädchen hervorwuchern. — Diese Körper sind Abkömmlinge der Papillae filiformes. Und wirklich ist das freie Ende letzterer in eine Anzahl sekundärer, desgleichen fadenförmiger Papillen getheilt, die von einem hornig entarteten Epithel bedeckt sind, welches zu einem langen Fädchen an der Spitze der sekundären Papille verlängert ist. Es bestehen nun die dunklen Körper des Zungenbelags eben aus solchen Fädchen verhornten Epithels, auf welchem sich eine dicke Schicht granulären Leptothrix abgesetzt hat, und die zur Bildung der Pilzfädchen Anlass geben. — Bei Mundhöhlenkatarrh nimmt der Zungen- und Zahnbelag an Masse stark zu, ebenso in vielen Krankheiten (Magenkatarrh, Fieber u. s. f.) und zwar vorzugsweise in Folge reichlicher Vermehrung von Leptothrix und Bakterien. Die hornartigen Verlängerungen der fadenförmigen Papillen werden oft beträchtlich länger (*Lingua hirsuta, villosa*). Diese Vorkommnisse bieten aber keinen Anhaltspunkt für die Diagnose. — In andern Fällen hingegen vertrocknet und zerbröckelt der Zungenbelag, wobei die darunter liegende Schleimhaut einreisst und blutet; das austretende Blut vermengt sich mit dem Zahnbelag und verleiht demselben ein rothbraunes Aussehen (Zunge Typhöser).

60. In der Mundschleimhaut können nicht selten pathologische Veränderungen mannigfaltigster Art vorkommen, deren Produkte sich mit den Mundhöhlenflüssigkeiten mengen; mit Hülfe des Mikroskops können wir dieselben stets leicht erkennen. Beispielsweise seien hier erwähnt: das Blut bei Haemorrhagien und der Eiter bei der Abscessbildung. Bei Mundhöhlenkatarrhen finden sich Speichel, viele Leukocyten und viele Epithelien, letztere sind aber nicht nur durch alte, lamellenartige Zellen, sondern auch durch jüngere granulirte kleinere, ovalförmige oder rundliche vertreten. Dies ist auch jeder anderen Schleimhaut mit Pflasterepithel eigen. — Die groben Zellen, welche man bei Zahnfleischabscessen vorfindet sind schon andernorts besprochen worden. (§. 40). — Nicht selten entwickelt sich in der Mundhöhlenschleimhaut croupöse Entzündung, zu deren Diagnose mit Sicherheit die mikroskopische Untersuchung der Pseudomembran (dem Produkte dieser Entzündung) verhilft. Diese Membran ist von gelblich-weisser oder grauer, mitunter röthlicher Farbe, gewöhnlich opak und ziemlich resistent.

Schneidet man Stückchen davon aus und zerfasert sie frisch in einem Tropfen Natronlösung, so stösst man dabei auf bedeutenden Widerstand. Nur schwer gelingt es, dieselben mit den Nadeln auszubreiten und zu zerfasern, sie sind vielmehr bis zu einer gewissen Grenze bestrebt, in Lamellen zu zerfallen, und bei fortgesetzter Zerfaserung zerbröckeln sie in unregelmässige Partikelchen. Darum sind die erhaltenen Fragmente stets zu dick und zu dicht, um mit Erfolg mikroskopisch untersucht zu werden. Sie bieten nur an ihren Rändern genügende Durchsichtigkeit, und da erscheinen sie zusammengesetzt aus einer glänzenden Substanz, welche ein Netzwerk bildet und Fibrinreaktion zeigt (Taf. 2 Fig. 28). Die Zwischenräume dieses Netzwerkes sind bald gross, bald aber in Folge der verdickten Balken der glänzenden Substanz verschwindend klein. Mitunter gelingt es, in den Maschenräumen hie und da jugendlichen Zellen zu begegnen. In der Flüssigkeit des Präparates schwimmen junge Zellen, rothe Blutkörperchen und Flimmer- oder Pflasterepithelzellen, je nach dem Orte, woher die Pseudomembran stammt. Bei Zusatz von Essigsäure quillt die Exsudatmasse auf und wird sehr durchsichtig; so zwar, dass man jetzt mehr oder weniger deutlich die Kerne der Zellen wahrnimmt.

Der Bau des Exsudats ist leichter zu beobachten bei kurzweg in Alkohol gehärteten Croup-Membranen. Macht man sich mit dem Rasirmesser einen sehr dünnen Vertikalschnitt und untersucht ihn in einem Tropfen Glycerin bei einer Vergrösserung von 350 Durchmessern, so wird man sehr deutlich die netzartige Anordnung der glänzenden Fibrinsubstanz, aus welcher die Membran besteht, gewahr werden und in den Maschen dieses Netzes die jungen, eingedrungenen Zellen entdecken.

Der Bau der Pseudomembran ist in beiden Entzündungen, der croupösen wie der diphtheritischen¹⁾, ganz gleich.

Man wird also nicht in ihr die Unterschiede der beiden Erkrankungen suchen, wohl aber darin, dass man die darunter liegende Schleimhaut untersucht und die übrigen Symptome, die der Kranke bietet, genau erwägt. —

61. Dafür aber ist nicht selten das Mikroskop von grossem Nutzen, wenn es sich darum handelt, croupöse Pseudomembranen

1) Bizzozero, Crup e ditterite. Torino, 1875.

von einfach katarrhalischen Exsudaten, denen sie gleichen können, zu unterscheiden. Dies ist hauptsächlich bei den Tonsillen der Fall, welche, gerade so wie bei croupöser Entzündung, auch bei katarrhalischer an ihrer Oberfläche einen Exsudatbeleg haben können, der auf den ersten Blick (mit unbewaffnetem Auge) ob der Consistenz, weisslichen Farbe und membranösen Form veranlassen kann, irrtümlich Croup oder gar Diphtheritis zu diagnosticiren. Sie zeigen aber bei der mikroskopischen Untersuchung nicht die obgenannte glänzende fibrinöse Substanz, sondern erstens eine grosse Anzahl von Leukocyten, zweitens eine nicht minder grosse von Pflasterzellen aus dem Mundhöhlenepithel, drittens eine wechselnde Menge von rothen Blutkörperchen, viertens Detrituskörnchen und Elemente des *Leptothrix buccalis*. Alle diese Elemente sind eingehüllt in Schleimsubstanz (mit Essigsäure versetzt fällt das Mucin streifenartig heraus). Diese Schleimsubstanz ist bald hyalin, bald reich an streifenförmig angeordneten Körnchen, bald sehr dicklich und dicht gestreift. Die Streifung ist mit den Fibrillen eines gewöhnlichen Fibringerinnsels nicht zu verwechseln, da diese stets individualisirte dickere, unregelmässig contourirte Fibrillen sind, die miteinander verfilzt, auf Zusatz von Essigsäure erblasen oder gar verschwinden. Um so weniger lässt sich diese Schleimsubstanz mit dem Fibrin des croupösen Exsudats verwechseln, weil letzteres, wie wir gesehen haben, einen netzförmigen Bau hat, überdies einen besonderen Glanz besitzt und durch Essigsäure, statt durch die Fällung des Mucins deutlicher sichtbar zu werden, verblasst und verschwindet.

62. Eine gewisse Aehnlichkeit mit den Pseudomembranen können mitunter die Soorplaques haben, welche jedoch leicht als solche erkannt werden können, durch die Gegenwart des *Oidium albicans*, des Pilzes, der sie erzeugt. Bei Kindern wird es nothwendig, die Soorplaques etwa von Klümpchen geronnener Milch, die sich in den verschiedenen Buchten der Mundhöhlenschleimhaut vorfinden können, mikroskopisch auseinander zu halten. Man wird die geronnene Milch sofort an ihrem reichlichen Gehalt von Fettkügelchen erkennen können. — Die Soorplaques sind verschieden gross, anfangs weiss, dann gelblichgrau, weich, bald ausserordentlich dünn, bald von der Dicke eines mm und darüber. Sie lassen sich nicht leicht loslösen; ist es aber gelungen, so sieht man, wie die Schleimhaut darunter unverseht geblieben ist. Sie können sich auch über die ganze Fläche

der Speiseröhre erstrecken; von Robin und Andern sind sie im Magen, im Dünndarm, in der Aftergegend und in der Vagina gefunden worden. Zerzupft bieten die Soorplaques (ausser Epithelzellen, Schleimkörperchen, und sonstigen granulirten Massen) folgende charakteristische Pilzelemente: (Taf. 4 Fig. 35) 1) gegliederte und verästelte Fädchen mit wechselnder Länge der Glieder ($2-6\ \mu$) im Mittel $4\ \mu$ dick. Am freien Ende sind sie abgerundet; sie zeigen parallele, glatte, wellige Contouren; ihr Inhalt ist verschieden je nach dem Orte ihres Vorkommens. Weitab vom Ende ist der Inhalt hell, durchsichtig und homogen, und ab und zu wird man kleiner, glänzender Körnchen gewahr (c). Näher dem Ende hingegen sieht man rings um die Kerne eine undurchsichtigere Substanz, welche ausserordentlich fein gekörnt, protoplasmatisch ist und in der Art zunimmt, dass am freien Ende die durchsichtige Substanz sich auf einige runde oder ovale Räume reducirt, welche hellen Vacuolen ähnlich in der protoplasmatischen Substanz des Fädchens (b. d.) eingebettet liegen. Wie schon erwähnt sind die Fädchen verzweigt und besitzen an der Verzweigungsstelle gewöhnlich ein Glied, so dass das Lumen des Zweiges nicht mit dem Lumen des Stammes communicirt. 2) Sporen oder Conidien von wechselnder Grösse; die dickeren, zumeist eiförmig, messen im Mittel $7\ \mu$ der Länge nach und $5\ \mu$ in der Breite, die kleineren hingegen haben eine mehr rundliche Form und können sogar einen Durchmesser von nur $3\ \mu$ erreichen. Die Sporen haben einen regelmässigen Contour, protoplasmatischen Inhalt (ähnlich dem der Fädchen) worin ein glänzendes Körnchen sichtbar ist. Sie entstehen an den Seiten der Fädchen oder am freien Ende. Ist ersteres der Fall, so sieht man anfangs einen kleinen Keim (c), welcher bis zur vollendeten Spore anwächst; im zweiten Falle entsteht die Spore durch eine Art von Spaltung am freien Ende des Fädchens. Ausser dem glänzenden Körnchen gewahrt man in der sich entwickelnden oder eben vollendeten Spore eine Vacuole, die später vergeht. Mitunter kann man Sporenketten am freien Ende eines Fädchens sehen (c'), oder man findet freie, sich abschnürende (a) oder kranzartig aneinandergefügte (e) Sporen.

63. In den Lacunen oder Tonsillenhöhlen finden sich mitunter degenerirte Pflasterepithelien, Schleim, Körnchen, Bakterien und *Leptothrix* angehäuft, die kleine, Käse ähnliche, übelriechende

Konkremente bildend, in die Mundhöhle gelangen können. Oder diese Konkreme verkalten an ihrer Bildungsstätte und gelangen als harte, knochenartige Körner in die Mundhöhle. Es ist nothwendig diese Thatsache zu kennen, weil Hypochonder diese unschuldigen Körner häufig für Tuberkeln oder andere krankhafte Produkte anzusehen geneigt sind. —

In den Ausführungsgängen der Speicheldrüsen beobachtet man mitunter in Folge einer chronischen, eitrig fibrinösen Entzündung die Bildung eines fibrinösen Exsudats, welches den Ausführungsgang verstopft und dadurch zu Speichelretention und starker Schwellung der betreffenden Theile Anlass giebt. Die Schwellung schwindet, sobald der Fibrinpfropf (mitunter einige cm lang) abgeht, und der angehäuften Speichel freien Abfluss erlangt.¹⁾

Siebentes Capitel.

Die Untersuchung des Erbrochenen.

64. Vorstudien. — Man untersuche in einem eben getödteten Thiere Das, was sich von der Magenschleimhaut abschaben lässt, um das Epithel derselben kennen zu lernen. — Man prüfe unter dem Mikroskope die Stoffe, die gewöhnlich zur Nahrung dienen (z. B. Brod, Fleisch, Sehnen, Knorpel, Knochen, Parenchyme der Gemüse, Obst u. s. f.), um sie in den erbrochenen Flüssigkeiten wieder zu erkennen. Hat man es mit weichen Stoffen zu thun, so genügt deren Zerfaserung mit den Präparirnadeln; sind sie hingegen hart, so wird man sich mit einem Rasirmesser dünne Schnitte machen und dieselben in einem Tropfen verdünnter Glycerin- oder Kochsalzlösung untersuchen. Knochen werden in so dünne Lamellen als nur eben thunlich zugeschnitten und behufs Aufhellung in Glycerin untersucht.

Die erbrochenen Flüssigkeiten bestehen aus den Materialien der Magenverdauung, die noch vermischt sind mit Substanzen, welche sich ihnen auf dem Wege vom Magen in die Mundhöhle beimengen, z. B. das Schleimdrüsensekret der Speiseröhre, der Mundhöhle u. s. f.

1) Kussmaul, Berl. klin. Wochenschrift 1879 Nr. 15. — Ipscher, ibid. Nr. 36. — Stiller, Wien. med. Wochens. 1881 S. 529.

der Kehlkopf- und Nasenschleim, der Speichel und a. m. Man wird daher in den erbrochenen Substanzen oder Flüssigkeiten alle jene mikroskopischen Elemente, von denen schon die Rede war, (hauptsächlich Leptothrixelemente, Pflasterepithelzellen der Mundhöhle) antreffen und ausserdem die verschiedenen Formelemente, die dem Magen entstammen.

Es ist hier nicht der Ort, das Aussehen des Erbrochenen zu besprechen, welches, wie bekannt, ausserordentlich verschieden sein kann. Die makroskopische Untersuchung kann in vielen Fällen bessere Erfolge ergeben oder uns gestatten von der mikroskopischen abzusehen. Durch jene überzeugt man sich von der Gegenwart verschiedener Speisen (falls sie nicht zu sehr verändert sind), der Galle (nachweisbar durch chemische Reaktion), der Fäcalmassen (besonders nach dem Geruche), des Blutes (wenn in beträchtlicher Menge vorhanden) u. s. f.

65. Mit Hülfe des Mikroskopes entdeckt man im Erbrochenen (Taf. 4 Fig. 36)

1. **Cylinderzellen** der Magenschleimhaut: Gewöhnlich in geringer Anzahl und meist stark verändert in Folge der schleimigen Degeneration (§. 77). Ihre Anzahl nimmt in einigen Krankheitsformen, z. B. im Ersterbrochenen bei Cholera zu.

2. Mehr oder weniger verdaute **Nahrungsstoffe**. Deren Mannigfaltigkeit ist eine endlose, und es wird oft behufs ihres Erkennens nothwendig sein, früher zu eruiren, was der Kranke genossen hat und die mikroskopischen Elemente des Genossenen mit den im Erbrochenen vorgefundenen zu vergleichen, um aus der Aehnlichkeit beider einen Schluss ziehen zu können.

Als den häufigsten Formelementen begegnen wir: 1) Gestreiften Muskelfasern (Fig. 36 d), die gewöhnlich als kleine Partikelchen (wenn nicht vollends verdaut) noch die charakteristische Streifung und die ovalen Kerne die unter dem Sarkolemm sich vorfinden, wenigstens angedeutet, sehen lassen. 2) Fettzellen und häufiger Fettkügelchen (Fig. 36 b) mit den bekannten charakteristischen Merkmalen (§. 12); sie enthalten oft nadelförmige Fettkrystalle. 3) Bindegewebsbündeln und elastischen Fasern, kleinen Stücken von Drüsenparenchym, z. B. Leber, Speicheldrüsen u. s. f. 4) Stärkekörnern (Fig. 36 c) von verschiedener Gattung (Reis, Erdäpfel, Getreide), die sich auf Zusatz von verdünnter Jodtinktur blau färben.

5) Pflanzlichen Zellen (Fig. 36 a), bald vereinzelt, bald miteinander zusammenhängend und noch Gewebsstücke bildend. Sie können mitunter Stärkekörner oder grüne Chlorophyllkörner enthalten. — Sonstige pflanzliche Elemente sind die Spiralgefässe (Fig. 38 b) Rückstände der Birnen (Fig. 38 e) und hundert andere, deren Aufzählung zu weitläufig wäre.

3. **Rothe Blutkörperchen** (§. 14), die bald gut erhalten, bald zu farblosen Ringen verwandelt oder geschrumpft, nahezu unkenntlich geworden sind. Wenn sich eine grössere Menge Blut vorfindet und kurze Zeit im Magen verweilt, so sind die Körperchen desselben noch gut erhalten, und verleihen den Stoffen die charakteristische rothe Farbe. Hat aber das Blut längere Zeit im Magen gelegen, so zersetzt sich das Hämoglobin, und das gebildete Hämatin verleiht der Flüssigkeit eine braune Farbe. In diesem Falle bleibt vom Blute nichts übrig, als braune unregelmässige 1 μ und darüber messende Körnchen (kaffeesatzartiges Erbrochene bei Magenkrebs, mitunter bei perforirendem Magengeschwür, bei Entzündungen in Folge von Vergiftungen [Säuren u. s. w.]).

Auch in diesem Falle ist das Hämatin leicht als solches zu erkennen und nicht mit anderen Substanzen, welche dieses vortäuschen könnten, zu verwechseln; was nicht selten für die Diagnose von grossem Belange ist. Dazu kann sowohl die Häminreaktion, wie das Spektroskop (§. 30) verhelfen. Um die Häminreaktion zu machen genügt es einen Tropfen des Sediments auf den Objektträger zu geben, ihn bei mässiger Wärme verdunsten zu lassen, Essigsäure hinzuzufügen (der Zusatz von Chlornatrium ist nicht nothwendig) und so zu verfahren wie es in §. 28 angegeben. Auf Zusatz von Glycerin werden die Krystalle deutlich sichtbar. — Will man hingegen das Hämatin durch die Spektralanalyse nachweisen, so versetze man die braune Flüssigkeit mit einer eben so grossen Menge Kalilauge (10—20 % Lösung), filtrire und giesse das Filtrat mit etwas Schwefelammonium versetzt in's Probefläschchen des Spektroskops. Untersucht man nun diese Flüssigkeit, so sieht man die beiden charakteristischen Streifen oder mindestens den einen dunkleren des reducirten Hämatins.

4. **Leukocyten.** In einer gewissen Anzahl von Fällen finden sich Leukocyten regelmässig im Erbrochenen; entweder stammen sie von catarrhalisch afficirten Schleimhäuten oder vom Speichel her. Zumeist

ist in Folge des Magensaftes deren Protoplasma ganz oder beinahe ganz geschwunden, so dass man nur die in Schleimmassen gebetteten Kerne der Leukocyten (Fig. 36 e) wahrnimmt. Die Leukocyten, die im Erbrochenen vorkommen, können Bestandtheile einer Eiteransammlung sein; doch auch hier vermag man nicht mit Sicherheit die Gegenwart von Eiter zu diagnosticiren. Die Leukocyten treten zuweilen in solcher Menge auf, dass die Flüssigkeit schon makroskopisch eiterähnlich aussieht; das ist z. B. der Fall bei plötzlicher Entleerung eines Abszesses (bei phlegmonöser Magenentzündung etwa).

5. In Fällen von croupösen Magen- und Speiseröhrenentzündungen finden sich **croupöse Pseudomembranen** vor, erkennbar an den oben geschilderten Eigenschaften (§. 60). Nicht selten werden auch die Pseudomembranen des Kehlkopfes ausgestossen, oft durch künstlich hervorgerufenes Erbrechen.

6. Mitunter finden sich **Steine** vor, die beispielsweise aus der Gallenblase stammen und hauptsächlich durch die chemische Reaktion erkannt werden können, doch auch in gewissen Fällen kann das Mikroskop nützen, nehmen wir an z. B. durch den Nachweis von Cholestearin.

Durch Zufall können mitunter **Stücke von Geweben** der Nachbar-Organen in den Magen gelangen, oder Neubildungen dieser, oder des Magens selbst. Früher glaubte man, die Untersuchung des Erbrochenen könne zur Diagnose eines Magenkrebses verhelfen; das Resultat hat aber den Hoffnungen nicht entsprochen, da die Krebs-elemente die sich durch Verschwärung loslösen, zumeist so verändert sind, dass sie nicht einmal unter dem Mikroskop mehr erkannt werden können. Nur in seltenen Fällen werden geradezu Krebspartikeln losgelöst, und nur dann können diese für die Diagnose recht werthvoll werden. Man untersucht selbe entweder frisch zerzupft oder gehärtet an Schnitten. In seltenen Fällen gelangten auch Stücke von umliegenden Organen in den Magen und wurden alsdann in den erbrochenen Stoffen vorgefunden. In einem von Dr. Visconti¹⁾ veröffentlichten Falle konnte aus der Gegenwart von Leberpartikeln, die mikroskopisch nachgewiesen wurden, auf Magengeschwür, mit Ulcerirung des Leberparenchyms geschlossen werden.

1) Visconti, Rendiconti dell' Istituto Lombardo, 1875.

7. Thierische und pflanzliche **Parasiten**. Von den ersteren nennen wir *Ascaris* ¹⁾, *Oxyuris* ²⁾, *Anchylostoma* ³⁾ etc. oder deren Eier, die aus dem Darne in den Magen gelangen, und aus diesem beim Erbrechen entleert werden (siehe die Beschreibung der Eier §. 69); ebenso können sich auch Trichinen, Köpfe oder Haken oder Cysten oder Cystenbestandtheile vom *Echinococcus* ⁴⁾ vorfinden (siehe deren Beschreibung bei §. 35).

Von pflanzlichen Parasiten können im Erbrochenen vorkommen: *Leptothrix buccalis*, in selteneren Fällen das *Oidium albicans*; gewöhnlich stammen diese aus der Mundhöhle und haben folgerichtig keine diagnostische Bedeutung.

66. Wenn nun die Nahrungsstoffe länger im Magen verweilen (chronischer Magenkatarrh, Magenerweiterung u. s. f.), so erfahren diese besondere Zersetzungen, die einhergehen mit der Entwicklung von grossen Mengen von Bakterien, *Torula cerevisiae* und *Sarcina ventriculi*. **Die Bakterien** (Fig. 37 c) haben meistens Stäbchenform, sind lang und unbeweglich. Meistens messen sie wenige μ bis zu 8–10 μ , mitunter können ihre Glieder 15–20 μ betragen. — Die **Torula** [*Cryptococcus*] *cerevisiae* (Fig. 37 b) besteht nur aus runden Zellen oder häufiger aus ovalen, von 4–8 μ Länge, mit scharf abgegrenztem Contour und einem Aussehen, welches ob seines Glanzes und seiner Gleichartigkeit an Fett erinnert. In deren Innern sieht man immer einen glänzenden Punkt und nicht selten eine kleine, blasse und runde Vacuole. Diese Zellen vermehren sich durch Knospung, das heisst, sie treiben eine kleine, kreisrunde Knospe, die allmählig dick und oval wird und sich von der Mutterzelle trennt. Nicht selten sieht man zwei oder mehrere solcher Zellen kranzförmig angeordnet. Man gebe Acht die *Torula* nicht mit Fettkügelchen zu verwechseln, diese erkennt man an ihrer grösseren Gleichartigkeit, ihrem intensiveren Glanze und sphärischem Contour. Die **Sarcina** [oder *Merismopodia*] *ventriculi* (Fig. 37 a) ist leicht erkennbar an ihrer eigenthümlichen Form. Sie besteht

1) Ruggi, Rivista clinica di Bologna, 1872.

2) Seligsohn, Berl. klin. Wochenschrift. 1878. p. 602.

3) Grassi e Parona, Atti della Soc. ital. di scienze nat. vol. XXI, 1878.

4) V. Perroncito, Gli echinococchi e la tenia echinococco. Annali d. R. Accad. di Agricoltura di Torino, 1879.

aus 1—4—8—16—32 kubischen Zellen, mit abgerundeten Winkeln, ($8\ \mu$ im Durchmesser), von grünbrauner Farbe; sie zeigen eine kreuzartige Furche, welche sie einem Baumwollballen ähnlich macht. Die Zellen sind in verschiedener Anzahl dicht und regelmässig aneinandergereiht und bilden derart Würfel von verschiedener Grösse.

Der sogenannte seröse und schleimige Vomitns besteht aus wechselnden Mengen von Speichel und Schleim aus den Luftwegen, welche verschluckt sich dem Magenschleim beigemischt haben. Sie enthalten daher Bestandtheile des Speichels (Epithelien, Leukocyten etc.) und ausserdem nicht selten die den leichten Katarrhen der Luftwege eigenen Bestandtheile, Flimmerzellen und ganz besonders die grossen Zellen des Lungenepithels (§. 81).

Achtes Capitel.

Untersuchung der Fäcalmassen.

67. Vorstudien: Man lässt die flüssigen Fäcalmassen einige Zeit ruhig stehen und untersucht dann die verschiedenen Schichten, welche sich dabei gebildet haben. Die festen Bestandtheile werden als solche untersucht, indem man Theilchen davon bald der Oberfläche, bald dem Grunde entnommen, in einer Chlornatriumlösung oder in Glycerin erweichen lässt. Um den Geruch der Fäcalmassen zu beheben oder doch zu vermindern ist es rathsam, diese vorher in einer Carbonsäurelösung aufzuweichen. Dann erst lässt man sie sich absetzen und entnimmt den verschiedenen Schichten Proben. Als Vorbereitungsstudium sollen erst thierische und pflanzliche Gewebe, die zur gewöhnlichen Nahrung dienen, sodann die Fäcalmassen gesunder Individuen untersucht werden.

68. Die normalen Fäcalmassen enthalten ausser den Materialien der Epithelsecretion und der Sekretion der Darmdrüsen, der Leber und des Pankreas, Nahrungsüberreste, die theilweise oder auch gar nicht verdaut wurden. Häufig sind viele dieser Elemente durch den Gallensaft gelb gefärbt. — Es finden sich sonach in den Fäcalmassen (Taf. 4 Fig. 28) folgende Bestandtheile vor:

1. **Vereinzelte Epithelzellen**, davon Pflasterepithelien aus der Analgegend stammend, die bei Verstopfung durch mechanische Abstreifung von der Schleimhaut in grösserer Anzahl auftreten können und Cylinderepithelien aus dem Darmtraktus. Diese können durch die Galle gefärbt sein oder auch nicht, sie können entweder noch intakt oder verschiedenartig verändert sein, oder sich im Zustande der Auflösung befinden.

2. **Ueberreste der Nahrungsstoffe**, deren Aufzählung zu umständlich wäre, da sie von der Art der Nahrung jedes Einzelnen abhängen. Wenn sie den Kau- und Verdauungsakten entgangen sind, finden wir sie noch als mit freiem Auge erkennbare Gewebspartikel vor (Sehnen-, Knochen-, Knorpelstücke u. s. f.). Diesen Formelementen sind des Oefteren grosse Mengen von Eiweiss und Fetttropfen beigemischt. Je nach Art der Nahrung können entweder animalische oder pflanzliche Stoffe prävaliren.

Aus der Reihe der ersteren nennen wir, abgesehen von seltenen Bindegewebsfasern, an welchen wir durch Essigsäurezusatz Kerne und elastische Fasern nachweisen können ¹⁾, hauptsächlich und ganz besonders: a) Muskelfasern. Es ist eigenthümlich, wie reichlich wir selbst bei gesunden Individuen Muskelfasern vorfinden, denen trotz ihrer Wanderung durch Magen und Darm noch ganz charakteristische Merkmale anhaften. Sie erscheinen meist (Fig. 38 a) als kurze Bruchstücke mit abgerundeten Winkeln und zeigen deutlich die bekannte Querstreifung; mitunter ist aber diese so fein, dass sie nur bei den stärksten Vergrösserungen gesehen werden kann. Beinahe immer sind sie durch Galle gelb gefärbt. — b) Das Fett. Es zeigt sich in zwei Hauptformen: entweder als nadelförmige Kryalle (Fig. 38 c) einzelstehend oder zu kugeligen Massen vereinigt, oder in der Form von gewöhnlichen, stark lichtbrechenden Tropfen von wechselnder Dicke, vereinzelt oder zu Gruppen vereinigt. Bald ist das Fett den Fäcalmassen eng beigemischt, bald zeigt es sich in Form von zu weissen Brocken geronnener Milch (bei Säuglingen oder bei Leuten die von Milchkost leben). Nothnagel sah es einmal bei weichen Fäcalmassen in solchen Mengen, dass das Sehfeld des Mikroskops dicht bedeckt war mit nadelförmigen Fettkrystallen.

1) Szydlowski: Beiträge zur Mikroskopie der Fäces. Inaugural-Dissert. Dorpat 1879.

Von pflanzlichen Speiseresten müssen ob ihres häufigen Vorkommens vereinzelte Zellen, die mitunter noch Chlorophyll oder Reste von Stärkekörnern enthalten, genannt werden, ähnlich denen, die im Abschnitt über die erbrochene Flüssigkeit schon beschrieben wurden (Fig. 36 a a); dann Spiralfasern (Fig. 38 b) und endlich Zellgewebs- und Zellgefässpartikeln und ähnliche mehr. — Die Stärke wird bei der gewöhnlichen Lebensweise in grossen Mengen eingeführt, dabei aber so vollständig verändert, verbraucht, dass deren Körner niemals in den Fäcalmassen Gesunder getroffen werden. Höchstens findet man mitunter unregelmässige Ueberreste, kaum an der charakteristischen blauen Jod-Stärkereaktion erkennbar; und auch die nur bei Kindern, die viel Stärkemehl geniessen. Das Vorhandensein eines gewissen Quantum von Stärke in den Fäcalmassen ist sonach als pathologischer Befund anzusehen.

Eine besondere Bedeutung können die harten Concremente einiger Fruchtarten (Birnen, Erdbeeren, Himbeeren) erlangen, die wenn sie von hypochondrischen Individuen in den eigenen Fäcalmassen vorgefunden werden, diese beunruhigen können, indem sie für allerlei Steine, verkalkte Tuberkeln u. s. f. gehalten werden. Das Mikroskop allein kann in solchen Fällen über die Natur dieser Befunde Aufschluss geben. Die Fig. 38 e stellt eine jener Zellen vor, welche Birnconcremente zusammensetzen; man unterscheidet daran die centrale Höhle und die ausserordentlich dicke Wand, die von Porenkanälen durchsetzt ist. Bei einem solchen Bau ähneln sie sehr stark den Knochenzellen. Es sind einige Jahre her, als ein solches Concrement, das in einem cariösen Zahn vorgefunden, als Knochenneubildung beschrieben wurde! Dies sei dem Unerfahrenen ein Fingerzeig.

3. **Krystalle.** Sehr häufig und zahlreich kommen Krystalle von Phosphaten und phosphorsaurer Ammoniak-Magnesia vor (§. 138). Sie sind ungleich gross, die meisten werden leicht zertrümmert, besonders wenn man das Deckglas, behufs Ausbreitung des zu untersuchenden Objekts, etwas drückt. Gewöhnlich und zahlreich sind, wie schon bemerkt, auch die nadelförmigen Fettkrystalle.

Nothnagel sah mitunter in den Fäcalmassen sowohl Gesunder wie Kranker, Krystalle von neutralem, phosphorsaurem Kalk gruppenweise angeordnet, bestehend aus abgesprengten, undeutlich begrenzten pyramidenförmigen

gen, mit der Spitze zusammenhängenden Krystallen. In äusserst seltenen Fällen beobachtete er Krystalle von oxalsaurem Kalk (ein einziges Mal vielleicht in Folge der ausschliesslich pflanzlichen Nahrung des Patienten) und von Cholestearin. Er erkannte später als häufigen Bestandtheil normaler wie pathologischer Fäcalmassen Kalksalze, durch Galle gelb gefärbt; diese Salze (deren Säure er nicht bestimmte) fand er nicht in bestimmten Krystallformen vor, sondern in formlosen, unregelmässig begrenzten Splittern, bald winklig, bald rundlich, nicht selten oval und fast kreisrund; mitunter sind sie so zahlreich, dass sie als braune Punkte sogar mit freiem Auge sichtbar sind.

4. Pflanzliche Parasiten. Unter diesen verdienen erwähnt zu werden die Bakterien (Fig. 38 d), welche entweder kugelförmig oder häufiger stäbchenartig verlängert, regelmässig und in grossen Mengen in den Fäcalmassen, selbst Gesunder, sich vorfinden.

Nothnagel fand in Fäcalmassen Gesunder, doch in äusserst seltenen Fällen und geringer Anzahl die folgenden Mikrophyten: *Bacillus subtilis*, ein *Saccharomyces*, etwas verschieden von *Torula cerevisiae* und gelblich gefärbt (durch Galle?), das *Clostridium butyricum*, durch Jod sich blau färbend, und endlich verschiedene Formen von Bakterien, die sich von den obengenannten durch die blaue Färbung bei Zusatz von Jod unterscheiden.

Pathologische Veränderungen der Fäcalmassen.

69. Bei den verschiedenen Darmkrankheiten erleidet die Zusammensetzung der Fäcalmassen starke Veränderungen. Schon die Untersuchung mit freiem Auge ergibt, wie bekannt, wichtige diagnostische Anhaltspunkte. Aber ebenso werthvolle liefert nicht selten die mikroskopische Untersuchung, die leider nur zu häufig vernachlässigt wird, auch von Solchen, die die Möglichkeit hätten sie anzustellen. Ausser dass die mikroskopische Untersuchung der Fäcalmassen dem Arzt zur Krankheitsdiagnose verhilft, könnte sie ihm auch zur Controlle der Diät des Patienten dienen; denn es ist gar nicht selten, dass Patienten die ausschliesslich nach einer bestimmten Diät leben sollten (z. B. Diabetiker bei Fleischkost, Nephritiker bei Milchnahrung u. s. f.) die Verordnungen nicht befolgen und ihr Vergehen nicht eingestehen wollen. In einem wie im andern Falle können wenige mikroskopische Pflanzenreste in den Fäcalmassen genügen, die Wahrheit zu ergründen.

Die Fäcalmassen können fest oder flüssig sein, sei es, weil bei

verstärkter Peristaltik die weichen Fäcalmassen des Dünndarms rascher in das Rectum gelangen, sei es, weil den gewöhnlichen Fäcalmassen sich andere Produkte beimengen. Die mussartige Consistenz der Fäces kann entweder von deren inniger Vermengung mit Schleim oder mit Fett oder von deren Reichthum an seröser Exsudation und Transsudation, oder endlich von der Beimengung reichlichen, weichen Pflanzenparenchyms (Kohl, Pflaumen, Birnen) mit dem sich der Kranke ernährte, abhängen. Dieser letzte Fall ausgeschlossen, bedeutet ein mussartiger Stuhl einen pathologischen Zustand des Darms. Um so sicherer kann man dies von flüssigen Stühlen sagen, deren Ursachen stets seröse Transsudation, seröse oder schleimige Exsudation sind.

Bei Darmkatarrhen findet man unter den gewöhnlichen Elementen des Stuhles in grösserer Zahl **prismatische Epithelzellen** des Darmes (meist im Schleime zerstreut) und eine grosse Anzahl von Bakterien, eine gewisse Anzahl von Leukocyten und zahlreiche Krystalle von phosphorsaurer Ammoniak-Magnesia. Die Cylinderzellen können durch Galle gefärbt sein, oder sind es auch nicht; sie sind häufig kelchförmig in Folge vorangegangener schleimiger Entartung, oder fettig entartet, oder stark gebläht bis zur Kugelgestalt. Oft ist deren Körper in eine hyaline homogene Substanz von colloidem Aussehen verwandelt (Nothnagel). Diese Veränderungen machen sie mitunter schwer kenntlich; daher ist es erklärlich, wenn einige Beobachter diese Cylinderzellen in den Fäcalmassen entweder gar nicht oder nur äusserst selten gefunden haben. Es ist selbstverständlich, dass deren Zahl keine grosse sein kann (wie etwa im Sekret von Schleimhäuten die mit einem geschichteten Pflasterepithel versehen sind), denn das einfache Cylinderepithel des Darmes regenerirt sich nicht besonders rasch, es löst sich daher nur sehr selten und in geringer Menge ab. Trotzdem finden wir es bei gewissen schweren Krankheiten in grossen Mengen in den Stühlen; bei Dysenterie und Cholera z. B. ist das abgestossene Epithel sehr zahlreich. Dies betrifft jedoch nur die ersten Perioden, denn sobald die Schleimhaut allmählig ihres Epithels entblösst wird, muss naturgemäss die Epithelabstossung abnehmen und endlich ganz aufhören. —

In den Cholerastühlen, die in einer sehr dünnen, graulichen oder weisslichen Flüssigkeit suspendirt sind, fand Robin (a. a. O. Seite 972) Körnchen und

Flöckchen, bestehend aus Anhäufungen von prismatischen Epithelien oder Leukocyten; kleine nadelförmige Krystalle von Fettsäuren (Stearin- und Margarinsäure), kleine weisse Kerne von $\frac{1}{10}$ mm Dickendurchmesser oder darüber, bestehend aus einer centralen, öligen oder körnigen Substanz, durchsetzt von kleinen Stearinsäure-Krystallen und mitunter umgeben von einer Schicht nadelförmiger Fett-Krystalle, ferner Speisereste, Detritus, körnigen Leptothrix und mitunter *Torula cerevisiae*. —

Die **Leukocyten** sind bei Darmerkrankungen in wechselnder Menge vorhanden. Bei katarrhalischen Entzündungen sind sie, ganz entgegen dem Vorgange in andern Schleimhäuten, relativ wenig zahlreich; das allenfalls opake Aussehen des Schleimes hängt somit mehr mit der Gegenwart des Cylinderepithels und anderer Elemente zusammen. — In den Verschwärungsprozessen treten sie hingegen meist sehr zahlreich auf. Mitunter sind sie in ausgedehnten Verschwärungen so zahlreich, dass sie den Fäcalmassen ein eitriges Aussehen verleihen. Es ist dies daher ein diagnostisches Merkmal von nicht geringem Belange. — Das Aufbrechen eines Abscesses kündigt sich in den Fäces durch Beimischung grosser Mengen Eiters an, der selbst mit freiem Auge kenntlich ist. — Die **Bakterien** haben keine besondere diagnostische Wichtigkeit, da sie sich sowohl bei Gesunden, als auch bei leichten oder vielfach komplizirteren Fällen von Diarrhöe vorfinden.

Die Bakterien zeigen unterschiedliche Formen, bald sind sie stäbchenförmig, bald so klein, dass sie nahezu rundlich erscheinen; sie sind entweder vereinzelt oder kranzförmig aneinander gereiht.

In verschiedenen Krankheiten, besonders der Dysenterie und Cholera, wurden niedere Organismen beschrieben, die man für ein ätiologisches Moment dieser Krankheiten hielt.

Bei der grossen Anzahl der im Darmrohre zufällig vorkommenden Elemente ist es leicht einzusehen, wie häufig man auf Sporen, Mikroccoen u. s. w., stösst und wie man diesen Befunden, um sie für die Erklärung des bisher unbekannt Gebliebenen verwenden zu können, eine weitaus grössere Bedeutung zuschreibt, als man durch beweisende Thatsachen dazu berechtigt ist. Demzufolge kann alles Das, was über Parasiten als Krankheitsursache bei Cholera, Typhoid u. s. f. beschrieben wurde, bis jetzt wenigstens für die Diagnose dieser Krankheitsfälle nicht mit Sicherheit verwendet werden.

Bei zwei Individuen, bei denen sich Sarcine in grossen Mengen im Magen vorfanden, wies Szydlowsky dieselben auch in den Fäcalmassen nach.

Trippelphosphat-Krystalle können auch in den normalen Fäcalmassen vorgefunden werden. Sie kommen jedoch in grösserer Anzahl nur bei gewissen Krankheiten vor, wie z. B. bei Typhoid.

Ich habe zuerst in den Fäcalmassen gewisse oktaedrische Krystalle vorgefunden, die in der Wissenschaft unter allerhand Namen bekannt sind, ganz besonders unter dem Namen der **Krystalle von Charcot** (§. 88). Ich fand sie in einem Individuum vor, das mit Anchylostomum-Anaemie behaftet war; nach mir fanden sie in derselben Krankheit Perroncito und Bäumlcr. Nothnagel sah sie erst später, aber nur selten, in verschiedenartigen Krankheiten wie Typhus, Lungenschwindsucht, Darmentzündung, Dysenterie. Bisher sind die Bedingungen, nach welchen sie sich entwickeln, unbekannt, so zwar, dass man ihnen keine diagnostische Bedeutung zuschreiben kann. — In dem von mir beobachteten Falle waren sie äusserst zahlreich vorhanden, bei gleichzeitiger Gegenwart vieler Krystalle von phosphorsaurer Ammoniak-Magnesia. Mit diesen hatten sie die Löslichkeit in Essig- und Salpetersäure gemein; sie unterschieden sich aber von ihnen durch ihre Löslichkeit im Ammoniak und Kali.

Ist **Blut** in beträchtlicher Menge den Fäcalmassen beigemischt, so verleiht es denselben seine Farbe. Hat es kurze Zeit im Darmlc gelegen, oder entstammt es den tieferen Particn desselben, so behält es seine Farbe bei, im entgegengesetzten Falle und ganz besonders, wenn es aus dem Magen herrührt, wird es in Folge der Hämoglobinzersetzung bräunlich. Man muss sich wohl hüten die Farbe, die vom Blute herrührt, anderen färbenden Substanzen zuzuschreiben; denn es ist bekannt, dass die Fäcalmassen häufig ihre Farbe modifiziren in Folge der in den Magen eingeführten Substanzen, wie sie beispielsweise eine braune Farbe durch Eisen, eine grüne durch Calomel, eine gelbe durch Rhabarber annehmen. In zweifelhaften Fällen kann das Mikroskop unendlich werthvoll werden.

Es muss ferner bemerkt werden, dass die rothen Blutkörperchen in den Fäces mit grosser Leichtigkeit ihr Hämoglobin fahren lassen, so dass sie nur noch mikroskopisch an der charakteri-

stischen Form ihres Stromas erkannt werden können; späterhin geht auch dieses verloren.

Das Fehlen von rothen Blutkörperchen erlaubt uns mithin nicht mit Sicherheit eine Haemorrhagie auszuschliessen, denn sie können im Darne vollständig zerstört worden sein, was gewöhnlich der Fall ist, wenn sie höher gelegenen Partieen entstammen, daselbst lange verweilt haben und in geringer Anzahl vorhanden waren.

In solchen Fällen kann die Hämorrhagie nur nach den gewöhnlichen Methoden durch den Nachweis von Hämatin sichergestellt werden, doch selbstverständlich nur dann, wenn man das Hämatin aus den eingenommenen Nahrungsmitteln ausgeschlossen haben wird.

Das **Fett** kann sich unter noch nicht genügend erforschten Verhältnissen in grosser Menge in den Fäcalmassen vorfinden. Nur ist es entweder, wie schon bemerkt, den übrigen Fäcalmassen vollständig beigemischt, oder es findet sich zu Haufen in denselben angesammelt. Seydeler¹⁾ fand in den Fäces einer jungen Schwindstüchtigen Darmkonkremente bis von der Grösse einer Nuss, bestehend aus Fett und Fettkrystallen. Eine ähnliche Beobachtung hat übrigens auch Robin²⁾ schon früher gemacht.

70. Der Schleim kann sich in den Fäcalmassen in verschiedenen Formen vorfinden. Bald ist er flüssig, bald diffus den anderen Bestandtheilen beigemennt, der ganzen Masse eine flüssige und vogelleimartige Konsistenz verleihend. Ein ander Mal bildet er nur ein dünnes Schichtchen, welches die Skybala einhüllt. Oder aber er ist angehäuft in Mengen von wechselnder Grösse, kohärent, gallertartig, opalescirend, bestehend aus amorpher Substanz, in der ungleich grosse Mengen von Leukocyten, Epithelzellen, Detritus u. s. f. enthalten sind. Er kann sich endlich in seltenen Fällen zu einer soliden, konsistenten Masse verdichten, von fast fibrinöser Beschaffenheit, die bald in Form von Bändern oder unregelmässigen Cylinderstücken auftritt und dann nur schwer und mit grossen Schmerzen entleert wird. Partikelchen dieses verdichteten Schleims sind mitunter mit Würmern verwechselt worden. — Bei der mikroskopischen Untersuchung erscheint er zusammengesetzt: aus einer bald homogenen, bald granulären, bald verschiedentlich gestreiften Masse

1) Seydeler, Berl. klin. Wochenschr. 1879, Nr. 7.

2) Robin, Leçons sur les humeurs. p. 968, 1874.

welche bei Behandlung mit Essigsäure noch deutlicher gestreift erscheint, wodurch sie leicht von Fibrin unterschieden wird.

Wahrscheinlich sind auch jene soliden bandartigen oder membranösen Körper, die als Fibringerinnsel beschrieben wurden, von derselben Natur. So veröffentlichte vor Kurzem O. Roth ¹⁾ zwei Fälle, wo durch das Rectum Fibringerinnsel abgegangen sind, er beruft sich dabei auf ähnliche Beobachtung von Marchand ²⁾. Die Gerinnsel waren mit Schleim bedeckt, von graugelber Farbe und verästelt. Eines der grössten Stücke war 12 Cm. lang und theilte sich gabelig in cylindrische Aeste von der Dicke eines Rabenfederkiesels. Andere waren membranartig. — Sie rührten von zwei ältern Weibern her, welche an habitueller Verstopfung litten, und stets vor der Entleerung dieser Gerinnsel starke Leibschmerzen bekamen. Ausser dieser Zeit war die Entleerung weder begleitet noch gefolgt von schweren Erscheinungen. —

In seltenen Fällen begegnet man in den Fäcalmassen Anhäufungen von Körnchen, die gekochtem Sago ähnlich sehen und für Schleim angesehen werden können, statt dessen aber immer pflanzlichen Ursprungs sind und von den Nahrungsmitteln stammen (Virchow, Nothnagel); das Mikroskop und die Behandlung mit Jodtinktur kann uns über ihre wahre Natur Aufschluss geben.

Mitunter vermag der Schleim einen oder den andern Fäcalbestandtheil fest zusammenzuballen und derart Steine vorzutäuschen.

Dr. Visconti hatte Gelegenheit Darmkonkremente zu untersuchen, welche mit dem Stuhle abgegangen und für Gallensteine gehalten wurden. Es war ein ziemlich grosser Haufen, etwa so viel ein grosser Esslöffel fasst; jedes einzelne Konkrement hatte die Grösse eines Maiskornes, sie waren von weiss graulicher Farbe und hatten eine etwas geringere Konsistenz als Kreide. Zerdrückt verwandelten sie sich in ein Pulver, das fettig anzufühlen, nach Knochen roch, die nach langer Zeit exhumirt worden. Sie bestanden aus pflanzlichen und thierischen Substanzen, wie man sie gewöhnlich in Fäcalmassen vorfindet, aus Leukocyten, nadelförmigen Fettkrystallen, kalkigen Granulationen und waren in ihrer Gesammtheit durch eine schleimige Substanz verkittet.

71. Es kommt mitunter vor, dass in Fällen von Einklemmungen **gangränöse Darmabschnitte** mit den Fäcalmassen entleert werden. Einige Schnitte des gehärteten Stückes gestatten leicht dessen Natur zu erkennen.

Unterleibscysten, ganz besonders Eierstockcysten können ihren

1) Roth, Berl. klin. Wochenschrift, 1878, Nr. 35.

2) Marchand, ibid., 1877, Nr. 48.

Inhalt in den Darm entleeren, und kann derselbe dann in den Fäcalmassen erkannt werden; die zuverlässigsten Befunde hat man bei Gegenwart von Dermoidcysten des Eierstocks. Klebs (Handb. der path. Anat. S. 815) erzählt von einer Dermoidcyste des rechten Eierstocks, die sich in das Colon transversum entleert hatte, nach einer Colotomie, die man wegen der bestehenden Darmstenose ausgeführt. Es entleerte sich ein mussartiger Inhalt, dem Aussehen der Fäces ähnlich, mit Haaren vermengt. Diese Haare enthielten nach den damals von Ziegler gemachten Beobachtungen, im Gegensatz zu den gewöhnlichen Haaren, keine Luft im Mark; die Luft drang jedoch rasch ein, sobald sie zum Haare gelangte und zwar sowohl an dessen freiem Ende als an dessen Oberfläche, wenn bei Anfertigung eines mikroskopischen Präparates durch Zufall sich eine Luftblase an das Haar anlegte. — Das Fehlen der Luft im Markraume könnte vielleicht herbeigezogen werden, um in manchen Fällen nachzuweisen, dass diese Haare in dem Innern des Organismus entstanden seien.

Endlich giebt es aber Fälle, in welchen **gestielte Geschwülste** sich loslösen und in den Stuhlentleerungen angetroffen werden. Es ist kaum nöthig hinzuzufügen, dass mitunter die mikroskopische Untersuchung nützlich sein kann bei der Bestimmung der Art von spontan oder künstlich losgelösten Partikelchen vorhandener Rectalgeschwülste.

72. Der Darm beherbergt nicht selten **thierische Parasiten**, deren Anwesenheit am sichersten durch den Nachweis von Eiern in den Fäcalmassen bestätigt wird. Es ist desshalb nothwendig, dass der Arzt die Differentialcharaktere der Eier selbst kenne, um gelegentlich sichere Diagnosen stellen zu können. Diese Untersuchung hat in den letzten Jahren eine grosse Bedeutung erlangt, da damit bewiesen wurde, dass auch in Italien, der Schweiz und in Ungarn und vermutlich auch in andern Ländern ein Darmparasit, das *Anchylostomum duodenale* häufig genug zu hochgradiger Anämie Anlass giebt, die gar tödtlich ausgehen kann. Nun kann deren Diagnose durch Nichts so volle Gewissheit erlangen, als durch die mikroskopische Untersuchung der Fäcalmassen.¹⁾

1) Grassi e Parona. Gazzetta med. Lombarda 1878. — Sonsino. L'imparziale 1878. — Bozzolo e Graziadei, Gazz. delle Cliniche di Torino. 1879. —

In der Fig. 40 (Taf. 4a) habe ich die Eier, die in den Fäcalmassen vorkommen können, abgebildet. In der hier folgenden Beschreibung habe ich alle Dimensionen nach selbst angestellten Messungen angegeben. Die Durchmesser, die ich wiedergebe, sind die mittleren, denn verschiedene Eier desselben Parasiten können oft sehr beträchtlich an Grösse variiren. Es wird nothwendig sein, die Untersuchung der Parasiteneier aus den Fäcalmassen mit kleinen Vergrösserungen zu beginnen und mit starken fortzusetzen und zu vollenden.

Das Ei des *Ascaris lumbricoides* (Fig 40 f) hat eine gelblich bräunliche Farbe, ist oval, 60—75 μ lang, 45—55 μ breit. Es besteht aus zwei Membranen, deren innere widerstandsfähiger und stärker lichtbrechend als die äussere ist; sie begrenzen einen grobkörnigen Inhalt mit einem undeutlich sichtbaren Keimbläschen. Mitunter beobachtet man Eier, die sich von den gewöhnlichen durch eine dünnere Membran und längere Form unterscheiden, sie sind 38—42 μ breit und 85—90 μ lang. Das Ei ist von einer homogenen Eiweisschichte, die gemeiniglich durch Galle braungrün gefärbt ist, umgeben; letztere hat keinen glatten Contour, sondern zeigt zahlreiche keil- oder kugelförmige Prominenzen.

Die Eier des *Trichocephalus dispar* (Fig. 40 a) sind gleichfalls bräunlich oder braun und von einer so ziemlich ovalen Form, 52—60 μ lang, 25 μ breit. Sie besitzen eine Kapsel, mit doppeltem und scharfem Contour, die an den beiden Polen unterbrochen ist, woselbst sie von zwei Deckeln aus homogener und glänzender Substanz geschlossen wird. Der granulirte Eidotter, schliesst ein Keimbläschen ein, das man häufig genug ob seiner Blässe nicht deutlich wahrnehmen kann. Diese Eigenschaften des Eies gestatten leicht, es von denen anderer Würmer zu unterscheiden.

Die Eier von *Oxyuris vermicularis* (Fig. 40 b) haben eine Länge von 52—55 μ und eine Breite von 27—30 μ , sie sind asymmetrisch, da sie von der Seite gesehen einen auf einer Seite stärker gekrümmten Contour haben. Sie besitzen eine Membran mit doppeltem oder dreifachem Contour, verhältnissmässig dünn, mit grobkörnigem Inhalt. Viele darunter befinden sich in vorgerückteren Stadien embryonaler Bildung.

Das *Anchylostomum duodenale* hat ovale Eier mit glatter Oberfläche, dünner Schale und doppeltem Contour von 58—65 μ Länge und einer Breite von 38—40—44 μ und darüber. Man findet diese

in den Fäcalmassen zum grossen Theile in einem Stadium der Abschnürung (Fig. 40 cc') mit 2—4—6 Zellen. Ausserhalb des menschlichen Körpers entwickeln sich die Eier rasch, so dass man es bis zum Ausschlüpfen des Embryo bringt, der weiter gedeiht und fortwächst. (Siehe unten).

Taenia solium (Fig. 40 g) hat runde oder leicht ovale Eier von 32—35 μ Durchmesser, sie bestehen aus einer dicken Membran, (mit feiner radiärer und scheinbar auch feiner concentrischer Streifung) und einem körnigen Inhalte, in welchem sich sechs dünne Häkchen befinden.

Jenes der *Taenia medio-canellata* ist nur schwer vom vorhergehenden zu unterscheiden. Es ist meist etwas dicker und mehr oval von 40 μ Länge und 35 μ Breite.

Der *Bothriocephalus latus*, der unvermutheterweise (Grassi, E. Perrona, Perroncito) sich häufig auch in Italien vorfand, (Fig. 40 d) hat sehr grosse, ovale Eier (70—75—84 μ lang, 48—56 μ breit) mit einer relativ dünnen und hell bräunlichen Membran und einem Inhalte von groben Körnchen. Untersucht man diese Membran genauer, so kann man das Operculum entdecken, das heisst man sieht unweit von dem einen Pole des Eies eine feine kreisförmige Linie, in deren Bereich sich das Ei öffnet, sobald der reife Embryo auschlüpft.

In sehr seltenen Fällen wurden am Menschen in den Gallenwegen *Distomeen* (*Dist. hepaticum* und *Dist. lanceolatum*) beobachtet. Wahrscheinlich hätte man in diesen Fällen durch mikroskopische Untersuchung der Fäcalmassen die Eier des Parasiten ebenda nachweisen können. Das Ei des *Distomum lanceolatum* ist braunschwarz, 40 μ lang, 20 μ breit und mit einem Deckel versehen. Jenes des *Distomum hepaticum* ist ebenso braun und unterscheidet sich von ersteren nur durch die Grösse, es misst 130—145 in der Länge nach und 80—90 in der Breite. In Fig. 40 c ist das Ei von *Distomum hepaticum* abgebildet. Perroncito¹⁾ fand Eier des einen oder des andern *Distomum* in den Fäcalmassen von Individuen, die schon mit *Anchylostomum* behaftet waren.

In desgleichen äussert seltenen Fällen wurden mit den Fäcalmassen die *Distomeen* entleert. In der *Gaz. des hôpitaux* (Dec. 1878)

1) Perroncito, Annali della R. Acc. d' Agric. di Torino Bd. XXIII.

wird von einem 31jährigen Manne berichtet, der drei Jahre hindurch an Verdauungsstörungen, Schmerzen im Epigastrium, hartnäckiger Verstopfung, wiederholtem Blutbrechen und Enterorrhagieen litt, und der auf ein Abführmittel anfangs Blut und 2 *Distomeen* und nachher in zwei Malen etwa 50 *Distomeen* und einen Bandwurm entleerte. Darauf erfolgte Heilung. In solchen Fällen bedarf man selbstverständlich keines Mikroskops zur Diagnose.

73. Bei bestimmt vorhandenen Würmern im Darm darf man nicht glauben, die Eier seien ohne weiteres in den Fäcalmassen mit Sicherheit aufzufinden. Leicht nachweisbar sind die Eier von *Ascaris*, *Trichocephalus*, *Bothriocephalus*, *Anchylostomum*, schwieriger die der andern.

Hat man Verdacht auf einen Bandwurm, so wird es gut sein, die Fäcalmassen öfters zu untersuchen, denn die Eier werden in verschiedenen Zeiträumen abgesetzt; hiemit können trotz einiger negativer Resultate am Ende doch die Untersuchungen von Erfolg gekrönt sein. Mitunter können Proglottiden durch Zersetzung bis zur Unkenntlichkeit verändert sein, so dass wir sie nur durch die mit dem Mikroskope darin entdeckten Eier bestimmt als solche zu erkennen vermögen. Man darf auch nicht vergessen, dass mitunter, wenn auch in seltenen Fällen, Körper in Form von eigenthümlich veränderten Eiern beobachtet worden sind. In Fig. 40 g'g' sind Taenien-Eier (?) abgebildet mit abnormer Membran, die ich nach einem Präparate des Dr. Grassi zeichnete. Er hatte öfters Gelegenheit sie so verändert in den Fäces eines kleinen Mädchens zu finden, bei der ein Hirntumor diagnostiziert worden war, die Gegenwart eines Bandwurmes aber nicht nachgewiesen werden konnte. ¹⁾

Der Embryo war nahezu gleich dem aller andern Bandwürmer; die Haken 5, 6 und mehr an Zahl waren deutlich sichtbar.

74. In den Darm entleeren sich nicht selten *Echinococcuscysten*. Findet man daher kleine Bläschen oder Membranstücke oder *Echinococcushäkchen* in den Fäcalmassen, so ist die Diagnose genügend begründet.

Wenn ein Bandwurm spontan oder durch therapeutische Eingriffe abgeht, so ist es nothwendig, zu untersuchen, ob mit den Proglottiden gleichzeitig der Kopf abgegangen sei. Um nach

1) Grassi, Gazzetta medica Lombarda, 1877, Nr. 16.

dem Kopfe zu forschen (welcher bekanntermassen sehr klein ist), wird es gut sein, die Fäcalmassen in Wasser aufzuschwemmen, dann das Wasser mit den darin suspendirten Fäcalpartikelchen abzugießen, wieder aufzuschwemmen, abzugießen u. s. w., bis der Bandwurm möglichst gereinigt vorliegt.

Hat man es soweit gebracht, so wird man die *Taenia* sorgfältig prüfen und sobald man ein verjüngtes Ende merkt, dieses mikroskopisch in verdünntem Glycerin untersuchen müssen. Der Kopf der *Taenia solium* hat die Dicke eines kleinen Stecknadelkopfes, ist rund, trichterförmig, mit einem von 26–32 Haken umgebenen Rostrum versehen. Vier genügend vorspringende Saugnäpfe verleihen dem Kopfe, von der Stirnseite gesehen, eine viereckige Form. Mitunter ist das Rostrum pigmentirt. Auf den Kopf folgt ein fadenförmiger Hals, dann beginnt die Differenzirung der Proglottiden. — Der Kopf der *Taenia medio-canellata* (Taf. 5 Fig. 42) hingegen, ist viel dicker als der der vorhergenannten (2 mm, 5 breit) nach vorne abgeflacht, besitzt kein Rostrum und keine Haken und hat vier häufig pigmentirte Saugnäpfe, die besser entwickelt sind als bei der *Taenia solium* und jener eine viel deutlichere viereckige Form verleihen. — Das vordere Ende des *Bothriocephalus* ist fadenförmig (Taf. 5 Fig. 43) und endet mit einem Kopf von mandelförmiger Gestalt. Er misst in der Länge 2 mm und 1 mm in der Breite. Die Saugnäpfe — nach Art eines Spaltes verlängert —, sitzen nicht, wie man irrthümlich glaubte, seitwärts auf, sondern stets in der Mittellinie (Leuckart, Seite 865).

Wie bekannt, entleeren Leute, die diese Blasenwürmer beherbergen, mit den Fäcalmassen mitunter Proglottiden, und besonders auf diese will oder muss der Arzt seine Diagnose stützen.

Schon die Beobachtung mit freiem Auge gibt uns ein wichtiges Unterscheidungsmerkmal zwischen den Taenien einerseits und dem *Bothriocephalus* andererseits. Die beiden Taenien haben nämlich seitlich gelegene Genitalöffnungen, die des *Bothriocephalus* sind hingegen in der Mittellinie zu suchen. Ein weiteres Kriterium verschafft uns die mikroskopische Untersuchung der Eier. Da aber dabei, wenn es sich darum handelt, beide Taenienarten von einander zu unterscheiden, Zweifel erwachsen könnten, so beachte man die Bildung des Uterus genau, denn dieser ist bei der *T. medio-canellata* viel stärker verzweigt, als bei der *T. solium*.

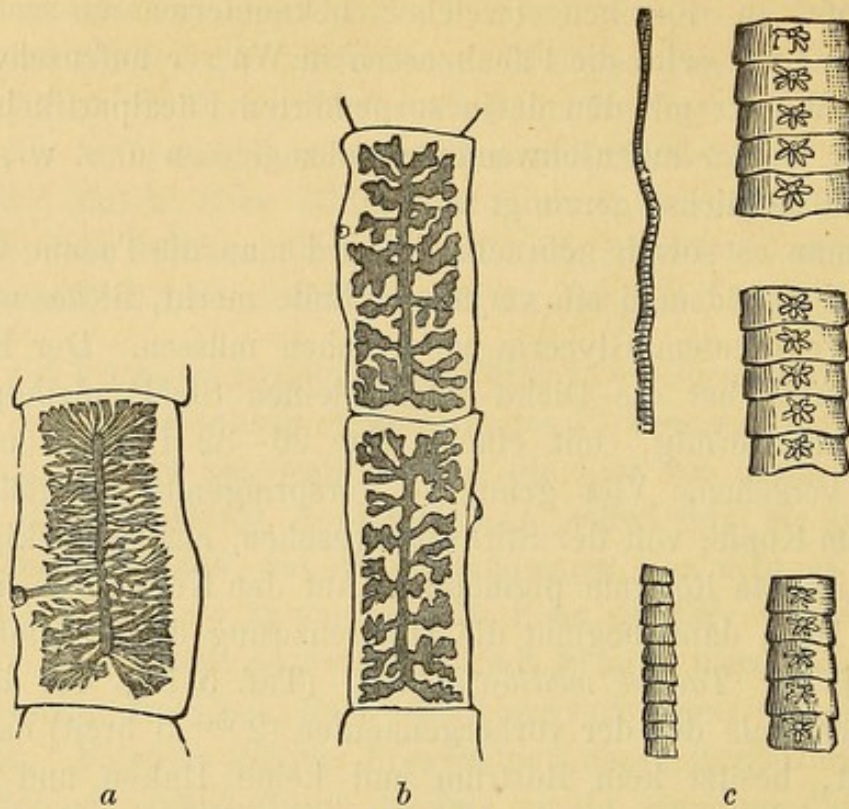


Fig. XXI.

Reife Proglottide a, der *T. medio-canellata*. b, der *T. solium*. c, *Bothriocephalus latus*, Kopf und Proglottide in verschiedenen Entwicklungsstadien (nach Perroncito).

Der Uterus schimmert gewöhnlich schon in frischen Proglottiden durch, er kann aber deutlicher selbst fürs unbewaffnete Auge sichtbar gemacht werden, sobald man die Proglottide in geeigneter Weise eintrocknen lässt; derart können Präparate erhalten werden, die zum Aufheben sich eignen. Ich besitze deren sehr schöne, die von Dr. Parona, Direktor des Krankenhauses in Varese, in folgender Weise hergestellt worden sind: Die frischen Proglottiden kommen einige Stunden hindurch in gewöhnlichen Alkohol, darauf werden sie durch Nadeln fixirt und auf einem ziemlich dicken Carton genau ausgebreitet, letzterer muss schwarz sein, wofern man die Uteri der beiden Taenienarten vergleichen will, weiss, wofern der Uterus des *Bothriocephalus* beobachtet werden soll. Sobald die Austrocknung beendet ist, überdeckt man das Präparat zum Schutze mit einer stark verdünnten Schichte von Gummi arabicum.

75. Normand und Bavay fanden in einer Form von Diarrhöe, die in Cochinchina häufig ist, in den Fäcalmassen zwei Würmer: *Anguillula intestinalis* und *A. stercoralis* und glaubten diese in ätiologischen Zusammenhang mit der Krankheit bringen zu können. Vor Kurzem sind diese beiden Würmer auch bei uns gefunden

worden, besonders bei Individuen, die mit *Anchylostomum* behaftet waren und wurden von Grassi und Parona¹⁾, hauptsächlich aber von Perroncito²⁾, studirt.

Es ist noch nicht genügend erforscht, welche Störungen diese beiden Nematoden im menschlichen Organismus verursachen; Perroncito hält es nicht für unwahrscheinlich, dass die *Anguillula intestinalis* Blut aus dem Darne sauge und so Anlass zu Anämie gebe, oder mit dem *Anchylostomum* dazu beitrage, Anämie hervorzu- bringen. Bei so ungewisser pathogenetischer Bedeutung würden wir diesen Würmern nur wenig Worte widmen, wenn sie nicht in gewissen Stadien ihres Lebens Aehnlichkeit mit *Anchylostomum* aufwiesen und eben darum mitunter die Diagnose zweifelhaft machten. Bei ausgewachsenen Würmern kann es aber zu keiner Irrung kommen, denn *Anchylostomum* ist viel dicker als *Anguillula* und schon mit freiem Auge erkennbar. Anders verhält es sich mit der Larvenform dieser Würmer, indem man *Anguillula stercoralis* (als Larve) in den eben gelassenen Fäcalmassen, und *Anchylostomum* und *Anguillula intestinalis* in Fäces findet, die schon einige Zeit bei einer geeigneten Temperatur ausserhalb des menschlichen Körpers gelegen sind. Diese Larven ähneln sich so sehr, dass man sie in den Fäces nur dann sicher auseinanderhalten kann, wenn man gewisse feine unterscheidende Merkmale sich vor Augen hält, die ich nach Perroncito's Untersuchungen näher behandeln will.

Wie gesagt, Individuen, welche mit *Anchylostomum* behaftet sind, setzen beim Stuhl eine wechselnde Menge von Eiern ab, die den menschlichen Organismus verlassen müssen, um ihre Entwicklung fortsetzen zu können und Larven zu erzeugen.

Die Eier, wie man sie in frischen Fäcalmassen vorfindet, befinden sich entweder schon ganz im Zustande der Zerklüftung, oder auch nicht oder erst im Anfange des Prozesses, wobei der Dotter in 2—4—8 Zellen getheilt ist. Ueberlässt man die Fäcalmassen sich selbst, (sie dürfen jedoch nicht zu weich oder diarrhöisch sein) am besten bei einer Temperatur von 25—30 C. dem Einflusse der Luft ausgesetzt, dann fahren sie in ihrem Furchungsprocess fort, und nach

1) Grassi und Parona, Arch. p. le scienze mediche. B. XXIII. — Grassi, Rend. Ist. Lombardo 1879.

2) Perroncito, Ann. R. Acc. di Agric. Torino. B. XXIII.

12—15 Stunden entdeckt man schon hie und da vereinzelte Erstlingslarven. In 36—48 Stunden ist die grösste Anzahl der Eier offen, noch mehr am 3. und 4. Tage, während manche Eier erst einige Tage später aufbrechen. Gleich nach der Entpuppung

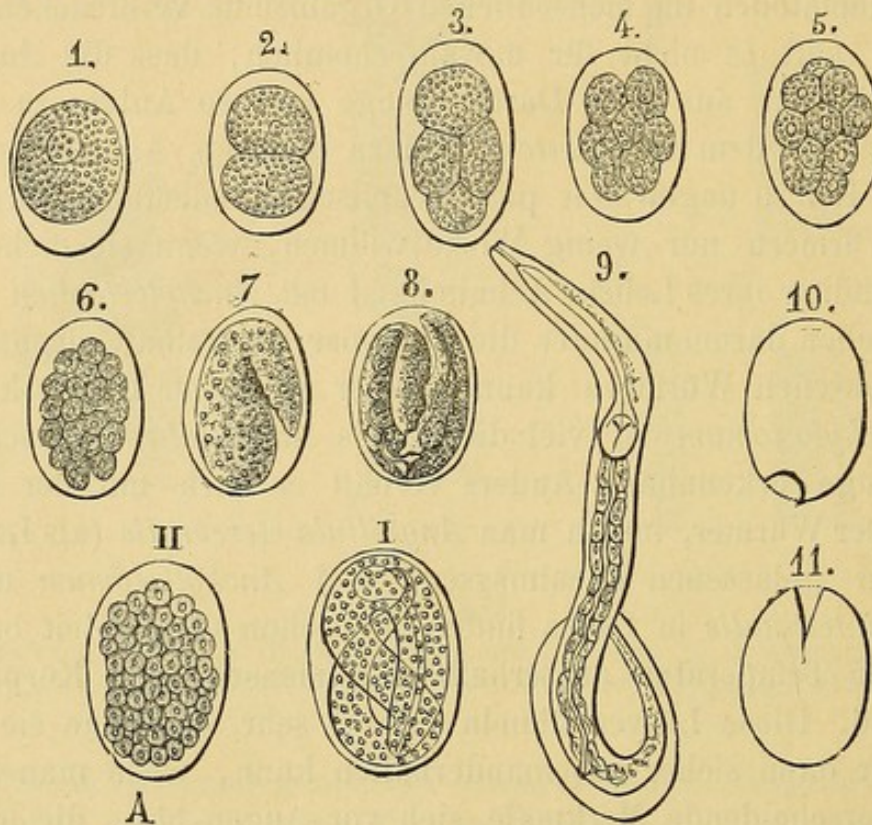


Fig. XXII.

Furchungsprozess des Eies und Bildung des *Anchylostomum*-Embryo. 9, Ausschöpfende Larve. 10, 11, Eierhüllen nach der Ausschüpfung des Embryo (Perroncito).

hat die Larve eine Länge von 250μ im Mittel und einen Querdurchmesser von höchstens 17μ . Vom Pharyngealbulbus an ist sie verdünnt und endet in einem fadenförmigen Schwanz. Sie besitzt einen dreilappigen Kopf und einen Mund, der sich als Röhrchen präsentiert und sich in einen dünnern Rachenkanal fortsetzt. Der Rachen bietet nach vornezu eine Erweiterung (Pharynx), die allmählich in der Länge von 20μ (Oesophagus) sich verengert und tiefer unten nochmal zu einem kugeligen 15μ langen Schlauch (Magen) sich erweitert, welcher innen mit Chitinzähnen versehen ist, die ein dreieckiges Cavum begrenzen. Der Darm ist von zelliger Natur; im Zickzack verlaufend endigt er mit einem kleinen Ausführungsgange, welcher schräg in der Analgegend von innen nach aussen hinzieht. Gegen die Mitte der Larvenlänge, dem Analende zugewendet, sieht man

einen eiförmigen Körper, der zwischen Darm und Hautmuskelschichte liegt, 4—5 μ lang, 3 μ breit ist: ein Geschlechtsorganrudiment. Das Schwanzende beginnt mit breiter Basis und endigt sehr spitz.

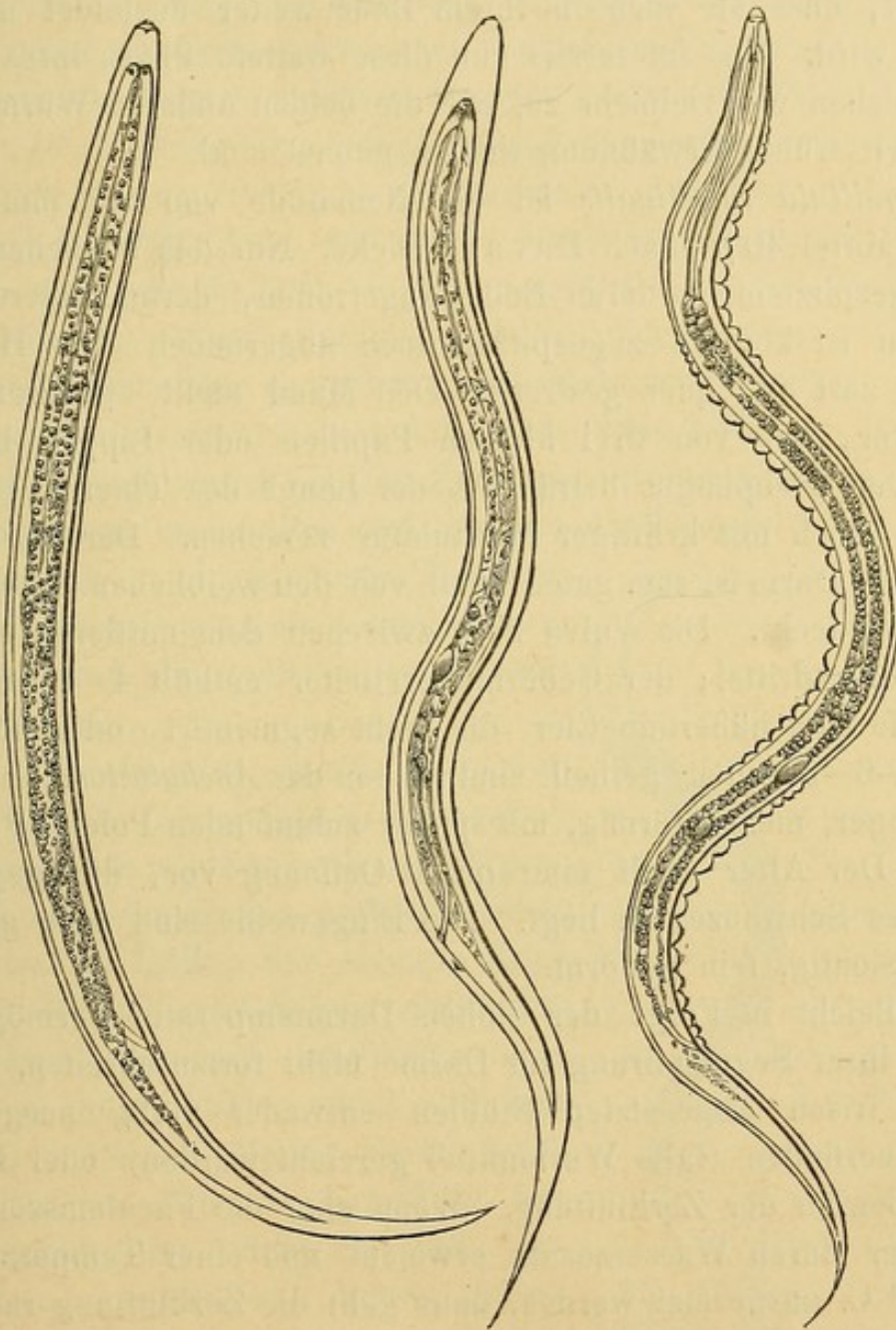


Fig. XXIII.

Eingekapselte *Anchylostomum*larven (Perroncito).

Die Larven wachsen sehr rasch; zur Länge von 700 μ und zur Dicke von 30 μ gelangt bieten sie erwähnenswerthe Veränderungen an ihrem innern Baue und umgeben sich mit einer dünnen, durchsichtigen Chitinhülle (Fig. XXIII), die später verkalkt; diese dünne

Schichte bildet eine Kapsel, besser gesagt eine Cyste, in welcher die Larve länger leben kann, bis sie entweder daselbst abstirbt oder so günstige Verhältnisse, wie z. B. den menschlichen Darm vorfindet, dass sie sich in ihrem Baue weiter ausbildet und zum Wurm wird. Uns interessirt nun diese weitere Phase ihres Lebens nicht. Sehen wir vielmehr zu, wie die beiden anderen Würmer, von denen wir früher Erwähnung thaten, gebaut sind.

Anguillula intestinalis ist ein Nematode von 2.25 mm Länge und im Mittel 40μ (nach Bavay) Dicke. Nur das Weibchen wurde mit zugespitztem vorderen Ende angetroffen, deren hinteres Ende hingegen ist konisch zugespitzt, doch abgerundet. Das Häutchen ist sehr zart und quer gestreift. Den Mund stellt ein dreieckiger Raum vor, der von drei kleinen Papillen oder Lippen begrenzt wird. Der Oesophagus beträgt $\frac{1}{5}$ der Länge des Thieres, ist unbewaffnet, doch mit kräftiger Muskulatur versehen. Der daran sich ansetzende Darm ist zum guten Theil von den weiblichen Geschlechtstheilen verdeckt. Die Vulva liegt zwischen dem mittleren und hinteren Körperdrittel; der Gebärmuttereileiter enthält 4–9 reife oder der Reife sich nähernde Eier, die nicht segmentirt, oder höchstens in 2–4–6–8 Zellen, getheilt sind, denen des *Anchylostomum* ähnlich doch länger, mehr eiförmig, mit spitzer zulaufenden Polen (Perroncito). Der After stellt eine quere Oeffnung vor, die gegen die Basis des Schwanzes zu liegt. Die Eingeweide sind gelb grünlich, undurchsichtig, fein gekörnt.

Vielleicht in Folge der hohen Darmtemperatur vermögen die Eier in ihrer Segmentirung im Darne nicht fortzuschreiten, so dass wir in frisch abgesetzten Stühlen entweder völlig ausgebildete Thiere vorfinden (falls Wurmmittel gereicht wurden) oder Eier im ersten Beginn der Zerklüftung. Wenn aber die Fäcalmassen weich sind oder durch Wasserzusatz erweicht und einer Temperatur von $25-30^{\circ}\text{C}$. ausgesetzt werden, dann geht die Zerklüftung rasch vor sich, und der neugebildete Embryo vermag schon in 14–20 Stunden aus dem Eie zu schlüpfen und frei als Larve in dem ihn umgebenden Fäcalbrei umherzuschwimmen (Fig. XXIV). Diese Larven haben lebhaftere Bewegung als die von *Anchylostomum* und sind relativ dünner. Eine neugeborne Larve von *Anguillula* ist bei einer Länge von $250-300\mu$ — 15μ dick, und eine von $600-625\mu$ Länge, ist 20μ dick, während bei *Anchylostomum* eine Larve von 250μ

Länge, 17μ und eine von 700μ Länge 30μ dick ist. Sobald die Larve beiläufig eine Länge von 625μ erreicht hat, scheidet sie an ihrer Oberfläche ein äusserst zartes Chitinschichtchen aus (Fig. XXV), in dem sie encystirt verharret. Während dies geschieht, gehen auch Veränderungen an den inneren Organen vor. Davon zu reden ist hier nicht der Platz, ich verweise daher diesbezüglich auf das oben citirte Werk Perroncito's; zu diagnostischen Zwecken sei jedoch bemerkt, dass, während in der freien Larve der Schwanz spitz zuläuft, in der encystirten Larve derselbe immer stumpf, mitunter gabelig endet; wodurch sie sich von der encystirten Anchylostomumlarve unterscheidet, deren Schwanz das spitze Ende beibehält. In diesem eingekapselten Zustande vermag der Wurm sich lange zu erhalten und kann so die Gelegenheit abwarten, in ein passendes Thier zu gelangen, woselbst er sich dann weiter entwickelt und die vollständige Ausbildung erlangt.

Anguillula stercoralis von Bavay (oder *Pseudorhabditis stercoralis* von Perroncito) ist ein Nematode mit abgerundetem Körper, dünn zulaufenden Enden und undeutlich quergestreifter Hülle; der stumpfe Kopf ist nicht deutlich vom Körper abgesetzt. Der Wurm hat einen rundlichen vorstehenden, kontraktilen, mit 2 seitlichen Kiefern versehenen Mund, deren jeder mit 2 Chitin-Zähnen bewaffnet ist; einen, gleich hinter dem Kopfe beginnenden, muskulösen, dicken, pyramidenförmigen Pharynx, eine von 2 drüsigen Organen umgebene kurze Speiseröhre, einen trichterförmigen Magen, der in seiner Mitte mit einem Y förmigen chitinösen Zermalmungsapparate versehen ist, einen langen, an seinen beiden Enden erweiterten, vom Geschlechtsapparate zur Seite gedrängten Darm und einen an der

Bizzozero, Mikroskopie.

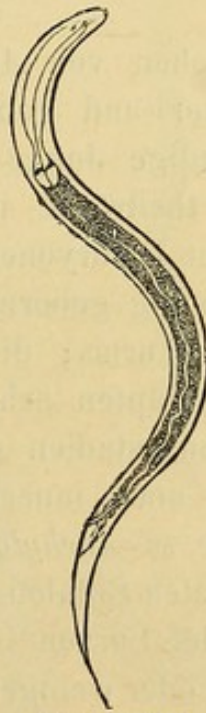

Fig. XXIV.
Larve der Ang.
intestinalis kurz
nach der Geburt
(nach Perron-
cito).




Fig. XXV.
Eingekapselte
Larve von Ang.
intestinalis (nach
Perroncito).

Schwanzbasis warzenförmig vorspringenden Anus. Das Männchen (Fig. XXVI B) ist 0.88 mm lang und 44 μ dick, das Weibchen (Fig. XXVI A) ist 1.20 mm lang und 62 μ dick. Das Männchen hat einen weissen glänzenden Hoden, der homogen an der Vorderfläche, an der Hinterfläche zellig differenziert ist und einen grossen Theil der Körperhöhle einnimmt, einen gegabelten chitinösen nach vorne gebogenen Penis, einen Fangschwanz, der zugespitzt gewöhnlich in sich selbst gegen die Penisseite zu gerollt ist. Das Weibchen ist am Hintertheile dünner als das Männchen, hat die Vulva gegen die Körpermitte zu an der Analseite, doppelten Uterus, dessen Theile in entgegengesetzter Richtung im Körper liegen, sehr ausgebreiteten Eierstock, fast konischen nicht scharf zugespitzten, sondern gegen das Ende wellig verlaufenden Schwanz. Die Eier sind kleiner als die des *Anchylostomum* und der *Anguillula intestinalis*. Das Zahlenverhältniss zwischen Männchen und Weibchen beläuft sich beiläufig auf 1:8.

Die Weibchen von *Anguillula stercoralis* legen Eier (ovipar), oder legen Eier und gebären lebendige Junge (ovovivipar) oder gebären lebendige Junge allein (vivipar); sie enthalten faktisch im Mittel 30 theilweise in der Furchung befindliche Eier, theilweise Eier mit Embryonen und auch schon freie Embryonen. Die im Darne lebendig gebornen Jungen erreichen bald den Zustand des ausgebildeten Wurms; die noch in den Eiern eingeschlossenen Embryonen schlüpfen sehr bald aus und endlich die in verschiedenen Furchungsstadien befindlichen Eier reifen bald und bersten ebenfalls noch innerhalb des Darms. Darum beobachtet man im Gegensatze zu *Anchylostomum* und *Anguillula intestinalis* in den frisch abgesetzten Stühlen keine Eier von *Anguillula stercoralis*, sondern man findet Larven in verschiedenen Stadien der Entwicklung vor, mit mehr oder weniger deutlich ausgebildetem Geschlechtsorganrudiment. Darum dürfte wahrscheinlich nach Perroncito (l. c.) zum Unterschiede der *Anguillula intest.* und des *Anchylostomum*, wo alle Eier den Körper des Wirthes verlassen müssen, um zur Reife und völligen Entwicklung zu gelangen — bei der *Anguillula stercoralis* ein doppelter Cyklus vorliegen: die im Darm des Weibchens lebend gebornen Embryonen würden, ohne mit den Fäcalmassen ausgestossen zu werden, ebenda das vollständige Stadium der sexuellen Reife erreichen; die Embryonen hingegen, welche ausserhalb des

Mutterleibes das Ei verlassen, wären zur Erhaltung und Fortpflanzung der Gattung gezwungen, den menschlichen Darm zu verlassen.

Sobald die Larven mit dem Stuhle abgesetzt werden, zeigen sie sich, wie gesagt, in verschiedenen Entwicklungsstadien. Gemeinlich jedoch sind sie $250 - 370 \mu$ lang und $17 - 20 \mu$ dick und äusserst lebhaft. Ihr Körpervordertheil hat eine gleichmässige Dicke als der des *Anchylostomum* und der *Anguillula intest.*; der Kopf ist dicker, die Mundhöhle kürzer, der Rachen weiter, aber verkürzt, der Darm grösser und länger als bei der entsprechenden Larve des *Anchylostomum*, blasig aufgetrieben. Das Genitalrudiment meistens deutlich ausgeprägt (doch nicht immer) und charakteristisch kahnförmig. Wenn man diese Larven in den Fäcalmassen bei Luftzutritt und einer Temperatur von $22 - 25^{\circ} \text{C}$. züchtet, schreiten sie in der Entwicklung fort, und sobald sie sich eingekapselt haben, wachsen sie entweder zu

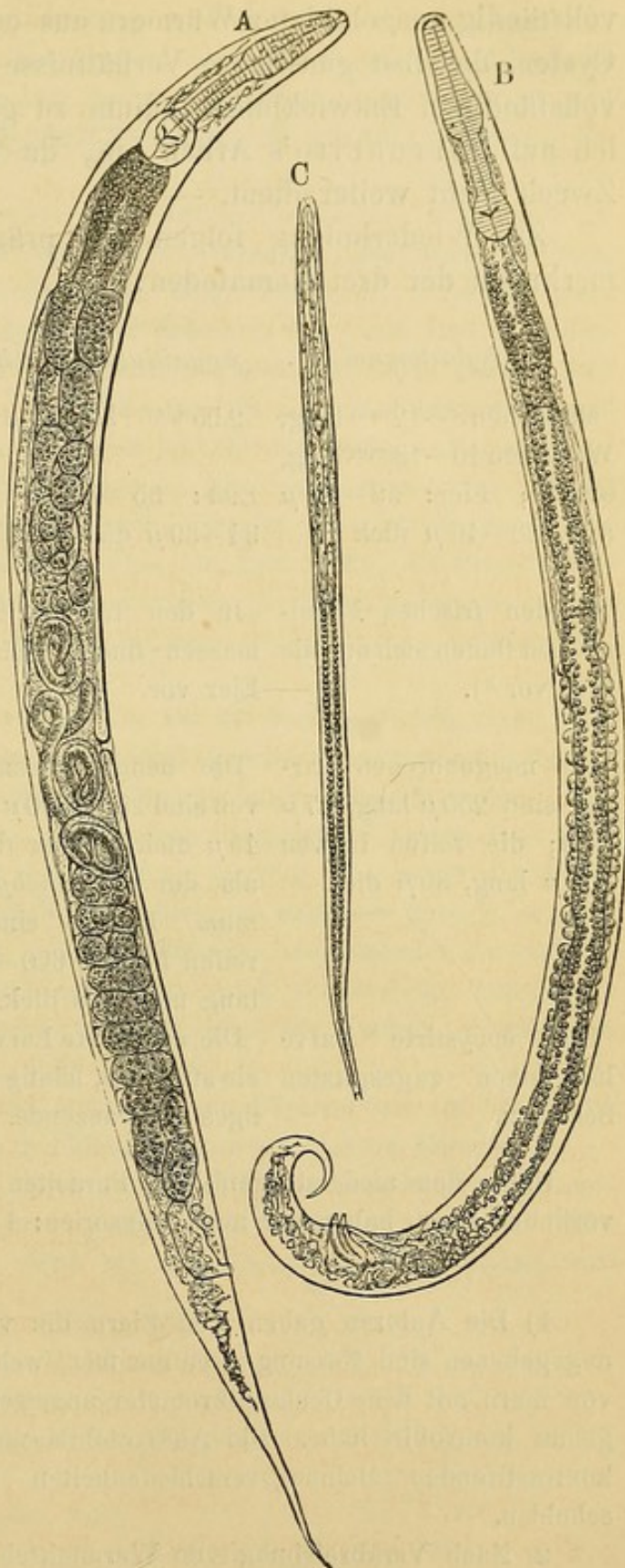


Fig. XXVI.

Ang. stercoralis, A. reifes Weibchen, B. reifes Männchen, C. reife Larve (nach Perroncito).

vollständig ausgebildeten Würmern aus oder aber erhalten sich in den Cysten, daselbst günstigere Verhältnisse abwartend, um später zum vollständigen Entwicklungsstadium zu gelangen. Auch dafür weise ich auf Perroncito's Arbeit hin, da dies unserem diagnostischen Zweck nicht weiter dient. —

Zur Wiederholung folgen die prägnantesten Unterscheidungsmerkmale der drei Nematoden:

<i>Anchylostomum</i>	<i>Anguillula intestinalis</i>	<i>Anguillula stercoralis</i>
Männchen 8—12 mm lang, Weibchen 10—18 mm lang, ovipar; Eier: 58—62 μ lang, 38—40 μ dick ¹⁾ .	2.55 mm lang, ovipar; Eier: 55—67 μ lang, 34—39 μ dick.	Männchen 0.88 mm lang, Weibchen 1.20 μ lang, ovipar; ovovivipar; vivipar; Eier: 48—52 μ lang, 36—44 μ dick.
In den frischen Fäcalsmassen finden sich nur die Eier vor ²⁾ .	In den frischen Fäcalsmassen finden sich nur Eier vor.	In frischen Fäcalsmassen finden sich Larven in verschiedenen Entwicklungsstadien.
Die neugeborenen Larven sind 250 μ lang, 17 μ dick; die reifen Larven 700 μ lang, 30 μ dick.	Die neugeborenen Larven sind 250—300 μ lang, 15 μ dick. Daher dünner als die des <i>Anchylostomum</i> . Ebenso sind die reifen Larven 600—625 μ lang und 20 μ dick.	Die neugeborenen Larven sind 250 μ lang, 12 μ dick. Sind also auch dünner als die des <i>Anchylostomum</i> .
Die encystirte Larve hat einen zugespitzten Schwanz.	Die encystirte Larve hat ein stumpfes, häufig gabeliges Schwanzende.	Die encystirte Larve hat ein stumpfes Schwanzende wie die <i>A. intestinalis</i> .

Unter den niederstorganisirten Parasiten, die man in den Fäcalsmassen vorfinden kann, haben wir auch Infusorien: 1) Das *Paramaecium coli* (Taf. 4,

1) Die Autoren gaben den Eiern die verschiedensten Masse. Die hier angegebenen sind Messungen entnommen, welche ich bei einer grossen Anzahl von Eiern mit dem Ocularmikrometer angestellt und dem Objektivmikrometer genau kontrollirt habe. Die Ausserachtlassung dieser Massregel dürfte die kontrastirenden Meinungsverschiedenheiten der übrigen Beobachter verschulden.

2) Nach Verabreichung von Wurmmitteln finden sich selbstverständlich auch vollkommen entwickelte Würmer in den Fäces. Dies gilt auch für die *Anguillula*.

Fig. 41) von Malmsten ¹⁾, in zwei Fällen von chronischer Diarrhöe entdeckt, und von Stieda ²⁾ und Andern bei Typhoidfällen und chronischen Diarrhöen wieder angetroffen. In neuester Zeit wurde es auch von Graziadei ³⁾ und Perroncito ⁴⁾ in Italien an Individuen gefunden, die mit *Anchylostomum* behaftet waren.

Es ist beiläufig 100 μ lang, oval, mit vorderer seitlicher, sehr stark zugespitzter Extremität, mit einer mit dichten Wimpern besetzten Membran, welche erstere um die Mundöffnung herum länger werden; in dessen Innern finden sich ein Kern und zwei kontraktile Bläschen vor, und sind oft Nährmittelreste zu sehen. — In den beobachteten Fällen war es in grosser Zahl und durch Monate anwesend; in der Leiche fand es sich im Wurmfortsatz und Mastdarm vor; keine Spur davon fand sich jedoch nach aufwärts von der Ileocoecal-Klappe. — Es ist nicht recht bekannt, wie das *Paramaecium* sich zur Krankheit, bei welcher es vorgefunden wurde, verhalte. Man glaubt, es komme nicht häufig vor; vielleicht jedoch häufiger als man meint. Es entgeht sehr leicht der Untersuchung, sei es weil Fäcalmassen überhaupt selten untersucht werden, sei es weil es sich in den Fäcalmassen vielleicht rasch ändert und unkenntlich wird.

2) *Cercomonas intestinalis*, viel kleiner als der vorhergehende, misst nicht mehr als 10–12 μ ; von trichterförmiger Gestalt, kurzem, eher rigidem Schwanzfaden, und einer längern, viel dünnern Vorderwimper zur Lokomotion. Von Lambl ⁵⁾ aufgefunden, wurde es von Andern bestätigt, z. B. von Davaine bei Cholera, von Marchand ⁶⁾ bei Typhus. Obwohl man es für die Aetiology der Darmkrankheiten nicht für wichtig hielt, so sah man doch ⁷⁾, wie die Intensität des Darmkatarrhs mit zunehmender oder abnehmender Anzahl von solchen *Cercomonas* gleichmässig schwankte und schliesslich, sobald sie bei richtiger Behandlung entfernt wurden, auch der Katarrh gänzlich zurückging.

Zunker fand in einer grossen Quantität von Fäcalmassen auf der Klinik des Prof. Leyden in Berlin in 9 Fällen in grossen Massen *Cercomonas*. — Es scheint, dass diese Thiere, die wahrscheinlich aus dem Munde stammen, zu ihrer Entwicklung günstigerer Verhältnisse bedürfen als etwa: Verdauungsanomalien; dann aber, wenn sie sich fortgepflanzt, Typhus vor-

1) Malmsten, Virch. Arch. 1857, p. 302.

2) L. Stieda, Virch. Arch. B. 36, p. 285.

3) Graziadei, Archivio per le Sc. med. vol. IV. 1880.

4) Perroncito, Annali della R. Acc. d'Agricoltura di Torino, vol. XXIII, 1880.

5) Lambl, Prager Vierteljahr. 1859.

6) Davaine, Compt. rend. de la Soc. de Biologie 1854, Vol., I. p. 129. Marchand, Archiv f. patholog. Anatomie, B. 64, p. 294.

7) Zunker, Deutsche Zeitschr. für prakt. Med., Nr. 1. 1878,

täuschende Diarrhöen erhalten oder dazu beitragen. In der That fällt die Zunahme der Infusorien mit der Zunahme der Diarrhöe und der ersteren Verschwinden mit der Heilung zusammen. Die gelbbraunen Fäcalmassen hatten. Fäulnisgeruch, weiche Consistenz und erschienen ungewöhnlich klebrig, in Folge von dazwischen gelagertem Schleim.

Nach Leuckart könnte man in den Fäcalmassen sowohl *Cercomonas* als *Trichomonas* vorfinden. Darüber müssten jedoch weitere Untersuchungen gemacht werden

Neulich fand Grassi¹⁾ einen der Familie der *Monaden* und wahrscheinlich der Gattung der *Hexamiten* angehörigen Parasiten und zwar in den Fäcalmassen von vier, an akuter Enterocolit. cat. leidenden Individuen, welche Krankheit epidemisch in Rovellasca (Provinz Como), aufgetreten war. Der Leib des Parasiten ist eiförmig, 7 μ lang, 4 μ dick, seine vordere Extremität trägt höchstens 4 peitschenförmige Anhänge von beiläufig doppelter Körperlänge und deren hintere Extremität eine fadenförmige Verlängerung von Körperlänge; nahe an dem vordern Körperende sah man bei einigen Exemplaren ein kernartiges Gebilde.

Ähnliche Infusorien wurden bei verschiedenen Gelegenheiten auch von Andern (Nothnagel, Szydlowsky) beobachtet. — Lambl und Lösch fanden in 2 Fällen in den Fäcalmassen eine Amöbenform, die man *Amoeba coli* nannte, auch sie war Begleiterin von Katarrhen.

Wenn auch alle diese Beobachtungen nicht genügen, das pathogenetische Verhältniss dieser Parasiten klar zu stellen, so beweisen sie trotzdem die Wichtigkeit deren Studiums und gleichzeitig die Nothwendigkeit der mikroskopischen Untersuchung der Fäcalmassen wenigstens bei jenen Katarrhen, deren Ursachen man nicht kennt. Man merke sich jedoch, dass, wenn diese Untersuchungen fruchtbringend sein sollen, man sie an den eben abgesetzten Fäcalmassen anstellen soll, denn sonst verändern sich, wie gesagt, die Infusorien und werden unkenntlich.

76. Meconium (Taf. 4, Fig. 39). — In gerichtsärztlichen Befunden kann die Kenntniss der Zusammensetzung des Meconium nützlich werden. Die klebrige, dichte, grünbraune, einem gleichnamigen Pflanzenextrakt ähnliche Masse besteht: 1) aus wenigen Darmepithelien; 2) Fetttröpfchen; 3) zahlreichen Körnchen; 4) Cholestearinkrystallen; 5) ausserordentlich vielen Körnchen und 2—30—40 μ dicken, homogenen, grünen, ovalen oder unregelmässig rundlichen Konkrementen, die mit Salpetersäure behandelt, schmutzig blau werden. Sie bestehen aus Gallenfarbstoffen. Selbstverständlich fehlen Nahrungsreste jeglicher Art.

1) Grassi, Gazz. med. Lombarda. Nr. 29, 1879.

Im Meconium von 12—24 Stunden alten und schon säugenden Kindern, findet man viele blasse, kernlose Pflasterepithelien, die mitunter in Folge zahlreicher gelblicher Körnchen dunkel erscheinen. Sie entstammen dem Pharynx- oder Oesophagus-Epithel in Folge der ersten Schlingbewegungen, und verleihen dem Meconium eine mehr grauliche Farbe (Robin).

Neuntes Capitel.

Untersuchung der Sputa.

77. Vorstudien. Der Speichel und die Absonderungsprodukte der Nasenschleimhaut müssen zuerst untersucht werden. Sodann wird man die verschiedenen Epithelien der Luftwege untersuchen, indem man mit einem Bistouri leicht über die Schleimhaut verschiedener Regionen hinfährt und die dabei abgestreifte Substanz in einer Kochsalzlösung unter dem Mikroskope untersucht. Es ist rathsam, solche Untersuchungen zuerst an menschlichen Leichen vorzunehmen, später wohl an kurz vorher getödteten Thieren, wo die Gewebe noch in voller Frische erhalten sind. Es ist auch vorthailhaft, sich in verschiedenen Stadien entzündete Lungen zu verschaffen und den Alveolarinhalt in einer Kochsalzlösung zu untersuchen; auf diese Weise verschafft man sich einige wichtige Kenntnisse über die verschiedenen Formen der Alveolarepithelien.

Die elastischen Fasern des Lungenparenchyms werden am Besten durch Zerzupfen des letzteren studirt. Auf Zusatz von Essigsäure quillt das Parenchym und die elastischen Fasern heben sich durch ihre scharfen Contouren deutlicher ab.

Rückblick auf die anatomischen Verhältnisse. Die Pharyngeal-Schleimhaut wurde schon früher besprochen. Die Schleimhaut des Larynx und der Luftröhre besteht aus einem gefässreichen, dicht von elastischen Fasern durchsetzten, bindegewebigen Stroma; dieses wird durch eine helle Binde-gewebsschichte vom überkleidenden Epithel abgegrenzt (Basalmembran einiger Autoren). Die Schleimhautoberfläche ist glatt und ist nur an zwei Stellen mit Papillen versehen, entsprechend den wahren Stimmbändern und einem dünnen Streifen der vorderen Fläche der Arytaenoidknorpel. — Dieser Schleimhauttheil sowie eine nicht bei jedem Menschen gleich grosse Strecke in der Nähe der

Glottisöffnung sind mit einem mehrschichtigen Pflasterepithel bekleidet. Sonst finden wir überall ein geschichtetes Flimmerepithel, bestehend aus einigen senkrecht gegen die Schleimhautoberfläche gelegenen Schichten ovaler Zellen und auf diesen Flimmerzellen. Die letzteren haben eine freie mit Flimmerhaaren versehene Basis, während die Spitze gegen die Mucosa sieht und mit einem unregelmässigen, feinen Fortsatz endigt, welcher zwischen den unterliegenden ovalen Zellen verlaufend, mit dem Bindegewebe der Schleimhaut in Berührung kommt. Die Flimmerzellen sind 5–8 μ breit und bis 60 μ lang. Diese Zellen sind oft becherförmig, indem durch einen physiologischen Process das Protoplasma, welches innerhalb der Zellen (Taf. 5 Fig. 44 f) zwischen freier Oberfläche und Kern liegt, sich in eine schleimige Masse umwandelt und austritt. Dadurch wird die Zelle ihrer Flimmerhaare verlustig und halbleer und hat jetzt ein becherförmiges Aussehen.

In dem submucösen Bindegewebe liegen die Schleimdrüsen, deren mit einem Cylinderepithel überkleidete Ausführungsgänge durch die Schleimhaut hindurchgehen.

In den Bronchien, (die wenn ihr Durchmesser nicht geringer als 1 mm ist, stets Schleimdrüsen besitzen), hat die hier dünne Schleimhaut so ziemlich denselben Bau; die Epithelialschichte hingegen wird dünner, so dass die interlobulären Bronchien nur noch mit einem einschichtigen Flimmerepithel überkleidet sind. In den intralobulären Bronchien wandelt sich das Epithel in gepflastertes, flimmerloses um und geht endlich in das Alveolarepithel über. Dieses letztere besteht aus zwei verschiedenen Zellenformen, nämlich aus einigen stark plattgedrückten, eine durchsichtige Substanz enthaltenden Zellen, die mit einem von wenigen Körnern umgebenen Kern und Kernkörperchen versehen sind, und aus grossen, zwischen den erstgenannten gelegenen ovalen Zellen. Diese bestehen aus einem granulirten Protoplasma und aus 1 oder 2 bläschenartigen Kernen mit Kernkörperchen. Das Protoplasma dieser letzteren enthält sehr oft Fettröpfchen oder graue Körner. Diese zweite Art von Zellen ist die wichtigste bei den Sputauntersuchungen. Das Epithel liegt an der an Bindegewebe armen, an elastischen Fasern reichen Alveolarwand. Ueber die elastischen Fasern die von grosser Wichtigkeit bei unseren Untersuchungen sind, wird später gesprochen werden.

78. Die Sputa sind, je nachdem der wässrige oder der schleimige Inhalt überwiegt, dünnflüssig oder klumpig und je nach der Zahl der darin suspendirten morphologischen Elemente verschieden. Letztere sind entweder pathologische Produkte oder abgeschuppte Epithelialüberkleidung des Mundes, des Larynx, der Luftröhre, der Bronchien und der Lungen. Der Auswurf stammt direkt aus den Lungen oder aus der Luftröhre und ihren Verzweigungen und mischt sich ihm immer, während er den Mund passirt, etwas

Speichel bei. Die morphologischen Elemente sind oft so zahlreich in dem Auswurf vorhanden, dass derselbe gänzlich undurchsichtig wird. Die morphologischen Elemente sind in einem mehr oder weniger dicken Schleim suspendirt, manchmal ist derselbe von hyalinem Aussehen, ein andermal gestreift von fibrillärem Aussehen. Durch Essigsäure wird der Schleim in seiner Struktur nicht verändert, dadurch unterscheidet er sich vom Fibrin.

Die Untersuchung der Sputa verlangt eine genauere makroskopische Prüfung der verschiedenen Theile; das wird am besten dadurch erreicht, dass man den Auswurf auf einer Glastafel ausbreitet und diese zuerst auf einen weissen, später auf einen dunklen Untergrund legt, um erst die helleren, dann die dunkleren Theile des Auswurfes deutlich sichtbar zu machen. Diese werden hierauf separat unter dem Mikroskope untersucht. — Es ist noch zu bemerken, dass die verschiedenen Reagentien schwer die Schleimmasse durchdringen; wenn man daher die langsame Wirkung derselben nicht abwarten will, muss man die zwei Flüssigkeiten mechanisch mischen.

79. Im Auswurfe kann man finden:

1) **Leukocyten** (Taf. 5 Fig 44 a) als beständige Bestandtheile des Sputums, woher immer es kommen mag. Sie sind manchmal noch unverändert mit ihren (§ 15, 40 u. 57) beschriebenen Charakteren oder auch schon im Zerfall begriffen, nämlich granulirt, mit unregelmässigen Contouren, mit hervorspringenden Kernen, oder sie bestehen aus nackten, von wenigen Körnern umgebenen Kernen. Es findet dies besonders statt, wenn die Leukocyten längere Zeit hindurch in den Luftwegen verweilt haben; in diesem Falle sind sie von zahlreichen, theilweise Fett, meist Eiweis enthaltenden Körnern, von zerfallenen Leukocyten herrührend, umgeben. Der grossen Menge von Leukocyten verdanken die Bronchialsputa ihre auffallende Undurchsichtigkeit.

80. 2) Epithelialzellen aus der Bildungsstätte des Auswurfes oder aus den Bahnen, die derselbe passirt. Es finden sich Pflaster- und Flimmerepithelien vor. Die ersteren können vom Munde, von einem kleinen Theil des Larynx oder von den wahren Stimmbändern herrühren (Siehe § 57). Die Flimmerzellen stammen aus den hinteren Nasenlöchern oder aus dem Larynx-Tracheal-Bronchialrohre.

Einige der Flimmerzellen behalten wohl noch ihre typische Form bei und ist der früher (in § 77) besprochene Fortsatz und der Flimmersaum noch deutlich sichtbar; die Flimmerhaare zeigen manchmal bei

der Untersuchung noch lebhaft die Flimmerbewegung, so dass dadurch die Zelle selbst sich in der umgebenden Flüssigkeit fortbewegen kann, oder die zufällig sich in der Nähe befindenden Körperchen fortgetrieben werden. Diese Flimmerzellen enthalten in manchen Fällen statt einem, zwei oder drei Kerne. Des öfteren sind sie so verändert, dass ihre Form nicht mehr konisch, sondern unregelmässig polyedrisch oder kubisch, wohl auch kreisrund wird (Taf. 5 Fig. 50). Diese kreisrunden Zellen finden wir besonders zahlreich in dem Auswurfe bei beginnenden akuten Katarrhen. Dieselben wären wegen ihrer Form und Dicke und wegen der Undurchsichtigkeit des Protoplasma (wodurch der Kern unsichtbar wird), leicht zu verwechseln mit weissen Blutkörperchen, doch kann man sie daran unterscheiden, dass die Flimmerhaare vorhanden sind, und dass durch Carminfärbung und durch Zusatz von Essigsäure leicht der Nucleus und der Nucleolus wie bei anderen Epithelien sichtbar wird. Eine weitere Verwandlung des Flimmerepithels sind die sogenannten Becherzellen (§ 77, Fig. 44.) Dieselben sind leicht diagnosticirbar durch die Blässe und Durchsichtigkeit desjenigen Theiles der Zelle, der zwischen Nucleus und der äusseren freien Fläche liegt und durch den Mangel des Flimmersaumes.

Sind in einem Auswurf die Epithelzellen zahlreich vorhanden, so spricht das für einen entzündlichen Zustand der betreffenden Schleimhäute. Es ist wohl im Auge zu behalten, dass das Pflaster-epithel normaler Weise in dem Auswurfe zahlreich vorhanden ist; bei pathologischen Prozessen müssen demnach dieselben nicht nur zahlreich vorhanden sein, sondern es müssen sich auch noch unvollständig ausgebildete junge, mehr rundliche Zellen vorfinden (Taf. 6, Fig. 59, b). Flimmerzellen hingegen lösen sich normaler Weise beinahe gar nicht ab, sie werden daher, auch wenn in nicht grosser Zahl in dem Auswurfe vorhanden, einen abnormen Zustand der Schleimhaut bezeichnen. Im Beginne von akuten Katarrhen sind sie in den Sputis zahlreicher, als bei chronischen (um später den unzähligen Mengen von Leukocyten zu weichen).

81. 3) Epithelzellen der Lungenalveolen.

Es sind dies ovale oder leicht polygonale Körper mit abgerundeten Ecken und messen $20-30\mu$ bis 50μ . Manchmal sind darin zwei oder drei ovale, kleine, bläschenförmige mit Nucleolen ver-

sehene Nuclei sichtbar. Diese entziehen sich oft der Beobachtung, indem Körnchen verschiedener Art das Protoplasma der Zelle bedecken.

Nur wenige dieser Körnchen sind eiweisshaltig, die meisten sind:

- 1) sehr kleine, runde oder kantige, schwarze Pigmentkörnchen.
- 2) fettige kleine Körnchen mit lightem Centrum und dunklem Contour.
- 3) Myelintröpfchen.

Diese letztern können sogar 4—8 μ Durchmesser haben, sind schon dadurch leicht von den andern zu unterscheiden und sind ausserdem nicht schwarz wie die Pigment-, nicht glänzend wie die Fettkörnchen, sondern farblose, blasse, unregelmässig geformte Körnchen, die sehr oft bei scharfer Einstellung des Mikroskops concentrische Streifung erkennen lassen. Manchmal enthält eine einzige Alveolarzelle alle drei Gattungen dieser Bestandtheile, oft überwiegt eine oder die andere so, dass wir Zellen mit Pigment-, oder Fett-Körnchen oder Myelintröpfchen unterscheiden. Oft finden wir in den eben besprochenen Zellen noch Blutpigmentkörnchen und Hämatoidinkrystalle (bei hämorrhagischen Lungeninfarkten). Diese Körnchenzellen sind in den meisten Fällen gruppenweise in der Auswurfssubstanz vertheilt; wenn unter ihnen die pigmentirten vorwiegen, so sind dieselben schon makroskopisch als graue oder braune Flecke sichtbar.

82. Es wurde lange Zeit und es wird noch heute über die Natur und die Bedeutung dieser grossen Körnchenzellen gestritten.

Von einigen Autoren wird ihre Herkunft aus den Lungenalveolarepithelien in Zweifel gezogen, und sie werden hingegen für veränderte Zellen aus den mehrschichtigen Epithelien der Luftwege oder den Epithelien der Schleimdrüsen gehalten [Fischl¹⁾]. Dieser Erklärung glaube ich einwenden zu können: 1) dass in keinen der mehrschichtigen, sowohl Flimmer- als Pflasterepithelien (z. B. in jenen der Stimmbänder), man normaler oder nicht normaler Weise diese grossen, körnchenhaltigen Zellen vorfindet. Was die Schleimdrüsen der Luftwege betrifft, ist es wahr [wie Tarchetti²⁾ zuerst in meinem Laboratorium nachgewiesen hat], dass dieselben zwei Zellenarten enthalten, deren eine Art reich an Protoplasma ist; aber keine von beiden ist den grossen Körnchenzellen ähnlich. 2) Dass, wenn

1) Citat von Heitler, Wien. med. Woch. 1877.

2) Tarchetti, Giorn. Accad. med. di Torino 1873.

die Schleimdrüsen oder die mehrschichtigen Epithelien die grossen Körnchenzellen liefern sollten, man dann diese letzteren auch in in dem Nasal- oder Pharyngealschleim finden müsste, was aber nie der Fall war. Auch beim gleichzeitigen Katarrh der Luftwege fand ich den Schleim der vorderen und hinteren Nasenhöhle von den erwähnten Körnchenzellen frei, während derjenige Schleim, welcher aus dem Larynx stammte, mit denselben stark versehen war. 3) Dass in den Lungenalveolen sich eine Zellenform, die der jetzt besprochenen gleichkommt, vorfindet, welche sich während der entzündlichen Prozesse in so grosser Menge in der Alveolarhöhle ansammelt, dass diese theilweise oder fast ganz von ihr erfüllt wird.

Es ist nicht meine Absicht an dieser Stelle auf die so viel besprochene Frage des Alveolarepithels näher einzugehen, ich will nur andeuten, dass ich [wie schon Andere und zuletzt Bozzolo und Graziadei ¹⁾ auseinandergesetzt haben], in den Alveolen des Menschen zwei verschiedene Epithelformen finde, die eine ist durch breite, dünne, homogene Lamellen charakterisirt, die einen abgeplatteten, ovalen, wenige Protoplasmakerne und Kernkörperchen führenden Kern zeigen; die andere Epithelform besteht aus Zellen, welche kleiner als die jetzt erwähnten, jedoch nicht so abgeplattet sondern oval oder polyedrisch, reich an granulirtem Protoplasma sind und ein oder zwei Kerne führen. Diese letzteren können leicht Körper, die mit ihnen in Berührung kommen, aufnehmen, deswegen sieht man oft in ihnen die schwarzen Kohlenstäubchen der Luft. Küttner ²⁾ glaubt, dass diese zweite Zellenform sich in die erste umwandeln könne und zwar durch die Ausbreitung der Alveolarwand, an der sie haften, indem dadurch die Zelle gezwungen wird, sich zu verlängern, sich abzuplatten; er glaubt, dass dies im Grossen bei der ersten Inspiration der Neugeborenen stattfindet. Ich habe keine Anhaltspunkte um mich für oder gegen diese Meinung auszusprechen, ich will nur bemerken, dass, wenn die protoplasmatischen Zellen der Alveolen sich pathologisch vermehren, sie nicht zwischen den lamellosen Zellen eingeschaltet bleiben (sie werden von Vielen auch Schaltzellen genannt), sondern bald das Alveolar-

1) Bozzolo und Graziadei, Archivio p. le science mediche. Vol. II, 1878.

2) Küttner, Virchow Archiv, B. 66.

lumen ausfüllen oder bald eine ziemlich regelmässige, auf der Oberfläche der lamellosen Zellen ausgebreitete Schichte bilden (Taf. 1, Fig. 45). Dies und dazu das verschiedene Verhalten bei der Entzündung, bildet eine nicht kleine Differenz zwischen beiden Zellenformen, eine Differenz, die gewiss grösser ist, als die durch das einfache mechanische Moment bedingte, wie Küttner annimmt.

Bei den Lungenentzündungen verhalten sich die lamellosen Zellen des Alveolus vollständig passiv. Bozzolo und Graziadei konnten bei ihren Experimenten nichts weiter wahrnehmen, als eine Zunahme der perinuclearen protoplasmatischen Körner und eine leichte Schwellung des Körpers der Zelle. Hingegen beobachtete man eine bedeutende Proliferation der protoplasmatischen Zellen, die mittelst der leichten Kontraktilität ihres Protoplasmas Kohlenstäubchen, rothe Blutkörperchen, Fett und Myelintröpfchen, die in ihrer Nähe sind, in sich aufnehmen; vielleicht sind das Fett und Myelin, wenigstens theilweise, Produkte ihrer Entartung. Auf diese Weise verändert, werden diese Zellen von der Exsudation fortgeleitet und mischen sich mit den anderen Bestandtheilen des Auswurfes.

83. Ihren diagnostischen Werth hält Buhl¹⁾ für bedeutend, denn durch das Vorfinden solcher Zellen in den Sputis und aus ihrer fettigen oder Myelindegeneration könnte man schon in den ersten Krankheitsperioden jene Form der Pneumonie, welche er genuine, desquamative Pneumonie nennt, diagnosticiren, und letztere von der croupösen Pneumonie unterscheiden, mit welcher sie sonst das Fieber, die Rasselgeräusche, den tympanitischen und leeren Schall, das unbestimmte und bronchiale Athmen und die blutigen Sputa gemein hat. Diese Unterscheidung wäre von grosser Bedeutung, denn die desquamative Pneumonie ist nach Buhl das Substrat, sowohl der akuten Miliartuberkulose als der tuberkulösen Pneumonie. — Doch, wie ich schon erwähnte, ist es klar, dass das Vorhandensein solcher grossen granulirten Zellen in den Sputis nur auf eine Entzündung der Lungenalveolen schliessen lässt, ohne die Natur derselben näher zu präcisiren und wirklich finden sie sich sowohl bei der desquamativen, oder katarrhalischen Pneumonie, (wie man sie eben nennen will) als auch bei der croupösen. Es ist zwar

1) Buhl, Lungenentzündung, Tuberkulose, Schwindsucht. München. 1872.

wahr, dass in denjenigen Lungenpartien, in welchen die croupöse Entzündung ihr typisches Aussehen hat, die Alveolen mit Leukocyten, Fibrin und Blut gefüllt sind und die Epithelien gänzlich fehlen. Letztere sollten demnach, conträr dem wirklichen Befunde, in den Sputis nicht vorhanden sein. Dem entgegen ist zu bemerken (und das glaube ich, wird mir Niemand widerlegen), dass, während hier die Epithelien mangeln, in den benachbarten Zonen, wo die Entzündung sich noch in den ersten Perioden befindet, die anatomische Veränderung noch jene der katarrhalischen Entzündung ist und die Lungenalveolen noch mit proliferirten Epithelien gefüllt sind, so dass aus diesen Zonen eben jene Lungenepithelienhaufen herkommen, welche wir konstant in dem Sputum der mit croupöser Pneumonie behafteten Kranken vorfinden. Noch mehr, ich kann durch wiederholt gemachte Erfahrungen die Beobachtung von Bozzolo und Graziadei bestätigen, dass die Sputa derjenigen Individuen, welche die klinischen Symptome einer einfachen katarrhalischen Bronchitis zeigen, Epithelien der Lungenalveolen enthalten.

Solche Zellen können durch Wochen hindurch in dem spärlichen Schleim, wie er bei ohne Husten einhergehender und den übrigen Symptomen nach auf den gröberen Theil der Luftwege beschränkter Erkältung sich entwickelt, vorkommen. In solchen Fällen sind sie in jenen graulichen halbdurchsichtigen Schleimflöckchen, welche leicht durch eine heftige Expiration bei geschlossener Glottis ausgestossen werden können, zahlreich vorhanden. Das beweist nicht, dass diese Zellen nicht von den Lungen herrühren, sondern man ersieht daraus, dass selbst leichte Katarrhe der Luftwege sich ohne Schwierigkeiten bis zu den Lungen fortpflanzen, was uns nicht Wunder nehmen wird, wenn wir das rasche Umsichgreifen der entzündlichen Prozesse in den Schleimbäuten und an den von denselben abhängenden Theilen berücksichtigen.

Kurz die Gegenwart der Alveolarzellen in den Sputis deutet wohl auf ein Mitergriffensein der Lungen, hat aber bei weitem nicht die von Buhl ihr zugeschriebene Bedeutung. Sie zeigt uns bloss einen Katarrh der Alveolen an und die Prognose wird nur dann ungünstig sein, wenn die Zellen in grosser Anzahl vorkommen, die Expektoration lange Zeit dauert und die Sputa sehr reichlich sind; Symptome die auf einen verbreiteten chronischen Katarrh der Lungenalveolen schliessen lassen.

Die eben besprochenen Resultate der Untersuchung über Herkunft und Bedeutung der Lungenepithelien in dem Sputum (welche schon in der ersten ital. Auflage dieses Buches publicirt worden sind), wurden vor kurzer Zeit durch eine Arbeit von Guttman und Schmidt bestätigt¹⁾, doch kannten, wie es scheint, diese die vorher von uns über diesen Gegenstand gemachten Studien nicht. Die Autoren fanden oft Lungenepithelien in den Sputis von gesunden Individuen und besonders derjenigen, welche das dreissigste bis fünfunddreissigste Lebensjahr überstanden haben, sie und Friedländer sind aber der Meinung, dass die protoplasmatischen Lungenepithelien von einer Schwellung der Alveolarepithelien herrühren, was mit meinen Untersuchungen nicht übereinstimmt. Dies ist übrigens nur von untergeordneter klinischer Bedeutung.

Senator²⁾ glaubt, dass die Zellen, die wir als Lungenepithelien bezeichnet haben, auch aus den tieferen Schichten der Bronchialepithelien herkommen können. Es ist überflüssig hinzuzufügen, dass dies nicht der Fall sein kann, erstens weil diese zwei jetzt besprochenen Zellenarten (Senator's Behauptung entgegen), von einander verschieden sind; zweitens wäre es so, wie Senator meint, dann müssten wir ähnliche Zellen wie die Lungenepithelien auch in andern Schleimhäuten beobachten, wie z. B. in der Nasenschleimhaut, die wie die Bronchien ein mehrschichtiges Flimmerepithel besitzt; aber wie ich schon sagte, kommt dies nicht vor. Das von Senator als Beispiel angegebene Epithel der Harnwege hält nicht Stand, denn die Verschiedenheit zwischen diesem Epithel und jenem der Bronchialschleimhaut ist viel zu gross.

Die Alveolarzellen sind manchmal Bestandtheile des schleimigen Vomitus, welcher bei einigen Individuen wiederholt vorkommt; in solchen Fällen zeigen diese Zellen an, dass das Erbrochene wenigstens theilweise verschlucktes Sputum ist oder direkt aus dem Larynx stammt und durch die Brechbewegungen ausgestossen wird (§. 66).

84. 4) Rothe Blutkörperchen (Fig. 44 e). Je nach der Anzahl und der Menge der anderen, sie begleitenden Elemente, färben sie das Sputum entweder roth oder röthlich bis grün. Die rothen Blutkörperchen sind durch ihre beinahe immer wohl erhaltenen typischen Charaktere leicht zu erkennen, man sieht sie schön gefärbt, vereinzelt oder zu Haufen vereinigt. Manchmal geht aber ihr Farbstoff doch in die umgebende Flüssigkeit über, so dass sie mehr ungefärbt als einfache Ringe sich darthun (Fig. 7, b), oder sie sind nach längerem Aufenthalt in den Lungen entweder schon in Pig-

1) Guttman und Schmidt, Zeitschr. f. klin. Med. 1881.

2) Senator, Berl. klin. Wochenschr. 1881, S. 360.

mentkörnchen zerfallen oder haben zur Bildung von Hämatoidinkristallen Anlass gegeben (S. unten). Sind die Blutkörperchen schon zerstört, so kann ihr Farbstoff auf chemischem Wege nachgewiesen werden (S. die Methoden §§. 28–30). Das Nachweisen von Blut im Sputum kann von grosser Wichtigkeit sein, einerseits weil es oft makroskopisch wegen der zu geringen Menge nicht zu erkennen ist, andererseits weil die grüne oder die rostbraune Färbung (Pneumonie), welche das Sputum dem Blute verdankt, durch verschiedene Substanzen, von welchen der Patient Gebrauch gemacht hat, entstanden sein kann, so dass der Arzt irre geführt wird. Es ist mir nicht selten vorgekommen, bei einigen mit einer croupösen Pneumonie behafteten Patienten, welche in der Genesung fortgeschritten waren, auf einmal durch das Auftreten eines grünlichen Sputums auf ein Recidiv zu schliessen, während die mikroskopische Untersuchung dann das gänzliche Fehlen der rothen Blutkörperchen zeigte und als Ursache der grünlichen Färbung Süssholzsaft oder Tabakstücke (heimlich von den Patienten gekaut) gefunden wurde.

Die rothen Blutkörperchen können nicht nur aus den Lungen herkommen, sondern auch aus jedem beliebigen Punkte der von dem Sputum passirten Wege. Das Blut kann sich dem Sputum einfach beigemischt haben und statt von den Lungen von anderen benachbarten Theilen, z. B. vom Mund, vom Pharynx oder von den Nasenhöhlen herrühren. Man kann weiter eine Lungenblutung für eine Magenblutung halten und umgekehrt, wenn z. B. aus dem Pharynx herstammende Blutmassen theilweise geschluckt und später erbrochen werden; oder wenn bei reichlichen Blutungen aus dem Magen einiges Blut in die Pharynxverästelungen eintritt und ausgehustet wird. Den Sitz der Hämorrhagieen kann man an der Beschaffenheit der dem Blute beigemischten Elemente (wie elastische Fasern der Lunge, Lungenepithelien, Epithelien des Pharynx oder der Trachea, bei den Hämorrhagieen der Athmungsorgane; Speisereste, Sarcina, Torula cerevisiae etc., in meist saurer Flüssigkeit, bei Magen-hämorrhagieen) und an anderen Symptomen dessen Herkunft mit Leichtigkeit erkennen. Bei den Lungenkrankheiten kommt der Austritt der rothen Blutkörperchen leicht zu Stande, denn die Capillaren liegen in der Alveolenhöhle oberflächlich und sind nur durch eine leichte Epithelschichte geschützt. Häufige Ursache der Hämorrhagieen sind Lungenhyperämieen (besonders die passive z. B.

bei Herzfehlern), Emboliceen, verschiedene Entzündungsformen (besonders die croupöse), krankhafte Processe, die die Gefässwände angreifen (Phthisis).

85. 5) Fibrinöse Exsudate. Bei Pneumonie und vorzüglich bei der croupösen, kommen neben den fibrinösen Exsudaten der Alveolen diejenigen der Bronchien vor. Letztere, welche mit dem Sputum ausgeworfen werden, sobald sie eine gewisse Grösse erreicht haben, können makroskopisch sowohl als mikroskopisch erkannt werden.

Makroskopisch erscheinen sie, wenn das Sputum auf einer schwarzen Unterlage liegt, als weisse durchscheinende Flocken, welche isolirt und in Wasser geschüttelt sich meist in deutlichen, bald nur einige mm, bald aber mehrere cm lange verästelte Fäden auflösen und die 2–3 mm und darüber dick sind (Taf. 5 Fig. 47). Unter dem Mikroskope (Fig. 46) sieht man sie aus einzelnen, sehr feinen Fibrinfäserchen bestehen, die bald parallel untereinander geordnet dicke Bündel bilden, bald auch parallel verlaufend miteinander verflochten sind; in beiden Fällen liegen zahlreiche Leukocyten und manchmal auch rothe Blutkörperchen dazwischen. Diese Fibrinfibrillen, welche die Diagnose auf croupöse Pneumonie unterstützen, könnten von Unerfahrenen für Schleimfäden gehalten werden, aber durch Zusatz eines Tropfens Essigsäure wird jeder Zweifel gehoben, denn durch diese Säure werden die Mucinstreifen nicht verändert, während die Fibrinfibrillen sehr rasch verschwinden und die Kerne der zwischenliegenden Leukocyten dabei deutlicher hervortreten. Um unter dem Mikroskope diese Form der fibrinösen Exsudation kennen zu lernen wird es nützlich sein, vorher noch die gelblichen Coagula zu untersuchen, welche sich in der Leiche im Herzen oder in den grösseren Gefässen vorfinden.

Diese fibrinösen Abgüsse der Bronchien finden wir demnach vorwiegend bei der croupösen Pneumonie und besonders im Stadium der Hepatisation, das ist zwischen dem dritten und siebenten Krankheitstage; in einem Tage können 24–30 davon ausgeworfen werden. Remak will denselben eine gewisse diagnostische Bedeutung zuschreiben: je früher sie mit dem Sputum ausgeworfen werden, und je reichlicher und andauernder dieser Fibrinauswurf ist, desto rascher und sicherer ist die vollständige Genesung. Die fibrinöse Exsudation kann in dem Sputum unter der Form einer croupösen Pseudomembran bei Croup des Larynx, der Trachea

und der Bronchien vorkommen. Bei Kindern wird sogar die Croupdiagnose durch Anwesenheit solcher Pseudomembranen im Sputum sicher gestellt. — Diese Exsudatform ist etwas verschieden von der vorhergegangenen. Sie ist im Allgemeinen konsistenter, zerreiblicher; mit Nadeln gezerzt, zerfällt sie in kleine Partikelchen. Trotzdem sie zahlreiche Leukocyten enthält, scheint sie unter dem Mikroskope betrachtet nicht von feiner fibrillärer Struktur zu sein, sondern sie ist aus einem Netze von dicken, homogenen, glänzenden Trabekeln zusammengesetzt, kurz sie zeigt die im § 60 ausführlich beschriebenen Charaktere.

86. 6) Elastische Fasern der Lunge (Fig. 48). Sie sind bei der Untersuchung des Sputums von der grössten Bedeutung, denn ihre Gegenwart zeigt mit Sicherheit einen zerstörenden Process des Lungenparenchyms an. Es ist daher von grosser Wichtigkeit sie zu erkennen und sie nicht mit andern Elementen, welche sich zufällig in dem Auswurf vorfinden können, zu verwechseln. Die elastischen Fasern sind von homogenem Aussehen, glänzend, ungefärbt und beiderseits von dunklen, regelmässigen und scharfen Contouren begrenzt, ihre Dicke schwankt zwischen $1-3\mu$, sie verlaufen meist wellenförmig oder knäueiförmig und zeigen nicht selten gabelige Theilungen; äusserst wichtig ist die Widerstandsfähigkeit gegen Reagentien, das Aetzkali ausgenommen. Doch trotz dieser Charaktere könnte man sie immerhin mit vegetabilischen Fäden oder nur Stücken derselben, welche ja beständig als accidentelle Vorkommnisse im Sputum angetroffen werden, verwechseln. Man muss also vorsichtig vorgehen, und wird nur dann die elastischen Fasern als solche diagnostizieren, wenn sie noch zu Bündeln vereinigt sind und dieselbe Anordnung, die sie in den Lungen hatten, wenigstens annähernd beibehalten haben (Taf. 5 Fig. 48). Die grossen Leukocytenhaufen und die anderen Bestandtheile, welche sich in dem Sputum zugleich mit den elastischen Fasern vorfinden, erschweren oft den Nachweis der letzteren, deswegen pflegt man das Sputum mit Kali zu behandeln, wodurch die anderen animalischen Bestandtheile verschwinden, während die elastischen Fasern unverändert bleiben. — Man kann auf zweierlei Weise verfahren: 1) Man setzt auf den Objektträger ein Tröpfchen einer 5—10 %igen Kalilösung und fügt ein Theilchen des zu untersuchenden Sputums hinzu, und mischt es mit dem Kalitropfen, sodann kömmt das Deckgläschen darauf und das

Präparat wird bei einer Vergrösserung einiger 100 Durchmesser untersucht. Entdeckt man Elemente darin die elastische Fasern sein könnten, so untersuche man das Präparat bei stärkerer Vergrösserung. 2) Sind elastische Fasern nur spärlich vorhanden, und will man daher auf eine grössere Menge Sputum chemisch einwirken, so nehme man etwa 8—10 gr Sputum und koche es in einem Porzellantiegel, mit derselben Menge 10 % Kalilösung; löst sich das Sputum, so füge man der Mischung 3—4 mal so viel Wasser zu und lasse das Ganze 24 Stunden hindurch in einem Kelchglase ruhig stehen. Nach dieser Zeit entdeckt man leicht die relativ schweren elastischen Fasern im niedergefallenen Sedimente, am Grunde des Glases. Man beachte, dass die durch Kali und Kochen sedimentirten elastischen Fasern viel blässer sind, als die nach der ersten Methode behandelten, daher dieselben bei oberflächlicher Beurtheilung wegen ihrer Blässe leicht übersehen werden könnten. — Das Vorhandensein von elastischen Fasern im Sputum lässt stets auf einen zerstörenden Prozess des Lungenparenchyms schliessen, sei es in Form von Phthisis, Abszess oder Karzinom. Wir müssen aber wohl beachten, dass die elastischen Fasern bei Phthisis nur in kleinsten mikroskopischen Partikelchen vorkommen, während bei Lungenabszessen ausser den mikroskopischen Faserkomplexen selbst Lungenstückchen von der Grösse einiger mm vorgefunden werden; in einem von Salkowski beschriebenen Falle wurde gar ein Parenchymetzen von 2.5 cm Durchmesser expektorirt. — Bei Lungenkrebs können in den Sputis oft gar keine elastischen Fasern angetroffen werden, da diese leicht von den durch den Krebsherd erzeugten Substanzen nahezu vollständig aufgelöst worden. In solchen Fällen bietet natürlich die mikroskopische Untersuchung keinen stichhaltigen diagnostischen Anhaltspunkt. Bei Lungenkrebs erscheinen die Lungenpartikelchen aus einer elastischen, durchsichtigen, ungefärbten Substanz bestehend, in welcher viele Fetttröpfchen, zerstreute schwarze Pigmenthäufchen und grosse, nadelförmige Fettsäurekristalle in einem reichlichen, feinkörnigen Detritus enthalten sind.

Nicht gar selten ist die Gegenwart von elastischen Fasern im Sputum der einzige Beleg für die Existenz einer Lungenkaverne; dies ereignet sich vorzüglich in jenen Fällen, wo die betreffende Kaverne sehr klein ist, oder wenn deren Symptome von denen anderer Krankheiten verdeckt werden (Pneumonie). Geht eine akute

Pneumonie in einen Abszess über, so sind oft die elastischen Fasern das erste und können für lange Zeit das einzige Indicium für den traurigen Ausgang dieser Krankheit sein. So lange im Sputum elastische Fasern nachgewiesen werden können, kann mit Bestimmtheit der Zerstörungsprozess im Lungenparenchym für progressiv erklärt werden.

87. 7) Bindegewebsfetzen und Knorpelstücke der Luftwege werden nur in seltenen Fällen in den Sputis vorgefunden; stets nur in Folge zerstörender Prozesse der Theile, welchen sie früher angehörten (Perichondritis laryngea etc.). Im Sputum wurden auch einige Male **Knochenstücke**, herstammend von kariösen Prozessen der Rippen, des Sternums und der Wirbel, vorgefunden. Die Wanderung solcher Knochenfragmente ist leicht aus den bei solchen Fällen vorkommenden Verwachsungen der Lungen mit den Thoraxwandungen und aus fortgesetzter Bildung von Abscessen ersichtlich.

Dr. Visconti fand im April 1874 im Sputum eines bei Custozza am 24. Juni 1866 durch Schuss in die Brust Verwundeten einen 8 mm langen, 1 mm breiten, mit unregelmässigen Contouren versehenen Knochensplitter.

88. 8) Krystalle verschiedener Natur. Diese bilden sich besonders dann, wenn die Auswurfstoffe längere Zeit in den Lungen verweilen. Selten sind Cholestearinkrystalle zu finden. Häufiger, besonders in faulenden Sputis, werden Fettkrystalle angetroffen, in Form sehr feiner, isolirter oder zu Rosetten vereinigter Nadeln, oder in Form langer, gerader oder gekrümmter, oft zu Büscheln vereinigter Fäden. Solche Fäden können leicht mit elastischen Fasern aus den Lungen verwechselt werden, besonders dann, wenn sie durch ihre zufällige Anordnung an die Alveolarform erinnern. Der doppelte Contour, die häufige Zweitheilung, der Widerstand gegen Kali und Unlöslichkeit in Aether lässt aber bei genauer Prüfung allsogleich die elastischen Fasern als solche erkennen. Bisweilen werden Leucin- und Tyrosin-Krystalle angetroffen (Fig. XXVII. XXVIII).

Leyden¹⁾ beobachtete bei einem an putrider Bronchitis erkrankten jungen Manne blutiges, übelriechendes Sputum, aus welchem sich beim Trocknen (anstatt der gewöhnlichen nadelförmigen Fettkrystalle) Tyrosinkrystalle in ge-

1) Leyden, Virch. Arch. B. 55 p. 239.

wöhnlicher Form einfacher oder doppelter, büschelförmiger Anhäufungen und manchmal auch glänzende Leucinkugeln niederschlugen.

Die Natur solcher Krystalle zu erkennen, hat kein besonderes Interesse, da man andere, weit sicherere diagnostische Merkmale zur Verfügung stehen hat: sowohl in den übrigen Charakteren des Sputums, als auch in der von dem Kranken selbst dargebotenen Symptomatologie.

Bei Lungenextravasaten findet man im Sputum bisweilen auch Hämatoidinkrystalle. Man

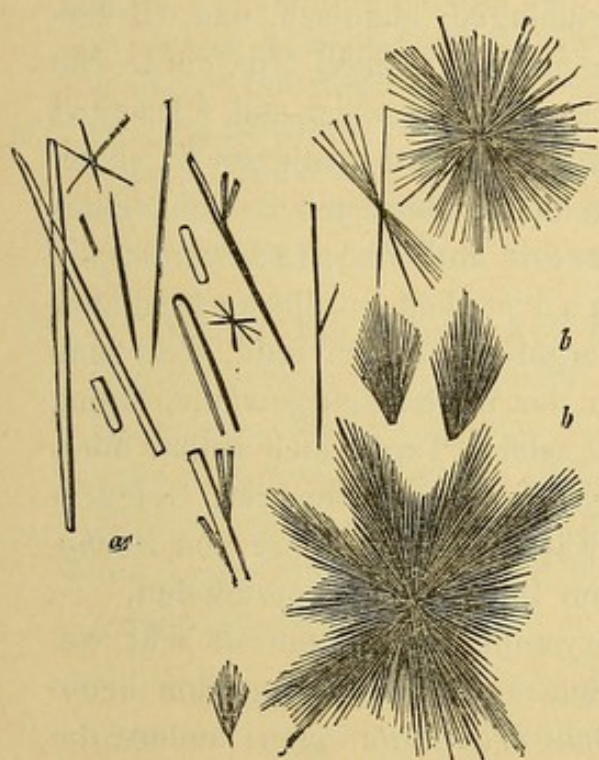


Fig. XXVII.

Nadelförmige Tyrosin-Krystalle; a. einzelne Nadeln; b. b. zu Büscheln, Gruppen vereinigte Krystalle.

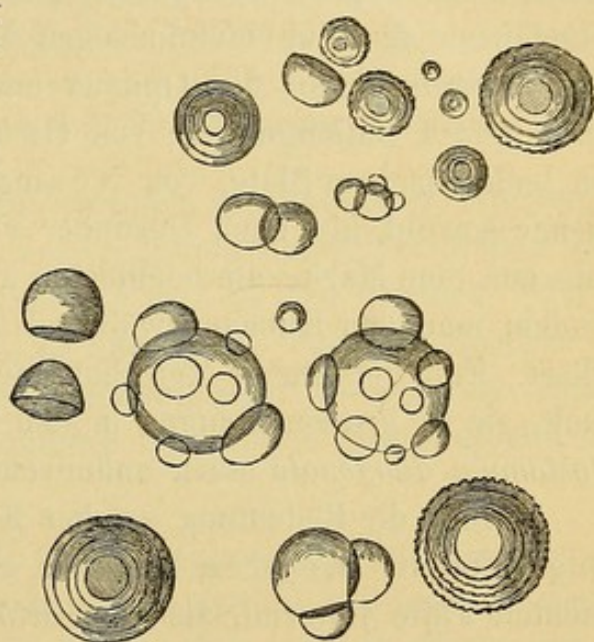


Fig. XXVIII.

Leucin-Krystalle.

sah sie auch bei Lungenabszessen oder bei pleuritischen Abszessen, die sich in die Bronchien geöffnet hatten. Sie erscheinen entweder in Form schöner, rhombischer Tafeln, oder als nadelförmige, zu Büscheln oder Gruppen vereinigte Krystalle, von der charakteristischen ziegelrothen Farbe.

Eine besondere Bedeutung wurde von einigen Autoren gewissen merkwürdigen Krystallen zugeschrieben, welche schon im Jahre 1853 von Charcot und Robin in der Milz beobachtet und beschrieben, später von Leyden¹⁾ sorgfältig studirt wurden. Es sind

2) Leyden, Virch. Arch. Bd. 54. pag. 324, 1872. Salkowski, ibid. p. 344.

dies farblose, der Hauptaxe nach verlängerte Oktaëder, (zweien mit der Basis aneinandergelegten Pyramiden ähnlich) deren Winkel 18° und 162° messen. Nur bei starker Vergrößerung sichtbar, erreichen sie manchmal die Länge von $40-60\mu$ und darüber; sie sind leicht brechbar, unlöslich in Alkohol und Aether, wenig löslich in kaltem, löslich dagegen in kochendem Wasser, in Essigsäure, Weinstein-säure und Phosphorsäure. Ihre Konstitution ist mit der jener Krystalle, welche sich im Sperma niederschlagen, identisch, und ich verweise daher betreffs näherer Angabe auf das Capitel Sperma. Sie sind keineswegs dem Sputum allein eigen; Robin und Charcot fanden sie in einer leukämischen Milz, Förster sah sie in einem schleimigen Tumor des Opticus und im kondensirten Schleim eines erweiterten Gallenganges; von Charcot und Vulpian wurden sie in leukämischem Blute, von Neumann endlich im Marke Leukämischer sowohl als auch Gesunder vorgefunden. Ich fand, dass man sie aus dem Marke am leichtesten in der Winterszeit gewinnen kann, indem man den Knochen während 2 oder 3 Tagen sich selbst überlässt. Erst vor kurzer Zeit hatte ich, wie schon bemerkt, Gelegenheit, sie in grossen Mengen in den Fäces eines in Folge von *Anchylostomum duodenale* stark anämischen Individuums vorzufinden.

Ueber die Bedeutung solcher Krystalle im Sputum ist sehr wenig bekannt. Leyden hält sie, sich auf mehrere von ihm beobachtete Fälle stützend, als dem *Asthma bronchiale* eigen; andere dagegen (z. B. Zenker) theilen Leyden's Meinung nicht; auch ich nicht, da ich solche Krystalle zu vier verschiedenen, durch Jahre getrennten Epochen in meinem eigenen Sputum vorfand, und ich war damals bloß von einem sehr leichten, transitorischen, akuten Bronchialkatarrh affizirt (mein verstorbener Kollege Prof. Rovida hatte ihn auch als solchen erkannt). Es muss aber bemerkt werden, dass in meinen Fällen die Krystalle, sowie bei Leyden, mit Leukocyten und Detritus vermengt waren, so dass sie grünliche, trockene und leicht zerbrechliche Klümpchen vorstellten, gleich Abdrücken von Bronchialluminis. Es mag wohl sein, dass diese Bronchialpfröpfe mir, weil in weit geringerer Anzahl vorhanden, keine asthmatischen Beschwerden verursachten, während sie in den von Leyden behandelten, wo sie in grösserer Anzahl in den Bronchien vorkamen, wohl mögen verursacht haben.

Die Behauptung Leyden's, dass diese oktaëdrischen Krystalle bei der Diagnose des *Asthma bronchiale* eine wichtige Rolle spielen, hat eine neue Stütze in einer Arbeit von Dr. Ungar¹⁾ gefunden. Dieser fand nämlich in den Sputis von 23 an Asthma leidenden Individuen konstant solche Krystalle, während er sie in den Sputis anderer Kranker nur zweimal antraf. Und in einem dieser Fälle ist die Möglichkeit nicht ausgeschlossen, dass es sich um ein Bronchialasthma gehandelt habe.

Bisweilen wurden im Sputum Krystalle von oxalsaurem Kalk vorgefunden. In einem in letzterer Zeit von E. Ungar²⁾ beschriebenen Falle, einen 28jährigen Messerschleifer betreffend, welcher keine Oxalurie zeigte und seit Jahren an Bronchialasthma litt, enthielten die aus den Bronchien stammenden Pfropfen ausser den schon erwähnten länglichen, oktaëdrischen Krystallen noch Krystalle von oxalsaurem Kalk, die sich auch in dem umliegenden Schleim vorfanden. Im Verlaufe der Krankheit blieben die oktaëdrischen Krystalle konstant, während die von oxalsaurem Kalk nicht immer vorkamen.

89. 9) Parasiten. Von animalischen Bestandtheilen können im Sputum vorkommen: Skolices, Fetzen geschichteter Membranen oder Echinococcushaken, wenn dieser Parasit in den Lungen oder in nahe liegenden Organen sitzt; so kann z. B. ein Echinococcus der Leber durch entzündliche Verwachsungen oder Ulcerationen sich in die Lunge entleeren und demzufolge im Sputum Bestandtheile desselben angetroffen werden.

Kannenberg³⁾ fand bei 11 von 14 untersuchten Fällen von Lungenangrän (ausser den gewöhnlichen Bakterien, Spirillen und *Leptothrix pulmonalis*) andere Infusorien der Familie der Monaden und zwar *Monas lens* und *Cercomonas*. Sie befanden sich beinahe ausschliesslich in kleinen gelblichen, aus Detritus bestehenden Zäpfchen, bewegten sich sehr lebhaft in der sie umgebenden Flüssigkeit, und sahen den Zellenkörperchen recht ähnlich, unterschieden sich aber von ihnen durch den Sonderkern und durch einen oder zwei zarte Fortsätze. Kannenberg fand solche Infusorien nach dem Tode auch in dem putriden Inhalt einer Kaverne der Lungen und schliesst daraus ihren Zusammenhang mit dem Verwesungsprozess, welchem das Lungenparenchym unterliegt.

Die pflanzlichen Parasiten der Sputa haben für die Diagnose eine geringe Bedeutung. Man findet gewöhnlich *Leptothrix buccalis*,

1) Ungar, Centralblatt für klin. Medizin 1880, Nr. 4, S. 40.

2) Ungar, Deutsches Arch. für klin. Med. XXI. S. 435.

3) Kannenberg, Zeitschr. für klin. Med. B. I. S. 228, 1879.

Bakterien und Vibrionen, man fand auch Bestandtheile des *Oidium albicans* und in sehr seltenen Fällen auch die des *Mucor mucedo*. Leyden und Jaffé wiesen in eitrigem Sputis den *Leptothrix pulmonalis* nach (§. 90). In den Lungenkavernen und in den Bronchien wurde bisweilen der *Aspergillus* vorgefunden (§. 51) und nach einem in letzterer Zeit von Rother ¹⁾ veröffentlichten Fall scheint er sogar einen Einfluss auf den Verlauf der Krankheit zu haben, indem er durch seine Gegenwart Komplikationen hervorruft. Bei einer an diffuser Bronchitis leidenden Frau, die kurz vorher eine Pneumonie überstanden hatte, fand man in den Sputis Fetzen von Lungenparenchym, mit *Aspergillus*-Mycelien behaftet. Dennoch erholte sich die Kranke, und der Grund mag darin zu suchen sein, dass während der Pneumonie die fungöse Masse vollständig ausgestossen wurde. Es ist zu hoffen, dass ein genaueres Studium der Sputa uns einen bestimmten Aufschluss über die Frequenz und die Bedeutung dieses pathologischen Pilzes der Lungen geben wird.

In vielen pathologischen Fällen wurde in der Lunge *Sarcina* vorgefunden (Virchow u. Andere); sie soll jedoch farblos und kleiner als die *Sarcina ventriculi* sein (Heimer, Deutsch. Arch. Bd. IX). In neuerer Zeit fand C. Nauwerk (Schweiz. ärztl. Corresp.-Blatt 1881 S. 25) bei 4 Patienten der Zürcher medicin. Klinik (wovon 3 obduzirt wurden), *Sarcina* im Sputum vor. Bei allen waren zerstörende Prozesse der Lungen vorhanden. Bei einem Patienten enthielt der Pharynx reichliche Sarcinamassen, woraus der Autor den Schluss zieht, dass die in den Lungen vorkommende *Sarcina* aus dem Pharynx herstamme. Uebrigens schreibt der Autor der *Sarcina* im Sputum keine pathognomische Bedeutung zu.

Mikroskopische Merkmale der Sputa bei den wichtigsten bronchopulmonaren Affektionen.

90. Akuter Bronchialkatarrh. Anfangs ist das Sekret spärlich, durchsichtig, dünnflüssig, enthält wenige Leukocyten, Flimmerepithelzellen, bewimperte Scheiben und rothe Blutkörperchen; gewöhnlich findet man hie und da Anhäufungen von Lungenepithelien mit Fett und Myelin (in körnigen Massen) gefüllt, *Sputum crudum*. Später wird das Sputum undurchsichtiger, dickflüssig, gelblich, in Folge der grossen Zunahme von Leukocyten, während die anderen

1) Rother, Charité Annalen. IV. Jahrgang (1877) S. 272. Berlin 1879.

Elemente abnehmen oder verschwinden, *Sputum coctum* (schleimig-eitrig).

Chronischer Katarrh. Das Sputum kann je nach der Menge des vorhandenen Wassers oder Mucins dünn oder dickflüssig sein. Vorwiegend finden sich Leukocyten vor, zu gelblichen oder zu gelblich-grünlichen Massen vereinigt, in einer serösen, schleimigen Flüssigkeit schwimmend. Ein Theil dieser Masse fällt zu Boden, der andere bleibt durch die daran haftenden Luftbläschen an der Oberfläche der Flüssigkeit. Nicht selten, besonders bei chronischer Bronchitis und noch häufiger bei Kavernen der Lungen sind diese Massen rundlich (*Sputa nummulo*). In diesen sind die Leukocyten dicht aneinandergedrängt, körnig, im Zerfall begriffen, umgeben von zahlreichen, aus schon zerfallenen Leukocyten herstammenden Massen von Eiweiss- und Fettkörnchen. Der serös-schleimige Theil des Sputum enthält wenige Leukocyten, einige rothe Blutkörperchen und vereinzelte Epithelzellen. Es ist überflüssig zu erwähnen, dass Anhäufungen von Mikroccoen nicht fehlen, besonders dann, wenn das Sputum längere Zeit in den Bronchien verweilte.

In einigen Fällen ist das Sputum gleichmässiger, homogen und enthält eine sehr grosse Anzahl von Körnchen und Leukocyten.

Es wird in grosser Menge ausgeschieden (*Bronchoblennorrhoe*) und nach seiner Ausscheidung wird gewöhnlich das Athmen des Patienten freier. Mit ausgeprägtesten Merkmalen findet man solches Sputum bei Bronchiektasieen.

Bei **seröser Bronchorrhoe** ist das Sputum sehr reichlich, von serös-schleimiger Beschaffenheit, dünnflüssig, an der Oberfläche sehr schaumig und enthält wenige, weisse Flöckchen. Im flüssigen Theile sind in nicht grosser Anzahl Leukocyten und Epithelien suspendirt; in den Flocken sind die Anhäufungen von Leukocyten vorherrschend.

Bei **eitriger Bronchitis** haben die Sputa dieselben Merkmale wie bei Lungengangrän, ausser dass Lungenparenchymfetzen fehlen ¹⁾. Bei Lungengangrän zeigt gewöhnlich (nicht immer) der einige Zeit ruhig stehen gelassene eitrig-eitrige Auswurf die Neigung sich in drei

1) Traube, Gesamm. Abhand II. Bd. — Leyden, Volkmann's Samml. Klin. Vorträge. Nr. 26.

Schichten abzusetzen: 1) Eine gelblich grüne oder bräunliche eitrige unterste Schichte, die hanfkorn- bis bohngrosse, weiche gelbliche und bräunliche, sehr übel riechende Zapfen und braune Flöckchen (Lungenparenchymfetzen), enthält. 2) Eine mittlere, weissliche, durchsichtige, beinahe seröse Schichte, mit darin schwimmenden Schleimflöckchen. 3) Eine oberste, stark schaumige Schichte, die an ihrer Oberfläche von schmutzig gelblich grüner Farbe, undurchsichtig ist und aus grauen oder gelblichen, schleimig eitrigen Massen besteht. Unter dem Mikroskope erscheint die unterste Schichte aus Leukocyten und ihrem Detritus und aus Krystallen von phosphorsaurer Ammoniakmagnesia bestehend; die bräunlichen Flöckchen enthalten Detritusmassen, die gelbes oder bräunliches Pigment, bisweilen elastische Lungenfasern in sich bergen; die gelblichen Zapfen erweisen sich als ein Gemenge zahlreicher Fetttröpfchen und feiner Margarinsäurenadeln, wie sie gewöhnlich bei verwesenden animalischen Substanzen angetroffen werden, dazu kommt noch bisweilen Blutpigment, selten elastische Fasern. Nach Traube können die Margarinsäurenadeln in zweierlei Arten vorkommen: kurz, fein, isolirt — oder lang, dick, zu Büscheln vereint. Zwischen diesen Elementen findet man beinahe konstant Mikroorganismen, entweder in Form von Vibrionen, bald sphärisch, bald stäbchenartig [nach Leyden und Jaffé ¹⁾ bis 3—6 μ lang], oder in Form von Fäden aus 3—4 und mehr Gliedern bestehend, oder aus einer Serie kranzartig aneinandergereihter Körner zusammengesetzt; mit Jodtinktur behandelt, erleidet ihr Inhalt eine gelblich-braune, violette bis blaue Färbung. Diesen Mikroorganismen, von Leyden und Jaffé *Leptothrix pulmonalis* genannt, schreiben Viele den Verwesungsprozess zu, welchem das Sputum unterliegt.

Die einfache Prüfung der Sputa kann für sich allein schon in einem Falle genügen, um eine Differentialdiagnose zwischen Gangrän einerseits und putrider Bronchitis, Bronchiektasie (eitriger) andererseits, mit Sicherheit zu stellen. Wenn nämlich zwischen den Fetzen und Zäpfchen auch elastische Fasern der Lungen vorgefunden werden (in derlei Fällen können letztere mit keinem anderen Formelement verwechselt werden) so ist die Diagnose auf Gangrän sichergestellt. — Die elastischen Fasern werden aber

1) Leyden und Jaffé, Deutsches Arch. für klin. Med. II, p. 488.

oft, wie schon bemerkt wurde, von dem gangränösen Brei gelöst, in welchem Falle dann die Diagnose nur durch die von der Lunge des Patienten dargebotenen physikalischen Merkmale und durch den Verlauf der Krankheit begründet werden kann.

Das Sputum bei **Lungenabszess** unterscheidet sich von dem gangränösen dadurch, dass es, wenn noch frisch, nicht übel riecht; es enthält wenig Schleim, ist von ausgesprochen eitrigem Aussehen und besitzt ausserdem reichlich guterhaltene elastische Fasern; die Färbung ist meist in Folge von Pigment gelblich-braun bis bräunlich. Kannenberg ¹⁾ fand bei chronischem Lungenabszess im Sputum schwärzliche erbsengrosse, von Eiter umhüllte Lungengewebsketten, bisweilen vermengt mit Cholestearin oder auch mit nadelförmigen und rhombischen Hämatoidinkrystallen.

Bei **fibrinöser Bronchitis** werden mit einer bald reichlichen, bald geringen Menge von Schleim oder von Eiter und Schleim, oft mit Blut gemengt, auch Bronchialabdrücke ausgeschieden, d. h. fibrinöse Gerinnsel, die durch ihre immer feiner werdenden Verästelungen den Abdruck der verästelten Bronchiallumina geben, in denen sie entstanden sind. Die meisten davon sind geknäuelte; man kann ihre Form und Länge (bis mehrere Centimeter) ziemlich genau bestimmen, wenn man sie mit Wasser schüttelt und auf einer schwarzen Unterlage besichtigt. Sie sind von weisslicher, weisslich-röthlicher oder perlgrauer Farbe, sind ziemlich schwer zerreissbar, dabei aber sehr brüchig, gewöhnlich bestehen sie aus concentrisch geordneten Schichten, sind voll oder hohl, in letzterem Falle ist das Lumen mit Luft oder mit Schleim gefüllt. Unter dem Mikroskope betrachtet erscheinen sie aus der gewöhnlichen fibrinösen, glänzenden Masse bestehend, die Leukocyten in verschiedener Anzahl, Fetttröpfchen und wenige rothe Blutkörperchen, bisweilen auch Bronchialepithelien in sich einschliesst.

Bei **Asthma bronchiale** findet man in dem kargen, schaumigen, oft durch Blut gerötheten Sputum kleine, gelbliche und grünliche Zäpfchen. Diese sind Anhäufungen von körnigen Leukocyten und von durch Zerfall dieser entstandenem Detritus, ferner von Bronchialepithelien und endlich von den oben beschriebenen oktaëdrischen Krystallen (§. 88). Auch Myelinkörperchen sind vor-

1) Kannenberg, Charité-Annalen. Jahrgang 1877. Berlin, 1879, p. 228.

handen, und zwar sind sie entweder zu Klümpchen angehäuft oder in den Epithelien der Bronchialalveolen eingeschlossen.

91. Bei der **croupösen Pneumonie** [Taf. 5 Fig. 44] wechselt die Beschaffenheit der Spata mit dem Stadium der Krankheit; im ersten und letzten Stadium ist das Sputum einfach katarrhalisches und nur im mittleren hat man das für diese Krankheit charakteristische Sputum. Das pneumonische, rostbraune, wie Aprikosen- oder Zwetschgenkompot gefärbte Sputum (je nach der Quantität des beigemengten Blutes) besteht aus einer sehr dichten, schleimigen Masse, die öfters so dicht ist, dass sie wie eine Gallerte bei gestürztem Glase nicht herausfließt. Unter das Mikroskop gebracht entdeckt man darin: a) Rothe Blutkörperchen in wechselnder Menge, gewöhnlich sehr zahlreich, deren ziemlich regelmässiger Vertheilung das Sputum seine Farbe verdankt; nicht selten tritt der Farbstoff in die umgebende Flüssigkeit über, wodurch sie nicht so leicht sichtbar werden. b) Leukocyten in ansehnlicher Menge. c) Dicke Lungenepithelien mit Pigment, Fett oder Myelin. Gegen Ende der Krankheit findet man überwiegend Epithelien durch Myelintröpfchen stark ausgedehnt und Anhäufungen von Myelin. d) Tracheo-Bronchial-Epithelien in geringer Menge. e) Häufig verästelte, fibrinöse Bronchialcoagula, die manchmal schon mit blossen Auge sichtbar sind. Gewöhnlich ist für die Diagnose der croupösen Pneumonie eine mikroskopische Untersuchung des Sputums nicht nöthig.

Eine solche Untersuchung kann aber zu Erkennung einer Pneumonie führen, die durch die gewöhnlichen Mittel nicht diagnostizierbar ist, entweder weil wenig ausgedehnt oder central, oder weil die Symptome durch irgend ein anderes Brustleiden ganz verdeckt oder zweifelhaft gemacht werden; in diesem Falle spielen für die Diagnose die wichtigste Rolle: die rothen Blutkörperchen (rostbraune Farbe) und der Befund von fibrinösen Bronchialcoagulis. Für die Diagnose der Komplikationen der croupösen Pneumonie verdienen die Modifikationen, denen das Sputum durch das Hinzutreten einer Lungengangrän oder eines Abszesses unterliegt, besondere Erwähnung. Es wurden schon früher die Charaktere eingehend besprochen, welche ein solches Sputum annimmt. Diese richtig zu erkennen und zu würdigen, kann oft von grösster Wichtigkeit sein, denn in nicht seltenen Fällen, hauptsächlich wenn die Gangrän oder der Abszess central oder beschränkt sind, kann die Modifikation des

Sputum das einzige Symptom solcher gefährlicher Komplikationen sein.

Letzerich¹⁾ empfiehlt bei der sogenannten Mikroccoccen-Pneumonie, das charakteristische Aussehen des Sputum zu beachten. In der schleimigen, citronengelb bis blutroth gefärbten Masse findet man hirsekorn-grosse, reichliche Flöckchen, die der Hauptmasse nach aus Mikroccoccenmassen bestehen, und die den Abguss der Alveolen und der feineren Bronchien darstellen.

Bei **embolischer Pneumonie** ist die rothe oder dunkelrothe, aus dem enthaltenen Blute herstammende Farbe des Sputum zu beachten.

Bei **Lungenödem** wird eine ansehnliche Quantität schaumigen Sputums ausgehustet. Es ist serös, enthält manchmal Blutstropfen oder ist durch wenig beige-mengtes Blut rosenroth bis roth gefärbt.

Bei **Emphysem** bietet das Sputum die gewöhnlichen Charaktere der Bronchitis, die Vorläuferin der ersteren.

Bei **Lungenphthisis** bietet das Sputum wenig charakteristisches dar. Es verändert sich je nach dem Zustande der Lunge und dem Verlaufe der Krankheit, deren Komplikationen u. s. w.

Schon bei Beginn der Krankheit bedingt die Broncho-alveolitis das Vorkommen grosser Mengen von Lungenepithelien, von Leukocyten und anderen gewöhnlich vorkommenden Elementen. Es wurde schon früher auf die Bedeutung einer durch längere Zeit fortgesetzten Ausscheidung von Lungenepithelien hingedeutet. Mit dem Fortschreiten der Krankheit werden die Leukocyten immer zahlreicher; sie sind meist schon in Zerfall begriffen und umgeben von grösserer Körnermasse schon ganz zerfallener Leukocyten. Die Lungenepithelien werden spärlicher und können auch gänzlich fehlen, da in dieser Periode die Lungenalveolen schon tief verändert und grösstentheils mit käsiger Masse gefüllt sind.

Das Sputum besteht entweder aus wechselnder Menge von Fetzen, Anhäufungen oder Münzenformen (*Sp. nummulosum*), undurchsichtiger Substanz (Körnchen und Leukocyten), die in einer schleimigen, ziemlich durchsichtigen Flüssigkeit schwimmen, oder es erscheint als schleimige, eitrige Masse von gleichförmigem Aussehen. Diese Charaktere können selbstverständlich durch das Hinzutreten von Hämorrhagieen, akuten Entzündungen, Bronchiektasieen, Oedemen und so weiter, merklich verändert werden und es ist überflüssig zu

1) Letzerich, Archiv für exper. Pathol. etc. Bd. 12 S. 351.

erwähnen, von welcher Wichtigkeit das Vorkommen von elastischen Fasern sei. Es ist weiter überflüssig darauf aufmerksam zu machen, dass Tuberkelelemente (aus dem Larynx, aus der Trachea, oder aus den Bronchien) nie im Sputum erkannt werden können, da sie sich nur dann von ihrem Sitze lostrennen, wenn sie schon stark degenerirt und in Körnchen zerfallen sind.

Bei der **Pneumonokoniosis** endlich zeigt das Sputum ein verschiedenes Aussehen je nach den Veränderungen, die die eingewanderten Staubtheilchen in den Lungen hervorgerufen haben und eine verschiedene Farbe, je nach der Natur des betreffenden Materials, somit schwarz wenn Kohlenstaub, blau wenn Ultramarinpulver, braun oder ockergelb, wenn Eisen oder dessen Oxyde vorhanden u. s. w. Solche gefärbte Körner können entweder frei im Sputum, oder in den Lungenepithelien oder in Leukocyten eingeschlossen, unter dem Mikroskope gesehen werden. Gewöhnlich ist ihre Natur leicht zu erkennen, nur die Kohle und Eisenkörnchen könnten mitunter mit Melanin oder mit Blutpigment verwechselt werden, wenn nicht andere charakteristische Eigenschaften zu Hülfe kämen, so z. B. die Form (gewöhnlich unregelmässig kantig), die Reaktionen für Kohlenstaub, Widerstandsfähigkeit gegen Reagentien; für Eisentheilchen die braune Färbung, die sie annehmen, wenn man sie mit Schwefelammon und die blaue, wenn man sie mit Blutlaugensalz und Salzsäure behandelt. Diese in die Luftwege gelangenden Fremdkörper können der verschiedensten Art sein, je nach der Athmosphäre, in welcher das Individuum lebt, s. z. Tabakstaub, Baumwollfäden, Stahl, Kieselstaub u. s. w. Ein Jeder weiss übrigens aus eigener Erfahrung wie, wenn man bei russender Flamme lange Zeit arbeitet, das Sputum am nächsten Morgen braun gefärbt ist, wegen der vielen darin suspendirten Kohlentheilchen.

Anmerkung der Uebersetzer. — Zur Vervollständigung der Besprechung des Sputums (Cap. IX) erachten wir es für nothwendig, die Methoden der Mikrophyten-Färbung und speziell die der Tuberkel-Bacillen anzuführen. Zu dieser Zusammenstellung benützen wir hauptsächlich eine von Bizzozero in der *Gazzetta degli ospitali* erschienene Kompilation (i metodi di dimostrazione dei microfiti a scopo diagnostico, Milano 1883, Nr. 1 u. 2) und ausserdem die nach dieser Publikation erschienenen Arbeiten Anderer.

Die neuesten Untersuchungen der Mikrophyten sind neben ihrem rein wissenschaftlichen Werthe auch in diagnostischer Hinsicht (Infektionskrankheiten) wohl zu beachten, die verschiedenen chemischen und morphologischen

Merkmale derselben, und das Vorkommen bei gewissen Krankheiten bestimmt uns die Mikrophyten-Untersuchung als vorzügliches diagnostisches Merkmal genauer zu besprechen.

Diese mikroskopischen Organismen haben die Eigenschaft, sich in gewissen Farben besonders stark zu färben: Gentianaviolett, Methylenblau, Fuchsin und anderen Anilinfarben. — Die zu untersuchende Flüssigkeit (Blut, Eiter, Exsudat), breitet man in möglichst dünner Schicht auf den Objektträger aus, lässt dann eintrocknen und färbt darauf die dünne Schicht mit einer der oben genannten Farben in wässriger oder alkoholischer Lösung.

Nach der Färbung wird das Ganze mit Wasser gespült, wobei eine Differenzierung vor sich geht: die Mikrophyten und Zellkerne bleiben stark gefärbt, während das Protoplasma der eingetrockneten Eiweissubstanzen, den Farbstoff wieder abgeben, ja sie werden sogar durch das Wasser zum Theile selbst fortgespült.

Enthält das Untersuchte viel Eiweiss, so hat diese Methode ihre Nachteile, denn das Albumin wird durch die Farbeflüssigkeit erweicht und dadurch leicht vom Objektträger losgelöst, oder das noch lösliche Eiweiss verbindet sich mit dem Farbstoffe und fällt als Niederschlag heraus, welcher am Glase haftet und die übrigen Formelemente verdeckt. Färbt man die auf Mikrophyten verdächtigen Substanzen statt mit wässrigen Anilinslösungen mit einer Glycerinlösung des Anilinbrauns, so kann dieser Uebelstand einigermaßen verringert werden.

Ehrlich hat übrigens schon früher zur Untersuchung der verschiedenen Mikrophyten im Blute eine Methode angegeben, die rascher und sicherer zum Ziele führt. Er setzt das zu untersuchende Präparat durch eine oder mehr Stunden einer Temperatur von 120—130° C. aus, wodurch das Blutstratum trocken und unlöslich wird; für unsere Zwecke ist es geboten, diesen Wärmegrad höchstens 2—10 Minuten einwirken zu lassen, da sonst die Mikrophyten ihr Vermögen Farbstoff aufzunehmen, einbüßen; oder man kann die Substanz erst trocknen lassen und dann mit dem Objektträger einige Male über eine Spiritusflamme hin- und herfahren. Vor der Färbung so behandelte Präparate bleiben frei von körnigen und Farbstoff-Niederschlägen. Die Mikrophyten werden auf die Art genau erkannt und könnten allenfalls nur mit gewissen Bindegewebskörperchen und sich stark färbenden Leukocytenarten verwechselt werden (Mastzellen von Ehrlich). Ein geübtes Auge kann jedoch diese Gebilde von den Mikrocoecen leicht an ihrer wechselnden Grösse und dem charakteristischen Farbenton, den sie immer annehmen, unterscheiden. Nach dieser Methode lassen sich färben und deutlich erkennen: *Diplococcus gonorrhoeicus*, *Karbunkelbacillus*, der *Spirillus* des Rückfalltyphus und der *Lepra-Bacillus*. Es sind dies Mikrophyten, die in konstantem Zusammenhang mit gewissen Krankheiten stehen, daher diagnostisch äusserst wichtig sind, so z. B. die *Diplococci* für die Diagnose eines Trippers oder einer suspekten Konjunktivitis u. s. w.

Anderer Methoden müssen wir uns bedienen, um die Tuberkelbacillen nachzuweisen, sei es im Sputum, im Eiter einer entzündeten Lymphdrüse, in einem chronisch entzündeten Gelenke, oder in den Fäcalmassen. Koch, der eigentliche Erforscher des Tuberkelbacillus, schlug vor, derlei verdächtige Substanzen einer doppelten Färbung zu unterwerfen, einerseits mit der alkalischen wässrigen Lösung des Methylenblau, als specielles Färbemittel für Tuberkelbacillen, zum Unterschiede von allen anderen Mykrophyten, und andererseits mit einer wässrigen Vesuvinslösung. Diese vorzügliche Methode erfordert für den praktischen Arzt zu viel Zeit, wegen der nothwendig langen Einwirkung der färbenden Mittel auf das Präparat. Die Kalilauge der Koch'schen Methylenblaulösung, wirkt auf die Gewebe sehr stark ein, die Eiterkörperchen quellen und das ganze Gewebe löst sich dadurch leicht vom Deckglase ab. Ehrlich hat darum versucht, ob nicht andere Alkalien das von Koch gewählte ersetzen können und hat dieses Mittel im Anilin gefunden.

Zur Herstellung der Präparate wird ein Partikelchen des meist dickflüssigen Sputum zwischen zwei Deckgläsern gepresst, wodurch es gelingt, eine gleichmässig dünne Lage herzustellen. Um das Mucin am Sputum zu fixiren, zieht man das Präparat einige Male durch eine Spiritusflamme (achte aber darauf, dass die Substanz nicht verkohle). Die nun lufttrocken gemachten Objekte färbt man nach Ehrlich in Methylviolett enthaltendem Anilinwasser; es besteht diese Färbemischung aus einer Sättigung von destillirtem Wasser mit Anilinöl (3 Theile Oel lösen sich vollständig in 100 Th. Wasser) und einer alkoholischen Methylviolettlösung¹⁾, von welcher dem Anilinwasser soviel hinzugesetzt wird, bis auf der Oberfläche der intensiv blau gewordenen Flüssigkeit Opalescenz eintritt. Lässt man auf dieser Flüssigkeit das Präparat schwimmen, so nimmt es innerhalb $\frac{1}{4}$ — $\frac{1}{2}$ Stunde eine rothe bis violette Färbung an. Die nun gefärbten Präparate werden mit der Pincette herausgenommen, in destillirtem Wasser abgespült und dann auf $\frac{1}{2}$ bis 1 Minute in verdünnte Salpetersäure (1:3) gelegt. Hierbei müssen die dem Deckglase anhaftenden Auswurffragmente völlig entfärbt werden. — Durch die Einwirkung der Säure entfärbt sich Alles mit Ausnahme der Bacillen. — Aus der Säure herausgenommen, werden die Präparate wiederum in destillirtem Wasser abgespült und dann zur deutlichen Unterscheidung des Untergrundes in eine andere Farbstofflösung gelegt. Und zwar gebraucht man für die mit Methylenblau oder Gentianaviolett blau gefärbten Bacillen eine Lösung von Bismarckbraun, für die in der Fuchsinlösung roth gefärbten, eine Lösung von Methylenblau. — Diese als Grundfarben dienenden Flüssigkeiten sind einfache gesättigte Lösungen des betreffenden Farbstoffes. Auch darin bleiben die Präparate wiederum $\frac{1}{2}$ bis 1 Minute, werden dann in destillirtem Wasser abgespült und getrocknet, ent-

1) Auch Gentianaviolett oder Fuchsin (Balmer-Früntzel).

weder zwischen Fliesspapierstreifen, oder indem man sie vorsichtig der Wärme (Spiritusflamme) exponirt. Zum Schlusse giebt man auf das Präparat einen Tropfen Nelkenöl oder Canadabalsam und stürzt es behutsam auf einen Objektträger um.

Wir möchten nicht unerwähnt lassen, dass Balmer und Fraentzel die eben beschriebene Methode dahin modificirten, dass sie ohne Unterschied alle bacillverdächtigen Substanzen nicht $\frac{1}{4}$ — $\frac{1}{2}$ Stunde in der Färbeflüssigkeit (Gentianaviolett oder Fuchsin) lassen, sondern durch volle 24 Stunden und zwar mit Recht, denn nicht selten kommen die Tuberkelbacillen sehr vereinzelt vor, oder es handelt sich darum, diese von anderen sie begleitenden Bacillen, die sich in den angegebenen Farbstofflösungen gar nicht färben, zu unterscheiden; in diesen Fällen ist es unbedingt nothwendig, die Präparate 24 Stunden hindurch zu färben. Auch empfehlen Balmer und Fraentzel alle Farbstofflösungen stets frisch zu bereiten (besonders Fuchsin) und sie vor dem Gebrauche zu filtriren. Endlich ist dem Fuchsin der Vorrang vor den andern Färbemitteln einzuräumen, da mit Fuchsin gefärbte Präparate am längsten ihre Farbe beibehalten. — Handelt es sich darum tuberkelverdächtige Gewebe zu untersuchen, so wird man auf dieselbe Art verfahren, nur muss man vorher das Gewebe in Alkohol härten, um dünne Schnitte machen zu können, die dann wie die Sputa gefärbt werden.

Es fällt nicht schwer, in so gefärbten Präparaten die Tuberkelbacillen als dünne Stäbchen zu erkennen, welche ein viertel bis halb so lang wie der Durchmesser eines rothen Blutkörperchens sind. Zuweilen erreichen sie auch eine grössere Länge, immer sind sie aber fünfmal so lang als dick. Nur die Leprabacillen haben mit den Tuberkelbacillen die oben geschilderte Färbung gemein, doch unterscheiden sich erstere von letzteren dadurch, dass jene ein wenig schlanker und an den Enden zugespitzt erscheinen. Auch nehmen die Leprabacillen bei dem Weigert'schen Kernfärbungsverfahren den Farbstoff an, was die Tuberkelbacillen nicht thun (Koch).

Ueber den diagnostischen Werth der Tuberkelbacillen, sagt Bizzozero: „Das Auffinden von Bacillen im Sputum bedingt natürlich die Diagnose der Tuberkulose; fehlen dieselben in einem Präparate, so ist Tuberkulose nicht ausgeschlossen, denn die Bacillen könnten sich an gewissen Punkten des Materials angehäuft haben, oder nur periodisch mit dem Sputum ausgeschieden werden. Hat man darum einen verdächtigen Fall zu untersuchen, so wird man das Material verschiedenen Stellen des Sputum entnehmen müssen und bei negativem Resultate wird man nicht gleich die Krankheit ausschliessen, sondern in den folgenden Tagen die Untersuchung öfters wiederholen.“

Die mikroskopische Untersuchung nehme man mindestens mit dem System VIII von Hartnack oder Reichert, oder dem E Objektiv von Zeiss vor. Will man die Bacillen genauer sehen und studiren, so ist eine homogene Immersion ($\frac{1}{12}$) und ein Abbé'scher Beleuchtungsapparat unerlässlich.

Als jüngste Arbeit über dieses Thema möchten wir noch die von Spina publizierte Arbeit „Studien über die Tuberkulose“ (Wien 1883, Braumüller) erwähnen, da Verfasser in derselben, gestützt auf eigene Versuche, direkte und Impfungsversuche, an den von Koch aufgestellten Schlussfolgerungen über den Kausalnexus zwischen Tuberkelbacillen und Tuberkulose zu rütteln versucht. A. v. Frisch bespricht kurz darauf in der Wiener Med. Wochenschrift Spina's umfangreiche Arbeit und kommt zum Schlusse, trotz des letzteren Widerlegungen, durch eigene Versuche überzeugt, an den von Koch aufgestellten Theorien festhalten zu wollen.

Ob Spina's Bedenken gerechtfertigt sind oder nicht, wird die Zukunft lehren. Jedenfalls ist zu wünschen, dass der praktische Arzt sich mit den angedeuteten Methoden vertraut mache, um sich, wenn möglich selbst von dem diagnostischen Werthe der Tuberkelbacillen zu überzeugen.

Bewahrheitet sich Koch's Annahme „dass die Tuberkulose eine exquisite Infektionskrankheit ist, dann werden die Fragen nach der zweckmässigsten Bekämpfung der Tuberkulose gewiss einer Diskussion unterzogen werden und sich von selbst entwickeln“.

Zehntes Capitel.

Untersuchung des Nasenschleimes.

92. Anatomische Bemerkungen. — Die Nasenschleimhaut ist, abgesehen von der Geruchsportion, in der Gegend der Nasenöffnungen mit geschichtetem Pflasterepithel bekleidet, mehr nach Innen mit geschichtetem Flimmerepithel. An der Oberfläche münden Drüsen verschiedener Art — Im normalen Nasenschleim findet man daher nur Leukocyten und spärliche Epithelzellen.

Bei Beginn der Coryza verursacht die Schleimhaut ein Gefühl von Trockenheit und sondert beinahe gar kein Sekret ab. Später beginnt reichliche Absonderung, die erst dünnflüssig und serös, nach und nach dickflüssig und schleimig wird, ohne ihre Durchsichtigkeit einzubüssen; nur hier und da wird man vereinzelter weisser Flöckchen gewahr. In einer vorgeschrittenen Periode wird der Schleim weiss und undurchsichtig und bleibt so bis zur Auflösung des Katarrhs.

Die sekretorischen Veränderungen sind demnach so ziemlich denen der Laryngo-Bronchial-Katarrhe ähnlich. Je nach dem Grade des Katarrhs ändert sich auch die histologische Beschaffenheit der

Flüssigkeit. Im durchsichtigen Schleime des ersten Stadiums haben wir relativ wenige Formelemente: spärliche Leukocyten, eine gewisse Anzahl rother Blutkörperchen, Pflasterepithelzellen und eine verhältnissmässig grosse Anzahl von Flimmerzellen, theils gut erhaltene, theils verkalkte, theils zu einem sphärischen, kernhaltigen, bewimperten Haufen vereinigte (Taf. 5 Fig. 50).

Der undurchsichtige, gelblich-weiße Schleim des zweiten Stadiums verdankt diese Eigenschaften der vermehrten Ansammlung von Leukocyten bei gleichzeitig spärlicherem Auftreten von Epithelzellen. — Wie bekannt, vertrocknet durch fortwährenden Luftzutritt der Nasenschleim zu Krusten, die übrigens im Wasser wieder aufquellen können. Diese Krustenbildung pflegt einherzugehen mit chronischem Katarrh der Nasenschleimhaut.

Bei croupösen Entzündungen setzen sich croupöse Pseudomembranen gewöhnlicher Art ab (§. 60).

Bei eitrigem Katarrh nimmt der Schleim sehr bald eitriges Aussehen an und behält es auch für lange Zeit bei; öfters ist er röthlich in Folge von Blutbeimischung. Er kann geruchlos oder stinkend sein.

Die mikroskopische Untersuchung allein kann uns nie berechtigen, mit Bestimmtheit eine Ulceration der Mucosa zu diagnosticiren, geschweige denn die Art derselben.

In seltenen Fällen, vielleicht in Folge von Neurosen, stellt sich reichlicher Abfluss wässerigen Nasensekrets ein. In einem von Paget¹⁾ beschriebenen Falle dauerte diese Absonderung 18 Monate, die Flüssigkeit war leicht alkalisch, spez. Gewicht 1004, enthielt eine Eiweisssubstanz und etliche Salze.

Von Parasiten fand man in der Nasenhöhle höchstens die gewöhnlichen Bakterien und Vibrionen, in seltenen Fällen das *Oidium albicans*²⁾ und noch seltener *Cercomonas*-Formen. Allen geht diagnostische Bedeutung vollständig ab. — Durch Zufall eingewanderte Thiere, von anderen Theilen (*Ascaris lumbricoides*) oder von Aussen stammende (Skolopendren, Fliegen-Larven u. s. w.) fanden sich auch vor.

1) Paget, Brit. med. Journal, Dezember 1878.

2) Grassi, Bulletino scientifico, 1879.

Elftes Capitel.

Untersuchung des Auges und der dazu gehörigen Theile.

93. Die mikroskopische Untersuchung der Produkte am Auge ist von relativ geringer Wichtigkeit, da die verschiedenen Theile des Auges der direkten Untersuchung leicht zugänglich sind. Wichtig wäre die Untersuchung der Neubildungen, doch diese passen nicht in den Rahmen unserer Besprechung.

Anatomische Bemerkungen. — Die Bindehaut des Auges ist in den einzelnen Theilen mit verschiedenem Epithel bekleidet. Die *Pars palpebralis* ist mit mehrschichtigem Cylinderepithel bedeckt, und zwar oberflächlich von oft becherförmigen Cylinderzellen, die gegen die Schleimhaut zugespitzt enden, so dass zwischen deren verjüngten Endgliedern die ovalen und runden Zellen der tieferen Schichten angeordnet sind. Man beachte übrigens, dass bei einigen Individuen das Epithel dieser Region (vielleicht pathologisch) sich als mehrschichtiges Pflasterepithel erweist; daher die Meinungsverschiedenheit vieler Autoren. Das Epithel der *Conjunctiva bulbi* hat dieselbe Struktur, nur in einiger Entfernung von der Hornhaut beginnt geschichtetes Pflasterepithel, das sich auch über die ganze Hornhaut erstreckt. — Von den Drüsen, welche ihr Sekret in den Bindehautsack ergiessen, verdienen erwähnt zu werden die Thränen-drüsen, die Meibom'schen Drüsen und die Krause'schen Drüsen. — Die Ausführungsgänge der Thränen-drüse sind mit geschichtetem Pflasterepithel ausgekleidet. — Der Thränensack und der Thränennasengang hingegen, sind mit prismatischem, mehrschichtigem Epithel, ohne Flimmerhaare, versehen.

94. Die physiologisch abgesonderte Flüssigkeit dient und genügt zur Befeuchtung der verschiedenen Theile des **Bindehautsackes**. — Das kleine Klümpchen grauen Schleims, das sich selbst bei geringem Reizzustande im inneren Augenwinkel auf der Karunkel ansammelt, besteht: 1) aus grossen Mengen von runden oder ovalen Fetttröpfchen, die theils klein sind, theils einen Durchmesser von 50–60 μ erreichen; 2) aus einer ziemlich grossen Anzahl von Zellen geschichtetes Pflasterepithels, ähnlich denen der Mundhöhle, doch von feinem, granulirtem, protoplasmatischem Aussehen, kleiner und gleichzeitig weniger abgeplattet. Viele dieser Zellen enthalten eine

grosse Vakuole, oder verschiedene kleine, die im Protoplasma eingeschlossen sind. Diese Elemente sind in eine schleimige Substanz gehüllt, die oft eine leichte Streifung zeigt und selbst mit starker Essigsäure behandelt, bildet sich weder ein Mucin-Niederschlag, noch vermindert sich der Durchsichtigkeitsgrad.

Bei den verschiedenen Arten von *Conjunctivitis catarrhalis* oder *granulosa* (*blennorrhoeica*) bietet das Sekret stets die gewöhnlichen Formelemente, das heisst Pflasterepithelien (nicht selten ganz junge Zellen, kleine, mit deutlichem Kern und Kernkörperchen und ausgesprochen körnigem Protoplasma), Leukocyten und rothe Blutkörperchen, von deren wechselnder Menge die Durchsichtigkeit und der weissliche Ton abhängig sind. — Für die Diagnose sind diese mikroskopischen Befunde wenig bedeutend.

Bei *Conjunctivitis diphtheritica* bilden sich an der Bindehaut der Lider fibrinöse (*croupöse*) Pseudomembranen mit eben jenen Charakteren die wir schon früher (§. 60) beschrieben haben.

Ich besitze eine von Dr Petracchi vom oberen Lide eines 2jährigen Kindes abgestreifte Pseudomembran; sie ist über 1 mm dick und ist ebenso gross und geformt, wie das obere Lid, unter dem sie lag. In diesem Falle lag eine Infektion zu Grunde, durch Kinder, die an gewöhnlicher Pharyngeal-Diphtheritis litten.

Bei amyloider Degeneration der Bindehaut¹⁾, sehen wir diese sehr verdickt, bröcklig, wachsähnlich, gelatinös, durchscheinend. Untersucht man Zupfpräparate davon (in Chlornatrium) unter dem Mikroskope, so sieht man neben den normalen spärlichen Bindegewebfasern und Körperchen eine Unzahl von 20—30—50 μ messenden, runden, ovalen, oder unregelmässigen, bis annähernd cylindrischen Körperchen; sie besitzen einen regelmässigen, scharfen Contour und bestehen aus einer ungefärbten, homogenen, glänzenden Substanz, welcher die Reaktionen der amyloiden Substanzen eigen sind; färbt man z. B. das Präparat mit Jodtinktur und behandelt es mit Schwefelsäure nach, (beide Reagentien kann man unter das Deckgläschen des schon fertigen Präparates tropfenweise zufließen lassen), so nehmen diese Körperchen eine violette, bis blaue Färbung an.

Die auf Taf. 5 Fig. 51 gezeichneten amyloiden Körperchen

1) Leber, Gräfe's Archiv, B. XIX S. 169.

stammen von Präparaten, die ich der amyloid degenerirten Bindehaut eines Mannes entnahm, der mir von Prof. Reymond zu diesem Zwecke überlassen wurde. Reymond beschrieb diesen Fall im „Giornale dell' Accademia medica di Torino, Juli 1875“. Der Patient war 39 Jahre alt, Alkoholiker, ohne luetische Antecedentien; nur ein Auge war ergriffen; die Affektion war, wie es schien, rein lokaler Natur.¹⁾

Auf der Hornhaut und der angrenzenden Bindehaut sieht man manchmal bei Entzündungen kleine weissliche Membranschollen, die man auf den ersten Blick für croupöse Pseudomembranen halten könnte. Das Mikroskop zeigt hingegen, wie diese aus Schichten von Pflasterepithelzellen bestehen; sie entstehen durch Hyperplasie des Hornhautepithels, bei einhergehender Entzündung der darunter liegenden Schichten und folgender Abstossung der am oberflächlichsten liegenden Formelemente. Es ist dies ein Prozess, wie er auch an anderen Schleimhäuten zu beobachten ist, am häufigsten bei der des Collum uteri (§ 104).

95. In der **vorderen Augenkammer** bildet sich öfters in Folge von Operationen oder tiefen Hornhautgeschwüren, Eiteransammlung (Hypopyon) oder Blutansammlung. — Der weissliche Eiterfetzen des Hypopyons, der bei Ausführung der Hornhaut-Paracentese, meist mitgerissen von einem Strahl heller oder trüber Flüssigkeit, austritt, enthält (nach meinen Untersuchungen) grosse Mengen von Leukocyten, denen sich, bei langer Dauer des Hypopyons eine geringe Anzahl viel grösserer Zellen beimischt; diese Zellen (40–50 μ messend) enthalten neben dem ovalen Kern und den zahlreichen Fettkörnchen, eine wechselnde, oft sehr grosse Menge von Eiterkörperchen (Taf. 2 Fig. 17). Nicht selten sind die Fettkörnchen so stark vertreten, dass das ganze Formelement einen Haufen von Fetttröpfchen vortäuscht. — In den Blutansammlungen sieht man spärliche Leukocyten, vorherrschend rothe Blutkörperchen und grosse, den eben beschriebenen ähnliche Zellen, die

1) Anm. der Uebersetzer. Im Juli 1882 hatten auch wir Gelegenheit in Primarius Brettauer's Augenabtheilung des Ospitale Civico in Triest, einen ähnlichen Fall zu beobachten; die von uns angefertigten Präparate (Jodtinktur, Schwefelsäure), entsprachen ganz der von Leber und Bizzozero gegebenen Abbildung und Beschreibung.

aber an Stelle der Leukocyten rothe Blutkörperchen beherbergen. — Jene grossen Zellen der Eiter- und Blutansammlungen halte ich für hypertrophische Zellen, welche einerseits (Hypopyon) die Leukocyten, andererseits (Hypaema) die rothen Blutkörperchen aufnehmen und allmählig zerstören. Ich wäre daher geneigt sie für einzellige Absorptions-Organen zu halten.

Manchmal finden sich in der vorderen Augenkammer viele Cholestearin-Krystalle; besonders in Folge von Zerstörungsprozessen der Linse. Einen einschlägigen Fall hat Schöler (Berl. klin. Wochenschrift 1880, S. 421) beschrieben.

96. Der Thränensack liefert uns lediglich die gewöhnlichen Bestandtheile entzündlicher Exsudate. — Neben den an organischen Konkrementen im Sacke und in den Thränenkanälchen, wurden auch gelblich-weiße, nicht sehr dichte Leptothrix-Ansammlungen beschrieben¹⁾. Durch meinen Kollegen Prof. Reymond war es mir möglich, einen derartigen Fall zu untersuchen. Auf den ersten Blick glich die Masse einer käsigen, ziemlich harten Substanz; unter dem Mikroskope hingegen erwies sie sich als eine Anhäufung einer feinkörnigen Materie. Dies war jedoch nur eine Täuschung, denn als ich das Präparat sorgfältig zerzupfte, zerfiel die Masse in die feinsten welligen Leptothrixfäden (Fig. 52), zwischen denen hie und da Körner eingestreut lagen. Das körnige Aussehen der Masse war diesen Fäden zuzuschreiben, die bei ihrem welligen Verlauf nicht Fäden, wohl aber deutliche aneinandergereihte Punkte erkennen liessen.

1) Förster, Arch. für Ophth. XV. S. 318. — Gräfe, ibid. S. 324.

Zwölftes Capitel.

Untersuchung des Sperma.

97. Anatomische Bemerkungen. Die Spermafäden, welche durch eine eigenthümliche Umgestaltung gewisser in den Samenkanälchen enthaltener Zellen entstehen, vermengen sich während ihres Verlaufs nach aussen mit verschiedenen, theils von den Umkleidungsepithelien, theils von Drüsen gelieferten Flüssigkeiten. Und in der That durchwandern sie die mit prismatischem Epithel bekleideten Kanälchen des Hodens, die *Vasa efferentia*, den Nebenhoden, beide mit prismatischem Flimmerepithel versehen, endlich das *Vas deferens*, die Samenbläschen und die Harnröhre, welche alle mit verschieden geformtem Cylinderepithel überzogen sind. Von diesen Epithelien secerniren einige (bestimmt jenes der Samenbläschen) Flüssigkeiten, welche sich dem Sperma beimischen; ausserdem wird letzteres noch durch die Sekrete der Prostata, der Cowper'schen Drüsen und durch den Urethralschleim an Flüssigkeit bereichert. Trotz dieser komplizirten Entstehung ist die Morphologie des Sperma doch sehr einfach, denn alle ihm beige-mengten Flüssigkeiten sind jedes morphologisch charakteristischen Merkmals bar.

Das **Sperma** wird als eine weissliche, nicht ganz undurchsichtige Flüssigkeit von der Konsistenz eines dünnen Rahms ejakulirt. Es enthält Anhäufungen von nahezu sphärischer Form einer glasartigen, durchsichtigen, farblosen oder leicht gelblichen, gelatinösen elastischen Substanz, so dass sie, zwischen Objektträger und Deckgläschen komprimirt, dem ausgeübten Drucke nach allen Seiten hin auszuweichen sucht. Diese Anhäufungen können Bruchtheile eines mm bis 3—5 mm und mehr messen. Unter dem Mikroskope erscheint die Substanz von hyalinem Aussehen und zeigt im Innern unzählige, helle Hohlräume von wechselnder Grösse, die wie es scheint, mit einer klaren Flüssigkeit gefüllt sind. Nicht selten sind diese Hohlräume sehr eng und dafür stark verlängert und parallel geordnet, so dass die ganze Substanz dadurch ein gestreiftes Aussehen bekommt. Wenn man die Substanz mit Wasser behandelt, so wird sie weisslich, undurchsichtig und erhält unter dem Mikroskope ein fein granulirtes Aussehen. — Lässt man sie 24 Stunden hindurch ruhig stehen, so löst sie sich und vermengt sich so innig mit der Flüssigkeit des Samens, dass man sie nicht

mehr deutlich unterscheiden kann. Wahrscheinlich ist sie ausschliesslich ein Sekretionsprodukt der Samenbläschen.

98. Der wirklich flüssige Theil des Sperma enthält folgende morphologische Elemente (Taf. 6 Fig. 53): 1) Mikroskopische Anhäufungen von verschieden geformter **hyaliner Substanz**, die der eben beschriebenen glasigen Masse ganz ähnlich ist. 2) Sehr zahlreiche kleine und äusserst kleine, blasse **Körnchen** eiweissartiger Natur, die durch Behandlung mit Essigsäure verschwinden. 3) Wenige rundliche oder ovale, ungefähr von der Dicke der Leukocyten, oft auch bei 20μ messende **Zellen**; sie enthalten einen (auch zwei) gewöhnlich kleinen, rundlichen Kern. Im reinen Sperma sind die Kerne weniger deutlich sichtbar, durch Behandlung mit Wasser treten sie deutlicher hervor. Das Protoplasma ist feinkörnig und enthält nicht selten Fettkörnchen in reichlicher Menge. 4) Einen unbeständigen, nach wiederholtem Beischlaf häufigen Bestandtheil, bilden die Prostatasteine, (welche nach den Ansichten einiger Forscher (Zahn) vielleicht auch aus der Blase und Harnröhre stammen. Sie kennzeichnen sich durch ihre gelbliche Farbe, durch ihre unregelmässige Form, — bald dreieckig, bald sphärisch oder oval — und durch ihre charakteristische Struktur. Sie bestehen nämlich aus einer concentrisch geschichteten Substanz, die im Centrum feinkörnig erscheint und oft einen oder mehrere ovale Kerne besitzt (Fig. XXIX). Manchmal erschei-

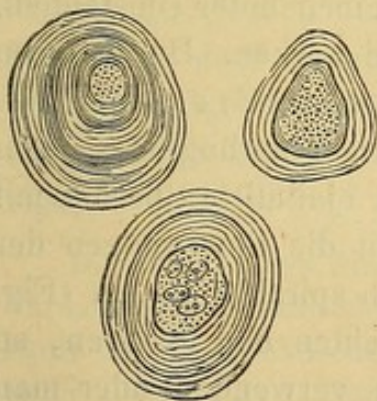


Fig. XXIX.

Prostatasteinechen, aus normalem Sperma, die zwei oberen zeigen feingekörnten Centraltheil; im unteren erblickt man zwei Kerne. (350 D).

nen zwei, drei oder vier solcher Steine zusammengekittet durch concentrische Schichten derselben Substanz, aus der sie bestehen. 5) In seltenen Fällen finden sich als weitere Bestandtheile ein: spärliche **rothe Blutkörperchen** (besonders bei alten Leuten); einige Cylinderepithelzellen; Klümpchen oder Körnchen **gelben Pigments** (besonders bei alten Leuten und bei krankhaften Prozessen). 6) **Spermafäden** in unzähliger Menge. Bei jedem kann man einen Schwanztheil und einen Kopf unterscheiden, die Länge des ganzen Elementes beträgt ungefähr 50μ .

Der Kopf kann $4-5\mu$ in der Länge messen, er ist plattgedrückt und zeigt daher eine verschiedene Form, je nachdem er von der

Seite oder der Fläche her gesehen wird. In der Seitenansicht ist er der Form nach einer Birne zu vergleichen, die nach vorne verjüngt ist; in der Flächenansicht ist er gleichfalls birnförmig, doch mit der stumpfen Seite nach vorne und der Spitze gegen das Schwanzende zu. Von der Fläche gesehen bemerkt man sofort, dass diese hintere Hälfte glänzender und schärfer contourirt ist, als die vordere; das erklärt sich ganz einfach dadurch, dass der hintere Theil (bei Seitenansicht) deutlich breiter und dicker ist. Der Schwanz ist sehr lang (beinahe 45μ): der dickere Theil ist gegen den Kopf gerichtet und verschmälert sich allmählig gegen das andere Ende so sehr, dass man das faktische Ende nur mittelst starker Vergrößerungen erkennen kann. Es scheint als ob es aus einer homogenen Substanz bestände; die Histologen konnten aber darin zwei Theile unterscheiden, einen vorderen und einen hinteren, welch' letzterer den kontraktilen Theil des Elementes darstellen soll. Die bekannten Bewegungen der Spermafäden wären daher diesem Theile zuzuschreiben. — An dem Schwanze und zwar besonders an dessen vorderem Theil adhären oft Körnchen einer blassen Substanz, welche ein Ueberbleibsel des Protoplasmas der Hodenzellen sind, in welchen sich die Spermafäden entwickeln.

Die Spermafäden bestehen aus einer an Kalksalzen sehr reichen und den Reagentien und der Fäulniss stark widerstandsfähigen Substanz. Desshalb können sie noch erhalten bleiben unter Umständen, die für andere organische Elemente zerstörend wirken. Durch ihren Reichthum an Mineralbestandtheilen (21 % nach Frerichs) behalten sie, auch wenn sie gegläht werden, ihre ursprüngliche Form noch bei (Valentin). Wenn man das frisch ejakulirte Sperma mit Wasser behandelt, so hören nach kurzer Zeit die Bewegungen der Spermafäden auf und ihre Schwänze rollen sich spiralförmig ein (Fig. 53 c). Will man daher die Bewegung beobachten und studiren, so muss man dazu frisches und reines Sperma verwenden oder man kann es mit einer indifferenten Flüssigkeit, Chlornatriumlösung verdünnen.

99. Wenn man das Sperma 24 oder mehr Stunden hindurch sich selbst überlässt, so löst sich, wie schon früher bemerkt, die glasartige Substanz in der umgebenden Flüssigkeit auf, und diese theilt sich dabei in zwei Schichten, in eine dünnflüssige obere und in eine dicklichere, undurchsichtige, untere Schichte. In der ersteren sind

die morphologischen Elemente des Sperma nur spärlich, in der letzteren dagegen sehr zahlreich vertreten. Zu den eben beschriebenen Elementen gesellen sich öfters zweierlei Arten von **Krystallen**. Die einen bilden sich erst später bei vorgerückter Zersetzung und bestehen aus phosphorsaurer Ammoniakmagnesia, die anderen sind von noch unbekannter chemischer Zusammensetzung. Diese Krystalle (Taf. 6 Fig. 54) gehören dem monoklinen Systeme an und zwar sind es Prismen oder Pyramiden, oft mit gekrümmten Flächen, sie sind ungefärbt oder leicht bernsteingelb und legen sich, oft schöne Sterne bildend, übereinander. Sie können ein ansehnliches Volumen erreichen und zerbröckeln bei leichtem Druck auf das Deckgläschen. Sie haben dieselbe chemische Zusammensetzung wie jene oktaëdrischen Krystalle, die wir bei Besprechung des Sputum und der Fäces beschrieben haben (Charcot's Krystalle). Sie sind löslich in Mineral- und Pflanzensäuren, in Ammoniak, in kaustischen Alkalien und in den kohlensauren Alkalien, unlöslich dagegen im Alkohol, Aether und Chloroform; gegen kaltes Wasser zeigen sie eine merkliche Widerstandsfähigkeit, nicht so gegen kochendes. Ihre chemische Zusammensetzung und ihr Verhalten gegen Reagentien, haben zu vielfachen Meinungsverschiedenheiten Anlass gegeben. Während sie die Einen für Kalkphosphate, Ammoniakphosphate oder Ammoniak-Magnesia-Phosphate hielten, erklärte sie Böttcher für eiweiss-haltige Substanzen. Dagegen hat kürzlich erst Schreiner¹⁾ nachgewiesen, dass sie aus einem Phosphat bestehen, dessen Base der Formel C_2H_5N entspricht. Diese Base ist geruchlos; ein noch nicht festgestelltes Derivat derselben hat aber den dem frischen Samen eigenen Geruch.

Die Ursache des Niederschlagens solcher Krystalle wird von Einigen der Verdunstung zugeschrieben, nach Anderen soll die Einwirkung des Sauerstoffs der atmosphärischen Luft auf einige Bestandtheile des Sperma die Ursache des Auskrystallisirens sein; Mantegazza²⁾ wies aber nach, dass sich diese Krystalle auch bei 0° in geschlossenen Gefässen, oder in einer Atmosphäre von Kohlendioxyd bilden. Nach Fürbringer³⁾ sollen sie sich in Folge der Einwirkung des Sperma auf das Prostatasekret entwickeln.

1) Schreiner, Liebig's Ann. B. 194, S. 68—84, 1878.

2) Mantegazza, Rendiconti dell' Istituto Lombardo. Juni 1866.

3) Fürbringer, Zeitsch. für klin. Med. 1881, S. 287.

Letzteres soll die organische Base enthalten, und es gelang ihm auch durch geeigneten Prozess dieselbe sowohl aus den Prostatasteinen, als auch aus dem Parenchyme der Prostata zu gewinnen; dabei machte er ferner die Beobachtung, dass bei Leichen die genannten Krystalle fast konstant in der Prostata-Flüssigkeit auftreten, während er sie vergeblich in dem Inhalte der Samenbläschen und in der Flüssigkeit des Vas efferens suchte. Die Phosphorsäure scheint dem Hoden zu entstammen oder vielleicht auch den Samenbläschen. Letzteres ist eigentlich schwer zu beweisen, wahrscheinlich wird es aber durch den Umstand, dass in der Prostataflüssigkeit am Lebenden nie Krystalle ausfallen, während deren Ausfallen spontan im Sperma (bei Mischung des Sekretes der Prostata mit dem der Hoden, der Samenbläschen etc.) auftritt, sowie auch wenn man Prostatasekret mit einigen Tropfen einer 1 % phosphorsauren Ammoniaklösung versetzt. (Nach Fürbringer könnte das spontane Ausfallen von Krystallen in der Prostata von Leichen dem Phosphor zugeschrieben werden, welcher von den in Zersetzung befindlichen Drüsenepithelien geliefert wird.)

100. Ich bin näher in die Beschreibung der Charaktere der Spermabestandtheile eingegangen, weil der Arzt nicht selten in die Lage kömmt zu entscheiden, ob ein bestimmtes Sperma zeugungsfähig sei, oder weil es ihm oft selbst daran liegt zu wissen, ob eine Spermatorrhoe vorliege, oder ob ein gegebener Fleck vom Sperma herrühre.

Die makroskopischen Charaktere genügen nicht, um auf normale Beschaffenheit des Sperma schliessen zu können. So fand z. B. Robin unter einigen Hunderten von Beobachtungen, bei vier starken Individuen, welche nie an Genitalaffektionen gelitten hatten und die in jeder Beziehung die Merkmale der Virilität zeigten, die aber kinderlos waren, ein Sperma von normalem Aussehen, aber nicht Faden ziehend und keine Samenfäden enthaltend. Es ist jetzt hinlänglich bekannt, dass die Zeugungsfähigkeit ausschliesslich den letzteren zukommt. Bei 40 kinderlosen Ehen fand Kehler¹⁾, dass 16 mal der Mann daran Schuld war, 2 Männer waren nämlich impotent und bei den übrigen 14 wies er Azoospermie nach (Mangel an Samenfäden). Von den mit Azoospermie Behafteten hatten 8 an Gonorrhoeen, verbunden mit Orchitis, gelitten, bei einigen war aber die Orchitis unilateral gewesen. In den anderen

1) Kehler, Beiträge zur klin. und experimentellen Gynäkologie. II. B. Giessen 1879.

Fällen konnte man keinen Grund für die Azoospermie nachweisen. Auch in einigen dieser Fälle fehlten die Samenfäden, obwohl das betreffende Individuum alle Merkmale der Virilität zeigte.

Diese Beobachtungen haben für uns einen eminent praktischen Werth. Gewöhnlich schreibt man die Unfruchtbarkeit der Ehen dem Weibe zu. Die eben angeführten Beispiele und besonders die statistischen Daten Kehrers, wo sich nicht weniger als 40% der Sterilitäten als vom Manne abhängig erweisen, lehren uns, dass, wenn der Grund der Unfruchtbarkeit zu erforschen ist, man dort mit der Untersuchung zu beginnen habe, wo am Leichtesten und Sichersten Resultate zu erwarten sind: nämlich beim Sperma. So wird man weniger oft Gefahr laufen den Fehler zu begehen, den schon berühmte Gynäkologen begangen haben: die Unfruchtbarkeit lange Zeit bei der Frau zu behandeln, während der eigentliche Grund der kinderlosen Ehe in der Azoospermie zu suchen gewesen wäre. Es giebt noch eine andere Azoospermie die man physiologische Azoospermie nennen könnte, weil sie nur zeitweilig auftritt und nur nach übertrieben oft wiederholtem Beischlaf. Die ejakulirte Flüssigkeit besteht vorwiegend aus dem Prostatasekret und dem Sekrete der Samenbläschen. Fürbringer (l. c.) fand, dass in einem solchen Falle die ejakulirte Flüssigkeit beinahe ausschliesslich von der Prostata herstammte, während der hyaline, schleimige Bestandtheil, der von den Samenbläschen geliefert wird, beinahe gänzlich fehlte. Dieses Faktum und andere ähnliche in Betracht ziehend, meint F. annehmen zu können, dass die sekretorische Fähigkeit der Prostata viel später aufhöre als die der Hoden und der Samenbläschen. In anderen Fällen (wenn man von dem physiologischen Verschwinden in vorgerücktem Alter absieht) ist das Fehlen der Samenfäden stets bestimmt nachweisbaren Veränderungen der Genitalien zuzuschreiben.

So erzeugen die Hoden keine Samenfäden, wenn ihr Descensus in das Scrotum nicht stattgefunden hat. Wenn sich aber nur ein Hoden in diesem Zustande befindet, so kann das Sperma betreffs seiner Bestandtheile doch ein normales sein.

Es sei noch bemerkt, dass die Atrophie des Organs nicht immer Folge von Retention des Hodens ist. Beigel (Virch. Arch. B. 18) fand Samenfäden im Samen eines 22jährigen Mannes, der mit bilateraler Krypto-

orchitis behaftet war. Valette (Lyon méd. 1869) fand sie ebenfalls im Vas deferens eines Leistenhodens.

Wenn die Ausführungswege des Sperma undurchgängig sind, (z. B. bei bilateraler Epididymitis) oder wenn wirkliche Erkrankungen des Hodens herrschen, kann das Individuum doch ganz den Anschein der geschlechtlichen Potenz zeigen und kann eine Flüssigkeit ejakuliren, die sich nur durch vermehrte Durchsichtigkeit vom normalen Sperma unterscheidet. Das Individuum ist aber zeugungsunfähig; mit dem Mikroskop lässt sich kein einziger Samenfaden darin nachweisen. Es ist daher auch leicht einzusehen, wie wichtig die mikroskopische Untersuchung in solchen Fällen ist. Mein geehrter Kollege Prof. Giacomini hat etliche 20 Fälle von bilateraler veralteter Epididymitis aufgezeichnet, wo das Ejakulationsprodukt vollständig frei von Samenfäden war und die Flüssigkeit beim Erkalten die gewöhnlichen Spermakrystalle nicht enthielt.

101. In anderen Fällen wieder kann es daran gelegen sein, zu wissen, ob ein samenverdächtiges Harnsediment Samenfäden wirklich enthalte, oder ob eine Flüssigkeit, die aus der Urethra unter verschiedenen Umständen (im Schlaf, bei der Stuhlentleerung, beim Uriniren) und durch verschiedene Ursachen (venerische Ausschreitungen, Onanie, Hypertrophie oder Entzündung des Prostata etc.) sich entleert, wirklich Sperma sei. — Bei makroskopischer Prüfung könnten wir im ersten Falle ein solches Sediment leicht mit einem von Schleim, Eiter oder von noch verschiedenartigeren Substanzen gebildeten verwechseln. Wir werden in dem Capitel über Untersuchung des Harns angeben, wie man in solchen Fällen vorgehen muss. Es sei hier nur bemerkt, dass die Gegenwart von Samenfäden im Harn uns nicht berechtigt, eine Diagnose auf Spermatorrhoe zu stellen, denn Samenfäden können auch bei Gesunden, nach andauernder Abstinenz oder bei durch lange Krankheiten Geschwächten mit dem Harn abgehen. — Im Urin findet man sie gewöhnlich in den oft sehr langen schleimigen Fäden, die sich am Boden der Gefässe ansammeln, eingeschlossen; sie sind öfters von Kalkoxalatkrystallen begleitet.

Im zweiten Falle kann das Hodensekret mit Flüssigkeiten anderer Natur verwechselt werden und zwar besonders mit Entzündungsprodukten der Urethra oder mit Prostatasekret (Prostatorrhoea).

Ob die Flüssigkeit wirklich aus dem Hoden stammt, kann leicht

durch die Anwesenheit der Samenfäden nachgewiesen werden. — Bei Harnröhrenentzündungen enthält die Flüssigkeit zahlreiche Leukocyten und eine wechselnde Menge von Cylinderepithelien der Urethra und von rothen Blutkörperchen. — Das normale Prostatasekret ist eine dünne, trübe, milchige Flüssigkeit, von neutraler oder saurer (selten alkalischer) Reaktion und vom Geruche des Sperma. Es enthält einige weissliche, aus vorwaltend Cylinderepithelien bestehende Flöckchen, einige amyloide Körnchen und zahlreiche farblose, ziemlich lichtbrechende Körner von verschiedener Form, wovon die grössten die Dimension eines rothen Blutkörperchens erreichen (Fürbringer). Es ist selbstverständlich, dass bei pathologischen Zuständen Aussehen und Zusammensetzung der Flüssigkeit sich verändern, wie z. B. bei Entzündungen (besonders wenn die Prostatitis bloss eine Folge vorhandener Urethritis ist), findet man katarrhalische Exsudate und Leukocyten beigemischt.

In allen diesen Fällen kann man die Anwesenheit des Prostatasekretes damit beweisen, dass man die Flüssigkeit mit der genannten Lösung von phosphorsaurer Ammoniakmagnesia versetzt: es werden sich gleich oder nach einiger Zeit oder endlich durch Eindampfen, die oben beschriebenen Krystalle bilden (Fürbringer). Diese Krystalle legen sich zumeist an dem Rande des Deckgläschens an. Mit ihnen können sich aber auch Krystalle von phosphorsaurer Ammoniakmagnesia und phosphorsaurem Ammoniak bilden, die aber bei genauer Prüfung leicht an ihrer Form und an der Unlöslichkeit in Ammoniak erkannt werden können.

In anderen, besonders in gerichtlich-medizinischen Fällen, ist oft zu entscheiden, ob ein Fleck auf Kleidungsstücken u. s. w., von Sperma oder von Eiter, Schleim oder anderem herrühre. Die Diagnose ist leicht. Der Tuchfetzen oder die zu prüfende Substanz wird direkt auf den Objektträger in wenig Wasser erweicht und nach einiger Zeit mit den Nadeln zerzupft. Unter dem Mikroskope wird man zwischen den Fäden, Amylumkörnern, Staubkörnern, Epithelialzellen des Präputiums, der Urethra und der Epidermis, kurz zwischen verschiedenen, zufällig anwesenden Elementen, die Samenfäden in grösserer oder geringerer Menge an ihrer charakteristischen Form erkennen. Bei vielen ist der Schwanz abgebrochen, wodurch sie aber durchaus nicht unkenntlich sind. In Spermaflecken findet man nicht selten ausser den Samenfäden auch die oben beschriebenen Krystalle.

Dreizehntes Capitel.

Untersuchung der Sekrete der weiblichen Geschlechtsorgane.

102. Die Sekrete dieser Organe sind sehr verschieden, je nach der Natur der Schleimbäute von denen sie geliefert werden.

Die äussere Oberfläche der grossen Schamlippen ist mit Haut, die Talg- und Schweissdrüsen und Haare enthält, überkleidet, dagegen ist die innere Oberfläche und der übrige Theil der äusseren Geschlechtstheile mit Schleimhaut und geschichtetem Plattenepithel überkleidet, die mit Talg- und Schleimdrüsen versehen ist. Das Gemenge aus dem Sekrete dieser Drüsen und aus den zahlreichen Epitheliallamellen, die sich fortwährend abschuppen, macht die weissliche, unter dem Namen Smegma bekannte Masse aus. — Eine schleimige Flüssigkeit wird auch von der Vulvo-vaginal- oder Bartholinischen Drüse geliefert. — Die Vagina besitzt eine drüsenlose Schleimhaut, die mit zahlreichen Papillen versehen ist, die aber nicht über die Oberfläche hervorragen, da die Zwischenräume durch geschichtetes Pflasterepithel, das über die ganze Schleimhaut hinzieht, ausgefüllt sind. Das Sekret der Vaginalschleimhaut ist eine dünnflüssige, sauer reagirende Flüssigkeit und erhält durch reichliche Aufnahme morphologischer Elemente in Form von oberflächlichen losgelösten Epitheliallamellen, das Aussehen einer dichten, oft breiigen, weisslichen Masse. Diese Lamellen sind oft mit Häufchen von Körnchen des *Leptothrix* bedeckt; zwischen diesen Körnchen sieht man, gemeinsam mit Vibrionen und Bakterien, auch zahlreiche *Leptothrix*-fäden, ähnlich denjenigen der Schleimhaut; bald sind sie sehr lang, bald in Form von 4—6—8 μ messenden Bacillen.

Dasselbe Epithel erstreckt sich auch auf einen je nach den Individuen kleineren oder grösseren Theil des Collum uteri. Hier wird das Epithel dünner, die platten Zellen werden länglich und prismatisch und es bildet sich so erst das einfach geschichtete, prismatische Epithel, dann das Flimmerepithel, welches die ganze Innenwand des Uterus auskleidet. Die Schleimhaut des Uterushalses ist reich an bald einfachen, bald verzweigten tubulösen Drüsen, welche

mit einer Schichte cylindrischer Zellen überzogen, dichten gallertartigen, alkalischen Schleim absondern, der nur wenige prismatische Epithelzellen und einige Leukocyten enthält. Die Verstopfung des Ausführungsganges und die Erweiterung der Cavität solcher Drüsen, bedingt durch Ansammlung von Sekret, welches durch Leukocyten und Ueberbleibsel cylindrischer Zellen trüb geworden, giebt Anlass zur Bildung der sogenannten Ovula Nabothii.

In Bezug auf die Struktur des Uterushalses giebt es merkwürdige individuelle Verschiedenheiten. Es giebt Uteri, deren Portio vaginalis durch erweiterte Blutgefäße eine cavernöse Struktur erhält und keine Drüsen besitzt; das Pflasterepithel lässt sich in solchen Fällen bis zu den Plicae palmatae verfolgen. Dagegen hat bei anderen Individuen die Portio vaginalis keine cavernöse Struktur; sie ist in solchem Falle reich an Drüsen und das Pflasterepithel erreicht nur das Orificium externum. Innerhalb dieser beiden Typen können wir eine Menge von Uebergangsformen verzeichnen ¹⁾.

Die Schleimhaut der Uteruscavität enthält einfachere, tubulöse Drüsen, die ebenfalls mit einschichtigem, prismatischem Epithel, welches eine graulich alkalische Flüssigkeit absondert, überzogen sind. Dieses Sekret ist dünnflüssiger als das vom Collum uteri gelieferte.

103. Während der **Menstruation** findet die Abschuppung und die Zersetzung der oberflächlichsten Schichte der Uterusschleimhaut statt. — Anfangs tritt ein spärlicher, graulicher Schleim auf, welcher Leukocyten, prismatische Epithelzellen (aus dem Uterus) und Pflasterepithelzellen (aus der Vagina) enthält. Später mischen sich massenhaft rothe Blutkörperchen bei, wodurch die Flüssigkeit ganz das Aussehen des Blutes erlangt. In der letzten Periode wird die Flüssigkeit wieder weisslich, da die rothen Blutkörperchen nach und nach spärlicher auftreten und nur Leukocyten und Epithelien reichlich vertreten sind. In wechselnder Menge findet man auch eiweissartige oder fettige Detritusmassen vor.

Die **Lochien** (Taf. 6 Fig. 55) zeigen ein verschiedenartiges Aussehen, je nachdem man sie gleich oder 2–3 Tage nach ihrem Auftreten untersucht. Am ersten Tage nach der Geburt sind sie verhältnissmässig dünnflüssig und von rother Farbe, sie enthalten

1) Klotz, Gynäkologische Studien über path. Veränderungen der Portio vaginalis uteri. Wien 1879.

Bizzozzero, Mikroskopie.

rothe Blutkörperchen in grosser Anzahl, wenige Leukocyten und eine wechselnde Menge von Epithelien, die fast ausschliesslich durch Vaginalepithelzellen vertreten sind. Mit dem zweiten und dritten Tage vermindert sich die Menge der rothen Blutkörperchen, während die Leukocyten an Zahl zunehmen. Später wird die Menge der letzteren immer grösser; der noch rosagefärbte Schleim wird endlich weisslich, oder graulich und dickflüssig, so dass gewöhnlich am zehnten Tage die rothen Blutkörperchen nur mehr ganz vereinzelt angetroffen werden, während Leukocyten und Pflasterepithelien in immer grösserer Menge enthalten sind. Sehr selten findet man auch prismatische Uteruszellen. Den erwähnten Formelementen sind immer Detrituskörnchen beigemischt. Noch später beschränkt sich die Sekretion auf einen dichteren, schleimigen, milchweissen Ausfluss (*lochia alba s. lutea*), welcher bei stillenden Frauen 3–4 Wochen mit steter Abnahme, bei nichtstillenden noch länger andauern kann.

Auch Elemente des *Leptothrix* sind in den Lochien des öfteren nachzuweisen. Treten anderweitige Veränderungen hinzu, so nehmen die Lochien einen starken, widerlichen Geruch an, werden — auch wenn sie schon graulich waren — wieder roth, und enthalten zwischen ihren eigenen morphologischen Elementen (Fig. 55 d) zahlreiche Anhäufungen kleiner, dem *Leptothrix* ähnlicher Körnchen, die der Einwirkung des Kali energisch widerstehen (Mikrococcen).

104. Die katarrhalischen Flüssigkeiten der weiblichen Genitalien sind von denen anderer Schleimhäute wenig verschieden. Die Epithelialelemente und die Leukocyten nehmen dabei an Menge zu, und bei akuten Katarrhen treten oft rothe Blutkörperchen auf. Bei diffusen Katarrhen wechselt die Beschaffenheit der abgeschiedenen Flüssigkeit je nach der Art ihrer Bildungsstätte: man kann darin ebensogut gelatinöse Anhäufungen des Schleimes des Collum uteri, als auch dicke, undurchsichtige Massen der Vaginalabschuppung, vermengt mit dem Smegma der äusseren Genitalien, vorfinden. Zwischen den Pflaster-Epithelzellen bemerkt man öfters jüngere Zellen (Taf. 6 Fig. 59 b) d. h. Zellen, deren Form sich der ovalen oder der polyëdrischen nähert; sie führen körnigeres Protoplasma und einen bläschenartigen aussehenden Kern.

Es sei noch bemerkt, dass sich in einigen Fällen nach Kauterisation des Gebärmutter-Mundes Epithelzellen vereint ablösen, so dass sie in Form eines weisslichen, undurchsichtigen Membranfetzens ausgeschieden

werden, welcher manchmal beinahe 1 cm im Längendurchmesser und 1 mm der Breite nach misst. Diese Fetzen sehen den croupösen Pseudomembranen sehr ähnlich; die mikroskopische Untersuchung lässt sie aber von diesen leicht unterscheiden. Man erkennt nämlich, zum Unterschiede von der in § 60 beschriebenen, charakteristischen Struktur der Pseudomembranen, an diesen Epithelfetzen sofort ihren zelligen Bau.

Entleert sich ein **Abscess** der Genitalien oder der nabeliegenden Organe in den Uterus, oder in die Vagina, so wird man eine plötzliche Veränderung der aus diesen Theilen ausgeschiedenen Sekrete beobachten; sie werden die charakteristischen makro- und mikroskopischen Merkmale des Eiters zeigen.

105. Nicht selten sammelt sich im Uterus Blut an, das leicht **Gerinnsel** bildet, diese werden meist als rothe oder braunrothe Massen ausgeschieden; sie könnten leicht mit einem Polyp, mit Decidua der Menstruation oder mit anderen pathologischen Produkten verwechselt werden. Durch die mikroskopische Untersuchung wird man darüber in's Klare kommen: Hat man es mit einem Blutgerinnsel zu thun, so wird man nach dem Zerzupfen einer Probe der gewöhnlichen, ineinandergeflochtenen Fibrinfasern gewahr werden, welche Leukocyten, rothe Blutkörperchen und Epithelien in grosser Menge zwischen sich einschliessen. Diese Bestandtheile werden noch besser ersichtlich, wenn man das Gerinnsel in gewöhnlichem, käuflichem Alkohol härtet und sehr dünne Schnitte davon in Glycerin untersucht. Man wird (Taf. 6 Fig. 56) zwischen den Leukocyten und der Masse rother Blutkörperchen, welche durch den Erhärtungsprozess etwas entfärbt erscheinen, Fibrinfasern eingelagert finden, dagegen wird man Bindegewebsbündel, Blutgefässe und die den normalen und pathologischen Geweben eigenen Formelemente vermissen.

Es ist überflüssig daran zu erinnern, dass bei **Abortus** mit den Blutcoagulis auch die mehr oder weniger veränderte Frucht ausgeschieden wird; näher auf die Beschreibung derselben einzugehen ist hier nicht am Platze.

Bei der sogenannten **membranösen Dysmenorrhoe** werden gewöhnlich mit grossen Schmerzen Membranstücke ausgeschieden, welche öfters einen Abguss der Uterushöhle vorstellen; sie bestehen aus den inneren Schichten der hyperplastischen Uterusschleimhaut (*Decidua menstrualis*). Und wirklich sieht man nicht selten, bei ge-

nauer Prüfung, abgesehen von den zufällig anwesenden Blutgefässen, an ihrer Oberfläche zahlreiche feine Löcher, welche dem Lumen der Uterinaldrüsen entsprechen. — Die mikroskopische Untersuchung der Menstrualmembran nimmt man an Zupfpräparaten vor oder an dünnen Schnitten gehärteter Membranen; letztere prüft man in Glycerin. Man wird dabei Kanäle bemerken (in Quer- oder Längsschnitten, je nach der Richtung, in der sie getroffen wurden), die mit Cylinderepithel ausgekleidet sind und nichts anderes vorstellen als Theile von Uterinaldrüsen. Sie sind von einem bindegewebigen Stroma umgeben, das reichlich runde oder spindelförmige, in einer bald fibrillären, bald amorphen Grundsubstanz eingebettete Zellen enthält. Einige haben auch drüsenlose Menstrualmembranen beschrieben. In denen, die ich untersucht habe (eine davon habe ich in meiner eigenen Sammlung, zwei verdanke ich der Güte des Herrn Dr. Visconti), waren zahlreiche Drüsen vorhanden, die von unregelmässig gewundener Form, mit flachem Cylinderepithel ausgekleidet waren.

In der sogenannten trockenen, phlegmonösen Perivaginitis (eine sehr seltene Krankheit die zuerst Marconnet in zwei Fällen beschrieb; ich publicirte einen in Italien beobachteten Fall)¹⁾, kann in Folge der eitrigen Zerstörung des perivaginalen Bindegewebes die ganze Vaginalwand sammt der Vaginalportion des Uterushalses in einem Stücke abgestossen werden. Es versteht sich von selbst, dass in einem solchen Falle für die Diagnose die mikroskopische Untersuchung unentbehrlich ist.

Die mikroskopische Untersuchung bei der Differentialdiagnose jener putriden Flüssigkeiten, die von diphtherischen oder gangränösen Entzündungen der Vagina oder des Uterus herrühren, ist bis jetzt noch ohne Bedeutung.

Endlich kann die Untersuchung der Vaginalflüssigkeiten wichtige Aufschlüsse für manche **Uterustumoren** geben. Es ist am zweckdienlichsten, ein Stückchen des Tumor direkt abzutragen und es erst an Zupfpräparaten, dann an gehärteten Schnittpräparaten zu untersuchen; es wird stets leicht sein, die Struktur des Tumors zu erkennen, doch passt es nicht in den Rahmen dieses Buches hier davon

1) Marconnet, Virch. Arch., vol. XXXIV. Bizzozero, Giornale dell' Accad. med. di Torino 1875.

zu handeln. Ist der Tumor exulcerirt, so lösen sich manchmal Gewebstücke des Neoplasmas von selbst ab, die zuweilen so gut erhalten sein können, dass man sie unter dem Mikroskope sofort erkennt; in solchen Fällen könnte das Mikroskop zur Vervollständigung der makroskopischen Diagnose beitragen. So stellt z. B. Fig. 57 (Taf. 6) Gewebelemente der Vaginalflüssigkeit einer mit Epithelcarcinom des Uterushalses behafteten, alten Frau vor; man sieht grosse flache Epidermoidalplatten (b), dann andere jüngere Epithelzellen (d d), an welch' letzteren man die von der Peripherie zum Centrum fortschreitende Verhornung der Gewebelemente beobachten kann: in der That ist bei vielen von ihnen die peripherische Schichte schon homogen verhornt, während die um den Kern gelegene Portion noch granulirt ist; endlich fehlen auch nicht grosse carcinomatöse Zellen, die kleinere Zellen allein oder kleinere in grösseren eingekeilt enthalten (a).

106. Parasiten. Von den vegetabilischen sind zu nennen: Die Vibrionen, Bakterien, die *Leptothrix*arten, die schon früher erwähnt wurden und sehr häufig vorkommen, ausserdem das *Oidium albicans*.

Das *Oidium* ist bei schwangeren Frauen häufiger als bei nicht schwangeren (Hausmann). Es findet sich meist auf der Schleimhaut der kleinen Schamlefzen der Vulva und der Vagina, (in homogenen, gräulich-weissen, durchsichtigen Schleim eingebettet) als dichte, weisse, hervortretende, stecknadelkopf- bis linsengrosse Flöckchen. Man muss die Masse gut zerzupfen, bevor man sie untersucht, denn die Elemente dieses Pilzes sind innig mit Epithelien und Schleimkörperchen vermischt; nur dann kann man die langen Fäden des Pilzes mit ihren Sporen sehen. Auf gesunde Vaginen verpflanzt, erweist er sich als ansteckend. Er erzeugt eine leichte Vaginitis mit Wärmegefühl das manchmal mit Brennen verbunden, besonders nachdem Harn gelassen wurde.

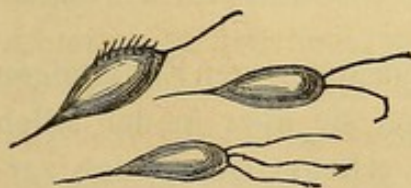

Fig. XXX.
Trichomonas vaginalis.

Von den animalischen Parasiten ist das *Trichomonas vaginalis* zu erwähnen, ein ovales Infusorium von 10μ Länge und einem ebenso langen Schwanzfaden (Fig. XXX). Vorne trägt es ein bis drei noch längere geisselförmige Haare. Ausserdem besitzt es an den Seiten einen

bewimperten Rand, der aus 6—7 kurzen, fortwährend flimmernden Wimpern besteht (oder doch zu bestehen scheint). Der Körper ist farblos und fein granulirt. — Anfangs glaubte man dieses Infusorium sei hauptsächlich den gonorrhöischen Flüssen eigen. Weitergehende Untersuchungen sollen aber ergeben haben, dass wenn es auch bei vollkommen gesunden Frauen fehle, doch stets dann schon vorkomme, wenn die Vaginalabscheidung zunimmt und die Reaktion sauer wird. Hausmann¹⁾ fand das *Trichomonas* bei 200 schwangeren Frauen 37 Mal, bei 100 nicht schwangeren 40 Mal.

In der Vagina fand man ausserdem ebensowohl vollkommen entwickelte Thiere und Embryonen von *Oxyuris vermicularis* als auch deren in Theilung begriffene Eier, die an den schon früher (§ 69) gegebenen Charakteren erkennbar sind.

Untersuchung des Milchdrüsensekretes.

107. Bevor die wirkliche Milchabsonderung beginnt, scheidet die Milchdrüse im 3. 4. 5. Schwangerschaftsmonate eine Flüssigkeit ab, die man Colostrum nennt. — Durch leichten Druck auf die Drüse und die Brustwarze entquillt derselben eine dünnflüssige oder schleimähnliche Flüssigkeit, welches Aussehen sie einer Substanz verdankt, die wahrscheinlich von den Cylinderzellen, die die Ausführungsgänge der Drüsen bekleiden, herrührt. Die Flüssigkeit ist weiss oder gelblich, durchscheinend oder undurchsichtig je nach der Farbe und der Zahl der geformten Elemente, die sie enthält. Diese letzteren sind nicht selten zu Massen vereinigt, die mit freiem Auge als weisse oder gelblich weisse Pünktchen und Flocken kenntlich sind. Die morphologischen Elemente des Colostrums (Taf. 6 Fig. 58) sind:

1) **Leukocyten**, gewöhnlich in geringer Zahl. Sie haben bald ihr gewöhnliches Aussehen, bald sind sie stark granulirt und erscheinen in Folge dessen dunkler gefärbt.

2) **Pflasterzellen** (Fig. 58d) aus den blindsackartigen Endigungen der Drüsen. Oft fehlen sie gänzlich; kommen sie aber in der Milch vor, so sind sie stets gering an Zahl. Man erkennt sie an den zar-

1) Hausmann, Die Parasiten der weibl. Geschlechtsorgane. Berlin 1870.

ten Rändern und an dem von freiem, granulirtem, oft Fetttröpfchen enthaltendem Protoplasma umgebenen ovalen Kerne.

3) **Colostrum-Körperchen.** Man kann davon zwei Arten unterscheiden. Die eine (Fig. 58 c) stellt dicke, unregelmässig rundliche oder ovale, kernhaltige Zellen vor, deren Kern aber nicht immer sichtbar ist, und die eine ansehnliche Menge von feinen, gelblich gefärbten Fetttröpfchen enthalten. Es sind dies gerade jene Zellen, die, falls sie in bedeutender Menge vorkommen, dem Colostrum ihre Färbung verleihen. Die zweite Art von Zellen (Fig. 50 b), die man gewöhnlich Colostrum-Körperchen im engeren Sinne des Wortes nennt, sind der Form nach den vorigen ähnlich, übertreffen sie aber an Dicke, indem sie meist $30-40\mu$ messen; vorzugsweise unterscheiden sie sich aber von den früher besprochenen durch ihren Inhalt, sie enthalten nämlich theils kleine, theils über $8-10\mu$ breite ungefärbte Fetttröpfchen, die so zahlreich in der Zelle angehäuft sind, dass sie dieselbe ganz erfüllen und den Kern verdecken. Diese Körperchen sind mit den Milchkörperchen, von denen wir später sprechen wollen, identisch. Die Herkunft der Colostrumzellen ist noch strittig, meistens hält man sie für die Drüsenalveolen auskleidende Zellen, die mit von ihnen selbst erzeugten Fetttröpfchen durchtränkt sind und die sich vor der Zeit von der sie stützenden Membran losgerissen haben; andere hingegen betrachten sie als Leukocyten, deren eigenes Protoplasma eine gewisse Menge Fetttröpfchen aus ihrer Umgebung aufgenommen habe.

4) **Milchkörperchen** (Fig. 58 a). Es sind dies Fetttröpfchen mit ihrem gewöhnlichen Glanze und von verschiedener Grösse. Einige haben nur die Grösse kleinster Körnchen, andere erreichen in Stufen aufsteigend einen Durchmesser von $10-12\mu$ und darüber. Im Colostrum sind gewöhnlich Milchkörperchen von ungleicher Grösse zu kleinen Haufen vereinigt; sie kommen immer, aber in wechselnder Menge im Colostrum vor. In vielen Fällen bilden sie allein die morphologischen Elemente der Flüssigkeit, in anderen Fällen sind auch die Colostrumzellen und die Leukocyten ziemlich zahlreich vertreten. In den ersten Tagen nach der Geburt ändert sich theilweise die von der Brustdrüse secernirte Flüssigkeit, es sind nämlich in ihr die immer zu Haufen vereinigten Milchkörperchen und die farblose Fettkörperchen enthaltenden Colostrumzellen vorherrschend, während die Colostrumzellen mit gelben Tröpfchen in geringer Zahl vorhan-

den sind. Am dritten Tage etwa, wenn die Milchabsonderung ihren Höhepunkt erreicht hat, verschwinden die Colostrumkörperchen nach und nach (sie fehlen gänzlich am 8. bis 10. Tage nach der Geburt); die Milchkörperchen (welche als einziges Formelement zurückbleiben und der Milch jene trübe und weissliche Färbung verleihen) sind zum Unterschiede von den Colostrumkörperchen nicht zu Haufen vereinigt, sondern bleiben in der Flüssigkeit isolirt und haben gewöhnlich einen Durchmesser von 2—7 μ . In normaler, guter Milch bilden somit die Milchkügelchen das einzige morphologische Element.

108. Bei Mamma-Entzündungen und Abscessen finden sich während der Säugungsperiode viele **Leukocyten** in der Milch vor. Theils haben sie ihre typischen Charaktere beibehalten, theils sind sie verdickt oder von den Milchkügelchen aufgenommen, sodass diese den Colostrumkörperchen ähnlich geworden. Solche Rückbildung der Milch zu Colostrumflüssigkeit hat Donn  aufzutreten gesehen, ohne die obigen Veränderungen an der Mamma; sie bekundete sich nur durch merkliche Abmagerung des Säuglings. Weder die Menge noch das makroskopische Aussehen der Milch lässt auf diese Veränderung schliessen; das Mikroskop allein bringt uns darauf.

Auch nach der Säugungsperiode kann die Brustdr se Milch mit den Charakteren des Colostrum absondern, besonders wenn sich in derselben Neoplasmen bilden. Diese abnorme Funktion der Brustdr se beschr nkt sich keineswegs auf die Generativ-Periode, sie wurde sogar bei Weibern beobachtet, die das kritische Alter l ngst überschritten hatten. —

Rothe Blutk rperchen, die sich auf die verschiedenste Art der Milch beimischen k nnen, erkennt man sofort an ihren bekannten und sicheren Merkmalen. Man hat auch Verf rbung der Milch wahrgenommen, die erst in Form von blauen oder violetten Flecken auftrat und sich dann  ber die ganze Milch ausbreitete. Die Einen schreiben diesen Vorgang Vibrionen (*V. cyanogenus*), die Anderen Algen (*Leptomit*us, Robin) zu.

Vierzehntes Capitel.

Untersuchung des Harns.

109. Die mikroskopische Harnuntersuchung bietet uns eine der wichtigsten, ja manchmal unentbehrlichsten Kriterien für die exakte Diagnose der meisten Nierenkrankheiten.

Durch die Untersuchung des Harns wird es sehr oft möglich, Veränderungen der Nieren zu entdecken, während andere klinische Symptome noch nicht zu Tage getreten sind, so dass uns Gelegenheit geboten ist, schon bei Beginn der Krankheit, bevor sie tiefere Wurzel gefasst hat, mit Erfolg therapeutisch einzugreifen. Es ist aus diesem Grunde dem Arzte sehr zu empfehlen, die Harnuntersuchung auch in jenen Fällen vorzunehmen, wo die Nieren selbst noch nicht die Aufmerksamkeit auf sich ziehen; nur so wird es dem Arzte gelingen, Nierenkrankheiten wie die diffuse Nephritis und die chronische interstitielle zu einer Zeit zu entdecken, wo ihre Behandlung, die später durch Hinzutreten von Oedemen u. s. w. eine ziemlich unsichere ist, noch mit beinahe sicherem Erfolge gekrönt wird.

Vorstudien. Vor allem ist es angezeigt, die Nierenepithelien, durch Zerzupfen kleiner Partikelchen der Rinden- und Marksubstanz (einfach in einer Kochsalzlösung oder, wenn nöthig, mit Carmin gefärbt), genau zu studiren. Hierauf untersuche man die Epithelien der verschiedenen Schleimhäute der Harnwege, am besten, indem man mit einem Bistouri über die Oberfläche derselben leicht hinfährt und, was an der Klinge haften bleibt, in Kochsalzlösung oder im Harne des betreffenden Leichnams untersucht; letzterer müsste natürlich zu diesem Zwecke möglichst frisch sein. Endlich wird man zwei Gefässe mit Harn füllen, und zwar das eine mit dem Harne eines Nüchternen, das andere mit dem nach einem reichlichen Mahle gelassenen; lässt man die ruhig stehen, so ist es möglich, die Sedimente und die durch die saure und alkalische Gährung an denselben entstehenden Veränderungen genau beobachten und studiren zu können.

Es ist angezeigt, den Harn in Kelchgläsern zur Sedimentirung zu bringen. — Um den Satz mikroskopisch zu untersuchen, entnimmt man mittelst eines Glasrohrs mit capillarem Ende dem gebildeten Satze eine kleine Portion (§ 7). — Die Untersuchung der Sedimente stelle man recht häufig in Zwischenräumen (von 2—3—24 Stunden) nach der Emission an, auf dass man genau unterscheide, welche Elemente im frischgelassenen Harne vorhanden sind und welche sich erst nach einigen Stunden ausscheiden. — Auch beachte man die Menge des in 24 Stunden gelassenen Harns, um auch annäherungsweise die Menge der in derselben Zeit gebildeten Sedimente beurtheilen zu können. In der heissen Jahreszeit stelle man den Harn kalt (z. B. in stets erneutes Quellwasser), um dadurch die Zersetzung zu verlangsamen.

Sind in einem Harnpräparate sehr wenige Formelemente vorhanden, so läuft man Gefahr, beim Einstellen des Tubus mit dem Objectiv am Deckgläschen anzukommen, um das zu vermeiden, suche man sich eine Luftblase oder in Ermangelung dieser den Rand des Deckgläschens auf und verwende eines dieser deutlich sichtbaren Objekte zur Werkstellung der groben und feinen Einstellung.

Sehr häufig enthält der Harn ganz accidentielle Formelemente, die einen Unerfahrenen leicht irreführen könnten, wie z. B. Stärkekörner, Fetttröpfchen (meist vom Schmierfett des Katheters herrührend), Haare von Menschen, Thieren, Baumwoll-, Leinenfäden u. a. m.

Ich erachte es für nützlich, nun die Methoden zur Bestimmung gewisser Harnsubstanzen folgen zu lassen.

Farbstoffe im Harne. Die Farbe des Harns kann entweder von den ihm eigenen Pigmenten oder von Farbstoffen anderen Ursprunges herrühren.

Wenig weiss man von den eigentlichen Pigmenten des Harns, sehr wenig lässt sich daher über die Untersuchungsart derselben sagen.

1) Aus normalem Harn wurde ein Farbstoff isolirt (der aber nicht immer vorkommt) und Urobilin benannt. Man findet ihn sehr reichlich bei Kranken, besonders häufig im Fieberharn. Reich an Urobilin kann man einen Harn nennen, der nach Zusatz von Ammoniak und einigen Tropfen einer Lösung von Zinkchlorid eine grüne Fluorescenz zeigt; am Spektroskope zeigt solcher Harn in genügend dicker Schichte einen Absorptionsstreifen zwischen den Linien C und F.

2) Im Harn ist in wechselnder Menge ein Chromogen enthalten, dem man den Namen Indican oder Uroindican gegeben hat. Wahrscheinlich ist es

identisch mit dem Uroxanthin von Heller, welcher schon bemerkt hatte, dass man bald eine rothe (rosenrothe), bald eine violette oder blaue Färbung erzielt, sobald man Urin mit Chlorwasserstoffsäure behandelt; diese Färbung schrieb er dem Urrocin und Uroglaucin zu, welche aus dem ursprünglichen Uroxanthin entstehen. Diese Heller'sche Reaktion anzustellen, welche uns annähernd die Menge des im Harn enthaltenen Chromogens angiebt, giesse man in eine Eprouvette oder in eine Porcellanschale 3–4 cc Chlorwasserstoffsäure, zu welchen man dann unter Umrühren einige Tropfen Harn beifügt. Normaliter ist der Gehalt an Indican so gering, dass die Flüssigkeit sich nur schwach gelbroth färbt; je reicher der Gehalt an Indican, desto weniger Urin braucht man, um die Flüssigkeit rasch und intensiv violett oder blau zu färben.

Methode von Jaffé (durch Salkowski und Senator modificirt): 10 cc. Harn werden in einem Reagensglase mit dem gleichen Volum rauchender Salzsäure behandelt. Dazu gebe man tropfenweise eine concentrirte Chlorkalklösung bis zur vollständigen Blaufärbung. Der Mischung fügt man etwas Chloroform zu und schüttelt leicht; das Indican wird vom Chloroform aufgenommen und je nach der Menge des ersteren in einer mehr oder weniger intensiv blaugefärbten Schichte am Boden abgesetzt.

Ikterischer Harn muss vor der Probe durch Behandlung mit essigsaurem Blei und folgender Filtration von den Gallenfarbstoffen befreit werden.

3) Pathologischer, besonders Fieberharn ist dunkelroth gefärbt, theils durch Vermehrung des normalen Pigments, theils durch die Gegenwart einer wenig bekannten Substanz, die Heller Uroerythrin nennt. Die Harnsalze, die sich in solchen Fällen niederschlagen, verdanken dieser Substanz ihre dunkle Färbung. Schon die Farbe solcher Harnsalze allein kann auf die Anwesenheit von Uroerythrin hinweisen. Wenn es gelöst ist, so genügt es zu dessen Nachweis, den Urin mit ein wenig Bleizuckerlösung zu behandeln, worauf ein rosenrother Niederschlag entsteht. Vom Blutfarbstoff kann das Uroerythrin leicht unterschieden werden, indem man den Harn mit etwas Kalilösung versetzt und erhitzt. Ist Uroerythrin vorhanden, so sind die sich ausscheidenden Erdphosphate schmutzig grau, bei Anwesenheit von Blutfarbstoff sind sie blutroth und dichroitisch.

4) Gallenfarbstoffe im Harn. Die Gallenfarbstoffe können, wenn nicht stark verändert, mit Leichtigkeit nachgewiesen werden.

Methode nach Fleischl. In einem Reagensglase versetze man 3–5 cc Harn mit gleichem Volum einer concentrirten Lösung von salpetersaurem Natron und versetze die Mischung mit einigen Tropfen concentrirter Schwefelsäure, indem man selbe dem etwas schief gehaltenen Probirgläschen zugiesst; die Schwefelsäure sammelt sich am Boden des Gefässes an. Ueber der Säureschicht entsteht nun ein grüner, dann ein blauer, violetter, rother und gelber Ring. Nur die grüne Farbe ist entscheidend, die übrigen können auch von anderen, auch im normalen Harn vorkommenden Substanzen, z. B. Indican, gegeben werden.

Methode nach Heller. Zu 6 cc Salzsäure wird in einem Reagensglase tropfenweise so lange Harn zugesetzt, bis die Säure deutlich gefärbt erscheint. Nachdem man geschüttelt, bringt man mit einer Pipette am Boden des Reagensglases etwas konzentrirte Salpetersäure. Auch hier entwickeln sich die Farbenringe in der erwähnten Reihenfolge.

Wenn die Gallenfarbstoffe in geringer Menge vorhanden sind, so mengt man in einem Reagensglas ungefähr 10 cc Harn mit 50 cc Chloroform und schüttelt, doch nicht zu stark, denn sonst würde das zu fein vertheilte Chloroform sich schwer wieder vereinigen. Das Chloroform setzt sich leicht gelb gefärbt zu Boden, der darüber stehende Harn wird abgegossen oder mittelst einer Pipette abgehoben und mit der zurückgebliebenen Chloroformlösung werden die eben beschriebenen Reaktionen auf Gallenfarbstoffe angestellt. — Besonders schön durch das allmähliche Succediren der Farben gelingt die Reaktion von Heller. Sobald man das gelbgefärbte Chloroform in die Salzsäure giesst, sammelt sich dieses zu Tropfen; auf Zusatz von Salpetersäure erscheint erst die grüne Farbe und dann die übrigen bis zur violetten. — Wenn man einen Tropfen des so gefärbten Chloroforms auf einen Objektträger bringt und es verdunsten lässt, so bilden sich die nadelförmigen rothgelben Krystalle des Bilirubins.

5) **Blutfarbstoff im Harn.** Wird nach den im § 115 angegebenen Verfahren nachgewiesen.

6) **Pflanzenfarbstoffe im Harn.** Gewöhnlich stammen sie von Arzneimitteln. Besonders erwähnenswerth sind die Chrysophansäure (welche im Rhabarber und in den Sennesblättern vorkommt) und ein Derivat des Santonins. Diese beiden Substanzen färben den sauer reagirenden Harn gelb; durch Ammoniak, Kali oder auch durch die spontane alkalische Gähnung geht die Farbe ins Rothe über. Es genügt schon diese Reaktion, um diese Färbung von denen durch Uroerythrin oder durch Blut bedingten zu unterscheiden.

Albumin. Es giebt verschiedene Methoden, die zu dessen Nachweis führen. Am gebräuchlichsten ist die Kochprobe:

Man bringt 8—10 cc klaren Harns (wenn nöthig filtrirten) in ein Reagensglas und erhitzt die obere Hälfte der Flüssigkeitssäule bis zum Kochen. Ist Albumin vorhanden, so gerinnt es und je nach der Menge des vorhandenen Albumins wird der gekochte Theil entweder bloß opalisirend, oder weisslich trüb oder es fallen kleine Flöckchen zu Boden, welche auf Zusatz einiger Tropfen Salpetersäure nicht verschwinden. Es ist vorthellhaft, bloß die obere Hälfte der Flüssigkeitssäule zu erhitzen, denn wenn das Albumin in sehr geringer Menge vorhanden ist, könnte sonst die leichte Trübung, die entsteht, dem Auge leicht entgehen, sie wird nur kenntlich durch den Vergleich der untern kälteren und obern gekochten Flüssigkeitshälfte. Man versetzt mit Salpetersäure, um das Albumin von den Erdphosphaten zu unterscheiden, welche sich im

alkalischen oder neutralen Harn beim Kochen abscheiden (durch Entweichung des Kohlendioxyd, das sie aufgelöst hielt); auf Zusatz von Salpetersäure aber werden sie wieder gelöst. Statt der Salpetersäure wird von Einigen Essigsäure angewendet, nur muss man beim Zusetzen vorsichtig vorgehen, denn ein Ueberschuss hindert das Ausfällen des Albumins oder löst das ausgeschiedene wieder auf.

Ist der Harn alkalisch, so muss er vor dem Kochen angesäuert werden, denn das Alkali hindert das Ausfällen des Albumins.

Enthält der Harn Harzsubstanzen (durch innerlichen Gebrauch von Terpentinen oder Copaivabalsam) so entsteht bei Zusatz der Salpetersäure eine weissgelbliche Trübung, die aber in Alkohol löslich ist.

In zweifelhaften Fällen kann man sich zur Kontrolle folgender Methoden, welche auch die Fällung des Albumins bedingen, bedienen:

a) Man giesst in ein Probegläschen einige cc Harn, säuert stark mit Essigsäure an und versetzt mit einer gleichen Menge einer gesättigten, kalt bereiteten Natriumsulfatlösung und kocht.

b) Man giesst einige cc Harn in ein Reagensglas und schichtet, indem man vorsichtig das Gefäss geneigt hält und längs der Wand zugiesst, etwas konzentrierte farblose Salpetersäure darüber. Die Säure bildet die untere Schichte und falls Albumin vorhanden, bildet sich an der Grenzschichte beider Flüssigkeiten eine nach oben und unten scharf begrenzte weisse Schichte von geronnenem Eiweiss. Enthält der Harn zahlreiche Urate, so fallen auch diese aus, aber die durch dieselbe hervorgebrachte Schicht ist höher gelegen und ihr oberer Rand ist nicht so scharf begrenzt wie jener der Albuminschichte. Sind Albumin und viel Urate zugleich im Harn enthalten, so bilden sich zwei Ringe, der untere ist eiweisshaltig.

In gewissen Fällen geben diese Methoden keine verlässlichen Resultate. So ist z. B. bei pigmentreichem Harn die Eiweisszone gefärbt, oder, wenn der Harn sehr reich an Harnsäure, fällt dieser krystallinische Niederschlag heraus u. s. w. Die Methode wäre demnach wenig verlässlich und ich hätte sie hier auch nicht beschrieben, wenn nicht neuere Untersuchungen von Hammersten¹⁾ die ich selbst aus Erfahrung bestätigen kann, nicht darge-
than hätten, dass diese Methoden empfindlicher als die Kochprobe sind, besonders wenn das Albumin in geringer Menge vorhanden ist. Ueberdies hat genannter Autor mit Brandberg²⁾ zusammen nachgewiesen, dass die Methode auch noch dann Resultate giebt, wenn die Albuminmenge 1:30000 oder 0.0033 % ist. In diesem Falle bildet sich nach 2—3 Minuten ein sehr dünner weisser Ring an der Stelle, wo sich die Harn- und Salpetersäureschicht berühren.

1) Hammersten, Upsala läkareförenings förhandl. Vol. 15, pag. 175.
Referat in Virchow und Hirsch's Jahresbericht für 1880, Bd. I, Seite 252.

2) Brandberg, *ibid.*, Seite 250.

Darauf gestützt haben die beiden Autoren eine Methode zur quantitativen Albuminbestimmung ersonnen, welche ziemlich verlässliche Resultate giebt, obwohl sie nicht wie die anderen Methoden die Anwendung der Waage und komplizirte Operationen verlangt, folglich leicht auch vom praktischen Arzte angewendet werden kann. Sie verdünnen den Harn mit Wasser so lange, bis die Salpetersäure erst nach 2—3 Minuten den erwähnten Ring hervorbringt; wenn dies eingetreten, wissen sie, dass das Albumin im Harne im Verhältniss von 1:30000 enthalten ist. Kennt man das Volumen der Mischung, so kennt man auch die Menge des darin enthaltenen Albumins und folglich auch die Menge, die in dem ursprünglich angewendeten Harn enthalten war. Wenn der Harn sehr reich an Albumin ist, so ist es vorthailhaft, früher im Verhältniss von 1:9 mit Wasser zu verdünnen und eine gemessene Menge dieser schon verdünnten Lösung für weitere Verdünnungen zu gebrauchen; man wird so die Anwendung grosser Flüssigkeitsmengen, vermeiden. Bedient man sich dieser Methode, so giesst man früher die Salpetersäure in ein Reagensglas und fügt die Harnlösung mit einem capillaren Rohr tropfenweise zu, so dass sich die beiden Flüssigkeiten nicht mischen und somit der gebildete Ring scharf begrenzt und deutlich sichtbar bleibt, auch wenn er sehr dünn ist.

Zucker. Für den Nachweis des Zuckers wird gerathen sein, sich beider folgender Methoden nach einander zu bedienen. Ist der Harn trüb, so muss er vorher filtrirt werden, ist er eiweisshaltig, so muss vom gefällten Eiweiss abfiltrirt werden.

1) Trommer'sche Probe, von Salkowski modifizirt¹⁾. Der Harn wird in einem Reagensglase mit $\frac{1}{3}$ seiner Menge Natronlauge vermengt; darauf versetzt man die Mischung mit einigen Tropfen Kupfersulfatlösung (1:6—10 Wasser) und schüttelt tüchtig. Löst sich dabei das ausgeschiedene Kupferoxydhydrat ganz auf, so setzt man noch einige Tropfen Kupferlösung zu und schüttelt wieder; dies Verfahren wiederholt man, bis sich das ausgeschiedene Kupferoxydhydrat nur mehr schwer löst und die Flüssigkeit in Folge dessen ganz wenig getrübt aussieht. Nun erwärmt man die Mischung und wenn Zucker vorhanden, werden bald die gelben oder gelbrothen Streifen des Kupferoxyduls erscheinen. Man beachte wohl, dass bei dieser Probe nur das rasche Erscheinen der Kupferoxydulstreifen die Anwesenheit des Zuckers beweist, indem dieselben bei längerem Kochen auch auftreten können, ohne dass der Harn zuckerhaltig sei.

2) Kalilaugemethode. In einem dünnen, etwas längeren Probegläse werden einige cc Harn mit der Hälfte ihres Volumens Kalilauge versetzt und geschüttelt; sodann wird der obere Theil der Flüssigkeitssäule erwärmt.

1) Salkowski, Referat im Bericht von Schwalbe und Hofmann 1879. Physiologischer Theil. S. 354.

Bei Anwesenheit von Zucker nimmt der erwärmte Theil eine orange bis braunrothe Farbe und einen ziemlich starken Geruch von Caramel an.

Es sei bemerkt, dass auch normaler Harn mit dieser Methode eine braune Färbung zeigen kann, woraus die Nothwendigkeit ersichtlich wird, stets auch die erste Methode anzuwenden. — Wenn der zu prüfende Harn an und für sich schon dunkel gefärbt ist, kann man ihn durch Thierkohle entfärben (filtriren); die Kohle muss aber dann noch mit Wasser ausgewaschen werden, da sie viel Zucker zurückhält ¹⁾).

Oft ist es nothwendig, ausser der Anwesenheit des Zuckers auch dessen Menge zu bestimmen, um Aufschluss über den Grad, den Verlauf der Krankheit und über die Wirkung der therapeutischen Mittel zu erhalten.

1) **Anmerkung der Uebersetzer.** — Wir halten es für angezeigt, an dieser Stelle eine von Penzoldt kürzlich publicirte Harnreaktion zum Nachweis von Traubenzucker kurz anzuführen (siehe Berl. klin. Wochenschrift 1883. Nr. 14).

Man löst ein Gewichtstheil Diazobenzolsulfosäure in etwa 60 g destill. Wasser, indem man, ohne zu erwärmen, tüchtig schüttelt. Löst sich nicht alles, so giesst man von dem am Boden liegenden Reste ab, oder fügt dem Wasser einen Tropfen verdünnter Kalilauge zu, worauf sich die Säure vollständig löst. Die Lösung muss jedesmal frisch bereitet und gleich benützt werden, bevor sie sich gelb färbt. — Einige cem des zuckerverdächtigen Harns werden mit Kalilauge stark alkalisch gemacht und mit derselben Menge der nur schwach alkalischen (Kalilauge) Diazobenzolsulfosäurelösung versetzt. — Man führe gleichzeitig zur Kontrolle dieselbe Probe mit normalem Harne aus. — Im zuckerhaltigen Harne bekommt man sofort eine gelbrothe oder hell bordeauxrothe Farbe, die allmählich dunkler und schliesslich, wenn viel Zucker vorhanden, dunkelroth und undurchsichtig wird. Nach $\frac{1}{4}$ Stunde — bei starkem Zuckergehalt früher, bei schwachem später (manchmal erst nach 1 Stunde) — bildet sich über der Flüssigkeit ein schön rothgefärbter Schaum, der durch Aufschütteln viel deutlicher wird. Der Schaum in der Kontrollprobe ist nur gelblich oder bräunlich gefärbt. — Viel empfindlicher und sicherer wird dieselbe Probe, wenn man dem Gemisch von Harn und Diazobenzolsulfosäure noch einige Körnchen Natriumamalgam zusetzt.

Um den Farbenton des Schaumes speziell objektiv beurtheilen zu können, hat Penzoldt diesen mit der internationalen Radde'schen Farbenskala verglichen und gefunden, dass der rothgefärbte Schaum der Zuckerprobe etwa den Nuancen von Purpur 2 Uebergang nach Carmin oder Cannin 1 und 2 Uebergang nach Zinnober (27 m. n. bis 80 h. i) entspricht, während der Schaum der normalen Kontrollprobe zu Orange (4 r. s.) oder höchstens zu Zinnober 2, Uebergang nach Orange 3, passt. — Bei längerem Stehen, etwa 24 Stunden, verschwindet unter dem Einflusse des Sauerstoffs der Luft die charakteristische Färbung entweder ganz oder sie geht in eine bräunliche über.

Zu diesem Zwecke genügt es nicht blos, die Quantität des Zuckers, die in einer gegebenen Menge Harn enthalten ist, in Rechnung zu ziehen, sondern es ist geboten, auch die Menge des während 24 Stunden mit dem Harne abgegangenen Zuckers zu berechnen.

Zur quantitativen Zuckerbestimmung gelangt man mit genügender Genauigkeit durch Anwendung der Fehling'schen Lösung, welche zuletzt von Pavy dahin modificirt wurde, dass er sie haltbarer machte. Die Methode beruht auf der Eigenschaft des diabetischen Zuckers, in alkalischen Kupfersulfatlösungen das Kupferoxyd zu Oxydul zu reduciren. Bei Gegenwart von Ammoniak fällt das Kupferoxydul nicht heraus, sondern es löst sich farblos auf. Dies geschieht in der Wärme sehr rasch. Die Operation besteht also darin, dass man zu einer heissen gegebenen Menge der Pavy'schen Flüssigkeit nach und nach Harn (gewöhnlich verdünnt) so lange zufließen lässt, bis die ursprünglich blaue Flüssigkeit gänzlich entfärbt ist.

Die Entfärbung zeigt an, dass die Reduktion vollendet ist, und da man einerseits die zur Reduktion des in dem gegebenen Volumen der Pavy'schen Flüssigkeit enthaltenen Kupferoxyds nöthige Zuckermenge kennt und andererseits die zur vollständigen Reduktion verwendete Harnmenge auch kennt, so kann man aus diesen zwei bekannten Mengen die Quantität des Zuckers berechnen.

Die Reduktion muss bei Luftabschluss vor sich gehen, denn sonst kann das Oxydul wieder oxydirt werden, wobei die blaue Färbung entweder gar nicht verschwindet, oder, wenn sie verschwindet, sich doch wieder einstellt und man das Ende der Reaktion nicht genau feststellen kann.

Wir lassen hier die Zusammensetzung der Pavy'schen Flüssigkeit folgen:

173 g Seignettsalz werden in ungefähr 500 cc Natronlauge von 1.12 sp. G. gelöst und nach und nach mit einer Lösung von 34.64 g krystallirtem Kupfersulfat in 200 cc destillirten Wasser versetzt. Die Mischung wird bis zum Liter verdünnt. Dies ist die Fehling'sche Flüssigkeit, die am besten in kleinen vollgefüllten verstopften Flaschen in einem dunklen und frischen Raume aufbewahrt wird. Um die Pavy'sche Lösung zu bereiten, nimmt man 120 cc der Fehling'schen Flüssigkeit und versetzt sie mit 300 cc concentrirten Ammoniaks (sp. G. 0.88) und ergänzt mit destillirtem Wasser zum Liter; 20 cc dieser Lösung entsprechen 10 Milligrammen Traubenzucker.

Der zu prüfende Harn wird mit Wasser verdünnt im Verhältniss von 1:9 oder von 1 Theil Harn und 99 Theilen Wasser, je nachdem ein Vorversuch viel oder wenig Zucker angegeben hat.

Verfahren. Der verdünnte Harn wird in einer Mohr'schen Bürette, die auf einem Stativ befestigt ist, bis genau zur Nulle vollgefüllt. Andererseits giebt man in ein 80—100 cc fassendes Kölbchen 20 cc der Pavy'schen Lösung. Das Kölbchen wird mit einem doppelt durchlöchernten Stöpsel verschlossen; in das

eine Loch wird ein Glasröhrchen zum Austritte der Luft und des Wasserdampfes eingeführt, in das andere die Spitze der Mohr'schen Bürette. Ueber einer Spiritusflamme bringt man die Flüssigkeit zum Kochen, und sobald man annehmen kann, dass die enthaltene Luft verdrängt ist, lässt man durch Oeffnen des Hahnes behutsam die Harnlösung dem Kölbchen zufließen, bis die Pavy'sche Flüssigkeit vollkommen entfärbt ist (um die Farbveränderung besser zu beurtheilen, halte man sich hinter dem Kölbchen ein Blättchen weisses Papier vor). Ist die Entfärbung eingetreten, so schliesst man den Hahn und berechnet die Menge der verbrauchten cc Harn oder besser gesagt, man bestimmt, in wieviel cc Harnlösung 40 Milligramme Zucker enthalten sind (angenommen 20 cc Pavy'scher Lösung seien reduziert worden). Aus diesen Angaben ist es leicht die Menge des an einem Tage abgegangenen Zuckers zu berechnen. Bezeichnen wir mit v die Harnabsonderung während 24 Stunden; mit n die Anzahl cc verdünnten Harnes (1:9), die zur vollständigen Reduktion gebraucht worden sind, so ist der Zuckergehalt des ganzen Harns in Grammen ausgedrückt $\frac{v \cdot 100 \cdot 0,010}{n}$.

Wenn die Verdünnung des Harns 1:99 war, so wird die Formel selbstverständlich so lauten müssen: $\frac{v \cdot 100 \cdot 0,010}{n}$.

Normaler Harn.

110. Der Harn gesunder Individuen hat als solcher beinahe gar keine morphologischen Elemente aufzuweisen, wenn er nicht, auf dem Wege nach aussen, solche Elemente aus den Ausführungsorganen mit sich reisst. Und in der That, wenn man frisch gelassenen Harn durch einige Stunden ruhig stehen lässt, so setzt sich am Boden des Gefässes ein weissliches Wölkchen ab, welches mikroskopisch untersucht, aus granulirten Massen oder aus gewundenen, längsgestreiften Schleimschnüren, (die man von pathologischen Harn-cylindern wohl unterscheiden muss) zu bestehen scheint; darunter sind auch Leukocyten und Epithelzellen der Harnblase und der Harnröhre in geringer Anzahl vorzufinden. Im weiblichen Harn sind vorwiegend zahlreich die Epithelzellen der Vulva. Beim Manne enthält der nach einer Ejakulation gelassene Harn eine bedeutende Menge von Samenfäden.

Ueberdies scheiden sich auch im gesundesten Harn in Folge der Abkühlung und der Gährung ausserhalb des Organismus verschiedene Salze aus und entwickeln sich gewisse pflanzliche Organismen. Ist der Harn konzentriert, so fällt in Folge der Abkühlung schon kurze

Zeit nach der Entleerung eine grössere oder geringere Quantität harnsaurer Salze in granulöser Form aus. In anderen Fällen bilden sich manchmal überaus kleine Krystalle von oxalsaurem Kalk, die gemeinsam mit Krystallen von harnsauren Salzen oder auch selbstständig auftreten. Andererseits ist es bekannt, dass, wenn man Harn ausserhalb des Organismus sich selbst überlässt, erst eine Zunahme der sauren Reaktion, dann die alkalische Gährung eintritt, und zwar je nach der Temperatur schon nach einigen Stunden, oder erst nach Tagen und Wochen. Während der ersten Periode, der Zunahme der sauren Reaktion, sammeln sich öfters am Grunde des Gefässes oder an dessen Wänden neben den amorphen harnsauren Salzen auch gelbgefärbte, rhombische Krystalle von Harnsäure, und pflanzliche Organismen, in Form von kettenartig vereinigten Bakterien, oder in Form einer *Torula*, die aber stets kleiner als die *T. cerevisiae* ist. Während der alkalischen Gährung dagegen treten stets oben genannte Krystalle, solche von phosphorsaurer Ammoniakmagnesia und von harnsaurem Ammoniak auf, und es bilden sich neue pflanzliche Formen in Gestalt kleiner Kügelchen, welche nach Van Tieghem die Zersetzung des Harnstoffs und somit die alkalische Gährung selbst bedingen sollen.

Zeit und Quantität, in welcher sie erscheinen, hängen wie gesagt, von äusseren und inneren Umständen ab, z. B. von der Temperatur der Atmosphäre und von der Lebens- und Ernährungsweise des Individuums u. s. w.; sie können daher innerhalb eines Tages bei demselben Individuum mehrmals wechseln.

Es ist nothwendig, dass der Arzt sich die Natur und die physiologischen Veränderungen der Harnsedimente stets vor Augen halte, um über die Natur und Bedeutung der pathologischen Sedimente ein richtiges Urtheil abgeben zu können.

Des öfteren bildet sich an der Oberfläche des Harnes, (besonders wenn er konzentriert ist) ein dünnes Häutchen, welches aus verschiedenen Körnchen, aus Bakterien, Fett und aus Krystallen (besonders Tripelphosphaten) besteht. Früher schrieb man diesem Häutchen eine grosse Bedeutung zu, indem man es irrthümlich als dem Schwangerschaftszustande eigen betrachtete.

Pathologischer Harn.

111. Im Sedimente pathologischer Harne, können folgende Bestandtheile enthalten sein: 1) normale oder veränderte Zellen (Epithelzellen, rothe Blutkörperchen, Leukocyten oder Produkte krankhafter Prozesse, die sich entweder in den Nieren oder in deren Ausführungsgängen angesammelt haben); 2) chemische Elemente, die im Inneren des Organismus oder ausserhalb desselben im Harne sich ausscheiden; 3) organisirte animalische oder vegetabilische Organismen. — Wir werden diese verschiedenen Formen besonders studiren und ihren diagnostischen Werth andeuten.

1) **Epithelien.** Diese können den Nieren, den Nierenbecken, den Ureteren, der Harnblase, der Urethra, beim Weibe auch der Vagina entstammen.

Es ist von grosser Wichtigkeit, die Zellen der verschiedenen Regionen unterscheiden zu können, denn bekanntlich geht die Epithelialabschuppung einher mit bestimmten Krankheitsprozessen; findet man demnach im Harne zahlreiche Zellen aus einer bestimmten Region, so deutet dies auf eine Veränderung derselben hin. Ich halte es für passend, an dieser Stelle eine möglichst erschöpfende Beschreibung und Besprechung der verschiedenen Epithelien folgen zu lassen.

112. a) Nierenepithelien (Taf. 6 Fig. 60). — Diese haben, je nach dem Theile des Harnkanälchens, welches sie auskleiden, ein verschiedenes Aussehen; bald sind die Zellen klein, abgeplattet, blass, bald weit grösser und granulirt. Es ist von grosser Wichtigkeit, besonders die Epithelzellen wiederzuerkennen, welche jenen Theilen der Harnkanälchen angehören, die am häufigsten der Desquamation unterworfen sind (aufsteigender Theil der Henle'schen Schleifen, Tubuli recti).

Obwohl diese Zellen, wie gesagt, je nach ihrem physiologischen Sitz anders geformt sind, (so z. B. dick und körnig in den Tubuli contorti, abgeplattet und hell in der Ansa descendens u. s. w.), so haben sie dennoch einige bestimmte allgemeine Merkmale; sie erscheinen als verschiedenartig geformte, oft polyëdrische Gebilde,

deren Durchmesser zwischen 10—25 μ schwankt; sie haben feinkörniges oder helles Protoplasma und einen ovalen Kern mit Kernkörperchen; durch diese Charaktere unterscheiden sie sich hinreichend von den Zellen der Harnwege. Vergleicht man sie mit den Zellen der Ureteren und der Blase, so sieht man, dass sie kleiner als die der oberflächlichen Schichten sind und sich von denen der tieferen Schichten durch ihre weitaus verschiedene Form unterscheiden lassen; sie sind auch kleiner, körniger und feiner contourirt als die, welche sich vom Epithel der Vagina oder beim Manne vom Endtheil der Urethra ablösen; mit den cylindrischen Zellen der männlichen Harnröhre können sie sicher nicht verwechselt werden. — Diese Charaktere sind aber nicht immer so ausgesprochen, dass sie immer gleich wieder zu erkennen wären, sie ändern sich oft unter dem Einflusse des krankhaften Prozesses oder des Harns in dem sie liegen; bald quellen sie und nähern sich somit der Kugelgestalt, bald färben sie sich gelblich, bald enthalten sie Körnchen von Blutpigment oder Körnchen von hyaliner Substanz, bald wird das Protoplasma so undurchsichtig, dass man den Kern nur durch Anwendung von Essigsäure erkennen kann, da dabei das umliegende Protoplasma erblasst. In solchen Fällen lässt sich ihre Anwesenheit nur auf indirektem Wege feststellen, indem man konstatirt, dass den Elementen, die man unter dem Mikroskope sieht, alle jene Charaktere abgehen, die nur anderen im Urin vorkommenden Zellen (Leukocyten und Epithelien der Harnwege) eigen sind. Eine häufige und ziemlich eingreifende Veränderung der Nierenepithelien ist die fettige Degeneration (Taf. 7 Fig. 73). Diese Entartung entsteht durch Anhäufung kleiner glänzender Fettkügelchen, die der Essigsäure-Einwirkung widerstehen. Die Zahl dieser Kügelchen kann so sehr anwachsen, dass das ganze Protoplasma verdrängt und der Kern vollständig unsichtbar gemacht wird. — Es fällt im Allgemeinen nicht schwer, die Nierenepithelien zu erkennen, besonders wenn sie in den Harncyclindern enthalten sind (Taf. 7 Fig. 79 c und 76 e) oder wenn sie ihre normale Lage beibehalten haben, das heisst, wenn sie in ihrer Gesammtheit Form und Grösse des Harnkanälchens — das sie ja bilden helfen — wiedererkennen lassen. Diese Zellenanhäufungen haben die Form eines Cylinders, eben desswegen sind sie unter dem Namen der Epithelcylinder des Harns (Harncylinder) bekannt.

Das Vorkommen von Nierenepithelien im Harne lässt stets auf einen krankhaften Vorgang in der Niere schliessen. Besonders bei parenchymatöser Nephritis werden sie in grossen Mengen eliminirt; bei der akuten diffusen Nephritis hingegen verlieren sie ihre Bedeutung gegenüber den andern zahlreich auftretenden Formelementen. Wird aber eine Nephritis chronisch, oder ist sie es von Anfang an, so unterliegen die Epithelzellen der fettigen Entartung. Finden sich grosse Mengen so degenerirter Zellen im Harne vor, so ist die Diagnose einer chronischen Erkrankung sichergestellt.

113. b) Epithelien der Nierenbecken, Ureteren und der Harnblase (Taf. 6 Fig. 63, 64, 65). — In allen diesen Theilen ist der Typus der Zellen ein gleicher. (Nicht alle Autoren stimmen damit überein.) Das Epithel besteht aus 3 oder 4 Zellschichten (Fig. 63), die je nach ihrer Lage verschieden geformt sind. Die unterste Schicht wird von ovalen Zellen gebildet, die mit ihrer breiten flachen Seite auf der Schleimhaut aufsitzen. Ueber dieser liegen zwei Schichten rundlicher oder ovaler Zellen, welche durch einen, selten zwei, meist fadenförmigen, manchmal abgeflachten Fortsatz mit der Schleimhautoberfläche in direkter Verbindung stehen; zwischen den Zellen der tiefsten (zuerst beschriebenen) Schicht werden diese Fortsätze meist breiter und sitzen oft trichterförmig auf der Schleimhaut auf. Alle diese Zellen bergen einen bläschenartigen, ovalen Kern mit Kernkörperchen von homogenem Inhalte, und zeigen in ihrem Protoplasma eine ziemliche Anzahl von Körnchen, die um so zahlreicher sind, je oberflächlicher sie in der Zelle angehäuft liegen. Bei weitem anders sind die Zellen der oberflächlichen Schichte gestaltet. Sie sind eng aneinander geschmiegt und von der Fläche gesehen, polygonal; in der Seitenansicht erscheint ihre obere Fläche konvex, während die untere, entgegengesetzte kurze, spitze Fortsätze trägt, welche die Zwischenräume der oberen Theile der darunterliegenden Zellen ausfüllen. Die Zellen der unteren Schichte greifen somit mit ihrem Ende in den Körper der abgeplatteten Zellen der oberen Schichte ein. Daraus folgt, dass wenn isolirte Zellen letztgenannter Schichte ihre untere Oberfläche gegen den Beobachter kehren, man ein Netz erblickt, dessen Trabekeln (Fig. 63 f, e, g) die eben beschriebenen Erhabenheiten und dessen Maschen die Eindrücke der Köpfe der unterliegenden Zellen vorstellen. Diese

Eindrücke (Nischen) sind aber nicht an allen Zellen der oberen Schichte sichtbar; oft sind sie sehr seicht oder das Protoplasma ist gequollen, so dass sie ganz und gar verstreichen. Die charakteristische Beschaffenheit dieser Zellen beschränkt sich aber nicht allein darauf; denn das Protoplasma ist nicht überall in der Zelle gleichgestaltet: gegen die freie Oberfläche hin (Fig. 63 d) besteht es aus einer so feinkörnigen Substanz, dass man es auf den ersten Blick für homogen hält; darunter sehen wir eine Schichte mit groben $1-6\mu$ messenden, kugeligen, blassen Körnern, die in doppeltchromsaurem Kali löslich sind und die auf Zusatz von starker Essigsäure bis zur Unkenntlichkeit verblassen; unter diesen finden wir zwischen den Körnern die Zellkerne; gegen die untere Fläche der Zelle endlich ist das Protoplasma ganz homogen und als solches bildet es auch die oben besprochenen netzartigen Fortsätze (Trabekeln). Die Grösse dieser Zellen ändert sich je nach der Ausdehnung der überkleideten Fläche; im Durchschnitt messen sie $30-40\mu$; übrigens trifft man auch solche an, die einen Durchmesser von $125-130\mu$ aufzuweisen haben (Fig. 63 g). Während die kleinen Zellen 1 höchstens 2 Kerne bergen, findet man in den grossen bei weitem mehr Kerne, selbst $15-20$. Nach meinen Untersuchungen wäre der einzige Unterschied des Epithels der Nierenbecken, der Ureteren und der Harnblase, wenn ein solcher wirklich vorhanden ist, gerade in diesen oberflächlichen Zellen zu suchen, welche nur in der Harnblase die grössten Dimensionen erreichen und mit vielen Kernen versehen sind.

Obwohl die Epithelzellen der Harnblase auch im freiwillig gelassenen Harne gut erhalten sind (Fig. 65), so verändert doch des Oefteren die Einwirkung des Harnes ihre charakteristischen Eigenschaften. Bald ist das Protoplasma so opak, dass die Kerne nur mühsam oder gar nicht sichtbar sind (Fig. 64 bb'); bald sieht das Protoplasma einförmig aus; bald quellen die Zellen auf und nehmen eine kugelige Gestalt an, oder es erfüllt sie eine hyaline Masse, welche entweder an der Zelloberfläche in Tröpfchen hervortritt oder sich in der Zelle selbst zu einem oder mehr runden Tropfen ansammelt (Fig. 64 a — besonders häufig im alkalischen Harne). Selbst so veränderte Zellen können aber immer noch von den Nierenepithelien unterschieden werden. Leichter könnten sie mit Pflasterzellen der Vulva oder des Präputiums verwechselt werden; doch in den mei-

sten Fällen sind solche Zellen grobkörniger, dunkler oder gelblicher gefärbt, mit bläschenartigem, kernchenhaltigem Kern oder mehreren Kernen versehen.

Finden wir eine gewisse Anzahl der bis jetzt beschriebenen Epithelzellen gemeinsam mit Leukocyten im Harne vor, so können wir auf einen entzündlichen Prozess in der Schleimhaut der Nierenbecken, der Ureteren oder der Harnblase schliessen. — Da, wie wir schon bemerkt, kein bestimmter Unterschied zwischen den Epithelien dieser verschiedenen Regionen festzusetzen ist (einige Autoren wollen dies nicht zugeben), so kann durch die blosse mikroskopische Untersuchung nicht entschieden werden, ob derlei im Harn aufgefundene Zellen etwa einem Katarrhe der Nierenbecken, oder der Harnblase u. s. w. zuzuschreiben sind. Man wird daher in erster Linie die klinischen Phänomene beachten und ein gewisses Gewicht auf die chemische Reaktion des Harnes legen müssen, denn, reagirt der Harn alkalisch, so ist eine Affektion der Harnblase, reagirt er sauer, eine Affektion der Nierenbecken wahrscheinlicher.

Die Epithelzellen lassen sich nicht während der ganzen Dauer eines Katarrhs im Harne nachweisen. Nur bei akuten Katarrhen sind sie beständig vorhanden, bei chronischen meist nur im Anfange; später besteht das Sediment beinahe ausschliesslich aus Leukocyten, und Epithelzellen sind nur vereinzelt oder gar nicht vorhanden.

114. c) Das Epithel aus der männlichen Harnröhre ist cylindrisch, ziemlich lang, sein unterer Theil ist verjüngt, der obere endigt mit einem scharf begrenzten, beinahe glänzenden Rande. Die Zellen sind fein gekörnt und führen auf dem ovalen Kerne einen oder selten zwei glänzende Tropfen, die der Essigsäureeinwirkung widerstehen.

d) Vulvo-vaginal Epithel — Epithel aus der Harnröhrenöffnung und vom Präputium (Taf. 6 Fig. 59). — Von diesen Epithelien finden sich im Harne (besonders beim Weibe) die oberflächlichen Zellen, welche sich als grosse Platten, ähnlich denen aus der Mundschleimhaut, erweisen; sie sind unregelmässig polygonal, mit scharfem Contour, hellem Protoplasma und enthalten einen kleinen, unregelmässig ovalen Kern mit undeutlich oder gar nicht sichtbarem Kernkörperchen. — Neben dieser Form beobachtet man, wohl seltener, auch jüngere Epithelzellen (Fig. 59 b), die sich

durch ihre kleinere, rundliche Gestalt und das äusserst feinkörnige Protoplasma kenntlich machen. — Manchmal dringen in diese jungen Zellen 2–3 oder mehr Leukocyten ein.

Diese jüngeren Zellformen könnten auf den ersten Blick mit Leukocyten verwechselt werden, doch sind sie stets etwas grösser als diese, haben scharf contourirte Ränder, nur einen Kern, und widerstehen gleich den Pflasterepithelzellen der Einwirkung der Essigsäure; selbst bei Behandlung mit starker Essigsäure verblasst und quillt das Protoplasma höchstens, schwindet aber nicht.

Diese beiden Pflasterepithelformen treten bei Katarrhen der betreffenden Schleimhaut weit zahlreicher auf.

115. 2) Rothe Blutkörperchen. — Sie sind leicht kenntlich, denn die ihnen eigene röthlich-gelbe Färbung bleibt ihnen meist erhalten; sie haben je nach Art der Flüssigkeit die Form einer glatten bikonkaven Scheibe, oder sie sind geschrumpft und lassen eine rauhe Oberfläche erkennen (§ 14). Sehr häufig büssen jedoch viele von ihnen oder alle das Hämoglobin ein, sie sind dann farblos. In diesem Falle kann man sie an ihrem Durchmesser, an den regelmässigen oder welligen, doch glatten Rändern erkennen; ferner beachte man das Fehlen eines Kernes und die durchsichtige, nicht granulirte, homogene Substanz. Die dichtere Kortikalschicht derselben zeigt einen doppelten oder wenigstens einen sehr breiten, deutlichen Contour (Fig. 62). Manchmal (auch bei noch gut erhaltenen hämoglobinhaltigen Blutkörperchen) treten aus der Substanz derselben Partikelchen aus, die als kleine Klümpchen frei in der Flüssigkeit schwimmen. Dasselbe geschieht bekanntlich, wenn man rothe Blutkörperchen auf 52° C. erwärmt. Alles dies muss wohl beachtet werden, um sicher Blutkörperchen im Harne wiedererkennen zu können. Die rothen Blutkörperchen haben im Harne keineswegs, wie im Blute das Bestreben sich in Form von Geldrollen aneinander zu legen.

Zuweilen finden sich in einem Harne, welcher eigenthümlich lackfarbig, rothbraun oder braunschwarz gefärbt ist, selbst nach längerem Stehen, unter dem Mikroskope keine Blutkörperchen vor; dieselben sind in solchen Fällen entweder irgendwo in den Harnwegen oder noch innerhalb der Blutbahn in Folge eines abnormen Einflusses zerstört worden, so dass das frei werdende Hämoglobin in den Harn überging (Hämoglobinurie). Solche Harne kommen meist

in Krankheiten vor, die mit einer sogenannten Blutdissolution einhergehen, beim Skorbut, bei putriden typhösen Fiebern, bei bösartigen Wechselfiebern, nach dem Einathmen von Arsenwasserstoffgas, nach Transfusion grösserer Quantitäten von Thierblut, nach Einwirkung von Kali chloricum u. s. w.

Eine eigenthümliche Form der Hämoglobinurie ist die anfallsweise wiederkehrende, welche fast ausschliesslich beim männlichen Geschlechte vorkommt; die einzelnen Paroxysmen lassen sich oft mit Sicherheit auf Erkältungen zurückführen.

Dass es sich in diesen Fällen wirklich um Hämoglobin als färbendes Mittel handelt, kann auf verschiedene Art nachgewiesen werden:

Nach der wohlbekannten Methode von Heller z. B. setzt man in einem Probirgläschen dem Harne ein halbes Volum Kalilauge (1:3) hinzu und erhitzt die Mischung, wobei sich die Erdphosphate in feinen Flocken ausscheiden, diese reissen den Blutfarbstoff mit, welcher dem sich bildenden Sedimente bei auffallendem Lichte eine schmutzig gelbröthliche, bei durchfallendem Lichte eine prächtig blutrothe Färbung giebt.

Die Untersuchung mit dem Spektroskop (siehe §. 30) führt zu noch sichereren Resultaten. Der filtrirte Harn giebt spektroskopisch untersucht die charakteristischen Streifen des Hämo- und Methämoglobins. Bei Untersuchung kleiner Quantitäten, wird jener hohle Glaswürfel, den wir im § 30 beschrieben haben, gute Dienste leisten können (Fig. XXXI). — Will man die Absorptionsstreifen des Hämatin sehen, so muss man den Harn kochen, filtriren, den braunen Rückstand auf dem Filter waschen, sammeln und ihn mit angesäuertem Alkohol oder mit Kalilauge extrahiren (siehe § 30).

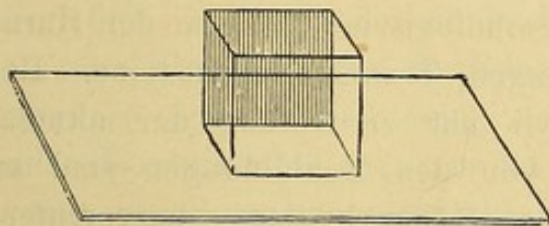


Fig. XXXI.

Hohler Glaswürfel zur spektroskopischen Untersuchung geringer Flüssigkeitsmengen.

116. Die rothen Blutkörperchen können entweder von den Nieren oder den Harnwegen stammen. Sieht man sie mit Fibrin oder Exsudationsmaterialien vermengt, zu Cylindern vereinigt (Blut-cylinder), so kann man mit Bestimmtheit annehmen, dass sie den Nieren entstammen; ebenso, wenn sie in den verschiedenen Arten von Harneylindern enthalten sind (Taf. 7 Fig. 72 b, Fig. 76 d). Ausserdem giebt es Fälle, wo wir wenigstens mit Wahrscheinlichkeit die Niere als Ausgangspunkt ansehen können: erstens, wenn das Blut in geringer Menge vorhanden ist, und es mit dem Harne so innig vermengt ist, dass sich das farbige Sediment nur sehr allmählig absetzt. Uebrigens kann bei einem Trauma oder Krebse der

Niere auch sehr viel Blut im Harne enthalten sein (Bartels). — Zweitens, wenn der Harn durch Umänderung wechselnder Mengen Hämoglobins in Methämoglobin, eine rothbraune Färbung angenommen hat. Der alkalische Harn kann übrigens auch hellroth sein (Beale). — Auch für die Provenienz des Blutes aus den Harnwegen, haben wir einige Anhaltspunkte, wie z. B. die Anwesenheit von Formelementen (Epithelien) aus den Harnwegen; grosse Mengen von Blut; hellrothe Färbung des Harnes; das allmähliche Anwachsen der Blutmenge und endlich Blutgerinnsel, welche öfters die Form der Höhlen, in denen sie sich gebildet haben, beibehalten. Oft sind sie so voluminös, dass sie nur mit Hülfe von Instrumenten durch die Harnröhre gebracht werden können.

Bei Festsetzung dieser Diagnosen darf man begreiflicherweise die übrigen klinischen Symptome nicht unbeachtet lassen.

117. Gar mannigfach sind die Ursachen, welche das Vorkommen von Blut im Harne bedingen: 1) Pathologische Prozesse der Harnwege, wie Entzündungen, Neubildungen, Traumen, Harnsteine. Betreffs der Entzündungen haben wir nur zu Anfang der akuten, grosse Blutmengen aufzuweisen; von den Neubildungen sind es vorzüglich die papillären, welche Hämorrhagieen hervorrufen. 2) Erkrankungen der Nieren und zwar am häufigsten Verletzungen, Entzündungen, Gefässveränderungen (Skorbut, Typhus, hämorrhagische Diathesis) Tumoren und vorzüglich Karzinome. Schon eine einfache venöse Blutkongestion in Folge von Herzkrankungen kann das Vorkommen von Blutkörperchen im Harne bedingen. Doch in diesem Falle und bei chronischen Entzündungen der Nieren ist die auftretende Blutmenge gewöhnlich weit geringer als bei chronischen Nephritiden. Bei Beginn einer akuten diffusen Nephritis kann der Harn geradezu die Farbe des Blutes haben (blutig). Die rothen Blutkörperchen verschwinden erst dann, wenn alle übrigen durch die Krankheit bedingten morphologischen Elemente im Harne schon lange nicht mehr nachzuweisen sind.

Aus dem Gesagten geht hervor, dass der alleinige Nachweis rother Blutkörperchen zur Feststellung der Diagnose nicht hinreicht; wir müssen auch alle übrigen sie begleitenden Formelemente beachten (Epithelien, Cylinder, Harnsteinchen, Leukocyten u. s. w.) und dürfen keines der vom Kranken gebotenen Merkmale übersehen,

wenn es sich darum handelt festzustellen, ob und welcher Art der krankhafte Prozess in den Nieren oder Harnwegen ist.

118. 3) Leukocyten. (Schleim oder Eiterkörperchen). Die allgemeinen Charaktere derselben wurden im § 15 geschildert. Sie haben je nach der Beschaffenheit des Harnes und der Theile woher sie stammen, ein verschiedenes Aussehen. In manchen Fällen sind dieselben so undurchsichtig, dass die Kerne erst durch die Verdünnung des Harnes oder durch Behandlung mit Essigsäure zum Vorschein kommen. Wenn dieselben, bevor sie ausgestossen wurden, längere Zeit hindurch im Organismus (z. B. in einer Abszesshöhle oder in einem käsigen Herde) verweilt haben, so erscheinen sie verändert, eckig, gekörnt, mit schwer sichtbarem Kerne (Taf. 2 Fig. 16). Im stark alkalischen Harn schwellen die Leukocyten bedeutend an, so dass sie das Aussehen blasser hyaliner Körperchen annehmen; die Körnchen sind in diesem Falle gegen die Peripherie gedrängt (Taf. 6 Fig. 68). Im schwach alkalischen oder neutralen Harn (wie dies bei den Katarrhen der Harnblase der Fall ist), können die Leukocyten so gut erhalten sein, dass ihr Protoplasma im Harne noch seine Kontraktilität zeigt; es ist dabei zu beachten, dass der Harn (wenn im Sommer untersucht) durch die Zimmertemperatur oder sonst durch leichtes Erwärmen des Objektträgers lau erhalten werde. Beobachtet man solch' ein Körperchen, so sieht man, wie es ab und zu aus seinem Körper Fortsätze ausstösst, somit fortwährend seine Form verändert (Fig. 67).

119. Die Menge der Leukocyten im Harne ist sehr verschieden, bald sind sie so spärlich, dass sie erst durch die mikroskopische Untersuchung nachgewiesen werden können, bald werden sie so zahlreich, dass sie eine weissliche, mehrere cm dicke Sedimentschicht absetzen (schleimige oder eitrige Sedimente).

Die Leukocyten können aus den Nieren, aus den Harnwegen oder aus nahe gelegenen Abszessen, welche sich in den uropoëtischen Apparat entleert haben, herkommen.

Wenn sie aus den Nieren kommen, so sind sie nie in beträchtlicher Menge vorhanden, ausser es haben sich in dem Organe Eiteransammlungen gebildet, die sich plötzlich durch das Nierenbecken den Weg nach aussen bahnen. Dass Leukocyten wirklich den Nieren entstammen, kann man nur dann nachweisen, wenn dieselben

in dem Harn mit anderen auf eine Veränderung in der Niere hindeutenden Formelementen vorkommen, z. B. mit Harneylindern, oder gar in der Substanz derselben eingebettet sind.

Das Auftreten von Leukocyten im Harne kann durch venöse Stauungshyperämieen, wie auch durch entzündliche Zustände der Nieren bedingt sein; bei der Stauungshyperämie treten sie nur spärlich auf und sind mit rothen Blutkörperchen vermischt, bei Entzündungen ist, wie ich nachgewiesen habe, die Menge der Leukocyten der Heftigkeit und der Stärke der Entzündung direkt proportional: reichlich bei der diffusen Nephritis, weniger zahlreich bei der chronischen diffusen oder interstitiellen Nephritis.

Um aus diesen differentialen Merkmalen einigen Nutzen ziehen zu können, ist es vor allem nothwendig, die wirkliche Menge der Leukocyten, welche aus der Niere herkommen, zu bestimmen.

Es kommt nicht selten vor, dass sich zu chronischer Nephritis ein Katarrh der Harnwege gesellt, in Folge dessen die Zahl der Leukocyten in dem Harne rasch und bedeutend zunimmt; ein gewissenhafter Beobachter wird in einem solchen Falle die Menge der Leukocyten, nicht allein auf die Heftigkeit der Nephritis beziehen, sondern sobald er unter den letzteren einer Anzahl von Epithelien der Harnwege gewahr wird, muss er ohne weiteres einen Katarrh derselben annehmen und dies bei der Beurtheilung des Zustandes der Nieren berücksichtigen. Die entzündlichen Erkrankungen der Harnwege liefern, wie gesagt, eine grosse Quantität Leukocyten: in einem Gefässe sammeln sie sich am Grunde desselben an und bilden das sogenannte eitrige und schleimige Sediment. Der schleimige Bodensatz ist zähe, unter dem Mikroskope mit Essigsäure behandelt, bildet er streifige Haufen. Man darf nicht vergessen, dass sehr oft bei Blasenkatarrhen die eitrigen Sedimente gerade so wie die schleimigen aussehen; ist nämlich der gelassene Harn stark alkalisch (oder wird er es erst ausser dem Organismus, durch die ammoniakalische Gährung) so schwellen die Leukocyten durch die Wirkung des entwickelten kohlensauren Ammoniaks stark an (Fig. 68), zerfallen und bilden somit eine zähe, dem Schleim ähnliche Masse. In der heissen Jahreszeit ist das eitrige Sediment eines vor Kurzem entleerten Harnes noch dünnflüssig, mit noch ganz deutlich sichtbaren Körperchen, am nächsten Tage aber ist es schon dickflüssig am Grunde des Gefässes adhärent, mit stark geschwellten

und theilweise zerfallenen Körperchen, zwischen denen eine grosse Menge von phosphorsaurer Ammonmagnesiakrystallen sich vorfinden. Eine ähnliche zähe Masse wird künstlich gewonnen durch die Behandlung eines frischen eitrigen Sedimentes, mit Ammoniak oder Kali (Beale). — Beim Weibe können die eitrig-schleimigen Sedimente oft aus den Genitalien stammen, doch ist es nicht schwer, Das sicher zu stellen. — Zeigt sich in einem bisher ganz oder fast normalen Harn plötzlich Eiter in grosser Menge, so wird man sofort an eine Abszessentleerung in die Harnwege denken müssen. Auch hier wird es wie immer nöthig sein, sich daran zu erinnern, dass neben den eben auseinandergesetzten mikroskopischen und chemischen Merkmalen, die Herkunft der Leukocyten betreffend, stets auch die Symptome und der Verlauf der Krankheit wohl beobachtet werden müssen.

120. 4) Harncylinder. Wir haben schon früher gesehen, wie die rothen Blutkörperchen und Epithelialcylinder u. s. w., die Form des Lumens der sie aufnehmenden Harnkanälchen beibehalten können und somit im Sediment als Blut- und Epithelialcylinder angetroffen werden. Auch die Harnsalze können sich zusammenballen und so jene Cylinder, bestehend aus Harnsäurekörnchen, Harnsäurekrystallen oder Kalkoxalat bilden. In den ersten Tagen des extrauterinen Lebens findet man im Harn Cylinder vor, welche von Harnsäureinfarkten der Niere herkommen. Sie bestehen aus Haufen von Körnchen oder rundlichen, braun röthlichen Körperchen, die sich auf Zusatz von starker Essigsäure oder Salzsäure lösen während sich die charakteristischen Harnsäurekrystalle ausscheiden.

Bei der parasitären Pyelonephritis (von der Form einer interstitiellen eitrigen Nephritis, welche oft der Pyelitis folgt) findet man im Harne grosse, granulirte Cylinder vor, welche grösstentheils aus körnigen Bakterienhaufen bestehen. Durch ihr Aussehen können sie leicht mit den später zu besprechenden granulirten Cylindern verwechselt werden. Die grosse Widerstandsfähigkeit der Bakterien gegen Reagentien und ihre regelmässige Lage sind so bestimmte Merkmale, dass sie sich dadurch sicher von den Eiweisskörnchen, mit denen sie verwechselt werden könnten, unterscheiden lassen. —

Die sogenannten Harncylinder, die ich jetzt beschreiben werde,

und die ebenfalls der Niere entstammen, sind wohl anderer Natur, sie scheinen aus einer amorphen, feinkörnigen Substanz zu bestehen.

Diese Cylinder von so grosser diagnostischer Bedeutung wurden, wie es scheint, zum ersten Male von Valentin (1837) in der Niere und von Vigla in dem Harn gesehen; seitdem wurden dieselben Gegenstand zahlreicher, sehr ausführlicher Studien ¹⁾. — Nicht alle Harncylinder sind von derselben Beschaffenheit; verschieden ist ihr Aussehen, ihre chemische Zusammensetzung, sodass sie in mehrere Rubriken geschieden werden mussten. Wir unterscheiden nach Rovidà: 1) Hyaline oder ungefärbte Cylinder 2) Cylindroide. 3) Wachsiges oder gelbliche Cylinder.

121. Bei der Untersuchung der Harnsedimente geschieht es nicht selten, dass man die Harncylinder ganz übersieht; denn sie sind oft sehr blass oder gar vollständig verdeckt von dichten Urat- oder Phosphat-Niederschlägen. In solchen Fällen ist es rathsam, einen Tropfen einer Chromsäurelösung dem Objekte zuzusetzen; die Säure löst die Salze auf, während die Harncylinder nur wenig schrumpfen und eine schwach gelbliche Färbung annehmen. Ich selbst wende am liebsten eine gesättigte Pikrinsäurelösung an, welche die Urate rasch zersetzt, indem sich ein Niederschlag von Harnsäurekrystallen bildet; die gelb gefärbten Cylinder gelangen dabei deutlich zur Ansicht. Vicentini²⁾ benützt die Weinfarbstoffe mit Erfolg als Färbemittel der Harncylinder. — Es kann auch vorkommen, dass die Cylinder dadurch der Beobachtung entgehen (wie es oft bei suppurativer Nephritis nach Entzündungen der Harnwege geschieht), dass sie vollständig in eine dicke Schleimschicht oder in jene fadenziehende Substanz, welche sich durch Einwirkung des kohlensauren Ammoniaks auf die lymphoiden Zellen bildet, eingeschlossen sind. Auch diesem unangenehmen Umstande kann man wohl abhelfen, wenn man das zu untersuchende Präparat mit einer Chlornatriumlösung behandelt; die zähe Masse schwillt an und löst sich beinahe gänzlich auf, so dass die darin enthalte-

1) Die beste, leider unvollendet gebliebene, Monographie über Harncylinder ist die des C. L. Rovidà; Arch. per le scienze mediche Torino, B. I. 1877. Sie enthält eine richtige Wiedergabe der damaligen Ansichten über dieses Argument.

2) Vicentini, Atti Acc. Med. di Napoli. Band XXXIV. 1880.

nen Formelemente sichtbarer werden und speziell die Harncylinder durch mässige Schrumpfung (Rovida) deutlich hervortreten.

122. Die hyalinen Cylinder (Taf. 7 Fig. 72) sind bald langgestreckte, mehr oder weniger gewundene, stets regelmässig contourirte Körper.

Die Enden sind entweder abgerundet, oder unregelmässig abgestumpft; manchmal ist das eine der Enden in einen cylinderähnlichen Faden ausgezogen. Die Länge und Breite dieser hyalinen Cylinder ist sehr verschieden; neben den kürzesten sehen wir oft solche, die sich durch das ganze Sehfeld des Mikroskops erstrecken. Ihr Durchmesser kann sich auf 12 oder 40—50 μ belaufen. Sie bestehen aus einer durchscheinenden, homogenen Substanz, so dass die zarten Contouren des Cylinders sehr oft verschwinden und nur durch die früher erwähnten Färbungsmethoden sichtbar werden. Mit verdünnter Essigsäure behandelt legen sie sich in Falten, in starker Essigsäure lösen sie sich auf, desgleichen, wenn sie im Harne selbst auf 65—80° C. oder in destillirtem Wasser auf 20—40° erwärmt werden. Nicht selten finden wir in den hyalinen Cylindern feinkörnige Körperchen, welche bald gleichmässig vertheilt (granulirte Cylinder) bald an einer bestimmten Stelle der Substanz angehäuft sind. Diese Körnchen sind entweder blass und verschwinden auf Zusatz von Essigsäure beinahe vollständig (albuminoide Körnchen) oder sie sind scharf begrenzt, mit glänzendem Centrum versehen; als solche widerstehen sie der Essigsäure und zeigen eben dieselben Reaktionen wie die Fette (Fettkörnchen). In manchem Harne sind bloss Cylinder mit blassen Eiweisskörnchen enthalten, während die andere Fettkörnchen führende Art, nie allein vorkommt. Dieser sind immer mehr oder weniger Eiweisskörnchen beigemischt, man sieht aber oft in einem und demselben Harne neben Cylindern, welche vorwiegend Fettkörnchen enthalten, solche, welche nur mit Eiweisskörnchen versehen sind. Das schon an und für sich verschiedene Aussehen kann noch weitere Veränderungen durch Auf- und Einlagerung anderer Formelemente erleiden.

So finden wir an der Oberfläche der Cylinder rothe Blutkörperchen, Leukocyten, Nierenepithelien oder deren Kerne (Fig. 72 c) aufsitzen oder in wechselnder Menge in der Substanz der Cylinder selbst eingebettet (Fig. 72 u. 79), so dass, wenn dieselbe dicht mit rothen und weissen Blutkörperchen gefüllt ist, man den Eindruck

gewinnt, als ob die hyaline Substanz nur ein Kitt für diese Formelemente wäre.

Sowohl die Leukocyten als alle anderen Formelemente können entweder gut erhalten oder degenerirt und durch Pigment gefärbt sein. Die rothen Blutkörperchen sind nicht selten entfärbt.

123. Die Cylindroide (Taf. 7 Fig. 70 u. 71) unterscheiden sich von den eben beschriebenen Cylindern dadurch, dass die dünnen Formen ($1-2\mu$) fadenförmig, die dicken ($5-10\mu$) bandartig sind: sie haben alle unregelmässige Contouren und nehmen einen meist wellenförmig gebogenen Verlauf. Ihr Durchmesser ist nicht an allen Stellen gleich. Die Enden sind meist spitz zulaufend, gabelförmig oder verästelt. Sie erreichen oft selbst die Länge eines Millimeters. Man findet auch mehrere Cylindroide zu einem Knäuel vereinigt, oder sie kreuzen sich, so dass sie ein unregelmässiges Geflecht bilden (Fig. 71) oder mehrere zusammen sind schneckenförmig eingerollt.

Auch die Cylindroide sind gleich den hyalinen Cylindern wegen ihrer durchsichtigen, farblosen Substanz nicht immer unter dem Mikroskope leicht sichtbar; daher wird es oft wünschenswerth, das Präparat vorerst zweckmässig zu färben. Diese durchsichtige und ungefärbte Substanz, die nach Rovidá dieselben chemischen Reaktionen wie die hyalinen Cylinder besitzt, zeigt im Allgemeinen, parallel mit der Längsaxe des Cylinders verlaufende, mehr oder weniger scharf gezeichnete Streifen.

Diese Streifen sind ein wichtiges Merkmal, um die Cylindroide von den Cylindern zu unterscheiden. Weniger und seltener als letztere enthalten die Cylindroide Eiweiss oder Fettkörner, rothe Blutkörperchen, Leukocyten oder Nierenepithelien. Andere Male sind sie von besonders feinkörnigen Niederschlägen verschiedener Salze vollständig bedeckt, so dass es oft schwer fällt, sie zu erkennen.

124. Die wachsartigen oder gelblichen Cylinder (Fig. 77 und 79 d) haben so ausgesprochene Merkmale, dass es beinahe immer gelingt, sie von den hyalinen zu unterscheiden. Sie bestehen aus einer blassgelben, stark lichtbrechenden Substanz, ihre Contouren sind daher scharf markirt, regelmässig oder wellenförmig, ihre Elastizität ist gering, sie sind vielmehr hart, beinahe spröde.

Sie sind grösser als die hyalinen Cylinder, ihre Länge schwankt zwischen einigen μ und einem bis zwei Zehntel mm. Auch sie kön-

nen, wenn auch seltener, gleich den hyalinen Cylindern, Körnchen verschiedener Art, (so dass sie gleichmässig gekörnt erscheinen), Leucocyten, rothe Blutkörperchen und Nierenepithelien enthalten. Auch chemisch unterscheiden sie sich von den hyalinen Cylindern, indem sie sich weder erwärmt (im Harne oder in destillirtem Wasser), noch auf Zusatz von Essigsäure lösen; sie sind im Ganzen bedeutend widerstandsfähiger.

Die oben erwähnte gelbliche Färbung ist nicht bei allen Cylindern vorhanden. Die dünnsten Formen erscheinen ungefärbt, so dass sie sich nur durch die stärkere Brechung des Lichtes und die geringere Elasticität von den hyalinen Cylindern unterscheiden. Ich muss ferner noch erwähnen, dass ich in seltenen Fällen (besonders bei der chronischen, interstitiellen Nephritis) sogar grosse, wachsartige Cylinder ungefärbt im Harne vorfand. In diesen Fällen war aber auch der Harn beinahe ganz farblos, sodass ich annehmen möchte, die Gelbfärbung der Cylinder könne vom Harnpigment herrühren. — Ausnahmsweise enthalten die wachsartigen Cylinder helle, runde oder ovale Höhlen, oder sie werden durch unregelmässige Ränder begrenzt, oder sie sind von haufenartigen Ansammlungen der gewöhnlichen, gelblichen Substanz zusammengesetzt (Fig. 78), oder mit einer Schichte der blassen Substanz der hyalinen Cylinder überzogen (Fig. 75).

125. Von der chemischen Konstitution der Harncylinder wissen wir nicht viel. Anfangs hielt man sie für eine fibrinöse Exsudation und nannte daher jene Nierenerkrankung, bei der sich solche Cylinder vorfanden, croupöse Nephritis. Später glaubten einige Autoren, die Harncylinder beständen wenigstens theilweise aus Schleim oder aus einer gelatinösen oder kolloiden Substanz. Die vollständigsten Studien über diesen Gegenstand sind die von Rovida (l. c.). Nach seinen Angaben haben die hyalinen Cylinder und die Cylindroide dieselbe chemische Beschaffenheit, wodurch sie sich wesentlich von allen anderen bis jetzt bekannten Eiweisskörpern unterscheiden; hiefür ist die wichtigste Reaktion die Löslichkeit in allen mittelmässig verdünnten Mineralsäuren, hauptsächlich in verdünnter Salpetersäure (conc. $\frac{2}{3}$, $\frac{1}{2}$ oder $\frac{1}{3}$). Die Cylindroide bestehen nicht aus Mucin, wie Manche behaupten, weil sie sich in Essigsäure von jeder Concentration auflösen. Die Substanz oder die Summe der Substanzen woraus sie bestehen, kann nicht nur kein Fibrin, sondern nicht einmal eine albuminöse Substanz sein; wahrscheinlich haben wir es mit einem noch unbekannten Eiweisskörperderivate, oder nach der neuen Terminologie mit einer Albuminoidsubstanz zu thun

Auch die wachsartigen Cylinder, deren fibrinöse Natur von Einigen noch heute vertheidigt wird, unterscheiden sich in ihrem chemischen Verhalten vom Fibrin; durch gewisse Reaktionen könnte man sich bewogen fühlen anzunehmen, sie beständen aus Albuminaten.

Es wurden auch Harncylinder beschrieben, welche die Reaktion der amyloiden Substanz haben. Angenommen diese Beobachtung sei richtig, so müssen wir andererseits zugeben, dass dieser Befund zu den Seltenheiten gehört und gewiss nicht immer mit der amyloiden Degeneration der Nieren in Zusammenhang steht.

126. Die Meinungen über die Herkunft der Cylinder sind sehr getheilt. Als noch die Anschauung herrschte, dass die Cylinder aus Fibrin beständen, wurden dieselben als das Produkt einer Exsudation angesehen. Als aber später gezeigt wurde, dass wenigstens einige Arten derselben nicht aus Fibrin zusammengesetzt sind, suchte man die Erklärung ihrer Entstehung in der Thätigkeit der Harnkanälchenepithelien oder in der Degeneration derselben. Aus den verschiedenen Arbeiten ¹⁾ über die Herkunft der Harncylinder gehen folgende mögliche Bildungsarten hervor:

1) Aus dem Blutplasma, welches, nachdem es aus den Gefässen ausgetreten ist, in die Harnkanälchen übergeht, gerinnt und sich der Form der Kanälchen anpasst.

2) Durch viele kleine, von den Epithelien der Harnkanälchen secernirte Tröpfchen, die sich in deren Lumen ansammeln und mit einander verschmelzen.

3) Durch Degeneration der Harnkanälchenepithelien und durch die Verschmelzung der Partikelchen der zerfallenen Substanz (darnach liesse sich die Entstehung jener Cylinder erklären, welche aus Bröckelchen jener gelblichen Substanz gebildet erscheinen).

Nach Rovidá entstehen die Cylinder nie direkt aus einer Blutexsudation. Die hyalinen Cylinder und die Cylindroide hält er für eine Art Sekretionsprodukt der Epithelien aller Harnkanälchen, beiläufig wie das Mucin das Produkt einiger Schleimhäute und Schleimdrüsen ist. Sie sollen aus einem normalen Bestandtheile des Zellenprotoplasmas entstehen, das durch pathologisch gesteigerte Thätigkeit in grossen Mengen gebildet wird, als hyaline Substanz aus der Zelle austritt, sich in den Harnkanälchen ansammelt und durch den Harn aus den Nieren ausgeschieden wird. Die wachsartigen Cylinder hingegen sollen aus dem degenerirten Protoplasma der einzelnen Nierenepithelien, besonders der Rindenschicht, entstehen. Während also die hyalinen Cylinder und die Cylindroide das Produkt einer quantitativen Veränderung der Zellenthätigkeit vorstellen, bedeuten die wachsartigen Cylinder eine quantitative und qualitative Veränderung zugleich.

1) Siehe die Arbeit von Spina: Wien. med. Blätter, 1878, Nr 20 u. 21 und die Berl. klin. Wochenschrift 1880, p. 420.

Hält man an dieser Annahme fest, so ist es begreiflich, wie durch die Verschmelzung der Tropfen hyaliner und wachsiger Substanz zu einem einzigen Körper leicht auch jene morphologischen Bestandtheile, welche sich in den Harnkanälchen schon vorher vorgefunden, mit eingeschlossen werden, nämlich: Epithelien, Detritusmassen der zerfallenden Leukocyten, rothe Blutkörperchen u. s. w.

Die Abstammung der Cylinder von Epithelien wird nicht allgemein angenommen; in neuerer Zeit versuchten mehrere Autoren ihre direkte Herkunft aus dem Blute nachzuweisen; darunter sind ¹⁾ die bedeutendsten Voorhove, der darüber Experimente an Thieren anstellte, Litten und Posner. Ribbert ²⁾ behauptet, es genüge zur Erzeugung hyaliner Cylinder nicht, dass der aus dem Blute stammende Eiweisskörper in das Lumen der Harnkanälchen gelange und dort gerinne, sondern die Gerinnung muss unter dem Einfluss besonderer Substanzen vor sich gehen. In der That gelang es ihm, hyaline Cylinder darzustellen, indem er die Arteria renalis eines Kaninchens unterband, eine halbe Stunde darauf die Niere herausnahm und in frischem Harn, Harnsäurelösung, verdünnter Salzsäurelösung oder Phosphorsäurelösung auf 60° C. erwärmte.

127. Die Bedeutung der Harncylinder ist, je nach der Art der Cylinder, sehr verschieden.

Die Cylindroide finden wir auch ziemlich häufig im normalen Harn vor. In weit grösserer Menge kommen sie nicht allein bei vielen entzündlichen Prozessen der Nieren vor (Thomas, der diese genau beschrieben hat, wies dieselben bei der Nephritis scarlatinosa nach) sondern auch bei pathologischen Veränderungen anderer Theile des uropoëtischen Apparates; ich fand sie zahlreich z. B. bei der einfachen Cystitis. Demzufolge können wir annehmen, dass ausser Nierenepithelien noch andere Elemente des uropoëtischen Apparates unter gewissen Umständen solche Cylindroide liefern können. Jedenfalls können wir bis jetzt die diagnostische Bedeutung dieser Cylindroide nicht sehr hoch anschlagen.

Von weit grösserer Bedeutung sind die anderen zwei Cylinderarten. Es ist freilich wahr, dass viele Beobachter, darunter Henle, solche Cylinder, besonders die hyalinen, in den normalen Nieren gefunden haben. Wenn man aber bedenkt, dass eine ganz normale Niere sehr schwer zu finden ist, so verliert diese Behauptung viel an Werth im Vergleich zu der gewöhnlichen Wahrnehmung, welche uns lehrt, dass das Vorkommen dieser Cylinder in dem Harne immer mit der

1) Voorhove, Virchow Arch. Band 80, 1880.

2) Centralblatt f. die med. Wissenschaft. 1881, Nr. 17.

Gegenwart von Eiweiss verbunden ist, folglich mit einer pathologischen Veränderung des Nierenparenchyms. Der Einwand dagegen, dass man eiweisshaltige Harne untersuchen kann ohne Cylinder zu finden und umgekehrt, ist nicht sehr stichhaltig, wenn man bedenkt, dass die Albuminurie sehr oft nur eine vorübergehende ist und die Harncylinder verschieden lange Zeit in der Niere verweilen können, bevor sie ausgestossen werden; es wäre ja leicht möglich, dass in solchen Fällen die Untersuchung zu einer Zeit angestellt wurde, wo die Albuminurie schon zu Ende, die Abstossung der Cylinder aber noch im Gange war oder zu einer Zeit, wo die erste schon begonnen, die zweite aber erst zu beginnen hatte. Diesbezüglich hat Bartels¹⁾ einige interessante Fälle gesammelt.

Im Urine stark Fiebernder findet man oft vorübergehend Eiweiss und hyaline Cylinder. Huppert²⁾ fand bei epileptischen Anfällen Albuminurie beinahe immer bei Gegenwart von Cylindern. Nothnagel³⁾ fand hingegen im Harne Ikterischer Cylinder, doch ohne dass Albuminurie vorhanden wäre. — J. Fischl⁴⁾ fand bei leichten und heftigen Formen von Darmkatarrhen einige Stunden nach dem Beginn der diarrhoischen Entleerungen Harncylinder, und vorwiegend hyaline und schmale Formen, die hie und da Epithelien, Leukocyten oder Reste derselben enthielten; rothe Blutkörperchen waren nur spärlich vorhanden. In manchen Fällen war Albumin zugegen, in anderen nicht. — Die Menge der abgehenden Harncylinder schien in diesen Fällen von der mehr oder weniger raschen Aufeinanderfolge und dem Grade der Entleerungen abhängig zu sein. Fischl⁵⁾ ist daher der Meinung, dass die Cylinder ihre Entstehung dem verminderten Blutdrucke in den Arterien verdanken, welcher in Folge des bei heftigen Diarrhöen gewöhnlichen Kollapses zu Stande kömmt. Derselbe Autor wies im Harne von Individuen, welche an schmerzhaften Affektionen der Bauchorgane, aber nicht an Nierenerkrankung litten, Eiweiss nach, ohne jedoch Cylinder zu finden. — Alles, was wir jetzt auseinandergesetzt haben, beweist, dass das Vorhandensein der Cylinder nicht unbedingt auf eine Nierenerkrankung hindeutet, sondern auch durch einfache cirkulatorische Störungen bedingt sein kann.

128. Demzufolge finden wir die Cylinder besonders bei Stauungs-
hyperämieen und den verschiedenen Entzündungen der Nieren vor.

1) Bartels, Ziemssen's Handbuch, Band IX, 1875.

2) Huppert, Virch. Arch. B. 59.

3) Nothnagel, Deut. Arch. f. klin. Med. B. XII.

4) Fischl, Prager Vierteljahrschrift CXXXV. Band S. 27.

5) Fischl, Deut. Arch. für klin. Med. Band XXIX. 1881.

Ihre Anzahl variirt in den verschiedenen Fällen und ist nicht immer direkt der Heftigkeit der Albuminurie proportional; so findet man z. B. bei der Stauungshyperämie, bei der chronischen, interstiellen Nephritis und bei der Amyloiddegeneration der Nieren wenige, bei der akuten und chronischen diffusen Nephritis hingegen grosse Mengen von Cylindern vor. Es wird allgemein angenommen, man könnte als Differential-Merkmal zwischen der diffusen akuten und der chronischen Nephritis die Verschiedenheit der Harncylinder, die das Sediment bilden, ansehen. Demnach wären die hyalinen Cylinder charakteristisch für die akute Form, die wachsartigen Cylinder sollten auf einen chronischen Prozess hindeuten. Dies trifft wohl in nicht wenigen Fällen zu, doch kann man es gewiss nicht als allgemeine Regel hinstellen.

Erst vor kurzer Zeit fand ich auch bei mehreren Fällen von akuter Nephritis, besonders nach Scarlatina, zwischen den zahlreichen hyalinen Cylindern eine gewisse Anzahl (manchmal eine grosse Menge) wachsartiger Cylinder. Die Affektion war allemal ziemlich schwer, doch genasen dennoch einige der Patienten. Nach diesen Auseinandersetzungen könnte man die Schlussfolgerung ziehen, dass, während die hyalinen Cylinder bei der chronischen und akuten diffusen Nephritis vorherrschen, die wachsartigen, gelben Cylinder besonders, nicht aber ausschliesslich bei der chronischen Nephritis vorkommen und auf eine schwere Erkrankung hinweisen.

Wir haben gesehen, dass die Cylinder Nierenepithelzellen in fettiger Entartung und Fetttröpfchenhaufen enthalten können. Die Bedeutung eines solchen Befundes spricht sehr deutlich und bestimmt für eine fettige Entartung des Nierenparenchyms, die entweder durch Einwirkung eines Giftes (z. B. Phosphor) oder anderer Infektionsstoffe, oder aber in Folge einer chronischen, diffusen Nephritis entstanden ist. Solche Cylinder haben also immer eine hohe diagnostische Bedeutung.

Obwohl in den einzelnen Fällen immer die eine oder die andere Cylindergattung vorherrscht, so enthält doch beinahe jedes Sediment, wie leicht begreiflich, betreffs der Grösse, des Aussehens und der Beschaffenheit verschiedene Cylinder, denn bei jeder Nephritis werden die einzelnen Theile des Organs nicht zugleich und nicht im selben Grade pathologisch affizirt.

Aus alledem ergibt die Mahnung, bei Untersuchung eines Sediments nicht bloß auf Art und Menge der Cylinder zu achten, sondern sein Augenmerk auch auf alle sie begleitenden Formelemente zu richten und besonders die Menge der beigemischten Leukocyten, Epithelien und rothen Blutkörperchen genau zu beachten.

129. 5) Tuberkulöse und käsige Massen. — Bei Tuberkulose der Nieren kann man die charakteristischen Bestandtheile der Tuberkeln im Harne kaum erwarten, denn diese degeneriren rasch, so dass, wenn sie auch ausgeschieden werden, schwer mehr zu erkennen sind. Manchmal finden sich aber im Sedimente grosse Mengen von zerfallenen Leukocyten, die bekanntlich ziemlich zahlreich die Tuberkelknoten umgeben und mit diesen zerfallen. Solche Leukocyten sind stets geschrumpft, winkelig verzogen und von blasen, körnigen, eiweissartigen Anhäufungen umgeben; auch bei Behandlung mit Essigsäure gelingt es nur ausnahmsweise ihre Kerne zu erkennen. Selbstverständlich können uns solche Befunde für die Diagnose nicht genügen, denn ein alter Abscess der sich in die Harnwege ergiesst kann ein ähnliches Harnsediment verursachen (Taf. 2 Fig. 16); sie können uns nur nützlich werden, wenn noch andere Symptome oder nachgewiesene tuberkulöse Erkrankung anderer Organe vorhanden sind. Mit mehr Sicherheit könnten wir Nierentuberkulose diagnostiziren, wenn mit dem Harne Partikelchen käsiger Massen abgehen, in welchen man neben den zerfallenen Formelementen meist noch Bindegewebsfasern, elastische Fasern und andere aus der erkrankten Region stammende Gewebsbestandtheile vorfindet.

Unter gewissen Umständen scheint die Möglichkeit nicht ausgeschlossen zu sein, dass Partikelchen des theilweise veränderten Nierenparenchyms selbst, mit dem Harne ausgeschieden werden. Oehl¹⁾ erzählt, wie ein 30jähriges Weib eine erbsengrosse Konkretion mit dem Harne ausschied, in der unter einer umgebenden Schleimschicht eine blutigrothe, breiige Masse enthalten war; diese bestand aus Leukocyten, rothen Blutkörperchen und Harncylindern, welche von einer Harnsäure und Harnsalze enthaltenden Substanz zusammengehalten wurde. Eben in diesem Falle scheint es sich um eine losgelöste Portion veränderten, zusammengeballten Nierenparenchyms gehandelt zu haben.

1) Oehl, Morgagni 1862.

In neuester Zeit ist es gelungen, Tuberkelbacillen im Harn nachzuweisen, und ist dieser Befund zur Diagnose der Tuberculose des Urogenitalapparates verwendet worden. (Leube¹⁾, Rosenstein²⁾, Babes³⁾).

130. 6) Tumorenbestandtheile. — Tumoren-Bestandtheile oder -Partikelchen im Harne vorzufinden gehört zu den Seltenheiten; es kommt wohl vor, dass sich Partikelchen sehr weicher Tumoren loslösen und ausgeschieden werden, ganz besonders, wenn der Tumor sich im Stadium des Zerfalles befindet. Es ist aber nicht leicht, in manchen Fällen sogar unmöglich, solche Bestandtheile zu erkennen, denn die so mannigfach geformten Epithelien der Harnwege sind nur schwer von den nicht minder mannigfach geformten Krebszellen sicher zu unterscheiden. Es liegt demnach im Allgemeinen nicht im Bereiche der Möglichkeit, eine sichere Differentialdiagnose stellen zu können. Wenn noch zusammenhängende Fetzen des Tumors ausgeschieden werden, bei welchen die einzelnen Formelemente ihre Anordnung im Neoplasma beibehalten haben, dann ist eine sichere Diagnose immerhin möglich. Von Nierenkarzinomen ist mir ein solcher Fall nicht bekannt; anders verhält es sich bei Blasenkarzinomen, da kommt es öfters vor, dass durch die Muskelkontraktionen sich ganze Fetzen des Tumors loslösen und mit dem Harne abgehen, sodass es möglich ist, noch bei Lebzeiten des Kranken mit Sicherheit einen Blasenkrebs zu diagnostizieren.

Will man derlei Fetzen, die oft sehr klein, manchmal einige mm bis 1 cm lang sind, aus dem Harne gewinnen, so ist es geboten diesen sich absetzen zu lassen und das Sediment auf einem Uhrglase zu sammeln, um die verschiedenen Bestandtheile desselben besser zu sehen; in den meisten Fällen wird man neben rothbraunen Kügelchen, die aus geronnenem Blute bestehen, weissliche Partikelchen vorfinden, welche sich unter dem Mikroskope als Tumorfetzen erkennen lassen.

Bei zottigen Tumoren oder Karzinomen findet man manchmal noch ganz gut erhaltene Zotten in Form von langen, am Ende abgerundeten, bindegewebigen Strängen, die von Gefässen durchzogen und mit unregelmässigem Plattenepithel überkleidet sind; viel häufiger

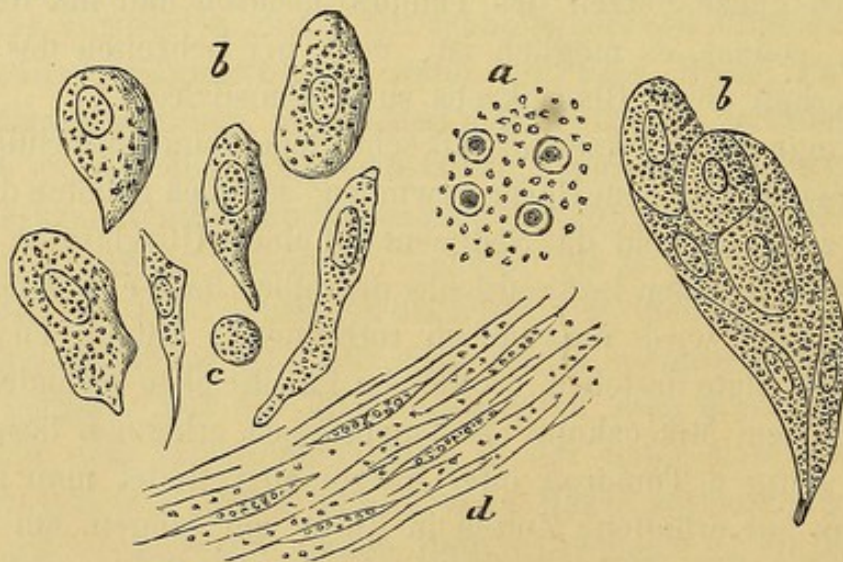
1) Sitzungsber. d. physikal.-med. Soc. Erlangen v. 11. Dez. 1882.

2) Centralbl. f. d. med. Wiss. Nr. 5 1883.

3) Centralbl. f. d. med. Wiss. Nr. 9 1883.

sind aber die Zotten mehr oder weniger verändert: das Epithel fehlt dann ganz oder theilweise, das Stroma ist gequollen und mit Blut-Pigmentkörnern oder Hämatinkrystallen durchsetzt, des öfteren mit Detrituskörnern oder Erdphosphaten bedeckt. So veränderte Zotten sind nur schwer zu erkennen.

Wenn Partikelchen eines Tumors der Blase (Blasenkrebs) mit dem Harne abgehen, so kann man sie nur an den Bindegewebsbündeln und den Krebszellen erkennen. Letztere sind gewöhnlich sehr gross aber unregelmässig geformt. Die oberflächlichen Zellen des Blasenepithels sind bekanntlich ebenfalls sehr gross und unregelmässig, doch wird es einem geübten Auge gelingen, beide Zellarten auseinanderzuhalten; die Blasenepithelzellen trifft man nämlich meist isolirt an, während die Krebszellen stets zu grösseren Gruppen vereint sind. Man darf aber nicht vergessen, dass auch die Epithelzellen der Urethralöffnung und der Vulva öfters zu Gruppen vereint eliminirt werden; sie sind aber stets regelmässiger geformt als die Krebszellen und die Anhäufungen enthalten niemals Bindegewebe. Uebrigens kann man in zweifelhaften Fällen den Harn durch den Katheter abfliessen lassen und dadurch ein Ablösen der Harnröhrenepithelien verhüten.



Flg. XXXII.

Harnsediment eines mit Blasenkrebs behafteten Mannes. — 380 D.

Die in Fig. XXXII abgebildeten Formelemente stammen aus dem Harne eines mit Blasenkrebs behafteten 60jährigen Mannes. Der Harn war röthlich gefärbt und im Sedimente waren zahlreiche

Blutgerinnsel und Tumorpartikelchen enthalten. In den Zupfpräparate derselben fanden sich: a) guterhaltene rothe Blutkörperchen und zahlreiche, eiweissähnliche Körner, b) grosse, mannigfach gestaltete, vereinzelte oder zu Gruppen (oft zu Hunderten) vereinigte Krebszellen, c) einige Leukocyten, d) Bindegewebsbündel, bestehend aus einer körnig-fibrillären oder mehr gelatinösen Grundsubstanz, die mit elastischen Fasern und Spindelzellen durchsetzt war.

131. 7) Spermafäden¹⁾. — Selbst im zersetzten Harne bleiben die Spermafäden unverändert erhalten, sodass es nicht schwer fällt, sie zu erkennen. Nicht selten haften den Köpfen der Spermafäden Protoplasmaklumpchen aus den Bildungszellen derselben an. Bei Samenflüssen (Spermatorrhoe) findet man oft neben den Spermafäden Krystalle von oxalsaurem Kalk; auch sitzen in solchen Fällen die Spermatozoen auf Fäden jener Schleimsubstanz, die mitunter auch im normalen Harn eine wolkige Trübung verursacht.

Clemens (Canstatt's Jahresbericht 1860 S. 285) sah öfters bei Personen, die an Samenfluss litten, rundliche, 9–15 μ messende Zellen, die gewöhnlich an einer Stelle eine Ansammlung ganz feiner Körnchen zeigten. Diese Gebilde dürften nichts anderes als Bildungszellen der Spermafäden gewesen sein, die ja im normalen Samen sehr zahlreich enthalten sind (§ 98). Robin beschreibt auch rundliche, 5 μ messende, blasse granulirte Kerne, die er oft massenhaft bei veralteten Spermatorrhoen vorfand. Selbstverständlich sind diese Elemente diagnostisch ziemlich unwichtig, da sie ja immer nur neben den Samenfäden selbst gefunden wurden.

Finden wir bei einem gesunden Manne Samenfäden im Harne, so müssen wir dies als Folge eines vorausgegangenen Beischlafes oder einer Pollution ansehen. Abgesehen davon können aber auch nach langer geschlechtlicher Abstinenz bei ganz gesunden Menschen Spermafäden mit dem Harne abgehen. — Im Harne der Weiber können sich nach stattgehabtem Coitus ebenfalls Spermafäden vorfinden: ein Umstand, der in der gerichtlichen Medicin wohl beachtet werden muss.

Um eine Spermatorrhoe von Schleim- oder Prostatasekretfluss unterscheiden zu können, müssen wir Samenfäden im Harne vorfinden; doch nicht immer ist dies ein Kriterium für Spermatorrhoe, denn bei Krankheiten, die mit langandauerndem Fieber (Typhus)

1) Der Spermafäden Beschreibung siehe § 98.

verbunden sind, gehen auch Samenfäden mit dem Harne ab, desgleichen nach epileptischen Anfällen.

132. 8) Das Fett. — Es ist eigentlich unnöthig, darauf aufmerksam zu machen, dass beim Katheterisiren der Harn Fett mit sich führt, das durch den eingeöhlten Katheter in die Harnwege gebracht wurde.

Bei fettiger Degeneration der Nieren finden wir aber Fetttröpfchen im Harne, die den entarteten Epithelzellen entstammen. Sie sind meist sehr klein, können aber doch an ihren scharfen, lichtbrechenden Contouren und dem hellen Centrum leicht erkannt werden. — Weit anders ist es in jenem Falle, wo bei der sogenannten Galacturie (sie kommt meist nur in sehr warmen Ländern vor) das Fett wie im Chylus in feinsten Vertheilung suspendirt ist, so dass es weder sein gewöhnliches Aussehen noch die charakteristische Brechung zeigt. Statt der gewöhnlichen Fetttröpfchen sieht man nur ganz kleine Molekeln mit Brown'scher Molekularbewegung. Zwischen diesen minimen Molekeln sind Leukocyten und rothe Blutkörperchen eingestreut. Auf den ersten Blick könnte man solchen Chylusharn mit eitrigem verwechseln, wartet man aber die Sedimentbildung ab, so sind die beiden Harnarten leicht auseinander zu halten; der eitrig Harn klärt sich vollständig, während der Chylusharn seine Opacität auch nach längerem Stehen beibehält; fügt man aber dem Chylusharn Aether oder Chloroform zu, so verschwindet die Opacität und wir erhalten eine nahezu klare Flüssigkeit. Des Oeffteren ist in solchem Harne Eiweiss und Fibrin enthalten, letzteres oft in so grossen Mengen, dass es nicht nur ausserhalb des Körpers, sondern in den Harnwegen selbst namhafte Gerinnsel bildet. — Woher dieses Fett des Chylusharnes stamme, ist bis jetzt noch völlig unklar.

Cattani¹⁾ und Concato²⁾ haben in Italien (1881) zwei Fälle von Galacturie beobachtet. Guareschi³⁾ untersuchte den Harn des Falles Concato und fand darin neben Eiweiss und Fibrin bis 10.69 % Fett.

Auch ich hatte Gelegenheit, eine Probe dieses Harns zu untersuchen: der Harn war opak, weiss-grünlich, schwach sauer, sp G. 1020. Es schied sich auch nach längerer Zeit kein Bodensatz ab. Mit Hülfe des Mikroskops entdeckte ich spärliche Leukocyten und rothe Blutkörperchen, ausserdem zahlreiche, zu Ketten vereinigte Bakterien und eine ungeheure Menge punkt-

1) Cattani, Gazzetta med. lombarda. 1881 Nr. 11.

2) Concato, Gior. acced. med. Torino 1881.

3) Guareschi, Arch. sc. med. B. V. 1881.

förmiger blasser Fettkörnchen, aber nicht ein Fetttröpfchen gewöhnlichen Aussehens. Mit Aether geschüttelt, verschwand die weissliche Trübung, doch wurde die Flüssigkeit nicht vollständig klar; ich schreibe diesen Umstand den Bakterienmassen zu, welche sich nicht wie das Fett im Aether lösen. Uebrigens haben auch andere Autoren darauf aufmerksam gemacht, dass der Aether keine völlige Aufhellung der Flüssigkeit zu Stande bringt, wahrscheinlich war auch in jenen Fällen der Grund den Bakterien zuzuschreiben.

Während in allen besprochenen Fällen das Fett bei Galacturie in winzig kleinen Molekeln im Harne suspendirt war, trifft es in seltenen Fällen wohl zu, dass wirkliche Fetttröpfchen auf der Oberfläche der Flüssigkeit schwimmen (Lipurie).

Einen derartigen Fall beschreibt Ebstein, bei welchem ausser den Fetttröpfchen auch Hämatoidinkrystalle vorgefunden wurden (§ 136). Solche Harnabsonderung beobachtete man auch bei Thieren, bei welchen durch Chromsäure oder deren Salze eine chronische Vergiftung erzeugt wurde.

133. 9) Parasiten. — a) Animalische. Verhältnissmässig selten findet man Theile einer Echinococcuscyste, wie Haken, oder Fetzen der gestreiften Membran im Harne vor (§ 35); manchmal kann auch die ganze Cyste abgehen; Barker (Med. times and Gaz. 1855 S. 631) beschreibt einen Fall, wo 150 Echinococcusblasen mit dem Harne abgingen. Der Parasit kann sich in den Harnwegen selbst oder in der Nähe derselben entwickeln. Neben den Haken und Membranfetzen findet man im Sediment fast beständig auch rothe Blutkörperchen, Leukocyten und andere Formelemente, die sich durch die vom Parasit verursachte Entzündung oder durch Degeneration des Parasiten bilden.

Dr. Lewis fand in Indien in einigen Fällen von Galacturie Filarien im Harne und im Blute (*Filaria sanguinis hominis*). Diesen Würmern könnte man eigentlich das Zustandekommen des chyloesen Harnes und verschiedener Arten von Hämaturie, wie sie häufig in heissen Ländern vorkommen, zuschreiben. Man könnte annehmen, dass diese Thiere die Capillaren verstopfen, in die Lymphgefässe übergehen, sich dort vermehren und Anastomosenbildung zwischen beiden Gefässarten verursachen¹⁾. Wahrscheinlich gehören jene Würmer, welche bei Hämaturia endemica von Wucherer (Brasilien und Crevaux gefunden wurden, derselben Species an. Sie fanden dieselben im Harne oder in daselbst gebildetem Gerinnsel, doch nie im Blute (§ 27).

1) Beale, Kidney diseases III S. 307.

Ausserdem findet man in den heissen Ländern nicht selten im Harn Eier (Fig. 80), Embryonen oder Theile einer oder vielleicht zweier Distomumarten (*Distomum haematobium* und *D. capense*). Dieser Nematode sucht mit Vorliebe die Abdominalvenen zu seinem Aufenthalt auf und verursacht dadurch heftige Diarrhöen, Hämaturien und beträchtliche Zerstörung der Schleimhäute der Gedärme und der Harnwege. Der Harn solcher mit Distomum Behafteter ist im Anfang meist nur blutig, in späterer Zeit wird er aber auch chylös. — Demgemäss müsste man in Aegypten und am Cap der guten Hoffnung dem Distomum, in anderen Ländern (Brasilien), wo an Stelle des Distomum die Filaria ¹⁾ den menschlichen Körper bewohnt, der letzteren die Galacturie zuschreiben. Bei dem vom Distomum verursachten Blasenkatarrh enthält das Sediment weissliche oder röthliche Flocken, die aus rothen Blutkörperchen, Leukocyten und D. Eichen bestehen. Befinden sich Distomeen in der Mastdarmschleimhaut, so wird man ihre Eier selbstverständlich auch in den Faeces finden können. — Die Eier des *Distomum haematobium* haben zwei charakteristische Formen: die einen sind länglich mit abgerundetem vorderem und spitzem hinterem Ende; die anderen sind ebenfalls länglich, enden aber beiderseits rundlich; in der Nähe des hinteren Endes tragen diese noch einen nach der Seite abstehenden, spitzen Fortsatz. Die Eier messen meist 120–130 μ der Länge nach und 62–65 μ in der Breite. Diese Messungen habe ich an Eiern angestellt, die mir von Dr. de Castro aus Aegypten zugeschickt wurden. — In seltenen Fällen wurde im Harn ein winziges Infusorium, *Cercomonas urinarius*, vorgefunden, ohne ihm jedoch irgendwelche praktische Bedeutung zuzuschreiben.

In noch selteneren Fällen stellt sich im Harn der *Eustrongylus gigas* und *Ascaris lumbricoides* ein und zwar ersterer aus den Nieren, letzterer aus den Gedärmen, wenn diese abnormer Weise mit den Harnwegen communiciren.

Vor Kurzem hat Schreiber ²⁾ an einer Ungarin, die an Pleuro-pneumonie, akutem Katarrh, Enteritis, Pyelitis und Nephritis litt, eine interessante Beobachtung gemacht: Der gelb-braune, eiweisshaltige, trübe Harn setzte ein Sediment ab, das aus verschiedengeformten Epithelzellen und Eiterkörperchen bestand; zwischen diesen entdeckte er 0.54–1.32 mm lange, cylindrische Würmer, die mit einer Mundöffnung in der Nähe des stumpfen Endes, einer Speiseröhre und einem Darne versehen waren. Das Weibchen zeigte in der zweiten Hälfte des Körpers eine Vulva, eine Vagina und ein grosses Ovarium mit 3–10 Eichen. Von den Männchen trugen die jüngeren Formen am hintern Ende einen dornähnlichen Fortatz; die älteren, grösseren statt dessen Gebilde, die Haaren sehr ähnlich schienen. — Der Autor konnte die Provenienz dieser Würmer nicht feststellen; nach wiederholten Waschungen der Genitalien blie-

1) Davaine, Traité des Entozoaires 1877 S. 940.

2) Schreiber, Virch. Arch. B. 82 S. 161.

ben sie aus, er ist daher geneigt, den Sitz dieser Würmer in die Genitalien selbst zu verlegen. Er nennt sie *Rhabditis genitalis*.

134. b) Vegetabilische. Wir haben schon erwähnt, dass sich in altem Harne Gesunder mannigfache vegetabilische Formen entwickeln (Taf. 6. Fig. 69). Die häufigsten dieser Formen sind die Vibrionen und Bakterien, als dünne Stäbchen, die (Fig. 69a) bald ganz kurz sind, so dass sie beinahe oval erscheinen, bald weit länger über 6—8 μ , bald zu Ketten mit 2—8—10 Gliedern vereinigt. Die isolirt vorkommenden Bakterien zeigen stets sehr lebhaft Bewegungen, die man manchmal sogar an den kleineren Bakterienketten wahrnehmen kann.

Die Vibrionen und Bakterien beginnen im saueren Harne aufzutreten, während der folgenden alkalischen Gährung vermehren sie sich übermässig rasch. Wenn aber, wie bei Blasenkatarrhen häufig, der saure Harn schon in der Blase die alkalische Gährung beginnt, so finden sie sich auch im frischen Harne. In solchen Fällen dürften die ersten Vibrionen mit den Kathetern in die Blase gelangen und dort, wie Viele meinen, die Gährung einleiten, oder mindestens unterhalten. Begreiflicher Weise hat auch die Temperatur einen Einfluss auf rasche Vermehrung der Vibrionen und Bakterien.

Während der saueren Gährung bilden sich im Harne noch ausserdem ganz kleine, rundliche (Fig. 69b), blasse, fein contourierte Zellen, die meist zu Gruppen vereinigt sind und keine aktive Bewegung zeigen; sie vermehren sich ziemlich rasch.

Ein anderer Befund im sauren Harne, kurze Zeit nach dessen Entleerung, ist nicht selten eine ziemliche Anzahl (Fig. 69c) grösserer ovaler Zellen, mit verdünnten Enden und scharfen Contouren, die in ihrem Innern einen runden hellen Raum erkennen lassen (Vakuole). Diese Torulaart vermehrt sich durch Knospung, die man genau verfolgen kann: seitlich oder im allgemeinen an einem Ende einer vollständigen Spore bemerkt man nämlich rundliche, den Sporen ähnliche Keimchen, welche allmählich grösser werden, die ovale Form annehmen und über kurz oder lang die charakteristische Vakuole bilden, und somit Form, Aussehen und Beschaffenheit der Mutterzelle erlangen. Eine weit höhere Entwicklungsstufe erreicht die Torula im diabetischen Harne (Fig. 69d), wo sie sich in einem ihrer Entwicklung günstigem Medium befindet, so dass sie schon im ganz frischen Harne ebenso gut entwickelt, wie sonst im

Magen zu finden ist (§ 66); einige behaupten gar, man könne sie schon in der Harnblase nachweisen.

In seltenen Fällen fand man ebenfalls im frischen Harne Sarcina vor, welche sich von denen des Magens durch ihre geringere Dicke unterschieden; in einem von Munk beobachteten Falle massen die aus 8 Gliedern bestehenden Sarcinawürfel $1.6-3.4 \mu$ im Durchmesser. Die Reaktion des Harnes scheint in keinem Zusammenhang mit der Entwicklung dieses vorderhand noch bedeutungslosen Parasiten zu stehen.

Kannenberg fand bei verschiedenen Infektionskrankheiten im frisch gelassenen Harne Mikrococcen, besonders, wenn mit der Krankheit Nephritis einherging. Derselbe Beobachter fand in einem mit Hämaturie combinirten Falle von Rückfallfieber, die für diese Krankheit so charakteristischen Spirillen.

Es ist nothwendig hinzuzufügen, dass wenn der zur Untersuchung bestimmte Harn unbedeckt gelassen wird, die verschiedenen Sporen, die in der Luft enthalten sind, im Harn ein eminent günstiges Terrain für ihre Entwicklung finden, so dass wir nach kurzer Zeit die verschiedensten Pilze in Form von dicken, feineren, gegliederten oder verästelten Fäden werden nachweisen können. Begreiflicherweise hat die Entwicklung solcher Organismen für den Arzt keine Bedeutung.

10) Im Harne wurden ausserdem auch **Partikelchen von Organen oder Geweben** vorgefunden, wie Haare, Knochentheile, Fettsubstanz, Epidermoidalmassen u. s. w., meist Bestandtheile von Dermoidcysten des Ovariums, welche sich in die Harnwege entleert haben (§. 36 u. §. 37).

Hierher passt ein von Wyss beobachteter Fall, wo durch Galle gelbgefärbte Muskelfasern mit dem Harne abgingen. Die Muskelfasern stammten aus dem Darmtrakt und waren in Folge einer durch Karzinom verursachten Verbindung mit der Blase in den Harn gelangt.

11) **Körnchen und Pigmenthaufen.** — Bei Melanämie fand man im Harne unregelmässige, kleine ($1-2 \mu$ Durchmesser), braune oder schwarze, isolirte oder zu Haufen vereinte Körnchen vor, welche wahrscheinlich direkt aus den Nierengefässen in den Harn übergegangen waren.¹⁾

135. 12) Krystalle. Einige Substanzen können aus verschie-

1) Basch, Wien, med. Jahrbücher 1873.

denen Gründen im Harn nicht aufgelöst bleiben, und setzen sich daher schon im Körper oder erst wenn der Harn entleert worden, den Einwirkungen der äussern Luft ausgesetzt, als krystallinischer oder amorpher Niederschlag ab.

Einige dieser Substanzen werden im alkalischen, andere im sauer reagirenden Harn unlöslich, wie aus folgender Tabelle ersichtlich:

Sedimente

des sauren Harns:

des alkalischen Harns:

a) amorphe:

harnsaures Kali und Natron

Kalkphosphate
kohlensaurer Kalk

b) krystallinische:

Harnsäure
oxalsaurer Kalk

harnsaures Ammoniak
phosphorsaure Ammoniak-
Magnesia
Kalkphosphat
Magnesiaphosphat.

Cystin

Tyrosin

136. a) Harnsaure Salze; Harnsäure. Im sauren Harn sind vorzugsweise harnsaures Natron und harnsaures Kali relativ schwer löslich; der Niederschlag dieser Salze erscheint unter dem Mikroskope meist in Form von kleinen unregelmässigen Körnchen (Fig. XXXIII); in seltenen Fällen (gegen Ende der sauren Gährung) sah man sie als dünne sternförmig vereinigte prismatische Krystalle. Die harnsauren Salze legen sich mit Vorliebe an die Harncylinder, die Epithelzellen und andere im Urin enthaltene Formelemente an, so dass letztere dadurch undurchsichtig, dunkel und gekörnt sind. Die Sedimente der harnsauren Salze sind nicht selten sehr beträchtlich. Gewöhnlich sind sie durch die mitgerissenen Harnfarbstoffe schmutzigbraun bis ziegelbraun gefärbt. Erhitzt man den Harn, so lösen sie sich vollständig; auf Zusatz von Salzsäure scheiden sich die charakteristischen Harnsäurekrystalle aus.

Es wurde schon früher einmal erwähnt, dass sich bei Neugeborenen nicht selten schon in den Nieren Niederschläge harnsaurer Salze bilden und in Form von zu Cylindern vereinigten kugeligen Haufen im Harn angetroffen werden.

Die Krystalle der Harnsäure sind mannigfach geformt, auch ihre Grösse ist sehr variabel; neben ganz kleinen, einige tausendstel mm messenden, finden wir selbst makroskopisch deutlich sichtbare Krystalle vor. Die einfachsten Formen sind rhomboidale Tafeln (Fig. XXXIV u. XXXVII), deren

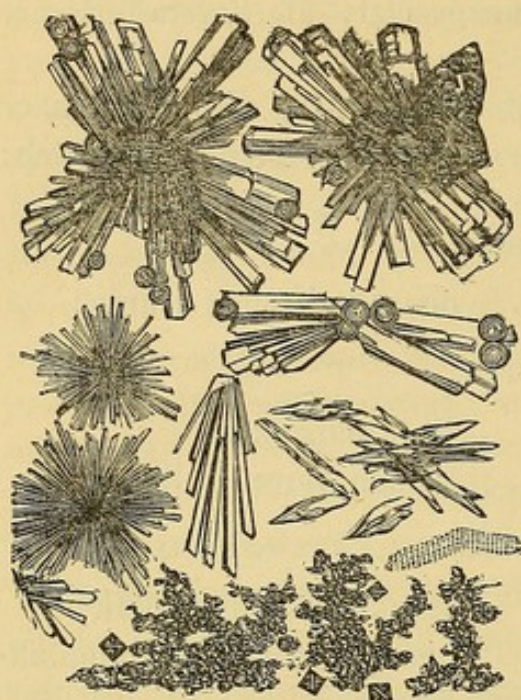


Fig. XXXIII.

Krystalle und amorphe Körnchen harnsaurer Salze. Zwischen den Körnchenhaufen sieht man einige Krystalle von oxalsaurem Kalk.

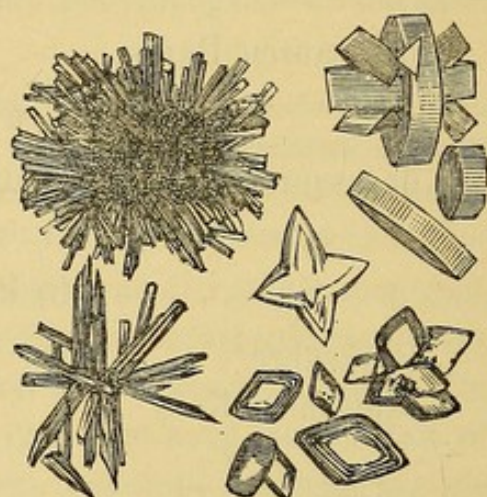


Fig. XXXIV.

Harnsäure - Krystalle.

stumpfe Winkel sehr oft abgerundet sind, und die sich übereinanderlegend mehr oder weniger dicke Aggregate bilden. Bisweilen findet man hexagonale Tafeln oder einzelne, bald vereinzelte, bald sternförmig, vereinigte, lange oder kurze Prismen, oder gar nadel-förmige, zu Pyramiden vereinigte Krystalle, welche sich sehr oft mit ihren Spitzen aneinanderlegen. Trotz dieser verschiedenartigen Formen können wir sie doch an einigen Eigenthümlichkeiten bestimmt erkennen: 1) sind sie durch Urinfarbstoff röthlich oder orangegelb gefärbt, (sehr selten bläulich oder violett durch indigobildende Substanzen), 2) sind sie in Kali löslich und scheiden sich aus eben dieser Lösung auf Zusatz von Salzsäure oder Essigsäure in Form von rhombischen Tafeln aus, 3) hat die Harnsäure eine sehr charakteristische Reaktion, die Murexidreaktion. Um dieselbe zu erhalten fügt man der Substanz, in der man Harnsäure vermuthet, einige Tropfen Salpetersäure zu und erhitzt in einer Abrauchschale zum Abdampfen, bis in dem braunen oder gelblichen Rückstande zwiebelrothe Flecke erscheinen, dann lässt man die Schale erkalten,

(indem man sie auf kaltem Wasser schwimmen lässt) und hält sie über eine Amoniakflasche. Dann bilden sich da, wo früher zwiebelrothe Flecke gesehen wurden, purpurrothe Flecke von Murexid. Setzt man statt Ammoniak Kali oder Natron hinzu, so erhält man statt der purpurrothen Farbe eine violette.

Die Sedimente aus harnsauren Salzen und aus Harnsäure bilden sich sehr oft, sowohl im physiologischen als auch im pathologischen Harn bald nach seiner Ausscheidung aus dem Körper. Als Ursachen dafür können wir besonders zwei anführen: die übermässige Produktion dieser Salze und der Mangel an Bedingungen, sie in Lösung zu erhalten. Darum findet man sie im normalen Harn nach reichlichen Mahlzeiten und nach andauernder Muskelanstrengung, oder im Sommer, wenn der Harn in Folge reichlicher Schweissabsonderung stark concentrirt ist, und im Winter, wenn der Harn nach seiner Ausscheidung längere Zeit einer niedrigen Temperatur ausgesetzt war. Besonders reichliche Sedimente bilden die harnsauren Salze und die Harnsäure im Fieberharn, denn dieser hat stets einen hohen Säuregrad und enthält harnsaure Salze und Harnfarbstoffe in sehr grossen Mengen, es sind hiemit alle Bedingungen zur Bildung eines reichlichen Sedimentes gegeben.

Manchmal stellen sich diese Bedingungen schon im Innern des Organismus ein, so dass sich schon in den Nieren oder in den Harnwegen besonders die Harnsäure ausscheidet. Die Harnsäurekrystalle können entweder kaum unter dem Mikroskopsichtbar sein, oder Aggregate von mehr als 1 mm Durchmesser oder gar kleine Steinchen bilden (Harngries).

Das harnsaure Ammoniak scheidet sich mit Vorliebe im alkalischen Harn aus; es ist meist ein Begleiter der Erdphosphate. Unter dem Mikroskope erscheint es ebenfalls als feine Körnchen oder dunkle Kugeln, von deren Oberfläche zahlreiche feine Spitzen strahlenförmig ausgehen (Fig. XXXV). Es hat ebenfalls die Reaktion aller harnsauren Salze.

Bizzozzero, Mikroskopie.

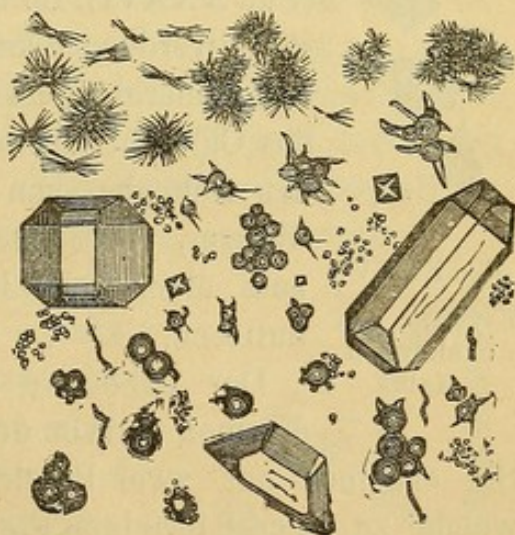


Fig. XXXV.

Harnsaure Ammoniakkrystalle mit Krystallen von oxalsaurem Kalk und phosphorsaurer Ammoniak-Magnesia.

b) Die Hippursäure krystallisirt in Form von Nadeln oder rhomboidalen Prismen. Durch ihr Aussehen könnte man verleitet werden, sie mit Harnsäure oder Tripelphosphat zu verwechseln, doch unterscheiden sich die Hippursäurekrystalle von ersterer dadurch, dass sie die Murexidreaktion nicht haben, und von letzterem, dass sie in Chlorwasserstoffsäure unlöslich sind. — In Sedimenten ist die Hippursäure sehr selten enthalten. Man findet sie im Harne nach reichlichem Genuss gewisser Früchte (Zwetschgen, *Vaccinium Vitis*, *Rubus chamaemorus*), und gewisser Substanzen (z. B. Benzoësäure). Man fand sie übrigens auch spontan in einem sauren Fieberharn und bei Diabetes. Wenn man die hippursäuren Salze mit Chlorwasserstoffsäure zersetzt, setzen sich die Hippursäure-Krystalle in Form ungefärbter, vierseitiger Prismen langsam ab.

137. c) Der oxalsaure Kalk scheidet sich als farblose, glänzende, regelmässige Oktaëder (deren eine Axe oft länger ist als die übrigen zwei) aus, und da diese unter dem Mikroskope von oben gesehen ein Rechteck mit zwei sich kreuzenden Diagonalen zeigen, so hat man diese Form die Briefcouvertform genannt (Fig. XXXVI). Im Wasser sind sie unlöslich, von der Essigsäure werden sie kaum angegriffen, lösen sich aber in starken Mineralsäuren. Sie ähneln einigen Krystall-Formen des Chlornatriums und des Tripelphosphats, unterscheiden sich aber von ersterem durch ihre Unlöslichkeit im Wasser, von letzterem dadurch, dass sie sich auf Zusatz einer sehr kleinen Menge Essigsäure nicht sofort auflösen.

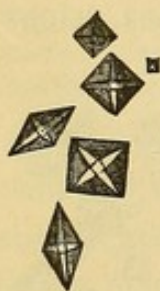

Fig. XXXVI.
Krystalle von
oxalsaurem
Kalk.

Der oxalsaure Kalk nimmt oft gar eigenthümliche Formen an (von den Engländern *dumb-bells* genannt). Sie scheinen aus zwei Bündeln nadelförmiger Krystalle gebildet, welche zu einer 8 förmigen Figur verbunden sind. Uebrigens können auch andere Substanzen wie z. B. Harnsäure solche Form annehmen (Fig XXXVII). Nach Beale entstehen diese Krystalle immer in den Harnkanälchen (was ihre nicht seltene Anwesenheit in den Harn eylindern erklären würde), und geben, wenn sie sich zu grösseren Haufen vereinigen, Anlass zur Bildung der verschiedenartigen Blasensteine.

Auch im Harne gesunder Individuen scheiden sich Krystalle von

oxalsaurem Kalk aus; man findet sie entweder im Sedimente vor, oder sie sind in jenem Wölkchen enthalten, welches sich nach längerem Stehen im Harne bildet. Manchmal sind die Krystalle so

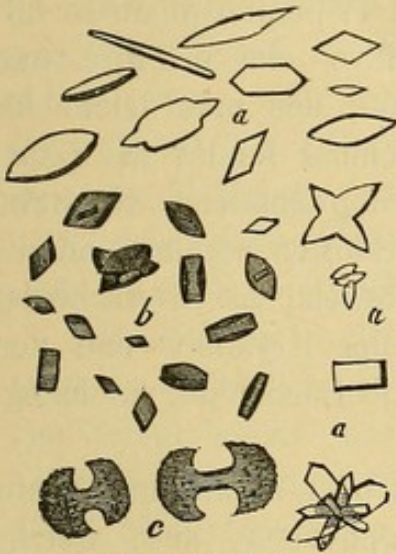


Fig. XXXVII.

Verschiedene Formen von Harnsäurekrystallen. a. a. a. Krystalle, die durch Zersetzung harns. Salze erhalten wurden. b. harnsaure Kryst. aus dem menschlichen Harne c. Dumbbells.

klein, dass man nur mittelst starker Vergrößerung ihre Form erkennen kann, oder sie liegen zwischen Körnchen von harnsaurem Salze und Krystallen von Harnsäure zerstreut (Fig. XXXIII). Ihre Quantität vermehrt sich besonders nach dem Genusse gewisser Vegetabilien (Oxalis, Rheum, Solanum Lycopersicum), von Bicarbonaten, von Salzen organischer Säuren, sowie nach Genuss von kohlendioxxydhaltigen Getränken.

Auch bei Ikterus catarrhalis, Diabetes mellitus, während der Rekonvaleszenz nach lang andauernden Krankheiten und besonders nach Typhus fand man sie in grösseren Mengen vor. In grosser Quantität wurden die Krystalle von oxalsaurem Kalk bei der sogenannten Oxalurie beobachtet, zu deren Konstatirung als wich-

tigstes diagnostisches Kriterium das andauernde Vorfinden zahlreicher Krystalle im Harnsedimente massgebend ist. Es ist wohl überflüssig darauf aufmerksam zu machen, dass unter solchen Umständen die beste Gelegenheit zur Bildung von Nierensteinen geboten ist.

138. d) Erdphosphate. Davon ist am wichtigsten die phosphorsaure Ammoniakmagnesia, auch Tripelphosphat genannt, deren prismatische Krystalle dem rhombischen System angehören und gewöhnlich mit einem Sargdeckel verglichen werden (Fig. XXXVIII). Solche Krystalle können zuweilen eine ansehnliche Grösse erreichen; an ihrer leichten Löslichkeit in Essigsäure sind sie sofort zu erkennen.

Im Sedimente des alkalischen Harnes findet man in grosser Menge die Erdphosphate (Kalk und Magnesiaphosphate), entweder allein oder dem Tripelphosphate beigemischt. Sie kommen meist

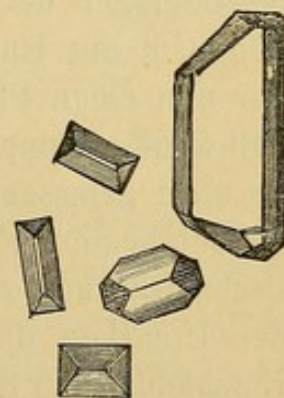


Fig. XXXVIII.

Krystalle von phosphorsaurer Ammoniak - Magnesia.

als amorphe sehr durchsichtige Körnchen (welche zum Unterschiede von den Körnchen von harnsauren Salzen, denen sie ähnlich sind, sich beim Erwärmen nicht lösen), oder als kleine sphärische Massen vor. Diese Phosphate bilden nicht selten mit dem Tripelphosphate im alkalischen (oder alkalisch gewordenen) Harn ein mehrere mm dickes Sediment von weiss graulicher Farbe, das man leicht für ein eitriges Sediment halten könnte. Manchmal nimmt der phosphorsaure Kalk krystallinische Formen an, wie prismatische Krystalle (meist nadelförmige), die vereinzelt oder zu Sternen vereint sind. — Der phosphorsaure Kalk ist im Wasser unlöslich; er unterscheidet sich vom Tripelphosphat durch die Form der Krystalle und von der Harnsäure durch seine Farblosigkeit und Löslichkeit in Essigsäure.

Sehr selten scheiden sich im neutralen oder alkalischen, sehr concentrirten Harn Krystalle von Magnesiaphosphat aus, welche sich von den bisher angeführten durch ihr Verhalten gegen eine Lösung von kohlensaurem Ammon unterscheiden (1 Theil Salz auf 4 Theile Wasser). Sie werden nämlich matt, runzelig, die Kanten werden angegriffen, während der krystallisirte phosphorsaure Kalk bei derselben Behandlung nicht matt wird und länger widersteht, der Tripelphosphat bleibt aber ganz unverändert (Stein).

Die Erdphosphate scheiden sich besonders bei alkalischer Reaktion des Harns aus (obwohl eine schwach-saure Reaktion das Ausscheiden des Kalkphosphates nicht verhindert). Daher ist ein Sediment aus Erdphosphaten (vereint mit harnsaurem Ammoniak) steter Begleiter der alkalischen Gährung des Harns und vertritt das Sediment aus Harnsäure und harnsaurem Kali und Natron. Haben wir nun einen Phosphatniederschlag vor uns, so wird es vor allem nothwendig sein, sich davon zu überzeugen, ob die Phosphate schon im eben gelassenen Harne als Niederschlag vorhanden waren; blos im bejahenden Falle können wir daraus schliessen, dass die alkalische Gährung schon im Organismus stattgefunden hat und nach den Ursachen dieser frühzeitigen Gährung forschen: ob etwa eine Entzündung der Schleimhaut der Harnwege (meistentheils der Blase), ob die Einverleibung eigenthümlicher Substanzen (kaustische Alkalien, kohlensaure Salze, organische Salze oder Säuren), oder ob pathologische Störungen im chemischen Stoffwechsel vorwalten. — Bei andauernder Ausscheidung von Phosphaten wird der Arzt wohl

auf der Hut sein müssen, um die Bildung von Phosphatsteinen zu verhüten.

e) Im stehenden Harne kann sich mit den Phosphaten auch kohlensaurer Kalk in Form von kleinen Körnchen ausscheiden, was man sehr leicht an der Gasentwicklung erkennen kann, welche eintritt, wenn man den Harn mit einigen Tropfen Chlorwasserstoffsäure behandelt. Bevor man zu dieser Reaktion schreitet, muss man das Sediment gut auswaschen, um das eventuell vorhandene kohlensaure Ammoniak wegzuschaffen, welches mit dem Chlorwasserstoff ebenfalls ein Aufbrausen verursachen würde.

139. f) Cystin. Seine Krystalle haben die Form sechsseitiger, farbloser, durchsichtiger, oft übereinandergelegter Täfelchen (Fig. XXXIX). Das Cystin könnte nur mit gewissen Formen der Harnsäurekrystalle verwechselt werden, unterscheidet sich aber von diesen, weil es keine Murexidreaktion hat und weil es in Chlorwasserstoff und Oxalsäure löslich ist. Ueberdies löst sich Cystin sehr leicht in Ammoniak auf, und scheidet sich beim Verdunsten der Lösung in seinen charakteristischen Formen wieder aus.

Die Cystinkrystalle werden im Sedimente ziemlich selten vorgefunden. In den meisten Fällen fand man sie als Begleiter von Cystinsteinen, doch können sie auch ganz selbstständig vorkommen. In einigen Fällen wurden sie Jahre lang mit dem Urin ausgeschieden, ohne dass dabei das allgemeine Befinden gestört war. Manchmal treten sie gleichzeitig bei mehreren Individuen einer und derselben Familie auf. Ihre diagnostische Bedeutung ist bis jetzt noch nicht festgestellt, abgesehen davon, dass sie uns über die chemische Zusammensetzung eines durch andere Symptome diagnosticirten Blasensteines Aufschluss geben können, da, wie wir schon erwähnten, bei Blasensteinen, die vorwiegend aus Cystin bestehen, oft Cystinurie beobachtet wurde.

g) Tyrosin und Leucin werden nur selten im Harne

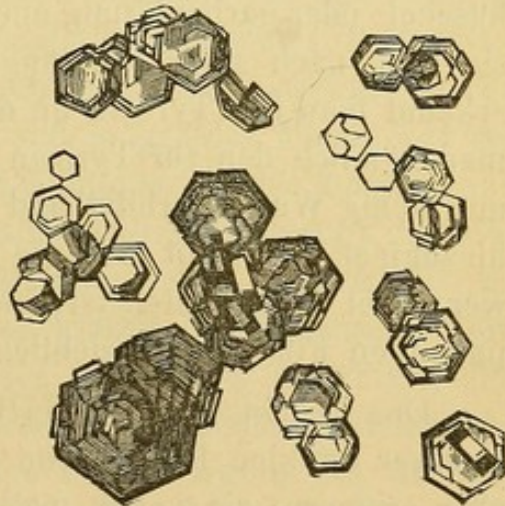


Fig. XXXIX.

Cystin-Krystalle.

angetroffen und deuten immer auf ganz besondere Störungen des chemischen Stoffwechsels im Organismus hin, wie vorzugsweise bei akuter gelber Atrophie der Leber, auch bei akuter Phosphorvergiftung die von Einigen als Ursache der genannten Leberatrophie betrachtet wird, bei Leukämie, bei Typhus, Blattern u. s. w. Diese beiden Substanzen treten im Harne gewöhnlich vereint auf, sie deuten stets auf einen übermässigen Zerfall der Proteinstoffe des Körpers hin und vertreten alsdann mehr oder weniger den Harnstoff, das normale Produkt einer solchen Zersetzung. Ist das Tyrosin in beträchtlicher Menge vorhanden, so fällt es von selbst nieder. Ist dies nicht der Fall, so muss man, um es zu gewinnen, (dasselbe gilt für das Leucin) den Harn auf dem Wasserbad abdampfen und dann erkalten lassen; scheidet es sich auch dann nicht aus, so muss man zu verwickelteren chemischen Verfahren greifen, wie sie in chemischen Handbüchern ausführlich beschrieben werden.

Das Tyrosin (Fig. XXVII) krystallisirt in feinen Nadeln, die büschel- oder garbenförmig aneinander gelegt sind; oft durchkreuzen sie sich nach allen Richtungen hin. Ausser an der Krystallform erkennt man das Tyrosin an der Hoffmann'schen Reaktion. Wenn man nämlich den für Tyrosin gehaltenen Körper in einer Eprouvette mit wenig Wasser erhitzt und dann einige Tropfen Millon's Reagens hinzugiebt, so färbt sich die Flüssigkeit rosa oder purpurroth und wenn viel T. enthalten ist, dann scheiden sich aus der dunkelpurpurrothen Flüssigkeit reichliche rothe Flocken aus.

Das Leucin (Fig. XXVIII) erscheint in Form von mehr oder weniger dunklen Kugeln von wechselnder Grösse, die an Fetttröpfchen erinnern; sie zeigen meist feine, kreisförmige Linien oder auch manchmal eine feine, radiäre Streifung. Vom Fett unterscheiden sich diese Kugeln, weil sie in Aether unlöslich sind, unlöslich sind sie auch in Mineralsäuren, löslich dagegen in Aetzkali und in Ammoniak.

h) Noch seltener ¹⁾ wurde Xanthin nur in kleiner Menge vorgefunden, welches bekanntlich manchmal als Bestandtheil der Harnsteine angetroffen wird.

i) Bei Nierenextravasaten oder bei Extravasaten der Harnwege können im Harne Körnchen oder Krystalle von Hämatoidin auftreten.

1) Bence Jones, Journ. of chem. Soc. 1862. Bd. XV.

Ebstein ¹⁾ fand im Harn einer 34 jährigen Frau, die an Pyonephrose mit beweglichen Nieren litt, ausser Eiter zahlreiche Blutkörperchen und Blutgerinnsel (bei Abwesenheit von Cylindern und von fettig degenerirten Zellen), zahlreiche rhombische und nadel-förmige Hämatoidinkrystalle und eine ansehnliche Menge von Fetttröpfchen, die sich an der Oberfläche sammelten und zu Nadelhaufen erstarrten, sobald man den Harn der Ruhe überliess. — Er glaubt, dass die Anwesenheit des Hämatoidins auf das Extravasat zurückzuführen sei, während das Fett von der fettigen Degeneration des Fibrins und der in den Coagulis enthaltenen weissen Blutkörperchen herrühren dürfte. Auch Hofmann und Ultzmann fanden in den Fetzchen eines zottigen Tumors der Blase Hämatoidinkrystalle in Form schöner rhombischer, gelber oder brauner Tafeln.

Neuere Untersuchungen haben gezeigt, dass Hämatoidinkrystalle viel häufiger, als man früher annahm, im Harn vorkommen. Leyden ²⁾ und Hiller ³⁾ fanden sie bei Nephritis von Schwangeren, Fritz ⁴⁾ fand sie sogar in einer ganzen Reihe von Krankheiten, bei granulöser Atrophie der Niere, bei amyloider Degeneration der Niere bei einem Phthisiker, — in drei Fällen von Scharlach — zweimal bei neun untersuchten Abdominaltyphusfällen und in grosser Menge bei zwei Fällen von Ikterus, verursacht durch Kompression des Ductus choledochus. Manchmal waren die Krystalle zahlreich, obwohl der Harn sehr wenige oder gar keine rothe Blutkörperchen enthielt. In keinem Falle zeigten die Krystalle ihre klassische rhombische Form, sie waren nadelförmig, oft bündel- oder sternförmig vereinigt, selten traf man sie frei an; meistens lagen sie den übrigen Formelementen wie den Harncylindern auf. In allen Fällen waren sie an ihrer goldgelben bis braunrothen Farbe leicht zu erkennen. — Wenn auch diese Krystalle bis jetzt keinen grossen praktischen Werth haben, so ist es doch gut, alle die Fälle und die Umstände, unter welchen sie angetroffen werden, genau zu verzeichnen, denn nur auf diesem Wege wird es möglich, ihre diagnostische Bedeutung zu bestimmen.

k) In Fällen, wo der Harn eine ansehnliche Menge Indikan ent-

1) Ebstein, Deutsches Arch. für klin. Med. Bd. XXIII, 1878. S. 113.

2) Leyden, Zeitschr. für klin. Med. Bd. II, S. 183. 1880.

3) Hiller, Ibid. Bd. II, S. 685, 1881.

4) Fritz, Ibid. Bd. II, S. 470, 1880.

hält, giebt dieser, besonders wenn der Harn in Zersetzung begriffen ist, Veranlassung zur Bildung von Indigoblau, dessen Krystalle (welche sowohl in dem Häutchen das sich auf der Oberfläche bildet, als auch im Sedimente des Harnes vorkommen können), an ihrer Farbe gleich erkannt werden können.

Charaktere des Harnes bei den wichtigsten Krankheiten der Nieren und der Harnwege.

140. Nachdem ich die allgemeinen Bestandtheile der Harnsedimente analytisch auseinandergesetzt habe, erachte ich es für nützlich, die Harnsedimente, wie sie bei den wichtigsten Krankheiten der Nieren und der Harnwege vorkommen, kurz zu beschreiben, um die Diagnose der einzelnen Krankheitsbilder zu erleichtern. Um einen grösseren praktischen Nutzen zu erzielen, habe ich mich nicht mit den mikroskopischen Merkmalen der Sedimente begnügt, sondern auch die wichtigsten makroskopischen und chemischen, diagnostischen Merkmale des Harnes nebenbei angeführt. Endlich habe ich auch eine Tabelle für die Differentialdiagnose zwischen den vier gewöhnlichsten Nierenaffektionen beigefügt.

Es ist überflüssig zu bemerken, dass die Beschreibung der verschiedenen Sedimente bei den einzelnen Krankheiten nicht sehr bestimmt sein kann, denn die Charaktere des Sedimentes können je nach dem Stadium und dem Verlaufe des krankhaften Prozesses sich fortwährend ändern; so kann z. B. ein Formelement, das gewöhnlich in mittelmässiger Menge vorkommt, entweder reichlich vorhanden sein oder gänzlich fehlen. Darum ist richtige Beurtheilung und langjährige Erfahrung des Beobachters hier nöthiger, denn je.

141. Venöse Stauung. Harnmenge gering; der Harn ist sauer, stark gefärbt, das specifische Gewicht hoch, Albumin ist in geringer Menge enthalten. Das spärliche Sediment enthält einige hyaline Cylinder, manchmal mit eingeschlossenen rothen Blutkörperchen und eine geringe Anzahl freier weisser und rother Blutkörperchen. Beim Erkalten scheiden sich oft harnsaure Salze in reichlicher Menge aus; manchmal auch Harnsäurekrystalle. (Unterscheidet sich von dem Harn bei der chronischen diffusen Nephritis durch die geringe Menge des Albumins und durch die Abwesenheit der gelben Cylinder, von dem Harn bei Niereninfarkten durch die geringe

Menge der vorhandenen rothen Blutkörperchen, und durch die beinahe beständige Abwesenheit der aus rothen Blutkörperchen bestehenden Cylinder).

Entzündungen. — **Diffuse Entzündungen** (von einigen Autoren minder richtig parenchymatöse genannt).

a) **Akute.** — Harnmenge gering (bei schweren Fällen kann der Harn gänzlich fehlen), der Harn ist dunkel gefärbt und trüb (in Folge der ausgefallenen harnsauren Salze und enthaltenen rothen Blutkörperchen), von saurer Reaktion, hohem specifischen Gewichte. Der Eiweissgehalt ist sehr verschieden, oft sehr bedeutend (doch nicht so wie bei der chronischen diffusen Nephritis) oft temporär auf Null reducirt.

Im Sedimente finden wir: rothe Blutkörperchen in verschiedener oft sehr grosser Menge, weisse Blutkörperchen, gewöhnlich zahlreich; gut erhaltene oder durch Blutfarbstoff gebräunte Nierenepithelien, die bei langandauernder Krankheit zum Theil fettig degenerirt sind, und endlich Cylinder, von denen die hyalinen gewöhnlich an Zahl überwiegen; sie enthalten oft rothe oder weisse Blutkörperchen oder Eiweisskörner (granulirte Cylinder), oder es haften an deren Oberfläche Nierenepithelzellen; in geringer Menge und ziemlich unbeständig sind die Cylinder aus rothen Blutkörperchen und die Epithelialcylinder, in seltenen Fällen und in stets wechselnder Menge die gelblichen Cylinder in solchem Harne enthalten.

Die abschuppende (desquamative) Nephritis, muss wegen ihres kürzeren und leichteren Verlaufes wohl von der diffusen akuten Nephritis unterschieden werden. Bei der ersten setzt der reichlichere, eiweisshaltige Harn einen an wohl erhaltenen Epithelzellen (Taf. 6 Fig 61) und Epithelialcylindern reichen Satz ab, während andere Cylinder und die rothen Blutkörperchen nur sehr spärlich vertreten sind, oft sogar gänzlich fehlen.

b) **Chronische.** — Geringe Harnabsonderung (die Menge kann in wenigen Tagen grossen Schwankungen unterliegen). Der Harn selbst ist bräunlich gefärbt und trüb (die Intensität der Farbe steht im geraden Verhältnisse mit der Abnahme der Menge); die Trübung ist sowohl durch die morphologischen Elemente, als durch den Niederschlag der Harnsäure und der harnsauren Salze bedingt; von hohem, der verminderten Sekretion entsprechenden, specifischem

Gewicht; von saurer Reaktion; sehr reich an Eiweiss (verhältnissmässig reicher als bei jeder anderen Nierenerkrankung); das Sediment ist stets beträchtlich; es enthält weisse Blutkörperchen, die beständig, oft in bedeutender Menge vorkommen, rothe Blutkörperchen nur selten und vorübergehend zahlreich, gewöhnlich in geringer Menge (zum Unterschied von der diffusen akuten Nephritis); ferner Nierenepithelien, oft fettig degenerirt, in genügender Menge, und zahlreiche Cylinder, sowohl hyaline (welche bald weisse Zellen, einige rothe Blutkörperchen, fettig degenerirte Nierenepithelzellen, bald grosse Anhäufungen von Fettzellen oder Eiweisskörnern enthalten), als auch gelbe wachsige, deren Menge vornehmlich in den vorgeschrittenen Stadien der Krankheit bedeutend zunimmt.

Während der letzten Stadien der Krankheit, wenn die Nieren der sekundären Sklerose verfallen, wird der Harn, was Menge, Farbe, specifisches Gewicht u. s. w. anbelangt, demjenigen der interstitiellen chronischen Nephritis sehr ähnlich, unterscheidet sich aber immer noch von diesem durch die grössere Menge des Eiweisses und der Cylinder.

Interstitielle chronische Nephritis. Wegen der Herzhypertrophie ist die Menge des Harnes grösser als normaler Weise (sie kann aber auch abnehmen, durch verminderte Herzthätigkeit, durch Diarrhöen u. s. w.), die Farbe ist hell, das specifische Gewicht ist niedrig, die Reaktion sauer; Eiweiss ist in geringer Menge vorhanden (fehlt oft temporär), das Sediment ist sehr spärlich; es enthält, ausser zufällig anwesenden Kristallen von Harnsäure oder von oxalsaurem Kalk, Cylinder, gewöhnlich feine, hyaline (manchmal leicht granulirte) in kleiner oder verschwindend kleiner Menge, selten auch gelbliche Cylinder, wenige Nierenepithelien, frei oder an den Cylindern haftend, gewöhnlich nicht degenerirt; endlich spärliche weisse oder rothe Blutkörperchen (s. d. Tabelle auf folg. Seite).

142. Amyloide Degeneration der Niere. — Der Harn wechselt, was seine Menge und seine Charaktere anbelangt, während des Verlaufs der Krankheit sehr oft und ähnelt in dieser Beziehung bald dem Harne, den wir bei der diffusen chronischen Nephritis beobachtet haben, bald (und das in den meisten Fällen) demjenigen, welcher bei der interstitiellen chronischen Nephritis auftritt. Nach Bartels

unterscheidet er sich von ersterem durch die dunklere Färbung (wenn die Sekretion stark vermindert ist), durch das spärliche Sediment, welches wenige Cylinder (gewöhnlich hyaline) und selten rothe Blutkörperchen enthält. Vom letzteren ist er im Allgemeinen kaum zu unterscheiden, man muss daher die Differentialdiagnose, auf andere Kriterien gestützt, zu stellen suchen. Man wird demnach die Ursachen der Krankheit, Symptome von amyloider Degeneration anderer Organe beachten; ferner zusehen, ob Herzhypertrophie, welche so oft die chronische interstitielle Nephritis begleitet, nachzuweisen ist.

Tabelle für die Differentialdiagnose.

	Venöse Stauung	Diffuse akute Nephritis	Diffuse chro- nische Nephritis	Interstitielle chronische Nephritis
Harn - Menge	gering.	gering.	gering.	reichlich.
Weisse Blut- körperchen	spärlich.	reichlich.	abwechselnd; manchmal reichlich.	spärlich.
Rothe Blut- körperchen	spärlich.	reichlich.	spärlich.	spärlich.
Nierenepi- thelien	spärlich.	oft reichlich, gut erhalten; manchmal fettig degenerirt.	In ziemlicher Menge, oft fettig degenerirt.	spärlich, ge- wöhnlich nicht fettig degenerirt.
Cylinder	spärlich, nur hya- line.	oft reichlich, meistentheils hyaline, rothe, weisse Blutkör- perchen und Epithelien ent- haltend.	Reichlich, so- wohl hyaline, (welche oft fette Epithelien oder Fetthäufchen enthalten) als auch gelbliche.	spärlich, fast ausschliesslich hyaline.
Eiweiss	spärlich.	reichlich.	sehr reichlich.	spärlich, oft fehlend.

Es giebt Fälle von amyloider Degeneration der Nieren, bei welchen die Harnmenge nicht vermindert ist, obwohl starke Oedeme

vorhanden sind, und in welchen das Eiweiss vollständig abgeht¹⁾. Einige Beobachter (Stewart) fanden manchmal amyloide Reaktion einiger Cylinder und Epithelzellen.

143. Bei Vereiterung der Nieren findet man in dem nicht selten stark übelriechenden Harn, abgesehen von den gewöhnlichen, von der parenchymatösen Entzündung, (die sich eventuell um die eiternden Theile entwickelt hat) herstammenden Elementen, in wechselnder Menge übelriechenden Eiter.

Die mit rothen Blutkörperchen vermengten Leukocyten des Eiters verursachen gewöhnlich sehr reichliches Sediment. Der Eiter kann aber auch vollständig fehlen oder plötzlich massenhaft auftreten, wenn sich etwa ein Nierenabscess auf einmal in die Nierenbecken entleert hat. Es wurden oft mit dem Harn Stücke von Nierensubstanz ausgeschieden, die unter dem Mikroskope noch ganz deutlich ihre Struktur erkennen liessen. Bei traumatischen Vereiterungen ist der Harn, bevor er eiterhaltig wird, blutig, und kann durch längere Zeit ausser Eiter auch noch Blut enthalten. — Der Eiweissgehalt solchen Harns ist sehr unbeständig, oft geradezu verschwindend gering. — Bei parasitärer, suppurativer Nephritis werden im Harne Bakterien oder Mikrococceencylinder gesehen (§ 120).

Auch bei der **Pyelitis** liefert die mikroskopische Untersuchung des Harnes selten positive Anhaltspunkte für die Diagnose. Der Harn ist meistens sauer, was Menge und Aussehen betrifft sehr unbeständig. Während der ersten Perioden enthält er meist Blut, gewöhnlich in grosser Menge, dann Leukocyten und Epithelzellen der Nierenkelche. Die Blutung kann sehr beträchtlich sein, wenn die Hämorrhagie einer Schleimhautverwundung durch scharfkantige Harnsteine zuzuschreiben ist. Später nimmt die Blut- und Epithelmengde ab, bis diese Elemente ganz verschwinden und der Harn nur mehr eiterhaltig ist. Solcher Harn enthält auch Schleim und Eiweiss, welch' letzteres vom Eiter und Blut her stammt, so dass dessen mehr oder weniger reichliches Auftreten von der Menge seines Bildungsmaterials (Eiter, Blut) abhängt. — Zuweilen verbleibt der Harn in den erweiterten Becken, zersetzt sich daselbst und geht somit in die alkalische Reaktion über. — Wenn der Ureter der erkrankten Niere durch einen Stein oder

1) Litten, Charité Annalen. 1877. Berlin 1879. S. 177.

durch Blutgerinnsel u. s. w. verstopft wird, so gelangt nur der aus der gesunden Niere stammende, folglich normale Harn in die Blase; erst wenn der verstopfte Ureter wieder durchgängig geworden, ist man im Stande, Eiter und alle andern, durch das Nierenleiden bedingten Harnbestandtheile nachzuweisen. Noch schwieriger wird die Diagnose, wenn die Pyelitis nicht primär, sondern als Folge oder als Begleiterin eines Blasenkatarrhes auftritt. Es wird dann nöthig sein, sich noch andere Anhaltspunkte zu verschaffen, die man aber nur mit der nöthigen Vorsicht als diagnostische Merkmale verwenden darf, wie z. B. die schwache alkalische Reaktion trotz der Eitermenge, der spontane Schmerz und die Schmerzhaftigkeit bei Druck in der Nierengegend, der Charakter und Grad des Fiebers u. s. w.

Nach Hofmann und Ultzmann ist der Harn bei akuter Pyelitis (welche nach chirurgischen Eingriffen oder Gonorrhoeen eintritt) vermindert, gefärbt, trüb, von hohem specifischen Gewicht und von saurer Reaktion. Er enthält mehr Eiweiss, als er der Eitermenge gemäss enthalten sollte. Das Sediment besteht vorwiegend aus Schleim mit Eiter vermengt, und die mikroskopische Prüfung zeigt zahlreiche isolirte und zahlreiche zu cylindrischen Zapfen vereinigte Leukocyten; die Zapfen kommen von den Nierenpapillen her und enthalten oft schöne Nierenepithelzellen; ausserdem finden sich im Sedimente rothe Blutkörperchen und viele Epithelzellen des papillären Theils der Niere. — Bei der chronischen Pyelitis nimmt gewöhnlich die Harnmenge zu, so dass die Polyurie zu den charakteristischen Symptomen gerechnet werden kann (5—6 Liter per Tag). Der Harn ist von strohgelber Farbe, trüb, von saurer Reaktion und niederem specifischen Gewicht und eiweissreicher, als der enthaltene Eiter erwarten liesse. Das Sediment besteht vorwiegend aus geschrumpften eckigen, oft zu den obgenannten cylindrischen Zapfen vereinigten Eiterkörperchen. Die Epithelien sind spärlich vorhanden oder fehlen ganz. Auch die rothen Blutkörperchen fehlen gewöhnlich; wenn aber die Pyelitis durch Nierensteine, Tuberkulose, Neubildungen oder Entozoen der Nieren entstanden ist, so kann man auch die rothen Blutkörperchen zu den ständigen Bodensatzbestandtheilen rechnen.

Bei der **käsigen Pyelonephritis** ist der Harn sehr verschieden. Gewöhnlich ist er sauer und enthält Blut oder Eiter oder beide zugleich. In einigen Fällen kann er von ganz normaler Beschaffenheit sein, so z. B. wenn, wie wir schon einmal bemerkten, bloss eine Niere erkrankt und deren Ureter verstopft ist. Zu Beginne der Krankheit enthält er manchmal nur Eiweiss und spärliche

morphologische Elemente ¹⁾. Die Eiterkörperchen sind in Folge ihres langen Verbleibens in der Niere zu gutem Theil unregelmässig körnig, geschrumpft und ohne deutlich sichtbaren Kern, zwischen ihnen sieht man Detritusmassen ausgestreut und in seltenen Fällen auch elastische Fasern und Bindegewebsfetzchen, welche von den exulcerirten Wänden der Becken und des Nierenparenchyms herkommen. In ebenfalls seltenen Fällen findet man sehr charakteristische Bestandtheile, nämlich Gewebspartikelchen, die selbst mit blossen Auge sichtbar sind und aus käsig degenerirten Elementen bestehen, zwischen denen man oft Bindegewebsfasern und elastische Fasern erkennen kann (Lebert, Vogel). Auch Cylinder verschiedener Natur (besonders die dicken wachsiges), sowie auch Epithelien der Harnwege sind beinahe beständige Bestandtheile des Sediments.

Unsicherere Merkmale bietet der Harn bei **Nierenkrebs**. Die Krebszellen, die eventuell darin vorkommen können, können nicht von den multiformen Epithelien der Nieren und der Harnwege unterschieden werden. Nur der Befund von Partikelchen des Tumors könnte als charakteristisches Merkmal angesehen werden; doch liegen darüber keine bestimmten Angaben vor. Die Hämaturie, welche in 48 % solcher Fälle beobachtet wurde (Ebstein), wäre immerhin von einiger Bedeutung, weil sie sehr oft als erstes Symptom der Krankheit auftritt und darum vor allem die Aufmerksamkeit des Arztes auf die Nieren lenkt. Bei der Hämaturie werden mit dem Harne manchmal auch massenhafte Blutgerinnsel ausgeschieden. Das Blut ist innig mit dem Harn gemengt und die rothen Blutkörperchen sind darin nicht selten zu Cylindern vereinigt. Die Reaktion des Harnes ist gewöhnlich eine saure.

Bei **sandigem Harne** findet man (nicht immer) im Sedimente neben den Steinchen auch Krystalle der Substanzen, aus denen die Steinchen selbst bestehen (oxalsaurer Kalk, Cystin, harnsaure Salze). Selbstverständlich ist ihnen eine weit grössere Bedeutung zuzuschreiben, wenn man sie gleich im frisch gelassenen Harn, bevor er noch erkaltet ist, vorfindet. Ein verlässlicheres Kriterium können wir uns durch die chemische Analyse der Steinchensubstanzen verschaffen; wir können dieselbe auch an sehr kleinen Theilchen an-

1) Magnan, Gaz. méd. 1867. Nr. 25.

stellen, indem wir die Reaktionen auf dem Objekträger vornehmen und das Resultat derselben mit dem Mikroskope untersuchen. Die kleinen Steinchen und Sandkörnchen verursachen sehr oft Verwundungen der Schleimhaut der Harnwege, so dass wir im Harnsedimente eine bald grössere, bald geringere Menge von Blut, Eiter und Epithelien vorfinden. Die Blutmenge ist geringer, wenn der Kranke sich ruhig verhält, das Bett hütet.

144. Endlich können wir noch mit Erfolg die Harnuntersuchung bei **Erkrankungen der Blase** anstellen. Bei akuter Cystitis ist der Harn trüb, von alkalischer Reaktion (oder wenn er kaum gelassen sauer ist, so wird er in kurzer Zeit alkalisch), von weisslicher bis dunkel gelber oder braunrother Farbe, je nachdem das eine oder das andere Formelement in dem beträchtlichen Sedimente überwiegt. Die gewöhnlichen Formelemente sind Eiterkörperchen, rothe Blutkörperchen und Blasenepithelien, neben verschiedenen Salzen, und die Mikrophyten, welche sich je nach dem Grade alkalischer Reaktion des Harnes in grösserer oder geringerer Menge daselbst entwickeln. Die Blasenepithelien können spärlich vorkommen oder gar mit dem Fortschreiten der Krankheit gänzlich fehlen. Bei croupöser Cystitis werden nicht selten mit dem Harne auch Stücke von croupösen Membranen ausgeschieden, welche den sichersten Anhaltspunkt für die Diagnose abgeben.

Bei **chronischer Cystitis** ist der eben gelassene Harn trüb oder wird es erst kurze Zeit darnach; die Reaktion ist entweder schwach sauer oder neutral, oder in den meisten Fällen alkalisch (zum Unterschiede von dem Harne bei Pyelitis); das Sediment ist stets ausgiebig und besteht zum grössten Theile aus Eiter und körnigem Detritus, dem oft eine ansehnliche Menge von Bakterien, Tripelphosphat und harnsauren Ammoniakkristallen, manchmal auch Blut beigemischt ist. Am Beginn der Krankheit findet man in genügender Menge Harnblasenepithelzellen vor, welche später nach und nach immer spärlicher auftreten. Auf chemischem Wege sind Eiweiss und Mucin, letzteres in wechselnder Menge nachweisbar.

Wenn man den Harn sich selbst überlässt, so wird in Folge der fortschreitenden alkalischen Gährung das Sediment allmählig dicklicher und schleimiger, und die Bakterien und die Tripelphosphatkristalle nehmen an Menge zu.

Die Cystitis hat mit dem **Blasenspasmus** ziemlich ähnliche kli-

nische Symptome, die Verschiedenheit des Harnes gestattet aber eine sichere Differentialdiagnose zwischen beiden Affektionen. Bei Blasen-spasmus ist der Harn entweder schwach sauer oder neutral, er enthält weder Eiweiss noch Eiter, und wenn er trüb ist, so besteht das Sediment vorwiegend aus Erdphosphaten und aus Kalium-carbonat.

Bei **Karzinom** und **zottigen Tumoren der Blase** ist das Aussehen des Harnes ziemlich verändert, er ist gewöhnlich mit Eiter und mit flüssigem oder geronnenem Blute vermischt. An und für sich ist er sauer, wird aber in Folge des Blasenkatarrhes, welcher gewöhnlich die Entwicklung der Neubildung begleitet, je nach dem Grade und der Ausdehnung desselben nur schwach oder stark alkalisch. Er kann ferner Eiweiss in grösseren Mengen enthalten, als das Blut und der Eiter im Harne liefern könnten, was wohl zu beachten ist, da man leicht verleitet werden könnte, bei der eventuellen sauren Reaktion und der gleichzeitigen Anwesenheit von Blut und einer grösseren Menge Eiweiss irrthümlich die Diagnose auf Nephritis zu stellen. Schreiten wir aber zur mikroskopischen Untersuchung, so wird uns die Abwesenheit der Harncylinder ein Fingerzeig für unsere Diagnose sein. — In einigen Fällen von zottigen Tumoren konnten Hofmann und Ultzmann Fibrinurie nachweisen, das heisst, der kaum gelassene Harn zeigte seine gewöhnliche Konsistenz, nach einigen Minuten aber gestand er zu einer gallertartigen Masse, so dass er kaum aus dem Gefässe ausgegossen werden konnte. In solchen Fällen war die Farbe nicht immer stark blutig, manchmal nur leicht gelbroth. — Weit grössere diagnostische Bedeutung verdienen die sich allenfalls ablösenden Tumorphäufchen, die spontan mit dem Harne ausgeschieden werden oder erst durch den Katheter herausbefördert werden (§ 130).

Bei **Harnröhrenentzündungen** hat die Untersuchung des Sekretes selten grossen Werth. Man findet darin gewöhnlich Leukocyten, cylindrische Epithelzellen der Urethra und Blutkörperchen. In Bezug auf Komplikation mit Prostatitis siehe § 101. Bei croupösen Entzündungen erscheinen im Harne fibrinöse Exsudate, die an den ihnen eigenen, bereits beschriebenen Charakteren erkannt werden.

Beschreibung und Gebrauchsanweisung des Blutkörperchenzählers.

Der von Thoma und Zeiss angegebene Blutkörperchenzähler¹⁾ ist in Deutschland so sehr im Gebrauch, dass wir es für gerathen halten, den § 19 dieses Buches um die Beschreibung und Gebrauchsanweisung dieses Apparates zu bereichern.

Der Blutkörperchenzähler von Thoma und Zeiss besteht aus einigermassen modifizirten Theilen der Apparate von Malassez-Polain, Hayem und Gowers. Die wesentlichsten Bestandtheile desselben sind: eine Pipette (Mischgefäß) nach Malassez' Melangeur und ein im Grunde getheiltes Glastrog nach Hayem und Gowers.

Die Pipette besteht aus einem Kapillarrohre, das an einer bestimmten Stelle blasenförmig erweitert ist; um die Flüssigkeit bequemer ins Rohr aufsaugen zu können, kann man an dieses einen Kautschukschlauch ansetzen. Das Rohr ist graduirt und trägt bestimmte Marken.

Um die zelligen Elemente des Blutes zu zählen, wird dasselbe mit einer bestimmten Flüssigkeit verdünnt; nach Thoma ist eine 3% Kochsalzlösung jeder anderen vorzuziehen. Die Verdünnung des Blutes wird in der Pipette vorgenommen, zu dem Behufe sind, wie schon erwähnt, am Rohre Marken angebracht, wovon die unterste mit 0.5, die mittlere mit 1, die obere (oberhalb der blasigen Erweiterung) mit 101 bezeichnet ist. (Der Raum zwischen diesen drei Marken ist begreiflicher Weise fortlaufend mit Theilstrichen versehen). Diese Marken gestatten das Blut genau zu verdünnen. Reicht das verdünnte Blut bis zur Marke 1 und saugt man Verdünnungsflüssigkeit bis zur Marke 101 nach, so hat das Blut eine 100fache Verdünnung erlitten; saugt man unverdünntes Blut bis zur untersten Marke 0.5 und darauf Verdünnungsflüssigkeit bis 101, so ist das Blut um das 200fache verdünnt worden.

Ist das unverdünnte Blut bis zu einer der Marken angesaugt so muss man die Spitze der Pipette, welche in die Flüssigkeit ge-

¹⁾ Thoma und Cyon. Ueber die Methode der Blutkörperchenzählung. Virchow's Archiv B 84. 1881. — Abbe, Ueber Blutkörperchenzählung. Sitzungsberichte der Jenaischen Gesellschaft für Medizin und Naturwissenschaft. Jahrgang 1878. Sitzung vom 29. November.

Bizzozero, Mikroskopie.

taucht wird, sorgfältig abwischen und sofort den ganzen Binnenraum der Pipette bis zum obersten Theilstrich 101 durch Aufsaugen der Verdünnungsflüssigkeit nachfüllen. Das obere Ende des Rohres wird nun durch Andrücken des Fingers verschlossen und die Pipette tüchtig geschüttelt, damit sich beide Flüssigkeiten innig vermischen. Nun ist die Flüssigkeit zur Blutkörperchenzählung geeignet und kommt somit der eigentliche Zählapparat zur Besprechung.

Dieser besteht aus einem vollständig eben und gleichmässig geschliffenen Objektträger, in dessen Mitte eine dünne Glasplatte aufgekittet ist, welche einen kreisförmigen Ausschnitt von beiläufig 11 mm Durchmesser hat; dadurch entsteht eine Kammer, in deren Tiefe auf dem Objektträger eine zweite, kleinere, dünnere Glasplatte von 5 mm Durchmesser aufgekittet ist; an ihrer freien Fläche ist diese in 400 gleichgrosse Quadrate (Felder) getheilt. Zur Bequemlichkeit sind diese 400 Felder durch ein anderes System von Linien in 25 Gruppen von je 16 Feldern eingetheilt.

Die freie Fläche der kreisförmig ausgeschnittenen Glasplatte, welche die Kammerwand bildet, ist parallel zur Oberfläche des Objektträgers soweit abgeschliffen, dass zwischen dem centralen kleinen Glasplättchen, welches die Feldertheilung trägt und einer über die Kammer gelegten ebenen Glasplatte (Deckplatte) ein Raum von genau 0.1 mm Tiefe übrig bleibt.

Die Berührungsflächen der beiden Glasplatten jener durchbrochenen (durch welche die Kammer zu Stande kömmt) und jener eben genannten Deckplatte müssen so sorgfältig eben geschliffen und gereinigt sein, dass sich zwischen Kammerplatte und Deckplatte, sowie man letztere leicht andrückt, Newton'sche Farbenringe bilden und auch nach Aufhören des Druckes noch fortbestehen.

Wenn bei einem Zählversuch diese optische Erscheinung nicht gelingt, so ist das Präparat nicht zu gebrauchen, gelingt sie, so ist man berechtigt anzunehmen, dass der Fehler der Kammertiefe nicht 0.001 mm übersteigt. Bei Auflegen der Deckplatte muss darauf geachtet werden, dass diese durch Eindringen von Flüssigkeit zwischen Kammerplatte und Deckplatte nicht abgehoben werde, denn dadurch würde der eigentliche 0.1 mm tiefe Zählraum eine grössere, unrichtige Tiefe erlangen. Begreiflicher Weise darf nur auf einer genau horizontalen Unterlage gearbeitet werden.

Von der zu untersuchenden verdünnten Blutflüssigkeit bringt

man einen Tropfen auf die centrale in Felder getheilte Glasplatte, indem man die Spitze der Pipette auf die Mitte dieser Platte leicht auflegt; ist der Tropfen ausgetreten, so legt man rasch die Deckplatte darauf; dies thut man am besten so, dass man, sobald die Deckplatte das Bluttröpfchen nahezu berührt, jene frei fallen lässt und mit leichtem Druck an die Kammerplatte anpresst: es entstehen Newton'sche Farbenringe, welche auch nach Aufhören des Druckes fortbestehen müssen. Nun lässt man das Präparat ruhig stehen, damit die Sedimentirung der Zellen vor sich gehe. Nach 5 Minuten etwa ist sie vollendet und das Präparat kann unter das Mikroskop geschoben werden, um bei schwacher 30—70facher Vergrößerung nachzusehen, ob fremde Körper (Luftblasen) etwa mit eingeschlossen wurden, und ob die Zellen annähernd gleichmässig im Zählraum vertheilt sind. Ist letzteres der Fall, so schreite man zur Zählung, die am sichersten bei 200facher Vergrößerung vorgenommen wird (Mikr. Zeiss oder Hartnack).

Die Zählung wird systematisch vorgenommen, zu dem Behufe beachte man die Eintheilung der Felder in Gruppen von je 16 Feldern, welche wieder in 4 Längsreihen von je 4 Feldern eingetheilt werden können. Eine solche Längsreihe von 4 Feldern sei eine Raumeinheit, deren zelligen Inhalt man systematisch durchzählt:

1) Alle Zellen, welche die obere Begrenzungslinie der Raumeinheit bedecken, oder berühren, gleichviel ob durch Anlegen einer Zelle von Aussen oder Innen her.

2) Alle Zellen, welche die linke oder rechte lange Begrenzungslinie bedecken oder berühren.

3) Alle Zellen, welche im Flächenraum der 4 Felder (Raumeinheit) liegen, aber keine der 4 Contouren weder bedecken noch berühren.

Diese Zählung nimmt man leichter und rascher vor, wenn man einen mittelst Mikrometerschraube beweglichen Objektisch verwendet. Dabei muss man das Präparat so auflegen, dass die Mikrometerschraube es stets parallel dem einen oder dem anderen Theilstrichsysteme verschiebe. Auch kann man sich in der Blendung des Oculars zur besseren Orientirung einen feinen Faden ausspannen (indem man ihn an zwei gegenüberliegenden Punkten der Blendung mit Canadabalsam fest anklebt).

Es ist klar, dass es von Nutzen ist, eine grössere Anzahl von

Felderreihen abzuzählen, denn es handelt sich darum auf Grund einer solchen Zählung zu berechnen, wie viele Zellen vermuthlich in einem Kubikmillimeter enthalten sind.

Die Berechnung wird folgendermassen vorgenommen: es sei die Blutverdünnung gleich $1:a$, ferner seien in n Feldern z Zellen enthalten. Die Oberfläche eines Feldes ist $= \frac{1}{400} \square$ mm, somit der Kubikinhalt des 0.1 mm tiefen Kammerraumes über einem Felde $= \frac{1}{4000}$ Kub. mm und der Rauminhalt über n Felder $= \frac{n}{4000}$ Kub. mm. — z Zellen wurden gezählt, somit kommen auf 1 Kub. mm Blutmischung $\frac{4000}{n} z$ Zellen und im Kubikmillimeter unverdünnten Blutes $\frac{4000}{n} a \cdot z$ Zellen.

Substituiren wir den allgemeinen Werthen beispielsweise bestimmte Werthe: Verdünnung $= 1:200$

durchgezählte Felder $= 150$

Zahl der gefundenen Zellen $= 1215$

so haben wir, nach obiger Formel, in 1 Kubikmillimeter unverdünnten

Blutes: $\frac{4000 \cdot 200 \cdot 1215}{150} = 6,480,000$ Zellen.

(Anmerkung der Uebersetzer.)

Ueber Blutplättchen.

Dem Capitel der Blutuntersuchung möchten wir noch eine kurze Mittheilung über einen morphologischen Bestandtheil des Blutes beifügen. Bizzozero ¹⁾ wies nach, dass, wenn man bei einer starken

1) Bizzozero. Di un nuovo elemento morfologico del sangue dei mammiferi e della sua importanza nella trombosi e coagulazione. — Giornale della R. Accademia di Torino 1881.

Ders.: Le piastrine del sangue e la coagulazione, ibid. 1882. — Centralblatt f. d. med. Wissenschaften 1882. Nr. 20.

Ders.: Di un nuovo elemento morfologico del sangue e della sua importanza nella trombosi e nella coagulazione. Milano 1883. — Virch. Arch. Bd. XC November 1882.

Vergrösserung den Blutkreislauf in den kleineren Mesenterialgefässen verschiedener Säugethiere beobachtet, immer neben den rothen und weissen Blutkörperchen noch ein dritter morphologischer Bestandtheil zu sehen ist.

Dieser besteht aus sehr blassen, ungefärbten, scheiben- oder linsenförmigen, ovalen oder kreisrunden Plättchen, die unregelmässig zerstreut, zwischen den rothen Blutkörperchen circuliren. Diese Gebilde, welche Blutplättchen genannt werden, haben ungefähr einen halb so grossen Durchmesser als die rothen Blutkörperchen. Dieselben sind auch bei dem Blute, das erst vor kurzem ausgetreten ist, noch wahrzunehmen, und zwar häufen sie sich zwischen den Leucocyten oder in der oberen Schichte der Flüssigkeit an.

Durch den Zerfall solcher Blutplättchen entstehen die schon längst bekannten Körnchenhaufen (*ammassi di granuli*).

Um die Blutplättchen im entleerten Blute zu sehen, befolgt man folgendes Verfahren: man sticht einen Finger an, bringt auf die Stichwunde einen Tropfen einer wässerigen Lösung 1:5000 von Methylviolett und presst dann eine kleine Blutmenge hervor, welche auf solche Weise sofort mit der conservirenden Flüssigkeit in Berührung kommt. Darauf durchmischt man die Flüssigkeit am Finger selbst und stellt daraus ein mikroskopisches Präparat.

Hayem beschrieb die Blutplättchen Bizzozero's als biconcave Scheiben, und nennt sie Hämatoblasten, und spricht die Vermuthung aus, dass sich dieselben später in rothe Blutkörperchen umwandeln.

Bizzozero tritt gegen diese Hypothese auf und führt an, dass das Stroma der rothen Blutkörperchen sehr verschieden von jenem der Blutplättchen ist und letztere kein Hämoglobin enthalten.

Bizzozero beobachtete eine Vermehrung der Zahl der Blutplättchen bei den verschiedenen Krankheiten. Die weissen Thromben der Säugethiere sollen nach unserem Autor grösstentheils aus diesen Blutplättchen zusammengesetzt sein.

Bei der Blutgerinnung spielen die Blutplättchen, da diese den Ausgangspunkt dieses Prozesses bilden sollen, eine sehr wichtige Rolle.

(Anmerkung der Uebersetzer.)

Alphabetisches Sachregister.

- Aberration, sphärische und chromatische 1.
 Acarus folliculorum 89. A. scabiei 89.
 Achorion Schoenleinii 83.
 Actinomyces. Im Eiter 75.
 Aetzkali 11.
 Albumin. Im Harne 188.
 Amoeba coli. In den Fäcalmassen 134.
 Anchylostomum duodenale. Eier in den Fäcalmassen 125. Larven 126.
 Anguillula intestinalis. In den Fäcalmassen 128.
 Anguillula stercoralis. In den Fäcalmassen 129.
 Ascaris lumbricoides. Dessen Eier in den Fäces 120; im Harne 220.
 Ascites chylöser 60.
 Aspergillus. Im Gehörgang 94. Im Sputum 152.
 Atherom-Cysten 92
 Auge, dessen Untersuchung 164.
 Auswurf 136.
 Azoospermie 172

 Bacillen (Tuberkel-) 158, 160.
 Bakteriden. Im Blute 44.
 Bakterien. Siehe Mikrophyten.
 Belag der Zähne und der Zunge 100.
 Bewegung (Brown'sche Molekular-) 15.
 Bilharzia. Siehe Distomum.
 Bindegewebsstücke. Im Eiter 72. Im Sputum 148.
 Blase. Deren Epithel 197. Harn in deren Krankheiten 240.
 Blut. Dessen weisse Körperchen Siehe Leukocyten.
 — Untersuchung 16. Gerinnung 21. Veränderungen 21. Forensische Untersuchung 46. Im Erbrochenen 107. In den Fäces 116. Im Harne 200.
 — Dessen rothe Körperchen. Beschreibung 17. Reaktionen 17. Bei Thieren 18. Menge 21. Veränderungen 37. Kernhaltige 38. Kontraktile 38. Verkleinerte 39. In Exsudaten 59, 60. Im Eiter 70. Im Speichel 100. Im Erbrochenen 107. In den Fäces 116. Im Sputum 143. Im Sperma 169. In der Milch 184. Im Harne 200.
 — Dessen Körnchen 20. Dessen Vermehrung 39.
 — -Flecken. Klinische Erkennung 46. Mikroskopische Untersuchung 54.
 — Körperchenzähler 241.
 — Plättchen 244.
 Bothriocephalus latus. Eier in den Fäces 121. Kopf in den Fäces 123. Proglottiden 123.
 Bronchien. Deren Schleimhaut 136.

- Bronchitis. Deren Sputum 153.
 Bronchorrhoe. Deren Sputum 153.
 Brown'sche Molekularbewegung 15.

 Carmin. Färbelösung 11.
 Cercomonas intestinalis. In den Fäces 133.
 Cercomonas urinarius 220.
 Cerumen 93.
 Charcot, (Krystalle von). In den Fäces 116. Im Sputum 149.
 Chlornatrium. Indifferente Lösung für mikroskopische Präparate 10.
 Cholera. Stuhl 114.
 Cholestearin. Dessen Krystalle in Exsudaten 61. Im Eiter 72. Im Meconium 134. Im Sputum 148.
 In der vorderen Augenkammer 167.
 Chromo-cytometer 22.
 Chylöser Ascites 60.
 Coagula. Aus dem Uterus 179.
 Collections-Linse 2.
 Colostrum 182. Körperchen 183.
 Comedonen 92.
 Conjunctiva des Auges 164. Deren Veränderungen 164.
 Croupöse Pseudomembranen. Im Munde 101. Im Erbrochenen 108.
 Cylinder (Harn-) 205. Deren Untersuchung 206. Chemische Constitution 209. Abstammung 210. Bedeutung 211.
 Cylinder, Epitheliale 196. Blutcylinder 201. Harnsäurecylinder 205. Bakteriencylinder 205. Hyaline Cylinder 206. Gelbliche oder wachsartige 206.
 Cylindroide 208.
 Cysten, (Abdominal-) 63.
 Cysten. Deren Inhalt in den Fäces 118.
 — Im Harne 229.
 Cysticercus 96. Im Sputum 151.
 Cystitis. Deren Harn 239.
 Cytometer 22.

 Decidua menstrualis 179.
 Deckgläschen 10.
 Diaphragmen des Mikroskops 4.
 Diazobenzolsulfosäure (Harn) 191.
 Distomeen. Eier in den Fäces 121.
 Distomum hämatobium. Im Blute 45. Im Harne 220.
 Drüsen. Talg- 79. Schweiss- 80.
 Dumb-bells im Harne 226.
 Dysmennorrhoe, membranöse 179.

 Echinococcus. Beschreibung 61. Im Eiter 73. In den Fäces 122. Im Sputum 151. Im Harn 219.
 Eczema marginatum 87.
 Eier. Parasiten in den Fäces 119.
 Eiter. Beschreibung 69. Blauer 76. Dessen Sediment im Harn 204. Saniöser Eiter 76.
 Endothelzellen in den Exsudaten 58.
 Epidermis 77.
 Epithelzellen. In Cysten 64. Im Speichel 99. Im Erbrochenen 106. In den Fäces 111, 114. Im Meconium 134. Im Sputum 137. Im Harne 195. Erbrochenes 105. Serös oder schleimig 110.
 Essigsäure, Reagens 11.
 Exsudate 57. Seröse 58. Hämorrhagische 59. Eitrige 60.

 Fäces. Normale 110. Veränderte 113.
 Fäden, verschiedener Art als zufällige Formtheile 16.
 Fasern, Elastische, der Lungen im Sputum 146.
 Favus-Pilz 83.
 Fette. Deren Krystalle im Eiter 72. Im Erbrochenen 106. In den Fäces 115, 117. Im Sputum 148.


- Fett. Dessen Tröpfchen als zufällige Formtheile 155. Im Blute 40. In Exsudaten 60. Im Sputum 139. Im Harne 218.
- Fibrinöse (Exsudate). Im Sputum 145.
- Filaria sanguinis 45.
- Formtheile, zufällige in mikroskopischen Präparaten 15.
- Fremde Körper im Eiter 77.
- Galacturie 218.
- Galle. Deren Farbstoffe im Harne 187.
- Gangrän (Lungen-). Deren Sputum 153.
- Geschlechtsorgane. Weibliche 176.
- Katarrhalische Flüssigkeiten 178.
- Parasiten 181.
- Gewebe. Stücke von deren Elementen im Eiter 71. Im Erbrochenen 108. Im Harne 222.
- Glycerin 10.
- Guajak. Dessen Reaktion zur Erkennung von Blutflecken 47.
- Haare. Struktur 44. Forensische Untersuchung 97. In den Fäces 119.
- Hämatin. In Blutflecken 53. Im Erbrochenen 107.
- Hämatoidin. Dessen Krystalle in Exsudaten 62. Im Eiter 76. Im Sputum 149. Im Harn 231.
- Hämin. Dessen Krystalle in Blutflecken 46.
- Hämoglobin. Spektroskopische Erkennung 50. Im Harn 200.
- Harn, Normaler 193, Pathologischer 195.
- , chylöser 218, sandiger 238, dessen Charaktere bei den wichtigsten Krankheiten der Nieren 232.
- Harnröhre. Deren Epithel 199. Harn in deren Krankheiten 240.
- Harnsäure im Harne 223.
- Harnsaures Ammoniak im Harne 225.
- Harnsaures Kali und Natron im Harne 223.
- Haut. Untersuchung 77.
- Herpes circinatus und tonsurans 85.
- Hipparchia Janira 6.
- Hippursäure 226.
- Hydronephrose 66.
- Hypopyon 166, Hypaema 167.
- Ichor 76.
- Indican 186.
- Indigo. Dessen Krystalle im Harne 232.
- Instrumente für mikroskopische Arbeiten 9.
- Kerion 86.
- Knochenstücke. Im Eiter 71. Im Blute 148.
- Kolloidkonkremente. In den Cysten 64.
- Körnchen. Im Blute 20. Im Eiter 70.
- Körnige Massen im Harn 214.
- Krystalle. In Exsudaten 61. Im Eiter 72. In den Fäces 116. Im Sputum 148. Im Sperma 171. Im Harn 222.
- Larynx. Dessen Schleimhaut 135.
- Leptothrix. Im Speichel 100. Im Zahnbelag 100. Im Zungenbelag 101. Im Sputum 151. Im Thränsack 167.
- Leucin. Dessen Krystalle im Sputum 148. Im Harn 229.
- Leukämie 36. Blut 36.
- Leukocyten. Im Blute 19. In Exsudaten 58. Im Eiter 69. Im Speichel 99. Im Erbrochenen 107. In den Fäces 115. Im Sputum 137. Im Colostrum 183. In der Milch 184. Im Harne 203.
- Linsen (Immersion-) 3.
- Lipämie 40.
- Lipurie 219.
- Lochien 177.

- Luftröhre. Deren Schleimhaut 135.
 Lungen. Sputa in deren Krankheiten 152.
 Lungenalveolen (Zellen). Im Erbrochenen 110 Im Sputum 138.
 Mastzellen (Ehrlich) 159.
 Meconium 134.
 Melanämie 40.
 Menstruation 177.
 Mentagra 86.
 Methämoglobin 52. Im Harne 201.
 Microsporon Audouinii 89.
 Microsporon furfur 82.
 Mikroccoen. Siehe Mikrophyten.
 Mikrometer 4, Glas 35.
 Mikrophyten. In Exsudaten 61. Im Eiter 73. Im Erbrochenen 109. In den Fäces 115. Im Sputum 151, 158, 159. In der Milch 184. Im Harn 215, 221.
 Mikroskop. Beschreibung 1. Auswahl 5. Gebrauch 8.
 Mikroskope. Erzeuger 7.
 Mikroskopische Untersuchung 12.
 Mikrospektroskop 48.
 Milch 182.
 Milchkörperchen 183.
 Mollusk, contagiöser 92. •
 Mouches volantes 14.
 Mund. Dessen Schleimhaut 98. Entzündungsprodukte 101.
 Myelin. Im Sputum 139.
 Nasen-Schleim 162.
 Natriumamalgam (Harn) 191.
 Nephritis. Deren Harn 233.
 Nieren, Harn bei deren Krankheiten: Venöse Stauung 232. Entzündungen 233. Amyloide Degeneration 234. Vereiterung 236. Karzinom 238.
 Nierenepithel im Harne 195.
 Nierenpartikelchen im Harne 214.
 Objektiv 1.
 Objektträger, gläserner 10.
 Ocular des Mikroskops 3. Oculari quadrettati 35.
 Oidium albicans 109. Im Sputum 151. Im Nasenschleim 163. In der Vagina 181.
 Oxalsaurer Kalk. Im Sputum 152. Im Harne 226.
 Oxyhämoglobin 50. Hämoglobin im Harne 201.
 Oxyuris vermicularis. Dessen Eier in den Fäces 120. In der Vagina 182.
 Paramaecium coli. In den Fäces 132.
 Parasiten. Des Blutes 41. Der Haut 82. Im Erbrochenen 109. In den Fäces 119. Im Sputum 151. Im Harne 219.
 Penicillium glaucum. Im Eiter 73.
 Perivaginitis, phlegmonöse 180.
 Phosphorsaure Ammoniak-Magnesia. Deren Krystalle in Exsudaten 61. Im Eiter 72. In den Fäces 114, 116. Im Sperma 172. Im Harne 227.
 Phosphorsaurer Kalk. Im Harne 227.
 Phosphorsaure Magnesia. Im Harne 227.
 Phosphat (Tripel-) Siehe Phosphorsaure Ammoniakmagnesia.
 Pigment. Im Blute 40. Im Sputum 139. Im Harne 222.
 Pityriasis 82.
 Pleurosigma angulatum als Probeobjekt 6.
 Pneumonokoniosis. Deren Sputa 158.
 Poikilocytosis 37.
 Präparation der mikroskopischen Objekte 12.
 Probeobjekte 5.
 Prostata. Deren Steine im Sperma 169.
 Prostata. Sekret 175.

- Prurigo decalvans 89.
 Pyelitis. Deren Harn 236.
 Pyelo-nephritis, käsige. Deren Harn 237.
 Reagentien für mikroskopische Arbeiten 10.
 Rhabditis genitalis. Im Harn 220.
 Sarcina. In Exsudaten 61. Im Erbrochenen 109. In den Fäces 116. Im Sputum 152. Im Harne 222.
 Sarkomatöse Zellen im Blute 40.
 Schleim. Im Erbrochenen 110. In den Fäces 117.
 Schleimiges Sediment im Harne 204.
 Schweiss 94.
 Soorplaques 103.
 Speichel 99.
 Speicheldrüsen, Ausführungsgänge 105.
 Spektroskop 48. Bluttröpfen- Erkennung 50.
 Spermafäden 169. Im Harne 217.
 Sperma. Krystalle 171.
 Spermatorrhoe 174.
 Spiegel des Mikroskopes 3.
 Spirillen. Im Blute 42. Im Harne 222.
 Sputa 135.
 Steine. Im Erbrochenen 108.
 Stärke. Deren Körnchen als zufällige Bestandtheile in den Präparaten 15.
 Taenia medio- canellata. Eier in den Fäces 121. Kopf in den Fäces 123. Proglottiden 123.
 Taenia solium. Eier in den Fäces 121. Kopf in den Fäces 123. Proglottiden in den Fäces 123.
 Thränensack 167.
 Tonsillen. Lacunen 104.
 Torula. In Exsudaten 61. Im Eiter 73. Im Erbrochenen 109. Im Harne 221.
 Transsudate 57.
 Trichoptilosis 97.
 Trichinose 95.
 Trichocephalus dispar. Eier in den Fäces 120.
 Trichomonas. Eier in den Fäces 134.
 Trichomonas vaginalis 181.
 Trichophyton tonsurans 85.
 Tuberkulöse Massen im Harne 214.
 Tumoren. In den Fäces 119. Im Harne 215.
 Tyrosin. Im Sputum 148. Im Harne 229.
 Urethra. Deren Epithel 199. Harn in deren Krankheiten 240.
 Urobilin. Im Harne 186.
 Uroerythrin. Im Harne 187.
 Uroglaucin. Im Harne 187.
 Uroxanthin. Im Harne 187.
 Urrodin. Im Harne 187.
 Uterustumoren 180.
 Vibrionen. Siehe Mikrophyten.
 Vulvo-vaginal-Epithel 199.
 Xanthin. Im Harne 230.
 Zucker. Im Harne 190.

Verbesserungen.

- Seite 3 Zeile 20 v. o. statt ganz untergeordnete lies: nicht untergeordnete.
- S. 4 Z. 7 v. o. st. Je kleiner l.: Je breiter.
- S. 19 Z. 4 u. 12 v. u. st. Kerne l.: Körnchen.
- S. 19 Z. 8 u. 10 v. u. st. Fetttröpfchen l.: Fett ähnliche Tröpfchen.
- S. 20 Z. 13 v. u. st. Kernchen l. Körnchen.
- S. 26 Z. 2 v. u. st. durchscheinen l. nicht durchscheinen.
- S. 32 Z. 3 v. u. st. Chlornatrium l. sehr verdünnter Kalilauge.
- S. 33 Z. 1 v. o. st. Chlornatrium l. sehr verdünnter Kalilauge.
- S. 37 Z. 1 v. o. st. Kernchen l. Körnchen.
- S. 38 Z. 14 v. o. st. finden sich auch l. finden sich manchmal auch.
- S. 40 Z. 8 v. o. st. öfters loslösen l. manchmal loslösen.
- S. 44 Z. 23 v. o. st. Kern — l. Korn —
- S. 46 Z. 21 v. u. st. mit Blut l. mit dem getrockneten Blut.
- S. 52 Z. 2, 25 u. 30 v. o. st. schwefelsaures Ammonium l. Schwefelammonium
- S. 53 Z. 4 v. u. st. schwefelsaures Ammonium l. Schwefelammonium
- S. 54 Z. 13 u. 18 v. o. st. schwefelsaures Ammonium l. Schwefelammonium.
- S. 58 Z. 9 v. u. st. oder l. wo sie.
- S. 64 Z. 15 v. o. st. das Vorhandensein von prismatischen . . . l. das Vorhandensein von cylindrischen Epithelzellen oder von prismatischen.
- S. 67 Z. 3, 9 u. 10 v. o. st. Harnsäure l. Harnstoff.
- S. 82 Z. 4 v. u. st. behaarte l. bedeckte.
- S. 84 Z. 8 v. o. st. Kerne l. Körnchen
- S. 85 Z. 19 v. u. st. leuchtende Kerne l. glänzende Körnchen.
- S. 92 Z. 4 v. u. st. Pustelbildung l. Knötchenbildung.
- S. 93 Z. 2 v. o. st. den Körper l. die sog. Körper.
- S. 93 Z. 14 v. o. st. die Molluskenkörper l. die Molluskenknötchen.
- S. 97 Z. 19 v. o. st. rasche Vertrocknung l. Zerfaserung.
- S. 100 Z. 19 v. u. st. oder, besser gesagt, spiralförmig l. oder spiralförmig.
- S. 136 Z. 13 v. u. st. graue l. schwarze.
- S. 140 Z. 18 v. o. st. wenige Protoplasmakerne l. von wenigen Protoplasma-körnchen umgebenen.
- S. 146 Z. 17 v. u. st. ausgenommen l. nicht ausgenommen.
- S. 147 Z. 18 v. o. st. Karzinom l. Brand.
- S. 147 Z. 10 u. 13 v. u. st. Lungenkrebs — Krebsherd — l. Lungenbrand — Brandherd.
- S. 152 Z. 7 v. u. st. Scheiben l. Kugeln.
- S. 153 Z. 7 v. u. st. eitriger Bronchitis l. putrider Bronchitis.
- S. 163 Z. 5 v. o. st. verkalkte l. becherförmige.
- S. 164 Z. 13 v. u. st. Ausführungsgänge der Thränendrüse l. Thränenkanälchen.
- S. 168 Z. 8 v. o. st. Kanälchen des Hodens l. Kanälchen des Rete testis.
- S. 175 Z. 18 v. o. st. phosphorsauer Ammoniakmagnesia l. phosphorsauer Ammoniak.
- S. 182 Z. 7 v. o. st. sauer l. saurer.
- S. 186 Z. 2 v. u. st. Linien C und J. l. Linien b und J.
- S. 188 Z. 7 v. o. st. 10 cc Harn mit 50 cc Chloroform l. 50 cc Harn mit 10 cc Chloroform.
- S. 193 Z. 10 v. o. st. 40 Milligramme Zucker l. 10 Milligramme Zucker.
- S. 197 Z. 3 v. o. st. parenchymatöser Nephritis l. desquamativer Nephritis.
- S. 202 Z. 10 v. u. st. bei chronischen Nephritiden l. bei acuten Nephritiden.
- S. 204 Z. 10 v. o. st. bei der diffusen Nephritis l. bei der acuten diffusen Nephritis.
- S. 206 Z. 8 v. u. st. mit einer Chlornatrium— l. mit einer gesättigten Chlornatriumlösung.
- S. 207 Z. 15 v. o. st. legen sie sich in Falten l. schrumpfen sie.

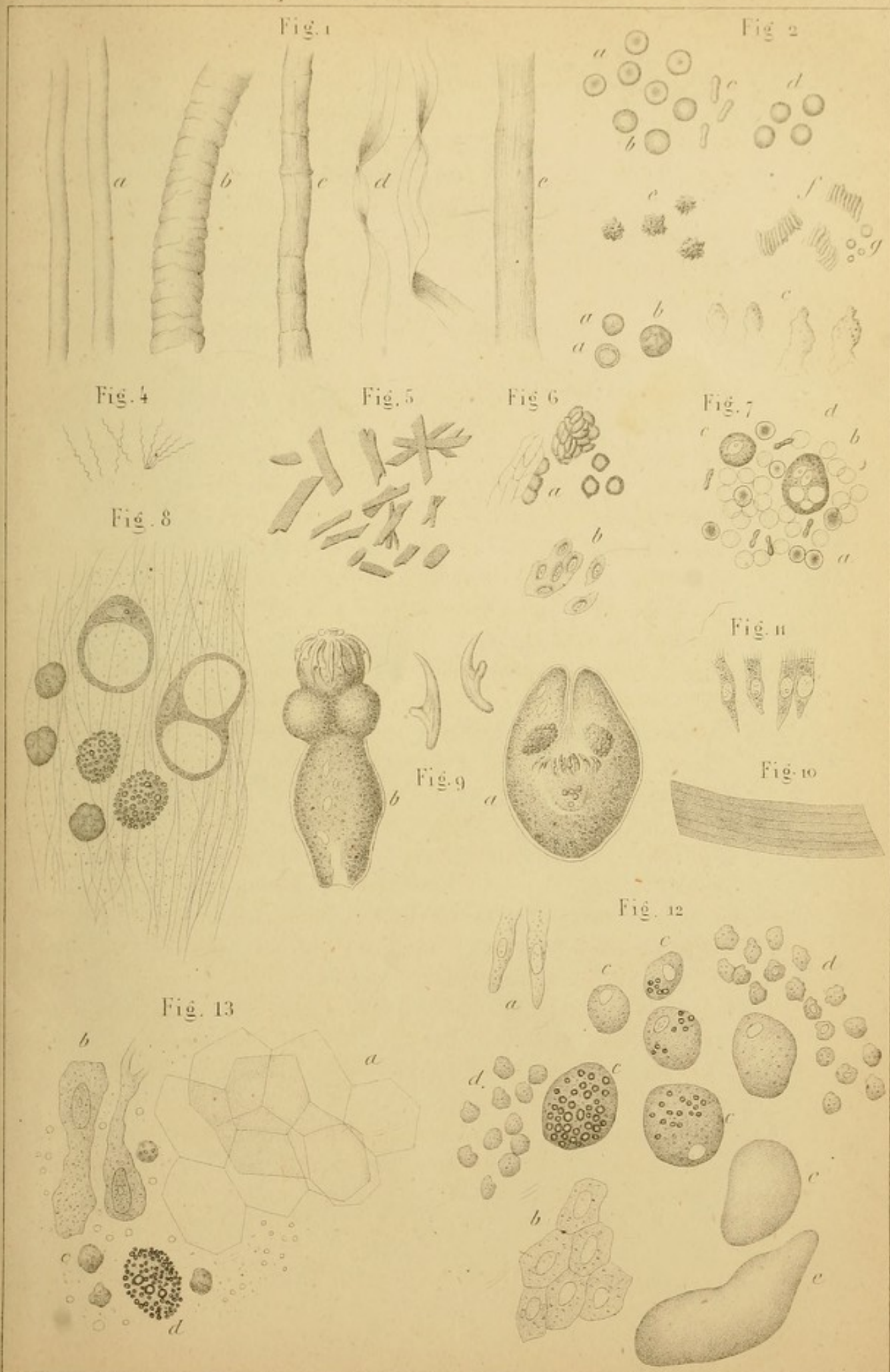



Erklärung der Tafeln.

1. Tafel.

Fig.

1. Fäden verschiedener Substanzen, die als zufällige Formelemente in mikroskopischen Präparaten vorgefunden werden: a) Seide, b) Wolle, c) Lein, d) Baumwolle, e) Hanf. — Vergr. 230 D.
 2. Rothe Blutkörperchen: a) id. bei hoher Einstellung, b) id. bei niedriger, c) id. Seitenansicht, d) id. durch Behandlung mit Wasser gequollen, e) id. durch eine concentrirte Lösung geschrumpft, f) id. nach Art von Geldrollen aneinandergelegt, g) Mikrocyten. — 400 D.
 3. Leukocyten des Blutes: a) id. kleine, a') nach Behandlung mit Wasser, b) id. grosse; c) willkürliche Formveränderungen eines Leukocyten. — 400 D.
 4. Spirillen des Rückfalltyphus. — 800 D.
 5. Hämin-Krystalle. — 400 D.
 6. Seit drei Jahren eingetrocknetes Blut, das durch Kalilauge erweicht wurde: a) id. vom Hunde, b) vom Huhne. Es sind Haufen von Blutkörperchen und isolirte Körperchen zu sehen. — 400 D.
 7. Formelemente aus einem hämorrhagischen Exsudate: a) noch gut gefärbte rothe Blutkörperchen, b) schon verfärbte Blutkörperchen, c) Leukocyten, d) grosse Zelle mit zwei Kernen und drei Vakuolen. — 400 D.
 8. Formelemente aus einem peritonealen Exsudate; dieselben sind im Gerinnsel, das sich am Boden des Gefässes gebildet hat, eingebettet: Leukocyten, grössere mit Fetttröpfchen erfüllte Zellen und durch ein oder zwei Vakuolen stark ausgedehnte, sehr grosse Zellen. — 400 D.
 9. Ein durch den Tod veränderter Echinococcus: a) id. in sich eingezogen, b) id. ausgestreckt. Letzterem sind einige Haken abgefallen. 166 D. — c) Echinococcus-Haken. — 430 D.
 10. Stückchen der gestreiften Wand einer Echinococcuscyste. — 300 D.
 11. Flimmerepithel aus einer serösen multiplen Ovarialcyste. Einem 50jähr. Weibe entnommen. — 400 D.
 12. Formelemente des Inhaltes aus einer kolloiden Ovarialcyste (Greisin): a) spärliche Cylinderzellen, b) Pflasterepithelfetzen, c) grosse kernhaltige Zellen, d) geschrumpfte Leukocyten, e) kleine kolloide Anhäufungen. — 400 D.
 13. Formelemente aus einer karzinomatösen Dermoidcyste: a) Epidermis lamellen, b) Krebszellen, c) Leukocyten, d) fettig degenerirte Zellen. — 400 D.
-

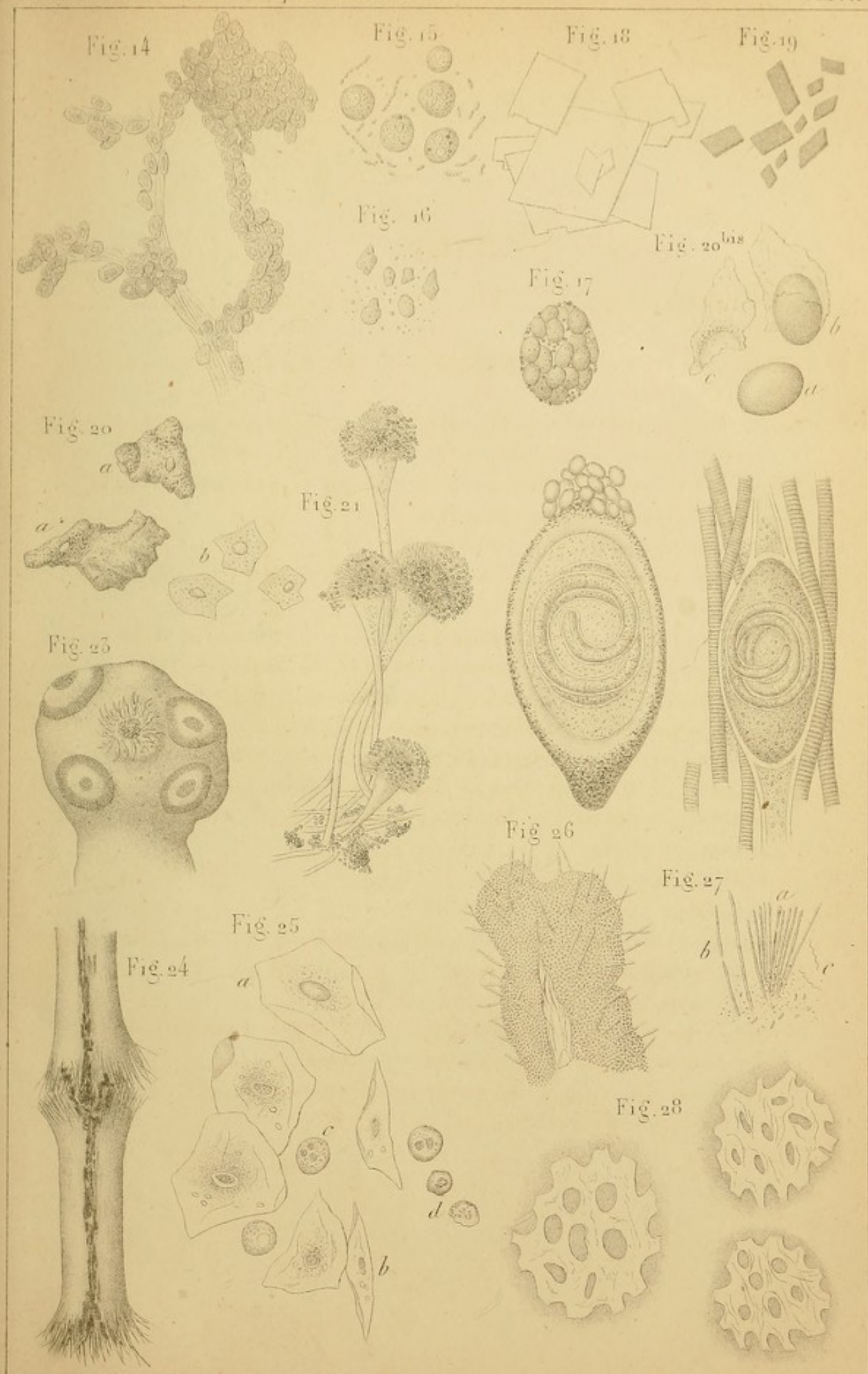





2. Tafel.

Fig.

14. Mit Endothel bekleidete Zotten eines pleuritischen Exsudates. — 270 D.
 15. Mit Wasser behandelte Eiterkörperchen. Dazwischen Bakterien. — 400 D.
 16. Käsig degenerirter Eiter. Die Körperchen sind geschrumpft und formlos; dazwischen liegen Detrituskörner. — 350 D.
 17. Mit Eiterkörperchen erfüllte Zelle aus einem Hypopyon. — 350 D.
 18. Cholestearin-Krystalle. — 400 D.
 19. Hämatoidin-Krystalle. — 400 D.
 20. Verkalktes Hautatherom: a) verkalkte Epidermiszellen, b) id. durch Salzsäure entkalkte. — 400 D.
 - 20 bis. Formelemente des *Molluscum contagiosum*: a) Molluscumkugeln oder Molluscumkörper, b) eine in einer Nische eine Molluscumkugel enthaltende Epidermiszelle, c) Epidermiszelle, welche seinen Molluscumkörper verloren hat. — 350 D.
 21. Aspergillus aus dem äusseren Gehörgange. — 400 D.
 22. Trichinen: a) Eine Trichine, wie sie sich zwischen Muskelfasern einkapselt, — 68 D., b) Trichinen-Kapsel auf dem Wege der Verkalkung. — 96 D.
 23. *Cysticercus*-Kopf. — 25 D.
 24. Trichoptilosis (Barthaar). — 66 D.
 25. Speichel: a) Flächenansicht der Epithelzellen, b) id. Seitenansicht, c) gut erhaltene Leukocyten, d) id. zerfallende. — 400 D.
 26. *Leptothrix* der Zungenpapillen. — 400 D.
 27. Mikrophyten aus dem Zahnbelag: a) Bündel von *Leptothrix*fäden, b) gegliederte Fäden, c) Spirillen. — 400 D.
 28. Fetzen einer frischen croupösen Pseudomembran aus der Trachea. (Zupfpräparat, Kochsalzlösung). — 400 D.
-





3. Tafel.

Fig.

29. *Mikrosporon furfur*: a) Epidermoidallamellen mit Sporen und Fäden, b) isolirte Fäden des Pilzes, c) isolirte Sporen; einige davon knospend. — 400 D.
 30. *Achorion Schönleinii*: a) blasse gegliederte und verästelte Fäden, b) protoplasmatische Fäden, c) Conidien. — 400 D., e) Fäden mit kurzen Gliedern, d) verschieden geformte Conidien und Bakterien. — 600 D.
 31. *Achorion Schönleinii*. Der intrafolliculäre Theil eines feinen Haares mit Fäden und Sporen: a) Epidermis des Haares (nach eintägiger Maceration in Kalilauge). — 400 D.
 32. *Achorion Schönleinii*. Blondes mit *Achorion* behaftetes Haar, bei Beginn der Einwirkung von Kalilauge untersucht: a) subepidermoidale Fäden, b) luftgefüllte Kanäle, c) sporenerfüllte Kanäle. — 400 D.
 33. *Trichophyton tonsurans*, dem *Herpes circinatus* entnommen: a) Hornlamellen mit Pilzfäden, theils blasse, theils protoplasmatische, **) die Enden zweier Fäden. — 400 D., b) 3 Fäden, wovon der erste zur Hälfte blass, zur Hälfte protoplasmatisch und kurzgliedrig, der zweite blass und langgliedrig, der dritte verästelt ist. — 700 D., c) Gefensterte Membran der inneren Scheide eines Haares mit Sporenreihen. 400 D. — d) isolirte Sporen; in einigen ist der Inhalt von der Membran geschieden, in anderen nicht (d'). 700 D.
 34. *Trichophyton* im Haare selbst: a) ein gespaltenes Haar voll von Sporen (kleine Vergr.), b) eine Haarportion, die Sporenreihen beherbergt. — 400 D.
-

Fig. 29

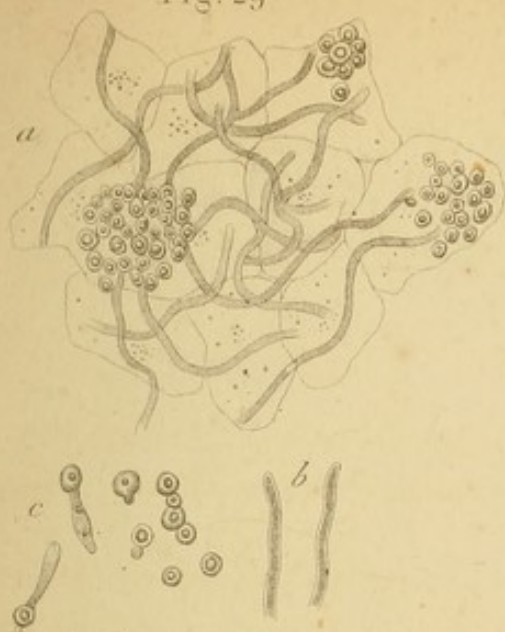


Fig. 30

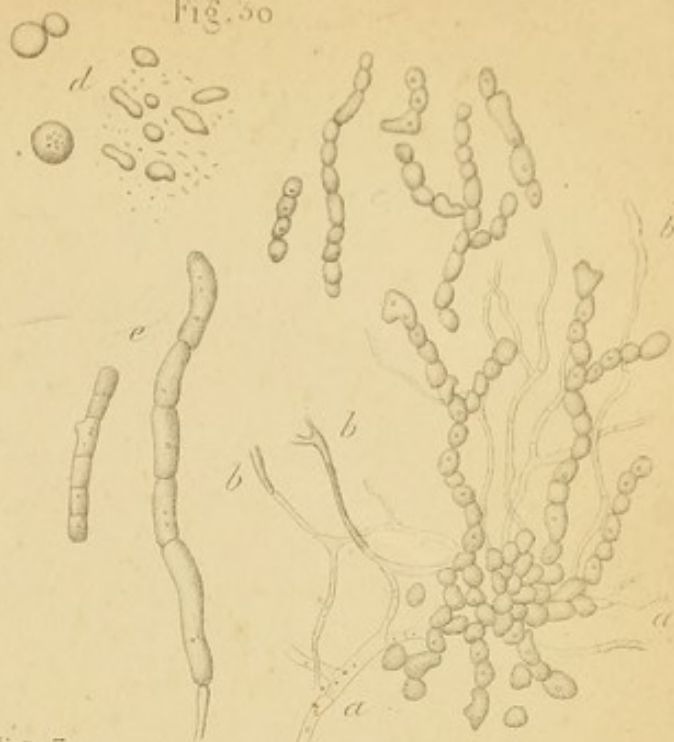


Fig. 31

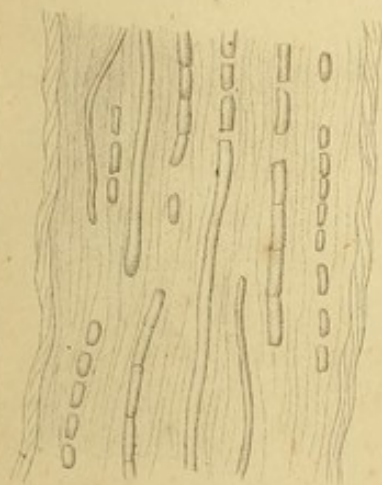


Fig. 32

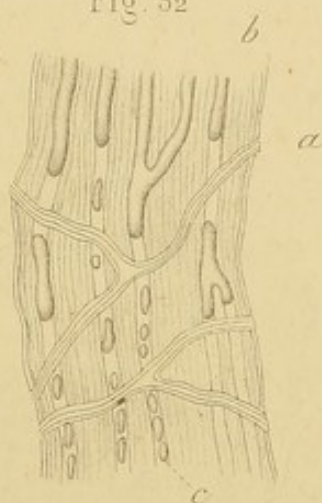


Fig. 34

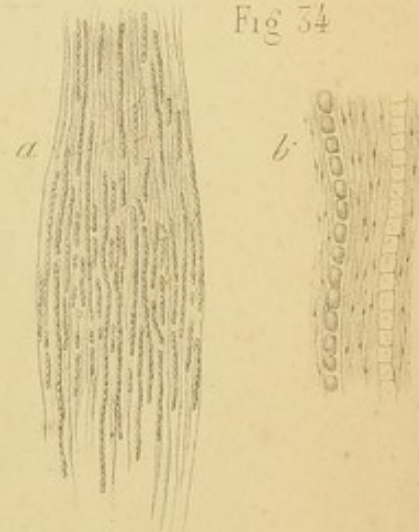
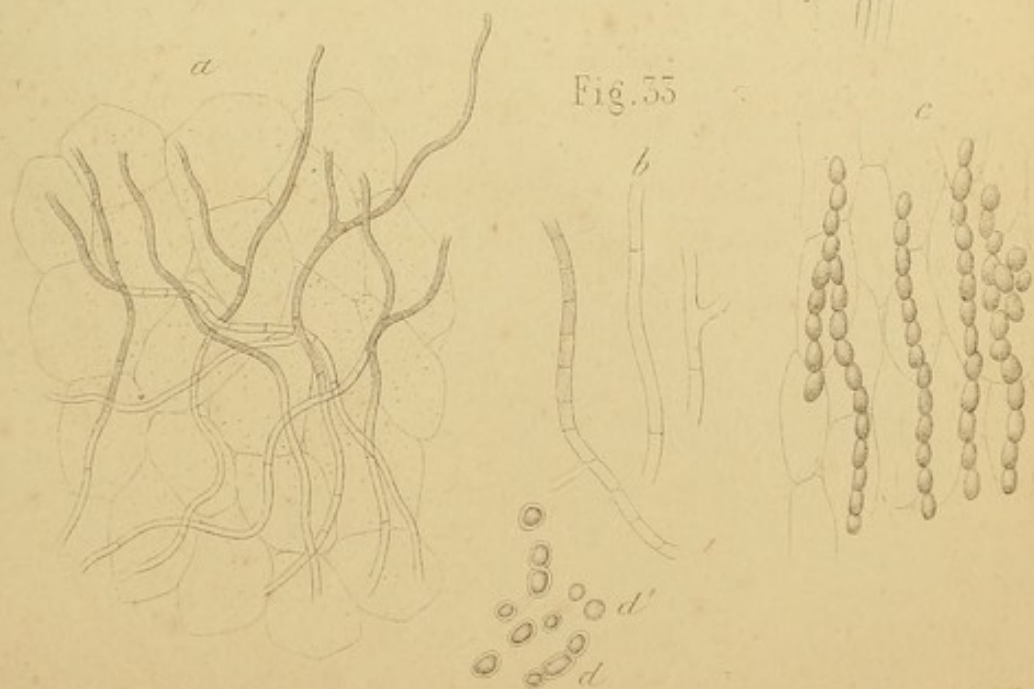




Fig. 35



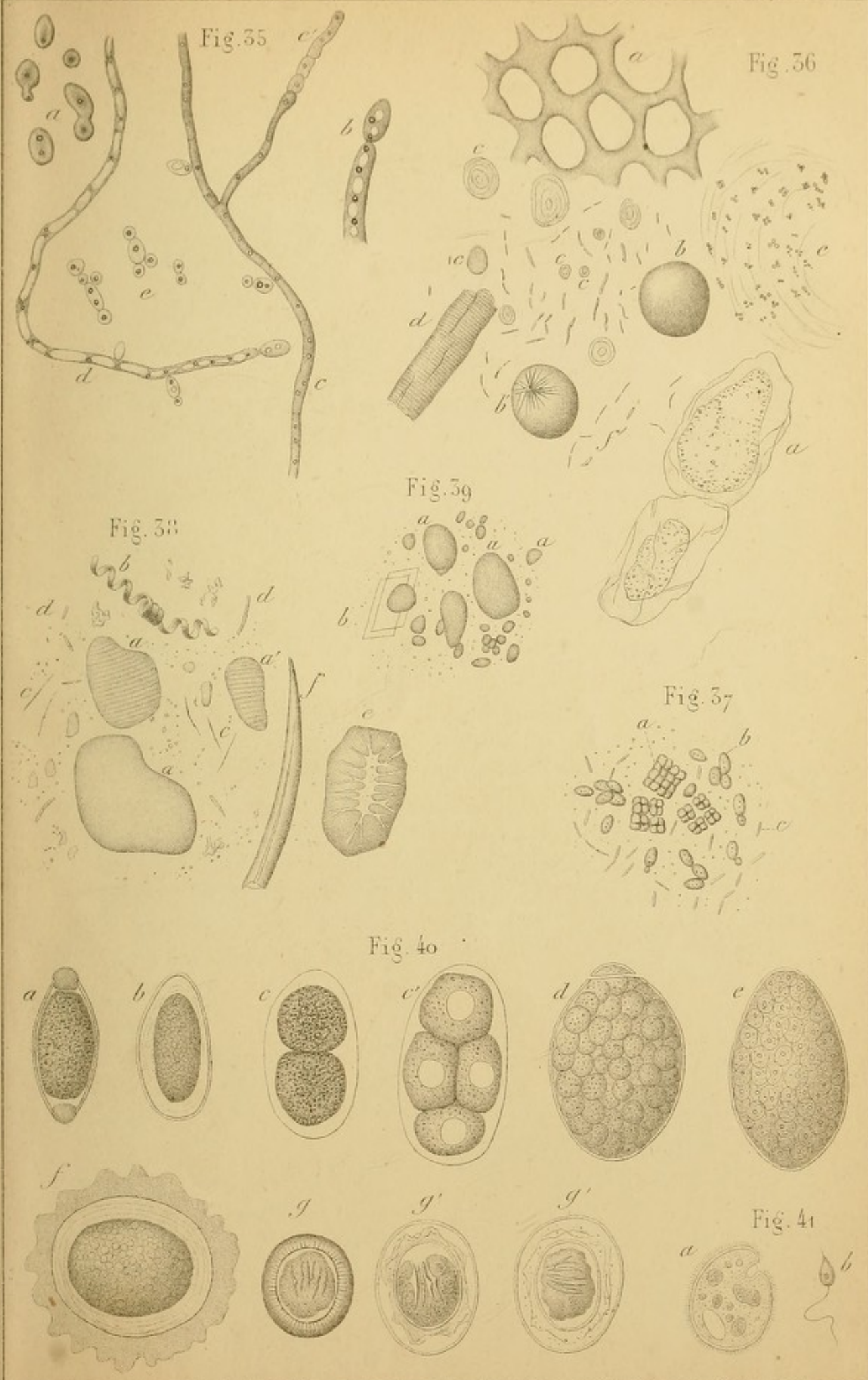





4. Tafel.

Fig.

35. *Oidium albicans*: a) isolirte Sporen, b) das Ende eines Fadens mit endständigem Conidium. — 700 D., c) Fäden mit endständigen Conidien, d) id. mit end- und randständigen Conidien und mit isolirten Sporen, die glänzende Körperchen enthalten. — 400 D.
36. *Vomitus* eines 45jährigen Mannes mit chronischem Magenkatarrh: a) verschiedene vegetabilische Zellen, b) Fetttröpfchen, b') id. mit nadelförmigen Krystallen, cc) Stärke-Körner, d) Partikelchen einer gestreiften Muskelfaser, e) streifiger Schleim mit sichtbaren Leukocyten-Kernen. Dazwischen viele Bakterien. — 400 D.
37. Vegetabilische Parasiten im Erbrochenen, bei Magenerweiterung in Folge von Pylorus-Karzinom: a) *Sarcina*, b) *Torula*, c) Bakterien. — 400 D.
38. *Faeces* eines Gesunden nach vorwaltend animalischer Kost: a) Partikelchen quer gestreifter Muskelfasern (durch Galle gefärbt), a') id. mit noch gut erhaltener Querstreifung, b) spiralförmiges vegetabilisches Gefäß, c) Fettkrystalle, d) Bakterien, e) Zelle mit Poren-Kanälen, aus einer harten Konkrezion einer Birne, f) vegetabilisches Haar. — 400 D.
39. *Meconium*: aa) verschiedengrosse Anhäufungen von Gallenbestandtheilen, b) Cholestearinkrystalle. — 400 D.
40. Eier von Darmparasiten: a) des *Trichocephalus*, b) des *Oxyuris*, c und c') des *Anchylostomum* in Segmentirung, d) *Bothriocephalus*, e) *Dist. hepaticum*, f) *Ascaris lumbricoides*, g) *Taenia solium*, g' g'', vermuthlich abnorme Taenien-Eier (?). — c') 470 D., e) 200 D. — die übrigen 400 D.
41. a) *Paramaecium coli* (Stieda) — 300 D., b) *Cercomonas intestinalis* (Davaïne).
-





Journal

1880

1. The first of the year was a very cold day.

2. The second of the year was a very cold day.

3. The third of the year was a very cold day.

4. The fourth of the year was a very cold day.

5. The fifth of the year was a very cold day.

6. The sixth of the year was a very cold day.

7. The seventh of the year was a very cold day.

8. The eighth of the year was a very cold day.

9. The ninth of the year was a very cold day.

10. The tenth of the year was a very cold day.

11. The eleventh of the year was a very cold day.

12. The twelfth of the year was a very cold day.

13. The thirteenth of the year was a very cold day.

14. The fourteenth of the year was a very cold day.

15. The fifteenth of the year was a very cold day.

16. The sixteenth of the year was a very cold day.

17. The seventeenth of the year was a very cold day.

18. The eighteenth of the year was a very cold day.

19. The nineteenth of the year was a very cold day.

20. The twentieth of the year was a very cold day.

21. The twenty-first of the year was a very cold day.

22. The twenty-second of the year was a very cold day.

23. The twenty-third of the year was a very cold day.

24. The twenty-fourth of the year was a very cold day.

25. The twenty-fifth of the year was a very cold day.

26. The twenty-sixth of the year was a very cold day.

27. The twenty-seventh of the year was a very cold day.

28. The twenty-eighth of the year was a very cold day.

29. The twenty-ninth of the year was a very cold day.

30. The thirtieth of the year was a very cold day.

31. The thirty-first of the year was a very cold day.

32. The first of the year was a very cold day.

33. The second of the year was a very cold day.

34. The third of the year was a very cold day.

35. The fourth of the year was a very cold day.

36. The fifth of the year was a very cold day.

37. The sixth of the year was a very cold day.

38. The seventh of the year was a very cold day.

5. Tafel.

Fig.

42. Kopf der *Taenia mediocanellata*. — 11 D.
 43. Kopf des *Bothriocephalus*: a) Flächen-, b) Seitenansicht (Leuckart).
 44. Formelemente des Sputum bei Pneumonie: a) Leukocyten, b) grosse pigmentirte Zellen der Lungenalveolen, c) id. mit Fettkörnchen, d) id. mit Myelin, e) rothe Blutkörperchen, f) prismatisches Epithel, das die Wimpern eingebüsst hat, f') becherförmige prismatische Zellen, g) freie Myelintröpfchen. — 400 D.
 45. Alveolenepithel einer entzündeten Lunge: a) lamellare Zellen, b) grosse protoplasmatische Zellen. — 400 D.
 46. Fibrinöses Bronchial-Exsudat bei croupöser Pneumonie. Von Fibrinfäden umspinnene Leukocyten. — 400 D.
 47. Ein fibrinöses Bronchial-Exsudat, bei croupöser Pneumonie expectorirt. Natürliche Grösse.
 48. Elastische Fasern der Lunge im Sputum: a) 400 D., b) 200 D.
 49. Oktaëdrische Krystalle im Sputum, bei katarrhalischer Bronchitis. — 400 D.
 50. Flimmerepithel durch Coryza verändert. — 400 D.
 51. Amyloide Degeneration der Bindehaut: a) Klumpen, b) Stränge amyloider Substanz, c) dazwischenliegende Bindegewebszellen (in Flächen- und in Seitenansicht). — 450 D.
 52. *Leptothrix* aus einer Thränensackconcretion. — 400 D.
-

Fig. 42

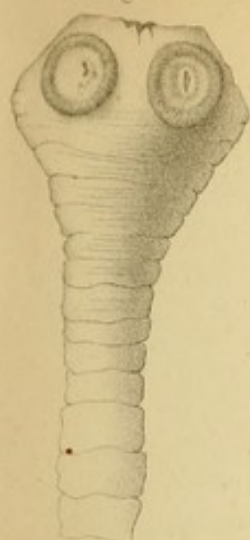

Fig. 43




Fig. 44

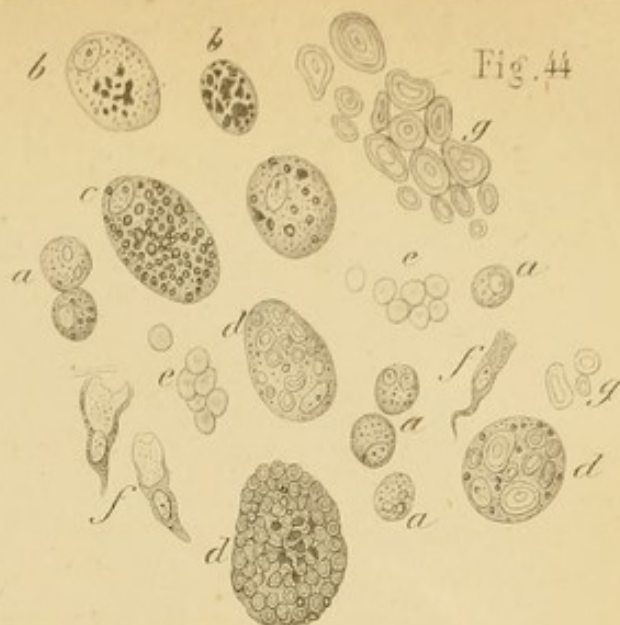


Fig. 46

Fig. 45

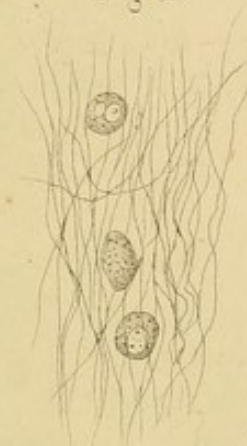
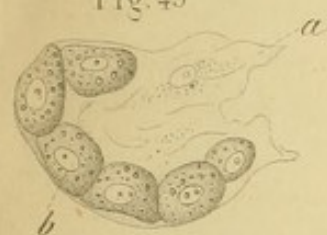
Fig. 48

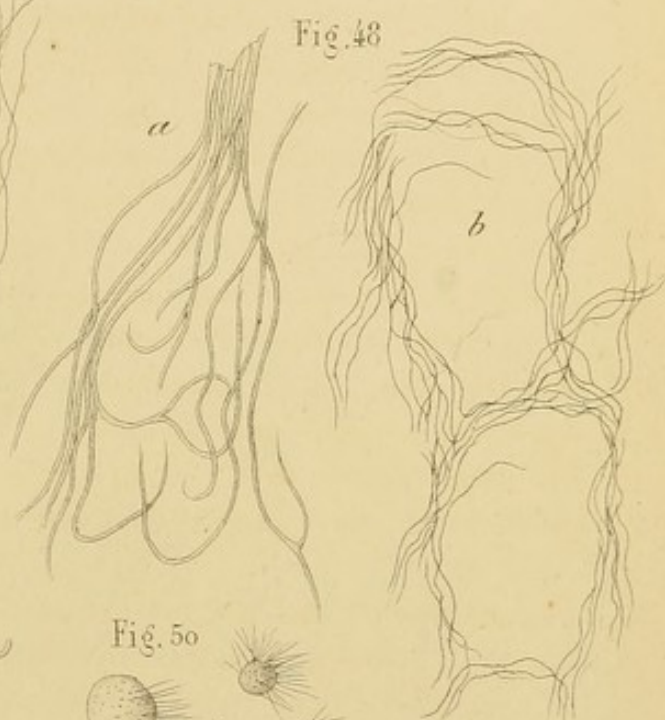


Fig. 49

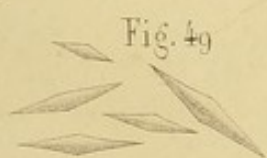

Fig. 47

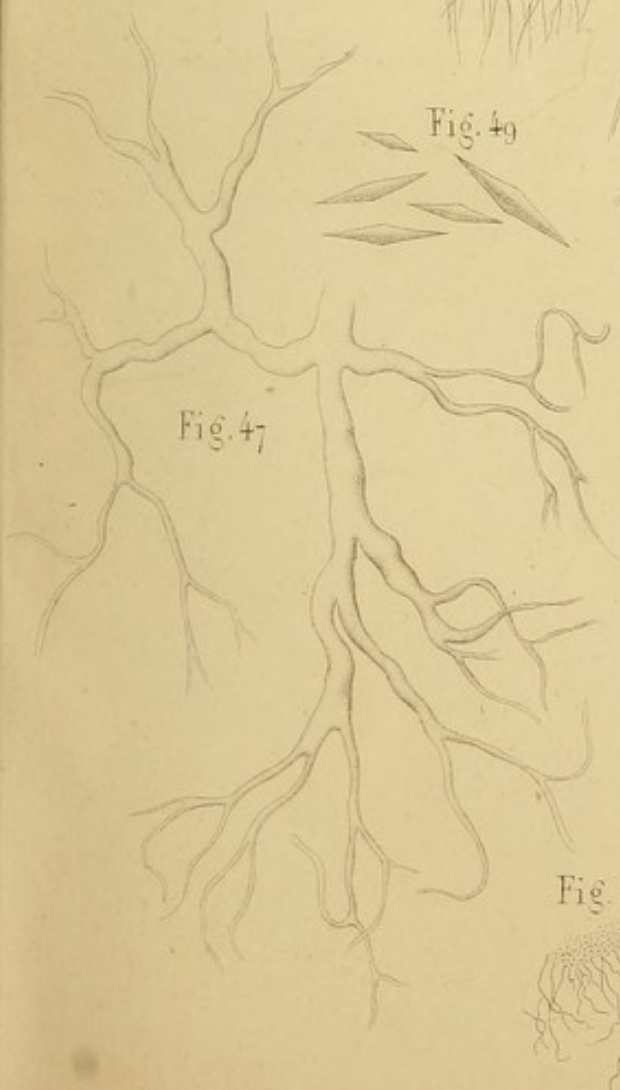


Fig. 50

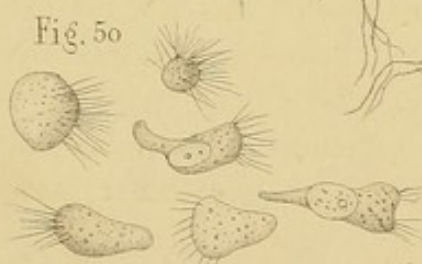


Fig. 51

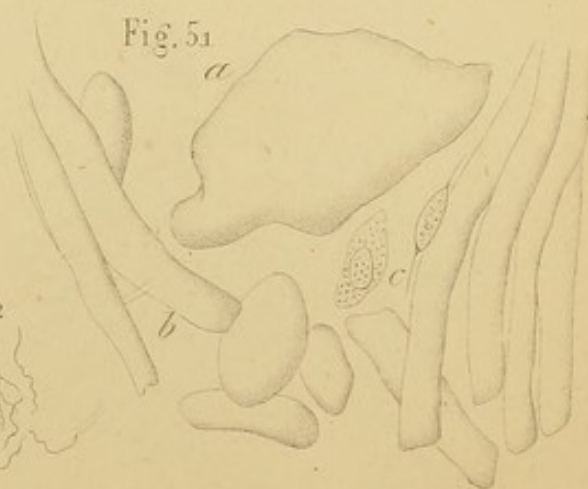



Fig. 52





THE

OF THE

OF THE

OF THE

OF THE

OF THE

OF THE

OF THE

OF THE

OF THE

OF THE

OF THE

OF THE

OF THE

OF THE

OF THE

OF THE

OF THE

OF THE

OF THE

OF THE

OF THE

OF THE

OF THE

OF THE

OF THE

OF THE

OF THE

OF THE

OF THE

OF THE

OF THE

OF THE

OF THE

OF THE

OF THE

OF THE

OF THE

OF THE

OF THE

6. Tafel.

Fig.

53. Formelemente des Sperma: a) Spermafäden, b) grosse und kleine Zellen, einige davon mit Körnern, c) ein durch Wasser veränderter Spermafaden. — 400 D.
54. Krystalle des Sperma. — 300 D.
55. Lochien vom vierten Tage nach der Entbindung: a) Vaginalepithel, a') Epithelzellen, zum Theil mit Leptothrix bedeckt, b) Leukocyten, c) rothe Blutkörperchen, d) Anhäufungen von Leptothrix-Körnern. — 350 D.
56. Schnitt eines Gerinnsels aus dem Uterus bei Uteruskarzinom (in Alkohol gehärtet). Zwischen den entfärbten rothen Blutkörperchen sieht man zwei Leukocyten und Fibrinfäden. — 400 D.
57. Bestandtheile eines Uteruskarzinoms; das Material wurde mit dem Finger herausbefördert: a) zwei ineinandersteckende Krebszellen, b) grosse flache Epidermoidalplatten, c) sphärische Zellen, mit von der Peripherie zum Centrum fortschreitender Verhornung. — 400 D.
58. Colostrum am Ende des neunten Monats: a) Milchkügelchen, b) kernhaltige, farblose Colostrumkörperchen, c) feingekörnte, gelbliche Colostrumkörperchen, d) Epithelzelle aus einem drüsenartigen Cul de sac. — 400 D.
59. Vaginalepithel: a) lamelläre, alte Zelle, b) ovale, junge Zelle. — 400 D.
60. Polyëdrische ziemlich kleine Nierenepithelzellen aus dem Harne bei Nephritis scarlatinosa. — 400 D.
61. Nierenepithel bei desquamativer Nephritis: a) Zellen mit Kolloidkörperchen, bb) id. mit den Eindrücken der ausgefallenen Körperchen. — 400 D.
62. Entfärbte rothe Blutkörperchen mit doppelten Contouren (aus dem Harne). — 370 D.
63. Epithel der Harnwege: a, b, c, d) Zellen in ihrer normalen Lage: a) Zellen aus der tiefen Lage, b) lange Zellen der zweiten Schichte, c) id. birnförmige, d) id. platte, oberflächliche, e) id. oberflächliche mit zwei Kernen und vielen Körnchen, f) id. mit Eindrücken (Nischen), g) grosse, oberflächliche Zelle mit vielen Kernen und vielen Eindrücken (Nischen). — 370 D.
64. Epithel der Harnblase, durch die Einwirkung des Harns verändert: a) aus alkalischem Harn, die eine gebläht, die andere mit Vakuolen; bb') oberflächliche Zellen, c) id. birnförmige, in einem Falle von akuter, parenchymatöser Nephritis. — 400 D.
65. Blasenepithel, körnig und gelbgefärbt (in einem Falle von Blasenkatarrh und Nephritis). Es war von wenig rothen Blutkörperchen, hyalinen Cylindern und Leukocyten begleitet. Einige dieser Epithelien gleichen körnigen Anhäufungen und lassen keinen Kern erkennen. Viele Zellen enthalten Blutpigment. — 400 D.
66. Cylinderepithel der männlichen Urethra (Kochsalzlösung). — 400 D.
67. Kontraktile Leukocyten in neutralem Harne. — 400 D.
68. Gequollene Leukocyten aus alkalischem Harne. — 400 D.
69. Mikrophyten des Harnes: a) Bakterien verschiedener Länge; einige zeigen Bewegung, andere sind zu Ketten vereinigt (aus saurem Harne zwei Tage nach dessen Entleerung). — 700 D. b) Pilze aus saurem normalem Harne (4 Tage nach der Emission). — 700 D., c) kleine Torula (aus 1 Tag altem, leicht albuminösen Harne; es fanden sich daselbst auch bewegliche und zu langen Ketten vereinigte Bakterien). — 700 D., d) Torula aus diabetischem Harne. — 400 D.

Fig. 53

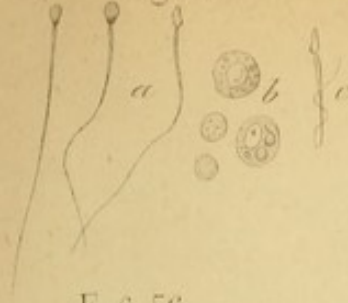

Fig. 54

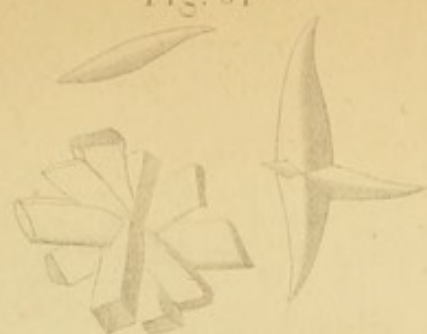


Fig. 55

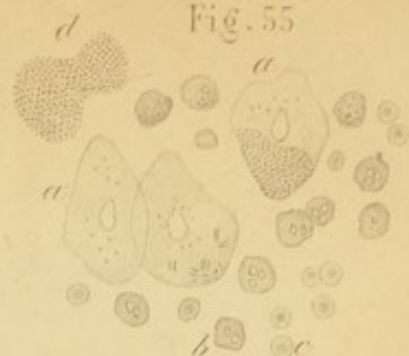

Fig. 56

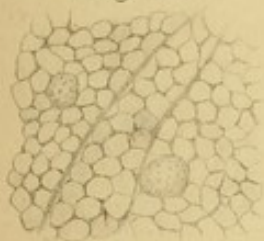


Fig. 57

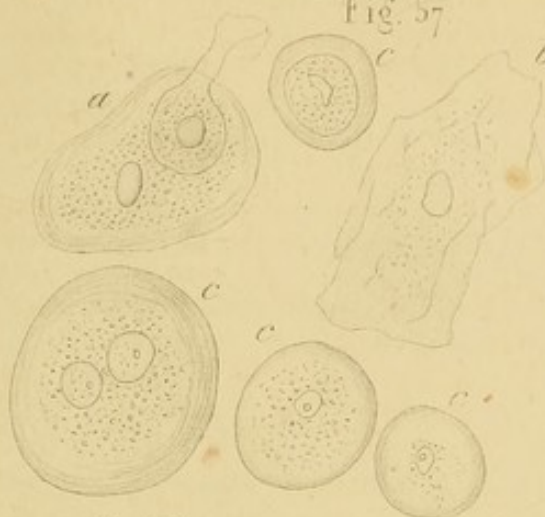

Fig. 58

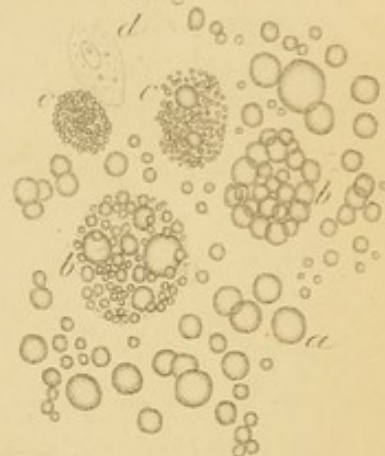


Fig. 59

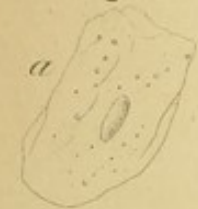


Fig. 60

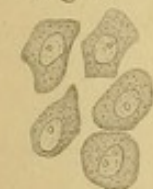

Fig. 61

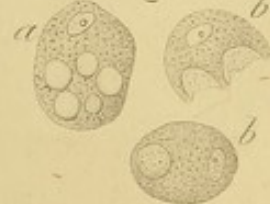


Fig. 63

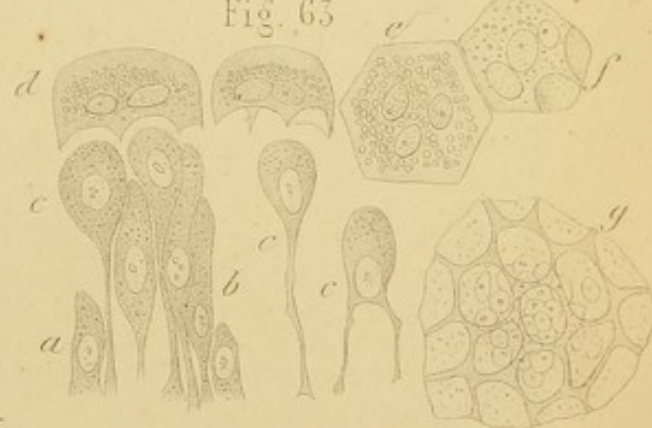

Fig. 62



Fig. 64

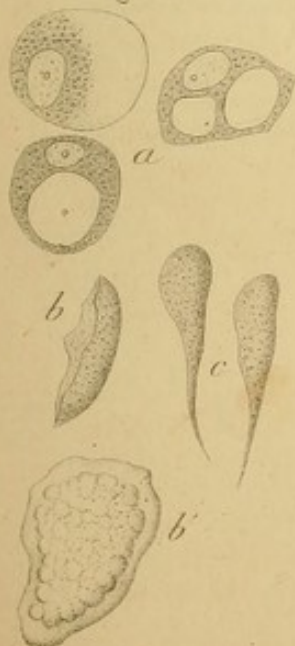

Fig. 65

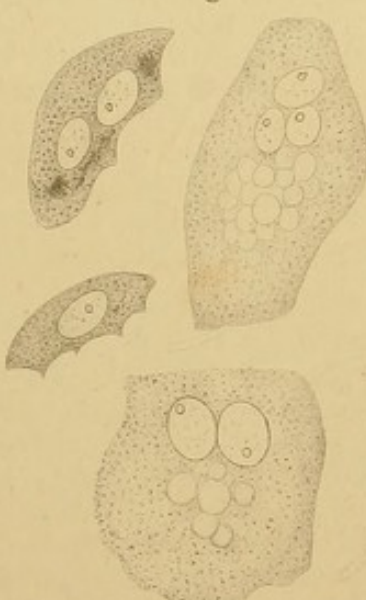


Fig. 66



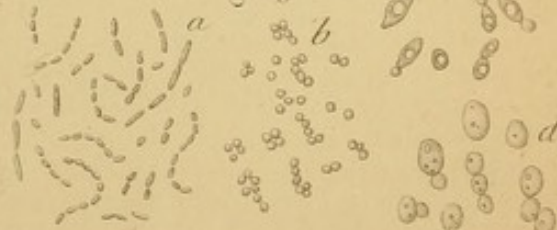
Fig. 67

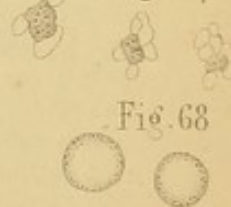


Fig. 68



Fig. 69





7. Tafel.

Fig.

70. Zwei Cyindroide. — 400 D.
 71. Anhäufung von Cyindroiden (schwache Vergrößerung).
 72. Hyaline Cylinder: a) mit Leukocyten, b) mit entfärbten rothen Blutkörperchen, c) mit Fettkörnchenanhäufungen und mit adhären den Nierenepithelien. — 400 D.
 73. Fettig degenerirte Nierenepithelzellen bei chronischer parenchymatöser Nephritis infolge von Scarlatina. Schwach alkalischer Harn. — 400 D.
 74. Cylinder desselben Harnes mit fettig degenerirten Zellen. — 400 D.
 75. Ein hyaliner Cylinder, der einen gelblichen in sich einschliesst und selbst in hyaliner Substanz eingebettet liegt. (Typhus und Pneumonie; stark eiweisshaltiger Harn). — 400 D.
 76. Sediment bei akuter, parenchymatöser Nephritis: a) rothe Blutkörperchen, b) Leukocyten, c) hyaline Cylinder mit Leukocyten, d) id. mit rothen Blutkörperchen, e) id. mit Nierenepithelzellen. — 400 D.
 77. Wachziger Cylinder. — 400 D.
 78. Wachziger Cylinder (aus Klümpchen zusammengesetzt) mit zwei Nierenepithelzellen. — 400 D.
 79. Harn einer chronischen, parenchymatösen Nephritis. Wachsiges und hyaline Cylinder: a) Cylinder mit vielen Leukocyten, b) hyaliner Cylinder mit wenigen Leukocyten, einer fettig entarteten Nierenzelle und mit Fettkörnchen, c) Cylinder mit vielen fettig entarteten Zellen, d) wachziger Cylinder ohne morphologische Elemente. — 400 D.
 80. Ei des *Distomum haematobium* (nach Beale). — 215 D.
-

Fig. 70



Fig. 72

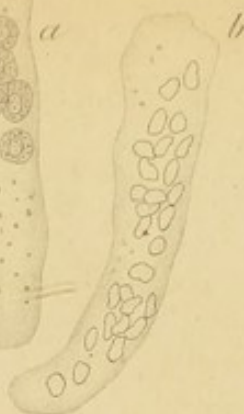
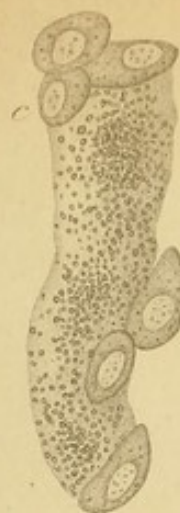
Fig. 74

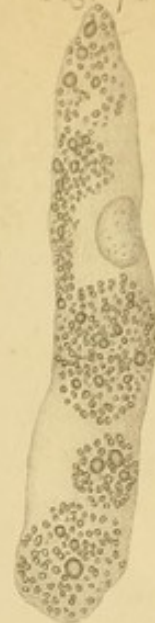

Fig. 75

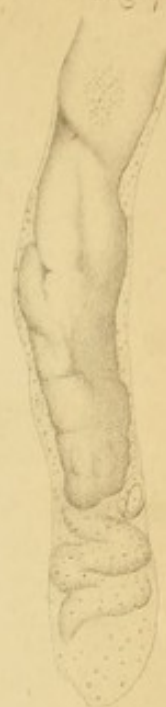

Fig. 73

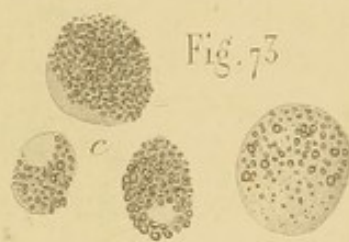
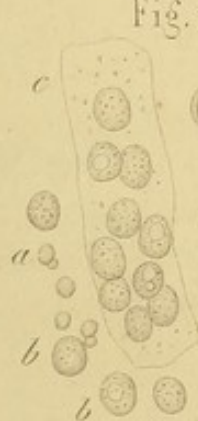
Fig. 76



a

b

b

c

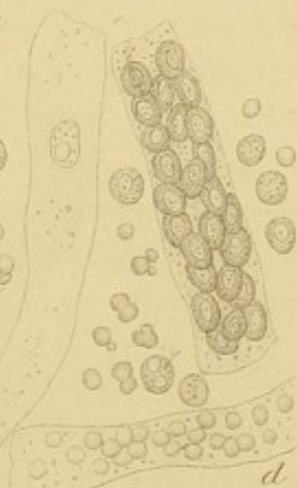


Fig. 77




Fig. 78

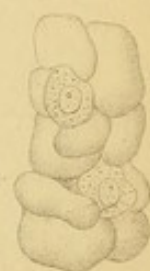

Fig. 79

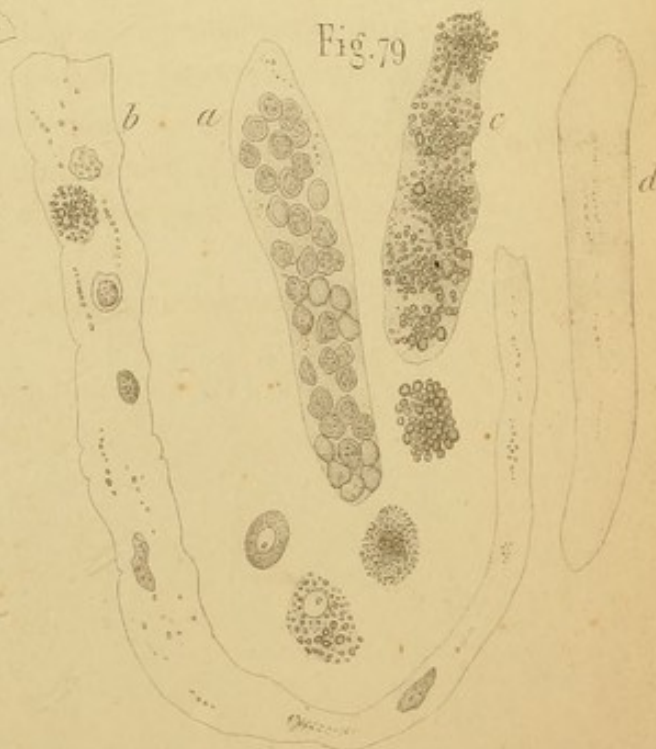

Fig. 80

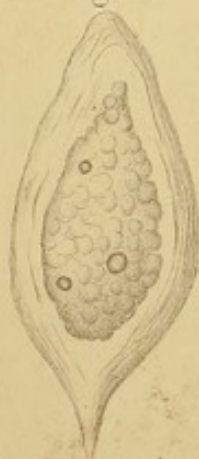

Fig. 71



