

Maladies de la glande parotide et de la région parotidienne : opérations que ces maladies réclament / par A. Bérard.

Contributors

Bérard, Auguste jeune.
Francis A. Countway Library of Medicine

Publication/Creation

Paris : Germer Baillière, 1841.

Persistent URL

<https://wellcomecollection.org/works/wjentnt2>

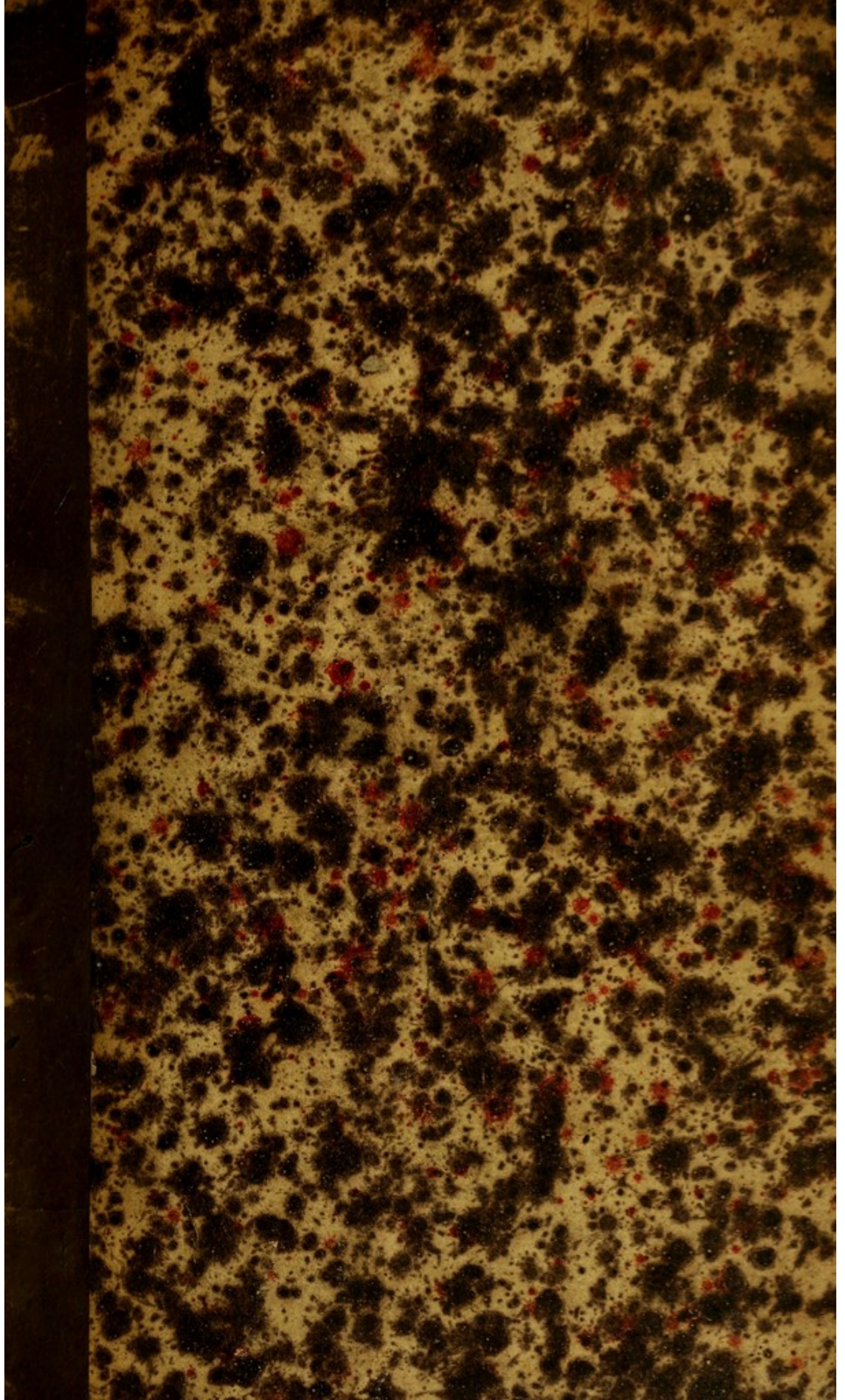
License and attribution

This material has been provided by This material has been provided by the Francis A. Countway Library of Medicine, through the Medical Heritage Library. The original may be consulted at the Francis A. Countway Library of Medicine, Harvard Medical School. where the originals may be consulted. This work has been identified as being free of known restrictions under copyright law, including all related and neighbouring rights and is being made available under the Creative Commons, Public Domain Mark.

You can copy, modify, distribute and perform the work, even for commercial purposes, without asking permission.

**wellcome
collection**

Wellcome Collection
183 Euston Road
London NW1 2BE UK
T +44 (0)20 7611 8722
E library@wellcomecollection.org
<https://wellcomecollection.org>



17.6.593

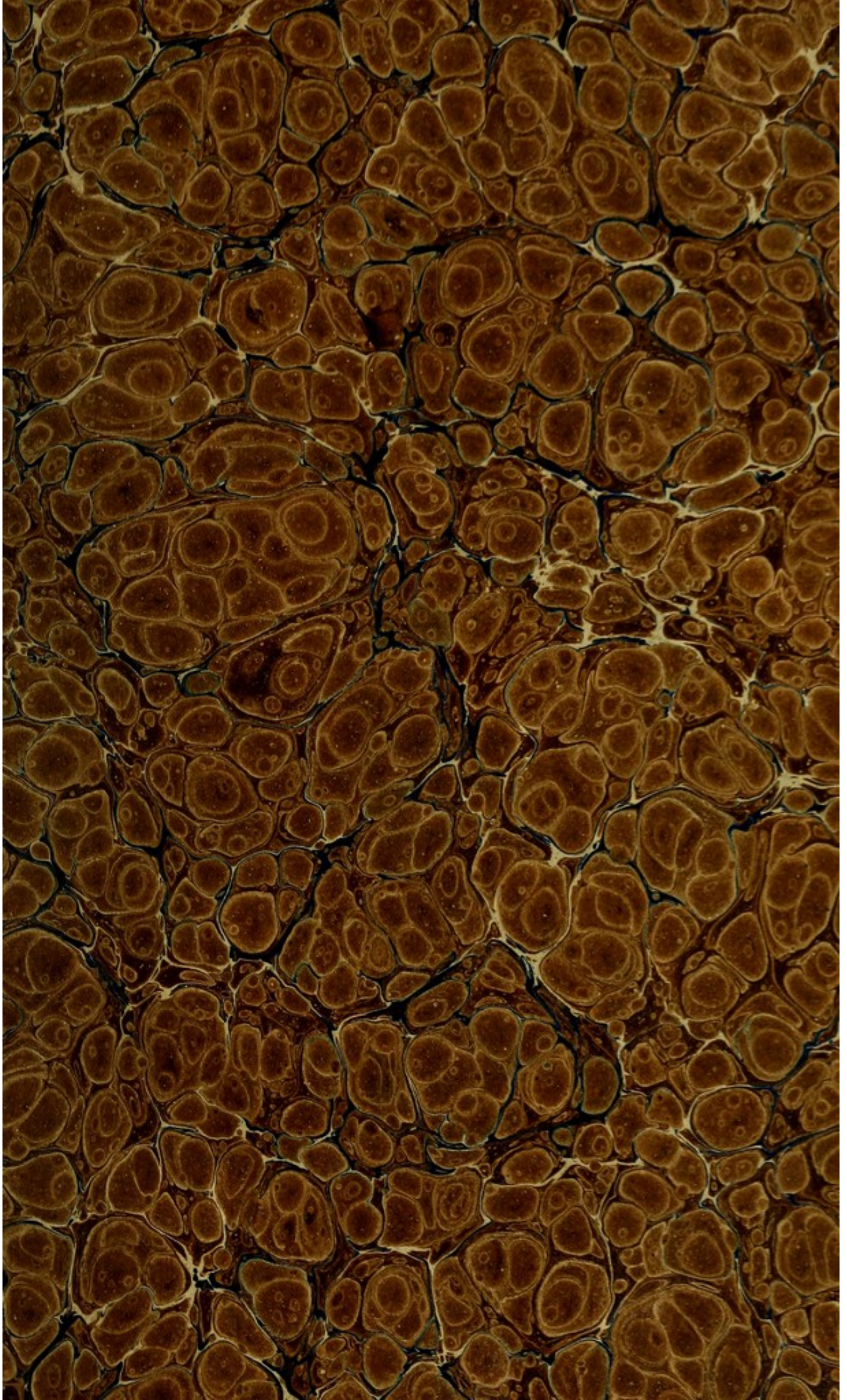
No. ~~19782~~

**BOSTON
MEDICAL LIBRARY
ASSOCIATION,**

19 BOYLSTON PLACE,

Received.....

By Gift of.....




1763

Handwritten text at the top of the page, possibly a signature or name.

GLANDE PAROTIDE

DE LA Glande parotide



L'ouvrage est divisé en deux parties principales.

OUVRAGES DE MÊME AUTEUR :

TRAITÉ DU DIAGNOSTIC DES MALADIES CHIRURGICALES, de 200 pages, de nos brochures de la collection, 1827, in-8.

COMPLÉMENT DU TRAITÉ DE CHIRURGIE, ou Traité complet des maladies chirurgicales et des opérations qui leur conviennent, par M. J. P. ROYER, de la Faculté de Médecine de Paris, 1826, in-8, 2 vol.

DE LA MALADIE ÉPILÉPTIQUE, ou des Épilepsies, par M. J. P. ROYER, de la Faculté de Médecine de Paris, 1826, in-8.

MÉMOIRE SUR L'ÉTAT DE LA VIEillesse, par M. J. P. ROYER, de la Faculté de Médecine de Paris, 1826, in-8.

MALADIES

DE LA

GLANDE PAROTIDE

ET DE LA

RÉGION PAROTIDIENNE.

PAR M. J. P. ROYER, de la Faculté de Médecine de Paris, 1827, in-8, 2 vol.

Les deux volumes contiennent les observations de M. J. P. ROYER, de la Faculté de Médecine de Paris, 1827, in-8, 2 vol.

Les observations de M. J. P. ROYER, de la Faculté de Médecine de Paris, 1827, in-8, 2 vol.

Les observations de M. J. P. ROYER, de la Faculté de Médecine de Paris, 1827, in-8, 2 vol.

Les observations de M. J. P. ROYER, de la Faculté de Médecine de Paris, 1827, in-8, 2 vol.

Les observations de M. J. P. ROYER, de la Faculté de Médecine de Paris, 1827, in-8, 2 vol.

Les observations de M. J. P. ROYER, de la Faculté de Médecine de Paris, 1827, in-8, 2 vol.

Les observations de M. J. P. ROYER, de la Faculté de Médecine de Paris, 1827, in-8, 2 vol.

Les observations de M. J. P. ROYER, de la Faculté de Médecine de Paris, 1827, in-8, 2 vol.

Librairie médicale de Germer Baillière.

OUVRAGES DU MÊME AUTEUR :

- TRAITÉ DU DIAGNOSTIC** dans les Maladies chirurgicales, de ses sources, de ses incertitudes et de ses erreurs, 1837, in-8. 3 fr.
- COMPENDIUM DE CHIRURGIE PRATIQUE**, ou Traité complet des maladies chirurgicales et des opérations que ces maladies réclament ; publié conjointement avec M. le docteur DENONVILLIERS ; en 12 ou 16 livraisons, à 3 fr. 50 c.
- DE LA LUXATION SPONTANÉE DE L'OCCIPITAL SUR L'ATLAS**, et de l'atlas sur l'axis. (Thèse du doctorat.) 1829, in-4. 2 f. 50 c.
- DES DIVERS ENGORGEMENTS DU TESTICULE.** (Thèse de concours de chirurgie externe.) 1834, in-4.
- MÉMOIRE SUR L'EMPLOI DE L'EAU FROIDE** comme antiphlogistique dans le traitement des maladies chirurgicales. 1834, in-8. 4 f. 50 c.
- MÉMOIRE SUR QUELQUES TUMEURS DE LA FACE.** in-8. 4 f.
- MÉMOIRE** sur le rapport qui existe entre la direction des conduits nourriciers des os longs et l'ordre suivant lequel les épiphyses se soudent avec le corps de l'os. 1834. in-8. 50 c.
- DES CAUSES QUI RETARDENT OU EMPÊCHENT LA CONSOLIDATION DES FRACTURES** et des moyens de l'obtenir. (Thèse de concours de pathologie externe.) 1833, in-4. 2 fr. 50 c.
- TEXTURE ET DÉVELOPPEMENT DES POUMONS.** (Thèse du concours d'anatomie.) 1836, in-4. 3 fr. 50 c.
- MÉMOIRE SUR LA STAPHYLOGRAPHIE.** 1834, in-8.

-
- CHASSAIGNAC.** — Appréciation des Appareils orthopédiques, (Concours de Médecine opératoire), 1841, 1 volume in-8. 3 fr. 50 c.
- ROBERT.** — Des Affections cancéreuses et des Opérations qu'elles réclament (Concours de Médecine opératoire), 1841, in-8. 2 fr. 50 c.
- MICHON.** — Des Opérations que nécessitent les Fistules vaginales (Thèse pour le Concours de Médecine opératoire), 1841, 1 vol. in-8. 4 fr.
- LENOIR.** — De la Bronchotomie (Thèse pour le Concours de Médecine opératoire), 1841, in-4. 3 fr.
- VIDAL (DE CASSIS).** — Des Indications et des Contre-Indications en Médecine opératoire (Concours de Médecine opératoire), 1841. in-4. 2 fr. 50 c.
- VELPEAU.** — Leçons orales de Clinique chirurgicale faites à l'hôpital de la Charité, recueillies et publiées par MM. les docteurs G. JEANSELME et P. PAVILLON, 1840 et 1841, 3 vol. in-8. 21 fr.
- GENDRIN.** — Leçons sur les Maladies du Cœur et des Grosses Artères, faites à l'hôpital de la Pitié pendant les années 1840 et 1841, recueillies et publiées sous ses yeux, par MM. E. COLSON et DUBREUIL-HÉLION, 1841, 2 vol. in-8. 9 fr.
- GENDRIN.** — Traité philosophique de Médecine pratique, 1838 à 1841, 3 vol. in-8. 21 fr.

MALADIES

DE LA

GLANDE PAROTIDE

ET DE LA

RÉGION PAROTIDIENNE.

OPÉRATIONS QUE CES MALADIES RÉCLAMENT;

PAR

M. A. BÉRARD,

MEMBRE DE L'ACADÉMIE ROYALE DE MÉDECINE, CHIRURGIEN DE L'HOPITAL NECKER.



PARIS

GERMER BAILLIÈRE, LIBRAIRE-ÉDITEUR,

RUE DE L'ÉCOLE-DE-MÉDECINE, 17;

LONDRES,

H. Baillière, 219, Regent-Street;

LEIPZIG,

Brockhaus et Avenarius, Michelsen;

LYON,

Savy, 48, quai des Célestins;

FLORENCE,

Ricordi et Cie, libraires.

MONTPELLIER, Castel, Sevalle.

1841

MALADIES

DE LA

GLANDE PAROTIDE

ET DE LA

REGION PAROTIDIENNE

OPERATIONS SUR LES MALADIES DE LA REGION



Digitized by the Internet Archive
in 2012 with funding from

Open Knowledge Commons and Harvard Medical School

PARIS

DE LA REGION PAROTIDIENNE

ET DE LA REGION PAROTIDIENNE

LEON

DE LA REGION PAROTIDIENNE

LEON

DE LA REGION PAROTIDIENNE

DE LA REGION PAROTIDIENNE

1811

AVANT-PROPOS

Telle a été, depuis un certain nombre d'années, l'activité de la presse médicale, tel a été le zèle de la plupart des Chirugiens à communiquer au public les résultats heureux de leur pratique, qu'il n'est, pour ainsi dire, aucun sujet de Médecine Opératoire, si borné qu'il paraisse au premier coup d'œil, qui ne s'étende presque indéfiniment pour qui veut recueillir, rassembler et commenter les faits imprimés qui s'y rapportent. On possédait à peine, au temps de l'ancienne Académie de Chirurgie, quelques observations de tumeurs extirpées de la région parotidienne; aujourd'hui presque toutes les Collections périodiques en renferment des exemples. Il ne faudrait pourtant pas conclure de cela que les observations de ce genre soient extrêmement fréquentes.

En s'attachant de préférence à la publication des cas rares, les journaux pourraient étrangement induire en erreur celui qui ne jugerait que par eux de la pratique journalière de la Chirurgie. Il est, par exemple, tel recueil dont la lecture ferait croire que l'on extirpe

plus de Parotides qu'on n'opère de fistules à l'anus. Le désir de publier des faits curieux n'est pas d'ailleurs le seul motif qui ait donné lieu à cette apparente abondance. Les discussions qui se sont élevées parmi des Chirurgiens également recommandables, au sujet de la possibilité de l'extirpation de la Parotide, ont engagé tous ceux qui ont cru avoir pratiqué cette opération, à porter ce fait à la connaissance du public. Mais on trouverait encore ici une autre source d'erreur, si l'on s'en rapportait aveuglément au titre sous lequel ces observations ont été publiées. L'examen que j'en ferai dans le cours de ce travail, montrera qu'il en est bien peu dans lesquelles ce titre ait été justifié.

Il est des tumeurs de la région parotidienne qui ne diffèrent en rien de celles qui se développent dans presque toutes les autres parties du corps et qu'on opère là comme ailleurs. Il suffira de les nommer et de faire connaître la thérapeutique qui leur convient sans s'astreindre à la description du Manuel opératoire.

Certaines tumeurs, semblables aussi à celles qui naissent en d'autres points de l'économie, réclameront pourtant des opérations spéciales en raison de leur situation et des rapports qu'elles auront contractés avec les parties constituantes de la région.

Quelques tumeurs enfin appartiennent en propre à la région parotidienne; c'est le plus petit nombre. Je décrirai les opérations qui leur sont applicables.

Je ne m'occuperai pas de la thérapeutique des productions morbides qui, nées ailleurs que dans la région

parotidienne, se sont accidentellement étendues jusqu'à elle. On voit, par exemple, dans une des observations du mémoire de Louis, une tumeur fongueuse de la dure-mère percer largement le temporal, détruire l'apophyse zygomatique et pénétrer enfin dans la région parotidienne. Cette grave affection de la dure-mère, qui n'admettait aucune opération chirurgicale, ne pourrait en aucune manière être rattachée à mon sujet. J'en dirai autant de certaines exostoses de la branche montante de l'os maxillaire inférieur. Ces tumeurs, développées surtout du côté des joues, ont quelquefois proéminé dans la région parotidienne, mais elles ne lui appartenaient pas.

Je divise en deux classes les opérations qui ont été faites ou proposées pour la guérison des tumeurs de la région parotidienne. Les unes se pratiquent sur la région parotidienne même, les autres à une distance plus ou moins grande de cette région. Je me suis demandé la conduite que j'aurais à tenir à l'égard de celles-ci. Convenait-il d'en donner le manuel opératoire, ou fallait-il se borner à en discuter l'opportunité? Ce dernier parti m'a paru devoir obtenir la préférence; le premier m'eût entraîné dans des détails tout à fait étrangers au sujet de cette thèse; n'eut-il pas été absurde, par exemple, de décrire le mode d'extraction des dents molaires, sous prétexte que cette opération a fait disparaître un gonflement chronique de la région parotidienne, ou de m'arrêter à exposer les règles de la ligature de la Carotide primitive, parce qu'on

a quelquefois interrompu la circulation dans ce vaisseau, dans l'espérance d'arrêter les progrès d'un cancer de la Parotide.

Avant de parler des opérations, j'ai pensé qu'il serait utile de rappeler dans une description succincte les principales dispositions anatomiques de la région parotidienne. Dans cette partie de mon travail, j'ai surtout insisté sur les points qui peuvent éclairer la Pathologie et la Médecine Opératoire.

MALADIES

DE LA

GLANDE PAROTIDE

ET DE LA

RÉGION PAROTIDIENNE.

OPÉRATIONS QUE CES MALADIES RECLAMENT.

CHAPITRE PREMIER.

ANATOMIE.

La région parotidienne est située sur les limites de la face et du cou ; c'est pourquoi certains anatomistes la considèrent comme une dépendance de la face tandis que d'autres ne voient en elle que la partie la plus élevée de la région cervicale. Quoi qu'il en soit de cette dissidence, qui porte, comme on le voit, sur un point peu important, la plupart des auteurs s'accordent à décrire, sous le titre de région parotidienne, cet espace borné extérieurement par les saillies que forment le bord postérieur de l'os maxillaire inférieur, l'apophyse mastoïde et le bord antérieur

du muscle sterno-mastoïdien. Ces trois points constituent en effet les limites naturelles de cette région.

Celle-ci, examinée extérieurement, représente un sillon qui se perd inférieurement au dessous de la mâchoire inférieure et qui se continue supérieurement avec la rainure mastoïdo-auriculaire. Ce sillon est plus profond chez les adultes et chez les personnes maigres que chez les enfants et les individus chargés d'embonpoint. Chez ces derniers, on trouve quelquefois, au lieu d'un sillon, une surface convexe dans toute son étendue; au dessus de ce sillon se rencontre le lobule de l'oreille.

Lorsque, sur un squelette, on examine l'espace parotidien, on trouve une échancrure dont les côtés, de longueur inégale, sont constitués, l'un, par le bord postérieur de la branche de la mâchoire; l'autre, par l'apophyse mastoïde et la moitié postérieure de la cavité glénoïde du temporal. Tous deux, en se réunissant au devant du conduit auditif, forment le sommet d'un angle de quarante-cinq degrés environ, dont l'ouverture est dirigée en arrière et en bas. Dans l'aire de cette échancrure, on aperçoit sur un plan plus profond l'apophyse styloïde du temporal, dirigée obliquement en avant. Ces parties forment l'enceinte osseuse de l'excavation parotidienne; ce sont elles qui fournissent des points d'insertion aux muscles et aux plans fibreux qui doivent convertir cette échancrure, ouverte de toutes parts, en une cavité où sera renfermée la glande Parotide.

Avant de parler des parties molles que l'on rencon-

tre dans cette région, disons quelques mots sur le cartilage du conduit auditif externe qui en occupe la partie supérieure. Ce cartilage s'insère au pourtour d'un cercle osseux que présente le temporal en formant des engrenures peu profondes. Il offre des perforations, des fentes, dont le nombre, la situation, la grandeur et la forme varient sur les différents sujets; celles-ci sont remplies par une substance celluleuse, qui serait, suivant *Santorini*, recouverte d'une couche musculieuse, *Musculus incisuræ majoris*.

Les muscles que l'on rencontre sont, en procédant d'arrière en avant, 1° l'extrémité supérieure du sternomastoïdien, qui, partant de l'apophyse mastoïde, descend obliquement en avant, se rapproche de l'angle de la mâchoire et borne inférieurement la région; 2° le ventre postérieur du muscle digastrique, qui se porte aussi en bas et en avant, en longeant le bord antérieur du muscle précédent; 3° et 4° les muscles stylo-hyoïdien et stylo-glosse qui suivent encore la même direction, en se portant, l'un à l'os hyoïde, l'autre à la langue. Lorsque, par une dissection attentive, on se borne à découvrir les quatre muscles que je viens d'indiquer, en ayant soin de ne pas les isoler artificiellement et de ne pas leur faire perdre leur forme normale, on reconnaît qu'ils représentent par leur juxtaposition un plan assez régulier, dirigé obliquement en avant et en dedans. C'est ce plan qui constitue la paroi postérieure et interne de la cavité parotidienne.

Un seul muscle concourt à former la paroi anté-

rieure, c'est le muscle ptérygoïdien interne. La partie inférieure de ce muscle représente en arrière un plan presque transversal, étendu du bord postérieur de la branche de la mâchoire vers l'apophyse styloïde; mais, comme ce muscle, pour aller gagner la fosse ptérygoïde, se porte obliquement en avant et en haut, il s'écarte dans ce dernier sens de la base de l'apophyse styloïde, de telle sorte qu'il existe entre ces parties un sinus assez profond qui se dirige vers le pharynx et constitue, pour ainsi dire, une arrière-cavité de l'excavation parotidienne, comblée quelquefois par des flocons adipeux, mais souvent aussi par un prolongement de la glande salivaire.

Les muscles que je viens de passer en revue ont chacun une gaine celluleuse propre; ces gaines se réunissent entre elles et constituent, pour l'excavation parotidienne, une couche cellulo-fibreuse qui la tapisse dans presque toute son étendue. Dans d'autres points, ce sont des ligaments disposés en membranes, le ligament stylo-maxillaire et le ligament latéral interne de l'articulation temporo-maxillaire; ceux-ci comblent en partie les vides que présente la paroi antérieure.

La paroi externe ou sous-cutanée de la cavité parotidienne est plus simple que les deux précédentes; elle est formée par un seul plan fibreux peu résistant. Appliquée immédiatement sur la glande, cette aponévrose se continue en avant avec celle qui recouvre le masséter; en arrière, elle se fixe à l'apophyse mastoïde et surtout à la gaine fibreuse du muscle sterno-mastoï-

dien; en bas, elle se réunit à une aponévrose qui part de l'angle de la mâchoire et qui forme une cloison entre les deux glandes salivaires; ces deux plans fibreux en se confondant ferment complètement en bas l'excavation parotidienne.

Maintenant que nous connaissons comment est constituée chacune des parois de cette cavité, jetons un coup d'œil sur son ensemble. Sa *forme* générale est, suivant les anatomistes modernes, celle d'une pyramide à trois faces, dont le sommet serait dirigé vers le pharynx et dont la base répondrait à la peau; mais il est peut-être plus exact de dire avec Boyer qu'elle a la forme d'un prisme triangulaire; elle présente : 1° une paroi antérieure presque complètement transversale, lorsque le muscle ptérygoïdien interne est très développé, oblique en dedans et en avant dans le cas contraire; 2° une paroi postérieure et interne, obliquement dirigée en avant et en dedans, et qui se réunit à la paroi antérieure en formant un angle plan situé au-devant de l'apophyse styloïde; 3° une paroi externe moulée sur la base de la glande salivaire. Vers son fond, il existe ordinairement un sinus dont nous avons déjà parlé. On en rencontre quelquefois un, peu profond à la vérité, entre les muscle sterno-mastoïdien et digastrique, quelquefois un troisième entre la branche de la mâchoire et le muscle ptérygoïdien interne.

Son étendue présente quelques variations. Elle se rétrécit inférieurement, lorsque la mâchoire est abaissée; dans le même mouvement, le condyle de l'os

maxillaire, passant sous la racine transverse de l'apophyse zygomatique, élargit sa partie supérieure; mais le mouvement qui agrandit surtout cette excavation, est celui par lequel la mâchoire se porte directement en avant, comme lorsque l'on fait passer les dents incisives inférieures au-devant des supérieures; on peut ainsi augmenter son diamètre antéro-postérieur de plus d'un centimètre.

Sa profondeur, même en ne tenant compte que des limites osseuses, présente quelques variétés individuelles, dépendant du développement plus ou moins considérable de l'apophyse mastoïde; plus cette apophyse est développée, plus l'échancrure est profonde.

Étudions maintenant les parties renfermées dans cette cavité. La glande Parotide est contenue dans l'excavation que je viens de décrire; elle se moule, pour ainsi dire, sur les parties qui la constituent, offre des prolongements qui se logent dans les anfractuosités, et des rainures qui correspondent aux saillies qu'elle présente. En avant, elle se prolonge dans la région massétérine et recouvre une partie du muscle masséter et de la face externe de la branche de la mâchoire dont elle est séparée par un dédoublement de l'aponévrose qui recouvre le masséter; en bas, elle dépasse de deux centimètres environ l'angle de la mâchoire; en haut, elle remonte sur le col du condyle et jusque sur l'articulation temporo-maxillaire.

Une description détaillée de la structure de cette glande appartiendrait à l'Anatomie descriptive et gé-

nérale. Aussi me bornerai-je à signaler quelques particularités qui ne sont point sans intérêt pour résoudre les problèmes qui se rattachent à la question de l'extirpation de la Parotide.

L'enveloppe fibreuse qui la recouvre immédiatement n'est pas simplement appliquée à sa surface, elle envoie entre les lobes qui la forment des cloisons qui la pénètrent dans tous les sens et la fixent solidement dans l'excavation. Au niveau du bord antérieur du muscle sterno-mastoïdien, on trouve une adhérence intime entre la gaine de ce muscle et le bord postérieur de la glande, adhérence formée par des brides fibreuses très courtes et très résistantes.

Des ganglions lymphatiques sont contenus dans l'épaisseur de la glande : les uns placés près de la surface, sont reçus dans des excavations creusées entre les lobules glanduleux ; l'existence de ces ganglions ne me paraît pas être constante ; chez certains sujets, j'en ai trouvé jusqu'à sept dispersés à la surface de la glande, tandis que sur d'autres il m'a été impossible d'en trouver un seul, quelque soin que j'aie pris pour les découvrir. Outre ces ganglions placés à la superficie, il en existe d'autres dans la profondeur de la glande ; ceux-ci sont accolés à la veine qui traverse la Parotide, conjointement avec la Carotide externe. De même que les précédents, ces ganglions ne se rencontrent pas sur tous les sujets.

Artères. La Carotide externe est l'artère principale de la région ; elle y pénètre en se recourbant

au dessous du muscle digastrique, se relève, forme une anse à convexité postérieure, et, parvenue au niveau du col du condyle, elle se divise en deux branches, la maxillaire interne et la temporale. Pendant son trajet dans l'espace parotidien, cette artère est ordinairement contenue dans l'épaisseur de la glande salivaire, qu'elle traverse de bas en haut, plus rapprochée de sa face profonde que de la surface. Sur quelques sujets, j'ai trouvé cette artère contenue dans une gouttière de la face profonde; je l'ai aussi rencontrée appliquée sur la face antérieure, de sorte qu'elle se trouvait cachée par le bord postérieur de la branche de la mâchoire.

L'artère maxillaire interne se dirige en avant, se cache derrière le col du condyle de la mâchoire et sort de la région en s'engageant entre les deux muscles ptérygoïdiens.

L'artère temporale superficielle monte verticalement, se porte de plus en plus en dehors jusqu'au devant du conduit auditif; dans ce point, elle n'est séparée du condyle que par la veine collatérale et un tissu cellulaire assez dense; en arrière et en dehors, elle est recouverte par la glande Parotide et touche au conduit auditif.

L'artère occipitale, profondément située dans la partie inférieure de la région, se dirige d'avant en arrière pour aller s'engager au dessous de l'extrémité supérieure du sterno-mastoïdien. Elle est simplement en contact avec la glande Parotide.

La stylo-mastoïdienne, qui se dirige vers le trou

stylo-mastoïdien, en montant parallèlement à l'apophyse styloïde fournit quelquefois la branche *auriculaire postérieure* qui traverse la glande avant de venir se loger dans le sillon mastoïdo-auriculaire; mais cette branche naît ordinairement dans l'intérieur de la Parotide, du tronc de la carotide externe.

La faciale transverse se détache de la temporale à peu de distance de son origine; elle se porte en avant en passant entre la face profonde de la glande, à laquelle elle adhère fortement, et la face externe du muscle masseter. On trouve assez souvent deux, quelquefois même trois artères faciales transverses. Un grand nombre de petites artérioles, nées du tronc même de la carotide externe ou de ses branches, se ramifient dans le tissu de la glande, et en constituent les vaisseaux propres.

Veines. Les veines suivent en général le trajet des artères: l'origine de la jugulaire externe forme, dans la Parotide, la veine collatérale de l'artère carotide externe; elle traverse comme elle le tissu de la glande dans un conduit qui lui est propre, et qui est placé en dehors de celui qui contient la carotide; cette veine communique avec la jugulaire interne à l'aide d'une branche anastomotique courte, mais d'un gros calibre, qui se porte directement en dedans en traversant la glande salivaire ou en passant au-dessous de son extrémité inférieure.

Je dois encore mentionner ici deux vaisseaux importants: l'artère Carotide interne et la veine Jugulaire

interne ; car, bien que ces vaisseaux ne soient pas dans la région parotidienne, le chirurgien ne doit pas oublier qu'ils sont rapprochés de sa paroi profonde, et qu'ils pourraient être compromis si l'on pénétrait trop profondément dans la région.

Nerfs. Des nerfs très nombreux se rencontrent dans cette région, ce sont : 1° le nerf facial qui sort du trou stylo-mastoïdien, entre dans la glande par la partie supérieure, la traverse de haut en bas et d'arrière en avant, en passant en dehors de l'artère carotide et de la veine jugulaire externe. Placé d'abord dans le fond de l'excavation, il tend à devenir de plus en plus superficiel, jusqu'au moment où ses branches viennent se placer au dessous des téguments, au devant du bord antérieur de la glande Parotide. Ce nerf se divise presque aussitôt qu'il est sorti du crâne en deux branches, cervico-faciale et temporo-faciale, dont l'une se subdivise dans la partie supérieure de la Parotide, l'autre dans la partie inférieure. 2° Le nerf temporal superficiel, venant du nerf maxillaire inférieur ; se recourbe derrière le col du condyle de l'os maxillaire, et vient se ramifier dans les téguments de la région temporale. Quelques rameaux détachés de ce tronc viennent s'anastomoser avec la branche temporo-faciale. 3° L'auriculaire postérieur, les branches du plexus cervical superficiel. 4° Enfin, je rappellerai, comme rapport de voisinage, la position des nerfs spinal, glosso-pharyngien, pneumo-gastrique et hypoglosse, de la corde du tympan, qui avoisinent la partie la plus profonde de

la région parotidienne, cachés par le muscle digastrique et par la veine jugulaire interne.

Les objets que je viens de décrire sont recouverts par une couche de parties molles, qui est commune à la région parotidienne et aux régions voisines. La peau est fine, pourvue de follicules sébacés assez nombreux; au dessous d'elle, on trouve une couche cellulo-graisseuse dans laquelle se rencontrent ordinairement quelques ganglions lymphatiques: deux d'entre eux ont une position assez constante: le premier est situé au devant du col du condyle de la mâchoire; le second, vers l'extrémité inférieure de la glande; quelquefois ces deux ganglions sont placés au dessous de l'aponévrose.

Plus profondément, on rencontre les fibres supérieures du muscle peaucier, qui concourt à former le muscle risorius de Santorini.

Je terminerai ces considérations anatomiques par une observation qui n'est pas sans quelque importance: le volume de la glande et des parties qui la recouvrent présente, à l'état normal, des variations individuelles assez fréquentes. On ne devra donc pas prendre pour un développement morbide la tuméfaction qui se rencontre chez certains individus, à moins que celle-ci ne soit très considérable.

CHAPITRE II.

—

MÉDECINE OPÉRATOIRE.

Les opérations que l'on pratique dans la région parotidienne ne sont pas extrêmement nombreuses; cependant cette région, en raison des éléments compliqués qui entrent dans sa composition, offre encore, quoique peu étendue, un certain nombre de maladies auxquelles le Chirurgien est obligé d'opposer les secours de son art. En effet, la plupart des opérations qui ont été imaginées pour le traitement des tumeurs des parties molles, peuvent être employées à combattre celles que nous voyons naître dans la région parotidienne. La compression, la ponction, l'incision, l'excision, l'extirpation, la cautérisation, la ligature, l'interruption du cours du sang dans les vaisseaux qui se distribuent à la Parotide, etc., sont autant de moyens dont on devra faire usage, selon que l'on aura à traiter une hypertrophie de la glande, un abcès, un kyste, une tumeur de mauvaise nature, etc....

Ce sont les opérations que nous venons d'énumérer dont nous devons ici faire la description. Deux points de départ différents peuvent être pris pour traiter ce sujet : les Opérations, ou les Maladies. Tous deux offrent

des avantages et des inconvénients. Si l'on choisit les Opérations, on présente d'une manière plus rigoureuse l'ensemble des diverses manœuvres chirurgicales dont on peut faire usage pour traiter les tumeurs de la région parotidienne; mais l'exposé des méthodes et des procédés ne constitue pas toute la Médecine opératoire. Savoir si une opération peut être faite, quand on doit agir, quelle méthode il faut préférer, sont autant de questions qu'il est de la plus haute importance de résoudre, et qui ne peuvent bien l'être qu'en se conformant à l'ordre pathologique. Il est vrai qu'en suivant cet ordre, on s'expose à reproduire la même opération, lorsque celle-ci convient à plusieurs affections différentes; mais cet inconvénient est léger, car, l'opération une fois décrite, il suffit, lorsqu'un nouveau cas l'exige, de la mentionner et d'indiquer, s'il y a lieu, les modifications qu'il faut lui faire subir en raison de la nature différente de la maladie. Nous allons donc traiter, dans autant de sections séparées, des opérations que réclament les tumeurs cancéreuses, lymphatiques, les abcès, les kystes, les tumeurs salivaires, etc.

SECTION PREMIÈRE.

TUMEURS CANCÉREUSES.

Les tumeurs cancéreuses de la région parotidienne, envisagées au point de vue de la Médecine Opératoire, peuvent être partagées en deux classes distinctes. Les unes, développées en dehors de l'échancrure paroti-

dienne proprement dite , restent superficielles et ne modifient en rien la partie profonde de la glande ; les autres, quel que soit le point de la région parotidienne où elles aient pris naissance, occupent la plus grande partie ou la totalité de l'échancrure qui renferme la glande salivaire, et, de là, font une saillie plus ou moins considérable du côté du cou et de la face. Quoique les unes et les autres exigent des opérations analogues , cependant leur siège apporte des différences si grandes dans les difficultés et la gravité de l'opération, que nous croyons utile d'établir de suite une distinction entre elles, et de traiter isolément les Cancers profonds et les Cancers superficiels de la région parotidienne.

ART. I. CANCERS PROFONDS. Ce sont eux qui ont été décrits sous le nom de squirrhe de la Parotide. Si l'on accordait une confiance entière au titre des Observations publiées comme des affections cancéreuses de la Parotide, on pourrait croire que la dégénérescence carcinomateuse de cette glande est assez fréquente, mais lorsque l'on cherche, dans la lecture des faits publiés, des preuves fournies par l'inspection anatomique, on s'aperçoit avec regret qu'il est à peu près impossible de se former une opinion précise à ce sujet. Les uns passent entièrement sous silence la description de la tumeur enlevée ; d'autres en parlent en termes trop obscurs ou trop concis.

Cependant, jetant un coup d'œil sur l'ensemble des observations que nous possédons, je ne crains point

d'avancer que le Cancer de la Parotide est une affection rare ; en effet, dans plusieurs cas donnés comme des exemples d'extirpation de la glande, celle-ci n'a pas été intéressée ; dans d'autres, la surface de la tumeur enlevée était recouverte d'une couche plus ou moins épaisse de tissu non altéré de la Parotide. C'est sans doute en se fondant sur des faits de cette nature que quelques auteurs, parmi lesquels nous citerons Richter, ont cru pouvoir révoquer en doute la dégénérescence cancéreuse des glandes salivaires, opinion trop exclusive et qui se trouve renversée par les dissections que Meckel, cité par Braambergh, a consignées dans son recueil d'Anatomie pathologique et par quelques exemples authentiques de Parotides squirrheuses que nous rapporterons plus loin.

Mais, si l'on peut contester la fréquence du squirrhe de la Parotide, l'on est forcé d'admettre que l'échancre parotidienne est assez souvent envahie par des tumeurs de mauvaise nature et qui exigent l'intervention de la médecine opératoire. Peut-être ces tumeurs ont-elles le plus souvent pour point de départ les ganglions lymphatiques intrà ou extrà-parotidiens : telle est l'opinion de M. Velpeau. Ce Professeur dit s'être assuré, par un assez grand nombre de dissections, que les tumeurs de la région parotidienne se forment aux dépens des ganglions lymphatiques qui existent dans l'épaisseur même de la glande. « Ces ganglions, qui se gonflent, deviennent fongueux, tuberculeux, cancéreux, se transforment en tumeurs bosse-

lées, qui étalent, aplatissent, dénaturent le tissu glandulaire, et trompent sur la nature réelle des objets qu'on extirpe. »

Peut-être aussi le tissu fibreux, qui sert d'enveloppe à la glande et lui fournit des cloisons nombreuses, est-il quelquefois envahi primitivement par le Cancer. Dans le premier cas, lorsque les ganglions affectés sont situés en dehors de l'aponévrose parotidienne, celle-ci forme une cloison qui peut s'opposer pendant longtemps à l'envahissement des parties plus profondes; la glande est comprimée, refoulée avec les vaisseaux et les nerfs qui la traversent, mais son tissu ne participe pas à l'affection principale. Des changements analogues ont lieu, sans doute, quand la maladie attaque d'abord les ganglions situés immédiatement au dessous de l'aponévrose parotidienne : seulement les granulations de la glande sont dans un rapport plus immédiat avec le Cancer.

Enfin, dans les cas où la dégénérescence organique débute par les ganglions intra-parotidiens ou par les cloisons fibreuses de la glande, il est encore probable que la Parotide ne participe point à l'affection cancéreuse. Son tissu, placé autour de la masse morbide, est écarté, pressé en différents sens; il s'interpose aux diverses saillies de la tumeur : en un mot, il joue, par rapport à elle, le même rôle que le tissu cellulaire qui forme l'enveloppe des productions cancéreuses développées dans d'autres régions. Ces recherches d'Anatomie pathologique sur la source première de la maladie sont

loin d'être un objet de pure curiosité ; nous verrons que la Médecine opératoire en peut retirer d'assez grands avantages. Je vais, du reste, me conformer à l'usage établi, et conserver le nom de squirrhe de la parotide aux tumeurs cancéreuses qui ont leur siège dans l'échancrure parotidienne.

Sans donner ici la description complète du squirrhe de la Parotide, je pense qu'il ne sera pas sans utilité de jeter un coup d'œil sur quelques uns des caractères qu'il présente. En effet, outre les points qui lui sont communs avec les autres affections cancéreuses, il offre certaines particularités qui tiennent à la place qu'occupe l'organe affecté. La tumeur est solidement fixée dans la région parotidienne ; de là, elle s'étend aux parties voisines, surtout vers le cou, qui présente le moins de résistance à son développement. Bientôt elle refoule en arrière et en haut le lobule de l'oreille, le dédouble, pour ainsi dire, et s'enveloppe d'une partie de la peau qui le forme ; elle comprime le conduit auditif dans sa portion cartilagineuse, et contracte avec lui des adhérences plus ou moins intimes. La compression et l'appplatissement de ce conduit peuvent entraîner l'affaiblissement de l'ouïe. En avant, l'articulation temporo-maxillaire, ainsi que la branche de la mâchoire inférieure, sont immédiatement appliquées sur la tumeur ; les mouvements de ces parties en sont plus ou moins gênés, et quelques malades peuvent à peine écarter les mâchoires. Du côté interne, se rencontrent les vaisseaux carotidiens et jugulaires, ainsi que les

nerfs pneumogastrique et glosso-pharyngien, et enfin le pharynx. C'est à la compression de ces organes qu'il faut peut-être attribuer quelques accidents éprouvés par certains malades, tels que la gêne de la déglutition, celle de la respiration, etc.

Un grand nombre de filets nerveux traversant la glande malade, la compression ou la dégénérescence qu'ils éprouvent parfois peut entraîner des douleurs extrêmement vives, la contraction ou la paralysie des muscles de la face.

Le peu de mobilité que présente, dès le commencement de la maladie, la base de la tumeur, profondément enfoncée dans l'échancrure parotidienne et adhérente de plusieurs côtés à des saillies osseuses, constitue un dernier caractère propre à distinguer le squirrhe de la Parotide des tumeurs qui prennent naissance sur la face extérieure de cette glande.

Le tableau abrégé que nous venons de faire des principaux symptômes de la maladie représente, surtout, le cancer de la glande; nous rechercherons plus loin s'il y a quelques caractères à l'aide desquels on peut distinguer l'origine et l'espèce particulière de la tumeur cancéreuse qui occupe l'échancrure parotidienne.

Traitement. A l'époque, encore peu éloignée de nous, où le squirrhe était considéré comme le premier degré du cancer, quelques auteurs ont avancé que le squirrhe de la parotide ne perd jamais son caractère de bénignité pour se transformer en cancer. Aussi les chirurgiens qui, avec Richter, professent cette doc-

trine, se déclarent-ils les adversaires du traitement chirurgical de cette maladie; il n'est pas permis, disent-ils, de pratiquer une opération grave et douloureuse pour remédier à une affection qui ne produit que des accidents faciles à supporter. Bien que les progrès récents de l'Anatomie pathologique aient fait changer les opinions anciennement admises sur la nature du squirrhe et sur celle du cancer, on doit cependant admettre, avec le célèbre auteur allemand, que le squirrhe de la Parotide est loin d'offrir la gravité des autres affections cancéreuses. Plusieurs exemples prouvent que l'on peut conserver des tumeurs de la région parotidienne pendant de longues années, sans que la santé générale en soit gravement altérée. Si les choses se passaient toujours ainsi, on devrait en effet s'en tenir à un traitement palliatif, mais ces cas heureux sont exceptionnels, et, le plus souvent, la maladie abandonnée à elle-même fait de continuel progrès, et finit tôt ou tard par entraîner la perte des malades. Or, le seul traitement curatif applicable au squirrhe de la Parotide consiste dans l'extirpation des parties altérées.

En effet, 1° la ligature de la tumeur, précédée de l'incision de la peau que l'on dissèque jusqu'à sa circonférence, afin d'en étreindre la base à l'aide d'un ou de plusieurs liens; cette ligature, vantée par Roonhuyzen, employée avec succès par Sabatier, préconisée de nouveau par M. Mayor, ne peut en aucune façon convenir à la maladie qui nous occupe. Dans les cas où on y a eu recours, il ne s'agissait que de tumeurs situées

hors de l'échancrure ou n'en occupant que la partie la plus externe, et probablement formées par des ganglions lymphatiques non affectés de cancer.

Ce que nous disons ici de la ligature en masse ne peut s'appliquer aux cas dans lesquels la plus grande partie de la tumeur a été préalablement enlevée et où l'on achève de détruire, en les étranglant avec des fils, quelques portions trop profondément situées et trop voisines des vaisseaux carotidiens et jugulaires pour qu'il soit permis de les détacher avec l'instrument tranchant.

2° L'emploi des caustiques est ici formellement contr'indiqué. Comment espérer détruire, soit à l'aide du cautère actuel, soit en se servant du cautère potentiel, une tumeur, d'un volume souvent considérable, logée dans une échancrure profonde, et qui se trouve en rapport avec des organes dont la lésion par le caustique pourrait être suivie d'accidents mortels? Nous ne pouvons partager la confiance que Chopart et Desault avaient dans ce moyen qu'ils mettaient en usage pour détruire la portion du cancer logée dans l'échancrure parotidienne, après avoir ôté avec l'instrument tranchant la partie superficielle de la tumeur. Le caustique ne peut convenir que pour réprimer des tissus d'apparence suspecte, lorsque, pendant la cicatrisation de la plaie, il s'en présente dans des points éloignés des vaisseaux.

3° S'il est vrai, ainsi que le rapporte Kyll (*Diss. de indur. et extirp. glandulæ Parotidis Bonn. 1822.*), que la

suspension du cours du sang dans l'artère carotide ait déterminé la diminution de volume de certaines tumeurs de la Parotide, au point de rendre tout à fait inutile l'extirpation que l'on voulait pratiquer auparavant, c'est que la maladie n'était pas de nature cancéreuse. J'ai lu avec soin le travail que M. Maunoir a publié concernant le traitement du Sarcocèle par la ligature de l'artère spermatique; les faits, qu'il rapporte en faveur de cette méthode thérapeutique, ne me semblent nullement concluants. Dans d'autres cas où les Chirurgiens ont pratiqué la ligature des artères, soit qu'ils aient cru avoir affaire à des tumeurs anévrysmales, soit dans l'intention d'expérimenter la valeur de ce moyen contre les affections cancéreuses, les progrès de ces tumeurs n'ont point été enrayés. Je considère donc l'assertion de Kyll comme erronée, et je rejette entièrement la ligature de la Carotide conseillée par M. Fricke. Je ne pense même pas que, dans les cas douteux, on doive, ainsi que semble le proposer S. Cooper, tenter cette ligature avant d'en venir à l'ablation de la tumeur. Je trouve à cette opération trop de dangers pour y avoir recours dans un cas où il y a tant d'incertitude sur le résultat qu'on doit en obtenir.

Je ne parle pas du traitement interne, ni des topiques prétendus résolutifs qui ont été tant préconisés par nos devanciers, attendu que ces moyens, d'ailleurs si inefficaces, ne rentrent pas dans mon sujet. Je passe également sous silence la compression, ressource plus qu'infidèle, qui n'a pas, que je sache, été

mise en usage contre le cancer de la région parotidienne. L'extirpation est donc la seule opération à laquelle on doit recourir.

Mais, si l'on considère que la région de laquelle il faut extraire la tumeur présente une excavation étroite et profonde, d'un accès difficile aux instruments, traversée en plusieurs sens par un grand nombre de filets nerveux et de vaisseaux importants ; si surtout l'on remarque que les artères provenant de la partie la plus cachée de l'échancrure seraient divisées sans qu'il fût possible de se mettre en garde contre l'hémorrhagie par un moyen hémostatique provisoire sûr et facile, on n'hésitera point à placer l'extirpation de la Parotide parmi les opérations les plus difficiles de la Chirurgie, et l'on pourrait presque taxer de témérité l'homme de l'art qui le premier n'a pas reculé devant tant d'obstacles.

Ces difficultés ont paru telles à plusieurs Chirurgiens d'un grand mérite, qu'ils ont considéré l'extirpation de la Parotide comme impraticable. Une pareille assertion est-elle fondée ? Nous ne devons pas nous dissimuler que cette question est la partie la plus importante de notre travail, et nous allons faire tous nos efforts pour la résoudre. Présentons d'abord les arguments des adversaires de l'opération.

1° Quelques Chirurgiens, considérant le mode de connexion de la Parotide avec les parties voisines, les prolongements que la glande envoie entre les muscles, les os, les vaisseaux, pensent qu'il est impossible d'ex-

tirper la glande en totalité. Pour démontrer cette impossibilité, Burns s'appuie sur l'expérience suivante : Si on injecte du mercure par le canal de Sténon jusque dans les grains glanduleux de la Parotide, et qu'on essaie avec le bistouri de détacher la glande, quelque soin que l'on apporte à cette dissection, il est impossible d'y parvenir sans voir ruisseler le métal de la surface des incisions; ce qui indique que l'on intéresse la glande en un grand nombre de points.

2° Le second argument, que font surtout valoir Richter, Richerand, Boyer, se tire du grand nombre de vaisseaux qu'il faudra diviser.

En effet, des artères, dont le nombre et le volume se trouvent souvent accrus par le fait de la maladie, pénètrent de toutes parts dans l'épaisseur de la tumeur. Le tronc dont elles émanent est très profond, et l'on rencontrera les plus grandes difficultés à suspendre l'hémorrhagie qui résulte de leurs blessures. La division de l'artère Carotide externe, qu'il est à peu près impossible d'éviter, amènera une perte de sang assez abondante pour compromettre immédiatement la vie de l'opéré.

3° Enfin on fait valoir, contre l'opération, la blessure inévitable d'un grand nombre de nerfs, blessure qui pourra donner lieu aux accidents les plus graves. Non seulement quelques branches de la 5^e paire et du plexus cervical, le tronc du nerf facial seront nécessairement coupés, mais on parle encore de la lésion possible du pneumo-gastrique et des autres nerfs qui, dans l'état nor-

mal, sont à une certaine distance de la glande. Ceux-ci pourront, en effet, se trouver accolés à sa surface, si, comme on l'a observé, la Parotide tuméfiée s'avance du côté de la base du crâne, des premières vertèbres du cou et du pharynx.

L'étude plus attentive de tant de difficultés a fait varier l'opinion que M. Murat avait eue autrefois concernant l'extirpation de la Parotide. Après s'être, en 1803, montré partisan de l'opération dans sa thèse inaugurale, il la repousse seize ans plus tard, quand il traite des maladies de la Parotide dans le dictionnaire des sciences médicales. Ce passage dans lequel il se rétracte m'a paru assez curieux pour mériter d'être rapporté ici textuellement.

« En me résumant, je dois dire que la section par-
 » tielle de la Parotide est insuffisante et non exempte
 » de dangers; je pense que l'ablation entière de cette
 » glande est impossible, et que, si l'on avait la har-
 » diesse d'entreprendre une opération semblable, on
 » compromettrait la vie de l'individu qu'on voudrait y
 » soumettre. Je n'ai pas toujours professé cette opi-
 » nion : jeune encore, privé de l'expérience néces-
 » saire, j'ai cru et publié que cette opération me sem-
 » blait possible (*La glande Parotide considérée sous*
 » *les rapports anatomiques, physiologiques et pa-*
 » *thologiques*; A. Murat, 1803); toutefois, je ne me
 » dissimulais pas ses dangers, mais n'ayant pas de faits
 » particuliers à opposer aux auteurs qui assurent avoir
 » extirpé ou vu extirper la glande Parotide, j'ai dû les

» croire sur parole. Éclairé par quelques observations,
 » par des recherches d'Anatomie pathologique et par
 » l'analyse critique de quelques écrivains modernes,
 » je m'empresse de faire ici l'aveu de mon erreur.»
 (Murat, art. *Parotide* du *Dict. des Sciences méd.*,
 p. 388.)

Cependant quelques personnes parlent de l'extirpation de la glande Parotide comme d'une opération facile à exécuter et presque exempte de dangers. Heister, qui professe cette opinion, l'étaie sur un grand nombre de succès tirés de sa pratique. Frappé de cette dissidence parmi des auteurs aussi graves, n'est-on point tenté de répéter cette phrase que Richter appliquait aux opérations de **Monro** et de **Hill**: *jure sane dixeris de uno eodemque morbo hos viros loqui, dubitari fere posse.* (*Obs. chir.* fasc. 3.)

C'est en effet l'objection que font les adversaires de l'opération. Selon eux, toutes les observations publiées comme des exemples d'extirpation de la Parotide se rapportent à des tumeurs superficielles.

Déjà **Bordeu** avait élevé des doutes sur ces prétendues extirpations de la Parotide, comme le montre le passage suivant : « Nous avons vu couper la moitié de
 » la Parotide et le malade mourir, partie par l'hémorrhagie, partie par suite de la suppuration. Nous nous
 » convainquîmes que la glande avait été seulement
 » coupée, parce que nous en trouvâmes une grande
 » portion sur le cadavre. Heister dit l'avoir emportée,
 » et donne la façon de le faire; Heister était anato-

» miste, il faut s'en rapporter à lui, mais il nous reste
 » bien des doutes à cet égard. Tous ceux qui disent
 » avoir emporté la Parotide l'ont-ils fait? Nous l'avons
 » trouvée dans des cadavres et aperçue sur des vi-
 » vants auxquels on nous avait dit l'avoir enlevée.
 » Il est aisé de se tromper là-dessus et de prendre quel-
 » ques lymphatiques engorgés ou une portion de la
 » Parotide elle-même pour la totalité. » (*Mém. sur les*
écrouelles dans les Prix de l'Académie de chir., tom.
 III, page 96.)

Cette idée a encore été reproduite par M. Cullerier et a reçu des développements beaucoup plus étendus dans un mémoire inséré dans le *Journal général de médecine* (t. XXVI, p. 279, an 1806), sur l'extirpation des ganglions lymphatiques du cou.

« Plusieurs dissections de semblables tumeurs sur des cadavres ont démontré que le siège du mal était constamment dans les glandes lymphatiques. J'ai vu, entre autres, une femme qui avait une énorme tumeur entre l'oreille, le cou et la bouche; son étendue en tous sens était de cinq à sept pouces. La maladie avait été caractérisée de Parotide squirrheuse par un grand nombre de médecins et de chirurgiens. Le sujet périt peu de temps après dans le marasme. Je disséquaï la tumeur; elle était composée de la réunion de plusieurs glandes très développées. La Parotide avait perdu au moins les trois quarts de son volume sans être malade, mais seulement par la compression. »

On trouve dans la chirurgie de Boyer un fait qui vient encore à l'appui de cette opinion.

« Une demoiselle de Bruxelles, âgée de vingt-sept ans, portait depuis longtemps derrière la branche de la mâchoire une tumeur presque aussi grosse que le poing, dure, indolente et peu mobile. Les médecins et les chirurgiens de Bruxelles auxquels elle s'était adressée, pensèrent, les uns que la tumeur avait son siège dans la Parotide, les autres qu'elle dépendait de la squirrrosité des glandes lymphatiques et du tissu cellulaire. Consulté par écrit, je répondis qu'il m'était impossible de prononcer sur son siège précis et sur sa curabilité, sans voir la maladie. Mlle *** vint à Paris. Nous jugeâmes, Sabatier et moi, que la tumeur n'intéressait point la Parotide, parce qu'elle jouissait d'une mobilité que ne peut avoir la Parotide devenue squirrreuse. J'extirpai cette tumeur en présence de Sabatier, et la malade fut bientôt guérie. Le nombre et la grosseur des vaisseaux qui furent coupés, mais surtout la profondeur considérable à laquelle je fus obligé de pénétrer pour enlever toute la tumeur, auraient pu nous faire croire que la Parotide avait été enlevée, si nous n'eussions pas distingué cette glande au fond de la plaie. Nous ferons remarquer que la pression exercée par la tumeur sur la glande Parotide l'avait singulièrement enfoncée derrière la branche de la mâchoire et avait beaucoup diminué son volume. » (Boyer, *Malad. chir.*, t. VI, p. 270, 4^e édit.)

Est-il donc impossible, comme le prétend Burns, d'extirper la Parotide en totalité ?

Est-il donc impossible d'éviter la lésion des vaisseaux et l'hémorrhagie qui en résulte ?

La blessure des nerfs est-elle donc la source d'accidents graves ?

Enfin, les faits cités comme des exemples d'extirpation de la Parotide, ne sont-ils que des cas d'ablation de tumeurs qui avaient refoulé la glande ?

Avant de me prononcer dans cette question, il ne sera pas sans utilité de passer en revue la plupart des Observations qui ont été présentées comme des cas d'extirpation de la Parotide : mais, pour apprécier jusqu'à quel point les Observations qui vont suivre sont réellement des ablations de la glande, je ferai d'abord quelques remarques sur les circonstances principales de la maladie et de l'opération.

1° Nous venons de voir que l'engorgement des ganglions lymphatiques qui recouvrent la Parotide produit une tumeur qui comprime la glande, l'atrophie, et l'enfonce de plus en plus derrière la mâchoire. L'ablation de ces ganglions dégénérés laisse voir une excavation profonde qui semble avoir pour limites les parois mêmes de l'échancrure parotidienne : l'artère Carotide externe qui en occupe le fond, présente, à travers la glande amincie, des pulsations appréciables au doigt et à l'œil.

2° Si la dénudation de l'apophyse mastoïde, de la branche de la mâchoire, des bords des muscles massés-

ter, ptérygoïdien, sterno-mastoïdien, ne prouve pas que la glande ait été enlevée; il n'en est pas de même de celle de l'apophyse styloïde, des muscles qui en naissent, de l'artère carotide externe et à plus forte raison de la veine jugulaire interne; et en effet, si aplatie que soit la glande, elle a toujours assez d'épaisseur pour masquer ces organes qui occupent le fond de l'échancrure parotidienne et sur lesquelles elle demeure immédiatement appliquée.

3° Les rapports du nerf facial avec la Parotide sont tels, qu'il est impossible d'enlever l'une sans couper l'autre; et nous ne pouvons partager l'opinion contraire émise par M. Nægele, malgré les observations sur lesquelles il la fonde. Ce chirurgien dit qu'ayant eu l'occasion de disséquer deux tumeurs squirrheuses de la Parotide sur le cadavre, il a pu en faire l'ablation sans intéresser le nerf facial; il ajoute qu'ayant plus tard opéré un malade affecté de squirrhe de la Parotide il a pu également respecter le nerf. En reproduisant plus loin cette observation, qui nous présente, il faut l'avouer, plusieurs circonstances invraisemblables, nous aurons occasion de lui assigner son véritable rang.

S'il est un fait aujourd'hui bien démontré en Physiologie, c'est que la paralysie d'un certain nombre de muscles de la face, en particulier de ceux du front, des lèvres, du nez, et de l'orbiculaire des paupières résulte immédiatement de la section du tronc du nerf facial.

Mais si l'hémiplégie faciale complète constitue à nos

yeux une des preuves les moins équivoques de l'ablation d'une grande partie, sinon de la totalité de la glande, il n'en est pas de même d'une paralysie partielle. En effet, en disséquant une tumeur superficielle, on peut couper quelques uns des filets de la septième paire; mais alors la paralysie sera beaucoup moins prononcée et portera sur un petit nombre de muscles: les divisions buccales étant le plus exposées, c'est vers la commissure qu'on observe ordinairement cette perte des mouvements. Malheureusement ce moyen d'appréciation ne peut être employé avec rigueur, attendu que plusieurs chirurgiens, ignorant les conséquences physiologiques de la section du nerf facial, n'auront pas fait attention à la paralysie que cette section entraîne, ou se seront abstenus de parler d'un phénomène dont ils ne connaissaient pas la valeur.

4^o Nous devons encore faire observer que l'ablation d'une tumeur, placée en dehors de l'aponévrose parotidienne, expose seulement à la blessure d'artères peu nombreuses et d'un petit volume, tandis que l'extirpation de la Parotide entraîne la division d'artères volumineuses. Mais nous attachons moins d'importance à cet élément du jugement qu'aux précédents, attendu que certaines altérations, bien que siégeant dans la couche superficielle, peuvent provoquer un accroissement considérable de la vascularité de la région, tandis qu'une tumeur de nature différente et située dans l'échancrure parotidienne, peut au contraire déterminer l'oblitération de la plupart des vaisseaux qu'elle renferme.

5° Bien qu'une fistule salivaire puisse être entretenue par la présence de quelques masses glanduleuses laissées dans le fond de la plaie, il est probable que, dans le plus grand nombre des cas, l'atrophie préalable des grains glanduleux et le travail inflammatoire qui suit l'opération empêcheront son établissement. Lors donc qu'une fistule succède à l'ablation d'une tumeur de la région parotidienne, et qu'elle verse une quantité de salive assez abondante, on est autorisé à penser que la glande n'a subi qu'une perte de substance peu considérable, à moins toutefois que cet écoulement de salive ne soit entretenu par une blessure de la glande sous-maxillaire.

Nous allons actuellement exposer la plupart des faits qui ont été publiés sous le titre d'extirpation de la Parotide, afin de voir jusqu'à quel point ce titre se trouve justifié. Ces faits nous serviront en outre à tracer les règles qui doivent diriger le chirurgien dans l'opération, et à en apprécier les résultats.

Quoique un bon nombre des observations qui vont suivre aient déjà été analysées par Murat, Cullerier, MM. Hourmann, Dugied, Braambergh, nous avons préféré les transcrire textuellement afin de laisser le lecteur parfaitement à même d'apprécier la valeur des conclusions que nous en avons tirées. Du reste, toutes les fois que cela a été en notre pouvoir, nous sommes remonté aux sources des observations, au lieu de nous en tenir à l'extrait qu'en donnent les journaux; de la sorte, nous avons donné sans doute à cette partie de

notre travail une extension plus considérable que nous ne l'eussions désiré, mais aussi les conclusions seront plus rigoureuses et il sera permis de se prononcer avec plus de confiance et d'autorité dans la question qu'il s'agit de résoudre.

Dans le classement que j'ai fait de ces observations, je n'ai pas suivi l'ordre chronologique, qui aurait eu l'avantage de nous montrer les progrès successifs de notre art, j'ai préféré en former des groupes renfermant les observations qui ont entre elles le plus d'analogie, ce qui en rend la critique plus facile. Du reste, les nuances quelquefois légères qui existent entre ces observations, rendent le classement difficile, et permettraient peut-être d'assigner à quelque'une d'entre elles une place différente de celle que nous lui avons donnée.

1^{re} *Catégorie.* Observations sans valeur faute de détails.

OBS. I. *Histoire d'un anonyme sur une Excision funeste d'une Tumeur de la glande Parotide.* (Iena *Commercium Litterarium. Année 1733, p. 61. Norimbergæ.*)

« L'histoire suivante, arrivée l'année dernière, nous apprend quels dangers peuvent résulter des opérations de chirurgie, et principalement des ablations de tumeurs. Un étudiant assez robuste, sain d'ailleurs, portait depuis quelque temps une tumeur à la Parotide droite. Ce jeune homme, quoique peu incommodé de

cette tumeur, afin de se débarrasser de cette difformité, de prévenir une tuméfaction plus grande, et surtout des accidents qui auraient pu survenir par la suite, se décida à recourir à un moyen périlleux. Sur les instances d'une personne, il se confia aux mains d'un chirurgien étranger et charlatan. Celui-ci, avec autant d'imprudence que de promptitude, se mit en mesure d'enlever la tumeur entière et d'emblée, sans nullement s'inquiéter des artères avoisinant la tumeur ou la pénétrant, lesquelles d'ailleurs il ne connaissait point. Aussi, tout à coup, il sortit un jet de sang très considérable. L'opérant ne voulut point opposer à l'hémorrhagie le cautère actuel; il se servit de cautères potentiels, mais qui furent insuffisants. Le sang jaillissait toujours sous les ligatures, et celles-ci étant enlevées, continua toujours à couler au fond de la plaie. Le troisième jour, le malheureux patient succomba épuisé par l'hémorrhagie. »

« Ce fait nous apprend qu'il y a certaines tumeurs auxquelles le chirurgien ne doit point toucher. »

OBS. II. *Extirpation de la Parotide exécutée avec succès.* (Répertoire de toutes les Sciences Médicales, publié par RUST. Berlin 1825, v. I5, p. 158.)

« Chez une demoiselle adulte, la Parotide indurée avait acquis le volume d'un melon de moyenne grosseur. La mobilité de la tumeur permettait son isolement complet. La carotide, les auriculaires, et l'ori-

gine de la maxillaire externe , étaient accolées à la glande dégénérée, qui était, en outre , traversée par différents vaisseaux de moyenne grosseur, lesquels furent liés par l'opérateur, M. le docteur Berndt, médecin du Cercle, à Cüstrin. Le nerf facial fut coupé, sans qu'il en résultât d'accidents. La cicatrisation suivit de près l'opération, et l'opérée se rétablit heureusement. »

OBS. III. *Extirpation d'une tumeur de la glande Parotide, par Ch. FRÉDÉRIC KALTSCHMIED.* (Programma de tumore schirroso trium cum quadrante librarum glandulæ parotidis extirpato, dissertationi Friderici Schickard de frigore symptomatico præmissum. *Ienæ*, 1752.)

« .. Ejus modi scirrhum exulcerationi proximum, in schemate adjecto exhibitum, in muliere LVI annorum, die XIV præteriti mensis novembris (anno 1752) ad me peregrè delatâ deprehendi; quæ glandulam parotidem scirrhosam dextri lateris, nucis juglandis magnitudine, per viginti annos, gesserat. Aucto verò per annum hujus tumore, pressæ vicinæ glandulæ, et imprimis maxillaris inferior simul compressa et tumori accedens, fœdam in schemate delineatam edidit faciem. Variæ, in partibus extremis sub cute, pure repletæ cavitates æquè ac in superficie venæ apparebant turgidæ, cutisque, maximam partem ex fusco rubra, proximum cancri aperti monstrabat periculum. Et quamvis tumor scirrhosus, ob magnitudinem in hisce partibus satis raram, aspectu

terribilis, ætasque mulieris provecta dubium spondebant eventum, cùm tot arteriarum ad glandulas tumoris repentium hæmorrhagiam insignem vulnerisque magnitudo curam præ sagitent difficiliorem, constans tamen ægræ animus corpusque satis robustum spem fecere ut anceps potius remedium extirpationis quàm nullum adibere in animum induxerim. Deo itaque auxilium ferente, memorato XIV die novembris, in conspectu multorum heroicam constantiam mulieris mirantium, tumorem feliciter extirpaturus cutem, in superiori tumoris parte, per digiti longitudinem, providè incidi, morem servaturus in ejusmodi operationibus mihi aliàs consuetum, ita ut vasis venosis et minoribus arteriosis dissectis sanguinis profusionem majorem coerceam, arterias paulò majores glandulas petentes ultimo loco aggrediari iisdem tandem dissectis, etiàm majorem hæmorrhagiam non admittam. Ast factâ superiùs in cutem incisione per digiti longitudinem, tantam sanguinis vasa dissecta edebant profusionem ut impedire non possem quin brevissimo temporis spatio, dimidiæ pondus libræ sanguinis efflueret. Cùm igitur viderem tantum vulnus ægræ infligendum, ultrà vires ægrotæ sanguinem esse ploraturum, nisi properatâ exsectione et promptissimâ deligatione pergerem, inhibitâ prius prioris vulneris in cute hæmorrhagiâ, totum tumorem intrâ unius cum dimidiâ horæ minutæ spatium, providâ tamen satis manu, resectâ simul cute, colore ex fusco rubro apparente, excidi, et intrâ dimidiæ horæ

minutæ spatium deligavi. Sanguinis profluentis quantitate curiosè collectâ , post deligationem factam libram unam cum dimidiâ sanguinis profusi ponderabam. Tumor abscissus libras tres cum quadrante excedebat. Nequè sanguinis libræ unius cum dimidiâ quantitas omnis ex ægræ vasis sanguiferis effluerat, cùm brevissimo temporis spatio tumor abscissus aliquos funderet uncias. Ægra tantâ animi utebatur constantiâ ut, manibus liberis, nullâ mentis turbatione vel corporis motu operationem redderet difficiliorem. Sequentibus tribus diebus, erisypelas utramque genam cum naso occupavit, quo quarto die fugato, nullo ulterius accedente symptomate, vulnus tam feliciter ad sanationem pergit ut, cum hodiè decimus septimus post operationem susceptam nondùm finitus sit dies, vulnus non ampliùs duorum digitorum latitudinem et unius longitudinem excedat, cujus diameter dimidii pedis geometrici longitudinem post operationem superabat, et sic ægræ status felicem brevè spondeat sanationem ; certissimo indicio, etiàm in harum partium tumoribus scirrhis majoribus, cultro medenti patere viam, et in hoc magnum contra hos etiàm caneros latere præsidium.

OBS. IV. *Induration et tumeur de la glande Parotide ; par ACREL.* (Observations chirurgicales ; t. 1, p. 214.)

« Un garçon de quinze ans, de Ekholmsund, en Westmannland, entra en 1754 à l'hôpital. Il portait sous l'oreille droite une tumeur dure et irrégulière, d

la grosseur du poing d'un adulte. Elle s'étendait en dedans jusqu'à la joue, et en bas au delà de l'angle de la mâchoire, et jouissait d'une légère mobilité du côté de la bouche, ce qui prouve qu'elle n'adhérait pas à l'articulation. Comme un bon tiers de la tumeur était enclavé entre les muscles du cou qui s'insèrent aux apophyses transverses des vertèbres cervicales et l'angle de la mâchoire, comme la tumeur elle-même ne pouvait être élevée ni portée en avant, il y avait à craindre que la carotide externe ne fût nécessairement ouverte pendant l'énucléation de la tumeur.

« On entreprit l'opération : on détacha la peau par une incision cruciale ; une aiguille courbe portant douze fils cirés fut passée de haut en bas à travers la tumeur, et, au moyen de ces fils, on la porta en haut pendant qu'on procédait à l'énucléation. Vers la fin de l'opération, on toucha l'artère dont le volume était triplé, comme cela a lieu ordinairement lorsque des tumeurs de ce genre se développent près d'elle. Dans l'espace de deux à trois minutes, elle donna plusieurs livres de sang. La ligature était impossible, à cause de la situation profonde de l'artère ; les moyens styptiques et les escharrotiques ne pouvaient être employés, à cause du grand nombre des nerfs ; et les autres moyens hémostatiques étaient insuffisants : voilà pourquoi je choisis une éponge préparée avec la cire, qui fut introduite par fragments dans la plaie, près de l'ouverture du vaisseau. Par dessus et tout autour, on mit de la charpie fine, des compresses, et une bande solide : l'hé-

morrhagie s'arrêta. Le huitième jour, on enleva les fragments d'éponge; on favorisa, comme à l'ordinaire, la suppuration, et la guérison eut lieu la septième semaine. »

Autre observation, par le même auteur (*loco citato*). « Une femme de Sudermannland, âgée de quarante-quatre ans, et une servante de Nerike, âgée de vingt-trois, furent opérées à l'hôpital, en 1756 et 1757, de tumeurs semblables à la précédente; leur siège et les autres circonstances de la maladie étaient si semblables au cas que nous venons de décrire que nous n'avons presque rien à y ajouter. Le procédé opératoire et le résultat sont aussi les mêmes. »

Acrel ajoute que « plusieurs personnes, dans ces derniers temps, ont été opérées de la même manière, et l'éponge cirée a toujours arrêté l'hémorrhagie. Le docteur Roland Martin, professeur d'anatomie et de chirurgie, a assisté plusieurs fois à ces opérations. »

OBS. V. *Extirpation d'une tumeur cancéreuse de la Parotide et de la glande sous-maxillaire, par WARREN.* (Observ. de tumeurs, etc. *Boston*, 1857, page 298.

« William Burril, de Salem, âgé de 60 ans, entra à l'hôpital, le 16 octobre 1850, pour une affection cancéreuse occupant le côté gauche de la face et du cou: son étendue offrait un diamètre de trois à quatre pouces, les bords étaient durs, d'un rouge livide, et son centre ulcéré. La tumeur était douloureuse, l'état général du malade se ressentait de la présence de cette affection. La maladie envahissait la glande parotide, la sous-

maxillaire et la sub-linguale, ainsi que les tissus environnants, à l'exception de la mâchoire inférieure, qu'on avait crue d'abord englobée dans cette altération, mais plus tard on acquit la conviction du contraire.

« Dans un tel état de choses il restait peu d'espoir d'enlever cette tumeur, et on se serait abstenu d'y toucher, si le malade ne l'avait pas sollicité.

« L'étendue de la maladie, et de plus le grand nombre de vaisseaux qu'on serait obligé de diviser pendant l'opération avait fait penser qu'il serait urgent de lier préalablement l'artère carotide. L'incision ordinaire fut pratiquée; la gaine de la carotide n'était pas encore incisée qu'une petite quantité de sang veineux vint arrêter un moment l'opération. A l'instant même on entendit un bruit particulier semblable à celui produit par le passage de l'air dans l'eau, et on aperçut quelques globules d'air dans le sang. On arrêta de suite avec le doigt l'écoulement du sang; le malade poussa un cri; il était pâle, livide, presque noir; ses muscles étaient dans une agitation convulsive; la respiration devint profonde, difficile et stertoreuse, comme chez les individus frappés d'apoplexie; le pouls était faible, à peine distinct. Comme il s'était écoulé très peu de sang pendant l'opération, on jugea convenable d'ouvrir l'artère temporale. Le sang s'en écoula facilement. Au fur et à mesure que le sang coulait, la respiration devenait moins fréquente et moins laborieuse; le pouls revenait à son état normal. La couleur livide des joues disparut, et les symptômes devinrent

de moins en moins alarmants. Tous ces symptômes se passèrent dans l'espace de vingt minutes. Au bout d'une demi-heure, on jugea convenable de transporter le malade dans son lit, où il resta dans un état d'insensibilité pendant deux heures. Au bout de ce temps, le malade se réveilla comme s'il venait de dormir : sa respiration avait encore quelque chose de la respiration des apoplectiques. La nuit se passa sans le moindre accident, et le lendemain le malade se trouvait comme à l'ordinaire, à l'exception d'un léger mal de tête et d'une douleur au thorax.

» Sept jours après cet accident, l'opération fut pratiquée, et cette fois on n'essaya pas de lier l'artère.

« Les parties malades furent circonscrites à l'aide de deux incisions elliptiques, s'étendant du lobe de l'oreille à la partie supérieure du cou, et renfermant les glandes Parotide, sous-maxillaire et sublinguale. Toutes ces parties, se trouvant malades, furent complètement enlevées. Une hémorrhagie abondante suivit cette ablation; le sang fut rapidement arrêté, à l'exception de celui fourni par la veine faciale; ce vaisseau se trouvait si profondément situé, qu'il ne fut pas possible de le lier; on eut recours dans ce cas à la compression, à l'aide d'une éponge; pendant l'opération, on eut soin de comprimer les veines de la partie inférieure de la plaie. Le malade éprouva une légère syncope, il alla bien ensuite, et le 10 décembre il demanda sa sortie de l'hôpital.

» Le vaisseau blessé dans la première tentative était

une branche veineuse qui, partant des veines thyroïdiennes supérieures, allait s'anastomoser avec la jugulaire. »

Obs. VI. *Observation de David HEREL, d'une extirpation de la Parotide, rapportée par M. CULLERIER.* (Journ. gén. de Médecine, Chirurgie et Pharmacie, tome XXVI, page 289, année 1806.)

« Une dame avait depuis trois ans au côté gauche, entre l'oreille, l'apophyse condyloïdienne et le cou, une tumeur qui, petite d'abord, était parvenue à un volume de quatre pouces et demie de longueur et de quatre pouces de largeur, sans compter différentes petites tumeurs accessoires. La couleur de la peau était variée de rouge, de violet, de citrin, et parsemée de vaisseaux sanguins développés; elle avait l'aspect, la dureté, la sensibilité d'un squirrhe bien caractérisé.

« La peau fut détruite par un caustique composé de chaux vive et de cendres de sarment. Les escharres étant détachées, la tumeur fut séparée, tantôt en déchirant le tissu cellulaire avec les doigts, tantôt en coupant avec le scalpel. Chaque artère ouverte était aussitôt liée avec un fil.

« La glande n'ayant pu être disséquée en totalité, on porta une ligature sur son pédicule, qui avait environ un pouce de diamètre. La plaie bien détergée, on trouva des racines, des restes de la glande squirrheuse, qui avaient principalement leur siège au dessous de l'oreille. »

OBS. VII. *Extirpation de la parotide, par WARREN père.* (Warren. Sur les Tumeurs, page 287.)

« La première extirpation de la parotide, dont j'ai été témoin, a été faite par mon père, en 1804, sur un avocat du Maine, âgé de trente ans, d'une très bonne constitution. La tumeur large, dure, douloureuse, d'une forme conique, fut enlevée sans diviser l'artère carotide. Le nerf facial fut coupé, les muscles de la face restèrent paralysés pendant quelques années. Cette paralysie diminua peu à peu, et je crois qu'elle a disparu avant la mort du malade, qui eut lieu quinze ans après l'opération, mais par une cause étrangère à la maladie et à l'opération. »

La plupart des observations qui précèdent sont trop peu détaillées pour qu'il soit permis d'en tirer aucune conclusion. Dans quelques unes d'entre elles la parotide a peut-être été enlevée en plus ou moins grande partie. On voit en effet mentionnées, soit l'ouverture d'une artère volumineuse, soit l'hémiplégie faciale. Si l'examen attentif des faits présentés avec détail ne rendait très circonspect pour se prononcer dans cette question, je n'hésiterais même pas à considérer comme un exemple d'extirpation de la parotide l'observation de M. Warren père ; M. Warren fils, dont j'estime infiniment le mérite, assistait à l'opération, et il atteste que la glande a été enlevée. Mais, je le répète, l'absence de détails suffisants me force à ranger ce fait parmi ceux de la première catégorie.

2^e *Catégorie*. Observations dans lesquelles la tumeur recouvrait la glande parotide et ne s'avancait que peu ou pas dans l'échancrure parotidienne.

OBS. VIII. *Observation, touchant un squirrhe de la Parotide, par ALIX.* (Observata chirurgica. Fascicule I, page 69. *Altenburgi, 1774.*)

« Soror fœminæ Friegerodensis, cujus mentio supra injecta est, me consultum adiit de tumore magno, indè ab oculo incipiente et duos infrà illum digitos desinente, qui erat durus, ad tactum mobilis : ipsi alternis vicibus dolores causabatur, qui mulieri sensim sensimque et violentiores et frequentiores evadere videbantur, colore cutis interim nondum mutato. Multa jam pro curando hoc malo adhibuerat remedia, externa, quæ tamen nil aliud nisi majus ejus incrementum produxerant. Ego, quamvis optatum eventum vix expectabam, nihilominus sperabam fore forsàn ut, mediante extirpatione, perfectam medelam efficerem.

« Præparabam itaque ægrotam meam generalioribus remediis, tam internis quàm externis, et postèa operationem sic suscipiebam. Cruciatim incidebam integumenta communia, et unumquodque labium eò usquè dissecabam quò tumor tam anteriùs quàm inferiùs et in lateralibus partibus esset relectus ; quem postèa cautè dissolvebam ab interioribus, quibuscum cohærebat, partibus ; eo quoquè benè prospiciebam

ut totum tumorem unà cùm ejus sacco planè auferrem, probè sciens minimam etiàm partem relictam recidivam mali posse progignere. Hæmorrhagia non adeò obveniebat effræna ; sistebatur enim, dùm labia vulneris sibi invicem applicabam, ut naturalem situm obtinerent : in parte inferiore relinquebam parvum foramen, ex quo pus poterat effluere, et omnia secundùm artem deligabam. Suppuratio perbellè succedebat, partes sibi invicem jungebantur, et cum ipsi simul talia interna remedia præscriberem, quæ crasin humorum emendare poterant, sanabatur ægra spatio XXI dierum, nec ulla ipsi remanebat difformitas, quia incisionem quàm proximè ad regionem auris feceram, et anteriorem faciei partem, quantùm fieri poterat, lædere evitaveram. Ponderabam postea tumorem eumque inveniebam gravem quatuor librarum ; materia in ipso contenta erat steatomatica, et in medio tumoris hærebat sanies acris et corrosiva, undè probabile fiebat humorem in motum fuisse conjectum.

« Ægrotâ de recuperatâ sanitate sibi gratulabatur ; et per annum unum cum dimidio benè se habebat, ità ut ne minimum pristini mali accessum experiretur ; elapso verò hoc tempore incipiebat generari parvus tumor in regione anguli maxillæ inferioris, cui brevi post succedebant plures alii, sic ut tumor multò major evaderet quàm fuerat primâ vice ; mulier, incidebat in febrim lentam, consumebatur hecticâ, et moriebatur. »

OBS. IX. *Extirpation de Parotide, par PAMARD.*
 (Annales de la société de médecine pratique de Mont-
 pellier. 1807. t. 10, page 105.)

« Le 20 prairial an IX (9 juin 1801), le nommé C. Pioule, âgé de vingt-cinq ans, natif et habitant de la commune de Cucurou, département des Bouches-du-Rhône, se présenta chez moi avec une tumeur squirrheuse tout à fait semblable à celle de M. de Chabert, du même côté, répondant aux mêmes parties; son volume était seulement un peu plus considérable, et elle offrait une mobilité que l'autre n'avait point. Elle avait commencé 16 ans auparavant. Elle était indolente; la peau qui la recouvrait était lâche et de couleur naturelle. Le sujet paraissait d'ailleurs bien constitué; il n'était fatigué que par l'idée de la difformité et par la crainte de la voir augmenter, et voulait absolument s'en débarrasser. Il fut enchanté quand je lui appris qu'il le pouvait, et en fut convaincu dès qu'il connut l'histoire de ceux qui, affligés du même mal que lui, avaient été opérés avec succès. Malgré sa ferme résolution, l'opération lui faisait quelque peine; il la subit pourtant très courageusement; je la lui fis le 25, quatre jours après son arrivée; je crois nécessaire de parler du procédé que j'employai.

» Je fis à la peau un large pli, dont je donnai un côté à tenir à un aide, et, d'un seul coup de bistouri, je mis la tumeur à découvert de haut en bas; ensuite,

avec mon scalpel ordinaire, je cherchai à la dépouiller du tissu cellulaire qui la recouvrait, afin d'arriver jusqu'à elle, espérant pouvoir la séparer des parties environnantes, l'isoler, et n'enlever qu'elle seule. Je procédai avec beaucoup de soin et de lenteur. La fermeté et le nombre des adhérences que je rencontrai m'étonnèrent d'abord, et, en me rappelant la facilité avec laquelle j'avais détruit celles qui liaient la tumeur de M. C. aux parties voisines, je crus n'être point encore arrivé à celle-ci, quoique sa consistance et sa couleur me l'eussent distinctement signalée. Je pénétrai donc un peu plus avant ; mais ce fut évidemment dans sa propre substance, et il me fallut revenir sur l'opération ; je cherchai de nouveau la surface de la tumeur, je la retrouvai, et je repris ma dissection. Il y avait déjà longtemps que je travaillais, et pourtant la tumeur n'était pas découverte dans la sixième partie de son étendue ; je commençais à désespérer du succès ; les difficultés allaient en croissant : à mesure que j'avais, le sang, quoique peu abondant, m'offusquait ; il fallait à tout moment m'arrêter pour l'étancher. Tout paraissait alors blanchâtre, celluleux, graisseux, et j'avais peine à distinguer la tumeur des parties saines. Elle se confondait tellement avec elles que je l'aurais morcelée et que j'en aurais infailliblement laissé quelque portion, si j'avais persisté dans mon projet : j'y renonçai donc avec regret, et je continuai en coupant largement et à grands coups. L'incision des téguments étant tombée un peu trop en arrière, la portion

de peau qui recouvrait la tumeur en avant me gênait; je la coupai transversalement : j'eus alors la plus grande facilité pour cironscrire la masse morbide; sa mobilité me donnait le moyen de la porter en divers sens, en avant même, en la saisissant simplement avec les doigts, et je l'eus ainsi bientôt extirpée. Il y eut un peu d'hémorrhagie de la part d'une artériole coupée vers le bord postérieur, mais trop peu considérable pour exiger une ligature : ainsi les aiguilles, qui avaient toujours fait partie de mon appareil, me furent inutiles dans ce cas. Je couvris le fond de la plaie avec la peau conservée tout entière, et je fis le même pansement qu'à M. de C.

» Je ne manquai point, comme on pense, d'examiner la tumeur : ce que je vis me démontra que je n'avais pas pu mieux faire. Je la lavai soigneusement ; ce ne fut pas sans peine ensuite et sans l'entamer quelquefois que je parvins à la séparer des parties saines ; celles-ci avaient été fort épargnées, et ne pesaient en tout qu'un peu moins du tiers de la masse totale. C'était du tissu cellulaire, de la graisse jaunâtre, quelques fibres aponévrotiques et charnues du thoraco-facial, et une très petite portion de la glande parotide. La tumeur était semblable, pour la couleur et la consistance, à celle de M. de Chabert, mais sa forme offrait beaucoup de différence ; les bosses qu'on y rencontrait étaient plus petites et infiniment plus nombreuses ; le tissu cellulaire qui pénétrait dans son épaisseur par les intervalles qui les séparaient, était fort

abondant : aussi, sa surface paraissait-elle lanugineuse, à cause des portions de ce tissu qui y étaient demeurées attachées et des coupures que je fus forcé d'y faire pendant et après l'opération.

» Le sang donna un peu une heure et demie après l'opération, et il fut arrêté au bout de quelques instants par la simple compression que je fis exercer sur l'appareil par un aide. Le soir, il y avait déjà un peu de gonflement à la joue.

» Le 24, lendemain de l'opération, le malade eut, dans la nuit, un petit accès de fièvre qui durait encore le matin. Je fis tremper la compresse dans une décoction émolliente. Je laissai le malade au bouillon et à la tisane. Il fut bien tout le jour. La nuit fut très bonne.

» Le 25, j'ôtai le premier appareil, il se détacha sans peine. Les lambeaux étaient soulevés par la tuméfaction de la partie; mais ils ne s'étaient pas dérangés, de sorte que la plaie n'était rien qu'une fente longitudinale; car la petite incision transversale était presque effacée par la réunion des bords qui s'étaient trouvés dans un contact parfait. Je pansai avec un plumasseau chargé de basilicum sur lequel je mis une compresse trempée, comme la veille, dans la décoction émolliente. Je soutins le tout à l'aide d'une mentonnière. Je permis au malade de manger de la soupe.

» Le 26, il y eut, pendant la nuit, un peu d'hémorrhagie qui s'arrêta d'elle-même. La plaie n'était abso-

lument qu'une fente, un peu béante vers l'angle inférieur, parce que c'était par là que paraissaient les humidités qui découlaient de derrière les lambeaux et du fond qui avait été mis à découvert.

» Le 29, il y eut un écoulement considérable de sérosité. La salive s'y mêlait apparemment. Le malade disait qu'il avait tout le visage du côté opéré dans un état de stupeur et d'insensibilité.

» Le 30, même abondance de sérosité. La moitié inférieure de la plaie était oblitérée par le recollement des bords. Les matières étaient obligées, pour sortir, de remonter jusque vers le milieu, à l'endroit où aboutissait l'incision transversale. Pour parer à cet inconvénient, je rouvris l'angle inférieur, en écartant doucement les bords avec mes pinces à pansement, et je plaçai là un petit bourdonnet.

» Le 1^{er} messidor, la petite opération de la veille avait favorisé le dégorgement, et l'écoulement des matières avait été considérable. Celles-ci étaient toujours crues et sanguinolentes.

» Les jours suivants, les bords de la plaie se recolent, les matières trouvant par en bas un écoulement facile.

» Les 6 et 7, en pressant les alentours de la petite plaie, on en fait sortir une matière absolument transparente, qui devait n'être autre chose que de la salive.

» Les 8, 9 et 10, la plaie fournissait beaucoup de salive, surtout pendant les repas.

» Le 14, le lambeau supérieur était soulevé par la salive, au point d'avoir pris la forme d'une petite tumeur. Je le pressai, l'humeur sortit, et la tumeur disparut. Pour empêcher qu'elle ne se reformât, je poussai un bourdonnet jusqu'au dessous de ce lambeau; mais, malgré cette précaution, la matière fut encore retenue le lendemain et prit même une couleur puriforme : il s'était fait aussi un peu de vacillement entre les bords supérieurs.

» Le 15, je passai un bourdonnet du trou inférieur dans celui que l'écartement des bords avait formé supérieurement, et cette pratique produisit un bon effet; car, le 14, je ne trouvai plus rien, pour ainsi dire, sous le lambeau : il semblait se recoller. Je passai alors un petit séton très fin, un petit ruban de soie rouge, extrêmement souple, d'une plaie à l'autre.

» Le 15, le lambeau se trouvant de nouveau soulevé par la salive, je plaçai par dessus des compresses expulsives pour le comprimer.

» Le 16, il y eut moins de salive sur le lambeau, il paraissait disposé à se recoller.

» Le 17, les choses parurent encore en meilleur état; j'écartai les bords, j'établis une communication entre les deux ouvertures, et j'enlevai le séton; je rouvris aussi la plaie dans une assez grande étendue, pour la toucher avec le nitrate d'argent fondu.

» Le 21, je répétai la même opération, c'est à dire l'attouchement avec le nitrate : l'écoulement de salive était déjà beaucoup moindre. Le lambeau supérieur se

recourbait en dedans : j'aurais dû , comme dans le premier cas , emporter une portion de la peau , elle était vraiment surabondante ; on en conçoit la raison. Dans ce cas , elle n'avait pas été seulement distendue par le développement de la tumeur ; celle-ci existait depuis longtemps , et s'était formée si lentement que la peau avait cru avec elle dans toutes ses dimensions.

» Le 22, la plaie ne donna presque plus de salive. Je ne faisais plus de compression depuis quelques jours ; je ne soutenais l'appareil qu'à l'aide de la mentonnière. J'ordonnai au malade de ne manger que de la soupe.

« Le 23, la salive retenue les jours précédents s'échappa en assez grande quantité. Je soulevai le lambeau qui la recélait , et je touchai fortement le fond avec le nitrate d'argent.

« Le 24, le fond était à découvert, la salive n'avait plus été retenue ; elle avait coulé librement dans l'intervalle des pansements.

» Du 25 au 27, je laissai un peu de charpie sèche à demeure, entre les lèvres de la plaie.

Le 1^{er} thermidor , je la touchai encore avec le nitrate d'argent, mais beaucoup plus légèrement.

» J'en fis autant le 5, et je mis par dessus un gros paquet de charpie.

» Le 8, la quantité de salive qui sortait pendant l'action nécessaire pour manger de la soupe allait toujours en diminuant.

» Le 9, il ne sortait presque plus, la plaie était réduite à peu de chose.

» Le 12 enfin il ne restait plus qu'une petite égratignure. Depuis deux jours il n'était pas sorti une goutte de salive.

» Le malade voulut partir ; je lui recommandai de s'en tenir à la soupe, jusqu'à ce que la cicatrice fût faite et solide. Elle le fut trois jours après.»

OBS. X. *Opération de cancer parotidien, par M. MOULINIÉ, chirurgien en chef adjoint de l'hôpital Saint-André, à Bordeaux. (Gazette des hôpitaux, année 1853, t. 7, pag. 460.)*

« Fourcade Denis, vigneron, âgé de 45 ans, est entré à l'hôpital, le 51 décembre 1852, pour une tumeur du volume d'un œuf de pigeon, située sur la partie latérale droite de la face. Elle paraissait dépendre du développement de la portion droite de la glande Parotide ; cependant, cette tumeur, étant un peu molle et élastique, pouvait être prise pour un kyste ; il n'était pas impossible qu'un obstacle quelconque à l'écoulement de la salive par le canal de Sténon, occasionnât la rétention de ce fluide, et, par là, cette sorte de fluctuation remarquée. Une opération était indiquée. Proposée au malade, il en fut effrayé, et sortit de l'hôpital. Il y rentra le 7 février ; alors, il était hâve, maigre, ne pouvant supporter sa tête. La tumeur avait acquis un volume prodigieux ; elle envahissait le pavillon de l'oreille ; elle avait environ cinq pouces de

diamètre en tout sens ; elle était ulcérée, exhalant l'odeur la plus infecte. Il s'opérait de fréquentes hémorrhagies qu'on n'arrêtait qu'avec des difficultés extrêmes.

» La tumeur fut circonscrite par deux incisions, dont l'une comprenait une partie du pavillon de l'oreille. La dissection fut faite, le masséter mis à nu ; le bistouri fut dirigé derrière la branche verticale de la mâchoire inférieure, et tout ce qu'il y avait de plus accessible fut enlevé ; mais, chose étonnante ! aucune artère ne donna de sang. Cela dépendait de la dégénérescence des vaisseaux : car tout ce qui fut atteint par l'instrument était mollasse, et offrait cette variété d'altération que l'on nomme cancer médullaire. La cautérisation avec le fer incandescent fut opérée sur la portion restante dans la fosse zygomatique, et, à chaque pansement, de nouvelles cautérisations étaient faites avec la potasse caustique.

Quelques temps après, le malade succomba à des accidents fébriles, indépendants de l'affection parotidienne et de l'opération qu'elle avait nécessitée. »

OBS. XI. Autre observation du même auteur (*loco citato*).

» Lavane, âgé de 40 ans, tonnelier, entra à l'hôpital, le 12 février 1855, ayant un vaste cancer fongoïde qui couvrait la plus grande partie de la joue droite, refoulait le pavillon de l'oreille, s'élevant au dessus de l'arcade zygomatique, descendant au dessous de l'an-

gle de la mâchoire inférieur ; il avait la forme d'une grand champignon, était ulcéré, et répandait une matière ichoreuse fétide.

» Deux grandes incisions semi-elliptiques ayant été pratiquées, la dissection de toute la portion saillante de la tumeur a été exécutée, tantôt d'arrière en avant, tantôt d'avant en arrière. Plusieurs artères principales, notamment la faciale transverse, une branche masséterine très développée, et une multitude d'artères secondaires ont donné beaucoup de sang. Une forte cautérisation a été faite avec le cautère actuel, autant pour agir contre l'hémorrhagie, que pour attaquer la portion restante de la tumeur.

» Après l'opération, il ne se déclara pas le moindre accident ; le lendemain, le malade mangeait, et faisait mouvoir la mâchoire sans difficulté ; il se levait et se promenait comme d'habitude. Des cautérisations avec la potasse caustique étaient faites de temps en temps. La cicatrisation s'opéra de la surface au centre. Le malade sortit dans un état de santé générale satisfaisant, mais il demeura affecté d'une plaie ulcéreuse qui nécessitait des pansements réguliers. »

OBS. XII. *Extirpation d'une glande parotide squirrheuse, par M. SOUCRAMPES, ancien chirurgien aide-major des hôpitaux de l'armée française à Cadix, etc.* (Journal de méd., chirurg. et pharmacie; vol. 84, page 222).

« Don Barthelemi de Virgas, médecin licencié,

et pensionné au bourg d'Almonte, vint à Séville vers 1786, et consulta, un jour d'assemblée générale, la Société royale de Médecine et de Chirurgie de cette ville, sur une tumeur qu'il avait entre l'angle de la mâchoire inférieure et l'apophyse mastoïde. Cette tumeur avait alors le volume d'une moyenne châtaigne, et était surmontée d'une autre petite éminence. Les chirurgiens qui étaient présents lui conseillèrent d'en faire l'extirpation, si elle devenait plus grosse ou qu'elle dégénérait en carcinôme. J'eus occasion de le voir ce même jour; il me demanda mon avis; je lui répondis que j'adoptais le conseil qu'on lui avait donné; que l'opération pouvait se pratiquer, mais avec quelques difficultés, et qu'il était prudent d'attendre qu'elle fût urgente.

» L'année suivante, sa tumeur était augmentée, et il y sentait de temps en temps des élancements. Il était déjà déterminé à se faire opérer, et il me fit promettre d'aller faire l'extirpation le printemps prochain. Je lui donnai ma parole.

» Vers la fin d'avril, je me rendis chez lui; je m'y trouvai avec trois chirurgiens d'avis différents. Le malade avait lu les observations rapportées par Van Swiéten, sur l'extirpation de la parotide, et, comme il craignait que ce ne fût cette glande qui formât la tumeur, il répugnait à l'opération: cependant, il était un peu rassuré par la fermeté avec laquelle je soutins que c'était une loupe. Un des consultants prétendait que c'était la Parotide qui était affectée, et qu'on ne

pouvait l'emporter sans un grand danger. Le second, qui ne savait ce que c'était, penchait pour l'opération. Le troisième n'avait pas d'opinion assise. Enfin, le malade s'en rapporta à moi, et je fis l'extirpation que je n'aurais peut être pas tentée, si j'avais connu la maladie, en présence des trois chirurgiens et des parents.

» Le malade me prévint qu'il pourrait se trouver mal, et me pria de lui donner chaque fois le temps de revenir à lui. Je préparai l'appareil, qui était seulement de l'agaric de chêne, de la charpie, des compresses, et le bandage en fronde.

» Le malade fut placé devant la fenêtre, assis sur une chaise. Je fis l'incision des téguments et du tissu cellulaire en croix; je voulus ensuite détacher la tumeur avec les doigts, mais je la trouvai trop adhérente. C'est alors que je reconnus que je m'étais mépris, et que j'extirpais la parotide au lieu d'une loupe. Sans en rien dire au malade ni aux assistants, je continuai mon opération, disséquant la glande avec le bistouri, et guidant toujours l'instrument avec le doigt index de la main gauche, pour reconnaître la pulsation des artères et surtout des carotides. Je m'armai de courage, ayant bien présent le danger que je courais.

» Le malade tombant à chaque instant en défaillance, j'étais obligé de le laisser revenir à lui : pendant ce temps, je tamponnais avec de la charpie pour arrêter

le sang, qui donna beaucoup moins que je ne m'y attendais. Enfin, l'opération fut longue, mais heureuse. Je rapprochai les lambeaux, et mis seulement sur la partie, de la charpie sèche, des compresses et la fronde.

» Le malade garda le lit pendant cinq jours, observa une diète rigoureuse, et se rafraîchit par le moyen des émulsions. Je ne le saignai point, ni ne lui appliquai de fomentations. Il ne lui vint point de fièvre; à peine éprouvait-il quelque altération. Les douleurs furent presque nulles. La tête ne fut pas non plus embarrassée, malgré les visites qu'il reçut continuellement.

» Le quatrième jour, j'humectai l'appareil avec la décoction émolliente, pour le lever. Il commençait à se faire un peu de suintement, et les choses allaient au mieux. Je recouvris la plaie avec la charpie sèche et le bandage. Le malade mangea de la soupe. Le lendemain, je le pansai de la même manière, et il se leva. Le six, je touchai les chairs avec la pierre infernale; et je continuai le même pansement deux fois par jour, jusqu'au neuf: alors je m'en retournai à Séville; et, ne me fiant point au chirurgien de l'endroit, je chargeai l'épouse du malade des pansements, lui ayant appris à les faire. Elle s'en acquitta à quelques petites fautes près, qui allongèrent le traitement; mais la cure ne fut pas moins parfaite. »

OBS. XIII. *Extirpation de la parotide, par J. PALFIN* (Anatomie chirurgicale, tome 2^e, page 406.)

« Une fille âgée de 14 ans, fut attaquée d'une tumeur à la parotide gauche, qui augmenta peu à peu jusqu'à la grosseur du poing; la tumeur était indolente, dure, mobile, et la peau conservait sa couleur naturelle. On avait employé beaucoup de remèdes, tant intérieurs qu'extérieurs, pendant l'espace de cinq années, mais sans succès. Je fus appelé pour donner mon avis, qui fut de l'extirper, ce que je fis en présence de M. Prévot, chirurgien en chef de l'hôpital de Gand. La parotide extirpée pesait plus de trois onces, dont la fille fut alors guérie; mais comme elle n'eut point ses règles jusqu'à 27 ans, il se fit depuis au même endroit un amas d'humeurs scrofuleuses, qui forma une plus grosse tumeur que la précédente. Cette infortunée fille mourut à la fin d'un cancer à la bouche, qui lui rongea presque toute la face. »

OBS. XIV. *Quelques mots sur la véritable extirpation de la parotide squirrheuse, par le docteur C. A. SCHMIDT, médecin de la province de Jossen.* (Répertoire des Sciences médicales, par RUST. 1825, t. 19, p. 512.) M. Schmidt fait remarquer qu'il était présent aux opérations pratiquées par Weinhold, et qu'il lui a servi d'aide.

» La première extirpation de parotide fut entreprise

sur le fabricant de sangles Uhlmann , chez lequel la parotide, ainsi que le tissu cellulaire voisin, étaient indurés, et formaient une tumeur d'une grosseur considérable. Après la section de la peau , on cerna la base de la tumeur par une incision circulaire dans laquelle on porta une ligature que l'on serra chaque jour davantage. Par l'emploi de ce moyen et des caustiques, toute la masse du tissu malade fut peu à peu ou mortifiée ou détruite par la suppuration: la tumeur fut ainsi enlevée après un traitement de plusieurs mois , et le malade fut renvoyé. Qu'en est-il arrivé par la suite? Je ne sais, n'ayant plus eu de nouvelles du malade.

» On voit de suite qu'ici le couteau a eu peu de part, mais que l'extirpation, à proprement parler, a été confiée à la ligature et plus profondément au caustique, aussi n'ai-je point pu m'assurer que la portion de la glande située profondément entre le maxillaire inférieur et l'apophyse mastoïde fut enlevée en entier.

» Le deuxième cas est celui de la fille du prédicateur Lachmann , chez laquelle la glande fut complètement enlevée avec le couteau. C'est de cette observation que je puis et que je dois surtout parler , parce qu'ayant servi d'aide dans l'opération pour écarter les parties et les tendre , afin de rendre le jeu du couteau libre , j'ai forcément remarqué chaque coup qui fut donné.

» La malade était une jeune personne de douze ans environ, scrofuleuse, et qui se trouvait à l'époque de la puberté. Autant que je puis me souvenir de ses récits

et de ceux de son père, elle avait eu souvent dans sa jeunesse des tumeurs glanduleuses, mais moins considérables, jusqu'à ce qu'enfin il s'en développât une grosse sur le côté du cou. On consulta plusieurs médecins; mais la tumeur ne voulant pas se ramollir, on dit au père d'espérer dans la période de développement. Cette période arriva quelques années après, mais la tumeur ne semblait pas vouloir disparaître. A ce moment, cette personne, d'un extérieur agréable, désira, ainsi que ses parents, que la tumeur fût enlevée. Le professeur Weinhold, qui n'avait encore enlevé que la première tumeur, diagnostiqua un squirrhe de la parotide, et promit de l'enlever avec le couteau. La production morbide se trouvait à la partie latérale et supérieure du cou, derrière le lobule de l'oreille, et de là descendait derrière la branche ascendante de la mâchoire. Elle formait une tumeur circonscrite, ovalaire, un peu mobile, ayant à peu près la forme et la grosseur du pouce d'un homme. D'abord, d'après la forme et la situation de la tumeur, je ne pus pas me figurer facilement que ce fût une affection de la parotide, mais je gardai mes remarques.

» Deux incisions, qui séparèrent une portion de peau ovale avec le tissu cellulaire sous-jacent, mirent à découvert la glande affectée. Alors elle fut disséquée sans grande peine de haut en bas à petits coups. Quelques petits rameaux artériels qui s'y rendaient donnèrent seuls du sang. Pendant ce temps, j'admiraï surtout la sûreté, le calme avec lesquels le professeur Weinhold

conduisait le couteau ; car, après que la partie supérieure de la glande fut dégagée, la carotide interne se montra à découvert, et la tumeur lui adhérait près de son milieu assez intimement par du tissu cellulaire. Lorsqu'on détruisit ces adhérences, ce fut un moment dangereux, parce que l'artère présentait de fortes pulsations qui la poussaient contre l'instrument. Après la séparation, la tunique externe se trouva complètement à découvert. Il fallut donc séparer la glande malade de l'origine de la carotide cérébrale, et dans une certaine étendue de la carotide commune.

» Lorsque la glande fut complètement disséquée, elle se montra tout entière avec la forme et la grosseur que l'on avait remarquées, lisse à la surface, et comme enveloppée d'une membrane propre ; en un mot, elle avait complètement l'aspect d'une glande lymphatique, ce qui confirma encore ma première pensée. Plusieurs de mes camarades partagèrent ma manière de voir, et nous examinâmes la production morbide, principalement pour découvrir les restes du conduit excréteur, mais nous ne pûmes en trouver aucune trace. On ne trouva que les extrémités des artères coupées que nous avons mentionnées plus haut. Nous exprimâmes en commun notre opinion en présence du professeur Weinhold ; mais comme il conserva son opinion, nous gardâmes le silence.

» Mon ami, le docteur Dohlhoff de Magdebourg, était celui qui exprimait le plus haut ses doutes, et il termina en faisant au professeur Weinhold la remarque

qu'il était possible qu'il eût raison , et que lui-même n'eût pas bien remarqué la position anatomique de la parotide. Si donc le docteur Dohlhoff, dans la traduction de l'ouvrage de Burns, que je n'ai pas dans ce moment sous la main, se donne comme témoin d'une véritable extirpation de la parotide, cela peut provenir de ce qu'il n'a pas bien présentes à la mémoire les circonstances, surtout , parce qu'alors , l'un des plus jeunes de ceux qui suivaient la clinique, il n'était que spectateur, et ne pouvait examiner chaque temps de l'opération aussi bien que ceux qui aidaient. Moi-même, je suis convaincu que la glande qui fut extirpée était une glande lymphatique, et non pas la parotide, quoiqu'elle fût située auprès d'elle, mais un peu plus bas. La parotide est une glande conglomérée, de forme irrégulière, parce qu'elle est comme moulée entre la mâchoire inférieure et l'apophyse mastoïde; celle-ci, au contraire, était une glande conglobée, complètement uniforme et lisse, ovalaire , renfermée dans une membrane dense qui, sans le voisinage des vaisseaux , aurait été enlevée sans difficulté, et qui ne s'étendait pas très profondément. »

OBS. XV. Observation par BURGRAW d'une extirpation de Parotide, rapportée par M. CULLERIER. (Journal général de médecine, de chirurgie et de pharmacie, tome 26, page 291, année 1806.)

« Un homme de trente-six ans , marchand de vin , s'aperçut, à l'âge de neuf ans, qu'il se développait des glandes sur son cou ; mais, au bout de quelque temps,

la Parotide s'engorgea et les lymphatiques diminuèrent en proportion. La tumeur devint, par gradation, volumineuse, dure et inégale; ce qui décida à en faire l'extirpation. Le malade préparé, M. Veberd pratiqua l'opération le 15 août 1740.

» Un fil passé dans l'épaisseur de la tumeur, après avoir enlevé une partie de la peau et disséqué le reste, servit à la soulever et à en faciliter la dissection; le sang ne fut arrêté que par de la charpie trempée dans de l'eau styptique et comprimée pendant plusieurs heures par les mains des aides.

» Trois jours après l'opération, l'appareil ayant été levé, on put voir un petit tubercule squirrheux au fond de la plaie, lequel fut détruit par l'application de baume d'Arcéus, de précipité rouge et d'alun calciné. La Parotide était presque en totalité squirrheuse; il avait fallu inciser jusqu'à la partie saine, ce qui avait donné lieu à la formation d'une fistule salivaire, qui mouillait la charpie et les compresses. Il fallut employer des substances styptiques pour arrêter cette excrétion qui fut bientôt tarie. Cette belle cure était complète au bout de sept semaines. »

Quoique dans quelques unes des observations précédentes, il y ait eu écoulement de salive par la plaie, ce qui dénote que la parotide a été divisée, cependant

on est autorisé à croire, d'après les circonstances de la maladie et de l'opération, que l'affection était étrangère à la glande salivaire. Dans le plus grand nombre, on n'observe ni division de vaisseaux importants, ni paralysie faciale, et l'adhérence de la partie profonde ne nous paraît pas, comme à Soucrampes, un motif de croire qu'il s'agit de la parotide.

3 *Catégorie.* Observations dans lesquelles la tumeur occupait l'échancrure parotidienne, et dans lesquelles il y a eu ablation, soit probable, soit certaine, d'une partie de la parotide.

OBS. XVI. *Observatio de extirpatione glandulæ Parotidis*, Henri-Stephan BRAAMBERGH, dissertat. chirurgic. de extirpat. gland. parot. *Groning.* 1829, page 29.

« H.. S., puella 19 annorum, ex urbe Leer in Frisiâ Orientali, constitutionis sanæ ac pletoricæ, ante tres fere annos, infra aurem dextram tuberculum percepit satis firmum, quod initio tardius, postremo autem anno celerius augmentum cepit, præcipue in parte superiori, unde lobulus auris ab eo versus superiora protrudebatur. Hinc forma ovata deorsum et aliquantum antrorsum descendebat, supra marginem maxillæ inferioris, longitudine 8 poll., latitudine 7 poll., erat præterea firmus, durus, ceterum nullo dolore aliâve sensatione ingrâtâ ægram vexabat. Tali statu, die 20 maji 1822, in nosocomium academicum recipiebatur.

» Variis jam antea frustra adhibitis remediis resolventibus, sub quorum usu sensim increvit tumor, haud dubium videri poterat, quin cultri adhibitio unicum afferret auxilium, die igitur 2 junii : extirpationem aggressus est Cl. Præceptor per incisionem cutaneam cruciatam, quâ integumenta in quatuor pannos dividebantur, qui singuli à tumore superabantur et replicabantur, ita ut tumoris superficies externa omnino esset denudata. Basis hujus tumoris, uti antecedentis, introrsum inter processus mastoideum et processum condyloideum maxillæ inferioris sese extendebat, et tum hisce, tum meatui auditorio osseo firmiter adhærebat ab iisque non sine magnis difficultatibus separari poterat. Postquam autem ex istâ quasi incarceratione esset liberata tumoris pars superior, jam sensim deorsum se inclinari sinebat, et ad reliquam basin cultrum admittebat quamquam propter firmum tumoris nexum, præsertim cum ramo adscendenti maxillæ inferioris, plurimæ difficultates sese offerebant. Hæmorrhagia quæ sane insignis aderat, ut compesceretur, postulabat quatuor ligaturas.

» Post dissectionem apparuit tumoris structura : licet minus densa atque compacta quam antecedens, fibrosa tamen prorsus evanuerat, quum ægra, die 2 julii, nosocomium relinqueret.

» Ad hunc usque diem puella ista, nullis redeuntis mali indicii sese offerentibus, illibatâ fruitur sanitate.»

OBS. XVII. *Observ. III.* (BRAAMBERGH. Loco citato, page 30.)

« Similem operationem, eodem anno, felicissimo eventu clar. Præceptor instituit matronæ, 38 annos natæ, pagum Viener in Frisiâ Orientali habitanti, tumore laboranti scirrhuso Parotidis sinistrae, ejusdem fere magnitudinis ac tumor modo descriptus. Extirpatio eâdem fere ratione fuit instituta, quâ antecedens, quare commode, brevitatis gratiâ, ejus descriptio hic mitti posse credimus.

» Ante duos fere annos, matrona ista iterum eodem loco, quo tumor extirpatus situs fuerat, tuberculum parvum animadvertit, quod tamen ad hoc usque tempus nulla fere incrementa accepit.

» Et hæc quidem sunt exempla glandularum Parotidum, à Clar. Præceptore propter degenerationem scirrhosam extirpatarum : observatio, quam continuo commemorabimus, exemplum præbet Parotidis, cujus pars anterior sarcomate fuit adfecta. »

OBS. XVIII. *Observatio de extirpatione glandulæ Parotidis.* — *Observ. IV.* (Braambergh, loco citato, page, 31).

« J.... B...., femina 53 annos nata, è provinciæ Groninganae pago *Onstwedde*, constitutione tenerâ et sanâ, mater quinque infantum, quibus ubera præbuerat ipsa, die 23 maji anni 1825, Clar. Præceptoris

auxilium imploravit, propter tumorem, sat magnum, in dextro faciei latere situm.

« Narravit ista ægra se jam anno 1820 parvum sensisse tumorem infrà aurem dextram, una cum dolore in maxillæ inferioris latere eodem; tumorem autem et maxillæ inferioris dolorem sensim increvisse; plurimos jam se consuluisse medicos, variaque adhibuisse medicamina, at verò omnia frustrà; ipsum quidem tumorem nullum sibi parere incommodum, dolorem tamen maxillæ sensim graviorem evadere, imò quatuor dentes molares posteriores identidem fuisse elapsos.

» Tumor jam sat insignem offerebat magnitudinem et formam quodammodo oblongam : in directione transversâ, in quâ maximo gaudebat diametro, à processu mastoïdeo, ad trium fere pollicum distentiam ab angulo oris dextro sese extendebat; in directione autem verticali, altitudine admodum variâ, maximâ quidem in anteriori parte, ubi musculo incumbebat masseteri, minimâ vero, ubi infrà meatum auditorium jacebat et lobulum auriculæ adtollebat. Tumor potissimum in parte anticâ valdè quoque extrorsum eminebat : externa ejus superficies convexa, antrorsum æquabilior quidem, postrorsum vero quatuor tuberculis leniter eminentibus obsessa, plurimis venulis cœrulescentibus instructa, duabus maculis rubicundis, locis maximè eminentibus prædita.

« Accurato examine instituto, patuit : tumorem tactu esse firmum quidem, haud tamen scirrhosâ duritie instructum; locis descriptis rubicundis elastici-

tatem quandam, à fluctuationis sensatione haud alienam, æmulabatur. In directione verticali satis mobilis reperiēbatur tumor; in directione autem transversâ sive antero-posteriore, minorem admittebat motum : ceterum omni dolore aliâve sensatione ingrata expers erat.

« Postquam altero die (24 maji) in nosocomium academicum recepta esset, exstirpatio sequenti ratione perficiebatur à præceptore : cutis duplici incisione semilunari ita incidebatur, ut pannus ovatus in medio tumore remaneret, jàmque cutis faciem tumoris anticam et posticam tegens, ab hoc separabatur; dein ipse tumor, ramo incumbens maxillæ inferioris et musculo masseteri, haud ita difficulter separabatur. Cum autem pone angulum maxillæ inferioris sese extenderet, adeo difficulter hic sese auferri patiebatur, (præcipuè cùm tumoris structura haud firmiter cohæreret sed grumosa potiùs exsisteret) ut vix omnis scalpello tolli potuerit; quarè tumor, ligatura circumdatus abscindebatur. Jam admovebatur ligatura : una arteria filo circumdabatur : vulnus linteo carpto splenisque tegebatur, fasciâ retentis.

« Die 27 maji, carpto linteo amoto, vulnus suppurare incepit, et superstes tumoris par potassâ causticâ tangebatur; alterno die repetitâ caustici hujus applicatione, quatuordecim diebus post pars reliqua tumoris omnis erat deleta, et granulatio, ex ulceris fundo emergens, fauste procedebat, ita ut, die 30 junii, vul-

nus omninò esset clausum, et ægra nosocomium relinquere sanata.

« Tumor post extirpationem dissectus, structuram offerebat grumosam, in aliis partibus densius firmiterque cohærentem, in aliis laxius, ità ut vix digiti pressioni resisteret. Loca, in externâ superficie eminentia, elastica, cavitates continebant, liquore varii coloris et consistentiæ impletas. »

OBS. XIX. *Observation de M. LACOSTE, médecin opérant à Tonneins, sur l'extirpation d'une glande Parotide squirrheuse. (Extrait du rapport de M. CULLERIER, lu à la Société de Médecine de Paris, le 6 mai 1806. Journ. Génér. de médecine, de chirurgie et de pharmacie, tome 26, page 156.)*

« M. Audier, âgé de 42 ans, d'une forte constitution, ex-militaire, me consulta en l'an VII, pour un engorgement dur et indolent de la glande Parotide droite, dont il était atteint depuis cinq ans, et qui paraissait devoir son origine à un froid rigoureux auquel le malade avait été exposé dans la campagne pénible de l'an II. Des remèdes fondants, tant internes qu'externes, même les douches d'eau minérale, n'avaient pu arrêter les progrès de la tumeur. Je proposai l'extirpation de la glande, ce qui ne fut point accepté par le consultant, parce que des gens de l'art l'en avaient détourné dans la crainte que les organes de la vue ou de l'ouïe n'en fussent lésés; quelques-uns même avaient

fait envisager l'opération comme très dangereuse. Trois ans se passèrent sans que j'eusse d'autres nouvelles du malade ; il avait été dans une grande ville voisine consulter les plus célèbres chirurgiens qui n'apportèrent aucune amélioration à son état, et qui prescrivirent l'opération.

» La glande étant devenue douloureuse, gênait les mouvements de la mâchoire ; l'inquiétude tourmentant le malade, qui voyait que la tumeur croissait toujours, il revint me trouver au commencement de germinal an x, bien décidé à s'abandonner entièrement à mes soins.

» La tumeur était dure et renittente, quoique lisse au toucher ; des élancements forts et fréquents s'y faisaient sentir ; elle avait pris beaucoup d'accroissement pendant les trois dernières années ; elle était longue de plus de 5 pouces, protubérante de 2 ; sa forme s'allongeait d'avant en arrière de la partie postérieure de l'apophyse mastoïde jusqu'au delà du bord antérieur du masséter et de l'arcade zygomatique, jusqu'au dessous et derrière l'angle de la mâchoire ; la peau était d'un rouge foncé.

Quoique les difficultés et les dangers fussent bien plus grands qu'ils ne l'étaient la première fois que j'avais été consulté, je n'en insistai pas moins sur la nécessité de l'opération.

» Après l'emploi de quelques remèdes généraux, je pratiquai l'opération de la manière suivante : le ma-

lade fut assis sur une chaise, exposé au grand jour, enveloppé d'un drap de lit plié en plusieurs doubles ; un aide, placé derrière, un peu à gauche, tenait la tête, placée contre sa poitrine, avec la main droite, tandis que la main gauche était appliquée sur le front ; les doigts écartés se portaient jusqu'à la tumeur, et tiraient fortement en haut la peau qui la recouvrait ; je pressai d'une main en sens contraire, pour la tendre davantage, et de l'autre, armée d'un bistouri, je fis une incision depuis la partie supérieure de la tumeur jusqu'à son extrémité antérieure, en décrivant une ligne courbe dont la convexité répondait en haut ; j'en fis une seconde de la même longueur et dans une direction opposée. Au moyen de ces deux incisions, j'obtins un lambeau d'environ trois pouces et demi de longueur sur un pouce et demi de large ; je détachai ensuite la tumeur en haut et en bas, en détruisant le tissu cellulaire assez avant pour introduire dans la plaie les doigts de la main gauche ; je continuai à disséquer la glande en la soulevant jusqu'à son entière extirpation. Je ne m'arrêtai pas à lier successivement les artères, comme avaient fait Theden et Desault dans l'extirpation de la glande thyroïde, procédé que je jugeai, sinon impossible, du moins très difficile dans cette partie, à cause de l'obstacle qu'auraient présenté les bords de la plaie trop élevés, et dont l'écartement laissait voir une cavité profonde. Cet obstacle ne dut pas se rencontrer dans l'extirpation de la glande thyroïde, qui est située à la partie du col la plus saillante, et en-

veloppée d'un tissu cellulaire lâche et abondant. Je ne crus pas non plus devoir séparer la tumeur de l'artère carotide externe, ainsi que quelques hommes de l'art l'ont conseillé, l'effusion du sang étant déjà trop considérable pour agir d'après un conseil qui aurait de grands avantages s'il était praticable ailleurs que sur le cadavre.

A peine la parotide fut-elle extirpée, que le sang jaillit avec une telle impétuosité que j'en fus tout inondé, ce qui annonçait la lésion de l'artère carotide externe. Cette abondance de sang était due sans doute à la dilatation de l'artère occasionnée par la compression de la glande devenue squirrheuse. Je me hâtai de tamponner le fond de la plaie pour arrêter l'hémorrhagie; la ligature, ou toute autre compression immédiate sur l'axe de l'artère étant impossible, soit vis à vis l'ouverture, soit au dessous. Le sang cessa de couler par l'application de la charpie et d'un appareil convenable; peu après le malade fut mis dans son lit.

» La glande extirpée avait plus du volume d'un œuf de poule d'Inde. Elle était très alongée : le côté qui s'appuyait sur la face interne de la mâchoire inférieure paraissait aplati; on voyait une exubérance considérable dans la partie qui répondait à la cavité qui se trouve entre l'apophyse mastoïde, l'angle et la branche de la mâchoire; les autres parties de la tumeur se montraient unies, sphériques et recouvertes d'un tissu cellulaire très serré. Sa substance intérieure offrait une couleur jaune tirant sur le rouge; on enten-

dait du bruit en la divisant ; elle était ferme, mais elle avait moins de dureté que les anciennes glandes squirrheuses du sein.

» Au bout de deux heures après l'opération, le malade ayant senti de l'irritation à la gorge, toussa et cracha un peu de sang ; à l'instant l'appareil fut pénétré, le sang coula abondamment de la plaie. Les compresses et la charpie enlevées pour appliquer un second appareil, le sang fit irruption avec encore plus de force qu'au moment de la section de l'artère carotide ; l'hémorrhagie fut modérée par l'application de l'amadou soutenu par des compresses graduées, par un bandage circulaire et par la compression qu'exerçait un élève en appuyant fortement avec ses deux mains sur l'appareil, la tête du malade étant solidement fixée. Cependant le sang ne fut complètement arrêté que lorsqu'on eût imbibé l'appareil de vinaigre blanc, ce qui produisit en quelques secondes l'effet désiré. Mais à l'instant la syncope, suivie de mouvements convulsifs, s'empara du malade. Des gouttes anodines d'Hoffmann dans l'eau commune le firent bientôt revenir de cet état. Il prit de la limonade pour toute boisson, et observa le plus grand calme : il reposa la nuit d'un sommeil tranquille pendant environ cinq heures. Le lendemain, ayant voulu ôter des vêtements devenus durs par le sang coagulé, il survint une nouvelle hémorrhagie plus forte encore que la première, mais qui dura moins, parce qu'on eut de suite recours au vinaigre qui avait si bien réussi la veille. La syncope

et les mouvements convulsifs furent aussi arrêtés par la liqueur d'Hoffmann ; de nouvelles compresses, soutenues par un bandage roulé et fortifiées par la main d'élèves qui se relayaient fréquemment, empêchèrent le sang de reparaître.

» Tout alla bien depuis cet accident ; le malade n'éprouva qu'une légère fièvre de suppuration, et l'appareil fut levé le sixième jour. Je rapprochai les bords de la plaie avec des bandelettes agglutinatives, et je pansai avec un gâteau de charpie humectée d'eau végétominérale. Après ce pansement, le calme se manifesta de plus en plus, et ne fut suspendu que momentanément par une affection bilieuse qu'un minoratif fit cesser. Le 3 prairial (37 jours après l'opération), la cicatrice était complète. »

Obs. XX. Extirpation d'une tumeur encéphaloïde développée dans la parotide droite ; par le docteur HECKER, de Fribourg. (Compte rendu dans la Gazette médicale, numéro du 14 novembre 1840.)

« La malade éprouva de très vives douleurs lorsque la tumeur ne tenait plus que par un pédicule ; celui-ci semblait être formé par le tronc du nerf facial. Le tiraillement, causé par le poids de la masse à enlever, fit tomber l'opérée en syncope et lui occasionna des convulsions. En soutenant la tumeur, on fit disparaître un peu ces symptômes, et lorsque son pédicule fut coupé, la douleur, instantanément devenue plus aiguë, se cal-

ma. Du point où ce pédicule avait été coupé , on put exprimer une matière pultacée semblable à la substance médullaire. Après la guérison , la face, de ce côté, conserva de l'irrégularité dans les expressions , sans douleur ; il resta aussi du *strabisme*. »

OBS. XXI. *Extirpation des glandes parotide et sous-maxillaire du côté droit , atteintes de squirrhés , par M. Ch. BOUYER , ex-chirurgien de la marine royale , docteur médecin à Saintes (Charente-Inférieure).* (Envoyée par l'auteur à l'Académie de Médecine.)

» Madame Lièvre, de Cravanes , âgée de quarante-deux ans , s'est bien portée dans sa jeunesse. A vingt-un ans , étant enceinte , elle commença à s'apercevoir d'une glande sur la face externe du maxillaire inférieur du côté droit, près de l'angle. Cette glande, longtemps flottante et grosse comme une noisette , fixa peu l'attention ; mais était pourtant quelquefois douloureuse. Au commencement de 1838 , tout ce côté de la mâchoire devint douloureux ; une saignée , des sangsues, des préparations iodurées , furent en vain employées pour arrêter le développement de la tumeur , qui avait déjà commencé à se confondre avec l'os dont elle semblait faire partie. En 1839 , les douleurs augmentèrent ainsi que le gonflement, et voici quel était depuis quatre mois l'état de la malade, au commencement d'octobre 1839, époque de l'opération.

» Tout le côté droit de la face est enflé , mais surtout dans la région du maxillaire inférieur. Un gan-

gion, gros comme un œuf, s'est développé derrière l'oreille, sur l'occipital. De la face interne de la portion horizontale de l'os maxillaire, du même côté, part une tumeur ovoïde, allongée, qui se porte en devant jusque derrière le menton, adhérent à l'os seulement par la base. L'œil droit, un peu sorti de l'orbite, est frappée d'amaurose depuis deux mois; il y a au même œil un fort chémosis. La bouche peut à peine être ouverte; les rangées dentaires s'écartent de douze à quinze millimètres. Toutes les dents d'en bas existent au côté droit. Le gonflement des tissus de la joue est manifeste; le doigt, introduit avec peine à la face interne de l'angle maxillaire, le trouve tuméfié, comparé à l'autre. Les douleurs sont atroces, les mouvements pénibles, la céphalalgie constante, le sommeil et l'appétit à peu près nuls. La déglutition, qui ne peut se faire, depuis quatre mois, qu'avec des potages et des bouillies, est fréquemment suivie de vomissements et de régurgitations par le nez. Les règles manquent depuis quatre mois; la malade veut absolument être opérée. L'opération est fixée au 2 octobre 1859.

» Voici comment j'y procédai. Les avis des médecins furent partagés sur l'existence d'une maladie de l'os. La glande sous-maxillaire était bien certainement malade, ainsi que les ganglions, sur la face externe de l'os. Quant à la glande Parotide, on n'en crut malade que la portion externe. La dureté de toutes ces parties était telle qu'il nous fut impossible de prononcer si l'os était atteint, avant de l'avoir découvert. Je diri-

geai l'incision de façon à pouvoir enlever l'os si c'était nécessaire. Une incision, partant de devant le conduit auditif, fut faite suivant la courbe de l'os à la base, jusqu'au menton. Le lambeau supérieur disséqué, les ganglions squirrheux furent séparés de ce lambeau; l'os, mis à nu, est reconnu sain. La glande sous-maxillaire étant squirrheuse, je fis une incision allant du menton à l'os hyoïde, et je disséquai le lambeau inférieur; la glande sous-maxillaire fut alors enlevée en totalité, ce qui ne présenta aucun doute pour moi ni pour les assistants, toute la base de l'os étant à nu. La Parotide fut disséquée par lamelles, et une incision fut faite sous l'oreille pour avoir les ganglions derrière la conque. La Parotide fut enlevée très profondément, derrière le condyle et la branche de la mâchoire; mais, la malade étant très faible, dans un état de spasme à faire craindre de la voir succomber, on la plaça sur son lit.

» Nous soupçonnâmes alors que l'œil droit pouvait bien être projeté hors de l'orbite par une dégénérescence de même nature placée derrière lui; je cautérisai fortement avec le fer rouge tous les points douteux, surtout sur la petite portion qui restait de la Parotide. Il n'y eut aucune hémorrhagie, il n'y eut même aucun vaisseau de lié: l'artère faciale elle-même, déformée, diminuée de volume par les tissus anormaux au milieu desquels elle se trouvait, n'a pas donné. Quelques artérioles se montraient dans ce que j'avais laissé de la Parotide; le feu les arrêta prompte-

ment. Le pansement consista en quinze points de suture entortillée, bandelettes adhésives, plumasseaux de coton et mentonnière.

» Après l'opération, faiblesse excessive; lypothymie de quatre heures, accompagnée de bâillements; mouvements respiratoires fort éloignés; mouvements convulsifs, œil terne, froid et pâleur mortelles, état d'agonie presque complet. Les frictions vives sur tout le corps, la moutarde sur le cœur, sur les jambes, sur les pieds, sur les avant-bras, l'éther et l'ammoniaque aux narines, un lavement de bouillon et de vin firent un peu revenir la chaleur vers le soir. A dix heures, le pouls se montra vermiculaire, la parole revint un peu, mais embarrassé. Dans la nuit, délire loquace, agitation, carphologie, déglutition toujours impossible; engouement à la moindre quantité d'eau mise dans la bouche; une heure et demie de sommeil.

» 5 Octobre, à six heures du matin. — Le pouls est plus sensible, la faiblesse moindre, la tête douloureuse; la malade, que nous n'avions pas osé enlever hier du lit où l'opération a été terminée, est remise sur son lit. On lui donne un lavement de bouillon; il y a toujours la même impossibilité d'avaler. Dans la soirée les forces reviennent; la malade boit du bouillon, reconnaît les personnes qui l'entourent. J'enlève trois épingles de la suture.

» Le lendemain quatre, le calme revient tout à fait. La malade peut s'asseoir sur son lit, mais le jour sui-

vant il survient un érysipèle considérable, qui envahit d'abord tout le côté droit, puis tout le côté gauche du visage. Toutes les épingles sont enlevées; frictions mercurielles sur l'érysipèle; pansement de la plaie avec linge fenêtré et coton: la réunion est presque complète: la partie inférieure de la plaie que j'ai laissée ouverte, laisse suinter une sérosité assez abondante. Des lavements purgatifs, des dérivatifs aux extrémités inférieures, une saignée de huit onces, amènent bientôt la guérison de l'érysipèle.

» Le 7, cinquième jour après l'opération, le calme est complètement revenu, le délire est passé, la face est désenflée; le mieux est sensible, la connaissance parfaite; la cicatrice est bien maintenue dans la partie supérieure de l'incision, quoique les épingles et les emplâtres aient été supprimés le troisième jour. La malade demande à manger, et prend avec plaisir des fécules au gras.

» La plaie commence bientôt à suppurer, le gonflement érysipélateux se montrant de nouveau avec des accidents de congestion vers le cerveau, j'applique deux vésicatoires aux jambes. Enfin, nous réussissons à guérir cet érysipèle, qui avait bien failli enlever la malade, mais il se déclara alors une diarrhée que nous eûmes beaucoup de peine à arrêter; elle céda à un emploi prolongé des préparations opiacées.

» Au commencement de novembre, un mois après l'opération, madame Lièvre était très bien; la plaie,

presque entièrement cicatrisée, ne suppurait que légèrement par sa partie inférieure; la mastication du pain pouvait se faire, ce qui n'avait pas eu lieu depuis cinq mois. L'opérée put bientôt se lever, et ne tarda pas à retourner dans son pays; mais nous apprîmes bientôt que l'œil droit, toujours amaurosé, devenait de plus en plus saillant.

» Un empâtement considérable envahit toute la joue, les mouvements de la mâchoire redevinrent difficiles et douloureux, la fièvre hectique se déclara. La perte d'appétit, le défaut de sommeil, la teinte jaune du visage, la faiblesse extrême, la diarrhée colliquative, finirent par enlever tout espoir de sauver cette malade. La mort survint le 16 janvier 1840, trois mois et demi après l'opération. Nous l'attribuâmes à une cachexie cancéreuse des plus prononcées, et nous pensâmes qu'il devait exister dans l'orbite une tumeur de cette nature; que le nerf optique lui-même partageait cette dégénérescence; que ce qui restait de la parotide était aussi malade. Il nous fut impossible de vérifier l'état des parties. La famille ne voulut pas qu'on fît l'autopsie.

» Combien j'ai eu à regretter de n'avoir pu opérer cette malade aussitôt que je l'eus vue! Mais des circonstances indépendantes de ma volonté me firent remettre cette opération à quatre mois. La Parotide n'était pas complètement atteinte à ma première visite; il n'y avait ni ophthalmie ni amaurose, par conséquent aucune tumeur dans l'orbite. L'affection était alors

toute locale, et l'ablation de la glande sous-maxillaire et de la portion de la Parotide située en dehors de l'os maxillaire inférieur, eût été suivie de succès; quoique l'opération ait été faite tard, j'ai bien obtenu la cicatrisation de la plaie énorme qu'a nécessitée l'extirpation de deux glandes aussi développées, mais la récurrence de l'affection cancéreuse n'a pas tardé à m'enlever toute chance de succès durable.

OBS. XXII. *Extirpation d'une Parotide squirrheuse.* (Emprunté à la Clinique de Chelius, Archives générales de méd., tome 9, page 250, année 1855.)

» La tumeur a le volume du poing d'un adulte; son développement date de cinq ans. Elle occupe toute la place de la Parotide, et a son point de départ dans la fosse mastoïdienne, dans laquelle elle s'enfonce; elle est, du reste, régulière, mobile, tant sur les parties sous-jacentes que sous la peau qui est saine. On en fit l'extirpation; la perte de substance était énorme, et mettait à nu le bord interne du sterno-mastoïdien en arrière et en bas; dans le fond on voyait l'apophyse styloïde et l'apophyse coronoïde de l'os maxillaire supérieur; en haut le conduit de l'oreille; en avant et en haut l'apophyse zygomatique; en dedans et en avant le masséter et la branche montante de la mâchoire inférieure. Le 28 juin, cinq semaines après l'opération, la guérison était complète; il restait un tiraillement de la bouche qui tendait à se dissiper peu à peu. »

Obs. XXIII. *Extirpation d'une Parotide sarcomateuse*, par NOEGÈLE. (Arch. gén. de méd., tome 13, p. 277, année 1827.) (*Heidelberg annalen Klinische*, 1826.)

« Barbara Schackert, de Gaibery, âgée de quarante-cinq ans, et mère de plusieurs enfants bien portants, avait joui pendant sa jeunesse d'une brillante santé. Il y a quatorze ans, il se montra, entre l'apophyse mastoïde et l'angle de la mâchoire, une tumeur dure, douloureuse, non mobile, que la malade négligea, parce que souvent elle avait souffert de glandes engorgées, qui, toujours, avaient disparu d'elles-mêmes. Mais voyant la tumeur faire des progrès rapides, cette femme consulta un chirurgien de campagne, qui ouvrit cette tumeur avec un caustique. Après avoir suppuré longtemps, et donné quelques escharres, l'ulcère guérit; il y avait cependant toujours au fond une petite tumeur dure; tout cela était arrivé dans l'espace d'un an. L'année suivante, la tumeur grossit de nouveau, et acquit un volume plus considérable que la première fois. A la suite d'une nouvelle ouverture, il se forma, au centre, un ulcère dont la suppuration était peu abondante, du fond duquel sortait de temps en temps une masse de substance friable, mais la diminution de la tumeur ne produisait aucun effet et n'avancait pas la guérison. Plusieurs consultations données à la malade par des chirurgiens de Heidelberg, lui annonçaient qu'il n'y avait point d'opération à

pratiquer contre son mal, qui devait la conduire au tombeau. Cette femme abandonna alors la maladie à elle-même, se contentant de recouvrir l'ulcère avec un emplâtre.

» Effrayée par les progrès simultanés de l'ulcère et de la tumeur, la malade se présenta enfin à la clinique chirurgicale. La tumeur s'étendait depuis le lobule de l'oreille, qui était un peu soulevé, jusqu'au milieu de la joue, en formant un arc de cercle, et descendait à peu près à cinq quarts de pouce au dessus de l'angle de la mâchoire.

» De là, elle se portait en arrière et en haut jusqu'au devant de l'apophyse mastoïde. Elle était mobile jusqu'à un certain point, et, par une forte pression exercée sur ses deux côtés, elle pouvait être comme soulevée de son fond. Son centre présentait un ulcère à bords durs et renversés, dont la circonférence avait à peu près celle d'un œuf de poule. La peau, malade au pourtour de l'ulcère, n'était saine qu'à la base de la tumeur. La suppuration, peu abondante, était fétide et de mauvaise nature.

» Je reconnus la tumeur pour une Parotide sarcomateuse, et j'en proposai l'extirpation à la malade, qui s'y détermina sur le champ.

» Le 24 mai, on procéda à l'opération. Toute la portion de peau malade fut comprise entre deux incisions semi-lunaires : cette membrane fut ensuite disséquée, ainsi que l'enveloppe fibreuse, jusqu'à la base

de la tumeur. Celle-ci, soulevée autant que possible par un aide, fut détachée en partie avec le tranchant, en partie avec le manche du bistouri, tandis que la plaie était à chaque instant abstergée avec le plus grand soin au moyen d'une éponge. Pendant l'opération, la malade fut dans une agitation extraordinaire, et demanda trois fois qu'on la laissât respirer, ce qui fit durer l'opération un quart d'heure. Trois vaisseaux seulement donnèrent du sang; ils furent liés sans aucune difficulté. On vit manifestement au fond de la plaie le tronc de la Carotide mis à nu.

» A la fin de l'opération, la malade eut un commencement de syncope, quoique l'hémorrhagie eût été légère. Les bords de la plaie furent rapprochés, autant que possible, au moyen de bandelettes agglutinatives, couvertes avec de la charpie et une compresse, et maintenus au moyen du chevestre.

» La dissection de la tumeur montra, dans son intérieur, une masse rosacée, parsemée de points indurés, comme partagée en lobes réunis entre eux par un tissu cellulaire dense.

» A midi, la malade éprouva, toutes les fois qu'elle avalait, une douleur qui fut calmée vers le soir, après l'administration de cinq gouttes de teinture d'opium. Dans la nuit, elle dormit peu à cause du retour de cette douleur; la température du corps avait peu changée: le lendemain matin, la malade se plaignit de la même douleur, et d'une autre qui avait son siège dans le

bras gauche. Ces accidents disparurent d'eux-mêmes, et la plaie se cicatrisa rapidement presque toute entière ; le reste fournit une suppuration et des bourgeons charnus de bonne nature , et n'exigea qu'une fois la cautérisation avec le nitrate d'argent. Barbara Schacker quitta la clinique le 2 juin, vint se faire panser encore pendant quelques semaines , et la plaie ne tarda pas à se fermer , laissant une cicatrice à peine visible. »

OBS. XXIV. *Extirpation heureuse d'une Parotide carcinomateuse, pesant deux livres et trois quarts, par le docteur PRIEGER, de Kreuznach. (Journal de Chirurgie et d'Ophthalmologie, par GROEFE et WALTHER. Berlin, 1821. Tome 2, page 454.)*

« Marie-Elisabeth, femme de Louis Bleaser, pauvre journalier de Waldboëkelheim, cercle de Kreuznach, âgé de trente-cinq ans, vint me trouver au mois de février de l'année dernière, pour me consulter au sujet d'une tumeur qu'elle portait à la joue droite. Quel ne fut pas mon étonnement lorsque, après qu'elle eut enlevé le fichu qui la couvrait, j'aperçus une Parotide ayant 5 pouces de saillie et autant de circonférence, dure, inégale, douloureuse et rouge seulement à sa pointe. Après un examen plus approfondi de cette tumeur, je reconnus qu'elle n'était nulle part fixée, mais bien libre et mobile, quoiqu'elle s'avancât considérablement en profondeur.

» Le poids de la tumeur avait tiré en bas le côté droit du visage, ainsi que l'angle de la bouche et l'aile du nez du même côté ; les dents ne pouvaient être écartées au delà d'un demi pouce ; le lobule auriculaire du côté droit était adhérent à la tumeur et porté en haut ; la trachée et surtout le larynx poussés du côté gauche, les grands vaisseaux couverts par la tumeur.

» La tumeur elle-même commençait vers le milieu de l'oreille droite, au dessous de l'apophyse zygomaticque, couvrant la tête articulaire de la mâchoire inférieure, et l'apophyse mastoïde, se dirigeait ensuite, en décrivant un demi-cercle, vers l'angle de la bouche, passait ensuite par dessus la mâchoire inférieure, se portait vers le côté droit du larynx, considérablement poussé à gauche, et descendait jusqu'à la partie moyenne de la clavicule.

» La malade, sauf quelques désordres antérieurs de la menstruation, avait toujours été bien portante, était d'une forte et vigoureuse constitution. La tumeur se montra pour la première fois en 1809, sous la forme d'une petite nodosité qui, dans l'espace de plusieurs années, acquit le volume d'une noix ; mais, depuis deux ans (1818), la tumeur augmenta avec une rapidité surprenante, et acquit enfin une telle grosseur, que la malade pouvait à peine la cacher.

» Pendant que cette tumeur se développait, cette pauvre femme avait mis au monde cinq enfants bien portants (dont elle allaitait encore le plus jeune en ce

moment même), et en outre avait avorté deux fois. Depuis trois mois, la pointe de la tumeur rougissait, et était souvent le siège de douleurs lancinantes, circonstances qui me faisaient craindre un prochain passage au cancer ulcéré.

» Ne voyant d'autre remède que l'opération pour procurer à cette femme, s'il était encore possible, une guérison radicale, je la lui proposai, malgré les rapports multipliés de la tumeur avec les vaisseaux et les nerfs, et malgré son siège profond; la malade se décida après que je lui eus exposé le danger dont elle était menacée.

» Il fallut enlever la plus grande partie du peaucier, ainsi que la portion sternale du sterno-cléido-mastoïdien, pour pouvoir arriver derrière la tumeur elle-même, tout en portant toujours celle-ci en haut. Peu à peu, je la fis sortir de sa profondeur par énucléation. L'opération fut accompagnée de difficultés extraordinaires, à cause de la situation de la tumeur sur la carotide externe, qui lui envoyait quelques branches très considérables. Les artères auriculaire et maxillaire externe furent sans doute coupées. Comme je terminai l'opération en sept minutes de temps, l'hémorrhagie, comparée à la lésion importante des vaisseaux, fut insignifiante; cependant elle put être évaluée à 16 ou 18 onces. N'ayant pas un nombre suffisant de bons aides pour comprimer; je fus obligé de lier les vaisseaux immédiatement pendant l'opération, ce qui en prolongea la durée. La lésion des nerfs, surtout des

branches du facial, fut si douloureuse, qu'elle arracha à la malade de grands cris.

» La plaie, très considérable, fut, à défaut de peau, remplie de charpie sèche, et on appliqua un bandage légèrement compressif; intérieurement, on donna quinze gouttes de laudanum.

» La tumeur elle-même pesait deux livres trois quarts.

» Le 27 février, à sept heures du soir, la malade était faible, le pouls petit, mais la tête libre. Le 1^{er} mars, à huit heures du matin, pouls un peu accéléré, langue humide et propre; soif, et tension dans les environs de la plaie, etc. »

Le reste de l'observation est consacré à la description des phénomènes qui suivent l'opération: ils ne se rapportent qu'à l'état des voies digestives et respiratoires, ainsi qu'à la marche de la cicatrisation..... Puis M. Prieger termine de la façon suivante :

» Aujourd'hui, 30 mai, la plaie est parfaitement et bien cicatrisée; l'opérée peut ouvrir la bouche. Le cou n'est nullement gêné dans ses mouvements par la section de la portion sternale du muscle sterno-cléido-mastoïdien, et la femme est si forte et si vigoureuse, qu'elle porte de nouveau sur la tête de gros fardeaux d'herbes, et est enceinte en ce moment. »

Obs. XXV. Extirpation d'une tumeur squirrheuse considérable, située sur la Parotide droite, précédée de la ligature de la Carotide droite, par M. STEDMANN, chi-

rurgien à Saint-Thomas (Indes-Occidentales). (Gazette médicale, 25 août 1832, page 527.)

« J. Sensire, noir libre, âgé de cinquante-huit ans, batelier, portait sur le côté droit du cou et de la mâchoire une tumeur considérable, qui s'étendait de derrière la conque de l'oreille externe jusqu'à un pouce au dessous de l'angle du maxillaire inférieur. En haut, le lobule de l'oreille et une partie du cartilage étaient compris dans la tumeur, qui commençait un peu au-dessous de l'os malaire, et se portait jusqu'à la portion supérieure du cartilage thyroïde. Elle s'enfonçait sous l'os maxillaire d'environ deux pouces. La plus grande partie avait la dureté de la pierre; mais il y avait au haut de la tumeur deux lobes qui étaient plus mous, et sur lesquels la peau était mince et d'une couleur rougeâtre. Ils s'ouvrirent et donnèrent issue à une matière ténue et fétide.

» Suivant le malade, cette tumeur avait commencé douze ans auparavant, à l'angle de la mâchoire; elle était d'abord de la grosseur d'une noisette; elle avait crû graduellement jusqu'à l'année dernière, où son augmentation devint beaucoup plus rapide. Depuis ce temps aussi elle occasionnait de vives douleurs.

» Dès le premier abord, je jugeai, pour sauver la vie du malade, l'opération nécessaire, quelque grave qu'elle me parût, ainsi qu'à mes confrères que j'avais consultés, et à qui j'avais communiqué mon dessein de lier préalablement l'artère carotide pour prévenir

une hémorrhagie abondante. Le malade s'y soumit le 7 septembre 1830.

» L'opération peut être divisée en deux parties : dans la première, je liai l'artère carotide primitive ; dans la seconde, j'extirpai la tumeur.

» L'homme couché sur le dos, et le menton tourné à droite, une incision fut faite le long du bord interne du muscle sterno-mastoïdien, commençant au niveau du milieu du cartilage thyroïde, et s'étendant presque jusqu'à l'extrémité sternale de la clavicule. Les fibres du premier furent coupées, et je disséquai avec précision le tissu cellulaire, pour trouver la gaine de l'artère. Cette partie de l'opération fut rendue pénible par la quantité de sang veineux et artériel qui s'écoulait à chaque coup de scalpel ; car à peine était-il épongé, que la plaie se remplissait de nouveau. Comme l'hémorrhagie continuait, malgré la ligature de cinq petites artères, j'aggrandis l'incision en arrière, chose de peu d'importance, puisqu'il en aurait toujours fallu venir là pour l'ablation de la tumeur : j'acquis ainsi plus d'espace, et, au bout de ce temps, le sang étant épongé, je pus voir la gaine de l'artère avec la branche descendante de la neuvième paire à sa partie antérieure. L'artère était située très profondément, de sorte qu'après avoir essayé plusieurs fois d'ouvrir la gaine, je fus obligé de faire mettre l'homme sur son séant. Je portai le menton à gauche, et l'artère devint plus superficielle. J'ouvris sans peine la gaine, en en saisissant avec la pince une partie que je coupai, en

portant le scalpel à plat. Je passai, à l'aide de l'aiguille ordinaire à ligature, un fil de soie fort et bien ciré autour de l'artère, et m'étant assuré que je n'avais saisi que le vaisseau, je serrai fortement la ligature. Les pulsations cessèrent immédiatement dans la partie supérieure de l'artère que je pouvais sentir distinctement à travers la gaine, dans un tiers de pouce au moins au dessus de la ligature. La veine jugulaire interne ne me donna aucun embarras; je ne la vis même pas pendant l'opération. L'artère fut liée à peu près au niveau du centre du cartilage thyroïde.

» Cette première opération dura cinquante-cinq minutes; elle aurait probablement été terminée en moitié moins de temps, sans l'abondance de sang qui inondait la plaie.

» Je laissai reposer le malade pendant un quart-d'heure, et je lui fis prendre un verre d'une mixture cordiale; puis, le malade étant couché de nouveau, je procédai à l'extirpation de la tumeur.

» Une incision fut faite, commençant en arrière de la conque et s'étendant jusqu'à l'extrémité de la tumeur, dans le cou; ensuite je la séparai de la peau jusqu'à ce que j'arrivâsse près de sa base; puis une incision ovale fut faite au devant de la tumeur, s'étendant depuis la partie antérieure de l'oreille jusqu'à l'extrémité de la première incision. Je ne pus conserver autant de peau que je l'aurais désiré, parce qu'elle avait des tubercules et une apparence suspecte. La tumeur fut disséquée de ce côté aussi avec soin. Malgré

la ligature de la Carotide primitive, quelques artères donnèrent du sang pendant la dissection, de sorte que je fus obligé d'en lier sept dans le temps de l'opération. Le lobule de l'oreille et le cartilage furent séparés de la tumeur, qui fut disséquée alternativement de chaque côté, jusqu'à ce quelle ne tint plus qu'à un pédicule pas plus gros que le doigt médius et profondément enfoncé sous l'angle de la mâchoire. Au moment où j'en commençai la dissection, une artère considérable donna un jet de sang; mes aides jetèrent des ligatures autour de ce pédicule; je le coupai hardiment, et j'eus la satisfaction de voir qu'il ne s'écoulait pas de sang. Une petite glande lymphatique, du volume d'un fève, paraissant dure, fut saisie avec le crochet et enlevée. Tout l'espace qu'avait occupé la tumeur fut alors examiné avec soin; aucune portion du tissu malade ne s'y montra. Dans le cours de la dissection, je fus obligé de couper une partie de la tête du muscle sterno-mastoïdien, n'ayant pu le séparer de la tumeur.

» La plaie qui résulta de l'ablation de la tumeur et de la ligature de l'artère carotide s'étendait depuis l'apophyse mastoïde jusque près de l'extrémité sternale de la clavicule, et de devant l'oreille jusqu'à l'angle de la bouche. Les bords de la plaie, depuis l'extrémité sternale jusqu'à l'angle de réunion des deux incisions faites autour de la tumeur et qui se rejoignaient sous la mâchoire, furent réunis par la suture entrecoupée.

» La partie supérieure de la plaie, où la tumeur était

située, ne put être recouverte par la peau, une grande partie de cette membrane ayant été enlevée parce qu'elle n'était pas saine. Cet espace fut couvert avec de la toile de diachylon et abandonnée à la suppuration. Des bandelettes agglutinatives furent posées entre les points de suture à la plaie du cou, et, le tout étant couvert d'un plumasseau de charpie, une bande fut roulée autour du cou et au dessus de la tête.

» La seconde opération dura environ quarante-huit minutes. Le patient ne perdit pas plus de quinze onces de sang; il n'était nullement épuisé, et à la fin de l'opération son pouls battait quatre-vingt-seize fois par minute.

» Il supporta cette formidable opération avec un courage étonnant, et poussa à peine un gémissement pendant toute sa durée.

» La tumeur, coupée en travers, fut trouvée tout à fait squirrheuse. Elle pesait une livre douze onces (poids anglais). Le sommet en était altéré, et un des lobes contenait à sa base une matière purulente et fétide.

» Trois heures après l'opération, le pouls monta à cent; cinq heures après, il retomba à quatre-vingt-quatre.

» 8 Septembre.—Le malade a passé une nuit tranquille. A une heure et demie, il se plaint d'un sentiment de suffocation, et de difficulté d'avaler, phénomènes qui paraissent dus au bandage. On relâche les tours de bande, et ces sensations pénibles disparaissent.

A six heures du soir, pouls à quatre-vingt-seize. Il se plaint d'une toux irritante, pour laquelle on lui fait mâcher un peu de pâte pectorale de Regnaud.

» 9 Septembre. — Bonne journée, toux moins forte.

» 10 Septembre. — Bonne nuit; le pouls est à quatre-vingt. On enlève l'appareil, et on trouve la plaie du cou cicatrisée jusqu'à la dernière suture. La partie supérieure de la plaie, où la tumeur était située, s'était rétrécie et couverte de granulations.

» 5 Octobre. — La ligature de la Carotide tombe; les autres ligatures étaient tombées dans les pansements précédents.

» 6 Octobre. — Il est renvoyé parfaitement guéri.

» Le malade présente une légère contraction de la bouche du côté droit. Cette contraction existait avant l'opération, mais elle s'est accrue depuis; elle est due probablement à la section de la branche labiale de la patte d'oie.

» On a discuté pour savoir si, dans des opérations semblables, il convenait de lier l'artère carotide primitive. Je pense que cette opération démontre clairement l'utilité de cette précaution préliminaire, non seulement parce qu'elle épargne une hémorrhagie inutile, et même dangereuse, mais aussi parce qu'elle tend à diminuer l'inflammation locale.

» Je n'ai plus qu'une chose à ajouter, c'est qu'un an s'est écoulé depuis l'opération, et que Sensire jouit, depuis cette époque, d'une santé non interrompue.

Le collet de sa chemise couvre la cicatrice du cou, et sa moustache la plus grande partie de celle de la joue. Il continue son métier de batelier de ce port. »

OBS. XXVI. *Extirpation d'une Parotide squirrheuse, par le docteur A. FONTHEIN, médecin à Syke. (Journal des Progrès, t. 18, p. 227.)*

« Marie Sandmann, âgée de trente-trois ans, d'une constitution robuste, d'une santé bonne en apparence, vint me consulter le 2 septembre 1828, pour une tumeur située sur la région parotidienne droite. La malade dans son enfance avait éprouvé les diverses affections de cet âge. A dix-sept ans, on s'aperçut qu'il s'était développé sur la joue droite une petite nodosité à laquelle on ne fit nulle attention, parce qu'elle égalait à peine alors le volume d'un pois et qu'elle n'était nullement douloureuse.

» A l'âge de trente ans, à la suite d'une couche et pendant l'allaitement, la tumeur commença à augmenter de volume et de dureté, mais seulement par partie, irrégulièrement et toujours sans douleur, si ce n'est lorsque la malade était échauffée par le travail; il lui semblait alors que la tumeur renfermait de l'eau tiède, qui était mue en sens divers.

» Aujourd'hui, la malade porte au côté droit de la face, dans la région parotidienne, une tumeur de la grosseur d'un œuf d'oie, qui s'étend, d'une part de l'arcade zygomatique au bord inférieur de la mâchoire inférieure, et de l'autre, de la troisième dent molaire jusqu'à l'apophyse de l'os temporal, en rele-

vant fortement de bas en haut et d'avant en arrière le lobule de l'oreille du côté malade.

» La tumeur, légèrement pointue à son centre, adhère fortement à la peau qui la recouvre: elle est très dure, inégale, bosselée, paraît mobile dans son fond, et, au dire de la malade, n'est nullement douloureuse. Seulement, par une pression forte et longtemps prolongée, elle y ressent une sensation désagréable. Les fonctions de l'oreille et de la mâchoire inférieure sont dans l'état normal.

» Quoique convaincu de la nature de la tumeur, qui ne pouvait être que la parotide dégénérée, plusieurs symptômes me faisant considérer le mal comme purement local, je résolus d'avoir d'abord recours à une médication locale constituée par la pommade avec l'hydriodate de potasse, les emplâtres avec le mercure, la ciguë et la laine, pour y entretenir la chaleur et éviter toute pression extérieure. Je fis aussi appliquer de temps en temps quelques sangsues. Cette médication fut continuée jusqu'au 6 novembre, sans apporter dans la tumeur de changement notable. Les téguments perdirent au contraire leur couleur naturelle, devinrent d'un rouge-brun, et la malade commença même à éprouver dans la tumeur des douleurs lancinantes. Lui ayant fait connaître la gravité de son affection et le seul moyen qui restait de lui conserver la vie, elle se résolut facilement à subir l'extirpation qui fut pratiquée en présence du docteur Gunther et du chirurgien Schwarz.

» Après avoir fait placer la malade dans une position convenable, je fis à la peau deux incisions, dont la première et supérieure commençait sur l'apophyse mastoïde, se prolongeait jusqu'à un travers de doigt de la commissure des lèvres en passant au dessous de l'arcade zygomatique, et la seconde, inférieure, ayant la même origine que la première, se rendait aussi au même point. Ces deux incisions laissaient entre elles dans leur milieu un morceau de peau de deux travers de doigt d'étendue, fortement adhérent à la tumeur, et qui dut nécessairement être enlevé avec elle ; après avoir isolé de la tumeur les deux bords de la peau jusqu'à un demi-pouce de profondeur, j'essayai, mais en vain, d'atteindre avec le doigt, soit en haut, soit en bas, le bord de la tumeur. Je disséquai en conséquence plus profondément, et je cherchai à pénétrer au dessous de la tumeur du côté de la commissure des lèvres, ce que je fis avec beaucoup de difficultés, parce qu'à cause de la position profonde de la glande, je devais me garder de perforer avec le tranchant du bistouri toute l'épaisseur de la joue ; étant d'ailleurs dans l'impossibilité absolue de me servir du manche de l'instrument à cause des fortes adhérences qui existaient entre la tumeur et les parties voisines. Enfin, en dirigeant toujours le tranchant de l'instrument obliquement et en dehors, de manière à ce qu'il agît plutôt sur la glande que sur les parties saines, et au moyen des tractions exercées sur elle par un aide, je parvins à découvrir entièrement le muscle masséter.

Dans cette partie de l'opération, quelques petites branches artérielles, et entre autres la transversale de la face, laissèrent échapper une petite quantité de sang dont la sortie fut empêchée, soit au moyen des lavages avec l'eau froide, soit par une compression légère et momentanée, avec des précautions infinies, à cause du voisinage des gros vaisseaux et des fortes adhérences de la tumeur aux parties voisines; et, en me servant toujours du tranchant du bistouri, je parvins dans la cavité formée par le condyle de l'os maxillaire et l'apophyse mastoïde. Je fus alors obligé de lier la glande et d'en couper une portion, car l'adhérence qui existait entre elle et le tissu cellulaire était presque tendineuse dans le fond de la plaie; elle pénétrait en outre si profondément au dessous du condyle de la mâchoire, que la séparation des parties malades paraissait ne pouvoir être faite sans blesser la carotide ou la maxillaire interne. Enfin, au moyen de tractions exercées aussi fortement que possible sur la partie de la glande qui restait, et en disséquant toujours obliquement et en dehors, je parvins, non sans peine, à isoler du tissu cellulaire ce qui restait de la tumeur.

» Je lavai la cavité de la plaie avec une éponge et de l'eau froide, et j'eus la satisfaction de ne voir survenir aucune hémorrhagie. Le masséter, mis à nu au fond de la plaie, irrité par le contact de l'air, présentait des contractions semblables à celles qui résultent de l'action du galvanisme. Au fond de la plaie, on apercevait distinctement les battements de la caro-

tide. La malade, pendant l'opération, qui dura à peu près vingt minutes, avait éprouvé de temps en temps de vives douleurs, occasionnées sans doute par la section des grosses branches nerveuses.

» La Parotide, qui pesait deux onces et demie, présentait tous les caractères qui indiquent la dégénérescence cancéreuse. La plaie fut remplie de charpie, recouverte d'une compresse et maintenue par une bande. L'appareil fut levé le quatrième jour après l'opération et renouvelé tous les jours jusqu'au trentième, époque où la malade s'en retourna chez elle parfaitement guérie, ne conservant aucune trace des accidents paralytiques qui s'étaient développés après l'opération dans les muscles de la face du côté opéré, et qui avaient disparu vers le quatorzième jour. »

OBS. XXVII. *Extirpation de la glande Parotide par le docteur GOYRAND, d'Aix.* (Gazette des Hôpitaux, 1859, p. 14.)

« Jean Vivin, âgé de trente ans, avait depuis plusieurs années, à la région parotidienne gauche, au dessous de l'oreille, une tumeur du volume d'une petite orange, s'engageant profondément derrière la branche de la mâchoire ; cette tumeur était arrondie et à peu près indolente, et avait résisté à l'action des remèdes fondants. Le malade voulut se débarrasser de cette difformité ; il fut opéré le 11 avril 1855.

» Le malade assis sur une chaise, on pratiqua une incision courbe dont la concavité embrassait la tumeur en arrière, et dont les deux extrémités tournées en

avant dépassaient en haut et en bas les limites du mal. Le lambeau tracé par l'incision fut disséqué d'arrière en avant, et la tumeur ainsi mise à découvert fut accrochée avec une double airigne et détachée à coups de bistouri, avec la précaution de diriger toujours vers elle le tranchant de l'instrument. L'opération laissa un creux profond sous l'oreille et derrière la branche de la mâchoire.

» La tumeur, d'un tissu dense, lardacé, homogène, criant sous le scalpel, était recouverte, à sa face profonde, d'une couche du tissu sain de la glande Parotide.

» Pendant l'opération, le malade eut une syncope incomplète; trois artères seulement furent liées, et le pansement fut fait immédiatement après, les bords de la plaie ayant été exactement rapprochés. Une heure après le pansement, il survint une hémorrhagie qui obligea de lever l'appareil et qui fut arrêtée par la ligature de deux artères. A quatre heures après midi, nouvelle hémorrhagie, ligature d'une autre artère. La nuit suivante l'hémorrhagie se reproduit, elle est arrêtée par une compression exercée sur le lambeau.

» Le 12 et le 15, nouvelles hémorrhagies qui sont arrêtées par le même moyen.

» Le 14, à onze heures du soir, l'hémorrhagie reparait : il devient urgent de s'assurer du lieu précis de l'écoulement. Le lambeau est détaché, et l'on voit jaillir le sang d'une petite artère située à la partie supérieure et postérieure de la plaie : un petit tampon

de charpie imbibé d'eau de Binelli n'arrêta l'écoulement du sang que pour quelques heures.

» Le 15, nouvelle hémorrhagie : la créosote, employée de la même manière que l'eau de Binelli, n'est pas plus efficace; l'hémorrhagie se reproduit dans la soirée, toujours par le même point. Cette fois on exerce sur l'orifice du vaisseau un tamponnement solide avec de la charpie sèche, une pyramide de compresses et une longue bande; le pansement excite des douleurs, mais le sang ne coule plus.

» Le 20, le bandage s'est relâché, le pus coule par dessous. A quatre heures, nouvelle hémorrhagie provenant du même vaisseau; nouveau tamponnement qui est laissé en place les jours suivants.

» Le 26, on n'avait plus touché à l'appareil depuis le 20, quand, dans la matinée, survint une nouvelle hémorrhagie; nouveau tamponnement qui l'arrêta encore pour sept jours.

» Le 1^{er} mai, nouvelle hémorrhagie toujours fournie par le même vaisseau : on fit un nouveau tamponnement qu'on renouvela ensuite chaque jour. La plaie avait été longtemps stationnaire, mais dans la première quinzaine de mai elle marcha rapidement vers la cicatrisation. Les tamponnements quotidiens furent continués jusqu'au 20 mai avec le soin de réduire chaque jour le volume du tampon, car la largeur et la profondeur de la plaie diminuaient très rapidement.

» Enfin, le 25, le malade s'en retourna chez lui parfaitement guéri, et ne conservant d'autre trace de

son opération qu'une cicatrice profondément enfoncée dans le creux postéro-maxillaire. *Tous les mouvements correspondant de la face sont parfaitement conservés.* »

OBS. XXVIII. *Extirpation de la glande Parotide, par M. GOYRAND, d'Aix.* (Gazette des Hôpitaux. 1859, page 22.)

« Un ouvrier mineur, âgé de trente-deux ans, de petite stature, mais sanguin et plein de vigueur et de courage, vit se former, il y a huit ans, au devant du lobule de son oreille gauche, une tumeur qui, de ce point, s'étendit plus bas dans la région parotidienne : cette tumeur était d'abord peu volumineuse et tout à fait indolente. En 1852, le malade se mit entre les mains d'un charlatan qui, croyant avoir affaire à un kyste, voulut le détruire au moyen du caustique; ce traitement fut sans résultat. Le mal resta longtemps stationnaire, mais, depuis trois ans, il a fait des progrès considérables, et tous les fondants ont été employés sans succès. Son médecin l'adressa alors à M. Goyrand, qui le trouva dans l'état suivant :

« La tumeur s'étend de la base de l'apophyse zygomatique à un pouce au dessous de l'angle maxillaire, se porte en avant jusque près du bord antérieur du muscle masséter, recouvre en arrière le bord antérieur du muscle sterno-mastoïdien et de l'apophyse mastoïde, soulève fortement le lobule de l'oreille, est en rapport avec la partie inférieure de la conque de l'oreille et le conduit auditif, qu'elle soulève aussi; fait

un relief choquant derrière la joue, et s'engage profondément dans la fosse postéro-maxillaire et dans la région de la glande sous-maxillaire. La partie supérieure de cette tumeur présente une surface égale; la moitié inférieure de la portion parotidienne est formée de lobules ovoïdes distincts, séparés par des tissus indurés. Enfin, ces lobules, évidemment formés par des ganglions lymphatiques engorgés, semblent constituer seuls la partie sous-maxillaire. La peau qui recouvre la partie supérieure de la tumeur présente les traces du caustique qui y fut appliqué il y a quelques années; ce sont de larges cicatrices sans froncement de la peau. Dans ce point, la peau est peu mobile sur la tumeur; dans les autres points, elle est très mobile. La tumeur, peu mobile à sa partie supérieure, l'est tellement à la partie inférieure, que, quand le malade incline fortement la tête sur le côté correspondant, la masse morbide est chassée des fosses qu'elle occupe et fait une saillie bien plus considérable. Les ganglions qui forment la partie inférieure de la tumeur sont très mobiles les uns sur les autres.

» Depuis quelques mois, le malade se plaint d'élan-
cements jusque là assez rares, et demande instamment
l'opération. Celle-ci est pratiquée le 3 juillet 1835.
Voici comment on y a procédé.

» L'incision, commencée au dessus de la tumeur, est
d'abord dirigée parallèlement à l'arcade zygomatique,
puis courbée selon le contour du prolongement pré-
auriculaire, pour être dirigée assez perpendiculaire-

ment au devant du fibro-cartilage de l'oreille; ensuite est conduite de nouveau horizontalement au dessous du lobule de l'oreille, et finit par décrire une grande courbe, à concavité antérieure, passant sur la face externe du muscle sterno-mastoïdien, et venant se terminer sur la base de la mâchoire, en avant de la partie sous-maxillaire de la tumeur. L'incision décrit ainsi un grand demi-cercle, échancré à la partie supérieure, pour contourner l'insertion du lobule de l'oreille. Le grand lambeau tracé par l'incision est disséqué d'arrière en avant, et renversé sur sa base: il est simplement cutané à sa partie supérieure, et doublé inférieurement par quelques faisceaux du peaucier.

» La tumeur a été ainsi mise tout à découvert. La peau cicatrisée qui la couvrait supérieurement était unie à elle par des liens fort résistants, mais ne se confondait pas avec elle. La tumeur a été détachée d'abord de haut en bas, puis d'avant en arrière, d'arrière en avant, et enfin de bas en haut, jusque vers le bord de la fosse qui sépare la branche de la mâchoire du sterno-mastoïdien; pour détacher la partie inférieure, il a fallu couper la veine jugulaire externe qui en sortait.

» Dans la dissection de la partie profonde, le tranchant du bistouri fut toujours tourné vers la tumeur. La partie inférieure de la tumeur parotidienne, formée principalement de ganglions engorgés très mobiles, a été détachée plus facilement que la partie supérieure. Cinq ou six artères ont été ouvertes, et liées

dans cette dissection. Enfin, au centre de la fosse postéro-maxillaire, la tumeur tenait encore par un pédicule, ayant à peu près trois lignes d'épaisseur, et formée de tissu sain : une ligature en masse fut pratiquée sur le pédicule avant sa section, dans la crainte qu'il ne contînt quelque vaisseau d'un fort calibre.

» Restait la tumeur sous-maxillaire, qui, bien qu'elle parût continue à la précédente avant l'opération, en était séparée par un feuillet cellulo-fibreux bien distinct. Ce fascia ayant été incisé, une nouvelle tumeur, à plusieurs lobes mobiles, fut mise à découvert et détachée sans difficulté. La fosse sous-maxillaire a été complètement vidée ; plusieurs petites artères ont été encore ouvertes et liées, dans ce temps de l'opération. Il restait au dessous, sur le trajet des grands vaisseaux du cou, trois ganglions engorgés : en tirant en bas la peau qui formait les limites inférieures de la plaie, on a pu les saisir avec l'airigne, et les extirper ; ils ne tenaient que par des liens très lâches. La tumeur enlevée, on a détaché encore quelques tissus suspects, entre autres une petite portion du prolongement supérieur, qui était restée au devant du conduit auditif. Dans ce dernier temps de l'opération, l'artère temporale fut ouverte à son origine, et liée aussitôt. »

» La plaie n'a été pansée qu'une heure après l'opération. Aucun nouveau vaisseau n'a dû être lié. Le creux postéro-maxillaire présentait un vide profond ;

le lambeau a été appliqué sur la plaie, et les rapports des parties ont été assurés par quatre points de suture, dont un a été placé au devant du conduit auditif, à l'endroit où la plaie changeait de direction pour la première fois; un second, sur le lobule de l'oreille; un troisième, sur la partie supérieure du muscle sterno-mastoïdien, au point où commençait la grande courbe régulière; et le quatrième, à la partie moyenne de cette grande courbe. Une mèche de charpie, qui allait jusque dans le fond de la fosse postéro-maxillaire, fut placée dans la partie inférieure de la plaie. Enfin, le lambeau a été appliqué par une compression méthodique sur les surfaces sous-jacentes.

» *Dissection de la tumeur.* — La moitié supérieure de la tumeur parotidienne était formée par la glande salivaire dégénérée. La moitié inférieure était constituée par des ganglions lymphatiques engorgés, formant des lobes distincts, et entourés d'innombrables granulations tout à fait saines de la glande parotide. On a pu se convaincre que la glande salivaire avait été enlevée presque en entier. La partie de la tumeur extraite du creux postéro-maxillaire conservait la forme de ce creux, la forme de l'angle interne du prisme formé par la parotide. D'ailleurs, l'erreur, dans ce cas, n'était pas possible, car le tissu de la moitié inférieure de la glande était sain et seulement écarté par les ganglions dégénérés. En examinant la tumeur, il a été facile de distinguer le conduit de Sténon, l'anastomose qui a lieu dans l'épaisseur de la partie infé-

rière de la Parotide entre les veines jugulaires externes et une branche de l'interne, et la branche cervico-faciale du nerf facial.

» La tumeur sous-maxillaire était toute formée de ganglions engorgés et dégénérés comme ceux de la région parotidienne. La glande sous-maxillaire, soulevée et entourée par ces ganglions, ne pouvait en être distinguée pendant la dissection, et a été enlevée quoique tout à fait saine. Les tissus qui formaient la tumeur n'étaient nullement tuberculeux; ils étaient durs, d'un gris jaunâtre, sans ramollissement, et d'apparence squirrheuse.

» Les accidents inflammatoires ont été à peu près nuls.

» Le 14, le malade se plaignait de douleurs dentaires, et d'une douleur au pharynx, qui rendait la déglutition difficile.

» Le 15, fièvre nulle, déglutition facile, appétit.

» Le 18, suppuration abondante et sanguinolente. Les bandelettes sont changées, et les fils de suture enlevés. Le lambeau est recollé en grande partie.

» Le 22, toutes les ligatures sont tombées, à l'exception de celle de l'artère temporale et de celle qui a été appliquée sur le pédicule de la grande tumeur. Dans la nuit, hémorrhagie; tamponnement.

» Le 25, à midi, nouvelle hémorrhagie, arrêtée par le même moyen; à dix heures du soir, troisième hémorrhagie: une compression directe est exercée sur l'orifice du vaisseau au moyen de boulettes de char-

pie, de compresses épaisses, et d'une longue bande. Le séjour au lit et le silence sont recommandés. On ne donne au malade que des aliments liquides. Le tamponnement est renouvelé, le 26, le 28, le 30 et le 1^{er} août.

» Le 3 août, apparition des bourgeons charnus, pansement simple; plus de tamponnement.

» Le 5 août, le malade s'ennuie à la ville, et part.

» Le 15, on écrit que la plaie est toute cicatrisée, et que le malade va reprendre ses travaux habituels. »

» Le docteur Savournin a revu le malade en avril 1838; il était très bien portant. La cicatrice est linéaire, si ce n'est dans le point où fut exercé le tamponnement. L'angle gauche des lèvres et la partie inférieure du côté gauche de la face ne prennent aucune part aux mouvements qui agitent la figure dans la conversation ou dans le rire. Cet homme n'a pas été incommodé par les effets qu'a dû avoir l'extirpation des deux glandes sur la sécrétion de la salive. »

OBS. XXIX. *Extirpation de la Parotide, par le docteur KLEIN, de Stuttgard.* (Journal de Chirurgie et d'Ophthalmologie, publié par GROEFE et WALTHER, vol. 1^{er}, Berlin, 1820, page 106.)

« Une femme âgée de soixante-dix ans sentait déjà, à l'âge de trente ans, une petite tumeur dure devant l'oreille droite, tumeur qui augmentait toujours sans être douloureuse. Ce ne fut pas par suite de la difformité croissante, mais à cause des douleurs, qui dans

ces derniers temps se succédaient rapidement, que la malade vint chercher des secours auprès de moi.

» Je m'étonnai de la grosseur de la tumeur, qui était la Parotide lentement dégénérée après une période de quarante ans. Elle commençait au dessus de l'oreille droite et s'étendait jusqu'à l'épaule. L'oreille était entièrement poussée en arrière, la joue et tout le visage extrêmement défigurés. La tumeur bosselée avait sept pouces de haut, cinq pouces de large et six pouces de saillie, reposait sur l'épaule et la dépassait même considérablement; elle occupait tout le côté droit du cou et du visage. La bosselure la plus extrême était fortement enflammée et fluctuante, les veines très dilatées, toute la tumeur causait des douleurs très violentes et lancinantes. Le pouls était petit, très fréquent; il y avait des sueurs nocturnes, de l'inappétence et une émaciation extrême.

» Malgré tout cela, et sans avoir égard à l'âge avancé de la malade, je proposai l'énucléation de cette tumeur, qui était sur le point de s'ouvrir et de passer à l'état cancéreux, l'opération me paraissant l'unique moyen de la sauver. La femme se décida sur le champ, et je fis l'opération au mois de mai 1813.

» Je fis une incision ovale, de sorte que des deux côtés il resta une bande d'un pouce et demi de peau, que je séparai d'abord à la partie antérieure de la tumeur; puis j'énucléai celle-ci, avec la plus grande prudence, d'avant en arrière, jusqu'au dernier tiers, tout en la tirant fortement en dehors; alors seulement je dé-

tachai le lambeau de peau postérieur, et j'achevai d'énucléer la tumeur d'arrière en avant. L'opération dura six minutes : elle fut difficile et dangereuse, puisque toutes les branches du nerf facial durent être coupées. Un morceau du masséter resta flottant, les artères carotides externe et primitive et le nerf pneumogastrique furent mis à nu, le muscle sterno-cléido-mastoïdien préparé et jeté de côté ; mais l'artère temporale, la maxillaire *externe* et les auriculaires avaient été nécessairement coupées, sans compter quelques artères du cou. Comme on fit la ligature des plus considérables, l'hémorrhagie fut très légère.

» La largeur des lambeaux cutanés avait été si bien calculée que je pus les réunir dans toute leur longueur, à l'aide des bandelettes agglutinatives, et qu'ils ne s'écartaient l'un de l'autre que d'une ligne.

» Point d'hémorrhagie consécutive, point d'accidents de quelque importance, et, au commencement de la troisième semaine, la plaie était entièrement cicatrisée.

» Le côté gauche du visage, surtout au niveau de la commissure des lèvres, resta pendant six mois tirillé ; mais cet inconvénient disparut aussi avec le temps. Cinq ans après, en novembre 1848, la malade *était encore vivante*, et jouissait d'une bonne santé. »

« J'extirpai encore une autre Parotide squirrheuse, de la grosseur d'un œuf de poule, également sur une femme. Dans ce cas aussi, l'hémorrhagie ne fut pas très considérable, parce que la tumeur ne s'étendait

pas au-delà du bord de la mâchoire. Ici on coupa également toutes les branches du nerf facial, sans qu'il s'ensuivît aucun accident. Pendant quelque temps seulement la bouche fut tirillée, inconvénient qui peu à peu disparut entièrement. »

OBS. XXX. *Extirpation d'une portion de la glande Parotide devenue squirrheuse, par ANSIAUX, fils.* (Clinique chirurgicale, 1816, page 198.)

« M. Lhoneux, de Huy, portait, depuis environ huit ans, sur le muscle masséter du côté droit, une tumeur qui parvint par degrés au volume d'un petit œuf de poule. Elle était dure, indolente, mobile, de forme oblongue, et s'étendait de dessous l'arcade zygomatique à l'angle de la mâchoire inférieure; elle n'occasionnait au reste d'autre inconvénient que celui de la difformité.

« M. Lhoneux, résolu de s'en débarrasser, vint à Liège pour me consulter. Je ne vis point d'obstacle à faire l'extirpation de cette tumeur, qui pouvait d'ailleurs gagner un volume considérable, contracter des adhérences, ou passer à l'état cancéreux. Cependant, je le priai de m'associer un confrère. M. Crahay fut appelé, et, son avis étant conforme au mien, je procédai de la manière suivante, le 29 novembre 1815.

» Je divisai la peau de haut en bas, et la séparai de chaque côté, de manière à découvrir toute la partie antérieure de la tumeur. Je pus alors la saisir avec les doigts, et la soulever pour en détacher plus facilement la base. Cette dernière dissection me conduisit

vers le haut du bord parotidien de l'os maxillaire , et me fit reconnaître que la tumeur se prolongeait jusque dans la Parotide même, par une espèce de pédicule faisant corps avec cette glande. Il m'était permis de lier ce pédicule ; mais , ne voulant rien laisser qui pût donner lieu à la reproduction de la maladie , je préfèrai le séparer complètement avec le bistouri, et , pour cela , je me vis forcé d'enlever au moins le quart de la Parotide et une petite portion du muscle masséter, ce qui laissa à nu un point de l'os maxillaire inférieur : mais , tout à coup , nous vîmes un très gros jet de sang s'élaner du fond de la plaie avec impétuosité et à une très grande distance. Le vaisseau dont il partait fut saisi de suite avec des pinces , et je cherchai à en faire la ligature ; mais j'éprouvai les plus grandes difficultés à faire jouer le nœud du fil dans la profondeur de cette plaie , bornée d'un côté par l'apophyse mastoïde , de l'autre par la branche de la mâchoire. Après plusieurs tentatives que nous fîmes alternativement sans succès , et pendant lesquelles il y eut une hémorrhagie considérable , il fallut se décider pour la ligature médiate. L'aiguille courbe fut portée autour du vaisseau dans la substance même de la portion restante de la Parotide, avec toute la circonspection que commandait le voisinage de la carotide externe dont les battements étaient visibles ; enfin le nœud fut serré et l'effusion du sang cessa. Un autre jet moins considérable, partant de la partie antérieure de la plaie fut réprimé par une seconde ligature.

L'excavation profonde, résultant de cette opération, fut remplie de boulettes de charpie que nous soutînmes au moyen d'un appareil convenable.

» Divisée en plusieurs sens, la tumeur nous présenta une substance grisâtre, d'une dureté presque cartilagineuse, réunissant tous les caractères du tissu squirrheux proprement dit, sans mélange de matière cérébriforme.

» Le lendemain de l'opération, gonflement de la face; douleurs modérées. Le troisième jour, mouvement fébrile. Le quatrième, le gonflement diminue. Le cinquième, levée de l'appareil: la suppuration est assez abondante; la plaie présente un bon aspect; on aperçoit au centre la portion de mâchoire dénudée. Le neuvième, une des ligatures tombe, mais la principale ne se détache que le douzième. Le 16 décembre, dix-septième jour, la plaie est en voie de cicatrisation; M. Lhoneux retourne à Huy.

» Je l'ai revu, sept semaines après l'opération. La plaie venait d'être guérie; la cicatrice formait une rainure profonde qui ne gênait pourtant pas les mouvements de la mâchoire. Le gonflement de la joue n'était point encore dissipé. Il y avait, du côté opéré, distorsion de la bouche et larmolement presque continuel.

» Le 5 février, M. Lhoneux m'écrivait: « il me va assez bien, mais la joue est toujours enflée, et l'œil pleure encore un peu. »

OBS. XXXI. *Extirpation d'une glande Parotide carcinomateuse*, par C. D. DEGLAND (Journal géné-

ral de médecine, de chirurgie et de pharmacie, 1818, t. II, 2^e série, p. 145.

« Une blanchisseuse, âgée de 65 ans, d'une haute stature, d'un tempérament bilioso-nerveux, portait, depuis cinq à six ans, une tumeur squirrheuse sur le côté droit de la tête, immédiatement au dessous de l'oreille, entre et vis-à-vis l'angle de la mâchoire inférieure l'apophyse mastoïde.

» Cette tumeur, quand je la vis pour la première fois, était du volume d'un petit œuf de poule, dure, résistante, unie, circonscrite, indolente, peu mobile et sans adhérence à la peau, qui conservait sa couleur naturelle.

» Lorsqu'on l'avait aperçue, elle était de la grosseur d'une forte noisette, et n'occasionnait qu'un léger sentiment de tension. Dix à douze mois s'écoulèrent sans qu'elle fit aucun progrès, ensuite elle grossit sensiblement et deux années après, elle offrait le caractère que je viens d'indiquer.

La malade fit usage, mais sans succès, de tous les moyens que lui prescrivirent l'art et l'empirisme. En 1815, la tumeur était un peu plus volumineuse, moins dure, et le siège d'élançements, qui augmentaient vers le soir et devenaient de jour en jour plus violents; la pression y déterminait un sentiment douloureux, et l'on y remarquait une sorte de mobilité en la portant fortement en dehors.

» Jugeant que la glande parotide passait à l'état cancéreux, et que son extirpation était indispensable,

je disposai cette femme à l'opération, que je pratiquai de la manière suivante :

» La malade, assise sur une chaise, la tête inclinée du côté opposé à l'engorgement et appuyé sur la poitrine d'un aide, les membres pectoraux et abdominaux fixés par deux autres aides, je fis une incision longitudinale, depuis et un peu derrière le lobule de l'oreille, jusqu'à 3 à 6 lignes au dessous de l'angle de la mâchoire inférieure; je disséquai la peau et mis la glande à découvert dans toute son étendue; je la saisis avec une double airigne, et la détachai antérieurement, en haut et en bas, puis en arrière, sans ouvrir aucun vaisseau qui exigeât une ligature; je pris ensuite la tumeur avec les doigts, et la portai un peu sur l'apophyse mastoïde, afin de la détacher plus profondément en avant. Au premier coup de bistouri, j'ouvris une artère que je liai aussitôt; je continuai ma dissection, et j'en ouvris deux autres, que je liai également, mais avec plus de difficulté. La malade, qui jusqu'à ce moment avait été très patiente, se mit à crier d'une manière effrayante. J'étais arrivé à la portion interne de la glande, là où la plupart des branches de la carotide externe la pénètrent; je portai davantage la tumeur en arrière, et je coupai immédiatement au dessous de l'organe, dont le tissu très résistant me guidait. Je fus aussitôt couvert d'une grande quantité de sang; j'essayai de lier les vaisseaux, mais je n'y parvins pas; je fis exercer une compression par le doigt d'un aide; je ressaisis la tumeur avec une airigne, et la fis tirer de

haut en bas pour la détacher dans ce sens ; j'ouvris de nouveaux vaisseaux qui donnaient d'autant plus de sang que la femme criait et s'agitait plus fortement. Je n'eus pas d'autre parti à prendre que d'achever promptement l'extirpation. La quantité de sang qui jaillit était si grande que j'en fus moi-même effrayé. Je pris une pelotte de charpie, j'en remplis la plaie et j'appliquai par dessus des compresses carrées, que je maintins au moyen d'un nœud d'emballeur.

» La tumeur fut examinée avec soin : sa forme était ovoïde ; sa surface unie et recouverte de tissu cellulaire assez serré. Sa portion antérieure était plus molle que la postérieure, qui offrait pour ainsi dire la consistance du cartilage. J'incisai en long cette tumeur, et je donnai issue à une matière sirupeuse, jaunâtre, inodore, dont une partie se trouvait amassée au milieu de l'organe, et l'autre infiltrée dans son tissu, que je ne saurais mieux comparer, pour la couleur et la consistance, qu'aux fibro-cartilages intermédiaires aux vertèbres lombaires. Ce tissu était pulpeux intérieurement, plus consistant à l'extérieur ; on n'y distinguait aucune fibre.

» Je fis coucher la malade immédiatement après l'opération, et la mis à un régime convenable. Se trouvant assez bien dans l'après-midi, elle retourna chez elle, accompagnée de deux élèves en médecine, qui passèrent la nuit à ses côtés.

» Il ne survint aucun accident : le lendemain, l'opérée se plaignit seulement de quelques cuissons qu'elle

ressentait dans la plaie; l'appareil n'était pas dérangé et peu de sang l'avait pénétré.

» Le second jour, il survint un peu de fièvre; mais elle cessa au bout de vingt-quatre heures. Le quatrième jour, je fis arroser l'appareil avec de l'eau de mauve, et je renouvelai pour la première fois les compresses et la charpie extérieure, qui étaient très dures, et incommodaient l'opérée par l'odeur désagréable qu'elles répandaient. Le cinquième jour, je renouvelai entièrement l'appareil. La suppuration commençait à s'établir; je distinguai au fond de la plaie, ainsi que plusieurs élèves présents, les battements de la Carotide externe. Ces battements se firent remarquer encore pendant plusieurs jours, en sorte que d'autres élèves purent également s'en assurer.

» Il n'arriva rien de particulier dans le cours du traitement; la plaie fut entièrement cicatrisée au bout de vingt-six jours. Aujourd'hui, quatre ans environ après l'opération, la femme jouit d'une excellente santé, et l'on distingue à l'endroit de la plaie une cicatrice linéaire et enfoncée. »

OBS. XXXII. *Extirpation de la Parotide, par WILLIAM GOODLAD.* (Extrait des *Médico-chirurg.*, *transact*, vol. 7, p. 112 (1819.)

« Miss Kershaw de Middleton, d'un âge moyen, maigre, portait une tumeur étendue de l'angle externe de l'œil gauche, au dessus du lobule de l'oreille du même côté, jusque derrière l'apophyse mastoïde. En avant,

cette tumeur se prolongeait sur le menton et recouvrait la trachée ; en bas, elle descendait au niveau de la clavicule. Sa circonférence était environ de 28 pouces. A trois pouces au dessus de la clavicule, la masse morbide adhérait au cou, mais il était difficile de dire si les gros vaisseaux de cette région avaient avec elle des connexions.

» La déglutition était gênée, et la respiration libre, seulement dans la position assise. Si l'on portait le doigt dans la bouche vers l'isthme du gosier et contre la branche de la mâchoire, on n'y sentait aucun prolongement qui fit craindre la nécessité de pénétrer dans la bouche pour enlever la tumeur. La muqueuse buccale était saine, et la glande sous maxillaire, refoulée, n'était ni plus dure ni plus volumineuse qu'à l'état normal. Du reste, la tumeur, mobile dans sa partie inférieure, adhérait aux parties profondes au niveau de la région parotidienne, et on ne pouvait trop déterminer à quelle profondeur elle pénétrait en ce point. Bosselée et inégale, elle contenait des liquides en plusieurs lobes, était ferme et charnue en d'autres endroits, quoique ne présentant ni la dureté ni les caractères du carcinome. Quelques ulcères existaient à sa surface ; il n'y avait pas dans le voisinage de ganglions lymphatiques engorgés.

» Peu de temps après l'apparition de la maladie, un charlatan voulut l'opérer, et il en résulta une hémorragie considérable. En neuf mois, la tumeur reprit le volume que nous avons indiqué, et on voyait alors

à toute sa surface des veines variqueuses considérables.

» Plusieurs chirurgiens consultés refusèrent l'opération. Alors la malade vint me trouver, et je m'entendis avec mon ami M. Killer. Il y a deux objections contre l'opération : La crainte d'une hémorrhagie mortelle, et la possibilité d'une récurrence. Mais on pouvait parer à l'hémorrhagie, en liant la carotide primitive, et comme même de l'aveu des consultants, la mort était inévitable si l'on restait dans l'inaction, je me décidai à l'extirpation. Elle fut faite le 5 septembre avec l'assistance de M. Jordan de Manchester', et en présence de MM. Brigham, Woodcock, Morisse, etc.

» La malade fut placée sur une table. Après avoir fait aux téguments une incision de 4 pouces de longueur, j'écartai la tumeur afin d'arriver sur le bord du muscle sterno-mastoïdien dont la direction ne pouvait être déterminée d'avance, car il n'y avait que son insertion tendineuse de bien appréciable; il s'écoula une assez grande quantité de sang. Disséquant le sac de la tumeur d'avec la peau, je pus enfin découvrir le bord interne du muscle, et j'arrivai sur la gaine du vaisseau, après avoir divisé le peaucier. J'eus beaucoup de peine à passer un stylet sous l'artère. L'opération était en effet rendue très difficile par le voisinage de la tumeur. Enfin le fil fut passé et serré. La malade avait perdu beaucoup de sang, et ressentit, au moment où on serra la ligature, une vive douleur qui s'étendit du fond de la plaie à tout le côté de la tête.

» Ensuite on procéda à la seconde opération. Pour diminuer le volume de la tumeur, on fit sortir, par des ponctions, le liquide contenu en plusieurs tubercules. L'incision fut prolongée tout le long de la base de la tumeur jusqu'à sa partie supérieure. Les doigts furent employés, autant que possible, et le bistouri seulement pour diviser quelques brides fibreuses. Des veines superficielles furent ouvertes et donnèrent du sang : au niveau de la branche de la mâchoire et du lobule de l'oreille, chaque coup de bistouri occasionnait un flot de sang saccadé qui s'arrêtait après quelques secondes. Ce n'était donc pas seulement un écoulement en nappe, il y avait des jets de fluide sanguin. Quoique ce fût du sang veineux, pour plus de sûreté des ligatures furent appliquées. La malade était très affaiblie ; on lui fit prendre un peu de vin.

» Voici quel était l'état de la plaie :

» Muscle sterno-mastoïdien découvert dans toute son étendue excepté un pouce et demi au dessus de la clavicule. Plaie étendue de la partie postérieure de l'apophyse mastoïde jusqu'à la trachée, sa partie la plus étroite étant en bas. Glande sous maxillaire mise à nu, une petite portion de son tissu enlevé. Muscles digastrique et mylo-hyoïdien, branche maxillaire et un peu de son condyle, muscles masséter et ptérygoïdien, mis à découvert. — Il y avait assez de peau pour couvrir la pommette.

» La plaie ayant été nettoyée, on maintint les lambeaux en contact avec des bandelettes agglutinatives,

et on plaça par dessus un linge cératé et un bandage. La malade fut mise au lit. Elle était très affaiblie; son pouls battait cent dix fois par minute.

» Le lendemain, soif, douleur dans la gorge, déglutition très gênée. Le deuxième jour, sommeil une partie de la nuit; moins de douleurs à la gorge, un peu de sang sort par la plaie. Plus tard, face gonflée; issue de sérosité sanguinolente. Quelques eschares paraissent à la partie supérieure de la plaie. Quelques accidents généraux survinrent les jours suivants. Les escarres tombèrent; de la salive provenant de la glande sous-maxillaire s'écoula assez longtemps par la plaie. Celle-ci fut cicatrisée en six semaines. »

OBS. XXXIII. *Extirpation de la glande Parotide squirrheuse, pratiquée avec succès par EULENBERG.* (Journal des Connaissances médico-chirurgicales. Août 1855, page 75.)

« Une femme de vingt-neuf ans, d'une constitution faible, se présenta avec une tumeur située dans la région parotidienne, laquelle s'était développée avec lenteur, malgré différents traitements auxquels elle avait été soumise. Cette tumeur présentait alors le volume et la forme d'un gros œuf d'oie : elle s'étendait en avant jusqu'au bord postérieur de la branche ascendante de l'os maxillaire inférieur; en arrière, elle recouvrait en partie l'apophyse mastoïde; dans sa partie supérieure se trouvait compris le lobule de l'oreille, dont le cartilage adhérait par sa face interne, la peau qui le recouvrait ayant été déplacée de ma-

nière à former une partie de l'enveloppe de la tumeur. Elle était immobile, bosselée, d'une dureté cartilagineuse ; la peau qui la recouvrait était mince, d'un rouge bleuâtre, et intimement adhérente. Au total, l'apparence extérieure du mal, jointe aux symptômes généraux, fit diagnostiquer un squirrhe près de s'ulcérer. On ne dut pas recourir à la ligature partielle employée une fois par Desault, elle eût été insuffisante ; et d'ailleurs elle n'offre pas moins de dangers que l'ex-cision : en conséquence, on se décida pour celle-ci.

» On fit avec un bistouri convexe une incision semi-lunaire, partant du conduit auditif externe, passant de là sur la branche ascendante de l'os maxillaire inférieur, et venant se rendre à la pointe inférieure de la tumeur. On circoncrivit la portion de peau altérée par une seconde incision dont les extrémités rejoignaient celles de la première. Les fibres du muscle peaucier furent divisées dans la même direction ; la capsule parotidienne était trop adhérente à la glande elle-même pour qu'on pût songer à la conserver, comme le recommandent certains auteurs. On disséqua la tumeur d'avant en arrière, avec le dos plutôt qu'avec le tranchant du bistouri, jusqu'au point où, s'enfonçant entre l'os maxillaire et le temporal, elle échappait en quelque sorte à l'action de l'instrument ; puis, l'attaquant par le bord postérieur, on la disséqua d'arrière en avant à petits coups, car les adhérences étaient trop fortes pour céder au manche du scalpel. Là, quelques artérioles furent ouvertes ; la compression en fut con-

fiée aux aides, tandis que le chirurgien, tirant la tumeur en avant avec la main gauche, continuait l'opération. Ainsi, la glande se trouva cernée de toutes parts, à l'exception toutefois d'un prolongement gros comme une noisette, qui pénétrait fort avant dans le *recessus* formé par les os. Après avoir enlevé toute la portion de la tumeur déjà détachée, on saisit ce petit prolongement, resté seul au fond de la plaie, à l'aide d'une airigne, et on l'extirpa à son tour sans blesser la carotide située dans son voisinage. L'opération avait duré douze minutes; les artérioles comprimées ne fournissaient plus de sang: des applications d'eau froide suffirent pour arrêter l'hémorrhagie veineuse, qui était assez abondante. Au fond de la plaie on apercevait le masseter, le digastrique et le sternomastoïdien, et, entre ces muscles, le nerf facial, préparé comme pour une leçon, et dont quelques filets seulement avaient été coupés. La déperdition de substance étant trop considérable pour qu'on pût obtenir la réunion par première intention, du moins dans toute l'étendue de la plaie, la partie la plus profonde fut remplie de charpie mollette, et l'on pansa à plat par dessus.

» Au bout de trente-quatre jours, la cicatrisation était complète, et la partie la plus difforme de la cicatrice entièrement cachée par le lobule de l'oreille. Une paralysie momentanée de la paupière et une légère déviation de la bouche furent les seuls accidents qui troublèrent la joie que la malade éprouvait de sa guérison. »

Obs. XXXIV. *Extirpation d'une tumeur de la Parotide, suivie de paralysie d'un côté de la face, par M. ALBINO-MAGRI, chirurgien à Soresine.* (Journal des Progrès, 1850, tome 1, page 261.)

» Paolo Gennaro, âgé de trente-six ans, paysan, habitant de la commune d'Olzano, maigre, robuste, d'un tempérament sanguin, portait une grosse tumeur au côté gauche de la face : elle avait commencé douze ans auparavant sous la forme d'un petit globule situé à la partie supérieure de la tempe gauche, et qui, ne causant ni gêne ni douleur, put à son aise s'étendre à toutes les parties environnantes. Plusieurs fois des médecins lui conseillèrent de se soumettre à une opération, mais il s'y refusa toujours. La tumeur continuait à s'accroître, lorsqu'un ancien chirurgien, après l'avoir examinée, y fit une incision : il n'en sortit que peu de sang. Après plusieurs semaines, pendant lesquelles la plaie produite par l'incision s'enflamma et suppura, elle se guérit enfin ; mais la tumeur avait augmenté de volume. Six mois après ce malencontreux traitement, voyant la tumeur s'accroître rapidement, le malade vint consulter M. A. Magri, le 25 janvier 1829. La tumeur commençait à la tempe gauche, dans la direction de l'arcade sourcillière, et descendait un pouce et demi au dessous de la mâchoire inférieure, c'est à dire qu'elle couvrait et comprenait le méat auditif, en poussant en arrière et en dehors le pavillon auriculaire. Elle couvrait en outre l'apophyse mastoïde, la branche de la mâchoire infé-

rieure, et se portait en avant à la distance d'un pouce de la commissure des lèvres ; sa forme était irrégulièrement pyramidale , la base tournée en haut , le sommet en bas ; la surface était lisse , mais offrait çà et là quelques bosselures. La peau était de couleur naturelle, luisante et parcourue par de grosses veines ; le toucher n'y déterminait aucune douleur. Des adhérences assez fortes retenaient la tumeur en haut , en arrière, et en bas, mais permettaient des mouvements du reste assez limités. Dans quelques points, on sentait de la fluctuation et de la mollesse ; d'autres étaient consistants et durs. De temps en temps, et surtout après un long travail, le malade éprouvait des douleurs cruelles. Ayant examiné l'intérieur de la bouche, on n'y vit aucune particularité qui pût rendre l'opération plus dangereuse. On vit bien qu'en la pratiquant il serait impossible d'éviter les grosses artères , telles que la temporale, la faciale transverse, et peut-être la maxillaire externe ; il était aussi douteux si la parotide était intéressée : mais, en considérant que la tumeur abandonnée à elle-même ferait des progrès , et en joignant à cette considération d'autres motifs encore, on se décida à opérer. Le jour suivant, le docteur Madonini, appelé en consultation, fut du même avis.

» Le lendemain au matin (27 janvier), l'opération fut faite chez le malade. Ce dernier étant assis, on fit deux incisions semi-lunaires de haut en bas, en comprenant entre elles une grande portion de la peau, mais en en conservant assez pour couvrir la vaste plaie

qui allait résulter de l'opération. Ayant relevé les deux bords que M. Madonini tint renversés, la tumeur fut détachée supérieurement, en ayant soin de tourner toujours le tranchant du bistouri vers elle. Lorsqu'on découvrit le zygoma, l'artère temporale fut ouverte; M. Albino la comprima avec son doigt, et l'opération fut continuée. Pendant ce temps, le malade eut une syncope à cause de la quantité de sang qui s'écoulait d'un grand nombre de petites artères qu'on ne pouvait fermer et de celle qui s'était échappée brusquement de la temporale ouverte. Après avoir détaché et enlevé la tumeur tout entière, on lia l'artère; on réunir les bords de la plaie avec quelques points de suture et des bandelettes agglutinatives; ensuite on replaça le malade dans son lit, et on le laissa en repos. Le soir, M. Albino-Magri fut appelé pour arrêter une hémorrhagie qui s'était déclarée. L'appareil fut levé, les artérioles liées, et la réunion des bords rétablie après l'enlèvement des caillots.

» Le 28, fièvre légère, langue blanche (purgatif doux et diète sévère); le malade disait ne plus sentir tout le côté de la face correspondant; et, en effet, en le piquant ou en traversant la joue avec une aiguille, il ne donnait aucun signe de douleur, si ce n'est quand on arrivait à la membrane muqueuse buccale. Doit-on attribuer ce phénomène à l'interruption de la circulation par la ligature des principales artères, ou à la section de la septième paire?

» Le 29, un érysipèle avait paru sur la face, la

langue était plus chargée, la fièvre augmentée; on donna un fort purgatif. Le 30, l'érysipèle diminua, et le 31 il avait presque disparu.

» Le 1^{er} février, en levant l'appareil, on trouva, non sans surprise, toute la plaie réunie par première intention, excepté le point de jonction immédiat des lèvres qui était en suppuration. Le huitième jour après l'opération, le malade commença à sortir de son lit et à sentir de l'appétit; le dixième, il tomba un fil; le quinzième, un autre, et dans la journée du 26 tout était cicatrisé, et Gennaro put retourner à ses travaux des champs.

» Les conséquences immédiates de l'opération sont les suivantes : 1^o Paralyse des muscles faciaux : la commissure et la moitié gauche des lèvres tombe en bas; la pointe du nez est tirée à droite; la narine droite est élargie et la gauche reste immobile; le sourcil gauche ne peut plus s'abaisser pour défendre l'œil du contact des corps extérieurs et d'une lumière trop vive; les rides du front ont disparu. 2^o Contraction permanente de la paupière supérieure. 3^o Langage un peu confus. 4^o Sensibilité de la peau du même côté de la face, diminuée. 5^o Sécheresse de la paroi interne de la bouche, qui, se collant aux gencives et aux dents, force l'individu à la détacher à chaque instant et à l'humidifier.

» *Dissection de la tumeur.*— Elle pesait deux livres et demie; sa plus grande circonférence avait 15 pouces et la petite 12. On voyait à la base une petite tumeur

aplatie, de figure irrégulièrement triangulaire, adhérente au lipôme, de structure glandulaire, et qu'on reconnut pour être la glande parotide; ayant fait une incision longitudinale à la partie antérieure du lipôme, on le trouva enveloppé de deux membranes, une externe, épaisse, ligamenteuse, ressemblant à la dure-mère, et qui se séparait facilement de l'autre; mince, celluleuse, et de la surface interne de laquelle partaient des lames qui divisaient la tumeur en lobes divisés eux-mêmes en lobules. La substance contenue dans ces lobules était de diverse nature : la plus grande partie était de la graisse ; d'autres portions étaient formées d'une substance blanche, dure, ligamenteuse, ressemblant au squirrhe ; d'autres points encore n'étaient que du sérum sanguinolent.

» Après trois mois de macération dans l'alcool, on reprit la dissection de la Parotide, dont on reconnut parfaitement la structure intime, globuleuse, tout à fait semblable à celle d'une Parotide saine. On reconnut en outre le passage du nerf facial et de ses premières divisions.

» Il a été dit plus haut que la perte du sentiment dans le côté gauche de la face pouvait être attribuée à l'interruption de la circulation ou à la section de la septième paire. Comme, d'après les expériences sur les animaux, il est prouvé que ce nerf ne sert qu'au mouvement, il était naturel de croire que la perte du sentiment n'était que momentanée et dépendait du défaut de circulation, et, en effet, quelques jours après, le

sentiment avait reparu en partie; mais, environ trois mois après, on vit que cet espoir était mal fondé, car l'espace compris entre la branche de la mâchoire, l'os de la pommette, la commissure des lèvres et le bord de la mâchoire inférieure, était à peu près privé de sentiment. On pouvait pénétrer dans la bouche à travers la joue, avec une aiguille, sans que le malade fût averti de la ponction de la peau que par une légère douleur. Dans le reste de la peau, qui recouvrait la moitié paralysée de la face, à peine existait-il une légère différence de sensibilité avec celle du côté sain. Il faut donc conclure de là que la septième paire ou le nerf facial sert en partie au sens du tact; on sait en effet, que beaucoup de ses filets se rendent à la peau. »

OBS. XXXV. *Extirpation de quelques tumeurs squirrheuses, situées à la partie latérale inférieure du visage, sur la glande Parotide, par PAMARD.* (Annales de la Société de Médecine pratique de Montpellier, vol. 10, p. 90, année 1807.)

« Le 26 germinal an VII (15 avril 1799), j'extirpai à M. de Chabert une tumeur squirrheuse située au côté gauche du visage. Placée supérieurement derrière le lobe de l'oreille, elle occupait plus bas la partie latérale et supérieure du cou, et l'angle de la mâchoire inférieure. Son volume était comparable à celui d'un gros œuf de poule un peu renflé dans le milieu. Elle avait commencé quatre ans auparavant, sans cause connue. Elle était fort petite quand on l'aperçut; mais, constante dans son développement, elle fut bientôt

égale à une petite noisette, et peu à peu elle arriva au point indiqué, malgré l'application de tous les fondants qu'on lui avait opposés.

» M. de C. était âgé de quarante-quatre ans et neuf mois. C'était un bel homme, doué d'une bonne constitution, et d'un caractère fort doux. On ne pouvait suspecter de lui aucun vice dans les humeurs. La tumeur le défigurait un peu, l'inquiétait beaucoup, et le faisait souffrir par intervalles de petites douleurs : il voulut s'en débarrasser par l'opération.

» Voici comment je procédai : Je fis d'abord une incision longitudinale depuis le sommet de la tumeur jusqu'à sa base et au dessous ; j'en fis ensuite une seconde transversale, aussi étendue que je le jugeai nécessaire pour que la tumeur pût être bien mise à découvert ; j'eus soin pourtant de la faire porter sur le bord postérieur plus que sur l'antérieur, afin de ne pas trop anticiper sur le visage, et d'éviter par ce moyen la difformité. J'observai, en pratiquant ces incisions, de n'intéresser que la peau, autant que cela fut possible ; je me mis ensuite en devoir de détacher les quatre lambeaux. Je les disséquai successivement, en commençant par les deux inférieurs, afin de n'être pas incommodé par le sang. Je découvris ainsi toute la surface antérieure, ou externe, si l'on veut, de la tumeur, pour l'attaquer sur les côtés et par derrière. Il fallait pouvoir la saisir, la manier aisément : je réussis à tout parfaitement, en la traversant avec une grande aiguille courbe, portant un fil fort et ciré dont je nouai

les deux bouts ; j'eus par ce moyen une anse commode, qui me servit au mieux. Je fis alors bien étancher le sang par un aide, et j'attaquai la tumeur tout à l'entour. Peu à peu, avec beaucoup de ménagement et du temps, je parvins à la cerner sur les côtés et en dessous. Le sommet, dont je ne sentais pas les limites, se prolongeait fort haut entre l'apophyse mastoïde et la branche condyloïdienne de la mâchoire. Il fallait pourtant l'emporter. Je l'attaquai d'abord en dehors ; à la faveur de mon anse, je pouvais tirer fortement la tumeur en bas à mesure que je coupais, et je le faisais. Un aide tenait les lambeaux relevés. Je continuai à couper dans le même sens, et, après quelques moments, j'eus la satisfaction de sentir que le pédicule descendait, que je pouvais ainsi l'avoir, et je l'eus en effet, mais en imprimant à la tumeur un mouvement de bascule qui la força, elle et un autre petit corps sphéroïde qui la surmontait, d'abandonner l'espace étroit et enfoncé dans lequel ni le scalpel ni les ciseaux n'auraient pu l'atteindre. Quelques filets de tissu cellulaire retenaient encore la tumeur ; il me fut facile de les détruire, et je l'emportai ainsi toute entière, et sans qu'il en restât la moindre parcelle sur le fond, qui présentait partout un aspect uniforme et parfaitement sain.

» La plaie qui resta fut énorme ; je la réduisis pourtant à peu de chose, en étendant ses quatre lambeaux, et en les appliquant exactement sur les parties auxquelles ils correspondaient. Je la couvris de charpie,

j'en remplis ensuite le vide considérable qui résultait de l'absence de la tumeur, et je continuai d'en placer jusqu'à ce que je fusse arrivé au niveau de la mâchoire et même un peu au dessus. Alors, à la faveur d'une compression douce et modérée, exercée par le chevestre simple, j'arrêtai facilement le peu de sang qui bavait de quelques points de la surface de la plaie.

» Cette opération fut difficile et fort longue; le malade la supporta avec une fermeté et un courage stoïques; il ne sourcilla pas; il parut éprouver un moment une douleur plus vive, et il le témoigna : ce fut quand je disséquai le bord antérieur. Il pâlit, mais il ne se trouva pas mal. Un peu de vinaigre, un verre d'eau, un moment de repos, le remirent dans son premier état.

» De retour chez moi, je voulus examiner attentivement la tumeur, afin d'en connaître l'organisation, la nature intime. Après l'avoir lavée à plusieurs reprises, voici ce qu'elle me présenta : sur sa surface externe, des fibres musculaires et aponévrotiques qui avaient fait partie du muscle thoraco-facial (peaucier), et du tissu cellulaire filamenteux, serré; sur sa surface opposée, une couche épaisse de grains lenticulaires, glanduleux, liés par un tissu cellulaire fort dense, qui avaient été manifestement enlevés de la glande Parotide; sur le sommet, un petit corps sphéroïde, blanchâtre, lisse, dur, évidemment squirrheux; à la base, encore quelques grains glanduleux, et du tissu cellulaire graisseux; sur le bord postérieur, un faisceau de

fibres charnues, épaisses, enlevé au sterno-mastoïdien, découvert dans une assez grande étendue, et des grains glanduleux en grand nombre ; et sur le bord antérieur, encore beaucoup de grains glanduleux, quelques fibres aponévrotiques, et un peu de graisse.

» Il me fut ainsi facile de voir que j'avais emporté le squirrhe enveloppé d'une couche fort épaisse de toutes les parties saines qui l'entouraient ; aussi, ne voyait-on de la vraie tumeur que le petit corps sphéroïde qui surmontait le pédicule auquel il adhérait intimement, et un petit point de sa surface à la base. Je me mis donc en devoir de la découvrir. Je la disséquai attentivement avec le même scalpel qui venait de me servir pour l'enlever, en commençant par la face antérieure. Son enveloppe était là fort mince ; je la fendis de haut en bas, et, en écartant les bords de la division, je mis la tumeur à découvert dans une étendue plus considérable. Sa couleur, sa consistance, ne me permirent pas de la méconnaître. Je continuai à la séparer des parties saines ; j'y réussis très aisément, et, en fort peu de temps, en agissant autant avec les doigts qu'avec l'instrument, car celles-ci n'y adhéraient que faiblement, si ce n'est en quelques points qui répondaient aux anfractuosités que l'on voyait sur sa surface, et dans lesquelles le tissu cellulaire semblait s'enfoncer. Son volume ne représentait guère plus de la moitié de tout ce que j'avais enlevé. Sa figure était celle d'une pomme de terre, offrant des bosses de différentes grosseurs, séparées par des sinuosités plus ou moins

profondes. Sa couleur était jaunâtre. Sa consistance était plus ferme que celle du lard, avec lequel sa substance semblait avoir beaucoup de ressemblance. Elle pesait 18 grammes, et l'enveloppe dont les grains glanduleux constituaient la très grande partie, en pesait seulement 14, ce qui donne en tout précisément 32 grammes.

« Si j'eus lieu d'être rassuré sur la crainte d'avoir laissé la moindre parcelle de la tumeur, la facilité que j'eus à la séparer des parties qui l'environnaient me donna quelques regrets de n'être pas arrivé d'abord jusqu'à elle, de ne l'avoir pas isolée, comme je venais de le faire, afin de n'enlever qu'elle seule, ce qui vraisemblablement aurait été très possible dans ce cas. Il est encore probable que l'opération, faite de cette manière, aurait été beaucoup plus courte, plus facile, moins douloureuse, et qu'elle n'aurait pas eu les suites dont je parlerai. Sans doute, on jugera qu'elles ont été peu graves, mais on conviendra qu'il eût été fort bon de les éviter.

» Je vis le malade deux heures après ; il était encore sur le sofa où je l'avais placé après l'opération. Il me rapporta qu'il avait peu souffert, mais qu'il avait éprouvé quelque difficulté à avaler..., la paupière supérieure du côté opéré ne s'abaissait que lentement, et pas tout à fait, et le malade avait de la peine à cracher, et même à se moucher. Je le fis transporter dans son lit où je l'établis dans une situation convenable. Il eut immédiatement un léger frisson. Je le mis au

bouillon, donné fréquemment à cause des petites doses qu'il pouvait seulement avaler. Le soir, il éprouvait au même degré les symptômes que j'avais observés à midi.

» Le 27, le malade se trouvait tout à fait bien, et avait dormi la majeure partie de la nuit ; il avalait plus facilement, et avait craché à peu près comme avant l'opération. Je le fis lever pour lui ôter plus commodément le bandage qui le gênait par la compression qu'il exerçait, et je mis à sa place une simple mentonnière. Je fis mettre un peu de farine de riz dans le bouillon que le malade devait prendre à l'heure de son dîner. Il l'avalait sans trop de difficulté ; le soir, il y avait déjà assez de gonflement à la joue.

» Le 29, je levai l'appareil et fus enchanté de l'état où je trouvai la plaie. Les lambeaux n'avaient pas bougé, ils s'étaient exactement recollés aux parties sur lesquelles je les avais étendus, et ne laissaient entre eux qu'une petite plaie un peu profonde, longue d'environ un pouce et large de quatre lignes, répondant au milieu de l'incision cruciale, dont les branches paraissaient à peine, excepté l'inférieure, parce que le lambeau postérieur-inférieur s'était un peu replié en dedans pour prendre la forme du cou. Je plaçai dans le vide un petit bourdonnet mollet chargé de basilicum ; par dessus je mis un plumasseau couvert légèrement du même onguent, je soutins le tout à l'aide d'une compresse trempée dans une décoction émolliente et d'une simple mentonnière.

» Le même pansement fut continué, et le 1^{er} floral l'appareil se trouva sali par beaucoup de sérosité sanguinolente ; il en sortit encore à l'époque du pansement : peut-être la salive s'y mêlait-elle et en augmentait-elle la quantité.

» La plaie n'offrit rien de particulier les jours suivants ; le pansement et le régime furent les mêmes.

» Le 4, les bords de la plaie se rapprochaient en raison du dégorgement, aussi l'intervalle qui les séparait avait-il diminué de moitié ; la suppuration était abondante et toujours crue et sanieuse. Le malade mangeait très librement.

» Le 5, même pansement. Je tins toujours le lambeau postérieur-inférieur soulevé, et je coupai les poils de barbe dont il était couvert qui s'implantaient dans le bord opposé, l'irritaient et donnaient lieu à la bouffissure des chairs.

» Le 6, je touchai avec le nitrate d'argent les chairs baveuses, j'en fis autant le lendemain, je coupai de nouveau les poils et je mis un peu de charpie dans l'intervalle des bords. La plaie était tellement rétrécie que le bourdonnet, quoique beaucoup plus petit, n'y pouvait plus tenir place.

» Le 9, je touchai encore les chairs, je les couvris de charpie fine et sèche, à plat. La suppuration avait diminué des trois quarts ; la mentonnière n'en fut plus salie. La bouche était toujours de côté, et l'œil dans le même état, malgré les efforts que le malade faisait pour rappeler le mouvement et la vie dans les

muscles, en essayant de les mettre en jeu plusieurs fois dans le jour. J'eus beau chercher à tourner l'attention de la nature vers ces parties; les frictions sèches répétées, l'application des liqueurs spiritueuses, tout fut inutile.

» A dater de ce jour, le traitement n'offrit plus rien de remarquable. La plaie suivit une marche régulière, n'exigea plus que les secours ordinaires, et la guérison fut complète le 4 plairial.

» Les muscles ont depuis lors repris quelque énergie, cependant ils restent encore aujourd'hui (14 août 1806, six ans après l'opération) privés d'une partie de leurs mouvements; aussi la bouche est-elle toujours un peu de travers, la joue, flasque, s'enfle dans l'action de parler, de prononcer certaines lettres, et particulièrement la lettre P; la paupière ne se ferme complètement qu'à l'aide du doigt, mais heureusement la mastication et la déglutition se font comme avant l'opération. Dans l'état d'inaction, rien ne paraît et la figure est en harmonie.

» Ce fait explique clairement la part que les branches du nerf facial (portion dure de la septième paire) ont aux mouvements des parties auxquelles elles se distribuent, car il est bien évident que le tronc qui les fournit fut tronqué et emporté avec la portion de la glande parotide qu'il traverse. »

OBS. XXXVI. *Extirpation d'une Parotide squirrheuse, par le docteur CORDES, de Leirschberg.* (JOUR-

nal de Chirurgie et d'Ophthalmologie, par GRÆFE et WALTHER. *Berlin, 1828, page 105.*)

« Au mois de mars 1824, j'ai extirpé avec succès toute la Parotide. MM. les docteurs Menzel, de Striegau, et Seps peuvent attester, car ils étaient présents à l'opération, quelle peine j'ai eue pour enlever cette glande fortement enclavée, et quelle cavité est demeurée à sa place. La glande pesait une once et demie, et avait la forme d'un œuf qui aurait éprouvé une contusion dans le sens de sa longueur. Je l'ai conservée dans l'esprit de vin; elle est à la disposition de quiconque désire la voir.

» Le malade, sujet de cette observation, M. le pasteur Jaeckel ayant été placé sur une chaise ordinaire, je fis une incision longitudinale et séparai de la glande les téguments, des deux côtés, en fixant celle-ci avec un crochet, afin de la faire sortir autant que possible de sa cavité. Avant l'opération, à la vérité, elle paraissait très mobile, et c'est là-dessus que je basais le succès de l'opération. Mais cette mobilité était une illusion, ou paraissait avoir été très superficielle, car malheureusement plus tard la glande ne se laissait pas remuer le moins du monde. Je fus donc obligé de recourir au bistouri pour détacher la Parotide des muscles et des artères, et je continuai cette dissection avec la plus grande prudence, c'est à dire qu'après avoir pénétré à une certaine profondeur avec le bistouri j'examinai de nouveau avec le doigt pour me convaincre de la place qu'occupait la Carotide, et pour constater les

rapports de la base de la Parotide ; je croyais toujours avoir atteint le fond de la glande , et constamment mon espoir était trompé ; j'acquis même plusieurs fois la conviction que j'étais encore loin de mon but , car la glande semblait s'enfoncer de plus en plus profondément dans sa fente. J'étais enfin arrivé à ce point qu'il me paraissait presque impossible de faire pénétrer le bistouri plus profondément sans blesser la carotide, car avec mes yeux je ne pouvais plus rien distinguer dans le fond obscur de la plaie, et l'espace était devenu trop petit pour que mon doigt pût sentir à quelle distance j'étais encore de l'artère. Je continuai cependant ma dissection, et je pus à grand'peine parvenir sous la lèvre de la Parotide avec le manche du scalpel. Il me fut alors facile d'achever l'opération : elle avait duré seize minutes.

» L'opéré avait à peu près perdu deux à trois onces de sang. Au moment où je fis la dernière incision et enlevai la Parotide, il se leva rapidement de son siège, se plaça devant une glace en s'écriant : « Je vais avoir le tétanos de la mâchoire (trismus). » Mais, m'apercevant qu'il exécutait bien les mouvements d'élévation et d'abaissement de la mâchoire, je me tranquillisi et essayai de le faire asseoir pour procéder au pansement. Comme l'hémorrhagie était très insignifiante, je fis la suture pour effectuer la réunion par première intention , moyen d'autant plus convenable que, d'après ce que nous avons déjà dit , la cavité avait la forme d'un œuf longitudinalement comprimé, je cou-

pris ensuite le tout de charpie maintenue à l'aide d'une compresse et d'une bande.

» Le malade se mit alors au lit qu'on lui avait préparé. Je lui demandai pourquoi il s'était levé si brusquement de sa chaise, et il répondit qu'au moment où j'avais fait la dernière section et extrait la glande, il lui avait semblé qu'une aiguille passait de l'apophyse mastoïde vers l'angle de la bouche ; or, comme plusieurs médecins distingués lui avaient déclaré, disait-il, que s'il se laissait opérer, il pourrait être pris de trismus, il avait cru que cet accident en était le premier symptôme. Pendant qu'il prononçait ces paroles, j'aperçus que du côté opéré l'angle de la bouche, la moitié du nez, les paupières et la moitié du front étaient paralysés. Ces parties ne pouvaient remuer : elles avaient perdu entièrement leur action. En examinant le malade du côté où il portait son mal, il était impossible de reconnaître sa physionomie. Toutes les parties de ce côté pendaient dans un état de relâchement ; si l'opéré ouvrait sa bouche, l'angle labial du côté sain se portait beaucoup plus en haut qu'à l'état normal, tandis que l'autre restait inactif ; la bouche formait par là une ligne oblique. La joue restait de même dans un relâchement complet ; le malade ne pouvait fermer la paupière ni rider la moitié du front. Voilà pourquoi il arrivait que chaque fois qu'il riait, la moitié de la joue seulement prenait part à ce phénomène. Je lui administrai une solution de sel ammoniac, sans m'inquiéter en ce moment-là de la paralysie.

» Toutes les deux heures, je lui fis une visite; il ne se plaignait pas de douleur; mais quel ne fut pas mon étonnement, lorsque je vis le côté malade aussi volumineux qu'avant l'opération. J'ôtai le pansement et trouvai toute la cavité remplie de sang. J'enlevai les sutures, je nettoyai la cavité, je la bourrai entièrement de charpie, mis une compresse et une bande par dessus, et l'hémorrhagie s'arrêta. Comme il est très désagréable d'être obligé d'ôter sitôt le pansement, je ne réappliquerai plus jamais la vraie suture là où il y aura une cavité, quelque petite qu'elle soit.

» Je passai la première nuit près du malade; il était tranquille, il s'endormit vers les deux heures: à quatre heures, il s'éveilla, demanda une tasse de café qu'on lui accorda et se rendormit jusqu'à six heures. Le sommeil lui avait fait du bien, il était gai et remercia Dieu d'avoir échappé à un si grand danger. A ma grande joie, l'angle de la bouche ne me paraissait pas aussi oblique que la veille. Deux heures après, je lui fis une autre visite, il avait la même gaieté d'esprit et me serrait la main avec reconnaissance.

» Le docteur Seps eut la bonté de passer auprès de lui la deuxième nuit, qui était aussi calme que la première.

» Le troisième jour après l'opération, j'ôtai le premier appareil; la suppuration était encore faible. Pour ne pas irriter la plaie, j'enlevai seulement la compresse et la charpie qui couvraient extérieurement la plaie.

» Le cinquième jour, il s'établit une bonne suppuration ; j'enlevai alors tout ce qui restait encore du premier pansement ; je nettoyai la plaie et la remplis de nouveau de charpie, mais en quantité moindre que la première fois.

• Je renouvelais ensuite le pansement tous les jours, la surface de la plaie se couvrait de belles granulations, de sorte que, dans l'espace de trois semaines, elle était de niveau avec les autres parties ; mais la paralysie ne s'était pas considérablement améliorée, quoique tous les remèdes recommandés par les plus célèbres médecins, fussent employés.

» Dans cette triste position, je m'adressai à M. Græfe, en le priant de vouloir bien me dire ce que j'avais à faire contre cette paralysie. Il me répondit qu'un traitement fortifiant était le plus convenable et que la nature ferait le reste. Ce conseil s'est confirmé ; car, après l'emploi de remèdes irritants à l'intérieur et à l'extérieur, après l'usage des eaux de Warmbrunn pendant plusieurs semaines, après l'application des douches et de l'électricité, toutes les parties paralysées ont repris leurs fonctions. »

OBS. XXXVII. *Extirpation de la Parotide par M. ROUX.* (Gazette des hôpitaux. 1837, t. XI ; p. 555.)

« Au mois de juin 1837, est entrée à l'Hôtel-Dieu, Eulalie Colin, âgée de 50 ans, couturière, d'une constitution lymphatique ; elle est mariée depuis onze ans, et a eu six enfants dont quatre ont été nourris par elle.

Sa santé a beaucoup souffert à la suite de toutes ses couches, et elle n'a jamais été bien portante depuis.

» Il y a deux ans que, sans cause appréciable, la glande parotide du côté droit a commencé à se gonfler; ce gonflement est allé peu à peu en augmentant, sans causer de douleur, jusqu'à la fin de la première année. Au bout de ce temps, des douleurs ayant le caractère de celles qui accompagnent les engorgements squirrheux et cancéreux, se sont manifestées. La malade les compare à de violentes piqûres d'épingles. Au commencement de la deuxième année, la paralysie du nerf facial a eu lieu par suite du gonflement et de la dureté de la glande. Il est probable cependant que ce nerf ne participe pas à l'état squirrheux de la glande; car on sait très bien que les nerfs résistent pendant longtemps à la dégénérescence cancéreuse. La tumeur a deux fois et demie environ le volume normal de la glande.

» Avant de procéder à l'opération, la carotide primitive fut mise à nu, et embrassée dans une ligature d'attente. L'opération a duré 55 minutes, dont 15 ont été employées pour la ligature de la carotide. Cette opération a été pratiquée d'après le procédé ordinaire, mais prolongée et rendue un peu plus difficile que d'ordinaire par la section de la veine jugulaire externe, qui a déterminé une hémorrhagie assez abondante, et qui, sans être inquiétante, a néanmoins apporté du retard dans l'opération, soit à cause de l'épanchement de sang qui masquait à l'opérateur les organes qu'il

devait intéresser , soit à cause de la syncope qui s'est manifestée un peu plus tard, pendant laquelle l'opération a dû être suspendue, les battements de l'artère carotide ayant cessé.

» Après la ligature de la carotide , on a procédé de suite à l'extirpation de la glande , car l'hémorrhagie formée par la jugulaire superficielle était déjà arrêtée depuis longtemps. Deux incisions ont été pratiquées , et là quatre lambeaux ont été disséqués pour mettre la glande à découvert. La dissection de cette glande salivaire a été faite, non sans beaucoup de difficultés. Les artères temporale , maxillaire interne et massétérine , ont été ouvertes ; la glande n'était pas traversée par la carotide externe , comme cela s'observe quelquefois ; aucun accident n'est survenu pendant cette seconde opération.

» La plaie a été remplie de boulettes de charpie, et les lambeaux ont été rapprochés, et maintenus en contact à l'aide de bandelettes agglutinatives , une légère compression a été ensuite établie à l'aide d'un bandage.

» L'ouverture des artères temporale et maxillaire interne n'a pas déterminé le moindre écoulement de sang. On est forcé d'admettre que la compression exercée sur elles par la Parotide engorgée , a déterminé leur oblitération, ou tellement diminué leur calibre qu'on les a confondues avec les petites artérioles d'un ordre beaucoup inférieur pour le calibre. Les mas-

sétériques seules sont les artères un peu considérables que l'on a liées.

» Le lendemain, 20 juin, la malade a peu dormi ; la soif est vive et permanente, la fièvre est très légère, le premier appareil a été changé ; il n'y a pas eu d'hémorrhagie, et en conséquence, on a ôté la ligature d'attente de la carotide.

» Jusqu'au 28 juin, l'état général de la malade était satisfaisant ; mais, le 29, elle a eu du frisson pendant deux heures, de la fièvre, et n'a pas dormi.

» Le 1^{er} juillet, elle a vomi dans la journée ; dans la nuit, le frisson est revenu, et persistait encore le lendemain matin, ainsi que les nausées ; la fièvre est assez intense ; la malade est fortement soupçonnée d'avoir mangé des aliments du dehors ; elle se plaint de douleurs à l'épigastre, et la langue est rouge.

» Le 2 juillet, les mêmes accidents persistent ; la malade offre tous les symptômes d'une péritonite ; son état ne laisse pas d'espoir.

» Le 3 juillet, le hocquet et le vomissement ne cessent pas ; les traits de la malade sont profondément altérés.

» La malade meurt, le 4 juillet.

» *Autopsie* : Le péritoine offre des traces très marquées d'inflammation ; phlébite des veines du bassin, épanchement de pus dans la cavité du péritoine, pas d'abcès aux poumons ; ces organes sont farcis de petites masses squirrheuses.

» Le travail de cicatrisation de la plaie était arrêté

depuis la manifestation de la péritonite. Une portion très petite de la Parotide avait échappé à l'opération.»

OBS. XXXVIII. *Extirpation de la Parotide, par SIEBOLD père. (Historia systematis salivalis, auctore JO. BARTH. SIEBOLD. Ienæ, 1797, page 158.)*

« Præter milites vulneratos, puella quoque magno tumore ægra aderat, qui regionem dextræ parotidis, anguli maxillæ inferioris et glandulæ sub-maxillaris, occiput, mentum et collum versùs latè protensus, fœdè occupaverat. Diagnosis à nonnullis medicis et chirurgis peritis obiter de tàm casu ancipiti consultis variè, ut in re dubiâ et ancipiti fieri solet, statuebatur. Quidam folliculosum tumorem esse profitentur, alii parotidem tantummodò tumidam esse censent, alii demùm parotidem cum glandulâ sub-maxillari affectum decernunt. Parens itaquè, fluctuantibus artis peritis, animo, ut esse solet, intrepido, operationem manè die... octobris, præsentibus aliis imprimis discipulis chirurgicis aggrediebatur.

» Integumentis discissis et à tumore undiquè solutis, tumorum quasi agmen, partim intrà extirpationis tempus, partim antè eam ferè finitam, in conspectum venit, inter quos duo majores, parotis scilicet et glandula sub-maxillaris insigni mole excellunt, minores verò sertum quasi glandularum conglobatarum tumidarum, suprâ, juxtâ, et infrâ parotidem et glandulam sub maxillarem situm, et secundùm carotidum truncum communem, ad claviculam usquè protensum

jungunt. Illas glandulas salivales cum conglobatis in lipomatosam degenerationem subiisse planè primò visu cerni poterat. Magna patientia, maxima manuum dexteritas, et multum temporis spatium requirebantur, ut extirpatio tantæ glandularum affectarum congeriei et quidem valdè reconditæ, partim cultelli incisionibus, partim ope digitorum, quasi enucleando, penitùs et fausto exitu absolveretur.

» Manui parentis proximus, cunctis operationis momenti omnem animum et sensus adverti sedulò, eoque, salvâ religione, à me conditiones omnes adnotatas esse, sub quibus solum et tantummodò parotis penitùs excindi possit, publicè hìc fateor. Imprimis hoc adnoto, nervum communicantem faciei, parotidis lobulos undiquè perforantem, cum ramis suis hamuli ope antè discissionem elevatum esse, ut eò magis spectatores persuaderentur parotidem ipsam adfectam sese habere. Prætereà post parotidem extirpatam casum suprâ descriptum cum partibus designatis admodum conspicuis aderat, quibus illud impletur. Trans musculos, digastricum nempè maxillæ et stylohyoideum, ad longitudinem meatûs auditorii digitum indicem immittebam, eoque ad carotidis truncum à maxillæ ramo paullò tectum applicato, hanc arteriam fortiter pulsantem tactu sentiebam. Hoc et plures adstantes comperiebant. Excissâ parotide, cultellum glandulæ sub-maxillari ceterisque conglobati generis applicabatur.

» Quibus extirpatis, ægrota symptomatibus atrocis-

simis, quæ minus sanguinis profluvio, pro vasis læsis parcissimo, maximè verò propter nervorum discissorum copiam sequebantur, adeòquè urgebatur ut morti proxima esse videretur. Nihilominùs reconvalescebat, et paullò pòst ex integro sanata est, ut ex diario parentis chirurgico certior factus sum. »

Les faits rassemblés dans cette catégorie sont ceux qui se présentent en plus grand nombre. La profondeur à laquelle l'opérateur a été forcé de porter l'instrument, l'excavation qui a suivi l'extirpation de la tumeur, le nombre et le volume des vaisseaux divisés, enfin les phénomènes de paralysie : telles sont les circonstances qui, dans bon nombre de ces cas, ont fait naître l'idée d'une extirpation complète. Mais en les soumettant à une critique sévère, on est conduit à abandonner cette première opinion : nous allons d'ailleurs exposer en peu de mots notre sentiment sur les faits principaux de cette série.

L'observation de Siebold est une de celles qui ont le plus excité l'attention des chirurgiens. Elle a été reproduite et différemment jugée par Cullerier, Murat, MM. Hourmann, Dugied, etc. Nous avouons qu'elle ne nous paraît pas offrir un exemple incontestable de l'extirpation de la Parotide. D'abord, la maladie paraît consister dans l'engorgement des ganglions lymphatiques. La preuve tirée de l'isolement du tronc et des branches de la septième paire, serait certes d'une grande valeur, si cette dissection eût été faite

sur la portion de tumeur enlevée; mais on se demande comment et pourquoi, en pratiquant l'opération, le chirurgien s'est arrêté à isoler ainsi le nerf du milieu des tissus morbides qui l'environnaient (car autrement comment eût-il pu le montrer aux spectateurs)? Des accidents nerveux fort graves ont suivi l'opération. Prouvent-ils la section du nerf facial? Non, car il est démontré par un grand nombre de faits que la division de la septième paire est peu douloureuse: d'autre part, les effets de cette section ne sont nulle part notés dans l'observation, et il est difficile qu'ils aient passé inaperçus. Enfin il ne paraît pas que des vaisseaux tant soit peu considérables aient été ouverts. Cependant l'auteur affirme que l'on a pu voir après l'opération toutes les parties qui limitent l'échancrure parotidienne; la dissection des filets nerveux, quoique invraisemblable, ne peut guère se rapporter à autre chose qu'au nerf facial. On le voit donc, cette observation renferme des circonstances contradictoires, et nous n'oserions nous prononcer d'une manière absolue sur la nature des parties qui ont été enlevées par Siebold.

L'opération d'Albino Magri ne peut laisser de doutes sur l'extirpation d'une grande partie de la parotide; elle démontre en même temps que la lésion était étrangère à la glande, puisque la dissection attentive de la tumeur enlevée a fait découvrir la présence de la parotide, traversée par les divisions du nerf facial, semblable à une parotide non altérée, et seulement accolée à la masse mor-

bide. Les muscles de ce côté du visage ont été frappés de paralysie. Outre cette lésion des fonctions du système musculaire, il s'en est montré une autre de la sensibilité.

La paralysie du sentiment, qui a été observée dans ce cas, est un accident rare, et dont l'auteur a donné une mauvaise explication. Cette paralysie n'était pas la conséquence de la section du facial, mais bien de la division des branches de la cinquième paire qui se jettent sur le facial derrière la mâchoire inférieure et l'accompagnent sur la joue. Cette paralysie ne s'étendait pas jusqu'aux lèvres, et pourtant le facial s'y répand par des ramifications nombreuses. Elle n'eût pas été bornée à la joue, si elle eût été produite pas la division de la portion dure de la septième paire.

L'observation de Lacoste prouve qu'il pénétra à une certaine profondeur dans l'échancrure parotidienne ; mais l'absence complète de paralysie des muscles de la face montre que la parotide n'a pas été enlevée : la blessure de l'artère carotide externe n'est pas du tout démontrée ; les branches qu'elle fournit peuvent avoir été la source de l'hémorrhagie ; du reste, Lacoste ne dit rien de l'état des parties après l'opération ; enfin, la surface de la tumeur était unie, ce qui tend à prouver qu'elle était seulement appliquée sur la parotide.

Quoique pendant l'opération de Degland la quantité de sang fournie par les vaisseaux ait été plus considérable que dans le cas précédent, quoique la dissection ait été plus pénible et qu'elle ait été conduite plus profondément dans l'échancrure parotidienne, néanmoins je ne vois pas ici les preuves d'une extir-

pation de la parotide. Nous avons dit que les battements de l'artère carotide externe dans le fond de la plaie peuvent être aperçus à travers la glande atrophiée ; ajoutons que la surface de la tumeur était lisse et qu'il n'est pas question de paralysie de la face.

Quoique Klein parle de la section des filets du nerf facial et de la ligature de la plupart des branches de la carotide externe, quoiqu'il dise avoir mis à nu cette artère ainsi que la carotide primitive et le nerf pneumo-gastrique, j'avoue que je conserve des doutes sur la réalité de l'extirpation complète de la parotide. Il est étrange que l'opération ait pu être achevée en six minutes et que le chirurgien ne parle pas de la gêne qu'a dû occasionner l'écoulement du sang au moment de l'ouverture des artères, non plus que de la manière dont il s'y est pris pour lier les vaisseaux. Il est également surprenant qu'une section si bien reconnue des filets du facial n'ait pas produit une hémiplégie faciale complète. Quoi qu'il en soit, il est probable que Klein a enlevé une assez grande portion de la parotide.

Dans l'observation de Stedmann, rien ne prouve que la glande ait été le siège de la maladie ni qu'elle ait été enlevée : la description du fond de la plaie manque ; la tumeur était sans doute très vasculaire, et les branches de la carotide externe ont pu suffire pour verser le sang qui s'est écoulé pendant l'opération ; enfin, pas d'hémiplégie faciale, mais seulement un peu de distorsion de la bouche.

Dans le cas du docteur Cordes, l'extirpation de la parotide est incomplète. La glande, comprimée par les tumeurs extérieures, adhérentes à leur face profonde, a été fortement entamée par le bistouri de l'opérateur.

Il est plus que douteux que Fontheim ait enlevé la totalité de la parotide. La tumeur paraissait mobile dans son fond. La dissection des parties profondes ne donna lieu à l'ouverture d'aucun vaisseau important. La paralysie momentanée de quelques muscles de la face du côté opéré peut très bien tenir à la lésion des branches antérieures, coupées sur la joue pendant la dissection.

Le nerf facial passe dans l'épaisseur de la parotide, et jamais à la face interne de cette glande. La conservation de ce nerf que Eulenberg dit avoir dénudé comme dans une préparation anatomique, suffit pour démontrer qu'il n'y a eu qu'une extirpation partielle, et cette assertion est justifiée par les autres détails de l'opération. La paralysie a été partielle et passagère.

Il est impossible de voir dans l'observation de Prieger un exemple d'extirpation de la parotide ; en effet : 1° l'opérateur, quoique privé de bons aides, n'est pas huit minutes pour terminer l'ablation de la tumeur ; 2° l'hémorrhagie est peu considérable ; 3° la section des divisions du facial, annoncée par Prieger, ne donne pas lieu à la paralysie ; 4° enfin, il n'y a pas de description de l'état des parties après l'opération.

4° *Catégorie.* Observations dans lesquelles la glande a probablement été enlevée en totalité.

OBS. XXXIX. *Extirpation de la Parotide, par le docteur WARREN.* (Sur les tumeurs, page 288.)

« Une dame veuve, âgée de trente ans, porte, depuis deux ans, une tumeur située à la partie supérieure et latérale du cou, et disposée de manière à envelopper l'oreille et l'angle de la mâchoire inférieure et à constituer une masse de forme conique, dirigée de haut en bas. Cette tumeur, depuis le moment de son apparition, a toujours augmenté d'une manière régulière; elle était le siège de douleurs très vives, ce qui faisait désirer à la malade d'en être débarrassée promptement.

» L'opération étant décidée fut pratiquée de la manière suivante: une incision de trois pouces commencée derrière l'oreille fut prolongée en bas, vers l'angle de la mâchoire, dans une direction légèrement oblique d'arrière en avant. Une seconde incision transversale, d'un pouce et demie de longueur, fut portée de la lèvre antérieure de la plaie jusqu'au bord inférieur de la mâchoire inférieure. La tumeur fut ensuite détachée de l'oreille et du muscle mastoïdien. Les artères faciale et maxillaire divisées pendant l'opération furent aussitôt liées. La tumeur, étant séparée le plus possible des parties indiquées, fut saisie à sa partie inférieure à l'aide d'une airigne double et tirée en dehors, et l'on continua à disséquer les parties profondes. Pendant cette séparation, la carotide pouvait être aperçue au fond de la plaie, et reconnue à ses pulsations; mais elle n'était pas assez isolée pour pouvoir être embrassée

à l'aide d'une ligature : prévoyant dès lors la nécessité où je me trouverais de lier la carotide externe, je priai un aide de comprimer le tronc de la carotide primitive, pendant que je poursuivais la dissection des parties profondes. Le sang jaillit tout aussitôt avec tant de force que les aides et l'opérateur en furent couverts. L'artère carotide fut de suite comprimée, le sang épongé avec soin, et on se mit en devoir de saisir les bouts de l'artère divisée : ce vaisseau se trouvait caché derrière les muscles digastrique et stylo-hyoïdien, il fut saisi et lié.

» Pendant trois jours, la malade eut beaucoup de peine à respirer, elle était obligée de se tenir assise, et la déglutition était douloureuse. Après la levée du premier appareil, la malade devint plus calme. La plaie se guérit promptement : il resta cependant une fistule salivaire provenant de la portion faciale de la glande. Cette fistule dura deux ans; au bout de ce temps, elle fut guérie par la cautérisation faite avec le nitrate d'argent. La paralysie de la face dura pendant trois ans, après lesquels elle diminua graduellement et finit par disparaître. La malade se remaria au bout de six ans, et il ne reste d'autre trace de la maladie que la cicatrice de l'opération.

» La tumeur enlevée était granuleuse, et sa texture montrait qu'elle appartenait exclusivement au tissu de la parotide. »

OBS. XL. *Extirpation de la glande Parotide par KIRBY.* (Medico-Surgical Review. 1826, vol. 4, page 546.)

« La malade était une femme de quarante ans, qui portait une tumeur étendue de l'os de la pommette à la partie supérieure du cou, à deux pouces à peu près au-dessous de l'angle de la mâchoire. Elle couvrait toute la surface du masséter, repoussait l'oreille en arrière et en dehors, et faisait une saillie égale en volume à un œuf de dinde. Immobile, douloureuse, surtout lorsqu'on la maniait pendant quelque temps, irrégulière et recouverte de téguments d'une couleur livide, surtout dans les points les plus proéminents, elle était traversée par des douleurs lancinantes qui se propageaient à la face, au cou, et occasionnaient à la malade des insomnies.

» L'opération fut pratiquée. Je n'entrerai pas dans les détails minutieux de cette opération : je dirai seulement qu'après avoir pratiqué sur la tumeur une incision cruciale, avoir mis à nu la gaine fibreuse de la glande, on chercha à détacher la tumeur en se servant des doigts et du bistouri, et je dois ajouter que ce ne fut pas sans peine et sans dangers qu'on réussit à la séparer. Les branches du nerf facial furent coupées ; mais ce qui rendit surtout l'opération plus difficile, ce fut l'hémorrhagie abondante, provenant de la tumeur même qui se déchira pendant que M. Kirby essayait de la détacher des muscles ptérygoïdiens. L'écoulement de sang fut arrêté par le doigt d'un aide, ce qui permit

à l'opérateur d'enlever complètement la glande, sans oublier la moindre partie. A la place laissée libre par la tumeur enlevée existait une excavation limitée par le conduit auditif, l'articulation de la mâchoire, et l'apophyse styloïde. Découverte dans toute sa longueur, lorsque la pression des doigts cessait, la plaie se remplissait de sang; on en tamponna le fond avec une éponge; des compresses graduées furent placées par dessus, et le tout fut soutenu à l'aide de tours de bande.

» Cette pauvre malade était très affaiblie par l'opération; cependant elle dormit bien pendant toute la nuit, et le lendemain elle se plaignait seulement d'une soif intense et de la douleur que lui faisaient éprouver les mouvements de déglutition. Le second jour, il survint de la fièvre, et les parties étaient rouges et tuméfiées. Le troisième, la face était très enflée et couverte d'un érysipèle étendu jusqu'au cou; le pouls était petit et fréquent. Le quatrième, la suppuration commençait à s'établir. Depuis ce moment les choses allèrent en s'améliorant, la malade se rétablit, et il n'y eut pas de récurrence. »

OBS. XLI. *Extirpation d'une Parotide malade, dans l'hôpital de Toronto (Haut-Canada), par C. WIDMER, chirurgien militaire. (Journal l'Expérience, 1838, 15 septembre, page 556.)*

« Après avoir fait une incision elliptique aux téguments, dans un des points les plus saillants de la tumeur, on enleva la glande sans beaucoup de peine, et

il s'écoula fort peu de sang. L'auteur attribue la facilité de l'opération à ce qu'il détacha la glande malade de bas en haut. La veine jugulaire et l'artère carotide externe furent liées immédiatement, la dernière à ses deux extrémités. Lorsqu'on eut enlevé toute la tumeur, l'apophyse styloïde et l'apophyse transversale de l'atlas se trouvèrent mises à nu. L'opération fut couronnée d'un plein succès; en six semaines de temps, la plaie fut entièrement cicatrisée. »

Obs. XLII. *Extirpation de la Parotide, par MAC-CLELLAN.* (Magasin de Médecine étrangère, publié à Hambourg par les docteurs GERSON et JULIUS, tome 15, 1828, page 141. — *Extrait de American medical Review and Journal.* 1826.)

« Pendant l'hiver de l'année 1826, le docteur Graham, jeune chirurgien de Dublin, suivait les cours de médecine du collège de Jefferson. Comme son œil gauche et toute la moitié de sa face étaient déviés, et cachés par un grand col, M. Mac-Clellan supposait une maladie qui troublait les fonctions du nerf facial. A la fin du cours, M. Graham vint trouver ce professeur, et lui demander ses conseils au sujet d'une immense tumeur de la Parotide gauche.

» Lorsque M. Mac-Clellan examina la maladie, il fut à l'instant même frappé par une grande cicatrice irrégulière, qui sillonnait la partie la plus saillante de la tumeur. Cette cicatrice provenait d'une ancienne tentative d'extirpation de cette tumeur, faite à Dublin

sans succès. M. Graham assura que le chirurgien et plusieurs autres médecins distingués, présents à l'opération, avaient postérieurement déclaré que la maladie consistait dans une hypertrophie de toute la Parotide. Tous les chirurgiens qui plus tard examinèrent la tumeur étaient, autant que le malade s'en souvenait, du même avis. La tumeur extérieure, ainsi que tous les autres phénomènes, firent que M. Mac-Clellan se prononça de la même manière : voilà pourquoi il ne conseilla pas une nouvelle opération.

» Cependant le malade engagea M. Mac-Clellan, à plusieurs reprises, à faire de nouvelles tentatives d'extirpation. A cette époque aussi, la maladie commençait à causer de la douleur, et M. Graham ne pouvait plus fermer son œil gauche, ce qui entretenait dans cet organe une inflammation chronique. En outre, il vint à la pensée de M. Mac-Clellan que les glandes congglomérées s'altèrent rarement dans toute leur étendue, si même elles s'altèrent, et qu'on peut prendre fréquemment les glandes congglomérées (l'auteur a sans doute voulu dire conglobées) de la joue, à l'état de dégénérescence, pour la parotide sous-jacente. Toutes ces circonstances réunies, et l'espoir que l'opération ne serait pas aussi redoutable qu'il se l'était imaginé au commencement, le déterminèrent à l'entreprendre : elle fut exécutée le 27 février 1827, en présence du professeur Smith et de plusieurs élèves de l'auteur, de la manière suivante :

» Deux incisions semi-lunaires, dont les extrémités

se joignaient, en haut, un peu au dessus de l'arcade dentaire, et en bas, deux pouces et demi au dessous de l'angle de la mâchoire, circonscrivirent presque toute la cicatrice. Les téguments, séparés de la surface de la tumeur et renversés, M. Mac-Clellan les disséqua en avant jusqu'au masséter et aux os zygomatiques, et, en arrière, jusqu'aux cartilages de l'oreille et jusqu'à l'apophyse mastoïde. Ne pouvant aller plus loin des deux côtés, il essaya de parvenir sous l'extrémité inférieure de la tumeur. Dans cette partie de l'opération, il fallut naturellement diviser le digastrique. M. Mac-Clellan put alors avec ses doigts arriver derrière la tumeur et la déplacer ; mais, avant d'aller plus loin, il mit à nu le tronc de la Carotide externe là où elle s'enfonçait dans la masse morbide, ainsi que les veines, et les tira avec le pouce et l'index hors de la tumeur. Quelques petits vaisseaux donnaient beaucoup de sang : on les comprima avec le doigt, et l'hémorrhagie s'arrêta avant qu'on pût appliquer des ligatures.

» Sans autres obstacles notables, M. Mac-Clellan put alors aller plus loin, et, après avoir attiré la tumeur avec les doigts, après avoir séparé avec le bistouri les brides et coupé le muscle stylo-hyoïdien, il réussit enfin à soulever toute la tumeur au dessus de la mâchoire. Le tronc de la septième paire, très hypertrophié, sortait au dessous de l'apophyse mastoïde, passait ensuite derrière le bord postérieur de la tumeur, et pénétrait près de la surface antérieure dans la masse morbide. Le tiraillement considérable que le

nerf éprouva alors causa à l'opéré les douleurs les plus violentes; il fut pris de convulsions et tomba en syncope. Aussitôt que possible, on coupa le nerf, et le malade revint graduellement à lui-même. Il restait encore à séparer la tumeur de l'os zygomatique, et à cet effet il fallait de nouveau avoir recours au bistouri, les adhérences étant très solides. Dans cette dernière partie de l'opération, on coupa une branche principale de l'artère temporale; il y eut une hémorrhagie considérable, et on fut obligé de lier l'artère; ce fut la seule ligature qu'on appliqua pendant l'opération. L'auteur ne vit pas l'artère maxillaire interne; cependant, en extirpant la partie profonde de la tumeur derrière l'angle et la branche de la mâchoire inférieure, elle dut être déchirée.

» A cause de la syncope et de l'affaiblissement qui suivit l'opération, on vit suinter de la plaie beaucoup moins de sang qu'on ne s'y attendait; c'est pourquoi on put examiner comme sur un cadavre les parois de la plaie et l'état des parties. M. Mac-Clellan assure n'avoir jamais vu de cavité de plaie plus grande et plus horrible; au fond, elle était beaucoup plus large qu'à la surface; la profondeur en était, de la peau au pharynx qui était à nu, de plus de quatre pouces et demi. L'apophyse styloïde, tout à fait mise à nu, était même privée d'une grande partie des muscles et des fibres qui la couvrent, ces parties ayant été enlevées pendant l'ablation de la portion inférieure et postérieure de la tumeur. La carotide et la jugulaire interne, de même

que le nerf hypoglosse, se trouvaient couverts de peu de tissu cellulaire, entre l'apophyse mastoïde et la branche ascendante de la mâchoire inférieure. Avec un doigt introduit dans la plaie, derrière la mâchoire, on pouvait distinctement toucher les muscles ptérygoïdiens mis à nu. En général, la tumeur paraissait avoir rempli tout l'espace dans lequel la Parotide pouvait pénétrer, et nulle part on ne pouvait apercevoir de trace de cette glande, saine ou malade.

» Pour éviter autant que possible d'appliquer des ligatures aux artères tirillées, M. Mac-Clellan attendit quelque temps avant de faire le pansement ; cependant il n'y eut aucune hémorrhagie, mais seulement un suintement de sang qui remplit la cavité de la plaie. Pour empêcher le renversement des bords de la plaie, on fit trois sutures, et on appliqua quelques bandelettes agglutinatives et une compresse qu'on fixa au moyen d'une bande.

» Dans les trois premiers jours après l'opération, le malade fut dans un état inquiétant ; le système nerveux paraissait fortement ébranlé, et, malgré l'usage des opiacés, les signes d'éréthisme général persistèrent. La sécrétion urinaire fut d'abord presque totalement supprimée ; le second jour cependant, quelques gouttes ayant été évacuées par l'urètre, cette évacuation fut suivie d'une strangurie très douloureuse. Les muscles des extrémités se contractèrent convulsivement. Une insomnie complète, qui, pendant tout ce temps, ne céda à aucun traitement, fit craindre pour le réta-

blissement du malade. Mais le phénomène le plus inquiétant fut, peu d'heures après l'opération; une dysphagie complète : il était difficile de décider si cette dysphagie venait d'une simple irritation nerveuse, ou, comme M. Mac-Clellan le croyait, d'un collapsus du pharynx, à la suite de sa dénudation et de la déchirure du muscle stylo-pharyngien, ou enfin, comme le malade le croyait lui-même, de la pression du caillot contenu dans la plaie. Rien ne put être avalé pendant deux jours, et, à chaque tentative pour boire, eurent lieu des convulsions violentes comme dans l'hydrophobie. Au moyen d'injections opiacées et de cataplasmes chauds appliqués sur le bas-ventre, on parvint à diminuer la violence de la strangurie et le spasme des muscles. Peu après, au moment où M. Mac-Clellan voulait injecter avec la sonde œsophagienne quelques liquides dans l'œsophage, le malade fit un effort heureux, et la déglutition devint possible. Peu de temps auparavant, pendant une convulsion violente des muscles du cou, il s'était déclaré une hémorrhagie consécutive abondante, qui peut-être fut cause de l'amélioration.

» La suppuration s'établit très lentement, et entraîna le coagulum ; mais, avant que la cavité qui était presque transformée en abcès fût évacuée, M. Mac-Clellan fut obligé de rouvrir de nouveau la plaie avec le bistouri; après quoi, il se forma de belles granulations, et le malade se rétablit parfaitement.

» La cicatrice, très solide et profonde, est placée

derrière l'angle de la mâchoire. Le visage est beaucoup moins difforme qu'avant l'opération, et la cicatrice peut être plus facilement cachée. La paralysie et la déviation de l'œil sont beaucoup moindres, et le malade peut remuer, beaucoup mieux qu'auparavant, la mâchoire et la tête. »

OBS. XLIII. *Dégénérescence squirrheuse extraordinaire de la Parotide, avec la description de l'opération et de la cure, par le docteur PRIEGER, médecin royal de la province de Kreuznack.* (Répertoire des Sciences médicales, par RUST, tome 49, page 505.)

« Bien que jusqu'ici l'extirpation de la parotide ait passé pour très dangereuse et même pour complètement impossible, néanmoins j'ai été assez heureux pour donner, il y a quatre ans, la preuve du contraire. En effet, je puis affirmer que la femme sur qui cette opération fut pratiquée est encore aujourd'hui en parfaite santé; que, pendant ce temps, elle a heureusement mis au monde un enfant qu'elle a nourri elle-même, et que, jusqu'à ce jour, elle n'a ressenti aucun mal dans le lieu de l'opération. Alors, je ne croyais pas qu'il fût possible d'extirper une tumeur de cette espèce avec autant de bonheur, mais l'observation de la maladie et de la cure que je vais rapporter est une nouvelle preuve du succès qu'on peut se promettre de cette opération dans les cas même les plus graves.

» Une femme, native de Mittelventenbach, dans la Saxe-Cobourg, âgée de quarante-trois ans, de taille

moyenne et d'une faible constitution, mère de huit enfants, bien portants, est le sujet de l'observation. Si l'on excepte les maladies ordinaires de l'enfance, que cette femme avait supportées facilement et avec bonheur, elle n'avait point été malade jusqu'au commencement de l'âge de retour. A quatorze ans, ses règles vinrent pour la première fois et continuèrent régulièrement depuis ce moment jusqu'à sa première grossesse qui eut lieu dans sa vingtième année. Elle mit successivement au monde, jusqu'à trente-deux ans, huit enfants, et ses accouchements ainsi que ses couches ne présentèrent rien de particulier, si ce n'est que les premiers furent quelquefois longs et douloureux, sans exiger cependant les secours de l'art. En 1814, elle fut atteinte de la fièvre nerveuse, qui régnait alors épidémiquement, et dont elle guérit heureusement et rapidement.

» Dans le cours de sa trente-troisième année, elle s'éveilla une nuit, éprouvant sans aucune cause connue, dans la joue droite et le côté correspondant du cou, une douleur tellement vive que ce ne fut qu'avec l'aide des deux mains de son mari qu'elle put relever sa tête, qui cependant ne présentait point de tumeur sensible. Sans l'emploi des moyens médicaux, par le régime diététique seul, ces douleurs passèrent complètement; pourtant, au bout de quelque temps, (elle ne put dire combien) la malade sentit sous l'oreille droite, vers le lobule, une petite tumeur semblable à une tête d'épingle, douloureuse, et qui, dans l'espace

de neuf ans, acquit le volume que nous allons indiquer. Jusqu'au moment où l'on eut recours à moi, on avait fait beaucoup d'essais de traitement par les emplâtres et les caustiques, mais l'accroissement de la tumeur n'en était que plus rapide.

» La tumeur, dure, superficielle, très sensible et rouge sur plusieurs points saillants, inégale, bosselée, immobile seulement derrière l'articulation de la mâchoire inférieure, naissait du côté interne de l'oreille droite, s'élevait jusque vers l'apophyse jugale du maxillaire supérieur qu'elle recouvrait, puis se portait vers la paupière inférieure dont elle n'était éloignée que d'un demi-pouce et qu'elle entraînait vers le nez et la commissure des lèvres. Les larmes s'accumulaient à la surface libre de l'œil, comme si le canal lacrymal était obstrué. Le nez et la commissure des lèvres étaient également entraînés en bas par le poids de la tumeur, de façon que la salive s'écoulait habituellement en grande quantité et ulcérait les environs. La tumeur se portait ensuite par dessus le côté droit du menton vers le larynx, qui était fortement repoussé à gauche; de là, elle descendait très volumineuse vers la poitrine, et reposait sur la deuxième côte droite; en arrière et en haut, elle gagnait la partie externe et postérieure de l'apophyse mastoïde, à laquelle elle adhérait solidement, entraînant avec elle le lobule de l'oreille. Le milieu de la partie inférieure de la tumeur était couvert, dans une circonférence de huit pouces, par un tégument de nouvelle formation, tel qu'il s'en produit après

l'usage des caustiques, et dans lequel on voyait de nombreux vaisseaux sanguins dilatés.

» La malade était fort amaigrie, et portait sur son visage les traces des soucis qui remplissaient son ame ; son sommeil était agité, et elle ne pouvait reposer sur le côté gauche sans éprouver de la suffocation, des sifflements violents, et des bourdonnements dans la tête, par suite de la pression exercée sur le larynx et les gros vaisseaux. Elle reposait toujours sur des oreillers très élevés et sur le côté malade, et elle avait des rêves très agités. Elle se plaignait encore de gêne dans le cou, et ne pouvait écarter les mâchoires ; la respiration était libre, quand la malade se tenait dans la situation verticale ; l'excrétion des matières fécales et des urines n'était point gênée ; le pouls était normal, quant au rythme, mais très affaibli ; elle avait souvent des palpitations ; ses règles étaient jusqu'ici régulières.

» Deux points de la tumeur commençaient à devenir rouges et douloureux, et la malade présentait de jour en jour des symptômes plus évidents de cachexie. On ne pouvait donc douter de l'imminence de l'ulcération du cancer, et l'on devait regarder une extirpation prompte et complète comme le seul moyen possible de salut ; ce fut aussi la résolution que je pris, deux jours après l'entrée de la malade.

» La malade fut reçue dans l'hôpital civil, organisé avec beaucoup de soin depuis plusieurs années. Avant l'opération, on lui rendit le repos physique et moral, et on la soumit à une diète légère mais nourrissante.

» Le 7 septembre 1824, après que j'eus prié le docteur Dankelman, chirurgien du Cercle, mon honorable confrère, de m'assister avec quelques aides, la malade fut placée sur un matelas, couchée sur le côté gauche, et la tête relevée. Alors, saisissant moi-même la tumeur de la main gauche et l'élevant autant que possible, je fis l'incision de la peau de bas en haut, en demi-cercle, sur la partie qui regardait le nez. A partir de ce point et du larynx, je disséquai successivement la tumeur en dehors, et vers la profondeur des parties jusqu'à la moitié de son épaisseur, puis je la séparai également en arrière et en haut, de sorte qu'enfin toute cette énorme masse ne tenait plus qu'à un pédicule induré, long d'un pouce, prolongé derrière l'articulation de la mâchoire, entre elle et l'apophyse mastoïde, dans le point où la tumeur avait pris naissance. Cette portion ne pouvait être séparée qu'avec beaucoup de précaution, parce que les pulsations de la Carotide externe y étaient très sensibles.

» Pendant l'opération, la malade ne se plaignit de douleurs vives que lorsqu'on incisa les rameaux nerveux du nerf dur et du maxillaire inférieur, ce qui arriva souvent. La section des vaisseaux veineux et artériels, quoiqu'on les comprimât aussi vite que possible et qu'on eût lié onze artères, branches des artères temporale, transverse de la face et faciale, donna lieu à une hémorrhagie très notable, que l'on crut devoir estimer à 20 onces. Contre les syncopes qui se manifestèrent pendant l'opération, on administra quelque-

fois un peu de vin avec quelques gouttes de teinture d'opium safranée.

» Les recherches les plus attentives, qui étaient faciles dans cette plaie large et profonde, ne firent découvrir aucun reste de la parotide elle-même ni de la parotide accessoire, qui n'avait été prise que sympathiquement et bien plus tard ; ce qui donne la preuve la plus certaine de la possibilité de l'extirpation complète de la parotide, mise en doute par beaucoup de grands chirurgiens, tels que Richerand, Boyer et Richter.

» La dégénérescence de la peau n'ayant permis de ménager qu'une petite portion de cette membrane, on avait sous les yeux une horrible plaie, qui fut néanmoins presque complètement réunie par plusieurs points de suture et par de grandes bandelettes agglutinatives. Par dessus, on plaça de la charpie, des compresses et une bande qui inclinait la tête vers le côté affecté, afin de relâcher davantage les tissus dont on avait opéré le rapprochement.

» Le poids de la tumeur, défalcation faite d'une grande quantité de sang, enlevé par le séjour dans l'eau, était de trois livres et demie, poids médicinal. Elle présentait de tous côtés un aspect inégal et bosselé et une consistance dure.

» A part quelques accidents peu marqués, comme la gêne de la déglutition et un peu de toux spasmodique qui se montra le jour de l'opération et céda bientôt à des moyens peu actifs, toute la période de

guérison ne fut troublée par aucun accident. Le 10 septembre, troisième jour de l'opération, plusieurs points de suture furent enlevés, et, comme on put obtenir la réunion par de grandes bandelettes agglutinatives, on enleva le 12 septembre les autres points de suture.

» Les ligatures se séparèrent depuis le 11 septembre jusqu'au 20 ; alors, on enleva la dernière. Les granulations devinrent de jour en jour plus belles, et, dès le premier octobre, la malade, complètement rétablie avec une cicatrice de trois lignes de large en quelques points, fit à pieds une route de huit lieues pour retourner au lieu de sa naissance, dans le Cobourg.

» La difformité de la commissure droite des lèvres et de la paupière inférieure, qui étaient entraînées en bas, disparaissait à vue d'œil à mesure que la guérison s'accomplissait, de sorte que bientôt il n'y eut sans doute plus de difformité. »

OBS. XLIV. Extirpation de la glande Parotide. Résultats physiologiques de la section du nerf facial, par le docteur RAYMOND, membre correspondant de l'Académie royale de médecine. (Journal des Connaissances médico-chirurgicales. Juin 1839, page 240.)

« Le nommé Jeannet, âgé de trente-sept ans, ouvrier perceur au port de Cherbourg, reçut, en 1852, sur la joue gauche, un violent coup de marteau en fer; il fut renversé par le choc, perdit connaissance, et rendit quelques gouttes de sang par la bouche et par l'oreille gauche.

» Les premiers accidents se dissipèrent bientôt; ils furent suivis d'une large ecchymose et d'un gonflement considérable, qui disparurent aussi rapidement, ne laissant après eux qu'une petite tumeur dure et mobile; mais le malade resta sujet à des éblouissements et à des vertiges qui sont revenus fréquemment, à des intervalles très variables.

» La tumeur de la joue grossit progressivement, sans douleurs bien vives, et acquit en deux ans le volume d'un gros œuf de pigeon.

» Elle fut extirpée en 1854 : l'opération ne présenta rien de remarquable, et la plaie fut cicatrisée en vingt-quatre jours.

« Un an environ après cette première opération, Jeannets aperçut du développement, sur le même côté de la face, de deux nouvelles tumeurs distinctes, l'une placée près de l'oreille, et l'autre sur la joue.

» Ces deux tumeurs augmentèrent séparément, donnant souvent lieu à des douleurs passagères et à une fièvre locale pendant laquelle la joue devenait rouge et chaude : elles ont fini par se réunir, il y a plusieurs mois, en une seule masse qui présente aujourd'hui, 1^{er} septembre 1857, les caractères suivants :

» Tumeur dure, bosselée, occupant tout le côté gauche de la face, s'étendant, en hauteur, depuis l'apophyse zygomatique jusqu'à un pouce au dessous de l'angle de la mâchoire inférieure, et, en largeur, depuis la suture zygomato-malaire jusqu'à huit lignes en arrière du lobule et de la conque de l'oreille, qu'elle

soulève et déjette en arrière et en haut. La peau qui recouvre cette large tumeur est rouge et adhérente vers son centre, où elle est sillonnée par une cicatrice verticale de deux pouces, résultant de l'incision pratiquée dans la première opération. Les parties superficielles de la tumeur offrent un peu de mobilité et une élasticité voisine de la fluctuation ; ses parties profondes paraissent plus dures et sont fortement adhérentes. La partie la plus inférieure plonge dans l'espace compris entre l'angle du maxillaire inférieur et l'apophyse mastoïde.

» Le malade éprouve depuis longtemps de la gêne dans les mouvements de la mâchoire et dans ceux de déglutition. Il dit aussi ressentir depuis quelque temps des douleurs lancinantes dans la tumeur qui, depuis deux mois, a pris un accroissement très prononcé.

» Les ganglions lymphatiques du cou, et les glandes sous-maxillaires ne présentent aucune trace d'engorgement ; mais, depuis quelque temps, la face est un peu bouffie, et la peau prend une couleur terreuse.

» Jeannet est du reste dans la vigueur de l'âge ; sa constitution robuste n'a commencé à s'altérer sensiblement que depuis quelques mois, et il demande avec instance à être débarrassé de sa maladie.

» Le 7 septembre 1857, tout étant préparé pour l'ablation de la tumeur et pour la ligature de l'artère carotide primitive, dans le cas où les circonstances l'exigeraient, le malade fut couché sur le côté droit,

et la tête solidement maintenue sur un oreiller. Je fis une première incision à convexité antérieure qui partait d'un pouce au dessus de l'apophyse zygomatique et s'étendait jusqu'à deux pouces au dessous de l'angle de la mâchoire inférieure; une seconde incision, à convexité postérieure, fut amenée au devant du conduit auditif, de manière à se joindre à la précédente au cou, sur le trajet de l'artère carotide primitive. Une troisième incision de deux pouces fut faite en arrière de la seconde, à quelques lignes au dessous du conduit auditif, et dirigée horizontalement sur l'apophyse mastoïde. Aussitôt après, je commençai la dissection des masses squirrheuses. Arrivé au fond de l'espace qui sépare l'angle de la mâchoire du sommet de l'apophyse mastoïde, je m'aperçus qu'une grosse artère était comme enchâssée dans les tissus malades. Je saisis alors fortement la tumeur avec la main gauche, et, pendant que j'exerçais sur elle des tractions méthodiques, je coupai lentement avec un bistouri conduit à plat le tissu cellulaire stratifié et très adhérent qui la fixait, et je parvins ainsi à la détacher complètement. Cette dissection dura vingt-huit minutes, et occasionna par moments de vives douleurs.

» J'enlevai ensuite quelques granulations de la Parotide placées vers le canal de Sténon et qui me parurent indurées, ainsi que quelques parcelles de tissu cellulaire que je sentis dans divers points de la plaie, et qui était aussi indurées. Je me rendis facilement maître du sang. Sous l'angle de la mâchoire, vers le

haut du cou , existait une grande excavation au fond de laquelle battait à nu une très grosse artère. Le doigt, promené en dehors , en avant et en arrière de ce vaisseau , me donna la certitude qu'il ne restait dans son voisinage aucune trace de parotide ou de tissu malade.

» La tumeur enlevée avait le volume d'un œuf de dinde, elle était composée de deux portions bien distinctes. L'une était superficielle, formée de six lobes, chacun gros comme une noisette, d'aspect franchement squirrheux, enveloppés séparément d'un kyste celluleux, et réunis entre eux par du tissu cellulaire très serré. Ceux de ces lobes qui touchaient à la peau offraient un peu moins de dureté que les autres. La deuxième portion de la tumeur était placée plus profondément et plus en arrière que la précédente ; son volume surpassait un peu celui d'une parotide saine ; elle était constituée par de petites granulations médiocrement dures, d'aspect lardacé, criant bien moins sous le scalpel que les lobules superficiels. Un grand nombre de ces granulations présentaient un petit noyau central d'un blanc opaque ; elles étaient toutes réunies par une trame celluleuse peu abondante et adhéraient aux parties sous-jacentes par le tissu cellulaire fortement stratifié, dont j'ai déjà signalé l'existence. Enfin, çà et là, autour de la tumeur et principalement en avant, étaient quelques granulations à peine altérées et offrant réellement la texture de la parotide.

» Je me suis arrêté à la pensée que cette portion

profonde de la tumeur était formée par la glande parotide indurée et malade, tandis que les lobules superficiels, squirrheux, étaient dus à l'engorgement et à la dégénérescence des ganglions lymphatiques placés entre cette glande et la peau.

» A l'aide de six points de suture entortillée et d'un point de suture entrecoupée, j'ai mis en contact les lambeaux de peau ; un linge fenêtré et huilé, des plumasseaux de charpie, et quelques tours de bande ont complété le pansement. L'opéré a été ramené à son lit et couché la tête haute, sur le côté droit. La tranquillité la plus absolue, la diète, une légère infusion de tilleul, et une potion calmante, lui ont été prescrites. Une réaction modérée s'est opérée dans la journée. Le malade a reposé quelques instants dans la première nuit, et un suintement sanguinolent médiocrement abondant a imbibé l'appareil.

» Le deuxième jour, une douleur vive s'est manifestée dans le côté gauche de la tête, et s'est accompagnée d'un peu d'agitation et d'une très forte réaction fébrile : une saignée du bras a rapidement ramené le calme.

» Le 9 septembre, troisième jour après l'opération, la journée a été bonne, le malade a dormi pendant quelques heures ; l'appareil a été renouvelé.

» Le 11, cinquième jour, les aiguilles de la moitié supérieure de la plaie ont été retirées.

» Le sixième jour, j'ai aussi retiré celles de la moitié

inférieure, et j'ai trouvé la plaie verticale presque complètement cicatrisée.

» L'anfractuosité profonde, située au dessous et en arrière de l'angle de la mâchoire inférieure suppure seule; le pus qui s'y forme sort aisément par une petite boutonnière que j'ai ménagée inférieurement, ainsi que par l'incision transversale, dont la suture entrecoupée n'a déterminé qu'en partie la cicatrisation.

» Dès le quatrième jour, j'ai permis de légères crèmes au malade; j'ai ensuite peu à peu augmenté ses aliments, et le 27 septembre, vingt-deuxième jour de l'opération, la guérison était achevée.

» Le 4^{er} octobre, le pavillon, le lobule et la conque de l'oreille avaient repris leur position naturelle. La bouche qui, peu de jours après l'opération, était fortement tirillée à droite, offrait déjà une bien moins grande distorsion. La peau du côté gauche de la face jouissait d'une grande partie de sa sensibilité. Seulement, le malade disait éprouver dans ce côté une sorte de froid et d'engourdissement. Cette moitié de la figure était complètement impassible; l'aile du nez et l'angle des lèvres restaient immobiles dans les divers jeux de physionomie qu'exécutait l'autre côté. Lorsque le malade veut fermer les yeux, les paupières de l'œil gauche ne se rapprochent pas (la supérieure semblant seule se mouvoir un peu), et elles laissent à découvert presque tout le globe de l'œil, qui se montre fortement tirillé en dedans et en haut. Elles restent en contact lorsque je les rapproche; la paupière supérieure se relève en-

suite normalement, mais les mêmes phénomènes se présentent de nouveau, lorsque le malade cherche à refermer cet œil. En un mot, le muscle orbiculaire des paupières du côté gauche paraît à peu près complètement paralysé, tandis que l'élevateur de la paupière supérieure et les divers muscles moteurs de l'œil conservent toute leur énergie.

» J'ai revu plusieurs fois Jeannet, pendant les premiers mois qui ont suivi l'opération; après ce temps, sa bouche était un peu moins déviée à droite qu'au moment où il a quitté l'hôpital, et la sensibilité était à peu près tout à fait revenue dans le côté gauche de la face; mais les paupières gauches, l'aile du nez et l'angle des lèvres de ce côté offraient au même degré les particularités que j'ai signalées. »

OBS. XLV. *Extirpation d'une tumeur du cou, enveloppant la glande Parotide, par RICHARD CARMICHAEL.* (Transactions of the association of physicians in Ireland, vol. 2, page 101.)

« J'ai enlevé, le 14 décembre, une tumeur du cou et de la mâchoire, dont le dessin donne une idée plus nette que ne le ferait une description. M. Favrel, qui a fait ce dessin, a aussi pris les mesures ci-indiquées : 1° Diamètre vertical, en partant de l'oreille externe (qui se trouvait repoussée en haut,) jusqu'à sa terminaison au cou, cinq pouces. 2° Diamètre horizontal, au dessus de l'oreille, trois pouces et demi; à sa partie inférieure, cinq pouces : de sorte qu'il y a un ac-

croissement graduel de volume, à partir de la partie supérieure. Bien que d'une consistance ferme, cette tumeur cependant n'offre pas la dureté du cancer de cette région. Je pensai qu'elle était adhérente à l'apophyse mastoïde et à l'angle de la mâchoire. Ce qui me portait à cette supposition, c'est qu'on ne rendait la tumeur mobile qu'en passant les doigts dans sa partie la plus inférieure. Mais nous verrons que sur ce point mes prévisions n'étaient point fondées.

» Le malade était un boutiquier, demeurant dans le bourg de Parsons, et âgé de 40 ans. D'après le rapport du malade, cette tumeur, qui a paru il y a 14 ans, offrait dans le principe le volume d'un haricot et était placée au dessous de l'oreille. Pendant l'espace de quatre ans, elle acquit le volume d'un œuf. A cette époque elle fut enlevée par un praticien habile; cependant, malgré l'opération, elle repullula, et, depuis elle ne cessa d'augmenter de volume, et ses progrès furent beaucoup plus rapides qu'auparavant.

» Il y a 6 ans, à peu près, que j'ai vu ce malade en consultation avec MM. Richards, Peile et Colles. Alors, la maladie s'étendait sur la face, mais n'avait pas la moitié du volume qu'elle présente aujourd'hui. L'opinion des consultants fut que la glande Parotide se trouvait englobée dans la masse morbide et que, par conséquent, on devait s'abstenir de toute opération, qui n'offrait aucune chance de succès et qui offrait des dangers bien réels.

» Quelque temps après, cédant aux instances du

malade, j'appliquai sur la tumeur un escharotique puissant (de l'arséniat de fer), et cette application détruisit une grande partie de la tumeur qui se prolongeait sur la face. La cicatrice se fit sans difficulté. Malgré les applications froides qu'on fit sur la tumeur, elle continua à augmenter de volume et devint le siège de douleurs vives et lancinantes.

» En novembre 1817, la maladie avait fait des progrès très rapides, et, le malade étant venu me consulter, je lui fis connaître les chances qu'offrait une opération difficile, dangereuse, mais peut être le seul moyen qu'on pût tenter pour lui sauver la vie. D'ailleurs, le résultat de l'application du caustique me faisait penser que la maladie n'était point de nature cancéreuse, ce qui donnait à l'opération une chance de plus que dans le cas contraire, et il me semblait aussi que la ligature de la carotide, avant l'extirpation, donnait un degré de sûreté plus grand à l'opération.

» Après avoir mis ordre à ses affaires, le malade revint avec la résolution bien arrêtée de se faire opérer. Son courage et son sang-froid ne l'abandonnèrent pas un moment, et ce courage me servit beaucoup dans l'exécution de cette opération qui fut pratiquée au milieu d'une forêt de veines, d'artères et de nerfs, et qui exigea de ma part une attention bien soutenue pendant plus d'une heure.

» Le malade fut donc placé sur une table, et un peu penché vers le côté gauche. MM. Peile, Coles et Todd me servaient d'aides. Je fis, sur toute l'étendue de la

tumeur, une incision qui commençait au dessous de l'oreille, et se prolongeait en bas, dans la direction du muscle sterno-mastoïdien. Ce prolongement de l'incision avait pour but de découvrir l'artère carotide, afin de la comprimer, ou d'en faire au besoin la ligature. La veine jugulaire externe fut liée et coupée en travers. La carotide et le muscle sterno-mastoïdien avaient été déplacés par le développement de la tumeur, et poussés vers le conduit aérien ; cependant, lorsque l'artère s'est trouvée assez isolée pour permettre à un aide de glisser ses doigts jusqu'à elle, j'ai procédé aux autres temps de l'opération. Il a fallu d'abord disséquer la peau des deux côtés de l'incision, afin de mettre à découvert le côté externe et superficiel de la tumeur ; celle-ci fut ensuite détachée du conduit auditif, de l'apophyse mastoïde, et de l'angle de la mâchoire, parties auxquelles elle était fortement attachée. Pour séparer la tumeur des parties profondes, de l'os temporal, et de la branche de la mâchoire, j'employai les doigts et le manche d'un scalpel. Cette partie de l'opération fut difficile, à cause de la force et de l'étendue des adhérences auxquelles j'étais loin de m'attendre.

» La tumeur tenait encore par un prolongement ou pédicule, dans l'épaisseur duquel existait une artère assez volumineuse, reconnaissable à ses pulsations. Avant de couper ce prolongement, je priai M. Todd de se tenir prêt à comprimer l'artère carotide, dans le cas où la section de cette partie causerait une hémorrhagie.

Pour éviter autant que possible l'artère, je me servis d'un bistouri boutonné; mais, à peine la section était-elle terminée, qu'on vit paraître un flot de sang fourni sans doute par quelque gros vaisseau contenu dans l'épaisseur des parties divisées : la compression que M. Todd exerçait avec toutes ses forces sur l'artère carotide ne parvenant pas à arrêter l'hémorrhagie, le danger devenait imminent, et il n'y avait pas une minute à perdre. M. Colles plaça dans la plaie une éponge qu'il soutenait avec soin, et, pendant ce temps, je fis une section horizontale de la tumeur, afin d'arriver dans la cavité occupée par l'éponge et de pouvoir mettre à découvert les vaisseaux divisés. Cette manœuvre ayant été promptement exécutée, on lia en deux endroits une artère assez volumineuse, probablement le tronc de la faciale, qui avait été coupé, non pas en travers, mais obliquement en biseau, de sorte que la blessure avait la forme de l'ouverture d'un tuyau d'orgue. Après que ces deux ligatures eurent été faites, la compression fut enlevée, et l'hémorrhagie s'arrêta.

» La portion de tumeur qui restait en place adhérait encore aux os de la base du crâne et à l'apophyse transverse de l'atlas. Les personnes qui m'aidaient avec tant d'habileté me conseillèrent de ne pas pousser plus loin l'opération et de laisser les choses au point où elles étaient arrivées; cependant je résistai à des avis si sages, et résolus d'essayer la séparation du reste de la tumeur sans recourir au bistouri. Je commençai donc à séparer avec mes doigts la portion adhérente à

l'os temporal et plongée entre les apophyses mastoïde et styloïde. Ce temps de l'opération fut exécuté en employant assez de force, ce qui occasionna des douleurs vives au malade, surtout au moment où fut séparé le tronc de la septième paire qui se trouvait dans cette masse. C'est par la même manœuvre que je détachai une autre portion de la tumeur qui adhérait à l'apophyse transverse de l'atlas. Un dernier reste de la tumeur tenait solidement à la base du crâne; je pensai qu'il était plus prudent de l'étrangler avec une ligature.

» Après avoir été nettoyées, les parties furent rapprochées à l'aide de bandelettes.

» Pendant la durée d'une opération aussi laborieuse, le malade ne poussa pas un seul cri.

» Après l'opération, il alla lui-même gagner son lit, sans vouloir que personne l'accompagnât. Aussitôt, il fut pris de frisson, mais ne tarda pas à se réchauffer, à l'aide de boissons chaudes et d'une bouteille de grès pleine d'eau bouillante placée à ses pieds. Dans la soirée, du sang s'écoulait en nappe de l'intérieur de la plaie; cet écoulement fut arrêté à l'aide de la compression. Le malade avait beaucoup de peine à avaler. On lui administra des boissons anodines.

» Le deuxième jour, le pouls donne quatre-vingt-six pulsations par minute; la soif est vive; il y a de la douleur dans la gorge et de la difficulté à avaler. Des

pilules cathartiques et des lavements furent administrés.

» Le troisième jour , le malade paraît aller bien ; seulement il se plaint d'insomnies. Le pouls est à cent quatre. On donne dans la journée du bouillon de poulet et une potion avec quatre gouttes de teinture d'opium.

» Le quatrième jour , la potion n'a pas produit d'effet , le pouls est à quatre-vingt-dix-huit , l'insomnie persiste. On réitère les lavements pendant la journée ; et l'on continue l'usage du bouillon de poulet.

» Le cinquième jour , il est survenu du délire ; le pouls est à cent , mais faible : j'attribue le délire à l'état du cerveau déterminé par la perte du sang et n'hésite pas à faire donner du vin et à continuer le bouillon. Le premier appareil fut levé ce même jour : les lèvres de la plaie , dans l'endroit où la peau était plus adhérente à la tumeur , paraissaient noires et sphacélées ; les autres parties commençaient à se réunir ; le cuir chevelu était très gonflé dans la moitié droite de la tête.

» Le sixième jour , le pouls est à soixante , il n'y a point de délire , mais un peu de brusquerie dans les mouvements ; le malade a un peu dormi pendant la nuit. Une saignée est faite , et quelques cathartiques sont administrés dans le but de faire tomber l'inflammation.

» Le septième jour , le malade a été calme ; son pouls est ferme et à quatre-vingt dix. Le malade passe

la nuit tranquillement, et ne se plaint plus de douleurs en avalant. La suppuration est plus abondante et séreuse.

» Les neuvième, dixième et onzième jours, les ligatures tombent ainsi que le morceau de tumeur étranglée par la ligature ; la suppuration devient de bonne nature ; l'inflammation des parties environnantes diminue.

» Trente-six jours après l'opération, la plaie était guérie ; mais les muscles de la face du côté de la tumeur sont restés paralysés. Quant à la cicatrice, elle est tout à fait linéaire. »

OBS. XLVI. *Extirpation de la glande Parotide, par M. GENSOUL. Observation recueillie par M. le docteur PILLET. (Extrait de la clinique, etc.... ; tome 2, n. 89, dans les Archives générales de Médecine, tome 17, page 610, année 1828.)*

« Jean-Michel Faure, âgé de soixante-trois ans, sanguin et fortement constitué, portait, depuis les premiers jours d'avril 1824, sur la parotide droite, une tumeur indolente, sans changement de couleur à la peau, et de la grosseur d'une fève. Cette tumeur se développa rapidement, et la peau s'ulcéra bientôt. Le 16 juillet, ce malade fut reçu à l'Hôtel-Dieu de Lyon ; la tumeur avait à cette époque le volume d'un œuf, était très douloureuse, et présentait des points fistuleux à sa partie supérieure. M. Gensoul ouvrit, avec une lancette, un point fluctuant, et il s'en écoula une

petite quantité de sang mêlé de quelques stries d'une matière grise. Le malade se trouva soulagé et sortit de l'hôpital, mais il y rentra le 4 septembre. La tumeur, qui, dans le principe, ne paraissait pas adhérente à la parotide, semblait alors tenir à cette glande, qui était elle-même tuméfiée et excessivement douloureuse : les bords de l'ulcération étaient renversés, boursoufflés et d'un aspect grisâtre ; il en découlait une sanie fétide, et les douleurs étaient lancinantes. Quelques sangsues diminuèrent un peu l'engorgement. Le 20 septembre, on se décida à faire l'extirpation de la tumeur, dont la base s'était élargie et s'étendait sur la partie latérale et supérieure du cou. M. Gensoul a donné la description suivante de son opération :

» Le malade étant assis et convenablement fixé, je cernai la tumeur par deux incisions semi-elliptiques de six pouces de hauteur, laissant entre elles, dans leur partie moyenne, trois pouces d'intervalle. Ces incisions furent dirigées dans le sens longitudinal de la parotide. Après avoir séparé la tumeur du masséter, du bord parotidien de la mâchoire et de l'apophyse mastoïde, j'essayai vainement de déchirer les adhérences profondes qui la retenaient. Alors, le sang coulant de toutes parts et le volume de la tumeur gênant la dissection de la base, j'en enlevai ce qui était libre, en coupant dans son épaisseur, pendant que les doigts des aides s'opposaient à l'hémorrhagie. La dissection fut continuée à l'aide de la sonde cannelée et des ongles ; enfin ce qui restait de la parotide fut enlevé avec des

ciseaux courbes sur le plat. Onze artères furent liées successivement, y compris la carotide externe. La possibilité de promener les doigts sur les muscles masséter, ptérygoïdien, sterno-mastoïdien, sur le bord postérieur de la mâchoire, les apophyses mastoïde et styloïde, me confirma dans la certitude que j'avais enlevé toute la parotide. Je rapprochai les lèvres de la plaie avec des bandelettes agglutinatives; je fis arroser de temps en temps l'appareil avec de l'eau froide, pour prévenir, s'il était possible, ou du moins pour modérer l'inflammation.

» La tumeur était composée d'une masse de tubercules gangliformes, d'un tissu grisâtre, lardacé, élastique; quelques uns de ces ganglions étaient ramollis, diffluent dans leur centre. Au dessous d'eux se trouvait un véritable tissu squirrheux. Le tronc du nerf facial se trouvait sur la partie postérieure de la tumeur, et on voyait sur la partie antérieure le commencement du conduit de Sténon. La plaie marcha rapidement vers la cicatrisation, mais il repullula des végétations qui furent enlevées; des douleurs lancinantes se firent de nouveau sentir; il parut des duretés au devant du tragus; cette partie de l'oreille fut enlevée ainsi que la partie antérieure cartilagineuse du conduit auditif; quelques applications de sangsues firent cesser les douleurs qui avaient persisté; et le malade sortit enfin de l'hôpital le 9 janvier 1825, avec une cicatrice linéaire, blanchâtre et très solide. Mais, bientôt après, à la suite d'excès de table, des symptômes d'une lésion

de l'appareil gastro-hépatique se développèrent chez lui, et il succomba le 16 juin de la même année, six mois après la guérison de la plaie.

»Résultat de l'opération. A l'ouverture du corps, on trouva des altérations de l'estomac et du foie incompatibles avec la vie; on reconnut en même temps que l'ablation de la Parotide avait été complète.»

Nous paraîtrons peut-être porter bien loin l'esprit de doute et de critique en hésitant à placer les faits qui précèdent au nombre des observations incontestables d'extirpation de la parotide. Peu de chose, il est vrai, manque pour chacune d'elles à la démonstration, et l'on serait tout aussi en peine de soutenir que l'ablation complète de la glande n'a pas été pratiquée. Voici du reste les raisons de notre circonspection : M. Raynaud n'a pas ouvert la carotide externe; la surface de la tumeur présentait çà et là quelques granulations à peine altérées de la tumeur; la description de la plaie, après l'opération, n'a pas été faite; cette description manque également à l'observation de M. Warren : M. Kirby n'a pas ouvert la carotide, il ne parle pas d'hémiplégie faciale. Il est à regretter que le fait de Widmer soit rapporté avec tant de concision; mais enfin, il n'y est pas question d'hémiplégie faciale, et ce silence doit nous faire rester dans le doute. C'est par des motifs analogues que nous avons placé dans la même série les faits de Prieger, de Carmichaël, de Mac-Clelan, l'un de ceux de Gensoul,

quoique l'auteur dise que l'autopsie a permis de vérifier l'ablation complète de la glande, le malade étant mort dix mois après l'opération, les restes atrophiés de la parotide ont pu perdre peu à peu leur aspect naturel, et n'être pas reconnus par la personne qui a disséqué la région.

5^e *Catégorie.* Observations dans lesquelles la glande a certainement été enlevée en totalité.

Les faits rassemblés dans cette dernière classe nous paraissent offrir des exemples incontestables d'extirpation de la parotide; nous croyons inutile de les commenter; la lecture attentive de chacun d'eux suffira pour démontrer que la glande a été enlevée en totalité.

Obs. XLVII. *Extirpation de la glande parotide, par M. RANDOLPH, chirurgien à Pensilvania* (Gazette des Hôpitaux, 1859, p. 518.)

« Un homme de couleur, âgé d'une cinquantaine d'années, s'était aperçu, depuis un an, d'une tumeur du volume d'un petit caillou à la partie antérieure du lobe de l'oreille gauche. Cette tumeur était d'abord mobile et peu douloureuse. Son volume a augmenté par degrés, et, comme, dix jours après l'entrée du malade à l'hôpital, la tumeur a encore grossi d'une manière sensible, l'extirpation a été jugée indispensable.

» Le malade ayant été placé sur une table et fixé, avec la tête inclinée à droite, l'opérateur pratiqua une incision verticale étendue depuis l'apophyse zygom-

tique jusqu'à l'angle de la mâchoire et au dessous, vers le bord du muscle sterno-mastoïdien, et passant par le milieu de la tumeur; une seconde incision divise horizontalement et à angle droit la première. Les lambeaux sont disséqués, l'artère faciale est en évidence; on la lie. La tumeur paraît adhérer fortement au fond, et surtout à l'angle de la mâchoire; on la dissèque de haut en bas. Durant cette dissection, on se voit obligé de lier les artères temporale et maxillaire interne; plusieurs petits vaisseaux sont liés en même temps. En continuant la dissection, la veine jugulaire externe est divisée en deux endroits et liée; puis la carotide externe est également blessée et liée à l'aide de l'aiguille et de la pince du docteur Physick. Une portion du muscle masséter adhère à la tumeur; on l'excise. La tumeur a contracté des adhérences avec la substance osseuse de l'angle de la mâchoire. Enfin, on enlève la masse morbide conjointement avec la totalité de la glande parotide. L'apophyse styloïde et le ligament stylo-maxillaire se trouvent à découvert.

» Par suite de la division de la portion dure de la septième paire, l'opération a été suivie de la paralysie des muscles du côté correspondant de la face. Cette paralysie cependant existait déjà avant l'opération, et il est remarquable, dit l'auteur, que la division du nerf ne l'ait point augmentée.

» La plaie a été réunie à l'aide de points de suture; l'opération avait duré cinquante-cinq minutes.

» A l'examen de la pièce pathologique, les chirur-

giens et anatomistes ont tous reconnu que la glande avait été complètement extirpée.

» Les suites de l'opération ont été heureuses, et le malade a été guéri assez promptement; la paralysie a diminué avec le temps. »

OBS. XLVIII. *Extirpation de la glande Parotide, par M. SMITH.* (The american Journal of the medical Sciences, 1839, 4^e Cahier; et Gazette méd., 1839, n^o 19, Janvier.)

« Miss Bryan portait une tumeur à la face, entre l'oreille et l'angle de la mâchoire, du côté gauche, précisément à la place de la Parotide. Cette tumeur est saillante et pointue comme un phlegmon; sa base n'est point large; elle est dure, sensible au toucher et accompagnée de douleurs lancinantes; son volume fait des progrès. On l'avait prise pour un ganglion lymphatique.

» Le 25 août 1836, M. Smith l'a opérée de la manière suivante. Il a pratiqué une incision verticale s'étendant de l'arcade zygomatique à l'angle de la mâchoire; il en a disséqué les bords et mis la tumeur en évidence. En suivant la dissection de cette dernière, le chirurgien s'est assuré qu'il avait affaire à la totalité de la glande Parotide, laquelle était devenue squirrheuse; sa forme est plus globulaire que celle de l'état

normal; son enveloppe plus épaisse et plus distincte; sa situation très profonde à cause du boursoufflement des tissus environnants.

» Arrivé à la partie profonde de la tumeur, l'auteur a mis à découvert et disséqué le nerf facial dans une grande étendue; ensuite il a été obligé de le diviser avec le bistouri, afin de compléter exactement l'ablation de la tumeur; aussi en est-il résulté la paralysie des muscles de la face. Pour enlever la tumeur, M. Smith a agi avec beaucoup de précaution afin de remédier à l'hémorrhagie qui pourrait résulter de la division des branches de la Carotide; il a passé, petit à petit, son doigt derrière la tumeur et cherché les pulsations artérielles; partout où il en a senti, il a coupé doucement, puis placé des ligatures, en s'aidant surtout d'un *tenaculum*. Enfin, il est parvenu à isoler, en quelque sorte, le mal, et il a fini par l'extirper; mais, à chaque coup de bistouri, un jet de sang artériel avait lieu.

» La cavité restante s'étendait jusqu'à l'apophyse styloïde; on voyait distinctement les muscles qui prennent naissance de cette apophyse; la place occupée par la glande Parotide était parfaitement vide, ce qui a fait penser que cet organe a été enlevé en totalité. L'examen de la tumeur confirme d'ailleurs cette observation.

» Le volume de la tumeur est comme celui d'une très grosse noix.

» Les suites de l'opération ont été heureuses, mais la paralysie de la face a persisté. »

OBS. XLIX. *Extirpation d'une tumeur fibreuse, recouvrant la branche de la mâchoire, l'échancrure parotidienne, la moitié supérieure du cou, s'étendant le long du trajet de l'artère carotide primitive, par M. LISFRANC. La glande Parotide était située au dessus et au devant de la tumeur. (Revue médicale, tome 4, année 1826, page 552.)*

« Prevost (Jean), tailleur, âgé de soixante ans, d'une constitution lymphatico-sanguine, entra à l'hôpital de la Pitié le 1^{er} juin 1826, pour une tumeur fibreuse du volume du poing, s'étendant en avant, jusqu'à une ligne qui descendait verticalement du petit angle de l'œil; en haut, jusqu'à l'arcade zygomatique; en bas, jusqu'à la partie inférieure du cartilage thyroïde; en arrière, s'enfonçant sous le muscle sterno-mastoïdien et soulevant le lobule de l'oreille. Elle était bosselée, dure en quelques points, fluctuante en d'autres; la peau, amincie, rouge, adhérait dans presque toute son étendue à la tumeur. Celle-ci était mobile en avant; cependant, on pouvait facilement s'assurer qu'elle envoyait des prolongements sous la mâchoire et le long de la carotide externe. On se borna à des soins hygiéniques et à l'exploration des divers organes contenus dans les cavités, jusqu'au 5 juin, jour où l'opération fut pratiquée.

» Le malade fut couché sur le côté droit et convenablement assujéti. Deux incisions semi-elliptiques, partant du sommet de la tumeur, vinrent se réunir

vers la partie inférieure, et cernèrent la portion de peau qu'on ne pouvait conserver. Inférieurement, ces deux incisions durent être faites avec une extrême précaution ; l'artère carotide, étant très superficielle, eût pu facilement être intéressée, si l'on n'eût pris garde à cette disposition. Ce premier temps de l'opération donna lieu à un écoulement de sang assez abondant : les artères faciale transverse, mastoïdienne et auriculaire, avaient été divisées ; elles furent comprimées sur le champ.

» M. Lisfranc disséqua les deux petits lambeaux jusqu'à leur base ; un aide fut chargé de les maintenir écartés. On saisit alors la tumeur avec deux fortes pinces de Museux, et on essaya de lui faire exécuter un mouvement de bascule en arrière, tandis que l'opérateur, avec ses doigts, tenta de déchirer les adhérences qu'elle avait contractées en avant avec le masséter ; mais ce fut en vain : il existait une foule de bandettes tendineuses, très résistantes, formées par du tissu cellulaire passé à l'état fibreux. M. Lisfranc dut recourir au bistouri pour couper ces adhérences. La tumeur fut disséquée d'avant en arrière, jusque vers le bord postérieur de la branche de la mâchoire inférieure ; il fallut alors procéder en sens opposé. A l'aide des pinces, le cancer fut tiré en avant en même temps qu'en dehors, et ici encore on trouva les mêmes dispositions, qui forcèrent à se servir du bistouri pour détacher les prolongements qui s'enfonçaient sous le muscle sterno-mastoïdien. Nécessairement cette

dissection fut très pénible ; on était très près de la carotide , qui pouvait être déplacée et facilement ouverte ; et on était obligé de renverser le muscle sternomastoïdien en arrière, chose difficile , quoiqu'on eût la précaution de le mettre dans le plus grand degré de relâchement possible.

» Vers la partie inférieure, la carotide primitive fut mise à nu dans l'étendue de deux pouces environ. Constamment on fut obligé d'employer l'instrument tranchant. En avant et en arrière du vaisseau, la tumeur envoyait des prolongements très résistants qui s'enfonçaient jusque vers les apophyses tranverses des deux premières vertèbres cervicales et vers l'apophyse styloïde. Ce fut alors surtout que les difficultés furent extrêmes. L'artère carotide mise à nu ne fournissait aucun battement ; elle pouvait fort bien se trouver parmi les colonnes tendineuses indiquées et être coupée. M. Lisfranc fut obligé de pincer une à une chacune de ces bandelettes fibreuses avec les doigts médius et indicateur gauches ; il les comprimait assez fortement pour effacer la capacité du vaisseau, qui, par ce moyen, aurait fourni des pulsations. Toutes les colonnes fibreuses qui faisaient encore adhérer la tumeur furent coupées avec des ciseaux courbes sur le plat, le plus près possible de sa base, pour éviter la lésion des vaisseaux : on arriva ainsi jusque près du condyle de la mâchoire. Restaient les racines qui s'enfonçaient entre les ptérygoïdiens : en pressant une des colonnes fibreuses, on apprécia très bien des pulsations

fournies par l'artère temporale profonde, qu'il fallut nécessairement couper. Un jet de sang très volumineux s'élança, immédiatement après la section, à plusieurs pieds de hauteur : un aide comprima le vaisseau avec le doigt. On exerça alors des tractions sur les pinces de Museux, directement en dehors ; c'est alors que le pédicule par lequel la tumeur adhérait encore à l'économie fut arraché.

» Un écoulement de sang très abondant, qui paraissait fourni par la maxillaire interne, eut lieu au moment où la tumeur fut complètement enlevée ; sur le champ M. Lisfranc appliqua son doigt sur le point qui fournissait l'hémorrhagie et l'arrêta. Le malade, qui jusque-là avait supporté l'opération avec un courage admirable, eut un commencement de syncope ; toutes les artères ouvertes furent comprimées avec un nouveau soin ; la plaie, ayant au moins quatre pouces de long sur trois de large, présentait un aspect effrayant ; une mare de sang coagulé occupait tous ses environs : on fit prendre au malade un peu de vin sucré. La syncope ne fut pas complète, et bientôt le pouls se releva. Mais fallait-il procéder sur le champ à la ligature des vaisseaux ? L'opéré venait d'avoir une immence de syncope, qui avait une très grande tendance à récidiver au moindre écoulement de sang, et alors quel danger ne courait pas le malade ! M. Lisfranc dut faire continuer la compression pendant environ dix minutes avant de pratiquer aucune ligature. Le sujet, pendant ce temps, reprit des forces, et plus on

s'éloignait du moment où avait eu lieu le commencement de syncope, moins la récédive était à craindre. Les forces s'étant suffisamment relevées, M. Lisfranc, toujours comprimant la maxillaire interne, lia d'abord l'artère temporale, puis la faciale transverse, ainsi que les auriculaires et mastoïdienne. La maxillaire interne, ou la terminaison de la carotide externe, restait seule à saisir ; le sang sortait immédiatement contre le côté interne du col du condyle de la mâchoire. Une pince à dissection très longue fut portée dans cette excavation et alla pincer le point d'où jaillissait le sang. M. Lisfranc serrait assez fortement les parties pour pouvoir les attirer au dehors, pas assez cependant pour effacer la capacité du vaisseau, et le sang qui continuait à couler signala sa présence. Une ligature embrassa ces tissus, et toute effusion de liquide fut suspendue.

» On procéda sur le champ au pansement. Il ne fallait pas songer à réunir par première intention ; la chose était impossible. Pour éviter toute hémorrhagie consécutive, on recouvrit la plaie de nombreux bourdonnets saupoudrés de colophane ; des compresses languettes, un bandage approprié, peu serré, complétèrent l'appareil. On prescrivit la diète des opérés.

» La tumeur examinée, nous vîmes que la parotide coiffait sa partie supérieure ; *une partie du tronc du nerf trifacial*, et toutes ses divisions étaient restées sur la partie enlevée. La tumeur était de nature fi-

breuse, lardacée en quelques points, ramollie en d'autres, et à l'état de dégénérescence cérébriforme.

» Le 6, lendemain de l'opération, le malade se plaint de quelques douleurs vers la tête; fièvre. Le côté de la face où siégeait la tumeur est complètement paralysé; les paupières ne peuvent se fermer; la bouche est légèrement déviée à droite. Il y a quelque difficulté dans la déglutition, mais surtout dans la parole; cependant Prevost nous dit avoir dormi près de deux heures dans la nuit. La face est bouffie, les pièces d'appareil sont à peines tachées d'un peu de sérosité sanguine.

» Le 7, parole et déglutition moins gênées; point de réaction fébrile.

» Le 9, levée du premier appareil; suppuration de bonne nature. Même état, du reste.

» Le 10, le malade nous dit avoir eu hier des vomissements; bon état d'ailleurs, une ligature se détache.

» Le 12, on rapproche légèrement d'avant en arrière les lèvres de la solution de continuité, au moyen de bandelettes agglutinatives.

» Le 15, on commence à donner quelques cuillerées de potage, la plaie va bien. Rien de nouveau ne s'observe jusqu'au 28, où quelques accidents gastriques et intestinaux furent amenés par suite d'indigestion, mais cessèrent rapidement, ainsi qu'un peu d'érysipèle.

» Un peu de sang rendu par les selles, donna lieu

à l'application de 15 sangsues à l'anus. Les symptômes du côté de l'appareil digestif se calmèrent et reparurent plusieurs fois alternativement, ainsi que l'érysipèle. L'affaissement du malade commença le 7 et ne fit qu'augmenter jusqu'à la mort, qui, après un peu de délire, survint le 16 juillet.

» *Autopsie.* (Les détails en ont été communiqués à l'Académie de médecine, par M. Lisfranc, dans la séance du 27 juillet 1826, et nous les extrayons des *Archives générales de médecine*, première série, t. XI, page 648.) Le malade a succombé accidentellement à une gastrite qui avait entraîné l'ulcération de l'estomac. On a pu vérifier que, dans l'opération, la glande parotide avait été complètement enlevée. Les artères auriculaire, mastoïdienne, temporale, maxillaire interne et faciale transverse, étaient oblitérées. En disséquant la carotide externe, on voit qu'une ligature avait coupé cette artère contre le côté interne du col du condyle maxillaire, au point où elle fournit la maxillaire interne. L'apophyse styloïde, les apophyses transverses des deux premières vertèbres cervicales, le muscle digastrique, le bouquet anatomique de Riolan, la partie supérieure de la carotide primitive et l'origine de ses deux divisions, étaient à découvert.»

OBS. L. *Extirpation de la glande Parotide*, par M. GENSOUL. *Observation recueillie par M. le docteur PILLET.* (Arch. génér. de Médec., tome 17, page 611, et Clinique des Hôpitaux, tome 2, n° 89.)

« Eléonore Torgue, âgée de trente-neuf ans, forte-

ment constituée et ayant toujours joui d'une excellente santé, s'aperçut, au commencement de 1821, de l'existence d'une tumeur sous-cutanée, du volume d'une noix, et située au devant du lobule de l'oreille gauche : la peau n'était point altérée, et la pression ne causait aucune douleur. Des remèdes internes furent essayés, mais sans succès. Bientôt la tumeur devint douloureuse, et, son volume s'étant considérablement accru, la malade entra à l'Hôtel-Dieu de Lyon, le 9 avril 1826. La tumeur, qui avait alors acquis la grosseur des deux poings, offrait au toucher la sensation d'un corps dur, bosselé, inégal, indolent, sans aucun changement de couleur à la peau; elle s'enfonçait et adhérait fortement derrière le bord parotidien de la mâchoire inférieure, et s'étendait depuis l'apophyse zygomatique jusqu'au tiers supérieur du cou. Cédant aux désirs de la malade, M. Gensoul se décida à en faire l'extirpation, et il décrit ainsi le procédé opératoire qu'il mit en usage.

» La malade, placée sur un lit, était couchée sur le côté droit, la tête un peu élevée. Je me plaçai à droite, et, avec un bistouri convexe, je fis une incision verticale de sept pouces de longueur, étendue de l'apophyse zygomatique à deux pouces au dessous de l'angle de la mâchoire. Cette première section intéressa seulement la peau, qui fut disséquée avec soin de chaque côté de la tumeur. Celle-ci, mise à découvert, fut soulevée avec une airigne : sa circonférence adhérait aux parties voisines au moyen d'un tissu cellulaire

à che. Je fis la dissection de bas en haut , avec beaucoup de circonspection. Malgré toute l'attention que j'y apportai , l'artère carotide externe fut intéressée. (J'ai reconnu depuis, par une dissection attentive sur le cadavre, que cet accident était inévitable, lorsqu'on voulait enlever la glande.) Le jet du sang, qui s'échappait avec beaucoup de force , fut aussitôt suspendu par la ligature du vaisseau, et je terminai l'extirpation complète de la tumeur sans qu'aucun nouvel accident vint m'interrompre. On put voir alors à découvert une surface étroite, mais profonde, qui présentait en avant le masséter, en arrière le bord antérieur du sterno-mastoïdien ; en haut , la plaie était bornée par l'apophyse zygomatique ; dans le fond et en bas, on apercevait l'apophyse styloïde et tous les muscles qui y prennent attache ; l'artère carotide interne, la veine jugulaire interne, ainsi que le nerf pneumo-gastrique étaient entièrement à découvert près de leur entrée dans le crâne. Le nerf de la septième paire avait été divisé , à sa sortie du trou stylo-mastoïdien. Les lèvres de la plaie furent réunies avec des bandelettes agglutinatives.

» Cette opération a pleinement réussi. Le 20 mai 1828 , deux ans après l'opération , la femme a été revue par M. Gensoul, et ce chirurgien a remarqué que la cicatrice, qui était d'abord un peu profonde, s'est relevée. Le côté gauche de la face est étranger à l'expression des passions, les muscles du côté droit entraînent ceux du côté opposé, la bouche est déviée, la

paupière inférieure un peu abaissée; mais toutes ces difformités sont bien moins sensibles que les premiers jours qui suivirent l'opération. »

OBS. LI. *Extirpation de la Parotide, pratiquée à l'hôpital de la Pitié, par le professeur BÉCLARD* (Arch. génér. de médecine. 1^{re} série, t. IV, p. 60.)

« Clouet (L.-F.), colleur de papier, entre à l'hôpital de la Pitié, le 19 août 1823, pour se faire traiter d'un squirrhe ulcéré qu'il portait à la région parotidienne droite. Cet homme était âgé de 47 ans; sa constitution paraissait bonne, son tempérament sanguin et nerveux. La maladie avait débuté, huit ans auparavant, par une tumeur dure, ronde, mobile, sans changement de couleur à la peau. Longtemps indolente et peu volumineuse, elle était enfin devenue le siège de douleurs lancinantes; elle avait pris un développement plus rapide, en même temps qu'elle avait perdu de sa mobilité. La peau qui la recouvrait avait pris une teinte rouge foncée; une légère ulcération l'avait entamée et s'était sensiblement agrandie. Voici quel était l'état du malade à son entrée à l'hôpital :

» La tumeur cancéreuse faisait un relief assez considérable au niveau de l'échancrure parotidienne. En haut, elle soulevait le lobule de l'oreille, et paraissait intéresser la portion cartilagineuse du conduit auditif; en bas, elle dépassait de près d'un pouce l'angle de la mâchoire; en arrière, elle adhérait au sterno-mastoïdien, sur la face externe duquel elle s'étendait; en

avant, elle recouvrait une grande partie du masséter. Elle était ulcérée en deux endroits, et n'avait conservé que très peu de mobilité. Il n'existait d'ailleurs aucun signe de cachexie cancéreuse. Le malade désirait une opération; Béclard la pratiqua de la manière suivante :

» Le malade étant couché sur le côté gauche, la tumeur fut cernée par deux incisions courbes faites, l'une à la partie inférieure et postérieure, l'autre à la partie antérieure et supérieure de sa circonférence.

» La partie du squirrhe placée sur le masséter fut d'abord disséquée d'avant en arrière avec assez de facilité. On essaya alors de détacher la tumeur de bas en haut, mais un prolongement de sa substance s'enfonçait profondément derrière et sous le ptérygoïdien interne. Tenter d'enlever du premier coup cette portion du squirrhe avec le reste de la tumeur, c'eût été s'exposer à des hémorrhagies difficiles à réprimer pendant l'opération. Béclard se décida à disséquer de bas en haut, en conduisant le bistouri dans le tissu même du squirrhe au niveau de son prolongement, tandis qu'en avant et en arrière, l'instrument traversait le tissu cellulaire qui l'unissait aux parties voisines. La demi-circonférence inférieure du cartilage qui concourt à former le conduit auditif externe, dégénérée avec la partie voisine de la parotide, fut enlevée avec elle dans cette première dissection. Des artères nombreuses furent saisies avec des pinces et liées immédiatement.

» Béclard procéda ensuite à l'extirpation du reste

de la tumeur. Une portion du bord antérieur et de la face interne du sterno-mastoïdien, convertie en substance squirrheuse, fut enlevée avec le bistouri. Le prolongement situé derrière la mâchoire fut excisé par tranches successives ; déjà sa presque totalité avait été emportée, lorsqu'un jet volumineux de sang vermeil annonça la lésion de la carotide externe, ou la section d'une de ses branches à son origine même. Béclard pose l'indicateur de la main gauche sur le lieu d'où le sang jaillit, saisit une pince, parvient à soulever le vaisseau au dessous de son ouverture, qui était latérale ; et, pendant que la constriction exercée par les mors de la pince suspend l'hémorrhagie, une aiguille entraînant un double fil est passée immédiatement autour du vaisseau : un aide fait la ligature au dessus et au dessous de son ouverture. L'artère fut maintenue en avant et en dehors, pendant qu'on acheva d'extirper ce qui restait dans l'échancrure parotidienne. Un seul petit prolongement de la tumeur, placé au devant des vertèbres cervicales, au dessous du niveau de l'angle inférieur de la mâchoire, parut devoir être respecté à cause du voisinage de la veine jugulaire interne : Béclard se contenta d'en faire la ligature avec deux fils passés au dessous de lui au moyen d'une aiguille, et serrés, l'un à l'extrémité supérieure, l'autre à l'inférieure de ce prolongement.

» La plaie considérable qui succéda à cette opération présentait, en avant, le masséter disséqué comme dans la préparation anatomique de ce muscle. Les fibres

du peaucier, le conduit de Sténon et la portion de glande qui l'accompagne, les filets de la septième paire, avaient été enlevés avec la tumeur. L'artère faciale, dénudée, mais non ouverte, battait au devant de la partie inférieure du masséter; en arrière, l'apophyse mastoïde, le sterno-mastoïdien excisé à son bord antérieur et à sa face interne, bornaient la solution de continuité. En dedans, l'apophyse styloïde, l'artère carotide externe embrassée par deux ligatures, le muscle stylo-hyoïdien, le digastrique, et plus bas la petite portion de tumeur liée, formaient le fond de la plaie, qui s'ouvrait en haut dans le conduit auditif externe.

» Le pansement des plaies qui doivent suppurer fut fait à celle-ci.

» L'examen de la tumeur fit voir partout le tissu squirrheux, mélangé avec une petite partie de matière tuberculeuse. Il fut impossible de distinguer, du reste, ce qui avait appartenu à la parotide.

» Aucun accident ne se manifesta les premiers jours, pendant lesquels on commença à faire quelques remarques assez intéressantes. Tout le côté droit de la face de ce malade restait absolument étranger au jeu de la physionomie. S'il essayait de mettre quelque expression dans ses traits, les muscles du côté gauche entraînaient les parties mobiles du côté droit, de manière à déterminer les grimaces les plus singulières; s'il s'endormait, l'œil droit restait constamment ouvert, et bientôt l'irritation et le dessèchement de la

conjonctive furent suivis d'une ophthalmie peu grave, mais opiniâtre. Enfin, à l'époque de la suppuration de la plaie, le malade éprouva une légère surdité du côté droit, soit que l'inflammation se fût propagée à la membrane interne du conduit auditif, soit qu'une matière puriforme ou le gonflement des parties voisines eussent déterminé l'obstruction du conduit.

» La suppuration était convenablement établie, des granulations égales et vermeilles couvraient la solution de continuité, lorsque, le douzième jour, le malade éprouva un frisson suivi de chaleur et de fièvre. Le soir, un érysipèle couvrit la joue droite, et, le lendemain, un érysipèle phlegmoneux s'était manifesté à la partie postérieure, inférieure et droite du cou. En même temps, la fièvre avait augmenté d'intensité, et un délire assez violent s'y était joint. Les émissions sanguines générales et locales n'apportèrent qu'un léger amendement à ces accidents, pendant les trois jours qui suivirent. Au bout de ce temps, l'érysipèle de la face se termina par desquamation; la peau du cou perdit sa rougeur, mais il resta dans ce point un léger empâtement, auquel succéda bientôt un abcès placé profondément sous le trapèze droit. La fréquence du pouls et le dérangement des facultés intellectuelles existaient encore. Une ouverture, faite avec le bistouri sur la partie la plus saillante de l'abcès, donna issue à une quantité considérable de pus d'un blanc jaune, opaque et inodore.

» Pendant les jours suivants, la suppuration excès-

sive, entretenue par le décollement des parois du foyer, dans lequel l'air pénétrait, occasionna un amaigrissement rapide et un affaiblissement si marqué du malade que sa mort paraissait très prochaine. Une contre-ouverture, la compression exercée sur les parties décollées au moyen de compresses graduées, assujetties avec des bandelettes de diachylon, produisirent, en quarante-huit heures, l'adhérence des parois du foyer, qui s'étendait presque de l'occiput à l'épaule. Pendant ce temps, la plaie n'avait pas cessé de suivre une marche régulière; son fond s'était un peu rempli, et la contraction des bourgeons vasculaires avait tiré vers son centre la peau des parties voisines. Les ligatures placées sur l'artère carotide et autour du reste du squirrhe, étaient tombées, entraînant avec elles cette dernière partie tombée en mortification.

» Bientôt les forces revinrent, l'appétit se prononça, la fièvre disparut; mais au délire avait succédé une espèce de taciturnité, dont le malade ne sortait que pour se livrer à des accès de colère semblables à ceux des maniaques : l'aliénation mentale avait remplacé le délire fébrile. Aucun changement remarquable ne se manifesta dans la suite du traitement, et, aujourd'hui, trois mois après l'opération, la plaie est fermée, excepté près de l'oreille, où elle a pris un caractère qui dénote la récurrence du cancer. Le malade est encore maniaque, et paraît affecté d'une méningite chronique à laquelle il succombera bientôt.

» Clouet a succombé trois semaines après la rédac-

tion de cette observation : l'autopsie de son cadavre a montré : 1° l'artère carotide externe se perdant dans un tissu fibreux, résultat de la cicatrice qui occupait la région parotidienne (il n'y avait plus de vestiges de la parotide); 2° la veine jugulaire interne, oblitérée à la même hauteur et renaissant plus bas par ses communications avec les branches superficielles : le sinus latéral correspondant n'était pas oblitéré; 3° du pus dans le conduit auditif externe seulement, la membrane du tympan étant restée intacte; 4° une injection assez marquée de la pie-mère, et surtout de la toile choroïdienne, qui était plus rouge que les plexus choroïdes dans les ventricules latéraux, de la sérosité tenant en suspension des particules semblables à celles que laissent déposer certains vins rouges. »

(D'autres détails étrangers à cette observation sont passés sous silence.)

Obs. LII. *Observatio de extirpatione glandulæ Parotidis.* par HENDRICKZ (HENRIC.-STEPHAN. BRAAMBERGH. Dissertat. chirurgic. medic. inaugural. de extirpatione glandulæ Parotidis et submaxillaris. — Groningæ, 1829.—*Observat.* I, page 21.)

« Harke Pieters Pieper, rusticus 46 annorum, è pago Spijk in provinciâ Groninganâ, constitutione admodum robustâ et sanitate semper fere illibatâ, gavisus, die 22 septembris 1818, in nosocomium Academicum recipiebatur propter insignem tumorem, in colli latere sinistro, infra aurem. Iste tumor,

ante undecim annos, ortum duxerat è tuberculo, valdè exiguo, duro, haud dolenti, infra aurem sinistram, in ramo maxillæ inferioris adscendente obvio. Hoc tuberculum per longum tempus, præter lentum admodum incrementum, nullas plane subiit mutationes, donec, ante tres fere annos, subinde lenes suscitabat dolores lancinantes. Abhinc continue celerius increscere inceperat tumor, et, ante annum fere, cutis, in ejus apice, qui jam diu rubedine fuerat tinctus, excoriationem subierat, dein, simul cum tumoris incremento, latius sese extendentem. Dolores licet nunquam graves adfuissent, postremis tamen temporibus aliquantum frequentiores evaserant, simulque diutius restantes.

» Quando in Nosocomium Academicum recipiebatur æger, tumor, infra et, pro maximâ parte, pone aurem sinistram situs, insignem offerebat ambitum; in directione transversâ, à mediâ malâ sinistrâ ad cervicis fere lineam mediam; in directione autem perpendiculari, à lobulo auris sinistrae (qui aliquantum ab eo adtollebatur) infra angulum maxillæ inferioris extensus. Figuram tumor repræsentabat conii truncati, ad horizontem fere parallele siti, attamen aliquantum declivis: basis hujus conii, valde lata, antrosum et introrsum ad ramum maxillæ inferioris et processum mastoideum versa, ambitu 45 pollices referebat, et extrorsum sensim abibat in apicem applatum, ovatum, postrosum et aliquantum deorsum spectantem, et insigniter pone occiput et cervicem emi-

nentem. Apicis hujus diameter horizontalis $7 \frac{1}{2}$ poll., diameter perpendicularis $4 \frac{1}{2}$ poll. æqualis erat. In directione perpendiculari tumor aliquantum compressus videbatur, ita ut diameter horizontalis latior esset quam perpendicularis. Tumoris superficies anterior, à mediâ malâ sinistrâ, rectâ fere lineâ, postrorsum et paulisper eorsum sese extendebat, longitudine 15 poll., ita ut ista tumoris superficies eodem, haud interrupto, procederet plano cum istâ malâ. Superficies superior, ab osse zygomatico incipiens, transversim infra lobulum auriculæ, juxta processum mastoideum, ad cervicis lineam mediam se extendens, postrorsum declivis in apicem abibat. Superficies tumoris posterior, extra cervicem postrorsum, 5 poll. sese erigebat. Superficies inferior, à medio ramo horizontali maxillæ inferioris, postrorsum leniter descendens, absoluto 15 poll., spatio, in apicem terminabatur. Ex hisce igitur patet, tumorem in posticâ parte, scilicet pone aurem et occiput, præcipue eminere, et quidem longitudine 5 ad 6 poll.; dum contra superficies ejus anterior, cum buccâ eodem plano postrorsum procedens, nullam in parte anteriori eminentiam offerebat.

» Tumor tactu valdequam firmus, imo vere durus reperiebatur; erat præterea fere omnino immobilis, licet tamen exiguum quemdam, in directione perpendiculari, admitteret motum. Quamvis baseos ambitus accurate quidem esset circumscriptus, limites tamen tumoris versus interiora, accuratissimâ licet institutâ investigatione, nullâ plane ratione determinari potuerunt.

» Superficies tumoris haud quidem omnino æqualis erat, attamen nulla offerebat tubercula eminentia. Cutis, quâ tegebatur, versus apicem omnino sana neque tumoris accreta erat; quo propius autem apici accedebat, eo magis extensa, attenuata, rubicunda, firmissusque tumori nexa erat, donec ad marginem apicis ovati in ulcus abibat, ipsius apicis extensionem et figuram referens. Ulcus hocce cutim occupabat solam, inque tumoris substantiam non penetrabat, fundum offerens admodum firmum, planum, colore variegato, albido rubro. Pus, in ulcere secretum, tenue quidem erat, attamen blandum et quantitate modum haud excedens. Motus maxillæ inferioris intentior ægro difficilis erat atque molestus, itemque deglutitio, ciborum præcipue solidiorum. Ceterum, excepto dolore, de quo modo monuimus, nulla ægro incommoda causabat tumor. Cum autem, propter memorata signa, haud dubia esset tumoris indoles scirrhusa, adeoque nulla superesset sanationis spes præter extirpationem, hanc die 26 septembris instituere proposuit clar. Præceptor. Insignis autem tumoris ambitus; situs insuper, in viciniis partium, in organismi œconomiâ maxime insignium; denique ejus limites versus interiora non determinandi, hanc operationem haud parum ambiguam reddebant.

» Quæcumque ad istam operationem requiri posse videbantur, ante aptata erant atque parata, tum instrumenta, tum alia auxilia, uti: nonnulli cultri convexi, diversæ magnitudinis; forcipes plures, tenaces;

varii unci, tam acuti, quam obtusi; acus nonnullæ, filis instructæ, quales ad vasorum ligaturam vulgo adhiberi solent; præterea fila rotunda sive chorda; spongia insuper, cætera: ad fasciationem componendam aderant, lintea carpta, splenia, fasciæ.

» Ipse æger sellæ insidebat, ejusque caput contra adjutoris pectus retro firmabatur, manibus ad regionem temporalem lateris morbidi ita appositis ut caput omnino immobile retineretur; atque adjutor, ad ægri manus retinendas, præsto erat; tertius operatori instrumenta, reliqua, porrecturus erat.

» Hisce ita comparatis, clar. Præceptor operationem inchoavit, incisione cutaneâ, statim infra auriculam incipiente, omnem temporis partem dimidiam posticam circumdante et ad medium marginem tumoris inferiorem sese extendente, ita ut quædam superesset distantia inter hanc incisionem et ipsam tumoris basin. Jam cutis, huic incisioni et basi tumoris interposita, ab ipso tumore separatur, utque ipsa tumoris basis in parte posticâ solveretur, conamina instituebatur. Cum autem tumor partibus circumjacentibus admodum firme adhæreret, labor iste perquam difficilis erat et tarde procedens, et mox, cum tumor fere nullum admitteret motum et sic omnem denegaret cultro ad basin aditum, ab hâc parte clar. Præceptor ulterius haud potuit progredi, quare alteram instituit incisionem cutaneam, quæ, ab initio incisionis primæ incipiens et ad ejus finem se extendens, omnem circumdabat tumoris partem dimidiam anteriorem. A

loco, quo utraq̃ue incisio in margine inferioris tumo-
ris coibant, incisionem perpendicularem, versus in-
feriora, longitudine 3 fere poll. produxit, ut denuda-
ret arteriæ carotidæ truncum, qui, si forte admodum
urgeret hæmorrhagia, statim comprimi posset manu
periti adjutoris. Jam, in parte tumoris anteriore, cutis
interjecta inter incisionem cutaneam et basin tumoris
ab ipso tumore separabatur, et anterior tumoris pars
à ramo et angulo maxillæ inferioris, quibus incumbe-
bat, dissolvebatur.

Licet jam tumoris pars anterior ejusque margo pos-
terior à partibus vicinis essent soluta, nullâ tamen ra-
tione tumor mobilior adhuc evaserat, nec cultro libe-
riorem ad ipsam basin concedebat aditum, quare jam,
ut à superiori parte, statim infra lobulum auriculæ,
solveretur, tentamina fiebant. Hic autem nova sese of-
ferebant obstacula: tumor scilicet inter maxillam in-
feriorem, et processum mastoideum, versus interiora et
superiora sese extendens, tum hisce, tum processui sty-
liformi et, meatui auditorio osseo firmiter adhærebat,
omne spatium adimplens inter hasce partes osseas ob-
vium: et non nisi multo labore et opere summisque
difficultatibus, ista tumoris propago solvi et erui po-
tuit.

» Hoc autem actu durante, tumor, qui ante plane
immobilis manserat, pedetentim aliquantum mobi-
lior evasit, ita ut haseos solutio jam facilius peragi
posse videretur. Mox autem altera sese offerebat pro-
pago tumoris inter ramum maxillæ inferioris et lami-

nas pterygoideas, inter utrumque musculus pterygoideum versus anteriora et interiora procedens firmiterque adherens faciei internæ rami adscendentis maxillæ inferioris, à quo diductus, quantum fieri posset, tumor versus posteriora et inferiora, lente solvebatur.

Hæc cum ita fierent, vehemens uno ictu oboriebatur hæmorrhagia, admodum impetuosa, quâ ulterior laboris progressus per aliquod tempus impediabatur. Rapidâ admotâ compressione in ipsum carotidis truncum denudatum, siluit hæmorrhagia, cujus quum fons investigabatur, in ipsis penetralibus sese obtulit arteria notabilis, quæ probabiliter arteria maxillaris, multâ cum difficultate, propter situm hujus arteriæ valdè profundum locique angustiam.

» Jam ipsa continuabatur operatio; propago tumoris, nuperrime descripta, tandem solvebatur, unde sensim adeo mobilis evasit tumor, ut deorsum aliquantum se reflecti sineret. Ad internam tumoris faciem præterea plurima aderant tubercula, quibuscum tumor profundè penetrabat inter interstitia diversorum musculorum, vasorum et nervorum, hic loci sitorum; præcipue antrorsum et introrsum late sese extendebat usque ad pharyngem et laryngem: quo magis autem solvebatur basis, eo facilius, propter majorem tumoris mobilitatem et partium vicinarum flexibilitatem, deorsum flecti potuit tumor, quare ulterior operationis pars majori peragebatur facilitate. Memorandus adhuc nexus, quo tumor arctissime jungebatur cum nervivagi trunco; subtili autem adhibitâ en-

cheiresi, tandem clar. Præceptori contigit hanc dissolvere conjunctionem. Interea identidem plurimæ lesæ erant arteriæ, quæ autem haud tanti erant momenti, quin ipse operationis actus haud interrupte continuari posset. Quæ supererat tumoris pars, nondum soluta, jam quoque separabatur, omnisque tumor radicitus erat evulsus.

» In extensi vulneris fundo, majori minorive parte, oculo offerebantur, veluti cultro anatomico præparata: larynx, pharynx, musculus Biventer, musculi, qui a processu styliformi nomen habent, stylo-hyoideus, pharyngeus, et stylo-glossus, ipsaque linguæ radix, arteriæ carotidis et venæ jugularis truncus, et ex his proveniens ramus unus et alter, nervi vagi truncus, nervus hypoglossus aliique plures. Omnes autem hæ partes, a tumore firmo et inæquali variâ ratione e loco suo motæ erant, aliæ item figurâ aliquantum mutatæ musculus. Sterno-cleido-mastoideus omnium maxime a tumore e loco suo naturali fuerat detrusus, maximeque distensus supra tumoris faciem posteriorem sese extendebat; pars quædam hujus musculi cum ipso tumore descindi debuit. Operæ pretium erat conspicere actionem pharyngis, hujusque motum insequentem durante deglutione, quam æger sub operatione crebre facere coactus erat. Nonnullæ illarum arteriarum, quæ admodum modo memoravimus, durante solutione bases tumoris fuerant lesæ, jam ligabantur, ipsumque vulnus accurato demum insuper subjiciebatur examini, ex quo patuit; de scirrhosâ glandulâ parotide nil plane am-

plus detegi posse. Vulnere linteo carpto leviter impleto, spleniisque impositis, fasciâ caput circumdabatur. Æger mirâ cum tranquillitate operationem, per horam et ultra protractam, passus est, et bene sese habens in lectum se contulit.

» Dissecto tumore patuit, illum fuisse gravisum structurâ fibrosâ, admodum compactâ, verbo, sinceram scirrhi compagem referente.

» Sanatio propere cessit, necquicquam memoratu digni obtulit, quare de ceteris silebimus : una tamen notari adhuc meretur paralysis anguli oris sinistri, quæ primis temporibus adfuit, dein autem sponte suâ lente evanuit Die 29 novembris ejusdem anni nosocomio valedixit æger, vulnere prorsus sanato, superstite tantum leviori paralyseos memoratæ indicio.

» Post quatuor annos æger, qui intereâ optima sanitate gavisus fuerat, præceptorem adiit, quando tuberculum quoddam pisiforme iterum sese offerebat in cicatrice antecedentis vulneris ; postea autem nil ulterius de fato ægri emanavit. »

Après avoir passé en revue cette longue série d'observations, il nous sera facile de répondre aux questions

que nous nous sommes posées, ou plutôt ces questions se trouvent déjà résolues dans les réflexions dont nous avons fait suivre chacun des faits rapportés plus haut. Quelques uns, en très petit nombre il est vrai, ne permettent pas de douter que ce soit bien la parotide, affectée de squirrhe, qui ait été enlevée en totalité : l'inspection de la tumeur montre sa véritable nature ; la place qu'occupe la glande est entièrement vide de l'organe qu'elle doit contenir, l'hémiplégie faciale est complète, les vaisseaux divisés ou mis à découvert sont ceux qui bornent la partie la plus profonde de l'échancrure ; quel ensemble de preuves plus nombreuses, plus convaincantes, peut-on réunir pour constituer une démonstration ? quel esprit assez sceptique pourrait se refuser encore à admettre la possibilité de l'extirpation de la parotide ?

Mais, si l'on ne doit plus conserver de doutes à ce sujet, hâtons-nous de dire que le grand nombre des faits publiés sous le nom d'extirpation de la parotide se rapportent à des cas dans lesquels une portion plus ou moins grande, quelquefois même la totalité de la glande, est restée dans l'échancrure parotidienne. Telle est au moins l'opinion qui nous paraît devoir être admise, lorsqu'on a égard aux circonstances suivantes, surtout lorsque plusieurs d'entre elles se sont trouvées réunies à la fois, ainsi que cela a eu lieu le plus souvent. Dans quelques cas la tumeur a débuté sous la peau, et elle jouissait encore d'une grande mobilité au moment de l'opération ; tantôt celle-ci a été achevée

dans l'espace de quelques minutes; tantôt l'écoulement de sang a été si peu considérable, qu'il n'a pas gêné les manœuvres de l'opérateur, et que les moyens hémostatiques les plus simples ont suffi pour l'arrêter; souvent il n'a été fait nulle mention de la déviation de la face, ou, lorsqu'on en a parlé, quelques muscles seulement étaient frappés de paralysie; dans quelques cas on a pu remarquer une portion des granulations de la parotide appliquées sur la tumeur, et reconnaître que l'instrument avait tranché dans le tissu sain de cette glande; enfin des fistules salivaires plus ou moins rebelles ont parfois suivi l'extirpation.

Après avoir réfuté par les faits l'opinion trop exclusive de ceux qui ne croient pas à la possibilité de l'extirpation de la glande parotide, revenons sur les raisons qu'ils opposent à l'opération. Et d'abord, faisons remarquer que la connaissance plus parfaite du point de départ des altérations pathologiques dont la région est le siège ne permet plus de poser la question dans les termes où elle l'a été jusqu'à ce jour. Il ne s'agit pas en effet, une tumeur cancéreuse de la région parotidienne profonde étant donnée, de savoir si l'on peut extirper la totalité de la glande parotide, mais seulement de prouver que la masse morbide tout entière peut être retirée de la cavité qu'elle occupe. Or, nous le répétons, les faits ont parlé et la question est résolue par l'affirmative. En effet, si la glande est le siège primitif du mal, ce qui du reste est le plus rare, la parotide, indurée à sa surface comme au centre, peut être suivie et isolée,

dans tous ses points, des parties environnantes, alors même qu'elle a contracté des adhérences avec elles. Cependant il peut se rencontrer des cas dans lesquels la tumeur présente des prolongements tellement profonds qu'on ne puisse enlever la totalité du mal : on devra redouter cette fâcheuse disposition, lorsque le cancer sera de nature encéphaloïde. Si au contraire, comme cela se remarque le plus souvent, le tissu de la glande est sain, ou ne s'altère que de proche en proche au pourtour des tumeurs cancéreuses développées dans son épaisseur ou à sa surface extérieure, il n'importe plus d'enlever jusqu'aux dernières ramifications de la glande ; il suffit d'ôter tout ce qui est malade.

La connaissance de ce fait est fort utile, car elle pourra engager le chirurgien à pratiquer une opération, dans le cas où il conserverait quelques doutes sur la profondeur à laquelle a pénétré la dégénérescence. Elle lui sera surtout utile lorsque, croyant extirper des ganglions lymphatiques placés en dehors de la Parotide, il reconnaîtra pendant son opération que c'est la glande elle-même qui est altérée.

Quant à la seconde objection, celle qui concerne l'hémorrhagie, il y a trente ans encore, elle pouvait avoir une importance extrême ; mais, depuis cette époque, la Chirurgie a fait de si grands pas, en ce qui regarde les moyens hémostatiques, que l'on ne doit plus être arrêté par la crainte de voir périr le malade par suite de la perte trop abondante de son sang.

La troisième objection, relative à la lésion des nerfs, est celle qui a le moins de valeur; l'hémiplégie faciale, qui en est la conséquence la plus fâcheuse, ne compromet nullement la vie, et, sauf cette difformité et l'inflammation de la conjonctive qui résulte de l'impossibilité de fermer les paupières, on ne voit naître aucun de ces accidents que la division et le tiraillement d'un grand nombre de nerfs pourrait faire redouter.

Indications et contr'indications. Après avoir établi, par les faits, que l'on peut retrancher les tumeurs qui remplissent la fosse parotidienne, nous devons étudier les indications et les contr'indications de cette opération.

Relativement aux premières, lorsque la tumeur aura résisté aux moyens tant internes qu'externes employés pour en amener la résolution, lorsqu'elle sera le siège de douleurs lancinantes, et que son accroissement, quoique lent, sera bien constaté, l'opération nous paraîtra indiquée, et nous engageons les Chirurgiens à la pratiquer.

Ni le volume, ni l'adhérence de la tumeur, ni l'ulcération de la peau, ne doivent être considérées comme des contr'indications. Il n'en serait pas de même du développement en profondeur qui peut être tel qu'il soit tout à fait impossible d'extirper la totalité du mal. C'est là un point qu'il serait très important de pouvoir préciser avant d'entreprendre l'opération; mais il faut l'avouer, si l'on excepte quelques cas excessivement rares, dans lesquels la tumeur envoie des prolongements

jusque sur les côtés du pharynx, et peut être sentie à l'aide du doigt porté dans la bouche, comme Burns en a rapporté un exemple, le chirurgien ne peut arriver à cette connaissance qu'au moment même où il opère. C'est qu'en effet, la tumeur n'est accessible à l'exploration que dans sa partie sous-cutanée, tandis que la partie profonde, enfoncée dans l'échancrure parotidienne peut s'insinuer entre les divers organes qui la limitent, envahir même ces organes sans qu'il soit possible de le reconnaître par un examen direct, ou de le soupçonner d'après des troubles fonctionnels. Heureusement, la crainte que nous manifestons paraîtra peu fondée si l'on consulte les faits consignés dans la science; on a pu voir dans la longue liste d'opérations qui précède, que, dans aucun cas, le chirurgien n'a laissé son opération imparfaite par suite d'une extension trop considérable de la maladie; cependant la marche ordinaire de certaines affections cancéreuses nous indique à priori que cela doit avoir lieu quelquefois, et moi-même pour ne faire parler que les faits, je citerai une observation que j'ai recueillie dans le service de Béclard. Un malade auquel ce chirurgien se proposait de pratiquer l'extirpation de la Parotide succomba peu de jours avant l'époque fixée pour l'opération. Mon frère ayant disséqué la tumeur, reconnut qu'elle était de nature encéphaloïde et qu'elle présentait un prolongement qui s'introduisait dans la cavité de la veine jugulaire interne. On conçoit l'embarras où une pareille complica-

tion pourrait jeter le chirurgien qui aurait entrepris d'opérer dans une circonstance aussi malheureuse. Mais encore une fois, on ne peut la connaître à l'avance; est-ce donc une raison pour rejeter toujours l'opération? Non certainement, car 1° le cancer encéphaloïde, celui qui a le plus de tendance à s'insinuer dans les organes voisins, est rare à la Parotide; 2° les faits que nous avons rapportés ne font point mention de cette complication.

Nous ne parlons pas des contr'indications tirées de l'état général du malade et des complications; il n'y a rien là qui appartienne plus particulièrement au cancer de la Parotide qu'aux autres cancers externes.

Nous ferons seulement remarquer que la maladie dont nous nous occupons et qui s'éloigne à plus d'un égard ainsi que nous l'avons montré et que nous le montrerons encore, de la marche ordinaire des cancers, ne présente que bien rarement la complication locale de l'engorgement des ganglions lymphatiques du cou. Dans tous les faits que nous avons relatés, presque aucun chirurgien ne mentionne cette complication, circonstance heureuse et qui milite encore en faveur de l'opération.

Nous avons, dans les paragraphes qui précèdent, démontré que l'extirpation des Cancers de la région parotidienne peut être faite; nous en avons également établi les indications et les contr'indications.

Avant de passer à la description de l'opération, il convient de jeter un dernier coup d'œil sur la maladie,

afin d'établir, s'il est possible, le diagnostic des diverses espèces d'affections cancéreuses qui occupent la région parotidienne. En effet, ainsi que déjà nous l'avons fait pressentir, cette connaissance importe au chirurgien pour prévoir ce qu'il doit redouter d'obstacles et de dangers dans les manœuvres opératoires.

Lorsque la tumeur a débuté par un engorgement superficiel, lorsqu'elle présente plusieurs bosselures distinctes, lorsque surtout elle a conservé une certaine mobilité, dernier caractère auquel Boyer attache une grande valeur, il est probable que la Parotide est saine ou du moins qu'elle n'a subi d'autre altération que celle qu'entraîne une compression forte et prolongée. D'après les auteurs, le squirrhe de la Parotide, renfermé dans une échancrure osseuse et fibreuse, reste longtemps peu volumineux, d'une dureté pierreuse, immobile; la tumeur se développe de haut en bas, a son plus grand diamètre dans le sens vertical, et présente la forme d'une pyramide qui repose sur la branche de la mâchoire. Mais ces caractères pourraient bien appartenir aussi au cancer des ganglions, contenus dans le corps de la glande. Néanmoins, ils dénotent que l'affection a pris son siège en dedans de l'aponévrose parotidienne et que, par conséquent, les incisions pénétreront dans le tissu de la glande.

Il n'est plus possible d'établir ces distinctions lorsque la maladie est fort ancienne, car alors la tumeur superficielle peut perdre de sa mobilité en contractant par sa base des adhérences solides avec les parties voisines,

tandis que le cancer profond, devenu très volumineux, acquiert de la mobilité et que sa surface présente des bosselures, soit que les ganglions qui la recouvrent s'engorgent, soit que, l'aponévrose qui l'enveloppe cédant inégalement, la glande acquiert plus d'extension dans les points où elle aura trouvé le moins de résistance.

Dans ce cas difficile, il restera quelquefois encore une ressource. Le Chirurgien pourra reconnaître, en opérant, la disposition des parties et compléter, pour ainsi dire, le diagnostic que l'examen des symptômes avait lassé dans le doute.

Quant aux tumeurs avec lesquelles on ne devra pas confondre celles qui exigent l'extirpation de la Parotide, telles que le gonflement chronique, l'hypertrophie de la glande, l'engorgement des ganglions lymphatiques, etc. nous nous bornons à les signaler; il n'entre pas dans notre sujet d'en établir le diagnostic différentiel.

Manuel opératoire. L'extirpation de la Parotide est une opération généralement difficile, et ses difficultés résultent de la nécessité de faire agir les instruments dans une cavité étroite et profonde, parcourue par un grand nombre de vaisseaux importants, dont les branches traversent la glande avant de sortir de la région et fixent, pour ainsi dire, la tumeur dans la place qu'elle occupe. Les nerfs qui s'introduisent dans la glande contribuent à rendre plus forte encore l'adhérence de sa partie profonde; enfin, ainsi que nous

l'avons indiqué, en faisant la description anatomique de la région, l'enveloppe fibreuse de laquelle émanent les cloisons qui s'interposent entre les lobules de la glande, au lieu d'être unie par une couche de tissu cellulaire lâche aux parties voisines, est au contraire solidement fixée sur chacun des organes qui limitent l'échancrure parotidienne en se confondant avec les plans fibreux qui leur servent d'enveloppe.

S'il est des opérations que l'on peut répéter sur le cadavre de manière à simuler celles que l'on pratique sur les malades, il en est d'autres auxquelles on ne peut plus s'exercer avec le même avantage, parce que les maladies qui les réclament changent les connexions, le volume, la texture des tissus sur lesquels l'instrument doit agir, et créent pour chaque cas particulier des difficultés qui exigent des modifications dans le manuel opératoire. L'extirpation de la Parotide appartient à cette dernière classe d'opération, et le Chirurgien ne retirerait que peu de fruit des manœuvres qu'il ferait sur le cadavre; c'est pourquoi, tout en essayant de tracer, dans une description dogmatique, les préceptes qui doivent guider le Chirurgien, préceptes que nous basons sur l'Anatomie chirurgicale de la région et sur les faits nombreux que nous avons rapportés, nous devons reconnaître, avec M. Bégin, qu'une règle invariable, applicable à tous les cas, ne saurait être établie pour l'exécution des opérations de ce genre. Le Chirurgien devra donc trouver dans son génie les moyens de satisfaire aux indications imprévues et de

modifier, selon le besoin , les règles établies par ses devanciers.

L'opération étant décidée , il faut donner ses soins à la préparation de l'appareil. Les instruments nécessaires sont des bistouris droits et convexes, un bistouri boutonné, un scalpel dont le manche aplati et mince sert à détacher les adhérences de la tumeur aux parties qu'il est important de ménager, des pinces à ligature ordinaires, des pinces à torsion, les pinces de M. Colombat ou celles de M. le professeur Cloquet, pour porter une ligature dans les parties profondes, un ténaculum, plusieurs aiguilles courbes , enfilées de fils cirés , des porte-aiguilles; en un mot, les instruments dont on peut avoir besoin pour suspendre une hémorrhagie dont la source est profonde; des airignes, des ciseaux courbes et droits.

Les pièces de pansement se composent de boulettes de charpie, de plumasseaux, d'un linge troué enduit de cérat, d'aiguilles à suture soit simple, soit entortillée, de bandelettes agglutinatives, de compresses, de bandes, et des moyens propres à établir la compression.

En outre, l'écoulement du sang pouvant être difficile à suspendre après l'opération, on devra se munir de quelque liqueur styptique ou de poudres astringentes, pour en imprégner ou en recouvrir les boulettes de charpie. On devra aussi tenir prêts quelques cautères rougis à blanc, pour réprimer une hémorrhagie qui résisterait aux autres moyens.

Enfin, on aura préparé les autres objets que réclament les grandes opérations : éponges, bassins, eau froide et chaude, vinaigre, etc.

Le malade sera couché sur une table étroite recouverte d'un matelas et suffisamment élevée ; ces deux conditions sont importantes, car si la table est trop large, l'aide chargé de suivre tous les temps de la dissection, sera placé dans une position peu favorable pour s'acquitter de ses fonctions ; si elle est trop basse, comme l'opération peut durer fort long-temps, le chirurgien, obligé de se tenir penché, finirait par éprouver une fatigue très pénible qui pourrait nuire au résultat.

Quelques chirurgiens ont opéré leurs malades assis, et cette position a même été conseillée par des praticiens d'un grand mérite, qui exceptent seulement le cas où le patient serait dans une faiblesse extrême.

La station verticale est, il est vrai, favorable à l'écoulement du sang, et permet de bien voir les parties à mesure qu'on les divise, mais la position horizontale est plus facile à garder, elle expose moins à la syncope, qui est, surtout ici, à redouter à cause des douleurs prolongées et de la perte abondante du sang. On peut, d'ailleurs, dans cette position, mettre à découvert les parties sur lesquelles doivent porter les instruments, quand on a à sa disposition des aides intelligents qui absorbent avec des éponges le sang à mesure qu'il s'écoule des vaisseaux divisés.

Quant au conseil donné par Chelius de faire tomber

pendant toute la durée de l'opération un filet d'eau sur la plaie, afin de la nettoyer du sang qui s'écoule et de faciliter la recherche des vaisseaux, nous ne pouvons le juger par notre propre expérience, mais cette manœuvre nous paraît plutôt propre à gêner l'action des instruments qu'à rendre l'opération plus facile.

Le malade étant couché, la tête sera soutenue par des oreillers solides et reposera sur la joue du côté sain, de telle sorte que l'opéré puisse respirer avec facilité et expulser les liquides qui affluent dans la bouche pendant l'opération.

Quelle que soit la position qu'on ait adoptée, la région affectée doit être placée de manière à recevoir directement la lumière.

Un aide placé du côté de la tête la maintient immobile en appuyant une main sur le front, l'autre sur l'occiput; d'autres aides assujettissent le tronc et les membres.

Lorsque le malade demeure sur un siège pendant l'opération, le Chirurgien se tient assis ou debout auprès de lui, placé du côté qui répond à la région affectée. Lorsque le malade est couché, l'opérateur peut encore se tenir à la droite ou à la gauche du lit: cependant, peut-être vaut-il mieux toujours se tenir à droite, comme l'a fait M. Gensoul, alors même que la tumeur siège à gauche, afin de conduire plus sûrement l'instrument dans le sens le plus favorable à la dissection profonde de la tumeur.

Hémostase. Lorsque l'on pratique l'ablation totale de la Parotide, on est exposé à couper des artères vo-

lumineuses et profondément situées. Outre la difficulté que l'écoulement du sang apporte à l'opération, l'hémorrhagie peut être tellement abondante et difficile à arrêter que la vie du malade soit immédiatement compromise; c'est pour se mettre à l'abri de ce danger que quelques chirurgiens conseillent de lier préalablement le tronc artériel d'où naissent les branches qui se répandent dans la région parotidienne. Cette pratique doit-elle être érigée en règle générale? Je n'hésiterais point à répondre par l'affirmative, si, dans le plus grand nombre de cas, les accidents dont je viens de parler se manifestaient, et si, d'ailleurs, la ligature de l'artère carotide était exempté de dangers; mais, d'une part, les observations d'un grand nombre d'extirpations de tumeurs de la région parotidienne ont appris que l'opération peut être conduite jusqu'à la fin sans que l'on ait à redouter l'hémorrhagie, soit que l'on ait pu éviter la blessure des troncs principaux, soit que, les artères étant ouvertes, on en ait immédiatement fait la ligature, soit enfin que la compression à laquelle ces vaisseaux ont été soumis par la masse morbide ait amené leur oblitération.

A ces raisons, il faut ajouter que la blessure de la Carotide externe et de ses deux branches de terminaison est en général peu à craindre, lorsque la tumeur, étrangère au tissu de la glande, s'est développée dans son épaisseur et en a refoulé la substance; cette disposition, qui, au dire de M. Velpeau, est extrêmement fréquente, permet, en portant le bistouri sur le tissu

propre de la glande, de séparer la tumeur sans s'approcher autant des vaisseaux.

D'une autre part, des troubles plus ou moins graves des fonctions du cerveau, du larynx, des poumons, etc., peuvent être le résultat de l'interruption brusque du cours du sang dans le tronc de la carotide primitive. On pourrait, il est vrai, se contenter de lier l'artère carotide externe : mais la saillie que forme la tumeur qui s'avance au dessous de l'angle de la mâchoire, en recouvrant l'origine du vaisseau, rend cette opération extrêmement difficile, et nous ne sachions pas qu'elle ait été pratiquée par aucun chirurgien.

On ne doit même pas s'attendre à découvrir facilement le tronc commun des Carotides. Nous voyons, dans les observations citées plus haut, M. Roux rester 15 minutes avant d'en venir à bout, et Stedmann demeurer 55 minutes avant de trouver l'artère, tous deux gênés par l'écoulement abondant du sang qui ruisselait de tous les points de la plaie; Warren, plus malheureux encore, blesser une veine, et manquer de perdre son malade par suite de l'entrée de l'air dans le vaisseau divisé. Je trouve dans Chelius (*Traité de chir.*, t. II, p. 363., trad. fr.) que des auteurs ont donné le conseil de pratiquer la ligature quelques semaines avant de procéder à l'extirpation. J'ignore de quels auteurs Chelius veut parler, mais, si une pratique semblable offre l'avantage de ne pas épuiser le malade par deux opérations successives qui toutes deux peuvent être fort longues, elle perd en grande partie celui qu'on se propose d'en reti-

rer, puisque la circulation collatérale aura probablement ramené le sang dans les vaisseaux de la tumeur, au moment où on pratiquera la seconde opération.

Outre l'avantage de prévenir l'hémorrhagie, la ligature de l'artère aurait encore pour effet, selon Stedmann, de s'opposer à l'inflammation de la plaie. Il est douteux qu'aucun praticien se laisse influencer par cette dernière considération.

Néanmoins, je ne veux pas proscrire d'une manière absolue la ligature de l'artère carotide primitive; je crois qu'il sera bon d'y avoir recours, lorsqu'on aura affaire à une tumeur extrêmement volumineuse dont les limites profondes ne pourront être nettement assignées, et dans laquelle on aura lieu de penser qu'il existe un grand nombre ^e vaisseaux. Telle a été la conduite que le docteur Goodland ^{mond} a suivie, et dont il a retiré le plus grand avantage.

Pour ne pas interrompre nécessairement le cours du sang dans l'artère carotide primitive, Carmichaël et M. Roux ont proposé de découvrir l'artère, de passer un fil au dessous d'elle, et de ne l'étreindre qu'autant que, pendant l'opération, une hémorrhagie rendrait la ligature nécessaire. On n'a point à craindre ici les dangers qui résultent de l'emploi des ligatures d'attente laissées plusieurs jours dans la plaie, et qui, incomplètement serrées, provoquent autour d'elle une inflammation ulcéreuse qui peut se propager jusqu'aux parois du vaisseau.

Au lieu de placer ainsi une ligature d'attente sous la carotide, Langenbeck a conseillé de tenir le vaisseau

fermé, pendant la durée de l'opération, avec la pince d'Assalini, ce qui offre l'avantage de suspendre le cours du sang tant que cela est nécessaire, et de laisser ensuite l'artère carotide perméable. M. Braambergh, simplifiant encore ce moyen hémostatique provisoire, donne le précepte de comprimer le vaisseau avec le doigt porté dans le fond de la plaie qu'on a faite sur le trajet de l'artère carotide primitive. Cette pratique n'exige pas qu'on dénude entièrement le vaisseau; elle expose moins à la déchirure de ses tuniques; enfin elle permet, selon le besoin, d'intercepter le cours du sang, ou de laisser circuler ce liquide, afin d'aller à la recherche des artères ouvertes pendant l'opération.

Le raisonnement indique que ces divers moyens peuvent être employés avec avantage; c'est à l'expérience à assigner la valeur relative de chacun d'eux. Nous voyons Carmichael, qui s'était borné à découvrir le vaisseau et à le faire comprimer par M. Todd qui l'assistait, exprimer ses regrets de ne pas avoir passé un fil au dessous du vaisseau. Il est probable que dans ce cas la compression a été imparfaite, car il est difficile de croire, vu la violence de l'hémorrhagie, que le sang ait pu refluer aussi promptement et avec autant d'abondance par les vaisseaux anastomotiques. Ce moyen hémostatique provisoire, auquel nous reconnaissons l'avantage de ne pas exiger la dénudation du vaisseau, peut donc être considéré comme moins sûr que les autres.

Lorsque l'on se détermine à découvrir la carotide,

on se conforme aux règles généralement établies et nous ne croyons pas devoir les rappeler ici.

Nous rechercherons seulement sur quel point du vaisseau il faut pratiquer la ligature. Quelques chirurgiens veulent que l'on choisisse la partie la plus élevée du vaisseau, afin d'utiliser l'angle supérieur de la plaie et de découvrir, par une seule incision, la tumeur et l'artère que l'on doit lier. Cet avantage est balancé par deux inconvénients. En effet, nous venons de voir que la saillie de la tumeur rend la recherche de l'artère très difficile ; en outre, le travail de la suppuration, qui s'établit dans la région parotidienne quelques jours après l'opération, peut se propager jusqu'à l'angle inférieur de la plaie, et par conséquent au tissu cellulaire qui environne l'artère. Tout le monde comprend que cette inflammation favorisera l'hémorrhagie, en accélérant la section du vaisseau par la ligature, et en empêchant la production de la lymphe plastique dans son voisinage. C'est pourquoi nous préférons découvrir l'artère vers la partie moyenne du cou, et laisser la plaie de la ligature indépendante de celle de l'opération.

Lorsque l'on néglige la précaution de découvrir à l'avance l'artère carotide, et à notre avis on doit s'abstenir de cette opération dans le plus grand nombre des cas, il faut disposer un aide qui se tienne prêt à comprimer le vaisseau. Cette compression n'est point aussi difficile ni aussi fatigante pour le malade qu'on le croyait anciennement. Les recherches de quelques médecins du

siècle dernier, confirmées par celles des contemporains sur les effets thérapeutiques de la compression des carotides, ont montré que l'on peut interrompre complètement le cours du sang, et pendant un temps assez long, dans le tronc de chacune des artères carotides primitives. M. Dezeimeris, dans un mémoire très intéressant sur ce sujet, et qui résume toute la science, a mis hors de doute, par les faits qu'il rapporte et par le résultat de sa propre expérience, la possibilité d'exercer sûrement la compression de la carotide. Nous renvoyons à son mémoire, ainsi qu'à l'ouvrage de M. Velpeau (*Médecine opératoire*, t. II, p. 18 et sui.), pour l'exposé des règles d'après lesquelles la compression doit être établie. Du reste, nous le répétons, l'aide ne doit pas l'exercer tout d'abord, il doit seulement se tenir prêt à agir dès que le cas le réclamera.

C'est ainsi que M. Warren a agi pendant l'opération. Prévoyant qu'il allait ouvrir une grosse artère, il chargea un aide de comprimer la carotide primitive : celui-ci suspendit la circulation dès que l'écoulement du sang eut appris que l'artère était ouverte, et M. Warren eut alors toute facilité pour voir le vaisseau et en faire la ligature.

Soit que l'on exerce la compression médiate, soit que l'on découvre la carotide et que l'on agisse directement sur ses parois pour les rapprocher, le chirurgien doit encore s'attendre à la possibilité d'une hémorrhagie : le cours du sang pouvant se rétablir immédiatement dans les divisions de l'artère blessée, par

suite des anastomoses larges et nombreuses qui existent entre les diverses artères qui se rendent à la tête.

EXTIRPATION. — *Premier temps.* La précaution de tendre préalablement la peau est à peu près inutile ici, à cause du degré de distension qu'a subie l'enveloppe cutanée de la tumeur par le fait de la maladie. En supposant même que la peau fût assez lâche et assez mobile pour permettre d'y faire un pli qu'on inciserait jusqu'à sa base, nous ne comprenons pas quelle serait l'utilité de cette pratique, que Pamard mit en usage dans une de ses opérations. Lorsque la peau est saine et que la masse n'est pas trop volumineuse, on peut se contenter d'une seule incision, dirigée verticalement, parallèle au plus grand diamètre de la tumeur. Quand au contraire celle-ci est très grosse, une seule incision rectiligne ne suffirait plus, et l'on doit en faire une, soit en T, soit en +, en conduisant sur le milieu de la première une ou deux autres incisions horizontales qui s'étendent jusqu'aux limites antéro-postérieures de la tumeur. Il est rare qu'il faille, à l'exemple de Lacoste, donner plus d'étendue à l'incision horizontale qu'à l'autre; aussi le précepte de M. Fonthein, qui donne la préférence à cette manière de faire, trouvera-t-il rarement son application. M. Velpeau, partisan des incisions en demi-lune, propose de les substituer aux incisions en T ou en +. Enfin, dans un cas, M. Warren pratiqua une première incision partant du front, se dirigeant vers l'occiput et formant une courbure à convexité inférieure; puis, sur le milieu de la plaie, il fit arriver

l'angle supérieur de l'incision qu'il avait faite pour lier la carotide, de manière à former une sorte d'Y et à pouvoir renverser deux lambeaux.

Lorsque la peau est très adhérente à la tumeur, lorsqu'elle est ulcérée, il faut cermer les portions malades entre deux incisions demi-elliptiques, réunies à leurs extrémités; puis, si le volume de la tumeur l'exige, on peut transformer ces premières plaies en deux incisions en T, en faisant sur chaque lèvre de l'ellipse une incision horizontale, ce qui, après l'opération, réduira le tout à une plaie en forme de +.

Deuxième temps. Les incisions faites, le chirurgien découvre la totalité de la tumeur en coupant les adhérences qui l'unissent à la peau; celle-ci étant maintenue écartée, il procède à la dissection de la partie profonde; et, pour rendre cette dissection facile, on exerce sur la tumeur des tractions qui l'entraînent du côté opposé à celui que l'on veut détacher. Pour déplacer ainsi la masse morbide, Vebard, Acrel et Soucrampes la traversèrent avec un fil dont l'anse demeurait implantée dans son épaisseur. Beaucoup de chirurgiens l'ont saisie avec des pinces ou des airignes. Tant que le volume de la tumeur le permet, il est préférable de se servir des doigts : cela est même indispensable, lorsqu'elle présente une grande friabilité; mais, lorsqu'elle est petite et dure, lorsqu'on en a retranché une grande partie et que le reste offre une résistance suffisante, il est plus commode de la saisir avec des airignes ou des pinces de Museux.

Troisième temps. C'est avec la dissection des parties profondes que commencent les difficultés, et c'est pour ce temps de l'opération qu'on peut dire que chaque chirurgien en improvise les règles. En effet, les uns ont attaqué la glande de haut en bas, d'autres de bas en haut, les uns d'avant en arrière, les autres dans un sens opposé; quelques uns ont circonscrit toute la portion superficielle et en ont fait l'excision, afin de rendre plus facile l'ablation de la partie enfoncée dans l'excavation parotidienne.

Voici la méthode opératoire qui nous semble la meilleure :

On commencera par isoler avec le bistouri le côté antérieur de la tumeur et la partie de la glande qui recouvre le muscle masséter jusque vers le bord postérieur de la branche de la mâchoire; les vaisseaux ouverts appartenant aux divisions de la faciale transverse seront immédiatement liés; on isolera ensuite le côté postérieur de la tumeur et la portion qui est appliquée sur le muscle sterno-mastoïdien. Quelques divisions de l'artère auriculaire et de l'occipitale pourront être lésées et seront immédiatement liées. Nous donnons à cette pratique, qui allonge à la vérité l'opération, la préférence sur la compression par les doigts des aides, à cause de la gêne que ces doigts apportent à la dissection dans une région étroite et profonde.

La tumeur ne tient plus alors que par sa partie moyenne, qui est précisément le point où se trouvent réunis les vaisseaux les plus importants. Faut-il alors la

détacher en continuant la dissection soit d'avant en arrière, soit d'arrière en avant? faut-il attaquer son extrémité supérieure? Nous préférons procéder de la partie inférieure vers la partie supérieure.

Le cours du sang artériel étant dirigé de bas en haut, il vaut mieux conduire les incisions dans le même sens pour n'être pas obligé, comme on le serait, si l'on suivait un ordre inverse, à lier le même vaisseau autant de fois qu'on viendrait à le diviser, et afin de prévenir, par la ligature du tronc principal, l'hémorrhagie qui résulterait de la division de chacune de ses branches et qu'il faudrait arrêter en détail.

Ce qui démontre l'excellence de cette pratique, c'est la facilité avec laquelle l'opération a été terminée par M. Gensoul et d'autres chirurgiens, qui avaient, sans le vouloir, dès le commencement de l'opération, divisé et lié l'artère carotide externe dans l'angle inférieur de la plaie. Ces avantages bien sentis, sans doute, par M. Bégin, lui ont inspiré les préceptes suivants: Lorsqu'arrivé dans le fond de la plaie, on s'aperçoit que l'artère carotide est enveloppée dans une partie des tissus morbides et que sa lésion est inévitable, on doit passer au dessous d'elle une aiguille entraînant un fil double, à l'endroit où elle s'engage dans la tumeur, faire deux ligatures à quelques millimètres de distance l'une de l'autre, couper le vaisseau entre les deux, et achever alors de détacher de bas en haut la glande jusqu'à l'origine de la temporale, que l'on en-

tourera également d'un lien, afin de prévenir le retour du sang par le bout supérieur.

Faisons remarquer que le conseil que nous donnons, de commencer la dissection des parties profondes de la tumeur par son extrémité inférieure, est le seul qui permette d'accomplir ce précepte, qui nous paraît être un des plus importants de l'opération.

Enfin, un dernier avantage qui résulte de cette pratique, c'est qu'on aperçoit mieux les parties sur lesquelles doit agir l'instrument, le sang s'écoulant naturellement vers l'angle inférieur de la plaie.

Le chirurgien ne doit point oublier que vers l'angle inférieur de la plaie se présente une veine qui offre parfois un volume considérable : c'est la jugulaire externe, qu'on est souvent obligé de couper, ainsi que cela est arrivé à Warren, Carmichael, Goyrand, etc. Il faut alors imiter la conduite que mon frère a tenue en pareille circonstance, et faire exercer une compression exacte sur le bout inférieur de la veine, afin d'éviter l'accès de l'air dans son intérieur. Le chirurgien détache l'angle inférieur de la tumeur, en ayant soin d'éviter la glande sous-maxillaire et l'artère faciale qui est dans le voisinage. Arrivé à ce point, il faut quitter l'instrument tranchant et se servir d'un manche de scalpel, afin de séparer les parties altérées de celles qui sont saines, et qu'il est important de ménager. On isole ainsi les portions les plus profondes, que l'on dégage des vaisseaux, sans courir le risque d'ouvrir ces derniers. Lorsque la tumeur est comme enkystée, ce mode de dissection peut servir

jusqu'à la fin ; mais le plus souvent cette disposition n'a pas lieu, et la surface de la glande offre des prolongements extrêmement durs et résistants qui ne peuvent être divisés qu'avec l'instrument tranchant. Il faut alors suivre le conseil donné par les auteurs, et couper en tournant le tranchant du côté de la masse morbide plutôt que du côté des vaisseaux. On s'expose, il est vrai, à laisser des parties dégénérées ; mais il sera plus facile d'y revenir, de les isoler ou de les enlever après avoir lié la carotide. Le doigt indicateur gauche, porté souvent dans le fond de la plaie, sert à reconnaître les battements artériels et à conduire le bistouri du côté opposé à celui où ils se font sentir. Si, malgré ces précautions, on a blessé quelque vaisseau artériel volumineux, ou si on s'aperçoit que cette blessure ne peut être évitée, on fait de suite exercer la compression de l'artère carotide primitive par l'aide qui est chargé de ce soin : on peut alors avec plus de facilité et de confiance, dans l'un comme dans l'autre cas, procéder à la ligature du vaisseau. C'est ainsi qu'ont agi Warren et Hendricks, qui n'ont eu qu'à se louer de cette pratique. Si cette ressource était infidèle, ou si le chirurgien avait négligé d'y avoir recours, il se trouverait dans un très grand embarras. Nous ne ferons que rappeler la pratique des chirurgiens qui n'ont rien trouvé de mieux à faire que de porter de suite dans le fond de la plaie un tampon, pour arrêter l'hémorrhagie, et d'achever rapidement l'opération. La première chose à faire, c'est de porter rapidement une pince sur le point d'où sort le

sang et d'essayer de jeter une ligature sur le vaisseau. Si l'on n'y parvenait pas, l'on devrait de suite arrêter le jet de sang avec un doigt placé sur l'orifice de l'artère, puis passer au dessous d'elle une ligature à l'aide d'une aiguille courbe entraînant un fil double. Dans un cas où il venait d'ouvrir l'artère carotide externe, Bécclard rendit la ligature plus facile en s'y prenant de la façon suivante : il mit le doigt indicateur gauche sur le lieu d'où jaillissait le sang, saisit une pince, parvint à soulever le vaisseau au dessous de son ouverture qui était latérale, et, pendant que la constriction exercée par les mors de la pince suspendait l'hémorrhagie, une aiguille entraînant un fil double fut passée immédiatement autour du vaisseau : un aide fit la ligature au dessus et au dessous de son ouverture.

Lorsqu'on est parvenu à détacher la presque totalité de la glande, il arrive quelquefois que la tumeur tient encore par un petit prolongement qui s'enfonce dans la partie la plus profonde de l'échancrure. Ce pédicule peut renfermer des vaisseaux considérables, et, si on le divisait sans précaution, on s'exposerait à voir survenir une hémorrhagie qu'on pourrait avoir beaucoup de peine à arrêter. M. Bégin raconte que, ayant ainsi coupé ce pédicule, il y eut immédiatement un écoulement abondant de sang qui ne put être réprimé par la ligature, à cause de la rétraction de l'artère, et qui ne céda qu'à une compression douloureuse et énergique; pour prévenir un pareil accident, il suffit, comme le conseille le chirurgien que je viens

de citer, de jeter préalablement une ligature sur le pédicule et de couper celui-ci entre le lien et la tumeur.

Les avantages de cette pratique ont surtout été signalés par Murat, qui en a fait un précepte général. L'objection que Braambergh lui adresse, de laisser dans la plaie des tissus altérés, ne serait fondée que dans le cas où le pédicule que l'on conseille d'étreindre serait lui même altéré ; mais elle ne peut constituer un argument contre la ligature du pédicule lorsque celui-ci est sain.

Pour se ménager plus de facilité dans la dissection des parties profondes, Bécларd a d'abord enlevé la plus grande partie de la tumeur, en divisant avec le bistouri le tissu même de la Parotide affectée, au niveau du prolongement qui se cache derrière la mâchoire. M. Hourmann a cru pouvoir faire, de cette pratique, un précepte applicable à tous les cas. Nous pensons qu'elle convient surtout aux tumeurs qui ont un volume considérable et à celles qui sont peu vasculaires ; mais elle devrait être rejetée, si la nature du cancer et son ancienneté avaient amené une ampliation considérable des vaisseaux qui pénètrent la glande. On comprend en effet que des incisions, pratiquées dans l'épaisseur d'un cancer encéphaloïde en voie de ramollissement, provoqueraient un écoulement de sang très abondant, difficile à réprimer et qui aurait le double inconvénient d'exposer immédiatement la vie du malade et de gêner l'opérateur.

Après avoir enlevé la tumeur, il faut en examiner la surface extérieure, afin de voir s'il n'en part pas quelques expansions altérées, dont le reste se trouverait dans la plaie. On explore alors attentivement toutes les parties de la cavité qui logeait la production morbide ; si on découvre quelque prolongement qui s'enfonce du côté de la veine jugulaire, on doit imiter la conduite qu'a tenue Béclard en pareille circonstance, c'est à dire isoler, avec une sonde mousse, la masse altérée des parties importantes entre lesquelles elle est située, puis passer au dessous d'elle une aiguille entraînant un fil double, et l'étreindre afin d'en procurer l'élimination.

On peut être forcé, afin de déraciner, pour ainsi dire, les parties les plus profondes, de les racler avec les doigts et les ongles. C'est ce qui est arrivé à Carmichaël, dans un cas où la tumeur adhérait à la base du crâne et aux premières vertèbres cervicales. Gensoul fut aussi obligé de se servir de ses doigts et d'une sonde cannelée pointue, pour achever de détacher les portions les plus adhérentes de la tumeur.

La dégénérescence peut s'étendre jusqu'au cartilage du conduit auditif, et le chirurgien se trouve alors dans la nécessité de faire à ce conduit une perte de substance proportionnée à l'étendue de la lésion organique.

Quatrième temps. Les artères qu'on est obligé de lier, soit pendant, soit après l'opération, sont assez nombreuses. En effet, les vaisseaux qui peuvent avoir

été lésés sont la carotide externe, la temporale, la maxillaire interne, la faciale transverse, l'occipitale, la pharyngienne inférieure, la stylo-mastoïdienne, l'auriculaire postérieure, et enfin la linguale et la maxillaire externe : en outre, la veine jugulaire externe et même l'interne sont exposées à l'action des instruments, la grosse branche anastomotique qui établit la communication entre ces deux vaisseaux, est nécessairement coupée, si, comme cela est le plus ordinaire, elle traverse la glande parotide.

Quand toutes les artères sont liées, le sang s'arrête ordinairement avec assez de facilité : celui que versent les veines est suspendu par une compression modérée ; la compression conviendrait encore pour réprimer un écoulement de sang en nappe ; mais personne ne voudrait, je pense, à l'exemple d'Heister, confier à ce seul moyen hémostatique la suspension définitive du cours du sang. La manière dont ce chirurgien décrit le mode de compression, les soins qu'il exige, et parfois son infidélité sont de nature à la faire rejeter.

Quoique M. Moulinié ait eu recours au cautère rougi à blanc, à la suite d'une extirpation de tumeur de la région parotidienne, nous pensons que ce moyen ne doit être employé qu'avec une extrême réserve, soit pour achever de désorganiser des parties suspectes, soit pour arrêter le sang. Il faudrait, pour que l'on se décidât à y recourir, que la partie que l'on veut cautériser ne fût située ni sur les os de la base du crâne, ni dans le fond de l'échancrure. Le danger de faire

naître des accidents cérébraux dans le premier cas ; dans le second , de provoquer des hémorrhagies consécutives en cautérisant les vaisseaux carotidiens et jugulaires, sont les motifs qui doivent faire repousser l'emploi du cautère rougi à blanc sur les points de l'échancrure parotidienne que nous venons d'indiquer.

L'opération est beaucoup plus facile, lorsque la tumeur a simplement refoulé la glande dont elle est séparée par l'aponévrose d'enveloppe, car alors on peut l'enlever en totalité sans intéresser les vaisseaux les plus importants de la région. On peut également épargner une grande partie des filets du nerf de la septième paire, et préserver la joue de paralysie.

Les difficultés sont plus grandes, mais encore assez faciles à surmonter, lorsque la maladie a son point de départ dans les ganglions lymphatiques placés sous l'aponévrose d'enveloppe. 1° On est plus exposé à blesser quelques filets du nerf facial. 2° Le tissu de la glande est en rapport plus immédiat avec la tumeur, qui a pu l'écartier et s'avancer vers les vaisseaux : leur division est donc ici plus à redouter. L'opération devient beaucoup plus ardue lorsque l'affection cancéreuse réside dans les ganglions intra-parotidiens. On peut couper la plus grande partie des branches du nerf facial et des vaisseaux qui traversent la parotide ; ceux qui sont situés dans son voisinage, quoique moins exposés, ne sont cependant point à l'abri de l'instrument ; néanmoins, les difficultés de l'extirpation sont moindres que lorsque la dégénérescence occupe le

parenchyme même de la parotide, parce qu'il n'est pas nécessaire de poursuivre, dans les interstices de chacun des organes voisins, les dernières ramifications de la glande. On peut se faire une idée des difficultés que l'on peut rencontrer en se rappelant que la durée de l'opération est souvent fort longue: Stedmann resta quarante-huit minutes; Béclard, Hendricks, Carmichaël, furent plus d'une heure avant de la terminer.

Plusieurs accidents peuvent se manifester pendant l'opération; nous allons les passer en revue.

La violence des douleurs, l'abondance de l'hémorrhagie, la longueur de l'opération, nous expliquent plusieurs des accidents qui se manifestent pendant sa durée. Les syncopes et les défaillances ont été assez souvent observées ici, et la cause en est facile à saisir. Nous avons déjà dit que le moyen le plus sûr de les prévenir était de tenir le malade couché pendant l'opération; on suspendrait celle-ci, s'ils venaient à se manifester, et on s'occuperait de suite de ranimer l'opéré par l'emploi des remèdes usités en pareil cas.

Les tractions que l'on exerce sur la tumeur produisent parfois des douleurs excessives et provoquent une agitation extrême et même des convulsions: il faut alors suspendre les tractions, ou mieux, si l'on aperçoit les nerfs dont les tiraillements occasionnent de pareils accidents, on doit immédiatement les couper au niveau du point où ils s'engagent dans la tumeur.

Lorsque l'on a affaire à une dégénérescence encéphaloïde, on doit exercer les tractions avec beaucoup de

ménagements, surtout si la tumeur est déjà ramollie; en agissant autrement on s'expose à voir le cancer se déchirer et fournir une hémorrhagie d'autant plus difficile à arrêter que le sang s'échappe des tissus altérés, par une foule d'ouvertures qui ne peuvent être ni liées ni comprimées. Du reste nous avons dit que l'existence du cancer encéphaloïde était, pour nous, un cas qui réclamait l'hémostase préalable. Si l'on avait cru pouvoir s'en dispenser, et si l'hémorrhagie ne s'arrêtait pas par suite d'une compression momentanée, il faudrait ou enlever promptement la tumeur afin d'arriver sur la source de l'hémorrhagie, ou découvrir l'artère carotide pendant que l'on ferait comprimer dans la plaie.

Quelques malades sont tourmentés pendant l'opération, par un besoin fréquent d'avaler; ce symptôme qui s'explique par la situation de la tumeur au voisinage du pharynx n'offre rien de grave et ne réclame aucun traitement.

Pansement. — L'opération terminée, il reste souvent une vaste plaie dont le pansement présente des difficultés. Quelques chirurgiens, pour obtenir une réunion immédiate, emploient la suture entortillée ou la suture simple, lorsque la plaie a peu d'étendue et que la peau n'a pas subi de perte de substance, cette pratique n'a pas d'inconvénient, à moins qu'il ne reste une dépression profonde dans le fond de l'échancrure, au dessus de laquelle la peau serait tendue et formerait une sorte de pont.

Il est bon, dans tous les cas, de ménager une issue au sang entre les lèvres de la plaie, dans le point qui répond à sa partie la plus profonde. En négligeant cette précaution, on s'expose à voir ce fluide s'accumuler graduellement dans l'échancrure parotidienne, soulever la peau, et produire bientôt une tumeur aussi considérable que celle qui a été extirpée. (*Observ.* 36.) Si cet accident avait lieu, il faudrait enlever les points de suture, nettoyer la plaie et rétablir le pansement, avec la précaution que nous avons indiquée.

Quand on tente la réunion par première intention, on aide l'action de la suture avec des bandelettes agglutinatives; mais on ne peut beaucoup compter sur leur efficacité. M. Mayor fait remarquer que la région se prête peu à l'application des bandelettes de diachylon, à cause de la saillie de l'oreille en arrière, de la mobilité de la mâchoire inférieure par devant, du peu de longueur que l'on est obligé de donner à chaque bandelette.

Lorsque la plaie est plus vaste et que la peau a subi une perte de substance, il ne serait pas convenable de chercher à en affronter les lèvres dans toute leur étendue, d'exercer sur elles une traction considérable et de les fixer à l'aide de la suture. M. Velpeau la rejette, elle exposerait, dit ce professeur, à l'inflammation, aux érysipèles, soit simple, soit phlegmoneux, aux fusées purulentes; quoique nous ne trouvions pas d'exemple dans lesquels de semblables accidents aient été déterminés par cette cause, néanmoins on comprend qu'ils

puissent résulter d'un pansement de ce genre ; la suture toutefois pourra encore être mise en usage pour rapprocher les bords de la plaie vers les angles ; en agissant de la sorte, plusieurs chirurgiens ont abrégé le temps de la cicatrisation. La réunion, par première intention pourra surtout convenir dans les cas où le volume de la tumeur a forcé de détacher de vastes lambeaux, qu'il faut maintenir dans un rapport convenable et tenir exactement appliqués sur les parties sous-jacentes.

Quant à la portion de la plaie qui répond à l'échancrure parotidienne proprement dite, il nous paraît convenable de la panser en la remplissant de charpie mollette, et de suivre, pour elle, les règles du traitement des plaies qui suppurent. Ce mode de pansement présente plusieurs avantages, il n'allonge pas beaucoup la cure, car nous voyons Heister et ceux qui, à son exemple, provoquaient la suppuration dans toute la plaie, en la bourrant de charpie, annoncer que la cicatrisation définitive était obtenue dans l'intervalle de quelques semaines. Il est vrai que la plupart des faits d'Heister se rapportent à des opérations dans lesquelles la parotide n'a pas été extirpée ; mais comme dans plusieurs de ces cas, l'hémorrhagie a été abondante, qu'il restait une échancrure profonde après l'ablation de la tumeur, il n'en demeure pas moins bien établi que le pansement dont il est ici question peut être employé sans inconvénients. Une fois l'opération et le pansement terminés, le malade, reconduit à son lit,

gardera le silence et le repos, sera tenu plusieurs jours de suite à une diète sévère, sera soumis, en un mot, au traitement que réclament les grandes opérations.

La suite des pansements ne présente du reste rien de particulier. Je rappellerai seulement un conseil donné par M. Sédillot, pour s'opposer d'une manière efficace aux mouvements que déterminent les contractions des muscles du cou; ce chirurgien, recommande de placer sur les parties latérales de la tête et du cou, deux larges attelles de carton mouillé, fixées par une bande roulée. En séchant, ces attelles se durcissent et les parties se trouvent contenues par une sorte d'appareil inamovible.

Que l'on ait ou non réuni par première intention, il reste au niveau du centre de la plaie une excavation profonde dont les côtés ne peuvent être mis en contact. Peu à peu les bourgeons charnus s'élèvent de toutes parts, finissent par combler toute cette cavité et la cicatrice se forme presque au niveau de la peau. Lorsque la perte de substance éprouvée par les téguments n'a pas été trop considérable, la rétractilité du tissu indolaire attire la peau de la joue vers celle de l'oreille, la cicatrice devient presque linéaire, et il ne reste qu'une légère difformité.

Accidents qui suivent l'opération. — Pendant un ou plusieurs jours après l'opération, les mouvements de la déglutition sont quelquefois douloureux. Dans un cas rapporté par M. Mac Clellan, la dysphagie était tellement prononcée que, pendant plusieurs jours, on

fut obligé de se servir de la sonde œsophagienne pour porter les boissons dans l'estomac. Quelques opérés sont tourmentés par une toux fatigante, de la difficulté de respirer, mais ces accidents, d'ailleurs sans gravité, ne tardent point à se dissiper au bout de peu de jours.

On a observé quelques phénomènes nerveux peu inquiétants, tels qu'une surdité passagère, des douleurs propagées à la région dentaire.

L'érysipèle phlegmoneux est une complication fort rare. Le malade de Béclard est le seul, à ma connaissance, qui en ait été affecté. Le voisinage du cou et du crâne rendent cet accident fort grave. Dans le cas dont j'ai été témoin, les désordres extérieurs s'étaient prononcés vers la nuque, et étaient d'ailleurs conjurés lorsque ceux qui surgirent du côté de l'encéphale entraînent la perte du malade. Du reste cet opéré est également le seul qui ait éprouvé des troubles aussi graves des fonctions des centres nerveux. Quelques autres se sont plaints de douleurs de tête, d'insomnie prolongée; quelques uns ont éprouvé un délire passager.

Les hémorrhagies consécutives constituent un des accidents les plus fâcheux auxquels expose l'extirpation de la Parotide. Ces hémorrhagies étaient extrêmement fréquentes lorsque, à l'exemple de Heister, on s'en tenait à la compression pour arrêter le cours du sang. On voit par l'observation première qu'elle a entraîné la mort du malade au troisième jour; mais

il ne faut pas penser que l'on soit à l'abri de cet accident par la raison que l'on a fait avec soin les ligatures; pendant l'opération, une artère coupée peut se rétracter, cesser quelque temps de verser du sang, échapper ainsi aux recherches du chirurgien, et ne donner lieu à l'hémorrhagie que plusieurs heures et même plusieurs jours après l'opération.

Lorsque l'écoulement du sang a lieu de bonne heure, on doit enlever les pièces de pansement, mettre le fond de la plaie à découvert, et porter, s'il se peut, des ligatures sur les vaisseaux qui versent du sang. On doit ensuite affronter les lèvres de la plaie si d'abord on avait cherché à obtenir la réunion par première intention. L'observation de Magri prouve que cette réunion peut encore réussir.

Si l'on n'a pu lier le vaisseau, ou s'il survient de nouvelles hémorrhagies dans les jours suivants, il faut les combattre à l'aide de la compression. Malgré la résistance inégale de la paroi profonde de l'échancrure parotidienne, malgré la douleur que détermine le tamponnement dans une région enflammée, et fournie d'une grande quantité de nerfs, ce moyen est en général assez bien supporté, et agit avec assez d'efficacité pour suspendre l'hémorrhagie. Il est quelquefois nécessaire, pour assurer davantage la compression, de placer auprès du malade un aide qui maintient avec la main les pièces d'appareil.

On voit aussi par les faits de M. Goyrand (Observations 27, 28) que, dans certains cas, la compression se

relâche promptement; et qu'il est nécessaire de la renouveler tous les jours ou tous les deux jours, si l'on l'on veut prévenir le retour de l'écoulement sanguin.

L'hémorrhagie consécutive étant ordinairement fournie par les vaisseaux qui occupent la partie la plus profonde de l'échancrure, sa répression à l'aide du cautère rougi à blanc, nous paraît devoir être rejetée par les motifs que nous avons fait valoir plus haut.

Lorsque le tissu de la glande a été intéressé, il reste quelquefois une fistule salivaire qui paraît tenir à la glande plutôt qu'au conduit. On voit par les observations rapportées que cet accident, d'ailleurs sans gravité, s'est toujours dissipé soit spontanément, soit à l'aide d'un traitement approprié au bout d'un ou plusieurs mois.

Nous venons de passer en revue les accidents qui suivent l'extirpation des tumeurs cancéreuses qui occupent l'échancrure parotidienne. En voyant la rareté ou le peu de gravité de chacun d'eux, on a lieu d'être étonné de l'innocuité d'une opération en apparence aussi dangereuse. En effet, en mettant de côté l'observation tirée des annales de Heidelberg, fait qui est de nulle valeur, aucune opération n'a été suivie d'accidents primitifs qui aient causé la mort.

Quant aux malades, en très petit nombre, qui ont succombé plus tard, l'une est morte d'une péritonite accidentelle (Obs. 37), l'autre d'accidents étrangers à l'opération, sur la nature desquels le chirurgien ne s'explique pas (Obs. 10); deux ont éprouvé des troubles

graves du côté du tube digestif (Obs. 23 et 49). Un des malades de M. Gensoul était guéri depuis plusieurs mois, quand il succomba avec des altérations graves des viscères abdominaux (Obs. 46). Le seul individu dont la mort ait été le résultat bien évident de lésions occasionnées par l'opération, est celui de Béclard, et encore touchait-il au terme de la guérison, lorsque les graves complications qui ont entraîné sa perte se sont développées.

Si maintenant nous envisageons les suites de l'extirpation de la parotide, sous le point de vue des récidives, nous serons forcés d'admettre, ou que la plupart des opérations pratiquées l'ont été pour des maladies qui n'étaient pas cancéreuses, ou que le cancer de cette région est moins sujet à la récurrence que celui de la plupart des autres organes, ou bien enfin que l'on n'a pas fait connaître les cas de récidives. En effet, sur plus de cinquante observations que nous avons rassemblées, c'est à peine s'il y en a deux ou trois où la maladie se soit reproduite. Le malade de Béclard avait une récurrence; un de ceux de Hendricks (Observation 52), avait un petit tubercule suspect sous la cicatrice, quelques années après l'opération; celui de M. Raymond subissait l'opération pour la seconde fois. Le malade de M. Bouhyer, atteint également de récurrence, avait un cancer qui n'était pas borné à la région parotidienne; il en était de même de celui de Goodlad. A part ces exemples, les auteurs ne parlent pas de la reproduc-

tion, et plusieurs ont pu observer leurs malades un grand nombre d'années après l'opération.

J'ai déjà parlé si souvent de la paralysie des muscles de la face que je pourrais presque me dispenser de mentionner de nouveau cet accident; mais il ne sera pas inutile d'offrir ici, sous forme de résumé, ce qui se trouve disséminé dans cette dissertation.

Dans un petit nombre de cas, l'hémiplégie faciale existait avant l'opération, soit que le nerf eût été désorganisé en même temps que la Parotide, soit qu'il eût été seulement comprimé par la tumeur. La rareté de cette hémiplégie, par le fait seul des tumeurs développées dans la région parotidienne, semble être une nouvelle preuve à ajouter à celles que j'ai données précédemment pour établir que ces tumeurs sont le plus souvent étrangères à la glande parotide. Cependant il n'est pas impossible que les nerfs se conservent intacts et fonctionnent au centre d'une masse cancéreuse. Il y a toutefois des limites à cette résistance du névrileme à la désorganisation cancéreuse; la dégénérescence encéphaloïde peut l'envahir. Le sujet, chez lequel mon frère constata la pénétration d'un cancer encéphaloïde dans la veine jugulaire interne, était atteint d'hémiplégie faciale avant de mourir; ce sujet ne fut point opéré, et l'on put reconnaître que le nerf était complètement détruit dans la tumeur.

Parmi les sujets opérés du cancer de la parotide, il en est chez lesquels l'hémiplégie faciale a été complète; chez d'autres, elle a été partielle. Ces différences s'ex-

pliquent facilement par le nombre des divisions du nerf facial emportées avec la masse cancéreuse. Il n'est pas aussi facile de se rendre compte de la particularité suivante. Chez quelques opérés, la paralysie n'a été que temporaire, et, plus tard, les muscles de la face ont repris plus ou moins complètement leur action. Serait-ce que l'action nerveuse se rétablit au travers de la cicatrice ? C'est une question très épineuse d'anatomie et de physiologie pathologique, que celle qui a trait à la structure et aux propriétés des cicatrices des nerfs; mais je ne crois pas devoir la traiter ici. Je me bornerai à faire observer qu'après l'extirpation d'une tumeur parotidienne traversée par les divisions du facial, il y a une si grande perte de substance à ce nerf et tant de distance entre les deux bouts qu'ils doivent se cicatriser solément. Je pense que certaines hémiplegies passagères étaient dues, non à la section du facial, mais simplement à la lésion produite dans son voisinage par suite d'une extirpation partielle. Enfin, sur le malade opéré par Béclard, mon frère a observé que le défaut de symétrie de la face, provenant de la section du facial, allait diminuant à mesure que la cicatrice entraînait vers la région parotidienne la joue paralysée. Semblable chose a pu faire croire, dans des cas analogues, à une diminution de la paralysie.

J'ai cité précédemment un cas de paralysie du sentiment, par suite de l'extirpation d'une tumeur de la région parotidienne; je ne reproduirai pas l'explication que j'en ai donnée alors.

CONCLUSION GÉNÉRALE.

1° Les auteurs ont décrit sous le nom de squirrhe de la Parotide, des altérations qui n'ont pas toujours le même siège : elles peuvent occuper les ganglions lymphatiques placés soit en dehors, soit en dedans de l'aponévrose, soit dans l'épaisseur du tissu fibreux de la glande; elles peuvent siéger enfin dans le parenchyme de la Parotide.

2° Quel que soit le point de départ de la maladie, la masse morbide peut être enlevée de l'échancrure parotidienne.

3° Quoique moins grave que la plupart des autres cancers, le squirrhe de la Parotide réclame en général l'extirpation des parties affectées.

4° Cette opération, longue, douloureuse et difficile, est néanmoins le plus souvent suivie de succès.

5° Les récidives semblent moins fréquentes qu'après l'ablation des autres cancers.

6° Il faut extirper les tumeurs cancéreuses qui occupent l'échancrure parotidienne, lorsqu'il n'y a pas contr'indication à l'opération.

ART. II. — CANCERS SUPERFICIELS. Le cancer superficiel de la région parotidienne débute le plus souvent par la peau. Il commence, comme le cancer des autres parties de la face, tantôt par un petit tubercule, tantôt par une ulcération superficielle;

peu à peu il s'étend en surface et forme un champignon, que limite en arrière la saillie du tragus et qui s'avance plus ou moins sur la joue. Quoique les progrès de la maladie soient lents et que les douleurs qu'elle occasionne soient peu vives, cependant il convient d'opérer ces cancers dès que la nature de l'affection est bien établie; parce que, abandonnés à eux-mêmes, ils envahissent successivement les diverses parties de la face et finissent par entraîner la perte des malades.

Tant qu'ils n'ont qu'une étendue très limitée, qu'ils ne dépassent pas deux à trois centimètres, et qu'en profondeur ils ne vont pas au delà de l'épaisseur du derme, il faut, avec le bistouri, en pratiquer l'abrasion superficielle, et compléter la cure en recouvrant, trois ou quatre jours après l'opération, la surface de la plaie avec la pâte arsénicale.

Lorsque le cancer a gagné en profondeur et en largeur, il ne serait pas prudent de recouvrir de caustique une plaie aussi étendue; il faut alors enlever avec le tissu malade une couche assez épaisse de tissus sains: or, voici les précautions qui sont réclamées par le lieu sur lequel on opère: 1° ménager autant que possible les filets nerveux sous-jacents au cancer, filets nerveux qui se trouvent au dessous de la circonférence antérieure de la tumeur; 2° prendre garde au canal de Sténon, qui se trouve également à la partie antérieure. Il n'est pas toujours possible d'épargner ces parties. La section des nerfs produira inévitablement la paralysie des muscles qu'ils animent. La suite probable de la lé-

sion du canal de Sténon, est l'établissement d'une fistule salivaire ; cependant cette fistule n'en est pas la conséquence inévitable. Déjà M. Velpeau a fait remarquer que plusieurs fistules salivaires, entretenues par la division du canal de Sténon, ont probablement été guéries par suite de l'oblitération du conduit. Quelque extraordinaire que ce résultat paraisse, sa réalité est établie par plusieurs faits authentiques. Je joindrai à ceux qui existent dans la science ceux de ma pratique. J'ai enlevé sur deux malades des cancers de la région parotidienne qui s'étendaient sur la joue ; dans les deux cas, le canal de Sténon a été sacrifié, et cependant ni l'un ni l'autre des opérés n'a eu de fistule salivaire.

Quoiqu'à une certaine distance des paupières, la plaie qui résulte de l'opération peut, en se cicatrisant, entraîner la déformation de ces organes et exiger plus tard des procédés autoplastiques. Peut-être, pour ne pas soumettre deux fois les malades aux douleurs des incisions, devrait-on, quand on redoute l'établissement d'un ectropion, prendre de suite un lambeau aux parties voisines, soit au cou, soit à la tempe, et en recouvrir la surface de la plaie. Cette pratique aurait en outre l'avantage, si les observations de M. Martinet de la Creuse sont fondées, de prévenir la reproduction du cancer.

SECTION II.

TUMEURS FORMÉES PAR LES GANGLIONS LYMPHATIQUES.

Les engorgements des ganglions lymphatiques de la région parotidienne sont aigus ou chroniques, et peuvent être placés soit immédiatement sous la peau, soit à la surface de la glande parotide entre elle et l'aponévrose, soit dans l'épaisseur même de la glande.

Les engorgements aigus des ganglions sous-cutanés ou sous-aponévrotiques ne réclament aucune opération, à moins que l'inflammation ne se propage au tissu cellulaire environnant et ne se termine par suppuration : dans ce cas, il est nécessaire d'évacuer le pus, en pratiquant une ou plusieurs incisions verticales sur les abcès.

Il arrive assez fréquemment que ces engorgements, actifs dans le principe, perdent de leur acuité, se ralentissent, et passent insensiblement à l'état chronique. D'autres fois, les engorgements ganglionnaires ont de prime abord le caractère de lenteur et d'indolence qu'ils conserveront par la suite; ils débutent alors souvent par l'apparition d'une ou plusieurs petites tumeurs arrondies, dures, peu douloureuses, roulant sous la peau qui n'a point changé de couleur. Ces petites tumeurs font des progrès lents, mais continuels, et finissent par acquérir un volume plus ou moins considérable.

Longtemps les ganglions lymphatiques conservent avec les parties environnantes leurs rapports normaux, et ce n'est qu'à la longue qu'ils contractent, soit avec les organes profonds, soit avec la peau, soit entre eux, des adhérences plus ou moins fortes.

Les altérations qu'on observe dans la masse morbide consistent d'abord dans une simple hypertrophie du tissu ganglionnaire; plus tard, le tissu cellulaire environnant participe à la maladie, s'engorge, et devient aussi le siège d'une induration telle que tous les tissus de la région tendent à se confondre et à prendre un aspect de plus en plus homogène. Assez souvent, au centre de la tumeur et dans les points qui correspondent aux ganglions malades, on rencontre des dépôts de matière tuberculeuse ou purulente. D'autres fois il est impossible de retrouver aucune trace de la texture normale, et les tissus complètement défigurés et méconnaissables sont transformés en une masse grisâtre, opaque, consistante, au milieu de laquelle se dessinent, dans certains cas, des noyaux jaunâtres d'apparence tuberculeuse.

Quelles opérations réclame cette maladie? Il est évident d'abord qu'il n'y en a aucune à entreprendre, tant que l'engorgement est encore récent, et qu'on peut espérer d'en obtenir la résolution. Quand il est ancien, qu'il résiste aux fondants et tend à faire de nouveaux progrès, le moment est alors arrivé de se demander ce qu'il convient de faire, et s'il faut continuer à se servir de remèdes dont l'utilité est très dou-

teuse, s'en tenir aux moyens hygiéniques, ou enfin recourir à des opérations capables de procurer une guérison radicale.

Sans entrer trop profondément dans l'examen de cette question qui appartient à l'histoire générale des engorgements ganglionnaires, nous nous bornerons à rappeler ici que beaucoup de praticiens, considérant ces engorgements comme des symptômes d'une affection générale, se refusent absolument à les attaquer par aucune opération et spécialement par l'extirpation, car leur enlèvement ne détruit pas la disposition constitutionnelle, en vertu de laquelle ils se sont développés; c'est donc, selon eux, une opération inutile et irrationnelle que celle qui, tout en faisant courir des risques au malade, laisse encore dans l'économie un principe morbifique qui a produit déjà ou qui peut reproduire immédiatement après, dans un ou plusieurs points du corps, et surtout dans les cavités splanchniques, de nouveaux engorgements. En conséquence, ils préfèrent soumettre les malades à un traitement général, et laissent l'affection locale suivre sa marche naturelle.

Si l'on adopte cette pratique, l'occasion de faire des opérations se présentera encore de temps en temps, car il en est quelques unes qui seront nécessitées par les progrès de l'engorgement ganglionnaire: ainsi, par exemple, 1^o un ou plusieurs ganglions volumineux viennent-ils à se ramollir dans leur centre, il faut nécessairement évacuer la matière purulente ou tuber-

culeuse : or , pour cela , deux moyens se présentent l'incision faite avec le bistouri, suivant les règles ordinaires, ou l'application de la potasse caustique, à laquelle on donnera souvent la préférence, parce qu'elle active le travail inflammatoire et favorise la fonte complète de l'engorgement. Cette application ne présente, du reste, rien de particulier, si ce n'est qu'il faut placer une traînée linéaire de caustique, et surveiller attentivement ses effets, dans la crainte qu'il ne provoque un mouvement inflammatoire trop vif et ne donne lieu à une suppuration trop abondante, à des décollements cutanés ou à l'engorgement de nouveaux ganglions placés dans les régions voisines et sur le trajet des vaisseaux lymphatiques partis du lieu sur lequel on agit ; 2° lorsqu'une ulcération succède au ramollissement et à la fonte purulente ou tuberculeuse d'un ou de plusieurs ganglions , que la peau est décollée , et qu'on aperçoit dans le fond de la plaie ces organes dénudés ou dégénérés, on a pratiqué avec succès la cautérisation soit avec une solution de nitrate acide de mercure ou de nitrate d'argent, soit avec la pâte caustique de Vienne, étendue à la surface de l'ulcère et jusqu'au point où la peau cesse d'être décollée.

Au reste, la pratique qui consiste à abandonner en quelque sorte les engorgements ganglionnaires à eux-mêmes n'est pas universellement adoptée de nos jours ; et les faits rapportés par M. le professeur Velpeau, dans sa Médecine Opératoire, ainsi que par M. Sédillot, dans un article publié le 4 mars 1837,

dans la Presse médicale, sont de nature à encourager les praticiens et à les pousser dans une autre voie. Les chirurgiens dont nous venons de parler font remarquer qu'un engorgement ganglionnaire chronique qui date d'un an et plus n'est pas, en général, susceptible de se résoudre; que, si on laisse subsister au milieu de l'organisme cette masse de tissus altérés, le travail morbide dont elle est continuellement le siège et qui se réveille par intervalle se communique de proche en proche aux ganglions voisins et les englobe dans la maladie primitive, de telle sorte que la tumeur s'accroît indéfiniment; qu'elle gêne alors par sa masse les fonctions des organes voisins, ou les déforme et les atrophie; qu'elle peut être envahie par une inflammation, grave alors par son étendue, qui donne elle-même lieu à des suppurations abondantes, à de vastes décollements de la peau, à des ulcères interminables, à l'engorgement symptomatique des ganglions situés dans les régions environnantes; qu'elle peut enfin dégénérer et même entraîner l'altération des organes ou des tissus voisins. Ils pensent donc que, la présence des ganglions indurés étant une cause d'accidents ou de désordres toujours menaçants, il serait avantageux de les détruire ou de les faire disparaître d'une manière quelconque; et les opérations qui tendent à ce but leur semblent bien indiquées. Assurément, si la constitution de ceux qui portent l'affection qui nous occupe était profondément altérée, si la diathèse tuberculeuse s'annonçait par l'engorgement de la plupart

des ganglions du corps, il serait inutile et irrationnel d'enlever une ou plusieurs tumeurs ganglionnaires, et d'entreprendre une opération qui ne détruirait point la disposition générale et ne remédierait d'ailleurs qu'à une partie des altérations locales qui en sont les symptômes. Mais, il n'en est pas toujours ainsi, et ce serait une erreur de croire que l'engorgement des ganglions soit le cachet irrécusable de l'affection tuberculeuse. Chargé, en 1827, dans un hôpital de Paris, d'un service qui, sur cent vingt à cent cinquante malades, tous soldats de la garnison, comprenait habituellement de vingt à trente individus affectés d'engorgement des ganglions cervicaux, M. Sédillot affirme que cette affection est presque toujours entièrement locale, bornée à la région qu'elle occupe, et développée sur des sujets qui présentent d'ailleurs une robuste constitution et toutes les apparences de la santé. Les mêmes observations ont été répétées par M. le professeur Velpeau, et il n'est pas de chirurgien qui n'ait eu occasion de les faire plus ou moins souvent. Lors donc que les conditions indiquées se rencontrent, nous pensons, avec MM. Velpeau et Sédillot, que l'enlèvement des ganglions doit être pratiqué.

Si maintenant de la discussion générale nous passons à la question particulière qui nous occupe en ce moment, trouverons-nous dans les conditions spéciales que présente l'engorgement chronique des ganglions parotidiens, trouverons-nous, dis-je, dans ces conditions, des contr'indications à l'opération ? Non assurément.

ment : nulle part plus qu'à la face il n'importe d'enlever une tumeur qui défigure les malades, leur donne un aspect repoussant, et gêne d'ailleurs les mouvements de la mâchoire. D'un autre côté, les difficultés ne sont pas de nature à arrêter : puisqu'ainsi que nous l'avons démontré plus haut, la Parotide tout entière a pu être extirpée, à plus forte raison une masse formée de ganglions indurés pourra-t-elle toujours, si vaste et si profonde qu'on la suppose, être isolée des parties voisines et emportée. Il y a plus : les ganglions engorgés offrent toujours des conditions plus favorables à l'opération que la dégénérescence du corps même de la Parotide ; car, ainsi que nous l'avons vu, ils ne s'enfoncent dans l'échancrure parotidienne qu'en refoulant la glande, qui se trouve ainsi, avec les vaisseaux et les nerfs qu'elle renferme, plus ou moins complètement soustraite à l'action de l'instrument tranchant. Quant aux engorgements ganglionnaires superficiels, l'opération nécessaire pour les enlever est simple dans ses conséquences comme dans ses résultats, car les vaisseaux qu'on divise peuvent être liés sans peine, et il est ordinairement facile d'éviter la lésion de la Parotide et des filets du nerf facial. Aussi l'extirpation des ganglions parotidiens a-t-elle été pratiquée un assez grand nombre de fois par MM. Velpeau et Sédillot, et ce dernier dit n'avoir jamais observé d'accident à la suite de l'opération.

Nous ne voudrions pas, cependant, laisser croire que l'extirpation des ganglions indurés fût toujours une

opération exempte de dangers et de difficultés. Il est certaines circonstances qui influent beaucoup sur le résultat, et que le chirurgien doit prendre en considération avant de se mettre à l'œuvre : telles sont le volume de la tumeur ; ses adhérences déterminées, soit par des inflammations, soit par des traitements antérieurs ; sa profondeur, annoncée par le défaut plus ou moins complet de mobilité ; son extension, du côté de la base de la mâchoire ou vers les gros vaisseaux du cou. Si plusieurs de ces circonstances se trouvent réunies, l'opération est à la fois plus délicate et plus grave. Si, en outre, les ganglions des deux côtés sont affectés, il est évident que le danger est encore augmenté puisqu'il y a deux opérations à faire au lieu d'une. Le malade dont M. Cullerier a rapporté l'histoire dans le *Journal général de médecine*, par Sédillot, (t. 26, p. 279) succomba aux suites d'une opération pratiquée d'un côté, six semaines après l'opération faite sur l'autre côté, et au moment où cette dernière était en voie de guérison. Malgré cet événement malheureux, nous ne considérons pas la coexistence de deux tumeurs ganglionnaires parotidiennes comme une contre-indication formelle à l'opération si, d'ailleurs, les autres conditions relatives à la santé générale, au volume, à la profondeur, aux adhérences et à l'étendue de la tumeur sont favorables ; ce qui ne se rencontrait point dans le cas rapporté par M. Cullerier. On voit, en lisant l'essai de M. Mayor, de Lausanne, sur les ligatures en masse (p. 92) qu'il opéra avec succès par la li-

gature, sur une jeune fille âgée de dix-sept ans, une masse ganglionnaire volumineuse et mobile située dans la région parotidienne du côté droit, après avoir extirpé sur la même personne, et du côté gauche, une tumeur plus simple, plus petite et très mobile. C'est au chirurgien à bien peser toutes les circonstances, et dans le cas où il se déciderait pour l'opération, il devrait, à l'exemple de M. Mayor, commencer par opérer la tumeur dont l'enlèvement présente le moins de dangers et de difficultés.

L'extirpation décidée, on y procède de la manière suivante.

Si la peau est saine et non adhérente, on y fait, suivant le volume de la tumeur, une incision simple, en T, en croix, ou en demi-cercle; puis on détache les teguments de la tumeur, afin de mettre celle-ci à découvert dans toute son étendue : il est important d'agir avec ménagement, dans ce temps d'opération, surtout si l'on a lieu de croire que quelque ganglion est ramolli dans son centre, afin de ne pas l'ouvrir, ce qui rendrait le reste de la dissection plus difficile. Lorsque la masse morbide se compose de plusieurs ganglions mobiles, peu adhérents entre eux et distincts les uns des autres, quoique rapprochés, M. Sédillot pratique plusieurs incisions dont chacune correspond à un ganglion; il a remarqué que ces incisions multiples et petites guérissent plus promptement qu'une seule assez grande pour permettre d'enlever à la fois toute la tumeur. Si la peau était ulcérée, on en circon-

scrirait, entre deux incisions demi-elliptiques, une portion qui serait emportée avec les tissus altérés.

Arrivé sur la tumeur, on la sépare ordinairement avec facilité des parties environnantes, par une sorte d'énucléation, en la cernant avec les doigts, le manche d'un scalpel ou une spatule. Si l'on rencontre plusieurs ganglions libres ou réunis par de simples pédicules, on peut sans inconvénient saisir celui qui se présente le premier, le détacher, et passer successivement aux autres.

Quelquefois, au dessous des ganglions superficiels, on en trouve d'autres qui s'enfoncent plus profondément qu'on ne l'avait soupçonné d'abord, et qui pénètrent jusque dans la Parotide : s'ils sont lâchement unis à cette glande, on les sépare, ainsi que nous venons de l'indiquer plus haut ; mais s'ils tiennent davantage et qu'on soit forcé de recourir au bistouri pour les détacher, on a soin de tourner le tranchant de l'instrument de leur côté. C'est avec ces précautions que M. Sédillot est parvenu à extirper heureusement des petites tumeurs circonscrites, enfoncées dans la glande Parotide et contenant du pus à leur centre.

Si la tumeur envoie un ou plusieurs prolongements dans l'échancrure parotidienne, et que la dissection complète en paraisse trop périlleuse, on peut, à l'exemple de M. Cullerier, laisser les portions profondes dans la plaie, après avoir porté une ligature sur leur pédicule ; elles s'enflamment, suppurent, et se détachent au bout de quelques jours. Les masses formées

par des ganglions engorgés ou tuberculeux, n'ayant d'ailleurs aucun caractère de malignité, il n'est pas nécessaire d'en enlever jusqu'aux derniers débris avec le soin qu'on y mettrait s'il s'agissait d'une affection cancéreuse; aussi, les chirurgiens qui ont pratiqué beaucoup d'opérations de ce genre, et entre autres M. Velpeau, ne craignent-ils pas de laisser dans la profondeur de la plaie quelque portion malade, plutôt que de s'exposer à la blessure des organes importants qui sont placés dans cette région. On a remarqué que ces portions, ainsi abandonnées, se fondent par la suppuration, ou disparaissent sous l'influence d'un traitement ultérieur. Si l'on tombait sur quelque foyer rempli de matière tuberculeuse, dont le fond se prolongeât trop loin, on pourrait, au lieu de l'enlever entièrement, en exciser la plus grande partie, et provoquer l'inflammation du reste au moyen d'un pansement fait avec de la charpie sèche, ou même par la cautérisation.

Si on avait affaire à une tumeur prolongée dans l'échancrure parotidienne, et intimement adhérente aux parties circonvoisines, il faudrait, pour sa dissection, se conformer aux règles exposées plus haut, dans le chapitre du cancer.

Les accidents qui peuvent se montrer pendant l'opération sont en partie les mêmes que ceux qui appartiennent à l'extirpation des cancers, et surtout des cancers superficiels. Il serait donc inutile de répéter ce que nous en avons dit plus haut.

Relativement au pansement, il existe parmi les auteurs quelques dissidences. Ainsi, considérant que l'opération pratiquée pour enlever les ganglions altérés laisse une plaie anfractueuse, dont il est difficile d'accoller immédiatement les parois, et que ces cavités servent de réceptacle au sang et plus tard à la matière purulente, M. le professeur Velpeau conseille le pansement des plaies qui doivent suppurer, tandis qu'au contraire M. Sédillot réunit par la suture pratiquée avec des épingles à insectes, et en exerçant une légère compression de la circonférence au centre pour prévenir l'accumulation des liquides. Ces deux modes de pansement peuvent convenir, le premier après l'extirpation de masses volumineuses, et le second après les opérations pratiquées pour enlever des tumeurs peu considérables. Les autres règles relatives au pansement ont été exposées à l'occasion du squirrhe de la parotide.

Les accidents et troubles fonctionnels qui succèdent à cette opération sont spécialement : la fistule salivaire résultant de la lésion des parties superficielles de la glande, et la paralysie partielle de la face.

M. Mayor, de Lausanne, a conseillé et pratiqué un autre mode d'enlèvement des ganglions lymphatiques parotidiens ; c'est la ligature en masse. Cette opération consiste à découvrir la tumeur au moyen d'une incision en T ou en croix, dont les lambeaux sont disséqués et renversés, à l'isoler soigneusement jusqu'à sa base et même un peu au delà, à la soulever ensuite à l'aide d'une ou de plusieurs pinces airignes, à embrasser sa

base avec un lien dont la force est proportionnée à l'épaisseur et à la résistance des tissus, et, enfin, à serrer fortement cette ligature au moyen d'un conducteur et d'un tourniquet particulier, confectionné de manière à permettre d'exercer une constriction très forte et de l'augmenter ou de la relâcher à volonté. Quand la masse à retrancher est mobile, peu adhérente, et pas très étendue, le procédé que nous venons d'indiquer convient; une seule ligature suffit pour étreindre parfaitement sa base, et elle se place d'autant plus facilement qu'en vertu de la forme arrondie de la tumeur, elle glisse sur sa face postérieure en la poussant en avant et en déchirant le tissu cellulaire et les parties adjacentes qui ont moins de dureté et de résistance qu'elle-même. Mais, si la tumeur était volumineuse, si sa base était très large, formée de tissus denses, résistants, adhérents aux parties voisines, une seule ligature l'embrasserait mal et n'exercerait sur elle qu'une constriction insuffisante. M. Mayor conseille donc alors de la morceler en quelque sorte, de la partager en plusieurs portions ou pédicules, sur chacun desquels il place et fait agir un lien distinct. Pour cela, il enfonce, dans la tumeur et à travers sa base, une ou plusieurs aiguilles courbes, à pointe mousse, qui entraînent à leur suite des liens doublés et repliés sur eux-mêmes; puis, coupant ces liens près de l'aiguille, il les dédouble et réunit leurs extrémités de manière à circonscrire et à étrangler avec chacun d'eux une petite fraction de la base générale de la tumeur.

Qu'on ait placé une seule ou plusieurs ligatures, celles-ci sont très serrées dès le principe, et la constriction est augmentée les jours suivants, à moins qu'il n'y ait quelque contr'indication dans les accidents et notamment dans les douleurs que cause cette manœuvre. La ligature en masse a pour effet d'intercepter le cours des liquides dans la tumeur qu'on veut détruire, et de la priver ainsi de la vie avec promptitude, de sorte qu'elle se détache d'elle-même au bout de quelques jours, ou qu'on peut la couper sans douleur et sans hémorrhagie comme un corps sphacélé; La plaie suppure ensuite et se déterge, puis les tégu-ments, qui ont été disséqués préalablement et conservés avec soin, sont réappliqués et se remettent en leur place.

Les avantages de cette méthode sont, suivant M. Mayor, de réduire l'opération sanglante à la dissection de la portion superficielle de la tumeur, et de supprimer le temps difficile et dangereux, c'est à dire la dissection de la cavité profonde qui se rapproche des vaisseaux, des nerfs et de la glande parotide, toutes parties dont la lésion doit être évitée.

A l'appui de ces propositions, l'auteur rapporte trois cas dans lesquels la ligature en masse a été pratiquée avec un plein succès. Dans le premier de ces cas, il s'agissait d'une tumeur grosse comme une noix; une seule ligature fut placée et coupée le troisième jour, parce que la tumeur était déjà noirâtre, flétrie, ramollie et froide; le sixième, tout était tombé et dé-

tergé ; les lambeaux furent alors rapprochés et maintenus par des bandelettes agglutinatives , et la guérison survint promptement. Dans le second exemple, que nous avons eu déjà l'occasion de citer, il existait deux tumeurs glanduleuses, l'une à gauche, l'autre à droite. Celle du côté gauche, parfaitement mobile, et n'ayant que trois pouces et demi d'étendue, fut découverte par une simple incision longitudinale , disséquée avec les doigts et les ongles, et arrachée sans trop de peine. Celle du côté droit, étendue de l'arcade zygomatique et de l'apophyse mastoïde jusque sous l'angle de la mâchoire, et très volumineuse, dut être traversée par une aiguille armée d'un fil double et étranglée par deux ligatures. Dès le troisième jour, tout put être emporté facilement, et, le septième, la plaie était détergée. La réunion n'offrit rien de particulier, si ce n'est qu'elle se fit attendre assez longtemps dans la partie la plus rapprochée de l'oreille. Enfin, la dernière observation a rapport à une tumeur dure, bosselée , passablement mobile, et qui avait près de huit pouces de long sur quatre de largeur. Sa base fut partagée, au moyen des aiguilles, en trois portions, dont chacune fut étreinte par un lien ; le quatrième jour, la tumeur, putréfiée, fut excisée comme un corps privé de vie ; le septième, la plaie se trouva tellement propre et vermeille que les quatre lambeaux des téguments purent être exactement réunis et maintenus par des bandelettes ; la guérison fut achevée au bout de trente-cinq jours , et la cicatrice paraissait presque linéaire, sauf vers le milieu ou vers la réunion des angles de la peau.

Les avantages , que l'on peut retirer de la ligature en masse, ont déjà été sentis par des chirurgiens anciens. Une des plus belles observations de ce genre appartient à Verduin ; elle nous a été conservée dans les additions à l'Armamentarium de Scultet , et elle m'a paru assez intéressante pour mériter d'être rapportée ici textuellement :

De ingenti et inveterato dextræ maxillæ tumore scrofuloso extirpatione sublato, Armamentarii chirurgici Sculteti pars II, observat. à Verduin, page 680.

« *Clara Jacobi F.*, 43 annorum fœmina, ex Hollandiæ septentrionalis pago Langedyk, mense majo, anno 1689, ad me venit. Hujus dextram maxillam partesque circumjacentes ingens excrescentia scrofulosa sive parotis occupaverat, quæ antè 24 vel 25 annos infra aurem originem sumpserat, et, quamvis interea temporis à diversis chirurgis bis sublata fuerat, nihilominus ad tantam magnitudinem excreverat ut integram maxillam obduceret, et ab ore versus oculum ad os, deorsùm verò versus arteriam et nucham sese extenderet. Circumferentia ejus tres quartas ulnæ partes ferè complectebatur. Attactu erat cartilaginosa et instar lapidis dura. Color ejus partim rubicundus, partim naturali similis apparebat. Prætereà propè aurem peculiaris excrescentia (cui auris lobus prolongatus incumbabat) ulcere, fœtidam saniem emittente, prædita conspiciebatur, uti ex appositâ figurâ patet.

» Quoniam itaque patiens meam expetebat opem, omnibus signis et circumstantiis ritè pensitatis, nullum curandi methodum nisi extirpationem restare deprehendi.

» Ut autem aliorum quoque judicia experirer, expertissimos quosdam medicinæ doctores, dn. *Engelbertum Veen*, Collegii medici decanum, dn. *Abrahamum Quina*, dn. *Petrum Guenellon*, etc., in consilium vocavi; qui, cum excrescentiæ basin latam ac cum vicinis partibus profundè satis cohærentem animadverterant, extirpationem periculosam nullamque curationis spem superesse primum judicabant. Præprimis, quoniam, non solùm majoribus colli vasis, et internæ oris membranæ firmiter incumbibat; quibus levis, non modò gravis hæmorrhagia, propter faucium (validam compressionem minimè admittentium) viciniam, non facilè iterum sedanda, verùm etiam insanabilis apertura, perpetuaque et involontaria salivatio facilè producerentur. Sed postquàm ipsis meam mentem ac methodum, quâ commodè fieri posset operatio, detexissem, mihi adstipulabantur. Ut itaque suprâ recensitos scopulos evitarem, tali modo processit.

» Primo die, firmam ligaturam tenui filo cerâ obducto in partis sanæ confinio scrofulæ injeci, ut hoc modo crena produceretur, et extirpationi via pararetur.

» Altero die, soluto vinculo, superiori crenæ parti causticum, ex calce vivâ et lixivio quodam forti paratum, admovi, eique linteum carptum nec non em-

plastrum superimposui. Deindè tumorem valide iterum ligavi, quo scilicet crena non solum in aliis quoque partibus profundior evaderet, sed et causticum cuti altius imprimeretur.

Sequenti die, remotà ligaturâ causticoque ablato, escharam in eâ parte ubi causticum admotum fuerat deprehendi. Hanc lanceolâ aperui, vulnusque linteis carptis replevi. Tunc alii crenæ parti causticum quoque imposui et ligaturam rursùs superinjeci.

» Quod tamdiu (juxta crenæ tractum procedens) continuavi, donec posterior tumoris pars à valde tenui membranâ malæ aliisque partibus subjacentibus maximam partem separata esset. Id quod sine molestiâ atque periculo peragebatur; nonnulla namque majora sanguinea vasa inter separandum ledebantur, unde gravis producta hemorrhagia patientis vitam dubiæ aë exposuisset, nisi in tempore prudenter sedata fuisset.

» Vehementem interim, quem tam diuturna operatio inferebat, dolorem, patiens futuri levaminis spe suffulta constanter ferebat. Simul atque autem admodum excedebat, anodynis mitigabatur febricula, quæ ægram invaserat; remediis obviam ibam.

» Præterea facies ita intumescebat ut dexter oculus penitus clauderetur. Cum itaque excrescentia eo usque separata esset ut illæ difficultates, de quibus antea mentionem feci, maximam partem sublatae viderentur, consentientibus antea nominatis medicis, illam totaliter scalpello sustuli. Mox, superveniente hæmorrhagiâ;

vulgaribus stypticis levi negotio inhibitis, patiens lecto imponebatur.

» Separata pars exterius membranâ tegebatur; interiorius autem erat cartilaginosa, tresque libras medicinales ponderabat.

» Quamvis autem omnem diligentiam in separandâ à Genæ membranâ scrofulos adhibuimus, nihilominus parvulum, unguis magnitudinis, frustulum, quod cultro vitari non poterat, ab illâ sublatum fuit. Undè foramen aliquod in os penetrans, nec dolorem, nec molestiam aut impedimentum patienti afferens, post curationem remansit.

» Cæterum ægra feliciter restituta, perfecteque sanata, intra mensis spatium, summo numini pro largito beneficio in sacris ædibus gratias egit, etc., 17 septemb., nobis valedicens, domum discessit. »

Malgré ce fait, auquel on peut ajouter ceux de Roonhuysen, Sabatier, etc., et surtout les belles observations de M. Mayor, qui peut être considéré comme le véritable inventeur de la ligature en masse, nous ne pensons pas que, d'une manière générale, la ligature doive être préférée à l'extirpation.

En effet, on commence toujours par découvrir la masse morbide au moyen d'une large incision, on sépare les lambeaux, puis on dissèque au moins jusqu'à la base de la tumeur, quelquefois un peu au delà, et ce n'est qu'après cette opération préliminaire qu'on pratique la ligature. Agir ainsi, n'est-ce pas en réalité ex-

poser le malade aux accidents de deux méthodes opératoires! Mais, dira-t-on, la seconde partie de l'opération est bien plus difficile et plus grave, si l'on extirpe, que si l'on fait la ligature. Il est possible qu'en effet elle présente plus de difficulté; mais il faut convenir que la ligature en masse a bien aussi ses inconvénients, et qu'elle ne présente pas cette sûreté dans les résultats qui appartient à l'extirpation.

Si la tumeur est petite et mobile, il est plus simple, après l'avoir découverte, de l'énucléer et de l'emporter, que d'en faire la ligature. Cette proposition est si incontestable que M. Mayor lui-même a pratiqué, sur le sujet de sa seconde observation, l'extirpation d'une masse ganglionnaire qui se trouvait dans les conditions indiquées. L'extirpation d'une tumeur moyenne n'offre pas non plus de grandes difficultés et n'ajoute pas beaucoup au danger qu'entraîne par elle-même la dissection des lambeaux, temps commun aux deux opérations. Enfin, si la tumeur est volumineuse, à base large et adhérente, et qu'il faille passer au dessous d'elle une ou plusieurs aiguilles, on sait combien il est difficile de tomber sur la limite qui sépare les parties altérées des tissus sains, et il nous paraît évident qu'on est exposé à laisser une portion de la maladie au dessous de la ligature, ou à piquer les nerfs et les vaisseaux profonds, ce qui pourrait donner lieu à des douleurs très vives ou à une hémorrhagie soit primitive, soit consécutive.

Il ne faut pas croire que la ligature soit moins dou-

loureuse que l'incision ; on voit, au contraire , par les observations de M. Mayor, que les individus sur qui on l'a pratiquée ont ressenti des élancements et des douleurs extrêmement violentes dans l'oreille, la joue , la mâchoire, les dents, l'arrière bouche, qu'ils ont éprouvé des contractions très incommodes des muscles masséters, et que la fièvre a été très forte et s'est prolongée pendant quelques jours.

La ligature en masse ne met pas plus que l'extirpation à l'abri de la paralysie faciale , car M. Mayor nous apprend lui-même que la dernière malade qu'il opéra eut tous les muscles de la face correspondants au côté malade paralysés , et il ajoute que la commissure des lèvres , abaissée d'abord, se releva ensuite assez pour que la bouche ne parût plus aussi difforme et irrégulière lorsque la malade , qui était une jeune fille , venait à sourire. Enfin il est impossible de tenter la réunion par première intention , qui peut être obtenue en partie ou en totalité après l'extirpation.

Pour tous ces motifs, nous persistons à regarder l'extirpation comme l'opération la plus souvent applicable. La ligature en masse n'est , pour nous , qu'une méthode exceptionnelle qui convient particulièrement à certains cas , à ceux par exemple où la tumeur est , ainsi que l'a vu Sabatier , supportée par une base rétrécie.

Il est encore quelques autres opérations qui ont été conseillées contre les engorgements ganglionnaires : tels sont le passage d'un ou plusieurs sétons à travers

la masse morbide, les ponctions répétées et le broiement des tissus malades à l'aide de longues et fortes aiguilles, l'écrasement des ganglions indurés. Comme ces opérations n'ont encore été appliquées jusqu'ici qu'à des ganglions situés dans des régions autres que la région parotidienne, nous nous abstiendrons d'en parler.

SECTION TROISIÈME.

ABCÈS.

Tumeurs inflammatoires et abcès de la région parotidienne. — Traiter des abcès d'une région, au point de vue de la médecine opératoire, c'est déterminer s'il faut les abandonner à la nature ou en faire l'ouverture, s'il faut les ouvrir tôt ou tard, s'il faut employer l'instrument tranchant, la ponction ou la cautérisation; quels doivent être le lieu, la direction, le nombre, l'étendue, la profondeur des incisions.

Pour arriver à la solution de ces questions en ce qui concerne la région parotidienne, il faut tenir compte du siège de l'inflammation suppuratoire et de quelques autres circonstances qui seront examinées dans le cours de cet article.

1° Quelques abcès sont superficiels et bornés, ils se développent dans le tissu cellulaire sous cutané; leur thérapeutique ne diffère pas de celle des abcès superficiels des autres régions. Une incision verticale, lors-

que la fluctuation est évidente, suffit pour les mener à bien.

2° Lorsqu'un érysipèle occupe la face ou les téguments du crâne, la région parotidienne participe fréquemment au travail inflammatoire développé dans ces parties. Le gonflement y prend assez facilement l'apparence phlegmoneuse sans que pour cela l'inflammation y soit très profonde. Cela tient à la facilité avec laquelle le tissu cellulaire sous-cutané de cette région s'infiltré de sérosité et de matière plastique. Il n'est donc pas rare que la suppuration s'y établisse pendant que la résolution s'opère dans les autres points envahis par l'érysipèle. Il ne faut pas tarder, dans ce cas, à préparer une issue au produit de la suppuration, et il n'est même pas nécessaire d'attendre que la collection soit bien circonscrite. Aussitôt donc qu'une sorte d'empâtement bien connu des chirurgiens annoncera que du pus est infiltré sous les téguments, il faudra diviser ceux-ci de haut en bas avec le bistouri; cette pratique pourra empêcher la suppuration de s'étendre au loin sous la peau et de décoller celle-ci.

3° Les abcès qui prennent naissance sous l'enveloppe fibreuse qui recouvre la parotide, méritent surtout d'éveiller la sollicitude du chirurgien.

Ces abcès ne doivent pas être abandonnés à la nature, et il convient, pour plusieurs raisons, d'en pratiquer l'ouverture de bonne heure; en effet, l'obstacle que les tissus fibreux opposent à l'expansion des parties enflammées, au milieu desquelles sont plongées

de nombreuses ramifications nerveuses, est l'occasion de douleurs excessivement vives, et quelquefois de symptômes nerveux alarmants, comme le délire, le grincement de dents, des mouvements convulsifs. En second lieu, le pus éprouvant de la difficulté à se porter vers la peau, s'ouvre quelquefois une issue dans le conduit auditif externe, soit qu'il ait pénétré par les incisures de Santorini, ou qu'il se soit glissé entre les parties osseuse et cartilagineuse du conduit, ou que, parcourant un trajet plus étendu, il ait traversé la portion membraneuse du canal; et ce n'est pas la seule voie que le pus des abcès de la parotide ait suivie; on a vu ce liquide forçant en bas et en dedans l'obstacle que ces parties fibreuses lui opposaient, descendre dans les parties profondes du cou, dénuder la trachée, fuser même dans la poitrine et déterminer la mort. Un autre motif de pratiquer de bonne heure l'ouverture des abcès dont nous nous occupons, c'est qu'une inflammation phlegmoneuse sous-aponévrotique ne peut avoir lieu dans la région parotidienne sans déterminer une compression fâcheuse sur les gros vaisseaux du cou, et notamment sur la veine jugulaire interne, compression qui peut déterminer des accidents cérébraux, ou les aggraver s'ils existent.

Ajoutons enfin qu'on a quelques exemples de paralysies incurables de la face, suites d'abcès dont on n'avait pas fait à temps l'ouverture et qui avaient presque complètement détruit la parotide.

Aussitôt donc qu'il existera des indices d'un com-

mencement de suppuration , il faudra donner issue au pus. L'indication posée, reste le mode d'exécution. L'incision doit être faite avec le bistouri; on la fera sur la partie la plus saillante, et, s'il se peut, la plus déclive de la tumeur; on la dirigera verticalement. Cette direction coupe, à la vérité, celle des branches du facial, mais l'instrument ne devant pas intéresser la parotide, ne pénétrera pas jusqu'à ces nerfs. Il ne faut pas oublier qu'il s'agit quelquefois ici d'une sorte de débridement, et que l'instrument doit diviser non seulement la peau et le tissu cellulaire sous-cutané, mais encore l'enveloppe fibreuse qui recouvre la parotide. Si, par une timidité mal entendue, le chirurgien ne portait pas l'instrument assez profondément, il manquerait le but auquel il vise. A une époque où l'anatomie chirurgicale ne s'était point encore enrichie des traités que ce temps-ci a vus naître, J.-L. Petit avait compris la nécessité de diviser l'aponévrose susparotidienne dans les cas de phlegmon de cette région. Un chirurgien n'avait, en pareil cas, coupé que la peau; bientôt le malade fut repris de fièvre avec rêveries, assoupissement, grincement de dents; J.-L. Petit, appelé en consultation, reconnut que la *membrane* n'avait pas été coupée (c'est ainsi qu'il désigne l'enveloppe fibreuse de la parotide), cette partie fut divisée; il s'écoula trois cuillerées de pus, et les accidents cessèrent (Tome I, p. 168 et suivantes).

S'il y a des inconvénients à ne pas faire l'incision assez profonde, il y en aurait aussi à enfoncer l'instru-

ment assez avant pour blesser la parotide. Cet accident n'est pas à craindre lorsque la collection de pus est assez abondante pour que le chirurgien puisse éprouver la sensation de la résistance vaincue en y plongeant le bistouri. Mais si des accidents graves avaient engagé à ouvrir un phlegmon parotidien dès le début de la suppuration, il n'y aurait peut-être d'autre moyen d'éviter la lésion de la parotide que d'inciser couche par couche les parties molles jusques et y compris la membrane fibreuse qui recouvre cette glande.

L'évacuation d'un abcès parotidien par le conduit auditif externe, ne dispense presque jamais le chirurgien de pratiquer une incision sur les parois de l'abcès. On voit en effet le travail ulcératif qui a commencé à porter le pus vers les téguments se continuer parfois nonobstant le passage du pus vers l'oreille, et il convient alors d'abrégier ce travail par un moyen méthodique. Cette incision est indispensable lorsque l'abcès s'étant ouvert dans le conduit auditif, et ne montrant aucune tendance à se porter vers la peau, il reste un clapier dont la compression n'a pu opérer l'oblitération.

4° Nous venons de voir un abcès se vider en partie par le conduit auditif externe, indiquons maintenant les cas où une maladie de l'oreille est le point de départ d'une collection purulente qui se prononce dans la région parotidienne : ces cas sont plus rares que les précédents ; en voici un exemple remarquable : Un enfant de douze ans était atteint d'un écoulement chronique

par le conduit auditif externe, une mouche attirée, sans doute, par l'odeur de la suppuration vint déposer ses œufs dans le fond du conduit pendant le sommeil de l'enfant. Les larves y éclosent et s'y développent; et bientôt trop resserrées dans ce lieu étroit, elles percent le conduit et s'établissent dans la région parotidienne. Les choses en étaient là lorsque le malade fut présenté à l'hôpital Saint-Antoine. Les parents de l'enfant disaient qu'il ressentait des douleurs si violentes dans l'oreille, qu'il en était devenu presque fou; du reste ils ignoraient comme lui la cause de cette exaspération du mal. Le malade fut placé de manière à recevoir la lumière du soleil dans le conduit auditif; on aperçut alors quelque chose de blanc qui paraissait se mouvoir au fond de ce conduit. Ce corps fut saisi et extrait avec une pince à pansement, et l'on vit que c'était une grosse larve vivante semblables à celles que les pêcheurs mettent à leur hameçon (la larve de la *musca carnaria* vraisemblablement). Onze larves semblables à la première furent successivement retirées du conduit auditif. Cependant l'enfant souffrait encore, et la région parotidienne était gonflée; mon frère fit placer un morceau de chair crue dans le conduit auditif et prescrivit au malade de se coucher sur l'oreille affectée: deux larves se logèrent dans ce morceau de chair et furent retirées avec lui. Néanmoins l'inflammation fit des progrès dans la région parotidienne; bientôt la fluctuation fut évidente, et une incision provoqua l'évacuation du pus. Les observations de larves

développées dans l'oreille ne sont pas extrêmement rares ; l'observation précédente indique la conduite qu'il conviendrait de tenir, si elles avaient occasionné la formation d'un abcès dans la région parotidienne.

6° Jean-Louis Petit parle d'abcès développés au dessous de la Parotide ; il ne veut pas qu'on incise la glande pour parvenir à leur foyer ; il suffit , dit-il , de diviser l'enveloppe membraneuse de la Parotide. Les abcès , dont J.-L. Petit veut parler ici , ne sont pas (comme on pourrait le croire par suite d'une lecture inattentive) en *dedans* de la Parotide , mais au *bas* de la région qu'elle occupe. Je n'ai, du reste , rien à objecter à la thérapeutique qu'il conseille.

6° Il est une variété fort intéressante du phlegmon de la Parotide où la suppuration commence dans les grains même de cette glande , de sorte qu'une pression exercée sur la parotide fait couler le pus par le canal de Sténon. Des faits de ce genre ont été observés par Murat, MM. Rostan, Cruveilhier, etc. Cette forme d'abcès a été décrite par mon frère dans le compte rendu des travaux de la Société anatomique (année 1828) ; il avait eu occasion d'en observer les symptômes sur un infirmier mort à Bicêtre pendant qu'il y était interne. M. Bosc en a également présenté des observations à la Société anatomique. J'ai eu occasion de traiter un de ces abcès qui a présenté des phénomènes fort curieux, ainsi que je le dirai bientôt. Tant qu'il n'y a pas de collection de pus, formée dans la région parotidienne , la tumeur phlegmoneuse ne réclame pas d'o-

pération chirurgicale ; mais il peut , dans ce cas , se montrer un abcès à l'extérieur de la Parotide, soit que, les grains s'étant crevés, il y ait eu collection du pus en une seule poche, soit que l'irritation accrue de proche en proche ait déterminé la suppuration du tissu cellulaire de la glande. Il faut alors ouvrir l'abcès avec l'instrument tranchant. Voici un fait à l'appui de ce que je viens de dire : Une femme était traitée dans le service de M. Rostan , à l'hôpital des Cliniques , pour une danse de St-Guy. Les symptômes de cette maladie s'amendèrent peu à peu et finirent par disparaître entièrement, à mesure qu'une double tumeur inflammatoire envahissait les régions parotidiennes. Alors M. Rostan me pria de recevoir cette femme dans le service de la chirurgie dont j'étais chargé, en l'absence de M. le professeur Cloquet. L'une des Parotides arriva promptement à suppuration ; mais, avant qu'il y eût un abcès formé du côté de la peau , on pouvait déjà , en pressant sur la Parotide , faire arriver dans la bouche une grande quantité de pus par le canal de Sténon. Cette circonstance n'empêcha pas la formation d'une énorme collection purulente qu'il fallut ouvrir en plusieurs points , et qui semblait avoir envahi la glande à la manière d'un phlegmon diffus. Les abcès suivirent une marche assez simple ; mais , lorsque la peau fut recollée sur la Parotide , et que la cicatrisation fut sur le point de s'achever , les symptômes de la maladie première commencèrent de nouveau à se manifester , et la malade retourna dans le service de M. Rostan. Deux

mois après, sa guérison était complète, et elle s'acheva cette fois sans offrir les phénomènes critiques dont nous venons de parler.

Jusqu'ici les indications ont été presque exclusivement fondées sur le siège des abcès de la région parotidienne. Nous devons maintenant les fonder tout à la fois sur le siège du travail phlegmasique et sur les circonstances dans lesquelles il se développe.

Les Parotides (il est ici question de la maladie de ce nom et nullement des glandes salivaires) ont presque de tout temps fixé à la fois l'attention des médecins et des chirurgiens; les premiers les ayant surtout étudiées sous le point de vue du pronostic des affections dans lesquelles on les observe; les seconds ayant souvent pris à tâche d'accélérer et plus rarement d'empêcher le travail phlegmasique, suivant l'époque de la maladie où il se manifestait, et suivant les idées qu'on s'était faites de sa signification et de son influence.

Les Parotides paraissent appartenir presque spécialement aux fièvres graves et surtout au typhus, ainsi que le fait observer M. le professeur Chomel, dans son *Traité des fièvres*. Toutefois, elles n'en constituent pas un symptôme constant, et elle se rencontrent dans quelques autres maladies; on les a vues, non seulement dans un grand nombre d'épidémies de typhus d'Europe, mais dans la plupart des épidémies de peste (typhus d'Orient), plus rarement dans les épidémies de fièvre jaune (typhus d'Amérique). MM. Rayer,

Husson, Larrey, Gasc, Murat, ont observé quelques cas de Parotides dans le choléra.

Pour n'envisager ce sujet que dans ses rapports avec la médecine opératoire, disons que l'inflammation qui nous occupe siège ordinairement dans le tissu cellulaire de la glande, et quelquefois dans le tissu glandulaire lui-même; en sorte que ce phlegmon est sous-aponévrotique. Disons en outre que, les parotides se montrant tantôt dans le début d'une maladie grave et tantôt vers le déclin, on avait regardé leur apparition comme funeste dans le premier cas et critique dans le second; de sorte que certains chirurgiens conseillaient de répercuter les uns, et de pousser les autres vers la suppuration. Sans vouloir nier ici la signification différente des Parotides qu'on a nommées *symptomatiques* et de celles qui sont réputées *critiques*, je ne pense pas qu'il soit sage de répercuter plutôt les unes que les autres, et, sauf les cas où une résolution progressive s'établirait avec amendement des symptômes généraux, je conseille de les conduire à la suppuration. Mais ici plusieurs cas peuvent se présenter.

A. L'inflammation est franchement phlegmoneuse, elle marche assez promptement vers la suppuration, avec amendement des symptômes généraux : favorisez cette terminaison par quelques applications émollientes, et, quand vous aurez constaté bien distinctement la fluctuation, procédez à l'ouverture de l'abcès comme il a été dit précédemment.

B. L'inflammation est franchement phlegmoneuse,

mais la douleur et la tuméfaction de la région parotidienne semblent augmenter l'intensité des phénomènes généraux et gêner la circulation cérébrale : n'attendez pas qu'il y ait une collection bien distincte, faites sur la tumeur une large incision qui comprenne les téguments et la lame fibreuse étalée sur la Parotide.

C. L'inflammation est peu vive, la marche est lente, elle ne paraît pas tendre franchement vers la suppuration ; en même temps, l'état général du malade est peu rassurant : excitez l'action locale par des cataplasmes maturatifs ; et, si les accidents généraux ne s'amendent pas, appliquez la potasse caustique sur la tumeur, puis, après quelques heures écoulées, fendez l'eschare avec le bistouri. Quelques chirurgiens ont préféré d'autres moyens d'exciter un travail inflammatoire dans les parotides : l'application d'un fer incandescent, les ventouses, et même l'ouverture avec un fer rougi ; mais l'application de la potasse pourra suffire.

D. La gangrène a succédé à l'inflammation développée dans la région parotidienne, terminaison observée plusieurs fois dans les parotides critiques : aucune opération chirurgicale n'est réclamée, si l'inflammation éliminatoire est assez prononcée ; dans le cas contraire, il faut encore exciter la tumeur à l'aide des caustiques, fendre les eschares et couvrir la partie de topiques stimulants.

8° Il est presque inutile, d'après ce qui précède, de mentionner les *oreillons*. La résolution y étant la ter-

minaison la plus ordinaire , rarement faut-il y porter l'instrument tranchant pour évacuer un abcès qui s'y serait formé , plus rarement encore est-on obligé de couvrir d'épispastiques la région parotidienne , ou d'y appliquer les ventouses pour remédier à des accidents provenant de la délitescence des oreillons.

SECTION IV.

TUMEURS DE NATURE DIVERSE.

ART. I^{er}. TUMEURS FIBRO-GRAISSEUSES. — La facilité avec laquelle le tissu cellulaire qui recouvre la parotide se laisse, en certains cas , pénétrer de fluides albumineux et plastiques, rend peut-être compte de la formation de certaines tumeurs volumineuses qui ont été quelquefois observées dans la région parotidienne. Les ganglions lymphatiques, confondus avec la masse morbide, subissent une dégénérescence plus ou moins profonde, et contribuent à accroître le volume de la tumeur.

C'est dans cette catégorie, je pense, que peuvent être rangées les observations suivantes. On trouve dans *the Lancet*, t. 12, p. 254, une observation de Wardrop d'extirpation d'une tumeur qui était formée, dit-il, d'une substance molle et gélatineuse. Cette tumeur fut enlevée sur une personne âgée de 43 ans. Elle avait mis quinze ans à se développer, et, au moment de l'opération, elle avait acquis le volume d'un œuf de poule.

Située sur le côté droit, elle s'étendait de la partie inférieure du lobe de l'oreille à l'angle de la mâchoire; elle était libre d'adhérences du côté tant de la peau que des parties profondes. Du reste, elle n'était incommode que par son poids et la difformité qu'elle occasionnait. M. Wardrop mit la tumeur à découvert à l'aide d'une incision en T, l'extirpation en fut facile; cependant l'artère temporale fut ouverte et liée.

Warren raconte dans son traité des tumeurs qu'un malade, âgé de 40 ans, portait au devant de l'oreille droite une tumeur dont le développement remontait à une vingtaine d'années. A l'époque où il la vit, elle avait acquis des dimensions telles que sa base avait seize pouces de circonférence; elle continuait à faire de nouveaux progrès. Cette tumeur était mobile; sa surface présentait trois ou quatre éminences molles, élastiques, et qui paraissaient remplies de liquide. Du reste, elle était indolente à la pression.

L'extirpation étant décidée, Warren circoncrivit une portion de peau par deux incisions semi-elliptiques qui se réunissaient vers les extrémités supérieure et inférieure de la tumeur; celle-ci, mise partout à découvert, fut facilement détachée des parties profondes avec lesquelles elle n'avait pas contracté d'adhérences bien grandes.

Quoique Warren dise que la tumeur était composée d'une série de ganglions agglomérés et augmentés de volume, il est plus probable que la masse entière avait pour base l'hypertrophie et la transformation du tissu

cellulaire en tissu fibro-graisseux. L'inspection de la surface extérieure de la tumeur (Planche 4) ne donne pas du tout l'idée des engorgements scrofuleux ; d'ailleurs, les petits lobules qu'on remarquait sur la tumeur étaient formés de graisse.

Quoi qu'il en soit, la conduite qu'ont tenue les chirurgiens qui précèdent a été couronnée de succès, et convient aux tumeurs de ce genre.

ART. II. TUMEURS MÉLANIQUES.—Les tumeurs formées par cette variété du tissu cancéreux connu sous le nom de mélanose sont assez rares dans la région parotidienne ; je n'en ai trouvé que deux observations ; la première est consignée dans la *Gazette anglaise*, t. 2, 1839-40, p. 794. Voici cette observation :

D....., âgée de 40 ans, entra dans le service de M. Liston, le 8 juillet ; elle portait sur le côté gauche de la face une tache noirâtre ; cette tache était congénitale. Depuis deux ans, elle avait commencé à augmenter de volume, lentement d'abord, puis ensuite avec rapidité. La malade n'éprouvait pas de douleurs dans cette partie. Au moment de son entrée à l'hôpital, on s'assura que cette tumeur noirâtre et élastique était placée sur la glande parotide, qu'elle était mobile et peu profonde. M. Liston la considéra comme une tumeur mélanique de la peau, et en conseilla l'extirpation. La partie altérée fut circonscrite à l'aide de deux incisions semi-elliptiques, et enlevée complète-

ment ; elle ne dépassait pas le tissu cellulaire dans lequel elle était comme enkystée.

Dans un second cas, où le chirurgien avait méconnu la nature de la maladie, et où l'opération fut entreprise dans le but de débarrasser le malade d'une tumeur qui avait été considérée comme cancéreuse, on reconnut, après avoir incisé le tégument et mis à nu la masse morbide, que celle-ci était formée par la dégénérescence mélanique. L'extirpation fut continuée et achevée, sans qu'il restât de substance suspecte : néanmoins, la maladie ne tarda point à récidiver et à entraîner la perte du malade.

Nous avons vu Dupuytren ne pas poursuivre jusque dans ses dernières limites une masse mélanique qui occupait la région parotidienne, persuadé qu'il était que la reproduction en était inévitable.

L'on devra extirper une tumeur mélanique, lorsque la mobilité extrême de celle-ci permettra de croire qu'il n'existe pas de prolongements de la maladie dans l'échancrure parotidienne. Le succès de Liston montre la confiance qu'on doit accorder à cette opération. Mais si la tumeur a des racines profondes, il est plus prudent de s'abstenir de toute opération. L'autorité de Dupuytren et les faits malheureux que nous avons cités autorisent cette réserve, d'ailleurs justifiée par la connaissance trop souvent acquise de la tendance qu'ont ces tumeurs à être suivies de récidive.

ART. III.—CONCRÉTIONS ET POCHEs SALIVAIRES. La Parotide est quelquefois le siège de concrétions, que l'on peut rapprocher des autres productions calcaires que l'on rencontre plus souvent dans le canal de Warthon. Morgagni raconte qu'à l'ouverture du cadavre d'une vieille femme on trouva, dans une des parotides, des fragments d'une matière qui avait acquis la dureté osseuse. (*Lettre XI*, § 15.) Félix Plater donne avec plus de détails l'observation de concrétions analogues.

Un jeune homme portait depuis longtemps, auprès de l'oreille, une tumeur de la grosseur d'un œuf : la base en était ferme et inégalement résistante, le centre mou et cédant à la pression. Lorsqu'il vint trouver Plater, il n'éprouvait aucune douleur, si ce n'est de temps en temps une légère démangeaison. On appliqua sur la tumeur des maturatifs. Le douzième jour, la tumeur s'ouvrit d'elle-même, et il en sortit, pendant sept jours, une humeur épaisse et purulente. Cependant il restait toujours, à la partie inférieure, une dureté pour laquelle on plaça une tente au fond de la plaie afin d'entretenir l'ouverture. En retirant cette tente, on vit sortir une matière sablonneuse et comme terreuse, du volume d'un gros grain de millet. Les jours suivants, plus de trente petits grains semblables et de même grosseur, quelques uns même plus volumineux, s'échappèrent encore de la plaie; et ensuite, toute dureté ayant disparu, la plaie se ferma. (*Observ. Libr. III. pag. 689. Basileæ 1680.*

Le diagnostic de ces tumeurs, d'ailleurs fort rares, est difficile à établir, et la nature de la maladie ne sera le plus souvent reconnue qu'au moment même de l'opération. Quant au traitement, il suffit de mettre à découvert, par une incision, la cavité qui recèle les concrétions et d'extraire celles-ci avec soin avec des pinces ou une spatule. Quoique Plater n'ait pas fait mention de l'écoulement de salive par la plaie, on pourra craindre qu'une fistule salivaire ne suive, pendant un temps plus ou moins long, la division inévitable des grains glanduleux de la parotide.

Poches salivaires. Il est plus fréquent de rencontrer les poches salivaires sur la face externe de la joue, dans un point quelconque du trajet que parcourt le conduit de Sténon, que dans la région parotidienne même.

J'ai observé, sur un jeune homme, une tumeur qui m'a paru formée par l'accumulation de la salive; ce malade portait, quand il me consulta, une tumeur molle et fluctuante du volume d'un petit œuf de poule qui s'était accrue lentement et occupait la face externe de la glande parotide. Je pensai que j'avais affaire à un abcès froid, d'autant mieux qu'il y avait quelques ganglions engorgés autour de la mâchoire. Je pratiquai une incision verticale sur la tumeur : le liquide qui s'écoula était transparent, de couleur ambrée, filant et visqueux; les parois de la poche se rapprochèrent, mais leur agglutination ne fut qu'incomplète; il resta une fistule salivaire qui résista longtemps au

traitement. Je finis cependant par en obtenir la guérison, au moyen de la cautérisation aidée de la compression.

Je trouve dans le *Bulletin de Férussac* (t. 16, p. 72), une Observation qui est présentée comme un exemple de tumeur formée par l'accumulation de la salive au niveau de la glande parotide. La tumeur avait été précédée de la fracture d'une dent que l'on voulait arracher, et, dans l'espace de cinq ans, elle avait acquis le volume du poing : on l'avait prise pour un squirrhe de la parotide. L'opération ayant été décidée, on trouva qu'une petite partie de la glande seulement était affectée d'induration. Au moment où cette partie fut enlevée, on vit jaillir subitement un liquide clair et transparent qu'on reconnut pour être de la salive. Sa quantité s'élevait à 200 grammes environ. Une circonstance particulière de cette tumeur, c'est qu'elle faisait en même temps saillie dans la bouche, près des amygdales. La tumeur ayant été ouverte de ce côté, on vit s'écouler 60 grammes (2 onces) de pus fétide : deux racines de dents cariées furent extraites. L'écoulement du pus et de la salive s'établit du côté de la bouche, et la plaie extérieure fut cicatrisée en trois semaines.

Il n'est pas facile de déterminer jusqu'à quel point la carie des dents fut la cause des accidents ; il n'est pas non plus bien démontré que la poche extérieure ait été formée par l'accumulation de la salive.

Il nous paraît à peu près impossible d'établir le diagnostic différentiel entre les collections salivaires et les

tumeurs enkystées qui recouvrent la parotide. Du reste, dans le doute, nous ne voyons aucun inconvénient à faire une ponction sur la tumeur, afin de s'assurer, s'il est possible, de la nature du liquide qu'elle renferme. Le traitement de la tumeur salivaire se réduit d'ailleurs à ouvrir la poche qui renferme la salive, à enlever les concrétions qui peuvent lui avoir donné naissance; et, s'il reste une fistule, elle sera traitée par les moyens connus, sur lesquels je ne dois pas insister ici.

ART. IV.—KYSTES. Les tumeurs enkystées, telles que les tannes, les mélicéris, etc., ne présentent pas dans la région parotidienne des caractères spéciaux, et leur traitement ne diffère pas de celui qui leur est applicable dans les autres parties de la face. Nous avons dit que l'on pouvait confondre quelques unes de ces tumeurs avec celles qui résultent de l'accumulation de la salive. Heureusement que l'erreur de diagnostic ne présente ici aucun danger, et que le même traitement convient aux deux maladies.

Le docteur Henri, de Lisieux, a observé un cas intéressant d'une semblable tumeur de la région parotidienne.

Un enfant de quatre ans portait, depuis sa plus tendre enfance, une tumeur dans la région parotidienne gauche. La lenteur de son développement, sa constante indolence, et la sensation qu'elle donnait au toucher, firent penser à M. Henri qu'il avait affaire à un mélicéris.

C'est dans cette pensée qu'il en entreprit l'extirpation. Malgré le soin qu'il prit pour ménager le kyste, il l'ouvrit tout au commencement de l'opération. Aussitôt il vit s'écouler environ six onces d'un liquide limpide, inodore, en tout semblable à celui de l'hydrocèle. Dès lors, la tumeur s'affaissa subitement, ce qui rendit l'extirpation de la poche très difficile. Cependant, l'opérateur ne s'en inquiéta pas, persuadé que s'il restait quelques portions du kyste, elles s'en iraient avec la suppuration, ou se confondraient avec les parties environnantes dans le travail de la cicatrisation.

Quelques artérioles furent divisées, mais le sang s'arrêta de lui même. Quelques filets nerveux furent intéressés, et il s'en suivit une légère paralysie dans la lèvre *du côté opposé*.

Pansée simplement, la plaie était complètement cicatrisée au bout de trois semaines, la lèvre recouvra peu à peu la sensibilité et le mouvement. (*Bulletin de l'Acad. de Méd. T. 1, p. 56.*)

ART. V. — TUMEURS ANÉVRYSMALES. Les anévrysmes sont plus rares à la région parotidienne que dans les autres points du trajet des carotides. L'épaisseur de la glande parotide protège les gros vaisseaux de la région contre l'action des instruments vulnérants, et l'on a remarqué, d'une autre part, que les anévrysmes spontanés prenaient plus souvent naissance vers le haut des carotides primitives que sur l'une ou sur l'autre de ses divisions. Aussi voit-on fré-

quemment la tumeur située au dessous de l'angle de la mâchoire, plus bas, par conséquent, que la région parotidienne. Cependant on possède plusieurs observations d'anévrysmes de cette région. On y a même observé presque toutes les variétés d'anévrysme.

Il me paraît convenable de reproduire ici la distinction que j'ai établie au commencement de ce travail entre les tumeurs parotidiennes proprement dites et celles qui, nées au voisinage, se sont prolongées jusque dans l'échancrure de ce nom. Je me bornerai à une simple mention de ces dernières. Sans discuter le traitement qui leur convient, en voici deux exemples remarquables. Dans le premier l'anévrysme avait pour point de départ l'artère carotide externe mise en communication avec la veine jugulaire interne, et s'ouvrant en outre dans une petite poche anévrysmale du volume d'un œuf de pigeon, de sorte qu'il y avait tout à la fois varice anévrysmale et anévrysme variqueux. Un coup de feu, reçu en duel, avait occasionné cette lésion des gros vaisseaux du cou. Le malade, que j'ai eu occasion de voir à Paris, présentait une tuméfaction assez apparente de la région parotidienne. Son observation a été communiquée à la *Gazette médicale*, par M. le docteur Jovet, médecin des prisons de Vannes (1840, page 457). Le second fait n'est pas moins intéressant que le premier; c'est un anévrysme faux consécutif de l'artère vertébrale, blessée par un instrument pointu enfoncé dans le voisinage de l'oreille droite. Le docteur Romaglia, médecin de Sainte-Marie de Lorette à Naples,

décrit ainsi les limites de la tumeur : « Elle était placée au milieu de l'apophyse mastoïdienne et de l'extrémité supérieure du muscle sterno-cléido-mastoïdien. Au dessus, elle s'étendait jusqu'à la moitié de l'oreille; en bas, au niveau de l'angle de la mâchoire; en arrière, vers la nuque; en avant, vers le bord postérieur de la branche ascendante de la mâchoire inférieure. » (*Arch. deuxième série*, tome 5, p. 138.) Cette tumeur eût pu guérir par la ligature de la vertébrale au bas du cou. Il faut noter qu'il existait sur ce sujet une anomalie de ce vaisseau à la partie supérieure du cou.

Venons aux anévrysmes appartenant en propre à la région parotidienne. Ils peuvent provenir de la carotide externe ou de quelques unes des branches qu'elle fournit, soit dans la partie supérieure de son trajet, soit à sa terminaison.

On a vu l'artère temporale, blessée à la hauteur du condyle de la mâchoire, devenir le siège d'un anévrysme faux consécutif qui occupait par conséquent la partie supérieure de la région parotidienne. Que faudrait-il faire en pareil cas? Je pense que, si la tumeur ne faisait pas de progrès, on pourrait s'abstenir de toute opération. J'ai vu en effet plusieurs anévrysmes faux consécutifs de la temporale, provenant de l'artériotomie, demeurer complètement stationnaires et n'occasionner aucune indisposition au malade. Mais si la tumeur grossissait, il faudrait avoir recours à la Médecine opératoire. La compression serait infidèle, dans ce cas,

faute de point d'appui suffisant dans la partie interne de la région. Reste la ligature, mais il y a ici, je pense, des raisons de s'écarter de la pratique généralement suivie pour les anévrysmes faux consécutifs. Cette pratique consiste, comme on le sait, à lier le vaisseau entre le cœur et la tumeur sans toucher à cette dernière. Or, il me semblerait peu prudent de s'y conformer ici. En effet, liera-t-on la carotide externe dans la région parotidienne? mais cette opération est presque impraticable, vu l'épaisseur de la glande qu'il faudrait couper dans toute sa profondeur; on diviserait en outre des rameaux du facial. Liera-t-on la carotide externe au-dessous de la région? mais elle est là bien près de son origine et de celle de la carotide interne, et l'on sait qu'on peut prendre facilement l'une pour l'autre, et on ne serait pas à l'abri des hémorrhagies provenant de la section prématurée de l'artère par la ligature, vu le voisinage du courant sanguin passant par la carotide interne. Liera-t-on la carotide primitive? mais ce serait une opération bien grave pour un anévrysme de la temporale. Je pense qu'il serait plus sage d'opérer ici suivant la méthode dite *ancienne*, c'est à dire qu'il faudrait inciser sur la tumeur même et lier l'artère au dessus et au dessous de la blessure. On ferait comprimer la carotide primitive pendant cette opération dont les règles sont ici les mêmes, ou plus simples encore, que pour les tumeurs du même genre développées dans d'autres parties du corps.

Si l'artère carotide interne était affectée d'ané-

vrysme spontané ou faux consécutif dans la région parotidienne, je donnerais le conseil de lier plutôt la carotide primitive que l'origine de la carotide externe. M. Mac-Clellan a guéri un anévrysme faux consécutif de la carotide externe, occupant la région parotidienne, par la ligature de la carotide primitive. (*Edimb. med. and surg. Journ.*, t. X, p. 178.)

On possède un certain nombre d'observations de blessures de la carotide externe, ou d'une de ses branches dans la région parotidienne; mais je ne vois pas, en général, que le sang provenant de l'artère ouverte se soit infiltré dans la région de manière à y constituer la tumeur qu'on nomme *anévrisme faux primitif*. Aussi ne dirai-je que quelques mots de cet accident.

Dans les cas observés par M. Marjolin ou cités dans Hodgson, les chirurgiens semblent avoir négligé le précepte de lier au dessus et au dessous de la blessure dans le cas d'hémorrhagie artérielle; mais, outre que l'hémorrhagie était constitutive et produite par un coup de feu, d'autres circonstances justifiaient la conduite qui a été tenue. Ces circonstances sont : 1° l'incertitude où l'on se trouve nécessairement sur la source précise de l'hémorrhagie; 2° la difficulté de porter une ligature au travers de la parotide sur le vaisseau divisé. Il est fâcheux que l'on se trouve obligé de sacrifier le précepte que je viens de rappeler, dans un des cas où il serait plus important de s'y conformer vu la facilité avec laquelle les anastomoses ramènent le sang dans le vaisseau blessé.

ART. VI.—TUMEURS ERECTILES. Plus fréquentes à la tête que dans toute autre partie du corps, ces tumeurs ont été quelquefois observées dans la région parotidienne. Elles ont là les mêmes caractères que partout ailleurs. Les moyens de traitement et les opérations tentées pour leur guérison ne présentent, non plus, dans les observations que nous avons lues et dans les faits qui ont passé sous nos yeux, rien de particulier. On conçoit, du reste, que le voisinage des organes importants qu'on rencontre dans cette région commande dans l'emploi des moyens thérapeutiques certaines précautions sur lesquelles il serait, après ce qui précède, superflu d'insister.

ART. VII.—HYPERTROPHIE DE LA PAROTIDE. A cet article se rapporte une tumeur dont l'observation est consignée par Tenon dans ses *Mémoires et observations*, p. 218, et qui se rencontre trop rarement pour que nous ne croyions pas devoir citer textuellement le fait.

« Un enfant d'un an avait sur la joue gauche une tumeur presque aussi grosse que le poing, et qui s'étendait depuis l'oreille jusqu'à l'angle des lèvres. Cette tumeur qui avait crû, pour ainsi dire, depuis la naissance l'enfant et peu à peu, était molle, blanche, indolente, mobile et comme composée de grains glanduleux ; elle paraissait de plus parsemée de gros vaisseaux qui formaient çà et là sur la peau comme des lacis en spirale, ou des tourbillons rougeâtres. On consulta, et

à plusieurs reprises, d'habiles gens pour juger de la nature de cette tumeur, et de ce qu'il y avait à faire pour la dissiper; et, attendu que le caractère en était fort équivoque, les avis furent partagés. Les uns pensèrent qu'elle était causée par un fluide épanché, les autres par une simple infiltration; il y en eut qui, écartant tout soupçon d'épanchement ou d'infiltration, la regardèrent comme l'effet d'une lymphe qui circulait difficilement; elle parut à d'autres avoir une disposition prochaine au cancer; enfin quelques uns soutinrent qu'elle n'était qu'un vice de conformation avec lequel l'enfant était né, et ceux-là, comme on le verra dans un moment, approchaient plus de la vérité. On s'imagine bien qu'une si grande diversité d'opinions sur la nature de la maladie, n'en produisit pas une moindre dans les remèdes propres à la guérir, et que, n'étant pas prescrits d'après sa véritable cause, ils furent tous inutiles. Cependant la mort de l'enfant, qui arriva quelque temps après, mit en état de prononcer sur le caractère et la nature de sa maladie. En effet, ayant enlevé les téguments qui la recouvraient, et séparé les parties environnantes, je trouvai que le désordre se rapportait à la glande parotide qui, sortie de ses limites ordinaires, avait pris un accroissement considérable et s'étendait sur la joue. De grosses artères qui venaient des carotides et des maxillaires externes, se rendaient dans cette glande et y entraient par sa partie inférieure. Il y a tout lieu de penser que la quantité de sang que ces artères portaient, fut cause de son prodigieux accroissement,

et que si on l'eût connue, on aurait pu tenter d'en borner les progrès au moyen d'une compression modérée par degré, selon les circonstances.

J'ai moi-même eu l'occasion d'observer un cas qui présente beaucoup d'analogie avec celui-ci. Une petite fille, de deux à trois ans, portait dans la région parotidienne droite une tumeur, presque du volume du poing, arrondie, résistante, sans bosselure, d'une couleur rosée, et d'une assez grande consistance, qui prenait une teinte violacée et semblait augmenter un peu, quand la petite malade criait ou faisait des efforts, et dont la compression réduisait légèrement le volume. Les médecins qui avaient vu la malade étaient d'avis qu'il s'agissait d'une tumeur érectile; j'étais moi-même de cette opinion, et je me préparais à agir en conséquence, lorsque la malade succomba à une affection intercurrente.

L'autopsie fut faite avec beaucoup de soin par moi et par M. Denonvilliers, et nous trouvâmes, contre notre attente, que la tumeur était constituée principalement par la glande Parotide hypertrophiée, non altérée dans sa texture, si ce n'est que les granulations étaient plus grosses, et que les conduits veineux qui la traversent étaient extrêmement développés : quant aux artères, elles avaient conservé leurs dimensions normales, comme nous avons pu nous en assurer en poussant une injection. Le nerf facial n'offrait non plus aucune altération. La coloration rouge de la tumeur dépendait de ce que le tissu cellulaire, interposé à la

glande et à la peau, était converti en granulations rougeâtres, parfaitement injectées, que l'on apercevait à travers la peau amincie et devenue elle-même vasculaire dans sa couche la plus profonde.

Ces observations pourraient sans doute donner lieu à quelques réflexions intéressantes touchant le diagnostic, mais ce serait sortir de notre sujet que de nous y arrêter. A supposer qu'on en eût reconnu la nature, quelle opération réclamerait une tumeur de ce genre ? Evidemment, l'extirpation, la cautérisation, la ligature, etc., etc., ne seraient point convenables ; nous pensons, avec Tenon, qu'on serait heureux si on pouvait obtenir l'atrophie de la glande, ou du moins s'opposer à son développement ultérieur : or, la compression nous paraît être à la fois le moyen le moins dangereux et le plus propre à amener ce résultat.

FIN ;

LISTE DES AUTEURS

Dont les observations sont consignées dans cet ouvrage.

Acrel.	Page 40	Klein.	Page 112
Alix.	47	Lacoste.	75
Ansiaux.	115	Lisfanc.	195
Beclard.	204	Mac-Clellan.	161
Berndt.	37	Magri.	128
Bouyer.	79	Moulinié.	56, 57
Braambergh.	68, 70, 71, 210	Noëgèle.	86
Burgraw.	66	Pamard.	49, 154
Carmichael.	180	Palfin.	62
Chelius.	85	Prieger.	89, 167
Cordes.	144	Raymond.	175
Degland.	117	Ramdolf.	191
Eulenberg.	125	Roux.	146
Fonthein.	99	Siebold.	150
Gensoul.	187, 201	Soucrampes.	58
Goodlad.	121	Smith.	195
Goyrand.	105, 106	Sedtmann.	92
Hecker.	78	Warren fils.	42, 157
Herel.	45	Warren.	46
Kaltschmied,	58	Weinhold et Smith.	62
Kirbi,	159	Widmer.	160


LISTE DES AUTEURS

Dont les observations sont consignées dans cet ouvrage.

Aoye	Page 40	Klein	Page 42
All.	47	Lacoste	78
Assens	148	Lévesque	193
Bechar	204	Mac Gillivray	211
Berndt	27	Méjéan	222
Boyer	79	Méjéan	22, 27
Braunberg	68, 70, 71, 210	Nogé	28
Burgaw	60	Panard	48, 49
Carmichael	120	Patton	62
Chelon	82	Prigent	22, 23, 24
Corbes	141	Raymond	175
Déland	117	Randoll	107
Delaunay	222	Roux	140
L'ontain	93	Siebold	130
Genoul	187, 201	Sonchamps	58
Goehad	121	Smith	192
Goyrand	105, 108	Sedman	93
Hecker	78	Warren fils	22, 127
Hol.	25	Warren	48
Katschinski	28	Weinhold et Smith	62
Kuhl	159	Widmer	100

TABLE DES MATIÈRES

CONTENUES DANS CE VOLUME.



AVANT PROPOS Page 1

CHAPITRE I^{er}.

Anatomie de la région parotidienne..... 5

CHAPITRE II.

Médecine opératoire, ou opérations que l'on pratique dans la
région parotidienne..... 16

SECTION I^{re}. — Tumeurs cancéreuses..... 17

ARTICLE 1^{er}. — Cancers profonds..... 18

Traitement..... 22

1^{re} Catégorie. — Observations sans valeur, faute de détails.... 36

2^e Catégorie. — Observations dans lesquelles la tumeur recou-
vrait la glande parotide et ne s'avancait que peu ou pas dans
l'échancrure parotidienne..... 47

3^e Catégorie. — Observations dans lesquelles la tumeur occu-
pait l'échancrure parotidienne, et dans lesquelles il y a eu
ablation, soit probable, soit certaine, d'une partie de la pa-
rotide..... 68

4^e Catégorie. — Observations dans lesquelles la glande a pro-
bablement été enlevée en totalité..... 156

5 ^e Catégorie. — Observations dans lesquelles la glande parotide a certainement été enlevée en totalité.....	191
Considérations générales sur l'extirpation de la parotide.....	218
Indications et contre-indications.....	222
MANUEL OPÉRATOIRE.....	226
Hémostase.....	230
Extirpation.....	237
Pansement.....	249
Accidents qui suivent l'opération.....	252
CONCLUSION GÉNÉRALE.....	259
ART. 2. — Cancers superficiels.....	Id.
SECTION II. — Tumeurs formées par les ganglions lymphatiques.	262
SECTION III. — Tumeurs inflammatoires et abcès de la région parotidienne.....	285
SECTION IV. — Tumeurs de nature diverse.....	294
ART. 1 ^{er} . Tumeurs fibro-graisseuses.....	Id.
ART. 2. Tumeurs mélaniques.....	296
ART. 3. Concrétions et poches salivaires.....	289
ART. 4. Kystes.....	301
ART. 5. Tumeurs anévrysmales.....	302
ART. 6. Tumeurs érectiles.....	307
ART. 7. Hypertrophie de la parotide.....	Id.
Liste des auteurs dont les observations sont consignées dans cet ouvrage.....	311

FIN DE LA TABLE.

INDICATION DES PLANCHES.

PLANCHE I. Représente trois tumeurs de la région parotidienne, tirées de la Thèse de Braambergh.

Fig. 1. (Obs. XVI, p. 69.)

Fig. 2. (Obs. XVIII, p. 70.)

Fig. 3. (Obs. XVII, p. 71.)

PLANCHE II. Représente la tumeur observée par Carmichaël.
(Obs. XLV, p. 180.)

PLANCHE III. Représente la tumeur observée par Godlad.
(Obs. XXXII, p. 122.)

PLANCHE IV. Représente la tumeur observée par Warren.
(Voy. page 295 et suiv.)

INDICATION DES PLANCHES.

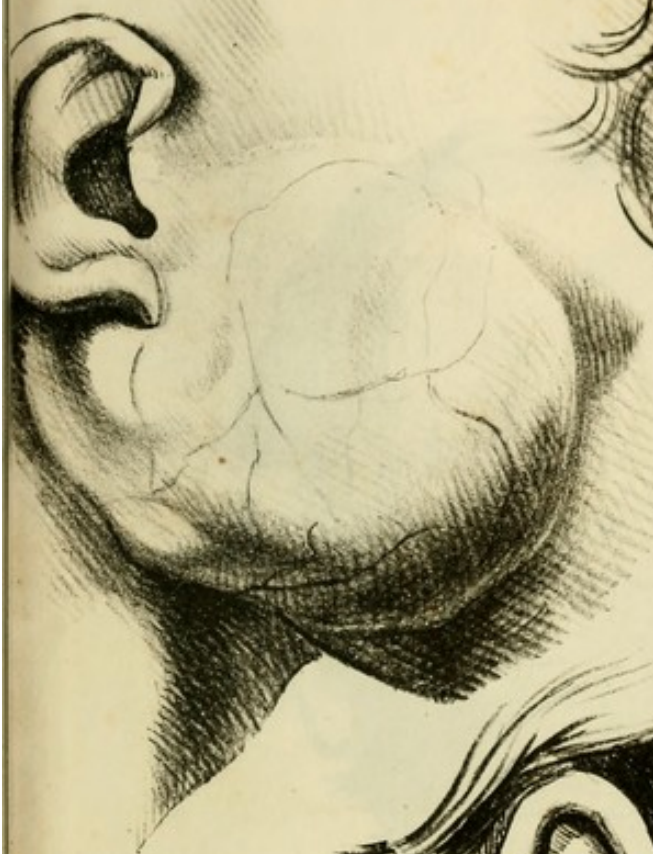
Planche I. Représente trois tumeurs de la région parotidienne, tirées de la Thèse de Henschel.
Fig. 1. (Obs. XVI, p. 66.)
Fig. 2. (Obs. XVII, p. 70.)
Fig. 3. (Obs. XVII, p. 71.)

Planche II. Représente la tumeur observée par Carmin.
(Obs. XIV, p. 180.)

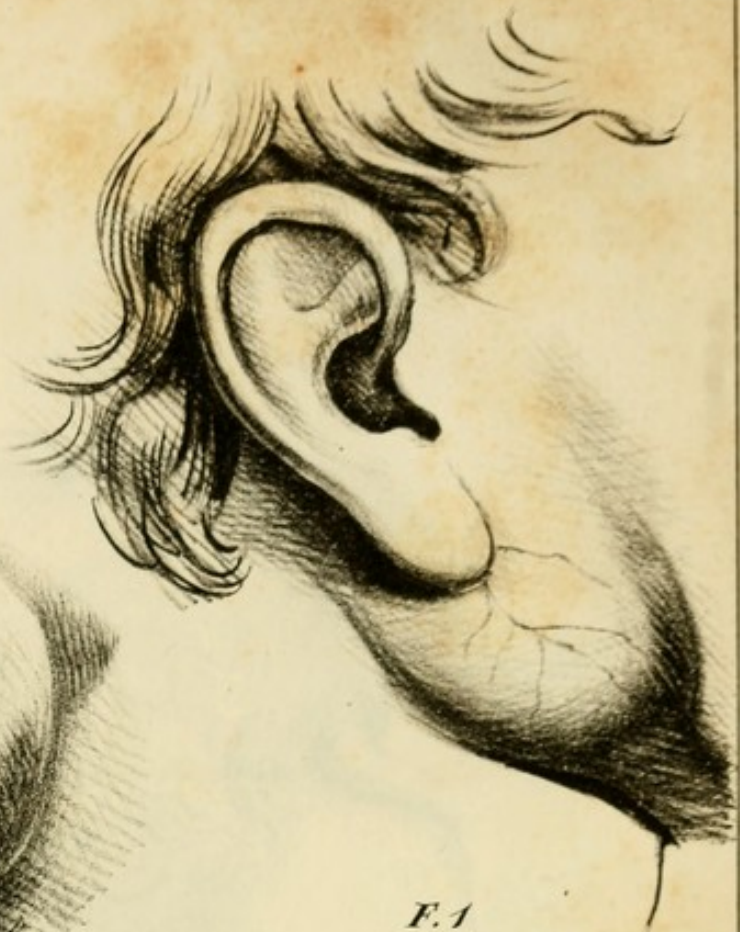
Planche III. Représente la tumeur observée par Goddard.
(Obs. XVII, p. 72.)

Planche IV. Représente la tumeur observée par Warren.
(Voy. page 202.)

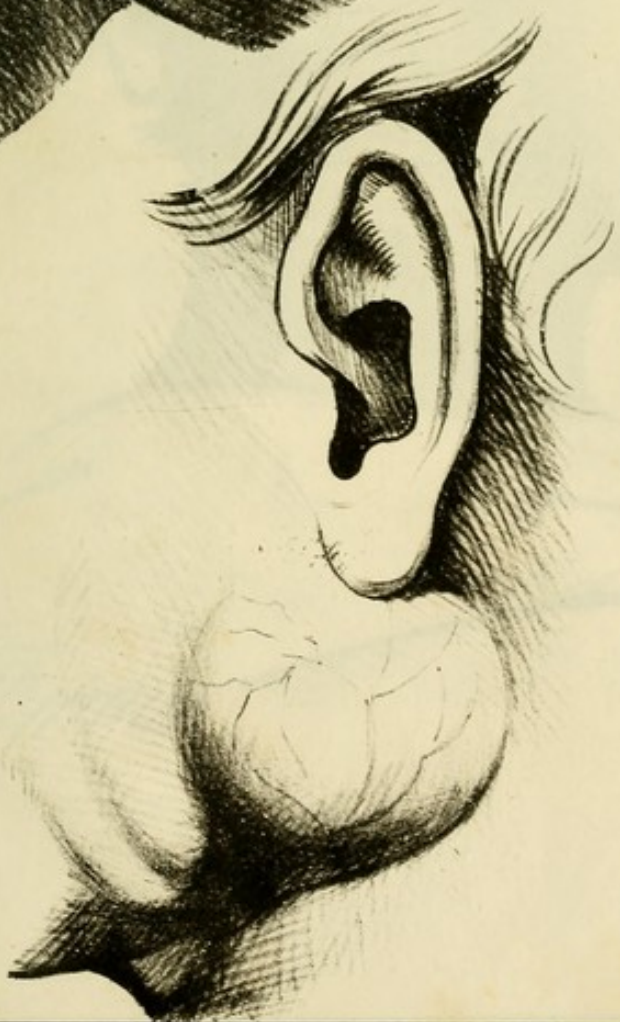
F. 2

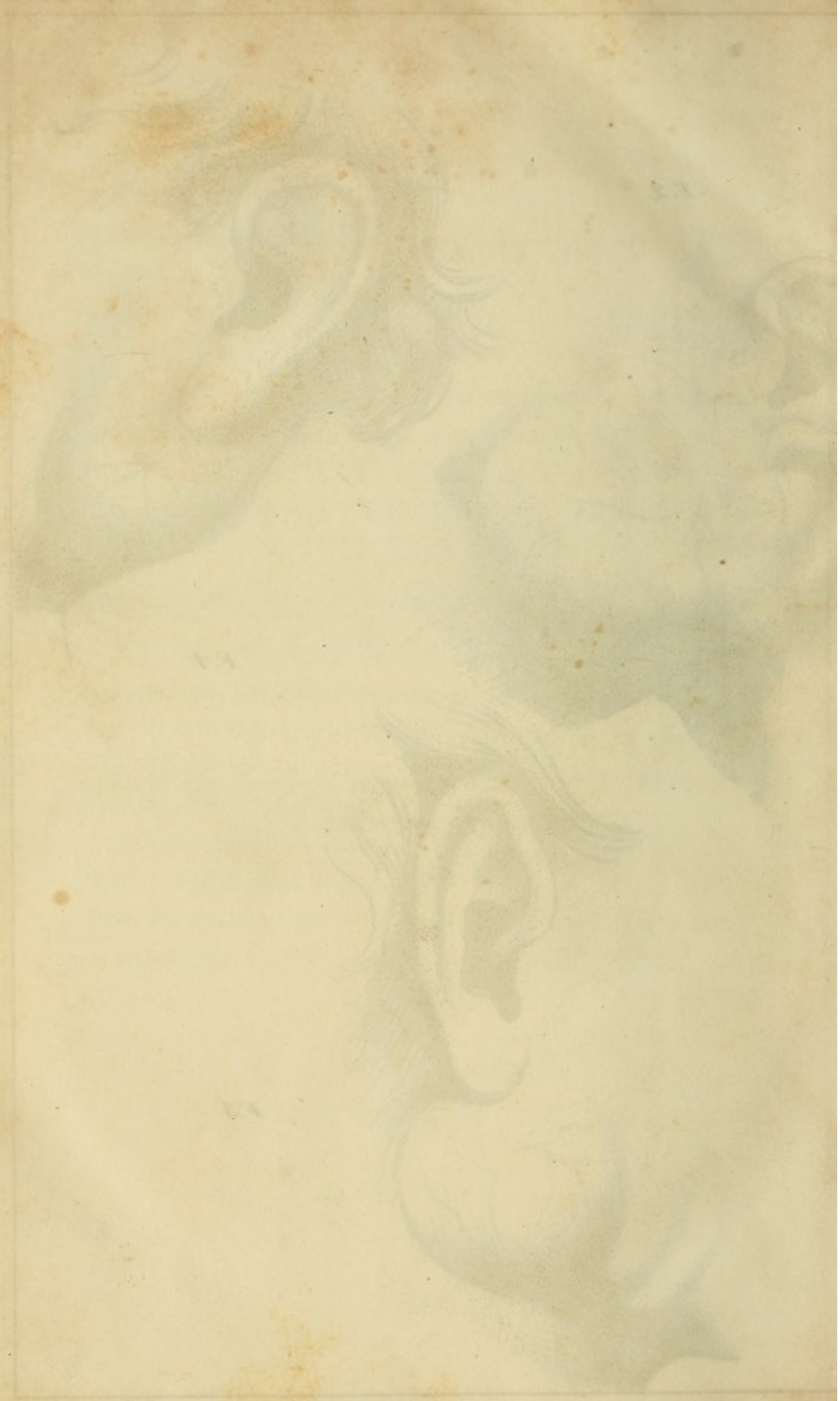


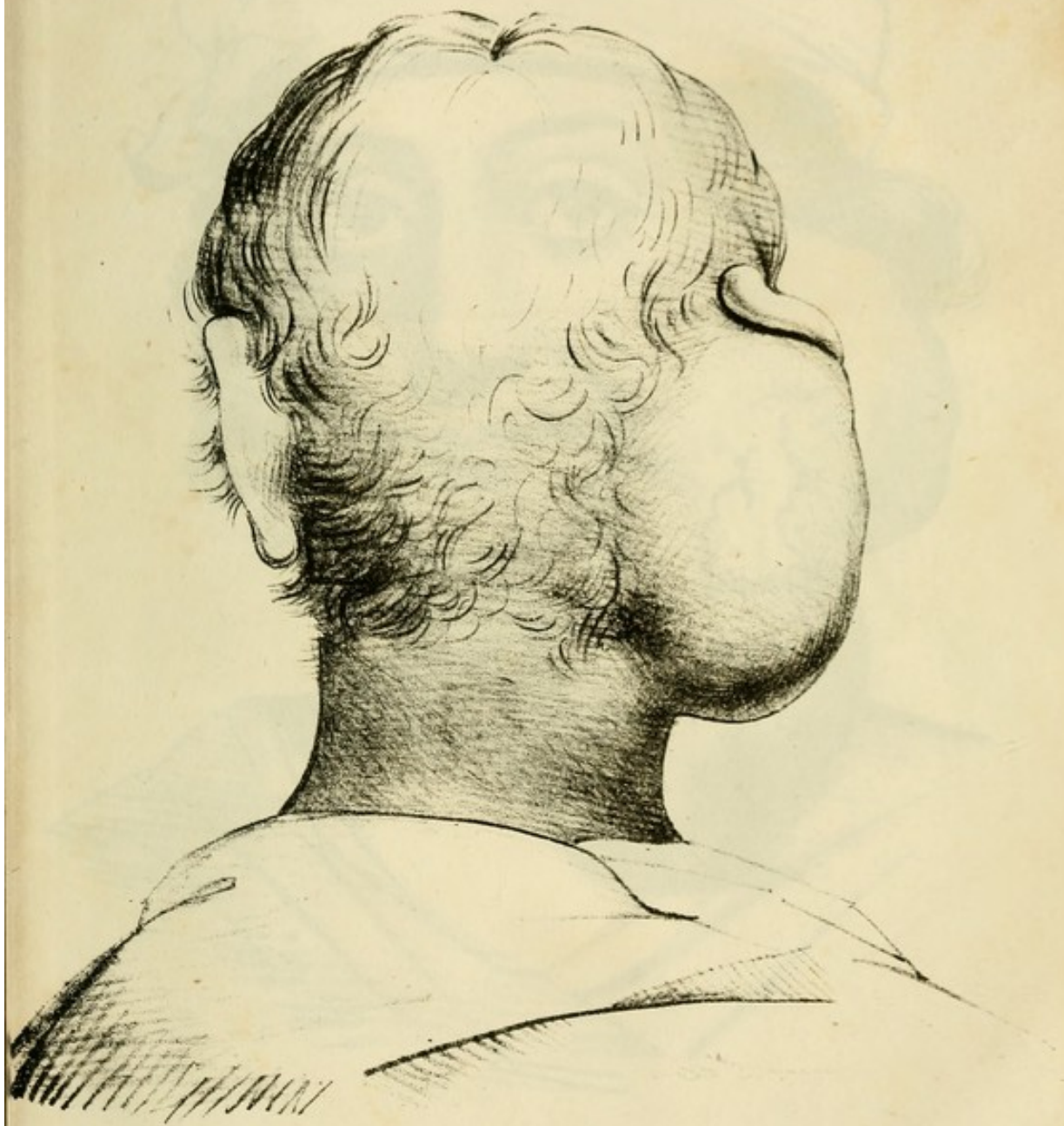
F. 1



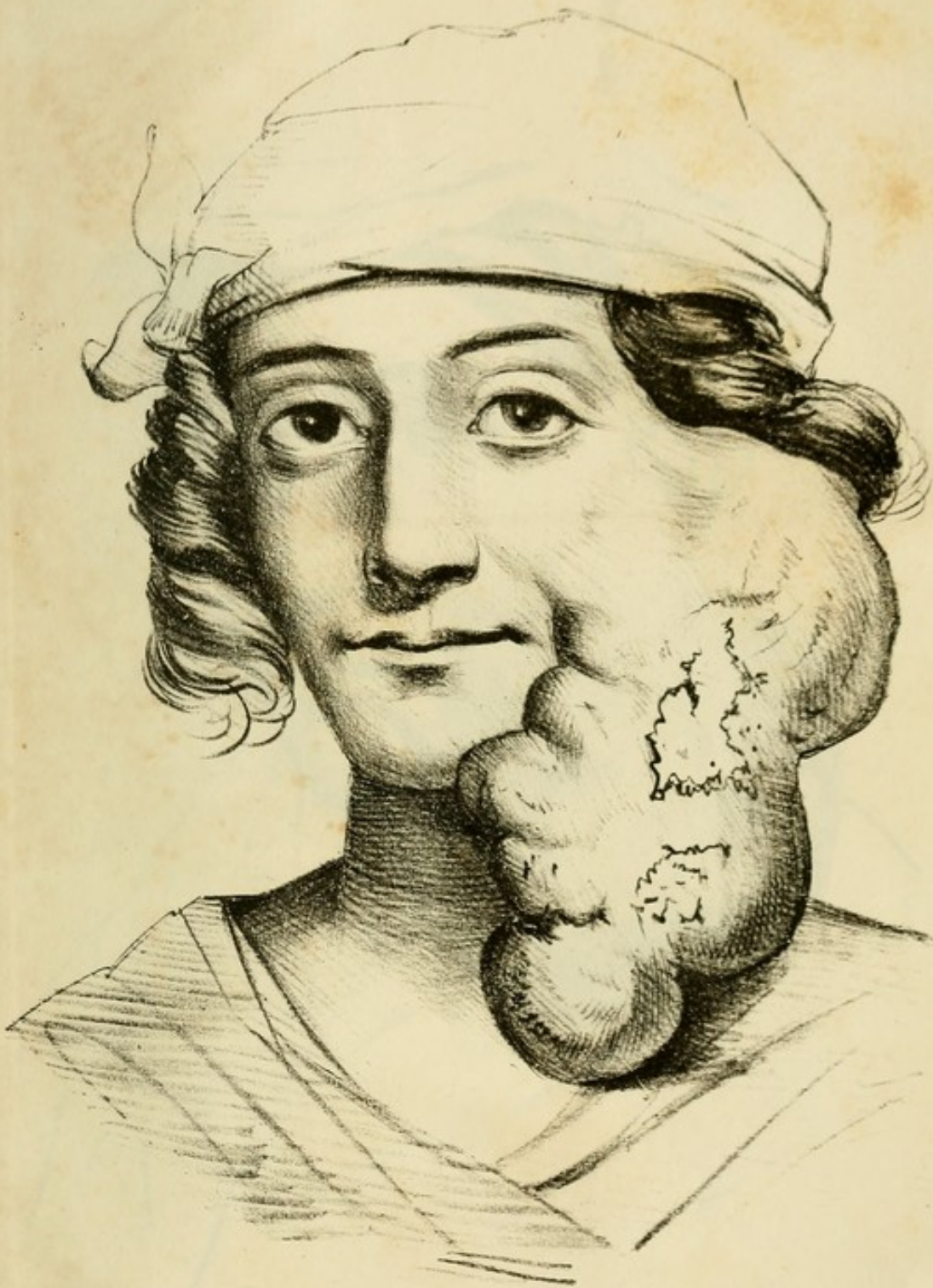
F. 3
















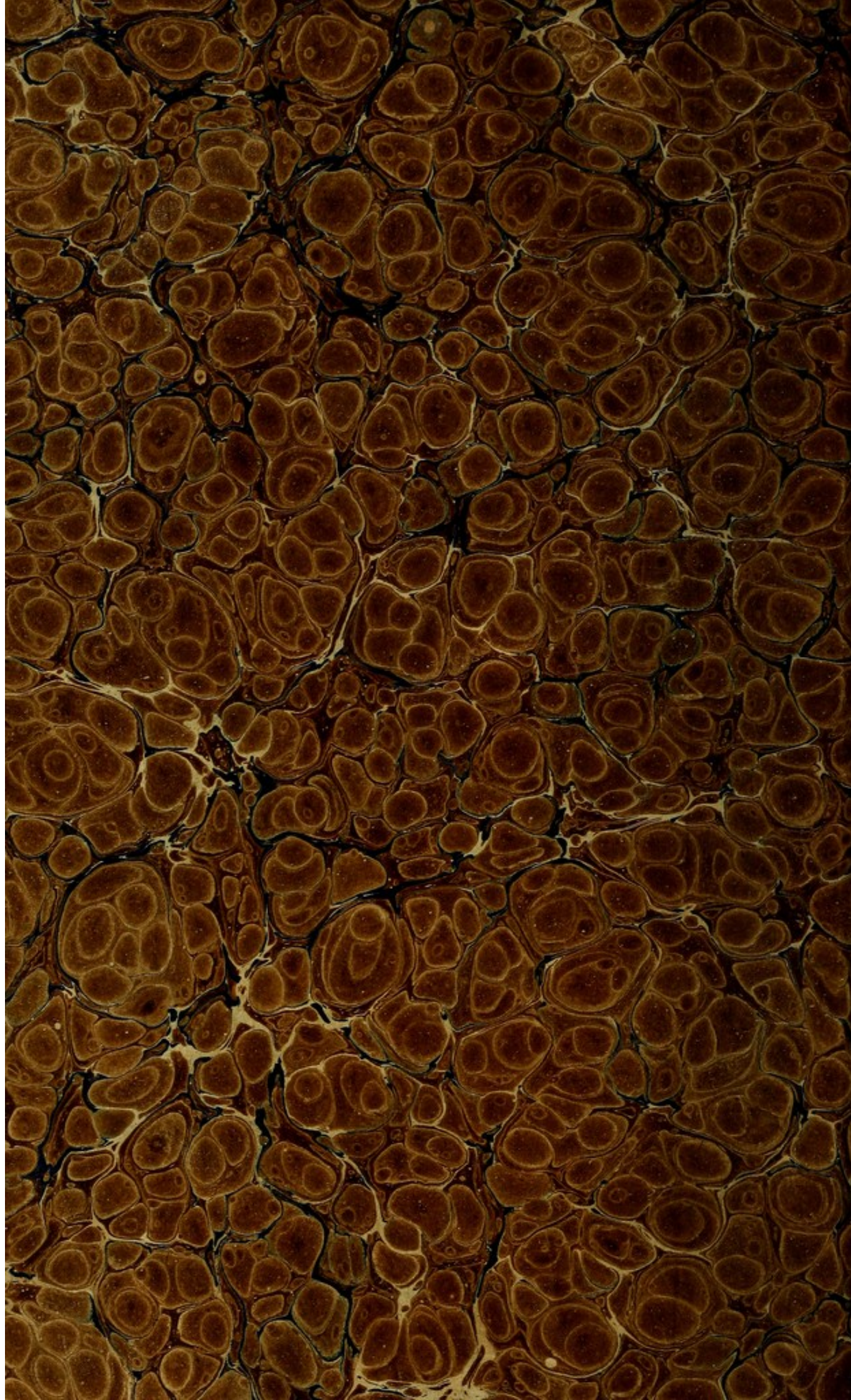












Rare Books
17.C.593.
Maladies de la glande et de la 1841
Countway Library BDL1344



3 2044 045 423 068

Rare Books

17.C.593.

Maladies de la glande et de la 1841

Countway Library

BDL1344



3 2044 045 423 068