Nouveaux éléments d'anatomie chirurgicale / par Benjamin Anger ; ouvrage illustré de 1079 figures intercalées dans le texte, et accompagné d'un atlas de 12 planches.

Contributors

Anger, B.
Francis A. Countway Library of Medicine

Publication/Creation

Paris : Baillière, 1869.

Persistent URL

https://wellcomecollection.org/works/fpu472mc

License and attribution

This material has been provided by This material has been provided by the Francis A. Countway Library of Medicine, through the Medical Heritage Library. The original may be consulted at the Francis A. Countway Library of Medicine, Harvard Medical School. where the originals may be consulted. This work has been identified as being free of known restrictions under copyright law, including all related and neighbouring rights and is being made available under the Creative Commons, Public Domain Mark.

You can copy, modify, distribute and perform the work, even for commercial purposes, without asking permission.

wellcome collection

Wellcome Collection
183 Euston Road
London NW1 2BE UK
T +44 (0)20 7611 8722
E library@wellcomecollection.org
https://wellcomecollection.org

23. A. 551.

PROPERTY OF THE
PUBLIC LIBRARY OF THE
CITY OF BOSTON,
DEPOSITED IN THE
BOSTON MEDICAL LIBRARY.

Accessions 95,802

Shelf No. 5750.9.
Tyte.

FOUNDED 1852
SICUT PATRIBUS SIT DEUS NOBIS
BOSTONIA
CONDITA A.D.
1630.
CIVITATIS REGIMINE DONATA A.D. 1822.
BOSTON PUBLIC LIBRARY

Received

Heliotype Printing Co.



Digitized by the Internet Archive
in 2011 with funding from
Open Knowledge Commons and Harvard Medical School

http://www.archive.org/details/nouveauxlmen00ange

NOUVEAUX ÉLÉMENTS

D'ANATOMIE CHIRURGICALE

DU MÊME AUTEUR :

ATLAS
D'ANATOMIE CHIRURGICALE

1 vol. in-4, 28 pages, avec 12 planches dessinées d'après nature, gravées sur acier, imprimées en couleur, et représentant les régions de la tête, du cou, de la poitrine, de l'abdomen, de la fosse iliaque interne, du périnée et du bassin. — Cartonné.

Ouvrage complet, 1 volume gr. in-8 de 1055 p. avec 1079 fig. et atlas in-4 de 12 pl. col. avec texte explicatif.	40 fr.
Séparément, le texte, 1 vol. in-8.	20 fr.
Séparément, l'atlas, 1 vol. in-4.	25 fr.

De l'étranglement intestinal. Thèse inaugurale. Paris, 1865, in-4.

Plaies pénétrantes de poitrine. Thèse pour l'agrégation. Paris, 1866, in-4, 88 p. avec 3 fig.

Traité iconographique des maladies chirurgicales. Première partie : *Luxations et fractures*. Paris, 1866, in-4, avec 100 planches coloriées.

Nouvel appareil pour la compression permanente des artères anévrysmales. Paris, 1866, in-8.

Mélanomes, par B. Anger et L. S. Worthington. Paris, 1866, in-8, 46 p. avec 3 fig.

Article Bras (*Pathologie chirurgicale* : Luxations, Fractures, Nécrose, Tumeurs, Anévrysmes, Kystes; *Médecine opératoire; Prothèse*) du *Nouveau Dictionnaire de médecine et de chirurgie pratiques*. Paris, 1866, t. V, p. 517.

Paris. — Imprimerie de E. Martinet, rue Mignon, 2.

NOUVEAUX ÉLÉMENTS

D'ANATOMIE CHIRURGICALE

PAR

BENJAMIN ANGER

CHIRURGIEN DES HÔPITAUX

Ex-prosecteur de l'Amphithéâtre des Hôpitaux de Paris, Lauréat de l'Institut (Académie des sciences)

OUVRAGE ILLUSTRÉ DE 1079 FIGURES INTERCALÉES DANS LE TEXTE

ET ACCOMPAGNÉ

D'UN ATLAS DE 12 PLANCHES

DESSINÉES D'APRÈS NATURE, GRAVÉES SUR ACIER ET IMPRIMÉES EN COULEUR

PARIS

J.-B. BAILLIÈRE ET FILS,

LIBRAIRES DE L'ACADÉMIE IMPÉRIALE DE MÉDECINE,

Rue Hautefeuille, 19, près du boulevard Saint-Germain.

LONDRES	NEW-YORK	MADRID
Hippolyte Baillière.	Baillière brothers.	C. Bailly-Baillière.

1869

Tous droits réservés.

95802

A M. LE PROFESSEUR

A. NÉLATON

SÉNATEUR

MEMBRE DE L'INSTITUT

(Académie des sciences)

BENJAMIN ANGER.

PRÉFACE

L'*anatomie chirurgicale* appartient à l'ordre des sciences appliquées; elle a été créée en vue des besoins de la médecine opératoire et de la pathologie médico-chirurgicale. On lui donne encore quelquefois le nom d'*anatomie topographique*, qui indique que son but principal doit être de fixer la place et les rapports des organes.

Cette science se divise en *anatomie chirurgicale générale* et en *anatomie chirurgicale spéciale* ou *des régions*.

Dans l'*anatomie chirurgicale générale*, nous avons compris un précis d'embryologie, sans lequel il nous était impossible d'étudier et de faire comprendre l'origine et le développement des tissus et des organes, et un chapitre sur les éléments anatomiques, qui par leur groupement forment les tissus, systèmes et les organes. L'étude des *tissus*, objet spécial de l'anatomie générale, comprend non-seulement leur histoire anatomique, mais encore leurs principales propriétés physiologiques, ainsi que les applications de l'histologie au diagnostic et au pronostic des tumeurs, etc.

Arrivant à l'*anatomie chirurgicale spéciale*, nous avons adopté la division du corps humain en régions, tracée par les auteurs qui nous ont précédé; nous n'avons donc eu qu'à les imiter dans leur classification : En premier lieu, la tête, puis la région rachidienne, le cou; la poitrine, le membre supérieur, dont la description nous paraît devoir venir après l'étude de la poitrine, en raison des

rapports qui l'unissent à la cage thoracique, etc. Nous avons ensuite étudié les parois abdominales et les viscères abdominaux, les organes génito-urinaires de l'homme et de la femme, et enfin le membre inférieur.

Dans l'étude de chacune des régions, nous avons d'abord présenté l'anatomie des *formes extérieures*. Pour étudier, en effet, plus tard les déformations qui constituent des symptômes si importants des maladies chirurgicales, il faut bien avoir présent à l'esprit la position et les rapports des plis naturels et des principales saillies. Cette étude, du reste, très-difficile pour l'artiste peu familiarisé avec l'anatomie descriptive, devient très-facile pour le médecin. Lorsque le chirurgien étudie une région malade, il ne se contente pas de regarder, il palpe, il touche; il fallait donc joindre à l'anatomie des formes extérieures quelques considérations sur les *parties accessibles à la palpation* et sur les résultats du toucher.

Après cette double étude, qui peut être suivie sur le vivant comme sur le cadavre, on pénètre plus avant et l'on fixe successivement son attention sur la *superposition des plans de la région*, sur les *vaisseaux et les nerfs*, sur les *rapports de la région avec les autres régions*, sur le *développement*, et enfin sur les *maladies chirurgicales*.

La *superposition des plans* est, de toutes, la partie la plus importante. « Il faut, a dit un habile anatomiste, que le corps humain soit transparent pour le chirurgien. » Nous avons essayé de présenter avec une grande exactitude les rapports principaux des organes, décrivant tout sans rien oublier, et cependant sans viser à une précision mathématique. Lisfranc et quelques autres chirurgiens n'ont pas craint d'introduire en anatomie chirurgicale une sorte de méthode géométrique, qui trouverait aujourd'hui peu de défenseurs. Ce serait se faire une grande illusion que de la considérer comme un progrès; il y a de si grandes variétés anatomiques dans toutes les parties du corps, que jamais la longueur des organes ou leurs autres dimensions ne représentent deux grandeurs identiques chez deux sujets différents.

Les *vaisseaux* et les *nerfs* ont été décrits à part. Il est ainsi

plus facile de les bien faire connaître, et leur étude est présentée d'une façon plus complète et plus logique que d'après l'ordre de la superposition, car ils se partagent entre toutes les couches des régions.

Le *rapport de la région étudiée avec les autres* permet de comprendre comment les maladies chirurgicales se propagent, soit en suivant les vaisseaux, soit le long des muscles, et explique beaucoup de sympathies et de relations dignes d'intérêt.

A l'étude du *développement*, se rapporte l'étude des *vices de conformation*, *monstruosités*, *anomalies*, etc.

Dans les *maladies chirurgicales*, nous avons présenté surtout les notions d'anatomie et de physiologie pathologiques destinées à éclairer l'anatomie de la région, ou les notions de médecine opératoire qui découlent immédiatement de la connaissance des rapports, et qui en font comprendre toute l'importance, de sorte que l'élève, loin d'être rebuté par l'étude de l'anatomie, stérile au premier abord, a une notion des maladies qui pourront affecter les organes qu'il vient d'étudier, et voit tout de suite l'application, le but de son travail. Toutefois, il nous a paru important de ne pas trop mêler les applications aux descriptions d'anatomie proprement dite, pour ne point en interrompre l'étude.

Autant que cela nous a été possible, nous avons joint aux descriptions la reproduction iconographique des tissus, des régions, et de plus des exemples variés des maladies chirurgicales. L'expérience a prononcé, depuis longtemps, en faveur de cette méthode qui permet au lecteur d'embrasser avec une grande rapidité l'ensemble des connaissances utiles. Le plus grand nombre des dessins ont été exécutés à l'Amphithéâtre des hôpitaux, d'après nature et sous notre direction, par les collaborateurs obligés de ces genres de travaux : MM. Beau, Bion et Léveillé. D'autres figures ont été empruntées aux ouvrages classiques de MM. Beaunis et Bouchard, Bouchut, Fleetwood Churchill, Civiale, Legouest, Vidal (de Cassis), etc.

Les douze planches de notre Atlas, qui forment le complément indispensable de ces *Nouveaux éléments d'anatomie chirurgicale*,

et qui toutes ont été dessinées d'après nature, représentent, dans leurs rapports exacts, tous les organes qui composent la tête, le cou, la poitrine, l'abdomen, la fosse iliaque interne, le périnée et le bassin. Nous n'avons pas cru devoir admettre là des divisions artificielles, correspondant aux régions de l'anatomie chirurgicale, désirant présenter le plus grand nombre possible de systèmes, d'appareils ou d'organes dans l'espace le plus restreint; nous avons voulu faire la synthèse de l'anatomie chirurgicale, tandis que les figures intercalées daus le texte en donnent l'analyse.

Le travail peut ainsi s'effectuer sur les planches d'anatomie, sans aucune fatigue, et les notions que l'on y puise ont ce grand avantage de rester généralement bien mieux fixées dans la mémoire. C'est certainement le mode le plus avantageux après l'étude même d'après nature, le seul qui soit absolument parfait, mais qui, pour bien des raisons faciles à prévoir, n'est pas toujours possible. Aussi n'avons-nous pas craint de multiplier les dessins avec prodigalité dans cet ouvrage, qui, avec ses onze cents figures, est tout à la fois un traité et une iconographie.

Dans un traité d'anatomie chirurgicale, l'auteur ne doit emprunter à l'anatomie descriptive que les notions qui conduisent à un point de vue utile, soit à la connaissance des lois des maladies chirurgicales, soit aux préceptes de la médecine opératoire. Ces notions d'anatomie descriptive, quoique présentées en raccourci, doivent être d'une exactitude parfaite; c'est là surtout où les erreurs pourraient être dangereuses et compromettantes.

Ainsi que Blandin l'avait bien fait comprendre, un livre de la nature de celui-ci ne doit être ouvert que par ceux qui ont déjà quelques notions anatomiques, et il ne pourrait tenir lieu d'un traité élémentaire d'anatomie descriptive; car, ou tous les détails spéciaux des organes y sont contenus, et alors ce n'est plus de l'anatomie topographique, mais de l'anatomie descriptive présentée dans un ordre vicieux; ou bien les détails descriptifs sont sommairement rappelés, et ils sont insuffisants pour celui qui veut étudier les organes en particulier. Nous nous plaisons à reconnaître combien sont appréciés pour cette étude les *Nouveaux éléments d'anatomie des-*

criptive de MM. Beaunis et Bouchard. Puissent nos *Nouveaux éléments d'Anatomie chirurgicale* leur servir de complément et trouver, auprès des praticiens et des élèves, le même accueil.

La chirurgie doit beaucoup aux travaux de MM. les professeurs Velpeau, Jobert (de Lamballe), Nélaton, Larrey, Malgaigne, Denonvilliers, Laugier, Sédillot, Bouisson, Gosselin, Richet, Broca, Verneuil, Ch. Robin, Sappey, Longet, Dolbeau ; aux efforts heureux et persévérants de MM. J. Péan, Antonin Desormeaux, Ulysse Trélat, F. Guyon, A. Després, Cruveilhier fils, Dubrueil, etc. C'était pour moi un devoir de rappeler les découvertes de ces chirurgiens, et je l'ai fait aussi exactement qu'il m'a été possible et autant que me l'ont permis les limites de cet ouvrage.

Paris, le 15 décembre 1868.

BENJAMIN ANGER.

TABLE DES MATIÈRES

DÉDICACE V
PRÉFACE VII

PREMIÈRE PARTIE

ANATOMIE CHIRURGICALE GÉNÉRALE.

LIVRE PREMIER

EMBRYOLOGIE GÉNÉRALE.

CHAPITRE Ier. — De l'œuf 1
CHAP. II. — Développement de l'œuf 2
Article Ier. Période vitelline 3
Art. II. Période ombilicale 7
Art. III. Période allantoïdienne 9
Art. IV. Période placentaire 11
CHAP. III. — Principes de tératologie générale 16

LIVRE II

ANATOMIE GÉNÉRALE.

PREMIÈRE SECTION. — **Éléments anatomiques et sang** 17
CHAPITRE Ier. — Substance amorphe, homogène ou hyaline 19
CHAP. II. — Simple membrane 19
CHAP. III. — Cellules 19
CHAP. IV. — Fibres 31
CHAP. V. — Sang 31

DEUXIÈME SECTION. — **Tissus. — Organes. — Systèmes** 36
CHAPITRE Ier. — Considérations générales 36
CHAP. II. — Tissu cellulaire 38
CHAP. III. — Tissu adipeux 45
CHAP. IV. — Cartilages et os 49
Article Ier. Cartilages 49
Art. II. Os 57
CHAP. V. — Tissu fibreux 89
CHAP. VI. — Articulations 97
CHAP. VII. — Muscles 107
Article Ier. Muscles striés en travers 108
Art. II. Muscles lisses 111
CHAP. VIII. — Nerfs 119

CHAP. IX. — Vaisseaux 132
Article Ier. Artères. 132
Art. II. Veines 153
Art. III. Canaux artérioso-veineux 167
Art. IV. Capillaires 168
Art. V. Vaisseaux lymphatiques 175
CHAP. X. — Glandes 186
CHAP. XI. — Membranes 190
Article Ier. Peau 190
Art. II. Muqueuses 201
Art. III. Membranes séreuses 203
CHAP. XII. — Viscères 207

DEUXIÈME PARTIE

ANATOMIE CHIRURGICALE SPÉCIALE OU ANATOMIE DES RÉGIONS.

LIVRE PREMIER

RÉGIONS DU CRANE.

CHAPITRE Ier. — Région occipito-frontale 210
CHAP. II. — Région temporale 226
CHAP. III. — Région de l'oreille 233
Article Ier. Oreille externe 233
Art. II. Oreille moyenne ou caisse du tympan 237
Art. III. Oreille interne 240
CHAP. IV. — Région mastoïdienne 248
CHAP. V. — Région de la base du crâne 250
CHAP. VI. — Région encéphalique 264
Article Ier. Membranes 265
Art. II. Cerveau 268
Art. III. Cervelet 278
Art. IV. Isthme de l'encéphale 281
Art. V. Bulbe rachidien 283

LIVRE II

RÉGIONS DE LA FACE.

CHAPITRE Ier. — Région orbitaire 293
Article Ier. Cavité orbitaire 293
Art. II. Paupières 297
Art. III. Sourcils 308
Art. IV. Glandes et voies lacrymales 309
CHAP. II. — Région du globe de l'œil 314
Article Ier. Conjonctive 315

Art. II. Sclérotique. 316
Art. III. Cornée. 317
Art. IV. Iris. 322
Art. V. Choroïde. 326
Art. VI. Muscle ciliaire. 329
Art. VII. Rétine. 330
Art. VIII. Milieux réfringents de l'œil. 336
Art. IX. Muscles et aponévroses. 340
Art. X. Nerfs de l'orbite. 343
Art. XI. Artères et veines. 349
Art. XII. Tissu cellulo-graisseux de l'orbite. 350
CHAP. III. — Région du nez. 351
CHAP. IV. — Région des fosses nasales. 353
CHAP. V. — Région naso-pharyngienne. 363
CHAP. VI. — Région parotidienne. 365
CHAP. VII. — Région de l'os malaire. 369
CHAP. VIII. — Région du maxillaire supérieur. 371
CHAP. IX. — Région des dents. 384
CHAP. X. — Région staphylo-palatine. 390
CHAP. XI. — Région du maxillaire inférieur. 394
CHAP. XII. — Région de la langue. 410

LIVRE III

RÉGIONS DE LA COLONNE VERTÉBRALE.

CHAPITRE Ier. — Région vertébrale postérieure. 423
CHAP. II. — Région intra-rachidienne. 440
CHAP. III. — Région antéro-latérale du rachis ou région des corps vertébraux. 451

LIVRE IV

RÉGIONS DU COU.

CHAPITRE Ier. Région sus-hyoïdienne. 466
CHAP. II. Région sous-hyoïdienne. 471
CHAP. III. Région carotidienne ou du sterno-mastoïdien. 483
CHAP. IV. Région sus-claviculaire. 489

LIVRE V

RÉGIONS DE LA POITRINE.

CHAPITRE Ier. Région sous-claviculaire. 496
CHAP. II. Région mammaire. 502
CHAP. III. Région sterno-costale. 507
CHAP. IV. Région diaphragmatique. 515
CHAP. V. Région du médiastin. 523
CHAP. VI. Région pleuro-pulmonaire. 534

LIVRE VI

RÉGIONS DU MEMBRE SUPÉRIEUR.

CHAPITRE Ier. — Région de l'épaule..... 543
CHAP. II. — Région de l'aisselle..... 558
CHAP. III. — Région du bras..... 564
CHAP. IV. — Région du coude..... 579
CHAP. V. — Région de l'avant-bras..... 595
CHAP. VI. — Région du poignet et du dos de la main..... 602
CHAP. VII. — Région de la paume de la main..... 613
CHAP. VIII. — Région des doigts..... 625

LIVRE VII

RÉGIONS DE L'ABDOMEN.

CHAPITRE Ier. — Région antéro-latérale de l'abdomen..... 639
CHAP. II. — Région de l'ombilic..... 645
CHAP. III. — Région inguinale..... 654
CHAP. IV. — Région crurale..... 673
CHAP. V. — Région de la fosse iliaque..... 682
CHAP. VI. — Région sous-pubienne ou obturatrice..... 689
CHAP. VII. — Région intra-abdominale..... 695
Article Ier. Péritoine..... 695
Art. II. Foie..... 703
Art. III. Rate..... 728
Art. IV. Pancréas..... 731
Art. V. Estomac..... 733
Art. VI. Intestins..... 737
Art. VII. Reins..... 754

LIVRE VIII

RÉGIONS DES ORGANES GÉNITO-URINAIRES DE L'HOMME.

CHAPITRE Ier. — Région pénienne..... 763
CHAP. II. — Région scrotale..... 772
CHAP. III. — Région du périnée..... 789
CHAP. IV. — Vessie..... 808
CHAP. V. — Urèthre..... 815

LIVRE IX

RÉGIONS DES ORGANES GÉNITO-URINAIRES DE LA FEMME.

CHAPITRE Ier. — Région vulvo-périnéale..... 831
Article Ier. Urèthre et vessie..... 848

Art. II. Vagin.. 852
Art. III. Utérus..... 861
Art. IV. Trompe de Fallope..... 885
Art. V. Ovaire 886
CHAP. II. — Région périnéale postérieure ou anale..... 891
CHAP. III. — Région de la fesse..... 904

LIVRE X

RÉGIONS DU MEMBRE INFÉRIEUR.

CHAPITRE Ier. — Région de la hanche ou de l'articulation coxo-fémorale..... 912
CHAP. II. — Région de la cuisse..... 939
CHAP. III. — Région du genou 960
CHAP. IV. — Région du creux poplité..... 978
CHAP. V. — Région de la jambe..... 985
CHAP. VI. — Région du cou-de-pied et du dos du pied..... 998
CHAP. VII. — Région de la plante du pied..... 1029
CHAP. VIII. — Région des orteils..... 1042

TABLE ALPHABÉTIQUE DES MATIÈRES..... 1046

FIN DE LA TABLE DES MATIÈRES.

TRAITÉ

D'ANATOMIE CHIRURGICALE

PREMIÈRE PARTIE

ANATOMIE CHIRURGICALE GÉNÉRALE.

LIVRE PREMIER.

EMBRYOLOGIE GÉNÉRALE.

Avant de commencer l'étude anatomique du corps de l'homme, quelques mots sur son origine et sur les phases principales de son développement.

CHAPITRE PREMIER.

DE L'ŒUF.

L'homme naît d'un œuf, simple d'abord dans sa structure et dans les rapports de ses éléments, devenant de plus en plus complexe au fur et à mesure que les fonctions de la vie se caractérisent davantage en lui, et arrivant enfin à atteindre d'une façon complète la forme de l'espèce dans le ventre de la mère.

L'ovaire est l'organe maternel où se développe l'*œuf humain*.

On donne le nom de *vésicules de Graaf* aux cavités ovariennes dans lesquelles l'œuf est contenu. Quand le développement de l'œuf en est venu à un certain point, il est expulsé de la vésicule de Graaf rompue, et reçu dans le *canal utéro-ovarien* ou *trompe de Fallope*. Il passe par la trompe de Fallope dans un autre organe, la *matrice*, cavité doublée à son intérieur d'une membrane muqueuse épaisse (*caduque*), où l'enfant demeure jusqu'à son apparition à la lumière.

Ovaires et trompes sont au nombre de deux, et placés, de chaque côté de la ligne médiane, dans une position symétrique.

Les vésicules de Graaf (fig. 1) sont remplies d'un liquide transparent, jaunâtre

analogue au sérum du sang, et tenant en suspension une multitude de granules élémentaires. Un petit amas de cellules se produit contre la surface interne de la membrane d'enveloppe, et forme ainsi, à l'intérieur de la vésicule de Graaf, une sorte de tunique épithéliale. C'est la *membrane granuleuse*.

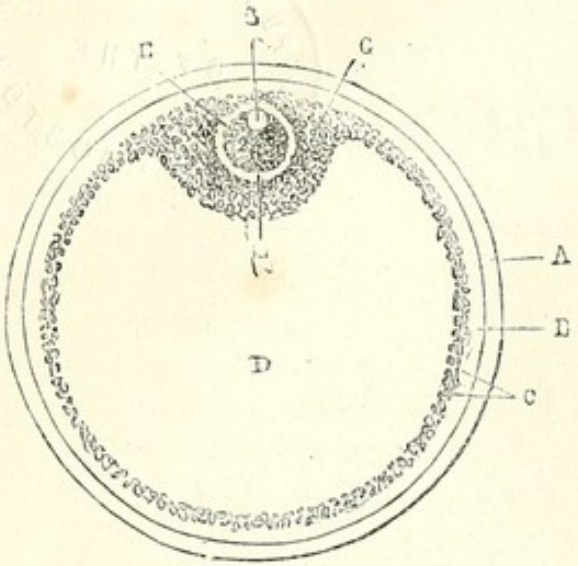

FIG. 1. — Vésicule de Graaf renfermant l'ovule, vue au microscope (*).

L'*œuf* est beaucoup plus petit que la vésicule, et repose contre la paroi interne, entouré d'une masse de cellules nommée *disque proligère*. Le disque proligère et l'œuf occupent toujours le point de la vésicule correspondant à la surface de l'ovaire, là où aura lieu la rupture de la vésicule.

La séparation de l'ovule du corps, même de l'ovaire, s'accompagne, chez la femme, de la production d'un écoulement sanguin. Chaque mois, un œuf vient à maturité et tombe dans la trompe; chaque mois aussi, la muqueuse de l'utérus se congestionne et donne lieu à l'écoulement des *règles*.

L'ovule ou œuf, contenu à l'intérieur de la vésicule de Graaf, est composé :

1° D'une première membrane, nommée *vitelline*, qui, sur un œuf examiné au microscope, se dessine autour de son contenu comme un anneau transparent, d'où le nom de *zone transparente* qui lui a été quelquefois donné.

2° Du *jaune* ou *vitellus*, composé d'un amas de granulations élémentaires réunies par un liquide visqueux.

3° De la *vésicule germinative*, très-mince, très-difficile à voir, arrondie, et située dans l'intérieur du vitellus.

4° De la *tache germinative*, petit amas granuleux contenu dans l'intérieur de la vésicule germinative.

Il est nécessaire de se faire une juste idée des dimensions de l'œuf; dans toutes les figures, en effet, on le représente considérablement grossi. Ses dimensions varient dans des limites assez étendues chez les mammifères; chez la femme, l'œuf à l'état de maturité complète présente un diamètre d'environ 1/7e à 1/10e de millimètre.

CHAPITRE II.

DÉVELOPPEMENT DE L'ŒUF.

Nous partagerons l'étude du développement de l'œuf, de l'embryon et de ses

(*) 1, membrane vitelline; 2, vitellus; 3, vésicule de Purkinje, qui contient la tache germinative. A, couche externe de la capsule; B, tunique vasculaire ou couche interne; C, membrane granuleuse; D, liquide de la vésicule; E, ovule; F, corps granuleux; G, disque proligère.

annexes en quatre périodes, correspondant à l'origine et à l'existence successive des organes de nutrition. Ces périodes sont :

1° La *période vitelline ;* 2° la *période ombilicale* ; 3° la *période allantoïdienne ;* 4° la *période placentaire.*

Ce sont autant d'âges successifs, ayant comme phénomènes contemporains l'origine d'organes, les uns transitoires, les autres permanents.

Ces périodes se suivent ; mais il faut bien observer, dès à présent, que le commencement de la période ombilicale, allantoïdienne et placentaire, se préparent successivement pendant la durée de la période qui les précède, et que l'organe de nutrition n'arrive à fonctionner d'une manière parfaite que du moment exact où celui qui l'a précédé tombe dans une atrophie complète. Il y a donc une sorte d'empiétement des périodes l'une sur l'autre. Chacune des vésicules ombilicale et allantoïde a une période de développement et une période d'état.

ARTICLE PREMIER. — PÉRIODE VITELLINE.

Le premier changement qui se manifeste dans l'œuf, à sa sortie de l'ovaire, est la disparition de la vésicule germinative entourant la tache germinative. Cette disparition de la vésicule germinative peut même se produire avant la sortie de l'œuf de la vésicule de Graaf, avant, par conséquent, l'entrée de l'œuf dans la trompe.

L'œuf, sorti de la vésicule de Graaf, se trouve encore entouré du *disque proligère.* Le disque proligère se dissout peu à peu, et bientôt disparaît. L'œuf, cheminant dans la trompe de Fallope, s'y recouvre d'une enveloppe albumineuse extrêmement mince.

C'est toujours dans la trompe de Fallope que s'opère le contact entre l'ovule et le spermatozoaire (fig. 2), quand la fécondation doit avoir lieu. Malgré des

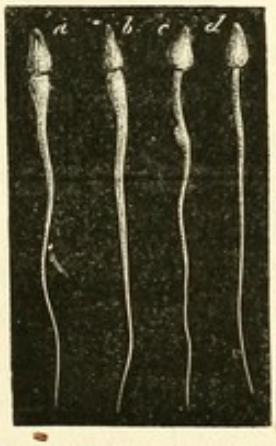

Fig. 2. — Spermatozoaires (*).

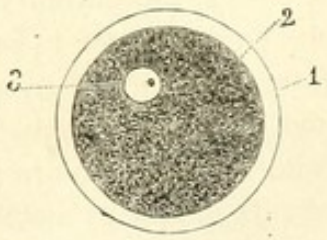

Fig. 3. — Ovule (**).

expériences nombreuses, le mécanisme de la pénétration du spermatozoaire dans l'œuf est encore entouré de mystères ; mais si l'essence même du phéno-

(*) *a*, spermatozoaire du testicule vu à plat; *b*, spermatozoaire du testicule, vu de champ; *c*, spermatozoaire du canal déférent : la tête présente une légère dépression; *d*, spermatozoaire des vésicules séminales.

(**) **1**, membrane vitelline ; **2**, vitellus ; **3**, vésicule germinative renfermant la tache germinative.

mène nous échappe, tous les observateurs sont aujourd'hui d'accord pour établir que le spermatozoaire est l'agent, le réactif, en quelque sorte, qui va provoquer dans l'œuf la série des transformations du développement.

Si l'œuf n'est pas fécondé, il est entraîné dans l'utérus, puis il disparaît au milieu des liquides qui en lubrifient la muqueuse.

Segmentation du vitellus. — La fécondation de l'œuf se caractérise d'une

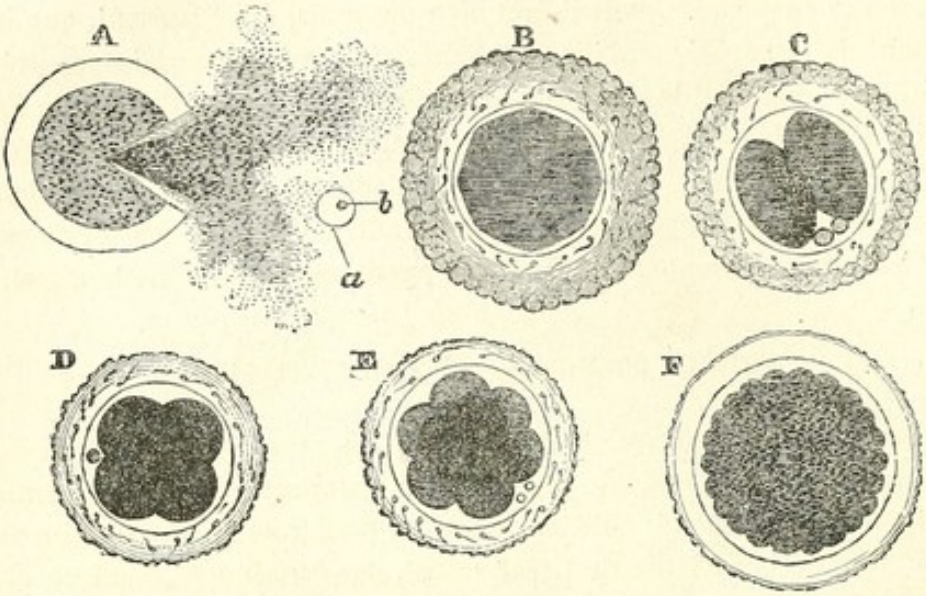

FIG. 4. — Pénétration du spermatozoaire dans l'œuf et segmentation du vitellus dans les mammifères (*).

manière sensible par la segmentation du vitellus. Le jaune se partage d'abord en deux masses, comme si les granules qui le composent se trouvaient attirés autour de deux centres différents ; puis, bientôt chacune des deux masses se divise elle-même, et au bout de peu de temps ce travail de segmentation se continuant, le nombre des éléments composant le vitellus est devenu infini.

Blastoderme. — Quand la segmentation est complète, les globules du jaune deviennent de véritables cellules, composées d'une membrane d'enveloppe, renfermant un *liquide*, un *contenu granuleux* et un *nucléole*. A mesure que se forment ces cellules, elles se concentrent contre la membrane externe de l'œuf ou vitelline, poussées en dehors par la pression d'un liquide albumineux qui se produit alors au centre de l'œuf. En se pressant les unes contre les autres, elles changent de forme, diminuent d'épaisseur, et finalement ne forment plus qu'une membrane reposant sur la face interne de la vitelline.

L'œuf présente alors deux membranes : la vitelline, doublée à son intérieur de la nouvelle enveloppe que l'on appelle *blastoderme* ou *membrane germinative*.

A l'intérieur du blastoderme, à la place qu'a occupée le jaune, est un liquide albumineux, dans lequel nagent quelques granules.

(*) A, œuf avec la rupture de la membrane vitelline au moment où elle donne passage au vitellus : *a*, vésicule germinale; *b*, tache germinale. — B, C, D, E, F, changements successifs du vitellus. (Bischoff, *Traité du développement*. Paris, 1843, pl. I et III.)

Un point obscur apparaît dans un point du blastoderme : c'est le premier vestige de l'être futur, c'est la *tache embryonnaire*.

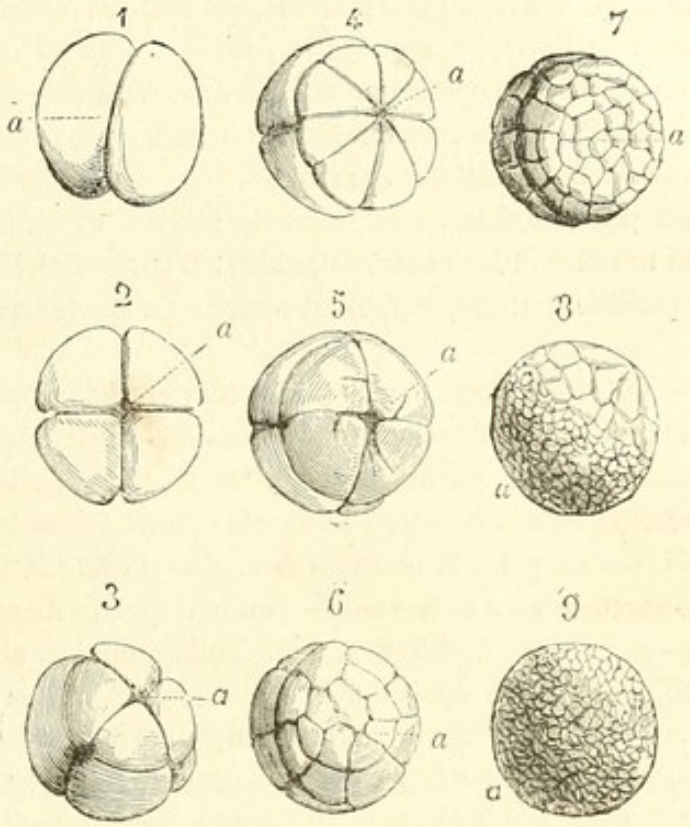

Fig. 5. — Différents degrés de segmentation du vitellus, d'après Baer (*).

L'œuf est encore dans la trompe de Fallope, où ses dimensions augmentent graduellement.

Quand l'œuf tombe dans la matrice, de rapides métamorphoses se manifestent : La tache embryonnaire, qui d'abord était circulaire, s'allonge peu à peu et devient elliptique. Une ligne brillante se montre à son centre, et sur cette ligne brillante on reconnaîtra bientôt la moelle épinière.

La vitelline s'est recouverte à sa surface d'un petit chevelu de prolongements filiformes, semblables aux villosités intestinales, ce qui a permis de comparer l'œuf, arrivant dans la matrice, à une châtaigne recouverte de son calice épineux. Ces villosités contribuent puissamment à fixer l'œuf dans la *caduque* ou muqueuse utérine.

Dix jours environ se sont écoulés depuis la fécondation, l'œuf a quintuplé de volume. De tous les éléments qui le composaient dans la vésicule de Graaf, la

(*) Comme les positions sont différentes dans chaque figure, le pôle obscur a été désigné partout par la lettre *a*. — **1**, premier changement, vu un peu de côté ; **2**, second changement, vu directement du haut ; **3**, troisième, vu obliquement du haut ; **4**, quatrième, sous sa forme régulière, vu du haut ; **5**, le même, très-anormal, vu du haut ; **6**, le cinquième, vu de haut ; **7**, le sixième, vu de haut ; **8**, le septième, vu de côté ; **9**, le neuvième, vu de côté. Les deux dernières figures ont le segment clair tourné en haut et de côté, parce que, autrement, il serait tombé dans l'ombre, et il aurait fallu le représenter obscur.

membrane vitell ne seule persiste, et encore singulièrement modifiée ; plus de vésicule germinative, plus de tache germinative ; le vitellus est méconnaissable depuis sa segmentation et la formation des blastodermes.

La membrane germinative, ou blastoderme, qui d'abord était simple, se sépare en deux membranes : l'externe, appelée le *feuillet séreux* ou *cutané du blastoderme*, et l'interne, *feuillet muqueux du blastoderme*. C'est aux dépens du feuillet externe que se formera la peau de l'animal. L'interne produira les membranes muqueuses, ou revêtement interne des cavités.

Pour quelques physiologistes, c'est dans le feuillet externe que se produiraient les os, les muscles et les organes des sens. D'après Reichert, dont le nom fait autorité en pareille matière, le feuillet externe du blastoderme ne forme que la peau.

Blastème. — Entre les deux feuillets du blastoderme apparaît le *blastème primitif*, dans lequel vont se développer tous les organes. Dans ce blastème apparaissent les vaisseaux, qui envahiront bientôt tout le feuillet muqueux. On donne à l'assemblage de ces vaisseaux le nom de *feuillet vasculaire* ou *membrane vasculaire* ; mais ce n'est point là une membrane ou un feuillet isolé.

Première apparition de l'embryon. — Pendant que la membrane germinative se décompose en deux feuillets, la tache embryonnaire, allongée en forme d'ellipse aplatie, s'accroît en épaisseur et forme un sillon à la face externe du blastoderme. Les extrémités de la tache embryonnaire et ses côtés sont repliés de manière à présenter une surface courbe, à concavité dirigée vers le centre de l'œuf. L'embryon a dès lors la forme d'une petite nacelle, dont la quille est en dehors. Une des extrémités, représentant l'arrière, est plus grande que l'autre, qui représente l'avant.

La première extrémité, dite *extrémité céphalique*, correspond à la tête de l'embryon, tandis que la dernière, *extrémité caudale*, correspond aux parties inférieures du corps. Les bords de la nacelle se rapprochent de manière à convertir le corps en un tube à ouverture longitudinale d'un bout à l'autre. Ce tube correspond aux cavités thoracique et abdominale. La fente qui en constitue l'ouverture correspond à l'ouverture ombilicale. Dans la masse ainsi formée, apparaissent la moelle épinière, le cerveau et les vertèbres.

Pendant que l'embryon se plie à ses extrémités en petite nacelle, les parties du feuillet cutané placées au-dessus de ses limites se soulèvent tout autour. Ce soulèvement se voit mieux à son commencement, vers la tête, que vers l'extrémité caudale.

Le fœtus, tendant toujours à se rapprocher du centre de l'œuf, le soulèvement du feuillet externe du blastoderme se produisant tout autour du corps de l'embryon, on voit bientôt ce dernier séparé de la surface de l'œuf par un espace qui présente une profondeur en rapport avec son enfoncement, et dont les parois sont produites par le repli à l'intérieur de l'œuf du feuillet externe du blastoderme (*amnios*). Ce feuillet externe du blastoderme entoure le corps du fœtus dans toute sa surface, sauf dans le point de la concavité de la petite nacelle qui correspond à l'*ombilic*.

Le fœtus est donc en quelque sorte pédiculisé au fond d'un sac, produit par le repli interne du feuillet externe du blastoderme. Cette dépression est comparable à celle que produirait un corps pesant s'enfonçant peu à peu dans une sphère très-élastique, par son propre poids, et se formant une enveloppe des parois retournées de cette sphère. Le sac amniotique, par suite de la marche du phénomène, ne présente bientôt plus, à l'extérieur, qu'un trou rappelant le point où a eu lieu l'enfoncement de la paroi blastodermique (ombilic amniotique).

L'œuf est recouvert de la vitelline transformée qui l'unit à la matrice (*premier chorion* de Coste). La muqueuse utérine ou caduque pénètre les villosités de ce premier chorion, et bourgeonne autour de l'œuf, de manière à le recouvrir bientôt complétement (*caduque réfléchie*). Coste a comparé, d'une façon très-ingénieuse, l'enkystement de l'œuf par la caduque à la pénétration d'un pois à cautère placé dans un fonticule, et caché, au bout d'un certain temps, par la végétation des bourgeons charnus.

La vitelline disparaît peu à peu, et est remplacée dans ses fonctions par une partie du feuillet externe du blastoderme, qui s'était préalablement réunie à la membrane extérieure de l'œuf. C'est, d'après Coste, le *second chorion*.

ARTICLE II. — PÉRIODE OMBILICALE.

Pendant que le corps de l'embryon se courbe, le feuillet muqueux du blastoderme pénètre dans sa concavité. La partie de ce feuillet qui pénètre dans l'embryon forme le canal intestinal, pendant que la portion principale du même feuillet, celle qui reste au dehors, constitue la *vésicule ombilicale*.

La vésicule ombilicale est limitée par la *membrane ombilicale*. Le goulot bientôt étroit qui fait communiquer l'intestin avec la vésicule ombilicale porte le nom de *canal omphalo-mésentérique* ou *vitellin*.

Dans la membrane ombilicale, on remarque, de très-bonne heure, deux ordres de vaisseaux, les uns veineux et les autres artériels, qui se terminent : les artères, par deux troncs situés au-dessous de la partie moyenne de la membrane ; les veines, par quatre troncs, dont deux sont supérieurs et deux inférieurs. Les veines gagnent le cœur; les artères se continuent avec l'aorte, ou mieux les aortes, car ce gros vaisseau est alors double.

Les vaisseaux sanguins distribués sur la vésicule ombilicale se nomment les *vaisseaux omphalo-mésentériques* ou *vitellins*.

Origine du cœur. — L'origine du cœur date de la période ombilicale. Il consiste d'abord en un canal simple, terminé à chacune de ses extrémités par deux systèmes de branches. Les branches antérieures ou supérieures se perdent, en divergeant, dans les parois latérales de la portion céphalique de l'embryon ; ce sont les *arcs aortiques*. Les branches postérieures ou inférieures se continuent de chaque côté, avec le plan de la membrane blastodermique par les veines omphalo-mésentériques. Le canal cardiaque prend ensuite la forme d'une S, et commence à se contracter et à se dilater. En même temps les premiers vais-

seaux apparaissent sur l'embryon, entre les deux feuillets du blastoderme.

Le champ blastodermique dans lequel se passe l'organisation des premiers vaisseaux est limité par une ligne courbe qui circonscrit ce qu'on appelle l'*aire vasculaire* (*area vasculosa*). Au centre de l'aire vasculaire se trouve l'*aire transparente*.

Dès lors est organisée la circulation ombilicale (première circulation). Deux aortes reçoivent le sang que la contraction du cœur chasse dans le corps de l'embryon, et par suite dans les artères omphalo-mésentériques ou vitellines, qui le portent dans l'aire vasculaire. De là le sang passe dans les ramifications veineuses qui forment les veines omphalo-mésentériques, et retourne au canal cardiaque ou cœur.

Cette première circulation disparaît avec la vésicule ombilicale. C'est elle qui transporte au fœtus les éléments nutritifs puisés à la vésicule ombilicale. La durée de la vésicule ombilicale est si courte chez l'homme, que la première circulation n'y doit pas acquérir une grande extension. Les vaisseaux omphalo-mésentériques, ou vaisseaux de la vésicule ombilicale, disparaissent avec elle ; la circulation ombilicale se trouve alors remplacée par la circulation allantoïdienne, qui deviendra bientôt la circulation placentaire.

A la fin du premier mois de la vie embryonnaire, la vésicule ombilicale remplit, dit-on, presque tout l'intérieur de l'œuf, et a environ la grosseur d'un pois. Vers cette époque, le canal omphalo-mésentérique s'oblitère, et la vésicule disparaît, son contenu se résorbant (fig. 6).

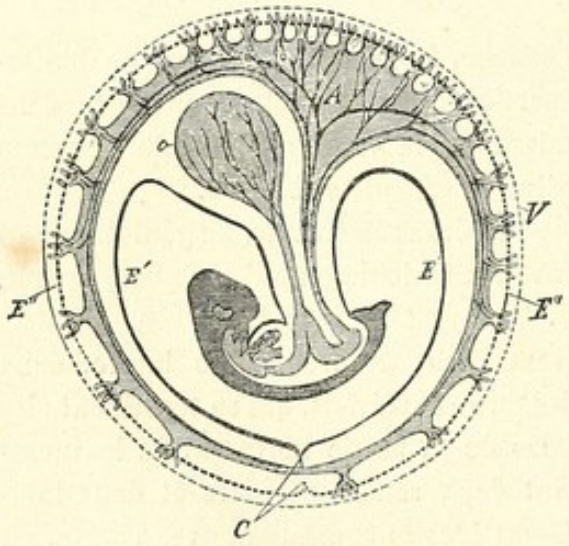

FIG. 6. — Vésicule ombilicale en voie d'atrophie : allantoïde, amnios (*).

Au moment où le canal vitellin ou omphalo-mésentérique se trouve oblitéré, la cavité intestinale est close : le conduit omphalo-mésentérique peut persister, en partie du moins. Il en résulte un canal anormal en connexion avec l'intestin, dans la cavité duquel il s'ouvre, et adhérant, par sa partie antérieure, à l'anneau ombilical. C'est là l'origine d'un *diverticule* intestinal.

Constamment les diverticules siégent sur l'iléum, et leur point d'émergence le plus ordinaire est au tiers inférieur de cette partie de l'intestin, du bord convexe duquel ils partent toujours. Leur rôle, en pathologie chirurgicale, peut être prévu ; ces diverticules peuvent faire hernie à l'aine, etc. (hernies diverticulaires). Ces hernies diverticulaires peuvent s'étrangler et amener des accidents quelquefois identiques avec ceux de la hernie intestinale étranglée.

(*) A, allantoïde ; C, ombilic amniotique ; E', amnios ; E'', chorion ; D, vésicule ombilicale ; V, villosités choriales.

Amnios. — L'évolution de l'amnios est un phénomène contemporain du développement de la vésicule ombilicale. Pour former l'amnios, comme nous l'avons déjà vu, les replis internes du feuillet externe ou cutané du blastoderme se renversent sur le dos de l'embryon, et s'unissent en dernier lieu, formant ainsi une membrane enkystant l'embryon.

L'*ombilic amniotique* (fig. 7) est clos vers le trentième ou le trente et unième jour de la période embryonnaire, dans les animaux qui portent quarante semaines. Les autres parties du feuillet externe, alors séparées des parties qui forment l'amnios, contractent une union intime avec la membrane vitelline, et

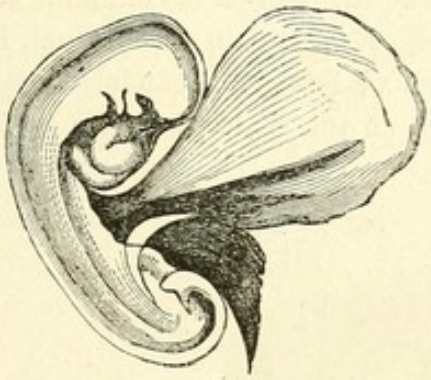

FIG. 7. — Œuf humain à la fin de la période ombilicale (Huxley).

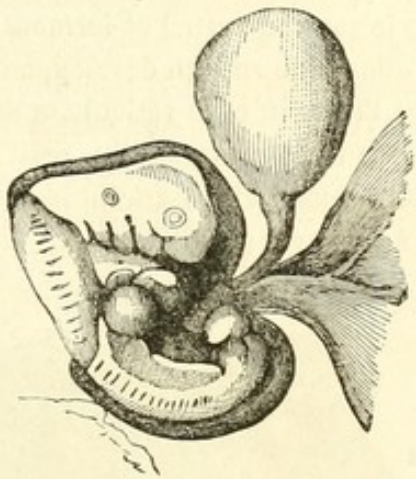

FIG. 8. — Œuf humain dans un état plus avancé (Kölliker).

forment alors, sous le nom de *chorion* (*second chorion* de Coste), une surface qui se couvre de villosités.

Eau de l'amnios. — L'amnios n'est pas plutôt fermé, qu'il se trouve rempli d'un liquide qui, selon toute apparence, est sécreté comme celui des séreuses. C'est dans ce liquide que l'embryon est renfermé jusqu'à la naissance. Ce liquide (*eaux de l'amnios*) contient 99 parties sur 100 d'eau, un peu d'albumine, de chlorure de sodium, de phosphate et de sulfate de chaux, et quelques autres sels.

La quantité d'eau augmente jusqu'au sixième mois, et, à cette époque, elle représente un poids à peu près égal à celui de l'embryon. Après le sixième mois, les eaux n'augmentent plus, et l'embryon s'accroît rapidement ; quand, au moment de l'accouchement, le liquide amniotique s'écoule, on en trouve environ un litre.

ARTICLE III. — PÉRIODE ALLANTOÏDIENNE.

Allantoïde. — Nous avons vu la vésicule ombilicale s'atrophier peu à peu, et se réduire à un canal étroit, qui lui-même a cessé bientôt d'exister. Une autre vésicule vient d'apparaître au voisinage de l'extrémité caudale de l'embryon, communiquant avec la cavité de l'intestin : c'est l'*allantoïde*.

On peut dire qu'alors l'intestin, la vésicule ombilicale, et l'allantoïde, sont trois lobes de la grande vésicule primitive formée par le feuillet interne de la membrane blastodermique.

La formation de l'ombilic cutané, en amenant la clôture des parois du ventre, divise bientôt l'allantoïde en deux portions, l'une interne, et l'autre externe, séparées par une partie moyenne. La portion interne, renfermée dans la cavité abdominale, formera la vessie ; la portion moyenne, l'ouraque, qui est un des éléments du cordon ombilical et qui sert de pédicule à la partie externe. La partie externe est l'*allantoïde* proprement dite, ou *vésicule allantoïde*, un des éléments les plus importants de l'œuf, membrane villeuse absorbant les sucs nutritifs puisés dans le sang maternel et formant l'origine du placenta.

L'allantoïde suit un développement rapide : au moment où la communication entre l'intestin et la vésicule ombilicale est déjà réduite à un étroit canal, l'allantoïde n'est encore qu'un petit bourgeon creux à l'extrémité caudale de l'embryon : quand elle a atteint le chorion vitellin, en voie d'atrophie, elle se fond peu à peu avec lui (fig. 9).

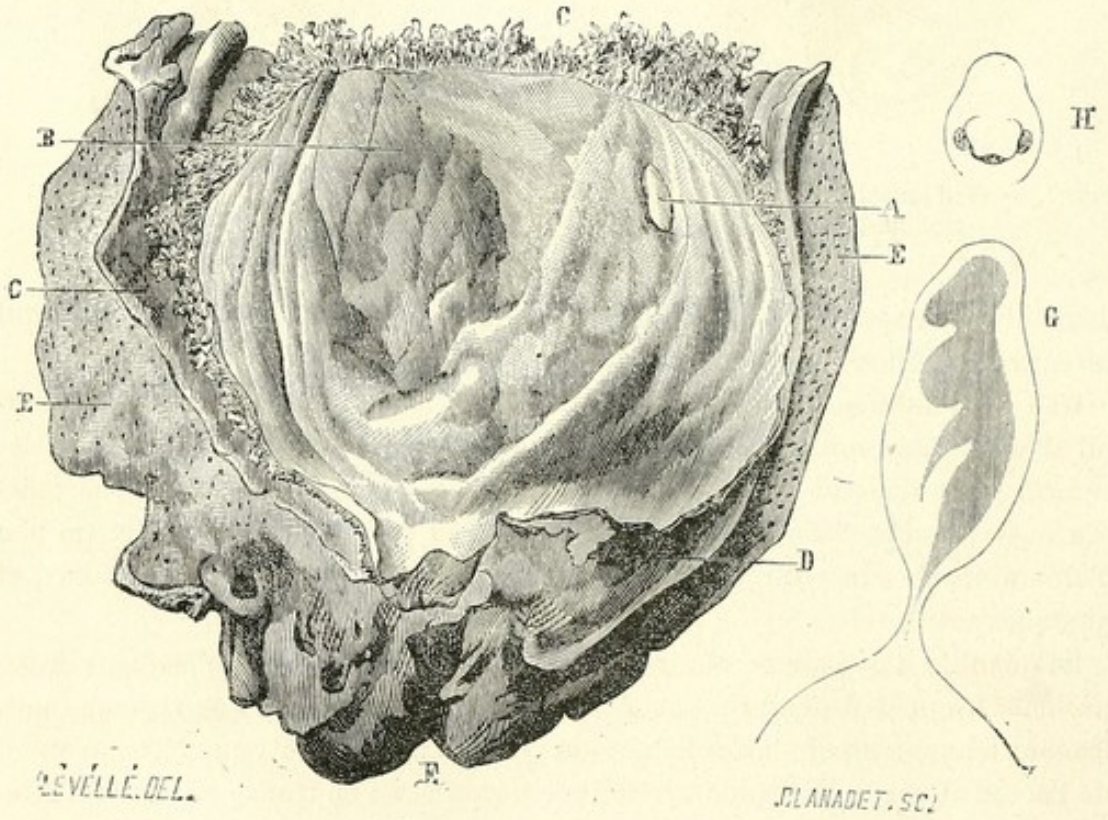

Fig. 9. — Œuf humain ouvert vers la fin de la période allantoïdienne (*).

Au fur et à mesure que l'allantoïde se développe, elle se vascularise, et quand elle atteint la périphérie de l'œuf, on distingue dans son pédicule trois vaisseaux, les deux *artères ombilicales* et la *veine ombilicale*.

(*) Cet intéressant produit de conception, que nous avons recueilli en 1863 dans notre pratique, est certainement un des plus jeunes qui aient été complétement étudiés. Le fœtus A avait environ 0,005^{mm} à 0,006^{mm} de long;

ARTICLE IV. — PÉRIODE PLACENTAIRE.

Les villosités allantoïdiennes (*troisième chorion*) s'atrophient et disparaissent peu à peu, excepté dans une partie nommée *placenta* (fig. 10), où elles prennent alors un développement considérable. A la fin du troisième mois de la vie embryonnaire, le placenta est complétement formé.

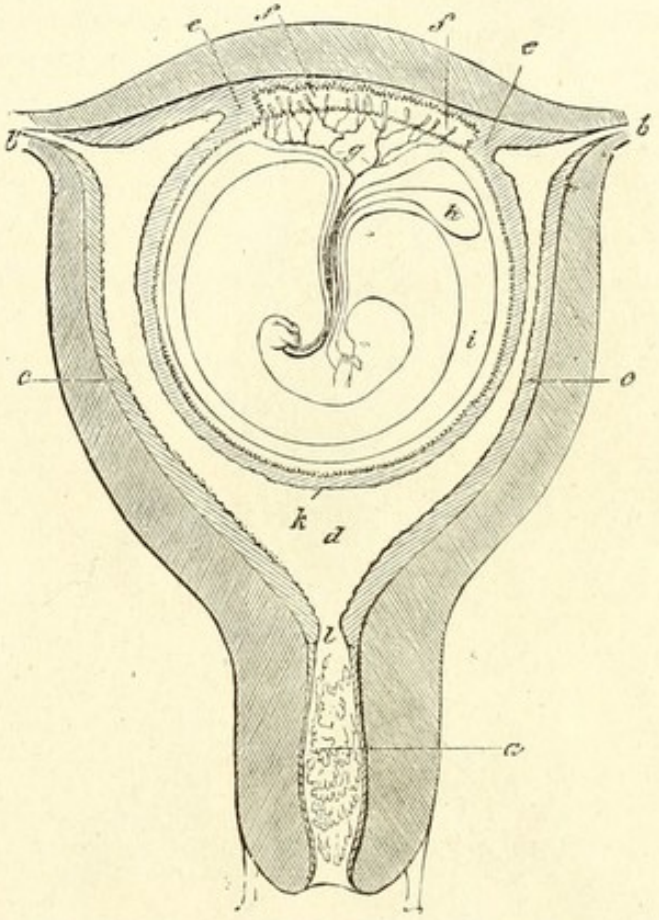

FIG. 10. — Coupe verticale de la matrice, contenant un œuf au commencement de la période placentaire (*).

Placenta maternel. — Placenta fœtal. — Les villosités du placenta fœtal s'enchevêtrent dans des dépressions, dans des digitations en faisceaux que présentent les vaisseaux de la mère.

placé entre deux verres et examiné au microscope, il nous présenta l'aspect figuré (G). La tête, avant cet aplatissement nécessaire à l'examen microscopique, nous montra (H) que les yeux étaient déjà très-apparents; le fœtus était supporté par un cordon très-court et paraissant fixé à l'une de ses extrémités. B, amnios ouvert et doublé en dehors des villosités choriales (allantoïdiennes, qui l'entourent encore dans presque toute son étendue); C,D, face choriale de la caduque; E,E, face utérine de la caduque, présentant un ponctué très-curieux, rappelant la place des glandes; F, caillots sanguins produits à la partie inférieure de l'œuf. — Cet œuf fait partie de notre collection particulière.

(*) *a*, col plein d'un bouchon gélatineux; *b*, *b*, ouvertures des trompes; *c c'*, caduque secondaire; c^2, prolongement qu'elle envoie dans la trompe droite; *d*, cavité utérine, que l'œuf remplit presque entièrement; *e*, *e*, points où la caduque se réfléchit; *f*, caduque secondaire : allantoïde; *h*, vésicule ombilicale, avec son pédicule dans le cordon ombilical; *i*, amnios; *k*, chorion.

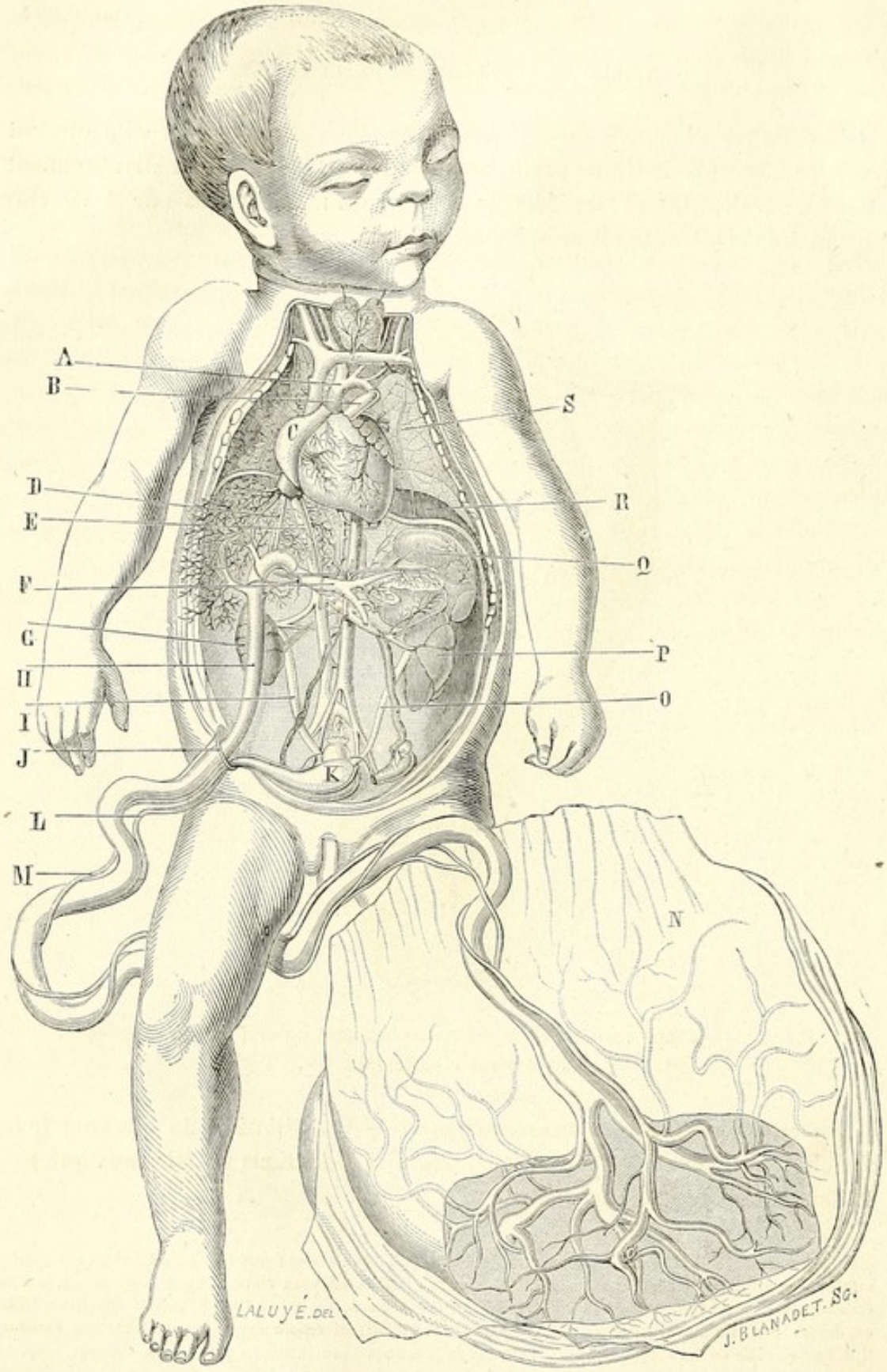

FIG. 11. — Système vasculaire du fœtus à terme (*).

(*) A, aorte; B, artère pulmonaire; D, terminaison de la veine ombilicale dans les veines sus-hépatiques; E, veine cave inférieure; F, veine porte; G, rein droit; H, veine ombilicale; I, uretère droit; J, anneau ombilical; K, vessie; L, artère ombilicale gauche; M, artère ombilicale droite; N, placenta; O, uretère gauche; P, rein gauche; Q, rate; R, partie gauche du diaphragme; S, nerf phrénique gauche.

Par cette disposition, la circulation de l'enfant est liée à la circulation de la mère, et un échange se fait entre les éléments du sang chez les deux êtres, au travers des tuniques des vaisseaux qui entrent dans la structure des deux placentas. Cet échange se fait par une endosmose vitale et sans que jamais les vaisseaux communiquent. Le sang de l'enfant est artérialisé et revivifié par l'action médiate des poumons et des voies digestives de la mère.

Le placenta étant chargé des fonctions de nutrition et de respiration, on peut prévoir que sa grandeur sera en rapport avec la force de l'enfant. Il s'accroît comme l'embryon; le *cordon ombilical*, tordu en spiral, établit la communication vasculaire entre l'embryon et le placenta. Il y a deux artères pour une seule veine, *artères ombilicales*, *veine ombilicale*. Elles se terminent les unes et les autres dans les villosités du placenta. La membrane amnios, après s'être avancée des capuchons céphalique et caudal de l'embryon jusqu'à la région ombilicale, s'unit au cordon ombilical, auquel elle forme une tunique qui persiste jusqu'à la naissance. A cette époque, l'appareil circulatoire du fœtus (fig. 11) se compose de :

1° Un cœur à quatre cavités : deux ventricules dans lesquels viennent s'ouvrir deux oreillettes largement ouvertes l'une dans l'autre (trou de Botal).

2° Une aorte et une artère pulmonaire partant, l'une du ventricule gauche, l'autre du ventricule droit, et anastomosées au-dessus du cœur par un canal

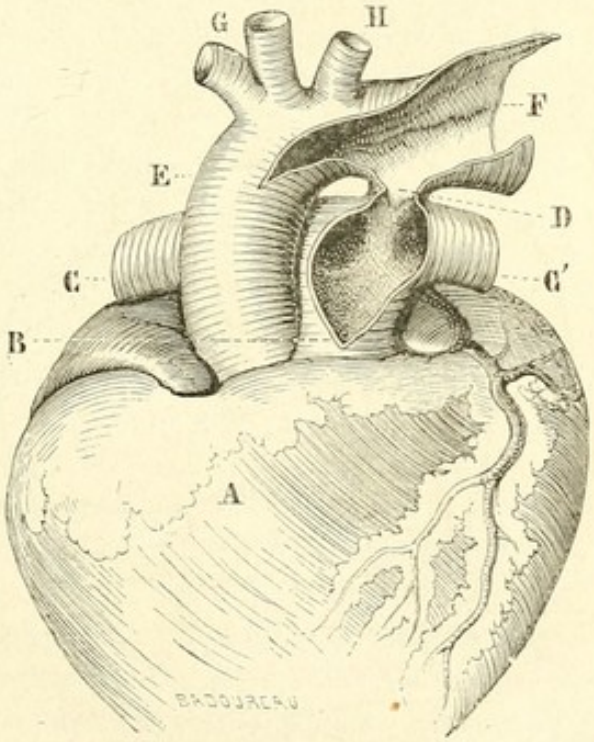

Fig. 12. — Canal artériel persistant chez l'adulte (*).

(fig. 12) qui semble continuer le tronc de l'artère pulmonaire, pour aller se jeter dans la concavité de la crosse aortique, au-dessous de l'origine des artères des bras et de la tête.

(*) A, ventricule droit; B, artère pulmonaire; C, branche droite de l'artère pulmonaire; C', branche gauche; D, canal artériel persistant; E, crosse de l'aorte; F, partie postérieure de la crosse ouverte; G, tronc brachio-céphalique et ses deux branches; H, carotide primitive du côté gauche. (Bernutz, *Nouv. Dict. de méd.*, t. III.)

3° Une veine ombilicale qui, dans l'abdomen, s'anastomose avec la veine cave inférieure (canal veineux), et se répand dans le foie en branches qui, réunies à celles de la veine porte, s'anastomosent avec les divisions des veines sus-hépatiques, pour aller porter leur sang dans la veine cave inférieure et l'oreillette gauche du cœur.

4° Deux artères ombilicales qui naissent des artères iliaques internes.

Quand le fœtus vient au jour, les poumons se dilatent, le sang y afflue. La circulation cesse dans la veine ombilicale et les artères du même nom, qui se trouvent peu à peu réduites à des cordons fibreux, ainsi que le canal artériel. L'orifice interauriculaire, ou trou de Botal, se trouve de même oblitéré très-rapidement, sinon immédiatement.

Développement des divers systèmes organiques. — C'est vers le commencement de la période placentaire qu'apparaissent le plus grand nombre d'organes. Quelques-uns cependant sont déjà très-visibles à la période allantoïdienne ; mais c'est le plus petit nombre, et le fœtus humain est alors si petit, que l'observation la plus attentive ne peut donner que des résultats bien incomplets et bien incertains.

Pendant que les premières transformations s'opèrent dans les vésicules ombilicales (fig. 13), allantoïde et amnios, le corps de l'embryon tend de plus en plus

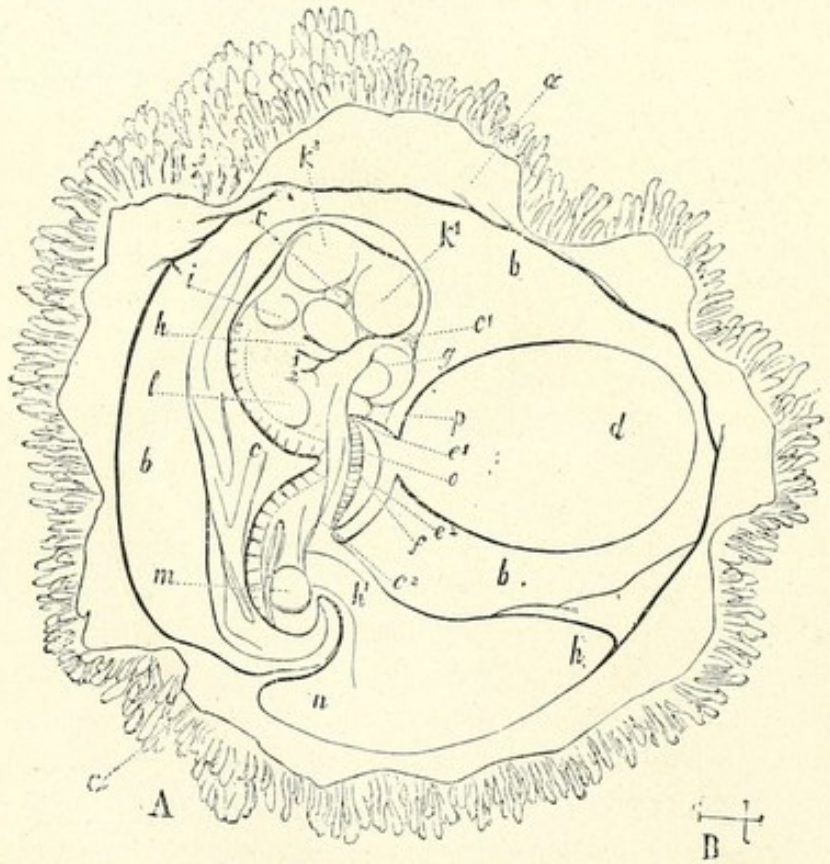

FIG. 13. — Embryon humain avec son œuf de vingt et un jours (*).

(*) A, grossissement ; B, grandeur naturelle : — *aa*, chorion renversé ; *bb*, espace plein d'albumine entre le chorion et l'amnios ; *c*, amnios qui est encore ouvert depuis c^1, en avant, jusqu'à c^2 en arrière ; *d*, vésicule ombilicale se continuant avec l'intestin stomacal et jusqu'à l'intestin anal c^2 ; *f*, corps de Wolff ; *g*, cœur ; *h*, mâchoire inférieure ; *i*, oreille ; k^1, hémisphères ; k^2, tubercules quadrijumeaux ; *l*, membre antérieur ; *m*, membre postérieur ; *n*, limite conjecturale du feuillet vasculaire de l'allantoïde ; *n'*, feuillet muqueux de l'allantoïde ; *o*, mésentère ; *p*, foie ; *r*, œil ; 1, 2, deux fentes branchiales.

à prendre la forme de l'espèce à laquelle il appartient. La tache embryonnaire, s'accroissant rapidement, fixe d'abord la forme générale de l'être. Les différents tissus et organes commencent ensuite à apparaître.

Les rudiments du système nerveux cérébro-spinalse montrent en premier lieu, déjà caractérisés sur la tache germinative, alors que cette tache n'est encore qu'un stratum de structure cellulaire interposé au feuillet externe et au feuillet interne du blastoderme. Cette masse celluleuse présente à son centre une ligne brillante (*ligne primitive*), surmontée, de chaque côté et à ses deux extrémités, de deux sillons légèrement saillants, qui sont produits par l'accumulation de blastème sur ses limites.

La ligne primitive, et la zone obscure qui l'entoure, forment une sorte de rainure creuse dont le fond est constitué par la partie brillante. Les bords obscurs, nommés *lames dorsales*, se courbent de plus en plus, et s'unissent à la fin sur la ligne médiane, faisant ainsi, de ce qui était d'abord une rainure creuse, un tube creux. Ce tube est le canal vertébral de l'embryon.

Tandis que de chaque côté de la gouttière primitive s'élèvent les lames dorsales, une ligne mince, composée de globules, prend naissance dans le milieu et en dessous de cette gouttière. C'est la *corde dorsale*, axe du tronc destiné à servir de centre de formation aux corps vertébraux.

Une couche nerveuse existe à la partie la plus interne des lames dorsales; c'est l'origine du cerveau et de la moelle épinière (axe nerveux primitif).

A sa partie antérieure ou céphalique, l'axe nerveux primitif présente un petit élargissement (premier vestige du cerveau), où, par les progrès du développement, apparaissent trois grosseurs distinctes, nommées les cellules cérébrales, séparées les unes des autres par des rétrécissements.

La cellule antérieure augmente rapidement de volume, produit le plus souvent et successivement les hémisphères cérébraux, les ventricules latéraux, les nerfs optiques, le corps calleux et la voûte à trois piliers. La cellule cérébrale du milieu, qui, au commencement, était la plus large, croît moins rapidement que les autres. C'est de cette cellule que proviennent les tubercules quadrijumeaux et l'aqueduc de Sylvius, etc., etc.

Le développement de ces parties si importantes du système nerveux commence à la fin du premier mois. Vers le quatrième mois, toutes ces parties sont très-clairement dessinées, et les lobes cérébraux, qui continuent à s'accroître, couvrent bientôt les parties postérieures de l'encéphale, qui se sont développées aux dépens des cellules postérieures et de celles du milieu. Vers le sixième mois, les tubercules quadrijumeaux, vers le septième, le cervelet, sont couverts par les hémisphères cérébraux.

C'est vers le quatrième mois que les circonvolutions et anfractuosités du cerveau commencent à apparaître sur les hémisphères.

L'étude complète du développement des tissus et des organes se trouve naturellement placée dans l'anatomie générale et dans l'anatomie des régions. Nous devons nous borner ici à ces considérations sommaires.

CHAPITRE III.

PRINCIPES DE TÉRATOLOGIE GÉNÉRALE.

A partir du moment de la conception, l'être humain peut être soumis à des impressions nuisibles, qui troublent plus ou moins son développement physiologique : à chaque période de la vie dans l'utérus, le fœtus peut contracter des maladies. Les conséquences et les terminaisons de toutes les maladies sont autres dans la vie intra-utérine que dans la vie extra-utérine, et même, pendant la vie intra-utérine, les maladies diffèrent suivant l'âge du fœtus. Si le produit de la conception contracte des maladies après que toutes les parties ont atteint un développement complet, la terminaison sera la même que pendant la vie extra-utérine. Mais si l'œuf contracte des maladies à l'époque où toutes les parties du fœtus n'ont pas encore atteint la forme qu'elles doivent garder, les causes morbides amènent un changement de forme de toutes ou de certaines parties embryonnaires (vices de conformation, anomalies, monstruosités.)

Sous le nom de *vice de conformation*, on comprend un changement de forme de tout ou d'une partie du corps, qui est du à un développement anormal pendant la vie embryonnaire, c'est-à-dire avant la fin du troisième mois. Ces changements de forme sont-ils tels qu'ils provoquent chez nous un sentiment de répugnance, on les appelle *monstres*; le corps est-il en général formé harmoniquement, et n'y a-t-il que quelques parties qui ont subi des changements de forme, on les appelle *anomalies*.

Les vices de conformation, ou monstruosités, ont été divisés en : 1° monstruosités *per excessum*; 2° monstruosités *per defectum*; 3° monstruosités *per fabricam alienam*.

Mais toutes les *maladies tératologiques* n'entrent point dans ces trois classes, et nous pouvons dès à présent poser en principe, sauf à le démontrer plus tard, que le nombre et les variétés des vices de conformation sont infinis!

LIVRE II.

ANATOMIE GÉNÉRALE.

L'anatomie générale, disent Littré et Ch. Robin (1), est cette partie de l'anatomie qui a pour sujet les espèces de parties du corps qui, une fois observées dans une région de l'économie, sont connues pour toutes les autres, et qui a pour but la connaissance de leurs organisations. Selon ces auteurs, ces parties sont : 1° Les parties simples ou élémentaires, tant principes immédiats qu'éléments anatomiques; 2° les tissus et les humeurs; 3° les systèmes.

Au point de vue chirurgical, il nous paraît utile de diviser l'anatomie générale de la façon suivante :

1° *Éléments anatomiques et sang.*

2° *Tissus, systèmes et organes.*

PREMIÈRE SECTION.

ÉLÉMENTS ANATOMIQUES ET SANG.

L'examen histologique des solides et des liquides du corps de l'homme a démontré que les différents éléments anatomiques qui le composent, et dont les principaux ont été groupés dans la figure 14 par MM. Beaunis et Bouchard (2), pouvaient être rangés sous quatre chefs différents : I. Substance amorphe ou homogène. — II. Simple membrane. — III. Cellule. — IV. Fibre.

Cette classification ne comprend pas tous les éléments anatomiques; mais rappelons ici un principe général qui est bien important dans l'étude des sciences biologiques : Une classification est toujours un ordre artificiel, c'est un procédé de la *méthode* dont le besoin se fait vivement sentir. Ce n'est jamais la juste mesure ni le tableau parfait des affinités naturelles. Une classification doit toujours offrir des vides que rempliront les recherches ultérieures, en éloignant les bornes de la science. Aux éléments anatomiques connus, le microscope vient tous les jours ajouter de nouvelles espèces normales ou pathologiques, et il s'en faut encore de beaucoup qu'il ait dit là son dernier mot. Que d'éléments composant les tumeurs, les glandes, etc., qui ne rentrent dans aucune de nos quatre classes!

(1) Littré et Robin, *Dictionnaire de médecine*, 12e édition. Paris, 1865, p. 66.

(2) Beaunis et Bouchard, *Noureaux Éléments d'anatomie descriptive*. Paris, 1867.

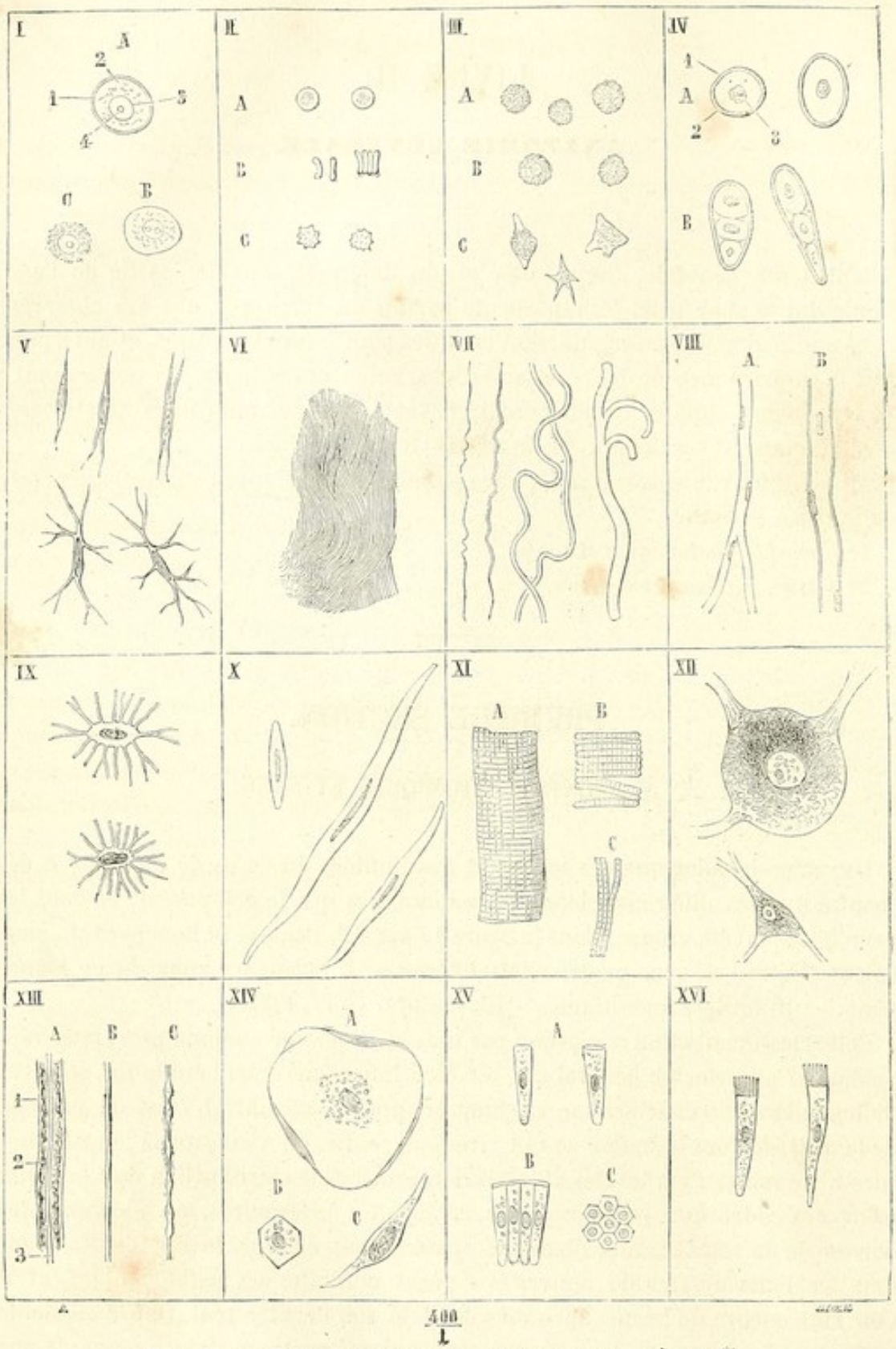

FIG. 14. — Tableau des principaux éléments anatomiques (*).

(*) I. Cellule : A, cellule avec membrane d'enveloppe à double contour : 1, enveloppe ; 2, contenu ; 3, noyau ; 4, nucléole. B, cellule avec membrane d'enveloppe à simple contour. C, globule sans membrane d'enveloppe. — II. Globules sanguins : A, vus de face ; B, vus de côté ; C, globules déformés. — III. Globules blancs : A, sans noyau visible ; B, avec noyau ; C, à l'état de contraction. — IV. Cellule cartilagineuse : A, simple : 1, capsule de cartilage ; 2, membrane d'enveloppe ; 3, noyau. B, capsule de cartilage contenant plusieurs cellules cartilagi-

CHAPITRE PREMIER.

SUBSTANCE AMORPHE, HOMOGÈNE OU HYALINE.

Comme exemples de substance homogène, nous signalerons à l'état normal la matière qui est située entre les fibres ou les cellules d'un grand nombre de tissus, le cartilage et le fibro-cartilage, etc.

A l'état pathologique, la substance homogène se rencontre dans le cancer, dont elle forme souvent une partie de la masse et auquel elle donne souvent sa dureté (Gluge). Sa transparence justifie le nom de *substance hyaline* qui lui a été donné.

On a vu souvent des granules apparaître dans la substance hyaline.

La substance homogène, véritable gangue amorphe des tissus, paraît composée, dans son état d'organisation le plus infime, d'un simple coagulum albumineux.

Elle paraît quelquefois atteindre un état d'organisation plus parfait, et se résout en des composés chimiques bien différents. C'est ainsi que dans la gangue homogène du cartilage, on trouve de la *cartilagéine* et non de l'albumine, etc.

CHAPITRE II.

SIMPLE MEMBRANE.

La lame postérieure de la capsule du cristallin, la membrame fondamentale des lymphatiques intra-ganglionnaires, sont deux exemples de *simples membranes*. Les simples membranes sont transparentes et sans trace de structure. Aussi ne deviennent-elles apparentes que quand une de leurs parties présente un pli ou une déchirure.

De même que dans la substance homogène, des granulations peuvent se montrer dans une simple membrane.

CHAPITRE III.

CELLULES.

§ I. — Structure et propriétés.

Les cellules, disent les auteurs, sont des vésicules closes généralement globuleuses et renfermant : 1° une paroi propre, 2° un contenu fluide, 3° des granulations répandues dans le fluide, 4° un noyau, 5° un nucléole. Nous citerons comme exemple les cellules de la glande parotide (fig. 15).

FIG. 15. — Cellules de la glande parotide (Cl. Bernard).

neuses. — V. Cellule plasmatique. — VI. Tissu connectif fibrillaire. — VII. Fibres élastiques de diverses grosseurs. — VIII. Capillaire sanguin : A, à simple contour ; B, à double contour. — IX. Cellule osseuse. — X. Cellule contractile et fibre musculaire lisse. — XI. Fibre musculaire striée : A, à l'état ordinaire; B, divisée en disques ; C, fibrilles musculaires isolées. — XII. Cellules nerveuses. — XIII. Tubes nerveux : A, tubes à moelle : 1, gaine nerveuse; 2, moelle nerveuse; 3, cylindre de l'axe. B, tube nerveux sans moelle; C, tube variqueux. — XIV. Cellules épithéliales pavimenteuses : A, grandes cellules de la muqueuse buccale ; B, cellule pavimenteuse régulière; C, cellule épithéliale des vaisseaux. — XV. Cellules épithéliales cylindriques : A, vues de côté et isolées ; B, réunies ; C, vues de face. — XVI. Cellules vibratiles. (Beaunis et Bouchard.)

Paroi propre. — Il s'en faut de beaucoup que toutes les cellules présentent une paroi isolable. Les vésicules adipeuses sont peut-être les seules, parmi toutes les cellules, qui offrent cette membrane d'enveloppe que beaucoup d'anatomistes regardent comme existant constamment. Le plus souvent les cellules sont de petits parenchymes de composition identique au centre et à la surface, des espèces de petites éponges susceptibles de s'imbiber des sucs nutritifs et de les transformer. Que l'on jette un coup d'œil sur les cellules de l'épithélium et sur les cellules du foie, et l'on admettra facilement qu'elles ne présentent point de paroi cellulaire.

Quand la paroi des cellules existe, elle est formée d'une simple membrane, d'épaisseur variable dans les différentes cellules, généralement soluble dans l'acide acétique.

Contenu fluide. — Le *liquide cellulaire* est transparent, généralement du moins; d'une composition chimique excessivement variable : souvent c'est une matière albumineuse, dans les cellules épithéliales; c'est de la kératine, dans les cellules graisseuses, de la margarine et de la stéarine, etc.

Certaines cellules ne contiennent que des liquides (cellules adipeuses). On rencontre, le plus souvent, dans le contenu des cellules, de l'eau, de l'albumine, de la graisse, des matières extractives et des sels. On y trouve généralement, en abondance, une substance azotée qui précipite par l'eau et les acides étendus. Les cellules des glandes renferment des combinaisons particulières en rapport avec la nature de la sécrétion.

Granulations. — Les granulations répandues dans les cellules sont innombrables; ce sont de petits corpuscules arrondis, souvent de trop petite dimension pour être mesurés, et qui ne présentent point de membrane enveloppante. Elles peuvent être remplacées, en totalité ou en partie, par des grains opaques de couleur noire très-foncée (granulations pigmentaires). Nous citerons comme exemples : les cellules pigmentaires de la choroïde (fig. 16), quelques cellules nerveuses, les cellules épidermiques du mamelon, etc., etc.

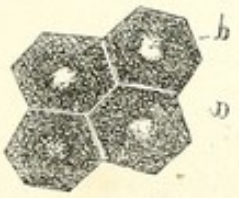

FIG. 16.
Cellules pigmentaires (*).

Les granulations paraissent cependant être, dans quelques cas, de véritables vésicules (*noyaux libres*). Ainsi les globules du lait sont dans l'origine des granulations graisseuses que recouvre une mince membrane de caséine. Les molécules contenues dans le chyle sont des granulations graisseuses recouvertes d'une enveloppe albumineuse. Wharton Jones regarde les globules rouges du sang, chez l'homme, comme des vésicules ou des noyaux libres.

Noyau. — Le contenu granuleux et transparent de la cellule renferme une vésicule à contours généralement plus épais et plus foncés que ceux de la cellule : c'est le *noyau* ou *cytoblaste*, qui se retrouve, avec la plus grande con-

(*) *a*, cellules de la couche épithéliale pigmentée de la choroïde de l'œil humain; *b*, noyau de ces cellules. (Ch. Robin.)

stance, sans modification remarquable de forme. Nous citerons comme exemples les diverses cellules représentés fig. 17, dont les noyaux sont partout semblables.

Fig. 17. — Cellules diverses à noyau semblaole (*).

Nucléole. — Enfin, dans le noyau, au milieu du contenu granuleux de la cellule, on aperçoit généralement une granulation plus volumineuse que les autres : c'est le *nucléole*.

Il est impossible de rappeler les opinions des auteurs sans laisser voir le degré de certitude et de confiance qu'elles inspirent. Le microscope a opéré, sans aucun doute, une transformation dans certaines parties de l'anatomie normale et pathologique; mais si l'on veut juger de l'importance d'une science par la solidité des bases sur lesquelles elle repose, que dire de l'histologie? Partout, dans cette science, on rencontre les mots *cellule*, *noyau*, *nucléole*; et cependant l'histoire des objets que ces mots représentent nous paraît bien incomplète. Le microscope, qui nous a fourni sur les liquides des notions d'une si incontestable utilité, n'a point encore résolu complétement le problème de la structure intime des tissus.

§ II. — Classification des cellules.

Quoique très-variables dans leur forme, les cellules peuvent cependant, à la rigueur, être ramenées à sept types morphologiques admis par Morel (1), et qui sont :

1° *Cellule sphérique* (ovule et cellules qui en dérivent, cellules de nouvelle formation chez l'adulte, et en général celles qui nagent dans les liquides).

2° *Cellule polyédrique* (fig. 18). Les cellules polyédriques sont, de toutes, les plus communes. Les facettes sont quelquefois égales, comme dans les cellules pigmentaires (fig. 16); d'autres fois les unes sont beaucoup plus larges que les autres. La pression réciproque des cellules les unes contre les autres paraît être la cause qui détermine la forme polyédrique des cellules. (Cellule de la

(1) Morel, *Traité élémentaire d'histologie humaine*. Paris, 1864.

(*) *a*, cellule hépatique; *b*, cellule fusiforme du tissu conjonctif; *c*, vaisseau capillaire; *d*, grande cellule étoilée d'un ganglion lymphatique; *e*, cellule ganglionnaire du cervelet. (Virchow.)

couche moyenne des épithéliums stratifiés; cellules épithéliales des glandes en grappe, et d'une partie des glandes en tube.)

FIG. 18. — Cellules polyédriques (*).

3° *Cellule lamellaire* (couche superficielle de l'épiderme et des épithéliums de

FIG. 19. — Epithélium du vagin (L. Beale).

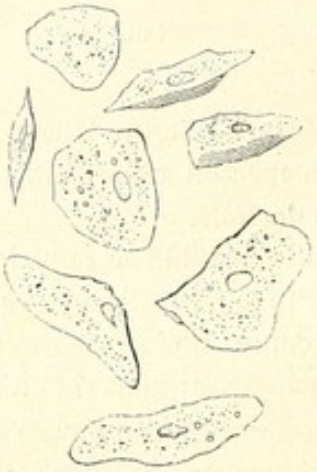

FIG. 20. — Epithélium du vagin (L. Beale).

la bouche, de l'œsophage, du vagin (fig. 19 et 20), des petites lèvres, de la conjonctive; épiderme des poils; épithélium des séreuses et des vaisseaux).

FIG. 21. — Epithélium de la vessie (L. Beale).

4° *Cellule cylindrique* ou *conique* (couche profonde des épithéliums stratifiés; épithélium de la muqueuse intestinale, épithélium des canaux excréteurs des glandes).

(*) *a*, cellules de la glande parotide; *b*, cellules de la glande sous-maxillaire; *c*, du pancréas; *d*, de la glande sublinguale; *e*, des glandes de Brunner. (Cl. Bernard.)

5° *Cellule vibratile* (fosses nasales; sinus maxillaire, frontaux, ethmoïdaux; oreille moyenne, trachée, arbre bronchique, utérus et oviducte).

6° *Cellule fusiforme* (muscles lisses de l'intestin (fig. 22), masses embryonnaires

Fig. 22. — Cellule musculaire lisse de l'intestin (Virchow).

en voie de transformation fibreuse, muscles lisses, dans les tumeurs dites *fibroplastiques*).

7° *Cellule étoilée* ou *rameuse* (cellules choroïdiennes, osseuses, nerveuses, etc.).

§ III. — Origine et multiplication des cellules.

Raspail et Schleiden ont, les premiers, démontré que dans les végétaux la cellule est l'élément primordial de tous les tissus, et que les cellules apparaissent au sein d'un liquide formateur (*cytoblastème*), dans lequel se passent les premières périodes de leur développement. Schwann a essayé d'établir, par de nombreuses observations, que les cellules naissent de la même façon dans les tissus animaux, et que, de plus, elles sont l'origine de toute organisation fig. 23). Cette théorie une fois établie pour les tissus normaux, il était naturel de l'étendre à la formation des productions pathologiques et des tumeurs. C'est ce que firent J. Müller, Henle, Virchow, etc. (1). Ainsi a été constituée la *théorie cellulaire*, que le talent de ses défenseurs n'a pu jusqu'à présent faire admettre de tous les anatomistes, et qui, pour beaucoup, ne constitue qu'une brillante erreur.

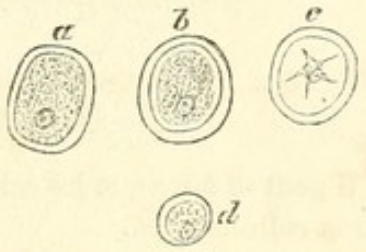

Fig. 23. — Cellules de cartilage analogues aux cellules végétales (*).

Multiplication des cellules. — La cellule, une fois formée, se multiplie, ou en se divisant en deux cellules (*scission*), ou en donnant naissance dans son intérieur à une autre cellule (*formation endogène*). Quand les cellules prennent naissance isolément dans le blastème formateur, on dit qu'il y a *formation libre*.

La multiplication des cellules par scission est le mode le plus répandu dans

Fig. 24. — Scission d'une cellule d'épithélium normal (L. Beale).

l'organisme animal (fig. 24), d'après Kölliker, Meissner, Siebold. Virchow l'appelle *multiplication de cellules par bourgeons*.

(1) Virchow, *la Pathologie cellulaire*, trad. par P. Picard. Paris, 1866.

(*) *a*, *b*, *c*, formes bien développées ; *d*, forme plus jeune. Ces cellules proviennent du bord d'ossification d'un cartilage en voie de développement. (Virchow.)

Dans la formation endogène (fig. 25), il se forme d'abord dans la cellule plusieurs noyaux aux dépens du noyau simple primitif; puis l'ensemble de la matière contenue dans la cellule se partage en autant de parties qu'il y a de noyaux, de manière que toujours chacune de ces parties cache un noyau dans son épaisseur; enfin, autour de ces portions de contenu, ou sphères enveloppantes, se forment les cellules filles (Kölliker).

FIG. 25. — Cellules en voie de formation endogène (*).

FIG. 26. — Cellules en voie de formation endogène (**).

Il peut se faire que les cellules filles apparaissent directement autour du noyau de la cellule mère.

La formation libre des cellules chez l'homme s'observe dans les cellules de certains organes glanduleux, dans les cellules de l'utérus pendant la gestation, dans le *corpus luteum*, dans la moelle des os du fœtus, et dans le blastème qui sert à l'accroissement des os.

§ IV. — Fonctions chirurgicales.

La cellule se rencontre comme élément du plus grand nombre des productions pathologiques; comme élément des liquides, comme élément, et transitoire et permanent, des parties molles et des os. L'examen des variétés des cellules peut seul permettre de se faire une idée des anomalies de forme et de développement qu'elles présentent.

Tumeurs épithéliales (fig. 19). — La cellule épithéliale, élément anatomique normal de l'épiderme cutané et muqueux, et revêtement interne des glandes, forme, par son développement anormal hypertrophique, les tumeurs *épithéliales* ou *cancroïdes* que, au point de vue pratique, présentent plusieurs formes ou *variétés cliniques* de gravité bien différente.

(*) Cartilage épiphysaire du bras d'un enfant. — *a*, cavités du cartilage avec une mince paroi (capsule), dans lesquelles se détachent des cellules de cartilage avec noyau et nucléoles; *b*, capsules (cavités) avec cellules résultant de la division de la cellule primitive simple; *c*, division de la capsule ayant suivi la séparation des cellules; *d*, interposition de substance intercellulaire éloignant les capsules divisées (Virchow).

(**) Accroissement d'un cartilage costal d'un adulte. — Groupes considérables de cellules au milieu d'une enveloppe commune : les groupes ont été formés par la division successive de cellules simples dans le principe. En haut et à gauche, on voit un groupe dans lequel une cellule a plusieurs couches de capsules. — Grossissement : 300 diamètres. (Virchow.)

Il ne faudrait pas croire que le cancroïde n'atteignît que les parties renfermant normalement de l'épithélium. Il est vrai qu'il a généralement pour origine la peau ou les muqueuses (fig. 27, 28 et 29). Mais le cancroïde peut envahir tous

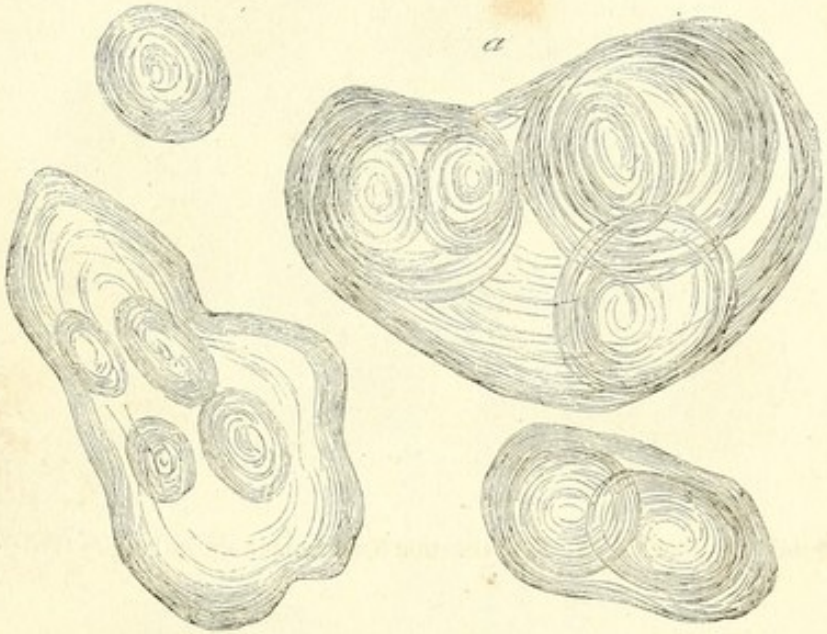

Fig. 27. — Éléments d'une tumeur épidermique de la face dans les couches profondes du derme (*).

Fig. 28. — Éléments d'une tumeur épidermique de la face (**).

Fig. 29. — Éléments d'une tumeur épidermique de la face (***).

(*) *a*, globules épidermiques grossis 50 fois ; *b*, globes épidermiques grossis 300 fois. (Lebert.)
(**) Lamelles épidermiques, vues de champ, ressemblant à des fibres ou à des fuseaux fibro-plastiques.
(***) Cellules épidermiques isolées, vues de face ou de profil.

les tissus, même les os. Lebert a fait connaître le cancroïde du col de l'utérus, il a signalé celui de la langue (fig. 30 et 31), etc.

L.

Fig. 30. — Cellules épithéliales d'une infiltration épidermique de la langue (Lebert, Bouchut).

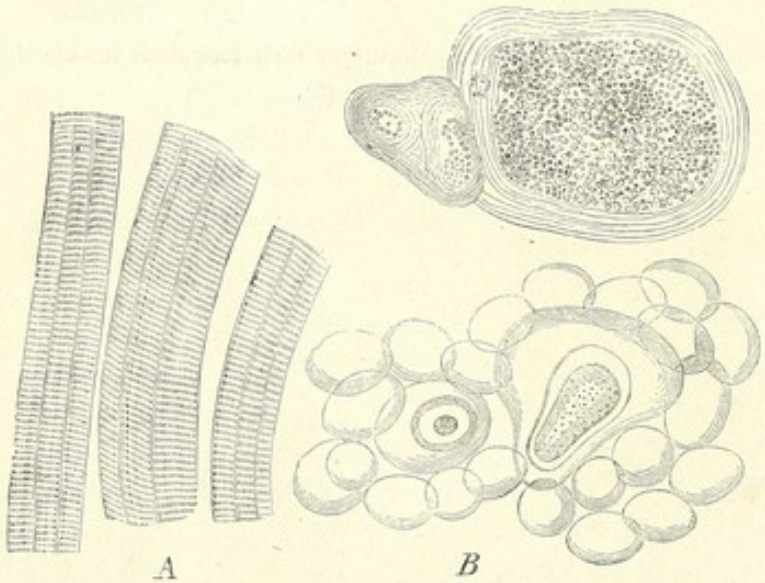

A *B*

Fig. 31. — Éléments d'un cancroïde de la langue (*).

Le temps est déjà loin de nous, où le chirurgien était rassuré sur le pronostic, quand il rencontrait les cellules épithéliales dans la trame d'une tumeur. L'observation est venue démontrer que là, comme en plusieurs autres points, si le microscope nous avait dotés de découvertes anatomiques merveilleuses, le chirurgien ne devait point se faire d'illusions. Maintenant que l'enthousiasme est passé, ne nous laissons point aller trop loin en arrière, et admettons comme démontrée, dans la majorité des cas, l'innocuité relative des tumeurs à cellules épithéliales.

(*) A, cylindres musculaires de l'infiltration; B, éléments épidermiques simples, infiltrés de graisse confluente ou granuleuse. (Bouchut.)

Tumeurs cancéreuses. — Si l'on examine au microscope une tumeur cancéreuse, on la trouve souvent composée d'amas de cellules ayant envahi les intervalles qui séparent les éléments composant les tissus ou les organes malades.

FIG. 32. — Cellules dites cancéreuses (*).

Ces cellules présentent des formes bien différentes suivant les cas (fig. 32). Les variations portent sur la grandeur et la forme ; deux causes principales concourent à les produire : 1° Les cellules sont plus ou moins complétement déve-

(*) **1, 1**, noyaux cancéreux; **2, 2**, cellules types de cancer; **3, 3**, cellules ramifiées dites en raquette; **4, 4**, cellules fusiformes à un ou plusieurs noyaux ; **5, 5**, cellules excavées dont la cavité renferme des amas granuleux de corpuscules sphériques ou une autre cellule avec ses noyaux; 5'', cellule englobant à moitié une plus petite cellule, et à côté un noyau énorme avec un gros nucléole ; **6**, plaques ou lamelles à noyaux multiples. (Charles Robin.)

loppées; 2° les pressions qu'elles exercent les unes contre les autres les rendent irrégulièrement polyédriques.

Il y a déjà quelques années que la *cellule cancéreuse*, décrite par Lebert comme un élément anatomique propre au cancer, n'est plus regardée, ni comme élément *hétérologue*, ni comme *spécifique*.

M. Velpeau a démontré, dans une discussion académique qui restera longtemps célèbre (1) : 1° Que la cellule dite cancéreuse n'est pas un élément spécifique du cancer, cette cellule pouvant manquer dans des cancers bien avérés, et se présenter dans des tumeurs qui n'ont rien de cancéreux dans leur organisation ni dans leur marche. 2° Que les tumeurs fibro-plastiques et les tumeurs épithéliales, dans lesquelles on ne trouve point l'élément cellulaire cancéreux de quelques auteurs, récidivent, soit sur place, soit au loin. Ce qui revient à dire, si nous ne nous trompons, que dans la pensée du professeur de la Charité, la traduction clinique de l'élément anatomique nommé cellule cancéreuse, reste encore à donner.

Fig. 33. — Figure schématique représentant le développement du sarcome fibro-plastique (sarcome de la mamelle). — Grossissement : 350 diamètres. (Virchow).

Tumeurs fibro-plastiques. — Les cellules dites embryonnaires (2) peuvent former des tumeurs qui furent séparées du cancer quand on vint à découvrir en elles l'élément originel du tissu cellulaire. Mais la gravité des tumeurs fibro-plastiques doit forcer, dans bien des cas, de les ranger dans la classe des cancers (fig. 33).

A côté des tumeurs *fibro-plastiques cancéreuses* se placent d'autres tumeurs *fibro-plastiques non cancéreuses* (ex. : tumeurs syphilitiques, certaines tumeurs mammaires chroniques, certaines tumeurs d'origine inflammatoire.) A l'étude clinique de séparer et de réunir d'après les véritables affinités. Les vraies variétés des maladies chirurgicales sont les variétés cliniques.

Tumeurs à granulations pigmentaires. — Les granulations pigmentaires,

(1) Velpeau, Discussion sur le cancer, *Bulletin de l'Acad. de médecine*. Paris, 1854-1855, tome XX, p. 26, 156 et 411.

(2) Voy. Tissu cellulaire.

dont la teinte noire rend si foncées certaines cellules épidermiques et les cellules étoilées de la choroïde, peuvent se présenter à l'état pathologique dans des cellules cancéreuses; et plus souvent, comme l'a démontré V. Cornil (1), dans des *éléments fibro-plastiques*. Quand ces granulations pigmentaires, dont l'apparence microscopique est représentée fig. 34 et 35, se trouvent en grande quantité dans les tumeurs, elles leur donnent une teinte foncée qui en fait ressembler la coupe à celle de la truffe. Ces tumeurs, auxquelles on a donné le nom de *mélanomes*, peuvent envahir tous les tissus; elles ont une certaine prédilection pour les os, comme nous l'avons démontré ailleurs (2).

FIG. 34. — Coupe pratiquée à travers une tumeur fibro-plastique (200 diamètres) (*).

FIG. 35. — Tumeur fibro-plastique mélanique (200 diamètres) (**).

Les tumeurs à granulations pigmentaires des mélanomes présentent des variétés nombreuses que l'anatomie pathologique est insuffisante à établir. La noirceur n'est pas plus un caractère que la dureté. Les mélanomes peuvent être cancéreux ou non cancéreux, en donnant au mot *cancer* la véritable signification qu'il nous paraît porter : tumeurs à centre multiple de développement et toxiques.

Tubercule. — Nous devons montrer ici les apparences microscopiques du tubercule, matière pathologique que l'analyse histologique nous montre composée d'éléments globuleux *celluliformes*, mais non celluleux dans le sens propre du mot.

Les caractères microscopiques du tubercule sont peu tranchés. D'après Lebert (3), il y a dans le tubercule (fig. 36 et 37) :

1° Des granules moléculaires disséminés dans toute la masse du tubercule.

(1) Cornil, *Du cancer et de ses caractères anatomiques* (*Mémoires de l'Académie de médecine*, 1866, t. XXVII, p. 301).

(2) B. Anger et Worthington, *Mélanomes*. Paris, 1866.

(3) Lebert, *Traité des maladies scrofuleuses et tuberculeuses*. Paris, 1849. — *Traité d'anatomie pathologique générale et spéciale*. Paris, 1855, t. I.

(*) Destinée à montrer les éléments fibro-plastiques et les vaisseaux.

(**) *a*, cellule fusiforme contenant du pigment noir; *b*, élément complétement infiltré de pigment.

2° Une substance interglobulaire, demi-transparente, qui unit les granules et les globules du tubercule.

3° Des corpuscules ou globules propres, élément qui serait, d'après Lebert, constant et caractéristique du tubercule. Le globule tuberculeux est, d'après Lebert, irrégulièrement ovalaire, ou anguleux, ou à angles arrondis, etc.

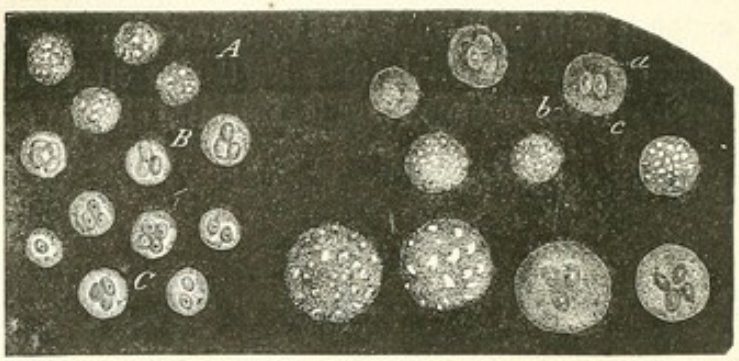

Fig. 36. — Tubercule : éléments microscopiques du contenu des cavernes pulmonaires (*).

Il y a en outre, dans le tubercule, des éléments microscopiques non constants, tels que de la graisse, de la mélanose, des fibres, des cristaux (fig. 38), etc.

Fig. 37 (**).

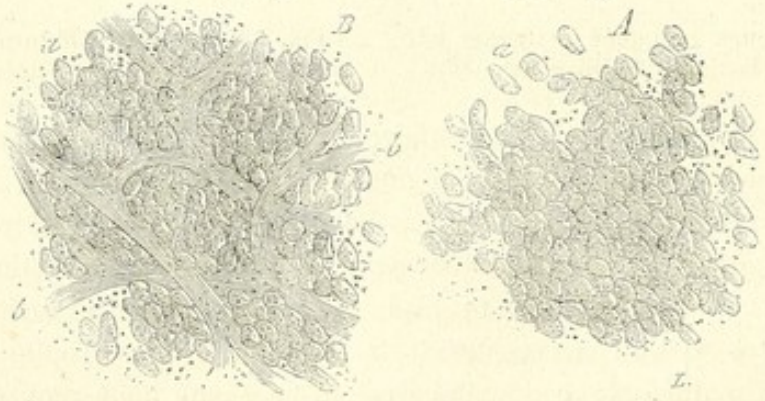

Fig. 38 (***).

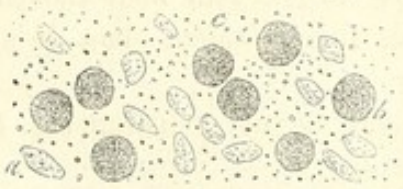

Fig. 39 (****).

Fig. 40 (*****).

Il nous en coûte de rappeler des déterminations microscopiques qui nous semblent déjà bien vieillies, quoique datant à peine de quelques années.

(*) *a*, globules du pus ; *b*, globules du tubercule ; *c*, cellules devenues granuleuses ; *d*, *d*, globules sanguins ; *e*, globules mélaniques ; *f*, granules moléculaires. (Lebert, Bouchut.)

(**) A, *a*, globules de tubercule à un grossissement de 400 diamètres ; B : *a*, les mêmes, à un grossissement de 600 diamètres ; *b*, granules tuberculeux.

(***) Matière tuberculeuse vue dans son ensemble : A, matière tuberculeuse isolée ; *a*, *a*, corpuscules ; B, matière tuberculeuse entre les fibres pulmonaires ; *a*, corpuscules ; *b*, fibres pulmonaires.

(****) Matière tuberculeuse mêlée de mélanose : *a*, globules de tubercule ; *b*, globules mélaniques ; *c*, granules noirs.

(*****) Matière tuberculeuse crétacée : *a*, globules de tubercule ; *b*, cristaux de cholestérine. (Lebert, Bouchut.)

CHAPITRE IV.

FIBRES.

Les fibres forment partie principale de beaucoup de tissus, et composent l'élément anatomique unique des tissus fibreux blancs et jaunes. Ce sont des éléments anatomiques longs et grêles. Tandis que dans la cellule, la forme est plus ou moins sphéroïdale et à dimensions à peu près égales dans tous les sens, dans la fibre la largeur n'est qu'une fraction peu importante de la longueur. Les fibres présentent généralement une partie centrale, renflée et deux extrémités plus ou moins longues et amincies. Ex. : fibre lamineuse, fibre musculaire, etc.

CHAPITRE V.

SANG.

A l'étude des éléments anatomiques les plus généraux, les plus universellement répandus, se rattache l'étude du sang. En effet, tous ces éléments dans lesquels se résolvent, à l'analyse, nos tissus et nos organes, se développent aux dépens des éléments du sang : liquide nourricier du corps de l'homme renfermant les aliments nécessaires à la nutrition.

L'importance de l'étude du sang est très-grande, mais une partie de son histoire seule peut rentrer dans l'anatomie chirurgicale : l'étude des propriétés physiques. C'est du reste la partie la plus importante et la mieux connue.

§ I. — Propriétés physiques.

La couleur du sang est bien connue. La couleur du sang artériel est notablement différente de la couleur du sang veineux ; il suffit d'avoir assisté à une opération chirurgicale pour avoir vu les différentes teintes qu'il présente dans les artères et dans les veines.

La coloration du sang dépend de son contact avec l'oxygène. Si tout autre gaz se trouve dans le poumon, ou seulement si l'air atmosphérique n'est pas convenablement renouvelé, le changement de couleur n'a pas lieu ; mais il se manifeste de nouveau aussitôt qu'on permet l'introduction de l'oxygène dans les lobules pulmonaires.

Les principales différences entre le sang veineux et le sang artériel sont présentées en raccourci dans ce tableau :

	SANG VEINEUX.	SANG ARTÉRIEL.
Couleur.	Rouge brun.	Rouge vermeil.
Odeur.	Faible.	Forte.
Température.	31° R.	Près de 32° R.
Pesanteur spécifique.	1051.	1049.
Coagulation.	Moins prompte.	Plus prompte.
Sérum.	Plus abondant.	Moins abondant.

Examiné à l'œil nu, le sang paraît homogène. Quand il est sorti des vaisseaux, il se sépare, au bout d'un temps variable, en deux parties :

1° Un liquide blanc un peu jaunâtre, le *sérum*.

2° Une masse de fibrine qui, en se solidifiant, retient les globules et forme le *caillot*.

Quand une goutte de sang est placée sur le porte-objet du microscope, on distingue nettement, dans le *liquor sanguinis* ou *plasma*, de nombreux corpuscules colorés ou non colorés : *globules rouges*, *globules blancs*.

§ II. — Examen microscopique.

Globules rouges. — Les globules rouges, après leur sortie des vaisseaux, ont une singulière tendance à s'accoler par leurs faces, de manière à produire, par leur réunion, une colonne cylindrique rappelant un rouleau de pièces de monnaie. Chez l'homme, ces globules ne sont pas sphériques, comme le nom pourrait le faire penser. Ils sont discoïdes; chacune des faces des disques sanguins présente une concavité régulière. Ce sont donc de petites lentilles biconcaves (fig. 41, 42 et 43).

Fig. 41. — Globules du sang de l'homme (*).

Fig. 42. — Globules du sang de l'homme (**).

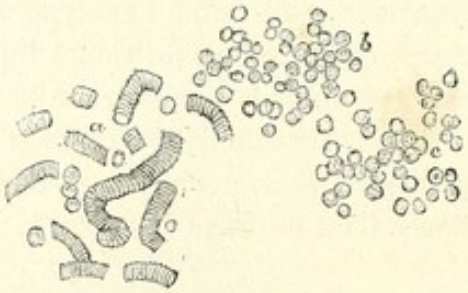

Fig. 43. — Corpuscules sanguins (***).

Globules blancs. — Ils sont en très-petit nombre, plus gros que les globules rouges, finement granulés à leur surface ou mûriformes.

Liquor sanguinis ou plasma. — Les globules du sang nagent dans un liquide blanc ayant une grande tendance à se coaguler aussitôt que le sang est sorti des vaisseaux.

Fig. 44. — Fibrine coagulée du sang humain (****).

La fibrine, partie coagulable du sang, séparée des globules, se présente, au microscope, sous la forme de filaments extrêmement fins, mêlés et enchevêtrés de la façon la plus irrégulière (fig. 44).

(*) Grossissement : 400 diamètres. Aspects divers : les uns montrent leur face, les autres leurs tranches; quelques-uns sont accolés ensemble et empilés comme des pièces de monnaie. (Donné, *Atlas de microscopie*, pl. I, fig. 2.)

(**) On voit le centre clair. (*Ibid.*)

(***) *a*, *b*, *c*, normaux. (L. Beale.)

(****) *a*, fibrilles fines; *b*, fibrilles grossières et larges; *c*, globules rouges et blancs retenus dans le caillot. — Grossissement : 280 diamètres. (Virchow.)

§ III. — Fonctions chirurgicales.

Transfusion. — Quand la quantité de sang est diminuée au-dessous d'une certaine limite par une hémorrhagie, la mort a lieu ; de là l'utilité de transfuser, dans les veines d'un blessé affaibli par une perte de sang considérable, une quantité plus ou moins considérable du même liquide emprunté aux veines d'un homme phlébotomisé.

Cette opération, acceptée d'abord avec enthousiasme, puis défendue à la suite d'accidents par un acte du parlement de Paris, peut rendre de grands services. Toutefois, en raison du petit nombre d'opérations pratiquées, il faut être très-réservé dans les éloges comme dans les critiques, et attendre que des faits plus nombreux soient venus renseigner, et sur les dangers, et sur les bénéfices réels de la transfusion.

Caillots sanguins. — L'histoire de la guérison des anévrysmes se rapporte en partie à l'étude de la coagulation du sang. Ce que l'on veut obtenir, en effet, dans le traitement des anévrysmes par les méthodes principales, c'est la coagulation du contenu, produisant un épaississement du sac assez fort pour en empêcher la rupture.

La nature a un procédé par lequel un anévrysme peut être oblitéré sans le secours de l'art : c'est la déposition de la fibrine du sang dans le sac anévrysmal. Cette fibrine se dépose en couches stratifiées que Broca (1) nomme *caillots actifs*, par opposition aux caillots noirs analogues à ceux des épanchements sanguins, qu'il nomme *caillots passifs*. Les caillots actifs sont des *caillots pseudo-membraneux;* les caillots passifs, de simples *coagulations sanguines*.

La ligature donnant lieu à l'oblitération complète et instantanée d'une artère anévrysmale, le sang contenu se coagule au bout de peu d'instants, et se prend en une masse noirâtre (coagulations sanguines) moins solide et moins vivante que les couches stratifiées, déposées successivement par le sang.

Toutefois les caillots passifs peuvent produire une guérison solide ; le sang coagulé instantanément dans un anévrysme peut subir les transformations que nous lui voyons quelquefois éprouver dans les cavités séreuses et le tissu cellulaire, et donner lieu à la production d'une masse fibrineuse cicatricielle intra-artérielle (2).

Les caillots pseudo-membraneux arrivent souvent, quand la cause qui en détermine la production continue son effet, à ne plus laisser au centre de l'anévrysme qu'un canal étroit que traverse le sang, pour se rendre à la phériphérie du corps. Il y a donc persistance du canal artériel, ce qui n'a pas lieu dans le traitement par la ligature, l'artère étant oblitérée et détruite dans un point de son trajet, puis régénérée (voy. Artères).

Deux mécanismes paraissent présider à la production et à l'accumulation des caillots pseudo-membraneux.

Le premier, le plus rare, sans aucun doute, est l'exsudation fibrineuse des

(1) Broca, *Des anévrysmes et de leur traitement*. Paris, 1865.

(2) Voy. Richet, *Nouv. Dict. de méd. et de chir. pratiques*, Paris, 1865, t. II, p. 260, art. Anévrysme. — Després, *Arch. gén. de médecine*, 1864.

parois du sac caillots pseudo-membraneux plastiques). Il se fait, en effet, dans quelques cas, des exsudations à la face interne du sac, comme cela se produit souvent dans la tunique vaginale (hématocèle de la tunique vaginale).

Les caillots pseudo-membraneux sont d'ordinaire produits par le ralentissement du cours du sang, quand les parois du sac sont rugueuses et desquamées de leur épithélium, ce qui a toujours lieu dans les sacs anévrysmaux. Le phénomène qui se produit alors est analogue à celui que l'on observe dans les tuyaux de conduite qui charrient certaines eaux calcaires; si ces eaux rencontrent dans leur trajet un corps rugueux, elles produisent des dépôts qui vont tous les jours en augmentant. Le sang est une eau chargée de fibrine, et le ralentissement considérable du cours du sang détermine la production de caillots *pseudo-membraneux par dépôt* (fig. 45).

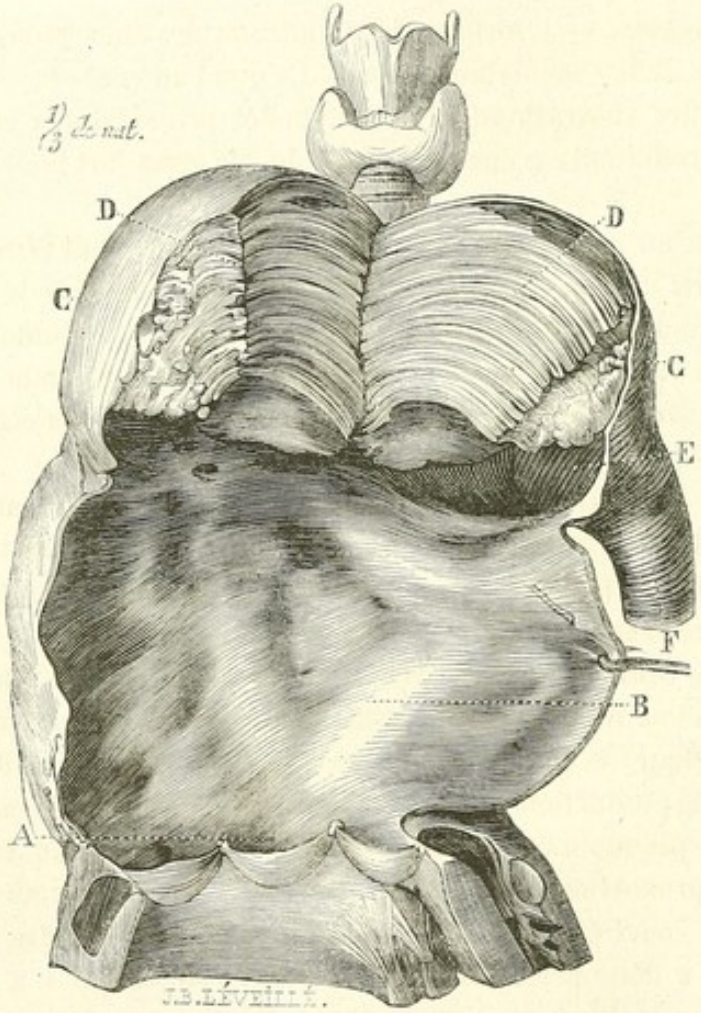

Fig. 45. — Caillots pseudo-membraneux dans un anévrysme de l'aorte (*).

Le caillot *pseudo-membraneux* se trouve sans doute presque toujours composé de deux parties : une partie formée simplement par dépôt, une autre formée par inflammation de la paroi. Ces deux parties sont identiques d'aspect, et pa-

(*) A, orifice auriculo-ventriculaire; B, sinus aortique; C, C, poche anévrysmale; D, D, caillot fibrineux lamelliforme, incisé par le milieu pour permettre de bien voir sa disposition stratifiée; E, orifice conduisant de la poche anévrysmale dans l'aorte; F, aorte. (Richet.)

raissent avoir les mêmes propriétés physiques; mais reconnaissant deux origines différentes, il ne doit pas y avoir identité complète dans leur structure intime.

Le caillot pseudo-membraneux plastique nous paraît pouvoir se vasculariser, tandis que nous n'oserions nous prononcer sur la vascularité du caillot pseudo-membraneux par dépôt.

L'étude des plaies des artères nous montrera que ce qui établit un obstacle à un nouvel écoulement sanguin, après la ligature et autres moyens hémostatiques, c'est encore le caillot sanguin.

Lymphe plastique et pus. — L'inflammation des tissus et des organes donne lieu à la production de deux liquides : la *lymphe plastique* et le *pus*.

La *lymphe plastique* est une sorte de vernis transparent dont se recouvrent les surfaces des plaies, quand le sang a cessé de couler. C'est dans la lymphe plastique que se passent les phénomènes principaux de la réunion *immédiate*; elle se concrète, se vascularise, et forme bientôt un lien vivant interposé et adhérent aux deux surfaces de section.

L'exsudation plastique est le résultat d'une inflammation douce; quand le travail phlegmasique monte à un degré plus élevé, ce n'est plus de la lymphe qui est exprimée des tissus, c'est du *pus*. Le pus, dont les caractères physiques et le développement rapide (fig. 46 et 47) peuvent être facilement appréciés devant

Fig. 46. — Pus des premières douze heures (*).

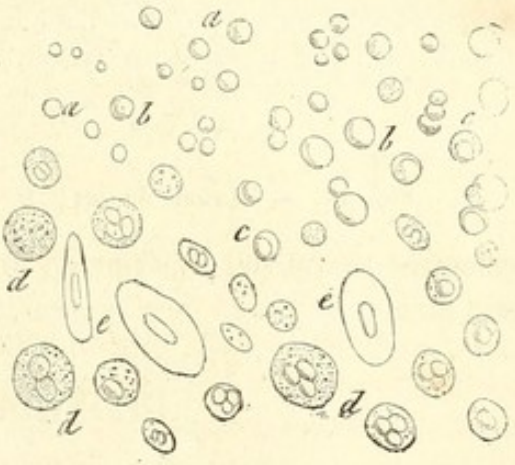

Fig. 47. — Éléments du pus au premier et au deuxième jour (**).

les malades, est un liquide composé d'une partie fluide, *sérum du pus*, et de *globules* tenus en suspension (fig. 48). Ces globules sont des cellules, au point de vue des propriétés microscopiques. Le pus peut donc être comparé au sang.

Les corpuscules du pus sont généralement sphériques, présentant une très-grande analogie avec les globules blancs du sang. L'enveloppe du corpuscule est opaque, soluble dans les acides étendus; renfermant des noyaux et des nu-

(*) *a*, *a*, petits globulins qui offrent des contours foncés et un aspect nucléaire; *b*, *b*, *b*, et *c*, *c*, *c*, noyaux entourés d'un limbe pâle, qui devient leur enveloppe. (Lebert.)

(**) *a*, *a*, *a*, petits noyaux; *b*, *b*, *b*, noyaux plus développés; *c*, *c*, *c*, jeunes cellules autour de plusieurs noyaux; *d*, *d*, *d*, grandes cellules avec noyaux, quelques-unes renferment un nucléole; *e*, *e*, *e*, globules du sang. (Lebert, Bouchut.)

cléoles (fig. 48). Distinguer un globule blanc du sang d'un globule de pus est un diagnostic anatomique impossible dans l'état actuel de nos connaissances.

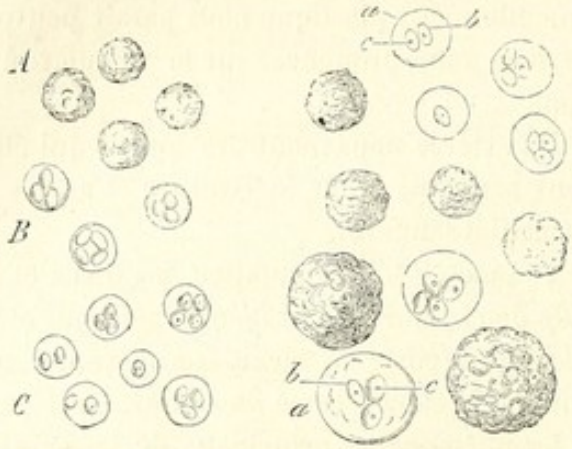

FIG. 48. — Cellules ou globules de pus à divers grossissements, de 300 à 500 diamètres (*).

Il y a dans les cellules une plus ou moins grande quantité de graisse, sous forme de gouttelettes d'huile et quelquefois de cristaux de cholestérine. On y a

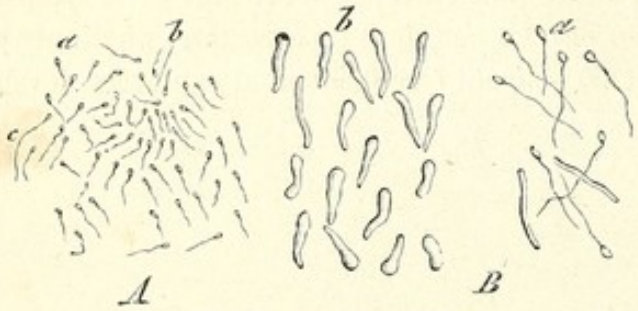

FIG. 49. — Vibrions du pus (**).

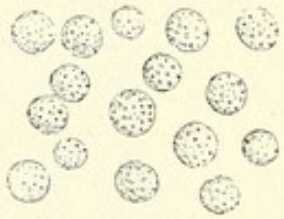

FIG. 50. — Globules de pus (Lebert).

également trouvé des vibrions de différentes espèces (fig. 49), mais cela est assez rare.

DEUXIÈME SECTION.

TISSUS. — ORGANES. — SYSTÈMES.

CHAPITRE PREMIER.

CONSIDÉRATIONS GÉNÉRALES.

§ I. — Tissus.

On désigne sous le nom de *tissu*, tout groupement des parties élémentaires se reproduisant constamment et de la même manière dans la même partie.

(*) A, B, leur aspect nature ; C, cellules rendues transparentes par l'acide acétique ; *a*, paroi cellulaire; *b*, noyau ; *c*, nucléole. (Lebert, Bouchut.)

(**) A, vibrions ordinaires (*Vibrio regula* et *lineola*, Ehrenb.) : *a*, *a*, leur extrémité antérieure renflée; *a*, *a'*, extrémité postérieure pointue ; *b*, groupe de vibrions ; *c*, *c*, chaîne de vibrions. — B, vibrions de diverses autres espèces : *a*, *a*, extrémité caudale allongée ; *b*, *b*, vibrions du pus trouvés dans mes expériences sur la pyogénie. (Lebert, *Anat. path.*, pl. II, fig. 13.)

Kölliker a classé les tissus de la manière suivante :

1° Tissu de cellules, qui comprend le tissu épidermique et les tissus des glandes proprement dites ; 2° tissu de substance conjonctive, qui comprend le tissu cellulaire, le tissu cartilagineux, le tissu élastique et le tissu osseux ; 3° tissu musculaire des muscles lisses et striés ; 4° tissu nerveux ; 5° tissu des glandes vasculaires sanguines.

Il faut ajouter à cela quelques tissus propres à un seul organe, la substance cristalline normale de l'oreille interne ou otolithes, la substance cristalline des produits pathologiques, le tissu du corps vitré, etc.

§ II. — Organes.

Les organes se divisent en *simples* et en *composés*.

Aux premiers appartiennent : l'épiderme, l'épithélium, les poils, ongles, émail, cristallin, glandes simples vraies, corps vitré, corde dorsale, vrais cartilages, cartilages élastiques, ligaments élastiques et membranes élastiques, tendons, ligaments, membranes fibreuses, os et dents, muscles lisses et membranes musculaires lisses, muscles striés et membranes musculaires striées, nerfs et ganglions, follicules glandulaires simples.

Aux organes composés appartiennent : vaisseaux, peau, membranes muqueuses, séreuses, organes spéciaux du tube digestif, glandes composées proprement dites avec leurs dépendances propres, glandes vasculaires sanguines, organes centraux du système nerveux, organes des sens.

§ III. — Systèmes.

Les organes, en se groupant, forment des systèmes. Exemple : le système cutané, le système osseux, le système musculaire, le système nerveux, le système vasculaire, le système intestinal, et le système génito-urinaire, etc.

Voici les divisions que nous admettons dans les tissus, systèmes, et l'ordre dans lequel nous les étudierons :

1° Tissu cellulaire.
2° Tissu adipeux.
3° Cartilages et os.
4° Tissu fibreux.
5° Articulations.
6° Muscles.
7° Nerfs.
8° Vaisseaux : artères, veines, canaux artério-veineux, capillaires, lymphatiques.
9° Glandes.
10° Membranes : peau, muqueuses, séreuses.
11° Viscères.

CHAPITRE II.

TISSU CELLULAIRE.

§ I. — Structure et propriétés.

Le *tissu cellulaire* (*tissu conjonctif*, *tissu lamineux*, *muqueux*, *glutineux*, *cribleux*, *aréolaire*, *réticulé*, *filamenteux*) est un assemblage de filaments et de lames blanchâtres d'une structure molle, disposées en réseaux; ces réseaux sont plus ou moins réguliers, communiquent ensemble, et sont parcourus par de nombreux vaisseaux sanguins et lymphatiques. Ce tissu est destiné à unir les divers organes dans la structure desquels il entre; il sert de moyen d'union à ceux qui sont composés de tissus différents, et s'interpose entre les corps des muscles et leurs divers faisceaux charnus; il devient le lien qui les unit, et un corps intermédiaire qui les isole les uns des autres. Il forme souvent une masse de remplissage entre chaque organe (tissu cellulaire libre) et chaque partie d'organe (tissu cellulaire interstitiel).

Le nom de *tissu lamineux*, dit Robin (1), est le meilleur, car les derniers éléments de ce tissu sont des filaments longs, un peu aplatis, minces, grêles, mous et hyalins, peu élastiques, fasciculés (fig. 51).

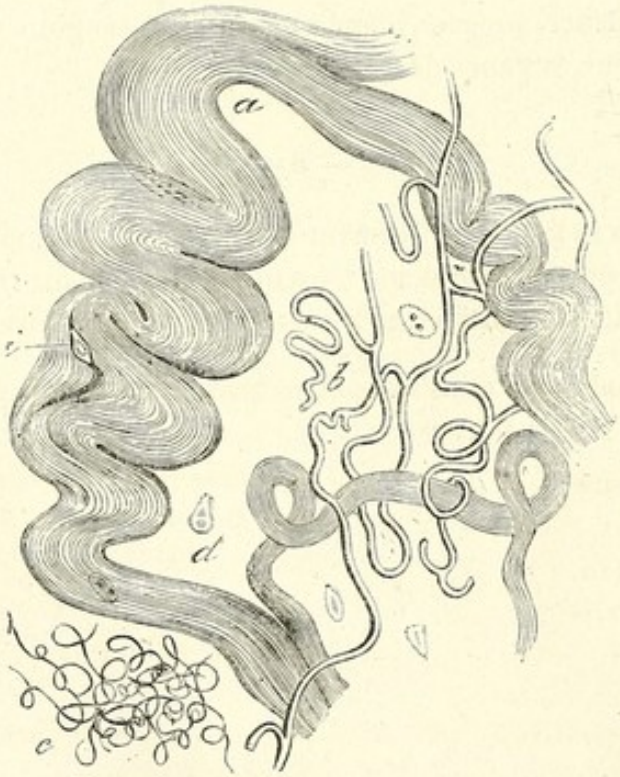

Fig. 51. — Les deux éléments du tissu cellulaire (fibre lamineuse et fibre élastique) dans leur relation naturelle l'un avec l'autre (*).

(1) Littré et Robin, *Dictionnaire de médecine*, 12e édition. Paris, 1865.

(*) *a*, élément fibreux blanc, avec des noyaux de cellule *i*, qui y sont peu visibles; *b*, élément fibreux jaune montrant le caractère rameux ou anastomotique de ses fibrilles; *c*, fibrilles de l'élément jaune, beaucoup plus

Le tissu cellulaire, en effet, est formé par des fibres extrêmement déliées, lisses, flexueuses, qui affectent des dispositions variées dans les différentes parties, et peuvent, dans certaines circonstances, se réunir de façon à offrir l'aspect de lamelles circonscrivant de petites cavités incomplètes. Ce sont des *fibres connectives*. Les fibres connectives proprement dites sont peu volumineuses, étoilées, ovales ou fusiformes. Virchow leur a fait jouer un rôle physiologique et pathologique important sous le nom de *cellules plasmatiques*, *corpuscules du tissu conjonctif*.

Les prétendues cellules visibles à l'œil nu, qui ont fait donner à ce tissu le nom de *tissu cellulaire*, ne sont pas naturelles, elles sont produites par les tiraillements que l'on exerce sur ce tissu; il ne présente véritablement de cellules que lorsqu'une certaine quantité d'air y a été introduite par insufflation.

Bordeu (1), qui le premier lui avait donné la dénomination de *tissu muqueux*, dit cependant très-positivement qu'il n'est muqueux qu'à une certaine époque de la vie, à son origine dans les premières périodes du développement. Il croit ne pouvoir mieux le comparer, chez l'adulte, qu'à des amas de laine ou de filasse susceptibles de se séparer sous l'influence de certaines causes, et qui présentent alors entre les faisceaux de fibres des intervalles pour l'air, l'eau, le sang, les sucs plastiques dans les différents états, soit physiologiques, soit pathologiques.

Les fibres de tissu élastique qui accompagnent les fibres lamineuses décrivent souvent des ondulations fort régulières, qui donnent à beaucoup des parties formées du tissu lamineux l'apparence rubanée ou moirée.

Les faisceaux de fibres lamineuses sont souvent accompagnés de *fibres-cellules*, le plus souvent fasciculées, et doivent à celles-ci la propriété de se contracter quand on l'irrite : c'est ce qu'on voit dans la peau, le dartos, le tissu des corps caverneux de la verge, et dans le tissu contractile des fibres longitudinales et annulaires de la couche moyenne des veines et des vaisseaux lymphatiques.

§ II. — Principales variétés de tissu cellulaire.

Tissu cellulaire sous-cutané. — Le tissu cellulaire sous-cutané n'est point identique en propriétés dans sa partie adhérente à la peau et près des aponévroses. On a donc eu raison d'en partager l'étude en deux parties : 1° la *couche sous-dermique*, nommée par Velpeau *couche aréolaire*; 2° la *couche sus-aponévrotique* (*couche lamellée*, Velpeau).

1° *Couche sous-dermique.* — Elle est logée dans les aréoles que présente la peau à sa partie profonde ; elle fait véritablement partie de la peau, et les différents paquets celluleux y sont séparés par des trabécules fibreuses (fig. 52) qui, en segmentant au point de vue de l'anatomie, agissent comme isolants dans les maladies chirurgicales.

2° *Tissu cellulaire sus-aponévrotique.* — Il présente généralement sa plus grande

(1) Bordeu, *Recherches sur le tissu muqueux et l'organe cellulaire*. Paris, 1767, in-12.

belles que le reste, mais ayant un caractère sensiblement bouclé; *d*, noyaux de cellules avec nucléoles ; souvent ils apparaissent libres. — Pris du tissu cellulaire sous le muscle pectoral. Grossissement : 320 diamètres. (Todd et Bowman, *The physiological Anatomy and Physiology of Man*, London, 1845, p. 74.)

densité à sa surface d'union avec la lame fibreuse qu'il recouvre. Adhérant aux aponévroses, il adhère aussi très-intimement aux fibres musculaires. Exemple : le tissu cellulaire qui recouvre l'aponévrose du grand oblique se continue sur les fibres de ce muscle et en forme l'*aponévrose d'enveloppe*. Il est mélangé de fibres élastiques nombreuses.

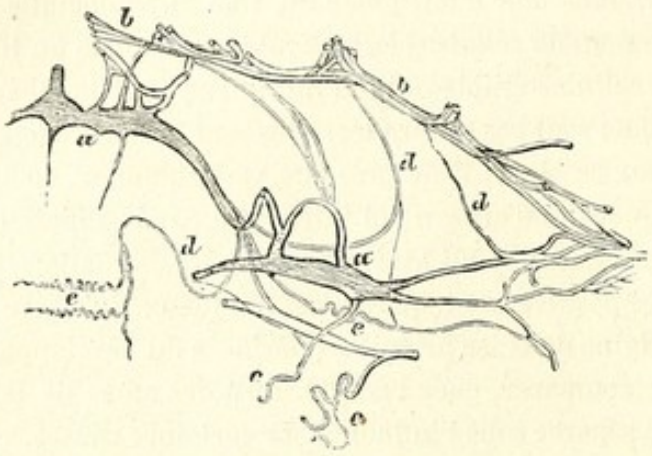

FIG. 52. — Réseaux et fibres élastiques du tissu cellulaire sous-cutané, provenant de l'abdomen d'une femme (*).

Ces aponévroses d'enveloppe ne peuvent être séparées du muscle qu'avec les plus grandes difficultés. Cela vient de ce que le tissu cellulaire qui recouvre un muscle se prolonge dans l'épaisseur des fibres musculaires, en séparant le tissu en faisceaux primitifs, faisceaux secondaires, fibres primitives.

Souvent, chez les sujets maigres et vigoureusement musclés, on peut avec un bon scalpel séparer le tissu cellulaire sous-cutané ou sous-séreux en un nombre d'autant plus grand de lamelles, que la préparation est plus délicatement exécutée, etc. Le nom de Thomson est attaché à ces préparations tout artificielles, et qui un temps ont été fort à la mode ; nous parlerions de quelques résultats vraiment singuliers, ne donnant que des idées fausses de la véritable anatomie des organes, si cette mode des aponévroses et des séparations multiples n'était justement tombée en désuétude.

Tissu cellulaire sous-aponévrotique profond et interstitiel. — Ce tissu cellulaire existe aussi dans les parenchymes glanduleux et autres, autour des vaisseaux nourriciers des organes, entre les fibres des nerfs, etc. (1).

§ III. — Développement.

Noyaux embryoplastiques. — Lorsqu'on examine le tissu cellulaire, celui du cou, par exemple, ou de la cavité orbitaire, chez un fœtus à la période ombilicale,

(1) Voy. MUSCLES.

(*) *a*, *a*, corpuscules volumineux élastiques (corpuscules cellulaires), avec des prolongements anastomosés ; *b*, *b*, amas volumineux de fibres formant la limite des larges aréoles ; *c*, *c*, fibres moyennes dont l'extrémité se contourne en spirale ; *d*, *d*, fibres élastiques fines, en forme de tire-bouchon (*e*). — Grossissement : 300 diamètres. (Virchow.)

on aperçoit une substance gélatineuse, un peu plus consistante que le corps vitré de l'œil, et offrant dans les premiers temps la même transparence ; à mesure que le développement s'accomplit, cette gangue celluleuse devient de plus en plus blanche et perd son état gélatineux. Au microscope, on y voit un plus ou moins grand nombre de petits corps de différentes espèces (*noyaux embryoplastiques*), qui à cet âge ne sont certainement point assez nombreux pour former toute la substance gélatineuse, et doivent nécessairement se trouver dans une substance primordiale amorphe, transparente, de consistance presque fluide. Cette substance est ce que Schwann appelle *cytoblastème*.

D'après Robin, les fibres lamineuses chez l'embryon et chez l'adulte, ont pour centre de génération les noyaux *embryoplastiques* (fig. 53), à chaque extrémité desquels se produit une certaine quantité de substance organisée donnant ainsi naissance à des *corps fusiformes*, dits *fibro-plastiques*, qui sont réellement des fibres lamineuses à l'état embryonnaire, à la première période de leur évolution.

Ainsi les fibres lamineuses, à leur origine, se montrent sous forme de corpuscules allongés, généralement fusiformes, qui tous contiennent (à très-peu d'exceptions près) un noyau central toujours placé au niveau de la partie renflée de la fibre, et paraissant par sa présence déterminer ce renflement.

Les extrémités pointues du corps fusiforme sont quelquefois très-prolongées et très-minces, soit d'un seul côté, soit des deux à la fois ; quelquefois, au contraire, elles sont très-courtes et très-larges, à pointes obtuses, ou bien très-courtes, étroites (fig. 53), aiguës, et plus ou moins droites et recourbées, soit d'un seul,

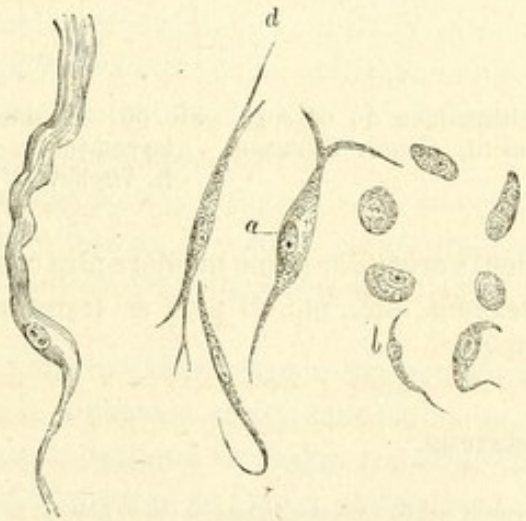

FIG. 53. — Cellules primaires à divers âges (*).

soit des deux côtés. Quelquefois une extrémité entière manque d'un côté ; rarement la fibre dépasse d'un tiers en largeur celle du noyau (*a*). Une des variétés les plus fréquentes est celle dans laquelle quelques fibres ou une de leurs extrémités seulement sont bifurquées (*d*), trifurquées, etc., fendues plus ou moins. Chaque corps fusiforme est généralement le point de départ de plusieurs fibres

(*) *a*, *b*, noyaux ; *d*, extrémité bifurquée. — Grossissement : 450 diamètres. (Schwann.)

lamineuses. Chaque prolongement représente une de ces fibres, qui s'allonge alors avec rapidité, et bientôt le noyau qui avait servi de centre à l'apparition du corps fusiforme, puis d'une ou de plusieurs fibres lamineuses par développement de celui-ci, s'atrophie et disparaît complétement.

Les cellules embryoplastiques, origine du tissu cellulaire, le plus universellement répandu de tous les tissus, constituent à elles seules, pendant un certain temps, le tissu du corps de l'embryon. Des anatomistes, rencontrant partout dans le corps de l'embryon la cellule et le noyau embryoplastique, en ont fait l'origine de tous les tissus. C'est ainsi qu'ils ont dit que tout naissait de la cellule, que la cellule était l'origine de tous les tissus; proposition anatomique qui tient plus du système philosophique que d'un fait anatomique vérifiable.

Il nous suffira de rappeler et de représenter schématiquement les théories de Schwann, de Henle et de Virchow (fig. 54 et 55).

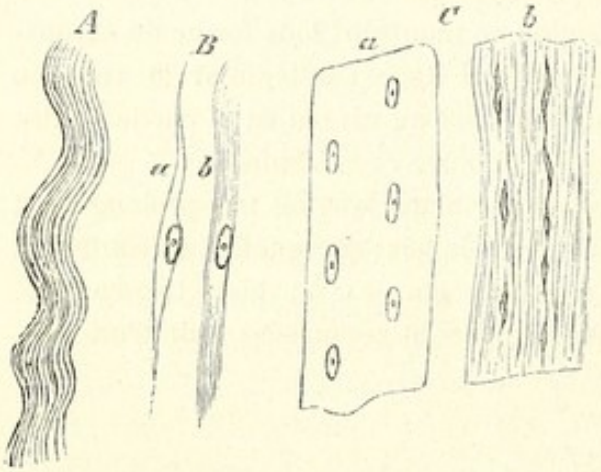

Fig. 54. — Tableau schématique du développement du tissu conjonctif, d'après Schwann et Henle (*).

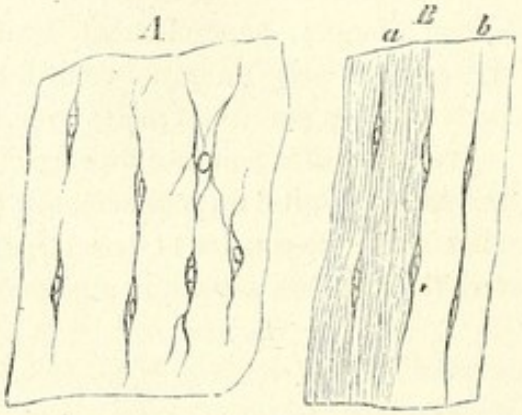

Fig. 55. — Tableau schématique du développement du tissu conjonctif, d'après R. Virchow (**).

Le tissu cellulaire peut s'organiser d'une manière plus complète sous l'influence du frottement, des pressions, etc., etc. Il peut se transformer en tissu fibreux ou en bourses séreuses (1).

(1) Voy. Membranes séreuses.

(*) A, faisceau du tissu conjonctif ondulé ordinaire (substance intercellulaire) se séparant en fines fibrilles à ses extrémités. — B, tableau schématique du développement du tissu conjonctif (d'après Schwann) : *a*, cellule fusiforme (corpuscule à queue, corpuscule fibro-plastique de Lebert) avec noyau et nucléole ; *b*, séparation en fibrilles du corps de la cellule. — C, tableau schématique du développement du tissu conjonctif (d'après Henle) : *a*, substance fondamentale hyaline (blastème), contenant des noyaux régulièrement disposés et nucléolés. Division du blastème en fibres (formation directe des fibrilles), et transformation des noyaux en fibres de noyaux.

(**) A, état primitif. Substance fondamentale hyaline (substance intercellulaire) avec des cellules volumineuses (corpuscules conjonctifs). Ces derniers sont régulièrement placés de distance en distance, formant des rangées : dans le commencement, les corpuscules conjonctifs sont isolés les uns des autres, simples et fusiformes ; plus tard, ils sont anastomosés et ramifiés. — B, tissu conjonctif plus âgé : en *a*, la substance fondamentale est devenue striée (fibrillaire); la disposition des cellules en rangées régulières lui donne l'aspect fasciculé. Les cellules deviennent plus fines et plus étroites. En *b*, l'acide acétique a enlevé à la substance fondamentale son aspect strié ; on voit les fibres-cellules (les corpuscules de tissu conjonctif) effilées, allongées, anastomosées, et contenant encore un noyau.

§ IV. — Maladies chirurgicales.

Les principales maladies chirurgicales du tissu cellulaire sont: le *phlegmon*, les *abcès*, l'*emphysème*, l'*œdème*, les *infiltrations sanguines*, *urineuses*, les *tumeurs* proprement dites.

L'inflammation, l'infiltration des liquides, etc., rencontrent de grands obstacles dans la couche sous-dermique du tissu cellulaire; elles se propagent au contraire avec la plus grande facilité dans la couche sus-aponévrotique. L'inflammation, bridée en profondeur par les aponévroses, arrêtée d'un autre côté par la peau, revêt facilement sous la peau le caractère diffus; et cela avec d'autant plus de facilité, que dans la couche celluleuse sus-aponévrotique rampent des veinules, des veines et des vaisseaux lymphatiques qui propagent facilement au loin le travail inflammatoire. L'inflammation y revêt quelquefois la forme adhésive ou plastique.

La forme purulente peut exister par places, la forme plastique peut exister autour; ainsi s'enkystent des phlegmasies purulentes.

La cellulosité sous-cutanée est la route que suivent les vaisseaux nourriciers de la peau pour atteindre son tissu; de là les troubles de nutrition qui se manifestent consécutivement à ses altérations, dans le derme (rougeur, étranglement, amincissement ulcération).

Phlegmon. — On entend par *phlegmon* une tumeur inflammatoire avec chaleur, rougeur, tumeur et douleur pulsative.

La cause du phlegmon est une irritation qui attire les humeurs en même temps qu'elle augmente l'action organique de la partie. Aussitôt une augmentation de vie se fait sentir, la partie devient douloureuse, plus chaude, elle se tuméfie: la tuméfaction est plus considérable au centre.

Le phlegmon arrive dans le tissu cellulaire sous-aponévrotique, dans celui des viscères et dans le tissu cellulaire interstitiel en général; quand le foie, le poumon sont enflammés, l'espèce d'inflammation dont ils sont attaqués peut se rapporter au phlegmon.

Dans le phlegmon, l'inflammation attaque non-seulement le tissu cellulaire, mais encore la peau; le phlegmon arrive dans toutes les parties, mais surtout dans celles où la nature a pratiqué de larges traînées celluleuses. Ainsi on le rencontre bien souvent à la marge de l'anus, au creux de l'aisselle, etc.

Le phlegmon prend toutes les terminaisons dont l'inflammation est susceptible. Quelquefois il se termine par *délitescence*; dans ce cas, il peut y avoir *métastase*. Quelquefois on le voit se résoudre peu à peu; le plus souvent il se termine par suppuration. Le phlegmon des organes glanduleux se termine quelquefois par induration (indurations de l'épididyme) etc. Le phlegmon peut se terminer par gangrène.

On se sert quelquefois de l'expression *passage du phlegmon à l'état chronique*: l'inflammation étant un phénomène essentiellement aigu, il faut regarder le passage à l'état chronique comme une métamorphose impossible. Ce que l'on

appelle de ce nom, c'est la production de lésions qui persistent après la phlegmasie, de même que la cicatrice se produit après la guérison de la plaie.

Nous avons étudié avec soin les indurations plastiques consécutives au phlegmon du tissu cellulaire sous-péritonéal. Et il nous a été permis de rencontrer plusieurs fois des épaississements considérables de la couche sous-péritonéale pelvienne chez la femme, à la suite de phlegmasies péri-utérines. L'utérus se trouvait ainsi comme enkysté, ainsi que le rectum, qui semblaient creusés dans la masse fibreuse cicatricielle (1).

Le phlegmon donne généralement lieu à la production de collections purulentes, ou abcès.

Abcès. — On donne le nom d'*abcès chauds* aux abcès que précède un état inflammatoire de la région bien évident; *abcès froids*, aux collections purulentes qui se manifestent à la suite d'un travail lent et peu douloureux. Les plus importants des abcès froids sont les *abcès par congestion*, qu'il ne faut pas confondre avec les abcès froids ordinaires.

On appelle *abcès par congestion*, les abcès dont le pus ne s'est pas formé dans l'endroit où se montre la collection purulente, mais dans un lieu plus ou moins éloigné, soit que la suppuration résulte de la carie d'un os, soit qu'elle résulte de toute autre lésion organique (abcès symptomatique).

Les abcès par congestion se forment dans toutes les parties du corps, mais le plus souvent au voisinage du tronc, aux lombes, à l'aine, aux cuisses, etc.

Emphysème. — L'infiltration d'air, dans le tissu cellulaire, prend le nom d'*emphysème*. C'est généralement à une plaie du poumon que tient l'emphysème. Nous réglerons les conditions du développement de l'emphysème en parlant de la région thoracique. On a vu l'air infiltré à la racine des bronches prendre une direction autre que celle du cou, et passer du médiastin postérieur sous la plèvre pariétale, qu'il décolle dans une plus ou moins grande étendue.

Si l'emphysème sous-cutané est peu considérable, il faut l'abandonner aux soins de la nature, car l'air ne tarde pas à disparaître sous l'influence de l'absorption intérieure.

Quand, au contraire, l'emphysème sous-cutané est très-considérable, il faut donner issue à l'air infiltré dans le tissu cellulaire, par des ponctions pratiquées sur différents points, notamment sur les principaux foyers d'infiltration.

Dans quelques cas rares, l'emphysème se produit par un traumatisme des parties molles, sans qu'il y ait lésion des voies aériennes ou du tube digestif; nous parlerons (2) de quelques cas d'emphysèmes dans les plaies non pénétrantes de poitrine. On a vu un coup sur la cuisse, la jambe, être suivi d'un épanchement gazeux de courte durée. Dans ce cas, le tissu cellulaire contus sécrète des gaz, comme dans d'autre cas il sécrète de la sérosité, etc.

Œdème. — L'infiltration de sérosité dans le tissu cellulaire, ou *œdème*, est

(1) Benjamin Anger, *De quelques formes nouvelles de phlegmasies péri-utérines*, communiqué à la Société médicale du Panthéon en 1866.

(2) Voy. RÉGION DE L'AISSELLE.

une maladie des plus communes. L'œdème tient, ou à un trouble général de la circulation, et dans ce cas il est général (anasarque); ou à une oblitération veineuse momentanée ou permanente d'un seul tronc (œdème des membres). Au début de l'inflammation, il se produit généralement un épanchement séreux (œdème inflammatoire); l'oblitération isolée des lymphatiques est très-rarement, sinon jamais, accompagnée d'œdème.

Tumeurs. — Le tissu cellulaire est l'origine d'un nombre considérable de productions pathologiques avec augmentation de volume des régions. Ce sont les tumeurs les plus communes (kystes, tumeurs fibreuses (1), cancers, etc.).

CHAPITRE III.

TISSU ADIPEUX.

Wolf et Meckel n'admettent pas l'existence d'un tissu particulier, ayant pour fonction spéciale la sécrétion de la graisse. Ils pensent que les cellules adipeuses sont tout simplement le résultat du dépôt des particules graisseuses entre les lames du tissu cellulaire qu'elles écartent. Cette opinion, admissible peut-être au point de vue anatomique, est à rejeter au point de vue des affinités physiologiques et des lois des maladies chirurgicales; il nous paraît indispensable de séparer le tissu adipeux de tous les autres tissus de l'économie.

La graisse n'est pas seulement déposée dans le tissu cellulaire; elle peut se montrer, à l'état pathologique, dans des parties qui n'en renferment pas (dégénérescence graisseuse).

§ I. — Propriétés physiques.

Malgré les formes variées qu'affecte ce tissu, sa structure intime est partout identique.

Il est composé de pelotons arrondis ou irrégulièrement ovoïdes, d'une grandeur variable, et séparés les uns des autres par des scissures. Ces paquets adipeux, enkystés généralement par des parois lamineuses plus ou moins complètes, sont constitués par la réunion de vésicules sphéroïdales comprimées (fig. 56 et 57), analogues à celles qui composent la chair des oranges, et résultant elles-mêmes de l'agglomération de vésicules plus petites (cellules adipeuses), qui, par l'excessive ténuité de leurs parois, laissent voir la couleur jaune de la graisse qu'elles renferment.

Les vésicules adipeuses sont closes de tout côté, et il est impossible de vider le contenu de l'une dans les autres. L'existence de la paroi de la vésicule est facile à démontrer par l'immersion dans l'acide acétique étendu. Pendant l'expérience, l'enveloppe se crispe, et l'on voit la surface de la vésicule se couvrir de pe-

(1) Voy. TISSU FIBREUX.

tites gouttelettes de graisse. Au contact de l'éther, il s'établit une véritable endosmose et exosmose : la graisse traverse les parois des vésicules sans qu'elles soient détruites, et l'éther en prend la place. L'éther s'évapore, et sa paroi cellulaire est alors facile à démontrer, vide de son contenu.

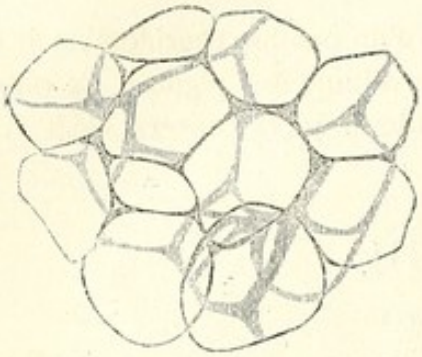

Fig. 56. — Tissu adipeux. Vésicules prenant la forme polyédrique en raison de leur pression réciproque (300 diamètres).

Fig. 57. — Tissu adipeux. Vésicules adipeuses isolées prises sur un individu émacié, offrant de face et de côté des cristaux de margarine.

Sous le rapport de la présence de la graisse, le tissu cellulaire peut être divisé en trois espèces : celui qui en contient constamment, celui qui en contient quelquefois, et enfin celui qui n'en contient jamais.

La graisse se trouve généralement, en grande quantité, sous la peau, à l'abdomen, autour des seins, au pubis, dans l'aisselle, etc., dans les cavités où certains organes doivent effectuer des mouvements fréquents ; dans l'orbite,un paquet adipeux forme une sorte de coussin élastique sur lequel l'œil se meut avec facilité. La graisse existe en grande abondance dans les parties où doivent s'exercer de grandes pressions, à la fesse, à la plante des pieds ; elle joue manifestement dans ces régions le rôle de coussin protecteur ; elle forme une couche qui adoucit, à la peau et aux autres parties molles, la pression qu'exerce le corps sur le sol, etc.

La présence de la graisse au-dessous de la peau concourt à arrondir les contours, à diminuer les saillies osseuses et musculaires, et à embellir les formes, et, comme tous les corps gras sont de mauvais conducteurs du calorique, elle contribue à conserver la chaleur du corps.

La graisse manque dans bien des points (dans l'intérieur du crâne, autour des poumons, etc.). On sait que certains tissus, certaines membranes, certains organes, ne renferment jamais de graisse, même chez les sujets où le tissu adipeux acquiert la plus grande importance : la verge, la pituitaire, les lèvres, les paupières, ne renferment jamais une quantité appréciable de graisse.

On observe quelquefois, au bord libre de l'épiploon, autour de l'intestin, dans les articulations (franges synoviales, glandes de Clopton Havers), de petites masses graisseuses pédiculées, dont le rôle, peu important sans doute, est encore indéterminé.

Vaisseaux du tissu adipeux. — Le tissu adipeux a ses vaisseaux (fig. 58). Les rameaux artériels et veineux rampent dans le fond des scissures qui séparent les paquets graisseux; de là ils se portent, en se divisant à l'infini, dans les intervalles des vésicules, et donnent à chacune d'elles une artériole et une veinule qui lui forment une sorte de pédicule.

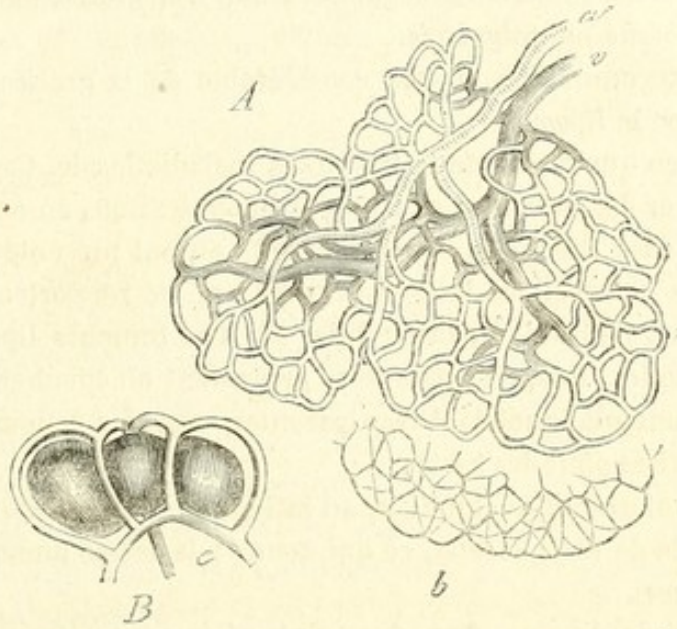

FIG. 58. — Vaisseaux sanguins de la graisse (*).

« Cet ensemble de vaisseaux et de grains agglomérés, dit Béclard, a quelque ressemblance avec une grappe de raisin suspendue à son pédoncule, et dans laquelle chacun des grains qui la composent a en outre son pédicelle propre. »

Il n'est pas probable que le tissu adipeux contienne des vaisseaux absorbants et des nerfs.

§ II. — Développement.

Le tissu adipeux apparaît chez le fœtus vers le cinquième mois. W. Hunter a fait remarquer que, pendant la vie intra-utérine, le tissu cellulaire sous-cutané, seul, renferme de la graisse en quantité notable. Les viscères celluleux de l'abdomen, l'épiploon en particulier, n'en contiennent pas à cet âge. Autour des reins, on n'en rencontre que des traces.

L'âge, le genre de vie, ont beaucoup d'influence sur le développement de la graisse; les enfants très-jeunes sont ordinairement gras. Il est rare que la graisse soit abondante chez le jeune homme; mais vers l'âge de trente ans, surtout si la nourriture est succulente et la vie sédentaire, la quantité de graisse augmente beaucoup; l'abdomen devient saillant, et les fesses grossissent. Chez le vieillard, la graisse diminue et devient jaune; souvent alors, sinon toujours, elle infiltre

(*) A, petit lobule graisseux aplati, dans lequel les vaisseaux seulement sont représentés : *a*, l'artère terminale; *v*, la veine primitive; *b*, vésicules graisseuses d'un bord du lobule, représentées séparément. Grossissement : 300 diamètres. B, plan de l'arrangement des capillaires à l'extérieur des vésicules. Grossissement plus considérable. (Todd et Bowman.)

les organes mêmes les plus durs (atrophie graisseuse des muscles et des os). La graisse disparaît en grande partie dans les maladies chroniques.

§ III. — Maladies chirurgicales.

Lorsque les couches graisseuses acquièrent une trop grande puissance par tout le corps, il y a *obésité* ou *polysarcie*.

Lipome. — L'accumulation un peu considérable de la graisse dans une zone circonscrite forme le *lipome*.

Le lipome est en quelque sorte le type de la maladie locale. Cependant il n'est pas rare d'observer des individus couverts de lipomes : nous en avons vu un certain nombre de cas ; Broca (1), Chassaignac (2), en ont présenté à la Société de chirurgie, et des observations intéressantes en ont été rapportées par Vidal (de Cassis) (3), Alibert, Gensoul (4), Cruveilhier (5). Les tumeurs lipomateuses sont généralement molles, flasques, pâteuses, présentant au toucher une sensation spéciale ; elles sont quelquefois si transparentes, que des hommes très-expérimentés les ont prises pour des kystes.

Les lipomes renferment quelquefois, au milieu du tissu adipeux, une quantité assez considérable de tissu fibreux, ce qui donne à la masse une consistance plus ferme (*fibro-lipome*).

On a rencontré des lipomes dans des points où le tissu adipeux n'existe point normalement, ou seulement en très-petite quantité. Follin a vu un lipome dans l'épaisseur de la lèvre inférieure ; Alph. Robert, dans la paume de la main. On a publié des exemples de lipomes intra-musculaires.

Le *lipome sous-aponévrotique* a été observé par Velpeau. Ce chirurgien a opéré une énorme tumeur adipeuse située entre le grand adducteur et les adducteurs moyen et petit, qu'elle avait réduits à une lame très-mince (6), ainsi que le couturier. Jules Cloquet a observé le lipome axillaire ; Cruveilhier, un lipome sous-deltoïdien ; Broca, un lipome développé entre les muscles de la couche superficielle et de la couche profonde de l'avant-bras ; Larrey, Philippeaux et Letenneur (de Nantes), un lipome à la région périnéale.

Les *lipomes sous-péritonéaux* offrent un intérêt particulier; ils donnent souvent lieu à des tumeurs désignées sous le nom de *hernies graisseuses*. « Les hernies graisseuses sont formées, dit Morgagni, non-seulement par la membrane adipeuse sous-cutanée, mais encore par d'autres membranes adipeuses intérieures, en particulier par l'épiploon. » Morgagni confond là deux choses, les hernies graisseuses et les hernies épiploïques, qui, en effet, se ressemblent beaucoup, mais qu'il n'appartient pas cependant à un anatomiste d'assimiler.

(1) Broca, *Bull. de la Soc. de chirurgie*, 1862, 2e série, t. III, p. 243-255.
(2) Chassaignac, *Bull. de la Soc. de chirurgie*, 5 déc. 1850.
(3) Vidal (de Cassis), *Traité de pathol. externe*, 5e édit. par Fano. Paris, 1861, t. Ier, p. 421.
(4) Gensoul in Pautrier, *thèse*. Paris, 1834.
(5) Cruveilhier, *Traité d'anatomie pathologique générale*. Paris, 1856, t. III, p. 325.
(6) Velpeau in Cruveilhier, *Traité d'anatomie pathologique générale*. Paris, t. III, p. 309.

La graisse se développe souvent, en forme de tumeur, autour des sacs de hernies réduites; il en résulte que la tumeur herniaire est remplacée par une tumeur graisseuse. Le bandage pressant sur le tissu sous-cutané, hypertrophie par frottement le tissu cellulo-adipeux, et produit l'effet des pressions sur les épaules, causes fréquentes de bourses séreuses et de lipomes. Je reviendrai sur ces lipomes herniaires dont j'ai réuni déjà un grand nombre d'exemples et dont j'ai fait esquisser l'histoire par un de mes élèves (1).

CHAPITRE IV.

CARTILAGES ET OS.

Les cartilages et les os forment le squelette.

Chez le fœtus, aux premières périodes de la vie intra-utérine, c'est le cartilage qui domine dans le squelette; chez l'enfant, chez l'adulte, c'est l'os. Le squelette ne mérite donc véritablement pas le nom de partie dure du corps dans les premières périodes de la vie intra-utérine. C'est là déjà, pour nous, une première raison de mêler, dans notre étude, les considérations qui se rapportent aux os, et celles qui se rapportent aux cartilages. Il y en a d'autres encore que nous serons conduit à présenter.

Il ne faudrait pas conclure, cependant, de ce que presque tout le squelette est cartilagineux à une certaine époque, que l'os dérive toujours du cartilage. L'os peut parfaitement se former dans des points où il n'y a jamais eu de cartilage. Ces formations osseuses *primitives*, nommées ainsi par opposition à celles qui succèdent à un cartilage et qui sont *secondaires*, se rencontrent à l'état de production physiologique (la plupart des os du crâne), à l'état de production pathologique (les ossifications du cristallin, de la choroïde, etc., les ossifications des épanchements plastiques du cal).

Les rapports de l'os et du cartilage étant indiqués, comme c'est dans le plus grand nombre des cas le cartilage qui fait l'os, nous commencerons par l'étude du cartilage.

ARTICLE PREMIER. — CARTILAGES.

§ I. — Propriétés et structure.

Le cartilage est un tissu composé de cellules disséminées dans une substance fondamentale : la cellule cartilagineuse est toujours la même, la substance fondamentale seule varie.

Les principales variétés de cartilage sont : 1° le cartilage à substance fondamentale amorphe (cartilage vrai); 2° le cartilage à substance fondamentale fibreuse (fibro-cartilage).

(1) Briot, *Considérations sur la cure radicale des hernies inguinales*. Paris, 1866.

Quand les cartilages sont destinés à conserver pendant toute la vie du sujet leurs caractères physiques, chimiques et microscopiques, on les dit *permanents ;* quand ils sont destinés à s'incruster de chaux pour former les os, on les dit *temporaires.*

Les cartilages sont blancs, tantôt blanc mat, tantôt blanc jaune ; tantôt plus durs, tantôt plus mous. Les cartilages articulaires sont souvent assez durs, et le cartilage, à son origine chez l'embryon, est une véritable gelée. Les cartilages articulaires sont très-blancs ; les cartilages costaux sont généralement jaunâtres.

L'élasticité des cartilages vrais est peu considérable ; celle des fibro-cartilages est très-développée. Les cartilages sont généralement peu fragiles ; cependant il n'est point extrêmement rare d'observer des fractures des cartilages costaux. Dans ce cas, la cassure est toujours excessivement nette, perpendiculaire à l'axe du cartilage. Les fractures en rave, qui sont si rares dans les os, que Malgaigne (1) a osé les nier, sont la règle dans les cartilages.

Quand on coupe une petite lamelle de cartilage assez mince pour être vue par transparence, et qu'on l'examine au microscope à un grossissement moyen, on constate qu'il y a dans le cartilage une masse fondamentale amorphe ou fibreuse, et disséminées dans cette masse un nombre infini de *capsules* et de *cellules* (fig. 59).

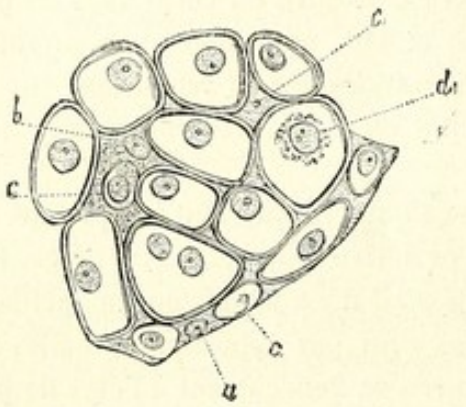

FIG. 59. — Cartilage vrai (*).

Les cellules du cartilage sont renfermées à l'intérieur d'une capsule : disposition presque unique dans l'histoire des cellules organiques (2). D'ordinaire une capsule renferme plusieurs cellules cartilagineuses. Les membranes des cellules de cartilage ne se dissolvent pas par la coction, et résistent longtemps aux alcalis et aux acides, tandis que les capsules de cartilage se convertissent en une substance de nature gélatineuse.

L'absence de vaisseaux sanguins dans les cartilages *permanents* est aussi bien démontrée que l'absence des nerfs.

Il n'en est pas de même des cartilages *temporaires :* leur vascularité est démontrée par la figure 60, représentant la coupe d'un calcanéum d'enfant nouveau-né. Les vaisseaux de l'os déjà formés dans son centre pénètrent dans le cartilage, qui subsiste encore. La pièce montre dans sa partie supérieure la transition du cartilage au *périchondre* qui forme une couche épaisse; la partie inférieure de la coupe se rapproche de l'os déjà formé. Les branches de l'artère nourricière pénètrent dans le cartilage, atteignent une certaine hauteur, forment des anses, puis un réseau capillaire qui se transforme ensuite en veines.

(1) Malgaigne, *Traité des fractures et des luxations.* Paris, 1847-1855.

(2) Voy. CELLULES EN GÉNÉRAL.

(*) *a*, noyau de la cellule ; *b*, membrane de la cellule ; *d*, substance intercellulaire. — Grossissement d'environ 450 diamètres.

Ainsi, quand un cartilage est sur le point de s'ossifier, on aperçoit à son intérieur un grand nombre de petits vaisseaux sanguins.

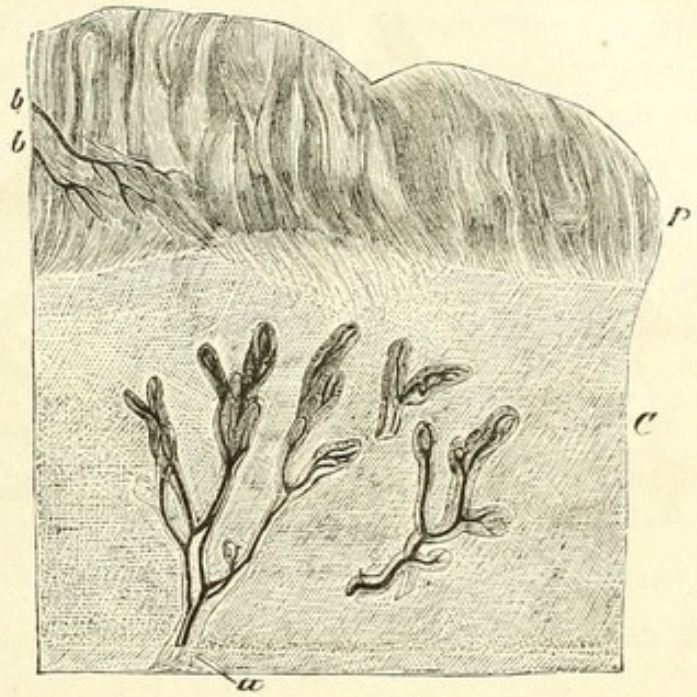

FIG. 60. — Coupe du calcanéum, encore cartilagineux, d'un enfant nouveau-né (*).

§ II. — Développement.

Le cartilage, ainsi que les autres tissus, dérive des *cellules embryonnaires*. Celles de ces cellules embryonnaires qui doivent se métamorphoser en cellules cartila-

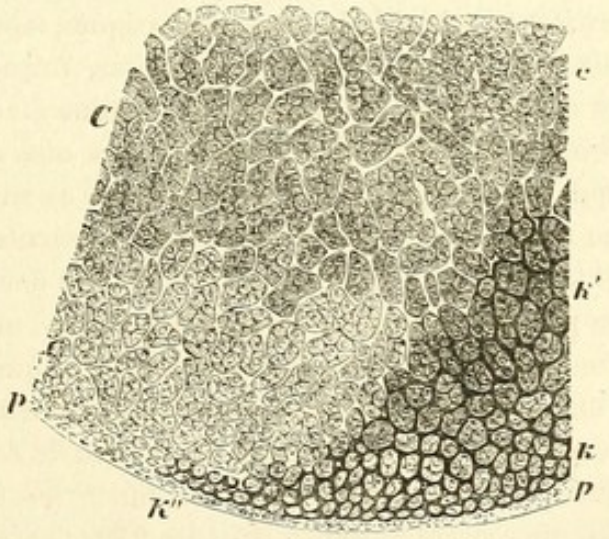

FIG. 61. — Coupe horizontale faite à travers le cartilage diaphysaire en croissance d'un tibia de fœtus âgé de sept mois (**).

(*) C, cartilage dont les cellules sont indiquées par de fines ponctuations; P, périchondre et tissu fibreux environnant; *a*, point où le cartilage se rapproche de l'os : on voit s'élever les anses de l'artère nourricière; *b*, *b*, vaisseaux pénétrant dans le périchondre et se dirigeant vers le cartilage. — Grossissement : 11 diamètres. (Virchow.)

(**) C, *c*, cartilage avec les groupes de cellules augmentées de volume et en pleine prolifération; *p*, *p*, périchondre; *k*, cartilage calcifié; les groupes de cellules et les cellules sont entourés d'anneaux calcaires; *k'*, anneaux plus considérables; *k''*, calcification dans le périchondre. — Grossissement : 150 diamètres. (Virchow.)

gineuses sécrètent à leur surface une membrane enveloppante qui devient la capsule ; pendant que s'accomplit le travail, il se développe entre les éléments

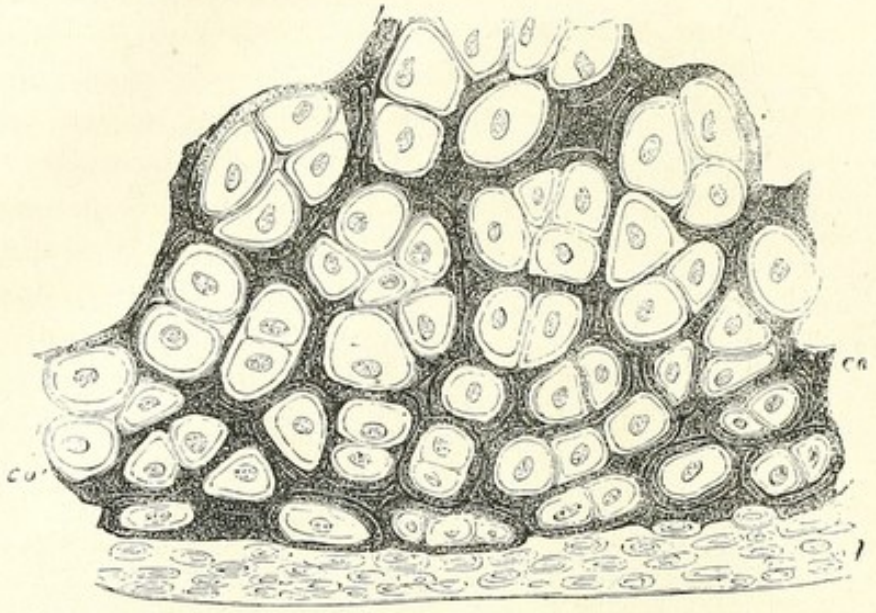

FIG. 62. — Grossissement plus considérable du coin droit de la figure 61 (*).

cellulaires une substance unissante amorphe ou fibreuse : c'est la substance fondamentale du cartilage, etc. (fig. 61 et 62).

§ III. — Fonctions vitales.

Les cartilages ne sont point sensibles, si nous nous en rapportons du moins aux expérimentations. On a pu sur les animaux vivants les piquer, les déchirer, les irriter par des excitants, soit chimiques, soit physiques, sans que les sujets en expérience manifestassent aucune douleur (Cruveilhier, Velpeau). Il s'est trouvé cependant quelques auteurs qui les ont regardés comme étant doués de sensibilité : Benjamin Brodie, rencontrant, à l'autopsie, des *ulcérations de cartilage* chez des malades qui avaient éprouvé de vives douleurs au niveau des articulations, crut devoir en rapporter la cause à la maladie du cartilage.

D'après M. Richet, dans les cas observés par Brodie, les douleurs étaient sous la dépendance, non pas de la maladie du cartilage, mais d'une maladie de l'os qui constamment coexiste avec la maladie du cartilage. La question est difficile.

La sensibilité est une propriété vitale qui ne nous est point encore parfaitement connue ; nous la voyons se développer sous l'influence de conditions pathologiques dans des parties du corps qui sont très-mal innervées, à l'examen anatomique du moins. Les micrographes ont-ils suivi les filets nerveux jusque dans la couronne de la dent ? Et cependant quoi de plus sensible que la dent dans certains états pathologiques, alors qu'elle accuse le froid et le chaud, etc.

Les anatomistes qui refusent la sensibilité aux cartilages ont admis aussi qu'ils

(*) *co*, cartilage costal; *co'*, sels calcaires commençant à se déposer; *p*, périchondre. — Grossissement : 350 diamètres. (Virchow.)

ne se nourrissent pas. Les cartilages, dit M. Richet, vivent par imbibition aux dépens des liquides charriés par les vaisseaux des tissus qui les avoisinent, c'est-à-dire, d'une part les os, de l'autre la synoviale. Et cependant ils se développent, ils grandissent comme le reste du squelette.

Nous verrons d'autres tissus parfaitement vivants qui se trouvent dans les mêmes conditions : comme la cornée (1). Les vaisseaux sont une des conditions de la circulation des liquides, mais ne sont pas la seule. Le tissu cartilagineux contient une grande quantité de cellules, qui doivent jouer le rôle des cellules plasmatiques de la cornée, et communiquer entre elles et avec l'intérieur des vaisseaux.

§ IV. — Maladies chirurgicales.

Pour les anatomistes qui n'admettent pas la sensibilité du cartilage, qui admettent à peine sa vitalité ; pour ceux qui pensent, avec M. Richet, que *les cartilages articulaires ne jouissent que d'une vie parasitaire*, les altérations qu'ils présentent ne sont que la conséquence des troubles apportés dans leur nutrition par les altérations des os et de la synoviale qui les alimente. Ainsi, pour M. le professeur Richet, il n'existerait pas d'inflammation, ni d'ulcération de cartilage, et la réparation des pertes de substance ne saurait se faire dans ce tissu.

Inflammation. — La *chondrite* nous paraît devoir être admise d'une façon définitive. Nous avons observé, en 1865, sur un membre amputé pour une tumeur blanche du pied, une agglutination de deux cartilages, résultat d'une exsudation produite entre deux lames cartilagineuses contiguës : c'était au pied d'un jeune sujet de quinze à dix-huit ans. La tête de l'astragale était intimement unie à la surface astragalienne du scaphoïde, et la substance unissante, admirablement transparente, était tellement forte, qu'il ne fut pas possible de la rompre et que le scalpel seul put la diviser.

D'où venait ce tissu unissant? C'était là évidemment le résultat d'une exsudation de sucs plastiques venant du cartilage?

L'exsudation de la lymphe plastique et son organisation en fausses membranes constitue pour nous la caractéristique la plus sûre du travail phlegmasique. Et quelle est donc la partie du corps qui ne vive pas? Or, quelle est celle où les modalités de la vie ne peuvent être ou diminuées ou exagérées? Que l'on substitue le nom d'*hyperbiose*, que je propose, à celui d'inflammation, et il sera plus facile de s'entendre.

(1) Ce qui prouve combien toutes ces études sont difficiles et combien on est audacieux en donnant des opinions trop nettement affirmatives. La cornée n'a pas de vaisseaux à l'état normal, elle ne renferme qu'un tissu de cellules dites *plasmatiques* (Virchow), mais elle a des nerfs (Schlemm les a décrits). Dans certaines conditions pathologiques (kératite chronique), elle se vascularise, non-seulement à sa surface, mais dans toute son épaisseur !

Cicatrisation. — Les cartilages peuvent *se cicatriser*, c'est-à-dire réparer les pertes de substance produites dans leur tissu.

Pour MM. Cruveilhier, Richet, etc., la *cicatrisation* du cartilage n'est pas possible. M. Broca pense autrement, et il a même présenté à la Société anatomique (1) plusieurs pièces qui paraissent démontrer d'une façon incontestable que les cartilages se cicatrisent. Nous-même avons vu des faits de ce genre (2).

Nous avons observé dans un cas, à l'autopsie d'un malade qui était mort longtemps après avoir été atteint d'*une fracture de jambe avec fissure* des cartilages articulaires, une cicatrice réunissant les fentes du cartilage.

La cicatrice qui réunissait la plaie cartilagineuse était parfaitement transparente, plus transparente que le reste du cartilage avec lequel elle était intimement fondue; un peu exubérante, c'est-à-dire qu'à sa surface elle dépassait un peu le niveau des parties avoisinantes.

Il suffisait de regarder avec soin cette curieuse production pour s'assurer de son origine, et véritablement ce n'était point là une simple fausse membrane organisée à la surface du cartilage.

N'est-il pas évident, dit M. Richet, que dans ces cas, les surfaces cartilagineuses divisées se sont recouvertes préalablement de fausses membranes vasculaires, et que c'est entre elles que s'est faite la cicatrice fibreuse, et non pas entre les lamelles cartilagineuses elle-même. Mais qu'est-ce donc que ce travail, sinon une cicatrisation!

Une observation de M. Cruveilhier semblerait faire croire que si l'os n'est pas intéressé, si le cartilage seul est brisé, la réunion n'a pas lieu. Une femme tombe sur la hanche, elle éprouve une vive douleur qui fait croire à une luxation, puis guérit parfaitement. Dix ans après elle meurt, et l'on trouve au cartilage une perte de substance sans aucune espèce de travail réparateur. On eût dit que le brisement venait d'avoir lieu. Nous croyons qu'il faut donner une autre interprétation au fait observé par M. Cruveilhier.

Les chutes sur la hanche ne peuvent guère produire de ces fractures limitées au cartilage, et sans aucun doute la malade observée par M. Cruveilhier était atteinte de cette affection si commune à laquelle on a donné le nom de *morbus coxæ senilis* (arthrite sèche de la hanche, *arthrisme* de l'auteur) (3).

M. Redfern, dans des expériences sur les animaux, a trouvé au quarante-neuvième jour une cicatrice déjà assez solide et présentant des fibres qu'il a fait dessiner (4).

Mais M. Dœrner a, dans les mêmes conditions, obtenu des résultats négatifs, et M. Richet, qui n'émet jamais d'opinion sans y avoir beaucoup regardé, n'a jamais vu dans des expérimentations nombreuses que la nature eût fait aucun effort pour réparer la plaie. Le cartilage, dit-il en donnant le résultat de ses

(1) Broca, *Bull. de la Société anatomique*, 1851, p. 106 et 182.

(2) Benjamin Anger, *Traité icon. des maladies chirurgicales. Luxations et fractures : ractures du péroné.*

(3) Voy. ARTICULATIONS EN GÉNÉRAL.

(4) Miller, *Principles of surgery*. Edinburgh, 1854.

expériences, était coupé comme un ongle qu'on vient de rogner et sans aucune apparence de cicatrisation. (Les animaux avaient été sacrifiés trois mois après les pertes de substance pratiquées au cartilage.)

C'est donc là une question que l'expérimentation et l'observation réunies n'ont point pu résoudre d'une façon concordante.

Ossification. — L'ossification des cartilages articulaires a paru aussi difficile à admettre que leur cicatrisation. S'ils étaient susceptibles de s'ossifier, dit M. Richet, on trouverait des vaisseaux dans leur substance comme dans les cartilages d'ossification auxquels on tend à les assimiler, tantôt avant, tantôt en même temps, ou bien encore un peu après la déposition des sels calcaires.

Ce n'est point là une raison de contester l'ossification des cartilages diarthrodiaux : ils s'ossifient manifestement très-souvent, et quelquefois même les productions osseuses qui les remplacent, deviennent par leur volume de véritables corps étrangers qui gênent les mouvements.

Production de cartilage dans le cal. — Le cal, disent quelques auteurs, est un os nouveau, et, parmi les différentes phases de sa production, on doit reconnaître toutes les transformations que subit le tissu osseux, depuis l'état semi-fluide, dit *état muqueux*, jusqu'à l'état cartilagineux et osseux (fig. 63).

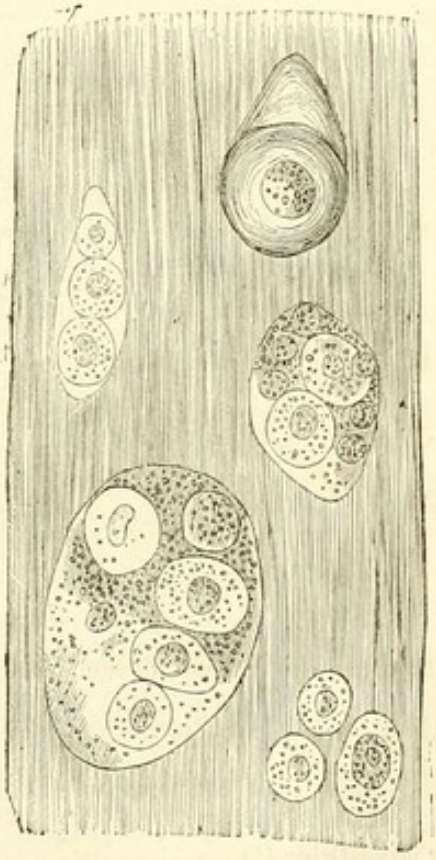

Fig. 63. — Atrophie du cartilage (Lebert)

On a eu assez souvent l'occasion de faire des autopsies chez des malades dont les membres ont été fracturés à différentes époques ; on a, par conséquent, pu étudier le cal à huit jours, à dix jours, à quinze jours, etc., etc., etc.

On a expérimenté sur des animaux de toute race et de tout âge ; cependant cette question de la production du cartilage dans le cal n'est point encore résolue d'une façon définitive.

Il résulte des recherches entreprises, que le cartilage se rencontre assez souvent dans le cal chez les animaux, tandis que chez l'homme il n'a encore été vu que rarement. Cela viendrait-il, comme le donne à entendre Malgaigne, de ce que toutes les observations ont été faites sur l'homme adulte, tandis que chez les animaux elles ont porté sur des sujets représentant les premières périodes de la vie ?

Cela est probable. Nous avons eu l'occasion d'étudier (1) l'avant-bras d'un

(1) Benjamin Anger, *Traité icon. des maladies chirurgicales : Fractures de l'avant-bras*, pl. LIII, fig. 3, 4, 5.

enfant de trois ans environ, mort d'une affection viscérale trois semaines après une fracture du radius et du cubitus, à 2 centimètres au-dessous du poignet.

Le cal, étudié avec soin par un micrographe habile, M. Hénoque, interne des hôpitaux, présenta, au milieu de productions fibreuses et osseuses, des cellules cartilagineuses en quantité assez considérable pour qu'il ne fût pas possible d'en contester ni l'existence, ni la nature.

Il faut bien observer dans ce cas que la fracture siégeait dans un point de l'os qui, à cet âge, ne contient point, en apparence du moins, de cartilage.

Chondromes. — Un grand nombre de tumeurs sont constituées en totalité ou en partie par le tissu cartilagineux ; c'est ce qu'on appelle des *enchondromes* ou *chondromes*.

L'existence de ces tumeurs avait déjà été signalée depuis longtemps par Bichat, et il paraît regarder comme admise généralement de son temps l'existence des tumeurs cartilagineuses. Mais le microscope n'était point employé ou peu employé dans l'analyse des productions pathologiques, et, sans aucun doute, bien des tumeurs cartilagineuses de Bichat n'étaient autre chose que des tumeurs fibreuses.

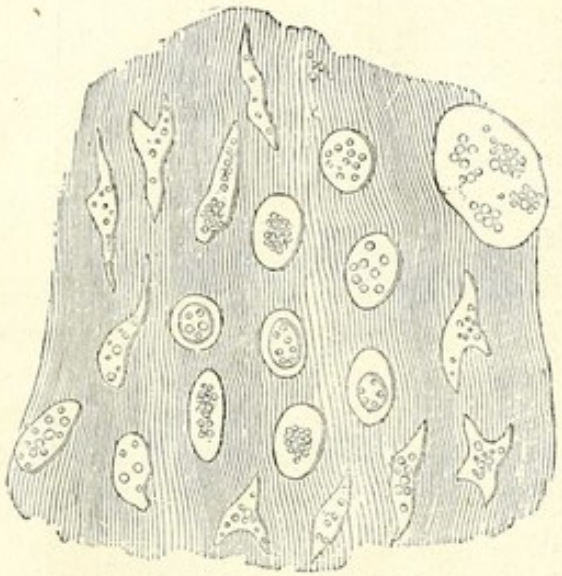

FIG. 64.
Éléments anatomiques du chondrome (*).

C'est à Henri Müller (de Berlin) qu'il faut rapporter la première détermination précise des tumeurs cartilagineuses ou enchondromes. Le premier, il démontra nettement que certaines variétés des ostéosarcomes étaient formées, comme éléments histologiques uniques, de cellules cartilagineuses (fig. 64), et que leur masse, traitée par l'eau bouillante ou l'acide acétique, se résolvait en une gelée parfaitement analogue à la gelée obtenue en faisant bouillir les cartilages costaux, la chondrine.

Ainsi, à Müller l'honneur d'avoir le premier bien délimité l'enchondrome des os, dont l'aspect, les caractères cliniques, l'anatomie pathologique à l'œil nu, avaient été déjà bien vus par nombre d'observateurs, et en particulier par M. Cruveilhier (1).

Ces productions de tissus cartilagineux ou enchondromes sont loin d'être l'apanage du squelette. Depuis déjà assez longtemps on a observé que l'enchondrome pouvait se manifester dans les viscères, les glandes, etc.

(1) Cruveilhier, *Anatomie pathologique du corps humain*. Paris, 1842, t. II, livraison XXXIV, pl. IV et V. — *Traité d'anatomie pathologique générale*. Paris, 1856, t. III, p. 780.

(*) Cellules ovoïdes libres ou entassées : *a*, contours ronds ou irréguliers. (Lebert.)

L'enchondrome avait d'abord été considéré comme étant de ces tumeurs qui, une fois enlevées, ne récidivent jamais; on a dû faire depuis des restrictions, et dans ces dernières années, après une observation plus longtemps continuée, on a été conduit à admettre qu'il se généralisait quelquefois et pouvait infecter l'économie à la manière des cancers.

Résistance que les cartilages diarthrodiaux opposent quelquefois à la marche des tumeurs des os. — Les cartilages résistent souvent à l'envahissement des dégénérescences morbides qui atteignent tous les autres tissus. On les trouve d'ordinaire intacts au milieu des cancers les plus avancés, des inflammations les plus violentes : condition qui doit exercer sur le choix des opérations une grande influence. Nous avons été témoin d'un cas dans lequel le cartilage diarthrodial supérieur du tibia avait en partie disparu, résorbé, mais non envahi, dans un cancer de l'extérieure supérieure de cet os. Il y a donc des exceptions à cette règle, qu'une articulation n'est point atteinte malgré le volume d'une tumeur développée dans l'extrémité d'un os.

ARTICLE II. — OS.

Le squelette (fig. 65). lorsqu'il a atteint son développement complet, ce qui a lieu de vingt-cinq à trente ans, se compose de 203 os.

Le squelette de l'homme n'est point le squelette de la femme.

Le squelette d'un homme qui agit et qui travaille, n'est point le squelette d'un homme qni ne se livre à aucun travail pénible. Il n'est pas de système organique dans lequel les modifications produites par l'usage se révèlent d'une façon plus manifeste.

Le squelette donne insertion aux muscles, et plus les muscles agissent, plus leurs insertions se développent; c'est ce qui fait qu'un anatomiste quelque peu expérimenté reconnaîtra toujours aisément un squelette d'homme d'un squelette de femme, celle-ci ne se livrant pas d'ordinaire à des travaux aussi pénibles.

Le squelette de la femme, en dehors des caractères tirés des os des membres, présente encore quelques formes anatomiques à peu près constantes et qui peuvent presque toujours le différencier. La femme est faite en vue de la conception, de la reproduction, de l'accouchement. Son ventre et son bassin sont disposés de telle façon qu'ils puissent recevoir physiologiquement le produit de la conception et le contenir jusqu'au neuvième mois. C'est pour rendre la femme apte à cette fonction de reproduction, que la nature lui a donné un bassin moins développé en hauteur que celui de l'homme, mais bien plus développé en largeur.

L'organisation des os est très-complexe. Les anciens les croyaient peu vivants: mais depuis longtemps déjà l'anatomie, la physiologie et la clinique ont démontré qu'ils vivaient de la vie commune, qu'ils renfermaient des vaisseaux et des nerfs, et qu'enfin les maladies générales ou locales qui peuvent frapper les parties molles du corps de l'homme pouvaient aussi altérer les parties dures et les désorganiser.

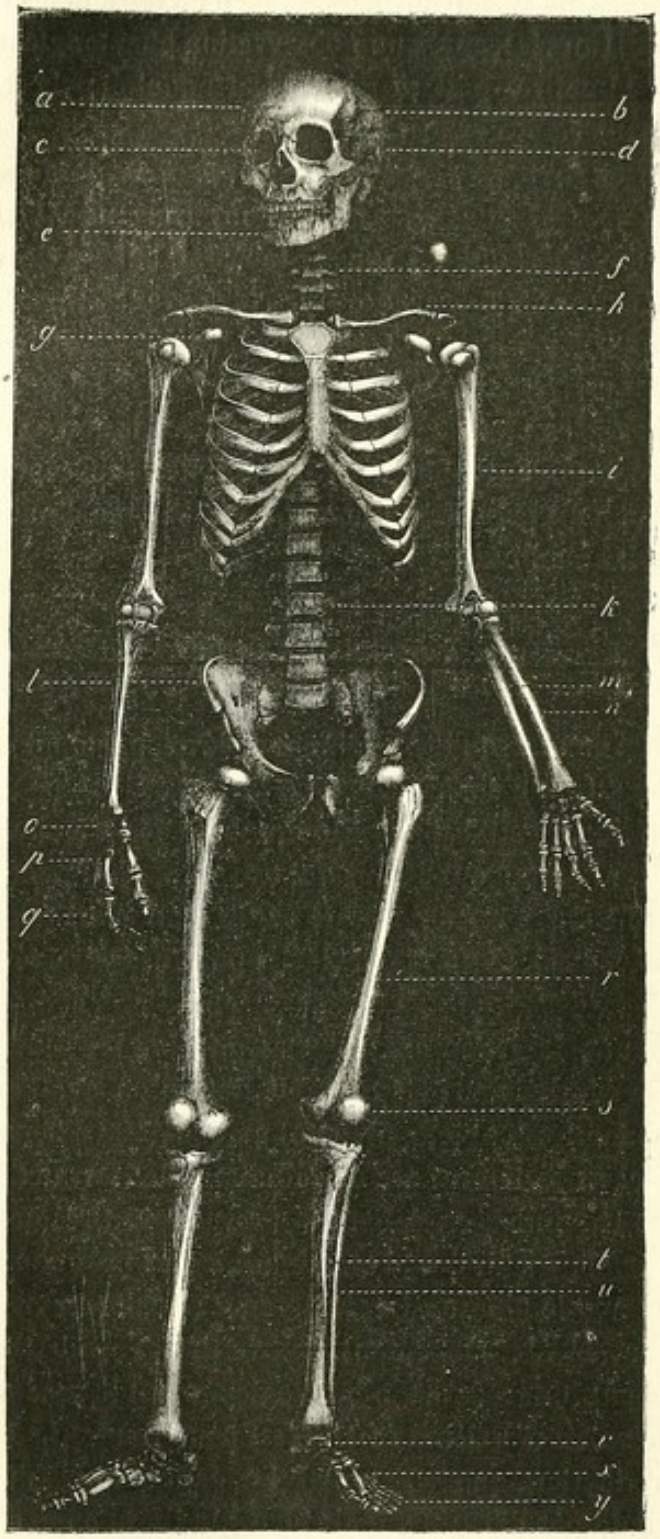

FIG. 65. — Squelette de l'homme (*).

(*) *a*, os frontal; *b*, os pariétal; *c*, orbite; *d*, os temporal; *e*, mâchoire inférieure; *f*, vertèbres cervicales *g*, omoplate; *h*, clavicule; *i*, humérus; *k*, vertèbres lombaires; *l*, os iliaque; *m*, cubitus; *n*, radius; *o*, os du carpe; *p*, os du métacarpe; *q*, phalanges; *r*, fémur; *s*, rotule; *t*, tibia; *u*, péroné; *v*, tarse; *x*, métatarse; *y*, phalanges. — (Photographié sur bois d'après nature.)

§ I. — Classification.

On distingue des *os longs*, des *os plats* et des *os courts*.

La division en os longs, os plats et os courts est généralement admise par tous les auteurs d'anatomie, et cependant il n'est pas toujours facile de savoir si un os appartient à l'une de ces classes plutôt qu'à l'autre.

Il est des os qui sont manifestement des *os longs*, c'est-à-dire qui présentent une diaphyse et un canal médullaire, deux extrémités renflées.

Il est des *os plats* qui présentent manifestement deux lames, et entre ces deux lames, du tissu spongieux ou *diploé*.

Enfin, il y a des *os courts* qui ne présentent point, ou à peine, de tissu compacte, qui sont plus ou moins cubiques, et dont, en général, aucune des dimensions ne dépasse beaucoup l'autre.

Mais entre les os longs et les os plats, par exemple, il y a des intermédiaires qui tiennent autant de l'un que de l'autre (la *clavicule*, les *côtes*).

Ainsi, là comme ailleurs, pas de limites bien tranchées; la division est bonne, mais ne doit point être prise d'une façon trop absolue.

§ II. — Propriétés et structure.

On peut arriver d'une manière très-simple à démontrer que l'os est composé d'une matière organique et de principes minéraux. Quand on laisse pendant quelques jours un os dans de l'acide nitrique, la matière organique est dissoute, et il ne reste plus qu'une masse très-molle et conservant cependant la forme primitive de l'os : c'est la partie organique de l'os, ou osséine.

Quand on brûle les os, ils se convertissent en une masse blanchâtre, friable, facile à réduire en poudre : la trame organique et a été détruite, il ne reste plus que les sels calcaires.

On s'est demandé si la quantité de sels calcaires pour une quantité de matière organique donnée était la même à tous les âges de la vie. On sait que les os sont beaucoup plus friables, et plus faciles à briser chez le vieillard, qu'ils sont susceptibles de se plier chez l'enfant. Il paraissait naturel de regarder cette différence comme une conséquence de la prédominance des sels calcaires chez le vieillard; cela n'est pas. Des analyses très-exactes ont été faites, et M. Nélaton, qui s'est attaché avec le plus grand soin à la solution de cette question, est arrivé à des résultats très-précis. Que l'on prenne 100 grammes de substance osseuse chez le vieillard, 100 grammes de substance osseuse chez l'enfant, on verra que, chez l'un comme chez l'autre, le rapport de la quantité de substance minérale à la quantité de substance organique est un chiffre fixe.

Les os ne sont donc point formés par de simples dépôts de sels calcaires dans une trame fibreuse; il y a une association remarquable de la *trame organique* et de la *matière minérale*. Le *tissu osseux* est un composé à proportions définies de l'une et de l'autre.

Chez le vieillard, la *masse* du squelette est uniformément diminuée ; il y a moins d'os; une partie du squelette est résorbée et a été remplacée par de la graisse. Le squelette du vieillard est autant graisseux qu'osseux.

Quand la vie des os est troublée, soit dans un âge très-avancé, soit dans le cours d'un état de débilitation organique diathésique, scrofule ou tubercule, les os engraissent en quelque sorte démesurément ; leur tissu compacte se creuse peu à peu de lacunes profondes; les lamelles et les trabécules du tissu spongieux deviennent de plus en plus minces et fragiles ; les vaisseaux s'atrophient de même, et bien souvent, dans ces cas, la résistance du squelette diminue assez pour que le moindre choc, les moindres mouvements un peu irréguliers brisent des leviers d'ordinaire résistants, le fémur, l'humérus, etc. C'est là l'*état graisseux des os;* l'*atrophie graisseuse* ordinaire chez les vieillards, comme dans quelques cas chez les jeunes sujets débilités.

Cette atrophie graisseuse explique bien la facilité avec laquelle les os se brisent dans un âge avancé, fait facile à constater, et dans les hôpitaux, et à l'amphithéâtre. Nombre de fois nous avons vu, en effet, les os céder sans résistance, et se laisser entamer et pénétrer par le couteau dans leurs parties d'ordinaire les plus compactes.

L'examen microscopique d'une lamelle osseuse montre que l'os renferme des canalicules vasculaires et des cellules répandues en très-grand nombre au milieu d'une substance fondamentale.

Canalicules osseux. — C'est longtemps avant l'intervention du microscope, dans l'analyse anatomique, qu'ont été découverts les canalicules des os. Mais il n'y avait alors cependant dans l'étude intime de la structure des os que des notions peu définies, mal démontrées. Havers et d'autres anatomistes avaient vu sur des os brûlés, des os enflammés, sur les os rachitiques et les pariétaux des jeunes sujets, que le tissu est creusé de canaux et que ces canaux renferment des vaisseaux ; mais les canalicules osseux existaient-ils sur l'os si compacte et si dur des diaphyses des os longs? Le microscope est venu nous apprendre que la plus mince lamelle, le plus petit grain de poussière osseuse renfermait dans son épaisseur une quantité infinie de petits canaux qui contiennent, avec un peu de graisse, de petits vaisseaux. Il nous a appris, de plus, que les canalicules osseux, ou canaux de Havers, étaient entourés de lamelles osseuses stratifiées et concentriques, et formaient de véritables petits systèmes vasculaires isolés (*substance fondamentale des os*) ; et qu'en outre des canalicules, il existait une multitude de petites cellules, petits corpuscules cavitaires (fig. 66) noirâtres, à digitations ramifiées et entrecroisées à l'infini, auxquels M. le professeur Serres a donné le nom d'*ostéoplastes*.

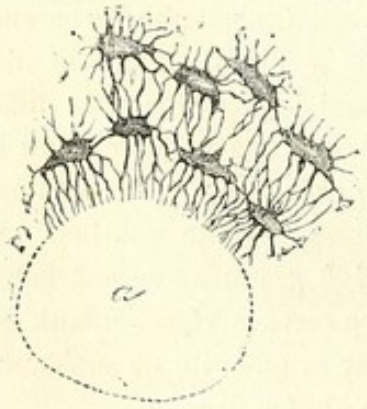

Fig. 66. — Ostéoplastes entourant un canal de Havers.

Les canalicules des os existent partout où il y a de la substance osseuse com-

pacte, et forment un réseau à mailles très-étroites analogue à celui des vaisseaux capillaires.

Le trajet des canalicules est en général parallèle à l'axe de l'os ; leur écartement sur une coupe horizontale ou verticale varie entre 14 dixièmes de millimètre et 30 ; et ils communiquent tous ensemble par de petites branches perpendiculaires ou obliques (fig. 67).

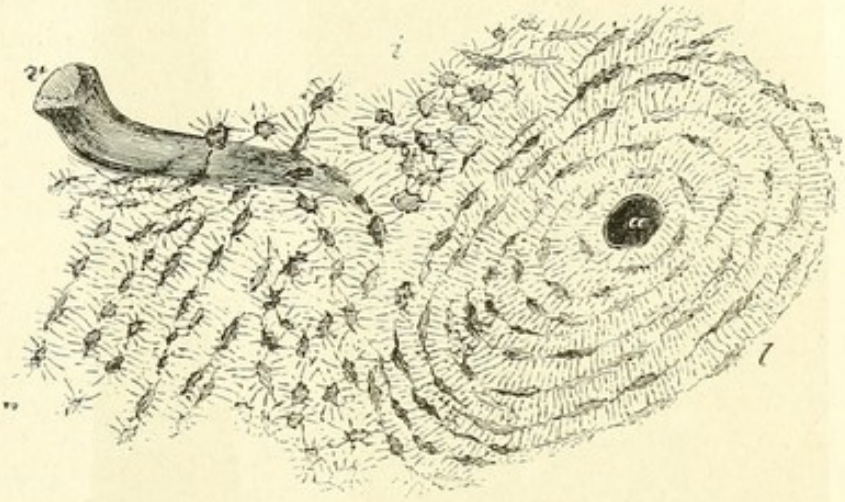

FIG. 67. — Lamelle osseuse (*).

Dans les os plats, un très-petit nombre de canalicules sont dirigés dans le sens de l'épaisseur de l'os. La plupart sont parallèles aux surfaces et partent d'un point central (bosse pariétale, bosse frontale, angle supérieur et antérieur du frontal, partie articulaire de l'os iliaque) ; à partir de ces points, ils s'irradient en formant des pinceaux ou étoiles. Dans les os courts, il y a toujours une direction principale qui l'emporte sur l'autre : dans le corps des vertèbres, c'est la direction verticale ; dans les os courts de la main et du pied, c'est celle de l'axe longitudinal du membre, etc., etc.

L'apophyse styloïde et coracoïde se comportent comme de petits os longs, etc.

Les canalicules renferment des vaisseaux capillaires ; ils s'ouvrent à la surface externe des os et dans les cavités médullaires par des orifices plus ou moins considérables (fig. 68), souvent perceptibles à l'œil nu, et d'autant plus nombreux que l'écorce osseuse est plus épaisse.

Cellules osseuses, ou ostéoplastes. — La couleur foncée des ostéoplastes devient blanche à la lumière directe. Cette couleur tient, non pas à des dépôts de sels calcaires, comme on l'avait cru, erreur qui leur avait fait donner le nom de *corpuscules osseux*, mais simplement à l'air qu'ils renferment.

Sur un os frais, chaque cavité osseuse renferme une cellule très délicate qui contient une substance transparente et un noyau. Chaque cellule envoie dans les canalicules des prolongements très-fins qui établissent des communications

(*) *a*, canal médullaire (vasculaire) coupé transversalement ; il est entouré de lamelles (*l*) concentriques contenant des corpuscules osseux et de canalicules osseux anastomosés ; *r*, coupe longitudinale de lamelles parallèles ; *i*, disposition irrégulière des couches anciennes de l'os ; *v*, canal vasculaire. — Grossissement : 280 diamètres.

entre les diverses cellules. Il résulte de là un système continu de cavités répandues dans toute la substance de l'os et servant à distribuer, par l'intermédiaire des cellules osseuses, les sucs nutritifs dans la profondeur du tissu le plus complet.

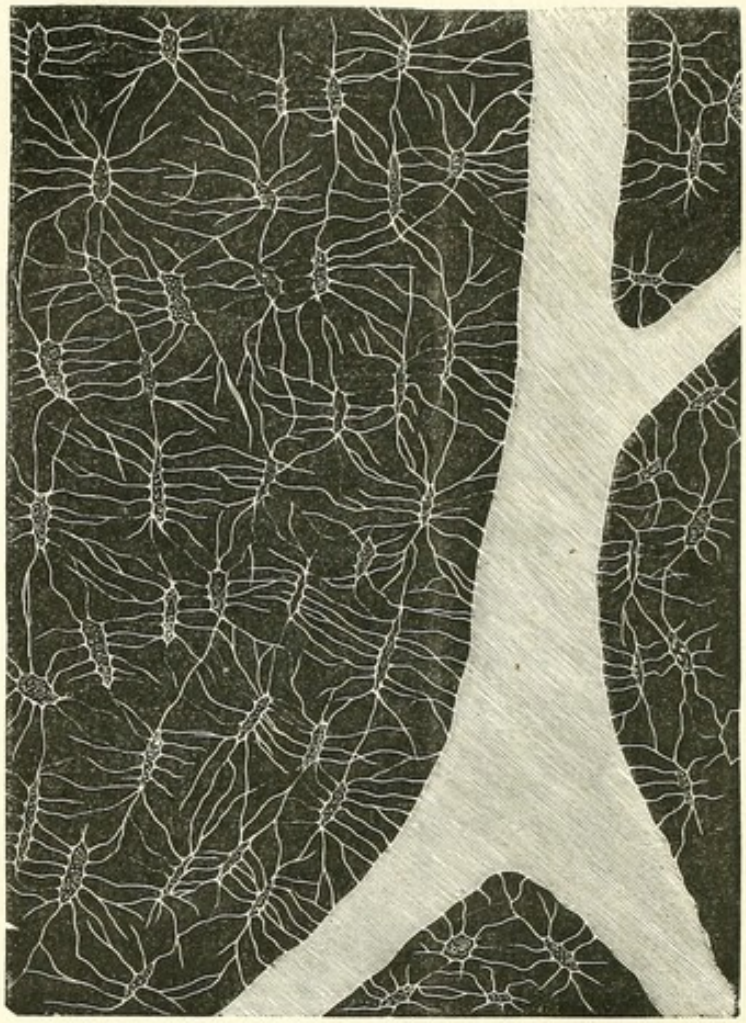

FIG. 68. — Portion d'un os de nouvelle formation de l'arachnoïde cérébrale, présentant la structure normale des os*.

Les canalicules osseux avec leurs ostéoplastes forment des systèmes, entourés par des lamelles cylindriques emboîtées de substance fondamentale (fig. 68), laquelle est manifestement stratifiée et formée d'un grand nombre de couches superposées. Il y a des systèmes de lamelles qu'on peut appeler *primordiaux*, entourant d'autres systèmes de lamelles qu'on peut appeler *secondaires*.

Les canalicules se raréfient dans les trabécules les plus déliées ; mais là encore il y a abondance de cellules ramifiées qui portent les sucs et nourrissent.

Moelle des os. — La moelle des os est une *graisse* qui présente différents aspects : elle est tantôt jaune, tantôt rouge (moelle fœtale) ; elle présente souvent une consistance molle (moelle gélatiniforme).

La moelle jaune existe principalement dans les os longs ; la moelle rouge se

(*) Le canal vasculaire (médullaire) est ramifié ; de petits canalicules le relient aux corpuscules osseux. On voit leur embouchure dans le canal. — Grossissement : 350 diamètres. (Virchow.)

rencontre dans les épiphyses, dans les os courts et dans les os plats ; elle est moins constante que la moelle jaune.

On a quelquefois décrit à l'intérieur du canal médullaire des os longs une membrane formant un revêtement interne, une sorte de périoste interne. Des anatomistes exacts ont essayé d'en démontrer l'existence, et ils ne l'ont jamais rencontrée ; c'est qu'en effet elle n'existe point. La moelle est à nu dans les cavités des os, et les vaisseaux qui la pénètrent sont trop écartés pour que le lacis très-lâche qu'ils forment puisse être assimilé à un tissu membraniforme continu. Que penser après cela de l'opinion de Flourens : tandis que le périoste externe fournit des couches osseuses se superposant, la membrane médullaire résorbe les molécules osseuses centrales, etc., etc. Le périoste interne est susceptible de suppléer le périoste externe dans ses fonctions de reproduction osseuse ?

Par des procédés chimiques d'une grande exactitude, MM. Jules Regnauld et Gosselin (1) ont démontré que la moelle ne renfermait pas même une quantité de tissu cellulaire assez considérable pour se caractériser aux réactions chimiques, et partant pas de membrane médullaire.

Le tissu médullaire contient, au milieu de la graisse qui en forme la partie principale, des médullocelles et des myéloplaxes (fig. 69), des vaisseaux, etc.

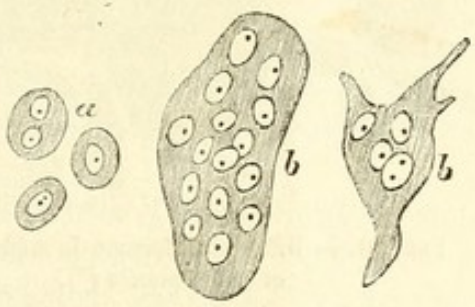

FIG. 69. — Cellules médullaires de l'os (*).

Médullocelles. — Les médullocelles, ou cellules propres de la moelle, sont très-abondantes chez le fœtus, moins nombreuses chez l'adulte et d'ordinaire très-rares chez le vieillard. Elles sont rondes ou polyédriques ; elles présentent deux formes distinctes. La première est composée de noyaux sphériques de 5 à 8 millimètres de diamètre, à contenu granuleux sans nucléole. La seconde, de cellules sphériques ou légèrement polyédriques, contenant un noyau en tout semblable à ceux qui composent la première variété, et de plus des granulations très-fines. Le noyau de cette seconde variété est aussi sans nucléole.

L'hypergenèse des médullocelles produit des tumeurs dont on doit la connaissance à Ch. Robin (2). Les tumeurs à médullocelles rentrent, au point de vue clinique, dans l'encéphaloïde des os.

Myéloplaxes. — Les myéloplaxes, nommées encore *grandes cellules de la moelle des os, plaques à noyaux multiples*, sont des éléments anatomiques irrégulièrement polyédriques ou ovoïdes, et renfermant à leur intérieur un nombre variable de

(1) Regnauld et Gosselin, *Recherches sur la composition de la substance médullaire des os* (*Arch. gén. de médecine*, 1855).

(2) Robin, *Dict. de médecine*, 12e édition. Paris, 1866, art. MYÉLOPLAXE, p. 983.

(*) *a*, petites cellules à noyaux simples et divisés ; *b*, *b*, éléments volumineux à plusieurs noyaux (plaques à plusieurs noyaux, de Charles Robin). — Grossissement : 350 diamètres. (D'après Kolliker, *Mikrosc. Anat.*, vol. I, p. 364, fig. 113.)

petits éléments globuleux qui sont, ou des noyaux, ou même d'autres des cellules à noyau (fig. 69 et 70).

Les myéloplaxes ne paraissent pas être en très-grand nombre. On les rencontre de préférence contre les parois diaphysaires des os longs et dans le tissu spongieux des épiphyses. On distingue d'ordinaire deux variétés de myéloplaxes : 1° les myéloplaxes à noyaux multiples ; 2° les cellules myéloplaxiques proprement dites. Cette division ne nous paraît pas reposer sur des éléments différentiels suffisants.

FIG. 70. — Différentes formes de médullocelles et myéloplaxes (*).

Les tumeurs à myéloplaxes provenant de l'hypergenèse des myéloplaxes normales forment une classe intéressante de tumeurs des os. C'est aux tumeurs à myéloplaxes qu'il faut rapporter ce que l'on désigne encore quelquefois sous le nom de *tumeurs hématiques des os*, *tumeurs fongueuses* (Roux), *fongus hématode*, *etc.*, *anévrysmes des os*, *etc.* Les tumeurs à myéloplaxes présentent une consistance charnue, et une couleur rouge qui rappelle la teinte du parenchyme de certains fruits.

Vaisseaux des os. — Les os présentent généralement une artère nourricière principale, qui, dans les os longs, prend le nom d'*artère diaphysaire*. Cette artère est quelquefois assez importante pour nécessiter l'emploi des méthodes oblitérantes, dans les amputations. Les branches de l'artère diaphysaire (artère du premier ordre) s'anastomosent largement avec les artères du second ordre qui sont logées dans des canaux creusés aux extrémités des os. On désigne sous le nom d'*artères osseuses du troisième ordre*, les filets osseux des artères périostiques.

Les veines des os, abondamment pourvues de valvules, suivent le trajet des artères des différents ordres. L'importance chirurgicale de la connaissance des veines osseuses est très-grande. Leur inflammation à la suite des traumatismes osseux paraît une complication grave des maladies chirurgicales des os, et des opérations que l'on pratique sur le squelette. Les plus connues des veines des os sont les sinus rachidiens et les veines des os du crâne. Ces dernières ont été étudiées avec soin par Dupuytren et Breschet, pour les besoins d'une certaine

(*) A, A, A, myéloplaxes ; B, C, médullocelles.

cause (explication des accidents qui succèdent aux suppurations du crâne). Ces auteurs en ont présenté de beaux exemples; mais ce qu'ils n'ont pas dit, c'est que l'existence de ces veines, un peu volumineuses dans le diploé des os du crâne, ne se présente que très-exceptionnellement avec un développement un peu considérable.

Nerfs des os. — Longtemps contestés, ils ont été démontrés par l'analyse anatomique par Gros en France, par Hubert Luschka en Allemagne (1).

Comme les artères, les nerfs de la moelle des os longs peuvent se diviser en trois groupes, qui suivent les artères et les veines des trois ordres.

Les nerfs ont été démontrés dans la moelle. Ils suivent les artères médullaires, dont ils forment, d'après nous, les nerfs *vaso-moteurs*.

La *sensibilité* des os est extrêmement obtuse. Selon Bichat, la sensibilité de la moelle serait exquise, et des douleurs atroces résulteraient de l'action de la scie sur elle, dans les amputations. D'après le même anatomiste, l'introduction d'un stylet dans le canal médullaire sur les animaux déterminerait de très-vives souffrances. Cela paraît être une erreur; mais si, à l'état sain, la moelle n'accuse pas une grande sensibilité, on sait quelles douleurs atroces déterminent les inflammations et les suppurations développées dans le canal médullaire.

Périoste et périchondre. — Les os et quelques cartilages sont entourés d'un tissu membraniforme plus ou moins épais, suivant les points où on l'observe; cette membrane fibreuse prend le nom de *périchondre* sur les cartilages, et de *périoste* sur les os.

Le périchondre n'existe que sur les cartilages costaux et sur les cartilages destinés à s'ossifier. Les cartilages articulaires ne sont recouverts à leur surface libre par aucune membrane; ils sont directement en contact les uns avec les autres dans les jointures.

Quelques anatomistes, cependant, ont cru observer, à la surface des cartilages articulaires, une mince membrane qui serait le prolongement des synoviales. Erreur d'observation; les synoviales ne recouvrent point des cartilages, elles s'arrêtent à leurs bords, et il faut abandonner, au moins pour les cavités articulaires, l'opinion de Bichat, qui voulait que les séreuses fussent des sacs sans ouverture (1).

La vascularité du périoste est facile à constater dans certains cas pathologiques, et dans les injections anatomiques, quand elles sont assez pénétrantes.

Le périoste contient des artères très-nombreuses, et, à part les grands os longs qui ont une artère nourricière spéciale, presque tous les os se nourrissent par les vaisseaux que leur fournit le périoste. On peut prévoir, d'après cela, quel sera le résultat d'une affection qui, en décollant le périoste dans une plus ou moins grande étendue, priverait ainsi l'os du plus grand nombre de ses vaisseaux.

Le périoste a des nerfs; on peut dire, quoique la démonstration ne soit point

(1) Hubert Luschka, *Die Nerven des menschlichen Wirbelkanales*. Tübingen, 1850, in-4°.

(2) Voy. SÉREUSES (MEMBRANES).

ANGER.

tout à fait complète, que les nerfs périostiques accompagnent les artères périostiques.

Pas de lymphatiques connus dans les os ni dans le périoste.

§ IV. — Développement des os.

Les os sont d'abord à l'état muqueux, puis ils deviennent cartilagineux. Tous les auteurs ne sont pas du même avis sur la manière dont s'effectue cette transition : quelques anatomistes pensent que l'os ne se produit jamais qu'après le cartilage ; d'autres, et avec raison, pensent que la formation *immédiate* de la substance osseuse est possible et même fréquente.

M. Ch. Robin admet trois modes différents d'ossification :

1° *Ossification par substitution.*

2° *Ossification par envahissement.*

3° *Ossification immédiate.*

Ossification par substitution (fig. 71 et 72). — La formation osseuse par substitution est la plus répandue : un dépôt opaque, granuleux, se produit

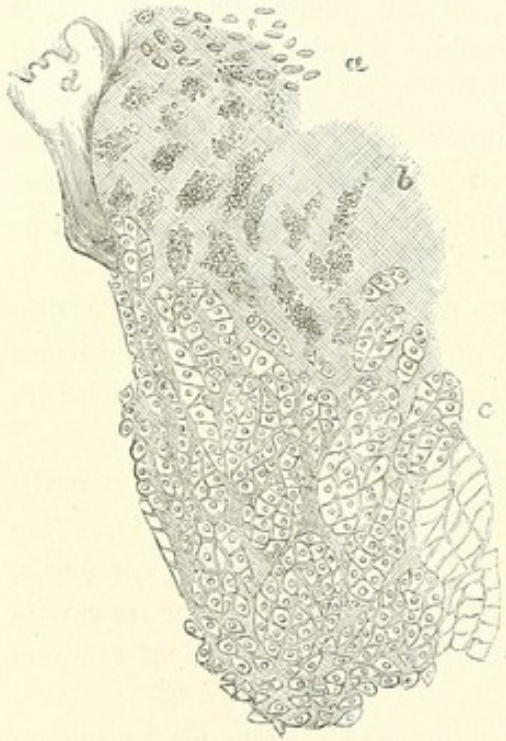

Fig. 71. — Prolifération d'un cartilage diaphysaire pendant sa croissance (*).

Fig. 72. — Coupe verticale du bord ossifié de l'astragale qui se développe (**).

(*) La pièce provient du tibia d'un enfant. — *a*, éléments du cartilage du voisinage de l'épiphyse : les uns sont uniques, les autres commencent à se multiplier; *b*, groupes de cellules produits par la division successive de cellules uniques; *c*, groupes de cellules notablement développés, situés près du bord calcaire de la diaphyse, et produits par le développement et l'augmentation de volume des cellules uniques : la substance intercellulaire devient de plus en plus rare; *d*, coupe d'un vaisseau. — Grossissement : 150 diamètres. (Virchow.)

(**) *c*, cartilage avec de petits groupes de cellules; *p*, couche rapprochée de la ligne de calcification, présentant la prolifération la plus intense et les cellules du plus grand volume. Dans les cavités du cartilage, on voit des cellules à noyau complètes, des corpuscules ratatinés, anguleux, granuleux, qui sont les cellules rétractées artificiellement; la masse sombre qui s'avance dans la substance intermédiaire représente le dépôt calcaire au-dessous duquel on voit les espaces médullaires (*m*, *m*, *m*), qui, dans ce cas-ci, se sont formés très-rapidement, ainsi que les trabécules osseuses ; la moelle est détachée. Dans les espaces les plus inférieurs, les trabécules sont entourées d'un rebord plus clair, qui est le jeune tissu osseux produit par la moelle. — Grossissement : 300 diamètres. (Virchow.)

dans la substance hyaline-amorphe qui sépare l'une de l'autre les cellules des cartilages. Insensiblement, il devient de plus en plus obscur, et peut être reconnu à l'aide de l'acide chlorhydrique, pour du carbonate et du phosphate de chaux. Le dépôt s'avance peu à peu vers la surface et les extrémités du cartilage, par traînées irrégulières, et finit bientôt par obscurcir entièrement le cartilage, puis les ostéoplastes se forment.

La formation des ostéoplastes résulte du dépôt de granules terreux autour des cavités cartilagineuses.

Ossification par envahissement. — L'ossification par envahissement ressemble beaucoup à l'ossification par substitution; elle en diffère seulement en ce que les ostéoplastes, au lieu de se substituer peu à peu, insensiblement, à la substance cartilagineuse, l'envahissent d'emblée.

Ossification immédiate (fig. 73). — Par *ossification immédiate*, on a voulu dire que quelquefois les ostéoplastes n'avaient pas, pour point de départ, les cavités cartilagineuses, et se développaient sans cartilage préexistant. Ce mode d'ossification ne saurait être contesté aujourd'hui : c'est ainsi que se forment les os

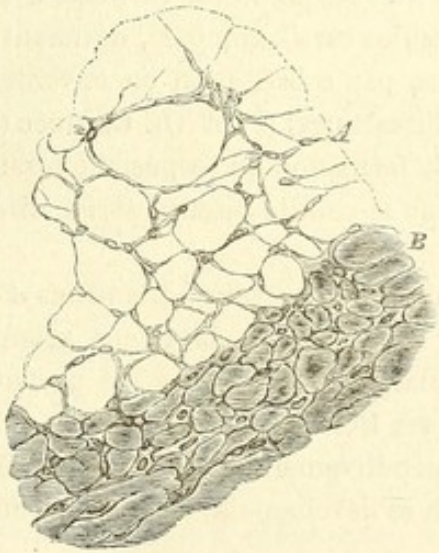

Fig. 73. — Coupe verticale à travers la face périostique de l'os pariétal d'un enfant (*).

Fig. 74. — Coupe d'un ostéome mou, provenant du maxillaire inférieur, et présentant l'image de l'ossification immédiate ou périostique (**).

(*) A, couches de prolifération du périoste avec des réseaux cellulaires s'anastomosant et présentant des divisions du noyau; B, formation de la couche ostéoïde par la sclérose de la substance intercellulaire. — Grossissement : 300 diamètres. (Virchow.)

(**) Des trabécules ostéoïdes en réseaux, à cellules étoilées, circonscrivent des espaces médullaires primitifs qui sont remplis de tissu conjonctif fibreux; les points noirâtres sont envahis par les sels calcaires et représentent un tissu osseux accompli. — Grossissement : 150 diamètres. (Virchow.)

de la base du crâne, le cal dans le plus grand nombre des cas, les ostéomes (fig. 74 et 75), les ossifications périodiques, etc.

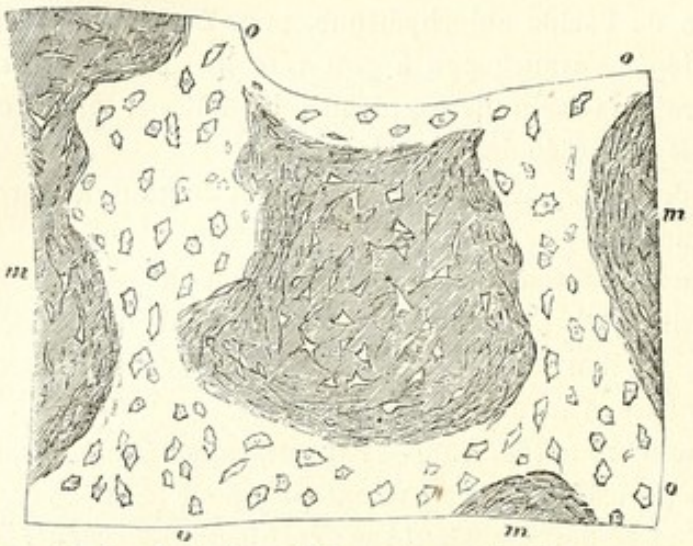

Fig. 75. — Portion de la figure 74, vue à un plus fort grossissement (*).

Kölliker et M. Ch. Rouget (1) ne voient, dans la production de l'os aux dépens du cartilage, qu'un développement osseux des éléments cartilagineux, par une simple transformation d'éléments. Pour Virchow, c'est un degré d'organisation plus complet de la substance conjonctive, qui, au lieu de rester fibreuse ou cartilagineuse, devient tissu osseux.

Muller attribue le tissu osseux vrai à la sécrétion par le cartilage d'un produit nouveau qui ne serait autre que la substance fondamentale du cartilage ayant subi la calcification. Robin admet que les capsules cartilagineuses, devenant le siége de dépôts calcaires, seront transformées, par substitution ou envahissement, en corpuscules osseux. MM. Morel (de Strasbourg) (2) et Th. Laennec (de Nantes) (3) rapportent au noyau cartilagineux la formation du corpuscule osseux, tandis que certains observateurs prétendent que la cellule osseuse dérive directement de la cellule cartilagineuse, etc.

La substance osseuse se montre sous forme de noyaux osseux, dits *points d'ossification* : il y a dans l'apparition des points d'ossification, dans leur groupement et dans leur mode de réunion, une régularité parfaite qui a été parfaitement saisie par Serres (4), quand il a formulé ses trois lois d'*ostéogénie :*

1° *Loi de symétrie.* — Tout os médian est primitivement double, c'est-à-dire composé de deux moitiés qui se rapprochent en se développant, et qui se fondent enfin de la façon la plus intime.

(1) Ch. Rouget, *Note sur les corpuscules des os et le développement des os secondaires* (*Journal de la physiologie*, décembre 1858).

(2) Morel, *Traité élémentaire d'histologie humaine*. Paris, 1864.

(3) Laennec, *Recherches sur le développement et la structure interne du tissu osseux*, thèse inaugurale. Paris, 1859, n° 92.

(4) Serres, *Recherches d'anatomie transcendante*. Paris, 1832.

(*) *o*, *o*, trabécules ostéoïdes; *m*, *m*, *m*, espaces médullaires primitifs, avec des cellulaires fusiformes et en réseaux. — Grossissement : 300 diamètres. (Virchow.)

2° *Loi du développement des éminences.* — Toute éminence est un point d'ossification.

3° *Loi du développement des cavités.* — Toute cavité est formée par la réunion de deux pièces au moins d'ossification.

§ V. — Fonctions et maladies chirurgicales.

La connaissance des phénomènes curieux de la *réparation*, dans les os blessés, est probablement aussi vieille que l'observation en chirurgie. Mais les théories du phénomène sont nombreuses.

Pour Duhamel, qui n'a étudié les phénomènes de la réparation dans les os qu'au point de vue du *cal*, le périoste fait tous les frais de la réunion.

M. Flourens (1) et M. Ollier, à l'exemple de M. Duhamel, voient dans la membrane périostique l'agent de la production et de la reproduction de l'os; mais qui oserait contester que le tissu osseux ne se reproduise parfaitement lui-même, et à l'aide de la lymphe plastique qui exsude de ses plaies, et à l'aide des bourgeons charnus ossifiables qui poussent si facilement sur son tissu dénudé.

Quoi qu'il en soit, et quoique aujourd'hui le monopole ostéogénique du périoste ait dû disparaître devant une observation sérieuse, on doit reconnaître que le périoste est puissamment ostéogénique, et qu'il reproduit souvent l'os même lorsqu'il a été séparé de la diaphyse qu'il recouvrait et planté au milieu des parties molles, si l'expérience est faite sur un jeune sujet. Ollier a étudié avec soin les *greffes périostiques*, et si les applications chirurgicales doivent être réservées, on peut dire qu'il y a là un fait d'un puissant intérêt au point de vue de la physiologie générale.

Des expériences instituées par Duhamel (animaux nourris à la garance), reprises par Flourens, ont paru démontrer à cet académicien que l'os est soumis à un renouvellement continuel de la matière qui le compose, que l'os change continuellement de corps et de tête pendant qu'il s'accroît, et que, pour mieux dire, ce n'est pas le même os qui s'accroît, mais une suite d'os qui disparaissent et une suite d'os qui se forment. Tout cela sans changement de forme; car, d'après Flourens, dans tout ce qui a vie, la forme est plus persistante que la matière, qui n'est, suivant l'expression de Cuvier, que dépositaire des forces de la vie.

Cette opinion de Flourens n'est plus admise; c'est une idée qui ne rentre pas dans l'ordre des faits vérifiés par l'expérience.

Ostéo-périostite spontanée; ostéo-myélite et abcès sous-périostiques. — Les chirurgiens qui ont nié ou qui n'ont pas vu l'ostéo-périostite avaient sur l'anatomie des os des idées bien erronées. Pénétrés d'une pensée absolument fausse, que l'os était presque dépourvu de vaisseaux et qu'il ne prenait que bien peu de part à la vie commune, une fois arrivé à son développement complet, ils ne comprenaient pas qu'un phénomène essentiellement vital comme l'inflammation pût trouver là un terrain propre à se développer. L'ostéo-périostite et ses suites, sécrétions osseuses, épanchements osseux interstitiels ou éburnations,

(1) Flourens, *Théorie expérimentale de la formation des os*, Paris, 1847.

augmentation de la vascularité des os, et même suppurations, tel est le tableau des terminaisons ou des suites possibles de l'inflammation des os.

L'inflammation osseuse spontanée, c'est-à-dire sans cause traumatique, n'est point rare et se présente particulièrement chez les jeunes sujets. Les décollements périostiques étendus sont souvent produits alors par les épanchements purulents sous-périostiques. Dans un grand nombre de cas, il se produit en même temps des suppurations intra-médullaires (fig. 76), et il n'est pas rare de voir des ulcérations perforatives de l'os faire communiquer les suppurations intra-médullaires et sous-périostiques.

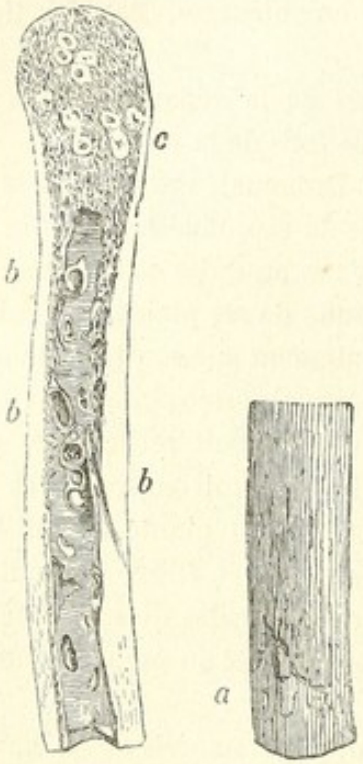

Fig. 76. — Portion de fémur d'un amputé vingt-cinq jours après l'opération (*).

Verneuil nous a rapporté une observation intéressante de sa pratique, qui prouve que des abcès sous-périostiques étendus peuvent décoller les os longs des membres dans une étendue qui correspond presque à la longueur de leur diaphyse, sans que la nécrose en soit fatalement la suite. Dans la périostite et l'ostéo-myélite, les foyers d'inflammation sont généralement nombreux et disséminés dans un grand nombre de points de la diaphyse et des épiphyses.

Abcès chroniques.— Benjamin Brodie, Broca (1) et Nélaton ont décrit des suppurations intra-médullaires chroniques, donnant lieu à des gonflements osseux, au voisinage des épiphyses et de la ligne qui joint la diaphyse à l'épiphyse. Édouard Cruveilhier a réuni les faits connus dans une thèse (2) écrite sous l'influence des leçons de Nélaton, et fort remarquable. Les abcès chroniques des os sont une maladie rare ; beaucoup de points dans leur histoire restent encore à déterminer.

Nécrose. — La gangrène du tissu osseux porte le nom de *nécrose*. Il y a la plus grande analogie entre les phénomènes de la nécrose et ceux que l'on observe dans la gangrène des parties molles. Au bout d'un certain travail généralement inflammatoire, il se produit une séparation entre la partie vivante et la partie morte qui porte le nom de *séquestre*. Quand la séparation du mort et du vif est bien complétement produite, le séquestre est expulsé, soit spontanément au travers de perforations que la nature entretient dans les parties vivantes de l'os

(1) Broca, *Abcès chronique simple du canal médullaire de l'humérus* (*Bull. de la Société de chirurgie*, 26 oct. 1859, t. X, p. 187).

(2) Édouard Cruveilhier, *Sur une forme spéciale d'abcès des os ou des abcès douloureux des épiphyses*, thèse de Paris, 1865.

(*) *a*, de petites taches vasculaires sous-osseuses; *b*, *b*, *b*, plusieurs petits abcès dans le canal médullaire ; *c*, ostéite du tissu spongieux terminée par suppuration. (Nélaton.)

(cloaques), soit par une opération (extraction des séquestres). La réparation à la suite de la nécrose se fait et à l'aide du périoste et à l'aide de la partie osseuse non mortifiée. La nécrose des os présente un grand nombre de formes et de variétés dont les principales sont groupées dans les figures 77, 78, 79, 80.

Fig. 77. — Cas de nécrose affectant la partie moyenne de l'humérus (*).

Fig. 78. — Nécrose de l'humérus (**).

Fig. 79. — Nécrose de toute la diaphyse du tibia (***).

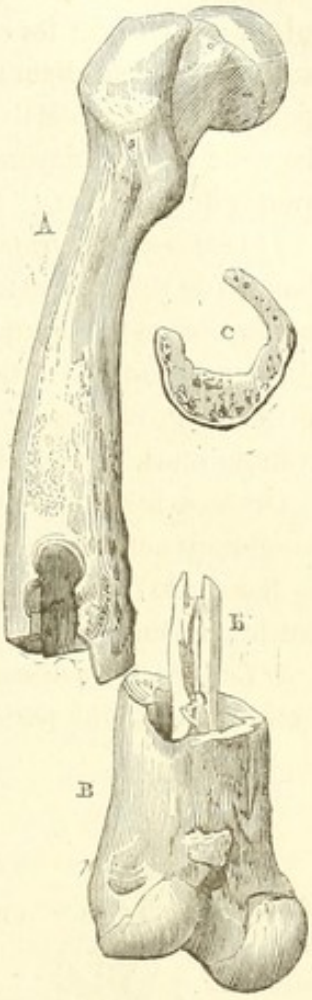

Fig. 80. — Nécrose de la partie inférieure du fémur (****).

Fractures. — La définition des fractures n'est pas tout à fait aussi simple qu'on pourrait le penser au premier abord. Tout le monde sait ce que c'est que la fracture de la jambe, la fracture de la cuisse; mais il existe toute une classe de lésions traumatiques des os, dans lesquelles la grande idée que donne le nom de fracture n'est point applicable, parce que la continuité du membre n'est point détruite. Quand une balle écorne le tibia, quand une épée perfore une

(*) Il y a eu extraction de séquestre. On voit l'os nouveau encore incomplet, mince et fragile. (Bourgery.)

(**) La presque totalité de l'humérus est mortifiée. L'os nouveau est complétement solide. On voit les cloaques, ouvertures qui laissent apercevoir le grand séquestre mobile, libre dans la cavité de l'os. (Musée Dupuytren.)

(***) L'os nouveau est en partie incomplet.

(****) L'os est représenté coupé en trois parties : A, fragment supérieur; on voit à sa partie inférieure un grand trou fait avec des couronnes de trépan. — B, fragment inférieur ; on constate que le séquestre est engagé du côté des condyles. — C, tranche de l'os qui montre la texture aréolaire de l'os nouveau. (Bourgery.)

côte, quand un projectile quelconque troue les os du crâne, ou qu'un coup de sabre emporte un lambeau d'os et de chairs, sont-ce là des fractures !

Les auteurs qui ont écrit sur les maladies des os ont admis une classe de maladies des parties dures sous le nom de *plaies des os* dans laquelle il serait peut-être logique de faire rentrer tous les *écornements* de crêtes osseuses ; les *perforations* d'os plats, d'os longs ; les *arrachements* de parcelles osseuses donnant insertion à des muscles ou à des ligaments, à la condition toutefois que la continuité de l'os n'ait point été rompue. Mais c'est pour nous une question de mince importance, et sur laquelle nous ne devons point nous arrêter. Nous admettons comme formes différentes de fractures :

1° *Les fissures ou fentes.* — Le plus communément, les fractures du crâne consistent en de simples fentes ou fissures. Les fissures s'observent aussi dans un grand nombre de cas, comme élément des fractures dans les os longs. On sait combien il est commun de rencontrer dans les fractures obliques du tibia des fissures se prolongeant jusque dans l'articulation, quoique cela ne soit point la règle, comme nous l'avons démontré ailleurs.

Les fissures simples du corps des os longs sont si rares, que des chirurgiens en ont longtemps contesté l'existence. Il en existe cependant ; elles ont été observées sur le fémur, le tibia, etc. Nous avons eu l'occasion d'en trouver un cas, à l'autopsie, sur le cubitus.

2° *Les fractures incomplètes proprement dites.* — Dans la fracture incomplète proprement dite, une partie des fibres osseuses seule a été rompue ; les autres ont plié (fig. 81). Cette forme de fracture est très-curieuse et remarquable, surtout par la forme que conserve le membre après l'accident. Il reste courbé dans la position où l'a mis le coup, et dans le plus grand nombre des cas, pour le redresser, le chirurgien est obligé de rompre la partie d'os qui n'avait pas encore cédé. On a vu de ces fractures à tous les âges et sur presque tous les os, mais elles sont en quelque sorte l'apanage de la jeunesse, et c'est sur l'avant-bras, le bras, la cuisse, qu'il a été donné le plus souvent d'en recueillir des exemples. On en a vu au crâne, la table externe étant seule enfoncée ; elles sont assez communes aux côtes.

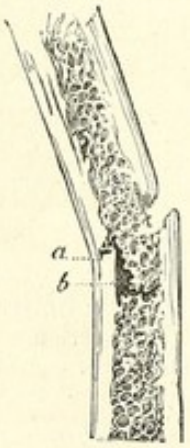

FIG. 81. — Fracture incomplète du radius.

3° *Les écornements.* — Un corps contondant, une balle, enlèvent souvent une partie plus ou moins saillante d'un os (crête du tibia, trochanter, etc.), il y a alors écornement ; c'est ce que l'on désigne le plus communément du nom, évidemment mauvais, de *fracture esquilleuse*, car il nous paraît impossible de ne pas regarder la dénomination de *fracture esquilleuse* comme synonyme de *fracture avec esquille* ou *fractures comminutives.*

4° *Les perforations.* — Les perforations sont surtout communes dans les os plats, au crâne, au bassin, à l'omoplate, etc. Il y a un exemple de perforation du fémur par une épée (Ravaton) ; tous les cops résistants et de petites dimensions peuvent perforer les os.

5° *Les arrachements.*— L'arrachement des insertions musculaires s'observe communément dans les cas où les muscles s'attachent à une éminence osseuse (épicondyle, épitrochlée, olécrâne, etc.). Les fractures de la rotule sont presque toujours des fractures par arrachement.

6° *Les pénétrations.*—Il y a pénétration toutes les fois qu'une partie résistante d'un os est enfoncée dans une partie spongieuse. Cela se voit très-souvent au col du fémur. La pénétration du col s'accompagne toujours de l'*éclatement* des trochanters.

Les fractures par pénétration appartiennent au même ordre que les *enfoncements* et les *écrasements.*

7° *Les décollements épiphysaires.* — Les décollements épiphysaires sont de véritables fractures. Il y a en effet dans ce cas division brusque de la continuité d'un os; on les a observés chez de jeunes sujets à presque tous les os longs des membres. Nous avons produit expérimentalement des décollements épiphysaires sur tous les os.

Direction de la ligne de fracture. — La ligne de fracture n'est presque jamais régulièrement transversale dans le corps des os longs ; dans le plus grand nombre des cas, les fractures que Boyer nommait *transversales* ou *en rave* sont dentelées. Malgaigne (1), qui en fait l'observation, a toutefois été trop exclusif en niant l'existence de la fracture transversale des os longs. On pourrait en fournir aujourd'hui quelques exemples. Nous désignons du nom de fractures *transversales dentelées* les fractures du corps des os longs, quand la solution de continuité est à peu près perpendiculaire à l'axe de l'os (2).

Les fractures *obliques* de la diaphyse des os longs sont beaucoup plus communes que les fractures *transversales dentelées.* Le plus souvent, dans le cas de fracture oblique, la ligne de fracture représente une ligne spirale contournant en hélice le corps de l'os. En raison de cette disposition, nous dirons que les fractures obliques du corps des os longs sont le plus souvent *obliques-spiroïdes.*

Il ne faut pas rejeter cependant la fracture *oblique simple*; nous avons pu en produire dans quelques cas sur le tibia, mais on peut assurer que la disposition spiroïde de la ligne de fracture est ce que l'on observe le plus souvent.

Complications des fractures. — Les fractures sont simples ou compliquées. La fracture *simple*, dans l'acception la plus étroite de ce mot, est la division des fibres osseuses sans aucune espèce d'altération de voisinage. Ainsi considérées, les fractures simples sont véritablement des êtres de raison ; il est impossible qu'il n'y ait pas un certain retentissement de voisinage, ou que le traumatisme, assez fort pour briser l'os, n'ait pas contus plus ou moins gravement le membre au lieu de la fracture, si celle-ci est de cause directe ; à distance, si elle est de cause indirecte. Mais, parmi les lésions simultanées ou consécutives, il en est qui sont en quelque sorte nécessaires : tels la douleur, les spasmes musculaires, la rupture de petits vaisseaux qui produit l'épanchement sanguin ; telle aussi l'inflammation qui se manifeste dans toutes les solutions de continuité, et qui

(1) Malgaigne, *Traité des fractures et des luxations.* Paris, 1847-1855.

(2) Benjamin Anger, *Traité icon. des maladies chirurgicales, luxations et fractures,* p. 15 et suivantes.

est là, comme ailleurs, l'agent de la réparation, etc., etc. Considérés à cet état de simplicité, ce ne sont point des complications.

Si l'épanchement sanguin devient très-abondant; si en raison de rapports de voisinage, il détermine des symptômes spéciaux, il est devenu *complication*; de même, si l'inflammation devient trop vive, s'il se fait des abcès dans le membre, l'inflammation est devenue complication.

L'épanchement sanguin et l'inflammation ne forment pas toutes les complications primitives ou consécutives et secondaires qui peuvent survenir dans les luxations et les fractures : le nombre des complications est infini; toutes les lésions que le traumatisme peut produire peuvent, dans des conditions données, devenir complications d'une luxation ou d'une fracture.

Les complications principales sont :

1° *Les complications des fractures par des fractures* (*fractures multiples*).—Elles se présentent très-souvent à l'observation. Il peut y avoir fractures multiples sur un seul os; plus communément on voit des fractures multiples atteignant plusieurs membres ou les différents segments du membre supérieur, de l'inférieur, etc.

2° *Les complications des fractures par des luxations* (*fractures complexes*). — A la colonne vertébrale il y a presque toujours lésion complexe, les fractures simples et les luxations simples étant là très-rares. Les fractures du col de l'humérus avec luxation de la tête sont célèbres par les difficultés à vaincre dans le diagnostic et par les obstacles à la réduction. Il est assez commun de voir à la cavité glénoïde des fractures produites en même temps que la luxation, de même à la cavité cotyloïde. Les *fractures cavitaires* rentrent le plus souvent dans l'étude des luxations complexes.

3° *Les complications par plaies cutanées, artérielles, veineuses, nerveuses*, etc.

Cal ou réparation dans les os fracturés. — 1° *Ostéo-périostite préparatoire.* — Quand l'os est brisé, il s'épanche du sang, qui doit toujours se résorber, et se résorbe toujours, sauf accident; puis l'ostéo-périostite commence à se manifester. C'est toujours par le périoste qu'elle débute, et il faut le dire, elle commence même dans le périoste avant que le sang soit entièrement résorbé entre les fragments osseux. Le premier phénomène qui annonce l'inflammation du périoste, c'est son gonflement; ce gonflement doit, sur deux organismes identiques, être d'autant plus important que la plaie du périoste ou son décollement ont été plus considérables. Quand il a été à peine déchiré, il n'est pas rare de voir son gonflement se manifester à peine et sa tuméfaction être assez peu considérable pour que, dans quelques cas, elle puisse passer inaperçue à un premier examen; mais elle existe toujours.

Cette tuméfaction du périoste est, dans tous les cas un peu graves, fondue avec la tuméfaction du tissu cellulaire périphérique et même du tissu cellulaire des muscles, qui sont voisins du foyer de la fracture.

La *zone de tuméfaction périostique*, d'abord très-molle et mal délimitée, se réduit au fur et à mesure que la poussée d'inflammation aiguë diminue, et là encore il y a des irrégularités que nous ne pouvons prévoir. Cette diminution de volume permet de délimiter nettement quelle sera l'étendue de la partie qui va s'ossifier.

2° *Ossification des exsudats plastiques.* — L'ossification ne se fait pas attendre, elle est très-difficile à voir sur la pièce fraîche; mais que l'on fasse macérer pendant quelques jours l'os récemment brisé, et l'on verra que des aiguilles osseuses nombreuses et une sorte de poussière calcaire se sont déposées dans les différents points de l'étendue de la zone de gonflement périostique.

C'est à ce moment, c'est-à-dire quand les aiguilles osseuses commencent à envahir une partie du produit plastique, résultat primitif de l'inflammation, que les phénomènes de la réparation proprement dite commencent à se manifester dans l'os, d'une façon non douteuse. L'os se vascularise, on le voit devenir poreux; il se creuse de canalicules nombreux, qui ne sont autre chose que l'agrandissement et la multiplication des canalicules de Havers, dont les parois et les interstices se résorbent peu à peu; l'extrémité de l'os est devenue ainsi en quelque sorte spongieuse, et, entre les cloisons osseuses, est apparu un tissu vasculaire et plastique qui se fond sur les bords avec le périoste tuméfié, et qui, quand les deux fragments sont bout à bout, se continue bientôt d'un côté à l'autre. Nous avons donc alors deux ou plusieurs fragments entourés d'un épanchement plastique périphérique, et dont les extrémités converties en tissu spongieux sont vascularisées et formées par parties égales de tissu osseux et de parties molles mélangées.

L'ossification, qui a commencé dans le périoste tuméfié, se produit aussi peu à peu dans les parties molles, qui ont remplacé dans les extrémités osseuses les lamelles résorbées; il se fait rapidement une ossification, et quand cette ossification est complète, on dit que la fracture est *consolidée.*

L'ossification de la zone d'épanchement plastique produit un *cal.* L'ossification complète d'une vaste exsudation plastique prend le nom de *cal exubérant.*

Le *cal récent* est toujours spongieux, mais il ne reste pas toujours spongieux partout; il se condense et devient quelquefois compacte en certains points (fig. 82).

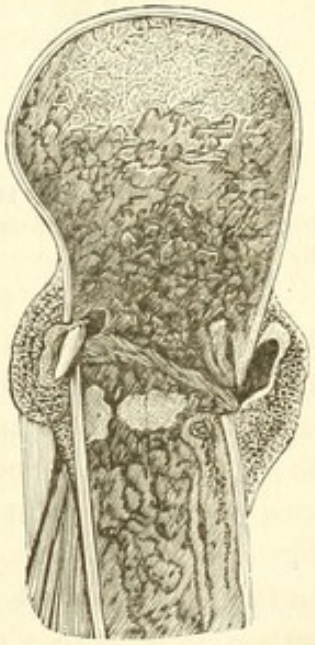

Fig. 82. — Fracture transversale de l'humérus; cal en voie de formation, âgé environ de quinze jours (*).

Il ne garde pas toujours sa forme primitive plus ou moins irrégulière, il s'arrondit toujours un peu. Ce phénomène de retrait et de condensation est singu-

(*) On voit au dehors la capsule poreuse du cal produite par le périoste et les parties molles environnantes. A droite, la couche la plus interne est encore cartilagineuse; à gauche, on voit une coquille libre provenant de la portion corticale de l'os; les deux extrémités de la fracture sont réunies par une couche fibrineuse et hémorrhagique (qui est d'un brun foncé); la moelle des deux côtés est d'un rouge noirâtre (par suite de l'hypérémie et de l'extravasation). — Dans le fragment inférieur, on voit plusieurs îlots poreux du cal produits par l'ossification de la moelle.

lièrement facilité par la compression qu'exercent sur lui les parties molles du membre et surtout les muscles.

Le cal peut quelquefois se résorber dans certains points : c'est ce qui a fait dire quelquefois que le canal médullaire pouvait se rétablir. Ces résorptions partielles, produites dans une masse osseuse, sont difficiles à expliquer, et paraissent se rapporter à certaines lois inexpliquées de la nature, qui déterminent la résorption de certains tissus, quand ils ne jouent aucun rôle.

Le cal peut se prendre d'inflammation ; il peut se gonfler, devenir douloureux, se vasculariser, en un mot, se ramollir. Les phénomènes de l'ostéo-périostite peuvent se manifester sur le cal, à toutes ses périodes.

Défauts de consolidation (fig. 83). — Nous avons étudié l'ostéo-périostite traumatique ; elle existe toujours ; le cal est dans tous les cas un produit de l'ostéo-périostite, comparable aux végétations osseuses de l'ostéo-périostite traumatique ou spontanée : cette inflammation de réparation peut être soumise à des irrégularités nombreuses ; c'est une véritable fonction qui peut être troublée, qui peut être entravée, qui peut même être entièrement arrêtée.

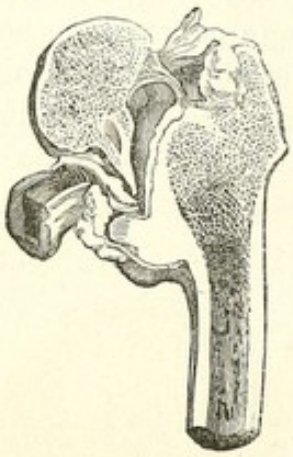

Fig. 83. — Fracture du col du fémur dont les fragments sont réunis en partie par des fibres ligamenteuses (*).

1° L'inflammation peut manquer : elle manque souvent dans les fissures des os longs, au crâne, etc.

2° Elle peut être maintenue dans des limites insuffisantes, pour parer à l'écartement. Cela se voit dans les cas où il y a un écartement d'ordinaire considérable à la rotule, à l'olécrâne ; la fracture est avec peu d'inflammation, parce que le traumatisme a été peu considérable ; l'exsudation est difficile, parce que les parties molles ne s'y prêtent pas ; tout autour il y a des tissus fibreux ; enfin le le liquide synovial, etc. Cependant, dans ces cas même, l'inflammation a toujours existé ; ce qui le prouve, c'est que les *fragments s'arrondissent*, ils *s'éburnent*, il y a quelquefois *arthrite*.

La réunion, dans ce cas, se fait par un *cal fibreux*. Ce cal ne va pas toujours d'une surface de fracture à une autre surface de fracture ; il est le plus souvent *périphérique*. Les os alors souvent se cicatrisent isolément, et il n'y a pas soudure.

3° Enfin l'inflammation ayant été d'intensité ordinaire, l'exsudation plastique s'étant bien opérée, il peut se faire que l'ossification ne se fasse pas ; soit que le membre éprouve des mouvements continuels, des tiraillements qui allongent

(*) Le col est entièrement atrophié, de sorte que la tête et le corps de l'os peuvent se toucher ; les surfaces en rapport sont devenues lisses par suite des mouvements. Le ligament capsulaire est très-épaissi. On voit une saillie formée par le petit trochanter sur laquelle peut appuyer la tête de l'os. (A. Cooper.)

l'exsudat en fibres et en tissu ligamenteux, ou bien encore sous l'influence de causes générales mal définies.

Si la fracture n'est pas ancienne, le défaut de solidité du cal ne doit point effrayer beaucoup ; rien, en effet, n'est commun comme les retards dans la consolidation. C'est là le cas de se rappeler ces paroles de Boyer : « On croit généralement dans le public que toutes les fractures se guérissent dans l'espace de quarante jours. Ce préjugé est non-seulement faux, mais encore dangereux, en ce qu'il fait que les malades, se croyant guéris avant de l'être réellement, se permettent trop tôt des mouvements qui les exposent à des difformités ou à une nouvelle fracture. Il est impossible d'assigner exactement, et d'une manière générale, le terme de la guérison d'une fracture, parce qu'il varie suivant un grand nombre de circonstances. Nous savons seulement que le cal se forme dans l'espace de vingt à soixante-dix jours, plus tôt ou plus tard, suivant l'âge, le tempérament du malade, l'épaisseur de l'os, le poids qu'il a à soutenir, la saison et l'état de la santé du sujet. »

Le chirurgien ne s'effrayera donc pas d'un retard, il réappliquera l'appareil pendant encore vingt ou trente jours, et dans le plus grand nombre des cas la consolidation sera obtenue.

Mais si par la faute du malade ou l'incurie du chirurgien, il s'est écoulé un grand laps de temps, et que toute trace d'inflammation ait disparu dans le foyer de la fracture, on pourra supposer que les extrémités des fragments sont éburnées, et si la *pseudarthrose* existe sur le fémur dont la solution de continuité permanente produit une infirmité des plus graves, il faut agir d'une manière active; il faut faire une opération.

On a voulu que le chirurgien provoquât, par des vésicatoires ou le frottement des fragments, une ostéo-périostite et la production d'un cal ; mais les os sont éburnés, presque privés de vie à leur extrémité, tout est fibreux à l'entour ; il n'y a pas d'autre traitement actif à proposer que la *résection*.

La résection devra retrancher toute la partie éburnée des deux os, toute la partie oblitérée du canal médullaire ; puis un appareil sera appliqué, et l'on aura alors une fracture récente qui pourra entraîner, il est vrai, tous les accidents des fractures compliquées. Pour compléter l'effet de la résection, on a proposé et exécuté la suture des os, on a réussi et l'on a échoué.

Si une pareille opération était décidée, il serait facile et utile, après avoir fait sortir par la plaie les fragments et les avoir avivés, de tailler dans l'inférieur un petit lambeau que l'on enfoncerait ensuite dans le canal médullaire du fragment supérieur. On aurait ainsi produit une de ces fractures par pénétration, qui guérissent très-bien, et aussi du même coup une excellente suture à une résection complète.

Phénomènes de la réparation dans les luxations non réduites. — C'est encore l'ostéo-périostite qui préside à la réparation dans les luxations non réduites. On sait depuis longtemps qu'il se forme le plus souvent, aux dépens d'un des os, une cavité de nouvelle formation qui rappelle souvent beaucoup, par sa forme et ses usages, la cavité ancienne ; c'est ce que nous avons désigné du nom nouveau de *néocotyle* (νέος, nouveau ; κοτύλη, cavité) (fig. 84).

Il nous a été donné dans un cas d'observer la formation du néocotyle. C'était chez un homme entré à l'Hôtel-Dieu de Nantes avec une luxation du coude en arrière, datant de quinze jours. Le jour même de son entrée, il fut pris de fièvre typhoïde et mourut. Nous pûmes constater dans ce cas toutes les lésions anatomiques qu'entraîne la luxation, et il fut facile de voir que, dans tous les points où le périoste avait été arraché, où par conséquent l'os avait été mis à nu, il s'était fait des exsudats assez abondants pour former une nouvelle cavité de réception exactement moulée sur la trochlée humérale. L'ossification n'était pas complète; mais elle était déjà très-avancée, et si le malade avait vécu, nous aurions eu là un exemple parfait de néocotyle cubital.

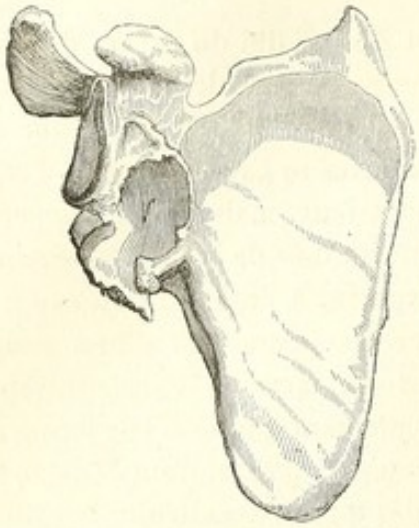

Fig. 84. — Néocotyle produit à la suite d'une luxation anté-glénoïdienne inférieure.

Telle est, pour nous, la théorie de la réparation dans les fractures et dans les luxations non réduites. Nous la reproduisons telle que nous l'avons déjà exposée ailleurs (1).

Fractures spontanées. — Il arrive quelquefois, sans qu'il soit encore possible de préciser la cause de cet arrêt de développement, que l'ossification manque dans quelques points du squelette ; les enfants viennent alors au monde avec des solutions de continuité des os (fig. 85) qui pourraient faire croire à des fractures. Ces défauts d'ossification ne doivent pas être confondus avec les fractures intra-utérines, qui peuvent résulter d'un traumatisme quelconque dirigé contre la mère ou de manœuvres irrégulières pendant l'accouchement.

Tumeurs anévrysmoïdes des os. — Pott, Scarpa, Gerdy et bien d'autres ont décrit des *anévrysmes des os*, comme si une artère aussi peu volumineuse que celle des os longs pouvait, dans un canal osseux, subir des dilatations sous l'influence des contractions cardiaques. L'anatomie pathologique contemporaine a rayé l'anévrysme des os du cadre des maladies des os, et une étude attentive des lésions nous paraît avoir démontré, d'une manière incontestable, que la maladie décrite était une tumeur osseuse pulsatile souvent cancéreuse, souvent myéloïde, ce qui est à peu près la même chose. Nous avons pratiqué, il y a trois ans, dans le service de Nélaton, une amputation de jambe pour une tumeur anévrysmoïde volumineuse du calcanéum, qui avait apparu un an après l'ablation d'une tumeur du gros orteil. La tumeur fut examinée avec soin, et sa nature vasculaire et caverneuse nous fut aisément démontrée ; des masses myéloplaxiques très-vasculaires en formaient la plus grande partie : c'était l'anévrysme des os. Ainsi s'expliquent les récidives et le peu d'action des moyens ordinaires, compression, ligature, etc.

(1) Benjamin Anger, *Traité icon. des maladies chirurgicales, luxations et fractures*, p. 76 et suivantes.

L'opinion que nous présentons en ce moment a été repoussée par le professeur

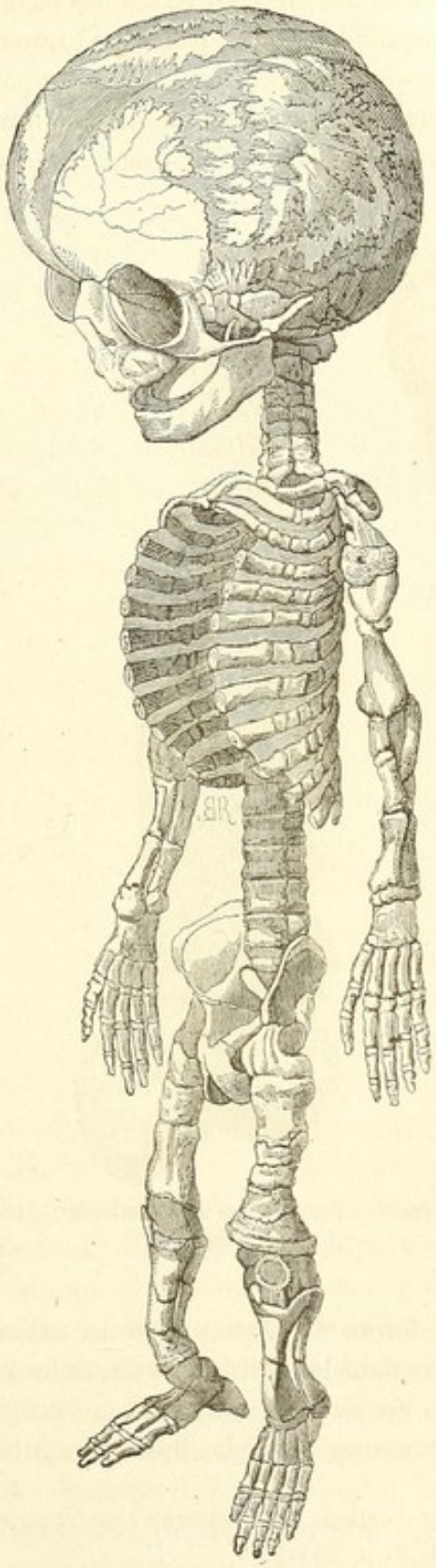

FIG. 85. — Fœtus venu au monde avec cent treize fractures.

Richet (1), qui a publié une observation dans laquelle il lui a semblé que la lésion

(1) Richet, *Recherches sur les tumeurs vasculaires des os* (*Archives générales de médecine*, 1864, t. IV, p. 641).

anévrysmale n'était compliquée d'aucun mélange de produits cancéreux ou autres.

La dénomination de tumeurs anévrysmoïdes des os nous paraît bonne, en ce sens qu'elle fait bien comprendre l'analogie de ces tumeurs avec les anévrysmes, dont elles présentent quelques-uns des caractères sans pouvoir leur être entièrement assimilées. Nous verrons dans d'autres tissus des tumeurs anévrysmoïdes (1).

Cancer des os (fig. 86, 87, 88). — Le *cancer proprement dit* affecte généralement dans les os la forme de noyaux plus ou moins arrondis (fig. 221), se développant de préférence dans les extrémités des os longs et dans les os courts. Les cancers périostiques ne sont pas rares, et la clinique offre, assez souvent aussi, des exemples de tumeurs fibro-plastiques et épithéliales placées sur des

FIG. 86. — Cancer de l'extrémité supérieure du tibia (*).

FIG. 87. — Encéphaloïde du fémur (**).

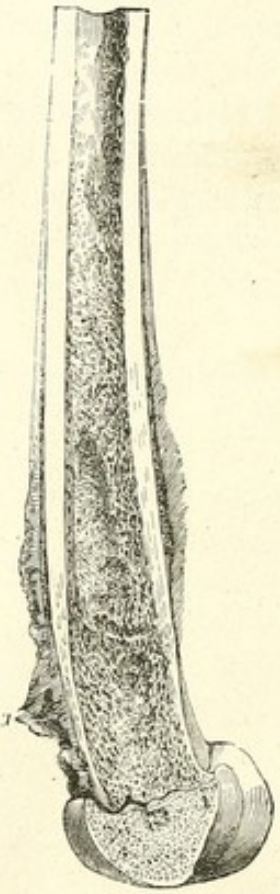

FIG. 88. — Coupe du même os, qui le montre parfaitement sain (***).

(1) Voy. Benjamin Anger, *Nouveau Dictionnaire de médecine et de chirurgie pratiques*, article BRAS. Paris, 1866, t. V, p. 534.

(*) La coque osseuse a été vidée; elle contenait, à l'état frais, un tissu fongueux, interrompu par des lamelles osseuses. La tête du péroné est restée saine; elle n'est que déjetée en dehors. (Musée Dupuytren.)

(**) Innombrables aiguilles osseuses très-fines implantées sur le périoste de la partie inférieure du fémur, et entre elles la matière encéphaloïde avait été répandue avec profusion.

(***) *a* indique l'implantation des aiguilles sur le périoste de ce fémur.

parties quelconques du squelette. Le *cancer secondaire* des os se présente le plus souvent dans la colonne vertébrale; fait que Cazalis a le premier démontré, et dont nous avons pu bien souvent vérifier l'exactitude. Les masses cancéreuses sont souvent contenues dans des kystes osseux. Enfin aux lésions du cancer se joignent des complications inflammatoires plus ou moins étendues qui expliquent la production d'aiguilles osseuses, d'éburnations, etc., etc.

Mélanomes des os.—Les os sont quelquefois envahis par la matière mélanique. L'altération mélanique des os se présente, soit à l'état d'infiltration, soit à l'état de tumeurs (mélanomes).

FIG. 89. — Coupe d'un fémur contenant des masses cancéreuses. (Vidal, de Cassis.)

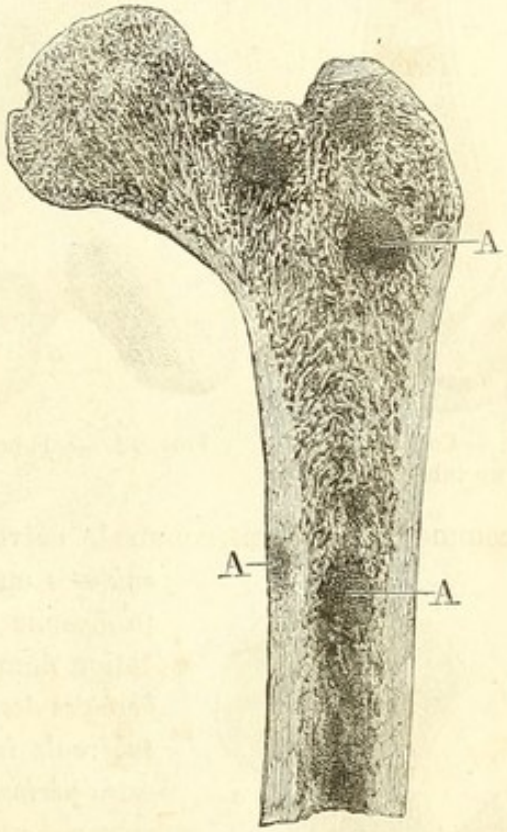

FIG. 90. — Mélanomes des os. Coupe d'une extrémité supérieure du fémur (*).

Les mélanomes des os, non observés avant nous, sont remarquables par leur forme régulièrement arrondie qui les fait ressembler à des balles de plomb.

Dans un cas bien remarquable dont nous avons publié la relation : « Les extrémités des os longs renfermaient une foule de noyaux, comme de grosses pilules noirâtres, tantôt se touchant par plusieurs de leurs points et agglomérées, tantôt isolées et dispersées, dans différents points de l'os. Le canal central des humérus en était littéralement rempli. Les fémurs (fig. 90) en contenaient également, mais en moindre quantité; de même les tibias. Les clavicules présentaient, dans leurs extrémités, des points d'infiltration diffuse, dans leur corps, ainsi que de petits noyaux sphéroïdaux, etc. Tous les corps des vertèbres étaient imprégnés d'une matière noire demi-fluide, ainsi que le sacrum. Les os coxaux, la base du crâne, le sternum, étaient infiltrés du produit morbide. En brisant ces os avec un marteau, on voyait jaillir des gouttes d'un liquide épais et opaque,

(*) A, A, A, mélanomes logés dans le tissu spongieux, la diaphyse et la lame diaphysaire du fémur. (Benjamin Anger.)

noir, et évidemment de même nature que la substance qui avait envahi les os des membres et les corps vertébraux (1). »

Tubercules des os (fig. 91, 92, 93). — Le tubercule, maladie générale, atteint

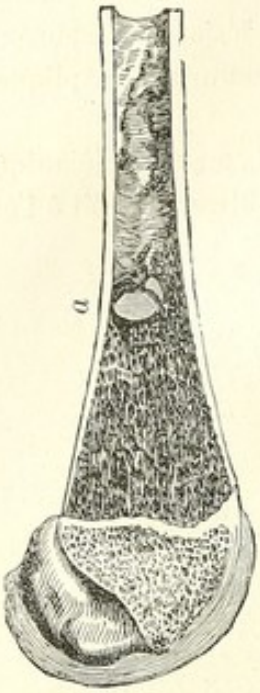

Fig. 91. — Coupe du fémur avec un tubercule (*).

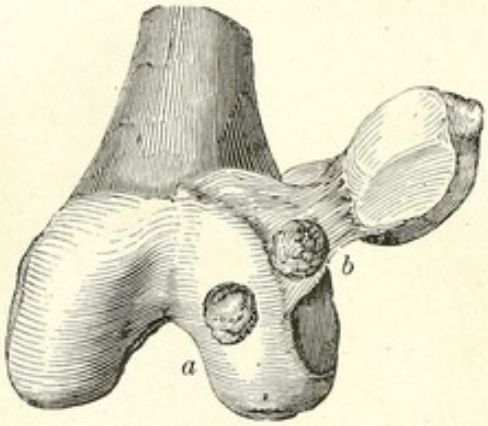

Fig. 92. — Tubercule enkysté (**).

Fig. 93. — Tubercule infiltré (***).

les os comme les poumons, comme le cerveau, etc. Les tubercules peuvent être *enkystés* ou *infiltrés;* ils paraissent, d'après le professeur Nélaton, commencer par la granulation demi-transparente. Bien souvent les *tubercules des os*, les *granulations tuberculeuses*, le *tubercule infiltré*, etc., ne sont que des *ostéites*, *ostéo-périostites*, *ostéites diffuses*, etc.

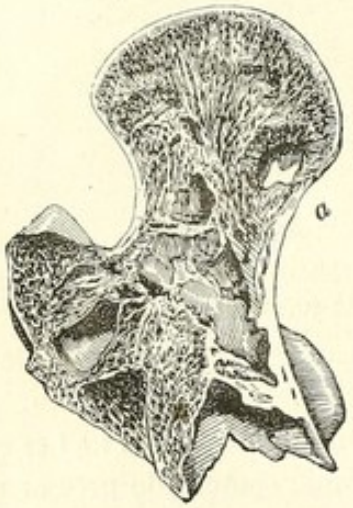

Fig. 94. — Extrémité supérieure du fémur cariée (****).

Fongosités du tissu osseux. — Elles sont communes et graves ; elles concourent, avec les fongosités des parties molles, à produire les *tumeurs blanches* des articulations. Nous avons observé le mal de Pott vertébral, produit par les fongosités des vertèbres et de leurs articulations.

La production des fongosités dans le tissu des os les ronge et réduit leur trame à de minces lamelles faciles à briser et suppurantes : c'est la

(1) Benjamin Anger et Worthington, *Mélanomes*. Paris, 1866, in-8.

(*) *a*, tubercule à l'état cru ; il était demi-transparent.

(**) Il était en voie d'élimination après la perforation du cartilage *a;* le ligament qui lui correspondait, *b*, était déjà ulcéré. Il y a tubercule sur les deux points *a* et *b*. (Rufz.)

(***) Coupe d'un fémur qui contenait un groupe remarquable de ces granulations. Les figures 91, 92 et 93, représentant différentes formes de tubercules osseux, ont été dessinées d'après la thèse inaugurale du professeur Nélaton, *De l'affection tuberculeuse des os*.

(****) La destruction des canaux aréolaires, en agrandissant leurs confluents, a converti ces derniers en vastes foyers, dont l'abouchement se fait directement à l'intérieur par les trous veineux de la substance compacte *a*.

carie. Lorsqu'on examine un os carié (fig. 94), on trouve son tissu excessivement raréfié ; il est mou, poreux et susceptible de se briser avec la plus grande facilité.

Nous ne reviendrons point sur l'enchondrome, qui si souvent atteint les os (1).

Nous avons mentionné les tumeurs à myéloplaxes et à médullocelles, qui ne récidivent, dit-on, que rarement après l'ablation complète, fait qui n'est point encore suffisamment démontré.

Les *fibromes des os* sont communs aux mâchoires, et chez les jeunes sujets. Nous avons observé, avec Letenneur (de Nantes), le fibrome congénital du maxillaire inférieur.

Rachitisme. — Le ramollissement des os dans l'enfance porte le nom

Fig. 95. — Coupe d'un tibia déformé et présentant l'état spongieux rachitique (Vidal de Cassis).

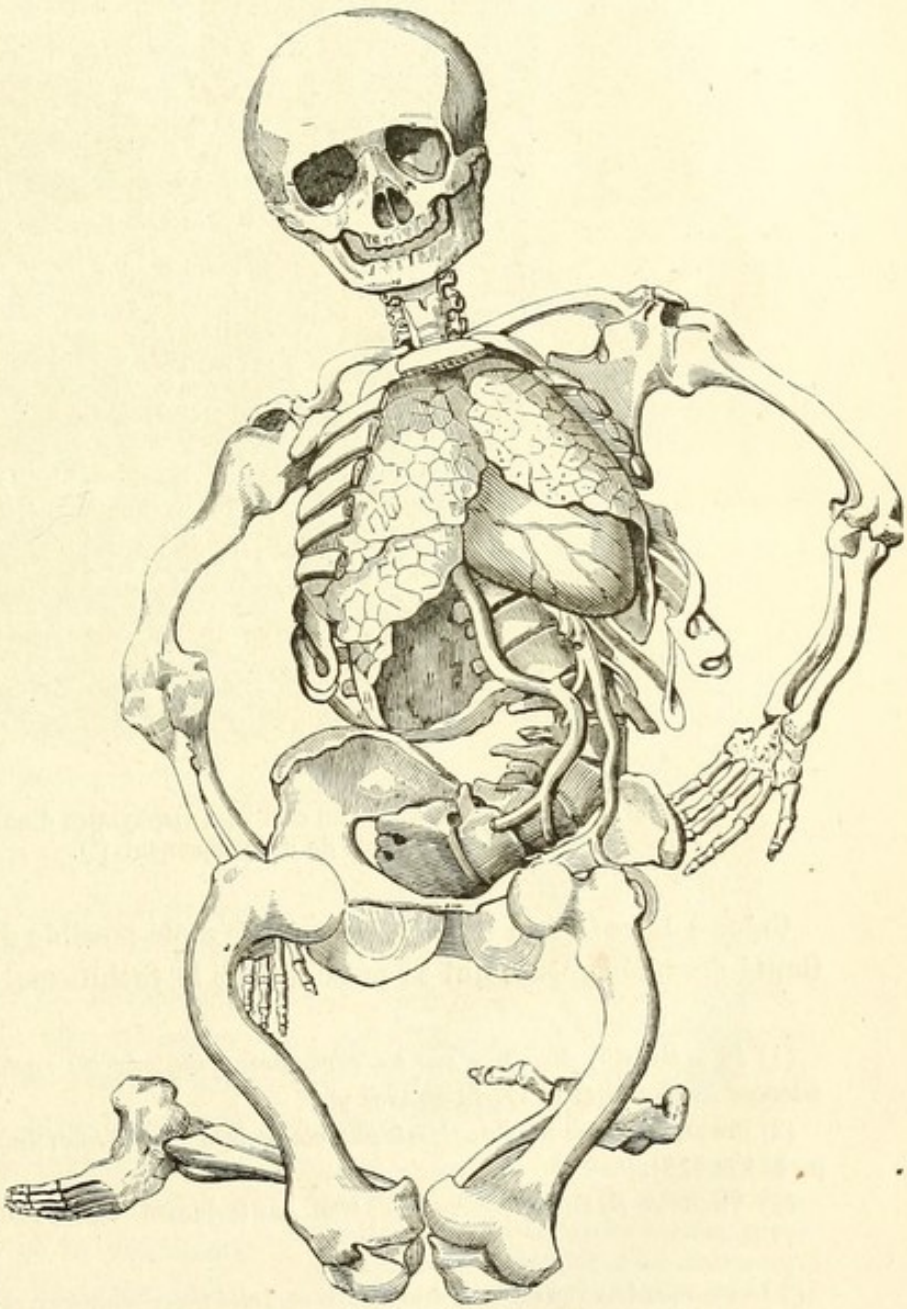

Fig. 96. — Squelette de rachitique.

de *rachitisme*. Dans le rachitisme, la vascularité de l'os augmente consi-

(1) Voy. Cartilage.

dérablement. Les os n'ont plus qu'une consistance très-faible (fig. 95), et il en résulte que le squelette obéit au poids du corps et à l'action des muscles.

Les os ramollis prennent alors des courbures qui sont rendues fixes plus tard par l'ossification. Ces courbures donnent au squelette du rachitique des formes singulières (fig. 96).

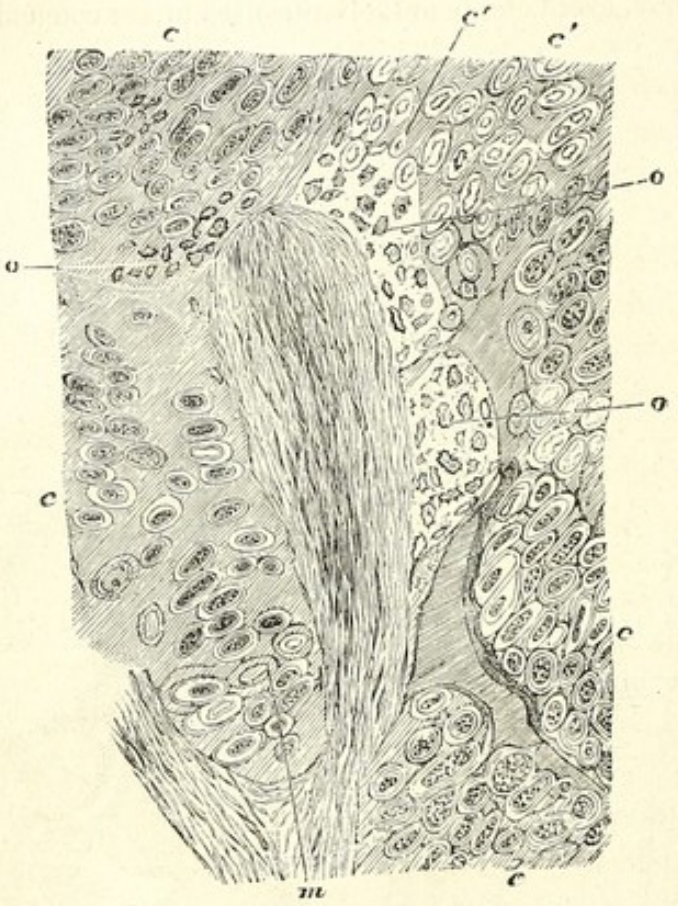

Fig. 97. — Coupe verticale d'un cartilage diaphysaire d'un tibia rachitique et en voie de développement (*).

Grâce à Jules Guérin (1) et à Broca (2), il a été possible de pénétrer dans l'intimité des phénomènes qui se passent dans le rachitisme. Broca et Virchow (3)

(1) Jules Guérin, *Mémoire sur les caractères généraux du rachitisme*, lu à l'Acad. des sciences le 17 juillet 1837. In-8° avec pl.

(2) Broca, *Mémoire sur l'anatomie pathologique du rachitisme* (*Bull. de la Soc. anat.*, 1852, p. 141 et 542).

(3) Virchow, *Pathologie cellulaire*, trad. par P. Picard. Paris, 1866.

(*) La pièce provient d'un enfant de deux ans. Un cône médullaire volumineux, envoyant à gauche une branche latérale, part de *m* et se prolonge dans le cartilage; il est formé par une substance fondamentale fibreuse à cellules fusiformes. — En *c*, *c*, *c*, au pourtour du cône, on voit le cartilage subissant sa prolifération et présentant des cellules volumineuses et des groupes de cellules; en *c'*, *c'*, les capsules de cartilage s'épaississent et se ridents dans leur intérieur; en *o*, *o*, elles se fondent et forment un tissu ostéoïde. — Grossissement : 300 diamètres. (Virchow.)

ont réussi à démontrer que le rachitisme n'est rien autre chose qu'un vice dans l'ossification : un arrêt. Quand les os sont ramollis dans toute leur étendue, ils se trouvent en même temps gonflés ; ils présentent à la coupe un aspect des plus curieux, ils sont rouges, saignants, flexibles et susceptibles de s'écraser entre les doigts. C'est surtout dans les altérations du cartilage épiphysaire que Broca, et plus tard Virchow, ont décrit des altérations moléculaires intéressantes (fig. 97).

1° D'après M. le professeur Paul Broca, en allant de la surface articulaire vers la diaphyse, on trouve la couche cartilagineuse normale (A, B, fig. 98) qui est blanche, résistante et assez dure ; 2° une zone bleuâtre, demi-transparente, *chondroïde*, beaucoup plus molle, couverte de stries longitudinales bleuâtres, entre lesquelles se trouve une substance d'un jaune rosé, très-élastique et criblée de petits trous (C, D, fig. 98) ; 3° une zone *spongoïde* (A, fig. 98), élastique, rougeâtre, réticulaire, semblable à une éponge fine, criblée de petits trous ronds, très-petits, presque microscopiques, et sur laquelle on voit des stries longitudinales fibreuses ; 4° une couche spongieuse de tissu osseux raréfié, et enfin 5° le tissu spongieux primitif de l'os, dont les cellules sont très-dilatées. En étudiant ces altérations à l'aide du microscope, à un grossissement de 230 diamètres, on voit que les cavités normales du cartilage, avec leurs noyaux arrondis de 5 à 8 millimètres, sans apparence de membrane cellulaire (1, fig. 98), sont élargies (2, fig. 98), et se réunissent les unes aux autres, de manière à

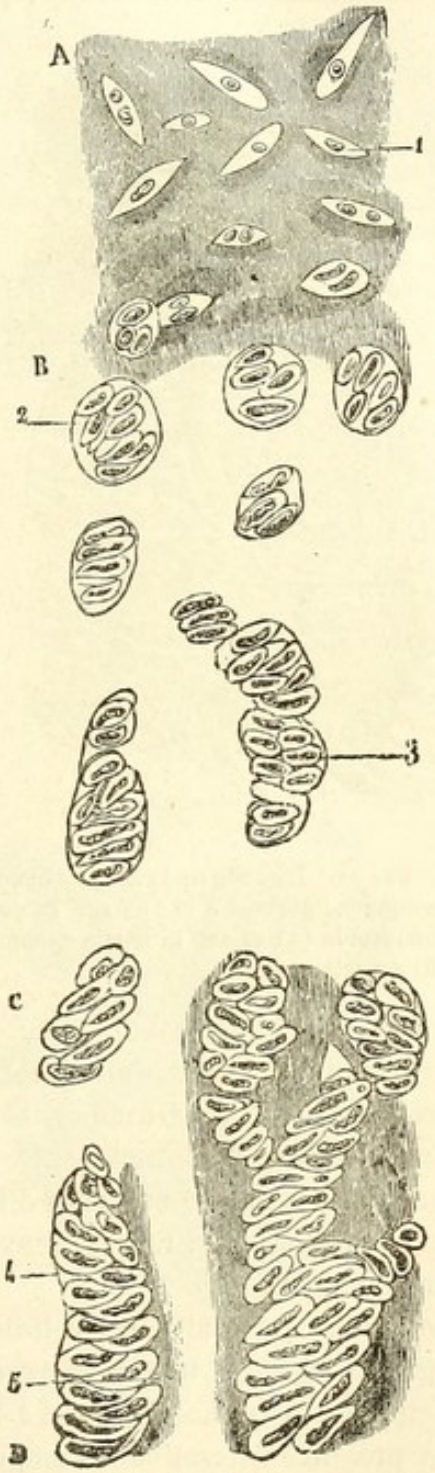

FIG. 98. — Évolution du tissu spongoïde des os rachitiques. — Une mince tranche, traversant à la fois la couche cartilagineuse et la couche chondroïde, a été placée sous le microscope et grossie 230 fois (*).

(*) A, extrémité de la préparation qui correspond à la couche cartilagineuse; BC, passage de la couche cartilagineuse à la couche chondroïde ; CD, commencement de la couche chondroïde. — 1, cavités normales du cartilage; 2, accroissement des cavités : les parois des cellules deviennent apparentes, les noyaux s'allongent, multiplication des cellules ; 3, cavités agrandies, dispersées dans la gangue comme les îles d'un archipel; 4, 4, grandes cavités

former des cavités longitudinales (3, 4, 5, fig. 98), séparées les unes des autres par des bandes de tissu fibreux (1, fig. 99; 1, fig. 100). Peu à peu les noyaux car-

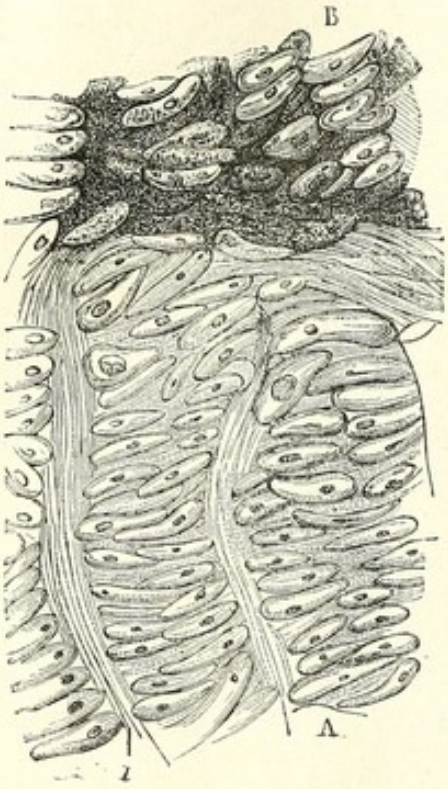

FIG. 99. — Tranche de la coupe chondro-spongoïde, portant à la fois sur la partie chondroïde (A) et sur la partie spongoïde (B) de cette couche. (Broca.)

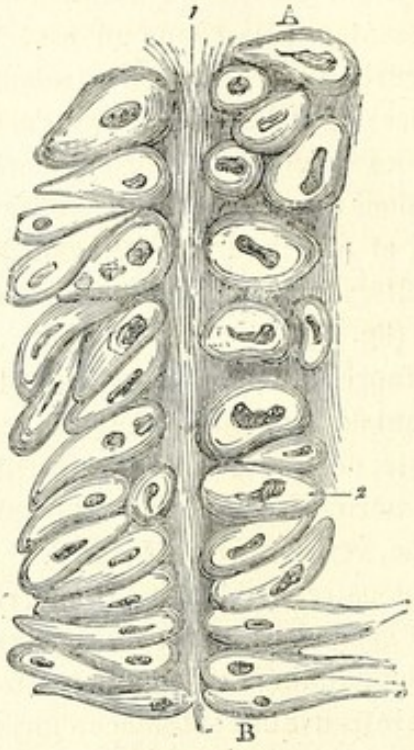

FIG. 100. — Tranche du tissu chondroïde de la couche chondro-spongoïde (*).

tilagineux se modifient, s'allongent, changent de forme (3, fig. 98), et s'entourent de cellules; d'abord arrondies, et qui ensuite s'aplatissent transversalement et se pressent les unes contre les autres en quantité considérable. A mesure qu'elles se pressent et s'aplatissent, elles dilatent les cavités qui les renferment, et restent ainsi au milieu d'un tissu fibreux presque entièrement dépourvu de matières salines (A, B, fig. 98).

Le liquide qui infiltre ces cellules perd sa couleur noire et sa fluidité; il est rougeâtre et prend une consistance gélatineuse, demi-transparente; il adhère fortement à la surface de l'os et à l'intérieur des cellules.

Sa présence détermine la compression, le refoulement, et en grande partie la destruction des lamelles osseuses. Les parties résistantes de l'os diminuent chaque jour; elles sont remplacées par cette masse molle gélatiniforme. Alors

cylindriques, en forme de boyaux allongés, et résultant de la fusion des cavités agrandies; 5, 5, rivières séparant les boyaux : on les voit se rétrécir graduellement à mesure qu'on pénètre dans la couche chondroïde; en même temps on y voit paraître un grenu très-fin, puis des fibrilles longitudinales. (Broca.)

(*) A, extrémité épiphysaire de la préparation; B, extrémité diaphysaire. — 1, 1, rivières devenues très-étroites et ayant une apparence fibreuse très-prononcée; 2, terminaison d'une rivière par suite du contact mutuel établi entre les cellules des deux rives. (Broca.)

l'os n'offre plus de résistance, et l'on peut le courber à volonté par le moindre effort.

En résumé, l'atrophie qui atteint les os en voie de développement arrête leur croissance et modifie leur structure d'une façon remarquable. Le tissu compacte se transforme en tissu spongieux, dont les cavités atteignent des dimensions considérables. Dans les os longs, le canal médullaire augmente de largeur aux dépens de la lame compacte de la diaphyse, qui s'amincit beaucoup et n'offre plus aucune résistance (fig. 101).

Les chirurgiens sont généralement d'accord pour séparer le rachitisme, ramollissement des os dans l'enfance, de l'*ostéomalacie*, ramollissement des os dans l'âge adulte, maladie rare, encore mal étudiée, et qui paraît reconnaître des causes générales diverses.

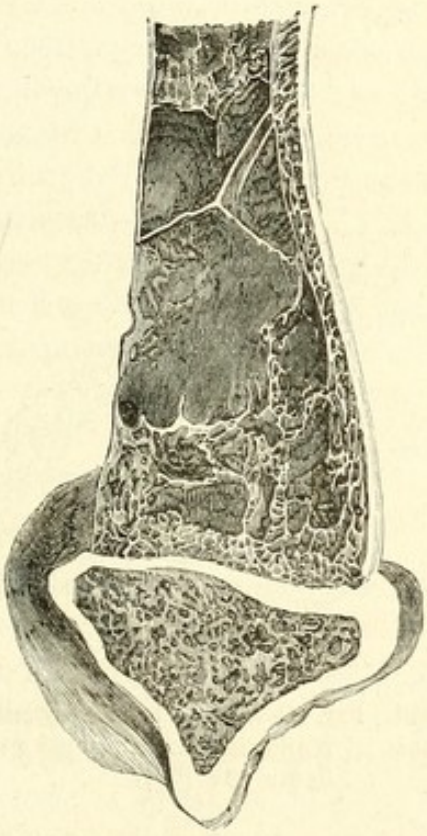

Fig. 101.— Atrophie rachitique de l'extrémité inférieure du fémur chez un enfant.

Fig. 102.—Exostose du maxillaire supérieur ayant 3 décimètres de circonférence.

Exostoses, périostoses, hyperostoses; exostoses articulaires (fig. 102, 103, 104, 105). — L'*exostose* est une tumeur osseuse adhérente à l'os. L'exostose peut consister dans une tuméfaction d'une grande étendue (hyperostose), occupant la partie voisine du périoste (périostose). L'exostose peut être pédiculée (exostoses de la ligne épiphysaire, exostoses de croissance, décrites par Broca); elle peut être éburnée (exostoses de l'orbite, des cavités de la face).

Les *exostoses articulaires* ont depuis assez longtemps déjà fixé notre atten-

tion (1). Nous en rattachons la production à la maladie articulaire, généralement nommée arthrite sèche, et que nous appelons, pour des raisons développées ailleurs, *arthrisme* (2).

Fig. 103. — Exostose à la partie inférieure du fémur (*).

Fig. 104. — Exostose qui offre les inégalités d'une corne de cerf (**).

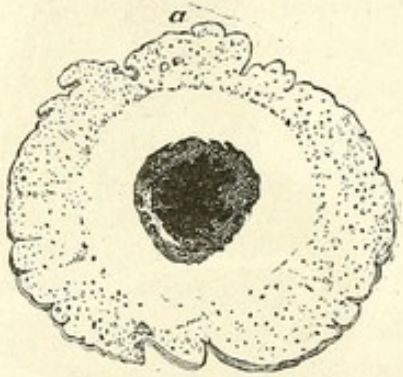

Fig. 105. — Tranche grandeur réelle de l'os représenté par la figure 104 (***).

Ossifications anormales de certains tissus. — Il se forme quelquefois, dans les tissus, des ossifications anormales.

Cela se voit dans les tendons, quelquefois dans les muscles à l'intérieur de l'œil. Le plus souvent les ossifications des tendons et des muscles se rattachent

(1) Broca en regarde le développement comme lié à la croissance de l'os.

(2) Benjamin Anger, *Traité des maladies chirurgicales, luxations et fractures.*

(*) On dirait que cet os a trois condyles : deux latéraux, comme à l'ordinaire, et un antérieur un peu plus élevé, qui est l'exostose. On a scié l'exostose pour montrer un parenchyme.

(**) On voit les traces de l'ostéite et de la périostite : *a*, point où a été faite la section qui a produit la tranche représentée par la figure 105; *b*, canalicule renfermant des vaisseaux nombreux développés par le fait de l'inflammation de l'os et parallèles à l'axe.

(***) *a*, point correspondant au point *a* de la figure 104.

à une diathèse curieuse et encore peu étudiée. Nous avons vu et dessiné, au musée Hunter à Londres, le squelette d'un homme dont un grand nombre de muscles étaient ossifiés. Les muscles adducteurs, les muscles des gouttières vertébrales, formaient autant d'énormes stalactites osseuses qui surplombaient les pièces du squelette. Il ne faut pas confondre les ossifications anormales avec les *ostéides* ou dépôts calcaires, n'ayant de l'os que la dureté et ne présentant jamais l'ostéoplaste. Comme type d'ostéides, nous citerons les concrétions des valvules du cœur, etc.

Ramollissement hypertrophique. — Sous ce nom, nous décrirons une maladie propre au vieillard, et qui consiste dans un gonflement considérable des os avec disparition de la partie calcaire. Le ramollissement hypertrophique se présente de préférence sur les os plats. Les os du bassin et les os du crâne nous ont paru être les parties du squelette qui étaient le plus fréquemment atteintes. Les os atteints de ramollissement hypertrophique se laissent facilement entamer par le couteau et même déprimer dans quelques cas à la simple pression du doigt ; ils acquièrent une épaisseur considérable et présentent à la coupe une teinte rougeâtre et un aspect poreux. C'est là une espèce de rachitisme sénile, bien distinct de l'ostéomalacie et de l'atrophie graisseuse.

Kystes. — Quelquefois les os se dilatent dans une de leurs parties, et il se forme à leur intérieur des cavités ou kystes renfermant, soit des acéphalocystes, soit des tumeurs solides ou des liquides de diverses natures (voy. RÉGION DES MAXILLAIRES, etc.).

CHAPITRE V.

TISSU FIBREUX.

Le tissu fibreux forme, avec le tissu osseux et le tissu cartilagineux, les parties les moins vivantes du corps de l'homme, c'est-à-dire les parties dans lesquelles la sensibilité est le moins développée et la circulation du sang le moins active.

Nous rapprochons l'étude du tissu fibreux de celle du tissu cartilagineux et du tissu osseux, principalement en raison des connexions intimes de ces trois ordres de tissus et du rôle passif qu'ils jouent dans l'organisme.

§ I. — Propriétés physiques.

Le tissu fibreux forme des organes blancs, nacrés, resplendissants, ou bien blanc mat. Ces organes sont toujours sous forme de liens plus ou moins développés en largeur ou en longueur, sous forme de membranes plus ou moins épaisses (périoste, gaînes fibreuses, tendons, aponévroses, etc.).

La trame des membranes fibreuses est plus ou moins délicate : tantôt le tissu est comme feutré et ne présente point de fibres bien distinctes ; d'autres fois les fibres et les faisceaux de fibres se suivent avec une grande facilité, et l'on peut facilement déterminer avec le scalpel les entrecroisements qu'ils forment.

Le tissu fibreux est inextensible. Si l'on exerce sur une lanière de ce tissu des

tractions un peu plus fortes ou violentes, il se déchire. Cependant il peut présenter à la longue une certaine extensibilité, et l'on sait que les accumulations de sérosité peuvent se faire dans les articulations, et que, par conséquent, les capsules fibreuses peuvent se laisser dilater.

Le tissu fibreux forme :

1° Les *aponévroses*.
2° Les *tendons*.
3° Les *ligaments*.
4° Les *capsules fibreuses*.
5° Les *chondroïdes*.

Aponévroses. — Elles servent : 1° à protéger la surface des membres sous la peau ; 2° elles sont une des conditions des formes de l'homme, elles maintiennent certains muscles dans une place dont ils ne doivent point s'écarter dans leurs mouvements. C'est à ce point de vue que l'étude des aponévroses est si intéressante pour les artistes. On voit, en effet, très-souvent, pendant la contraction des muscles, pendant les mouvements, des aponévroses se démontrer sous la peau par des lignes bien accusées.

Il ne faut pas confondre les aponévroses avec les gaînes celluleuses. Chaque muscle est entouré de gaînes celluleuses, que nous nommerons *aponévroïdes*, pour rappeler leur analogie avec les aponévroses et pour faire sentir du même coup qu'elles n'en sont qu'un diminutif.

Les aponévroïdes ne sont autre chose que le tissu cellulaire rendu lamelleux par le frottement. Dans quelques cas, quand les pressions et le frottement sont considérables et longtemps prolongés, les aponévroïdes peuvent devenir aponévroses : *c'est dire que, sous l'influence de certaines conditions physiques, le tissu cellulaire peut se changer en tissu fibreux*.

Quelques auteurs ont décrit dans les membres des gaînes aponévrotiques, séparant chacun des muscles et formant en quelque sorte, pour chacun d'eux, des compartiments bien isolés. C'est sur des coupes pratiquées sur les membres que les anatomistes ont cru constater cette disposition. Ces gaînes aponévrotiques n'existent point, et ce qu'on a figuré comme telles n'est autre chose que les interstices des muscles.

Cependant, dans quelques cas, une aponévrose envoie des prolongements à l'intérieur d'un membre, mais les dispositions figurées en particulier à la cuisse (Bourgery) ne se voient point, etc.

Tendons. — Les tendons sont entourés d'une gaîne synoviale, ou plongés au milieu d'un tissu cellulaire plus ou moins lâche. Les uns sont longs et grêles, les autres sont aplatis, membraniformes (aponévroses d'insertion).

Au point où les tendons s'implantent aux os, on rencontre souvent des lignes rugueuses ou des apophyses de petits tubercules, etc. Les fibres tendineuses s'implantent immédiatement à la surface de l'os. Le périoste semble cesser brusquement, et s'arrêter au niveau du point d'insertion, pour se continuer avec la gaîne. Le tendon se continue directement avec le muscle, les cloisons lami-

neuses du premier se continuant sans ligne de démarcation avec celles du second.

Il arrive quelquefois que les faisceaux musculaires se terminent en cônes, pour pénétrer dans des dépressions correspondantes du tendon.

Les tendons sont composés :

1° De fibres lamineuses.

2° De noyaux embryoplastiques.

3° De vaisseaux artériels et veineux.

4° Ils renferment des filets nerveux très-déliés.

Les vaisseaux sont d'une extrême ténuité ; ils viennent du périoste, du muscle, et de la gaine du muscle et du tendon.

Les fibres lamineuses sont réunies en faisceaux irrégulièrement polyédriques, mesurant de 1 à 10 centièmes de millimètre. Entre les faisceaux polyédriques, on trouve des cloisons de tissu lamineux, souvent incomplètes ; c'est dans ces cloisons que rampent les vaisseaux.

Ligaments. — Les ligaments sont des bandes fibreuses dont l'usage est d'affermir les articulations autour desquelles elles se trouvent. Les faisceaux ligamenteux sont plus ou moins réguliers ; ils peuvent être *rubaniformes*, *membraniformes*, *capsulaires*. Les analogies qui les relient aux tendons sont trop évidentes pour qu'il soit nécessaire de les faire ressortir. Ils présentent la même structure microscopique, le même mode de groupement des fibres, le même mode de continuité à l'os. Ils reçoivent quelques vaisseaux sanguins, et les recherches modernes des anatomistes y ont démontré la présence des nerfs.

Les ligaments présentent une grande solidité, et sont plutôt arrachés à leurs insertions osseuses que rompus dans leur continuité.

Capsules fibreuses. — Elles forment des espèces de sacs cylindriques ouverts par leurs deux extrémités, attachés par la circonférence de leurs ouvertures autour des surfaces articulaires. Elles sont infiniment plus communes qu'on ne le croit (1).

Nous démontrerons la disposition capsulaire dans bien des articulations où les auteurs n'admettent que des ligaments latéraux. Les capsules fibreuses sont souvent très-lâches ; elles ne peuvent alors maintenir les os en contact. Dans ce cas, les véritables agents d'union sont les muscles. La capsule n'est plus alors véritablement l'agent qui maintient les os en contact ; là elle limite seulement l'étendue des mouvements (épaule, hanche, etc.).

Les capsules fibreuses des articulations, de même que les ligaments, sont tapissées à leur face articulaire par la membrane synoviale ou séreuse articulaire. Quelquefois des fibres musculaires viennent s'insérer aux fibres des capsules et des synoviales (muscles capsulaires).

Ligaments élastiques. — Une des formes les plus curieuses du tissu fibreux est la variété de ce tissu qui forme les ligaments *élastiques*.

Les éléments de tissu élastique sont des fibres à contours opaques, cylindriques ou aplaties (fig. 106), dont le diamètre varie de $0^{mm},006$ à $0^{mm},011$. Les fibres élastiques sont tout à fait solides ; leurs bords sont généralement recti-

(1) Voy. ANATOMIE DES ARTICULATIONS PAR RÉGIONS.

lignes, rarement dentelés et garnis de prolongements pointus (Virchow). Les fibres à noyau, sauf leur diamètre, ne diffèrent en rien des fibres élastiques.

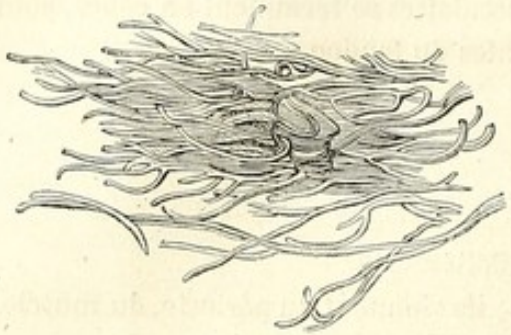

FIG. 106. — Tissu élastique.

Poulies de réflexion des muscles. — Les poulies fibreuses et fibro-cartilagineuses offrent aux tendons des muscles des surfaces glissantes qui les sous-tendent en changent la direction, et par conséquent dirigent leur action selon une direction donnée. Mentionnons ici une disposition que nous étudierons longuement (1) : l'arrangement si ingénieux qui a pour effet de maintenir solidement les tendons des fléchisseurs des doigts.

Chondroïdes (2). — Les chondroïdes sont des éléments fibreux très-durs, très-compactes, d'aspect cartilagineux. Les chondroïdes sont à peu près les propriétés physiques des cartilages ; mais ils n'en ont pas les propriétés microscopiques. Ils ne renferment ni capsules ni cellules de cartilage (ex. : cartilage médian de la langue, cartilages tarses, fibro-cartilages interarticulaires du genou). Les chondroïdes (fig. 107) ne renferment pas de vaisseaux, mais ils renferment, d'après Virchow, un système de canaux d'une beauté remarquable. A la coupe, on voit une série de grandes divisions, comme dans les tendons. Par suite de subdivisions successives, on arrive à un réseau de tubes fins, étoilés, véritables cellules anastomosées entre elles : tous les sucs nutritifs qui parviennent dans l'intérieur des chondroïdes et servent à leur nutrition doivent parcourir ce système de conduits cellulaires. La substance intercellulaire ne devient jamais calcaire ; elle conserve toujours sa nature de tissu conjonctif.

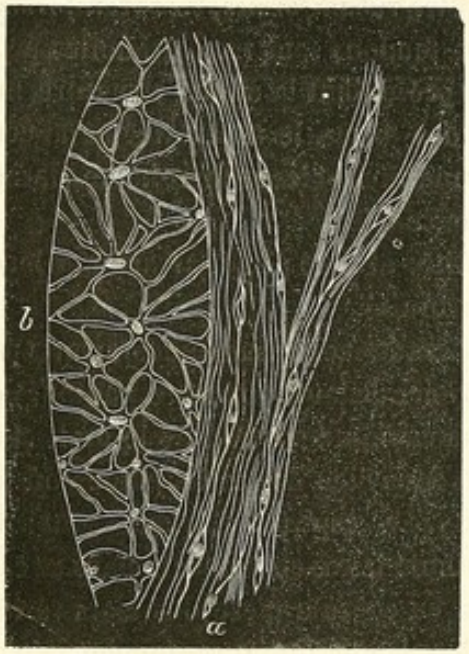

FIG. 107. — Coupe d'un chondroïde semi-lunaire de l'articulation du genou d'un enfant (*).

§ II. — Développement.

Les tendons et ligaments, les chondroïdes, etc., ont pour point de départ les noyaux embryoplastiques. Cela ne doit point étonner. Le tissu fibreux est un des

(1) Voy. RÉGION DE LA MAIN.

(2) L'anatomie générale nous paraît avoir besoin de ce nom nouveau.

(*) *a*, fibres avec cellules fusiformes parallèles les unes avec les autres, s'anastomosant entre elles (coupe longitudinale); *b*, réseau de cellules avec canalicules larges, ramifiés, s'anastomosant entre eux (coupe transversale), traité par l'acide acétique. — Grossissement : 350 diamètres. (Virchow.)

dérivés les plus évidents du tissu conjonctif ou cellulaire, et à l'origine il se résout dans des principes histologiquement et chimiquement identiques.

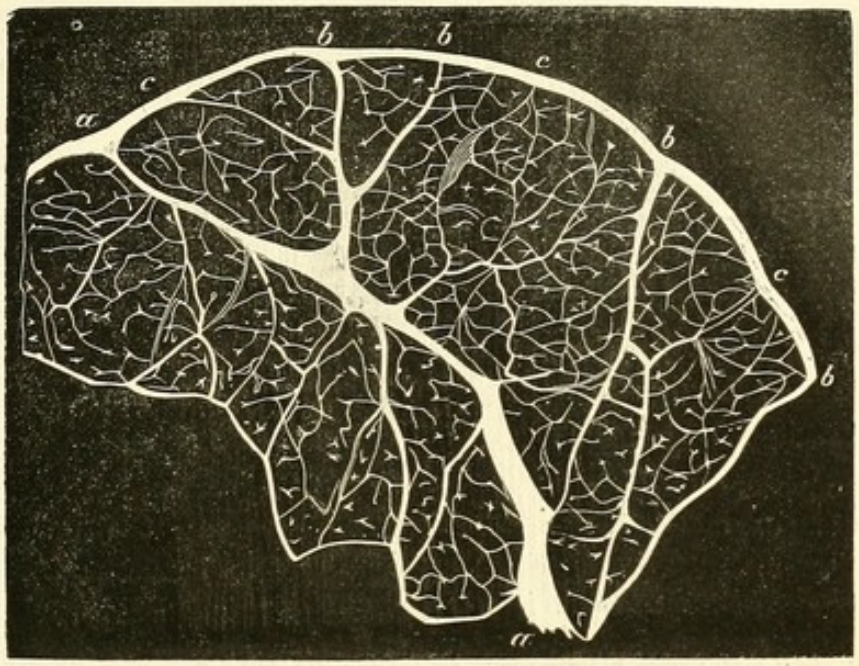

FIG. 108. — Coupe transversale du tendon d'Achille d'un adulte (*).

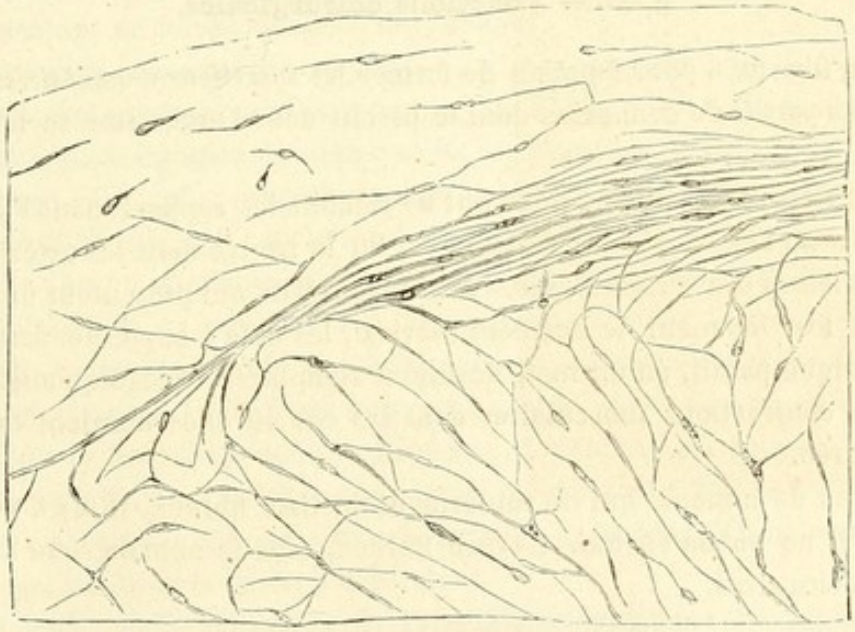

FIG. 109. — Coupe transversale du tendon d'Achille d'un nouveau-né (**).

(*) De la gaine tendineuse extérieure partent des cloisons de séparation (*a*, *b*, *c*) qui forment un réseau et séparent l'intérieur du tendon en fascicules du premier et du second ordre; les cloisons les plus volumineuses (*a* et *b*) contiennent des vaisseaux; celles qui sont plus petites (*c*) n'en contiennent pas. Dans les fascicules du second ordre, on voit un fin lacis, constitué par les corpuscules tendineux (réseau cellulaire), formant un système de conduite intermédiaire. — Grossissement : 80 diamètres.

(**) *a*, masse intermédiaire, séparant les fascicules du second ordre; elle est constituée presque en entier par des cellules fusiformes serrées (*a* répond à c de la fig. 108). — On voit un réseau de cellules fusiformes et réticulées *b*, *b*, au milieu du fascicule; ces dernières s'anastomosent directement et se continuent jusque dans l'intérieur des fascicules secondaires. Les cellules contiennent des noyaux bien évidents. — Grossissement : 300 diamètres.

Les tendons se développent comme le montre la comparaison des figures 108, 109 et 110.



Fig. 110. — Coupe longitudinale du tendon d'Achille d'un nouveau-né (*).

§ III. — Fonctions chirurgicales.

Le tissu fibreux a pour fonction de former les *insertions musculaires*, les liens, les moyens passifs de connexion dont le besoin dans l'organisme se fait souvent sentir.

Le tissu fibreux élastique a pour but de rétablir les rapports dans l'état où ils étaient avant l'effort qui les a déplacés. On le trouve dans les artères. Il sert à unir les lames des vertèbres, etc. Chez les animaux qui présentent une tête pesante, un fort ligament, le ligament cervical, les aide à supporter leur tête. Le tissu élastique paraît, en un mot, destiné à remplacer, mécaniquement et sans effort, les contractions musculaires dans les cas où elles auraient dû être de longue durée.

Il y a peu de tumeurs qui ne renferment du tissu fibreux. Il n'y a point d'organes qu'il ne puisse envahir. Le tissu fibreux, sous le nom de *tissu inodulaire*, forme les cicatrices.

§ IV. — Maladies chirurgicales.

Rupture des tendons. — La rupture des tendons complète ou incomplète a souvent été observée dans de violents efforts musculaires; c'est sur les tendons

(*) *a*, *a*, *a*, masses intermédiaires; *b*, *b*, fascicules. — Dans ces deux points se trouvent des cellules fusiformes à noyau, s'anastomosant entre elles avec une faible quantité de masse intermédiaire dont les fibres longitudinales sont peu marquées; les cellules sont assez serrées dans la masse intermédiaire; elles sont moins abondantes dans les fascicules; *c*, coupe d'un vaisseau sanguin interstitiel. — Grossissement : 350 diamètres.

les plus forts qu'on a le plus souvent constaté cette rupture : la contraction des jumeaux et du soléaire a quelquefois produit la rupture du tendon d'Achille. Celle des extenseurs de la jambe sur la cuisse a aussi opéré la rupture de leur tendon et du ligament rotulien.

C'est dans la rupture du tendon du plantaire grêle que l'on fait consister, à tort sans doute, cet accident connu sous le nom de *coup de fouet*. Peut-être on l'expliquerait mieux par le déchirement de quelques fibres musculaires.

Réunion dans les tendons. — Lorsqu'un tendon est divisé, du sang et de la lymphe plastique, provenant du tendon et de la gaîne, s'épanchent entre les deux surfaces de section. Cette lymphe plastique est d'une couleur blanchâtre, mais le plus souvent teinte en rouge par le sang provenant de la plaie tendineuse.

Le premier phénomène de régénération consiste dans la résorption du sang épanché. La lymphe plastique s'organise ensuite; dans son intérieur se manifestent des noyaux embryoplastiques qui peu à peu s'allongent en corps fusiformes, et en dernière analyse produisent des fibres lamineuses. Dans les premiers temps, la cicatrice tendineuse est adhérente au tissu de la gaîne ; mais peu à peu les mouvements revenant au niveau de la partie divisée, les adhérences de la gaîne au tendon se trouvent allongées, puis rompues. D'après Jobert (de Lamballe) (1), c'est du sang épanché que naît la partie du tendon régénérée : Le sang s'organise et l'aspect tendineux se montre dans le caillot résultant de ses transformations. L'opinion de Jobert ne paraît pas représenter la véritable marche des phénomènes de la régénération des tendons.

Rétractions aponévrotiques. — Sans contester la possibilité de la rétraction du tissu fibreux normal, nous devons dire que la diminution de longueur d'une bande tendineuse ou aponévrotique s'observe dans des conditions exceptionnellement rares. Ce qu'on appelle *rétraction de l'aponévrose palmaire*, est une maladie chirurgicale qui consiste dans la transformation en tissu inodulaire, c'est-à-dire fibreux cicatriciel du derme palmaire et du tissu cellulaire sous-dermique. Nous avons eu maintes fois l'occasion de vérifier l'exactitude de cette proposition à l'amphithéâtre des hôpitaux, où les rétractions de l'aponévrose palmaire se présentent très-fréquemment à l'observation. Nous avons assisté dans un cas, chez le père d'un de nos confrères, au début d'une rétraction de l'aponévrose palmaire, et il nous a été permis de constater que la maladie était, comme nous croyons que cela arrive toujours, précédée d'inflammation avec rougeur au niveau de la corde d'induration.

Cette théorie de la rétraction de l'aponévrose palmaire est applicable à la théorie de la rétraction des orteils. Elle ne contre-indique pas cependant nécessairement toute opération. La section des brides peut améliorer l'état de la main, comme dans quelques cas dont nous avons été témoin.

Tumeurs fibreuses ou fibromes. — Sous la dénomination de *tumeurs fibreuses* ou *fibromes* (Verneuil), on a compris une série de tumeurs différentes, qui présentent à l'œil nu un aspect blanc avec tous les caractères de densité et de résis-

(1) Jobert, *De la réunion en chirurgie*. Paris, 1864.

tance que nous offre le tissu des ligaments. Un certain nombre sont formées d'un autre tissu, telles sont les tumeurs fibreuses de l'utérus, qui sont composées, en partie du moins, d'éléments musculaires.

Si nous cherchons le lieu de prédilection du développement de ces sortes de tumeurs, nous voyons bientôt que c'est principalement dans la peau et les fascia, le périoste, les membranes muqueuses, séreuses, et enfin les synoviales, qu'elles se développent le plus communément.

Il n'est pas rare de trouver dans les tumeurs fibreuses une grande quantité d'éléments épidermiques. Ces éléments sont même parfois très-nombreux dans les fibromes, et l'on peut être conduit à se demander si l'on doit placer telle tumeur dans les tumeurs fibreuses, ou plutôt dans les tumeurs épithéliales ou épidermiques.

On est habitué depuis longtemps à ranger les nouvelles formations pathologiques hypertrophiques diffuses de la peau, telles que l'éléphantiasis dans les tumeurs fibreuses, parce que dans l'éléphantiasis, c'est l'élément conjonctif qui prédomine sur les autres éléments.

Le même processus pathologique qui produit les tumeurs fibreuses s'observe à la suite de l'inflammation chronique du tissu cellulaire interstitiel des glandes (inflammation chronique); quelquefois les processus fibreux, inflammatoires d'origine, simulent des tumeurs proprement dites. Ainsi on a vu enlever, sous le nom de *squirrhe du sein*, des adénites plastiques ; mais cette erreur est bien moins commune que ne le pense Virchow, et nous ne saurions nier que bien des tumeurs, présentant seulement au microscope des fibres connectives et élastiques, ne présentent souvent la généralisation toxique des cancers.

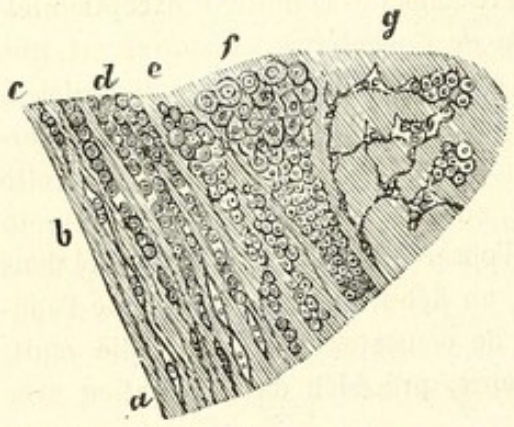

Fig. 111. — Développement du cancer par la transformation du tissu conjonctif de la mamelle (*).

Les tumeurs fibreuses, dit Virchow, sont les tumeurs par excellence pour se transformer et dégénérer en tumeurs cancéreuses, cartilagineuses, en kystes, etc. Car le tissu conjonctif qui a servi de matrice à la formation des fibromes, est la matrice pour la production de la cellule dite cancéreuse, etc. (fig. 111).

Comment reconnaître le fibrome cancéreux du fibrome plastique ou inflammatoire ? A l'observation et à la clinique de se prononcer ; l'étude anatomique ne dit que peu sur la nature. Le *suc cancéreux*, décrit par Cruveilhier, peut manquer dans des fibromes cancéreux, ou exister dans des fibromes toxiques, et comme Virchow en convient lui-même, il n'est pas rare de voir les cellules cancéreuses de nature revêtir la forme épithéliale. L'examen des parties voisines et des ganglions lym-

(*) *a*, corpuscules du tissu conjonctif ; *b*, division des noyaux ; *c*, division des cellules ; *d*, cellules accumulées, formant des rangées ; *e*, augmentation de volume des jeunes cellules et formation des foyers cancéreux (des alvéoles); *f*, augmentation croissante des cellules et des foyers ; *g*, le même développement, vu sur une coupe transversale, perpendiculaire à la première. — Grossissement : 300 diamètres. (Virchow.)

phatiques de la région, peuvent permettre de donner un diagnostic vraiment scientifique dans un grand nombre de cas.

Nous venons encore ici, devant les tumeurs fibreuses, formuler une loi, selon nous bien vraie : l'anatomie pathologique d'une production morbide isolée ne dit rien sur la nature cancéreuse ou non cancéreuse. Ce qui fait qu'une tumeur est innocente ou toxique (cancéreuse), ce sont des conditions spéciales qui ne peuvent être connues que par l'examen complet du malade.

Le tissu fibreux des fibromes glandulaires produit la diminution de volume des organes (atrophie cirrhotique du foie, rétraction du mamelon et de la peau du sein). Ce tissu peut donc être regardé comme une sorte de *cicatrice parenchymateuse*, de *kéloïde* viscérale.

CHAPITRE VI.

ARTICULATIONS.

Après avoir étudié les os, le tissu fibreux qui forme les capsules articulaires et les ligaments, nous allons étudier les articulations, organes complexes dans lesquels chacun de ces tissus occupe une grande place.

Les os sont unis entre eux par des sortes de charnières plus ou moins lâches, plus ou moins serrées, quelquefois les reliant si intimement, que plusieurs paraissent n'en former qu'un seul ; d'autres fois, au contraire, rendant possible entre eux un écartement considérable.

Les éléments des articulations sont :

Les ligaments, qui sont *capsulaires*, en *bandelettes*, ou *interosseux* (1) ;

Les *chondroïdes* (2) ;

Les *cartilages* (3) ;

Enfin, la *membrane synoviale* tapissant la face interne des capsules et s'arrêtant toujours au pourtour des cartilages : cette membrane est une *séreuse* (4).

C'est avec ces éléments associés, groupés de tant de façons diverses, que la nature a obtenu ces jointures si remarquables, tantôt par la solidité, d'autres fois par la régularité et l'étendue des mouvements.

§ I. — Classification.

Les articulations étant très-nombreuses, une classification est nécessaire, et ce qui doit servir de base à cette classification, c'est le mouvement considéré dans ses différents degrés d'importance, dans ses degrés d'étendue. Une articulation est une machine simple, et plus elle sera mobile, plus elle sera sujette à des lésions nombreuses ; plus, par conséquent, seront longues et difficiles à acquérir les connaissances nécessaires pour diagnostiquer et guérir ses maladies.

(1) Voy. TISSU FIBREUX.

(2) Voy. TISSU FIBREUX.

(3) Voy. TISSU CARTILAGINEUX.

(4) Voy. MEMBRANES SÉREUSES.

Classification de Bichat. — Bichat a bien compris l'importance des mouvements au point de vue de la classification, et le premier a bien vu que c'était de là que devait partir toute division méthodique des articulations.

Bichat (1) admet une classe d'*articulations mobiles* et une classe d'*immobiles*. La classe des mobiles comprend deux ordres : celui des articulations *à surfaces contiguës*, celui des articulations *à surfaces continues*. Le tableau suivant résume cette classification :

1re CLASSE. — Articulations mobiles.

1er Ordre. — A. mobiles à surfaces continues.
2e Ordre. — A. mobiles à surfaces contiguës.
1er *Genre*. — Opposition vague, circumduction et rotation.
2e *Genre*. — Opposition vague et circumduction.
3e *Genre*. — Opposition bornée.
4e *Genre*. — Rotation.
5e *Genre*. — Glissement.

2e CLASSE. — Articulations immobiles.

1er Ordre. — A. à surfaces juxtaposées.
2e Ordre. — A. à surfaces engrenées.
3e Ordre. — A. à surfaces implantées.

Classification de Cruveilhier. — M. Cruveilhier (2), combinant les considérations qui résultent de l'étude de la configuration des surfaces articulaires, de celle des moyens d'union et de celle des mouvements, divise et caractérise ainsi les articulations.

1re CLASSE. — Diarthroses.

Caractères. Surfaces articulaires contiguës ou libres, configurées de manière à se mouler exactement les unes sur les autres, toutes pourvues : 1° de cartilages d'encroûtement, 2° de synoviales, 3° de ligaments périphériques; toutes exécutant des mouvements. Les diarthroses se divisent en six genres.

1er Genre. Énarthroses. — *Caractères*. Tête ou portion de sphère plus ou moins complétement reçue dans une cavité.

Ligaments. Capsule fibreuse.

Mouvements dans tous les sens; flexion, extension, abduction, adduction, circumduction et rotation.

2e Genre. Articulations par emboîtement réciproque. — *Caractères*. Surfaces articulaires concaves dans un sens, convexes dans le sens perpendiculaire au premier, de manière à s'enfourcher réciproquement.

Ligaments. Deux ou quatre ligaments, ou bien ligament orbiculaire.

Mouvements en tous sens, à la manière des énarthroses, mais point de rotation.

(1) Bichat, *Traité d'anatomie descriptive*. Paris, 1831.
(2) Cruveilhier, *Traité d'anatomie descriptive*, 4e édition. Paris, 1862, t. I, p. 285.

3e Genre. Articulations condyliennes ou condylarthroses. — *Caractères.* Tête allongée ou *condyle* reçu dans une cavité elliptique.

Ligaments. Deux ou quatre ligaments.

Mouvements. En quatre sens, flexion, extension, abduction, adduction, circumduction; point de rotation. Il y a toujours deux mouvements principaux.

4e Genre. Articulations trochléennes ou ginglymes. — *Caractères.* Réception ou engrènement réciproque des surfaces articulaires; la forme de poulie ou de trochlée est affectée à ce mode d'articulation.

Ligaments. Deux ligaments latéraux, toujours plus rapprochés du côté de la flexion que du côté de l'extension.

Mouvements. Deux mouvements en sens opposé.

5e Genre. Trochoïdes. — *Caractères.* Un axe reçu dans un anneau, partie osseux, partie fibreux.

Ligaments. Un ligament annulaire.

Mouvements. Rotation.

6e Genre. Arthrodies. — *Caractères.* Surfaces articulaires planes ou presque planes.

Ligaments. Fibres irrégulièrement placées autour de l'articulation.

Mouvements. Glissement.

2e CLASSE. — Synarthroses.

Caractères. Surfaces articulaires armées de dents ou d'inégalités qui s'engrènent réciproquement, ce qui leur a fait donner le nom de *sutures.*

Moyens d'union. Prolongement du cartilage d'ossification, qui est envahi par les progrès de l'âge.

Point de cartilages d'encroûtement, point de synoviales, point de ligaments, point de mouvements.

On peut établir trois genres de synarthroses : 1° les *sutures dentées;* 2° les *sutures écailleuses;* 3° les *sutures harmoniques,* suivant que les surfaces articulaires sont disposées en dents, en écailles, ou sont simplement rugueuses et juxtaposées.

3e CLASSE. — Amphiarthroses ou Symphyses.

Caractères. Surfaces articulaires planes ou presque planes, en partie contiguës, en partie continues à l'aide d'un tissu fibreux.

Moyens d'union. Des ligaments interosseux et des ligaments périphériques.

Mouvements. Balancement plutôt que glissement; l'arthrodie entre comme élément nécessaire dans l'amphiarthrose : ainsi, dans la symphyse du pubis, il y a une partie contiguë et une partie continue.

Classification de l'auteur. — Il nous a paru possible (1) de simplifier cette classification et même de l'approprier d'une manière toute spéciale à la chirurgie. Les articulations permettent des mouvements ou n'en permettent point; elles

(1) Benjamin Anger, *Traité iconographique des maladies chirurgicales, Monographie des luxations et fractures,* introduction.

sont cinésiques (κινησις, mouvement) ou acinésiques; ce sont ou des *cinésies* ou des *acinésies*.

1re CLASSE. — Cinésies.

Les articulations mobiles ou cinésiques peuvent permettre des mouvements étendus entre deux os, sans participation nécessaire des articulations voisines. Elles peuvent être, en un mot, *libres* ou *indépendantes*.

Il se peut, au contraire, que les mouvements soient plus ou moins limités, toujours restreints, que ce soit plutôt de simples glissements que des déplacements d'importance. Dans ce cas, toujours une articulation est enchaînée et commandée par une autre, toujours le mouvement qui se passe entre deux os n'est qu'un des éléments d'un mouvement d'ensemble qui acquiert quelquefois une grande importance quand les os sont nombreux et que le *système articulaire* comprend, par conséquent, un plus grand nombre de segments. Ce sont les articulations cinésiques *associées* ou en système.

1er Ordre. — Cinésies libres.

Les articulations dont les mouvements sont libres, indépendants, forment trois genres; elles offrent généralement dans leurs lésions traumatiques plus de variété : ce qui tient à l'union moins intime et à l'étendue plus grande des mouvements.

1er *Genre.* — *Articulations à rotation complète* (énarthroses et emboîtements réciproques de Cruveilhier). Les mouvements sont surtout étendus quand une tête articulaire peut rouler librement dans une cavité de réception, comme le *cotyle iliaque*, ou sur une surface moins excavée, comme la cavité glénoïde. Il est alors possible que le membre tourne autour de la cavité de réception, de manière à décrire un cercle complet comme le bras, ou une surface conoïde de révolution comme le membre inférieur. Cela ne se voit que dans les articulations énarthrodiales qui possèdent les mouvements les plus étendus.

2e *Genre.* — *Articulations à mouvements angulaires* (articulations condyliennes et ginglymes de Cruveilhier). Au genou, au coude, au poignet, au cou-de-pied, aux phalanges, les mouvements se font autour d'un axe passant au milieu de l'articulation et perpendiculaire au membre ou au segment de membre. Le mouvement principal est donc un mouvement angulaire. Nous disons le mouvement principal, parce qu'il existe toujours dans ce cas quelques petits mouvements latéraux extrêmement limités, trop peu importants pour rompre l'uniformité de la classification, mais dont la chirurgie doit tenir quelquefois un grand compte. Nous réunissons dans les articulations à mouvements angulaires, le ginglyme angulaire aux articulations condyliennes : cette fusion nous paraît justifiée par l'étude réunie de l'anatomie, de la physiologie et des lésions chirurgicales.

3e *Genre.* — *Trochoïdes* ou *articulations cinésiques tournantes* (trochoïde de Cruveilhier). Il n'y en a que deux : l'articulation de l'atlas avec l'axis, et l'articulation du radius et du cubitus.

2e Ordre. — Cinésies associées ou en système.

Ces articulations, caractérisées par la dépendance réciproque de plusieurs articulations qui ne peuvent fonctionner les unes sans les autres, sont extrêmement nombreuses. Les articulations des os du pied et de la main forment des cinésies associées, de même l'articulation des vertèbres, etc.

Les articulations des deux rangées du tarse, des deux rangées du carpe entre elles, présentent les mouvements les plus étendus et les plus parfaits des cinésies en système. Les cinésies en système forment deux genres :

1er *Genre.* — *Syndesmose ou symphyse.* Dans les cinésies associées ou en système, il peut se faire que les articulations élémentaires présentent un ligament fibro-cartilagineux épais qui maintient les deux os à distance, et leur permet cependant de s'écarter dans les limites de son extensibilité.

2e *Genre.* — *Syndesmo-chondrose.* Il peut se faire qu'une surface cartilagineuse soit en contact avec une autre surface cartilagineuse; comme l'articulation est très-peu mobile en elle-même et qu'elle n'est destinée qu'à permettre entre les deux os qui la forment un simple glissement, jamais d'écartement, il y a toujours, dans ce cas, un fort ligament interosseux et des ligaments périphériques en capsule serrée. Les fibres capsulaires ou périarticulaires sont d'autant moins importantes, que le ligament interosseux est plus fort.

Dans les syndesmoses et dans les syndesmo-chondroses, l'union est si intime, que les séparations traumatiques des surfaces articulaires ne se produiront que bien rarement. Le ligament interosseux dans un cas, les fibres capsulaires dans l'autre, et les fibro-cartilages, offrent bien moins de prise au traumatisme, par leur flexibilité, que les os, qui se brisent plutôt que leurs moyens d'union. C'est dans ces articulations surtout que l'entorse pourra se produire à la suite des tiraillements des nombreuses bandes fibreuses et des déchirures synoviales.

2e CLASSE. — Acinésies.

Les acinésies ou sutures ne se rencontrent qu'entre les os du crâne et de la face.

§ II. — Maladies chirurgicales.

Toutes les fois qu'un traumatisme direct ou indirect vient à agir sur une articulation, il peut se produire une entorse, une subluxation, une luxation ou une dislocation (1).

Entorse. — L'entorse est, en quelque sorte, un diminutif de la luxation, et qui indique, ou que la force n'était pas assez grande, ou que l'union était trop intime. Telle action mécanique qui, entre deux os peu unis, produira une luxation, ne fera avec des moyens d'union plus forts qu'une simple entorse.

Subluxations et luxations. — Quand les ligaments qui unissent deux os ont été déchirés, et qu'après leur rupture la violence a continué d'agir, les surfaces articulaires se séparent.

(1) Benjamin Anger, *Traité des maladies chirurgicales : Luxations et fractures*, introduction.

Il peut se faire que les surfaces articulaires un instant désunies et maintenues à distance par le traumatisme, se réunissent aussitôt qu'il a cessé son action. Le chirurgien, appelé quelques instants après l'accident, ne voit rien; quand il observe le membre, il trouve tout en place; et une chose seule peut le frapper, c'est une mobilité plus grande qu'à l'état normal.

Quelquefois l'os écarté ne revient pas à sa place; il existe dans la disposition des plans osseux, des angles, des saillies ou des dépressions qui, la contraction musculaire aidant, immobilisent les os dans de nouveaux rapports. Le chirurgien constate dans ce cas que le membre n'est pas ce qu'il était auparavant, que l'épaule blessée n'est plus comme l'épaule saine, quant à la forme, quant aux fonctions, etc. C'est là *la luxation;* ce traumatisme admet plusieurs degrés.

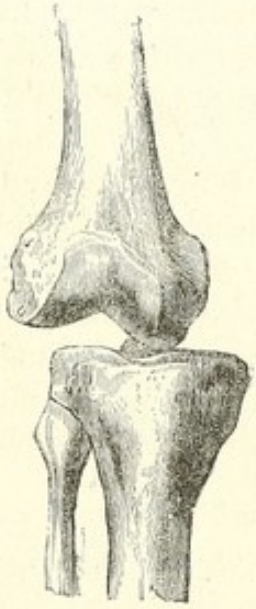

FIG. 112. — Subluxation du genou.

FIG. 113. — Subluxation du coude.

Les surfaces articulaires peuvent être encore en rapport, quoique sorties des rapports physiologiques (subluxations des articulations à surfaces planes et des cinésies en système).

Les surfaces articulaires peuvent être séparées et maintenues à distance, quoique peu éloignées, par un angle qui empêche la réduction, tout en maintenant les extrémités articulaires en rapport (luxation).

Dislocations. — Enfin il peut se faire que tous les moyens d'union étant détruits entre les os, les segments du squelette se trouvent assez écartés pour que les extrémités articulaires ne soient plus en contact (dislocation).

Énucléations. — Quand un os court se trouve séparé en même temps de ses rapports dans plusieurs surfaces articulaires à la fois, il y a énucléation (énucléations astragaliennes, énucléations du grand os, etc.).

Disjonctions. — Dans les acinésies, il n'y a pas de luxation ; mais on y observe les *disjonctions* (disjonction des os du crâne).

Luxations congénitales. — Le fœtus dans le sein de la mère présente fréquemment des déviations de l'état normal des articulations. Quelquefois les surfaces articulaires des os ne sont point dans leurs rapports normaux, et occupent des positions identiques avec celles que nous les voyons prendre dans les diverses luxations traumatiques (luxations congénitales).

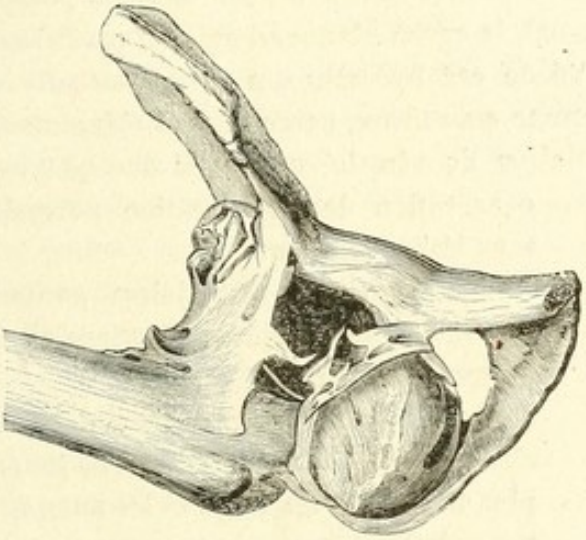

Fig. 114. — Luxation du fémur.

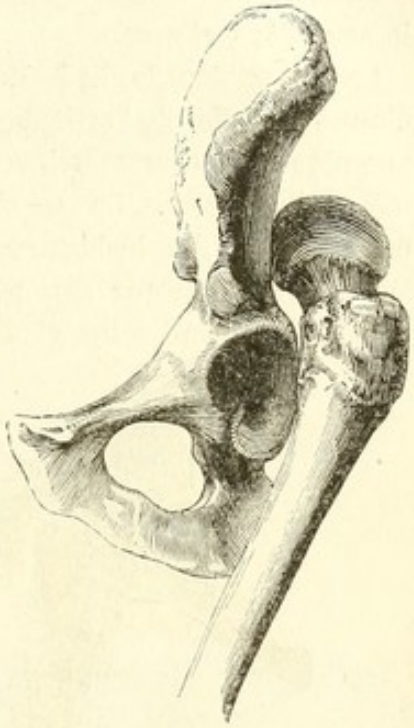

Fig. 115. — Dislocation du fémur.

L'étiologie des luxations congénitales laisse encore à désirer. On a successivement attribué ces maladies chirurgicales à un traumatisme intra-utérin, à une maladie articulaire intra-utérine, aux manœuvres de l'accouchement, à une lésion du système musculaire, du système nerveux, etc. Chacune de ces causes s'est trouvée vraie dans un cas donné ; mais, selon toute probabilité, les causes des luxations congénitales sont aussi multiples, aussi variées que les causes des autres maladies congénitales.

Plaies sous-cutanées. — Jules Guérin (1) a émis l'idée que l'air exerçait sur les plaies l'influence la plus funeste, et que les incisions sous-cutanées, dans lesquelles l'air ne pouvait avoir accès dans la plaie, devaient être préférées aux incisions pratiquées à ciel ouvert dans tous les cas où il devient nécessaire de donner issue à un liquide contenu dans une articulation.

Malgaigne (2), Knox Finlay (3), ont réfuté, par des expériences directes, la pre-

(1) Jules Guérin, *Essais sur la méthode sous-cutanée*, Paris, 1841; *Bull. de l'Acad. de médecine*, 1842, t. VIII, p. 129 et suiv.; 1857, t. XXII, p. 365 et suiv.; 1866, t. XXXI, p. 396 et suiv.

(2) Malgaigne, *Bull. de l'Acad. de médecine*, 1857, t. XXII, p. 427 et 43[illegible]

(3) Knox Finlay, *the North American medical and chirurgical Journal*.

priété irritante de l'air sur les membranes articulaires, sur les séreuses pleurales et péritonéales dans le tissu cellulaire et autres parties qui ne reçoivent que d'une manière accidentelle l'impression de ce fluide. On doit conclure, de ces expérimentations, que les conséquences fâcheuses qui surviennent fréquemment à la suite des plaies de ces parties, ne dépendent nullement de l'action de l'air, mais surtout de la nature de l'irritation.

Hydarthrose. — L'accumulation de sérosité dans les cavités articulaires porte le nom d'*hydarthrose*.

Le plus souvent les hydarthroses sont produites par une altération organique d'une des parties de l'articulation : cartilage, ligament, synoviale ou os. La lésion organique agit comme irritant et détermine la production d'une sérosité plus ou moins albumineuse. Le vice rhumatismal, la cause blennorrhagique, produisent fréquemment des hydarthroses. A côté de ces hydarthroses *symptomatiques* en viennent d'autres que l'on peut nommer *essentielles*, parce que les éléments de l'articulation sont sains et l'accumulation de sérosité ne paraît due qu'à une exagération de la sécrétion normale, sans lésion organique.

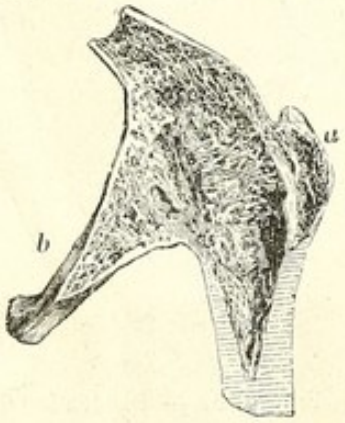

Fig. 116. — Ankylose par fusion (*).

Les synoviales articulaires peuvent être distendues par des collections purulentes ou sanguines.

Ankylose (fig. 116). — Quand les os qui composent les articulations ne jouent plus librement les uns sur les autres, il y a ankylose.

Le plus souvent l'ankylose est due à la production d'adhérences entre les surfaces articulaires, et ces adhérences sont tantôt cellulo-fibreuses, tantôt fibreuses.

Souvent il y a fusion des os (ankylose osseuse).

Les ankyloses osseuses sont toujours précédées d'ostéites articulaires, lésions ordinaires dans les tumeurs blanches.

Tumeurs blanches. — Les fongosités que nous avons vues atteindre les os (carie) se présentent plus communément dans les synoviales. Les fongosités des synoviales constituent le caractère principal des maladies nommées tumeurs blanches des articulations. Dans les maladies ainsi nommées, les lésions osseuses existent toujours en même temps que les lésions de la synoviale : ces lésions consistent en ostéites et caries, tubercules, etc.

Arthrisme et corps étrangers. — Nous donnons le nom d'*arthrisme* à une maadie articulaire caractérisée par l'usure des cartilages, l'éburnation des surfaces articulaires et des productions osseuses irrégulières, libres, pédiculées ou sessiles (corps étrangers, fig. 117).

Les auteurs ont donné à cette maladie le nom d'*arthrite sèche*, dénomina-

(*) Coupe de l'articulation coxo-fémorale, montrant la soudure complète du fémur *a* avec l'os des iles *b*.

tion mauvaise, car il y a souvent hydarthrose dans les articulations atteintes, et l'origine inflammatoire de la maladie peut, de plus, être contestée.

L'arthrisme est une maladie qui, le plus souvent, atteint plusieurs articulations, et qui paraît déterminée par une sorte de diathèse analogue au rhumatisme.

L'arthrisme reconnaît quelquefois une cause traumatique : nous l'avons observé après les fractures articulaires et les luxations.

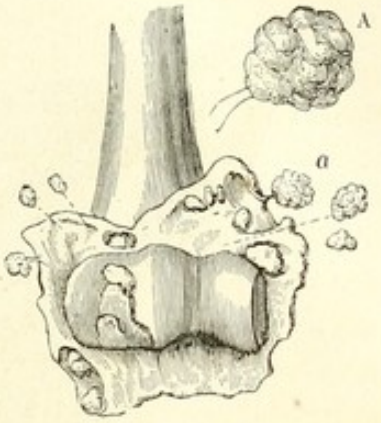

Fig. 117. — Partie supérieure d'une articulation du coude disséquée par Alph. Robert et renfermant vingt corps étrangers (*).

Le caractère principal de l'arthrisme, c'est la grande tendance aux ossifications.

Les extrémités articulaires se gonflent souvent énormément ; des dépôts se font dans les muscles, dans la synoviale, dans les graisses articulaires ; en dehors de la synoviale, etc. En même temps les cartilages s'ossifient et des bourgeons osseux apparaissent dans la zone articulaire.

Tous les corps étrangers articulaires ne reconnaissent pas pour origine l'arthrisme. M. le professeur Broca (1) a décrit, dans la nécrose des cartilages, la production de petits séquestres cartilagineux, susceptibles d'élimination spontanée (fig. 118). Ces petits séquestres, dont nous avons étudié nous-même le mode de formation, tombent le plus souvent dans l'articulation, et, comme ils ont conservé à peu près la forme de l'excavation qui les renfermait, on pourrait être conduit à rapporter leur production à un traumatisme.

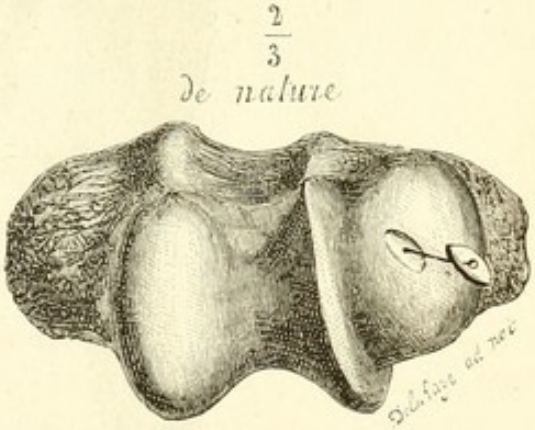

Fig. 118. — Séquestre cartilagineux du condyle huméral. (Musée Dupuytren, n° 581.)

Un traumatisme, du reste, peut détacher une parcelle des extrémités articulaires, comme Magendie et Malherbes (de Nantes) en ont rapporté des exemples.

Ambroise Paré paraissait regarder les corps étrangers articulaires comme des sortes de pierres formées aux dépens de la synovie, de même que la pierre vésicale est formée aux dépens des urines. Les sables articulaires ou tophus de la goutte ne reconnaîtraient-ils pas cette origine ?

(1) Broca, *Recherches sur l'arthrite sèche et les corps étrangers articulaires* (*Bulletin de la Société anatomique*, 1847, p. 271; 1848, p. 141; 1850, p. 69; 1852, p. 49).

(*) Il y en avait de libres, d'autres liés à la synoviale par un pédicule très-délié. On en voit qui étaient contenus dans des loges fibreuses à ouverture plus étroite que le fond. — A est un corps étranger grandeur naturelle : il représente le corps adhérent *a*, qui est réduit. Tous ces corps étrangers sont bosselés et complétement osseux. (Vidal.)

Fig. 119. — Tableau du système musculaire de la vie de relation.

CHAPITRE VII.

MUSCLES.

Les moteurs du corps de l'homme sont les *muscles*.

Les muscles, qui forment ce qu'on appelle d'ordinaire la *chair*, se partagent en deux classes, ayant chacune leurs caractères anatomiques spéciaux:

1° *Les muscles de la vie animale ou volontaire*, dont la figure 119 présente le tableau ;

2° *Les muscles de la vie organique ou involontaire.*

Les progrès de l'histologie ont conduit les anatomistes à chercher une autre division reposant sur la structure intime. Ils ont admis des muscles *striés en travers* (fig. 120) et des muscles *lisses* (fig. 121).

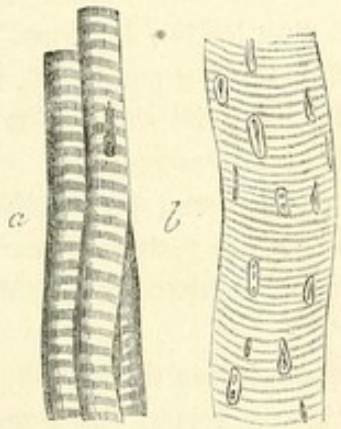

Fig. 120. — Fibres à stries transversales d'un enfant à terme (*).

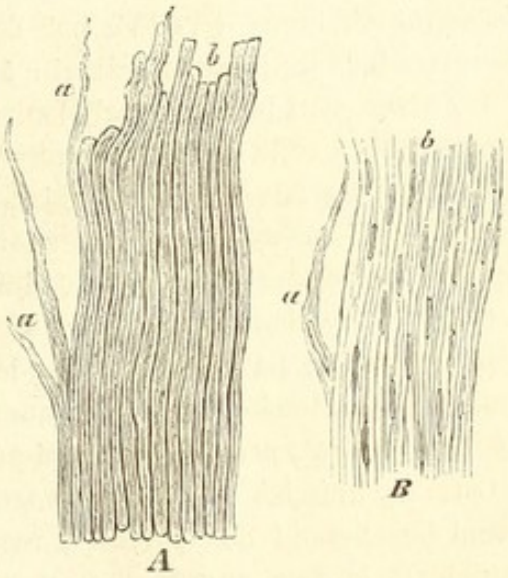

Fig. 121. — Muscles lisses de la paroi de la vessie (**).

Les muscles striés en travers sont les muscles volontaires. — Les muscles lisses sont les muscles de la vie organique ou involontaire. Il faut excepter le cœur qui est un muscle essentiellement involontaire et dont cependant les fibres sont manifestement striées en travers.

Les muscles lisses ne sont point disposés en faisceaux isolés ; ils forment généralement des membranes unies plus ou moins intimement à d'autres tissus, pour constituer un organe. L'union de ce tissu musculaire à ces différents tissus fait que l'on ne peut guère détacher l'histoire de ce tissu musculaire de celle des viscères.

(*) *a*, stries transversales complétement formées et foncées, d'un enfant à terme : les noyaux ne se voient plus ; *b*, fibre élémentaire d'adulte, traitée par un acide : on voit les noyaux. — Grossissement : 300 diamètres.

(**) A, fascicule complet dont sortent, en *a*, *a*, des fibres-cellules isolées ; *b* en représente la coupe. — B, un fascicule semblable ayant subi l'action de l'acide acétique; on voit paraître les noyaux longs et minces : *a* et *b*, comme ci-dessus. — Grossissement : 300 diamètres.

ARTICLE PREMIER. — MUSCLES STRIÉS EN TRAVERS.

§ I. — Propriétés et structure.

La division des muscles en longs, larges et courts n'est pas plus satisfaisante que la même division dans les os. Un grand nombre de ces organes offrent, en effet, des caractères mixtes.

Les muscles longs ont des caractères bien tranchés. Ils sont généralement prismatiques, triangulaires ou quadrangulaires : les plus longs forment d'ordinaire les couches les plus superficielles ; les plus profonds sont généralement les plus courts, etc., etc.

Les fibres des muscles volontaires sont le plus souvent réunies en faisceaux distincts de différentes formes et de différentes grandeurs. Ils sont généralement de forme oblongue, terminés par deux tendons à leurs deux extrémités. Ces deux tendons sont fixés d'ordinaire à des os (insertions musculaires).

Les fibres sont placées parallèlement les unes aux autres. La fibre a une longueur égale à celle du corps du muscle et s'étend d'un tendon à l'autre.

Quoique les faisceaux musculaires soient le plus souvent parallèles, il peut arriver qu'ils affectent une direction convergente et qu'ils s'attachent sur le tendon en formant des angles de différents degrés (muscles radiés).

Quand les tendons sont simplement *terminaux*, les faisceaux, devant aller d'un bout du muscle à l'autre, sont très-longs ; mais un muscle peut renfermer dans son milieu un tendon auquel viennent se terminer les faisceaux à différentes hauteurs (muscle penniforme, semi-penniforme, etc.).

Certains muscles manquent de tendons ou d'aponévroses d'insertion, et se fixent directement aux parties à mouvoir (muscles peauciers). On trouve ces muscles à la face, au cou. Ils sont pâles, peu colorés, difficiles à isoler de la peau avec laquelle ils sont unis dans toute leur surface. Quelquefois il en part de petits faisceaux qui se rendent aux os, à des aponévroses, ou qui établissent une sorte d'anastomose entre deux muscles (paucier du cou, occipito-frontal, auriculaire).

Le corps ou partie charnue du muscle est quelquefois partagé en deux par un tendon (muscle digastrique); une des insertions supérieure ou inférieure peut être double ou triple (muscle biceps, muscle triceps).

On donne le nom de *muscles digastriques* à des muscles composés de deux corps charnus séparés par un tendon (muscle digastrique sous-maxillaire).

Nous nommerons *muscles digastriques lamellaires* certains muscles aplatis séparés par une aponévrose commune. L'occipital et le frontal, avec l'aponévrose occipito-frontale, forment un muscle digastrique lamellaire. De même les auriculaires antérieur et supérieur gauches, réunis à ceux de droite par la même aponévrose occipito-frontale, etc. Le plus curieux des muscles de cette famille est celui qui forme une cloison mobile séparant la poitrine de l'abdomen et susceptible de les agrandir successivement l'une et l'autre : le diaphragme.

Les muscles abdominaux forment des digastriques lamellaires, réunis par l'aponévrose abdominale.

Un grand nombre de muscles présentent des *entrecroisements*, les uns dans leurs fibres charnues, les autres dans leurs aponévroses. Exemple : le petit *muscle aryténoïdien* est formé de deux couches de fibres, dont les unes, profondes, sont couchées en travers derrière les cartilages, tandis que les autres, superficielles, s'entrecroisent en se portant d'un côté à l'autre, et de la base au sommet.

Il y a, en général, une disposition exactement inverse des portions fibreuses qui sont opposées l'une à l'autre : ainsi, lorsqu'un tendon forme à l'un des bouts d'un muscle un cône dans lequel s'implantent les fibres charnues, le tendon qui occupe l'autre bout se prolonge dans l'épaisseur de la masse pour recueillir les fibres par tout son pourtour (F. G. Theile) (1).

De même, si une lame aponévrotique revêt le côté droit d'un muscle à sa partie supérieure, c'est au côté gauche de ce muscle que l'on trouvera l'aponévrose d'insertion inférieure. Cette disposition anatomique a pour conséquence de conserver à toutes les fibres contractiles une longueur uniforme.

M. Chassaignac a établi une loi qui s'applique aux muscles dont les tendons se réfléchissent sur des surfaces osseuses ou sous des bandes ligamenteuses : l'*insertion de la fibre contractile se fait sur la face du tendon opposée à celle qui subit un frottement*. Il est évident que cette disposition a pour but de laisser la surface de glissement entièrement libre.

Les *intersections aponévrotiques* forment un accident bien curieux de la structure de quelques muscles (grand complexus, grand droit de l'abdomen, etc.). De même qu'il y a des muscles peauciers, de même il y a des muscles tenseurs aponévrotiques. Tout le secret des intersections du muscle *droit de l'abdomen* nous paraît là, et nous croyons avoir résolu une question qui a vivement préoccupé les anatomistes. Les intersections du grand droit, ou mieux les insertions aponévrotiques, permettent au muscle, en même temps qu'il diminue la cavité abdominale par sa contraction, de renforcer la paroi par la tension de l'aponévrose effectuée de concert avec le grand oblique, etc.

On ne peut s'expliquer de la même façon les intersections du grand complexus, etc. ; dans ce cas, les aponévroses placées au milieu du muscle en font des muscles *digastriques*, disposition qui donne à un muscle plus de force, mais qui n'est possible que quand le muscle ne doit jamais subir de grandes variations de longueur.

Les muscles volontaires sont de couleur rouge, assez durs, surtout pendant la période de contraction ; présentant sur le cadavre une consistance peu considérable, quand la mort date de quelques jours et que la *rigidité cadavérique* est passée.

Faisceaux et fibres microscopiques. — Nous venons d'examiner les muscles dans celles de leurs propriétés physiques que l'anatomiste peut le plus facilement constater; poussons plus loin l'analyse, et étudions les formes microscopiques des éléments anatomiques fibrillaires des muscles.

(1) Theile, *Traité de myologie et d'angéiologie*, in *Encyclopédie anatomique*, trad. de l'allemand, t. III. Paris, 1843.

Faisceaux primitifs. — Les *faisceaux primitifs* sont composés de *fibrilles* ou *fibres primitives*, qui sont les véritables parties élémentaires du muscle, du moins dans l'état actuel de la science.

Les faisceaux primitifs sont de forme prismatique. Le nombre des fibres dont ils sont composés varie dans des limites très-étendues, et les dimensions des faisceaux sont loin d'être les mêmes dans tous les muscles. Il est des muscles dont les faisceaux présentent de grandes dimensions, d'autres dont les faisceaux primitifs sont notablement plus petits.

On s'est demandé si les faisceaux primitifs restaient indépendants les uns des autres dans toute leur longueur, ou bien s'ils s'anastomosaient entre eux. Les recherches de Kölliker et de Corti ont révélé des anastomoses de faisceaux primitifs dans le cœur des vertébrés; mais nulle part ailleurs ces faisceaux anastomotiques n'ont été rencontrés.

Fibre primitive. — La fibrille musculaire de la vie de relation est pleine, hyaline, comme la fibre du tissu conjonctif, elle est *striée*, c'est-à-dire qu'elle est traversée par une multitude de lignes parallèles qui vont d'un bord à l'autre. Ces stries des fibres primitives s'aperçoivent au travers du sarcolemme. Les fibrilles musculaires ont environ un millimètre de diamètre; d'où il suit que, comme le fait observer Béclard (1), dans un faisceau primitif d'un centimètre de diamètre, il y a environ une centaine de fibres primitives.

Lorsque les muscles sont paralysés depuis longtemps, et dans la plupart des maladies chroniques, la striation des muscles tend à disparaître; ce qui donne lieu de penser que ce phénomène est lié aux mouvements produits dans le muscle par ses contractions.

A Schwann et à Bowman revient l'honneur d'avoir découvert une gaîne propre de la fibre primitive : *myolemme* ou *sarcolemme* (fig. 122). C'est une

Fig. 122. — Faisceaux primitifs composés de fibres primitives et reliés par le myolemme ou sarcolemme.

Fig. 123. Muscle : adhérence des fibrilles au sarcolemme des faisceaux (*).

membrane transparente et d'apparence homogène, dont on peut démontrer

(1) Béclard, *Traité élémentaire de physiologie humaine*, 5e édit. Paris, 1866, p. 650.

(*) *a*, sarcolemme des faisceaux striés; *c*, fibrilles tendineuses.

l'existence en plongeant une fibre musculaire dans l'eau avant que l'irritabilité musculaire ait disparu. L'eau pénètre d'abord la fibre, et alors, excitant une contraction, rend évidente la gaine celluleuse qui la recouvre.

Les fibrilles tendineuses adhèrent, par simple contact immédiat ou moléculaire (fig. 123, *e*), au sarcolemme des faisceaux striés (*a*) et à l'extrémité de ceux-ci.

ARTICLE II. — MUSCLES LISSES.

L'étude des muscles lisses, muscles végétatifs, muscles de la vie organique, muscles intérieurs, n'a point autant d'application à la chirurgie que l'étude des muscles de la vie animale.

§ I. — Structure et propriétés.

Ces muscles présentent une physionomie toute particulière (fig. 124) qui les différencie du premier coup d'avec les muscles de la vie animale.

Ils ne forment jamais des organes bien délimités comme les muscles extérieurs. Ils font partie d'appareils plus complexes, dont ils ne sont qu'un des éléments ; c'est le plus souvent une des tuniques d'un réservoir ou d'un canal, la vessie, l'intestin, l'estomac, etc.

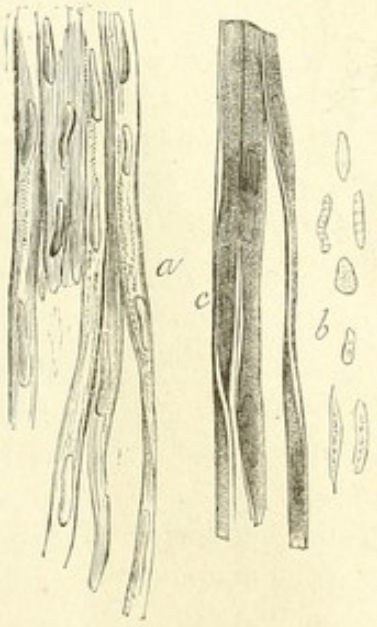

Fig. 124. — Fibres de muscle non variqueux.

Fig. 125. — Tissu musculaire de l'estomac hypertrophié avec des fibres de tissu élastique. (Lebert.)

Dans le canal intestinal, le tissu musculaire lisse forme la tunique musculeuse, depuis la moitié inférieure de l'œsophage (fig. 125) jusqu'au sphincter interne de l'anus ; et la couche musculaire de la membrane muqueuse, depuis l'œsophage jusqu'à l'anus ; enfin, des faisceaux musculaires isolés dans les villosités.

Dans les organes de la respiration, il y a une couche de muscles lisses dans la paroi postérieure de la trachée, couche qui accompagne les bronches jusque ans leurs plus fines ramifications. Ce tissu se trouve aussi dans le conduit de

Warthon. Le foie présente une couche musculaire dans la vésicule biliaire, et quelques muscles lisses dans le conduit cholédoque, etc.

Dans les organes urinaires, les muscles lisses se rencontrent dans les calices et dans les bassinets, et forment une couche complète dans les uretères et dans la vessie (fig. 126). Les organes génitaux de la femme offrent des muscles lisses dans

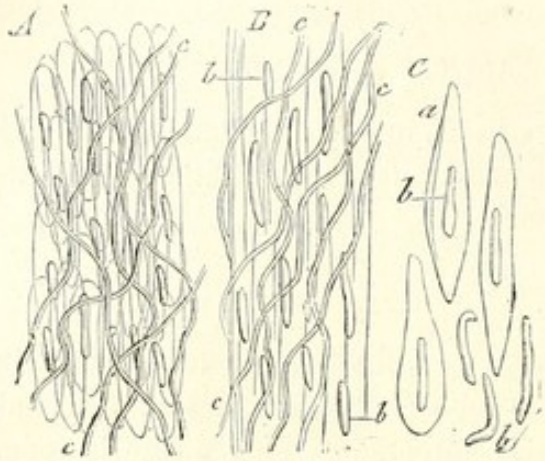

Fig. 126. — Tunique musculaire de la vessie hypertrophiée (*).

les oviductes, dans l'utérus, dans le vagin ; dans les corps caverneux et dans

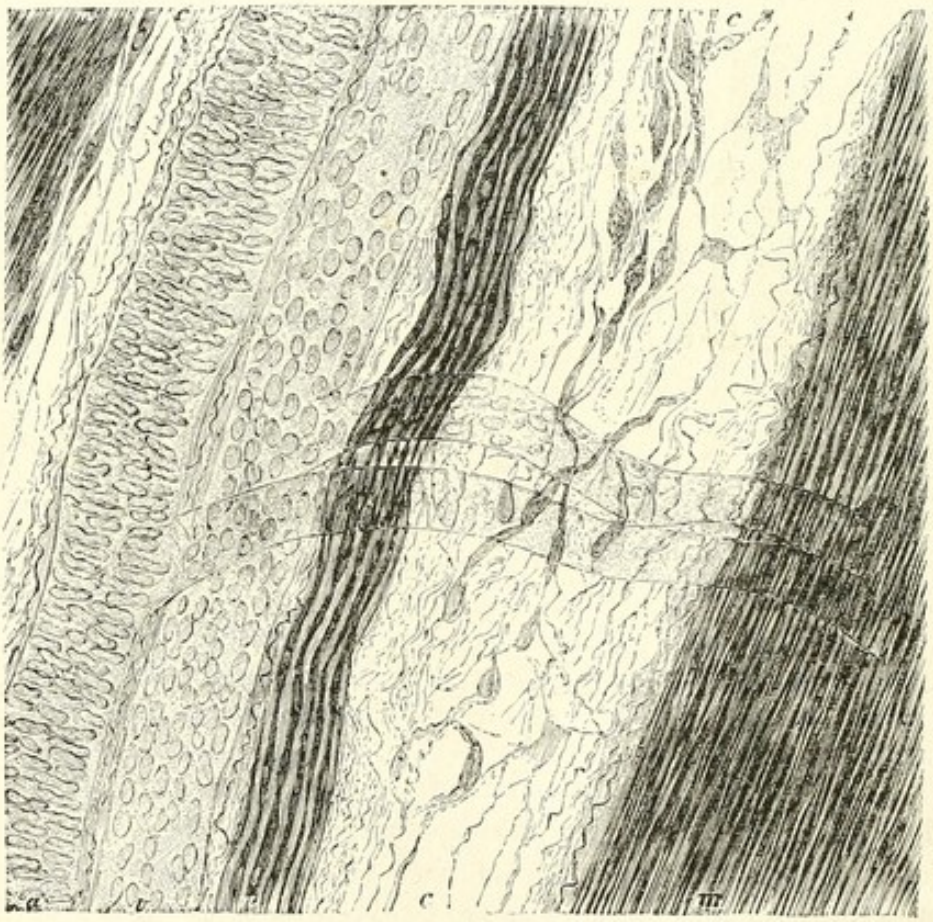

Fig. 127. — Coupe du dartos scrotal (**).

(*) A, ensemble des fibro-cellules. — B, ensemble des mêmes fibro-cellules rendues transparentes par l'acide acétique. — C, fibro-cellules et noyaux isolés : *a*, *a*, parois des fibro-cellules; *b*, *b*, noyaux; *c*, *c*, fibres élastiques. (Lebert.)

(**) *m*, *m*, faisceaux musculaires organiques séparés les uns des autres par du tissu conjonctif lâche, *c*, *c*, qui

les ligaments larges. Chez l'homme, on les trouve dans le dartos, dans le conduit déférent, dans les vésicules séminales, dans la prostate, autour de glandes de Cowper et dans les corps caverneux du pénis. Dans le système vasculaire, les muscles lisses se rencontrent dans la tunique moyenne. Dans l'œil, les fibres lisses forment le sphincter et le dilatateur de la pupille, et le tenseur de la choroïde. Dans la peau, enfin, ce tissu se rencontre sous forme de petits faisceaux attachés aux follicules pileux, dans le mamelon et son aréole, dans beaucoup des glandes sudoripares et cérumineuses, et en particulier dans le dartos (fig. 127).

Les muscles lisses (fig. 128) consistent essentiellement en fibres microscopiques, le plus souvent fusiformes. Chacun de ces éléments a $0^{mm},045$ à $0^{mm},090$ de longueur, et $0^{mm},004$ à $0^{mm},006$ de largeur, présentant une cellule allongée. Leur

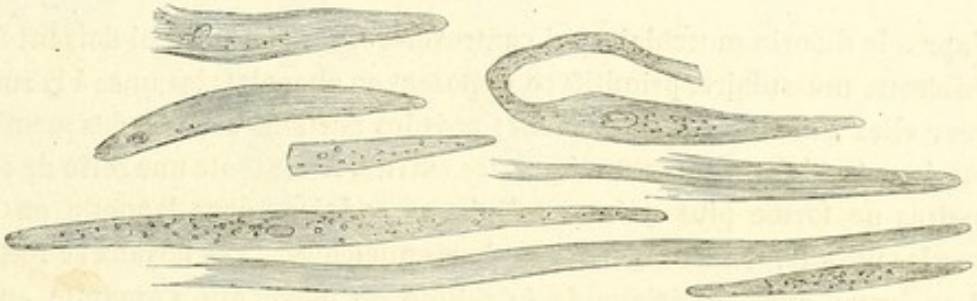

FIG. 128. — Fibres musculaires lisses isolées et hypertrophiées.

substance est en apparence homogène, quelquefois finement granulée, et au milieu se trouve un long noyau de cellule. Elles sont unies par une matière qui échappe à l'observation directe et qui est formée de tissu conjonctif et de fibres élastiques fines.

Il serait intéressant de savoir comment se comportent les fibres musculaires lisses et les fibres musculaires striées, au point où elles se rencontrent dans quelques organes composés en partie de fibres de la vie organique, et en partie de fibres de la vie animale. Valentin admet une sorte d'engrènement des fibres qui, en se rencontrant, se recevraient dans des sortes de digitations, comme les doigts des mains entrecroisées. D'après Bowman, les fibres se continueraient sans interruption, et l'on pourrait suivre la transformation des fibres musculaires striées en fibres musculaires lisses. L'opinion de Bowman nous paraît vraie, elle tendrait à démontrer que, en dernière analyse, la fibre musculaire lisse ou striée est en réalité une et de nature identique.

Artères et veines des muscles. — Les muscles renferment en grand nombre des artères et des veines souvent importantes et en rapport avec leur volume ; ils renferment des lymphatiques (1).

Nerfs des muscles. — Chaque muscle reçoit ordinairement un ou plusieurs cordons nerveux. C'est généralement un peu au-dessus de leur partie moyenne que les nerfs abordent les muscles, et ils se partagent bientôt dans leur tissu en

(1) Voy. LYMPHATIQUES.

contient de grandes cellules anastomosées et des fibres élastiques fines ; *n*, nerf ; *a*, artère; *v*, veine ; les deux vaisseaux ont des ramuscules. — Grossissement : 300 diamètres. (Virchow.)

deux branches, l'une pour la partie supérieure, l'autre pour la partie inférieure de l'organe.

Le point précis de cette insertion, dit Velpeau, mérite plus d'attention qu'on ne lui en a donné : coupés au-dessous des nerfs, les muscles ne sont paralysés que par leur bout inférieur. Leur portion supérieure, conservant, au contraire, toute sa vitalité, se rétracte avec une force considérable, ainsi que le démontre les amputations du tiers inférieur de la cuisse entre autres. Il faut convenir que dans l'exemple choisi par Velpeau, il y a une autre raison qui doit contribuer à produire le grand raccourcissement : c'est la longueur de la fibre musculaire, l'éloignement des insertions et l'indépendance des muscles (1).

§ II. — Développement.

D'après la théorie musculaire, si controversée, les cellules qui doivent former les faisceaux musculaires primitifs se disposent en chapelets les unes à la suite des autres; elles s'unissent et se soudent; puis les portions soudées des membranes disparaissent et laissent communiquer les cavités. Alors toute une série de cellules primaires ne forme plus qu'une cellule secondaire, dans laquelle on trouve encore les noyaux, souvent même avec leurs nucléoles... Les noyaux se résorbent, et il se forme dans l'intérieur de la cellule un dépôt qui s'organise en fibres longitudinales, et constitue ainsi les fibres musculaires primitives (fig. 129);

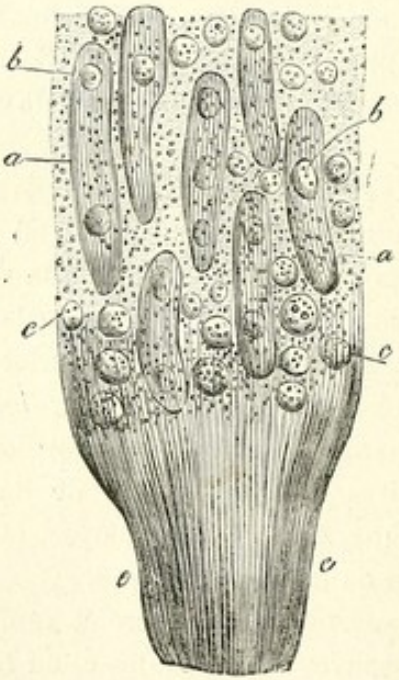

Fig. 129. — Muscle d'un embryon (*).

tandis que la cellule secondaire, dans son ensemble, constitue un faisceau primitif entier qui paraît être, pendant son existence, enveloppé par la mem-

(1) Lantenois, *Influence de l'action musculaire dans les maladies chirurgicales*, thèses de Paris, 21 juillet 1826, n° 127.

(*) *a*, *a*, faisceaux musculaires ; *b*, *b*, globules contenus dans leur intérieur ; *c*, *c*, globules tout autour des faisceaux rudimentaires ; *d*, *d*, substance granuleuse ; *e*, *e*, insertion du tendon. (Lebert, *Form. des muscles*, fig. 9.)

brane cellulaire, sans en recevoir de prolongements dans l'intervalle des fibres.

Le développement des fibres élémentaires des muscles lisses se fait par allongement de certaines cellules embryonnaires rondes, dont la membrane et le contenu se transforment en une masse homogène et molle (fig. 130).

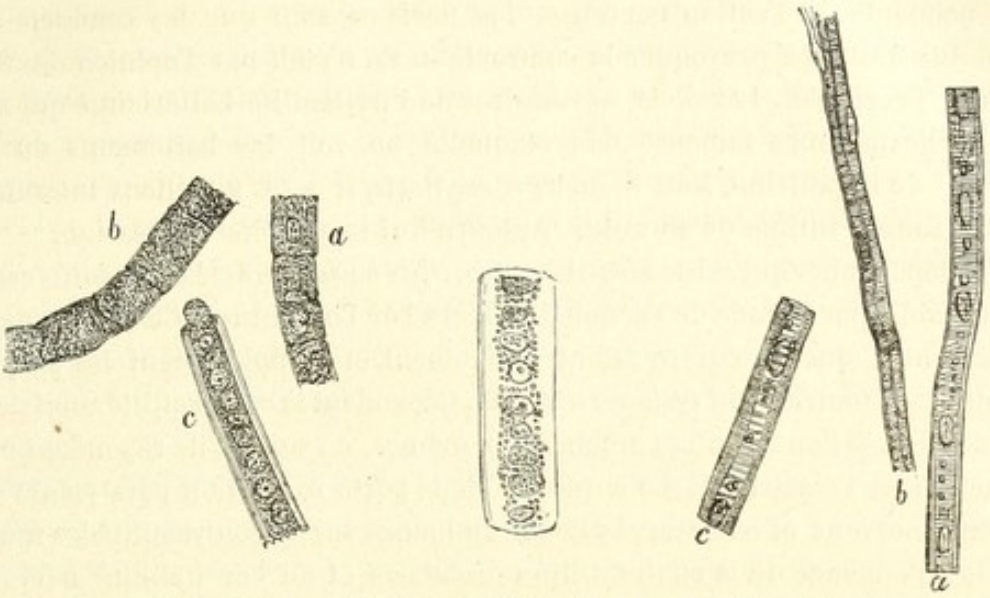

Fig. 130. — Développement des fibres musculaires (*).

§ III. — Anomalies musculaires. — Muscles surnuméraires.

Les anomalies musculaires sont moins étudiées que celles des vaisseaux, parce que la chirurgie a peu à gagner à leur détermination précise. Elles sont nombreuses ; on trouve souvent des faisceaux surnuméraires, des dispositions inconstantes. Les régions où nous avons le plus souvent observé les anomalies musculaires sont le pharynx (anomalies des pétro-pharyngiens, occipito-pharyngiens, etc.; — fibres des génio-glosses se portant sur les côtés du pharynx, derrière les amygdales, etc.); à l'aisselle (faisceau musculaire, dorso-pectoral, reliant le bord supérieur du grand dorsal au bord inférieur du grand pectoral) ; sur le dos de la main (muscle court extenseur des doigts, se fixant au tendon des extenseurs, analogue du pédieux), etc.

§ IV. — Fonctions et maladies chirurgicales.

Contractilité, rétractilité. — Il faut distinguer dans les muscles la *contractilité* et la *rétractilité*.

La contractilité et la rétractilité sont deux propriétés dont on doit tenir grand compte dans l'étude des maladies chirurgicales.

La contractilité est cette propriété des muscles qui fait qu'ils sont susceptibles de se raccourcir sous l'influence de la volonté ou des irritants mécaniques ou chimiques convenablement appliqués.

La rétractilité est une sorte de contraction passive qui fait que toutes les fois

(*) A, *a*, *b*, *c*, fibres du muscle du dos d'un embryon; B, la fibre *c* de la figure précédente, après qu'elle a subi l'action de l'acide acétique; C, *a*, *b*, *c*, fibres des muscles du bras d'un fœtus. (Schwann.)

qu'un muscle est divisé perpendiculairement à sa longueur. Les deux lèvres de la plaie tendent à s'écarter.

On peut, avec Haller, Fontana, Sœmmering, Bichat, Nysten, etc., dire que la contractilité est une propriété inhérente à la fibre charnue vivante et tout à fait indépendante de l'action nerveuse. Les nerfs ne sont que les conducteurs du stimulus destiné à provoquer la contraction. Ce n'était pas l'opinion de Whytt, Monro, Prochaska, Legallois, adversaires de l'irritabilité hallérienne qui objectaient l'expérience fameuse dans laquelle on voit les battements du cœur arraché de la poitrine. Mais le cœur a ses nerfs, il a ses ganglions intra-musculaires, source intime de stimulus. Aujourd'hui la question est résolue.

L'indépendance qui existe entre la *contractilité musculaire* et l'*excitabilité des nerfs* a été établie par l'étude de l'action du curare sur l'organisme. Claude Bernard (1) a démontré que le curare éteint rapidement et complétement les propriétés sensitives et motrices du système nerveux. Cependant la contractilité subsiste dans les muscles. Si l'on irrite ces organes eux-mêmes, on voit qu'ils répondent encore à l'action de l'électricité. Le curare a donc porté son action paralysante sur le système nerveux et n'a exercé aucune influence sur la contractilitédes muscles.

L'indépendance de la contractilité musculaire et de l'excitabilité nerveuse a été encore établie d'une autre façon par M. Longet.

M. Longet a reséqué le facial sur des chiens : au bout de quatre jours, les extrémités périphériques du nerf cessent de répondre aux excitants mécaniques galvaniques ou autres. Douze semaines après l'opération, les fibres musculaires se contractent encore sous l'influence de l'électricité; et si plus tard la contractilité vient à disparaître, c'est que le muscle est dégénéré, graisseux.

En détruisant la moelle lombaire d'un lapin âgé de moins de dix jours, on frappe de mort, dit Legallois, le train postérieur de l'animal, et néanmoins les muscles de la cuisse conservent pendant fort longtemps la faculté de répondre aux stimulants appliqués sur le nerf sciatique.

Il s'est encore trouvé, dans ces dernières années, un physiologiste pour soutenir que la source de l'irritabilité musculaire est dans le système nerveux. Pour Marshall-Hall, la moelle épinière est la source de l'irritabilité musculaire : le cerveau, organe de volition, *absorbe* l'irritabilité. L'irritabilité se trouverait augmentée dans les muscles qui ne communiquent plus avec le cerveau ; elle est toujours diminuée dans ceux qui n'ont plus de relations avec la moelle épinière. Longet a répété les expériences de Marshall-Hall sur des grenouilles, mais les animaux ont succombé très-promptement, et les résultats annoncés par Marshall-Hall n'ont point été vérifiés.

Rôle des muscles dans la station et la marche. — Les ligaments ne sont des *moyens* d'union que dans les syndesmoses et dans syndesmo-chondroses; en un mot, dans toutes les jointures à mouvements associés. Mais dans toutes les articulations libres ou à mouvements isolés et étendus, ce ne sont que des *agents limitants* des mouvements.

(1) Cl. Bernard, *Leçons sur les effets des substances toxiques et médicamenteuses*. Paris, 1857.

Comme nous l'avons établi ailleurs (1), les véritables agents d'union sont les muscles.

Les frères Weber (2) ont cru démontrer que le fémur était retenu dans la cavité cotyloïde par l'action de la pesanteur; si c'est la pression de l'air qui maintient le fémur dans sa cavité, ce doit être aussi la même pression qui maintient la tête de l'humérus dans sa cavité. Nous nous inscrivons en faux contre cette donnée de la physique, et nous avons vu dans tous les cas où le deltoïde se paralyse, l'humérus s'abaisser notablement : ce qui prouve que ce n'est pas la pesanteur, mais la tonicité musculaire qui le supporte (3). L'expérience bien connue des frères Weber démontre peut-être que la pression atmosphérique a une certaine influence ; mais cette force représente-t-elle la centième partie du poids du membre inférieur ! (Voy. *Articulation de la hanche.*)

La force musculaire, cause fréquente de lésion traumatique des os et des articulations, doit être étudiée dans quelques-unes de ses manifestations, la station, la marche.

Quand l'homme se tient debout, la plante des pieds reposant à terre, le poids du tronc et des membres supérieurs tend à entraîner ces parties en avant ou en arrière, suivant la position de ces parties ou le poids relatif de la partie antérieure et de la partie postérieure du tronc. Pour que l'équilibre ait lieu, il faut que les jambes, étant maintenues immobiles et ne fléchissant pas en avant par la contraction énergique de leurs muscles postérieurs; que les cuisses, ne se laissant pas entraîner en arrière, grâce à la contraction énergique de leurs muscles antérieurs, forment deux lignes droites, deux piliers bien immobiles. Suivant la tendance du corps à plier, soit en avant, soit en arrière, les muscles fémoro-pelviens antérieurs ou fémoro-pelviens postérieurs réagiront, etc. C'est ainsi que l'on peut expliquer comment le corps se tient en équilibre sur un seul pied, sur la pointe d'un orteil, sur la main, sur la tête, etc.; comment il se tient en équilibre penché à gauche, à droite, etc.

La station comprise, tout s'explique dans le phénomène de la marche : si le corps peut porter sur un seul pied, il peut porter tantôt sur un pied, tantôt sur l'autre. Que l'on fasse porter le corps tantôt sur un pied, tantôt sur l'autre, en ayant soin, à chaque changement, de projeter les pieds en avant, en arrière, en dehors, en dedans, on aura la *marche* en avant, en arrière, etc.

Rôle des muscles dans les fractures et les luxations. — La contraction musculaire joue un rôle important dans la production des fractures et dans les phénomènes consécutifs à la solution de continuité : c'est une cause fréquente de chan-

(1) Benjamin Anger, *Traité iconographique des maladies chirurgicales*, Introduction : *Des mouvements.*

(2) G. et E. Weber, *Mécanique des organes de la locomotion*, in *Encyclopédie anatomique*. Paris, 1843, t. II.

(3) L'expérimentation cadavérique avait jusqu'alors seule été invoquée dans la question. Nous avons expérimenté sur les animaux vivants et perforé le fond de la cavité cotyloïde chez les chiens vivants, de manière à donner accès à l'air, ce qui n'a en rien modifié les conditions d'équilibre et de contact.

gements de rapports entre les fragments des os. Les os courts, tels que le calcanéum, la rotule et les apophyses qui se détachent de ces os longs, cèdent quelquefois à l'action des muscles qui y prennent insertion. Ces muscles se contractent alors avec une force incroyable et dont le blessé n'a jamais conscience.

Lorsque des fragments pointus s'enfoncent dans les muscles, ils causent d'ordinaire une grande irritation et une contraction convulsive des muscles. Ces spasmes musculaires doivent être bien séparés de cette sorte de contraction tonique qui tend à raccourcir un membre quand ses os sont brisés. Les spasmes musculaires constituent une des graves complications des fractures; ils produisent de grandes difficultés pour la réduction. Le chloroforme nous offre un moyen puissant d'en triompher.

De même qu'il existe des fractures de causes musculaires, de même aussi il existe des luxations de causes musculaires. Ce n'est que dans les articulations entourées de muscles puissants et nombreux que ces organes peuvent concourir à la production d'une luxation : telles sont les articulations scapulo-humorale et coxo-fémorale. Il reste encore beaucoup de doute sur l'explication du jeu des muscles dans les luxations de causes musculaires; l'expérimentation cadavérique, en effet, ne nous apprend que peu sur la question, et l'observation directe est impossible en raison de l'instantanéité de la luxation, qui ne se produit jamais devant des témoins capables d'en analyser le mode de production.

Plaies des muscles. — Les plaies des muscles sont très-communes et généralement peu graves; quand le muscle est entièrement coupé, il se rétracte dans sa gaîne, puis peu à peu un exsudat plastique, venant et du muscle et de la gaîne, se produit : c'est l'origine de la réunion dans le muscle; peu à peu une cicatrice, d'abord tendre, puis ensuite solide, se produit et enfin se forme, et les fonctions de l'organe reviennent comme avant la blessure.

Ruptures. — Souvent, sous l'influence d'une contraction musculaire très-vive, quelques faisceaux se rompent en produisant une vive douleur et souvent un bruit particulier. Les ruptures musculaires ont souvent été observées au biceps, à la jambe, etc.

Tumeurs. — Les tumeurs musculaires, fort nombreuses, ont été bien étudiées dernièrement dans une remarquable thèse de concours de M. Armand Després (1); elles sont nombreuses; elles sont le plus souvent syphilitiques ou hydatiques. Ces dernières s'observent le plus souvent dans les muscles du dos. Corlieu (2) a observé une tumeur hydatique énorme des muscles de la paroi antérieure de l'abdomen.

Nous avons observé deux fois des tumeurs pulsatiles des muscles formées par des cavités remplies de sang et ne communiquant pas directement avec les grosses artères; nous les avons décrites sous le nom de *kystes anévrysmoïdes* (3).

Les tumeurs érectiles des muscles sont assez communes; souvent elles sont congénitales.

(1) Armand Després, *Des tumeurs des muscles*, thèse de concours d'agrégation. Paris, 1867.

(2) Corlieu, *Gazette des hôpitaux*, 30 mars 1861.

(3) Benjamin Anger, *Nouveau Dictionnaire de médecine et de chirurgie pratiques*, article Bras. Paris, 1866, t. V, p. 534.

Rôle des muscles dans la conicité des moignons. — Le rôle des muscles dans la conicité des moignons présente un grand intérêt au chirurgien.

On distingue la *conicité primitive opératoire* et la *conicité secondaire* ou *inodulaire*.

La rétraction des muscles divisés peut, jusqu'à un certain point, être calculée quand ces organes sont sains. Il est donc possible, dans une amputation des membres pratiquée dans les conditions ordinaires, de calculer de combien un lambeau ou un muscle coupé doit se rétracter. C'est là une question de médecine opératoire, et tous ceux qui l'ont pratiquée longtemps savent quels procédés permettent le plus sûrement d'obtenir un bon résultat immédiat. Et cependant l'amputation la mieux faite, alors que le résultat immédiat était très-beau, peut être suivie d'un moignon conique. Cela vient de ce que toute amputation est suivie d'une inflammation vive qui s'étend plus ou moins loin, qui transforme muscles, peau et tissu cellulaire en tissu *fibreux inodulaire* qui se rétracte. Cette rétraction est proportionnelle, toutes choses étant égales d'ailleurs, à sa puissance, en volume et en longueur de la masse de tissu fibreux-inodulaire ; or, rien avant l'opération ne peut permettre de prévoir au juste de combien les chairs se trouveront raccourcies par cette *rétraction secondaire*.

Une nouvelle cause de conicité secondaire du moignon vient de ce que l'os peut bourgeonner, s'allonger notablement. Cela est rare sans doute, mais possible, et il arrive un jour où tout ce qui est possible se présente par un concours fortuit de circonstances.

CHAPITRE VIII.

NERFS.

Les anciens anatomistes désignaient sous le nom de *nerfs* des parties très-différentes par leur structure et leurs fonctions ; maintenant ce nom est consacré à des cordons servant d'intermédiaire entre les centres nerveux (moelle épinière, cerveau) et les différents organes.

L'étude générale du système nerveux comprend ordinairement deux parties : l'une consacrée au *système cérébro-spinal*, la deuxième au système dit *ganglionnaire* ou *grand sympathique*. Ces deux divisions du système nerveux correspondent assez aux deux divisions que nous avons admises dans le système musculaire ; mais elles ne sont point là aussi admissibles, ni aussi nécessaires. Les fonctions des nerfs, quoique beaucoup plus élevées, beaucoup plus complexes que celles des muscles, peuvent tomber sous le coup des mêmes divisions.

Les découvertes modernes de la physiologie tendent, nous le croyons du moins, à démontrer que les nerfs encéphalo-rachidiens et sympathiques ne forment point deux systèmes bien séparés ; qu'ils jouissent des mêmes propriétés principales, et peuvent même, dans quelques cas, se suppléer les uns les autres. Il faut donc regarder les deux tableaux représentant, l'un les nerfs cérébro-spinaux (fig. 131), l'autre les nerfs de la vie organique, végétative, etc. (fig. 132), comme

complémentaires l'un de l'autre, et seulement comme deux aspects différents d'un des systèmes les plus naturels, les plus homogènes et les plus importants du corps de l'homme.

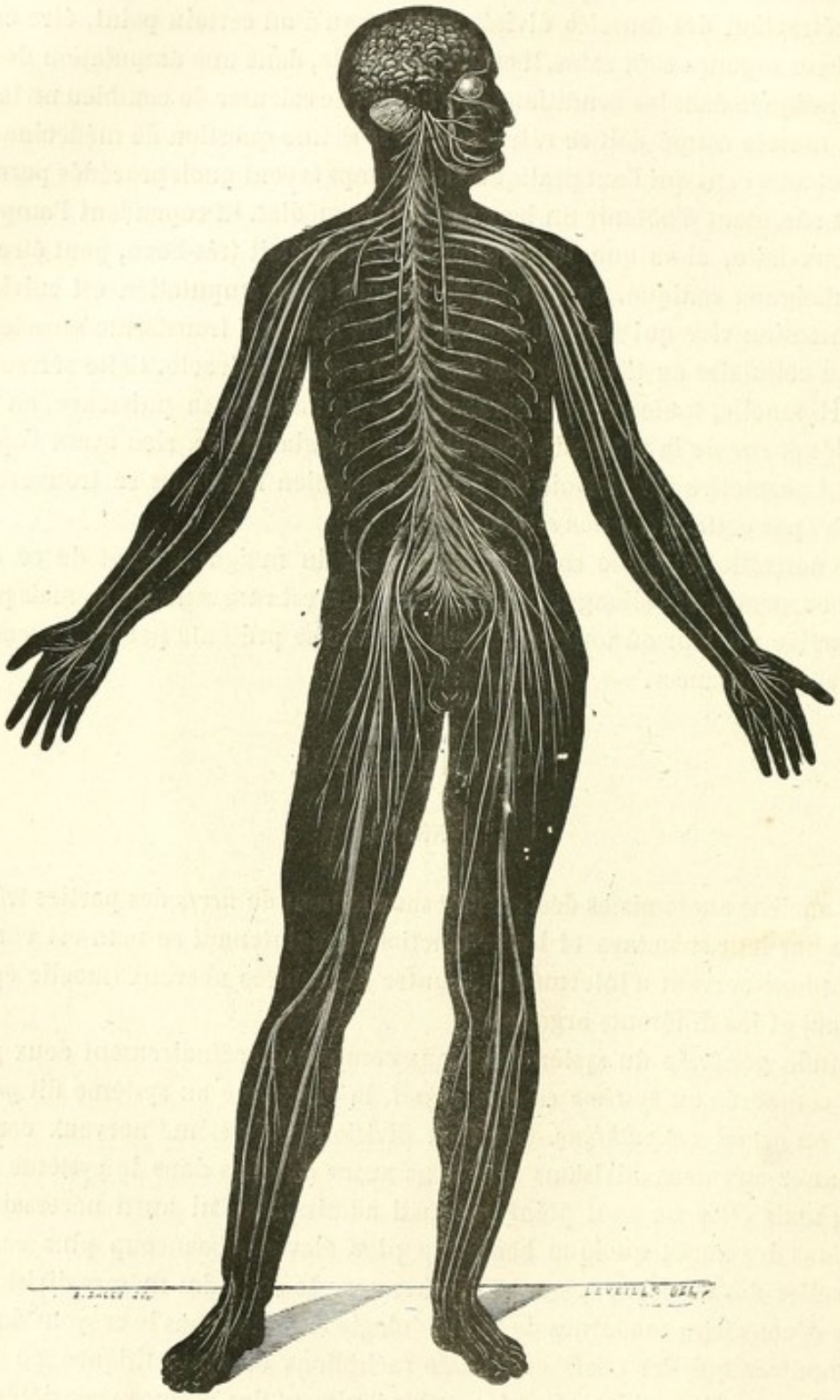

Fig. 131. — Tableau des nerfs cérébro-spinaux ou de la vie animale.

L'étude du système nerveux est extrêmement difficile ; elle présente encore

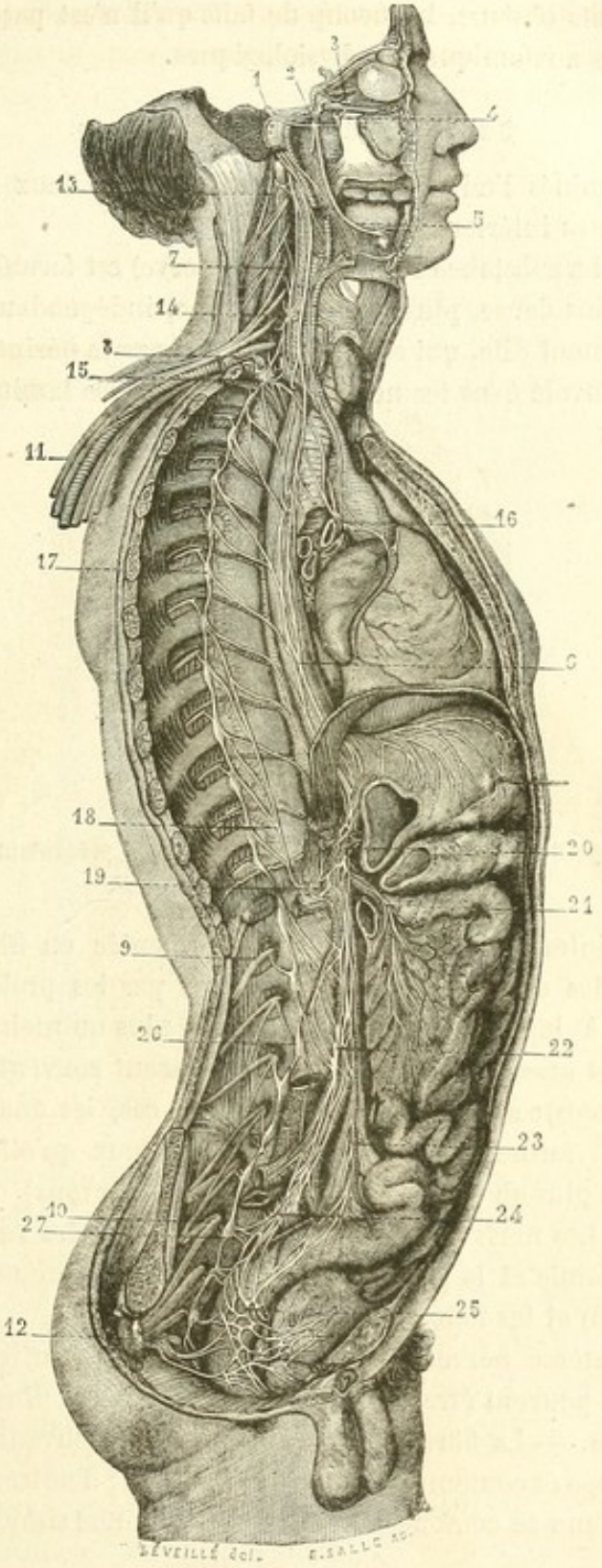

FIG. 132. — Tableau des nerfs de la vie organique ou végétative.

(*) **1**, nerf facial. — **2**, ganglion otique. — **3**, ganglion ophthalmique. — **4**, ganglion sphéno-palatin. — **5**, nerf lingual. — **6**, nerf pneumogastrique droit. — **7**, branche antérieure du cinquième nerf cervical. — **8**, première branche antérieure intercostale. — **9**, première branche antérieure lombaire. — **10**, première branche antérieure sacrée. — **11**, nerfs du plexus brachial. — **12**, plexus lombaire. — **13**, cordon cervical du grand sympathique. — **14**, ganglion cervical moyen. — **15**, ganglion cervical inférieur. — **16**, plexus cardiaque. —

beaucoup de points obscurs, beaucoup de faits qu'il n'est pas encore permis de relier par des lois anatomiques et physiologiques.

§ I. — Propriétés et structure.

Les nerfs, examinés l'œil nu, paraissent formés de deux substances : l'une extérieure et l'autre intérieure.

Périnerve. — La substance extérieure (périnerve) est formée d'un tissu cellulaire plus ou moins dense, plus ou moins ferme, indépendante de la substance nerveuse proprement dite, qui est ainsi protégée par le périnerve.

Le périnerve envoie dans les nerfs (fig. 133) des fibres lamineuses qui les divisent en faisceaux.

Fig. 133. — Coupe d'un tronc nerveux du plexus brachial présentant les prolongements du névrilème ou périnerve (*).

La substance interne des nerfs est ainsi segmentée en filaments longitudinaux, parallèles les uns aux autres, recouverts par les prolongements du névrilème et ayant à leur intérieur une substance plus ou moins blanchâtre.

Anastomoses et plexus. — Les nerfs se réunissent souvent pour se partager ensuite (anastomoses); dans un grand nombre de cas, les anastomoses des nerfs sont multiples, et forment, avec les cordons nerveux qu'elles réunissent, des enchevêtrements plus ou moins complexes (plexus nerveux).

Ganglions. — Les nerfs présentent, sur leur trajet, des renflements ou *ganglions* dont l'anatomie et la physiologie modernes ont commencé à expliquer la structure (fig. 133) et les fonctions.

L'étude du système nerveux, faite au microscope, montre que les éléments qui le composent peuvent être ramenés à deux formes : la fibre et la cellule.

Fibre nerveuse. — La fibre nerveuse primitive est souvent constituée par un tube avec enveloppe et contenu parfaitement distincts ; d'autres fois, au contraire, contenant et contenu se confondent, et il en résulte une simple fibre homogène ;

17, un des ganglions thoraciques. — 18, nerf grand splanchnique. — 19, ganglion semi-lunaire droit. — 20, plexus solaire. — 21, plexus mésentérique supérieur. — 22, plexus aortique. — 23, plexus mésentérique inférieur. — 24, anastomoses du plexus aortique et du plexus hypogastrique. — 25, plexus hypogastrique. — 26, un des ganglions lombaires. — 27, un des ganglions sacrés.

(*) *l*, *l*, névrilème avec une gaine assez large *l'*, et des gaines moins volumineuses qui sont représentées par des prolongements se perdant dans l'intérieur du nerf et le divisant en petits fascicules : les derniers présentent de petits points noirs résultant de la section transversale des fibres primitives et séparées par le périnerve. — Grossissement : 80 diamètres. (Virchow.)

1° *Fibre à substance médullaire.* — Un tube nerveux primitif de la première variété est constitué : 1° par une *enveloppe anhiste* ; 2° par la *gaine médullaire* ou *moelle nerveuse;* 3° par le *cylindre de l'axe.*

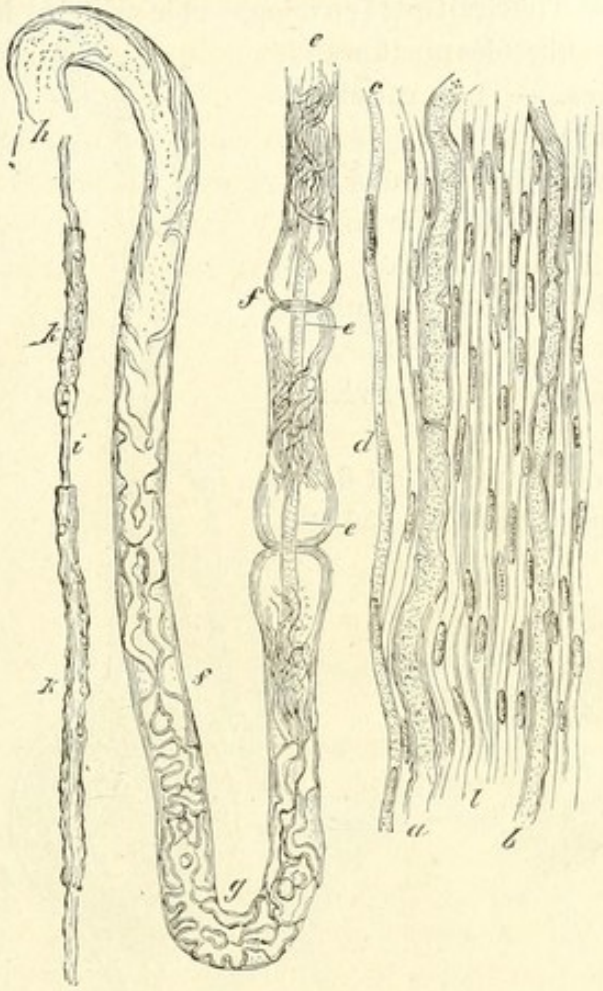

FIG. 134. — Tubes nerveux (*).

Sur les fibres fraîches, la gaine médullaire ou moelle nerveuse est homogène et forme un tube régulier ; mais, peu de temps après la mort, elle se désagrége et se présente sous forme de grumeaux, sur lesquels viennent se mouler l'enveloppe externe, ce qui donne à la fibre nerveuse un aspect variqueux (Morel). Le cylindre de l'axe est très-difficile à découvrir sur les nerfs frais ; pour le faire apparaître, il faut généralement traiter les nerfs par quelques réactifs, parmi lesquels l'acide chromique paraît le plus efficace (Morel) ; le cylinder axis paraît alors entouré de sa gaine médullaire.

Morel fait observer que sur les nerfs pour ainsi dire vivants, ceux par exemple d'un muscle très-mince encore susceptible de se contracter, on ne distingue qu'une paroi et un contenu homogène ; le cylindre central n'est pas apparent. Le cylinder axis serait-il donc un produit artificiel?

(*) *a*, *b*, tubes nerveux du névraxe; *c*, filets ou rameaux blancs du sympathique; *e*, *e*, cylinder axis, ou cylindre-axe; *f*, le contenu du tube a été expulsé par compression sur une certaine étendue; *h*, ligne limitant la substance contenue ou tube médullaire (substance blanche de Schwann); *i*, cylinder axis central de la moelle; *k*, contenu liquide et visqueux assez dense de la moelle; *l*, fibre de Remak. (Ch. Robin.)

2° *Fibre nerveuse sans substance médullaire* (*fibre* de Remak, *fibre à double contour*). — Cette fibre se distinguerait du tube nerveux sus-indiqué par l'absence de la gaîne médullaire ou moelle nerveuse. La fibre *à double contour* serait donc dépourvue de moelle, et n'offrirait que l'enveloppe et le cylindre de l'axe, qui même formerait à lui seul les fibres les plus fines?

Cellules nerveuses. — Les cellules nerveuses présentent :

1° Une enveloppe habituellement fort mince, et même assez difficile à voir pour que son existence ait été contestée.

2° Un contenu pâle, finement granulé, et renfermant souvent du pigment.

3° Un noyau sphérique avec une vésicule brillante pour nuléole.

Les cellules nerveuses présentent des prolongements ou pôles (fig. 135, 136 et 137).

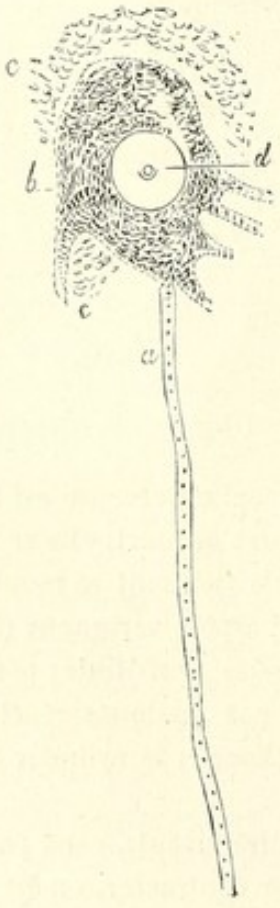

Fig. 135. — Cellule nerveuse cérébrale multipolaire (*).

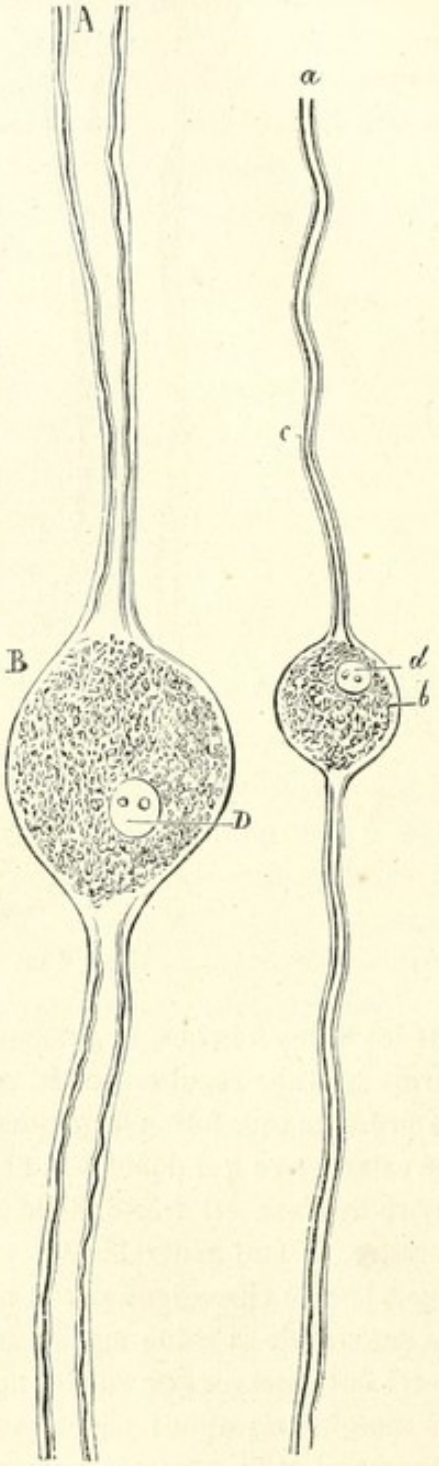

Fig. 136. — Cellules nerveuses rachidiennes (**).

(*) *a*, tube nerveux réduit à son cylinder axis; *c*, *c*, granulations moléculaires qui entourent la cellule; *d*, noyau. (R. Wagner.)

(**) A, tube nerveux gras, composé de ses trois parties; B, cellule nerveuse; D, noyau de la cellule. — *a*, petit tube nerveux; *b*, petite cellule; *c*, *d*, noyaux de la petite cellule. (R. Wagner.)

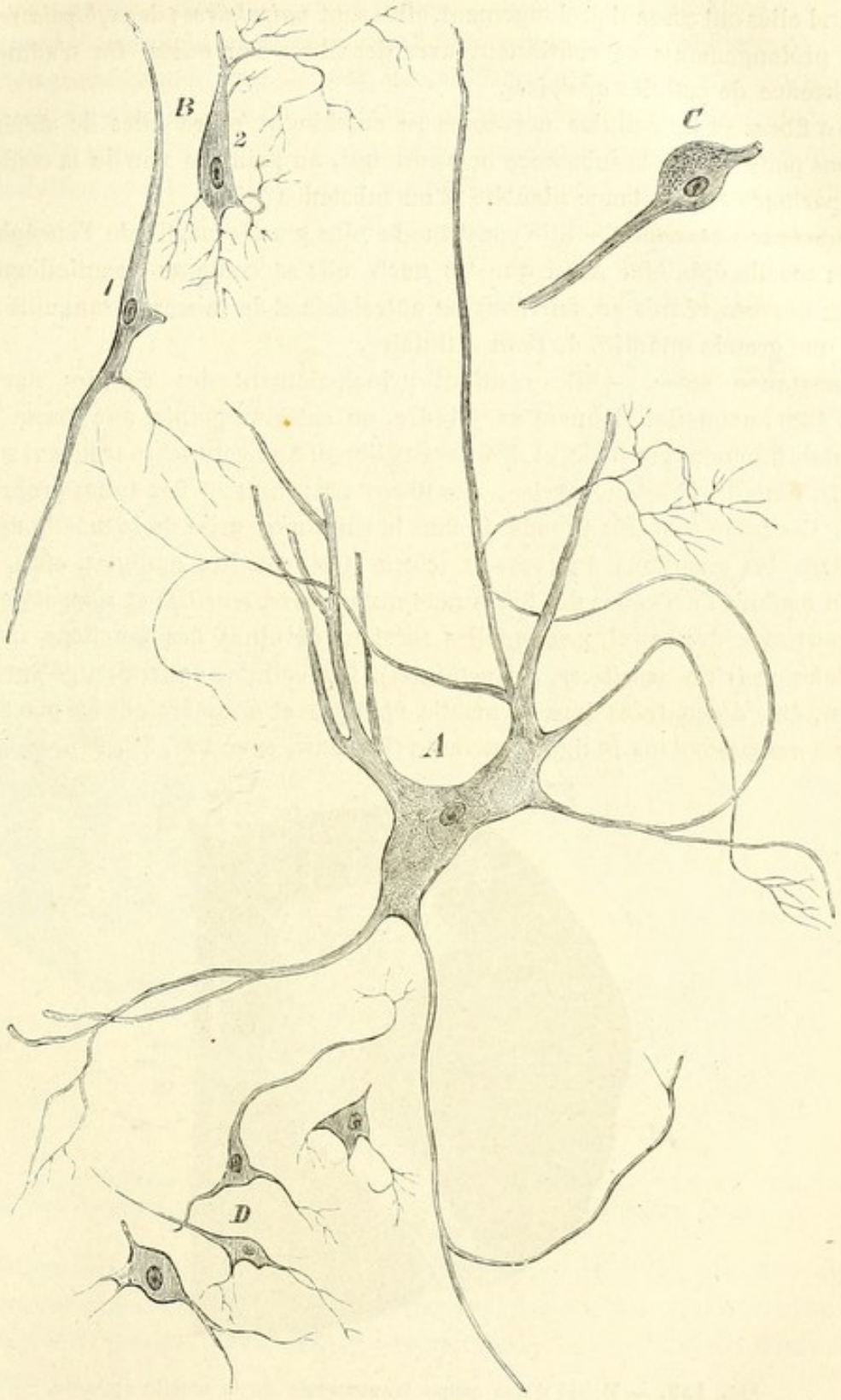

FIG. 137. — Cellules nerveuses provenant des organes centraux (*).

(*) A, B, C, provenant de la moelle, d'après les préparations de M. Gerlach. — D, provenant de la substance corticale du cerveau.— A, cellules multipolaires (polyclones) volumineuses à quatre rayons, provenant des cornes antérieures (cellules de mouvement); P, cellules plus petites avec trois prolongements plus volumineux provenant des cornes postérieures (cellules de sensation); C, cellule à deux rayons, bipolaire, arrondie (diclone), provenant du voisinage de la commissure postérieure (cellule sympathique). — Grossissement : 300 diam. (Virchow.)

Quand elles ont un seul prolongement, elles sont *unipolaires* ; deux, *bipolaires*, etc. Ces prolongements se continuent avec des fibres nerveuses. On n'admet pas l'existence de cellules *apolaires*.

Les fibres et les cellules nerveuses se combinent entre elles de différentes façons pour former la substance nerveuse qui, au point de vue de la couleur, a été partagée en substance blanche et en substance grise.

Substance blanche. — Elle constitue la plus grande partie de l'encéphale et de la moelle épinière. Ainsi que les nerfs, elle se compose essentiellement de tubes nerveux réunis en faisceaux ou entrelacés et de vaisseaux sanguins réunis par une grande quantité de tissu cellulaire.

Substance grise. — Elle contient principalement des cellules nerveuses (fig. 138) auxquelles viennent se joindre, en certains points, une masse fondamentale finement granulée, et des noyaux libres. Aux cellules se trouvent souvent joints, dans la substance grise, des fibres nerveuses et des tubes proprement dits. Ces tubes sont très-abondants dans la substance grise de la moelle épinière et dans les ganglions du cerveau (corps strié, couches optiques, etc.).

On a admis l'existence des tubes nerveux *moteurs*, *sensitifs* et *sympathiques* en rapport avec des cellules auxquelles seraient dévolues des fonctions spéciales (*cellules motrices*, *sensitives*, *sympathiques*). Ces cellules pourraient, d'après Virchow, être démontrées dans la moelle épinière et occuperaient les places qu'il leur a assignées dans la figure suivante (Virchow, page 223, fig. 90).

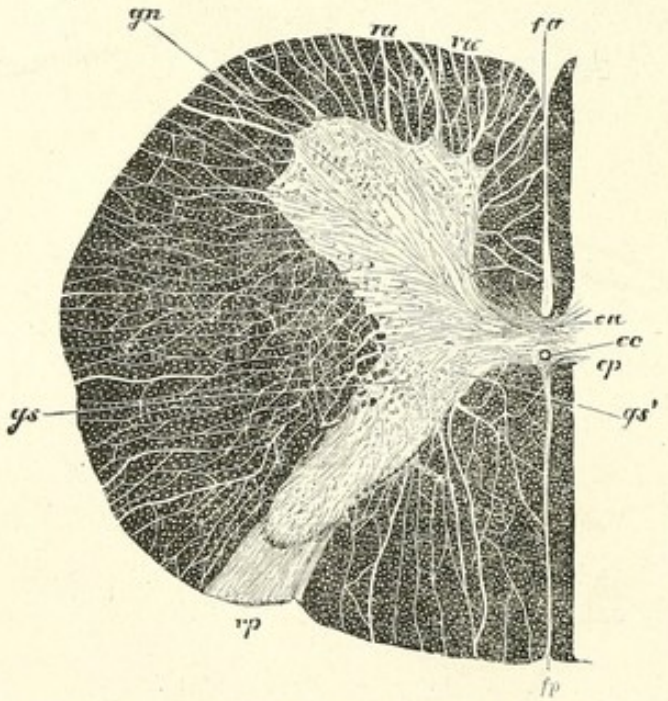

FIG. 138. — Moitié d'une coupe transversale de la moelle épinière, faite dans la portion cervicale (*).

(*) *f*, *a*, fissura anterior ; *f*, *p*, fissura postérior ; *c*, *c*, canal central avec le filament central de l'épendyme ; *c*, *a*, commissure antérieure avec les fibres nerveuses entrecroisées ; *c*, *p*, commissure postérieure ; *r*, *a*, racines anterieures ; *r*, *p*, racines postérieures ; *g*, *m*, amas de cellules motrices dans les cornes antérieures ; *g*, *s*, cellules sensitives des cornes antérieures ; *g*, *s*, cellules sympathiques. La masse ponctuée en noir représente la section transversale de la substance blanche (fibres nerveuses des cordons latéraux antérieurs et latéraux postérieurs) de moelle épinière avec ses divisions lobulaires. — Grossissement : 12 diamètres. (Virchow.)

Il nous paraît intéressant, en terminant l'histoire des cellules nerveuses, de présenter en parallèle la disposition intime des éléments à l'intérieur d'un ganglion du grand sympathique (fig. 139) et à l'intérieur d'un ganglion spinal (fig. 140). Les nerfs naissent de la moelle par deux racines. La racine postérieure (A) seule traverse le ganglion, dont l'existence paraît en rapport direct avec la sensibilité. Les cellules présentent à peu près la même disposition dans l'un et dans l'autre,

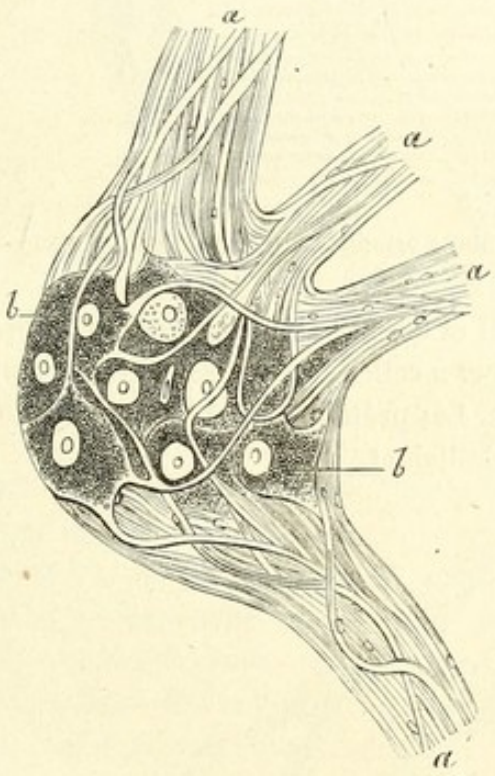

Fig. 139. — Cellules nerveuses dans un ganglion du grand sympathique (*).

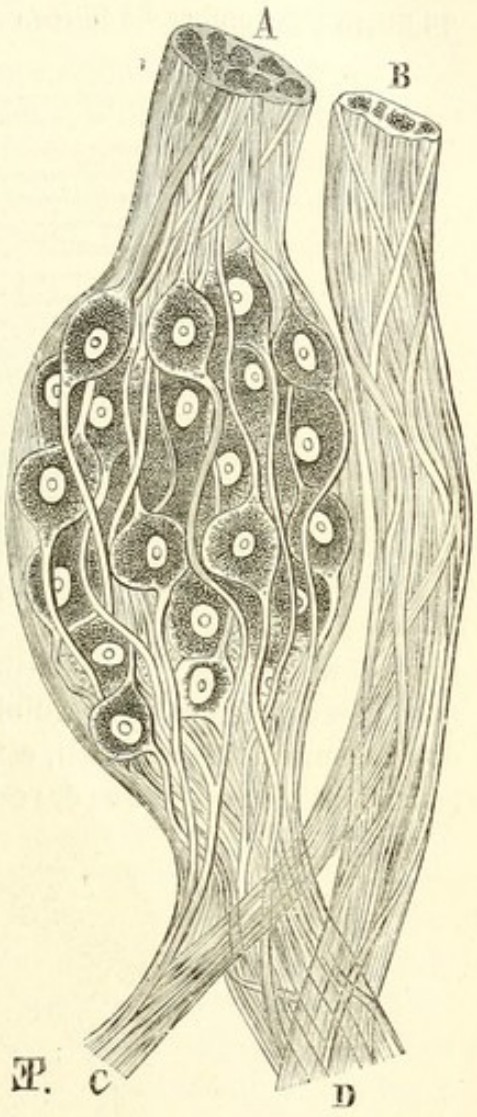

Fig. 140. — Cellules nerveuses dans un ganglion spinal (**).

et c'est en vain que l'on chercherait des caractères distinctifs entre des cellules plus spécialement consacrées au mouvement et des cellules directement en rapport avec la sensibilité, ou enfin en rapport avec la nutrition des tissus et des organes.

Mode de terminaison des fibres nerveuses. — Des recherches multipliées ont été entreprises par les micrographes, pour établir le mode de terminaison

(*) *a*, *a*, *a*, filets nerveux émanant du ganglion; *b*, *b*, ganglion composé de cellules multipolaires. (F. Leydig.)

(**) A, rachis sensible avec son ganglion composé de cellules bipolaires; B, racine motrice; C, branche postérieure du nerf rachidien mixte; D, branche antérieure du nerf rachidien mixte (F. Leydig.)

des fibres nerveuses dans les différents tissus. La question est loin d'être résolue pour toutes les parties du corps de l'homme. Dans les ganglions et les centres nerveux encéphalo-rachidiens, les fibres aboutissent toujours à des cellules nerveuses. Dans les muscles, les fibres se terminent par des extrémités libres, après s'être divisées et quelquefois après s'être anastomosées. Les expériences de Cl. Bernard (1) sur la sensibilité récurrente tendent à établir qu'un grand nombre de fibres sensitives se terminent en anse, ou au moins en

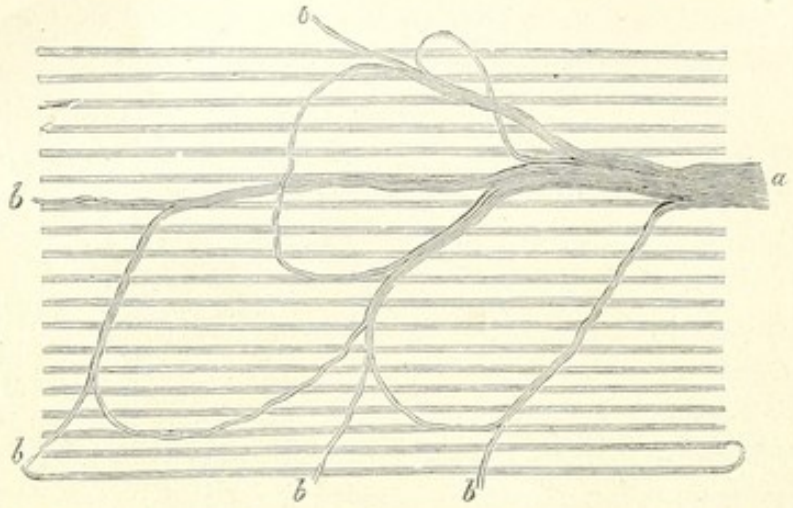

FIG. 141. — Plexus terminal formé par des fibres primitives isolées du nerf glosso-pharyngien (*).

formant un réseau, d'après Corti. Dans l'œil et l'oreille interne, quelques fibres nerveuses aboutissent à des cellules analogues à celles des centres nerveux. Cette disposition, décrite par Corti, est contestée. Les prétendues cellules terminales pourraient bien n'être que des cellules épithéliales !

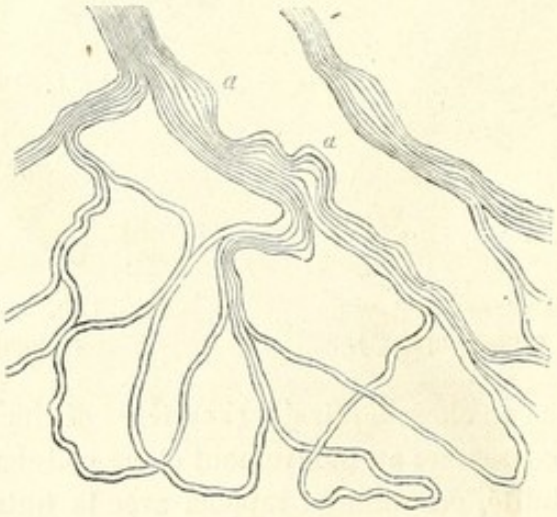

FIG. 142. — Forme fondamentale des anses de terminaison des nerfs musculaires (**).

(1) Cl. Bernard, *Leçons sur la physiologie et la pathologie du système nerveux*. Paris, 1858.

(*) *a*, faisceau émané du plexus ; *b*, *b*, *b*, fibres qui se soustraient à la vue sans montrer d'anses terminales. (E. Burdach.)

(**) *a*, endroit où les fibres, quoique encore réunies en cordon, sont cependant peu adhérentes les unes aux autres. (E. Burdach.)

Corpuscules de Pacini. — La forme terminale la plus nette, dit Virchow, mais celle dont la fonction est la moins connue, est celle que l'on a nommée le *corpuscule de Pacini* ou *de Vater*, organe dont l'importance est encore inconnue. On les trouve, chez l'homme, très-nettement marqués dans la graisse du bout des doigts, dans le mésentère, etc.

« Un corpuscule de Pacini, vu à l'œil nu, possède un aspect blanchâtre, une forme ovalaire; il est adhérent au nerf, de telle manière qu'une seule fibre primitive pénètre dans chaque corpuscule. Une assez grande quantité de couches elliptiques et concentriques (fig. 143) compose chaque corpuscule. Dans ces cou-

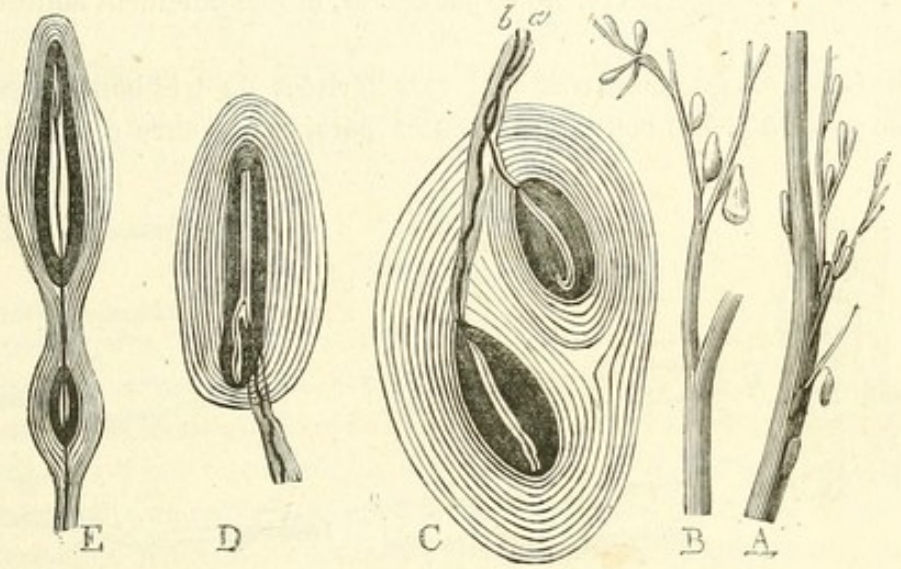

Fig. 143. — Corpuscules de Pacini (*).

ches on voit disposés régulièrement des noyaux, et, si l'on poursuit ces couches jusqu'au pédicule nerveux, on voit qu'elles sont formées par le périnèvre. Quant à la fibre nerveuse, on remarque que sa portion médullaire ne dépasse pas le commencement du corpuscule; la moelle disparaît en ce point, et le cylindre de l'axe forme seul la cavité centrale; il se termine dans la partie effilée, soit en ligne droite, soit en se renflant en massue; dans le mésentère, il n'est pas rare de le voir finir en spirale..... On ignore complétement et le rôle de ces corpuscules et leur usage. »

D'après Ch. Rouget (1), le corpuscule est composé : 1° d'une substance conjonctive, disposée sous forme de couches qui font suite à l'enveloppe de la fibre nerveuse ou enveloppe de Schwann et renfermant une substance centrale.

(1) Ch. Rouget, *Note sur la terminaison des nerfs dans les corpuscules de Pacini, dans les organes électriques et dans la peau* (*Bulletin de l'Académie de médecine*, 1865-1866, t. XXXI, p. 802).

(*) A, nerf du doigt, grosseur naturelle, montrant les corpuscules de Pacini ; B, les mêmes, grossissement de 2 diamètres, montrant leurs grosseurs et leurs formes différentes ; C, forme insolite prise dans le mésentère, montrant deux corpuscules intacts dans une enveloppe commune ; *a* et *b* sont les deux tubes nerveux qui leur appartiennent ; D, autre pris au même endroit, montrant un trajet qui mène hors de la cavité centrale, et qui contient une branche de nerf pâle ; E, forme rare du mésentère, montrant deux corpuscules placés successivement sur une même tige et fournis par le même tube nerveux qui reprend sa substance blanche dans l'intervalle entre eux. (Todd et Bowman, *Phys.*, t. I, p. 395.)

2° La substance centrale du corpuscule est, non pas une substance amorphe, comme l'ont pensé Enghelman et Leydig, mais un amas de substance conjonctive disposée sous forme de lames et entremêlée de noyaux, pris par les auteurs allemands pour des gouttelettes nerveuses.

3° Le cylindre de l'axe peut être distingué dans la substance centrale.

§ II. — Développement du système nerveux.

Le système nerveux se développe dans l'embryon par deux moitiés latérales, d'après la loi de conjugaison formulée par Serres, et généralement admise depuis ses travaux.

Les fibres nerveuses primitives sont caractérisées de très-bonne heure dans l'embryon (fig. 144). Les cellules nerveuses paraissent naître des cellules em-

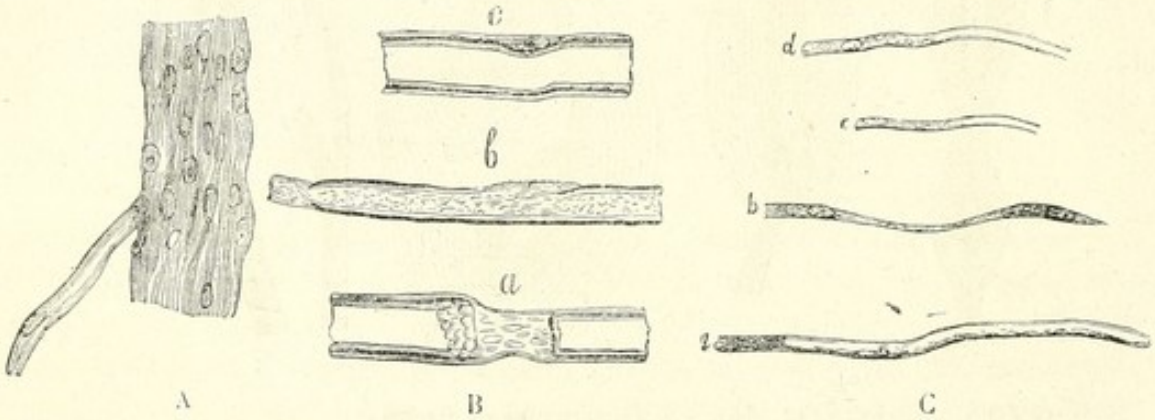

Fig. 144. — Développement des fibres nerveuses (*).

bryonnaires, et les tubes nerveux paraissent résulter de la fusion d'un grand nombre de ces cellules.

Régénération. — Si la substance nerveuse se trouve détruite dans un point de son étendue, il peut se faire qu'elle se régénère; il se développe en effet d'ordinaire, dans les cicatrices qui réunissent les bouts d'un nerf divisé, des tubes nerveux qui permettent le rétablissement complet des fonctions du cordon divisé. La régénération des nerfs demande, pour être complète, un temps assez long. Quand elle est produite, les fonctions du nerf divisé reviennent à leur état premier. C'est ce qu'ont bien démontré les travaux d'un grand nombre d'observateurs modernes, parmi lesquels nous citerons M. le professeur Vulpian et M. Philippeaux, et un prosecteur distingué de la Faculté de médecine de Paris, M. Dubrueilh (1).

Virchow a observé le développement accidentel de tubes nerveux dans des productions pathologiques.

(1) Dubrueilh, *De la cicatrisation des tissus* (*Journal d'anatomie*, 1867).

(*) A, faisceaux de fibres nerveuses du plexus brachial, d'un embryon long de quatre pouces. — B : *a*, *b*, *c*, fibres du nerf vague. — C, fibres nerveuses isolées : *a*, du nerf trijumeau d'un embryon long de six pouces et demi; *b*, *c*, du nerf sciatique du même. (Schwann.)

§ III. — Fonctions.

Les nerfs transmettent au cerveau les impressions que produisent les corps extérieurs en contact avec nos tissus ; ils transmettent aux muscles les ordres du cerveau ou de la volonté.

Les nerfs président de plus au mouvement de contraction des vaisseaux (nerfs vaso-moteurs), et tiennent ainsi sous leur dépendance les phénomènes de nutrition. L'étude des fonctions du système nerveux est la partie la plus difficile et la plus vaste de la physiologie : qu'il nous suffise de dire ici que pas un phénomène physiologique ne se passe sans le concours du système nerveux, que pas un phénomène pathologique ne se manifeste sans que son influence se fasse sentir d'une façon plus ou moins durable.

§ IV. — Maladies chirurgicales.

Les principales maladies chirurgicales des nerfs sont les plaies, les corps étrangers, les *névromes* et les paralysies, etc.

Plaies. — Les nerfs divisés doivent être réunis, soit par la position, quand cela est possible, soit par la suture. La sensibilité et le mouvement ne reviennent dans le membre qu'après une époque qui correspond au temps nécessaire pour la régénération des tubes nerveux; jamais immédiatement, comme pourraient le faire croire quelques faits, résultats d'observations incomplètes.

Corps étrangers. — Les plaies des nerfs se compliquent quelquefois de corps étrangers, source d'irritation d'autant plus grave, qu'elle porte sur des organes plus actifs et à réactions plus générales et plus vives : on connaît un grand nombre d'observations qui prouvent que des corps étrangers, en séjournant dans des nerfs, peuvent déterminer des convulsions, des névralgies, et même le tétanos. Dupuytren trouva, à l'autopsie d'un blessé qui avait succombé à cette dernière maladie, la mèche d'un fouet implantée dans le nerf cubital en arrière du coude ; etc.

Névromes. — Tumeurs produites généralement par l'hypertrophie du tissu cellulaire interfibrillaire des nerfs. Sous le titre de *tumeurs squirrheuses enkystées*, de *névromes*, on a décrit des tumeurs développées sur un fil nerveux, souvent très-délié et produisant des douleurs spontanées excessivement vives. L'ablation de ces tumeurs fait cesser instantanément les douleurs de ces névromes communs dans le tissu cellulaire des membres.

Les nerfs divisés dans les amputations présentent, après cicatrisation, des renflements souvent volumineux au niveau de la partie divisée. Les figures 145 et 146 (1) présentent un beau type de ces névromes dans la cicatrice du sciatique coupé par l'amputation coxo-fémorale ; cette belle pièce a été recueillie et pré-

(1) Legouest, *Traité de chirurgie d'armée*. Paris, 1863, p. 881.

parée à l'hôtel des Invalides par Paul Dauvé, chirurgien-major de l'hôpital militaire de Versailles.

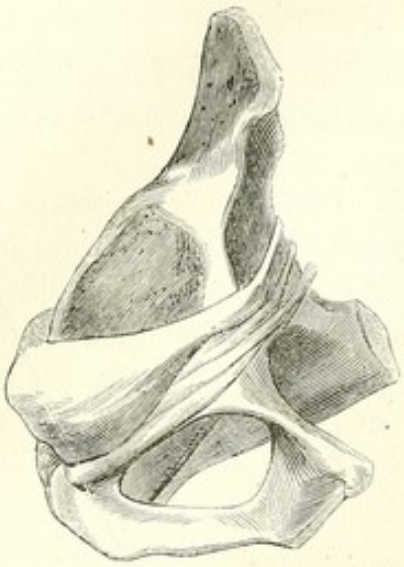

Fig. 145. — Hypertrophie du nerf crural soudé au nerf sciatique.

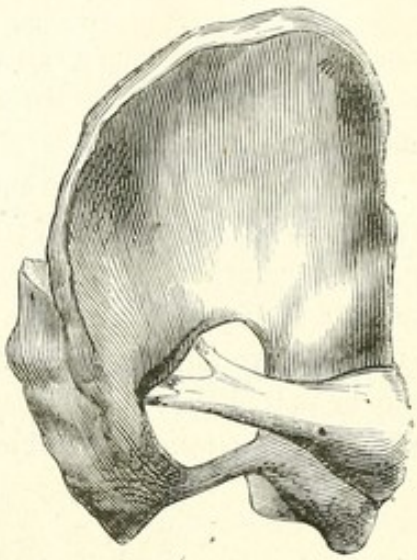

Fig. 146. — Face postérieure de la pièce précédente (*).

Paralysies chirurgicales. — Elles sont produites ou par la compression, ou par la destruction complète ou incomplète d'un nerf. Souvent elles reconnaissent pour cause des lésions des centres nerveux.

Névralgies. — Elles peuvent, jusqu'à un certain point, rentrer dans le domaine de la chirurgie : on a proposé et assez souvent exécuté, pour des névralgies tenaces, la section des nerfs : on a réussi quelquefois, plus souvent on a échoué. C'est surtout sur la cinquième paire que les opérations ont porté, et généralement la récidive des douleurs s'est montrée au bout d'un temps variable, mais qui n'a jamais été de bien longue durée, etc.

CHAPITRE IX.

VAISSEAUX.

ARTICLE PREMIER. — ARTÈRES.

Le mot *artère* (de ἀήρ, air, et τηρεῖν, conserver) consacre, devant l'histoire, une erreur anatomique dont la science a depuis longtemps fait justice.

Le système artériel, dont la figure 147 représente l'ensemble, offre un bien plus haut intérêt que les autres, au point de vue chirurgical. Fréquence et gravité des lésions, importance et difficultés des opérations, telles sont les raisons principales qui doivent engager le chirurgien à fixer toute son attention sur le système artériel.

(*) Résultat ultérieur d'une désarticulation coxo-fémorale. (Musée du Val-de-Grâce.)

§ I. — Disposition des ramifications artérielles.

Les artères naissent de deux gros troncs, l'artère pulmonaire et l'aorte. L'apparence sous laquelle les artères et les veines se présentent le plus com-

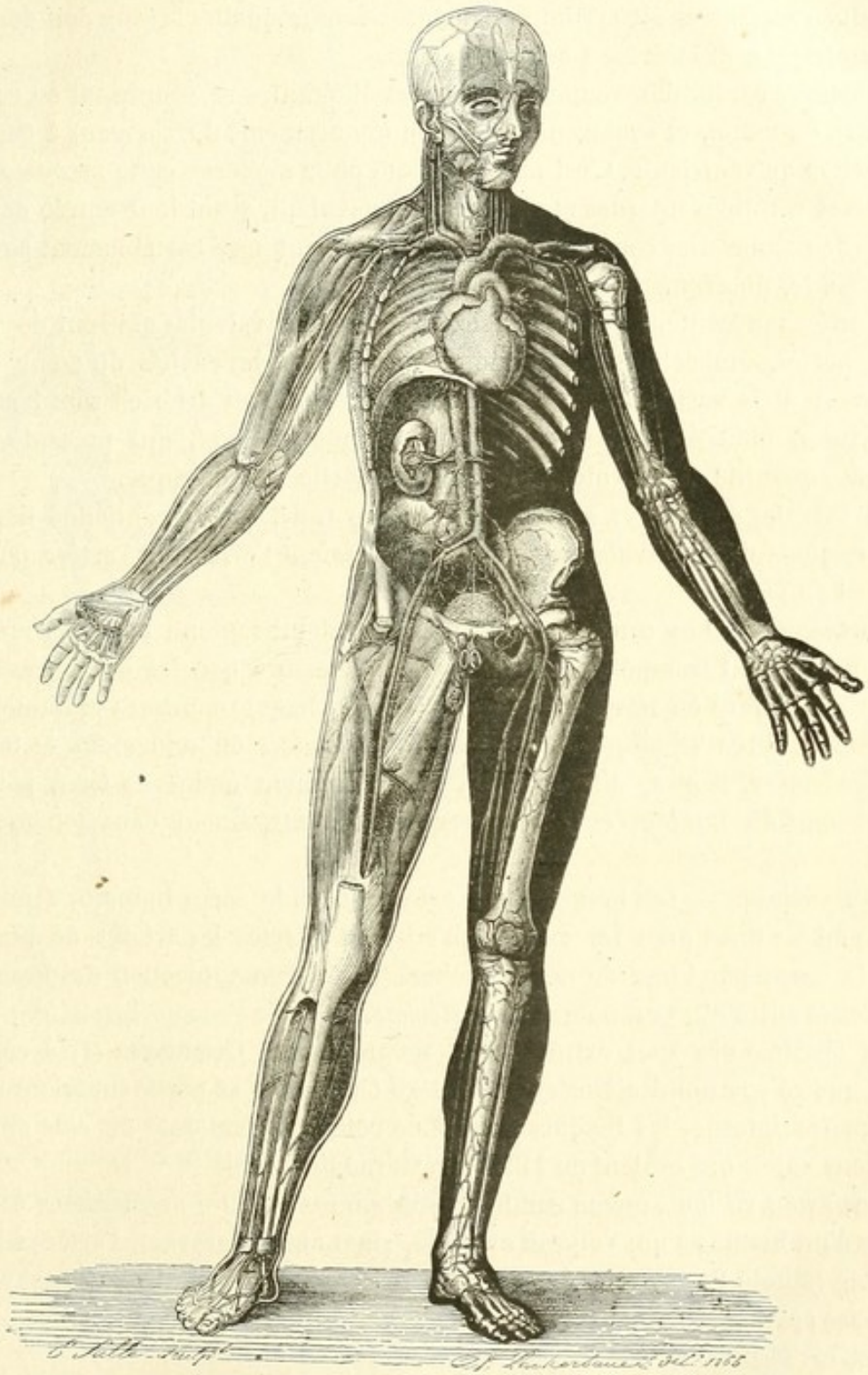

Fig. 147. — Tableau des vaisseaux artériels et veineux.

munément, est celle d'un arbre qui envoie au loin ses branches. Aussi les anato

mistes, pour exprimer cette disposition, ont-ils emprunté à l'économie végétale le terme de *ramification*, qui en donne la plus juste idée.

Les ramifications artérielles quittent les troncs d'où elles émanent, en formant des angles plus ou moins aigus. En général, le mode le plus favorable pour permettre un libre passage au sang consiste dans l'insertion d'une branche artérielle à angle très-aigu. Toutes les artères dans lesquelles le sang doit décrire un long trajet sont insérées à angle très-aigu.

Les artères cérébrales venues de sources différentes se réunissent en cercle à la base du crâne, et soulèvent le cerveau (mouvements du cerveau) à chaque contraction du ventricule. C'est probablement pour modérer cette secousse que les artères carotides internes et vertébrales présentent, avant leur entrée dans le crâne, de nombreuses courbures. Ces courbures sont aussi certainement en rapport avec les mouvements de la tête, etc.

Les artères présentent, à leur sortie du cœur, des valvules qui sont de véritables portes, empêchant le sang de retourner dans les cavités du cœur. C'est seulement à la sortie du cœur que les deux systèmes artériels sont pourvus de valvules, bien différents en cela du système veineux, qui présente une immense quantité de valvules dans toute sa partie périphérique.

Les valvules des artères sont au nombre de trois. On a mentionné des cas dans lesquels deux valvules seulement oblitéraient l'orifice de l'artère pulmonaire et de l'aorte.

Courbures. — Les courbures des artères ralentissent un peu le cours du sang. Bichat s'est trompé à cet égard, quand il assure que les courbures artérielles ne peuvent en rien l'influencer. Comme chaque courbure entraîne une dépense de force employée à redresser le vaisseau, ou seulement à tendre à le redresser, il y a, dit Magendie, nécessairement moins de force pour le mouvement du liquide, et par conséquent ralentissement dans son mouvement.

Anastomoses. — Les branches des artères, dans le corps humain, s'unissent tellement les unes avec les autres, qu'on peut injecter les artères de presque tout le corps par l'une de ces branches. Cette communication des branches artérielles entre elles est nommée *anastomose*.

Les anastomoses sont extrêmement nombreuses : Casamayor (1) a compté vingt-quatre communications entre l'artère fémorale à sa partie supérieure et la mammaire interne, les iliaques du même côté et la fémorale du côté opposé, sur deux sujets qui avaient eu l'iliaque externe liée.

Nous avons vu nous-même combien nombreuses sont les anastomoses à l'autopsie d'un homme à qui Velpeau avait lié, vingt ans auparavant, l'artère iliaque externe (musée Dupuytren). Le grand nombre de ces communications nouvelles, trouvées après la ligature de l'iliaque externe, fait voir combien la nature, dans ce cas, est féconde en ressources.

(1) Casamayor, *Réflexions et observations anatomico-chirurgicales sur l'anévrysme en général, et en particulier sur celui de l'artère fémorale*, Paris, 1825.

Les anastomoses des artères (fig. 148 et 149) jouent un rôle immense dans l'étude des maladies des artères et des opérations que l'on pratique sur ces vaisseaux. Elles

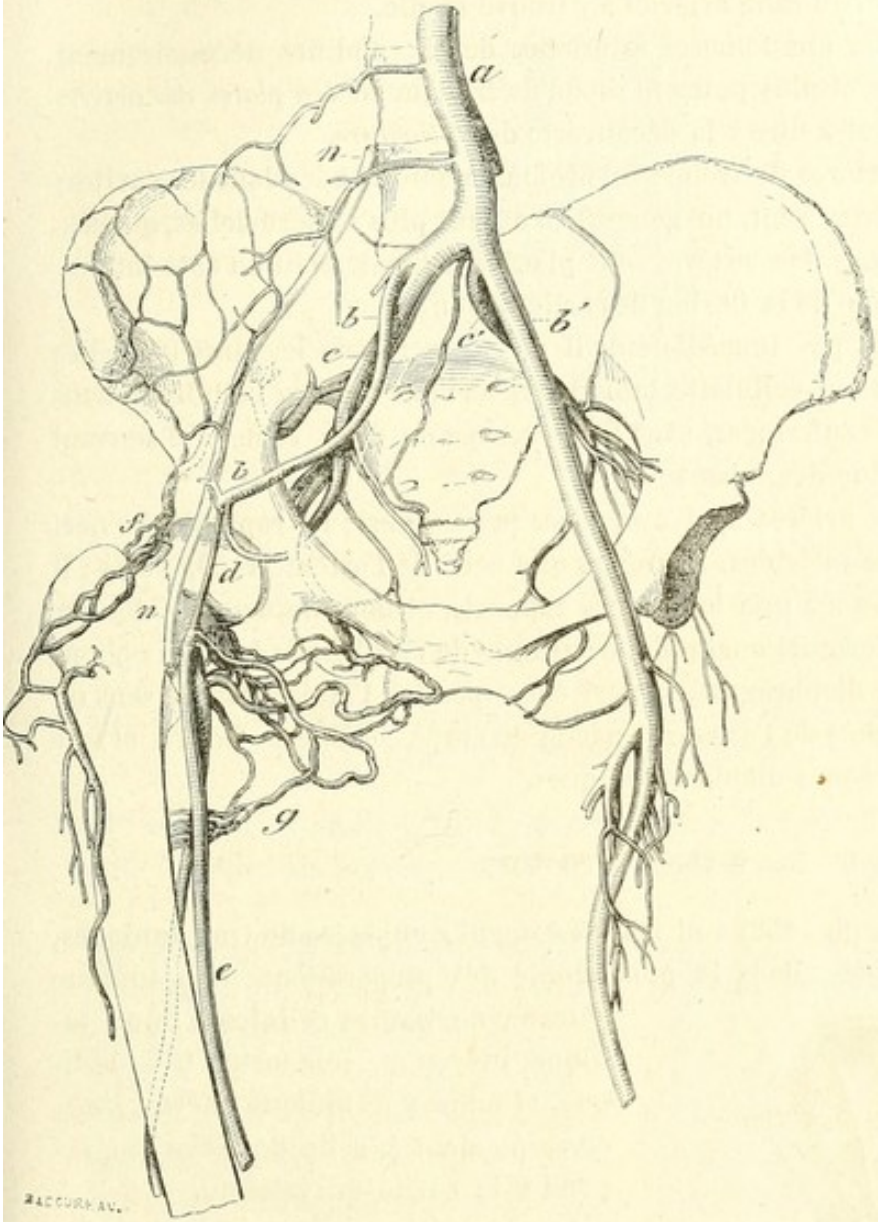

Fig. 148. — Anastomoses à la racine du membre inférieur (*).

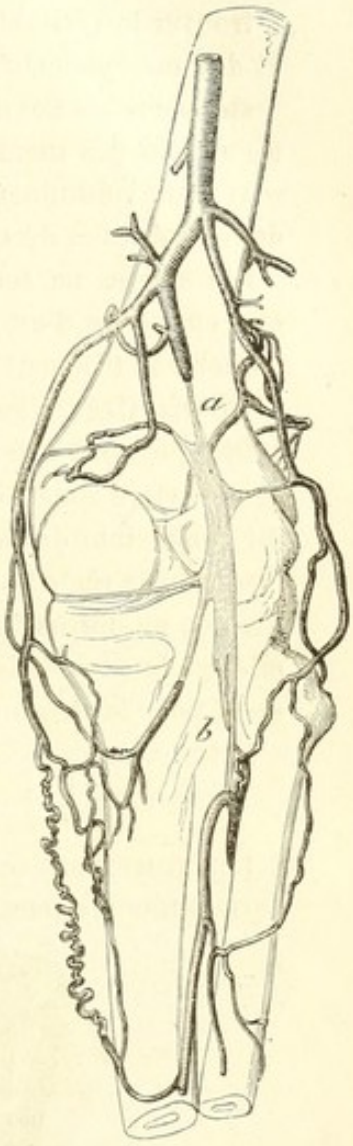

Fig. 149. — Anastomoses réunissant les parties supérieure et inférieure de l'artère poplitée (**).

sont d'ordinaire d'autant plus multipliées, que le calibre des artères est plus petit, plus nombreuses par conséquent au voisinage des extrémités des membres que vers

(*) Pièce destinée à montrer le rétablissement du cours du sang par la circulation collatérale indirecte, à la suite de la ligature de l'artère fémorale à la partie supérieure. — *a*, artère aorte abdominale; *b*, artère iliaque externe du côté droit; *b'*, artère iliaque externe du côté gauche; *c*, artère hypogastrique droite; *c'*, artère hypogastrique gauche; *a'*, artère fémorale sur laquelle a porté la ligature; *e*, extrémité inférieure de l'artère fémorale; *f*, branches collatérales anastomotiques dilatées, fournies par l'artère fessière; *g*, branches collatérales anastomotiques fournies par l'artère obturatrice; *n*, nerf crural. (A. Verneuil, musée Dupuytren, n° 237.)

(**) Pièce destinée à montrer le rétablissement du cours du sang par la circulation collatérale indirecte, à la suite d'un anévrysme de l'artère poplitée, guéri par l'application de la glace. — *a*, extrémité supérieure de l'artère poplitée, réduite à un cordon fibreux; *b*, extrémité inférieure. (Ribes, *Bull. de la Faculté de méd.*, t. V, musée Dupuytren, n° 239.)

leur racine. C'est grâce aux anastomoses qu'une oblitération artérielle peut exister temporairement ou d'une façon permanente, même sur un gros tronc, sans que la circulation du sang artériel s'y trouve abolie.

La connaissance des anastomoses artérielles devait conduire nécessairement à trouver le véritable et plus puissant mode de traitement des *plaies des artères* et des *anévrysmes*, c'est-à-dire à la découverte de la *ligature*.

Rapports. — Les artères du tronc sont profondément cachées dans les cavités; les artères des membres sont, en général, d'autant plus superficielles, qu'elles sont plus volumineuses. Les artères sont placées généralement au côté interne des membres et du côté de la flexion des articulations.

Les artères ne sont pas immédiatement en contact avec les muscles; elles sont entourées d'un tissu cellulaire lamelleux, sorte de gangue celluleuse dans laquelle se trouvent renfermées, avec l'artère, une ou deux veines, et souvent des nerfs. C'est la gaîne des vaisseaux.

Presque toutes les artères sont avoisinées par un nerf; les rapports du nerf avec l'artère sont très-variables, de même que ceux de l'artère avec la veine; il est impossible de donner une loi de ces rapports, et nous ne saurions donner comme une règle la formule anatomique suivante de Foulhioux: dans les régions placées au-dessus du diaphragme, le nerf correspond à l'artère dans le sens où elle est le plus éloignée de l'axe de la partie du corps où elle se trouve, et *vice versâ* pour les régions sous-diaphragmatiques.

§ II. — Structure.

Les grosses artères (fig. 150) sont manifestement composées de trois tuniques, parfaitement séparables, dans la plus simple des préparations. Une tunique externe de nature celluleuse; une tunique moyenne, très-forte, très-élastique, et enfin une tunique interne, lisse, correspondant à celle des faces qui répond à la cavité du vaisseau.

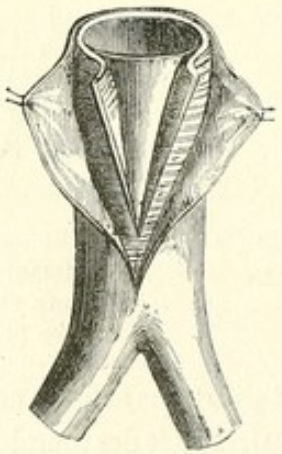

Fig. 150. — Structure d'une grosse artère (*).

Le microscope a démontré que cette séparation, si facile à obtenir à l'aide de la pince et du scalpel sur les gros vaisseaux, en trois tuniques, se retrouvait même sur les artérioles les plus déliées (fig. 151).

Quelques auteurs ont multiplié à plaisir le nombre des tuniques artérielles, en décomposant les trois qui me paraissent devoir seules être admises en un

(*) Aorte incisée longitudinalement, de manière à pouvoir montrer ses trois membranes : 1° la plus extérieure; l'*externe* ou *celluleuse*, est étalée et tenue avec deux petits crochets; 2° la *tunique moyenne* est moins disséquée, on voit à sa coupe qu'elle est épaisse, ses lignes horizontales indiquent la direction des principales fibres; 3° la membrane la plus concentrique, la *membrane interne*, qui n'a pas été divisée longitudinalement et qui représente seule en avant le tube artériel.

nombre plus ou moins grand de lamelles toutes artificiellement obtenues (Henle, etc.).

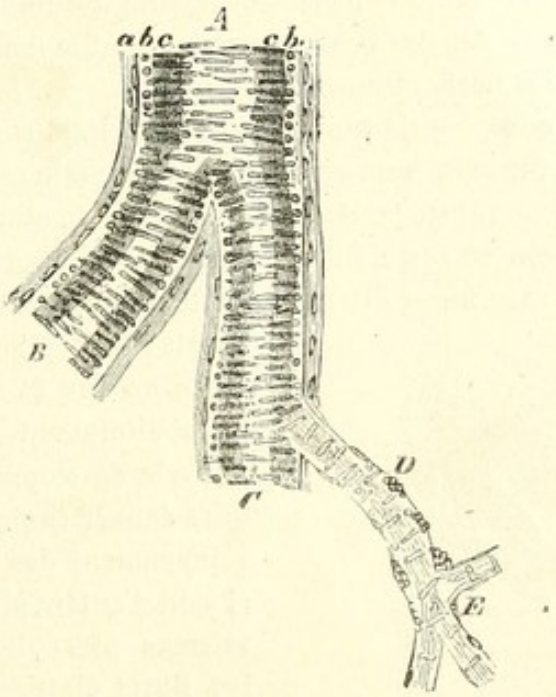

Fig. 151. — Structure d'une artériole de la base du cerveau traitée par l'acide acétique et démontrée par le microscope (*).

1° **Tunique externe.** — La tunique externe est formée d'une quantité considérable de fibres lamineuses unies à des fibres élastiques (fig. 152, et fig. 153); elle

Fig. 152. —Coupe longitudinale de la tunique externe de l'artère humérale (**).

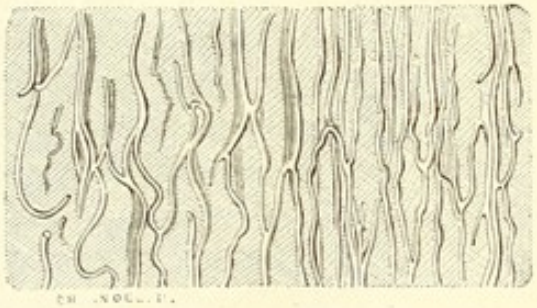

Fig. 153. — Coupe transversale de la tunique externe de l'artère humérale; fibres élastiques (***).

(*) A, petit tronc; B et C, branches assez volumineuses; D et E, branches plus fines (capillaires artériels). — *a*, *a*, tunique externe avec des noyaux disposés longitudinalement, formant d'abord deux rangées, ensuite n'en formant qu'une, contenue dans une substance fondamentale finement striée; D, E, rangée simple de noyaux longitudinaux, auxquels se sont substitués en divers points des globules graisseux (dégénérescence graisseuse); *b*, *b*, tunique moyenne (membrane des fibres annulaires ou membrane musculaire), avec des noyaux allongés, disposés transversalement, et qui, vus dans une coupe transversale apparente, représentent de petits corps ronds; en D et E, ces noyaux de la tunique moyenne deviennent de plus en plus rares; *c*, *c*, tunique interne, avec noyaux longitudinaux. — Grossissement : 300 diamètres. (Virchow.)

(**) Elle a été traitée par l'acide acétique et démontre la direction longitudinale des fibres élastiques : on voit leurs anastomoses d'avant en arrière. — Grossissement : 500 diamètres. (Gimbert.)

(***) Le plus grand nombre des fibres élastiques est coupé en travers. Les intervalles qui existent entre ses éléments, groupés en faisceaux, sont comblés par de la substance amorphe et des fibres lamineuses gonflées par l'acide acétique. — Grossissement : 500 diamètres. (Gimbert.)

ne renferme aucun élément musculaire, c'est la plus résistante des trois tuniques; la seule qui ne se trouve pas coupée par l'application des ligatures, et celle qui résiste le plus longtemps dans les anévrysmes. Seule des trois tuniques artérielles, l'externe renferme des vaisseaux qui portent le nom de *vasa vasorum* artériels et des nerfs, les nerfs vaso-moteurs.

2° **Tunique moyenne.** — La tunique moyenne, la plus épaisse des trois membranes artérielles, présente une couleur jaunâtre; elle est ferme dans son tissu, mais cassante; elle ne résiste jamais à l'action d'une ligature fine, et se brise alors net comme une lame de verre. Elle est composée de fibres élastiques et de fibres musculaires lisses : les fibres élastiques sont nombreuses et volumineuses dans l'aorte; puis elles diminuent d'importance au fur et à mesure que les artères diminuent. Il y a antagonisme entre le développement des fibres élastiques dans la tunique moyenne et le développement des fibres-cellules. Celles-ci sont d'autant plus nombreuses, que le vaisseau présente un moindre calibre. Les fibres élastiques sont dirigées, soit transversalement, soit parallèlement à l'axe du vaisseau. Quelques-unes sont dirigées selon l'épaisseur des parois (fig. 154).

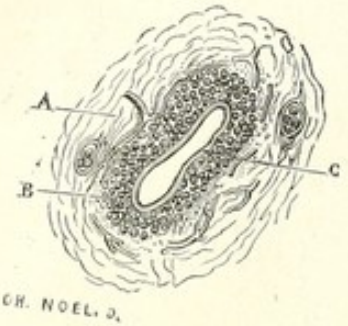

Fig. 154. — Coupe transversale d'une collatérale du doigt avec ses *vasa vasorum* (*).

Ainsi, les fibres musculaires n'existent dans les artères que dans la tunique moyenne, et encore les grosses artères n'en renferment pas. Elles sont dirigées tantôt transversalement, d'autres fois obliquement. On en voit qui marchent parallèlement; elles sont toujours mélangées aux éléments élastiques. Enfin, les interstices laissés entre les différents éléments anatomiques dont nous venons de tracer l'histoire sont comblés par des fibres lamineuses.

3° **Tunique interne.** — La tunique interne forme une sorte de vernis presque

Fig. 155. — Épithélium de l'artère crurale (**).

Fig. 156. — Réseau des fibres élastiques, ou substance fenêtrée, immédiatement accolé à la tunique moyenne. Grossissement : 700 diamètres. (Gimbert.)

(*) A, tunique externe; B, tunique moyenne; C, tunique interne. — La figure montre où s'arrêtent les vaisseaux nourriciers et les nerfs; dans la tunique moyenne, on a dessiné la section des fibres musculaires telle qu'on la voit dans les coupes longitudinales. (Gimbert.)

(**) *a*, division nucléaire. — Grossissement : 320 diamètres. (Virchow.)

sans épaisseur ; elle s'étend de la face interne du cœur jusqu'à la cavité des plus petites artères.

Lorsqu'on examine au microscope la tunique interne des artères, on constate qu'elle est formée d'une couche de cellules épithéliales (fig. 155) reposant sur une lame plus externe de tissu élastique (fig. 156) formée de fibres anastomosées séparées par de nombreuses perforations en fenêtres ; d'où le nom de *membrane fenêtrée* que quelques auteurs ont donné à la partie externe de la tunique interne des artères.

Vasa vasorum. — Les parois artérielles ne sont pas toutes vasculaires ; la tunique celluleuse a paru seule s'injecter même dans les plus belles préparations. Ces artères naissent des artérioles répandues dans la région que traverse le vaisseau, et qui souvent même en sont des branches.

Les *vasa vasorum* forment dans la tunique celluleuse, la seule où l'on puisse les démontrer, des réseaux extrêmement déliés et ne laissant entre les branches qui les anastomosent que de très-petits espaces (fig. 157).

Aux artérioles nourricières des parois vasculaires suivent des veinules très-déliées.

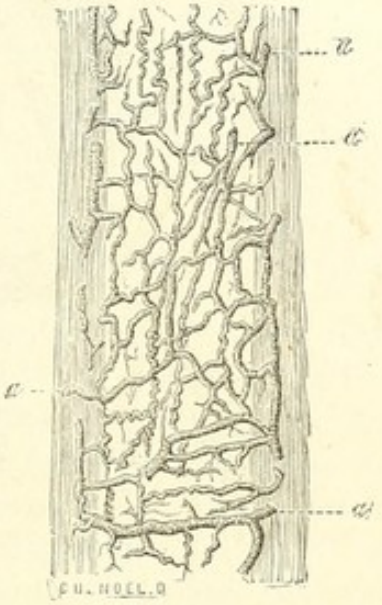

FIG. 157. — *Vasa vasorum* de l'artère cubitale (*).

Nerfs vaso-moteurs. — Les nerfs forment un réseau sur les tuniques des artères : c'est ce qui explique que l'action des artères est sujette à varier selon l'état des nerfs et du cerveau. On a remarqué de tout temps que dans certaines circonstances on voit le sang se porter à la face, qui rougit alors vivement, et qui, sous l'influence d'autres émotions, peut aussi très-rapidement pâlir. Il appartenait à l'école physiologique moderne, et en particulier à Claude Bernard (1) et à Schiff, de préciser le rôle de l'action nerveuse dans la circulation.

D'après Gimbert (2), le grand sympathique accompagne les plus petites divisions artérielles, se divisant en filets déliés et aussi nombreux que les divisions des artérioles. Entre les anastomoses existent quelquefois de petits ganglions qui paraissent à leur tour le point de départ de nouveaux rameaux (fig. 158).

Les artères ne renferment pas de vaisseaux lymphatiques dans leurs parois.

(1) Cl. Bernard, *Leçons sur la physiologie et la pathologie du système nerveux*. Paris, 1858.

(2) Gimbert, *Mémoires sur la structure et sur la texture des artères* (*Journal de l'anatomie et de la physiologie*, 2e année, 1865, p. 616).

(*) *a*, rameau afférent et efférent. — Grossissement : 200 diamètres. (Gimbert.)

Mascagny Breschet et Cruveilhier ont été victimes d'une illusion quand ils ont cru reconnaître des rameaux sur la membrane interne.

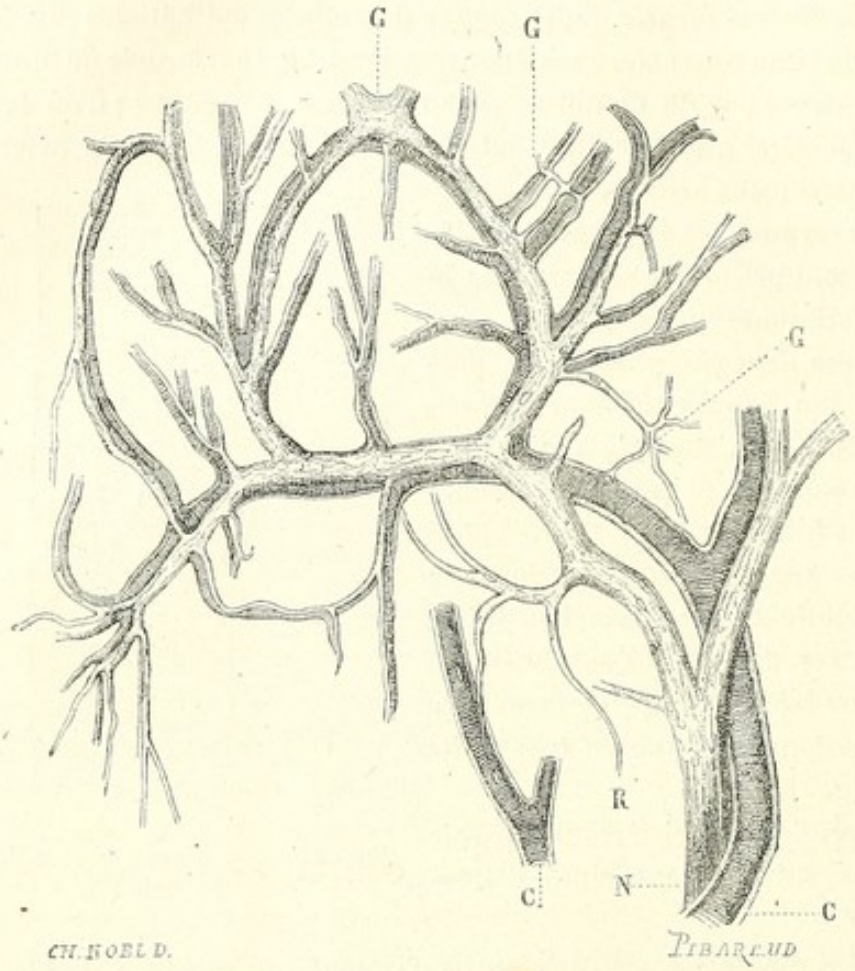

FIG. 158. — Disposition des nerfs vaso-moteurs sur les artérioles les plus ténues (*).

§ III. — Développement.

Nous avons vu les artères apparaître de bonne heure dans la vésicule ombilicale et l'allantoïde. Préexistent-elles à la formation du liquide qu'elles renferment, ou ce liquide est-il formé avant elles? C'est une question à peu près insoluble : il est bien probable que contenant et contenu se montrent en même temps.

D'après Serres, toutes les artères médianes et uniques des animaux sont primitivement doubles : ainsi il y a d'abord deux artères basilaires, deux aortes, etc.; un des canaux s'atrophie de bonne heure, tandis que l'autre prend un grand développement et devient alors le vaisseau artériel que nous montre l'anatomie de l'homme. Les vaisseaux anormaux portent aussi le nom de *vaisseaux aberrants*.

M. le professeur Marcellin Duval dit, avec juste raison, à propos des vaisseaux *aberrants* : « Il ne faut pas abuser de cette dénomination, qui servirait de voile

(*) C, capillaires artériels; G, G', ganglions et leurs terminaisons; N, grand sympathique; R, fibre de Remak isolée. (Gimbert.)

» à notre ignorance, et induirait fréquemment en erreur, si elle était prise dans » sa véritable acception. La nature, au milieu d'un désordre apparent, suit » encore des règles ; et les anomalies, bien loin d'être des *aberrations*, affectent » souvent certaines formes, certains *types* réguliers susceptibles de classifica- » tions (1). » C'est précisément ce qu'a fait M. Duval pour les anomalies de l'artère humérale, qu'il a rangées dans cinq classes, etc.

D'après Malgaigne (2), ce que Serres a dit de l'aorte et des artères médianes peut s'étendre à tous les troncs artériels. On peut expliquer par un manque de réunion des deux troncs originels le plus grand nombre des anomalies artérielles qui, comme le démontrera l'étude des régions, s'observent généralement des deux côtés en même temps. Les nombreuses variétés des anomalies artérielles seront présentées à propos des régions.

§ IV. — Fonctions et maladies chirurgicales des artères.

Cause du mouvement du sang dans les artères. — C'est la systole ventriculaire qui est la cause principale du mouvement du sang dans les artères. Lorsque dans une opération chirurgicale, une artère est coupée, le sang sort en jet qui augmente d'élévation à chaque systole ventriculaire ; mais, entre les systoles ventriculaires, en dehors par conséquent de la pression du cœur, le sang sort encore des petites artères avec une intensité assez considérable. C'est que les artères possèdent une contraction propre due à leurs fibres musculaires : cette contraction rétrécit nécessairement le vaisseau et tend à en vider le contenu.

Élasticité des artères. — Les artères sont très-élastiques, d'autant plus élastiques qu'elles sont plus volumineuses et moins musculaires; la systole ventriculaire dilate les artères et les allonge ; l'élasticité de ces vaisseaux en rétablit la dimension et les rapports, etc.

Du battement des artères ou pouls. — A chaque contraction des ventricules correspond dans les artères une augmentation brusque de la pression que le sang exerce sur les parois des vaisseaux. Si pendant le choc du sang produit, poussé par la systole ventriculaire, le doigt d'un observateur se trouve assez appuyé sur une artère pour en diminuer le calibre, il éprouvera un soulèvement qui constitue le *pouls*.

L'explication du phénomène du pouls peut être donnée avec beaucoup de précision. Placez sur une table un tube membraneux et injectez par saccades, à l'aide d'une seringue, un liquide dans son intérieur, de manière à imiter les contractions du ventricule ; placez l'extrémité de l'index sur ce tube de manière à le toucher à peine : si le tube est élastique, à chaque coup de piston il se dilatera et viendra frapper la pulpe du doigt ; s'il n'est point élastique, le choc n'aura pas lieu, à moins que le tube ne soit déplacé et ne vienne frapper le doigt par ce genre de locomotion. Appliquez le doigt sur ce tube et déprimez ses parois contre la table de manière à l'aplatir ; à chaque coup de piston

(1) Marcellin Duval, *Traité des ligatures d'artères*. Paris, 1859, p. 115.
(2) Malgaigne, *Traité d'anatomie chirurgicale*, 2e édition. Paris, 1859.

la colonne liquide fera effort pour soulever le doigt, afin de rendre au tube sa forme cylindrique. Que les parois soient dilatables ou non, peu importe; du moment qu'elles se laissent facilement déprimer par le doigt, elles se laisseront soulever par la pression excentrique du liquide rendue plus forte, et à chaque coup de piston, le doigt, soulevé par ce liquide, percevra la sensation du choc, etc.

Le doigt ne peut donner qu'une idée imparfaite des qualités du pouls. Pour analyser ce phénomène dans tous ses détails, Ludwig, Vierordt et Marey (1) ont construit des instruments nommés *sphygmographes*, qui, par leur application, ont fourni des résultats très-intéressants pour la physiologie, et déjà pratiqués en quelques points pour la chirurgie.

J'ai fait construire par MM. Robert et Collin un instrument du genre des sphygmographes, destiné à s'appliquer sur les anévrysmes et à en mesurer la force de pulsation aux différentes époques du traitement par la compression, etc.

Plaies des artères. — Lorsqu'une artère est coupée en travers, les deux bouts s'écartent l'un de l'autre dans la gaîne. Le sang, après avoir coulé en grande abondance, sort bientôt en moindre quantité, et si le vaisseau n'est pas trop gros, l'écoulement sanguin s'arrête souvent spontanément. Un caillot se produit à l'orifice artériel et devient bientôt assez considérable pour obturer la lumière du vaisseau.

Le sang se coagule dans deux points : dans le vaisseau, auprès de la partie blessée (bouchon), dans la gaîne celluleuse du vaisseau (couvercle); là le caillot acquiert souvent une grande puissance et renforce beaucoup le caillot produit dans le vaisseau.

C'est J. L. Petit qui, le premier, a reconnu la disposition des deux caillots, l'un extravasculaire, dit *couvercle*, l'autre intra-vasculaire ou *bouchon*. Il a bien vu aussi que, autour de ces caillots, quand l'hémostase était définitive, il se produisait un épanchement de lymphe plastique qui transformait le travail pathologique primitif, premier remède de la nature au mal en un travail cicatriciel et durable.

Morand n'admit point les idées de J. L. Petit, et expliqua la cessation de l'hémorrhagie par une sorte de contraction de l'artère qui, certes existe, mais à un degré si minime, qu'elle ne saurait jouer un grand rôle. Quant à Pouteau, il essaya de remplacer la théorie de J. L. Petit, en lui substituant la pensée du gonflement du tissu cellulaire péri-vasculaire. Sans aucun doute ce gonflement joue un rôle; mais le rôle actif, efficace, l'obstacle réel qui arrête le sang, c'est le caillot, et à J. L. Petit l'honneur là, comme en plusieurs autres points de notre art, d'avoir, le premier, bien vu et sainement jugé.

Les plaies peuvent être longitudinales, transversales, obliques, complètes, etc. (fig. 159).

Les plaies longitudinales sont bien moins redoutables que les plaies transversales. La rétraction des lèvres se produit de bonne heure et empêche ces plaies

(1) Marey, *Physiologie médicale de la circulation du sang*. Paris, 1863.

de donner jamais beaucoup de sang. Par l'effet de la rétraction artérielle, due, bien entendu, à la tunique moyenne, la force du sang se trouve diminuée de beaucoup, et il se forme, comme dans les plaies transversales, un bouchon compris entre les lèvres de la plaie, et un couvercle formé par un caillot dans la gaîne : ces considérations ne sont pas applicables aux plaies longitudinales ayant une grande étendue. Dans ce cas, la solution de continuité acquiert une haute gravité ; elle verse beaucoup de sang et peut entraîner la mort du blessé, comme nous le voyons dans une intéressante observation de Butcher (1). La plaie avait atteint la fémorale profonde (fig. 160).

Fig. 159. — Formes diverses des plaies artérielles (*).

Fig. 160. — Blessure de l'artère fémorale. (Butcher.)

Les plaies des artères produisant une ouverture accidentelle dans le vaisseau, il en résulte que le sang, arrivé au niveau de la blessure, trouve deux voies d'échappement : la plaie et le bout inférieur du vaisseau. Quand la plaie est grande, soit que le sang sorte à l'extérieur, soit qu'il s'infiltre dans le tissu cellulaire de la gaîne, la circulation est extrêmement diminuée dans le bout inférieur, et les battements du pouls cessent de s'y faire sentir. On a là un bon signe diagnostique que l'on doit toujours rechercher lorsque la direction d'une plaie ou la tuméfaction traumatique accompagnant une blessure porte à croire que peut-être un tronc artériel a été détruit dans une partie de ses parois.

Les armes à feu produisent des plaies artérielles qui ont une physionomie notablement différente des plaies par instrument tranchant. Des expériences

(1) Butcher, *Essays and reports on operative and conservative Surgery*. Dublin, 1865, p. 362.

(*) *a*, plaie longitudinale; *b*, plaie oblique; *c*, plaie transversale; *d*, plaie par section d'un quart de l'artère; *e*, plaie par section de la demi-circonférence de l'artère; *f*, plaie complète.

exécutées à l'amphithéâtre des hôpitaux, de concert avec M. J. Péan, chirurgien des hôpitaux, avec des balles rondes, coniques et cylindriques, etc., nous ont conduit à des résultats intéressants et qui ont paru à M. Nélaton dignes d'être consignés dans son bel article Artères (1).

Ligatures. — Desault, le premier, a prouvé que dans les ligatures d'artères, les tuniques interne et moyenne sont toujours divisées (fig. 161 et 162). Cette rupture des tuniques artérielles internes, sans laquelle il est impossible de faire une bonne ligature, a été regardée comme un accident qu'il fallait éviter à tout prix. De là une foule de procédés, de prétendus perfectionnements qui paraissent aujourd'hui devoir être oubliés (ligatures plates, presse-artères, etc.).

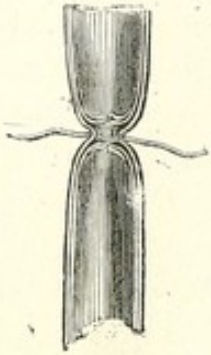

Fig. 161. — Artère liée avec un lien étroit (*).

Fig. 162. — Artère liée sur le vivant (**).

C'est cette appréciation fautive sur la rupture des tuniques dans la ligature d'artères, qui faisait dire à Bichat que les artères étaient formées du tissu le moins propre à être embrassé par une ligature. Si Desault et Bichat avaient suivi la nature pas à pas, ils auraient vu que quand la ligature opère une section nette et régulière des deux tuniques internes, elle met l'artère dans les conditions les plus favorables pour une parfaite et permanente occlusion. Ils auraient vu que les instruments qui divisent incomplétement les tuniques internes, ou même qui prétendent les respecter tout à fait, n'agissent point d'une façon aussi physiologique, évitant ou altérant un traumatisme nécessaire que la ligature faite avec un lien étroit produit dans toute sa pureté. Si la plaie artérielle est simple, en effet, elle se réunit aisément; si la plaie est contuse, elle suppurera. Si un lien très-large ou un presse-artère est appliqué de façon à ne couper aucune des tuniques artérielles et à oblitérer seulement le calibre du vaisseau, la succession des phénomènes nécessaires ne se produira point.

(1) Nélaton, *Nouveau Dictionnaire de médecine et de chirurgie pratiques*. Paris, 1865, t. III, p. 168.

(*) Le lien a été coupé; on en a laissé la moitié en place, et l'on a fait une coupe selon l'axe de l'artère, qui montre l'intérieur du vaisseau. Devant le fil reste seulement la membrane externe qui seule a résisté; les autres membranes ont été divisées par le fil et se sont recoquillées vers la cavité du vaisseau.

(**) L'autopsie a été faite après la formation des caillots; on en voit un du côté du cœur qui se prolonge en pointe jusqu'à la première collatérale. Le caillot du côté des capillaires est beaucoup plus court; les deux membranes les plus internes recoquillées du côté de la cavité, et qui forment chacune un cul-de-sac au-dessus et au-dessous de la ligature. Le fil a été enlevé avant la division de la membrane externe par ulcération. (Vidal.)

Jones, le premier, a déterminé, par des expériences exactes, la manière dont la nature procède pour suspendre les hémorrhagies après la ligature. Ses expériences le conduisirent à la vraie théorie de la ligature, et depuis ses travaux la ligature étroite *linéaire* est universellement adoptée.

Jones a observé, dans ses belles expériences sur les animaux, qu'au bout de huit à dix heures il se fait, sur la surface de la division des membranes interne et moyenne, une exsudation de lymphe plastique, comme dans les plaies récentes. La colonne de sang qui heurte contre l'obstacle dépose quelques filaments de fibrine, premiers rudiments du caillot. Le caillot croît en volume et forme bientôt une pyramide dont la base correspond à la ligature et le sommet se dirige vers le cœur.

Jones reconnut que la ligature coupe par ulcération la tunique externe, et tombe à des époques variables, suivant son volume, l'étendue de la partie embrassée, et enfin la facilité plus ou moins grande avec laquelle les tissus se mortifient. Quand la ligature tombe, les tuniques sont réunies aux deux bouts de l'artère et des caillots formés aux deux bouts de l'artère.

Le voisinage d'une collatérale influe beaucoup sur la formation du caillot. Si une collatérale est insérée très-près de la ligature, le caillot est très-court ; si la collatérale la plus voisine n'est qu'à plusieurs centimètres (fig. 163 et 164), le caillot acquiert de plus grandes proportions, et la ligature est alors opérée dans des conditions très-favorables.

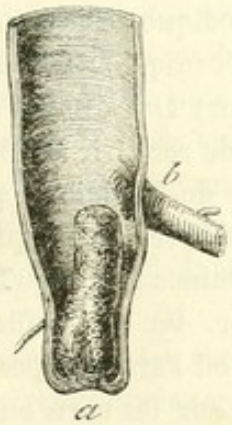

Fig. 163.— Ligature d'artère (*).

Fig. 164.— Ligature d'artère (**).

Fig. 165.—Vascularisation du caillot (***).

Le caillot est produit par la coagulation du sang et très-certainement aussi

(*) *a*, long caillot ; *b*, collatérale. (Notta, musée Dupuytren, n° 108.)

(**) *a*, petit caillot ; *b*, collatérale. (Notta, musée Dupuytren, n° 106.)

(***) *a*, parois de l'artère ; *b*, division des tuniques interne et moyenne par la ligature; *c*, caillot supérieur; *d*, adhérences du caillot ; *e*, prolongement fibrineux du caillot supérieur; *f*, caillot inférieur ; *g*, tissu de matière plastique qui unit le caillot inférieur à la lèvre inférieure de la division des parois de l'artère. (Manec, *Traité de la ligature des artères*, pl. 1.)

par l'exsudation plastique de la paroi artérielle. Pour A. Després (1), cette exsudation plastique serait très-importante et viendrait uniquement de la blessure de la tunique externe. D'après cet observateur, le caillot ne se produirait dans une artère liée ou dans un anévrysme qu'à la condition que les deux tuniques internes aient disparu, car, selon cet auteur, la tunique externe seule étant vasculaire, peut seule exsuder : et c'est là un phénomène réparateur normal ; mais il importe peu qu'un tissu soit vasculaire ou non pour laisser exsuder des fausses membranes ; la partie plastique du caillot, après la ligature, est toujours bien inférieure à la partie formée par dépôt (voy. *Caillot* et *Sang*).

Quand le caillot vieillit (fig. 165), il durcit, et l'artère se rétracte autour et diminue de volume ; jamais le caillot n'adhère très-intimement à l'artère : nous avons pu, dans des artères liées depuis de longues années, séparer le caillot de la tunique interne des artères.

Les ligatures d'artères constituent des opérations qui peuvent être suivies d'accidents graves, gangrènes, hémorrhagies. Dans le plus grand nombre des cas sans doute, la circulation se rétablit bien par les anastomoses, et quand le fil tombe, les coagulations sont solides dans les extrémités du vaisseau ; mais il peut se faire que les collatérales se dilatent incomplétement, et que la constitution du sang, la faiblesse de l'exsudation plastique des tuniques artérielles, ne produisent qu'une oblitération momentanée qui rende possibles les *hémorrhagies secondaires*. D'après les belles recherches de Cocteau (2), prosecteur des hôpitaux, il serait presque aussi commun de voir les hémorrhagies secondaires se faire par le bout inférieur du vaisseau que par le bout supérieur.

Compression. — Les accidents qui accompagnent souvent les ligatures d'artères doivent engager à éviter cette opération toutes les fois que la compression exercée sur leur trajet produit sans de trop grandes douleurs l'oblitération artérielle. La compression consiste dans l'application méthodique de la main (compression digitale) ou d'un instrument (compression mécanique) sur le trajet de l'artère. C'est une méthode excellente et qui doit toujours être essayée dans les plaies artérielles, en attendant que l'on soit en mesure de recourir à la ligature. Souvent, grâce à elle, un caillot se forme au voisinage de la plaie et prévient ou limite l'épanchement du sang : méthode bien simple, mais qui, pour avoir toute son efficacité, doit être appliquée avec certaines règles qu'ignorent souvent les personnes qui sont forcées de la pratiquer. De là insuffisance et accidents. Il faut autant que possible chercher le point où l'artère repose directement sur un os, éviter de faire porter les pressions sur les nerfs ou sur les veines, etc.

Le nombre des appareils usités à différentes époques pour pratiquer la compression des artères (3), leur insuffisance lorsque la compression doit être conti-

(1) A. Després, *Mode de formation des caillots fibrineux stratifiés dans les anévrysmes* (*Arch. gén. de méd.*, 1864, et communication verbale).

(2) Cocteau, *Recherches sur les altérations des artères à la suite de la ligature*, thèse de Paris, 1867.

(3) Voyez Gaujot, *Arsenal de la chirurgie contemporaine*, Paris, 1866, t. I, p. 416.

nuée pendant longtemps, ont engagé M. le professeur Broca et nous-même à tâcher de résoudre ce problème d'une haute utilité pratique. Nous avons exposé ailleurs les conditions instrumentales à remplir pour l'arrêt permanent du sang par la compression des artères des membres (1).

Jamais la compression ne produit l'oblitération permanente de l'artère au point comprimé, ce que produit toujours la ligature.

Après avoir montré les lésions chirurgicales que produit la ligature sur les tuniques artérielles, il est intéressant de présenter des exemples d'artères tordues et d'artères sectionnées par l'écraseur de M. Chassaignac (fig. 166 à 171).

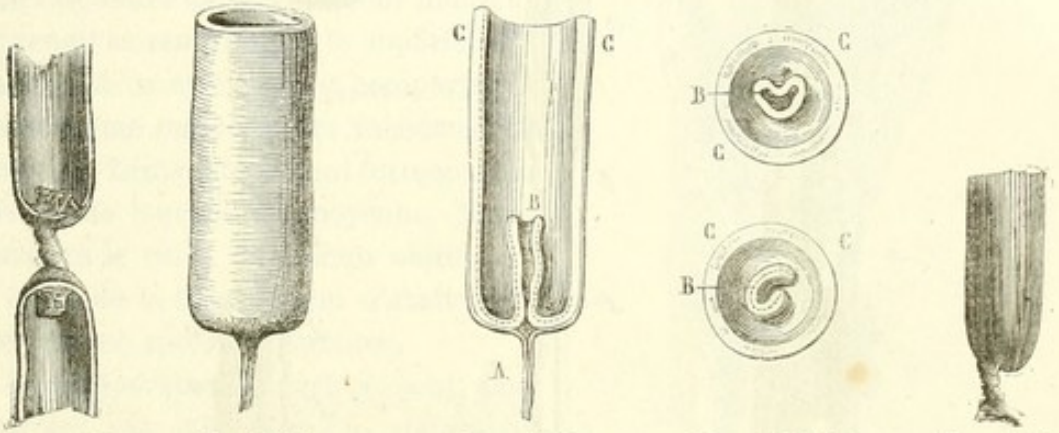

Fig. 166. Fig. 167. Fig. 168. Fig. 169-170. Fig. 171.

Fig. 166. — Coupe d'une artère qui a été tordue (*).

Fig. 167. — Tronçon artériel soumis à l'action de l'écraseur (**).

Fig. 168. — Coupe de la même artère divisée longitudinalement (***).

Fig. 169-170. — Résultat d'une coupe faite perpendiculairement sur la longueur du vaisseau (****).

Fig. 171. — Artère qui a été tordue plusieurs fois sur son axe.

Cautérisation des artères. — Avant Ambroise Paré, on avait recours au fer rouge pour oblitérer les vaisseaux dans les amputations. Cette méthode est maintenant à peu près oubliée, et n'est plus guère employée que pour arrêter les hémorrhagies au fond des cavités ou dans les plaies profondes. Le contact du fer rouge détermine une crispation des tuniques artérielles, et consécutivement une oblitération fibrineuse souvent solide. Il faut bien redouter la production d'une eschare trop épaisse, dont la chute entraînerait souvent l'ouverture des artères.

Régénération des artères après la ligature. — C'est une question intéressante de rechercher quels sont les changements qu'opère la nature dans les artères

(1) Benjamin Anger, *Nouvel appareil pour la compression permanente des artères anévrysmales*. Paris, 1866.

(*) Les deux tuniques internes coupées sont refoulées sur elles-mêmes. (Vidal.)

(**) La tunique celluleuse se trouve convertie en une espèce de petit prolongement caudal, dont les parois sont fortement agglutinées.

(***) B, rebroussement des deux tuniques internes qui se fait dans une étendue beaucoup plus considérable qu'on ne l'eût pensé, et qui remonte à l'intérieur du vaisseau à une hauteur d'un centimètre et demi; A, prolongement caudal formé par la celluleuse.

(****) Coupe faite dans la partie du tronçon correspondante à la rentrée des tuniques internes; B, les deux tuniques internes refoulées; C, tunique externe. (Chassaignac.)

de la région après une ligature (fig. 172, 173 et 174). On sait, et nous l'avons déjà indiqué, que les collatérales anastomotiques se développent beaucoup. Mais que se

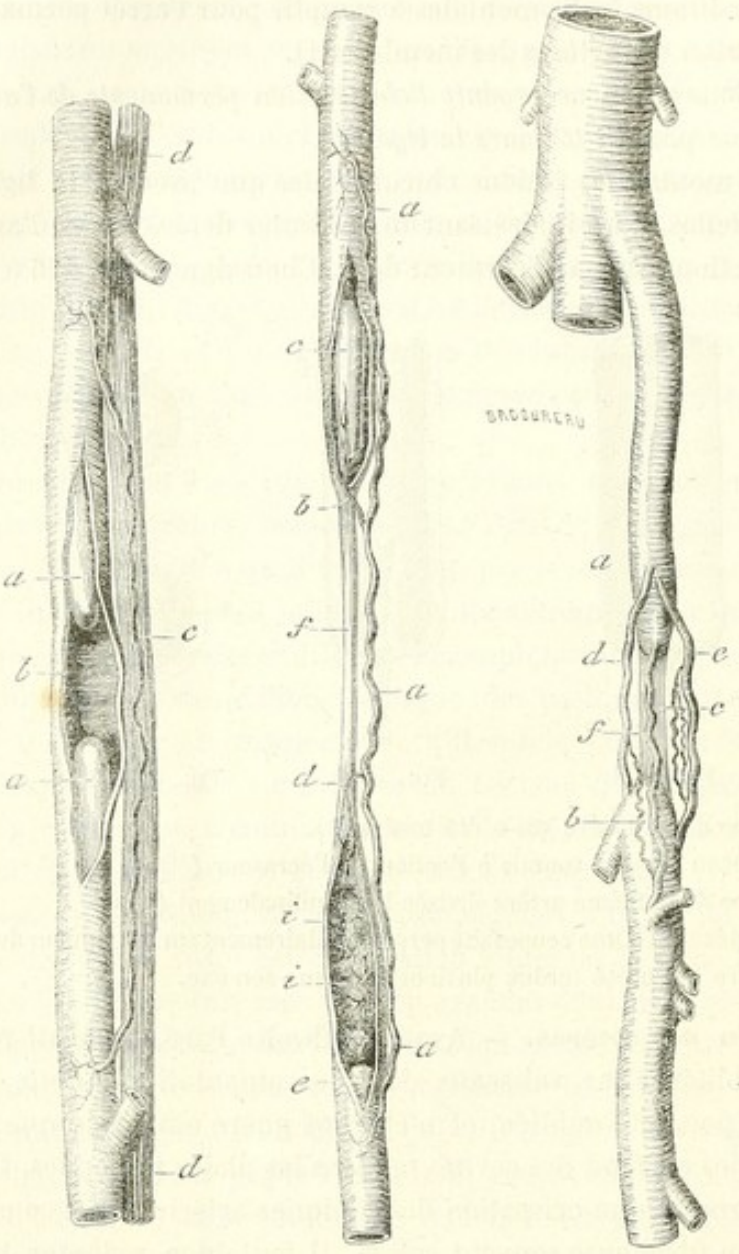

Fig. 172. Fig. 173. Fig. 174.

Fig. 172. — Artère humérale droite d'Augustin Bordoni, opérée depuis soixante-cinq jours par la ligature circulaire (*).

Fig. 173. — Artère opérée depuis six semaines par la ligature circulaire (**).

Fig. 174. — Artère iliaque interne gauche, avec les anastomoses, trois mois après la ligature (***).

(*) *a*, *a*, bouts coniques cicatrisés du vaisseau : l'inférieur intact, le supérieur percé par la sonde; *b*, canal résultant de l'ouverture du cylindre cellulaire nouveau qui recouvrait les bouts; *c*, vaisseau anastomotique direct; *d*, *d*, nerf médian sur lequel s'étend l'anastomose *c*. (Porta, pl. I, fig. 23.)

(**) *a*, *a*, arc anastomotique qui unit les bouts; *b*, petit vaisseau qui pénètre au sommet du bout supérieur; *c*, thrombus qui remplit le bout supérieur; *d*, rameau qui pénètre au sommet du bout inférieur; *e*, extrémité du thrombus sanguin en contact avec le tissu gélatineux qui remplit la partie du bout inférieur; *i*, *i*, petits vaisseaux nouveaux produits au sein du tissu gélatineux qui bouche l'extrémité du bout inférieur. (Porta, pl. IV, fig. 4.)

(***) *a*, *b*, bouts de l'artère iliaque; *c*, ligament intermédiaire qui réunit les bouts; *d*, *e*, *f*, trois arcs anastomotiques directs provenant, en haut, du tronc seul, en bas, de ce tronc et de la racine du repli de l'iliaque. (Porta, pl. IV, fig. 3.)

passe-t-il dans le point où l'artère a été serrée et divisée par la ligature? Le vaisseau reste-t-il oblitéré, ou bien, au bout d'un certain temps, redevient-il perméable? Grâce aux expériences de Meyer, de Porta, etc., on peut répondre aujourd'hui d'une façon positive. Un an après avoir pratiqué la ligature des carotides chez un lapin, Meyer tue l'animal et dissèque la région du cou. A droite, une seule branche vasculaire naissait du bout inférieur et venait se rendre dans le supérieur; à gauche, deux artérioles se comportaient de la même manière. Ces vaisseaux, de nouvelle formation, étaient tortueux. Au niveau de leur partie moyenne, Meyer retrouva le canal carotidien oblitéré et le reste de la ligature qui n'avait point été enlevée après l'expérience.

La régénération des artères peut, dans tous les cas, être regardée comme la dilatation d'un ou de plusieurs capillaires anastomotiques de la gaîne artérielle.

Varices artérielles ou anévrysme cirsoïde. — La dilatation avec allongement des artères les rend serpentines et produit des tumeurs curieuses et rares, le plus souvent observées au crâne, plus rarement aux membres. Breschet (1) en a publié un exemple remarquable que nous reproduisons (fig. 175).

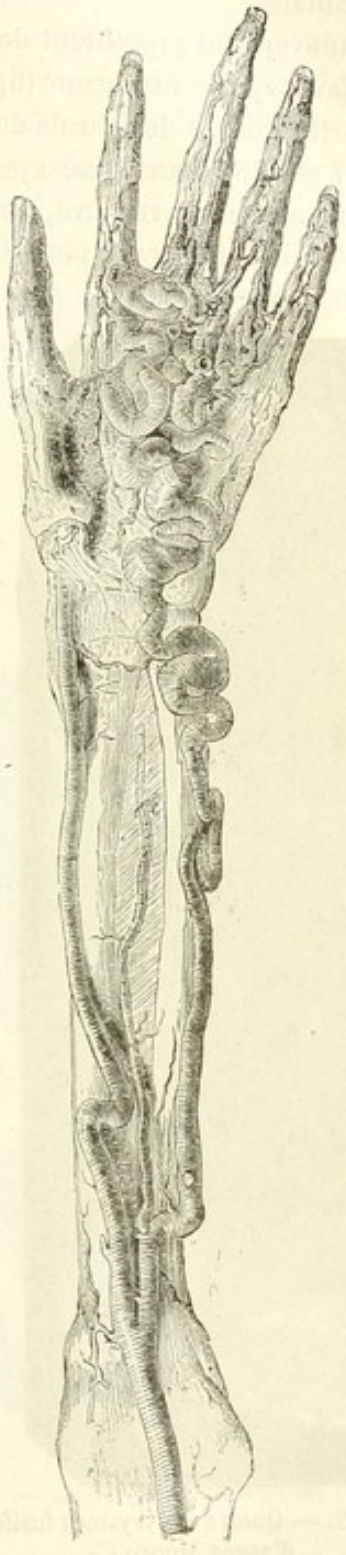

Fig. 175. — Anévrysme cirsoïde, ou varice artérielle.

Anévrysmes. — Les anévrysmes forment, avec les plaies, les maladies chirurgicales les plus importantes du système artériel.

On donne le nom d'*anévrysme* à une tumeur formée par une artère dilatée. Le sang sorti d'une artère rompue forme des tumeurs qui ressemblent beaucoup à l'anévrysme proprement dit, mais qui tiennent plus de la plaie artérielle (anévrysmes faux consécutifs).

Quand une artère se dilate, ses parois s'affaiblissent, et la rupture en devient

(1) Breschet, *Mémoire sur les anévrysmes* (*Mém. de l'Académie de médecine*, Paris, 1833, t. III, p. 123 et pl. 1).

facile. C'est la rupture de l'artère dilatée qui constitue la gravité des tumeurs anévrysmales.

Les anévrysmes présentent des formes bien variées. Tantôt la tumeur est fusiforme (anévrysme fusiforme) (fig. 176); d'autres fois le sacne se développe que sur une partie limitée des parois de l'artère, c'est l'*anévrysme latéral* ou *sacciforme* (fig. 177 et 178). Dans l'anévrysme fusiforme toutes les tuniques sont dilatées, et aucune n'a subi de rupture, tandis que dans l'anévrysme sacciforme (fig. 177) la tunique celluleuse seule persiste et forme le sac; les deux tuniques internes ont été rompues.

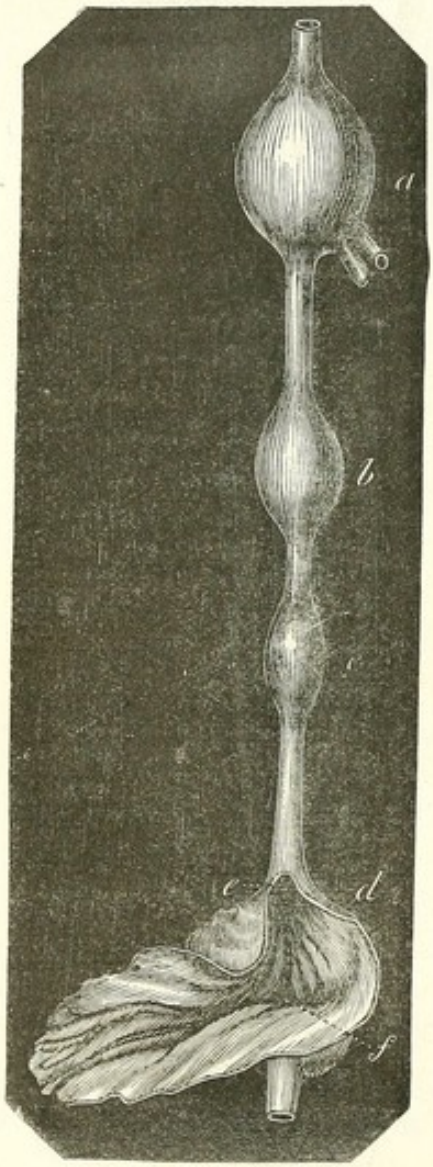

Fig. 176. — Quatre anévrysmes fusiformes, d'après Monro (*).

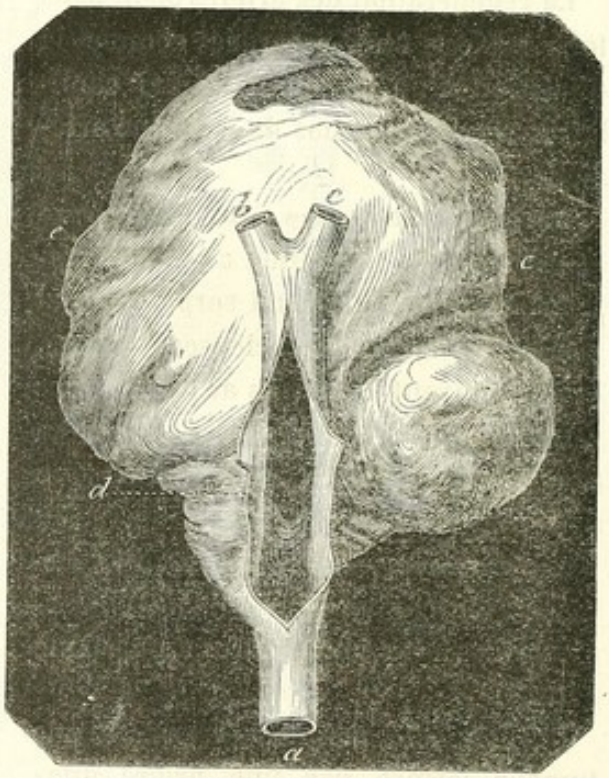

Fig. 177. — Anévrysme sacciforme de la carotide primitive, d'après Hodgson (**).

On peut voir (fig. 177) que l'artère forme une sorte de gouttière adossée à la cavité anévrysmale, et, comme conséquence, une quantité considérable de sang

(*) *a*, anévrysme inguinal; *b*, *c*, deux petits anévrysmes fémoraux; *d*, anévrysme poplité ouvert; *e*, orifice supérieur; *f*, orifice inférieur.

(**) *a*, artère carotide primitive; *b*, *c*, les deux branches de sa bifurcation; *d*, orifice de l'anévrysme; *e*, *e*, sac anévrysmal.

passe de la partie supérieure dans la partie inférieure, sans traverser le sac anévrysmal, ce qui n'a pas lieu dans l'anévrysme fusiforme.

Il arrive quelquefois que le sang, après avoir rompu les tuniques internes et moyennes, déjà malades, d'une grosse artère, s'infiltre au-dessous de la tunique externe et la décolle dans une étendue plus ou moins grande. C'est la variété d'anévrysme que Laennec a nommée *anévrysme disséquant* (fig. 179). Presque toujours on a constaté qu'il persiste une languette de la tunique moyenne reliant les deux bouts de l'artère. Leudet a fait observer que si les deux bouts de l'artère cessaient d'être unis par ce lien, il pourrait en résulter une oblitération de l'artère Cette séparation de la membrane externe d'avec la membrane moyenne qui se produit dans une très-grande étendue dans l'anévrysme disséquant, a évidemment toujours lieu, quoique à un moindre degré, dans l'anévrysme sacciforme.

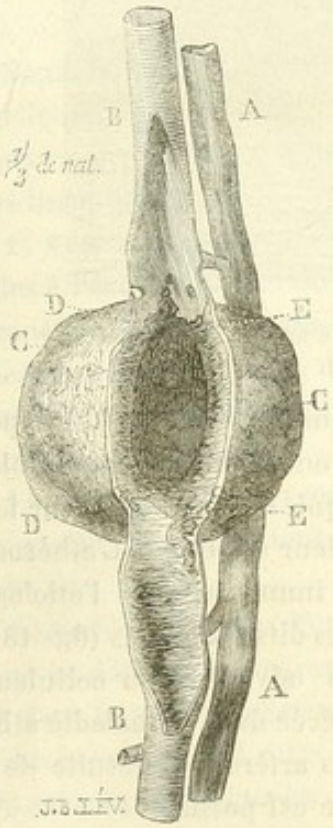

Fig. 178. — Anévrysme sacciforme de l'artère poplitée (*).

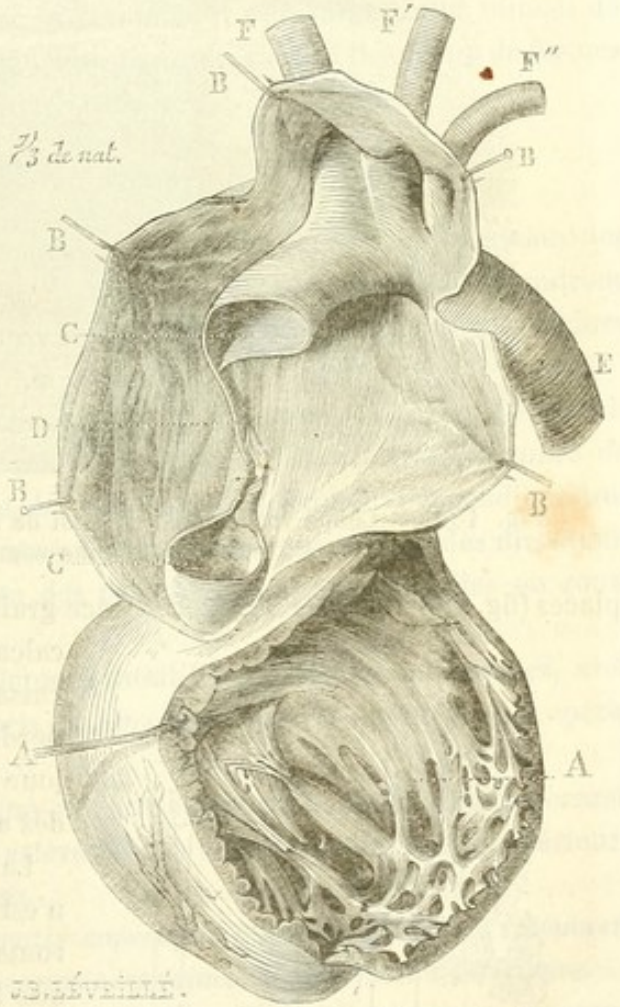

Fig. 179. — Anévrysme disséquant (**).

Embolie artérielle. — Un caillot produit dans une artère ou dans le cœur, un

(*) A, A, veine poplitée; B, B, artère poplitée; C, C, poche anévrysmale; D, D, orifice conduisant de l'artère dans la poche; E, E, pseudo-membrane entourant l'orifice de communication. (Musée Dupuytren, pièce nº 240.)

(**) A, ventricule gauche; B, B, B, B, tunique cellulaire de l'aorte fendue pour laisser voir le tube artériel formé par les tuniques interne et moyenne disséquées et séparées de la celluleuse par l'effort du sang; C, C, tube artériel emboité, formé par les tuniques moyenne et interne; D, languette de membrane moyenne unissant les deux orifices de ce tube rompu; E, aorte avec toutes ses tuniques à sa sortie de l'anévrysme; F, F, F, troncs brachio-céphalique, carotide gauche, sous-clavière gauche; leur origine se trouve disséquée par le sang et fait par conséquent partie de l'anévrysme.

fragment de la paroi interne épaissie et crétacée peut se trouver emporté dans le torrent sanguin et projeté d'un vaisseau plus gros dans un vaisseau plus petit. De là des accidents rappelant les phénomènes qui accompagnent la ligature. On donne le nom d'embolie artérielle à la parcelle solide que le sang artériel peut ainsi transporter. L'embolie artérielle est plus rare et moins étudiée que l'embolie veineuse (1).

Athéromes. — On voit très-souvent, sous des influences encore incomplétement déterminées, la partie interne des artères subir la dégénérescence graisseuse par

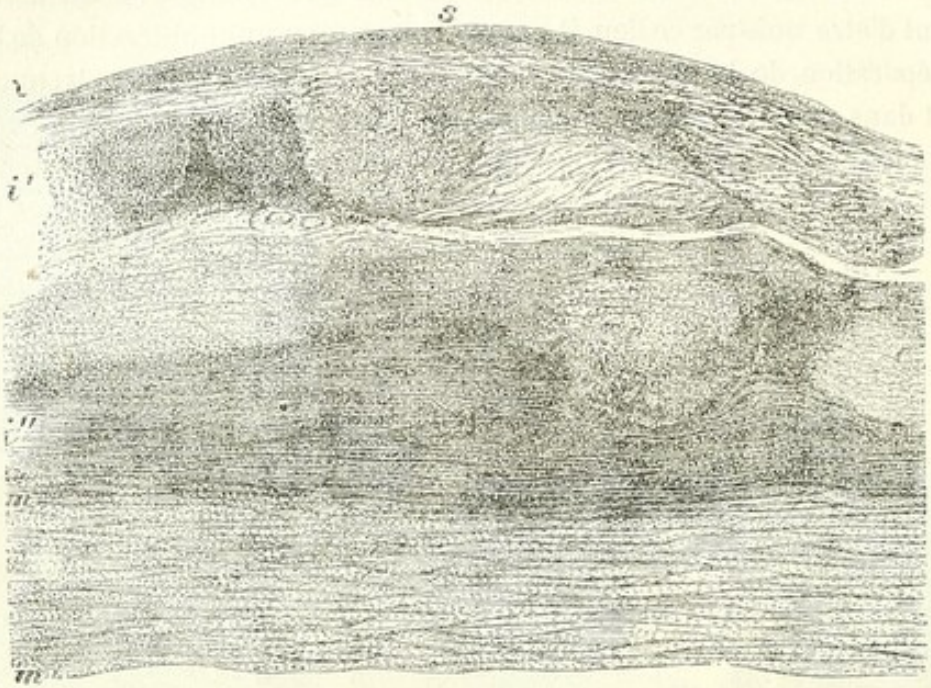

FIG. 180. — Coupe verticale de la paroi de l'aorte, faite sur un point sclérotisé et avec athérome commençant (*).

places (fig. 180) : à cette dégénérescence graisseuse viennent se joindre des dépôts calcaires qui rendent les artères friables, cassantes, et qui, sur le vivant, leur font perdre toute leur élasticité. L'athérome joue un rôle immense dans l'étiologie des anévrysmes dits spontanés (fig. 181).

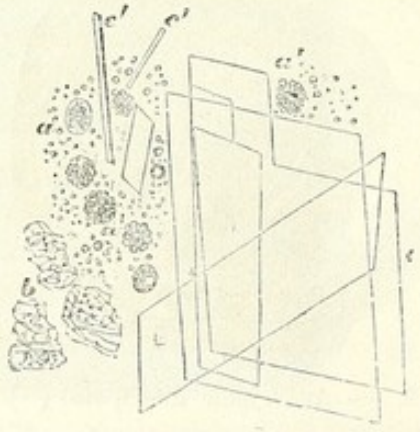

FIG. 181. — Bouillie athéromateuse provenant d'un foyer artériel (**).

La tunique adventice ou celluleuse n'est point altérée dans la maladie athéromateuse des artères ; il résulte de là que la ligature est possible.

Les expériences et les observations ont démontré à M. Nélaton que contrairement aux opinions émises par John

(1) Voyez VEINES.

(*) *m*, *m'*, *tunica media*; *i*, *i*, *i*, *tunica interna*; *s*, sommet de la plaque sclérotisée, en allant vers l'intérieur du vaisseau; *i*, couche la plus intérieure de la tunique interne, recouvrant tout le foyer; *i'*, couche proliférante, sclérotisée et commençant à subir la métamorphose graisseuse; *i''*, couche ayant subi la métamorphose graisseuse; *e*, *e*, couche entièrement ramollie, touchant à la membrane moyenne. — Grossissement : 20 diam. (Virchow.)

(**) *a*, *a'*, graisse liquide provenant de la métamorphose graisseuse des cellules de la tunique interne; *a*, qui se

Hunter, Hodgson et Boyer, la ligature des artères athéromateuses produisait les mêmes effets, soit primitifs, soit consécutifs, que celle des artères saines.

Saignée sur les artères, ou artériotomie. — Elle était autrefois mise en usage très-souvent. Aujourd'hui on y a complétement renoncé : c'était d'ordinaire sur l'artère temporale qu'on la pratiquait, en raison de sa position et de ses rapports qui facilitaient beaucoup l'application d'un bandage compressif après l'opération, etc.

ARTICLE II. — VEINES.

Le système veineux l'emporte sur le système artériel par le nombre des éléments qui le composent.

La physionomie des veines est assez notablement différente de celle des artères. Ce sont des vaisseaux plus nombreux, généralement plus larges, plus minces de paroi, plus dilatables, plus fréquemment anastomosés, variant beaucoup de formes et de propriétés dans les différentes parties du corps.

§ I. — Des différentes espèces de veines.

Nous suivrons successivement chacune des espèces de veines en signalant les particularités les plus remarquables qu'elles présentent. Nous les prendrons dans l'ordre suivant : veines des membres, plexus veineux, sinus veineux, veines des tissus érectiles.

1° Veines périphériques. — Les veines des membres sont généralement parallèles à l'axe du bras et de la cuisse, mais elles présentent un grand nombre de branches anastomotiques qui, tantôt, les réunissent en tombant perpendiculairement sur leur longueur, et qui, d'autres fois, les pénètrent suivant des directions plus ou moins obliques. Les veines des membres sont superficielles ou sous-cutanées et profondes.

Les veines profondes sont généralement satellites des artères principales, avec lesquelles elles affectent des rapports du plus haut intérêt en médecine opératoire.

Serres (1), Velpeau (2) et Malgaigne (3) ont essayé de donner des lois permettant de déterminer les rapports des artères et des veines dans la moitié supérieure et dans la moitié inférieure du corps.

Le premier avait dit : *Dans la moitié supérieure du corps, les veines recouvrent les artères, tandis que les artères recouvrent les veines dans la moitié inférieure.*

Le dernier a formulé cette loi plus précise : *Dans la moitié supérieure du corps,*

(1) Serres, *Recherches d'anatomie pathologique et transcendante.* Paris, 1832.

(2) Velpeau, *Traité complet d'anatomie chirurgicale.* Paris, 1836.

(3) Malgaigne, *Traité d'anatomie chirurgicale*, 2e édition. Paris, 1859.

transforment en globules granuleux *a*, *a'*, puis se décomposent et forment des gouttelettes huileuses libres (détritus graisseux); *b*, amas amorphes, granuleux et plissés, provenant du tissu ramolli et liquéfié; *c*, *c'*, cristaux de cholestéarine; *c*, grandes tables rhomboïdales; *c'*, *d'*, aiguilles rhomboïdales fines. — Grossissement : 300 diametres. (Virchow.)

les veines satellites sont en avant et en dehors des artères, tandis que dans la moitié inférieure elles sont en arrière et en dehors. C'est au niveau de l'ombilic que se fait cette inversion.

Les propositions que ces auteurs donnent comme une sorte de formule de rapports sont curieuses sans doute, mais elles ne sont pas complétement exactes. Il ne faut pas croire à la possibilité de ces généralisations, qui, bonnes en anatomie philosophique, induiraient dans de graves erreurs en anatomie chirurgicale.

Deux veines satellites accompagnent d'ordinaire une artère d'un moyen calibre. Une seule veine accompagne les grosses artères (artère axillaire, veine axillaire; artère iliaque externe, veine iliaque externe, etc.).

Les veines satellites sont toujours plus grosses que les artères et les recouvrent par conséquent toujours un peu, ce qui nécessite de grandes précautions dans l'opération de la ligature des artères. Quelques artères d'un certain volume manquent de veines satellites (méningée moyenne).

Les parois des veines branches de la veine cave inférieure sont généralement plus épaisses que les divisions de la veine cave supérieure. Les veines superficielles, qui d'ordinaire renferment peu de valvules, présentent une plus grande épaisseur que les veines profondes; ce qui revient à dire, comme nous le verrons, que dans les régions où manquent les agents ordinaires de l'impulsion du sang veineux, ils sont suppléés par les parois plus épaisses, et partant plus fortes et plus contractiles.

Rapports avec les muscles. — Les veines superficielles ou sous-cutanées ne sont point aussi directement en rapport avec les muscles que les veines profondes. Ces dernières, occupant les intestins musculeux des membres, doivent nécessairement être facilement comprimées par la contraction des nombreux faisceaux qui les entourent. On sait avec quelle facilité la contraction des muscles de l'avant-bras fait refluer le sang dans les veines superficielles pendant la phlébotomie.

De plus, certains muscles présentent des insertions annulaires, sortes de ponts contractiles sous lesquels passent les veines (anneau du soléaire, bien étudié par Verneuil, etc.). L'oblitération momentanée des veines sous ces ponts contractiles a paru avec raison à Verneuil une cause importante à invoquer de varices des membres.

Rapports avec les aponévroses. — Ph. Bérard a signalé, le premier, une disposition bien intéressante pour le chirurgien. Dans certaines régions, les veines adhèrent aux aponévroses qui les tiennent ainsi béantes à la coupe, condition peu favorable à leur oblitération en cas de plaie, et qui rend possible l'absorption de l'air pendant l'inspiration.

Si l'on ouvre la veine cave supérieure au-dessus du lieu où la membrane séreuse du péricarde se réfléchit sur elle, on voit que cette veine ne s'affaisse point; ses parois restent écartées, malgré l'écoulement du sang qu'elle contenait. Si l'on recherche la cause qui maintient ainsi la veine dilatée, on la trouve dans l'adhérence de cette veine, au prolongement fibreux que le péricarde envoie sur elle, car la veine disséquée et isolée devient flasque et s'affaisse comme une veine sous-cutanée.

Les deux veines sous-clavières, la jonction de ces veines aux jugulaires, n'offrent pas plus que la veine cave les caractères que l'on a assignés aux vaisseaux veineux ; elles ne deviennent flasques et plissées qu'autant qu'on les a séparées des lames fibreuses auxquelles elles adhèrent. Les lames aponévrotiques du cou remplissent à l'égard de plusieurs des veines de cette région une fonction qui n'avait point été soupçonnée, celle de les maintenir dans un certain degré de tension, de dilatation.

2° **Plexus veineux.** — Quand les veines anastomosées en grand nombre présentent un volume considérable, les réseaux qu'elles forment prennent le nom de *plexus veineux* (plexus rachidiens, pelviens, etc.).

Les plexus veineux sont en très-grand nombre dans l'économie ; pour en apprécier d'une manière exacte le nombre et l'importance, il faut examiner le résultat des belles injections veineuses pratiquées sur le cou et le bassin.

Autour du corps thyroïde, à la partie profonde de la parotide, en arrière des lames vertébrales, existent de grosses veines réunies par des canaux collatéraux, aussi volumineux qu'elle-même. Ces veines sont souvent repliées et irrégulièrement contournées. Quelquefois elles présentent des dilatations nombreuses et se présentent comme variqueuses; mais il faut bien remarquer que cette forme variqueuse que l'on remarque dans les injections tient, dans un grand nombre de cas, à une distension trop considérable des parois veineuses par la matière à injection.

3° **Sinus veineux.** — Les sinus veineux ont pour caractère principal d'adhérer au squelette, de telle façon que, divisés, ils restent béants.

Les sinus sont des veines sans valvules, présentant presque toujours un assez grand diamètre.

Les auteurs décrivent souvent comme sinus les veines de l'utérus développé par la grossesse (sinus utérins), les veines hépatiques et surtout les veines sus-hépatiques (sinus hépatiques), les veines diploïques de certains os (sinus osseux), qui, comme les sinus de la dure-mère, restent béantes lorsqu'on divise le tissu qu'elles traversent.

Les sinus de la dure-mère présentent, dans un grand nombre de points de leur trajet, des tractus, sortes de colonnes fibreuses.

4° **Veines des tissus érectiles.** — Les tissus érectiles forment une dépendance du système veineux. Les veines présentent dans ces tissus des dispositions très-curieuses et maintenant bien étudiées, sur lesquelles nous reviendrons dans l'étude des corps caverneux de la verge, du bulbe uréthral et du tissu de l'urèthre, etc.

Nous n'en dirons pas davantage sur les variétés des veines. En résumé, on peut dire que *chaque organe traduit ses particularités de structure par des particularités correspondantes dans la disposition de ses veines.*

Valvules des veines. — Les veines renferment un grand nombre de valvules situées à leur intérieur, assez mobiles et assez larges pour oblitérer le calibre de ces vaisseaux. Les valvules des veines ont été décrites, pour la première fois, par Fabrice d'Acquapendente, et l'on avait déjà disserté sur leur usage à l'époque où Harvey découvrit la circulation.

Les valvules sont ordinairement disposées par paires ; elles sont rarement solitaires, même dans de très-petits vaisseaux, et elles existent encore moins souvent au nombre de trois, fait qui a été vu par Haller, Morgagni, Struthers (1) et L. Gros (2) (fig. 182).

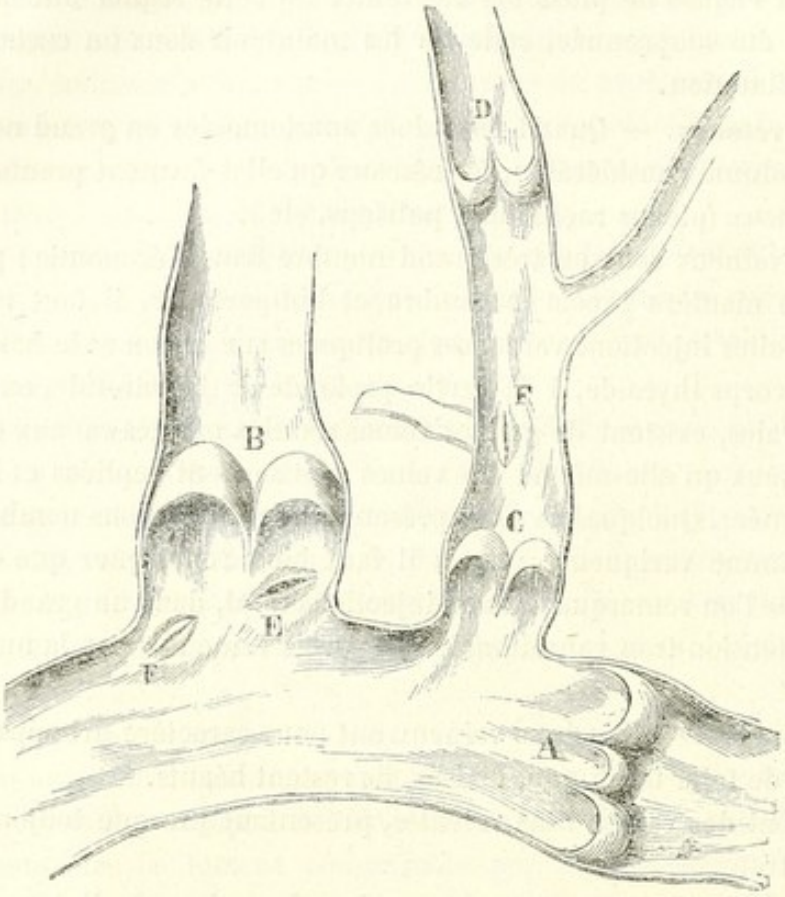

Fig. 182. — Valvules des veines du cou (*).

Les valvules manquent dans les vaisseaux suivants : les *veines* pulmonaires, cardiaques, porte, capsulaires, rénales, ovariques, utérines, ombilicale, placentaires, hémorrhoïdales, thyroïdiennes, cérébrales, azygos, ophthalmique ; les *sinus*, le *réseau rachidien ;* tous les *plexus à fréquentes anastomoses transversales*, toutes les *branches anastomotiques*.

Wharton Jones, cité par Verneuil (3), a montré qu'il existe normalement un espace renflé, un sinus interposé entre la face externe de la valvule et la paroi vasculaire. Cette poche latérale, analogue aux sinus sus-valvulaires de l'aorte, mais peu développée encore, ne s'efface jamais et renferme toujours une certaine quantité de sang. Ces sinus, uniques ou doubles suivant le nombre des valvules, sont situés immédiatement au-dessus d'elles; c'est à eux qu'est dû l'as-

(1) Struthers, *Edinburgh medical Journal*, nov. 1856.

(2) L. Gros, *De la saignée de la jugulaire* (*Bull. de thérap.*, 1858, t. LIV, p. 159).

(3) Verneuil, *Du système veineux*, thèse d'agrégation.

(*) A, valvule trivalve de la sous-clavière; B, valvule bivalve de la jugulaire interne; C, valvule bivalve de la jugulaire externe, près de l'extrémité inférieure du vaisseau; D, valvule bivalve de la jugulaire externe, vers le milieu de la hauteur du vaisseau; E, F, orifices du canal thoracique. (L. Gros.)

pect noueux des veines injectées. Leur mode de formation est, du reste, bien facile à comprendre, mais leur présence ne paraît pas seulement le résultat de distensions répétées, elle semble jouer un rôle très-utile dans le mécanisme de l'abaissement des valvules. Ces sinus sont très-visibles après les injections.

Anastomoses. — Les anastomoses veineuses sont très-multipliées dans toutes les régions du corps.

Les veines des membres communiquent à l'épaule et à la hanche avec les veines du tronc, disposition qui a été contestée, mais sur laquelle il ne saurait plus y avoir de doute. Les faits pathologiques, les expérimentations, les injections, démontrent la possibilité du rétablissement de la circulation, après l'oblitération de la fémorale au pli de l'aine. Gensoul, qui n'admettait pas ces anastomoses des veines à la racine du membre inférieur, avait été conduit par la théorie à proposer une opération bien bizarre (ligature de l'artère fémorale dans le cas de plaie de la veine fémorale).

On a ramené à cinq types les formes suivant lesquelles se font les anastomoses veineuses :

1° *Anastomose par inosculation* (veine porte) (fig. 183).

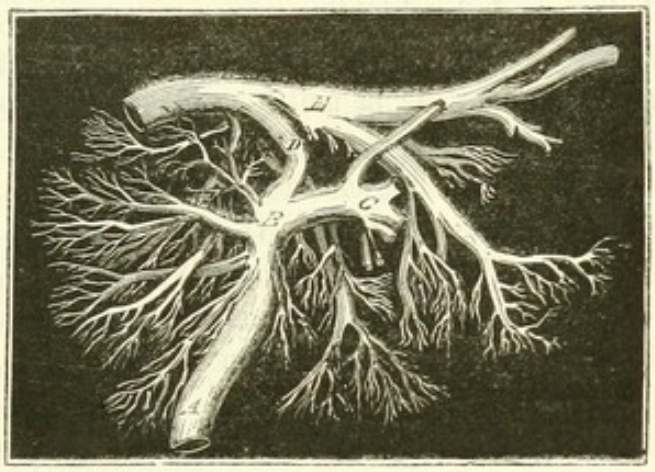

Fig. 183. — Veine porte (*).

2° *Anastomose par convergence* ou *à angle aigu.*

3° *Anastomose par communication transverse, perpendiculaire* ou *oblique* (veines satellites des artères, sinus, etc.).

4° *Anastomose par canal collatéral* ou *de communication longitudinale* (veines superficielles entre elles et avec les veines profondes, veines caves et azygos).

5° *Anastomose mixte* ou *composée*, indéterminée dans sa forme (veines rachidiennes, plexus pelviens).

Toutes ces classifications ont l'inconvénient de réunir des dispositions qui sont loin d'être identiques; les variétés nous paraissent trop grandes, pour que la classification puisse jamais les réunir, même en multipliant beaucoup le nombre des familles.

Anastomoses du système veineux général avec le système de la veine porte. — Retzius,

(*) A, veine ombilicale ; B, F, veine porte hépatique ; C, partie abdominale ; B, D, canal veineux ; E, veine cave supérieure; G, H, veines sus-hépatiques.

de Stockholm, ayant poussé dans la veine cave et dans la veine porte des injections bien fines de couleur différente, a trouvé que le côlon et le mésocôlon gauche étaient injectés de deux couleurs.

Nous sommes parvenu, dans un grand nombre de cas, à injecter la veine grande et petite mésaraïque par le tronc de la veine cave inférieure. Nous observerons seulement que dans le plus grand nombre des cas, nous avons observé que si la matière colorante n'avait pas préalablement été bien finement pulvérisée, elle s'arrêtait dans les capillaires très-fins du foie; l'injection revenait alors incolore dans la veine porte et ses branches. Dans ces injections, que Breschet, un des premiers, avait vues traverser le foie, il y a presque toujours quelque rupture, et en conséquence déchirure des parois des vaisseaux et en même temps que du tissu hépatique. C'est un fait qu'il ne faut pas oublier de mentionner. J'ai eu souvent occasion de démontrer, dans mes cours, ce qui est évident dans toute injection un peu réussie, l'anastomose des *veines hémorrhoïdales* ou rectales, branche de la petite mésaraïque, avec la veine hypogastrique. Ces anastomoses prennent un développement énorme dans les cas où la veine cave inférieure vient à être oblitérée, soit par la compression d'une tumeur, soit par les concrétions fibrineuses de la phlébite.

Anastomoses réunissant les deux systèmes caves. — La veine azygos et toutes les veines des parties latérales de la poitrine ont pu, dans quelques cas, permettre d'atteindre le cœur au sang de la partie supérieure du tronc, de la tête, du cou et des membres supérieurs, dans les cas d'oblitération du tronc de la veine cave supérieure. Maurice Raynaud (1) a publié un cas de ce genre. Un anévrysme de l'aorte avait effacé, par sa compression, le tronc de la veine cave supérieure, et la circulation s'était rétablie comme nous l'avons vu ci-dessus. Les nombreuses ramifications veineuses de la base de la poitrine, branches de la veine cave supérieure, en s'anastomosant avec les veines de la paroi abdominale, concourent au même but que l'azygos, et établissent une communication assez étendue entre la circulation de la moitié inférieure et celle de la moitié supérieure du corps.

Wilson et Raciborski rapportent une observation dans laquelle non-seulement toute l'étendue de la veine cave au-dessous de la naissance des veines hépatiques, mais encore les veines émulgentes, spermatiques, iliaques primitives, externes, et leurs plus grosses branches, étaient remplies de caillots sanguins et consistants, les vaisseaux des membres inférieurs étant dans leur état naturel; aucune accumulation de sang extraordinaire n'existait dans les veines, et l'on ne voyait point d'infiltration de sérosité dans le tissu cellulaire. Les anastomoses des veines des parties latérales et de la partie postérieure du bassin étaient très-dilatées; il en était de même pour les anastomoses entre la grande veine saphène et les branches, compagnes des artères profondément situées, qui passent par la grande ouverture de l'ischion ou le trou sciatique. On voyait de larges branches de communication remplies d'un sang fluide entre les veines honteuses externes et les

(1) Maurice Raynaud, *Nouv. Dictionnaire de méd. et de chirurgie pratiques*, t. IV, p. 385. Paris, 1866, art. Azygos.

dernières divisions de la veine mésentérique inférieure, qui était trois fois plus grosse qu'à l'ordinaire; les veines de la dure-mère, celles du canal vertébral, les sinus eux-mêmes et les veines qui s'y rendaient, étaient dilatés; les communications entre elles et les veines sacrées et lombaires étaient devenues très-apparentes par le sang qu'elles renfermaient. Les branches élargies des veines lombaires communiquaient si facilement les unes avec les autres, qu'elles pouvaient livrer passage à une très-grande quantité de sang, pour se rendre dans la veine azygos par les anastomoses de sa partie inférieure. Cette veine, quoique trois fois plus grosse qu'elle ne l'était ordinairement, n'avait pas cette apparence variqueuse décrite par Baillie (1). Les veines émulgentes et diaphragmatiques offraient de larges communications avec les veines lombaires et la veine azygos. Le sang passait des veines honteuses externes dans les mésentériques inférieures, d'où il se rendait à la veine porte; il circulait ensuite dans le foie, et pénétrait dans la partie inférieure de l'oreillette droite du cœur, par la très-petite portion de la veine cave inférieure qui restait perméable entre l'oreillette et les veines sus-hépatiques. Le reste du sang, après être parvenu à la veine azygos, passait de ce vaisseau dans la veine cave supérieure, et de cette dernière dans l'oreillette, mais par sa partie supérieure.

Cette observation est non-seulement intéressante comme un bel exemple de circulation collatérale profonde, remplaçant la circulation ordinaire, dont les principaux troncs étaient oblitérés, mais encore comme un exemple des plus curieux d'une anastomose du système veineux général avec celui de la veine porte. Le sang des membres abdominaux et du bassin ne pouvant pas être porté chez ce malade dans la veine cave supérieure, par le tronc de la veine cave inférieure qui était oblitéré, se fraya une nouvelle route à travers la veine mésentérique inférieure, qui appartient au système de la veine porte, pour traverser ensuite le foie et arriver ainsi à sa destination.

Haller rapporte qu'il trouva, à l'autopsie d'une femme âgée de quarante ans, la portion de veine cave comprise entre les veines rénales et les iliaques convertie en une substance dure, pulpeuse et comme charnue (concrétions fibrineuses). Cette veine était remplacée par la veine spermatique droite, énormément distendue, qui portait le sang dans la veine urétérique du même côté, également dilatée (2).

Le docteur Xavier Gouraud a présenté à la Société anatomique (3) une pièce qui démontre l'existence d'une variété, jusque-là inconnue, de circulation veineuse supplémentaire. Des tumeurs du foie, d'origine probablement syphilitique, avaient presque supprimé la circulation hépatique. Indépendamment du système veineux sous-cutané supplémentaire, qui s'était développé dans la région hypogastrique et vers la partie supérieure du thorax, communiquant en bas avec

(1) Baillie, *A Series of engravings accompanied with explorations, which are intended to illustrate the morbid Anatomy*. London, 1812.

(2) *Transactions of a Society for the improvement of medical and chirurgical Knowledge*, vol. III, p. 70.

(3) Xavier Gouraud, *Bull. de la Soc. anat.*, 1863.

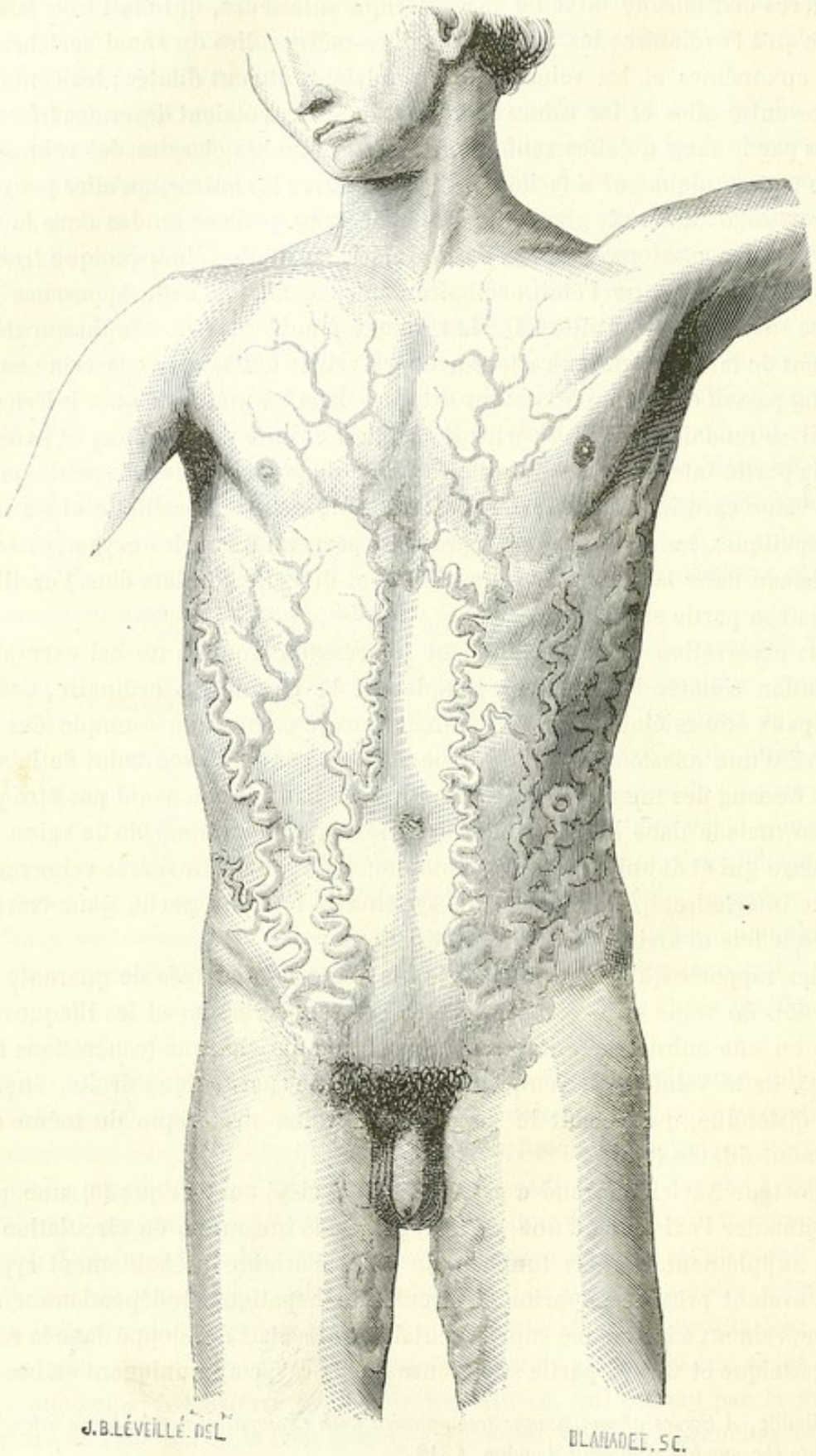

Fig. 184. — Rétablissement de la circulation du sang par les veines sous-cutanées de la paroi abdominale.

les épigastriques et en haut avec les jugulaires externes, dans le voisinage des articulations sterno-claviculaires, deux systèmes, profondément situés, de veines portes accessoires, s'étaient également formés : l'un, décrit pour la première fois par M. Sappey, était compris dans l'épaisseur du ligament suspenseur du foie, à côté du cordon fibreux de la veine ombilicale oblitérée ; l'autre entourait le ligament de l'ouraque et s'anastomosait avec les vésicules. Ces deux systèmes se réunissaient au niveau de l'ombilic, où se trouvait une tumeur variqueuse qui donna lieu, en se rompant, à une hémorrhagie mortelle. Dans les faits analogues, il n'est question que de systèmes de veines *sous-cutanées*, s'anastomosant avec les saphènes, ou de systèmes de veines sous-*aponévrotiques*, s'anastomosant avec les épigastriques et aboutissant finalement aux iliaques externes. La particularité que nous venons de signaler prouve que les iliaques internes peuvent aussi, dans certains cas d'obstruction viscérale, être le point d'arrivée d'une circulation veineuse supplémentaire.

Nous faisons représenter (fig. 184) un exemple de rétablissement de la circulation par les veines sous-cutanées de la paroi abdominale. Le malade observé à la Charité, dans le service de M. Pelletan, suppléé alors par M. Siredey, était atteint d'une tumeur hydatique du foie qui avait comprimé et oblitéré la veine cave inférieure au-dessous du diaphragme.

Communication des systèmes veineux et lymphatique. — Les lymphatiques (1) ne communiquent avec les veines que dans deux points.

§ II. — Structure.

On rencontre dans les veines trois tuniques disposées comme dans les artères.

Tunique externe. — Elle ressemble en tout point à celle des artères ; elle est formée de tissu lamineux. Cependant il faut noter que sur certaines veines du système abdominal et sur les veines au voisinage du cœur, on a trouvé des fibres musculaires placées dans les couches profondes et dirigées dans le sens longitudinal.

Tunique moyenne. — La tunique moyenne est formée de fibres musculaires lisses analogues à celles que l'on rencontre dans les artères, mais moins nombreuses et moins uniformément réparties.

FIG. 185. — Épithélium des grosses veines (*).

Tunique interne. — Elle a exactement la même physionomie que celle des artères (fig. 185).

Vasa vasorum. — Les parois veineuses, comme les parois artérielles, ont leurs

(1) Voy. LYMPHATIQUES.

(*) *a*, *a*, cellules volumineuses, granulées, rondes, à un seul noyau (corpuscules blancs du sang?); *b*, *b*, cellules fusiformes, allongées, avec noyaux divisés et nucléoles; *c*, cellules volumineuses aplaties, à deux noyaux : chacun de ces noyaux possède trois nucléoles et est sur le point de se diviser; *d*, épithélium en masse : les noyaux subissent une division progressive, une cellule contient six noyaux. — Grossissement 320 diamètres. (Virchow.)

vaisseaux propres ou *vasa vasorum*, mais les *vasa vasorum* veineux, observés sur les veines enflammées par Ribes, regardés comme plus nombreux que les *vasa vasorum* artériels par Bichat, ont été moins étudiés que dans les artères. On peut, jugeant par analogie, présumer que ces vaisseaux se ramifient seulement dans la tunique celluleuse et ne pénètrent point dans les deux tuniques internes ; mais il n'y a rien là de démontré.

Nerfs. — Haller et Bichat ont regardé les veines comme étant insensibles, fait contredit par Monro et Chaussier ; elles renferment des nerfs vaso-moteurs comme les artères, mais en plus petit nombre.

Les anatomistes contemporains n'admettent plus l'existence des lymphatiques des veines ni des artères : il n'est pas vrai de dire, avec Breschet et Jean Cruveilhier, que la membrane interne des vaisseaux soit un lacis de vaisseaux lymphatiques.

§ III. — Développement.

Nous avons décrit, dans l'embryologie générale, l'origine des veines. Il nous reste à dire que Serres a démontré que les veines caves supérieures et inférieures sont primitivement doubles dans l'embryon humain, qu'elles s'approchent ensuite peu à peu de dehors en dedans, et finissent enfin par ne plus former qu'un tronc unique. La loi de conjugaison est donc applicable aux veines comme aux artères.

Anomalies veineuses. — Nous ne saurions nous associer à l'opinion de Meckel et de Cuvier, qui prétendent que les veines sont incomparablement moins sujettes aux anomalies anatomiques que les artères. Les veines nous ont paru, au contraire, bien plus sujettes aux anomalies dans les troncs de petit et de moyen calibre.

Les anomalies des veines caves sont rares. Il existe des exemples de double veine cave supérieure (Bochmer, Murray, Niemeyer, Müller), de double veine cave inférieure (Morgani, Hubert, Serres), de bifurcation prématurée de la veine cave inférieure (Zimmermann, Wilde, Petsche). Tous ces faits prouvent, d'après Serres, « que pour les aberrations de forme ou le nombre des parties organiques, l'anatomie pathologique n'est autre chose qu'une répétition de l'embryogénie ou la reproduction de l'anatomie comparative. »

§ IV. — Maladies chirurgicales.

Plaies des veines. — Les plaies des veines sont sans gravité quand la veine est petite ; un simple tamponnement suffit pour arrêter le cours du sang.

Quand la veine est très-grosse, la lésion devient plus dangereuse ; une plaie d'une grosse veine est aussi grave, sinon plus, qu'une plaie d'une grosse artère. Dans le cas de plaies des grosses veines, il faut avoir recours à la compression sur la plaie, comme dans le cas de plaie d'une petite veine. On a proposé de froncer les bords de la plaie et de jeter une ligature sur les bords ainsi relevés de la divi-

sion (ligature latérale). C'est une opération difficile, et qui demande que le vaisseau soit assez complétement découvert.

Inflammation. — On a donné le nom de *phlébite* à l'inflammation des veines. On a décrit une phlébite externe et une phlébite interne. La phlébite externe est l'inflammation phlegmoneuse de la tunique externe ou celluleuse. La phlébite externe est beaucoup plus rare que les coagulations sanguines spontanées intra-veineuses, maladie à laquelle on donne le nom de *phlébite interne* ou de phlébite proprement dite.

Les coagulations intra-veineuses ou *thrombus* se produisent généralement chez les sujets cachectiques, tuberculeux, cancéreux. Les caillots subissent, dans les veines oblitérées, des transformations qui les rendent *pseudo-membraneux* ou stratifiés, comme les dépôts formés dans les anévrysmes. L'inflammation de la tunique interne ne joue qu'un faible rôle dans les phénomènes des oblitérations veineuses (fig. 186).

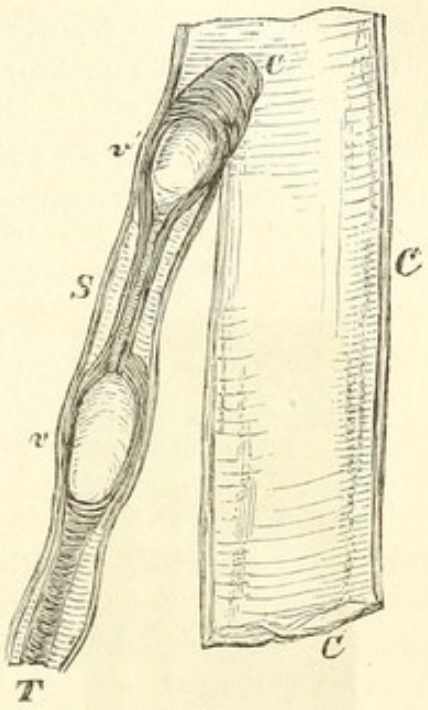

Fig. 186. — Thrombose de la veine saphène (*).

Embolies veineuses. — Il arrive quelquefois que des caillots formés dans les veines se trouvent transportés dans l'organe central de la circulation, et de là dans l'artère pulmonaire et ses branches. Les mouvements, l'aspiration de la poitrine, paraissent les causes principales qui peuvent entraîner un caillot sanguin et le rendre *migrateur*.

Les embolies parvenues au cœur peuvent déterminer la syncope et la mort subite. L'embolie est rare comme maladie chirurgicale ; cependant les causes traumatiques peuvent en déterminer la production. Le premier cas d'embolie chirurgicale a été découvert, à la Charité, par nous, à l'autopsie d'une femme qui était traitée pour une fracture de jambe. La phlébite et les coagulums se produisirent dans toutes les veines du membre, et la malade mourut un matin subitement, alors que l'état local paraissait amélioré. L'ouverture du cœur montra, à l'orifice de l'artère pulmonaire, un caillot bizarrement enroulé et tout à fait analogue, comme structure, aux coagulums qui existaient dans l'artère fémorale (1). La pièce fut présentée à l'Institut par le professeur Velpeau, qui en fit ressortir tout l'intérêt et la nouveauté.

(1) Benj. Anger, *Traité iconographique des maladies chirurgicales*, p. 25.

(*) S, veine saphène ; T, thrombus ; v, v', thrombus valvulaires se ramollissant et réunis par des caillots plus minces; C, bouchon continuant le thrombus et faisant saillie hors de l'embouchure de la saphène dans la crurale C.

Anévrysmes artério-veineux. — Les rapports des veines avec les artères expliquent la formation de l'anévrysme artério-veineux, et permettent de comprendre les nombreuses variétés de cette maladie si curieuse, observée pour la première fois par William Hunter, et décrite par lui au point de vue symptomatique; si complétement étudiée depuis par M. le professeur P. Broca (1) et Henry (de Nantes).

Il peut y avoir communication artério-veineuse sans tumeur (phlébartérie de Broca).

Mais le plus souvent il y a tumeur anévrysmale. Les tumeurs de l'anévrysme artério-veineux varient beaucoup dans leur forme et dans leurs rapports avec les artères et les veines.

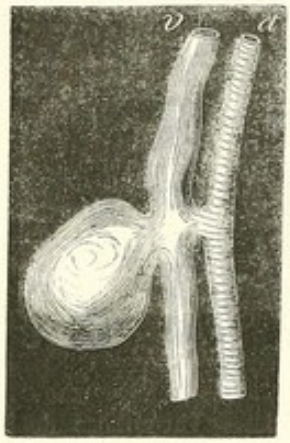

Fig. 187. — Sac anévrysmal annexé à la veine (*).

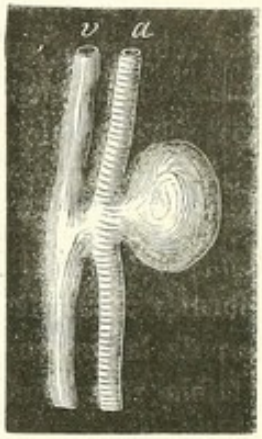

Fig. 188. — Sac anévrysmal annexé à l'artère (**).

Fig. 189. — Varice anévrysmale (***).

Le sac anévrysmal peut être annexé à la veine (fig. 187) ou annexé à l'artère (fig. 188). Dans ce cas, la communication artério-veineuse a lieu dans un autre point ; il y a phlébartérie et tumeur artérielle dans un cas, veineuse dans l'autre. Dans le premier cas, la veine a été traversée dans deux points et l'artère dans un seul, comme cela est représenté schématiquement (fig. 189). Dans l'autre cas, la veine a été traversée dans un seul point et l'artère dans deux. Ces anévrysmes à sacs annexés à l'artère seule ou à la veine seule se produiront surtout quand les deux vaisseaux sont intimement unis.

Mais si l'artère et la veine sont unis par un tissu cellulaire lâche, ou sont séparées par un certain espace, le sang s'épanchera entre les deux vaisseaux et formera un épanchement bientôt enkysté entre l'artère et la veine ou en côté. Le sac anévrysmal sera alors *intermédiaire* (fig. 190).

Le sac anévrysmal intermédiaire peut affecter, du reste, des variétés de forme

(1) Broca, *Des anévrysmes et de leur traitement*. Paris, 1856.

(*) *a*, artère ; *v*, veine ; *s*, sac développé au devant de l'artère. (Vidal, de Cassis.)

(**) *a*, artère ; *v*, veine ; *s*, sac développé au devant de la veine. (Vidal, de Cassis.)

(***) *a*, artère ; *v*, veine ; *o*, point où la lancette a d'abord piqué ; le point blanc qui est en face de la lettre *o* est l'ouverture de communication des deux vaisseaux. (Vidal, de Cassis.)

et de rapports considérables. Il peut être plus ou moins rejeté sur le côté des vaisseaux (fig. 191).

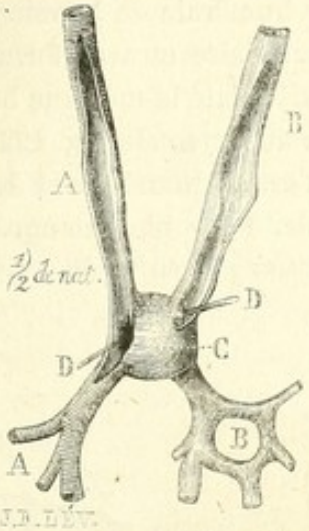

Fig. 190. — Anévrysme artério-veineux faux-consécutif intermédiaire (*).

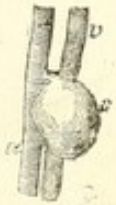

Fig. 191. — Anévrysme variqueux latéral (**).

Une variété bien curieuse de l'anévrysme artério-veineux a été observée par

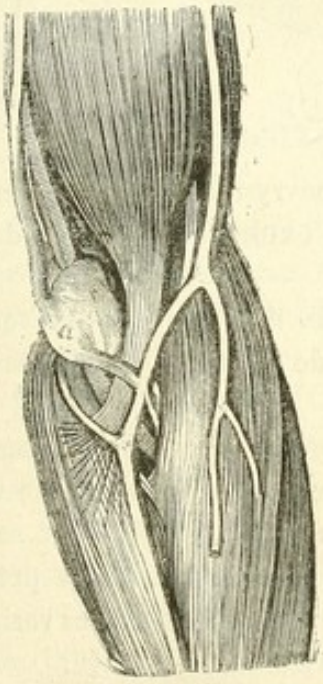

Fig. 192. — Anévrysme artério-veineux : la tumeur est vue par sa partie antérieure (***).

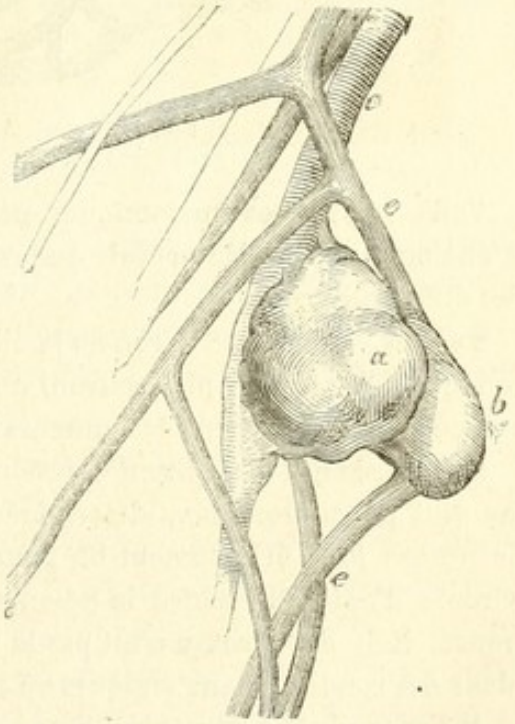

Fig. 193. — Le même anévrysme : la tumeur est vue de profil et de grandeur naturelle (****).

(*) A, A, artère humérale; B, B, veine; C, sac anévrysmal développé entre l'artère et la veine; D, D, style introduit de l'artère dans la veine, à travers le sac, pour montrer la communication entre les deux vaisseaux. D'après nature, pièce no 248 du musée Dupuytren, dessinée par M. le professeur Laugier.)

(**) *a*, artère; *v*, veine; *s*, sac développé sur le canal de communication de l'artère avec la veine. (Vidal, de Cassis.)

(***) *a*, sommet de l'anévrysme; il correspond à la blessure. (Vidal, de Cassis.)

(****) *a*, sac formé entre l'artère et la veine; *b*, dilatation de la veine médiane basilique vis-à-vis de la tumeur; *c*, artère brachiale; *e*, *e*, veine. (Vidal, de Cassis.)

Lenoir. L'anévrysme avait été produit par une saignée malheureuse. La veine ouverte était la médiane basilique, l'artère ouverte l'humérale.

Comme un espace notable sépare l'artère humérale de la veine médiane basilique, le sang s'était épanché dans le tissu cellulaire et avait formé un sac intermédiaire; mais, de plus, le sang artériel avait dilaté la médiane basilique et produit de plus, par sa dilatation, une tumeur anévrysmale (fig. 192 et 193).

Park a observé la communication entre l'artère humérale et deux veines, une satellite de l'humérale, l'autre sous-cutanée. Pour bien comprendre les principales conditions de cette forme d'anévrysme, il suffit de jeter les yeux sur la figure 194.

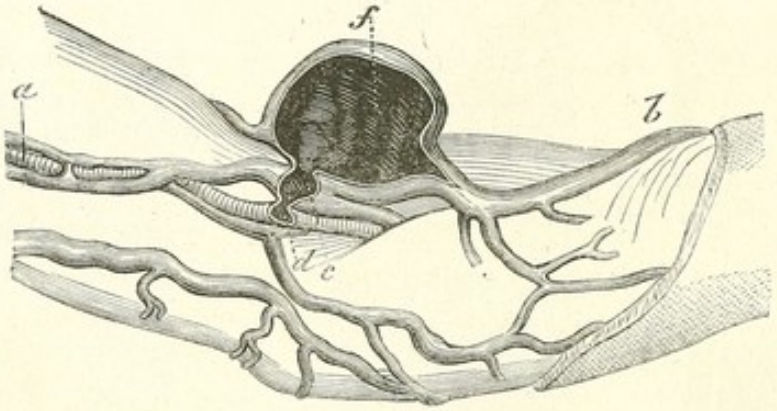

FIG. 194. — Anévrysme de Park (*).

Voilà les formes anatomiques principales de l'anévrysme artério-veineux. L'anatomie permet de prévoir que ces formes sont de nature à se modifier dans les différentes régions.

Varices. — On appelle *varices* la dilatation des veines. Il est rare qu'une seule veine soit dilatée; le plus souvent un grand nombre de veines sont dilatées en même temps et forment des tumeurs enroulées.

Les causes qui concourent à produire les varices sont nombreuses; et toutes ne sont pas suffisamment déterminées : la pression de la colonne sanguine sur les veines joue évidemment un grand rôle; car c'est dans les veines où le sang circule d'ordinaire contre la pesanteur, que les varices se montrent de préférence. Mais cette cause n'est pas la seule, et l'on a vu se manifester des varices dans des conditions anatomiques où cette cause ne pouvait être invoquée.

A. Verneuil (1) a démontré, d'une façon très-remarquable, que les veines profondes des membres étaient plus souvent variqueuses que les veines superficielles; et que, dans tous les cas de varices des veines superficielles, il y avait aussi varices des veines profondes. Verneuil est allé plus loin, et a fait voir que dans bien des cas, les varices des veines profondes tenaient à l'étranglement de troncs veineux entre quelques anneaux contractiles des muscles (anneau du soléaire pour la

(*) *a*, artère humérale ; *b*, veine médiane ; petit anévrysme formé par l'une des veines humérales profondes *d*, communication entre l'anévrysme précédent et l'artère humérale ; *f*, sac anévrysmal formé par la veine médiane basilique ; il communique avec le petit anévrysme profond *c*.

jambe). Le même auteur a démontré que dans les varices des membres, ce sont souvent des veines peu visibles à l'état normal qui se dilatent de manière à devenir les plus apparentes : ainsi, à la cuisse, la saphène interne ne prend généralement pas part aux varices si communes et souvent si volumineuses de la région, etc.

Le sang se coagule souvent dans les varices; et il peut en résulter l'oblitération du canal : c'est là la guérison spontanée des varices, mode que l'art peut imiter et provoquer (injections coagulantes).

Entrée de l'air dans les veines. — Par leurs expériences, Barry et Poiseuille ont démontré l'influence du mouvement de l'inspiration sur la circulation veineuse : au moment de l'inspiration, l'air de la poitrine, se raréfiant par la dilatation de cette cavité, la pression de l'atmosphère l'emporte sur celle de l'air qui y est renfermé, et le sang des jugulaires tend à se précipiter dans le thorax. Au contraire, dans l'expiration, la poitrine se resserrant, la pression de l'air intérieur devient plus grande, les veines sont comprimées, et par suite le sang de ces vaisseaux reflue dans la poitrine.

Si une veine située dans la zone d'aspiration de la poitrine se trouve ouverte pendant l'inspiration, l'air pourra pénétrer en sifflant dans sa cavité, et de là dans le cœur. Il en résulte généralement des accidents cardiaques graves, et quelquefois la mort subite par syncope.

ARTICLE III. — CANAUX ARTÉRIO-VEINEUX.

Dans un grand nombre de régions, les artères communiquent avec les veines par des canaux anastomotiques plus volumineux que les capillaires.

On rapporte d'ordinaire l'honneur de la découverte de ce nouveau système à M. Sucquet. Cependant, quelques années avant les recherches de cet anatomiste, J. Péan, chirurgien des hôpitaux, avait appelé l'attention sur eux, et les avait démontrés dans une série de préparations admirablement injectées et que l'on peut voir encore dans les musées de la Faculté.

J. P. Sucquet (1), qui le premier les a décrits et fait dessiner dans un remarquable travail, leur a donné le nom de *voies de la circulation dérivative*, en vue d'idées physiologiques d'une grande vérité. On les rencontre à la face (fig. 195), à la voûte du crâne, dans la langue, autour des articulations, dans la peau de la plante du pied et de la paume de la main. Les canaux artério-veineux sont parfaitement visibles à l'œil nu.

Quelques anatomistes paraissent regarder ces nouvelles voies anastomotiques comme produites par la dilatation des vaisseaux capillaires; mais l'attention est depuis trop peu de temps appelée sur eux pour qu'on puisse émettre une opinion complète sur leurs fonctions.

(1) Sucquet, *Bulletin de l'Académie de médecine*, 1856, p. 144. — *Anatomie et physiologie. Circulation du sang : D'une circulation dérivative dans les membres et dans la tête chez l'homme*. Paris, 1862.

Le rôle physiologique et pathologique des canaux artério-veineux peut être facilement déduit de leur disposition anatomique; mais l'observation clinique

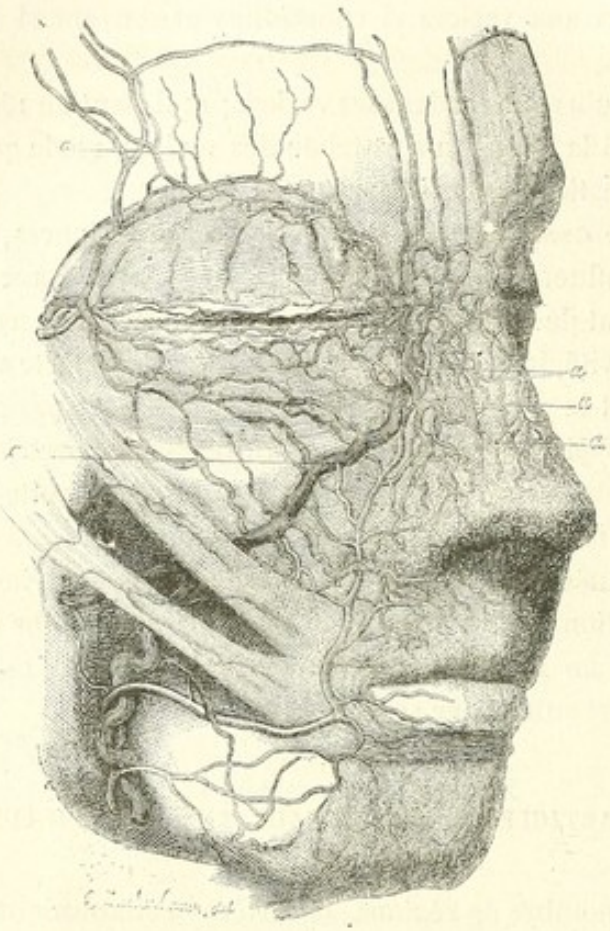

Fig. 195.—Vaisseaux artério-veineux de la face, d'après une préparation de M. Péan (*).

n'a fourni, jusqu'à présent, aucun document pour l'histoire pathologique de ce système. C'est grâce à ces larges voies anastomotiques, que le sang peut se porter en quelques instants avec une grande abondance dans les téguments de la face, sous l'influence de l'action nerveuse.

ARTICLE IV. — CAPILLAIRES.

Dans tous les tissus vasculaires le sang passe des dernières ramifications artérielles dans les veinules les plus petites, en traversant de petits vaisseaux microscopiques, entre les mailles desquels se trouve la substance proprement dite de nos organes. Les artérioles les plus déliées contractent les unes avec les autres des anastomoses de plus en plus nombreuses en se ramifiant, et ces anastomoses finissent par constituer un réseau continu, d'où naissent les commencements des veines.

Ces réseaux de transition, dans lesquels les vaisseaux ne sont plus des

(*) *a*, *a*, *a*, anastomoses artério-veineuses non capillaires de la face. (Musée Orfila, n° 564.)

artères et ne sont cependant pas encore des veines, constituent les *vaisseaux capillaires*.

La figure 196 présente, d'après Virchow (1), un bel exemple de réseaux ca-

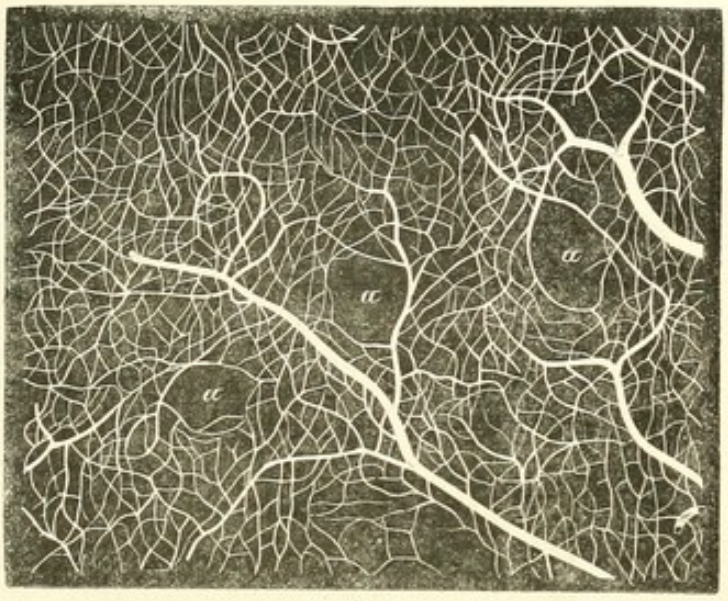

Fig. 196. — Capillaires du corps strié d'un aliéné étudiés sans injection (*).

pillaires : c'est une préparation faite sur le corps strié d'un aliéné mort à la suite d'une hypérémie du cerveau. La coupe a été faite perpendiculairement au corps strié : les vaisseaux sont injectés naturellement. De distance en distance, les points *a a* répondent à la coupe transversale des fibres nerveuses qui se dirigent vers la moelle épinière ; les vaisseaux ne pénètrent pas dans leur intérieur. Dans le reste de la pièce, qui est occupé par la substance grise du corps strié, on remarque au contraire le réseau très-fin des capillaires. Quelques gros vaisseaux sont aussi visibles ; ils se ramifient et constituent un réseau très-fin ; mais, si fin que soit ce réseau, on ne peut dire que chaque élément de la substance cérébrale est en contact avec un capillaire.

Henle (2) et Ch. Robin (3) comprennent, sous le nom de *capillaires*, tous les vaisseaux d'une grande ténuité ; tandis que Kœlliker, Virchow et Ranvier (4) définissent les capillaires par leur structure et non par leur diamètre ; pour eux, les vrais capillaires sont les seuls vaisseaux dépourvus d'éléments musculaires de la vie organique, et ils ne doivent point être confondus avec les artérioles capillaires et les veinules capillaires.

(1) Virchow, *la Pathologie cellulaire*. Paris, 1866, p. 64.

(2) Henle, *Anatomie générale et Encyclopédie anatomique*, trad. par Jourdan. Paris, 1847.

(3) Robin, *Dictionnaire de médecine*, 12e édition. Paris, 1865, art. Capillaire.

(4) Ranvier, *Nouveau Dictionnaire de médecine et de chirurgie pratiques*. Paris, 1867, t. VI, art. Capillaire.

(*) *a*, *a*, espaces dépourvus de vaisseaux répondant aux fibres nerveuses qui traversent le corps strié. — Grossissement : 80 diamètres. (Virchow.)

Nous n'adopterons pas cette dernière division, qui nous paraît éliminer du système capillaire des vaisseaux qui, au point de vue des autres propriétés et des fonctions, sont complétement analogues, et jouent dans l'organisme un rôle entièrement identique, par cette raison que la transition du vaisseau musculaire au vaisseau non musculaire se fait d'une façon tout à fait insensible (fig. 197).

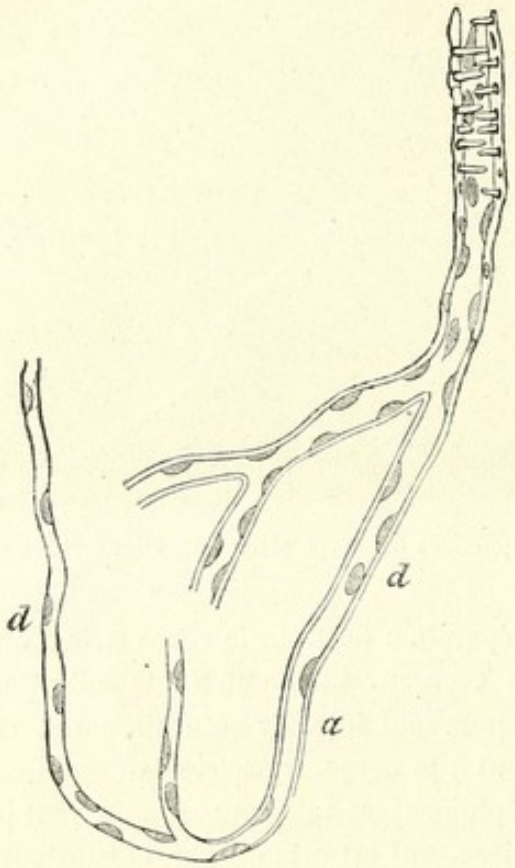

Fig. 197. — Vaisseaux les plus fins du côté des artères (*).

§ I. — Structure et propriétés.

Nous admettons avec Robin trois variétés de capillaires sanguins.

Première variété (fig. 198). — *Capillaire à une seule tunique.* — Elle comprend les vaisseaux les plus petits, n'offrant pas une dimension de beaucoup supérieure à $0^{mm},007$ (diamètre du globe sanguin).

La tunique qui seule forme la paroi du vaisseau, est transparente, et dans sa substance se voient des noyaux ovoïdes à grand diamètre, dirigés parallèlement à l'axe du vaisseau.

Deuxième variété. — *Capillaires à deux tuniques.* — La plus interne est la tunique que nous retrouvons unique dans la première variété. La tunique externe, qui lui est intimement unie, s'en distingue par des noyaux plus allongés et à grand axe perpendiculaire à l'axe du vaisseau.

Troisième variété. — *Capillaires à trois tuniques.* — Les deux tuniques internes ne

(*) *a*, membrane amorphe des capillaires; *d*, *d*, noyaux de cette membrane. (Kœlliker.)

sont autre chose que celles que nous avons vues dans la deuxième variété. La troisième tunique est formée de fibres lamineuses longitudinales. Ces capillaires de la troisième variété sont, en un mot, par la structure et aussi par les fonctions, des *artérioles* ou des *veinules*.

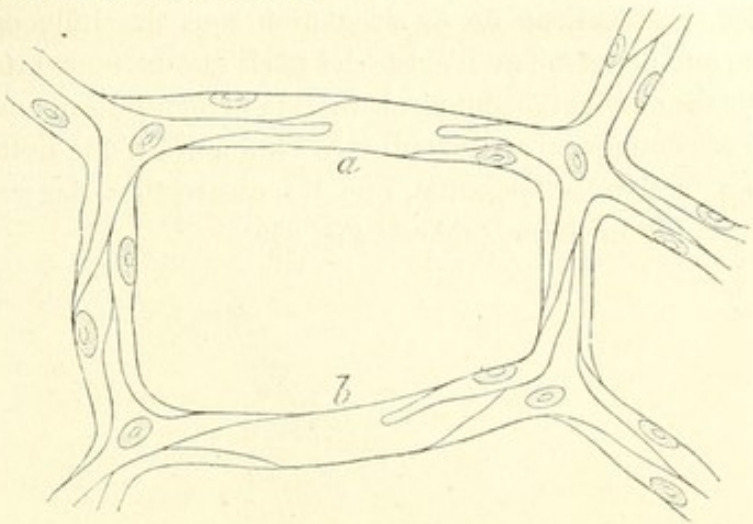

Fig. 198. — Capillaire de la première variété. — D'après Chizonszczewsky (*).

La forme générale des capillaires varie beaucoup d'un organe à un autre. Les intestins, la rate, la langue, le cerveau (fig. 199), les muscles présentent des vaisseaux capillaires qui tous ont des physionomies particulières. Les formes différentes des capillaires sont en rapport avec des différences dans la nutrition et les fonctions des tissus.

Le professeur Charles Robin (1) a découvert que dans le cerveau, les petites artères et les capillaires sont enveloppés par une membrane complétement amorphe, distante de la paroi externe de ces vaisseaux (fig. 199).

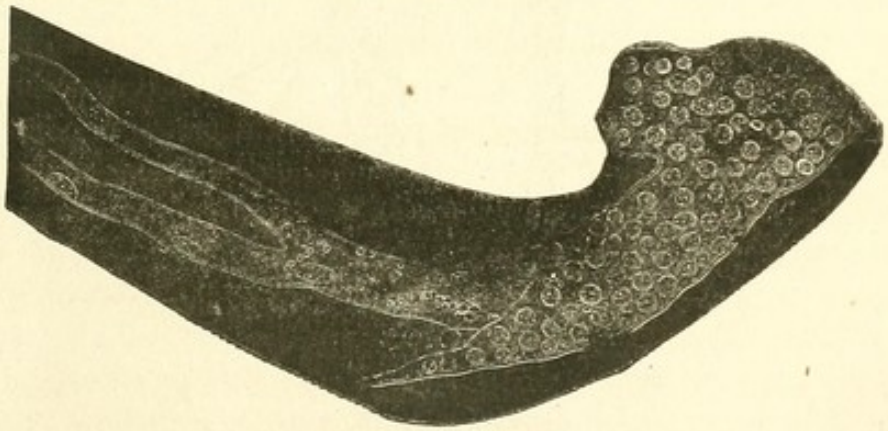

Fig. 199. — Vaisseau capillaire du cerveau entouré de sa gaîne lymphatique. D'après Ch. Robin.

Il en résulte un espace en forme de manchon, au centre duquel se trouve le vaisseau sanguin.

(1) Ch. Robin, *Structure des capillaires de l'encéphale* (*Journal de physiologie* de Brown-Séquard, Paris, 1859, t. II).

(*) La paroi de ces vaisseaux est tapissée par des cellules allongées. En *a* et en *b*, les cellules ont été détachées au moment de l'injection.

Robin a reconnu, dans cet espace, des éléments de la lymphe, et His serait arrivé, au moyen d'injections, à démontrer la communication directe de ces espaces avec les vaisseaux lymphatiques.

Nerfs des capillaires. — Sans aucun doute, les vaisseaux capillaires reçoivent des nerfs. Les modifications de la circulation sous des influences nerveuses montrent bien que de même qu'il existe des nerfs vaso-moteurs artériels, il existe aussi des nerfs vaso-moteurs capillaires, mais la démonstration anatomique n'en a pas encore été donnée. C'est surtout sous l'influence d'une irritation traumatique (piqûre ou action cautérisante), que les contractions des vaisseaux capillaires se montrent d'une façon évidente (fig. 200).

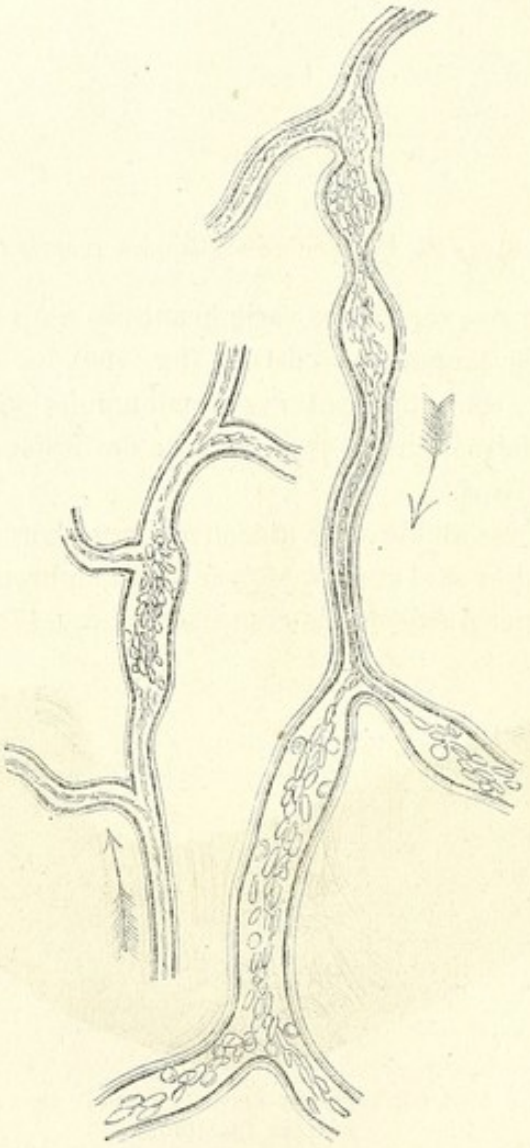

Fig. 200.— Contraction irrégulière des petits vaisseaux de la membrane natatoire d'une grenouille. La contraction a été provoquée par une irritation. — D'après Wharton Jones (1).

(1) Wharton Jones, *On the Study of the Blood and Blood-vessels in Inflammation* (*Guy's Hospital Reports*, 1851, t. VII).

§ II. — Développement.

D'après les études faites par Schwann, dans la membrane proligère du poulet, les vaisseaux capillaires naissent de cellules qui, placées au milieu des éléments d'autres tissus, poussent de différents côtés des prolongements étoilés, analogues aux appendices des cellules pigmentaires. Ces appendices ou prolongements viennent à se rencontrer, ils se soudent; les parois qui en séparent les cavités cellulaires se rompent, et il en résulte un réseau dont le calibre est d'abord fort inégal, renflé au niveau des cellules, et diminué à leur point de jonction. Plus tard, le canal cellulaire se régularise, et il ne reste bientôt plus de trace des étranglements primitifs (fig. 201).

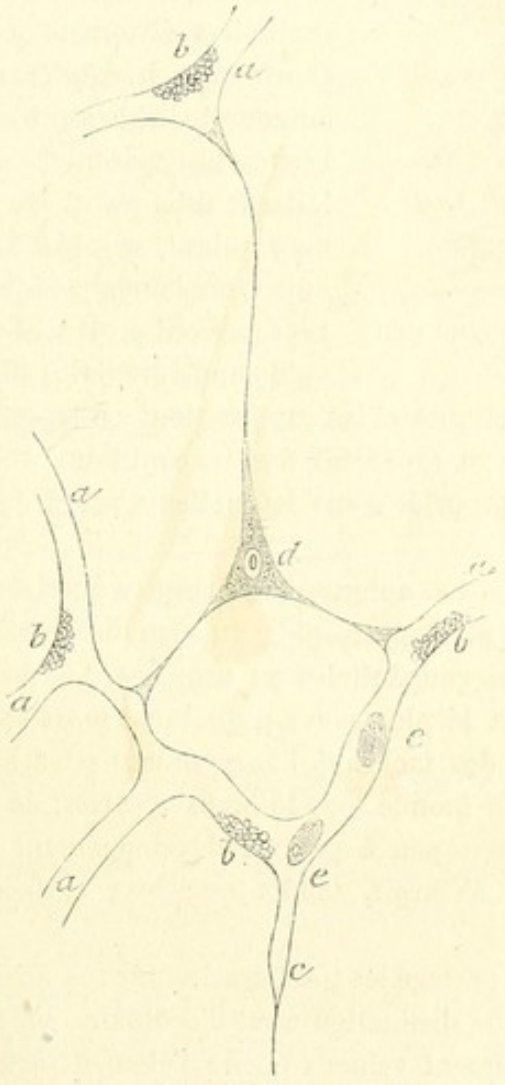

Fig. 201. — Capillaires de la queue d'un têtard (*).

Il peut se former des capillaires nouveaux dans des productions pathologiques, d'après le type décrit par Kœlliker : des réseaux de cellules plasmatiques (cellules

(*) *a*, capillaires développés; *b*, noyau et restes du contenu des cellules formatrices primitives; *c*, prolongements d'un vaisseau terminés en cul-de-sac; *d*, cellule formatrice étoilée, reliée par trois prolongements avec autant de prolongements de capillaires déjà creux; *e*, corpuscules sanguins renfermant encore quelques granulations. — Grossissement : **350** diamètres. (Kœlliker.)

d'origine du tissu cellulaire, Virchow) entreraient en communication avec des capillaires, au moyen des prolongements en pointe qu'elles présentent, puis s'élargissant peu à peu, elles seraient enfin traversées par les globules sanguins.

§ III. — Fonctions et maladies chirurgicales.

Inflammation. — C'est dans le tissu capillaire que paraissent se passer les phénomènes principaux de l'inflammation. Le premier phénomène matériel observé dans un tissu qui commence à s'enflammer, est une grande accumulation de sang dans les vaisseaux capillaires (congestion). Puis les capillaires distendus par l'afflux sanguin se contractent irrégulièrement, ce qui est parfaitement visible au microscope dans les membranes transparentes ; enfin les capillaires se laissent dilater, et les globules sanguins, s'y accumulant, semblent en quelque sorte les engorger. Pendant ce temps, d'autres capillaires s'ouvrent à côté et établissent un circulation supplémentaire (fig. 202).

FIG. 202. — Capillaires ayant subi l'inflammation (*).

Les exsudations plastiques et les suppurations ne tardent pas à se produire, si le courant sanguin ne se reproduit pas, les capillaires étant oblitérés ; ces exsudats présentent des propriétés sur lesquelles nous avons appelé déjà l'attention (1).

Tumeurs érectiles. — Les auteurs de chirurgies décrivent les tumeurs érectiles comme produites par un hypertrophie du système capillaire d'une région. Les tumeurs érectiles sont congénitales ou acquises. Les premières sont plus communes, se manifestant le plus souvent quelques jours après la naissance ; elles forment sur la peau des taches qui ressemblent assez bien à des morsures de puce, connues dans le monde sous le noms d'*envies*, de *nævi materni*. D'abord petites, elles acquièrent peu à peu un développement de plus en plus considérable, leur base s'élargit, tandis que leur surface s'élève au-dessus de la peau.

On a généralement partagé les tumeurs érectiles en artérielles et en veineuses. Nous devons dire que la distinction n'est d'ordinaire pas facile à faire, et que la prédominance de l'élément veineux ou de l'élément artériel n'est pas facile à établir.

Le plus grand nombre des tumeurs érectiles, en effet, présente une vascularité spéciale qui tient le milieu entre celle des veines et celle des artères.

Première espèce. — *Tumeurs artérielles.* — Elles sont formées en grande partie

(1) Voy. Pus.

(*) *a*, *v*, artériels resserrés ; *d*, capillaires intermédiaires.

par les capillaires artériels. Elles sont d'un rouge vif, plus superficielles à la peau que les tumeurs veineuses, offrant des pulsations isochrones à celles du pouls, cessant de battre quand on exerce une pression sur elles ou sur les troncs qui leur donnent naissance, etc.

Deuxième espèce. — Tumeurs veineuses. — Elles sont formées en grande partie par les capillaires veineux ; elles sont de couleur bleuâtre, mollasses, sans pulsations, etc. : elles se montrent tantôt à la naissance, tantôt plus tard. Habituellement elles prennent leur origine dans le tissu cellulaire sous-cutané ou sous-muqueux; leur siége de prédilection se trouve encore à la tête, mais principalement dans l'épaisseur des lèvres et des joues.

Les tumeurs érectiles veineuses sont d'une couleur bleuâtre, bien différente du rouge vif des tumeurs artérielles, et c'est au-dessous de cette tache que se développe la tumeur qui, bien limitée d'abord, devient ensuite irrégulière : des veines d'un calibre variable apparaissent à la peau et la recouvrent. Il n'y a jamais de pulsations, de frémissement ni de mouvements d'expansion. Elles se gonflent et se colorent d'un noir prononcé pendant les cris, les efforts, et lorsqu'on arrête le cours du sang, pour s'affaisser quand on les comprime. Leur volume peut devenir très-considérable, au point que le tissu soit musculaire, soit cellulaire, disparaisse et se trouve remplacé par le tissu érectile. Les dangers auxquels elles exposent sont moins grands que ceux des tumeurs artérielles, et elles sont en outre plus rares que les premières. On cite des exemples de ces tumeurs qui se sont allongées et rétrécies au point de former une base pédiculée.

On a souvent confondu avec les tumeurs érectiles des tumeurs formées d'une partie solide et d'un grand nombre de vaisseaux. La partie solide est quelquefois graisseuse, souvent fibro-graisseuse, etc. La dénomination de tumeur érectile ne nous paraît applicable qu'aux simples dilatations hypertrophiques des capillaires.

ARTICLE V. — VAISSEAUX LYMPHATIQUES.

Tous les vaisseaux que nous avons étudiés jusqu'à présent renferment du sang.

Nous avons à décrire maintenant un système vasculaire renfermant un liquide différent du sang, c'est le *système lymphatique*.

Tous les tissus et tous les organes ne contiennent pas de lymphatiques; mais on peut s'assurer facilement que les lymphatiques se rencontrent dans le plus grand nombre des régions (fig. 203).

Nous pouvons dire, dès à présent, quels sont les organes les plus riches en lymphatiques, quels sont les plus pauvres, quels sont ceux qui n'en renferment pas (fig. 203).

Les organes très-riches en lymphatiques sont : 1° la peau, 2° les muqueuses. Au second rang nous mettons le poumon, le foie, le tube digestif, les muscles, etc.

Les lymphatiques des muscles viscéraux ont fourni matière à bien des discus-

sions. Les uns ont prétendu que les lymphatiques de la plèvre, du diaphragme, naissaient de la séreuse qui recouvre les fibres musculaires; les autres, du muscle

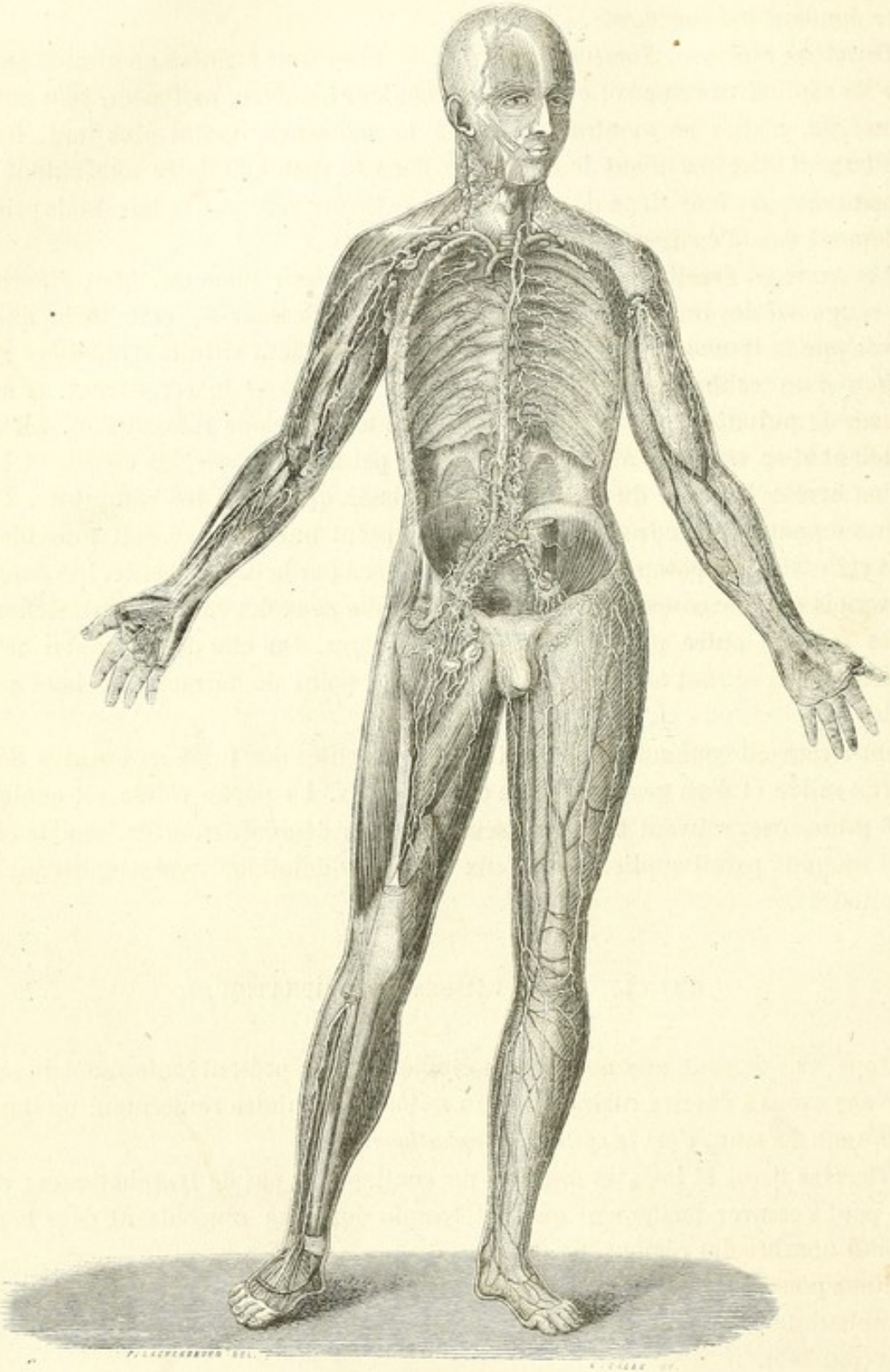

Fig. 203. — Tableau du système lymphatique de l'homme.

lui-même. Sappey, après de nombreuses recherches, fait naître les lymphatiques des muscles viscéraux dans l'épaisseur même des fibres musculaires, par des

racines qui forment ensuite des réseaux à la surface des muscles. Il ne considère donc pas ces lymphatiques comme tirant leur origine du feuillet viscéral de la séreuse (plèvre, péritoine) qui enveloppe les viscères, à parois musculeuses : les séreuses ne renferment pas de lymphatiques.

Parmi les organes qui ne renferment pas de lymphatiques, nous mentionnerons : les membranes des artères et des veines, les ligaments et les aponévroses, les os, le tissu cellulaire.

Le système lymphatique est formé de *réseaux*, de *canaux* ou *vaisseaux* et de *ganglions*.

Réseaux. — Les réseaux lymphatiques occupent, dans la peau et les muqueuses, la partie la plus superficielle du derme, c'est-à-dire dans celle qui se trouve immédiatement au-dessous de l'épiderme; ils sont formés d'une multitude de petits vaisseaux anastomosés par des branches si nombreuses, que, dans les belles injections, les mailles de tissu conjonctif qui sont interposées semblent disparaître, et que la surface se couvre d'une manière en apparence uniforme.

Tous les réseaux ne sont point également riches: parmi les plus beaux, nous signalerons ceux du pavillon de l'oreille, de la voûte du crâne, du scrotum, de la muqueuse du gland, de la plante du pied, de la paume de la main et de la face palmaire des doigts.

A l'étude des réseaux (fig. 204) se rattache la question de l'origine des vaisseaux

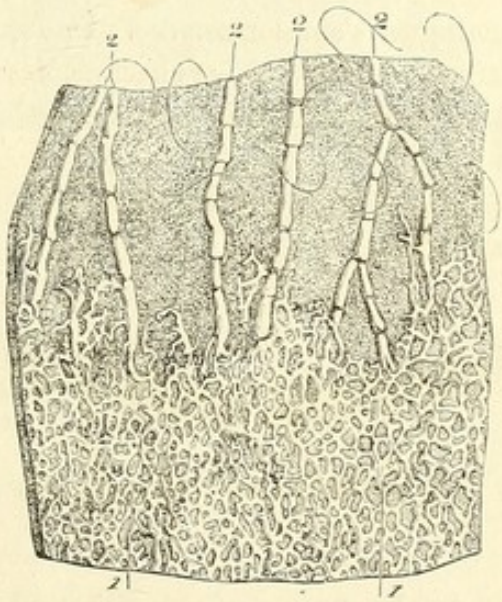

Fig. 204. — Réseau et radicules lymphatiques (*).

lymphatiques, un des points les plus difficiles et les moins élucidés de l'anatomie.

Malpighi pensait que les vaisseaux lymphatiques venaient des follicules glan-

(*) 1, 1, réseau lymphatique profond ou sous-dermique de la peau ; 2, 2, 2, vaisseaux ou radicules partant de ce réseau et s'adossant à la face interne des téguments dont ils s'éloignent bientôt pour plonger dans l'épaisseur de la couche cellulo-graisseuse sous-cutanée.

dulaires, opinion évidemment erronée. On les a fait venir des conduits excréteurs des glandes, opinion aussi facile à renverser.

Aselli admettait que les lymphatiques s'ouvrent dans les intestins par « de petites têtes spongieuses pareilles à celles des sangsues ». Ces bouches absorbantes, décrites par Aselli, ont été admises depuis par un grand nombre d'auteurs, parmi lesquels il faut nommer Bichat. Mais la question ne saurait plus faire maintenant l'objet du moindre doute. Les seuls orifices qui s'ouvrent dans l'intestin sont les conduits des glandes; et jamais on n'a démontré la communication directe d'un lymphatique avec la cavité du tube digestif.

On doit regarder les lymphatiques comme commençant par un système de canalicules, véritable système capillaire lymphatique, faisant partie de la structure des organes et mêlé aux éléments composants des tissus.

Vaisseaux. — Des réseaux lymphatiques partent des vaisseaux en nombre plus ou moins considérable, marchant toujours parallèlement les uns aux autres, et le plus souvent situés à la face interne des membres.

Les vaisseaux lymphatiques des membres sont superficiels ou profonds. Les superficiels accompagnent les veines sous-cutanées, les profonds accompagnent les veines et les artères principales des membres. Ils sont régulièrement cylindriques; leur volume est plus considérable à la racine des membres qu'au voisinage de la main et du pied; mais ils n'augmentent que très-peu dans un espace assez considérable.

Les vaisseaux lymphatiques s'anastomosent d'une façon toute particulière : d'ordinaire un lymphatique se bifurque, et chacune des branches résultant de sa division se rend plus ou moins haut et après un trajet plus ou moins long dans les vaisseaux voisins.

Valvules. — Les vaisseaux lymphatiques renferment des valvules (fig. 205) dans toutes les parties du corps.

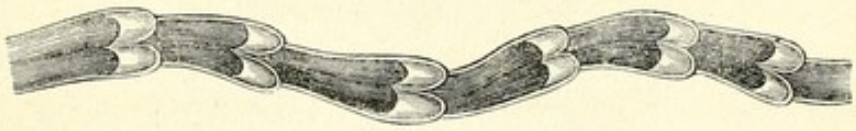

Fig. 205. — Valvules des vaisseaux lymphatiques.

Ces valvules sont peu nombreuses dans les lymphatiques de la tête et dans les gros troncs lymphatiques, le canal thoracique en particulier.

Les valvules des lymphatiques sont disposées par paires, comme celles des veines, et paraissent remplir les mêmes usages. A leur niveau existent des renflements qui donnent aux vaisseaux l'aspect noueux.

Vaisseaux déférents. — Les anatomistes anciens donnaient le nom de *vaisseau déférent* à tout vaisseau lymphatique provenant, soit de la peau, des intestins, etc., pour se terminer dans une glande.

Les vaisseaux chylifères (fig. 206) ont à peine parcouru un petit espace, qu'ils

traversent un ganglion. Cet espace ne dépasse guère, dans le mésentère, 5 à 6 centimètres. Mais aux membres, le vaisseau déférent parcourt souvent une longueur d'un mètre et même plus avant d'arriver à la glande dans laquelle il se jette. Un ganglion reçoit le plus souvent un plus ou moins grand nombre de vaisseaux lymphatiques déférents. Quelquefois un des ganglions des membres reçoit en même temps des lymphatiques venant de la superficie et des lymphatiques venant de la profondeur. Ainsi, il est ordinaire de voir à l'aine des ganglions auxquels viennent se rendre en même temps des lymphatiques superficiels satellites de la saphène interne, et des lymphatiques profonds satellites de l'artère fémorale.

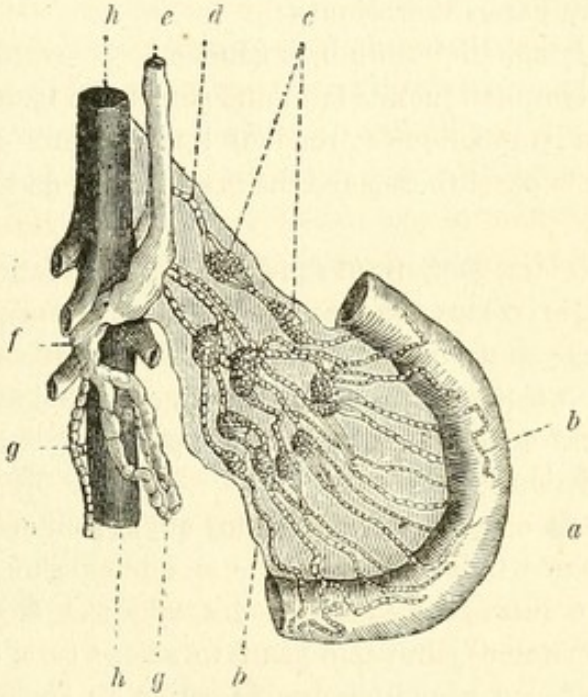

FIG. 206. — Système chylifère (*).

Vaisseaux efférents. — On donne le nom de *vaisseaux efférents* aux vaisseaux qui sortent des glandes par le côté opposé à celui des *déférents*.

Les vaisseaux déférents sont presque toujours plus nombreux que les vaisseaux efférents, qui sortent de la glande. On voit quelquefois à l'aine dix ou douze déférents pour une glande qui ne présente qu'un seul vaisseau efférent. Le vaisseau efférent sort de la glande de la même manière que le vaisseau déférent y entre, c'est-à-dire par des racines extrêmement ténues et radiées.

Les vaisseaux efférents sont toujours beaucoup moins volumineux que les vaisseaux déférents.

D'après Haller et quelques anatomistes, un lymphatique pourrait passer à

(*) *a*, portion de l'intestin grêle; *b*, *b*, radicules des vaisseaux chylifères; *c*, ganglions mésentériques; *d*, vaisseaux chylifères à leur sortie de ce ganglion; *e*, canal thoracique; *f*, réservoir de Pecquet; *g*, *g*, vaisseaux lymphatiques des extrémités inférieures se rendant au canal thoracique; *h*, *h*, artère aorte, le long de laquelle ce canal remonte pour gagner la veine sous-clavière.

travers un grand nombre de glandes avant de se terminer dans le tronc commun des lymphatiques.

Terminaison des vaisseaux lymphatiques dans les veines. — Le système lymphatique est un diverticulum du système veineux. Le canal thoracique et la grande veine lymphatique reçoivent les lymphatiques de tout le corps (fig. 203) et se rendent dans les veines sous-clavières, au voisinage du point d'abouchement avec les jugulaires internes. Le canal thoracique, à sa terminaison, se partage en un certain nombre de branches qui perforent les parois de la veine sous-clavière et s'ouvrent séparément dans sa cavité.

Au canal thoracique se rendent :

1° Les lymphatiques des membres inférieurs, de l'abdomen, du poumon et de la moitié gauche des parois thoraciques ;

2° Les vaisseaux lymphatiques du bras gauche ;

3° Les vaisseaux lymphatiques de la moitié gauche de la tête et du cou.

A la grande veine lymphatique se rendent les vaisseaux du poumon droit, de la moitié droite de la paroi thoracique du bras droit et de la moitié droite de la tête et du cou.

En 1825, Lippi déclara, s'appuyant sur des injections pratiquées chez l'homme, les mammifères et les oiseaux, que les lymphatiques des organes digestifs communiquaient au moyen de rameaux volumineux avec la veine porte, la veine cave supérieure et quelques-unes de leurs divisions : Lippi fit même dessiner ces anastomoses (1) ; mais quand il voulut les démontrer à Paris, il ne parvint point à entraîner la conviction.

Les anatomistes modernes et contemporains qui se sont occupés de la question repoussent l'opinion de Lippi ; c'est à peine si quelques-uns admettent encore des communications intra-ganglionnaires des veines et des lymphatiques : les recherches contemporaines paraissent peu favorables à cette dernière opinion.

Ganglions. — Dans un grand nombre de points du système lymphatique, se rencontrent des organes glanduliformes, nommés ganglions lymphatiques (fig. 207), qui sont l'aboutissant de certains vaisseaux (vaisseaux afférents) et l'origine de certains autres (vaisseaux efférents).

Les ganglions lymphatiques sont en nombre considérable. Ils siégent d'ordinaire en quantité plus considérable à la racine des membres et au devant de la colonne vertébrale lombaire.

La couleur des ganglions lymphatiques est différente dans les différentes parties du corps et selon différentes circonstances. Chez l'enfant, ils sont plus rouges que chez l'adulte, et chez le vieillard ils sont de couleur plus blanche. D'après Cruikshank (2), les ganglions qui sont immédiatement sous la peau sont plus rouges que ceux qui sont renfermés dans le bas-ventre ou la poitrine. Les gan-

(1) Regolo Lippi, *Illustrazioni fisiologiche e patologiche del sistema linfatico-chilifero, mediante la sio erta di un gran numero di communicazioni di esso col venoso.* Firenze, 1825.

(2) Cruikshank, *The Anatomy of the absorbing Vessels of the Human Body.* London, 1786.

glions de la cuisse ou du bras supportent une plus forte colonne de mercure sans se rompre que les glandes du mésentère (fig. 207).

FIG. 207. — Ganglion lymphatique avec vaisseaux afférents et efférents.

Les glandes situées à la racine des poumons sont communément noirâtres quand les sujets sont déjà avancés en âge : cette coloration noirâtre des ganglions lymphatiques bronchiques tient, d'après les recherches de Natalis Guillot, à l'interposition, dans la substance du ganglion, de petites parcelles de charbon qui cheminent lentement entre les tissus et qui sont absorbées pendant la respiration. C'est la même cause qui produit la *mélanose pulmonaire charbonneuse* des vieillards.

§ I. — Structure des vaisseaux et des ganglions.

Les vaisseaux lymphatiques sont composés de trois tuniques :

1° Une interne épithéliale ;

2° Une moyenne musculaire ;

3° Une externe celluleuse.

Les lymphatiques sont formés d'éléments anatomiques disposés sur le modèle des vaisseaux sanguins. Les capillaires lymphatiques sont formés d'une seule membrane hyaline présentant à peine quelques noyaux.

Les ganglions lymphatiques ont extérieurement une surface lisse et unie qu'ils doivent à l'existence d'une enveloppe cellulo-fibreuse enveloppant, dans leur parenchyme, de nombreux prolongements. La disposition de cette lame fibreuse et le peu d'adhérence qu'elle présente avec les autres tissus de la région expliquent leur mobilité si grande, que, au creux de l'aisselle et à l'aine, ils peuvent être tirés en bas, poussés en haut et portés de côté et d'autre. En conséquence de cette mobilité, ils peuvent jusqu'à un certain point, suivant l'observation de Hunter, éluder les coups, de même que les testicules dans le scrotum : les glandes lymphatiques sont toujours très-mobiles, et quand elles adhèrent fermement à la peau ou aux parties subjacentes, c'est toujours, dit Hunter, à la suite de quelques maladies.

Malpighi a décrit, dans les ganglions lymphatiques, une seconde tunique formée de fibres musculaires internes par rapport à la tunique fibreuse que nous venons d'étudier, et dont l'usage serait de chasser les fluides qui, sans cela, seraient sujets à stagner dans les cellules des glandes. Nuck a donné une description

assez semblable à celle de Malpighi, mais nous pouvons, aujourd'hui que les observations microscopiques ont acquis une grande précision, rejeter avec Haller l'existence de cette tunique.

Artères et veines des ganglions. — Les artères des ganglions lymphatiques sont nombreuses et viennent des artères de la région. Elles forment quelquefois un tronc commun qui entre par une de leurs extrémités, et qui se ramifie ensuite dans toute leur étendue. Les ramifications artérielles dans un ganglion lymphatique sont si nombreuses, qu'après une injection heureuse au vermillon, la glande prend une couleur rouge uniforme.

Les veines des ganglions sont aussi faciles à injecter que leurs artères. Elles sortent de différents côtés des glandes; elles sont plus volumineuses et généralement plus nombreuses que les artères.

Les glandes ou ganglions lymphatiques, indépendamment des vaisseaux sanguins qui les abordent, sont en général couverts d'un réseau délicat de vaisseaux lymphatiques.

Nerfs des ganglions. — Boerhaave regardait les ganglions lymphatiques comme extrêmement sensibles, et les croyait par conséquent fournis d'un grand nombre de nerfs. C'est probablement la douleur qui accompagne ordinairement les adénites qui le porta à tirer cette conclusion, car il ne paraît pas avoir recherché, avec le scalpel, les nerfs des ganglions lymphatiques. En réalité, les nerfs qui vont aux ganglions lymphatiques, même les plus volumineux, sont en bien petit nombre, et l'on ne peut le démontrer qu'après des recherches très-minutieuses. Ils paraissent toujours accompagner les vaisseaux et surtout les artères, dont ils forment les nerfs vaso-moteurs. On peut répondre au sentiment de Boerhaave, qui regardait les douleurs violentes de l'adénite comme dénonçant une grande richesse de nerfs dans les ganglions, que les adénites sont souvent indolentes, et que, quand la douleur existe, elle tient le plus souvent, ou à l'inflammation du voisinage, ou mieux encore à l'étranglement de dedans en dehors des tissus, comprimés par la tuméfaction de la glande.

Les vaisseaux déférents abordent la glande au hile. Ils ne tardent pas à se décomposer à son intérieur en un grand nombre de branches; et souvent même, avant de pénétrer dans la glande, ils sont décomposés en un grand nombre de branches radiées que Cruikshank compare à autant de doigts saisissant la glande et se plongeant dans sa substance.

Y a-t-il, comme l'avait pensé Hewson, des lymphatiques qui parviennent au canal thoracique sans avoir passé par aucune glande, de telle sorte que l'on pourrait injecter ce canal par les vaisseaux du gros orteil, sans qu'aucune glande, dans tout le cours du vaisseau, fût remplie. Cruikshank a injecté le canal thoracique par les lymphatiques du dos; mais il ne pense pas qu'on puisse réussir partout ailleurs. Cette disposition ne paraît pas avoir été jamais observée aux membres, où les lymphatiques parcourent un si long trajet sans pénétrer dans les ganglions.

Hewson expliquait, par cette disposition anatomique contestée, comment les virus peuvent être absorbés par les lymphatiques, sans qu'on en soit averti par la naissance d'un bubon.

Structure microscopique des ganglions (fig. 208).— Quand on coupe un ganglion lymphatique, on arrive quelquefois à distinguer à la couleur la partie superficielle ou *corticale* et la partie centrale ou *médullaire :* on voit assez bien la pénétration des lymphatiques qui se partagent en branches nombreuses dans la substance corticale ; on saisit les radicules d'origine des vaisseaux efférents qui sortent ordinairement par le *hile* du ganglion ; mais on ne parvient point à pénétrer complétement la nature des tissus intermédiaires aux deux vaisseaux : là, on peut le dire, commencent les hypothèses. Cela explique comment les opinions des anatomistes sont encore partagées sur la structure intime des ganglions : les uns pensent que les glandes sont formées par des circonvolutions des vaisseaux (Hewson, Sappey), tandis que d'autres affirment qu'elles ne sont qu'un amas de cellules totalement distinctes des vaisseaux lymphatiques (Malpighi, Kœlliker). Dans cette théorie, qui est la plus communément acceptée, un ganglion renfermerait une multitude de follicules clos qui en feraient un organe analogue aux glandes vasculaires sanguines (rate, corps thyroïde).

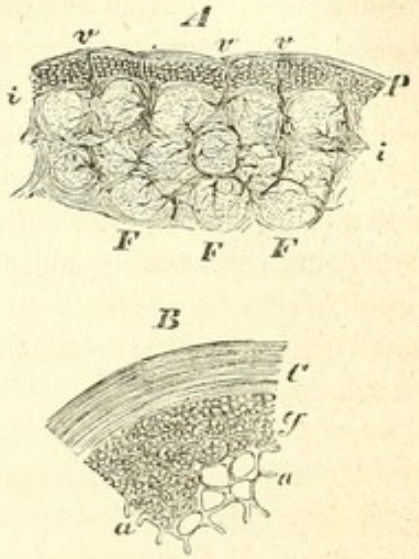

Fig. 208.— Coupe de la partie corticale des ganglions mésentériques humains, d'après Virchow (*).

Une opinion mixte a été admise, il y a longtemps déjà, par Albinus, qui suppose les glandes composées de vaisseaux entrelacés, et qui cependant admettait la présence des acini ; selon lui, ces acini étaient autant de petites masses vasculaires qui avaient refusé le passage à l'injection (fig. 209).

Fig. 209. — Corpuscules lymphatiques provenant de l'intérieur d'un follicule du ganglion lymphatique (**).

La structure essentiellement canaliculaire paraît facile à démontrer dans quelques pelotonnements de lymphatiques ; mais ces pelotonnements de lympha-

(*) A, faible grossissement de toute la portion corticale; P, tissu graisseux environnant la capsule dans laquelle pénètrent les vaisseaux sanguins *v*, *v*, *v*; F, F, follicules du ganglion dans lesquelles les vaisseaux s'enfoncent en partie; en *i*, *i*, stroma, tissu intermédiaire séparant les follicules. — B, grossissement plus considérable (280 diamètres) ; C, tissu de la capsule et fibres parallèles; *a*, *a*, réseau en partie vide, en partie rempli d'un contenu granuleux. La totalité de la figure représente la portion externe d'un follicule.

(**) A, éléments ordinaires : *a*, noyaux libres, avec ou sans nucléoles, simples et composés; *b*, cellules avec des noyaux gros et petits, la membrane étant presque appliquée sur le noyau. — B, éléments volumineux d'un ganglion bronchique hyperplastique, provenant d'un sujet mort de pneumonie varioleuse : *a*, cellules volumineuses avec granules et noyaux simples; *b*, cellules en coin; *c*, cellules plus volumineuses, avec noyau plus volumineux et nucléoles; *d*, division du noyau; *e*, cellules en forme de coin, rapprochées les unes des autres (division cellulaire (?). — C, cellules avec génération endogène. — Grossissement : 300 diamètres. (Virchow.)

tiques qui s'observent assez souvent devant la colonne vertébrale, doivent-ils être assimilés comme structure aux ganglions lymphatiques? C'est ce que pensait Hewson, qui portait si loin les idées sur la simplicité de structure des glandes lymphatiques, qu'il lui suffisait qu'un vaisseau absorbant se partageât en deux et se réunît aussitôt, pour qu'il en fît un ganglion.

Malpighi paraît avoir le premier soutenu que les glandes étaient toutes celluleuses. Il les regardait comme étant constituées comme les autres glandes, c'est-à-dire formées d'acini. Morgagni se fit le défenseur de la théorie de Malpighi.

Une dernière opinion, la plus bizarre, mais intéressante cependant à connaître : Ruysch admettait des grains dans la structure des glandes lymphatiques; mais ces grains appartenaient aux artères et non point aux vaisseaux lymphatiques; en outre, ces grains n'étaient point creux comme ceux de Malpighi, mais une division globuleuse des artères, etc., etc.

§ II. — Développement des lymphatiques.

Les ganglions lymphatiques sont très-visibles chez le fœtus, dès le cinquième ou sixième mois; mais on ignore absolument comment ils prennent naissance. Les vaisseaux lymphatiques s'injectent avec une très-grande facilité chez l'enfant à terme, ce qui donne à penser que déjà les réseaux y sont riches, et que les vaisseaux y sont largement ouverts; mais quelle est l'origine de ces vaisseaux? C'est ce que jusqu'à présent nous devons regarder comme un des desiderata de l'anatomie générale.

§ III. — Fonctions et maladies chirurgicales des lymphatiques.

Les lymphatiques se contractent et favorisent, par leurs mouvements, le cours de la lymphe et du chyle. Ils absorbent avec une grande facilité les liquides épanchés dans les tissus, et paraissent l'agent de la résorption interstitielle qui fait partie du travail de renouvellement organique de nos tissus.

Inflammation. — Les vaisseaux lymphatiques s'enflamment avec facilité, et chez eux l'inflammation se propage avec une étonnante rapidité aux ganglions et aux vaisseaux voisins. Quelquefois les produits absorbés par les lymphatiques peuvent aller irriter les ganglions et les faire suppurer sans que les lymphatiques aient été enflammés (Velpeau). L'inflammation des vaisseaux lymphatiques se propage avec une très-grande facilité au tissu cellulaire ambiant, et lorsqu'on voit le grand nombre de suppurations qui accompagnent les inflammations des canaux lymphatiques comparé au petit nombre d'abcès développés sur le trajet des veines dans les phlébites, on se trouve conduit à inscrire comme une sorte de loi pathologique que *les angioleucites sont presque toujours des angioleucites externes, tandis que les phlébites sont d'ordinaire des phlébites internes.*

L'angioleucite atteint le plus souvent les vaisseaux superficiels : nous avons observé et étudié anatomiquement en 1860, dans le service de Velpeau, dont nous étions alors interne, les angioleucites profondes des membres, complication redoutable de bien des maladies chirurgicales.

L'absorption par les lymphatiques se caractérise quelquefois d'une manière

Fig. 210. — Coupe à travers un ganglion axillaire, le bras étant tatoué (*).

bien remarquable : ainsi, après le tatouage (fig. 210 et 211), on observe généralement, à l'ouverture des ganglions, des amas de matières colorantes déposés comme sur un filtre. Ce fait a été démontré en France par Follin, en Allemagne par Virchow. Nous avons eu souvent l'occasion d'en constater la vérité.

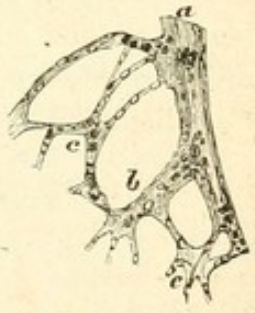

Fig. 211. — Coupe d'une glande axillaire remplie de cinnabre, après le tatouage de la peau du bras (**).

Plaies. — Les plaies des lymphatiques donnent passage à la lymphe jusqu'à leur cicatrisation complète, etc.

Dilatations variqueuses. — Les lymphatiques sont exposés à des dilatations variqueuses ; ces varices lymphatiques ont été observées aux bourses, aux aines, sur le canal thoracique (Breschet, Demarquay).

(*) On voit un gros vaisseau venant de la couche corticale, qui se replie légèrement sur lui-même et se divise en fins ramuscules. Tout autour se trouvent des follicules remplis pour la plupart de tissu conjonctif. La masse sombre, finement granulée, est constituée par le cinnabre. — Grossissement : 80 diam. (Virchow.)

(**) *a*, partie du trabécule interfolliculaire, avec un vaisseau lymphatique; *b*, rameau plus volumineux, pénétrant dans le follicule; *c*, *c*, réseaux anastomotiques contenant des noyaux : les points sombres sont des particules de cinnabre. (Virchow.)

Hypertrophie.— Les ganglions lymphatiques peuvent s'hypertrophier (fig. 212 et 213) sous l'influence des causes qui ont toutes beaucoup de rapports avec la scrofule.

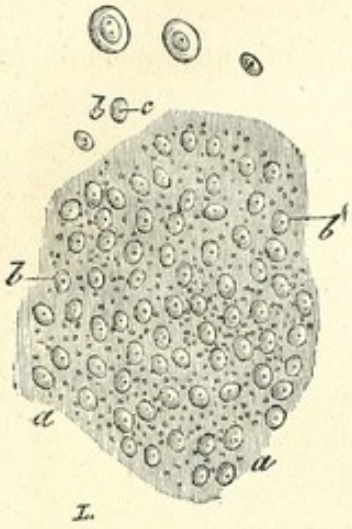

FIG. 212.— Hypertrophie des glandes lymphatiques. — Grossissement : 40 diamètres (*).

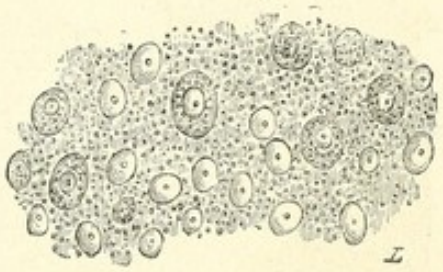

FIG. 213.— Hypertrophie des glandes lymphatiques. — Grossissement : 600 diamètres.

On voit quelquefois les ganglions lymphatiques hypertrophiés présenter un grand nombre de petites loges renfermant un liquide blanchâtre analogue à du lait.

Cette maladie, rare en France, où elle a cependant, il y a déjà longtemps, été observée par Dupuytren, est commune dans les pays chauds, et a été étudiée dernièrement avec le plus grand soin dans la thèse d'un de nos élèves, le docteur Aubry (1).

Tumeurs toxiques ou cancéreuses. Kystes. — On a observé des cas de dégénérescence toxique ou cancéreuse dans les ganglions lymphatiques. Adolphe Richard (2) a décrit des kystes du cou qui paraissaient avoir pris leur origine dans une dilatation des ganglions lymphatiques, etc.

CHAPITRE X.

GLANDES.

Les glandes sont des organes complexes renfermés dans les tissus, dans les membranes ou dans les cavités splanchniques, et destinés à séparer du sang, des liquides (sueur, bile, urine, etc.), qui sont expulsés ensuite, dans les muqueuses, ou à l'extérieur, par les *canaux excréteurs*, ou qui rentrent dans l'éco-

(1) Aubry, thèse de Paris, 1865.

(2) Adolphe Richard, *Mémoires de la Société de chirurgie*, t. III.

(*) *a*, *a*. cellules des glandes; *b*, noyaux; *c*, nucléoles. (Lebert.)

nomie par les veines ou lymphatiques efférents, quand les canaux excréteurs manquent (*glandes vasculaires sanguines*).

§ I. — Structure.

Les parties essentielles des glandes sont les parties sécrétantes, qui sont composées de cellules remplissant un simple tube terminé en cul-de-sac, ou enroulé en *glomérule* (fig. 214), ou terminé par des culs-de-sac multiples, simples et quelquefois divisés eux-mêmes. C'est le cas des principales glandes dites *en grappe*, et que des divisions celluleuses partagent en *lobes* et *lobules* ayant chacun un système de canaux secondaires à eux.

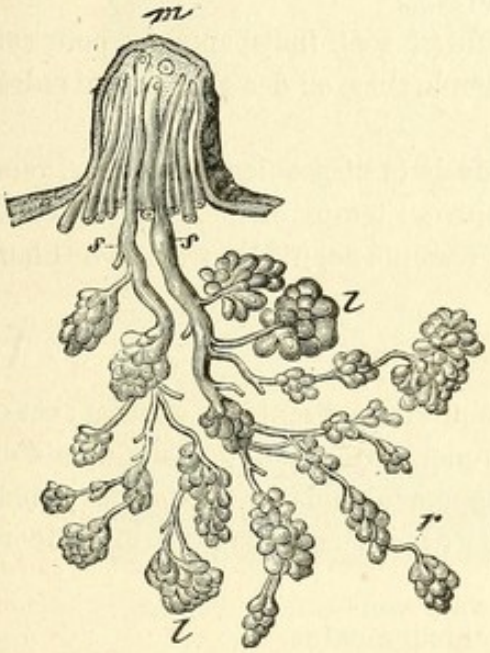

Fig. 214. — Mamelle (*).

Fig. 215. — Lobule de la parotide d'un nouveau-né.

Au point de vue histologique, on a partagé les glandes à conduits excréteurs en deux grandes divisions : 1° celles dont la sécrétion consiste dans l'expulsion de la couche épithéliale interne (glandes sébacées, glandes muqueuses, glande mammaire (fig. 214) ; 2° celles dont la sécrétion peut être regardée comme venant plus directement du sang et en étant une transsudation (parotide (fig. 215), glandes sudoripares, pancréas, etc.).

Les différents éléments sécréteurs des glandes sont aussi variés dans leur nature intime que le sont les différents produits de sécrétion.

Les canaux excréteurs sont tantôt la continuation directe des culs-de-sac glandulaires, d'autres fois ils paraissent simplement adossés aux éléments sécréteurs, sans qu'on puisse établir, d'une façon positive, le mode de terminaison et les rapports des deux parties (foie).

A l'intérieur des canaux excréteurs se trouvent des cellules qui ne possèdent jamais une structure identique avec celle de la partie terminale de la glande.

(*) *l*, *l*, lobules ; *r*, canal dans lequel se confondent tous les petits canaux du lobule pour former un canal plus considérable ; *s*, *s*, conduits galactophores ; *m*, mamelon. (Chailly-Honoré, d'après J. Cloquet.)

Sous cet épithélium se rencontre constamment une tunique fibreuse renfermant souvent des fibres musculaires lisses et facile à démontrer dans les canaux excréteurs des grosses glandes (uretère, urèthre, etc.).

C'est surtout dans les glandes que se remarque cette vie si active de l'épithélium ; c'est là surtout qu'on se voit obligé de faire remarquer l'importance énorme de ces cellules que quelques anatomistes avaient regardées comme étant elles-mêmes un produit de sécrétion et comme étant peu vivantes, parce qu'on n'y voit point de vaisseaux et point de nerfs. Il suffit, pour se créer une conviction, de faire remarquer, avec Küss et Th. Laennec (de Nantes) (1), que dans la série des êtres, c'est la minorité qui possède des vaisseaux et des nerfs, sorte d'appareils de luxe destinés aux organisations supérieures.

Ces notions sur les glandes sont suffisantes, sont indispensables pour comprendre l'étude spéciale des glandes des membranes, ou des glandes qui entrent comme éléments des régions chirurgicales.

Nous laissons donc pour le moment l'étude de la disposition des artères, veines et lymphatiques, des glandes, pour y revenir en temps et lieu, ainsi que celle des nerfs vaso-moteurs, glandulaires, si intéressants depuis les travaux de Claude Bernard.

§ II. — Développement.

Le développement des glandes ne doit point être présenté en général ; ces organes, qui présentent des propriétés communes, offrent tant de conditions d'origine spéciales, qu'une étude sur leur développement nous forcerait de les prendre tous les uns après les autres, ce que nous devons faire dans la suite de nos études.

§ III. — Maladies chirurgicales.

Les glandes sont exposées à diverses maladies, dont les principales sont :

1° L'**oblitération du canal excréteur**, qui donne souvent lieu à la production de kystes ;

2° L'**inflammation des canaux** ou **du parenchyme** ;

3° L'**hypertrophie** ou l'**atrophie** ;

4° La **production des tumeurs adénoïdes**.

Il ne faut pas confondre les adénoïdes avec l'hypertrophie glandulaire : cette dernière étant une simple augmentation de volume et de tissu comparable au gonflement du muscle par le travail ; l'*adénoïde* étant une *production pathologique* rappelant dans sa structure la glande, mais présentant une transformation du tissu primitif.

Ch. Robin (2) a décrit la production accidentelle de tissu glandulaire en tumeurs dans des tissus ou dans des régions dépourvus de glandes, sous le nom de *tumeurs hétéradéniques*.

Les *tumeurs hétéradéniques* (fig. 216) sont décomposables en lobes et lobules,

(1) Th. Laennec, *Considérations sur la physiologie générale*.

(2) Robin, *Mémoire sur le tissu hétéradénique* (*Gazette hebdomadaire*, 1856, p. 55).

séparés par du tissu lamineux et des vaisseaux. Les tumeurs hétéradéniques, dit Robin, ont la *marche envahissante des cancers*.



FIG. 216. — Culs-de-sac d'une tumeur hétéradénique de l'orbite (*).

Il nous paraît évident que l'*hétéradénome* peut avoir tous les degrés de gravité. L'adénoïde mammaire ou parotidien est le plus souvent, pour nous, une tumeur hétéradénique *intra-glandulaire*, et il est bien aisé de démontrer que la structure microscopique est identique avec l'hétéradénome développé en dehors d'une glande (fig. 216).

Les adénoïdes mammaires (fig. 217 et 218) sont pour nous des hétéradénomes *bénins*. Quelques *hétéradénomes* extra-glandulaires peuvent être également bénins. Les uns et les autres peuvent être malins ou toxiques à tous les degrés (1).

Il n'y a aucune corrélation nécessaire entre les propriétés histologiques et les propriétés cliniques, quoi qu'en aient dit des micrographes habiles dont les conclusions n'ont pu être adoptées par les cliniciens.

(1) Pour M. Ordoñez les tumeurs hétéradéniques sont produites par un parasite appartenant au règne végétal. M. Ordoñez est un savant et un micrographe de premier ordre; son opinion mérite d'être prise en très-sérieuse considération.

(*) *a*, *b*, *c*, portion des gaines dans lesquelles l'épithélium est disposé en cellules polyédriques; *d*, *e*, *f*, portion des gaines formée d'épithélium nucléaire ovoïde; entre les noyaux existe un peu de matière amorphe non encore segmentée en cellules. — De *d* en *a* on suit la transition de l'une à l'autre des deux dispositions indiquées ci-dessus. (Ch. Robin.)

Ce n'est pas la première fois que nous voyons la clinique rejeter des nclusions anatomiques pures; on peut répéter ici ce que nous avons déjà essayé de

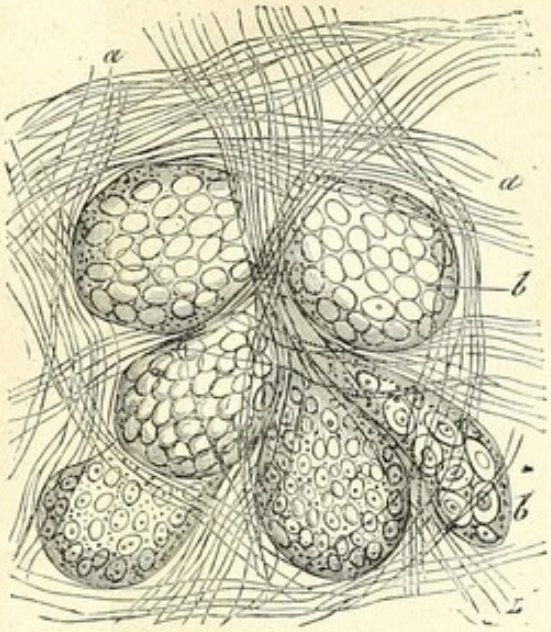

FIG. 217. — Hypertrophie partielle de la glande mammaire; culs-de-sac glandulaires et cellules épithéliales de l'intérieur (*).

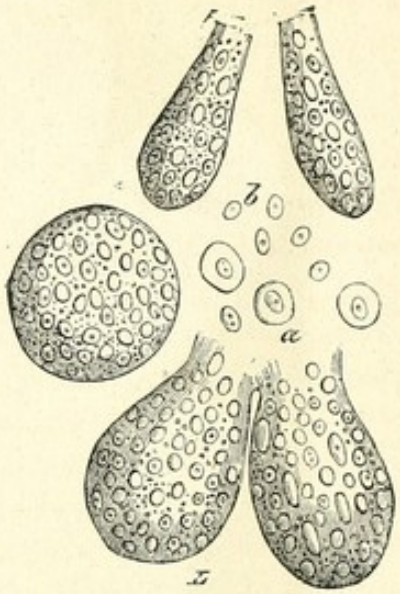

FIG. 218. — Hypertrophie de la mamelle (**).

formuler ailleurs: à savoir, que les résultats du microscope sont des découvertes anatomiques qui ne deviennent chirurgicales que le jour où la clinique leur a donné sa sanction.

CHAPITRE XI.

MEMBRANES.

Nous étudierons : 1° la *peau*, 2° les *muqueuses*, 3° les *séreuses*.

ARTICLE PREMIER. — PEAU.

La *peau*, ou *tégument externe*, recouvre toute la surface du corps de l'homme, et se continue au niveau des orifices des cavités naturelles avec les muqueuses.

La peau présente quelques caractères propres dans quelques régions du corps, mais présente partout le même aspect général et les mêmes caractères.

Sur plusieurs points de l'économie, comme à la face, au cou, elle fait corps avec les fibres musculaires sous-jacentes; si bien que la dissection des muscles qu'elle recouvre entraîne toujours à des préparations un peu artificielles dans lesquelles les muscles se trouvent plus ou moins incisés.

(*) *a*, *a*, enveloppe fibreuse; *b*, *b*, tissu glandulaire avec les culs-de-sac terminaux. (Lebert.)

(**) L, culs-de-sac glandulaires avec les cellules épithéliales dans l'intérieur, *a*, parois des cellules; *b*, noyaux avec leurs nucléoles. (Lebert.)

Souvent la peau adhère intimement aux aponévroses sous-jacentes. Exemple : 1° à la paume des mains; 2° à la plante des pieds; 3° à l'aisselle (ligament suspenseur de Gerdy).

Le plus souvent elle glisse librement sur les couches aponévrotiques, en raison de la laxité du tissu cellulaire sous-cutané, qui peut, dans quelques cas, prendre les caractères de *bourses séreuses*, etc.

§ I. — Structure.

La peau se décompose facilement, par la macération, en deux couches : 1° l'épiderme, 2° le derme (fig. 219).

Épiderme. — Nous commençons par l'épiderme, première couche, couche superficielle; faisant ici pour la première fois l'étude d'une partie chirurgicale du corps de l'homme, de la surface extérieure à sa partie la plus profonde, ordre que l'anatomiste doit suivre pour fournir à la chirurgie la connaissance précise des rapports dont cette science a tant besoin.

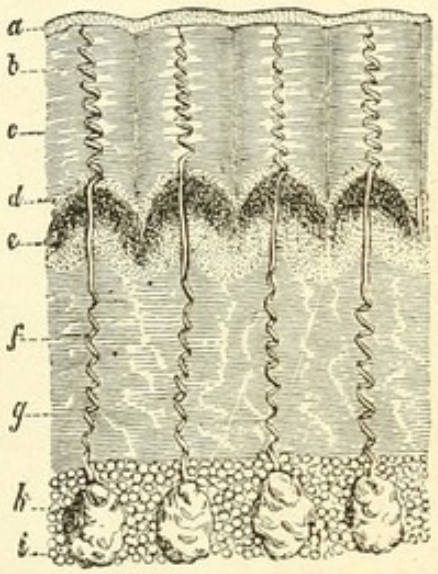

FIG. 219. — Peau de la main de l'homme (*).

L'épiderme est moins dense dans ses couches profondes que dans ses couches superficielles. Les cellules épidermiques ne présentent point de pores et n'offrent d'autres perforations que celles qui conduisent dans les culs-de-sac des glandes, et que celles qui logent les poils avec leurs follicules.

L'épiderme peut être comparé à un vernis recouvrant, avec une exactitude parfaite, toutes les dépressions ou les élevures du derme.

L'épiderme ne saurait être traversé par des liquides sans être préalablement ramolli par un séjour dans l'eau; mais il ne faut pas regarder comme impossible l'absorption d'eau ou de substances médicamenteuses données en bain, quand l'épiderme est intact. La couche cornée de l'épiderme paraît seule imperméable sans macération; la couche muqueuse paraît au contraire se laisser traverser avec facilité quand la couche cornée a disparu ou a été ramollie.

L'épiderme est nourri par le derme; c'est donc dans le derme que résident les principes nécessaires à l'accroissement de l'épiderme.

Il se fait constamment à sa surface une desquamation, et de nouvelles cellules viennent prendre la place des cellules enlevées. Les cellules de remplacement ne sont autre chose que les cellules du corps muqueux qui se transforment pour mieux remplir leurs usages de protection. Les premières cellules épidermiques sont, dit Kœlliker, le résultat de la transformation des cellules formatrices les plus superficielles qui composent l'embryon; une fois ces cellules formées, commence

(*) *a*, couche externe de l'épiderme; *b*, conduit contourné en spirale; *c*, couche moyenne de l'épiderme *d*, tissu muqueux de Malpighi; *e*, papilles; *f*, derme; *g*, conduit contourné en spirale; *h*, tissu adipeux; *i*, glandes sudorifères. (Müller, d'après Gurlt.)

le travail par lequel le corps muqueux répare les pertes incessantes que la desquamation fait subir aux couches superficielles.

L'**épiderme** est formé de deux couches : 1° la couche cornée, ou couche *épidermique* proprement dite ; 2° la couche profonde, ou *réseau muqueux de Malpighi*, couche *dermo-épidermique*.

1° *Couche superficielle de l'épiderme (couche cornée).*

La couche cornée est formée de masses celluleuses lamellaires. Ces cellules, poussant de la partie profonde à la surface, se trouvent d'autant plus âgées qu'elles sont plus superficielles. Les plus profondes sont les plus jeunes et ressemblent beaucoup aux cellules de la seconde couche de l'épiderme, qui est le plan générateur. Autour des orifices des glandes, ces cellules paraissent rangées en cercle ; cela se voit encore autour des follicules pileux et des papilles de la paume de la main et de la plante du pied. La stratification des cellules de cette première couche de l'épiderme est des plus évidentes (fig. 220), ce qui n'a pas lieu pour les cellules du corps muqueux.

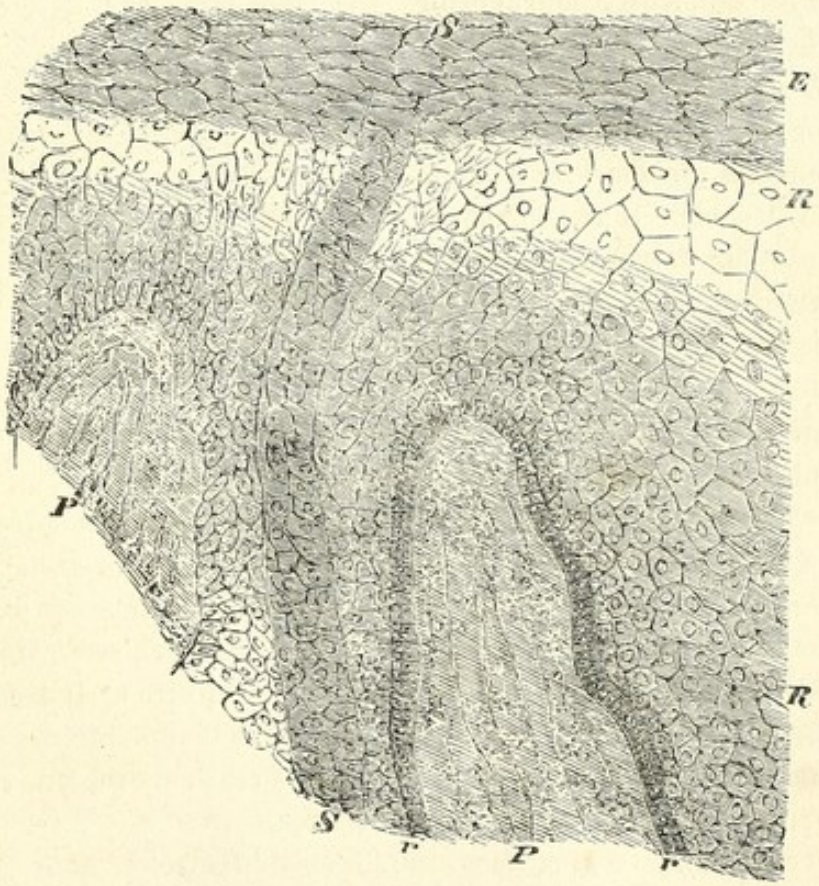

FIG. 220. — Épiderme de la peau du gros orteil traitée par l'acide acétique (*).

(*) P, P, extrémités de papilles coupées. Elles contiennent chacune un lacis vasculaire et de petits éléments de tissu conjonctif en forme de réseau ; à la base de la papille ils sont disposés en fuseau ; à gauche, la papille est enflée à cause d'un corpuscule du tact (corpuscule de Pacini) qu'on n'a pas pu représenter et qui est situé au-dessous ; R, R, réseau de Malpighi formant autour de la papille une couche épaisse de petites cellules cylindriques r, r ; elles augmentent de volume à mesure qu'on s'éloigne de la papille et deviennent polygonales ; E, épiderme formé par des couches de cellules aplaties et épaisses ; S, S, canal d'une glande sudoripare. — Grossissement : 300 diamètres. (Virchow.)

Ainsi la couche cornée de l'épiderme est formée des éléments épidermiques tassés, superposés en couches nombreuses et aplatis en forme d'écailles. Les cellules les plus superficielles se racornissent en se desséchant, et deviennent résistantes pour protéger les parties plus profondes et sensibles.

Les conduits des glandes et leur revêtement épithélial se détachent par la macération (fig. 221), et en raison de leur adhérence à l'épiderme, ils se

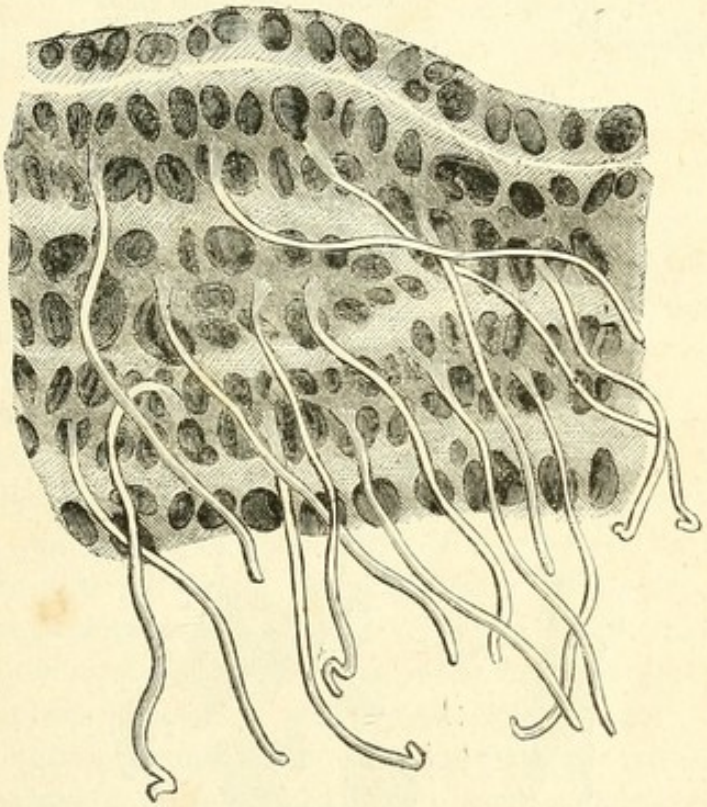

Fig. 221. — Épiderme de la paume de la main détaché par la macération, et auquel sont restés adhérents les conduits des glandes sudoripares.

trouvent entraînés lorsque l'on sépare cette couche de la partie dermique de la peau.

2° *Couche dermo-épidermique* (*couche muqueuse* de Malpighi).

Les cellules épidermiques de la couche muqueuse de Malpighi forment une couche appliquée à la face externe du derme, sans interposition de noyaux libres ou de substance étrangère. Les plus profondes sont allongées, comme celles de l'épithélium cylindrique ; les plus superficielles sont ovalaires et stratifiées. Toutes ces cellules sont, non pas, comme on pourrait le croire, des vésicules renfermant un liquide, mais de petits parenchymes comparables à de petites éponges poreuses. (Voy. Cellules.)

Les cellules de la couche dermo-épidermique renferment toujours quelques granulations pigmentaires. Quelquefois ces granulations sont extrêmement nombreuses, et la peau devient alors de couleur noire. D'ordinaire le derme présente une couleur blanche qui ne change jamais, tandis que le corps

muqueux peut être plus ou moins obscur, suivant les régions, suivant les races, suivant les âges, les constitutions et les conditions climatériques (fig. 222).

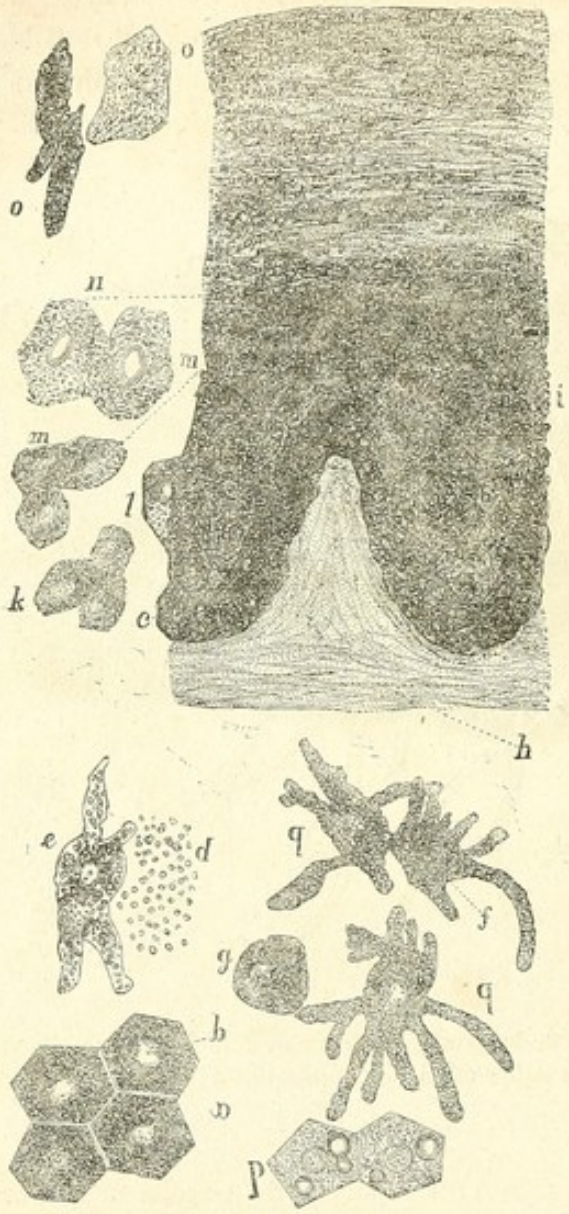

FIG. 222. — Cellules de pigment (*).

A l'épiderme sont annexés les ongles et les poils.

1° **Ongles**. — Ce sont des productions épidermiques qui ont acquis des conditions spéciales de forme, de résistance, de densité, sans perdre pour cela les caractères microscopiques des produits épidermiques.

L'ongle repose sur le *derme sous-unguéal* ou lit de l'ongle (fig. 223).

(*) *b*, cellules pigmentaires ; *c*, rangée profonde de la couche de Malpighi ; *d*, granulations pigmentaires irrégulières à angles mousses ; *e*, cellules à noyau sphérique incolore et clair ; *f*, *g*, cellules irrégulières avec dentelures ou prolongements ; *h*, cellules à granulations pigmentaires éparses ou en amas écartés ; *m*, cellules avec amas très-foncé de granulations ; *n*, rangée supérieure de la couche de Malpighi, ou cellules sans granulations ou à granulations éparses ; *o*, portion d'épiderme formée de cellules sans noyaux vues de face et de côté ; *p*, cellules présentant dans leur épaisseur, entre leur périphérie et leur noyau, des gouttes d'huile jaunâtre à centre brillant et contour foncé ; *q*, cellules pigmentaires de l'albinos, à forme polyédrique régulière ou irrégulière. (Ch. Robin.)

Les bords latéraux et la partie postérieure de l'ongle sont recouverts par un pli du derme qui s'avance un peu sur lui ; c'est le pli *sus-unguéal*.

A la réunion du pli sus-unguéal et de l'ongle, existe la *rainure unguéale*.

Le derme sous-unguéal est garni de petites crêtes analogues à celles que l'on rencontre sur le derme de la paume de la main et de la face palmaire des doigts.

D'après Kœlliker, la partie la plus profonde de l'ongle est constituée par une *couche muqueuse*, molle et blanchâtre, séparée de la *couche cornée*, ou ongle proprement dit, par une limite encore plus nette que celle qui existe entre les deux couches de l'épiderme ordinaire ; cette couche muqueuse recouvre toute la face inférieure de la racine et du corps de l'ongle, quelquefois aussi une petite portion de la face supérieure de la racine.

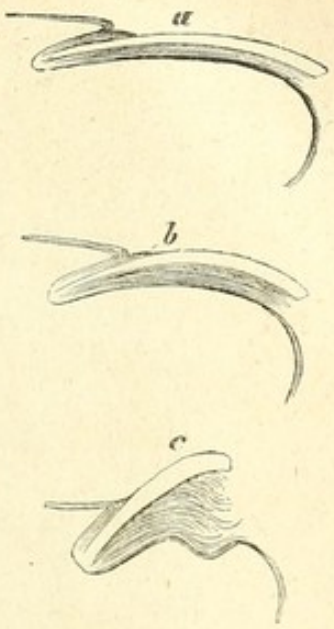

FIG. 223. — Tableau schématique d'une coupe longitudinale de l'ongle (*).

2° **Poils et cheveux.** — Le poil (fig. 224 et 225) est de nature épidermique au même titre que l'ongle. On lui distingue une *tige* et une *racine* enfoncée dans une dépression de la peau (*follicule du poil*). La racine se termine par un renflement ou bulbe excavé à sa partie inférieure pour recevoir une papille dermique que l'on nomme *germe, pulpe, papille du poil*.

Le poil est limité à l'extérieur par une simple couche épithéliale (épiderme du poil) ; en dedans se trouve une substance à stries longitudinales, formant presque toute la masse du poil (substance corticale) ; on rencontre généralement au centre de la substance corticale un canal rempli de cellules particulières (substance médullaire).

La gaîne ou follicule du poil a à peu près la même structure que la peau ; on trouve en effet à sa surface une couche de tissu conjonctif se continuant avec la partie profonde du derme ; puis une autre couche différente, également fibreuse, qui supporte des cellules épidermiques ayant une grande analogie avec les cellules du corps muqueux.

Au fond du follicule se trouve la papille, qui rappelle les papilles ordinaires du derme, mais est plus riche en vaisseaux qui décrivent des anses à son intérieur.

Tous ces faits anatomiques prouvent jusqu'à l'évidence que le poil est bien une dépendance de l'épiderme.

(*) *a*, table unguéale normale, légèrement incurvée, horizontale, enfoncée dans le repli improprement appelé matrice et séparée par un coussinet peu abondant de son lit ; *b*, table unguéale plus épaisse, plus incurvée, reposant sur un coussinet plus épais et sur un lit plus convexe : la matrice est plus courte et plus large ; *c*, onychogryphosis : le feuillet unguéal est presque vertical, la matrice courte et élargie ; le lit est réprimé ; le coussinet est très-épais, il est composé de couches superposées formées par des cellules. (Virchow.)

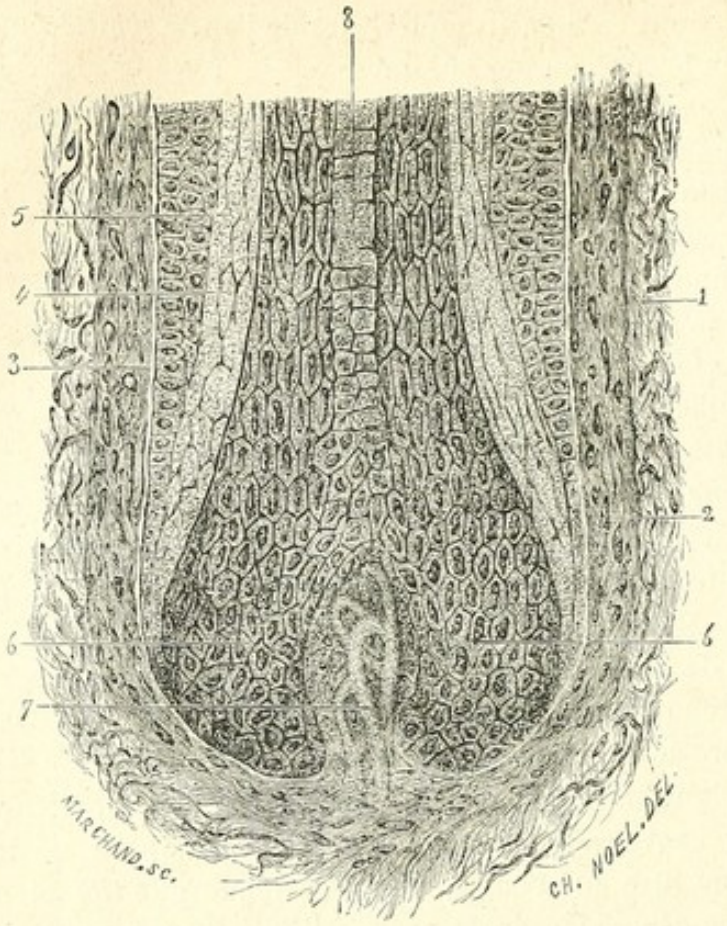

FIG. 224. — Follicule pileux (*).

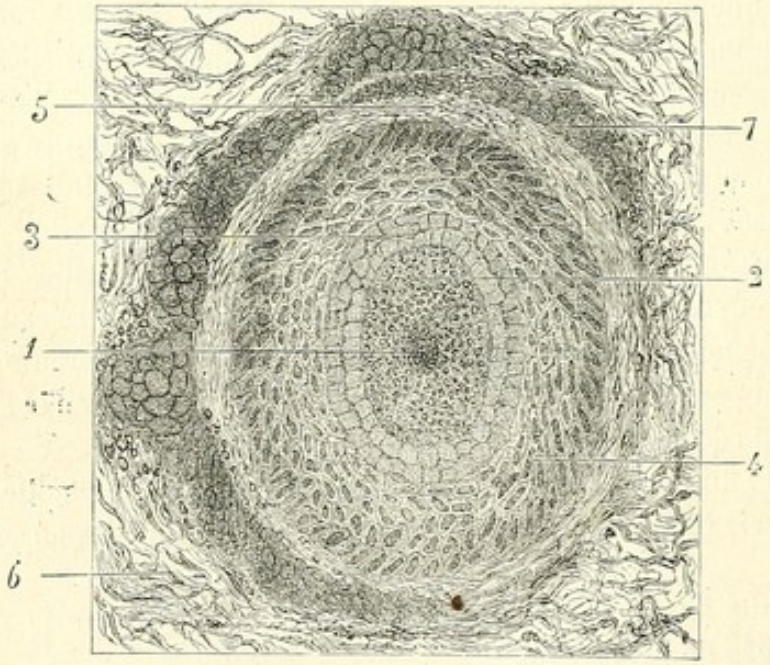

FIG. 225. — Poil coupé en travers (**).

(*) 1, couche dermique externe ; 2, couche dermique interne ; 3, liséré amorphe de la portion dermique du follicule ; 4, couche épidermique externe correspondant au corps muqueux de Malpighi ; 5, couche épidermique interne de la gaine correspondant à la couche cornée de l'épiderme ; 6, bulbe ; 7, papilles vasculaires ; 8, cellules médullaires. — Grossissement : 200 diamètres. (Morel, *Histologie humaine*, pl. XXX, fig. 2.)

(**) La coupe a été faite au niveau du follicule. — 1, substance médullaire ; 2, substance corticale du poil ;

Les deux productions épidermiques que nous venons d'étudier ne se développent que dans certaines régions ; mais pathologiquement elles peuvent se montrer dans des points du corps qui en sont ordinairement dépourvus, etc.

Des glandes *sébacées* (fig. 226) sont presque toujours annexées aux follicules pileux. Elles possèdent un canal excréteur terminé par un renflement considérable qui présente souvent des divisions secondaires. Elles sont composées :

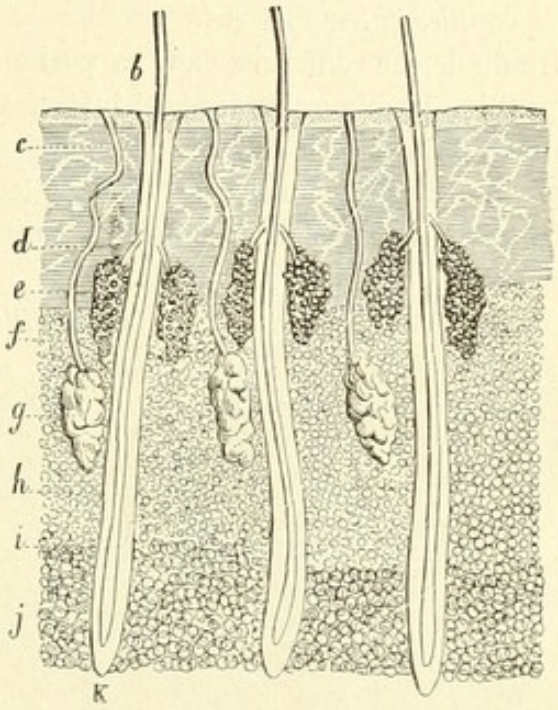

FIG. 226. — Lamelle du cuir chevelu de l'homme (*).

1° D'une membrane propre, amorphe (simple membrane), revêtue extérieurement de tissu conjonctif.

2° D'une couche épithéliale formée d'une partie profonde renfermant des noyaux ; c'est la couche génératrice de la partie plus interne de l'épithélium glandulaire. Cette seconde couche présente des cellules énormes dont le noyau a disparu et dont le contenu se métamorphose en cellules de graisse. Ces cellules se rongent, laissent échapper leur contenu qui représente le produit de sécrétion des glandes sébacées.

Quand le canal excréteur des glandes sébacées ne s'ouvre pas dans un follicule pileux, il aboutit directement à la surface de la peau.

Derme. — Le derme, qui forme la partie principale de la peau, la partie

3, couche épidermique interne ; 4, couche épidermique externe ; 5, zone dermique interne de la gaine ; 6, zone dermique externe ; 7, glandes sébacées. — Grossissement : 220 diamètres. (Morel, *Histologie humaine*, pl. XXX, fig. 3.)

(*) *a*, épiderme ; *b*, tige du cheveu ; *c* et *f*, canal sudorifère ; *d*, conduit excréteur de la glande sébacée ; *e*, glande sébacée ; *g*, glande sudorifère ; *h*, *i*, tissu adipeux ; *j*, bulbe du cheveu ; *k*, follicule pileux. (Müller, d'après Gurlt.)

vraiment fondamentale, la seule sensible et vasculaire, répond, par sa face profonde, au tissu cellulaire sous-cutané, par l'intermédiaire duquel il reçoit ses vaisseaux.

Le derme présente de grandes variétés dans son épaisseur. Dans le conduit auditif, le prépuce, etc., le derme est très-mince. Sur le dos, au menton, au talon, à la pulpe du gros orteil, sur l'omoplate et aux fesses, il présente une épaisseur et une densité considérables.

La partie profonde du derme prend quelquefois le nom de partie réticulaire; elle est surmontée des *papilles* qui se divisent.

La couche papillaire du derme renferme, dans sa partie supérieure, les follicules pileux et les papilles dermiques, organes si intéressants au point de vue de l'anatomie et de la physiologie.

Les papilles sont plus ou moins nombreuses, suivant les régions; elles sont souvent coniques, d'autres fois mamelonnées; dans quelques cas, elles forment une élevure montueuse plus ou moins prolongée.

On admet généralement des *papilles vasculaires* et des *papilles nerveuses* (fig. 227),

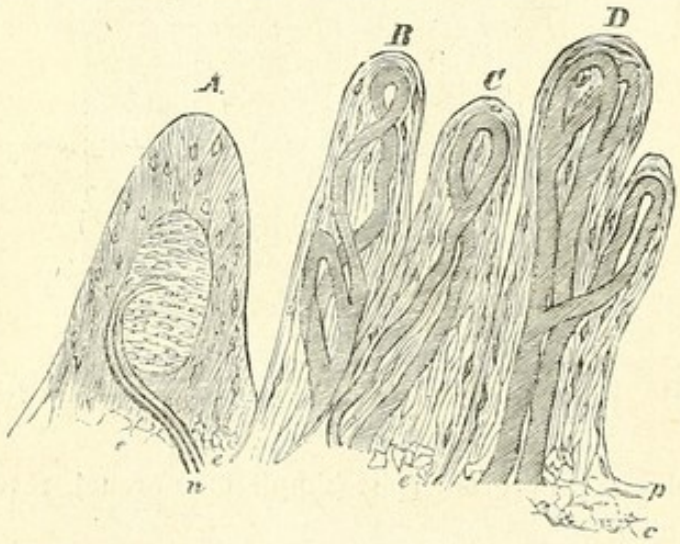

Fig. 227. — Papilles de la peau de la pulpe des doigts (*).

division qui paraît peu admissible depuis les conquêtes les plus récentes de l'histologie.

Le derme présente à sa partie la plus profonde une membrane blanche, fibreuse, parfaitement caractérisée (*couche réticulaire du derme*). C'est à cette couche réticulaire que se rapportent les aréoles graisseuses sous-dermiques, les follicules pileux et les *glomérules des glandes*.

(*) L'épiderme et le réseau de Malpighi ont été enlevés. — A, papille nerveuse avec un corpuscule du tact, dans lequel se perdent deux fibres nerveuses primitives *n*; au bas de la papille on voit de fins réseaux élastiques *e*, desquels partent des fibres fines; entre ces dernières et au milieu d'elles se voient des corpuscules de tissu conjonctif; B, C, D, papilles vasculaires, simples en C, avec des anses vasculaires anastomosées en B et en D. A côté de ces vaisseaux se voient des fibres élastiques fines et des corpuscules du tissu conjonctif; P, corps papillaires ayant la direction horizontale; *e*, éléments étoilés de la peau proprement dite. — Grossissement : 300 diamètres. (Virchow.)

L'analyse histologique du derme nous montre dans son tissu :

1° Du tissu conjonctif et du tissu élastique;

2° Des muscles lisses;

3° Des cellules graisseuses;

4° Des vaisseaux sanguins;

5° Des lymphatiques.

La peau est excessivement riche en nerfs dans la couche superficielle du derme, tandis qu'elle en est très-pauvre dans sa couche profonde. Les nerfs, après avoir formé des plexus à la base des papilles et s'être largement anastomosés, pénètrent dans les papilles pour s'y terminer, soit par ses extrémités libres, soit par des anses nerveuses.

FIG. 228. — Coupe perpendiculaire de la peau (*).

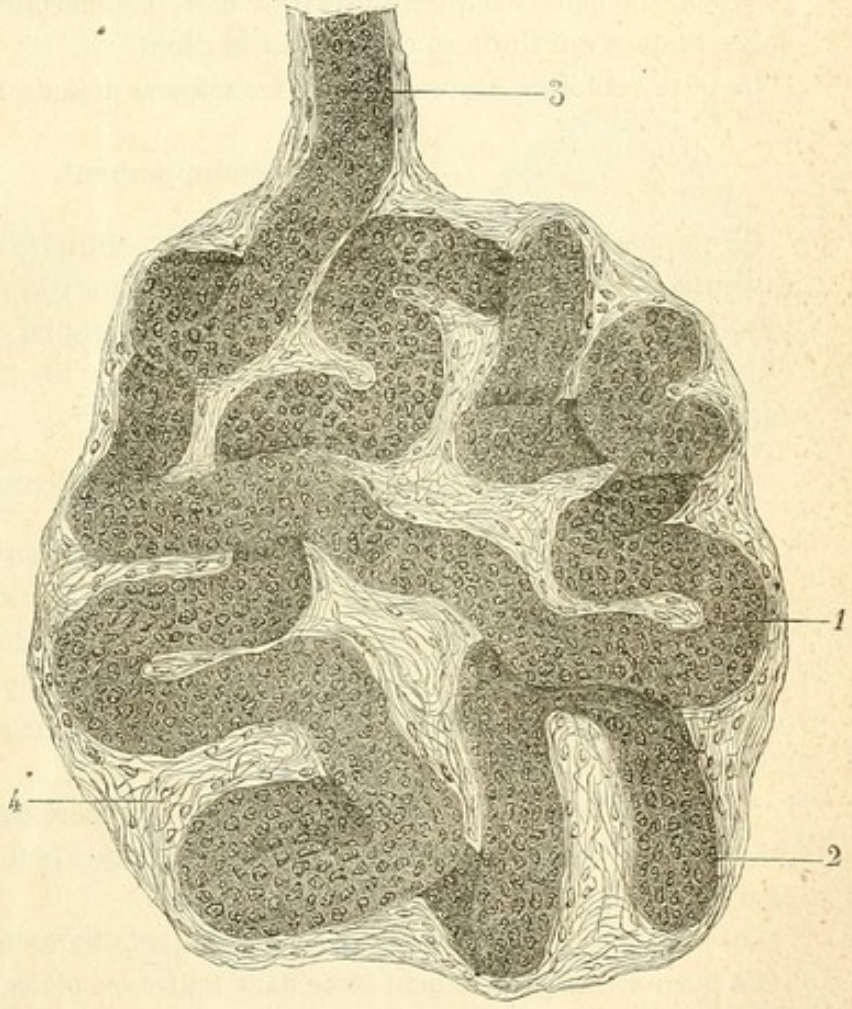

FIG. 229. — Glomérule d'une glande sudoripare (**).

Glandes dermiques ou glandes sudoripares. — Les glandes sudoripares (fig. 228)

(*) *a*, glande sudoripare; *b*, extrémité du conduit de cette glande, lequel parcourt toute l'épaisseur de la peau; on le voit ici à travers les vacuoles du derme, puis en rapport avec l'épiderme et prenant une forme spiroïde: *c*, derme ou chorion; *d*, papilles de la peau; *e*, corps muqueux. — Grossissement : 30 fois. (Mandl, *Anat. microscopique*, t. I.)

(**) Extrait de la peau de la face palmaire du médius. — 1, canal sécréteur tapissé de son épithélium; 2, noyau des cellules épithéliales; 3, origine du canal excréteur; 4, gangue connective parsemée de cellules plasmatiques. — Grossissement : 165 diamètres. (Morel, *Histologie*, pl. XXI, fig. 1.)

et 229) occupent la partie profonde du derme. Le corps de la glande a la forme d'une petite masse arrondie d'un demi-millimètre de diamètre environ, et résulte de l'enroulement sur lui-même du tissu glandulaire.

La membrane fondamentale ou sous-épithéliale des glandes sudoripares est formée d'un tissu anhiste (simple membrane) renforcé à sa face externe de fibres conjonctives.

Autour de la membrane fondamentale viennent se rendre les vaisseaux qui forment un réseau extrêmement serré.

Le canal excréteur des glandes sudoripares est droit jusqu'à la surface épidermique du derme. Il traverse l'épiderme en décrivant des sinuosités hélicoïdes régulières. La paroi propre qui recouvre le cul-de-sac glandulaire et la partie profonde du canal excréteur disparaît dans l'épiderme; et ce sont les cellules épidermiques qui limitent en ce point le canal.

La peau renferme encore des glandes *sébacées* déjà décrites.

§ II. — Développement.

Ce que nous avons dit de l'origine du tube cellulaire et du tissu fibreux nous dispense d'insister sur le développement du derme; la cellule conjonctive, embryo-plastique, plasmatique (Virchow), est là l'origine de la trame principale, et les vaisseaux, les nerfs, se développent d'après les lois des développements des tissus.

§ III. — Fonctions et maladies chirurgicales.

La peau, en outre de son rôle protecteur, est encore un des organes des sens. La peau est l'organe du toucher. Elle est extrêmement sensible et d'autant plus sensible dans ses différentes parties, que ces parties sont plus abondamment pourvues de nerfs, et que l'épiderme est plus fin. Il faut cependant observer que, à la paume de la main et à la plante du pied, l'épiderme est très-épais et la sensibilité cependant très-grande.

D'après Weber, la faculté de distinguer la température et le poids des objets est distribuée d'une manière uniforme dans presque toutes les parties de l'organisme.

Les maladies chirurgicales de la peau sont extrêmement nombreuses.

La peau est nécessairement lésée dans toutes les plaies, ulcères, etc. Elle peut être atteinte de cette multitude d'affections diathésiques (syphilis, dartre, scrofule, etc.).

Les canaux excréteurs des glandes sébacées s'oblitèrent souvent et deviennent l'origine de kystes (loupes, acné, furoncle, etc.).

Tumeurs cornées, érectiles, cancéreuses. — Le lipome et les kystes de toute sorte, etc., peuvent atteindre des points limités ou bien circonscrits du derme. Nous ne parlerons ici que d'une espèce de tumeur bien spéciale à la peau, l'hypertrophie de sa trame fibreuse.

L'éléphantiasis est tantôt borné à une petite étendue d'un membre, ou à une

petite partie du tronc ; d'autres fois il envahit un membre tout entier ou même plusieurs membres. On admet dans l'éléphantiasis une cause congénitale ou endémique. Quelquefois l'éléphantiasis se présente sous forme de tumeurs plus ou moins volumineuses, envahissant des points séparés de la surface de la peau et formant des tumeurs plus ou moins circonscrites, souvent pédiculées. La nature de ces tumeurs est manifestement fibreuse, et la variété de tissu fibreux qui paraît prédominer à leur intérieur est le tissu dartoïque.

Les *chéloïdes*, ou tumeurs des cicatrices, sont aussi des fibromes de la peau.

L'induration de la peau, connue sous le nom de *sclérème*, n'est autre chose qu'une transformation en tissu fibreux plus dense et cicatriciel du tissu normal du derme.

L'hypertrophie cutanée peut être limitée à quelques papilles ou à une seulement, comme dans les figures 230 et 231.

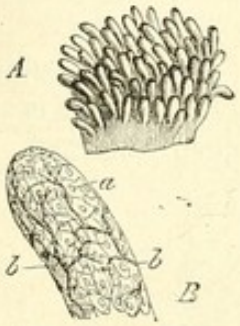

Fig. 230. — Hypertrophie des papilles de la peau (*).

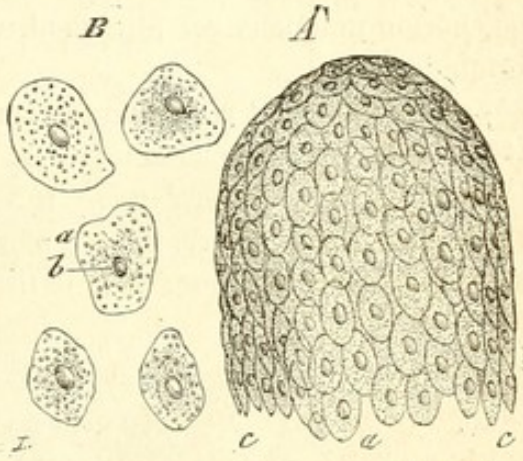

Fig. 231. — Papille hypertrophiée (**).

L'hypertrophie papillaire appartient, d'après Heurtaux (1), aux tumeurs cancroïdales qui, comme nous l'avons dit (2), envahissent le plus souvent la peau. Cet auteur distingué nous paraît avoir un peu trop confondu dans sa belle thèse les simples productions épidermiques et les *cancroïdes* proprement dits. Au point de vue anatomique, la confusion est possible ; mais n'oublions pas que la clinique seule doit imposer les vrais noms, de même qu'elle seule donne les vraies affinités.

ARTICLE II. — MUQUEUSES.

Les muqueuses forment le tégument interne, revêtement du *tube intestinal*, des *organes de la respiration* et des *voies génito-urinaires* (ce sont les trois mu-

(1) Heurtaux, *Nouveau Dictionnaire de médecine et de chirurgie pratiques*. Paris, 1867, t. VI, p. 205, art. Cancroïde, et thèse inaugurale, Paris, 1859.

(2) Voy. Cellules.

(*) A, condylome papillaire du gland grossi trois fois à la loupe. — B, papille grossie cinquante fois : *a*, cellules épidermiques ; *b*, *b*, vaisseaux sanguins.

(**) A, papille : *a*, *a*, cellules épidermiques arrondies ; *c*, *c*, cellules épidermiques vues de profil, d'apparence fusiforme avec leurs noyaux. — B, cellules épidermiques isolées : *a*, paroi de la cellule ; *b*, noyau. — Grossissement : 300 diamètres.

queuses de Bichat). Les muqueuses sont intéressantes à étudier sans aucun doute, mais pour le médecin surtout. Les maladies des muqueuses forment une grande partie des affections médicales, et Bichat, qui a écrit un *Traité d'anatomie générale* surtout pour les médecins, ne pouvait manquer de développer tous les points de structure et de physiologie de ces membranes.

En *anatomie générale chirurgicale*, il nous suffira de rappeler les points les plus saillants.

§ I. — Structure.

Les muqueuses présentent, comme la peau, un derme ou chorion, un épiderme ou épithélium avec ses deux couches; sous le derme correspondant au tissu cellulo-adipeux sous-cutané, se trouve le tissu sous-muqueux dans lequel se trouvent de riches plexus nerveux.

Le chorion muqueux est plus mou, plus pauvre en fibres élastiques que le chorion dermique.

Les muqueuses sont riches en réseaux lymphatiques, elles sont presque partout doublées d'une couche musculeuse sous-muqueuse.

Les muqueuses, généralement très-riches en vaisseaux, contiennent une grande quantité de glandes. Elles renferment généralement des nerfs nombreux et fréquemment anastomosés dans le tissu sous-muqueux (fig. 232).

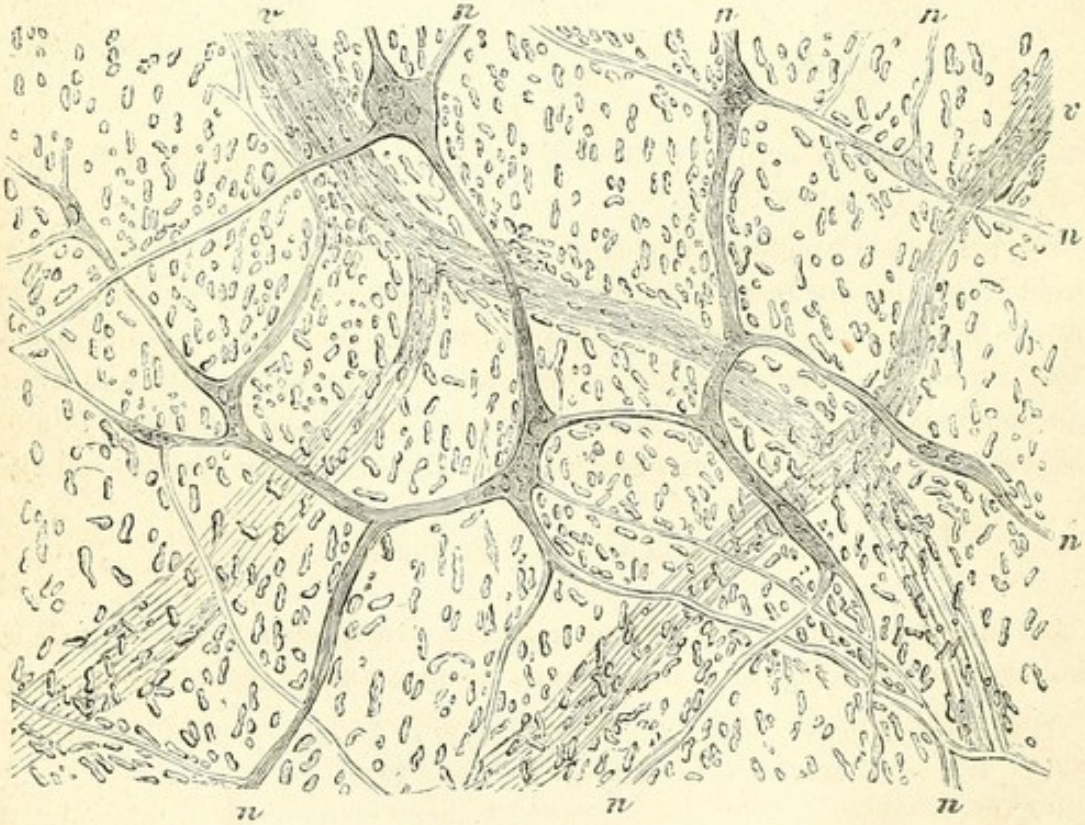

FIG. 232. — Plexus nerveux de la portion sous-muqueuse de l'intestin d'un enfant (*).

(*) *n*, *n*, *n*, nerfs disposés en réseau et formant aux points de jonction des tuméfactions ganglifformes riches en noyaux; *v*, *v*, vaisseaux entre lesquels se trouvent les noyaux du tissu conjonctif. — Grossissement: 180 diamètres. (Virchow, d'après Billroth.)

Au point où les muqueuses se continuent avec la peau, elles en prennent quelques-uns des caractères et se durcissent notablement.

L'anatomie des fosses nasales, de la bouche, de la vessie, du rectum, etc., nous montrera quelques caractères des muqueuses, qui, placés ici, constitueraient un empiétement de l'anatomie générale sur l'anatomie spéciale des régions.

§ II. — Fonctions et maladies chirurgicales.

Les muqueuses sont constamment revêtues d'une couche mince de *mucus*.

L'inflammation à son premier degré exagère la sécrétion du mucus et produit le *catarrhe*.

Les muqueuses sont exposées aux tumeurs glandulaires (kystes, adénomes), aux tumeurs érectiles, aux ulcérations inflammatoires spécifiques ou traumatiques (brûlures par les caustiques dans les empoisonnements).

La guérison des ulcères muqueux donne lieu à la production d'*inodules* internes (rétrécissements œsophagiens, intestinaux, uréthraux).

Les polypes, étant souvent constitués par l'hypertrophie ou la dilatation kystique des glandes muqueuses, constituent une des maladies les plus communes dans les membranes que nous étudions (polypes des fosses nasales, du rectum, etc.) (fig. 233).

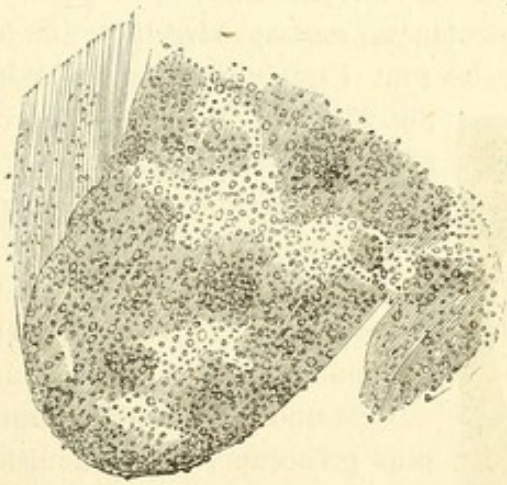

Fig. 233. — Hypertrophie d'une villosité intestinale devenue granuleuse. (Lebert.)

Enfin ajoutons que les *cancers*, les *fibromes*, etc., en un mot toutes les maladies chirurgicales des parties molles, trouvent, dans les muqueuses, un terrain facile pour se développer. Ce qui s'explique surtout par la vie très-active de ces membranes.

ARTICLE III. — MEMBRANES SÉREUSES.

Bichat est le premier anatomiste qui se soit occupé des séreuses, indépendamment des organes qu'elles recouvrent. C'était alors l'usage d'associer l'his-

toire de ces membranes à celle des organes sur lesquels elles se déploient.

Voilà quelle était l'idée principale que Bichat émit dans les nouvelles études auxquelles il se livrait sur les séreuses : les séreuses forment des sacs membraneux ayant une existence propre, indépendante des organes qu'elles recouvrent : grande idée qui n'est pas absolument vraie sans doute, mais que l'on s'est trop attaché à combattre, et qui n'en donne pas moins l'idée des séreuses la plus parfaite et la plus conforme à la vérité.

On a reproché à Bichat de s'être laissé entraîner un peu trop loin et d'avoir trop généralisé, critique qui nous paraît décidément fautive.

MM. les professeurs Velpeau et Richet contestent l'existence d'un feuillet séreux sur les viscères (foie, cœur), sur la face interne de la dure-mère, etc.; par conséquent, pour eux, les séreuses ne sont pas des sacs sans ouverture, ce sont des sacs incomplets que viennent compléter les organes eux-mêmes, opinion qui ne nous paraît pas l'exacte traduction de la vérité, car la dure-mère, par exemple, est évidemment séreuse à sa face interne.

Le caractère réactif, qu'on nous permette l'expression, d'une séreuse, c'est la surface huileuse et glissante, et à ce point de vue, dans toutes leurs parties, les points, les séreuses viscérales sont continues avec elles-mêmes.

Les séreuses se partagent en trois grandes classes :

1° Les séreuses viscérales;

2° Les séreuses articulaires ou synoviales;

3° Les séreuses sous-cutanées, sous-aponévrotiques ou tendineuses.

Les séreuses viscérales sont l'arachnoïde encéphalo-rachidienne, la plèvre (fig. 234), le péricarde, le péritoine et la tunique vaginale.

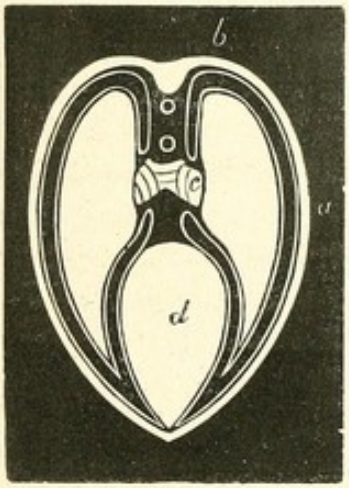

FIG. 234. — Coupe théorique de la cavité thoracique destinée à montrer la disposition des plèvres (*).

Les séreuses articulaires, ou synoviales, sont aussi nombreuses que les articulations : dans les cinésies associées, il y a souvent plusieurs synoviales.

Les séreuses articulaires se continuent-elles ou ne se continuent-elles pas sur les cartilages ?

Voilà une des questions inutiles et qui ont paru le plus préoccuper les anatomistes. La réponse est bien simple. Les cartilages présentent une couche superficielle transformée, séreuse, qui se continue avec le reste de la séreuse articulaire.

Nous avons peu à nous préoccuper des idées de Gerdy, qui veut que la séreuse passe entre l'os et le cartilage; de celles de Béclard, qui veut qu'elle passe en avant, des idées d'autres auteurs qui veulent qu'au rebord des cartilages, elle se partage en deux lames, l'une passant en avant du cartilage, l'autre en arrière, etc. Si nous regardons comme synoviale une surface lisse, et si nous ne regardons pas la pensée de synoviale comme attachée à celle de membrane plus

(*) *a*, plèvre costale; *b*, point auquel la plèvre descend; *c*, racine du poumon; *d*, péricarde. (Chauveau.)

ou moins facilement séparable, nous ne combattons pas l'idée de Bichat, qui était trop anatomiste pour admettre une membrane séparable à la surface des cartilages.

La séreuse péritonéale se continue au niveau du pavillon de la trompe avec le péritoine, exemple unique, dans l'économie, de continuation d'une séreuse et d'une muqueuse.

§ I. — Structure.

Les séreuses les plus parfaites sont composées d'un derme séreux, formé de fibres conjonctives et élastiques et d'une couche épithéliale. Mandl exclut des séreuses toutes les membranes qui n'ont pas ces deux couches. Il exclut par conséquent les synoviales des tendons, des muscles, les séreuses sous-cutanées, et même la séreuse des parois des ventricules, qui est formée d'une couche épithéliale sans derme. Les caractères que Mandl et aussi Bourgery demandent aux séreuses, sont pour nous l'apanage des séreuses les plus élevées, mais peuvent manquer, sans que l'anatomiste doive hésiter sur la classe anatomique à laquelle il doit rattacher une membrane.

Les cellules de l'épithélium des synoviales sont polygonales et disposées sur une seule couche formant des figures en mosaïque (épithélium pavimenteux). En un seul point existe un autre épithélium (épithélium vibratile); c'est sur la face externe des franges du pavillon de la trompe.

Les séreuses sont riches en vaisseaux sanguins déliés; elles ne paraissent renfermer ni nerfs, ni lymphatiques.

§ II. — Développement des séreuses.

Les séreuses se développent en même temps que les organes qu'elles recouvrent. Il nous paraît aussi faux de dire qu'elles leur sont postérieures que d'admettre leur préexistence.

L'apparition de l'arachnoïde est un phénomène contemporain de l'apparition du cerveau, etc. Est-ce que, *à priori*, le besoin d'une séreuse ne se fait pas sentir autour des organes, chez le fœtus comme chez l'adulte ?

Les bourses séreuses tendineuses se développent avec les muscles, et les bourses sous-cutanées se développent avec une grande facilité dans tous les points où la peau a une certaine mobilité sur les aponévroses ou les os.

Les synoviales sont du reste d'autant plus parfaites, que les mouvements sont plus répétés. Nous verrons de singulières modifications produites dans les séreuses par le mouvement : un premier exemple bien intéressant nous est fourni par les synoviales tendineuses de la paume de la main :

Les auteurs admettent tantôt une seule synoviale, tantôt deux, tantôt trois, regardant comme des anomalies impossibles à prévoir ces différentes dispositions. Nos recherches nous ont donné l'explication des différences. Toutes les fois que nous avons ouvert la main d'un ouvrier dont les mains calleuses indiquaient un pénible labeur, nous avons remarqué que les synoviales externe et interne

communiquaient largement et ne formaient véritablement qu'une, tout le tissu cellulaire palmaire ayant pris un aspect lisse et poli. Toutes les fois au contraire que nous avons ouvert des mains de femmes ou d'hommes qui ne s'étaient point livrés à des travaux manuels, nous avons trouvé deux synoviales, l'une externe, l'autre interne, séparées par une cloison plus ou moins large et toujours complète.

Il résulte de nos observations ce résultat remarquable, que l'usage de la main pour des travaux pénibles se traduit non-seulement par un endurcissement des téguments, mais se révèle par des modifications appréciables dans la profondeur des tissus. Nous reviendrons, dans la région, sur ces observations anatomiques qui donnent bien l'idée du développement des séreuses sous-cutanées et tendineuses, et qui permettent de prévoir que ces cavités peuvent acquérir dans leurs parois tous les degrés de développement jusqu'à une séreuse aussi parfaite que le péritoine ou le péricarde.

Velpeau a décrit, sous le nom de cavités closes accidentelles, les kystes des glandes et des ganglions (testicules, corps thyroïde, etc.).

Cette opinion nous paraît constituer une assimilation fautive des séreuses et des kystes. Certainement beaucoup de kystes peuvent être rapprochés des séreuses, mais il en est bien d'autres, et les glandulaires surtout, qui doivent en être séparés. Ces kystes doivent être regardés bien plus comme des cavités muqueuses ou des culs-de-sac glandulaires développés que comme des *cavités séreuses*.

§ III. — Maladies chirurgicales.

Inflammation. — L'inflammation des membranes séreuses entraîne souvent leur hydropisie (hydrophlegmasie).

Leur inflammation chronique entraîne leur épaississement, des adhérences entre leurs feuillets, des exsudations pseudo-membraneuses à la surface.

La facile adhésion des séreuses par l'inflammation permet de comprendre l'histoire des sutures intestinales qui doivent toujours adosser le plus parfaitement possible ces membranes au niveau des lèvres de la plaie (1).

L'inflammation chronique avec épaississement, épanchement séreux ou sanguin, etc., porte le nom d'*hygroma*.

Corps étrangers. — On voit souvent dans les séreuses se développer des *corps étrangers*. Ces corps étrangers sont des productions fibreuses ossifiables, ou des concrétions *osseuses*, libres ou pédiculées, ou adhérentes, et qui tiennent à une maladie des séreuses et des articulations (arthrite sèche ou arthrisme).

Kystes synoviaux. — On observe quelquefois autour des synoviales de petits culs-de-sac communiquant avec la séreuse, ou oblitérés à leur orifice. M. le professeur Gosselin (2) les a décrits sous le nom de *follicules synoviaux*, et a pensé

(1) Voy. Intestin.

(2) Gosselin, *Sur les kystes synoviaux de la main et du poignet* (*Arch. gén. de médecine*, t. XXV, p. 111).

que c'était leur développement qui produisait les ganglions ou kystes synoviaux périarticulaires. Nous ne saurions admettre, avec M. Gosselin, leur existence comme physiologique; ce sont des productions pathologiques, même quand elles sont très-petites; la synovie n'est point sécrétée par des culs-de-sac synoviaux; elle est séparée du sang par tous les points de la séreuse.

Hémorrhagie, tumeurs. — Les séreuses sont sujettes à des affections hémorrhagiques bien curieuses (hémorrhagie méningée, hématocèle de la tunique vaginale, etc.).

Ces hémorrhagies donnent lieu à la production de fausses membranes stratifiées, très-saignantes, adhérentes aux parois. L'origine de ces fausses membranes nous paraît se rattacher à une exsudation des parois séreuses, et non à la coagulation du sang versé dans la cavité de la membrane. Si cette opinion n'est pas générale, elle est vraie au moins dans un grand nombre de cas.

Fongosités. — On voit souvent des *fongosités* pousser sur les synoviales articulaires ou tendineuses. Les fongosités des séreuses donnent lieu, dans un grand nombre de cas, à des tumeurs molles fluctuantes qui simulent, à s'y méprendre, certains abcès et certains cancers.

CHAPITRE XII.

VISCÈRES.

Nous devons ici seulement indiquer la place de ce qui constitue pour nous la dernière section de l'anatomie générale. Les viscères sont très-nombreux, mais ils présentent dans leur étude des différences très-tranchées, unies à des affinités nombreuses qui permettent cependant de les grouper en familles naturelles.

Ce sont des organes logés dans la cavité crânienne et les cavités du tronc. C'est à eux que sont confiées les fonctions les plus importantes pour l'exercice, l'entretien et la propagation de la vie. Les uns sont glanduleux (testicule, foie, etc.), les autres membraneux (estomac, intestin, etc.).

Les uns sont symétriques (reins, poumons), les autres médians et uniques (cerveau, vessie). Le cœur, l'estomac, sont uniques, non médians et non symétriques.

On peut partager les viscères en ne considérant que leur situation dans les cavités du tronc, en céphaliques, thoraciques, abdominaux, pelviens. D'après leurs fonctions, on peut les distinguer d'une manière plus méthodique, etc. :

1° *Organes digestifs*, qui s'étendent depuis la tête jusqu'à la partie inférieure du tronc. C'est dans les organes digestifs, et à l'aide des glandes qui y versent des sucs, que s'effectue le travail de la digestion.

2° *Organes respiratoires*. Ce sont ceux qui servent à l'entrée et à la sortie alternatives de l'air. Ils sont logés dans la poitrine, le cou et la face.

3° *Organes circulatoires*, pour communiquer au sang le mouvement nécessaire à son mouvement dans les artères.

4° *Organes sensoriaux*, qui nous mettent en relation avec les corps extérieurs et nous indiquent leurs propriétés.

5° *Organes génito-urinaires* (reins et leurs canaux excréteurs, vessie, urèthre).

6° *Organes de la reproduction* (testicule, canaux déférents, vésicules séminales, prostate, etc., chez l'homme ; ovaire, trompe et matrice, chez la femme).

FIN DE LA PREMIÈRE PARTIE.

DEUXIÈME PARTIE

ANATOMIE CHIRURGICALE SPÉCIALE, OU ANATOMIE DES RÉGIONS.

Nous étudierons d'abord les régions qui composent le *crâne* et la *face*, ou *régions de la tête*.

L'*axe du tronc*, ou le *rachis*, devra être présenté en second lieu et décomposé en un certain nombre de régions secondaires.

Le *rachis* entre pour partie fort importante dans la composition du *cou*, de la *poitrine* et de l'*abdomen*, qui seront successivement décrits.

Nous terminerons l'étude du *tronc* par la description des *parties molles* et des *parties dures du bassin*, chez l'homme et chez la femme.

L'anatomie du *membre supérieur* sera présentée après la *poitrine*, et celle du *membre inférieur* formera la dernière section de l'anatomie chirurgicale.

LIVRE PREMIER.

RÉGIONS DU CRANE.

(Planches I et II.)

Les parties latérales du crâne, un peu aplaties, sont séparées de la partie convexe qui règne du front à l'occiput par une ligne courbe tracée sur le frontal, le pariétal et le temporal. Cette ligne courbe qui existe de chaque côté sépare en quelque sorte le crâne en trois versants, un médian et deux latéraux que nous décrirons sous le nom :

Le premier, de région *occipito-frontale* ou de la *voûte du crâne*.

Le deuxième, de région *temporale*, *auriculaire* et *mastoïdienne*.

La *base du crâne* forme une troisième région bien nettement tranchée et qui complète le cadre des *régions crâniennes pariétales*.

A l'intérieur du crâne se trouve le cerveau et ses membranes, ses vaisseaux artériels, veineux, et la première partie des nerfs crâniens qui en émergent. C'est pour nous la quatrième région du crâne, celle dont l'étude a jusqu'à présent été la plus négligée dans les traités d'anatomie chirurgicale, la plus difficile incontestablement à présenter et celle qui renferme les parties les moins parfaitement connues du corps de l'homme ; mais c'est une région chirurgicale impor-

tante et à laquelle, sous le nom de région *encéphalique*, nous consacrerons un espace en rapport avec l'importance des fonctions et la gravité des maladies chirurgicales qui peuvent l'atteindre.

CHAPITRE PREMIER.

RÉGION OCCIPITO-FRONTALE.

§ I. — Limites, formes extérieures, parties accessibles à la palpation.

Limites. — La région occipito-frontale est limitée en avant par l'arcade orbitaire et les bosses nasales ; en arrière par les deux lignes courbes occipitales supérieures, latéralement par les lignes courbes temporales.

Formes extérieures ; parties accessibles à la palpation. — La forme extérieure de la région occipito-frontale est celle du squelette. Comme la forme du crâne varie beaucoup d'un individu à un autre, et d'une race à une autre race, il est évident que la région occipito-frontale aura une physionomie bien différente chez les différents sujets.

Rappelons à cette occasion qu'il n'est pas exact de dire que toutes les saillies de la région correspondent à des soulèvements du cerveau. Si les doctrines des phrénologistes n'avaient bien vieilli et n'étaient en quelque sorte tombées toutes seules, nous nous attacherions à démontrer combien d'erreurs anatomiques bizarres en avaient imposé dans la recherche des symptômes des fonctions localisées.

Il est possible de sentir les saillies osseuses (bosse frontale, bosse, pariétale, etc.), et dans quelques cas les sutures et les saillies formées par les os wormiens. Ces os wormiens et ces sutures ont quelquefois la forme de brisures qui pourraient en imposer pour des fractures du crâne, comme dans une observation célèbre (Saucerotte).

§ II. — Superposition des plans.

Première couche. — La peau de la région occipito-frontale est recouverte de cheveux dans sa partie postérieure et supérieure.

Elle est remarquable par sa vascularité. Les vaisseaux sanguins y abondent, et cette richesse de la circulation sanguine explique la fréquence dans la peau de cette région, des maladies des vaisseaux, anévrysmes, varices artérielles, tumeurs érectiles, etc.

La peau de la région occipito-frontale est aussi riche en lymphatiques qu'en vaisseaux sanguins. En aucun point de l'économie, l'anatomiste n'obtient de plus beaux réseaux que dans les injections du derme de la voûte du crâne.

Les *glandes cutanées* sont nombreuses. Elles appartiennent à l'ordre des glandes sébacées, et sont toutes annexées aux follicules pileux (fig. 235) ; elles sont susceptibles d'un certain nombre de maladies dont la principale est le développement kystique (loupe, athérome, mélicéris).

Deuxième couche. — La couche *cellulo-graisseuse* placée entre les muscles et la peau est toujours extrêmement mince.

En effet, les muscles de la région sont des muscles peauciers prenant partout des insertions à la peau et terminés vers le sommet du crâne par une aponévrose centrale qui adhère intimement à cette membrane.

Les insertions des muscles se faisant à la peau, et l'adhérence étant intime entre l'aponévrose occipito-frontale et la peau de la partie centrale de la région, la couche cellulo-adipeuse sous-cutanée n'a qu'une puissance extrêmement peu considérable, et se compose là uniquement des petites masses adipeuses logées dans les aréoles profondes du derme.

Les maladies chirurgicales de la couche sous-cutanée ne doivent donc point être susceptibles de se propager d'un point à un autre ; elles sont peu importantes, et se composent uniquement d'inflammations et d'épanchements sanguins dont les adhérences des muscles et de la peau limitent toujours rapidement le développement.

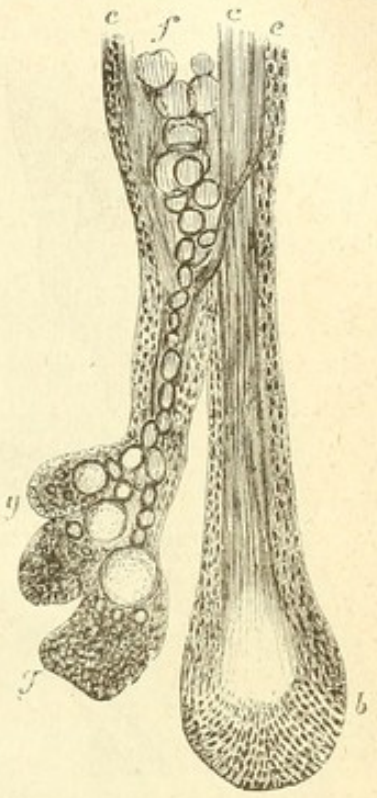

FIG. 235. — Bulbe pileux avec glande sébacée, appartenant à la peau de la région occipito-frontale (*).

Troisième couche. — Les muscles de la région (voy. fig. 236) sont en avant le *frontal* et en arrière l'*occipital*.

1° Le *muscle frontal* est membraneux, irrégulièrement quadrilatère. Ses fibres, toutes ascendantes, sont obliques en dehors vers la tempe; elles montent directement en haut au milieu ; elles naissent en bas de l'arcade orbitaire, où elles se trouvent mélangées avec les fibres du sourcilier et de l'orbiculaire ; entre les orbites elles prennent naissance par deux faisceaux qui partent des os propres du nez et que l'on décrit généralement comme des muscles isolés sous le nom de *pyramidaux*.

Le bord supérieur du muscle frontal se continue avec la partie antérieure de l'aponévrose épicrânienne, qui ne reçoit qu'une partie de ses fibres, les autres allant se perdre à différentes hauteurs dans la peau du front qu'il fronce dans ses contractions.

2° Le *muscle occipital* ressemble beaucoup au muscle frontal; il est un peu moins adhérent à la peau et plus régulièrement quadrilatère. Il prend insertion en arrière à la partie externe de la ligne courbe occipitale supérieure, au-dessus des

(*) *c*, le cheveu ; *b*, le bulbe ; *c*, *c*, couches cellulaires de l'épiderme s'enfonçant dans le bulbe ; *g*, *g*, glande sébacée sécrétant le sébum ; en *f*, la sécrétion tend à monter du côté du cheveu et à s'accumuler. — Grossissement : 280 diamètres. (Virchow.)

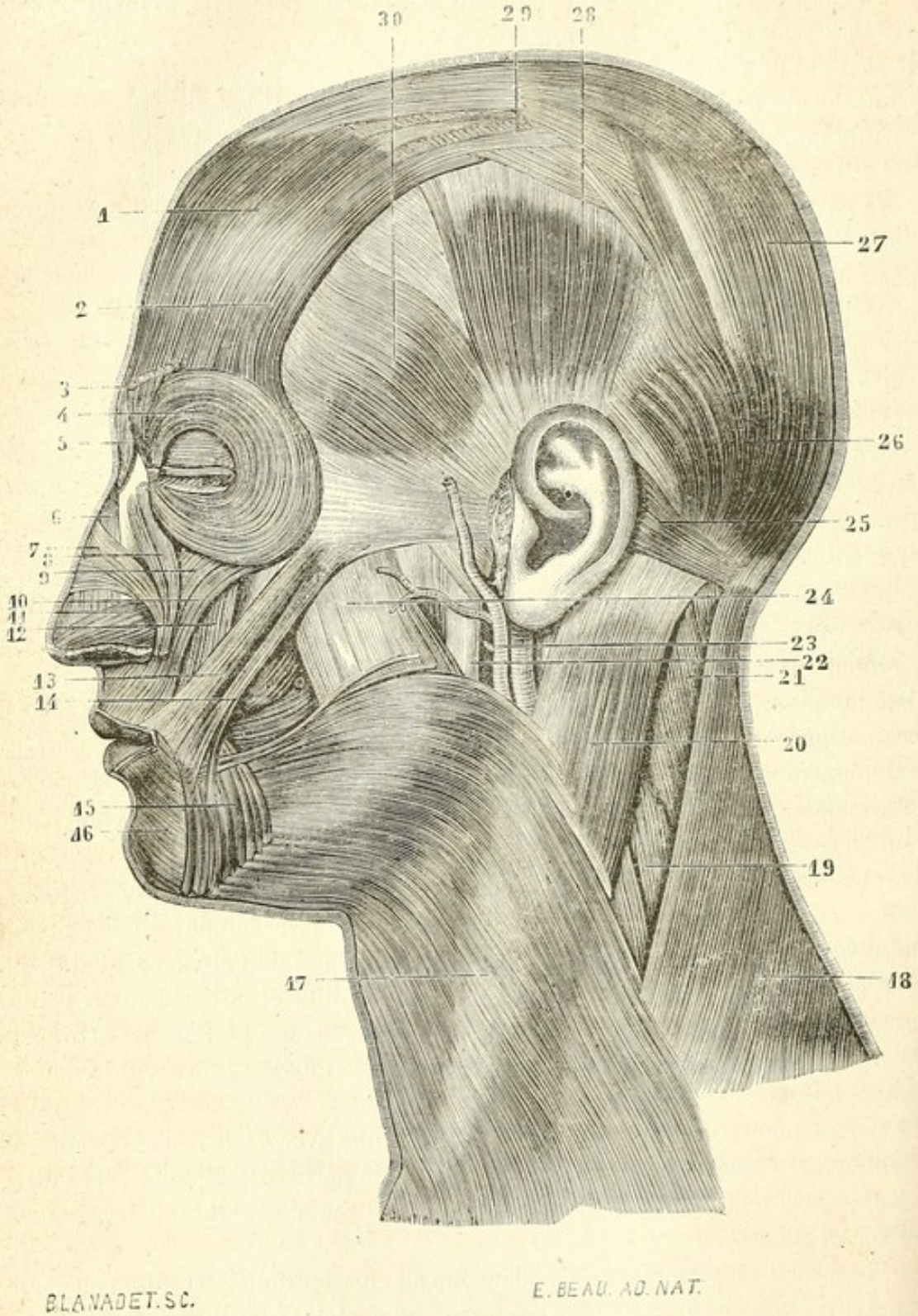

FIG. 236. — Muscles des régions du crâne et de la face (*).

(*) **1**, fibres moyennes du muscle frontal; **2**, fibres externes du muscle frontal; **3**, fibres cutanées de l'orbiculaire coupées au point où elles se perdent dans la peau; **4**, fibres moyennes du muscle orbiculaire; **5**, pyramidal; **6**, fibres supérieures du transverse du nez; **7**, fibres moyennes du transverse du nez; **8**, muscle releveur interne de la lèvre supérieure; **9**, muscle releveur externe de la lèvre supérieure; **10**, fibres externes du

muscles trapèze et sterno-mastoïdien. Il se termine à la partie postérieure de l'aponévrose épicrânienne.

3° L'*aponévrose épicrânienne* est une sorte de calotte fibreuse recouvrant toute la partie supérieure de la région. Les muscles frontal et occipital viennent s'y insérer en avant et en arrière, et, sur les côtés, elle reçoit les fibres des muscles auriculaires antérieur et supérieur, qui appartiennent à la région auriculaire et temporale.

Quatrième couche. — Au-dessous du plan musculo-aponévrotique occipito-frontal, se trouve un tissu cellulaire excessivement lâche, formé de fibres lamineuses, susceptibles de s'allonger beaucoup.

Cette couche celluleuse sépare la région de la voûte du crâne en deux parties, la partie tégumentaire : l'os et son périoste. La laxité de cette couche intermédiaire est quelquefois si prononcée, qu'elle présente l'aspect d'une cavité séreuse.

C'est à cette disposition qu'il faut rapporter la facilité avec laquelle se meuvent les parties molles du front et du sommet du crâne, et aussi la fréquence des plaies du crâne à lambeau et des fusées purulentes et infiltrations sanguines sous-aponévrotiques.

Les quatre couches superposées que nous venons de décrire représentent une épaisseur qui est à peu près égale à celle du périoste et des os de la région.

Cinquième couche, ou péricrâne. — Le péricrâne, ou périoste du frontal et de l'occipital, est un feuillet fibreux très-mince, intimement uni aux os du crâne, avec lesquels il présente des connexions vasculaires artérielles et veineuses.

Quelque adhérent que soit le péricrâne, il peut cependant être décollé par un coup ; mais ces décollements ne se font que dans une petite étendue. A la ligne courbe qui circonscrit la région auriculo-temporale, il rencontre les insertions du temporal.

Le péricrâne est beaucoup plus fort chez le fœtus et chez l'enfant que chez l'adulte ; aussi à cet âge peut-il être décollé dans une grande étendue par un épanchement sanguin, ce qui n'a jamais lieu chez l'adulte.

Sixième couche, ou squelette. — Le sixième plan de la région occipito-frontale est formé par le squelette composé du frontal, des pariétaux et de l'occipital. Le frontal fait partie de la région dans toute sa partie supérieure, et présente là à considérer : 1° la suture médiane remplacée chez l'adulte et le vieillard par une crête saillante ; 2° de chaque côté la bosse nasale, les arcades sourcilières et le rebord orbitaire supérieur, enfin, plus haut, les bosses frontales, qui correspondent aux lobes antérieurs du cerveau. En arrière du frontal se trouve la suture fronto-pariétale courbe comme le bord supérieur de l'os du

muscle releveur externe de la lèvre supérieure ; 11, myrtiforme ; 12, canin ; 13, grand zygomatique ; 14, buccinateur ; 15, triangulaire du menton ; 16, carré du menton ; 17, peaucier du cou ; 18, trapèze ; 19, scalène postérieur ; 20, sterno-cléido-mastoïdien ; 21, splénius ; 22, branche du maxillaire inférieur ; 23, carotide externe ; 24, masséter ; 25, auriculaire postérieur ; 26, occipital ; 27, fibres postérieures de l'aponévrose occipito-frontale ; 28, fibres supérieures de l'aponévrose occipito-frontale ; 29, muscle auriculaire antérieur ; 30, muscle auriculaire moyen.

front qui est taillé en biseau aux dépens de sa face interne en haut, aux dépens de sa face externe en dehors, etc.

Sur le milieu de la suture fronto-pariétale vient tomber en arrière la suture sagittale ou interpariétale qui réunit les deux os les plus élevés du crâne, les pariétaux. La partie du squelette de la région formée par les pariétaux est partout très-régulièrement convexe; le point le plus saillant correspond aux bosses pariétales. De chaque côté de la suture sagittale et en arrière existent les trous pariétaux qui donnent passage à une artère anastomotique entre les régions intra et extra-crânienne, et souvent aussi à une veine.

La suture sagittale semble se bifurquer en deux à sa partie postérieure, et entre les deux branches se trouve comprise l'écaille de l'occipital. La suture sagittale et ses deux branches affectent une forme rappelant celle de la lettre grecque λ, de là le nom de suture lambdoïde qui lui a été donné. Souvent au point de réunion des trois branches se trouve un os wormien considérable et saillant au-dessus des autres os.

La seule partie de l'écaille de l'occipital qui doit nous occuper ici est celle qui se trouve au-dessus de la protubérance occipitale externe et de la ligne courbe occipitale supérieure; c'est la partie qui recouvre le muscle occipital.

La *face interne du squelette de la région* est moulée sur le cerveau, dont la séparent les membranes cérébrales : dure-mère, arachnoïde, pie-mère. Malgré ces membranes interposées, les circonvolutions cérébrales forment des empreintes sur plusieurs points de la concavité des pariétaux et du frontal. La dure-mère est particulièrement adhérente le long de la suture sagittale où se trouve le sinus longitudinal supérieur bordé de chaque côté, chez l'adulte et surtout chez le vieillard, par les granulations de Pacchioni, qui, d'ordinaire, se creusent des loges dans les os du crâne. La dure-mère est encore très-adhérente aux os, au niveau de la protubérance occipitale interne, là où est le pressoir d'Hérophile ou confluent des sinus, et aussi en avant, où la faux du cerveau s'attache fortement à l'apophyse crista-galli, puis à la crête qui continue cette apophyse.

Les os du crâne sont formés de deux lames entre lesquelles se trouve le tissu spongieux qui, dans les os plats, porte le nom de diploé. Les os du crâne sont très-vasculaires. Ils sont nourris et par les artères tégumentaires, et par les artères méningées, dont la principale, la méningée moyenne, branche de la maxillaire interne, est logée dans des canaux osseux, profonds, creusés aux dépens de la partie interne des temporaux et des pariétaux.

§ III. — Vaisseaux et nerfs.

Artères (fig. 237). — 1° *Branche frontale de l'ophthalmique.* — En commençant sur la ligne médiane et en avant, nous trouvons d'abord au voisinage de la ligne médiane antérieure la branche frontale de l'ophthalmique, artère très-peu volumineuse et décrivant d'ordinaire un très-court trajet.

2° Plus en dehors, l'artère *sus-orbitaire*, branche de l'ophthalmique, sortant de l'orbite par le trou sus-orbitaire. Cette artère se divise souvent en deux rameaux, l'un sous-musculaire, l'autre sous-cutané.

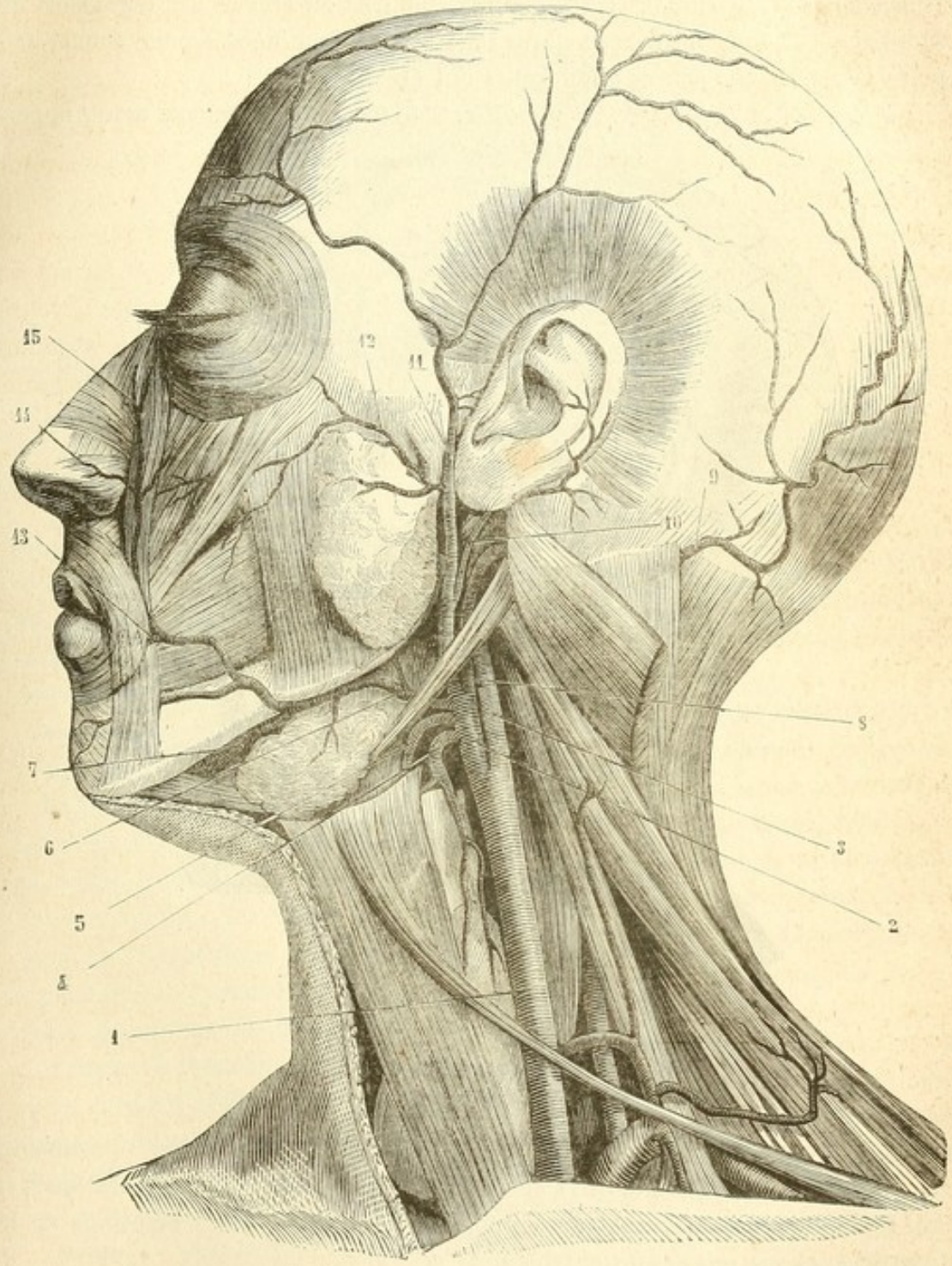

FIG. 237. — Artère carotide externe et ses branches (faciale, temporale superficielle, occipitale, etc.) (*).

(*) **1**, carotide primitive ; **2**, carotide externe ; **3**, carotide interne ; **4**, thyroïdienne supérieure ; **5**, linguale ; **6**, faciale ; **7**, sous-mentale ; **8**, occipitale ; **9**, occipitale devenue superficielle ; **10**, auriculaire postérieure ; **11**, temporale superficielle ; **12**, transverse de la face ; **13**, coronaire labiale ; **14**, dorsale du nez ; **15**, terminaison de la faciale anastomosée avec la nasale, branche de l'ophthalmique. (Beaunis et Bouchard.)

3° L'*artère temporale superficielle* sort de la glande parotide, derrière le condyle de la mâchoire, traverse la région auriculo-temporale, et se partage en deux branches. L'antérieure s'anastomose avec la sus-orbitaire ; la postérieure avec l'*auriculaire postérieure* (4°) ; 5° l'*occipitale* nourrit en arrière les téguments de la région. Ces trois dernières artères sont assez volumineuses pour donner lieu à des hémorrhagies graves quand elles ont été divisées.

Veines. — Les veines de la région (fig. 238) forment des canaux moins impor-

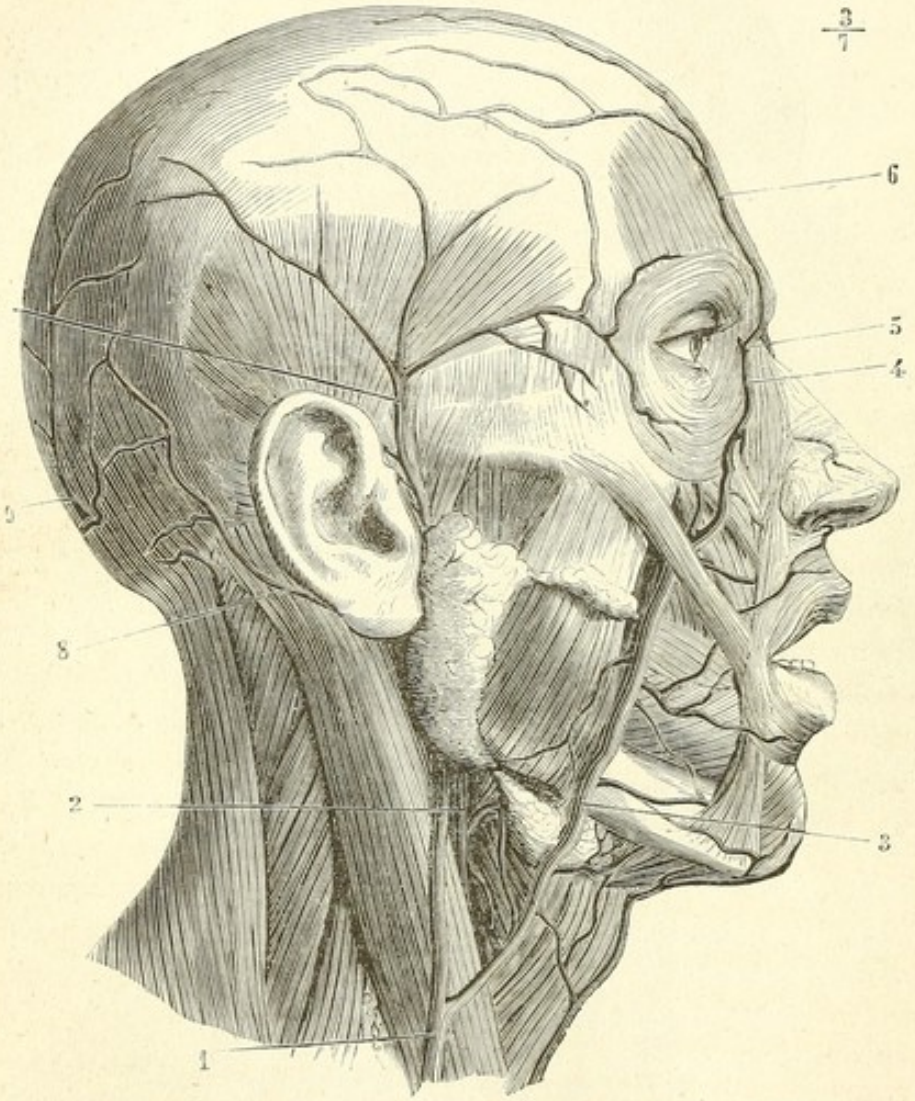

FIG. 238. — Veines superficielles de la face et du cou (*).

tants et moins réguliers que les vaisseaux artériels. La seule veine volumineuse est la *frontale* ou *préparate*, qui s'anastomose largement avec l'ophthalmique ; il faut mentionner, au sommet du crâne, quelques anastomoses des sinus de la dure-mère et des veines sous-cutanées.

On s'est beaucoup occupé des veines des os du crâne. Dupuytren et Breschet ont décrit entre les deux lames des os du crâne de larges canaux anastomosés,

(*) 1, veine jugulaire externe ; 2, veine jugulaire interne ; 3, veine faciale constituant chez ce sujet la plus grosse branche d'origine de la jugulaire externe ; 4, veine angulaire ; 5, son anastomose avec la veine ophthalmique ; 6, veine frontale ou préparate ; 7, veine temporale ; 8, veine auriculaire postérieure ; 9, veine occipitale. (Beaunis et Bouchard.)

véritables sinus capables de propager au loin l'inflammation, ou même de transporter le pus d'une ostéite jusque dans le reste du torrent circulatoire. D'après des recherches de M. le docteur Hélie, professeur d'anatomie et directeur de l'école de médecine de Nantes, ces sinus veineux, figurés fig. 239, ne sont nullement

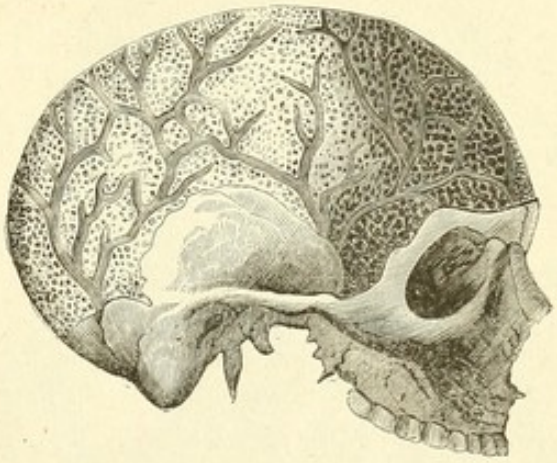

Fig. 239. — Veines du diploé du crâne.

constants, ou, pour mieux dire, ne se présentent que très-rarement d'une manière très-évidente. Un crâne conservé dans les collections de l'école de Nantes les présente avec une grande netteté ; mais c'est là une disposition anatomique exceptionnelle, et une théorie chirurgicale ne saurait reposer sur un fait anatomique assez rare pour pouvoir être appelé anomalie.

Vaisseaux lymphatiques. — Les vaisseaux lymphatiques (fig. 240) de la région occipito-frontale (planche I) paraissent naître de la peau seulement de la région.

La peau des tempes et du sommet du crâne présente des réseaux très-riches, auxquels font suite des ganglions nombreux. Ces vaisseaux descendent les uns en avant, pour gagner les lymphatiques de la face et se jeter dans les ganglions sous-maxillaires, les autres obliquement vers la face temporale, pour gagner les ganglions parotidiens et auriculaires. Les lymphatiques postérieurs descendent en arrière de l'oreille et sur la ligne médiane postérieure de la tête, pour se jeter dans les ganglions sous-occipitaux ou de la nuque.

La grande abondance de vaisseaux lymphatiques dans la région occipito-frontale peut servir à expliquer la fréquence des érysipèles à la suite des lésions traumatiques qui l'atteignent, si l'on admet l'opinion habilement soutenue par Armand Després (1), chirurgien de l'hôpital de Lourcine, qui veut que cette complication souvent si grave des plaies et des opérations ne soit qu'une lymphangite.

Nerfs. — Les nerfs de la région (planche I) sont fournis en avant par la cinquième paire ou trijumeau (branche ophthalmique de Willis), sur les côtés par le nerf auriculo-temporal et la branche auriculaire du plexus cervical, en arrière par la mastoïdienne, branche du plexus cervical et par les branches postérieures des deux premiers nerfs cervicaux, etc.

(1) Després, *Traité de l'érysipèle*. Paris, 1862.

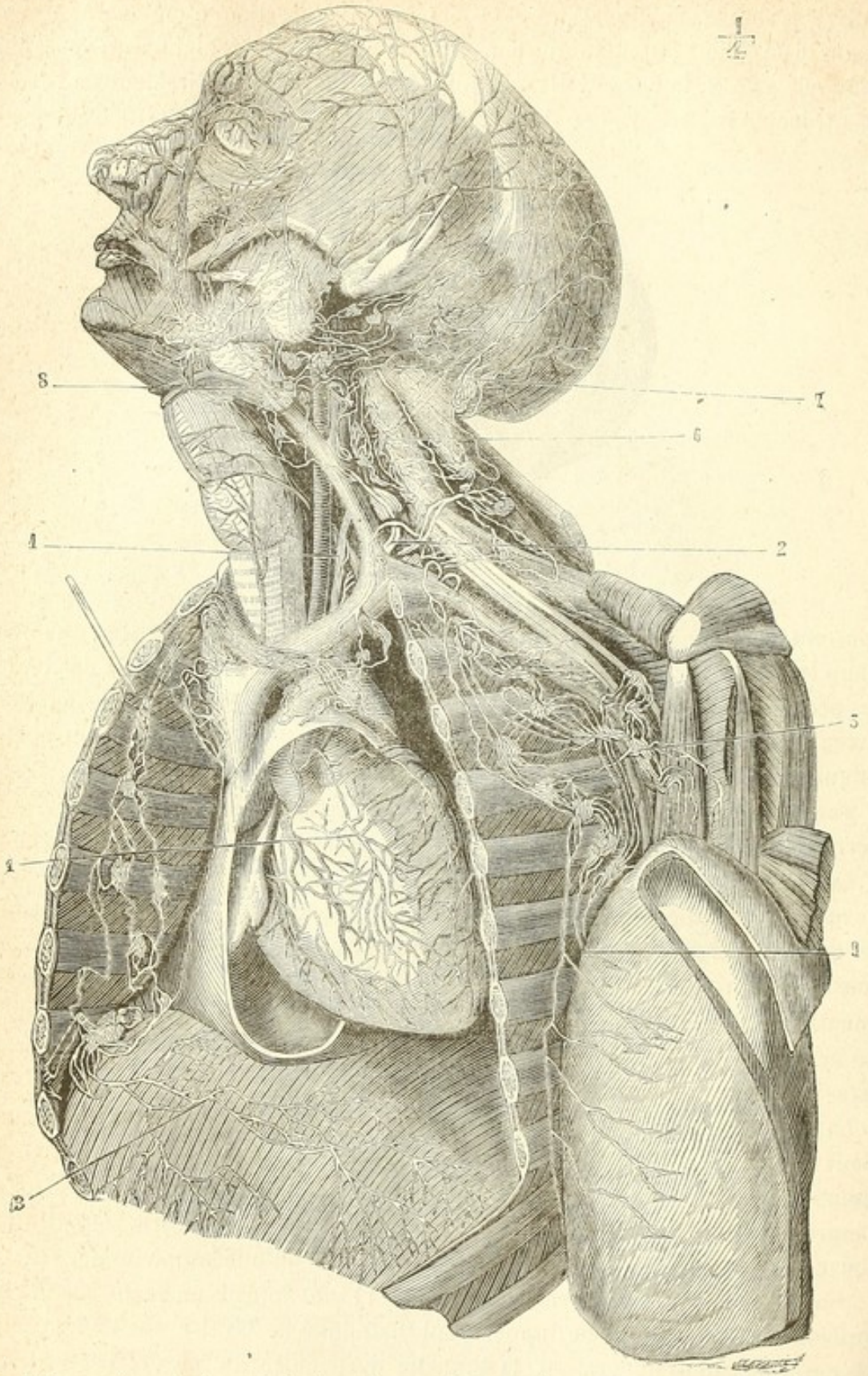

FIG. 240. — Lymphatiques de la tête, du cou, de la partie supérieure du tronc et du cœur (d'après Mascagni) (*).

(*) 1, canal thoracique ; 2, son embouchure dans le confluent des veines jugulaire interne et sous-clavière gauches ; 3, lymphatiques de la face pleurale du diaphragme ; 4, lymphatiques du cœur ; 5, ganglions axillaires ; 6, ganglions cervicaux ; 7, ganglions sous-occipitaux ; 8, ganglions sous-maxillaires ; 9, lymphatiques des parois du thorax allant aboutir aux ganglions thoraciques et axillaires.

§ IV. — Rapports de la région occipito-frontale avec les autres régions.

Il est important d'envisager les rapports principaux de la région occipito-frontale avec les autres régions. Cela nous permettra de comprendre et d'expliquer bien des points de pathologie et nous donnera la solution de quelques problèmes. Le meilleur moyen de se rendre compte des parties que recouvre la première des régions pariétales du crâne, consiste à couper transversalement les parties molles et les os suivant une ligne passant en arrière des oreilles (fig. 241);

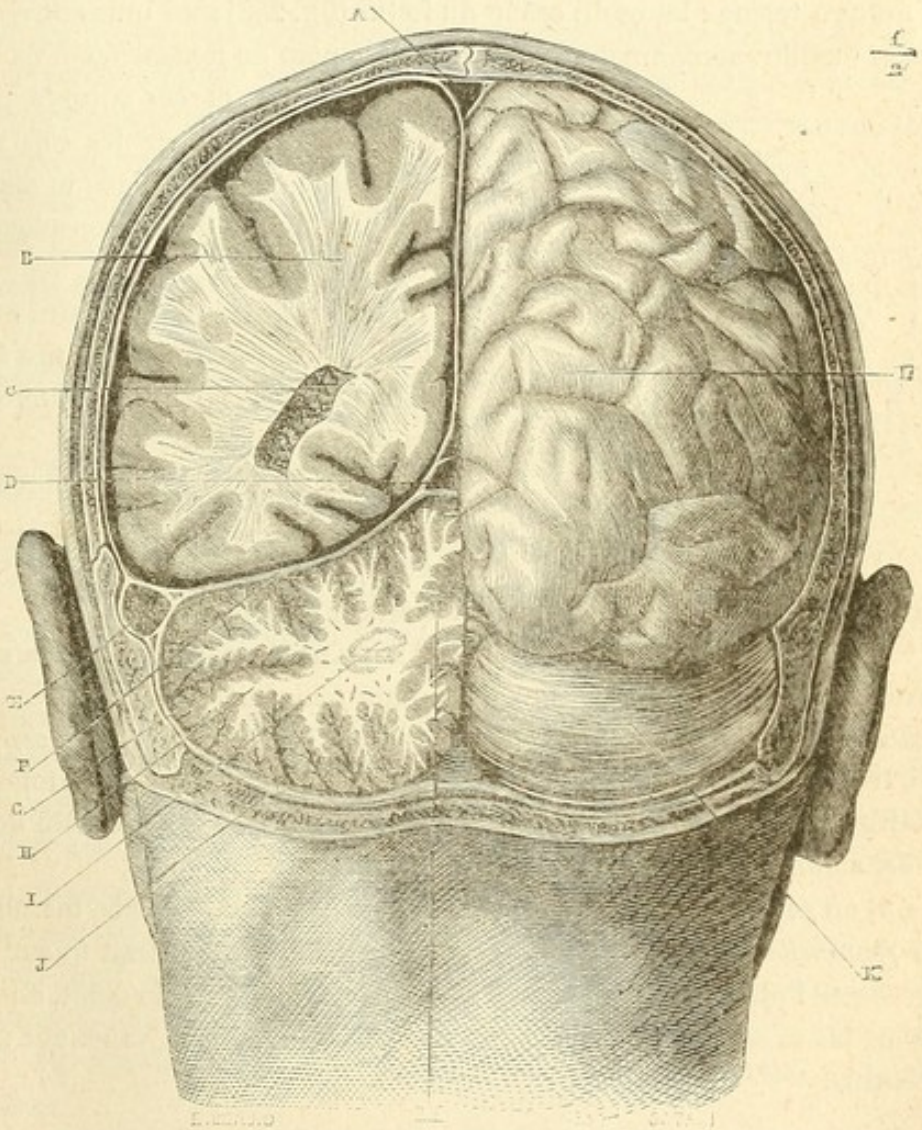

FIG. 241. — Coupe transversale du crâne en arrière des oreilles (*).

on voit alors que les deux hémisphères cérébraux répondent par leur partie supérieure à la région, et que le sinus longitudinal supérieur correspond juste à la suture sagittale, etc. Cette préparation permet de résoudre quelques pro-

(*) A, sinus longitudinal supérieur ; B, coupe de l'hémisphère gauche ; C, coupe du ventricule ; D, sinus droit ; E, sinus latéral ; F, tente du cervelet ; G, substance corticale du cervelet ; H, centre médullaire du cervelet ; I, corps rhomboïdal ; J, dure-mère de la fosse occipitale ; K, hémisphère droit du cervelet ; L, hémisphère droit du cerveau.

blèmes bien intéressants : quelle partie du cerveau peut léser un instrument introduit dans un point de la région occipito-frontale suivant une direction donnée, etc.

§ V. — Développement.

La région occipito-frontale se forme de très-bonne heure, et dès les premières périodes de la vie embryonnaire il est possible de distinguer les différentes couches qui la composent. Un point seulement de l'histoire de son développement doit fixer notre attention, c'est la connaissance du squelette de la région, dans le fœtus à terme : les os du crâne du fœtus (fig. 242) sont unis entre eux par des espaces membraneux auxquels on a donné le nom de *fontanelles* et de *sutures*.

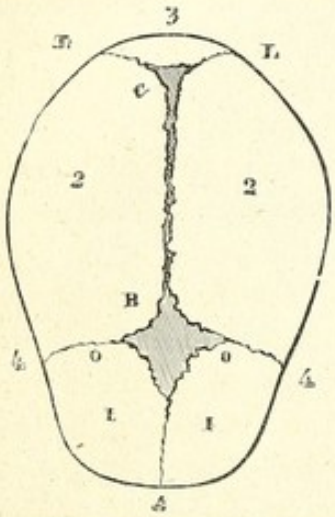

Fig. 242. — Sommet de la tête chez le fœtus (*).

Ces fontanelles et ces sutures permettent aux os de jouer les uns sur les autres, et fournissent, dans le diagnostic en accouchements, les renseignements les plus précieux.

La suture antéro-postérieure ou *sagittale* s'étend de la racine du nez à l'occipital. Elle est *médiane*, *antéro-postérieure*, *interpariétale*.

Sur la suture sagittale viennent tomber en avant les sutures *pariéto-occipitales*, qui séparent le coronal du bord antérieur des pariétaux.

Au point de réunion de ces sutures, se trouve le large espace membraneux nommé *fontanelle antérieure*.

La suture sagittale se continue en arrière avec les sutures *pariéto-occipitales* : Il y a là trois sutures se réunissant à angles, disposition que les anatomistes on voulu faire comprendre en donnant à ces différentes sutures le nom de *suture lambdoïde*, comme nous l'avons déjà dit plus haut.

Au point où se réunissent les trois sutures existe un petit espace membraneux nommé *fontanelle postérieure*. Cet espace membraneux disparaît quand la tête est pressée par l'utérus dans le travail de l'accouchement ; et le doigt, au lieu de sentir alors les os séparés, sent la saillie des pariétaux qui chevauchent toujours sur l'occipital.

§ VI. — Maladies chirurgicales.

Inflammations. — Les inflammations de la région occipito-frontale sont fréquentes.

La lymphangite et l'érysipèle accompagnent souvent les plaies. Les maladies des os, les contusions, plaies, érysipèles, entraînent quelquefois la formation de

(*) **1, 1**, l'os frontal ; **2, 2**, les deux pariétaux ; **3**, l'occipital ; **4, 4**, les temporaux ; **A**, suture frontale ; **B**, fontanelle antérieure ; **C**, suture biparietale. et fontanelle postérieure ; **L, L**, sutures lambdoïdes ; **0, 0**, fontanelle antérieure ; **4, 0, 0, 4**, sutures fronto-pariétales. (Cheilly-Honoré.)

collections purulentes. Quand le pus est dans la couche sous-musculaire, il fuse avec une grande facilité dans toute l'étendue de la région et même dans les régions voisines, ce qui n'a pas lieu dans le cas de suppurations produites dans ou entre les autres plans.

Plaies. — Les plaies de la région occipito-frontale présentent plusieurs particularités remarquables. Les os du crâne donnant aux parties molles de la région peu d'épaisseur, les plaies n'auront généralement pas une grande profondeur ; mais il pourra se faire qu'un instrument vulnérant laboure les os du crâne et produise des décollements étendus. Les os pourront être perforés, et alors généralement le cerveau sera atteint, etc.

Quand les plaies sont faites par instrument tranchant et ont divisé la couche musculo-aponévrotique ; en raison de la laxité du tissu sus-péricrânien, il se produira presque toujours un écartement des lèvres de la plaie si elle est à lambeau, et très-souvent un renversement complet du lambeau. Dans ce cas, le lambeau doit être réappliqué, et, dans le plus grand nombre des cas, il reprend très-bien. Les instruments contondants agissent souvent au crâne, comme les instruments tranchants, et produisent comme eux des plaies étendues et à lambeaux.

La richesse en artères de la région explique bien la fréquence des hémorrhagies. Ces hémorrhagies peuvent devenir très-graves, mais aussi peuvent être facilement arrêtées : la compression est facile et la ligature peut être pratiquée sans difficulté. Il arrive quelquefois que les artères se rétractent et continuent cependant à donner du sang. Si dans ce cas il est très-difficile de saisir l'extrémité du vaisseau divisé pour en faire la ligature, on pratiquera un débridement de la plaie, ce qui permettra d'agir avec plus de précision et sur des parties mieux découvertes.

Les plaies des parties molles s'accompagnent quelquefois d'une plaie des os. Quelquefois il y a lambeau osseux complétement séparé du reste du squelette et ne tenant plus à la tête que par une bande de parties molles. Il faut dans ce cas réappliquer avec grand soin la partie d'os séparée qui pourra être nécrosée et expulsée, mais aussi qui pourra se réunir, etc.

Contusions. — Les contusions du crâne produisent souvent des *bosses sanguines*. L'anatomie nous apprend que le sang se collectionnera avec facilité dans la couche sous-musculaire. Dans tous les autres plans, en raison de l'adhérence des tissus, il est très-difficile que l'épanchement sanguin acquiert une certaine importance.

Céphalématomes. — Les enfants naissent quelquefois avec des épanchements sanguins sur la tête. Ces *céphalématomes* tiennent souvent à une compression des os du crâne par un point du bassin ou le col de la matrice ; d'autres fois à une maladie des os. Ces céphalématomes sont sous-péricrâniens. Il faut observer qu'à cet âge le péricrâne est extrêmement fort et facile à décoller des os.

Enfoncement des os sans fractures. — Cette lésion, admise par les anciens, rejetée par presque tous les modernes, doit être admise comme assez rare, mais comme ayant une existence réelle.

Nous avons observé sur un enfant vivant, âgé de neuf mois, un enfoncement des os sans fracture, et nous sommes parvenu dans un grand nombre d'expériences à reproduire cette maladie sur le cadavre (1).

Fractures. — Les fractures du crâne consistent le plus souvent en de simples *félures* ou fissures (voy. fig. 243 et 244). Ces fissures sont plus ou moins étendues et souvent multiples. Elles partent généralement du point percuté pour s'étendre dans différentes directions.

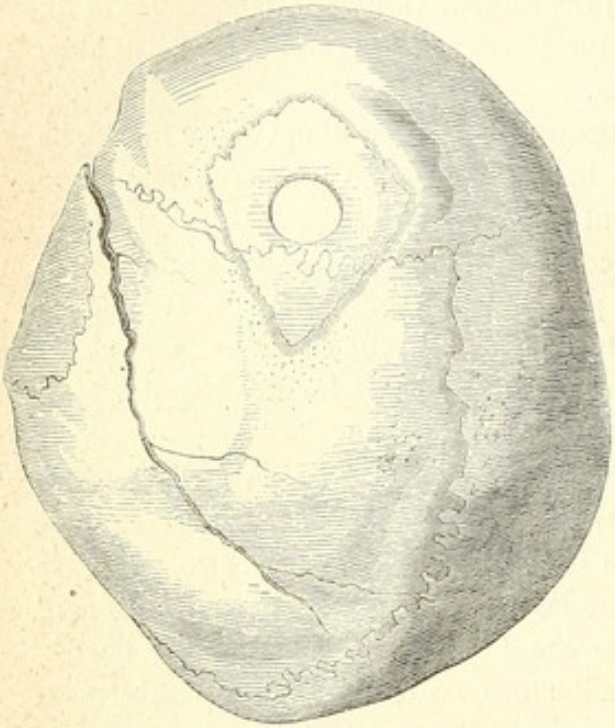

Fig. 243. — Face externe d'une voûte du crâne avec fracture (*).

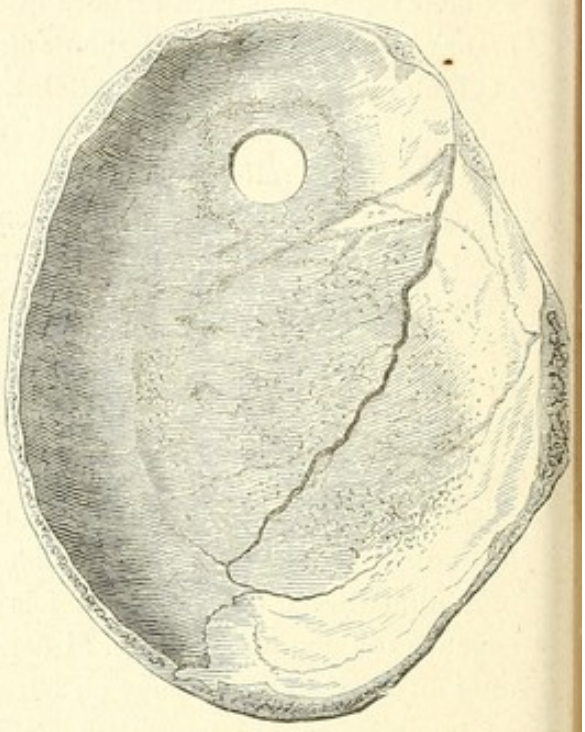

Fig. 244. — Face interne de la voûte du crâne avec fracture (*).

Les fractures de la voûte du crâne peuvent en détacher un fragment comme dans le cas représenté (fig. 245).

Il arrive quelquefois que le crâne se brise dans un point autre que le point frappé. C'est ce que l'on nomme fractures indirectes ou par contre-coup.

Ces fractures, sur lesquelles nous reviendrons en parlant de la région de la base du crâne, ne sont point aussi communes qu'on l'avait cru au siècle dernier, mais elles ne sont pas cependant excessivement rares. On peut se rendre compte de leur possibilité en faisant la remarque que le crâne est très-inégalement résistant dans ses différents points : il se peut très-bien que le point frappé soit très-solide et ne se brise point, tandis qu'un point moins fort se fend, quoique moins directement frappé. Il s'en faut de beaucoup cependant que les fractures par

(1) Benjamin Anger, *Traité iconographique des maladies chirurgicales, Luxations et fractures*, livraison XII.

(*) On voit sur le coronal une trépanation, et autour de l'ouverture un séquestre qui se forme ; puis autour de la principale fracture un développement de vaisseaux, qui prouve qu'il y avait une orbite bien caractérisée. (Vidal de Cassis, d'après le musée Dupuytren.)

contre-coup soient aussi communes que les fractures directes : Aran et Bauchet ont démontré que presque toujours, dans les fractures de la base du crâne, on rencontrait une fêlure qui partait du point percuté. Les fractures par contre-coup sont, dans le plus grand nombre de cas, des fractures prolongées dans des points plus ou moins éloignés du point frappé.

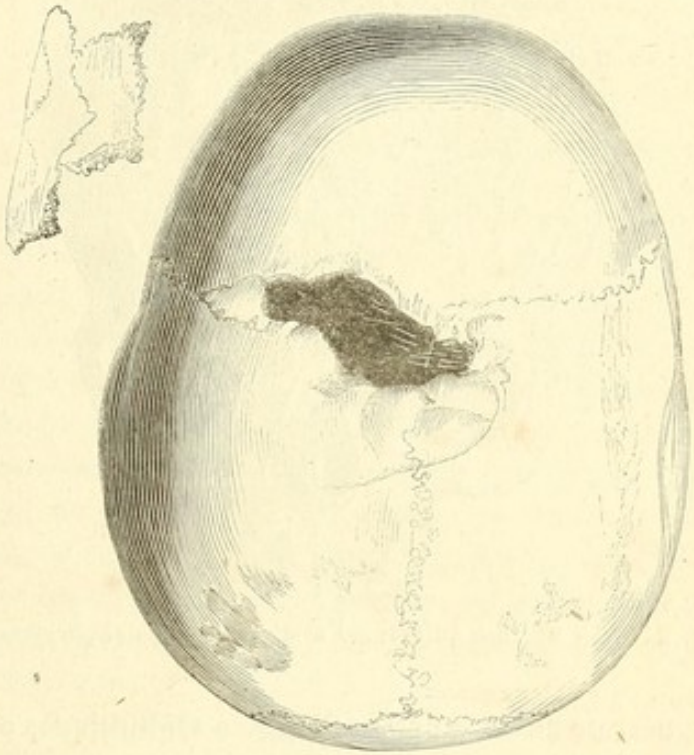

Fig. 245. — Fracture de la voûte du crâne avec esquille.

Fracture avec enfoncement des os du crâne. — Souvent les fractures des os du crâne circonscrivent un lambeau osseux qui tantôt reste de niveau avec les autres parties du crâne, d'autres fois se trouve enfoncé dans la pulpe cérébrale. On a vu dans quelques cas très-rares la table interne brisée et enfoncée dans le cerveau, alors que la table externe était restée intacte.

Hydrocéphalie et encéphalocèle. — L'hydrocéphalie consiste dans l'accumulation de sérosité à l'intérieur des ventricules cérébraux. C'est une maladie souvent congénitale, et qui d'autres fois se développe dans les premières années de la vie. L'accumulation de sérosité dans les ventricules les distend énormément, et chez l'enfant, comme le crâne n'est encore qu'incomplétement ossifié, il se dilate et acquiert souvent un énorme volume. Quelquefois le cerveau, distendu par de la sérosité, fait hernie au travers des fontanelles et des points non ossifiés de la boîte crânienne : c'est là l'origine de l'*encéphalocèle* ou *hydro-encéphalocèle*.

Ostéite, carie, nécrose. — Ces trois maladies des os se présentent fréquemment à la région occipito-frontale ; les causes qui les produisent sont les traumatismes, et plus souvent la scrofule et le vice vénérien. Souvent, dans ce cas, les caries sont très-étendues, serpigineuses (voy. fig. 246), accompagnées de décollements étendus du péricrâne et de la dure-mère, de suppurations diffuses ou en

foyer. Ces caries sont graves en raison surtout du voisinage du cerveau, et peuvent nécessiter des débridements étendus et même l'application du trépan. La fig. 246

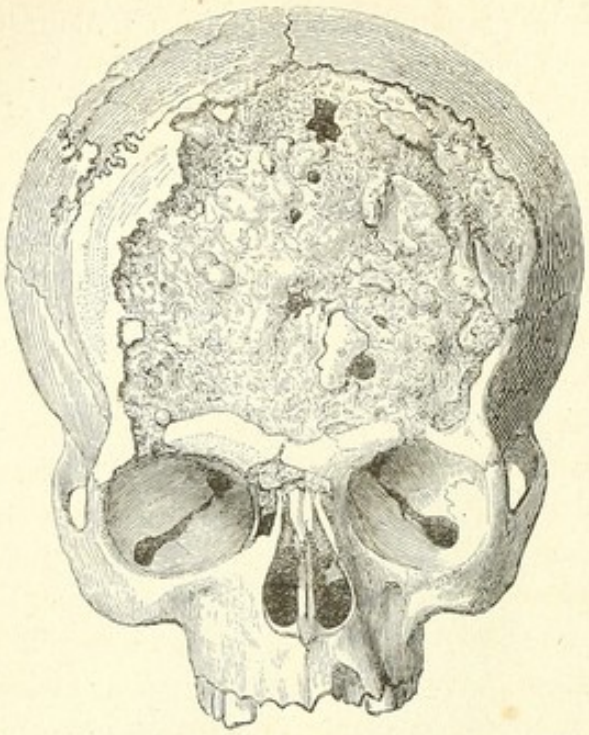

Fig. 246. — Nécrose du coronal et d'une partie des pariétaux (*).

représente une nécrose des os du crâne d'origine syphilitique, observée à Lourcine par Vidal (de Cassis).

Exostoses. — Les exostoses des os du crâne (fig. 247 et 248) sont le plus sou-

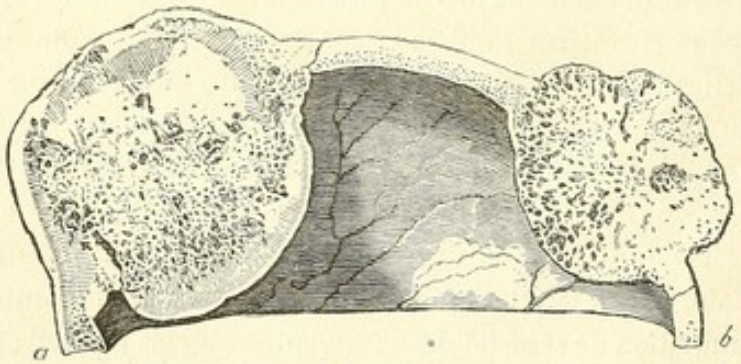

Fig. 247. — Exostose intérieure et extérieure de la voûte crânienne (**).

vent d'origine syphilitique. Elles sont particulièrement redoutables en raison du voisinage du cerveau.

Les exostoses des os du crâne sont souvent extrêmement dures, *éburnées*. Le voisinage du cerveau leur donne une gravité toute particulière : quand elles ne

(*) Ce crâne présente la nécrose à tous ses degrés : 1° simple érosion de la table externe; 2° perte de substance de toute l'épaisseur de cette table ; 3° du diploé ; 4° enfin perforation. (Vidal, de Cassis.)

(**) *a*, coronal ; *b*, occipital. (Vidal, de Cassis.)

fondent pas par l'iodure de potassium, elles doivent être abandonnées à elles-mêmes.

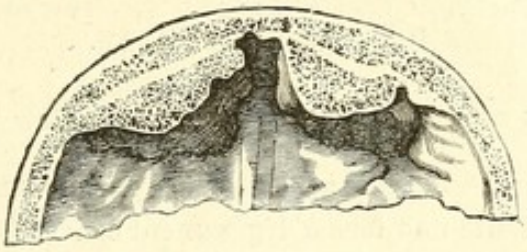

FIG. 248. — Exostose interne d'une portion du coronal. (Vidal de Cassis.)

Cancers des os du crâne et fongus de la dure-mère. — Il nous paraît utile de réunir dans un même titre les cancers des os du crâne et les fongus de la dure-mère; il est impossible en effet le plus souvent de les séparer les uns des autres dans le travail du diagnostic. Ces cancers sont souvent pulsatiles, et l'on éprouve un réel embarras à distinguer les pulsations tenant à la vascularisation de la tumeur des pulsations qui tiennent aux battements du cerveau.

Tumeurs emphysémateuses. — On a observé cinq ou six fois des tumeurs gazeuses à la voûte du crâne. Les gaz sont épanchés dans la couche sous-musculaire. Dans quelques cas les gaz ont paru venir des voies aériennes à la suite d'une solution de continuité des sinus frontaux ou des cellules mastoïdiennes; dans d'autres cas, la pneumatose doit être regardée comme tenant à une production gazeuse spontanée.

Pneumatose des téguments du crâne. — La pneumatose des téguments du crâne a été étudiée avec un grand soin, d'après une observation du service de M. Denonvilliers, par M. le docteur Louis Thomas, de Tours (1), qui admet que dans tous les cas les gaz épanchés sont versés par une solution de continuité des os du crâne ouvrant un point des sinus ou des cellules mastoïdiennes, etc., et qui, après s'être infiltrés dans le diploé, viennent par une perforation de la table externe des os s'infiltrer sous la peau.

Tumeurs veineuses. Anévrysmes cirsoïdes. — Il nous resterait à indiquer les *tumeurs veineuses communiquant avec les sinus*, maladie bien indiquée par M. Dupont; les *anévrysmes cirsoïdes*, dilatation variqueuse des artères, maladie grave résistant généralement à la ligature, mais pouvant guérir par les injections de perchlorure de fer, comme l'a récemment démontré notre excellent maître M. Antonin Desormeaux; pouvant guérir aussi par l'extirpation, comme nous l'avons vu dans un cas fort grave et très-habilement opéré par notre collègue M. Guéniot, etc.

Trépanation. — Les maladies chirurgicales du crâne et du cerveau ont paru nécessiter quelquefois l'application du trépan, instrument destiné à perforer les os du crâne. Nous aurons à discuter, en parlant des maladies chirurgicales de la région encéphalique, les indications et les contre-indications du trépan.

(1) Louis Thomas, *Pneumatocèle de la voûte crânienne*. Thèse de Paris, couronnée par la Faculté en 1866.

CHAPITRE II.

RÉGION TEMPORALE.

§ I. — Formes extérieures, parties accessibles à la palpation.

Formes extérieures. — Parties accessibles à la palpation. — La région temporale ou tempe présente une forme légèrement convexe. La convexité tient en avant à la saillie du muscle temporal, qui est quelquefois extrêmement volumineux. Aussi la forme bombée tient à la convexité de la portion écailleuse et mastoïdienne du temporal.

La palpation permet de reconnaître la force et le volume du temporal, et donne plus de précision à la détermination des limites osseuses de la région.

On peut ainsi reconnaître l'apophyse orbitaire externe, limite antérieure de la région; l'arcade zygomatique qui sépare la tempe de la région zygomatique et parotidienne, etc.

§ II. — Superposition des plans.

En disséquant la tempe gauche par couche, on rencontre successivement :

Peau. — La peau de la tempe est recouverte de cheveux surtout à sa partie supérieure; elle glisse avec facilité sur les couches sous-cutanées.

Couche sous-cutanée ou fascia superficialis. — La couche sous-cutanée est formée d'un tissu cellulaire lâche et lamelleux. C'est dans ce tissu cellulaire que rampe l'artère temporale superficielle, si facile à trouver sur le cadavre et à reconnaître par ses battements sur le vivant.

Muscle auriculaire antérieur (fig. 249). — Au-dessous du tissu cellulaire sous-cutané, apparaît le muscle auriculaire antérieur et son aponévrose d'insertion, qui se continue avec l'aponévrose occipito-frontale. Le muscle auriculaire antérieur forme un plan excessivement mince, fixé en avant à la conque auditive et se terminant par des fibres analogues à celles que présentent à leurs insertions le muscle frontal et le muscle occipital; il se continue à sa partie postérieure avec le muscle auriculaire moyen ou supérieur, qui dans le plus grand nombre des cas n'en est nullement séparable.

Tissu cellulaire. — Un tissu cellulaire très-lâche sépare l'aponévrose occipito-frontale et le muscle auriculaire de l'aponévrose temporale.

Aponévrose temporale. — L'aponévrose temporale est une lame fibreuse extrêmement forte, insérée en haut à la grande ligne courbe temporale qui circonscrit les insertions du muscle crotaphyte, en avant, inséré à la partie du frontal qui limite la fosse temporale; intimement unie en bas à l'arcade zygomatique.

L'aponévrose temporale se dédouble à son insertion inférieure vers la partie antérieure de la région et des deux feuillets qui résultent du dédoublement le plus superficiel, se fixe sur la face externe de l'os maxillaire et de l'arcade zygomatique; le plus profond se fixe à la face interne des mêmes os.

Entre ces deux plans aponévrotiques se trouve un espace correspondant à l'épaisseur de l'arcade qui est rempli de graisse.

L'aponévrose temporale est une lame excessivement forte, présentant une épaisseur considérable et ayant l'aspect bien manifestement fibreux.

Muscle temporal. — Le temporal s'insère à toute l'étendue de la fosse temporale, par conséquent il adhère à l'os par une très-large base. Les fibres musculaires se dirigent, les antérieures et les supérieures en bas, les postérieures en avant, et vont se réunir au pourtour d'un tendon qui insère le muscle à l'apophyse coronoïde du maxillaire inférieur. Quelques-unes des fibres naissent de la face profonde de l'aponévrose temporale.

Entre le tendon du temporal et l'aponévrose temporale, se trouve un plan graisseux qui communique avec les graisses de la joue par-dessous l'arcade zygomatique.

Périoste du temporal et squelette de la région. — Le muscle temporal enlevé, la fosse temporale (fig. 249) se trouve à découvert; c'est un espace profond, sur-

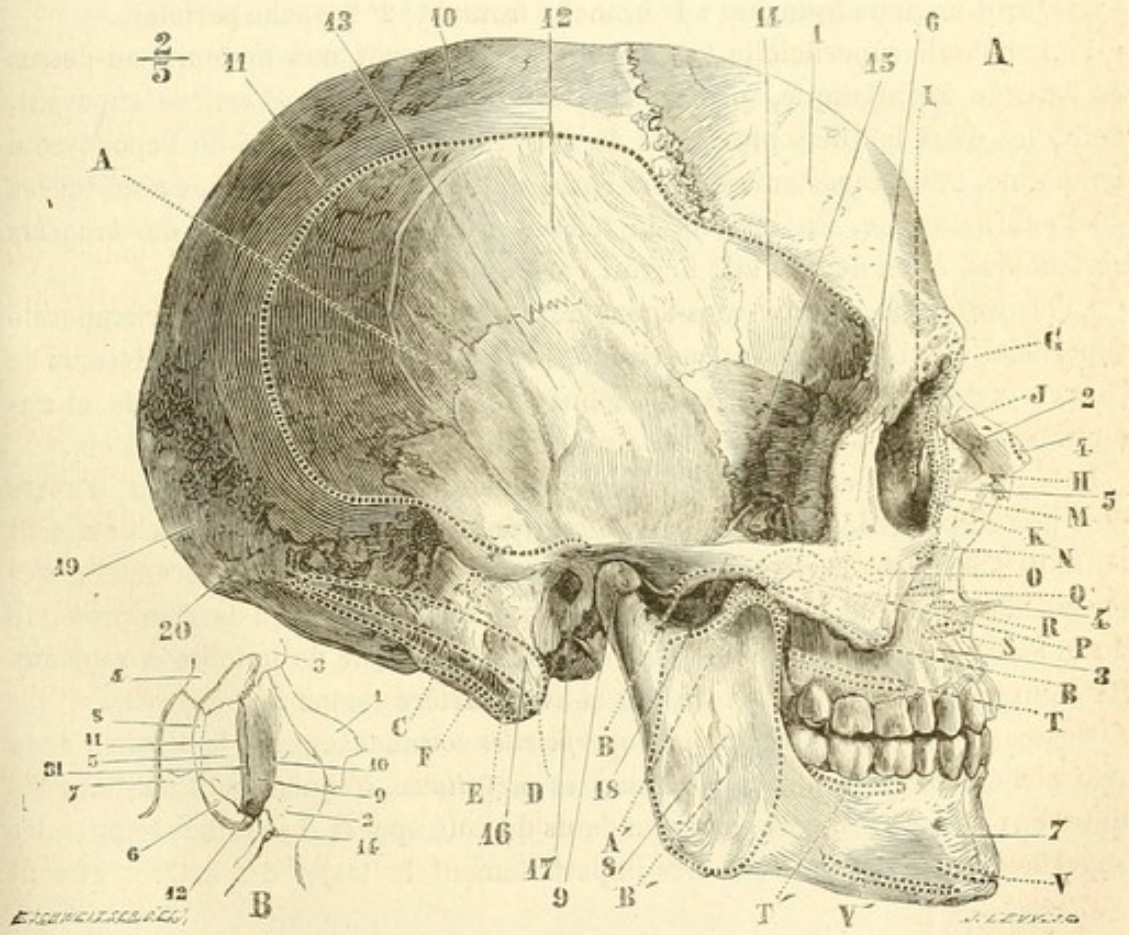

Fig. 249. — Face latérale du crâne (*).

(*) A, *face latérale du crâne :* 1, frontal ; 2, os nasal; 3, maxillaire supérieur ; 4, épine nasale antérieure et inférieure ; 5, apophyse montante ; 6, os malaire ; 7, corps du maxillaire inférieur; 8, branche du maxillaire inférieur ; 9, condyle ; 10, pariétal; 11, ligne courbe temporale ; 12, fosse temporale ; 13, écaille du temporal ; 14, surface temporale du frontal; 15, grandes ailes du sphénoïde ; 16, apophyse mastoïde ; 17, conduit auditif externe ; 18, arcade zygomatique ; 19, occipital ; 20, protubérance occipitale externe. — B, *gouttière lacrymale :* 1, os nasal ; 2, apophyse montante du maxillaire supérieur ; 3, bosse nasale du frontal ; 4, apophyse orbitaire

tout en avant et au voisinage de l'arcade zygomatique, formé par le frontal, la face externe de la grande aile du sphénoïde, et en arrière par l'écaille du temporal. Ces os sont réunis par des sutures extrêmement solides ; l'écaille du temporal ne présente pas une grande épaisseur : à sa partie interne, elle est creusée de canaux pour loger le tronc de l'artère méningée moyenne et ses branches.

§ III. — Vaisseaux et nerfs.

Artères. — Les artères de la tempe sont disposées entre les différents plans que nous venons d'étudier ; elles portent le nom d'artères temporales et forment un plan superficiel (artère temporale superficielle), un plan moyen (artère temporale moyenne) et un plan profond (artères temporales profondes).

L'*artère temporale superficielle* naît au niveau de la racine transverse de l'arcade zygomatique, à égale distance entre le condyle maxillaire et le conduit auditif externe, pénètre dans le tissu cellulaire sous-cutané de la tempe, y décrit quelques flexuosités tout en continuant son trajet vertical, et se termine en se partageant en deux branches : 1° branche frontale ; 2° branche pariétale.

La temporale superficielle fournit quelquefois, mais non toujours, au-dessus de l'arcade zygomatique, un rameau *orbitaire* qui se porte d'arrière en avant, entre les deux feuillets provenant du dédoublement inférieur de l'aponévrose temporale, et va s'anastomoser sous l'orbiculaire avec les branches antérieures de l'ophthalmique. En arrière, la temporale superficielle donne des *branches auriculaires*, et en dedans elle fournit l'artère temporale moyenne.

La *temporale moyenne* ou sous-aponévrotique est une branche de la temporale superficielle qui traverse l'aponévrose temporale immédiatement au-dessous de l'arcade zygomatique, pour se distribuer à la face externe du muscle et s'anastomoser avec les artères temporales profondes, la maxillaire interne, etc.

Les *artères temporales profondes* sont au nombre de deux et portent, d'après leur position dans la région, le nom d'*antérieure* et de *postérieure*. Elles naissent l'une et l'autre de l'artère maxillaire interne, suivent un trajet ascendant, s'élèvent bientôt au-dessus de l'arcade zygomatique, rampent à la face profonde du muscle, directement contre l'os, et se terminent par de nombreux rameaux fréquemment anastomosés entre eux et avec l'artère temporale moyenne.

Veines. — Les *veines temporales superficielles* commencent sur le sommet de la tête par des filets *frontaux*, *pariétaux* et *occipitaux*, fréquemment anastomosés entre eux et avec les filets correspondants du côté opposé. Les veines temporales superficielles ne suivent que très-imparfaitement le trajet des artères et sont

externe ; 5, os unguis ; 6, face orbitaire du maxillaire supérieur ; 7, os malaire ; 8, os planum de l'ethmoïde ; 9, gouttière lacrymale ; 10, sa lèvre antérieure ; 11, sa lèvre postérieure ; 12, orifice supérieur du canal nasal ; 13, suture de l'unguis et de l'apophyse montante. — *Insertions musculaires :* A, A', temporal ; B, B', masséter ; C, auriculaire postérieur ; D, sterno-mastoïdien ; E, splénius ; F, petit complexus ; G, sourcilier ; H, tendon direct de l'orbiculaire des paupières ; I, tendon réfléchi ; J, K, orbiculaire des paupières ; L, pyramidal ; M, releveur superficiel de l'aile du nez et de la lèvre supérieure ; N, releveur profond ; O, petit zygomatique ; P, grand zygomatique ; Q, canin ; R, transverse du nez ; S, myrtiforme ; T, T', buccinateur ; V, carré du menton ; V', triangulaire des lèvres (Beaunis et Bouchard).

situées, comme les artères du même nom, dans le tissu cellulaire sous-cutané.

Entre l'aponévrose temporale et le muscle temporal se voit la veine ou les veines *temporales moyennes*, rappelant par la distribution, les rapports et l'origine, l'artère temporale moyenne.

Les veines temporales superficielles et la veine temporale moyenne se réunissent en un tronc qui se porte en bas entre le conduit auditif et le condyle maxillaire, pour pénétrer bientôt dans l'épaisseur de la parotide.

Il existe en outre des veines *temporales profondes*, qui sont situées contre les os temporaux et dans l'épaisseur du muscle ; elles se rendent dans la veine maxillaire interne et à un plexus veineux considérable situé entre le muscle temporal et les ptérygoïdiens (*plexus ptérygoïdien*).

Lymphatiques. — Les lymphatiques temporaux naissent dans la région même par des réseaux que présentent la peau de la tempe, ou ne font que traverser la région ; venant du sommet du crâne, ils se rendent dans les ganglions parotidiens.

Nerfs (fig. 250). — Les nerfs viennent du facial (septième paire) et du trijumeau (cinquième paire).

La branche *temporo-faciale* du facial se partage, au sortir de la parotide, en un grand nombre de filets dont les supérieurs couvrent la région temporale ; ils sont placés au-dessous du muscle auriculaire antérieur et sur le même plan que des filets de l'*ophthalmique*, avec lesquels ils se croisent sans jamais s'anastomoser.

Le *nerf maxillaire supérieur*, deuxième branche de la cinquième paire, fournit à la région un filet qui naît du *rameau orbitaire;* ce filet temporal traverse la portion orbitaire de l'os malaire et s'enfonce dans l'épaisseur de la partie antérieure du muscle temporal, où il s'anastomose avec le nerf temporal profond antérieur, branche du maxillaire inférieur.

Le *nerf maxillaire inférieur*, troisième portion de la cinquième paire, fournit à la région :

1° Le *nerf temporal profond* ou les *nerfs temporaux profonds*, car ils sont le plus souvent au nombre de deux. Ces nerfs naissent au côté externe de la branche nerveuse maxillaire inférieure, s'anastomosent avec le *buccal* et le *massétérin*, et forment ainsi un petit plexus d'où naissent des filets musculaires nombreux pour le temporal, et quelques filets cutanés et anastomotiques avec le lacrymal de l'ophthalmique, le rameau orbitaire du maxillaire supérieur et le nerf facial.

2° Le *nerf auriculo-temporal*, qui, né généralement par plusieurs branches enlaçant l'origine de la méningée moyenne, se porte bientôt en haut et en dehors derrière le col du condyle, pour fournir une branche *temporale* ou *antérieure*, une branche *auriculaire ou postérieure*.. La branche antérieure fournit de nombreux filets cutanés temporaux, et s'accole à des filets du facial.

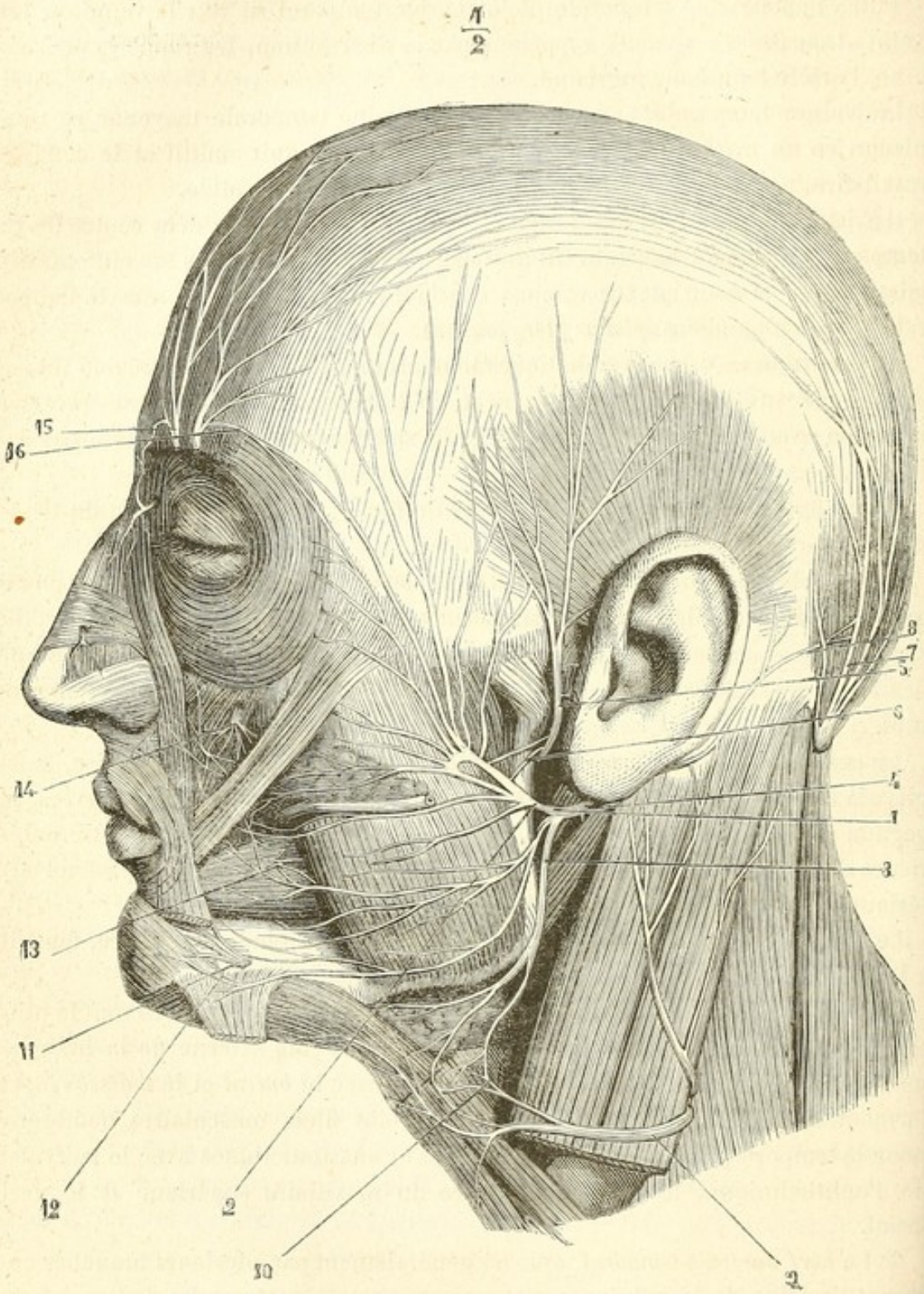

FIG. 250. — Nerfs superficiels de la région temporale (*).

(*) 1, tronc du facial ; 2, branche temporo-faciale ; 3, branche cervico-faciale ; 4, rameau auriculaire du facial ; 5, nerf temporal superficiel ; 6, anastomose de ce nerf avec le facial ; 7, grand nerf sous-occipital ; 8, anastomose de ce nerf avec le rameau auriculaire ; 9, branche transverse cervicale (du plexus cervical) ; 10, son anastomose avec le facial ; 11, nerf mentonnier ; 12, son anastomose avec le facial ; 13, nerf buccal anastomosé avec le facial ; 14, nerf sous-orbitaire anastomosé avec le facial ; 15, nerfs frontaux ; 16, anastomose du frontal externe avec le facial (Beaunis et Bouchard).

§ IV. — Rapports et communications de la tempe avec les régions voisines.

La tempe est en rapport avec la région occipito-frontale, avec les régions orbitaire et zygomatique, etc.

Elle n'a de continuité de tissu avec la région occipito-frontale que par ses couches superficielles, tandis qu'elle se continue avec la fosse zygomatique par ses plans cellulaires profonds ; son muscle principal, le temporal, va même se terminer dans cette région de la fosse zygomatique, prenant insertion à l'apophyse coronoïde.

La tempe est séparée de la région orbitaire par une lame osseuse épaisse.

Elle est séparée de la région encéphalique par l'écaille du temporal.

Il résulte de la disposition des parties molles et des os que la partie du cerveau qui répond à la région temporale est recouverte par un grand nombre de plans formés par les parties molles. Les lésions cérébrales sont donc moins à redouter dans les contusions et les plaies de la tempe que dans la région occipito-frontale ; mais les blessures des artères peuvent être suivies d'accidents fort graves.

C'est l'hémorrhagie qui fait la gravité des plaies de la tempe, et non les blessures du cerveau, comme le pensent encore les gens du monde.

§ V. — Développement.

Chez le fœtus, à la réuion du temporal avec le pariétal se trouve la *fontanelle temporale*, moins importante que la fontanelle antérieure et que la fontanelle postérieure ; elle n'est jamais accessible à la palpation, étant toujours recouverte par une couche épaisse de parties molles (fig. 251).

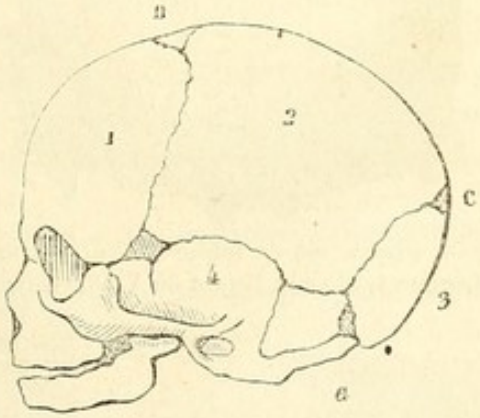

FIG. 251. — Squelette de la région temporale chez le fœtus à terme (*).

§ VI. — Maladies chirurgicales.

Les maladies chirurgicales de la région temporale sont à peu près les mêmes que celles de la région précédente. Il peut s'y faire des bosses sanguines, le sque-

(*) **1**, frontal ; **2**, pariétal ; **3**, écaille de l'occipital ; **4**, écaille du temporal ; B, fontanelle antérieure ; C, fontanelle postérieure ; *a*, partie basilaire de l'occipital.

lette de la région peut être brisé (fig. 252 et 253), des corps étrangers peuvent s'y

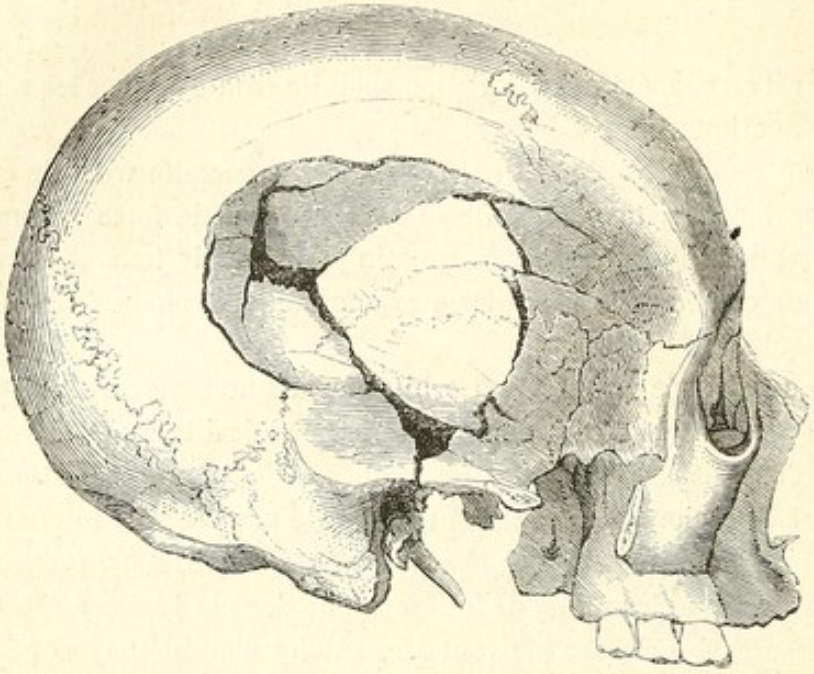

FIG. 252. — Fracture avec enfoncement considérable et dont l'étendue est plus marquée dans le crâne qu'en dehors. (Vidal, t. II, p. 540).

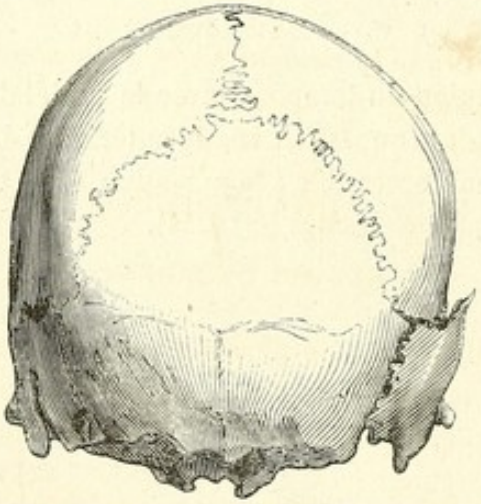

FIG. 253. — Disjonction de toutes les sutures du temporal. (Legouest, d'après Musée du Val-de-Grâce.)

FIG. 254. — Balle enclavée dans le temporal et l'aile gauche du sphénoïde, vue du côté externe. (Legouest, d'après Musée du Val-de-Grâce.)

trouver enclavés (fig. 254 et 255), toutes les sutures du temporal peuvent être disjointes (fig. 253), etc.

L'abondance des vaisseaux dans la région temporale y rend les hémorrhagies assez communes après les solutions de continuité. La compression et la ligature peuvent généralement en triompher.

FIG. 255. — La même que fig. 254 vue du côté interne. — Traces d'ostéite consécutive.

Le muscle temporal peut subir différentes altérations ou dégénérescences : nous l'avons vu gonflé par l'infiltration des productions plastiques de manière à faire penser que le malade était atteint d'un cancer incurable, etc., etc.

La marche des liquides infiltrés dans la région doit nécessairement être commandée par la disposition des plans aponévrotiques, si résistants dans la région temporale.

J'ai observé, pendant que je remplaçais le professeur Richet dans son service de chirurgie à l'Hôtel-Dieu, une tumeur gazeuse de la région temporale, etc.

CHAPITRE III.

RÉGION DE L'OREILLE.

Sans décrire l'oreille aussi minutieusement que les auteurs d'anatomie descriptive (1), nous rappellerons les points les plus importants de structure et de rapports, utiles pour la connaissance des maladies et des opérations.

§ 1. — Description anatomique.

L'appareil de l'audition est composé de l'oreille externe, de l'oreille moyenne et du labyrinthe ou oreille interne.

ARTICLE PREMIER. — OREILLE EXTERNE.

L'oreille externe comprend le *pavillon de l'oreille* et le *conduit auditif externe.*

Le pavillon de l'oreille est la seule partie de la région dans laquelle nous puissions procéder à l'examen successif des plans superposés. Dans les parties profondes de l'oreille, nous nous voyons forcés de procéder d'après la méthode de l'anatomie descriptive.

(1) Voyez Beaunis et Bouchard, *Nouveaux éléments d'anatomie descriptive.* Paris, 1868.

Pavillon de l'oreille. — Le pavillon, ou conque auditive, présente une série de dépressions et de saillies qui sont :

1° L'*hélix*, bourrelet demi-circulaire qui commence vers le milieu du pavillon, au-dessus du conduit auditif, se porte en avant et en haut, et redescend à la partie postérieure du pavillon qu'il entoure ainsi presque complétement.

2° La *rainure de l'hélix*, sillon qui commence dans la conque et suit tout le trajet de l'hélix en dedans et au-dessous de lui.

3° L'*anthélix*, éminence qui commence dans la rainure de l'hélix, au-dessus de la conque, par une extrémité bifurquée. Les deux branches se réunissent pour former une saillie plus épaisse, mais moins longue que l'hélix. L'anthélix se termine en s'amincissant en arrière et au-dessus de l'antitragus, dont elle est séparée par une légère échancrure.

4° La *fosse naviculaire* ou *scaphoïde*, enfoncement superficiel qui sépare les deux racines de l'anthélix.

5° Le *tragus*, petit mamelon placé au-devant de l'orifice du conduit auriculaire.

6° L'*antitragus*, mamelon plus petit que le précédent, situé vis-à-vis de lui en arrière.

7° La *conque*, cavité profonde limitée en arrière par l'anthélix, formé en avant par le tragus, et en bas par l'antitragus.

8° Le *lobule*, éminence molle, arrondie, qui termine inférieurement la circonférence du pavillon de l'oreille.

La face interne du pavillon de l'oreille offre des éminences et des cavités disposées en sens inverse de celles qu'on remarque sur l'externe, à l'exception du tragus et de l'antitragus; elle est libre dans la plus grande partie de son étendue.

Au point de vue topographique, le pavillon de l'oreille présente trois couches superposées.

Peau. — La peau du pavillon de l'oreille présente des réseaux lymphatiques extrêmement riches (pl. 1) et une grande abondance de vaisseaux sanguins; elle contient de plus un grand nombre de follicules sébacés.

La peau forme à elle seule le lobule, qui est rempli d'un amas de graisse très-fine renfermée dans des cellules très-étroites d'un tissu celluleux blanc et comme dartoïque.

Vers l'orifice du conduit auditif, la peau est garnie de poils qui paraissent destinés à empêcher l'introduction dans l'oreille des corpuscules qui voltigent dans l'air.

Tissu cellulaire. — Le tissu cellulaire sous-cutané est dense et serré; il ne renferme de cellules adipeuses qu'en arrière de la conque. Nous avons vu assez souvent, ainsi que la plupart des chirurgiens, des collections hématiques produites dans ce tissu cellulaire sous-cutané. Ces hématocèles sont assez communes dans les asiles d'aliénés, ce qui vient sans doute des contusions fréquentes auxquelles sont exposés ces malades.

Muscles. — Le fibro-cartilage du pavillon de l'oreille est recouvert par *cinq petits muscles :*

1° Le *muscle du tragus*, le plus large de tous, recouvre la face externe du tragus.

2° Le *muscle de l'antitragus* relie l'antitragus et l'anthélix : M. Duchenne, de Boulogne, a montré que la contraction simultanée des muscles du tragus et de l'antitragus rétrécit la conque à la manière d'un sphincter. Ils sont ainsi antagonistes des muscles auriculaire postérieur et auriculaire antérieur qui tirent le pavillon en haut et en arrière.

3° Le *grand muscle de l'hélix* recouvre l'origine de l'hélix au-dessus du tragus.

4° Le *petit muscle de l'hélix* est placé au-dessous et en arrière du grand muscle sur la saillie de l'hélix qui divise la conque en deux parties.

5° Le *muscle transverse* est situé derrière le pavillon; il s'étend de la convexité de la conque à la saillie que forme en arrière la rainure de l'hélix.

Les muscles intrinsèques du pavillon paraissent plus développés dans les nègres que dans les hommes de notre race.

Fibro-cartilage. — Le fibro-cartilage de l'oreille est analogue à celui que nous verrons aux ailes du nez et à la trachée-artère. Il est blanc jaunâtre et très-flexible. Il présente toutes les éminences et les cavités que nous avons décrites dans les *formes extérieures* du pavillon; il offre de plus une légère saillie sur l'hélix, au-dessus du tragus, et entre ces deux parties, il est coupé par une scissure que remplit un ligament, La portion qui appartient au tragus est ainsi séparée du reste; il existe une pareille interruption entre l'antitragus et les extrémités réunies de l'hélix et de l'anthélix remplie aussi par une lamelle fibreuse.

Le fibro-cartilage est fixé à la partie latérale de la tête, par *trois ligaments* : un *supérieur*, qui s'en va dans l'aponévrose épicrânienne; un *antérieur*, qui s'insère à l'arcade zygomatique; enfin, un *postérieur* qui s'attache à la base de l'apophyse mastoïde. Ces trois ligaments prennent insertion en haut, en avant et en arrière de l'orifice cartilagineux du conduit auditif. Ces ligaments sont très-peu forts et en partie confondus avec les fibres tendineuses et musculaires des *auriculaires*.

Vaisseaux et nerfs du pavillon de l'oreille. — Les artères du pavillon de l'oreille sont fournies par l'*auriculaire postérieure*, branche de la carotide externe, les branches *auriculaires antérieures* de la temporale et l'artère *stylo-mastoïdienne*.

Les *veines* accompagnent les artères.

Les *vaisseaux lymphatiques*, qui sont très-nombreux, se rendent dans les ganglions situés derrière la membrane de la mâchoire et sur la face externe du sterno-mastoïdien.

Les *nerfs* sont fournis :

1° Par l'auriculo-temporal;

2° Par la branche auriculaire du plexus cervical;

3° Par les filets auriculaire postérieur et mastoïdien du facial.

Conduit auditif externe. — Le conduit auditif externe s'étend du pavillon à la membrane du tympan.

Il est revêtu à son intérieur d'une membrane qui se continue avec la peau de la conque.

La peau du conduit auditif adhère très-intimement aux parties sous-jacentes ; elle est plus adhérente à la portion osseuse qu'à la partie cartilagineuse ; elle est garnie de *poils* assez longs et fort apparents et renferme un grand nombre de *glandes cérumineuses* ; ces glandes appartiennent aux sébacées et sécrètent une humeur jaune, épaisse, visqueuse.

Le conduit auditif est formé d'une portion osseuse et d'une portion cartilagineuse (fig. 256). Il est dirigé *d'arrière en avant et de dehors en dedans*. Sa face inférieure est convexe de dehors en dedans et aussi un peu convexe d'avant en arrière, courbure qui correspond à la concavité de l'arrière-fond de la cavité glénoïde; le canal osseux est moins large à sa partie moyenne qu'à ses extrémités ; la partie osseuse du conduit est la plus importante à bien connaître, car c'est elle qui détermine les formes fixes du conduit, la partie fibro-cartilagineuse pouvant être dirigée par le chirurgien dans un sens ou dans l'autre.

Le conduit auditif osseux est prolongé en dehors par une fine lame cartilagineuse repliée sur elle-même, se continuant en dehors avec le fibro-cartilage du pavillon et insérée au temporal par un tissu fibreux ; cette lame fibro-cartilagineuse ne décrit point un cercle complet : elle est complétée par une membrane fibreuse qui relie les deux bords écartés du fibro-cartilage du conduit. Près du tragus, le fibro-cartilage présente une fente transversale ; on en observe une semblable un peu plus loin, et quelquefois même il en existe une troisième ; ce sont les *incisures de Santorini*.

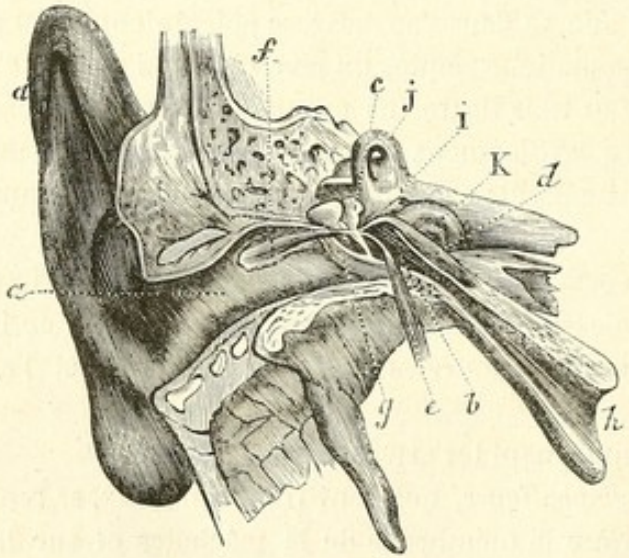

FIG. 256. — Conduit auditif externe (*).

Les incisures de Santorini sont des fentes remplies par un tissu cellulaire très-fort.

(*) *a*, conduit auditif externe ; *b*, trompe d'Eustache ; *c*, muscle de l'étrier ; *d*, muscle interne du marteau ; *e*, enclume ; *f*, muscle externe du marteau ; J, limaçon ; *h*, orifice guttural de la trompe d'Eustache ; K, canal demi-circulaire supérieur ; *g*, membrane du tympan.

L'orifice interne du conduit auditif est oblique de haut en bas et de dehors en dedans; il est obturé par la *membrane du tympan.*

ARTICLE II. — OREILLE MOYENNE OU CAISSE DU TYMPAN.

La caisse du tympan est contenue dans la partie antérieure de la base du rocher en avant de l'apophyse mastoïde. Nous énumérerons successivement, sans les décrire, les principales particularités anatomiques qu'elle renferme.

A sa *face interne* (fig. 257) elle présente à considérer :

1° Le trou ovale bouché par la base de l'étrier et ouvert dans le *vestibule.*

2° Le *promontoire*, éminence tuberculeuse formée par la saillie que font dans le tympan le côté externe du vestibule et le limaçon.

3° Le *trou rond*, situé au-dessous du trou ovale, et fermé par une membrane qui sépare ainsi le limaçon de la cavité du tympan.

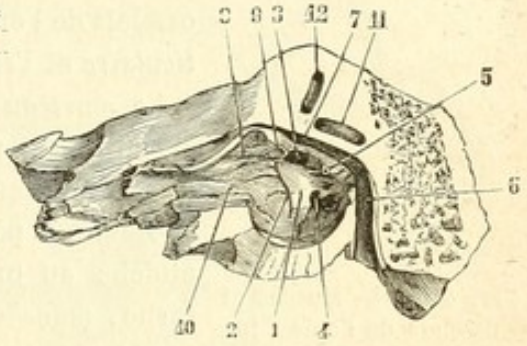

FIG. 257. — Paroi interne de la caisse du tympan (*).

La caisse du tympan offre à considérer en haut un certain nombre de petites ouvertures qui donnent passage à des vaisseaux sanguins.

En bas et un peu en avant, la *fente glénoïdale* par laquelle sort la corde du tympan.

C'est à la partie *antérieure* et *interne* de la caisse que viennent s'ouvrir deux canaux osseux qui, sur une pièce fraîche, renferment, le premier, la *trompe d'Eustache* ou *conduit auditif interne*, dont nous parlerons dans un instant; et le second, situé au-dessus du canal de la trompe, le *muscle interne du marteau.*

A la partie postérieure de la caisse, on rencontre l'ouverture des *cellules mastoïdiennes.*

L'oreille moyenne est séparée du conduit auditif externe par la *membrane du tympan.*

La membrane du tympan (fig. 256) est un diaphragme dirigé très-obliquement de haut en bas et de dehors en dedans, disposition qui fait que le conduit auditif externe présente plus de longueur en bas qu'en haut. Cette membrane est un peu ellipsoïde; elle présente une légère concavité sur sa face externe. Le sommet de la convexité de la face interne correspond au manche du marteau qui lui adhère et est destiné à en effectuer la tension (fig. 256).

La membrane du tympan est transparente et ne présente aucune trace de vaisseaux dans son épaisseur, à l'état normal du moins. Elle est susceptible de s'injecter sous l'influence de l'inflammation.

(*) 1, promontoire; 2, sillon pour le nerf de Jacobson; 3, fenêtre ovale; 4, fenêtre ronde; 5, pyramide; 6, canal de Fallope; 7, bec de cuiller; 10, partie osseuse de la trompe d'Eustache; 11, canal demi-circulaire horizontal; 12, canal demi-circulaire vertical antérieur.

La circonférence de la membrane du tympan est enchâssée dans l'os temporal. Elle est composée :

1° D'un feuillet externe épithélial, prolongement de l'épiderme qui tapisse le conduit auditif.

2° D'un feuillet moyen fibreux dans lequel quelques auteurs ont décrit des fibres musculaires.

3° D'un feuillet interne muqueux, continu avec la mince membrane qui revêt l'oreille moyenne.

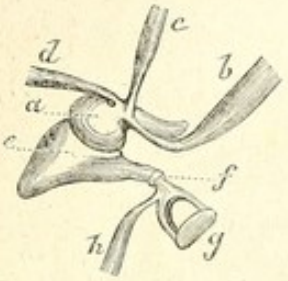

FIG. 258. — Muscles et osselets de l'ouïe (*).

L'oreille moyenne, ou caisse du tympan, renferme les osselets de l'ouïe (fig. 258), le *marteau*, l'*enclume*, l'*os lenticulaire* et l'*étrier*.

Le *marteau* le plus externe des osselets de l'ouïe offre à considérer une *tête* articulée avec l'enclume, un *col* présentant deux apophyses, l'une interne, *apophyse grêle de Raw* qui pénètre dans la scissure de Glaser et donne attache au muscle antérieur du marteau, l'autre externe, *manche du marteau* qui se fixe au centre de la membrane tympanique pour la tendre.

L'*enclume* présente un corps et deux branches. Le *corps* s'articule avec la tête du marteau, la branche supérieure est courte et volumineuse. La branche inférieure est longue et grêle, elle se porte en bas et s'articule à son extrémité avec l'*os lenticulaire*.

L'*os lenticulaire* est un petit point osseux qui s'articule avec la longue apophyse de l'enclume d'une part et d'autre part avec l'étrier.

L'*étrier*, dont le nom rappelle la forme, présente une *tête* articulée avec l'os lenticulaire, *une base* dirigée obliquement en dedans et obturant la fenêtre ronde; *deux branches*, dont l'antérieure est la plus longue.

Le marteau, l'enclume, l'os lenticulaire et l'étrier sont réunis par de petites capsules fibreuses. Ils sont fixés à la caisse du tympan par des fibres ligamenteuses qui attachent le marteau et l'enclume à la paroi supérieure de la caisse; de plus par les adhérences de l'étrier à la fenêtre ronde, du manche du marteau à la membrane du tympan, et enfin par les insertions des muscles, qui sont :

1° Le *muscle interne du marteau* (fig. 258). Inséré dans un canal osseux situé au-dessus de la trompe d'Eustache, il vient s'attacher par un petit tendon à la partie antérieure et supérieure du manche du marteau. C'est le muscle tenseur de la membrane du tympan.

2° Le *muscle antérieur du marteau* (fig. 258); il naît de l'épine du sphénoïde, traverse la fente glénoïdale et vient s'insérer au sommet de la longue apophyse du marteau.

3° Le *muscle externe du marteau*, muscle extrêmement petit (fig. 258), qui s'étend de la partie supérieure de la portion osseuse circulaire, insertion de la membrane du tympan jusqu'à la petite apophyse du marteau.

(*) *a*, tête du marteau; *g*, étrier; *f*, os lenticulaire; *h*, muscle de l'étrier; *d*, muscle antérieur du marteau; *c*, muscle externe du marteau; *b*, muscle interne du marteau; *e*, enclume.

4° Le *muscle de l'étrier* (fig. 258); il naît dans le canal de la pyramide et s'attache en arrière du col de l'étrier.

Trompe d'Eustache. — L'oreille moyenne communique avec le pharynx par un canal auquel on donne le nom de trompe d'Eustache ou de conduit auditif interne.

La trompe d'Eustache commence dans le pharynx par un orifice assez large situé en général sur une ligne correspondant à la partie la plus élevée du méat inférieur.

Cet orifice est suivi d'un canal dirigé obliquement en arrière, en haut et en dehors jusqu'à la partie la plus antérieure et interne de la caisse tympanique (fig. 259).

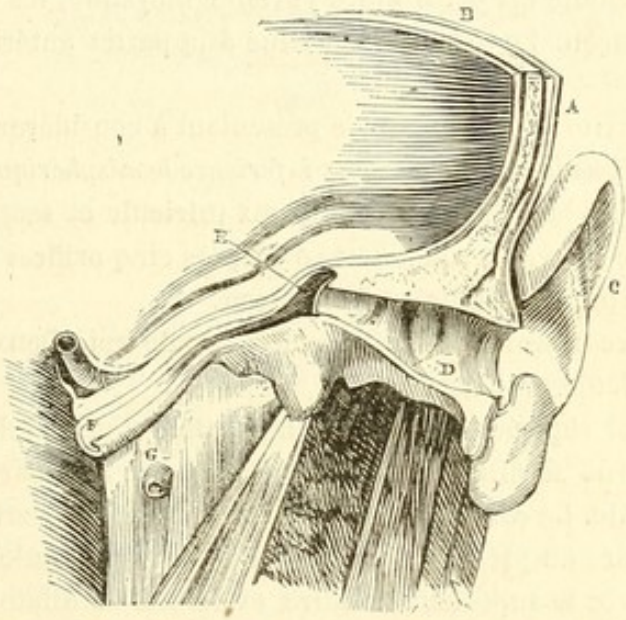

FIG. 259. — Trompe d'Eustache (*).

La trompe d'Eustache est évasée en entonnoir à son orifice guttural; bientôt elle se rétrécit, et dans sa partie externe elle présente des dimensions trop peu considérables pour qu'on puisse y faire pénétrer une sonde.

Elle est formée à son intérieur d'une muqueuse, continue d'un côté avec celle de la caisse du tympan, continue de l'autre côté avec la muqueuse du pharynx; ce qui explique la facile propagation de l'inflammation de l'arrière-gorge à l'oreille moyenne.

Sous la muqueuse on rencontre un cône fibro-cartilagineux inséré au sommet du rocher et qui forme le squelette de la trompe.

Le fibro-cartilage de la trompe donne insertion à deux muscles, le péristaphylin externe et le péristaphylin interne, l'un et l'autre muscles tenseurs du voile du palais.

(*) A, plan d'une section verticale du temporal; B, plan d'une section horizontale du temporal; C, pavillon de l'oreille; D, conduit auriculaire externe; E, caisse du tympan; F, trompe d'Eustache depuis son orifice à la partie supérieure du pharynx jusqu'à la caisse. Ce conduit est moitié osseux, moitié cartilagineux; ces deux portions se joignent par un angle très-obtus; G, artère carotide.

Il ne faut point oublier le rapport de l'orifice guttural de la trompe d'Eustache avec l'amygdale ; très-souvent cette glande, par sa tuméfaction, produit une oblitération momentanée du conduit auditif interne.

ARTICLE III. — OREILLE INTERNE.

L'oreille interne, ou labyrinthe, est composée du *vestibule*, des *canaux demi-circulaires* et du *limaçon*. Ce sont autant de cavités osseuses creusées dans la portion pétreuse de l'os temporal, partie la plus compacte de l'os.

Les canaux demi-circulaires sont situés à la partie postérieure et externe du labyrinthe, le vestibule est placé entre l'oreille moyenne, les canaux demi-circulaires et le limaçon. Le limaçon est situé à la partie antérieure de l'oreille interne.

Vestibule. — Cavité de forme ovoïde présentant à considérer : 1° une *fossette supérieure semi-ellipsoïde ;* 2° une *fossette inférieure hémisphérique* en rapport avec deux renflements du labyrinthe membraneux (utricule et saccule).

Dans le vestibule s'ouvrent : la fenêtre ovale, les cinq orifices des canaux demi-circulaires et la rampe vestibulaire du limaçon.

Canaux demi-circulaires. — Ils sont au nombre de trois. Deux d'entre eux sont verticaux, le troisième est horizontal.

Le canal vertical supérieur décrit les deux tiers d'un cercle; son extrémité antérieure et externe se dilate en ampoule et s'ouvre à la partie supérieure et externe du vestibule. Le *canal vertical inférieur* décrit un cercle presque complet, perpendiculaire au précédent, et s'ouvre dans le vestibule par un canal qui lui est commun avec le supérieur. L'autre extrémité se dilate et se jette isolément dans le vestibule. Le *canal horizontal* décrit un demi-cercle à convexité externe et postérieure et s'ouvre dans le vestibule par une extrémité évasée, entre la fenêtre ronde et l'extrémité ampullaire du canal vertical supérieur. Par son autre extrémité non dilatée il se rend au vestibule entre le canal commun des conduits verticaux et l'extrémité ampullaire du canal vertical inférieur.

Limaçon (fig. 260 et 261). — Le limaçon est une espèce de canal enroulé en volute autour d'un *axe central*, présentant une *base* percée d'un très-grand nombre de petits trous ouverts dans le vestibule, un *sommet*, la *lame des contours*, la *lame spirale* et les deux *rampes*.

La lame des contours est le cône osseux périphérique contourné en spirale et décrivant deux tours et demi de spire.

La cavité entourée par la lame des contours va nécessairement en diminuant de la base du limaçon à son sommet.

La *lame spirale* divise la cavité spiroïde en deux moitiés ou rampes. Cette lame spirale commence au milieu de la fenêtre ronde, se contourne autour de l'axe du limaçon.

Les deux rampes communiquent au sommet du limaçon.

La lame spirale adhère par son bord externe à la lame des contours ; par son bord interne à l'axe. Elle est osseuse dans le premier tour, elle diminue graduellement de la base au sommet ; après le premier tour, elle n'est plus osseuse dans toute sa largeur, une partie devient membraneuse. Le troisième demi-tour n'est formé que par la lame spirale membraneuse.

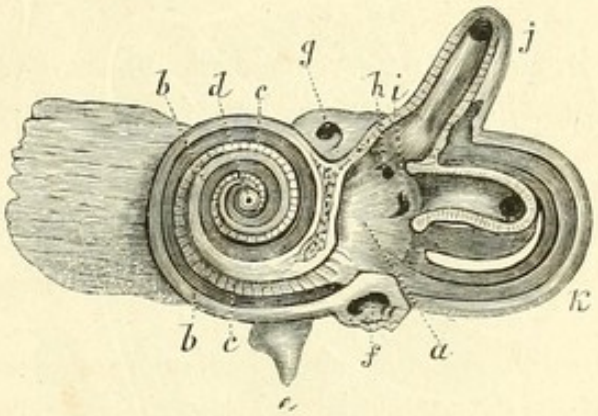

FIG. 260. — Limaçon gauche de l'homme adulte ouvert par le sommet du rocher, grossi 2 fois (*).

Les deux faces de la lame spirale sont creusées de sillons.

L'axe du limaçon est formé par une petite colonne osseuse étendue de sa base à son sommet ; cette petite colonne commence au fond du conduit auditif interne par une partie plus large percée de trous donnant passage aux filets du nerf auditif. Par sa partie la plus antérieure, elle se termine par une lamelle osseuse excessivement mince qui finit tout à coup, laissant ainsi communiquer en avant les deux *rampes du limaçon*, espaces compris entre la lame spirale et la lame des contours.

La rampe interne ou tympanique aboutit à la fenêtre ronde, et est séparée de la caisse du tympan par la membrane de la fenêtre ronde.

La rampe externe et supérieure, ou rampe vestibulaire, s'ouvre dans le vestibule.

A l'intérieur du labyrinthe osseux se trouve le *labyrinthe membraneux* dont l'étude encore incomplète, malgré les recherches des anatomistes modernes, n'offre que bien peu d'intérêt à notre point de vue. Il se compose de minces membranes moulées à l'intérieur sur les cavités du vestibule, des canaux demi-circulaires et du limaçon. A l'extérieur du labyrinthe membraneux, c'est-à-dire entre ses parois et les cavités osseuses, se trouve un liquide (périlymphe ou humeur de Cotugno, à l'intérieur se trouve un autre liquide, endolymphe), etc.

Toutes ces parties, très-délicates et extrêmement difficiles à bien voir, ont été

(*) *a*, cavité du vestibule dans laquelle s'abouchent les canaux demi-circulaires ouverts, *j*, *k*, par cinq orifices dont trois sont ouverts aussi, et *h*, *i* sont intacts ; puis la cavité tympanique ouverte par la fenêtre ronde *f*, dont on voit à gauche la communication avec la rampe interne du limaçon, et à droite l'orifice de communication avec la cavité vestibulaire ; *j*, canal demi-circulaire supérieur ; *k*, canal demi-circulaire postérieur ; *g*, aqueduc de Fallope ; *c*, *c*, portion osseuse de la lame spirale qui divise la cavité spirale ou rampe supérieure ou vestibulaire, et rampe inférieure ou tympanique ; *d*, orifice du sommet en cupule de l'axe du limaçon.

étudiées avec un soin remarquable et avec infiniment de succès par notre savant confrère, M. Lœwenberg (1).

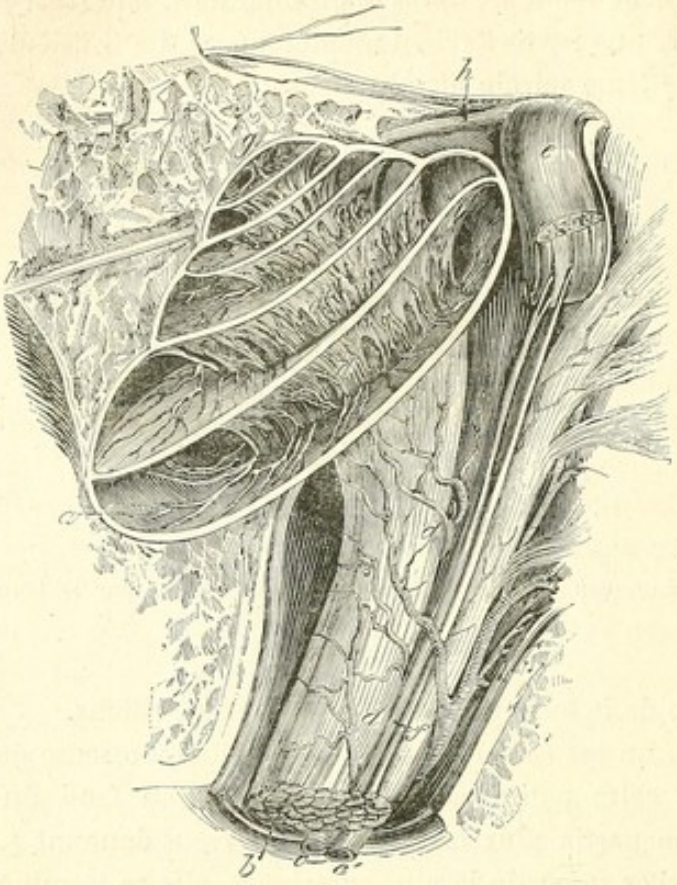

FIG. 261. — Limaçon dont la lame osseuse est développée pour montrer l'intérieur des rampes (*).

§ II. — Vaisseaux et nerfs.

Artères. — Les artères de la région auriculaire viennent de la temporale superficielle et de l'auriculaire postérieure ; ces deux artères fournissent des branches au pavillon et au conduit auditif externe.

La *stylo-mastoïdienne*, branche de l'auriculaire postérieure, fournit l'artère principale de la membrane du tympan (artère tympanique supérieure).

La maxillaire interne fournit une artère tympanique inférieure, et, de plus, quelques rameaux à la trompe d'Eustache.

(1) Lœwenberg, *De la lame spirale et du limaçon de l'oreille de l'homme et des mammifères*. Thèse. Paris, 1867.

(*) *a*, limaçon dont la lame osseuse est enlevée pour montrer l'intérieur des rampes ; *b*, nerf auditif à son entrée dans le trou auditif interne ; *c*, *c'*, vaisseaux auditifs internes à leur entrée dans le trou auditif interne ; *d*, *d*, vaisseaux se ramifiant avec les filets du nerf auditif distribués à la manière des cordes d'un clavier ; *e*, tronc du nerf facial ; *f*, nerf intermédiaire de Wrisberg : on le voit monter par deux filets qui vont se jeter entre ceux du facial, dont l'extrémité est renversée pour montrer ce mode de pénétration et d'accolement sans anastomose ; *g*, sommet du limaçon : les filets nerveux, devenus très-courts et très-grêles, sont encore accompagnés par des capillaires sanguins ; *h*, tronc commun des nerfs pétreux émanés du facial.

L'artère la plus profonde et la plus volumineuse de la région est la carotide interne, qui remplit le canal courbé à angle droit du sommet du rocher. Cette artère ne fournit point ou bien peu de branches à l'oreille interne, mais elle constitue un rapport très-important.

On a vu cette artère, ulcérée dans son conduit osseux par suite des progrès d'une affection tuberculeuse de l'os temporal, produire des hémorrhagies très-graves par le conduit auditif externe. M. Jolly, interne distingué des hôpitaux de Paris, a relevé quelques-uns de ces cas dans un intéressant Mémoire (1).

Veines. — Les veines suivent généralement le trajet des artères ; elles sont peu développées et peu importantes.

Lymphatiques. — Nous avons déjà signalé l'existence des lymphatiques du pavillon (planche I). Le conduit auditif renferme également des réseaux dans sa moitié externe ; on n'en a pas décrit dans l'oreille moyenne ni dans l'oreille interne.

Nerfs. — Les nerfs de la région sont superficiels ou profonds. Les nerfs superficiels, destinés aux téguments et aux muscles du pavillon, viennent du facial, de l'auriculo-tempotal branche de la cinquième paire, et enfin de l'auriculaire branche du plexus cervical.

Le *nerf auditif* pénètre dans le conduit auditif interne avec le facial, et ne tarde pas à se diviser en deux branches, l'une destinée au limaçon, c'est l'antérieure ; l'autre, postérieure, destinée au vestibule.

La branche antérieure, ou limacienne, donne des filets, dont les uns s'étalent sur la surface de la columelle en s'anastomosant sur le premier tour de la lame spirale, et dont les autres pénètrent la columelle pour sortir au niveau du second tour par les trous dont l'axe est criblé, etc.

La branche postérieure, ou vestibulaire, se divise en trois rameaux, etc.

Le *nerf facial* (fig. 262), après avoir suivi dans toute sa longueur le conduit auditif

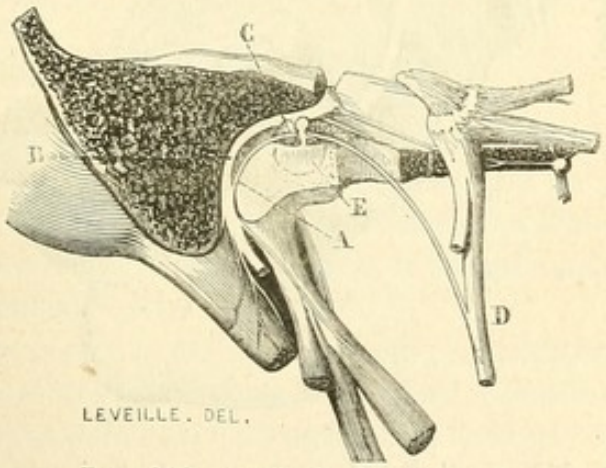

FIG. 262. — Corde du tympan (*).

interne, pénètre dans l'aqueduc de Fallope, suit la direction de ce canal qui

(1) M. Jolly, *Archives générales de médecine.*

(*) A, corde du tympan se séparant du nerf facial B un peu au-dessous du trou stylo-mastoïdien, remontant dans la cavité tympanique, accolée à la membrane du tympan dans le point C, avant de passer entre l'enclume et

s'infléchit bientôt en arrière et en bas pour venir s'ouvrir à la partie antérieure et un peu interne de l'apophyse mastoïde, en dehors de la base de l'apophyse styloïde (fig. 262).

Le nerf facial fournit, dans son trajet dans la région, un grand nombre de filets nerveux dont un seul nous paraît devoir être ici mentionné : c'est la *corde du tympan*.

Ce nerf si curieux naît du facial, un peu avant sa sortie du trou stylo-mastoïdien, remonte dans le canal de Fallope, pénètre dans la caisse du tympan par une ouverture de la paroi postérieure de cette cavité, parcourt la caisse de haut en bas et d'arrière en avant, glisse sur le tendon réfléchi du muscle interne du marteau, pénètre dans un petit canal supérieur à la scissure de Glaser et sort de la caisse par une petite ouverture située au voisinage de l'épine du sphénoïde pour aller s'accoler au nerf lingual et se jeter dans la langue (fig. 263).

Le *nerf glosso-pharyngien* fournit à la caisse du tympan un nerf à six branches, à peu près d'égal volume, établissant des anastomoses nombreuses dans la région : c'est le *nerf de Jacobson* (fig. 263); un de ses filets va à la fenêtre ronde,

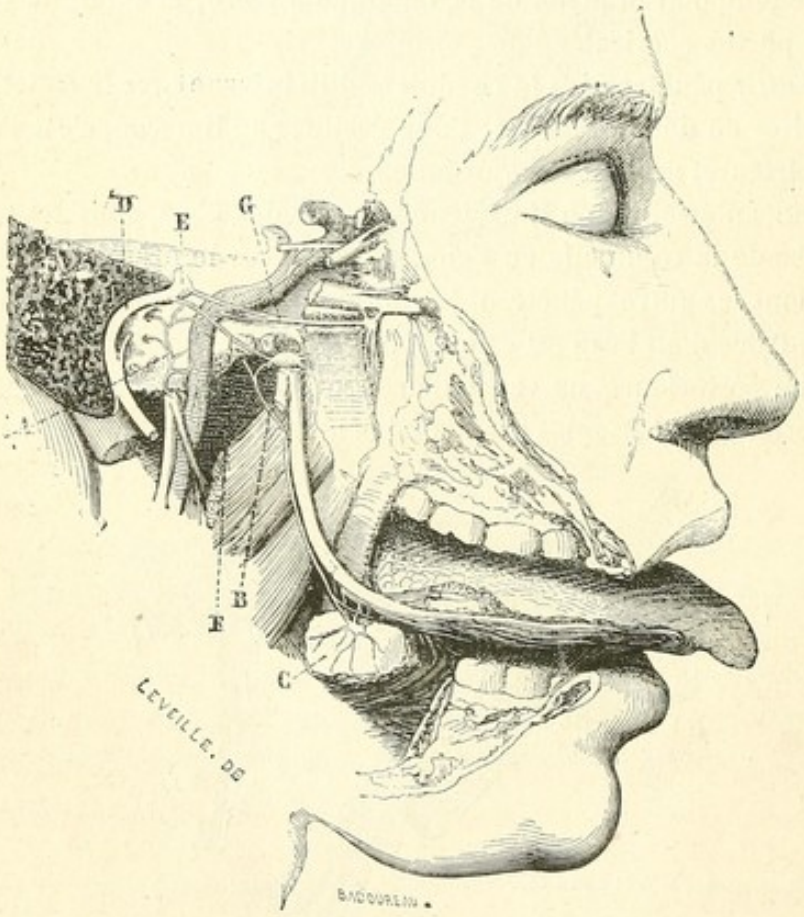

FIG. 263. — Nerf de Jacobson et corde du tympan (*).

l'autre à la fenêtre ovale, un autre à la trompe d'Eustache; un quatrième se

le marteau, s'accolant au nerf lingual D après sa sortie de la caisse du tympan ; E, moitié inférieure de la membrane du tympan.

(*) A, nerf de Jacobson ; B, corde du tympan accolée au nerf lingual, et envoyant un filet à la glande sous-maxillaire C ; D, nerf facial ; E, ganglion géniculé dans lequel se rendent les nerfs grands et petits pétreux F, G

jette dans le plexus nerveux carotidien qui accompagne la carotide interne ; enfin les deux derniers vont se jeter dans le grand nerf pétreux superficiel et dans le petit nerf pétreux superficiel (fig. 264), branches que donne le facial avant de

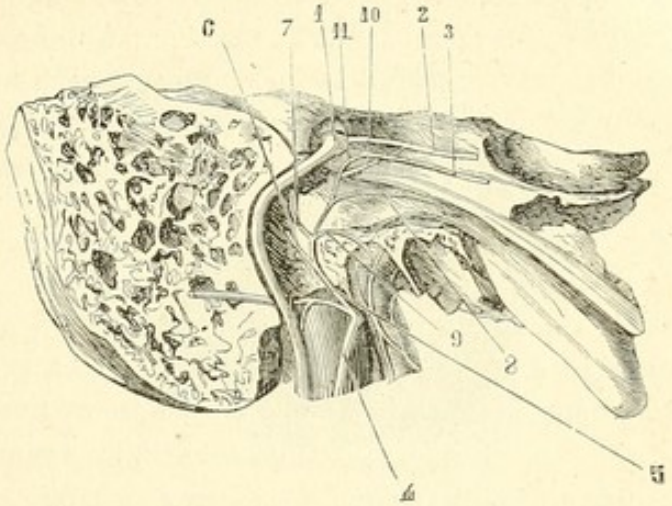

FIG. 264. — Rameau de Jacobson (d'après Arnold) (*).

fournir la corde du tympan, au point où, renflé sous le nom de *ganglion géniculé*, il commence à se diriger en arrière et en bas.

§ III. — Rapport avec les autres régions.

La région de l'oreille est en rapport avec la tempe, avec la région occipito-frontale, la région mastoïdienne et les régions du cou.

Profondément, elle fait partie de la région de la base du crâne et affecte des rapports très-importants avec la région encéphalique.

§ IV. — Développement.

L'organe de l'ouïe naît de la troisième vésicule cérébrale, c'est-à-dire de la postérieure. Cette cellule forme la partie membraneuse de l'oreille interne. Autour se développe du tissu osseux. Vers le troisième mois de la vie intra-utérine, les canaux demi-circulaires et le limaçon, le conduit auditif externe et le pavillon sont parfaitement visibles.

L'oreille interne est donc une des parties du corps qui subissent le développement le plus précoce et qui sont le plus complétement formées à sa naissance. Toutes les dispositions anatomiques de l'organe de l'audition sont parfaitement visibles sur le fœtus à terme. En raison de la faible densité du tissu osseux à cet âge, la préparation anatomique devient extrêmement facile, et tout peut se voir sans de grandes difficultés. Il est facile à cette époque de séparer du temporal

(*) 1, tronc du facial ; 2, grand nerf pétreux superficiel ; 3, petit nerf pétreux superficiel ; 4, tronc du glosso-pharyngien ; 5, rameau de Jacobson ; 6, branche de la fenêtre ovale ; 7, branche de la fenêtre ronde ; 8, branche de la trompe d'Eustache ; 9, branche anastomotique avec le grand sympatique ; 10, grand nerf pétreux profond ; 11, petit nerf pétreux profond.

un arc osseux, qui forme en quelque sorte le cadre de la membrane du tympan, c'est l'os *tympanal*, et d'étudier ses rapports avec le cartilage de Meckel, dont les figures 265 et 266 présentent exactement la forme.

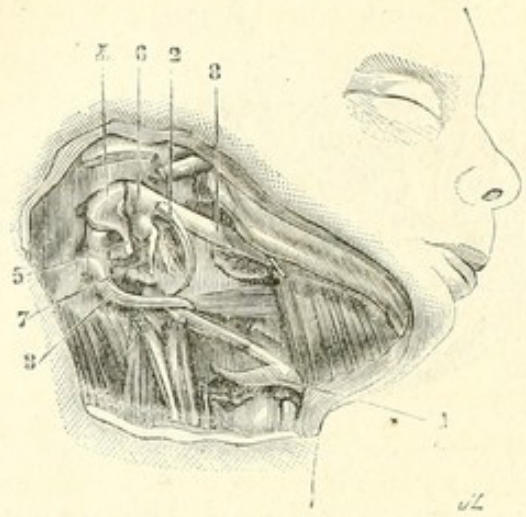

FIG. 265. — Cartilage de Meckel, vu par sa face externe, sur un embryon de cinq mois (d'après Kölliker) (*).

Les cellules mastoïdiennes n'apparaissent que plus tard, lorsque l'ossification des os est déjà assez avancée.

L'oreille est soumise à un grand nombre de vices de conformation.

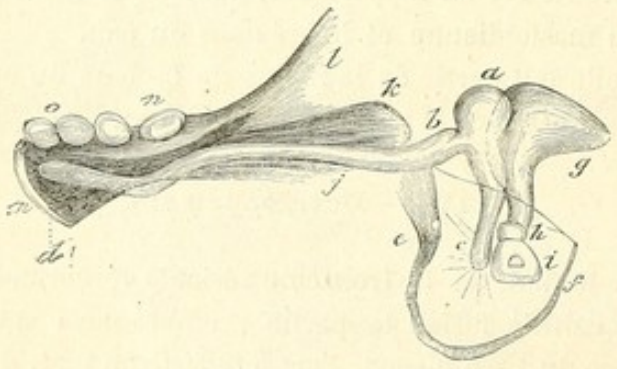

FIG. 266. — Cartilage de Meckel, maxillaire inférieur et anneau tympanique chez un embryon de deux mois et demi (**).

(*) **1**, os hyoïde ; **2**, cercle du tympan ; **3**, apophyse styloïde ; **4**, enclume ; **5**, son apophyse verticale ; **6**, marteau ; **7**, son manche ; **8**, cartilage de Meckel.

(**) *a*, *b*, portion extra-tympanique et maxillaire de la moitié du côté gauche du cartilage de Meckel et présentant trois courbures alternativement en sens inverse ; *a*, renflement de cette portion du cartilage près du point où elle se continue avec le col du marteau ; *b*, extrémité antérieure un peu élargie de ce cartilage ; *m*, tête du marteau, ou partie intra-tympanique du cartilage ; *n*, extrémité de la longue branche du marteau adhérente à la membrane du tympan, qui forme de très-petits plis radiés autour de cette extrémité ; *e*, l'enclume ; *o*, l'os lenticulaire ; *f*, début de l'arc tympanique osseux naissant par autogénèse sans être précédé d'un cartilage de même forme. Il offre la configuration générale d'une faucille ; sa partie antérieure élargie, formée de rayons osseux très-fins, offre un petit orifice qui est constant. La membrane du tympan, homogène, finement striée, est tendue dès cette époque dans l'espace que cet arc circonscrit ; *g*, *h*, corps du maxillaire inférieur, formant au-dessous de la concavité de la courbure moyenne du cartilage un angle qui plus tard devient l'angle de la mâchoire ; *g* indique la portion du maxillaire qui devient plus tard la portion condylienne de sa branche ascendante. L'extrémité opposée ou symphysaire de l'os est plus opaque, marquée d'aréoles à bords foncés, d'aspect squameux ; le bord

Le pavillon peut manquer d'un côté ou de deux côtés; le conduit auditif externe peut faire défaut; mais le plus curieux des vices tératologiques, c'est l'absence d'une partie ou de toute l'oreille interne, avec parfaite conformation de l'oreille externe. On observe cette atrophie partielle de l'oreille en disséquant la tête des sourds-muets de naissance. Dans ces cas, généralement, le nerf auditif a un volume moins considérable qu'à l'état normal, comme nous avons pu nous en assurer souvent sur des dissections entreprises par M. Hélie, directeur de l'école de médecine de Nantes.

§ V. — Maladies chirurgicales.

Corps étrangers. — Les corps étrangers du conduit auditif s'observent souvent chez les enfants. Leur extraction demande les plus grandes précautions; l'opération est souvent douloureuse, et, pour arriver au but sans danger, il pourra être utile de chloroformiser les petits malades.

J'ai, dans un cas, retiré de très-bons effets de secousses violentes appliquées sur la tête de l'enfant, et qui en déplaçant le corps étranger l'ont rendu accessible.

C'est un moyen auquel nous conseillons de recourir dans quelques cas.

Lorsque les corps étrangers ne sont pas extraits, ils entraînent la suppuration et la perte de l'oreille.

Le cérumen endurci et concrété s'accumule s'il n'est pas extrait de temps en temps, et forme alors, au fond du conduit auditif, un corps étranger qui n'excite jamais d'inflammations ni de douleurs, mais qui produit une surdité plus au moins complète.

Inflammations. — Les inflammations de l'oreille sont presque toutes de cause générale; le plus souvent, elles sont produites par la scrofule, qui produit des écoulements permanents par le conduit auditif, etc.

La phthisie pulmonaire et la fièvre typhoïde s'accompagnent très-souvent d'écoulements purulents abondants qui, dans bien des cas, sont entretenus par une altération des cellules mastoïdiennes. M. Hélie (de Nantes) a observé, dans un cas d'otite typhoïde, des altérations de l'oreille interne : le labyrinthe avait subi des transformations du plus haut intérêt, et que cet habile anatomiste a parfaitement décrites (1).

Le voisinage de l'amygdale explique que les tuméfactions fréquentes de cette glande compriment l'orifice guttural de la trompe d'Eustache, et produisent la *surdité*. Nous croyons que, dans ce cas, la dureté de l'ouïe tient plus à la propa-

(1) M. Hélie (de Nantes), *Journal de la Société de médecine de la Loire-Inférieure.*

supérieur de cette extrémité est irrégulier, par suite de la présence de dépressions qui logent les follicules des deux incisives, de la canine et de la première petite molaire; c, extrémité libre de la lame interne du corps de la mâchoire, ou mieux de la gouttière alvéolo-dentaire ne représentant encore qu'une mince aiguille (*aiguille de Spix*), facile à détacher du reste de l'os; *f*, portion de la branche ascendante du maxillaire inférieur qui deviendra l'apophyse coronoïde. Des traînées osseuses radiées unissent son bord inférieur à la portion *g*, qui deviendra la partie condylienne. (Littré et Robin.)

gation de l'inflammation dans la cavité du tympan qu'à la compression de la trompe d'Eustache.

Toutes les maladies que nous venons d'étudier s'accompagnent généralement de la perte plus ou moins complète de l'ouïe; le remède consiste alors nécessairement à essayer de faire disparaître la cause, inflammation, corps étranger, etc.

Dans un assez grand nombre de cas, la surdité ne tient point à une altération organique de l'oreille : elle est alors *nerveuse*.

On a proposé et souvent exécuté le cathétérisme de la trompe d'Eustache, opération que l'on arrive toujours à exécuter facilement avec un peu d'habitude, et qui, dans quelques cas, a paru rendre l'ouïe à des malades qui l'avaient complétement perdue.

Écoulement séreux par l'oreille. — L'écoulement d'un liquide séreux par l'oreille est un signe de fracture de la base du crâne qui a été découvert par M. le professeur Laugier. Ce chirurgien avait d'abord pensé que la sérosité ne s'écoulant presque jamais qu'après avoir été précédée d'un écoulement sanguin, était le résultat de la décomposition de caillots sanguins situés sous la dure-mère; depuis, l'analyse chimique est venu démontrer que cette sérosité n'était autre chose que le liquide encéphalo-rachidien sortant par une rupture des os, accompagnée d'une déchirure des membranes.

CHAPITRE IV.

RÉGION MASTOIDIENNE.

§ I. — Limites, formes extérieures, etc.

La région mastoïdienne est située immédiatement en arrière de la région auriculaire; elle présente très-peu d'étendue et offre une grande simplicité dans sa conformation extérieure et la disposition de ses plans.

§ II — Superposition des plans.

Peau. — Elle est dépourvue de poils et assez fortement adhérente aux couches profondes.

Tissu cellulaire sous-cutané. — Le tissu cellulaire sous-cutané ne renferme pas de graisse.

Muscles. — Au-dessous du tissu cellulaire sous-cutané, on trouve les *insertions osseuses des muscles auriculaire postérieur, occipital*, en avant et en haut; en arrière, on rencontre celles du muscle sterno-cléido-mastoïdien, qui recouvrent celles du splénius et du petit complexus.

Périoste. — Ces insertions musculaires se confondent avec le *périoste*, qui est fortement adhérent à l'os.

Apophyse mastoïde. — L'apophyse mastoïde osseuse, tubérosité volumineuse, est creusée de cellules nombreuses ouvertes dans la caisse du tympan, dont elles forment ainsi un diverticulum.

§ III. — Vaisseaux et nerfs.

Artères. — Les artères de la région mastoïdienne viennent : n° 1 de l'*auriculaire postérieure*, branche de la carotide externe qui rampe en arrière du pavillon de l'oreille et en avant de l'apophyse mastoïde, remontant dans la région occipito-frontale, s'anastomoser avec l'occipitale et la temporale; n° 2 de l'*artère occipitale*, qui contourne le bord inférieur et la face interne de l'apophyse mastoïde pour se rendre sur la face postérieure de l'occipitale, et gagner ainsi en arrière la région occipito-frontale. L'apophyse mastoïde est percée d'un trou (trou mastoïdien) qui renferme une branche de l'artère occipitale destinée à la dure-mère de la fosse cérébelleuse.

Veines. — Les veines de la région mastoïdienne sont assez nombreuses; les unes viennent des téguments, les autres de l'os : il en est qui viennent de l'intérieur du crâne et anastomosent ainsi le système veineux intra-crânien avec le système veineux sous-cutané; de ce nombre est la *veine mastoïdienne*. Le plus grand nombre des veines de cette région vont se rendre dans la jugulaire externe et dans les veines auriculaires; quelques-unes tombent dans la jugulaire postérieure et les anneaux supérieurs des veines rachidiennes.

Lymphatiques (planche I et fig. 110). — Les lymphatiques mastoïdiens sont superficiels et profonds; les superficiels sont assez nombreux; ils viennent de la région occipito-frontale et se rendent dans les ganglions situés au sommet de l'apophyse mastoïde. Les lymphatiques profonds de la région passent au-dessous de l'insertion du sterno-cléido-mastoïdien, et vont se rendre dans les ganglions situés dans la gouttière carotidienne.

Nerfs. — Les nerfs viennent du facial et de la branche mastoïdienne du plexus cervical. Les filets du facial animent les muscles; les filets du plexus cervical sont sensitifs et cutanés.

§ IV. — Rapports avec les autres régions.

La région mastoïdienne est en rapport avec la région occipito-frontale, auriculaire, de la base du crâne, de la nuque, et enfin avec la région parotidienne. Les communications celluleuses, nerveuses et vasculaires, les propagations inflammatoires par continuité de tissu, rendent comptent de la surdité qui accompagne les caries mastoïdiennes; des méningites, des encéphalites, des abcès cérébraux et des coagulations dans les sinus latéraux, qui sont souvent la conséquence des maladies de la région mastoïdienne, etc.

§ V. — Développement.

Chez le fœtus, la région mastoïdienne est peu saillante, les cellules mastoïdiennes n'existant pas. Vers dix à douze ans, les cellules mastoïdiennes commencent à apparaître; elles se développent peu à peu, et avec elles la région prend un volume plus considérable. C'est chez le vieillard que les cellules mastoïdiennes se présentent au plus haut état de développement.

§ VI. — Maladies chirurgicales. — Opérations.

Nous avons peu de choses à dire sur les maladies chirurgicales de la région mastoïdienne. Dupuytren a observé la fracture de l'apophyse ; Houel a fait connaître un cas très-intéressant d'hypertrophie de cette partie du squelette, et enfin les artères de la région ont présenté assez souvent le développement variqueux qui constitue l'*anévrysme cirsoïde*.

Les abcès mastoïdiens, suite d'ostéite, se présentent très-souvent dans la pratique ; souvent la carie et la nécrose nécessitent l'application du trépan dans la région.

On a proposé de trépaner l'apophyse mastoïde dans la surdité ; cette opération a été suivie d'accidents et abandonnée : nous doutons du reste de son efficacité.

CHAPITRE V.

RÉGION DE LA BASE DU CRANE.

§ I. — Limites, superposition des plans.

La région de la base du crâne, partout profondément située, est en rapport avec presque toutes les régions de la tête ; elle est percée d'un grand nombre de trous donnant passage aux vaisseaux nourriciers de l'encéphale et de ses membranes, et qui conduisent à la périphérie les nerfs crâniens.

La base du crâne (fig. 267) est formée d'un feuillet fibreux et d'un squelette qui présente trois séries de plans disposés par étage, d'avant en arrière et de haut en bas.

Le premier plan, le plus élevé et le plus antérieur, porte le nom de *fosse cérébrale antérieure* ; il correspond, par en bas, aux orbites, dont il n'est séparé que par de minces lamelles osseuses, et aux fosses nasales, dont il est séparé par la lame criblée de l'ethmoïde.

Par en haut, cette fosse antérieure de la base du crâne répond aux lobes antérieurs du cerveau, dont les saillies et les dépressions sont accusées sur l'os par les impressions digitales et les éminences mamellaires.

La fosse antérieure de la base du crâne est limitée en arrière par un bord courbe à concavité postérieure, formé par les petites ailes du sphénoïde.

En ce point la base du crâne se déprime beaucoup, et représente un large et profond enfoncement dans lequel vient se placer le lobe moyen du cerveau.

La fosse moyenne de la base du crâne présente plus de largeur en dehors qu'en dedans ; elle est limitée en arrière par la face antérieure et le bord supérieur du rocher ; en avant, par la petite aile du sphénoïde, au-dessous de laquelle est cachée une longue fente dite *fente sphénoïdale*.

Les deux fosses moyennes sont séparées sur la ligne médiane par une dépression correspondant à la partie supérieure du corps du sphénoïde. C'est la *selle*

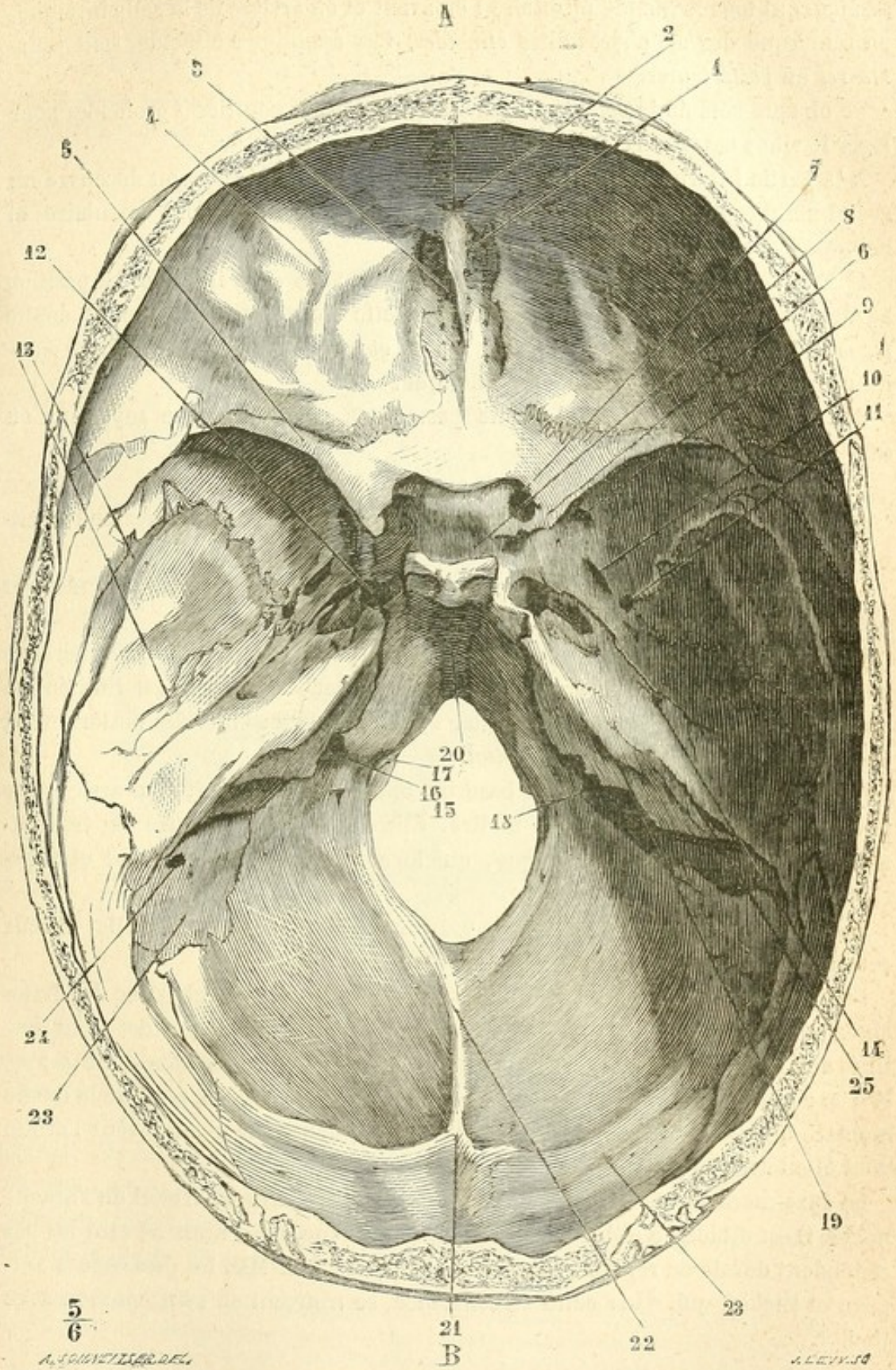

FIG. 267. — Base du crâne; face interne (*).

(*) A, partie antérieure; B, partie postérieure; 1, apophyse crista-galli; 2, trou borgne; 3, lame criblée; 4, éminences mamillaires; 5, apophyses d'Ingrassias; 6, apophyses clinoïdes antérieures; 7, trou optique; 8, selle turcique; 9, trou du grand rond; 10, trou ovale; 11, trou petit rond; 12, trou déchiré antérieur;

turcique qui loge la glande pituitaire : en avant et en arrière de la selle turcique, on remarque des apophyses dites *clinoïdes*. Ces apophyses clinoïdes sont *antérieures* ou *postérieures*.

De chaque côté de la selle turcique on aperçoit deux gouttières profondes pour loger le sinus caverneux (fig. 268).

A la partie interne des fosses moyennes de la base du crâne, on découvre un grand nombre de perforations qui établissent des communications vasculaires et nerveuses avec d'autres régions du corps.

1° En avant, la *fente sphénoïdale*, dont nous avons déjà indiqué la position au-dessous de la petite aile du sphénoïde. Cette fente ouvre l'orbite et donne passage à la veine ophthalmique de Willis, et aux nerfs moteur oculaire commun, moteur oculaire externe et pathétique.

2° Le trou *grand rond*, qui donne passage au nerf maxillaire supérieur ou sous-orbitaire.

3° Le *trou ovale*, qui donne passage au nerf maxillaire inférieur.

4° Plus en arrière, le trou *petit rond* ou *sphéno-épineux*, qui renferme l'artère méningée moyenne.

Ces trois trous perforent presque perpendiculairement la base du crâne, et tombent dans la *fosse zygomatique*.

La fosse postérieure de la base du crâne loge le cervelet, la protubérance annulaire, les pédoncules cérébraux et le bulbe rachidien ; elle est limitée, en avant, par la face postérieure du rocher et les apophyses clinoïdes postérieures ; à son milieu se trouve le *trou occipital*.

Cette partie postérieure de la base du crâne est recouverte en arrière par une grande quantité de parties molles. Elle est protégée contre les traumatismes par les muscles de la nuque, qui forment une couche épaisse et résistante.

Dure-mère et sinus. — La base du crâne est recouverte par un feuillet fibreux extrêmement épais, et qui en tapisse toutes les anfractuosités.

La dure-mère de la base du crâne recouvre successivement chacune des fosses antérieure, moyenne et postérieure. Arrivée au niveau de chacun des trous destinés aux nerfs crâniens, elle s'amincit, et, continuant à être adhérente à l'os, elle se continue sur sa face externe pour en former le périoste. C'est de la même manière que nous la voyons traverser la fente sphénoïdale pour revêtir l'orbite dont elle forme le périoste, etc.

La dure-mère est recouverte, à sa face interne, du feuillet pariétal de l'arachnoïde. Il est difficile d'isoler ce feuillet en membrane, mais nous ne croyons pas cependant devoir en rejeter l'existence, comme le font MM. les professeurs Velpeau et Richet, qui, dans cette circonstance, se trouvent en contradiction avec Bichat.

13, sillons de l'artère méningée moyenne ; 14, hiatus de Fallope ; 15, trou occipital ; 16, trou déchiré postérieur ; 17, trou condylien antérieur ; 18, trou condylien postérieur ; 19, conduit auditif interne ; 20, gouttière basilaire ; 21, protubérance occipitale interne ; 22, crête occipitale interne ; 23, gouttière du sinus latéral ; 24, trou mastoïdien ; 25, gouttière pétreuse supérieure. (Beaunis et Bouchard.)

La dure-mère est fort épaisse, très-adhérente aux os, dont elle reçoit en grande partie ses vaisseaux.

Dans plusieurs points de son étendue, son tissu se dédouble pour former de larges *sinus veineux*.

Les sinus de la dure-mère (fig. 268) sont au nombre de dix-sept. Cinq sont

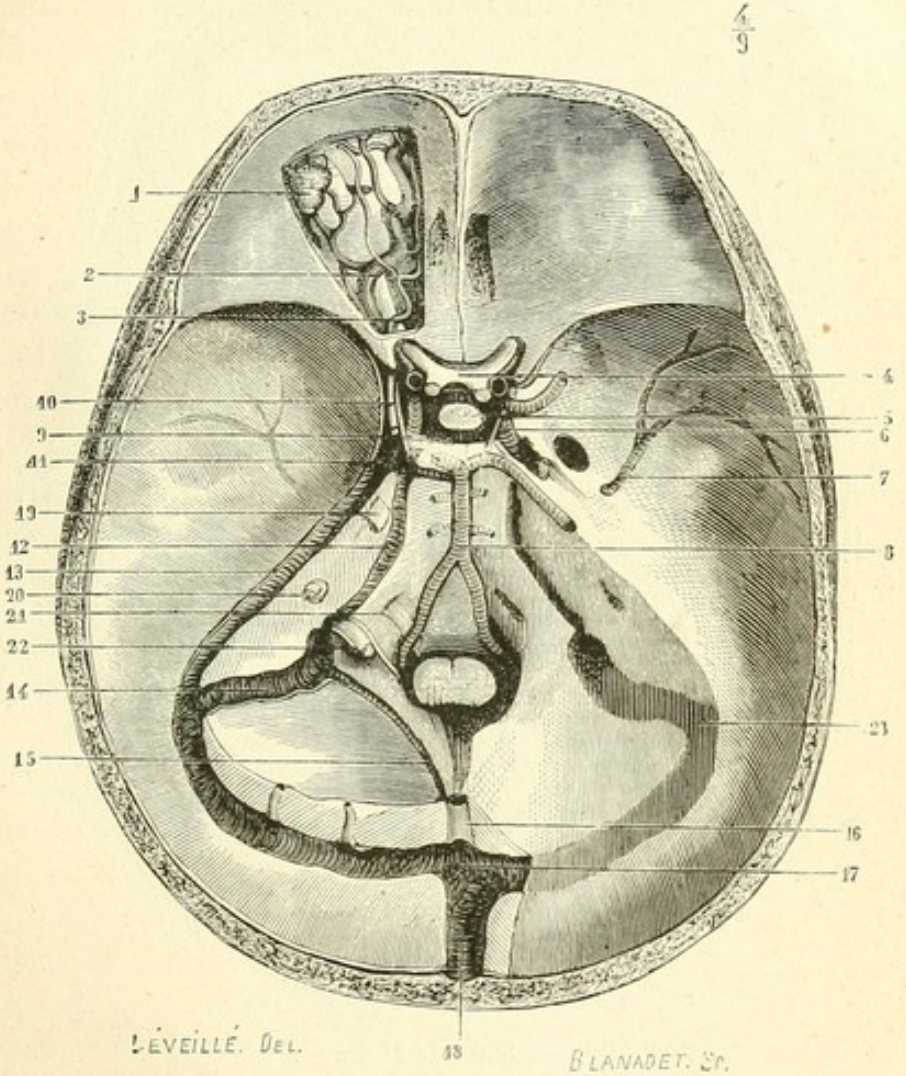

FIG. 268. — Région de la base du crâne; dure-mère et sinus (l'orbite a été ouverte pour montrer la communication des vaisseaux orbitaires avec les vaisseaux de la base) (*).

impaires : le sinus longitudinal supérieur, le sinus longitudinal inférieur, le sinus droit, qui n'appartiennent point à la région dont nous nous occupons en ce moment (16); le sinus coronaire (9) et le sinus occipital transverse, qui font partie de la région de la base.

(*) 1, glande lacrymale ; 2, veine ophthalmique ; 3, artère ophthalmique ; 4, chiasma des nerfs optiques ; 5, glande pituitaire ; 6, nerf moteur oculaire interne droit ; 7, artère méningée moyenne du côté droit ; 8, tronc basilaire ; 9, partie postérieure du sinus coronaire ; 10, nerf moteur oculaire commun ; 11, sinus caverneux du côté droit ; 12, sinus pétreux inférieur ; 13 sinus pétreux supérieur ; 14, sinus latéral gauche ; 15, sinus occipital gauche ; 16, segment du sinus droit ; 17, pressoir d'Hérophile ou confluent des sinus ; 18, terminaison du sinus ongitudinal supérieur dans le pressoir d'Hérophile ; 19, tronc du nerf de la cinquième paire ; 20, nerf facial et nerf auditif ; 21, nerf grand hypoglosse ; 22, nerfs glosso-pharyngien, pneumogastrique et spinal.

Cinq des sinus de la dure-mère sont pairs; ce sont : les sinus latéraux (14 et 23). Les sinus pétreux supérieur (13) et pétreux inférieur (14), les sinus caverneux (14), le sinus occipital (15). Ils appartiennent tous à la régien de la base du crâne.

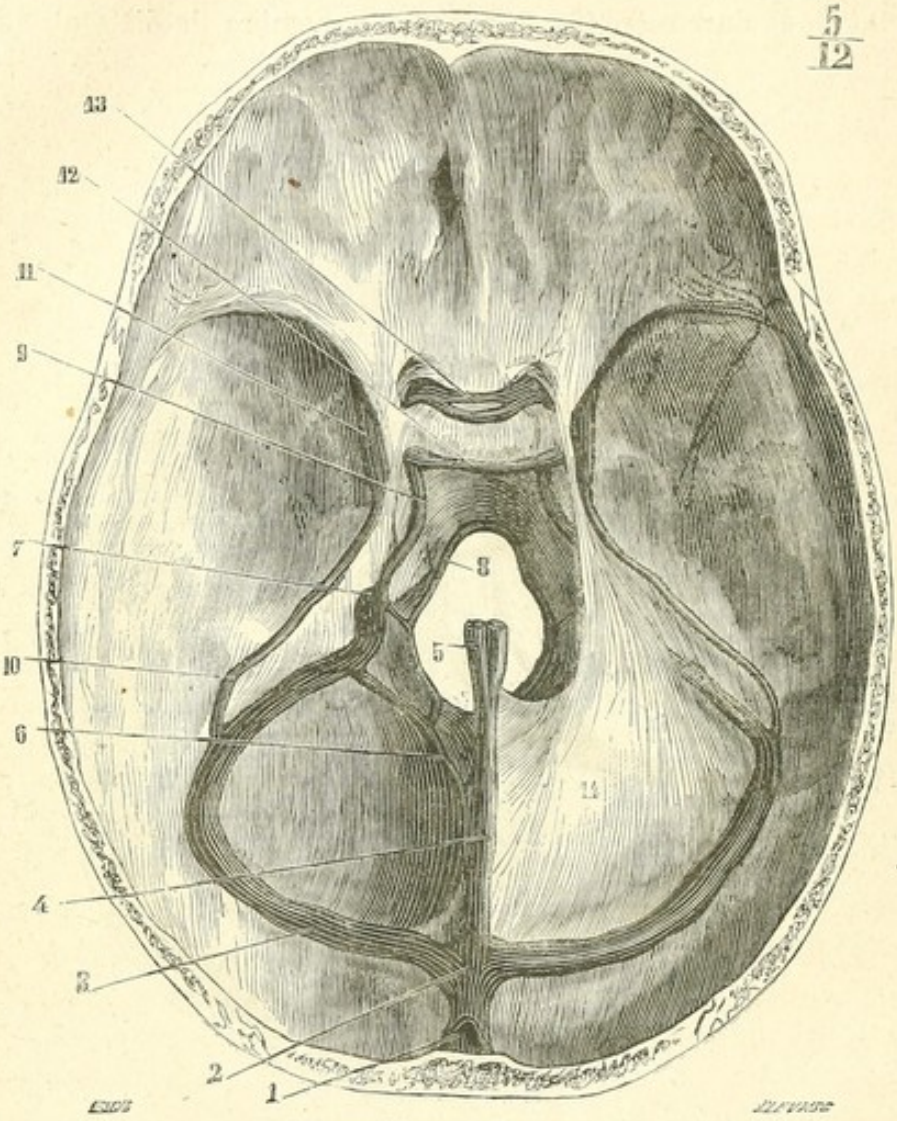

FIG. 269. — Sinus de la dure-mère (*).

La description de ces sinus appartient à l'anatomie descriptive; l'anatomie chirurgicale ne doit rechercher dans leur étude que les particularités susceptibles d'être utilisées en chirurgie.

Ces particularités anatomiques sont :

1° *L'origine de la veine ophthalmique.*— La veine ophthalmique, veine volumineuse relativement à l'étendue de la région qu'elle parcourt, naît de la partie la plus antérieure du sinus caverneux, passe par la partie interne de la fente sphé-

(*) 1, sinus longitudinal supérieur coupé transversalement; 2, pressoir d'Hérophile; 3, sinus latéral; 4, sinus droit; 5, veines de Galien; 6, sinus occipital postérieur; 7, golfe de la veine jugulaire; 8, sinus circulaire du trou occipital; 9, sinus pétreux inférieur; 10, sinus pétreux supérieur; 11, sinus caverneux; 12, sinus transverse de la selle turcique; 13, sinus circulaire de la selle turcique; 14, tente du cervelet, dont la moitié du côté opposé a été enlevée pour permettre de voir les sinus de la base du crâne (Beaumis et Bouchard).

noïdale, gagne bientôt le bord interne de l'orbite qu'elle suit dans toute son étendue, et va enfin au grand angle de l'œil, point où elle s'anastomose très-largement avec la veine faciale et la veine préparate.

Il résulte de cette disposition anatomique que les veines de la face sont en communication directe et par un canal assez large avec les sinus intra-crâniens, fait anatomique fécond en déductions pathologiques.

2° *Rapports des sinus caverneux.* — Les sinus caverneux sont très-courts et très-larges; ils s'anastomosent par deux branches transversales passant, l'une en avant, l'autre en arrière du corps pituitaire, et renferment l'artère *carotide interne*, qui décrit là une courbe allongeant de beaucoup son trajet, le nerf *moteur oculaire externe*, destiné au muscle droit externe de l'œil, et enfin, dans sa paroi antéro-supérieure, le nerf *ophthalmique de Willis* et le nerf moteur oculaire commun.

La connaissance de ces rapports rend compte des symptômes observés par Nélaton dans deux cas d'anévrysme traumatique intra-crânien de l'artère carotide interne.

3° Les deux sinus latéraux s'ouvrent dans le golfe de la jugulaire interne; c'est la voie d'écoulement principal du sang veineux encéphalique. Au golfe de la jugulaire fait suite la veine jugulaire interne, vaisseau très-large qui porte jusqu'à la base du cou le sang des parties profondes du crâne, et en partie aussi celui des parties superficielles.

Il existe pour le sang veineux des voies d'écoulement supplémentaires nombreuses; la plus importante de ces voies se trouve au pourtour du trou occipital; elle anastomose les sinus de la base du crâne avec les sinus rachidiens.

4° Les sinus de la dure-mère reçoivent les veines de la pie-mère, du cerveau et du cervelet, etc.; elles reçoivent également les veines de la partie interne des os du crâne. Ce qui explique comment une *phlébite des sinus* peut être de cause externe, et quels dangers il peut en résulter, la circulation pouvant se trouver arrêtée dans les centres nerveux.

Les rapports des sinus avec chacune des parties de l'encéphale permet d'expliquer comment une tumeur fibreuse, fibro-plastique ou tuberculeuse, développée dans des points différents de la substance cérébrale, peut comprimer un sinus et produire une stase veineuse d'abord, l'hydropisie ensuite : cela se voit assez souvent dans le cas de tubercules du cervelet qui, comprimant le sinus droit (16), aboutissant des veines intra-ventriculaires ou de Galien, s'accompagnent dans un grand nombre de cas d'hydropisie intra-ventriculaire, une des formes les plus communes de l'hydrocéphalie.

§ II. — Vaisseaux et nerfs.

Artères. — Les artères de la base du crâne (fig. 270) reposent immédiatement sur la dure-mère.

Ces artères sont :

1° Les *vertébrales*, au nombre de deux. Ces deux artères-branches des sous-

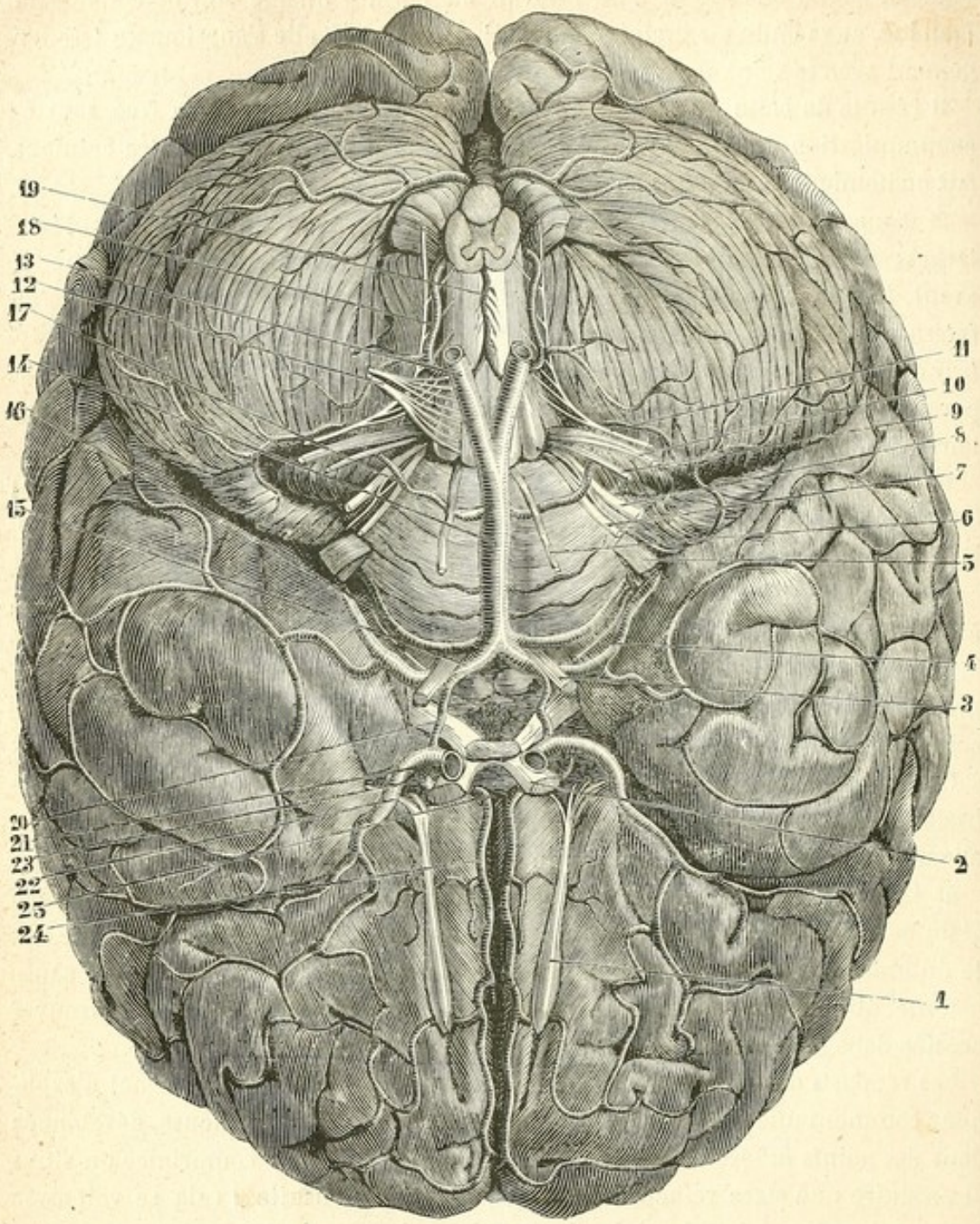

7/8

FIG. 270. — Nerfs et artères de la base du crâne et rapports de cette région avec l'encéphale (*).

(*) 1, nerf olfactif ; 2, nerf optique ; 3, nerf oculo-moteur commun ; 4, nerf pathétique ; 5, nerf trijumeau ; 6, nerf oculo-moteur externe ; 7, nerf facial ; 8, nerf acoustique ; 9, nerf glosso-pharyngien ; 10, nerf pneumogastrique ; 11, nerf spinal ; 12, nerf grand hypoglosse ; 13, artère vertébrale ; 14, tronc basilaire ; 15, artère cérébrale postérieure ; 16, artère cérébelleuse supérieure ; 17, artère cérébelleuse inférieure et antérieure ; 18, artère cérébelleuse inférieure et postérieure ; 19, artère spinale antérieure ; 20, artère communicante postérieure ; 21, tronc de la carotide interne ; 22, artère cérébrale moyenne ; 23, artère cérébrale antérieure passant au-dessus du nerf optique ; 24, artère cérébrale antérieure fournissant des branches qui longent les bords du lobe antérieur ; 25, artère communicante antérieure. (Beaunis et Bouchard.)

clavières pénètrent dans le crâne, entre l'occipital et l'atlas, suivent les parties latérales de l'apophyse basilaire, puis convergent et se réunissent pour former le *tronc basilaire*.

2° Le tronc basilaire fournit de chaque côté les artères cérébelleuses, puis se partage en deux branches divergentes, les *cérébrales postérieures*.

3° Les carotides internes sorties du sinus caverneux se partagent, de leur côté, chacune en deux branches, deux antérieures, les *cérébrales antérieures*, et deux moyennes situées plus en dehors, et correspondant à la scissure de Sylvius; ce sont les *cérébrales moyennes*.

4° Les cérébrales antérieures s'anastomosent par une courte branche transversale nommée la *communicante antérieure*.

5° Les cérébrales postérieures se réunissent de chaque côté avec les cérébrales moyennes, par une branche de 3 centimètres de longueur nommée *communicante postérieure* ou *de Willis*.

La communicante postérieure est la seule anastomose de quelque importance qui réunisse le système carotidien au système vertébral.

Il en résulte que, quand l'un de ces systèmes se trouve oblitéré par la ligature du vaisseau principal d'où il vient (carotide primitive ou sous-clavière en dedans

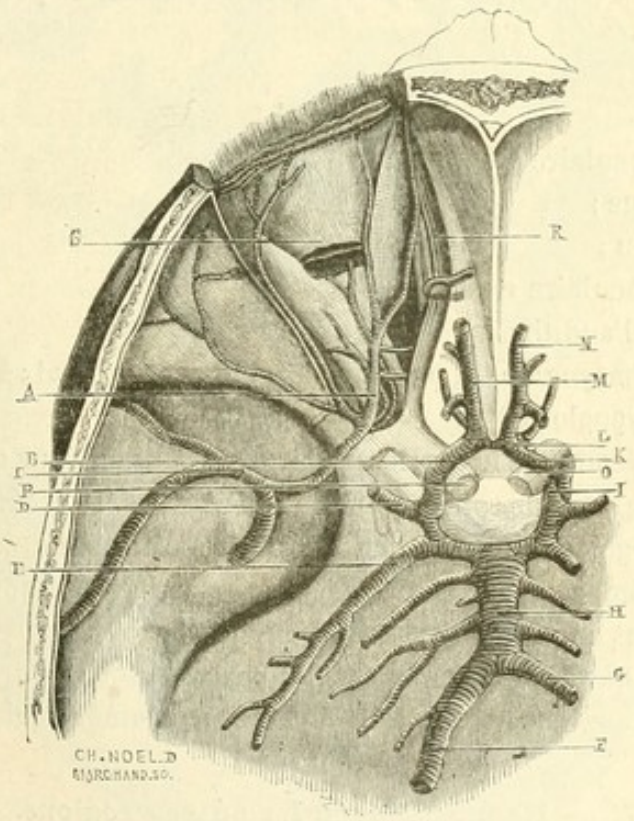

FIG. 271. — Artères de la base du crâne; origine anormale de l'artère ophthalmique (*).

(*) A, artère ophthalmique naissant de la méningée moyenne; B, carotide interne; C, méningée moyenne; D, cérébrale moyenne gauche; E, cérébrale postérieure gauche; F, vertébrale gauche; G, vertébrale droite; H, tronc basilaire; I, carotide interne droite; K, carotide interne droite à sa partie la plus élevée; L, communicante antérieure droite; M, cérébrale antérieure gauche; N, cérébrale antérieure droite; O, nerf optique droit P, nerf optique gauche; R, muscle grand oblique de l'œil; S, muscle releveur de la paupière supérieure. (Dubrueilh.)

des scalènes), le sang doit traverser en plus grande abondance la communicante postérieure.

Dans une ligature de la carotide primitive, pratiquée par Letenneur (de Nantes), l'opération fut suivie d'hémiplégie et de mort. Cet accident s'expliqua à l'autopsie par un volume très-peu considérable de l'artère communicante postérieure.

6° La base du crâne reçoit encore, de chaque côté, l'artère *méningée moyenne*, branche de la maxillaire interne. Cette artère, sortie du trou petit rond ou sphéno-épineux, se dirige vers la face interne du squelette de la région temporale, logée dans des canaux osseux que lui fournissent l'écaille du temporal et le pariétal.

Nous avons vu plusieurs fois, dans nos dissections, cette artère méningée moyenne fournir l'artère ophthalmique, anomalie déjà mentionnée par Dubrueilh, auquel nous empruntons la figure 271, qui montre cette anomalie intéressante.

Nerfs. — Les nerfs de la région de la base du crâne (fig. 280, p. 270) sont extrêmement nombreux; ils ont été dénommés en première, seconde, troisième paire, etc., par le rang des trous de la dure-mère qu'ils traversent.

Willis admettait neuf paires de nerfs crâniens; ces neuf paires sont, d'avant en arrière :

N° 1, l'olfactif;
N° 2, l'optique;
N° 3, le moteur oculaire commun;
N° 4, le pathétique;
N° 5, le trijumeau;
N° 6, le moteur oculaire externe;
N° 7, le facial et l'auditif;
N° 8, le glosso-pharyngien, le pneumogastrique et le spinal;
N° 9, le grand hypoglosse.

Sœmmerring a décomposé la septième paire de Willis en deux qui, dans sa classification, portent le nom de septième et de huitième paire crânienne. Le même anatomiste ayant également décomposé en trois la huitième paire de Willis, a porté à douze le nombre des paires crâniennes, classification qui a été généralement adoptée par les auteurs d'anatomie descriptive.

Ces nerfs ne font que passer dans la région; cependant la dure-mère présente quelques filets nerveux fournis par le trifacial et le moteur oculaire externe.

§ II. — Rapports avec les autres régions.

La base du crâne a des rapports importants avec les principales régions de la face, avec le rachis et avec le cou (fig. 272). La figure 270 permet de comprendre quelles sont les parties de l'encéphale qui répondent aux parties osseuses et fibreuses, dont l'étude vient de nous occuper. Cette figure donne, avec une grande exactitude, la disposition des parties inférieures de l'encéphale et les

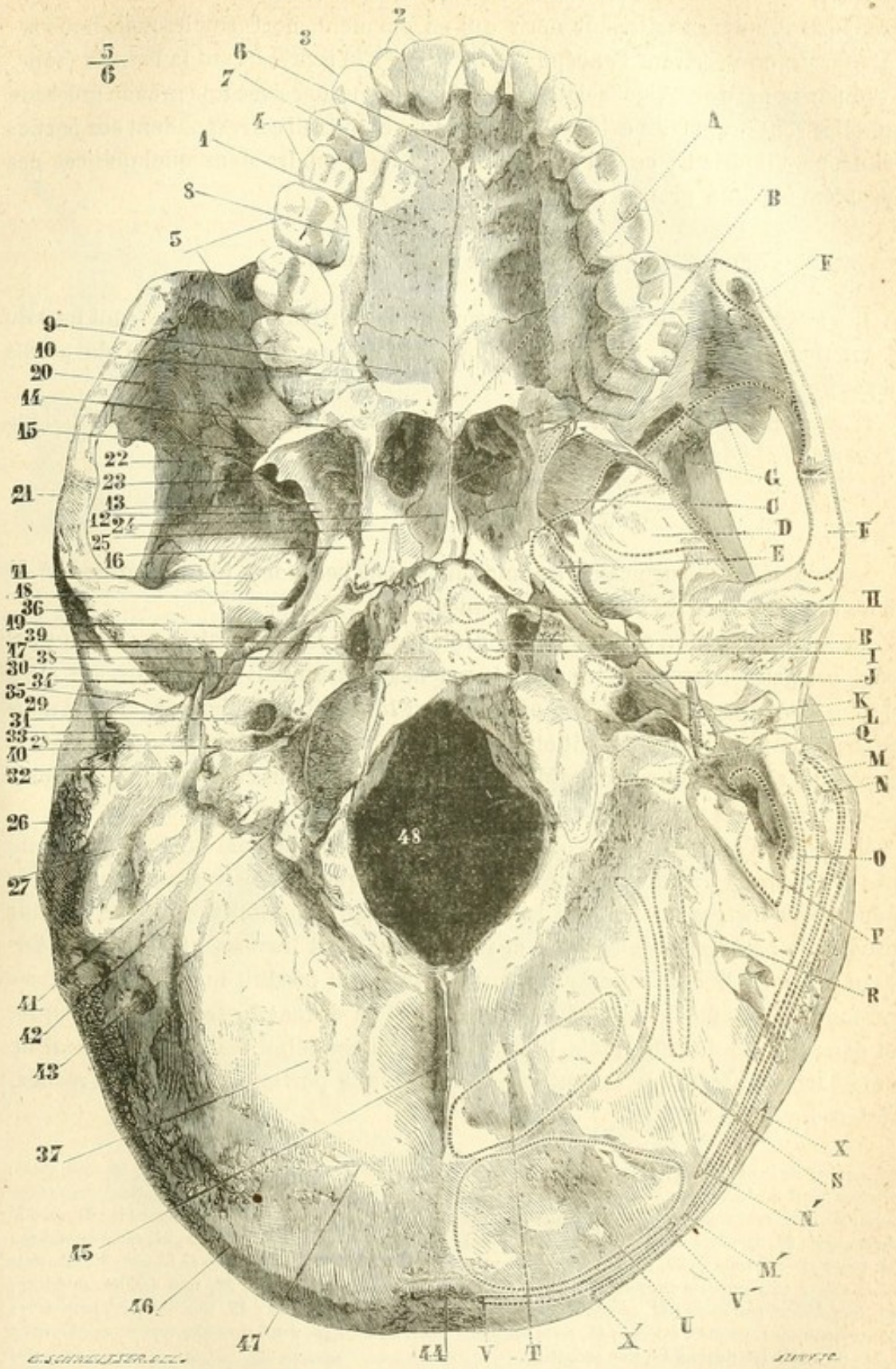

FIG. 272. — Rapports de la région de la base du crâne avec les régions faciales et cervicales (*).

(*) 1, voûte palatine ; 2, incisives ; 3, canines ; 4, petites molaires ; 5, grosses molaires ; 6, canal incisif ; 7, suture de l'os intermaxillaire ; 8, sillon palatin postérieur ; 9, lame horizontale du palatin ; 10, canal palatin postérieur ; 11, grandes ailes du sphénoïde ; 12, fosse ptérygoïde ; 13, aile interne de l'apophyse ptérygoïde ;

rapports des douze paires de nerfs qui en émanent, nerfs sur lesquels nous reviendrons en décrivant l'encéphale. La figure 272 représentant la base du crâne, vue par sa partie cervico-faciale, permet de déterminer avec une grande précision quelles sont les parties extérieures des os du crâne qui correspondent aux parties situées à l'intérieur, ce qui peut permettre de résoudre dans quelques cas des problèmes d'une grande utilité pratique.

§ IV. — Développement.

Les os de la base du crâne se développent de très-bonne heure, et sont tous de formation immédiate. La substance osseuse y apparaît sous forme de points d'ossification, etc.

Il est peu de régions où les vices de conformation soient plus rares : dans l'anencéphale, la partie postérieure de l'occipital fait défaut, etc.

§ V. — Maladies chirurgicales.

Les maladies chirurgicales traumatiques sont beaucoup plus communes à la base du crâne que les maladies spontanées.

La base du crâne, quoique bien protégée par ses rapports avec les autres régions, peut cependant être atteinte par des instruments vulnérants. On a vu des instruments (fig. 273 et 274) pénétrer par les orbites, le pharynx, etc., et nous avons déjà mentionné un fait observé par Nélaton, dans lequel un embout de parapluie alla déchirer la carotide primitive dans le sinus caverneux, et produire là un anévrysme artérioso-veineux.

M. Richet a eu l'occasion d'observer un cas curieux de plaie du crâne produite par un coup de tranchet de cordonnier, dans laquelle l'instrument, après avoir pénétré au travers du pariétal droit qui présentait l'épaisseur ordinaire, et avoir produit là une plaie à bords nets et sans éclats, avait traversé une partie du cerveau et atteint la base du crâne. L'instrument avait produit une entamure assez profonde sur la portion antérieure du rocher, au-devant du trou auditif interne, et dans le fond de cette plaie la pointe du tranchet était restée incrustée; il ne s'était trouvé arrêté que devant la résistance de la portion pierreuse du rocher, si dense et si résistante.

14, crochet de l'aile interne ; 15, aile externe ; 16, fossette scaphoïde ; 17, épine du sphénoïde ; 18, trou ovale ; 19, trou petit rond ; 20, face postérieure de l'os malaire ; 21, arcade zygomatique ; 22, crête temporo-zygomatique; 23, fente sphéno-maxillaire ; 24, vomer ; 25, conduit ptérygo-palatin ; 26, apophyse mastoïde ; 27, rainure digastrique ; 28, apophyse styloïde ; 29, apophyse vaginale ; 30, face inférieure du rocher ; 31, canal carotidien ; 32, trou stylo-mastoïdien ; 33, conduit auditif externe ; 34, cavité glénoïde ; 35, scissure de Glaser ; 36, tubercule de la racine de l'apophyse zygomatique ; 37, occipital ; 38, apophyse basilaire ; 39, trou déchiré antérieur ; 40, trou déchiré postérieur ; 41, apophyse jugulaire ; 42, condyles de l'occipital ; 43, trou condylien postérieur ; 44, protubérance occipitale externe ; 45, crête occipitale externe ; 46, ligne demi-circulaire supérieure ; 47, ligne demi-circulaire inférieure ; 48, trou occipital.

Insertions musculaires. — A, azygos de la luette ; B, constricteur supérieur du pharynx ; C, ptérygoïdien interne ; D, ptérygoïdien externe ; E, péristaphylin externe ; F, F', masséter ; G, temporal ; H, grand droit antérieur de la tête ; I, petit droit antérieur de la tête ; J, péristaphylin interne ; K, stylo-pharyngien ; L, stylo-hyoïdien ; M, M', sterno-mastoïdien ; N, N', splénius ; O, petit complexus ; P, digastrique ; Q, droit latéral ; R, petit oblique ; S, grand droit postérieur de la tête ; T, petit droit postérieur ; U, grand complexus ; V, V', trapèze ; X, X', occipital. (Beaunis et Bouchard.)

Quoi qu'il en soit, les blessures directes de la base du crâne sont rares, et le

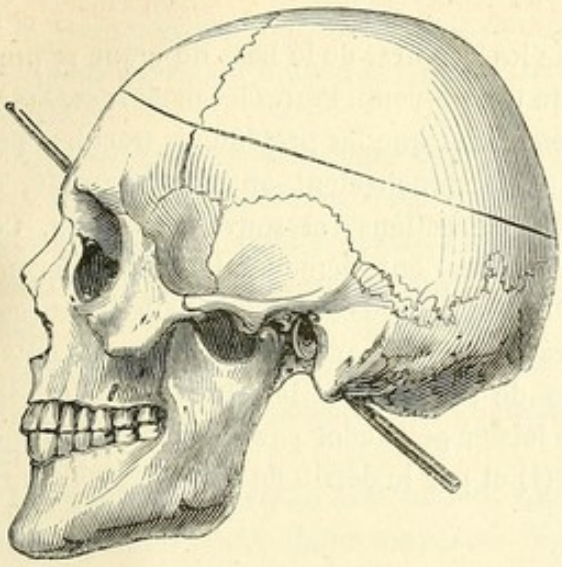

Fig. 273. — Baguette de fusil traversant le crâne depuis le milieu du front jusqu'au trou condylien postérieur. (Musée Dupuytren.)

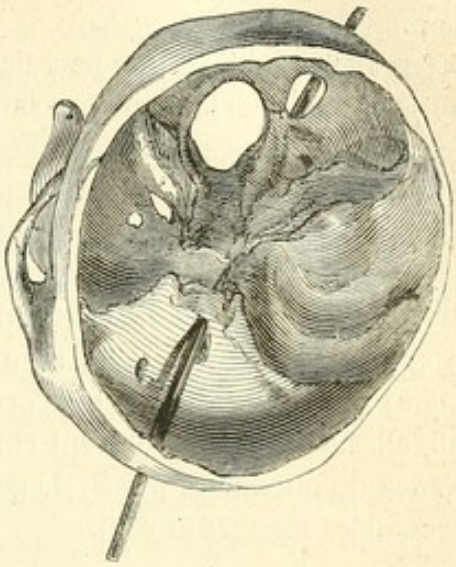

Fig. 274. — La même pièce vue par l'intérieur du crâne (*).

plus grand nombre des lésions traumatiques de cette région consiste dans des fractures linéaires de cause indirecte (fig. 275).

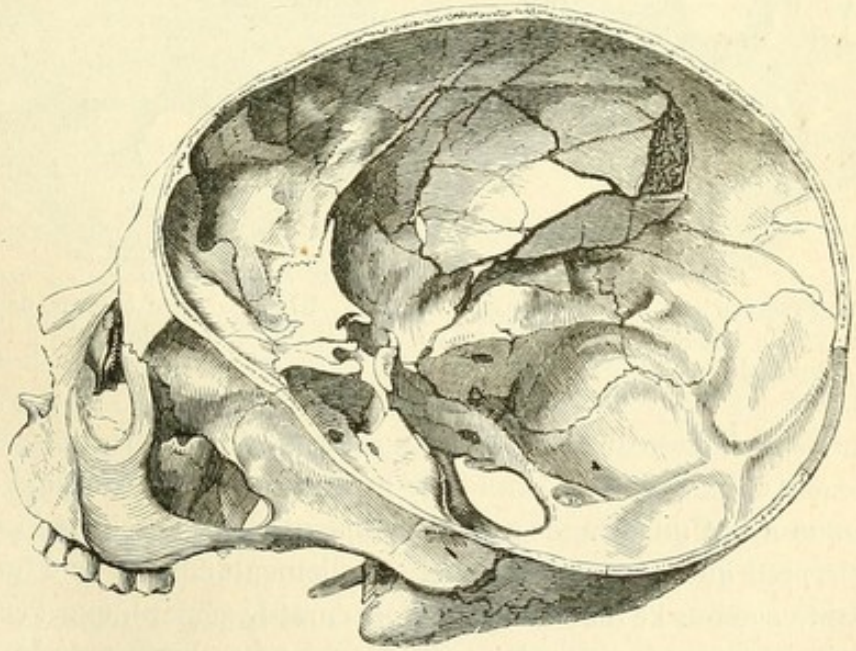

Fig. 275. — Fracture de la base du crâne, vue de l'intérieur du crâne. (Vidal de Cassis.)

Fracture de la base du crâne. — Les fractures de la base du crâne (fig. 275) sont extrêmement communes; elles peuvent s'étendre à toutes les parties de la base, à tous les trous, etc. On a observé des fêlures partant des cavités glénoïdes

(*) A travers la couronne du trépan appliquée en arrière et à gauche du grand trou occipital, on aperçoit la baguette du fusil. (Legouest.)

du temporal à la suite d'une chute sur le menton, fêlures produites, sans aucun doute, par la pression brusque des condyles sur leur cavité de réception.

Les anciens chirurgiens pensaient que les fractures de la base du crâne se produisaient presque toujours par suite d'un contre-coup. Parmi les modernes, Aran, Bauchet et Trélat se sont attachés à démontrer que les prétendues fractures par contre-coup n'étaient que des fêlures qui commençaient au point percuté, et qui, de là, s'irradiaient dans différentes directions, et souvent très-loin. Ces chirurgiens, après de nombreuses expériences, ont même été jusqu'à nier complétement la fracture de la base du crâne par contre-coup. C'était aller beaucoup trop loin. Depuis eux, Péan a eu l'occasion de l'observer d'une façon incontestable; nous-même avons eu l'occasion de l'étudier, et les chirurgiens les plus difficiles à convaincre doivent enfin se laisser persuader par les résultats d'expériences mentionnées par M. Legouest (1) et par le dessin de quelques pièces représentées (fig. 276 et 277).

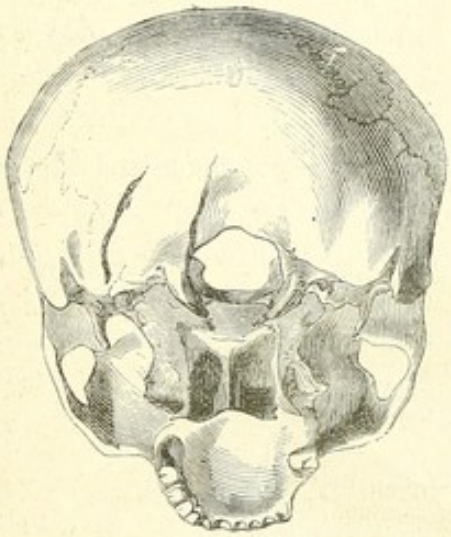

Fig. 276. — Fracture par contre-coup de la selle turcique, de l'apophyse basilaire et de l'occipital. Musée du Val-de-Grâce (Legouest).

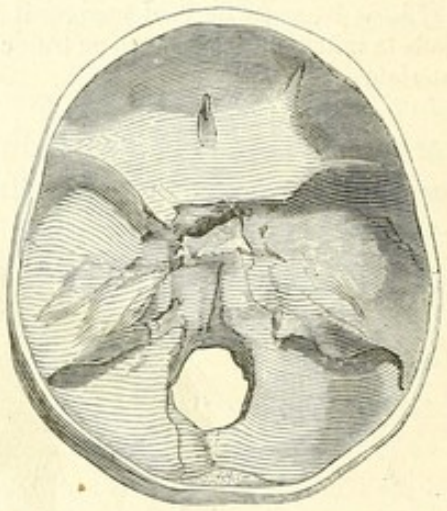

Fig. 277. — Face externe de la pièce précédente.

Les fractures de la base du crâne s'accompagnent généralement d'ecchymoses et d'écoulement de sang et de sérosité par le conduit auditif externe. Velpeau a signalé comme ayant une grande valeur symptomatique l'ecchymose des paupières; mais, pour que ce symptôme puisse réellement indiquer une fracture du crâne, il faut, comme l'a fait observer Maslieurat-Lagémard, que l'ecchymose orbitaire soit précédée, dans son apparition, par une ecchymose de la conjonctive oculaire. Quand, en effet, dans une fracture du crâne, l'épanchement sanguin produit par la rupture des artères et des veines du diploé atteint le sommet de l'orbite, le sang s'infiltre de bonne heure dans tout le tissu cellulaire de cette cavité, et, pénétrant à travers les perforations de la capsule de Ténon, envahit le tissu cellulaire sous-conjonctival, où il se montre; une ecchymose

(1) Legouest, *Traité de chirurgie d'armée*. Paris, 1863.

orbitaire produite par l'infiltration de sang venant d'une contusion des paupières ne se produira pas de la même façon.

Dolbeau a décrit, dans les mêmes conditions, la production d'ecchymoses dans la région naso-pharyngienne, sous la fibro-muqueuse qui recouvre l'apophyse basilaire.

Dans les fractures de la base du crâne, le rocher étant le plus souvent blessé, il se fait une déchirure des veines osseuses mastoïdiennes, et le sang s'infiltre dans la région. Quand le coup n'a pas porté dans la région mastoïdienne, et que l'on trouve là une ecchymose, c'est un signe excellent de fracture de la base.

Les écoulements sanguins par le nez, le pharynx, le conduit auditif, constituent des signes de présomption de même ordre et évidemment de même valeur.

Les fractures du crâne déterminent quelquefois la déchirure d'artères importantes, comme la méningée moyenne. Nous avons publié ailleurs (1) un cas de rupture de cette artère et fait dessiner un épanchement sanguin, considérable, décollant la dure-mère et produit par la rupture de cette artère.

L'anatomie chirurgicale de la base du crâne permet de prévoir que souvent les fractures s'accompagneront de paralysies des nerfs; la paralysie faciale, résultant de la lésion du nerf de la septième paire dans l'aqueduc de Fallope, est une de celles qu'on observe le plus souvent.

La grande gravité des lésions traumatiques de la base du crâne tient à la gravité des complications encéphaliques primitives (commotion, contusion, hémorrhagie), ou secondaires (encéphalo-méningite, abcès cérébraux, etc.).

Parmi les maladies non traumatiques de la région, nous indiquerons les tumeurs :

Les cancers de la face, les polypes naso-pharyngiens, pénètrent quelquefois à l'intérieur du crâne en usant les os de la base.

La syphilis donne assez souvent lieu à des exostoses qui, souvent, s'accompagnent de douleurs nocturnes et de paralysies localisées.

Les tumeurs de la dure-mère, des autres membranes et du cerveau peuvent user les os de la base, comprimer les nerfs et pénétrer même par les différents canaux osseux, etc.

J'ai eu l'occasion d'observer une fois cette hypertrophie bizarre des os du crâne, que j'ai déjà indiquée sous le nom de *ramollissement hypertrophique* (voy. *Tissu osseux*). C'était chez une vieille femme dont le cadavre avait été apporté à l'amphithéâtre des hôpitaux pour les dissections. La forme de la tête était bizarre, et des élèves ayant voulu enlever le cerveau pour leurs études, ce leur fut un travail difficile par l'épaisseur énorme qui s'offrait à l'action du marteau. Ils m'appelèrent alors pour me rendre témoin d'un fait qu'ils trouvaient très-rare et qui me parut offrir un haut intérêt.

(1) Benjamin Anger, *Traité iconographique des maladies chirurgicales. Luxations et fractures*, p. 394 et fig. 127.

Les os occipital et pariétaux avaient acquis, en arrière de la tête, une épaisseur maximum de 6 centimètres, il en était de même de l'écaille du rocher. Cette hypertrophie allait en avant sur le frontal, elle s'arrêtait au sourcil, et les os de la face étaient sains. Le péricrâne se détachait avec une plus grande facilité que d'ordinaire : il était plus vasculaire, et de nombreux vaisseaux pénétraient de son tissu dans l'épaisseur de l'os. Une coupe ayant divisé la tête sur la ligne médiane dans sa partie crânienne, une autre allant intercepter avec elle une tranche de la voûte, les os parurent à la coupe formés seulement d'un tissu spongieux, en apparence rougeâtre, très-vasculaire, à aréoles bien nettes et contenant peu de graisse. Le doigt pressant sur ces aréoles les affaissaient, mais, à la manière d'une éponge fine, elles revenaient bientôt, ce qui indique qu'elles étaient douées d'une certaine élasticité, à la manière d'un os qui a séjourné quelque temps dans un liquide contenant des dissolvants, des sels calcaires.

Il y avait à la partie antérieure de la faux du cerveau, non loin de l'apophyse crista-galli, une tumeur du volume d'une noix pendant à la dure-mère, dure et régulière à sa surface comme elle. M. Ordonez l'examina avec soin et il la regarda comme de nature fibro-plastique. Les os iliaques présentaient la même altération que les os du crâne.

L'examen de quelques pièces contenues dans les musées anglais et dans ceux de Paris m'a fait voir que cette hypertrophie sénile avec ramollissement n'était point tout à fait inconnue, mais la description n'en avait point encore été donnée.

CHAPITRE VI.

RÉGION ENCÉPHALIQUE.

A l'intérieur de la boîte crânienne se trouve renfermé l'encéphale (fig. 278).

L'encéphale est généralement symétrique.

Cependant il ne faudrait point chercher une similitude absolue entre chacun des points de la moitié droite et les points correspondants de la moitié gauche. La symétrie, en un mot, n'est jamais absolue, etc.

L'encéphale (fig. 278) est composé de parties membraneuses et de parties nerveuses.

L'encéphale est une des parties du corps de l'homme dont les anatomistes de tous les temps ont plus particulièrement cherché à déterminer la forme et la structure : leurs efforts n'ont point encore été complétement couronnés de succès, si nous observons qu'il y a entre les différents auteurs des diversités d'opinions qui s'expliquent par la difficulté extrême des recherches. Heureusement, le plan que nous avons adopté ne nous impose pas la tâche difficile de consigner ici les notions nombreuses que nous devons à MM. Foville, Luys, etc.; il nous suffira de présenter les principaux points et d'indiquer les rapports généraux avec assez

de précision pour que les différentes divisions de l'encéphale puissent être facilement reconnues et décrites dans les autopsies.

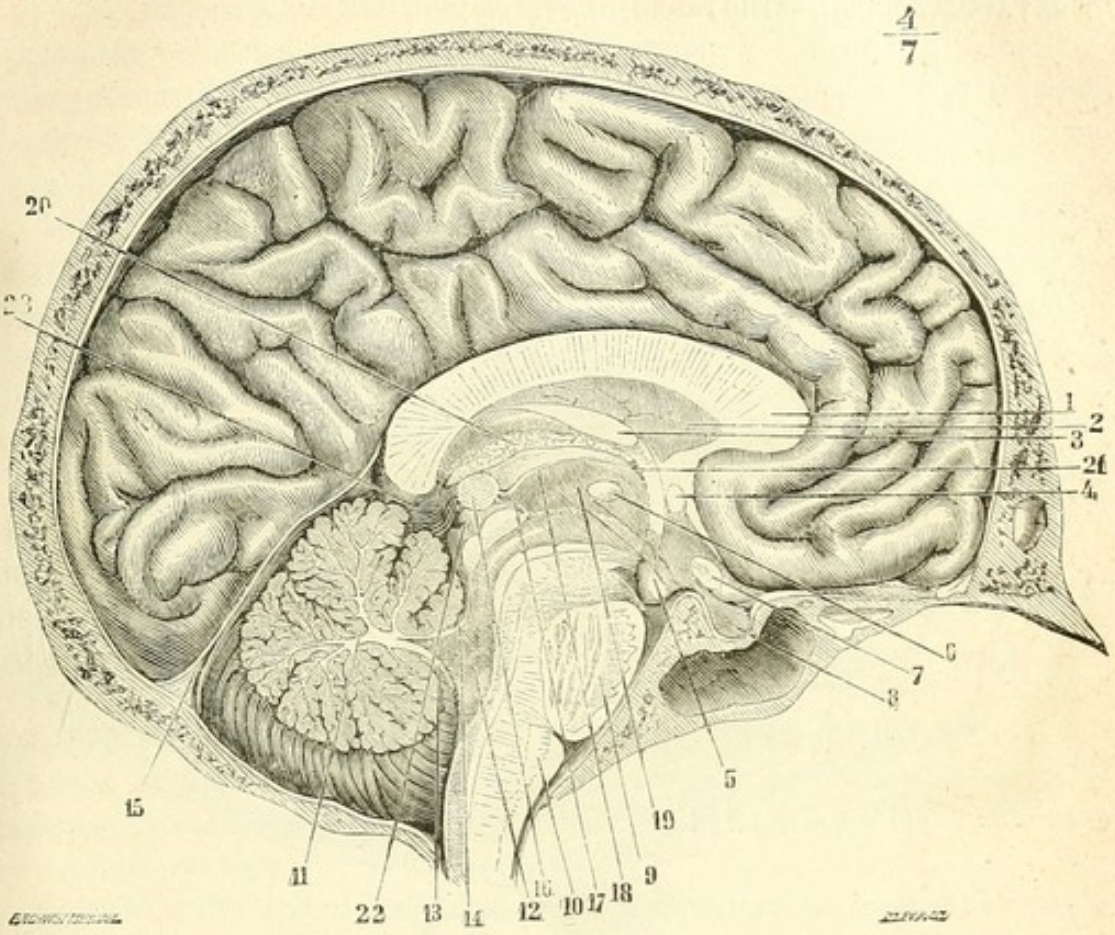

FIG. 278. — Coupe médiane antéro-postérieure de la région encéphalique (*).

ARTICLE PREMIER. — MEMBRANES.

Les membranes de la région encéphalique sont la dure-mère, la pie-mère et l'arachnoïde.

Dure-mère. — L'encéphale est segmenté (fig. 279) par des cloisons fibreuses extrêmement fortes produites par la dure-mère. Un de ces plans de segmentation est médian, la faux du cerveau ; deux autres sont latéraux, la tente du cervelet.

La faux du cerveau est adhérente à la face interne des os du crâne, tout le long de la suture interpariétale, et continue la ligne de cette suture jusqu'à l'apophyse crista-galli ; en arrière, elle se continue sur la ligne médiane jusqu'à la protubérance occipitale interne. Ainsi, un trait de scie coupant le crâne en deux,

(*) 1, corps calleux ; 2, cloison transparente ; 3, trigone ; 4, commissure blanche antérieure ; 5, tubercule mamillaire avec l'anse du pilier antérieur qui le contourne ; 6, commissure grise ; 7, nerf optique ; 8, corps pituitaire ; 9, protubérance ; 10, bulbe ; 11, arbre de vie du cervelet ; 12, aqueduc de Sylvius ; 13, valvule de Tarin ; 14, valvule de Vieussens ; 15, tente du cervelet ; 16, glande pinéale ; 17, son pédoncule inférieur ; 18, son pédoncule supérieur ; 19, face interne de la couche optique formant la paroi latérale du ventricule moyen ; 20, toile choroïdienne recouvrant la face supérieure de la couche optique ; 21, trou de Monro ; 22, tubercules quadrijumeaux ; 23, partie moyenne de la grande fente de Bichat. (Beaunis et Bouchard.)

exactement sur la ligne médiane, tomberait exactement sur la faux du cerveau, à la condition toutefois que la tête fût parfaitement symétrique, ce qui, comme nous l'avons déjà dit, existe rarement.

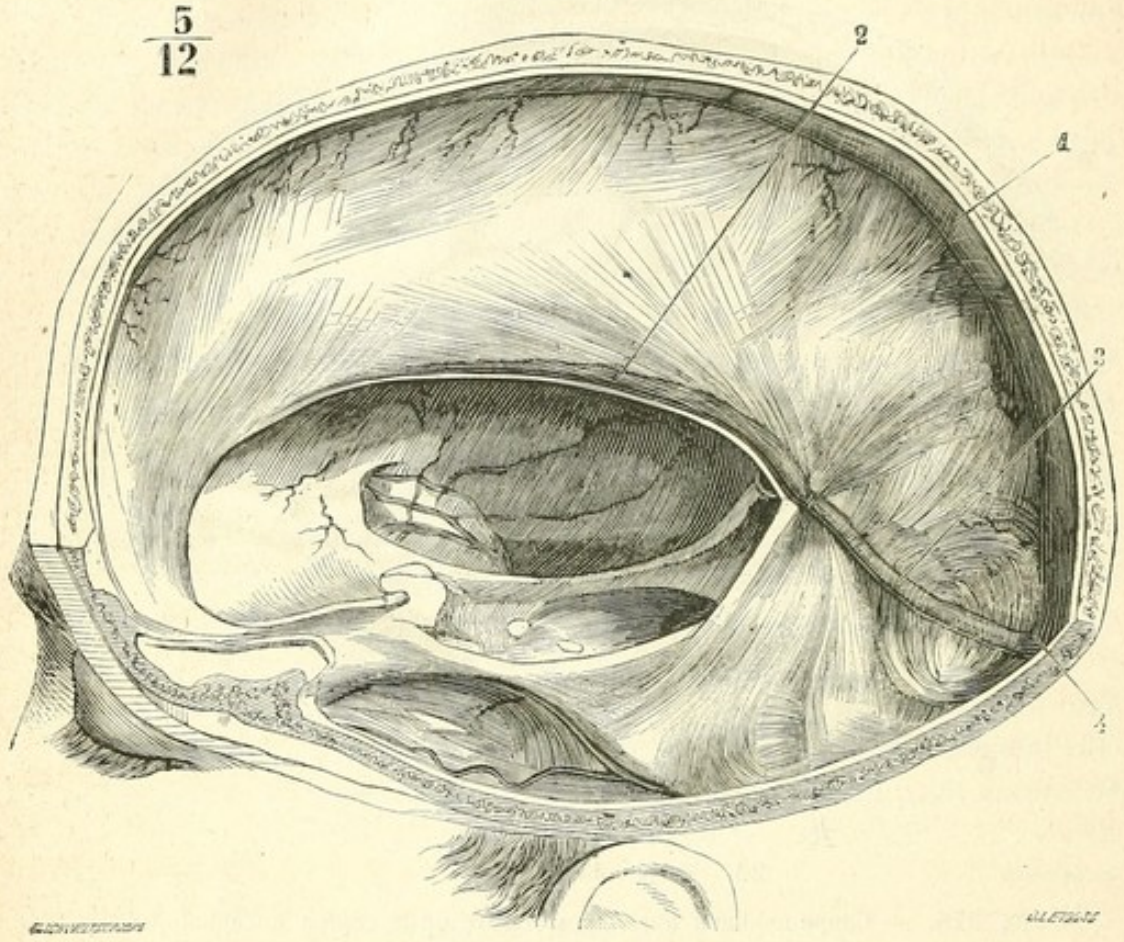

FIG. 279. — Dure-mère (*).

L'insertion osseuse de la faux du cerveau constitue la grande circonférence de cette lame fibreuse; plus bas, vers les parties centrales de la région, elle présente une petite circonférence qui est à peu près parallèle à la grande. Cette petite circonférence commence en avant, à l'apophyse crista-galli, et se termine en arrière à la tente du cervelet.

A la partie supérieure de la faux du cerveau existe un large sinus (*sinus longitudinal supérieur*), qui semble creusé dans un dédoublement de son tissu. Ce sinus commence en avant du crâne, sous la forme d'une petite veine, et se termine en arrière, dans le pressoir d'Hérophile ou confluent des sinus.

A sa petite circonférence, la faux du cerveau est aussi accompagnée par un petit sinus (*sinus longitudinal inférieur*), qui, arrivé à la tente du cervelet, se jette dans le *sinus droit*.

Les veines de la convexité du cerveau se rendent toutes dans le sinus longitudinal supérieur; le sang se dirige dans ces veines d'arrière en avant, tandis qu'il circule dans le sinus d'avant en arrière; il résulte de là que les veines doivent

(*) 1, sinus longitudinal supérieur; 2, sinus longitudinal inférieur; 3, sinus droit; 4, pressoir d'Hérophile. (Bourgery.)

éprouver une certaine difficulté à se déverser dans le sinus qui est leur confluent commun.

La faux du cerveau a pour but de séparer l'hémisphère droit du cerveau de l'hémisphère gauche. Sa petite circonférence appuie sur le corps calleux.

La *tente du cervelet* est formée de deux lames fibreuses qui, de la partie postérieure de la faux vont se jeter sur les parties latérales de l'occipital et sur chacun des bords supérieurs du rocher.

Au point où la faux du cerveau et chacune des deux lames qui composent la tente du cervelet se séparent, existe un sinus très-large et très-court que l'on nomme le sinus droit. Ce sinus, qui reçoit en avant des veines cérébrales, cérébelleuses, et en particulier les veines intra-ventriculaires, se rend en arrière dans le pressoir d'Hérophile.

La tente du cervelet sépare les lobes postérieurs du cerveau du cervelet.

Il existe quelquefois, sur la ligne médiane interne de l'occipital, une troisième lame fibreuse rappelant un peu, par sa disposition, la faux du cerveau ; on lui a donné le nom de *faux du cervelet*.

Ces segmentations de la dure-mère ont manifestement pour usage d'empêcher qu'aucune des parties de l'encéphale ne presse sur les autres parties ; ce qui n'aurait pas été sans inconvénient sur leurs fonctions, la masse nerveuse encéphalique étant, dans presque toutes ses parties, formée d'une pulpe très-molle ; de plus, c'est un moyen que la nature a employé pour prévenir les suites fâcheuses qu'aurait eu le moindre ébranlement si les parties avaient joué librement l'une sur l'autre.

Entre le centre nerveux encéphalique et la dure-mère se trouvent encore interposées l'*arachnoïde* et la *pie-mère*.

Arachnoïde. — L'arachnoïde est une séreuse à laquelle nous reconnaissons, comme nous l'avons déjà dit, deux feuillets, un viscéral, un autre pariétal. Elle se continue au niveau du grand trou occipital avec l'arachnoïde rachidienne. Au niveau de chacun des trous de la base du crâne, elle présente un petit prolongement accompagnant les nerfs, et un petit cul-de-sac de terminaison.

La cavité de l'arachnoïde est virtuelle, ses deux feuillets étant toujours parfaitement en contact et un simple vernis de sérosité suffisant pour faciliter les glissements.

Pie-mère. — La pie-mère se moule exactement sur l'encéphale ; non-seulement elle revêt les circonvolutions en passant sur elles à la façon de l'arachnoïde, mais elle pénètre entre elles, descendant jusqu'au fond des anfractuosités ; elle entre même dans chacun des ventricules cérébraux, et là présente une apparence spéciale.

La pie-mère, après avoir recouvert toutes les circonvolutions de la convexité, pénètre dans toutes les scissures et anfractuosités, tapisse chacune des parties de la base, bulbe, protubérance, etc., atteint la grande fente de Bichat et pénètre par là dans les ventricules latéraux et moyen. Elle constitue au-dessus du ventricule moyen la *toile choroïdienne* (fig. 281), dont la forme est celle d'un triangle à base postérieure.

L'encéphale ne remplit pas complétement la cavité du crâne ; il existe certains espaces entre la surface de cet organe et ses enveloppes membraneuses, dans l'intervalle des circonvolutions, et surtout à la base du cerveau.

Ces espaces celluleux sont remplis par une couche de liquide séreux peu abondant à l'état sain et se développant généralement en grande abondance quand les centres nerveux s'enflamment ou s'atrophient : c'est le liquide encéphalo-rachidien.

Magendie croyait que le liquide encéphalo-rachidien était renfermé en très-grande abondance autour des centres nerveux ; opinion erronée qui venait de ce que le célèbre professeur du Collége de France s'était servi, pour ses expériences, de cadavres émaciés d'individus ayant succombé à des maladies chroniques. Si Magendie avait observé sur des sujets morts de mort violente et un petit nombre d'heures après la mort, il n'aurait pas été conduit à donner tant d'importance à l'existence d'un liquide dont en réalité on ne voit souvent que des traces, etc.

Bichat (1) s'efforce de prouver que l'arachnoïde pénètre dans les ventricules, et que cependant cette membrane conserve sa conformation régulière de membrane séreuse. Il a décrit une ouverture située entre les veines de Galien, au voisinage du lieu où elles viennent s'ouvrir dans le sinus droit. Cette ouverture, à laquelle on a donné depuis le nom de *trou de Bichat*, est l'orifice d'un canal qui traverse le tissu vasculaire de la toile choroïdienne et se termine en avant dans le troisième ventricule.

Ce canal, décrit par Bichat, a été nié par Magendie, et, depuis, par le plus grand nombre des anatomistes. Cependant nous croyons à son existence, du moins dans un certain nombre de cas. Nous en avons démontré une fois l'existence sur un cerveau destiné à nos leçons, et le fait a paru très-probant à M. Serres, à qui nous avons présenté la préparation.

Il existe une ouverture constante faisant communiquer le liquide ventriculaire avec le liquide sous-arachnoïdien ; elle se voit à la terminaison inférieure du quatrième ventricule, à l'endroit nommé par les anatomistes *bec du calamus scriptorius*. Pour s'assurer de l'existence de cet orifice, il suffit de soulever et d'écarter quelque peu l'un de l'autre les lobules postérieurs du cervelet, ce qui est possible sans rompre aucune adhérence.

ARTICLE II. — CERVEAU.

L'encéphale proprement dit présente une multitude de dépressions et de scissures. Les plus importantes de ces scissures segmentent l'encéphale en un certain nombre de parties qui forment là comme autant de départements isolés, correspondant sans aucun doute à des attributions physiologiques bien définies.

(1) Bichat, *Traité des membranes en général*, nouvelle édit., Paris, 1827.

Nous étudierons les différentes parties de l'encéphale sous quatre chefs différents : 1° *Cerveau*; 2° *Cervelet*; 3° *Isthme de l'encéphale*; 4° *Bulbe rachidien.*

Cerveau. — Nous connaissons déjà la forme et les rapports des deux hémisphères cérébraux qui sont protégés par les parties molles et le squelette de la région occipito-frontale. Nous avons vu la grande scissure médiane occupée par la faux du cerveau; au-dessous de cette faux se trouve une large lame blanche transversale reliant les deux hémisphères : c'est le *corps calleux.*

La *face interne* des hémisphères est en rapport avec la faux du cerveau; elle est plane, recouverte de circonvolutions. Mais c'est surtout sur la *surface externe* des hémisphères que ces circonvolutions sont faciles à observer; elles sont flexueuses, ondulées, anastomosées.

Le nombre des circonvolutions n'est pas toujours le même chez tous les sujets; elles ont manifestement pour usage d'augmenter l'étendue de l'écorce du cerveau, et, sans descendre dans les localisations erronées des phrénologistes, on peut dire sûrement que leur développement considérable est un caractère de perfection de l'organe.

La *face inférieure* du cerveau présente aussi des circonvolutions et des anfractuosités; de plus, elle offre une division profonde qui se prolonge sur la face externe des hémisphères et sépare le *lobe antérieur* du cerveau du *lobe moyen.*

Cette fente ou division profonde est la *scissure de Sylvius.*

Quand on écarte les deux lèvres de la scissure de Sylvius, on découvre une éminence couverte de nombreuses circonvolutions : c'est le *lobule de l'insula*, saillie extérieure formée par le noyau extra-ventriculaire du corps strié, etc.

Le lobe antérieur du cerveau repose sur la voûte des orbites et a été fréquemment atteint par les instruments vulnérants qui ne peuvent guère être arrêtés par cette partie du squelette très-mince et très-cassante.

Le lobe moyen du cerveau, situé immédiatement en arrière de la scissure de Sylvius, repose dans la fosse moyenne de la base du crâne; il se confond en arrière avec le lobe postérieur du cerveau, qui n'en est séparé par aucune ligne anatomique. On peut considérer comme lobe postérieur du cerveau toute la partie qui recouvre le cervelet; mais la distinction ne repose, on le voit, que sur une ligne fictive.

C'est sur la ligne médiane de la face inférieure du cerveau que l'on remarque le plus grand nombre de particularités anatomiques importantes.

On y aperçoit d'avant en arrière (fig. 280) : 1° l'extrémité antérieure de la grande scissure médiane; 2° la partie antérieure ou bec du corps calleux; 3° le chiasma des nerfs optiques; 4° le tuber cinereum et la tige pituitaire; 5° les éminences mamillaires; 6° l'espace perforé interpédonculaire; 7° l'extrémité postérieure du corps calleux et la partie moyenne de la grande fente cérébrale, etc.

Sur les côtés, on remarque la face inférieure des lobes antérieurs du cerveau, l'origine des nerfs olfactifs et leur tige, présentant en avant son renflement bulbaire; puis la partie interne de la scissure de Sylvius, en arrière de laquelle se trouve la face antérieure du lobe moyen, etc.

Cette partie du cerveau est unie à la base du crâne par les nombreux vaisseaux artériels et veineux que nous avons décrits dans le précédent chapitre.

A l'intérieur des hémisphères cérébraux et sur la ligne médiane, au-dessous

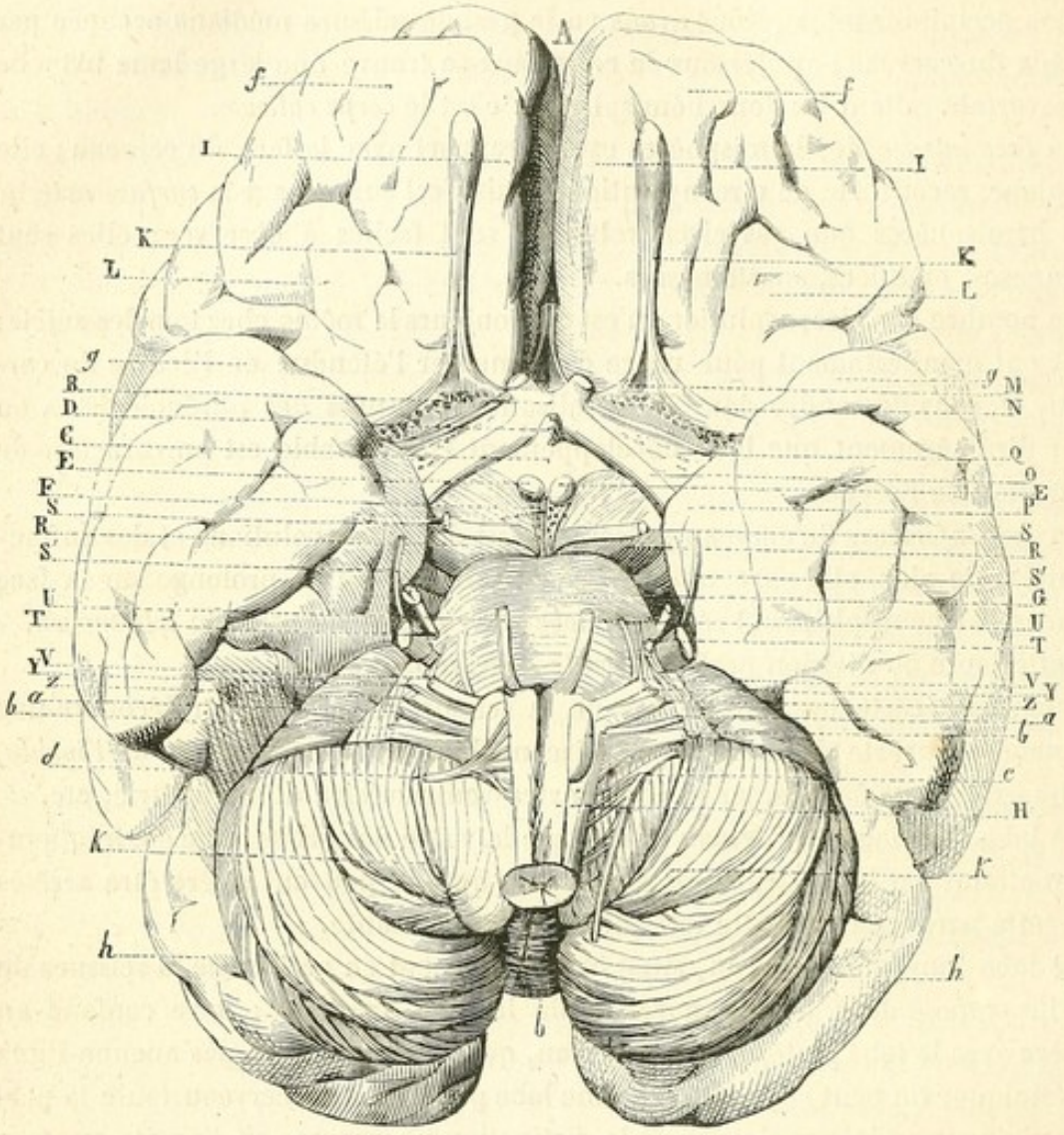

FIG. 280. — Base ou région inférieure de l'encéphale (*).

du corps calleux, existent les cavités centrales, dont nous avons déjà parlé à propos des membranes ; ce sont les ventricules cérébraux (fig. 281), au nombre de trois, un *moyen* et deux *latéraux*. Les ventricules cérébraux, dont l'anatomie

(*) A, continuation de la grande scissure verticale ; B, schiasma des nerfs optiques ; C, tubercule cendré ; D, tige pituitaire à son origine ; E, E, tubercules pisiformes ; F, espace perforé moyen ; G, pont de Varole ; H, bulbe rachidien ; I, I, circonvolutions longitudinales, limitées en dehors par des anfractuosités qui recouvrent les nerfs olfactifs K, K ; L, L, face excavée des deux lobules frontaux ; M, racine interne du nerf olfactif ; N, racine externe de ce nerf ; O, nerf optique ; P, extrémité antérieure de la circonvolution de l'hippocampe ; Q, espace perforé latéral ; R, R, pédoncules cérébraux ; S, S, nerfs oculo-musculaires communs ; T, T, grosse et petite racines des trijumeaux ; U, U, nerfs oculo-musculaires externes ; V, nerfs faciaux ; Y, nerf intermédiaire au facial et à l'acoustique ; Z, nerf acoustique ; *a*, nerf glosso-pharyngien ; *b*, nerf pneumogastrique ; *c*, nerf accessoire ; *d*, nerf hypoglosse ; *f*, *f*, lobules frontaux ; *g*, *g*, lobules sphénoïdaux ; *h*, *h*, lobules occipitaux ; *k*, *k*, lobes latéraux du cervelet ; *l*, portion de son lobe médian. (Muller, *Physiologie*, t. I, p. 754.)

descriptive a minutieusement précisé tous les rapports, sont séparés du ventricule moyen par le *trigone cérébral*, et sont séparés l'un de l'autre par le *septum lucidum*, cloison incomplète et qui n'existe que vers leur partie antérieure. Ils communiquent entre eux et s'ouvrent dans le ventricule moyen par les *trous de Monro*; de plus, nous verrons que le ventricule moyen, au moyen de l'aqueduc de Sylvius, communique avec le quatrième ventricule. Il y a donc communication facile entre les liquides renfermés dans toutes ces cavités.

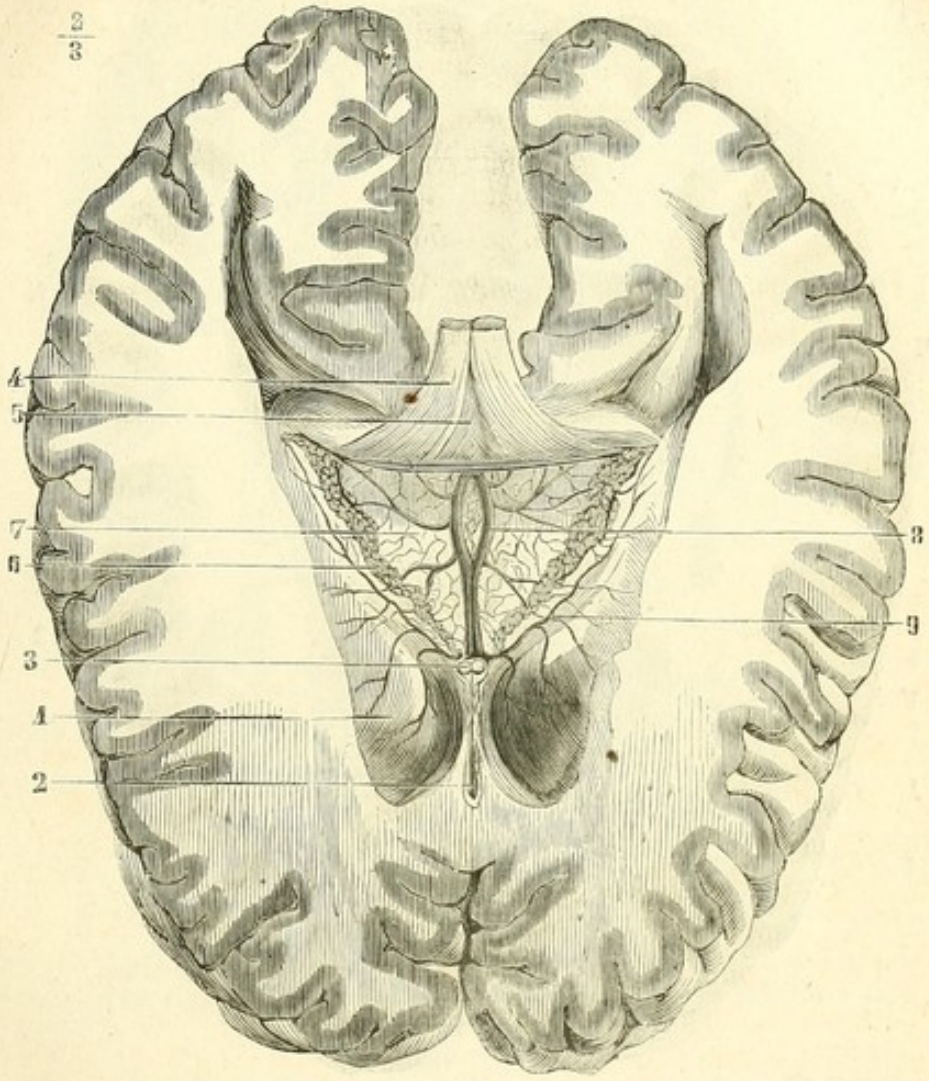

FIG. 281. — Ventricules et toile choroïdienne (*).

Les ventricules du cerveau sont tapissés par une membrane extrêmement mince et délicate, qui, d'après Virchow, n'appartient nullement à la pie-mère, mais forme une membrane distincte à laquelle cet anatomiste a donné le nom d'*épendyme*.

(*) 1, corps strié ; 2, cavité du ventricule de la cloison ; 3, piliers antérieurs de la voûte sectionnés ; 4, trigone rejeté en haut et en arrière ; 5, corpus psalloïdes ; 6, plexus choroïdes ; 7, toile choroïdienne ; 8, veines de Galien ; 9, veine du corps strié. (Beaunis et Bouchard.)

De plus, la pie-mère s'introduit dans les cavités des ventricules par la *grande fente de Bichat*, et forme deux lames cellulo-vasculaires (fig. 281) formées de capillaires artériels et veineux, et de canaux vasculaires plus volumineux que

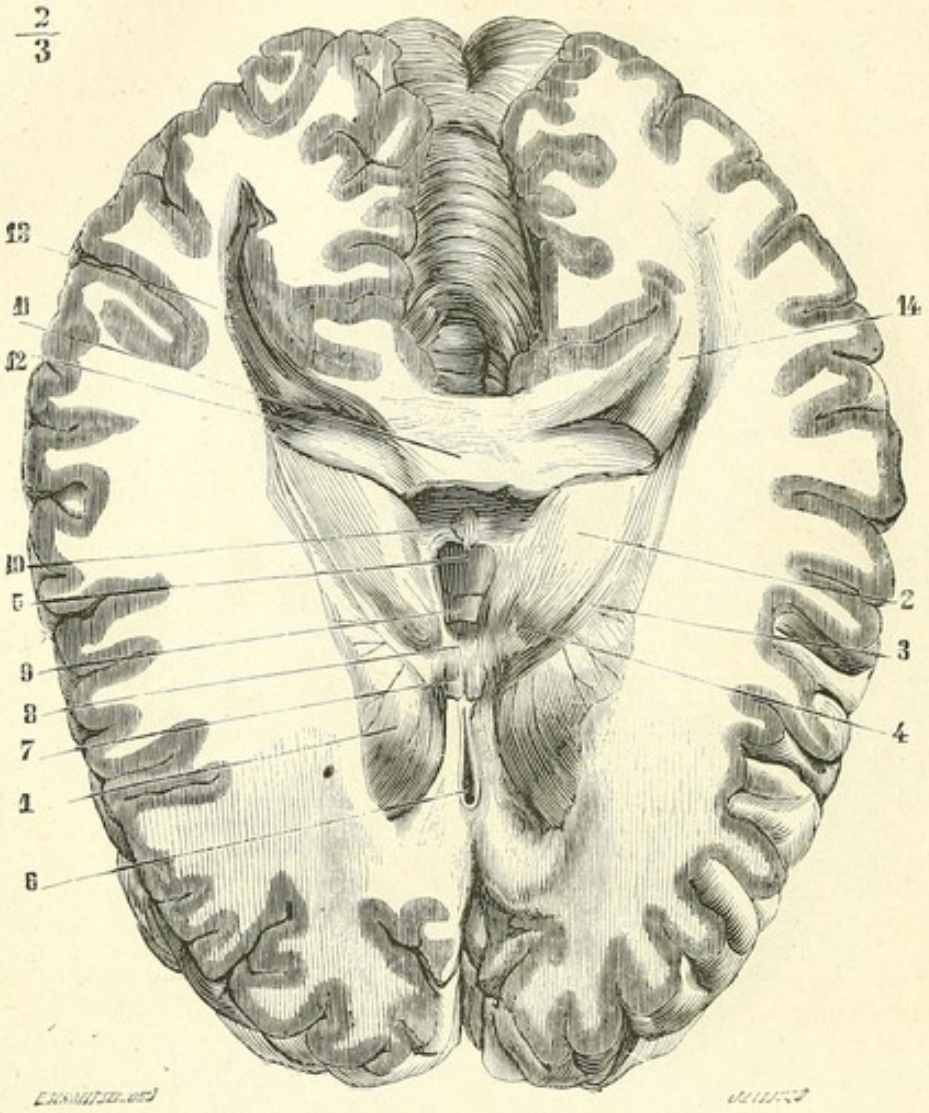

FIG. 282. — Troisième ventricule, vu par sa face supérieure (*).

des capillaires. Souvent on rencontre deux veines choroïdiennes assez importantes par leur diamètre, et des branches artérielles très-ramifiées et assez grosses, fournies par l'artère choroïdienne, branche de la carotide interne, et par la cérébrale postérieure, branche de la vertébrale.

Les ventricules latéraux sont formés d'un *étage supérieur* et d'un *étage inférieur*; dans sa cavité font saillie le *corps strié* et la *couche optique*, la *corne d'Ammon*, la *bandelette demi-circulaire*, la *lame cornée*, etc. (fig. 282).

(*) 1, corps strié; 2, couche optique; 3, lame cornée; — 4, corpus subrotundum de la couche optique; 5, cavité du troisième ventricule; 6, ventricule de la cloison; 7, piliers antérieurs coupés; 8, commissure antérieure; 9, commissure grise; 10, glande pinéale; 11, voûte sectionnée; 12, piliers postérieurs se continuant avec le corps bordant; 13, cavité ancyroïde; 14, ergot de Morand.

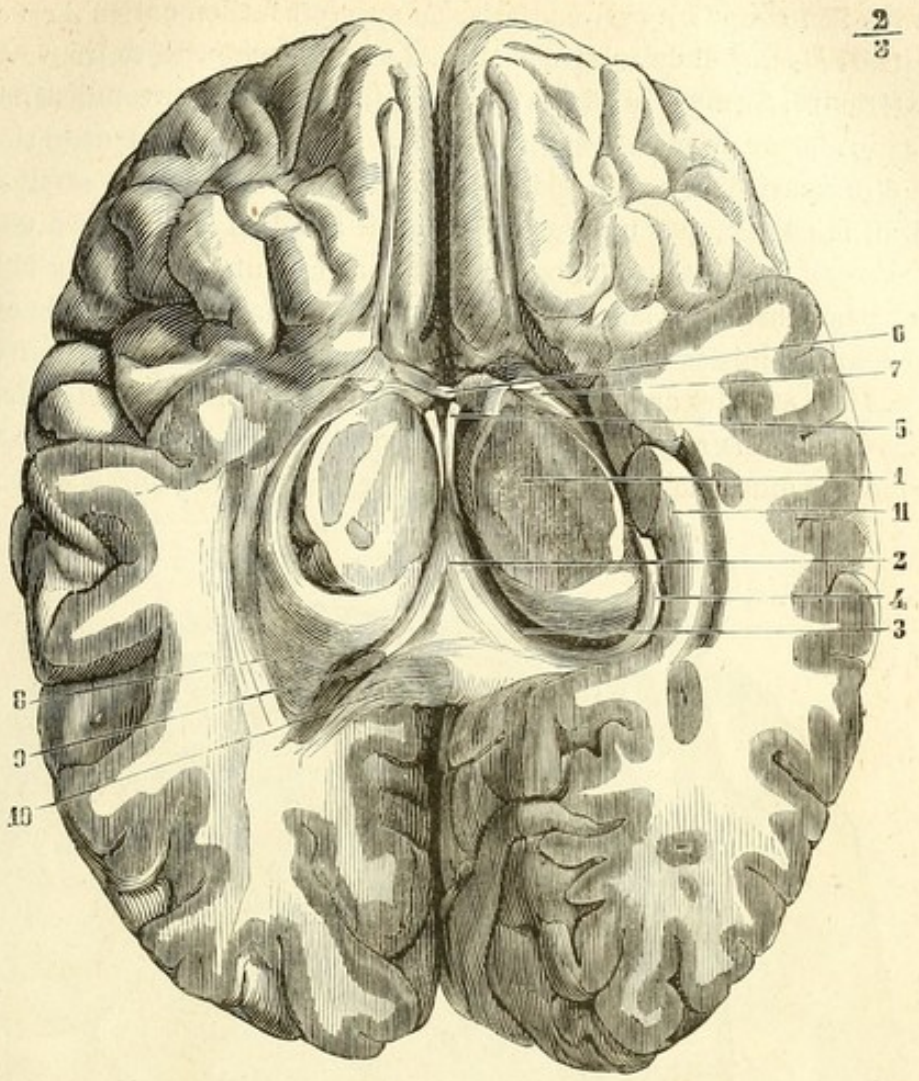

FIG. 283. — Coupe du cerveau, le cervelet et l'isthme sont détachés par une section des pédoncules cérébraux. Au moyen d'une coupe horizontale, la face inférieure de la voûte est mise à nu (*).

§ I. — Structure.

Le cerveau est formé d'une pulpe très-molle, généralement blanche, grise dans une partie des circonvolutions et dans plusieurs parties centrales qui sont autant de ganglions. M. Foville (1) fait observer que le cerveau sain est trop mou pour conserver sa forme et son volume lorsqu'il est sorti de la boîte crânienne. Quand il est assez ferme pour pouvoir être déplacé sans se déformer, ajoute le même auteur, c'est que cet organe est malade. Cette remarque est bien importante à prendre en considération, et permet de comprendre la gravité de blessures qui souvent ne paraissent pas considérables.

(1) M. Foville, *Traité de l'anatomie, de la physiologie et de la pathologie du système nerveux cérébro-spinal*. Paris, 1844, in-8, avec atlas de 23 pl. in-4.

(*) 1, pédoncule cérébral sectionné; 2, face inférieure du trigone; 3, continuation de son pilier postérieur gauche avec 4, le corps bordant; 5, écartement des piliers antérieurs; 6, commissure blanche antérieure; 7, bandelette optique; 8, cavité du ventricule latéral droit; 9, section du pilier postérieur droit de la voûte; 10, section du bourrelet du corps calleux au moment où il fournit le forceps major. (Beaunis et Bouchard.)

Lorsque l'on coupe un cerveau frais, on aperçoit facilement qu'il est composé de *substance blanche* et de *substance grise*. La substance grise se trouve à la surface extérieure, formant ainsi la couche corticale des circonvolutions, et à l'intérieur sous forme de masses centrales volumineuses. La substance grise paraît devoir être considérée comme la partie active de l'organe ; ce serait elle qui produirait la pensée, par une sorte de travail que l'on a comparé à une sécrétion ; ce serait de cette substance grise que partiraient les ordres de la volonté.

Quant à la substance blanche, la plus abondante, la plus dure, elle est regardée par les anatomistes comme une substance conductrice devant faire communiquer les uns avec les autres les noyaux gris de l'encéphale, et relier les parties centrales du système nerveux.

Lorsque l'on étudie la substance blanche sur des cerveaux durcis dans l'alcool,

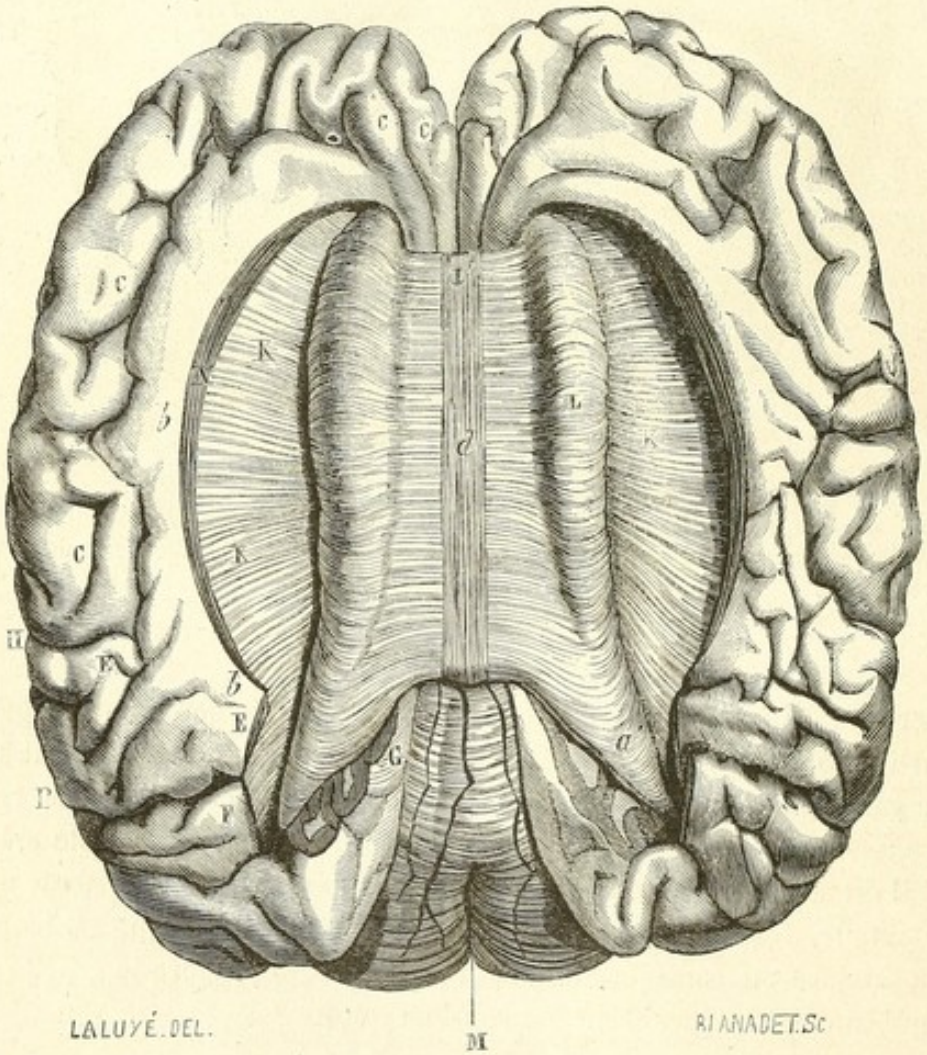

FIG. 284. — Parties supérieures du corps calleux, mis à découvert dans toute son étendue, et en dehors duquel rayonnent les grandes couches fibreuses des hémisphères (*).

(*) M, cervelet ; G, F, H', etc, etc., circonvolutions de la face interne de l'hémisphère ; I, *d*, tractus médian du corps calleux ; J, partie transversale ; L, partie recourbée en dehors de ce même corps ; K, K, K, grande couche rayonnante de l'hémisphère ; N, ruban fibreux de l'ourlet ; A', pointe postérieure du noyau cérébral. (Foville, *Système nerveux*, pl. XV ; dessiné par Bion.)

on la trouve facile à réduire en fibres, et l'on observe que ces fibres suivent des directions que l'on trouve généralement les mêmes sur les différents sujets. Des anatomistes exacts se sont attachés, dans de longues recherches, à suivre la direction des fibres cérébrales ; ils ont vu que, parmi ces fibres, les unes étaient transversales, s'étendant d'un côté à l'autre, formant des *commissures bilatérales* et reliant ainsi les deux moitiés généralement à peu près symétriques du cerveau.

La plus importante des commissures transversales est le corps calleux (fig. 284), dont les fibres sont déjà visibles sur un cerveau frais, mais se montrent avec la plus grande évidence sur les cerveaux durcis. On voit ces fibres marcher parallèlement les unes aux autres sur la ligne médiane (fig. 284), puis diverger, se

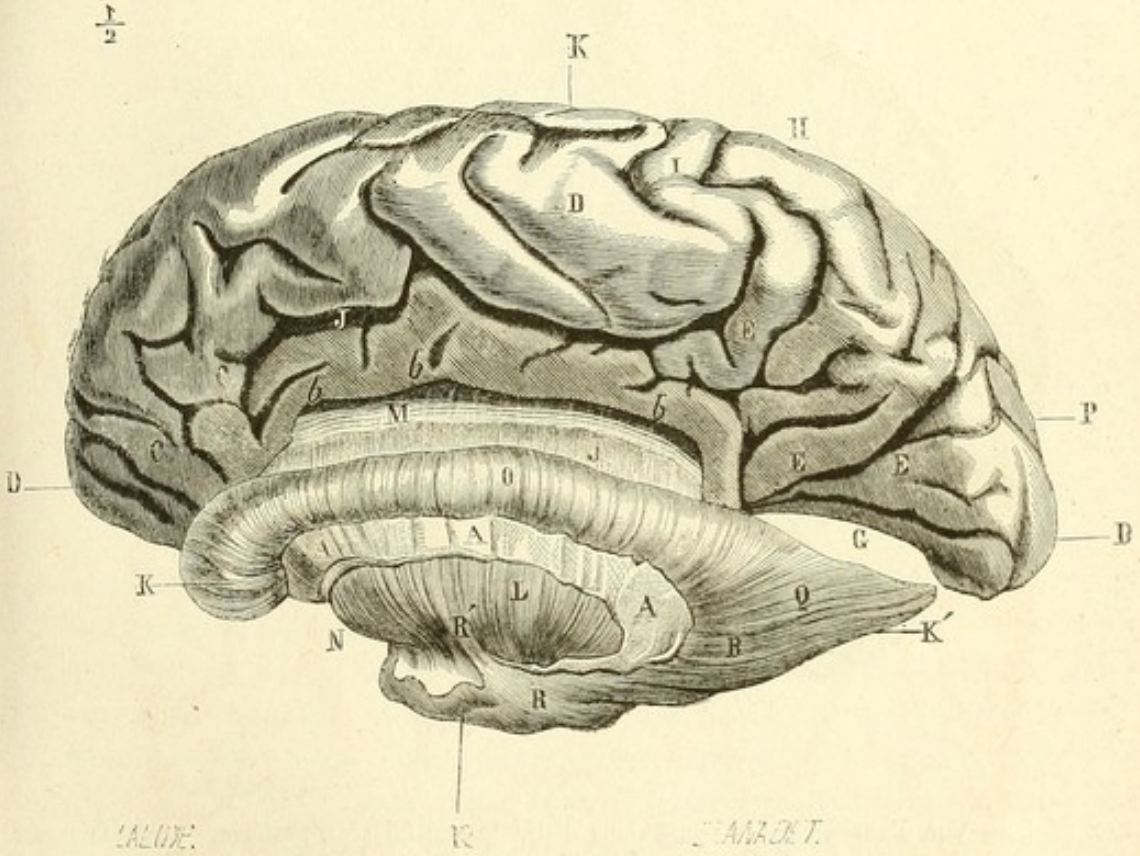

FIG. 285. — Rapports du noyau cérébral avec l'hémisphère (*).

retourner et s'infléchir de manière à pénétrer dans les parties centrales des hémisphères, s'unissant d'une manière intime avec les fibres des corps striés et

(*) L'hémisphère du côté droit est resté dans ses rapports naturels avec le noyau cérébral ; celui du côté gauche a été séparé du noyau cérébral. La moitié gauche du noyau est à découvert. M, ligne médiane du corps calleux en dehors de laquelle on voit de chaque côté la région transversale J de ce corps ; K, O, Q, K', R, parties excentriques des faces latérales du noyau, qui se continuent dans la partie transversale du corps calleux répondant au cul-de-sac antérieur du ventricule latéral. Cette tubérosité est en regard de la bosse frontale. K', pointe du prolongement conoïde postérieur du noyau cérébral. Cette pointe correspond au prolongement postérieur du ventricule et se trouve en regard de la bosse occipitale supérieure. K'', tubérosité temporale répondant à l'extrémité temporale du ventricule ; N, L, saillie centrale des faces latérales du noyau ; R', faisceau fibreux qui se porte de cette saillie centrale dans les parties temporales R, R'' ; A, A, A, moignon des couches fibreuses qui, de la circonférence de la saillie centrale du noyau, se postent à la face interne de l'hémisphère. (Foville, *Système nerveux*, pl. XVI, fig. 2 ; dessiné par Bion.)

des couches optiques, etc., s'anastomosant avec les fibres qui composent les noyaux blancs des hémisphères qui supportent les circonvolutions.

Le corps calleux ne forme pas la seule commissure transversale du cerveau, mais elle est la plus importante et celle dont la disposition des fibres est la plus facile à apercevoir.

Les fibres antéro-postérieures sont très-nombreuses et leur existence est facile à démontrer; elles anastomosent les différentes parties du cerveau d'avant en arrière, et établissent, de plus, des communications entre le cerveau, le cervelet et les autres parties de l'encéphale.

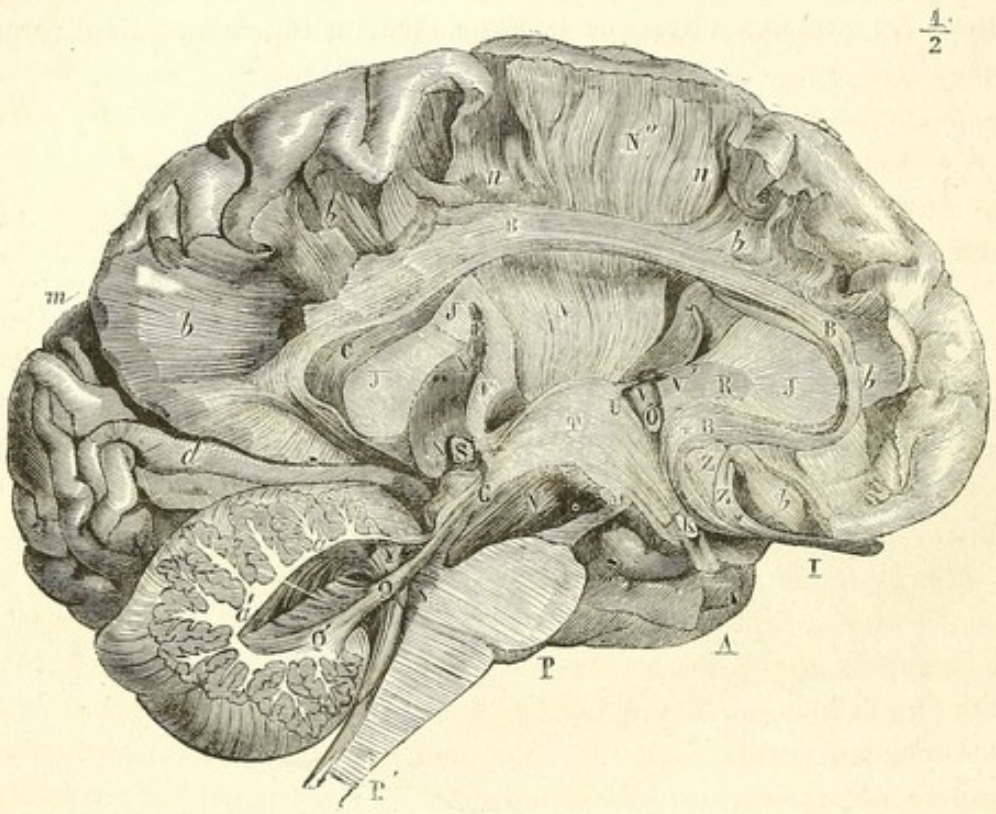

FIG. 286. — Vue d'ensemble des connexions distinctes du faisceau postérieur et du faisceau antérieur de la moelle avec différentes régions du cerveau (*).

(*) Le corps calleux a été coupé sur la ligne médiane ; c'est la moitié gauche de l'encéphale que représente notre figure. — P', bulbe rachidien ; P, protubérance. Le faisceau postérieur de la moelle se prolonge de Y Y' en G jusqu'au niveau de la glande pinéale. Y' correspond à la paroi latérale du ventricule cérébelleux. — Y'' *y* + + + + montrent les rayonnements, dans les parties supérieures du cervelet, de cette portion du faisceau postérieur qu'on appelle le corps restiforme. *q q* Q' montrent des rayonnements combinés avec ceux du corps restiforme, et convergeant en Q dans le principal faisceau du processus *ad testes* bientôt réuni en G avec les prolongements directs du faisceau postérieur Y'. On voit en — des prolongements radiculaires du nerf auditif qui se portent dans la direction du cerveau. K, chiasma des optiques ; K', tuber cinereum. Entre ces deux points K et K', on voit en L des rayonnements radiculaires du nerf optique prolongés dans la direction G du faisceau postérieur, ou bien les fibres de ce faisceau prolongées de G en L dans les racines du nerf optique. — De L en V', branche antérieure du pilier antérieur de la voûte, rayonnent encore des racines du nerf optique. Les racines occupent la partie interne de l'espace perforé, sur laquelle on voit naître en B le ruban fibreux de l'ourlet B B B B. *b b b b*, émanations fibreuses du ruban de l'ourlet formant la doublure blanche des circonvolutions de la face interne du cerveau. — N, face profonde de la région fasciculée du pédoncule ; N', éventail fibreux se rendant à cette région fasciculée et compris dans l'intervalle des cotylédons ventriculaires et des cotylédons extra-ventriculaires de la couche optique et du corps strié ; N'' *n n*, prolongement des radiations de la région fasciculée dans la

La figure 286 montre avec une grande netteté la disposition un peu exagérée peut-être des principales fibres antéro-postérieures, et la continuation de ces fibres avec la moelle et les pédoncules du corselet. Peut-être ces préparations sont-elles quelque peu artificielles; mais nous avons pu vérifier maintes fois, avec un anatomiste familiarisé avec l'étude du cerveau, M. le docteur Hélie (de Nantes), qu'il y avait certaines directions dans lesquelles on arrivait constamment, et souvent même par des moyens de préparation différente, à obtenir toujours des fibres dirigées dans le même sens, sans qu'il fût possible de fasciculer d'une autre façon la substance cérébrale.

Ces questions de structure n'ont pas pour le chirurgien un bien puissant intérêt; mais n'oublions pas que le diagnostic chirurgical ferait un grand pas si les localisations cérébrales venaient à être bien établies et démontrées; l'anatomie ne sera pas étrangère à la découverte, éloignée peut-être encore, du rôle de chacune des parties du cerveau, qui, présentant de grandes différences dans leur forme et leur structure, ne peuvent manquer d'avoir des fonctions séparées.

§ II. — Développement.

Le cerveau se développe aux premières périodes de l'organisation, comme nous l'avons dit dans l'*Embryologie générale*. Le corps du fœtus paraît prendre son origine autour de ses centres nerveux, qui sans aucun doute en régissent l'origine et le développement. Le cerveau, en effet, est soumis à un certain nombre de vices de conformation, et il est rare qu'un de ces vices de conformation se produise sans que quelque anomalie de développement ou que quelque vice tératologique ne se manifeste ailleurs.

Nous avons indiqué ailleurs la formation des cellules cérébrales; ajoutons que c'est seulement vers la fin du troisième mois que la membrane des hémisphères recouvre les corps striés et les couches optiques. Le corps calleux commence alors à apparaître sous forme d'une commissure réunissant en avant les deux hémisphères, qui restent complétement séparés en arrière. Vers le quatrième ou le cinquième mois (fig. 287), le cerveau recouvre la partie antérieure des tubercules quadrijumeaux; le lobe postérieur du cerveau est formé; la scissure de Sylvius est reconnaissable, établissant déjà la séparation du lobe antérieur et du lobe moyen. Le corps celluleux est encore très-petit; le nerf olfactif est formé. Au sixième mois, le cerveau recouvre les tubercules quadrijumeaux et la plus grande partie du cervelet. Pas encore de traces de circonvolutions à la face in-

moitié externe de la grande circonvolution de deuxième ordre. Les parties fibreuses de la moitié interne de cette même circonvolution dépendent des expansions fibreuses du ruban de l'ourlet. — J J, coupe médiane du corps calleux; J' J', coupe transversale de ce corps. S, coupe médiane de la glande pinéale. T, face plane de la couche optique. U, trou de Monro. V, pilier antérieur de la voûte. O, commissure antérieure. M, éminence mamillaire. — X, partie postérieure du cotylédon ventriculaire de la couche optique. E E, coupe transversale des cotylédons ventriculaires enlevés pour laisser voir derrière G L, prolongements du faisceau postérieur de la moelle N N', les prolongements de son faisceau antérieur. I, nerf olfactif. Z, portion de la couche corticale dans laquelle plongent des radicules de l'olfactif. (Foville, *Système nerveux*, pl. XVIII, fig. 1; dessiné par Bion.)

terne des hémisphères, mais le corps calleux s'est prolongé en arrière avec les hémisphères.

Au septième mois, les éminences mamillaires, qui étaient confondues en une seule masse, se séparent ; les circonvolutions se dessinent, et le cerveau dépasse en arrière le cervelet.

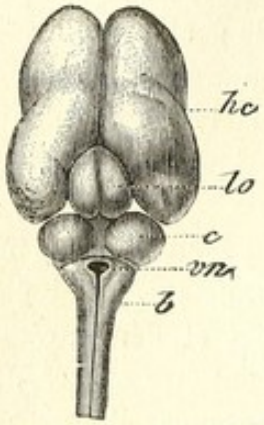

Fig. 287.— Encéphale d'un fœtus de quatorze semaines (*).

Au huitième et au neuvième mois, les circonvolutions se perfectionnent ; le corps calleux se développe d'avant en arrière, et finit par atteindre le niveau des tubercules quadrijumeaux antérieurs ; les corps striés présentent leurs fibres blanches.

On dit généralement que la membrane qui constitue, dans les premiers mois de la vie intra-utérine, les hémisphères, en se renversant d'avant en arrière et de dehors en dedans, forme les ventricules, qui sont à cette époque relativement plus grands que par la suite. Ce mode de formation des ventricules nous paraît difficile à admettre ; il est bien plus simple de reconnaître que les ventricules sont la persistance des cavités cérébrales.

Quoi qu'il en soit de ce mode d'origine, les cornes antérieures se développent avant les cornes moyennes, et celles-ci avant les postérieures ; ce qui revient à dire que les ventricules prennent leur forme définitive en même temps que les parties des hémisphères auxquelles elles correspondent. A six mois, les ventricules sont complétement formés ; les plexus choroïdes se montrent en même temps que les ventricules. D'après Tiedman, la formation de la substance grise est postérieure à celle de la substance blanche.

Les *vices de conformation* du cerveau n'ont pas un grand intérêt en chirurgie. Les lobes cérébraux peuvent manquer (acéphalie) ; le fœtus ne conserve alors que le cervelet et l'isthme de l'encéphale. Le cerveau peut être placé dans une autre région (notencéphalie, etc.) ; une partie quelconque peut avoir subi une atrophie considérable, mais être encore reconnaissable, etc.

ARTICLE III. — CERVELET.

Le cervelet est logé dans les fosses occipitales ; il est beaucoup moins volumineux que le cerveau, dont il ne représente que la huitième ou la neuvième partie en volume.

En anatomie descriptive, on distingue au cervelet une face supérieure (fig. 288) une face inférieure (fig. 289), et une circonférence.

La *face supérieure* du cervelet (fig. 288), inclinée obliquement en arrière et en dehors, est recouverte par la tente du cervelet. La *face inférieure* (fig. 289), est

(*) *hc*, hémisphères cérébraux ; *to*, les tubercules quadrijumeaux n'ayant encore qu'un seul lobe chacun ; *c*, cervelet ; *vn*, quatrième ventricule se continuant en bas avec le canal central de la moelle épinière, qui n'est pas encore fermé en arrière et ne fait alors qu'un avec le sillon postérieur de la moelle ; *b*, moelle allongée.

FIG. 288. — Face supérieure du cervelet. (Le lobe du côté gauche est sectionné par un coupe passant à travers la grande scissure circumlobaire.) (*).

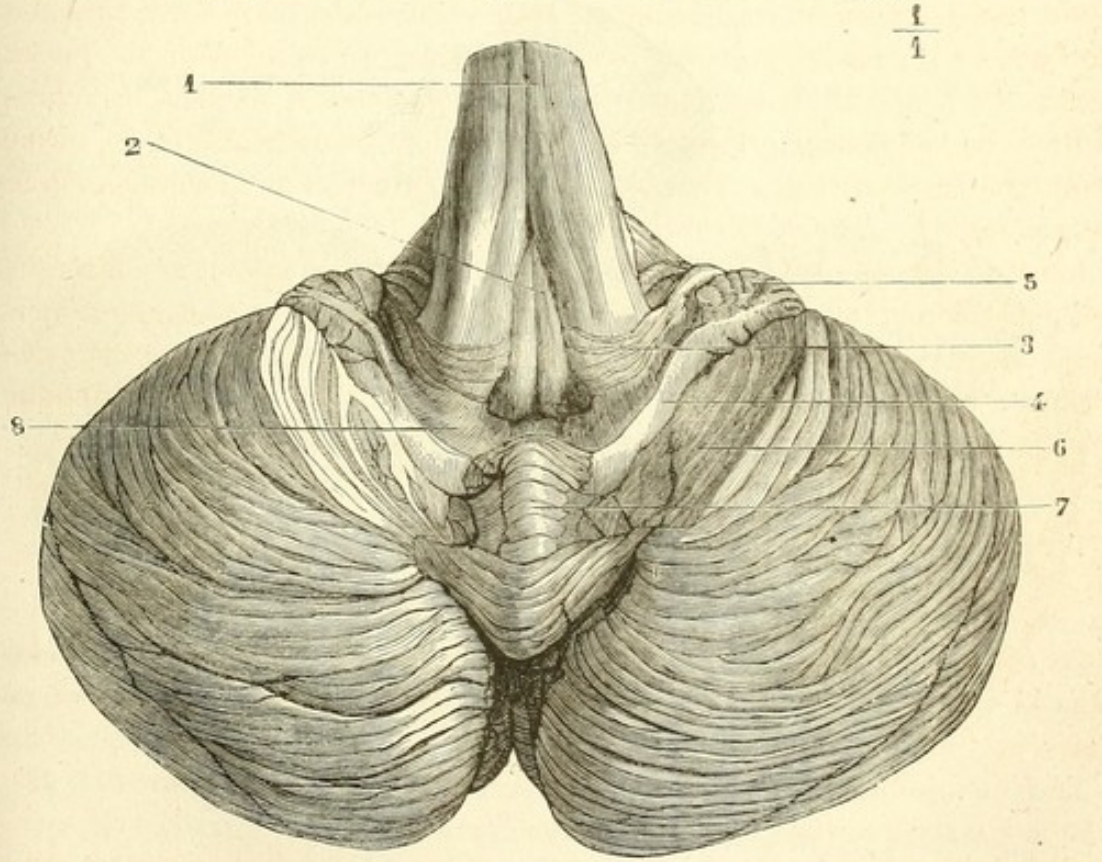

FIG. 289. — Face inférieure du cervelet. (Le bulbe est renversé en haut et les amygdales sectionnées pour mettre à découvert les valvules de Tarin.) (*).

(*) **1**, coupe de la protubérance ; **2**, aqueduc de Sylvius ; **3**, coupe du lobule du pneumogastrique ; **4**, coupe du pédoncule cérébelleux moyen ; **5**, coupe de l'olive cérébelleuse ; **6**, sillon circumlobaire ; **7**, **7**, coupe de quelques lobules montrant une partie de l'arbre de vie ; **8**, vermis supérieur ; **9**, **9**, lobes et lames du cervelet ; **10**, trijumeau. (Beaunis et Bouchard.)

(*) **1**, Bulbe renversé en avant ; **2**, extrémité inférieure du quatrième ventricule ; **3**, barbes du calamus ; **4**, valvule de Tarin ; **5**, lobule du pneumogastrique ; **6**, section de l'amygdale ; **7**, vermis inférieur ; **8**, cavité du quatrième ventricule. (Beaunis et Bouchard.)

moulée, en partie du moins, par sa partie médiane, sur la face postérieure du bulbe rachidien, dont la sépare le *quatrième ventricule*, etc.; il est composé de deux lobes latéraux formant la plus grande partie de sa masse et reliés par un lobe moyen n'ayant que de petites dimensions transversales, mais présentant une assez grande longueur à sa circonférence.

Chaque lobe du cervelet présente à sa superficie une soixantaine de lamelles séparées par des sillons étroits que tapisse la dure-mère et sur lesquels passe l'arachnoïde.

En outre des *lobes latéraux* et du *lobe moyen*, on décrit encore en anatomie descriptive, sous le nom d'*amygdales* et de *lobules du nerf vague* (fig. 289), quatre petits appendices de substance nerveuse, décomposable en lamelles, situés à la partie inférieure des lobes principaux, et disposés symétriquement, deux de chaque côté.

Entre les lobules dits amygdales du cervelet et la terminaison inférieure du *vermis inferior*, qui finit en bas le lobe moyen, se trouvent deux lamelles transparentes analogues aux valvules sigmoïdes; ce sont les *valvules de Tarin*, etc.

§ I. — Structure et propriétés.

Il suffit du plus simple examen pour montrer que le cervelet (fig. 290) est

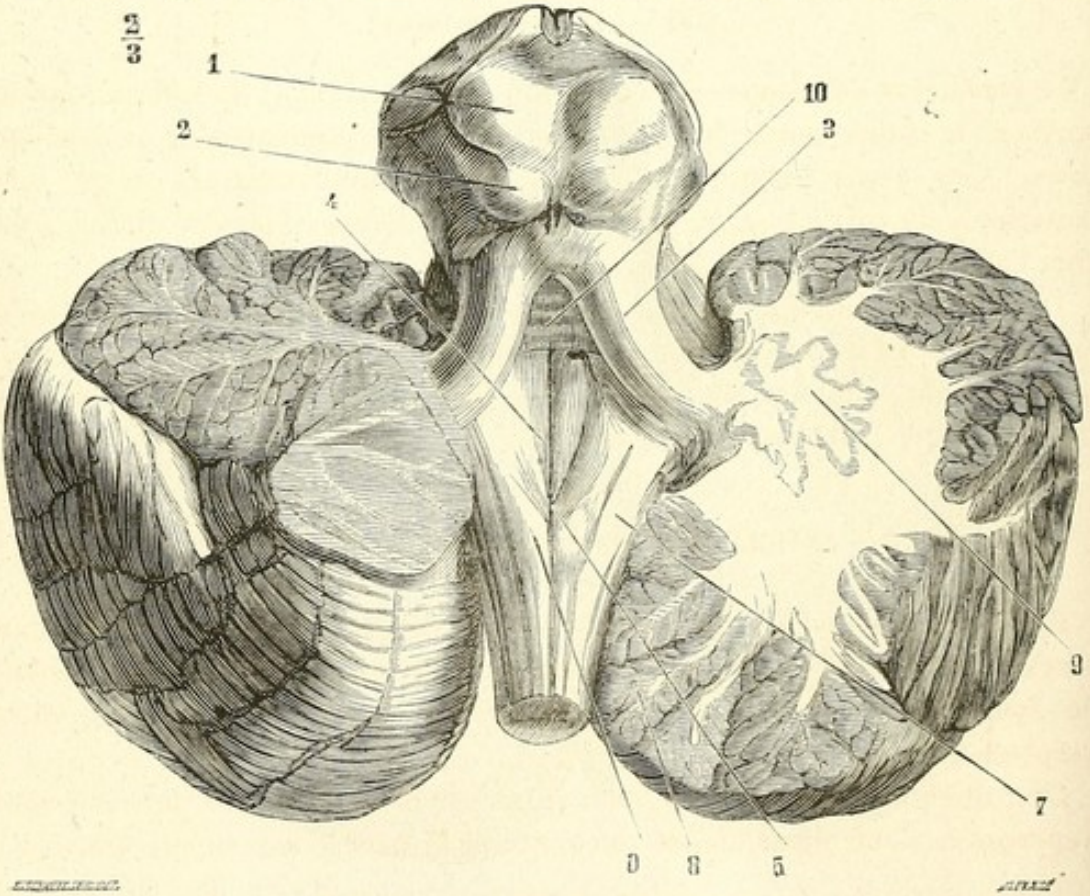

Fig. 290. — Quatrième ventricule (*).

(*) 1, tubercule quadrijumeau antérieur; 2, tubercule quadrijumeau postérieur; 3, pédoncule cérébelleux supérieur; 4, plancher du quatrième ventricule; 5, bec du calamus scriptorius; 6. pyramide postérieure; 7, pédoncule cérébelleux inférieur, 8, arbre de vie; 9, corps rhomboïdal; 10, valvule de Vieussens. (Beaunis et Bouchard.)

composé de substance grise et de substance blanche. La substance grise occupe la partie la plus superficielle de l'organe; la substance blanche occupe le centre du cervelet, elle est très-dense et peut, sur une pièce durcie dans l'alcool, se séparer en lamelles.

Au centre de chacun des hémisphères du cervelet, on voit le *corps rhomboïdal* (fig. 290), dont la coupe présente la forme d'une feuille de chêne. Il est formé d'une membrane jaunâtre dans l'intérieur de laquelle est une matière tenant le milieu entre la substance blanche et la substance grise.

Les fibres du cervelet sont mises en rapport avec les fibres du cerveau par les pédoncules supérieurs du cervelet (fig. 290), et avec les cordons postérieurs de la moelle par les pédoncules inférieurs.

D'après les recherches de M. Bouillaud (1), le cervelet est le centre où réside le principe de la coordination des mouvements. D'après cet observateur, l'*ataxie locomotrice* reconnaîtrait le plus souvent pour cause une maladie de cet organe. Gall faisait résider dans le cervelet le sens génital. Toutes ces opinions reposent sur des faits peu nombreux, il est vrai; tous les jours de nouvelles observations viennent montrer l'erreur qu'il y a à vouloir dès aujourd'hui localiser des facultés ou des onctions dans des parties déterminées de l'encéphale.

§ II. — Développement.

Le cervelet se développe en même temps que le cerveau; il est formé par une partie de la cellule postérieure, et est parfaitement reconnaissable au deuxième mois. Nous avons indiqué de quelle façon il est recouvert par les lobes postérieurs du cerveau. Chez le fœtus, il est relativement plus volumineux que chez l'adulte.

Vices de conformation. — On a vu le cervelet manquer. Les observations en sont rares, mais il existe dans la science un ou deux de ces cas dont se sont emparés les physiologistes pour édifier des théories nouvelles sur les fonctions encore presque inconnues de l'organe.

ARTICLE IV. — ISTHME DE L'ENCÉPHALE.

Protubérance annulaire. — La protubérance annulaire que l'on nomme aussi *pont de Varole*, *mésocéphale*, est une masse blanche située sur l'apophyse basilaire de l'occipital, au-dessus du bulbe rachidien et entre les deux hémisphères cérébelleux.

C'est une sorte de large bande de substance blanche dont la face inférieure s'aperçoit facilement sur un cerveau renversé et dont la face supérieure, recou-

(1) Bouillaud, *Recherches cliniques propres à démontrer que la perte de la parole correspond à la lésion des lobules antérieurs du cerveau, et à confirmer l'opinion de Gall sur le siége de l'organe du langage articulé* (*Archives générales de médecine*, 1825, t. VIII). — *Traité de l'encéphalite*. Paris, 1825. — *Bulletin de l'Académie de médecine*. Tome IV, p. 282; *ibid.*, 22 février 1848, t. XIII, p. 699; *ibid.*, 1865, t. XXX, p. 575.

verte par les hémisphères du cerveau, forme en partie le plancher du quatrième ventricule. Aux environs du point où elle se fond avec les pédoncules cérébraux, naît le *nerf trijumeau* ou *nerf de la cinquième paire*.

La protubérance (fig. 291 et 292) est composée dans ses couches inférieures de fibres blanches ; elle renferme de plus une couche de substance grise, et enfin elle est formée d'un plan supérieur de fibres blanches antéro-postérieures. Les fibres blanches transversales forment avec celles des pédoncules moyens du cervelet la commissure des hémisphères du cervelet ; les fibres supérieures conti-

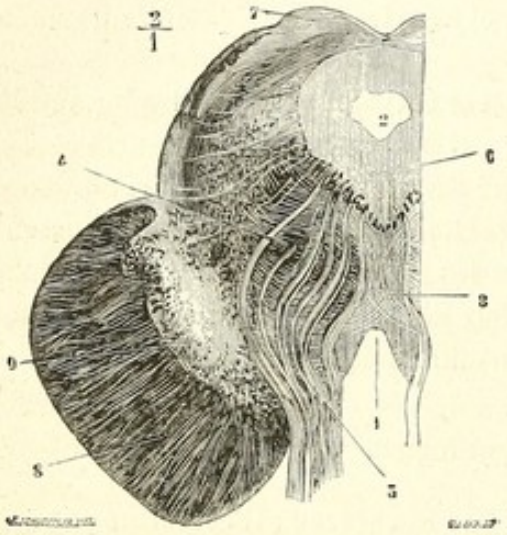

FIG. 291. — Coupe horizontale pratiquée à la naissance des pédoncules cérébraux. Origine de l'oculo-moteur commun, d'après Stilling (*).

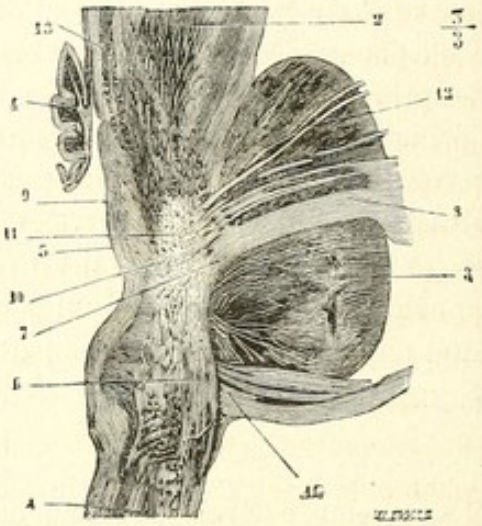

FIG. 292. — Coupe verticale oblique du pont de Varole, montrant les deux directions, verticale et horizontale de la grosse portion du trijumeau, d'après Stilling (**).

nuent le faisceau antéro-latéral du bulbe rachidien ; quant à la substance grise, elle indique que la protubérance est un centre où des fibres peuvent prendre naissance, etc.

La protubérance présente, en outre de sa substance grise centrale, une autre couche de même nature dans sa partie qui forme le plancher du quatrième ventricule ; c'est là que naît le nerf auditif.

Par sa partie supérieure, la protubérance annulaire est en rapport avec les *pédoncules cérébraux*, et par sa partie inférieure elle est unie au bulbe dont le

(*) 1, espace interpédonculaire ; 2, coupe de l'aqueduc de Sylvius ; 3, raphé médian ; 4, masses de fibres coupées transversalement et comprenant dans leurs intervalles des cellules nerveuses. Ces fibres appartiennent aux pédoncules cérébelleux supérieurs au-dessus de leur décussation ; 5, racines du nerf oculo-moteur commun ; 6, noyau de ce nerf ; 7, coupe du tubercule quadrijumeau antérieur ; 8, pédoncule cérébral ; 9, substance noire (*locus niger*). (Beaunis et Bouchard.)

(**) 1, moelle allongée ; 2, pédoncule cérébral ; 3, pont de Varole ; 4, valvulve de Vieussens ; 5, plancher du quatrième ventricule ; 6, partie verticale des racines de la grosse portion du trijumeau ; 7, coude de ces racines ; 8, leur partie horizontale ; 9, substance grise du plancher du quatrième ventricule ; 10, fibres qui en partent ou qui vont rejoindre la grosse portion du trijumeau ; 11, noyau supérieur du trijumeau (portion motrice) ; 12, racines de cette portion qui en partent ; 13, quelques fibres du pathétique entourées de cellules nerveuses ; 14, fibres appartenant aux racines de l'auditif. (Beaunis et Bouchard.)

plus grand nombre de fibres la traverse pour aller former les pédoncules cérébraux.

Pédoncules cérébraux. — Les pédoncules cérébraux sont plus écartés en avant qu'en arrière. Ils ne sont libres que par leur face inférieure qui, vers sa partie interne, donne naissance au nerf *moteur oculaire commun*. Au voisinage du *locus niger* de Vicq d'Azyr, par en haut, les pédoncules cérébraux supportent les tubercules quadrijumeaux antérieurs ou *nates*, postérieurs ou *testes*. Entre les pédoncules est une lame perforée d'un grand nombre de trous; elle répond au plancher du troisième ventricule ou ventricule moyen, et est traversée par un grand nombre de vaisseaux.

Les pédoncules du cerveau sont formés de trois plans, un inférieur, un moyen et un supérieur, tous formés par des fibres blanches; mais il renferme en même temps un noyau de substance grise.

Pédoncules cérébelleux. — Les pédoncules cérébelleux sont *supérieurs* (*processus cerebelli ad cerebrum*), *moyens* (*processus cerebelli ad medullam oblongatam*) ou *inférieurs* (*processus medullæ spinalis ad cerebellum*).

Les pédoncules cérébelleux inférieurs et moyens sont formés exclusivement de fibres blanches, ainsi que les pédoncules cérébelleux supérieurs.

Les pédoncules supérieurs du cervelet sont réunis par une lamelle de substance grise (*valvule de Vieussens*); ils ferment par en haut le quatrième ventricule et l'aqueduc de Sylvius. Les moyens sont deux colonnes blanches qui des parties latérales de la protubérance vont se jeter dans les noyaux blancs des hémisphères cérébelleux. Les inférieurs ou corps restiformes sont la continuation des faisceaux postérieurs de la moelle.

Tubercules quadrijumeaux. — Les tubercules quadrijumeaux, situés à la partie supérieure des pédoncules cérébraux, au nombre de deux de chaque côté, limitent en arrière les couches optiques. Ils concourent à former la portion horizontale de la fente de Bichat, etc.

L'*aqueduc de Sylvius*, qui fait communiquer le troisième ventricule avec le quatrième, passe au-dessous du sillon de séparation des tubercules quadrijumeaux.

La *glande pinéale* est située à la partie supérieure du sillon qui sépare les tubercules gauches de ceux du côté droit. Plus en dehors et en dessous se trouvent les *corps genouillés internes* et *externes* qui recouvrent la face externe des couches optiques, et sont en continuité de tissu avec les tubercules quadrijumeaux. Les corps genouillés se terminent en avant à la *bandelette optique*, origine du nerf optique.

ARTICLE V. — BULBE RACHIDIEN.

La dernière section dont nous ayons à nous occuper est le bulbe rachidien. C'est une des parties de la région encéphalique dont les anatomistes se sont le plus occupés, et sur laquelle les physiologistes ont le plus expérimenté.

Le bulbe rachidien est *crânien* par sa position et ses rapports; il repose sur

la partie inférieure (fig. 293) de la gouttière que présente l'apophyse basilaire.

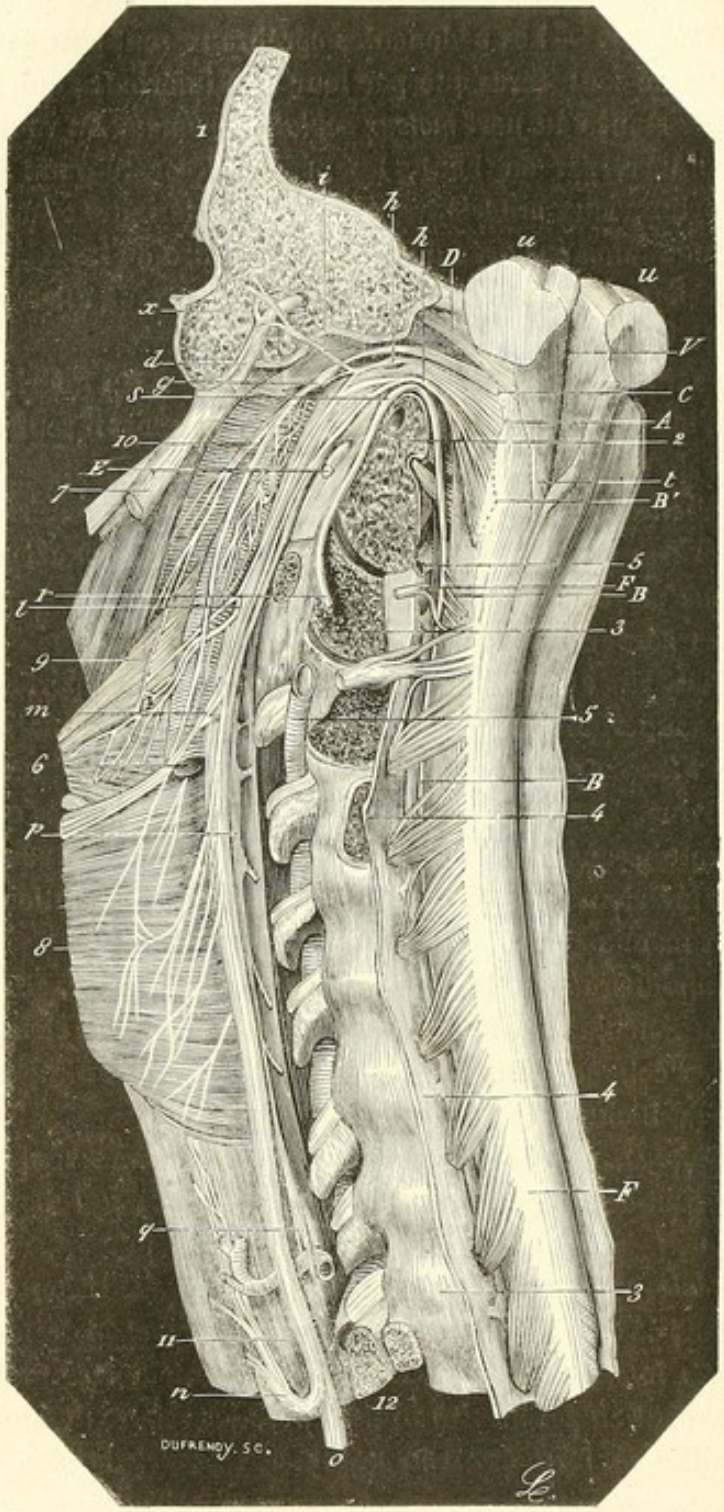

FIG. 293. — Bulbe rachidien. — Nerfs pneumogastrique et spinal chez l'homme. — La pièce, vue en arrière, a été disséquée et disposée de manière à mettre en évidence les origines et les anastomoses des nerfs (*).

(*) *A*, faisceau des origines du pneumogastrique ; *B*, filets originaires de la grande portion médullaire du spinal qui vient ensuite former la branche externe de ce nerf *k* ; ces filets originaires s'étendent depuis la première jusqu'à la cinquième paire cervicale environ ; *B'* filets originaires de la portion bulbaire du spinal qui vont ensuite constituer la branche interne de ce nerf *k* ; *C*, origine du glosso-pharyngien ; *D*, troncs du facial et de l'acoutisque réunis après leur origine (septième paire) ; *E*, nerf grand hypoglosse coupé ; *F*, *E*, racines postérieures des paires nerveuses cervicales rachidiennes ; *g*, ganglion du nerf glosso-pharyngien ; *h*, ganglion jugulaire du pneumo-

et par sa face postérieure il affecte avec le cervelet des rapports sur lesquels nous n'avons pas à revenir (fig. 294).

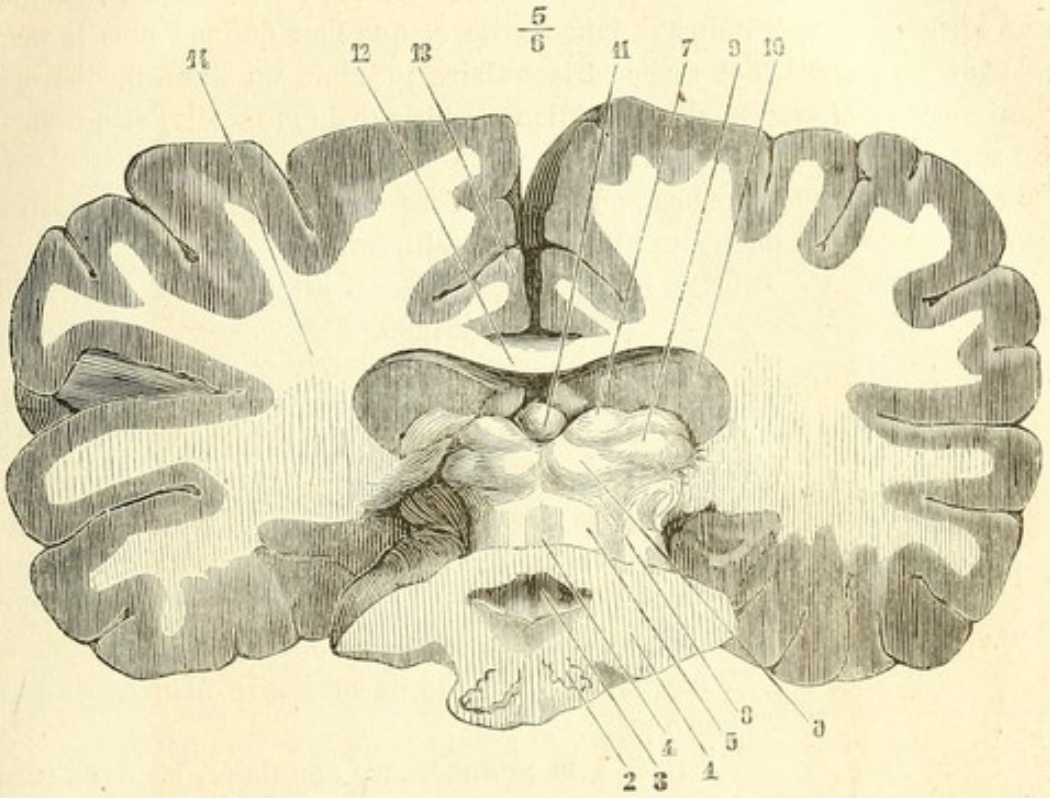

FIG. 294. — Coupe verticale transversale du cerveau et du bulbe (la coupe du bulbe est faite au niveau des olives, la coupe du cerveau au-devant des tubercules quadrijumeaux) (*).

Dans une flexion considérable de la tête, il serait possible qu'un instrument pénétrant dans l'espace occipito-atloïdien réussît à l'atteindre. Dans la luxation généralement pathologique de l'apophyse odontoïde, il est toujours gravement lésé et le plus souvent le malade succombe immédiatement, ce qu'il nous a été donné d'observer une fois.

On trouve sur le bulbe la continuation du sillon médian antérieur de la moelle (*sillon médian antérieur du bulbe*); de chaque côté sont les *pyramides antérieures*, renflements des colonnes antérieures de la moelle. En dehors des pyramides et séparées par un sillon sont les *olives*. Du sillon de séparation des olives et des pyramides naît le nerf *grand hypoglosse*. Au-dessous des éminences olivaires se voient quelques *fibres arciformes*; entre les olives et la protubérance se

gastrique; *k*, branche interne du spinal; *l*, rameau pharyngien du pneumogastrique provenant de la branche interne du spinal; *m*, nerf laryngé supérieur; *n*, nerf laryngé inférieur ou récurrent; *o*, tronc du nerf pneumogastrique coupé; *p*, ganglion cervical supérieur; *q*, ganglion cervical inférieur; *r*, branche externe du nerf spinal coupé; *s*, anastomose de Willis entre le pneumogastrique de la branche externe du spinal; *t*, calamus scriptorius; *u*, *u*, coupe des pédoncules du cervelet; *v*, plancher du quatrième ventricule; *x*, corde du tympan; **1**, coupe du rocher; **2**, coupe de la partie basilaire de l'occipital; **3**, **3**, vertèbres cervicales; **4**, **4**, dure-mère; **5**, **5**, artère vertébrale; **6**, **6**, artère carotide; **7**, faisceau des muscles styliens coupés; **8**, **9** et **10**, muscles constructeurs du pharynx; **11**, œsophage; **12**, première vertèbre dorsale. (Cl. Bernard.)

(*) **1**, coupe du bulbe; **2**, coupe des olives; **3**, partie antérieure du quatrième ventricule; **4**, valvule de Vieussens; **5**, pédoncule cérébelleux supérieur; **6**, tubercule quadrijumeau postérieur; **7**, tubercule quadrijumeau antérieur; **8**, ruban de Reil; **9**, extrémité postérieure des corps genouillés; **10**, couche de la coupe optique; **11**, glande pinéale; coupe de la voûte et du corps calleux réunis; **13**, coupe de la circonvolution du corps calleux et sinus du corps calleux situé entre elle et ce corps; **14**, coupe des hémisphères. (Beaunis et Bouchard.)

trouve la *fossette sus-olivaire*. En arrière, le bulbe se continue sans ligne de démarcation avec la protubérance. Là où les faisceaux postérieurs de la moelle s'écartent pour se porter au cervelet, ces faisceaux, en s'écartant, laissent voir une surface recouverte de substance grise et que l'on désigne sous le nom de *calamus scriptorius*. Cet espace triangulaire présente un sillon médian qui se continue en bas avec le sillon médian postérieur de la moelle, et qui en haut fait suite à l'aqueduc de Sylvius.

Les nerfs *glosso-pharyngien*, *pneumogastrique* et *spinal* prennent naissance du sillon de séparation des olives et du corps restiforme.

§ I. — Structure.

A 23 ou 24 millimètres de la protubérance annulaire, chaque pyramide antérieure se divise en faisceaux qui s'entrecroisent avec ceux du côté opposé (fig. 295). En rejetant latéralement les pyramides, les corps restiformes et l'olive, on rencontre de chaque côté les *faisceaux sous-olivaires*, qui sont formés par les fibres du cordon antéro-latéral de la moelle qui ne se portent pas à la pyramide antérieure de l'autre côté. Ce faisceau est composé de substance blanche et de substance grise.

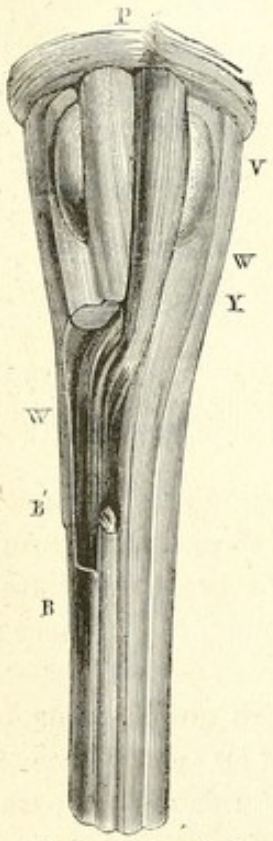

Fig. 295.—Terminaison de la face antérieure de la moelle allongée et entrecroisement des pyramides (*)

Arrivés à la protubérance annulaire, les deux cordons s'entrecroisent, puis se bifurquent; une portion se recourbe en dehors et forme le pédoncule cérébelleux moyen; les deux autres s'écartent pour laisser passer les processus *cerebelli ad testes*. La division externe forme le faisceau triangulaire latéral de l'isthme; la plus interne se prolonge au-dessous des tubercules quadrijumeaux et du processus *cerebelli ad testes*, et se rend aux pédoncules cérébraux.

Les olives (fig. 296), outre la saillie qu'elles présentent entre les pyramides antérieures et les corps restiformes, se prolongent derrière les pyramides jusqu'à la ligne médiane; elles sont formées de deux couches, dont l'une est de substance blanche et l'autre de substance jaunâtre. Ces deux couches présentent en dedans et en arrière une ouverture par laquelle pénètre la substance grise et blanche de la moelle épinière, accompagnée de quelques vaisseaux pour remplir la cavité de l'olive.

Les corps restiformes sont formés par des fibres blanches qui s'écartent pour former le *calamus scriptorius*; ils se divisent en deux portions : l'une externe, en se portant dans le cervelet, forme le pédoncule cérébelleux inférieur; ce pédon-

(*) P, protubérance annulaire ; V, éminence olivaire ; Y, corps restiforme ; W, pyramide antérieure gauche ; W', fascicules de la pyramide antérieure gauche passés dans le côté droit de la moelle épinière ; B, faisceau antérieur ; B', faisceau latéral de cette moelle. (Foville, *Système nerveux*, pl. II, fig. 5.)

cule est séparé du faisceau intermédiaire du bulbe par la ligne d'insertion du pneumogastrique, etc.

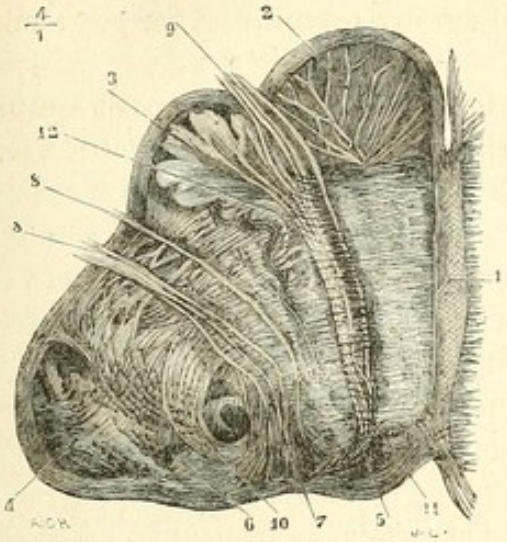

FIG. 296. — Coupe transversale antéro-postérieure d'une moitié du bulbe, au niveau de la partie moyenne des olives (d'après Schrœder van der Kolk) (*).

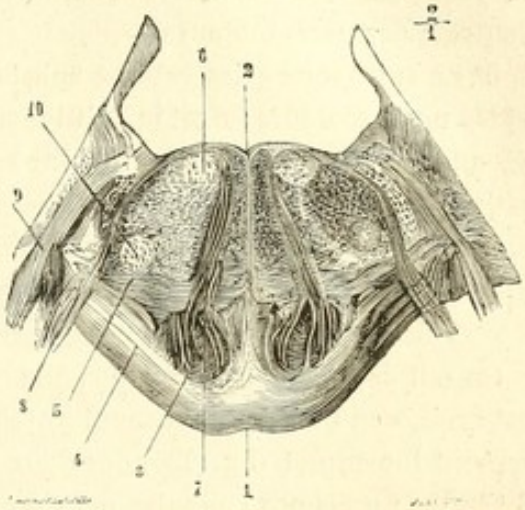

FIG. 297. — Coupe du bulbe. — Origine du facial d'après Stilling (*).

Le nerf facial (fig. 297) sort de la protubérance au point de séparation d'avec le corps restiforme ; les anatomistes ont poursuivi bien loin dans l'épaisseur du bulbe la recherche des *origines réelles* de ce nerf. MM. Vulpian et Philippeaux ont, dans leurs belles recherches, suivi ce nerf jusqu'au voisinage de la pyramide antérieure.

Les faisceaux d'origine s'entrecroisent sur la ligne médiane ; une hémiplégie occupant les membres d'un côté, la face de l'autre, doit donc être le résultat d'une lésion de la partie inférieure de la protubérance annulaire : c'est un fait que M. Gubler a parfaitement démontré (1).

Il ne nous appartient pas d'en dire davantage sur la description d'organes dont l'étude, extrêmement longue et difficile, est entièrement du ressort de l'anatomie descriptive. Nous donnerons ici seulement, en terminant, une sorte de résumé, de formule indiquant quelle idée nous pouvons nous faire, d'après les idées modernes, de ces centres si complexes de la volonté et du mouvement.

1° L'encéphale est un centre où viennent aboutir tous les nerfs de la vie de relation et d'où partent tous les nerfs moteurs volontaires ;

(1) Gubler, *De l'hémiplégie alterne envisagée comme signe de lésion de la protubérance annulaire et comme preuve de la décussation des nerfs faciaux.* (*Gaz. hebdomadaire*, 1856.)

(*) **1**, raphé médian ; **2**, pyramide ; **3**, corps dentelé de l'olive ; **4**, corps restiforme ; **5**, noyau de l'hypoglosse ; **6**, noyau du nerf vague ; **7**, racines intra-bulbaires de ce nerf ; **8**, **8**, tronc du pneumogastrique ; **9**, tronc de l'hypoglosse ; **10**, fibres transversales unies au noyau du nerf pneumogastrique ; **11**, fibres commissurantes entre les noyaux des nerfs homologues des deux côtés. Elles vont au raphé et s'entrecroisent ; **12**, fibres allant du corps dentelé au noyau de l'hypoglosse. (Beaunis et Bouchard.)

(**) **1**, sillon de la face antérieure du pont de Varole ; **2**, sillon du quatrième ventricule ; **3**, pyramides ; **4**, fibres superficielles transversales de la protubérance ; **5**, fibres transversales profondes de la protubérance ; **6**, noyau du facial ; **7**, nerf oculo-moteur externe ; **8**, nerf facial ; **9**, nerf acoustique ; **10**, cellules appartenant au noyau inférieur du trijumeau (portion sensitive). (Beaunis et Bouchard.)

2° Les circonvolutions, la coque qui recouvre les renflements ganglionnaires, nommés *corps striés*, *couches optiques*, *tubercules quadrijumeaux*, le noyau du cervelet, sont formés par l'épanouissement des nerfs sensitifs et par l'extrémité centrale des nerfs moteurs ;

3° La substance grise est une substance intermédiaire entre les nerfs sensitifs et les nerfs moteurs ; c'est la substance véritablement active et productrice, tandis que la substance blanche est une substance conductrice des ordres et des sensations, etc.

Comment les fibres blanches se conduisent-elles entre elles ? Pourquoi tous ces arcs, toutes ces courbes, tous ces rayonnements que les préparations durcies dans l'alcool montrent dans toute leur complexité ?

On sait depuis bien longtemps que la transmission des actions des hémisphères est croisée et que ce croisement physiologique s'explique assez bien par le croisement incomplet (fig. 295) des deux moitiés de la moelle à la partie inférieure du bulbe ; mais nos connaissances positives et certaines s'arrêtent là. Les dissections nombreuses et si souvent répétées, les expérimentations même sur les animaux vivants, ne font que commencer à dissiper les nuages qui règnent sur cette partie de la science physiologique. Il appartient au chirurgien d'en accroître là le domaine ; car lui seul pratique sur l'homme les observations possibles, celles que lui permettent de faire les opérations chirurgicales et l'étude clinique des traumatismes. A ce titre, l'anatomie chirurgicale ne devait pas laisser passer l'étude du cerveau sans en montrer au moins la difficulté.

§ II — Développement.

Les parties qui forment l'isthme de l'encéphale et les bulbes sont les premières de tout l'encéphale à acquérir leur développement complet. Déjà, chez le fœtus des premières semaines, elles présentent la forme qu'elles offriront plus tard chez l'adulte. C'est autour d'elles que se montrent plus tard le cerveau et le cervelet. Ce développement rapide de l'isthme de l'encéphale est en rapport avec l'importance de fonctions qui s'exercent dès l'origine de la vie.

Les *vices de conformation* de l'isthme de l'encéphale sont excessivement rares et ne permettent pas au fœtus de vivre au delà des premières phases de son développement.

§ III. — Fonctions et maladies chirurgicales.

Les lésions traumatiques du bulbe présentent une gravité énorme. Tout le monde sait que Flourens, Longet et Claude Bernard (1) ont étudié, sous le nom de *point vital*, une zone étroite correspondant au voisinage du bec du *calamus scriptorius*, et dont la section produit une mort instantanée. Si les blessures de cette région sont graves, nous devons dire qu'elles sont extrêmement rares. Les parties les moins exposées à la commotion et à la contusion sont l'isthme de l'encéphale et le bulbe, pour des raisons de rapport et de structure que M. le pro-

(1) Cl. Bernard, *Leçons sur la physiologie et la pathologie du système nerveux*. Paris, 1858.

fesseur Laugier a développées avec talent. Claude Bernard (1) a démontré que la piqûre du bulbe au niveau de l'origine du pneumogastrique produit un diabète sucré chez les animaux ; quelques chirurgiens ont expliqué, par une lésion au même endroit, des diabètes survenus après des blessures du crâne et des chutes sur la tête.

Nous avons déjà décrit (2) les nombreuses artères qui abordent la substance cérébrale. Ces artères se répandent dans la pie-mère, et, réduites à l'état de rameaux excessivement fins, abordent la substance cérébrale. La riche vascularisation du cerveau nous explique comment cet organe est animé de mouvements alternatifs d'expansion et de retrait, quand il cesse de subir la compression ordinaire à laquelle il est soumis dans la boîte crânienne : ce que l'on nomme les *battements du cerveau* ne sont autre chose que le soulèvement de la pulpe cérébrale par les artères ; mais il est évident que ces battements ne peuvent se produire, la tête étant ossifiée et non perforée ; car alors l'expansion est impossible, et il en est de même du retrait dans une cavité close de toutes parts. Sans doute le phénomène du *pouls* se produit constamment dans le cerveau, mais le *battement cérébral* proprement dit est un phénomène propre aux pertes de substance des os du crâne ou aux défauts d'ossification.

Les lésions profondes du cerveau produisent le plus souvent des paralysies croisées. L'entrecroisement des pyramides peut expliquer comment la paralysie se produit du côté opposé à l'hémisphère blessé ou altéré par la maladie. Cependant, comme l'entrecroisement est toujours incomplet, l'explication n'a pas une valeur absolument rigoureuse. Du reste, les hémiplégies de cause cérébrale ne sont pas toujours croisées : Blandin possédait deux observations de sujets apoplectiques chez lesquels l'autopsie démontra que l'épanchement sanguin peut siéger du côté de la paralysie ; dans ces deux cas, la lésion portait sur l'extrémité postérieure des hémisphères.

Des faits de ce genre ne sont pas absolument rares et font perdre beaucoup de leur valeur aux symptômes assignés par les auteurs aux paralysies localisées.

La mollesse de la pulpe cérébrale, l'importance du libre exercice de ses fonctions, ont fait penser que la compression, exercée le plus souvent par un épanchement sanguin, devait produire toujours des symptômes graves et souvent des paralysies. M. le professeur Serres, et après lui Malgaigne, ont démontré par de nombreuses expériences que l'on pouvait ouvrir, sur des chiens, le sinus longitudinal supérieur de manière que le sang s'épanchât dans la cavité crânienne, et injecter de l'eau tiède dans le crâne en quantité égale au quart de la capacité de cette cavité, sans déterminer la mort, et même sans produire ni convulsions ni paralysies.

Après ces expériences, Malgaigne (3) était-il en droit de soutenir que toute la doctrine de l'Académie de chirurgie sur les plaies de tête et sur la nécessité du

(1) Bernard, *Leçons sur la physiologie et la pathologie du système nerveux*. Paris, 1858.

(2) Voy. RÉGION DE LA BASE DU CRANE.

(3) Malgaigne, *Traité d'anatomie chirurgicale*, 2e édition. Paris, 1859.

trépan était une longue et déplorable erreur? Nous ne le pensons pas. Quand il s'agit d'expériences où les phénomènes vitaux jouent un grand rôle, ne nous hâtons pas de conclure des animaux à l'homme, et ne demandons de véritables déductions cliniques qu'à l'observation clinique.

Les plus importantes des maladies chirurgicales du cerveau sont les lésions traumatiques : commotion, contusion, plaies.

On donne le nom de *commotion* à un ébranlement de la substance cérébrale produit par un choc direct, une chute sur la tête, ou par une violence appliquée en un autre point du corps, comme la chute sur les talons ou la plante des pieds.

La commotion peut accompagner une fracture ; mais le plus souvent elle se présente seule, sans lésion de continuité des parois de la boîte crânienne.

La commotion consistant dans l'ébranlement de l'organe cérébral, voici quels sont les effets qui peuvent en résulter. Si elle est violente, elle peut tuer subitement les blessés qui l'éprouvent, sans qu'après la mort on constate dans le crâne aucun désordre ; si elle est légère, elle ne produit qu'un dérangement dans l'organe cérébral, qui bientôt revient à son état naturel. En général, les blessés éprouvent un éblouissement ou des étourdissements ; dans le cas de commotion forte, la perte de connaissance est complète et le malade est plongé dans le coma.

D'après M. le professeur Laugier, ce sont les hémisphères cérébraux qui sont le siége à peu près exclusif de la commotion, et surtout leur substance grise ; en effet, l'intelligence, les facultés intentionnelles et affectives sont suspendues, même dans les commotions légères.

D'après le même savant, le bulbe rachidien, la protubérance annulaire, les pédoncules cérébraux, les tubercules quadrijumeaux, surtout les tubercules antérieurs, ne sont pas sensiblement atteints dans la commotion cérébrale. Il en est de même des couches optiques et des corps striés, et probablement aussi du cervelet (1).

Il est rare que l'on succombe à une commotion simple ; quand la mort suit immédiatement une lésion traumatique de l'encéphale, on peut dire, dans le plus grand nombre des cas, qu'il y a eu contusion du cerveau.

La *contusion du cerveau* consiste dans une déchirure des petits vaisseaux de la pulpe cérébrale, déchirure qui produit soit de petites hémorrhagies, soit des hémorrhagies en foyer dans les lobes cérébraux ou les autres parties de l'encéphale.

La contusion accompagne presque toujours les fractures des os du crâne, et c'est même cet accident qui fait la gravité des solutions de continuité des os ; elle peut être directe ou par contre-coup. Quand on pratique l'autopsie d'une personne ayant succombé à une contusion cérébrale, on trouve que presque toujours le point du cerveau qui correspond au point percuté est le plus gravement atteint ; mais, si l'on examine la partie du cerveau située au voisinage de la partie

(1) Laugier, *Note sur la localisation de la commotion cérébrale*, présentée à l'Académie des sciences le 13 mai 1867.

du crâne diamétralement opposée, on trouve là une nouvelle partie gravement contuse, et souvent même un foyer hémorrhagique. C'est ce dont nous avons pu nous apercevoir dans un très-grand nombre d'autopsies, et en particulier dans le cas que nous avons déjà fait dessiner (1).

Sanson, et avec lui les élèves de Dupuytren, pensaient que la contusion ne produisait jamais d'accidents immédiats, à l'inverse de la commotion. La contusion, d'après eux, ne se révélait qu'au septième ou au huitième jour, alors que se montrait la méningo-encéphalite qui en est si souvent la suite. C'est là une erreur; le professeur Nélaton l'a très-bien démontré, et a fait voir, dans ses leçons, que cette manière de raisonner conduisait à des erreurs, et que, contrairement à l'opinion de Sanson, la contusion cérébrale était aussi souvent accompagnée de symptômes immédiats que la commotion, qui, du reste, l'accompagne le plus souvent.

Les traumatismes de l'encéphale produisent quelquefois des ruptures des sinus, des veines ou des artères des membranes, etc.; ce sont autant de sources d'*hémorrhagies méningées traumatiques.*

Opération du trépan. — Les chirurgiens ont proposé et souvent exécuté la perforation du crâne, dans la pensée d'extraire du sang ou du pus accumulé à l'intérieur de la cavité. Cette opération a aussi été pratiquée pour relever des fragments d'os enfoncés et qui, par l'irritation qu'ils produisaient, étaient cause de la persistance de troubles cérébraux graves. Nous avons vu, dans des cas de ce genre, M. Broca et notre maître et ami M. Antonin Désormeaux, chirurgien de l'hôpital Necker, obtenir de beaux succès. C'est, du reste, disons-le, dans ce cas seulement (enfoncement des os et symptômes cérébraux graves) que la trépanation, dont les avantages et les dangers ont été si souvent mis en parallèle, peut être pratiquée avec des chances favorables de succès. Des discussions récentes ont fait reprendre la question, et nous devons dire qu'en ne modifiant en rien la pratique classique adoptée depuis cinquante ans, la Société de chirurgie a sanctionné les principes chirurgicaux dans lesquels nous et nos contemporains avons été élevés. M. le baron H. Larrey, dans un mémoire véritablement sage et scientifique, a montré que l'opération du trépan, « si salutaire, si indispensable quelquefois, n'est pas toujours sans gravité par elle-même, et doit être réservée à des cas bien définis ou bien déterminés, mais non entreprise au hasard ou de parti pris dans des cas douteux ou désespérés, sous peine d'aggraver le plus souvent les complications ou de hâter une terminaison funeste (2). »

Plaies cérébrales avec perte de substance. — Il existe quelques observations de plaies du crâne ayant enlevé une partie du cerveau ; quelques-uns des blessés ainsi atteints ont pu guérir.

Méningo-encéphalite et abcès cérébraux. — La méningo-encéphalite et les abcès cérébraux sont une suite ordinaire des traumatismes.

(1) Benjamin Anger, *Traité iconographique des maladies chirurgicales*, planche C.

(2) H^te^ Larrey, *Conclusions d'un mémoire sur le trépan*, lues le 24 avril et le 1er mai 1867 à la Société impériale de chirurgie.

C'est une complication formidable et à laquelle presque tous les blessés succombent.

Cependant une méningo-encéphalite peut se localiser; elle peut se trouver arrêtée dans sa marche par un traitement antiphlogistique et révulsif énergique; un abcès cérébral même peut s'enkyster et permettre le rétablissement, avec infirmité, il est vrai, des fonctions cérébrales.

Le diagnostic de la méningo-encéphalite n'est pas très-difficile. Le début des accidents est toujours tardif, et la fièvre, qui accompagne toujours le début d'une grande inflammation, ne permet de conserver aucun doute. Mais peut-on diagnostiquer un abcès cérébral? peut-on être autorisé, dans quelques cas, à porter le trépan sur une partie du crâne, le bistouri dans les membranes, pour donner issue à une collection profonde? Cela nous paraît absolument impossible dans l'immense majorité des cas; nous n'admettons, comme pouvant donner une indication diagnostique de quelque valeur, que la présence d'une suppuration de longue durée sur un point des os.

On sait, en effet, que, dans les caries des os, de l'apophyse mastoïde, il se produit quelquefois des abcès cérébraux; si les douleurs dans la région étaient fixes, etc., on serait justifiable de perforer le crâne au niveau de la partie malade, sauf à s'arrêter si la dure-mère ne paraissait pas altérée, etc.

Les anciens chirurgiens, observant que souvent, chez les blessés qui succombaient à des plaies de tête, l'autopsie montrait des abcès dans le foie, avaient été conduits à supposer un rapport sympathique entre le crâne et le foie. Richerand, peu satisfait de la théorie, essaya de prouver, par des expériences nombreuses, que lorsque des lésions du foie se rencontrent dans ces cas, elles ont souvent été produites par la cause même qui a produit la plaie de tête, etc. Aujourd'hui que l'infection purulente et ses lois sont bien connues, toutes ces théories n'ont plus qu'une valeur historique.

Hydrocéphalie et encéphalocèle. — L'hydrocéphalie, ou accumulation de sérosité à l'intérieur du crâne, n'a pas un grand intérêt chirurgical; car les opérations proposées pour y remédier (ponction, injections iodées) sont loin d'être adoptées par les praticiens.

L'hydrocéphalie ventriculaire, la forme la plus commune, mérite cependant d'attirer l'attention, comme donnant l'explication du mode de formation des encéphalocèles.

Houel a démontré que ces hernies congénitales si curieuses de la substance cérébrale étaient produites par la pression qu'exerçait de dedans en dehors, sur la substance des hémisphères, le liquide accumulé dans les ventricules. Les os du crâne n'étant point ou seulement très-incomplétement ossifiés au moment où se produit l'hydrocéphalie, la substance cérébrale fait hernie sous la peau.

LIVRE II

RÉGIONS DE LA FACE.

La face est confondue en haut avec le crâne, en arrière et en bas avec le rachis et le cou; c'est la portion de la tête spécialement destinée aux organes des sens.

La face se décompose en un certain nombre de régions secondaires que nous étudierons successivement, en commençant par la plus élevée, la *région orbitaire.*

CHAPITRE PREMIER.

RÉGION ORBITAIRE.

Nous étudierons d'abord le squelette de la région, puis d'avant en arrière, et successivement, chacune des parties qui la recouvrent ou qui sont contenues à son intérieur.

ARTICLE PREMIER. — CAVITÉ ORBITAIRE.

§ — I. Limites.

L'œil et ses annexes sont logés dans une cavité profonde nommée orbite.

L'orbite, étudiée en ostéologie, présente à considérer une *face supérieure* formée par la partie orbitaire du frontal en avant et la petite aile du sphénoïde en arrière; une *face inférieure* formée par l'os malaire, le maxillaire supérieur et une facette de l'os palatin; une *face externe* formée par la grande aile du sphénoïde et l'os malaire; enfin une *face interne* formée par l'os unguis, l'os planum de l'ethmoïde et le sphénoïde.

L'angle supérieur et interne de l'orbite nous présente à considérer la suture du frontal avec l'unguis et l'ethmoïde, et de plus deux trous destinés aux deux artères ethmoïdales, l'une antérieure, l'autre postérieure.

L'*angle supérieur et externe* présente en avant la suture fronto-jugale; au milieu la suture fronto-sphénoïdale.

L'*angle inférieur et interne* présente la suture de réunion de l'os unguis et de l'ethmoïde avec le maxillaire supérieur, et, de plus, celle de l'ethmoïde et du maxillaire avec le palatin.

L'*angle inférieur et externe* est formé en arrière par la fente *sphéno-maxillaire*, et en avant par l'os malaire. Cette fente est très-importante en pathologie et en médecine opératoire.

La base de l'orbite est assez régulièrement quadrilatère; elle présente à son angle externe la suture de l'apophyse orbitaire externe avec l'os malaire; à son

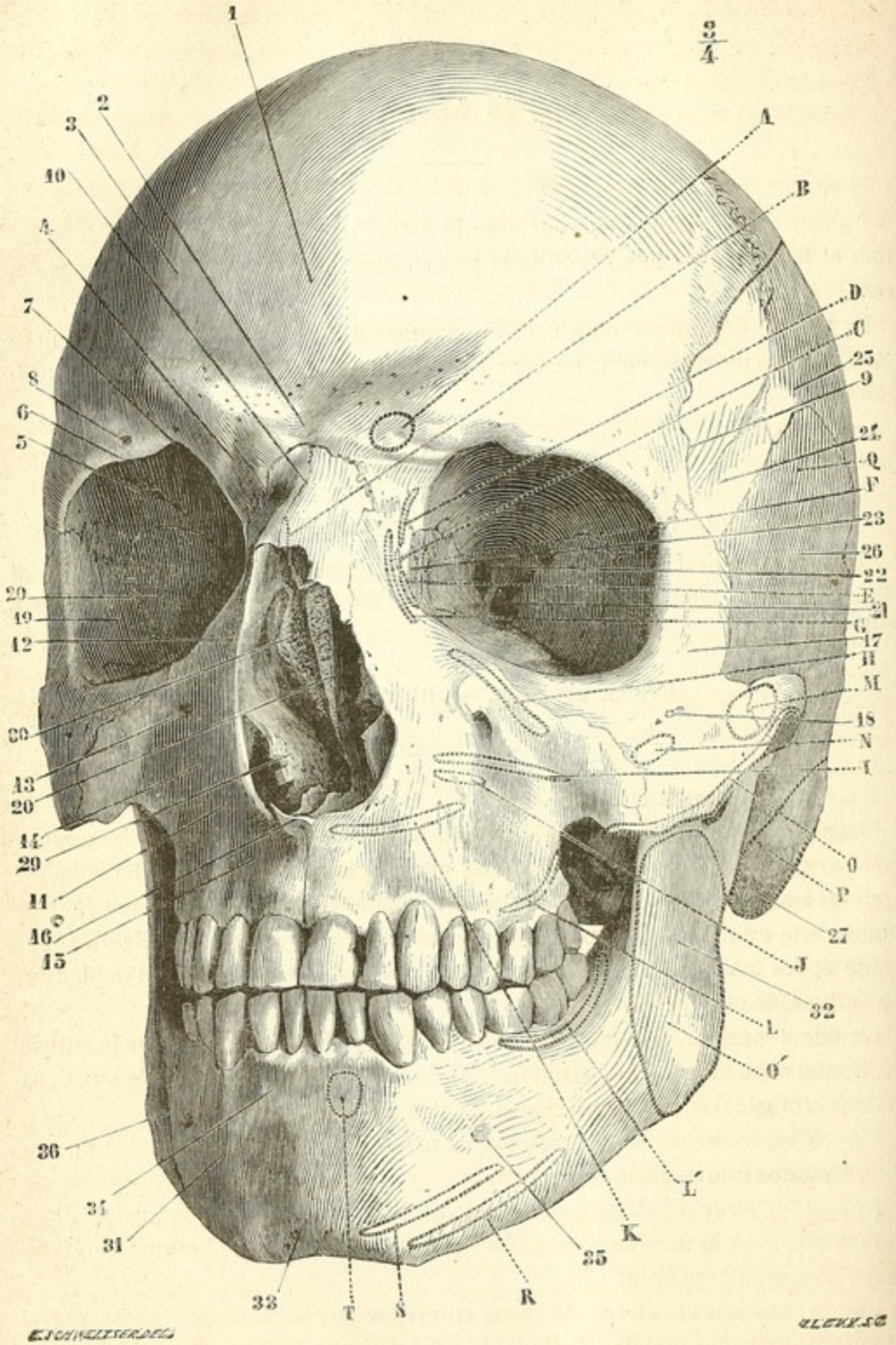

Fig. 298. — Face antérieure du crâne et de la face (*).

(*) 1, frontal ; 2, bosse nasale ; 3, bosse frontale ; 4, arcade sourcilière ; 5, face orbitaire du frontal ; 6, arcade orbitaire ; 7, échancrure sus-orbitaire ; 8, trou sus-orbitaire accessoire ; 9, crête temporale du frontal ; 10, os nasaux ; 11, os maxillaire supérieur ; 12, son apophyse montante ; 13, trou sous-orbitaire ; 14, fosse canine ;

angle interne la suture de l'os frontal avec l'unguis et l'apophyse montante du maxillaire ; en bas et en dedans, elle présente encore une suture : c'est celle de l'apophyse montante, du maxillaire et de l'unguis. C'est là que se trouve, entre ces os, le commencement de la gouttière lacrymo-nasale.

En dehors du quadrilatère se trouve la suture de l'os malaire avec le maxillaire, etc.

L'orbite présente à son sommet : 1° le *trou optique*, destiné au nerf optique et à l'artère ophthalmique ; 2° la *fente sphénoïdale*, située entre la grande aile et la petite aile du sphénoïde, et donnant passage à la veine ophthalmique, et de plus aux nerfs ophthalmiques de Willis, moteur oculaire commun, moteur oculaire externe et pathétique. C'est, de plus, par ce point, comme nous l'avons déjà indiqué, que passe le prolongement de la dure-mère, qui va former le périoste orbitaire.

La fente sphéno-maxillaire ouvre l'orbite de la base au sommet, et fait communiquer cette cavité de la face avec la fosse temporale et zygomatique.

§ II. — Rapports de la cavité orbitaire avec les autres régions.

L'orbite communique axec la fosse zygomatique par la fente sphéno-maxillaire ; elle communique avec le crâne par la fente sphénoïdale. Les deux trous orbitaires internes établissent une communication de peu d'importance avec les fosses nasales. Nous avons déjà indiqué et nous reviendrons sur les relations de l'orbite avec le crâne, et les sinus frontaux qui l'en séparent avec le sinus maxillaire, etc.

§ III. — Développement.

L'orbite se développe de très-bonne heure et à peu près au même temps que son contenu, l'œil, qui est un organe contemporain des premières formations nerveuses. Cette cavité, ou l'un des os qui concourent à la former, présente assez souvent des difformités congénitales ; ces difformités n'offrent que peu d'intérêt. Les orbites peuvent être plus ou moins écartées, peuvent avoir une direction trop oblique, etc., tous faits faciles à constater sur le vivant, etc. L'orbite est largement ouverte en arrière dans les cas relativement communs d'encéphalocèles orbitaires.

§ IV. — Maladies chirurgicales.

Contusions du rebord de l'orbite. — Les traumatismes peuvent, surtout chez

15, fossette incisive ; 16, épine nasale antérieure et inférieure ; 17, os malaire ; 18, trou malaire ; 19, face orbitaire de l'os malaire ; 20 face orbitaire des grandes ailes du sphénoïde ; 21, fentes phénoïdale ; 22, trou optique ; 23, gouttière lacrymale ; 24, face temporale des grandes ailes du sphénoïde ; 25, pariétal ; 26, écaille du temporal ; 27, apophyse mastoïde ; 28, lame perpendiculaire de l'ethmoïde ; 29, cornet inférieur ; 30, cornet moyen ; 31, corps de la mâchoire inférieure ; 32, ses branches ; 33, éminence mentonnière ; 34, fossette incisive ; 35, trou mentonnier ; 36, ligne maxillaire externe. — Insertions musculaires. A, sourcilier ; B, pyramidal ; C, tendon direct de l'orbiculaire des paupières ; D, E, orbiculaire des paupières ; F, tendon réfléchi de l'orbiculaire ; G, releveur superficiel de l'aile du nez et de la lèvre supérieure ; H, releveur profond ; I, canin ; J, transverse du nez ; K, myrtiforme ; L, le buccinateur ; M, grand zygomatique ; N, petit zygomatique ; O, O', masséter ; P, sterno-mastoïdien ; Q, temporal ; R, triangulaire des lèvres ; S, carré du menton ; T, houppe du menton. (Beaunis et Bouchard.)

les sujets lymphatiques ou scrofuleux, déterminer une inflammation susceptible de se terminer par suppuration.

La région externe du rebord de l'orbite étant une des plus saillantes et des plus anguleuses, l'os frontal présentant là un rebord presque tranchant, les parties molles se trouvent très-souvent incisées dans les contusions de l'apophyse orbitaire externe.

Fracture du rebord orbitaire. — Ces fractures sont assez rares et consistent généralement en des *enfoncements*. Il en résulte que les fragments sont immobiles et que l'on ne saurait songer à intervenir. La fracture du rebord orbitaire ouvre quelquefois le sinus maxillaire ou le sinus frontal, les fosses nasales, lésions qui peuvent permettre l'emphysème du tissu cellulaire des paupières, etc.

Hiffelsheim (1) cite l'observation d'une fracture directe de l'apophyse zygomatique et de l'arcade du trou sous-orbitaire avec compression du nerf dentaire antérieur et sous-orbitaire, suivie d'anesthésie partielle de la face, et déterminée par une chute faite en avant sur la glace. La joue et la narine de ce côté étaient insensibles.

Les fractures des parois de l'orbite accompagnent le plus souvent les fractures du crâne et en sont une propagation. C'est par les fêlures des os que généralement le sang s'infiltre du crâne jusque dans la paupière (2).

Ces mêmes fractures peuvent quelquefois accompagner la fracture des os de la face.

Plaies pénétrantes des parois de l'orbite. — Le côté nasal de l'orbite et la voûte sont les deux points qui, à raison de leur peu d'épaisseur, sont le plus souvent traversés. La perforation de la voûte orbitaire est un accident qui présente une gravité toute particulière et que l'on a vu produire plusieurs fois par la blessure involontaire résultant d'un fleuret démoucheté.

M. Nélaton a observé à sa clinique une perforation de la paroi supérieure et du sommet de l'orbite produite par un embout de parapluie dont le manche avait été fracturé par le coup, et qui était resté dans les chairs. La carotide avait été ouverte par le coup, et il en était résulté un anévrysme artério-veineux. La présence du corps étranger, qui avait été oublié dans la plaie, ne fut reconnue que longtemps après.

Il est facile de comprendre quelle action peuvent produire sur l'orbite les corps mus par la poudre à canon ; rien ne varie comme les formes de *fractures de l'orbite par armes à feu*.

Périostite, ostéite, carie, nécrose. — Des blessures, l'action du froid, la scrofule, la syphilis, etc., peuvent produire des périostites orbitaires qui peuvent se terminer par résolution, par suppuration, ou amener la production d'épanchements plastiques ossifiables, véritables cals spontanés. C'est d'ordinaire par l'ostéite et par la périostite que débutent les caries, les nécroses, qui si souvent s'accompagnent d'abcès, puis d'ulcères. Après la guérison de ces maladies, il reste

(1) Hiffelsheim, *Gazette médicale de Paris*, 1854, p. 149.

(2) Voy. RÉGION DE LA BASE DU CRANE.

toujours des cicatrices adhérentes et souvent des lésions palpébrales auxquelles le chirurgien doit remédier par des opérations.

Périostoses, hyperostoses, exostoses. — L'orbite est sujette à ces trois maladies, dont la plus importante est l'exostose. Les exostoses orbitaires présentent dans leur conformation et dans leur densité des caractères spéciaux. Ce sont généralement des masses dures mamelonnées, rugueuses comme certains calculs de la vessie nommés *mûraux*, et adhérentes aux os par un simple pédicule souvent étroit. Elles sont si dures, que la scie n'a sur elles aucune prise. Souvent elles naissent de la lame papyracée de l'ethmoïde, comme dans un beau cas que nous avons observé avec M. Letenneur (de Nantes); d'autres fois elles viennent de la lame du frontal qui ferme par en bas le sinus frontal.

Ces exostoses doivent être attaquées par la gouge et le maillet. Dans les cas heureux, le pédicule se brise, emportant la lamelle osseuse à laquelle il était inséré, et la masse est ainsi enlevée d'un seul coup.

Kystes. — On a observé plusieurs fois l'existence d'hydatides dans les dilatations kystiques des os de l'orbite, etc. On a observé de plus, dans l'orbite, des kystes séreux, sanguins, mélicériques, etc.

ARTICLE II. — PAUPIÈRES.

§ I. — Limites.

L'orbite est fermée en avant par deux voiles membraneux et mobiles nommés *paupières;* des deux paupières une est supérieure, l'autre est inférieure.

Les paupières présentent une face cutanée, une face oculaire ou conjonctivale, un bord adhérent et un bord libre garni de trois ou quatre rangées de cils, un angle externe et un angle interne.

§ II. — Superposition des plans.

Lorsque l'on étudie les paupières, de la face cutanée à la face conjonctivale, on les trouve composées de cinq couches qui sont dans l'ordre suivant :

1° La peau et le tissu cellulaire sous-cutané, extrêmement mince ; 2° le muscle orbiculaire ; 3° le tissu cellulaire sous-musculaire ; 4° l'aponévrose palpébrale, insérée au pourtour de l'orbite et présentant en dehors et en dedans deux épaississements considérables (ligament externe des tarses et ligament interne des tarses ou tendon direct de l'orbiculaire, fig. 299 et 300) ; 5° l'insertion du muscle releveur de la paupière supérieure et le cartilage tarse ; 6° enfin la conjonctive.

La peau est excessivement mince et présente des plis transversaux qui sont en rapport avec l'élévation et l'abaissement de l'organe.

Le muscle orbiculaire des paupières (fig. 299 et 300) s'insère à un tendon qui se fixe en dedans sur l'apophyse montante du maxillaire supérieur, au devant de la gouttière lacrymale.

Ce tendon présente, au niveau de l'angle interne des paupières, une bifurcation pour chacune des branches du cartilage tarse. M. Richet le considère

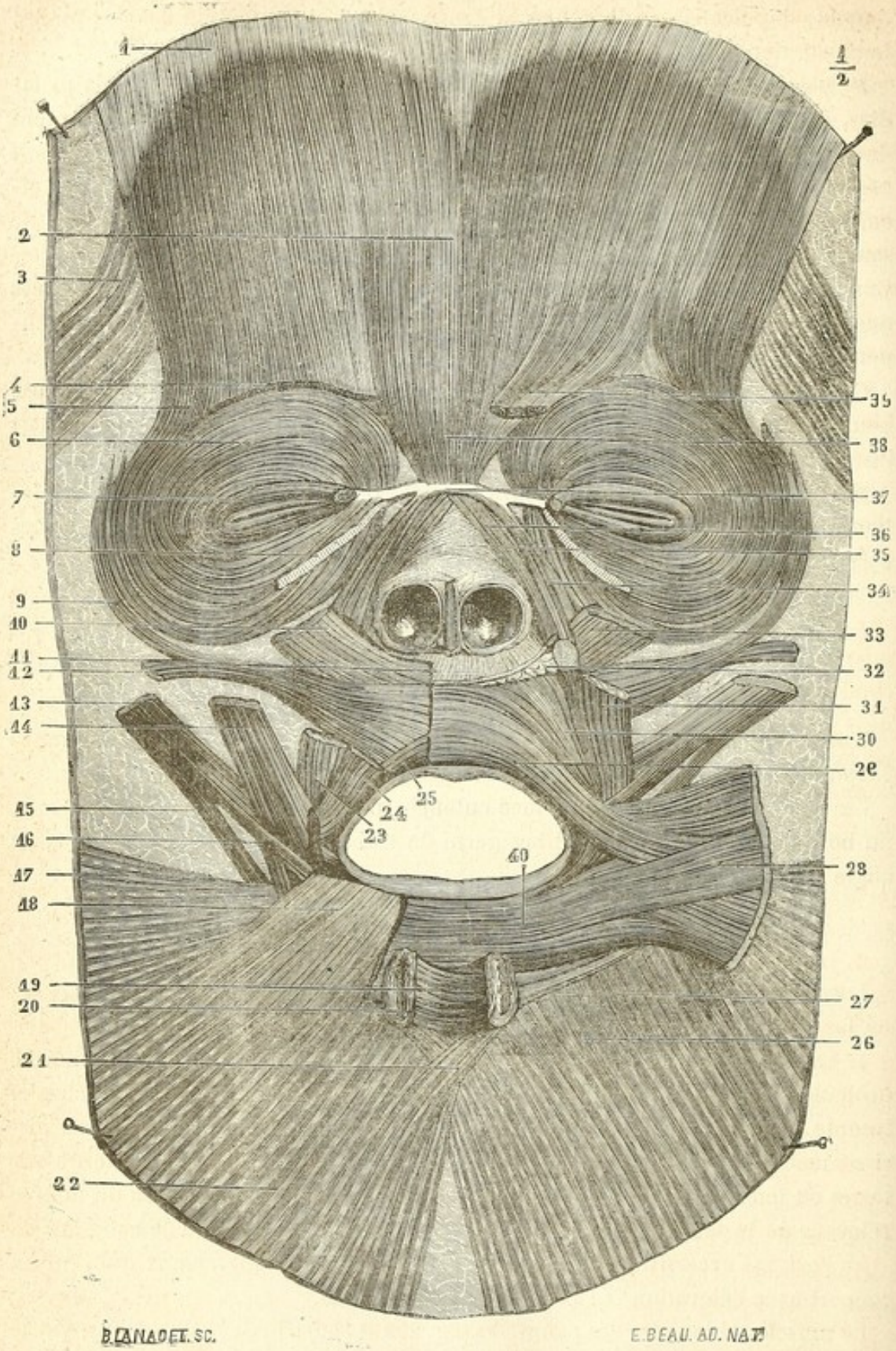

FIG. 299. — Muscles de la face disséqués en conservant leurs insertions cutanées et en sacrifiant leurs insertions osseuses (*).

(*) 1, aponévrose occipito-frontale ; 2, fibres médianes du frontal ; 3, fibres se rendant du muscle auriculaire antérieur au frontal ; 4, coupe du muscle sourcilier ; 5, fibres se rendant de la partie externe de l'orbiculaire dans le frontal ; 6, fibres moyennes du frontal ; 7, fibres les plus internes du même muscle ; 8, lame fibreuse dite

comme étant un ligament destiné à fixer les cartilages tarses. En réalité, c'est un organe qui joue le rôle de ligament et de tendon. Une lame fibreuse (fig. 299) détachée de la partie postérieure du tendon direct vient s'insérer à la lèvre postérieure de la gouttière lacrymale et forme en partie paroi au sac lacrymal (tendon réfléchi).

De ces tendons naissent des fibres qui se portent de dedans en dehors et se divisent en supérieures qui se rendent à la paupière supérieure, et en inférieures qui se portent à la paupière inférieure. Ces fibres, supérieures et inférieures, décrivent des courbes qui vont se réunir à la partie externe de l'orbite.

Le *tendon réfléchi*, lame fibreuse qui ferme en arrière la gouttière lacrymale, donne en outre attache à un petit faisceau musculaire qui prend aussi insertion à la crête de l'os unguis. Ce petit faisceau, qui n'est formé que de quelques fibres détachées et profondes de l'orbiculaire, se termine par deux branches au niveau des deux points lacrymaux : c'est le muscle de Horner. Son existence n'est point constante et l'on ne réussit jamais à le séparer de l'orbiculaire qu'en effectuant une préparation un peu artificielle.

M. le professeur Richet admet quatre portions dans le muscle orbiculaire : une première, *extra-orbitaire*, représentée par les fibres qui se portent sur le front, la face et la tempe ; une deuxième, *orbitaire* proprement dite, formée des fibres qui suivent la courbe des arcades orbitaires ; une troisième, qui recouvre plus spécialement les paupières, c'est la portion *palpébrale* ; enfin une quatrième, formée par les fibres qui vont d'un point à un autre du bord libre sans en parcourir toute la longueur : c'est cette dernière portion que Riolan désignait sous le nom de *muscle ciliaire*. M. Richet a décrit avec le plus grand soin les insertions du muscle orbiculaire sur l'apophyse montante, sur la face antérieure du sac lacrymal, sur l'aponévrose d'insertion de la commissure interne, et sur les ligaments des tarses. Ces deux dernières parties sont des organes fibreux que nous avons déjà indiqués sous le nom de tendon direct de l'orbiculaire.

M. Duchenne (de Boulogne) admet, à la partie externe de l'œil, une intersection fibreuse qui divise l'orbiculaire en deux moitiés indépendantes (fig. 300). Cet habile expérimentateur (1) a fait représenter (fig. 300) cette intersection aponévrotique qui pourrait bien n'être qu'une partie du derme des paupières. Voici sur quels faits s'appuie M. Duchenne pour admettre cette hypothétique intersection. L'expérience électro-physiologique démontre : 1° qu'il existe en dehors et sur un plan correspondant à l'angle externe de l'œil un point neutre, c'est-à-dire un point où le rhéophore ne produit aucune contraction musculaire ; 2° appliquée au-dessus de ce point, l'électrisation provoque seulement la contrac-

(1) Duchenne, *Physiologie des mouvements*. Paris, 1867, p. 795.

tendon réfléchi de l'orbiculaire ; 9, fibres anastomosant le muscle orbiculaire et le petit zygomatique ; 10, grand zygomatique ; 11, fibres du *myrtiforme* ; 12, petit zygomatique ; 13, 14, 15, 16, 23, 24, 25, muscle anastomosé à la commissure des lèvres ; 17, fibres du peaucier ; 18, muscle carré ; 19, houppe du menton ; 20, insertion osseuse de ce muscle ; 21, entrecroisement sur la ligne médiane des deux peauciers ; 22, muscle peaucier gauche ; 26, muscle peaucier droit ; 27, fibres allant de l'orbiculaire à la houppe du menton ; 28, fibres du buccinateur ; 29, fibres supérieures et sous-muqueuses de l'orbiculaire ; 30, 31, 32, insertion osseuse du muscle orbiculaire ; 33, muscle canin ; 34, 36, muscles latéraux du nez ; 35, muscle transverse ; 37, périoste des os propres du nez au niveau du tendon direct de l'orbiculaire ; 38, muscles pyramidaux ; 39, sourciliers du côté gauche.

tion de la moitié supérieure de l'orbiculaire extra-palpébral, au-dessous elle ne met en jeu que la moitié inférieure du même muscle.

Voici dans tous les cas une découverte digne de fixer l'attention, et nous convenons que là, comme dans bien d'autres parties de la physiologie des muscles, M. Duchenne (de Boulogne) a bien mérité de la science ; il a peut-être cependant poussé l'analyse un peu trop loin ! il va même jusqu'à décomposer l'orbiculaire des paupières en cinq muscles différents : il y a là un abus que nous devons signaler ; l'anatomiste aura beau faire, il ne trouvera jamais dans l'orbiculaire qu'une lame musculaire unique et indivise.

L'orbiculaire se continue par plusieurs de ses parties avec les muscles des régions voisines. La figure 299 fait bien voir que, vers sa partie supérieure, ses fibres sont intimement unies avec les fibres du frontal, et que les muscles *sourcilier* et *pyramidal* du nez présentent non-seulement un rapport de voisinage, mais dans plusieurs points une véritable continuité de tissu avec l'orbiculaire des paupières. Par en bas, des fibres de l'orbiculaire se jettent souvent dans les muscles grand et petit zygomatique.

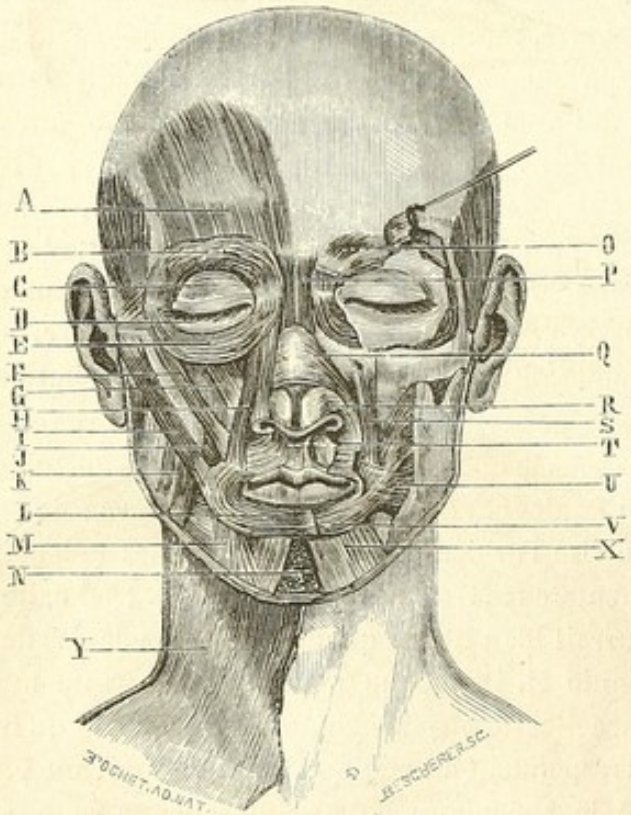

Fig. 300. — Préparation anatomique des muscles de la face (*).

(*) A, frontal, muscle de l'attention ; B, orbiculaire extra-palpébral supérieur, muscle de la réflexion ; C, D, palpébraux supérieur et inférieur, muscles du mépris et complémentaires du pleureur ; E, orbiculaire extra-palpébral inférieur, muscle de la bienveillance et complémentaire de la joie franche ; F, petit zygomatique, muscle du pleurer modéré et du chagrin ; G, élévateur propre de la lèvre supérieure, muscle du pleurer ; H, élévateur commun de la lèvre supérieure et de l'aile du nez, muscle du pleurnicher ; I, grand zygomatique, muscle de la joie ; K, masséter ; L, orbiculaire des lèvres ; M, triangulaire des lèvres, muscle de la tristesse et complémentaire des passions agressives ; N, houppe du menton ; O, sourcilier, muscle de la souffrance ; P, pyramidal du nez, muscle de l'agression ; Q, transverse du nez, muscle de la lasciveté, de la lubricité ; R, dilatateur des ailes du nez, muscle complémentaire des expressions passionnées ; U, buccinateur, muscle de l'ironie ; V, fibres profondes de l'orbiculaire des lèvres se continuant avec le buccinateur ; X, carré du menton, muscle complémentaire de l'ironie et des passions agressives ; Y, peaucier, muscle de la frayeur, de l'effroi et de la colère.

Outre les insertions que nous lui avons décrites, nous devons rappeler ici que ce muscle, étant un peaucier, doit être considéré comme s'insérant à la peau qu'il est destiné à faire mouvoir dans tous les points des surfaces en rapport.

Aponévrose (fig. 305). — Au-dessous du muscle orbiculaire se trouve l'aponévrose palpébrale qui s'insère à toute la base de l'orbite, et qui, au voisinage du bord libre de ces voiles membraneux, vient s'insérer au cartilage tarse.

Muscle releveur.— Le muscle releveur de la paupière supérieure (fig. 301 et 303) vient du fond de l'orbite, suit dans toute son étendue la paroi supérieure de cette cavité au bord supérieur de la paupière, puis là s'épanouit en un large tendon membraneux qui s'insère par sa partie moyenne au bord supérieur du fibro-cartilage tarse et par ses parties latérales au bord externe de l'orbite et au bord interne de la même cavité.

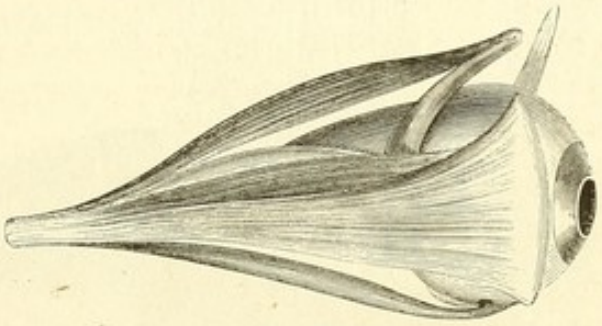

Fig. 301. — Muscles de l'œil.

Fibro-cartilage tarse. — Le fibro-cartilage tarse auquel se fixe le releveur de la paupière supérieure est une bande fibreuse ne renfermant ni cellules, ni capsules de cartilage comme son nom pourrait le faire croire.

Il est recouvert à son bord libre par la conjonctive : ce bord est taillé oblique-

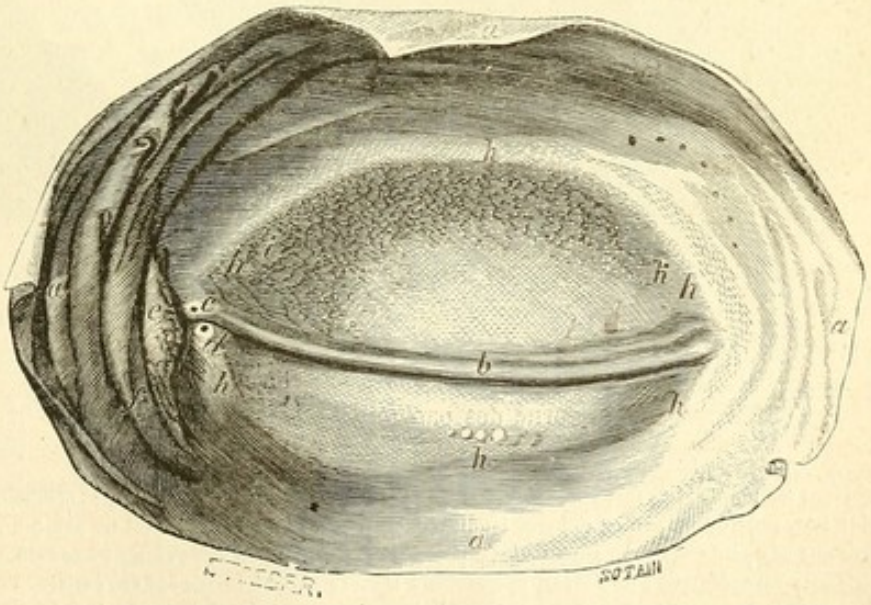

Fig. 302. — Conjonctive palpébrale d'un adulte (*).

La conjonctive a été séparée en grande partie des paupières pour laisser voir son tissu, un peu raboteux, dans les parties où elle recouvre les cartilages tarses. — Cette figure fait voir encore comment les petits mame-

ment pour reposer sur le bord analogue du fibro-cartilage tarse inférieur pendant la fermeture des paupières.

La face postérieure est séparée de la conjonctive par les glandes de Meibomius; le bord supérieur donne attache à l'aponévrose des paupières, et de plus pour le supérieur au muscle releveur. En avant l'organe que nous étudions fournit des insertions au muscle orbiculaire.

En dehors et en dedans ces chondroïdes sont fixés à l'orbite osseuse par les forts ligaments déjà mentionnés.

Conjonctive. — La conjonctive est une muqueuse très-mince et très-transparente à l'état sain. Elle se replie au voisinage de la base de l'orbite et se continue

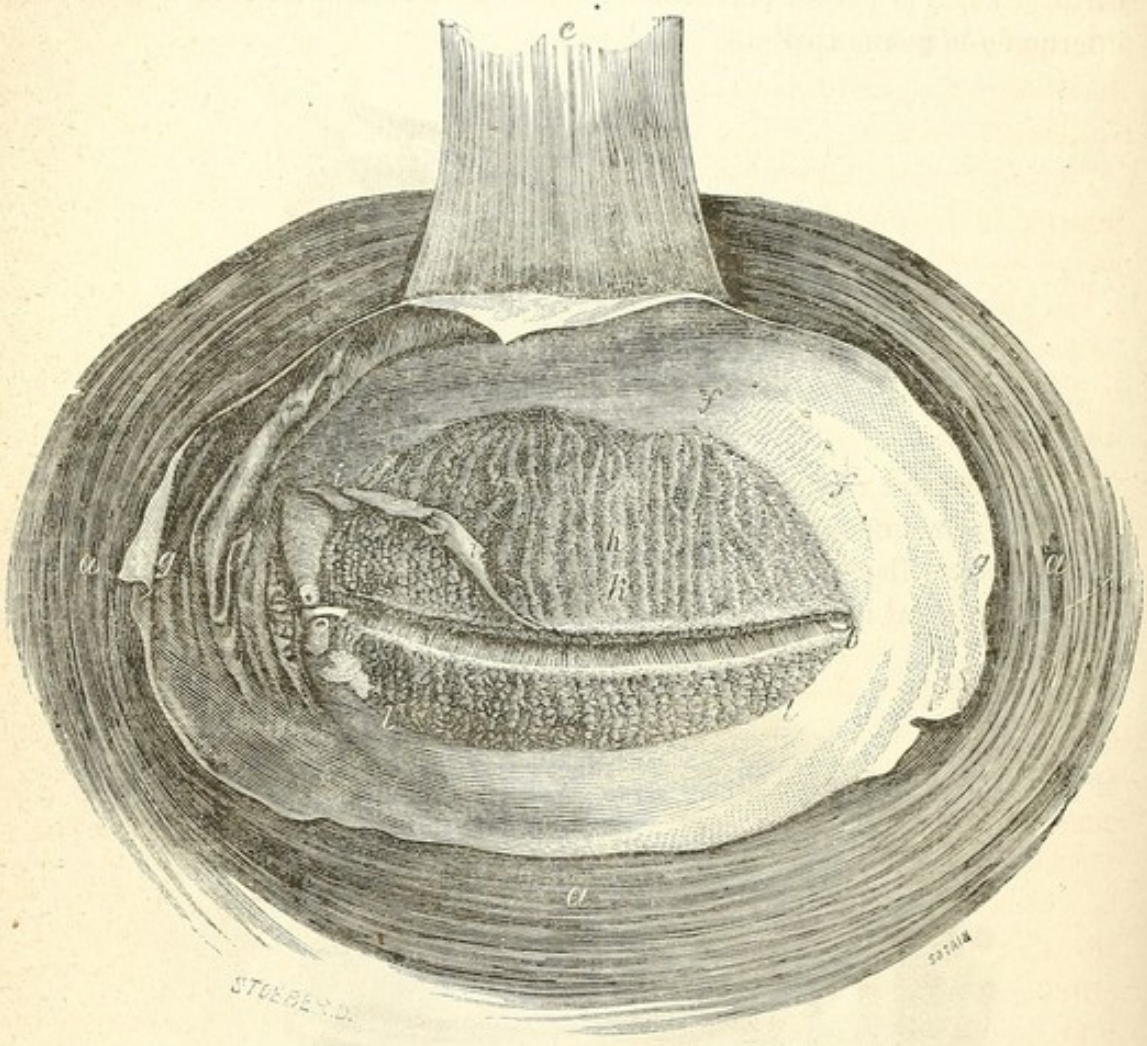

FIG. 303. — Face interne des paupières d'un adulte, disséquée (*).

ons qui reçoivent les points lacrymaux s'approchent lorsque les paupières sont fermées, et comment le mamelon inférieur, plus fort, regarde un peu en dehors, tandis que le supérieur, plus petit, est un peu tourné du côté de l'œil, en sorte que ces petits mamelons sont plutôt posés qu'appliqués l'un sur l'autre. Pour éviter la confusion, les petites glandes sébacées que l'on devrait apercevoir à travers la conjonctive ont été omises. — *a*, *a*, la conjonctive ; *b*, jonction des paupières ; *c*, point la crymal supérieur ; *d*, point lacrymal inférieur ; *e*, caroncule ; *f*, repli semi-lunaire de la conjonctive ; *g*, orifices des conduits excréteurs de la glande lacrymale ; *h*, contour du tissu un peu raboteux de la conjonctive ; *i*, *k*, points les plus remarquables de ce tissu. — Grossissement : double de la grandeur naturelle. (Sœmmering, *Œil humain*, pl. IV, fig. 1.)

(*) *a*, sphincter des paupières vu par sa face interne ou correspondante à l'os ; *b*, ouverture des paupières, à

du globe de l'œil sur la face interne des paupières. Sa transparence permet de distinguer les glandes de Meibonius, qui sont régulièrement alignées de l'extrémité interne à l'extrémité externe de chacun des fibro-cartilages des paupières.

La conjonctive recouvre à l'angle interne un amas de glandules muqueuses qui forme une petite élévation physiologique sur laquelle nous reviendrons, et qui porte le nom de caroncule lacrymale.

La caroncule lacrymale est formée de dix à douze glandes sébacées, serrées les unes contre les autres.

La conjonctive se continue à la partie interne du bord libre de chacune des paupières avec les points lacrymaux.

Les glandes de Meibomius (fig. 303 et 304) sont des follicules sébacés situés sur la face postérieure des paupières, dans une position que nous avons déjà précisée. Ils sont au nombre de trente à quarante et pourvus de canaux qui s'ouvrent sur la lèvre postérieure du bord libre des paupières. Ces follicules présentent un canal tortueux, de chaque côté duquel viennent s'ouvrir un grand nombre de petits culs-de-sac. On les a souvent, et à tort, figurés comme étant des glandes en grappe.

FIG. 304. — Glande de Meibomius (*).

Ces glandes ne sont pas les seules de la région. Aux cils sont annexées des glandes ciliaires, au nombre de deux par cils. Ces glandes, en tout analogues aux glandes pileuses que nous avons décrites en parlant de la peau, s'ouvrent dans le follicule du cil.

Le produit sécrété par les glandes ciliaires est une matière sébacée. Ces glandes s'enflamment fréquemment et sont sujettes à de fréquentes dilatations kystiques.

La conjonctive palpébrale présente encore de petits follicules muqueux au

travers laquelle on aperçoit les cils de la paupière supérieure ; *e*, muscle releveur de la paupière supérieure ; *f*, orifice des conduits excréteurs de la glande lacrymale ; *g*, la conjonctive ; *h*, glandes sébacées de la paupière supérieure qui paraissent à travers la conjonctive ; *i*, lambeau replié de la conjonctive qui laisse voir à nu les glandes sébacées ; *k*, orifice de ces glandes ; *l*, glandes sébacées de la paupière inférieure dépouillées de la conjonctive pour laisser apercevoir les espèces de grappes de pepins dont elles sont composées. — Grossissement : double de la grandeur naturelle. (Sœmmering, *Œil humain*, pl. IV, fig. 2.)

(*) 1, canal excréteur commun ; 2 lobules. — Grossissement : 25 diamètres. (Morel, *Histologie*, pl. XX, fig. 2.)

point où elle se réfléchit des paupières sur le globe de l'œil. Nous les décrirons dans la section suivante.

§ III. — Vaisseaux et nerfs.

Artères. — Les artères des paupières (fig. 305), ou *palpébrales*, sont internes, externes, supérieures ou inférieures.

Le plus grand nombre des artères palpébrales est fourni par l'ophthalmique. Cette artère se termine en quatre branches à la partie interne et antérieure de l'orbite. Une de ces branches est destinée au front, c'est la branche *frontale* de l'ophthalmique ; une autre au nez, c'est la *nasale*. Enfin deux autres suivent les paupières au voisinage de leur bord libre, et vont se terminer au voisinage de l'angle externe de l'œil, en s'anastomosant l'une avec l'autre et avec les autres artères de la région. Elles fournissent de nombreux ramuscules destinés aux bulbes des cils et aux glandes ciliaires.

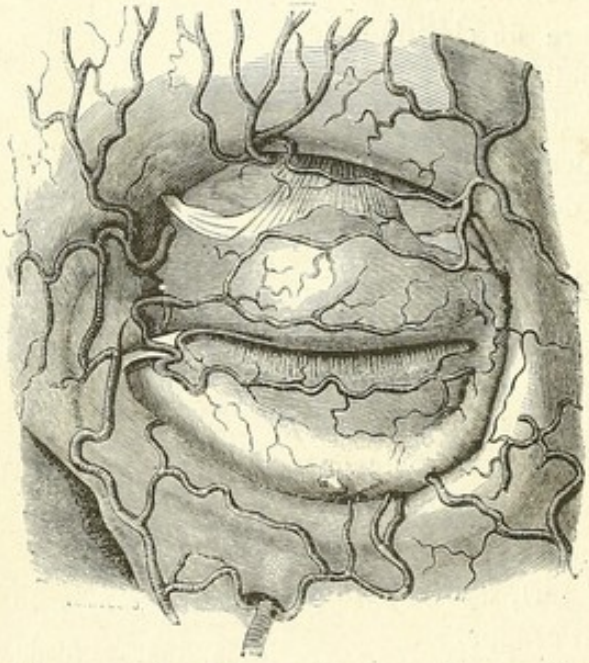

Fig. 305. — Artères des paupières ou artères palpébrales.

L'artère temporale fournit des branches qui méritent, par leur position, le nom de *palpébrales externes*.

La sus-orbitaire, branche de l'ophthalmique, fournit de même des *palpébrales supérieures ;* enfin la sous-orbitaire, branche de la maxillaire interne, la faciale, etc., donnent de nombreuses branches qui s'anastomosent avec les artères circumorbitaires et font que cette partie du corps est une des plus richement vascularisées.

Veines. — Les veines forment un plan *sous-cutané* et un plan *sous-conjonctival*. Les veines sous-cutanées, disposées en forme de plexus à mailles serrées, se jettent dans les veines satellites des artères de la région. Les veines sous-conjonctivales se jettent dans les veines ciliaires antérieures, branche de l'ophthalmique.

Lymphatiques. — Les internes se portent le long de la veine faciale et se rendent aux ganglions sous-maxillaires. Les externes, plus nombreux, vont se jeter dans les ganglions parotidiens.

Nerfs. — L'orbiculaire est animé par le nerf facial (fig 306). Dans la paralysie de ce nerf, les paupières ne peuvent se fermer spontanément et le globe de l'œil reste exposé d'une façon permanente à l'action de l'air. La peau de la région reçoit sa sensibilité du trifacial.

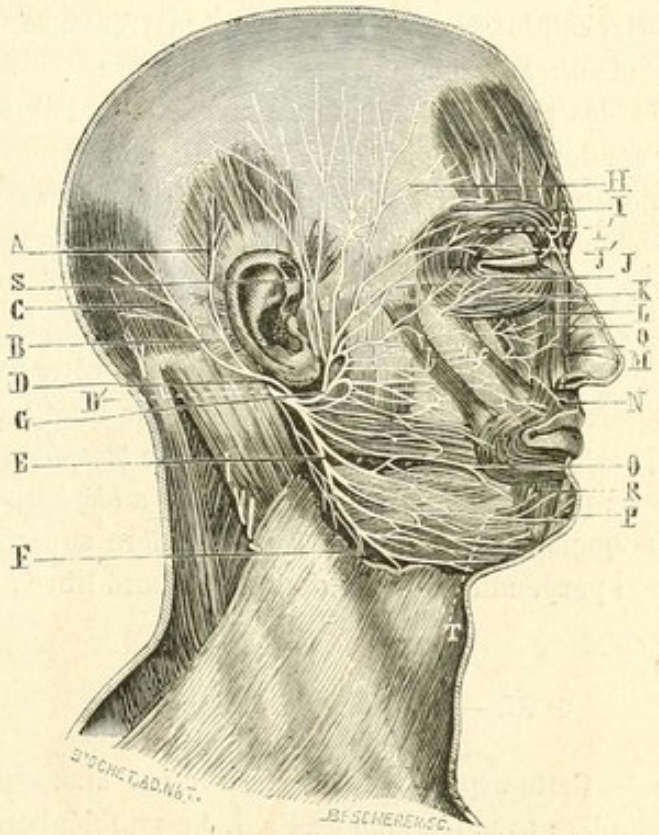

FIG. 306. — Préparation anatomique des nerfs moteurs de la face (*).

§ IV. — Rapport des paupières avec les autres régions.

Les paupières sont en rapport avec les régions superficielles du crâne et de la face : région occipito-frontale, région du maxillaire supérieur, etc., et avec d'autres régions plus profondes : région du globe de l'œil, des fosses nasales, etc. La communication du tissu cellulaire sous-conjonctival avec le tissu cellulaire

(*) H, filet moteur du frontal ; I, filet moteur du sourcilier ; I', filet moteur de l'orbiculaire palpébral supérieur ; J, filet moteur du palpébral supérieur ; K, filet moteur du palpébral inférieur ; B, filet moteur du grand zygomatique ; C, filet moteur du petit zygomatique ; Q, filet moteur de l'élévateur propre de la lèvre supérieure ; M, filet moteur du transverse du nez ; L, filet moteur de l'élévateur commun de la lèvre supérieure et de l'aile du nez ; N, O, filets moteurs de l'orbiculaire des lèvres ; R, filet moteur du carré du menton ; P, filet moteur de la houppe du menton ; F, filet moteur du peaucier ; D, tronc du facial à sa sortie de l'aqueduc de Fallope ; G, branche temporo-faciale ; E, branche cervico-faciale ; A, B, filets moteurs des muscles articulaires postérieur et supérieur ; C, filet moteur du muscle occipital ; S, branche auriculo-temporale de la cinquième paire ; T, rameau moteur des muscles orbiculaires inférieurs des lèvres, carré du menton et triangulaire des lèvres. (Duchenne de Boulogne, *Physiologie des mouvements*, fig. 101.)

profond de l'orbite permet de comprendre la formation des ecchymoses palpébrales dans les fractures de la base du crâne, etc.

§ V. — Développement, vices de conformation.

D'après Blandin, les paupières ne pourraient être distinguées avant la deuxième semaine, soit qu'elles n'existent pas, soit qu'elles paraissent transparentes. On les voit se former graduellement de leur base vers leur bord libre. A la douzième semaine, suivant Meckel, les deux paupières sont arrivées à se toucher ; elles se réunissent bientôt et adhèrent par une couche muqueuse.

L'absence totale des paupières coïncide souvent avec l'absence des yeux ou avec la fusion de ces deux organes en un seul (cyclopie).

Chez certains monstres ayant les yeux soudés, les paupières sont plus ou moins fendues, d'où l'existence de *paupières multiples*.

Dans l'*epicanthus*, la peau de la racine du nez se prolonge sur l'angle correspondant de l'œil, et, dans quelques cas, ce dernier organe se trouve en partie couvert. Cette difformité existe le plus souvent des deux côtés en même temps.

Lorsque les paupières sont trop courtes, le globe de l'œil n'est pas suffisamment abrité, et il reste en partie à découvert : c'est le *lagophthalmos*.

Quand l'ouverture palpébrale est trop étroite, il y a *blépharo-phimosis*.

On observe quelquefois, plus souvent à la paupière supérieure qu'à l'inférieure, une division perpendiculaire ou oblique au bord libre : c'est le *blépharocoloboma*.

§ VI. — Maladies chirurgicales.

Symblépharon. — Cette expression désigne l'union anormale des paupières ou d'une seule paupière avec le globe de l'œil. Le symblépharon est congénital ou accidentel. Marc-Aurèle Severin, Desmarres, Carron du Villars, ont observé le symblépharon congénital. Le plus souvent cette maladie est produite par des brides cicatricielles qui sont le résultat d'inflammations vives ou de brûlures, etc.

Blépharoraphie. — La blépharoraphie est une opération qui a pour but de produire la réunion temporaire des paupières ou le *symblépharon artificiel*.

La suture des paupières a été employée dès 1842 par Mirault (d'Angers), puis par Maisonneuve, qui, ne connaissant pas l'observation de Mirault, a pu s'en croire l'inventeur. Cette opération de la blépharoraphie a procuré de beaux succès à MM. les professeurs Denonvilliers et Richet.

Il est important d'intéresser le moins possible les glandes de Meibomius et les cils dans l'avivement ; on doit s'appliquer à ne réunir que la couche conjonctivale des paupières, sans cela on produirait un trichiasis qui ne tarderait pas à entraîner des phlegmasies oculaires fort graves.

Blépharites et granulations. — L'inflammation des paupières est une des maladies chirurgicales les plus communes ; elle produit la rougeur des paupières, la formation de croûtes, la chute des cils, l'hypertrophie du cartilage

tarse, et bien souvent la transformation cicatricielle ou inodulaire de la plus grande partie de l'étendue de ces voiles membraneux.

Souvent à la face conjonctivale des paupières se produisent de petites excroissances rougeâtres, mamelonnées : ce sont les *granulations*. L'existence des granulations aggrave singulièrement le pronostic d'une blépharite.

Trichiasis. — Le trichiasis consiste dans le renversement des cils vers le globe de l'œil ; c'est une cause permanente d'irritation qui peut amener des ophthalmies graves. J'ai plusieurs fois remédié au trichiasis en fixant pendant des mois les cils au pourtour de l'orbite avec une couche de collodion.

Les paupières peuvent être renversées en dehors ou en dedans (*ectropion* ou *entropion*).

Ectropion. — Il tient le plus souvent à la production autour des paupières d'une cicatrice rétractile produite à la suite d'une solution de continuité et surtout d'une brûlure. Une plaie peut produire également un ectropion, comme dans un cas

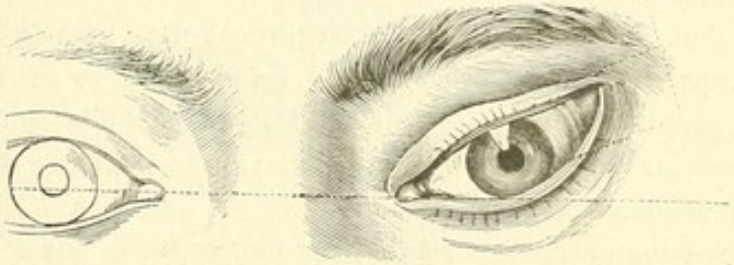

FIG. 307. — Variété d'ectropion (*).

observé par Vidal (fig. 307), et dans le cas (fig. 308) auquel le même chirurgien remédia avec beaucoup de talent (1). Il peut tenir aussi à une tuméfaction de la

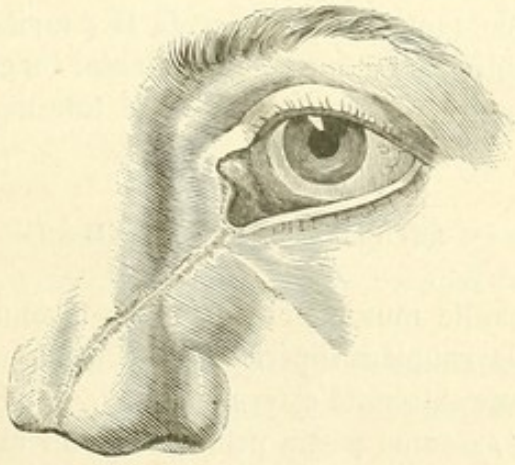

FIG. 308. — Déviation en dehors de la paupière et des cils (**).

(1) Vidal (de Cassis), *Traité de pathologie externe et de médecine opératoire*, 5e édition, par Fano. Paris, 1861, t. III, p. 345 et 359.

(*) Il est dû à une plaie inégale produite par l'ongle d'un singe qui divisa profondément la paupière inférieure au niveau du point lacrymal inférieur. (Vidal, de Cassis).

(**) L'angle externe de l'œil gauche est plus élevé de 2 centimètres et demi environ que l'angle externe de l'œil droit. La paupière supérieure, vers le quart externe de son étendue, est retournée et présente sa face muqueuse dans l'étendue de 5 à 7 millimètres ; de plus, elle est enfoncée sous l'arcade orbitaire, à laquelle elle est fixée vers l'angle externe par une cicatrice. (Vidal, de Cassis).

conjonctive, etc. L'ectropion reconnaît quelquefois pour cause la paralysie du muscle orbiculaire.

L'ectropion ne guérit pas sans opération, et, dans le plus grand nombre des cas, le chirurgien est forcé de recourir à une autoplastie, et souvent aussi à l'opération de la blépharoraphie, qui a pour but de maintenir les paupières unies pendant tout le temps de la cicatrisation des plaies.

Entropion. — Dans l'entropion ou renversement de la paupière en dedans, les cils viennent se mettre en contact avec le globe de l'œil, et l'irritent souvent de manière à entretenir des ophthalmies de longue durée et qui ne sont pas sans gravité.

L'entropion est souvent produit par le spasme de l'orbiculaire qui accompagne la photophobie.

Dans des cas plus rares, on observe un entropion par relâchement, exubérance de la peau des paupières chez les vieillards, qui ont en même temps les yeux petits, enfoncés dans l'orbite.

L'entropion doit être combattu avec énergie ; car il est rare qu'il ne s'accompagne pas, comme nous venons de le dire, de phlegmasies oculaires. Nélaton raccourcit les paupières en appliquant une serre-fine sur la peau ; nous avons obtenu un très-beau résultat en fixant les cils vers le pourtour de l'orbite avec une couche de collodion.

Tumeurs des paupières. — Les paupières sont exposées aux mêmes tumeurs que les autres parties du corps ; il s'y forme des érysipèles, des phlegmons, des furoncles, des œdèmes, etc.

La laxité de leur tissu permet aux liquides de s'accumuler avec la plus grande facilité entre leurs feuillets.

La plus commune de toutes les tumeurs de la paupière est l'*orgeolet*, petit kyste produit dans la dilatation d'une glande sébacée. On guérit facilement cette tumeur en l'incisant, puis en cautérisant la paroi interne du kyste avec le nitrate d'argent.

ARTICLE III. — SOURCIL.

Le sourcil est une saillie musculo-cutanée surmontée de poils placée aux limites du front et de la paupière supérieure. Il présente une extrémité interne ou *tête* du sourcil, et une extrémité externe ou *queue*.

Le sourcil est formé, comme partie principale, d'un muscle nommé muscle sourcilier, et que la figure 299 démontre avec évidence n'être qu'un des faisceaux originaux du muscle frontal. Il doit en grande partie sa saillie à l'existence de la *bosse sourcilière*, que présente en ce point l'os frontal.

Les *artères* du sourcil viennent des divisions terminales circumorbitaires de l'artère ophthalmique, et la branche frontale de la temporale.

Les *veines* se jettent dans la temporale, la préparate, la faciale et l'ophthalmique.

Les *nerfs*, les uns sensitifs, les autres moteurs, sont formés par le facial et la branche ophthalmique de Willis.

Les sourcils contribuent à l'expression de la physionomie; ils se rapprochent l'un de l'autre par la contraction de leur muscle lorsque le visage exprime des passions tristes. Cette espèce de contraction semble peindre la sévérité. Les sourcils, par le même mouvement, mettent l'œil à couvert et le garantissent d'une trop forte lumière.

ARTICLE IV. — GLANDES ET VOIES LACRYMALES.

Les glandes lacrymales et les voies qui conduisent les larmes de la surface conjonctivale au nez nous paraissent devoir être étudiées comme annexe de la région des paupières.

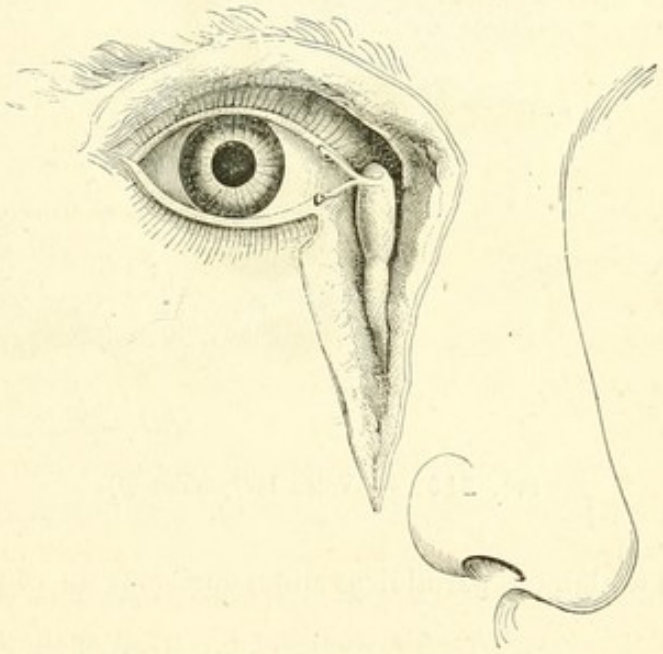

Fig. 309. — Sac lacrymal.

Glande lacrymale. — La glande lacrymale (fig. 310) est située à la partie antérieure supérieure et externe de l'orbite ; elle correspond donc à la partie externe de la paupière supérieure.

Elle a la forme et le volume d'une petite amande ; elle est manifestement lobulée, et il est facile de distinguer, même sans préparation, les différents lobules qui la composent.

Lorsque l'on examine de la peau vers les couches profondes par combien de plans anatomiques elle est recouverte, on rencontre :

1° La peau de l'angle externe de l'œil ;

2° Le tissu cellulaire sous-cutané, très-lâche, ne renfermant qu'une très-petite quantité de graisse

3° L'aponévrose de la paupière supérieure, aponévrose qui prend une très-forte insertion au périoste du pourtour orbitaire

4° Au-dessous de l'aponévrose palpébrale, la glande apparaît, et elle est généralement entourée d'une assez grande quantité de graisse.

Des acini séparés de la glande lacrymale s'étendent jusqu'au voisinage de la conjonctive, formant ainsi une glande lacrymale accessoire (fig. 311) rappelant

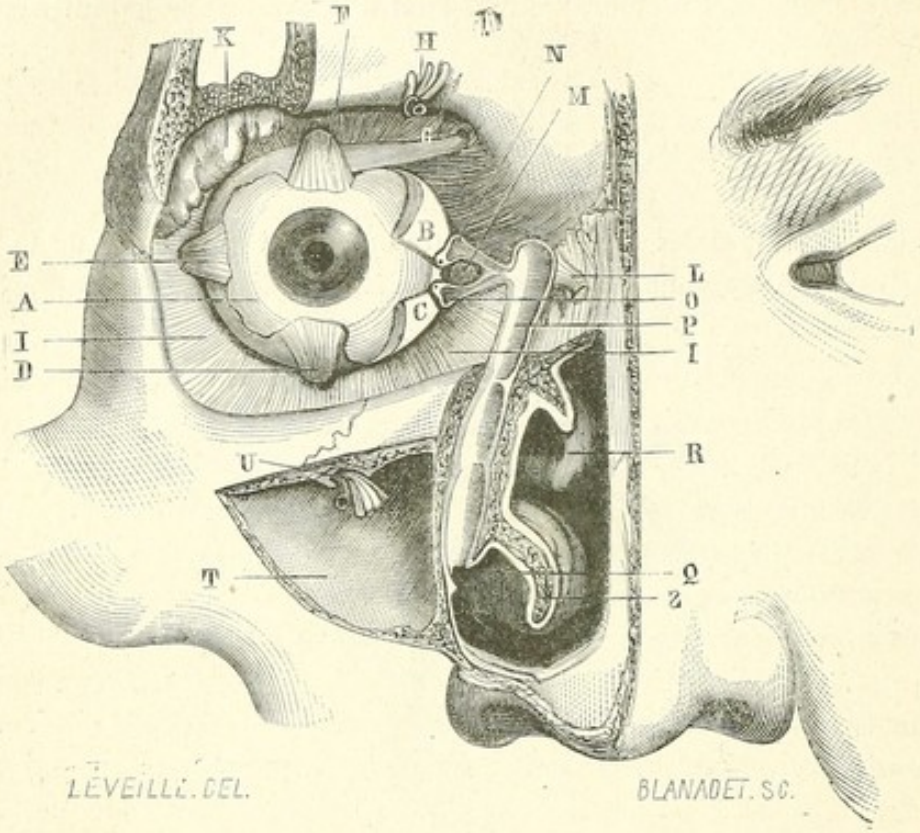

FIG. 310. — Voies lacrymales (*).

par ses rapports les lobules parotidiens situés au-dessus du canal de Sténon (parotide accessoire).

Lorsque l'on dissèque l'angle externe de l'œil couche par couche, on constate qu'il existe entre la glande lacrymale principale et la glande lacrymale accessoire une aponévrose; cette aponévrose se continue avec le tendon du releveur palpébral supérieur.

D'après Béraud, qui a étudié avec beaucoup de soin l'anatomie des glandes lacrymales, la portion orbitaire a deux canaux excréteurs, qui marchent parallèlement jusqu'au cul-de-sac oculo-palpébral.

Le nombre des conduits de la glande orbitaire est constant ; il n'en est pas de même du nombre des conduits de la glande accessoire ou palpébrale : ceux-ci sont au nombre de huit à quinze.

Dans le plus grand nombre des cas, les deux glandes lacrymales sont sépa-

(*) A, globe de l'œil ; B, extrémité interne du cartilage tarse supérieur ; C, extrémité interne du cartilage tarse inférieur ; D, muscle droit inférieur ; E, muscle droit externe ; F, muscle droit supérieur ; H, vaisseaux et nerfs sus-orbitaires ; I, aponévrose palpébrale ; K, glande lacrymale orbitaire ; L, ligament interne des tarses ou tendon direct de l'orbiculaire incisé et rejeté en dedans ; M, caroncule ; N, canal lacrymal supérieur ; O, dilatation ampullaire du conduit lacrymal au-dessous du point lacrymal ; P, sac lacrymal ou partie supérieure du canal nasal ; L, méat, inférieur ; R, cornet moyen ; S, cornet inférieur ; T, sinus maxillaire; U, nerf et artère sous-orbitaires.

rées et leurs conduits excréteurs ne communiquent point. Quelquefois, comme M. Sappey l'a parfaitement vu, ces deux glandes sont intimement unies et leurs conduits excréteurs se déversent les uns dans les autres.

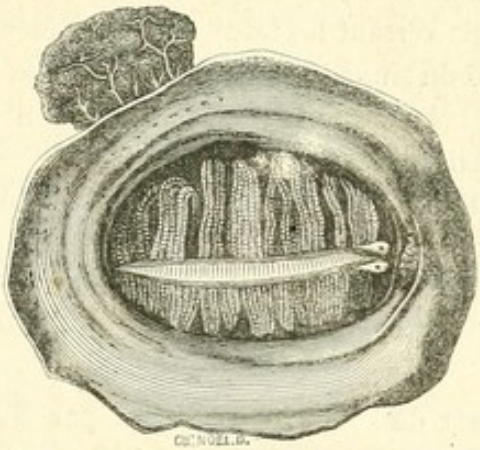

Fig. 311. — Glande lacrymale palpébrale et ses conduits excréteurs.

Conduits lacrymaux. — Les conduits lacrymaux (fig. 309 et 310) commencent à chaque point lacrymal et se jettent à la partie externe du sac.

En partant des points lacrymaux, le canal lacrymal inférieur se dirige d'abord verticalement en bas, forme un petit cul-de-sac, puis remonte en haut et en dedans, se rapprochant du canal lacrymal supérieur, auquel il se réunit avant de s'ouvrir dans le sac lacrymal.

Le canal lacrymal supérieur forme aussi un cul-de-sac à sa sortie du point lacrymal, mais il ne présente pas une courbe aussi anguleuse que le canal inférieur.

La partie postérieure des conduits lacrymaux est sous-conjonctivale et peut être facilement incisée dans le cas où les larmes ne peuvent être absorbées par les points lacrymaux renversés (opération de Bowman).

La longueur de chaque canal est de 7 à 8 millimètres. En outre de la conjonctive qui les tapisse à l'intérieur, ils possèdent une tunique fibreuse à laquelle viennent se fixer quelques fibres musculaires qui les renversent du côté de la conjonctive, les raccourcissent et chassent les larmes dans le sac. Chaque point lacrymal présente, d'après Béraud, une bandelette étroite de fibres élastiques.

Sac lacrymal et canal nasal (fig. 310). — Des canaux lacrymaux, les larmes sont versées dans un conduit plus large et plus long que l'on nomme le canal nasal ; il est en réalité impossible de distinguer, dans le conduit que nous étudions, deux parties, une supérieure, ou *sac lacrymal*, destiné à jouer le rôle de réservoir, une inférieure, ou *canal nasal*, le diamètre n'étant pas notablement plus considérable en haut qu'en bas.

Le canal nasal, mesuré de sa partie supérieure à sa partie inférieure, présente 3 centimètres de longueur ; il est creusé dans l'os maxillaire supérieur, au-dessus du bord postérieur de l'apophyse montante et l'os unguis.

Vu sur le squelette, il commence par une gouttière ouverte en avant et en

dehors, terminée par un conduit osseux à parois complètes, de même longueur à peu près que la gouttière, et ouvert à la partie supérieure du méat inférieur. Il est facile de voir, sur le squelette, que ce canal n'est séparé des fosses nasales que par une mince lamelle osseuse, ce qui avait donné à Reybard la pensée de créer une voie artificielle versant les larmes dans le méat moyen. On voit aussi que le canal n'est séparé du sinus maxillaire que par une paroi peu résistante, ce qui a engagé M. Laugier à en pratiquer la perforation pour faire tomber les larmes dans le sinus maxillaire.

Le sac lacrymal, partie supérieure du canal nasal, est situé à l'angle interne de l'œil ; il est recouvert :

1° Par la peau ;

2° Par le tissu cellulaire sous-cutané ;

3° Par l'orbiculaire ;

4° Par le tendon direct de l'orbiculaire, décrit par M. Richet sous le nom de ligament interne des paupières, et par la partie interne de l'aponévrose palpébrale.

Le sac lacrymal remonte généralement en haut jusqu'au bord supérieur du tendon direct de l'orbiculaire, sans le dépasser.

Il se continue par en bas avec le canal nasal, sans qu'il soit possible, dans le plus grand nombre de cas, de préciser le point où l'un finit et où l'autre commence.

A l'intérieur du canal osseux se trouve une fibro-muqueuse, membrane formée d'une couche épithéliale et d'un derme fibreux épais, qui n'est autre que le périoste transformé. Cette fibro-muqueuse donne insertion dans sa partie supérieure, qui forme paroi externe du canal, à des fibres de l'orbiculaire qui, d'après le professeur Richet, peuvent dilater cette partie et lui faire jouer le rôle d'une ventouse d'aspiration pour les larmes.

Ce vide relatif ne peut évidemment être assez fort pour faire arriver les larmes dans le sac qu'à la condition que le canal se trouve oblitéré à sa partie inférieure ; cette oblitération est rendue possible par l'existence d'un repli valvulaire à la partie inférieure du canal nasal, à son orifice dans le méat inférieur.

Quelques anatomistes (Béraud, Taillefer, etc.) ont décrit d'autres valvules situées au niveau du plancher de l'orbite, puis à 4 ou 5 millimètres au-dessus de l'extrémité inférieure, etc. Ces valvules, toujours très-incomplètes, n'ont pas une existence constante ; ce sont des replis qui, dans tous les cas, sont toujours trop peu développés pour oblitérer le conduit.

La muqueuse du canal nasal renferme de nombreuses glandes muqueuses. La description de ces glandes a été donnée avec un grand soin par Ordoñez et Béraud ; mais il n'y a dans leur étude rien à glaner pour le praticien.

Fonctions et maladies chirurgicales.

Mécanisme du cours des larmes. — Beaucoup d'explications ont été données pour faire comprendre comment les larmes peuvent être poussées dans la con-

jonctive, puis conduites dans le canal lacrymo-nasal. J.-L. Petit voyait dans les voies lacrymales un appareil fonctionnant comme un siphon : l'illustre chirurgien n'était pas fort en physique.

Hunauld et Sédillot ont vu dans la pression atmosphérique la cause qui pousse les larmes dans les canaux. Pour Molinelli et Janin, c'est là un phénomène de capillarité. D'après ces observateurs, au moment où les paupières se ferment, on peut voir les conduits lacrymaux s'allonger, plonger dans le sac lacrymal, puis revenir sur eux-mêmes, faisant ainsi l'office de pistons qui soutireraient le liquide à chaque clignotement. Cette opinion nous paraît ne pas s'éloigner beaucoup de la vérité.

M. le professeur Richet, pour qui cette théorie ingénieuse paraît bien éloignée de la vérité, a donné du phénomène l'explication suivante :

Les fibres de l'orbiculaire qui s'insèrent au sac lacrymal ont pour usage d'écarter la paroi antérieure de la paroi postérieure de ce conduit; quand ce muscle vient à se contracter dans les mouvements de clignement des paupières, il y a tendance à la formation du vide dans le sac : le canal nasal étant hermétiquement fermé, tandis que les conduits lacrymaux restent libres, les larmes sont aspirées.

Pour M. Richet, la valvule dont le canal nasal est pourvu à son extrémité inférieure est disposée de telle sorte que, tout en laissant un libre cours aux liquides qui se dirigent de l'œil vers le nez, elle s'oppose à toute rétrogradation en sens inverse (1).

Voilà les principales opinions émises sur ce mécanisme si controversé.

Epiphora ou larmoiement; tumeur et fistule lacrymales. — On désigne sous le nom de tumeur lacrymale la dilatation du sac lacrymal par des larmes, du mucus ou du pus accumulés dans sa cavité. Quand la tumeur lacrymale vient à s'ulcérer ou à s'ouvrir à l'extérieur, il y a *fistule* lacrymale.

L'inflammation (*dacryocystite*) joue le principal rôle, soit qu'elle débute par la muqueuse du sac, soit qu'elle soit la propagation d'une phlegmasie conjonctivale ou nasale.

Scarpa (2) a avancé que c'était le passage des mucosités et du pus dans les voies lacrymales qui produisait une sorte d'engouement et l'oblitération des voies : théorie trop mécanique et qui conduisit l'illustre chirurgien de Pavie à la découverte de la dilatation par *le clou.*

Les inflammations chroniques des fosses nasales, les croûtes, les exanthèmes, les ulcérations dont elles sont souvent suivies chez les sujets lymphatiques, sont autant de causes de tumeur lacrymale dont l'influence est bien marquée.

La syphilis peut aussi produire des tumeurs lacrymales. M. Travers cite le cas d'une exostose syphilitique qui oblitérait le canal nasal.

Enfin des *corps étrangers* ont été trouvés dans le canal nasal et ont produit une oblitération mécanique et un larmoiement qui n'a pu céder qu'après l'ablation de ces corps.

(1) Bichat, *Anatomie chirurgicale*, p. 362 et suiv.
(2) Scarpa, *Traité des maladies des yeux.*

Demours, Sichel (1), Taillefer et Béraud ont signalé des rétrécissements siégeant sur le canal à diverses hauteurs.

Ouverture du sac lacrymal. — Dans un grand nombre de cas, le chirurgien doit aller à la recherche du sac lacrymal et l'ouvrir avec le bistouri. Pour pratiquer avec sécurité cette petite opération, il suffit de déterminer avec la pulpe du doigt un excellent point de repère osseux, la lèvre antérieure de la gouttière lacrymale qui est formée par le bord interne de l'apophyse montante du maxillaire, etc.

CHAPITRE II.

RÉGION DU GLOBE DE L'ŒIL.

Le globe de l'œil (fig. 312) est formé d'humeurs et de membranes, qui sont : 1° la *conjonctive*, membrane muqueuse ; 2° la *sclérotique*, membrane fibreuse dure,

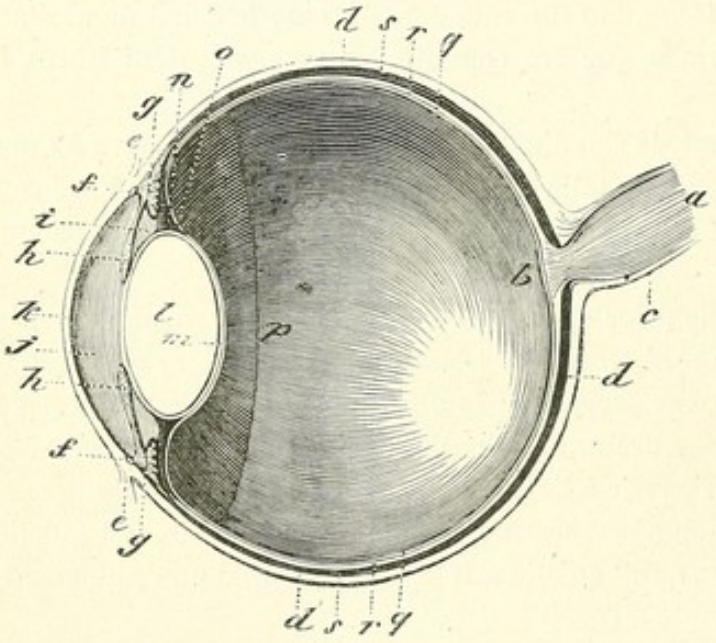

FIG. 312. — Globe de l'œil (*).

forme la partie externe solide, une sorte de squelette du globe ; au-dessous d'elle est 3° la *choroïde*, membrane vasculaire, et enfin 4° la *rétine*, partie sentante de l'appareil, dont les fonctions se lient plus intimement à la vue. En avant se trouve la *cornée*, qui n'est que la sclérotique rendue transparente pour l'entrée des rayons lumineux, et l'*iris*, dont l'ouverture mobile n'admet que les rayons

(*) *k*, cornée ; *d*, sclérotique ; *s*, choroïde ; *r*, rétine ; *a*, nerf optique ; *h*, *h*, iris limitant la pupille et appuyant sur le cristallin ; *l*, cristallin placé derrière la pupille ; *m*, capsule du cristallin ; *b*, extrémité ou papille du nerf optique ; *c*, gaine du nerf optique ; *f*, canal de Hovius ou de Schlemm ; *g*, ligament ciliaire et procès ciliaires ; *p*, *b*, corps ou humeur hyaloïde remplissant la cavité de l'œil derrière le cristallin ; *q*, *q*, *o*, membrane de l'humeur vitrée ; *p*, zonule de Zinn, avec son bord postérieur ondulo-denté ; *n*, le canal de Petit ; *o*, paroi postérieure de ce canal ; *j*, chambre antérieure remplie par l'humeur aqueuse ; *i*, espace produit artificiellement pour rendre plus facile l'intelligence de la figure et considéré longtemps comme réel sous le nom de chambre postérieure ; *e*, terminaison de la conjonctivite au niveau de la jonction de la cornée et de la sclérotique.

(1) Sichel, *Iconographie ophthalmologique*.

nécessaires à la vision et repousse le reste des faisceaux lumineux dont l'accès blesserait la sensibilité de l'œil.

Les humeurs qui remplissent la cavité du globe et qui, par leur diaphanéité, permettent aux rayons lumineux d'arriver jusqu'au fond en imprimant à ces rayons une certaine direction, sont : le *corps vitré*, le *cristallin* et l'*humeur aqueuse*.

ARTICLE PREMIER. — CONJONCTIVE.

Nous avons déjà vu la conjonctive en décrivant la région des paupières. Cette membrane se réfléchit de la face interne des voiles membraneux palpébraux sur le globe, auquel elle est unie par un tissu cellulaire très-lâche. Au niveau du bord libre des paupières, elle se continue avec le tégument externe ; elle se continue, de plus, avec la muqueuse qui tapisse l'intérieur des points et des conduits lacrymaux.

La conjonctive présente de petites inégalités visibles à la loupe ; ce sont les *papilles conjonctivales*. Elles n'existent que sur la conjonctive palpébrale et vont en diminuant des cartilages tarses au cul-de-sac oculo-palpébral.

On a décrit, sous le nom de *pli semi-lunaire* de la conjonctive, un repli de la muqueuse en forme de petit croissant placé verticalement entre la caroncule et le globe; c'est un repli formé de deux lames de la conjonctive, séparées l'une de l'autre par du tissu cellulaire et quelques vaisseaux.

Entre la partie interne du globe de l'œil et la partie interne des paupières, existe un cul-de-sac généralement nommé *lac lacrymal;* ce cul-de-sac sert de réservoir aux larmes qui, accumulées dans ce point, sont ensuite aspirées par les points lacrymaux.

Glandes de la conjonctive. — La conjonctive renferme un assez grand nombre de glandes ; les unes, désignées sous le nom de glandes *sous-conjonctivales*, occupent l'angle de réflexion de la conjonctive oculo-palpébrale et se voient surtout, d'après Fano, dans la moitié interne de cet angle de réflexion; d'après Sappey, ce sont des glandes muqueuses à canal excréteur très-évident.

Les autres glandes de la conjonctive sont des follicules clos ; elles sont situées au niveau du repli conjonctival, à l'angle externe de la conjonctive, etc.

Les glandes de la conjonctive fournissent un liquide destiné à lubrifier cette membrane; ce liquide est bien distinct des larmes.

A la partie interne du lac lacrymal existe un petit corps glanduleux composé d'une à douze petites glandes sébacées ; c'est la *caroncule lacrymale*. Aux glandes sébacées de la caroncule sont mêlés quelques poils.

Lorsque l'on examine la conjonctive au microscope, on trouve qu'elle est formée d'un derme muqueux (*corps papillaire* de Krause) et d'un épithélium.

§ I. — Vaisseaux et nerfs.

Elle renferme un grand nombre de vaisseaux sanguins qui se rendent dans les vaisseaux palpébraux.

Les *lymphatiques* de la conjonctive, admis par quelques anatomistes, n'existent pas d'après Sappey.

Les *nerfs* proviennent des rameaux palpébraux de la cinquième paire.

§ II. — Maladies chirurgicales.

Conjonctivite. — La conjonctivite, maladie fréquente, produit l'injection des vaisseaux conjonctivaux et la formation de vaisseaux nouveaux dans cette membrane; en même temps, le mucus conjonctival est sécrété en plus grande abondance; de plus, l'inflammation se propageant le plus souvent aux glandes lacrymales et aux voies lacrymales par continuité de tissu, il y a épiphora ou larmoiement.

La conjonctivite est quelquefois traumatique; souvent c'est une inflammation catarrhale analogue à la bronchite; souvent c'est une phlegmasie de cause scrofuleuse. Quand la conjonctivite est violente, il y a œdème du tissu cellulaire sous-conjonctival ou *chémosis*, etc.

Cancroïde. — J'ai observé le cancroïde perforant de la caroncule (fig. 313) sur

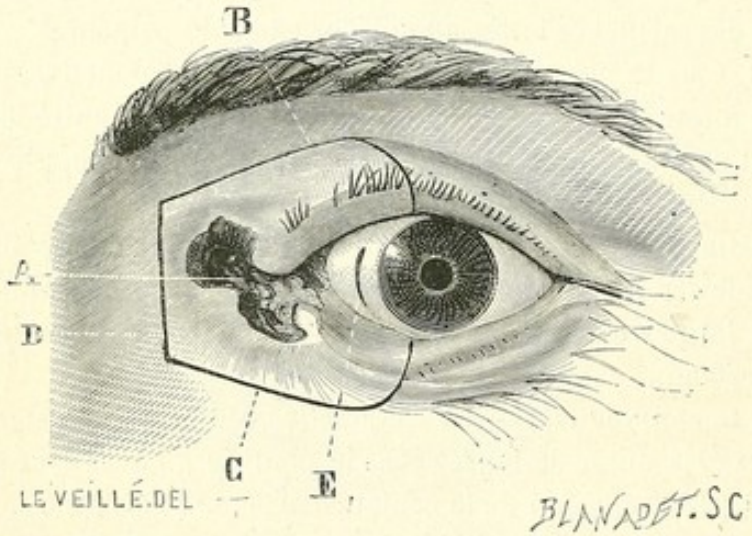

Fig. 313. — Cancroïde de la caroncule (*).

un malade que j'ai opéré à l'Hôtel-Dieu en juillet 1867. Pour pratiquer l'extirpation d'une manière complète, je découvris par une première incision A l'apophyse montante du maxillaire supérieur, puis je divisai en B la conjonctive à l'aide de ciseaux, en la décollant du globe de l'œil. L'opération fut terminée par deux incisions, C, D, qui séparèrent la partie interne du cartilage tarse inférieur atteint d'ectropion. J'arrivai ainsi profondément dans l'orbite, et je pus enlever tout le mal. Le malade guérit, et il me paraît à l'abri des récidives, etc.

ARTICLE II. — SCLÉROTIQUE.

La sclérotique occupe les quatre cinquièmes environ de la surface du globe oculaire; elle est de forme sphérique, mais tronquée en avant. En dehors, elle

(*) A, ulcère cancroïdal; B, incision divisant la paupière supérieure; C, incision séparant la partie inférieure du mal; D, incision découvrant l'apophyse montante; E, incision de la conjonctive.

correspond aux muscles de l'œil, au nerf optique, à la conjonctive, à la capsule de Thénon, etc.; en dedans, elle est en contact avec la choroïde, dont elle est cependant séparée par des vaisseaux et des nerfs.

En arrière, *au côté interne de son axe*, on rencontre un trou pour le passage du nerf optique. Dans ce point la continuation de l'enveloppe fibreuse du nerf sur la membrane est incontestable; c'est de là qu'est venue l'opinion émise par quelques anatomistes que la sclérotique était une expansion de la dure-mère.

La sclérotique est percée de petits trous qui donnent passage aux nerfs et vaisseaux ciliaires.

La membrane dont nous venons de donner les principaux caractères physiques est formée d'un tissu de fibres conjonctives extrêmement dense; sa solidité la rend très-propre à servir de soutien et d'enveloppe au globe de l'œil. Elle est inextensible; aussi produit-elle un étranglement énorme toutes les fois que les milieux de l'œil viennent à se tuméfier. Dans quelques circonstances, on la voit s'user et se laisser distendre de manière à former des *staphylômes*.

ARTICLE III. — CORNÉE.

§ I. — Limites, forme.

Cornée transparente. — La *cornée transparente* est une membrane située en avant de la sclérotique, enchâssée dans l'ouverture que lui offre cette dernière, et formant, par sa convexité, un segment de sphère adapté à une sphère plus volumineuse, le globe de l'œil.

L'épaisseur de la cornée est variable; chez l'adulte et chez le vieillard, elle est plus considérable à la périphérie qu'au centre de la membrane; chez le fœtus, au contraire, c'est le centre qui offre le plus d'épaisseur.

La *face antérieure* de la cornée est convexe et présente deux diamètres : l'un, vertical qui a environ 11 millimètres; l'autre, transversal, qui en présente 12.

M. Sappey s'est attaché à déterminer avec exactitude le rayon de courbure de la face antérieure de la cornée; ce rayon a 7 millimètres d'étendue.

La *face postérieure* de la cornée est concave et forme la paroi antérieure de la chambre antérieure de l'œil.

A sa *circonférence*, la cornée semble s'adapter à l'ouverture de la sclérotique; mais les fibres de cette dernière membrane se continuent sans aucune interruption avec celles de la cornée, et le microscope (fig. 314) a démontré qu'il n'existe pas une très-grande différence dans la structure intime de l'une et de l'autre, malgré la différence d'aspect.

Chez le vieillard, la cornée perd sa transparence à la périphérie; une couleur bleuâtre se montre au niveau de son point de réunion avec la sclérotique (*cercle sénile*).

Après la mort, la cornée perd assez rapidement sa transparence; le liquide qu'elle contenait dans l'épaisseur de ses mailles s'étant évaporé.

§ II. — Structure.

Malgré la transparence de la cornée, il est possible de distinguer dans son tissu cinq couches superposées. En allant d'avant en arrière, la première de ces couches est un vernis épithélial analogue à l'épithélium de la conjonctive.

Derrière la première couche, ou *couche épithéliale antérieure*, se trouve une *lame élastique antérieure*; puis vient la *couche cornéale* proprement dite, la *lame élastique postérieure*, et enfin une *couche épithéliale postérieure*, qui est directement en contact avec l'humeur aqueuse.

La membrane épithéliale antérieure n'est autre chose que la continuation de l'épithélium pavimenteux de la conjonctive sclérotical; mais les cellules diminuent graduellement à mesure qu'on s'approche du centre de la cornée, de sorte qu'au centre de cette membrane on ne trouve plus qu'une seule couche, dont l'épithélium change de forme, s'aplatit et s'allonge en forme de paillettes.

La *lame élastique antérieure*, de même que la *lame élastique postérieure*, est formée d'une couche homogène, élastique et transparente.

Il résulte de recherches entreprises par M. Warlomont que la lame élastique antérieure est la continuation du derme conjonctival, et que l'absence de vaisseaux est la seule différence que l'on puisse observer entre la lame élastique et le derme de la conjonctive.

D'après Bowman, la lame élastique antérieure de la cornée est unie aux lames antérieures du tissu propre de cette membrane par une multitude de filaments également de nature élastique.

Le *tissu propre de la cornée* (fig. 314) est formé par des fibres de tissu cellu-

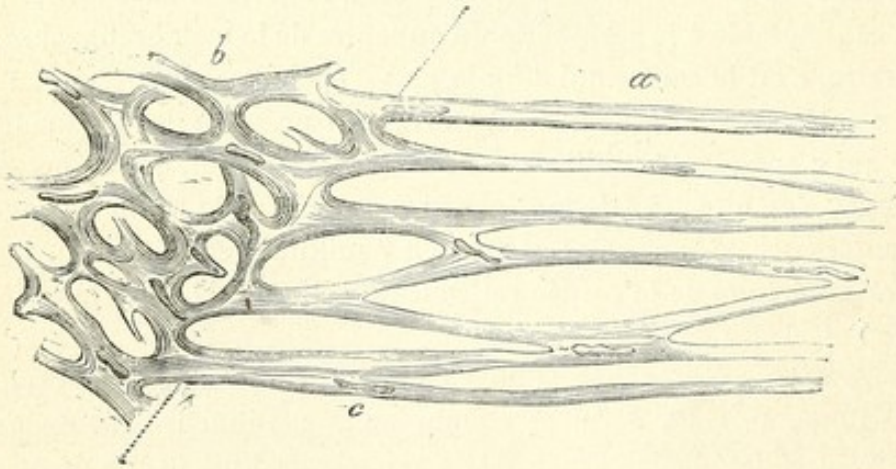

FIG. 314. — Section verticale de la sclérotique et de la cornée, montrant la continuité de leur tissu (*).

laire identiques à celles de la sclérotique. D'après M. Sappey, les fibres lamineuses offrent différentes dimensions, et un grand nombre d'entre elles suivent une direction parallèle à la cornée, ce qui fait qu'elles se croisent sous les angles les plus divers. Les fibres du tissu propre sont unies par une matière amorphe

(*) *a*, cornée: les espaces entre les faisceaux sont allongés, parallèles à ses surfaces; *b*, sclérotique: les aréoles sont irrégulières; *c*, noyaux embryoplastiques allongés, dispersés çà et là dans les faisceaux des fibres lamineuses.

et parfaitement transparente. La connexion des fibres de la cornée avec celles de la sclérotique est tellement intime, qu'on n'a pu arriver à les désunir, ni par la dissection, ni par la macération, etc.

Le tissu propre de la cornée paraît formé de couches stratifiées.

D'après Virchow (1), il ne serait pas composé de lamelles disposées parallèlement les unes aux autres, comme on le pense généralement, mais de couches fortement adhérentes les unes aux autres. C'est, d'après cet anatomiste, une masse compacte interrompue en divers sens par des éléments cellulaires. Une coupe verticale (fig. 315) fait voir des éléments fusiformes s'anastomosant entre eux et ayant en même temps des prolongements latéraux. C'est par leur disposition régulière dans la substance fondamentale que se produit l'aspect lamelleux.

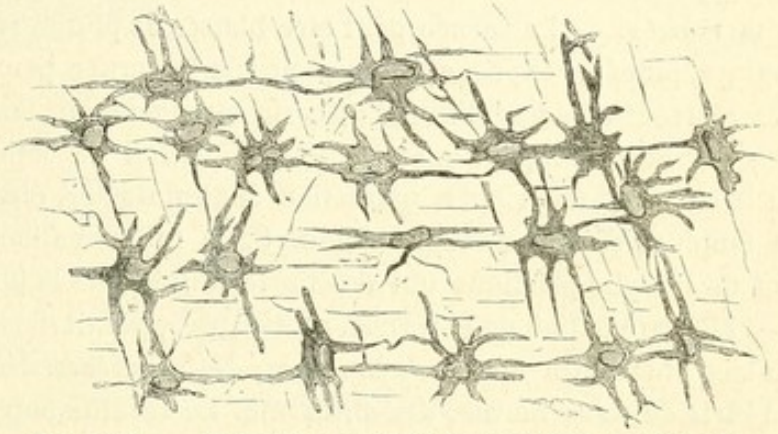

Fig. 315. — Coupe de la cornée parallèle à la surface (*).

Il y a une certaine analogie de forme entre les cellules étoilées et à plusieurs prolongements de la cornée et les corpuscules osseux.

La *lame élastique postérieure*, dénommée par M. Rouget du nom de membrane *anhiste*, est une couche très-mince qui se déchire facilement. Située entre la cornée en avant et la membrane de Demours en arrière, elle adhère très-peu au tissu cornéen et ne lui envoie pas, d'après Bowman, de prolongements, comme le fait la lame élastique antérieure.

La *membrane de Descemet* ou *de Demours* n'est autre chose qu'une couche d'épithélium pavimenteux à cellules hexagonales, placées les unes sur les autres et adhérant à la face profonde de la lame élastique postérieure, avec laquelle elles vont se perdre insensiblement sur la face antérieure de l'iris.

L'existence de vaisseaux dans la cornée, admise autrefois par quelques anatomistes, rejetée par les autres, est un sujet d'un grand intérêt en pathologie, si l'on tient à se rendre compte des altérations nombreuses qui peuvent intéresser cette membrane. Cette question a reçu enfin une solution définitive, et tous les anatomistes de nos jours s'entendent parfaitement sur ce point que la cornée ne renferme ni artères, ni veines, ni vaisseaux lymphatiques.

(1) Virchow, *Pathologie cellulaire*. Paris, 1866, p. 254.

(*) Corpuscules étoilés aplatis avec leurs prolongements anastomotiques. (His, *Wurzburger Verhandl.*, IV, tab. 4, fig. 2.)

§ III. — Développement.

La cornée se développe de très-bonne heure. Pendant les six premiers mois de la vie intra-utérine, la lame élastique forme à la cornée une véritable conjonctive, dans laquelle on rencontre des vaisseaux qui ne sont que le prolongement de ceux de la conjonctive sclérotical.

A partir de cette époque, les vaisseaux vont en s'atrophiant, et à la naissance ils ont complétement disparu. On ne trouve plus alors que les anses des vaisseaux de la conjonctive, qui viennent empiéter sur la circonférence de la cornée dans une étendue qui ne dépasse jamais 2 ou 3 millimètres.

§ IV. — Maladies chirurgicales.

Plaies de la cornée. — La cornée peut être blessée de plusieurs façons ; elle peut être contuse, piquée, coupée, etc. Les plaies de la cornée peuvent être déchirées ; elles peuvent être compliquées de corps étrangers, etc. Souvent le chirurgien, dans un but thérapeutique, pratique l'incision de cette membrane (ponction de la chambre antérieure, extraction des cataractes, etc.).

Elles sont toujours suivies d'inflammation. Cette inflammation produit un épanchement de lymphe plastique qui amène la réunion de la plaie.

Kératite. — L'inflammation de la cornée, ou *kératite*, produit souvent des ulcérations de la face antérieure (*ulcères de la cornée*), des *gangrènes*, des *perforations* permettant à l'iris de faire hernie, des abcès, etc. La kératite entraîne souvent la production de vaisseaux dans la cornée (*kératite vasculaire*).

La vascularisation de la cornée est rarement générale ; elle occupe presque toujours une portion circonscrite de cette membrane. Elle est formée par des vaisseaux extrêmement déliés qui renferment du sang artériel, et dont il est facile de suivre la continuité avec le plan artériel de la conjonctive sclérotical qui en est la source. Ces vaisseaux franchissent la circonférence de la cornée, au centre de laquelle ils vont se terminer par un bout libre, après avoir rampé au-dessous de la couche épithéliale.

M. le professeur Broca, dans un mémoire remarquable, nie complétement l'inflammation de la cornée. Les raisons qu'il donne à l'appui de son opinion sont les suivantes :

La cornée, le corps vitré, la capsule du cristallin, les cartilages articulaires, les ongles, les poils, les dents, ne contiennent pas de vaisseaux dans leur propre substance ; ce sont des tissus parasites vivant aux dépens des sucs nutritifs que les autres tissus vasculaires environnants leur fournissent. Lorsque les tissus sont atteints d'inflammation, leur nutrition éprouve des atteintes très-profondes dont les tissus parasites subissent le contre-coup, parce que leurs éléments de nutrition proviennent d'une source altérée.

Nous ne saurions admettre l'opinion de M. Broca, pour les raisons que nous avons déjà développées en parlant de l'inflammation du cartilage, ou chondrite (1).

(1) Voyez TISSU CARTILAGINEUX.

M. Virchow (1) a étudié avec soin et au microscope les lésions de la kératite. La figure 316 représente une kératite dont était affecté un malade de M. de

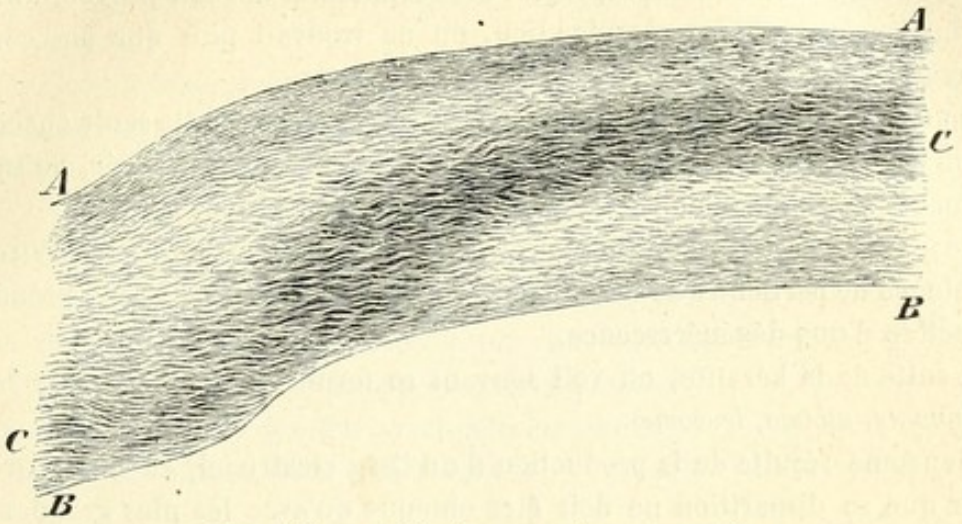

FIG. 316. — Kératite parenchymateuse (*).

Graefe, et chez lequel, après une inflammation phlegmoneuse, la cornée subit une opacité inflammatoire dont la marche fut très-rapide. Quand on remit la cornée au célèbre professeur d'anatomie pathologique, elle lui sembla opaque et tuméfiée dans toute son épaisseur. Les vaisseaux périphériques étaient gonflés et dilatés par le sang.

La lésion, examinée à un fort grossissement (fig. 317), permit de constater que



FIG. 317. — Kératite parenchymateuse (**).

(1) Virchow, *loc. cit.*

(*) *A*, *A*, côté antérieur (extérieur); *B*, *B*, côte postérieur (intérieur) de la cornée; *C*, *C*, zone trouble avec les corpuscules de la cornée augmentés de volume. — Grossissement : 18 diamètres. (Virchow.)

(**) *A*, corpuscules de la cornée à l'état à peu près normal; *B*, les mêmes, augmentés de volume; *C*, les mêmes, avec une augmentation de volume et une altération de leur contenu. — Grossissement : 350 diamètres. (Virchow.)

l'altération portait spécialement sur les cellules ou corpuscules de la cornée. A mesure que l'on se rapprochait du point opaque, en allant de dedans en dehors ou de dehors en dedans, on voyait ces corpuscules devenir plus volumineux et moins transparents; en dernier lieu, on ne trouvait plus que des cordons épais ressemblant à des canaux.

Le contenu des cellules était devenu opaque, et c'était à cette seule opacité du contenu que l'on devait l'aspect blanchâtre de la cornée enflammée, puisque la substance fondamentale était entièrement exempte de lésion.

Cette altération du contenu des corpuscules est due en partie, d'après Virchow, à l'existence de particules de nature graisseuse; de sorte que la lésion prend déjà le caractère d'une dégénérescence.

A la suite de la kératite, on voit souvent se former sur l'œil des taches ou taies (*nuages*, *albugo*, *leucome*).

Le leucome résulte de la production d'un tissu cicatriciel, ce qui permet de prévoir que sa disparition ne doit être obtenue qu'avec les plus grandes difficultés.

Quelquefois la cornée prend une forme conique (*cornée conique*, *staphylôme pellucide*). Cette maladie tient à ce que cette membrane est affaiblie dans son tissu et se laisse repousser par la pression des liquides intra-oculaires.

Les *staphylômes opaques* sont beaucoup plus communs; ils consistent en une procidence antérieure de la cornée transformée, opacifiée, souvent vasculaire et toujours très-affaiblie. La sclérotique prend toujours part à la formation des gros staphylômes. Ce sont des tumeurs qui constituent une difformité, qui entraînent des névralgies, des inflammations, etc. Le chirurgien doit souvent en pratiquer l'ablation en ménageant avec soin le reste du globe, pour rendre possible l'application d'un œil artificiel, etc.

ARTICLE IV. — IRIS.

§ I. — Limites, formes extérieures.

L'iris est une sorte de diaphragme, verticalement placé et perforé à son centre. On peut regarder l'iris comme la continuation de la choroïde, qui présente dans plusieurs parties à peu près les mêmes propriétés et la même structure.

L'ouverture que l'iris présente à son centre ou pupille est circulaire chez l'homme.

L'iris, enchâssé, par sa grande circonférence, entre le cercle ciliaire et les procès ciliaires, est tellement en contact avec la lame élastique postérieure de la cornée, au voisinage de son insertion à la sclérotique, que l'on dirait que la circonférence de l'iris n'est que la continuation de cette lame élastique.

Cette lame élastique envoie, du reste, de tous les points de sa circonférence, des fibres qui vont se fixer autour de la grande circonférence de l'iris, en s'implantant à la surface qui regarde la chambre antérieure.

Derrière ces prolongements, on trouve un tissu mal déterminé qui unit l'iris à la sclérotique.

La face postérieure de l'iris est tapissée par une couche de pigment. Cette face est directement en contact avec la face antérieure du cristallin, en sorte que l'espace auquel des anatomistes avaient donné le nom de chambre postérieure n'existe pas.

La face antérieure de l'iris est légèrement convexe en avant et présente des lignes radiées se dirigeant toutes vers la pupille.

La couleur de l'iris détermine la couleur des yeux, qui sont ordinairement noirs ou bleus; mais ces teintes ne sont pas toujours tranchées, et il y a entre elles une foule de nuances.

Il arrive quelquefois que l'on rencontre l'iris parfaitement rose; cette singulière disposition s'unit d'ordinaire à une vue faible. Chez ces sujets, les cheveux sont d'une blancheur éclatante : ce sont les *albinos*.

Nous avons déjà dit que, par sa grande circonférence, l'iris prend une insertion assez forte un peu en arrière de l'union de la cornée et de la sclérotique.

§ II. — Superposition des plans.

L'iris est formé de trois couches qui sont, d'avant en arrière : 1° une couche séreuse; 2° une couche musculaire; 3° une couche épithéliale.

Couche séreuse. — La couche séreuse est une dépendance de la membrane de l'humeur aqueuse; elle est composée d'une couche d'épithélium pavimenteux.

Couche musculaire. — Les fibres musculaires de la couche moyenne de l'iris appartiennent aux fibres lisses. Ces fibres-cellules sont mélangées de tissu lamineux; elles sont réunies en faisceaux lamelleux dont le plus grand nombre rayonnent de la grande à la petite circonférence de l'organe. Une autre portion des fibres iriennes est disposée circulairement en forme de cercle concentrique, au bord de la pupille. Ces fibres forment là un véritable sphincter destiné à rétrécir l'orifice pupillaire par ses contractions. M. Ch. Robin fait observer que cependant les pupilles artificielles qu'on établit au bord de l'iris sont également susceptibles de contraction et d'expansion.

Couche épithéliale. — Elle est formée de cellules pigmentaires.

§ III. — Vaisseaux et nerfs.

Artères iriennes. — Les artères de l'iris (fig. 318) viennent :

1° Des artères ciliaires longues postérieures;

2° Des ciliaires antérieures, branches des musculaires.

Les *ciliaires postérieures longues* sont au nombre de deux; elles sont situées de chaque côté de l'œil; correspondant ainsi aux deux extrémités du diamètre transverse, à 1 centimètre environ de la cornée; elles pénètrent dans la sclérotique, décrivent un court trajet entre la sclérotique et la choroïde, puis atteignent la grande circonférence de l'iris, où elles se terminent en s'anastomosant avec les branches des ciliaires antérieures.

Les *ciliaires antérieures* traversent la sclérotique au niveau du tendon d'insertion des muscles droits, puis vont s'anastomoser avec les branches des *ciliaires*

postérieures longues, également aussi avec les *ciliaires postérieures courtes*, pour former le *grand cercle artériel de l'iris*.

Du grand cercle artériel de l'iris partent les artérioles radiées, qui vont jusqu'au bord pupillaire.

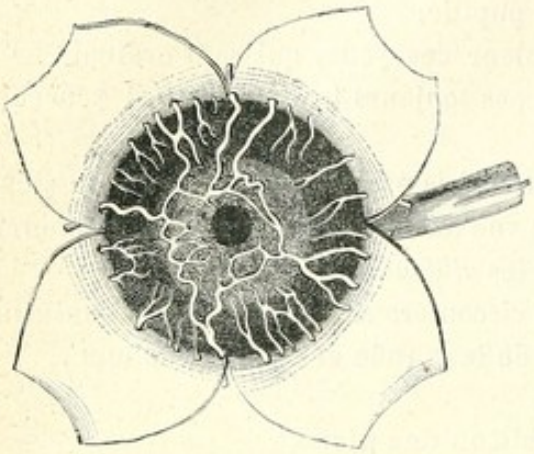

Fig. 318. — Artères iriennes.

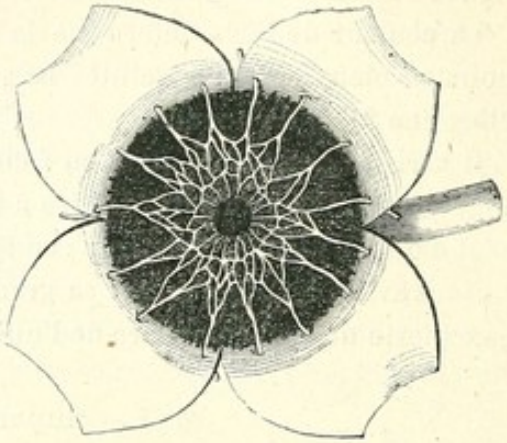

Fig. 319. — Veines iriennes.

Veines iriennes. — Les veines de l'iris (fig. 319) se jettent les unes dans les *veines choroïdiennes*, et les autres dans le *cercle veineux de l'iris*, sorte de sinus circulaire creusé à l'union de la sclérotique avec la cornée. Quelques-unes s'en vont dans les veines musculaires, suivant ainsi le trajet des artères ciliaires antérieures.

Nerfs de l'iris. — Les nerfs de l'iris (fig. 320) viennent des nerfs ciliaires, qui,

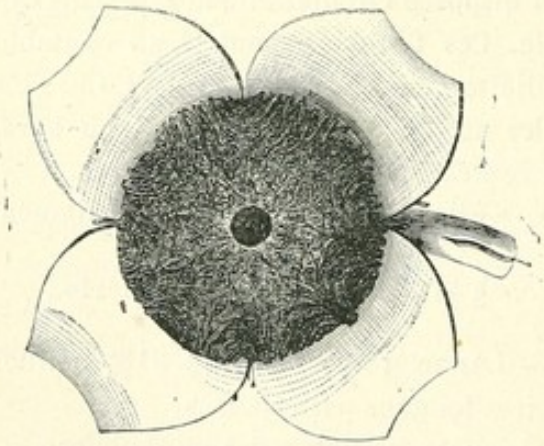

Fig. 320. — Nerfs iriens.

sortis du ganglion ophthalmique, pénètrent la sclérotique à 2 millimètres du nerf optique, décrivent un long trajet, tous parallèles les uns aux autres, entre la sclérotique et la choroïde, puis s'anastomosent largement entre eux.

De ce cercle nerveux anastomotique, situé en arrière de la grande circonférence de l'iris, partent un grand nombre de branches radiées qui vont se rendre aux fibres musculaires de l'organe.

Les nerfs iriens venant du ganglion ophthalmique sont un mélange de tubes nerveux du grand sympathique, du nerf moteur oculaire commun et de l'ophthalmique.

§ IV. — Développement.

L'iris présente dans le fœtus, et jusqu'au septième mois environ, une membrane qui ferme l'ouverture de la pupille (*membrane pupillaire*, fig. 321); cette

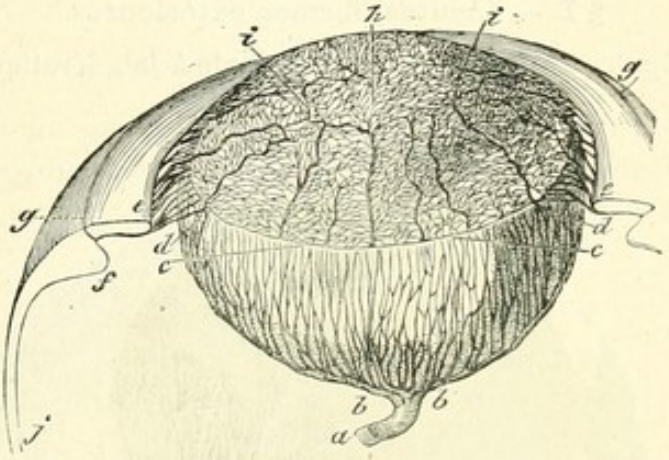

Fig. 321. — Membrane pupillaire (*).

membrane est extrêmement vasculaire; elle disparaît d'ordinaire vers le septième mois. A cette époque s'atrophie l'artère *hyaloïdienne* (fig. 321, *d*), qui lui fournit ses principaux rameaux artériels.

Quelquefois cette membrane s'est conservée intacte jusqu'au moment de la naissance.

§ V. — Maladies et opérations chirurgicales.

Iritis. — La plus importante des maladies chirurgicales de l'iris est l'inflammation. Cette maladie se caractérise par la déformation de la pupille, le changement de couleur de l'iris et la production d'exsudats.

L'iritis est de nature scrofuleuse, rhumatismale ou syphilitique. L'iritis rhumatismale s'accompagne toujours de symptômes très-aigus; l'iritis syphilitique se présente avec un cortége de symptômes inflammatoires très-peu prononcés; l'iritis scrofuleuse s'accompagne toujours de manifestations diathésiques qui ne permettent pas de conserver de doute sur la nature du vice constitutionnel.

Les suites de l'iritis amènent souvent des adhérences ou *synéchies*.

Iridectomie. — On donne le nom d'iridectomie à une opération qui consiste à exciser une partie de l'iris. Cette excision de l'iris peut servir à permettre aux rayons lumineux d'arriver à la rétine quand l'orifice pupillaire est obstrué; elle

(*) *a*, *b*, artère hyaloïde s'épanouissant sur la cristalloïde postérieure; *c*, *d*, *e*, *i*, membrane pupillaire et ses vaisseaux; *h*, centre de la membrane; *f*, *g*, *j*, sclérotique.

est souvent employée maintenant pour remédier au glaucome sans que ses effets souvent heureux soient encore suffisamment expliqués.

L'iridectomie, employée en Allemagne sur une très-large échelle, expérimentée en France avec des alternatives de succès et de revers, a fait l'objet d'une thèse de concours fort remarquable, soutenue par M. Dubrueil (1).

ARTICLE V. — CHOROÏDE.

§ I. — Limites, formes extérieures.

La choroïde (fig. 322) est intimement adhérente à la sclérotique, au pourtour

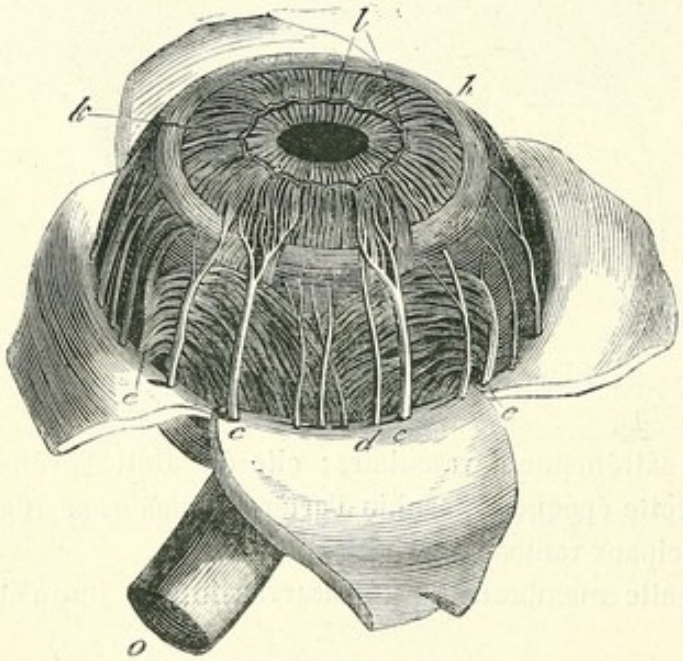

FIG. 322. — Choroïde, l'iris et son attache mis à nu par renversement de la sclérotique (*).

du nerf optique. Dans tout le reste de son étendue, elle en est séparée par un tissu cellulaire très-lâche.

C'est une membrane vasculaire et pigmentaire qui représente, en dedans de la sclérotique, une sphère parallèle à la membrane scléroticale, en dedans de laquelle elle est située, moulée par sa face concave ou interne sur le corps vitré, dont la rétine seule la sépare.

Entre la sclérotique et la choroïde, on décrit d'ordinaire une couche celluleuse très-mince, susceptible de s'infiltrer de sérosité (hydropisie sous-sclérotical).

La choroïde s'arrête en arrière au pourtour du nerf optique ; en avant, elle

(1) Dubrueil, *De l'iridectomie*, thèse d'agrégation. Paris, 1866.

(*) *c*, *c*, *d*, nerfs ciliaires se ramifiant dans l'iris ; *e*, *e*, *vasa vorticosa* sur la face postérieure de la choroïde ; *h*, muscle tenseur ou suspenseur de la choroïde (ligament, cercle, plexus, ganglion ciliaire ; *annulus seu orbiculus ciliaris*, commissure ou anneau de la choroïde) ; *k*, fibres convergentes du grand cercle ou cercle externe de l'iris ; *f*, forme plexueuse de celles qui sont près de la pupille et fibres convergentes du petit cercle de l'iris ; *o*, nerf optique.

donne naissance par sa face interne à un cercle noir formé d'éléments saillants, parallèles, séparés par de petits interstices déprimés : c'est le *corps ciliaire*, formé des *procès ciliaires*.

Procès ciliaires. — Le nombre des procès ciliaires est variable ; il y en a généralement soixante à soixante et dix. Ils forment une zone conique dont la circonférence postérieure est beaucoup plus large que la circonférence antérieure.

Les procès ciliaires sont des enlacements de vaisseaux mélangés avec un peu de tissu cellulaire et beaucoup de cellules pigmentaires.

§ II. — Vaisseaux et nerfs.

La choroïde est une membrane essentiellement vasculaire.

Les *artères choroïdiennes* (fig. 323), branches des *ciliaires courtes postérieures*,

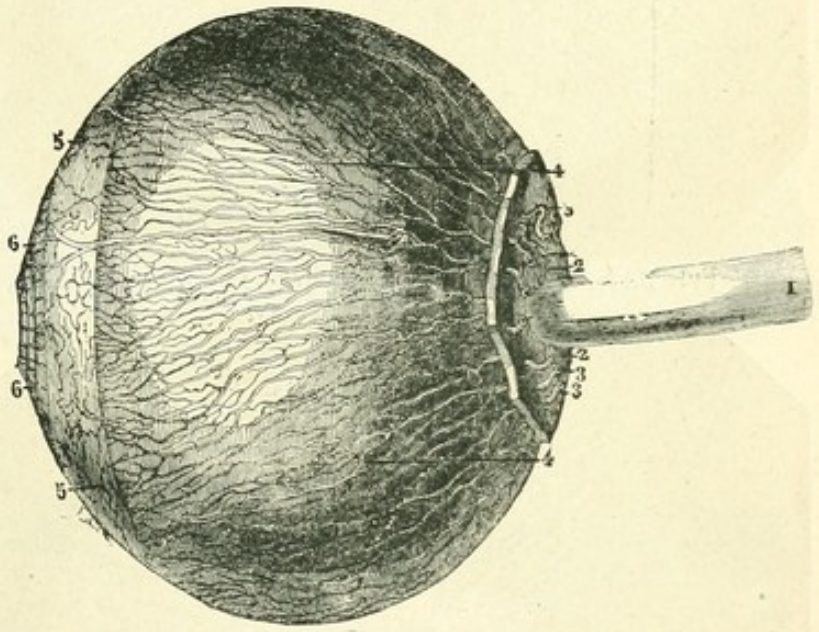

Fig. 323. — Vaisseaux de la choroïde et de l'iris (*).

sont nombreuses, mais elles sont bien moins importantes cependant, par leur nombre et leur volume, que les *veines* qui affectent là une disposition particulière. Ces veines ou *vasa vorticosa* vont en tourbillonnant se rendre à quatre veines principales qui sortent vers le milieu de la sclérotique pour se rendre dans l'ophthalmique.

Les *nerfs* de la choroïde (fig. 322) viennent des nerfs ciliaires.

§ III. — Maladies chirurgicales.

Choroïdite. — Dans la choroïdite congestive (fig. 324, 325 et 326), le fond de l'œil présente un rouge brun uniforme ; les vaisseaux sont tortueux, dilatés, puis des épanchements plastiques se produisent. Le pigment choroïdien disparaît par places ; dans d'autres endroits, il s'accumule et forme des taches noires.

(*) **1**, nerf optique ; **2**, sclérotique ; **3**, artères ciliaires courtes postérieures ; **4**, les mêmes artères dans la choroïde ; **5, 5**, iris ; **6, 6**, pupille ; **7**, veines choroïdiennes.

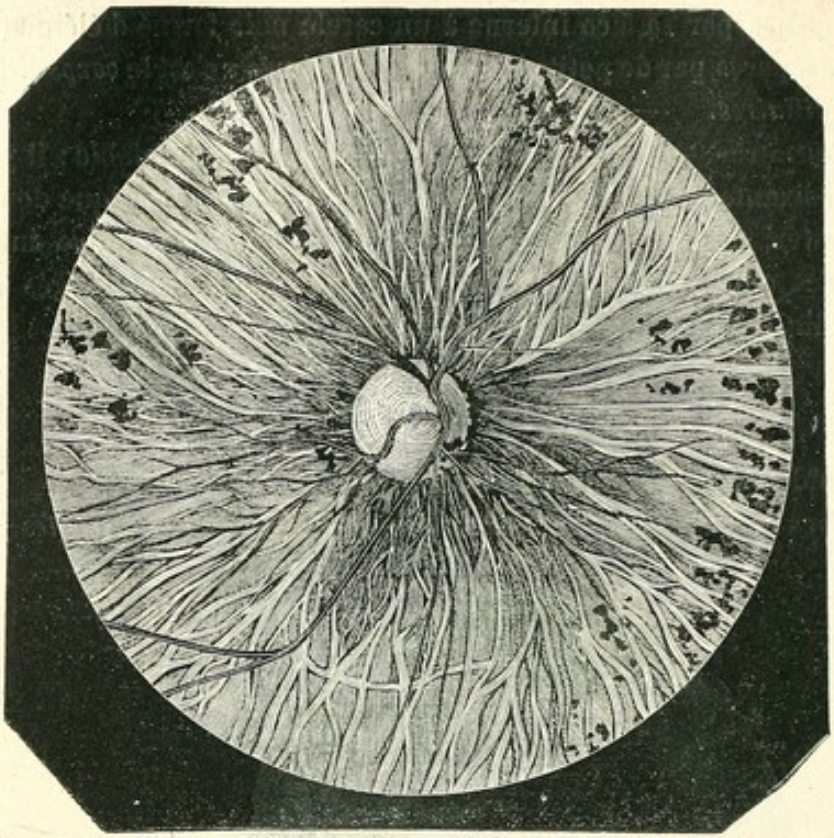

FIG. 324. — Choroïdite postérieure de l'œil droit (*).

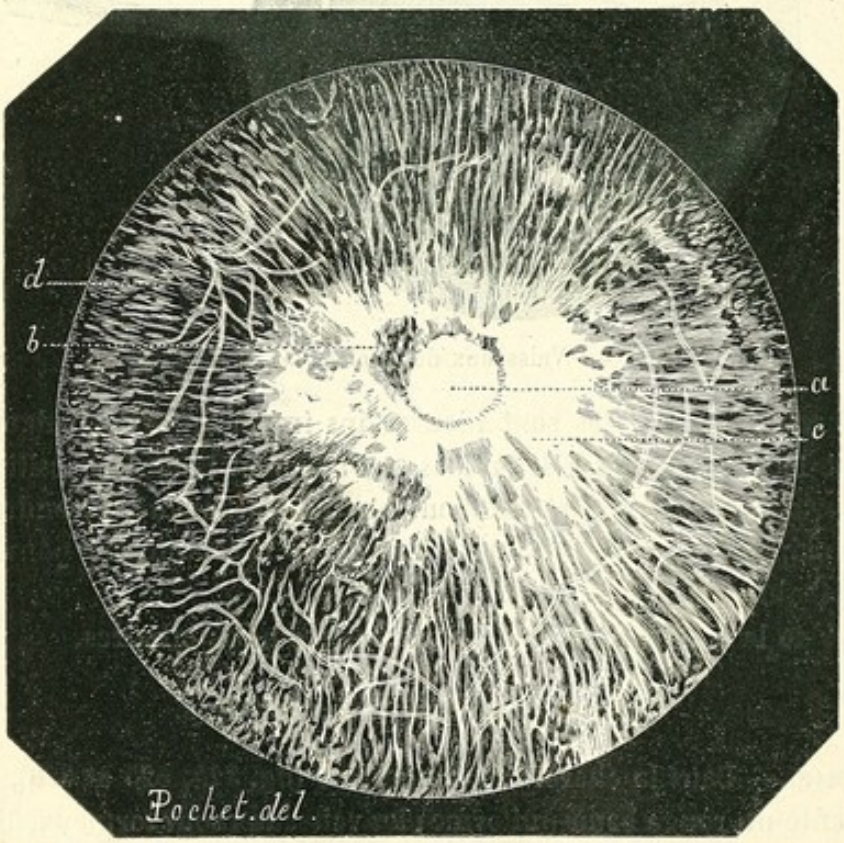

FIG. 325. — Atrophie du segment postérieur de la choroïde (d'après une photographie) (**).

(*) Le fond de l'œil est parcouru par les vaisseaux sanguins de la choroïde, fort nombreux, presque tous d'un volume notable, se bifurquant sous des angles très-aigus, à l'exception d'un seul, placé à la partie supérieure, qui se bifurque sous un angle très-ouvert. Entre les vaisseaux choroïdiens, le fond de l'œil a une teinte ardoisée noirâtre, plus foncée tout autour de la papille optique. A la circonférence, dans les interstices des vaisseaux choroïdiens, et quelquefois sur leur trajet, se trouvent des plaques noirâtres de pigment. Une série de plaques semblables, plus petites, bordent le tiers interne de la papille. (Sichel, *Iconographie ophthalmol.*, pl. LXXIX.)

(**) *a*, papille; *b*, îlot de pigment circonscrivant la papille à sa partie interne; *c*, zone d'atrophie choroïdienne complète; *d*, zone d'atrophie incomplète. (Cusco, *Nouv. Dict. de méd. et de chirurg. prat.*, t. VII.)

Le pigment peut disparaître entièrement, et l'on aperçoit alors, à la place qu'il occupait, des taches blanches formées par la choroïde atrophiée et la surface subjacente de la sclérotique.

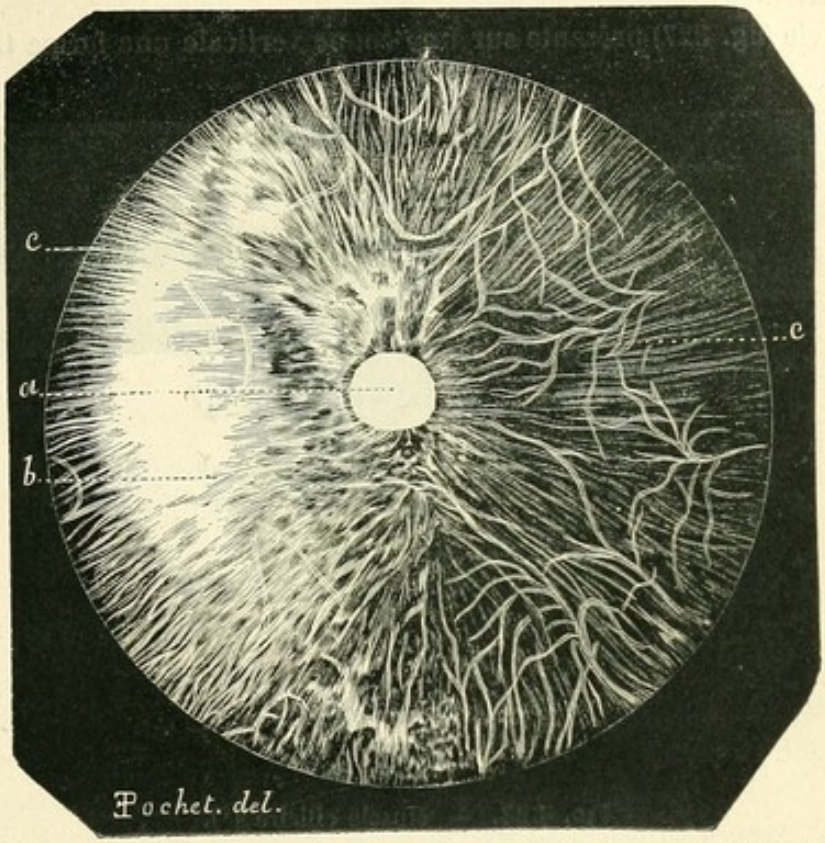

FIG. 326. — Atrophie circonscrite de la choroïde (d'après une photographie) (*).

ARTICLE VI. — MUSCLE CILIAIRE.

Le muscle ciliaire (fig 327) présente l'aspect d'une couche grise et demi-trans-

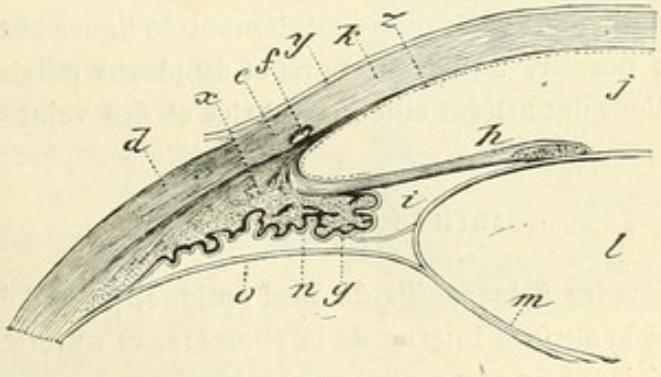

FIG. 327. — Muscle ciliaire (**).

(*) *a*, papille ; *b*, portion de la choroïde où manquent à la fois les vaisseaux et le pigment, et où l'on aperçoit la sclérotique par transparence ; *c*, *c*, partie équatoriale de la choroïde à peu près normale. L'altération n'a pas commencé (comme il arrive fréquemment) par le pourtour de la papille. (Cusco, *Nouv. Dict. de méd. et de chirurg. prat.*, t. VII.)

(**) *d*, sclérotique ; *k*, cornée ; *e*, ligne d'union de la sclérotique à la cornée ; *y*, couche d'épithélium à cellules polyédriques continu avec celui de la conjonctive ; *z*, membrane de Demours ou de Descemet, homogène, hyaline, s'arrêtant au pourtour extérieur de l'iris ; *h*, iris ; *j*, chambre antérieure ; *i*, chambre postérieure, espace fictif situé derrière l'iris, entre cette membrane et la face antérieure du cristallin ; *i*, *g*, *n*, procès ciliaires ; *l*, cristallin ; *m*, capsule du cristallin ; *f*, canal veineux d'Hovius ; *x*, muscle ciliaire.

parente située au voisinage de la grande circonférence de l'iris. Cet organe a été décrit il y a longtemps déjà comme un muscle par Porterfield, qui, le premier, bien longtemps avant Helmholtz, a donné le véritable mécanisme de l'accommodation.

Ce muscle (fig. 327) présente sur une coupe verticale une forme triangulaire.

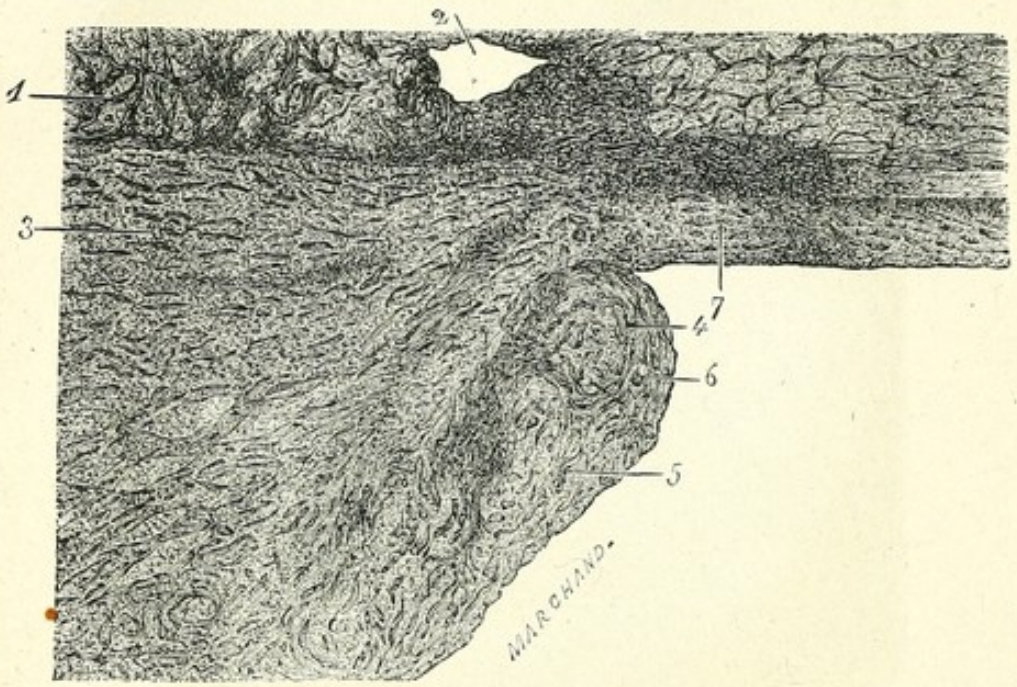

FIG. 328. — Muscle ciliaire (*).

En avant, il est inséré à la face interne de la sclérotique ; en arrière, il présente une large base par laquelle ses fibres se continuent avec la partie antérieure et externe de la choroïde, dont il est le muscle tenseur, puis un peu avec les procès ciliaires, et enfin avec l'iris.

Le muscle ciliaire, dont la structure est démontrée figure 328, reçoit un grand nombre de filets nerveux venant des nerfs et du plexus ciliaire ; il est traversé par les ramifications des artères ciliaires courtes et des veines ciliaires courtes antérieures.

ARTICLE VII. — RÉTINE.

La rétine commence à la *papille* du nerf optique, point d'émergence de ce nerf, s'épanouit à la surface interne de la choroïde, et se termine au voisinage de la partie postérieure du corps ciliaire.

Cette membrane, assez épaisse en arrière, devient très-mince en avant ; elle est d'une couleur grisâtre et parfaitement transparente. C'est grâce à sa transparence qu'il est possible de discerner à l'ophthalmoscope la forme et les principales dispositions des vaisseaux choroïdiens.

(*) 1, sclérotique ; 2, canal de Schlemm ; 3, anneau ciliaire ; 4, procès ciliaire où l'on voit des noyaux musculaires en long, 5, et en travers, 6 ; 7, grande circonférence de l'iris. Grossissement : 125 diamètres. (Morel et Villemin, *Histologie*, pl. XXIII, fig. 3.)

En dehors de la papille, dans un point qui correspond exactement à la partie postérieure de l'axe antéro-postérieur du globe de l'œil, se trouve la *tache jaune* (fig. 329), organe dont les fonctions sont absolument inconnues.

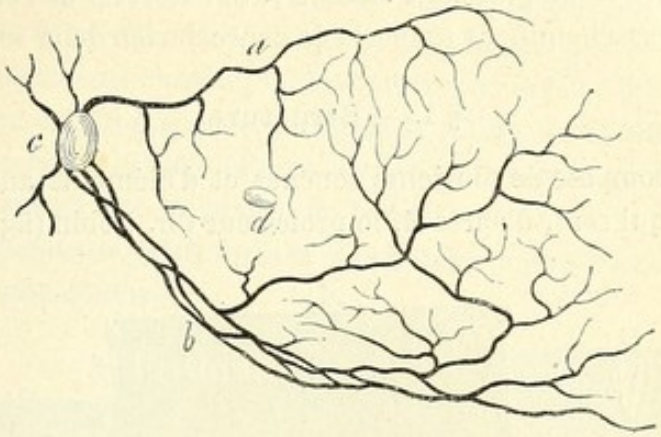

FIG. 329. — Arborisation de la rétine et distribution des vaisseaux centraux sur la surface de la rétine; figure faite d'après la rétine de l'œil droit (*).

La papille du nerf optique (fig. 330) est un disque circulaire ou légèrement ovale, à la circonférence duquel on trouve souvent un dépôt abondant de pigment choroïdien; elle est absolument plane, ne formant dans l'œil aucune saillie et ne présentant normalement aucune *excavation*. L'excavation de la papille, reconnaissable à l'ophthalmoscope, est un des principaux symptômes du glaucome. D'après Fano, le disque papillaire présente à sa périphérie un arc fin et très-clair, et en dedans de ce dernier un trait grisâtre, puis enfin une partie brillante entourant les vaisseaux sanguins à l'endroit où ils sortent de la substance nerveuse.

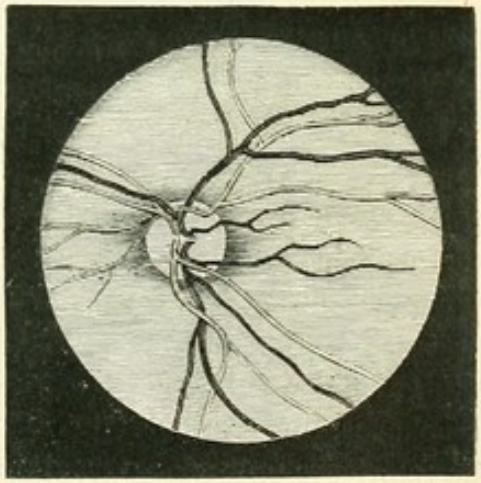

FIG. 330. — Rétine de l'œil droit normal (**).

Voici comment le même auteur décrit les vaisseaux rétiniens :

« Les vaisseaux émergent de la papille un peu en dedans du centre, et les rameaux se portent en grande partie vers le côté nasal. On voit le tronc artériel (fig. 330) arriver jusqu'à la surface du nerf optique, donner ensuite naissance à deux rameaux qui se séparent du tronc d'origine à angle droit, et se dirigent l'un en haut, l'autre en bas, en se divisant en deux branches secondaires, avant même qu'ils soient arrivés aux limites de la papille optique. Le plus souvent, on constate que les quatre rameaux artériels sont accompagnés

(*) *a*, *b*, branches ; *c*, origine de la rétine au point où le nerf optique pénètre dans la sclérotique, c'est-à-dire un peu au-dessous et en dedans de l'axe visuel *d*. (Arnold, *Tab. anat.*, fasc. 2, pl. III.)

(**) Rétine rouge très-pâle ; papille du nerf optique jaunâtre, entourée d'un étroit limbe ardoisé pâle ; ses contours nettement circonscrits ; vaisseaux centraux normaux : les veines très-faciles à distinguer des artères. (Sichel, *Iconographie ophthalmologique*, pl. LXXVIII, fig. 1.)

par quatre veines correspondantes qui se réunissent sous un angle plus aigu en un tronc commun, paraissant situé plus profondément dans la masse du nerf optique. Les artères se distinguent des veines en ce que les premières ont une couleur plus claire et un plus petit diamètre. Sur le reste de l'étendue de la rétine, deux artères cheminent toujours de concert avec deux veines (1). »

§ I. — Structure.

La rétine se compose de plusieurs couches et d'éléments anatomiques différents (fig. 331), qui sont, d'après M. le professeur Ch. Robin (fig. 332 et 333) :

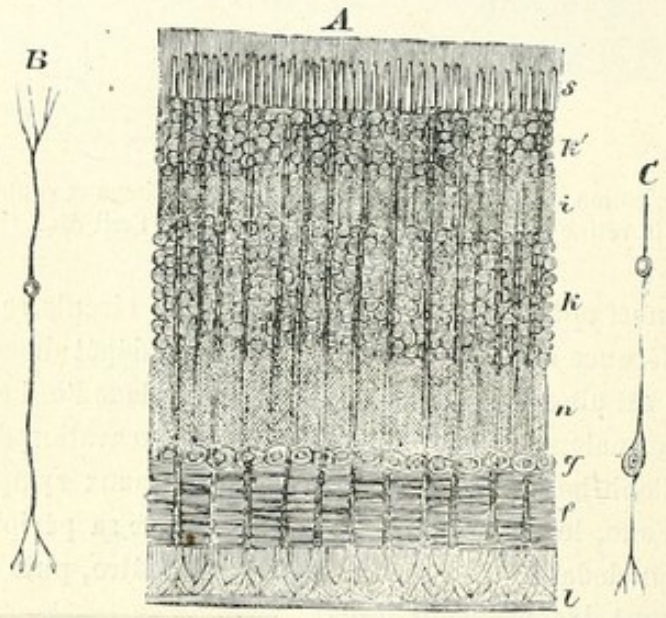

FIG. 331. — Coupe de la rétine (*).

1° La *couche des bâtonnets* ou *membrane de Jacob*, formée de petits corps cylindriques disposés verticalement les uns à côté des autres (fig. 333, A et B, 1), très-serrés, comme des pieux contigus plantés les uns à côté des autres. On distingue facilement deux espèces de ces corps : *a*, les bâtonnets proprement dits, cylindriques, flexibles, se coudant à angle droit, aigu ou obtus, etc. (fig. 332, *a*, *b*), ou en crochet (*s*), ou se renflant (*r*) à l'extrémité qui touche la choroïde ; *b*, les *cônes*, qui ont à peu près la forme et le volume de petites cellules épithéliales cylindriques, un peu renflés vers le milieu (*b*, *c*), ayant quelquefois à leur extrémité antérieure un prolongement semblable à un court bâtonnet (*a*, *a*).

2° La *couche granuleuse externe* (fig. 332, *ff*) est formée de myélocytes, tant noyaux que cellules ; elle est épaisse d'environ $0^{mm},055$ (fig. 333, A, 2) ; mais au niveau du pli et de la tache jaune elle est moitié moins épaisse (B, 2).

(1) Vidal (de Cassis), édit. Fano, t. III, p. 78.

(*) A, coupe verticale de toute l'épaisseur de la rétine, durcie par l'acide chromique ; *l*, membrane limitante avec les fibres de soutien ascendantes ; *f*, couche des fibres du nerf optique ; *g*, couche des ganglions ; *n*, couche grise finement granulée, traversée par des fibres radiaires ; K, couche granuleuse intérieure (antérieure) ; *i*, couche intergranulaire ; K', couche granulaire extérieure (postérieure) ; *s*, couche des bâtonnets et des cônes. — Grossissement : 300 diamètres. — B, C, d'après H. Müller, fibres radiaires isolées. (Virchow.)

3° La *couche intermédiaire*, mince dans la plus grande partie de la rétine, (A, 3), épaisse sur les bords du *pli central* (B, 3), presque nulle au niveau de la *fovea centralis;* elle est formée de matière amorphe finement granuleuse, traversée de nombreuses fibrilles très-minces, très-délicates, qui semblent être la continuation et les subdivisions des fibres de Müller, etc.

4° La *couche granuleuse interne*, formée encore de myélocites ou cellules nerveuses. Mince dans la plus grande partie de la rétine (A, 4), plus épaisse au niveau du pli de la rétine (B, 4), elle se confond ou à peu près avec la couche externe des myélocytes (3°), au niveau de la *fovea centralis.*

5° La *couche granuleuse grise*, formée de matière amorphe semblable à celle de la substance grise cérébrale.

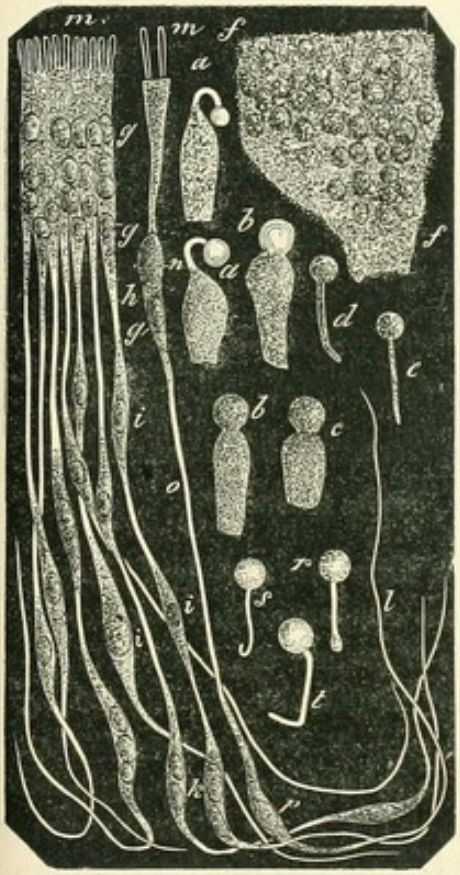

Fig. 332. —Éléments anatomiques de la rétine (*).

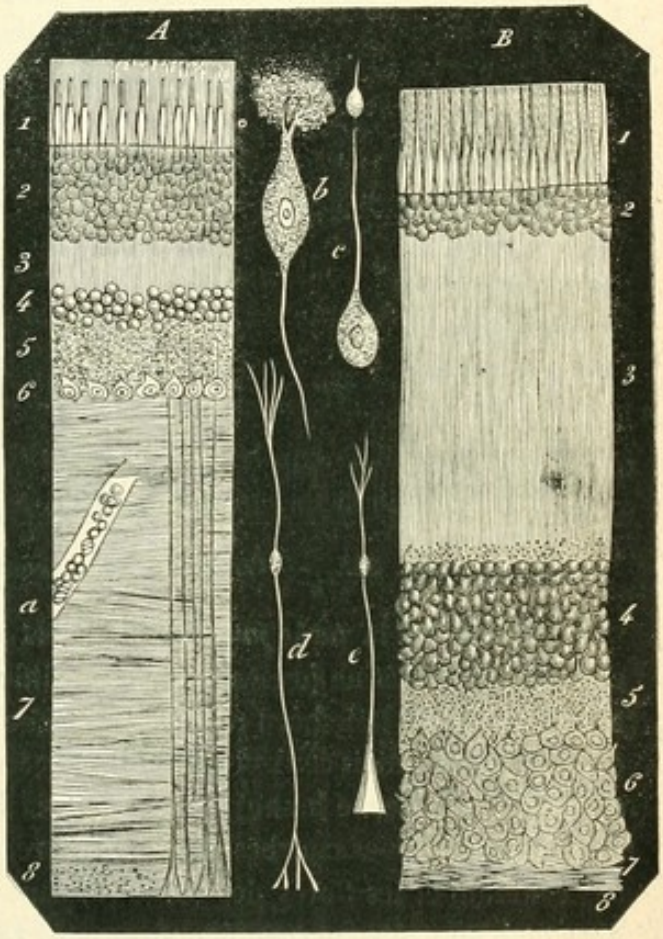

Fig. 333. — Superposition des éléments anatomiques de la rétine (**).

6° La *couche des cellules nerveuses* ou corpuscules qui envoient des prolonge-

(*) *a*, *b*, *c*, cones ; *d*, bâtonnet se coudant à angle obtus ; *f*, myélocytes ; *g*, fibres de Müller ; *i*, *j*, *k*, *n*, noyaux ovoïdes se multipliant au niveau des couches granuleuses ou devenant très-gros et pressant un nucléole ; *m*, *m*, l'extrémité externe des noyaux se renfle en massue ou carrément et correspond à plusieurs bâtonnets ; *r*, bâtonnet se renflant à l'extrémité qui touche la choroïdale ; *s*, bâtonnet en crochet. (Robin.)

(**) A. **1**, couche des bâtonnets ; **2**, couche granuleuse externe ; **3**, couche intermédiaire ; **4**, couche granuleuse interne (myélocytes) ; **5**, couche granuleuse grise, formée de matière amorphe et semblable à celle de la substance grise cérébrale ; **6**, couche des cellules nerveuses ou corpuscule ganglionnaire : elle forme une ou deux rangées seulement ; **7**, couche des fibres ou tubes nerveux, ou d'épanouissement du nerf optique. — B. **1**, couche des bâtonnets au niveau du pli central et de la tache jaune ; **2**, couche granuleuse ; **3**, couche intermédiaire ; *h*, couche granuleuse interne (myélocytes) ; **5**, couche granuleuse grise formée de matière amorphe semblable

ments aux *cylindres-axes* d'un côté jusqu'à la couche interne des noyaux, et qui d'un autre côté s'anastomosent avec les tubes du nerf optique.

7° La *couche des fibres* ou *tubes nerveux* formée par les tubes d'épanouissement du nerf optique ; elle est très-épaisse et très-vasculaire (A, *a*) dans la plus grande partie de la rétine (A, 7); elle est nulle près de la tache jaune (B, 7) et dans la *fovea centralis*.

8° La *membrane limitante*, couche de substance amorphe qui seule passe au devant du point d'épanouissement du nerf optique, et qui en avant dépasse la circonférence postérieure des procès ciliaires pour arriver jusqu'à la capsule du cristallin, où elle cesse circulairement.

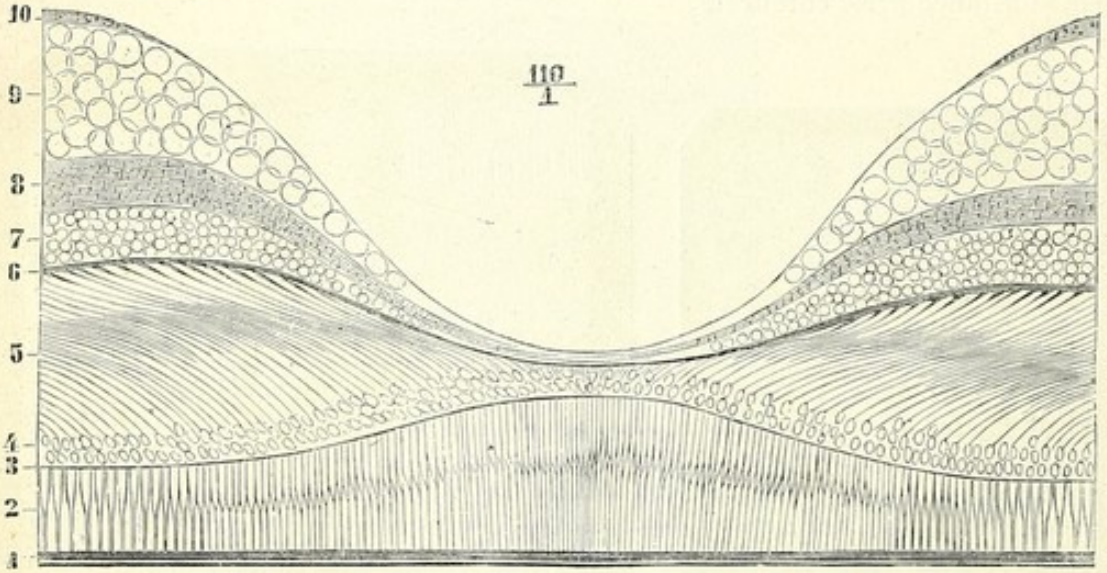

FIG. 334. — Coupe de la fosse centrale, d'après Schultze (*).

Au niveau de la *tache jaune* (fig. 334) et de la fosse centrale, les différentes couches de la rétine présentent les modifications suivantes, bien décrites par MM. Beaunis et Bouchard : Dans la couche des bâtonnets (2), il n'existe plus que des cônes ; mais ceux-ci diminuent beaucoup de diamètre. Ils ont $0^m,006$ et $0^m,007$ dans la tache jaune ; $0^m,003$ dans la fosse centrale. Ils sont disposés régulièrement en lignes courbes convergeant vers la fosse centrale. Les granulations des cônes (4) et les fibres des cônes (5) sont conservées, ces dernières avec une direction non plus perpendiculaire, mais radiée ; toutes les couches suivantes, au contraire, couches intermédiaires, granuleuse interne, moléculaire, ganglionnaire et des fibres nerveuses, disparaissent peu à peu et se fondent en une masse granuleuse commune.

à celle de la substance grise cérébrale ; 6, couche des cellules nerveuses ou corpuscules ganglionnaires : ils constituent une couche épaisse ; 7, couche des fibres ou tubes nerveux, ou d'épanouissement du nerf optique ; 8, membrane limitante ou couche de substance amorphe. — *a*, couche des fibres ou tubes nerveux, ou d'épanouissement du nerf optique ; *b*, *c*, couche des cellules nerveuses ou corpuscules ganglionnaires ; *d*, division en plusieurs branches de l'extrémité antérieure ou interne des fibres rayonnées ou fibres de Müller ; *e*, terminaison conique ou pyramidale des mêmes fibres.

(*) 1, couche de pigment ; 2, couche des cônes ; 3, membrane limitante externe ; 4, granulations des cônes ; 5, fibres des cônes ; 6, couche intermédiaire ; 7, couche granuleuse externe ; 8, couche moléculaire ; 9, couche ganglionnaire ; 10, couches des fibres nerveuses optiques. (Beaunis et Bouchard.)

§ II. — Vaisseaux.

Jusqu'à ces temps derniers, les anatomistes n'admettaient d'autres vaisseaux dans la rétine et le nerf optique que ceux qui naissent de la veine et de l'artère centrales. H. Müller, dans un cas exceptionnel, avait bien vu cependant la communication des vaisseaux rétiniens avec ceux de la sclérotique; mais l'existence de ces vaisseaux ne suffisait pas pour expliquer les fréquentes inflammations et infiltrations du nerf optique consécutives aux maladies cérébrales aiguës et chroniques. L'existence des atrophies de la papille, suivies seulement de l'atrophie complète des vaisseaux du pourtour de la papille, avec conservation des vaisseaux centraux, devait faire penser qu'il y avait des rapports intimes et constants entre le système vasculaire du cerveau et celui de la rétine.

Ces faits ont engagé M. Galezowski à commencer des recherches anatomiques que nous avons poursuivies ensemble. Nous avons pratiqué plusieurs fois des injections, d'abord sur des cadavres d'adultes, puis sur des cadavres d'enfants, et nous avons pu constater ensuite avec une loupe que le nerf optique contenait des ramuscules capillaires injectés, et que ces capillaires se distinguaient même sur la papille. Aujourd'hui, il ne peut plus rester de doute à cet égard; on peut affirmer que la papille du nerf optique contient, outre les vaisseaux centraux qui proviennent de l'artère ophthalmique, des vaisseaux capillaires qui naissent dans le cerveau : ce sont les *vaisseaux cérébraux de la papille*, comme propose de les nommer M. Galezowski.

§ III. — Fonctions et maladies chirurgicales.

Tous les points de la rétine ne présentent pas la même sensibilité : les sensations sont d'autant moins nettes qu'elles sont reçues par des éléments plus éloignés de l'insertion du nerf optique. Il est un point auquel on a attribué longtemps une insensibilité complète : c'est la *papille* (*punctum cæcum*). Mariotte a le premier signalé cette particularité; mais Brewster a reconnu depuis que, par des impressions suffisamment vives, ce point peut devenir le siége d'une perception lumineuse, un peu obtuse il est vrai.

On ne sait rien de positif sur le rôle de la tache jaune.

Les principales maladies chirurgicales de la rétine sont :

L'*hémorrhagie de la rétine* (fig. 335), qui se caractérise par des plaques rouges plus ou moins épaisses. On aperçoit quelquefois un aspect sablé analogue au piqueté de la substance cérébrale dans les congestions encéphaliques.

La *rétinite*, qui se caractérise par l'aspect troublé de la rétine, qui est obscurcie par la production de lymphe plastique. La papille est rouge; des plaques blanchâtres d'exsudation s'étendent du pourtour de la papille à la périphérie de la rétine.

L'*anémie de la rétine* (fig. 336), dans laquelle le nombre et le calibre des vaisseaux de cette membrane diminuent; quelquefois il y a absence complète de vaisseaux au pourtour de la papille.

La rétine présente souvent une dégénérescence graisseuse qui se montre à l'ophthalmoscope sous forme de plaques blanches ; elle peut être envahie par le cancer.

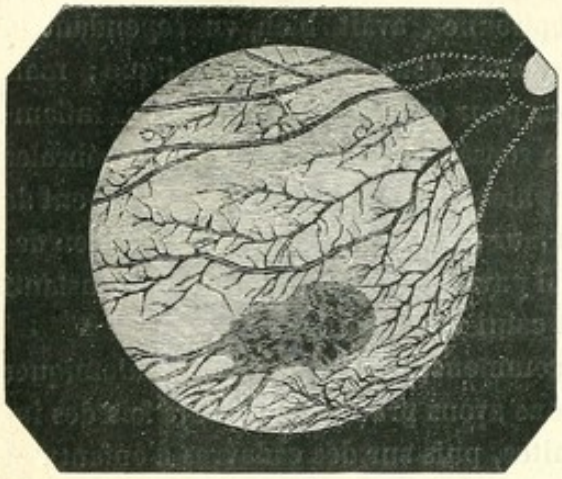

FIG. 335. — Congestion et apoplexie de la rétine gauche (*).

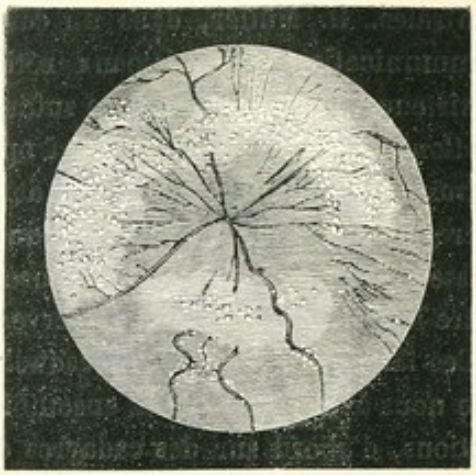

FIG. 336. — La papille optique est effacée; les vaisseaux centraux de la rétine en voie d'oblitération (**).

Mentionnons encore les *décollements* de la rétine par des épanchements situés entre cette membrane et la choroïde ; et les *dégénérescences graisseuses* de cette membrane, le plus souvent produites par l'albuminurie.

ARTICLE VIII. — MILIEUX RÉFRINGENTS DE L'OEIL.

Après l'étude des membranes vient celle des milieux réfringents renfermés dans la concavité des membranes.

Ces milieux réfringents, au nombre de trois, sont, d'avant en arrière :

1° L'humeur aqueuse ; 2° le cristallin ; 3° le corps vitré.

Chambre antérieure et humeur aqueuse. — Entre la cornée, l'iris et le cristallin, existe un espace rempli par un liquide transparent ; cet espace est la chambre antérieure ; le liquide qu'elle renferme est l'humeur aqueuse.

La chambre antérieure est tapissée par une séreuse (membrane de Descemet ou de Demours).

Quelques auteurs ont décrit, sous le nom de *chambre postérieure*, un espace situé entre le cristallin et la face postérieure de l'iris. Cet espace n'existe pas, le cristallin tombant à la face postérieure de cette membrane.

(*) Cette membrane est le siége d'une hypérémie très-prononcée ; à la partie inférieure se voit un large foyer apoplectique, contenant sept foyers apoplectiques plus petits. Le sang est extravasé le long des parois des vaisseaux ; la papille optique et les vaisseaux centraux de la rétine sont indiqués au trait, sur la droite, en dehors du bord du dessin.

(**) Des dépôts blanchâtres, de diverses grandeurs, se trouvent dans la rétine ; autour de sa partie centrale on aperçoit dix points blancs placés à côté du vaisseau ou le long de leur trajet.

Cristallin. — Le cristallin est une lentille biconvexe située en arrière de l'iris, entre l'humeur aqueuse et l'humeur vitrée. Le nom de cristallin lui vient de sa diaphanéité, qui rappelle celle du cristal.

Le cristallin présente en avant une surface qui appartient à une sphère dont le diamètre est plus grand que celui de la sphère à laquelle appartient la surface postérieure.

Le diamètre de la lentille cristallinienne est d'environ 9 à 10 millimètres 1/2 à 5. Il est entouré d'une capsule exactement moulée sur lui (*capsule du cristallin*). Cette membrane est adhérente à la *membrane hyaloïde*, et, d'après MM. Nélaton et Sappey, il serait presque impossible de séparer de l'œil la lentille et son enveloppe.

Le cristallin est donc renfermé dans une *capsule*, sorte de sac transparent clos de toutes parts, ayant la forme du cristallin qu'il renferme; c'est une membrane parfaitement homogène formée de tissu hyalin.

Elle est très-élastique et constamment tendue; aussi, dès qu'on l'incise, elle se rétracte et expulse au dehors la substance cristalline.

§ I. — Structure.

Le cristallin se compose d'une couche demi-fluide, et au centre d'un tissu de fibres formant des couches distinctes. D'après M. le professeur Robin, les unes (*fibres à noyaux*, ou mieux *tubes*, car elles sont creuses) sont superficielles; elles forment une couche de 2 à 4 dixièmes de millimètre à la surface du cristallin; elles sont disposées parallèlement, larges de 7 à 9 millièmes de millimètre, aplaties, à bords nets, finement granuleuses à l'intérieur, et offrant d'espace en espace des noyaux sphériques ou ovoïdes, larges de 6 millièmesde millimètre, qui leur donnent un aspect caractéristique. Les autres fibres (*fibres dentelées*) forment le reste du cristallin, sa partie la plus dense; elles sont un peu plus étroites que les précédentes et un peu plus minces, plus transparentes, plus pâles, sans granulation à l'intérieur, etc.

Les fibres du cristallin s'engrènent les unes dans les autres et tiennent plus entre elles par leurs parties latérales qu'elles n'adhèrent par leurs faces aux faces de la couche sus-jacente ou sous-jacente. Cela explique comment il devient facile, après l'immersion du cristallin dans l'acide chlorhydrique, de le diviser en lames qui s'emboîtent les unes dans les autres. « Chaque lame répète la forme de la capsule, et dans chacune d'elles les fibres se dirigent de l'extrémité antérieure de l'axe de la lentille à la postérieure, en passant sur le bord externe de cette même lentille, avec cette particularité cependant que les pôles de l'axe ne sont pas de simples points, mais des figures de forme et de largeur déterminées, ce qui permet aux fibres, s'écartant les unes des autres, de ne pas aller en s'élargissant, comme elles devraient faire si elles partaient d'un seul point pour aboutir à un autre.

La figure tracée sur la face antérieure du cristallin (fig. 337) est un triangle à

côtés courbes et concaves en dehors ; celle de la face postérieure est un carré dont les côtés sont profondément échancrés, etc.



Fig. 337. — Cristallin.

La *couche* de consistance *gommeuse* que nous avons signalée au pourtour du cristallin (*humeur de Morgagni*) est formée de cellules unies à des fibres, etc.

Ces cellules sont situées immédiatement derrière la couche épithéliale qui tapisse la face interne de la *cristalloïde antérieure*.

§ II. — Développement.

D'après MM. Littré et Robin (1), le cristallin doit sa naissance à un prolongement digitiforme de l'épiderme de l'embryon (fig. 338), avec l'extérieur duquel il com-

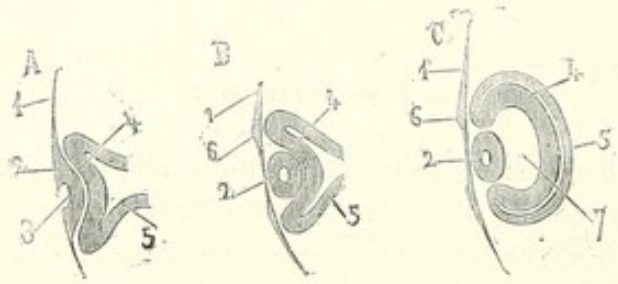

Fig. 338. — Développement du cristallin, d'après Remak (*).

munique encore, dans l'origine, par le moyen d'un étroit conduit. D'après les mêmes savants, extrait de sa capsule, il se régénère en partie, lorsque cette dernière, qui détermine sa forme, n'a pas été trop altérée.

§ III. — Fonctions et maladies chirurgicales.

Le cristallin a pour fonction de réfracter les rayons lumineux déjà déviés par leur passage au travers de la cornée et de l'humeur aqueuse. Les rayons lumineux, après avoir traversé le cristallin, s'entrecroisent et vont former au fond de l'œil une image réelle et renversée de l'objet placé au devant de l'orifice pupillaire.

Le cristallin n'est pas absolument dans une position fixe au milieu du globe de l'œil. Les contractions du muscle ciliaire ont pour effet de le projeter légèrement

(1) Littré et Robin, *Dictionnaire de médecine*, 12e édition, Paris, 1865, p. 384, article Cristallin.

(*) A, B, C, études du développement : 1, feuillet épidermique ; 2, épanouissement de ce feuillet ; 3, fossette cristalline ; 4, vésicule oculaire primitive, dont la partie antérieure est déprimée par le cristallin ; 5, partie postérieure de la vésicule oculaire primitive et feuillet externe de la vésicule oculaire secondaire ; 6, endroit où le cristallin s'est séparé du feuillet épidermique ; 7, cavité de la vésicule oculaire secondaire occupée par le corps vitré.

en avant (fig. 339) dans la vision des objets très-rapprochés. C'est grâce aux changements que produit le muscle ciliaire dans les courbes du cristallin que l'œil peut *s'accommoder* pour la vision des objets rapprochés et des objets éloignés.

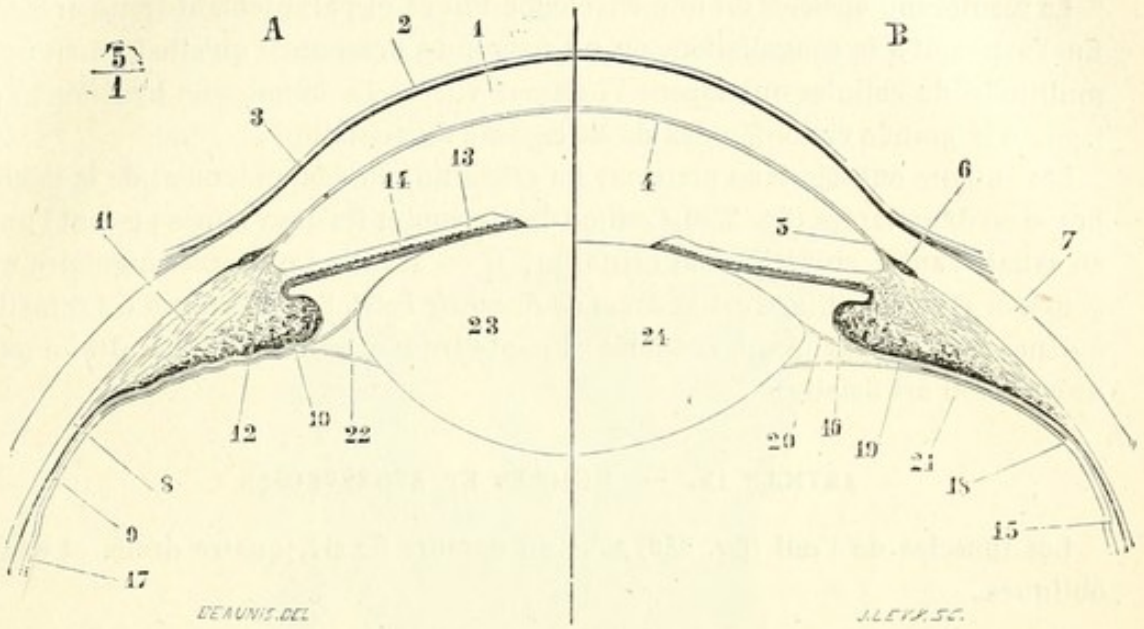

FIG. 339. — Mécanisme de l'accommodation (*).

Les principales maladies chirurgicales du cristallin sont : la cataracte et les lésions traumatiques.

Cataracte. — L'opacité du cristallin porte le nom de cataracte. C'est une maladie chirurgicale bien fréquente et pour laquelle un grand nombre d'opérations ont été inventées (discision, abaissement, extraction, etc.).

Les cataractes peuvent tenir à l'opacité de la capsule ; cela est rare, mais cependant cela arrive quelquefois, contrairement à l'opinion de Malgaigne.

Blessures du cristallin. — Un coup porté sur l'œil peut déplacer le cristallin et le faire passer soit dans la chambre antérieure, soit dans la chambre postérieure, soit même sous la conjonctive : c'est là la luxation du cristallin. Il existe des luxations congénitales de la lentille.

Elles amènent le plus souvent son opacité (cataracte traumatique).

Corps vitré.—L'humeur aqueuse et le cristallin occupent la partie antérieure du globe de l'œil, le *corps vitré* remplit exactement le reste. C'est une humeur transparente, visqueuse, entourée par une membrane qu'on nomme *hyaloïde*. Le corps

(*) A, œil accommodé pour la vision des objets rapprochés ; B, œil dans la vision des objets éloignés — 1, substance propre de la cornée ; 2, épithélium antérieur de la cornée ; 3, lame élastique antérieure ; 4, membrane de Demours ; 5, ligament pectiné ; 6, canal de Fontana ; 7, sclérotique ; 8, choroïde ; 9, rétine ; 10, procès ciliaire ; 11, muscle ciliaire ; 12, les fibres auriculaires ; 13, iris ; 14, urée ; 15, ora serrata ; 16, partie antérieure de la rétine, se prolongeant sur les procès ciliaires ; 17, hyaloïde ; 18, division de l'hyaloïde en deux feuillets ; 19, feuillet antérieur de l'hyaloïde, ou zone de Zinn, dans sa partie soudée aux procès ciliaires ; 20, le même dans sa partie libre ; 21, feuillet postérieur de l'hyaloïde ; 22, canal de Petit ; 23, cristallin pendant l'accommodation ; 24, cristallin dans la vue des objets éloignés. (Beaunis et Bouchard.)

vitré ressemble par sa forme à une sphère dont on aurait enlevé le tiers antérieur. En avant il est excavé pour loger la face postérieure du cristallin. Il correspond par toute sa partie convexe à la rétine, sauf dans sa partie la plus antérieure qui est en contact avec les procès ciliaires.

La membrane *hyaloïde* est une enveloppe mince et parfaitement transparente. En l'exposant à la congellation, on est parvenu à démontrer qu'elle formait une multitude de cellules qui logent l'humeur vitrée. La membrane hyaloïde s'attache à la grande circonférence de la capsule du cristallin.

Les auteurs ont décrit au pourtour du cristallin un dédoublement de la membrane en deux lames (fig. 339). Comme dans ce point les deux lames passent l'une en avant, l'autre en arrière du cristallin, il en résulte un espace angulaire au pourtour de la lentille, c'est le *canal de François Petit*. Son existence est difficile à démontrer, sa cavité est virtuelle et peut-être n'est-elle que le résultat d'une préparation artificielle.

ARTICLE IX. — MUSCLES ET APONÉVROSES

Les muscles de l'œil (fig. 340) sont au nombre de six, quatre droits et deux obliques.

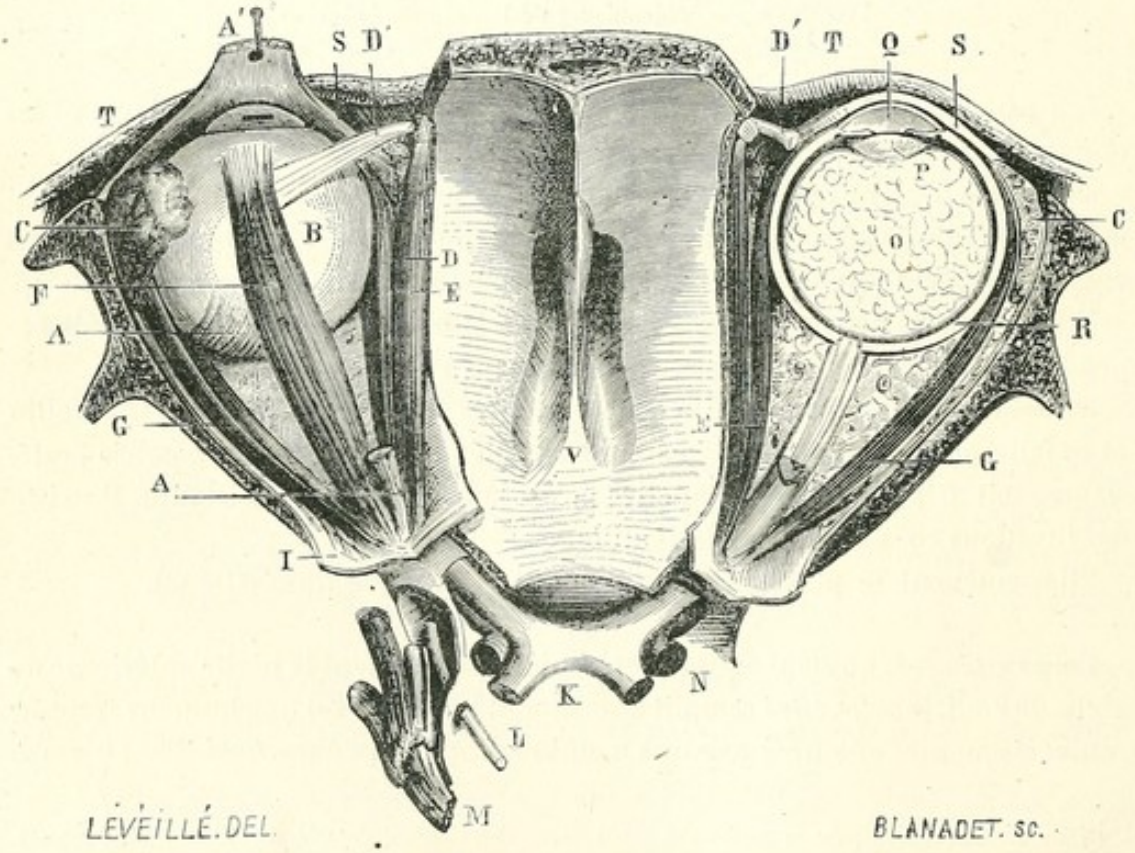

FIG. 340. — Muscles de l'œil (*).

(*) A, muscle petit oblique; B, globe de l'œil; C, glande lacrymale orbitaire; D, muscle grand oblique; E, muscle droit interne; F, muscle droit supérieur; G, muscle droit externe; A', muscle releveur de la paupière supérieure; T, S', tendon externe de ce muscle; D', tendon du grand oblique; A', insertion postérieure du muscle releveur de la paupière supérieure; I, aponévrose orbitaire; L, nerf moteur oculaire commun;

Muscles droits. — Tous les muscles droits sont de petits faisceaux dirigés d'arrière en avant, naissant en arrière au sommet de l'orbite, s'écartant tous les uns des autres parallèlement aux quatre faces de l'orbite pour aller s'insérer au globe de l'œil (fig. 340), sur la sclérotique, à une distance du pourtour de la cornée qui n'est pas la même pour tous.

L'insertion postérieure des muscles droits, représentée figure 341, ne mérite

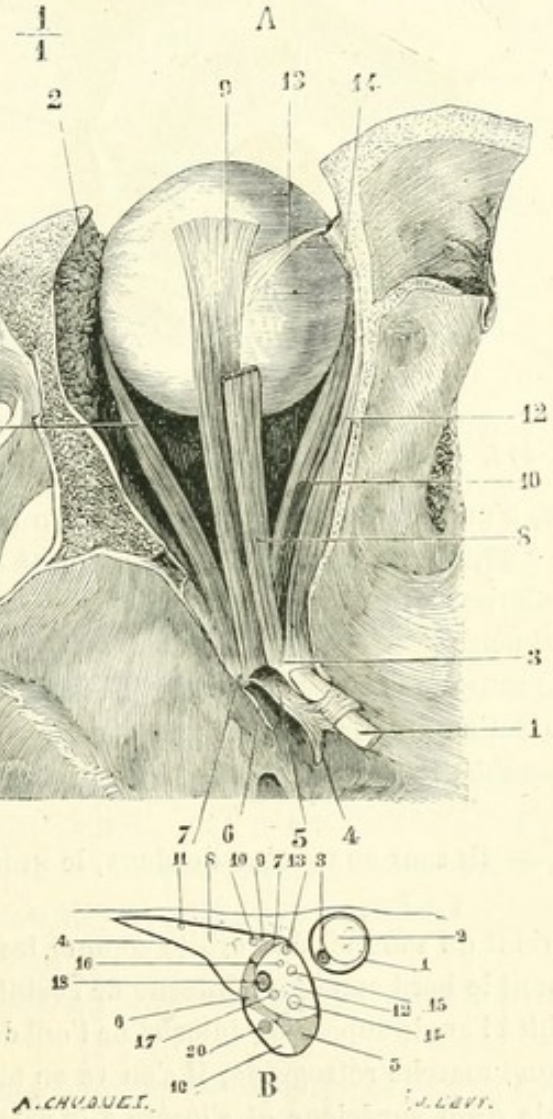

FIG. 341. — Muscles de l'œil gauche (*).

M, nerf trifacial; K, chiasma des nerfs optiques; N, carotide interne du côté droit; E', droit interne du côté gauche; G, droit externe du côté gauche; R, coupe de la sclérotique; C, coupe de la glande lacrymale; D', tendon coupé du grand oblique; Q, chambre antérieure; S, cartilage tarse supérieur; T, paupière supérieure; P, cristallin; O, corps vitré.

(*) A, muscle de l'œil. 1, nerf optique; 2, glande lacrymale; 3, gaine du nerf optique; 4, tendon de Zinn; 5, orifice pour le passage des nerfs moteurs oculaire commun et externe du nerf nasal; 6, orifice pour le passage d'une veine; 7, insertion du droit externe; 8, releveur de la paupière supérieure; 9, droit supérieur; 10, droit interne; 11, droit externe; 12, grand oblique; 13, son tendon fléchi; 14, sa poulie de réflexion. — B, Trou optique, fente sphénoïdale et tendon de Zinn. 1, trou optique; 2, nerf optique; 3, artère ophthalmique; 4, fente sphénoïdale; 5, tendon de Zinn; 6, insertion du droit interne; 7, insertion du droit supérieur; 8, gaine supérieure contenant les nerfs; 9, pathétique; 10, frontal; 11, lacrymal; 12, gaine moyenne contenant les nerfs; 13, moteur oculaire commun (sa branche supérieure); 14, moteur oculaire commun (sa branche inférieure); 15, nasal; 16, naso-ciliaire; 17, moteur oculaire externe; 18, veine ophthalmique; 19, gaine inférieure contenant, 20, une veine orbitaire.

pas d'être étudiée en anatomie chirurgicale avec une grande minutie. Il n'en est pas de même de leurs insertions antérieures : pour se rappeler à quelle distance de la cornée chacun des muscles droits s'insère (fig. 342), nous ferons usage, avec

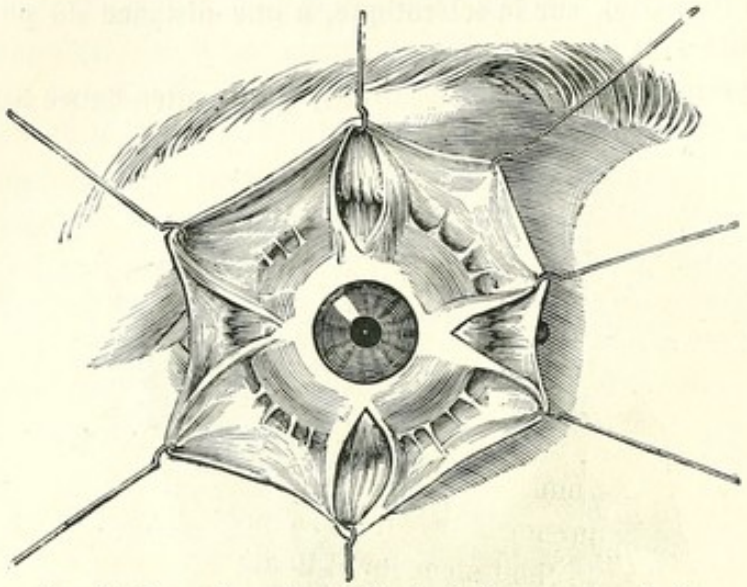

FIG. 342. — Insertion sclératicale des muscles droits.

Alphonse Desmarres, d'un bon moyen mnémonique : On commence par le droit interne, qui s'insère à $0^{m},05$ de la cornée, et l'on continue à énumérer les muscles en allant du droit interne au droit supérieur, et ainsi de suite, en ajoutant successivement un millimètre pour chacun.

Lorsqu'un seul des muscles droits se contracte, il imprime au globe de l'œil un mouvement de rotation autour d'un axe transversal ou vertical ; lorsqu'ils se contractent tous ensemble, ils compriment le globe de l'œil et tendent à le projeter en arrière.

Muscles obliques. — Ils sont au nombre de deux, le grand oblique et le petit oblique.

Le *grand oblique* vient du sommet de l'orbite comme les muscles droits. Il se dirige en avant, suivant le bord supérieur interne de l'orbite, se termine par un tendon qui se réfléchit à l'angle supérieur interne de l'œil dans une petite poulie fibreuse, puis, par une marche rétrograde, il s'en va en arrière du globe, passe au-dessous du muscle droit supérieur et s'insère à la partie postérieure, supérieure et externe de l'œil.

Le *petit oblique* naît de la partie interne et antérieure du plancher de l'orbite, se porte obliquement au-dessous et en dehors du globe de l'œil sur lequel il se moule et va s'insérer au segment postérieur du globe, en arrière et au-dessous du grand oblique.

Aponévroses. — Tous les muscles de l'œil sont entourés de gaînes aponévrotiques. De plus, les gaînes des muscles droits sont réunies entre elles, disposition bien démontrée dans des préparations déposées par Péan au musée de l'amphithéâtre des hôpitaux.

Nous avons déjà vu la dure-mère se continuer dans l'orbite par le trou optique et la fente sphénoïdale avec le périoste orbitaire.

Ces aponévroses des muscles et le périoste orbitaire forment les deux parties principales de l'aponévrose dite *orbito-oculaire.*

Pour avoir le tableau complet des lames fibreuses que les auteurs ont données à l'aponévrose orbito-oculaire, il suffit de mentionner deux cloisons transversales formant l'orbite à différentes hauteurs : la première de ces cloisons la plus antérieure est l'aponévrose palpébrale insérée au pourtour de la base de l'orbite et allant s'insérer en dedans au bord supérieur des cartilages tarses.

La seconde, décrite sous le nom de *capsule de Tenon*, naît également du pourtour de l'orbite, s'adresse à la conjonctive palpébrale, puis à la conjonctive oculaire qu'elle abandonne à quelques millimètres de la cornée, se porte en arrière pour se mouler sur le segment postérieur de l'œil.

Elle est percée de trous pour le passage du nerf optique et des muscles, et contracte, au niveau des muscles, des adhérences avec les gaînes de ces organes.

Maladies chirurgicales. — La seule maladie chirurgicale qui se rattache à l'étude des muscles de l'œil est la rétraction de ces muscles, cause habituelle du *strabisme.* Le muscle le plus souvent atteint est le droit interne. Dans un grand nombre de cas la section de ce muscle a suffi pour ramener le parallélisme des axes visuels.

ARTICLE X. — NERFS DE L'ORBITE.

§ I. — Nerf optique.

Le nerf optique vient des tubercules quadrijumeaux et des corps genouillés internes et externes. C'est un ruban aplati à son origine (bandelettes optiques) qui contourne le pédoncule cérébral, se place au-dessous, puis s'arrondit et se porte en avant et en dedans, et se réunit enfin à celui du côté opposé pour former un entrecroisement nerveux nommé *chiasma des nerfs optiques.*

Le chiasma des nerfs optiques est situé au-dessus des petites ailes du sphénoïde au point de leur réunion.

Le chiasma est formé par l'entrecroisement des fibres les plus internes des deux nerfs optiques.

Le chiasma présente deux sortes de fibres nerveuses : les unes externes, *a*, *a*, *c* (fig., page 343), qui se rendent directement d'un hémisphère à la partie externe de la rétine de l'œil correspondant; les autres, internes, *b*, *b*, s'entrecroisent dans le chiasma et se rendent à la partie interne de la rétine ; elles proviennent des hémisphères opposés, comme on le voit sur la figure 343 empruntée à la remarquable thèse du docteur Xavier Galezowski (1). Les faits pathologiques confirment pleinement l'existence de cette décussation des fibres nerveuses, comme l'a démontré l'habile spécialiste que nous venons de nommer.

Ainsi, les fibres externes des nerfs optiques se portent à l'œil de leur côté respectif. Au-devant et au-dessus du chiasma, on voit, en soulevant doucement le

(1) Galezowski, *Étude ophthalmoscopique sur les altérations du nerf optique et sur les maladies cérébrales dont elles dépendent*, Paris, 1866.

cerveau, la racine grise des nerfs optiques, la lamelle grise, quadrilatère répondant par son bord supérieur au bec du corps calleux et au quadrilatère perforé. Les nerfs optiques sortis des angles antérieurs du chiasma se dirigent en avant et en dehors, pénètrent dans l'orbite par les trous optiques, traversent la sclérotique un peu en dedans du diamètre transversal du globe de l'œil, et s'épanouissent à l'intérieur du globe pour former la rétine.

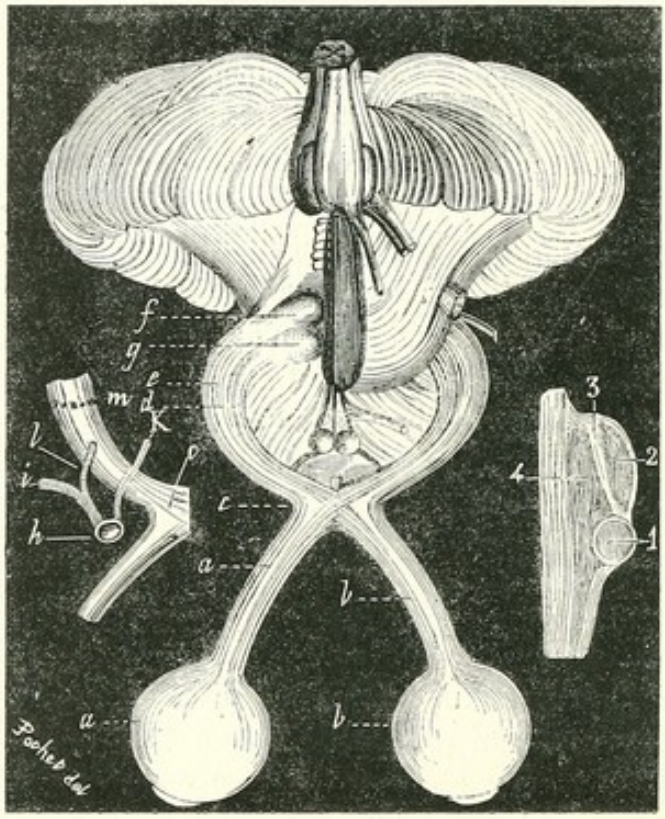

FIG. 343. — Structure du chiasma ou entrecroisement des nerfs optiques (*).

A son passage au travers du trou optique, le nerf optique est en rapport avec l'artère ophthalmique placée au-dessus de lui ; plus en avant, il passe dans une gaine fibreuse, formée par les insertions postérieures des muscles de l'orbite.

Le ganglion ophthalmique (fig. 344) est situé à son côté externe; les nerfs ciliaires suivent à peu près le même trajet que lui, mais ils en sont séparés par beaucoup de graisse.

(*) *a*, *a*, *c*. fibres nerveuses externes qui se rendent directement d'un hémisphère à la partie externe de la rétine de l'œil correspondant ; *b*, *b*, fibres nerveuses internes s'entrecroisant dans le chiasma et se rendant à la partie interne de la rétine : elles proviennent des hémisphères opposés ; *g* et *f*, tubercules quadrijumeaux constitués par quatre saillies séparées les unes des autres par des sillons et se trouvant placés au-devant du cervelet et au-dessus des pédoncules cérébraux, avec lesquels ils contractent des adhérences ; *g*, saillies appelées *nates*, constituant la partie antérieure des tubercules ; *f*, saillies appelées *testes* en constituant la partie postérieure ; *c*, glande pinéale attachée aux tubercules quadrijumeaux au moyen de quatre faisceaux blancs appelés *pédoncules*, ainsi que la teste choroïdienne ; *d*, *e*, fibres optiques se rendant aux corps genouillés ; *f*, *g*, corps genouillés. — *A droite*, structure des tubercules quadrijumeaux. 1, noyau du tubercule supérieur, rond, gris rougeâtre ; 2, noyau du tubercule antérieur ; 3, substance blanche qui sépare les deux noyaux ; 4, partie grise servant de communication entre les tubercules du côté opposé. — *A gauche*, origine des vaisseaux cérébraux de la papille. *l*, *i*, artère optique antérieure ; *s*, *m*, artères optiques moyennes, appelées aussi vaisseaux genouillés, provenant du plexus choroïdien. (Galezowski.)

Le nerf optique est entouré d'une gaine externe et d'une gaine interne moins épaisse et moins dense, et qui donne des prolongements multiples et des cloisons divisant l'intérieur du nerf en un grand nombre de fibres. D'après Galezowski,

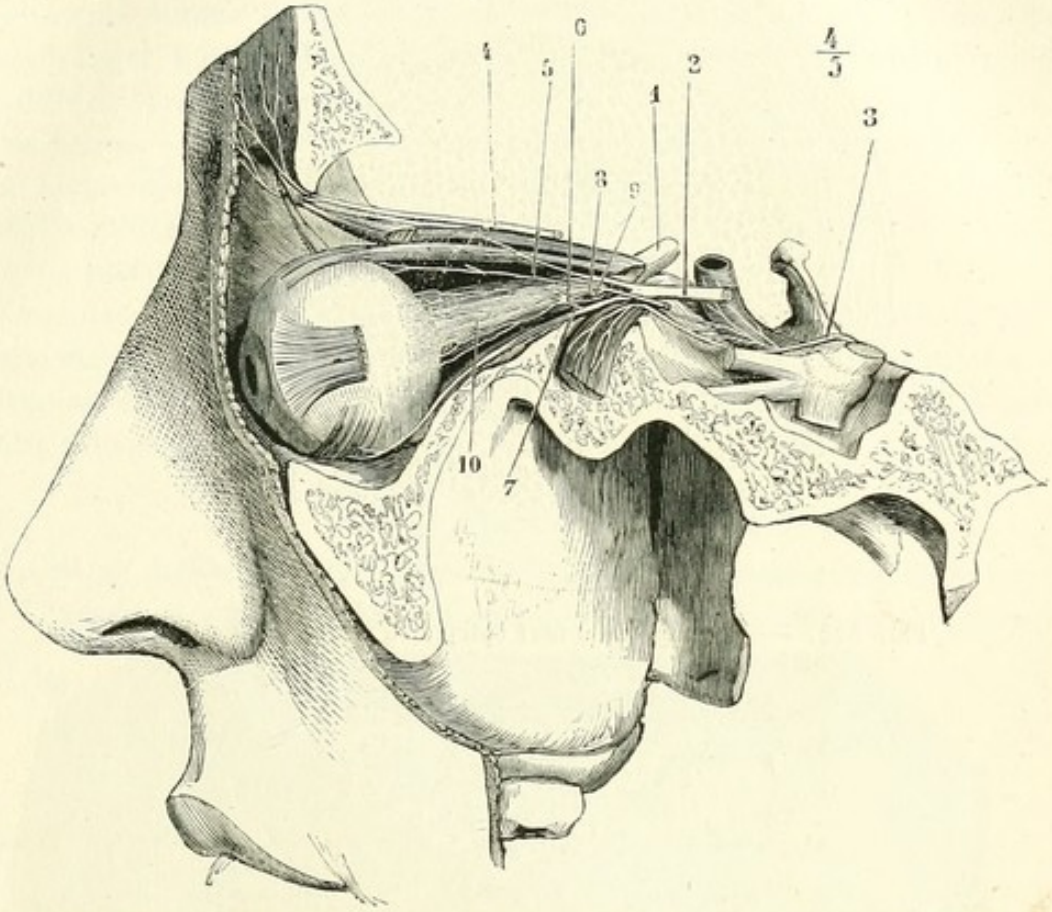

FIG. 344. — Nerfs profonds de l'orbite (oculo-moteurs commun et externe, et ganglion ophthalmique) (*).

la gaine externe du nerf se continue avec la sclérotique, tandis que, comme l'a démontré Donders, les fibres de la gaine interne suivent le nerf optique jusqu'à la surface de la choroïde. Ces fibres de la gaine interne se prolongent entre la choroïde et la sclérotique. Très-souvent ces mêmes fibres traversent le trou choroïdien et arrivent à la surface de la papille. Dans ce cas, on voit à l'ophthalmoscope la papille entourée d'un anneau blanc très-mince, qui fait corps avec elle et constitue ce qu'on appelle les *doubles contours de la papille*.

§ II. — Nerf moteur oculaire commun.

Le nerf moteur oculaire commun, dont l'origine à la partie interne des pédoncules cérébraux a été décrite dans la région de la base du crâne, entre dans l'orbite par la partie interne de la fente sphénoïdale, se place sous la face inférieure du muscle droit supérieur et se partage en deux branches : l'une est destinée aux muscles releveur de la paupière supérieure et droit supérieur; l'autre, inférieure, est plus volumineuse, se place au côté externe du nerf optique, suit le

(*) **1**, nerf optique ; **2**, nerf oculo-moteur commun ; **3**, nerf oculo-moteur externe ; **4**, nerf frontal ; **5**, nerf nasal ; **6**, ganglion ophthalmique ; **7**, racine courte et grosse ou motrice ; **8**, racine longue et grêle ou sensitive ; **9**, racine sympathique ; **10**, nerfs ciliaires. (Beaunis et Bouchard.)

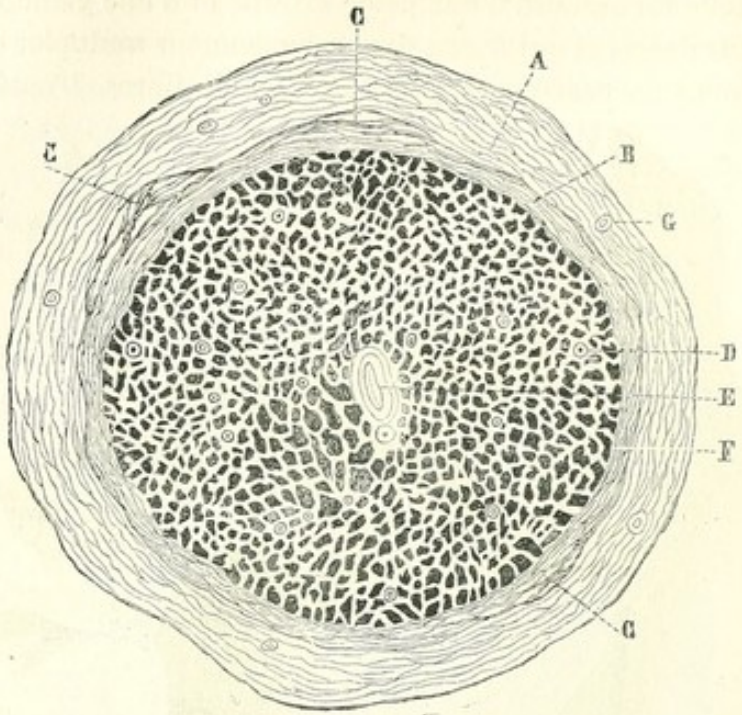

FIG. 345. — Enveloppes du nerf optique, d'après Wecker (*).

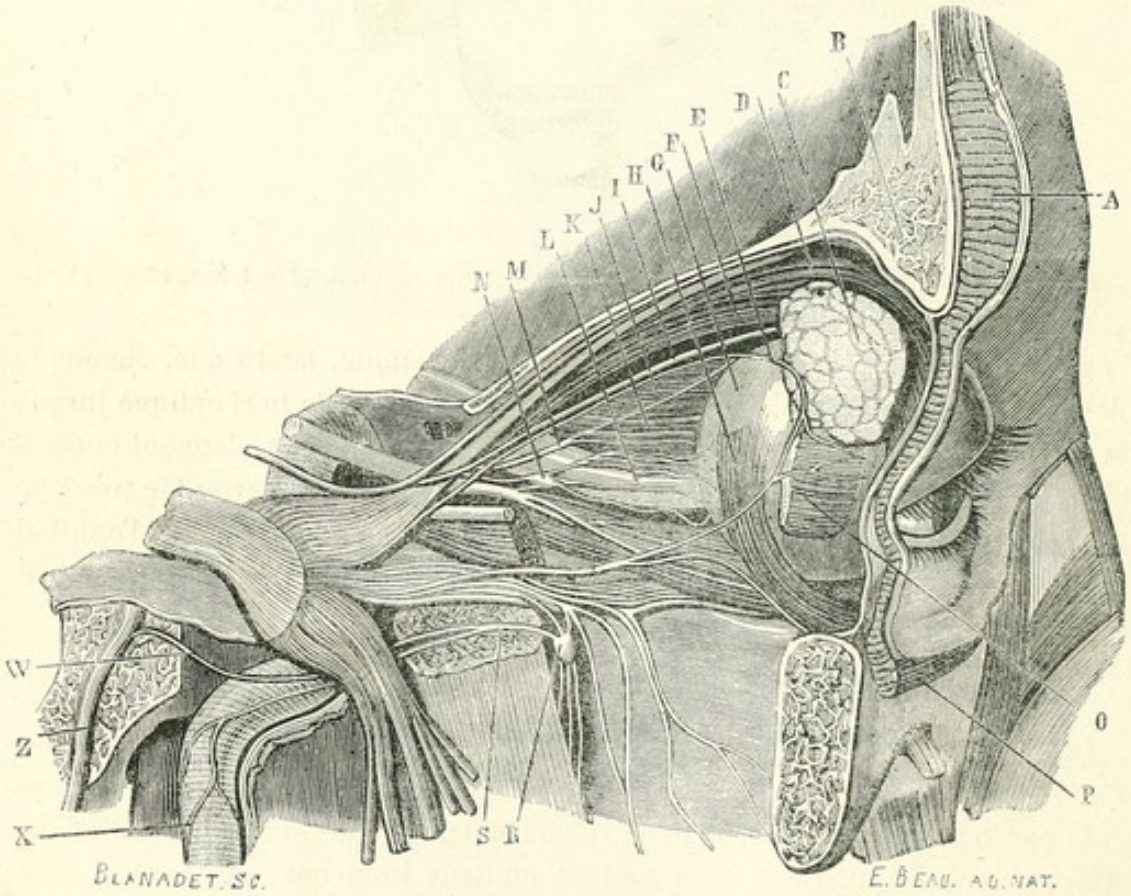

FIG. 346. — Région orbitaire (muscles et nerfs) (**).

(*) A, gaine externe ; B, gaine interne ; C, tissu celluleux lâche interposé entre les deux gaines ; D, vaisseaux sanguins du nerf ; E, vaisseaux centraux ; F, vaisseaux les plus étroits du nerf ; G, vaisseau de la gaine externe. — La section du nerf a été pratiquée à 6 millimètres de distance de la papille. — Grossissement : 10 diamètres.

(**) A, coupe de l'orbiculaire ; B, coupe de l'os frontal ; C, glande lacrymale ; D, releveur de la paupière supérieure ; E, filet anastomotique entre l'ophthalmique et le sous-orbitaire ; F, releveur palpébral ; G, insertion

plancher de l'orbite et fournit les rameaux destinés au muscle droit inférieur, au muscle petit oblique, et enfin la racine motrice du ganglion ophthalmique.

D'après Longet, ce nerf, pris dès son origine, paraît insensible aux irritations mécaniques comme les branches antérieures des nerfs spinaux. Au delà d'un certain trajet, il devient sensible au pincement, parce qu'il s'est adjoint des filets sensitifs de la cinquième paire.

Paralysie. — Quand ce nerf est complétement paralysé, on observe :

1° Le prolapsus ou la chute de la paupière supérieure ;

2° Un strabisme externe ;

3° La dilatation et l'immobilité de la pupille.

Le prolapsus de la paupière tient à la paralysie du releveur palpébral, le strabisme externe à la paralysie du droit interne, l'antagoniste du droit externe ; la dilatation et l'immobilité de la pupille à la suppression de fonction de la racine motrice du ganglion ophthalmique.

§ III. — Nerf pathétique.

Il naît en arrière des tubercules quadrijumeaux de chaque côté de la valvule de Vieussens, se porte en dehors et en bas, contourne le pédoncule cérébral, et

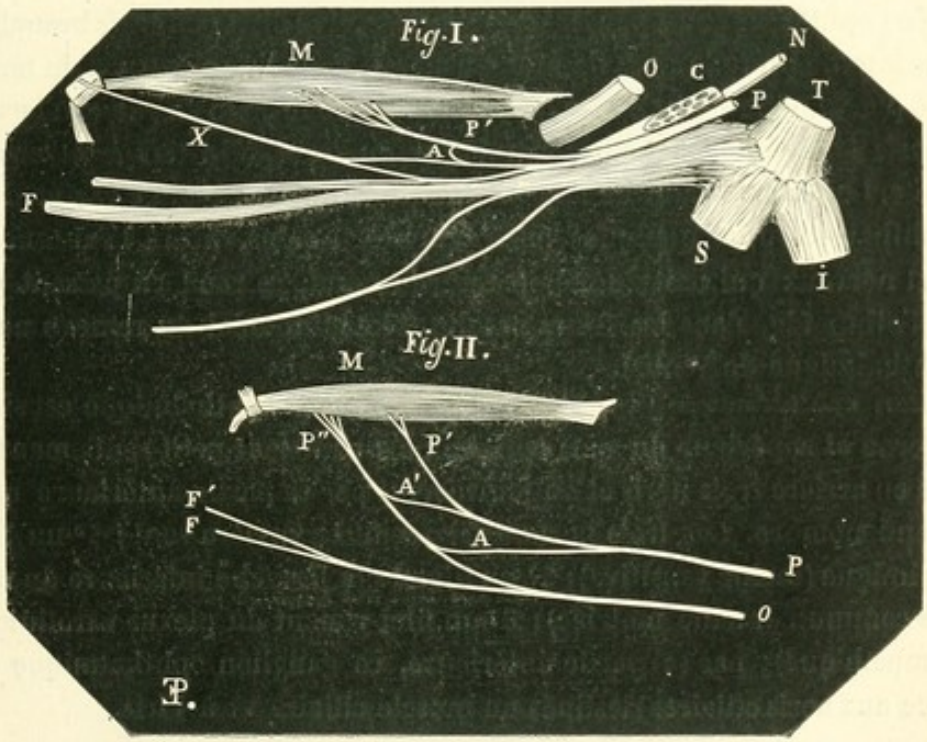

FIG. 347. — Nerf pathétique (*).

du grand oblique ; H, insertion du petit oblique ; I, nerf sous-orbitaire ; J, nerf lacrymal ; K, nerfs ciliaires L, branche inférieure du nerf moteur oculaire commun ; M, racine sensitive du ganglion ophthalmique ; O, insertion du droit externe ; P, orbiculaire.

(*) Fig. I. M, muscle grand oblique dans lequel se distribue le nerf pathétique P, P' ; N, nerf moteur oculaire externe ; O, nerf optique ; C, nerf moteur oculaire commun, présentant là, dans le sinus caverneux, un aspect grisâtre, comme ganglionnaire ; E, tronc de la cinquième paire ; I, nerf maxillaire inférieur ; S, nerf maxillaire supérieur ; X, nerf frontal interne ; P, P', nerf pathétique ; A, anastomose en arcade de ce pathétique avec le frontal interne ; F, nerfs frontaux de la branche ophthalmique. — Fig. II. Nerf pathétique chez le lapin. — M, muscle dans lequel se distribue le nerf P, P' ; A, A', anastomose du pathétique avec la branche frontale O O, branche frontale de la cinquième paire ; F, F', extrémité antérieure du nerf facial. (Cl. Bernard.)

de là se dirige en avant et en dedans vers la partie interne de la fente sphénoïdale; il s'accole à la branche ophthalmique de Willis et entre avec elle dans l'orbite; il se jette dans le muscle grand oblique (fig. 347).

Paralysie. — Le pathétique est le nerf du muscle grand oblique de l'œil. Il résulte de l'action de ce muscle que, quand le nerf pathétique est paralysé, il y a :

1° *Impossibilité de la rotation de l'œil.* — Quand on engage le malade à fixer un objet et qu'on fait porter la tête alternativement à droite et à gauche, l'œil malade reste fixé et ne suit pas les rotations de son congénère.

2° *Diplopie.* — Les deux images sont superposées : l'œil malade fournit l'image inférieure. Cette diplopie disparaît quand on incline la tête vers le côté opposé à l'œil affecté.

La paralysie isolée du pathétique est une maladie rare. Le plus souvent, il y a en même temps paralysie soit de la troisième, soit de la sixième paire.

§ IV. — Nerf ophthalmique.

Le nerf trijumeau fournit à l'orbite sa branche supérieure l'ophthalmique de Willis); sa seconde branche (nerf maxillaire supérieur), logée dans le plancher de cette cavité, ne fournit point de filet aux parties molles qu'elle renferme.

Dès que l'ophthalmique a pénétré dans l'orbite, il se divise en trois branches : la branche interne porte le nom de rameau nasal, celle du milieu est le nerf susorbitaire (fig. 348), la branche la plus externe porte le nom de rameau lacrymal.

Ces nerfs fournissent des filets nombreux au front, à la tempe et aux paupières, etc. Le rameau nasal de l'ophthalmique fournit la longue racine du ganglion ophthalmique et quelques nerfs ciliaires. Notons encore l'existence d'un petit filet nerveux qui naît du même rameau nasal, se rend en passant par un trou de l'ethmoïde, dans les fosses nasales (filet ethmoïdal du rameau nasal du nerf ophthalmique de Willis).

Ganglion ophthalmique (fig. 348). — Le ganglion ophthalmique est situé au côté externe et supérieur du nerf optique ; c'est un tout petit renflement blanc recevant en arrière trois nerfs et en fournissant par sa partie antérieure un bien plus grand nombre. Les trois nerfs qu'il reçoit en arrière sont : 1° un filet de l'ophthalmique (racine sensitive); 2° un filet de la branche inférieure du moteur oculaire commun (racine motrice); 3° un filet venant du plexus carotidien (racine sympathique); par sa partie antérieure, ce ganglion ophthalmique donne naissance aux nerfs ciliaires destinés au muscle ciliaire et à l'iris.

§ V. — Nerf moteur oculaire externe.

Le nerf moteur oculaire externe naît par plusieurs racines du sillon de séparation de la pyramide antérieure et du bulbe, il passe au travers du sinus caverneux, n'étant séparé du sang veineux que par la membrane interne des veines. Il s'anastomose en ce point avec le sympathique et les autres nerfs destinés à l'orbite, pénètre comme eux par la fente sphénoïdale et se jette dans le muscle droit externe.

Fonctions du nerf moteur oculaire externe. Paralysie. — Le moteur oculaire externe est insensible au pincement comme le moteur oculaire commun. Si on

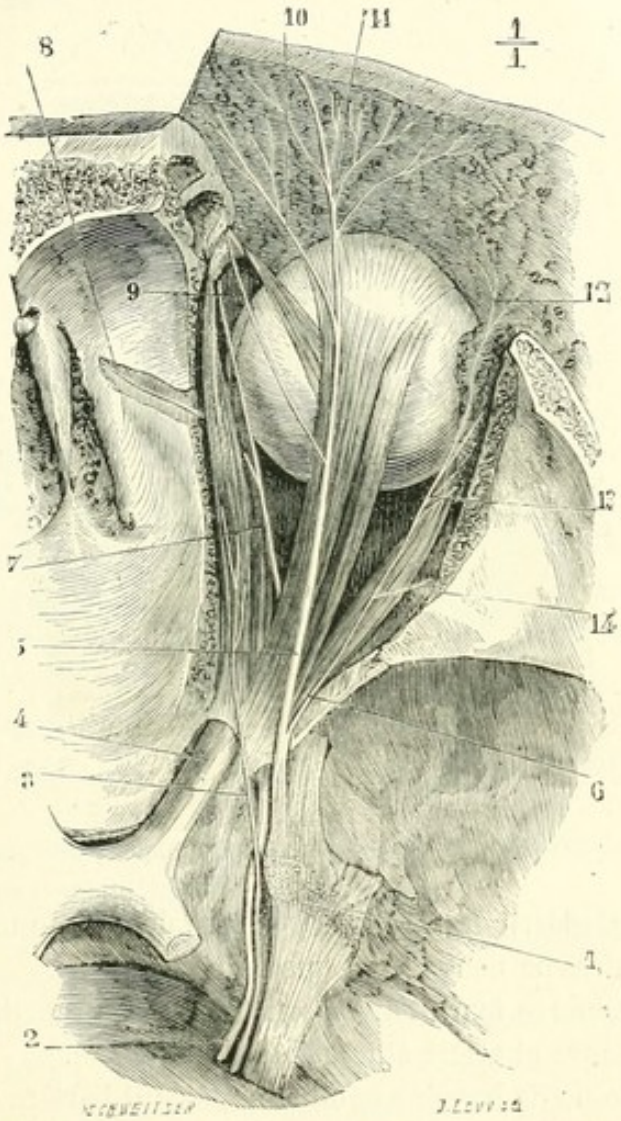

FIG. 348. — Nerfs superficiels de l'orbite (frontal, lacrymal et pathétique) (*).

le galvanise dans l'intérieur du crâne, le globe oculaire se dévie fortement en dehors. Lorsque ce nerf est paralysé, le globe oculaire se dévie fortement en dedans..

ARTICLE XI. — ARTÈRES ET VEINES.

Artères de l'œil. — Les artères de l'orbite viennent toutes de l'artère ophthalmique et de la maxillaire interne.

L'artère ophthalmique (fig. 349), née de la carotide interne au moment où cette artère sort du sinus caverneux, se place d'abord au-dessous du nerf optique,

(*) 1, ganglion de Gasser ; 2, nerf oculo-moteur commun ; 3, nerf pathétique ; 4, nerf optique ; 5, nerf frontal; 6, nerf lacrymal ; 7, nerf nasal ; 8, branche ethmoïdale du nerf nasal ; 9, nerf sustrochléateur ; 10, nerf frontal interne ; 11, nerf frontal externe ; 12, branches terminales cutanées du lacrymal ; 13, branches que ce nerf fournit à la glande lacrymale ; 14, filet anastomotique du lacrymal avec le rameau orbitaire du maxillaire supérieur. (Beaunis et Bouchard,)

puis à son côté externe, et fournit, chemin faisant, un très-grand nombre branches qui se rendent aux muscles, au tissu cellulaire, à la glande lacrymale, et enfin au globe de l'œil (fig. 349).

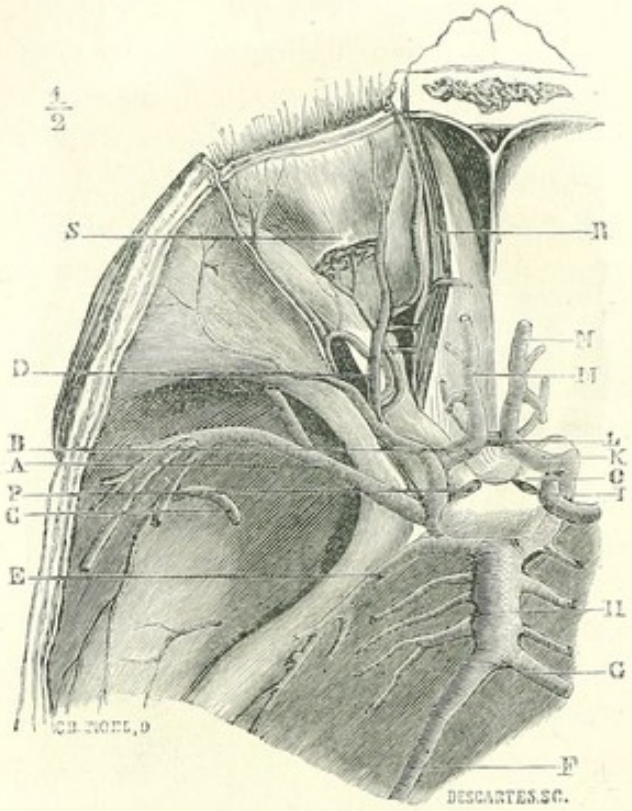

FIG. 349. — Artère ophthalmique (*).

Nous avons déjà décrit les branches palpébrales ; les branches oculaires, les rameaux musculaires ne nous offrent que peu d'intérêt.

L'artère ophthalmique fournit aux fosses nasales deux petits rameaux (artère éthmoïdale antérieure et artère éthmoïdale postérieure).

Veines. — Le tronc de la veine ophthalmique suit l'artère dans sa marche et dans ses grandes divisions. Il fournit près de l'insertion du nerf optique quatre ou cinq rameaux qui se divisent chacun immédiatement en deux ou trois branches. De cette division résultent de petites veines qui pénètrent à travers la sclérotique et se jettent dans la choroïde, etc.

On n'a pas décrit de vaisseaux lymphatiques dans l'orbite.

ARTICLE XII. — TISSU CELLULO-GRAISSEUX DE L'ORBITE.

Toutes les parties que nous venons d'étudier, muscles, artères, veines, nerfs, sont entourées d'un tissu cellulo-graisseux abondant qui remplit les vides que ces organes laissent entre eux.

(*) A, artère cérébrale moyenne ; B, carotide interne ; C, méningée moyenne ; D, artère sus-orbitaire ; E, cérébrale postérieure gauche ; F, artère vertébrale gauche ; G, artère vertébrale droite ; H, tronc basilaire ; I, cérébrale postérieure droite ; K, carotide interne droite ; L, communicante antérieure ; M, cérébrale antérieure gauche ; N, cérébrale antérieure droite ; O, nerf optique droit ; P, nerf optique gauche ; R, muscle grand oblique de l'œil ; S, muscle releveur palpébral supérieur. (Dubreuil, *Anomalies artérielles*, pl. v, fig. 1.)

Ce tissu cellulo-graisseux communique avec le tissu cellulaire de la fosse zygomatique ; il est susceptible de s'infiltrer de sérosité, de s'enflammer, de devenir l'origine de tumeurs qui toutes s'accompagneront de la propulsion de l'œil en dehors, ou *exophthalmie*.

CHAPITRE III.

RÉGION DU NEZ.

§ I. — Position, formes extérieures, parties accessibles à la palpation.

Le nez est formé par une charpente *ostéo-cartilagineuse* des muscles, des vaisseaux et des nerfs : il est recouvert en dehors par la peau et en dedans par une membrane muqueuse.

Il ne nous paraît point nécessaire d'insister longuement sur les différences de forme que peut présenter le nez. Il peut être plus ou moins long, plus ou moins large, plus ou moins droit, etc., etc.

Comme les os du nez sont accessibles à la palpation dans toute leur partie antérieure, ils ne peuvent être enfoncés par une fracture sans que les doigts du chirurgien ne le renseignent positivement sur la rupture et le degré de la lésion.

Les narines peuvent recevoir le petit doigt qui peut être utilement introduit dans quelques cas, pour explorer les productions pathologiques les plus antérieures.

Peau. — La peau de la région présente un grand nombre de glandes sébacées qui deviennent l'origine de tumeurs nombreuses.

Tissu cellulaire. — Le tissu cellulaire sous-cutané, très-adhérent à la peau, est aussi très-adhérent aux muscles.

Muscles du nez. — Les muscles du nez sont des muscles peauciers destinés à faire mouvoir la peau du nez et à dilater les narines. Ces muscles sont : le *pyramidal*, faisceau du frontal qui s'attache au bord inférieur des os propres du nez et aux cartilages ; le muscle *transversal* du nez, qui s'insère en haut sur le dos du nez, s'entrecroise avec celui du côté opposé et descend s'attacher au bord supérieur et à l'extrémité postérieure du cartilage de l'aile du nez. Le muscle *myrtiforme* s'insère en bas dans la fossette incisive du maxillaire supérieur, et en haut à l'extrémité postérieure des cartilages de l'aile du nez et de la sous-cloison, il est couvert par les fibres supérieures de l'orbiculaire des lèvres et il recouvre l'os maxillaire supérieur.

L'*élévateur commun de l'aile du nez et de la lèvre supérieure* s'insère à l'apophyse montante du maxillaire supérieur, à la partie interne et inférieure de la circonférence de l'orbite, et en descendant il s'attache par ses fibres antérieures aux téguments de l'aile du nez, et par ses fibres postérieures à la lèvre supérieure en se confondant avec l'*élévateur propre ;* il est couvert par la peau et il recouvre l'*élévateur propre*, l'os maxillaire supérieur et les muscles moteurs de l'aile du nez.

Le squelette du nez est formé par les *os propres du nez* réunis sur la ligne médiane, articulés en haut avec le frontal, en arrière avec l'apophyse montante du maxillaire, en bas avec une membrane fibreuse qui les relie aux cartilages latéraux du nez.

Les cartilages qui concourent à former la charpente du nez sont au nombre de *cinq*, quatre latéraux et un médian. Les cartilages latéraux présentent un bord antérieur qui les réunit sur la ligne médiane avec ceux de la ligne opposée, un bord supérieur et postérieur qui s'articule avec l'os propre du nez, un bord inférieur qui se réunit avec le cartilage des ailes du nez.

Les *cartilages des ailes du nez* présentent une branche externe unie par son bord supérieur au cartilage latéral et donnant attache par son bord inférieur aux muscles et aux téguments qui forment l'aile du nez.

Ils présentent une branche interne qui, adossée à celle du côté opposé, forme la sous-cloison.

Le *cartilage de la cloison* présente deux faces recouvertes par la membrane pituitaire : un bord antérieur qui correspond au milieu du nez, un bord supérieur et postérieur uni à la lame perpendiculaire de l'ethmoïde, un bord inférieur reçu entre les deux lames du *vomer;* un bord antérieur qui est en rapport avec les ailes internes des cartilages des ailes du nez. Tous ces cartilages sont réunis par un tissu très-dense.

Muqueuse des narines. — La muqueuse des narines renferme un épithélium très-dense : les caractères de cette membrane tégumentaire lui donnent une grande ressemblance avec le tégument externe. La muqueuse des narines est dilatée au-dessus de l'orifice externe en une cavité présentant, au point où elle se trouve en contact avec les fosses nasales proprement dites, un rebord saillant constituant un orifice interne susceptible de diminuer par la contraction des muscles.

§ II. — Vaisseaux et nerfs.

Artères. — Elles sont nombreuses et volumineuses relativement aux dimensions de l'organe. Elles viennent de l'ophthalmique, de la faciale, de la coronaire supérieure, l'artère sous-orbitaire et l'ethmoïdale lui fournissent aussi quelques filets.

Veines. — Elles communiquent avec celles des fosses nasales et se rendent en grande partie dans la veine faciale.

Lymphatiques. — Ils se rendent dans les ganglions sous-maxillaires.

Nerfs. — Ils sont fournis : 1° par le nerf nasal, branche interne de l'ophthalmique qui donne la sensibilité à la partie interne des téguments du nez, par ses filets palpébraux, et au dos du nez par une branche de son rameau ethmoïdal (nerf *naso-lobaire*).

Le nerf sous-orbitaire fournit ainsi à une grande partie du nez.

§ III. — Rapports avec les autres régions.

Le nez est en rapport surtout avec la région des fosses nasales. Aussi les maladies du nez retentissent-elles aisément sur les maladies de la région plus profonde qu'il protége en avant ; il est en rapport avec le front, aussi le chirurgien a-t-il quelquefois été cherché dans la partie antérieure de la région occipito-frontale un lambeau pour réparer ces pertes de substance (rhinoplastie par la méthode indienne).

Le nez est aussi en rapport avec la région des lèvres et des maxillaires supérieurs. Dans la rhinoplastie par la méthode française, les lambeaux sont pris dans les régions du maxillaire supérieur, etc.

§ IV. — Développement.

Le développement du nez sera étudié avec celui de la bouche et des mâchoires.

§ V. — Maladies chirurgicales.

La muqueuse des narines peut s'enflammer ; souvent la peau du nez devient le siége de tumeurs kystiques, de tumeurs hypertrophiques, de cancroïdes.

Les plaies du nez sont fréquentes : on a vu le nez, entièrement sectionné et séparé du corps pendant un temps très-appréciable, se réunir par première intention, etc.

CHAPITRE IV.

RÉGION DES FOSSES NASALES.

§ I. — Limites et rapports généraux.

Les fosses nasales forment deux cavités séparées par une cloison située sur la ligne médiane, faisant suite aux narines ou cavité du nez, et se continuant en arrière avec les arrière-narines ou région naso-pharyngienne.

§ II. — Superposition des plans.

Les fosses nasales sont composées d'une membrane muqueuse (*pituitaire*) et d'une charpente osseuse, qui formant véritablement le moule, le squelette de ses cavités, méritent surtout d'être étudiées avec détail.

Muqueuse des fosses nasales. — Cette membrane est une fibro-muqueuse. Elle tapisse successivement le cartilage de la cloison, la lame perpendiculaire de l'ethmoïde, etc. En haut elle envoie un prolongement dans le sinus sphénoïdal, après avoir rétréci l'orifice osseux de cette cavité. En dehors elle tapisse le méat inférieur, et se continue avec le canal nasal en formant à son orifice inférieur une véritable valvule.

Elle recouvre ensuite le cornet inférieur qu'elle prolonge en avant et en

arrière, elle tapisse le méat moyen et pénètre dans l'infundibulum, les sinus frontaux et les cellules ethmoïdales antérieures.

Elle recouvre de même toute l'étendue des méats moyen et supérieur, et pénètre dans toutes les anfractosités, dans toutes les cellules de l'ethmoïde.

En avant elle se continue peu à peu avec la peau, en arrière avec la muqueuse du pharynx, de la trompe d'Eustache et du voile du palais.

La portion de muqueuse qui reçoit des filets du nerf olfaltif est plus mince que l'autre portion; elle est plus pâle.

La membrane pituitaire est constituée : 1° par un derme formé de fibres celluleuses entrecroisées; 2° par une couche épithéliale formée de cellules pavimenteuses en avant et en bas, et de cellules à cils vibratiles dans une grande partie de son étendue (fig. 350).

FIG. 350. — Membrane pituitaire revêtue d'un épithélium cylindrique à cils vibratiles.

La muqueuse des fosses nasales est pourvue d'un grand nombre de glandes en grappes formées d'acini, s'ouvrant tous dans un canal commun.

Squelette des fosses nasales ou **fosses nasales osseuses.** — C'est surtout sur le squelette des fosses nasales que l'on peut se rendre compte du grand nombre de points intéressants que présente l'anatomie de cette région.

Le diamètre vertical des fosses nasales est plus considérable à la partie moyenne de ces cavités qu'aux parties antérieure ou postérieure.

Le diamètre transversal va en augmentant de haut en bas; ces dispositions se voient bien sur la figure 352.

Les fosses nasales présentent à considérer une paroi interne, une externe, une supérieure, une inférieure, un orifice antérieur et un orifice postérieur.

La *paroi interne* est formée par la cloison des fosses nasales formée de la lame perpendiculaire de l'ethmoïde, du vomer dont l'échancrure antérieure est combiée par le cartilage de la cloison.

La *paroi externe* (fig. 351), irrégulière, oblique en bas et en dehors, est formée

par l'ethmoïde, l'unguis, le palatin, le maxillaire supérieur et le cornet inférieur.

Cette paroi présente de haut en bas :

1° Le cornet supérieur.

2° Le méat supérieur dans lequel s'ouvrent les cellules ethmoïdales postérieures et à l'extrémité postérieure duquel on voit le trou sphéno-palatin.

3° Le cornet moyen.

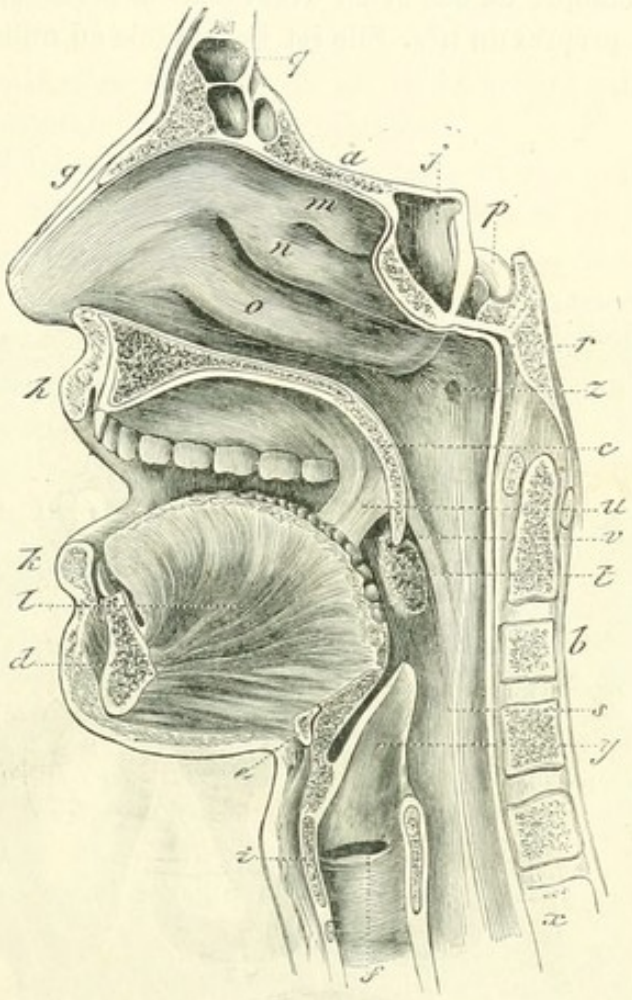

FIG. 351. — Fosses nasales, coupe médiane (*).

(*) *a*, voûte des fosses nasales formée par la lame criblée de l'ethmoïde ; *b*, place occupée par le canal rachidien derrière le corps des vertèbres ; *c*, le voile du palais, en continuité d'une part avec la voûte palatine, et d'autre part avec la luette : il sépare la cavité buccale de la partie supérieure ou nasale du pharynx ; *d*, section de la mâchoire inférieure sur la ligne médiane, pour montrer les apophyses *géni* et l'insertion du muscle génio-glosse ; *e*, section de l'os hyoïde ; *f*, coupe du larynx, montrant l'orifice de son ventricule droit entre les cordes vocales supérieures et inférieures ; *g*, le nez ; *h*, lèvre supérieure ; *i* sinus sphénoïdal ; *k*, lèvre inférieure ; *l*, muscle génio-glosse formant la masse principale de la langue ; *m*, *n*, *o*, cornets supérieur moyen et inférieur de la fosse nasale droite ; *p*, artère vertébrale à son entrée dans le crâne ; *q*, sinus frontaux du côté droit ; *r*, muqueuse de la voûte du pharynx ou *arrière-bouche* : celle-ci est représentée par l'espace compris entre les lignes *s*, *t* ; *t*, amygdale droite dans son excavation entre les piliers antérieur (*u*) et postérieur (*v*) de ce côté du voile du palais ; ils limitent avec les organes correspondants du côté opposé l'isthme du gosier, que la luette divise en deux moitiés et qui fait communiquer la cavité de la bouche avec la portion du pharynx dite arrière-bouche ; *x*, série des corps des vertèbres cervicales et de leurs disques correspondant au pharynx, dont les sépare une couche de tissu lamineux, avec les plexus veineux et nerveux rétro-pharyngiens ; *y*, l'épiglotte redressée contre la base de la langue, un peu inclinée sur l'orifice supérieur du larynx qu'elle couvre lorsqu'elle se renverse en arrière pendant la déglutition ; *z*, orifice du pavillon de la trompe d'Eustache.

4° Le méat moyen qui présente à sa partie antérieure une gouttière communiquant avec les sinus frontaux et les cellules antérieures de l'ethmoïde.

Au milieu de ce méat on voit l'orifice du sinus maxillaire (fig. 352).

5° Le cornet inférieur.

6° Le méat inférieur dans lequel on voit l'orifice inférieur du canal nasal.

La *face supérieure* des fosses nasales s'étend depuis la partie supérieure de l'orifice antérieur jusqu'à la partie supérieure de l'orifice postérieur.

Cette paroi est oblique en bas et en avant dans sa partie antérieure qui est formée par les os propres du nez. Elle est horizontale au milieu dans toute la

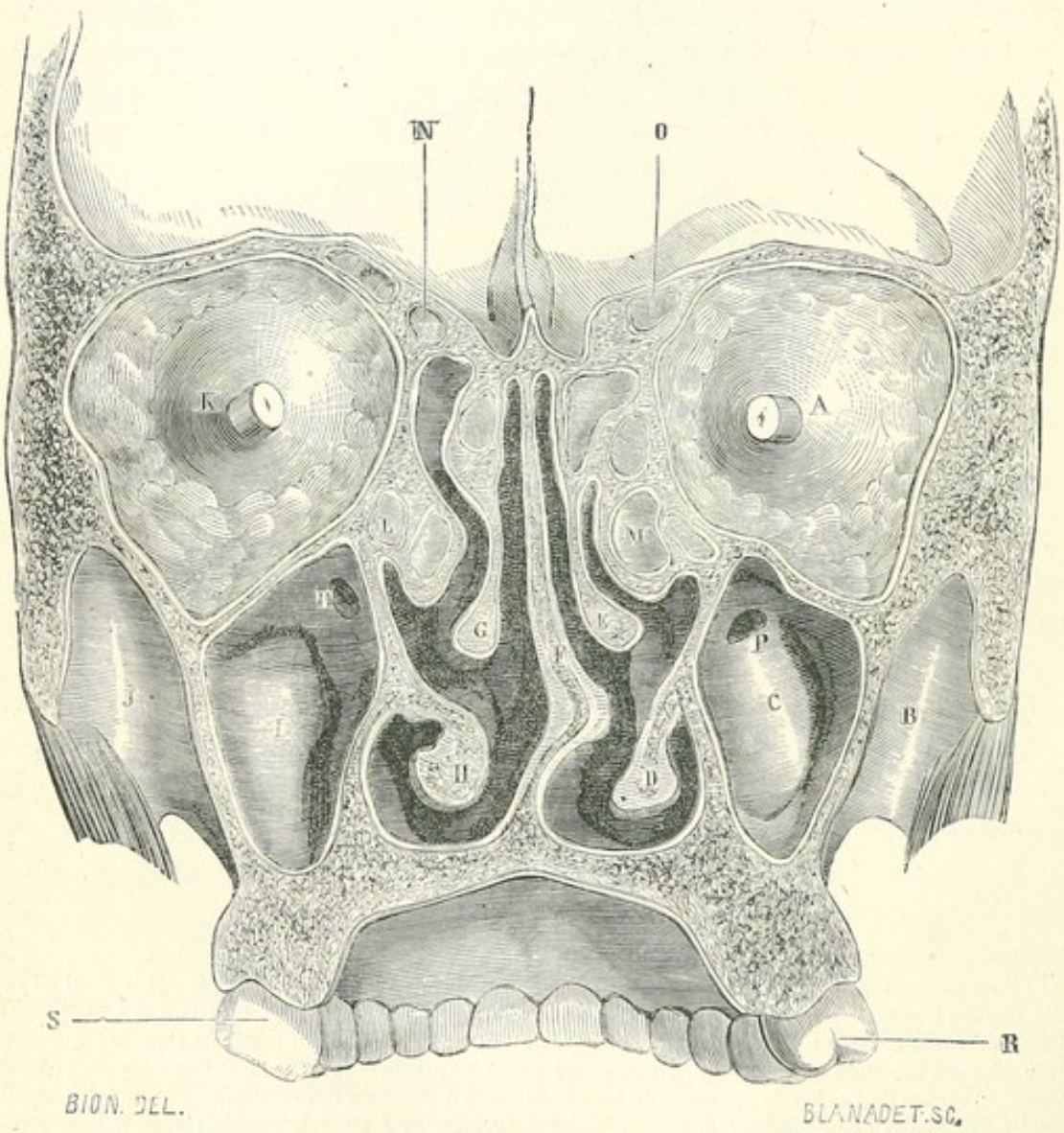

Fig. 352. — Coupe de la face divisant transversalement les cavités qu'elle renferme et passant à peu près par la partie moyenne de l'orbite (*).

(*) A, partie postérieure du globe de l'œil du côté droit; B, fosse zygomatique du côté droit; C, sinus maxillaire droi ; P, orifice du sinus maxillaire droit; D, cornet inférieur droit; E, cornet supérieur droit; M, cellules éthmoïdales du côté droit; F, cloison des fosses nasales; H, cornet inférieur gauche; G, cornet supérieur gauche; P, orifice du sinus maxillaire gauche; I, sinus maxillaire gauche; J, fosse zygomatique gauche; K, partie postérieure du globe de l'œil; N, sinus frontal gauche; O, sinus frontal droit; R, quatrième molaire du côté droit, S, quatrième molaire gauche.

partie qui correspond à la lame criblée de l'ethmoïde. En arrière, elle est verticale et formée par le corps sphénoïde.

Elle présente à considérer au voisinage de sa partie moyenne un orifice qui fait communiquer les cavités que nous étudions avec leur diverticulum sphénoïdal ou sinus sphénoïdal.

La *paroi inférieure*, ou *plancher* des fosses nasales, est formée par l'apophyse palatine du maxillaire supérieur et l'os palatin. Elle est un peu plus élevée en avant qu'en arrière.

Elle présente :

1° En avant, l'orifice du canal palatin antérieur ou naso-palatin.

2° En arrière, celui du canal palatin postérieur.

Vu sur le squelette, l'*orifice antérieur* des fosses nasales présente la forme d'un cœur de carte à jouer (fig. 352). Il est formé par les os propres du nez et les maxillaires supérieurs. Il présente en bas l'épine nasale antérieure et inférieure.

L'*orifice postérieur* des fosses nasales est séparé en deux par la cloison du vomer. Chacune des ouvertures est limitée en haut par le corps du sphénoïde, en bas par le palatin, en dedans par le vomer, en dehors par l'aile interne de l'apophyse ptérygoïde.

Sinus (fig. 352). — A la région des fosses nasales sont annexées un certain nombre de cavités diverticulaires. On en compte trois de chaque côté de la face : les sinus frontaux, les sinus sphénoïdaux et les sinus maxillaires.

Les *sinus frontaux* sont situés dans l'épaisseur de l'os frontal et occupent toute l'étendue du squelette de la région sus-orbitaire. Leur étendue est variable. Ils se prolongent généralement en haut jusque vers les bosses frontales, et en dehors jusqu'aux apophyses orbitaires externes ; le sinus frontal droit est séparé du sinus frontal gauche par une cloison. J'ai vu dans plusieurs cas un des sinus frontaux partagé en deux, un antérieur et un postérieur, par une cloison transversale.

Le sinus frontal s'ouvre par l'intermédiaire de l'*infundibulum* dans le méat moyen.

Lorsque le sinus maxillaire présente la cloison transversale que nous croyons être le premier à signaler, la cellule postérieure présente une ouverture spéciale qui la fait communiquer avec les cellules éthmoïdales antérieures.

Les *sinus sphénoïdaux* sont situés dans l'épaisseur du corps du sphénoïde. Ils sont cubiques, séparés l'un de l'autre sur la ligne médiane par une cloison complète, et présentent chacun un orifice qui les fait communiquer avec la partie la plus supérieure et la plus postérieure des fosses nasales.

Sinus maxillaire (fig. 352 et fig. 353). — Le *sinus maxillaire* ou *antre d'Highmore*, creusé dans le maxillaire supérieur, a la forme d'une pyramide triangulaire dont le sommet correspond à l'os malaire, et la base à la paroi externe des fosses nasales.

La *face supérieure* du sinus fait la paroi inférieure de l'orbite ; elle est traversée d'arrière en avant par la gouttière qui loge le nerf et les vaisseaux sous-orbitaires.

La *face antérieure* répond à la joue; la *face postérieure* forme la paroi antérieure de la fosse zygomatique.

La bande du sinus maxillaire, répondant comme nous l'avons déjà dit à la paroi externe de l'orbite, présente sur le squelette un large trou qui est considérablement rétréci sur le vivant par la membrane muqueuse. Il est très-difficile d'aper-

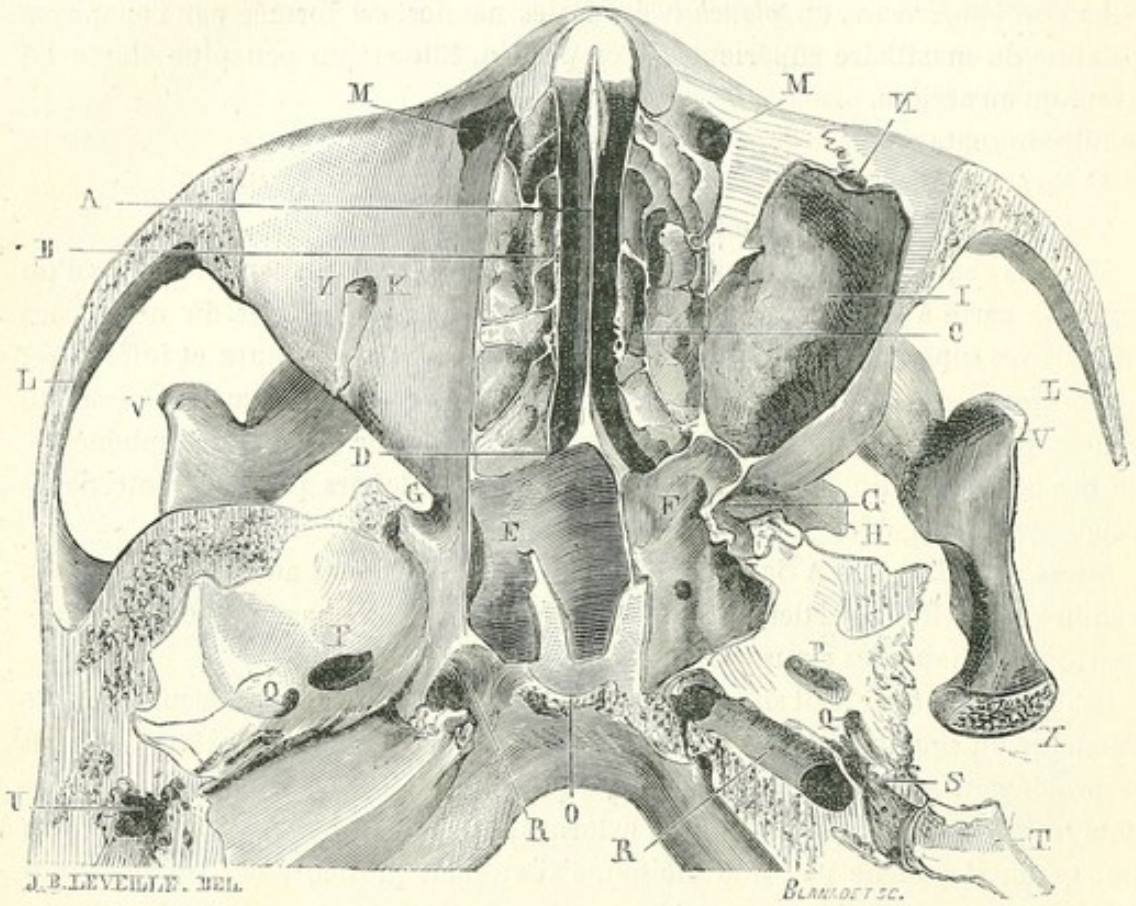

FIG. 353. — Coupe horizontale divisant les cavités de la face (la coupe oblique un peu en bas du côté droit) (*).

cevoir cet orifice situé dans le méat moyen et caché par le cornet moyen. Il est situé au fond d'une gouttière qui se prolonge jusque dans le sinus frontal et fait communiquer ce dernier sinus avec les fosses nasales. Cette gouttière, repliée en dedans, masque l'orifice du sinus et en rend le cathétérisme impossible.

Lorsque l'on examine l'intérieur du sinus on découvre sur la face interne une convexité qui correspond à la paroi externe du canal nasal. C'est là un rapport important.

Nous devons mentionner le rapport du sinus avec les racines des dents et les follicules dentaires qui, quelquefois, poussent du côté du sinus et sont cause de quelques-unes des maladies chirurgicales de cette cavité.

(*) A, cloison des fosses nasales; B, cellules ethmoïdales du côté gauche; C, cellules ethmoïdales du côté droit; D, orifice de communication des fosses nasales et du sinus sphénoïdal gauche; E, sinus sphénoïdal gauche; F, sinus sphénoïdal droit; G, fosse zygomatique; H, apophyse ptérygoïde; I, sinus maxillaire droit; K, paroi supérieure du sinus maxillaire gauche; N, N, canal du nerf sous-orbitaire; M, M, canal nasal; P, P, trou oval; Q, Q, trou petit rond; S, trompe d'Eustache; T, paroi antérieure et inférieure du conduit auditif externe; R, canaux pour la carotide interne; O, selle turcique; U, caisse du tympan; V, V, apophyse coronoïde; L, L, arcades zygomatiques; X, coupe du condyle maxillaire droit.

La membrane muqueuse qui tapisse le sinus maxillaire fait suite à la pituitaire, et n'en diffère que par son peu de vascularité; elle est étroitement unie au périoste interne du sinus qui forme en quelque sorte son derme. Elle est parsemée d'une multitude de glandes muqueuses qui sécrètent un liquide visqueux, incolore, etc.

La muqueuse du sinus maxillaire présente une certaine sensibilité qu'elle doit à des filets de la cinquième paire.

Développement. — Les sinus existent à peine chez le fœtus; chez l'enfant, ils n'ont que de très-petites dimensions.

Le maxillaire contient alors, dans l'épaisseur de son bord inférieur, le germe des dents non encore apparues.

§ III. — Vaisseaux et nerfs.

Artères. — Les artères des fosses nasales (fig. 354) viennent :

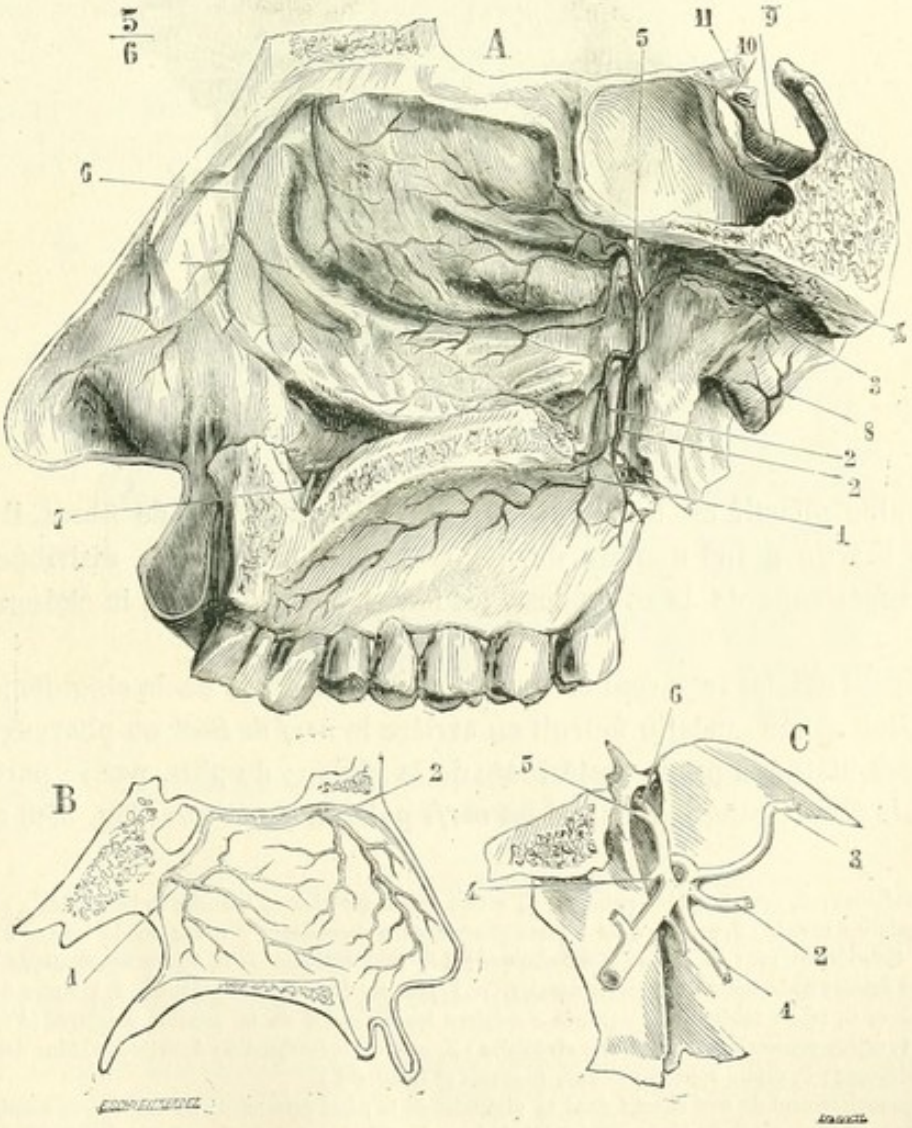

Fig. 354. — Branches terminales de l'artère maxillaire interne (*).

(*) A. — 1, artère palatine descendante; 2, 2, artères palatines accessoires; 3, artère ptérygo-palatine

1° De l'artère ophthalmique qui fournit l'artère ethmoïdale antérieure et l'artère ethmoïdale postérieure.

2° De la maxillaire interne qui fournit l'artère sphéno-palatine, l'artère palatine postérieure et l'artère palatine antérieure.

Nerfs. — Le nerf olfactif naît de la partie postérieure du lobe antérieur du cerveau, au fond de la scissure de *Sylvius*, par trois racines, deux blanches dont l'une interne et courte et l'autre externe et longue ; la troisième racine, qui est grise, est située entre les deux branches, etc.

Il présente un cordon prismatique au niveau des gouttières ethmoïdales, les cordons offrent un renflement nommé *bulbe ethmoïdal* ou *olfactif* (fig. 355).

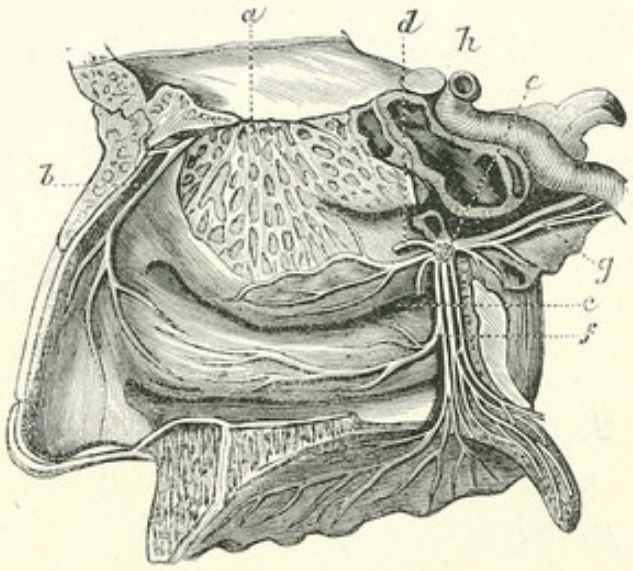

FIG. 355. — Nerfs des fosses nasales (*).

Le bulbe olfactif est formé par un amas de cellules et de fibres, il fournit par en bas un grand nombre de filaments (fig. 355) qui se distribuent à la partie supérieure de la muqueuse des fosses nasales, tant à la cloison qu'aux méats.

Les fosses nasales reçoivent en outre des filets nerveux de la cinquième paire ; le ganglion sphéno-palatin fournit en arrière le *nerf de Bock* ou pharyngien, qui donne des filets à la partie postérieure de la région ; de plus, par sa partie inférieure, le même ganglion fournit les *nerfs palatins postérieurs* (fig. 356) qui don-

4, artère vidienne ; **5**, artère sphéno-palatine ; **6**, artère nasale antérieure, branche de l'ethmoïdale antérieure ; **7**, artère palatine coupée ; **8**, rameaux de l'artère pharyngienne ascendante ramifiée sur la trompe d'Eustache ; **9**, artère carotide interne ; **10**, artère ophthalmique ; **11**, nerf optique. — B, figure schématique destinée à montrer les artères de la cloison des fosses nasales. — **1**, branche de la sphéno-palatine ; **2**, branche de la nasale antérieure. — C, figure schématique destinée à montrer les divisions de la maxillaire interne (d'après Bourgery). — **1**, artère sous-orbitaire ; **2** artère alvéolaire ; **3**, artère sous-orbitaire ; **4**, artère palatine descendante ; **5**, artère vidienne ; **6**, artère sphéno-palatine. (Beaunis et Bouchard.)

(*) *a*, épanouissement du nerf olfactif dans la pituitaire de la paroi externe d'une des fosses nasales ; *b*, filet ethmoïdal du rameau nasal de la branche ophthalmique de Willis ; *e*, *d*, nerfs sphéno-palatins, externe et interne, tous deux émanant du ganglion sphéno-palatin *e* ; *f*, nerf palatin antérieur fournissant à la pituitaire du cornet inférieur ; *g*, nerf vidien fournissant le nerf naso-pharyngien pour la muqueuse de la partie postérieure et supérieure de la fosse nasale de la trompe d'Eustache. (Herschfeld et Léveillé.)

nent, par leur partie antérieure, un grand nombre de filets aux méats des fosses nasales.

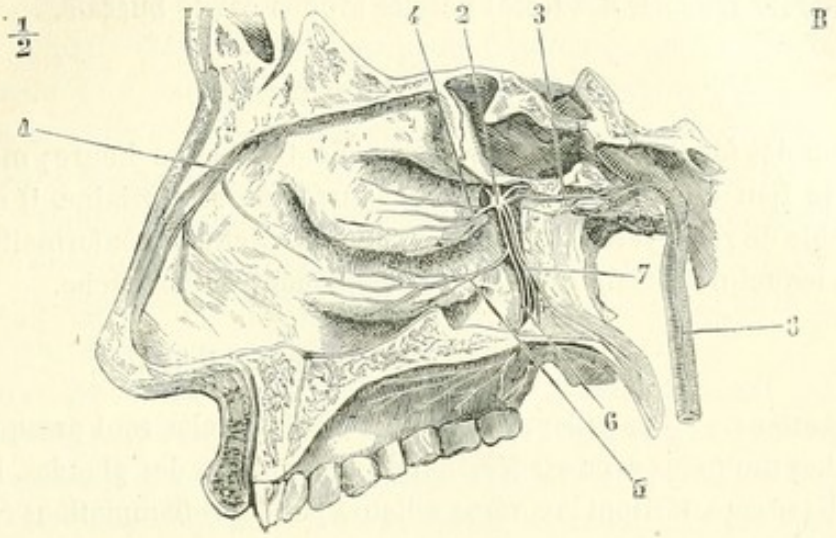

FIG. 356. — Ganglion de Meckel. — Nerfs palatins et nerfs des cornets des fosses nasales (d'après Arnold) (*).

Enfin le nerf nasal fournit aux fosses nasales un filet ethmoïdal qui se distribue à la partie antérieure de la cloison et au dos du nez (fig. 357).

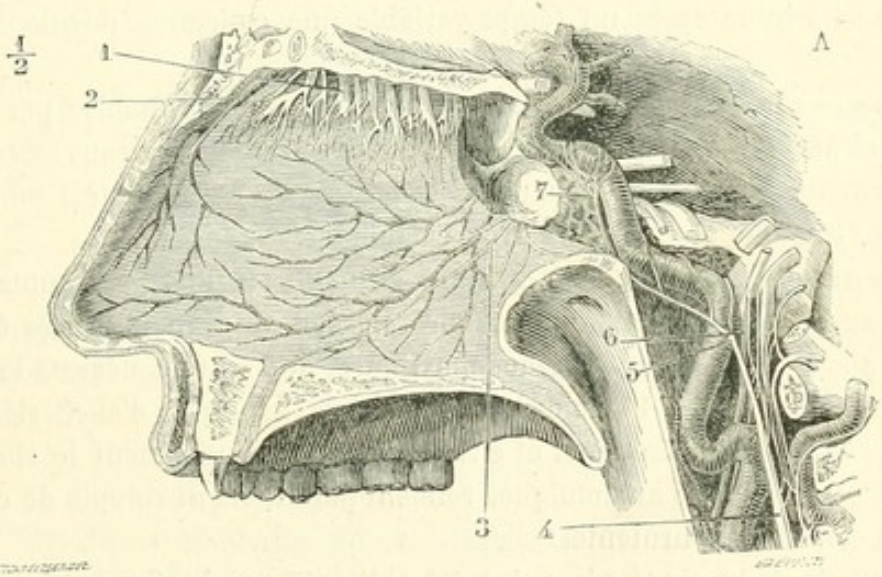

FIG. 357. — Nerf naso-palatin. — Rameaux carotidiens du ganglion cervical supérieur (d'après Arnold) (**).

§ IV. — Rapports avec les autres régions.

Les fosses nasales sont en rapport surtout avec le nez, la région naso-pharyngienne et les orbites. C'est de ces côtés que les tumeurs font surtout saillie.

(*) 1, filet externe du rameau ethmoïdal du nasal; 2, ganglion de Meckel; 3, nerf vidien; 4, branches du cornet moyen; 5, branches du cornet inférieur; 6, grand nerf palatin; 7, nerfs palatins postérieur et moyen; 8, rameau carotidien.

(**) 1, divisions du nerf olfactif; 2, filet interne du rameau ethmoïdal du nasal; 3, nerf naso-palatin; 4, rameau carotidien du sympathique; 5, sa division en rameaux carotidiens interne et externe; 6, anastomose du sympathique avec le ganglion d'Andersch et le ganglion jugulaire; 7, plexus caverneux.

Les diverticules des fosses nasales, sinus frontal, sinus maxillaire, etc., sont en rapport avec les régions occipito-frontales, orbitaire et maxillaire supérieures. Notons aussi les rapports des fosses nasales avec la cavité buccale.

§ V. — Développement.

La région des fosses nasales se développe de très-bonne heure; mais ce n'est point ici le lieu d'indiquer les diverses phases de son origine. Il nous paraît indispensable de renvoyer cette étude et celle des vices de conformation au chapitre dans lequel nous traiterons du développement de la bouche.

§ VI. — Maladies chirurgicales.

Inflammations. — Les inflammations des fosses nasales sont presque toujours des catarrhes muqueux avec exagération de la sécrétion des glandes. La scrofule et la syphilis se caractérisent là comme ailleurs par des inflammations chroniques, des ulcérations, des caries, des nécroses, etc.

La muqueuse qui tapisse le sinus s'enflamme quelquefois sous l'influence de causes variables. Tantôt c'est l'inflammation de la pituitaire qui s'est propagée au sinus, souvent c'est une carie dentaire, une phlogose du périoste alvéolo-dentaire.

L'inflammation du sinus se termine le plus souvent par résolution ; d'autres fois elle détermine après un temps variable une collection purulente dans le sinus.

Polypes. — Les polypes des fosses nasales sont remarquables par leur fréquence et par la grande tendance qu'ils ont à se reproduire sans cesse. Ce sont généralement des polypes dits *muqueux*, souvent de petits kystes, souvent aussi de petites tumeurs glandulaires hypertrophiques.

Abcès du sinus. — Les abcès du sinus viennent ou d'une inflammation de la muqueuse, ou d'une périostite maxillaire. Bordenave a vu un abcès de l'orbite dont le pus se fit jour dans le sinus maxillaire, après avoir nécrosé le plancher de la cavité de la voûte. Denemeris a rapporté des exemples d'abcès siégeant tout d'abord dans les sinus frontaux et envahissant consécutivement le sinus maxillaire, etc. Les rapports anatomiques rendent parfaitement compte de ces migrations de collections purulentes.

Si l'ouverture du sinus n'a point été oblitérée par l'inflammation, le pus se fait jour dans la fosse nasale; mais si, ce qui arrive souvent, cet orifice est oblitéré les os s'amincissent, se laissent distendre; le sinus dilaté fait tumeur à la joue et alors une ouverture spontanée se produit si le chirurgien ne pratique pas l'incision. En même temps que le soulèvement de la joue, on observe aussi souvent un écartement de la voûte orbitaire qui cause un peu d'exophthalmie et l'abaissement de la voûte palatine.

Cet écartement des parois du sinus s'observe aussi dans l'*hydropisie du sinus*, maladie intéressante que M. Giraldès a démontré être, dans le plus grand nombre des cas, une dilatation kystique énorme d'une ou de plusieurs glandes mucipares de la muqueuse.

On l'observe aussi dans les *polypes glandulaires fongueux* ou *fibreux* qui, assez souvent, prennent naissance à son intérieur. Enfin on l'observe dans les *exostoses du sinus* (fig. 352) et dans le *cancer*.

Jourdain rapporte l'observation d'un jeune homme qui garda, pendant quatre ans, l'extrémité d'un fourreau d'épée dans l'antre d'Highmore; ce ne fut qu'au bout de ce temps que le malade, tourmenté par d'horribles souffrances, et décidé à tout, se livra sans conditions à deux chirurgiens qui, « dans l'espace de six semaines, lui taillèrent plus de trente fois la figure et, par hasard plutôt que par adresse, retirèrent de la plaie le bout du fourreau encore tout farci de médicaments et d'onguents, et dégouttant une mucosité si fétide, que le malade lui-même n'en pouvait supporter l'odeur. » Le malade guérit.

Trépanation du sinus. — L'ouverture du sinus maxillaire est parfaitement indiquée dans toutes les collections liquides de cette cavité. Le *cathétérisme* du sinus est très-difficile; mais si l'on consentait à briser des lames osseuses peu épaisses on arriverait facilement dans sa cavité par l'intérieur des fosses nasales. Il est facile dans tous les cas de le perforer soit à sa paroi antérieure (méthode de Desault), soit par l'extraction pure et simple d'une ou de plusieurs dents cariées et ébranlées comme l'a proposé Drake, soit par la perforation à l'aide d'un instrument du fond d'un alvéole, etc.

CHAPITRE V.

RÉGION NASO-PHARYNGIENNE.

§ I. — Limites, forme.

La région naso-pharyngienne (fig. 358) ou des arrière-narines constitue une cavité intermédiaire entre les fosses nasales et le pharynx. Elle est au-dessous de l'apophyse basilaire, en arrière et au-dessus du voile du palais, etc.

§ II. — Superposition des plans.

Elle est formée, comme les fosses nasales, d'une muqueuse exactement moulée sur une cavité osseuse. Cette muqueuse se continue avec la pituitaire, avec la muqueuse du voile du palais, du pharynx et des trompes d'Eustache, déjà décrites.

La muqueuse des arrière-narines est extrêmement forte et épaisse, elle se continue sans ligne de démarcation avec le périoste de l'apophyse basilaire.

Squelette. — Le squelette des arrière-narines est formé par le corps du sphénoïde, l'apophyse basilaire et les apophyses ptérygoïdes.

L'apophyse basilaire fait suite au corps du sphénoïde. Elle est oblique en bas et en arrière et peut être découverte sans de grandes difficultés en relevant le voile du palais; c'est le lieu ordinaire des polypes naso-pharyngiens, et l'on peut la découvrir parfaitement, comme l'a démontré M. Nélaton, en incisant le voile

du palais et en enlevant la partie postérieure de la voûte palatine (opération de la boutonnière palatine).

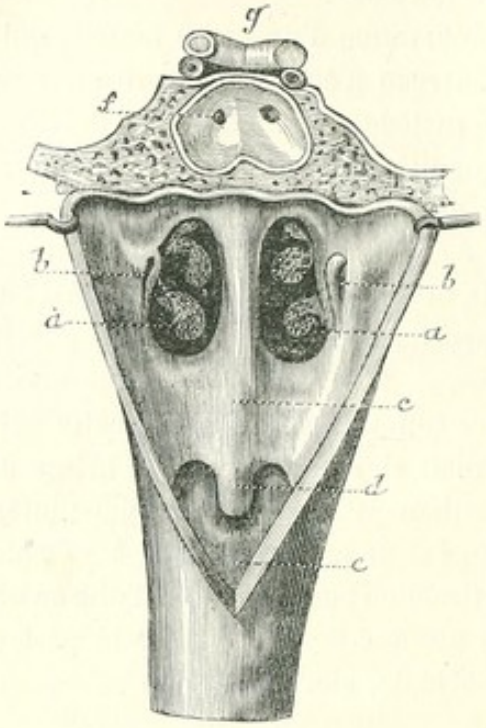

FIG. 358. — Région naso-pharyngienne (*).

Les apophyses ptérygoïdes limitent de chaque côté l'orifice postérieur des fosses nasales et sont situées en avant de l'orifice guttural de la trompe, etc.

§ III. — Rapports avec les autres régions.

La région naso-pharyngienne est, comme nous venons de le voir, en rapport avec les fosses nasales, la base du crâne, le pharynx, le voile du palais, les amygdales, la base de la langue, l'épiglotte et le larynx.

§ IV. — Développement.

Les seules particularités importantes seront présentées dans le développement générale des régions de la face.

§ V. — Maladies chirurgicales.

La seule importante des maladies chirurgicales de la région est le polype dit *naso-pharyngien*, sorte de production fongueuse naissant presque toujours de l'apophyse basilaire et contractant souvent des adhérences avec les apophyses ptérygoïdes. Le polype naso-pharyngien a une grande tendance à user les os :

(*) *a*, *a*, orifices postérieurs des fosses nasales, au fond desquelles on peut apercevoir les trois cornets et les trois méats ; *b*, *b*, pavillon des trompes d'Eustache ; *c*, voile du palais ; *d*, luette ; *e*, cavité pharyngienne ; *f*, sinus sphénoïdaux, au fond desquels on voit les orifices en communication avec les méats supérieurs des fosses nasales ; *g*, chiasma des nerfs optiques reposant sur l'origine de l'artere ophthalmique.

on le voit souvent s'introduire dans les cavités de la face et même pénétrer à l'intérieur du crâne.

CHAPITRE VI.

RÉGION PAROTIDIENNE.

§ I. — Limites, formes extérieures, parties accessibles à la palpation.

La région parotidienne est située en avant de l'oreille, en arrière de la branche montante du maxillaire inférieur sur laquelle elle empiète au-dessous de la tempe. Cette région est légèrement excavée sur le vivant. La palpation permet de reconnaître très-facilement les os qui la bordent; mais ce n'est qu'avec la plus grande difficulté que l'on parvient à sentir la glande qui forme l'organe principal de la région.

§ II. — Superposition des plans.

Peau. — La peau n'est que peu adhérente aux couches sous-jacentes.

Tissu cellulaire sous-cutané. — Il est blanc, ne renferme point de graisse et se continue avec celui des autres régions : il envoie dans la glande parotide des tractus nombreux; de plus, il se continue en arrière avec la gaîne du muscle sterno-cléido-mastoïdien, et en avant il contracte des adhérences avec l'aponévrose d'insertion du masséter et l'os maxillaire.

Parotide (planche I). — La parotide est une glande en grappe volumineuse. Il n'est guère possible cependant d'apprécier son poids ni ses dimensions d'une façon mathématique; elle a pour canal excréteur le *canal de Sténon* qui, suivant le bord inférieur de l'arcade zygomatique, va s'ouvrir au travers de la joue, dans la bouche, au niveau de la deuxième molaire supérieure.

Le canal de Sténon est accompagné par un grand nombre de grains glanduleux qui, quelquefois, acquièrent un assez grand développement pour mériter le nom de glande parotide accessoire.

La glande parotide est traversée par l'artère carotide externe et par le nerf facial; nous reviendrons sur ces organes en décrivant les vaisseaux et nerfs de la région.

Lorsque la parotide est extirpée (fig. 359), on aperçoit un large espace vide qui porte le nom de loge parotidienne.

La loge parotidienne est limitée *en haut* par le conduit auditif externe et par la racine transverse de l'arcade zygomatique.

En avant par la mâchoire inférieure et le bord postérieur du muscle ptérygoïdien interne.

En arrière par l'apophyse mastoïde et l'insertion supérieure du muscle sterno-mastoïdien.

En bas elle est séparée par une lame aponévrotique de la loge de la glande sous-maxillaire.

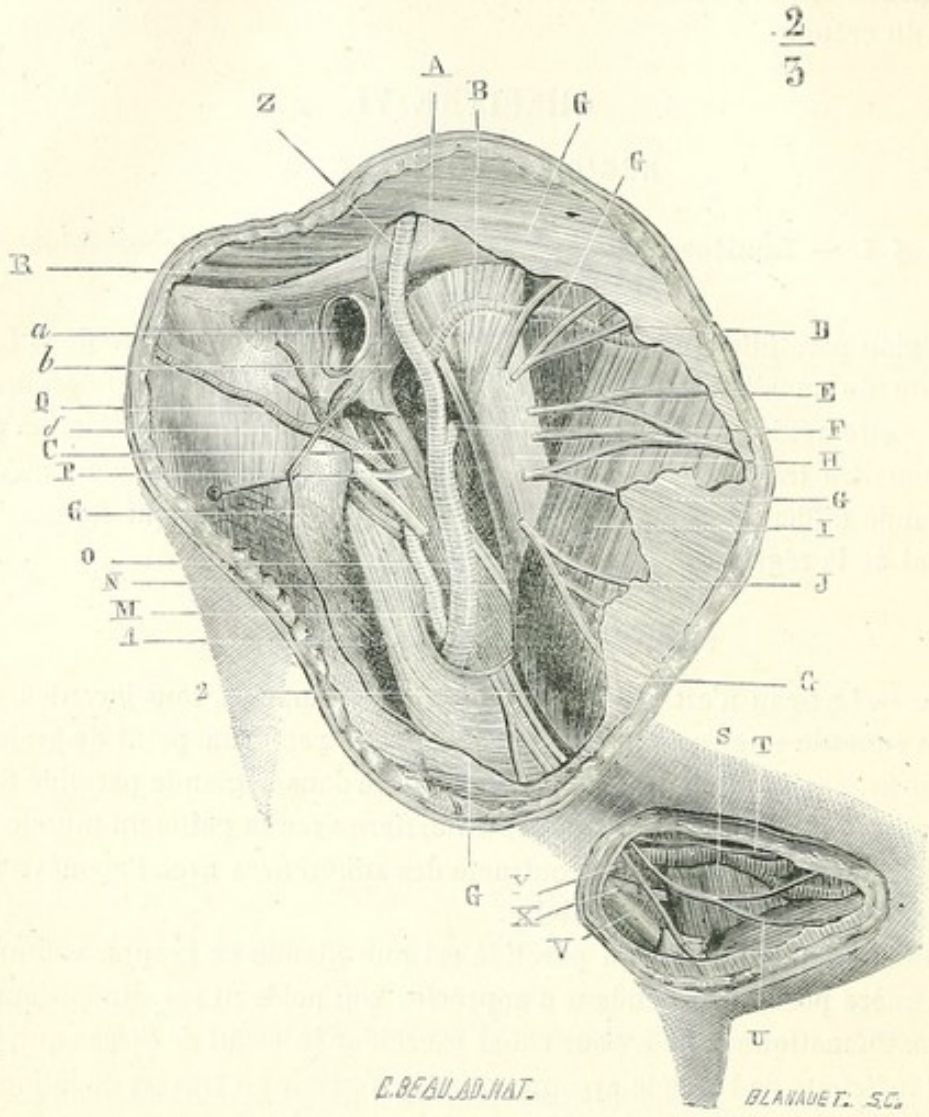

FIG. 359. — Loge parotidienne et loge sous-maxillaire (*).

En dedans (fig. 360), la loge parotidienne présente sur un premier plan l'apophyse styloïde et les muscles et ligaments qui en partent (muscles stylo-hyoïdien, stylo-glosse et stylo-pharyngien ; ligaments stylo-maxillaire et stylo-hyoïdien). Sur un plan plus profond, la partie interne de la loge parotidienne nous présente la veine jugulaire interne et ses rapports si importants avec les nerfs et les artères de la base du crâne.

§ III. — Vaisseaux et nerfs.

Artères. — Les artères de la région sont la carotide externe et ses branches. La carotide externe présente quelquefois quelques variétés de rapports avec la

(*) Racine transverse de l'arcade zygomatique ; B, ligament latéral externe de l'articulation temporo-maxillaire ; C, apophyse styloïde ; D, coupe de l'aponévrose d'enveloppe de la parotide ; E, un des filets du facial ; F, artère maxillaire interne ; G, G, G, aponévrose d'enveloppe de la parotide ; Z, temporale superficielle ; M, artère auriculaire postérieure ; N, ligament stylo-maxillaire ; O, carotide externe ; P, nerf facial ; Q, auriculaire postérieur ; I, muscle masséter ; J, filet de la branche cervico-faciale du facial ; *a*, conduit auditif externe ; *b*, paroi antérieure du conduit ; *d*, apophyse mastoïde ; 1, bord antérieur du sterno-mastoïdien ; 2, filets du facial ; S, muscle stylo-hyoïdien ; T, U, filets du facial ; V, tendon du digastrique ; X, nerf grand hypoglosse ; Y, artère sous-mentale.

glande parotide. Presque toujours cet organe forme un canal complet à l'artère qui est plus rapprochée de la face profonde que de la face superficielle; cependant, chez quelques sujets, on trouve l'artère contenue seulement dans une gouttière de la face profonde de la glande.

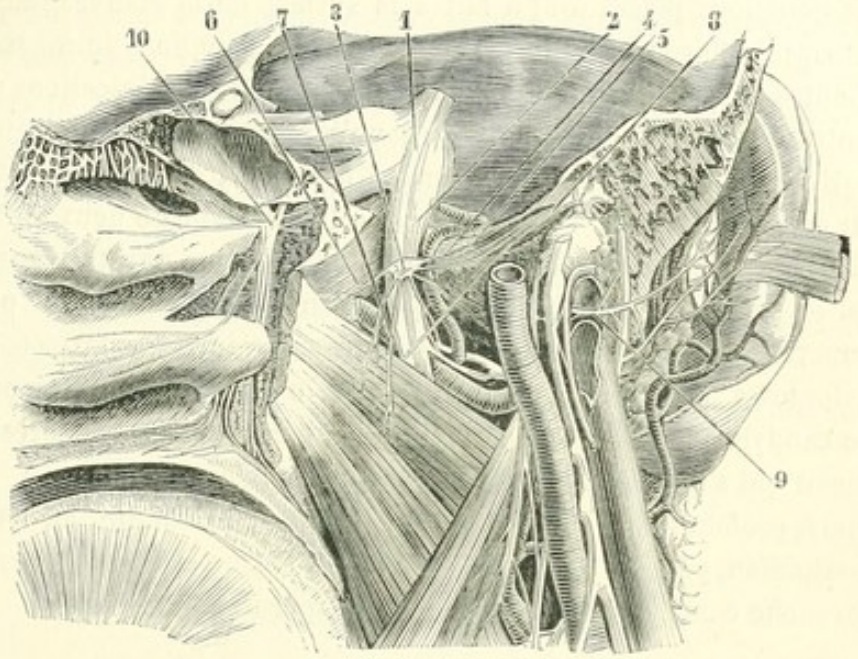

FIG. 360. — Rapports de la face profonde de la parotide (*).

D'autres fois, bien plus rarement, l'artère est appliquée à la face antérieure de la glande, de sorte qu'elle se trouve cachée par le bord postérieur de la branche de la mâchoire; ces anomalies ont été rencontrées par Nélaton, Denonvilliers, A. Bérard, etc.; elles expliquent, la dernière surtout, comment on a pu à la rigueur enlever la parotide sans léser la carotide externe, surtout quand on laisse la petite portion de glande qui s'enfonce derrière la branche de la mâchoire.

Veines. — Les veines parotidiennes sont très-nombreuses. Le plus grand nombre accompagne les artères; beaucoup se rendent dans la veine jugulaire externe qui, quelquefois même, sort de la glande. Ces veines parotidiennes s'anastomosent avec celles des régions voisines et sortent avec celles de la fosse zygomatique.

Lymphatiques. — L'anatomie des vaisseaux lymphatiques de la parotide laisse encore beaucoup à désirer. Sappey dit que leur origine est inconnue.

Suivant Huguier, les ganglions situés près du sommet de la parotide reçoivent des lymphatiques du voile du palais et de ses piliers. L'origine de ces lymphatiques est assez importante à étudier, car un grand nombre des tumeurs de la région parotidienne ont été attribuées à des caries dentaires; on s'expliquerait alors

(*) Portion motrice du trijumeau; 2, nerf maxillaire inférieur; 3, ganglion optique; 4, nerf petit pétreux superficiel; 5, nerf du muscle du marteau; 6, nerf du péristaphylin externe; 7, nerf du ptérygoïdien interne, qui est seulement accolé au ganglion et vient directement du maxillaire inférieur; 8, corde du tympan; 9, rameau de a osse jugulaira; 10, ganglion de Meckel. (Beaunis et Bouchard.)

les rapports qui existent entre les ganglions parotidiens et les lymphatiques de la cavité buccale.

Ganglions lymphatiques parotidiens. — Leur nombre est très-variable ainsi que la place qu'ils occupent ; on peut en trouver de trois à six, et en général ils sont plus rapprochés de la face superficielle que de la face profonde. Il existe d'autres ganglions placés tout à fait à la surface de la glande, immédiatement sous la capsule fibreuse. Enfin on rencontre des ganglions immédiatement au-dessus, entre la capsule et la couche sous-cutanée. Des injections mercurielles ont montré que ces quatre espèces de ganglions communiquaient entre eux avec les ganglions de la cavité buccale, surtout avec ceux du rebord alvéolaire-supérieur. Il est alors facile de comprendre que l'extraction de deux molaires ait pu faire disparaître un gonflement chronique de la région parotidienne.

Nerfs. — Les nerfs de la région se partagent en superficiels et profonds. Les nerfs superficiels sont fournis par la branche antérieure du plexus-cervical et par ses anastomoses avec le facial, et aussi par le nerf auriculo-temporal qui sort entre le condyle et la portion cartilagineuse du conduit auditif après avoir fourni un rameau qui s'anastomose avec la branche temporo-faciale.

Les nerfs profonds de la région viennent du nerf facial qui, au sortir du canal stylo-mastoïdien, pénètre dans la glande parotide pour s'y partager en deux branches : branche cervico-faciale et branche temporo-faciale.

§ IV. — Rapports de la région parotidienne avec les autres régions.

La région parotidienne est en rapport avec la région mastoïdienne, la région auriculaire, la région temporale et zygomatique. Elle est aussi en rapport avec la région sterno-mastoïdienne et sous-maxillaire.

Notons encore qu'elle touche à la bouche et à l'arrière-gorge par sa partie la plus profonde, ce qui explique comment des enchondromes parotidiens ont pu être découverts par le toucher buccal, etc.

§ V. — Développement.

Le développement de la glande parotide sera étudié avec le développement de la bouche et des maxillaires.

§ VI. — Maladies chirurgicales.

L'inflammation de la parotide est une maladie extrêmement fréquente ; l'inflammation des ganglions de la région se produit aussi très-communément sous l'influence des maladies nombreuses de la partie des téguments où sont renfermés les réseaux. L'inflammation de la parotide donne lieu à la production d'une tumeur avec rougeur, chaleur, empâtement, dessinant par ses formes la glande parotide. C'est une maladie aiguë qui suppure quelquefois ; souvent la suppuration s'écoule en partie par le canal de Sténon.

Fistules parotidiennes. — Les fistules salivaires parotidiennes sont bien moins importantes que les fistules du canal de Sténon.

On a décrit, dans ces dernières années, une forme singulière de maladie dans laquelle la salive parotidienne semble suinter au travers de la peau, et s'écouler grâce à la perméabilité du tégument : ce serait une sorte de sueur de salive, etc.

Adénoïdes et cancers. — Les adénoïdes et les cancers forment les deux maladies les plus importantes. L'adénoïde ou enchondrome, analogue aux tumeurs du même genre qui se produisent dans la glande mammaire, est parfaitement curable par l'opération ; il n'en est pas de même du cancer, qui souvent envahit les ganglions, et souvent aussi s'introduit jusqu'aux vaisseaux et nerfs de la gosse jugulaire assez profondément pour que le bistouri, même le plus hardi, ne puisse le suivre, comme dans un cas dont M. le professeur Richet a donné la relation.

L'extirpation complète de la parotide est une opération possible; elle a été exécutée avec beaucoup d'habileté par M. le professeur Denonvilliers; elle est fort difficile, demande la section du nerf facial et de la carotide externe : le malade se trouve nécessairement condamné à une hémiplégie faciale incurable.

CHAPITRE VII.

RÉGION DE L'OS MALAIRE.

§ I. — Position, limites, formes extérieures, parties accessibles à la palpation.

La région de l'os malaire est située entre la partie externe de l'orbite, la région temporale, la région du maxillaire supérieur et celle du maxillaire inférieur. Elle est quadrilatère, légèrement bombée.

Les parties superficielles du squelette de la région peuvent facilement être senties en déprimant la couche peu épaisse des parties molles qui le recouvrent ; on sent ainsi aisément la partie antérieure de l'arcade zygomatique, le bord externe de l'orbite et l'insertion supérieure du muscle masséter.

§ II. — Superposition des plans.

Peau. — La peau est tantôt glabre, tantôt recouverte de poils; généralement elle est assez fine. Dans quelques maladies thoraciques, elle devient d'un rouge intense (rougeur des pommettes, de la pneumonie, etc.).

Tissu cellulaire sous-cutané. — Il est dense et serré, et renferme une assez grande quantité de graisse.

Muscles. — Ils sont peu nombreux. Ce sont :

L'*orbiculaire des paupières*, l'*élévateur propre de la lèvre supérieure*, les *zygomatiques grands* et *petits* sont les seuls muscles de la région; et encore chacun de ces muscles n'appartient à la région malaire que par une partie de son étendue.

Périoste et os. — Le périoste est épais; c'est à lui que viennent s'insérer les muscles de la région.

Les os malaires (fig. 298) sont quadrilatères; ils présentent à considérer une face antérieure, convexe, percée par le trou malaire, une face postérieure concave, quatre bords, et quatre angles : un *antérieur*, articulé avec l'os maxillaire, à 7 ou 8 millimètres au-dessus du canal sus-orbitaire; un *postérieur*, dentelé et taillé en réseau aux dépens de sa partie supérieure, articulé avec la partie antérieure de l'arcade zygomatique; un *supérieur*, plus long et plus épais, articulé avec l'apophyse orbitaire externe du frontal par des dentelures fortement engrenées.

Cet os étant exposé par sa position aux traumatismes, ses connexions avec les autres os sont extrêmement fortes, et lui-même est composé d'un tissu extrêmement dense.

§ III. — Vaisseaux et nerfs.

Artères. — Les artères (planche I) viennent de la transversale de la face, de la temporale superficielle, de la sous-orbitaire, etc. Elles forment des réseaux très-riches.

Veines. — Les veines sont nombreuses, mais d'un très-petit calibre, et très-peu importantes.

Lymphatiques (planche I). — Peu nombreux, ils rampent dans l'épaisseur de la couche celluleuse sous-cutanée. Ils se rendent dans les ganglions parotidiens et sous-maxillaires.

Nerfs. — Ils viennent de la cinquième paire et de la septième.

Ce sont : 1° les filets antérieurs du lacrymal, branche de l'ophthalmique; 2° le rameau malaire du maxillaire supérieur, qui, venu du sous-orbitaire dans son trajet intra-orbitaire, perfore l'os malaire pour se rendre à la peau; 3° quelques filets du sous-orbitaire sortis du pinceau que ce nerf présente à sa sortie du trou sous-orbitaire.

Le nerf facial donne des rameaux moteurs aux muscles.

§ IV. — Rapports de la région malaire avec les autres régions.

La région malaire est en rapport avec la région orbitaire dans une grande étendue : elle limite en avant la région temporale non-seulement à la surface, mais encore profondément; en bas, elle est en rapport avec la fosse zygomatique; enfin elle se continue avec la région du maxillaire supérieur et la partie supérieure externe du sinus maxillaire.

Le tissu adipeux de la région malaire se continue en haut avec le tissu adipeux de l'orbite, en bas avec le paquet adipeux de Bichat, etc.

§ V. — Développement, vices de conformation.

MM. A. Rambaud et Ch. Renault (1) ont démontré que l'os malaire s'ossifiait toujours par un seul centre composé de trois points osseux. Ces trois points

(1) Rambaud et Renault, *Origine et développement des os*. Paris, 1863.

marchent rapidement à la rencontre l'un de l'autre et ne tardent pas à se réunir au niveau du trou malaire.

L'os malaire manque quelquefois entièrement comme dans un cas publié par Duméril. On l'a trouvé partagé par une suture en deux moitiés, l'une antérieure et l'autre postérieure. Spix l'a vu divisé en trois os articulés entre eux.

§ VI. — Maladies chirurgicales.

Les plaies de la région malaire sont très-communes. Velpeau a bien fait comprendre que le plus souvent dans les plaies contuses de cette région, les téguments sont divisés de dedans en dehors par les angles que présente le squelette.

L'os peut être fracturé, et alors toujours la lésion est de cause directe; il peut être carié, etc.

Il peut devenir le lieu de développement de tumeurs fibreuses ou cancéreuses, etc., etc.

Nous avons eu l'occasion de pratiquer une fois l'ablation complète de cet os envahi par une dégénérescence cancéreuse des parties molles. Avec la scie de M. H. Larrey, il nous fut très-aisé de diviser les trois piliers qui l'unissent aux os de la face, et l'opération fut complétée par l'arrachement à l'aide d'un davier. Le sinus maxillaire, l'orbite, le fosses zygomatique et temporale furent nécessairement ouverts par l'opération, dont les suites furent extrêmement simples.

CHAPITRE VIII.

RÉGION DU MAXILLAIRE SUPÉRIEUR.

§ I. — Limites, formes extérieures, parties accessibles à la palpation.

La région dont le maxillaire supérieur forme le squelette est située au-dessous de l'œil, en dehors et au-dessous des fosses nasales, au-dessus enfin de la région du maxillaire inférieur.

La région du maxillaire supérieur présente une annexe qui forme la paroi supérieure de la bouche; c'est la voûte palatine, qui forme partie d'une autre région que nous décrirons sous le nom de staphylo-palatine.

Nous réunissons à la région du maxillaire supérieur les lèvres, et de plus une partie de ce que les auteurs ont décrit sous le nom de région de la joue. En un mot, la région du maxillaire supérieur est composée comme squelette de l'os qui porte le même nom et comme parties molles de tous les tissus qui recouvrent l'os maxillaire à sa face antérieure.

Les lèvres ne peuvent être considérées comme une région à part! Quelles limites naturelles pourrait-on leur donner. Il en est de même de la joue, qui est plus naturellement une dépendance des régions des mâchoires.

Les formes extérieures de la région du maxillaire supérieur nous présentent à considérer d'abord le sillon de séparation du nez; de plus, les interstices des

muscles se dessinent quelquefois sous la peau et forment des sillons et des reliefs parfaitement visibles au moment de la contraction.

Il est facile, par la palpation, de déterminer d'une façon précise les saillies et les dépressions que nous verrons sur la face antérieure de l'os, en particulier le bord alvéolaire, le rebord inférieur de l'orbite, l'apophyse montante, etc.

§ II. — Superposition des plans.

1° **Peau.**— La peau est glabre en haut ; en bas elle est recouverte de poils plus ou moins abondants et n'existant généralement pas dans le sexe féminin.

Elle est extrêmement vasculaire, et les solutions de continuité qui peuvent l'atteindre se cicatrisent toujours avec la plus grande facilité. Elle est riche en glandes et elle fournit de nombreuses insertions aux muscles.

Au niveau des lèvres, la peau se continue avec une muqueuse rosée qui revêt la face interne de la partie inférieure de la région : gencives, voûte palatine, etc.

2° **Tissu cellulaire sous-cutané.** — Le tissu cellulaire sous-cutané est très-dense, très-adhérent à la peau, très-adhérent aussi aux muscles. Il renferme peu de graisse.

C'est dans le tissu cellulaire sous-cutané que se trouve le conduit de Sténon.

Après avoir passé entre le masséter et les téguments, il se recourbe sur le bord antérieur de ce muscle, et marche ensuite en avant, en bas et un peu en dedans, vers la partie antérieure du muscle buccinateur, en passant sous le muscle grand zygomatique et la veine faciale. Parvenu sur la face externe du buccinateur, le conduit de Sténon traverse ce muscle. Chez neuf sujets sur dix, le trajet de ce canal correspond à une ligne droite, qui de l'antitragus viendrait tomber entre la narine et l'angle de la bouche.

Le chirurgien doit avoir tous ces détails bien gravés dans la mémoire; car, dans la plupart des opérations que l'on pratique à la joue, il faut éviter avec le plus grand soin de blesser ce conduit, accident qui serait suivi de la formation d'une fistule salivaire : et d'autres fois on est obligé d'établir une communication artificielle entre sa cavité et celle de la bouche pour rétablir le cours de la salive, et obtenir la guérison de la maladie dont nous venons de parler.

3° **Muscles.** — Les muscles sont nombreux.

L'orbiculaire des paupières forme la partie supérieure de cette troisième couche; ses anneaux inférieurs recouvrent la partie la plus élevée de l'os maxillaire.

Plus bas, la couche musculeuse de la région se compose du muscle releveur commun, de l'aile du nez et de la lèvre supérieure. Du muscle releveur propre de la lèvre supérieure, destinés l'un et l'autre à relever la commissure des lèvres et à dilater l'orifice de la narine.

De plus, en dehors, se trouve le grand zygomatique qui, par son insertion supérieure, appartient à la région malaire, mais qui dans tout le reste de son étendue appartient à la région que nous décrivons ici.

Ces trois muscles recouvrent un faisceau musculaire plus profond, relativement très-fort et volumineux : c'est le *canin*, qui prend insertion dans la fosse canine, au-dessous du trou de sortie du nerf sous-orbitaire.

Tous ces muscles vont se terminer en bas en se fondant avec le muscle orbiculaire des lèvres, sans qu'il soit bien possible de suivre complétement l'intrication qu'ils produisent.

Les rapports musculaires qui existent entre les lèvres proprement dites et les autres parties qui recouvrent la mâchoire supérieure sont si intimes, qu'il nous a paru contraire à la méthode naturelle de les séparer dans l'étude.

Il nous reste encore, pour être complet dans notre énumération, à mentionner :

1° Le muscle *myrtiforme*, qui naît dans une fossette de l'os au-dessus des incisives, et porte ses fibres en partie dans l'orbiculaire, en partie sur le dos du nez et sur la narine.

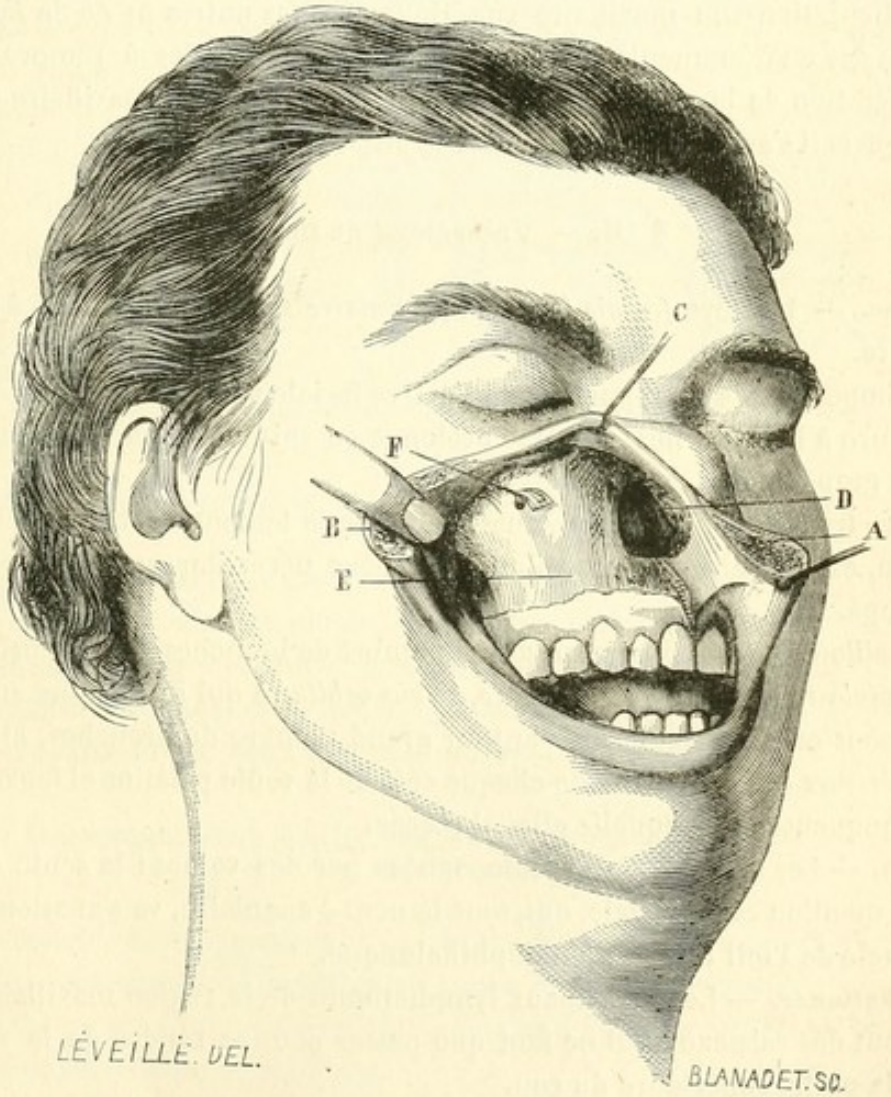

FIG. 361. — Face antérieure du maxillaire supérieur, découverte par la simple incision de la lèvre supérieure (procédé de l'auteur pour la résection du maxillaire supérieur) (*).

(*) A, crochet relevant la partie interne de la lèvre supérieure ; B, partie externe de la lèvre supérieure relevée par le doigt d'un aide ; C, aile du nez relevée par un crochet ; D, orifice antérieur de la fosse nasale droite ; E, face extérieure de l'os ; F, nerf sous-orbitaire.

2° Le *buccinateur*, qui prend son insertion supérieure au bord alvéolaire de l'os et à la partie voisine de l'apophyse ptérygoïde.

Entre la muqueuse qui revêt la partie postérieure de la lèvre et la face profonde de l'orbiculaire, se trouvent les *glandes labiales :* elles sont nombreuses, pourvues d'un conduit excréteur qui s'ouvre dans la cavité buccale.

4° **Périoste, os.** — La *face antérieure* (fig. 361) des maxillaires supérieurs présente au-dessous de l'orbite le trou sous-orbitaire, puis des fossettes pour les insertions des muscles sus-mentionnés. Elle est surmontée par l'apophyse montante qui sépare l'orbite et les voies lacrymales des fosses nasales, etc.

La *face postérieure* de l'os que l'on pourrait aussi bien nommer externe, présente en arrière la tubérosité molaire.

Le maxillaire supérieur présente en arrière un bord qui l'unit à la partie antérieure de l'apophyse ptérygoïde.

Les articulations du maxillaire supérieur avec les autres os de la face consistent en des engrènements extrêmement forts et difficiles à rompre. Aussi, dans l'opération de la résection de l'os, on préfère diviser l'os maxillaire ou ceux avec lesquels il s'articule, que de tenter la disjonction des sutures.

§ III. — Vaisseaux et nerfs.

Artères. — L'artère *faciale* fournit la *coronaire supérieure* destinée à la lèvre supérieure.

Il est important de se rappeler que l'artère faciale suit une ligne qui va de la commissure à l'aile du nez, et qui se prolonge en suivant le bord externe du nez jusqu'au grand angle.

L'artère *transversale de la face*, anastomose de la temporale superficielle et de la faciale, est un vaisseau assez volumineux pour nécessiter une ligature quand il est coupé.

La *maxillaire interne* donne un grand nombre de branches dont les principales sont l'*alvéolaire* ou *dentaire supérieure*, la *sus-orbitaire* qui se termine au niveau du trou sous-orbitaire en fournissant un grand nombre de branches, et la *palatine postérieure* qui contourne de chaque côté de la voûte palatine et fournit à l'os et à la muqueuse sous laquelle elle est placée.

Veines. — Les artères sont accompagnées par des veines : la seule qui mérite une mention est la faciale, qui, sous le nom d'angulaire, va s'anastomoser au grand angle de l'œil avec la veine ophthalmique.

Lymphatiques. — Les principaux lymphatiques de la région maxillaire supérieure sont des vaisseaux qui ne font que passer pour se rendre de la voûte du crâne à la partie supérieure du cou.

Nerfs. — Les nerfs musculaires viennent du facial, les nerfs sensitifs du maxillaire inférieur.

Ceux-ci sont les plus nombreux et les plus importants. Ce sont d'abord le nerf *sous-orbitaire*, qui s'épanouit en bouquet à la sortie du trou du même nom, nerf qui donne la sensibilité aux téguments, s'anastomose avec le facial : ce nerf est

très-sujet aux névralgies; sa section a, dans quelques cas, été le seul moyen de les guérir.

Les autres filets nerveux fournis par le maxillaire supérieur sont destinés aux dents (nerfs alvéolo-dentaire antérieur et alvéolo-dentaire postérieur (fig. 362), à l'os et à la muqueuse du sinus maxillaire.

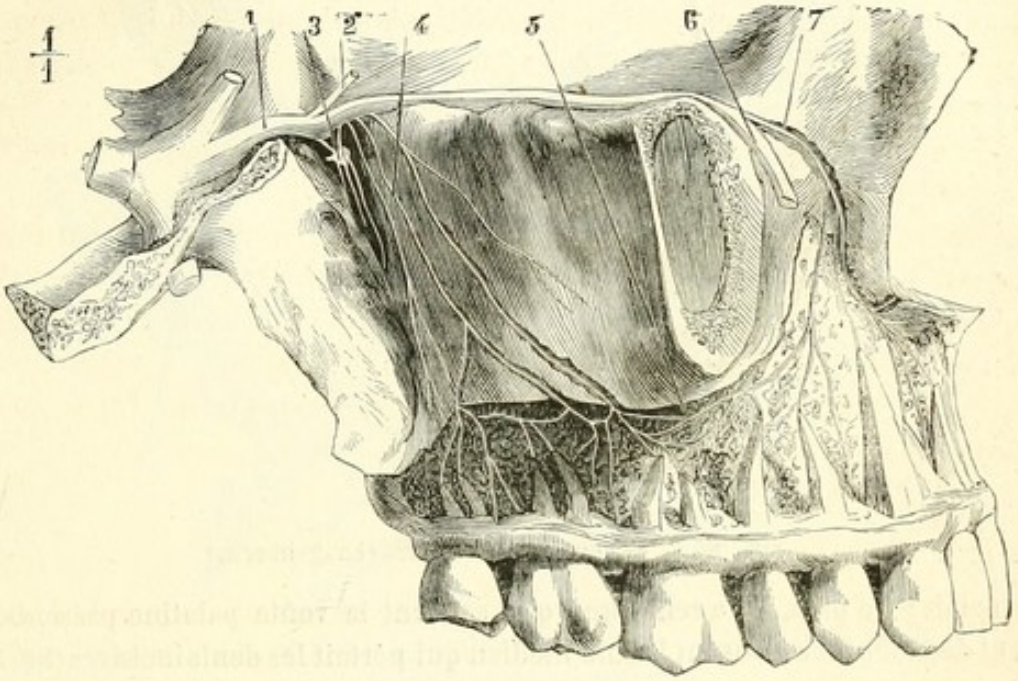

FIG. 362. — Nerf maxillaire supérieur avec ses rameaux dentaires (*).

§ IV. — Rapports de la région avec les autres régions de la face.

Il est peu de divisions du corps de l'homme qui affectent, avec les parties au milieu desquelles elle est placée, des rapports plus nombreux et plus importants : il nous suffira de rappeler que l'orbite lui doit sa paroi inférieure, que les fosses nasales sont limitées en dehors par le maxillaire, et qu'elles envoient même dans son épaisseur un large diverticulum, etc., etc.

§ V. — Développement de la région du maxillaire supérieur, et vices de conformation.

L'histoire du développement de la région du maxillaire supérieur comprend des points extrêmement importants et tout à fait chirurgicaux. Elle donne en effet l'explication d'une maladie chirurgicale curieuse nommée le *bec-de-lièvre*, et des fissures labiales et palatines.

On sait que le *bec-de-lièvre* consiste en une division de la lèvre supérieure ou inférieure d'un seul côté ou des deux côtés (fig. 363), accompagnée

(*) 1, nerf maxillaire supérieur; 2, rameau orbitaire; 3, rameaux qu'il fournit au ganglion de Meckel; 4, nerfs dentaires supérieurs et postérieurs; 5, anastomose des dentaires postérieurs et antérieurs; 6, nerf sous-orbitaire sectionné; 7, nerf dentaire antérieur. (Beaunis et Bouchard.)

dans un grand nombre de cas d'une division de la voûte palatine et du voile

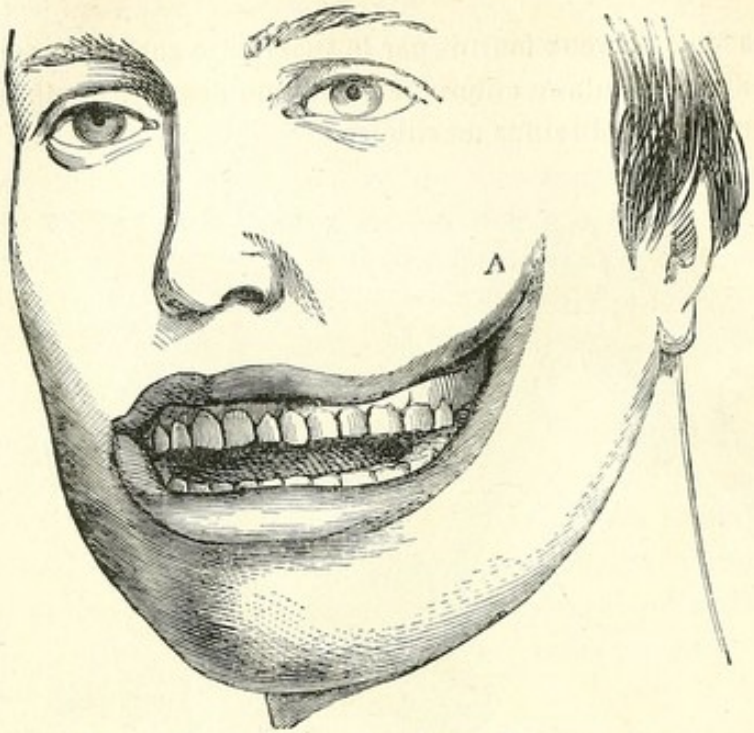

FIG. 363. — Fissure des lèvres. (Langenbeck.)

du palais ; de plus, on a remarqué que souvent la voûte palatine présentait en avant deux fentes isolant un lobule médian qui portait les dents incisives (fig. 364).

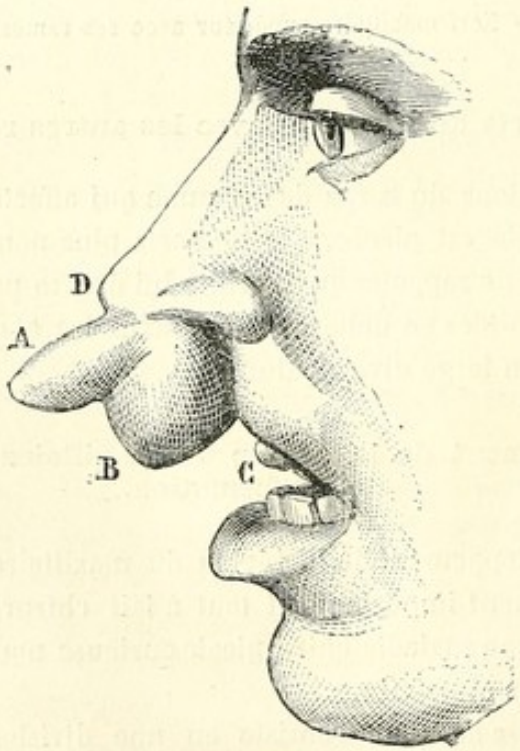

FIG. 364. — Bec-de-lièvre avec saillie du lobe médian (Préterre) (*).

(1) Préterre, *Division de la voûte palatine.*

(*) A, tégument recouvrant le lobule médian ; B, lobule médian ; C, bouche ; D, nez.

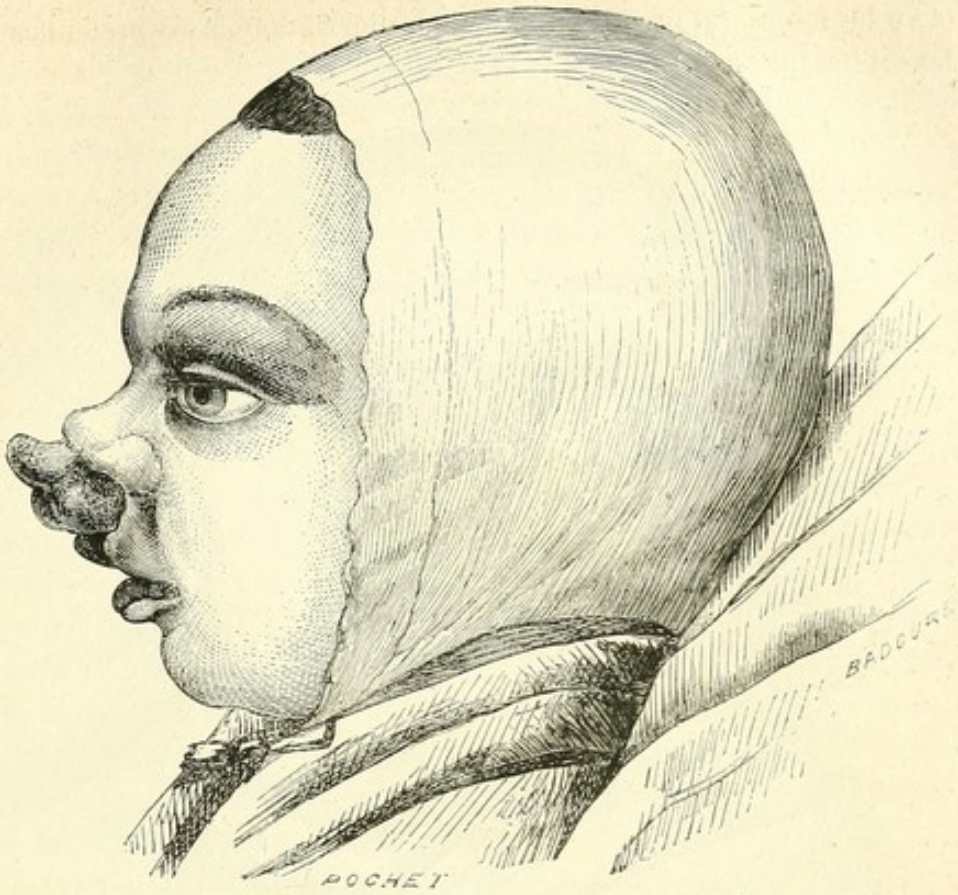

FIG. 365. — Saillie de l'os intermaxillaire, insertion du lobule médian de la lèvre au bout du nez. (Guersant.)

FIG. 366. — Cas de bec-de-lièvre double avec division des joues jusqu'aux paupières. (Guersant.)

On a vu les fentes qui produisent le bec-de-lièvre double se prolonger jusque dans les orbites (fig. 366),

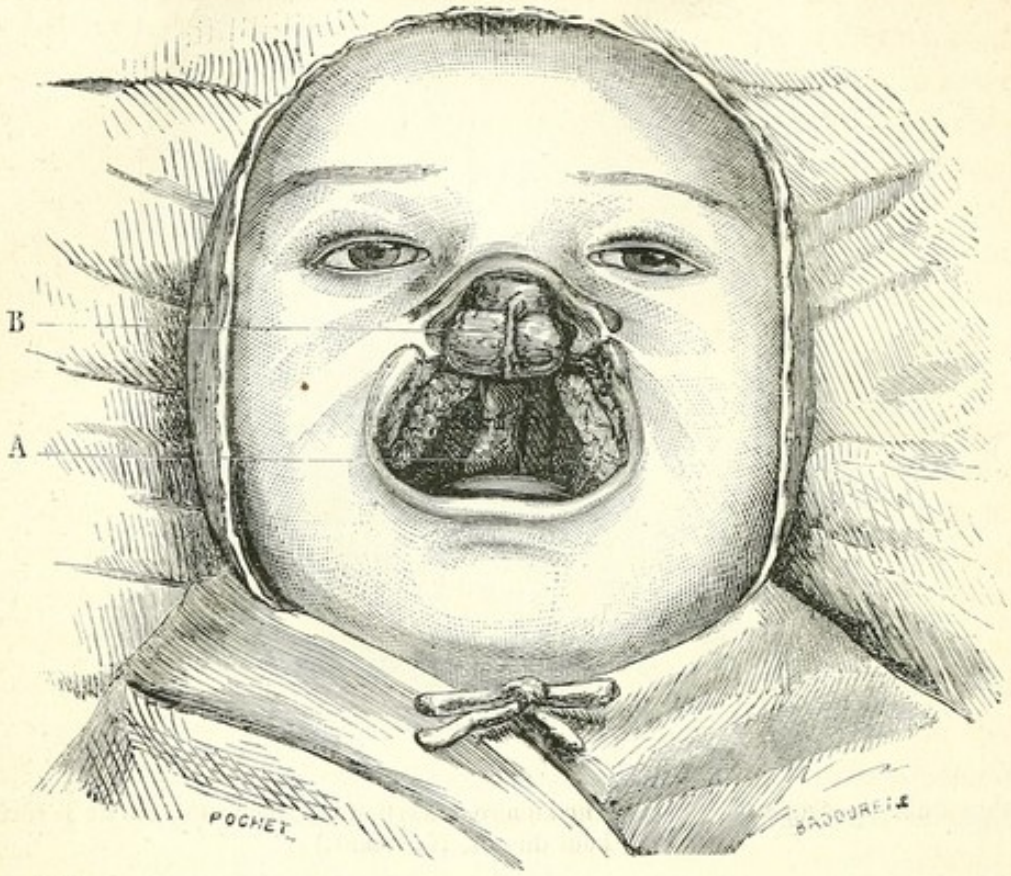

FIG. 367. — Vue de la voûte palatine divisée sur un enfant affecté de bec-de-lièvre (*).

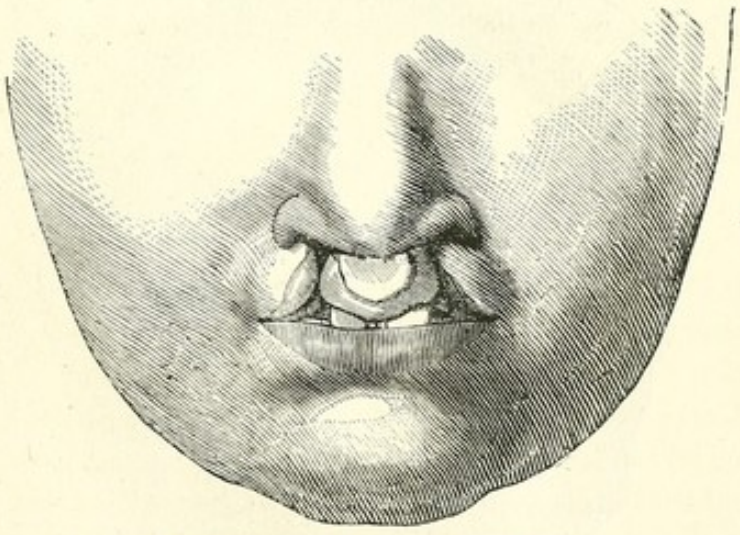

FIG. 368. — Bec-de-lièvre double.

Le vice de conformation si curieux que nous venons de mentionner tient à un arrêt de développement, et l'on peut dire, après les recherches modernes, qu'il y a une époque de la vie embryonnaire et fœtale dans laquelle le produit de la

(*) A, cloison nasale ; B, os intermaxillaire. (Guersant.)

conception présente à la lèvre supérieure deux divisions comme dans le bec-de-lièvre double, une simple division comme dans le bec-de-lièvre simple.

La lèvre, en effet, comme les os maxillaires, se développe par deux moitiés latérales entre lesquelles existe une troisième partie.

Ainsi que l'a rapporté M. Després père dans un travail plein d'intérêt, jusque vers le milieu du siècle dernier, tous les auteurs qui s'étaient occupés du développement des os, avaient admis seulement deux points principaux d'ossification pour la voûte du maxillaire supérieur.

Vers 1786, Gœthe, conduit par l'analogie, rechercha et décrivit un noyau osseux existant sur plusieurs têtes de fœtus. Il le compara à l'os intermaxillaire existant chez certains vertébrés, et indiqua en même temps les raisons pour lesquelles cet os doit être moins développé chez l'homme que chez les animaux.

Pour Gœthe, le bec-de-lièvre devait être considéré comme le résultat de la non-réunion de la lèvre et des os intermaxillaires.

Velpeau a toujours rejeté cette explication, se fondant sur ce qu'à aucune époque de la vie fœtale, il ne lui avait été possible de trouver chez l'embryon la lèvre autrement que d'une pièce. L'illustre maître nous paraît avoir, dans cette circonstance, été trop exigeant; il nous paraît avoir un peu refusé de voir cette disposition anatomique assez bien démontrée aujourd'hui et parfaitement décrite par M. le professeur Serres.

M. Coste a fait de la conception de Gœthe une vérité démontrée, et M. Demarquay, dans un article très-bien fait (1), a donné, d'une manière extrêmement intelligente, le résumé des recherches embryologiques si longues et si importantes, entreprises sur la question.

Il suffit d'étudier avec soin les figures suivantes (fig. 369, 370, 371 et 372) représentant quatre embryons humains en voie de développement, pour avoir une idée nette du sujet qui nous occupe.

La première de ces figures représente un embryon de quinze à dix-huit jours; il a de 5 à 6 millimètres de longueur. A cette époque déjà, l'extrémité céphalique commence à se développer, le cœur lui-même et l'intestin sont également en voie de formation. Sur ce sujet deux choses doivent nous occuper : 1° le bourgeon frontal et médian, et les bourgeons maxillaires inférieurs très-précoces dans leur développement; ces deux parties limitent déjà une petite cavité qui va devenir la bouche du moment que les bourgeons maxillaires inférieurs seront réunis, ce qui va arriver du vingt-cinquième au trentième jour. A cette époque, comme cela se voit sur la seconde figure, représentant un embryon de vingt-cinq à vingt-huit jours, la bouche est constituée inférieurement; mais alors nous voyons apparaître de chaque côté du bourgeon frontal ou médian très-développé déjà et sur lequel on observe deux fentes latérales qui formeront plus tard les narines, deux énormes bourgeons, à peine indiqués sur le premier sujet.

Ces deux bourgeons, en se développant, vont marcher l'un vers l'autre et

(1) Demarquay, *Nouveau Dictionnaire de médecine et de chirurgie pratiques*. Paris, 1866, t. IV, p. 655, art. Bec-de lièvre.

exercer une certaine compression sur le bourgeon médian, aux dépens duquel vont se développer l'os intermaxillaire, la portion de lèvre correspondante, le nez, etc.

En effet, comme cela résulte de l'examen de la figure 371, représentant un embryon de trente-cinq jours, le bourgeon médian, pressé qu'il est par les éléments formateurs des maxillaires supérieurs, se resserre; la jonction des bourgeons maxillaires avec ce dernier va former les narines : déjà, sur ce même

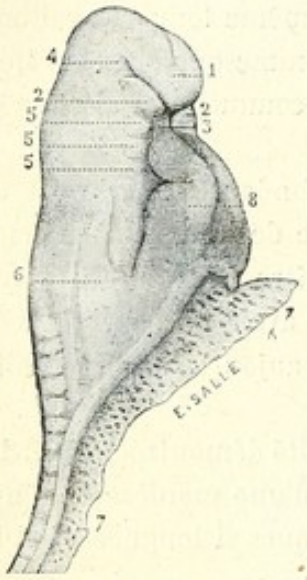

FIG. 369. — Bouche d'un embryon de 15 à 18 jours. (Grossissement de 15 diamètres.) (*)

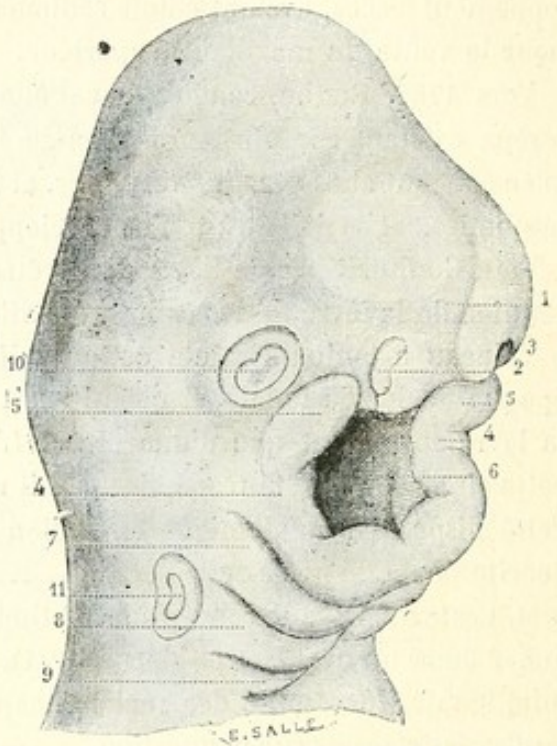

FIG. 370. — Bouche d'un embryon de 25 à 28 jours. (Même grossissement.) (**)

embryon, on voit la langue se lever du plancher inférieur de la bouche. Si nous continuons à observer ce qui se passe sur un embryon de quarante jours, qui est le quatrième de la série que nous représentons, nous verrons le bourgeon médian singulièrement réduit, se confondant avec les deux maxillaires supérieurs. Les narines et le nez sont en voie de développement; de plus on voit, sur la ligne médiane de la bouche, le vomer, et de chaque côté, les apophyses palatines en voie de développement. Bientôt, vers le cinquantième jour, la bouche de l'enfant sera très-bien constituée.

C'est donc, dit M. Demarquay, aux dépens du bourgeon médian et de quatre

(*) 1, bourgeon frontal ou médian ; 2, 2, bourgeon maxillaire inférieur ; 3, bouche future indiquée par un point plus transparent que les parties qui la circonscrivent ; 4, bourgeon maxillaire supérieur du côté droit, situé au-dessus et très en arrière de l'inférieur à peine visible à cet âge ; 5, 5, 5, vestiges des trois arcs viscéraux ou branchiaux ; 6, conduit qui formera plus tard l'estomac, l'œsophage et le pharynx ; 7, 7, partie supérieure de la vésicule ombilicale, donnant naissance au conduit précédent ; 8, état primitif du cœur, affectant à cet âge la forme d'un vaisseau contourné.

(**) 1, bourgeon médian dont la partie inférieure s'est considérablement élargie ; 2, narine droite ; 3, narine gauche ; 4, 4, bourgeons maxillaires inférieurs déjà réunis sur la ligne médiane ; 5, 5, bourgeons maxillaires supérieurs, devenus très-manifestes et descendus au niveau de l'échancrure du bourgeon médian ; 6, bouche ; 7, premier arc vésical ; 8, second arc vésical ; 9, troisième arc vésical ; 10, vestige de l'œil ; 11, vestige de l'oreille.

bourgeons labiaux, deux supérieurs et deux inférieurs, que se développent le maxillaire et la lèvre inférieure, ainsi que le maxillaire supérieur; seulement entre les parties qui doivent constituer le maxillaire supérieur, le bourgeon médian apporte les éléments aux dépens desquels le front, le nez, le vomer, l'os intermaxillaire s'organiseront.

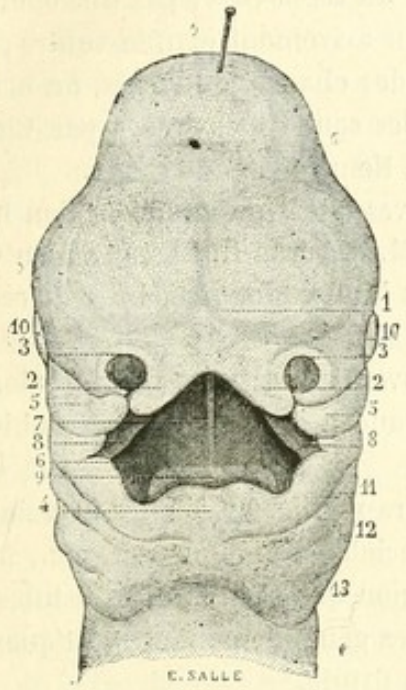

FIG. 371. — Bouche d'un embryon de 35 jours (*).

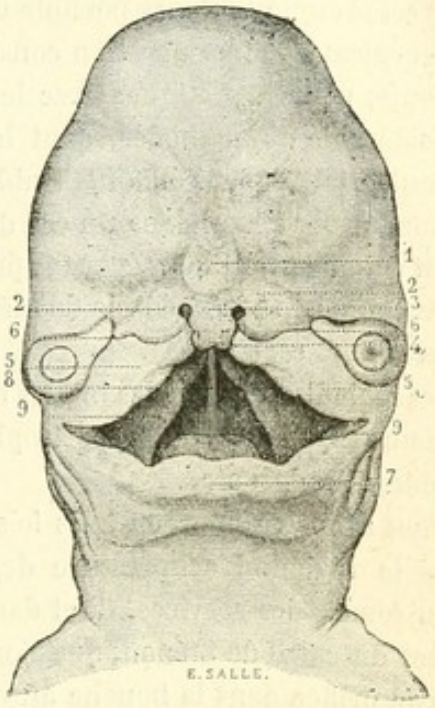

FIG. 372. — Bouche d'un embryon de 40 jours (**).

Si l'on examine les embryons (fig. 369 et 370), on verra qu'au-dessus des bourgeons qui formeront le maxillaire inférieur, il y a d'autres bourgeons qui, marchant également vers la ligne médiane à la rencontre l'un de l'autre, formeront plus tard l'os hyoïde et le larynx. Ces bourgeons portent le nom d'*arcs viscéraux*.

Que l'on suppose une cause perturbatrice agissant sur le fœtus en voie de formation, et l'on comprendra que si cette cause agit sur la face, on aura un bec-de-lièvre simple ou double ou compliqué de la division de la voûte palatine, etc., etc.

Ne nous refusons cependant pas à admettre avec Velpeau et Cruveilhier que certains états pathologiques ne puissent ramener une altération de forme dans une des lèvres; l'embryologie n'a pas dit son dernier mot, et, dans cette partie de

(*) **1**, bourgeon médian fortement échancré à sa partie inférieure; **2, 2**, bourgeons incisifs produits par cette échancrure; **3, 3**, narines; **4, 4**, lèvre et mâchoire inférieures formées par la réunion des bourgeons maxillaires inférieurs; **5, 5**, bourgeons maxillaires supérieurs, contigus aux bourgeons incisifs; **6**, bouche confondue encore avec les fosses nasales; **7**, vestiges de la cloison des fosses nasales; **8, 8**, vestiges des deux moitiés de la voûte palatine; **9**, langue; **10, 10**, yeux; **11, 12, 13**, arcs viscéraux.

(**) **1**, premier vestige du nez; **2, 2**, premier vestige des ailes du nez; **3** vestige de la sous-cloison; **4**, partie moyenne ou médiane de la lèvre supérieure, constituée par le rapprochement et la fusion de deux bourgeons incisifs : une très-petite échancrure médiane indique encore la séparation primitive de ces deux bourgeons; **5, 5**, bourgeons maxillaires supérieurs, formant les parties latérales de la lèvre supérieure; **6, 6**, sillons aux dépens desquels se développeront plus tard le sac lacrymal et le canal nasal; **7**, levre inférieure; **8**, bouche; **9, 9**, les deux moitiés latérales de la voûte palatine, déjà très-rapprochés en avant, mais encore très-écartées en arrière.

son domaine, elle ne nous paraît pas éclairer la question d'une lumière assez vive pour que nous nous tenions pour entièrement satisfaits, etc.

La lèvre peut être divisée sans que la voûte palatine ni le voile du palais soient atteints, et de même ces deux dernières parties peuvent être seules atteintes d'un arrêt de développement.

Il est presque toujours possible de remédier au *bec-de-lièvre* par une opération chirurgicale. Cette opération consiste dans un avivement et une suture ; on a inventé, pour la pratiquer avec les plus grandes chances de succès, un nombre considérable de méthodes, dont les principales sont celles créées par Clémot, Mirault, Malgaigne, Nélaton, Giraldès, Sédillot, Henry (de Nantes), etc.

Nous avons réussi dans un cas des plus graves, alors qu'un chirurgien habile avait échoué avant nous, par un procédé que M. le baron H. Larrey a bien voulu faire connaître à l'Académie de médecine sous le nom de *procédé par avivements successifs et continus* (1).

Les maladies des parties molles tiennent souvent aux glandes ; ce sont alors des tumeurs kystiques ou hypertrophiques. Béraud a observé l'hypertrophie des glandes labiales, etc.

Nous avons vu deux ou trois fois des tumeurs rectiles artérielles et veineuses dans la région. L'acupressure des artères faciales et temporales, etc., nous a paru rendre des services. C'est dans cette région que s'observe les fistules salivaires du canal de Sténon, que l'on guérit assez généralement en pratiquant un nouvel orifice dans la bouche au niveau de la fistule.

Sur un malade que j'ai encore sous les yeux, j'ai pratiqué l'ablation d'une

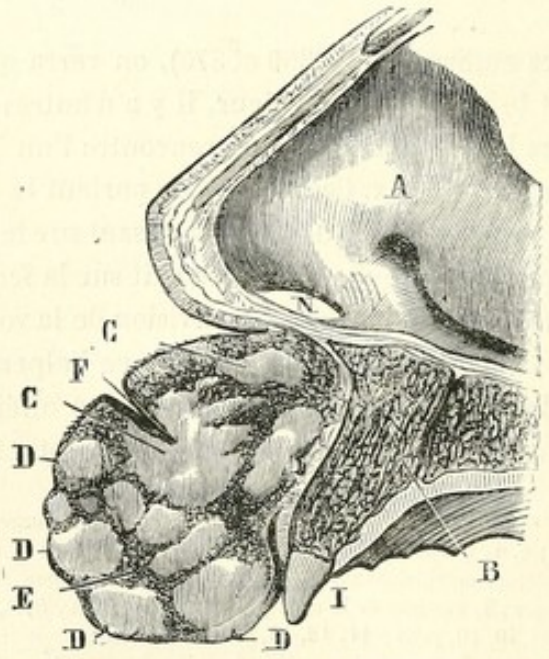

FIG. 373. — Anthrax de la lèvre supérieure (*).

(1) B. Anger, *Nouveau procédé pour pratiquer l'opération du bec-de-lièvre* (*Bull. de l'Acad. de méd.*, 1867).

(*) A, fosse nasale droite ; B, surface d'union des deux apophyses palatines ; C, C, différents centres de phlegmasie anthracoïde ; D, D, D, D, perforation de la peau au niveau des petits lobes de l'anthrax ; E, espace celluleux resté sain ; F, incision pratiquée dans la tumeur ; I, dent incisive ; N, narine droite.

énorme tumeur de la joue, reconnue par M. Ordoñez de nature fibro-plastique. Il me fallut enlever toutes les parties molles de la région, et de plus l'os malaire envahi. La guérison ne s'est pas fait longtemps attendre.

L'*anthrax* de la lèvre (fig. 373) et de la joue donne lieu à des tumeurs fort douloureuses et souvent fort graves, parce que les veines faciales enflammées sont exposées à transporter des produits purulents ou plastiques jusque dans la région encéphalique. Aussi faut-il toujours user de larges débridements et de pressions destinées à expulser tout le contenu pseudo-membraneux qui produit sur les parties d'alentour un étranglement énorme.

Il est facile de voir, sur la figure 373, que dans l'anthrax de la lèvre, maladie si commune et quelquefois si grave, les différentes masses pseudo-membraneuses sont séparées les unes des autres par des lames de tissu cellulaire sain : c'est ce qui explique qu'un simple débridement ne peut avoir grande action, et qu'il faut nécessairement pratiquer des incisions multiples pour faire cesser l'étranglement.

Tumeurs des parties dures. — Nous avons indiqué, en parlant de la région des fosses nasales, les nombreuses maladies qui peuvent atteindre le sinus ; il nous reste à ajouter que l'os est souvent envahi par le cancer, et que des kystes reconnaissent dans un grand nombre de cas pour origine une maladie d'une racine des dents ou une dent déviée, etc., etc.

Fractures. — Si nous en exceptons quelques fêlures qui, de la voûte du crâne, peuvent se propager par les maxillaires, toutes les fractures de ces os sont des fractures de cause directe : fractures par une chute ou un coup sur la paroi antérieure ; fractures par des projectiles lancés par la poudre, ou fractures par armes à feu.

On a vu le maxillaire supérieur enfoncé dans les profondeurs de la face (Wiseman). Une pareille lésion doit nécessairement s'accompagner de fractures multiples des divers os et de nombreuses disjonctions.

M. le docteur Alphonse Guérin (1) a appelé l'attention de l'Académie de médecine sur la manière dont se continue en arrière la ligne de fracture dans le cas de solution de continuité, brisant le bord alvéolaire. Chez plusieurs blessés observés dans son service à l'hôpital Saint-Louis, il a vu que la ligne de fracture se propage sur les apophyses ptérygoïdes et sépare leur partie inférieure de leur partie supérieure.

Il en résulte pour le diagnostic une circonstance bien remarquable. La ligne de fracture du maxillaire ne saurait être reconnue directement ; mais en raison de cette propagation à l'apophyse ptérygoïde, qui est accessible par le toucher buccal, on détermine de la douleur en pressant sur l'aile interne, s'il y a fracture. M. Guérin a eu l'occasion plusieurs fois de vérifier l'exactitude de son diagnostic, les blessés succombant à d'autres lésions.

Cette propagation de la ligne de fracture des maxillaires supérieurs à l'apophyse ptérygoïde a été reconnue comme très-fréquente dans des expérimenta-

(1) Alph. Guérin, *Mémoire sur les fractures du maxillaire supérieur, et sur les moyens de reconnaître ces fractures quand elles ont lieu sans déplacement des fragments* (*Bull. de l'Acad. de méd.*, Paris, 1865-66, t. XXXI, p. 387).

tions cadavériques entreprises par M. Cocteau, prosecteur des hôpitaux, à la demande de M. Alph. Guérin.

De toutes les opérations qui se pratiquent sur la région, la plus importante est l'ablation du maxillaire supérieur, pour laquelle les auteurs se sont évertués à tracer un grand nombre de lignes d'incisions. Il nous a toujours paru possible d'enlever cet os quand les parties molles ne sont point atteintes par la maladie, en pratiquant une seule incision qui divise la lèvre supérieure au voisinage de la ligne médiane.

Des cisailles, ou mieux l'excellente petite scie de M. H. Larrey, divisent facilement l'apophyse montante et la voûte palatine ; quant à l'union avec l'os malaire, il m'a paru facile d'en triompher en perforant la partie externe du sinus, ce qui permet ensuite de diviser en deux coups de cisailles rapidement donnés la face orbitaire et la partie supérieure de la face zygomatique du maxillaire.

Cette opération ne présente pas une haute gravité ; toutes les lésions traumatiques de la face guérissent avec la plus grande facilité. Ce qui s'explique par la disposition spéciale des tissus, leur grande vascularité, etc.

CHAPITRE IX.

RÉGION DES DENTS.

Dents. — Les dents sont au nombre de seize pour chaque mâchoire, chez l'adulte, de dix seulement chez les enfants : elles présentent toutes une partie libre nommée *couronne*, et une *racine* implantée dans les *alvéoles*.

On distingue des *incisives*, des *canines* et des *molaires*. Les *incisives* sont au nombre de quatre pour chaque mâchoire ; elles s'implantent à la partie moyenne de chaque arcade alvéolaire ; elles sont taillées en biseau aux dépens de leur face postérieure ; la racine est conique, etc.

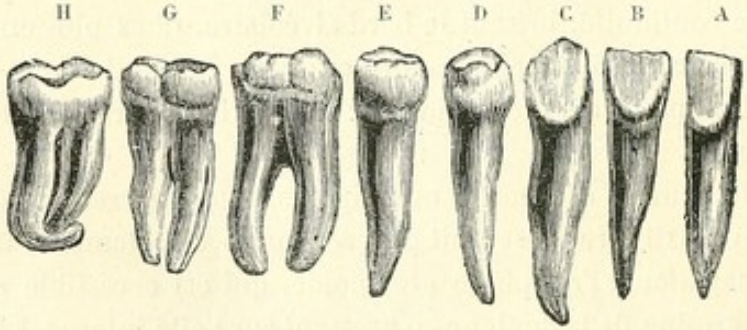

FIG. 374. — Dents, côté gauche de la mâchoire (*).

Les incisives supérieures sont plus volumineuses que les incisives inférieures, et les moyennes que les latérales.

Les canines sont au nombre de deux pour chaque mâchoire; elles sont situées en dehors des incisives.

(*) A, première incisive ; B, seconde incisive ; C, canine ; D et E, petites molaires ; F, G, H, grosses molaires.

Leur couronne, renflée au collet, se termine par une partie mousse, échancrée sur les côtés.

Ce sont les plus longues des dents.

Les molaires sont au nombre de dix pour chaque mâchoire ; elles sont placées en dehors des canines.

Ce sont les dents les plus volumineuses et les plus fortes; elles ont une couronne présentant pour les grosses molaires quatre tubercules séparés par une rainure cruciale. Leur racine est double, triple, et dans quelques cas elles présentent quatre ou cinq branches : ces branches sont tantôt convergentes, tantôt divergentes (dents barrées).

Les dents sont composées d'une substance dure et d'une substance molle intérieure (fig. 375) : *pulpe dentaire*.

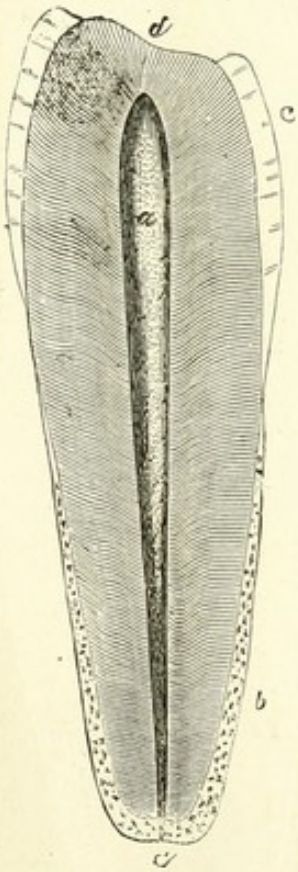

Fig. 375. — Coupe d'une petite molaire (*).

La substance dure (fig. 376) et corticale est formée de l'*émail* qui recouvre la couronne. C'est une substance formée de fibres perpendiculairement insérés sur l'*ivoire* et allant en diminuant du sommet vers le collet de la dent ; là l'émail disparaît entièrement.

(*) La dent a été coupée dans le sens du dehors en dedans, tout le long de la pulpe, et dessinée quatre fois plus longue que nature. — *a*, cavité de la pulpe dans laquelle, avec un verre grossissant, on aperçoit l'ouverture des canalicules dentaires ; *b*, substance corticale qui entoure la racine jusqu'à la limite de l'émail, vers le haut *c*, émail ; *d*, les tubes de l'os dentaire. (Retzius.)

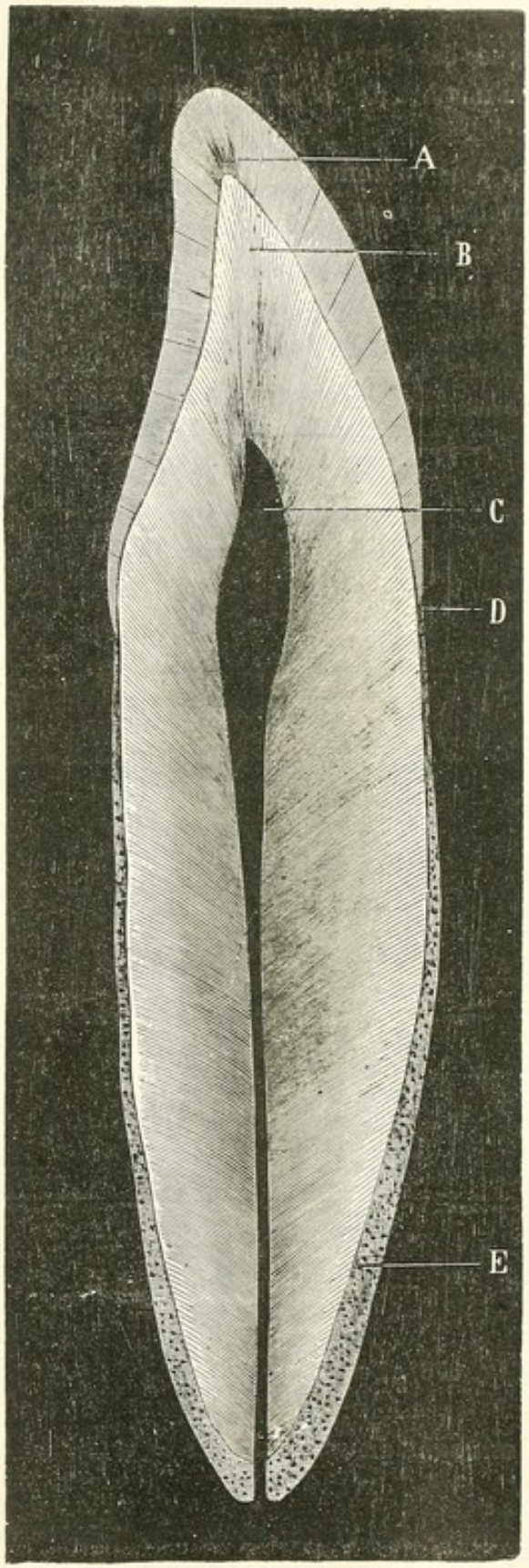

FIG. 376. — Coupe longitudinale d'une dent incisive (*).

(*) A, émail ; B, ivoire ; C, cavité dentaire ; D, collet de la dent ; E, cément. (E.Magitot.)

L'ivoire qui forme la racine et la partie profonde de la couronne est moins dur que l'émail.

La racine est recouverte d'une couche de substance osseuse qui commence au collet, et qui va en augmentant jusqu'au sommet de la racine : c'est le *cément* (fig. 377).

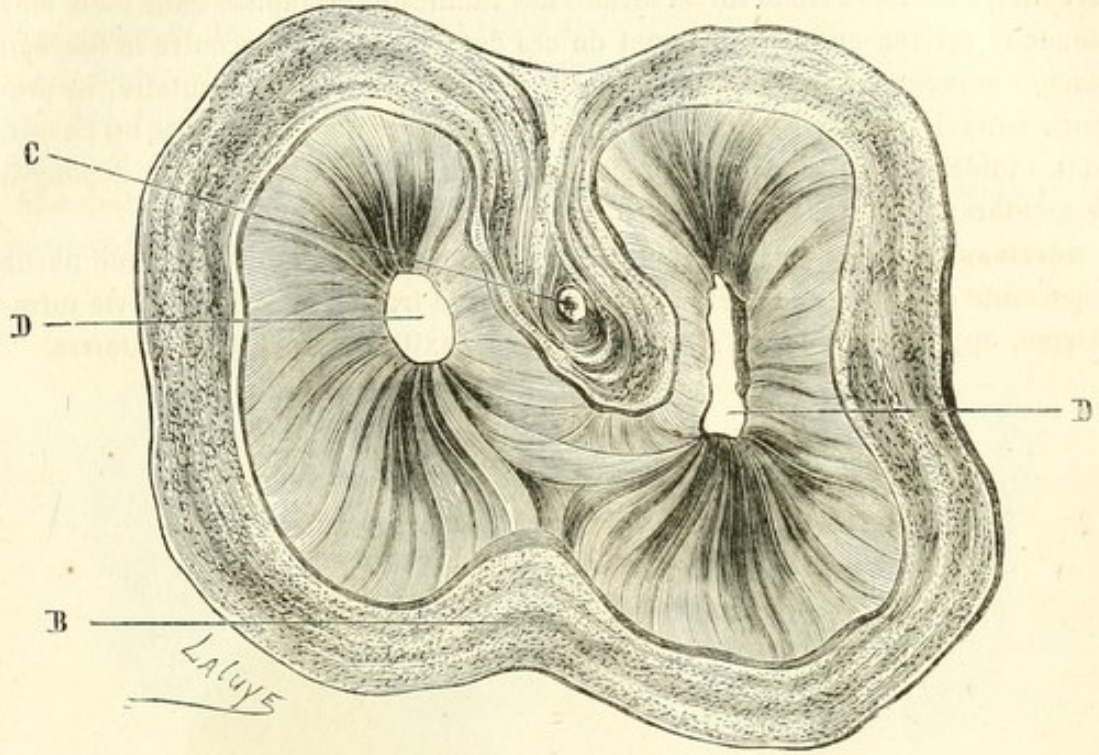

Fig. 377. — Coupe transversale d'une molaire (*).

La pulpe dentaire est enfermée dans la cavité centrale de l'ivoire ; elle reçoit des vaisseaux et des nerfs qui pénètrent dans la racine par le canal dont celle-ci est creusée (fig. 377). Ce n'est autre chose que la papille dentaire du fœtus transformée.

M. le docteur Magitot a étudié, dans un beau mémoire (1), l'anatomie et les maladies du périoste qui recouvre la face interne des alvéoles et les racines des dents. D'après cet observateur, lorsqu'on étudie le périoste dentaire chez l'adulte, c'est-à-dire après que le développement de la dent est complet, on le trouve constitué par un feuillet membraneux simple interposé dans l'alvéole entre la dent et la mâchoire, et servant à unir intimement l'une à l'autre. Considérable dans l'enfance, pendant laquelle le périoste joue un rôle important dans la formation du cément, cette membrane diminue peu à peu d'épaisseur, pour devenir tellement faible chez le vieillard, qu'elle est presque invisible à l'œil nu. Sa consistance est très-grande, et son adhérence aux parties qu'elle unit est telle, que, lorsqu'on cherche à séparer la dent de la mâchoire, le périoste reste fixé tantôt à l'alvéole, tantôt à

(1) Magitot, *Mémoire sur les tumeurs du périoste dentaire*, lu à la Société de chirurgie le 17 avril 1859.

(*) B, émail ; C, D, cavité dentaire. (E. Magitot.)

la racine. Cette circonstance explique la solidité extrême de l'adhérence de la dent à l'os, et rend la préparation du périoste alvéolo-dentaire très-difficile chez l'adulte.

Appliquée à la surface du cément qui revêt les racines, la membrane périostale tapisse toute la partie de la dent qui est enfermée dans la mâchoire. Elle est en continuité de tissu avec la gencive, et fournit à celle-ci son adhérence au niveau du collet, puis elle s'étend sur la surface des racines et les tapisse dans toute leur étendue; arrivée enfin au sommet de ces dernières, elle rencontre le faisceau vasculo-nerveux de chaque racine à son entrée dans le canal dentaire, se prolonge sur lui, et se perd dans sa gaine propre, sans se replier, comme on l'a cru, dans l'intérieur de la dent pour recouvrir la pulpe ; cet organe étant dépourvu de membrane propre.

Développement des dents. — Le développement des dents forme une partie importante de leur étude. Vers le deuxième ou le troisième mois de la vie intra-utérine, apparaissent dans l'épaisseur de l'os maxillaire des *bulbes dentaires*.

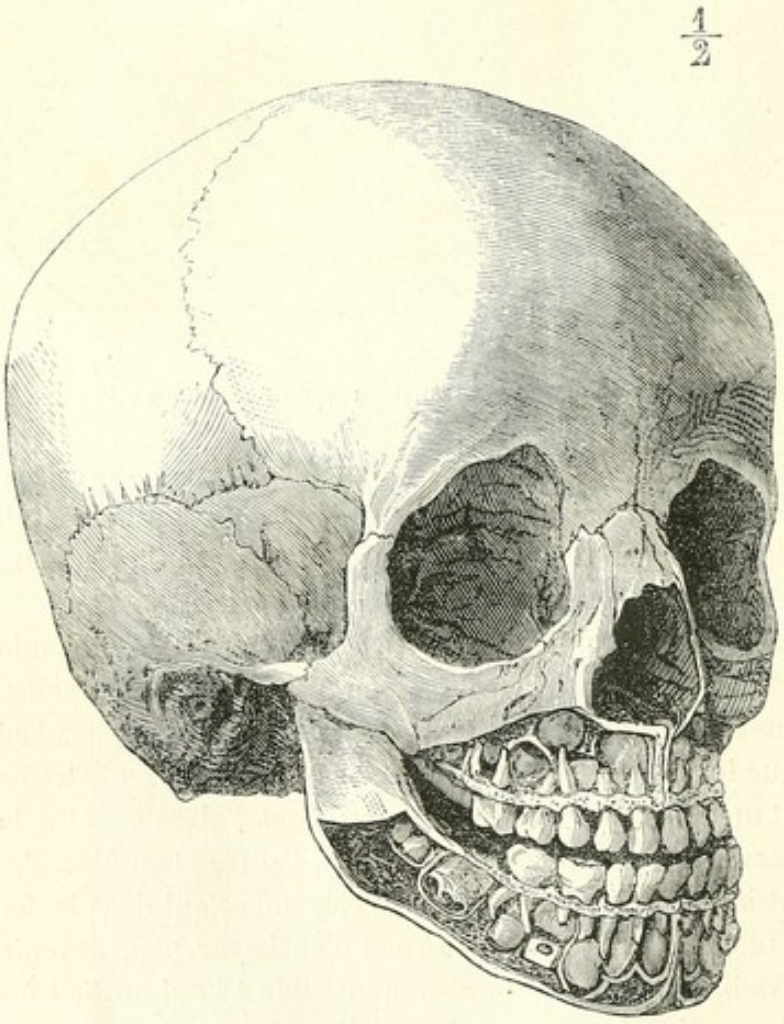

Fig. 378. — Crâne d'un enfant de sept ans, montrant la position des dents de lait et des dents permanentes (*).

(*) Les mâchoires ont été sculptées pour mettre à découvert les dents permanentes. La première grosse molaire a déjà fait éruption. Le trou mentonnier a été conservé. (Beaunis et Bouchard, d'après une préparation du musée de Strasbourg.)

A cette époque le bulbe n'est qu'une membrane renfermant une cavité liquide ; vers le cinquième mois, les incrustations se produisent et les parties dures apparaissent.

Huit mois environ après la naissance, les dents commencent à sortir. Les deux incisives moyennes inférieures sont les premières qui se montrent, puis les incisives moyennes supérieures, les incisives latérales, les premières petites molaires, les canines, et enfin les secondes petites molaires.

Ces dents ne sont pas destinées à persister : elles tombent et sont remplacées par des *dents permanentes* formées par des follicules dentaires placés au-dessous des *dents provisoires* et renfermés dans le même alvéole (fig. 378).

La première grosse molaire se montre d'ordinaire avant les autres, sept ans environ après la naissance, etc.

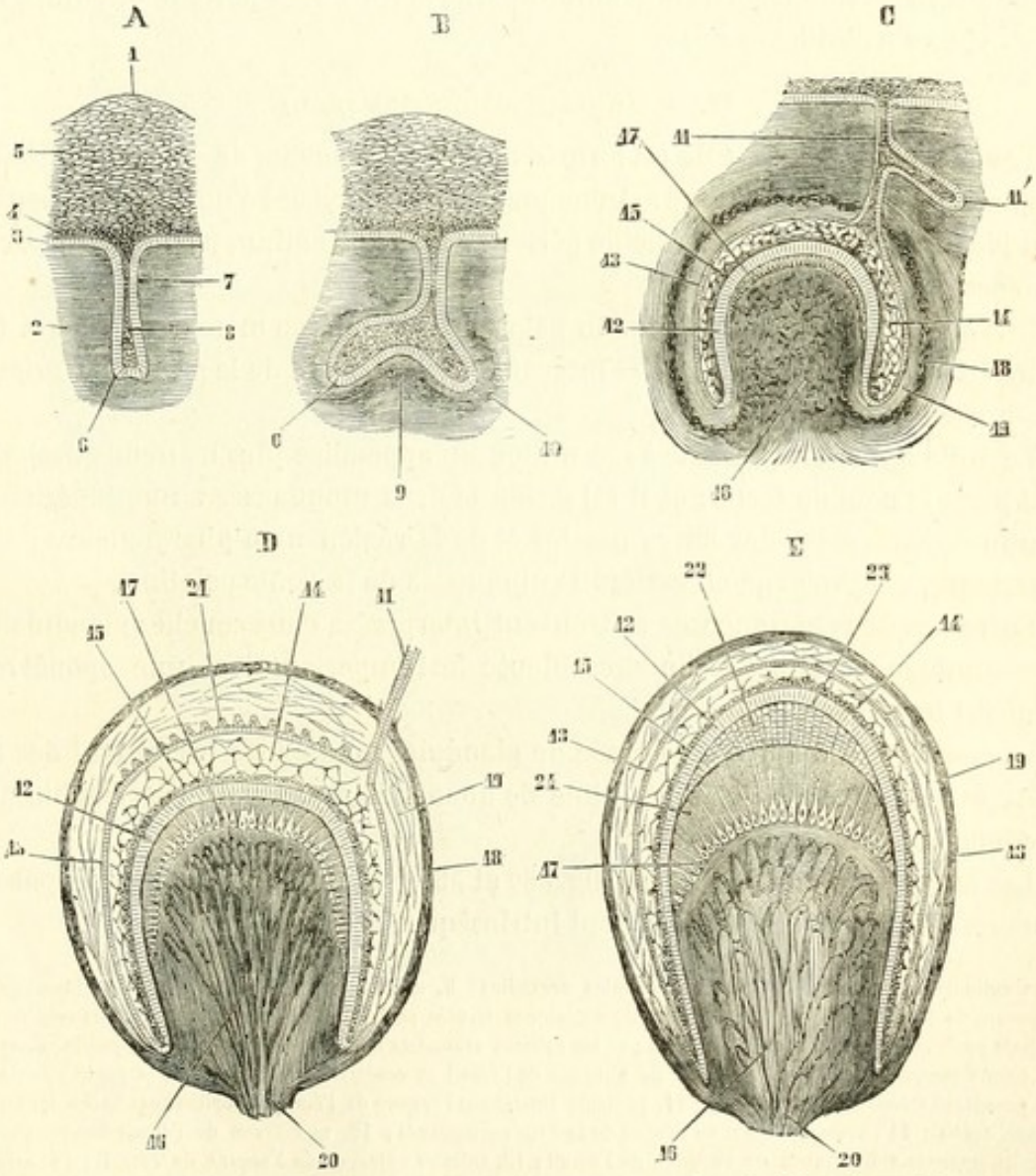

FIG. 379. — Développement des dents ; figure demi-schématique (*).

(*) A, première branche de l'organe de l'émail ; B, première trace de la papille dentaire et du sac dentaire C, stade plus avancé ; D, germe dentaire complétement fermé ; E, ossification du germe dentaire, apparition de l'émail et de l'ivoire. — 1, crête dentaire ; 2, derme de la muqueuse ; 3 couche profonde de l'épithélium, cel-

L'histoire du développement des dents comprend encore l'étude de la formation de l'émail, de l'ivoire, de la papille dentaire, etc., question délicate, difficile, et que MM. Beaunis et Bouchard ont rendue intelligible dans les figures schématiques que nous reproduisons (fig. 379).

CHAPITRE X.

RÉGION STAPHYLO-PALATINE.

§ I. — Formes, limites.

La région staphylo-palatine, ou de la voûte palatine et du voile du palais, forme la partie supérieure de la cavité buccale. Elle est plane, et présente sur la ligne médiane une légère crête antéro-postérieure : c'est la ligne de suture des deux voûtes palatines osseuses.

§ II. — Superposition des plans.

1° **Voûte palatine.** — Elle est formée d'une seule couche de parties molles : la *muqueuse palatine*, membrane extrêmement forte, composée d'un derme très-épais, qui joue en même temps le rôle de périoste, d'un épithélium pavimenteux et de glandes nombreuses.

2° **Voile du palais.** — Le voile du palais est une cloison membraneuse qui fait suite à la voûte palatine, et qui s'insère à toute l'étendue de la partie postérieure de la voûte osseuse.

Le voile du palais présente à son milieu un appendice plus ou moins prolongé qui porte le nom de *luette*; et il est formé de deux muqueuses : une supérieure, continue avec celle des fosses nasales et de la région naso-pharyngienne; une inférieure, qui prolonge en arrière la muqueuse de la voûte palatine.

Entre ces deux muqueuses se trouvent interposées deux couches glandulaires sous-muqueuses, une couche musculeuse fort importante, et une aponévrose donnant insertion aux muscles.

La couche glandulaire est formée de glandules muqueuses présentant des canaux excréteurs. Elle est susceptible de donner lieu par son hypertrophie à la production de tumeurs *adénoïdes*.

Les muscles du voile du palais (fig. 380 et 381), minutieusement étudiés par les auteurs d'anatomie descriptive, sont intrinsèques et extrinsèques.

lules cylindriques; 4, couche moyenne, cellules arrondies; 5, couche superficielle, cellules pavimenteuses; 6, germe de l'organe de l'émail; 7, sa partie extérieure formée par des cellules cylindriques de la couche épithéliale profonde; 8, son intérieur rempli par les cellules arrondies de la couche épithéliale moyenne; 9, saillie du derme muqueux soulevant le fond de l'organe de l'émail et constituant l'ébauche de la papille dentaire; 10, premières traces du sac dentaire; 11, pédicule rattachant l'organe de l'émail à l'épithélium buccal (*gubernaculum dentis*); 11', première trace de l'émail de la dent permanente; 12, membrane de l'émail formée par les cellules internes cylindriques de l'organe de l'émail; 13, cellules externes de l'organe de l'émail; 14, cellules intermédiaires étoilées formant la pulpe de l'émail; 15, membrane intermédiaire ou cellules germinatives; 16, papille dentaire; 17, cellules de l'ivoire; 18, partie externe du sac dentaire; 19, partie interne de ce sac (plus lâche; 20, pédoncule de la papille dentaire donnant passage aux vaisseaux et aux nerfs; 21, bourgeons épithéliaux de la membrane externe de l'organe de l'émail; 22, prismes de l'émail; 23, prétendue membrane préformative; 24, ivoire de nouvelle formation avec les fibres dentaires. (Beaunis et Bouchard.)

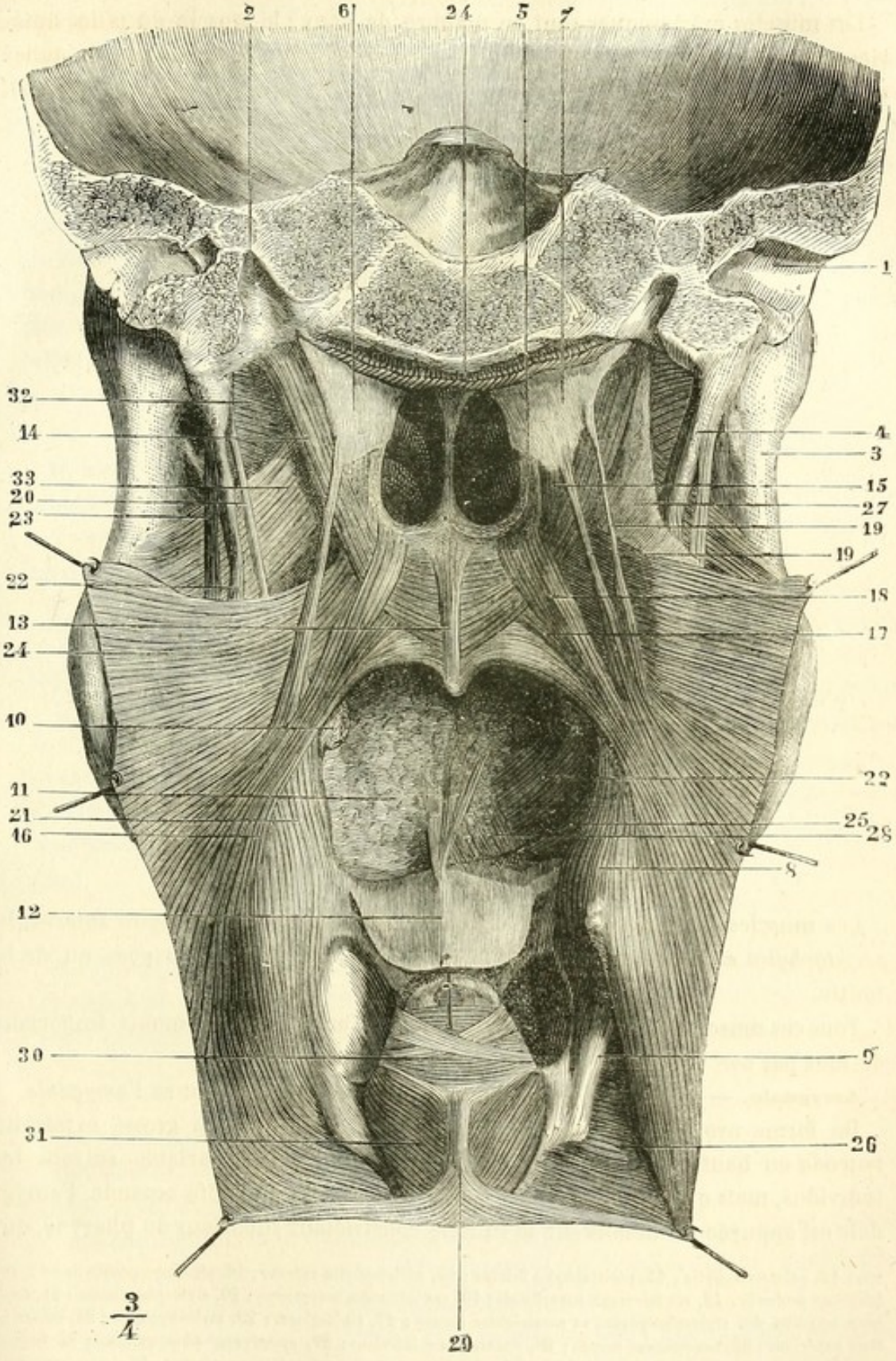

FIG. 380 — Muscles superficiels du voile du palais (*).

(*) 1, conduit auditif externe ; 2, canal carotidien ; 3, bord postérieur de la branche montante du maxillaire ; 4, apophyse styloïde ; 5, aile interne de l'apophyse ptérygoïde ; 6, 7, trompe d'Eustache ; 8, saillie de la grande corne de l'os hyoïde ; 9, bord postérieur du cartilage thyroïde ; 10, amygdale ; 11, langue ; 12, épiglotte abais-

Les muscles extrinsèques sont au nombre de deux : le muscle du pilier antérieur ou *glosso-staphylin*, extrêmement peu volumineux, et le muscle du pilier postérieur ou *pharyngo-staphylin*, beaucoup plus large et plus important (fig. 381).

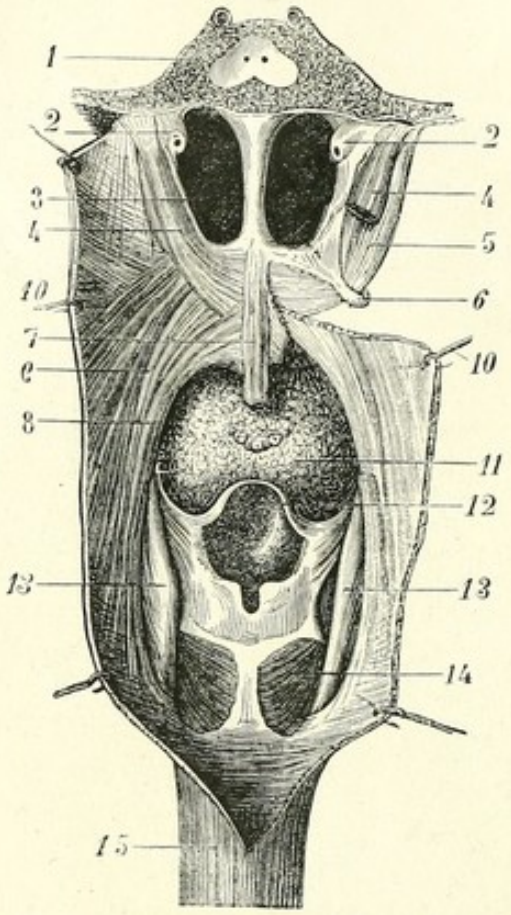

FIG. 381. — Muscles profonds du voile du palais (*).

Les muscles intrinsèques sont au nombre de trois : le *péristaphylin interne*, le *péristaphylin externe*, qui sont tenseurs du voile, et le muscle *azygos* ou de la luette.

Tous ces muscles sont pairs et symétriques ; l'azygos est le moins important de tous par son volume et sa puissance.

Amygdale. — Entre les deux piliers du voile du palais se trouve l'*amygdale*.

De forme ovoïde, ayant son grand diamètre vertical et sa grosse extrémité tournée en haut, aplatie transversalement, d'un volume variable suivant les individus, mais qui, en général, n'excède pas celui d'une petite amande, l'amygdale est appuyée en dehors sur le muscle constricteur supérieur du pharynx, qui

sée ; 13, palato-staphylin ; 14, péristaphylin interne ; 15, péristaphylin externe ; 16, pharyngo-staphylin ; 17, ses faisceaux profonds ; 18, ses faisceaux superficiels ; 19, ses faisceaux accessoires ; 20, stylo-pharyngien ; 21, faisceau hyoïdien des stylo-pharyngien et constricteur moyen ; 22, stylo-glosse ; 23, stylo-hyoïdien ; 24, constricteur supérieur ; 25, constricteur moyen ; 26, constricteur inférieur ; 27, aponévrose pharyngienne ; 28 lingual supérieur ; 29, attaches des fibres circulaires de l'œsophage ; 30, aryténoïdien postérieur ; 31, crico-aryténoïdien postérieur ; 32, ptérygoïdien externe ; 33, ptérygoïdien interne. (Beaunis et Bouchard.)

(*) 1, coupe du sphénoïde ; 2, trompe d'Eustache ; 3, fosse nasale gauche ; 4, péristaphylin interne gauche 4, péristaphylin interne droit ; 5, péristaphylin externe ; 6, crochet de l'aile interne de l'apophyse ptérygoïde ; 7, muscle azygos ; 8, 9, pharyngo-staphylin gauche ; 10, pharyngo-staphylin droit ; 11, langue ; 12, pilier antérieur du voile du palais ; 13, cartilage thyroïde (bord postérieur) ; 14, muscle crico-aryténoïdien ; 15, œsophage.

la sépare du tissu cellulaire abondant et des troncs vasculaires et nerveux placés entre ce muscle et le ptérygoïdien interne.

L'artère carotide interne avoisine particulièrement l'amygdale, et pourrait être ouverte si l'on enfonçait sans précaution un instrument dans cette glande.

L'amygdale est recouverte par la muqueuse buccale, et fait une saillie plus ou moins grande à l'intérieur de la bouche, mais ordinairement elle dépasse peu les piliers du voile du palais. En avant, elle correspond au muscle glosso-staphylin et au pilier antérieur; en arrière, au pharyngo-staphylin et au pilier postérieur; en haut, elle est logée dans l'angle de séparation de ces deux replis, et s'approche plus ou moins du bord libre du voile du palais; en bas, elle repose sur la partie latérale de la base de la langue.

§ III. — Vaisseaux et nerfs.

1° **Artères.** — Les artères pharyngiennes supérieures, palatines inférieures, les artères dorsales de la langue, telles sont les principales artères de la région.

2° **Veines.** — Les veines, qui portent le même nom que les artères, vont se rendre immédiatement dans la veine jugulaire interne.

3° **Nerfs.** — Les nerfs viennent du ganglion sphéno-palatin.

4° **Lymphatiques.** — Les vaisseaux lymphatiques se rendent aux glandes jugulaires supérieures.

Les vaisseaux et les nerfs de l'amygdale pénètrent dans son intérieur par toute sa surface, rampent d'abord dans le tissu cellulaire qui sépare ses follicules, puis se distribuent dans les parois de ces derniers, ainsi que dans celle des lacunes où ils s'ouvrent, et dans la muqueuse buccale. Ce n'est en général qu'après avoir acquis une assez grande ténuité que les vaisseaux de la tonsille pénètrent ainsi dans son tissu.

§ IV. — Développement et vices de conformation.

Le développement de la région staphylo-palatine est compris dans celui de la région du maxillaire supérieur. Les vices de conformation consistent dans la fente médiane (fig. 382).

§ V. — Maladies chirurgicales.

Les maladies chirurgicales de la région staphylo-palatine ne sont pas très-nombreuses; on y observe l'ostéite, l'ostéo-périostite, les productions gommeuses, les ulcérations syphilitiques, etc.

L'inflammation avec tuméfaction de l'amygdale constitue ce que l'on nomme l'hypertrophie de cette glande; elle s'observe très-communément chez les jeunes sujets, et guérit bien par l'amputation des glandes.

Comme opérations praticables dans la région, nous mentionnerons l'*incision du voile du palais* et la *perforation de la voûte palatine*, opérations préliminaires à l'extraction des polypes naso-pharyngiens; enfin la *staphylorrhaphie*, ou suture du voile, opération exécutée pour la première fois par Roux et destinée à remédier aux divisions congénitales du voile, etc.

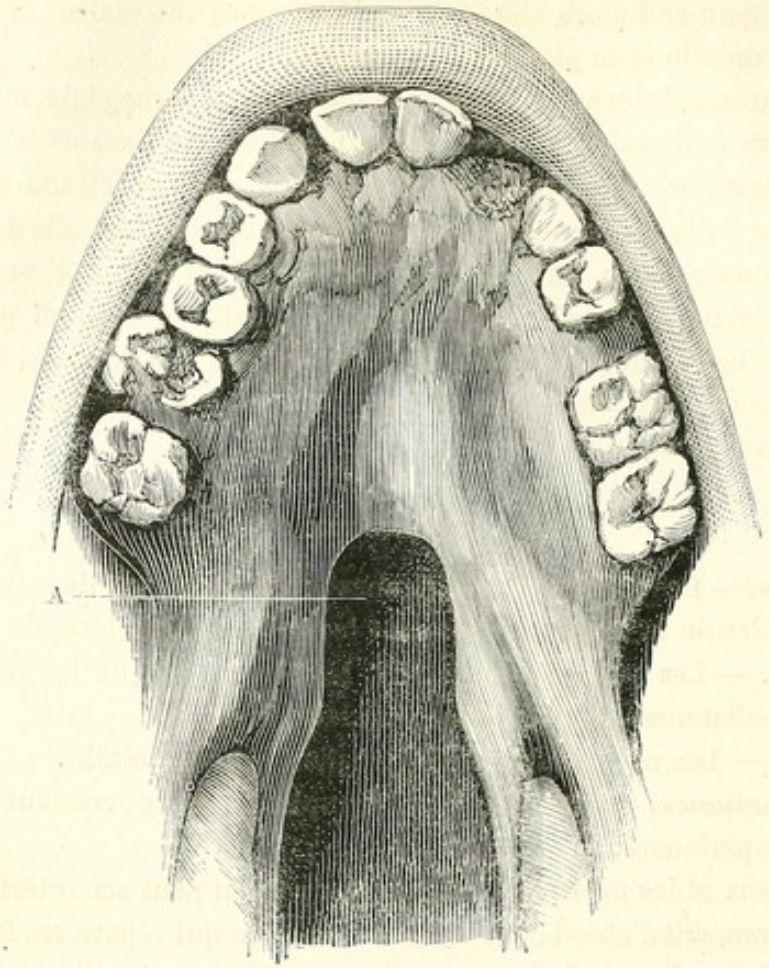

FIG. 382. — Fissure congénitale du voile du palais (1).

CHAPITRE XI.

RÉGION DU MAXILLAIRE INFÉRIEUR.

Nous décrirons sous le nom de *région du maxillaire inférieur* cette partie du corps de l'homme dont la mâchoire inférieure forme le squelette : grande région formée de deux moitiés latérales parfaitement symétriques, de même que les régions du maxillaire supérieur; en recherchant pour dénommer nos régions les dispositions des parties dures, autour desquelles sont toujours groupées les parties molles, nous croyons présenter à l'esprit un ordre plus philosophique que celui généralement admis.

§ I. — Limites, formes extérieures, parties accessibles de la palpation.

La région du maxillaire inférieur est limitée en bas par une courbe qui est le bord inférieur de l'os. L'étude des formes extérieures de la région nous présente une saillie placée en avant de la parotide ; elle est formée par le muscle masséter, etc.; dans le reste de son étendue, la région est plane. Il est possible souvent de sentir des faisceaux musculaires sous-cutanés et des brides aponévrotiquese, etc.

(1) Préterre, *Divisions de la voûte palatine*. Paris, 1867.

En explorant la région par la bouche, on découvre le bord supérieur du maxillaire qui donne implantation à seize dents chez l'adulte, comme le maxillaire supérieur : le doigt sent facilement la face interne de la branche montante, le bord antérieur de cette branche et l'apophyse coronoïde, etc.

§ II. — Superposition des plans.

1° **Peau.** — La *peau*, généralement recouverte de poils dans la plus grande partie de son étendue chez l'homme, se continue en bas avec la peau du cou. Elle se continue au niveau des lèvres avec la muqueuse buccale, etc.

2° **Tissu cellulaire sous-cutané.** — Le tissu cellulaire sous-cutané présente une très-petite épaisseur ; il est presque fibreux et présente des connexions importantes avec les aponévroses des régions voisines.

Ce tissu cellulaire se continue avec celui des régions maxillaire supérieure et parotidienne, etc.

3° **Muscles.** —Les muscles principaux sont : le *masséter*, très-fort et très-volumineux, inséré en haut au bord inférieur de l'arcade zygomatique et de l'os malaire, fixé en bas à toute la face externe de la branche de la mâchoire, depuis l'angle jusqu'à la base de l'apophyse coronoïde.

Le *muscle triangulaire* des lèvres et le *carré* du menton, insérés à la ligne oblique externe de l'os, sont des faisceaux qui semblent continuer le peaucier du cou. Ils sont très-minces, très-peu importants ; à leur partie supérieure, ils se fondent dans l'orbiculaire des lèvres (fig. 299, page 298) qui présente exactement dans la région maxillaire inférieure la même forme et les mêmes rapports que dans la région du maxillaire supérieur.

Mentionnons encore l'existence de deux petits faisceaux insérés de chaque côté de la ligne médiane dans deux petites fossettes de l'os. Ce sont les deux petits muscles nommés *houppes* du menton ; ils sont sous-muqueux, et peuvent être considérés comme étant des insertions du muscle orbiculaire.

A la partie interne de l'os vient s'insérer le muscle *buccinateur*, large membrane musculeuse qui nous paraît, au point de vue de l'anatomie chirurgicale, devoir être partagée entre les régions des maxillaires supérieurs et inférieurs.

Le *temporal* s'implante largement sur l'apophyse coronoïde. Pendant l'écartement des mâchoires, l'apophyse coronoïde est facile à sentir, et dans cette position, la section du tendon du temporal peut être effectuée sans de grandes difficultés. Nous avons vu plusieurs fois un faisceau musculaire annexe du temporal, qui, partant de la partie inférieure de la fosse temporale et supérieure de la fosse zygomatique, venait se rendre à la lèvre interne du bord antérieur de la branche maxillaire.

Les glandes salivaires entourent la mâchoire inférieure et doivent être séparées dans les résections de l'os, opérations qui demandent, pour être bien faites, la connaissance de leurs rapports. La *parotide* contourne le bord postérieur de la branche. Elle s'étend en avant et en dedans de ce bord, et en arrière du col du condyle jusqu'à l'apophyse styloïde.

La glande *sous-maxillaire* répond au bord inférieur et à la face interne de l'os, à la fossette dite sous-maxillaire, immédiatement au-dessous du mylo-hyoïdien. La glande est cachée sous et en dedans de l'os dans la flexion de la tête, elle s'en dégage presque complétement dans l'extension ou renversement de la tête en arrière.

4° **Périoste et maxillaire inférieur.** — Le maxillaire inférieur est formé d'une portion horizontale ou *corps* du maxillaire, et de deux portions verticales ou *branches*.

Le *corps* présente à considérer une face antérieure et une face postérieure.

La face antérieure présente, au niveau de la symphyse du menton, une ligne verticale résultant de la réunion des deux moitiés, dont l'os primitif est composé.

De chaque côté de la symphyse sont deux fossettes destinées à l'insertion de la houppe du menton ; plus en dehors se montrent les lignes obliques externes destinées aux insertions musculaires et le trou mentonnier.

La face postérieure (fig. 383) présente, sur la ligne médiane, les apophyses

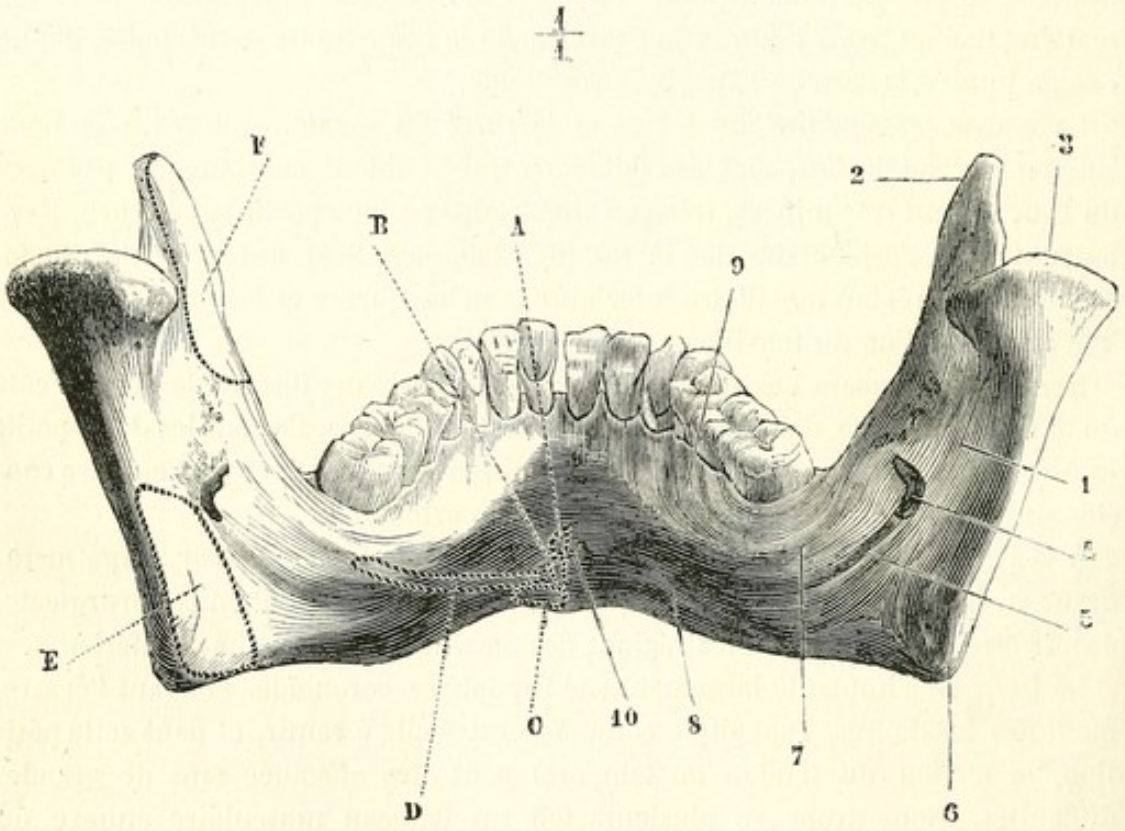

FIG. 383. Maxillaire inférieur (*).

(*) **1**, branche de la mâchoire ; **2**, apophyse coronoïde ; **3**, condyle ; **4**, orifice du canal dentaire inférieur **5**, sillon mylo-hyoïdien ; **6**, angle de la mâchoire ; **7**, ligne myloïdienne ; **8**, partie basilaire de l'os ; **9**, partie linguale ; **10**, apophyses géni.

Insertions musculaires. — A, génio-glosse ; B, génio-hyoïdien ; C, digastrique ; D, mylo-hyoïdien ; E, ptérygoïdien interne ; F, temporal. (Beaunis et Bouchard.)

géni, dont deux sont supérieures et deux inférieures. De chaque côté de ces apophyses on voit deux fossettes destinées aux glandes sublinguales, puis une ligne oblique interne ou myloïdienne, destinée à l'insertion du muscle mylo-hyoïdien.

Le corps du maxillaire présente une plus grande épaisseur dans sa partie inférieure que dans sa partie alvéolaire. La partie alvéolaire s'atrophie et disparaît à la chute des dents. A cette époque, le maxillaire se trouve réduit à sa partie basilaire.

Au niveau des incisives, le bord alvéolaire paraît souvent plus épais que le bord inférieur, ce qui dépend de la disposition des racines des dents, dont les faces les plus larges sont placées perpendiculairement aux faces du maxillaire.

Le *bord inférieur* est arrondi ; le *bord supérieur* présente les alvéoles des dents.

Les *branches* offrent deux faces : une externe, rugueuse, en rapport avec le muscle masséter qui s'y insère ; une interne, qui présente l'orifice du canal dentaire inférieur et les insertions des muscles ptérygoïdiens internes et ptérygoïdiens externes.

Le bord postérieur de la branche est arrondi et en rapport avec la parotide.

Le bord antérieur est épais, et présente deux lèvres qui sont la continuation des lignes obliques internes et obliques externes.

Les branches du maxillaire se terminent en haut par deux prolongements dont l'antérieur est l'apophyse coronoïde, et le postérieur le condyle de la mâchoire.

La forme, la direction et le volume du *condyle* présentent quelques variétés individuelles peu importantes. Il ne faut pas oublier que le condyle, qui fait à peine saillie à la partie externe de l'articulation, fait en dedans une saillie assez considérable.

L'*apophyse coronoïde* présente de grandes variétés de hauteur. Elle est généralement un peu moins élevée que le condyle ; mais il n'est pas très-rare de voir cette apophyse le dépasser de 1 et même de 2 centimètres, ce qui a des conséquences intéressantes à étudier pour l'histoire de la luxation et de la désarticulation.

Articulation temporo-maxillaire. — Le maxillaire inférieur s'articule avec la cavité glénoïde du temporal ; entre la racine transverse de l'arcade zygomatique et le condyle de la mâchoire se trouve interposé un *ménisque* biconcave, qui permet aux deux surfaces articulaires convexes de jouer librement l'une sur l'autre.

Les moyens de réunion consistent : 1° en un *ligament latéral externe* (fig. 359, page 366), bandelette fibreuse assez épaisse, attachée en haut au tubercule situé entre les deux racines de l'arcade zygomatique et inséré en bas au côté externe du col du condyle.

2° En un ligament accessoire formé d'une bandelette fibreuse insérée à l'épine du sphénoïde d'une part, et d'autre part à la petite apophyse qui surmonte l'orifice du canal dentaire (*ligament latéral interne*).

Une autre bandelette, ou ligament *stylo-maxillaire*, s'étend de l'apophyse styloïde à l'angle inférieur du maxillaire.

Grâce à l'articulation temporo-maxillaire, la bouche peut s'ouvrir et se fermer; les mouvements de l'articulation (fig. 384) se passent autour d'un axe qui réunirait les deux orifices du canal dentaire.

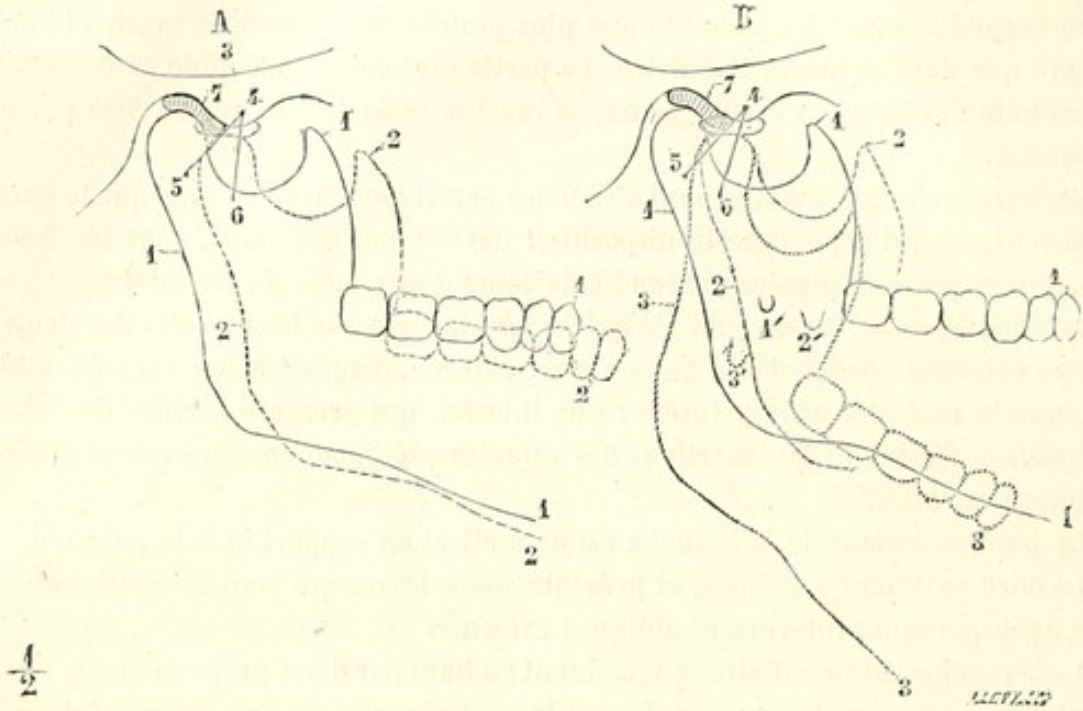

FIG. 384. — Mécanisme de l'articulation temporo-maxillaire; figure schématique (*).

Aux mouvements d'élévation et d'abaissement du maxillaire, nous devons ajouter de petits mouvements de latéralité.

5° **Espace ptérygo-maxillaire** (planche II). — Au-dessous de la branche montante du maxillaire inférieur, se trouve un large espace décrit par M. Richet sous le nom de région *ptérygo-maxillaire*. Pour nous, c'est une dépendance, un plan profond de la région du maxillaire inférieur. Presque tous les organes renfermés dans cette partie de la face sont, en effet, destinés au mouvement du maxillaire inférieur. L'espace ptérygo-maxillaire renferme :

1° Le *ptérygoïdien interne*, qui s'attache dans l'espace compris entre l'angle de la mâchoire et un petit sillon destiné au nerf mylo-hyoïdien ; on peut facilement le couper quand l'os a été sectionné sur le milieu, en rasant la face interne.

2° Le *ptérygoïdien externe*, beaucoup plus difficile à atteindre. Il est situé horizontalement de l'aile externe de l'apophyse ptérygoïde à la partie interne du col du condyle et du ligament interarticulaire, auxquels il se fixe. La profondeur, ses rapports avec la maxillaire interne, avec le plexus veineux ptéry-

(*) A, mouvement en avant du maxillaire inférieur : **1**, maxillaire inférieur; **2**, sa nouvelle position ; **3**, arcade zygomatique ; **4**, tubercule externe de l'apophyse zygomatique et insertion du ligament latéral externe ; **5**, **6**, points d'insertion inférieurs du ligament latéral externe ; **7**, ménisque dans ses deux positions (ombré) et nouvelle (indiqué au trait).

B, mouvement d'abaissement du maxillaire inférieur : **1**, position primitive de l'os; **2**, position intermédiaire ou premier temps de l'abaissement ; **3**, position finale ou dernier temps de l'abaissement; **1'**, **2'**, **3'**, positions successives que prend l'orifice supérieur du canal dentaire ; les autres chiffres, comme à la figure précédente. (Beaunis et Bouchard.)

goïdien, en rendent la section très-dangereuse : aussi, quand il ne réste plus que lui à diviser dans la désarticulation, est-il bien préférable de l'arracher par torsion.

Autres rapports de la région. — Les muscles suivants sont communs à la région du maxillaire inférieur et aux régions voisines :

Les *génio-glosses* s'attachent aux apophyses géni supérieures. Ils sont nécessairement coupés dans la résection de la partie moyenne du maxillaire, et dans ce cas leur section peut être suivie du *refoulement de la langue en arrière*, accident rare, mais dangereux.

Les *génio-hyoïdiens* et le *ventre antérieur du digastrique* sont aussi, on le sait, insérés au maxillaire, ainsi que les suivants, moins intéressants au point de vue chirurgical, et que nous avons déjà mentionnés. Le *mylo-hyoïdien*, attaché à la ligne oblique interne. Le *buccinateur* et le *constricteur supérieur du pharynx*, attachés à la partie la plus postérieure de la même ligne. Le *peaucier*, le *triangulaire* des lèvres, le *carré*, sont plutôt des dépendances de la peau que des rapports importants pour la mâchoire, etc.

La glande sous-maxillaire est située dans une fossette importante placée au-dessous de la ligne oblique interne, et correspondant par conséquent à la face interne du maxillaire. Elle touche par son extrémité antérieure à la glande sublinguale, etc.

§ III. — Vaisseaux et nerfs.

Artères. — Les artères de la région maxillaire inférieure sont :

1° L'*artère faciale* ou *maxillaire externe*, qui, d'abord située dans une gouttière que lui offre la glande sous-maxillaire, s'accole bientôt au bord inférieur de l'os et à sa face externe, en avant du masséter. Sa branche *sous-mentale*, qui s'en détache au bord inférieur de l'os, suit ce bord jusqu'à la symphyse du menton placée entre le ventre antérieur du digastrique et le mylo-hyoïdien. L'artère faciale est coupée dans la résection.

2° La *maxillaire interne* est plus volumineuse que la faciale. Elle naît au niveau du condyle, qu'elle contourne pour en gagner la face interne, immédiatement au-dessous du bord inférieur du ptérygoïdien externe. J'ai remarqué constamment en ce point sur l'artère une courbure à concavité antérieure, en rapport avec la forme convexe du col du condyle. L'artère maxillaire interne serait presque toujours blessée, si dans la résection on se proposait de diviser avec les ciseaux ou le bistouri le muscle ptérygoïdien externe. La *dentaire inférieure*, branche de la maxillaire interne et artère nourricière de l'os, est nécessairement toujours coupée dans la résection.

Nous devons mentionner encore, comme rapports artériels importants, l'artère *temporale*, qui suit le côté externe de l'articulation temporo-maxillaire, et l'artère *transversale de la face*, qui suit le bord inférieur de l'arcade zygomatique.

Veines. — Les veines de la région maxillaire inférieure n'ont point un très-

grand intérêt : il existe une grosse *veine faciale* déjà mentionnée ; des *veines massétérines* et *temporales profondes*, et de plus, entre les muscles ptérygoïdiens, un plexus abondant, et dont nous avons démontré la grande richesse par de nombreuses pièces injectées et déposées au musée des hôpitaux. La figure 385 montre

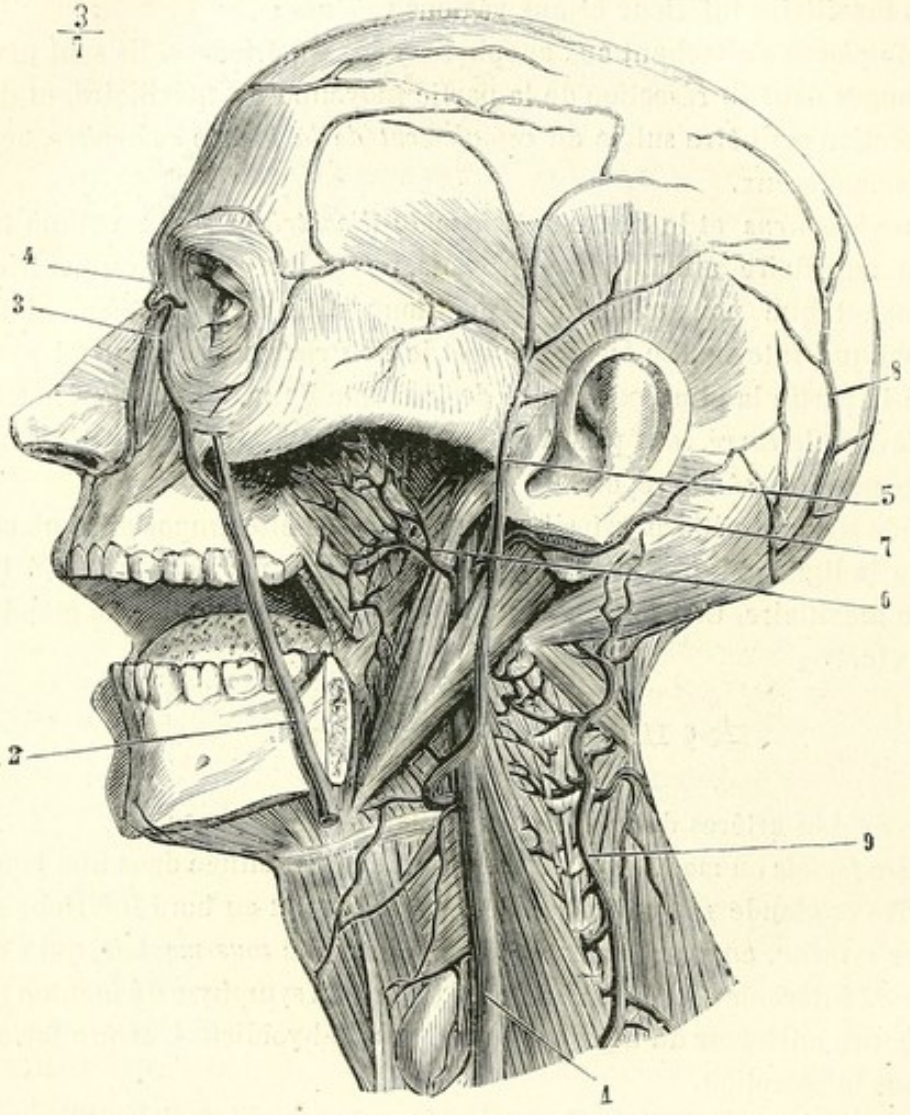

FIG. 385. — Veines profondes de la région du maxillaire inférieur (*).

que le buccinateur est aussi recouvert, à sa face externe, d'un nombre assez considérable de veines qui rappellent par leur trajet, sans les suivre exactement, les divisions de l'artère maxillaire interne.

Lymphatiques. — La lèvre inférieure renferme d'assez beaux réseaux d'où naissent des vaisseaux qui vont se rendre dans les ganglions sous-maxillaires et parotidiens.

Nerfs. — Les nerfs superficiels de la région nous sont déjà connus. Ils viennent du facial, dont nous avons déjà plusieurs fois montré les deux branches de divi-

(*) 1, veine jugulaire interne ; 2, veine faciale ; 3, veine angulaire ; 4, veine préparate ; 5, veine temporale superficielle ; 6, veine maxillaire interne venant du plexus ptérygoïdien ; 7, veine auriculaire postérieure ; 8, veine occipitale ; 9, veine jugulaire postérieure, recevant les veines rachidiennes cervicales. (Beaunis et Bouchard.)

sion. Ils viennent aussi de la branche cervicale transverse du plexus cervical superficiel.

Les nerfs profonds sont très-nombreux. Le nerf maxillaire inférieur, troisième branche du trijumeau, est formé dans le crâne de deux portions (fig. 386) qui se réunissent en dehors de cette cavité. L'une de ces deux portions, la motrice

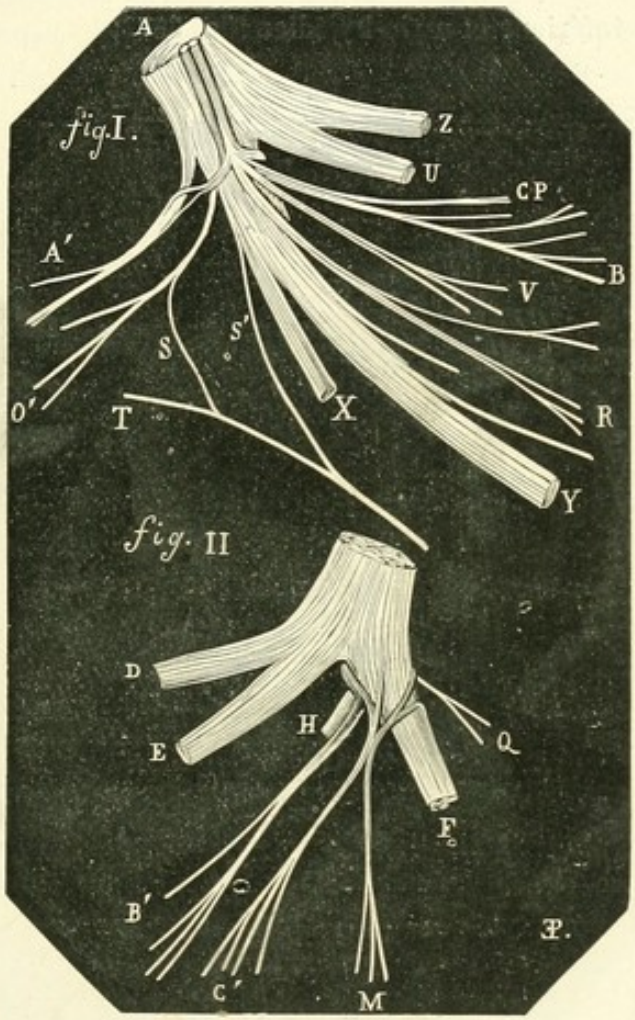

FIG. 386. — Portion motrice de la cinquième paire (*).

est formée par la petite racine du trijumeau ; l'autre portion part directement du ganglion de Gasser.

De ce ganglion, le nerf maxillaire inférieur se dirige en bas, sort du crâne par

(*) Fig. I. A, portion motrice de la cinquième paire, qui embrasse en forme de collier le nerf maxillaire inférieur ; A', branche auriculo-temporale, qui est entourée par une anse provenant de la portion motrice ; O', autre portion du nerf auriculo-temporal provenant exclusivement de la portion sensitive du maxillaire inférieur et envoyant un filet anastomotique S à la corde du tympan I ; S', autre filet allant du maxillaire inférieur à la corde du tympan I ; B, rameau buccal du maxillaire inférieur, venant en plus grande partie de la portion motrice du nerf ; CP, filet moteur pour le muscle crotaphite ; V, filet moteur pour le voile du palais ; R, rameau moteur pour le ptérygoïdien ; Z, branche ophthalmique de la cinquième paire ; U, branche maxillaire supérieure de la cinquième paire ; X, nerf lingual ; Y, nerf dentaire inférieur. — Fig. II. Même nerf que précédemment, vu par la face externe ; C', M, filets massétérins et crotaphites venant de la portion motrice du maxillaire inférieur, et auxquels se mêlent cependant quelques fibres venant de la portion sensitive du nerf ; D, branche ophthalmique ; E, nerf maxillaire supérieur ; F, nerf dentaire ; H, nerf lingual ; A, portion de la branche auriculo-temporale. (Cl. Bernard, *Système nerveux*, t. II, p. 99.)

le trou ovale, et se porte dans la fosse zygomatique, où il donne naissance aux branches suivantes (fig. 387) :

Le nerf massétérin ;

Les nerfs temporaux profonds, destinés à la face profonde du muscle temporal ;

Le nerf buccal ;

Le nerf dentaire inférieur et mylo-hyoïdien (fig. 387) ;

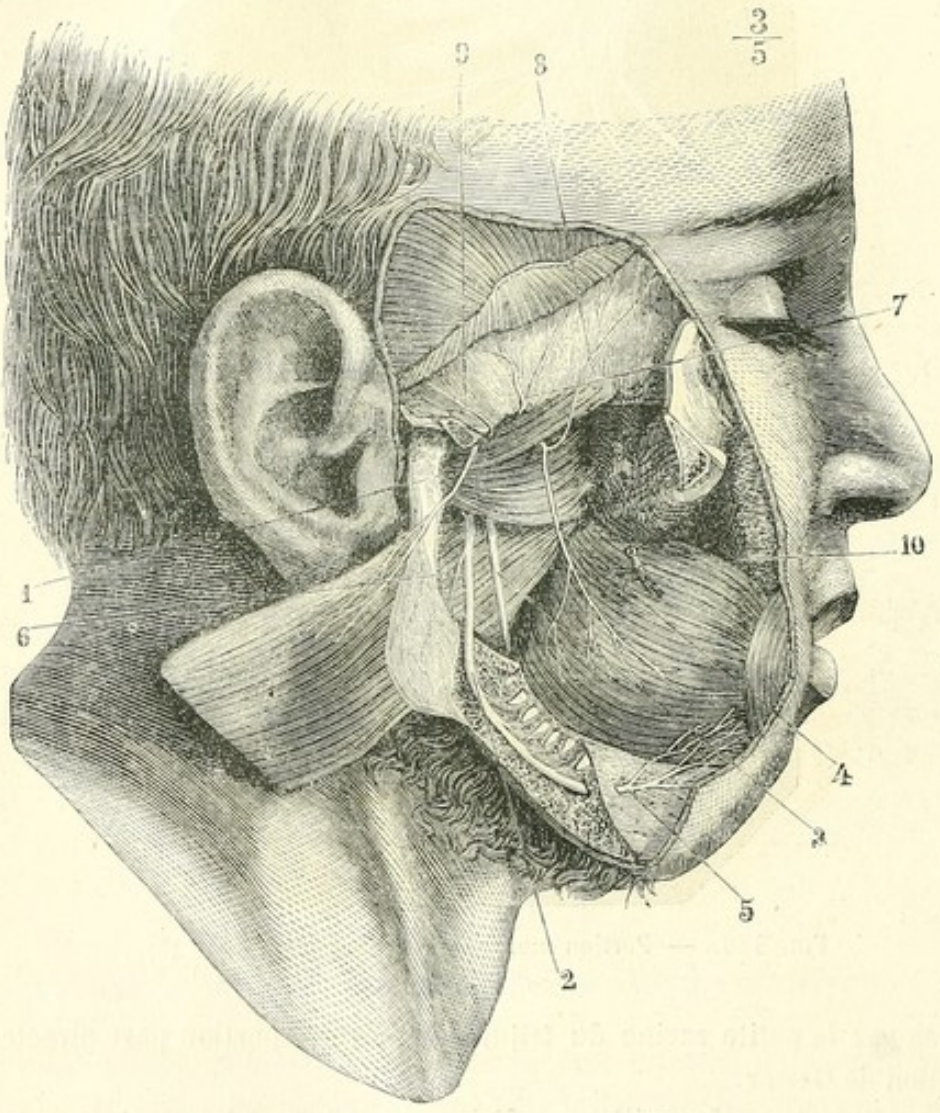

Fig. 387. — Nerfs de la région du maxillaire inférieur (*).

Le nerf ptérygoïdien interne ;

Le nerf auriculo-temporal ;

Le nerf lingual (fig. 388).

(*) 1, nerf massétérin ; 2, nerf dentaire inférieur ; 3, nerf lingual ; 4, nerf buccal ; 5, branches mentonnière du dentaire ; 6, rameau mylo-hyoïdien du même nerf ; 7, nerf temporal profond moyen ; 8, nerf temporal profond antérieur ; 9, nerf temporal profond postérieur ; 10, canal de Sténon sectionné. (Beaunis et Bouchard.)

Ces nerfs sont fréquemment atteints de névralgies tenaces. Quand ces névralgies ne cèdent pas aux moyens médicaux et qu'elles rendent la vie impossible supporter, comme dans quelques cas dont nous avons été témoin, on peut penser à pratiquer la section des nerfs douloureux. Le chirurgien fera alors une incision sur leur trajet, et, après les avoir découverts, il en excisera une plus ou moins grande longueur, mais généralement assez pour que la réunion immédiate ne puisse être obtenue. C'est dans la région du maxillaire inférieur que les névrotomies ont été le plus souvent pratiquées ; mais la fréquence des récidives ôte beaucoup de la confiance dont a joui pendant quelque temps cette opération.

Deux ganglions sont annexés aux nerfs profonds de la région, le ganglion sous-maxillaire et le ganglion sublingual (fig. 388 et 389).

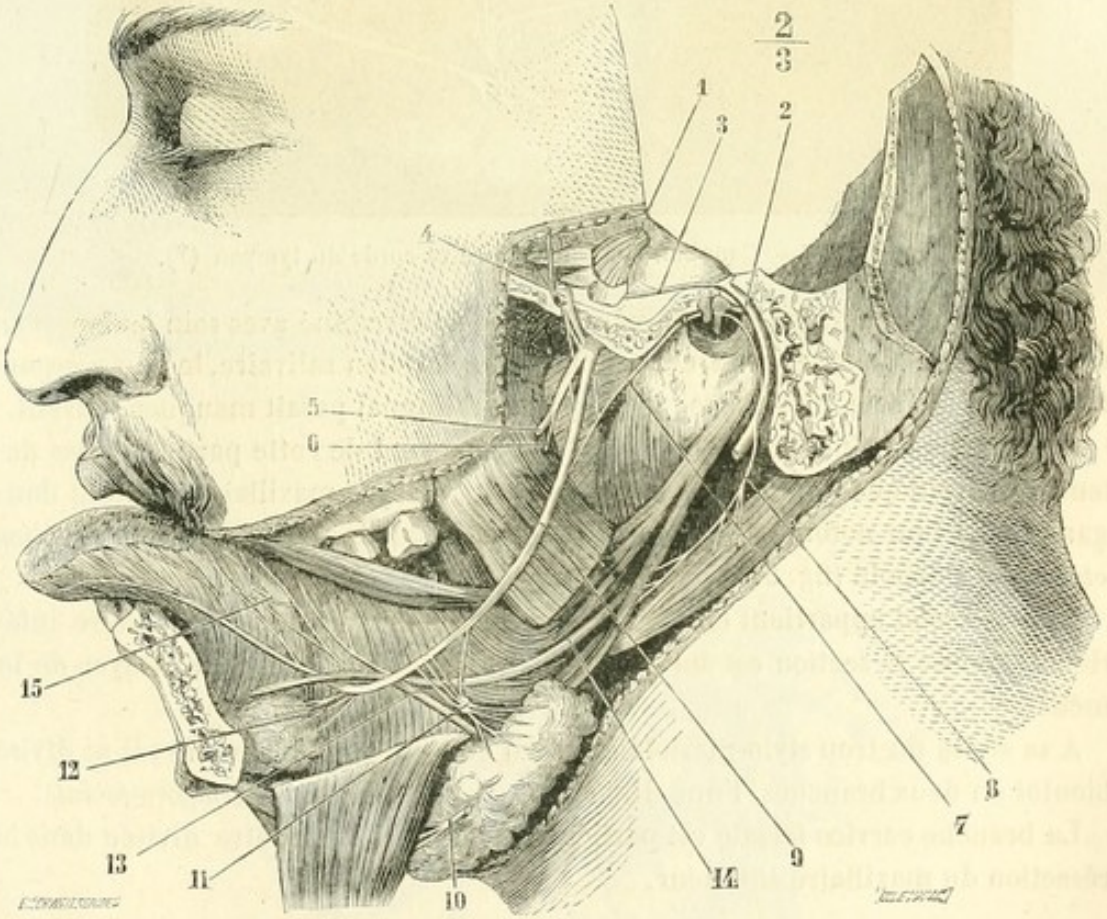

FIG. 388. — Nerf lingual, ganglion sous-maxillaire, corde du tympan et rameau digastrique du facial. (La glande sous-maxillaire a été détachée et rejetée en bas pour montrer les branches du ganglion.) (*)

(*) 1, Ganglion de Gasser ; 2, facial dans l'aqueduc ; 3, grand pétreux superficiel ; 4, auriculo-temporal sectionné et relevé en haut par une érigne ; 5, dentaire inférieur sectionné ; 6, origine du rameau mylo-hyoïdien ; 7, corde du tympan ; 8, rameau du digastrique et du stylo-hyoïdien ; 9, lingual ; 10, rameau mylo-hyoïdien à sa terminaison ; 11, ganglion sous-maxillaire avec ses branches afférentes et efférentes ; 12, rameaux de la glande sublinguale ; 13, canal de Warthon se recourbant et passant au-dessus du lingual ; 14, grand hypoglosse ; 15, anastomose des rameaux terminaux du grand hypoglosse et du lingual. (Beaunis et Bouchard.)

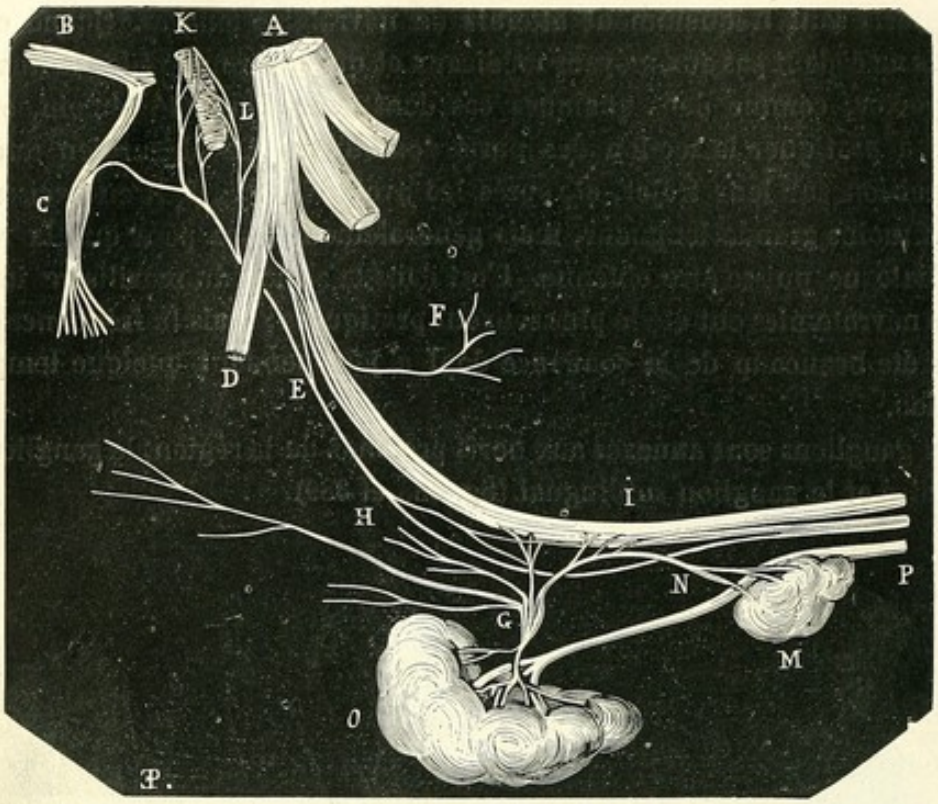

FIG. 389. — Ganglion sous-maxillaire et corde du tympan (*).

De ces deux ganglions dont Claude Bernard a déterminé avec soin les fonctions encore un peu hypothétiques, et l'action sur la sécrétion salivaire, le plus constant est le ganglion sous-maxillaire; le ganglion sublingual paraît manquer souvent.

A la partie la plus profonde de la région, au fond de cette partie que les auteurs décrivent quelquefois sous le nom de fosse ptérygo-maxillaire, existent deux ganglions : l'un nommé *ganglion sphéno-palatin* ou de Meckel; l'autre *ganglion otique* ou d'Arnold (fig. 391).

Le nerf facial appartient en partie seulement à la région du maxillaire inférieur. Comme sa section est suivie d'une paralysie faciale, il faut essayer de le ménager.

A sa sortie du trou stylo-mastoïdien, il est entouré par la parotide; il se divise bientôt en deux branches, l'une dite *cervico-faciale*, et l'autre *temporo-faciale*.

La branche cervico-faciale est particulièrement exposée à être divisée dans la résection du maxillaire inférieur.

(*) A, tronc de la cinquième paire; B, nerf facial, offrant vers son coude l'origine des nerfs pétreux, et dans sa portion descendante, pour cette pièce en particulier, une sorte d'intumescence gangliforme C, d'où naît la corde du tympan; D, nerf dentaire coupé; E, corde du tympan séparée par la dissection du nerf lingual; on voit en E un filet du nerf lingual qui paraît ensuite y rentrer en B; une autre portion de la corde du tympan va se rendre au ganglion sous-maxillaire G, tandis qu'une de ses divisions suit le nerf lingual; F, filet buccal provenant du nerf lingual; G, ganglion sous-maxillaire recevant un filet de la corde du tympan et envoyant des rameaux en arrière, qui se distribuent à diverses parties de la membrane muqueuse buccale, probablement dans les glandules qu'elle renferme : j'ai pu suivre un de ces rameaux, très-long, jusqu'à une masse glandulaire du voile du palais et du pharynx; N, filet allant à la glande sublinguale M; J, nerf lingual; K, artère méningée moyenne entourée par des rameaux sympathiques communiquant avec la corde du tympan; L, filet faisant communiquer le nerf maxillaire inférieur avec la corde du tympan; M, glande sublinguale; N, rameau nerveux venant du ganglion sous-maxillaire et allant à la glande sublinguale; B, glande sous-maxillaire; P, conduit de la glande sous-maxillaire. (Cl. Bernard)

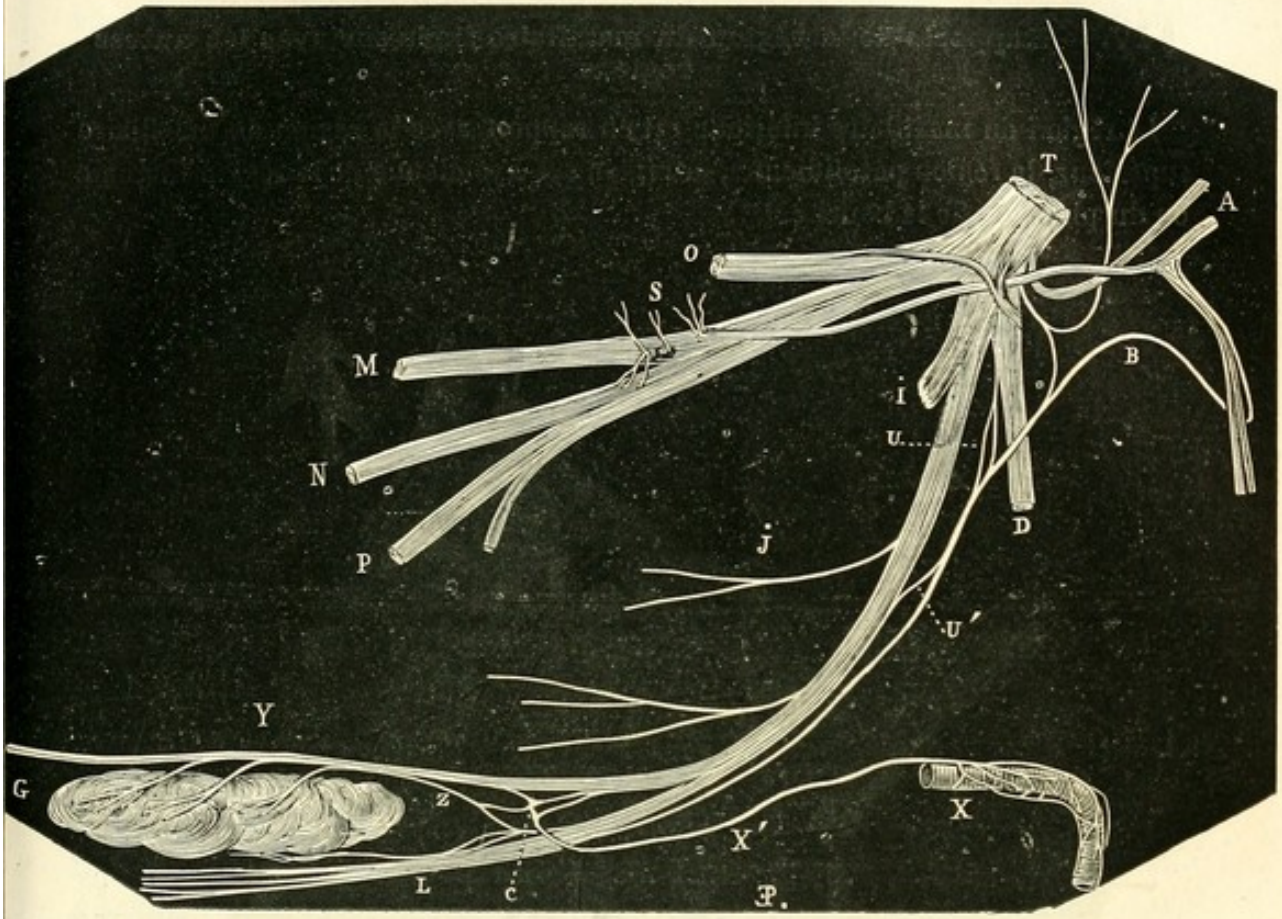

FIG. 390. — Filets nerveux sympathiques de la région du maxillaire inférieur (*).

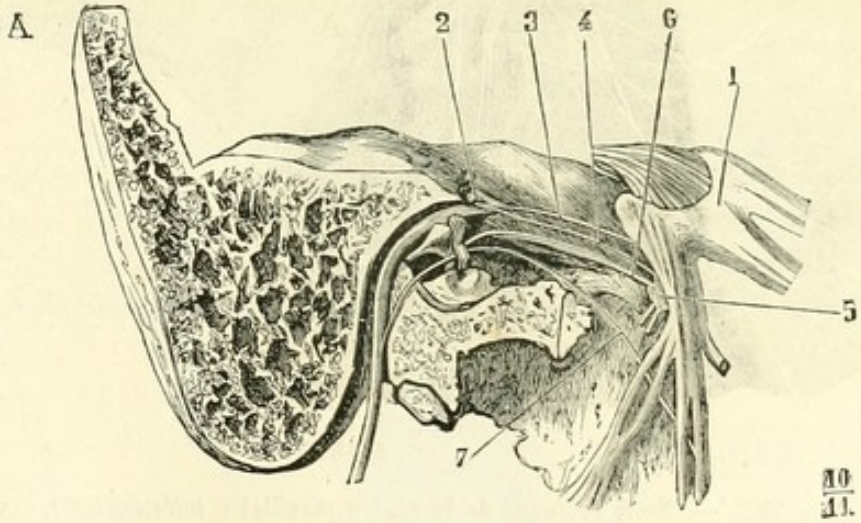

FIG. 391. — Ganglion otique (**).

(*) A, nerf facial ; B, corde du tympan contractant plusieurs anastomoses avec le nerf maillaire inférieur UU' ; C, plexus nerveux représentant le ganglion sous-maxillaire : ce plexus réunit la corde du tympan et un rameau du lymphatique Z accompagnant une artère ; D, nerf dentaire ; G, glande salivaire ; I, nerf massétérin ; J, branche du nerf dentaire ; L, nerf dentaire ; O, branche ophthalmique de la cinquième paire ; M, N, P, branche maxillaire supérieure ; S, petits corpuscules ganglionnaires sur le trajet du maxillaire supérieur et au point où vient se rendre le grand nerf pétreux superficiel ; V, nerf sublingual du maxillaire inférieur. (Cl. Bernard.)

(**) **1**, Ganglion de Gasser ; **2**, premier coude du facial et ganglion géniculé ; **3**, nerf grand pétreux superficiel ; **4**, nerf petit pétreux superficiel allant se jeter dans, **5**, le ganglion d'Arnold ou otique ; **6**, nerf du muscle du marteau, dont on voit le tendon qui s'insère à cet osselet ; **7**, corde du tympan. (Beaunis et Bouchard, d'après Arnold.)

§ IV. — Rapports de la région du maxillaire inférieur avec les autres régions.

La région du maxillaire inférieur est en rapport avec la région du maxillaire supérieur, la région parotidienne, la région sus-hyoïdienne et la région linguale ou du plancher de la bouche.

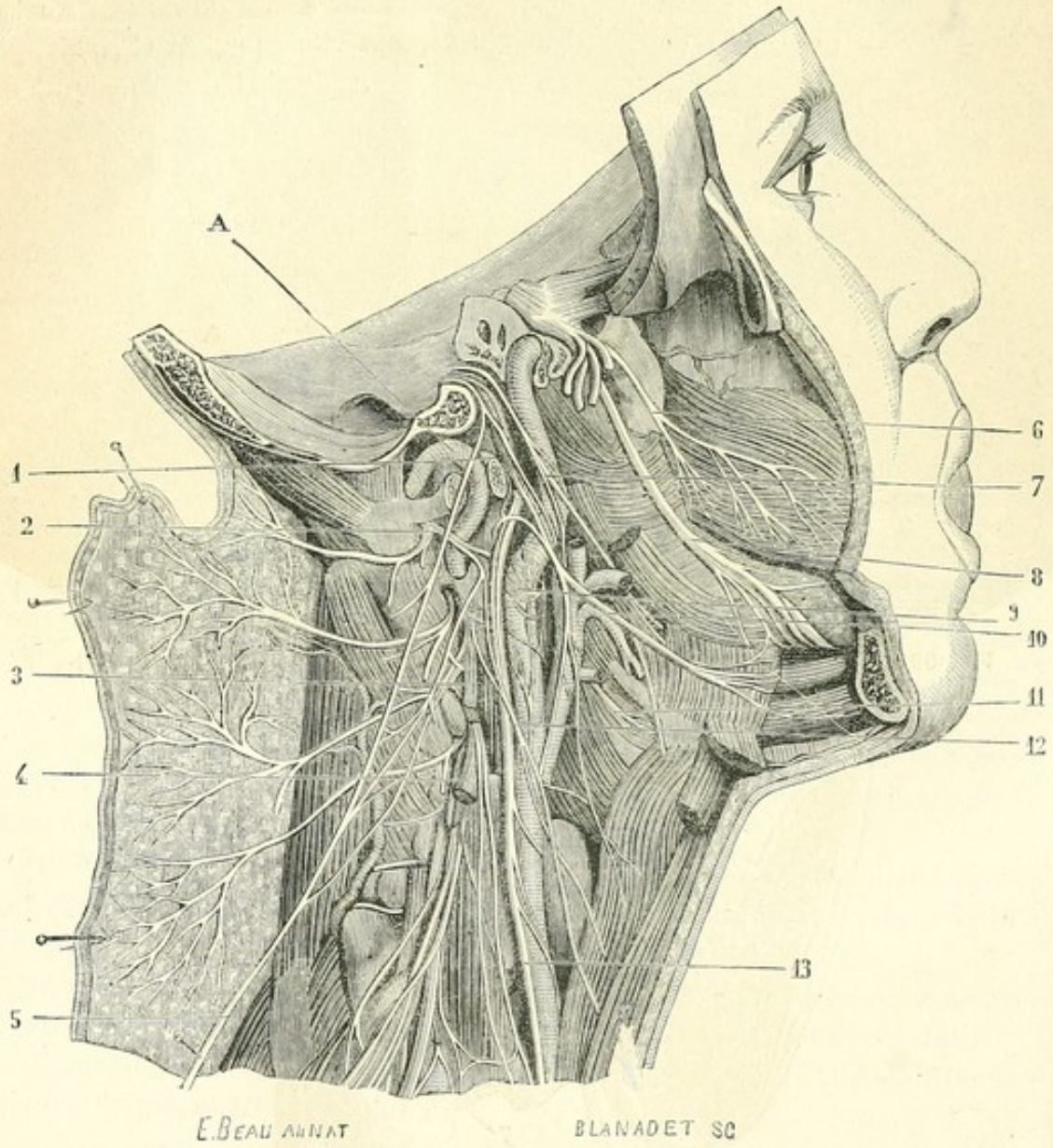

Fig. 392. — Nerfs profonds de la région maxillaire inférieure (*).

Les connexions vasculaires et nerveuses (fig. 392) expliquent comment bien souvent les maladies ne respectent pas les limites artificielles que nous sommes forcés de donner à cette région.

La partie supérieure et latérale du pharynx est en rapport immédiat avec l'os vers l'angle de la mâchoire ; il est facile de détacher l'insertion du constricteur

(*) A, artère vertébrale ; 1, atlas ; 2, deuxième paire cervicale ; 3, quatrième paire cervicale ; 4, cinquième paire cervicale ; 5, ner spinal ; 6, nerf buccal ; 7, glosso-pharyngien ; 8, nerf lingual ; 9, pneumogastrique ; 10, grand hypoglosse ; 11, laryngé supérieur ; 12, branche descendante de l'hypoglosse ; 13, pneumogastrique.

supérieur, et de ménager la muqueuse pharyngienne dans l'opération de la désarticulation.

§ V. — Développement et vices de conformation.

Le développement de la région du maxillaire inférieur a été présenté en même temps que le développement de la région du maxillaire supérieur.

Une observation longtemps continuée a appris que la lèvre inférieure n'étai que très-peu susceptible d'être atteinte de ces fentes ou fissures congénitales qui constituent le bec-de-lièvre.

Cependant, Nicati, Bouisson et Parise ont donné des observations qui prouvent que la région maxillaire inférieure peut être atteinte des mêmes divisions.

Dans le cas observé par Parise, non-seulement la lèvre inférieure et le maxillaire étaient divisés, mais encore la langue était bifide dans toute sa longueur.

M. Demarquay (1) a signalé une conformation particulière de la lèvre inférieure : il a montré, en 1845, que cet organe pouvait être plus développé, plus arrondi. Chez un enfant affecté de bec-de-lièvre double observé par cet habile chirurgien, il existait, de chaque côté de la ligne médiane, un petit pertuis rempli par du mucus très-clair et très-limpide : un stylet y pénétrait avec facilité et arrivait obliquement en bas, à un centimètre environ, sous la muqueuse labiale, tout près du frein. La mère présentait le même vice de conformation. Elle avait eu sept enfants, parmi lesquels quatre étaient nés avec un bec-de-lièvre et un vice de conformation de la lèvre inférieure en tout point semblable à celui que nous venons

Fig. 393. — Vice de conformation de la lèvre inférieure (*). (Musée Dupuytren.)

(1) Demarquay, *Nouv. Dict. de méd. et de chirurg. pratiques.* Paris, 1866, t. IV, p. 655, article Bec-de-lièvre.

(*) A, follicule de la lèvre inférieure.

de décrire. Blandin, après avoir opéré l'enfant, enleva, par une double incision formant un triangle, la partie médiane de la lèvre inférieure contenant les deux follicules, et il réunit la plaie résultant de l'opération par une suture entortillée.

Depuis, des faits du même genre ont été observés. Béraud a présenté à la Société de biologie un enfant affecté de ce vice de conformation. M. Richet, plus récemment, a attiré l'attention de la Société de chirurgie sur ce même sujet, et, circonstance assez curieuse à noter, il a opéré, en 1856, la sœur du petit malade de Blandin, laquelle avait absolument la même malformation de la lèvre inférieure : M. Richet eut du reste recours au même procédé que Blandin. En 1856, le docteur Murray a rapporté l'histoire d'une famille dans laquelle le père et deux enfants avaient un bec-de-lièvre double de la lèvre supérieure, plus cet état de la lèvre inférieure dont nous parlions tout à l'heure, et qui revêtait ici la forme de petits kystes du volume d'un petit pois, formés de la dilatation de deux pertuis.

Murray attribue le développement de ces deux petits *saccules*, comme il les appelle, à une affection des glandules labiales pendant la vie intra-utérine.

Un autre enfant de la même famille avait cette dernière lésion congénitale sans bec-de-lièvre ; deux autres enfin avaient aussi un vice de conformation, mais portant sur des parties différentes du corps, etc.

§ VI. — Maladies chirurgicales.

Cancers et cancroïdes. — Le cancer et le cancroïde atteignent souvent la lèvre inférieure. De nombreux procédés ont été proposés pour en pratiquer l'ablation et pour exécuter ensuite la restauration de la lèvre. Il m'a toujours paru nécessaire, dans les cas où l'ablation de la tumeur nécessitait la résection d'une partie de l'os, ce qui arrive souvent, de ne rapprocher la plaie que longtemps après l'opération, alors qu'il est bien démontré que de nouveaux bourgeons cancéreux ne sont pas venus se former à la surface des sections.

Les *tumeurs fibreuses*, les *kystes osseux* indiqués par Hunter, Bordenave et Dupuytren, nécessitent très-souvent l'amputation de l'os.

Un grand nombre de tumeurs peuvent se développer sur les gencives (*epulis*) ; ces tumeurs sont, comme l'a démontré Eugène Nélaton, dans le plus grand nombre des cas, des tumeurs à myéloplaxes.

Ces tumeurs à myéloplaxes débutent assez souvent par le canal dentaire.

La désarticulation du maxillaire inférieur a été pratiquée un très-grand nombre de fois. Cette opération ne présente pas une haute gravité, surtout si l'on a la précaution de respecter avec soin les vaisseaux profonds, ce qui s'obtient facilement, comme l'a démontré Maisonneuve, en arrachant le condyle et la branche sans utiliser l'instrument tranchant pour séparer les adhérences profondes de l'os.

Constriction permanente des mâchoires. — Bien étudiée par M. Berrut (1), elle constitue une maladie importante et bien difficile à guérir. Le plus souvent elle est le résultat d'une production de tissu inodulaire, et dans les cas heureux, la dilatation peut en triompher. M. H. Larrey lui doit un beau succès :

(1) Berrut, *Constriction permanente des mâchoires*, thèse de concours. Paris, 1866.

il est parvenu, dans un cas, à l'aide d'un instrument dilatateur de son invention, à rendre à l'os la liberté de ses mouvements. La constriction reconnaissait pour cause une fracture, par arme à feu, du maxillaire inférieur. Quand la dilatation ne réussit pas, on doit recourir à l'autoplastie.

Dans ces dernières années, Esmark (de Kiel) a proposé de sectionner le maxillaire inférieur, et d'en exciser même une partie, pour obtenir une fausse articulation permettant le libre mouvement d'une des moitiés du maxillaire, dans le cas où la cause de la constriction ne réside que d'un seul côté. Cette opération a déjà été faite un grand nombre de fois, et le nombre des procédés différents qui peuvent servir à l'exécuter est au moins aujourd'hui de quatre ou cinq, etc. Nous l'avons vu exécuter plusieurs fois, et nous avons le regret de dire qu'elle ne nous a pas paru donner de succès durables. Elle ne nous a pas paru pouvoir être mise en parallèle avec la simple *dilatation*, *bien faite*, obtenue à l'aide de bons instruments, le malade étant sous l'impression du chloroforme.

La constriction peut reconnaître pour cause la rétraction des masséters, et dans ce cas la ténotomie est indiquée, etc.

Luxation. — La luxation de la mâchoire est à peu près aussi commune comme *bilatérale* que comme *unilatérale*. Jusqu'à présent, malgré des recherches nombreuses, on n'est point arrivé à démontrer dans cette luxation, d'une manière précise, quelle est la cause de la persistance des rapports anormaux et l'obstacle à la réduction. Cette détermination, que nous avons faite avec tant de rigueur dans nos luxations des membres (1), n'est point ici complète et laisse beaucoup à désirer.

Il paraît bien difficile d'expliquer comment un rapport que l'on doit regarder comme possible dans les mouvements les plus ordinaires, et comme le résultat nécessaire de l'abaissement, peut dans certaines conditions empêcher la bouche de se fermer. Si encore la capsule se déchirait dans ces luxations, on pourrait supposer que l'obstacle tient à une boutonnière capsulaire; mais tout porte à croire que la capsule ne se déchire point, et dans deux autopsies pratiquées, l'une par Malgaigne, l'autre par M. Demarquay, la capsule a été trouvée intacte.

D'après Boyer, il suffirait, pour que la luxation du maxillaire inférieur se produisît, que le condyle du maxillaire passât en avant de la racine transverse de l'arcade zygomatique. Malgaigne a fait observer avec beaucoup de raison qu'il fallait aller chercher la cause de la persistance des rapports anormaux ailleurs, puisque, ce que Boyer paraissait ignorer, le condyle se porte normalement en avant de la racine transverse pendant l'abaissement de la mâchoire.

M. Nélaton paraît regarder comme entretenant la permanence du déplacement l'accrochement de l'apophyse coronoïde au-devant du tubercule malaire. Cette théorie, déjà entrevue par Fabrice d'Acquapendente, ne peut suffire à expliquer tous les cas : il y a encore là matière à des recherches qui, sans doute un jour, conduiront à donner une théorie plus générale des obstacles à la réduction dans la luxation du maxillaire.

(1) Voy. Anger, *Traité iconographique des maladies chirurgicales : Luxations et fractures*. Paris, 1866.

Fractures. — Les fractures du maxillaire inférieur sont très-communes; elles résultent presque toujours d'une cause directe, et surtout d'une chute sur le menton. L'os est souvent divisé en plusieurs fragments qui, souvent, conservent leurs rapports, qui, d'autres fois, se trouvent déplacés par la violence.

On avait dit que jamais l'os ne pouvait se briser juste sur la ligne médiane (Boyer). Cependant les fractures de la symphyse ont été observées par Hippocrate, Richerand, etc.; nous en avons vu nous-même un certain nombre de cas, et nous pouvons même affirmer que c'est là une forme qui n'est pas extrêmement rare.

On a observé la fracture de deux condyles seuls, et la fracture du condyle combinée avec une fracture de la partie moyenne de l'os, etc.

CHAPITRE XII.

RÉGION DE LA LANGUE.

La langue forme la partie principale du plancher buccal : elle est située au-dessous de la voûte palatine, en arrière de la région du maxillaire inférieur, etc.

§ I. — Formes extérieures.

La langue est un organe musculeux, présentant à la palpation une dureté spéciale, pouvant cependant être déprimé par le doigt. La langue n'est pas cependant d'une consistance assez considérable pour qu'il soit impossible de sentir au doigt les tumeurs placées à son intérieur, alors même que ces tumeurs ne font aucune saillie au dehors.

La forme de la langue est bien connue : elle présente une pointe, deux bords, une base, etc.

De chaque côté de la langue apparaissent les *glandes sublinguales*, logées dans une fossette du maxillaire inférieur.

Il est possible, avec un peu d'attention, de compter les nombreux canaux par lesquels les acini de cette glande sublinguale viennent s'ouvrir dans la bouche, canaux qui sont au nombre de dix-huit à trente, comme l'ont démontré beaucoup d'anatomistes, parmi lesquels nous citerons MM. Sappey, Tillaux, Félix Guyon, et enfin nous-même, dans un concours pour le prosectorat à l'amphithéâtre des hôpitaux (1860).

En avant de la langue et sous la pointe, on remarque un repli muqueux ou *frein*.

De chaque côté du frein, se trouvent deux petites papilles, percées chacune d'un orifice par lequel s'écoule la salive des glandes sous-maxillaires. Ce sont les orifices antérieurs des canaux de Wharton, qui peuvent quelquefois être obstrués par un calcul, qui peuvent se dilater de manière à former un kyste rempli de salive, comme l'a observé M. le professeur Jarjavay, etc.

§ II. — Superposition des plans.

Muqueuse. — La muqueuse linguale est très-adhérente aux couches sous-jacentes ; elle est très-épaisse, surtout au voisinage de sa partie postérieure. Elle se replie au niveau des bords pour recouvrir le reste du plancher buccal et se continuer avec la muqueuse gingivale ; elle s'amincit considérablement au niveau des bords de la langue, et là ses adhérences si intimes avec les couches sous-jacentes disparaissent.

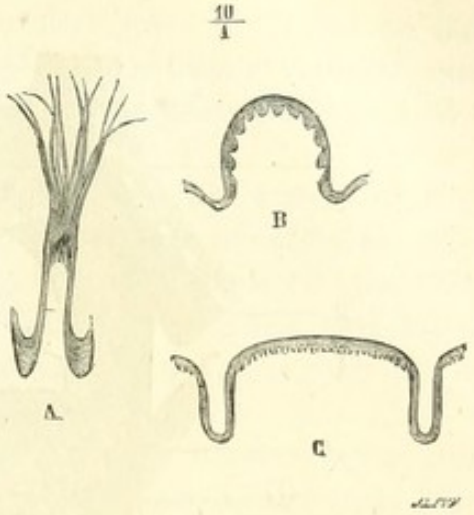

Fig. 394. — Papilles linguales (*).

Elle est recouverte de papilles qui sont *filiformes*, *fusiformes* ou *caliciformes*, etc. (fig. 394).

Tissu cellulaire sous-muqueux. — Cette deuxième couche de la région n'existe véritablement qu'au niveau des bords de la langue et du reste du plancher buccal. Sur le dos de la langue, les muscles et la muqueuse font véritablement corps, tandis qu'à la face inférieure de la langue, on rencontre un tissu cellulaire assez peu serré pour avoir été décrit sous le nom de bourse muqueuse (*bourse muqueuse* de Fleischmann).

Cette couche renferme un grand nombre de glandes qui, étant oblitérées, peuvent devenir l'origine de kystes muqueux (*grenouillette*).

Muscles. — Les muscles de la langue (fig. 395, sont intrinsèques et extrin-

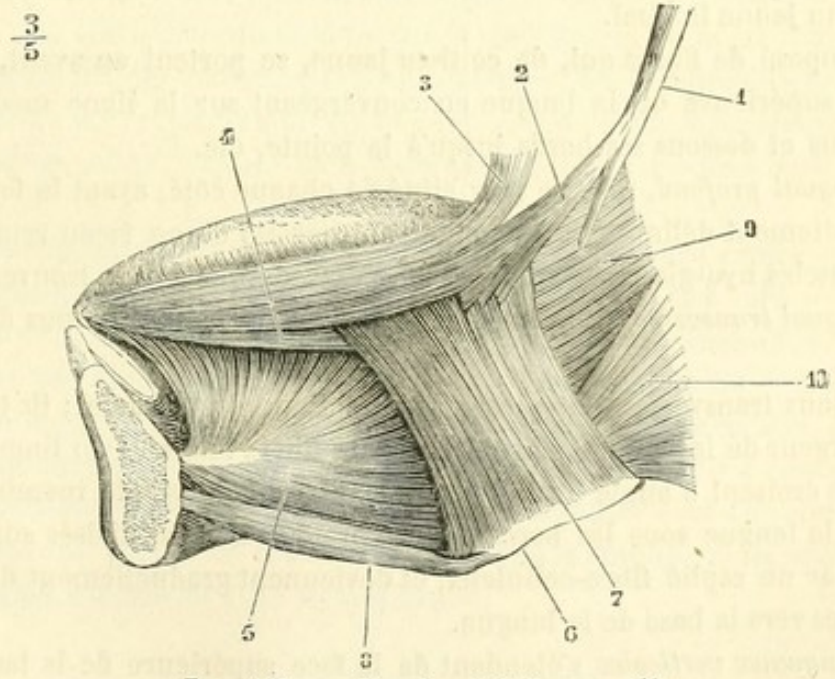

Fig. 395. — Muscles de la langue (**).

(*) A, papilles filiformes ; B, papilles fusiformes ; C, papilles caliciformes. (Beaunis et Bouchard.)

(**) 1, apophyse styloïde ; 2, stylo-glosse ; 3, glosso-staphylin ; 4, lingual inférieur ; 5, génio-glosse ; 6, os hyoïde ; 7, hyo-glosse ; 8, génio-hyoïdien ; 9, pharyngo-glosse ; 10, constricteur moyen du pharynx. (Beaunis et Bouchard.)

sèques. Les muscles intrinsèques sont : 1° Le *lingual supérieur* ou *superficiel*, couche musculaire très-mince, mais aussi large que le dos de la langue et formée de fibres antéro-postérieures allant d'un point du derme muqueux sus-lingual à un autre point de la même membrane.

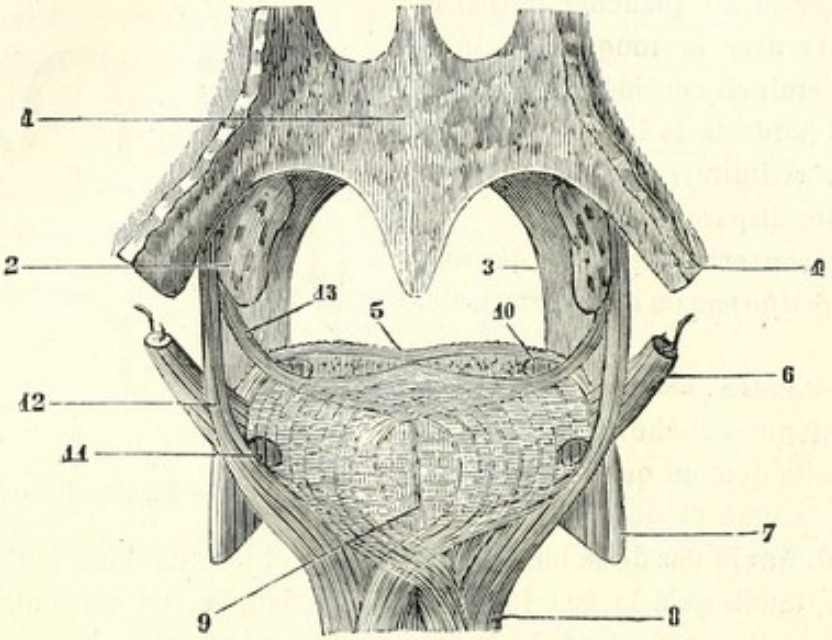

FIG. 396. — Coupe de la base de la langue au niveau de l'isthme du gosier (*).

Le muscle lingual superficiel recouvre la face supérieure et les bords de la langue, adhère fortement à sa membrane muqueuse, et s'attache aussi en arrière au tissu jaune lingual.

Il est composé de fibres qui, de ce tissu jaune, se portent en avant, les unes sur la face supérieure de la langue en convergeant sur la ligne médiane, les autres dessus et dessous ses bords jusqu'à la pointe, etc.

2° Le *lingual profond*, muscle pair situé de chaque côté, ayant la forme d'un faisceau nettement délimité en dehors et entrecroisé d'une façon remarquable avec les muscles hyo-glosses et génio-glosses, entre lesquels ils se trouvent placés.

3° Le *lingual transverse*, muscle également pair, placé au-dessous du lingual superficiel.

Les linguaux transverses sont placés sous le lingual superficiel; ils traversent toute la largeur de la langue, passent entre les fibres latérales du lingual superficiel, qu'ils croisent à angle droit à peu près, et s'attachent à la membrane muqueuse de la langue sous les bords de cet organe. Ils sont divisés sur la ligne médiane par un raphé fibro-celluleux, et deviennent graduellement de plus en plus courbes vers la base de la langue.

4° Les *linguaux verticaux* s'étendent de la face supérieure de la langue à sa

(*) 1, face postérieure du voile du palais; 2, amygdale; 3, pilier antérieur; 4, pilier postérieur; 5, muqueuse linguale; 6, stylo-glosse; 7, hyo-glosse; 8, génio-glosse; 9, septum lingual; 10, coupe du lingual supérieur; 11, coupe du lingual inférieur; 12, pharyngo-glosse; 13, amygdalo-glosse. (Beaunis et Bouchard.)

face inférieure, en traversant toute son épaisseur, et les linguaux transverses avec lesquels ils s'entrecroisent. Ils se courbent et deviennent de plus en plus obliques au fur et à mesure qu'ils s'approchent de la base de l'organe.

Les muscles extrinsèques sont : 1° Le *stylo-glosse*, qui, inséré en haut à la partie inférieure de l'apophyse styloïde, se divise en avant et en bas en deux faisceaux, dont l'un longe le bord correspondant de la langue, et l'autre, après s'être uni à celui du côté opposé, se confond avec les fibres transverses de la langue.

2° Les *hyo-glosses* sont deux muscles larges placés entre les stylo- et génio-glosses. De l'hyoïde, leurs fibres antérieures se dirigent très-obliquement en haut et en avant jusqu'au milieu de la longueur de la langue environ. Leurs fibres postérieures s'élèvent les unes perpendiculairement à la base de la langue, d'autres se confondent avec celles du lingual superficiel sur les bords de l'organe, etc.

3° Les *génio-glosses* s'insèrent aux apophyses géni supérieures, et, après avoir envoyé des fibres à l'os hyoïde et au pharynx, se jettent dans la langue sous forme d'un faisceau épais formant la moitié en volume de l'organe.

Les génio-glosses sont placés l'un contre l'autre en dedans des hyo-glosses et des linguaux profonds. Leurs fibres se portent en rayonnant de l'apophyse géni aux trois quarts postérieurs de la langue sur la ligne médiane, jusqu'à l'os hyoïde, au tissu jaune et à la membrane linguale. Elles traversent de bas en haut les linguaux transverses, le lingual superficiel, et se courbent légèrement en haut et en dehors dans l'épaisseur même de la langue.

On a proposé d'en pratiquer la section pour obtenir la guérison du bégaiement. Ce n'est point là une opération absolument innocente, puisque, au moins dans deux cas, elle a déterminé la mort des malades, et en outre, dans tous les cas, la guérison n'a été obtenue que pour un temps : les récidives ne se sont point fait attendre. M. le professeur Richet (1) se prononce formellement contre cette opération, et ses raisons nous paraissent devoir entraîner entièrement la conviction.

Dernièrement, cependant, M. Oré, de Bordeaux (2), a paru croire que la section des génio-glosses était tombée dans un oubli injuste. Cet habile chirurgien paraît ignorer les lois d'une maladie dont la guérison peut presque toujours être obtenue par une étude gymnastique bien entendue, comme l'a démontré M. le docteur Guillaume, qui, après s'être guéri lui-même de cette affection, se propose de faire connaître entièrement aux médecins la méthode qu'il a employée (3).

4° Les *glosso-staphylins* sont placés dans les piliers antérieurs du voile du palais; ils se rendent des côtés de ce voile sur les bords de la langue, où ils se confondent avec le lingual superficiel et le stylo-glosse.

(1) Richet, *Anatomie chirurgicale*, 3e édition. Paris, 1866.

(2) Oré, *Nouveau Dictionnaire de médecine et de chirurgie pratiques*. Paris, 1866, t. IV, p. 716, article BÉGAIEMENT.

(3) Guillaume, *Essai sur le bégaiement* (sous presse).

On a décrit sous le nom de muscles hyo-glosso-épiglottiques de petits faisceaux musculaires ordinairement nuls chez l'homme, mais sensibles chez le bœuf et d'autres gros animaux. M. le professeur Broca a découvert dans la langue un muscle auquel il a donné le nom d'*amygdalo-glosse* (fig. 396): c'est un petit faisceau naissant de chaque côté de l'aponévrose qui limite en dedans l'amygdale et venant s'entrecroiser avec son congénère sur le dos de la langue.

Il existe dans la langue un tissu jaune lingual qui en couvre la base, en occupe la partie moyenne (fig. 396) et en tapisse la membrane d'enveloppe. Ce tissu n'a point la structure cartilagineuse que quelques auteurs lui ont assignée; il n'est formé que de fibres connectives et de fibres élastiques; il adhère à l'hyoïde, à l'épiglotte, etc.

§ III. — Vaisseaux et nerfs.

Artères. — La langue est nourrie par les deux artères linguales (fig. 397).

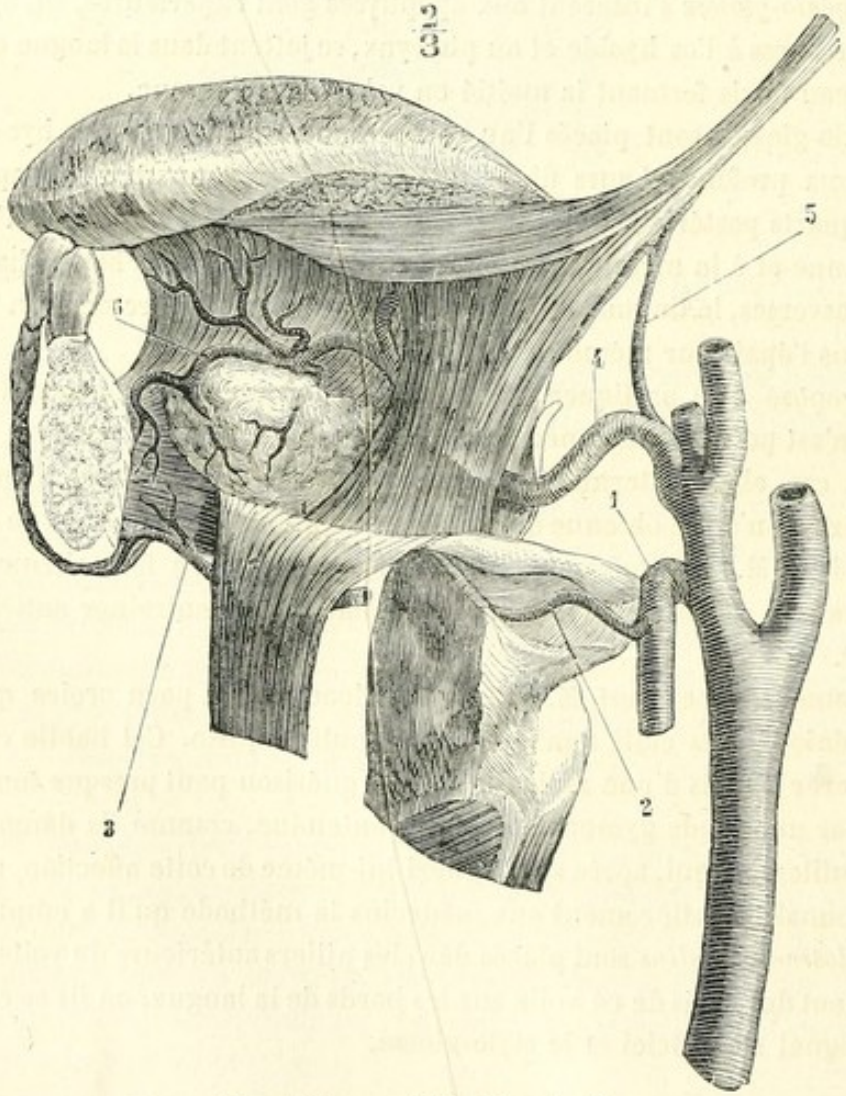

FIG. 397. — Artère linguale (*).

(*) 1, thyroïdienne supérieure; 2, laryngée supérieure; 3, sous-mentale; 4, linguale; 5, dorsale de la langue; 6, sublinguale. (Beaunis et Bouchard.)

L'artère linguale (1), qui naît de la partie antérieure de la carotide externe, se dirige en serpentant dans la région sous-maxillaire, où nous la retrouverons; fournit l'artère sous-mentale, puis se place entre l'hyo-glosse et le mylo-hyoïdien, pour se terminer au niveau du filet de la langue.

Au voisinage de la grande corne de l'os hyoïde, elle fournit l'artère dorsale de la langue (fig. 397).

Au point où l'artère linguale quitte l'os hyoïde pour monter vers la face inférieure de la langue, naît l'*artère sublinguale*, destinée aux muscles, etc.

Veines. — Les veines linguales suivent le trajet des artères; il faut seulement remarquer que généralement, avec une artère linguale, il y a deux veines linguales.

Les veines sous-muqueuses des bords de la langue (fig. 398) sont souvent assez développées pour pouvoir être saignées.

Cette opération de la saignée des veines linguales a joui longtemps d'une grande faveur; mais elle est aujourd'hui tombée complétement en désuétude. Les veines linguales donnent très-peu de sang dans le plus grand nombre des cas.

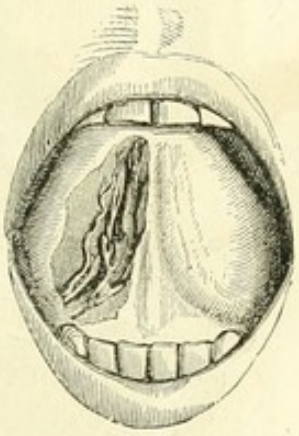

Fig. 398. — Veines ranines.

Lymphatiques. — Les lymphatiques peuvent être facilement injectés sur le dos de la langue, en piquant superficiellement le derme sus-lingual, surtout au voisinage de la base de la langue.

On obtient alors de riches réseaux qui paraissent entourer les papilles, et qui sont suivis de canaux nombreux et volumineux se rendant en grand nombre sur les côtés et à la base de la langue, pour aller finalement se jeter dans les ganglions sous-maxillaires et sous-sterno-mastoïdiens.

Nous avons vu, avec notre savant collègue et ami M. Péan, chirurgien des hôpitaux, sur une pièce admirablement injectée par M. le docteur Chaillou, des vaisseaux lymphatiques qui, de la pointe de la langue, se rendaient à deux ganglions itués sous la peau de la région sous-maxillaire, exactement sur la ligne médiane.

Nerfs. — Les nerfs de la langue (fig. 399 et 400) viennent :

1° De l'*hypoglosse*, nerf de la neuvième paire, qui accompagne l'artère linguale dans une partie de son trajet, et se distribue aux muscles.

2° Du *lingual*, branche du maxillaire inférieur. Ses fibres sont destinées au derme lingual de la partie antérieure de l'organe.

3° Du *glosso-pharyngien*, destiné au derme de la base de la langue.

4° Du *facial*, qui fournit un rameau au muscle stylo-glosse et qui, de plus, donne la *corde du tympan* (fig. 388).

5° Du *pneumogastrique* (fig. 400), qui donne quelques filets à la base de la langue.

(1) Voy. Région sus-hyoïdienne.

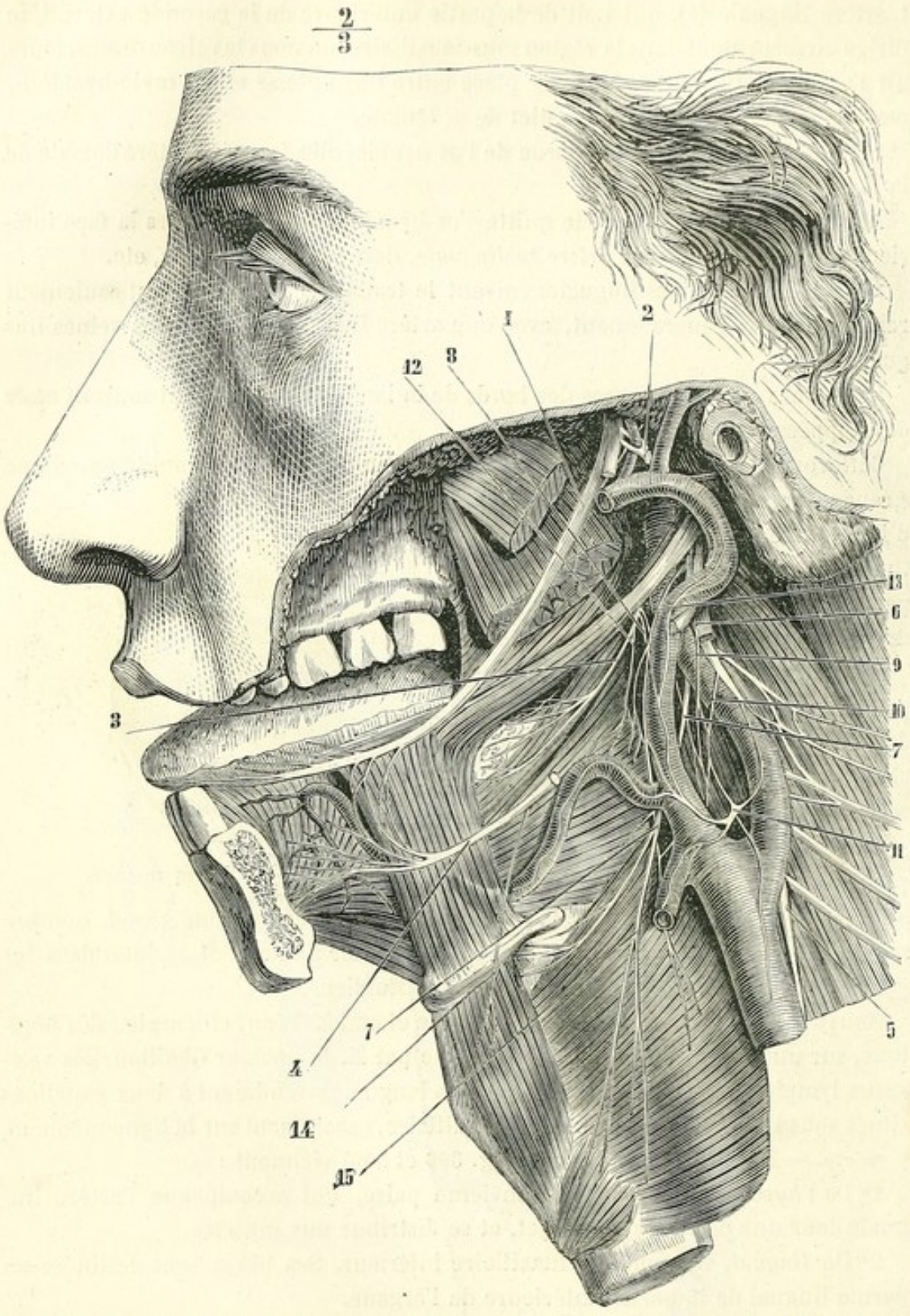

Fig. 399. — Nerf lingual, glosso-pharyngien, grand hypoglosse, plexus et ganglions intercarotidiens. (Le ganglion sous-maxillaire a été enlevé avec la glande de ce nom pour montrer les anastomoses en arcade des branches du lingual avec celles de l'hypoglosse (*).

(1) **1**, nerf lingual; **2**, nerf temporal superficiel sectionné; **3**, nerf glosso-pharyngien; **4**, nerf grand hypoglosse, dont une portion a été excisée; **5**, ganglion cervical supérieur, dont on ne voit que l'extrémité inférieure; **6**, nerf pneumogastrique sectionné; **7**, nerf laryngé supérieur; **8**, rameaux intercarotidiens du glosso-pharyngien; **9**, rameaux intercarotidiens du pneumogastrique; **10**, rameaux intercarotidiens du grand sympathique; **11**, ganglion intercarotidien; **12**, rameaux pharyngiens du glosso-pharyngien; **13**, rameaux pharyngiens du pneumogastrique; **14**, branche du muscle thyro-hyoïdien; **15**, nerf laryngé. (Beaunis et Bouchard.)

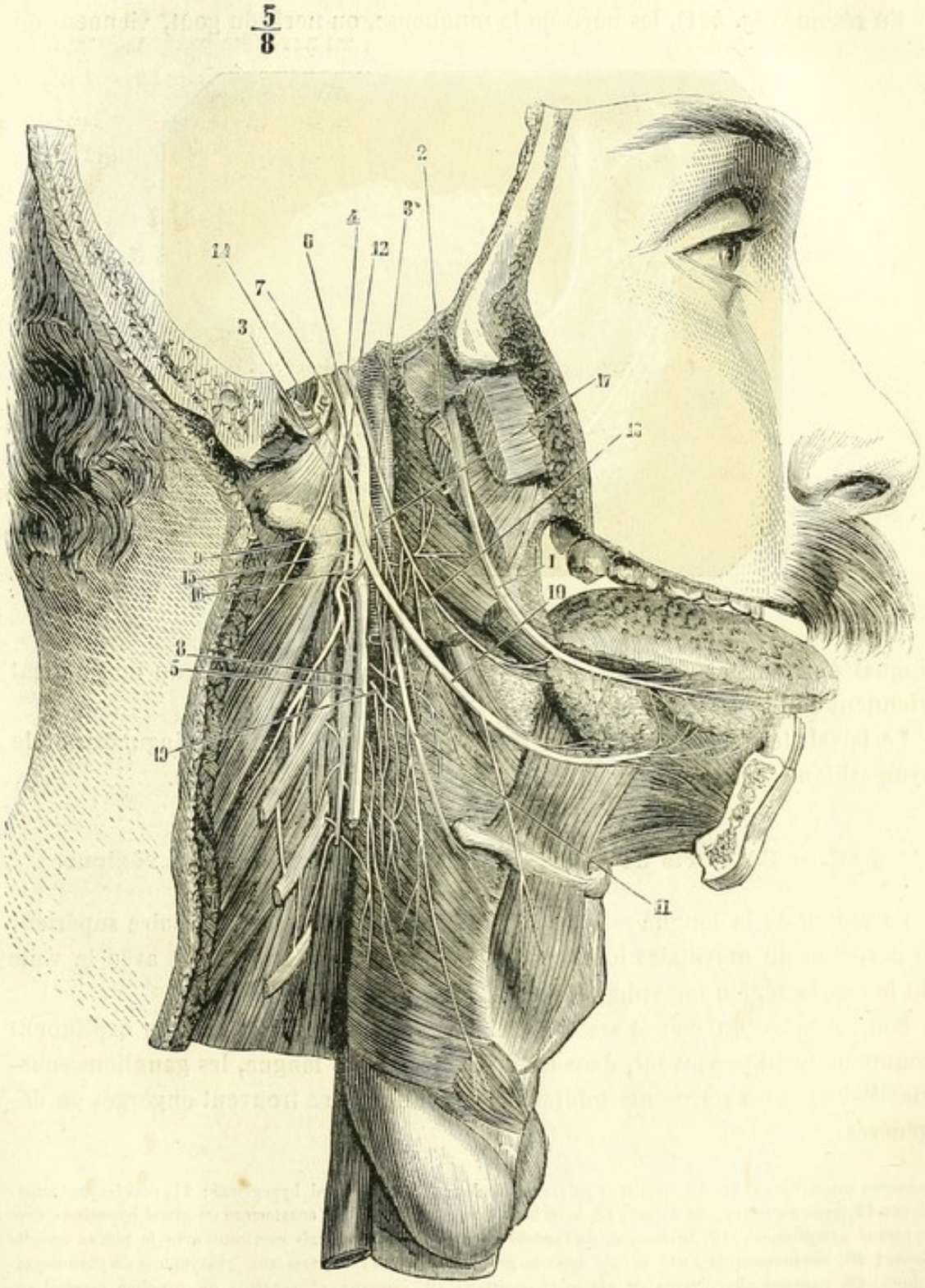

FIG. 400. — Glosso-pharyngien, pneumogastrique, spinal et grand hypoglosse au cou (*).

(*) 1, nerf lingual ; 2, corde du tympan ; 3, nerf glosso-pharyngien ; 4, ganglion d'Andersch ; 5, nerf pneumogastrique ; 6, ganglion jugulaire ; 7, nerf spinal ; 8, ganglion cervical supérieur ; 9, arcade formée par les

6° Du *grand sympathique*, dont les filets accompagnent l'artère linguale : ce sont les nerfs vaso-moteurs de la langue.

En résumé (fig. 401), les nerfs de la muqueuse, ou nerfs du goût, viennent du

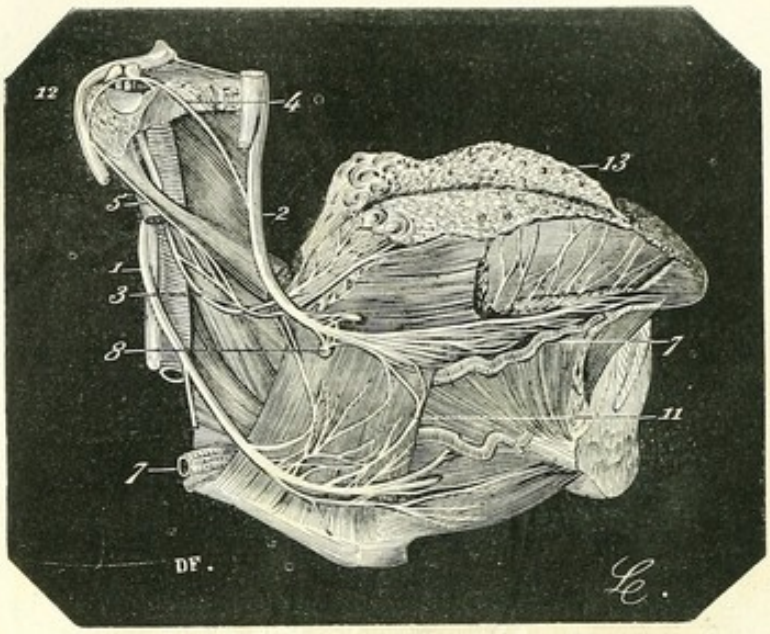

FIG. 401. — Nerfs de la langue (*).

lingual en avant et du glosso-pharyngien en arrière. Les nerfs du mouvement viennent de l'hypoglosse, etc.

Le facial tient sous sa direction la sécrétion des glandes sublinguales, et le sympathique joue là, comme ailleurs, le rôle de nerf vaso-moteur.

§ IV. — Rapports de la région linguale avec les autres régions.

La région de la langue est en rapport avec la région du maxillaire supérieur et la région du maxillaire inférieur, etc. Elle est aussi en rapport avec le voile du palais, la région naso-pharyngienne, le pharynx et le larynx.

Son voisinage du cou et ses connexions lymphatiques avec le cou expliquent comment le plus souvent, dans les maladies de la langue, les ganglions sous-maxillaires, sous-sterno-mastoïdiens et carotidiens, se trouvent engorgés ou dégénérés.

branches antérieures des deux premières paires cervicales ; **10**, nerf grand hypoglosse ; **11**, nerf laryngé supérieur ; **12**, branche interne du spinal ; **13**, branche externe du spinal ; **14**, anastomose du grand hypoglosse avec le plexus gangliforme ; **15**, anastomose de l'arcade des deux premiers nerfs cervicaux avec le plexus gangliforme ; **16**, anastomose de cette arcade avec le grand hypoglosse ; **17**, rameaux pharyngiens du pneumogastrique ; **18**, rameaux pharyngiens du glosso-pharyngien ; **19**, rameaux pharyngiens du ganglion cervical supérieur. (Beaunis et Bouchard.)

(*) **1**, grand hypoglosse ; **2**, branche linguale du trijumeau ; **3**, branche linguale du glosso-pharyngien ; **4**, corde du tympan ; **5**, rameau lingual du facial qui, après s'être anastomosé avec le glosso-pharyngien, parvient à la langue ; **7**, plan nerveux accompagnant l'artère linguale et sa division ; **8**, ganglion sous-maxillaire donnant des ramifications à la glande sous-maxillaire ; **11**, anastomose du nerf lingual avec le grand hypoglosse ; **12**, nerf facial ; **13**, épiderme détaché du derme et déjeté en haut.

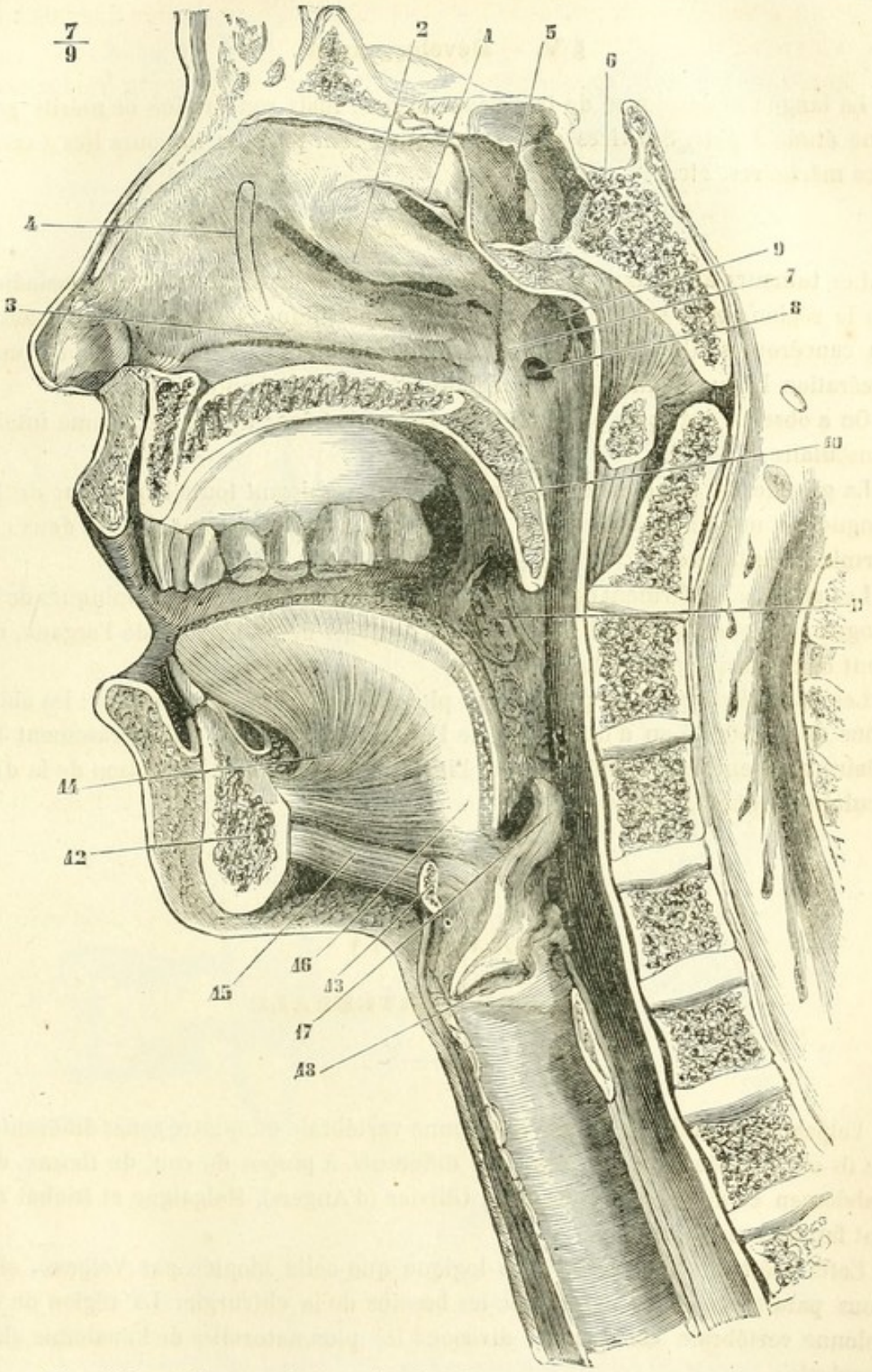

Fig. 402. — Rapports de la région de la langue avec les autres régions (*).

(*) **1**, cornet supérieur ; **2**, cornet moyen ; **3**, cornet inférieur ; **4**, ligne ponctuée indiquant la situation du canal nasal ; **5**, sinus sphénoïdal ; **6**, selle turcique ; **7**, saillie limitant en arrière les fosses nasales ; **8**, ouverture de la trompe d'Eustache ; **9**, dépression de la muqueuse du pharynx au-dessus de cet orifice ; **10**, coupe du voile du palais ; **11**, amygdales ; **12**, coupe du maxillaire inférieur ; **13**, coupe de l'os hyoïde ; **14**, coupe de la langue ; **15**, muscle génio-hyoïdien ; **16**, septum lingual ; **17**, épiglotte ; **18**, orifice du ventricule droit du larynx. (Beaunis et Bouchard.)

§ V. — Développement.

La langue se développe de très-bonne heure, mais son origine ne mérite pas une étude à part. Ses vices de conformation sont presque toujours liés à ceux des mâchoires, etc.

§ VI. — Maladies chirurgicales.

Les tumeurs de la langue forment la classe la plus importante des maladies de la région : elles sont souvent de nature syphilitique, souvent inflammatoires ou cancéreuses. Une dent cariée, une gencive ulcérée, peuvent produire une ulcération linguale simulant une maladie d'un pronostic plus inquiétant.

On a observé des abcès profonds de la langue, et dans un cas un lipome intermusculaire.

La glossite, ou tuméfaction inflammatoire, envahissant toute l'épaisseur de la langue, est une maladie fort rare, et dont nous avons cependant observé deux cas terminés par la mort.

Les auteurs renferment des observations de gonflements hypertrophiques de la langue : cette maladie, qui s'accompagne toujours de procidence de l'organe, ne peut être guérie que par l'amputation.

Les opérations que l'on pratique le plus souvent sur la langue sont : les ablations de la totalité ou d'une partie de l'organe ; la ligature ou l'écrasement linéaire méritent ici la préférence sur l'instrument tranchant, en raison de la difficulté d'arrêter les hémorrhagies.

LIVRE IV

COLONNE VERTÉBRALE

Velpeau et Blandin ont divisé la colonne vertébrale en quatre zones différentes qu'ils ont étudiées dans des chapitres différents, à propos du cou, du thorax, de l'abdomen et du bassin. Pétrequin, Ollivier (d'Angers), Malgaigne et Richet en ont fait une région unique.

Cette méthode nous paraît plus logique que celle adoptée par Velpeau, elle nous paraît plus en rapport avec les besoins de la chirurgie. La région de la colonne vertébrale est une des divisions les plus naturelles de l'anatomie chirurgicale.

La colonne vertébrale (fig. 405), composée de vingt-quatre os, est divisée en trois portions ou régions (fig. 404). La supérieure, s'étendant de la base du crâne jusqu'au niveau des épaules environ, et renfermant sept os nommés vertèbres cervicales.

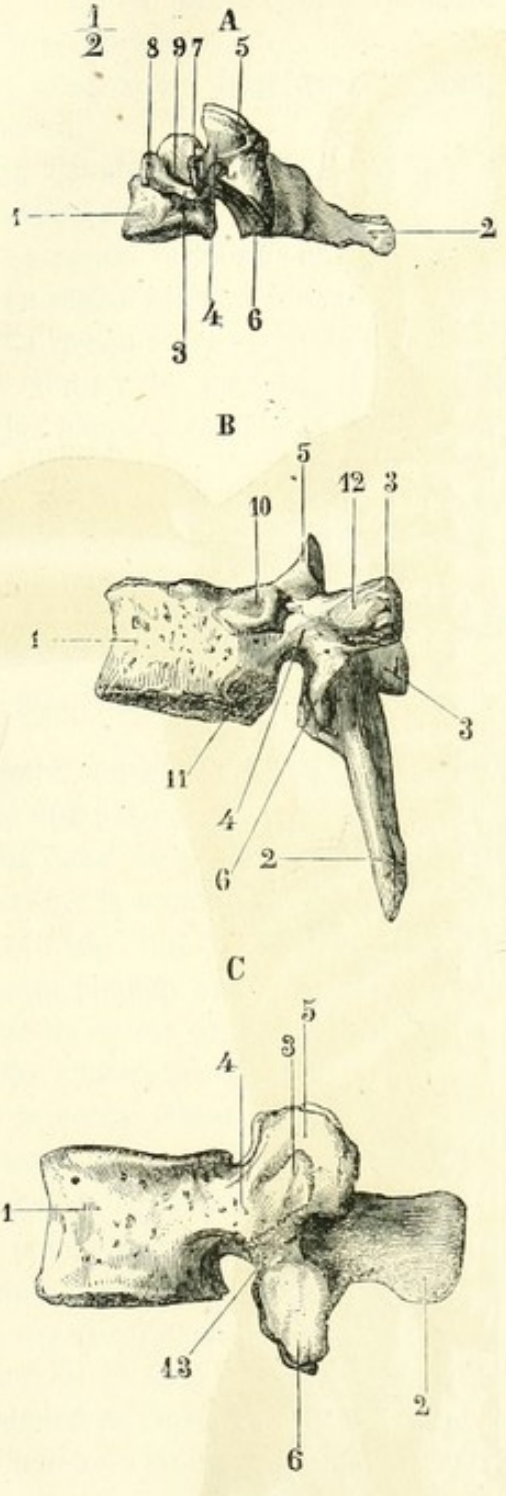

Fig. 403. — Vertèbres cervicale, dorsale et lombaire (*).

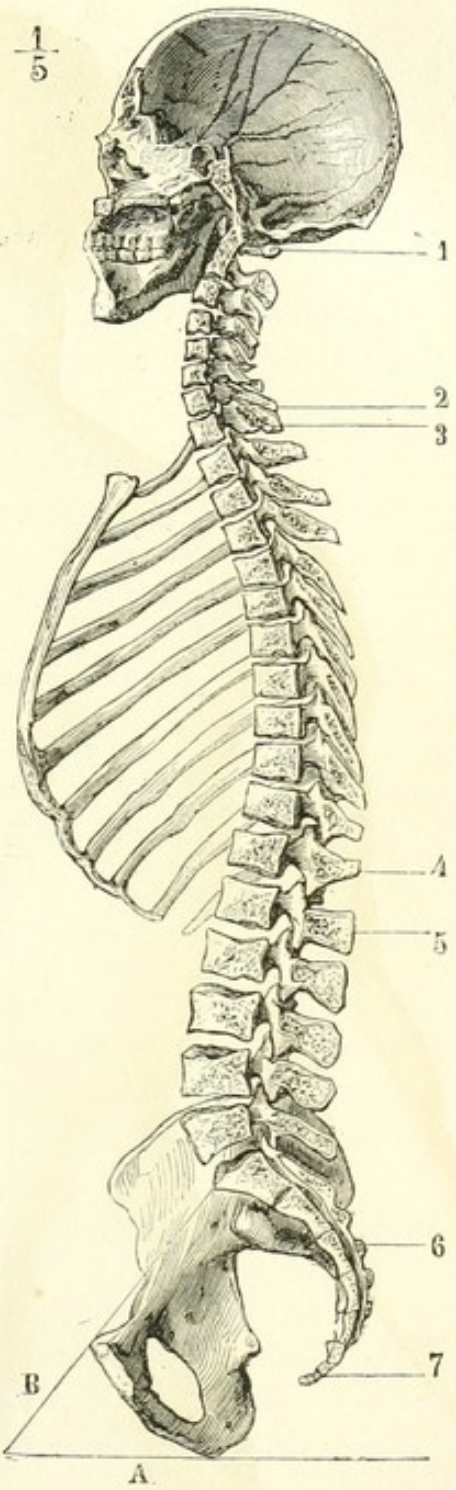

Fig. 404. — Coupe médiane et antéro-postérieure du crâne et du rachis (**).

(*) A, vertèbre cervicale vue de profil; B, vertèbre dorsale; C, vertèbre lombaire. — 1, corps; 2, apophyse épineuse; 3, apophyse transverse; 4, pédicule; 5, apophyse articulaire supérieure; 6, apophyse articulaire inférieure; 7, tubercule postérieur, 8, tubercule antérieur des apophyses transverses cervicales; 9, crochet du corps de la vertèbre cervicale; 10, demi-facette costale supérieure du corps de la vertèbre dorsale; 11, demi-facette inférieure; 12, facette costale de l'apophyse transverse de la vertèbre dorsale; 13, tubercule apophysaire de la vertèbre lombaire.

(**) 1, Première vertèbre cervicale; 2, septième vertèbre cervicale; 3, première vertèbre dorsale; 4, douzième vertèbre dorsale; 5, première vertèbre lombaire; 6, sacrum; 7, coccyx. — A, horizontale; B, ligne représentant l'inclinaison du bassin par rapport à l'horizon.

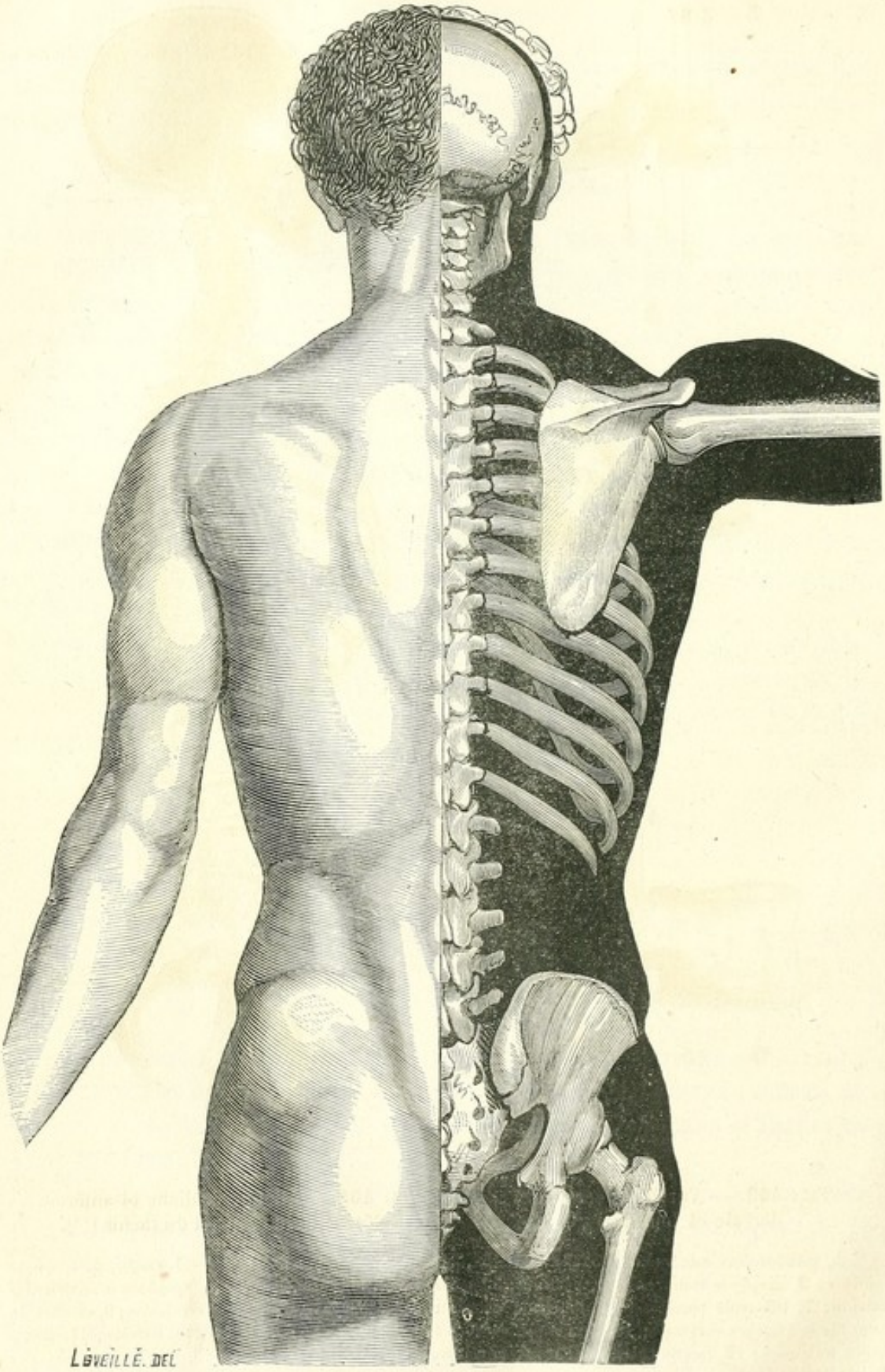

FIG. 405. — Région vertébrale postérieure (formes extérieures et parties accessibles à la palpation).

Les douze os suivants, correspondant au dos proprement dit, sont nommés vertèbres dorsales.

Les cinq os qui terminent la colonne vertébrale sont nommés vertèbres lombaires.

Pour l'étude, nous partagerons la grande région vertébrale en trois divisions secondaires :

1° La région vertébrale ou rachidienne postérieure;

2° La région intra-rachidienne;

3° La région antéro-latérale du rachis, ou région des corps vertébraux.

En étudiant le cou, etc., il nous faudra, à propos des rapports, revenir sur certains points et compléter certaines données.

CHAPITRE PREMIER.

RÉGION VERTÉBRALE POSTÉRIEURE.

§ I. — Formes extérieures, parties accessibles à la palpation.

L'épine dorsale est droite vue en arrière, quand la taille est bien conformée ; quand elle présente des inflexions latérales, on dit que la taille est difforme.

Dans l'état de parfaite conformation du rachis, un fil à plomb appuyé directement sur le sommet de la tête doit rencontrer partout la série des apophyses des vertèbres. Une inclinaison même légère du corps en avant les rend assez saillantes pour qu'on distingue exactement leur direction.

Pour se rendre compte avec une grande exactitude du degré de perfection de la taille, c'est-à-dire du rapport des dimensions de la colonne vertébrale avec le reste du corps, il faut avoir présentes à la mémoire les proportions que l'étude de l'anatomie des formes a prouvé devoir exister dans l'ensemble de l'organisation physique de la femme et de l'homme.

Le point central, ou milieu du corps, chez une femme bien conformée, doit répondre immédiatement à la partie supérieure du pubis en avant, à l'articulation sacro-coccygienne en arrière. Le torse doit former une pyramide dont le sommet est en haut et la base en bas, de telle sorte qu'un fil à plomb appuyé sur le moignon de l'épaule, dans la station verticale, doit être repoussé par la saillie de la hanche, à laquelle le même fil à plomb ne toucherait pas chez l'homme, etc. Le bassin, chez l'homme debout, est placé de telle sorte que l'articulation sacro-vertébrale correspond directement au-dessus d'une ligne qui joindrait les deux têtes des fémurs. Cela ressort des travaux de Béclard, Nægele et Weber. Il n'est donc pas vrai, comme on l'a cru longtemps, que l'articulation vertébro-pelvienne soit plus en arrière que les articulations coxo-fémorales, etc.

Courbures de la colonne vertébrale. — La colonne vertébrale n'est pas droite, elle présente plusieurs courbures.

La connaissance des courbures de la colonne vertébrale forme une des parties les plus éminemment pratiques de l'histoire de cette région chirurgicale. Elles

peuvent être facilement aperçues sur le vivant, et par conséquent leur détermination rentre bien dans l'histoire des formes extérieures et des parties accessibles à la palpation.

Il est facile de constater, par la vue : 1° qu'à la partie postérieure de la région cervicale existe une concavité bien prononcée ; 2° qu'à la concavité cervicale postérieure fait suite une convexité qui correspond à la région dorsale.

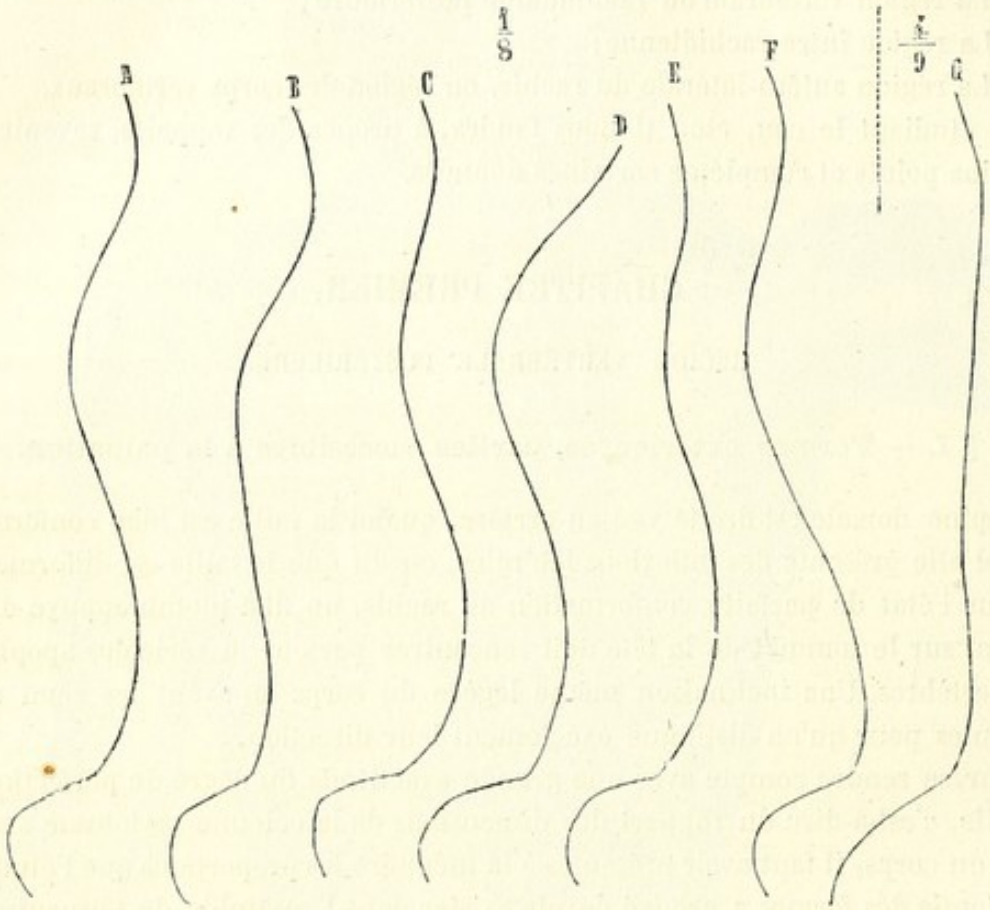

FIG. 406. — Courbures de la colonne vertébrale dans diverses conditions (*).

Vue par sa partie antérieure, la colonne vertébrale osseuse présente au cou une convexité manifeste, au dos une concavité, et aux lombes une légère convexité ; mais la colonne vertébrale étant recouverte à sa partie antérieure par une grande quantité d'organes, il n'est point possible d'apprécier *de visu* les courbures des corps vertébraux.

Il arrive souvent que la ligne des apophyses épineuses forme des courbures latérales que l'on pourrait, au premier abord, regarder comme propres à la colonne tout entière, tandis qu'elles sont indépendantes, ne portant que sur les apophyses épineuses. Aux lombes, les apophyses épineuses sont plus profondes, parce que en ce point la colonne vertébrale est plus fortement convexe en avant.

(*) A, dans la station ordinaire, l'intestin vide ; B, dans la station ordinaire, après le repas ; C, dans la position militaire ; D, la tête inclinée en avant ; E, les bras étendus horizontalement (ces différentes courbures ont été prises sur le vivant par Parow) ; F, courbure de la colonne vertébrale, d'après Mayer, prise sur le cadavre : la vertèbre abaissée de l'apophyse odontoïde de l'axis passe au niveau du corps de la troisième vertèbre sacrée ; G, courbure de la colonne vertébrale du nouveau-né, d'après Horner.

Causes des courbures de la colonne vertébrale. — Les anatomistes et les chirurgiens ont essayé de se rendre un compte exact des causes anatomiques et physiologiques qui pouvaient produire et rendre permanentes les courbures de la colonne vertébrale. Cette question très-intéressante a été particulièrement discutée à l'époque, déjà éloignée de nous, où les orthopédistes prétendaient remédier par des appareils aux déviations de la taille.

Bouvier attribue la courbure dorsale au poids des membres supérieurs, de certains viscères et de la tête elle-même agissant dans la station sur les vertèbres dorsales supérieures, de manière à les attirer en avant.

La nature ayant fait du thorax une cavité à parois en partie osseuses sur toute la circonférence, la forme des organes intérieurs nécessitait une forme spéciale des parois. La courbure dorsale a pour but, sans aucun doute, d'agrandir la poitrine : elle est la courbure principale, la courbure fondamentale de la colonne vertébrale. Les courbures lombaires et cervicales ne sont que des courbures de compensation.

Les trois courbures normales dans le sens antéro-postérieur sont peu marquées chez l'enfant. Toutefois la courbure dorsale y est très-nettement indiquée. Quand les poumons se dilatent par la respiration, la courbure dorsale se prononce davantage et les courbures lombaires deviennent consécutivement plus accentuées.

On a fait des recherches pour déterminer quel était l'état anatomique des pièces du rachis, quand les courbures existent depuis longtemps. Les frères Weber ont trouvé dans de nombreuses observations anatomiques qu'au dos c'étaient surtout les corps vertébraux qui perdaient un peu de leur hauteur en avant ; tandis qu'au cou et aux lombes, ce sont principalement les disques ligamenteux qui s'affaissent en arrière.

D'après Hirschfeld, les ligaments jaunes joueraient un rôle actif dans la production des courbures : resserrés sur eux-mêmes au cou et aux lombes, ce seraient eux qui maintiendraient les vertèbres de ces régions inclinées en arrière les unes sur les autres. Sépare-t-on par un trait de scie la série des corps vertébraux de la série des arcs formés par les lames et les apophyses, on voit les convexités cervicale et lombaire s'effacer en grande partie par le ressort des ligaments intervertébraux, jusqu'alors comprimés par l'action des ligaments jaunes.

La courbure principale ou dorsale entraîne comme conséquence, au moment où l'enfant commence à marcher, les courbures de compensation (courbures cervicales et lombaires). Une fois ces courbures produites, les ligaments jaunes sont nécessairement raccourcis au cou et aux lombes par suite du rapprochement des lames. Ils se développent donc moins que ceux du dos, et ne prennent en longueur que l'intervalle des lames à réunir. Que l'on supprime plus tard les causes réelles qui ont produit les courbures, il restera encore les ligaments jaunes qui ont été conformés en raison de ces courbures ; mais de là à la conclusion de Hirschfeld, il y a loin.

D'après des expériences de Chassaignac, les courbures du rachis augmentent par la pression de haut en bas, et diminuent lorsque, dans la position hori-

zontale, la colonne est soustraite au poids de la tête. C'est ainsi qu'on doit exp quer la diminution de la taille le soir et son augmentation le matin, observées pa divers observateurs.

Le rôle de l'action musculaire dans les courbures doit être précisé avec soin. Jules Guérin a établi depuis longtemps qu'un grand nombre de difformités articulaires sont le résultat de rétractions musculaires.

Courbure latérale. — Il existe au niveau des troisième, quatrième et cinquième vertèbre dorsale une dépression latérale, dont la concavité est à gauche. Les anatomistes sont partagés d'opinion sur la cause de cette inclinaison latérale qui, du reste, n'est pas constante. Pour Bichat et Béclard, elle serait due à l'habitude presque générale où l'on est de se servir de la main droite. Ne tiendrait-elle pas plutôt, comme on l'a depuis longtemps pensé et comme le croirait volontiers M. Cruveilhier, à la présence de la courbure de l'aorte?

Parties accessibles à la palpation. — La palpation de la région de la colonne vertébrale ne donne pas des renseignements moins intéressants que ceux fournis par l'inspection ; elle permet de déterminer de chaque côté de la colonne vertébrale :

1° La position des masses apophysaires latérales, parfaitement sensibles au cou ;

2° La partie postérieure des apophyses transverses du dos ;

3° Enfin elle permet de sentir les tubercules postérieurs des apophyses transverses aux lombes.

Entre ce second ordre de lignes osseuses et la ligne des apophyses épineuses, existent sur le squelette deux gouttières profondes remplies par deux masses musculaires profondes, mais considérables, et formant souvent un relief longitudinal à gauche et à droite, surtout pendant une extension violente de la colonne vertébrale.

L'apophyse épineuse de la septième cervicale fait une saillie qui lui a fait donner le nom de proéminente.

Tantôt la saillie formée par les apophyses épineuses est accessible à la palpation depuis le bas du cou jusqu'à la partie inférieure de la région vertébrale ; d'autre fois les apophyses épineuses cessent d'être sensibles dans une étendue variable, pour reparaître ensuite.

M. Chassaignac a bien montré quels renseignements le chirurgien pouvait tirer du rapport qui existe entre le tubercule antérieur de l'apophyse transverse de la sixième vertèbre cervicale, facilement accessible à la palpation, etc. (1).

§ II. — Superposition des plans.

La région vertébrale postérieure est composée, de l'extérieur à l'intérieur du canal médullaire, par cinq plans superposés.

1° **Peau.** — La peau est extrêmement forte et résistante, adhérente aux tissus

(1) Voyez RÉGION DU STERNO-MASTOÏDIEN.

sous-cutanés du dos, glissant facilement sur les apophyses épineuses et les couches musculo-aponévrotiques du dos et des lombes.

2° **Couche sous-cutanée.** — La couche celluleuse sous-cutanée est très-peu épaisse. Elle est formée d'un tissu blanchâtre très-dense, comme dartoïque, à la région du cou, où elle fait adhérer d'une manière intime la peau aux muscles. Au dos et aux lombes, elle renferme généralement un peu de graisse. C'est aux lombes que la couche celluleuse sous-cutanée acquiert la plus grande épaisseur; cette épaisseur de la couche sous-cutanée aux lombes est en rapport avec la concavité postérieure que présente la colonne en cet endroit. Il arrive très-communément que le frottement de la peau sur les apophyses détermine la production de bourses séreuses plus ou moins étendues, plus ou moins parfaites, et qui siégent de préférence dans les points où les apophyses sont plus saillantes, parce que là le frottement de la peau est plus considérable. Le tissu cellulo-adipeux sous-cutané se continue avec celui des régions voisines de la partie postérieure de la tête, des épaules, des flancs, de la fesse ; enfin, au bas de la région, le tissu cellulo-adipeux sous-cutané se fond avec les masses graisseuses des fosses ischio-rectales et le tissu cellulaire périrectal et pelvien.

Au voisinage de chacune de ces régions la couche sous-cutanée se modifie.

Notons l'adhérence de la peau avec le ligament cervical postérieur.

Le tissu cellulo-adipeux sous-cutané communique avec le tissu cellulo-adipeux profond du dos par des perforations qui donnent passage aux vaisseaux et aux nerfs. Ces perforations sont régulièrement circulaires, d'autres fois elles affectent la forme de fentes allongées.

La partie la plus profonde du tissu cellulaire sous-cutané forme aux muscles superficiels une aponévrose d'enveloppe ou gaîne musculaire, excessivement mince.

3° **Muscles.** — Le troisième plan, ou plan musculaire, est le plus épais; il présente une grande épaisseur au cou et aux lombes, une moindre au dos. Le plan musculaire est composé de plusieurs couches de muscles plats ou longs superposés.

Ils s'attachent à la colonne vertébrale et aux os voisins, tantôt par des fibres aponévrotiques extrêmement courtes, d'autres fois par de larges aponévroses (aponévrose du grand dorsal, aponévrose du trapèze, etc).

Leur étude est extrêmement complexe. Ils présentent en effet des insertions très-multiples, qui rendent longue et difficile leur description anatomique. Ne devant présenter ici que la superposition et les rapports principaux, notre tâche ne sera ni très-longue ni très-difficile.

Trapèze. — Le trapèze (fig. 407) est inséré aux apophyses épineuses, aux dix premières vertèbres dorsales, et en dehors à toute la longueur du bord postérieur de l'épine de l'omoplate. Ces fibres vont se fixer en haut à la ligne courbe occipitale supérieure.

Grand dorsal. — Le grand dorsal (fig. 407), quoique à peu près sur le même plan que le trapèze, est cependant recouvert en haut par le bord inférieur des

trapèzes (fig. 407), mais dans tout le reste de son étendue il est sous-cutané, ce qui nous autorise à le rapprocher ici du trapèze, pour en former une première couche de muscles.

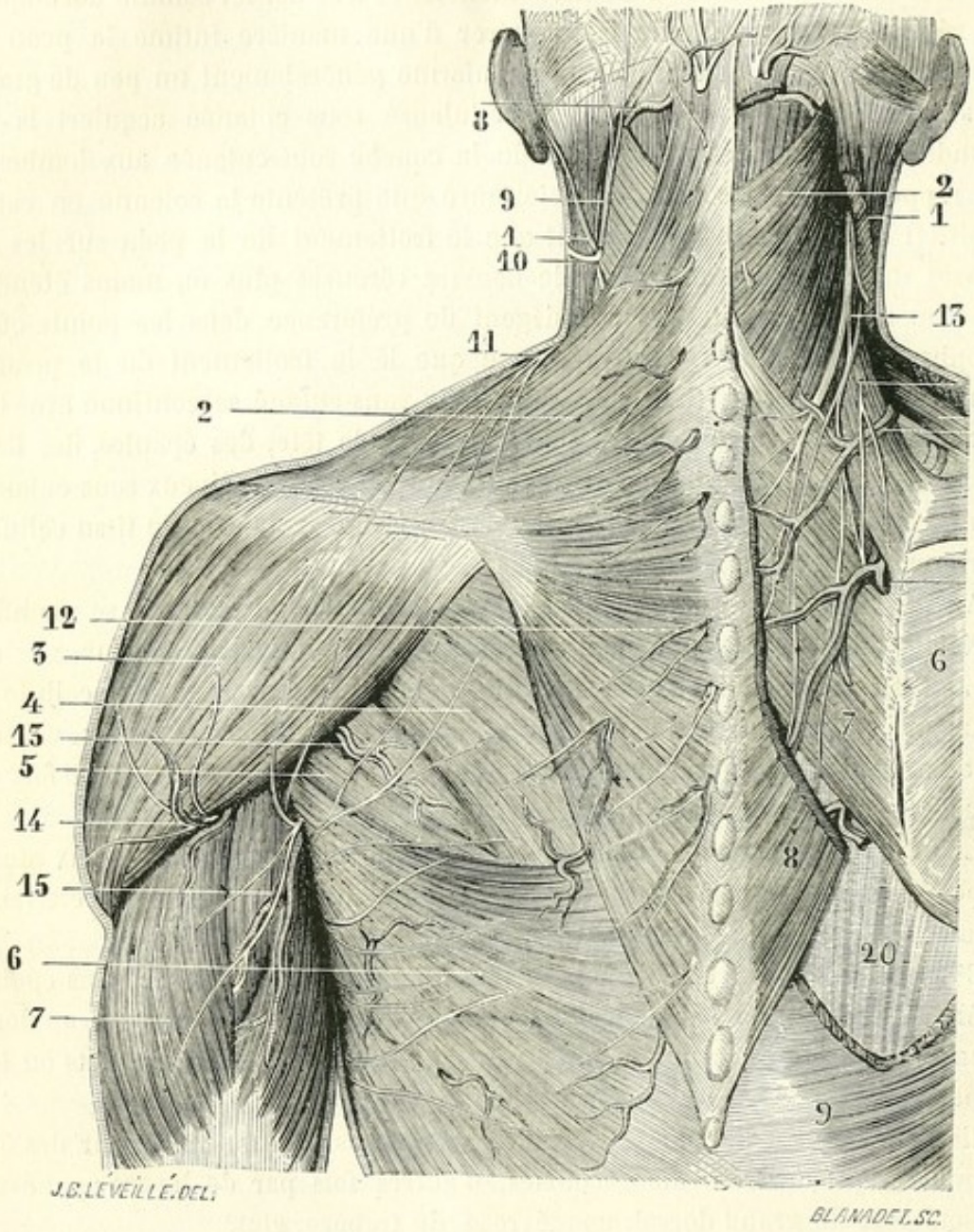

FIG. 407. — Première couche des muscles de la région vertébrale postérieure (*).

Les muscles trapèze et grand dorsal reposent par leur face profonde de haut en bas :

1° Sur le muscle *splénius* (fig. 408), depuis l'occipital jusqu'au voisinage de la sixième vertèbre cervicale ;

(*) 1, nerf auriculaire ; 2, muscle trapèze ; 3, deltoïde gauche ; 4, rhomboïde ; 5, grand rond ; 6, grand dorsal ; 7, triceps brachial ; 8, artère occipitale ; 9, nerf mastoïdien ; 10, branche cervicale transverse ; 11, filets sus-acromiaux du plexus cervical superficiel ; 12, filets nerveux perforant le muscle trapèze ; 13, branche de l'artère scapulaire inférieure ou commune ; 14, branche de l'artère circonflexe ; 15, humérale profonde.

2° Sur le *rhomboïde* (fig. 408), de la sixième vertèbre cervicale jusqu'à l'apophyse épineuse de la cinquième ou sixième vertèbre dorsale.

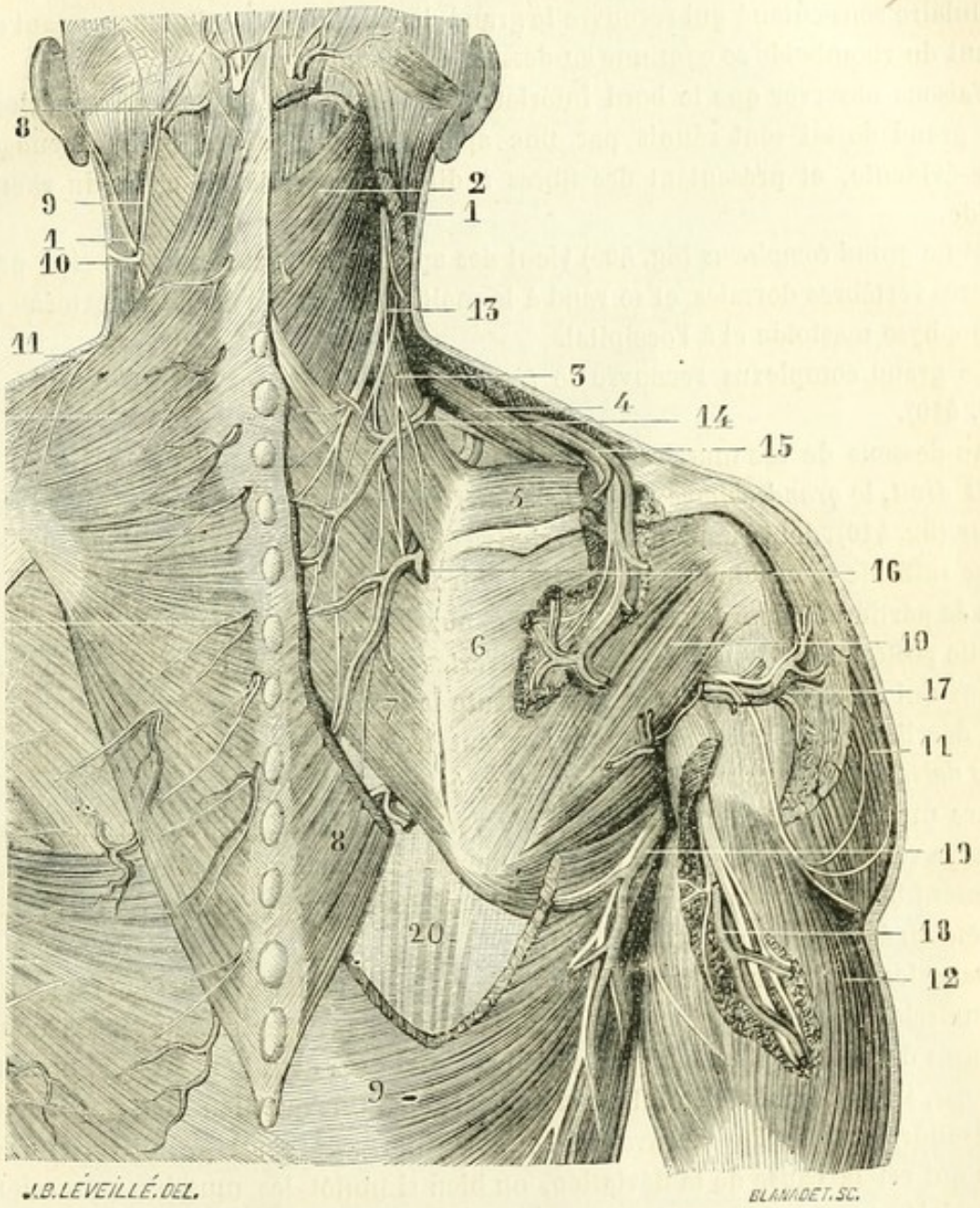

FIG. 408. — Deuxième couche des muscles de la région vertébrale postérieure (*).

Le trapèze est intimement uni au splénius. Il adhère à ce dernier muscle par un tissu cellulaire très-dense et qui ne contient jamais de graisse.

A la partie supérieure du rhomboïde, le tissu cellulaire se partage en deux

(*) 1, muscle sterno-cléido-mastoïdien ; 2, splénius ; 3, angulaire de l'omoplate ; 4, scalène postérieur ; 5, sus-épineux ; 6, sous-épineux ; 8, trapèze ; 9, grand dorsal ; 10, petit rond ; 11, deltoïde ; 12, vaste externe du triceps brachial ; 13, nerf du trapèze ; 14, artères cervicales transverses ; 15, artères scapulaires supérieures ; 16, branches postérieures de la cervicale transverse ; 17, artères, veines et nerfs circonflexes ; 18, humérale profonde ; 19 artères du grand dentelé ; 20, aponévrose qui recouvre les muscles profonds des gouttières vertébrales.

plans : le postérieur passe en arrière du rhomboïde ; l'antérieur passe en avant.

Le plan celluleux postérieur se continue au-dessous du trapèze avec le tissu cellulaire sous-cutané qui recouvre le grand dorsal. Le plan celluleux passant en avant du rhomboïde se continue au-dessous du grand dorsal.

Faisons observer que le bord inférieur du rhomboïde et le bord supérieur du grand dorsal sont réunis par une aponévrose très-mince, mais cependant très-évidente, et présentant des fibres à direction parallèle à celles du rhomboïde.

3° Le *grand complexus* (fig. 409) vient des apophyses transverses, des cinq premières vertèbres dorsales, et se rend à la moitié postérieure de la face externe de l'apophyse mastoïde et à l'occipital.

Le grand complexus recouvre le *transversaire du cou*, et le petit complexus (fig. 410).

Au-dessous de ces muscles se trouvent le *grand droit* postérieur de la tête, le *petit droit*, le *grand oblique* ou *oblique inférieur*, le *petit oblique* ou *oblique supérieur* (fig. 410), dont l'anatomie descriptive étudie avec soin les insertions, et qu'il nous suffit de mentionner en anatomie chirurgicale.

A la partie inférieure du cou, au dos et aux lombes, les lames vertébrales et la partie postérieure des côtes sont recouvertes par trois muscles formés de faisceaux qui se continuent dans presque toute la longueur de la colonne, et qui ont été décrits par les auteurs comme formant trois muscles : le *sacro-lombaire*, le *long dorsal* et le *transversaire épineux* (fig. 410).

Les muscles postérieurs de la colonne vertébrale sont destinés à la maintenir dans sa rectitude normale, ou à la ramener à cette rectitude si elle a été préalablement fléchie. Les supérieurs, fixés à l'occipital, ont pour action de maintenir la tête en équilibre sur l'atlas.

Dans les déviations si communes de la colonne vertébrale, presque toujours les muscles postérieurs et profonds sont altérés dans leur structure. De nombreuses dissections nous ont permis de constater que, dans le plus grand nombre des cas, ils passaient à l'état fibreux ou graisseux. Une question bien importante à résoudre serait celle de savoir si cette dégénérescence est primitive, si c'est elle qui est la cause de la déviation, ou bien si plutôt les muscles ne seraient pas déviés consécutivement et par suite du repos auquel ils sont condamnés. Jules Guérin s'est prononcé pour la première opinion, mais nous croyons la seconde plus vraie et plus conforme aux observations anatomiques.

Les muscles de la région postérieure de la colonne vertébrale sont séparés au cou par un raphé fibreux extrêmement résistant. La structure et les fonctions de cet organe ligamenteux sont des plus intéressantes : fixé aux apophyses épineuses supérieures du dos et à l'apophyse épineuse de la septième cervicale, il va s'attacher d'autre part à la protubérance occipitale externe ; c'est l'analogue d'un énorme ligament qui, chez certains quadrupèdes, constitue une sorte de lien suspenseur de la tête.

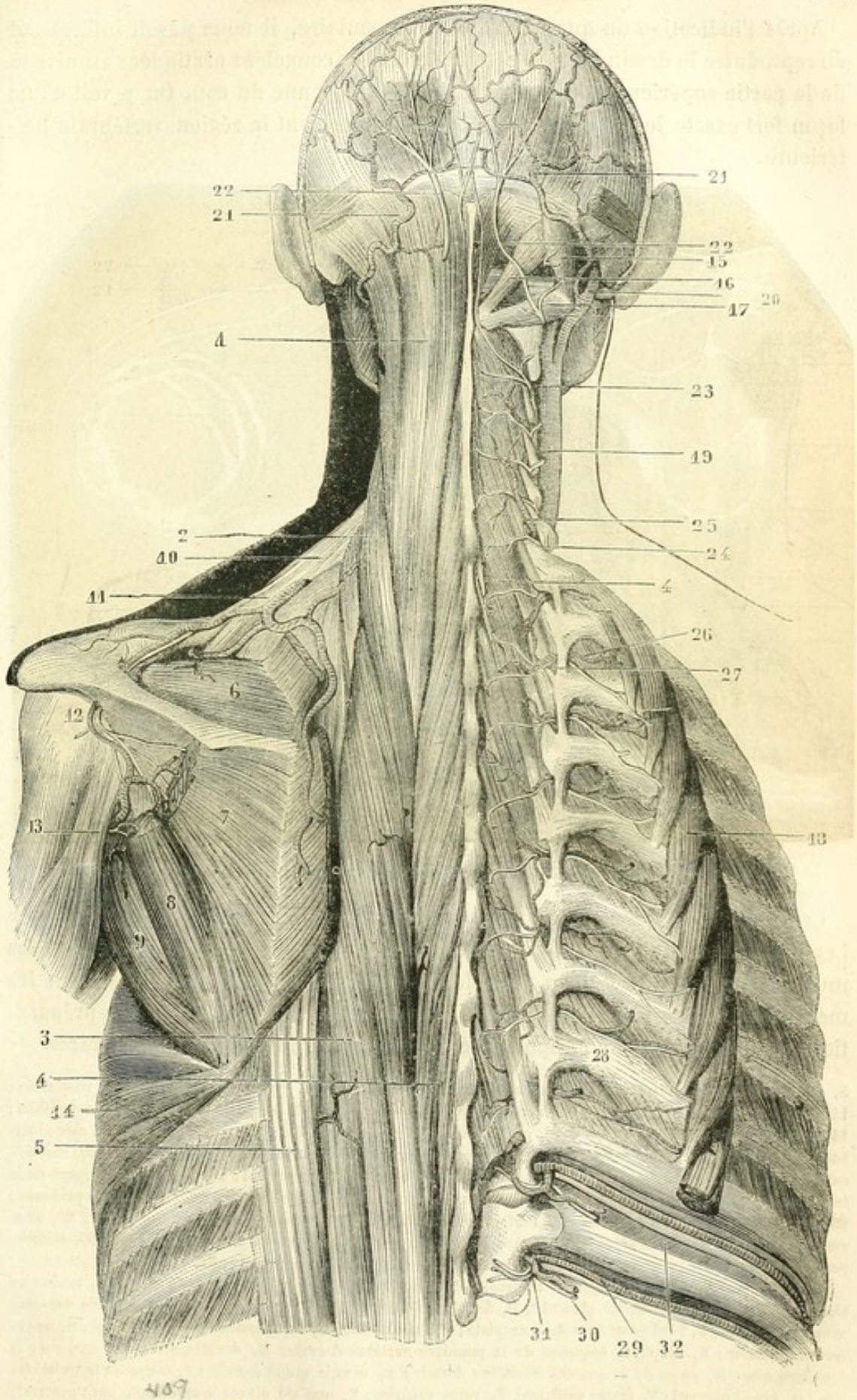

409

Fig. 888. — Muscles profonds de la région vertébrale postérieure (*).

(*) **1**, grand complexus ; **2**, prolongement cervical du long dorsal ; **3**, long dorsal ; **4**, transversaire épineux ;

Après l'indication du quatrième plan musculaire, il nous paraît intéressant de reproduire le dessin (fig. 410 et 411) de coupes congelées pratiquées au niveau de la partie supérieure du dos et à la partie moyenne du cou. On y voit d'une façon fort exacte les rapports des muscles qui forment la région vertébrale postérieure.

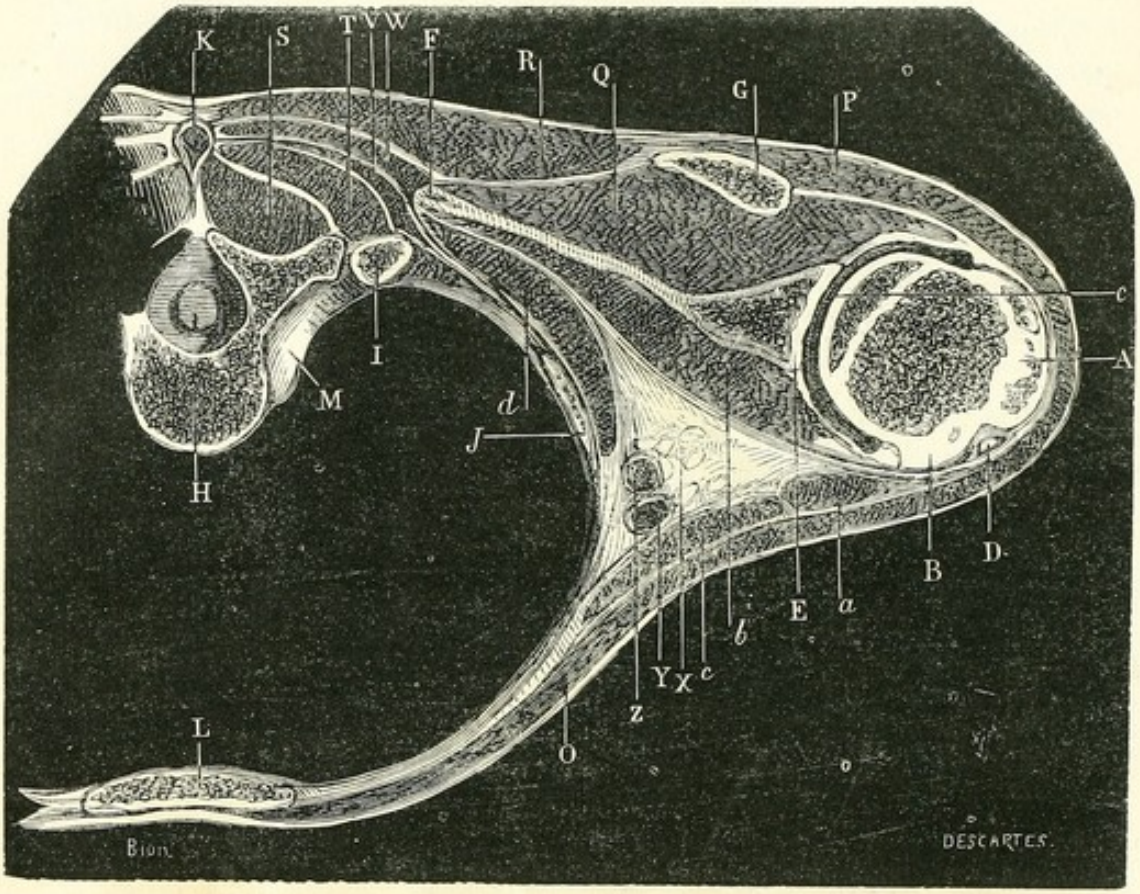

FIG. 410. — Coupe de la région postérieure du rachis au niveau de l'épaule (*).

Ces coupes homalographiques, pour nous servir de l'expression consacrée par Legendre, montrent avec la plus grande exactitude l'ordre de superposition des muscles que les trois figures précédentes nous ont fait voir disséqués selon les méthodes ordinaires de l'anatomie. Il est possible de prendre sur ces préparations une bonne idée de l'importance des espaces celluleux intermusculaires.

5, sacro-lombaire ; 6, sus-épineux ; 7, sous-épineux ; 8, petit rond ; 9, grand rond ; 10, scalène postérieur ; 11, artère postérieure transverse ; 12, artère scapulaire supérieure ; 13, longue portion du triceps brachial ; 14, grand dentelé ; 15, petit oblique ; 16, grand droit postérieur de la tête ; 17, grand oblique ; 18, sacro-lombaire incisé et renversé en dehors ; 19, branche postérieure de la quatrième branche cervicale ; 20, carotide externe ; 21, artère occipitale ; 22, branche postérieure du second nerf cervical ; 23, branche postérieure de la troisième branche cervicale ; 24, branche postérieure de la sixième cervicale ; 25, artère cervicale profonde ; 26, branche postérieure musculaire d'un nerf intercostal ; 27, branche postérieure des nerfs dorsaux ; 28, ligament transverso-costal postérieur ; 29, artère intercostale découverte par sa partie postérieure ; 30, branche postérieure d'un nerf intercostal ; 31, branche postérieure d'une artère intercostale ; 32, plèvre.

(*) A, coupe de la tête de la grosse tubérosité de l'humérus ; B, coupe de la petite tubérosité ; D, tendon du biceps ; E, cartilage de la cavité glénoïde ; P, deltoïde ; G, coupe de l'épine de l'omoplate ; Q, muscle sus-épineux ; R, trapèze ; F, bord postérieur de l'omoplate ; W, rhomboïde ; T, sacro-lombaire et long dorsal ; S, transversaire épineux ; K, apophyse épineuse de la première vertèbre dorsale ; M, deuxième côte ; I, coupe de la deuxième côte ; H, corps de la première vertèbre dorsale ; *p*, muscle grand dentelé ; J, coupe de la troisième côte ; O, grand pectoral ; Z, artère axillaire ; Y, veine axillaire ; X, nerf du plexus brachial ; C, petit pectoral ; *b*, sous-scapulaire ; *a*, coraco-huméral et courte portion du biceps.

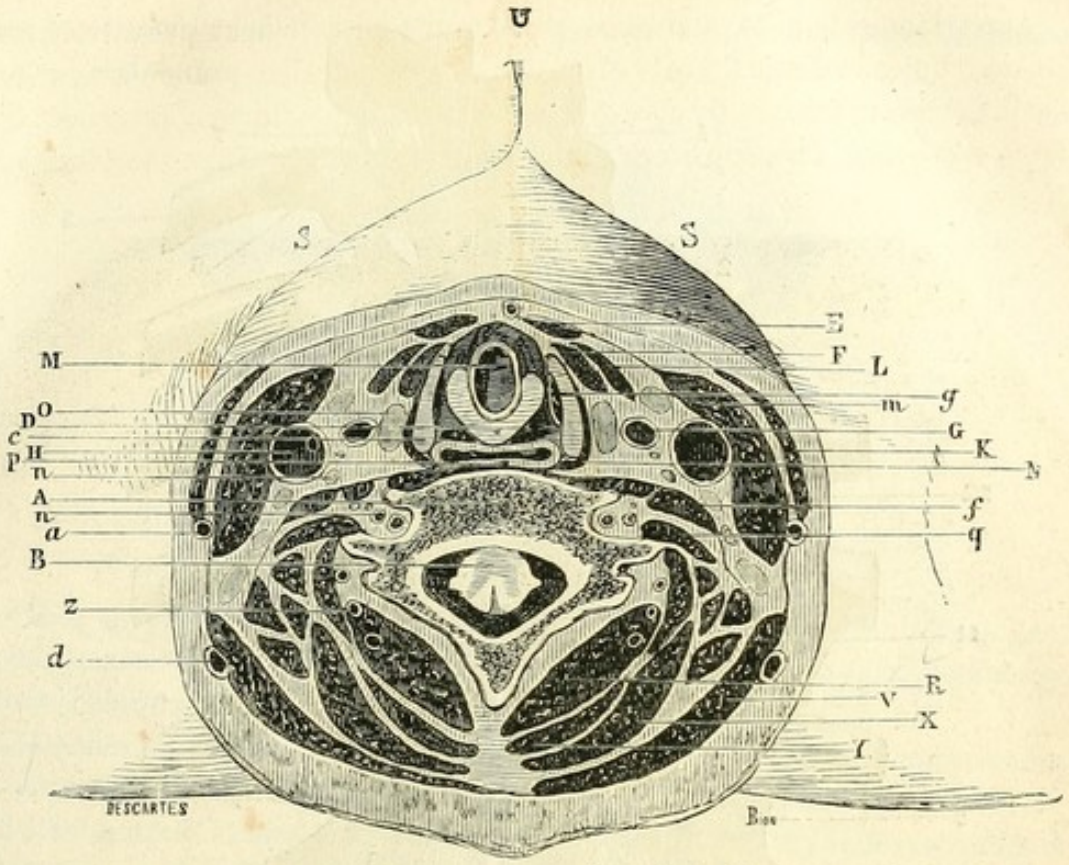

FIG. 411. — Section horizontale du cou au niveau du cartilage thyroïde, montrant la superposition des plans de la région vertébrale postérieure au cou (*).

4° **Apophyses épineuses, lames vertébrales et ligaments qui les unissent.** — es muscles étant enlevés, apparaissent les lames vertébrales, les apophyses épineuses et les ligaments qui les unissent.

Les apophyses épineuses sont unies par les ligaments *surépineux* (fig. 412), qui n'existent qu'au dos et aux lombes, et par les ligaments *interépineux*, qui n'existent également que dans les deux régions inférieures de la colonne, étant remplacés au cou par les muscles interépineux.

Les lames sont unies par les *ligaments jaunes*, sortes de plaques élastiques extrêmement fortes qui ont pour action d'abord de continuer entre les lames la paroi postérieure du canal rachidien et ensuite de concourir passivement par leur élasticité à produire le redressement de la colonne courbée en avant.

Entre l'occipital et l'atlas existe une lame fibreuse plus large que celle qui sépare les lames des vertèbres, c'est la membrane occipito-atloïdienne (fig. 413), et entre

(*) A, corps de la sixième vertèbre cervicale coupée ; B, moelle épinière ; C, cartilage thyroïde ; D, cartilage cricoïde ; E, muscle sterno-hyoïdien ; F, muscle omoplat-hyoïdien ; G, artère carotide primitive ; H, veine jugulaire interne ; K, muscle peaucier ; L, muscle sterno-hyoïdien ; M, ouverture du larynx ; N, muscle constricteur inférieur du larynx ; O, sommet des lobes latéraux de la glande thyroïde ; P, extrémité supérieure de l'œsophage ; Q, muscle scalène postérieur ; R, muscles transversaires épineux et interépineux du cou ; S, S, clavicules ; V, muscle trapèze et son aponévrose ; X, muscles splénius ; Y, muscle grand complexus ; U, sternum. — *a*, veine jugulaire externe ; *d*, branche postérieure de la veine jugulaire externe ; *f*, muscle scalène antérieur ; *g*, muscle thyro-aryténoïdien ; *m*, muscle sterno-cléido-mastoïdien et son aponévrose ; *n*, *n*, artères et veines vertébrales ; *z*, plexus, et veines jugulaires postérieures profondes. (Legendre, *Anat. chir. homalographique.*)

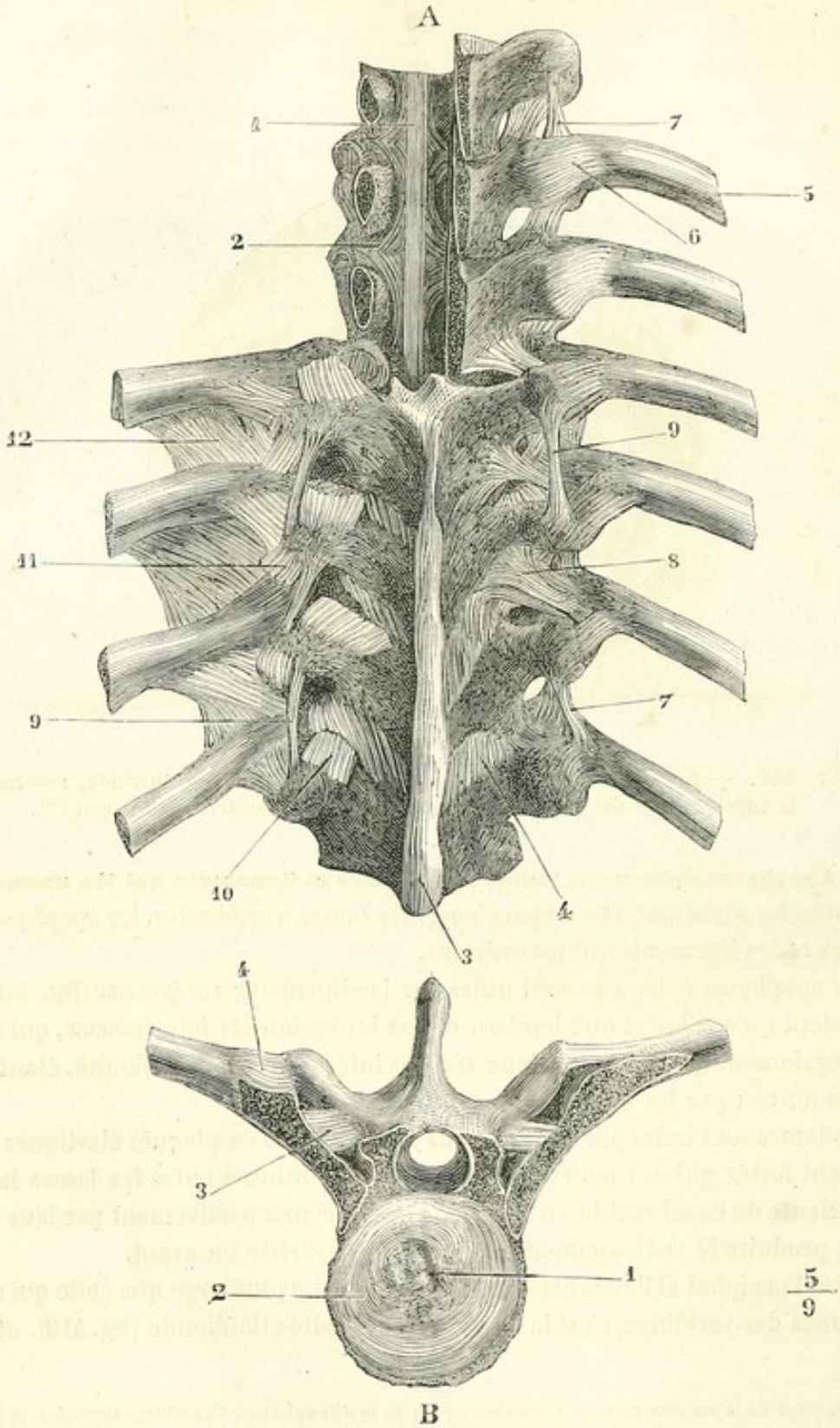

Fig. 412. — Région vertébrale postérieure; quatrième plan (*).

(*) A. *Face postérieure.* — **1**, ligament vertébral postérieur; **2**, son élargissement au niveau de ses insertions aux disques; **3**, ligament surépineux; **4**, ligaments jaunes; **5**, cinquième côte; **6**, ligament costo-transversaire; **7**, ligament costo-transversaire supérieur externe; **8**, ligament cervico-transversaire supérieur interne; **9**, ligament allant du sommet d'une apophyse transverse à l'autre; **10**, tendons du transversaire épineux; **11**, tendons des faisceaux transversaires du long dorsal et des surcostaux; **12**, aponévrose interosseuse. — B, *Coupe du disque intervertébral entre deux vertèbres dorsales.* — **1**, partie centrale du disque; **2**, partie périphérique; **3**, ligament cervico-transversaire inférieur; **4**, ligament costo-transversaire. (Beaunis et Bouchard.)

l'arc postérieur de l'atlas et les lames de l'axis existe une autre lame également large et résistante.

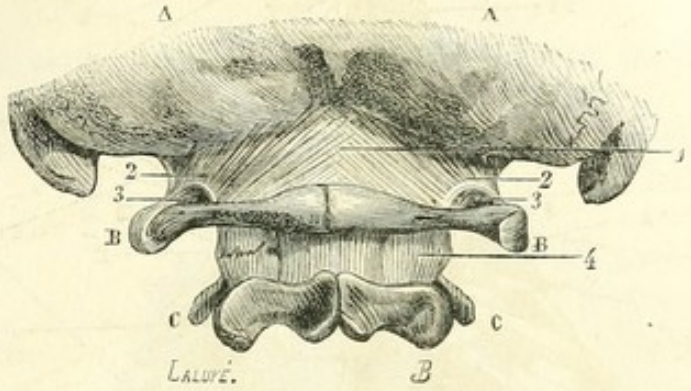

FIG. 413. — Ligaments occipito-atloïdiens postérieurs (*).

5° Les apophyses épineuses et les lames vertébrales étant dépouillées de leurs ligaments, les os apparaissent (fig. 414) dans les rapports que nous sommes habitués à leur considérer sur le squelette.

Les lames vertébrales forment des plans osseux dont les bords supérieurs et les bords inférieurs se touchent dans la position rectiligne du corps.

La face antérieure des lames forme paroi postérieure à la cavité rachidienne.

La face postérieure des lames donne insertion aux fibres du muscle transversaire épineux ; elle est recouverte par un grand nombre de veines, et dans quelques points par des rameaux artériels, etc.

A la réunion des *lames* se trouvent les apophyses épineuses.

Les lames se continuent en dehors avec le système des apophyses transverses, etc.

§ III. — Vaisseaux et nerfs.

Artères. — Les artères de la région postérieure de la colonne vertébrale branches des artères intercostales, se portent en arrière, entre les apophyses transverses des vertèbres, en dedans du ligament transverso-costal supérieur, et se divisent immédiatement en deux rameaux : l'un *spinal*, qui pénètre dans le canal rachidien, l'autre *dorsal*, destiné aux muscles.

Veines. — Les veines rachidiennes superficielles postérieures naissent de la peau et des muscles. Elles forment des réseaux auxquels font suite des canaux qui se rendent dans des veines profondes et volumineuses situées à la partie postérieure des lames des vertèbres du cou (*veines jugulaires postérieures*).

Les veines inférieures de la région postérieure du rachis se rendent dans des conduits veineux situés autour des apophyses transverses.

(*) *a*, apophyse basilaire ; *b*, rocher ; *c*, apophyse styloïde ; *c*, *c*, apophyses transverses de l'atlas ; *d*, *d*, apophyses transverses de l'axis ; **1**, **2**, **2**, ligament occipito-atloïdien postérieur, étendu de la partie postérieure du trou occipital au bord supérieur de l'arc postérieur de l'atlas : ses fibres s'entrecroisent sur la ligne médiane ; **3**, ouverture qui donne passage à l'artère vertébrale ; **4**, ligament atloïdo-axoïdien postérieur étendu du bord inférieur de l'arc postérieur de l'atlas aux lames de l'axis : ce ligament représente un ligament jaune à l'état rudimentaire. (Beaunis et Bouchard.)

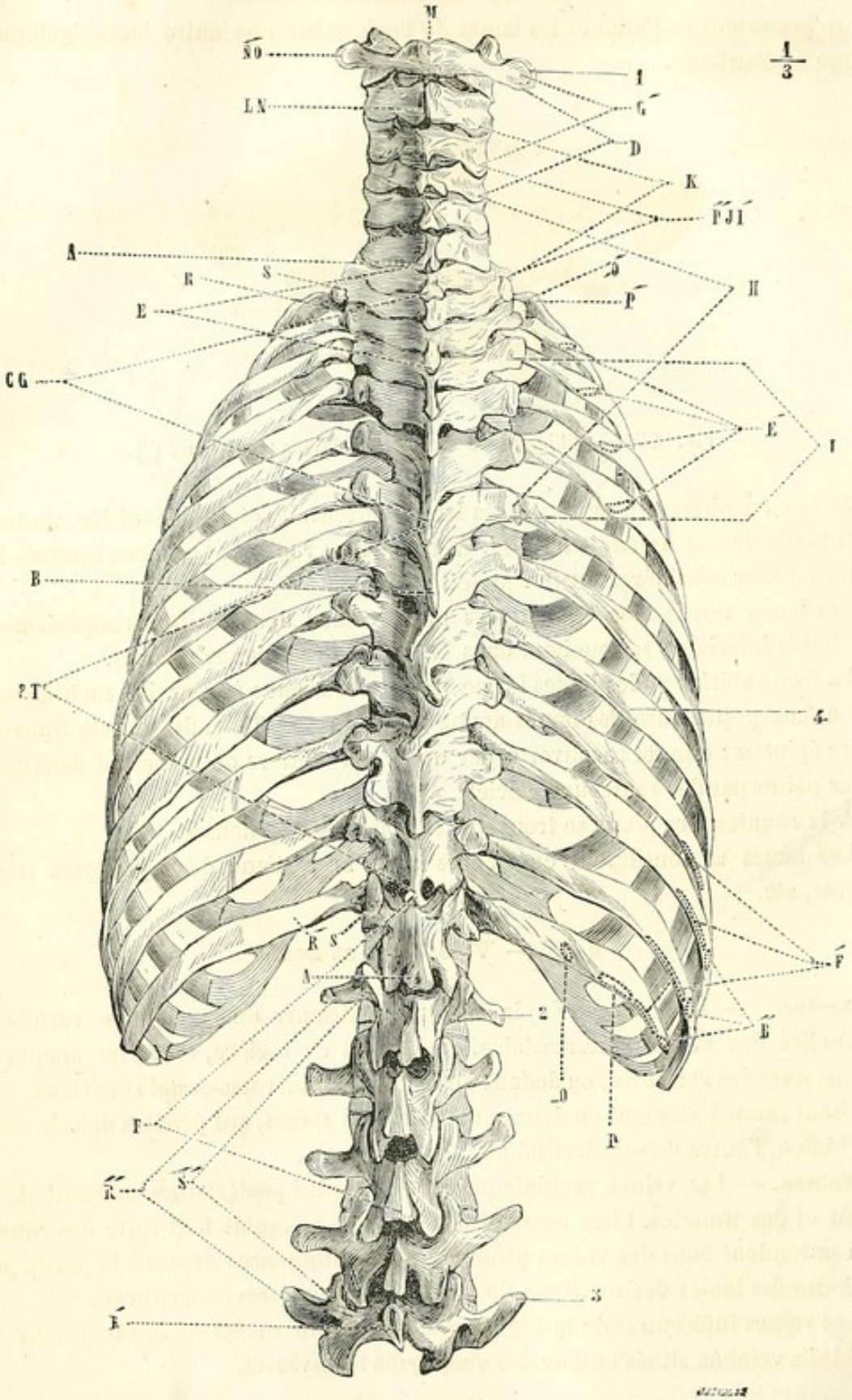

FIG. 414. — Région vertébrale postérieure ; quatrième plan (*).

(*) 1, atlas ; 2, première vertèbre lombaire ; 3, cinquième vertèbre lombaire ; 4, angle des côtes. — *Insertions musculaires.* — A, insertion du trapèze aux apophyses épineuses, depuis la sixième vertèbre cervicale A jusqu'à la dixième vertèbre dorsale A' ; B à B', insertions du grand dorsal (sixième vertèbre dorsale à la cin-

Lymphatiques. — Les lymphatiques naissent de la peau et des muscles ; ils sont peu nombreux et se rendent dans les ganglions cervicaux, axillaires, intercostaux, etc.

Nerfs. — Les nerfs de la région viennent des branches postérieures des nerfs cervicaux :

1° La première paire, ou nerf sous-occipital (fig. 415), sort du canal rachidien

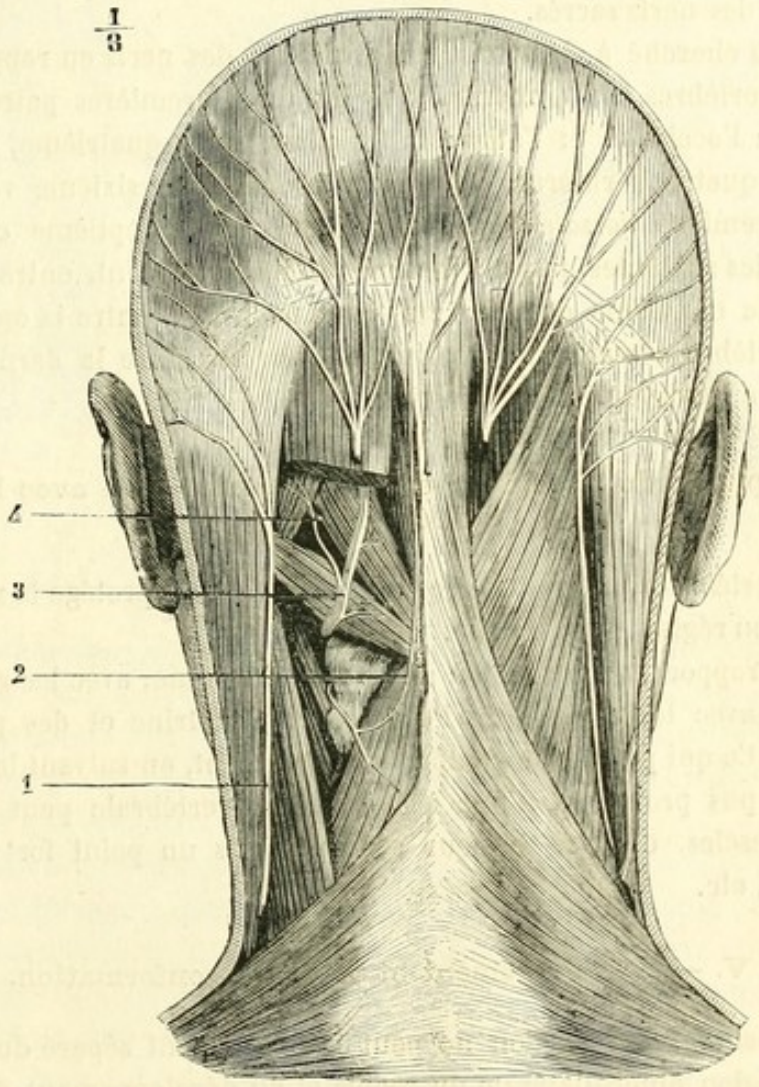

FIG. 415. — Nerfs supérieurs de la région vertébrale postérieure (*).

quième vertèbre lombaire); B'', insertions costales du grand dorsal ; C, rhomboïde ; D, angulaire de l'omoplate ; E, insertions épineuses du petit dentelé supérieur ; E', ses insertions costales ; F, insertions épineuses du petit dentelé inférieur ; F', ses insertions costales ; G, splénius ; G', ses insertions cervicales supérieures ; H, grand complexus ; I, insertions inférieures du transversaire du cou ; I', ses insertions supérieures ; J, petit complexus ; K, scalène postérieur ; L, grand droit postérieur de la tête ; M, petit droit postérieur ; N, insertion inférieure du grand oblique ; N', ses insertions supérieures ; O, petit oblique ; P, P', faisceaux externes du sacro-lombaire (les faisceaux intermédiaires ne sont pas figurés); P'', insertion du sacro-lombaire aux vertèbres cervicales ; Q, Q', faisceaux de renforcement inférieur et supérieur du sacro-lombaire (les faisceaux intermédiaires ne sont pas figurés); R, R', insertions costales supérieure et inférieure du long dorsal (les faisceaux intermédiaires ne sont pas figurés); R'', insertions du long dorsal aux apophyses costiformes lombaires ; S, S', faisceaux vertébraux supérieur et inférieur du long dorsal (les faisceaux intermédiaires ne sont pas figurés); S'', insertions du long dorsal aux apophyses articulaires lombaires ; T', insertions des faisceaux épineux du long dorsal. (Beaunis et Bouchard.)

(*) **1**, branche occipitale du plexus cervical ; **2**, rameau ascendant de la branche postérieure de la troisième paire cervicale ; **3**, grand nerf occipital ; **4**, branche postérieure de la première paire cervicale au moment où elle forme une arcade avec l'anastomose du grand nerf occipital. (Beaunis et Bouchard.)

entre l'occipital et l'arc postérieur de l'atlas. Arrivée dans l'espace triangulaire formé par les muscles grand droit postérieur, grand et petit obliques, elle se divise en plusieurs rameaux pour les muscles postérieurs profonds.

2° La deuxième paire, plus volumineuse que la première, sort du rachis entre l'arc postérieur de l'atlas et la lame de l'axis.

3° Suivent les branches postérieures des autres nerfs cervicaux, des nerfs dorsaux, et enfin des nerfs sacrés.

Jadelot (1) a cherché à déterminer les origines des nerfs en rapport avec les épines des vertèbres : il a montré que les deux premières paires *cervicales* naissent entre l'occipital et l'atlas; la troisième et la quatrième, entre l'atlas et l'axis; les quatre dernières, entre la troisième et la sixième vertèbre cervicale; la première *dorsale*, entre la sixième et la septième cervicale; la deuxième et les suivantes, jusqu'à la onzième inclusivement, entre la septième cervicale et la neuvième dorsale; les cinq *lombaires*, entre la onzième et la douzième vertèbre dorsale ; les cinq paires *sacrées*, entre la dernière dorsale et la première lombaire.

§ IV. — Rapports de la région vertébrale postérieure avec les autres régions.

La région vertébrale postérieure recouvre en arrière et protége la région intra-rachidienne, ou région de la moelle.

Elle est en rapport avec la région de la base du crâne, avec les régions latérales du cou, avec les régions de l'épaule, de la poitrine et des parois abdominales, etc. Ce qui permet de comprendre comment, en suivant les interstices celluleux, le pus provenant d'une lésion osseuse vertébrale peut se répandre entre les muscles, et faire tumeur souvent dans un point fort éloigné du point malade, etc.

§ V. — Développement et vices de conformation.

Le développement de la région ne peut être utilement séparé du développement de la région antéro-latérale du rachis et du développement de la région intra-rachidienne.

Nous dirons cependant que les lames vertébrales sont formées de points d'ossification qui, quelquefois, ne se réunissent pas. Le canal rachidien reste alors ouvert en arrière, et il n'est pas rare d'observer dans ce cas une hernie des membranes qui enveloppent la moelle : *spina-bifida* et *hydrorachis* (fig. 416 et 417).

Tantôt les parois du spina-bifida sont exclusivement formées par les téguments et par les méninges; d'autres fois la couche intérieure du sac hydrorachitique est constituée par la substance même de la moelle (fig. 417), dilatée par une accumulation de liquide dans son centre, et réduite en une simple coque.

(1) J. F. Nic. Jadelot, *Essai sur l'origine des nerfs*, imprimé à la suite de la *Description anatomique d'une tête humaine extraordinaire*. Paris, an VII.

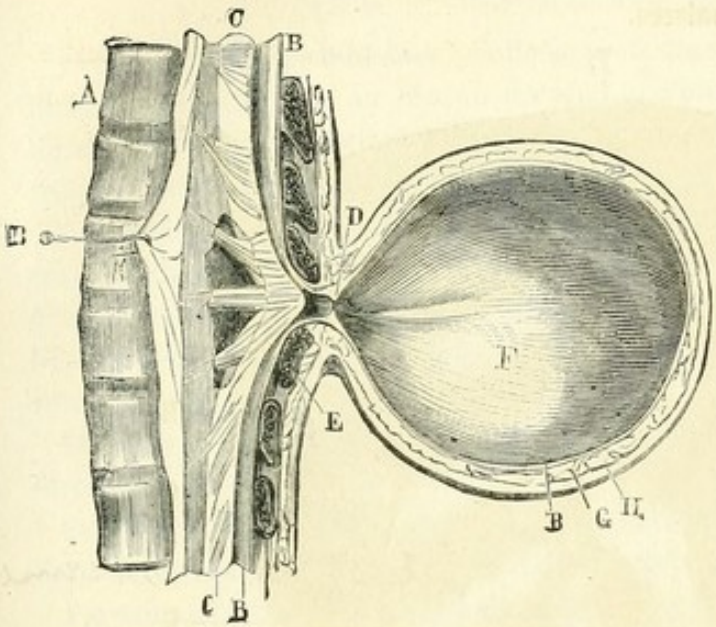

FIG. 416. — Spina-bifida de la région dorsale (*).

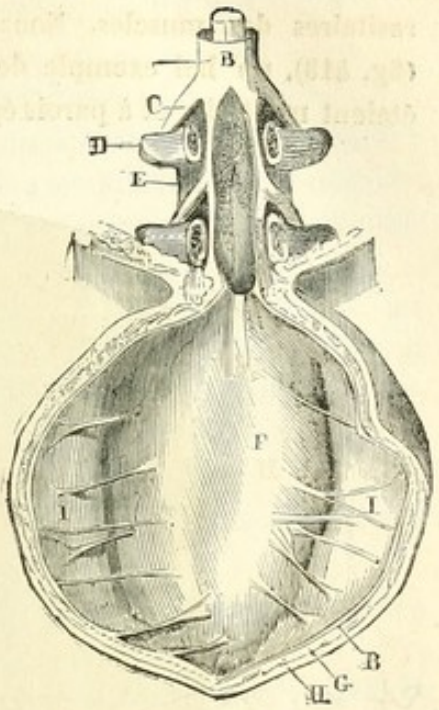

FIG. 417. — Spina-bifida de la région lombaire (**).

§ VI. — Maladies chirurgicales.

Lésions traumatiques. — Ce sont des contusions, des plaies ou des fractures. On a proposé, dans le cas de fracture des lames des vertèbres, de trépaner le rachis pour faire cesser la compression que l'on supposait exister; mais cette trépanation ne paraît pas devoir prendre rang d'une manière définitive parmi les opérations chirurgicales.

Les abcès froids du dos sont très-communs. Ils tiennent à une lésion des côtes, des apophyses épineuses, des apophyses transverses ou des lames, etc.

J'ai observé une fois, sur un jeune homme que je traitais pour une fracture de la clavicule, une tumeur emphysémateuse de la partie moyenne de cette région : elle simulait, à s'y méprendre, un abcès froid, et je commis l'erreur ; mais la ponction ne donna issue qu'à des gaz. Sans aucun doute mon jeune malade avait été atteint d'une fistule pulmonaire qui avait donné lieu à l'infiltration de l'air après l'établissement d'adhérences. Les gaz évacués ne se reproduisirent pas, et la guérison a persisté.

C'est dans les muscles du dos que l'on observe le plus souvent les tumeurs pa-

(*) A, Corps des dernières vertèbres de la région dorsale, légèrement incurvées en avant; B, B, la dure-mère rachidienne, qui va doubler l'enveloppe interne de la tumeur F ; cette membrane forme au niveau de l'hiatus vertébral un repli D, sorte de diaphragme qui rétrécit cette ouverture ; C, C, la moelle épinière se détachant du corps des vertèbres pour se porter vers la fissure E ; H, la peau ne présentant, par exception, aucun point aminci ; G, une couche de tissu cellulaire séparant la peau de l'enveloppe fibreuse, qui est doublée par le feuillet pariétal de la membrane arachnoïdienne : cette enveloppe séreuse est trop ténue pour figurer dans une coupe.

(**) B, dure-mère rachidienne ; C, moelle épinière ; E, fissures ; F, tumeur ; G, couche de tissu cellulaire séparant la peau de l'enveloppe fibreuse ; H, la peau ; I, filets nerveux à l'intérieur de la poche : le plus souvent, après avoir formé des reliefs à la surface interne de la dure-mère, les filets nerveux s'aplatissent, s'étalent ou se perdent dans l'épaisseur de membrane.

rasitaires des muscles. Nous avons rencontré, à l'amphithéâtre des hôpitaux (fig. 418), un bel exemple de kystes hydatiques des muscles du dos. Les kystes étaient multiples et à parois épaisses.

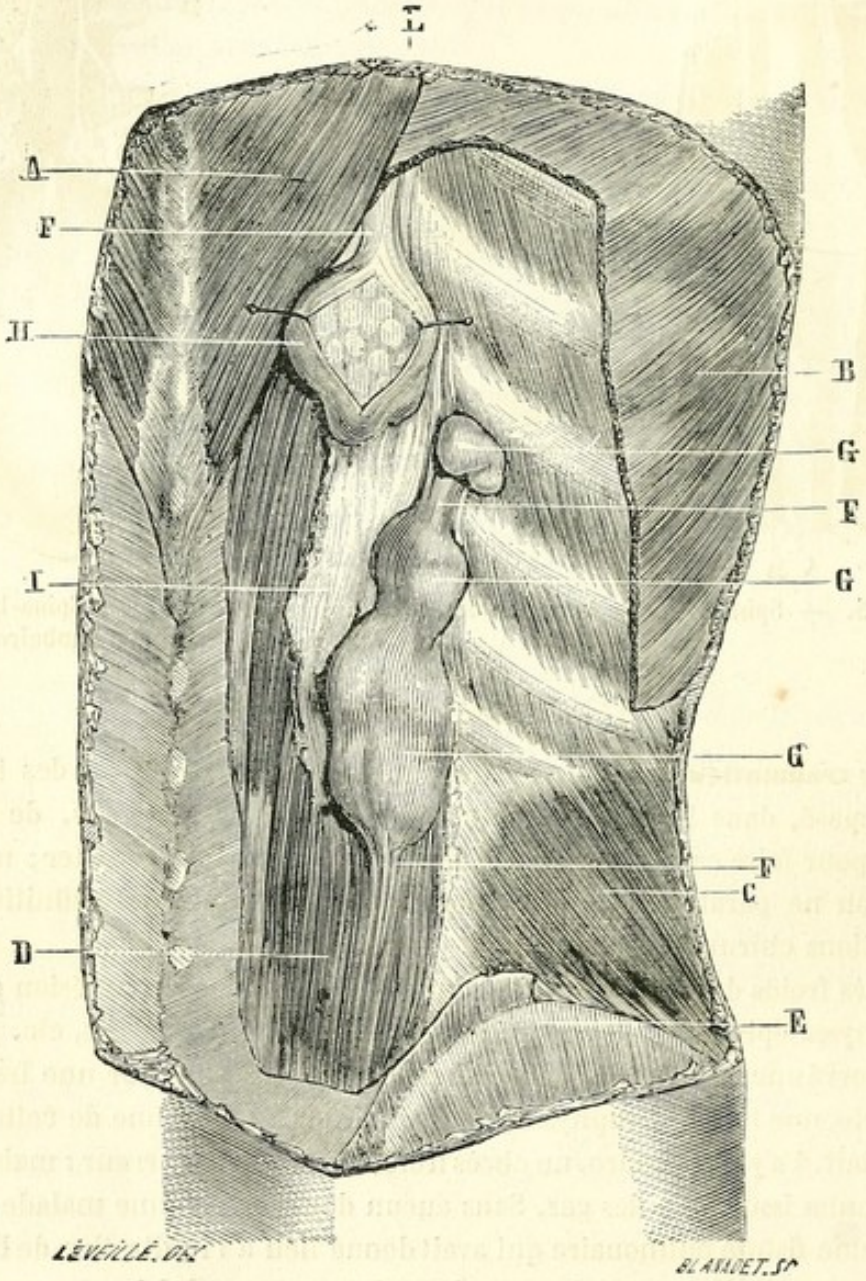

FIG. 418. — Kystes hydatiques des muscles de la région vertébrale postérieure (*).

CHAPITRE II.

RÉGION INTRA-RACHIDIENNE.

§ I. — Limites.

La région intra-rachidienne s'étend de la base du crâne au sacrum. Elle est comprise entre la région vertébrale postérieure et la région antéro-latérale. Par-

(*) A, muscle trapèze; B, muscle grand dorsal; C, muscle carré lombaire; D, muscle sacro-lombaire; E, muscle moyen fessier; F, F, F, cordons du tissu inodulaire reliant les kystes hydatiques aux muscles; G, G, kystes hydatiques; H, kyste supérieur ouvert; I, tissu fibreux inodulaire.

tout profondément située, elle n'est accessible à la palpation dans aucun des points de son étendue.

§ II. — Superposition des plans.

1° **Dure-mère rachidienne.** — Elle se présente sous la forme d'un long cylindre fibreux, se continuant au niveau du trou occipital avec la dure-mère encéphalique : elle a plus de capacité au cou et aux lombes qu'au dos ; elle n'adhère que très-peu aux parois du canal rachidien.

Une graisse fluide, rougeâtre, entremêlée de vaisseaux, la sépare des os; en avant, la dure-mère adhère au ligament vertébral commun postérieur. Ce moyen d'union assure une situation fixe à la dure-mère rachidienne et établit une solidarité complète entre les mouvements de la colonne vertébrale et les mouvements correspondants de cette membrane.

De chaque côté, la dure-mère spinale fournit des prolongements fibreux qui servent de gaîne aux nerfs.

Sa surface interne est lisse et humide, grâce au feuillet séreux qui la revêt. Cette face donne insertion au ligament dentelé.

Par son extrémité inférieure, la dure-mère se prolonge jusqu'au sommet du sacrum.

2° **Arachnoïde.** — L'arachnoïde présente une disposition remarquable qui ne se rencontre dans aucune autre séreuse. Elle est la seule membrane séreuse qui ne soit pas immédiatement appliquée sur le viscère qu'elle recouvre, étant séparée en effet de la moelle épinière par un intervalle dont la grandeur est variable et qui est rempli sur le vivant par le liquide céphalo-rachidien.

Un intervalle assez considérable existe donc entre la moelle épinière et le canal osseux qui la renferme. Magendie admettait que, sur le vivant, le liquide encéphalo-rachidien remplissait toute la partie de ce conduit osseux que la moelle laisse vide. Les figures 419, 420, 421 et 422 montrent dans quels rapports

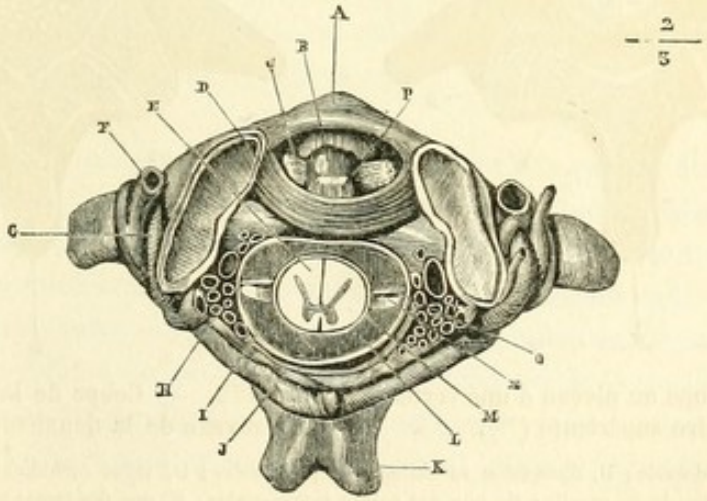

FIG. 419. — Coupe de la colonne vertébrale au niveau de la partie supérieure de l'atlas (*).

(*) A, arc antérieur de l'atlas ; B, apophyse odontoïde ; C, un des ligaments occipito-atloïdiens ; P, ligament occipito-axoïdien moyen ; D, ligament transverse ; E, coupe de la moelle ; O, ligament dentelé ; N, nerf rachidien ; 4, cavité de l'arachnoïde ; J, arc postérieur de l'atlas ; H, veines intra-rachidiennes ; I, dure-mère rachidienne ; G, artère vertébrale ; E, une des veines vertébrales ; K, apophyse épineuse de l'axis.

étaient, selon le célèbre professeur du Collége de France, les organes intra-rachidiens. Nous regardons ces belles préparations comme autant d'excellentes démonstrations anatomiques qui mettent bien en lumière la structure de la région

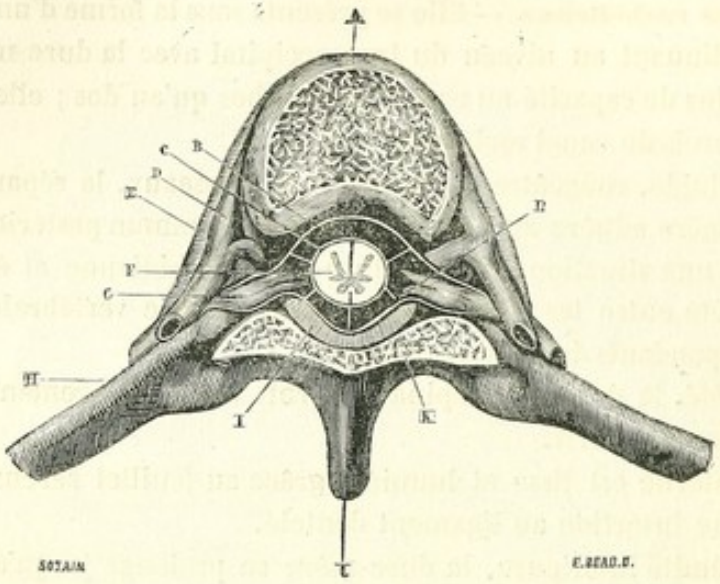

Fig. 420. — Coupe de la colonne vertébrale au niveau d'une vertèbre dorsale supérieure (*).

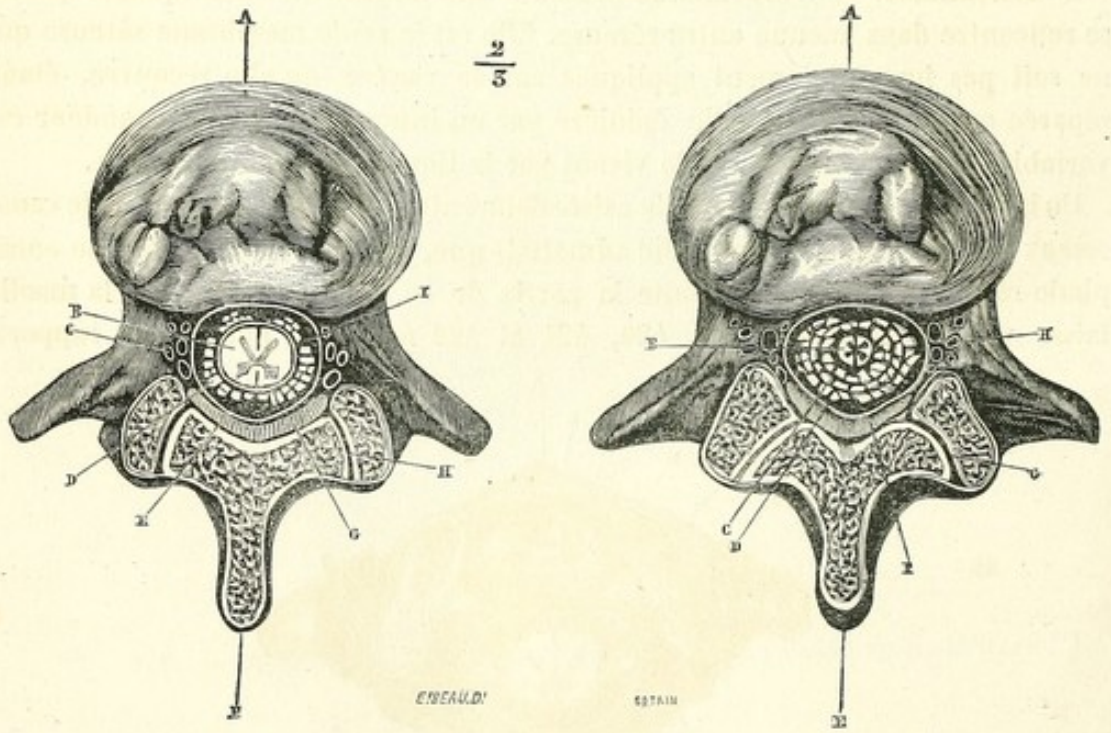

Fig. 421 — Coupe au niveau d'une vertèbre lombaire supérieure (**).

Fig. 422. — Coupe de la colonne vertébrale au niveau de la deuxième lombaire (***).

(*) A, vertèbre dorsale; B, dure-mère rachidienne; C, pie-mère; D, veine rachidienne; E, une artère intercostale; F, coupe de la moelle; G, une des paires intercostales; K, une des lames vertébrales; I, ligament jaune; L, un des tractus fibreux unissant les deux feuillets de la dure-mère.

(**) A, première vertèbre lombaire; B, moelle; C, veines intra-rachidiennes; D, nerfs lombaires et sacrés; dure-mère rachidienne; F, apophyse épineuse; G, ligament jaune; H, articulation des tubercules postérieurs des apophyses transverses; I, cavité de l'araclinoïde.

(***) A, deuxième vertèbre lombaire; B, extrémité inférieure de la moelle; D, dure-mère rachidienne; E, apophyse épineuse; F, ligament jaune; C, articulation des tubercules postérieurs des apophyses transverses; H, veines intra-rachidiennes.

intra-rachidienne, mais non comme la représentation d'un état physiologique.

3° **Pie-mère.** — La pie-mère forme le névrilème de la moelle ; par sa face superficielle elle est en rapport avec le feuillet séreux arachnoïdien viscéral; par sa face interne elle se prolonge dans les sillons de la moelle et même jusque dans son épaisseur.

De la surface externe du névrilème ou pie-mère partent le *ligament dentelé* (fig. 423) et les gaînes névrilématiques propres à chaque filet nerveux.

La pie-mère est de toute part baignée par le liquide *encéphalo-rachidien* ; mais l'épaisseur de la couche liquide qui l'entoure n'est pas uniforme. La plus grande épaisseur de la couche liquide correspond à la partie de la moelle qui s'étend de la première vertèbre cervicale au renflement terminal. Dans le sacrum et autour des nerfs, le liquide est en quantité assez considérable. En avant, la couche liquide est très-mince depuis le trou occipital jusqu'à la deuxième vertèbre lombaire, mais elle augmente en se rapprochant du sacrum, où elle acquiert sa plus grande épaisseur.

On admet généralement, depuis Magendie, que ce liquide encéphalo-rachidien est soumis à un flux et un reflux produits par la respiration. Il paraît que, pendant l'inspiration, les sinus veineux, que nous décrirons dans un instant sous le nom de veines intra-rachidiennes, se dégorgent, et le liquide céphalo-rachidien arrive dans le rachis pour remplir le vide. Cette donnée physiologique permet de comprendre que, pendant l'inspiration, la tumeur du spina-bifida diminuera, son contenu se trouvant appelé dans le canal rachidien ; tandis que, dans l'expiration, les sinus se gonflant, le liquide sera chassé dans la tumeur, qui ainsi éprouvera un gonflement. Il nous paraît douteux que le diagnostic chirurgical puisse sérieusement bénéficier de cette donnée physiologique.

4° **Moelle épinière.** — La moelle épinière est maintenue dans le canal rachidien par le ligament dentelé et les nerfs qu'elle fournit.

Au-dessous du bulbe rachidien la moelle épinière présente un rétrécissement ; puis elle se renfle au cou, dans la partie où naissent les nerfs du plexus brachial.

Elle diminue de volume au dos, puis se renfle une seconde fois à sa partie inférieure.

Elle se termine par un cordon fibreux qui va jusqu'à la pointe du sacrum.

La *face antérieure* de la moelle (fig. 423) présente sur la ligne médiane un sillon profond de chaque côté duquel on voit la série des racines antérieures des nerfs.

Le sillon médian antérieur divise la moelle en deux moitiés égales.

Au fond de cette scissure, où pénètrent un grand nombre de vaisseaux, on voit une lame blanche criblée de trous (*commissure antérieure de la moelle*).

Face postérieure. — La moelle épinière présente en arrière un sillon *médian postérieur* (fig. 424, 425 et 426) excessivement étroit, mais plus profond que l'antérieur, etc.

Si l'on soumet la moelle à des coupes horizontales (fig. 427), on voit que chaque moitié représente un cylindre de substance blanche remplie de substance grise; la commissure médiane est formée par une lamelle blanche doublée d'une lamelle grise.

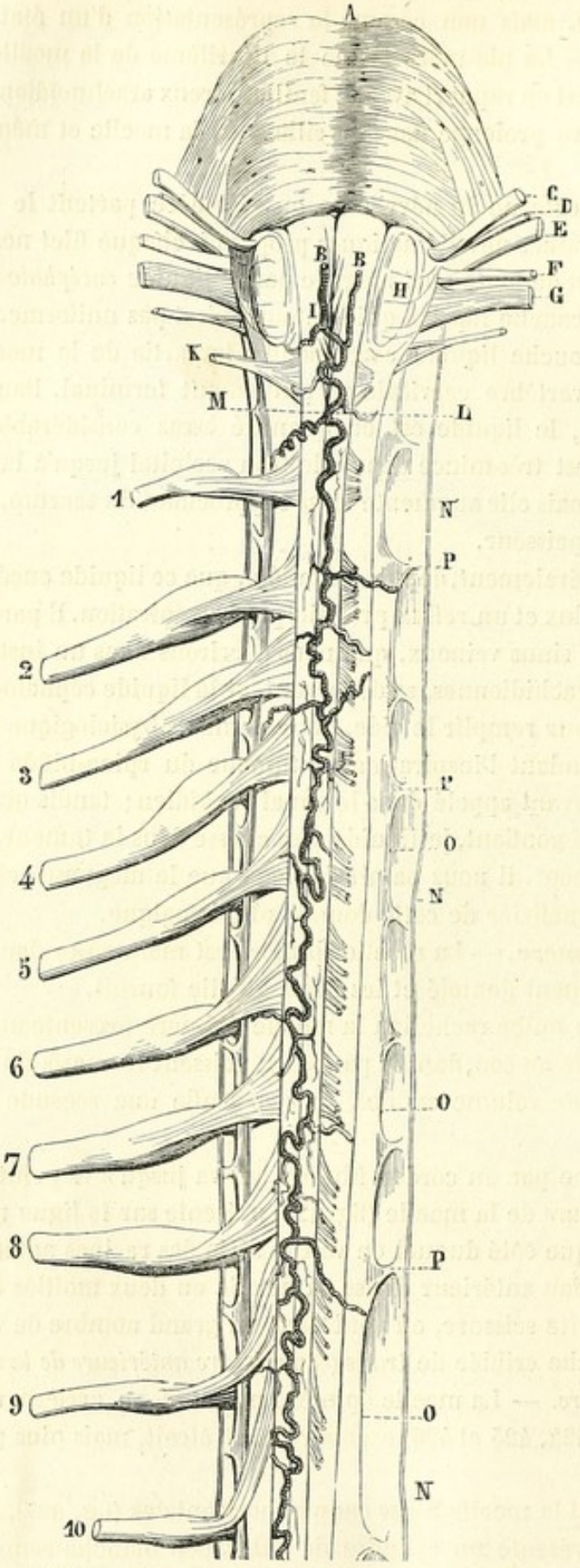

FIG. 423. — Face antérieure de la moelle épinière (*).

(*) A, pont de Varole; B, artères spinales antérieures qui se prolongent sur toute la longueur de la moelle; C, nerf facial; D, nerf intermédiaire; E, nerf acoustique; F, nerf glosso-pharyngien; G, nerf pneumogastrique;

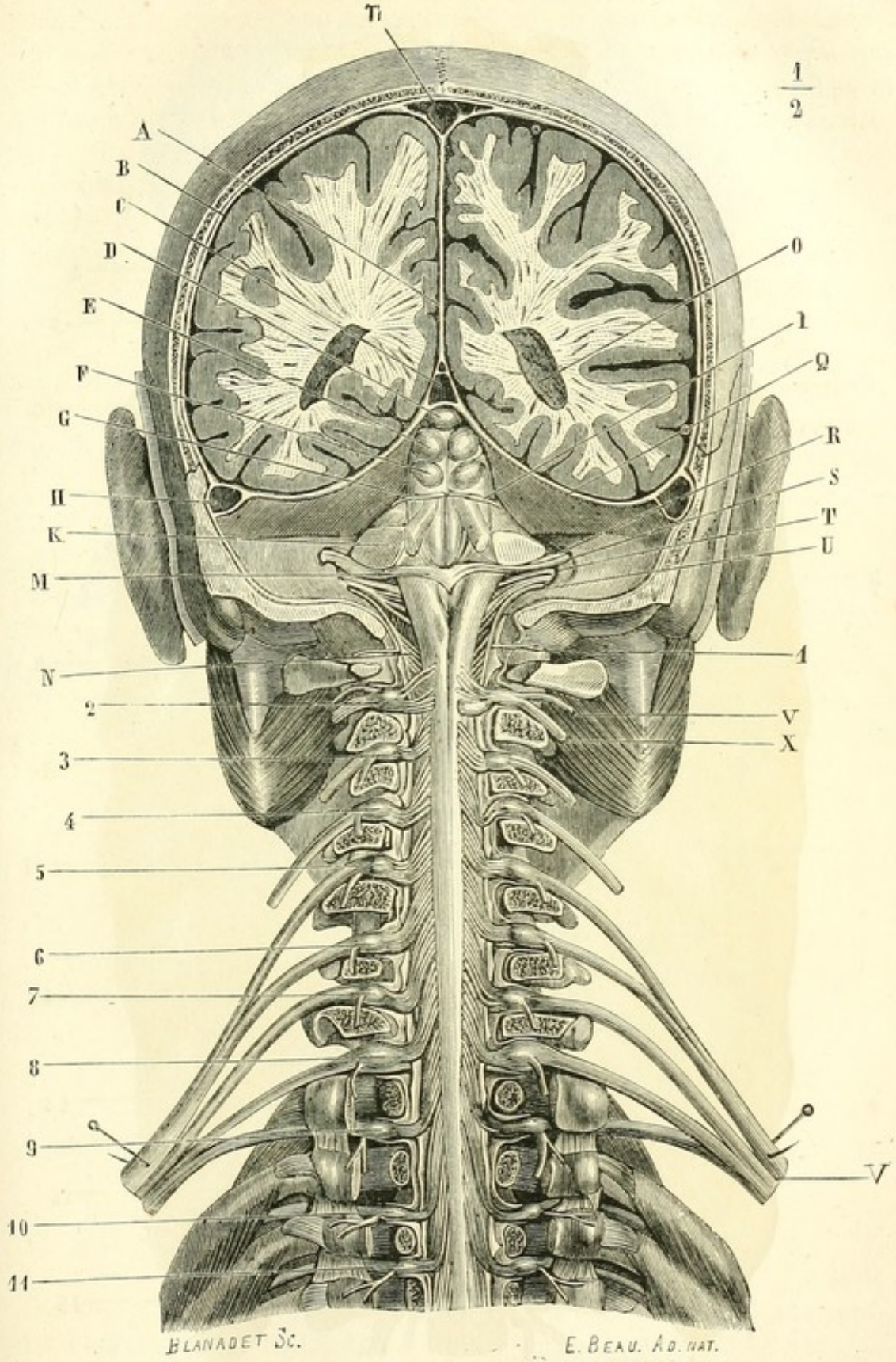

FIG. 424 — Face postérieure de la partie cervicale de la moelle (*).

H, corps olivaire; I, pyramide antérieure; K, première paire cervicale; L, M, ligne indiquant la limite supérieure de la moelle; N, N, N, dure-mère rachidienne; O, O, O, ligament dentelé; P, P, P, denticules d'insertion de ce ligament sur la dure-mère rachidienne. — 1 a 8, nerfs cervicaux, dont les racines antérieures sont insérées sur le sillon collatéral antérieur de la moelle; 9 et 10, les deux premiers nerfs dorsaux.

(*) A, faux du cerveau; B, dure-mère; C, sinus droit; D, glande pinéale; E, tubercules *nates*; F, tubercules *testes*; G, P, nerfs pathétiques; H, sinus latéral; K, pédoncule moyen du cervelet; M, nerf auditif; N, nerf spinal; O, coupe de la corne postérieure d'un ventricule latéral du cerveau; Q, tente du cervelet;

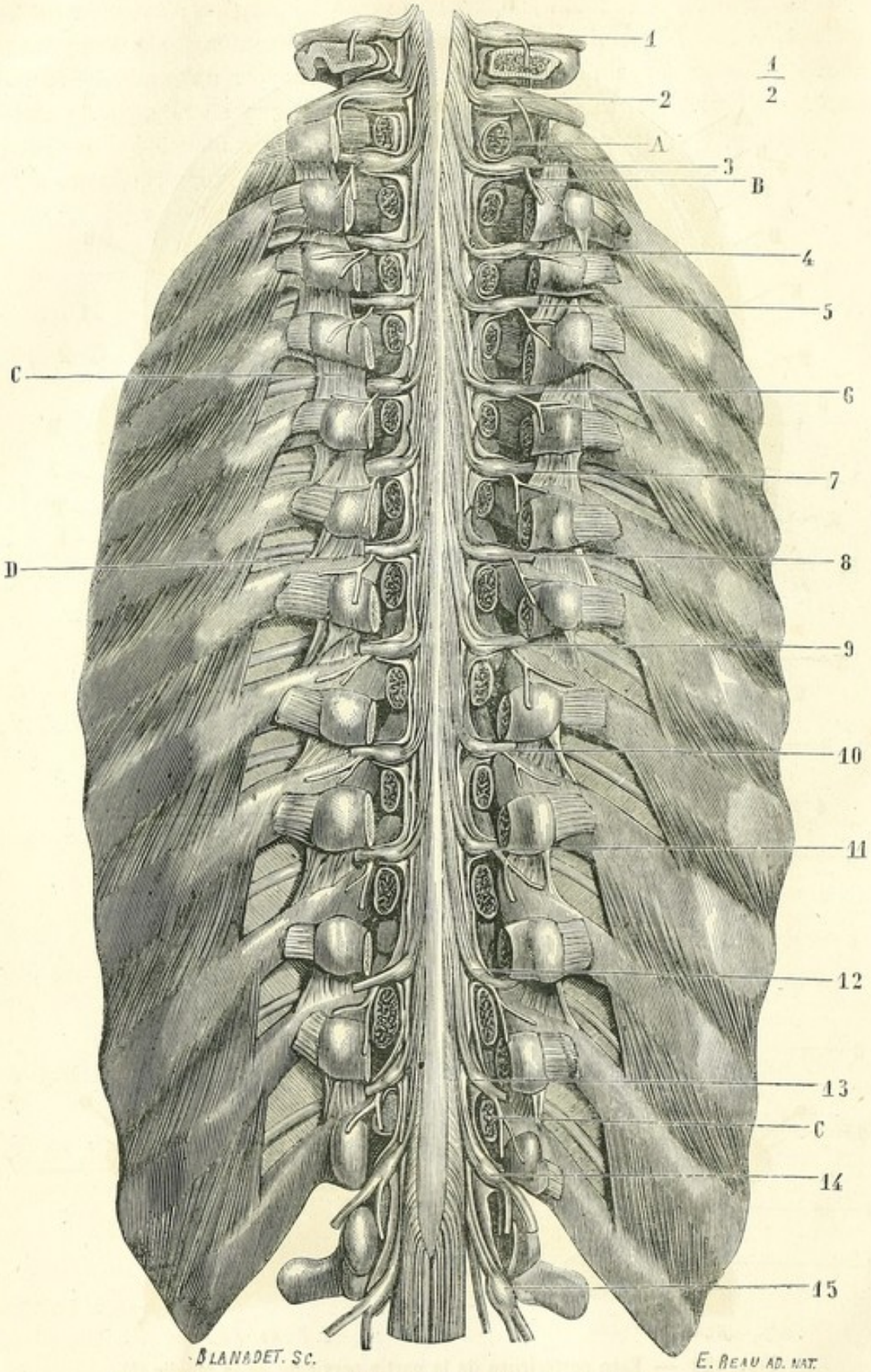

FIG. 425. — Face postérieure de la partie dorsale de la moelle (*).

R, facial droit; S, auditif droit; T, glosso-pharyngien; U, spinal; V, branche postérieure du second nerf cervical; X, branche antérieure du même nerf. — 1, nerf sous-occipital; 2, ganglion du second nerf cervical; 3, troisième nerf cervical; 4, quatrième paire; 5, cinquième paire; 6, sixième paire. — Chacun des autres chiffres indique le rang d'ordre des nerfs.

(*) A, coupe du pédicule de la première vertèbre dorsale; B, branche postérieure du premier nerf intercostal; C, D, ligaments transverso-costaux supérieurs. — 1, sixième cervical; 2, premier dorsal; 3, second dorsal. — Les autres numéros indiquent le rang des nerfs rachidiens.

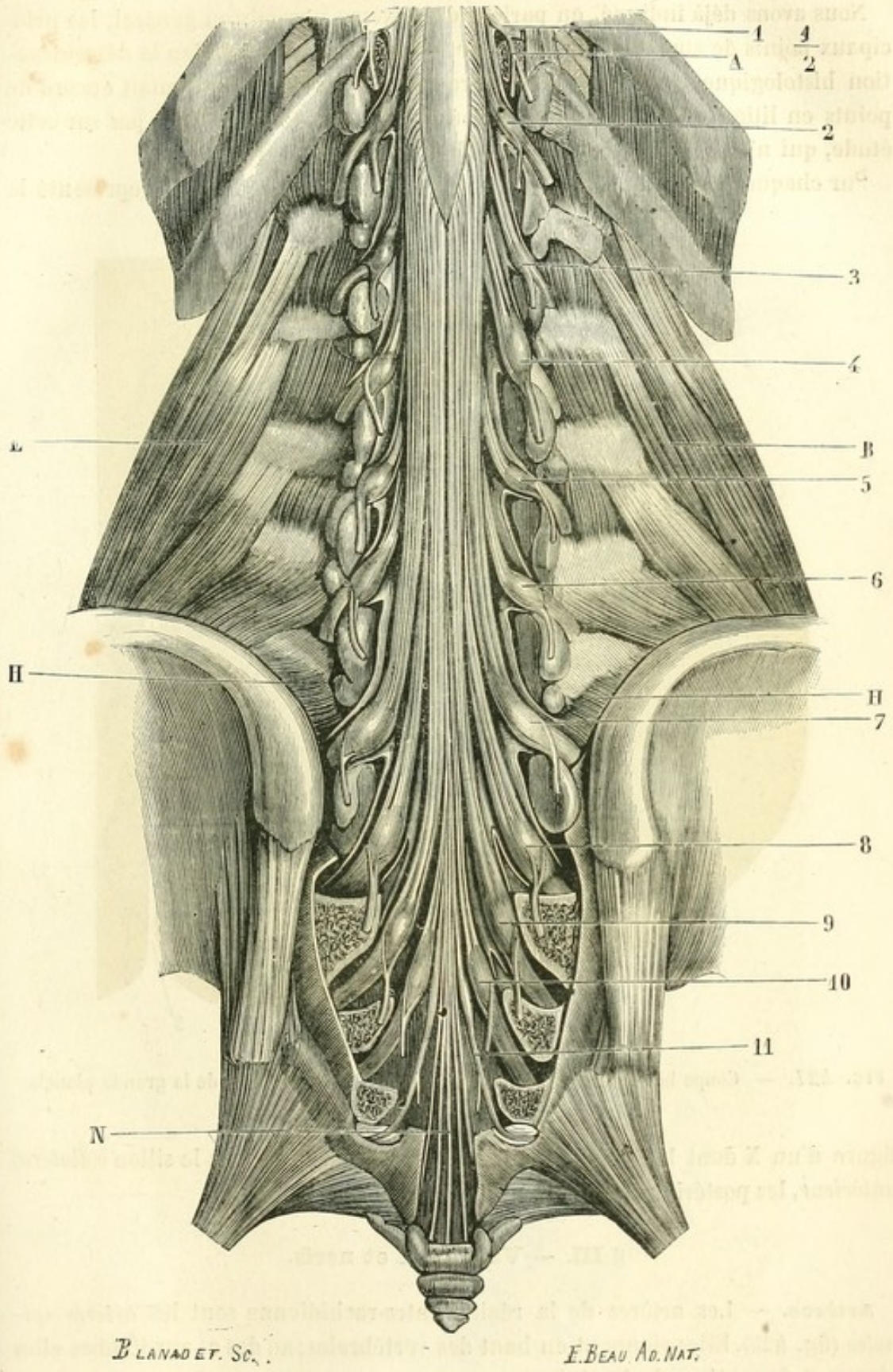

FIG. 426. — Face postérieure de la partie lombaire et sacrée de la moelle épinière (*).

(*) A, branche postérieure du onzième nerf dorsal; B, muscle carré des lombes du côté droit; E, muscle carré des lombes du côté gauche; H, ligaments iléo-lombaires gauche et droit; N, lien fibreux qui continue en bas la moelle épinière. — Les numéros indiquent le rang des nerfs à partir du onzième nerf intercostal.

Nous avons déjà indiqué, en parlant du système nerveux en général, les principaux points de structure de la moelle, en laissant voir combien la détermination histologique du rapport des fibres avec les cellules présentait encore de points en litige et de questions à résoudre. Nous ne reviendrons pas sur cette étude, qui n'a rien du reste de particulièrement chirurgical.

Sur chaque coupe (fig. 427), on aperçoit que la substance grise représente la

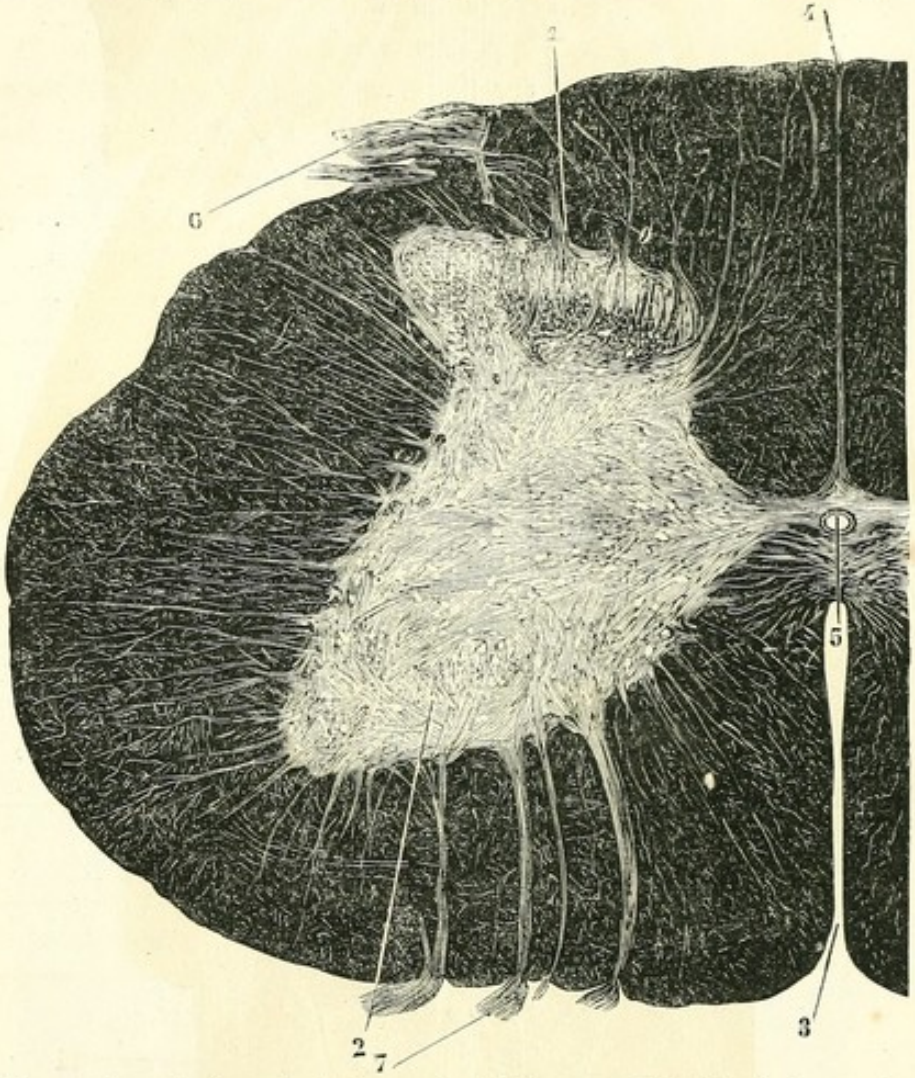

FIG. 427. — Coupe horizontale de la moelle épinière. — Réduction de la grande planche de Stilling (*).

figure d'un X dont les cornes se dirigent, les antérieures vers le sillon *collatéral antérieur*, les postérieures vers le sillon *collatéral postérieur*.

§ III. — Vaisseaux et nerfs.

Artères. — Les artères de la région intra-rachidienne sont les *artères spinales* (fig. 423). Elles viennent en haut des vertébrales; au dos et aux lombes elles viennent des artères de la région.

(*) 1, cornes postérieures avec leurs cellules; 2, cornes antérieures et leurs deux groupes cellulaires antérieur et latéral; 3, sillon antérieur; 4, sillon postérieur; 5, canal central de la moelle entouré par les commissures; 6, racines postérieures; 7, racines antérieures.

Les spinales serpentent le long de la moelle dans le tissu de la pie-mère, en suivant les sillons médian antérieur et postérieur.

Veines (fig. 428). — Dupuytren et Breschet ont décrit, avec un soin trop mi-

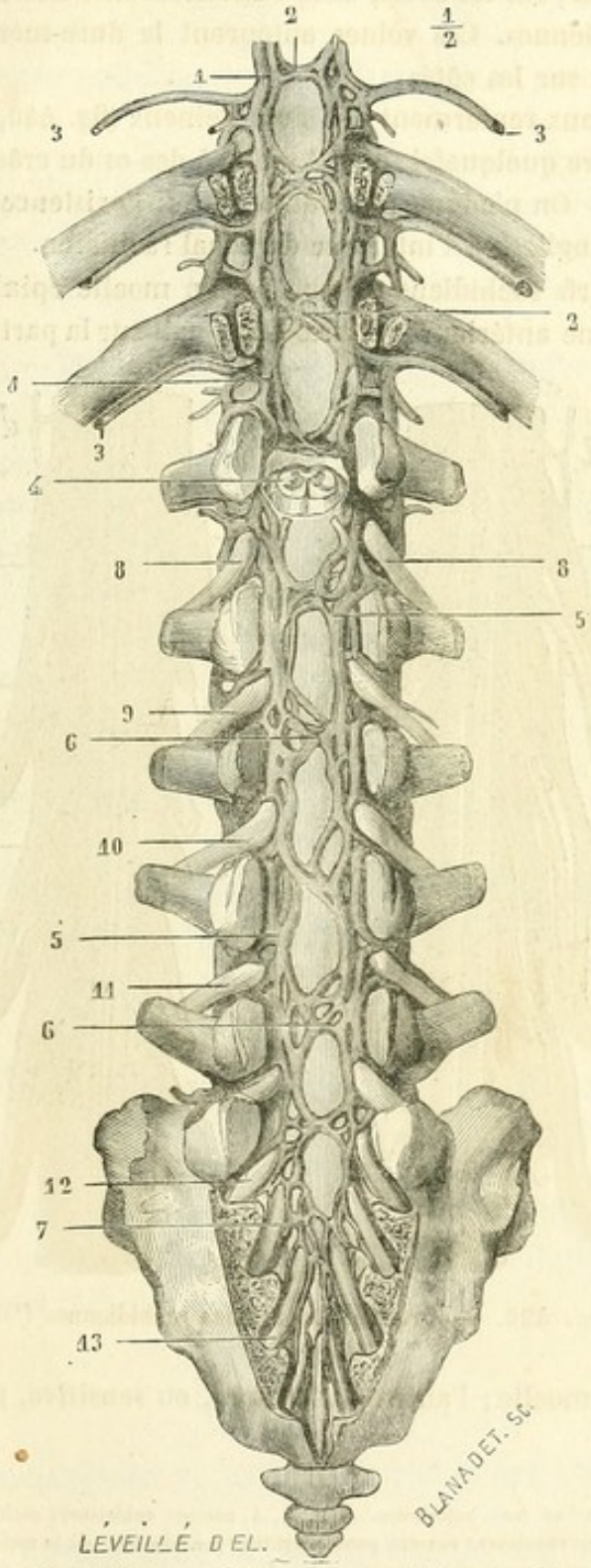

FIG. 428. — Veines intra-rachidiennes (*).

(*) **1**, canaux veineux anastomosants les veines de l'extérieur avec celles de l'intérieur du rachis; **2**, anastomose des veines intra-rachidiennes allant de droite à gauche; **3**, **3'**, veines intercostales; **4**, coupe de la moelle; **5**, **6**, veines intra-rachidiennes postérieures; **7**, veines du canal sacré; **8**, **8'**, première paire nerveuse lombaire; **9**, deuxième paire lombaire. — Les autres chiffres indiquent le rang des nerfs.

nutieux peut-être, la disposition des veines intra-rachidiennes. Ces veines, généralement assez volumineuses, entourent la dure-mère spinale de tous ses côtés, et se continuent par en haut et par en bas avec les veines intra-crâniennes et pelviennes ; sur les côtés, elles s'anastomosent très-largement avec les veines extra-rachidiennes. Ces veines entourent la dure-mère rachidienne en avant, en arrière et sur les côtés.

Les corps vertébraux renferment des sinus veineux (fig. 440, C) qui rappellent ceux qu'on rencontre quelquefois dans le diploé des os du crâne.

Lymphatiques. — On n'admet point aujourd'hui l'existence de vaisseaux lymphatiques, ni de ganglions à l'intérieur du canal rachidien.

Nerfs. — Les nerfs rachidiens naissent de la moelle épinière par deux racines (fig. 429) : l'une antérieure, motrice, qui naît sur la partie antérieure de la

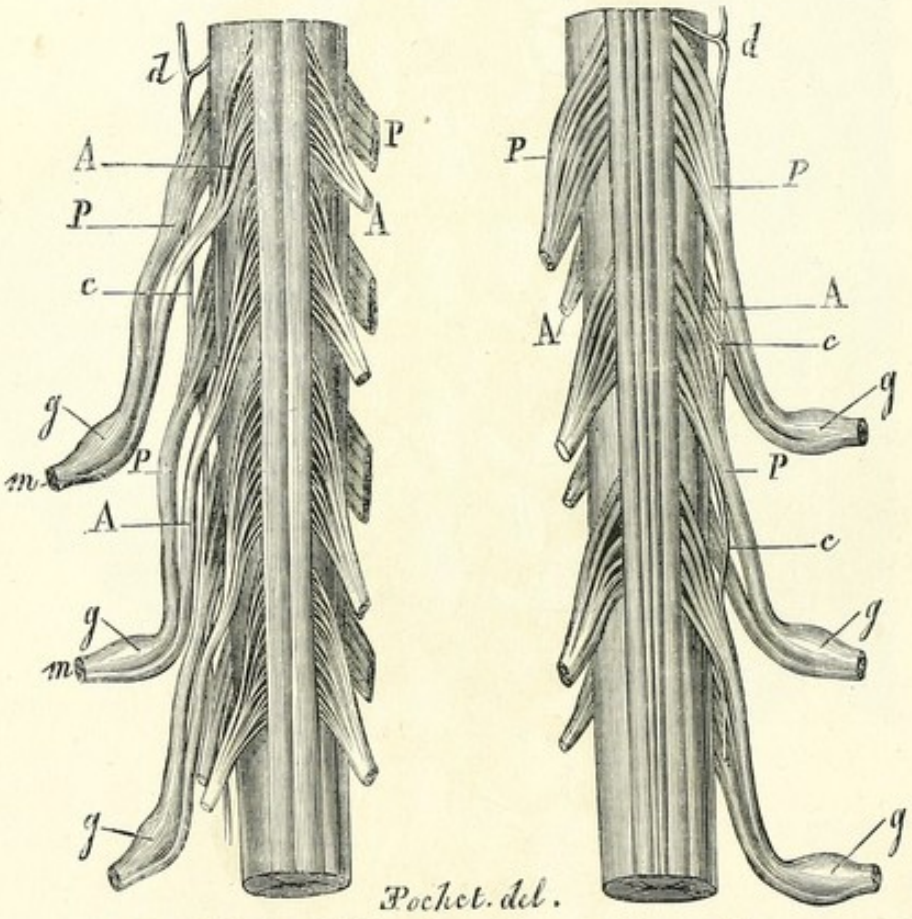

FIG. 429. — Origines des racines rachidiennes (*).

face latérale de la moelle ; l'autre postérieure, ou sensitive, présentant un gros ganglion, etc.

(*) La moelle est vue par sa face antérieure. — A, A, A, racines antérieures rachidiennes naissant par des divisions radiculaires qui se réunissent ensuite pour constituer les faisceaux de la racine ; P, P, P, racines postérieures ; *c*, *d*, filaments anastomotiques existant entre les racines postérieures ; *g*, *g*, *g*, ganglions des racines postérieures ; *m*, *m*, nerfs mixtes formés par la réunion de deux racines. — La moelle est vue par sa face postérieure. — P, P, P, racines postérieures partant du sillon postérieur par des filaments radiculaires volumineux et naissant brusquement sans divisions radiculaires ; A, A, racines antérieures ; *c*, *d*, anastomoses entre les racines postérieures ; *g*, *g*, *g*, ganglions intervertébraux des racines postérieures.

§ IV. — Rapports de la région intra-rachidienne avec les autres régions.

La région intra-rachidienne placée entre la région rachidienne postérieure et rachidienne antérieure, ou des corps vertébraux, communique largement avec la région encéphalique. Ce qui explique comment l'inflammation peut, en suivant la moelle, remonter jusqu'au cerveau, comme dans plusieurs cas dont nous avons été témoin.

Les canaux des apophyses transverses font communiquer le tissu cellulaire intra-rachidien avec le tissu cellulaire du cou, des parois thoraciques, abdominales, etc.; ce qui explique comment les épanchements sanguins et les collections purulentes peuvent passer de l'intérieur du rachis dans les régions voisines, etc.

§ V. — Développement et vices de conformation.

La moelle, ainsi que nous l'avons dit dans notre embryologie générale, commence par une pulpe molle en forme de lame, recourbée plus tard en cylindre et munie d'un canal médian qui se continue en haut avec la cavité du quatrième ventricule. Ce canal s'étrangle en arrière à sa partie moyenne par les réflexions de la pie-mère. Il en résulte deux canaux latéraux dont les parois finissent par disparaître à six ou sept mois. Ce canal persiste quelquefois jusqu'à la naissance, comme nous avons pu nous en convaincre sur des moelles d'enfants nouveau-nés durcies dans l'alcool.

Une écorce blanche recouvre alors la moelle; les cordons postérieurs sont déjà développés et parfaitement blancs, que les antéro-latéraux sont encore demi-transparents.

La moelle peut présenter plusieurs vices de conformation; le seul qui nous intéresse est celui qui accompagne le plus souvent l'hydrorachis. Nous l'avons déjà indiqué.

§ VI. — Maladies chirurgicales.

La moelle peut être rompue dans une fracture ou une luxation du rachis; elle peut être atteinte par une balle, une lame de sabre, etc., etc.

Toutes ses blessures se caractérisent par des paralysies d'autant plus étendues, que la lésion médullaire porte sur une partie plus élevée du centre nerveux spinal.

Les maladies si importantes et si nombreuses de la moelle sont presque toutes du ressort de la médecine proprement dite.

CHAPITRE III.

RÉGION ANTÉRO-LATÉRALE DU RACHIS OU RÉGION DES CORPS VERTÉBRAUX.

§ I. — Limites, formes extérieures, parties accessibles à la palpation.

La partie antérieure de la colonne vertébrale (fig. 430) n'est accessible à la palpation que par sa partie cervicale. Elle est visible par le pharynx, la partie antérieure de l'axis et de l'atlas correspondant au fond de la gorge. Des recher-

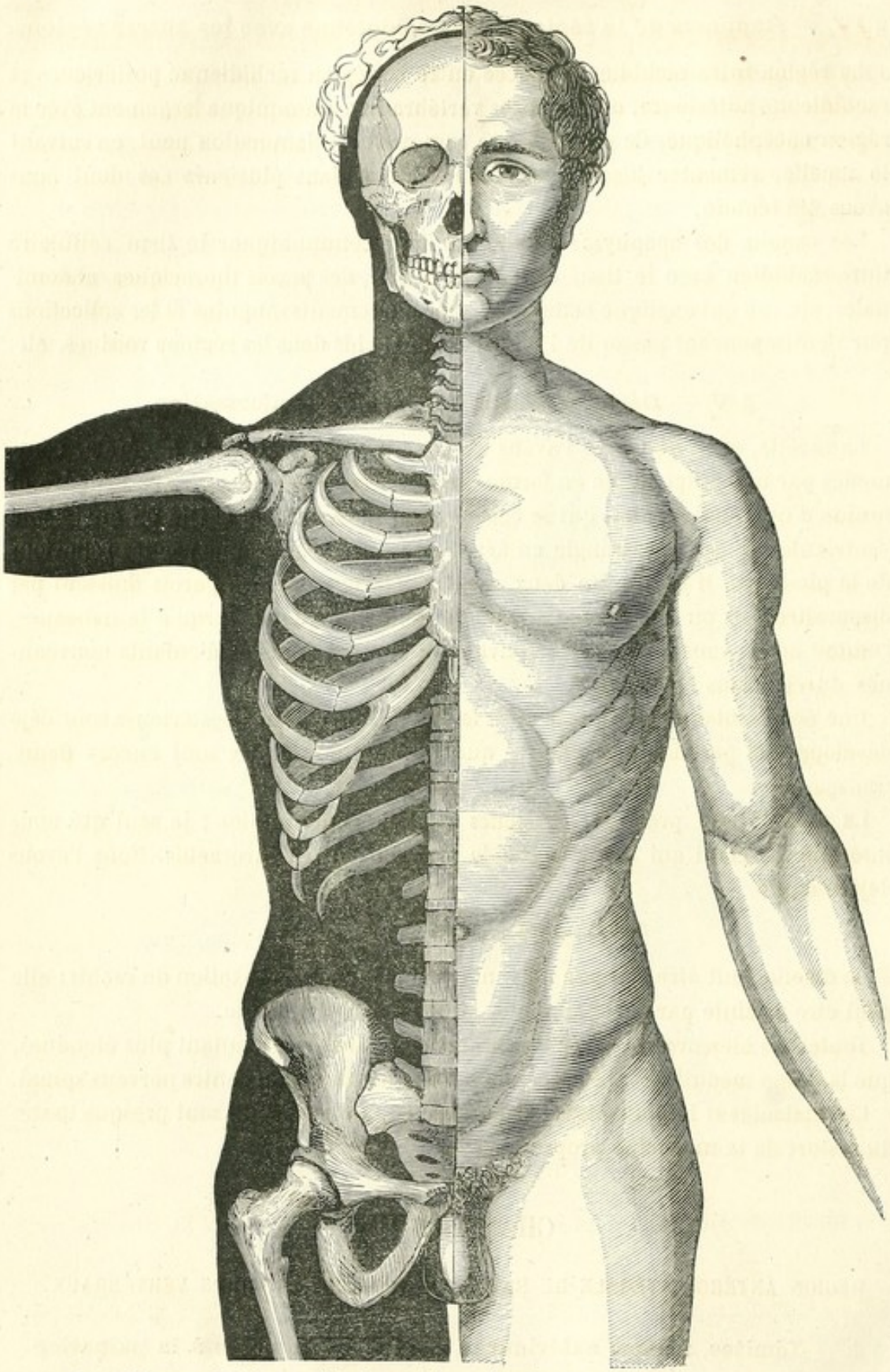

Fig. 430. — Région vertébrale antérieure (parties accessibles à la palpation).

ches entreprises par Nélaton lui ont en effet permis de démontrer que c'est la base de l'apophyse odontoïde qui correspond au bord inférieur du voile du

palais : donnée importante au point de vue de l'étude des polypes naso-pharyngiens. Le savant chirurgien a prouvé sur des dissections bien faites que la portion horizontale de la voûte palatine prolongée horizontalement d'une manière fictive viendrait rencontrer, non pas l'atlas ou l'axis, comme on paraissait généralement l'admettre, mais l'apophyse basilaire de l'occipital, c'est-à-dire la base du crâne.

§ II. — Superposition des plans.

Lorsqu'on étudie la structure de la région antéro-latérale du rachis, on trouve qu'elle est formée de plusieurs plans, moins régulièrement disposés peut-être que ceux de plusieurs parties du corps de l'homme, mais cependant assez faciles à présenter. Le premier de ces plans est formé des muscles prévertébraux.

1° **Muscles.** — Le plan des muscles prévertébraux est formé par le *grand droit antérieur* de la tête (fig. 431), et le *long du cou* (fig. 431).

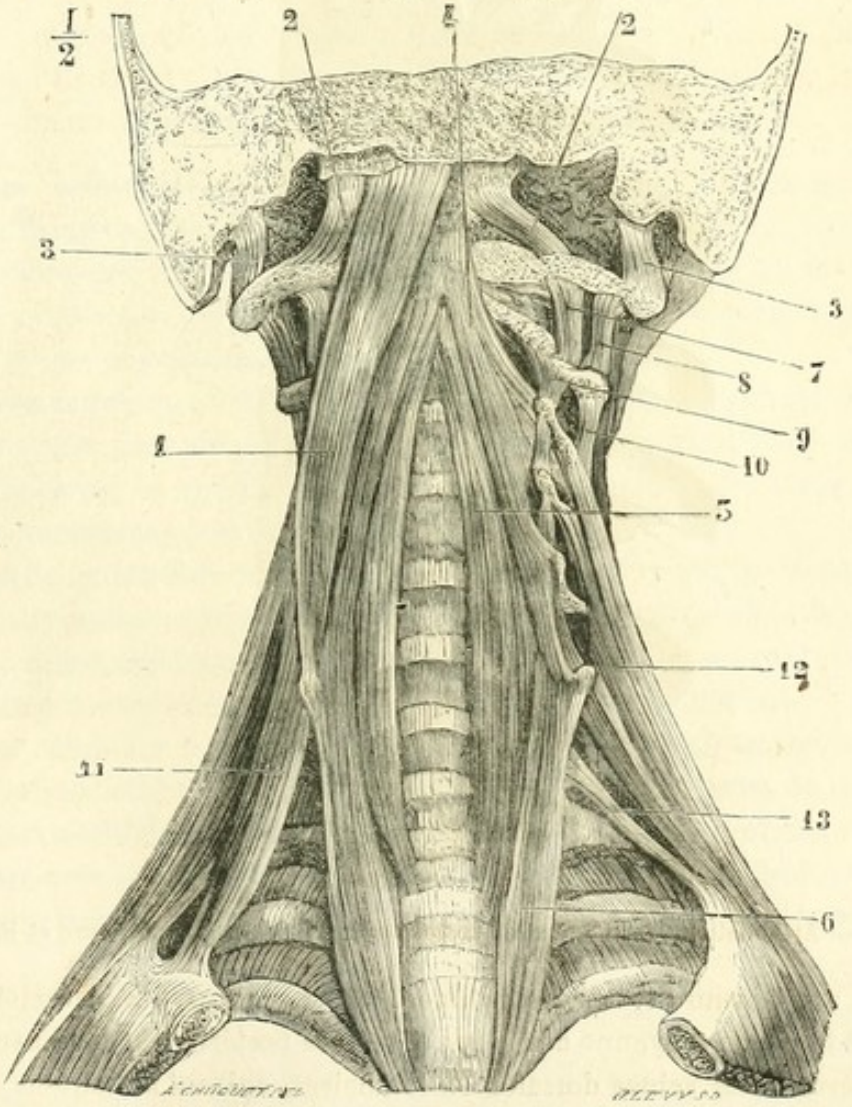

FIG. 431. — Muscles prévertébraux du cou (*).

(*) **1**, grand droit antérieur ; **2**, petit droit antérieur ; **3**, petit droit latéral ; **4**, long du cou, ses faisceaux supérieurs ; **5**, ses faisceaux internes ; **6**, ses faisceaux inférieurs ; **7**, premier intertransversaire antérieur ; **8**, premier intertransversaire postérieur ; **9**, deuxième intertransversaire antérieur ; **10**, deuxième intertransversaire postérieur ; **11**, scalène antérieur ; **12**, scalène postérieur ; **13**, faisceau isolé du scalène postérieur naissant de la septième vertébrale cervicale. (Beaunis et Bouchard.)

Il faut ajouter à ces muscles le *droit latéral de la tête*, qui de l'atlas se porte à la surface jugulaire de l'occipital, et le petit droit antérieur, qui va de la partie antérieure de l'atlas à la partie antérieure du trou occipital.

Les *scalènes antérieur* et *postérieur* au cou, les muscles *grand* et *petit psoas* aux lombes, appartiennent aussi à la région antéro-latérale du rachis. Il en est de même du *diaphragme*, dont les deux piliers prennent devant la colonne lombaire de très-fortes et très-importantes insertions.

2° **Ligaments**. — Au-dessous des muscles se trouvent les ligaments vertébraux antérieurs.

1° Le *grand surtout ligamenteux antérieur* (fig. 432) s'étend de l'axis à la face

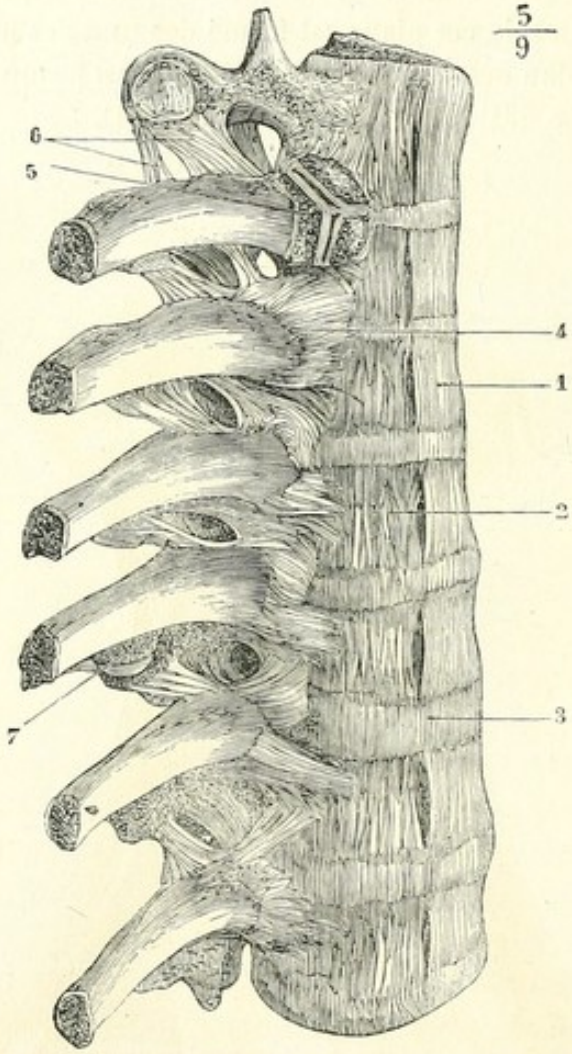

Fig. 432. — Articulations vertébrales et costo-vertébrales; faces antérieure et latérale (*).

antérieure du sacrum : il adhère intimement aux disques intervertébraux, et laisse entre la partie moyenne des corps et sa face postérieure, un espace rempli par les artères et les veines dorsales ou lombaires, suivant la hauteur de la colonne à laquelle on observe.

(*) 1, Grand ligament vertébral antérieur; 2, ses parties latérales; 3, saillie du disque intervertébral; 4, ligament costo-vertébral antérieur et rayonné; 5, coupe de la tête, de la côte et de l'articulation de la tête avec les vertèbres, pour montrer le ligament interosseux et les deux articulations; 6, ligament cervico-transversaire supérieur externe. (Beaunis et Bouchard.)

A la partie supérieure du cou, ce surtout ligamenteux se trouve remplacé par une membrane dite *membrane occipito-atloïdienne antérieure* (fig. 433) et par le système des ligaments très-fort et très-complexe qui unit les uns avec les autres l'occipital, l'atlas et l'axis, etc.

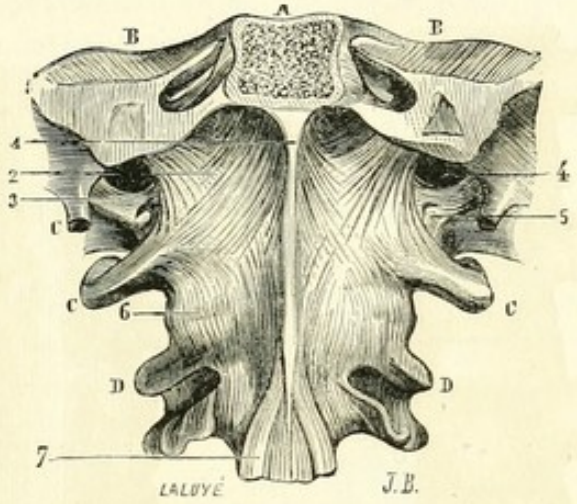

FIG. 433. — Articulation céphalo-rachidienne (*).

3° **Corps vertébraux et disques interarticulaires.** — Au-dessous des ligaments antérieurs se montrent les corps vertébraux qui présentent, au cou, au dos et aux lombes, des différences de forme étudiées avec soin par les auteurs d'anatomie descriptive, et qui suffisent pour faire reconnaître à quelle région appartient un de ces os pris isolément.

Les corps vertébraux sont séparés par les *disques ligamenteux intervertébraux*, assez résistants pour ne pas céder même dans des traumatismes de nature à rompre les corps ; ce qui fait qu'à la colonne vertébrale les fractures sont beaucoup plus communes que les luxations, etc.

A la partie externe de la région antéro-latérale du rachis se remarquent les trous de conjugaison, qui varient de forme au cou (fig. 437), au dos et aux lombes (fig. 434), et qui donnent passage aux artères, aux veines et aux nerfs, constituant autant d'anastomoses des systèmes extra et intra-rachidiens.

Un tissu cellulaire assez lâche accompagne les organes qui traversent les trous de conjugaison ; cette disposition permet aux fusées purulentes de passer de la région intra-rachidienne dans les régions extra-rachidiennes, et *vice versâ*, etc.

4° **Ligaments vertébraux postérieurs.** — Le plan le plus profond de la région antéro-latérale du rachis est formé par le *grand surtout ligamenteux pos-*

(*) A, apophyse basilaire ; B, rocher ; C, apophyse styloïde ; C, C, apophyses transverses de l'atlas ; D, D, apophyses transverses de l'axis. — 1, ligament occipito-atloïdien antérieur, composé de deux faisceaux, l'un superficiel, l'autre profond : le faisceau superficiel, 1, naît de l'apophyse basilaire ; de là ses fibres vont en divergeant s'insérer au bord supérieur de l'arc antérieur de l'atlas ; les fibres médianes se réunissent en un cordon cylindrique qui s'étend de l'apophyse basilaire au tubercule de l'arc antérieur de l'atlas et au corps de l'axis ; le faisceau profond, 2, s'étend de l'éminence jugulaire et de la face inférieure du rocher à l'arc antérieur de l'atlas ; ses fibres s'entrecroisent avec celles du faisceau antérieur ; 3, ligament occipito-atloïdien latéral, étendu de la face inférieure du rocher à la base de l'apophyse transverse de l'atlas ; 4, ouverture qui donne passage à la veine jugulaire ; 5, ouverture qui donne passage aux nerfs du trou déchiré postérieur ; 6, ligament atloïdo-axoïdien antérieur, étendu du tubercule et du bord inférieur, et de l'arc antérieur de l'atlas au corps de l'axis ; il se continue inférieurement avec le ligament vertébral commun antérieur ; 7, tendon du muscle long du cou.

térieur (fig. 435), qui unit la face postérieure des corps. Ce ligament se continue par en haut avec la dure-mère, et recouvre au niveau des deux premières vertèbres les ligaments (fig. 436 et 435) qui unissent en arrière l'occipital, l'atlas et l'axis.

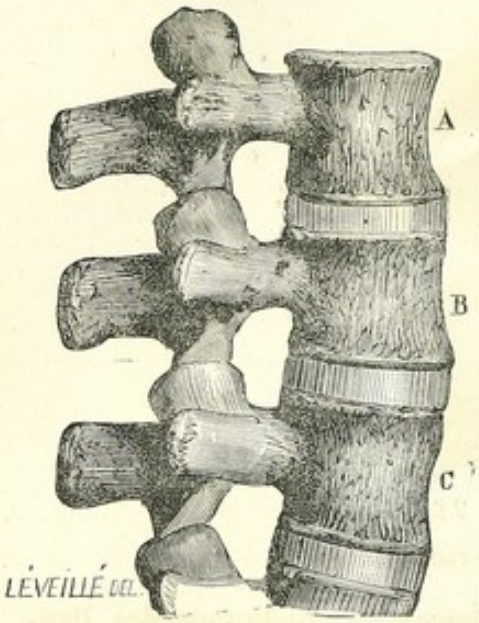

FIG. 434. — Trous de conjugaison de la région lombaire (*).

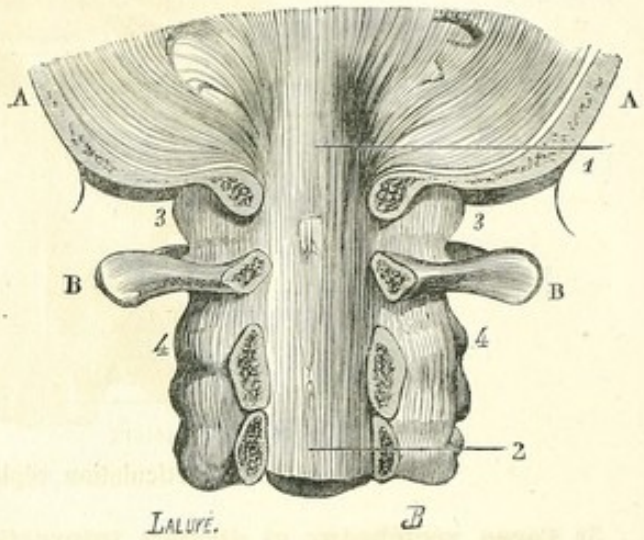

FIG. 435. — Surtout ligamenteux postérieur (**).

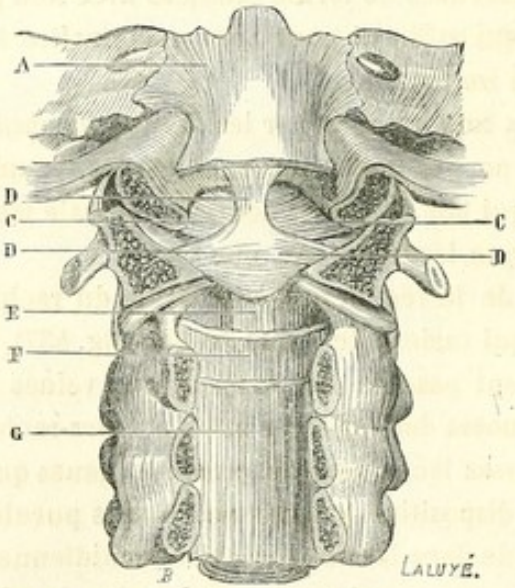

FIG. 436. — Articulations céphalo-rachidiennes (***).

(*) A, première vertèbre lombaire ; B, deuxième vertèbre lombaire ; C, troisième vertèbre lombaire.

(**) A, A, fosses inférieures de l'occipital ; B, B, apophyses transverses de l'atlas : on a enlevé la moitié postérieure du trou occipital, l'arc postérieur de l'atlas, les lames de l'axis et de la troisième vertèbre cervicale. — 1, ligament occipito-axoïdien : il s'insère supérieurement sur la gouttière basilaire et sur les fosses inférieures de l'occipital ; ce ligament se continue avec le ligament vertébral commun postérieur, 2, mince à sa partie moyenne, il est formé, sur les parties latérales, de couches fibreuses très-épaisses ; 3, 3, capsules fibreuses enveloppant les condyles de l'occipital et les surfaces articulaires supérieures de l'atlas ; 4, 4, capsules fibreuses enveloppant les surfaces articulaires inférieures de l'atlas et les surfaces articulaires supérieures de l'axis.

(***) 1, ligament occipito-axoïdien, coupé au niveau du trou occipital : ce ligament se sépare en trois couches, la couche postérieure, 2, se continue avec le ligament vertébral commun postérieur ; la couche moyenne, 3, se fixe à la partie postérieure du corps de l'axis ; la couche antérieure, 4, mince, très-étroite, se termine sur le ligament transverse 5 ; 5, ligament transverse étendu d'une des masses latérales de l'atlas à l'autre, en passant

§ III. — Vaisseaux et nerfs.

Artères. — L'*aorte*, sortie du péricarde, se porte horizontalement de droite à gauche et d'avant en arrière sur la partie latérale gauche de la colonne vertébrale, qu'elle atteint au niveau de la troisième vertèbre dorsale.

Elle suit la partie gauche des corps, traverse le diaphragme, et se place à sa partie inférieure, au devant des corps des vertèbres lombaires.

Elle fournit les *artères intercostales* et les *artères lombaires*, qui traversent au niveau de la partie moyenne des corps, et qui, arrivées au niveau de la base des apophyses transverses, se divisent en deux branches, dont l'une, l'antérieure, est destinée au squelette de la région et à la moelle, tandis que l'autre se rend dans les muscles.

La *vertébrale* (fig. 437, 438 et 439) est une des artères les plus importantes de la région antéro-latérale. Elle naît de la sous-clavière, pénètre entre les apophyses

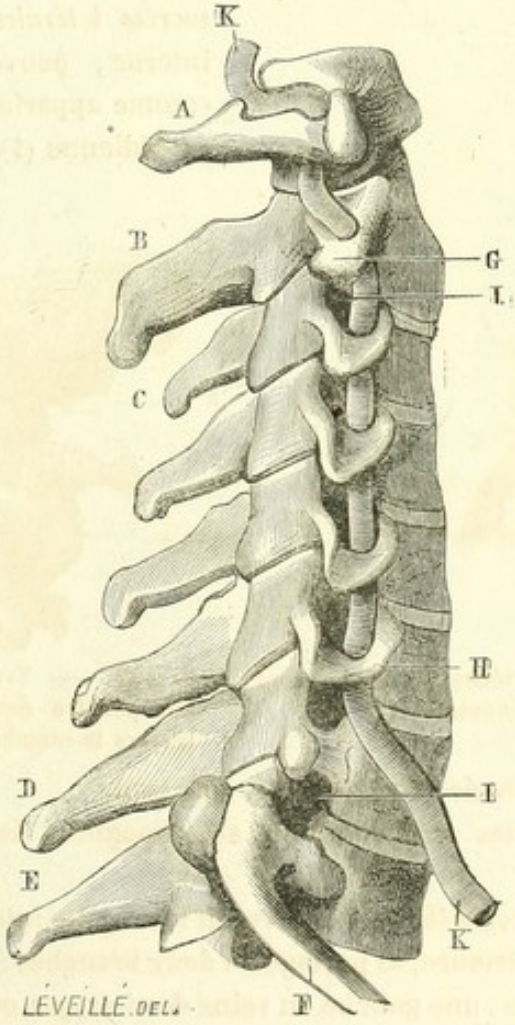

Fig. 437. — Artère vertébrale et trous de conjugaison des vertèbres cervicales (*).

derrière l'apophyse odontoïde ; de son bord supérieur se détache une bandelette fibreuse, 6, qui vient se fixer à la face postérieure du corps de l'axis ; 7, 7, ligaments odontoïdiens latéraux étendus du sommet de l'apophyse odontoïde à la partie interne des condyles de l'occipital : le ligament odontoïdien moyen consiste en quelques fibres qui vont du sommet de l'apophyse odontoïde à la partie antérieure du trou occipital.

(*) A, apophyse épineuse de l'atlas ; B, apophyse épineuse de la troisième cervicale ; C, apophyse épineuse de la quatrième cervicale ; D, apophyse épineuse de la première dorsale ; E, apophyse épineuse de la seconde dorsale ; F, première côte ; G, apophyse transverse de la troisième cervicale ; H, apophyse transverse de la sixième cervicale ; I, artère vertébrale ; K, artère vertébrale.

transverses des sixième et septième vertèbres cervicales, puis s'introduit dans le trou vertébral. Elle décrit une première grande courbure entre l'atlas et l'axis (fig. 438), puis une deuxième, horizontale, entre l'occipital et l'atlas (fig. 439), et enfin elle pénètre dans le crâne par le trou occipital.

Les artères *iliaques primitives* naissent au niveau du bord supérieur de la cinquième vertèbre lombaire, souvent plus haut, rarement plus bas. L'*iléo-lombaire*, branche de l'iliaque interne ou hypogastrique, la *sacrée moyenne*, branche de l'aorte, et les *sacrées latérales*, venues de l'iliaque interne, peuvent être considérées comme appartenant aussi à la région rachidienne (1).

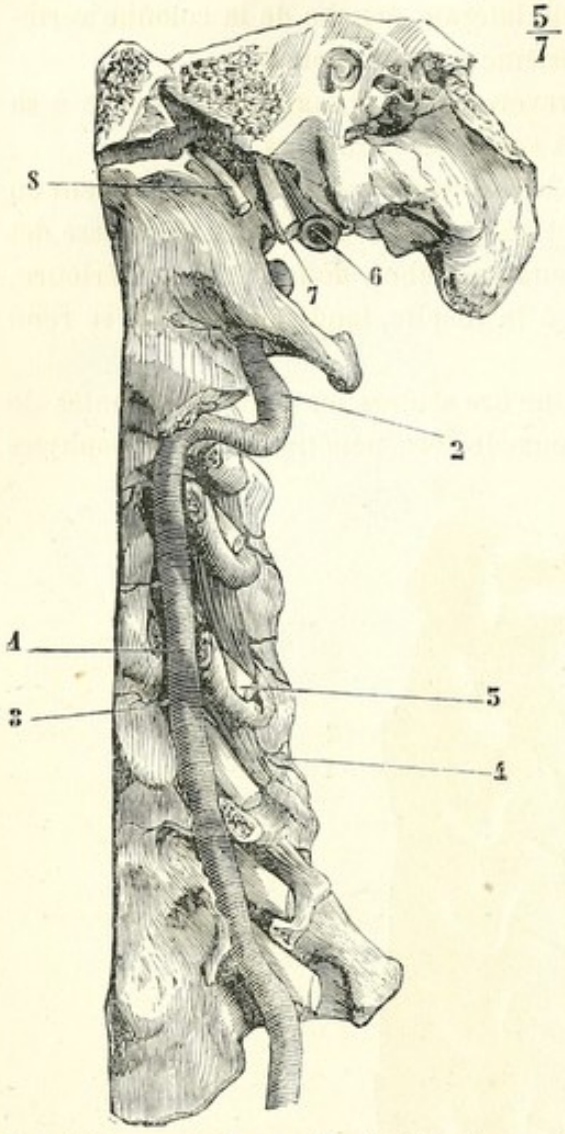

Fig. 438. — Artère vertébrale dans le canal des apophyses transverses (*).

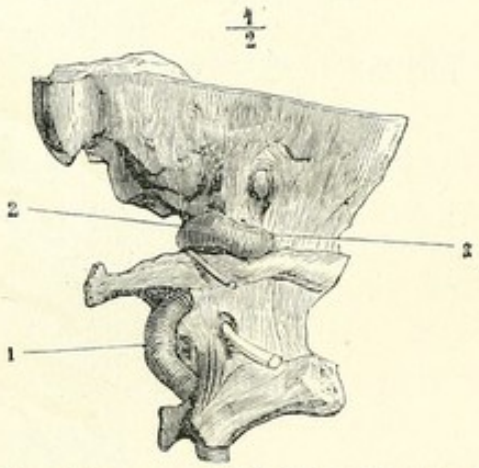

Fig. 439. — Vertébrale au moment où elle pénètre dans le canal rachidien à travers la membrane rachidienne (**).

Veines. — Les veines de la région (fig. 440) sont :

1° La *vertébrale* ou les *vertébrales*, qui accompagnent dans leur trajet l'artère vertébrale.

2° La veine *grande azygos* (fig. 440), qui reçoit le sang des *intercostales* du côté droit, et qui, à sa partie inférieure, se partage en deux branches : une droite, qui continue le tronc de la veine ; une gauche ou veine *demi-azygos*, ou encore *petite azygos*, qui reçoit le sang des dernières intercostales gauches et des premières lombaires.

(1) L'artère *sacrée moyenne* et les sacrées latérales appartiennent en réalité à la région du bassin. Au point de vue de l'anatomie philosophique, il peut être admissible de faire rentrer le sacrum dans la région de la colonne vertébrale ; au point de vue de l'anatomie chirurgicale, il n'en est pas de même.

(*) 1, vertébrale ; 2, son premier coude ; 3, branches antérieures ; 4, branches postérieures ; 5, nerfs cervicaux ; 6, veine jugulaire interne ; 7, nerf vague ; 8, nerf glosso-pharyngien. (Beaunis et Bouchard.)

(**) 1, coude vertical de la vertébrale ; 2, coude horizontal ; 3, sa pénétration à travers la membrane occipito-atloïdienne. (Beaunis et Bouchard.)

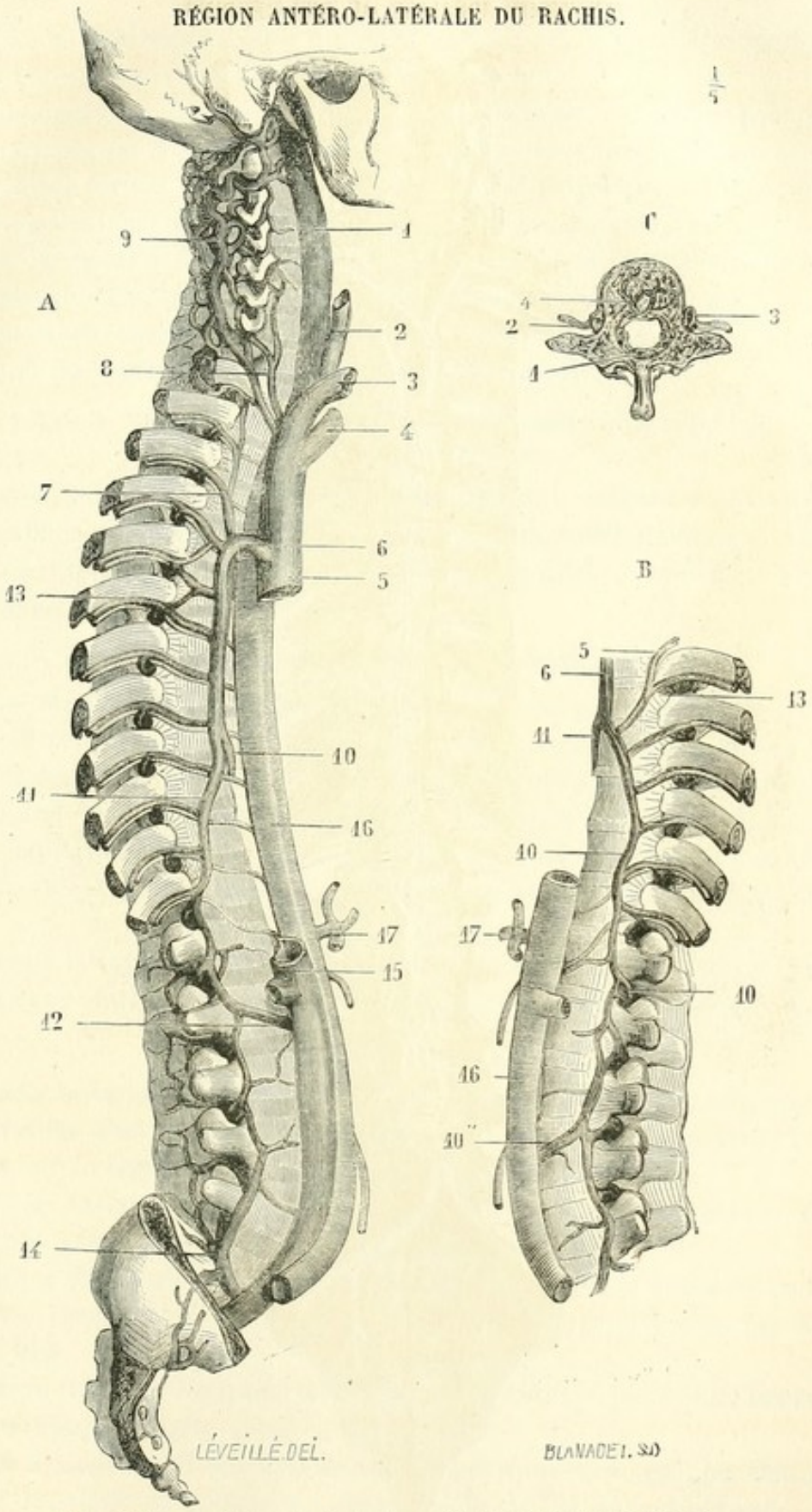

FIG. 440. — Veines de la région antéro-latérale du rachis (*).

(*) **1**, jugulaire interne ; **2**, jugulaire externe ; **3**, veine sous-clavière ; **4**, tronc brachio-céphalique du côté droit ; **5**, veine cave supérieure ; **6**, veine grande azygos ; **7**, tronc des veines intercostales supérieures ; **8**, veine vertébrale ; **9**, jugulaire postérieure ; **10**, petite azygos ; **11**, partie inférieure de la grande azygos ; **12**, veine lombaire ascendante ; **13**, une des veines intercostales ; **14**, anastomose des veines lombaires ; **15**, veine cave inférieure ; **16**, aorte ; **17**, tronc cœliaque.

B, **5**, une des veines intercostales droites ; **6**, veine azygos ; **13**, veine intercostale ; **11**, tronc de la veine azygos ; **10'**, veine pénétrant dans le canal rachidien ; **10**, petite azygos ; **10''**, tronc veineux passant en arrière de l'aorte ; **17**, tronc cœliaque ; **16**, aorte.

C, **1**, veines intra-rachidiennes ; **2**, **3**, veines extra-rachidiennes ; **4**, sinus du corps vertébral.

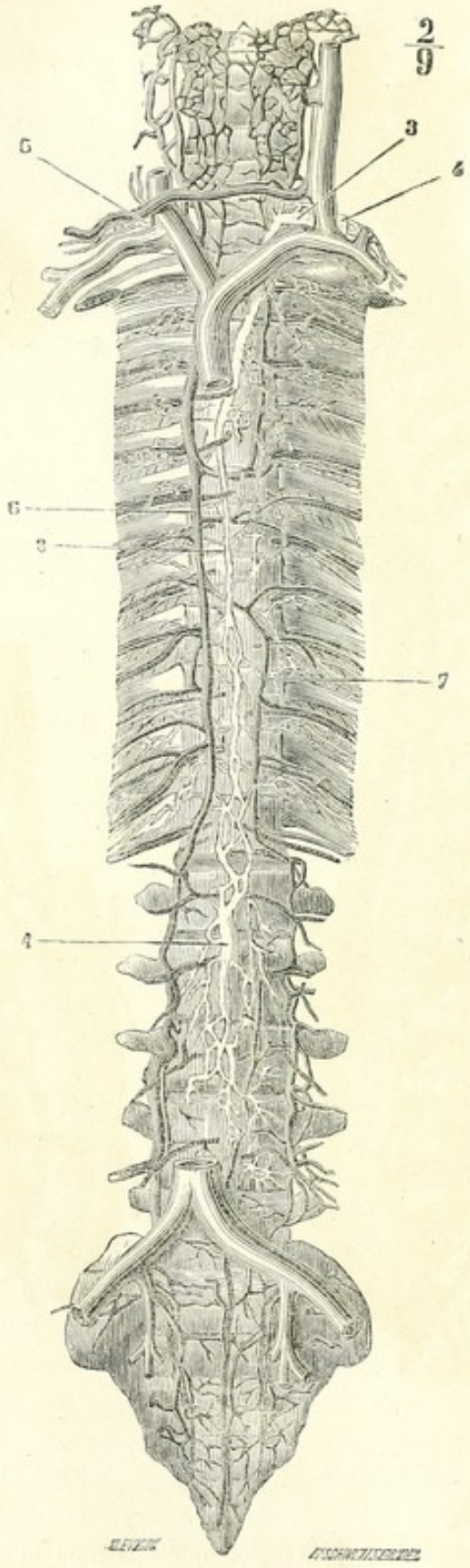

FIG. 441. — Rapports de la région antérieure du rachis avec les lymphatiques (*).

(*) **1**, réservoir de Pecquet ; **2**, canal thoracique ; **3**, coude décrit par le canal thoracique avant sa terminaison ; **4**, ouverture du canal thoracique dans ce confluent des veines jugulaire interne et sous-clavière gauche ; **5**, grande veine lymphatique droite ; **6**, veine azygos ; **7**, veine demi-azygos. (Beaunis et Bouchard, d'après Mascagni.)

Le système des veines azygos se continue avec celui des veines lombaires, principalement par la veine lombaire ascendante, etc.

Lymphatiques (fig. 441). — A la région antéro-latérale du rachis répond le canal thoracique, qui reçoit successivement dans son trajet les lymphatiques intercostaux et un certain nombre de ceux des viscères thoraciques et abdominaux.

Nerfs. — Les nerfs de la région appartiennent : 1° au grand sympathique, qui recouvre la colonne dans la plus grande partie de sa face antérieure (nerf grand splanchnique, petit et moyen splanchniques et plexus lombo-aortique), et 2° aux nerfs cérébro-spinaux, représentés dans la région par les branches antérieures des nerfs cervicaux, dorsaux et lombaires, etc.

§ IV. — Rapports de la région antéro-latérale du rachis avec les autres régions.

La région antéro-latérale du rachis forme la paroi antérieure de la région intra-rachidienne. Elle forme partie de la paroi postérieure de la région intra-thoracique. Enfin elle est en rapport avec la région intra-abdominale, le bassin et les régions du crâne, etc.

§ V. — Développement et vices de conformation.

Chaque vertèbre se développe en général par trois points primitifs d'ossification : un pour le corps, deux pour les parties latérales et postérieures. M. le professeur Serres assigne pour chaque corps deux points latéraux d'ossification.

La colonne vertébrale apparaît, d'après Serres, sous la forme d'une double série de petits grains latéraux symétriquement disposés de chaque côté d'une ligne étroite de substance plus dense, à laquelle Baër a donné le nom de corde vertébrale.

Les points latéraux qui forment les corps des vertèbres peuvent ne pas se souder, ce qui explique comment peut se former un *spina-bifida* antérieur, etc.

§ VI. — Maladies chirurgicales.

Les *lésions traumatiques* consistent en des fractures qui, le plus souvent, sont des *écrasements* d'un ou de plusieurs corps, ou encore des *pénétrations* (1) par une balle, ou un corps vulnérant mû par une grande force.

Les lésions spontanées les plus communes sont l'*ostéite* simple, fongueuse ou tuberculeuse, cause la plus ordinaire du mal de Pott.

Nous avons démontré ailleurs, par des observations, que la mélanose pouvait envahir les vertèbres et causer, dans le tissu des corps, des cavernes étendues (fig. 442).

Le plus souvent les cavernes vertébrales sont formées par l'élimination de séquestres tuberculeux (fig. 443).

L'action musculaire, la faiblesse du sujet, le poids du corps, etc., peuvent produire des déviations de la ligne des corps vertébraux (fig. 444, 445 et 446).

Ces déviations, que les chirurgiens orthopédistes ont étudiées avec tant de soin,

(1) Voyez B. Anger, *Traité iconographique des maladies chirurgicales : Luxations et fractures*. Paris, 1866.

constituent des difformités qui quelquefois influent d'une manière remarquable sur la forme et les fonctions des viscères, comme l'a démontré le docteur Sotta[s] dans une excellente thèse.

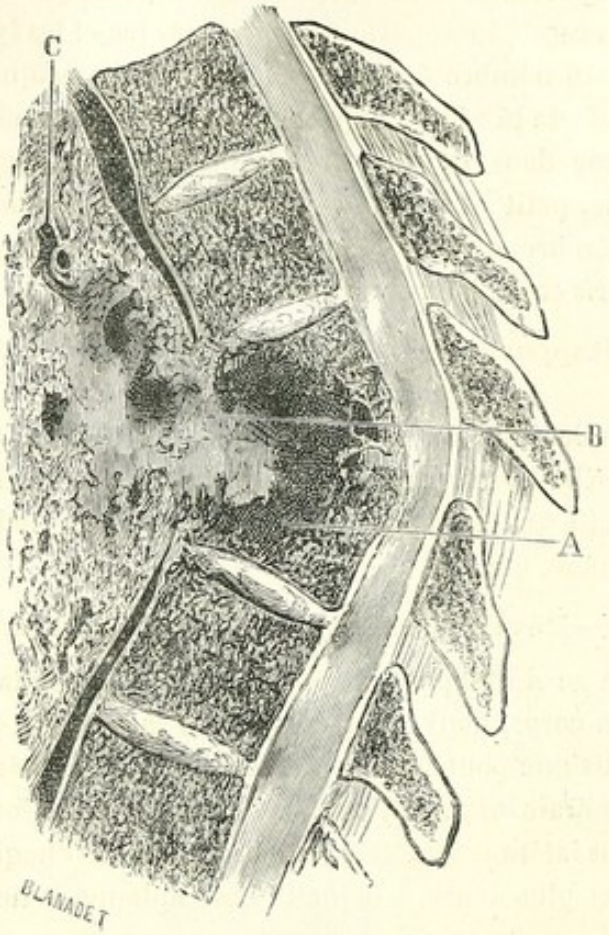

Fig. 442. — Caverne mélanique des vertèbres (*).

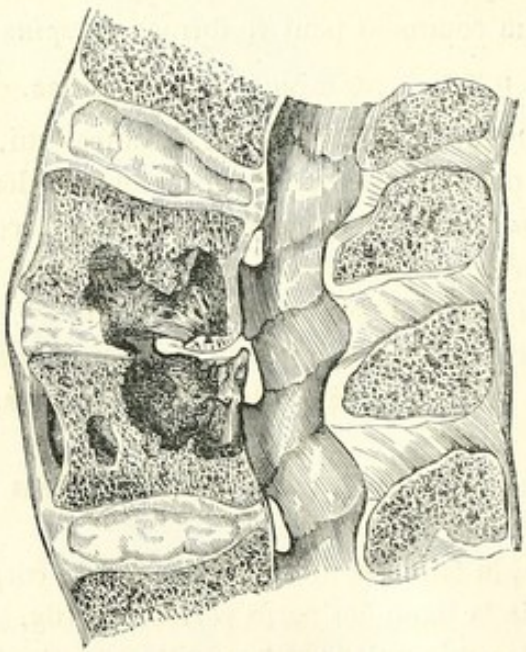

Fig. 443. — Tubercules du rachis (**).

(*) A, paroi de la caverne osseuse infiltrée de mélanose ; B, intérieur de la caverne mélanique du poumon ; C, bronche s'ouvrant dans la caverne.

(**) La figure représente la caverne tuberculeuse qui s'est creusée dans les deux vertèbres, et le fibro-cartilage intermédiaire.

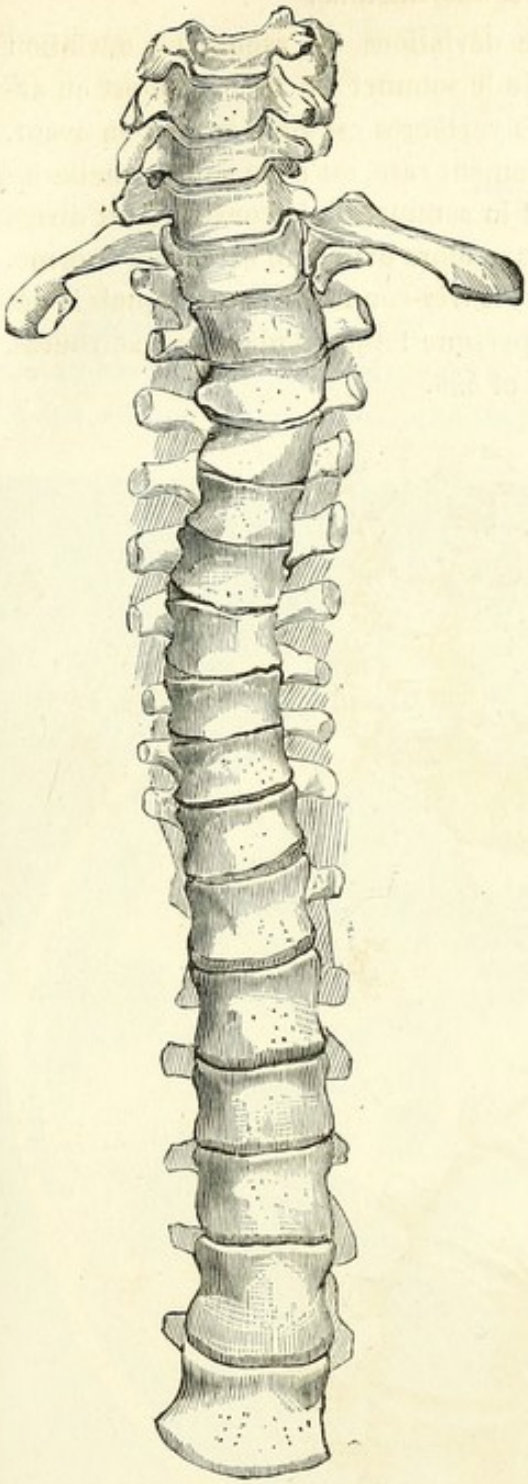

FIG. 444. — Scoliose légère.

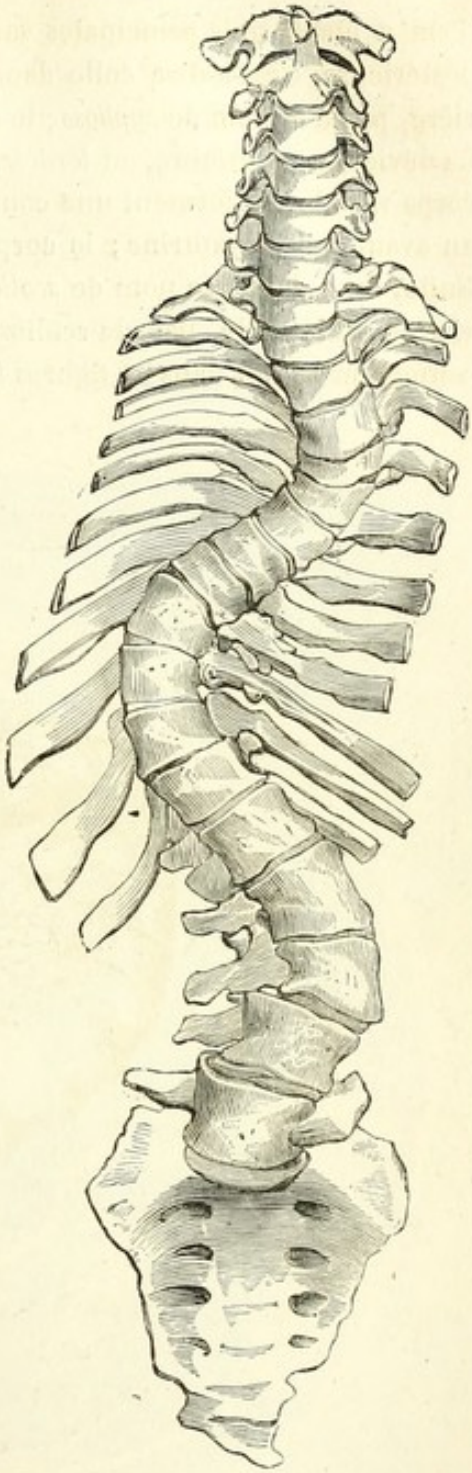

FIG. 445. — Scoliose très-prononcée et courbures de compensation (*).

(*) Courbure latérale triple chez un sujet adulte. La courbure dorsale à convexité droite, quoique plus prononcée que les deux autres, ne s'est pas assez développée pour entraîner à droite de la ligne médiane les vertèbres placées au-dessus et au-dessous d'elle. De là une disjonction comparable à celle de la déviation sigmoïde en S verticale, avec cette différence que la courbure dorsale supérieure a pris plus d'extension qu'à l'ordinaire ; d'où la forme de *zeta*.

Ce développement de la troisième courbure a fait descendre la dorsale principale, qui ne commence qu'à la sixième ou septième vertèbre dorsale, s'étend jusque vers la première lombaire et a son milieu entre les neuvième et dixième dorsales.

La courbure dorsale principale a 3 centimètres de flèche en avant et 15 millimètres en arrière ; la courbure dorsale supérieure, 2 centimètres en avant, 1 en arrière. La courbure lombaire, qui a 25 millimètres en avant, n'est pas visible en arrière ; les apophyses épineuses lombaires sont en ligne droite.

Les corps vertébraux présentent les déformations ordinaires au niveau de chaque courbure ; la cinquième lombaire est en outre affaissée à gauche, en sens contraire des autres vertèbres de la même région, par suite de l'angle que la colonne lombaire forme avec le sacrum. (Bouvier, *Leçons cliniques sur les maladies chroniques*, Atlas, pl. III, fig. 7, et texte, p. 384. Paris, 1858.

On a établi trois principales variétés de déviations du rachis. La déviation postérieure, c'est-à-dire celle dans laquelle le sommet de la courbe est en arrière, porte le nom de *cyphose;* le corps des vertèbres est alors aminci en avant. La déviation antérieure, ou *lordose*, extrêmement rare, est celle dans laquelle les corps vertébraux forment une courbe dont le sommet de la convexité est dirigé en avant dans la poitrine ; le corps se trouve alors dans une extension énorme. Enfin, on a donné le nom de *scolioses* aux cas très-communs dans lesquels la déviation est latérale. Dans la scoliose, il y a presque toujours plusieurs courbures, comme on le voit dans les figures 444, 445 et 446.

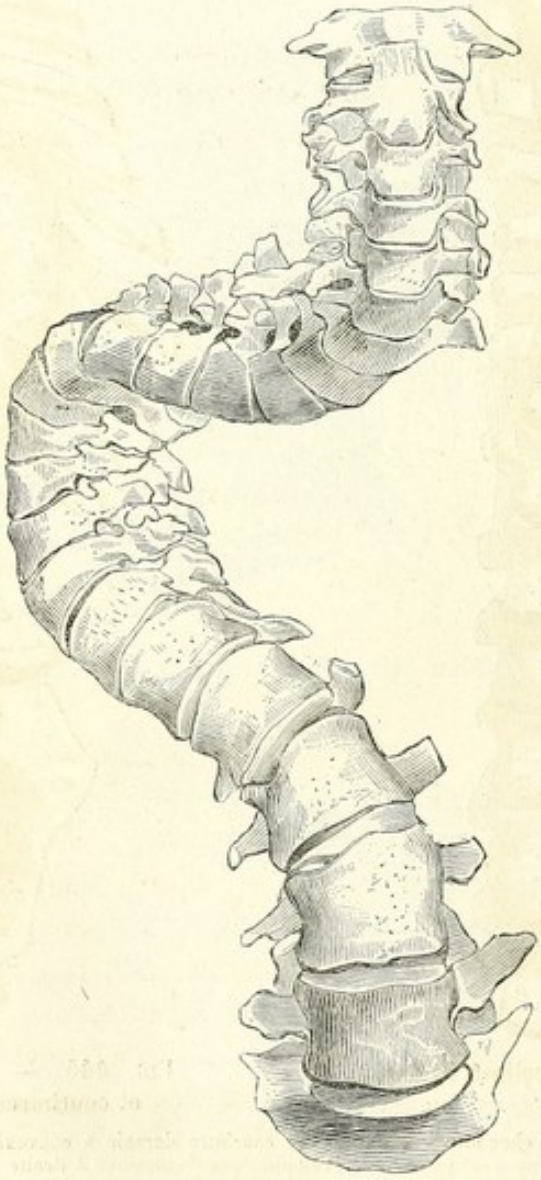

FIG. 446. — Scoliose de la région dorsale (*).

(*) Les vertèbres dorsales ont éprouvé le mouvement de rotation qui fait qu'une colonne vue par sa face antérieure montre très-distinctement des apophyses épineuses.

LIVRE V

DU COU.

La mâchoire inférieure et la ligne courbe supérieure de l'occipital limitent le cou **en haut. Le bord supérieur du sternum** et les clavicules le limitent en bas. Le cou est une région symétrique (fig. 447).

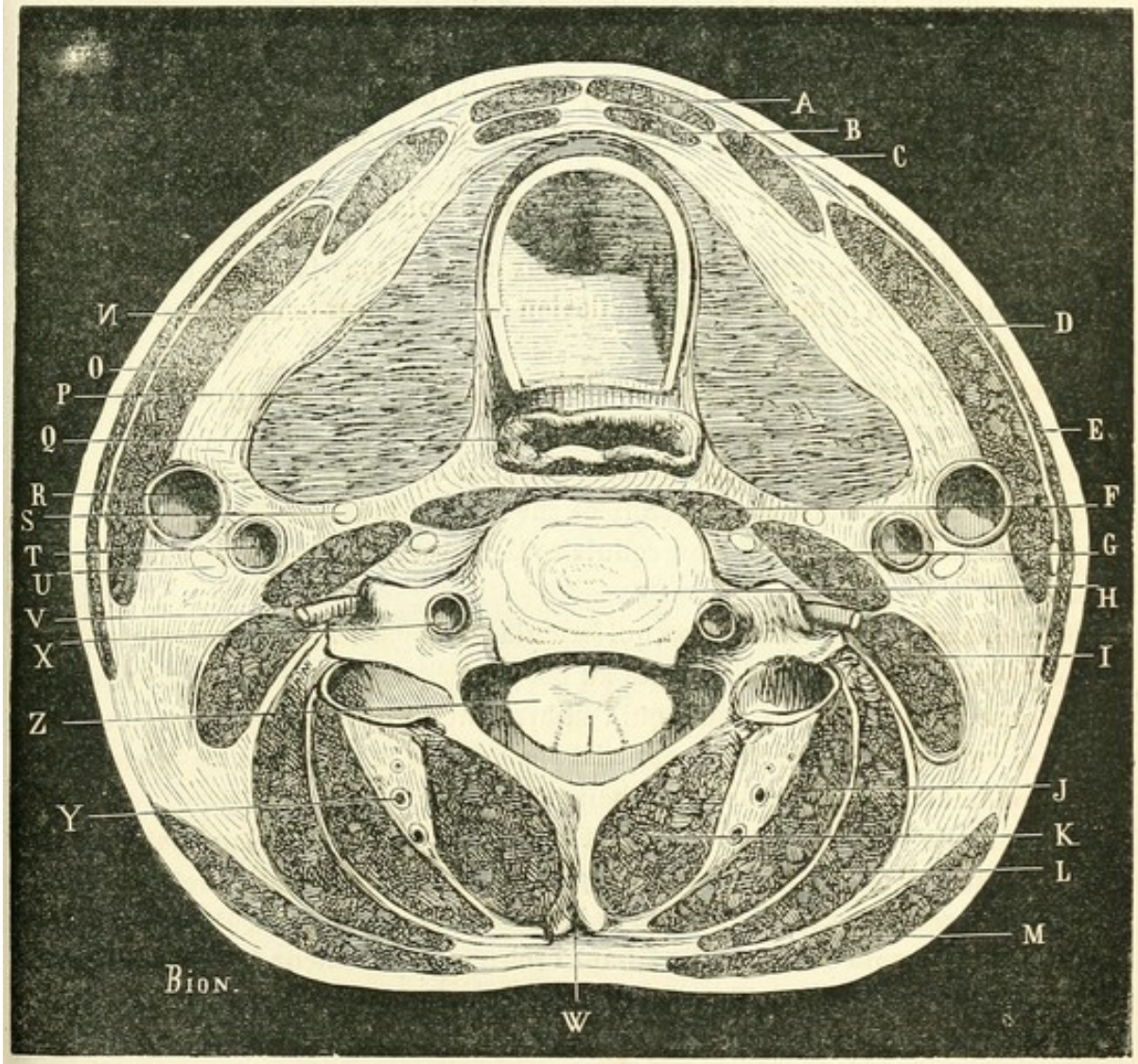

FIG. 447. — Section horizontale divisant le cou au niveau de sa partie moyenne (*).

(*) A, muscle sterno-hyoïdien; B, muscle sterno-thyroïdien; C, omo-hyoïdien; D, sterno-cléido-mastoïdien; E, peaucier; F, muscle droit antérieur de la tête; G, muscle scalène antérieur; H, corps de la quatrième vertèbre cervicale; I, scalène postérieur; J, grand complexus; K, transversaire épineux; L, splénius; M, trapèze; N, coupe de la trachée; O, muscle sterno-cléido-mastoïdien du côté gauche; P, lobe gauche du corps thyroïde; Q, œsophage; R, veine jugulaire interne gauche; S, nerf grand sympathique; T, carotide primitive gauche; U, pneumogastrique; V, un des nerfs rachidiens; X, artère vertébrale; Y, veine postérieure du rachis; Z, moelle épinière; W, apophyse épineuse.

Ayant étudié ailleurs la nuque (1), nous n'avons plus à nous occuper ici que de la partie antéro-latérale du cou que nous décomposerons avec M. Richet en: 1° région sus-hyoïdienne, 2° région sous-hyoïdienne, 3° région du sterno-mastoïdien et 4° en région sus-claviculaire.

ARTICLE PREMIER. — RÉGION SUS-HYOÏDIENNE.

§ I. — Limites, formes extérieures, parties accessibles à la palpation.

La région sus-hyoïdienne est limitée en haut par la base de la mâchoire et la paroi inférieure de la bouche : elle va en arrière jusqu'au bord antérieur du muscle sterno-cléido-mastoïdien ; en bas elle finit à l'os hyoïde.

Elle présente généralement une certaine convexité plus saillante chez les gens à double ou à triple menton : il est toujours facile de délimiter à la palpation le bord inférieur de l'os maxillaire et de sentir la glande sous-maxillaire, etc.

§ II. — Superposition des plans.

1° **Peau.** — La peau est peu adhérente aux couches sous-jacentes, flottante et présentant des plis nombreux dans la flexion de la tête très-tendue dans l'extension.

2° **Tissu cellulaire sous-cutané.** — Il est composé d'un tissu qui à sa partie profonde se confond avec le muscle peaucier.

3° **Muscle peaucier.** — Adhérent à la peau, il est formé de fibres dirigées en haut et en dedans, souvent entrecroisées sur la ligne médiane (fig. 448).

4° **Tissu cellulaire.** — Un tissu cellulaire lâche est situé au-dessous du muscle peaucier.

5° **Aponévroses.** — L'aponévrose, qui forme la cinquième couche, représente une disposition remarquable. Elle monte au bord inférieur de la glande sous-maxillaire et se sépare en deux lames qui l'embrassent en avant et en dehors, en arrière et en dedans. Le feuillet superficiel passe sur la face externe de la glande, et gagne le bord inférieur de la mâchoire auquel il s'insère.

Il résulte de l'adhérence de ce feuillet superficiel de la gaîne glandulaire avec l'os que quand il se fait une tumeur, ganglionnaire ou autre, récidive de cancroïde labial, etc., ces tumeurs sont bridées et immobilisées. Cette particularité a causé souvent des erreurs de diagnostic faisant croire qu'une tumeur faisait partie de l'os dans des cas où le maxillaire était parfaitement intact.

Le feuillet aponévrotique profond s'enfonce sous la glande, couvre les muscles digastrique hyoglosse et mylo-hyoïdien, et dégénère en un tissu cellulaire qui se continue sur les parties latérales de la langue. En avant de la glande, les deux feuillets aponévrotiques se réunissent sur le ventre antérieur du digastrique.

On dit généralement que la *glande sous-maxillaire* ne descend pas plus bas que le tendon du digastrique. C'est une erreur. Le plus souvent cette glande descend

(1) Voyez RÉGION DE LA COLONNE VERTÉBRALE.

beaucoup plus bas, et comme conséquence, la recherche de l'artère linguale au-dessus du tendon du digastrique, ne peut être opérée que quand le bord inférieur de la glande a été préalablement relevé.

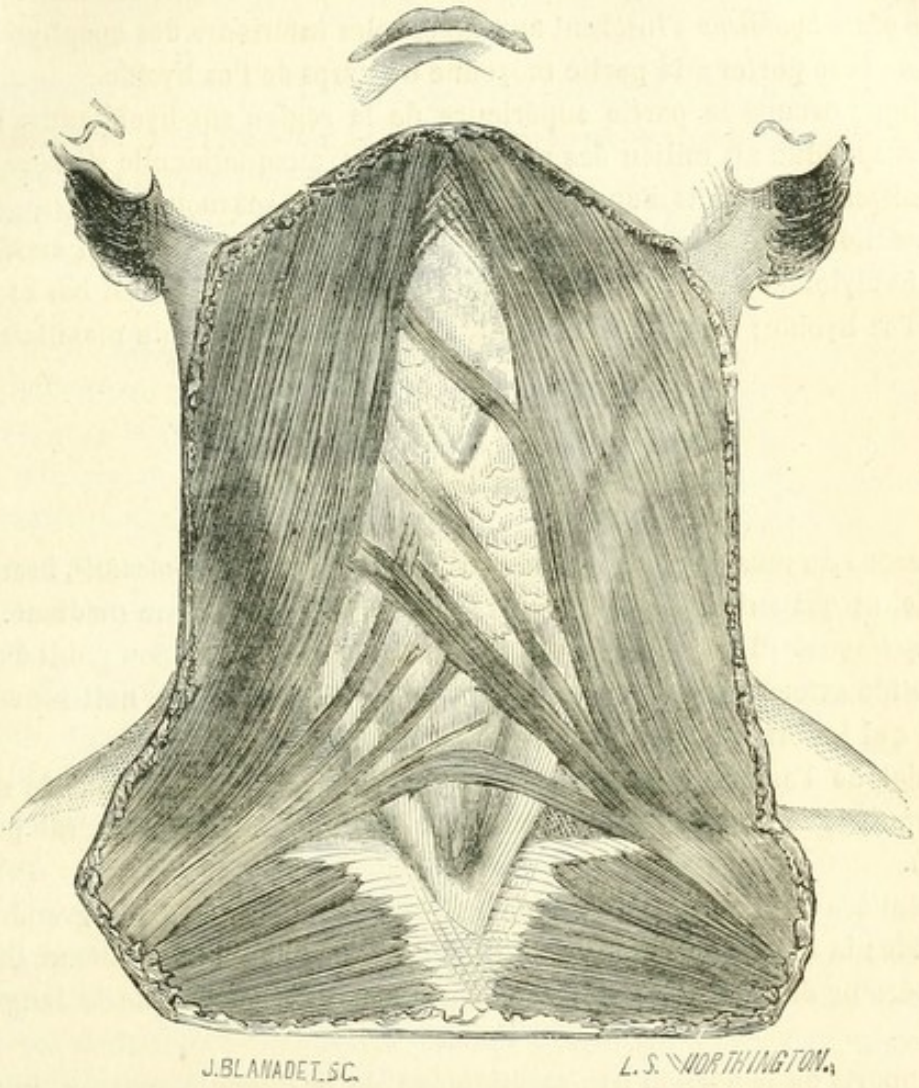

FIG. 448. — Muscle peaucier du cou.

Le *canal de Wharton* sort par l'extrémité antérieure de la glande, se dirige de bas en haut et de dehors en dedans, entre les muscles mylo-hyoïdiens et hyo-glosses, puis pénètre dans le tissu sous-muqueux de la bouche, où il vient s'ouvrir à côté du frein de la langue, derrière les dents incisives.

6° **Muscles.** — 1° Le *digastrique* vient de la rainure digastrique de l'apophyse mastoïde, se dirige en bas et en avant, se continue par un tendon qui traverse le muscle stylo-hyoïdien, passe dans une poulie fibreuse qui l'attache à l'hyoïde, puis de là, reconstitué en corps charnu, va se fixer au maxillaire inférieur, dans la fossette digastrique.

2° Le *stylo-hyoïdien* s'insère à la partie postérieure de l'apophyse styloïde, se porte en bas et en avant, laisse passer au travers d'un écartement de ces fibres le tendon du digastrique, puis va s'attacher au corps de l'os hyoïde.

3° Le *mylo-hyoïdien* s'insère au maxillaire inférieur à toute la ligne mylo-hyoïdienne; forme un plan musculaire qui ferme en bas la cavité buccale, et va se fixer à l'os hyoïde.

Les deux muscles mylo-hyoïdiens s'entrecroisent sur la ligne médiane.

4° Les *génio-hyoïdiens* s'insèrent aux tubercules inférieurs des apophyses géni, et vont de là se porter à la partie moyenne du corps de l'os hyoïde.

La langue occupe la partie supérieure de la région sus-hyoïdienne. Elle est comme suspendue au milieu des parties voisines, auxquelles elle s'insère, et qui lui fournissent des points d'appui pour l'exécution de ses mouvements.

Les insertions de cet organe sont, comme on sait (1), en haut et en arrière, aux apophyses styloïdes; en haut et en avant, à la voûte palatine; en bas et en arrière, à l'os hyoïde; en bas et en avant, aux apophyses géni du maxillaire inférieur.

§ III. — Vaisseaux et nerfs.

Au-dessous du muscle peaucier, nous trouvons l'artère *sous-mentale*, branche de la faciale, et qui suit le bord inférieur de l'os jusqu'à la ligne médiane.

L'*artère linguale* (fig. 449) est la plus importante de la région. Son point d'origine à la carotide externe est tantôt plus haut, tantôt plus bas : elle naît souvent par le tronc qui lui est commun avec l'artère faciale.

Le trajet de l'artère offre des variétés nombreuses. Nous pouvons le diviser, avec Mirault (d'Angers), en quatre portions bien distinctes en général par leur direction.

La première s'étend de la carotide externe au tubercule de la grande corne de l'hyoïde; la deuxième, jusqu'au milieu de cette corne; la troisième, jusqu'au bord supérieur de l'hyoglosse; la quatrième, jusqu'à la pointe de la langue (ranine).

Les rapports de la portion hyo-carotidienne de la linguale sont les suivants : en haut, elle avoisine les muscles stylo-hyoïdien et digastrique réunis, et souvent l'artère maxillaire externe; en bas, le nerf hypoglosse, qui est un peu superficiel; en dedans, elle répond au constricteur moyen du pharynx; en dehors, elle est couverte par les veines pharyngiennes, souvent aussi par la veine labiale et quelquefois par la linguale. Rarement elle est cachée par le tronc commun de ces veines, quand elles se réunissent avant de s'ouvrir dans la jugulaire interne.

Le rapport avec l'*artère maxillaire externe* mérite qu'on s'y arrête un instant. Cette artère naît au-dessus de la linguale. Chez certains sujets, leurs origines sont si rapprochées, qu'elles se confondent pour ainsi dire, et leur direction alors diffère assez peu pour qu'il soit facile de prendre la labiale pour la linguale, surtout quand celle-ci naît plus haut que d'ordinaire.

(1) Voyez RÉGION DE LA LANGUE.

Le meilleur moyen d'éviter cette méprise est de chercher le rapport de l'artère avec le digastrique. Si c'est la labiale, on la voit s'engager et se perdre sous ce muscle. Si, au contraire, c'est la linguale, il est rare qu'elle monte jusqu'à lui; et quand cela est, on la voit, au même point, se recourber pour descendre vers l'hyoïde.

Quand ces deux artères naissent d'un tronc commun, ce tronc occupe ordinairement la place de la linguale, et la division se fait soit au niveau du bord inférieur du digastrique, soit derrière lui.

Le rapport de la première portion de la linguale avec le nerf hypoglosse fournit la donnée la plus importante pour la ligature de cette artère, dans cette partie de son trajet.

Le nerf, au moment où il passe sur l'artère carotide externe, croise ordinairement la linguale près de son origine ou sur l'origine elle-même, et forme, en remontant vers le muscle hyoglosse, une arcade renversée qui se trouve à la hauteur de l'hyoïde, et embrasse la portion hyo-carotidienne de l'artère. Ce qu'il y a de remarquable surtout dans ce rapport, c'est qu'il persiste malgré les variétés que présente l'origine de la linguale. D'après cela, on conçoit de quel intérêt il est, pour la ligature de ce vaisseau, de connaître la situation de cette anse nerveuse.

Pour découvrir l'artère linguale, il faut diviser la peau à un travers de doigt au-dessous du corps de la mâchoire; on incise l'aponévrose et l'on relève la glande. Alors s'offre à la vue le feuillet profond de l'aponévrose; son peu d'épaisseur permet de distinguer au travers les parties qui couvrent immédiatement la linguale.

Ce feuillet étant incisé, on rencontre les veines pharyngiennes, linguale et labiale; et, prenant l'hypoglosse pour point de départ, on cherche l'artère, de bas en haut, depuis la hauteur de ce nerf jusqu'au bord inférieur du stylo-hyoïdien, uni au digastrique. On aperçoit bientôt celle-ci qui, après s'être recourbée, descend vers la grande corne de l'hyoïde; elle se porte transversalement en formant, en quelque façon, la corde de l'arc que représente l'anse de l'hypoglosse. Cette dernière disposition de l'artère est la plus favorable, en ce que les rapports avec le nerf sont plus immédiats. Il ne s'agit plus dès lors que de porter une ligature sur le vaisseau, etc.

Veines. — La région sous-maxillaire offre la réunion de trois veines assez considérables, près de leur terminaison : la *linguale*, qui, couchée sur l'hypoglosse, suit la grande corne de l'hyoïde dans toute son étendue ou qui la croise dans un point plus ou moins voisin de son tubercule; la *pharyngienne*, située sur la partie latérale du pharynx (on en trouve souvent deux et quelquefois trois), et la *labiale*, qui descend en dehors de la glande sous-maxillaire. Ces veines marchent vers le même point, l'extrémité de la grande corne de l'hyoïde, et vont se jeter séparément, ou (les deux premières) par un tronc commun, dans la veine jugulaire interne. Cette espèce de trépied veineux couvre souvent l'artère linguale et rend son accès difficile. La disposition de ces veines, au reste, présente quelques variétés : ainsi, quand leur embouchure dans la jugulaire a lieu à la hauteur de

l'hyoïde, elles sont rapprochées les unes des autres, principalement quand il y a deux ou trois pharyngiennes. Si elles se terminent plus bas, vis-à-vis du bord supérieur du cartilage thyroïde, elles sont plus écartées entre elles. Dans d'autres cas, on ne rencontre que deux veines, c'est quand la labiale se termine dans la jugulaire externe.

Lymphatiques. — La région sus-hyoïdienne renferme beaucoup de lymphatiques. Les ganglions sont situés autour de la glande sous-maxillaire et sur le trajet des vaisseaux faciaux. Il en existe souvent un ou deux exactement sur la ligne médiane.

Ces ganglions reçoivent des vaisseaux des parties superficielles de la face, de la langue et de la partie antérieure du pharynx.

Nerfs (fig. 449). — Le nerf le plus important de la région sus-hyoïdienne est

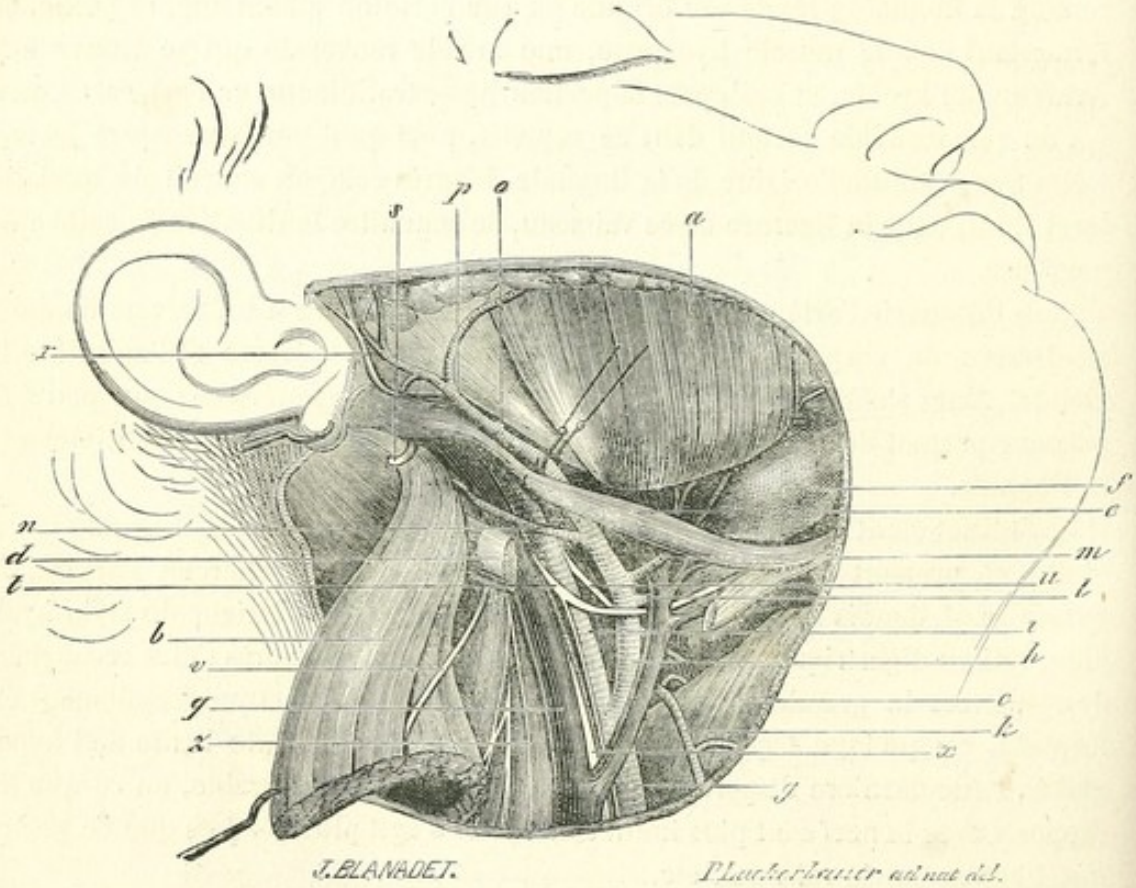

FIG. 449. — Origine des vaisseaux et nerfs de la région sus-hyoïdienne (*).

le nerf *grand hypoglosse*, qui, placé d'abord en dehors de l'artère carotide externe et au-dessous des muscles stylo-hyoïdien et digastrique, s'engage au-dessous de la glande sous-maxillaire, séparé de l'artère linguale, qui suit le même trajet par le muscle hyoglosse.

(*) *a*, muscle masséter ; *b*, sterno-mastoïdien rejeté en dehors ; *c*, muscle sterno-hyoïdien ; *d*, ventre postérieur du digastrique ; *e*, stylo-hyoïdien attiré en avant par une érigne ; *f*, place des sous-maxillaires ; *g*, carotide primitive ; *h*, carotide externe attirée en avant au niveau de la branche du maxillaire inférieur ; *i*, carotide interne ; *k*, thyroïdienne supérieure ; *l*, artère linguale ; *m*, artère faciale ; *n*, artère occipitale ; *o*, artère maxillaire interne ; *p*, artère temporale superficielle ; *q*, veine jugulaire interne ; *r*, nerf auriculo-temporal ; *s*, tronc du facial ; *t*, grand hypoglosse et sa branche descendante ; *u*, nerf laryngé supérieur ; *v*, spinal ; *x*, pneumogastrique ; *z*, nerf phrénique couché sur le muscle scalène antérieur. (Richet, *Nouv. Dict. de méd. et de chir. pratiques*, t. VI, p. 380, art. CAROTIDES.)

La région sous-hyoïdienne reçoit aussi des filets nerveux du lingual, du facial et du plexus cervical superficiel, etc.

§ IV. — Rapports de la région sous-hyoïdienne avec les autres régions.

La région sous-hyoïdienne est en rapport avec la région linguale, dont elle forme en quelque sorte la base ; aussi dans les maladies inflammatoires ou cancéreuses de la langue, est-elle presque toujours envahie de très-bonne heure.

Elle est en rapport avec la région du maxillaire inférieur, la région parotidienne, la région carotidienne et la région sous-hyoïdienne. En arrière, elle répond au pharynx, etc.

§ V. — Maladies chirurgicales.

La région sous-hyoïdienne est souvent atteinte de phlegmons et d'abcès qui souvent sont consécutifs à des inflammations dentaires et à des ostéites du maxillaire inférieur. On rencontre souvent dans cette région des kystes séreux ou sébacés, etc.

ARTICLE II. — RÉGION SOUS-HYOÏDIENNE (FIG. 450).

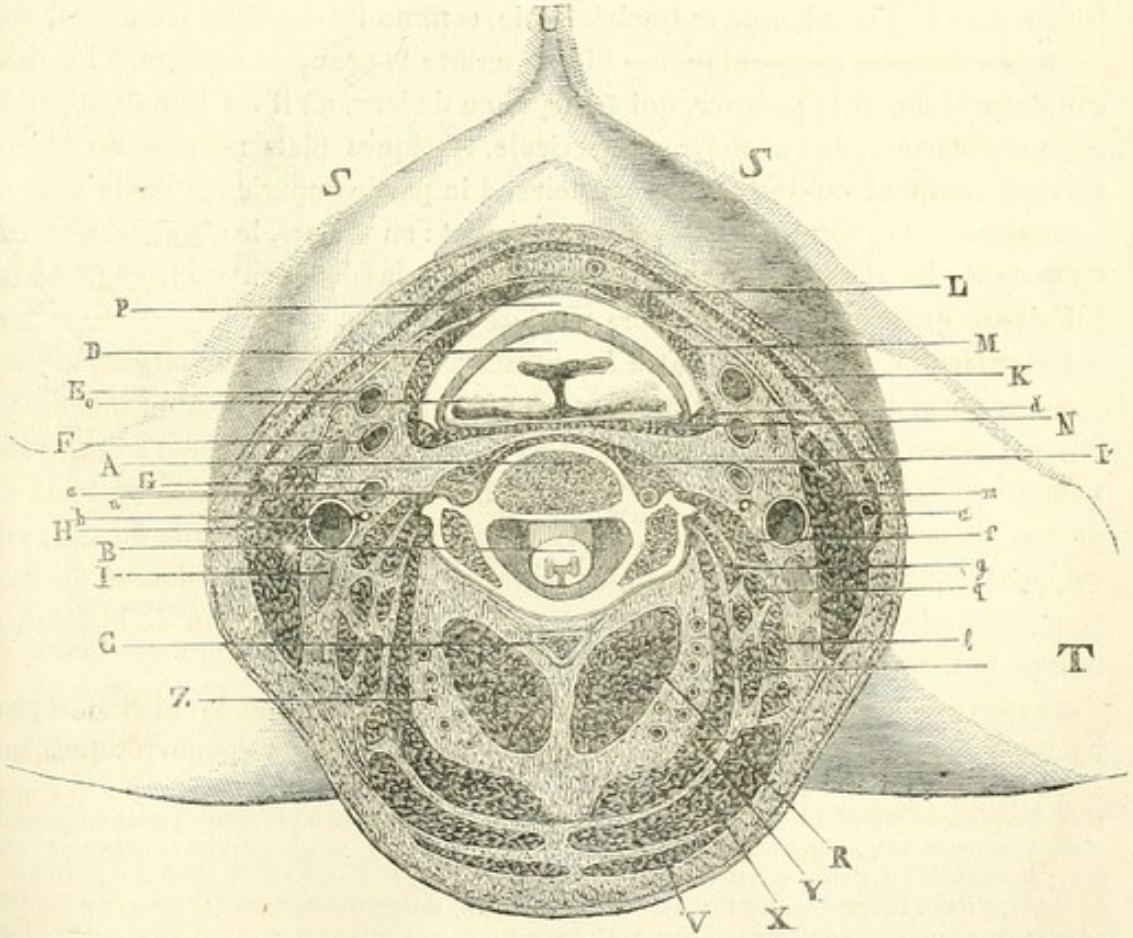

FIG. 450. — Coupe horizontale du cou passant au niveau de la région sous-hyoïdienne (*).

(*) A, coupe de la quatrième cervicale coupée ; B, moelle épinière ; C, apophyse épineuse de la troisième vertèbre cervicale ; D, base de l'épiglotte coupée ; derrière elle se voit l'ouverture triangulaire du larynx ; E, trous des veines acciales ; F, artère carotide externe, G, artère carotide interne ; H, veine jugulaire interne ; I, gan-

§ I. — Limites, formes extérieures, parties accessibles à la palpation.

M. Richet assigne les limites suivantes à la région sus-hyoïdienne : en dehors, les muscles sterno-mastoïdiens, les artères carotides, les veines jugulaires et les nerfs pneumogastrique et grand sympathique; en haut, l'os hyoïde et la base de la langue; en bas, le bord supérieur du sternum et l'ouverture qui conduit dans les médiastins. Cette région, d'après l'anatomiste que nous venons de citer, repose sur la colonne vertébrale, dont elle n'est séparée que par les muscles longs du cou. Nous admettrons pour cette région les limites que lui a assignées M. Richet.

La région présente, sur la ligne médiane, une convexité qui correspond au larynx et à la trachée; de chaque côté, on remarque généralement deux méplats correspondant au voisinage du bord interne des muscles sterno-cléido-mastoïdiens.

§ II. — Superposition des plans.

Peau. — La peau de la région sous-hyoïdienne dessine tous les reliefs, toutes les saillies que nous présentent les formes extérieures. Elle est peu adhérente aux couches sous-jacentes; de là l'utilité, dans quelques cas, de tracer à l'encre la direction de l'incision de la trachéotomie, comme l'a conseillé Trousseau, etc.

Tissu cellulaire sous-cutané. — Si l'on enlève la peau, on rencontre un tissu cellulaire lâche et le *peaucier*, qui manque en dedans, où il est remplacé par la lame superficielle de l'aponévrose cervicale. Quelques filets nerveux du plexus cervical rampent au-dessous du peaucier, à la partie supérieure de la région.

Muscles. — Ces éléments enlevés, apparaissent : en dehors, le *sterno-mastoïdien*; en dedans, les *sterno* et *thyro-hyoïdiens*. Ces muscles dessinent un triangle à base inférieure qui est limité en dehors par l'*omo-hyoïdien*.

La surface de ce triangle, outre les muscles cités, présente le *larynx*, le *pharynx*, le *corps thyroïde*, la *trachée*, et plus spécialement sur le côté gauche, l'*œsophage*. Dans le fond de ce triangle, sortant de dessous le muscle sterno-mastoïdien en bas, et un peu plus haut, cachés aussi par le sterno-hyoïdien en dedans, apparaissent la carotide, les vaisseaux et nerfs importants du cou, enveloppés dans une gaîne commune; la veine jugulaire est en dehors de l'artère, dont elle s'approche davantage en montant; puis au niveau de la bifurcation de la carotide, elle lui devient presque sous-jacente.

Aponévroses. — Les muscles sterno-mastoïdiens, sterno-hyoïdiens, thyro-hyoïdiens, omo-hyoïdiens, sont enveloppés par des lames aponévrotiques qui

glions lymphatiques répandus au milieu de la loge celluleuse interaponévrotique; K, muscle peaucier; L, muscle sterno-hyoïdien et omoplat-hyoïdien réunis; M, muscle thyro-hyoïdien; N, muscle constricteur inférieur du pharynx; O, sommet des cartilages aryténoïdes, derrière lesquels se voit l'ouverture du pharynx sous forme de fente transversale; P, muscle grand droit antérieur de la tête; R, muscle transversaire épineux et interépineux du cou; S, clavicule; T, moignon de l'épaule; U, sternum; V, muscle trapèze et son aponévrose; X, muscle splénius; Y, muscle grand complexus; Z, plexus des veines postérieures profondes; *a*, veine jugulaire externe *b*, nerf pneumogastrique; *d*, grandes cornes du cartilage thyroïde; *e*, muscle long du cou; *f*, muscle scalène antérieur; *g*, muscle transversaire du cou; *h*, muscle petit complexus; *i*, muscle angulaire de l'omoplate; *m*, muscle sterno-cléido-mastoïdien et son aponévrose; *n*, artère vertébrale; *p*, bord supérieur du cartilage thyroïde; *q*, muscle scalène postérieur.

les recouvrent sous leurs deux faces, en sorte qu'on peut admettre que chaque muscle a sa gaîne propre.

M. Richet a étudié avec un soin particulier l'aponévrose qui recouvre les muscles sous-hyoïdiens. Ce professeur a poursuivi cette mince aponévrose jusqu'au péricarde, avec lequel elle paraît se continuer. Il lui a donné le nom d'aponévrose *omo-péricardique*.

Grande gaîne séreuse du cou. — Lorsque sur le cou d'un cadavre on fait une incision longitudinale de haut en bas, on tombe facilement sur la trachée et l'œsophage intimement unis en cet endroit. Que l'on divise ces deux canaux au-dessous du larynx, puis qu'on les resèque en bas du cou, on obtiendra ainsi facilement une excavation profonde, limitée en arrière par la colonne vertébrale, sur les côtés par les vaisseaux carotidiens.

Cette excavation n'est point artificielle ; il est facile de voir que ses parois en sont nettes et régulières ; ses deux faces latérales, légèrement concaves en dedans, paraissent s'insérer à la base des apophyses transverses et se continuer à ce niveau avec ce que l'on appelle l'aponévrose prévertébrale.

Il n'y a rien là qui rappelle une aponévrose. Rien dans l'aspect, rien dans la densité ni dans la structure. Je ne crois pas être loin de la vérité en disant que c'est là une gaîne séreuse liée aux mouvements de la trachée et de l'œsophage ; mouvements très-importants qui s'accomplissent à chaque déglutition, qui s'accomplissent aussi à toutes les inspirations et les expirations. J'ai pu m'assurer, en effet, par des expériences faites sur le cadavre, que la dilatation du poumon et de la poitrine s'accompagnait constamment d'un abaissement très-considérable de la trachée.

Devant l'importance de ces mouvements, l'idée d'une séreuse ne devait-elle pas se présenter de prime abord à la pensée de l'anatomiste. Du reste, si nous ne retrouvons pas dans nos auteurs la mention de la synoviale trachéo-œsophagienne, il faut dire cependant que la disposition du tissu cellulaire avait bien été remarquée par des chirurgiens qui savent combien il est facile de faire pénétrer les canules à trachéotomie ailleurs que dans la trachée.

J'ai dû, pour vérifier cette idée, m'attacher à rechercher si dans les cas où les mouvements de la trachée et de l'œsophage ne se sont point encore produits, comme chez les enfants morts au moment de la naissance, la gaîne œsophago-trachéale n'aurait pas dans son aspect quelque chose qui trahirait cette absence de mouvements. J'ai trouvé là la confirmation de mon idée, et la transformation du tissu cellulaire en tissu séreux est même si rapide, que les médecins légistes pourraient à la rigueur trouver là, dans quelques cas, une indication précieuse.

Larynx. — Le larynx dans son ensemble présente à considérer une surface extérieure et une surface intérieure.

La *surface extérieure* offre en avant, sur la ligne médiane, une saillie qui est formée par l'angle du cartilage thyroïde, la membrane thyro-cricoïdienne et la convexité du cartilage cricoïde ; sur les côtés, les lames quadrilatères du cartilage thyroïde sont recouvertes par les muscles crico-thyroïdiens et thyro-hyoïdiens, etc.

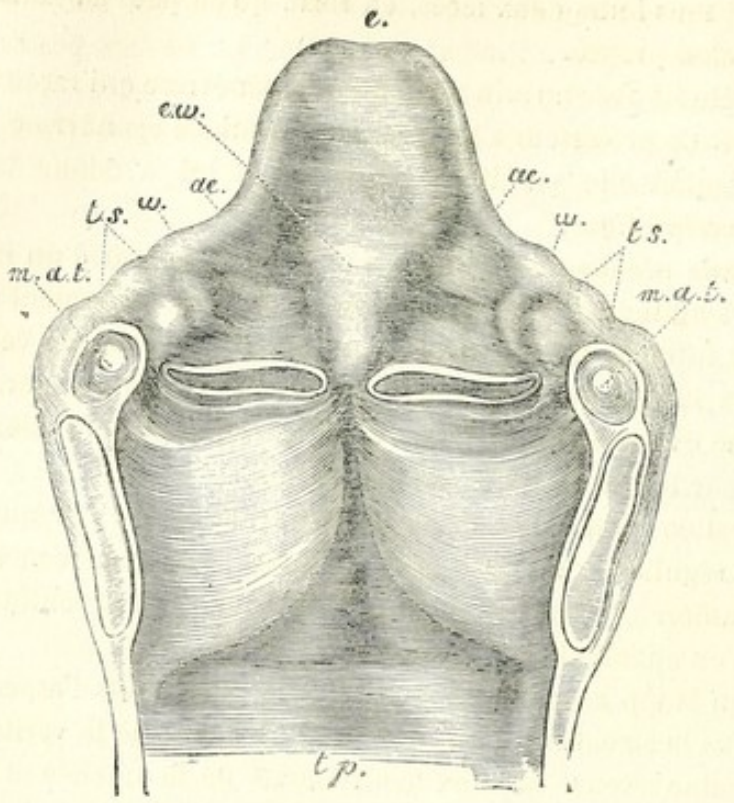

FIG. 451. — Bourrelet de l'épiglotte (vu de face) (*).

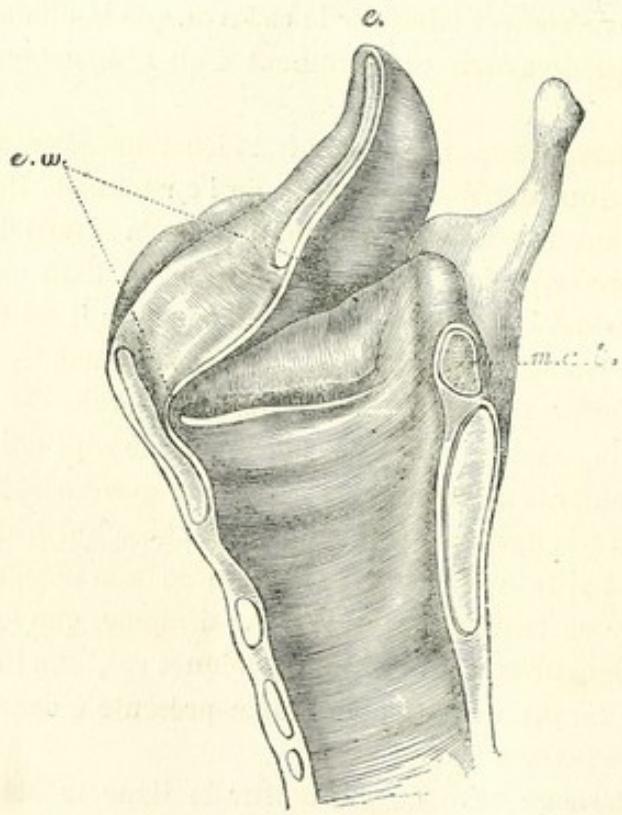

FIG. 452. — Larynx divisé sur la ligne médiane (**).

(*) *e*, épiglotte ; *e*, *v*, bourrelet ; *a*, *c*, ligament ary-épiglottique ; *W*, cartilage de Wrisberg ; *t*, *s*, tubercule de Santorini ; *m*, *a*, *t*, aryténoïdien postérieur ; *t*, *p*, trachée.

(**) *m*, *a*, *t*, muscle aryténoïdien postérieur ; *e*, *v*, épiglotte.

En arrière, sur la ligne médiane, la crête du cartilage cricoïde ; latéralement, une gouttière dont la paroi externe est formée par la face postérieure du cartilage thyroïde qui déborde le cricoïde, et la paroi interne par la partie latérale du cartilage cricoïde et des cartilages aryténoïdes recouverte par les muscles de la partie postérieure du larynx, etc.

La *surface intérieure* (fig. 451 et 452) présente, au-dessous de l'orifice supérieur du larynx, un espace triangulaire étroit qui se trouve entre les *cordes vocales*, et qui est désigné sous le nom de la *glotte*. La portion du larynx située au-dessus de la glotte est décrite sous le nom de portion *sus-glottique* ; elle est également triangulaire comme la glotte, mais plus large. Au-dessous de la glotte on voit un espace cylindrique, c'est la partie *sous-glottique* du larynx. La glotte, qui se trouve située entre les cordes vocales droites et gauches est formée par deux triangles dont la base est tournée en arrière et le sommet en avant ; elle est la partie la plus étroite du larynx. Les dimensions varient suivant les individus : le diamètre antéro-postérieur, chez l'homme, a de 25 à 28 millimètres, chez la femme, 21 millimètres ; le diamètre transversal, chez l'homme, de 7 à 10 millimètres, chez la femme, de 5 à 7 millimètres. Entre les cordes vocales, de chaque côté, se trouvent deux cavités désignées sous le nom de *ventricules* du

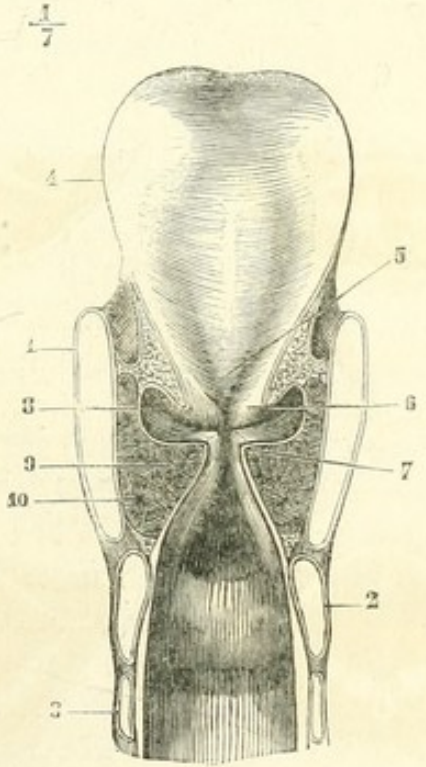

FIG. 453. — Coupe transversale du larynx (*).

larynx (fig. 453) ; leur profondeur est déterminée par la saillie que font en dedans les bords des cordes vocales ; ils présentent une arrière-cavité, large à son

(*) 1, cartilage thyroïde ; 2, cartilage cricoïde ; 3, premier rameau de la trachée ; 4, épiglotte ; 5, son bourrelet médian ; 6, cordes vocales supérieures ; 7, cordes vocales inférieures ; 8, ventricules de Morgagni ; 9, muscle thyro-aryténoïdien ; 10, muscle crico-aryténoïdien latéral.

ouverture dans le ventricule, étroite à son sommet, qui se prolonge entre les cordes vocales et le cartilage thyroïde jusque sur les côtés de l'épiglotte. L'orifice des ventricules est ainsi plus étroit que le fond.

Les cordes vocales inférieures débordent en dedans les cordes vocales supérieures, et elles jouent le principal rôle dans l'acte de la phonation.

La *circonférence supérieure* du larynx (fig. 454) est plus large et plus évasée que la *circonférence inférieure* ; elle est formée par le bord supérieur du corps et des grandes cornes du cartilage thyroïde. Sur l'angle rentrant du cartilage thyroïde est l'*épiglotte*.

En arrière de ce fibro-cartilage se trouve l'orifice supérieur du larynx, dirigé obliquement d'avant en arrière et de haut en bas, ayant la forme d'un triangle dont la base est tournée en avant et le sommet en arrière. Cet orifice est formé

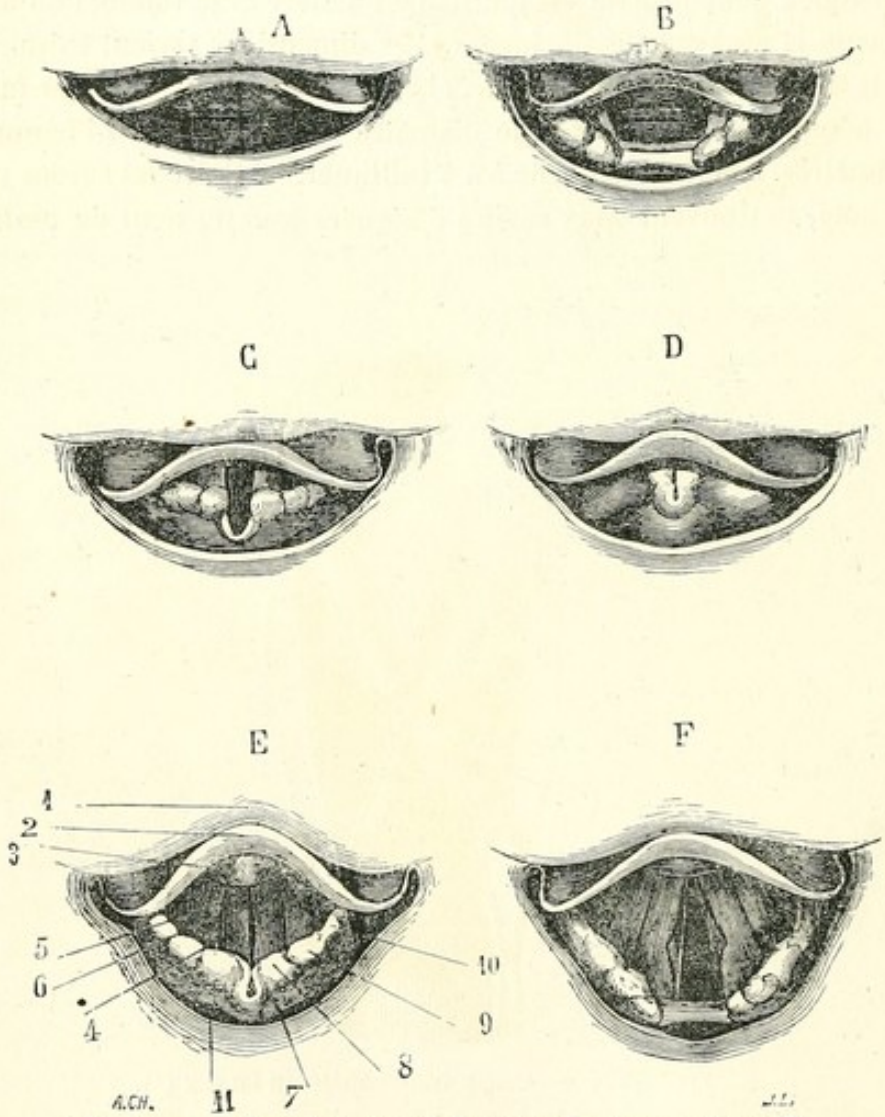

FIG. 454. — Vue du larynx à l'examen laryngoscopique (*).

(*) A, état du larynx dans la respiration tranquille ; B, état du larynx, l'épiglotte enlevée ; C, état du larynx dans l'expiration (souffle léger) ; D, état du larynx dans l'émission des sons graves ; E, état du larynx dans l'émission des sons très-aigus ; F, retour à l'inspiration ordinaire après l'émission d'un son. — 1, base de la langue ; 2, épiglotte ; 3, bourrelet de l'épiglotte ; 4, cordes vocales inférieures ; 5, cordes vocales supérieures ; 6, ventricules de Morgagni ; 7, cartilages aryténoïdes ; 8, cartilages de Santorini ; 9, cartilages de Wrisberg ; 10, replis ary-épiglottiques ; 11, pharynx. (Czermak, *Du laryngoscope et de son emploi en physiologie et en médecine*. Paris, 1860.)

en avant par l'épiglotte (fig. 454), latéralement par les replis épiglottiques aryténoïdiens, et en arrière par le sommet des cartilages aryténoïdes ; il est fermé dans l'acte de la déglutition par l'épiglotte.

Trachée-artère. — Au larynx fait suite la trachée-artère, formée de demi-anneaux fibro-cartilagineux reliés entre eux par une lame élastique et complétés en arrière par une autre lame élastique et musculaire. La trachée est reconnaissable au fond d'une plaie du cou, à la sensation que donnent les anneaux dont elle se compose.

La trachée est plus profondément située à la partie inférieure du cou qu'au voisinage du larynx, ce qui tient à ce qu'elle décrit une courbure parallèle à la courbure que la colonne vertébrale présente à la réunion du cou et du dos. Cette courbure est très-facile à démontrer sur une coupe congelée de la région. L'œsophage décrit une courbe exactement parallèle.

Corps thyroïde (planche IV). — La partie supérieure de la trachée et la partie inférieure du larynx sont recouvertes par le corps thyroïde, glande vasculaire sanguine présentant deux lobes latéraux volumineux et une partie moyenne ou isthme qui réunit les deux lobes.

Le corps thyroïde, tenant à la trachée et au larynx, s'élève et s'abaisse dans les mouvements de déglutition. Remarque importante et qui servira plus tard à faire reconnaître une tumeur ayant pris son origine dans le corps thyroïde, d'une autre qui aurait pris naissance dans les ganglions, etc.

Pharynx et œsophage. — En arrière de la trachée et du larynx se trouvent l'œsophage et sa dilatation supérieure, nommée pharynx.

Le canal œsophagien déborde la trachée du côté gauche, en sorte que quand sa recherche devient nécessaire dans une opération, c'est au côté gauche du cou qu'il faut faire l'incision. L'œsophage glisse le long de la colonne ; il est extrêmement dilatable et formé d'une tunique musculeuse à fibres longitudinales très-épaisses.

§ III. — Vaisseaux et nerfs.

Les artères de la région sous-hyoïdienne sont très-nombreuses ; elles naissent presque toutes des carotides et se dirigent transversalement de manière à s'anastomoser au voisinage de la ligne médiane.

Les artères *œsophagiennes* proprement dites naissent de la partie antérieure de l'aorte thoracique ; les unes sont ascendantes, les autres descendantes ; elles fournissent à toutes les tuniques de l'œsophage, s'anastomosant en haut avec les rameaux œsophagiens de la thyroïdienne supérieure, avec les bronchiques, en bas avec les rameaux œsophagiens de la diaphragmatique inférieure, et se perdent enfin dans la muqueuse de l'œsophage.

L'artère *thyroïdienne supérieure* naît de la partie antérieure et inférieure de la carotide externe, se porte d'abord en avant et en dedans, puis verticalement en bas ; elle se termine à la partie supérieure du lobe correspondant du corps thyroïde, en y donnant les branches suivantes : l'artère *laryngée supérieure* naît de la thyroïdienne où ce vaisseau se recourbe pour devenir vertical, se porte en avant au-dessous du muscle thyro-hyoïdien, traverse la membrane thyro-hyoïdienne ;

elle se divise en deux rameaux, dont l'un, ascendant, se porte à l'épiglotte, l'autre, descendant, se perd dans les muscles et la membrane.

L'artère *sterno-mastoïdienne* naît de la thyroïdienne, au-dessous de la précédente; elle se perd dans la partie moyenne du muscle sterno-mastoïdien.

L'artère *laryngée inférieure* naît de la partie inférieure de la thyroïdienne, se porte le long du bord inférieur du cartilage thyroïde, s'anastomose avec celle du côté opposé, formant une arcade de laquelle partent des rameaux qui se rendent aux muscles et à la muqueuse du larynx.

L'artère *thyroïdienne supérieure*, parvenue à l'extrémité supérieure du corps thyroïde, se divise en trois branches terminales, dont l'une, postérieure, se porte entre le corps thyroïde et la trachée; l'interne longe le bord interne du lobe latéral du corps thyroïde; la troisième, externe, longe le bord externe du corps thyroïde.

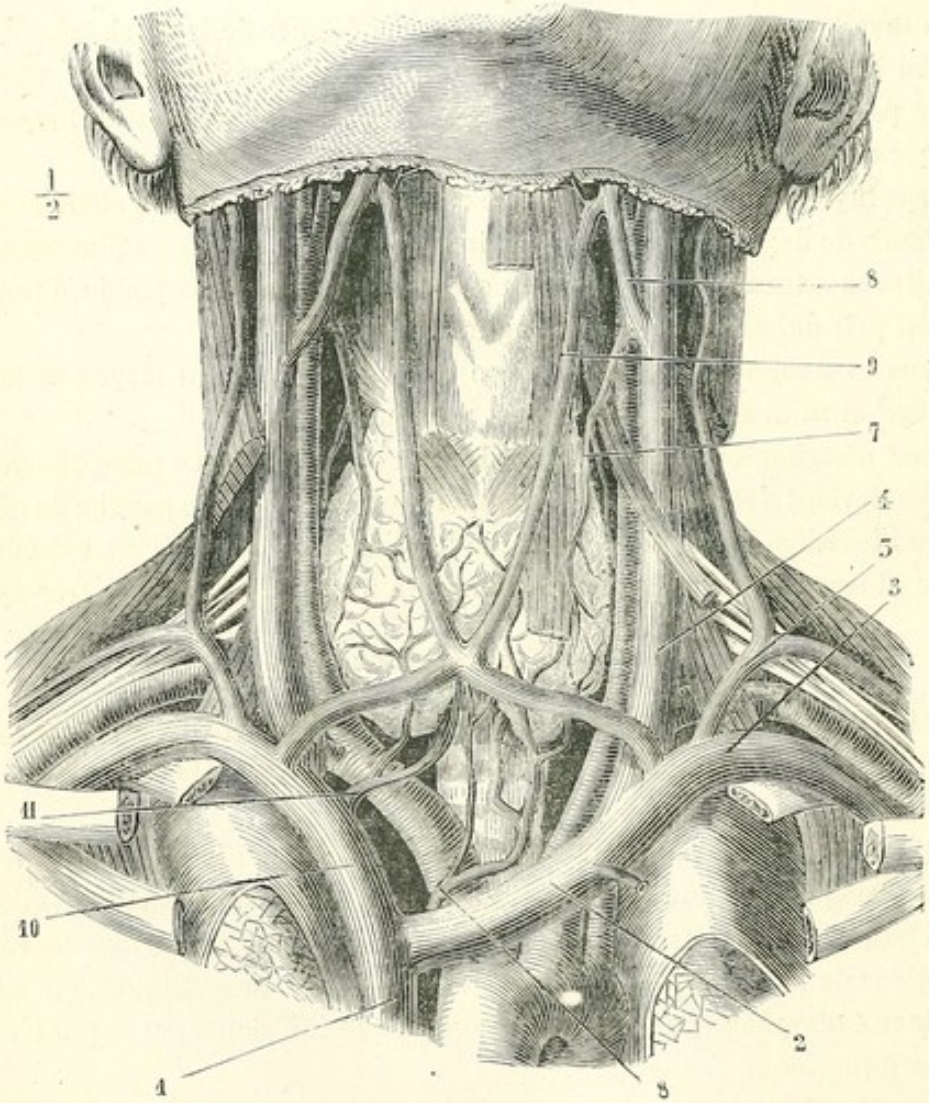

FIG. 455. — Veines de la région sous-hyoïdienne (*).

(*) **1**, veine cave supérieure ; **2**, tronc veineux brachio-céphalique gauche ; **3**, veine sous-clavière gauche ; **4**, veine jugulaire interne gauche ; **5**, veine jugulaire externe gauche ; **6**, veine thyroïdienne inférieure gauche ; **7**, veine thyroïdienne supérieure gauche ; **8**, veine faciale gauche ; **9**, anastomose remarquable sur ce sujet et formant une variété de veine jugulaire antérieure ; **10**, tronc veineux brachio-céphalique droit ; **11**, veine thyroïdienne supérieure droite. (Beaunis et Bouchard.)

L'artère *thyroïdienne inférieure* naît de la partie antérieure de l'artère sous-clavière : elle se partage en deux branches, dont une se porte à la partie moyenne du corps thyroïde, et s'anastomose avec la branche correspondante de l'artère thyroïdienne supérieure, l'autre se perd à la partie inférieure du lobe latéral, etc.

Veines. — Les veines thyroïdiennes inférieures (fig. 455) sont au nombre de deux, l'une droite, l'autre gauche : elles naissent du corps thyroïde, se portent en bas entre la trachée et les muscles de la région sous-hyoïdienne, et se jettent, celle du côté droit, dans le tronc veineux brachio-céphalique du côté droit, celle du côté gauche dans le tronc brachio-céphalique du même côté.

La veine pharyngienne vient du plexus pharyngien, et se jette dans la veine jugulaire interne, quelquefois dans la veine faciale ou dans la linguale.

Il existe encore, de chaque côté, des veines thyroïdiennes moyennes et deux veines thyroïdiennes inférieures.

Toutes ces veines ont été étudiées avec un soin remarquable par M. Foucher, dans sa belle thèse inaugurale (1).

Nerfs. — Les nerfs de la région sous-hyoïdienne sont très-nombreux ; chacune

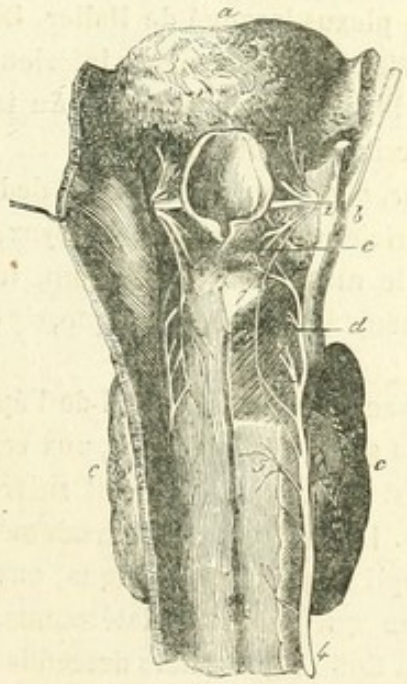

FIG. 456. — Nerfs du larynx (*).

(1) Foucher, *Études sur les veines du cou et de la tête*. Paris, 1854.

(*) *a*, langue, à la base de laquelle se trouve, 2, l'épiglotte ou l'orifice épiglottique du larynx, sur lequel se renverse l'épiglotte lors du passage des aliments : de chaque côté existe une gouttière, 2 à 8, où glissent surtout les aliments liquides ; *b* est le bord postérieur du cartilage thyroïde ; *c*, *c*, les bords postérieurs de la glande thyroïde ; *d*, le muscle crico-aryténoïdien postérieur ; *e*, le muscle aryténoïdien ; 1, nerf laryngé supérieur, donnant des filets à la langue, à l'épiglotte, à la muqueuse laryngée postérieure et au muscle aryténoïdien *e*, anastomose de Galien ou du nerf laryngé supérieur avec l'inférieur ; 4, 5, branches trachéennes du laryngé inférieur ; 6, filet du crico-aryténoïdien postérieur ; 7, filet allant aussi au muscle aryténoïdien *e* ; 8, branches des muscles crico-aryténoïdiens latéral et postérieur.

des artères est accompagnée, dans une partie de son trajet, par des filets nerveux sympathiques.

La *branche descendante de l'hypoglosse* fournit de nombreux filets aux muscles, et de plus l'appareil laryngé est innervé par deux filets qui méritent une description détaillée.

Les nerfs du larynx (fig. 456) sont les *laryngés supérieurs* et les *laryngés inférieurs* ou *récurrents*.

1° *Nerf laryngé supérieur.* — On peut facilement le suivre jusqu'au ganglion du pneumogastrique, ou au moins jusqu'à la partie antérieure de son plexus gangliforme : il s'y applique du côté opposé à la branche anastomotique du spinal.

Une fois séparé du pneumogastrique, le nerf laryngé supérieur se dirige en dedans et en bas sur les côtés du pharynx, croise les carotides interne et externe en passant derrière elles, et se divise au niveau de celle-ci en deux rameaux, l'un externe et l'autre interne.

Le *rameau laryngé externe* se dirige plus directement en bas que l'interne sur les côtés du pharynx, où il s'anastomose avec plusieurs filets internes du ganglion cervical supérieur, et quelquefois avec le filet cardiaque superficiel. Ces anastomoses constituent le plexus laryngé de Haller. Bientôt le laryngé externe envoie des rameaux au constricteur pharyngien inférieur, ainsi qu'un autre qui, s'engageant au-dessous de l'insertion au thyroïde du muscle sterno-thyroïdien, s'épanouit dans le muscle crico-thyroïdien, etc.

Le *rameau laryngé interne*, dirigé en avant et en dedans au-dessous du bord supérieur du muscle constricteur inférieur du pharynx, se glisse entre la membrane thyro-hyoïdienne et le muscle du même nom, traverse cette membrane, et, parvenu au repli muqueux aryténo-épiglottique, s'y divise en filets nombreux et divergents.

Les uns marchent en avant, gagnent le bord de l'épiglotte, se distribuent à ses deux faces, ainsi qu'à la glande épiglottique, aux replis muqueux glosso-épiglottiques, et enfin il en est même que l'on peut suivre sous la muqueuse qui revêt la base de la langue. Les autres, transversalement dirigés, sont destinés aux deux feuillets du repli aryténo-épiglottique, aux glandules aryténoïdiennes, et à toute la muqueuse qui recouvre latéralement le vestibule sus-glottidien et les cordes vocales. Enfin les derniers descendants arrivent à la face postérieure du muscle aryténoïdien, se distribuent à la membrane qui revêt le larynx en arrière, traversent en partie ce muscle d'arrière en avant, et vont se terminer dans la muqueuse qui tapisse la glotte interaryténoïdienne. Les expériences de Bischoff, celles de Longet, démontrent que, même en admettant des filets qui s'arrêtent dans l'aryténoïdien, ces filets seraient seulement consacrés à la sensibilité de ce muscle, et non à sa contraction, qui est soumise à l'influence des nerfs récurrents.

2° *Nerf laryngé inférieur ou récurrent.* — Le nerf récurrent, ainsi appelé à cause de son trajet rétrograde, ne naît point au même niveau des deux côtés ; d'où la longueur différente à gauche et à droite. Plus long à gauche, il s'isole du

tronc mixte du pneumogastrique au-devant et au-dessous de la crosse de l'aorte, qu'il côtoie en avant, puis en bas et en arrière, remonte dans le sillon qui sépare la trachée-artère de l'œsophage, et s'engage au-dessous du bord inférieur du muscle constricteur inférieur du pharynx. A droite, plus court, par la raison qu'il embrasse le bord inférieur de l'artère sous-clavière qui ne proémine point dans la cavité du thorax, comme la concavité de la crosse aortique, le nerf récurrent se réfléchit plus obliquement en haut et en dedans, et après avoir croisé en arrière la sous-clavière et la carotide, se place entre la trachée et le muscle long du cou pour se diriger ultérieurement comme son congénère.

Avant de disparaître au-dessous du bord inférieur du muscle constricteur inférieur du pharynx, le récurrent fournit des filets cardiaques, œsophagiens, trachéens et pharyngés; les rameaux terminaux ou laryngés du nerf récurrent animent tous les muscles intrinsèques du larynx, hormis le crico-thyroïdien, dont la contraction dépend du laryngé supérieur. Indépendamment de ces rameaux musculaires, il faut rappeler le filet anastomotique qui unit le récurrent à ce dernier.

Après s'être engagé sous le bord inférieur du muscle constricteur inférieur du pharynx, le récurrent se place en arrière du larynx dans le sillon qui sépare les cartilages thyroïde et cricoïde, passe derrière l'articulation crico-thyroïdienne en dehors du muscle crico-aryténoïdien postérieur, et s'épanouit de la manière suivante : plusieurs filets pénètrent d'abord dans ce muscle; un autre rameau se porte en haut et en dedans, entre le muscle crico-aryténoïdien postérieur et la plaque du cartilage cricoïde, pour aller se diviser dans le muscle aryténoïdien. Plus en dehors, le nerf récurrent, dans sa marche ascendante entre le thyroïde et les muscles crico-aryténoïdien latéral, thyro-aryténoïdien, fournit des filets à tous les deux, et se termine dans celui-ci par des ramifications très-nombreuses.

§ IV. — Rapports de la région avec les autres régions.

La région sous-hyoïdienne est en rapport avec la région sus-hyoïdienne, les régions du sterno-mastoïdien et la poitrine. Ce rapport de la région sous-hyoïdienne avec la cavité de la poitrine est le plus important de tous, parce qu'il permet de se rendre compte de la facilité avec laquelle les abcès du cou fusent dans les médiastins.

§ V. — Développement, vices de conformation.

Le cou est formé par la réunion des *fentes branchiales*, décrites dans l'embryologie générale, qui se soudent sur la ligne médiane.

Lorsque tous les arcs sont réunis en avant, le cou qui était primitivement ouvert, ainsi que les cavités de la face, prend la forme que nous lui connaissons et se recouvre de téguments. En même temps se creusent à son intérieur des canaux qui deviendront l'œsophage, la trachée, etc., qui ne s'en séparent que plus tard.

Ces quelques considérations permettent de se rendre compte de la formation d'une maladie curieuse qui consiste en l'existence d'une fistule congénitale à la région sous-hyoïdienne; cette fistule est généralement placée au côté droit du cou, au-dessus de l'articulation sterno-claviculaire, et le plus souvent ce conduit fistuleux se perd dans le tissu cellulaire du cou. Ces fistules sont tapissées à leur intérieur d'une membrane muqueuse.

Pour les embryologistes, ces fistules congénitales résultent de la réunion incomplète du troisième au quatrième arc branchial, etc.

L'atrésie du larynx, celle de la trachée et de l'œsophage ont été plusieurs fois observées.

§ VI. — Maladies chirurgicales.

Les maladies chirurgicales de la région sous-hyoïdienne sont extrêmement nombreuses.

Plaies. — Elles y sont fort graves en raison de l'abondance des vaisseaux et des rapports du larynx, de la trachée et de l'œsophage.

Phlegmons et abcès. — Ils s'étendent avec une grande facilité, ce qui vient de la disposition des lames celluleuses et des gaînes intermusculaires, etc.

Kystes. — Le corps thyroïde et les ganglions peuvent donner naissance à des *kystes* séreux ou gélatineux, à des tumeurs cancéreuses, etc.

Toutes ces maladies peuvent engager le chirurgien à pratiquer quelques opérations qui sont des *incisions*, des ponctions, ou bien encore des dissections d'autant plus délicates qu'un grand nombre d'organes y ont des fonctions très-importantes.

La *laryngotomie*, la *trachéotomie* et l'*œsophagotomie* sont les trois opérations réglées les plus importantes de la région.

La laryngotomie peut être pratiquée par une incision transversale entre l'os hyoïde et le larynx (*laryngotomie sous-hyoïdienne*). Cette méthode créée, je crois, par Malgaigne, découvre très-bien les cordes vocales supérieures et permet d'extraire un polype situé en cet endroit. Cette opération est maintenant rarement nécessaire, grâce aux perfectionnements de l'extraction des polypes par les voies naturelles.

On a quelquefois pratiqué la thyroïdotomie ou la cricotomie.

La trachéotomie est faite neuf fois sur dix pour des obstructions du larynx, soit que le malade porte un polype volumineux, soit que des fausses membranes soient venues en rétrécir la cavité. Quelquefois on pratique cette opération pour extraire un corps étranger introduit accidentellement dans les bronches ou la trachée. L'incision de la peau peut s'étendre du cartilage du cricoïde au sternum; la division des parties molles et la recherche des interstices musculaires doivent toujours être faites avec patience, comme dans l'opération de la ligature des artères. La trachée ne sera ouverte que quand le sang sera bien arrêté : je sais que ce précepte n'est pas toujours applicable, et qu'il y a des cas dans lesquels le sang ne s'arrête bien que quand la trachée est ouverte.

ARTICLE III. — RÉGION CAROTIDIENNE OU DU STERNO-MASTOÏDIEN.

§ I. — Limites, formes extérieures, parties accessibles à la palpation.

La région du sterno-mastoïdien a les mêmes limites que le muscle de ce nom : il est facile de sentir dans ses contractions le très-fort faisceau qui donne son nom à cette importante division de l'anatomie chirurgicale (fig. 457).

On peut sentir aisément en bas l'intervalle qui sépare les deux insertions sternales et claviculaires du muscle sterno-cléido-mastoïdien ; en palpant au bord antérieur de la région, on sent les battements de l'artère carotide primitive qui soulèvent le doigt un peu plus à droite qu'à gauche, en raison de la position plus superficielle de l'artère du côté droit.

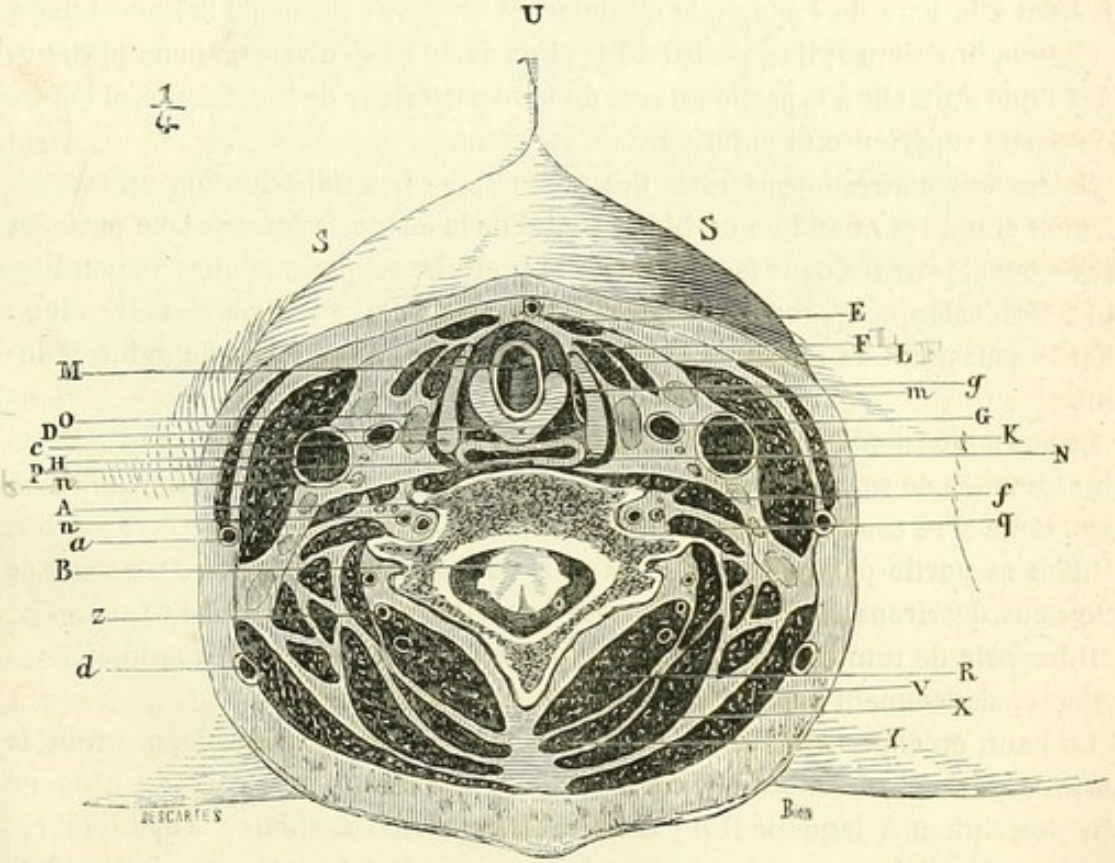

FIG. 457. — Coupe horizontale du cou, montrant la structure de la région carotidienne ou du sterno-mastoïdien (*).

(*) A, corps de la sixième vertèbre cervicale coupée ; B, moelle épinière ; C, cartilage thyroïde ; D, cartilage cricoïde ; E, muscle sterno-hyoïdien ; F, muscle omoplat-hyoïdien ; G, artère carotide primitive ; H, veine jugulaire externe ; I, ganglions lymphatiques répandus au milieu de la loge celluleuse interaponévrotique ; K, muscle peaucier ; L, muscle sterno-thyroïdien ; M, ouverture du larynx ; N, muscle constricteur inférieur du pharynx ; O, sommet des lobes latéraux de la glande thyroïde ; P, extrémité supérieure de l'œsophage ; R, muscles transversaires épineux et interépineux du cou ; S, clavicule ; T, moignon de l'épaule ; U, sternum ; V, muscle trapèze et son aponévrose ; X, muscle splénius ; Y, muscle grand complexus ; Z, plexus des veines jugulaires postérieures profondes ; *a*, veine jugulaire externe ; *b*, nerf pneumogastrique ; *d*, branche postérieure de la veine jugulaire externe ; *e*, muscle long du cou ; *f*, muscle scalène antérieur ; *g*, muscle thyro-aryténoïdien ; *h*, muscle petit complexus ; *l*, muscle angulaire de l'omoplate ; *m*, muscle sterno-cléido-mastoïdien et son aponévrose ; *n*, artère et veine vertébrales ; *p*, nerf grand sympathique ; *q*, muscle scalène postérieur ; *r*, muscle crico-aryténoïdien postérieur. (Legendre, *Anatomie chirurgicale homalographique*. Paris, 1858, pl. III, fig. 2.)

§ II. — Superposition des plans.

1° **Peau.** — Reproduisant dans ses inflexions la forme des organes sous-jacents.

2° **Tissu cellulaire sous-cutané.** — Lamelleux, extrêmement peu épais et formant une union intime entre la peau et le muscle peaucier.

3° **Muscle peaucier.** — Lame musculeuse excessivement mince, à fibres dirigées obliquement en haut, en avant et en dedans.

4° **Tissu cellulaire.** — Interposé entre le peaucier et le muscle sterno-cléido-mastoïdien.

5° **Muscle sterno-cléido-mastoïdien.** — Le sterno-cléido-mastoïdien s'insère en haut à la base de l'apophyse mastoïde et au tiers externe de la ligne courbe occipitale supérieure; il se porte en bas et en avant et se divise en deux portions, dont l'une s'attache à la partie interne du bord postérieur de la clavicule, et l'autre à la partie supérieure et antérieure du sternum.

Gaines musculaires (*aponévroses* des auteurs). — Leur distribution est excessivement simple et quand on est bien pénétré de la forme des muscles. Le peaucier est recouvert sur ses deux faces d'une gaîne celluleuse que quelques anatomistes ont à tort, selon nous, regardée comme étant le fascia superficialis. Ce serait en effet le seul point de l'économie où existât un muscle dépourvu de gaîne celluleuse.

Le sterno-mastoïdien présente une gaîne plus forte. La structure plus nette et plus tranchée de ses fibres permet de le séparer avec une grande facilité de sa loge. Celle-ci se confond en avant avec la partie postérieure de celle du peaucier, et dans sa partie postérieure elle affecte des rapports très-importants avec ce que nous décrirons bientôt sous le nom de grande gaîne séreuse du cou.

Il importe de remarquer deux points de l'aponévrose du sterno-mastoïdien :

Son épaississement supérieur; son épaississement inférieur.

En haut, en effet, existe une expansion faciale ou insertion faciale, qui relie la partie supérieure du muscle à l'os maxillaire inférieur. M. Richet en a donné une description à laquelle il n'y a véritablement rien à ajouter. J'ajouterai cependant que j'ai vu assez souvent un faisceau très-fort de cette aponévrose d'insertion aller se fixer au pavillon de l'oreille et à la partie cartilagineuse du conduit auditif.

Son épaississement inférieur est moins remarquable, mais quelquefois cependant il est assez fort et résistant. Il se jette sur le muscle du côté opposé, et c'est ce qui a fait dire aux anatomistes que les deux lames du sterno-mastoïdien se réunissaient en avant.

6° **Tissu cellulaire de la gaîne des vaisseaux.** — Au-dessous du muscle sterno-cléido-mastoïdien se trouve un tissu cellulaire très-lâche qui renferme le paquet vasculo-nerveux si important de cette région.

§ III. — Vaisseaux et nerfs.

L'*artère carotide* primitive forme l'artère principale de la région (fig. 458).

La carotide primitive droite, née du tronc brachio-céphalique, se dirige d'abord légèrement en arrière pour aller gagner le tubercule de la sixième vertèbre

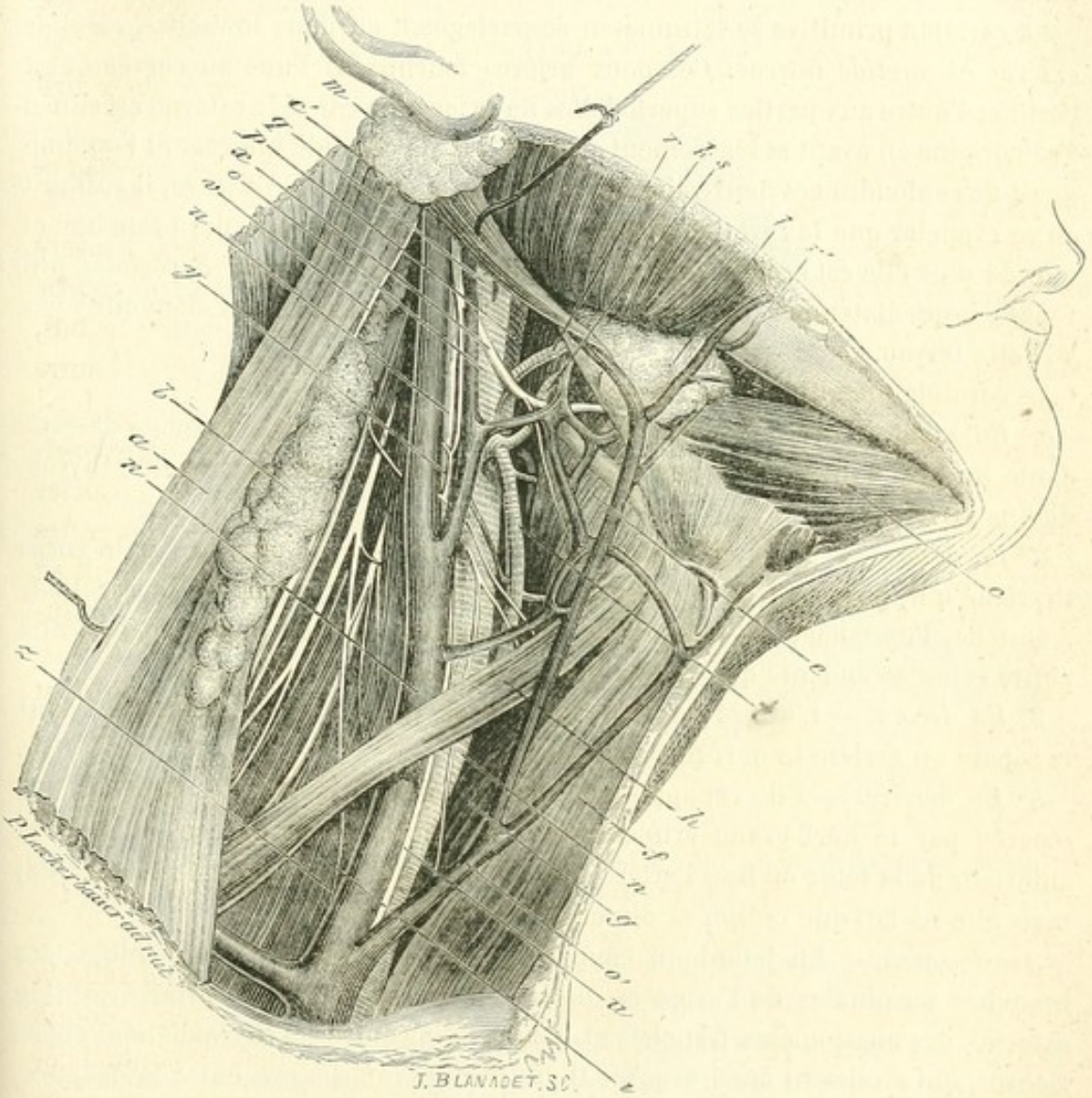

FIG. 458. — Artère carotide (*).

(*) *a'*, sterno-mastoïdien, dont les attaches inférieures ont été coupées et dont le bord antérieur est rejeté en dehors et en arrière ; *b*, ganglions lymphatiques placés sous la face profonde ; *c*, ventre antérieur du muscle digastrique ; *c'*, son ventre postérieur relevé par une érigne ; *e*, muscle thyro-hyoïdien ; *f*, muscle sterno-hyoïdien ; *g*, sterno-thyroïdien ; *h*, omo-hyoïdien ; *i*, scalène antérieur ; *k*, masséter ; *l*, glande sous-maxillaire ; *m*, glande sous-parotide ; *n*, carotide primitive ; *o*, carotide externe ; *p*, carotide interne ; *q*, origine de l'artère occipitale ; *r*, artère faciale ; *r'* la même en avant du masséter ; *s*, artère linguale ; *t*, thyroïdienne supérieure ; *n'* veine jugulaire interne ; *o'*, veine jugulaire antérieure ; *u*, nerf pneumogastrique ; *v*, nerf spinal ; *x*, nerf grand hypoglosse ; *y*, anse anastomotique de la branche du grand hypoglosse et de la branche descendante interne du plexus cervical : — anomalie de cette dernière, consistant en ce que ses racines, au lieu de se réunir pour former un tronc unique, restent séparées et se réunissent successivement à la branche du grand hypoglosse ; il faut remarquer en outre que, sur ce sujet, l'anse anastomotique est située beaucoup plus haut que d'habitude ; *z*, nerf phrénique croisant le scalène antérieur. (Richet, *Nouveau Dict. de médecine et de chirurgie pratiques*, article CAROTIDE. Paris, 1867, t. VI, p. 378).

cervicale. Arrivée à ce tubercule, elle devient tangente à la colonne vertébrale, elle suit la ligne des tubercules jusqu'à celui de la troisième cervicale, où elle finit.

Il résulte de cette disposition que, on peut distinguer à la carotide primitive deux portions : une première, très-courte, étendue du tronc innominé au tubercule de la sixième ; une deuxième portion étendue du tubercule de la sixième au tubercule de la troisième.

La carotide primitive se termine en se partageant en deux branches, *carotide externe* et *carotide interne*. Ces deux artères fournissent l'une au cerveau et à l'orbite, l'autre aux parties superficielles de la face. La carotide externe est située à son origine en avant et légèrement en dedans de la carotide interne. Si l'on craignait de confondre ces deux vaisseaux dans une opération de ligature, il suffirait de se rappeler que la carotide externe est la seule qui fournisse des branches, et que de plus elle est croisée dans sa direction par le nerf *grand hypoglosse* qui repose immédiatement sur son canal. Rapport important bien démontré par M. Félix Guyon.

La carotide primitive est en rapport :

1° *En avant.* — Avec la veine thyroïdienne supérieure et la branche descendante du grand hypoglosse ; en bas, elle est aussi croisée par la veine thyroïdienne inférieure.

2° *En dedans.* — Nous citerons le larynx, la trachée, le pharynx et le corps thyroïde qui, pour peu qu'il présente de développement, recouvre la carotide. A gauche, l'œsophage est très-proche de la carotide. On voit enfin, en bas, une petite veine ascendante qui se jette dans la thyroïdienne inférieure.

3° *En dehors.* — L'artère carotide est côtoyée par la jugulaire interne, dont la sépare en arrière le nerf pneumogastrique.

4° *En arrière.* — Elle est appliquée sur la colonne vertébrale, dont elle est séparée par le nerf grand sympathique ; les muscles long du cou, et droit et antérieur de la tête ; en bas, l'artère thyroïdienne inférieure lui est sous-jacente, mais elle ne fait que croiser sa direction.

Anastomoses. — En jetant un coup d'œil sur la disposition anatomique des branches terminales de l'arbre carotidien, nous voyons, pour l'artère carotide externe, des anastomoses franches et bien établies entre les thyroïdiennes supérieures, qui s'unissent aussi avec les thyroïdiennes inférieures, entre les faciales, entre les occipitales (peut-être moins larges, il est vrai, mais qui, par compensation, dotées de communications avec les cervicales profondes, peuvent permettre la continuation de la circulation dans la branche mastoïdienne, qui va se perdre dans les méninges). Nous pourrions poursuivre le même examen pour les pharyngiennes, les diverses branches de la maxillaire interne, et nous verrions que la vitalité des méninges et de la face est parfaitement assurée après la ligature d'une des carotides, etc.

Une anomalie (fig. 459) importante de l'artère carotide primitive du côté gauche, est l'origine de cette artère par un tronc commun avec la sous-clavière gauche. Il y a alors deux troncs brachio-céphaliques artériels.

Veines. — La veine *jugulaire interne* accompagne l'artère carotide interne

qu'elle recouvre même en partie, étant beaucoup plus volumineuse qu'elle.

La veine *jugulaire externe* est plus superficielle; elle est située entre le muscle peaucier et le muscle sterno-mastoïdien; elle est obliquement dirigée en bas et en arrière, de l'angle de la mâchoire au bord postérieur du muscle, non loin de son insertion à l'os, point où la jugulaire externe se jette dans la veine sous-clavière : dans la dernière partie de son trajet cette veine appartient donc à la région sus-claviculaire.

Fig. 459. — Anomalie d'origine des carotides et de la veine sous-clavière droite passant entre les muscles scalènes (*).

Notre collègue, J. Péan, nous a fait remarquer que presque toujours, vers la partie supérieure de la région, on rencontre un tronc veineux, très-court, mais très-volumineux, qui anastomose la veine jugulaire externe avec la jugulaire interne.

Vaisseaux et ganglions lymphatiques. — Les vaisseaux et les ganglions sont superficiels et profonds. Ils forment avec les ganglions de la face, les sous-maxillaires et les thoraciques, une chaîne non interrompue.

Les ganglions superficiels sont placés le long de la veine jugulaire externe; les ganglions profonds sont placés derrière la jugulaire interne et les carotides, depuis l'apophyse mastoïde jusqu'à la partie supérieure du thorax, au-devant de la colonne vertébrale, et sur les côtés du pharynx et de l'œsophage.

Des ganglions carotidiens partent des lymphatiques qui, à droite, se rendent

(*) A, carotide primitive gauche; B, carotide primitive droite; C, tronc brachio-céphalique gauche; D, veine sous-clavière droite, située en arrière du scalène antérieur et accolée à l'artère correspondante; E, veine jugulaire interne gauche; F, veine jugulaire interne droite; G, veine sous-clavière gauche gardant sa situation normale; M, scapulaire postérieure; O, scalène postérieur; N, scalène antérieur; K, cervicale transverse et ascendante. (Dubrueil, *Anomalies artérielles*, pl. IV.)

dans la grande veine lymphatique, et à gauche, se terminent dans le canal thoracique (1).

Nerfs. — Sous le peaucier, nous rencontrons les branches nerveuses qui forment le plexus cervical (fig. 460). Ces branches sont : la *cervicale transverse*, qui

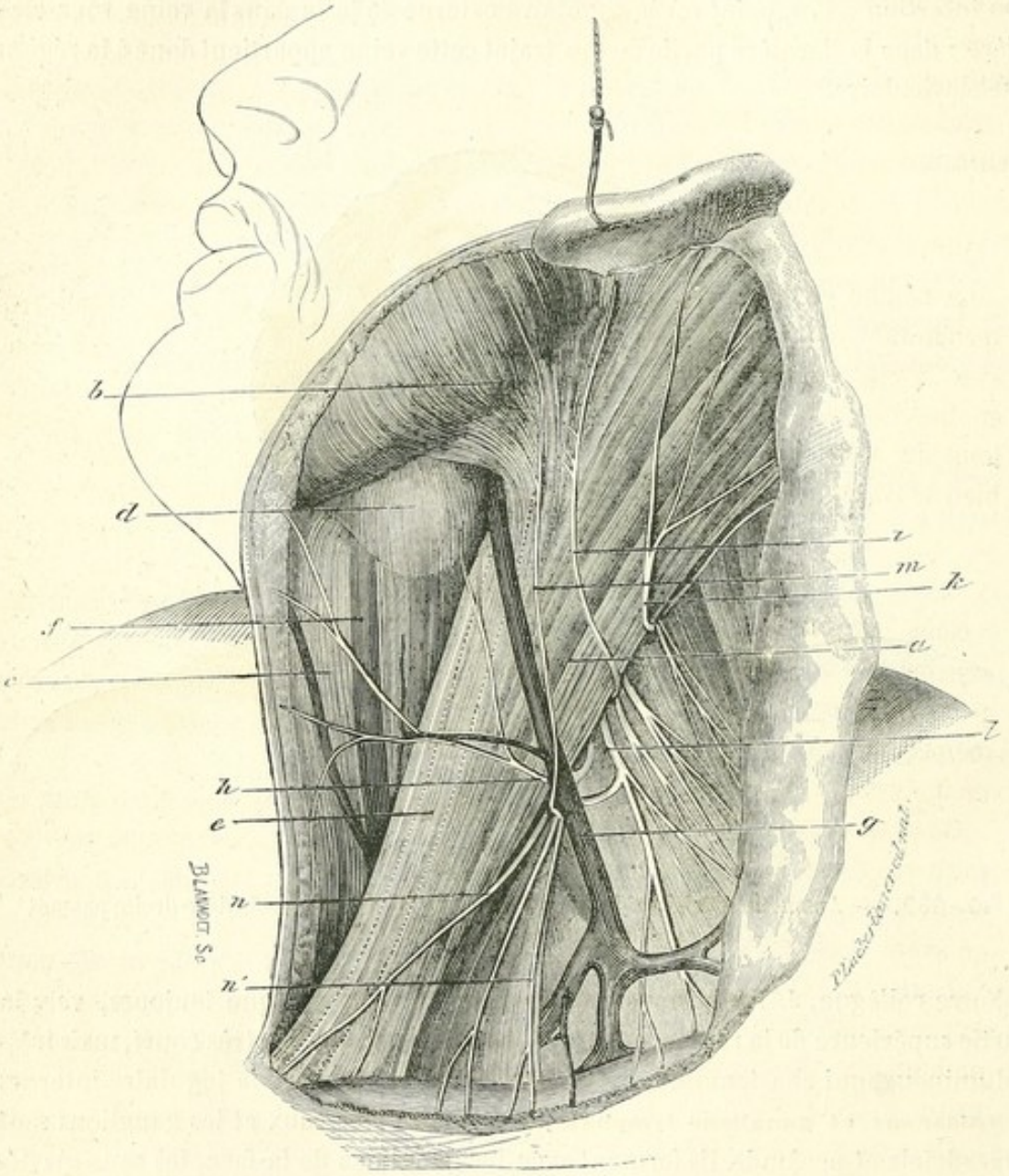

FIG. 460. — Nerfs superficiels de la région carotidienne (*).

va s'anastomoser dans la région sous-maxillaire et maxillaire inférieure avec les filets du nerf facial; l'*auriculaire*, la *mastoïdienne*, etc.

(1) Voyez LYMPHATIQUES en général.

(*) *a*, muscle sterno-mastoïdien recouvert de son aponévrose ; *b*, son aponévrose d'insertion faciale ; *c*, aponévrose cervicale superficielle ; *d*, glande sous-maxillaire dans sa loge fibreuse ; *e*, lignes ponctuées indiquant le trajet exact de la carotide primitive et de ses deux branches de bifurcation ; *f*, veine jugulaire antérieure ; *g*, veine jugulaire externe ; *h*, branche transverse superficielle du plexus cervical ; *i*, branche annulaire ; *k*, branche mastoïdienne ; *l*, branche acromiale ; *m*, rameau provenant de la branche précédente, et qui remonte vers la face après avoir contourné la veine jugulaire externe ; *n*, *n'*, branches claviculaires. (Richet, *Nouveau Dict. de médecine et de chirurgie pratiques*, article CAROTIDE. Paris, 1867, p. 379, t. VI.)

Le nerf *spinal* traverse le sterno-cléido-mastoïdien qu'il anime à la réunion du tiers supérieur avec les deux tiers inférieurs.

La branche *descendante interne* (fig. 460) sort du plexus cervical profond : elle est formée par la quatrième paire cervicale ; elle descend sur le côté interne de la veine jugulaire interne, et s'anastomose avec une branche du grand hypoglosse en formant une arcade de laquelle partent des filets pour les muscles de la région sous-hyoïdienne.

Enfin, le *grand sympathique* suit la partie antérieure de la colonne vertébrale, en avant de la base des apophyses transverses.

§ IV. — Rapports de la région avec les autres régions.

La région sterno-mastoïdienne est en rapport avec la région de la colonne vertébrale en dedans, en avant avec les régions sous et sus-hyoïdienne, en arrière avec la région sus-claviculaire. Elle touche en haut à la région parotidienne, et en bas à la région intra-thoracique, etc. Aussi les incisions profondes faites le long du sterno-mastoïdien, pour aller à la recherche des vaisseaux, sont-elles bien souvent suivies de fusées purulentes dans la poitrine.

§ V. — Maladies chirurgicales.

Nous mentionnerons parmi les maladies chirurgicales de la région l'anévrysme de l'artère carotide primitive et des branches de cette artère à son origine. L'anévrysme de la sous-clavière, du tronc brachio-céphalique, de l'aorte même, peuvent venir faire saillie dans la région du sterno-mastoïdien et simuler un anévrysme de la carotide primitive.

On a souvent l'occasion de pratiquer la ligature de la carotide primitive; il suffit pour cela de découvrir le bord antérieur du sterno-mastoïdien, et d'aller sentir avec le doigt le tubercule de la sixième vertèbre cervicale. L'artère est en avant et légèrement en dedans.

Toutes les autres maladies des régions du cou, plaies, phlegmons, peuvent se présenter dans la région du sterno-mastoïdien, avec des caractères que les notions d'anatomie chirurgicale que nous venons de donner permettront aisément de prévoir.

On a souvent pratiqué avec succès la section du sterno-mastoïdien pour guérir le *torticolis*.

ARTICLE IV. — RÉGION SUS-CLAVICULAIRE.

§ I. — Limites, formes extérieures, parties accessibles à la palpation.

La région sous-claviculaire (fig. 461) a la forme d'un creux limité en avant par la saillie du sterno-mastoïdien, en arrière par la saillie du bord antérieur du trapèze, en bas par le corps de la clavicule. La palpation permet de sentir avec facilité les muscles et les os : elle fait discerner de plus la saillie des scalènes et

les battements de l'artère sous-clavière; dans quelques cas, il est possible de sentir la première côte.

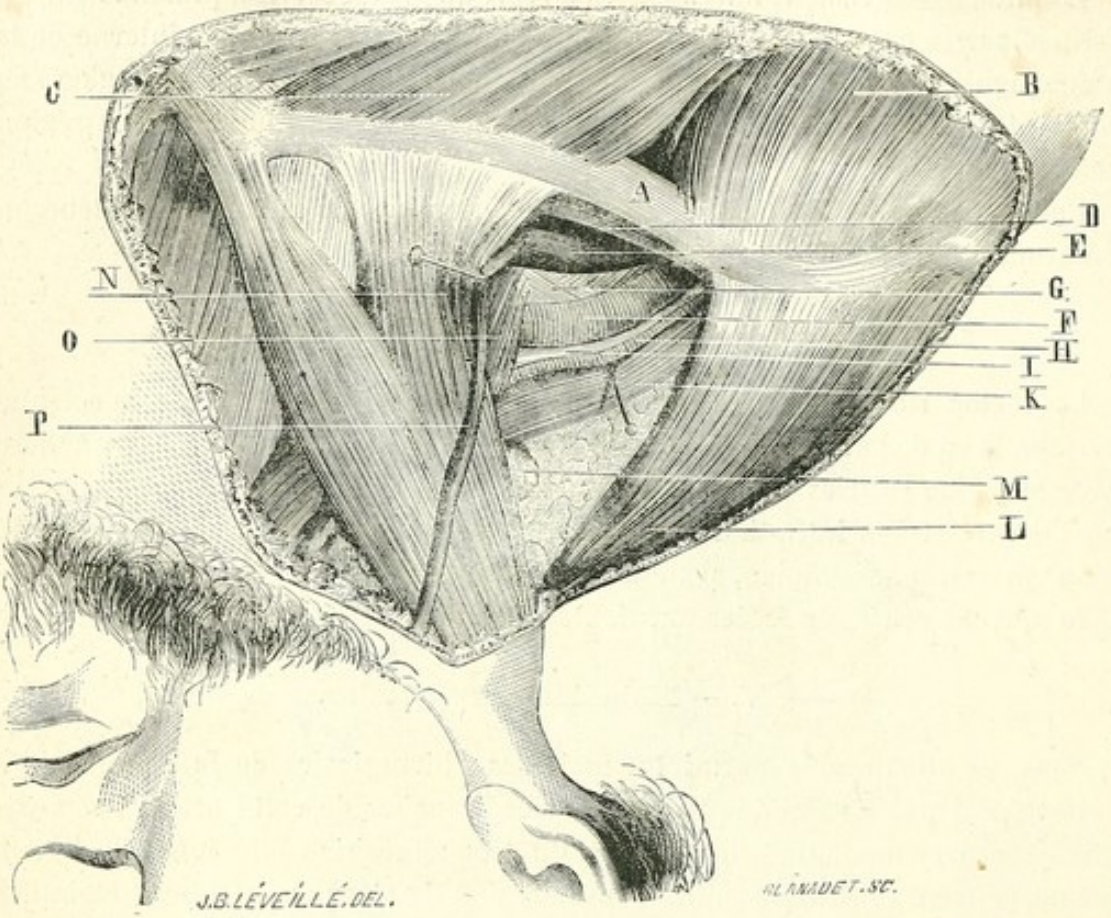

FIG. 461. — Région sus-claviculaire. (Nous supposons l'observateur placé dans la position qui nous paraît la plus commode pour l'étude de la région, c'est-à-dire regardant de haut en bas le fond du creux sus-claviculaire.) (*)

§ II. — Superposition des plans.

1° **Peau.** — Elle est peu adhérente aux couches sous-jacentes; plus cependant que dans les régions antérieures du cou.

2° **Tissu cellulaire sous-cutané.** — Il est assez épais, surtout à la partie antérieure du creux sus-claviculaire.

3° **Aponévrose superficielle.** — Elle relie le bord postérieur du sterno-mastoïdien au bord antérieur du trapèze; cette aponévrose s'insère en bas à la clavicule. Elle est percée en avant surtout d'un grand nombre de trous qui donnent passage à la veine jugulaire externe tout à fait en avant; et à des paquets de tissu cellulaire.

4° **Tissu cellulo-adipeux.** — Il est abondant, sépare l'aponévrose superficielle de l'aponévrose profonde.

(*) A, clavicule; B, deltoïde; C, grand pectoral; D, muscle sous-clavier; E, veine sous-clavière; F, artère sous-clavière; G, première côte; H, artère scapulaire supérieure; I, un des nerfs du plexus brachial; K, muscle omo-hyoïdien; L, muscle trapèze; M, un ganglion lymphatique de la région; N, nerf claviculaire du muscle sterno-cléido-mastoïdien; O, scalène antérieur; P, veine jugulaire externe.

5° **Aponévrose profonde.** — Elle n'est autre que cette aponévrose continue avec la gaîne du muscle omo-hyoïdien, et étudiée par M. Richet sous le nom d'aponévrose omo-péricardique.

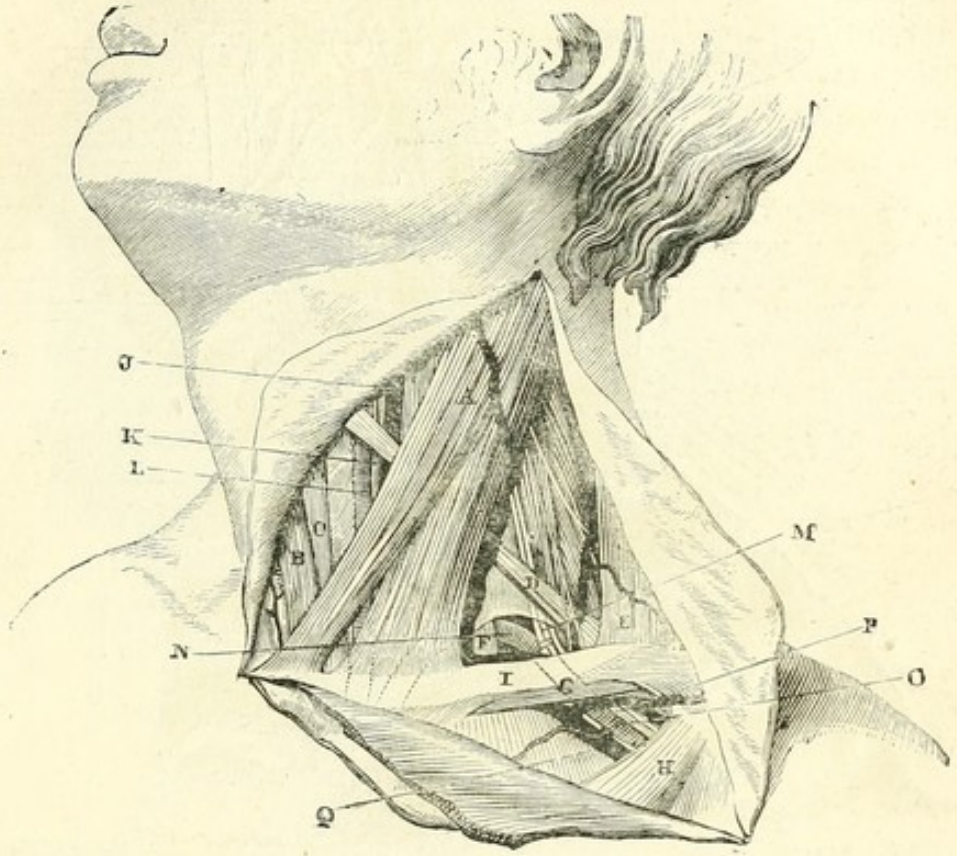

FIG. 462. — Rapports de l'artère sous-clavière (*).

6° Au-dessous de l'aponévrose profonde apparaissent l'artère et les nerfs placés entre les deux muscles *scalène antérieur* et *scalène postérieur*.

§ III. — Vaisseaux et nerfs.

L'*artère sous-clavière* (fig. 462) est le principal canal artériel de la région. Elle naît à droite du tronc brachio-céphalique, à gauche de l'aorte.

Elle n'appartient à la région que depuis le moment où elle pénètre entre les scalènes; elle forme une sorte de crosse dont la concavité correspond à la plèvre et à la première côte.

A sa partie antérieure se trouve la veine sous-clavière, qui en est séparée par le muscle scalène antérieur; à sa partie postérieure, les nerfs du plexus brachial.

Elle fournit, entre les scalènes, un grand nombre de branches qui tantôt nais-

(*) A, sterno-mastoïdien; B, sterno-hyoïdien; C, sterno-thyroïdien; D, scapulo-hyoïdien; E, trapèze; F, scalène antérieur; G, sous-clavier; H, petit pectoral; I, clavicule; J, jugulaire interne; K, pneumogastrique; L, carotide primitive; M, plexus cervical; N, artère sous-clavière; O, artère axillaire; P, plexus brachial; Q, veine axillaire. (Vidal de Cassis.)

sent isolément, et d'autres fois par des troncs communs. Ces artères sont nombreuses; nous mentionnerons : la *vertébrale* (fig. 463), artère volumineuse qui

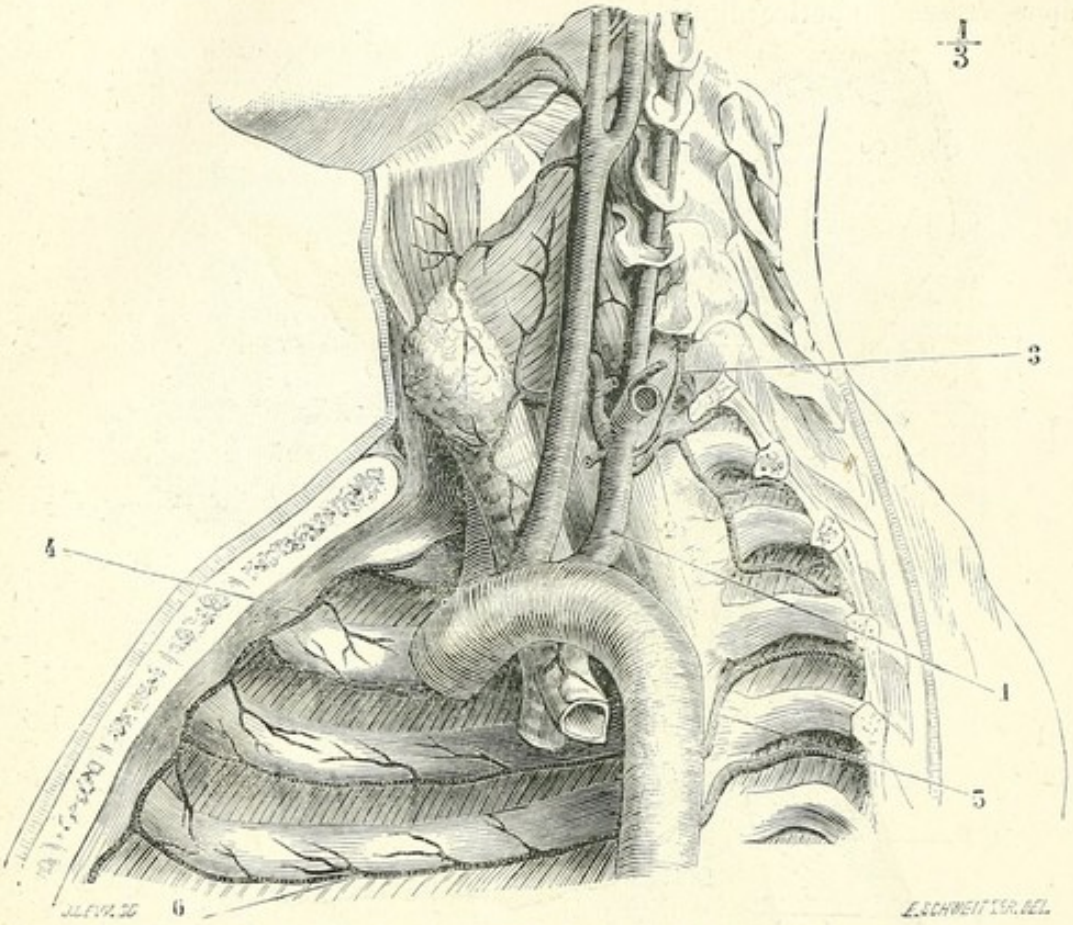

Fig. 463. — Vertébrale, mammaire interne du côté droit et artère intercostale supérieure du côté gauche, etc. (d'après Bourgery) (*).

pénètre à un centimètre ou deux de son origine dans le canal de l'apophyse transverse de la sixième vertèbre cervicale (1).

La *thyroïdienne inférieure* et la *cervicale profonde* (fig. 464), qui appartiennent aussi à d'autres régions.

La scapulaire supérieure et la scapulaire postérieure sont encore des branches de la sous-clavière qui font partie du creux sus-claviculaire.

La *scapulaire supérieure* suit le bord postérieur de la clavicule, distante d'un centimètre de cet os, puis atteint l'omoplate au bord postérieur de la coracoïde pour se ramifier dans les muscles circumscapulaires.

La *scapulaire postérieure* ou *cervicale transverse* est située plus haut et plus profondément; elle gagne la partie profonde du trapèze et le bord spinal de l'omoplate.

M. Manec a rencontré une fois l'artère sous-clavière passant en avant du scalène antérieur; elle était placée entre ce muscle et la veine, qui, par cela même,

(1) Voyez Région de la base du crane et Région antéro-latérale du rachis.

(*) 1, artère sous-clavière; 2, artère intercostale supérieure : elle fournit sur ce sujet à trois espaces intercostaux; 3, artère cervicale profonde; 4, artère mammaire interne; 5, artères intercostales aortiques; 6, anastomose entre les branches de la mammaire et les intercostales aortiques. (Beaunis et Bouchard.)

se trouvait beaucoup plus rapprochée de l'extrémité sternale de la clavicule qu'elle ne l'est ordinairement.

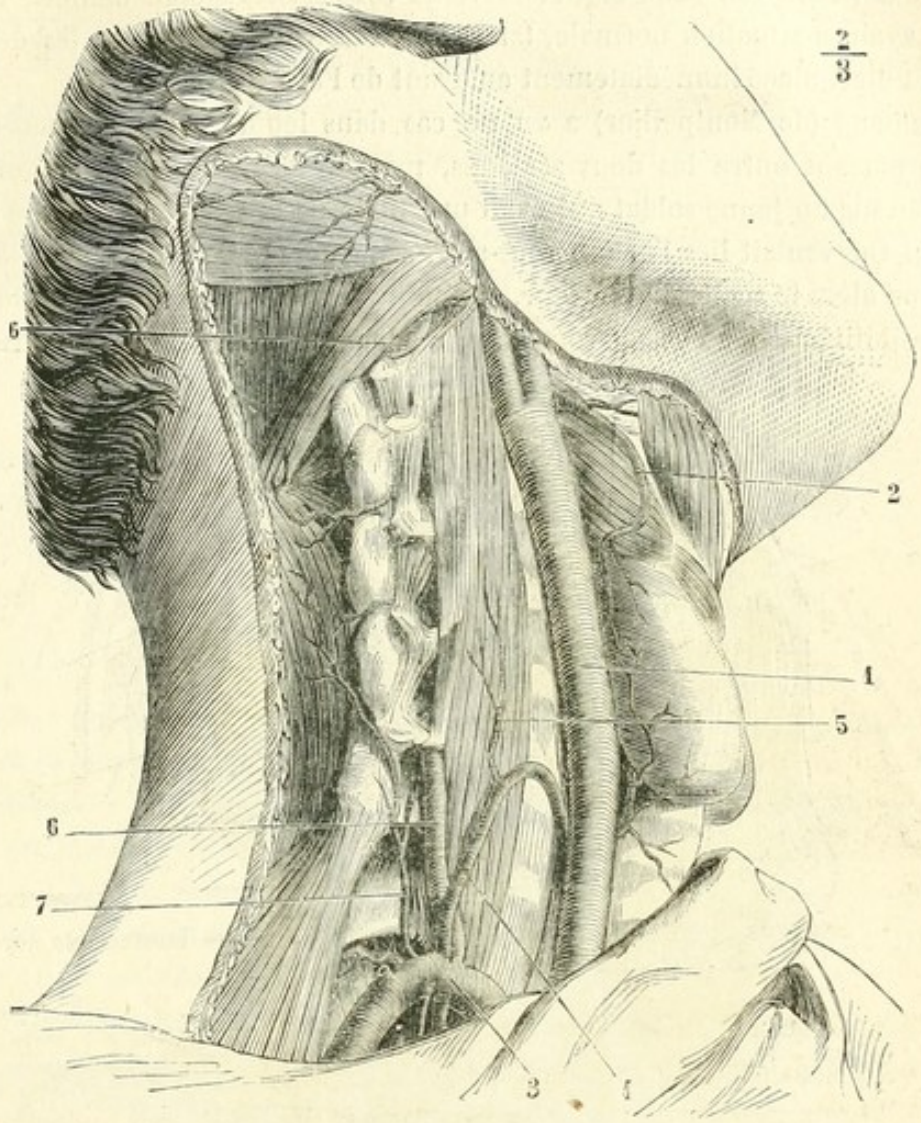

Fig. 464. — Artère thyroïdienne inférieure et cervicale profonde (*).

Le même anatomiste a observé une artère sous-clavière qui, au lieu de passer entre les deux scalènes, passait avec la veine du même nom au-devant du scalène antérieur.

Veines. — Les deux veines les plus importantes sont la sous-clavière et la jugulaire externe.

La veine *sous-clavière* est située en avant du muscle scalène antérieur; elle est très-volumineuse, recouvre quelquefois l'artère, et pourrait, si elle était blessée, permettre l'introduction de l'air dans le cœur. Sa lésion est une des lésions traumatiques les plus graves.

Blandin (1) indique un cas dans lequel la veine sous-clavière passait derrière

(1) Blandin, *Anatomie topographique*.

(*) 1, carotide primitive; 2, thyroïdienne supérieure; 3, sous-clavière; 4, thyroïdienne inférieure; 5, cervicale ascendante; 6, 6, vertébrale; 7, cervicale profonde. (Beaunis et Bouchard.)

le scalène antérieur, et se trouvait par conséquent située entre ce muscle et l'artère.

Hyrlt a vu un cas dans lequel la veine sous-clavière était double, l'un des troncs avait sa situation normale, tandis que l'autre passait entre les deux scalènes et était placé immédiatement en avant de l'artère.

Lallemand (de Montpellier) a vu un cas dans lequel la veine sous-clavière droite, passant entre les deux scalènes, masquait l'artère. Cette anomalie fut observée sur un jeune soldat qui avait une plaie de la partie supérieure de l'humérale. On voulait lier l'artère sous-clavière, mais on ne trouva que la veine ; on coupa alors le scalène antérieur, et l'on ne trouva encore qu'une veine. Dans l'impossibilité de lier l'artère sous-clavière, le chirurgien saisit l'axillaire.

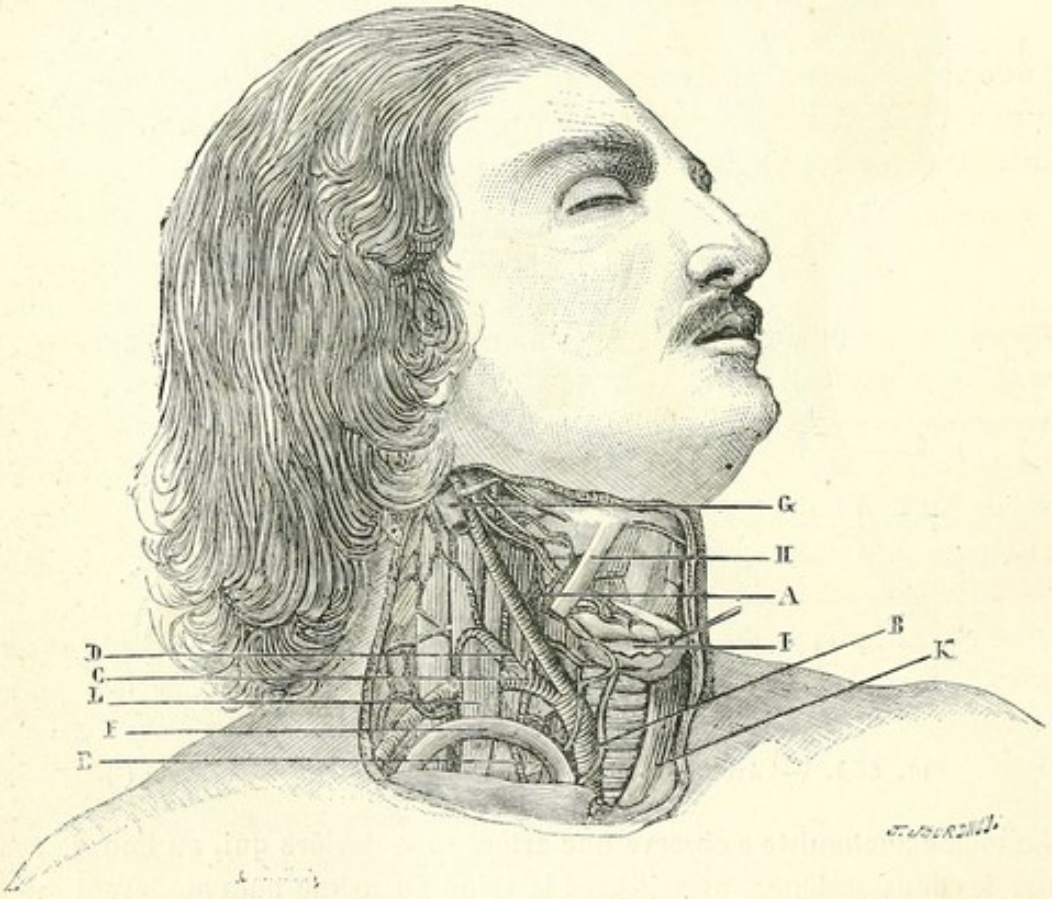

FIG. 465. — Longueur anormale du tronc brachio-céphalique. — Anomalie correspondante de la veine sous-clavière (*).

La veine *jugulaire externe* contourne le bord postérieur du sterno-mastoïdien et va se jeter dans sa partie antérieure.

Les deux artères scapulaire supérieure et scapulaire postérieure sont accompagnées de veines assez volumineuses, etc.

Lymphatiques. — La région sous-claviculaire a des lymphatiques superficiels et d'autres profonds.

(*) A, tronc brachio-céphalique ; B, artère carotide primitive droite ; C, artère sous-clavière droite ; D, artère vertébrale ; E, artère cervicale transverse ou scapulaire postérieure ; F, artère sus-scapulaire ; G, artère mammaire interne ; H, artère thyroïdienne inférieure. (Dubrueil, *Des anomalies artérielles*. Paris 1847, pl. III.)

Les profonds sont les plus importants. Ils accompagnent la veine, et se terminent à droite dans la grande veine lymphatique, et à gauche dans le tronc.

Plusieurs ganglions accompagnent ces vaisseaux; à ces ganglions se rendent quelques vaisseaux du sein.

Nerfs. — Ils sont superficiels et profonds; les nerfs superficiels sont formés par les branches sus-claviculaires du plexus cervical; les nerfs profonds sont formés par les nerfs d'origine du plexus brachial qui sont situés en arrière de l'artère et pourraient être confondus avec elle dans la ligature, et par le nerf vertébral, qui, venu du ganglion cervical inférieur, accompagne l'artère vertébrale dans tout son trajet.

§ IV. — Rapports de la région avec les autres régions.

La région sous-claviculaire est en rapport avec la région rachidienne postérieure, avec la région du sterno-mastoïdien et avec la région sous-claviculaire, dont elle est séparée par la clavicule et le sous-clavier.

§ V. — Maladies chirurgicales et opérations.

Plaies. — Les plaies de la région sont graves en raison de la présence de l'artère et de la veine.

Anévrysmes. — Les anévrysmes y sont redoutables et bien souvent au-dessus de la puissance de l'art. Quand la ligature de l'artère en dehors des scalènes est possible, on doit la tenter; quand cette ligature ne peut être faite qu'entre les muscles ou en dedans d'eux, il vaut mieux abandonner les malades aux chances de la guérison spontanée.

On a eu quelquefois l'occasion d'extirper des tumeurs de la région sus-claviculaire, et l'on n'oubliera jamais que c'est là que le plus souvent ont été observés les accidents de l'entrée de l'air dans les veines.

On a souvent pratiqué la ligature de l'artère sous-clavière. Pour faire cette opération, il faut inciser les couches superficielles, rejeter en haut le ventre postérieur de l'omo-hyoïdien, et aller avec le doigt rechercher un tubercule que présente la première côte sur sa face supérieure : c'est le *tubercule de la sous-clavière*, qui donne insertion au scalène antérieur. L'artère se trouve immédiatement en arrière.

On a deux ou trois fois pratiqué la ligature de l'artère vertébrale. Il suffit, pour la trouver, de découvrir le bord postérieur du sterno-mastoïdien par une incision longitudinale, et d'aller sentir le tubercule de la sixième vertèbre cervicale. L'artère se trouve au-dessous, dans une gouttière osseuse profonde, accompagnée de veines et du nerf vertébral.

LIVRE VI.

RÉGIONS DE LA POITRINE.

Les régions de la poitrine sont pariétales ou viscérales; nous commencerons par les premières, qui sont au nombre de quatre.

ARTICLE PREMIER. — RÉGION SOUS-CLAVICULAIRE.

§ I. — Limites, formes extérieures, parties accessibles à la palpation.

La région sous-claviculaire est située à la partie supérieure et latérale de la poitrine, elle est au-dessus de la région mammaire. Elle est tantôt bombée, tantôt déprimée, selon l'état d'embonpoint du sujet.

§ II. — Superposition des plans.

1° **Peau.** — La peau est peu adhérente aux couches sous-jacentes; elle est assez épaisse et ne renferme généralement point de poils.

2° **Tissu cellulaire sous-cutané.** — Le tissu cellulaire sous-cutané, sous-claviculaire de la région, est lamelleux et filamenteux. Au voisinage de l'épaule, il contient des vésicules adipeuses en assez grande abondance, mais, en dedans, il unit d'une manière intime les os et le tégument externe, ce qui fait que, dans le cas d'infiltration, d'œdème de la région, le sternum paraît beaucoup plus enfoncé.

3° **Aponévrose superficielle.** — Au-dessous de cette couche de tissu cellulaire sous-cutané, on rencontre une lamelle aponévrotique, feuillet superficiel du grand pectoral. Cette lamelle s'attache en haut à la clavicule, à laquelle elle adhère assez fortement; en dedans, ce n'est, pour ainsi dire, qu'une simple lame celluleuse qui se confond au-devant du sternum avec le périoste et le tissu cellulaire sous-cutané; en dehors, elle se confond avec les aponévroses deltoïdienne et brachiale. Elle est intimement unie aux fibres charnues.

Du côté de l'épaule, il est toujours aisé de ne pas la confondre avec la couche sous-cutanée. Plus bas, on remarque un feuillet véritablement fibreux, qui devient d'autant plus épais, qu'on approche davantage de l'épigastre; ses fibres, obliquement dirigées en bas et en dedans, semblent se continuer avec les aponévroses du ventre.

Le peu d'épaisseur et de dureté de cette couche fait que les inflammations superficielles, les foyers purulents, la franchissent facilement, pour devenir profonds, et réciproquement.

Ces couches superficielles de la région sous-claviculaire sont très-complétement représentées dans la figure 466, qui représente du côté droit la région mammaire.

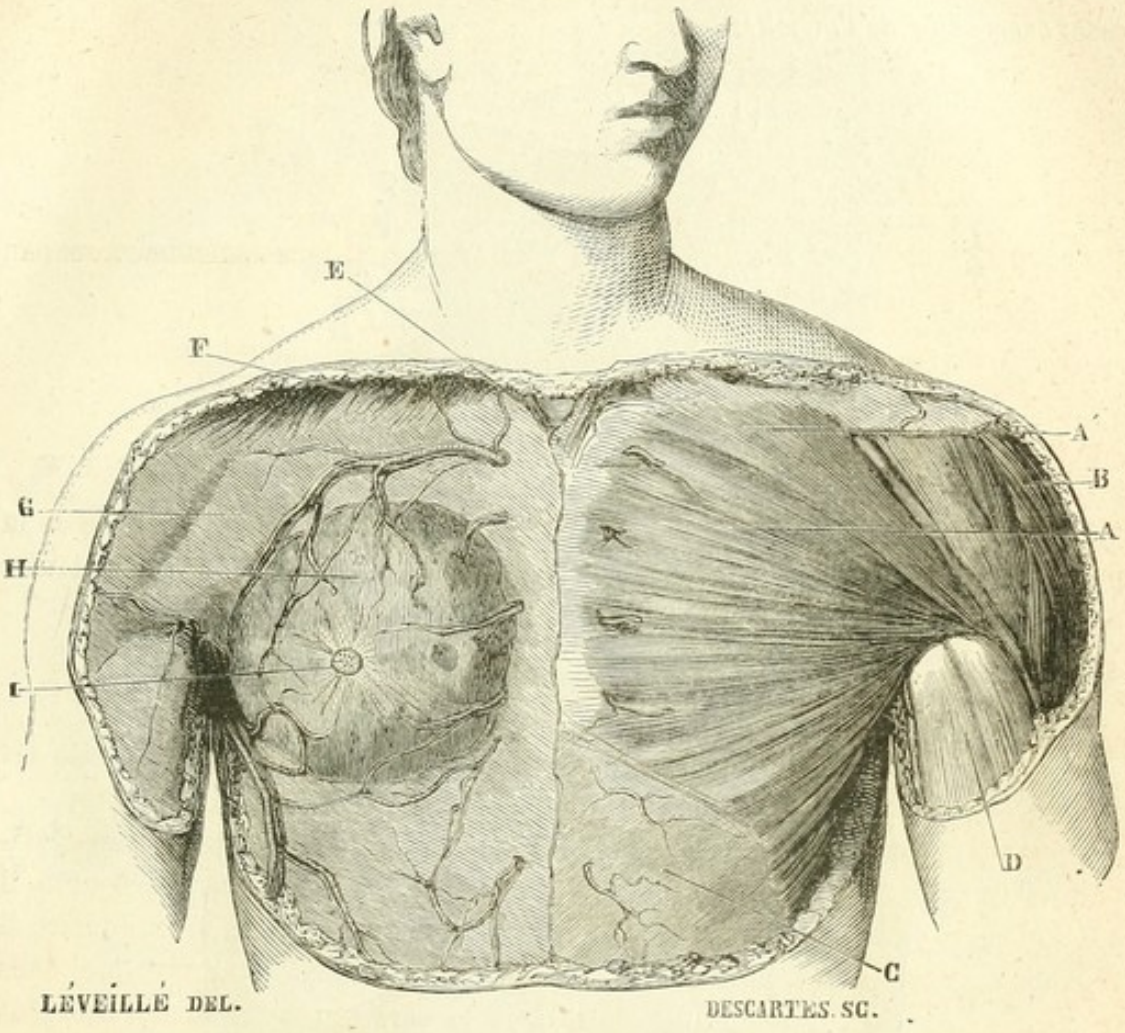

Fig. 466. — Région sous-claviculaire (plans superficiels) et région mammaire (*).

La face postérieure du grand pectoral est tapissée par une petite lame aponévrotique très-mince, qui ne tarde pas à dégénérer en tissu cellulaire; elle est plus forte en dehors qu'en dedans : c'est une simple gaîne musculaire bien facile à distinguer de la forte aponévrose qui est au-dessous.

4° **Aponévrose profonde.** — En arrière, on rencontre une autre lame aponévrotique, beaucoup plus forte et plus résistante que les précédentes, surtout chez certains sujets; elle sépare le grand pectoral du petit pectoral (fig. 467). Cette lame fibreuse vient du bord antérieur de la clavicule, ou mieux de la gaîne aponévrotique du muscle sous-clavier; elle descend sur le bord supérieur du petit pectoral, où elle se dédouble en deux feuillets, qui tapissent les deux faces de ce muscle, et viennent se réunir au niveau de son bord inférieur, pour constituer

(*) A A', muscle grand pectoral; B, muscle deltoïde; D, muscle biceps; E, muscle sterno-cléido-mastoïdien gauche; F, fibres inférieures du muscle peaucier; G, aponévrose superficielle; H, glande mammaire; I, mamelon.

une lame unique, qui va s'implanter sur la face profonde de la peau, au niveau du bord inférieur du grand pectoral. C'est à la portion de cette lame étendue depuis le bord inférieur du petit pectoral que Gerdy a donné le nom de *ligament suspenseur de l'aisselle.*

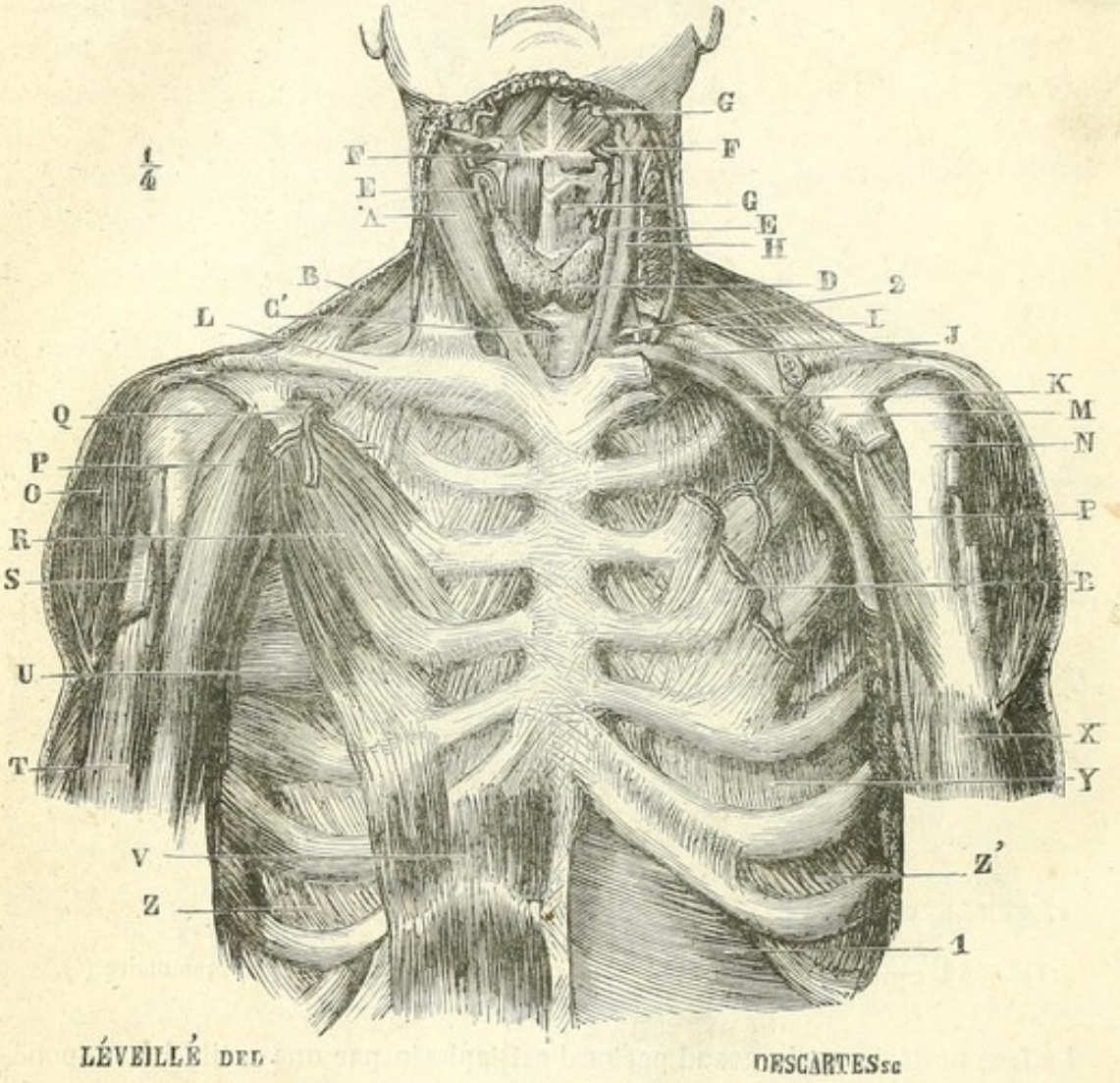

FIG. 467. — Région sous-claviculaire (plans profonds) (*).

En dedans, cette aponévrose commence au niveau des attaches du petit pectoral; en dehors, elle s'insère à l'apophyse coracoïde et aux bords du biceps et du coraco-brachial. Elle forme ainsi une couche non interrompue, qui s'étend de la clavicule au bord inférieur du grand pectoral. Elle sépare ce dernier muscle du petit pectoral, de tous les vaisseaux et nerfs, du tissu cellulaire et de la masse ganglionnaire, qui remplissent le creux de l'aisselle.

(*) A, sterno-mastoïdien; B, trapèze; F, grande corne de l'hyoïde; G, artère faciale; E, carotide primitive; H, veine jugulaire interne; D, corps thyroïde; I, nerfs du plexus brachial; J, artère axillaire; K, veine axillaire; M, apophyse coracoïde; N, tête de l'humérus; P, coraco-huméral; R, insertion du petit pectoral; X, brachial antérieur; V, muscle intercostal interne; C, trachée; L, clavicule; Q, artère et veine acromio-thoracique; S, tendon du grand pectoral; O, muscle grand dentelé; T, biceps; V, muscle grand droit de l'abdomen; Z, Z, intercostal externe.

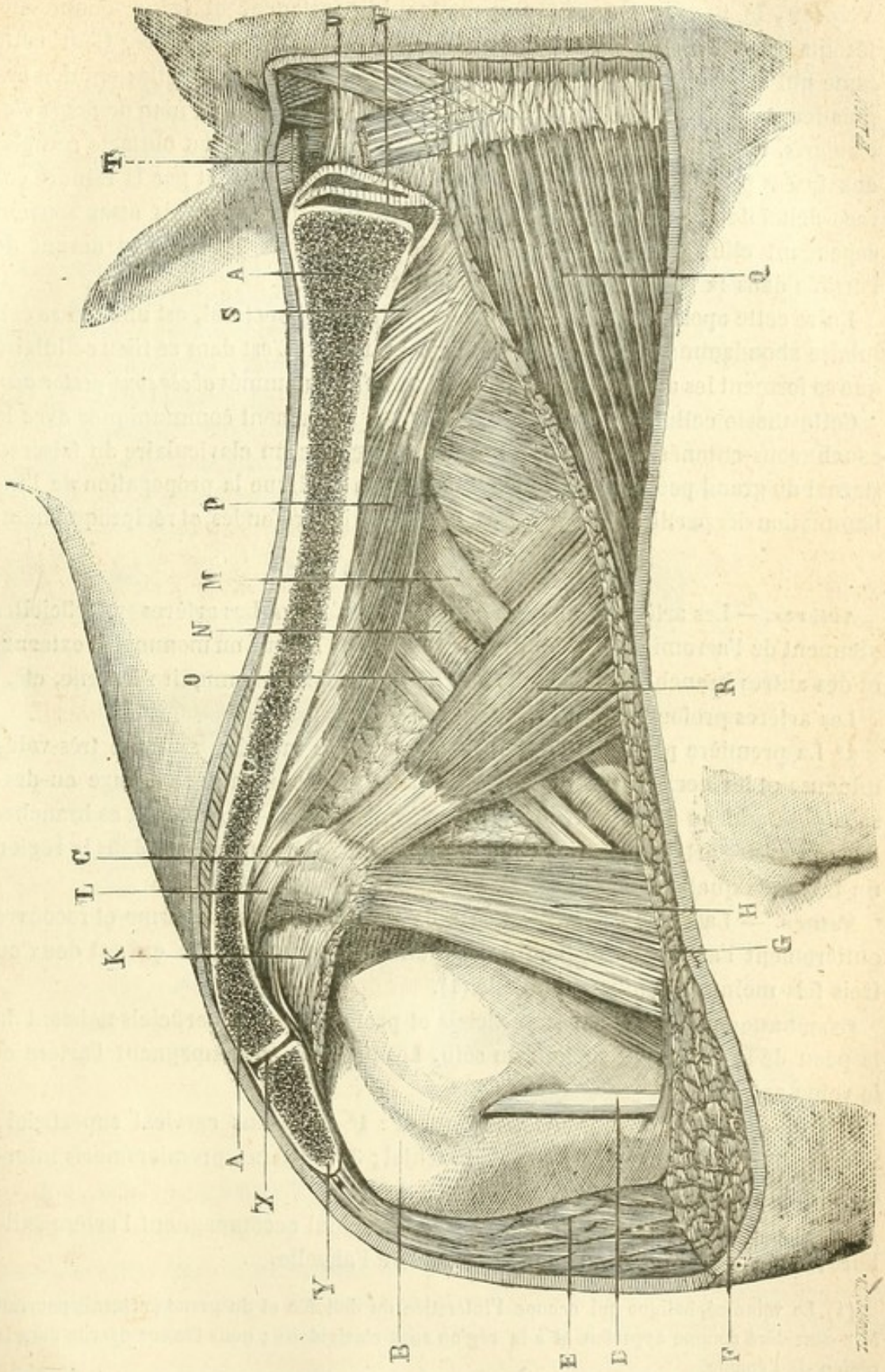

Fig. 468. — Organes profonds de la région sous-claviculaire préparés à l'aide d'une coupe divisant la clavicule parallèlement à ses bords et de l'ablation du muscle grand pectoral (*).

(*) T, chef interne du sterno-cléido-mastoïdien; S, ligament costo-claviculaire; U, cartilage du sternum; V, fibro-cartilage interarticulaire; P, muscle sous-clavier; M, veine axillaire; N, artère axillaire; O, nerfs du

Velpeau, le premier, en fit reconnaître l'importance, et lui a donné différents noms : ligament clavi-axillaire, coraco-axillaire, axillaire. C'est cette lame qui empêche les abcès sous-pectoraux de fuser dans l'aisselle; opinion depuis longtemps déjà émise par Blandin, qui l'a décrite sous le nom de *fascia clavicularis*. Il n'en faudra pas conclure cependant qu'elle soit un obstacle complet aux fusées purulentes : elles peuvent avoir lieu parfaitement par la rainure coraco-deltoïdienne, comme nous en avons observé un cas; mais assez souvent cependant elle résiste, et quelquefois elle force le pus à glisser au devant de l'article dans la gaîne deltoïdienne, comme on le voit.

Entre cette aponévrose et la face profonde du grand pectoral, est une masse cellulaire abondamment pourvue de pelotons graisseux. C'est dans ce tissu cellulaire que se forment les abcès intermusculaires que l'on a nommés *abcès sous-pectoraux*.

Cette masse cellulo-adipeuse profonde peut facilement communiquer avec la couche sous-cutanée par la rainure qui sépare le faisceau claviculaire du faisceau sternal du grand pectoral. Cette communication explique la propagation de l'inflammation des parties superficielles dans les parties profondes, et réciproquement.

§ III. — Vaisseaux et nerfs.

Artères. — Les artères sont superficielles et profondes. Les artères superficielles viennent de l'acromio-thoracique, de la thoracique longue ou mammaire externe, et des autres branches antérieures de l'axillaire; de la mammaire interne, etc.

Les artères profondes sont :

1° La première partie de l'*axillaire*, située entre la veine axillaire très-volumineuse et les nerfs qui sont en arrière. Cette artère axillaire se dégage au-dessous d'un anneau fibreux très-fort que présente le sous-clavier. 2° Les branches de cette grosse artère, qui avant de devenir superficielles décrivent dans la région un trajet de quelque longueur.

Veines. — La veine *axillaire* seule a de l'intérêt. Elle est énorme et recouvre entièrement l'artère en dedans de laquelle elle est située, et qui est deux ou trois fois moins volumineuse qu'elle (1).

Lymphatiques. — Ils sont superficiels et profonds. Les superficiels naissent de la peau de la région, et surtout du sein. Les profonds accompagnent l'artère et la veine axillaire.

Nerfs. — Les nerfs superficiels viennent : 1° du plexus cervical superficiel; 2° de la partie antérieure du plexus brachial; 3° des deux premiers nerfs intercostaux. Ils sont musculaires et cutanés.

Les nerfs profonds constituant le plexus brachial accompagnent l'artère axillaire; nous les retrouverons dans le creux de l'aisselle.

(1) La veine céphalique qui occupe l'interstice du deltoïde et du grand pectoral, pourrait être considéré comme appartenant à la région sous-claviculaire; nous l'avons décrite dans la région de l'épaule.

plexus brachial; C, apophyse coracoïde; L, ligament coraco-claviculaire; K, ligament acromio-claviculaire; A, coupe de l'extrémité externe de la clavicule; X, articulation acromio-claviculaire; B, tête de l'humérus; E, deltoïde, coupe verticale; F, deltoïde, coupe horizontale; D, tendon du biceps; G, ligne d'union du grand pectoral et du deltoïde; H, coraco-huméral et courte portion du biceps; R, petit pectoral; Q, grand pectoral.

§ IV. — Rapports de la région avec les autres régions.

La région sous-claviculaire est en rapport avec la région sus-claviculaire, avec la région intra-thoracique dont elle est séparée par les côtes, avec le creux de l'aisselle auquel elle forme une paroi antérieure, etc.

§ V. — Maladies chirurgicales.

Les principales maladies chirurgicales de la région sous-claviculaire sont :

1° Les *plaies* extrêmement graves en raison du voisinage des vaisseaux axillaires et de la région intra-thoracique.

2° Les *anévrysmes* simples ou artérioso-veineux qui doivent généralement être traités par la ligature de la sous-clavière.

3° Les *tumeurs* dont les rapports sont trop dangereux quand elles sont profondes pour pouvoir être extirpées avec sécurité.

On a quelquefois pratiqué la *ligature de l'artère axillaire au-dessous de la clavicule* (fig. 469); cette opération est extrêmement dangereuse, en raison de la profondeur du vaisseau, des rapports avec la veine du grand nombre des collatérales, etc.; et l'on préfère aujourd'hui lier l'artère sous-clavière en dehors des scalènes.

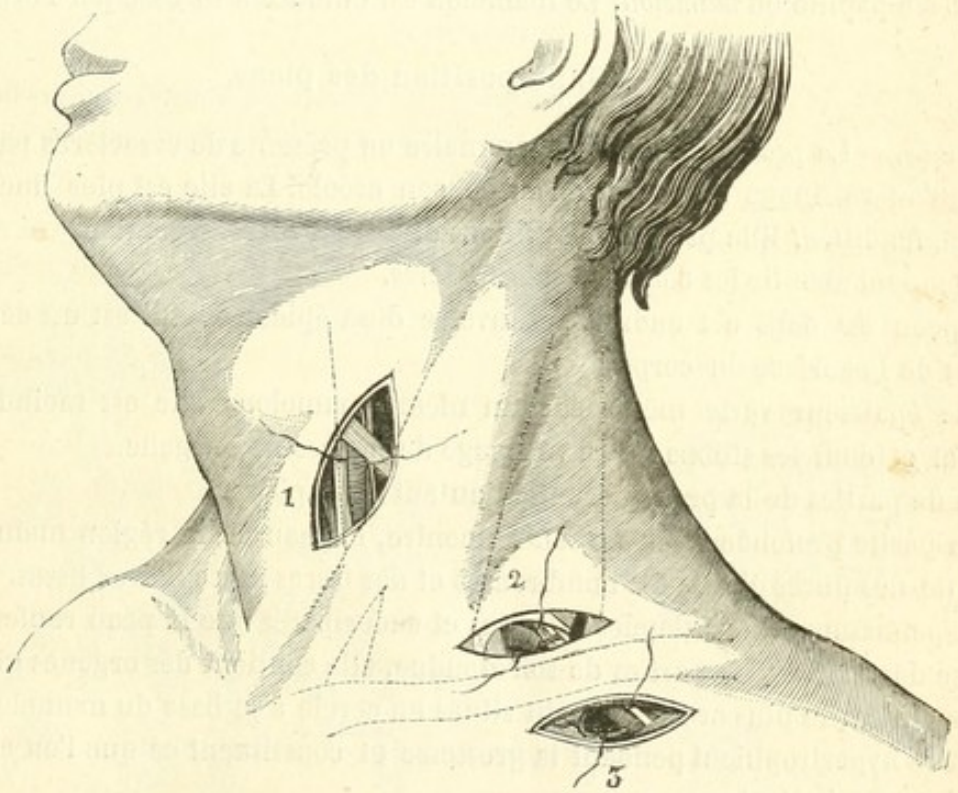

FIG. 469. — Ligature des artères carotides sous-clavières et axillaires au-dessous de la clavicule (*).

(*) 1, incision pour découvrir l'artère carotide : on voit un fil passé sous cette artère ; 2, incision selon la direction et au-dessus de la clavicule pour découvrir l'artère sous-clavière ; 3, incision au-dessous de la clavicule pour découvrir l'axillaire : un fil est aussi passé dans ces deux dernières artères.

ARTICLE II. — RÉGION MAMMAIRE.

§ I. — Limites, formes extérieures, parties accessibles à la palpation.

La région mammaire est située à la partie inférieure de la région sous-claviculaire.

Elle présente une saillie d'autant plus considérable que la glande mammaire est plus développée ; c'est-à-dire considérable le plus souvent chez la femme très-petite, chez l'homme dont la glande mammaire reste toujours à l'état rudimentaire.

Les mamelles sont ordinairement au nombre de deux. On a cité des exemples de mamelles triples ou quadruples; mais ces exemples sont rares et les mamelles surnuméraires ne sont, le plus souvent, que des masses de tissu adipeux ou des lipomes.

Les mamelles prennent chez la femme, à l'époque de la puberté, un accroissement remarquable; elles ont alors la forme d'une demi-sphère surmontée par une grosse papille ou *mamelon*. Le mamelon est entouré à sa base par l'*aréole*.

§ II. — Superposition des plans.

1° **Peau.** — La *peau* de la région mammaire ne présente de caractères particuliers qu'au voisinage du mamelon et de son aréole. Là elle est plus fine, plus colorée, fendillée. Elle présente des sillons et des élevures. C'est dans ces sillons que viennent aboutir les conduits *galactophores*.

La peau est dans cet endroit recouverte d'un épiderme qui est un des plus minces de la surface du corps.

Cette épaisseur varie même sur un même mamelon; elle est moindre au sommet et dans les sillons qu'au voisinage de la base de l'organe.

Peu de parties de la peau présentent autant de papilles.

A sa partie profonde et au niveau du centre, la peau de la région mammaire présente des fibres élastiques nombreuses et des fibres musculaires lisses.

Indépendamment des glandes sébacées et sudoripares que la peau renferme là comme dans les autres parties de son étendue, elle contient des organes glanduleux spéciaux, le plus ordinairement situés en cercle à la base du mamelon. Ces glandes s'hypertrophient pendant la grossesse et constituent ce que l'on appelle les *tubercules de Montgomery*.

2° **Tissu cellulaire sous-cutané.** — Au-dessous de la peau se trouve une couche de tissu cellulaire, d'autant plus épaisse qu'on s'éloigne davantage du mamelon.

3° **Glande mammaire** (fig. 470). — La glande mammaire, dépouillée de la couche de graisse au milieu de laquelle elle est plongée, se présente sous la forme d'une masse aplatie d'avant en arrière, plus épaisse au centre qu'à la circonférence, qui est inégalement découpée, moins régulièrement circonscrite en dedans qu'en dehors. Sa base, légèrement concave, s'appuie sur le grand pectoral.

La face cutanée de la glande mammaire est très-inégale, creusée d'alvéoles, lesquels sont comblés par du tissu adipeux.

Le tissu propre de la glande offre une densité très-considérable hors de l'état de lactation. Elle a alors l'aspect d'un tissu fibreux très-compacte, d'une couleur blanchâtre divisé en lobules inégaux.

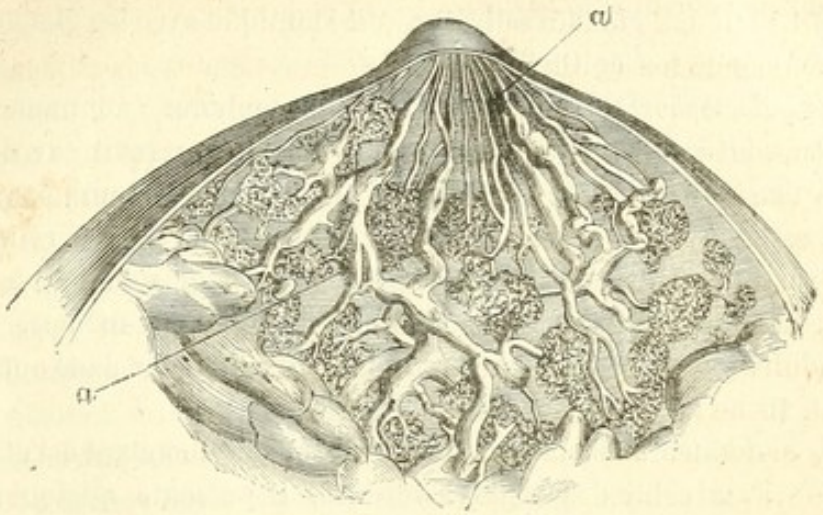

FIG. 470. — Conduits et sinus galactophores d'une mamelle de femme morte pendant la lactation (*).

Pendant la lactation la disposition granuleuse de la glande est très-évidente. Ces grains glanduleux (fig. 471 et 472) sont réunis en petits lobules suspendus

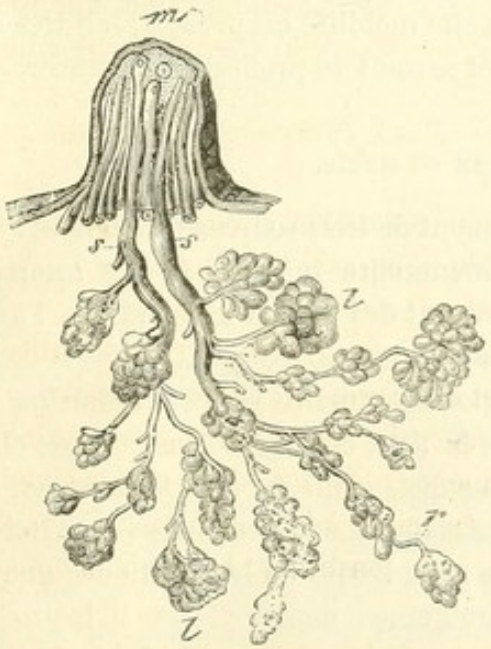

FIG. 471. — Lobules de la glande mammaire (**).

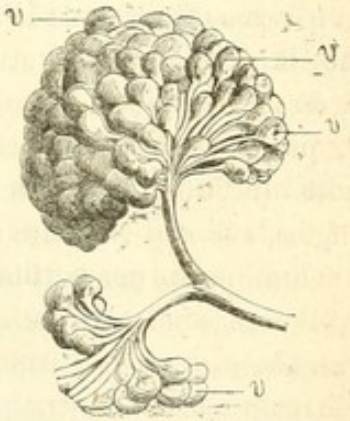

FIG. 472. — Vésicules des lobules mammaires (***).

(*) *a*, *a*, nombreuses anastomoses entre les conduits et les seins. (P. Dubois.)

(**) *l*, multitude d'acini, d'où naissent les conduits excréteurs connus sous le nom de vaisseaux galactophores ou lactifères. Ces conduits *s*, *s*, flexueux, extensibles, demi-transparents, ordinairement au nombre de dix à seize, et unis entre eux par du tissu lamineux, passent par le centre du mamelon et viennent s'ouvrir isolément à la surface; *m*, le mamelon fendu parallèlement à sa longueur et dans l'épaisseur duquel on voit le faisceau des conduits lactifères, dont la plupart sont coupés à la base du mamelon; *r*, conduit excréteur se réunissant à d'autres pour former des conduits galactophores; *s*, épithélium pavimenteux de ces conduits. (Jules Cloquet.)

(***) *v*, *v*, vésicules, dont un certain nombre ont des follicules canaliculés apparents, dont les autres sont cachés par les vésicules mêmes. (P. Dubois.)

comme des grains de raisins à des tiges qui ne sont autres que les canaux excréteurs.

D'après Morel (1), la glande mammaire qui, pour la forme extérieure, ressemble tout à fait aux glandes salivaires, est identique avec les glandes sébacées, au point de vue de son épithélium (2).

Conduits galactophores. — Les conduits galactophores, au moment de leur terminaison, sont au nombre de quinze ou vingt. Ils naissent par des rameaux très-déliés dans les acini, deviennent de plus en plus volumineux, acquièrent même un assez grand diamètre avant leur terminaison, puis se rétrécissent, deviennent rectilignes et marchent parallèlement, pour s'ouvrir au sommet du mamelon, par des orifices plus étroits que les conduits eux-mêmes.

Les conduits galactophores ne communiquent entre eux dans aucun point de leur trajet. Ils ne renferment point de valvules.

4° **Tissu cellulaire sous-mammaire.** — Il est très-abondant à l'état normal et se continue avec celui des régions voisines. Il présente quelquefois dans sa partie profonde une grande laxité, si grande même que quelques anatomistes ont admis dans ce point l'existence d'une cavité séreuse sous-mammaire.

5° **Aponévrose d'enveloppe du grand pectoral.** — L'aponévrose d'enveloppe du grand pectoral se continue avec le tissu cellulaire sous-mammaire. Il est toujours facile à l'état sain de faire glisser la glande sur le muscle; mais dans certaine période des affections cancéreuses, cette mobilité est perdue; fait très-remarquable au point de vue du diagnostic et surtout du pronostic des cancers du sein.

§ III. — Vaisseaux et nerfs.

Les **artères** (fig. 466) de la mamelle viennent de trois sources principales :

1° De la mammaire externe; 2° de la mammaire interne; 3° des intercostales, etc. Mais c'est de la mammaire externe et des autres branches de l'axillaire, que viennent les branches les plus volumineuses.

Veines (fig. 466). — Les veines de la région mammaire sont superficielles ou profondes. Les superficielles rampent dans le tissu cellulaire sous-cutané; elles sont volumineuses pendant la grossesse et se distendent de telle façon qu'on les aperçoit sous la peau. Les veines profondes accompagnent les divisions des artères.

Lymphatiques. — Il existe peu d'organes aussi riches en lymphatiques que la glande mammaire. Ces lymphatiques, admirablement démontrés par M. le professeur Sappey, forment des réseaux excessivement riches auxquels font suite des vaisseaux qui sont superficiels ou profonds. Ces superficiels gagnent directement le creux axillaire en suivant la face profonde de la peau, tandis que les profonds accompagnent les conduits galactophores, pénétrant avec eux dans la profondeur de la glande pour gagner le tissu cellulaire sous-mammaire. Le plus grand nombre de ces ganglions se rend dans les ganglions de l'aisselle. M. Giraldès en

(1) Morel, *Traité élémentaire d'histologie humaine.* Paris, 1864.

(2) Voyez *Anatomie chirurgicale générale;* DES GLANDES.

a suivi quelques-uns jusque dans les ganglions intra-thoraciques. On conçoit maintenant comment il arrive très-souvent que des gercures du mamelon sont le point de départ de lymphangites mammaires et d'abcès du sein consécutifs.

Nous avons vu plusieurs fois les lymphatiques du sein monter verticalement et se rendre dans les ganglions sus-claviculaires.

Nerfs. — Les filets nerveux qui se rendent à la mamelle sont distribués en trois groupes :

Le premier groupe est formé par les filets qui viennent des branches thoraciques du plexus brachial.

Le second groupe est formé par les nerfs qui viennent du plexus cervical.

Enfin le troisième par les filets fournis par les nerfs intercostaux.

Lait. — La glande mammaire sécrète le *lait :* liquide destiné à servir de nourriture à l'enfant dans les premiers mois de l'existence.

Le lait est formé d'un liquide au milieu duquel nagent en grand nombre des globules sphériques dont le volume varie d'un point à peine perceptible sous le microscope jusqu'à environ $0^{mm},01$. Ils sont, d'après Ch. Robin, d'autant plus abondants que le lait est plus riche en parties solides. Ces globules sont formés de matière grasse. Ils sont solubles dans l'éther, à peine solubles à froid dans la soude et l'ammoniaque ; ils sont distincts et isolés lorsque le lait est pur (fig. 473, 474 et 475) ; mais, aussitôt qu'il est mélangé comme dans les premiers temps de

Fig. 473. — Globules laiteux sans mélange.

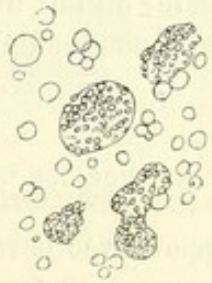

Fig. 474. — Lait altéré par les éléments du colostrum.

Fig. 475. — Lait altéré par un mélange de pus et de colostrum (*).

l'accouchement, avec le mucus des canaux galactophores, qui donne au colostrum sa viscosité, beaucoup sont réunis et agglomérés. Il est important de connaître en chirurgie les principaux caractères du lait, car on pourrait, dans quelques cas, en confondre les apparences microscopiques avec celles du pus. S'il se trouve du sang dans le lait, le microscope fait apercevoir, au milieu des globules du lait, les globules du sang à forme si nettement arrêtée.

D'après le professeur Robin, les globules de lait ne sont pas des éléments anatomiques particuliers, mais simplement des gouttes ou granulations de matière grasse, en émulsion ou suspension. Ils ont chacun en particulier la consistance du beurre ; ils n'ont pas d'enveloppe ou paroi propre entourant la matière grasse ainsi que quelques observateurs l'avaient pensé.

(*) A, pus ; B, colostrum.

§ IV. — Développement et vices de conformation.

La mamelle se développe de très-bonne heure; mais la question de son origine ne doit point nous occuper. Le seul point digne de fixer notre attention est le rapport qui existe entre les phases du développement des organes génitaux et de la mamelle.

Les vices de conformation des mamelles sont assez peu nombreux.

Les mamelles peuvent manquer. Il peut y avoir des mamelles surnuméraires. Dans ce cas, presque toujours il a y des vices de conformation dans d'autres parties du corps, etc.

Il arrive quelquefois que la mamelle de l'homme subit un développement analogue à la mamelle de la femme (*gynécomastie*). Nous avons observé il y a deux ans, dans le service du professeur Laugier, à l'Hôtel-Dieu, un homme qui avait une mamelle très-volumineuse et sécrétant du lait. Cet homme n'avait qu'un testicule descendu dans les bourses.

On a vu dans quelques cas le sein de la femme acquérir des dimensions énormes. M. Manec a opéré, à l'hôpital de la Charité, une jeune femme dont les seins pesaient l'un quinze livres, et l'autre seize. Les conduits galactophores étaient assez volumineux dans quelques points pour pouvoir contenir le petit doigt. La malade a guéri.

Nous avons eu l'occasion d'observer un fait du même genre chez une jeune fille de quatorze ans, pendant que nous remplacions M. Marjolin dans son service à l'hôpital Sainte-Eugénie.

§ V. — Rapports avec les autres régions.

La région mammaire est en rapport avec la région sous-claviculaire, l'aisselle, la poitrine, etc., ce qui explique comment les ganglions axillaires sont souvent envahies dans les cancers du sein, comment les côtes peuvent être altérées. Le voisinage de la poitrine permet de comprendre qu'à la suite de l'amputation du sein on observe quelquefois des pleurésies qui, d'après M. le professeur Broca, seraient généralement produites par la propagation de l'inflammation au travers des différents tissus.

§ VI. — Maladies chirurgicales.

Les maladies de la mamelle sont extrêmement nombreuses. Les plus importantes de toutes sont les tumeurs.

Ces tumeurs sont produites tantôt par des *cancers*, ce sont les plus graves, d'autres fois par l'hypertrophie partielle de quelques-uns des éléments de la glande, tissu fibreux ou culs-de-sac glandulaires (*tumeurs adénoïdes*).

On observe en outre dans le sein des *phlegmons*, des *abcès*, des *lipomes*, des *kystes* qui sont le plus souvent *séreux*, ou *séro-sanguins* ou *sanguins*, *lactés butyreux*, etc.

Nous avons observé et décrit (1) des *mélanomes* de la région mammaire (fig. 476 dans un cas de mélanose généralisée.

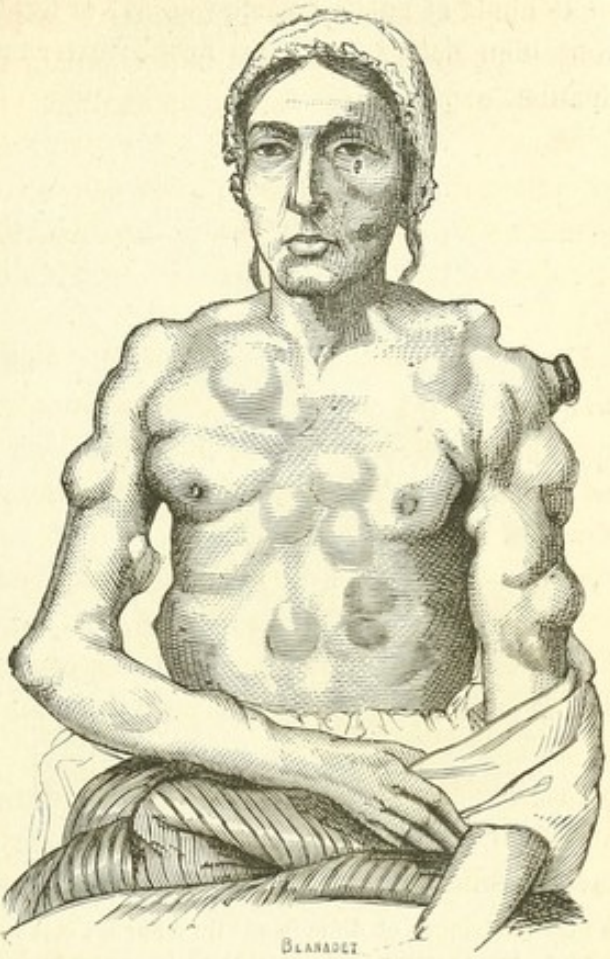

Fig. 476. — Mélanose généralisée, et mélanomes de la mamelle.

ARTICLE III. — RÉGION STERNO-COSTALE.

§ I. — Limites, formes extérieures, parties accessibles à la palpation.

Nous décrirons sous le nom de *région sterno-costale* la partie de la poitrine placée sur la ligne médiane en avant (région sternale des auteurs) et latéralement au-dessous des régions mammaires (régions costales des auteurs).

La région sterno-costale nous paraît une région assez naturelle pour pouvoir être admise. Il nous paraît tout à fait inutile de décrire séparément les deux régions secondaires qui la forment, en raison du peu d'applications possibles et de la stratification presque identique dans l'une et dans l'autre.

Il est facile de se faire une idée des limites de la région maintenant que les autres régions pariétales de la poitrine ont été décrites. Ses formes extérieures et les parties accessibles à la palpation se devinent quand on a présent à l'esprit les principales dispositions du squelette.

(1) Anger et Worthington, *Mélanomes*. Paris, 1866. — Voyez aussi Cornil et Trasbot, *De la mélanose* (*Mémoires de l'Acad. de méd.* Paris, 1868, t. XXVIII, p. 377).

La percussion de la région sterno-costale donne des résultats extrêmement intéressants pour nous, quoique applicables surtout à la médecine. Elle nous permet de délimiter le cœur et l'artère aorte (fig. 477 et fig. 479), les poumons, données qui rentrent bien dans l'étude des formes extérieures et des parties accessibles à la palpation, etc.

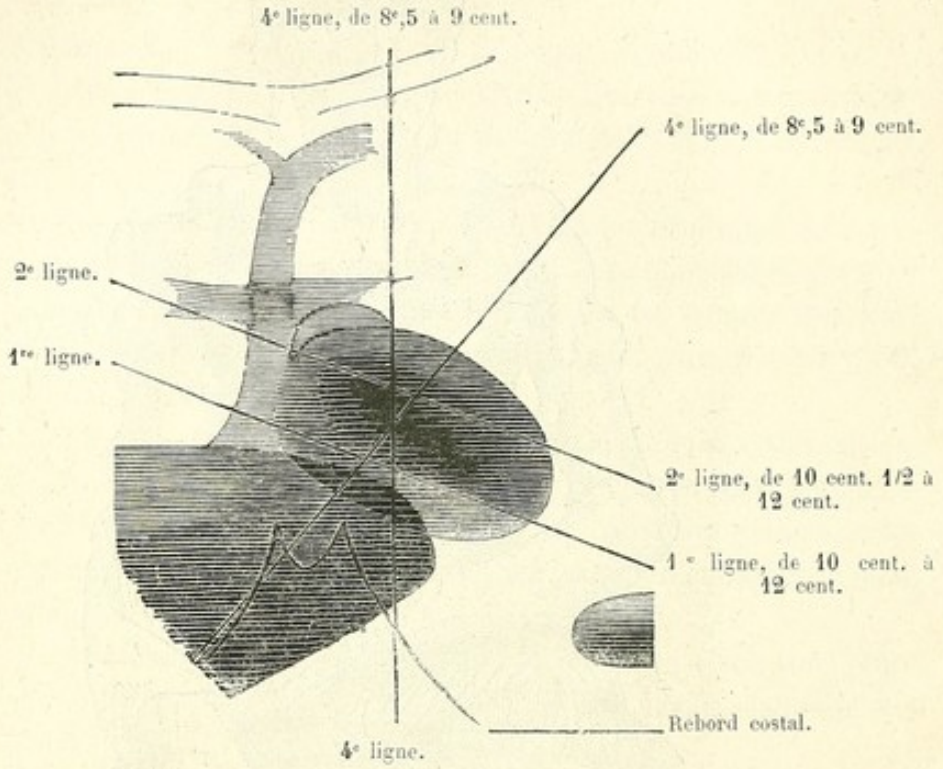

Fig. 477. — Lignes plessimétriques et dimensions du cœur à l'état normal. Ces dimensions varient suivant les âges, les constitutions diverses et la proportion de sang existant dans l'organisme. (Piorry.)

§ II. — Superposition des plans.

1° **Peau.** — La *peau* est couverte de poils chez l'homme dans sa partie médiane.

2° **Couche sous-cutanée.** — La *couche sous-cutanée* est formée d'un tissu cellulaire lamelleux renfermant peu de graisse.

3° **Couche musculeuse.** — La troisième couche est formée des muscles avec leurs tendons ou aponévroses d'insertion.

Nous avons à mentionner le *grand pectoral*, dont l'insertion aponévrotique s'entrecroise sur la ligne médiane avec celle du muscle du côté opposé. Le *grand dentelé* (fig. 478), le *grand oblique* dans sa partie supérieure, le *sterno-cléido-mastoïdien* en haut, et le *grand droit* de l'abdomen en bas et au milieu.

4° **Squelette.** — Au-dessous de la couche musculeuse se rencontre le squelette de la région formé des côtes et du sternum, et des cartilages costaux.

Ces os, le sternum surtout, sont recouverts d'un périoste épais.

Entre les côtes se trouvent les muscles *intercostaux* (fig. 478) disposés en deux plans et désignés sous le nom de muscles intercostaux internes et de muscles intercostaux externes.

Les os qui forment le squelette de la région sterno-costale sont articulés :

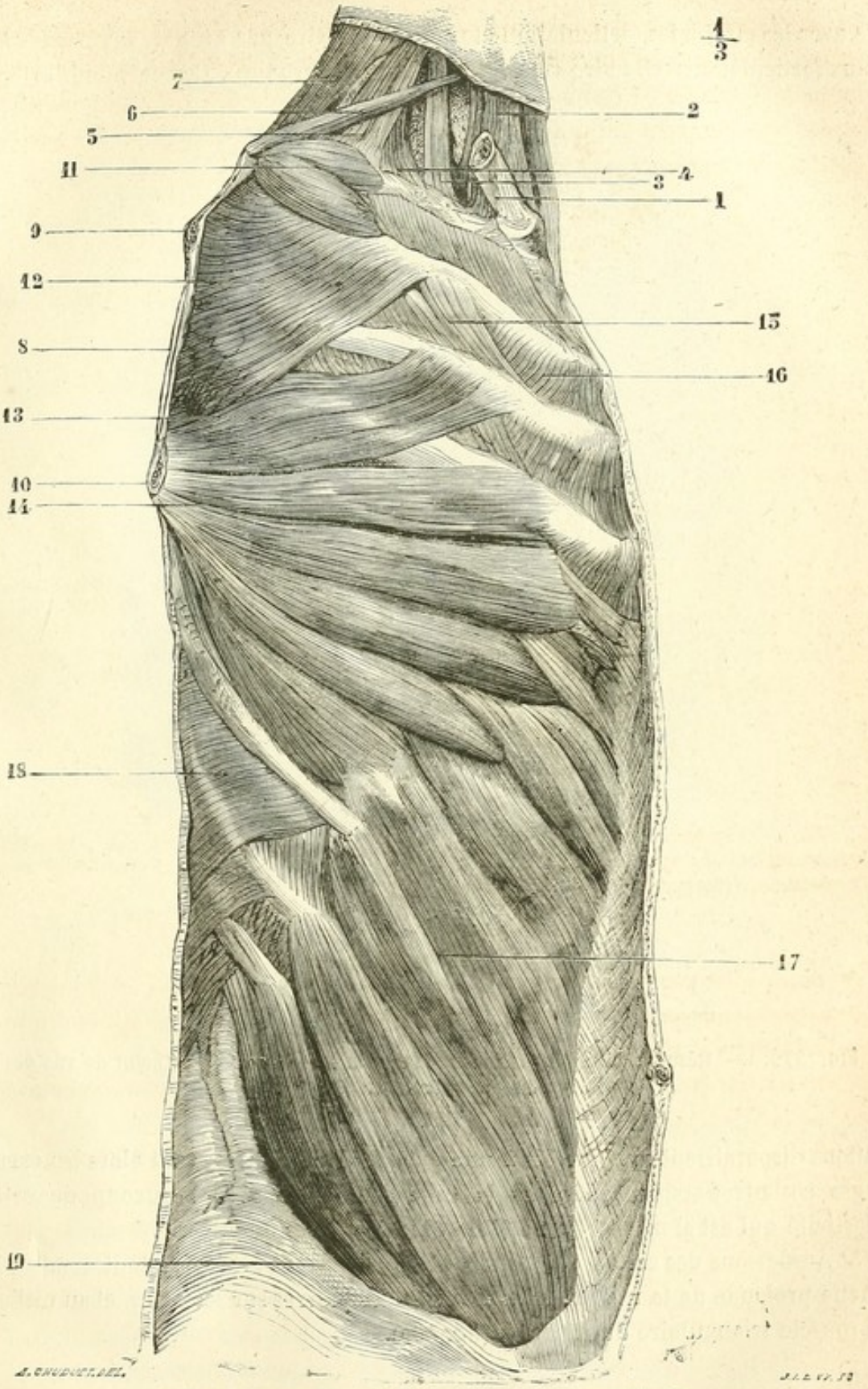

FIG. 478. — Muscles de la région sterno-costale (*).

(*) **1**, clavicule; **2**, sterno-mastoïdien; **3**, scalène antérieur; **4**, **5**, scalène postérieur; **6**, omo-hyoïdien; **7**, angulaire de l'omoplate; **8**, bord spinal de l'omoplate (l'omoplate a été enlevée, à l'exception d'une bande osseuse très-étroite longeant le bord spinal); **10**, angle inférieur de l'omoplate; **11**, digitations supérieures du grand dentelé; **12**, ses digitations moyennes; **13**, **14**, ses digitations inférieures; **15**, intercostaux inférieurs; **16**, intercostaux internes; **17**, grand oblique de l'abdomen; **18**, petit dentelé postérieur et inférieur; **19**, crête iliaque. (Beaunis et Bouchard.)

1° avec les clavicules (articulation sterno-claviculaire); 2° avec les cartilages costaux (articulations chondro-costales et chondro-sternales). Ces dernières articu-

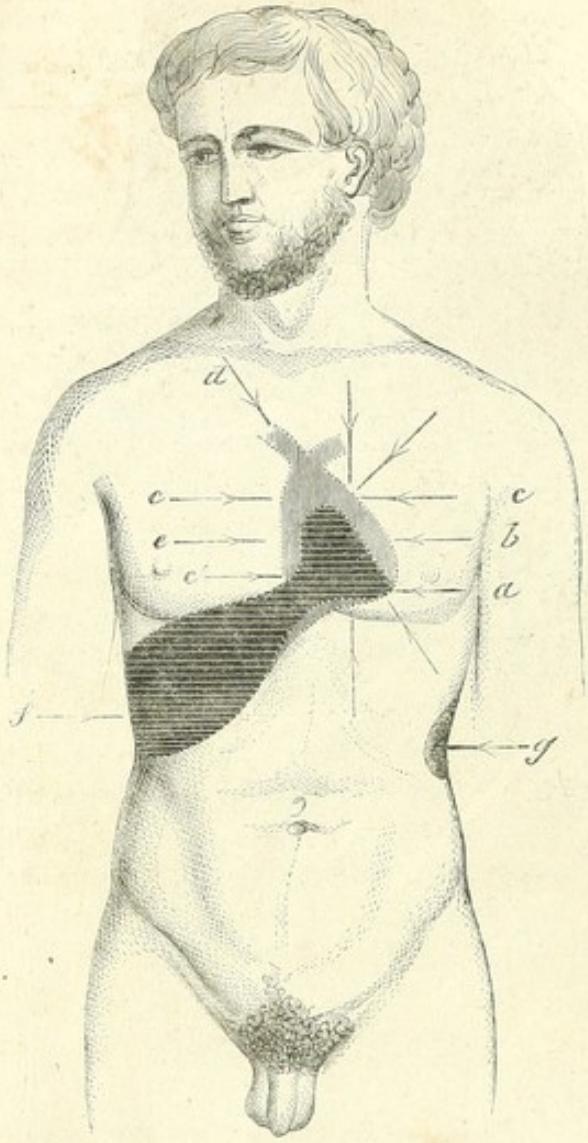

FIG. 479. — Résultat de la percussion de la région sterno-costale au point de vue des rapports du cœur et du foie (*).

lations disparaissent quelquefois à une époque de la vie; souvent alors les cartilages costaux s'ossifient et alors la cage thoracique perd beaucoup de cette élasticité qui est si nécessaire au libre exercice de ses fonctions.

5° Au-dessous des cartilages costaux et du sternum, c'est-à-dire tout à fait à la partie profonde de la région, nous trouvons les plèvres sur les côtes, et au milieu le muscle triangulaire du sternum (fig. 480).

(*) *a*, pointe du cœur; *b*, région des ventricules; *c*, *c*, oreillette gauche et origine des grosses artères; *c'*, oreillette droite; *d*, aorte ascendante; *e*, limite de la matité avec le bord droit du sternum; *f*, foie; *g*, rate. — Les parties teintées de noir donnent une matité absolue; celles en demi-teinte une faible matité. Toutes les lignes, et même celles qui correspondent aux lettres, sont les rayons selon lesquels on doit exécuter la percussion convergente pour déterminer exactement les limites du cœur.

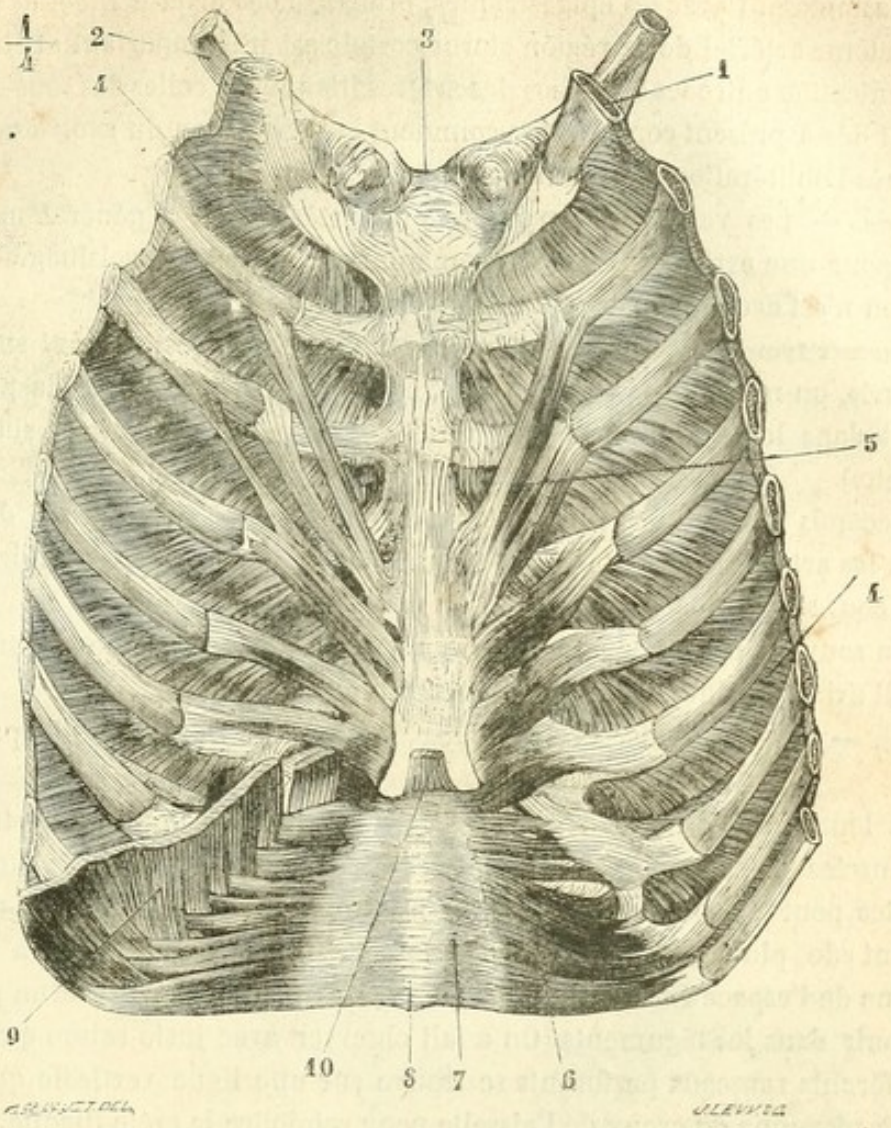

FIG. 480. — Région sterno-costale (plans profonds) (*).

§ III. — Vaisseaux et nerfs.

Artères. — Les artères de la région sterno-costale sont :

1° Les *intercostales postérieures* ou *aortiques* et les *intercostales antérieures*, branches de la mammaire interne.

2° Les *mammaires internes*, branches de la sous-clavière.

Les deux mammaires internes descendent de chaque côté du sternum, séparées des bords de l'os par une étendue qui a environ un demi-centimètre. Elles fournissent les intercostales antérieures qui s'anastomosent à plein canal, ou mieux se continuent avec les intercostales externes.

Les mammaires internes se terminent dans la paroi abdominale antérieure,

(*) Face postérieure de la paroi thoracique antérieure. — 1, première côte ; 2, clavicule ; 3, ligament interclaviculaire ; 4, premier intercostal interne ; 5, triangulaire du sternum ; 6, transverse de l'abdomen ; 7, son aponévrose ; 8, partie postérieure de la ligne blanche ; 9, diaphragme ; 10, languette xiphoïdienne du diaphragme. (Beaunis et Bouchard.)

en s'anastomosant avec les épigastriques, branches des artères iliaques externes.

Le système artériel de la région sterno-costale est très-important et établit une communication entre les branches des artères iliaques et celles des sous-clavières. On peut dès à présent comprendre comment la circulation du sang a pu se rétablir après l'oblitération de l'artère aorte, etc.

Veines. — Les veines accompagnent les artères. Il y a généralement deux veines pour une artère. Cependant la mammaire interne au voisinage de sa terminaison n'est accompagnée que d'une seule veine.

Vaisseaux lymphatiques. — Les lymphatiques sterno-costaux sont superficiels et cutanés, ou musculaires et profonds. Les premiers naissent de la peau et se rendent dans les régions ganglionnaires voisines (aisselles, creux sus-claviculaire, etc.).

Les seconds naissent des intercostaux, du grand pectoral, du grand dentelé, et suivent les artères intercostales et la mammaire interne pour se rendre, soit au bas du cou, soit dans les médiastins.

Il y a souvent un ou deux ganglions à côté de chaque artère mammaire interne. Il existe quelques ganglions intercostaux.

Nerfs. — Ce sont les *nerfs intercostaux*, branches antérieures des paires dorsales.

Dans leur trajet, ils fournissent tous des rameaux nombreux, très-tenus aux muscles intercostaux, ainsi que des filets qui contournent la face interne des côtes pour s'anastomoser avec le nerf de l'espace qui est au-dessus. Ils émettent de plus chacun un *rameau perforant latéral* qui, né à la partie moyenne de l'espace intercostal, perfore le muscle intercostal externe pour aller s'épanouir dans les téguments. On a fait observer avec juste raison que la série des différents rameaux perforants se trouve sur une ligne verticale qui part de la partie moyenne du creux de l'aisselle pour rejoindre la crête iliaque, à l'union du quart antérieur avec les trois quarts postérieurs de cette crête.

§ IV. — Rapports avec les autres régions.

La région sterno-costale est en rapport avec les dernières régions dont nous avons présenté l'étude.

Le plus important de ses rapports est celui qu'elle affecte avec la médiastin et la cavité des plèvres. Aussi voit-on souvent les épanchements intra-thoraciques, les hypertrophies du cœur, les tumeurs des médiastins, donner lieu à des déformations de la région sterno-costale.

C'est dans la région sterno-costale que l'on pratique les ponctions pour pratiquer l'évacuation des liquides épanchés dans la poitrine, etc.

§ V. — Développement et vices de conformation.

L'histoire du développement de la région n'offre que peu de parties intéressantes. Le sternum s'ossifie par des points osseux latéraux qui viennent se re-

joindre, d'une part, des côtés vers la ligne médiane, et, d'autre part, de haut en bas. Il peut se faire que ces points d'ossification ne se réunissent pas, et l'on voit alors persister entre eux un intervalle (bifidité du sternum, etc.).

Dans les premières années de la vie, quelquefois même pendant toute l'existence, on trouve, à la réunion de la première avec la seconde pièce du sternum, une véritable articulation susceptible de luxations, comme l'a démontré M. Maisonneuve, etc.

§ VI. — Maladies chirurgicales.

Nous mentionnerons, parmi les maladies chirurgicales, les *fractures des côtes*, accident extrêmement fréquent et généralement d'une grande bénignité. Quelquefois l'esquille ou l'extrémité des fragments vient à déchirer la plèvre et le poumon; alors l'air s'épanche dans le tissu cellulaire des parois thoraciques; il y a *emphysème*, etc.

Les cartilages costaux sont aussi susceptibles de se briser; leur cassure est toujours nette et se réunit par un cal osseux.

Les *fractures du sternum* sont beaucoup moins rares que les *luxations* du même os (fig. 481). Il ressort de la lecture des observations qu'elles sont plus souvent produites par une cause indirecte que par une cause directe.

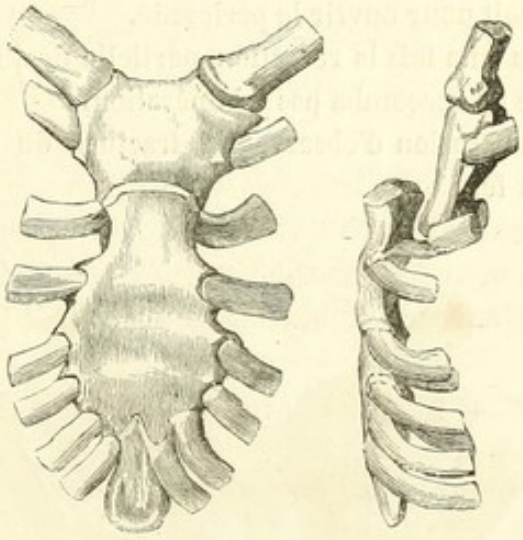

Fig. 481. — Luxations du sternum.

Parmi les tumeurs de la région sterno-costale, nous mentionnerons les *abcès froids* qui, dans le plus grand nombre des cas, viennent d'une carie des côtes ou du sternum, et les hernies du poumon (fig. 482 et 483), maladie chirurgicale rare et sur le mécanisme de laquelle nous aurons à nous arrêter en décrivant le poumon et les plèvres.

On a souvent observé, dans la région sterno-costale, des *tumeurs anévrysmales* qui, presque toujours, viennent de la crosse de l'aorte. Les anévrysmes de l'aorte font plus souvent saillie à droite qu'à gauche de la région.

Mentionnons l'existence des *plaies* des artères intercostales et des mammaires internes, lésions dont on a pu dire qu'il y en avait moins d'exemples authentiques que de moyens assignés pour y remédier.

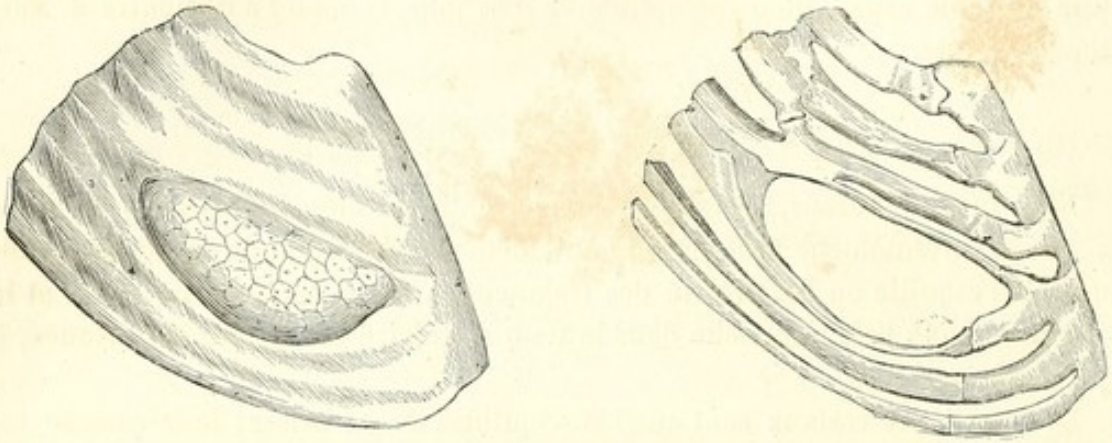

Fig. 482 et 483. — Tumeur de la région sterno-costale, formée par une hernie pulmonaire (*).

On a quelquefois pratiqué la trépanation du sternum, soit pour enlever une balle, un séquestre, soit pour ouvrir le péricarde.

Richerand pratiqua une fois la résection partielle de quelques côtes atteintes de cancer. Le malade ne succomba pas à l'opération.

On a souvent eu l'occasion d'observer la fracture du sternum et des côtes (fig. 484) par armes à feu.

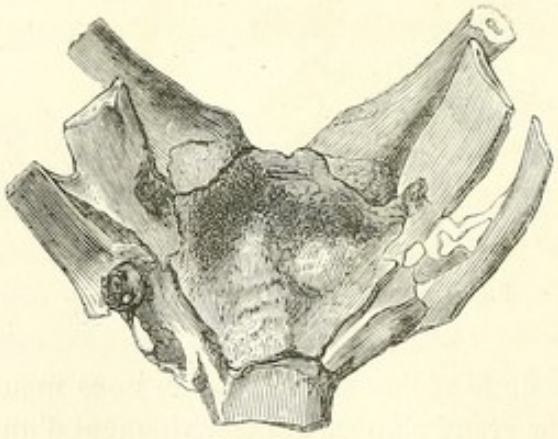

Fig. 484. — Face postérieure de la partie supérieure du sternum, à laquelle sont attenantes les deux clavicules sciées et les deux premières côtes droites et gauches. — Balle arrêtée dans le médiastin sur le cartilage de la deuxième côte gauche (musée du Val-de-Grâce). (Legouest, *Chirurgie d'armée.*)

(*) La figure 482 représente la portion du poumon déplacée, située entre la troisième et la quatrième côte : la pneumocèle avoisine le sternum. — La figure 483 représente la perte de substance des parois thoraciques à tra-

Dans ce cas, la lésion est généralement très-grave en raison de la coexistence fréquente d'une lésion viscérale.

ARTICLE IV. — RÉGION DIAPHRAGMATIQUE.

§ I. — Limites.

La région diaphragmatique (fig. 485) est une région profonde formée par une cloison qui sépare la poitrine de l'abdomen.

Le diaphragme n'est accessible à la palpation dans aucun de ses points. Ses mouvements sont accusés par le gonflement ou la dépression de l'abdomen qui se produit alternativement pendant la contraction et le relâchement du muscle.

§ II. — Superposition des plans.

Nous étudierons la superposition des plans de la région diaphragmatique en commençant à la face abdominale du muscle pour aller jusqu'à la face thoracique. C'est l'ordre qui est généralement suivi dans la préparation anatomique de la région.

Péritoine.— Membrane séreuse, adhère très-fortement au centre de la région, aux couches sous-jacentes, et peut être facilement décollée des parties latérales de la région.

Tissu cellulaire sous-péritonéal. — Il n'existe véritablement pas au centre du diaphragme; au niveau des fibres musculaires, il se confond avec le tissu cellulaire interfibrillaire.

Quelquefois il communique, par des écartements des fibres, avec le tissu cellulaire sous-pleural.

Diaphragme. — Il forme une double voûte, dont le point le plus élevé, pendant l'expiration, se trouve à droite et au niveau de la cinquième côte.

On divise le diaphragme en portion lombaire et portion costale.

La portion lombaire est formée par deux pédoncules ou piliers dont le droit descend plus bas que le gauche.

Les piliers s'envoient des faisceaux musculaires les uns aux autres, laissant entre eux deux ouvertures principales : l'une inférieure aponévrotique, formée en arrière par la première vertèbre lombaire, latéralement par les tendons des piliers, en haut par une arcade fibreuse qui s'étend d'un pilier à l'autre, ouverture par laquelle passent l'aorte, le canal thoracique et la veine azygos. L'ou-

vers laquelle le poumon s'était déplacé; l'ouverture a 4 pouces dans son diamètre horizontal, et 2 pouces 1/2 dans sa plus grande hauteur; elle est circonscrite en bas par la quatrième côte, qui est singulièrement amoindrie, comme contournée, et présente une concavité dirigée en haut. Elle est limitée *supérieurement* par une languette osseuse étendue du cartilage de la quatrième côte au bord inférieur de la troisième; elle est formée *en dedans* par l'angle aigu qui résulte de la jonction de la languette osseuse avec le cartilage de la quatrième côte, *en dehors* par un rebord fibreux semi-lunaire, qui appartient aux muscles intercostaux.

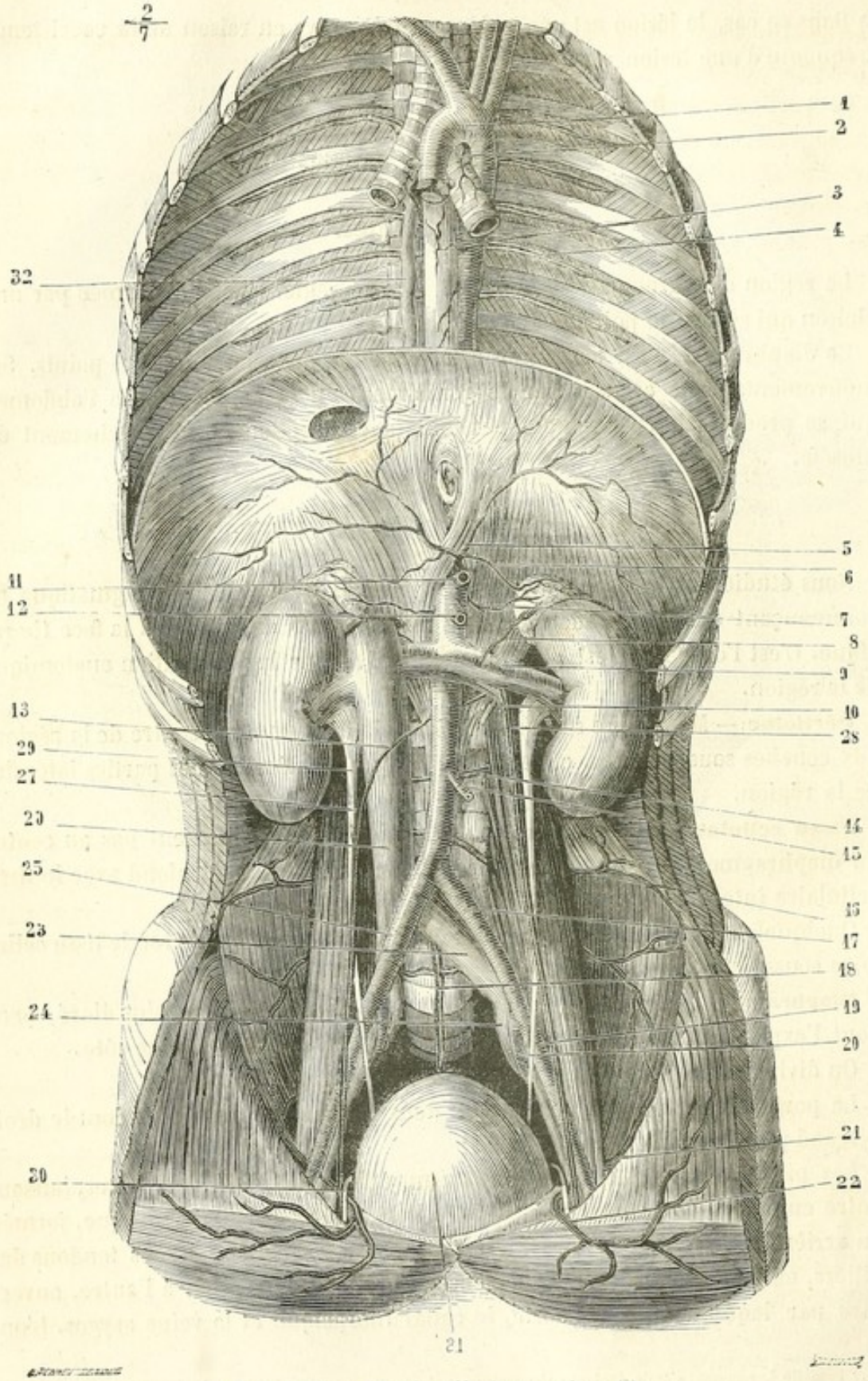

FIG. 485. — Région diaphragmatique (*).

(*) 1, aorte; 2, artère bronchique; 3, artères œsophagiennes; 4, artères et veines intercostales; 5, artère diaphragmatique inférieure; 6, artère capsulaire supérieure; 7, artère capsulaire moyenne; 8, artère capsulaire inférieure; 9, artere rénale; 10, artère spermatique gauche; 11, tronc cœliaque coupé; 12, artère mésen-

verture supérieure formée par les faisceaux musculaires (fig. 486) laisse passer l'œsophage et les nerfs pneumogastriques.

La portion costale du diaphragme s'insère en avant à la face postérieure du sternum et de l'appendice xiphoïde : sur les parties latérales, à la face interne et au bord supérieur des cartilages des six dernières côtes ; en bas, elle se confond avec des arcades aponévrotiques, dont l'une, interne, est l'origine des piliers. L'arcade moyenne laisse passer l'extrémité supérieure du muscle

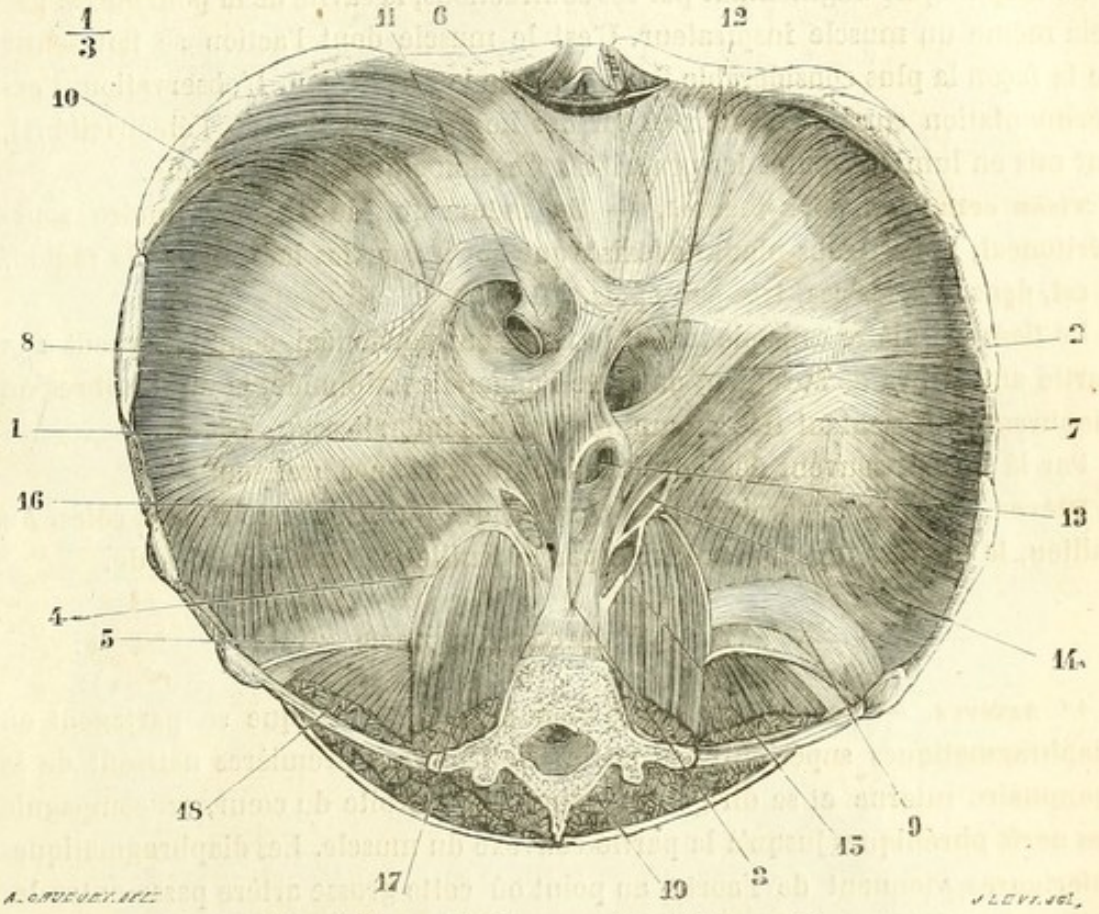

FIG. 486. — Diaphragme, face inférieure (*).

psoas. L'autre, externe, concave, désignée sous le nom de *ligament cintré*, s'étend de l'extrémité externe de la deuxième arcade au bord inférieur et à l'extrémité antérieure de la dernière côte. Elle donne passage au carré des lombes. De ces différentes insertions de la portion lombaire et costale, les fibres

térique inférieure coupée ; 13, artère spermatique droite ; 14, artère et veine lombaires ; 15, artère mésentérique inférieure coupée ; 16, artère iléo-lombaire ; 17, artère iliaque primitive ; 18, artère sacrée moyenne ; 19, artère iliaque externe ; 20, artère iliaque interne ; 21, artère circonflexe iliaque ; 22, artère épigastrique ; 23, veine iliaque primitive gauche ; 24, veine iliaque interne ; 25, veine iliaque primitive droite ; 26, veine cave inférieure ; 27, veine spermatique droite s'ouvrant dans la veine cave ; 28, veine spermatique gauche s'ouvrant dans la veine rénale gauche ; 29, uretères ; 30, canal déférent ; 31, vessie ; 32, veine azygos. (Beaunis et Bouchard.)

(*) 1, 2, diaphragme, fibres charnues s'irradiant des piliers ; 3, piliers ; 4, arcade du psoas ; 5, ligament cintré ; 6, lobe moyen du centre phrénique ; 7, lobe gauche ; 8, lobe droit ; 9, fibres aréiformes ; 10, ouverture de la veine cave inférieure ; 11, veine cave inférieure ; 12, ouverture œsophagienne ; 13, ouverture aortique ; 14, 15, ouvertures accessoires du côté gauche pour la veine demi-azygos et les nerfs splanchniques ; 16, ouverture pour le passage de la veine azygos et des nerfs splanchniques du côté droit ; 17, psoas ; 18, carré des lombes ; 19, muscles spinaux postérieurs. (Beaunis et Bouchard.)

musculaires se rendent à une large aponévrose : le *centre phrénique* (fig. 486).

Le diaphragme présente trois larges perforations pour l'aorte, la veine cave inférieure et l'œsophage.

L'action des piliers du diaphragme abaisse et immobilise le centre phrénique ; les fibres antérieures se contractent pendant ce temps-là, deviennent presque droites. Il résulte de là que le diamètre vertical de la poitrine augmente pendant que le diamètre transverse de la base diminue, etc.

Le diaphragme augmentant par ses contractions, la cavité de la poitrine est par cela même un muscle inspirateur. C'est le muscle dont l'action se fait sentir de la façon la plus considérable dans l'acte de la respiration. L'observation, l'expérimentation sur les animaux et sur les hommes, à l'aide de l'électricité (1), ont mis en lumière toutes les propriétés physiologiques de ce muscle.

Tissu cellulaire sous-pleural. — De même que le tissu cellulaire sous-péritonéal, le tissu sous-pleural n'existe que sur les parties latérales de la région. Il est, dans tous les cas, très-peu épais.

Le tissu cellulaire sous-pleural et le tissu sous-péritonéal communiquent à la partie antérieure de la région, derrière l'appendice xiphoïde, là où les fibres du diaphragme présentent très-communément des interstices.

Par là se font souvent des hernies diaphragmatiques graisseuses.

Plèvre. — Enfin apparaissent les plèvres, qui n'existent que sur les côtes. Au milieu, le diaphragme est recouvert par le feuillet séreux du péricarde.

§ III. — Vaisseaux et nerfs.

1° **Artères.** — Les artères de la région diaphragmatique se partagent en diaphragmatiques supérieures et en inférieures. Les premières naissent de la mammaire interne et se dirigent, à gauche et à droite du cœur, en compagnie des nerfs phréniques jusqu'à la partie convexe du muscle. Les diaphragmatiques inférieures viennent de l'aorte, au point où cette grosse artère passe entre les piliers du muscle.

2° **Veines.** — Les veines de la région diaphragmatique accompagnent généralement les artères et ne méritent point de faire l'objet d'une étude à part.

3° **Lymphatiques.**—Les lymphatiques sont très-importants ; peu de muscles sont aussi riches en ce genre que le diaphragme : on les injecte aisément, en piquant, avec la pointe effilée du tube à injection, la partie superficielle de la plèvre et du péritoine diaphragmatique. Les anciens anatomistes pensaient que les réseaux ainsi obtenus appartenaient aux séreuses ; mais M. le professeur Sappey a démontré, d'une façon qui ne comporte plus la discussion, que les séreuses ne renfermaient jamais de lymphatiques, et, qu'en revanche, les muscles en contenaient souvent en abondance.

4° **Nerfs.**—Les nerfs de la région (fig. 487 et fig. 490) appartiennent au système cérébro-spinal et au grand sympathique.

(1) Voyez Duchenne (de Boulogne), *Physiologie des mouvements*. Paris, 1867, p. 610.

Parmi les premiers, nous citerons le *nerf phrénique* qui, né du troisième, du quatrième et du cinquième nerf cervical, passe sur la face antérieure du muscle

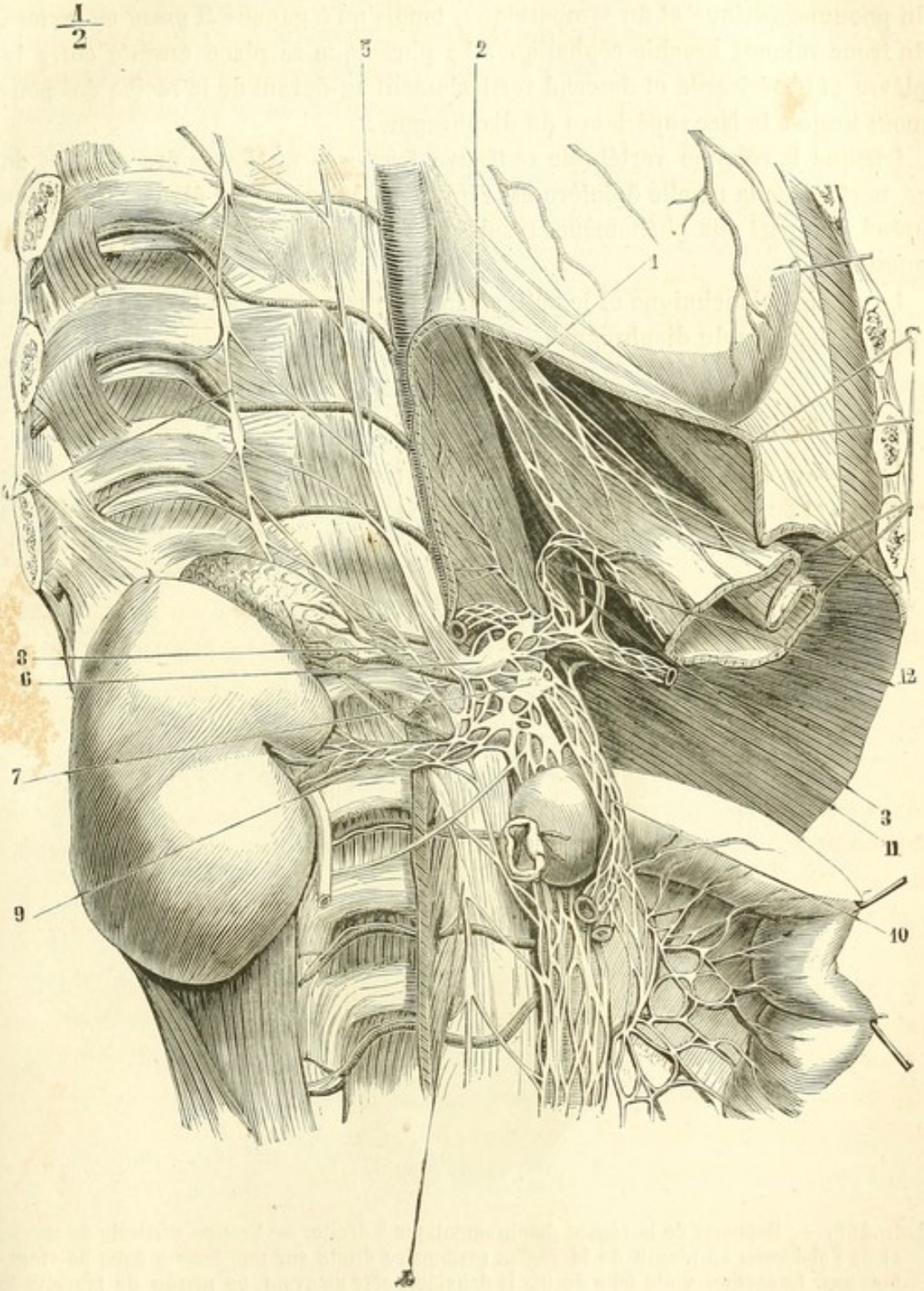

FIG. 487. — Nerfs de la région du diaphragme (*).

(*) 1, nerf pneumogastrique gauche ; 2, nerf pneumogastrique droit ; 3, branche terminale du pneumogastrique droit, se rendant au ganglion semi-lunaire droit ; 4, 4, tronc et ganglions du grand sympathique ; 5, grand nerf splanchnique ; 6, ganglion semi-lunaire droit ; 7, ganglion accessoire ; 8, petit nerf splanchnique ; 9, plexus rénal ; 10, plexus mésentérique supérieur ; 11, plexus splénique (le plexus hépatique est au-dessus) ; 12, plexus coronaire stomachique. (Beaunis et Bouchard.)

scalène antérieur, longe ensuite le bord interne de ce muscle et pénètre dans la poitrine en passant, à droite, entre l'artère et la veine sous-clavière, en dehors du pneumogastrique et du sympathique, tandis qu'à gauche il passe en arrière du tronc veineux brachio-céphalique. Le phrénique se place ensuite entre la plèvre et le péricarde et descend verticalement au-devant de la racine des poumons jusqu'à la face supérieure du diaphragme.

Lorsque la colonne vertébrale se trouve fracturée au-dessus des origines de ce nerf et que la moelle épinière est rompue, le diaphragme étant paralysé ne prend plus part aux phénomènes respiratoires. Il y a donc là un bon signe diagnostic.

Le grand splanchnique et le petit splanchnique passent au travers des insertions vertébrales du diaphragme.

§ IV. — Rapports avec les autres régions.

La région diaphragmatique est en rapport avec les régions pariétales de la poitrine et de l'abdomen ; et, en outre, avec les viscères qui forment les régions

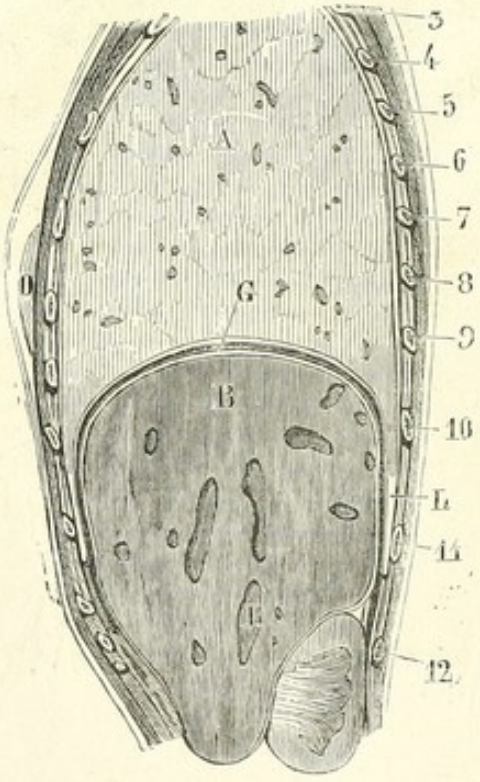

Fig. 488. — Rapports de la région diaphragmatique à droite. — Section verticale du thorax et de l'abdomen au niveau de la région mammaire droite sur une femme âgée de vingt-huit ans. La section a été faite depuis la deuxième côte en avant, au niveau de laquelle le sommet du thorax a été enlevé, et elle se termine à l'ombilic. Elle traverse ainsi le thorax et l'hypochondre droit (*).

(*) A, poumon droit, au milieu duquel se voient des vaisseaux et des bronches coupés ; L, lobe droit du foie ; D, mamelles ; G, muscle diaphragme ; B, cul-de-sac postérieur de la plèvre ; 3, etc., troisième côte jusqu'à la douzième. (Le Gendre, *Anatomie chirurgicale homolographique*, Paris, 1858, pl. VII, et Anger, *Plaies pénétrantes de poitrine*, Paris, 1866.)

intra-thoraciques et intra-abdominales, ce qui explique comment il se trouve si souvent déplacé dans les épanchements qui se font à l'intérieur de la poitrine et de l'abdomen et par les tuméfactions des organes de ces régions.

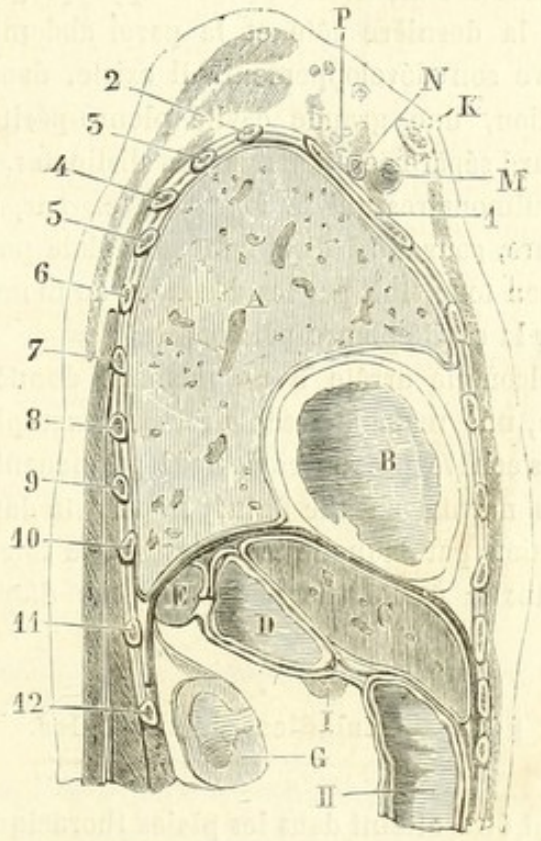

FIG. 489. — Rapports de la région diaphragmatique à gauche. — Section verticale antéro-postérieure du thorax et de l'abdomen au niveau de la région mammaire gauche, sur une femme âgée de vingt-huit ans. La section a été faite vers la partie moyenne de la clavicule gauche, et s'est arrêtée à 2 centimètres au-dessus de l'ombilic. Elle traverse ainsi les régions sus- et sous-claviculaires, le thorax et la moitié supérieure de l'hypochondre gauche (*).

La connaissance des rapports permet de se rendre compte de l'existence de fistules des plus bizarres : il y a des observations de fistules péritonéo-pleurales, péritonéo-pulmonaires, etc. Nous avons vu dans un cas un malade cracher du pus abdominal, etc.

§ V. — Développement et vices de conformation.

Les auteurs sont loin de s'entendre sur la manière dont se forme le diaphragme ; il en est qui pensent que cette région se forme d'abord latéralement et se complète par une réunion médiane.

D'après MM. Z. Gerbe et Duguet (1), chef de clinique à la Faculté de méde-

(1) Duguet, *De la hernie diaphragmatique*, thèse inaugurale. Paris, 1866.

(*) A, poumon gauche au milieu duquel se voient de nombreuses ouvertures de vaisseaux ; F, ventricule gauche distendu par la matière à injection ; C, foie, lobe moyen ou lobe gauche ; D, estomac ; E, rate ; G, rein gauche entouré de graisse ; H, côlon descendant ; I, pancréas ; K, clavicule gauche ; M, veine sous-clavière ; N, artère sous-clavière ; 1, etc., coupe de la première jusqu'à la douzième côte. (Le Gendre, *Anatomie chirurgicale homolographique*, Paris, 1858, pl. VI, et Anger, *Plaies pénétrantes de poitrine*, thèse d'agrégation, Paris, 1866.)

cine, le diaphragme est formé primitivement d'une substance glutineuse, répandue autour des conduits qui le traversent; il s'étale ensuite de chaque côté en demi-éventail triangulaire, dont le sommet est placé au pilier correspondant, dont la base tournée en avant se développe progressivement à partir du sternum jusqu'à la dernière côte et la paroi abdomino-thoracique qu'il ferme lorsqu'il achève son développement. Il existe, dans les premières périodes de l'organisation, une grande cavité pleuro-péritonéale, que le diaphragme doit plus tard séparer en deux cavités distinctes. Ce dernier, couché en avant des lobes pulmonaires qui le dépassent en bas, recouvre de plus en plus ces lobes à mesure, pour ainsi dire, qu'il se déploie pour fermer son croissant. Ce croissant, à son tour, finit par les déborder au moment où, près de s'effacer, il va cloisonner la cavité pleuro-péritonéale.

Qu'une cause quelconque arrête à un moment donné le développement centrifuge du muscle, une maladie vasculaire, par exemple, le cloisonnement s'arrête aussi et ne s'achève pas; alors devient permanent un état qui n'était que transitoire, mais normal chez le fœtus; il persiste dans un point de son étendue une perforation par laquelle les intestins, le foie, la rate, etc., etc., peuvent pénétrer dans la cavité thoracique (*hernies diaphragmatiques congénitales*).

§ VI. — Maladies chirurgicales.

Le diaphragme peut être atteint dans les plaies thoraciques ou abdominales; il peut se déchirer dans les contusions violentes ou même dans un effort.

Nous avons eu l'occasion d'observer une fois, à la suite d'une blessure produite par un poignard ayant divisé le thorax à gauche et en bas, le diaphragme au voisinage du centre phrénique et à gauche, une hernie diaphragmatique volumineuse de l'épiploon. L'épiploon formait dans la poitrine une tumeur du volume d'un œuf de poule. Cette tumeur était très-rouge et noirâtre par places, manifestement étranglée par la plaie du diaphragme.

Il aurait pu se faire que l'épiploon fût hernié non-seulement au travers du diaphragme, mais encore au travers des parois thoraciques; nous aurions eu alors une *plaie pénétrante de poitrine avec hernie de l'épiploon*, traumatisme bizarre bien étudié par Veyron-Lacroix (1).

Les blessures du diaphragme tirent véritablement leur importance, moins d'elles-mêmes que de celle des viscères qui se trouvent atteints en même temps. Cette lésion se reconnaît au siége, à la direction et à la profondeur de la plaie. Les symptômes qui résultent directement de la blessure diaphragmatique sont une dyspnée considérable, une angoisse quelquefois extrême et une très-vive douleur au niveau de la ceinture, surtout pendant les fortes inspirations. La res-

(1) Veyron-Lacroix, *De la hernie de l'épiploon dans les plaies de poitrine*, thèse inaugurale. Montpellier.

piration est presque uniquement costale, le diaphragme se trouvant condamné à l'immobilité. Dans quelques cas on a observé, dit-on, sur le visage des contractions à peu près semblables à celles du rire : c'est ce qui fait qu'on a donné le rire sardonique et involontaire comme un des caractères des plaies, surtout de celles qui intéressent la portion aponévrotique de ce muscle. Mais il n'y a là rien de démontré, et ces symptômes nous paraissent hypothétiques, construits d'après les données physiologiques et non d'après la clinique.

Larrey pense que ce rire particulier doit être attribué à la blessure du nerf phrénique ; mais dans le seul exemple qu'il cite à l'appui de son opinion, muscles et nerfs étaient, ainsi qu'il en convient d'ailleurs lui-même, coupés en même temps. D'après Marjolin, si le nerf phrénique est entièrement coupé, il doit en résulter une paralysie de la moitié correspondante du muscle plutôt que des mouvements convulsifs ; et eu égard au petit volume de ce nerf, il doit être presque toujours entièrement coupé, dès qu'il est atteint.

Le diaphragme est repoussé dans la poitrine par les épanchements abdominaux et les tumeurs. Il est repoussé par en bas dans le cas d'épanchements thoraciques, etc.

ARTICLE V. — RÉGION DU MÉDIASTIN.

La cavité thoracique est partagée en deux régions auxquelles nous donnerons le nom de *régions viscérales*, par opposition aux régions pariétales dont nous venons de terminer l'étude.

La première des deux régions viscérales est le *médiastin*.

§ I. — Limites.

On donne le nom de *médiastin* à la cloison qui sépare la cavité thoracique en deux parties latérales. Cette région s'étend du haut en bas du thorax et du sternum à la colonne vertébrale. Il est facile dès lors de se faire une idée des variations de son diamètre antéro-postérieur qui est plus long en bas et au milieu que dans la partie supérieure, là où le sternum est plus rapproché de la colonne vertébrale.

La cloison médiastine présente en haut et en bas une épaisseur plus grande que dans sa partie moyenne, disposition qui l'a fait comparer à un X.

§ II. — Superposition des plans.

A l'exemple de Blandin, nous étudierons la superposition des différents plans de la région médiastine particulièrement au niveau du cœur ou dans la partie inférieure de la région, et ensuite dans sa partie supérieure.

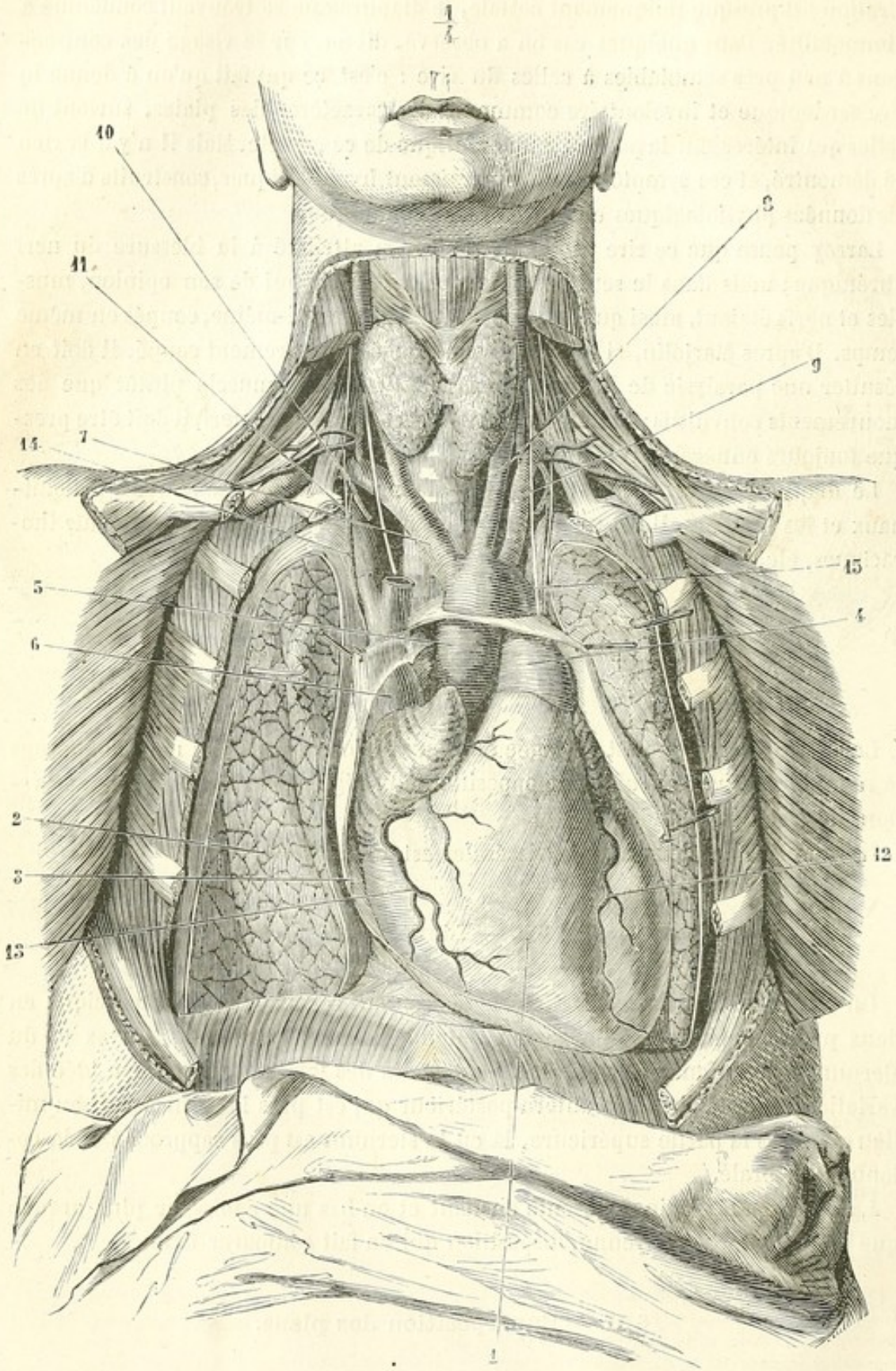

FIG. 490. — Région du médiastin (*).

(*) 1, cœur ; 2, poumons ; 3, péricarde ouvert ; 4, artère pulmonaire ; 5, aorte ; 6, veine cave supérieure ; 7, tronc brachio-céphalique ; 8, carotide primitive gauche ; 9, sous-clavière gauche ; 10, mammaire interne coupée ; 11, diaphragmatique supérieure ; 12, coronaire cardiaque antérieure ; 13, coronaire cardiaque postérieure ; 14, nerf phrénique ; 15, nerf pneumogastrique. (Beaunis et Bouchard.)

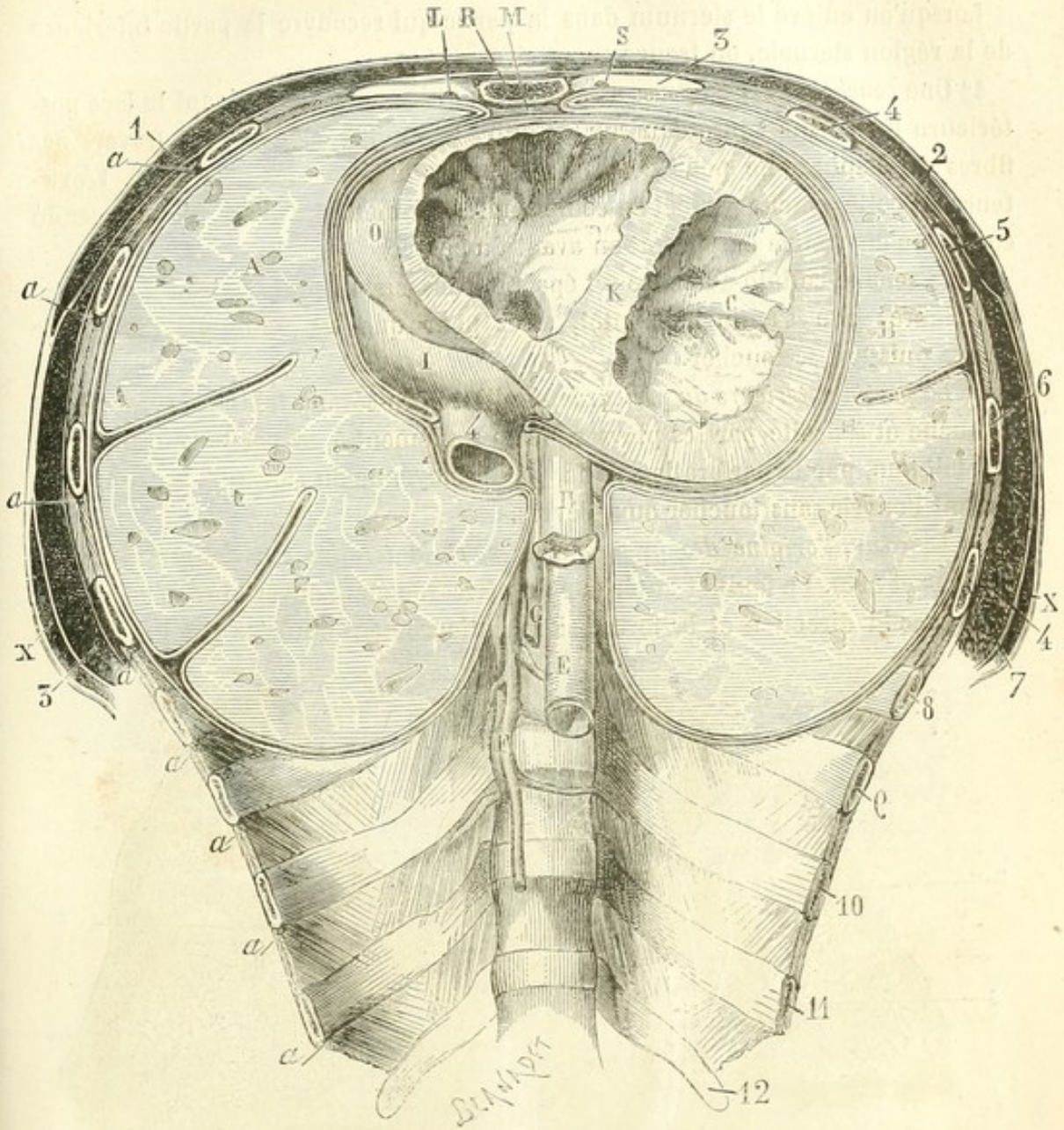

Fig. 491. — Coupe de la poitrine passant au-dessous du cartilage de la troisième côte. — La coupe des poumons a été opérée de telle façon que la surface de section forme un plan oblique en bas et en arrière; elle est destinée à montrer les lésions que produirait un poignard introduit dans une direction quelconque. Les viscères, cœur, aorte, etc., ont été coupés sur place, mais selon différents plans, de manière que le rapport des organes soit saisi avec facilité et sans déplacement. — Dessiné d'après une de nos préparations, à l'amphithéâtre des hôpitaux, par M. Bion (*).

(*) A, poumon droit; B, poumon gauche; C, cavité du ventricule gauche; D, cavité du ventricule droit; K, cloison interventriculaire; O, bord droit du cœur; I, oreillette droite; H, œsophage; E, aorte; G, canal thoracique; F, veine azygos; R, coupe du sternum; M, tissu cellulaire du médiastin antérieur; S, L, artères mammaires internes; X, X, coupe du grand dorsal; *a*, *a*, *a*, artères intercostales; **1**, **2**, coupe du grand pectoral droit et gauche; **3**, **4**, coupe du grand dentelé droit et gauche : les côtes du côté gauche portent leur numéro d'ordre, depuis la troisième jusqu'à la douzième. (Anger, *Plaies pénétrantes de poitrine*, these d'agrégation, Paris, 1866.)

a. Au niveau du cœur.

Lorsqu'on enlève le sternum dans la partie qui recouvre la partie inférieure de la région sternale, on trouve successivement :

1° Une *couche cellulo-adipeuse* assez épaisse qui remonte en suivant la face postérieure du sternum jusqu'au cou, et qui, par en bas, pénètre au travers des fibres du diaphragme pour communiquer avec le tissu sous-péritonéal. L'existence de cette couche permet de comprendre comment des abcès ont pu fuser du cou jusqu'au ventre en passant en avant du cœur.

Cette couche cellulo-adipeuse est épaisse transversalement *en avant* à sa partie antérieure; elle s'amincit bientôt, assez pour que les deux plèvres qu'elle sépare puissent se toucher.

2° *La partie antérieure du péricarde*, feuillet fibro-séreux très-épais, recouvert à gauche et à droite par les plèvres, libre seulement à sa partie moyenne; ce qui fait que, par la perforation de la partie moyenne du sternum, on peut facilement l'ouvrir sans toucher aux plèvres.

3° *Le cœur, l'origine des grosses artères, et la terminaison des grosses veines* (fig. 492 et 493). Le feuillet antérieur du péricarde étant ouvert, le cœur apparaît alors avec la direction et la forme si minutieusement étudiées par les auteurs

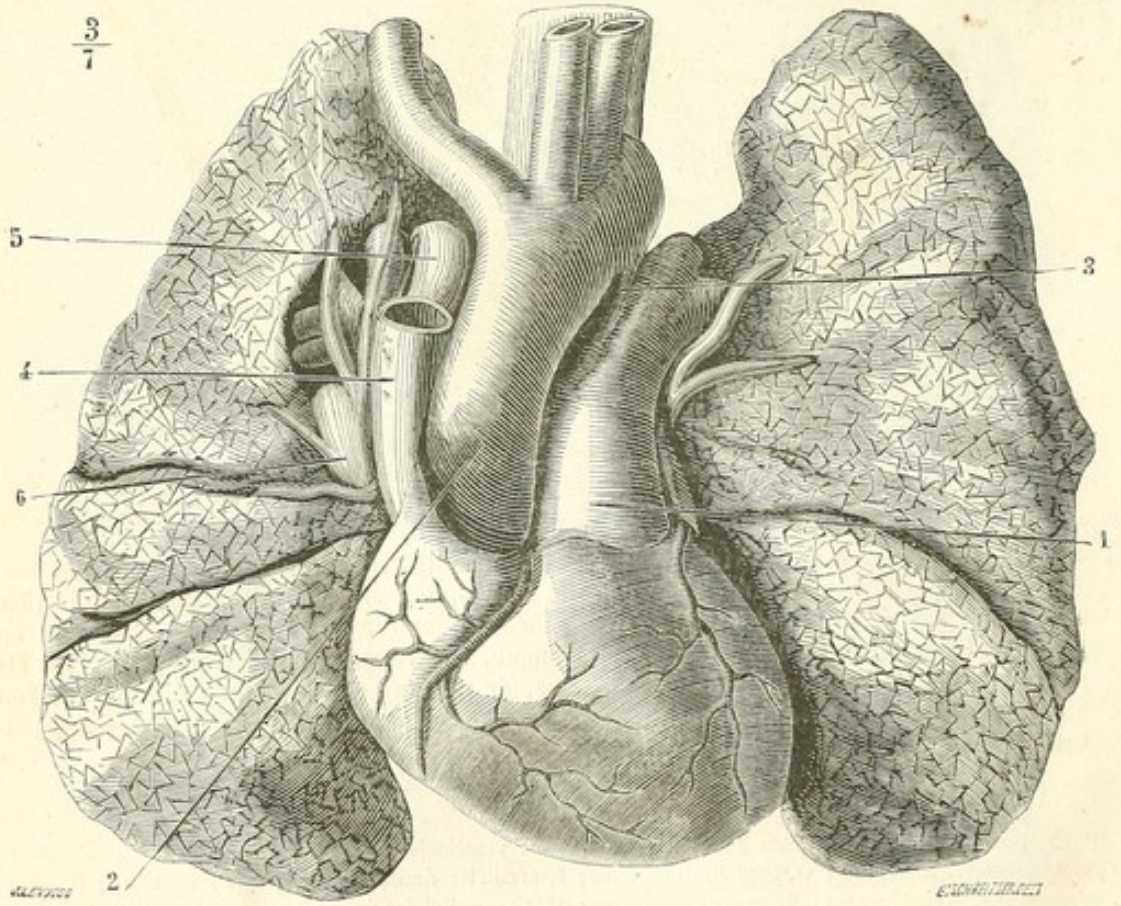

FIG. 492. — Cœur et gros vaisseaux (face antérieure) (*).

(*) 1, artère pulmonaire; 2, aorte; 3, cordon fibreux provenant de l'oblitération du canal artériel; 4, veine cave supérieure; 5, grande veine azygos; 6, veine pulmonaire droite. (Beaunis et Bouchard.)

d'anatomie descriptive. Qu'il nous suffise de rappeler la détermination de quelques rapports importants de cet organe et de ses annexes.

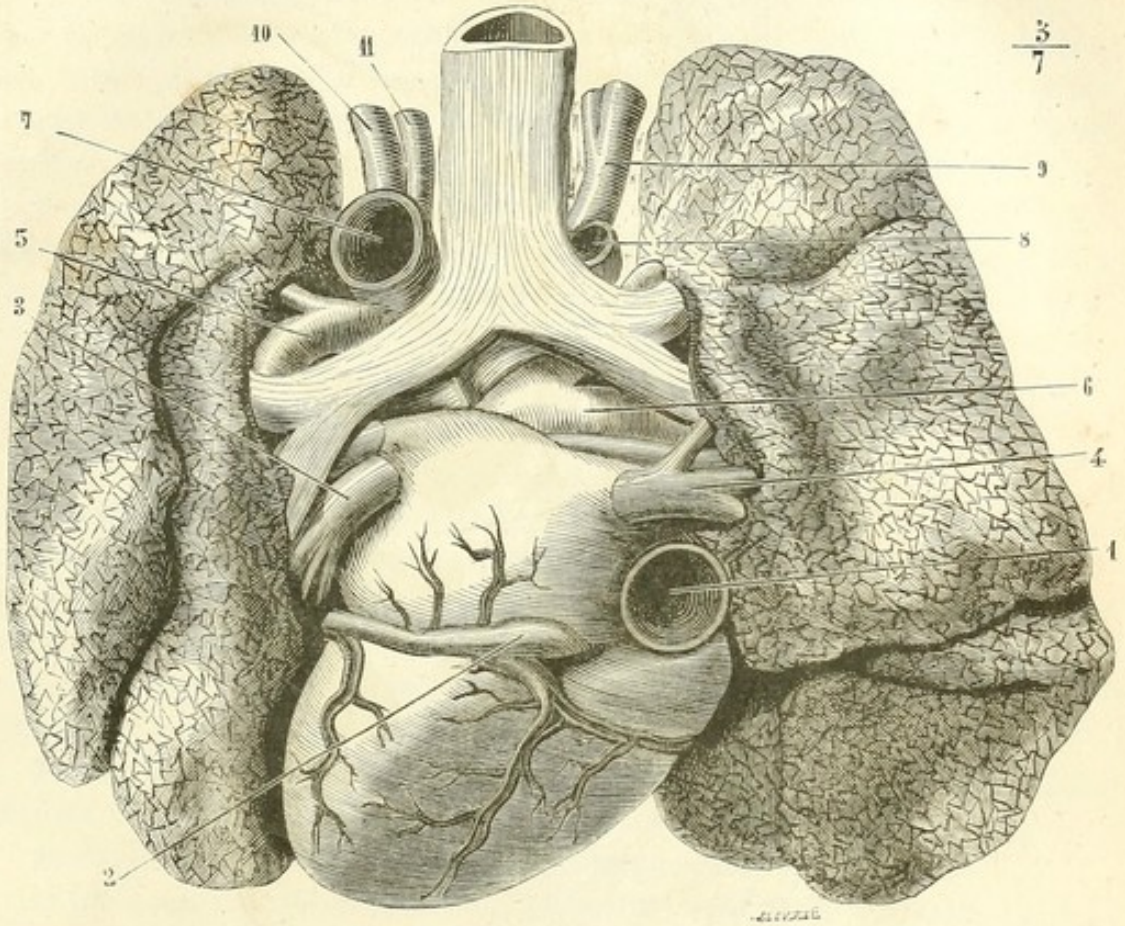

FIG. 493. — Cœur et gros vaisseaux (face postérieure) (*).

La pointe du cœur est située dans le cinquième espace intercostal, ou, plus souvent, dans le quatrième espace (fig. 494). Elle répond à un point placé à 5 ou 6 centimètres au-dessous et en dedans du mamelon.

Le bord droit du cœur déborde un peu le bord droit du sternum, au delà duquel on trouve l'oreillette droite presque tout entière.

Le bord gauche est situé à une distance de 7 à 9 centimètres du bord gauche du sternum, etc., etc.

Il y a, pour les rapports du cœur comme pour les rapports du poumon, des variétés nombreuses qui tiennent: à l'état de systole ou de diastole, à l'état d'inspiration ou d'expiration (le poumon pouvant recouvrir plus ou moins le cœur), à l'état de développement de la crosse aortique qui, en se dilatant, s'allonge et abaisse presque toujours un peu le cœur chez les vieillards, à l'état de l'abdomen qui peut, par la dilatation de ses viscères, repousser le cœur directe-

(*) **1**, veine cave inférieure ; **2**, grande veine coronaire ; **3**, veine pulmonaire gauche ; **4**, veine pulmonaire droite ; **5**, artère pulmonaire (branche gauche); **6**, artère pulmonaire (branche droite); **7**, aorte ; **8**, grande veine azygos ; **9**, tronc artériel brachio-céphalique ; **10**, artère sous-clavière gauche ; **11**, artère carotide primitive gauche. (Beaunis et Bouchard.)

ment en haut, ou en haut et à gauche, etc., à des conditions pathologiques du cœur hypertrophié, etc.

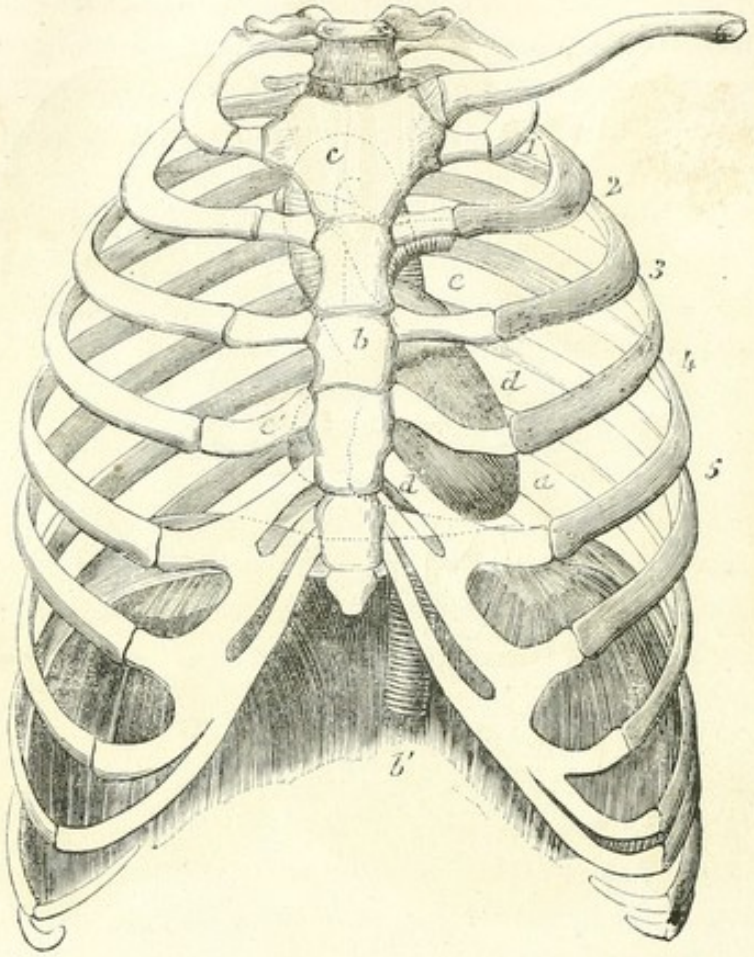

494. — Rapport du cœur et des gros vaisseaux avec la paroi antérieure du thorax (*).

L'origine de l'artère pulmonaire correspond au bord supérieur de la troisième côte ou au bord inférieur de la deuxième, selon les différents sujets.

Voici dans quels rapports se présentent les différentes parties du cœur : tout à fait antérieurement, le ventricule droit, l'artère pulmonaire et l'auricule droite ; plus profondément, la cloison oblique des ventricules ; plus loin encore, le ventricule gauche, l'aorte qui cachait l'artère pulmonaire ; l'appendice auriculaire, l'oreillette droite en totalité et la veine cave supérieure ; plus profondément encore l'oreillette gauche et les veines pulmonaires, etc.

4° En arrière du cœur se trouve le *feuillet postérieur* du péricarde.

5° En arrière du péricarde se trouve un *tissu cellulaire adipeux* abondant qui renferme sur sa ligne médiane l'*œsophage*, à gauche l'*aorte*, et, en outre, le canal thoracique des ganglions, des nerfs, etc.

(*) 1, 2, 3, 4, les quatre premiers espaces intercostaux ; *a*, pointe du cœur répondant au quatrième espace intercostal ; *b*, origine de l'aorte derrière l'articulation du cartilage de la troisième côte ; *b'*, aorte ; *c*, sommet de la courbure aortique à 2 ou 3 centimètres au-dessous de la fourchette sternale ; *d*, ventricule droit ; *d'*, ventricule gauche ; *e*, oreillette gauche ; *e'*, oreillette droite ; *f*, artère pulmonaire.

Cette couche celluleuse postérieure, nommée quelquefois médiastin postérieur, repose sur la colonne vertébrale qui limite en arrière la région médiastine.

b. Dans sa partie supérieure, le médiastin renferme une bien plus grande quantité de tissu cellulaire. Dans ce tissu se rencontrent, en outre de l'œsophage et du canal thoracique qui occupent toute la hauteur de la région; la terminaison de la *trachée-artère*, les *bronches*, la *crosse de l'aorte* et ses *branches*; enfin l'*artère pulmonaire*.

La laxité du tissu cellulaire du médiastin, le peu d'adhérence que présentent entre eux les organes qui le forment, rendaient très-faciles les infiltrations sanguines et purulentes, qui en raison de l'importance fonctionnelle des organes de la région présentent toujours une haute gravité.

§ III. — Vaisseaux et nerfs.

Nous venons de voir que le médiastin est une région presque exclusivement composée de tissu cellulaire et de vaisseaux.

Nous ne devons mentionner ici que les branches artérielles et veineuses très-déliées qui se rendent au tissu cellulaire et aux parois du cœur et des vaisseaux, etc. Ces branches très-peu volumineuses naissent presque toutes dans le médiastin, près du point de leur terminaison.

Il est inutile de s'appesantir plus longtemps sur ces branches vasculaires très-déliées. Leur étude approfondie ne peut conduire à aucune application.

Nerfs. — Les nerfs de la région du médiastin sont :

1° Les *nerfs phréniques* (fig. 490) qui suivent à gauche et à droite la partie superficielle du péricarde.

2° Les nerfs *cardiaques*, filets du sympathique, qui sont destinés aux fibres musculaires du cœur et aux parois des vaisseaux.

3° Les *pneumogastriques* (fig. 487) qui sont accolés à la tunique musculeuse de l'œsophage.

§ IV. — Rapports avec les autres régions.

La région médiastine est en rapport avec la région pulmonaire; elle répond, en haut, au cou; en bas, à l'abdomen. De là s'expliquent la marche des fusées purulentes qui, en suivant le tissu cellulaire du cou, peuvent descendre au travers des piliers du diaphragme, de façon à venir faire saillie aux aines; dans le bassin.

Lorsque le diaphragme (fig. 495) s'élève, pendant la grossesse; dans le cas de kystes ovariques : les organes de la région médiastine sont repoussés, et le cœur qui, normalement bat au-dessous et un peu à gauche du mamelon, peut être repoussé assez haut pour que sa pointe se fasse sentir au devant de l'aisselle

De même, dans les anévrysmes de la crosse de l'aorte et les hypertrophies du cœur, etc., le diaphragme est abaissé et l'on sent les battements du cœur à l'épigastre, etc.

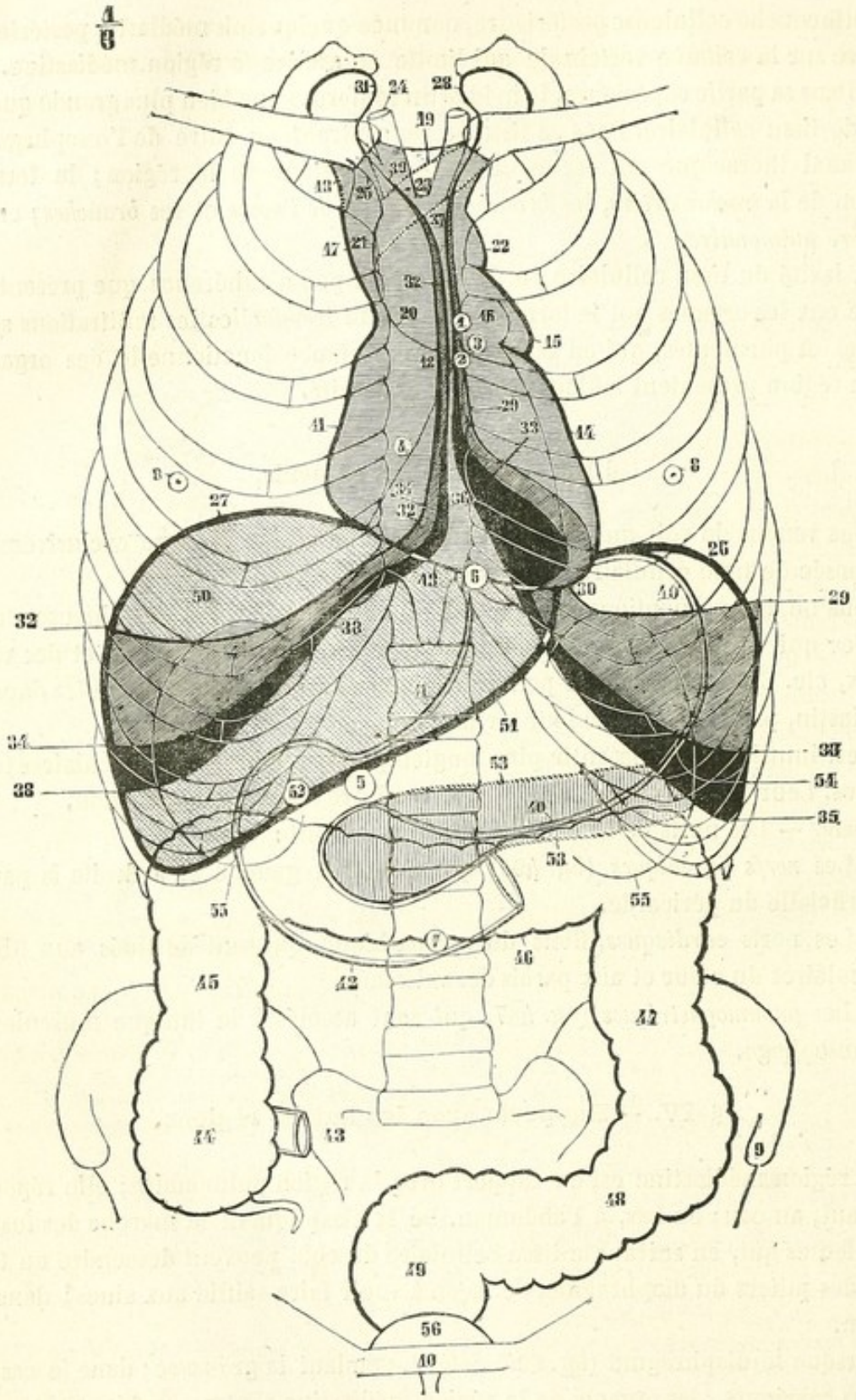

FIG. 495. — Rapports de la région médiastine avec les autres régions thoraciques et celles de l'abdomen (*).

(*) 1, situation de l'orifice pulmonaire ; 2, orifice de l'aorte ; 3, orifice auriculo-ventriculaire gauche ; 4, orifice auriculo-ventriculaire droit ; 5, pylore ; 6, position du cardia ; 7, ombilic ; 8, mamelon ; 9, épine iliaque antérieure et supérieure ; 10, symphyse du pubis ; 11, oreillette droite ; 12, auricule droite ; 13, bord droit du

§ V. — Développement et vices de conformation.

Le développement des organes de la région médiastine est très-important à étudier; nous en avons déjà parlé dans le chapitre consacré à l'embryologie générale.

Ajoutons que le cœur se forme du dixième au douzième jour aux dépens du feuillet moyen du blastoderme : c'est d'abord un tube rectiligne, qui reçoit par son extrémité inférieure le tronc commun des deux veines omphalo-mésentériques et émet, par son extrémité supérieure, les deux arcs aortiques. Bientôt ce tube s'incurve en S, et l'on voit se produire des étranglements, qui interceptent trois dilatations : l'antérieure ou *bulbe aortique*, la moyenne ou *cavité ventriculaire*, la postérieure ou *cavité auriculaire*. Dès lors apparaissent les étranglements qui constitueront les orifices, et les sillons qui accusent à la surface du cœur les divisions en cavités (fig. 496).

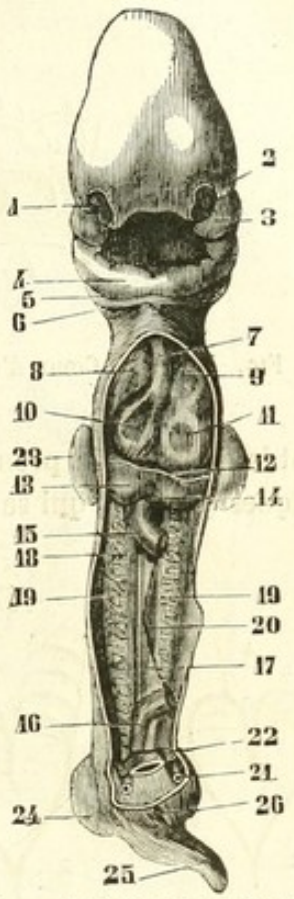

Fig. 496. — Embryon humain de vingt-cinq à vingt-huit jours (*).

La cloison interventriculaire se montre sous la forme d'un repli semi-lunaire (fig. 496), qui part de la partie postérieure et inférieure du ventricule, et

cœur; 14, bord gauche du cœur; 15, auricule gauche; 16, artère pulmonaire; 17, veine cave supérieure; 18, tronc veineux brachio-céphalique droit; 19, tronc veineux brachio-céphalique gauche; 20, 21, aorte ascendante; 22, aorte descendante; 23, crosse de l'aorte; 24, carotide primitive droite; 25, artère sous-clavière droite; 26, limite supérieure du diaphragme à gauche dans l'état d'expiration complète; 27, sa limite a droite; 28, cul-de-sac supérieur gauche de la plèvre; 29, limite atteinte par le bord antérieur et le bord inférieur du poumon gauche dans l'expiration complète; 30, prolongement cardiaque du poumon gauche; 31, cul-de-sac supérieur du poumon droit; 32, limite atteinte par le poumon droit dans l'inspiration complète; 33, limite atteinte par le poumon gauche dans l'inspiration; 34, limite atteinte par le poumon droit dans l'inspiration; 35, 36, 37, limites de la plèvre gauche; 38, 39, limites de la plèvre droite; 40, grande courbure de l'estomac; 41, petite courbure; 42, duodénum; 43, terminaison de l'intestin grêle; 44, cæcum; 45, côlon ascendant; 46, côlon transverse; 47, côlon descendant; 48, iliaque; 49, rectum; 50, foie; 51, bord antérieur du foie; 52, vésicule biliaire; 53, pancréas, 54, limite inférieure de la rate; 55, limite inférieure du rein; 56, vessie. — Nota. L'espace compris entre 29 et 33 à gauche, et 32 et 34 à droite, espace rempli par des lignes obliques en bas et à droite, indique l'étendue dans laquelle se fait la commotion du poumon entre l'expiration et l'inspiration forcées; l'espace noir compris entre 33 et 35 à gauche, et 34 et 38 à droite, indique l'espace occupé par la plèvre, mais dans lequel n'arrivent pas les poumons, même dans l'inspiration forcée. (Beaunis et Bouchard.)

(*) 1, fossette olfactive; 2, bourgeon nasal externe; 3, bourgeon maxillaire supérieur; 4, bourgeons maxillaires inférieurs soudés; 5, 6, deuxième et troisième arcs pharyngiens; 7, bulbe de l'aorte; 8, oreillette droite; 9, oreillette gauche; 10, ventricule droit; 11, ventricule gauche; 12, diaphragme; 13, foie; 14, tronc commun des deux veines ombilicales; 15, 16, intestin coupé; 17, mésentère; 18, artère omphalo-mésentérique; 19, corps de Wolff; 20, blastème de la glande sexuelle; 21, veine ombilicale; 22, artère ombilicale; 23, extrémité supérieure; 24, extrémité inférieure; 25, extrémité caudale; 26, ouverture du cloaque. (Beaunis et Bouchard.)

dont la cavité est tournée en haut et un peu à gauche ; ce cloisonnement marche assez vite pour que, à la huitième semaine, d'après MM. Beaunis et Bouchard, la séparation des ventricules soit complète.

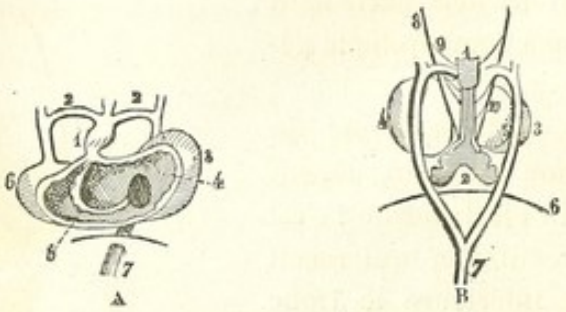

Fig. 497. — Cœur d'embryon humain de la cinquième semaine (*).

Pendant la durée de la première circulation du bulbe de l'aorte, naissent les arcs aortiques (fig. 498) qui se recourbent en arrière et en bas dans la paroi de

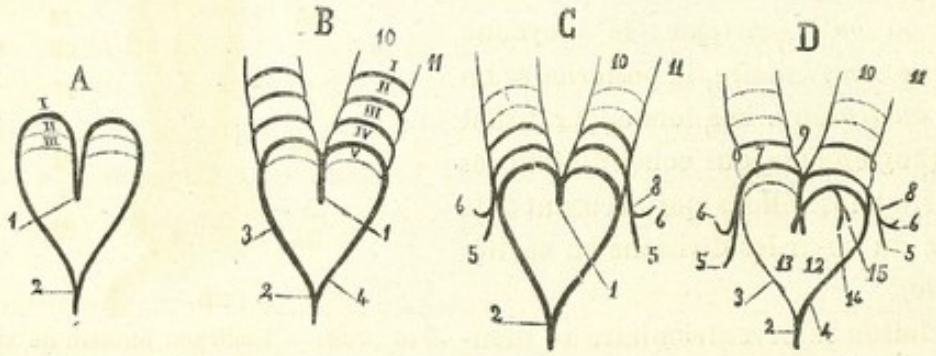

Fig. 498. — Formation des arcs aortiques et des grosses artères (figure schématique) (**).

la cavité céphalo-intestinale et se réunissent en une aorte impaire (?) d'où partent les deux artères vertébrales postérieures, etc.

On compte cinq paires d'arcs aortiques qui se transforment de la façon suivante :

(*) A, cœur ouvert du côté abdominal. — 1, bulbe artériel ; 2, arcs aortiques s'unissant en arrière pour former l'aorte ; 3, oreillette ; 4, orifice menant de l'oreillette dans le ventricule ; 5, cloison ventriculaire commençant à se former ; 6, ventricule ; 7, veine cave inférieure.

B, Le même cœur vu par sa partie postérieure. — 1, trachée ; 2, poumons ; 3, ventricules ; 4, 5, oreillettes ; 6, diaphragme ; 7, aorte descendante ; 8, nerf pneumogastrique ; 9, ses branches ; 10, continuation de son tronc. (Beaunis et Bouchard.)

(**) I, II, III, IV, V, premier, deuxième, troisième, quatrième et cinquième arcs aortiques. — A, tronc artériel commun d'où naissent les deux premiers arcs aortiques : la place où se forment les suivants est indiquée par des lignes ponctuées ; B, tronc artériel commun avec les trois dernières paires d'arcs aortiques et la trace du cinquième ; C, tronc artériel commun avec les trois dernières paires d'arcs aortiques et la trace des deux premières oblitérées à cette époque ; D, artères persistantes ; les parties disparues sont indiquées par des lignes ponctuées. — 1, tronc artériel commun ; 2, aorte thoracique ; 3, branche droite du tronc artériel commun destinée à disparaître ; 4, branche gauche persistante ; 5, artère maxillaire ; 6, artère vertébrale ; 7, 8, sous-clavières ; 9, carotide primitive ; 10, carotide externe ; 11, carotide interne ; 12, aorte ; 13, artère pulmonaire ; 14, 15, branches pulmonaires droite et gauche de l'artère pulmonaire. (Beaunis et Bouchard.)

Le premier et le deuxième arc aortique disparaissent sans laisser de traces. Le troisième forme les carotides. Le quatrième forme à droite le tronc brachio-céphalique et la sous-clavière, à gauche la crosse de l'aorte et la sous-clavière. Le cinquième disparaît à droite; à gauche, il constitue l'artère pulmonaire, le canal artériel (fig. 499) et la partie supérieure de l'aorte descendante.

Cette connaissance des arcs aortiques permet d'expliquer la formation des anomalies si communes des artères de la poitrine et du cou.

Le médiastin n'offre chez l'embryon aucune inclinaison latérale; le cœur est en effet situé tout à fait sur la ligne médiane. C'est seulement vers le troisième mois de la vie fœtale que se manifeste sa déviation.

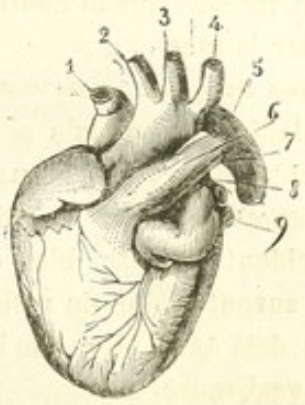

Fig. 499. — Cœur de fœtus à terme (vue antérieure) (*).

Thymus. — Pendant la vie intra-utérine et quelques années après la naissance, le médiastin renferme le *thymus*, organe transitoire qui disparaît chez l'adulte : c'est un organe glanduleux qui s'étend de la partie antérieure du péricarde jusqu'à la partie inférieure du cou; il est composé d'ordinaire de deux moitiés symétriques réunies en haut par une sorte d'isthme. Chaque moitié est creusée d'un canal central dans lequel s'ouvrent d'autres canaux plus petits qui viennent des différents lobules de la glande.

Le thymus renferme des *artères* nombreuses, branches de la mammaire interne et de la thyroïdienne inférieure. Des *veines* volumineuses qui accompagnent les artères, et enfin des *nerfs* qui naissent du ganglion cervical inférieur et du premier ganglion dorsal, etc.

Nous dirons peu de choses des *vices de conformation* de la région du médiastin : ils sont extrêmement nombreux, mais ne sont généralement pas compatibles avec la vie. Nous rappellerons la *transposition du cœur* qui, le plus souvent, coïncide avec une transposition des viscères abdominaux, l'*absence du péricarde*, vice de conformation plus rare que ne le pensaient les anciens qui prenaient généralement pour des absences du péricarde les cas d'adhérences qui sont le résultat des péricardites anciennes, etc.

§ VI. — Maladies chirurgicales.

Les plaies du médiastin sont en raison du nombre très-grand de gros vaisseaux contenus dans la région, les plus graves de toutes les plaies pénétrantes de poitrine.

(*) 1, veine cave supérieure; 2, tronc brachio-céphalique; 3, carotide primitive gauche; 4, sous-clavière gauche; 5, crosse de l'aorte; 6, canal artériel; 7, aorte descendante; 8, artère pulmonaire; 9, veines pulmonaires gauches.

Ces plaies peuvent atteindre l'aorte, le cœur, l'œsophage, le canal thoracique. Il est rare qu'un seul de ces organes se trouve blessé sans que les autres ne se trouvent également atteints; mais cependant cela a été observé.

On a vu, dans plusieurs cas, des corps étrangers rester enclavés dans le médiastin, et même dans le cœur, sans que le jeu des organes ait été assez altéré pour causer la mort.

Ruptures du cœur sans solution de continuité de la paroi thoracique. — Cette maladie chirurgicale a été observée à la suite de chutes sur la tête, les jambes, etc.; mais, le plus souvent, elle est produite par la pression d'un corps pesant comme une roue de voiture, etc.

Cet accident arrivera, bien entendu, d'autant plus facilement que les fibres du cœur auront moins de résistance: il sera donc beaucoup plus commun chez les sujets déjà âgés, alors que les fibres ont subi un commencement de dégénérescence graisseuse.

Dans le cas de rupture du cœur, une hémorrhagie abondante se produit dans le péricarde, et les mouvements de l'organe se trouvant de plus en plus gênés, il y a syncope et mort.

Les **tumeurs** du médiastin forment une des maladies les plus curieuses de la région. Ce sont souvent des anévrysmes ou des tumeurs fibrineuses résultant de la guérison des anévrysmes; ce sont encore des tumeurs fibro-plastiques, cancéreuses, etc., etc. Leur diagnostic est des plus difficiles; du reste, en raison des rapports, la maladie est plutôt du domaine de la médecine.

ARTICLE VI. — RÉGION PLEURO-PULMONAIRE.

§ I. — Formes, limites.

La région pleuro-pulmonaire est double, il y en a une à gauche et l'autre à droite. Ces deux régions ne sont pas parfaitement semblables; il y en a généralement une, la droite; plus importante que la gauche.

La région pleuro-pulmonaire a la forme d'un cône à base inférieure, à surface extérieure régulièrement convexe; aplatie et même concave en dedans.

§ II. — Superposition des plans.

1° **Plèvres** (fig. 500). — La plèvre est une séreuse présentant deux feuillets; un *pariétal*, que nous avons déjà vu dans les régions sterno-costale et diaphragmatique; un autre *pulmonaire* ou *viscéral*.

Les plèvres remontent en haut jusqu'à la partie supérieure de la poitrine, par conséquent jusqu'au bas du cou; c'est là une limite qui est à peu près fixe. Il n'en est pas de même de la limite inférieure qui varie selon un grand nombre de conditions déjà indiquées en décrivant la région diaphragmatique.

Pendant les mouvements d'inspiration et d'expiration, le poumon glisse

contre les parois thoraciques, s'élevant dans l'expiration, s'abaissant dans l'inspiration.

Il résulte de l'élévation du poumon dans l'expiration et de l'ascension remarquable du diaphragme, à ce moment, que le ventre fait en quelque sorte hernie dans la poitrine, et qu'un instrument piquant qui, à un autre moment, aurait produit une plaie du poumon, pourra produire une plaie du foie, etc.

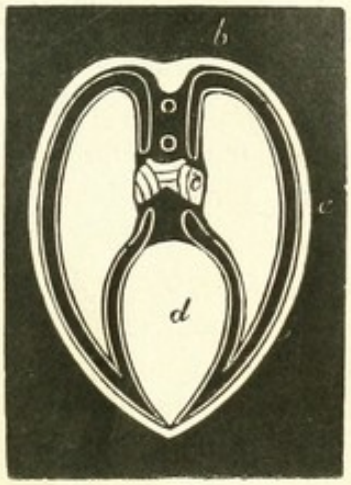

FIG. 500. — Plèvre (*).

Un instrument porté d'arrière en avant depuis le onzième espace intercostal et à gauche, traverse une portion de la poitrine, le diaphragme, et pénètre dans l'abdomen : Malgaigne a vu un blessé qui reçut une balle vers le milieu de la courbure de la dixième côte gauche. Cette balle sortit au niveau de la douzième côte droite ne paraissant avoir lésé aucun des organes thoraciques. L'issue des matières par la plaie d'entrée, vers le neuvième jour, attesta une lésion de l'arc transverse du côlon (1).

Le trajet de la balle s'explique par les rapports divers du thorax et de l'abdomen pendant l'inspiration et l'expiration.

M. J. Cloquet a apporté une grande précision dans la détermination de l'étendue du mouvement du bord inférieur du poumon : les parois abdominales sont fortement comprimées de manière à refouler dans le thorax les viscères abdominaux : on simule ainsi une expiration forcée. Des épingles de fer, longues de 10 à 12 centimètres, sont introduites dans les parties latérales de la base de la poitrine, placées les unes au-dessus des autres, traversant à la fois les muscles intercostaux, le cul-de-sac des plèvres et le diaphragme.

En ouvrant la poitrine, on voit que ce cul-de-sac est vide dans une étendue variable qui est quelquefois de 13 à 16 centimètres de hauteur. On détermine facilement à quel niveau s'est élevée la base du poumon, puisqu'elle est traversée et fixée par une des épingles supérieures.

Ainsi les plèvres costale et diaphragmatique peuvent être adossées dans une étendue de 13 à 16 centimètres, espace abandonné par le poumon dans l'expiration.

Si l'expiration produit ce résultat, la grossesse et certaines conditions patholo-

(1) Malgaigne, *Revue médico-chirurgicale*, 1848.

(*) A partir de la racine du poumon, *c*, la plèvre se développe autour de cet organe pour revenir en avant, où elle se réfléchit sur le péricarde, *d*, à la partie antérieure duquel elle revient sur elle-même en tapissant les côtes, *a*, *b*, jusqu'à son point de départ, *c*. La plèvre d'un côté limite avec celle du côté opposé les médiastins. Dans le médiastin antérieur se trouve le cœur, *d* ; dans le médiastin postérieur sont, entre autres organes, la partie inférieure de la trachée, *o*, puis, d'avant en arrière, l'œsophage et l'aorte.

giques de l'abdomen amèneront, dans quelques cas, une élévation encore plus considérable du diaphragme, etc.

2° **Poumon.** — Le poumon a une forme qui est exactement la même que celle de la plèvre et de la cage thoracique. Le gauche est généralement un peu plus petit que le droit, il est partagé en deux lobes, tandis que le droit est toujours partagé en trois.

La racine du poumon (fig. 501) est formée d'avant en arrière : 1° par les veines

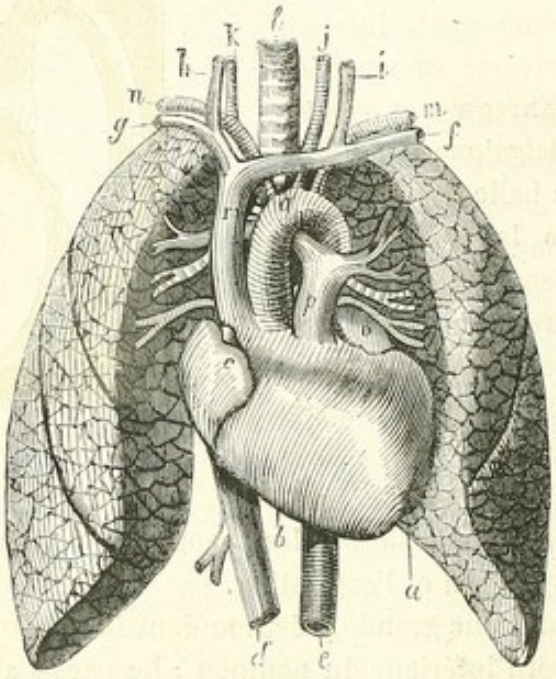

FIG. 501. — Disposition respective des poumons et du cœur dans la cavité thoracique. (Les poumons sont un peu écartés pour découvrir le cœur et l'origine des gros vaisseaux) (*).

pulmonaires; 2° par l'artère pulmonaire; 3° par la bronche entourée des artères, veines, lymphatiques et nerfs bronchiques.

Le poumon peut être décomposé en un nombre considérable de lobules, susceptibles eux-mêmes de divisions en lobules plus petits séparés les uns des autres par des cloisons de tissu lamineux (fig. 502).

Si l'on pousse l'analyse microscopique jusqu'aux dernières limites, on arrive à démontrer, d'après M. Ch. Robin, que les bronches se terminent par des culs-de-sac tubulés (fig. 503), présentant des renflements et des étranglements qui ont fait croire à tort que chaque lobule était formé de vésicules hémisphériques séparées simplement par des cloisons saillantes en forme d'éperon et toutes béantes dans une prétendue cavité centrale du lobule.

(*) *p*, *d*, le poumon droit trilobé ; *p*, *g*, le poumon gauche bilobé ; *l*, la trachée-artère avant sa division en deux branches ; *c*, l'oreillette droite du cœur ; *b*, son ventricule droit ; *a*, son ventricule gauche surmonté de son oreillette, *o* ; *f*, *g*, veines sous-clavières ; *h*, *i*, jugulaires qui viennent s'ouvrir dans la veine cave supérieure *r*, laquelle se rend avec la veine cave inférieure, *d*, à la partie postérieure de l'oreillette droite, *c* ; *k*, *j*, artères carotides ; *m*, *n*, artères sous-clavières, qui naissent de la crosse de l'aorte, *q* ; *e*, aorte descendante. — Au-dessous de la crosse de l'aorte, *q*, on voit à la partie supérieure du cœur l'artère pulmonaire, *p*, qui naît du ventricule droit et se divise près de la crosse pour aller se distribuer à chaque poumon.

De toutes les *propriétés physiologiques* du poumon, la *rétractilité* est la plus intéressante au point de vue chirurgical. Si sur un cadavre dont les poumons sont entièrement sains et n'adhèrent en aucun point aux parois thoraciques (1), on ouvre avec précaution le thorax, au moment où l'on divise le feuillet pariétal de la plèvre, un sifflement très-léger se fait entendre : c'est l'air qui pénètre dans la cavité pleurale. Au même moment on voit le poumon s'affaisser et se rétracter.

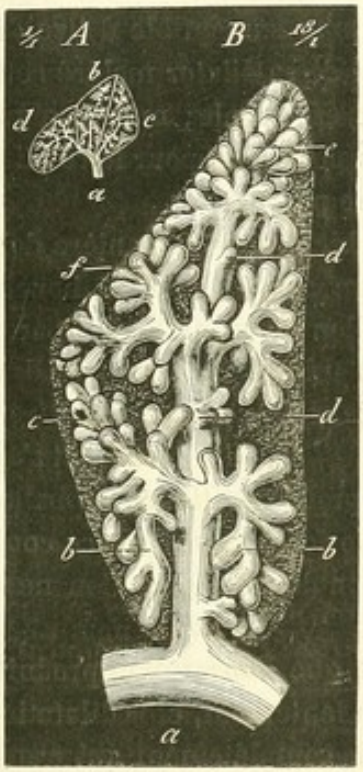

FIG. 502. — Lobule pulmonaire (*).

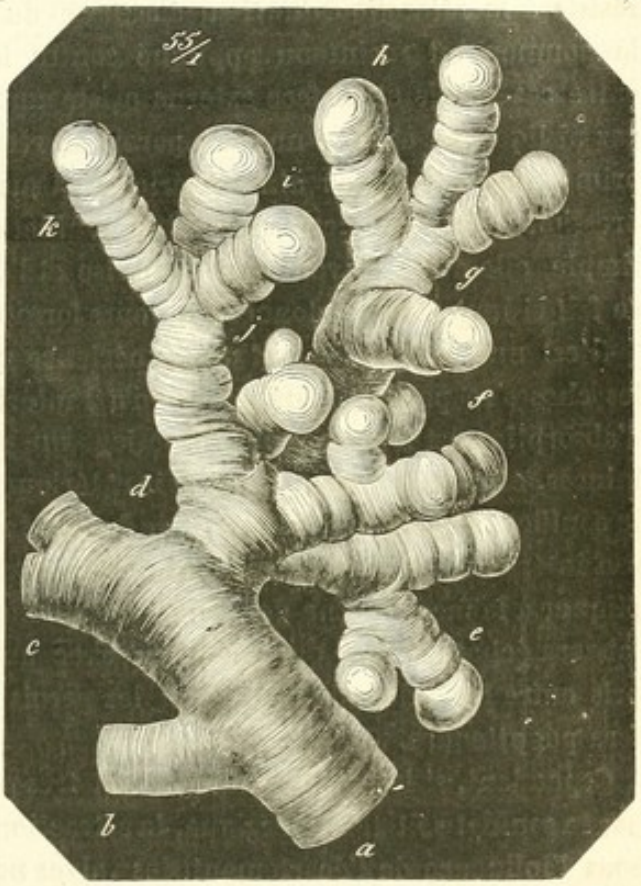

FIG. 503. — Moule d'un groupe de culs-de-sac respiratoires (**).

L'insufflation fait reprendre au poumon son volume; mais cesse-t-on de pousser l'air à son intérieur, il retombe aussitôt à l'état de rétraction.

De même, si sur un animal vivant, un chien, un lapin, on pratique l'ouverture de la cavité thoracique, le poumon se rétracte, il continue bien à être animé de quelques mouvements, mais il est manifestement affaissé et revenu sur lui-même. Cette rétraction va même jusqu'à déterminer un plissement sur

(1) Ce qui, comme l'a justement fait observer M. Richet, ne se rencontre que dans la moitié des cas.

(*) A, groupe de lobules pulmonaires, *b*, *c*, *d*, s'ouvrant dans la bronche *a*. — B, lobule, *b*, grossi ; *a*, bronche; *b*, *c*, *e*, *f*, culs-de-sac respiratoires ; *d*, vésicules pulmonaires latérales.

(**) *a*, bronches; *b*, *c*, *d*, subdivisions bronchiques terminales ; *g*, canal commun à trois culs-de-sac respiratoires ; *e*, *f*, *h*, *i*, *j*, *k*, culs-de-sac respiratoires.

plusieurs points des bords, et un ratatinement des plus évidents. Nous nous sommes assuré de l'exactitude du phénomène nombre de fois sur le cadavre et sur les animaux vivants, et dernièrement, sur deux chiens et un lapin sacrifiés pour nos expériences (1).

La théorie du phénomène est bien aisée à donner. Le poumon renferme en lui-même des fibres élastiques qui tendent à rétracter son tissu et qui le rétractent quand une certaine force cesse de faire obstacle. Cette force qui résiste à la rétraction du tissu élastique du poumon, c'est le *vide du thorax*; le poumon est maintenu appliqué contre les parois thoraciques, parce que entre ces parois et sa face externe existe une cavité virtuelle ne contenant ni gaz ni liquides, et dont une des parois est résistante, non susceptible d'être déprimée par la pression atmosphérique, et susceptible de se dilater malgré cette pression à la façon des valves d'un soufflet : L'idée est simple; mais quoique simple, elle a été souvent mal comprise et l'on nous permettra pour faire saisir ce fait si important de donner plusieurs formes à notre pensée.

Il est une comparaison et une expérience qui font bien saisir la manière dont les choses se passent. Supposons qu'à l'intérieur d'un soufflet dont la bouche d'absorption est fermée, nous disposions un petit ballon de caoutchouc à parois minces, et communiquant avec l'air extérieur par un tube. Faisons le vide dans le soufflet, en écartant les valves, le ballon se dilatera, l'air se trouvant attiré à son intérieur, et si ses parois sont suffisamment extensibles, elles viendront s'appliquer à la face interne des valves du soufflet. Une piqûre pratiquée au ballon laissera échapper l'air qui pénétrera avec une grande force dans l'espace compris entre les valves du soufflet et les parois du ballon dont la rétraction ne se fera pas attendre.

Cependant, si la piqûre du ballon est très-petite et que l'absorption produite par le soufflet soit très-énergique, la rétraction se fera lentement, et la dilatation sous l'influence de l'écartement des valves ne cessera complétement qu'au moment où l'équilibre sera établi entre la pression des gaz dans les deux espaces : Observation intéressante et qui permettra de comprendre que certaines variétés doivent exister dans les effets produits par une piqûre du poumon, suivant le rapport qui existe entre le diamètre de la plaie, les dimensions de la cage thoracique et la force d'inspiration, etc.

Nous avons déjà vu avec quelle force le poumon se rétracte quand une ouverture vient à être pratiquée à la cavité pleurale. Si l'expérience est faite sur un chien ou sur un lapin, etc., on voit l'animal s'agiter, dilater fortement ses narines, contracter fortement sa poitrine et finalement mourir asphyxié.

Les poumons rétractés ne permettent plus, en effet, à l'air et au sang de se mettre en contact d'une façon suffisante, et l'hématose n'a plus lieu. Ce phénomène a été constaté bien souvent chez les animaux. Nous-même, dans des expériences nombreuses pratiquées il y a déjà deux ans avec un savant regretté, Beau,

(1) Benjamin Anger, *Des plaies pénétrantes de poitrine*. Thèse pour le concours d'agrégation en chirurgie. Paris, 1866.

nous avons toujours observé que sur le chien et le lapin la plus petite ouverture de la poitrine suffit pour faire entrer l'air et pour amener la rétraction du poumon. Aussi, dans toutes les expériences où l'on se propose de voir le cœur battre à nu, doit-on toujours pratiquer la respiration artificielle pour que la circulation pulmonaire continue et aussi celle du cœur.

Cet accident des plaies du poumon est extrêmement commun ; mais cependant il ne se produit pas dans tous les cas. D'après Malgaigne, le développement de l'emphysème pourrait être empêché par l'infiltration sanguine qui se fait immédiatement tout autour de la blessure. Malgaigne rapporte, à l'appui de son opinion, que Hewson poussa un scalpel pointu dans la poitrine d'un lapin de manière à léser le poumon, et ferma avec soin la plaie extérieure. L'emphysème attendu n'eut pas lieu ; l'animal tué, on observa que la plaie du poumon était cicatrisée.

M. Dolbeau (1), dans un grand nombre d'expériences faites sur des lapins, n'a pas vu la rétraction du poumon être la suite nécessaire de l'ouverture de la plèvre.

Dans une première série de recherches, dit M. Dolbeau, nous mettons la plèvre costale à nu, et nous faisons à cette membrane une incision d'un centimètre. Aussitôt, d'après la théorie, l'air devrait pénétrer et le poumon revenir sur lui-même ; il n'en est rien cependant. Dans cinq expériences, nous avons pu constater, devant plusieurs de nos collègues, que le poumon continuait de se mouvoir, tout en restant appliqué contre la paroi ; mais si avec un instrument mousse on éloigne le poumon, l'air pénètre avec bruit pour ressortir pendant l'expiration, puis le poumon vient se réappliquer à la paroi, comme si rien ne s'était passé.

Si l'on fait une plaie plus large, on constate alors un mouvement alternatif d'entrée et de sortie de l'air extérieur, le tout accompagné d'un bruit très-évident.

Enfin, si après avoir laissé la plèvre se remplir de gaz, on ferme la plaie des téguments, on observe pendant l'expiration le soulèvement de la peau par l'air contenu dans la poitrine, et celui-ci ne tarde pas à s'infiltrer au loin, surtout si l'animal fait effort. Au bout d'un temps variable, il n'y a plus d'air dans la plèvre et les symptômes de l'emphysème ne peuvent plus être perçus.

Nous avons nombre de fois répété toutes ces expériences, et nous sommes arrivé à ce résultat, que la rétraction du poumon se produit constamment à l'état normal quand la plèvre est ouverte.

Quand la rétraction du poumon ne se produit pas dans les conditions sus-indiquées, on peut affirmer qu'il y a dans l'organe intervention d'un autre élément pathologique ; nous n'avons plus affaire à un poumon sain. Il est possible que toutes les conditions qui peuvent empêcher la rétraction du poumon à l'ouverture de la plèvre ne nous sont pas encore connues, car il existe, paraît-il, un grand nombre d'expériences dans lesquelles un poumon non adhérent ne serait pas

(1) Dolbeau, *De l'emphysème traumatique*. Thèse d'agrégation. Paris, 1860.

rétracté dans les conditions ordinaires, c'est-à-dire d'ouverture de la cavité pleurale. Nous regardons donc la question comme présentant encore un côté incomplet; mais nous pouvons dès à présent affirmer que quand, dans une plaie pénétrante de poitrine, le poumon ne se rétractera pas, il faudra :

1° Qu'il soit relié à la paroi thoracique par des adhérences;

2° Qu'il soit emphysémateux (emphysème lobulaire ou interlobulaire); cette maladie du poumon tendant beaucoup à faire disparaître son élasticité;

3° Qu'il soit induré, hépatisé, etc.

§ III. — Vaisseaux et nerfs.

Artères. — Nous avons déjà décrit l'artère pulmonaire; il nous reste à parler des *artères bronchiques* qui viennent de l'aorte, suivent les ramifications des bronches et sont les véritables artères nourricières du poumon.

Quelques-uns de leurs ramuscules terminaux s'anastomosent avec les dernières ramifications de l'artère pulmonaire.

Veines. — Les veines bronchiques accompagnent les artères et vont se jeter dans l'azygos ou dans les veines du sommet de la poitrine et de la base du cou.

Lymphatiques. — La région est très-riche en lymphatiques. Il y a dans les poumons à sa surface pleurale des réseaux remarquables par leur nombre et qui peuvent être distingués en sus-lobulaires et circumlobulaires. De ces réseaux partent des vaisseaux qui deviennent bientôt profonds et vont s'anastomoser avec d'autres vaisseaux qui suivent le trajet des bronches pour se rendre dans le médiastin, là où ils se terminent dans de nombreux ganglions.

§ IV. — Rapports de la région avec les autres régions.

La région pleuro-pulmonaire est en rapport avec les régions sous-claviculaires, sous-hyoïdiennes du médiastin, sterno-costale, etc.; de là la possibilité des hernies pulmonaires dans la région sus-claviculaire, etc.

§ V. — Développement, vices de conformation.

Les poumons se développent aux dépens de la partie antérieure de l'intestin et représentent à l'origine un petit cul-de-sac formé par une dépression du feuillet épithélial et du feuillet fibreux de l'intestin. Vers la fin du premier mois, ils se présentent sous la forme de deux petits sacs conoïdes situés au-dessus du cœur, et s'ouvrant dans la partie postérieure du pharynx par un pédicule commun (fig. 504); puis apparaissent peu à peu d'autres culs-de-sac, et enfin la disposition lobulée, etc.

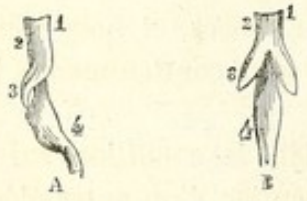

Fig. 504. — Développement des poumons d'après Rathke (*).

Pas de vices de conformation intéressants à mentionner.

(*) A, vue de profil; B, vue de face (poulet au quatrième jour de l'incubation). 1, 2, œsophage; 3, poumons; 4, estomac.

§ VI. — Maladies chirurgicales.

Plaies. — Les plaies du poumon sont les plus fréquentes de toutes les plaies pénétrantes de poitrine. Elles s'accompagnent dans presque tous les cas de deux phénomènes dont la théorie est très-controversée et qui, en raison de leur importance, méritent de nous arrêter. Nous voulons parler de l'*emphysème* et du *pneumothorax*.

On donne le nom d'emphysème à l'accumulatian d'air dans le tissu cellulaire. L'accumulation d'air dans la cavité des plèvres constitue le pneumothorax. L'emphysème se reconnaît bien facilement : tumeur venteuse, sonore à la percussion à la façon d'un tambour, susceptible de s'infiltrer dans le tissu cellulaire par les pressions en produisant un bruit spécial : *crépitation de l'emphysème*.

L'emphysème ne peut cesser que quand la source qui fournit le gaz est tarie, en un mot quand la plaie du poumon est oblitérée. Cette oblitération se fait souvent très-rapidement en quelques heures; l'air n'étant plus renouvelé s'épuise vite, et dans la plèvre, et dans le tissu cellulaire.

L'oblitération de la plaie extérieure s'opère également de très-bonne heure dans les plaies par instrument piquant; celles qui, comme on sait, produisent le plus facilement l'emphysème. La tuméfaction du tissu cellulaire et des bords, le glissement des tissus, empêchent la communication avec l'extérieur.

On pourrait se demander s'il ne serait pas plus avantageux de maintenir béante la plaie thoracique jusqu'à la cicatrisation du poumon; on préviendrait ainsi l'emphysème; mais l'emphysème n'est pas un accident grave et l'ouverture permanente de la cavité pleurale aurait bien des inconvénients.

Il est très-important dans l'étude de l'emphysème de séparer la partie pratique et utile de la partie théorique. L'emphysème est maintenant bien connu au point de vue du *diagnostic*, du *pronostic* et du *traitement;* nous n'en dirons pas autant de la *théorie de l'emphysème* qui, malgré les beaux travaux de Malgaigne, de Richet, de Dolbeau, de Demarquay (1), malgré des discussions nombreuses entre des hommes éminents, n'est point encore assez élucidée pour qu'on puisse fournir à l'heure qu'il est une solution tout à fait satisfaisante.

Cet accident des plaies du poumon, dont J. L. Petit donnait la première théorie, est extrêmement commun; mais cependant il ne se produit pas dans tous les cas. D'après Malgaigne, le développement de l'emphysème pourrait être empêché par l'infiltration sanguine qui se fait immédiatement tout autour de la blessure. Malgaigne rapporte, à l'appui de son opinion, que Hewson poussa un scalpel pointu dans la poitrine d'un lapin de manière à léser le poumon, et ferma avec soin la plaie extérieure. L'emphysème attendu n'eut pas lieu ; l'animal tué, on observa que la plaie du poumon était entourée d'une petite ecchymose, et si bien réunie, probablement par le sang extravasé, que l'air ne pouvait trouver

(1) **Demarquay**, *Essai de pneumatologie médicale*. **Paris, 1866.**

d'issue. Sur un autre lapin, il essaya de produire une plaie déchirée du poumon à l'aide d'une sonde mousse. Le résultat fut le même.

Lorsque l'emphysème doit se produire, il se fait d'abord un pneumothorax par suite de la pénétration d'air dans la cavité de la plèvre accompagnée, comme nous l'avons déjà dit, de la rétraction du poumon. Si le poumon est libre, le pneumothorax occupe toute une moitié du thorax; mais la plaie pulmonaire se formant, l'air cesse d'être versé et se trouve peu à peu résorbé.

Comme le plus souvent le poumon présente des adhérences plus ou moins étendues, il arrive aussi que le pneumothorax est limité et peu évident, etc.

Hernies du poumon. — L'ouverture accidentelle de la poitrine peut être suivie de hernies.

La plus commune de toutes les hernies, à la suite d'une plaie pénétrante de poitrine, c'est la *hernie du poumon*; on a observé aussi la *hernie de l'épiploon*. Nous avons observé, dans nos expérimentations sur des chiens, des hernies de ces appendices cellulo-adipeux, espèces de franges synoviales qui entourent le péricarde.

Il est assez difficile de donner une explication satisfaisante de la hernie du poumon. Comment se fait-il que l'ouverture de la poitrine produise l'affaissement du poumon, et que le poumon, rétracté, tende à s'échapper par la plaie? Hernie d'un organe et atrophie paraissent deux phénomènes qui ne doivent pas marcher ensemble.

Cependant l'expérimentation sur les animaux a appris que toutes les fois qu'une plaie *d'une certaine étendue* est pratiquée à un espace intercostal, le poumon, qui s'est d'abord rétracté, tend ensuite à s'élancer par la plaie, l'air expiré des poumons qui fonctionnent encore étant projeté en même temps dans la trachée et dans le poumon rétracté avec une force toujours considérable.

Comme conséquence de ce mécanisme, *dans la hernie du poumon, la tumeur grossit dans l'expiration et diminue, semble se réduire un peu dans l'inspiration.* Ce gonflement est quelquefois considérable, et en même temps le poumon hernié semble attiré au dehors par une force considérable. Ce n'est qu'avec les plus grandes difficultés, dans un grand nombre de cas, qu'on parvient à obtenir la réduction.

Hémorrhagies. — Les plaies pénétrantes de la poitrine sont souvent accompagnées d'hémorrhagie interne, le sang venant, soit du poumon, soit du cœur, soit des artères intercostales, etc.

Le diagnostic n'est pas toujours sans difficulté, et le traitement ne comporte qu'une indication : *fermer la plaie extérieure.* Comme nous ne pouvons rien généralement sur la plaie du vaisseau, laissons le sang s'amasser et se coaguler en son clos.

LIVRE VII

MEMBRE SUPÉRIEUR

CHAPITRE PREMIER.

RÉGION DE L'ÉPAULE.

§ I. — Limites, formes extérieures, parties accessibles à la palpation.

Nous groupons sous un seul titre les régions que M. le professeur Richet a décrites sous le nom de: *région de la clavicule*, *région scapulaire*, *région scapulo-humérale*. Nous préférons suivre une méthode qui, avec une simplicité plus grande, paraît plus synthétique et mieux répondre aux besoins de la pratique.

La partie externe de l'épaule présente une convexité bien régulière; cette convexité est formée par le deltoïde qui cache l'articulation scapulo-humérale et les saillies de la tête de l'humérus.

Au-dessus de la saillie formée par le deltoïde se voient les reliefs des apophyses coracoïde, acromion et de l'épine de l'omoplate. La clavicule peut être facilement suivie par l'œil dans tout son trajet, sa partie moyenne se trouvant entre deux méplats: le creux sus-claviculaire et le creux sous-claviculaire.

Dans sa partie externe, la clavicule ne forme point d'ordinaire de saillie; elle se continue avec l'acromion sans que cette continuité se révèle dans l'étude des formes extérieures; il arrive quelquefois que, l'extrémité externe de la clavicule, articulée avec l'acromion, se relève assez pour constituer une sorte de sub-luxation physiologique.

La main appliquée sur la région permet de déterminer, avec une plus grande précision, les saillies osseuses: il est facile de se rendre compte du plus ou moins de longueur de l'apophyse coracoïde, de la position exacte du *bord externe* de l'acromion, point d'où l'on fait partir les lacs lorsque l'on veut pratiquer la mensuration du membre supérieur; et de l'*angle postérieur* de la même apophyse, réunion du bord externe et du bord postérieur.

La clavicule n'est point horizontale; le plus souvent elle remonte légèrement en dehors, en sorte que son extrémité externe se trouve à 1 ou 2 centimètres au-dessus de son extrémité interne.

§ II. — Superposition des plans.

1° **La peau.** — La peau de la région de l'épaule est extrêmement épaisse; elle ne présente point de poils et elle glisse avec une grande facilité sur les couches

sous-jacentes ; le glissement est favorisé par la présence de bourses séreuses souvent très-développées.

2° **Le tissu cellulaire sous-cutané.** — Le tissu cellulaire sous-cutané renferme au-dessus de l'acromion, de la partie externe de la clavicule et de l'épine de l'omoplate, des bourses séreuses tantôt isolées, tantôt communiquant les unes avec les autres de manière à ne former qu'une seule cavité.

Très-souvent ces bourses séreuses s'enflamment, et l'on observe alors des tumeurs fluctuantes renfermant, soit de la sérosité, soit du pus.

Les bourses séreuses sous-cutanées et l'épaule sont plus ou moins développées selon les usages auxquels est condamné le membre ; elles se développent beaucoup dans les professions où les ouvriers transportent des fardeaux en les appuyant sur cette région.

La couche sous-cutanée renferme, dans le reste de son étendue, un tissu adipeux assez abondant et susceptible d'hypertrophie lipomateuse.

3° **Muscles superficiels** (fig. 505). — Toute la partie externe de l'épaule, le moignon de l'épaule, est formé par le *deltoïde;* ses insertions à l'épine de l'omoplate, à l'acromion, se font par des fibres aponévrotiques très-fortes et très-courtes. Quelques-unes, plus longues que les autres, pénètrent dans l'épaisseur du muscle et forment autant d'intersections qui partagent le muscle en un grand nombre de faisceaux. Le deltoïde se renfle au-dessous de son attache supérieure, et il forme cette masse si saillante et si vigoureuse chez les sujets bien musclés; ses fibres ne tardent pas à se concentrer et à venir se terminer par des fibres tendineuses très-multipliées et très-fortes à l'angle deltoïdien de l'humérus, au V deltoïdien. La forme de cet angle indique la forme de l'attache inférieure.

Le muscle *grand pectoral*, dont les faisceaux réunis bornent en avant le creux axillaire, union charnue et contractile du bras et du thorax, s'insère à toute la partie antérieure des côtes et de leurs cartilages; il descend jusqu'à la partie inférieure de la poitrine, en avant. On voit là quelques-uns de ses faisceaux les plus inférieurs s'entrecroiser avec le grand droit de l'abdomen et l'oblique externe.

D'abord aplati, il ne tarde pas à prendre une grande épaisseur et à s'arrondir en deux faisceaux pour venir s'insérer au bras. C'est à la lèvre antérieure de la gouttière bicipitale qu'il se termine, passant en avant des muscles coraco-huméral, courte et longue portion du biceps. Il s'attache par un tendon très-fort, formant une bande de 6 centimètres de hauteur qui limite en avant la gouttière réservée au long tendon du biceps et qui, en dehors, se fond avec le deltoïde.

L'étude de l'insertion humérale du grand pectoral est très-intéressante.

Les fibres tendineuses inférieures et antérieures correspondent aux fibres musculaires supérieures ou claviculaires, les fibres tendineuses supérieures ou horizontales et postérieures correspondent aux fibres musculaires inférieures ou thoraciques. Il en résulte un entrelacement curieux de deux parties d'un muscle qui, unies en plusieurs points, conservent à leurs deux insertions des séparations, sinon dans leurs connexions intimes, du moins dans la direction de leurs fibres.

4° **Tissu cellulaire profond.** — Les muscles deltoïde et grand pectoral étant enlevés, nous tombons sur une couche de tissu cellulaire assez abondante. Ce tissu cellulaire profond devient, à la suite des mouvements, une véritable bourse séreuse qui recouvre toute la partie externe de la tête de l'humérus. On a vu cette bourse séreuse devenir l'origine d'hygromas profonds de la région.

A cette couche appartient une bourse séreuse située entre l'apophyse coracoïde et la partie inférieure de la clavicule (E, fig. 505).

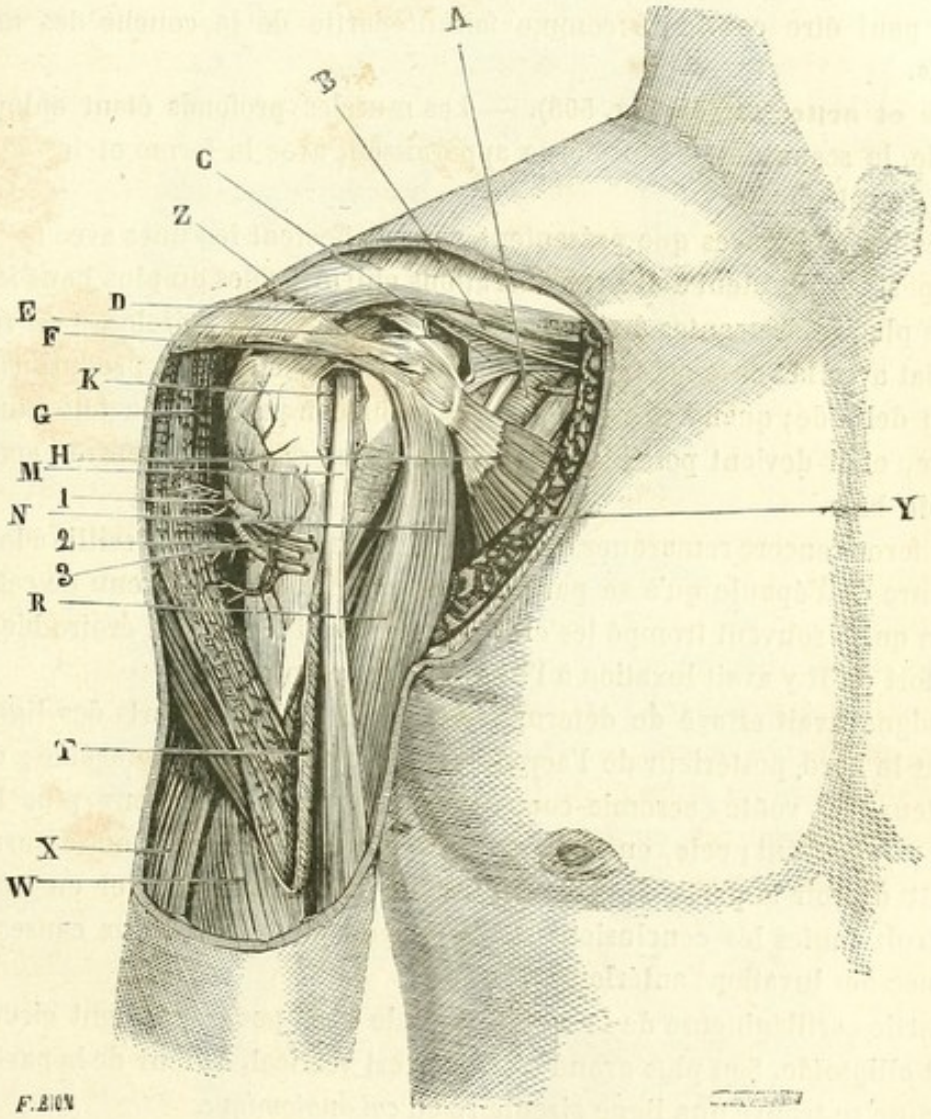

FIG. 505. — Région de l'épaule (*).

5° **Muscles profonds** (fig. 505). — Les muscles profonds sont au nombre de trois : le *sous-scapulaire*, qui prend ses insertions dans toute l'étendue de la fosse sous-scapulaire et vient s'insérer à la petite tubérosité de l'humérus; le *sus-*

(*) A, artère axillaire ; B, muscle sous-clavier ; C, aponévrose coraco-claviculaire ; D, ligament coraco-claviculaire ; E, bourse séreuse coraco-claviculaire ; F, ligament acromio-coracoïdien ; X, articulation coraco-articulaire ; K, gaine du tendon du biceps ouverte ; G, deltoïde ; H, petit pectoral ; M, tendon du biceps ; N, courte portion du biceps ; R, coraco-huméral ; T, tendon antérieur du biceps ; X, longue portion du triceps ; W, portion externe du triceps ; Y, grand pectoral. — 1, artère circonflexe ; 2, veine circonflexe ; 3, nerf circonflexe.

épineux, qui, inséré à toute l'étendue de la fosse sus-épineuse, vient s'attacher d'autre part à la plus élevée des trois facettes que présente la grosse tubérosité de l'humérus.

Le *sous-épineux* et son annexe le *petit rond*, qui, fortement insérés à toute l'étendue de la fosse sous-épineuse et au bord antérieur de l'omoplate, vont s'attacher par de très-forts tendons aux deux facettes inférieures de la grosse tubérosité de l'humérus.

Enfin, le *long tendon du biceps*, logé dans la gouttière qui sépare les deux tubérosités, peut être considéré comme faisant partie de la couche des muscles profonds.

6° **Os et articulations** (fig. 506). — Les muscles profonds étant enlevés, la clavicule, le scapulum et l'humérus apparaissent avec la forme et les contours étudiés en ostéologie.

Toutes les éminences que présentent ces os affectent les unes avec les autres des rapports qui prêtent à des considérations chirurgicales du plus haut intérêt: une des plus intéressantes à remarquer est que la tête humérale est en rapport immédiat avec la voûte acromio-coracoïdienne. Ce contact est produit par l'action du deltoïde; quand ce muscle est atrophié ou paralysé, la tête humérale s'abaisse, et il devient possible d'introduire un ou deux doigts entre l'acromion et l'os du bras.

Nous ferons encore remarquer que la tête humérale fait autant saillie à la partie antérieure de l'épaule qu'à sa partie externe; il faut être prévenu de cette disposition qui a souvent trompé les chirurgiens et qui leur a fait croire bien souvent à tort qu'il y avait luxation à l'humérus en avant, etc.

Malgaigne avait essayé de déterminer en chiffres les rapports des lignes qui unissent le bord postérieur de l'acromion au sommet de la coracoïde; d'après cet auteur, la voûte acromio-coracoïdienne descend beaucoup plus bas en arrière qu'en avant; cela, en effet, arrive quelquefois; mais il nous a paru aussi fréquent de voir la partie la plus déclive de la voûte se trouver en avant, ce qui détruit toutes les conclusions de Malgaigne par rapport aux causes de la fréquence des luxations antérieures.

La partie cartilagineuse de la tête humérale n'est pas exactement circulaire; elle est ellipsoïde. Son plus grand diamètre est vertical. Autour de la partie cartilagineuse se trouve une ligne circulaire ou *col anatomique*.

Une ligne horizontale divisant transversalement l'os au-dessous de la tête représente le *col chirurgical* de l'humérus, siége fréquent de fracture.

La *cavité glénoïde* (fig.507) est peu profonde, ovoïde, ayant sa grosse extrémité en bas. Elle est tapissée dans toute sa surface par un cartilage qui, semblable par son poli à celui qui revêt la tête de l'humérus, en diffère principalement en ce qu'il est plus épais à son centre qu'à sa circonférence.

Un bourrelet fibreux, placé autour de cette cavité articulaire, en augmente un peu l'étendue et la profondeur; cependant il y a toujours, entre la cavité glénoïde et la tête de l'humérus qu'elle est destinée à recevoir, une disproportion telle qu'une grande partie de cette dernière se trouve hors de la cavité.

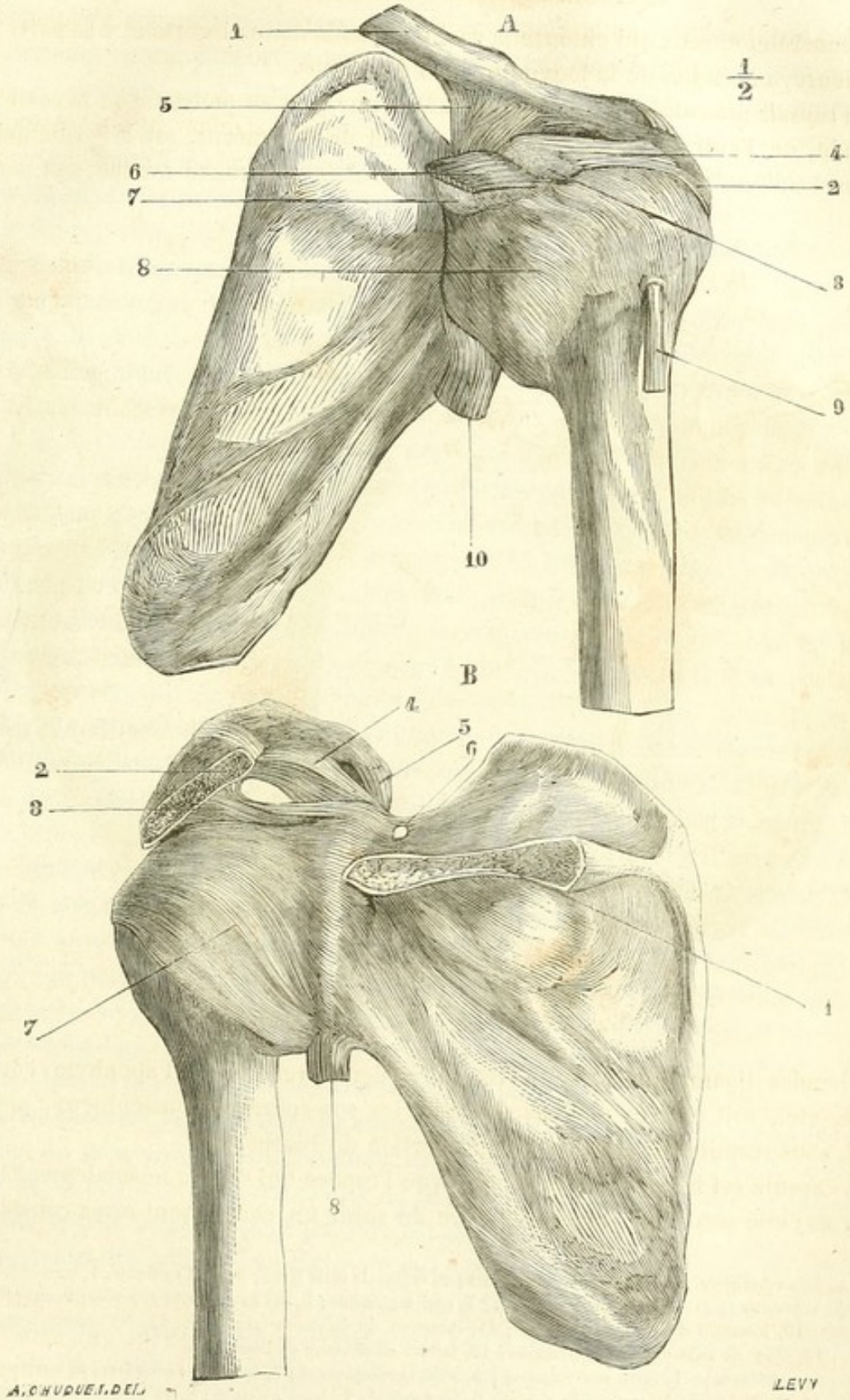

FIG. 506. — Articulation scapulo-humérale (*).

(*) A, face antérieure. — 1, clavicule ; 2, acromion ; 3, apophyse coracoïde ; 4, ligament acromio-coracoïdien ; 5, ligament coraco-claviculaire ; 6, tendon du sous-scapulaire ; 7, prolongement sous-scapulaire ; 8, capsule articulaire ; 9, tendon de la longue portion du biceps ; 10, tendon du triceps. — B, face postérieure ; une partie de l'omoplate a été enlevée. — 1, base de l'épine ; 2, sommet de l'acromion ; 3, ligament acromio-coracoïdien ; 4, ligament conoïde ; 5, ligament trapézoïde ; 6, ligament sus-coracoïdien ; 7, partie postérieure de la capsule ; 8, tendon du triceps. (Beaunis et Bouchard.)

Le bourrelet fibreux qui entoure la cavité glénoïde donne insertion, à sa partie supérieure, au tendon de la longue portion du biceps.

Une *capsule orbiculaire* (fig. 506), attachée d'une part au pourtour de la cavité glénoïde, de l'autre à la circonférence du col de l'humérus, est le principal moyen d'union des deux os. Ce ligament capsulaire se trouve fortifié, soit par

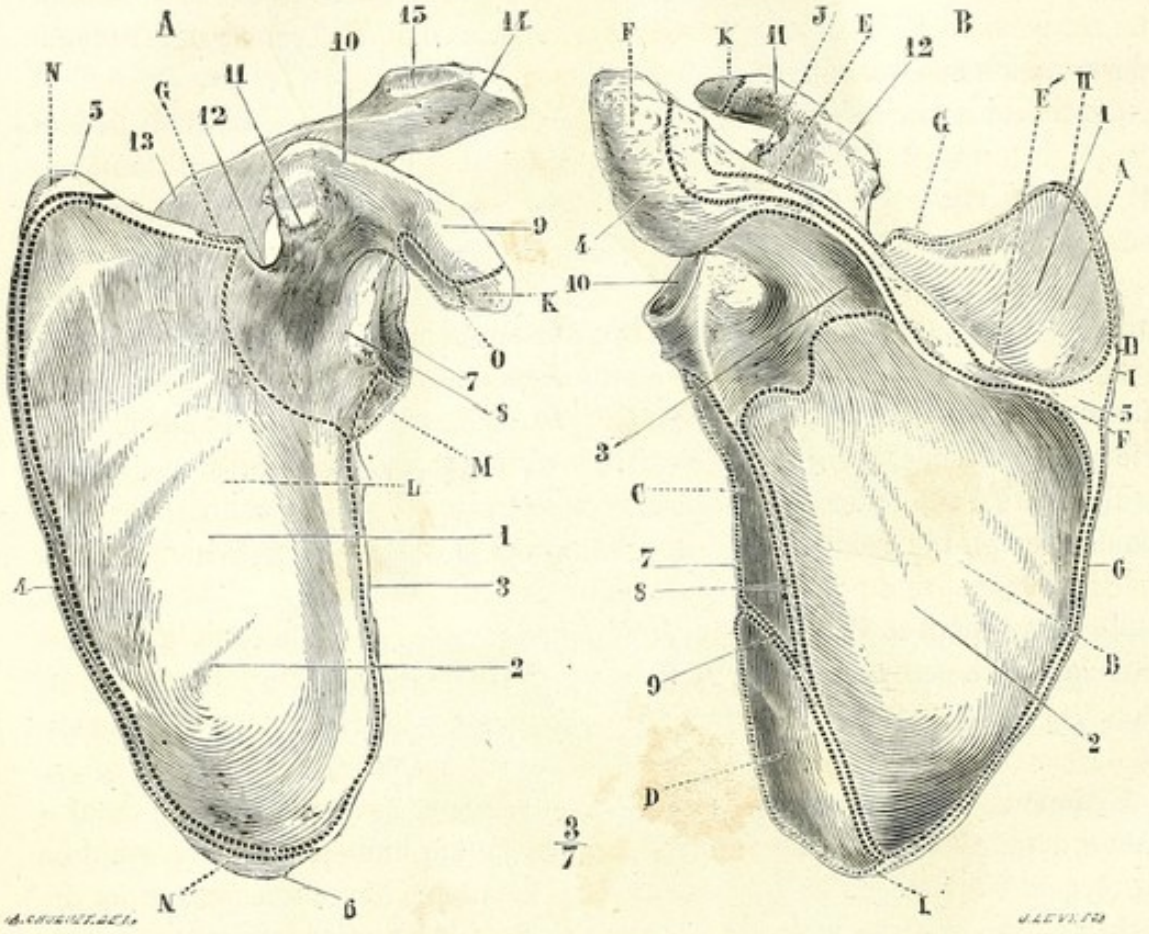

FIG. 507. — Omoplate (*).

des bandes ligamenteuses d'un tissu très-dense venant de l'apophyse coracoïde, etc., soit par les tendons des muscles sus-épineux, sous-épineux, petit rond, sous-scapulaire, et de la longue portion du biceps.

La capsule est beaucoup plus longue que l'espace qui sépare normalement les deux os; elle peut donc leur permettre de subir un écartement assez considé-

(*) A, face antérieure. — **1**, fosse sous-scapulaire; **2**, crêtes de cette fosse; **3**, bord axillaire; **4**, bord spinal; **5**, angle supérieur et externe; **6**, angle inférieur; **7**, cavité glénoïde; **8**, col de la cavité glénoïde; **9**, apophyse coracoïde; **10**, insertion du ligament conoïde; **11**, insertion du ligament trapézoïde; **12**, échancrure coracoïdienne; **13**, épine de l'omoplate; **14**, acromion; **15**, facette claviculaire de l'acromion.

B, face postérieure. — **1**, fosse sus-épineuse; **2**, fosse sous-épineuse; **3**, épine de l'omoplate; **4**, acromion; **5**, surface triangulaire de la surface de l'épine; **6**, bord spinal; **7**, bord axillaire; **8**, crête longitudinale de la fosse sous-épineuse longeant le bord axillaire; **9**, crête oblique séparant les surfaces d'insertion du petit et du grand rond; **10**, cavité glénoïde; **11**, apophyse coracoïde; **12**, sa base rugueuse.

INSERTIONS MUSCULAIRES. — A, sus-épineux; B, sous-épineux; C, petit rond; D, grand rond; E, E', trapèze; F, F', deltoïde; G, omo-hyoïdien; H, angulaire de l'omoplate; I, rhomboïde; J, tendon du long chef du biceps; K, tendons réunis du court chef du biceps et du coraco-brachial; L, sous-scapulaire; M, long chef du triceps; N, grand dentelé; O, petit pectoral.

rable. Elle est perforée en deux ou trois points; au niveau de ces pertuis, la *synoviale* manque de support et fera facilement hernie dans les hydarthroses.

Mouvements. — L'humérus exécute sur l'omoplate des mouvements très-variés.

Dans l'élévation, la tête de l'humérus glisse vers le bas de la cavité glénoïde et appuie sur la portion correspondante de la capsule, qui se trouve alor tendue. Ce mouvement s'opère sous l'action des muscles deltoïde, sus-épineux, longue portion du biceps et coraco-huméral.

Le mouvement d'abaissement présente des phénomènes opposés ; il dépend tantôt du poids du membre et du relâchement des muscles élévateurs, tantôt de l'action combinée du grand pectoral, du grand dorsal, du grand rond et du sous-scapulaire.

Lorsque l'humérus est porté en avant, la tête humérale glisse d'avant en arrière sur la cavité glénoïde, dépasse postérieurement le bord de cette cavité, et vient appuyer contre la capsule et les tendons du sous-épineux et du petit rond. Les muscles qui opèrent ce mouvement sont le grand pectoral, la partie antérieure du deltoïde, le coraco-brachial et la courte portion du biceps.

Il est aisé d'appliquer ce mécanisme au mouvement en arrière. Les agents de ce dernier sont le grand dorsal, le grand rond, la longue portion du triceps, la partie postérieure du deltoïde, le sus-épineux et le petit rond.

Le mouvement en fronde ou de circumduction n'étant que la combinaison des quatre mouvements simples que nous venons de mentionner, son mécanisme doit être compris, etc. Dans ce mouvement le membre décrit un cône dont le sommet répond à la cavité glénoïde et dont la base est tracée par l'extrémité des doigts.

L'humérus peut encore exécuter des mouvements de demi-rotation, mouvements dans lesquels l'os tourne sur son axe et la tête humérale glisse d'avant en arrière ou d'arrière en avant suivant que la rotation a lieu en dedans ou en dehors. Les muscles qui exécutent la rotation dans le premier sens sont : le sous-scapulaire, le grand rond, le grand dorsal, le grand pectoral, et la portion antérieure du deltoïde. Les rotateurs externes sont le sous-épineux, le petit rond, le coraco-brachial, et la partie postérieure du deltoïde, etc.

L'omoplate est toujours dans les mouvements un peu considérables de l'épaule, animé de mouvements de glissement sur le thorax ; ces mouvements peuvent être assez étendus pour remplacer en partie ceux de l'articulation capulo-humérale, quand cette dernière jointure est ankylosée.

Clavicule (fig. 508). — La clavicule qui forme le squelette de la partie interne de l'épaule est contournée en S, aplatie en dehors, arrondie en dedans. L'extrémité interne s'articule avec le sternum, l'extrémité externe avec l'acromion. Elle est en outre unie à l'apophyse coracoïde par un ligament très-fort. Ce double moyen d'union entre l'extrémité externe de la clavicule et l'omoplate nous explique pourquoi la fracture, dans cette partie de la clavicule, est constamment sans déplacement; ce qui est l'inverse de ce qui arrive ordinairement dans la fracture du corps de cet os.

Les usages de la clavicule sont bien importants à connaître : 1° elle soutient

le poids de l'épaule, et par conséquent, de la totalité du membre; 2° par sa position entre le sternum et l'omoplate, elle sert d'arc-boutant à différents mouvements, comme celui de porter la main à la bouche, etc.

La clavicule et l'apophyse coracoïde sont unies par un fort ligament susceptible d'être décomposé en deux faisceaux (fig. 505) : l'un *antérieur* que Boyer appelle *trapézoïde*, et l'autre *postérieur* ou *conoïde*.

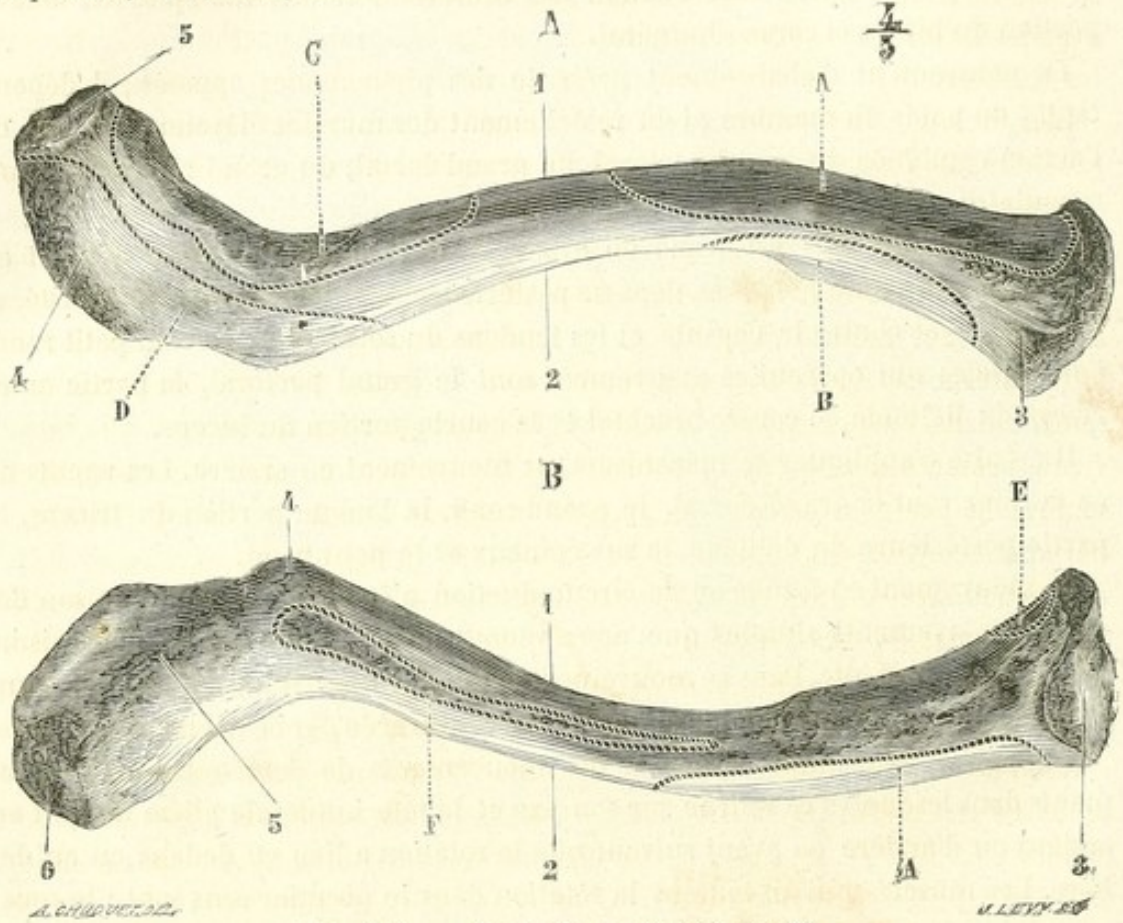

FIG. 508. — Clavicule du côté gauche (*).

Il nous reste à indiquer les principales particularités des articulations acromio-claviculaires et sterno-claviculaires. Cette dernière, quoique très-éloignée du moignon de l'épaule, nous paraît devoir être rattachée à cette grande région.

Articulation acromio-claviculaire (fig. 438). — Les surfaces articulaires sont obliques pour l'acromion en haut et en dehors; pour la clavicule elles sont obliques en bas et en dedans. Elles sont planes et le plus souvent très-régulières : la ligne articulaire ou interligne articulaire se dirige directement d'avant en arrière, parallèle dans tout son trajet au bord externe de l'acromion, sauf quelques variétés anatomiques : la largeur et la longueur des surfaces articulaires sont d'ordinaire en rapport avec les dimensions des os.

(*) A, face supérieure. — 1, bord antérieur; 2, bord postérieur; 3, extrémité interne; 4, extrémité externe; 5, facette acromiale.

P, face inférieure. — 1, bord postérieur; 2, bord antérieur; 3, facette sternale; 4, rugosités pour le ligament conoïde; 5, ligne rugueuse pour l'insertion du ligament trapézoïde; 6, facette acromiale de la clavicule.

INSERTIONS MUSCULAIRES. — A, grand pectoral; B, sterno-mastoïdien; C, deltoïde; D, trapèze; E, sterno-hyoïdien; F, sous-clavier.

Ligaments. — La couche fibreuse qui recouvre l'articulation acromio-claviculaire n'est point décomposable en faisceaux ligamenteux. Partout il y a des fibres d'union, en bas comme en haut, en avant comme en arrière; mais il faut mentionner que, en haut, les fibres d'union sont considérablement plus fortes, ce qui est en rapport avec leur rôle dans cet endroit, la clavicule ayant toujours tendance à se porter en haut. C'est par là que les os ont le plus de tendance à se séparer. Cette couche ligamenteuse supérieure se continue avec le périoste et avec les fortes fibres d'insertion du deltoïde et du grand pectoral, qui viennent les renforcer.

L'articulation acromio-claviculaire et sous-cutanée; elle répond, par sa face profonde, au ligament acromio-coracoïdien, qui la sépare de la tête humérale.

Articulation sterno-claviculaire (fig. 438). — M. Cruveilhier a classé cette articulation parmi les *emboîtements réciproques*, genre d'*arthrodies biaxoïdiennes* (Béraud), dont le type le plus parfait est représenté par l'articulation du trapèze et du premier métacarpien. Il est rare, d'après nos observations, que l'articulation sterno-claviculaire présente assez de régularité dans ses courbures pour rentrer dans les arthrodies biaxoïdiennes; nous dirons seulement que la clavicule présente à sa partie interne une tête assez proéminente en avant, où elle soulève la peau, présentant en arrière et en bas une forte saillie; assez régulièrement convexe dans toute sa partie articulaire, et qu'elle est séparée de la surface articulaire concave que lui offre le sternum par un *ménisque fibro-cartilagineux intersterno-claviculaire.*

Il existe des ligaments en avant et en arrière, en haut et en bas; ils se continuent sans interruption et forment, par conséquent, une capsule.

Nous devons insister sur deux renforcements spéciaux que ces ligaments présentent l'un en haut et l'autre en bas : les fibres ligamenteuses supérieures sont très-fortes; elles ne sont pas seulement comme les fibres antérieures étendues du sternum à la clavicule, mais elles sont, par plusieurs de leurs faisceaux, *interclaviculaires*, c'est-à-dire étendues d'une des clavicules à celle du côté opposé. Les fibres inférieures ou *ligament costo-claviculaire* forment un faisceau plus résistant à fibres très-courtes, et ne mesurant que la distance qui est entre l'extrémité interne de la première côte et la clavicule.

Les fibres costo-claviculaires et les fibres interclaviculaires ont une importance en rapport avec la tendance de l'extrémité interne de la clavicule à se luxer en haut dans les différents mouvements du membre supérieur. Le ménisque interarticulaire (fig. 438) s'attache par sa partie inférieure au sternum; il est uni par sa circonférence aux fibres ligamentaires sterno-claviculaires, surtout aux supérieures. Chez les sujets avancés en âge, on le trouve souvent usé, irrégulier à ses surfaces, quelquefois même perforé et partiellement résorbé.

§ III. — Vaisseaux et nerfs.

Artères. — L'épaule reçoit un grand nombre de branches artérielles qui viennent : 1° de l'axillaire. Ce sont l'*acromio-thoracique*, qui fournit au deltoïde et à la peau de l'épaule par ses ramifications externes; la *circonflexe postérieure* ou

deltoïdienne qui, née à la partie inférieure de l'aisselle, contourne le col chirurgical de l'humérus et se rend dans le muscle deltoïde dont elle est la principale artère, en l'abordant par la partie inférieure de sa face interne.

La *circonflexe antérieure* qui, née à peu près au même point que la circonflexe postérieure, mais beaucoup moins volumineuse qu'elle, gagne en avant le col de l'humérus et se distribue principalement dans la tête de l'humérus.

La *scapulaire commune*, autre branche de l'axillaire, fournit à la région du sang artériel par sa *branche descendante*, et par le rameau *sous-épineux* de sa *branche scapulaire*, etc.

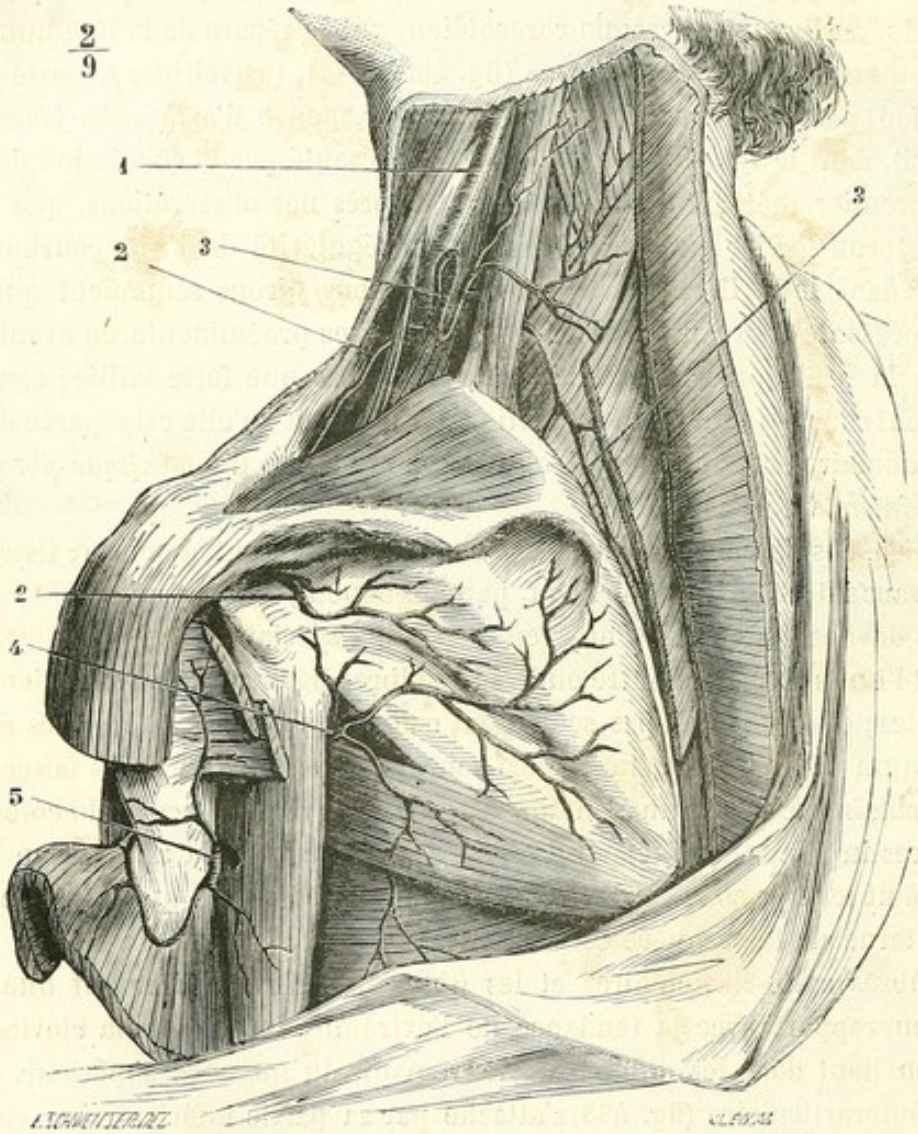

FIG. 509. — Artères de la région de l'épaule (*).

2° De la *sous-clavière*, qui fournit les deux scapulaires (fig. 509), l'une nommée *scapulaire postérieure*, l'autre *scapulaire supérieure*.

(*) 1, artère carotide primitive ; 2, 2, artère sus-scapulaire ; 3, 3, artère cervicale transverse ; 4, artère scapulaire inférieure (branche de l'axillaire) ; 5, artère circonflexe postérieure (branche de l'axillaire). (Beaunis et Bouchard.)

Ces deux artères donnent des rameaux au trapèze et aux fosses sus- et sous-épineuses, etc.

Veines. — Les veines de la région de l'épaule sont peu importantes; elles accompagnent les artères. Exceptons cependant la veine *céphalique* qui suit l'interstice pectoro-deltoïdien.

Lymphatiques. — Nous n'avons que peu de choses à dire des lymphatiques de la région, qui naissent de la peau et des muscles pour gagner l'aisselle et le creux sus-claviculaire.

Nerfs. — Les nerfs de l'épaule sont superficiels et profonds.

Les superficiels viennent des filets descendants du plexus cervical superficiel et du rameau cutané du circonflexe; les profonds, du nerf axillaire ou circonflexe et du nerf sus-scapulaire, etc.

Le nerf *axillaire* a les rapports les plus intimes avec la tête de l'humérus; il contourne le col chirurgical d'avant en arrière d'abord, puis il se place ensuite en dehors, fournissant dans son trajet de nombreux filets au muscle deltoïde et aussi aux muscles sous-épineux et petit rond.

Le nerf *sus-scapulaire* émané du plexus brachial, en arrière de la jonction de la cinquième paire avec la sixième, plonge dans les fosses sus- et sous-épineuses, en passant dans l'échancrure coracoïdienne, convertie en trou par un ligament.

IV. — Rapports avec les autres régions.

La région de l'épaule est en rapport avec le cou, la région sus-claviculaire, la région rachidienne postérieure et le thorax, etc.

Ces rapports expliquent les fusées purulentes, la marche des épanchements sanguins, et comment après des violences considérables, on a pu observer le déplacement de la tête de l'humérus dans l'intérieur de la poitrine, etc.

§ V. — Développement et vices de conformation.

L'épaule se développe de très-bonne heure; la clavicule est un des premiers os reconnaissables dans le fœtus. A la naissance elle est en grande partie ossifiée.

L'omoplate se développe par six points d'ossification, et l'extrémité supérieure de l'humérus par deux points, etc.

Comme vices de conformation de l'épaule, nous nous bornerons à mentionner l'existence des luxations congénitales de l'humérus. Ce sont généralement des luxations en avant.

§ VI. — Maladies chirurgicales.

La région de l'épaule est le siége assez fréquent d'**abcès.** Ces abcès tiennent souvent à une maladie articulaire; souvent ils sont situés dans la bourse séreuse qui est entre le deltoïde et la tête humérale.

Les **luxations et fractures** forment là les maladies les plus importantes. La disproportion qui existe entre la profondeur de la cavité glénoïde et la tête de l'humérus, la laxité du ligament orbiculaire, la position du bras, qui expose cette partie au choc des corps extérieurs, tout concourt à rendre ici la luxation

beaucoup plus fréquente qu'en aucun autre endroit. Sur un nombre déterminé de luxations, peut-être s'en trouve-t-il plus de la moitié qui appartiennent à l'articulation scapulo-humérale.

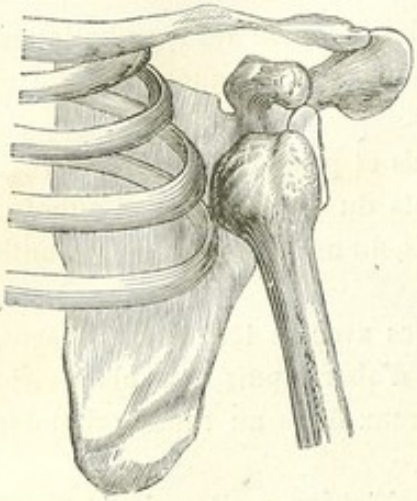

Fig. 510. — Luxation sous-coracoïdienne complète, caractérisée par la saillie de la tête humérale dans le creux de l'aisselle et par sa situation très-précise au-dessous de l'apophyse coracoïde.

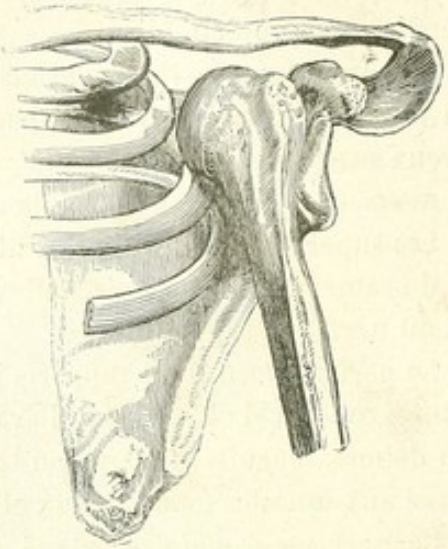

Fig. 511. — Luxation intra-coracoïdienne, caractérisée par la situation de la tête humérale, soit en dedans de l'apophyse coracoïde et plus ou moins près de la clavicule, soit au-dessous de l'apophyse coracoïde, qu'elle dépasse en dedans des deux tiers ou des trois quarts.

On admet généralement, depuis Malgaigne, des luxations scapulo-humérales *sous-coracoïdiennes* (fig. 510), des luxations *intra-coracoïdiennes* (fig. 511), et, enfin, des luxations *sous-acromiales* (fig. 512), avec un certain nombre de variétés se-

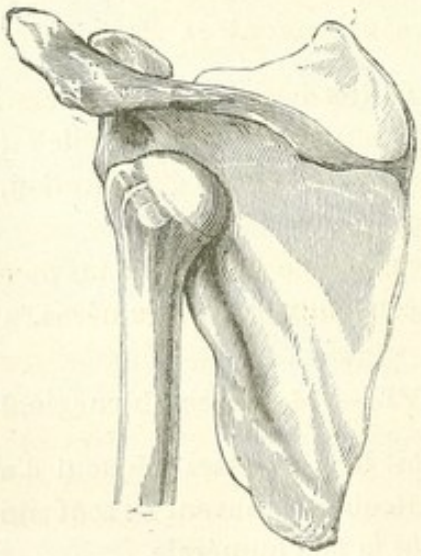

Fig. 512. — Luxation sous-acromiale.

condaires moins importantes. Nous avons eu ailleurs (1) l'occasion de critiquer

(1) Anger, *Traité iconographique des maladies chirurgicales*. Première monographie : *Luxations et Fractures*.

ces classifications; le nombre des luxations de l'articulation scapulo-humérale est infini, et l'on ne doit en réalité admettre que deux types: l'un *antérieur* et l'autre *postérieur*, dont toutes les luxations sont des dérivées.

Les luxations en bas ou *sous-glénoïdiennes* bien étudiées par M. Sédillot (1)

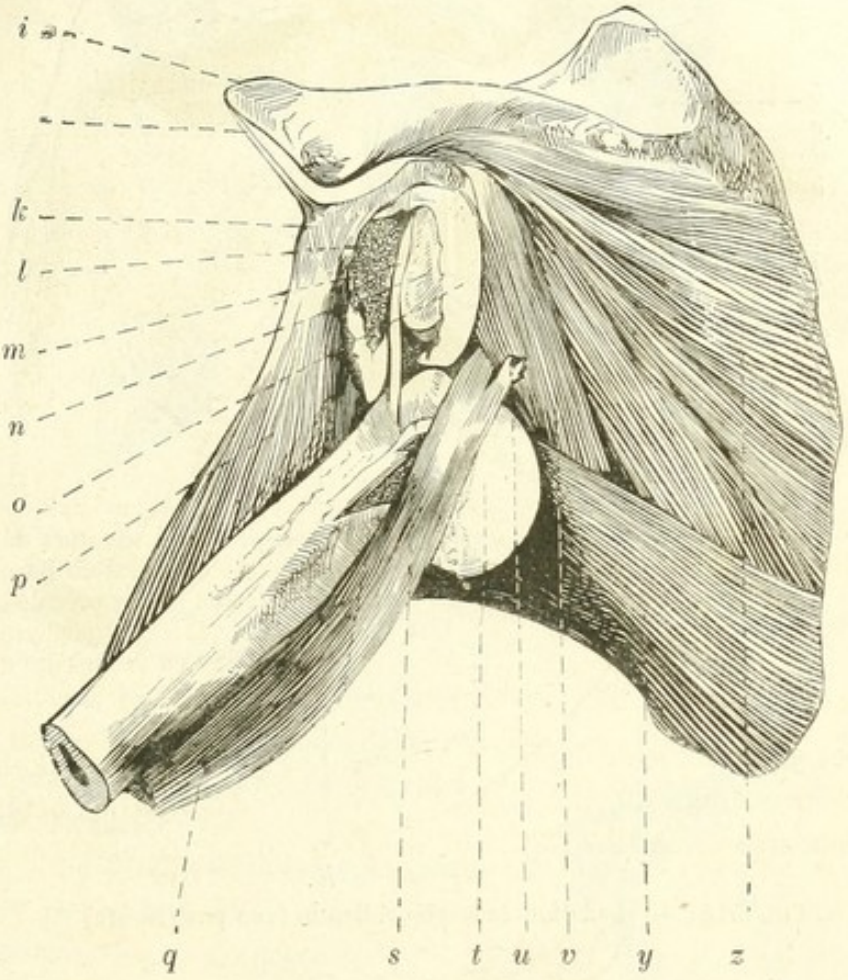

FIG. 513. — Luxation sous-glénoïdienne (vue antérieure) (*).

(fig. 513 et 514), et sur lesquelles on a tant discuté, correspondent toujours à un de ces types antérieurs ou postérieurs, presque toujours, dans ces cas, comme nous l'avons démontré, la tête est retenue vers les parties inférieures de la cavité glénoïde par des faisceaux de capsule. Ces luxations s'accompagnent toujours à l'épaule de déchirures musculaires, et souvent aussi d'*arrachement des tubérosités*.

(1) Sédillot, *De l'anatomie pathologique d'une nouvelle espèce ou variété de luxation du bras* (*Bull. de l'Acad. de méd.*, 5 oct. 1839, et *Annales de la chirurgie*, 1841, t. III, p. 62). — Voy. Rapport fait à l'Académie de médecine par M. Bouvier (*Bull. de l'Acad. de méd.*, t. V, p. 432).

(*) *i*, sommet de l'acromion; *j*, ligament acromio-coracoïdien; *k*, fibres ligamenteuses; *l*, grosse tubérosité arrachée; *m*, tendons de la longue portion des muscles biceps; *n*, cavité glénoïde; *o*, ligament capsulaire; *p*, muscles coraco-brachial et biceps; *q*, muscle triceps; *r*, point de la tête humérale correspondant à la grosse tubérosité; *s*, petite tubérosité; *t*, tête de l'humérus; *u*, portion déchirée de l'insertion du triceps; *v*, muscle petit rond; *y*, muscle grand rond ou grand dorsal; *z*, muscle sous-épineux. (Sédillot,)

Nous n'admettons point à l'épaule l'existence des luxations incomplètes ou *subluxations*.

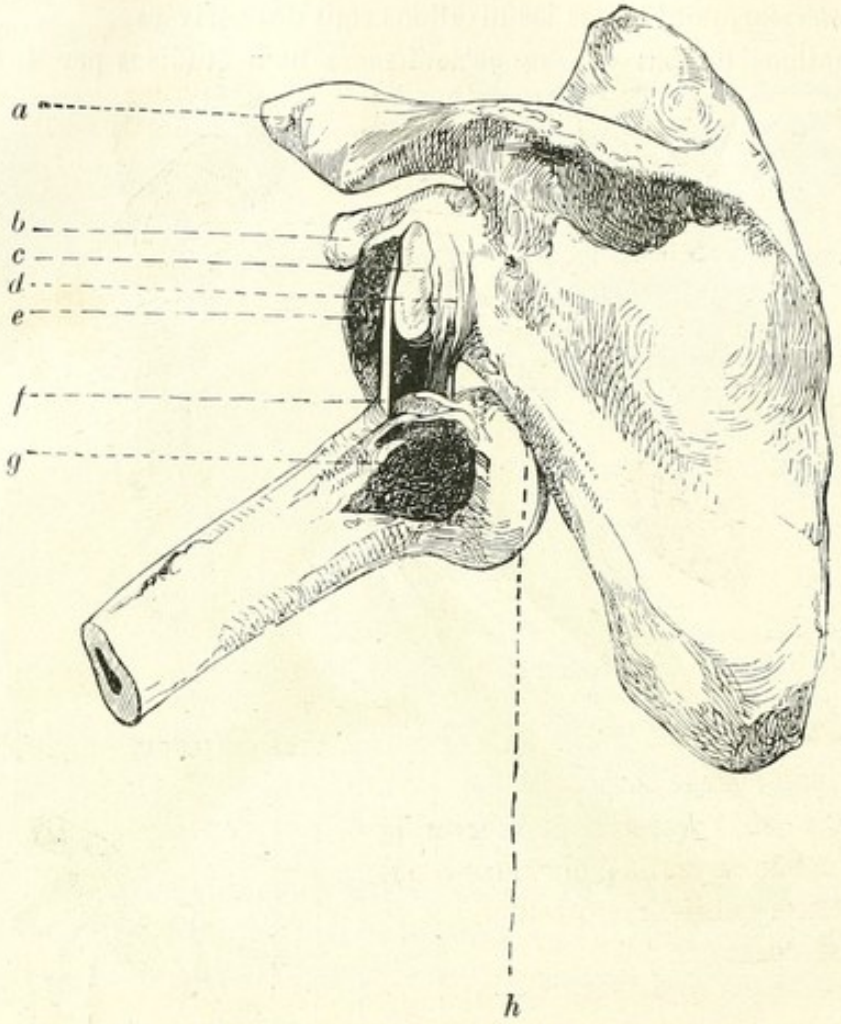

FIG. 514. — Luxation sous-glénoïdienne (vue postérieure) (*).

Luxations de la clavicule. — L'extrémité externe de la clavicule peut se luxer au-dessus de l'acromion ; cela se voit assez souvent ; ou au-dessous, ce qui est beaucoup plus rare.

Quant à l'extrémité interne, elle se luxe en avant de la fourchette sternale, ou en arrière, ou enfin en haut, au-dessus du milieu de l'os. Ces traumatismes sont très-rares, etc.

Fractures. — Les fractures de la région de l'épaule peuvent porter sur l'humérus, la clavicule et l'omoplate.

L'extrémité supérieure de l'humérus peut être fracturée dans les divers points de son étendue, à sa partie moyenne, inférieure et supérieure. On partage d'ordinaire les fractures de l'extrémité supérieure de l'humérus en fractures *intra-capsulaires* ou de la tête humérale, et en fractures *extra-capsulaires* ou du col chi-

(*) *a*, acromion ; *b*, apophyse coracoïde ; *c*, apophyse coracoïde ; *d*, col de l'omoplate ; *e*, ligament capsulaire contenant la grosse tubérosité humérale ; *f*, tendon de la longue portion du muscle biceps ; *g*, point d'où a été arrachée la grosse tubérosité humérale ; *h*, portion de la tête de l'humérus en partie cachée par le bord externe ou costal de l'omoplate. (Sédillot.)

rurgical. On a observé le décollement de l'épiphyse supérieure de l'humérus. On a souvent eu l'occasion de traiter des fractures par armes à feu (fig. 515).

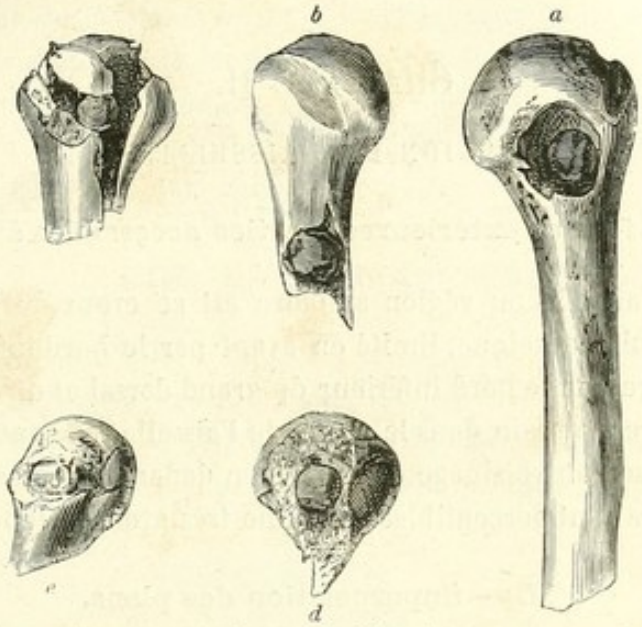

FIG. 515. — Fractures de la tête de l'humérus par coups de feu (*).

Fractures du scapulum (fig. 516). — Les fractures du scapulum portent tantôt sur l'épine, tantôt sur le corps.

M. Richet a eu l'occasion d'observer la fracture du col de la cavité glénoïde, et nous avons rencontré plusieurs fois la fracture de l'apophyse coracoïde (1).

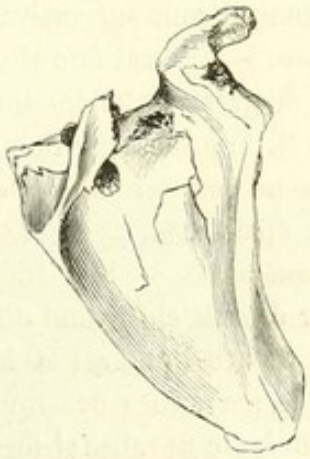

FIG. 516. — Fractures multiples de l'épine et du corps de l'omoplate ; échancrure de la surface glénoïde ; ablation de l'acromion (**).

Tumeurs. — Les tumeurs de l'épaule sont l'*enchondrome* de la tête de l'humérus, les *tumeurs à myéloplaxes*, les cancers.

Ces maladies nécessitent souvent la *désarticulation de l'épaule*. Cette opération, d'une haute gravité, se fait par un grand nombre de procédés, parmi lesquels nous mentionnerons la méthode ovalaire et en raquette de Larrey, qui paraît réunir les plus grands avantages.

La tumeur blanche de l'articulation de l'épaule, étudiée avec un soin remarquable sous le nom de *scapulalgie* par J. Péan (2), chirurgien de l'hôpital de Lourcine, entraîne souvent les suppurations articulaires, et dans les cas heureux les ankyloses scapulo-humérales.

Les caries de la tête humérale, les ostéites, etc., nécessitent, quand elles sont graves, la résection de la tête humérale, opération que l'on fait généralement

(1) Anger, *Traité iconographique des maladies chirurgicales*. — LUXATIONS ET FRACTURES.
(2) J. Péan, *De la scapulalgie*, thèse inaugurale.

(*) L'humérus a été réséqué dans les cas qui ont fourni les pièces *a*, *b*, *c*, *d* et *e*.
(**) La balle est restée à cheval sur la base de l'épine de l'omoplate en partie détachée.

par une incision longitudinale antérieure, mais qui peut encore être faite avec une grande facilité par une incision transversale passant au-dessous de l'acromion (*procédé de Nélaton*).

CHAPITRE II.

RÉGION DE L'AISSELLE.

§ I. — Limites, formes extérieures, parties accessibles à la palpation.

La région de l'aisselle ou région axillaire est ce creux qui se trouve entre l'épaule et la paroi thoracique, limité en avant par le bord inférieur du grand pectoral, en arrière par le bord inférieur du grand dorsal et du grand rond.

Lorsqu'on enfonce la main dans le creux de l'aisselle, on sent aisément en dehors l'humérus jusqu'au voisinage de la tête, en dedans les côtes. Les battements de l'artère axillaire sont perceptibles dans une très-grande étendue.

§ II. — Superposition des plans.

Nous étudierons la superposition des plans de la région axillaire, en partant de la peau de l'aisselle, jusqu'aux profondeurs de la région : nous supposons le bras écarté du corps.

Nous rencontrons successivement :

1° **Peau.** — Elle est fine et souple, recouverte de poils et renfermant en grand nombre de grosses glandes sudoripares dont la structure a été déterminée avec soin par M. le professeur Robin.

2° **Couche celluleuse sous-cutanée.** — La couche celluleuse sous-cutanée est très-peu épaisse.

3° **Aponévrose.** — Elle réunit le bord inférieur du grand pectoral au bord inférieur du muscle grand dorsal et grand rond. Elle s'étend d'autre part des muscles coraco-huméral et biceps jusqu'au muscle grand dentelé. Elle est continue avec les gaînes des muscles et présente des connexions très-importantes avec cette lame fibreuse si forte qui, partie de l'apophyse coracoïde, passe en arrière du grand pectoral, pour venir se jeter dans le derme de la peau du creux de l'aisselle. C'est cette lame que Gerdy avait dénommée du nom de *ligament suspenseur de l'aisselle* (1).

4° **Tissu cellulo-adipeux.** — Au-dessous de l'aponévrose se trouve une masse très-abondante de tissu cellulaire et adipeux. Ce tissu remplit toute l'aisselle et fournit plusieurs prolongements remarquables : l'un, en haut, autour des vaisseaux axillaires et du plexus brachial, fait communiquer le tissu cellulaire du cou avec celui du médiastin et celui de l'aisselle. L'autre, en dedans, s'étend sous le grand pectoral jusqu'aux attaches internes de ce muscle au sternum. Le tissu cellulaire profond communique encore, comme l'a fait remarquer Blandin, avec le tissu cellulaire sous-pleural, par les ouvertures que traversent les branches des nerfs intercostaux.

(1) Voyez RÉGION SOUS-CLAVICULAIRE.

Muscles. — Au-dessous et autour du tissu cellulaire profond se trouvent les muscles de l'aisselle. Ces muscles donnent à la région la forme d'une pyramide à quatre côtés. Nous ne les décrirons pas. Ceux de la *paroi antérieure* nous sont connus par l'étude de la région sous-claviculaire, ceux de la *paroi interne* ont été décrites dans la région sterno-costale, enfin ceux des parois *interne* et *postérieure* rentrent dans la région de l'épaule.

L'aisselle est en effet un creux celluleux dont les parois étant fermées par des régions décrites, nous sont déjà connues.

§ III. — Vaisseaux et nerfs.

Artères. — L'*artère axillaire* (fig. 517) est le canal artériel principal de cette région, qu'elle traverse à la manière d'une diagonale, pour aller se continuer avec l'artère l'humérale. L'axillaire, qui commence à la clavicule, se termine au bord inférieur des tendons des muscles grand pectoral et grand dorsal.

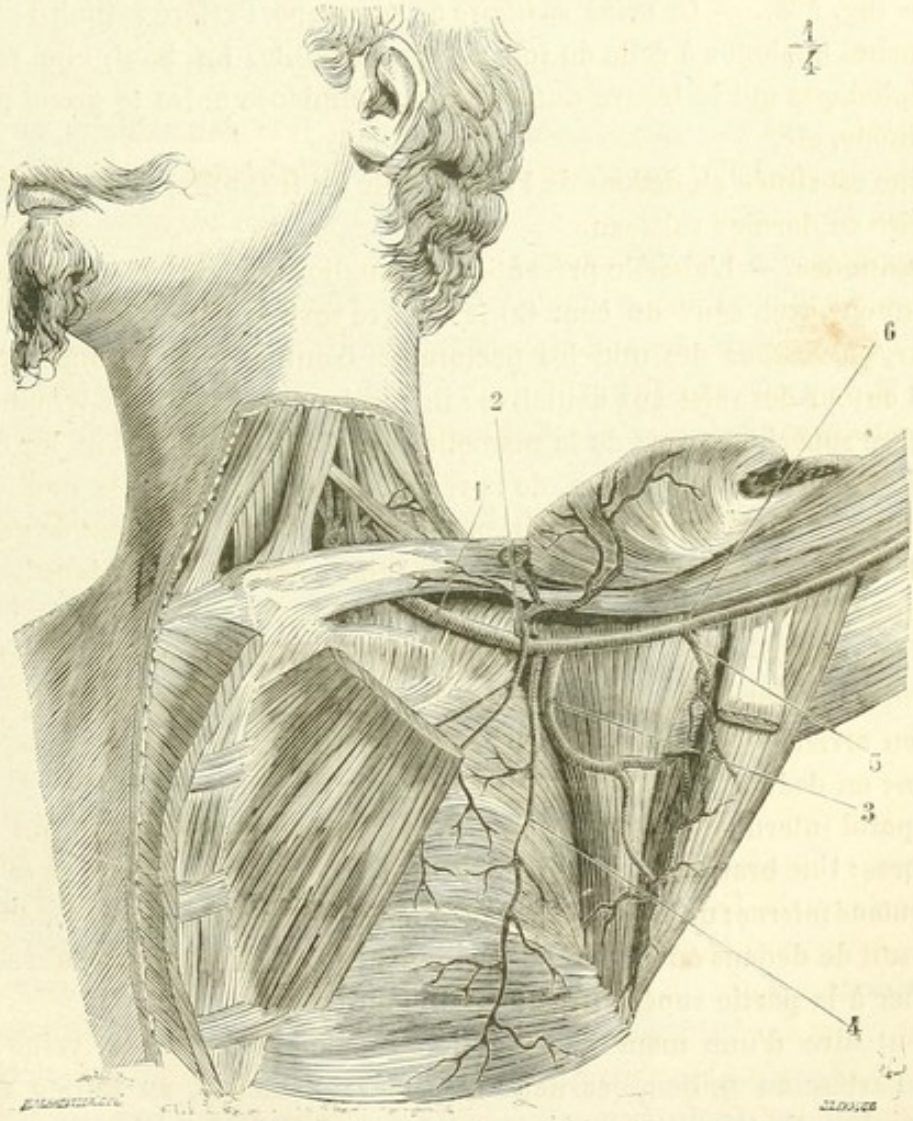

FIG. 517. — Artère axillaire (*).

(*) **1**, artère axillaire ; **2**, artère acromio-thoracique ; **3**, artère sous-scapulaire ; **4**, artère mammaire externe, ou grande thoracique ; **5**, artère circonflexe postérieure ; **6**, artère circonflexe antérieure. (Beaunis et Bouchard)

Cette artère occupe l'angle de réunion des parois antérieure et externe de l'aisselle, reposant sur les espaces intercostaux, quand le bras est rapproché du tronc, s'en écartant au contraire lorsque le bras est dans l'abduction. Au bas de l'aisselle, l'artère se trouve *le long du bord interne du muscle coraco-huméral* qui est son satellite.

L'*artère axillaire* peut présenter un grand nombre d'anomalies, que M. le professeur Marcelin Duval a classées avec un soin remarquable (1). La plus importante est sa *bifurcation*, qui coïncide bien entendue avec l'existence de deux canaux artériels au bras.

L'axillaire fournit l'*acromio-thoracique*, déjà étudiée dans la région sous-claviculaire à laquelle elle se rend. La *thoracique longue* ou *mammaire externe*, qui fournit également des branches à la région sous-claviculaire, et de plus à la région mammaire. La *scapulaire inférieure* ou *commune*, la *circonflexe postérieure* et la *circonflexe antérieure* destinées à la région de l'épaule, où nous les avons déjà rencontrées.

Veines (fig. 438). — La *veine axillaire* accompagne l'artère axillaire et reçoit des branches analogue à celle de son vaisseau satellite. En haut, elle reçoit la veine céphalique qui se trouve dans la ligne celluleuse entre le grand pectoral et le deltoïde, etc.

La veine est située en dedans de l'artère. Elle est très-volumineuse et recouvre d'ordinaire ce dernier vaisseau.

Lymphatiques. — L'aisselle présente des ganglions nombreux. Les plus élevés se continuent avec ceux du cou. On les trouve surtout dans l'angle interne et antérieur, au-dessous des muscles pectoraux. D'autres forment une espèce de chapelet autour des vaisseaux axillaires : ils reçoivent les vaisseaux lymphatiques du membre supérieur, ceux de la mamelle, ceux qui naissent dans les couches superficielles du dos, des lombes, de la région sterno-costale, de la moitié supérieure de la région abdominale antérieure : de ces ganglions partent de gros vaisseaux qui vont se jeter à gauche dans le canal thoracique, à droite dans la grande veine lymphatique.

Nerfs (fig. 518). — Les nerfs de l'aisselle sont entrelacés en un plexus serré qui fournit aux parois de cette région, en avant, les *rameaux thoraciques antérieurs*; en arrière, les *sous-scapulaires* proprement dits, et le nerf *circonflexe* ou *deltoïdien*; en dedans, le nerf *thoracique postérieur*.

De la paroi interne de la région émergent en outre quelques nerfs qui se portent au bras : Une branche volumineuse de la deuxième paire dorsale va se joindre au nerf *cutané interne*; une autre branche, moins considérable, vient de la troisième dorsale, suit de dedans en dehors le bord inférieur et antérieur de l'aisselle et va se ramifier à la partie supérieure et interne du bras.

On peut dire d'une manière générale que, dans l'aisselle, la veine est en dedans, l'artère au milieu, les nerfs en dehors; toutefois, au milieu de l'aisselle et en bas, l'artère est entrelacée par les nerfs axillaires, de telle sorte que la double origine du nerf médian l'embrasse à la manière d'un anneau.

(1) Marcelin Duval, *Traité de l'hémostasie et spécialement des ligatures d'artères*. Paris, 1855.

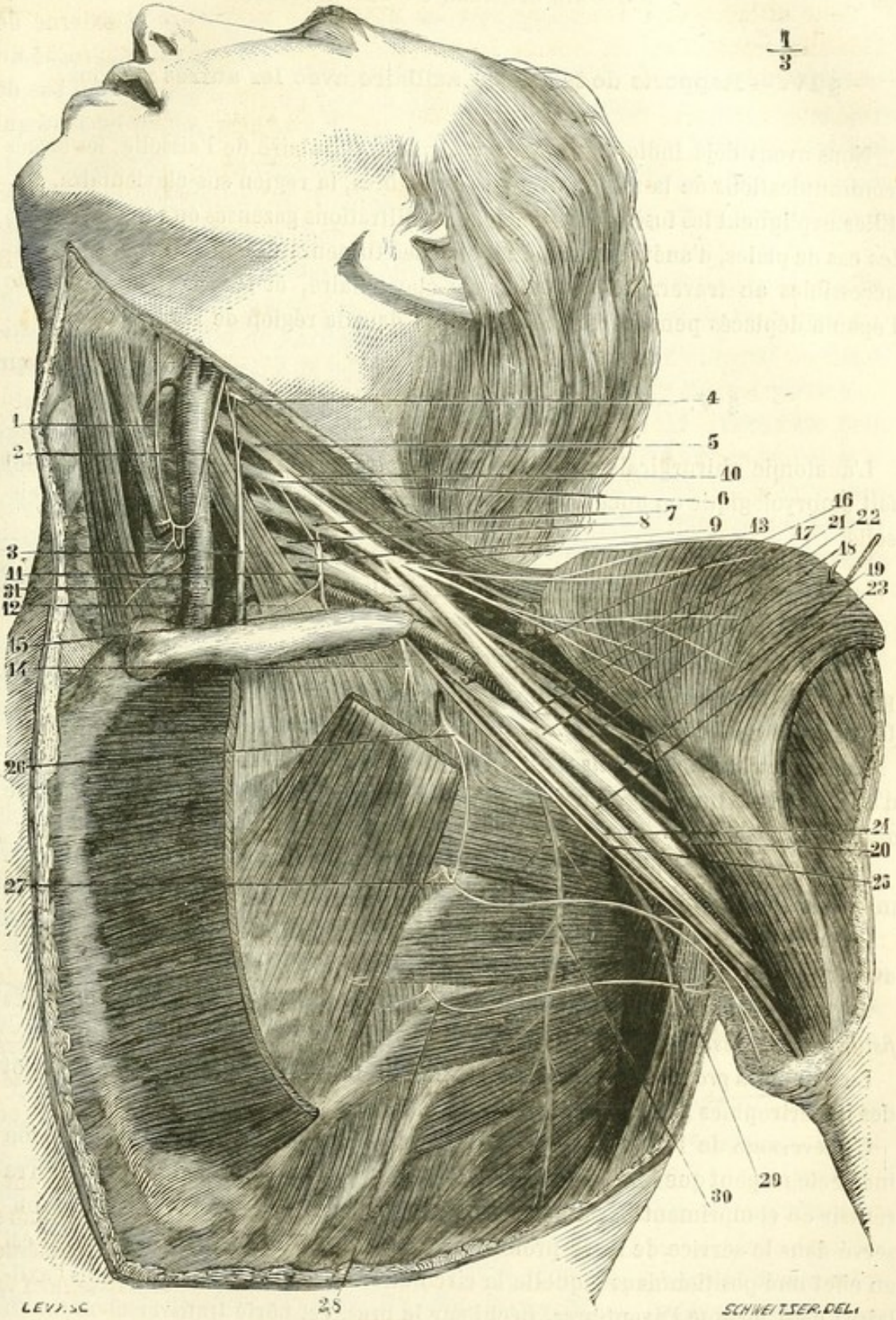

FIG. 518. — Nerfs de la région axillaire (*).

(*) 1 et 2, anse anastomotique de la branche de l'hypoglosse et du plexus cervical; 3, nerf phrénique; 4, quatrième paire cervicale sectionnée; 5, cinquième paire cervicale; 6, sixième paire cervicale; 7, septième paire cervicale; 8, huitième paire cervicale; 9, première dorsale; 10, nerf sus-scapulaire; 11, branche du sous-clavier; 12, filet anastomotique qu'il envoie au phrénique; 13, nerf du grand pectoral; 14, nerf du petit pectoral; 15, nerf radial; 16, branche du sous-scapulaire: 17, nerf axillaire; 18, branche du petit rond;

§ IV. — Rapports de la région axillaire avec les autres régions.

Nous avons déjà indiqué, en parlant du tissu cellulaire de l'aisselle, les larges communications de la région avec le cou, le bras, la région sus-claviculaire, etc. Elles expliquent les fusées purulentes, les infiltrations gazeuses ou sanguines dans les cas de plaies, d'anévrysmes diffus, etc. Les tumeurs de l'aisselle sont souvent accessibles au travers de la région sus-claviculaire, et les os de la région de l'épaule déplacés peuvent venir faire saillie dans la région de l'aisselle.

§ V. — Développement, vices de conformation.

L'anatomie chirurgicale n'a enregistré, à notre connaissance du moins, aucun fait embryologique ou aucun vice tératologique qui se rapporte au creux de l'aisselle.

§ VI. — Maladies chirurgicales et opérations.

Abcès. — L'aisselle est fréquemment le siége d'abcès. Ces abcès sont souvent glandulaires ou tubéreux, et situés alors dans les pannicules graisseux sous-cutanés et sus-aponévrotiques.

L'*abcès profond de l'aisselle* n'est point rare, il succède souvent à une *adénite*, d'autres fois à un phlegmon idiopathique du tissu cellulaire, ou encore à une *ostéite*.

Velpeau a observé plusieurs cas d'abcès de la région axillaire dont le foyer primitif avait été formé dans l'articulation scapulo-humérale.

On a observé plusieurs fois des abcès de l'aisselle qui communiquaient, soit avec la cavité des plèvres, soit avec des cavernes pulmonaires.

A la suite des abcès de l'aisselle il se produit quelquefois des *ulcérations* et des *fistules axillaires*.

Les **tumeurs** *proprement dites* sont très-nombreuses dans l'aisselle. Ce sont tantôt des hypertrophies ganglionnaires, tantôt des cancers.

L'**anévrysme** de l'artère axillaire n'est pas extrêmement rare. La compression indirecte ne peut que bien difficilement lui être appliquée. Cependant on pourra réussir en comprimant la sous-clavière, comme dans un cas que nous avons observé dans le service de M. le professeur Verneuil, à l'hôpital Lariboisière. Il est en effet une position dans laquelle la circulation se ralentit beaucoup dans l'axillaire; c'est lorsque l'avant-bras, fléchi sur le bras, est porté transversalement en arrière du corps. Cela ressort d'observations de M. le professeur Verneuil. Dans des expériences exécutées par M. Félix Guyon, professeur à la Faculté de médecine,

19, musculo-cutané; 20, radial se dirigeant vers la coulisse de torsion de l'humérus; 21, racine externe du médian; 22, racine interne du médian; 23, nerf cubital; 24, nerf brachial cutané interne; 25, accessoire du brachial cutané interne; 26, deuxième nerf intercostal; 27, troisième nerf intercostal; 28, quatrième nerf intercostal; 29, nerf du grand rond et du grand dorsal; 30, nerf du grand dentelé; 31, pneumogastrique.

et par nous-même, nous avons démontré qu'en portant le bras dans l'élévation et l'abduction, et aussi un peu en arrière, les battements cessent de se faire sentir dans la radiale et la cubitale. Cette suppression des battements tient à un tiraillement et à un allongement de l'artère d'abord, ensuite à une compression du vaisseau par la tête de l'humérus et les nerfs, qui se trouvent également déviés de leur position ordinaire (1).

Cette donnée peut évidemment être utilisée dans le traitement des anévrysmes. Si la compression ne réussit pas, on a recours, soit à la ligature de la sous-clavière (2), soit à celle de l'axillaire au-dessous de la clavicule (3), soit enfin, si l'anévrysme est très-bas, à la ligature de l'axillaire par le creux de l'aisselle.

Ligature de l'axillaire dans le creux de l'aisselle. — Pour pratiquer cette opération, le bras étant écarté du corps, on reconnaît d'abord par la palpation le *bord interne* du *coraco-huméral*, qui correspond à une ligne séparant le tiers antérieur des deux tiers postérieurs de l'aisselle, puis les *battements de l'artère*. Une incision longitudinale divise la peau et le tissu sous-cutané, le long de la ligne du bord interne du coraco-huméral dont on ouvre la gaîne.

La gaîne du coraco-huméral étant ouverte, le doigt est introduit dans la plaie et écarte du muscle le paquet vasculo-nerveux qui le touche. Ce paquet vasculo-nerveux étant légèrement renversé, l'artère se présente la première. Il résulte en effet de ses rapports qu'elle est située directement contre le muscle, accompagnée du nerf médian et ayant en avant d'elle une ou deux grosses veines dont la lésion serait très-grave. Si l'on cherchait l'artère en prenant pour point de repère les organes situés entre la peau et l'artère, on serait très-exposé à blesser la veine et à s'égarer au milieu des nerfs, tandis qu'en allant directement à la partie profonde pour chercher l'artère d'arrière en avant, comme l'a conseillé Malgaigne, ces causes d'erreur et ces dangers disparaissent.

La circulation se rétablit aisément par les anastomoses des artères de l'épaule avec l'humérale profonde dans le cas de ligature au bas de l'aisselle et dans le cas de ligature sous la clavicule par l'anastomose des branches de la sous-clavière avec celles de l'axillaire.

Les **plaies des veines** de l'aisselle sont d'une très-grande gravité : la ligature d'une grosse veine est beaucoup plus grave que la ligature d'une grosse artère, et prédispose beaucoup plus à la gangrène. Dans le cas d'une plaie veineuse il faut, si la compression ne réussit pas, essayer la *ligature latérale*, qui compte aujourd'hui de très-beaux succès.

Un des grands dangers principaux des plaies veineuses de l'aisselle consiste dans l'*entrée de l'air dans les veines*. En effet, la circulation veineuse axillaire se trouve dans la zone d'aspiration thoracique.

(1) Anger, *Traité iconographique des maladies chirurgicales, Luxations et fractures*, p. 104 et 105.

(2) Voyez RÉGION SOUS-CLAVICULAIRE.

(3) Voyez RÉGION SUS-CLAVICULAIRE.

CHAPITRE III.

RÉGION DU BRAS.

§ I. — Limites, formes extérieures, parties accessibles à la palpation.

La région du bras est comprise entre deux lignes circulaires transversales, dont l'une passe par la partie inférieure du deltoïde et l'autre immédiatement au-dessus des deux tubérosités que présente l'humérus à sa partie inférieure.

Le bras est généralement cylindrique à sa partie interne; il offre un méplat qui correspond à la place occupée par l'artère et par les nerfs principaux.

En général on peut sentir, à travers les parties molles du bras, le bord interne du muscle biceps, le tendon de ce muscle, un nerf qui fait corde à la partie interne du membre pendant la demi-flexion de l'avant-bras sur le bras (1), etc.

La palpation permet encore de distinguer en dedans une lame aponévrotique assez forte insérée au bord interne de l'humérus, et désignée sous le nom de *cloison intermusculaire interne*.

Les battements de l'artère humérale se sentent facilement du haut en bas du bras, et le squelette de la région peut même être suivi du haut en bas, sans trop de difficulté, ce qui indique par avance que le diagnostic de ses fractures ne sera pas généralement entouré de trop de difficultés, etc.

§ II. — Superposition des plans.

1° **Peau.** — La peau du bras est fine et dépourvue de poils. En dedans elle est plus mince qu'en dehors.

2° **Couche sous-cutanée.** — La couche sous-cutanée est formée d'un tissu cellulaire dans lequel on peut distinguer deux couches, l'une superficielle, aréolaire, l'autre profonde, lamelleuse. Elle renferme du tissu adipeux.

3° **Aponévrose brachiale** (fig. 522). — L'aponévrose brachiale peut être suivie dans toute la circonférence du bras. C'est en arrière et sur les côtés qu'elle a le plus d'épaisseur ; elle se continue en haut avec l'aponévrose qui recouvre le deltoïde et les muscles de la région sous-claviculaire ; en bas, elle se confond avec l'aponévrose antibrachiale. Elle présente à sa face profonde des cloisons qui séparent les muscles et vont s'insérer à l'humérus. C'est en dedans et en dehors que ces cloisons sont le plus évidentes. Dans ces points, elles s'attachent aux bords interne et externe de l'humérus, et de plus à l'épicondyle et à l'épitrochlée.

4° **Muscles.** — Les muscles du bras se présentent parfaitement, dans leurs formes et leurs rapports chirurgicaux, sur une coupe perpendiculaire de la région. Cette coupe rencontre quatre muscles.

1° Le *biceps brachial*, dont la coupe forme le tiers antérieur de la circonférence brachiale.

2° Le *brachial antérieur*, muscle à coupe rhomboïdale, très-épais, recouvrant

(1) C'est le nerf *médian*.

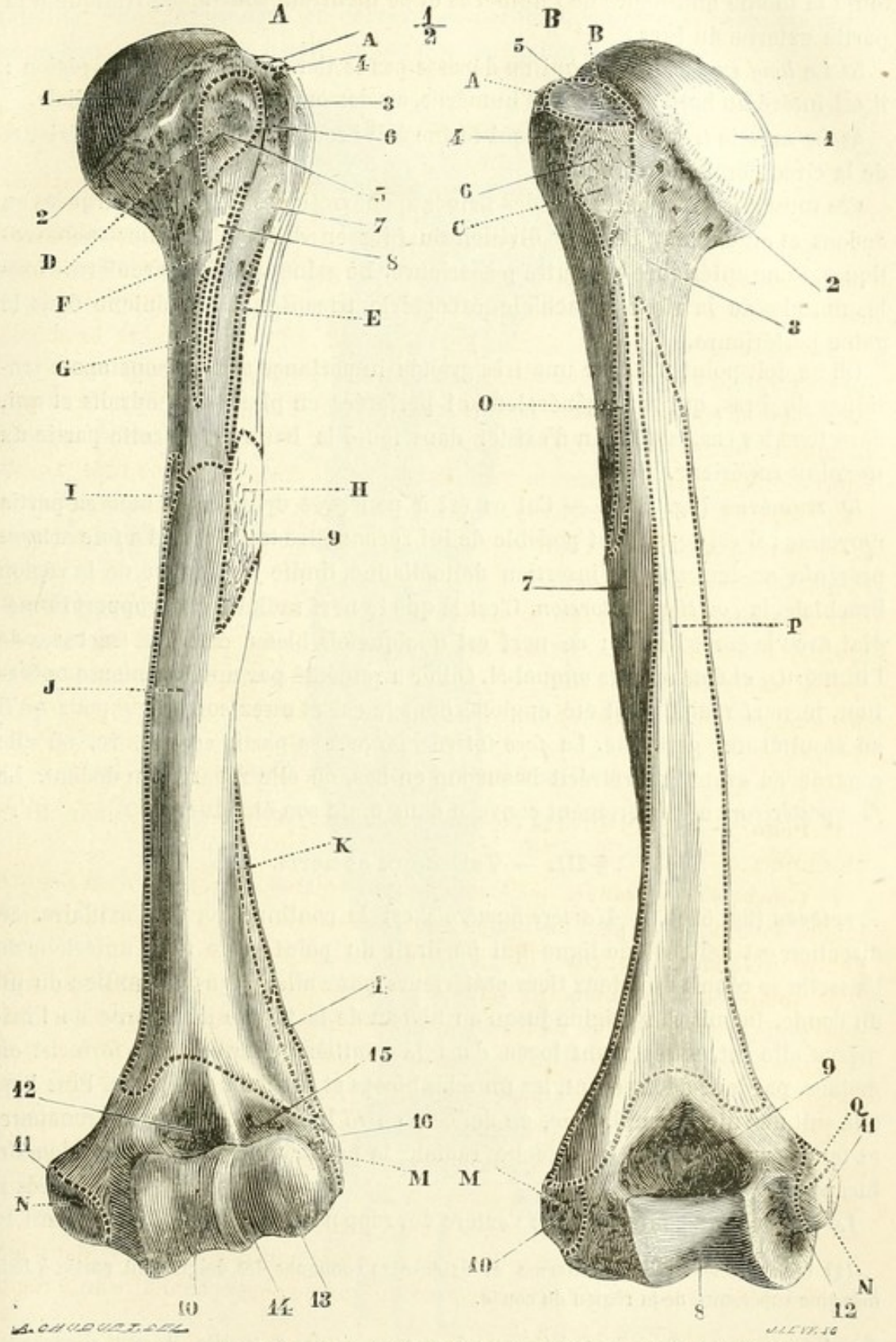

FIG. 519. — Squelette de la région du bras (humérus du côté gauche) (*).

(*) A, face antérieure. — 1, tête de l'humérus ; 2, col anatomique ; 3, grand trochanter ; 4, sa facette supérieure ; 5, petit trochanter ; 6, coulisse bicipitale ; 7 sa lèvre antérieure ; 8, sa lèvre postérieure ; 9, empreinte deltoïdienne ; 10, trochlée ; 11, épitrochlée ; 12, cavité coronoïde ; 13, condyle ; 14, rainure de séparation du condyle et de la trochlée ; 15, cavité sus-condylienne ; 16, épicondyle.

B, face postérieure. — 1, tête de l'humérus ; 2, col anatomique ; 3, col chirurgical ; 4, grand trochanter ;

toute la moitié antérieure de l'humérus et se montrant sous-aponévrotique à la partie externe du bras.

3° Le *long supinateur* (1), qui ne dépasse pas le tiers supérieur de la région : il est inséré au bord externe de l'humérus, au-dessous de la gouttière radiale.

4° Le muscle *triceps brachial*, qui forme à lui seul les trois quarts postérieurs de la circonférence du bras.

Ces muscles sont séparés par des gaînes aponévrotiques très-bien marquées en dedans et en dehors. De là la division du bras en deux gaînes sous-aponévrotiques, l'une antérieure et l'autre postérieure. La gaîne antérieure renferme tous les muscles de la région brachiale, excepté le triceps, qui est contenu dans la gaîne postérieure,

On ne doit point attacher une très-grande importance aux cloisons aponévrotiques du bras, qui sont généralement perforées en plusieurs endroits et qui, dans tous les cas, sont loin d'exister dans toute la hauteur de cette partie du membre supérieur.

5° **Humérus** (fig. 519). — Cet os est à peu près cylindrique dans sa partie moyenne ; il est cependant possible de lui reconnaître trois faces. La *face externe* présente au-dessous de l'insertion deltoïdienne, limite supérieure de la région brachiale, la *gouttière de torsion*. C'est là que le nerf radial est en rapport immédiat avec le corps de l'os; ce nerf est quelquefois blessé dans les fractures de l'humérus, et dans un cas auquel M. Ollier a remédié par une ingénieuse opération, le nerf radial avait été englobé dans le cal et assez comprimé pour qu'il en résultât une paralysie. La *face interne*, large à sa partie supérieure, où elle regarde en avant, se rétrécit beaucoup en bas, où elle regarde en dedans. La *face postérieure* est légèrement convexe dans toute son étendue.

§ III. — Vaisseaux et nerfs.

Artères (fig. 520). — L'*artère humérale* est la continuation de l'axillaire. Sa direction est celle d'une ligne qui partirait du point où le tiers antérieur de l'aisselle se réunit aux deux tiers postérieurs pour aller gagner le milieu du pli du coude. Depuis son origine jusqu'au niveau de la tubérosité interne de l'humérus elle est entièrement logée dans la gouttière charnue que forment en dedans, par leur adossement, les muscles biceps et brachial antérieur. Plus bas, elle suit une direction oblique, en dehors, entre le biceps et le rond pronateur, et tend à croiser vers son attache radiale la partie antérieure du tendon du biceps, etc.

Le *nerf médian* contracte avec l'artère des rapports très-importants : il en est le

(1) Les muscles radiaux externes et extenseurs communs des doigts font partie à leur insertion supérieure de la région du coude.

5, sa facette moyenne ; 6, sa facette inférieure ; 7, gouttière radiale ; 8, trochlée ; 9, cavité olécrânienne ; 10 épicondyle ; 11, épitrochlée ; 12, gouttière du nerf cubital.

Insertions musculaires. — A, sus-épineux ; B, sous-épineux ; C, petit rond ; D, sous-scapulaire ; E, grand pectoral ; F, grand dorsal ; G, grand rond ; H, deltoïde ; I, coraco-brachial ; J, brachial antérieur ; K, long supinateur ; L, premier radial externe ; M, tendon des muscles épicondyliens ; N, tendon des muscles épitrochléens ; O, vaste externe ; P, vaste interne ; Q, rond postérieur.

satellite. Situé légèrement en dehors à sa partie supérieure, il passe en avant au milieu du bras et se trouve en bas à sa partie interne.

FIG. 520. — Artères des régions du bras, du coude et de l'avant-bras (*).

(*) *a*, nerf médian placé au devant de l'artère brachiale ; *b*, nerf médian et veine brachiale légèrement écartés en dedans pour découvrir l'artère ; *c*, artère radiale et la veine qui l'accompagne ; *d*, artère cubitale et sa veine ; *e*, artère récurrente cubitale antérieure ; *f*, coupe des muscles de la couche superficielle de l'avant-bras, pour laisser voir le trajet de l'artère cubitale.

L'*humérale profonde*, nommée encore *collatérale externe*, est la plus volumineuse des artères du bras après l'humérale. Elle naît au niveau du bord inférieur du grand rond, se porte en arrière dans l'épaisseur du muscle triceps, puis dans la gouttière humérale, accompagnée par le nerf radial ; elle se partage bientôt en deux branches dont l'une perfore la cloison intermusculaire externe et descend s'anastomoser avec les récurrentes radiales ; l'autre branche reste postérieure dans toute son étendue et s'anastomose avec la récurrente cubitale postérieure.

La *collatérale interne*, beaucoup moins volumineuse que l'humérale profonde, naît à la partie inférieure de l'humérale et s'anastomose avec les récurrentes cubitales antérieure et postérieure, etc.

L'artère humérale fournit encore des branches musculaires dont les principales vont au vaste interne, au brachial antérieur, etc.

Anomalies. — Il arrive souvent que l'artère humérale se bifurque dès sa partie supérieure ou à la partie moyenne du bras. Généralement, dans ce cas, une des branches de division est très-superficielle.

D'après M. le professeur Broca, dans tous les cas de bifurcation prématurée, il existe constamment, à la place que devrait occuper l'artère humérale, un canal vasculaire qui en reproduit parfaitement la direction et les rapports (canal de Meckel).

Veines. — Les veines du bras sont superficielles et profondes.

Les superficielles sont : la *basilique*, qui suit la direction de l'artère et se jette, tantôt dans l'axillaire, tantôt dans la veine brachiale interne ; et la *céphalique*, qui suit le bord externe du biceps et l'interstice du grand pectoral et du deltoïde, lieu où nous l'avons déjà décrite (1) pour venir s'aboucher dans la veine axillaire.

Les veines profondes sont généralement au nombre de deux. Ce sont les deux veines humérales, satellites de l'artère humérale.

Ces deux veines s'anastomosent très-communément par des branches transversales très-courtes et souvent très-volumineuses.

Lymphatiques (fig. 521). — Les lymphatiques du bras sont superficiels et profonds. Les superficiels, très-nombreux, sont situés sous la peau, en dedans et en avant. Ils se rendent, de la partie antérieure du pli du coude, à l'aisselle.

Les lymphatiques profonds sont moins nombreux ; ils sont situés dans la gaine vasculaire du bras. Sur leur trajet, on trouve quelquefois des ganglions lymphatiques peu volumineux.

Nerfs. — Les nerfs de la région brachiale (fig. 522) sont superficiels et profonds.

Les nerfs superficiels viennent du *brachial cutané interne*, du *musculo-cutané*, de l'*accessoire du brachial cutané interne*, du *radical*, du *circonflexe*, etc.

Les nerfs profonds, beaucoup plus importants, naissent tous du plexus brachial. Ce sont :

Le médian. — Placé d'abord au côté externe de l'artère, ce nerf passe bientôt devant elle et très-obliquement, vers le milieu du bras, pour venir se placer en dedans tout à fait à sa partie inférieure.

Le cubital. — Un peu moins gros que le médian, le nerf cubital se trouve immé-

(1) Voyez RÉGION DE L'ÉPAULE.

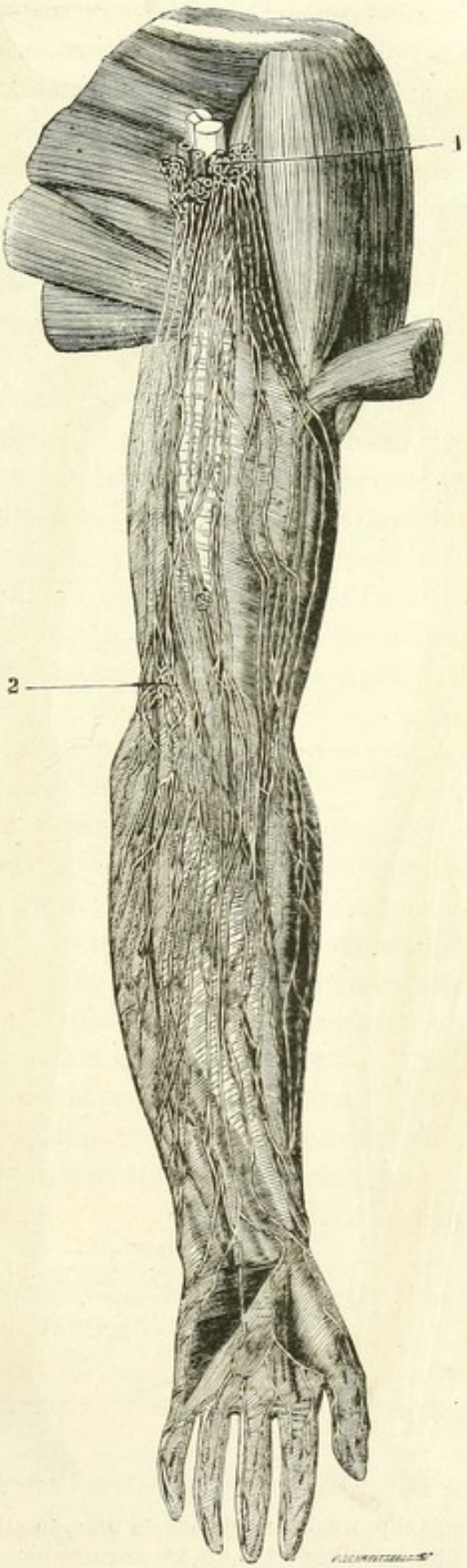

FIG. 521. — Lymphatiques du membre supérieur (*).

(*) **1**, ganglions axillaires; **2**, ganglions épitrochléens.

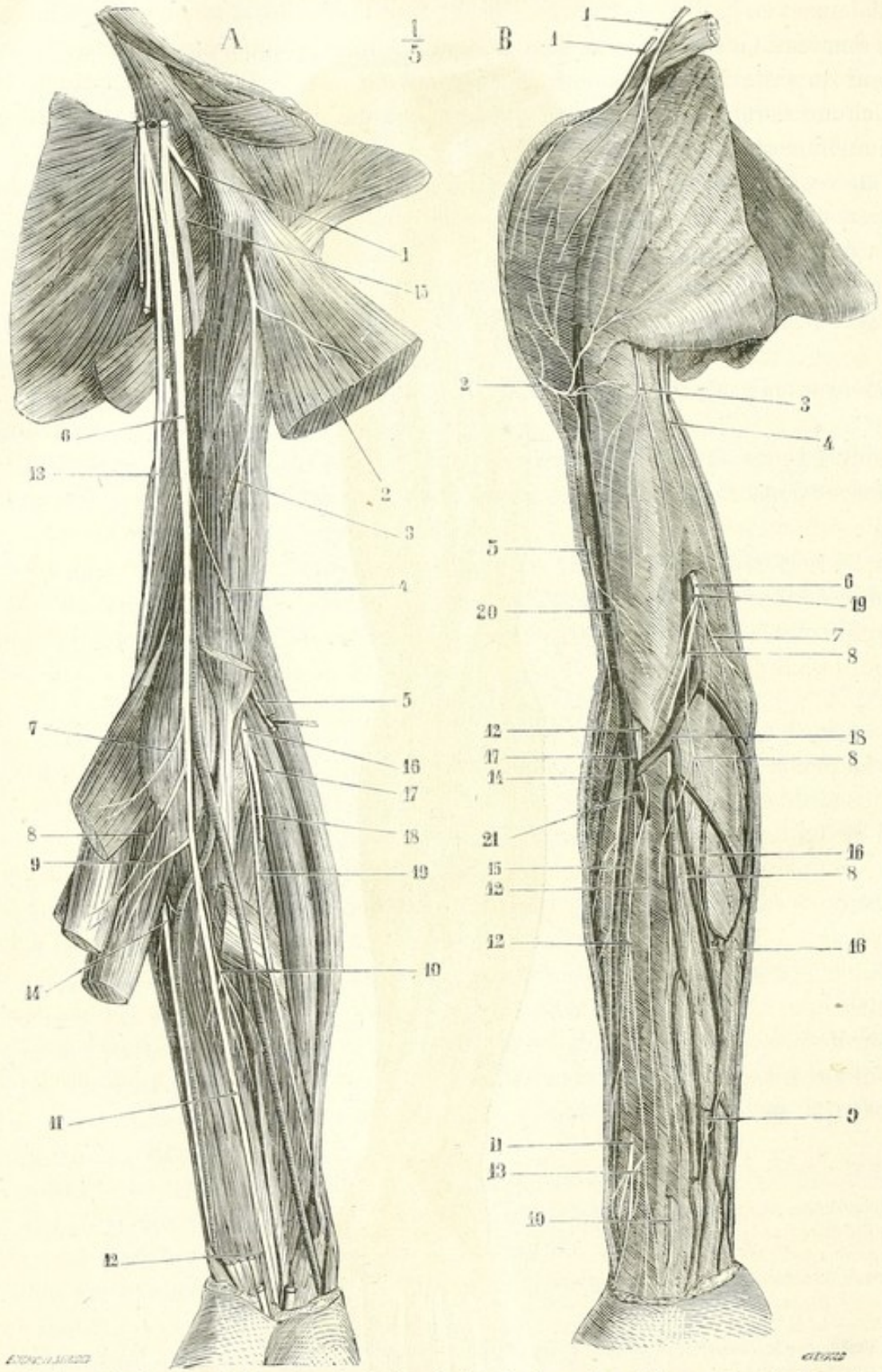

FIG. 522. — Nerfs superficiels et profonds des régions du bras, du pli du coude et de l'avant-bras. En B, les veines superficielles et les aponévroses sont conservées (*).

(*) A. — **1**, nerf musculo-cutané traversant le coraco-brachial; **2**, branches qu'il donne au biceps; **3**, branche pour le brachial antérieur; **4**, anastomose qu'il reçoit du médian; **5**, section du muscle cutané au moment où il traverse l'aponévrose; **6**, nerf médian; **7**, branche de ce nerf pour le rond pronateur; 8, branche pour le grand

diatement en arrière et en dedans de l'artère humérale, à sa partie supérieure. Il s'en écarte bientôt un peu en arrière et chemine presque aussitôt dans l'épaisseur du vaste interne, ou mieux en avant de ce muscle, et en arrière de la cloison intermusculaire interne qui le sépare du brachial antérieur, de l'artère humérale et du nerf médian.

Le radial. — Le nerf radial, destiné à la partie postérieure et externe du bras, très-volumineux, est situé d'abord en arrière de l'artère axillaire (fig. 523), au devant des tendons du grand dorsal et du grand rond, dont il croise la face antérieure; il gagne bientôt la gouttière de torsion de l'humérus, où il est accompagné par l'artère humérale profonde.

Le nerf radial est un de ceux dont on a le plus communément l'occasion d'observer les maladies. Sa position dans la gouttière de torsion de l'humérus, où il est à peu près immobile sur un plan résistant, le rend très-accessible aux contusions. De plus, il est dans la position la plus dangereuse, occupant la partie extérieure du membre; aussi est-il souvent divisé dans les combats au sabre. Sa lésion se reconnaît immédiatement à la paralysie des muscles extenseurs de l'avant-bras.

Le nerf radial est un des organes sur lesquels l'action toxique du plomb se porte le plus promptement. La paralysie des extenseurs du poignet est un des symptômes les plus ordinaires de l'empoisonnement par le plomb, comme le savent tous les cliniciens.

§ IV. — Rapports avec les autres régions.

La région du bras est en communication vasculo-nerveuse et musculaire avec l'aisselle, l'épaule, le coude, etc.; de là des déductions chirurgicales importantes et faciles à prévoir.

Nous ne mentionnerons ici spécialement que la propagation facile de l'inflammation des lymphatiques, qui, irrités d'une façon quelconque, aux doigts, à la main ou à l'avant-bras, s'enflamment aussi très-souvent et très-facilement à la région du bras. Dans ce cas, la peau du bras rougit à sa face interne, et, signe intéressant découvert par M. le professeur Laugier, si l'on saisit une certaine épaisseur de peau entre deux doigts, on sent rouler des cordons cylindriques qui ne sont autre chose que les canaux lymphatiques remplis d'exsudats ou de produits coagulés.

palmaire; 9, branche pour le fléchisseur superficiel; 10, branches aux muscles profonds; 11, tronc du médian à l'avant-bras; 12, son rameau palmaire cutané; 13, nerf cubital; 14, ce nerf à l'avant-bras au moment où il rejoint l'artère cubitale et où il fournit les branches du muscle cubital antérieur et des deux faisceaux internes du fléchisseur profond; 15, nerf radial, vu dans la profondeur de l'aisselle, au moment où il gagne la coulisse de torsion de l'humérus; 16, moment où il apparaît entre le long supinateur et le brachial antérieur; 17, son rameau au muscle premier radial interne; 18, branche postérieure du radial traversant le muscle court supinateur; 19, branche intérieure du radial.

B. — 1, 1, branches sus-acromiale et sus-claviculaire du plexus cervical; 2, rameau cutané de l'épaule venu de l'axillaire; 3, accessoire du brachial cutané interne; 4, rameau supérieur du brachial cutané interne; 5, rameau cutané externe du radial; 6, nerf brachial cutané interne traversant l'aponévrose; 7, sa branche épitrochléenne; 8, 8, 8, sa branche antérieure avec ses divisions; 9, rameau perforant du cubital; 10, rameau palmaire cutané du médian; 11, rameau perforant du radial; 12, 12, 12, nerf musculo-cutané et ses divisions; 13, anastomose d'une des divisions du nerf avec le rameau perforant du radial; 14, veines radiales; 15, veine médiane; 16, veines cubitales; 17, veine médiane céphalique; 18, veine médiane basilique; 19, veine basilique; 20, veine céphalique; 21, anastomose de la médiane avec les veines profondes. (Beaunis et Bouchard.)

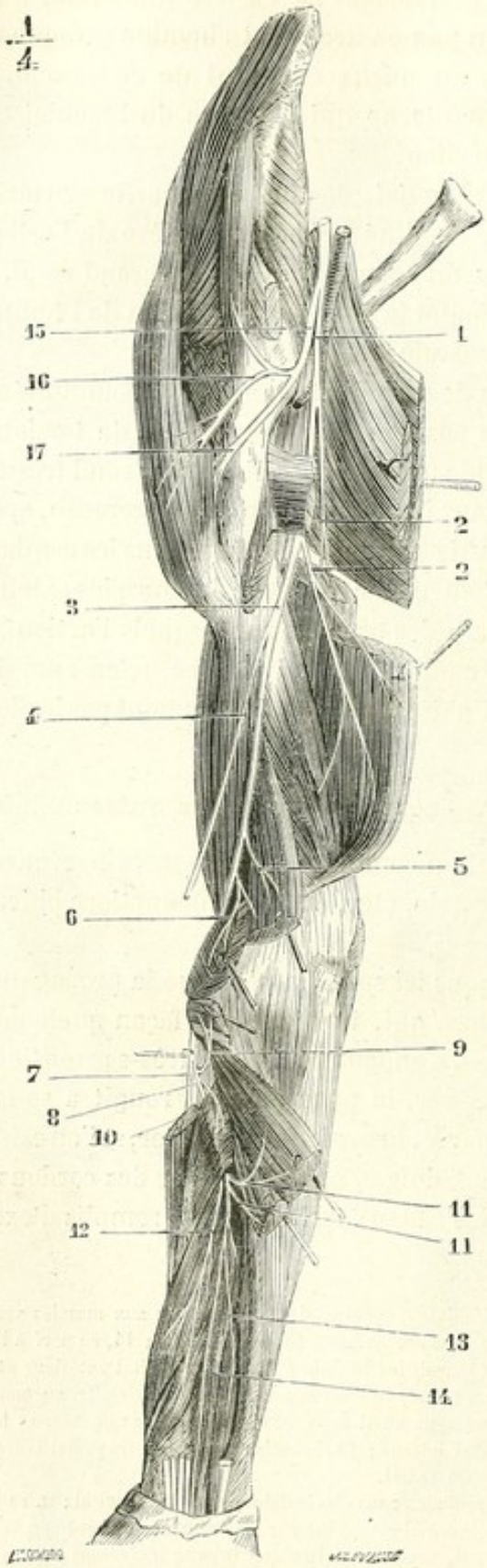

FIG. 523. — Nerf radial et face postérieure des régions du bras, du coude et de l'avant-bras (*).

(*) 1, nerf radial ; 2, rameau du triceps ; 3, radial dans la gouttière de torsion de l'humérus ; 4, rameau cutané externe du radial sectionné ; 5, rameau du long supinateur ; 6, rameau du premier radial ; 7, branche antérieure du radial ; 8, branche postérieure traversant le court supinateur ; 9, rameau du deuxième radial ; 10, rameau du court supinateur ; 11, 11, rameaux des muscles postérieurs et superficiels ; 12, rameau des muscles

§ V. — Développement et vices de conformation.

C'est dans les premières périodes de la vie intra-utérine que se montrent les membres supérieurs; ils poussent comme de petits bourgeons à gauche et à droite de la cavité thoracique.

Ces bourgeons laissent bientôt distinguer une extrémité un peu plus large, aplatie, à bords arrondis, et un pédicule qui les unit au tronc. Ces extrémités sont les rudiments des mains; les digitations qui ne tardent pas à s'y montrer ne laissent aucun doute à cet égard. Il n'est pas aussi facile de reconnaître dans le pédicule les deux segments intermédiaires du membre : détermination qui n'a même point encore été exécutée d'une façon satisfaisante.

Il peut se faire que les bourgeons brachiaux subissent un arrêt de développement et que l'humérus soit assez court et assez peu volumineux pour qu'on ne puisse même pas en reconnaître l'existence sur le vivant, et cependant il existe toujours; seulement il est quelquefois réduit à des dimensions très-peu considérables.

On dit alors qu'il y a *phocomélie* (fig. 524), dénomination destinée à faire ressortir l'analogie qu'Isidore Geoffroy Saint-Hilaire a trouvée entre les phoques et cette anomalie chez l'homme : des mains et des pieds de grandeur ordinaire, et le plus souvent même complétement normaux, qui, supportés par des membres excessivement courts, semblent, dans la plupart des cas, sortir des épaules : tel est le caractère des *phocomèles thoraciques*.

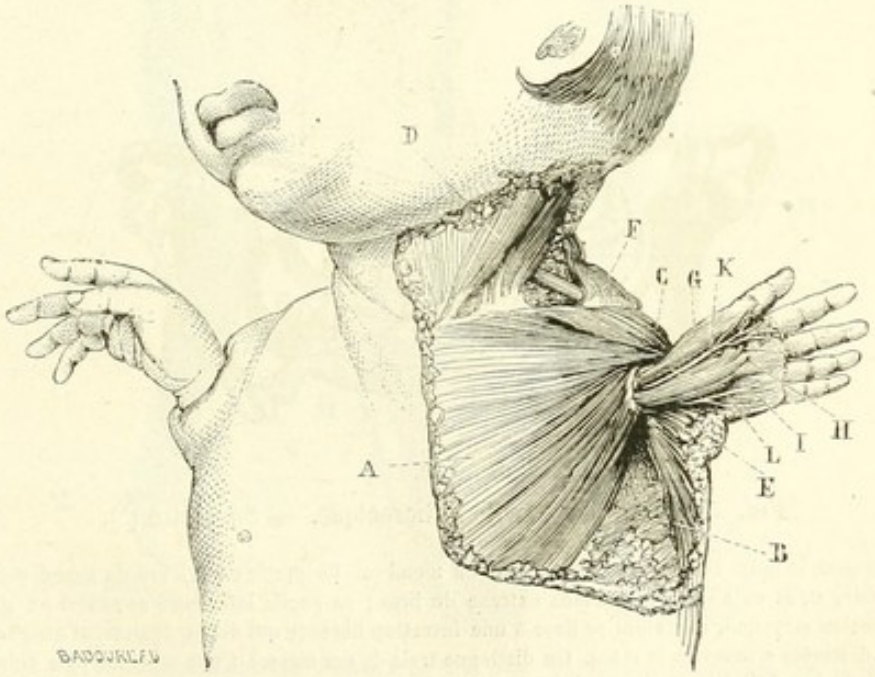

FIG. 524. — Phocomélie bithoracique (*).

court extenseur du pouce et long abducteur du pouce; 13, rameau des muscles long extenseur du pouce et extenseur de l'index; 14, rameau terminal de la branche postérieure du radial; 15, nerf axillaire; 16, rameau cutané externe du radial; 17, branche terminale de l'axillaire contenant le col chirurgical de l'humérus. (Beaunis et Bouchard.)

(*) La préparation de cette pièce tératologique montre que les muscles du cou sont normalement développés. Les plis profonds qu'on y remarque sont produits par des brides musculaires E, qui viennent adhérer au tégu-

Il est rare que cette monstruosité n'affecte qu'un seul membre thoracique à la fois. Le plus souvent, elle porte en même temps sur les deux côtés (fig. 524, 525, 526).

Les atrophies tératologiques et congénitales du bras constituent des infirmités très-graves et auxquelles on ne remédie que bien incomplétement, même avec les appareils si ingénieux inventés dans ces dernières années. Leur étude n'en est pas moins très-intéressante et forme un des beaux chapitres de la tératologie chirurgicale.

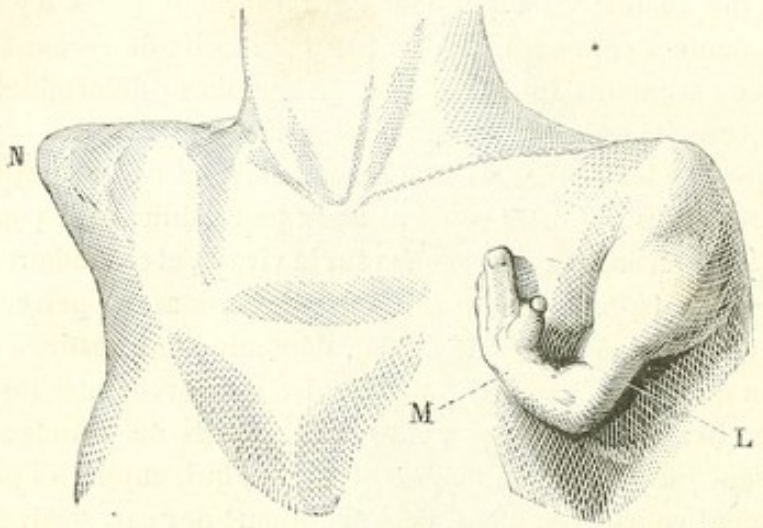

FIG. 525. — Phocomélie bithoracique. — Moule du thorax (*).

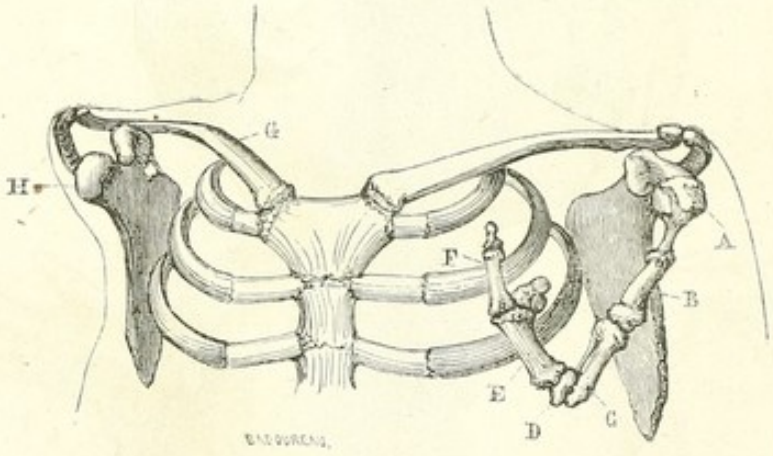

FIG. 526. — Phocomélie bithoracique. — Squelette (*).

ment comme pour le faire concourir à la solidité du membre. La partie supérieure du grand pectoral, A, se joint au deltoïde, C, et va s'insérer à la face externe du bras ; sa partie inférieure se réunit au grand dorsal. Quant à sa portion moyenne, elle vient se fixer à une insertion fibreuse qui donne également attache aux masses musculaires destinées à mouvoir la main. On distingue trois de ces masses : une médiane plus volumineuse, H, destinée à la flexion des doigts, et deux latérales, qui sont les vestiges des muscles radiaux, G, et des muscles cubitaux, L. Entre ces masses sont placées, au côté externe, le nerf médian, K, qui va fournir deux rameaux au pouce, à l'index et au médius, et au côté interne le nerf cubital I, qui se termine dans l'annulaire et le petit doigt. (Musée Dupuytren.)

(*) L, bras ; N, moignon correspondant au membre supérieur droit ; M, partie carpienne de la main. (Musée Dupuytren.)

(*) G, clavicule droite, un peu moins longue et courbée dans sa portion externe ; H, omoplate droit bien conformé, si ce n'est que sa cavité glénoïde est comblée et présente une saillie ; A, cavité glénoïde de l'omoplate gauche ; B, diaphyse de l'humérus ; C, tête du radius ; D, E, os du carpe et métacarpien confondus en deux masses osseuses que surmonte le squelette des doigts. (Musée Dupuytren.)

§ VI. — Maladies chirurgicales et opérations.

Les maladies chirurgicales du bras sont nombreuses et variées ; nous énumérerons les principales.

Fractures. — Les fractures du corps de l'humérus (fig. 527) comptent parmi celles que l'on est le plus souvent appelé à diagnostiquer et à soigner : elles sont simples ou compliquées, transversales, spiroïdes, etc. Nous avons observé plusieurs fois la fracture double du corps de l'humérus : dans le cas (fig. 527) la consolidation était parfaite, et si cet os avait été exposé de nouveau à un traumatisme, selon toute probabilité, il ne se serait jamais brisé au niveau des anciennes solutions de continuité.

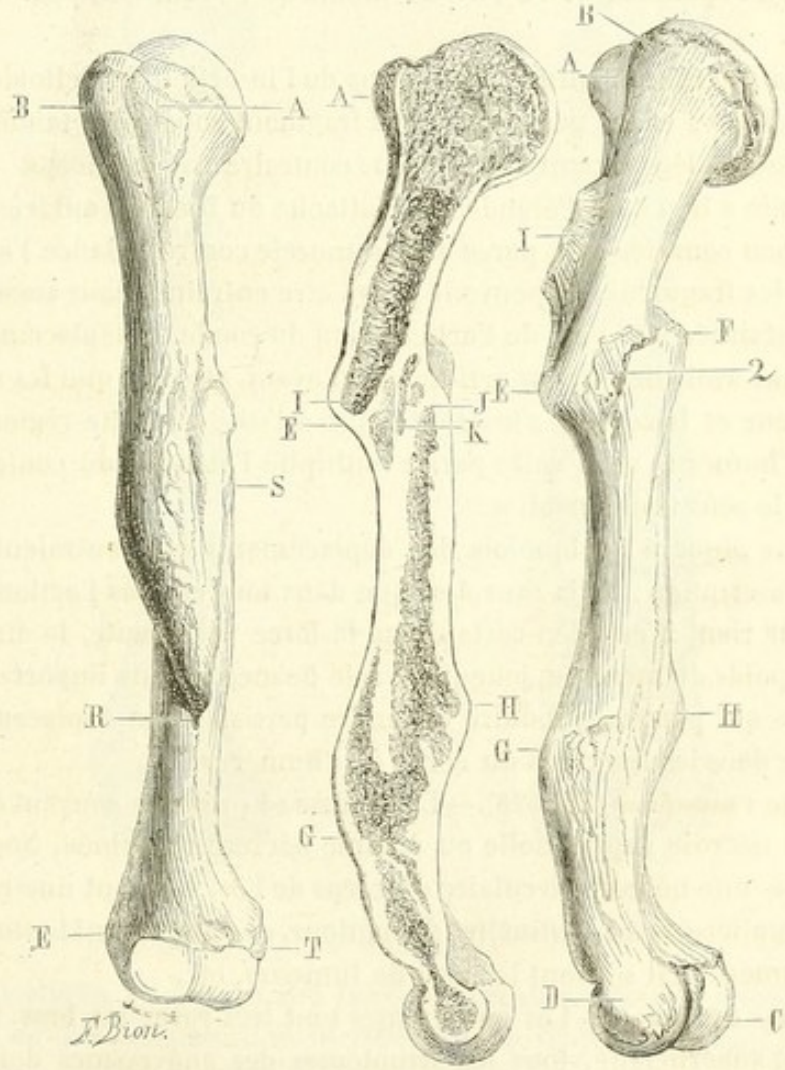

FIG. 527. — 1. Fracture oblique de l'humérus (*). — 2. Coupe médiane de la fracture double de l'humérus vue par son côté externe (**). — 3. Vue externe de l'humérus atteint de fracture double (***).

(*) A, grosse tubérosité ; B, petite tubérosité ; R, pointe du fragment supérieur ; S, pointe du fragment inférieur ; E, épicondyle ; T, épitrochlée.

(**) A, petite tubérosité ; I, pointe du fragment supérieur ; E, lame compacte du cal ; J, pointe supérieure du fragment moyen ; K, partie spongieuse du cal ; G, H, coupe au niveau de la seconde ligne de fracture.

(***) A, petite tubérosité ; B, grosse tubérosité ; C, trochlée ; D, épicondyle ; E, pointe du fragment supérieur ; F, pointe supérieure du fragment moyen ; G, H, ligne de fracture inférieure ; I, tendon des muscles de la coulisse bicipitale ; 2, fibres tendineuses d'insertion du deltoïde.

La figure 527 montre aussi une fracture oblique à ligne de fracture excessivement longue, et dans laquelle le fragment supérieur était terminé par une pointe aiguë. Nous l'avons recueillie à l'amphithéâtre des hôpitaux, et elle est représentée dans un autre ouvrage (1).

Les déplacements dans la fracture du corps de l'humérus n'ont rien de spécial, et il faut regarder comme peu scientifique le tableau de l'action musculaire régulier et prévu que Boyer a tracé.

« Lorsque, dit-il, l'humérus est fracturé au-dessus de l'insertion du deldoïde, le fragment inférieur est porté en dehors par l'action de ce muscle, pendant que le supérieur est tiré en dedans par le grand pectoral, le grand dorsal et le grand rond.

» Le poids du bras est cause, sans doute, que tous ces déplacements n'ont lieu que selon l'épaisseur de l'os, ou du moins qu'ils sont très-peu étendus selon la longueur.

» Quand la fracture est située au-dessous de l'insertion du deltoïde, ce muscle entraîne en dehors et un peu en avant le fragment supérieur, tandis que l'inférieur est entraîné légèrement dans le sens contraire par le triceps.

» Quand elle a lieu dans l'étendue de l'attache du brachial antérieur, le déplacement est peu considérable, parce que le muscle contre-balance l'action du triceps, et que les fragments ne peuvent guère être entraînés dans aucun sens. Mais quand elle est située très-près de l'articulation du coude, le déplacement des fragments ne peut avoir lieu qu'en arrière ou en avant, attendu que les muscles brachial antérieur et triceps ne s'insèrent point à l'os dans cette région, et que la largeur de l'humérus dans cette partie multiplie l'étendue du contact des fragments dans le sens transversal. »

Nous avons observé quelquefois des déplacements qui rentraient assez bien dans cette description; mais sans dire que dans tous ces cas l'action musculaire n'y était pour rien, il est bien certain que la force vulnérante, la direction de la fracture, le poids du membre, jouent un rôle beaucoup plus important; voilà les seules causes qui peuvent produire et rendre persistant un déplacement un peu considérable dans les fractures du corps de l'humérus.

Nécrose de l'humérus (fig. 528). — La nécrose se présente souvent à l'humérus, soit comme nécrose superficielle ou comme nécrose invaginée. Nous avons observé une fois une nécrose circulaire du corps de l'os, séparant une rondelle parfaitement régulière de un centimètre de hauteur, et comprenant toute la diaphyse.

Enfin l'humérus est souvent le siége de tumeurs, etc.

Anévrysmes du bras. — Les anévrysmes sont très-rares au bras. L'artère humérale étant superficielle, tous les symptômes des anévrysmes doivent se prononcer de très-bonne heure.

Nous avons décrit au bras des *kystes anévrysmoïdes* (2).

(1) Anger, *Traité iconographique des maladies chirurgicales*. Paris, 1866, t. I, p. 143, pl. XXXVII, et *Nouv. Dict. de médecine et de chirurgie pratiques*. Paris, 1866, t. V, p. 520, article Bras.

(2) Voyez B. Anger, *Dict. de médecine et de chirurgie pratiques*. Paris, 1866, t. V, p. 534, article Bras.

Kystes anévrysmoïdes. — Nous donnons le nom de kystes anévrysmoïdes à une maladie non décrite avant nous, et dont nous avons déjà pu recueillir deux observations, dont une au bras : Un soldat reçoit pendant la guerre de Crimée une balle dans le biceps brachial ; l'extraction de la balle est pratiquée, la plaie se cicatrise : trois ans après il entre à l'Hôtel-Dieu de Nantes pour une tumeur de la région brachiale antérieure, soulevant la peau et ne s'accompagnant d'aucune coloration anormale ; cette tumeur est molle, fluctuante, un peu diffuse ; aucune pulsation, mais un bruit de souffle bien perceptible se manifeste à l'auscultation.

Cette tumeur paraît s'être montrée quelque temps après la cicatrisation de la plaie produite par la balle, et s'être accrue régulièrement et continuellement.

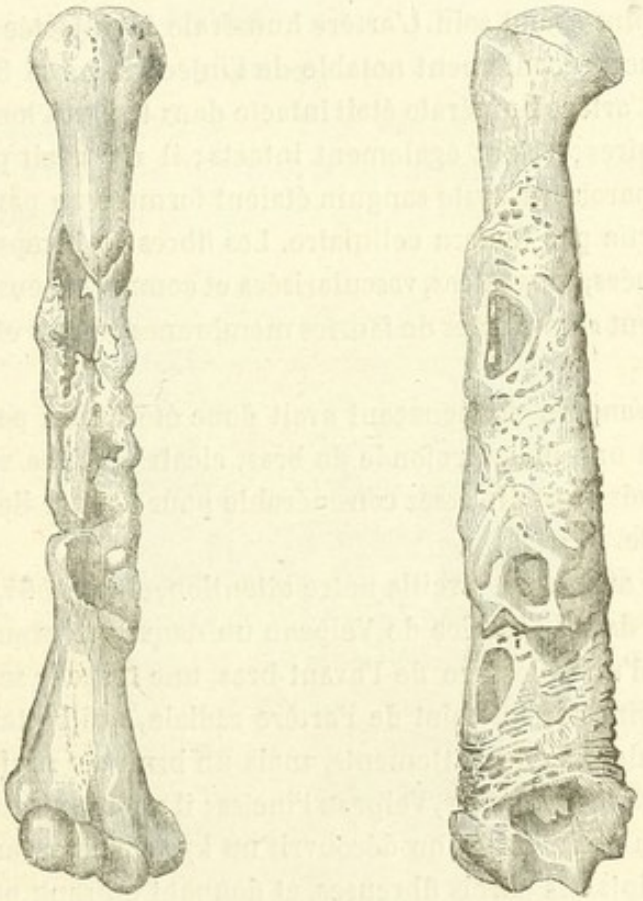

A B

FIG. 528. — Nécrose de l'humérus (*).

On diagnostiqua un anévrysme faux consécutif de l'artère humérale, et l'ouverture du sac fut décidée. Une incision fut pratiquée à la peau et divisa une assez grosse artère comprise dans la paroi antérieure de la tumeur ; la ligature en fut faite sans difficulté, puis le sac fut ouvert. Il sortit une quantité considérable de caillots noirs et diffluents, que l'on peut évaluer au volume du poing ; ces caillots furent projetés en quelque sorte à l'extérieur par une ondée san-

(*) A, une nécrose de l'humérus ; la nécrose affecte la partie moyenne de l'os ; il y a eu extraction de séquestre. On voit l'os nouveau encore incomplet, mince et fragile. — B, la presque totalité de l'humérus est mortifiée ; l'os nouveau est complétement solide. On voit les cloaques, ouvertures qui laissent apercevoir le grand séquestre mobile, libre dans la cavité de l'os nouveau.

guine qui s'écoulait de tous les points de la paroi du sac. On chercha avec le plus grand soin d'où venait le sang, mais il ne fut pas possible de reconnaître une seule branche artérielle ouverte, et cependant l'hémorrhagie était menaçante. On recourut au tamponnement; des boulettes humectées de perchlorure de fer furent introduites dans la plaie, et un bandage compressif en maintient l'application. L'hémorrhagie ne s'arrêta point, le sang s'infiltra dans tous les tissus, le délire survint, et il fallut prendre une décision; l'amputation fut résolue, et le bras fut coupé à la réunion du tiers supérieur avec les deux tiers inférieurs. L'amputation fut pratiquée au milieu de tissus infiltrés de sang, et le malade guérit

On comprend tout l'intérêt qui s'attachait à la dissection du membre; elle fut faite avec le plus grand soin. L'artère humérale fut injectée avec une matière solidifiable, et aucun écoulement notable de l'injection ne se fit à la surface du sac anévrysmal. L'artère humérale était intacte dans toute sa longueur, les troncs artériels musculaires étaient également intacts; il n'y avait pas d'anomalie de l'humérale. Les parois du kyste sanguin étaient formées en partie par les fibres du biceps, en partie par le tissu cellulaire. Les fibres du biceps, au voisinage du sang, étaient coupées, rougeâtres, vascularisées et comme villeuses dans quelques points; elles étaient recouvertes de fausses membranes rouges et adhérentes dans plusieurs points.

L'écoulement sanguin si menaçant avait donc été fourni par les parois d'un kyste consécutif à une plaie profonde du bras, cicatrisée à sa surface. La vascularisation des parois avait été assez considérable pour donner lieu à la production du bruit de souffle.

Ce fait, observé avec soin, éveilla notre attention, et, en 1865, nous eûmes l'occasion d'observer dans le service de Velpeau un deuxième exemple de cette maladie. A la suite d'une blessure de l'avant-bras, une tumeur se manifesta. Cette tumeur n'était point sur le trajet de l'artère radiale, qui battait bien, ni sur le trajet de la cubitale. Pas de battements, mais un bruit de souffle bien marqué. La tumeur menaçant de s'ouvrir, Velpeau l'incisa; il sortit une masse considérable de caillots, puis, la poche vidée, on découvrit un kyste bien organisé, ayant même dans quelques points des parois fibreuses, et donnant du sang par tous les points de sa surface, etc.

Aucune artère un peu importante n'était intéressée dans ce cas. La compression produite dans le sac réussit, et le blessé guérit sans amputation.

Ces observations justifient le titre de *kystes anévrysmoïdes;* c'est une maladie dont l'histoire est encore incomplète, puisqu'elle se réduit aux deux cas que nous produisons en ce moment, mais qui paraît par sa gravité et la difficulté de son diagnostic digne de fixer d'une façon toute particulière l'attention du chirurgien.

Ligature de l'artère humérale. — La ligature de l'artère humérale est celle que l'on est le plus souvent forcé de pratiquer. Le chirurgien ayant déterminé, par la palpation, la position précise du bord interne du biceps, de l'aponévrose intermusculaire interne, qui se sent très-bien et forme un bon point

de repère, du nerf médian, du nerf cubital; les battements de l'artère ayant surtout été bien reconnus, une incision de 5 centimètres divise longitudinalement la peau de la partie interne de la région brachiale.

L'aponévrose superficielle est ouverte avec le plus grand soin, et le nerf médian apparaît. On sait que ce nerf est au côté externe de l'artère dans l'aisselle; en avant, au milieu du bras, et en dedans, au pli du coude. Le nerf médian est écarté avec précaution, et au-dessous on aperçoit l'artère humérale accompagnée de ses deux veines satellites, etc.

CHAPITRE IV.

RÉGION DU COUDE.

§ I. — Limites, formes extérieures, parties accessibles à la palpation.

La région du coude est limitée en haut par une ligne horizontale qui diviserait le bras au niveau des tubérosités de l'humérus ; en bas, la même région finit à 5 ou 6 centimètres au-dessous des mêmes tubérosités.

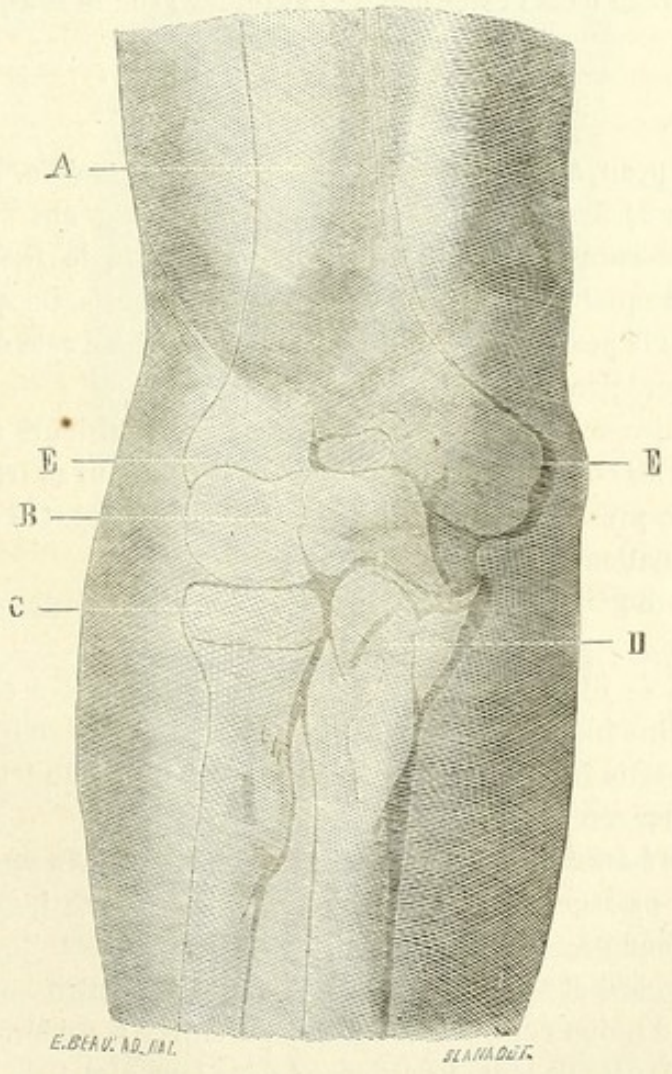

FIG. 529. — Région du coude (formes extérieures, parties accessibles à la palpation) (*).

(*) A, humérus; B, trochlée humérale; C, radius ; D, cubitus ; E, épitrochlée en dedans, épicondyle en dehors.

La région du coude est aplatie d'avant en arrière ; elle présente en arrière une saillie considérable, plus visible dans la flexion de l'avant-bras sur le bras, que dans l'extension.

En avant, le coude présente un méplat limité en dehors et en dedans par deux saillies musculaires qui convergent en bas l'une vers l'autre. C'est cette partie antérieure de la région qui porte le nom de *pli du bras*.

La palpation permet de sentir l'épitrochlée ou tubérosité interne, l'épicondyle ou tubérosité externe ; l'olécrâne qui est généralement un peu plus rapproché de la tubérosité interne que de l'externe. Au-dessous de l'épicondyle on peut sentir l'interligne articulaire et la tête du radius, etc.

Le bras étant pendant le long du corps, l'épicondyle et l'épitrochlée sont sensiblement sur une même ligne horizontale. L'interligne articulaire est situé immédiatement au-dessous de l'épicondyle ; tandis qu'au côté interne du coude on peut introduire le doigt entre l'interligne articulaire et l'épitrochlée. L'interligne articulaire présente donc une obliquité de haut en bas et de dehors en dedans.

A la partie postérieure du coude, entre l'épicondyle et l'épitrochlée et s'élevant au même niveau dans l'extension de l'avant-bras sur le bras, se trouve l'*olécrâne*.

§ II. — Superposition des plans.

1° **Peau.** — La peau, au pli du bras, est fine, souple et mobile. Aussi est-il souvent nécessaire de la fixer quand on pratique une saignée, etc.

2° **Couche sous-cutanée.** — Sous la peau, on trouve le tissu cellulo-graisseux, au milieu duquel rampent des vaisseaux et des nerfs. On peut diviser ce tissu, en allant de la peau à l'aponévrose, en deux couches ; cela du reste n'a rien de particulier à la région du coude.

Le tissu cellulaire sous-cutané du coude renferme plusieurs *bourses séreuses* en arrière et sur les côtés. La plus importante est celle qui se trouve en arrière de l'olécrâne. Elle présente toujours un grand développement et est très-souvent le siége d'inflammations ou d'épanchements sanguins.

On trouve encore généralement des bourses séreuses au niveau de l'épitrochlée et de l'épicondyle.

3° **Aponévrose.** — Elle fait suite à celle du bras et s'insère en outre à l'épicondyle et à l'épitrochlée. A la partie externe, ses fibres descendent perpendiculairement ; à la partie interne elles sont obliques à partir du tendon du biceps qui les renforce par son *expansion aponévrotique*.

L'aponévrose présente des perforations, et en particulier au sommet du V anatomique pour le passage de la veine anastomotique entre les veines superficielles et les profondes.

4° **Muscles** (fig. 530 et 531). — Les muscles forment entre l'avant-bras et le bras des moyens d'union contractiles bien importants à considérer, surtout dans quelques particularités de leurs insertions et dans leur direction.

Ils sont médians ou latéraux. Les *muscles médians antérieurs* sont : 1° le biceps, réduit en bas à son tendon qui s'insère à la partie postérieure du tubercule bi-

cipital du radius; 2° le *brachial antérieur*, plus profond, plus large, recouvrant immédiatement la partie antérieure et médiane de l'articulation. Sa solide insertion se fait à la partie inférieure et surtout à la partie interne de l'apophyse coronoïde, le long d'une ligne qui continue le bord interne du cubitus.

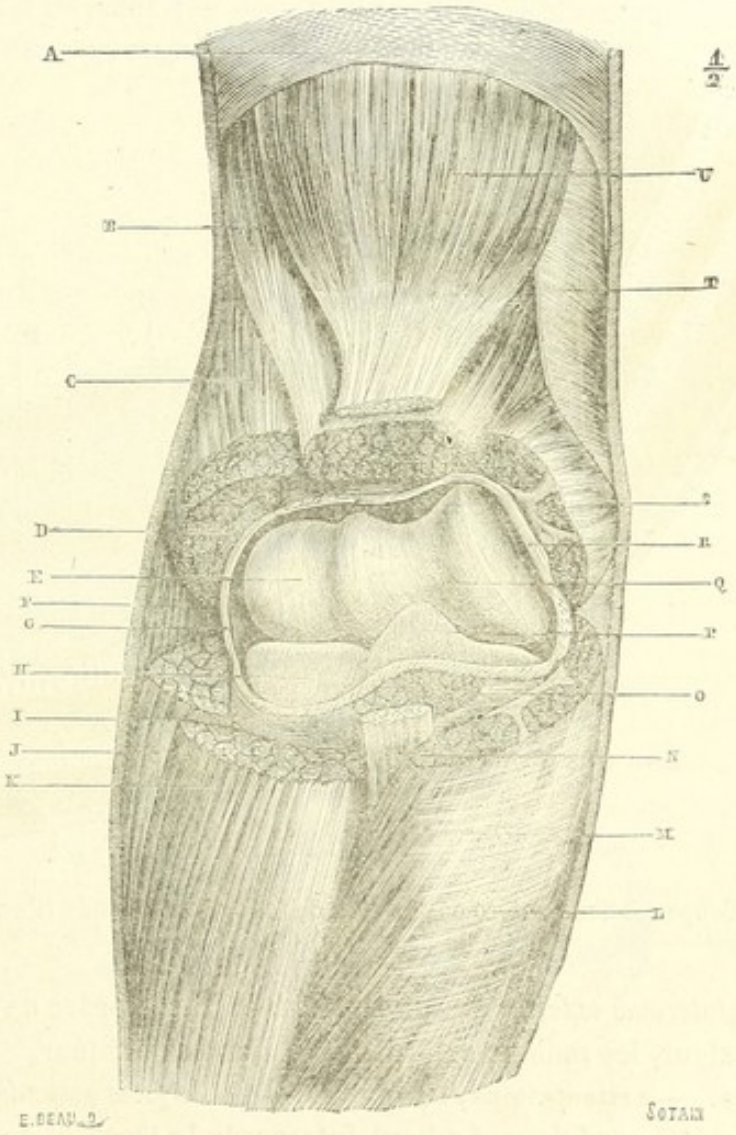

FIG. 530. — Muscles et articulations de la région du coude (*).

Il n'y a qu'un *muscle médian postérieur*, c'est le *triceps brachial*, qui prend insertion en bas, à la partie la plus postérieure de l'olécrâne, laissant libre le bec de cette apophyse : le triceps brachial peut, dans une contraction énergique et instantanée, arracher son insertion, et partager ainsi l'olécrâne en deux par une ligne de fracture.

Muscles latéraux internes ou épitrochléens (rond pronateur, grand palmaire, petit palmaire, cubital antérieur en dedans et en avant, anconé en dedans et en

(*) A, aponévrose brachiale; B, brachial antérieur; C, long supinateur; D, premier radial externe; E, condyle; F, second radial externe; G, ligament latéral externe; H, pourtour de la capsule radiale; I, ligament annulaire; J, corps du premier radial; K, long supinateur; R, ligament latéral externe; S, épitrochlée; T, aponévrose intermusculaire interne; U, biceps; Q, trochlée; P, apophyse coronoïde; O, insertion du brachial antérieur; N, tendon du biceps; M, aponévrose antibrachiale; L, idem.

arrière). — Ces muscles ne forment à leur insertion, et même dans toute la région du coude, qu'un seul muscle, muscle épitrochléen, muscle interne; en bas, ce faisceau se partage en un grand nombre de branches que nous retrouverons quand nous décrirons la région de l'avant-bras et la région du poignet.

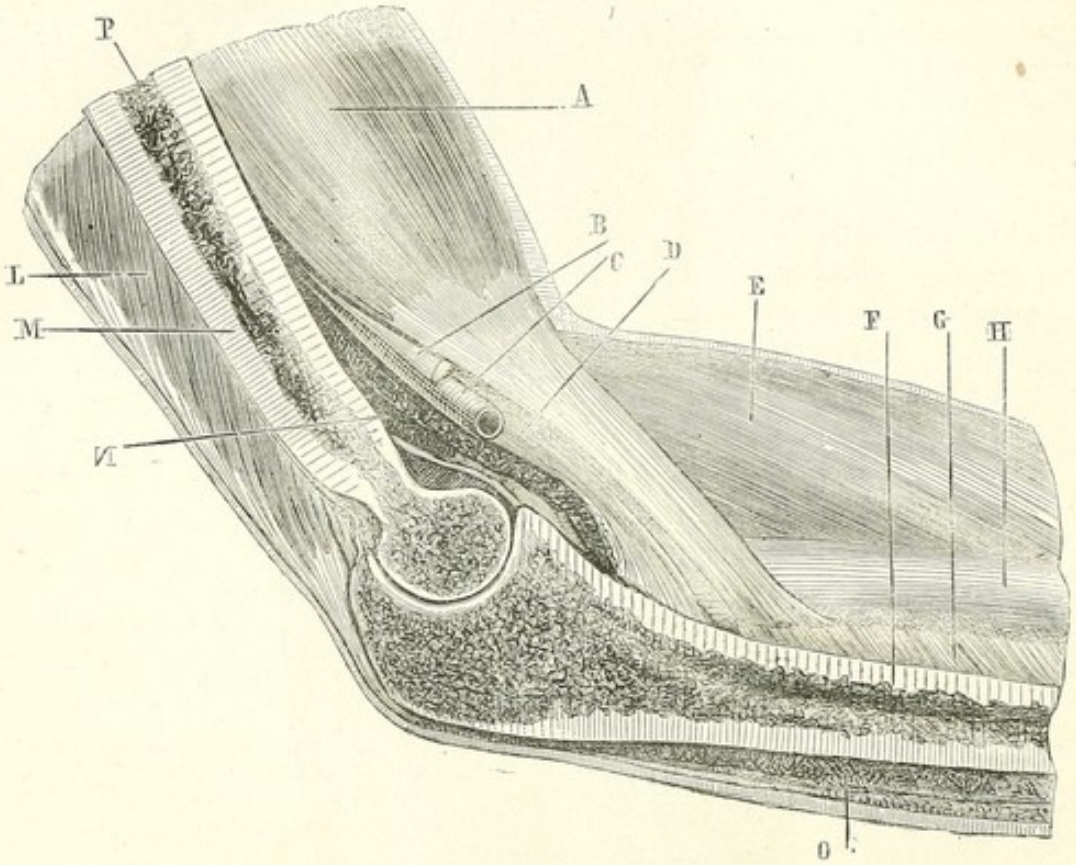

FIG. 531. — Coupe médiane antéro-postérieure de la région du coude (l'avant-bras est dans la pronation) (*).

Les *muscles latéraux externes* ou *épicondyliens* sont, par ordre de superposition, le long supinateur, les radiaux externes et le court supinateur.

5° **Squelette. — Articulations, ligaments.** — 1° *Surfaces articulaires du côté de l'humérus : trochlée, condyle.* — Le bord interne de la trochlée descend notablement plus bas que la gorge. La trochlée est coupée perpendiculairement en dedans par le plan de sa base, en dehors elle se confond avec le condyle.

La gorge de la trochlée (fig. 532) représente exactement une surface de révolution, sauf par un point d'étendue variable ne représentant pas plus du cinquième de sa circonférence, point par lequel elle se confond avec l'extrémité inférieure de l'humérus.

En avant et en arrière de la partie moyenne de la trochlée se trouvent deux fossettes. L'antérieure ou coronoïdienne reçoit le bec coronoïdien dans la flexion de l'avant-bras; l'autre postérieure, ou olécrânienne, reçoit le bec de l'olécrâne dans l'extension complète de l'avant-bras.

(*) A, biceps; B, nerf médian; C, artère humérale; D, brachial antérieur; E, muscle long supinateur; F, cubitus; G, ligament interosseux; H, radius; L, triceps; M, humérus; N, coupe du brachial antérieur.

La lamelle osseuse qui sépare la fossette coronoïdienne de la fossette olécrânienne est très-mince; mais à part les cas pathologiques, elle existe toujours dans l'espèce humaine.

La gorge de la trochlée présente sa plus grande profondeur vers sa partie moyenne; c'est à ce point que correspond, sur le cubitus, une saillie médiane qui partage en deux versants la cavité coronoïde.

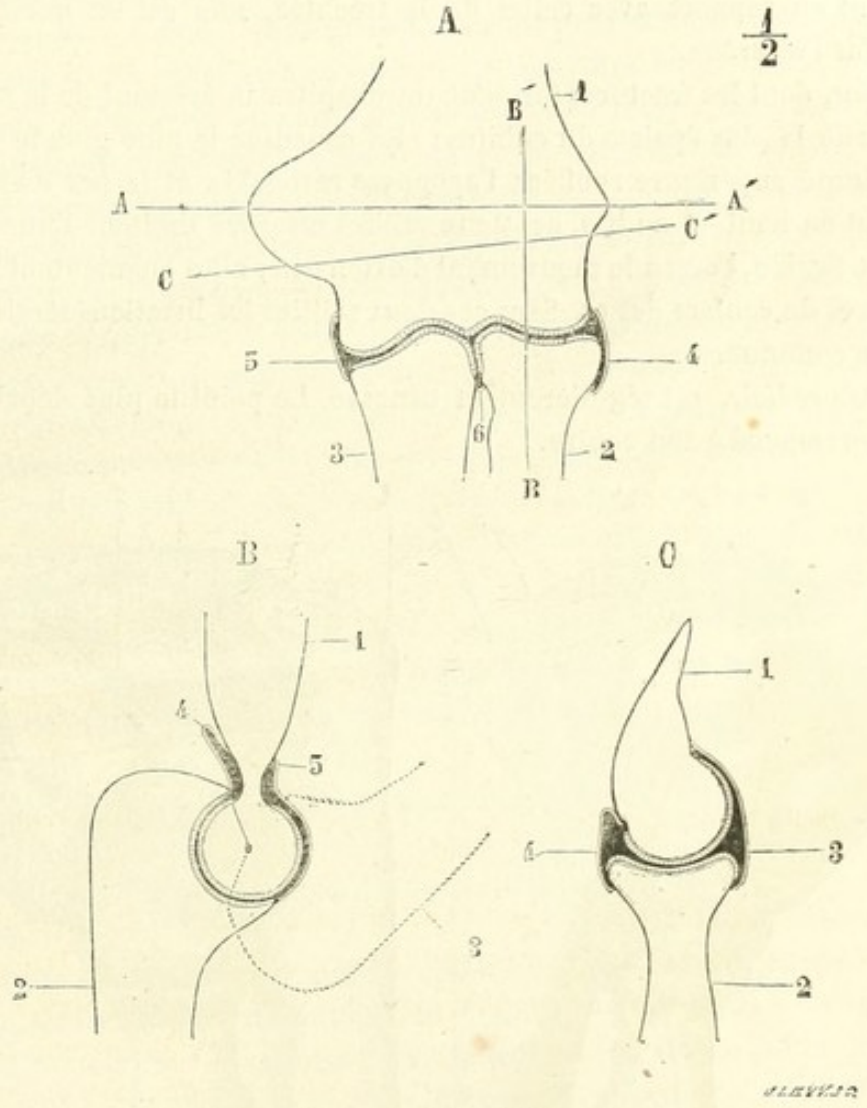

FIG. 532. — Coupes de l'articulation du coude (*).

Condyle. — Le condyle représente un segment considérable de sphère à rayon variable selon les dimensions du squelette de l'individu. Le condyle regarde principalement en avant et en dehors. En dedans, il se continue avec la trochlée et en haut, avec l'extrémité inférieure de l'humérus.

(*) A, coupe transversale. — 1, humérus; 2, radius; 3, cubitus; 4, 5, synoviale; 6, cul-de-sac annulaire de la synoviale; A, A', ligne joignant l'épitrochlée à l'épicondyle; B, B', arc de rotation du radius autour du cubitus; C, C', arc de rotation des mouvements de flexion et d'extension du coude.

B, coupe verticale antéro-postérieure de la trochlée et de la grande cavité sigmoïde. — 1, humérus; 2, cubitus dans l'extension; 3, cubitus dans la flexion; 4, cul-de-sac postérieur; 5, cul-de-sac antérieur de la synoviale.

C, coupe verticale antéro-postérieure du condyle et du radius. — 1, humérus; 2, radius; 3, partie antérieure; 4, partie postérieure de la synoviale.

La jetée osseuse qui unit le condyle à l'humérus est notablement plus forte et plus épaisse, plus courte et plus résistante que celle qui unit la trochlée au corps de l'os.

2° *Surfaces articulaires du côté des os de l'avant-bras.* — Du côté de l'avant-bras, les surfaces articulaires nous présentent à étudier :

La *cavité coronoïde*, moulée sur la trochlée ; elle présente des surfaces courbes exactement en rapport avec celles de la trochlée, elle est en quelque sorte taillée dans l'olécrâne.

L'*olécrâne*, dont les fractures forment un chapitre intéressant de la chirurgie, est la partie la plus épaisse du cubitus ; elle constitue la plus grande partie de son extrémité supérieure renflée ; l'apophyse coronoïde et le bec de l'olécrâne la limitent en haut et en bas, ces deux saillies osseuses limitent l'une le mouvement de flexion, l'autre le mouvement d'extension ; elles augmentent l'étendue des surfaces de contact des os. Sans ces deux saillies les luxations seraient beaucoup plus communes.

La *cupule radiale*, est régulièrement concave. Le point le plus déprimé de sa surface correspond à son centre.

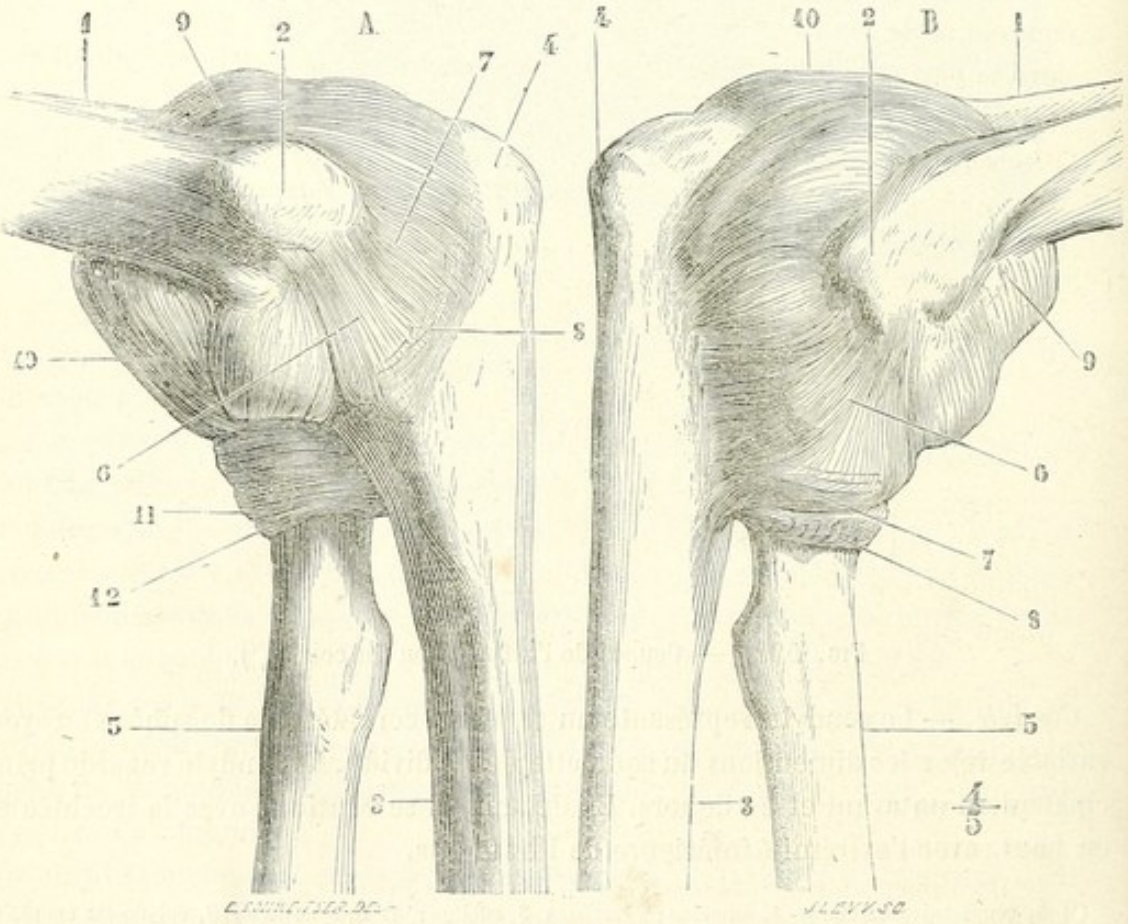

FIG. 533. — Articulations du coude (*).

(*) A, face latérale interne (la capsule a été insufflée) ; 1, humérus ; 2, épitrochlée ; 3, cubitus ; 4, olécrâne ; 5, radius ; 6, ligament latéral interne, faisceau coracoïdien ; 7, ligament latéral interne, faisceau olécrânien ; 8, bandelette transversale ; 9, cul-de-sac olécrânien ; 10, partie antérieure de la capsule ; 11, ligament annulaire. — B, 8, cul-de-sac annulaire de la synoviale ; 9, cul-de-sac sus-coracoïdien ; 10, cul-de-sac sus-olécrânien. (Beaunis et Bouchard.)

Le pourtour de la cupule représente un cylindre parfaitement régulier roulant dans la petite cavité *sigmoïde* du cubitus.

La petite cavité sigmoïde du cubitus et le pourtour de la cupule radiale forment une articulation à certains points de vue indépendante de l'articulation principale du coude; mais en dépendant cependant, en ce sens que les mouvements de pronation et de supination qui s'y passent s'accompagnent nécessairement d'un mouvement de la cupule sur le condyle.

Ligaments. — L'articulation du coude a pour mouvements principaux la flexion et l'extension. En conséquence, ce sont les ligaments latéraux qui prédominent.

En avant et en arrière, il existe des fibres ligamenteuses dont la direction n'est plus ni nette ni constante. Les fibres antérieures et postérieures sont irrégulièrement entrecroisées, elles n'unissent plus les os, elles ne servent plus qu'à soutenir et à isoler la synoviale : ce ne sont plus des ligaments dans le sens propre du mot.

En dehors et en dedans se trouvent deux faisceaux forts, bien distincts (fig. 533), ayant dans la direction de leurs fibres une physionomie bien tranchée.

Le *ligament latéral externe* présente une extrémité supérieure rétrécie, où ses fibres sont fortement condensées : il s'attache au-dessous de l'épicondyle et à l'épicondyle lui-même. Arrivé au niveau de l'interligne articulaire, au point où commence le pourtour de la cupule radiale, il se transforme et va se fondre dans la partie externe d'un *collier fibreux* qui embrasse le col du radius : ce collier fibreux est très-épais. En avant et en arrière de la petite cavité sigmoïde du cubitus, il prend deux très-fortes insertions au cubitus. Lisse et poli par sa face interne qui est séreuse, il est irrégulier par sa face externe qui fournit des insertions musculaires et est en grande partie recouverte par le muscle court supinateur.

L'insertion supérieure du *ligament latéral interne* se fait au-dessous de l'épitrochlée. Son insertion inférieure est large; elle embrasse tout le bord interne de la cavité coronoïde et s'unit intimement avec le périoste de l'olécrâne, ici très-épais.

Comme pour renforcer encore cette insertion existent, sur la face interne de l'olécrâne, des fibres à direction longitudinale, et par conséquent perpendiculaires à celles du ligament, qui s'entrecroisent avec elles et établissent une union plus intime entre les liens fibreux et l'olécrâne. Cette bandelette, véritable épaississement périostique, doit apporter un certain obstacle à l'écartement des fragments dans les fractures de l'olécrâne. M. Bardinet (de Limoges), a insisté sur ce petit organe dont la disposition mérite bien quelque attention.

Synoviale. — La synoviale (fig. 533) est assez lâche en avant et en arrière; dans ces points, elle est doublée d'un tissu adipeux assez abondant.

Mécanisme des articulations du coude (fig. 532). — L'articulation principale du coude est une véritable charnière. Il n'y a que deux mouvements possibles autour d'un seul axe de rotation : la *flexion* et l'*extension*.

La flexion peut être portée jusqu'à la rencontre de l'apophyse coronoïde et du fond de la cavité coronoïde. L'extension va jusqu'à la rencontre du bec de l'olécrâne et du fond de la fossette olécrânienne.

Dans les mouvements de *pronation* et de *supination* (fig. 534), le radius seul est mobile et tourne autour d'un axe qui passe en haut par le centre de la tête du radius, et en bas par le centre de la tête du cubitus.

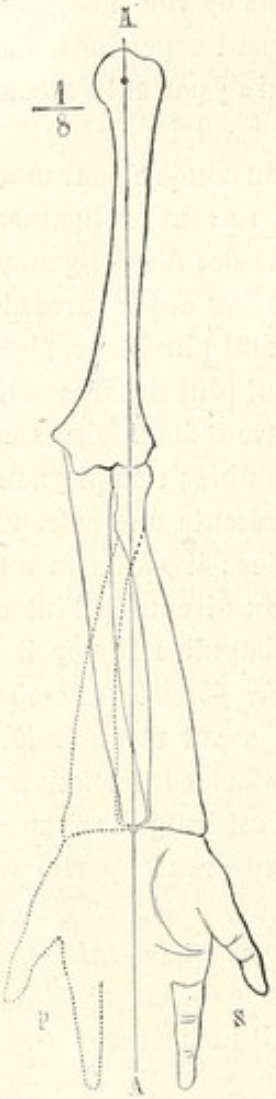

FIG. 534. — Mécanisme de la pronation et de la supination (*).

§ III. — Vaisseaux et nerfs.

Artères. — Les artères de la région du coude sont : l'*humérale*, ses deux branches de bifurcation, la *radiale* et la *cubitale*, et enfin d'autres rameaux fournis par ces deux dernières artères (1).

L'humérale est recouverte par l'expansion aponévrotique du biceps (fig. 535) ; elle est très-superficielle, n'étant séparée de la peau que par cette membrane fibreuse et une couche mince de tissu cellulaire : aussi est-ce dans ce point qu'elle

(1) Ces rameaux sont la récurrente radiale antérieure, branche de la radiale ; la récurrente cubitale antérieure, qui vient de la cubitale ; enfin la récurrente radiale et cubitale postérieure, branche de la cubitale. Ces artères établissent, par leurs anastomoses avec les collatérales de l'humérale, un véritable cercle anastomotique autour du coude.

(*) A, axe des mouvements de pronation et de supination ; S, supination ; P, pronation.

se trouve lésée dans les saignées malheureuses. Dans cet accident, si la compression ne réussit pas, les anastomoses nombreuses des récurrentes avec les deux collatérales de la radiale font un devoir au chirurgien de pratiquer deux ligatures au-dessus et au-dessous du point ouvert de l'artère.

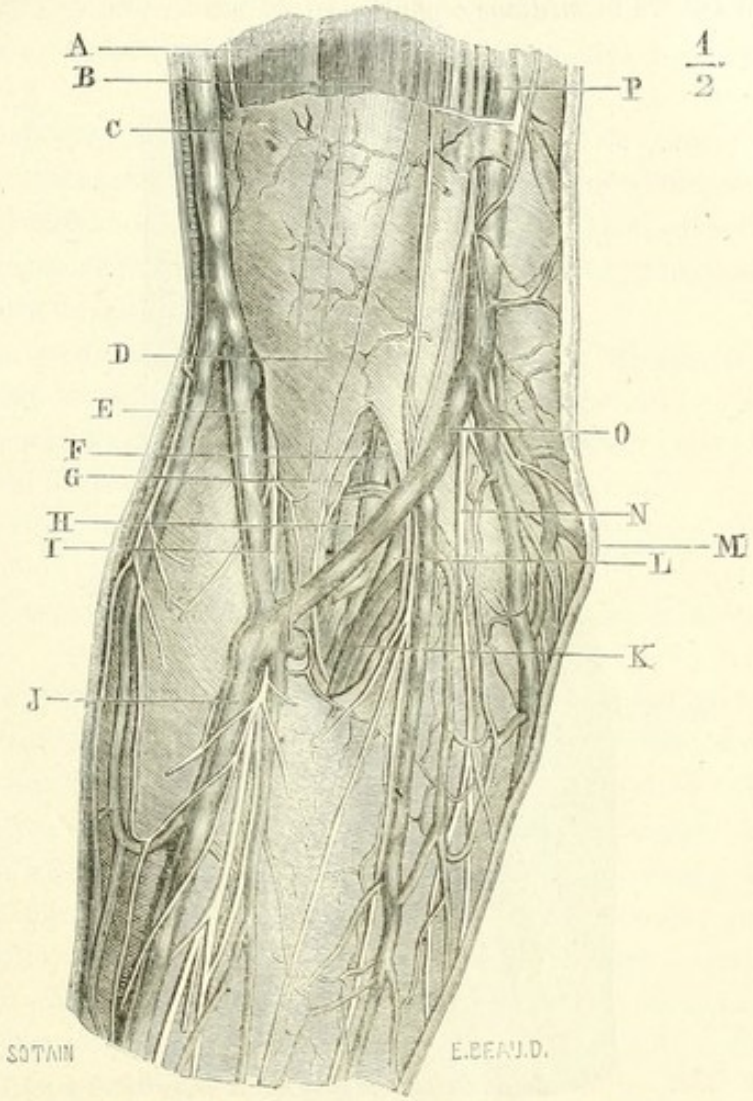

FIG. 535. — Rapports de l'artère humérale (1).

D'après Malgaigne, dans la flexion forcée de l'avant-bras sur le bras, cette artère se trouve pliée en deux et complétement comprimée. Cette particularité devient une ressource dans les plaies de l'avant-bras et dans la piqûre de l'artère.

Si la flexion peut suffire pour ralentir le cours du sang dans les artères de l'avant-bras et même l'arrêter complétement, l'extension forcée peut également produire le même résultat, par suite de l'allongement du vaisseau et de sa compression sous l'expansion aponévrotique du biceps. Ce fait a été bien mis en lumière par M. le professeur Verneuil.

(1) A, biceps (chef externe); B, biceps (chef interne); C, céphalique; D, aponévrose; E, médiane céphalique; F, veine humérale; G, dédoublement de l'aponévrose; H, artère humérale; I, filet du musculo-cutané; J, veine radiale; K, rond pronateur; L, nerf médian; M, épitrochlée; N, nerf cutané interne; O, médiane basilique; P, basilique.

Veines (fig. 536). — Les veines superficielles du pli du bras forment une espèce de lacs losangique dont les branches sont généralement d'un assez grand volume. Ces veines sont de dehors en dedans : la *céphalique*, placée au côté externe du biceps, et produite par la réunion de deux veines dont l'une est la *radiale superficielle* et l'autre la *médiane céphalique*.

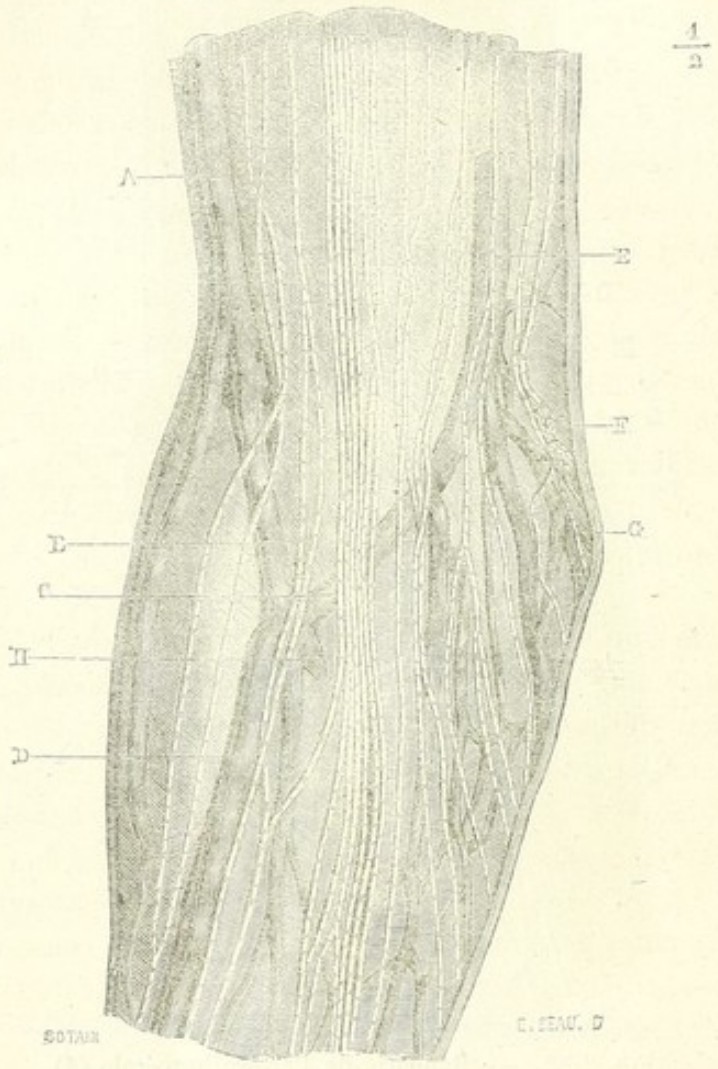

FIG. 536. — Veines et lymphatiques du pli du coude (*).

La *médiane céphalique* est la continuation de la *médiane commune*, qui fournit en dedans une autre branche, la plus volumineuse de toutes, les veines du pli du coude : la *médiane basilique*.

La *basilique*, déjà mentionnée à la région du bras, fait suite à la médiane basilique. Elle reçoit les veines internes de la région cubitale.

La médiane basilique est placée au-dessus de l'artère humérale et n'est séparée de ce vaisseau que par l'expansion aponévrotique du biceps. Il y a donc danger à la saigner. Il faut, par prudence, phlébotomiser la médiane céphalique, qui

(*) A, céphalique ; B, médiane céphalique ; C, médiane basilique ; D, veine radiale ; E, basilique ; F, ganglions épitrochléens ; G, épitrochlée ; H, veine faisant communiquer les veines superficielles avec les veines profondes.

est moins volumineuse, il est vrai, mais dont les rapports en rendent la piqûre bien moins dangereuse.

L'artère humérale est accompagnée, dans la région du coude comme dans celle du bras, de deux *veines* satellites.

Généralement, les artères radiale et cubitale ont aussi deux veines satellites.

Lymphatiques. — Les lymphatiques, comme les veines, sont superficiels et profonds.

Les superficiels (fig. 536) sont très-nombreux; ils proviennent de la main et de l'avant-bras et marchent parallèlement en avant du coude pour gagner la face interne du bras. Les lymphatiques profonds suivent les artères.

Il existe au coude deux ganglions dits *sus-épitrochléens*. Ces ganglions se gonflent souvent à la suite de piqûres des doigts ou de la main.

Nerfs. — Les nerfs de la région du coude sont : le *médian*, placé, comme l'artère humérale, au-dessous de l'expansion aponévrotique du biceps, en dedans de l'artère. Ce nerf s'introduit bientôt entre les deux insertions épitrochléenne et coronoïdienne du rond pronateur pour gagner l'avant-bras.

Le *radial* est situé dans l'interstice musculaire qui sépare le brachial antérieur du long supinateur; il se partage, au haut de la région, en deux rameaux, l'un superficiel, et l'autre profond destiné à animer les muscles postérieurs de l'avant-bras.

Le *cubital*, situé dans une gouttière fibreuse, entre l'épitrochlée et l'olécrâne. Les rapports de ce nerf sont très-importants à bien connaître; il est renfermé dans une gouttière fibreuse adhérente au périoste. Comme il est très-superficiel et qu'il repose sur un plan solide, il est très-exposé aux contusions, qui produisent une douleur vive le long du trajet du nerf et jusque dans le petit doigt et l'auriculaire. Ce nerf est exposé à être divisé dans la résection du coude; mais, si l'on a la précaution de suivre l'os en s'en tenant très-rapproché, surtout en décollant le périoste, comme dans la méthode de M. Ollier, il ne court aucun danger.

En outre, le *musculo-cutané* et le *cutané interne* fournissent de nombreux filets à la peau et aux tissus sous-cutanés de la région, etc.

§ IV. — Rapports avec les autres régions.

La région du coude est en rapport avec la région du bras et la région de l'avant-bras. Les relations chirurgicales, déductions de ce rapport, sont trop faciles à saisir pour que nous croyions utile de les retracer.

§ V. — Développement et vices de conformation.

Rien de spécial à noter dans le développement du coude. Pendant les premières années de la vie, les os restent cartilagineux dans leurs extrémités articulaires, puis des points d'ossification apparaissent, etc.

Comme vices de conformation du coude, nous signalerons les *luxations congénitales* qui ont été assez souvent observées. On a surtout observé la luxation congénitale de l'extrémité supérieure du radius.

§ VI. — Maladies chirurgicales.

La région du coude est fréquemment atteinte de maladies chirurgicales. On y rencontre des *anévrysmes traumatiques* qui souvent sont artérioso-veineux (fig. 190, 192, 193, 194) ; de plus, c'est une région où l'on observe des luxations, des fractures, des tumeurs, etc.

Luxations du coude. — Les luxations du coude se font le plus souvent en arrière (fig. 537), quelquefois en arrière et en dehors (fig. 538), ou en avant, ou en arrière et en dedans, etc. (fig. 539).

De plus, le cubitus et le radius peuvent se luxer isolément.

FIG. 537. — Luxation des deux os de l'avant-bras.

FIG. 538. — Luxation incomplète en dehors des deux os de l'avant-bras.

FIG. 539. — Luxation en arrière et en dedans des deux os de l'avant-bras.

La *luxation du coude en avant* constitue un des traumatismes qui ont le plus frappé l'attention. On avait peine à comprendre que l'olécrâne, limité en arrière par une apophyse très-saillante donnant insertion à un muscle très-fort, pût jamais sous l'effet d'une violence passer en avant de la trochlée humérale. Le nombre de ces luxations est maintenant assez grand pour qu'il ne puisse plus y avoir de doute sur leur existence.

Les luxations du cubitus sans déplacement du radius sont extrêmement rares.

Les luxations du radius seul (fig. 541 et fig. 542) se présentent plus com-

munément dans la pratique. On a aussi observé la luxation du cubitus seul en arrière (fig. 540).

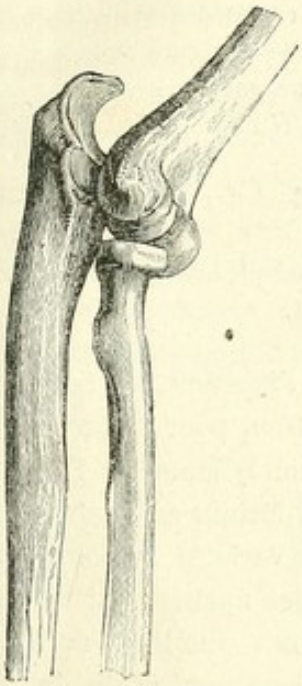

Fig. 540. — Luxation isolée du cubitus en arrière.

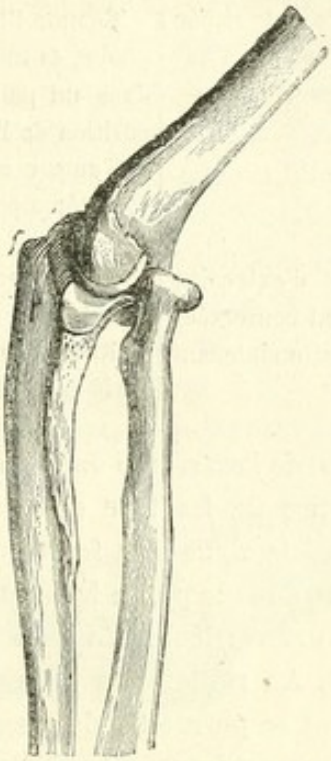

Fig. 541. — Luxation complète du radius en avant.

Fig. 542. — Luxation complète du radius en arrière.

Fractures. — Les formes différentes de fractures sont aussi nombreuses à la région du coude que les différentes formes de luxations.

Fractures de l'extrémité inférieure de l'humérus. — Les fractures de l'extrémité inférieure de l'humérus nous paraissent devoir être divisées ainsi qu'il suit :

1° Fracture sus-condylienne; 2° fracture à trois fragments de l'extrémité inférieure de l'humérus; 3° fracture de la trochlée; 4° fracture du condyle; 5° fracture de l'épicondyle; 6° fracture de l'épitrochlée.

La fracture *sus-condylienne*, divisant transversalement le corps de l'humérus au-dessus des tubérosités ou à leur niveau, est très-intéressante comme diagnostic; elle simule parfaitement la luxation du coude en arrière.

Quand, en effet, l'humérus se trouve brisé à sa partie inférieure, si les os de l'avant-bras se trouvent portés en arrière, entraînant avec eux l'humérus qui forme le fragment inférieur de la fracture, comme cela arrive ordinairement, l'observateur constatant une saillie en avant du coude, et une tumeur osseuse en arrière, aura grande tendance à conclure à la luxation du coude en arrière; mais si le diagnostic présente de la difficulté, il y a des moyens certains de diagnostiquer la luxation du coude en arrière de la fracture de l'extrémité inférieure de l'humérus. Sans parler, en effet, de la crépitation qui existera quelquefois dans la fracture mais qui n'existe pas nécessairement, nous trouvons dans les déformations seules le moyen de différencier deux maladies chirurgicales, qui ont entre elles une parenté incontestable. Leur diagnostic différentiel est bien établi dans le tableau suivant :

FRACTURE DE L'EXTRÉMITÉ INFÉRIEURE DE L'HUMÉRUS.	LUXATION DU COUDE EN ARRIÈRE.
La tumeur osseuse antérieure est située au-dessus du pli du coude, parce que l'humérus est raccourci par la fracture.	Comme l'humérus n'a rien perdu de sa longueur, la tumeur osseuse antérieure se trouve dans un point qui représente exactement la position de l'extrémité inférieure de l'os.
Tumeur antérieure irrégulière.	Tumeur antérieure reconnaissable par ses caractères pour l'extrémité inférieure de l'humérus.
Les mouvements de flexion et d'extension sont possibles, l'articulation étant conservée.	Mouvements de flexion et d'extension impossibles.
Réduction facile, mais ne se maintenant pas.	Réduction demandant une grande force, mais se maintenant.

Fracture à trois fragments de l'extrémité inférieure de l'humérus. — Sous ce titre, nous décrirons un genre de fracture signalée, dit-on, pour la première fois, par Desault, et qui consiste dans une fracture sus-condylienne de l'extrémité inférieure de l'humérus, dans laquelle le fragment inférieur est partagé en deux par une ligne de fracture verticale. Ce sont là des variétés anatomiques qu'on ne diagnostique point. Au milieu des parties molles épaisses qui recouvrent l'articulation, comment se permettre de diagnostiquer une ligne de fracture verticale séparant en deux un fragment inférieur qui ne peut avoir plus de 2 ou 3 centimètres de hauteur?

Fracture de la trochlée. — Voici les symptômes assignés par Astley Cooper à la fracture de la trochlée :

1° Le cubitus paraît luxé à cause de la saillie que cet os et le condyle fracturé font derrière l'humérus pendant l'extension de l'avant-bras. 2° Le cubitus reprend sa position naturelle lorsqu'on place l'avant-bras dans la flexion. 3° Si l'on applique la main sur le condyle de l'humérus, tandis qu'on fléchit et qu'on étend successivement l'avant-bras, on perçoit une crépitation qui correspond au condyle interne. 4° Quand on opère l'extension de l'avant-bras, l'extrémité inférieure de l'humérus fait au-devant du cubitus une saillie facile à sentir à la partie antérieure de l'avant-bras.

Les *fractures de l'épitrochlée, de l'épicondyle*, etc., sont tantôt produites par des causes directes, d'autres fois par des *arrachements*, et souvent elles ne se consolident pas, le fragment enlevé se trouvant écarté du corps de l'os par la contraction musculaire.

Tout cela a un certain intérêt sans doute ; mais dans ce cas la pratique a peu à bénéficier de la théorie. Le diagnostic sera presque toujours impossible, en ce sens qu'on ne pourra pas préciser toutes ces variétés ; mais on saura qu'il y a une fracture ; c'est tout ce qu'il faut pour une thérapeutique rationnelle.

Enfin l'olécrâne se fracture, soit à la suite d'une chute sur le coude, soit après une violente contraction du muscle triceps brachial. Ces fractures s'accompagnent dans l'immense majorité des cas d'un écartement plus ou moins considérable des fragments. Les fractures de l'olécrâne se consolident rarement : ce

qui tient principalement à l'écartement des extrémités fracturées et aussi très-probablement à la pénétration de la synovie dans le siége de la fracture.

Désarticulation du coude. — La désarticulation du coude est une opération que l'on ne pratique plus guère que dans les amphithéâtres. L'extrémité inférieure de l'humérus est trop volumineuse pour pouvoir être recouverte aisément par les chairs dans les cas ordinaires où le chirurgien pourrait avoir la pensée de la pratiquer sur le vivant. Cependant elle a été faite à notre connaissance avec beaucoup de succès par M. Jules Roux de Toulon.

Résection du coude. — La résection du coude a donné, dans un grand nombre de cas, les plus beaux résultats, surtout par la méthode sous-périostique de M. Ollier, chirurgien en chef de l'hôpital de Lyon. D'ordinaire, une fois les parties malades enlevées, les os se rapprochent et il se fait une nouvelle articulation (fig. 543) susceptible de mouvements souvent très-étendus.

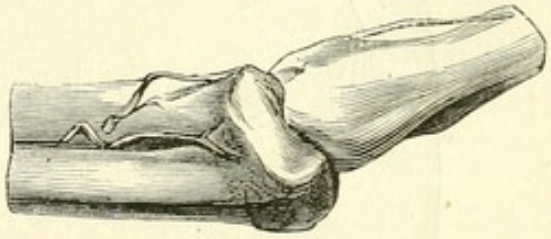

Fig. 543. — Résection du coude. (Musée du Val-de-Grâce.)

Ligature de l'artère humérale. — La ligature de l'artère humérale au pli du coude (fig. 544) est une opération qui n'est plus usitée que dans les cas de plaies du coude ou dans les opérations d'anévrysme par la méthode ancienne. Le voisinage de grosses collatérales expose en effet à des hémorrhagies secondaires très-graves. Cette crainte disparaît quand on lie en même temps que l'artère ses principales collatérales.

Pour pratiquer cette opération, après avoir préalablement reconnu par la palpation la position des tubérosités humérales, le tendon du biceps, la saillie des muscles épicondyliens et épitrochléens, enfin la corde formée par le nerf médian, quand elle existe, on pratique une incision de 4 à 5 centimètres, non pas précisément longitudinale, mais un peu oblique et presque parallèle à la veine médiane basilique ; la peau et le tissu cellulaire sous-cutané étant divisés, la veine médiane basilique écartée, l'expansion aponévrotique du biceps apparaît. Cette expansion aponévrotique est divisée, soit sur la sonde cannelée, soit directement de dehors en dedans ; et avec beaucoup de précaution on tombe alors sur une couche de tissu cellulaire profond, et là est l'artère. A sa partie interne apparaît le nerf médian : l'artère est toujours facile à séparer de ses veines.

Après la ligature de l'artère humérale, la circulation se rétablit avec la plus grande facilité par les anastomoses des collatérales interne et externes de l'humérale avec les deux récurrentes radiales, et les deux récurrentes cubitales. Ce qu'il y aurait à craindre ce serait donc plutôt le retour trop rapide du sang que la gangrène.

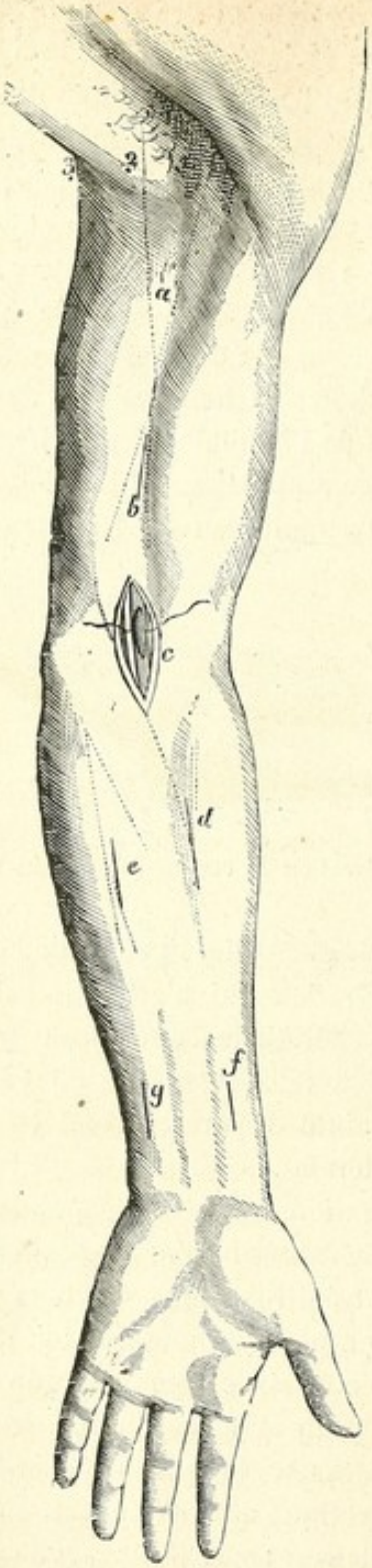

FIG. 544. — Ligature de l'humérale au pli du bras (*).

(*) *a* est le sommet d'un triangle dont la base est vers l'aisselle ; ce triangle représente le trajet du coraco-brachial ; *b* est le sommet d'un triangle dont la base est au pli du bras ; ces deux sommets se réunissent sur une ligne où se trouve infailliblement l'artère à lier ; *c* est l'incision qui a découvert l'artère au pli du bras ; le fil passe sous le vaisseau, et l'on voit en dedans le nerf médian ; *e* est l'indication de l'incision à faire pour découvrir l'artère cubitale sur la limite du tiers supérieur avec le tiers moyen de l'avant-bras ; *d* est l'incision faite sur le bord interne du long supinateur pour découvrir l'artère radiale ; *f*, *g*, indiquent les incisions nécessaires à la ligature des mêmes artères à leur partie inférieure ; 1, 2, 3, qu'on voit à l'aisselle, indiquent les divisions idéales de Lisfranc, et dont il a été question quand j'ai décrit la ligature de l'artère axillaire.

CHAPITRE V.

RÉGION DE L'AVANT-BRAS.

§ I. — Limites, formes extérieures, parties accessibles à la palpation.

L'avant-bras est cette partie du membre supérieur limitée en haut par une ligne transversale passant à 4 centimètres au-dessous des tubérosités de l'humérus, et une inférieure passant à la même distance au-dessus de l'interligne articulaire radio-carpien.

L'avant-bras est aplati d'avant en arrière, et présentant un diamètre transversal plus large en haut qu'en bas. Cette forme varie du reste suivant que l'avant-bras est en *pronation* ou en *supination*.

Les deux os de l'avant-bras, radius et cubitus, sont accessibles à la palpation dans la plus grande partie de leur longueur, et les muscles et tendons superficiels peuvent être sentis lorsque l'on fait fortement fléchir ou étendre la main sur l'avant-bras, etc.

On sent, en bas, les pulsations des artères radiale et cubitale. Ces artères sont assez profondes en haut, la cubitale surtout, pour que les pulsations ne puissent être senties avec facilité, etc.

§ II. — Superposition des plans.

1° **Peau.** — La peau de l'avant-bras est peu adhérente aux tissus sous-jacents.

2° **Tissu cellulaire sous-cutané.** — Il est filamenteux, en arrière il est blanc et presque dartoïque. Il renferme peu de graisse.

3° **Muscles** (fig. 545). — Les os de l'avant-bras sont recouverts d'une épaisse couche de muscles en avant, en arrière et en dehors. En dedans et en arrière, le squelette de l'avant-bras est sous-cutané, et, en raison de cette position superficielle, il est possible de suivre par la palpation le bord postérieur ou crête du cubitus depuis l'olécrâne jusqu'à l'apophyse styloïde. Il sera donc, dans le plus grand nombre des cas, assez facile de reconnaître une fracture avec déplacement du corps de cet os. Il résulte aussi de ce groupement des muscles en avant, en dehors et en arrière, que le radius est profond dans tout son corps, et que ce ne sera qu'avec la plus grande difficulté qu'on pourra arriver à reconnaître une fracture du corps du radius, quand cette fracture ne s'accompagnera pas d'un grand déplacement.

Les muscles de la région de l'avant-bras ont deux origines : 1° une origine brachiale (muscles épitrochléens ou antérieurs-internes, muscles épicondyliens ou postérieurs et externes) ; 2° une origine antibrachiale, et ils se partagent alors en ceux qui ont une origine mixte (brachiale et antibrachiale), comme le fléchisseur superficiel, et en muscles qui naissent seulement de l'avant-bras, à savoir :

1° fléchisseur profond; 2° fléchisseur propre du pouce; 3° carré pronateur, qui rentre aussi dans la région du poignet.

Muscles épitrochléens. — Ces muscles sont le rond pronateur, le grand palmaire, le petit palmaire, le cubital antérieur et le fléchisseur superficiel.

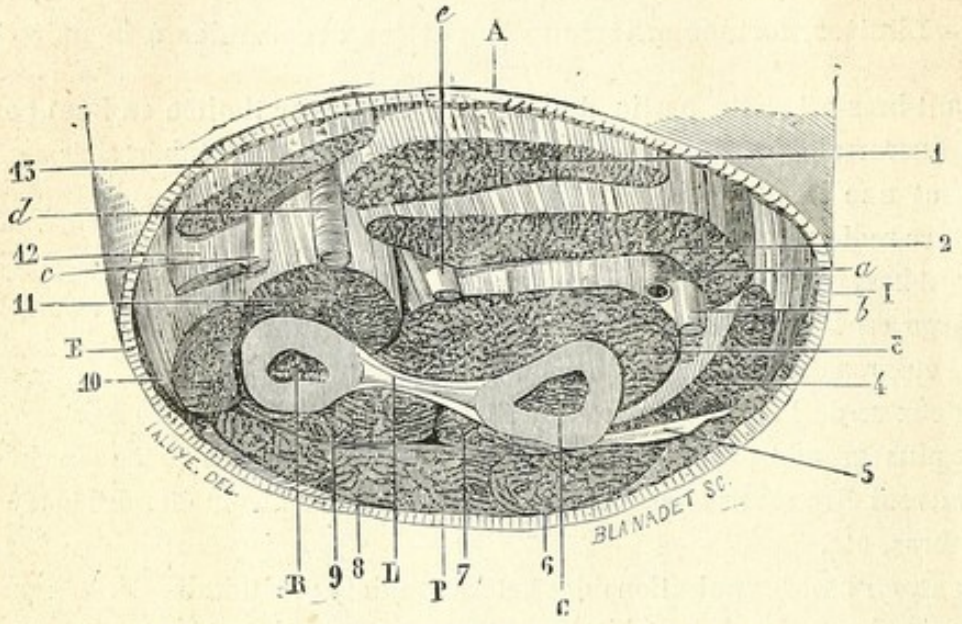

FIG. 545. — Coupe transversale de l'avant-bras (*).

Muscles épicondyliens. — Ce sont le long supinateur, le premier radial externe, le second radial externe, l'extenseur commun des doigts, l'extenseur propre du petit doigt et le cubital postérieur.

4° **Squelette et ligament interosseux.** — Deux os forment le squelette de l'avant-bras, le radius et le cubitus; ils sont unis dans toute la longueur de leur diaphyse par une membrane fibreuse dont les dimensions sont en rapport avec la largeur de l'espace interosseux. C'est le *ligament interosseux* (fig. 545) qui du bord interne du radius va au bord externe du cubitus. Sa face antérieure et sa face postérieure fournissent de très-larges insertions aux muscles antérieurs et postérieurs de l'avant-bras.

Le *cubitus* est plus long que le *radius*, il descend un peu moins bas au poignet, mais il remonte beaucoup plus haut au coude où il forme avec l'humérus l'articulation principale du coude; il est triangulaire dans toute son étendue, et ses trois faces, formant un prisme à arête externe, méritent le nom d'interne antérieure postérieure. Il est sensiblement plus gros en haut qu'en bas, et si l'on fait abstraction d'un très-petit renflement que présente son extrémité infé-

(*) A, partie antérieure de la préparation; P, partie postérieure; I, partie interne; E, partie externe; C, coupe du cubitus; R, coupe du radius; L, ligament interosseux; *a*, artère cubitale; *b*, nerf cubital; *c*, branche antérieure du radial; *d*, artère radiale; *e*, nerf médian; 1, muscle grand palmaire; 2, fléchisseur superficiel; 3, fléchisseur profond; 4, cubital antérieur; 5, aponévrose d'insertion du cubital antérieur; 6, cubital postérieur; 7, long extenseur du pouce; 8, extenseur commun des doigts; 9, long abducteur et court extenseur; 10, second radial externe; 11, long fléchisseur du pouce; 12, premier radial externe; 13, long supinateur. (Anger, *Traité iconographique des maladies chirurgicales.*)

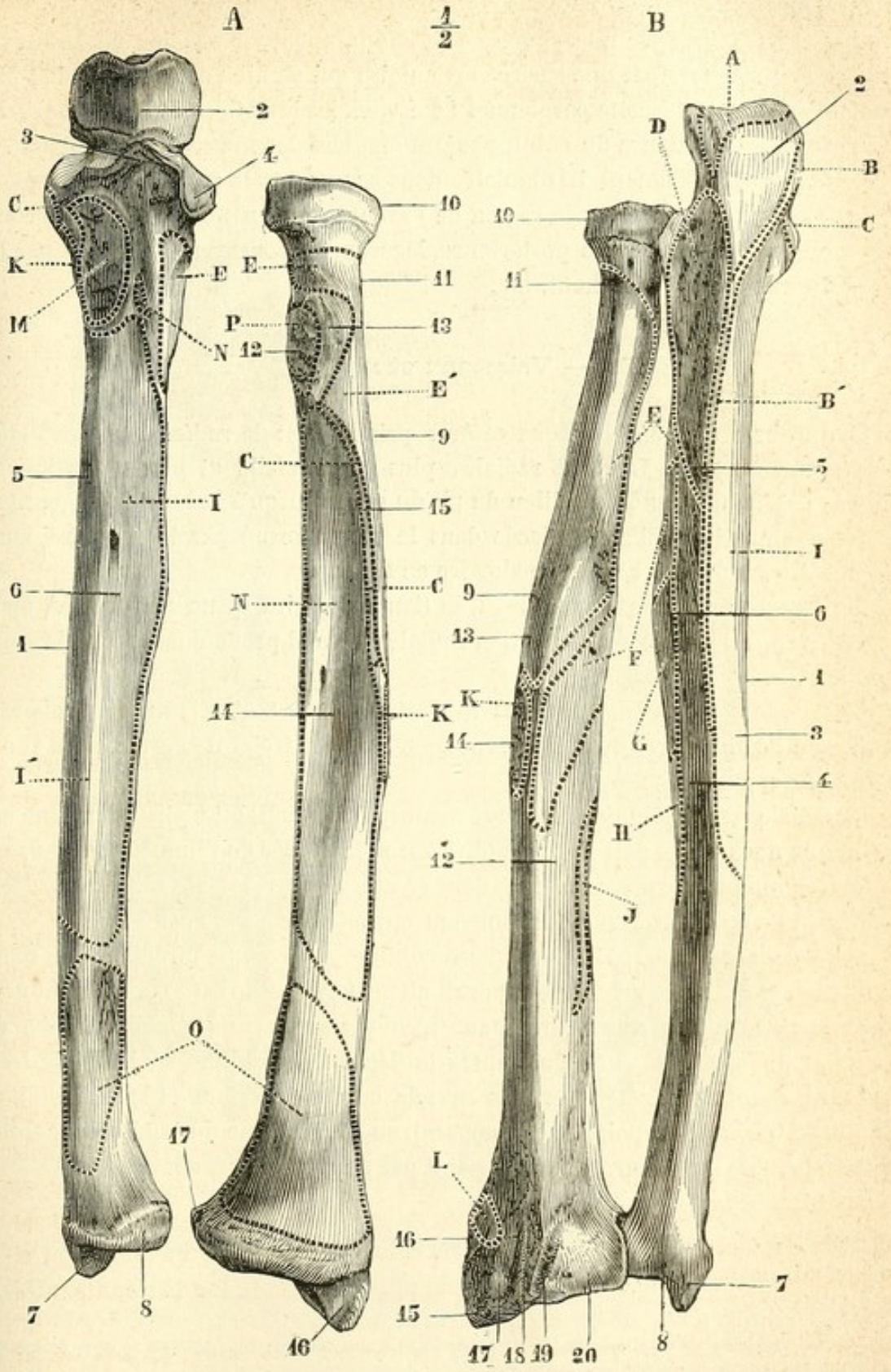

FIG. 546. — Os de l'avant-bras du côté gauche et insertions musculaires (*).

(*) A, face antérieure. — 1, cubitus; 2, grande cavité sigmoïde; 3, apophyse coronoïde; 4, petite cavité sigmoïde; 5, face interne; 6, face antérieure; 7, apophyse styloïde; 8, surface articulaire radiale et tête du cubitus; 9, radius; 10, tête du radius; 12, col du radius; 12, tubérosité bicipitale; 13, partie de la tubérosité

rieure, on peut dire qu'il diminue régulièrement de haut en bas. Il se termine en bas et en dedans par une apophyse saillante, apophyse styloïde du cubitus ; en bas et en dehors par une surface articulaire qui s'unit au radius, en bas directement par une facette carpienne. La forme, les insertions et les connexions de l'extrémité inférieure du cubitus seront étudiées dans la région du poignet.

Le *radius* est également triangulaire dans son corps, la seule partie de cet os qui se trouve comprise dans la région de l'avant-bras. Il a une face externe convexe, une antérieure et une postérieure, légèrement concaves et limitées par le bord interne qui est tranchant, etc.

§ III. — Vaisseaux et nerfs.

L'avant-bras (fig. 547) a deux artères principales: la *radiale* et la *cubitale*.

Artère radiale. — L'artère radiale, plus superficielle et plus volumineuse que la cubitale, s'étend du milieu du pli du coude jusqu'à la base de l'apophyse styloïde du radius. Elle est placée dans le sillon formé par les muscles long supinateur en dehors et grand palmaire en dedans.

Recouverte seulement par la peau, le tissu cellulaire et un seul feuillet aponévrotique, elle glisse sur l'insertion radiale du rond pronateur et le fléchisseur sublime.

Le muscle long supinateur a des rapports tellement directs avec le vaisseau qu'il suffit d'en suivre le bord interne pour avoir le trajet de l'artère dont il est le muscle satellite.

La radiale peut présenter un grand nombre d'anomalies. La plus commune est celle que nous avons déjà signalée (division prématurée de l'humérale). Nous ne la mentionnons ici que parce que, dans ce cas, l'artère radiale est souvent très-superficielle à l'avant-bras, étant souvent entre la peau et l'aponévrose.

Artère cubitale (fig. 547). — L'artère cubitale suit comme direction une ligne qui, partant de l'épitrochlée, se rendrait au pisiforme. Elle est extrêmement profonde dans sa partie supérieure étant recouverte par une couche épaisse de muscles. Bientôt elle s'introduit entre le fléchisseur sublime et le fléchisseur profond, ayant à son côté interne le muscle cubital antérieur et le nerf cubital. Enfin, au voisinage du poignet, elle apparaît au côté externe du tendon du cubital antérieur. Elle est recouverte en ce point par deux aponévroses.

occupée par la bourse séreuse ; **14**, face antérieure ; **15**, ligne oblique du bord antérieur ; **16**, apophyse styloïde ; **17**, petite cavité sigmoïde.

B, face postérieure. — **1**, cubitus, **2**, olécrâne ; **3**, face interne ; **4**, face postérieure ; **5**, ligne oblique supérieure de cette face ; **6**, ligne de séparation de cette face ; **7**, apophyse styloïde ; **8**, gouttière du cubital postérieur ; **9**, radius ; **10**, tête ; **11**, col ; **12**, face postérieure ; **13**, face externe ; **14**, empreinte du rond pronateur ; **15**, apophyse styloïde ; **16**, gouttière du long abducteur et du court extenseur du pouce ; **17**, gouttière du premier radial externe ; **18**, gouttière du deuxième ; **19**, gouttière du long extenseur du pouce ; **20**, gouttière de l'extenseur commun des doigts et de l'extrémité propre de l'index.

Insertions musculaires. — A, triceps ; B, cubital antérieur ; C, fléchisseur superficiel ; D, anconée ; E, court supinateur ; F, long abducteur du pouce ; G, long extenseur du pouce ; H, extenseur propre de l'index ; I, fléchisseur profond des doigts ; J, court extenseur du pouce ; K, rond pronateur ; L, grand supinateur ; M, brachial antérieur ; N, fléchisseur propre du pouce ; O, carré pronateur ; P, biceps.

Il n'est pas rare de voir l'artère cubitale passer au-devant des muscles superficiels de l'avant-bras, au lieu de s'engager derrière eux (fig. 548).

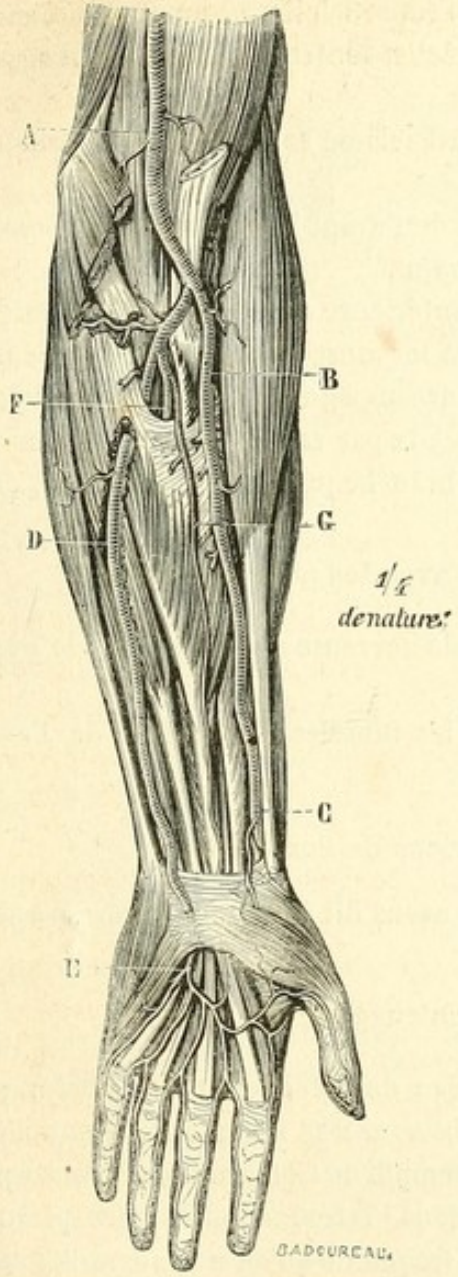

FIG. 547. — Artères de l'avant-bras (*).

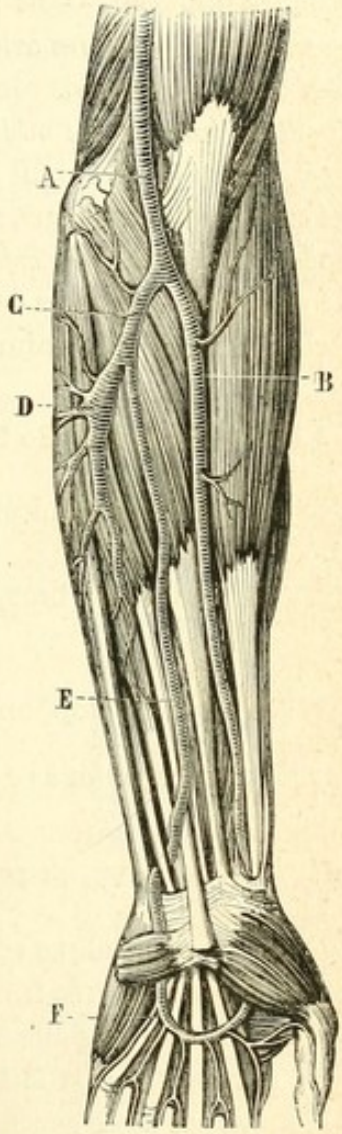

FIG. 548. — Anomalie de l'artère cubitale (**).

L'artère radiale fournit l'artère *récurrente radiale antérieure*, qui remonte au-devant de l'épicondyle; l'artère cubitale fournit la *récurrente cubitale antérieure* et une branche volumineuse, l'interosseuse, d'où naissent les *deux récurrentes postérieures radiale et cubitale*.

(*) A, artère humérale; B, C, radiale; D, cubitale; E, arcade palmaire; F, interosseuse; G, musculaire médiane. (Bourgery, t. IV, pl. 36.)

(**) C, artère cubitale se terminant à la partie supérieure de l'avant-bras, et suppléée dans cette région et à la main par l'interosseux antérieur, qui s'anastomose directement avec l'artère radiale; A, artère humérale; B, radiale; C, cubitale avant la division; D, cubitale; F, arcade palmaire; E, interosseux.

L'*interosseuse* suit la face antérieure du ligament interosseux, puis donne une branche qui traverse cette lame fibreuse pour aller en arrière sous le nom d'*interosseuse postérieure*.

Veines. — Les veines de l'avant-bras sont superficielles et profondes. Ces dernières accompagnent les artères ; les superficielles sont sous-cutanées et se rendent au pli du coude (fig. 535).

Lymphatiques (fig. 536). — Ils sont superficiels ou sous-cutanés et profonds : ces derniers accompagnent les artères.

Nerfs (fig. 522). — Les nerfs sous-cutanés de l'avant-bras viennent du *musculo-cutané*, du *cutané interne*, du *médian*, du *radial*.

Trois nerfs profonds se trouvent à la face antérieure de l'avant-bras : le *médian*, en avant et sur la ligne médiane, situé entre les muscles superficiels et les muscles profonds. Le *radial* et le *cubital*, qui accompagnent les artères radiales et cubitales, sont placés en dehors de ces vaisseaux par rapport à l'axe du membre.

Les muscles profonds sont animés par la branche postérieure du radial, etc.

§ IV. — Rapports de la région avec les autres régions.

L'avant-bras est en communication vasculo-nerveuse avec le coude, le bras et le poignet.

La section du radial au bras paralyse les muscles postérieurs de l'avant-bras, etc.

§ V. — Développement et vices de conformation.

Nous n'avons rien à ajouter à ce que nous avons dit à l'article : DÉVELOPPEMENT DU BRAS.

§ VI. — Maladies chirurgicales.

L'avant-bras est, en quelque sorte, le siége de prédilection des fractures incomplètes (fig. 549). Il est très-fréquent d'observer une incurvation traumatique de l'avant-bras, et nous rappelons ici un exemple de fracture incomplète expérimentale que nous avons déjà fait figurer dans l'introduction à notre première monographie. Les cas de ce genre sont plus fréquents qu'on ne pourrait le croire au premier abord ; M. Malgaigne l'avait le premier annoncé, et il avait bien vu, dans les expériences nombreuses auxquelles il s'était livré, que les fractures incomplètes pouvaient s'observer non-seulement dans l'enfance, mais dans l'âge adulte et même à un âge très-avancé.

Les déplacements dans les fractures complètes de l'avant-bras peuvent être par rotation, par chevauchement. Il peut, et c'est là un point qui a vivement préoccupé les chirurgiens, y avoir convergence et rapprochement des os brisés, ce qui entraînera alors la diminution de largeur et même la disparition de l'espace interosseux, et, consécutivement, la suppression, ou du moins la diminution des mouvements de pronation et de supination.

Ce déplacement, toutefois, est tout accidentel, et l'étude de la pathologie et de

l'anatomie expérimentale tend à le faire regarder maintenant comme un fait trop rare pour mériter d'attirer décidément l'attention.

Plaies. — C'est surtout à l'avant-bras que l'on a pu observer la division des os en même temps que celle des parties molles de la région. M. Legouest a fait représenter (fig. 550) une division complète du cubitus par un coup de sabre. La

Fig. 549. — Fracture transversale et incomplète du tiers supérieur du cubitus.

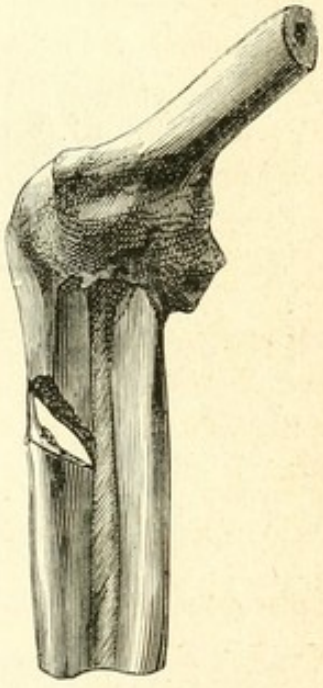

Fig. 550. — Coup de sabre ayant divisé le cubitus au tiers supérieur.

section est parfaitement nette et oblique à l'axe de l'os. Le même chirurgien a eu l'occasion d'observer, dans la collection de M. Hutin, longtemps après l'accident, une division des deux os de l'avant-bras (fig. 551), dans lequel le cal ne s'était point formé. Les deux os étaient restés unis par une simple cicatrice fibreuse.

L'artère radiale (fig. 552) se lie très-aisément dans toute l'étendue de son trajet. Pour la découvrir, il suffit d'inciser dans la direction d'une ligne qui, partant du milieu du pli du coude, irait aboutir à l'apophyse styloïde du radius; elle a pour satellite le muscle long supinateur qui est en dehors.

L'artère cubitale n'est véritablement accessible que dans les trois quarts inférieurs de son trajet, mais dans cette partie de son trajet sa ligature est sans difficulté; sa direction est représentée par une ligne qui, de la partie antérieure de l'épitrochlée, se rend au pisiforme.

Ces artères se lient souvent pour les plaies de la paume de la main; on est

presque toujours forcé, dans ce cas, de recourir à la ligature des deux artères en raison des nombreuses anastomoses.

Fig. 551. — Coup de sabre ayant divisé les deux os de l'avant-bras.

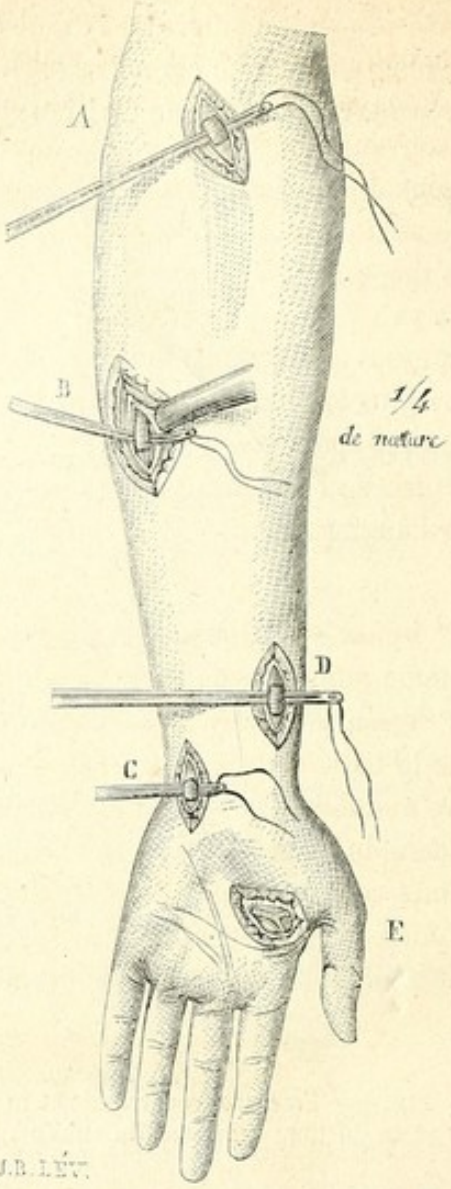

Fig. 552. — Ligature des artères de la région de l'avant-bras (*).

CHAPITRE VI.

RÉGION DU POIGNET ET DU DOS DE LA MAIN.

§ I. — Limites, formes extérieures, parties accessibles à la palpation.

La région du poignet est cette partie du membre supérieur dont le squelette est composé de l'extrémité inférieure des os de l'avant-bras et de tous les os du carpe.

(*) La figure représente cinq opérations. — A, B, humérale, cubitale et radiale ; C, artère cubitale à sa partie inférieure ; E, arcade palmaire.

Le poignet est aplati d'avant en arrière ; son grand diamètre est donc transversal ; il présente en avant une concavité, en arrière une convexité bien régulière.

Pendant l'extension de la main sur l'avant-bras, on distingue, en arrière, quelques cordes tendineuses qui soulèvent la peau. Entre ces cordes tendineuses se trouvent de petites fossettes dont la plus remarquable se voit en dehors, au-dessous de la partie externe du radius. On lui donne souvent le nom de tabatière anatomique, et, en y appliquant le doigt, on perçoit les battements de l'artère radiale.

La palpation peut permettre de déterminer la position des métacarpiens et des apophyses styloïdes du radius et du cubitus : l'apophyse du radius descend toujours plus bas que celle du cubitus. Lorsqu'à la suite d'une chute sur le poignet, les deux apophyses se trouvent au même niveau, on peut diagnostiquer une fracture de l'extrémité inférieure du radius, comme l'a démontré M. le professeur Laugier, etc.

§ II. — Superposition des plans.

1° **Peau.** — La peau du poignet et du dos de la main est mobile, fine, couverte de poils plus ou moins abondants.

2° **Tissu cellulaire sous-cutané.** — Lamelleux, lâche ; se continue en haut avec le tissu cellulaire sous-cutané de la face dorsale de l'avant-bras, etc.

3° **Aponévrose.** — Elle est très-forte au niveau du poignet, elle fournit aux tendons de la face dorsale des *gaînes* très-nettement séparées et forme en avant une grande coulisse (*ligament annulaire antérieur du carpe*) extrêmement résistante.

Toutes les gaînes tendineuses de la région postérieure ou dorsale du poignet sont réunies entre elles par le ligament *annulaire postérieur du carpe* (fig. 553

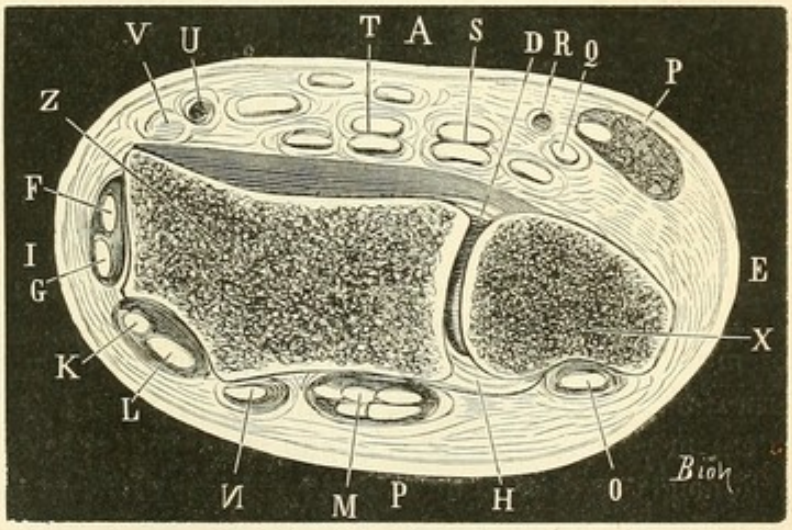

Fig. 553. — Coupe transversale de la région du poignet, faite à 2 millimètres au-dessus de l'articulation radio-carpienne (*).

(*) A, côté antérieur de la préparation ; B, côté postérieur ; I, côté interne ; E, côté externe ; G, F, radiaux externes ; K, court extenseur du pouce ; L, long abducteur ; M, extenseur commun des doigts ; N, long extenseur du pouce ; H, ligament radio-cubital postérieur ; O, cubital postérieur ; P, cubital antérieur ; Q, nerf cubital ; R, artère cubitale ; T, S, fléchisseur sublime et profond ; U, artère radiale ; V, tendon du long supinateur ; Z, extrémité inférieure du radius ; X, extrémité inférieure du cubitus. (B. Anger, *Traité iconographique des maladies chirurgicales.*)

et fig. 554), bande aponévrotique très-forte qui s'étend en ceinture derrière les articulations carpiennes. Ce ligament s'insère en dehors au bord externe du radius, en dedans au cubitus et au pisiforme.

4° **Tendons.** — Les tendons (fig. 553 et fig. 554) qui passent sur le dos du carpe sont, de dehors en dedans :

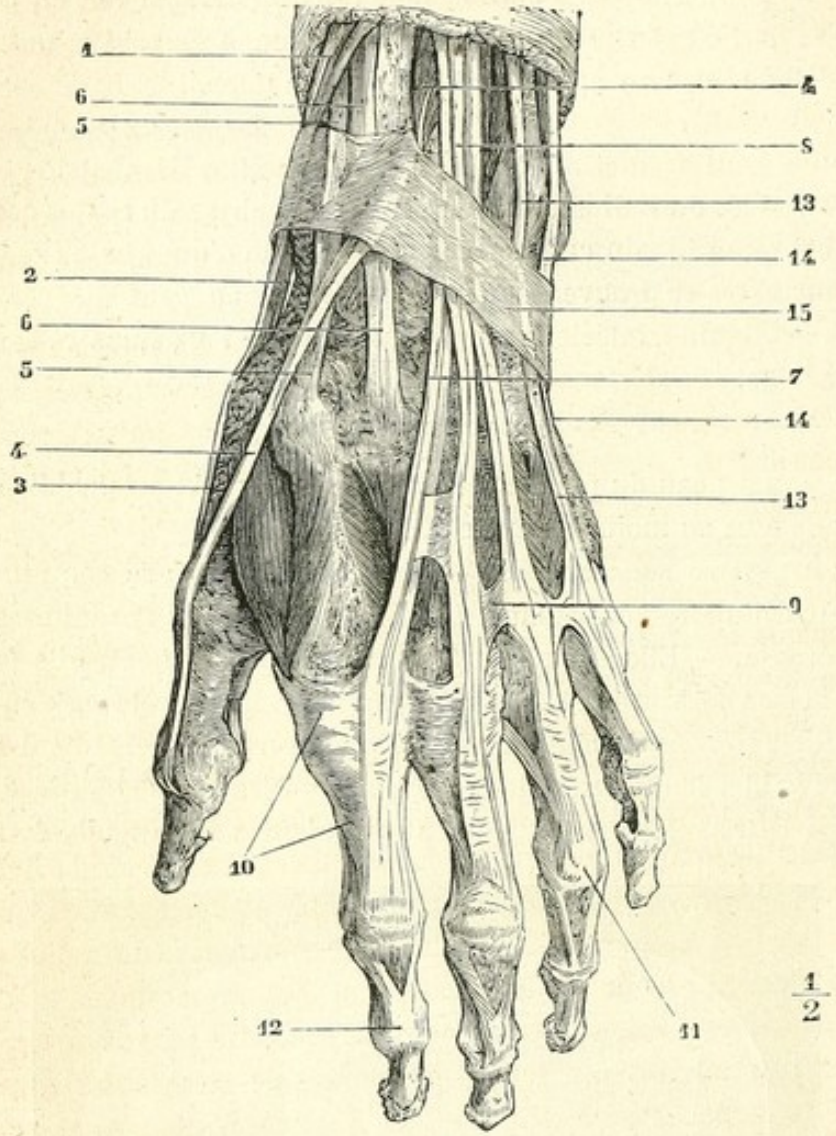

FIG. 554. — Muscles et tendons de la région du poignet et du dos de la main (*).

1° Ceux des muscles long abducteur et court extenseur du pouce; 2° des radiaux externes; 3° le tendon du long extenseur du pouce; 4° les tendons réunis de l'extenseur commun des doigts et propre de l'index; 5° de l'extenseur propre du petit doigt; 6° et celui du cubital postérieur : ils sont recouverts de synoviales qui facilitent leur glissement.

(*) **1**, tendon des long abducteur et court extenseur du pouce; **2**, tendon du long abducteur; **3**, tendon du court extenseur; **4**, long extenseur du pouce; **5**, tendon du premier radial externe; **6**, tendon du deuxième radial externe; **7**, tendon extérieur de l'index; **8**, tendon extérieur du médius; **9**, expansion fibreuse réunissant les tendons extérieurs; **10**, expansion du premier interosseux dorsal allant au tendon de l'extenseur; **11**, languette médiane du tendon de l'extenseur allant à la deuxième phalange; **12**, languette latérale allant à la troisième phalange; **13**, extenseur propre du petit doigt; **14**, cubital postérieur; **15**, ligament annulaire dorsal du carpe. (Beaunis et Bouchard.)

Les tendons sont entourés de synoviales qui servent à faciliter leur glissement sur les os et les coulisses fibreuses.

5° **Squelette et articulations.** — 1° *Articulation radio-carpienne.* — Les surfaces articulaires sont : *a.* du côté de l'avant-bras, l'extrémité inférieure du radius : le cubitus ne présente pas de surface en contact avec les os du carpe ; il en est séparé par un épais ligament nommé *fibro-cartilage triangulaire,* inséré, d'une part, à l'apophyse styloïde du cubitus et d'autre part, à la partie interne de la surface articulaire radiale.

b. Du côté du carpe, les surfaces articulaires sont formées par : le scaphoïde, le semi-lunaire, le pyramidal. Le scaphoïde et le semi-lunaire seuls s'articulent avec le radius ; le pyramidal s'articule avec le fibro-cartilage triangulaire.

La convexité de ces trois os est exactement disposée pour pénétrer dans la concavité que leur offrent les os de l'avant-bras.

Ligaments. — Un très-fort *ligament palmaire* unit la partie antérieure des os de l'avant-bras à la partie antérieure des os du carpe ; un *ligament postérieur,* faisant partie du système des gaînes tendineuses, recouvre l'articulation en arrière ; enfin, deux forts liens fibreux, partant des apophyses styloïdes radiale et cubitale, limitent les mouvements en dedans et en dehors.

2° *Articulation radio-cubitale* (fig. 555). — Pour bien comprendre l'articulation radio-cubitale, il faut, comme nous l'avons exécuté plusieurs fois, couper de dehors en dedans le radius et le cubitus de manière à séparer la moitié antérieure de la moitié postérieure de chacun de ces os ; on aperçoit alors, avec facilité, de combien l'apophyse styloïde du radius descend au-dessous de l'apophyse styloïde du cubitus. On voit, de plus, que dans l'articulation radio-cubitale inférieure il y a deux surfaces cartilagineuses : une première qui roule dans une surface du radius, une seconde horizontale qui roule sur le fibro-cartilage triangulaire. L'articulation radio-scaphoïdienne et l'articulation du radius et du semi-lunaire sont séparées sur la surface cartilagineuse du radius par une ligne antéro-postérieure facile à voir constante et bien représentée.

3° *Articulation des os du carpe.* — Les os de la première rangée du carpe sont unis entre eux par des surfaces planes présentant de très-petites surfaces de glissement et de larges insertions pour des ligaments interosseux très-résistants.

Deux articulations forment le système médio-carpien : 1° l'os crochu et le grand os dans la concavité formée par le scaphoïde avec le semi-lunaire et le pyramidal ; 2° une surface du scaphoïde avec les facettes supérieures du trapèze et du trapézoïde. Ces deux parties d'une même articulation ne peuvent fonctionner séparément, etc.

Synoviales du poignet (fig. 555). — La figure 555 donne une bonne idée des rapports des os du carpe entre eux, et avec le métacarpe et l'avant-bras. Cette figure, demi-schématique, nous montre en outre les différentes synoviales qui sont destinées à faciliter le glissement des os les uns sur les autres. On y voit la synoviale qui facilite les glissements de l'extrémité inférieure du cubitus sur le fibro-cartilage triangulaire, la synoviale radio-carpienne, la synoviale médio-

carpienne, qui envoie un prolongement pour l'articulation carpo-métacarpienne du deuxième métacarpien, enfin la synoviale de l'articulation métacarpo-phalangienne du pouls et des derniers doigts.

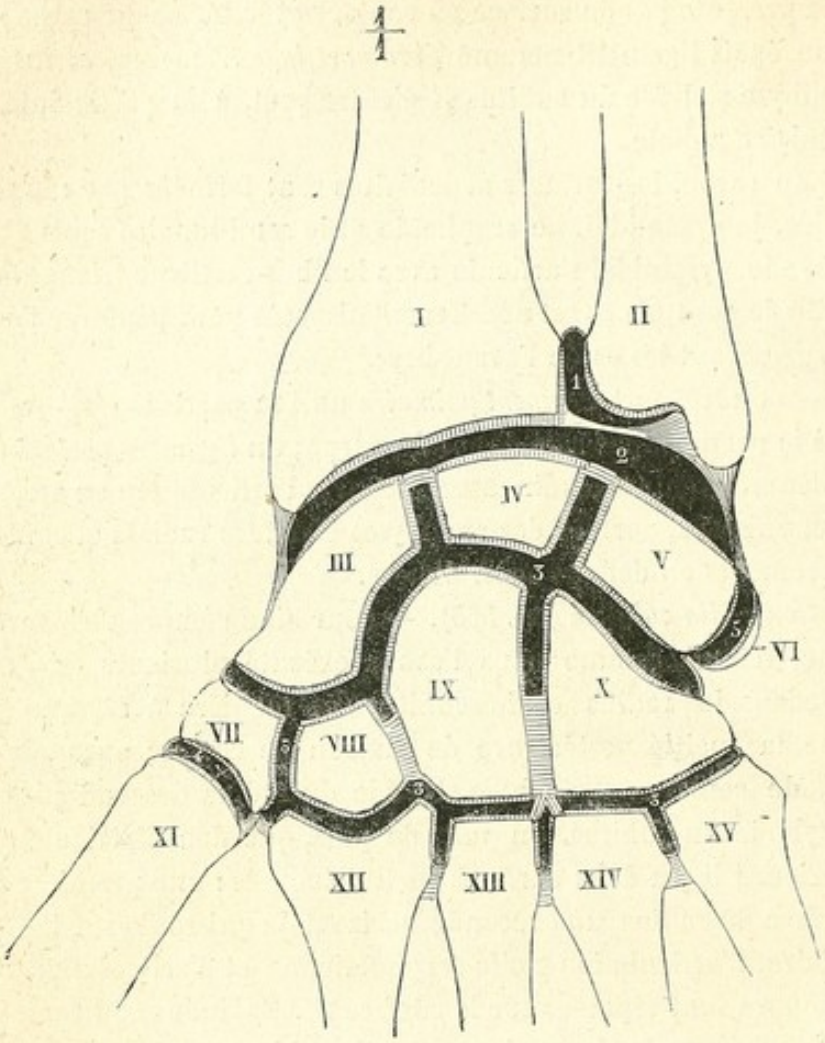

Fig. 555. — Synoviales du poignet.

Le poignet renferme en avant une grande gaîne synoviale qui se continue dans la paume de la main, et dont nous parlerons dans la région suivante.

§ III. — Vaisseaux et nerfs.

Artères (fig. 556). — Le poignet reçoit ses artères de l'*artère interosseuse postérieure* et de la *radiale* en arrière; de l'artère *interosseuse antérieure*, de la *radiale* et de *la cubitale* en avant.

(*) I, radius; II, cubitus; III, scaphoïde; IV, semi-lunaire; V, pyramidal; VI, pisiforme; VII, trapèze; VIII, trapézoïde; IX, grand os; X, os crochu; XI, XII, XIII, XIV, XV, premier, deuxième, troisième, quatrième et cinquième métacarpiens; 1, synoviale radio-cubitale inférieure; 2, synoviale radio-carpienne; 3, synoviale générale du carpe; 4, synoviale trapézo-métacarpienne; 5, synoviale du pyramidal et du pisiforme. (Beaunis et Bouchard.)

La *radiale* affecte au poignet des rapports importants. Elle se dirige d'avant en arrière de façon à gagner la partie postérieure du trapèze et le premier espace interdigital. Elle pénètre ensuite entre les muscles du pouce pour aborder la paume de la main et former l'*arcade palmaire profonde*.

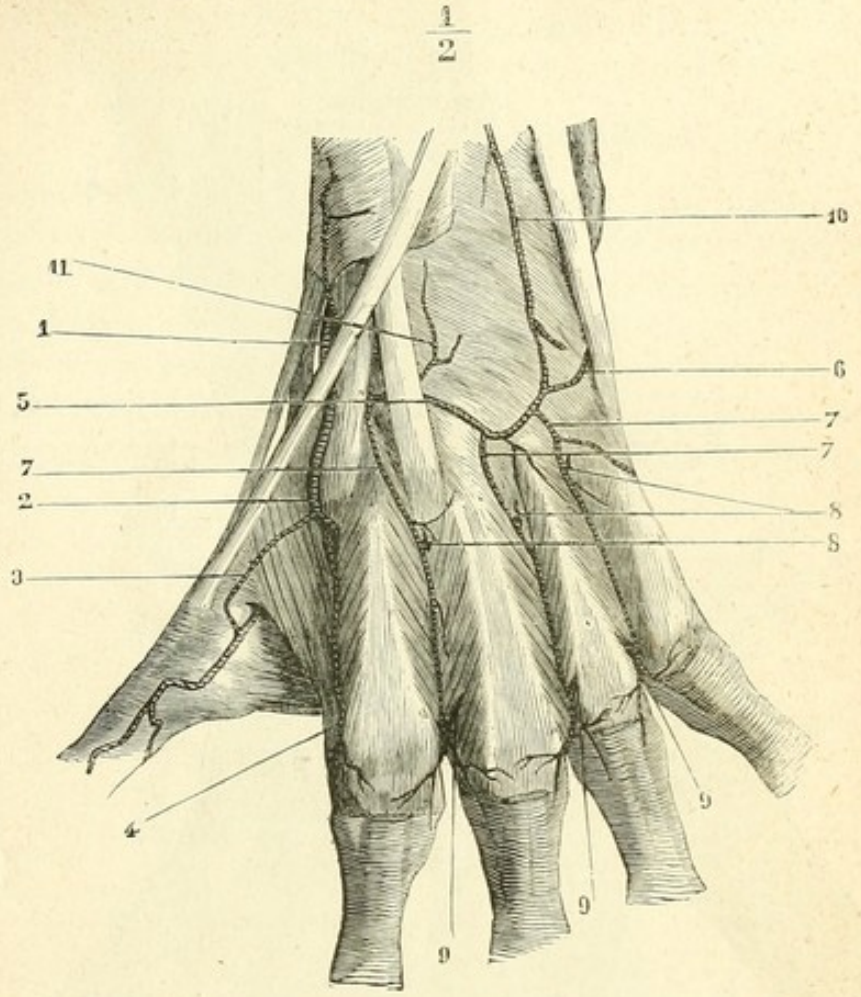

FIG. 556. — Artères dorsales du poignet (main gauche) (*).

Elle est située au poignet, dans la tabatière anatomique, c'est-à-dire entre les muscles long abducteur et court extenseur du pouce en dehors, long extenseur en dedans (l'avant-bras est supposé dans la supination). Avant de changer de direction elle fournit l'artère *radio-palmaire*, qui pénètre entre les muscles de l'éminence thénar et va s'anastomoser avec l'artère cubitale pour former l'*arcade palmaire superficielle*.

Veines (fig. 557). — Les veines du poignet et du dos de la main sont assez nombreuses; elles sont sous-cutanées et formées principalement par les veines

(*) 1, artère radiale dans la tabatière anatomique; 2, artère radiale passant dans la paume de la main; 3, petite branche accessoire allant se jeter dans la collatérale interne du pouce; 4, collatérale dorsale externe de l'index, dont le trajet est irrégulier (elle vient de l'interosseuse dorsale du premier espace); 5, transverse dorsale du carpe; 6, transverse dorsale cubitale; 7, 7, 7, interosseuses dorsales; 8, 8, 8, leurs anastomoses avec les perforantes supérieures; 9, 9, 9, leurs anastomoses avec les perforantes inférieures; 10, terminaison de l'interosseuse antérieure; 11, branche articulaire. (Beaunis et Bouchard.)

du dos des doigts. Elles s'anastomosent très-fréquemment et se continuent avec les veines de l'avant-bras.

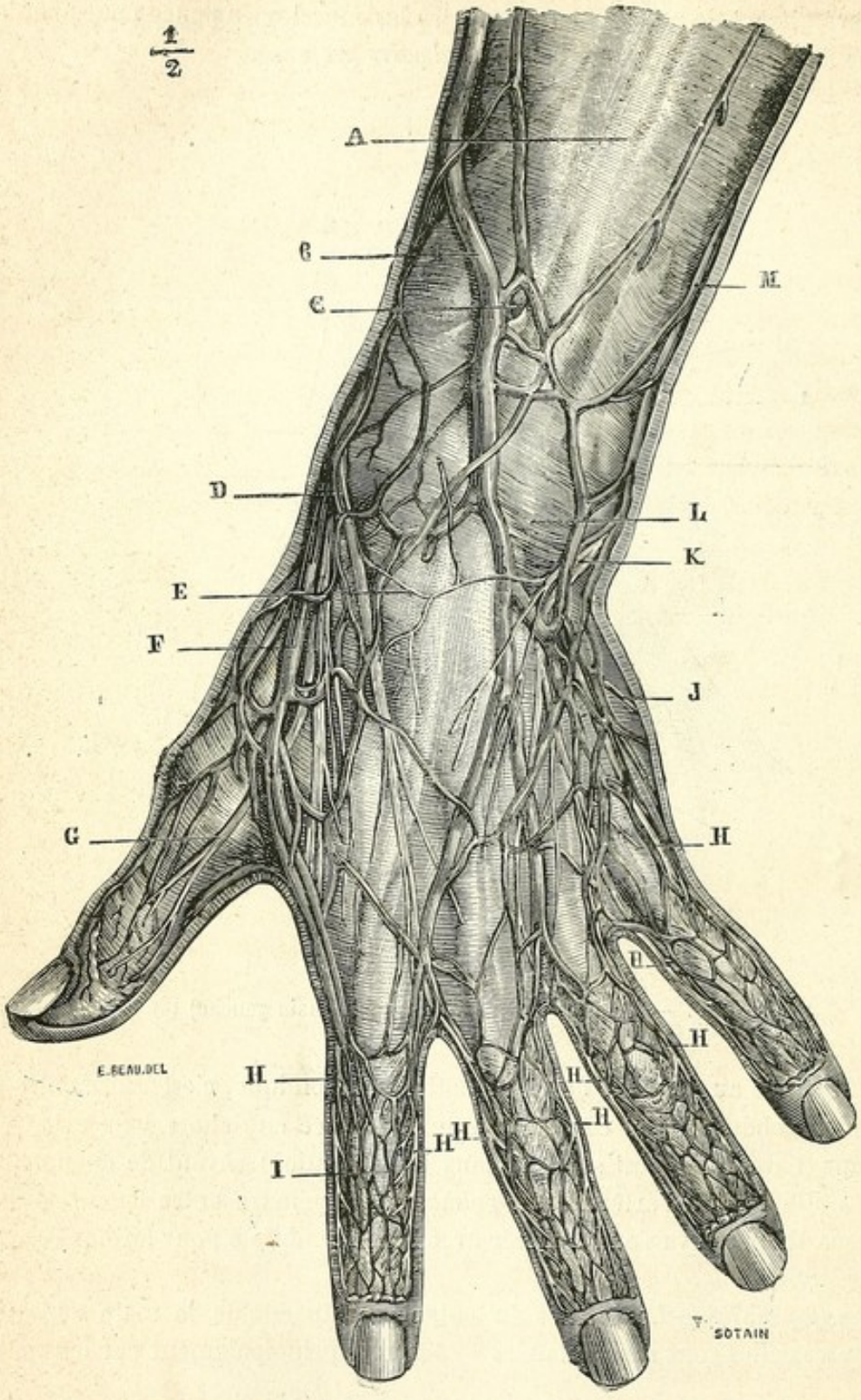

FIG. 557. — Veines et nerfs de la région du poignet et du dos de la main (*).

(*) A, aponévrose de l'avant-bras ; B, veine radiale ; C, veine sous-aponévrotique ; D, nerf radial ; E, anastomose du radial et du cubitus ; F, nerf radial ; G, collateral dorsal du pouce ; H, collatéral dorsal des doigts ; I, plexus veineux du dos des doigts ; J, origine des veines cubitales ; K, nerf cubital ; L, ligament annulaire postérieur du carpe ; M, veine cubitale.

Les veines antérieures du poignet sont moins importantes, sans direction déterminée, sauf celles qui accompagnent les artères.

Lymphatiques. — Les lymphatiques sont peu nombreux en arrière, à l'inverse des veines; ils sont très-nombreux au contraire en avant.

Nerfs (fig. 557). — Les nerfs du poignet et du dos de la main viennent du radial et du cubital. Ces deux nerfs s'anastomosent sur le dos de la main et fournissent les filets collatéraux dorsaux des doigts.

§ IV. — Maladies chirurgicales.

Le poignet est le siége de prédilection des *kystes*. Ces kystes communiquent quelquefois avec les synoviales carpiennes, et d'autres fois ne communiquent pas. Ils tiennent, pour M. le professeur Gosselin (1), au développement de follicules glanduleux qui seraient annexés aux synoviales articulaires.

Il existe des *luxations radio-carpiennes*.

La *luxation radio-carpienne postérieure* (fig. 558), quoique très-rare, a été observée cependant un peu plus souvent que la *radio-carpienne antérieure* (fig. 559).

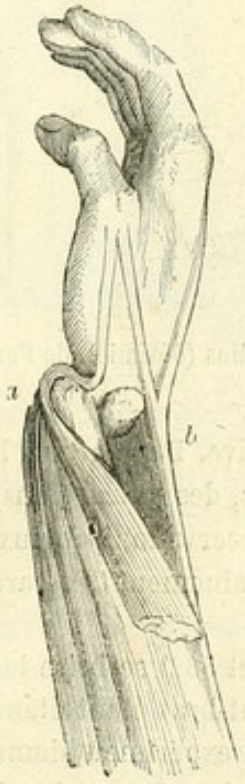

Fig. 558. — Luxation du poignet en arrière. Fig. 559. — Luxation du poignet en avant.

Les symptômes ressemblent beaucoup à ceux qui appartiennent à la fracture ordinaire de l'extrémité inférieure du radius.

Ce que les chirurgiens antérieurs à Dupuytren avaient l'habitude de nommer *luxations du poignet*, consistait en des fractures du radius accompagnées

(1) Gosselin, *Kystes synoviaux de la main et du poignet* (*Mémoires de l'Académie de médecine*. Paris, 1852, t. XVI, p. 367).

d'un déplacement plus ou moins considérable du fragment inférieur et du carpe vers la partie postérieure des os de l'avant-bras (fig. 560).

Dupuytren, le premier, insista, dans ses leçons cliniques, sur ce point important de diagnostic. Il arrivera à démontrer la fréquence très-grande de la fracture de l'extrémité inférieure du radius, les symptômes caractéristiques de cette fracture. D'après lui, la luxation du poignet n'existe pas.

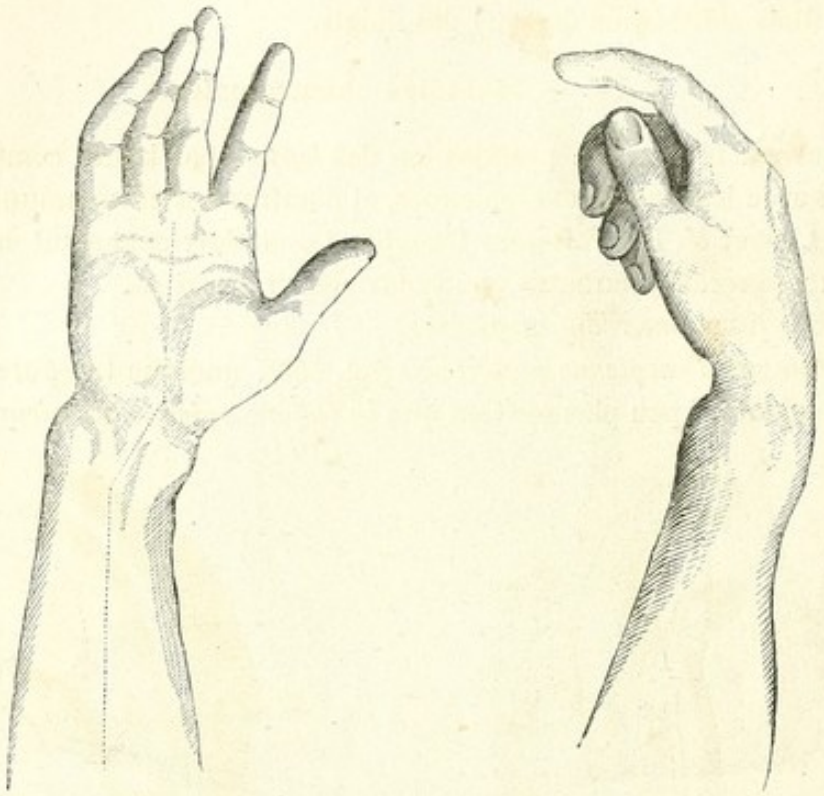

FIG. 560. — Fracture de l'extrémité inférieure du radius (déviation de l'axe de la main et vue de profil).

Il fallait revenir de cette opinion trop exclusive. Depuis que l'attention est éveillée sur la facilité d'une erreur de diagnostic, des chirurgiens, prévenus de la possibilité de l'erreur, ont publié quelques observations de luxation du poignet en arrière. Les bonnes observations sont certainement très-rares ; mais il en existe.

L'extrémité inférieure du radius (fig. 560, 561 et 562) se brise le plus souvent dans une chute sur la paume de la main, l'avant-bras étant étendu sur le bras et porté en avant du tronc. M. Nélaton a reproduit expérimentalement ces conditions : l'avant-bras est séparé du bras à l'articulation du coude ; l'olécrâne est divisé d'un trait de scie, l'avant-bras fixé verticalement, la main fortement étendue sur l'avant-bras, appuyant sur le sol par sa face palmaire. Un coup violent est porté sur l'extrémité supérieure du cubitus et du radius, et si l'expérience réussit, les symptômes de la fracture de l'extrémité inférieure du radius se manifestent aussitôt.

Toutes les conditions étant comme ci-dessus, seulement la main répondant au sol par sa face dorsale et étant fortement fléchie, un coup violent peut encore briser l'extrémité inférieure du radius.

Il n'est pas nécessaire, pour produire une fracture de l'extrémité inférieure du radius, de détacher l'avant-bras et de produire un choc plus ou moins violent; le simple renversement de la main en avant ou en arrière suffit.

La fracture de l'extrémité inférieure du radius peut donc être produite par une chute sur le dos de la main ou sur la face palmaire de la main étendue ou par un simple renversement violent, ce qui agit de la même manière.

Fig. 561. — Fracture récente de l'extrémité inférieure du radius droit et de l'apophyse styloïde du cubitus; les os vus par leur face antérieure. — Pièce communiquée par Maisonneuve à Malgaigne.

Fig. 562. — Fracture récente de l'extrémité inférieure du radius droit et de l'apophyse styloïde du cubitus; les os vus par leur face postérieure. — Pièce communiquée par Maisonneuve à Malgaigne.

Comment agit en effet le choc transmis à la main fléchie ou étendue? Le choc agit en produisant un renversement ou flexion forcée de la main. Comme les ligaments radio-carpiens sont extrêmement forts, ils ne cèdent pas d'ordinaire sous le coup de la violence, et c'est le squelette du poignet qui se brise dans sa partie la moins résistante, à l'union ou à peu près de la diaphyse avec l'épiphyse.

Il résulte de l'examen de la figure 563 :

1° Que la saillie dorsale que présente en arrière l'extrémité inférieure de l'avant-bras résulte du transport en arrière du fragment inférieur du radius et des os du carpe avec lesquels il s'articule;

2° Que la saillie que l'on perçoit ordinairement au-dessus de l'articulation du poignet et en avant résulte de la flexion angulaire de l'os en ce point;

3° Que dans les cas où le fragment inférieur du radius est simplement renversé sur le fragment supérieur sans être transporté en arrière dans sa totalité, il y a à

la partie postérieure pénétration des deux fragments l'un par l'autre ou écrasement de ces deux fragments.

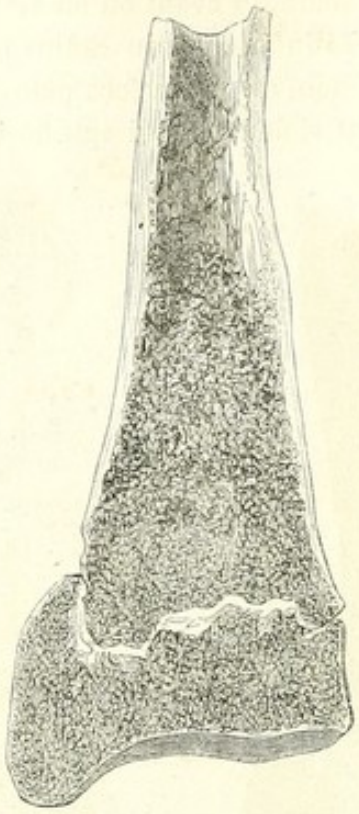

FIG. 563. — Fracture de l'extrémité inférieure du radius avec fissure longitudinale de la face postérieure du fragment inférieur ; cal en voie de formation. (Bérard. — Musée Dupuytren.)

D'ordinaire, dans la fracture de l'extrémité inférieure du radius, ces trois conditions se rencontrent. L'élévation de l'apophyse styloïde du radius rend l'interligne horizontal, et le chirurgien peut trouver là, dans quelques cas, un excellent symptôme. C'est M. le professeur Laugier qui a, le premier, appelé l'attention des chirurgiens sur ce signe qui possède véritablement une grande valeur diagnostique.

Ligature de l'artère radiale dans la tabatière anatomique. — On peut découvrir l'*artère radiale* au fond de la fossette que forment, en arrière et au-dessous de l'apophyse styloïde, les tendons des muscles long abducteur et court extenseur du pouce en dehors, et long extenseur en dedans. Cette opération ne se fait plus guère qu'à l'amphithéâtre. On est exposé à ouvrir les gaînes des tendons, et, dans tous les cas, l'opération à la partie antérieure du poignet est plus facile et remplit les mêmes indications.

En thèse générale, il faut toujours éviter de pratiquer les ligatures des artères du poignet et de la main par les procédés indiqués en médecine opératoire ; dans tous les cas d'hémorrhagie des arcades palmaires, soit primitives, soit même secondaires, il faut aller dans la plaie et tenter la ligature des extrémités artérielles ouvertes. Le fer rouge nous a rendu dans plusieurs cas de très-grands services.

La main est susceptible de subir des déviations congénitales analogues à celles qui se présentent si souvent au pied et qui constituent le pied bot. La figure 564 représente un bel exemple de main bot.

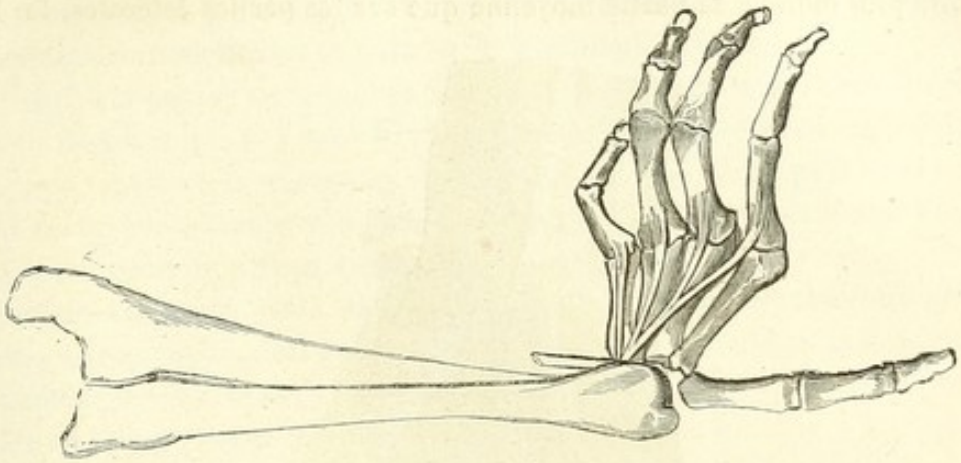

Fig. 564. — Squelette d'une déviation congénitale de la main.

CHAPITRE VII.

RÉGION DE LA PAUME DE LA MAIN.

§ I. — Limites, formes extérieures, parties accessibles à la palpation.

La paume de la main s'étend depuis la partie inférieure du poignet, c'est-à-dire depuis la partie supérieure des métacarpiens jusqu'aux doigts.

Elle est concave, elle présente en dehors une saillie musculaire nommée *éminence thénar*. En dedans, elle est limitée par une autre saillie musculaire nommée *éminence hypothénar*.

La peau de la paume de la main est sillonnée dans plusieurs directions. Les sillons palmaires ne sont autres que les parties où la peau se plie dans les mouvements. Leur étude, exploitée par les chiromanciens, ne saurait donner aucune indication précise au chirurgien.

§ II. — Superposition des plans.

1° **Peau.** — La peau, riche en filets nerveux, offre à l'examen une série de petits sillons. Dépourvue de poils; elle a une épaisseur qui est beaucoup plus grande chez les ouvriers que chez les personnes qui ne se livrent à aucun travail manuel.

2° **Tissu cellulaire sous-cutané.** — Il est très-serré et très-dense surtout au niveau des plis principaux de la peau; là il unit intimement la peau à l'aponévrose. Dans les autres points, il est un peu plus lâche et contient dans ses aréoles des bourrelets graisseux, très-abondants à la partie supérieure de l'éminence hypothénar et au niveau des espaces interdigitaux.

Le tissu cellulaire sous-cutané renferme en dehors un petit muscle à fibres transversales. C'est un muscle *peaucier palmaire* ou *palmaire cutané* (fig. 565).

3° **Aponévrose** (fig. 565). — L'aponévrose palmaire constitue un plan fibreux, résistant, plus dense à sa partie moyenne que sur ses parties latérales. En haut,

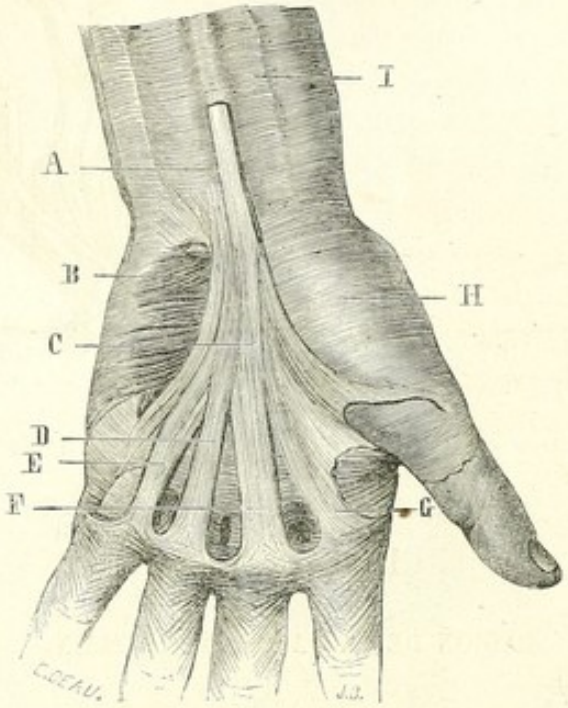

FIG. 565. — Aponévrose palmaire (*).

elle se confond avec le *ligament annulaire antérieur du carpe*, sorte de lame fibreuse très-forte qui bride en avant les tendons. Sur les côtés, elle se termine par des gaines fibreuses destinées aux muscles des éminences thénar et hypothénar.

En bas, l'aponévrose se jette sur la gaine fibreuse des doigts. Ses fibres, qui en ce point sont transversales et longitudinales, circonscrivent des arcades à travers lesquelles communiquent les couches celluleuses superficielles et profondes.

Ces arcades donnent aussi passage aux vaisseaux et aux nerfs des doigts et aux muscles lombricaux.

La partie moyenne de l'aponévrose, très-forte et très-résistante, a une forme triangulaire à base en bas. Les fibres longitudinales prédominent dans sa structure. Le petit palmaire, quand il existe, s'attache à la partie la plus élevée.

4° **Muscles, tendons, synoviales.** — Au-dessous de l'aponévrose apparaissent les tendons des muscles fléchisseurs; ces muscles sont : le *fléchisseur propre du pouce*, le *fléchisseur commun des doigts* et le *fléchisseur propre du petit doigt*.

Le tendon du *grand palmaire* est situé plus profondément que les tendons fléchisseurs et va se fixer à la partie antérieure de la tête du second métacarpien.

(*) A, tendon du petit palmaire; B, muscle palmaire cutané; C, partie moyenne de l'aponévrose; D, division de cette partie moyenne en bandelettes; E, F, G, autres bandelettes; H, aponévrose de l'éminence thénar; I, aponévrose antibrachiale.

Le *petit palmaire*, quand il existe, est plus superficiel que es fléchisseurs : l s'arrête à la partie supérieure de l'aponévrose palmaire; il appartient donc plutôt à la région du poignet.

En dehors et en dedans se trouvent les deux faisceaux de muscles dits muscles de l'éminence hypothénar et muscles de l'éminence thénar.

Il existe à la paume de la main des *membranes synoviales* qui accompagnent les tendons fléchisseurs. Ces synoviales commencent au-dessus du ligament annulaire, puis, après avoir passé sous ce ligament, elles se prolongent dans la paume de la main. On a comparé la forme des synoviales à un bissac dont l'étranglement correspond au niveau du ligament annulaire antérieur.

Il existe habituellement deux grandes gaines synoviales tendineuses : une *externe*, qui accompagne le tendon fléchisseur du pouce; une *interne*, destinée aux tendons des autres fléchisseurs.

Cette dernière est quelquefois partagée en deux.

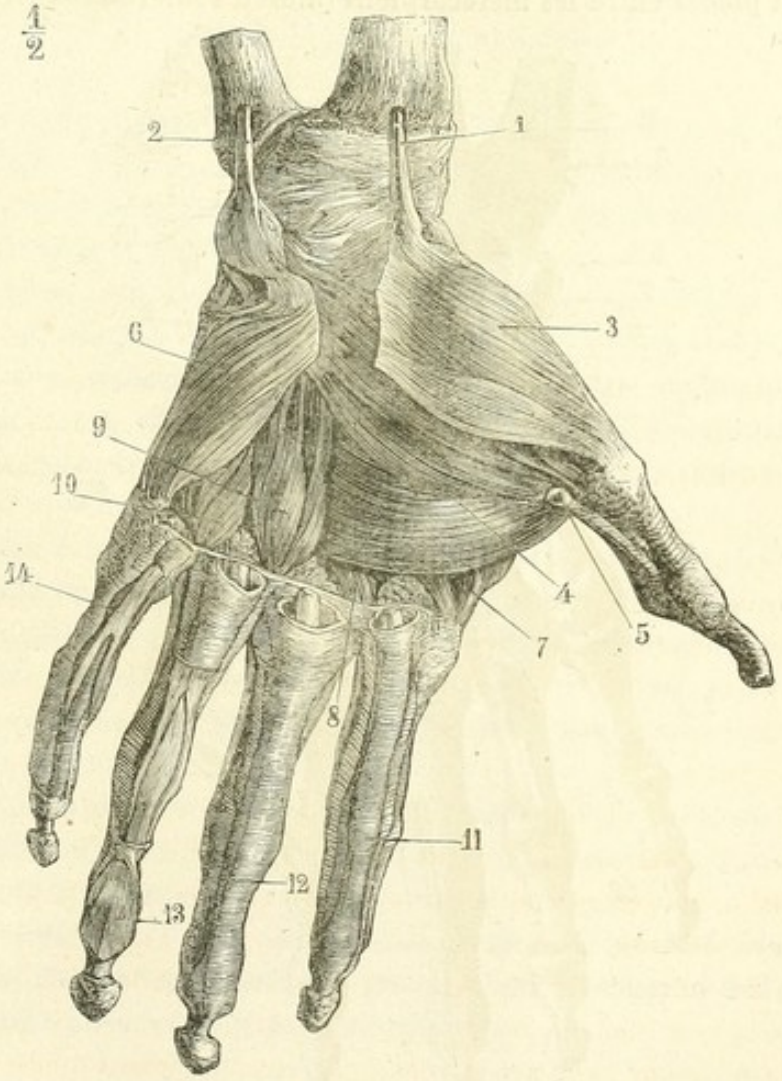

FIG. 566. — Muscles profonds (*).

(*) 1, tendon du grand palmaire; 2, tendon du cubital antérieur; 3, opposant du pouce; 4, court adducteur du pouce; 5, gaine du long fléchisseur du pouce; 6, opposant du petit doigt; 7, 8, 9, 10, muscles interosseux; 11, 12, gaines des tendons fléchisseurs; 13, tendon du fléchisseur profond; 14, tendon du fléchisseur superficiel. (Beaunis et Bouchard.)

Il arrive quelquefois que la synoviale interne de la paume de la main communique avec la synoviale externe.

Toutes les modifications que présentent les synoviales palmaires et qui ont été décrites par les anatomistes et les chirurgiens comme autant d'anomalies, ne sont que des variétés dont on se rend parfaitement compte et que l'on peut même prévoir, si l'on se rappelle que les synoviales palmaires ne sont qu'un tissu cellulaire qui approchera d'autant plus d'une séreuse parfaite et unique que les frottements seront plus répétés.

5° **Aponévrose profonde et muscles profonds.** — Les muscles superficiels étant enlevés, ainsi que les tendons et leurs synoviales, apparaissent les muscles profonds recouverts d'une lame aponévrotique qui mérite le nom d'*aponévrose profonde* (fig. 566).

Ces muscles, dont l'étude ne doit être faite ici qu'au point de vue topographique, sont nombreux ; les uns se rendent des métacarpiens au pouce et au petit doigt, les autres sont placés entre les métacarpiens (muscles interosseux). Ce sont des

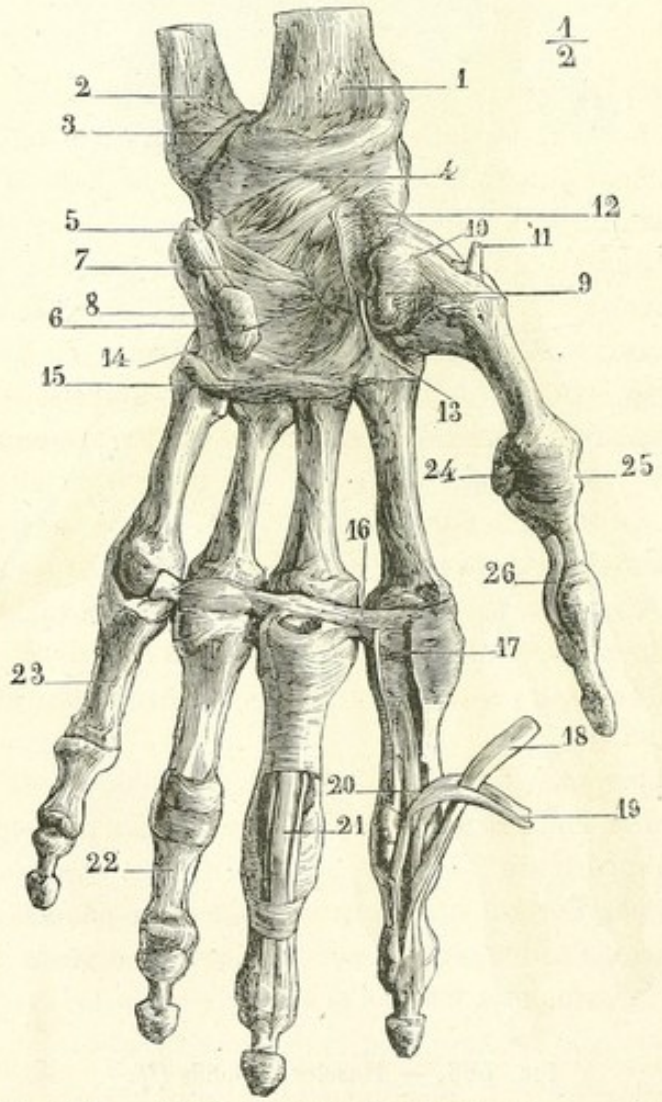

Fig. 567. — Ligament annulaire antérieur du carpe (*).

(*) 1, radius ; 2, cubitus ; 3, capsule de l'articulation radio-cubitale inférieure ; 4, ligament radio-carpien ; 5, pisiforme ; 6, os crochu ; 7, ligament pisi-unsiformien ; 8, ligament pisi-métacarpien ; 9, trapèze ; 10, capsule

espèces d'annexes des extenseurs, destinés à l'extension des troisièmes phalanges des doigts, comme nous l'a appris M. Duchenne (de Boulogne).

6° **Ligaments** (fig. 567). — Au-dessous des muscles profonds, se montrent les ligaments très-forts et très-résistants qui réunissent la face antérieure des os du carpe et les métacarpiens aux os du carpe. Ces faisceaux ont une direction rayonnée, et, partant du grand os comme centre, s'irradient dans toutes les directions. Ils sont extrêmement forts, très-difficiles à ouvrir. Aussi la séparation des os de cette région ne se produit-elle presque jamais, si ce n'est dans les grands traumatismes.

7° **Squelette** (fig. 568). — Au-dessous des ligaments apparaît le dernier plan de la région. C'est la face antérieure du squelette de la main : Les os du carpe sont disposés sur deux rangées. Ils présentent en avant une face peu régulière, mais un peu concave. Ils sont en rapport par des surfaces planes, excepté au voisinage de la tête du grand os, où il y a des surfaces concaves et convexes pour s'adapter les unes aux autres, etc.

§ III. — Vaisseaux et nerfs.

Les artères de la région de la paume de la main viennent de la radiale et de la cubitale ; elles forment deux arcades, l'une superficielle ou sous-aponévrotique, l'autre profonde, appliquée immédiatement sur la face antérieure des muscles interosseux et des os métacarpiens.

L'*arcade palmaire superficielle* ou sous-aponévrotique (fig. 569) est un arc artériel transversal, à concavité supérieure, dont la courbure répond assez exactement à une ligne transversale partant de la commissure du pouce; dans certains cas, cependant, elle est à quelques millimètres au-dessous de cette ligne.

Cette arcade palmaire superficielle est formée par l'anastomose à plein canal de l'artère *cubitale* avec la *radio-palmaire*, branche superficielle fournie par la radiale au poignet. La cubitale s'engage bientôt au-dessous de la partie moyenne de l'aponévrose palmaire, après avoir fourni une branche souvent très-volumineuse, qui s'enfonce entre les muscles de l'éminence thénar et que nous allons retrouver plus profondément sous le nom d'*arcade palmaire profonde.*

Par sa convexité, l'arcade palmaire superficielle fournit quatre ou cinq branches destinées aux doigts.

L'*arcade palmaire profonde* (fig. 570) située, comme nous l'avons dit, au-dessous de l'aponévrose profonde, présente, comme l'arcade palmaire superficielle, une courbe à concavité supérieure.

Elle est formée par l'artère radiale qui, après avoir pénétré dans l'anneau fibreux que lui fournit l'adducteur du pouce, glisse au-dessous de l'aponévrose profonde et vient s'anastomoser avec la cubitale.

trapézo-métacarpienne ; 11, tendon du long abducteur du pouce ; 12, gouttière du grand palmaire ; 13, tendon du grand palmaire ; 14, ligament rayonné ; 15, ligament transversal recouvrant la base des métacarpiens ; 16, ligament transverse du métacarpe : l'articulation métacarpo-phalangienne du petit doigt a été ouverte ; 17, gaine des tendons fléchisseurs ; 18, tendon du fléchisseur profond ; 19, tendon du fléchisseur superficiel ; 20, repli synovial ; 21, tendon en position dans leur gaine ; 22, 23, gaines complétement enlevées ; 24, os sésamoïde externe ; 25, ligament latéral externe ; 26, tendon du long fléchisseur propre du pouce.

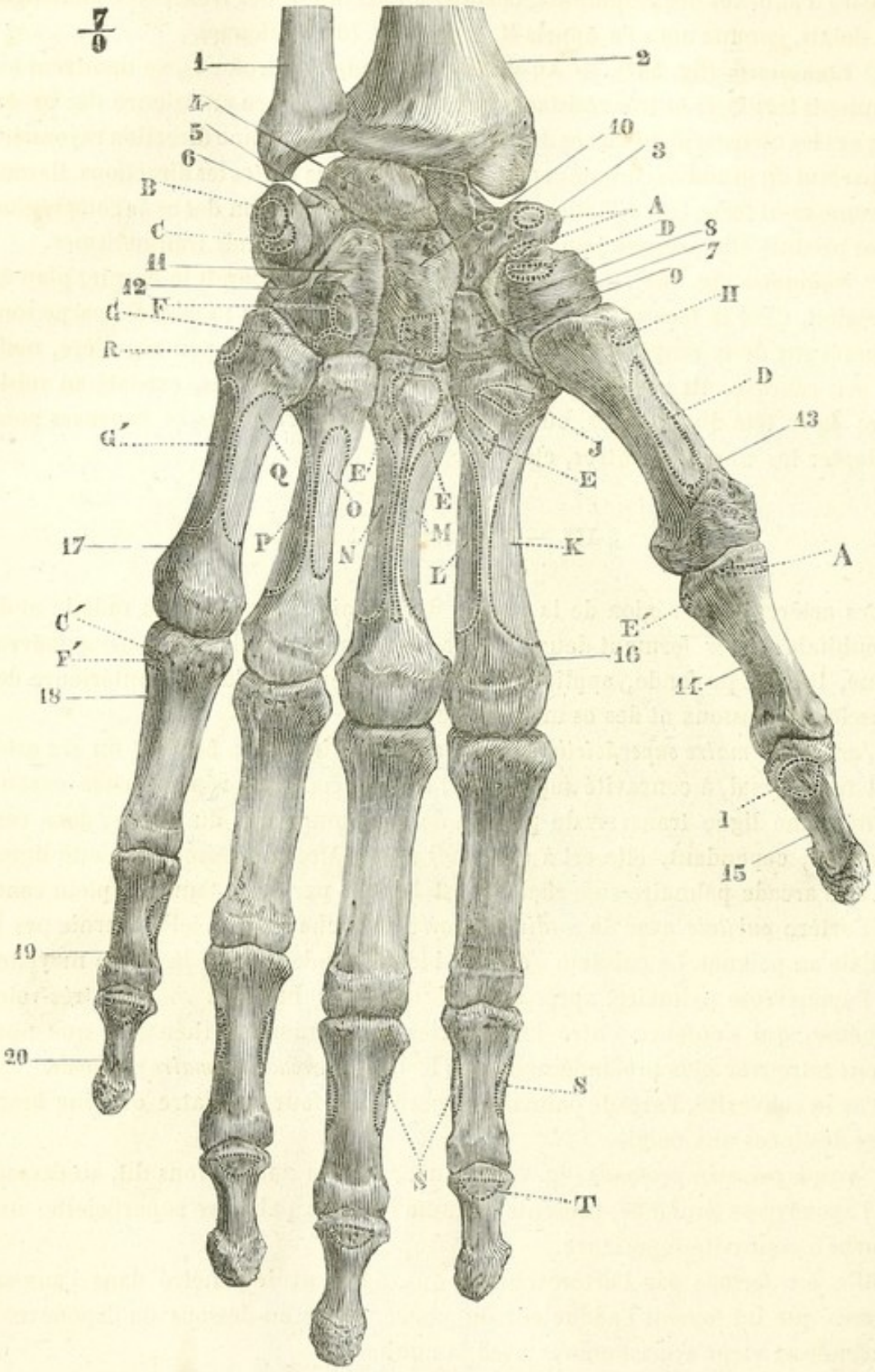

FIG. 568. — Squelette de la paume de la main (main gauche) (*).

(*) **1**, cubitus ; **2**, radius ; **3**, scaphoïde ; **4**, semi-lunaire ; **5**, pyramidal ; **6**, pisiforme ; **7**, trapèze ; **8**, gouttière du trapèze ; **9**, trapézoïde ; **10**, grand os ; **11**, os crochu ; **12**, crochet de l'os crochu ; **13**, métacarpien du pouce ; **14**, première phalange du pouce ; **15**, deuxième phalange du pouce ; **16**, deuxième métacarpien ; **17**, cinquième métacarpien ; **18**, première phalange ; **19**, deuxième phalange ; **20**, troisième phalange.

Insertions. — A, court abducteur du pouce ; B, cubital antérieur ; C, C, court abducteur du petit doigt ; D, D', opposant du pouce ; E, E, court abducteur du pouce ; F, F', court fléchisseur du petit doigt ; G, G, oppo-

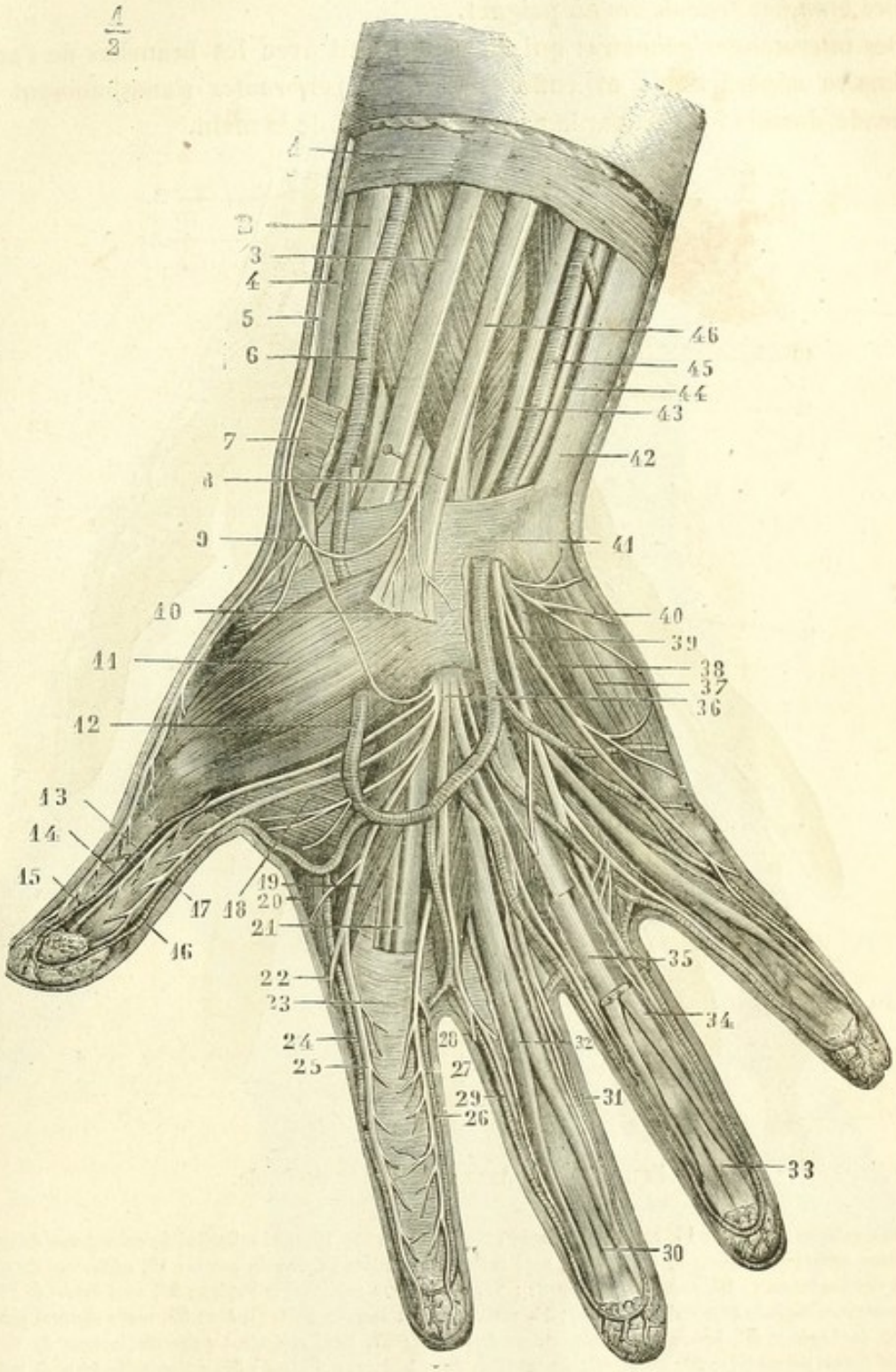

Fig. 569. — Vaisseaux et nerfs de la paume de la main (*).

sant du petit doigt; H, long abducteur du pouce; I, long fléchisseur du pouce; J, grand palmaire; K, premier interosseux dorsal; L, premier interosseux palmaire; M, deuxième interosseux dorsal; N, troisième interosseux dorsal; O, deuxième interosseux palmaire; P, quatrième interosseux dorsal; Q, troisième interosseux palmaire; R, cubital postérieur; S, fléchisseur superficiel; T, fléchisseur profond. (Beaunis et Bouchard.)

(*) **1**, aponévrose antibrachiale; **2** long supinateur; **3**, grand palmaire; **4**, premier radial externe; **5**, nerf radial; **6**, artère radiale; **7**, ligament annulaire antérieur du carpe; **8**, nerf médian; **9**, anastomose du médian et du radial; **10**, aponévrose palmaire; **11**, court abducteur du pouce; **12**, radio-palmaire; **13**, nerf collatéra

Cette arcade fournit :

Des *branches articulaires* au poignet.

Des *interosseuses palmaires* qui s'anastomosent avec les branches de l'arcade palmaire superficielle, et enfin des *artères perforantes* s'anastomosant avec l'arcade dorsale fournie par la radiale sur le dos de la main.

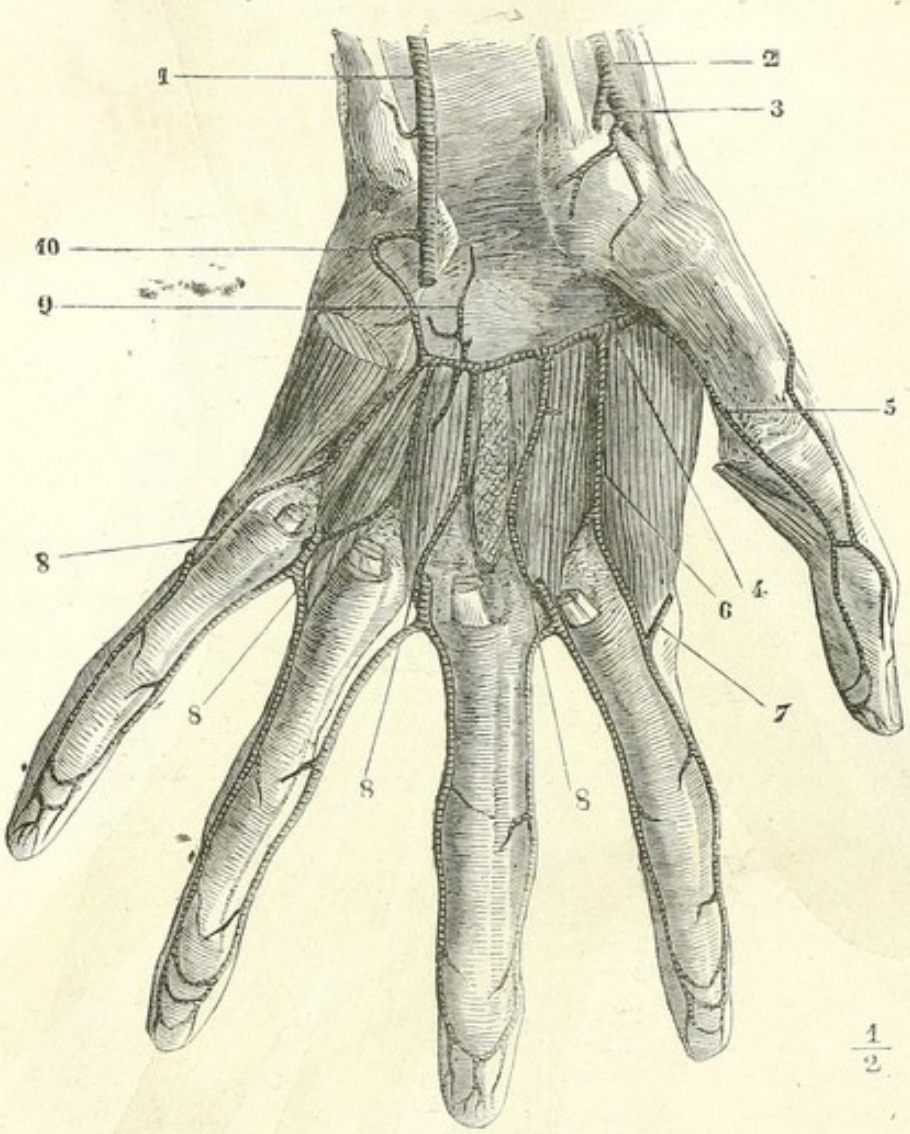

FIG. 570. — Arcade palmaire profonde.

palmaire externe du pouce; **14**, artère collatérale externe du pouce; **15**, nerf collatéral dorsal externe du pouce; **16**, artère collatérale interne du pouce; **17**, nerf collatéral palmaire interne du pouce; **18**, adducteur du pouce; **19**, un des lombricaux; **20**, premier interosseux; **21**, fléchisseur sublime de l'index; **22**, nerf dorsal de l'index; **23**, aponévrose digitale (gaine des tendons); **24**, artère collatérale externe de l'index; **25**, nerf collatéral palmaire externe de l'index; **26**, artère collatérale interne de l'index; **27**, nerf collatéral palmaire interne de l'index; **28**, nerf dorsal du médius; **29**, collatérale du médius; **30**, fléchisseur profond; **31**, artère collatérale du médius; **32**, fléchisseur sublime; **33**, fléchisseur profond de l'annulaire; **34**, fléchisseur sublime du même muscle; **35**, gaine tendineuse; **36** nerf médian; **37**, adducteur du petit doigt; **38**, filet externe du cubital; **39**, filet interne; **40**, branche profonde du cubital; **41**, ligament annulaire antérieur du carpe; **42**, cubital antérieur; **43**, fléchisseur sublime; **44**, nerf cubital; **45**, artère cubitale; **46**, petit palmaire.

(*) **1**, artère cubitale; **2**, artère radiale; **3**, artère radio-palmaire coupée; **4**, arcade palmaire profonde; **5**, artère collatérale externe du pouce; **6**, collatérale externe de l'index, venant chez ce sujet directement de l'arcade palmaire profonde et recevant, **7**, une anastomose de l'arcade superficielle; **8, 8, 8, 8**, branches inférieures de l'arcade profonde ou interosseuse antérieure, allant se jeter dans les collatérales des doigts au niveau de la tête des métacarpiens; **9**, rameau articulaire destiné à l'articulation radio-carpienne; **10**, branche profonde de la cubitale.

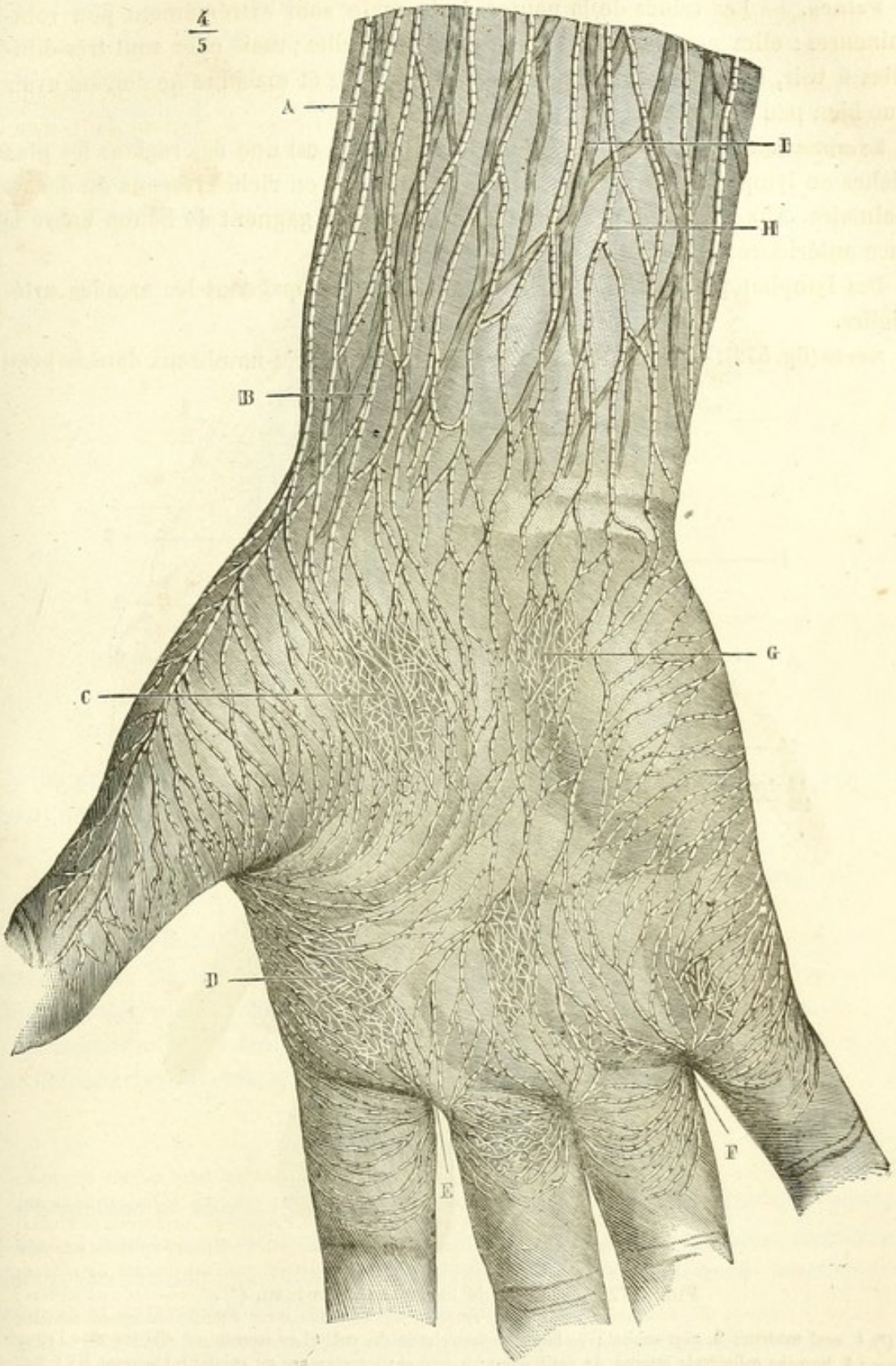

FIG. 571. — Lymphatiques de la paume de la main (*).

(*) A, D, vaisseaux venant de la partie externe de la région; C, G, réseau où a été pratiquée l'injection; D, réseau de la partie inférieure de la région; E, F, lymphatiques interdigitaux; H, lymphatiques internes de l'avant-bras; I, veines de l'avant-bras.

Veines. — Les veines de la paume de la main sont extrêmement peu volumineuses : elles accompagnent les arcades artérielles ; mais elles sont très-difficiles à voir, et, comme conséquences, leurs lésions et maladies ne doivent avoir que bien peu d'intérêt.

Lymphatiques (fig. 571). — La paume de la main est une des régions les plus riches en lymphatiques. Ces lymphatiques naissent en riches réseaux du derme palmaire. Aux réseaux font suite des vaisseaux qui gagnent de bonne heure la face antérieure de l'avant-bras.

Des lymphatiques profonds, peu nombreux, accompagnent les arcades artérielles.

Nerfs (fig. 572). — Nous trouvons des filets nerveux très-nombreux dans la peau

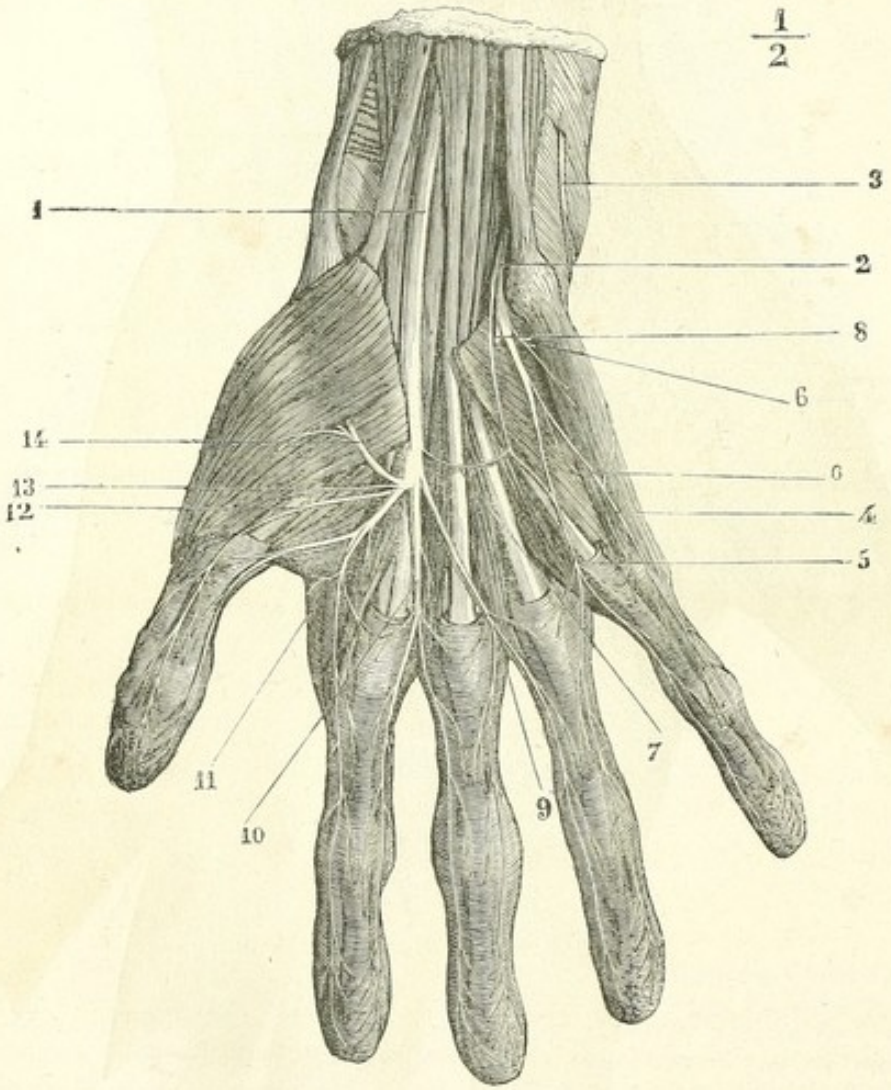

FIG. 572. — Nerfs de la paume de la main (*).

(*) 1, nerf médian ; 2, nerf cubital ; 3, branche postérieure du cubital au moment où elle traverse l'aponévrose ; 4, branche collatérale interne du petit doigt ; 5, branche interosseuse du cubital fournissant les collatérales externe du petit doigt et interne de l'annulaire ; 6, 6, rameaux des muscles de l'éminence hypothénar ; 7, anastomose du médian et du cubital ; 8, branche profonde du cubital ; 9, branche interosseuse du troisième espace fournissant les collatérales externe de l'annulaire et interne du médian ; 10, branche du deuxième espace se divisant en collatérales externe du médius et interne de l'index ; 11, branche du premier espace donnant les collatérales externe de l'index et interne du pouce ; 12, branche collatérale externe du pouce ; 13, rameau de l'opposant et du court fléchisseur du pouce ; 14, rameau du court abducteur du pouce.

de la région et dans la couche sous-cutanée ; ils ont pour origine les *nerfs cutané interne*, *cubital*, *médian* et *radial*.

Au-dessous de l'aponévrose et de l'arcade artérielle se rencontrent des troncs nerveux anastomosés; branches terminales des nerfs du bras et de l'avant-bras : Le *médian* (fig. 572) fournit quatre branches qui suivent les tendons du fléchisseur superficiel. Deux autres filets ayant même direction et situés à la partie interne proviennent du cubital.

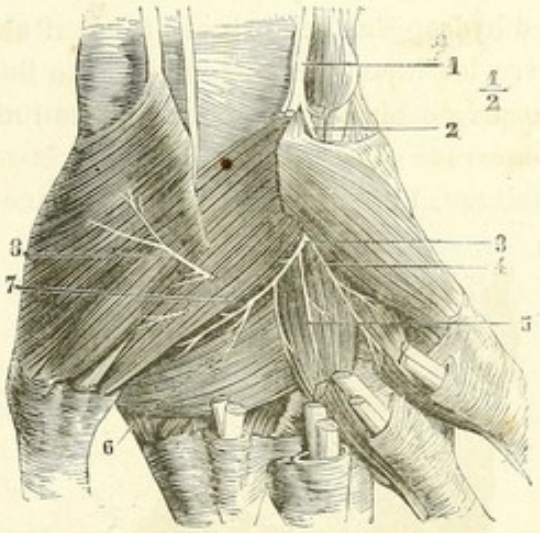

FIG. 573. — Branche palmaire profonde du cubital (*).

Plus profondément, le cubital fournit un gros tronc recourbé en arcade en avant des interosseux (fig. 573).

§ IV. — Rapports de la région avec les autres régions.

La région de la paume de la main est en rapport : 1° avec le poignet et l'avant-bras; 2° avec les doigts. Ce rapport explique la facile propagation des maladies chirurgicales, et en particulier des inflammations, d'une région à l'autre.

La communication directe qui existe entre la gaîne des tendons peut, dans les cas de panaris profonds, amener des phlegmons de la paume de la main.

§ V. — Maladies chirurgicales.

Phlegmons et abcès. — La paume de la main est très-exposée aux phlegmons et abcès. Ces abcès sont dermiques, sous-dermiques ou sous-aponévrotiques. Ces derniers, généralement très-graves, envahissent souvent la gaîne des tendons et déterminent la rétraction des doigts.

Plaies. — Les plaies faites avec un instrument tranchant ou piquant, peuvent

(*) 1, nerf cubital ; 2, branche profonde ; 3 point où cette branche se dégage de dessous les muscles de l'éminence hypothénar ; 4, filet du quatrième lombrical donnant un ramuscule à un interosseux ; 5, filet du troisième lombrical ; 6, rameau du muscle adducteur du pouce ; 7, rameau des interosseux ; 8, rameau du médian pour l'opposant du pouce : ce filet est sectionné à son origine.

amener la section de l'arcade palmaire superficielle ou de l'arcade palmaire profonde.

La ligature des deux bouts de l'artère serait indispensable, mais n'est pas toujours possible : la ligature des artères cubitale et radiale, à la partie inférieure de l'avant-bras, peuvent en outre ne pas être suffisantes, à cause des anastomoses qui se font par l'intermédiaire des arcades palmaires avec les interosseuses. Il est des cas où le chirurgien a été obligé de lier l'humérale et même l'axillaire.

Kystes du poignet. — Les gaines synoviales de la paume de la main sont fréquemment atteintes d'hydropisie. Les gaines prennent alors la forme que leur donnent sur le cadavre les injections anatomiques. La fluctuation est évidente et la tumeur est en forme de bissac à rétrécissement au niveau du poignet, etc.

Rétraction de l'aponévrose palmaire (fig. 574). — Très-souvent, soit sous l'influence de brûlure, soit sous l'influence de contusions ou enfin produite par une

Fig. 574. — Flexion permanente des doigts.

cause interne, on observe la rétraction des doigts produite par le raccourcissement et l'induration, soit de la peau, soit plus souvent de l'aponévrose palmaire. Nous avons eu l'occasion d'observer souvent cette maladie et même d'y remédier, quoique les doigts fussent entièrement fléchis dans la paume de la main depuis plus de vingt-deux ans. Cette observation a été publiée dans la thèse d'un de nos élèves (1).

(1) Voy. Lacroix, *De la flexion permanente des doigts*, thèse de Paris, 1868.

CHAPITRE VIII.

RÉGION DES DOIGTS.

§ I. — Limites, formes extérieures, parties accessibles à la palpation.

Les doigts sont des appendices plus ou moins longs, plus ou moins gros, etc., au nombre de cinq pour chaque main.

Les doigts sont séparés les uns des autres dans presque toute leur longueur ; ils ne sont réunis qu'à leur racine, etc.

Tous les accidents de forme qu'ils présentent sont trop connus pour qu'il soit nécessaire de nous y arrêter. Ils présentent une *face palmaire* moins convexe que la *face dorsale*. Des plis nombreux correspondent au point où la peau se fléchit dans les mouvements. Ces plis sont sans importance pratique ; il serait dangereux de se fier aux renseignements qu'ils peuvent donner pour la recherche des articulations.

Ces plis disparaissent d'ordinaire plus ou moins dans les maladies avec tuméfaction des doigts.

La palpation permet de reconnaître les tubercules que présentent les phalanges au voisinage des articulations, tubercules importants à considérer dans les désarticulations.

§ II. — Superposition des plans.

1° **Peau** (fig. 575). — La peau est épaisse à la face palmaire, extrêmement sensible et couverte de nombreuses papilles.

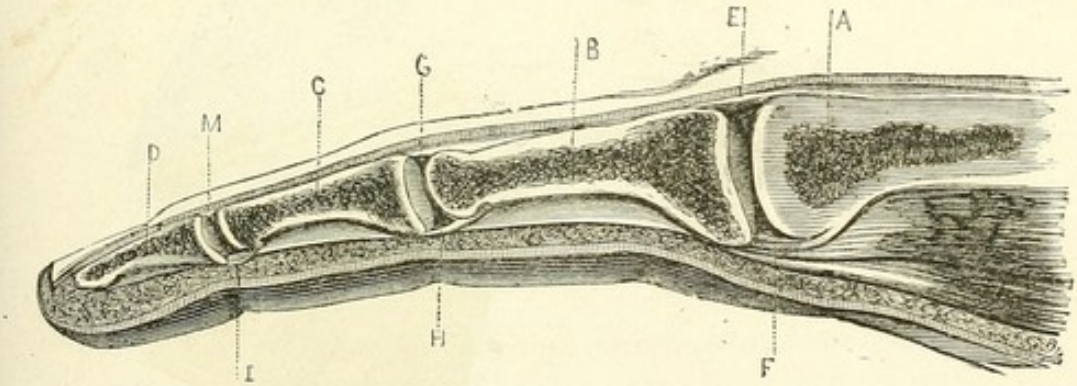

FIG. 575. — Coupe médiane de l'index (*).

La peau des doigts présente une modification particulière et déjà décrite (1) pour former l'*ongle*. L'ongle, comme nous l'avons déjà vu, est une lame cornée,

(1) Voy. ANATOMIE GÉNÉRALE, PEAU.

(*) A, tête du métatarsien ; B, première phalange ; C, seconde phalange ; D, troisième phalange ; E, articulation métatarso-phalangienne ; G, articulation des deux premières phalanges ; M, articulation des deux dernières phalanges.

libre par une de ses faces, adhérente par l'autre : cette dernière présente des crêtes longitudinales, que séparent des intervalles très-étroits. Ces saillies sont reçues dans le derme, lequel envoie des prolongements dans les rainures qui les séparent; de telle sorte que, vers la partie moyenne, où seulement on les observe, l'ongle est beaucoup plus adhérent à la peau qu'à sa racine, formée par une simple lamelle très-mince et dentée.

Les connexions si intimes de l'ongle avec le derme rendent bien compte de ces chutes d'ongle si fréquentes, même lorsque la peau n'est affectée que d'une phlegmasie légère, la tourniole, par exemple.

L'épiderme de la face palmaire des doigts s'endurcit par les travaux pénibles, etc.

2° **Tissu cellulaire sous-cutané.** — Il renferme une graisse très-ferme sur la face antérieure du doigt ; il est lamelleux sur la face dorsale.

3° **Aponévrose.** — Au-dessous du tissu cellulaire se trouve une enveloppe fibreuse très-résistante, existant seulement en avant. C'est la gaine des tendons fléchisseurs, canal fibreux qui commence à la tête des os du métacarpe et se termine à la dernière phalange, complété en arrière par la face antérieure des phalanges. Ces fibres sont demi-circulaires au voisinage de la racine du doigt; plus bas, la direction des fibres est très-variable, tantôt obliques, tantôt longitudinales. Elles laissent entre elles des espaces à travers lesquels la membrane synoviale vient faire hernie quand la gaîne est disséquée : disposition qui se remarque surtout au devant des articulations phalangiennes.

On trouve sur ses côtés trois ouvertures importantes à connaître. Elles donnent passage à des vaisseaux et à du tissu cellulaire, qui fait communiquer celui de l'extérieur du doigt avec le tissu cellulaire peu abondant de la gaîne.

4° **Tendons et synoviale.** — Les tendons fléchisseurs, après avoir traversé l'a-

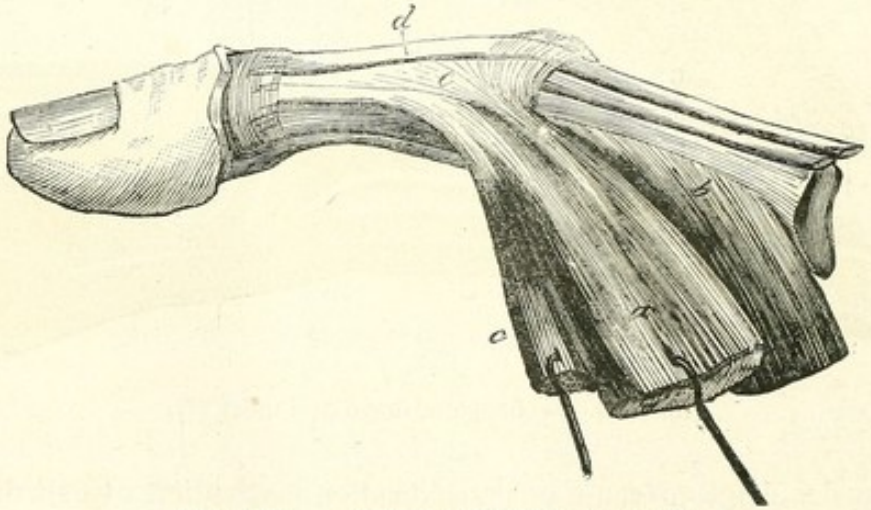

Fig. 576. — Pouce vu du côté externe (*).

ponévrose palmaire sous laquelle ils sont placés, s'engagent dans la gaîne fibro-séreuse que nous venons de décrire.

(*) *a*, muscle court abducteur ; *b*, muscle opposant; *c*, portion externe du court fléchisseur; *d*, tendon du long extenseur; *e*, expansion aponévrotique du court abducteur allant au tendon du long extenseur.

Ces tendons fléchisseurs des doigts sont *superficiels* ou *profonds*, *perforants* et *perforés*, etc. Les fléchisseurs superficiels se partagent en deux bandelettes qui vont se fixer aux bords des secondes phalanges ; les fléchisseurs profonds vont s'attacher à la face antérieure de la troisième phalange ou phalange unguéale.

D'autres muscles viennent se terminer aux doigts, ce sont les *interosseux dorsaux* et *palmaires* (fig. 576 et 577), qui viennent, comme l'a parfaitement démontré

FIG. 577. — Pouce vu du côté interne (*).

M. Duchenne (de Boulogne) (1) par l'anatomie et la clinique, se terminer de chaque côté du tendon extenseur commun, qui lui-même va s'insérer à la troisième phalange. Les interosseux sont les extenseurs de la troisième phalange sur la seconde.

FIG. 578. — Doigt annulaire de la main droite et son interosseux abducteur (**).

Une *membrane synoviale* tapisse la gaîne tendineuse à l'intérieur et se réfléchit sur les tendons qu'elle accompagne jusqu'au niveau de leur terminaison. Cette synoviale ne remonte pas plus haut que les articulations métacarpo-phalangiennes.

(1) Duchenne, *Physiologie des mouvements*. Paris, 1867, p. 261.

(*) *a*, adducteur du pouce ; *b*, expansion aponévrotique allant au tendon du long extenseur du pouce ; *c*, tendon du long extenseur du pouce. (Duchenne, de Boulogne.)

(**) *a*, faisceau phalangien de l'interosseux ; *b*, attache du faisceau phalangien à l'extrémité supérieure de la première phalange ; *c*, faisceau phalangettien de l'interosseux ; *d*, *d*, tendon phalangettien de l'interosseux ; *e*, *e*, tendon de l'extenseur commun des doigts. (Duchenne, de Boulogne.)

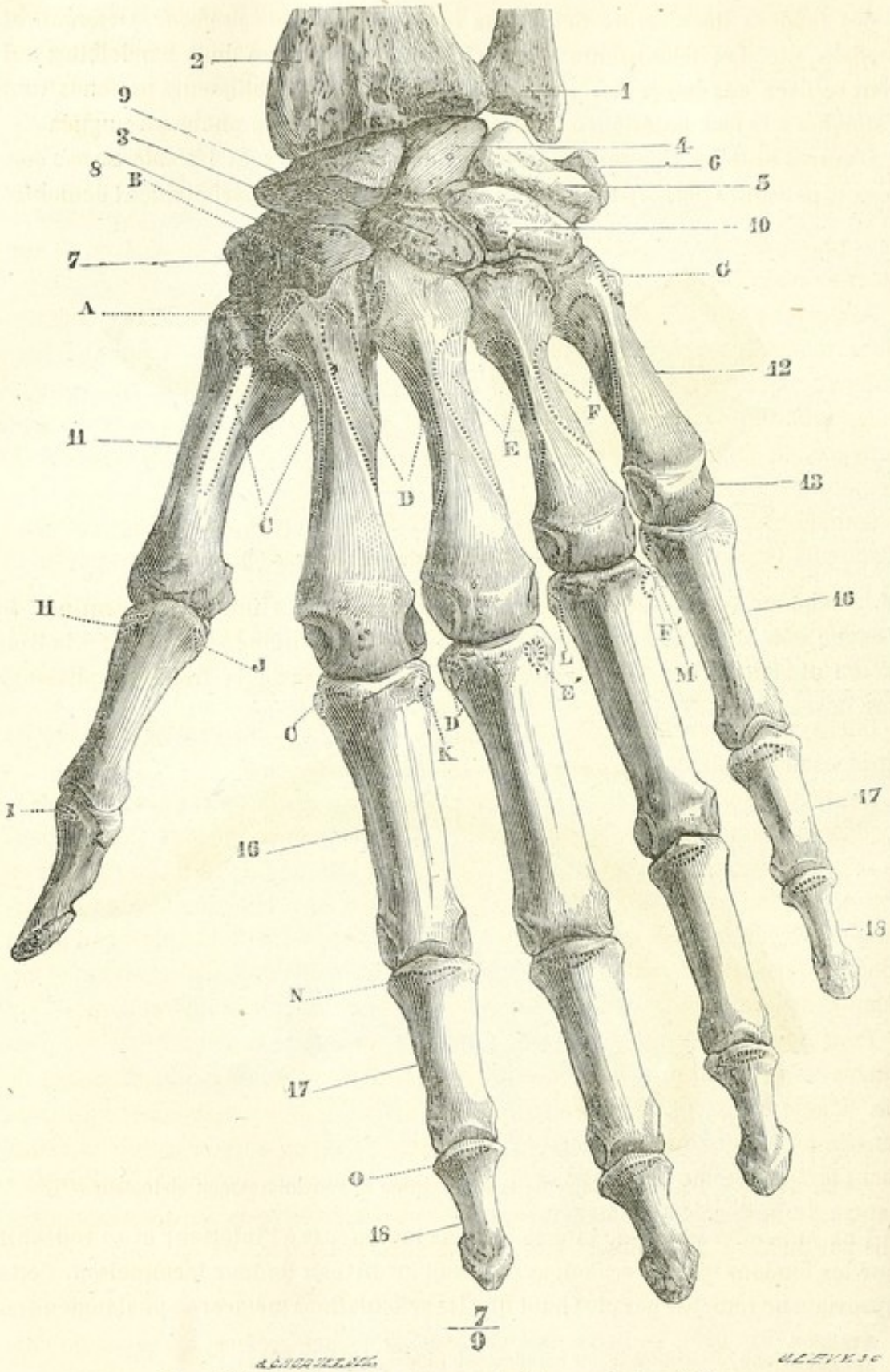

FIG. 579. — Os de la main gauche (face postérieure) (*).

(*) 1, cubitus; 2, radius; 3, scaphoïde; 4, semi-lunaire; 5, pyramidal; 6, pisiforme; 7, trapèze; 8, trapézoïde; 9, grand os; 10, os crochu; 11, premier métacarpien; 12, cinquième métacarpien; 13, tête des métacarpiens; 14, première phalange du pouce; 15, deuxième phalange du pouce; 16, premières phalanges des doigts; 17, deuxièmes phalanges; 18, troisièmes phalanges.

INSERTIONS MUSCULAIRES. — A, premier radial externe; B, deuxième radial externe; C, premier interosseux

Le tendon du fléchisseur propre du pouce, et aussi quelquefois celui du petit doigt, ont une membrane synoviale qui remonte au-dessus du ligament annulaire antérieur du carpe, comme nous l'avons déjà vu en décrivant la paume de la main.

Phalanges (fig. 579). — Trois os longs, appelés *phalanges*, forment le squelette de chacun des doigts ; le pouce seul fait exception et n'a que deux phalanges ; mais elles sont un peu plus grosses que celles des autres doigts. Ces petits os sont plus volumineux vers leurs extrémités, qui présentent à considérer les surfaces articulaires, que dans leur partie moyenne ou corps.

Articulations métacarpo-phalangiennes et phalangiennes. — Les articulations métacarpo-phalangiennes ne sont pas toutes placées sur la même ligne : celle du médius est la plus antérieure, puis vient celle de l'index, etc. Les surfaces articulaires sont constituées par la tête du métacarpien, qui est oblongue, convexe, et, du côté de la phalange, par une cavité arrondie, surmontée de deux tubercules saillants.

Comme moyen d'union, nous avons un ligament glénoïdien antérieur et deux ligaments latéraux. Les ligaments glénoïdiens des quatre dernières articulations se tiennent par leurs bords latéraux, et constituent ainsi, à la racine des doigts, un ligament étendu transversalement au devant de quatre articulations, du bord interne du cinquième métacarpien au bord externe du second. C'est le *ligament transverse du métacarpe* (fig. 567).

Une synoviale très-lâche tapisse la face interne des ligaments et lubrifie les surfaces articulaires.

L'articulation métacarpo-phalangienne du pouce est construite sur le même modèle, seulement la tête du métacarpien est quadrilatère et plus étendue dans le sens transversal que d'avant en arrière. Quatre tubercules la limitent, deux en avant, deux en arrière du côté de la phalange. La surface articulaire de la phalange est légèrement concave et entourée d'un rebord saillant. Les moyens d'union sont : un ligament antérieur, dit glénoïdien, renfermant deux os sésamoïdes, et formant gouttière pour le tendon fléchisseur ; et deux ligaments latéraux, etc.

Trois ligaments et une membrane synoviale assurent les connexions des phalanges entre elles en même temps qu'elles leur permettent de se mouvoir. De ces ligaments deux sont latéraux, fibreux, arrondis, très-courts, plus voisins du sens de la flexion que de celui de l'extension ; l'autre, antérieur, est extrêmement fort et comme cartilagineux : des bandes fibreuses vont d'une extrémité à l'autre de la dernière phalange, laissant sur ses côtés deux espaces vides remplis par du tissu cellulaire et une branche artérielle, etc.

§ III. — Vaisseaux et nerfs.

Artères (fig. 580). — Deux artères principales fort grosses, branches de l'arcade palmaire superficielle, se rendent aux doigts ; elles fournissent un grand

dorsal ; D, deuxième interosseux dorsal ; E, troisième interosseux dorsal ; F, quatrième interosseux dorsal ; G, cubital postérieur ; H, court extenseur du pouce ; I, long extenseur du pouce ; J, court abducteur du pouce ; K, premier interosseux palmaire ; L, deuxième interosseux palmaire ; M, troisième interosseux palmaire ; N, insertion de l'extenseur commun à la deuxième phalange ; O, insertion à la troisième phalange.

nombre de rameaux aux graisses et aux téguments, et donnent naissance aux artérioles qui pénètrent dans la gaine par les ouvertures déjà indiquées.

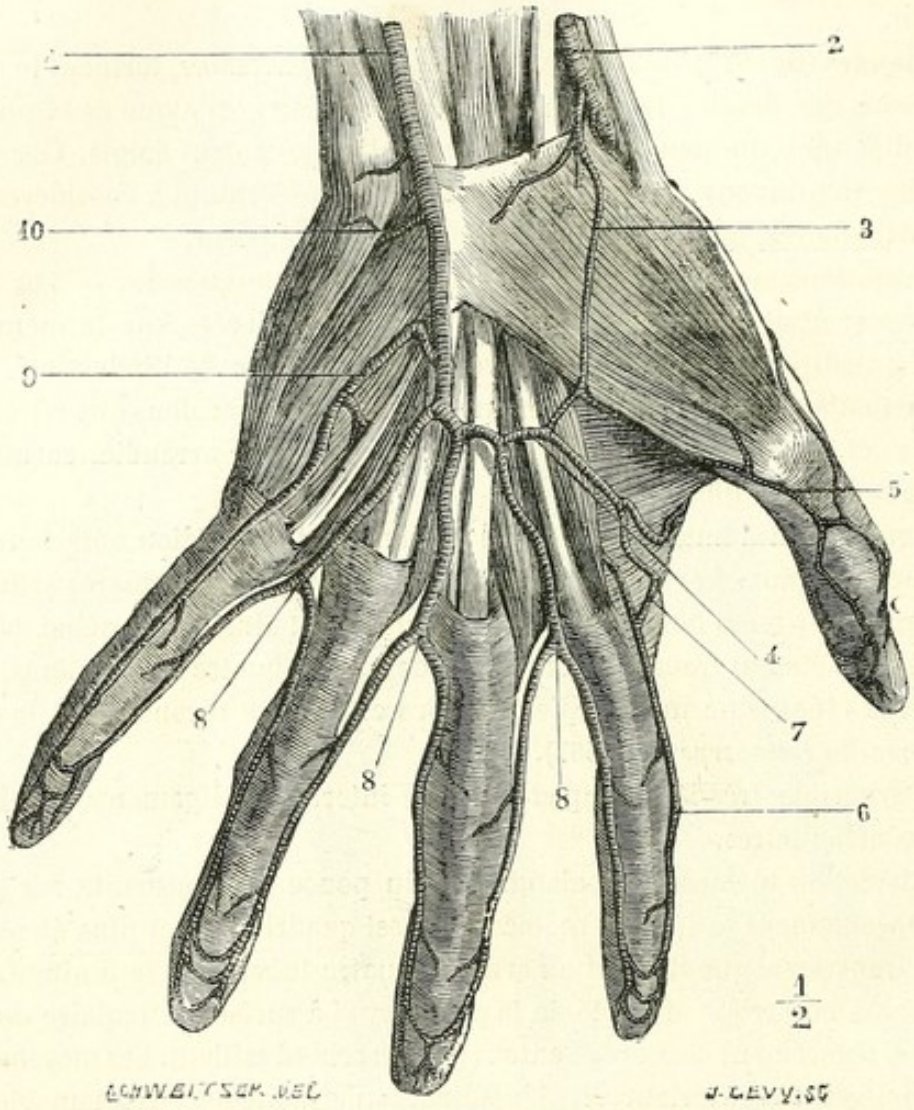

FIG. 580. — Artères collatérales des doigs (*).

Ces deux artères collatérales des doigts s'anastomosent largement entre elles à la pulpe du doigt, et fournissent chacune un rameau qui se perd sous l'ongle et dans la peau, rougeâtre, vasculaire et presque érectile, dans laquelle il s'implante.

On a décrit aussi des collatérales dorsales venues des interosseuses postérieures ; mais ces branches sont très-ténues, et partant peu importantes.

Veines (fig. 581). — Parmi les veines, les unes accompagnent les artères ;

(*) **1**, artère cubitale ; **2**, artère radiale ; **3**, artère radio-palmaire s'anastomosant chez ce sujet avec la terminaison de l'arcade superficielle ; **4**, arcade palmaire superficielle ; **5**, collatérale externe du pouce recevant une anastomose de l'arcade superficielle ; **6**, collatérale externe de l'index ; **7**, anastomose de l'arcade superficielle avec cette collatérale ; **8, 8, 8**, branches métacarpiennes des deuxième, troisième et quatrième espaces, fournissant les collatérales des doigts ; **9**, collatérale interne du petit doigt ; **10**, branche profonde de la cubitale.

d'autres, assez volumineuses et corespondant à la partie postérieure du doigt, forment des espèces de plexus sous-cutanés bien décrits par Blandin.

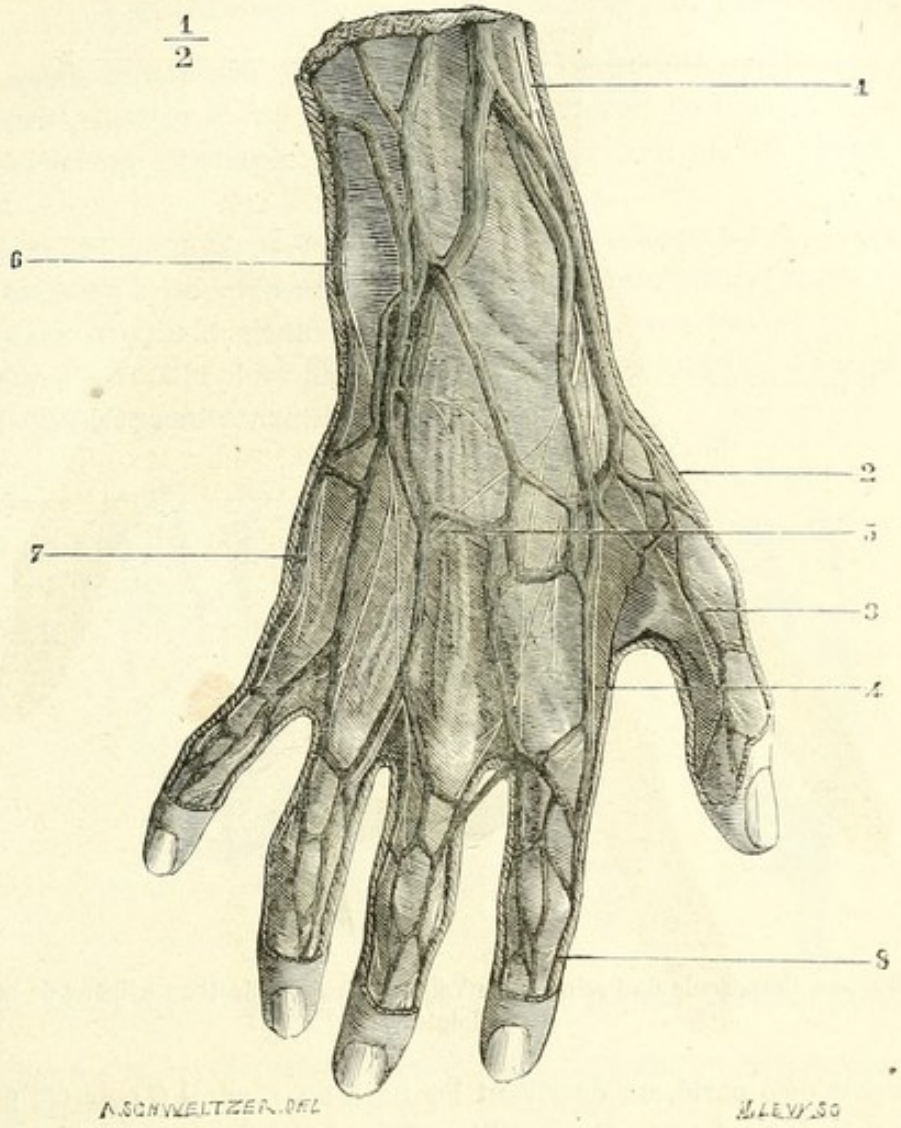

Fig. 581. — Nerfs dorsaux et veines dorsales des doigts (*).

Lymphatiques. — Peu de parties des téguments sont aussi riches en lymphatiques que la peau de la face antérieure des doigts (fig. 571).

Nerfs. — Les doigts reçoivent quatre nerfs principaux très-gros, deux dorsaux (branches collatérales dorsales), deux palmaires (branches collatérales palmaires). Les *collatérales palmaires* (fig. 572) viennent : celles du pouce, de l'index et du médius, du médian, qui donne aussi le filet collatéral externe de l'annulaire. La collatérale interne de l'annulaire et les deux de l'auriculaire viennent du cubital. Les filets *collatéraux dorsaux* (fig. 581), au nombre de dix, sont fournis, les cinq internes par le cubital, les cinq externes par le radial. Les nerfs des doigts présentent, comme ceux de la main, une disposition particu-

(*) 1, nerf radial ; 2, collatérale dorsale externe du pouce ; 3, collatérale interne du pouce ; 4, collatérale dorsale externe de l'index ; 5, anastomose entre le radial et le cubital ; 6, branche dorsale du cubital ; 7, collatérale dorsale externe du petit doigt ; 8, rameau sous-unguéal venu du collatéral palmaire.

lière des plus intéressantes ; il se trouve sur leur trajet de petits corpuscules arrondis, et appendus par un mince pédicule : ce sont les *corpuscules de Pacini* (fig. 582).

FIG. 582. — Corpuscule de Pacini ou de Vater, provenant du tissu adipeux de la pulpe des doigts (*).

Nous avons déjà parlé, en décrivant les nerfs en général (1), de ces petits organes dont M. le professeur Denonvilliers (2) a fait une étude intéressante. Ils sont réservés aux nerfs de la sensibilité tactile.

§ IV. — Rapports de la région des doigts avec les autres régions.

La région des doigts est en rapport avec la région de la paume de la main ; il y a non-seulement continuité de tissus, mais encore les cavités séreuses des tendons au pouce et au petit doigt viennent se continuer avec les synoviales palmaires ; ce qui explique la propagation facile de l'inflammation du panaris profond, et les fusées purulentes dans la paume de la main et même dans

(1) Voyez ANATOMIE CHIRURGICALE GÉNÉRALE, NERFS.

(2) Denonvilliers, *Archives générales de médecine*, 1846, Supplément, p. 137.

(*) S, fibre nerveuse primitive contenant de la moelle *n*, à contours marqués avec un périnèvre, *p*, *p*, épais, possédant des noyaux longitudinaux et formant la queue du corpuscule ; C, le corpuscule proprement dit avec ses couches concentriques formées par le périnèvre tuméfié en forme de massue, et une cavité centrale dans laquelle passe le cylindre de l'axe, qui se termine librement. — Grossissement : 150 diamètres.

l'avant-bras, assez fréquentes, surtout après l'amputation du pouce et de l'auriculaire.

§ V. — Développement et vices de conformation.

Les doigts apparaissent de bonne heure à l'extrémité des bourgeons qui représentent, chez le fœtus, les membres supérieurs. Le bras et l'avant-bras ne sont pas encore séparables, que déjà les doigts sont parfaitement reconnaissables.

Le plus commun des *vices de conformation* des doigts est la *syndactylie*. Dans cette maladie, les doigts sont réunis par une membrane qui tantôt s'étend dans toute leur longueur, d'autres fois dans la moitié seulement.

Quelquefois un ou deux doigts manquent (fig. 583 et 584), d'autres fois il y a des doigts surnuméraires, etc.

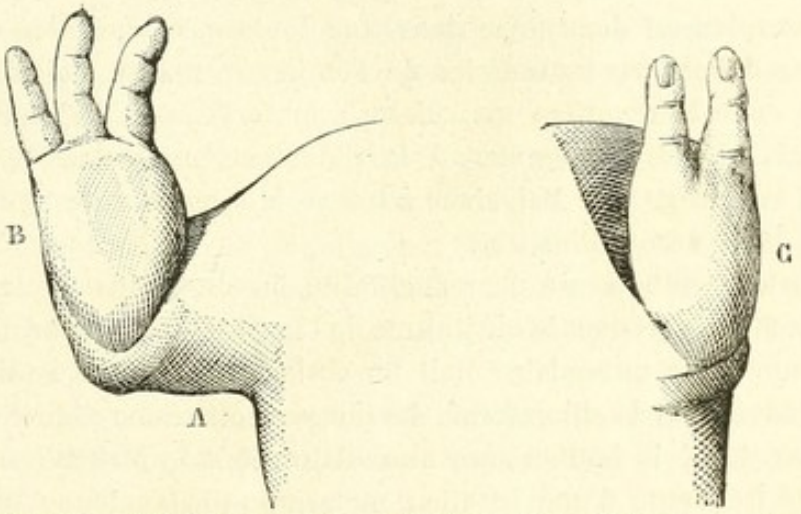

Fig. 583 et 584. — Développement incomplet de la main. (Debout, d'après Otto.) (*)

La figure 585 représente une main dans laquelle le métacarpien du pouce paraît manquer.

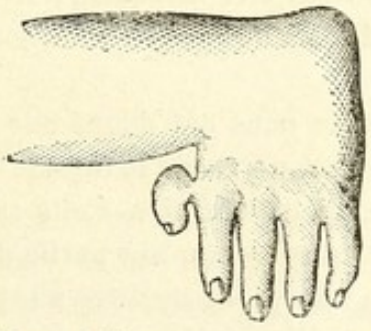

Fig. 585. — Main bot ; pouce rudimentaire.

§ VI. — Maladies chirurgicales.

Plaies. — Les plaies des doigts et les écrasements sont très-communs ; dans ces cas, il faut bien se garder d'amputer les parties qui ne sont pas tout à fait

(*) A, aisselle droite ; B, main droite ayant trois doigts ; C, main gauche ayant deux doigts.

mortifiées, et autant que possible laisser à la nature le soin de faire tomber les parties sphacélées, dans le but de conserver le plus de longueur possible aux doigts.

Luxations et fractures. — Les doigts peuvent se luxer dans leurs articulations métacarpo-phalangiennes, ou dans leurs articulations phalangiennes. Le pouce est, de tous, celui de tous les doigts sur lequel on observe le plus souvent cette maladie. Elle se fait le plus souvent en arrière, d'autres fois en avant. Elle est très-souvent difficile à réduire, ce qui vient de la déchirure capsulaire.

L'étude précise des rapports des os luxés, des rapports des muscles et de la position de la déchirure capsulaire, acquiert là une grande importance, en raison des difficultés que l'on rencontre souvent dans la réduction, dont les manœuvres même ne réussissent pas toujours.

La tête du métacarpien, recouverte du tendon fléchisseur du pouce, fait saillie dans la paume de la main, entre les muscles long abducteur et court extenseur qui sont en dehors; abducteur et court fléchisseur en dedans. Cette tête du premier métacarpien est donc prise dans une *boutonnière musculaire* formée en dedans et en dehors par les muscles de l'éminence thénar. Malgaigne regarde l'action de cette boutonnière musculaire comme la cause mécanique de l'irréductibilité; elle doit présenter, à la réduction, un obstacle facile à comprendre, si l'on songe que Malgaigne a trouvé la largeur de la tête osseuse, sur un adulte, de 19 à 20 millimètres.

Nous rejetons cette cause d'irréductibilité, ou du moins ne lui accordons qu'une très-faible part dans le mécanisme de l'irréductibilité, pour deux raisons : 1° Si la boutonnière musculaire était un obstacle si difficile à vaincre, la résolution produite par le chloroforme devrait permettre une réduction facile, ce qui n'est pas. 2° Si la boutonnière musculaire était le véritable obstacle, l'irréductibilité fréquente d'une luxation métacarpo-phalangienne ne devrait se présenter que dans le lieu où cette disposition des muscles existe seulement, au pouce par conséquent. Il n'en est rien. Les luxations des autres doigts sont tout aussi souvent irréductibles que celles du pouce, et cependant les mêmes dispositions anatomiques ne peuvent être invoquées; il faudrait bien de la bonne volonté pour trouver à l'index ou au médius une boutonnière musculaire analogue à celle du pouce.

Sur ce sujet, nos expériences nous ont donné une solution tout à fait satisfaisante. On voit sur nos préparations (1) que la capsule est presque toujours déchirée en avant à son insertion au métacarpien. Cette capsule, arrachée ainsi à son insertion métacarpienne, peut conserver une partie de ses rapports; elle peut se trouver repliée d'une façon bizarre, de manière à se trouver interposée entre la surface cartilagineuse de la phalange et la surface cartilagineuse du métacarpien.

Cette interposition de la capsule entre les deux surfaces articulaires a été constatée par nous à l'autopsie de toutes luxations expérimentales irréductibles.

Comment se produit cette interposition? La déchirure de la capsule a-t-elle

(1) B. Anger, *Traité iconographique des maladies chirurgicales, Luxations et fractures*, planche LXII et p. 214.

toujours lieu à la même place? La déchirure capsulaire existe le plus souvent en avant, mais elle n'a pas toujours lieu à cette place, et elle peut certainement exister dans tous les points de son étendue. Elle présente des variétés nombreuses, et si l'interposition capsulaire produit souvent une irréductibilité que rien ne peut vaincre, on la voit souvent ne produire que des difficultés dont on peut triompher.

L'explication que nous donnons, et qui nous paraît un fait démontré, se rapproche un peu de la solution qui avait été donnée par Hey.

Ainsi, souvent la capsule s'introduit entre les deux surfaces articulaires; et, quelle que soit la force de la traction, le contact des surfaces cartilagineuses ou la réduction ne peut être maintenue d'une façon permanente. Des manœuvres de torsion réussissent quelquefois dans ce cas, même après que les tractions les plus vigoureuses ont échoué.

Les phalanges se luxent assez rarement, et généralement la phalange luxée se déplace en avant ou en arrière de la phalange supérieure. Les fractures des phalanges sont peu graves, à moins qu'elles ne se compliquent de lésions des tendons ou des articulations, etc.

Panaris. — Le panaris est le phlegmon des doigts : il est sous-épidermique, sous-dermique ou fibro-séreux. Le panaris fibro-séreux est de tous le plus grave; car souvent il donne lieu à de la gangrène; et de plus, comme nous l'avons déjà dit, le pus peut fuser dans la paume de la main : ce qui se fera surtout avec facilité au pouce et au petit doigt. Le panaris de la troisième phalange entraîne souvent la nécrose de cet os.

Tumeurs. — Les doigts sont quelquefois le siége de tumeurs arrondies, indolentes, pouvant acquérir un grand volume. Nous voulons parler de l'*enchondrome* des phalanges.

Rétraction des doigts. — La rétraction des doigts tient le plus souvent à une

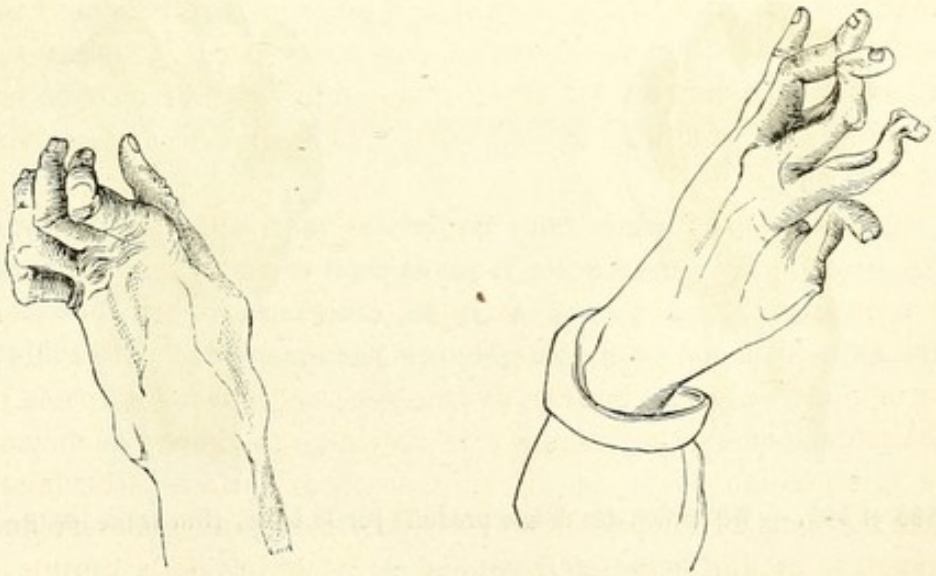

FIG. 586 et 587. — Atrophie par rhumatisme articulaire.

bride sous-cutanée, moins souvent aussi à une rétraction musculaire. Quelquefois cette maladie se manifeste sous l'influence des affections goutteuses ou rhu-

matismales (fig. 586). M. Charcot, médecin de l'hospice de la Salpêtrière, a parfaitement décrit les déformations des doigts produites par les arthrites chroniques rhumatismales (fig. 586, 587, 588, 589) de la main, et les a rapportées à deux types principaux qu'il a subdivisés en plusieurs variétés. Elles ressemblent beaucoup, comme le fait observer M. Duchenne (de Boulogne), à des déformations analogues des doigts produites par l'atrophie partielle des muscles.

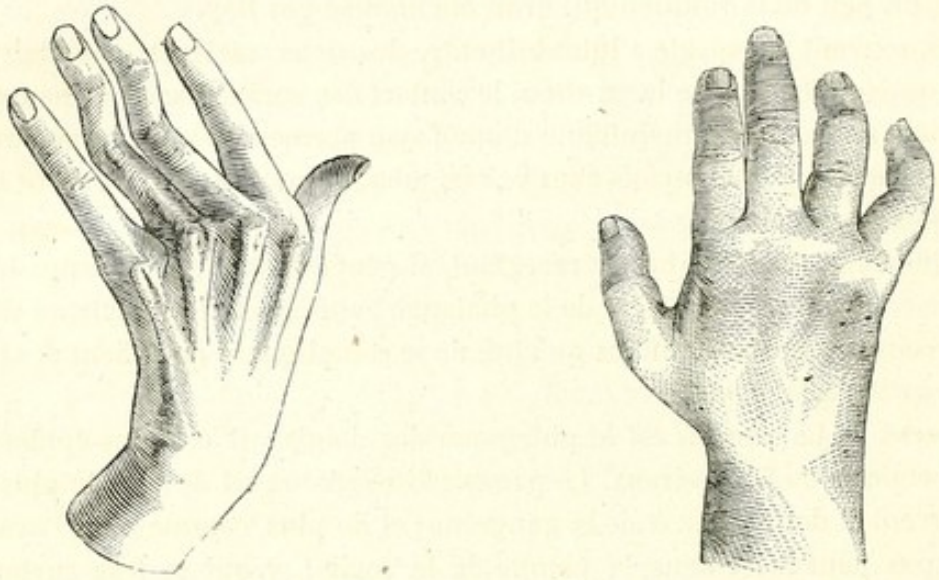

FIG. 588 et 589. — Atrophie par rhumatisme articulaire. (Duchenne, de Boulogne.)

Les rétractions des doigts sont donc le plus souvent des maladies de cause interne. M. Duchenne les a observées dans un grand nombre de maladies générales; dans la lèpre (fig. 590 et 591).

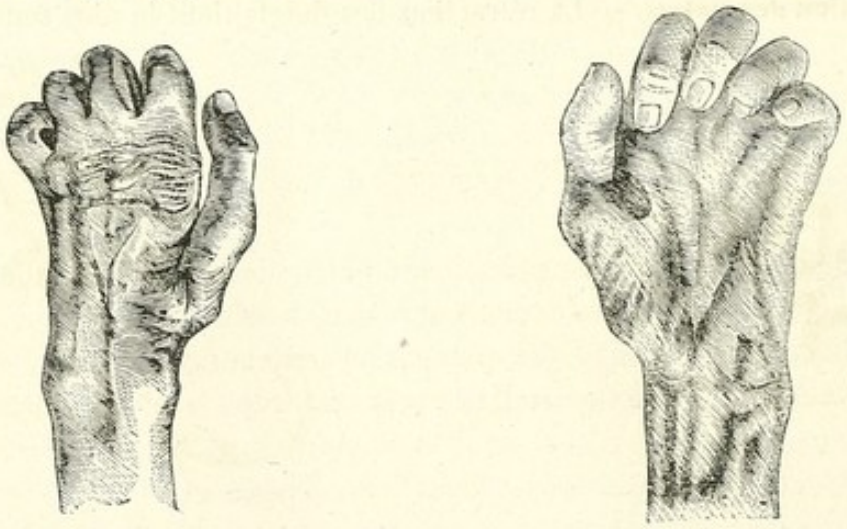

FIG. 590 et 591. — Rétraction des doigts produite par la lèpre. (Duchenne, de Boulogne.)

Ces déformations constituent, lorsqu'elles sont arrivées à un degré un peu avancé, des maladies irrémédiables.

Il nous est arrivé, à l'hôpital Saint-Louis, de sectionner à ciel ouvert le tendon

fléchisseur profond de l'index pour un doigt rétracté, et d'obtenir un beau succès. Le malade a conservé la possibilité de fléchir le doigt.

Amputation des doigts (fig. 592). — On peut amputer les doigts par la méthode circulaire, ovalaire ou à lambeaux. La méthode ovalaire paraît réunir les plus grands avantages : l'incision est commencée sur la tête du métacarpien et en arrière; elle contourne les faces latérales et la face palmaire du doigt, puis elle revient à son point de départ.

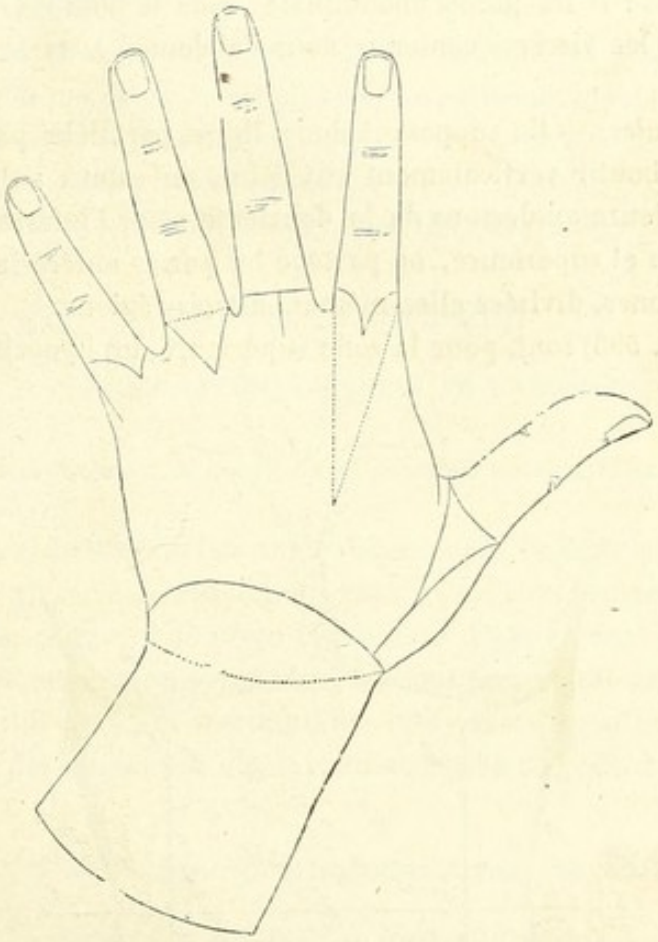

FIG. 592. — Procédés pour l'amputation d'un seul doigt dans son articulation avec les os métacarpiens.

L'inconvénient de ce genre de procédé est que la plaie forme un cul-de-sac au niveau de la gaîne du tendon fléchisseur. Il est possible d'éviter cet inconvénient en faisant commencer l'ovale, non pas en arrière, mais en côté.

Les amputations de phalanges se font par la méthode à lambeau antérieur.

LIVRE VIII

ABDOMEN.

Nous étudierons : 1° les parois abdominales sous le nom de *régions pariétales de l'abdomen* ; 2° les viscères contenus dans l'abdomen sous le nom de *région intra-abdominale.*

Parois abdominales. — En supposant deux lignes parallèles partant de l'épine du pubis pour aboutir verticalement aux côtes, puis deux autres horizontales passant, la supérieure au-dessous de la douzième côte, l'inférieure par l'épine iliaque antérieure et supérieure, on partage les parois antéro-latérales de l'abdomen en trois zones, divisées elles-mêmes en trois régions.

Ces régions (fig. 593) sont, pour la zone supérieure, les hypochondres et l'é i-

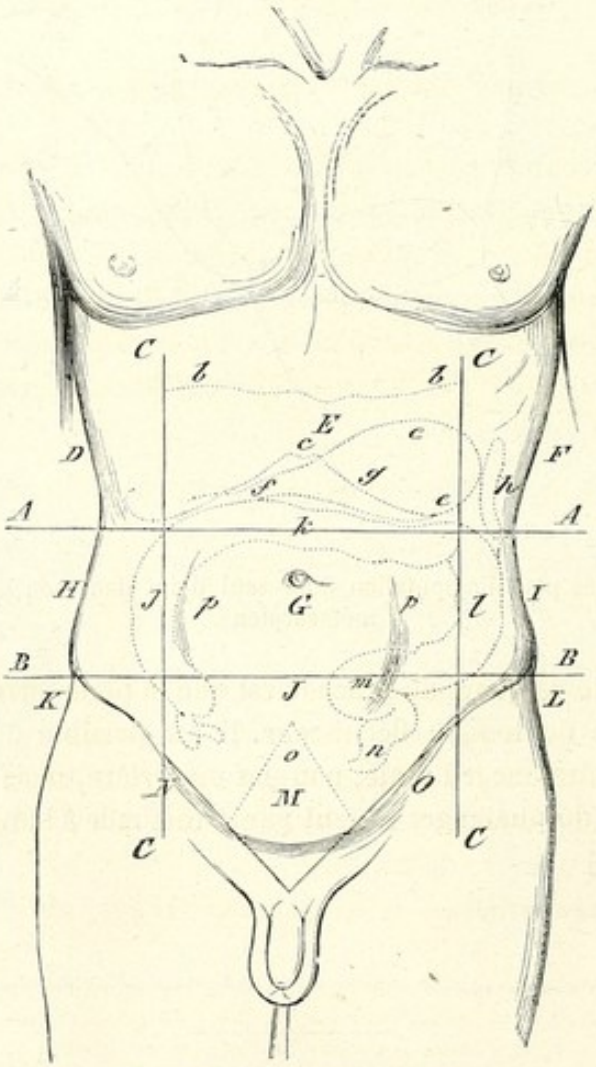

FIG. 593. — Abdomen (*).

(*) E, région supérieure moyenne ou épigastre ; D, F, régions supérieures latérales ou épichondres ; G, région ombilicale ; H, I, flancs ; J, région moyenne inférieure ou hypogastre ; K, L, régions iliaques. A la partie infé-

gastre; pour la zone moyenne, les flancs et l'ombilic; pour la zone inférieure, les fosses iliaques et l'hypogastre.

Cette division est utile à connaître; elle rend quelques services, mais elle ne répond pas aux besoins de l'anatomie chirurgicale.

Nous décrirons aux parois de l'abdomen une *région antéro-latérale*, représentant la plus grande partie du ventre, région dans laquelle les tissus sont soumis à une stratification presque identique dans tous les points. Cette région présente comme annexe l'*ombilic*.

Nous décrirons ensuite quatre régions qui se trouvent à la partie inférieure de l'abdomen : la *région du canal inguinal*, la *région du canal crural*, la *région de la fosse iliaque interne* et la *région obturatrice* ou du *canal sous-pubien*. Ces quatre régions voisines ont des parties communes et sont soumises à des maladies presque identiques (les hernies inguinales, crurales, obturatrices).

CHAPITRE PREMIER.

RÉGION ANTÉRO-LATÉRALE DE L'ABDOMEN.

§ I. — Limites, formes extérieures, parties accessibles à la palpation.

Nous décrirons comme région antéro-latérale de l'abdomen cette partie convexe du ventre placée directement en avant, ayant pour centre la ligne médiane, et s'étendant de chaque côté jusqu'aux limites de la région rachidienne. Cette région, toujours sonore à la percussion, à l'état normal est dépressible, et il est possible de sentir au doigt quelques-uns des organes qui la forment, comme le bord interne des muscles droits, surtout accessibles pendant la contraction des muscles.

§ II. — Superposition des plans (fig. 594).

1° Peau. — La peau présente dans toute son étendue à peu près la même épaisseur; quelques poils, surtout en bas; au milieu elle présente la cicatrice ombilicale.

2° Tissu cellulaire sous-cutané. — Le tissu cellulaire sous-cutané présente une couche aréolaire superposée à une couche lamelleuse. Beaucoup d'anatomistes ont décrit ce tissu cellulaire sous le nom de *fascia superficialis*, et, portant trop loin la dissection, ont réussi, à l'exemple de Thompson, à le décomposer en un grand nombre de couches, etc.

3° Muscles et aponévroses. — A. Le *grand oblique*, muscle large, inséré à la

rieure de l'hypogastre est le pubis, *m*, et sur les côtés de cette même région sont les aines ou régions inguinales. Dans cette même figure, la ligne *bb*, indique la limite entre la poitrine et l'abdomen dans le point correspondant au muscle diaphragme. — c, la place de l'appendice sternal; et les lignes *g*, *g*, le lieu où viennent aboutir les cartilages de prolongement des côtes inférieures; *e*, *e*, *e*, situation de l'estomac; *f*, région occupée par le pylore; *h*, rate; *i*, intestin cæcum; *j*, côlon ascendant; K, côlon transverse; L, côlon descendant; M, l'S du côlon; *n*, commencement du rectum; O, région occupée par la vessie; *p*, *p*, toute la portion de la cavité abdominale où sont logées les circonvolutions de l'intestin grêle.

face externe des huit dernières côtes par des digitations qui s'entrecroisent avec celles du grand dentelé et du grand dorsal ; en bas, à la moitié antérieure de la

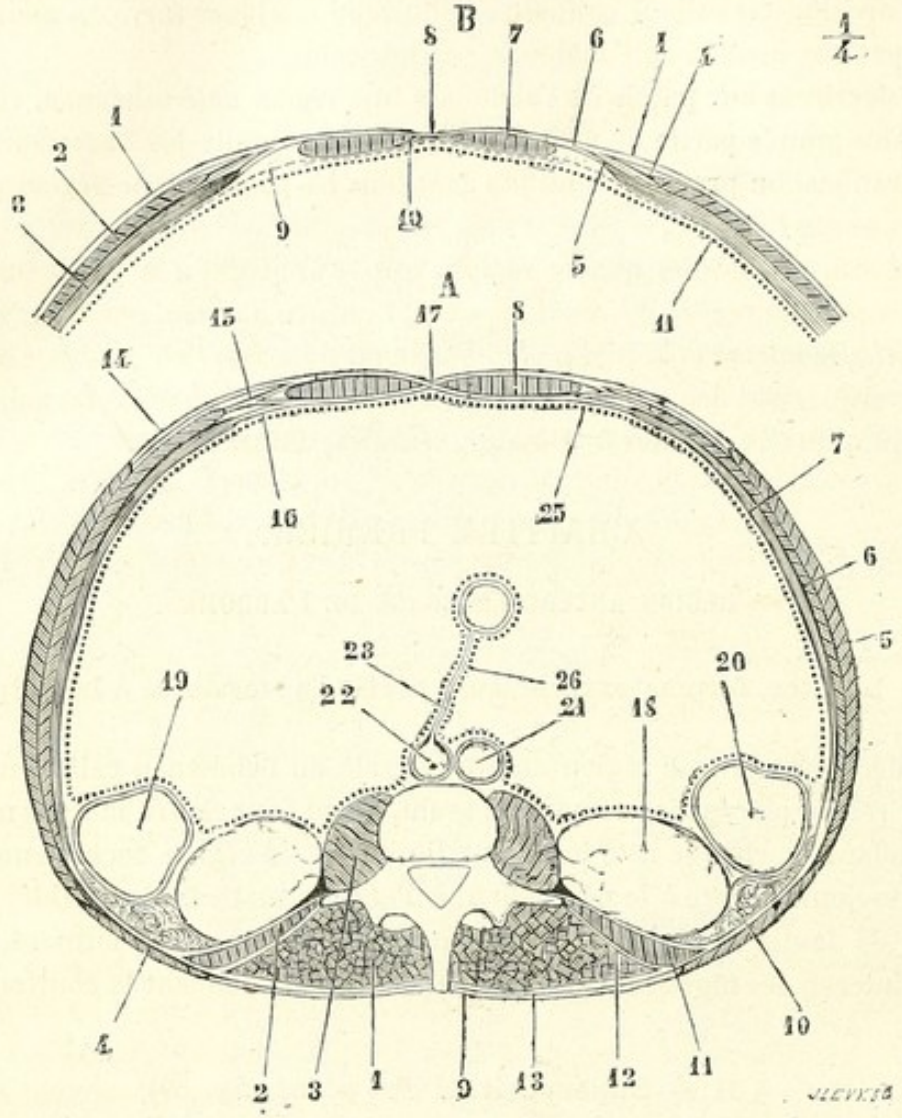

FIG. 594. — Région antéro-latérale de l'abdomen ; superposition des plans (coupe transversale) (*).

lèvre externe de la crête iliaque. Ses fibres sont obliques en bas et en avant, direction qui est exactement l'inverse de la direction des fibres du muscle petit oblique.

B. Le *petit oblique* s'insère en haut au bord inférieur des cartilages des quatre dernières côtes ; en arrière, à une aponévrose qui va jusqu'aux apophyses épineuses des vertèbres lombaires.

(*) A, coupe transversale au niveau des reins. — 1, muscles spinaux postérieurs ; 2, carré des lombes ; 3, psoas ; 4, grand dorsal ; 5, grand oblique ; 6, petit oblique ; 7, transverse ; 8, grand droit antérieur ; 9, aponévrose du grand dorsal ; 10, aponévrose du transverse ; 11, son feuillet antérieur ; 12, son feuillet moyen ; 13, son feuillet postérieur ; 14, aponévrose du grand oblique ; 15, aponévrose du petit oblique ; 16, aponévrose du transverse ; 17, ligne blanche ; 18, rein ; 19, côlon descendant ; 20, côlon ascendant ; 21, veine cave inférieure ; 22, aorte ; 23, artère allant de l'aorte à l'intestin, représentant l'artère mésentérique ; 25, péritoine ; 26, mésentère.

B, coupe transversale au niveau du quart inférieur du grand droit antérieur. — 1, aponévrose du grand oblique ; 2, petit oblique ; 3, transverse ; 4, aponévrose du petit oblique ; 5, aponévrose du transverse ; 6, les trois aponévroses réunies passant en avant du grand droit ; 7, grand droit de l'abdomen ; 8, ligne blanche ; 9, fascia transversalis ; 10, pli sémi-lunaire de Douglas ; 11, péritoine.

Il s'attache en bas et en avant aux trois quarts antérieurs de l'interstice de la crête iliaque et à la moitié externe de l'arcade de Fallope. Il se termine en dedans par une aponévrose qui recouvre les deux faces du muscle grand droit de l'abdomen.

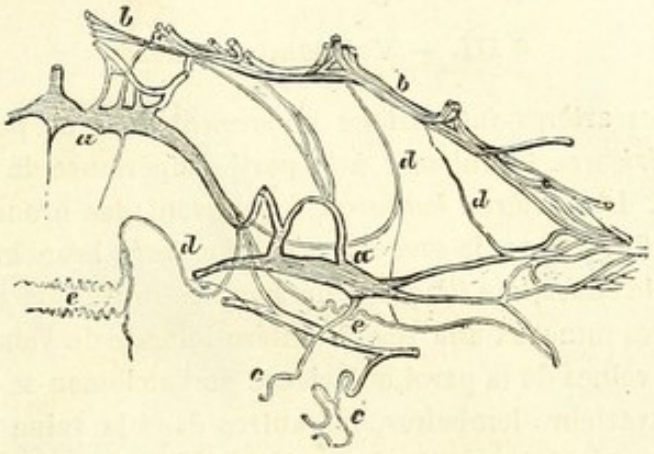

FIG. 595. — Réseaux et fibres élastiques du tissu cellulaire sous-cutané, provenant de l'abdomen d'une femme (*).

C. Le *transverse de l'abdomen* s'insère en haut, à la face interne des six dernières côtes par des digitations entrecroisées avec celles du diaphragme, qui a exactement les mêmes insertions costales. Il s'attache en arrière à une aponévrose fixée aux apophyses transverses des vertèbres lombaires. En bas il s'attache à la lèvre interne de la crête iliaque et à la moitié externe de l'arcade de Fallope.

Il se termine en dedans par une aponévrose formée de fibres transversales très-fortes, séparées du péritoine par un simple feuillet cellulo-graisseux.

D. *Le grand droit.* — Ce muscle, très-long et présentant une largeur variable chez les différents sujets, vient de la face antérieure des cartilages des cinquième, sixième et septième côtes, pour se terminer en bas à un tendon inséré à l'épine et au bord supérieur du pubis. Il présente dans sa longueur un nombre variable d'*intersections aponévrotiques* (1).

E. En avant du grand droit de l'abdomen, on rencontre quelquefois un petit faisceau musculaire, qui du bord supérieur du pubis se rend à la ligne blanche ; ce muscle tenseur de la ligne blanche porte le nom de *pyramidal*.

L'*aponévrose abdominale* (fig. 594) est formée par la réunion des aponévroses des muscles grand oblique, petit oblique et transverse, qui se réunissent sur la ligne médiane, où elles s'entrecroisent (*ligne blanche*).

Pour quelques anatomistes, la ligne blanche est l'espace aponévrotique compris entre les deux muscles droits.

Tissu cellulaire sous-péritonéal. — Au-dessous de l'aponévrose du transverse se trouve un tissu cellulaire lamelleux à sa face antérieure, qui forme une enveloppe

(1) Voyez MUSCLES EN GÉNÉRAL.

(*) *a*, *a*, corpuscules volumineux, élastiques (corpuscules cellulaires), avec des prolongements anastomosés ; *b*, *b*, amas volumineux de fibres formant la limite des larges aréoles ; *c*, *c*, fibres moyennes dont l'extrémité se contourne en spirale ; *d*, *d*, fibres élastiques fines en forme de tire-bouchon, *e*. — Grossissement : 300 diamètres.

aux fibres du muscle transverse; il est formé de fibres lâchement unies et renfermant de la graisse dans la partie qui avoisine le péritoine.

Péritoine. — Le péritoine forme la couche la plus profonde de la paroi abdominale; il est généralement très-adhérent au feuillet aponévrotique profond.

§ III. — Vaisseaux et nerfs.

Artères. — Les artères *intercostales proprement dites* ou *postérieures*, et les *intercostales antérieures*, fournissent à la partie supérieure de la paroi abdominale antérieure. Les artères *lombaires* fournissent des branches à la partie moyenne; et enfin, en bas, la *sous-cutanée abdominale*, branche de la fémorale, l'*épigastrique* et la *circonflexe iliaque*, que nous retrouverons dans d'autres régions, donnent des rameaux à la région antéro-latérale de l'abdomen.

Veines. — Les veines de la paroi antérieure de l'abdomen se portent, les unes dans les veines vertébro-lombaires, les autres dans la veine épigastrique. Un grand nombre de veines sous-cutanées se jettent dans la veine saphène interne. La figure 184 les représente variqueuses; la veine cave inférieure étant oblitérée, elles établissaient une anastomose entre la veine cave supérieure et les veines fémorales.

Lymphatiques. — Les lymphatiques de la paroi antérieure de l'abdomen sont superficiels ou profonds.

Les superficiels se jettent dans les ganglions supérieurs de l'aine; les profonds suivent l'épigastrique et la circonflexe iliaque pour se jeter dans les ganglions de la fosse iliaque interne.

Nerfs. — Les nerfs de la région antéro-latérale de l'abdomen viennent des sixième, septième, huitième, neuvième, dixième, onzième et douzième branches intercostales.

La première branche lombaire envoie à la paroi antérieure de l'abdomen deux filets.

La seconde branche lombaire fournit deux rameaux inguinaux.

La branche iléo-scrotale envoie un petit rameau abdominal aux muscles transverse et petit oblique, etc.

§ IV. — Rapports avec les autres régions.

La région antéro-latérale de l'abdomen est en rapport (fig. 594) avec les régions thoraciques, la région rachidienne, les régions inguinales et la région intra-abdominale, le rein, etc. Elle forme paroi à la cavité abdominale. Comme la région antéro-latérale de l'abdomen est dépressible, on peut de bonne heure sentir les tumeurs du ventre, etc.

§ V. — Développement, vices de conformation.

La région antéro-latérale de l'abdomen est formée par la réunion des lames ventrales qui poussent de chaque côté des masses vertébrales et croissent en se

rapprochant l'une de l'autre en avant, de manière à fermer la cavité abdominale primitivement ouverte (fig. 596 et 597).

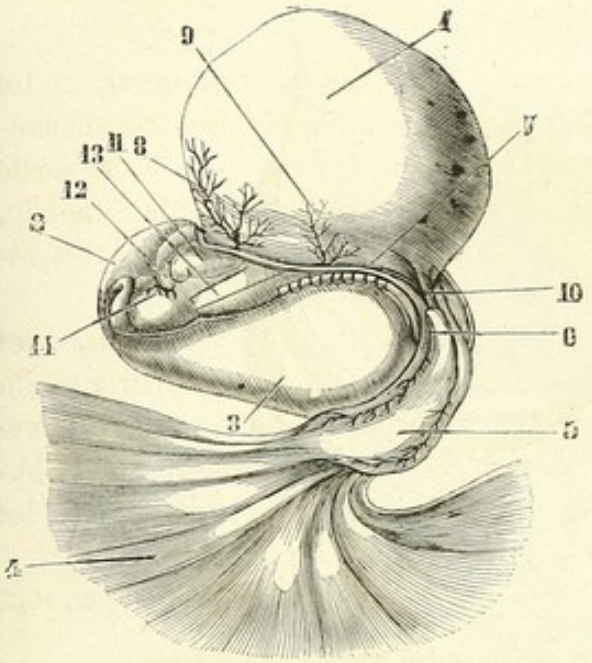

Fig. 596. — Œuf humain de quinze à dix-huit jours, d'après Coste (*).

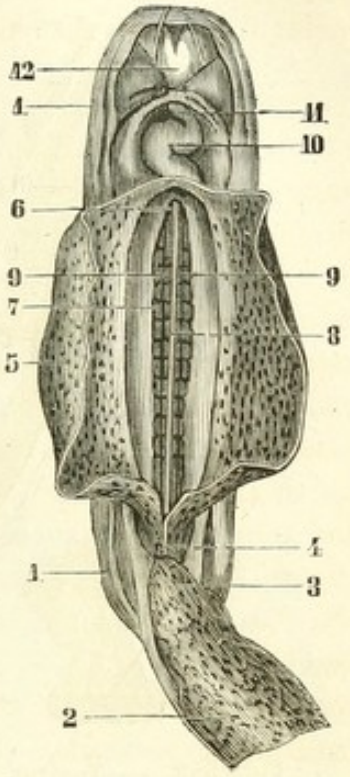

Fig. 597. — Embryon de quinze à dix-huit jours, d'après Coste (**).

Si les lames ventrales n'arrivent point à se réunir, la paroi abdominale restera ouverte en avant, et suivant que l'ouverture se trouvera plus ou moins grande, la quantité des viscères herniés sera plus ou moins considérable.

§ VI. — Maladies chirurgicales.

Les maladies chirurgicales propres à la région sont peu nombreuses.

Les **plaies** de la paroi abdominale antérieure présentent de la gravité lorsqu'elles sont pénétrantes, en raison de la lésion presque constante des intestins ou des autres viscères abdominaux. Elles sont souvent accompagnées de hernies épiploïques ou intestinales. Les cicatrices qui leur succèdent ne sont jamais aussi fortes que les autres points de la région ; de là de fréquentes hernies au niveau des cicatrices.

Tumeurs. — Les tumeurs de la région antéro-latérale de l'abdomen (fig. 598) sont assez rares ; nous avons observé des phlegmasies chroniques avec induration, des tumeurs syphilitiques des muscles droits, des tumeurs congénitales, des kystes, des encéphaloïdes, etc.

(*) 1, vésicule ombilicale ; 2, amnios ; 3, cavité de l'amnios ; 4, chorion ; 5, allantoïde ; 6, pellicule de l'allantoïde (ouraque) ; 7, bords de la large ouverture ventrale ; 8, veine omphalo-mésentérique ; 9, artère omphalo-mésentérique ; 10, partie postérieure de l'intestin ; 11, cœur ; 12, aorte ; 13, œsophage ; 14, arcs pharyngiens.

(**) 1, amnios ; 2, allantoïde et cordon ombilical ; 3, ouraque ; 4, partie postérieure de l'intestin ; 5, vésicule ombilicale ; 6, ouverture de la partie antérieure de l'intestin dans la vésicule ombilicale ; 7, plaques proto-vertébrales ; 8, corde dorsale ; 9, aortes primitives ; 10, cœur ; 11, aorte ; 12, bourgeon frontal.

M. Bouchut (1) a rencontré dans sa pratique un cas de tumeur érectile très-intéressant de cette région (fig. 598).

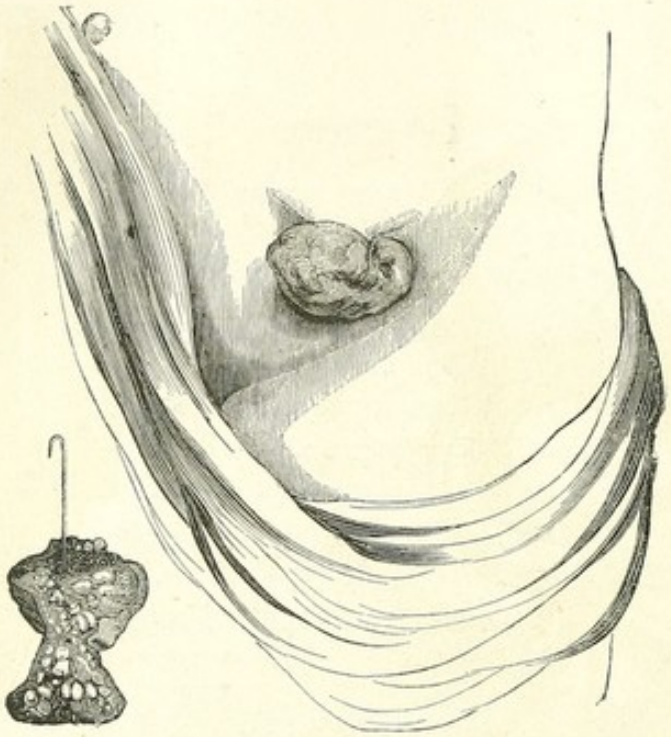

Fig. 598. — Tumeur érectile de la région antéro-latérale de l'abdomen.

Ponctions. — D'ordinaire la ponction de l'ascite se pratique à gauche, dans un point qui correspond au milieu de la ligne qui réunit l'épine iliaque antérieure et supérieure de l'ombilic.

C'est aussi dans la région que se pratiquent : l'*ouverture des kystes du foie*, la *gastrotomie*, l'*ovariotomie*, etc.

Ovariotomie (fig. 599). — C'est dans la région antéro-latérale de l'abdomen que se pratique l'incision pour l'extirpation des kystes de l'ovaire. L'incision est faite sur la ligne médiane, au-dessous de l'ombilic, et remonte plus ou moins haut suivant le volume de la tumeur. On divise successivement la peau, le tissu sous-cutané, l'aponévrose ou mieux les aponévroses au voisinage de leur entrecroisement. Le péritoine est ensuite ouvert avec beaucoup de précaution, et le kyste ponctionné. Après l'extirpation, une suture enchevillée ou une simple suture entortillée avec de fortes aiguilles réunit la plaie : il n'est nullement nécessaire en ce point d'adosser les deux feuillets du péritoine. La figure 599 représente la région antéro-latérale de l'abdomen, l'opération étant terminée. Une suture enchevillée réunit profondément les parois ; une suture entortillée sert à réunir les téguments.

C'est là une belle opération, à laquelle nous devons un succès complet, obtenu malgré des adhérences considérables des kystes aux parois du bassin et de l'abdomen.

(1) Bouchut, *Traité pratique des maladies des nouveau-nés*, 5e édition. Paris, 1867.

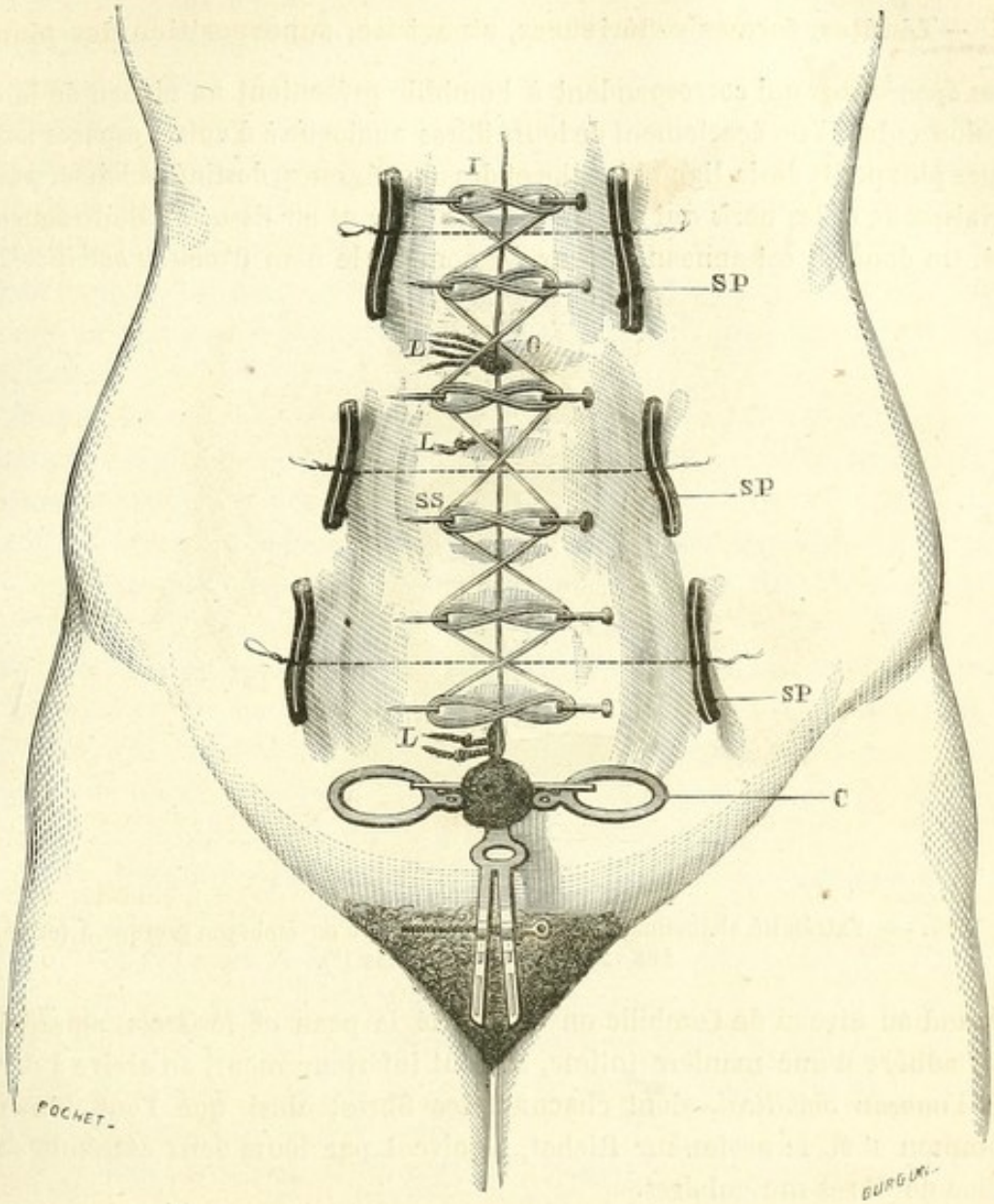

FIG. 599. — Ovariotomie (disposition des sutures) (*).

CHAPITRE II.

RÉGION DE L'OMBILIC.

La région antéro-latérale de l'abdomen présente à son centre le nombril ou ombilic, dépression plus ou moins profonde correspondant au point où venait s'insérer le *cordon ombilical* (fig. 600), formé de deux artères ombilicales et de la veine ombilicale.

(*) I, incisions; SP, suture profonde; P, pédicule de la tumeur ovarique traversé par une tige d'acier; C, constricteur atteignant le pédicule; O, ombilic; L, L, ligatures. (Kœberlé, *Mémoires de l'Académie de médecine*. Paris, 1863-1864, tome XXVI.)

§ I. — Limites, formes extérieures, structure, superposition des plans.

Les *aponévroses* qui correspondent à l'ombilic présentent au niveau de la dépression cutanée un écartement de leurs fibres analogue à d'autres espaces losangiques plus petits de la ligne blanche et des aponévroses, destinés à laisser passer les vaisseaux et les nerfs qui se rendent à la peau et au tissu cellulaire sous-cutané. On donne à cet anneau fibreux du nombril le nom d'*anneau ombilical*.

Fig. 600. — Extrémité abdominale du cordon ombilical d'un embryon presque à terme. — Les vaisseaux sont injectés (*).

Quand au niveau de l'ombilic on a détaché la peau et le fascia superficialis qui y adhère d'une manière intime, surtout inférieurement, on arrive à découvrir l'*anneau ombilical*, dont chacune des fibres, ainsi que l'ont démontré Thompson et M. le professeur Richet, reçoivent par leurs deux extrémités l'insertion de fibres musculaires.

Si d'autre part, comme le conseille M. Richet, après avoir enlevé le péritoine et le plan fibreux très-manifeste qui le double, on étudie l'anneau par sa partie profonde, on observe qu'il est manifestement formé par deux faisceaux de fibres curvilignes, demi-circulaires, qui, après avoir parcouru le supérieur, la moitié supérieure de l'ouverture ombilicale, l'inférieur, la moitié correspondante, s'entrecroisent aux deux extrémités du diamètre transversal pour se perdre insensiblement sur la face postérieure des aponévroses abdominales.

Les fibres aponévrotiques qui limitent l'anneau sont tellement adhérentes les unes aux autres, surtout à la partie profonde, que la contraction des muscles ne peut, en aucune façon, diminuer les dimensions de l'anneau ni en changer la forme.

L'anneau ombilical est rempli par une petite quantité de tissu fibreux auquel

(*) A, paroi abdominale ; B, partie persistante avec une injection vasculaire très-dense sur le bord ; C, portio caduca avec les circonvolutions des vaisseaux ombilicaux ; *v*, limite des capillaires. (Virchow.)

adhèrent, en avant la peau, en arrière les liens fibreux qui résultent de l'oblitération des artères ombilicales et de la veine ombilicale.

Le noyau fibreux résultant de la fusion des artères ombilicales, de la veine ombilicale et de l'ouraque, adhère très-intimement aux bords de l'orifice et l'obture exactement, dans les trois quarts inférieurs de l'ouverture ombilicale, tandis que dans le quart supérieur on rencontre un petit paquet de tissu graisseux n'ayant, avec la veine ombilicale, qu'une assez faible adhérence.

Dans ce point, l'anneau ombilical présente constamment un point faible; c'est par ce point, comme l'a parfaitement indiqué M. Richet, que passeront les hernies ombilicales.

« Ordinairement, d'après M. le professeur Robin, un faisceau plus ou moins volumineux, souvent très-fin, se détache des ligaments artériels insérés au bas de l'anneau ombilical et se fixe au derme de la cicatrice cutanée : celle-ci est devenue à peine reconnaissable, du reste, lors même qu'on a étalé la peau. Cette insertion maintient ainsi cette portion de la peau tirée de haut en bas, sous forme de cul-de-sac, dont le fond est au niveau de l'anneau fibreux de la ligne blanche, c'est-à-dire sur le même plan que celui où ont lieu les insertions des autres fibres de ces ligaments. Par suite, l'ombilic cutané est situé un peu plus haut que l'anneau et paraît d'autant plus enfoncé ou rétracté, selon l'expression reçue, que les tissus musculaire et adipeux dépassent davantage en avant de la ligne blanche le niveau de celle-ci (1). »

La veine ombilicale, qui descend du foie, est reliée à la paroi abdominale, dans une partie de son trajet, par une lame fibreuse sous-péritonéale, décrite par M. Richet sous le nom de *fascia umbilicalis*. D'après le même auteur, cette veine ombilicale se trouverait ainsi contenue dans une espèce de canal ou de *trajet ombilical* dont l'anneau externe se trouverait au niveau de l'ombilic, et dont l'anneau interne correspondrait au point où le fascia umbilicalis commence à affecter des rapports avec la veine ombilicale.

M. le professeur Richet a encore décrit à l'ombilic une disposition bien intéressante.

Il existe, d'après ce savant, tout autour de l'anneau ombilical, et à sa face profonde, un *sphincter ombilical* formé de fibres analogues à celles de la tunique moyenne des artères, et qui, en se resserrant insensiblement sur les vaisseaux dès qu'ils ne sont plus traversés par le courant sanguin, opère progressivement leur section comme par le fait d'une ligature.

En outre, les trois vaisseaux ombilicaux ont des parois très-épaisses et sont très-riches en fibres musculaires. Une coupe transversale du cordon (fig. 601) nous fait voir cette disposition. Cette structure nous explique la remarquable contractilité des vaisseaux ombilicaux. D'après Virchow, de simples irritations mécaniques peuvent amener la contraction de ces vaisseaux, et par suite l'oblité-

(1) Robin, *Mémoire sur la rétraction, la cicatrisation et l'inflammation des vaisseaux ombilicaux, et sur le système ligamenteux qui leur succède* (*Mémoires de l'Académie de médecine*, Paris, 1860, t. XXIV).

ration de leur lumière. De là la facilité avec laquelle s'arrêtent le plus souvent les hémorrhagies du cordon, lorsqu'il a été déchiré.

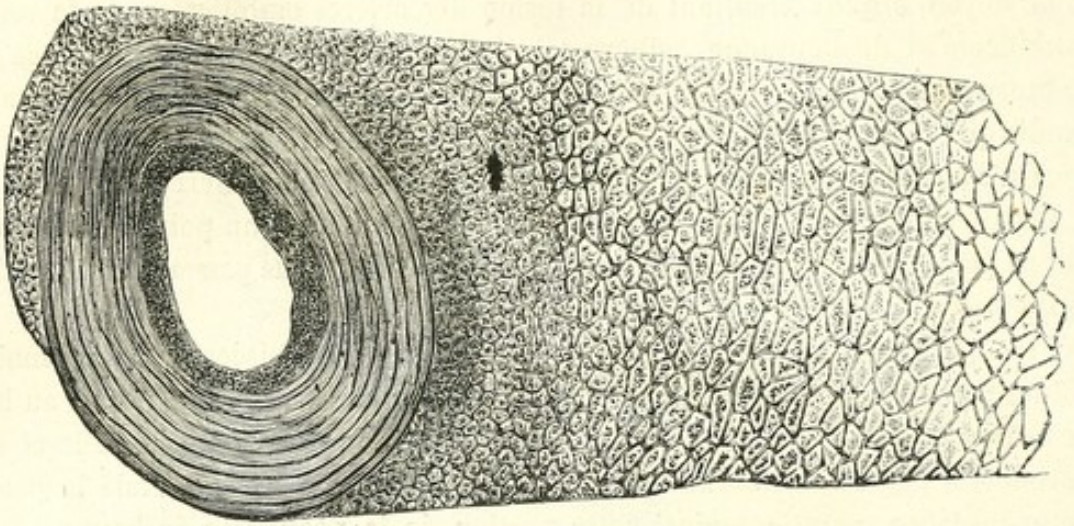

FIG. 601. — Coupe transversale du cordon. — A gauche, on voit la coupe d'une artère ombilicale dont la tunique musculaire est très-épaisse. Autour de l'artère se voient les mailles de plus en plus grandes du tissu muqueux. — Grossissement : 80 diamètres.

§ II. — Développement, vices de conformation.

Au début de la vie intra-utérine (fig 602 et 603), le cordon ombilical est un

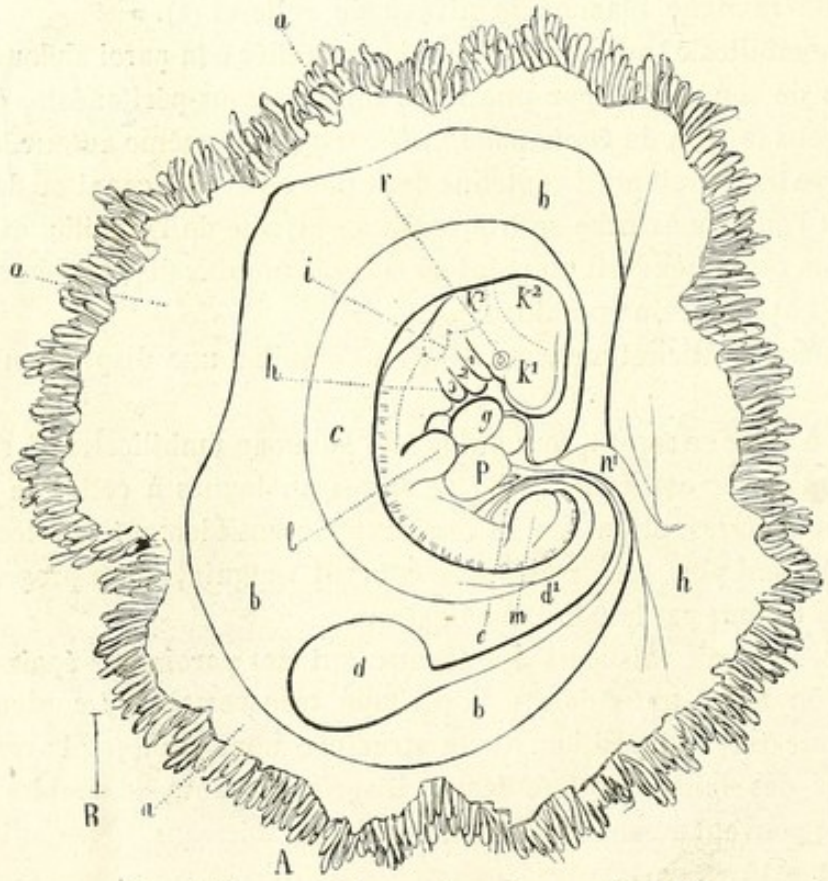

FIG. 602. — Embryon de quatre semaines (*).

(*) *a*, chorion ; *b*, espace entre le chorion et l'amnios ; *c*, amnios ; *d*, vésicule ombilicale ; *d'*, son pédicule ; *e*, anse intestinale ; *g*, cœur ; *h*, mâchoire inférieure ; *i*, oreille ; *k* **1**, hémisphères cérébraux ; *k* **2**, tubercules quadrijumeaux ; *k* **3**, cervelet ; *l*, membre antérieur ; *m*, membre postérieur ; *n*, endroit où l'allantoïde s'unit au chorion ; *n'*, cordon ombilical ; *p*, foie ; *r*, œil ; **1**, **2**, **3**, fentes pharyngiennes.

organe creux servant de diverticulum à la cavité abdominale, qui contient seulement alors la plus petite partie du tube digestif.

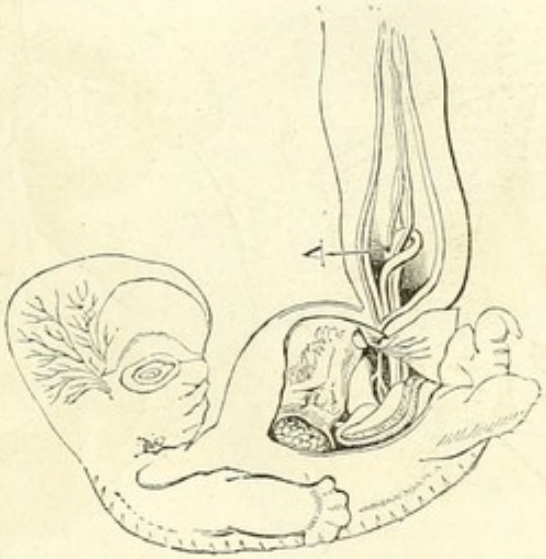

FIG. 603. — Cordon ombilical renfermant encore de l'intestin (*).

Peu à peu il se manifeste un retrait qui amène dans le ventre les intestins primitivement placés dans le cordon. C'est, d'après Bouchut, de la septième à la

FIG. 604. — Embryon de sept semaines, grossi et vu de face; les deux premiers renflements du cordon C restent attachés à l'ombilic.

FIG. 605. — Fœtus mâle à terme affecté de hernie ombilicale. (Musée Dupuytren.)

(*) A, cordon ombilical.

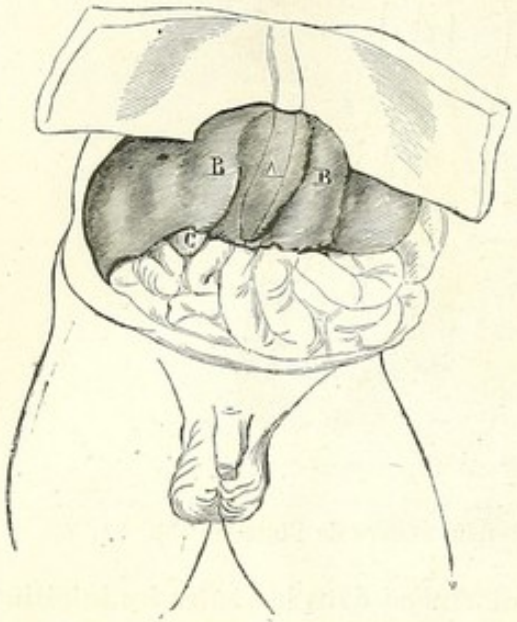

FIG. 606. — Hernie ombilicale congénitale (*).

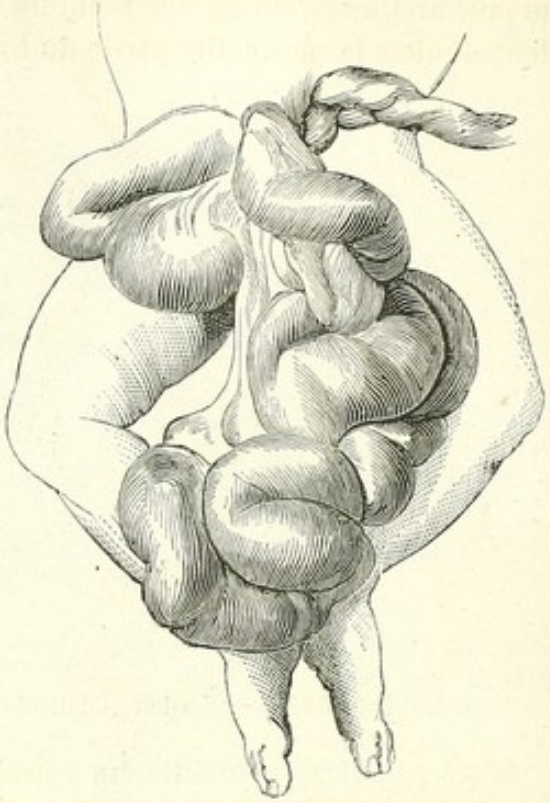

FIG. 607. — Hernie ombilicale congénitale après rupture des enveloppes du cordon.

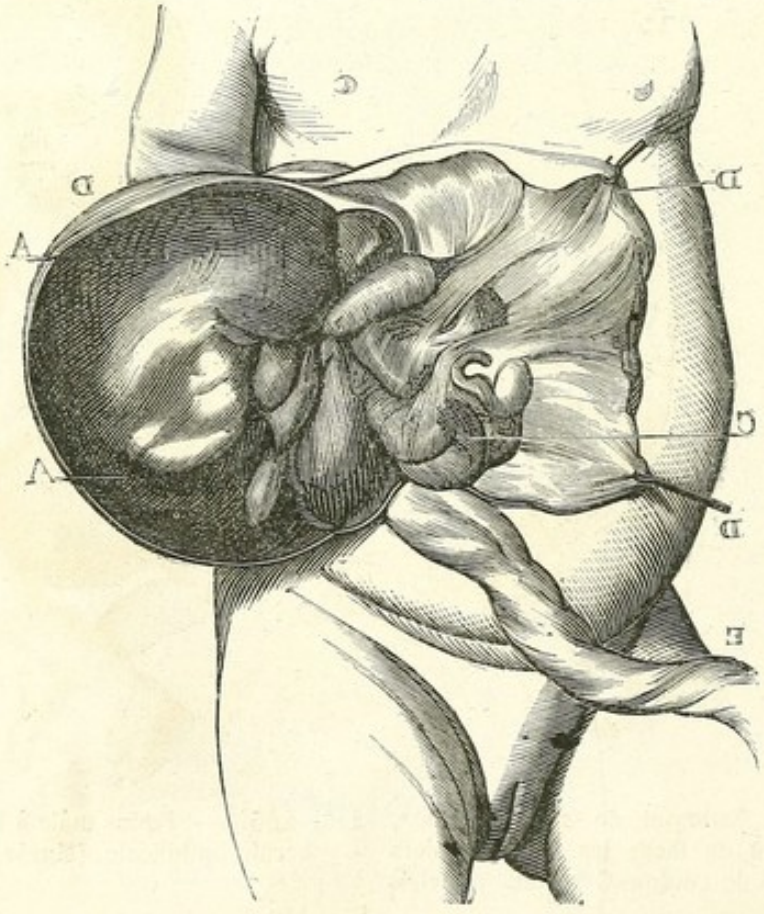

FIG. 608. — Hernie ombilicale congénitale (**).

(*) A, veine ombilicale ; B, lobule hépatique ; C, vésicule du fiel.
(**) D, D, enveloppe de la tumeur ; F, cordon ombilical.

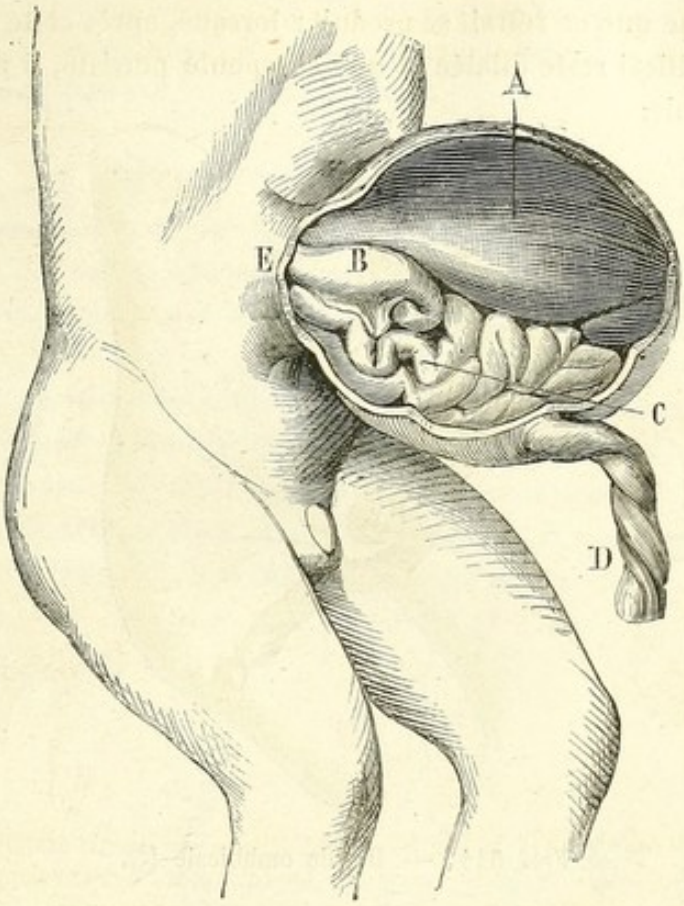

FIG. 609. — Hernie ombilicale congénitale (*).

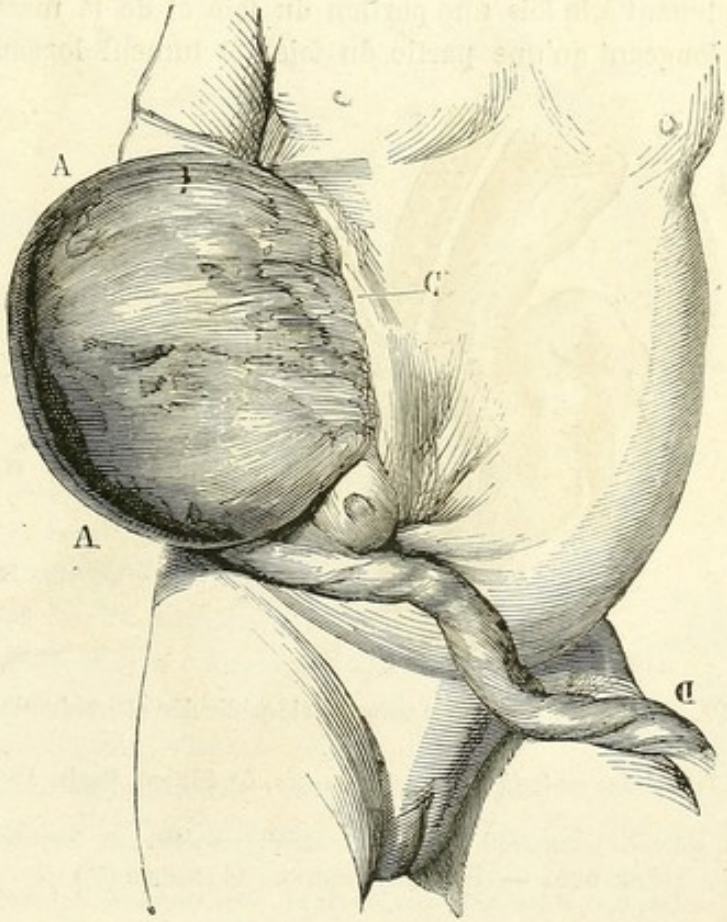

FIG. 610. — Hernie ombilicale congénitale (**).

(*) A, veine ombilicale ; B, lobule hépatique ; C, vésicule du fiel.
(**) A, A, enveloppe de la hernie ; C, couverture abdominale ; D, cordon ombilical.

dixième semaine que ce retrait se produit ; lorsque, après cette époque, la base du cordon ombilical reste dilatée et que l'ampoule persiste, il y a un commencement de hernie.

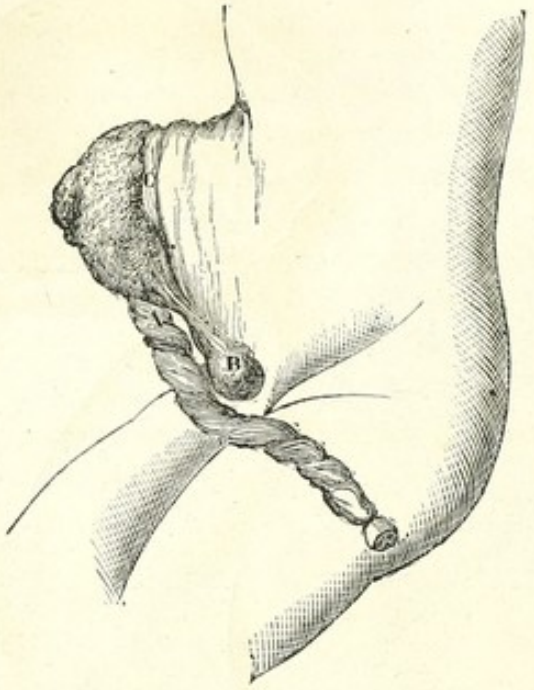

FIG. 611. — Hernie ombilicale (*).

D'après Bouchut (1), il peut se produire quatre espèces de hernies ombilicales : 1° tumeur contenant à la fois une portion du foie et de la masse intestinale ; 2° tumeur ne longeant qu'une partie du foie ; 3° tumeur logeant le foie tout

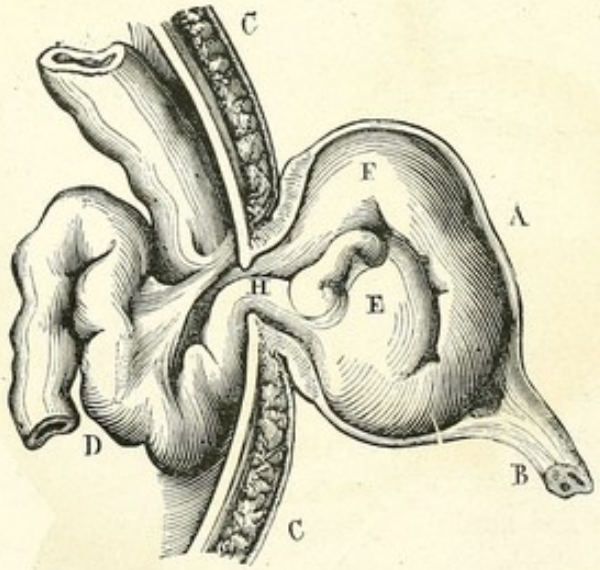

FIG. 612. — Hernie ombilicale congénitale pédiculée et irréductible (**).

(1) Bouchut, *Traité des maladies des nouveau-nés*, 5e édition. Paris, 1867.

(*) A, cordon; B, phlyctène transparente ou remplie de sérosité rougeâtre ; C, bourrelet de peau cernant la base de la tumeur.

(**) A, hernie ; B, cordon ; C, C, abdomen ; D, gros intestin ; F, côlon ascendant ; H, intestin grêle.

entier ; 4° tumeur ne contenant que des anses intestinales, etc. Ce sont là des variétés anatomiques reconnues à l'autopsie, et que, généralement du moins, on ne peut pas reconnaître sur les enfants vivants.

§ III. — Maladies chirurgicales.

Les hernies ombilicales se partagent en *hernies congénitales* (fig. 606, 607, 608, 609, 610, 611, 612), *hernies des nouveau-nés* et *hernies de l'adulte*. Ces trois formes de hernies correspondent aux phases embryologiques principales de l'anneau ombilical.

La hernie congénitale, dont nous avons déjà parlé en mentionnant le développement et les vices de conformation, se présente sous la forme d'une tumeur trilobée, l'intestin étant au centre du cordon et faisant trois saillies dans l'intervalle qui sépare les artères et la veine. Ce n'est point là une véritable hernie.

La hernie des nouveau-nés (fig. 613, 614, 615) se produit après la chute du cordon, alors que la cicatrice est en voie de formation. L'intestin sort par la partie supérieure de l'anneau, laissant au-dessous de lui la cicatrice cutanée. Les artères et les veines se trouvent à la partie inférieure de la tumeur.

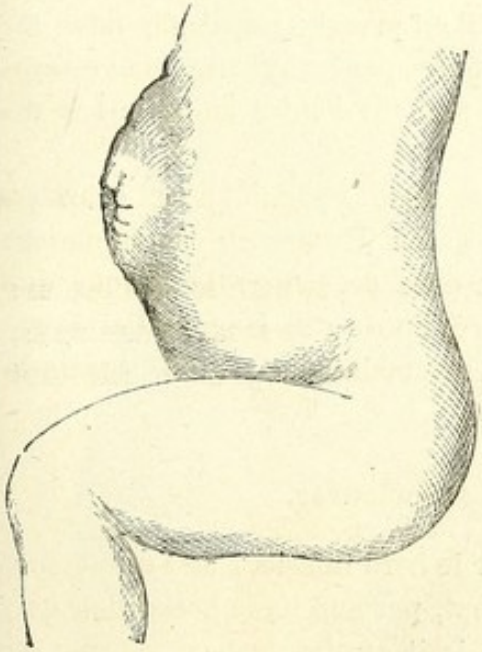

Fig. 613. — Hernie ombilicale (vue de profil).

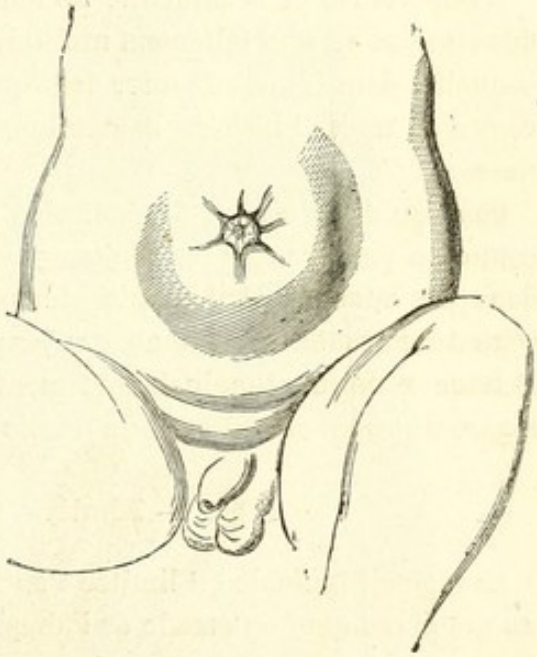

Fig. 614. — Hernie ombilicale (vue de face).

Dans l'exomphale des adultes, les rapports sont exactement les mêmes que dans la hernie du nouveau-né, et l'intestin sort par le même point.

La hernie ombilicale de l'adulte devient quelquefois excessivement volumineuse : dans un cas observé à la clinique de M. le professeur Laugier, tous les intestins avaient passé dans le sac herniaire ; ils se trouvaient contenus entre

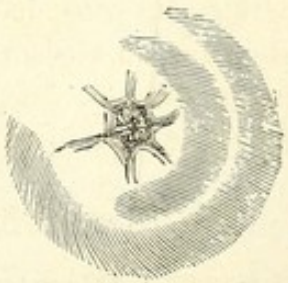

Fig. 615. — Hernie ombilicale.

la peau et les muscles. Cruveilhier a fait dessiner un cas de ce genre (1).

On a observé à l'ombilic des omphalocèles produites par un diverticule intestinal ou par le sommet de la vessie.

Parmi les maladies chirurgicales les plus curieuses de l'ombilic, il faut encore mentionner l'existence d'*anus contre nature* et de *fistules urinaires*, soit accidentelles, soit tenant à la persistance de l'ouraque ; enfin de tumeurs de nature très-variée et rendues très-graves par le voisinage du péritoine, etc.

CHAPITRE III.

RÉGION INGUINALE.

Nous allons maintenant décrire les régions inférieures des parois abdominales.

L'importance et la difficulté de leur étude a frappé tous les anatomistes. Les descriptions en sont tellement multipliées, qu'il est presque impossible de se reconnaître dans les nombreuses descriptions données par les auteurs. Nous essayerons d'en tracer l'histoire anatomique en ne prenant d'autre guide que le cadavre.

Pour qu'il n'y ait pas de confusion entre les régions inguinales et crurales, confusion possible, car ces régions portent un grand nombre de dénominations dans les ouvrages d'anatomie chirurgicale, nous prévenons le lecteur que région inguinale est pour nous synonyme de région du canal inguinal et de région de la hernie inguinale; de même, nous entendons par région crurale la région du canal crural et de la hernie crurale.

§ I. — Limites, formes extérieures.

La région inguinale est limitée : en bas, par le bord inférieur de l'aponévrose du grand oblique, ou arcade de Fallope; en haut, par une ligne horizontale qui, partant de l'épine iliaque antéro-supérieure, irait gagner le bord externe du muscle droit; en dedans, par le muscle droit lui-même.

La région inguinale est convexe. Sa courbure fait suite à celle de la paroi abdominale antérieure. Elle est quelquefois comme pendante, disposition qui généralement coïncide avec une accumulation graisseuse dans le tissu cellulaire sous-cutané, ou avec un affaiblissement de la paroi musculeuse de la région. Elle présente en outre des plis parallèles au ligament de Fallope et une dépression très-notable à son niveau.

§ II. — Superposition des plans.

1° **Peau**. — Elle est généralement assez fine; elle présente un grand nombre de follicules sébacés, surtout à sa partie interne et inférieure.

(1) Cruveilhier, *Anatomie pathologique du corps humain*. Paris, 1830-1842.

2° **Tissu cellulaire sous-cutané.** — Il a été étudié par les auteurs sous le nom de *fascia superficialis* et décomposé par quelques-uns d'entre eux en un nombre considérable de couches. Il est en réalité formé d'une seule couche, aréolaire dans sa partie sous-cutanée, lamelleuse dans sa partie profonde, où elle renferme de nombreuses fibres élastiques.

Le fascia superficialis est quelquefois presque aponévrotique dans sa partie profonde : cela se voit surtout chez les sujets adultes et émaciés. Il peut arriver alors qu'en le disséquant de haut en bas, on sépare sa partie profonde de sa partie superficielle, et l'on arrive à démontrer une adhérence souvent assez intime avec l'arcade de Fallope.

Le fascia superficialis se prolonge sur le cordon testiculaire.

Le fascia superficialis recouvre les fibres musculaires du grand oblique et forme pour ce muscle une véritable aponévrose d'enveloppe.

3° **Aponévrose du grand oblique et arcade de Fallope** (fig. 616). — Au-des-

Fig. 616. — Région inguinale (plans superficiels) (*).

sous du tissu cellulaire sous-cutané se trouve l'aponévrose du grand oblique. Cette membrane est composée de faisceaux de fibres parallèles, qui marchent de

(*) A, tissu cellulaire sous-cutané de la région antérieure de l'abdomen ; B, tissu cellulaire sous-cutané de la cuisse ; C, artère sous-cutanée abdominale ; D, branche de l'artère sous-cutanée abdominale ; E, vaisseaux lymphatiques superficiels de la cuisse ; F, muscle grand oblique ; G, aponévrose du grand oblique ; H, tissu cellulaire sous-cutané de la cuisse ; J, fascia cribriforme incisé et rejeté en dehors ; K, cordon spermatique ; L, pilier interne de l'anneau inguinal externe ; M, veine saphène interne.

dehors en dedans et de haut en bas, vers la ligne blanche et le pubis, pour s'entrecroiser sur la ligne médiane avec ceux du côté opposé.

Lorsque l'aponévrose du grand oblique est arrivée au niveau d'une ligne étendue de l'épine iliaque antérieure et supérieure à l'épine du pubis, elle cesse brusquement en s'épaississant sous forme de corde fibreuse épaisse, séparant la région inguinale de la région crurale (*arcade crurale*).

L'arcade crurale est plus forte dans sa partie externe que dans sa partie interne. Elle adhère fortement en dehors des vaisseaux à l'aponévrose qui recouvre le psoas ou *fascia iliaca*, et à l'aponévrose de la cuisse, ou *fascia lata*.

L'arcade crurale passe au-devant des vaisseaux fémoraux en formant un pont, pour aller se jeter sur l'épine du pubis et sur une crête que présente la branche horizontale du pubis.

La partie de l'arcade de Fallope qui se rend à l'épine du pubis porte le nom de *portion directe*; la portion qui se rend à la branche horizontale de l'os, représentant une membrane triangulaire à base interne, se nomme *portion réfléchie* ou *ligament de Gimbernat*.

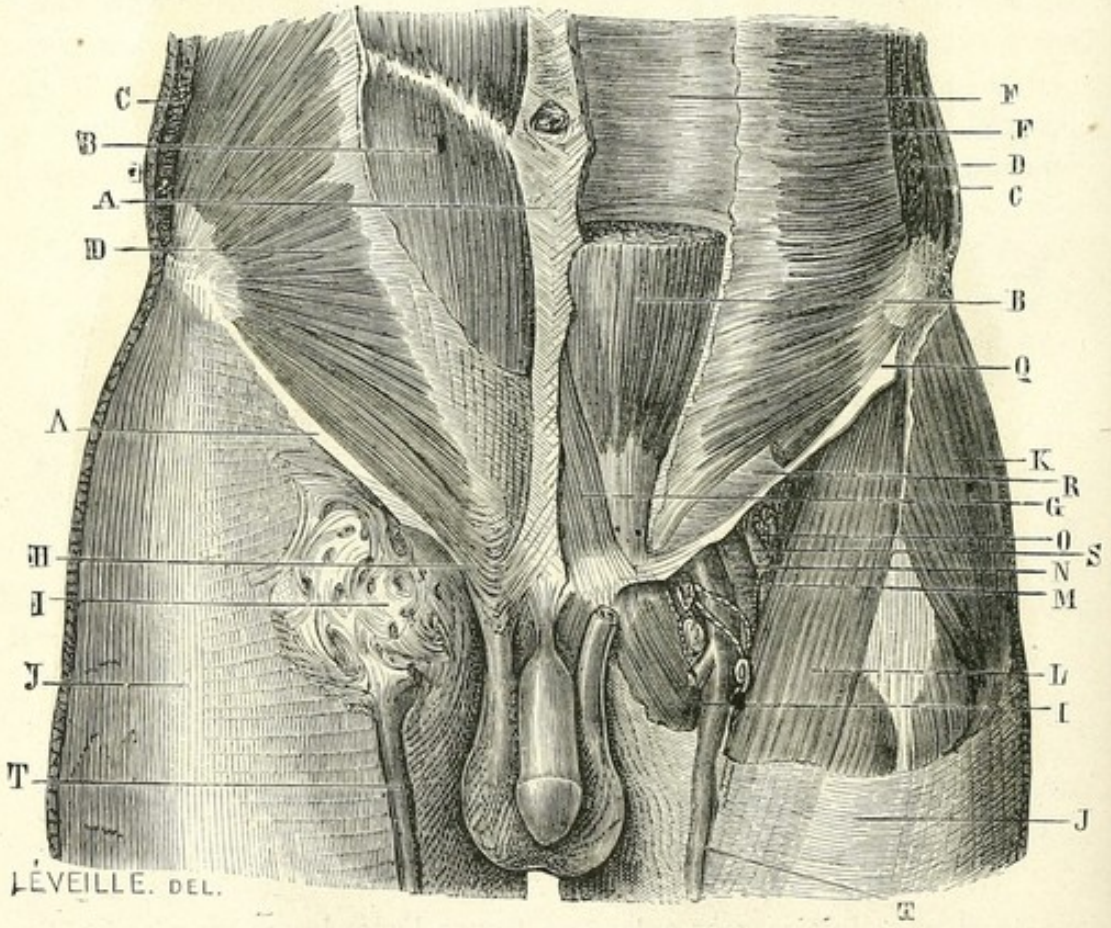

FIG. 617. — Région inguinale (plans profonds) (*).

(*) A, ligne blanche; B, muscle grand droit; C, coupe du grand oblique; D, muscle petit oblique; E, muscle transverse; F, partie postérieure de la gaine aponévrotique du muscle droit; G, muscle pyramidal; H, crémaster; I, fascia cribriforme; J, fascia lata; K, muscle tenseur du fascia lata; L, muscle couturier; M, veine fémorale; N, artère fémorale; O, nerf crural; Q, arcade de Fallope; R, fascia transversalis vu par sa partie antérieure; S, lymphatiques; T, veine saphène interne.

Le ligament de Gimbernat présente une *face supérieure*, concave, formant un pont sur lequel passe le cordon spermatique ; un *bord antérieur* par lequel ce ligament se continue avec l'arcade de Fallope ; un *bord interne* concave qui limite en dedans le canal crural, etc.

Les faisceaux de la partie inférieure de l'aponévrose du grand oblique se séparent à la partie la plus inférieure et interne de la région inguinale, de manière à laisser libre un intervalle qui donne passage au cordon des vaisseaux spermatiques : c'est l'*anneau externe du canal inguinal*.

4° **Muscle petit oblique et son aponévrose ; grand droit de l'abdomen** (fig. 617). — Au-dessous du muscle grand oblique se trouve le muscle *petit oblique* et *son aponévrose*. Ce muscle a ses fibres dirigées en sens opposé de celles du grand oblique, c'est-à-dire de bas en haut et de dehors en dedans. Son aponévrose, qui n'existe qu'à la partie interne de la région, se décompose en dehors du bord externe du muscle grand droit en deux lames dont l'une passe en avant, l'autre en arrière de ce muscle grand droit, comme nous l'avons déjà dit en décrivant la région antéro-latérale de l'abdomen.

Le muscle petit oblique est confondu en bas avec le transverse, et tous les deux prennent insertion à la partie externe de l'arcade de Fallope, dans toute la partie de cette arcade qui se trouve en dehors de l'orifice interne du canal inguinal.

5° **Muscle transverse** (fig. 618). — Le muscle *transverse*, ainsi nommé parce que

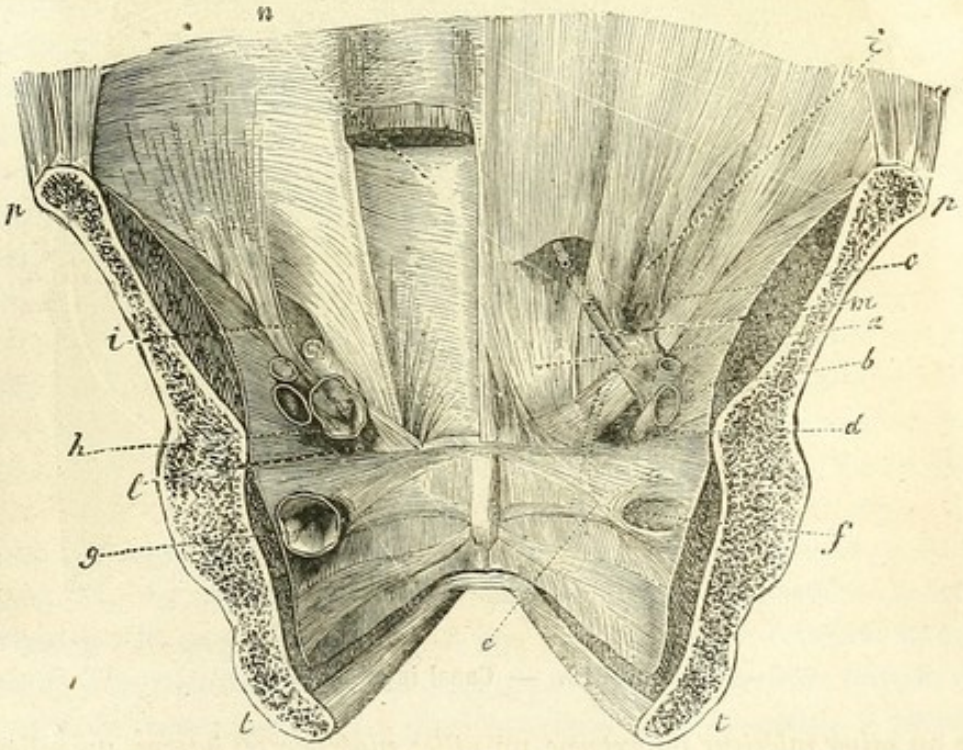

FIG. 618. — Vue postérieure de la région inguinale (*).

(*) *a*, muscle grand droit ; *b*, muscle iliaque ; *c*, artère épigastrique ; *d*, canal crural ou partie de l'anneau réservé aux lymphatiques ; *e*, artère obturative ; *f*, trou sous-pubien ; *g*, hernie sous-pubienne ; *h*, hernie crurale ; *i*, anneau interne du canal inguinal ; *l*, ligament de Gimbernat ; *m*, paroi postérieure du canal crural *p*, *p*, coupe de la crête iliaque ; *t*, *t*, tubérosités de l'ischion.

ses fibres ont une direction transversale ou horizontale, s'insère en dedans à une aponévrose dont les fibres sont assez exactement parallèles aux fibres de l'aponévrose du petit oblique. Cette aponévrose d'insertion du transverse, qu'il ne faut pas confondre avec le fascia transversalis, va se continuer avec l'aponévrose du muscle petit oblique, au bord externe du muscle droit. Elle est très-forte en haut; mais dans sa partie inférieure elle est beaucoup moins résistante. Dans ce point la paroi abdominale se trouverait manifestement affaiblie sans l'existence d'une nouvelle lame fibreuse sous-péritonéale, nommée *fascia transversalis.*

6° **Fascia transversalis** (fig. 618). — Le fascia transversalis est une lame fibro-celluleuse sous-péritonéale qui ne peut être bien démontrée que dans la région de l'aine. On peut à la rigueur la suivre assez haut sous le muscle transverse; mais elle se réduit bien vite en un simple feuillet celluleux se perdant avec le tissu cellulaire qui existe partout au-dessous du péritoine.

Canal inguinal. — La région inguinale est percée d'un canal formé de parois musculeuses et aponévrotiques; il est destiné à contenir le *cordon spermatique.*

Nous étudierons successivement au canal inguinal un *anneau externe*, un *anneau interne* et quatre *parois.*

Anneau externe (fig. 619). — L'anneau externe du canal inguinal est formé par un écartement des fibres de l'aponévrose du grand oblique. Il présente à

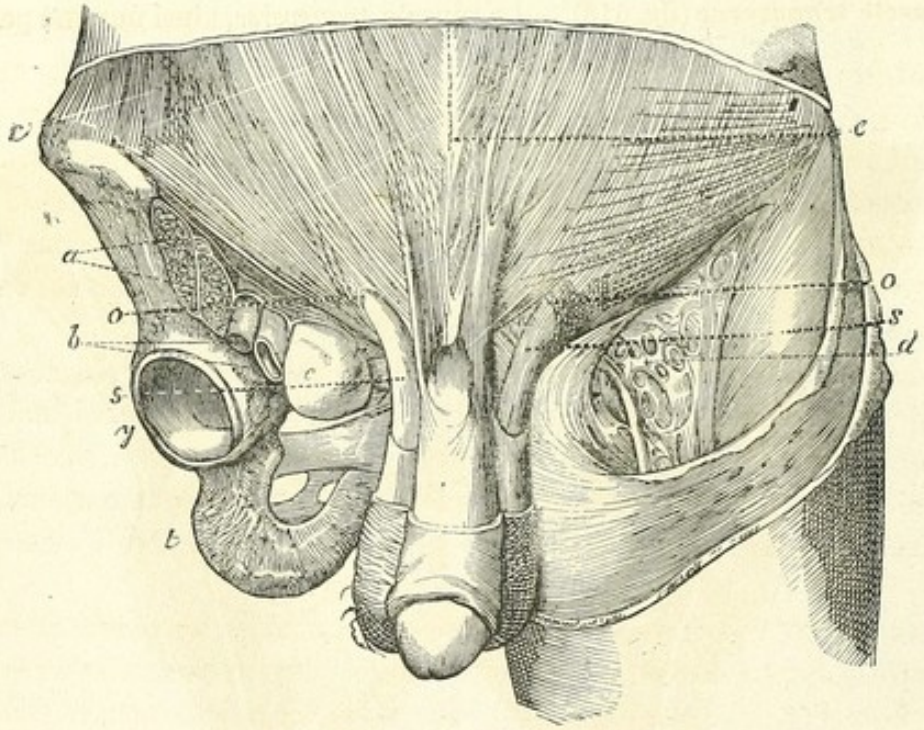

Fig. 619. — Canal inguinal (*).

dérer un *pilier inférieur* ou *externe*, un *pilier supérieur* ou *interne*, un *pilier antérieur* et un *pilier postérieur.*

(*) *a*, muscle sous-iliaque; *b*, artère et veine fémorales; *c*, hernie crurale à l'état de pointe ou de premier degré; *d*, fascia cribriformis; *e*, ligne blanche; *o*, anneau inguinal externe; *s*, *s*, cordon des vaisseaux spermatiques; *t*, tubérosité de l'ischion; *y*, cotyloïde.

Le *pilier inférieur* ou *externe* est formé par les fibres les plus inférieures de l'aponévrose du grand oblique : celles-là mêmes qui vont se rendre à la partie la plus interne de l'arcade de Fallope. Elles vont en dedans un peu plus loin que cette arcade, et s'entrecroisent au devant de la symphyse avec celles du côté opposé.

Le *pilier supérieur* ou *interne* se dirige obliquement en dedans et en bas, parallèlement au pilier inférieur ou externe. Arrivées à la ligne médiane, les fibres les plus inférieures de ce pilier vont s'entrecroiser au-devant et au-dessus de la symphyse pubienne avec leurs congénères du côté opposé.

Les fibres les plus élevées du pilier interne se partagent en deux ordres de fibres. Un premier ordre s'entrecroise sur la partie inférieure de la ligne blanche, de façon que celles de gauche passent au-dessus de celles de droite, et réciproquement. Les fibres gauches, devenues ainsi profondes à droite, forment le *pilier postérieur*, ou *ligament de Colles*, du côté droit, et réciproquement. Ce *pilier postérieur*, ou *ligament de Colles*, est ainsi formé de fibres qui se trouvent à la partie interne de l'anneau, derrière le cordon et les piliers interne et externe : ses fibres sont dirigées en sens inverse de celles qui forment les piliers inférieur et supérieur; elles se continuent, d'après ce que nous venons de dire, avec l'aponévrose du grand oblique du côté opposé à celui de la région.

Les fibres les plus élevées de chacun des piliers internes qui passent de l'autre côté en restant superficielles, vont former, à la partie la plus extérieure de chacun des anneaux inguinaux externes, des courbes irrégulières, dénommées par quelques auteurs *fibres collatérales*, *pilier antérieur* ou *fibres arciformes* (fig. 619). Elles sont obliques en bas et en dehors et passent en avant des deux piliers principaux, occupant ainsi la partie supérieure et externe de la région. En résumé, les fibres arciformes se continuent avec l'aponévrose du grand oblique du côté opposé; elles ont donc la même direction que celles qui forment le pilier postérieur ou ligament de Colles; seulement elles sont les unes en avant, les autres en arrière du plan fibreux formé par le grand oblique de la région.

Anneau interne. — L'anneau interne du canal inguinal n'est pas aussi facile à limiter que l'anneau externe. C'est une perforation de la paroi abdominale, presque circulaire, mais très-peu régulière dans son pourtour. A son côté interne se trouve un bord fibreux, concave (fig. 618), presque toujours très-reconnaissable, formé par le fascia transversalis, et susceptible d'étrangler une hernie.

Parois (fig. 620). — Il nous reste maintenant à étudier les parois constituantes du canal inguinal. On peut considérer à ce *trajet*, pour nous servir de l'expression employée par M. le professeur Richet, une *paroi inférieure*, concave, formée par la gouttière de réflexion du grand oblique, une *paroi antérieure* formée par l'aponévrose du même muscle. La *paroi supérieure* n'existe point, à proprement parler, ou plutôt elle est formée par les bords inférieurs des muscles petit oblique et transverse.

Cordon spermatique. — Le canal inguinal est parcouru dans toute sa longueur par le cordon des vaisseaux spermatiques. Ce cordon est formé par la réu-

nion du canal déférent, de l'artère et des veines spermatiques, enfin des plexus lymphatiques et nerveux du testicule. Tous ces éléments, séparés dans la cavité abdominale, sont maintenus dans leurs rapports par une enveloppe cellulo-fibreuse qui naît de l'anneau interne du canal, et qui paraît se continuer avec le fascia transversalis. Le cordon est de plus enveloppé du *crémaster* (fig. 620), faisceau du petit oblique qui lui forme une tunique musculo-fibreuse, mais non point une gaîne continue.

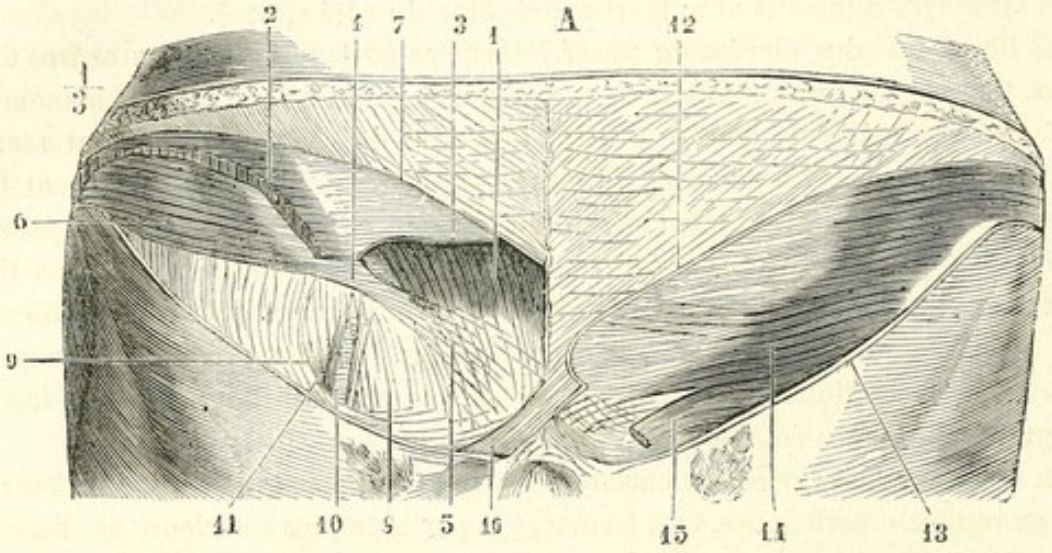

FIG. 620. — Parois du canal inguinal (*).

Des artères (spermatique, déférentielle, funiculaire), des veines (fig. 622) et le canal déférent, forment la partie principale du cordon. L'artère principale, la *spermatique*, est presque toujours en dehors et en arrière. Deux filets nerveux la suivent de près : une branche du génito-crural, contenue dans la gaîne même du cordon, et le nerf ilio-scrotal, qui, au contraire, se glisse entre le crémaster et la tunique fibreuse, etc.

Canal inguinal chez la femme. — Le canal inguinal chez la femme est plus long que chez l'homme, ce qui tient aux plus grandes dimensions transversales du bassin. Il a environ chez elle 4 centimètres de longueur : ses deux orifices sont bien plus étroits que chez l'homme; au lieu du cordon spermatique, il transmet au dehors le ligament rond de la matrice, accompagné quelquefois chez le fœtus d'un prolongement du péritoine.

7° **Péritoine.** — En arrière du canal inguinal et du fascia transversalis se trouve le péritoine. Cette membrane, toujours doublée à sa face profonde d'un tissu cellulo-graisseux très-lâche (*fascia propria*), présente dans la partie qui cor-

(*) 1, muscle grand droit antérieur de l'abdomen; 2, muscle petit oblique échancré; 3, son aponévrose coupée pour montrer le muscle droit; 4, 5, aponévrose du transverse passant en avant du muscle droit; 6, muscle transverse; 7, aponévrose du grand oblique coupée pour montrer les parties sous-jacentes; 8, fascia transversalis; 9, ses fibres arciformes limitant l'anneau inguinal interne; 10, vaisseaux épigastriques vus par transparence à travers le fascia transversalis; 11, anneau inguinal interne; 12, aponévrose du grand oblique coupée, 13, arcade crurale; 14, muscle petit oblique; 15, cordon et crémaster; 16, ligament de Colles.

respond à l'anneau inguinal interne une dépression infundibuliforme nommée *fossette inguinale externe*. Son existence se remarque sur presque toutes les préparations. Le péritoine présente aussi quelquefois une dépression légère au niveau de la paroi postérieure du canal, entre l'artère épigastrique qui se trouve à la partie interne de l'anneau, et le cordon fibreux représentant chez l'adulte l'artère ombilicale (*fossette inguinale moyenne*). Entre la ligne médiane où est l'ouraque et l'artère ombilicale oblitérée, existe encore une dépression du péritoine correspondant à l'anneau inguinal externe. C'est la *fossette inguinale interne*. L'étude de ces fossettes inguinales a un certain intérêt au point de vue de l'étude des hernies.

Le fond de la fossette inguinale moyenne est très-notablement en dedans de l'artère ombilicale, et par conséquent une hernie pourrait se faire au fond de cette fossette dans des rapports tels qu'elle aurait l'ombilicale à son côté externe. Elle affecterait ainsi une position qui est celle que l'on a attribuée à la hernie oblique interne, et cependant elle ne serait pas sortie par la fossette *vésico-pubienne* ou *inguinale interne*. Une préparation déposée par nous au musée des hôpitaux, sur une femme affectée de deux hernies, montre cette disposition.

§ III. — Vaisseaux et nerfs.

Artères. — Les *artères de la région inguinale* sont au nombre de trois : une superficielle, la sous-cutanée abdominale; deux profondes, l'épigastrique et la circonflexe iliaque. Il faut ajouter à ces artères celles du cordon spermatique.

La *sous-cutanée abdominale* (fig. 616) se trouve dans le tissu cellulaire sous-cutané : elle naît de l'artère fémorale, dans la région crurale, croise en montant le ligament de Fallope vers le milieu de sa longueur, et se ramifie dans l'étendue de la région inguinale, se rendant principalement à la peau.

L'*épigastrique* (fig. 618) naît généralement de la partie inférieure et interne de l'iliaque externe. Elle passe en dedans au-dessous des organes du cordon, décrivant une courbe à concavité externe pour gagner la partie interne de l'anneau inguinal interne. Elle monte ensuite obliquement en haut et en dedans pour gagner le bord interne du muscle droit : elle se termine en s'anastomosant avec la mammaire interne.

L'épigastrique présente de nombreuses anomalies d'origine : nous l'avons vue venir de l'iliaque interne, de la fémorale; Velpeau l'a vue naître de la circonflexe interne de la cuisse, etc.

L'anomalie la plus fréquente est celle dans laquelle les artères obturatrice et épigastrique naissent par un tronc commun.

L'épigastrique donne trois rameaux au niveau de l'arcade crurale : un interne, qui passe transversalement derrière la symphyse pubienne pour aller s'anastomoser avec son congénère du côté opposé; un externe (*artère funiculaire*), destiné au cordon spermatique; enfin un inférieur ou descendant, qui croise la branche du pubis et s'anastomose avec l'obturatrice.

La *circonflexe iliaque* (fig. 621), branche de l'iliaque externe, se dirige en dehors, parallèlement à la moitié externe de l'arcade de Fallope, perfore le fascia transversalis, parvient à la crête iliaque, et fournit aux muscles des parois abdominales.

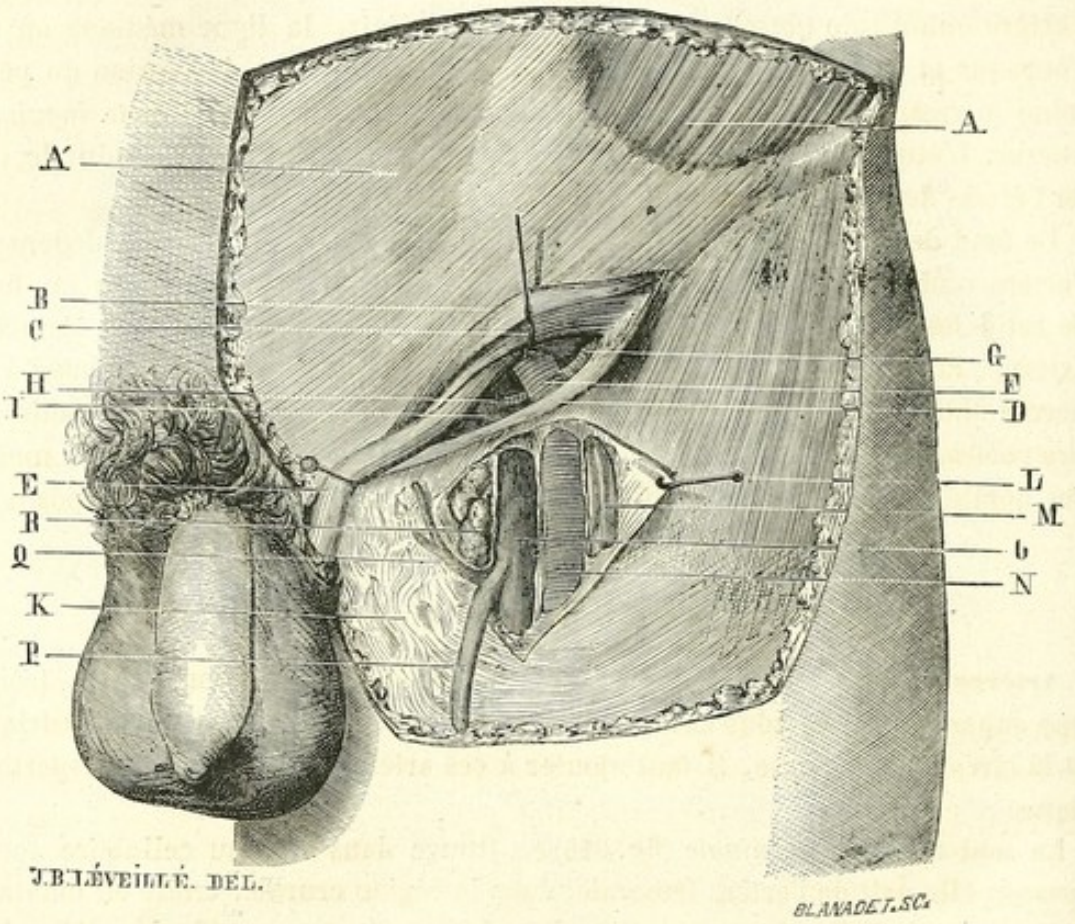

FIG. 621. — Rapports à leur origine des artères profondes de la région inguinale (les parois antérieure et postérieure du canal inguinal ont été incisées, et le cordon relevé comme dans le procédé que nous pratiquons ordinairement pour lier l'artère iliaque externe). Cette figure présente aussi les vaisseaux de la région crurale (*).

L'*artère spermatique*, si remarquable par la longueur de son trajet, naît sur le plan antéro-latéral de l'aorte, au-dessous des rénales ; arrive au bord du détroit supérieur, puis au canal inguinal, qu'elle traverse, réunie à tous les autres éléments du cordon.

L'*artère spermatique* est accompagnée dans le canal inguinal par l'*artère funiculaire*, branche de l'épigastrique, et l'artère *déférentielle*, branche de l'iliaque interne. Nous reviendrons sur ces vaisseaux en décrivant la région scrotale.

Veines. — Les veines de la région inguinale suivent généralement les artères

(*) A, muscle grand oblique ; A', aponévrose du grand oblique ; B, paroi antérieure du canal inguinal incisée et relevée ; C, bord inférieur des muscles petit oblique et transverse ; D, paroi antérieure du canal inguinal abaissée ; E, cordon spermatique ; F, artère iliaque externe ; G, artère circonflexe iliaque ; H, artère épigastrique ; I, veine iliaque externe ; K, aponévrose superficielle de la région crurale, érigne soulevant la partie antevasculaire de l'aponévrose superficielle de la région crurale (fascia cribriforme) ; M, nerf crural ; N, artère crurale ; O, veine crurale ; P, veine saphène interne ; Q, veine honteuse externe ; R, ganglion interne de la région crurale.

correspondantes : il existe ainsi des veines sous-cutanées abdominales, épigastrique, et circonflexe iliaque.

Les veines du cordon spermatique (fig. 622), bien étudiées par Charles Périer (1), professeur agrégé à la Faculté de médecine, sont extrêmement nom-

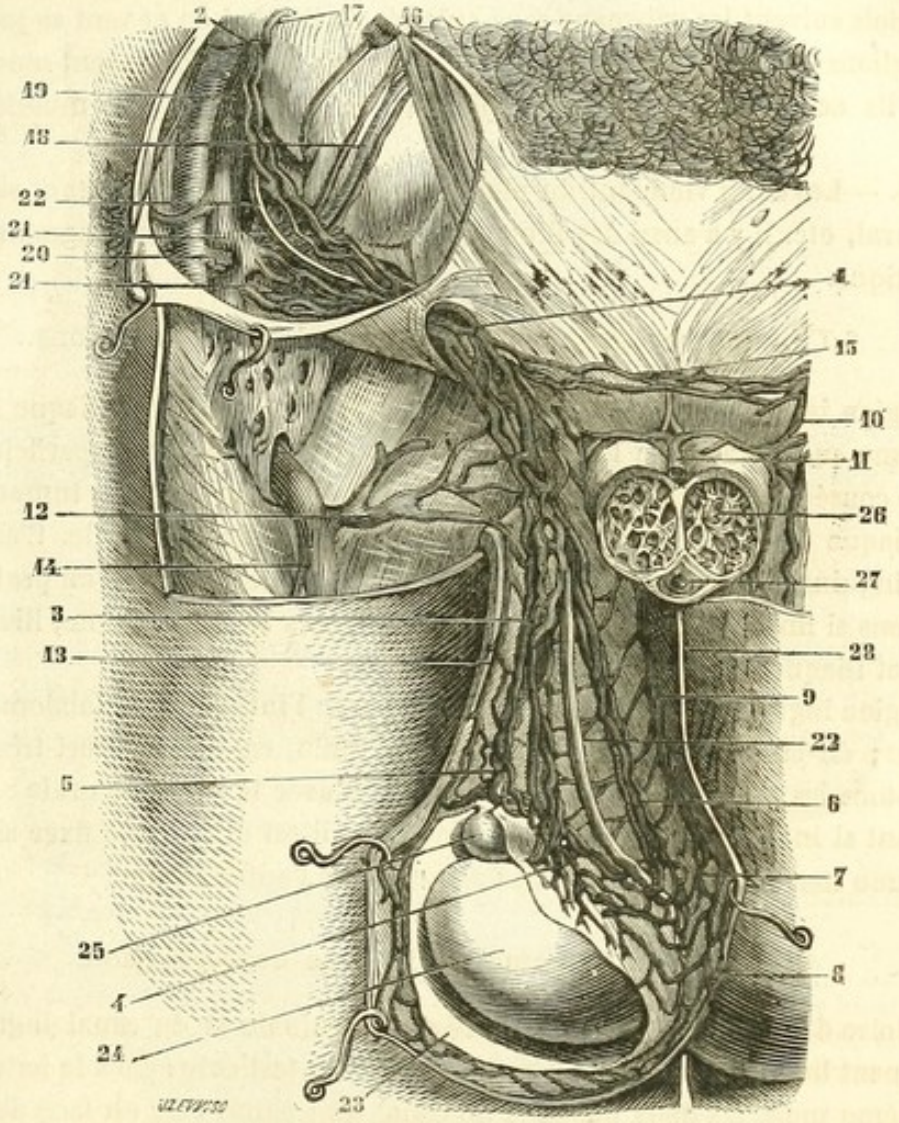

FIG. 622. — Veines de la région inguinale. (Périer, d'après un dessin de M. Farabeuf, aide d'anatomie de la Faculté.) (*)

(1) Charles Périer, *Considérations sur l'anatomie et la physiologie des veines spermatiques*, thèse inaugurale. Paris, 1864.

(*) 1, veines du cordon à leur entrée dans le canal inguinal ; 2, veines spermatiques remontant à la veine cave ; 3, veines spermatiques se divisant en deux faisceaux, 4 et 5 ; 4, faisceau de veines émergeant du corps d'Highmore ; 5, faisceau émergeant de la tête de l'épididyme ; 6, veines funiculaires venant de la queue de l'épididyme ; 7, anastomoses des veines de la cloison du scrotum avec le faisceau précédent ; 8, anastomoses des veines du scrotum avec les veines venant du corps d'Highmore ; 9, veines de la cloison du scrotum ; 10, branche de terminaison de la veine de la cloison, allant se jeter dans les veines du cordon ; 11, veine dorsale de la verge ; 12, veine honteuse externe ; 13, veine de la paroi externe du scrotum ; 14, veine saphène interne ; 15, anastomose prépubienne des veines du cordon ; 16, veines épigastriques ; 17, crochet relevant le péritoine ; 18, artères et veines épigastriques ; 19, artère iliaque externe ; 20, origine des artères circonflexe et épigastrique : sur cette dernière on voit naître l'artère funiculaire ; 21, embouchure commune des veines épigastriques et funiculaires ; 22, canal déférent ; 23, feuillet pariétal de la tunique vaginale ; 24, testicule ; 25, tête de l'épididyme ; 26, coupe des corps caverneux ; 27, coupe de l'urèthre. (Ch. Périer.)

breuses : elles viennent du testicule et de ses enveloppes, entourent le canal déférent, et se rendent en majeure partie dans les veines rénales ; quelques-unes se jettent directement dans la veine iliaque externe. Nous les décrirons avec plus de détails en parlant de la région scrotale.

Lymphatiques (fig. 616). — Les lymphatiques sont superficiels et profonds : les superficiels suivent les vaisseaux sous-cutanés de l'abdomen et vont se jeter dans les ganglions les plus élevés de la région crurale ; les profonds sont sous-péritonéaux, ils accompagnent l'artère épigastrique et viennent des muscles de la paroi.

Nerfs. — Les nerfs viennent du plexus lombaire ; le plus important est le génito-crural, etc. Il y a aussi des filets du sympathique qui accompagnent l'artère spermatique.

§ IV. — Rapports de la région avec les autres régions.

La région inguinale est en rapport avec la région de la fosse iliaque interne ; elle forme même à cette fosse iliaque une espèce de plan superficiel. C'est comme conséquence de ce rapport, que nous observons que les tumeurs de la fosse iliaque font le plus souvent saillie dans la région inguinale. C'est par la région inguinale qu'on ouvre les abcès de la fosse iliaque et qu'on pratique les opérations si importantes de la ligature des artères iliaque interne, iliaque primitive et iliaque externe, etc.

La région inguinale est encore en rapport avec l'intérieur de l'abdomen et les intestins ; de là les hernies inguinales, etc. Enfin, comme rapport très-important, notons les rapports de la région inguinale avec la région crurale : ces rapports sont si intimes, que souvent sur le vivant il est difficile de fixer si une tumeur, une hernie se trouvent dans l'une ou dans l'autre région.

§ V. — Développement, vices de conformation.

L'histoire du développement de la région inguinale et du canal inguinal est intimement liée à l'histoire du développement du testicule : chez le fœtus, avant le septième mois, les deux anneaux du canal sont situés l'un en face de l'autre, et le trajet rectiligne qui les sépare est rempli par le *gubernaculum testis* (1).

A partir du septième mois, le testicule commence à s'engager dans l'anneau ; il entraîne avec lui un diverticulum du péritoine, puis il se trouve bientôt descendu au-dessous de l'anneau externe. A cette époque, le diverticule péritonéal qui accompagne le testicule s'oblitère dans sa partie moyenne, qui correspond au canal inguinal, et alors la tunique vaginale se trouve pour toujours séparée du péritoine.

Chez le fœtus femelle, on voit exceptionnellement le péritoine pénétrer à une petite profondeur dans le canal inguinal (canal de Nuck).

Comme vices de conformation intéressants, mentionnons la persistance du canal séreux inguinal, soit qu'il n'y ait point du tout d'oblitération, soit qu'il ne

(1) Voyez RÉGION SCROTALE.

se soit produit que des adhérences insuffisantes : le testicule peut s'arrêter dans

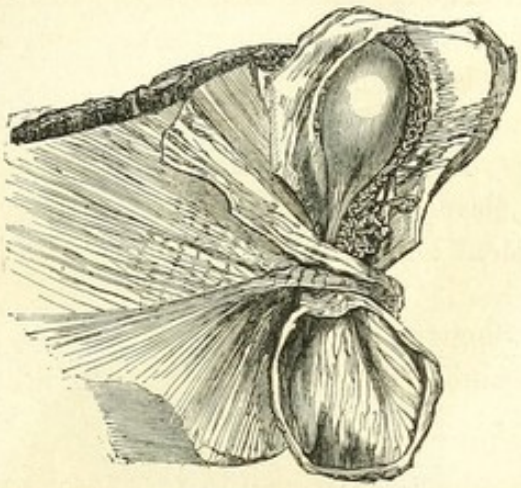

FIG. 623. — Ectopie inguinale du testicule.

sa descente et stationner longtemps, sinon toujours, dans la région inguinale ; il peut même remonter vers la partie supérieure de la région inguinale (fig. 623).

§ VI. — Maladies chirurgicales.

La région inguinale peut être blessée de cent façons différentes.

Plaies. — Les plaies sont très-graves, en raison des rapports avec le ventre et les gros vaisseaux de la fosse iliaque interne.

Hernies inguinales. — La région inguinale est la région herniaire par excellence.

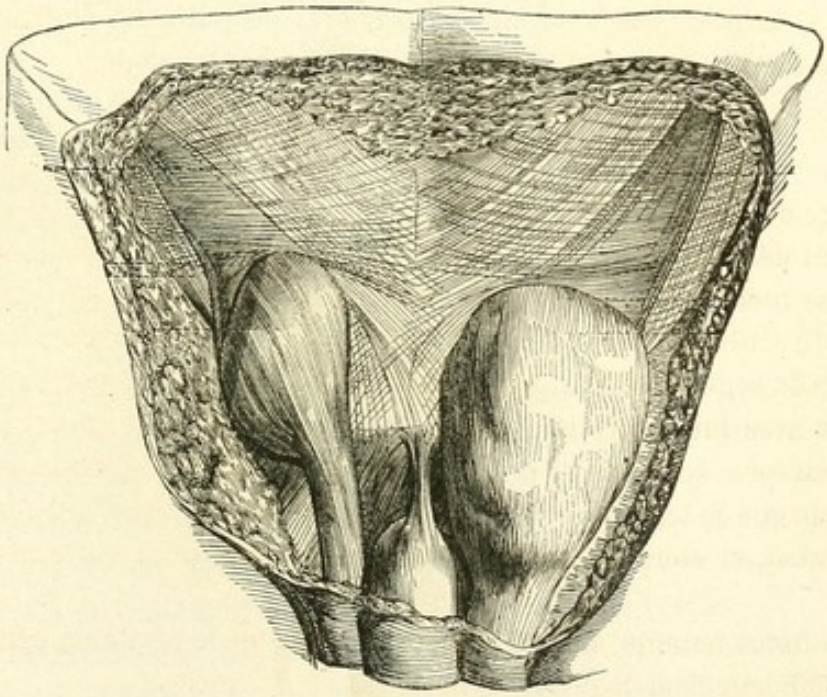

FIG. 624. — Hernies inguinales chez l'homme.

On partage les hernies inguinales en hernies inguinales *obliques externes*, hernies *directes* et hernies *obliques internes*.

Il y a *hernie inguinale oblique externe* quand l'intestin, introduit dans l'anneau

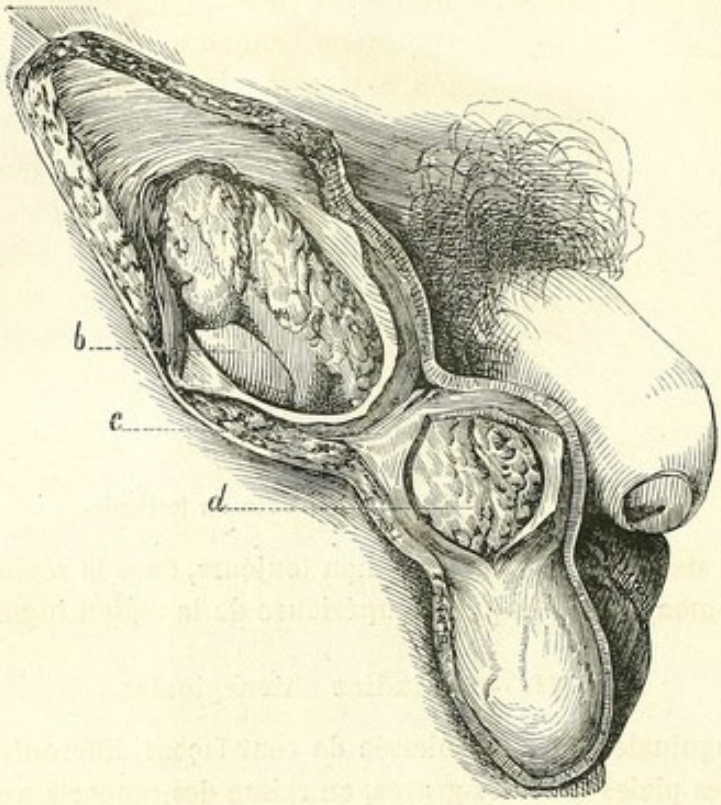

FIG. 625.—Hernie inguinale entéro-épiploïque à sac biloculaire (les deux loges sont ouvertes) (*).

inguinal interne, par conséquent en dehors de l'épigastrique, suit le trajet

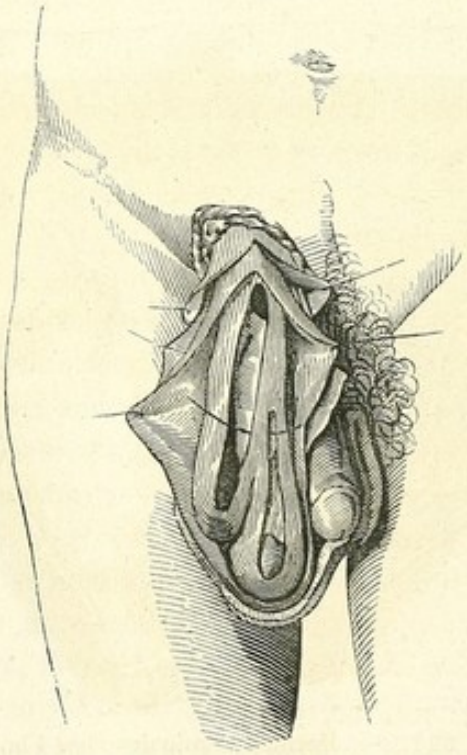

FIG. 626. — Hernie inguinale à double sac.

(*) Le renflement *b* offre l'épiploon et une anse intestinale; le renflement *d*, qui est l'inférieur, ne contient que de l'épiploon; *c* indique le point de séparation des deux sacs superposés.

du canal pour venir sortir par l'anneau inguinal externe. C'est la forme la plus commune. Le sac de cette hernie est situé au-devant et un peu en dehors du cordon; il est recouvert par l'enveloppe toujours très-mince et celluleuse du fascia transversalis. Ces hernies sont assez souvent congénitales et existent toutes les fois que le canal séreux péritonéo-vaginal n'a point été oblitéré. Le testicule se trouve dans ce cas en contact immédiat avec les organes herniés, lesquels contractent quelquefois avec lui des adhérences solides. La figure 626 représente une hernie inguinale oblique interne congénitale, à deux sacs; le plus interne n'est autre que la tunique vaginale : on a enlevé les organes herniés; on voit dans le fond le testicule qui était en contact avec les organes déplacés. L'autre

FIG. 627. — Deux sacs de hernies inguinales du côté gauche, observés sur le cadavre d'un homme âgé d'environ cinquante ans (*).

sac, l'externe, est accidentel; il communique cependant avec la tunique vaginale : un stylet très-délié indique cette communication. D'après Vidal, ce sont les hernies congénitales qui offrent le plus souvent des sacs doubles (fig. 627). Ceux-ci sont le plus souvent parallèles.

Du reste, les formes et les connexions des hernies à double sac (fig. 626, 627 628, 629 et 630) sont excessivement nombreuses; les dessins que nous présentons montrent les formes et les variétés les plus importantes.

La hernie inguinale oblique, qu'elle soit ou non congénitale, est toujours en rapport, par le côté inférieur et externe de son sac, avec l'artère épigastrique et les deux veines qui l'accompagnent. Le cordon spermatique est ordinairement situé au-dessous des organes herniés, et se trouve à leur partie interne postérieure, quand ils ont franchi le canal; mais il n'en est pas toujours ainsi, quelquefois le sac se glisse entre les éléments dissociés du cordon.

Hernie inguinale directe. — Dans la hernie directe, l'intestin sort de l'abdomen en dedans de l'épigastrique, au travers de la paroi postérieure du canal. Cette hernie arrive au dehors en suivant un trajet à peu près direct. Elle n'est pas,

(*) *a*, portion du péritoine qui recouvrait la paroi antérieure de l'abdomen aux environs du canal inguinal, vue par la face antérieure; *b*, sac externe ouvert dans la cavité du péritoine; *c*, sac interne oblitéré à son col et changé en une cavité kystique.

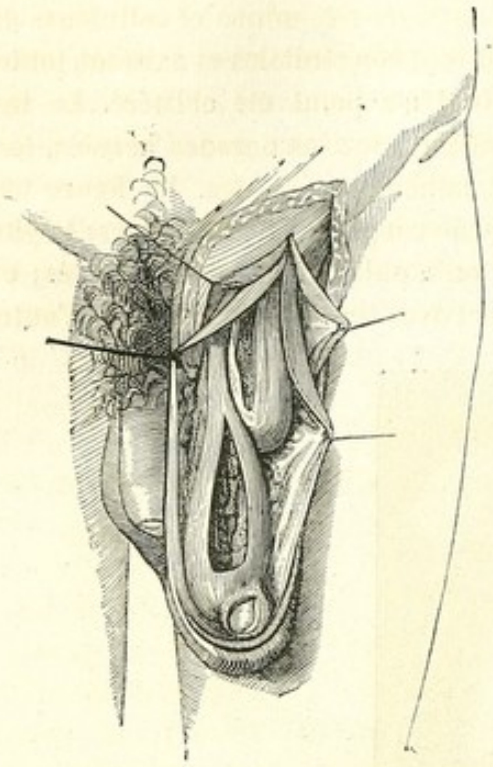

FIG. 628. — Hernie inguinale.

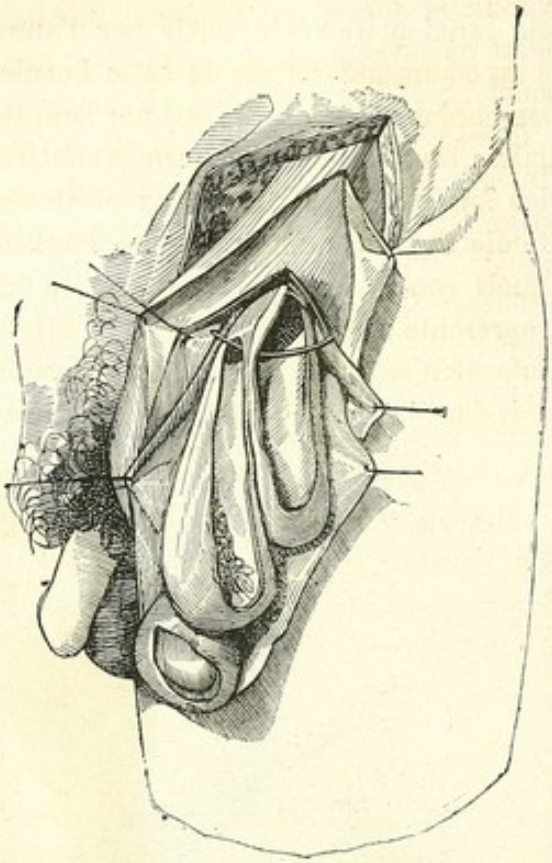

FIG. 629. — Hernie inguinale.

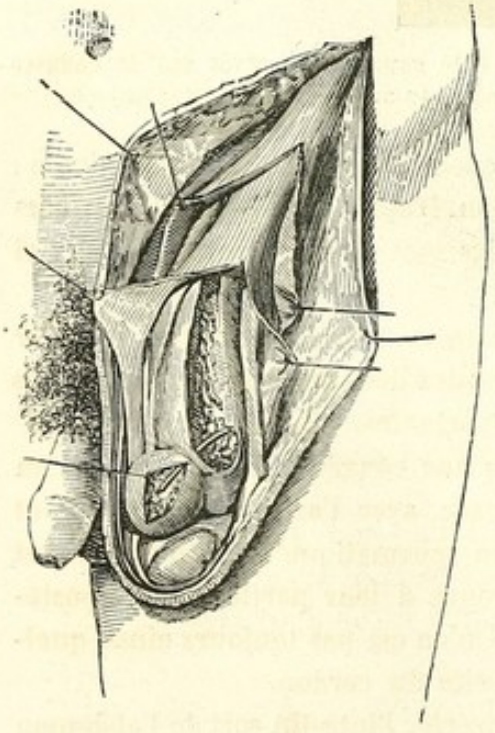

FIG. 630. — Hernie inguinale.

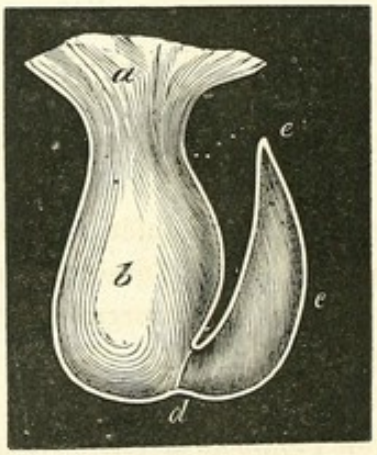

FIG 631. — Sac sur une paroi latérale d'un autre sac (*).

(*) Le premier ou le grand sac, *a*, *b*, *d*, communique avec le petit, *d*, *c*, par sa paroi interne, où l'on voit un petit stylet *d*, qui va de l'un à l'autre. Les deux sacs renferment de l'épiploon ; au-dessous du petit est le testicule, mis à nu en ouvrant la tunique vaginale.

comme la hernie oblique, contenue dans la gaine propre du cordon; elle n'est point recouverte par le crémaster; mais par la gaine que fournit au cordon le pourtour de l'anneau inguinal externe.

Hernie inguinale oblique interne. — C'est une variété assez rare, dans laquelle l'intestin sort par une perforation du fascia transversalis, entre le bord externe du muscle droit et le cordon fibreux qui représente la direction de l'artère ombilicale.

Hernies inguino-interstitielles. — Il y a hernie inguino-interstitielle quand l'intestin, au lieu de sortir par l'anneau externe, écarte les parois du canal. Dans ce cas la tumeur est toujours située sous l'aponévrose du grand oblique.

Dans le plus grand nombre des cas, les hernies inguinales renferment, en même temps que l'intestin, une quantité plus ou moins considérable d'épiploon, comme cela se fait dans la hernie à *sac bilobé* (fig. 625).

La hernie inguinale n'est point aussi commune chez la femme que chez l'homme; chez la femme (fig. 632), la hernie se porte dans les grandes lèvres.

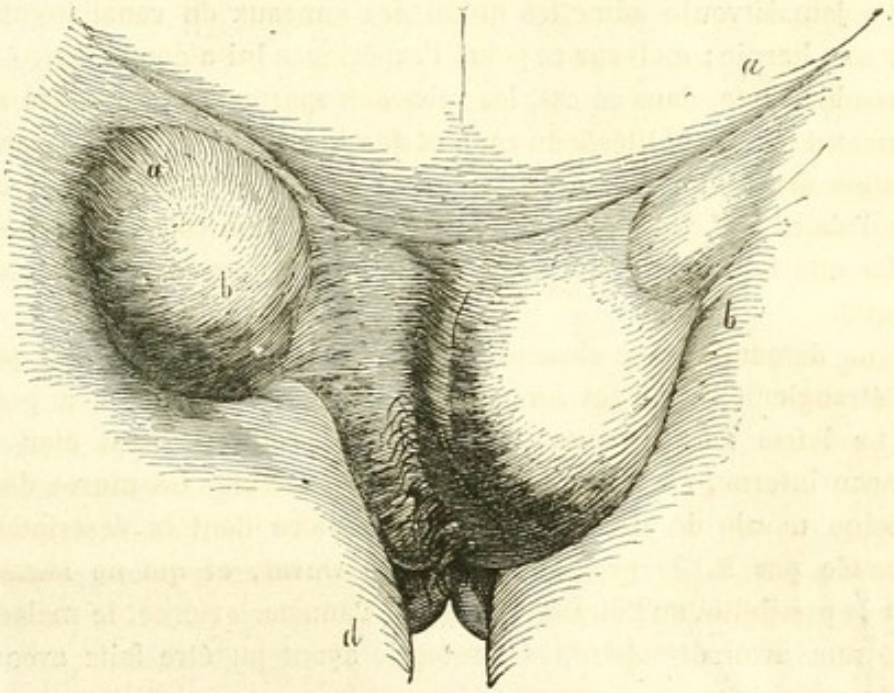

FIG. 632. — Hernie inguinale chez la femme à gauche (*).

Les hernies inguinales directes et obliques internes me paraissent moins rares relativement chez la femme que chez l'homme, si je m'en rapporte aux nombreuses dissections que j'ai eu l'occasion de faire à l'amphithéâtre des hôpitaux.

Agents d'étranglement dans la hernie inguinale. — Les auteurs d'anatomie chirurgicale ont beaucoup discuté sur la nature des agents passifs qui peuvent étrangler l'intestin, lorsque ce dernier, étant hernié, vient à subir une tuméfac-

(*) *a*, *b*, hernie crurale à droite; la hernie inguinale descend dans la vulve; la grande lèvre est repoussée au dehors, du côté droit; à l'aine en haut, est un petit renflement entre *a*, *b*, qui ressemble à une petite tumeur. (Vidal.)

tion brusque ou lente, soit sous l'influence de l'engouement, ou de la congestion, ou de l'inflammation, etc.

Nous avons démontré, dans notre thèse sur l'étranglement intestinal (1), que le nombre des agents qui peuvent étrangler un intestin hernié par le canal inguinal était infini; mais les deux plus ordinaires sont le collet du sac et les anneaux naturels.

1° *Collet du sac.* — La possibilité de l'étranglement par le collet n'a plus besoin de démonstration aujourd'hui, et il est bien établi que dans les hernies inguinales, c'est l'agent passif qui étrangle le plus souvent. Les opérations, les observations si communes de réduction en masse, ne laissent pas sur ce point le moindre doute.

2° *Anneaux fibreux naturels.* — Est-ce à dire que la hernie inguinale ne peut être étranglée par les anneaux naturels, par l'anneau externe, comme le croyaient les anciens chirurgiens depuis que Fallope et Riolan avaient décrit cet anneau, par l'anneau interne, selon l'opinion de A. Cooper, qui, le premier, a bien et complétement décrit cet anneau? M. Malgaigne a toujours répondu par la négative. Il n'a jamais voulu admettre qu'un des anneaux du canal inguinal pût étrangler une hernie; mais sur ce point l'expérience lui a donné tort.

Il lui semblait que, dans ce cas, les vaisseaux spermatiques, l'artère spermatique, auraient dû être oblitérés du coup et que le testicule eut dû se gangrener, la circulation étant interrompue dans ses vaisseaux nourriciers. Il était facile de répondre d'abord à M. Malgaigne qu'il y avait loin d'une constriction nécessaire à étrangler une hernie à la constriction nécessaire pour oblitérer une artère spermatique.

Malgaigne demandait une observation bien complétement rédigée pour admettre l'étranglement par les anneaux naturels. M. Richet en a publié un cas qui ne laisse aucun doute; dans ce cas, l'étranglement était produit par l'anneau interne, et il y eut gangrène du testicule. Le musée de l'École de médecine navale de Brest renferme une pièce dont la description nous a été donnée par M. le professeur Marcelin Duval, et qui ne laisse aucun doute sur la possibilité de l'étranglement par l'anneau externe, le malade ayant succombé sans avoir été opéré, et l'autopsie ayant pu être faite avec le plus grand soin.

On ne pourra donc plus donner désormais comme preuve irrécusable que *jamais l'étranglement de la hernie inguinale ne peut avoir lieu par les anneaux fibreux*, cette raison, à savoir, que s'il en était ainsi, le cordon devrait être nécessairement comprimé, et qu'il ne l'est jamais. Tout ce qu'on pourrait avancer, c'est que les exemples de constriction simultanée ne sont pas communs. Nous devons avouer que l'observation de M. Richet est le premier fait probant de ce genre qu'il ait été donné d'observer.

3° *Étranglement par brides fibreuses anormales.* — Tantôt c'est une bride qui divise l'orifice du sac en deux parties. Dans un de ces cas observé par Gaulmin de

(1) B. Anger, *De l'étranglement intestinal*. Paris, 1865.

Latronçai, il y avait cinq brides qui, de distance en distance, étranglaient l'intestin. On dut les couper pour opérer la réduction, etc.

4° *Etranglement spasmodique.* — Existe-t-il un étranglement spasmodique? L'étranglement est-il toujours la conséquence de l'augmentation de volume de la partie contenue, ou bien les parois ou les anneaux du canal inguinal peuvent-ils se rétrécir et étrangler ainsi un intestin par leur rétraction ou leur contraction?

Richter a décrit, sous le nom d'étranglement spasmodique, des accidents aigus de même nature que ceux que nous étudions en ce moment, et qu'il regardait comme étant produits par la constriction exercée sur l'intestin par les anneaux du canal inguinal; l'anneau externe surtout, car c'était la seule partie alors bien étudiée. Quand Astley Cooper découvrit ou étudia le premier avec soin l'anneau interne, exagérant un peu l'importance des dispositions anatomiques que des dissections très-minutieuses lui avaient offertes, il reprit l'idée de l'étranglement spasmodique et la défendit. Il est démontré maintenant que l'étranglement spasmodique admis par Richter n'existe point; la contraction de l'anneau externe est impossible : cet anneau, en effet, ne se trouve point présenter des dispositions qui permettent que l'action des muscles en rétrécisse en aucune façon les diamètres.

Quant à l'étranglement spasmodique par l'anneau interne, nous serions plus disposé à l'admettre, quoique jusqu'à présent il n'existe pas de faits bien probants.

Collections séreuses et hydatiques. — M. Simon Duplay (1), professeur agrégé à la Faculté et chirurgien des hôpitaux, a étudié avec un soin remarquable les collections séreuses et hydatiques de l'aine, point très-intéressant de la pathologie de cette région. D'après notre collègue, il existe deux espèces de collections séreuses de l'aine, suivant qu'elles sont en communication avec la cavité péritonéale, ou suivant qu'elles en sont indépendantes. Chacune de ces deux classes renferme un grand nombre d'espèces et de variétés.

« Les collections séreuses dont la cavité communique avec celle du péritoine ont leur siége tantôt dans un diverticule de cette membrane séreuse existant normalement à une certaine période de la vie, et ayant persisté par suite d'un vice dans le développement : ce sont certaines hydrocèles congénitales; tantôt ces collections séreuses prennent naissance dans un diverticule anormal et pathologique du péritoine : ce sont des hydrocèles herniaires. De là deux espèces de collections séreuses de l'aine communiquant avec l'abdomen : 1° les hydrocèles congénitales; 2° les hydrocèles herniaires, offrant l'une et l'autre un certain nombre de variétés.

» Les tumeurs séreuses de la seconde classe, c'est-à-dire indépendantes de la cavité péritonéale, présentent entre elles une différence capitale eu égard à leur mode de développement. Les unes, en effet, primitivement formées par un diverticule du péritoine, ont cessé de communiquer avec lui; les autres n'ont jamais présenté aucune communication avec la séreuse abdominale. La seconde classe se divisera donc en deux sections, comprenant :

(1) Simon Duplay, *Des collections séreuses et hydatiques de l'aine*, thèse inaugurale. Paris, 1865.

» I. Les tumeurs consécutivement indépendantes; II. Les tumeurs primitivement indépendantes du péritoine.

» I. Les tumeurs consécutivement indépendantes sont de deux espèces, selon que la poche séreuse dans laquelle elles se développent est un vestige d'une disposition normale et transitoire, ou bien selon que l'appendice péritonéal qui leur a donné naissance est d'origine pathologique. Ces deux espèces correspondent, comme on le voit, à celles que j'ai cru devoir admettre dans les tumeurs séreuses de la première classe; elles répondent par conséquent aux hydrocèles congénitales et aux hydrocèles herniaires, et, comme celles de la première classe, elles offrent plusieurs variétés que nous mentionnerons plus tard.

» II. Les tumeurs séreuses primitivement indépendantes présentent plusieurs espèces; ce sont :

» 1° Des hygromas développés, soit dans des bourses séreuses normales, soit dans des bourses séreuses accidentelles.

» 2° Des kystes ganglionnaires, et certains kystes dont la pathogénie est encore douteuse et qu'on pourrait appeler jusqu'à nouvel ordre kystes séreux.

» 3° Des kystes développés à l'intérieur de néoplasmes;

» 4° Des kystes hydatiques. »

Opérations. — Plusieurs opérations se pratiquent dans la région inguinale. Nous mentionnerons :

1° Les *ligatures de l'artère iliaque*, qui sont mises à découvert par une incision pratiquée dans la région inguinale.

2° L'*entérotomie* par les méthodes de Littre (fig. 633) et de Nélaton, qui se font

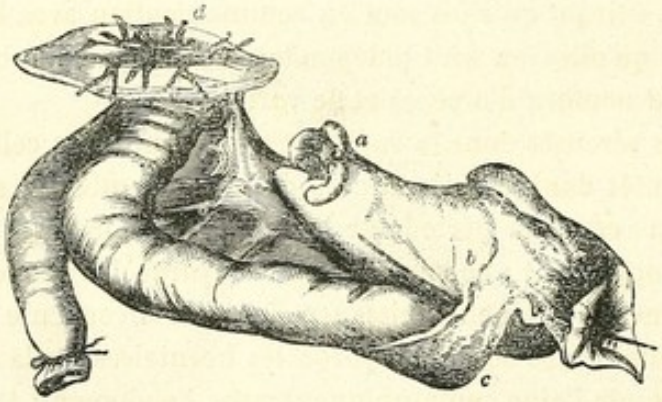

FIG. 633. — Anus artificiel dans la région inguinale droite (*).

par une incision généralement parallèle à l'arcade de Fallope ou un peu oblique sur cette ligne (1).

3° L'*ouverture des abcès iliaques*, qui doit être faite avec autant de précaution que s'il s'agissait de lier une artère.

4° Le *débridement de la hernie inguinale étranglée*. Cette dernière opération, la

(1) Voyez INTESTINS.

(*) *a*, utérus; *b*, stylet passé dans le trou qu'avait suivi le trocart enfoncé à la recherche de l'intestin; *c*, terminaison du rectum; *d*, anus artificiel.

plus importante de toutes, consiste dans l'ouverture méthodique et par couches de la hernie ; le sac étant ouvert, le doigt ou un conducteur est introduit dans le canal, et l'agent de l'étranglement étant reconnu, l'incision est pratiquée.

L'incision de l'agent de l'étranglement doit être faite directement en haut, dans le but d'éviter les lésions artérielles.

Le débridement opéré, la réduction de l'intestin est opérée si l'intestin est sain ; s'il est manifestement gangrené ou encore perforé, on le laisse dans la plaie.

CHAPITRE IV.

RÉGION CRURALE.

§ I. — Limites, formes extérieures, parties accessibles à la palpation.

M. le professeur Richet décrit la région que nous nommons *crurale* ou *du canal crural* (*sous-inguinale*, *inguino-crurale* des autres anatomistes), en décrivant l'anatomie du membre inférieur. Comme il y a pour nous une analogie très-grande entre la région sus-inguinale et la région sous-inguinale : vaisseaux de même ordre, maladies de même nature, etc., il nous paraît plus pratique de ne pas séparer ainsi l'étude de ces deux régions.

Il y a encore un point de contact de plus entre la région inguinale et la région crurale : la région crurale forme aussi paroi à l'abdomen ; en effet, tout l'espace compris entre le pubis et l'arcade de Fallope en fait partie.

Les limites de la région crurale sont : en haut, l'arcade crurale ; en dehors, une ligne allant de l'épine iliaque au grand trochanter ; en dedans, la saillie du droit interne ; en bas, une ligne fictive coupant transversalement la cuisse au sommet du triangle de Scarpa, c'est-à-dire au point où le couturier se rencontre avec les adducteurs.

Il est facile de reconnaître à la palpation la saillie des muscles couturier, tenseur du fascia lata, premier ou moyen adducteur, pendant les différents mouvements du membre.

La région est généralement excavée dans son milieu ; entre le couturier et le droit interne (*triangle de Scarpa*), on perçoit dans ce creux les battements de l'artère fémorale, et l'on voit souvent à sa partie inférieure la veine saphène dans la partie supérieure de son trajet.

Le creux inguinal se trouve presque effacé chez les sujets qui possèdent un grand embonpoint.

§ II. — Superposition des plans.

1° **Peau.** — La peau qui recouvre la région crurale est un peu plus mince que celle du membre inférieur ; elle est recouverte de poils. Elle présente en haut quelques plis parallèles à l'arcade de Fallope. D'après Malgaigne, les fibres du derme ont dans cette région une direction parallèle à l'arcade crurale, ce qui

expliquerait l'écartement plus considérable que présentent les bords des solutions de continuité lorsqu'elles sont verticales.

2° **Tissu cellulaire sous-cutané.** — Le tissu cellulaire sous-cutané forme une couche dont l'épaisseur varie beaucoup selon la quantité de graisse ou de sérosité qu'elle contient. Au niveau de l'arcade de Fallope, la graisse ne peut jamais s'accumuler; en sorte qu'il existe toujours là une gouttière.

Dans la région crurale comme dans la région inguinale, on peut admettre deux couches dans le tissu cellulaire : une *couche superficielle* cellulo-adipeuse et aréolaire qui se continue par-dessus l'arcade crurale avec le tissu cellulaire correspondant de la région inguinale ; une *couche profonde* lamelleuse, difficile à séparer de l'aponévrose fémorale, remplie de vaisseaux sanguins, de ganglions lymphatiques et très-adhérente à l'arcade de Fallope.

Comme cette couche de tissu cellulaire est très-dense et très-ferme, sa préparation expose à bien des erreurs, et les anatomistes se sont souvent oubliés à la décomposer en un nombre considérable de couches ; c'est ainsi que les auteurs renferment des descriptions de ce tissu qui ne sont point comparables.

3° **Aponévrose** (fig. 634). — Lorsque le tissu cellulaire sous-cutané est enlevé,

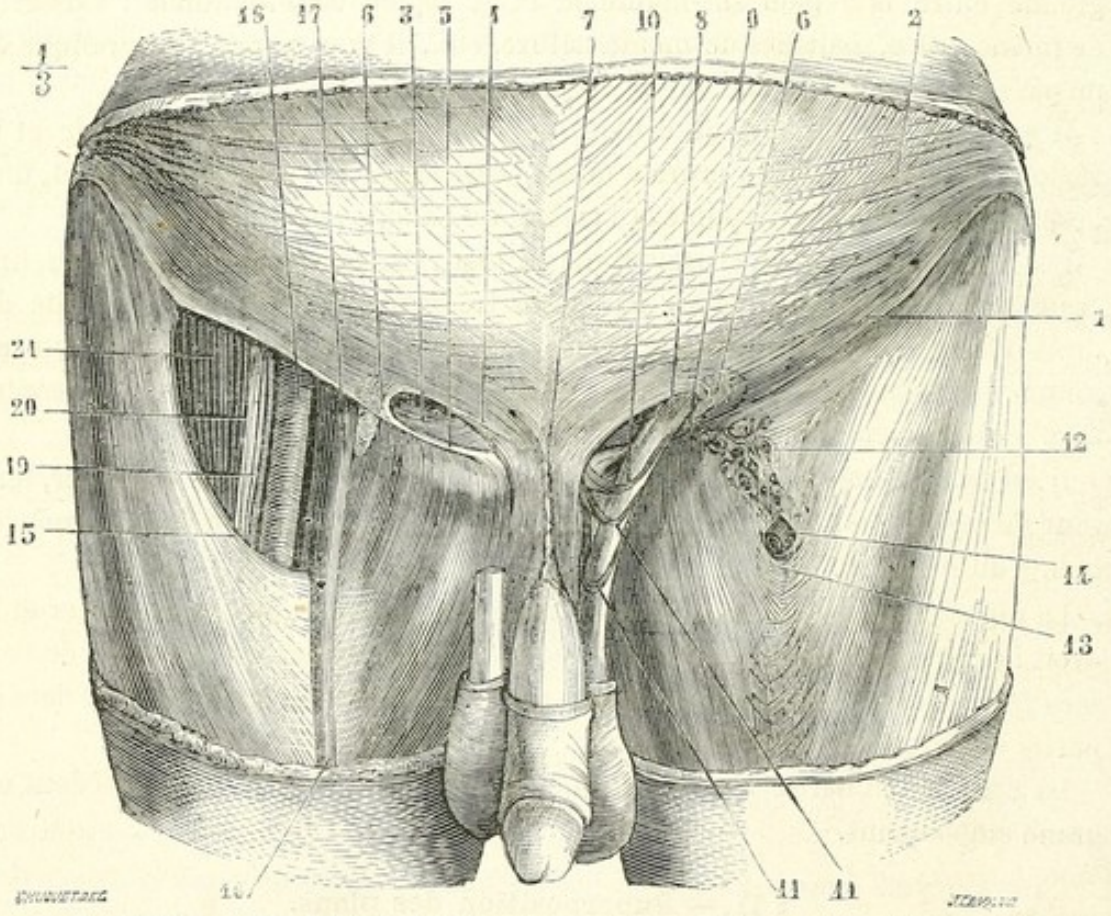

FIG. 634. — Canal inguinal et canal crural vus par leur partie antérieure (*).

(*) **1**, arcade crurale ; **2**, aponévrose du grand oblique ; **3**, anneau inguinal externe ; **4**, pilier interne ; **5**, pilier externe ; **6**, fibres arciformes ; **7**, ligaments suspenseurs du pénis ; **8**, cordon spermatique passant sur le pilier interne ; **9**, pilier interne ; **10**, **11**, anses du crémaster ; **12**, fascia cribriformis ; **13** ligament falciforme ; **14**, embouchure de la veine saphène interne ; **15**, fascia ilica coupé ; **16**, veine saphène interne ; **17**, veine crurale ; **18**, artère crurale ; **19**, **20**, nerf crural ; **21**, psoas.

l'anatomiste a sous les yeux une lame aponévrotique qui s'insère, à sa partie supérieure, à toute l'étendue de l'arcade de Fallope. Elle est blanche et nacrée à sa partie externe, qui recouvre le couturier, assez forte en dedans, où elle va se jeter sur l'aponévrose du muscle droit interne.

La partie de cette aponévrose qui passe en avant des vaisseaux fémoraux est généralement très-faible et percée d'un grand nombre de trous circulaires ou elliptiques. De là le nom de *lame criblée* ou *fascia cribriforme*, qui a été donné à la partie moyenne de cette lame fibreuse. Ces trous nombreux dont elle est percée sont une disposition nécessitée par le passage des vaisseaux artériels, veineux et lymphatiques, qui, des couches superficielles, traversent en ce point pour atteindre les vaisseaux profonds.

De l'aponévrose fémorale se détache en arrière une lame fibreuse (fig. 635) qui, passant en arrière des vaisseaux, s'en va recouvrir les muscles psoas iliaque et pectiné.

4° **Muscles.** — Au-dessous du fascia lata se trouvent les muscles *couturier*, *psoas iliaque*, *pectiné* et *premier adducteur*. Ces muscles sont disposés de façon à laisser entre eux un espace triangulaire qui contient l'artère fémorale, la veine fémorale et les vaisseaux lymphatiques entrant dans l'abdomen.

Ces muscles reposent sur l'articulation coxo-fémorale et l'extrémité supérieure du fémur.

5° **Péritoine.** — Le péritoine, en tapissant la face postérieure de l'abdomen, forme le plan le plus profond de la région crurale, de même qu'il forme le plan le plus profond de la région inguinale.

La face externe de cette lame séreuse est unie aux tissus sous-jacents par une couche de tissu cellulaire plus ou moins condensée, que Astley Cooper avait désignée du nom de *fascia propria*. Cette couche dans les hernies anciennes acquiert généralement une grande épaisseur.

On peut distinguer dans le péritoine qui recouvre la partie la plus élevée de la région crurale, *trois fossettes crurales* analogues aux trois fossettes inguinales. Velpeau, partant de cette disposition anatomique, cependant là bien moins évidente, avait également partagé les hernies crurales en *hernies crurales externes*, *hernies crurales moyennes* et *hernies crurales internes*. Mais cette division n'a point ici le même mérite que dans la région du canal inguinal.

§ III. — Vaisseaux et nerfs.

Artères. — L'artère iliaque externe, à son passage au-dessous de l'arcade de Fallope, prend le nom d'*artère fémorale*. Elle est volumineuse et émet plusieurs branches importantes :

1° La *sous-cutanée abdominale*; 2° les *deux honteuses externes*, l'une *sous-cutanée*, l'autre *sous-aponévrotique* : ces deux branches se dirigent transversalement en dedans pour se rendre aux organes génitaux externes; 3° enfin, la *fémorale profonde*. Cette grosse artère est l'origine de presque toutes les artères nourricières de la hanche et de la cuisse.

L'artère fémorale profonde naît à une distance variable, tantôt près de l'arcade de Fallope, tantôt beaucoup plus bas. Ces variétés anatomiques ont fait proscrire d'une façon presque absolue la ligature de l'artère fémorale dans la région crurale; on préfère lier l'iliaque externe. La fémorale profonde constitue en effet une énorme collatérale, et si son origine était près de la ligature, le courant sanguin pourrait empêcher la formation du caillot.

Veine fémorale. — La veine fémorale est située en dedans de l'artère. Scarpa décrit une couche celluleuse, interposée entre l'artère et la veine fémorale, et qui divise ainsi le canal qui loge ces vaisseaux en deux parties : l'une externe, pour l'artère, l'autre interne, pour la veine; mais cette cloison n'est en réalité qu'une dépendance de la gaîne des vaisseaux fémoraux.

Lymphatiques. — Peu de régions sont aussi riches en lymphatiques que la région crurale. On y rencontre un grand nombre de *ganglions* et de *vaisseaux*.

Les ganglions cruraux sont répandus dans le triangle de Scarpa et forment une masse qui a la même forme triangulaire que l'espace qui les renferme. Ces ganglions sont ovoïdes : les supérieurs ont leur grand axe horizontal et reçoivent en dedans les vaisseaux lymphatiques des organes génitaux externes et de la partie antérieure de l'anus; en dehors, les lymphatiques de la fesse et de la partie postérieure de l'anus. Les ganglions du sommet du triangle de Scarpa, à grand axe vertical, reçoivent les vaisseaux qui viennent de la jambe et du pied.

Les ganglions sous-inguinaux sont dans plusieurs points superposés les uns aux autres. Dans quelques parties même la couche ganglionnaire pénètre au travers de l'aponévrose pour entrer dans la gaîne des vaisseaux.

Des ganglions partent un certain nombre de très-gros vaisseaux lymphatiques qui passent en dedans de la veine, deviennent sous-péritonéaux et se rendent aux ganglions contenus à la partie interne de la région de la fosse iliaque. Quelques vaisseaux pénètrent en avant de la veine et même en avant de l'artère, comme nous l'avons démontré dans un grand nombre de pièces déposées au musée d'anatomie des hôpitaux.

Nerfs. — Le plus important des nerfs de la région crurale est le *nerf crural*, qui passe sous l'arcade de Fallope, en dehors de l'artère contenue dans la gaîne du psoas iliaque. A quelques centimètres au-dessous de l'arcade fémorale, il se divise en un faisceau de branches nombreuses destinées aux muscles et aux téguments de la cuisse et de la jambe, etc.

Nous trouvons encore dans la même région le nerf *inguino-cutané*, la branche *crurale* du génito-crural; plus profondément, l'*obturateur*, qui se rend aux adducteurs, etc.

Canal crural (fig. 635). — Lorsque l'on divise transversalement la région crurale immédiatement au-dessous de l'arcade de Fallope, c'est-à-dire à sa partie la plus élevée de la région, on voit que l'espace triangulaire compris entre l'arcade fémorale et l'os iliaque est partagé en deux par une aponévrose qui, de cette arcade, se porte sur l'éminence ilio-pectinée. La partie externe est destinée à loger le muscle psoas iliaque et le nerf crural. C'est le

canal iliaque. La partie interne renferme les vaisseaux sanguins et lymphatiques fémoraux, c'est le *canal crural*.

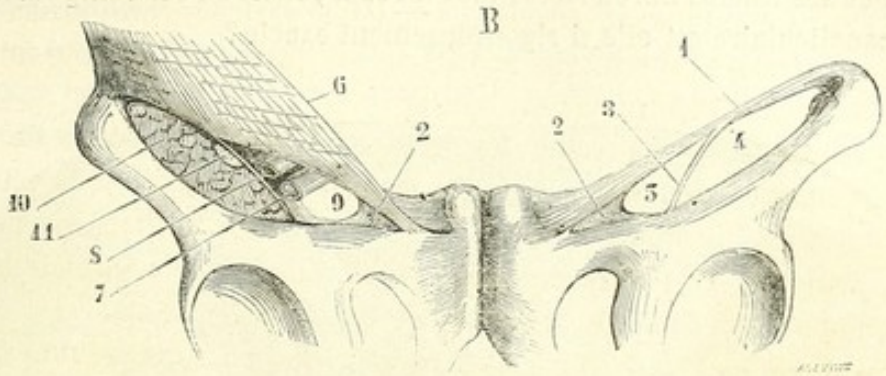

Fig. 635. — Canal crural (*).

Le canal crural a pour *paroi antérieure* le fascia lata, nommé en cet endroit *fascia cribriforme*; il présente en arrière une forte paroi aponévrotique qui recouvre les muscles psoas et pectiné; en bas, il se termine au point où la saphène pénètre dans la veine fémorale.

L'artère et la veine fémorale sont très-adhérentes au canal crural, tandis que les vaisseaux lymphatiques sont lâchement unis aux aponévroses de la région. Il résulte que, en dedans de la veine (fig. 636), il existe un espace où le tissu cellulaire domine, et qui, par conséquent, présente une bien moins grande résistance : c'est le *canal des lymphatiques*. C'est ce que nous nommerons *canal herniaire*, canal qui, dans la hernie crurale, donne passage à l'intestin, mais qui est rempli de tissu cellulaire hors de l'état de hernie. On a décrit à ce canal, par analogie au canal inguinal un *anneau interne*. L'anneau interne ou supérieur (fig. 636) est situé en dedans de la veine fémorale; il est limité en arrière par la branche horizontale du pubis, recouverte d'un périoste épais nommé par quelques auteurs *ligament pubien de Cooper*; il est limité en dedans et en avant par le bord concave du ligament de Gimbernat. Cet anneau est normalement bouché par une membrane cellulo-fibreuse qui provient du tissu cellulaire situé derrière le ligament de Gimbernat, et nommée *septum crurale* (J. Cloquet).

Le *septum crurale* présente des ouvertures destinées au passage des vaisseaux lymphatiques, et renferme même quelquefois un trou plus volumineux qui renferme un ganglion.

Le *canal herniaire* est limité en arrière par l'aponévrose du muscle pectiné, en dedans par la partie artérielle de la gaîne des vaisseaux fémoraux, en avant par le fascia cribriforme. En bas, il se termine aux ouvertures de l'aponévrose, par laquelle pénètrent les lymphatiques, ouvertures qui constituent autant d'anneaux externes.

La dénomination de canal mérite ici d'être conservée; il est vrai qu'à la ri-

(*) 1, arcade crurale; 2, ligament de Gimbernat; 3, fascia iliaca; 4, ouverture pour le passage du psoas et du nerf crural; 5, ouverture pour le passage des vaisseaux fémoraux; 6, aponévrose du grand oblique; 7, veine crurale; 8, artère crurale; 9, anneau crural; 10, psoas; 11, nerf crural.

gueur il n'y a canal que quand une hernie est venue à se produire, et que dans tous les autres cas il y a seulement des gaines celluleuses entourant des vaisseaux et des tractus fibreux dans tous les sens ; mais au canal inguinal la disposition canaliculaire est-elle si rigoureusement exacte ?

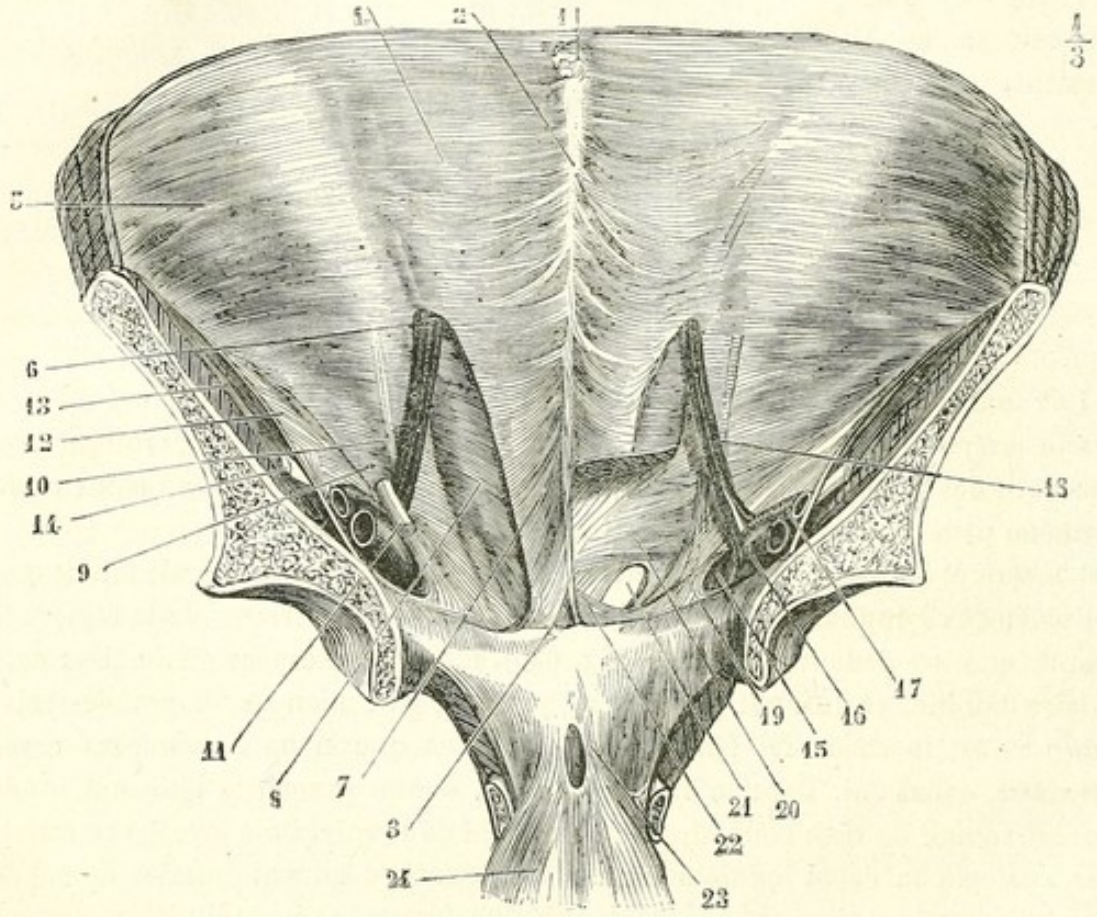

FIG. 636. — Canal inguinal et canal crural vus par le côté abdominal (*).

M. Richet donne le nom d'*inundibulum* à ce que nous nommons canal herniaire. Pour cet habile chirurgien, le *septum crurale*, que J. Cloquet considère comme une dépendance du tissu cellulaire sous-péritonéal, est une dépendance du fascia transversalis ; il ajoute qu'en dehors les vaisseaux sanguins remplissent complétement leurs loges, et que la loge interne ou lymphatique serait aussi bien fermée aux hernies que la loge artério-veineuse, si les lymphatiques la remplissaient aussi exactement que l'artère et la veine le font en dehors, ce qui nous paraît très-bien démontré, etc.

(*) **1**, ombilic ; **2**, ligne blanche ; **3**, adminiculum lineæ albæ ; **4**, aponévrose du transverse ; **5**, muscle transverse ; **6**, passage de l'aponévrose du transverse en avant du muscle droit ; **7**, pli semi-lunaire de Douglas ; **8**, fascia transversalis ; **9**, anneau inguinal externe ; **10**, partie verticale des fibres arciformes circonscrivant cet anneau ; **11**, canal déférent ; **12**, fascia iliaca ; **13**, psoas ; **14**, nerf crural ; **15**, anneau crural ; **16**, veine crurale ; **17**, artère crurale ; **18**, vaisseaux épigastriques ; **19**, ligament de Gimbernat ; **20**, fibres inférieures du transverse mises à nu par l'ablation de la partie inférieure du grand droit ; **21**, anneau inguinal externe ; **22**, ligament de Colles ; **23**, ligaments pubio-vésicaux ; **24**, vessie rabattue.

§ IV. — Rapports de la région avec les autres régions.

La région crurale recouvre la partie antérieure de la région de la hanche; elle est en communication celluleuse avec la région de la fosse iliaque interne et la région inguinale; enfin elle avoisine le péritoine. Les intestins, en refoulant cette membrane, pénètrent bien souvent dans l'interstice des organes qui la forment.

§ V. — Développement, vices de conformation.

Rien à mentionner d'intéressant. On a observé l'ectopie testiculaire crurale; mais elle est rare.

M. le professeur Depaul a vu dans la vie intra-utérine une éventration au-dessous du ligament de Fallope.

Voici le fait de M. Depaul :

« Un fœtus de deux mois et demi présente au niveau du pli de l'aine du côté gauche une ouverture par laquelle s'échappe une grande partie de la masse intestinale. L'arcade crurale paraît avoir été soulevée par les parties herniées. L'avortement a été spontané; aucune traction n'a pu déterminer la hernie, qui doit être antérieure à l'accouchement (1). »

C'est là peut-être le seul exemple d'une hernie crurale congénitale. Pour M. Després (2), chirurgien de Lourcine, ce fait remarquable, jusque-là sans exemple, ne prouve pas la congénialité. Notre savant et estimable collègue conserve des doutes sur la possibilité de la hernie crurale de naissance.

§ VI. — Maladies chirurgicales.

Hernie crurale (fig. 637) (2). — Nous compléterons, à propos de la hernie crurale, les notions d'anatomie chirurgicale données un peu plus haut. Il est incontestable que la partie de la région crurale qui sépare cette région de l'abdomen présente en dedans de la veine un point faible; là en effet il n'y a en partant du péritoine qu'un peu de tissu cellulaire, quelques tractus fibreux formant la membrane incomplète nommée, par J. Cloquet, *septum crurale*, et des vaisseaux lymphatiques. L'intestin s'introduira très-souvent dans cet endroit, et peu à peu il tassera le tissu cellulaire de manière à arriver à l'aponévrose fémorale qui, dans ce point, est perforée, et porte le nom de *fascia cribriforme*. L'intestin arrivé dans ce point traversera bien souvent le fascia cribriforme de façon à venir s'épanouir sous la peau. Quelquefois il passera par le trou même où traverse la veine saphène, et que les anciens anatomistes nommaient l'anneau externe du canal crural.

Le fascia cribriforme résiste peu à la distension; c'est une lame aussi bien celluleuse qu'aponévrotique; l'intestin l'écarte, la déchire et quelquefois aussi

(1) Depaul, *Bulletins de la Société anatomique*, 1842, p. 208.

(2) A. Després, *De la hernie crurale*, thèse pour l'agrégation en chirurgie. Paris, 1863.

l'épaissit et y produit des brides anormales ou cicatricielles. Il résulte de là que dans le plus grand nombre des cas la hernie crurale passe autour de deux ou trois anneaux fibreux (fig. 637) : un formé par le trou de sortie abdominal ou

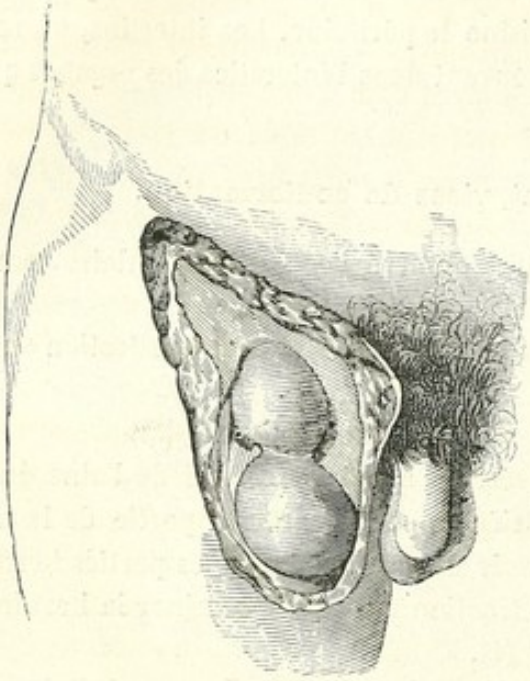

Fig. 637. — Hernie crurale.

Fig. 638. — Petit sac à deux cavités globuleuses appartenant à une hernie crurale.

anneau crural ; car il ne me paraît pas y avoir d'inconvénient à se servir de ce mot, une fois qu'on s'est bien entendu sur sa valeur ; le second, au travers du *fascia cribriforme*.

Il s'en faut que toutes les hernies crurales se fassent dans le canal herniaire : M. le professeur Laugier a observé la sortie de l'intestin au travers des fibres du ligament de Gimbernat ; et depuis la même maladie a été observée par M. Legendre, ancien prosecteur des hôpitaux. D'après M. Laugier, le collet rétréci de la hernie, son rapport immédiat avec le ligament de Fallope, son éloignement des vaisseaux fémoraux, indiquent une hernie à travers le ligament de Gimbernat. Dans un cas de M. Jarjavay, la ressemblance apparente avec une hernie inguinale et la distance du pédicule de la hernie, à 25 millimètres de la tumeur, ont conduit au diagnostic. Plusieurs observateurs ont vu la hernie crurale sortir de l'abdomen en avant des vaisseaux fémoraux et même en dehors, etc.

Des agents d'étranglement dans la hernie crurale. — « *Jamais*, a écrit Malgaigne, *l'anneau crural n'est l'agent de l'étranglement.* » Selon cet auteur, la hernie, après avoir franchi l'anneau crural, dans la généralité des cas, se prolonge plus ou moins loin dans le canal qui fait suite à l'anneau jusqu'à sortir quelquefois par l'ouverture de la veine saphène ; mais le plus souvent elle se fraye un passage par un des trous du *fascia cribriformis*, un peu au-dessous du ligament de Gimbernat. Dans quelques cas rares, elle passe à travers une ouverture de ce ligament même. Enfin, lorsqu'elle est arrivée sous la peau, elle remonte fré-

quemment en avant du ligament de Fallope, au point de simuler quelquefois une hernie inguinale. Dans cette doctrine, les difficultés du débridement sont réduites à peu de chose. Voici comment opérait Malgaigne : Après avoir décollé le sac avec le doigt, il reconnaissait son pédicule, et par suite le siége de l'orifice constricteur; alors, quand l'étranglement était récent et l'intestin présumé sain, sans ouvrir le sac, ce chirurgien glissait entre le pédicule et l'orifice aponévrotique un instrument mousse, comme le petit bout d'une spatule, et, prenant cet instrument à pleine main, il le portait violemment en dedans pour *érailler* l'orifice de ce côté. Il introduisait aussitôt après le doigt dans l'orifice éraillé, pour juger s'il était suffisamment agrandi, et, dans l'affirmative, il réduisait la hernie en laissant le sac au dehors.

Les opinions de Malgaigne, vraies dans l'immense majorité des cas, sont un peu trop exclusives. Il est certain maintenant que la hernie crurale peut, dans quelques cas très-rares, s'étrangler au ligament de Gimbernat, comme dans un cas observé par M. le professeur Denonvilliers. « Il s'agissait d'une hernie crurale récente; l'opération fut faite. Le débridement porté sur le collet du sac ne permit

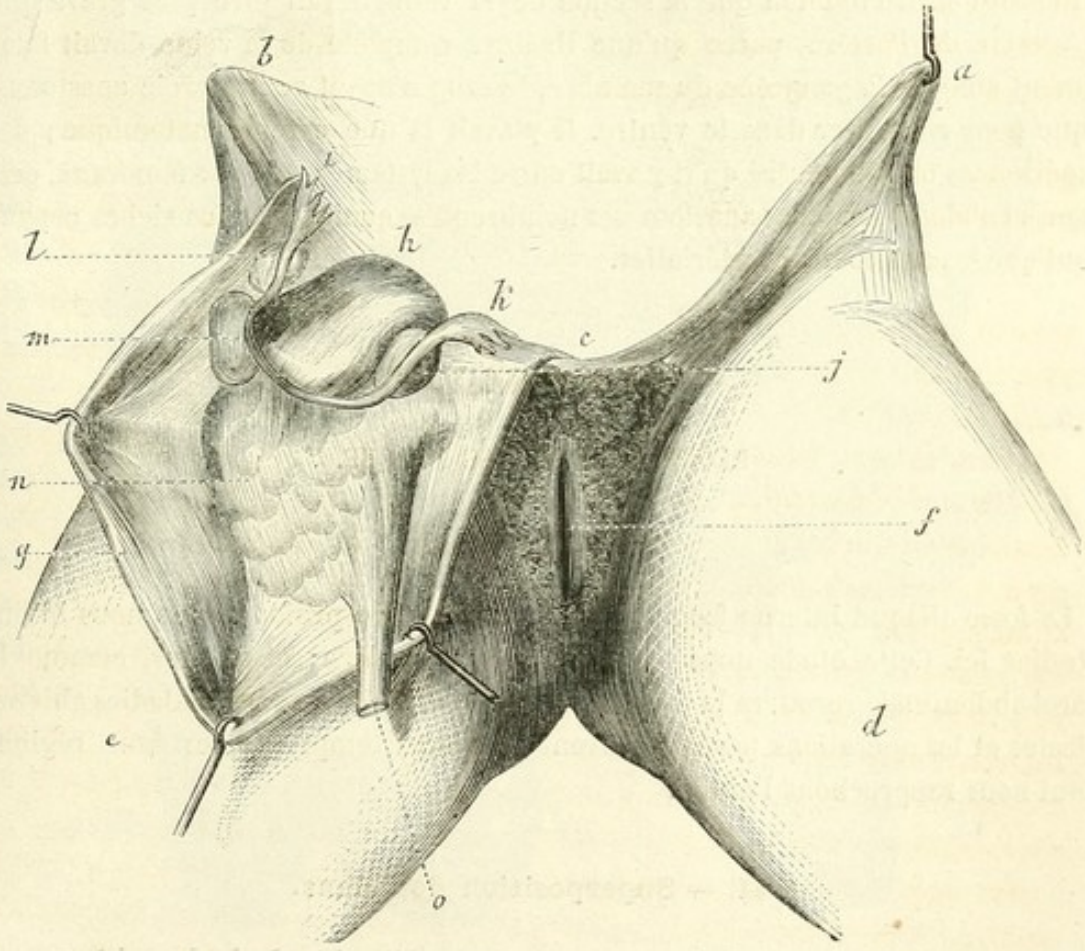

FIG. 639. — Hernie crurale de l'utérus et des ovaires (*).

(*) *a*, portion gauche des parois abdominales vue par sa face externe ; *b*, portion droite des mêmes parois vue par sa face interne ; *c*, région pubienne ; *d*, cuisse gauche ; *e*, cuisse droite ; *f*, orifice de la vulve ; *g*, *g*, enveloppe de la tumeur ouverte et renversée sur la cuisse ; *h*, matrice renversée et offrant en avant sa face postérieure ; *i*, trompe gauche ; *j*, ovaire gauche ; *k*, trompe droite ; *l*, ovaire droit changé en kyste ; *m*, autre kyste adhérant à l'ovaire droit et à la matrice ; *n*, masse graisseuse adhérant fortement à la matrice, au sac, et se continuant avec lui ; *o*, prolongements de l'épiploon qui sont coupés et renversés.

pas de réduire; un second débridement fut fait sur le ligament de Gimbernat, la hernie put être réduite. A l'autopsie, le siége de l'étranglement fut vérifié (1). »

D'un autre côté, M. le professeur Verneuil et M. le baron Larrey ont observé l'étranglement de la hernie crurale par le collet du sac. Cette forme d'étranglement, qui est la plus commune au canal inguinal, est manifestement très-rare au canal crural.

On a des exemples, très-rares il est vrai, de hernies crurales renfermant la vessie, l'utérus et les ovaires (fig. 639).

Plaies, anévrysmes, tumeurs ganglionnaires. — On observe encore dans l'aine des plaies d'une gravité extrême en raison de l'importance des vaisseaux; des anévrysmes; des tumeurs ganglionnaires souvent très-volumineuses; des varices, soit des lymphatiques, soit des veines, et en particulier de la veine saphène interne.

Les plaies de la fémorale, de même que les anévrysmes inguinaux, doivent être attaquées par la ligature de l'artère iliaque externe.

Gensoul émit l'opinion que la section de la veine devait être plus grave que la section de l'artère, parce qu'une ligature complète de la veine devait fatalement amener la gangrène du membre, le sang n'ayant aucune voie anastomotique pour retourner dans le ventre. Il y avait là une erreur anatomique; des expériences ont démontré qu'il y avait entre les systèmes veineux fémoraux, pelviens et abdominaux, des anastomoses nombreuses, quoique moins riches cependant que les anastomoses artérielles.

CHAPITRE V.

RÉGION DE LA FOSSE ILIAQUE.

§ I. — Limites.

La fosse iliaque interne forme à l'aine une partie profonde que nous allons étudier ici. Cette étude nous paraît ici bien à sa place; et de plus, comme la paroi abdominale recouvre la fosse iliaque, il en résulte que les maladies chirurgicales et les opérations portent souvent en même temps sur ces deux régions dont nous rapprochons l'étude.

§ II. — Superposition des plans.

1° **Péritoine.** — Le péritoine recouvre toute l'étendue de la fosse iliaque, et se réfléchit en avant sur la région inguinale, en dehors sur la région latérale de l'abdomen, etc.

2° **Tissu cellulaire sous-péritonéal.** — Le tissu cellulaire sous-péritonéal

(1) Després, *De la hernie crurale*, thèse d'agrégation en chirurgie. Paris, 1863.

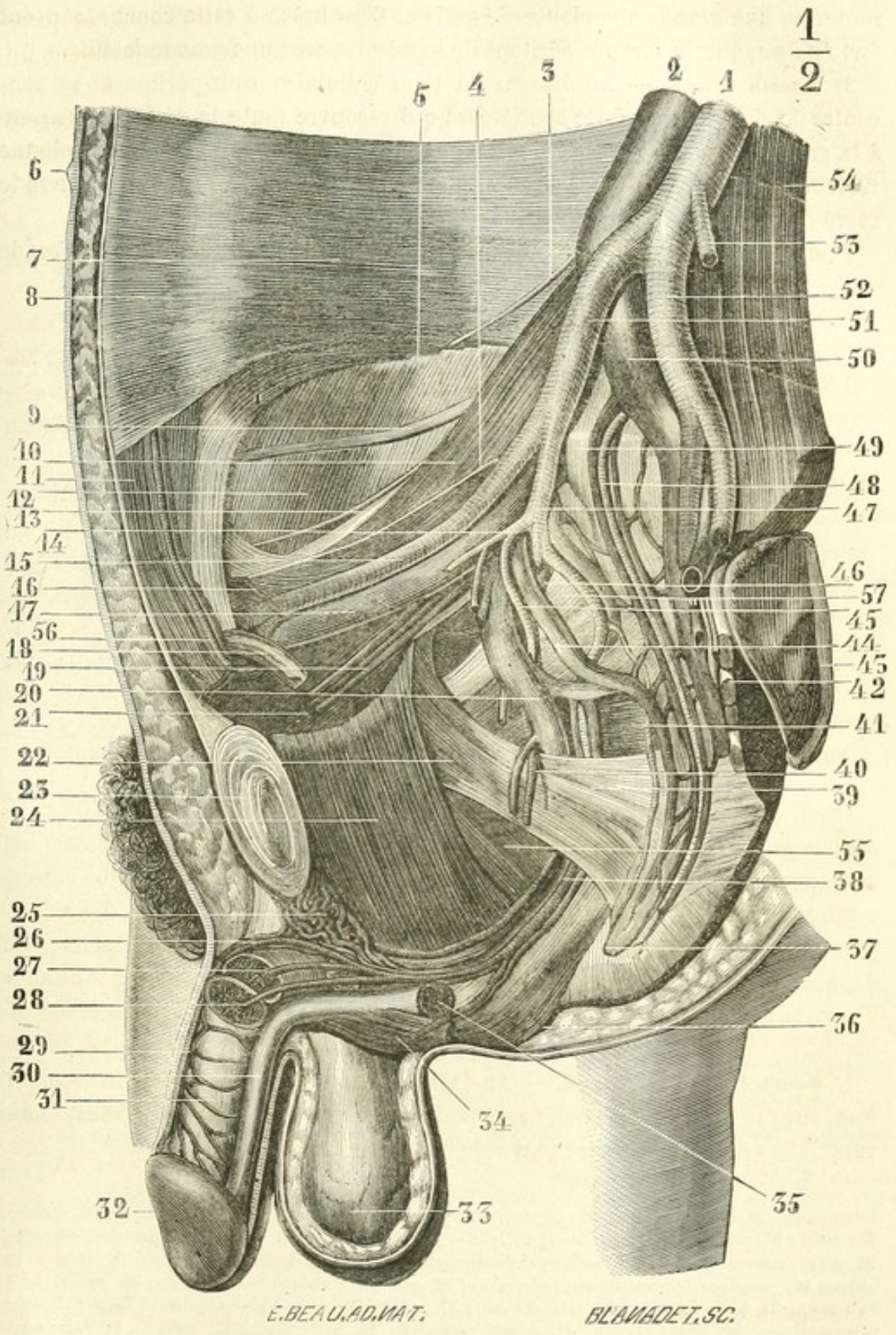

FIG. 640. — Région de la fosse iliaque interne (*).

(*) 1, aorte ; 2, veine cave inférieure ; 3, nerf abdomino-scrotal ; 4, nerf génito-crural ; 5, crête iliaque ; 6, ombilic ; 7, transverse ; 8, paroi postérieure de la gaine du muscle droit ; 9, nerf fémoro-cutané ; 10, psoas ; 11, muscle grand droit ; 12, muscle iliaque ; 13, nerf crural ; 14, paroi abdominale antérieure ; 15, artère iliaque externe ; 16, veine circonflexe iliaque ; 17, veine iliaque externe ; 18, cordon spermatique ; 19, artère et veine

renferme une grande abondance de graisse. C'est grâce à cette couche, souvent fort épaisse, que la séreuse péritonéale se décolle avec une grande facilité.

3° **Fascia iliaca**. — Au-dessous du tissu cellulaire sous-péritonéal se rencontre le *fascia iliaca*, forte aponévrose qui recouvre toute la région et s'insère à la crête iliaque, à l'arcade de Fallope, au détroit supérieur et à la colonne vertébrale. Le fascia iliaca se continue en haut avec l'aponévrose qui recouvre le carré des lombes.

4° **Muscles** (fig. 641). — La région iliaque interne n'a qu'un muscle, c'est le

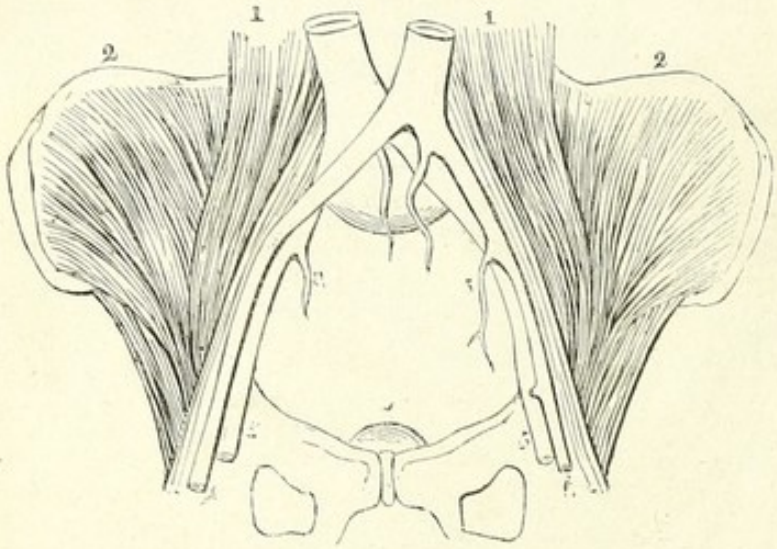

FIG. 641. — Changement apporté dans la forme du détroit supérieur par les muscles psoas (*).

muscle *psoas iliaque*, formé de deux faisceaux, dont l'interne (muscle psoas) naît de la partie latérale du corps des vertèbres lombaires, et dont la partie externe (muscle iliaque) occupe toute l'étendue de la fosse iliaque interne. Le muscle psoas iliaque représente une masse de chairs considérable, très-épaisse, qui dépasse un peu en dedans le rebord de l'os iliaque, de manière à diminuer, d'une façon assez notable, le diamètre transverse du détroit supérieur du bassin.

5° **Squelette de la région**. — Au-dessus du muscle psoas iliaque se trouve la fosse iliaque interne (fig. 642). Large plan osseux concave, renfermant des canaux vasculaires pour les artères et les veines nourricières de l'os.

obturatrices; 20, veine iliaque interne; 21, trou sous-pubien; 22, petit ligament sacro-sciatique; 23, symphyse des pubis; 24, muscle releveur de l'anus; 25, plexus veineux sous-pubiens; 26, artère dorsale de la verge; 27, artère caverneuse droite; 28, artère caverneuse gauche; 29, veines dorsales de la verge; 30, tissu de l'urèthre; 31, enveloppe fibreuse des corps caverneux; 32, gland; 33, région scrotale gauche; 34, muscle bulbo-caverneux; 35, coupe du bulbe; 36, sphincter anal; 37, coccyx; 38, artère honteuse interne; 39, petit ligament sacro-sciatique; 40, artère vésicale; 41, muscle pyramidal; 42, nerfs sacrés; 43, sacrum; 44, veine sacrée latérale; 45, artère vésicale; 46, veine profonde appartenant au système rachidien; 47, artère iliaque interne; 48, artère sacrée moyenne; 49, symphyse sacro-vertébrale; 50, veine iliaque primitive gauche; 51, artère iliaque primitive droite; 52, artère iliaque primitive gauche; 53, artère mésentérique inférieure; 54, psoas gauche.

(*) 1, Muscle psoas uni au muscle iliaque; 2, fosse iliaque; 3, artères iliaques internes; 4, artères iliaques externes; 5, veines iliaques externes.

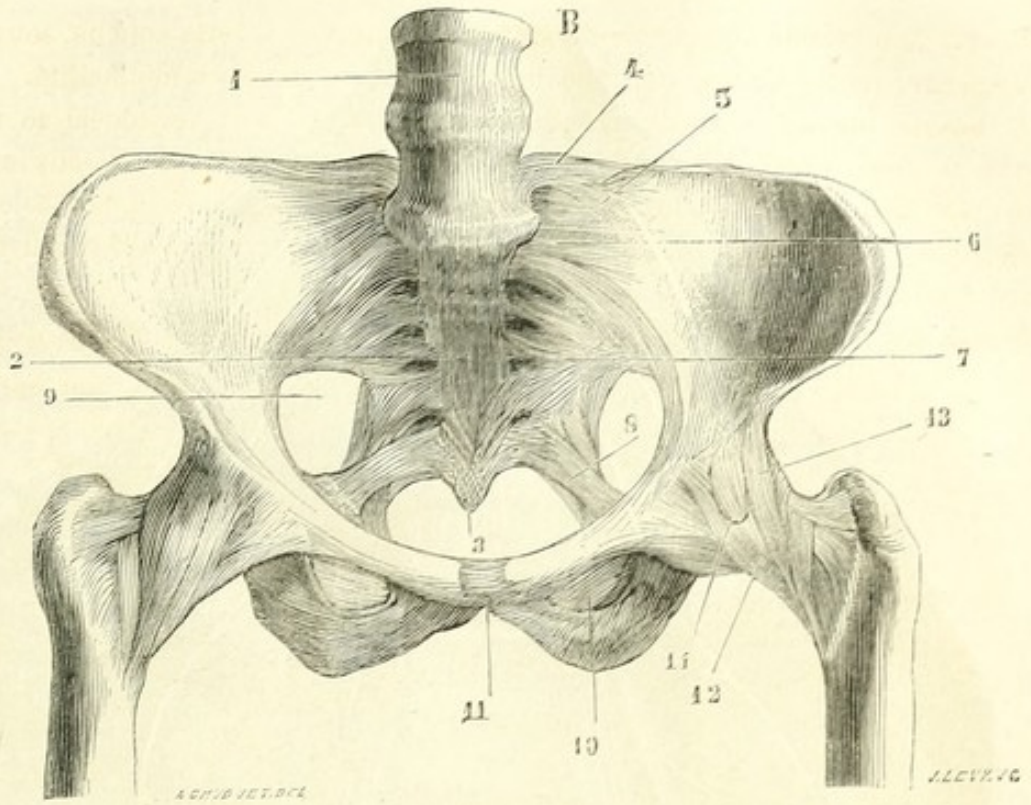

FIG. 642. — Squelette de la fosse iliaque (*).

§ III. — Vaisseaux et nerfs.

Artères.—L'artère principale de la région est l'*iliaque externe*. Née au même point que l'iliaque interne, de la bifurcation de l'iliaque primitive, elle se porte le long de la face antérieure et du bord interne du muscle psoas iliaque, avec lequel elle sort du ventre. En avant elle est lâchement unie au péritoine, ainsi qu'en dedans; en dehors, elle répond au muscle psoas, dont elle est séparée par le fascia iliaca; en arrière et en dedans, elle touche à la veine iliaque externe. Supérieurement, elle est croisée par l'uretère, et en bas par le cordon spermatique. Une branche du génito-crural l'accompagne dans presque tout son trajet.

L'artère iliaque externe fournit la circonflexe iliaque et l'épigastrique, que nous avons étudiées déjà dans la région inguinale, et qui sont soumises, comme nous l'avons vu, la dernière du moins, à un grand nombre d'anomalies intéressantes.

L'artère iliaque interne fournit un grand nombre de branches à la fosse iliaque. Ces branches sont des artères nourricières comme l'iléo-lombaire, etc.

Veines. — La veine iliaque externe, extrêmement volumineuse, se trouve à la partie interne et postérieure de l'artère; à l'aine elle est tout à fait en dedans et même un peu en avant.

(*) B, face antérieure. — 1, vertèbre lombaire; 2, face antérieure du sacrum; 3, coccyx; 4, 5, ligament iléo-lombaire; 6, ligament sacro-iliaque supérieur; 7, ligament sacro-iliaque antérieur; 8, petit ligament sacro-sciatique; 9 grande échancrure sciatique; 10, membrane obturatrice; 11, symphyse du pubis; 12, capsule de l'articulation coxo-fémorale; 13, ligament de Bertin; 14, bourse séreuse du psoas.

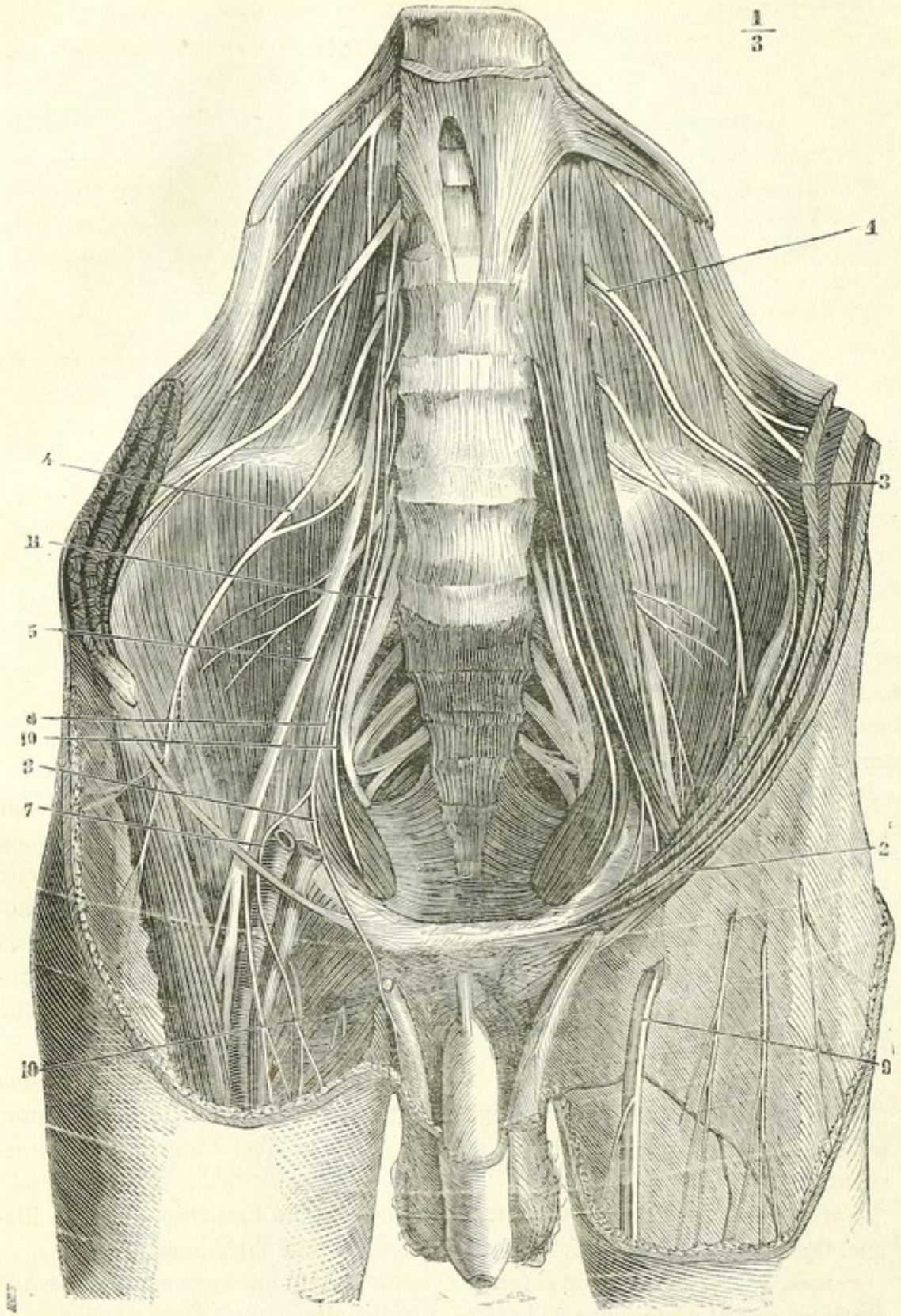

FIG. 643. — Nerfs de la fosse iliaque interne. A droite, le psoas est relevé, ainsi que la partie supérieure de l'aponévrose crurale (*).

(*) 1, branche grande abdomino-scrotale; 2, son rameau génital; 3, branche petite abdomino-scrotale; 4, nerf fémoro-cutané; 5, nerf crural; 6, nerf génito-crural; 7, sa branche crurale; 8, sa branche génitale; 9, branche crurale du génito-crural traversant l'aponévrose fémorale; 10, 10, nerf obturateur; 11, tronc lombo-sacré.

Lymphatiques. — La fosse iliaque est extrêmement riche en lymphatiques. On trouve toujours de très-gros vaisseaux et un grand nombre de ganglions entre l'artère et la veine, et en avant de ces vaisseaux : ces lymphatiques font suite à ceux du membre inférieur et se rendent à la partie antérieure de la colonne vertébrale.

Nerfs (fig. 643). — Les nerfs de la fosse iliaque viennent du plexus lombaire. Ce plexus est formé par les anastomoses des branches antérieures des cinq nerfs lombaires. Ce plexus fournit quatre branches collatérales et trois branches terminales.

Les branches collatérales sont :

1° La grande *abdomino-scrotale*, qui vient du premier nerf lombaire, suit la partie supérieure de la région iliaque, et donne un filet *abdominal* pour les muscles de la paroi antérieure, et un filet *génital* qui pénètre dans le canal inguinal.

2° La petite *abdomino-scrotale*, qui naît aussi du premier nerf lombaire, marche parallèlement à la grande abdomino-scrotale, et se rend aussi par un filet à la paroi abdominale antérieure et par un autre pénètre dans le canal inguinal, etc.

3° Le nerf *fémoro-cutané* naît du deuxième nerf lombaire, traverse la partie supérieure du grand psoas, et longe la face interne du muscle iliaque, au-dessous du *fascia iliaca*. Il passe alors sous le ligament de Fallope, au-dessous de l'épine iliaque antérieure et supérieure, et fournit un filet *fémoral* et un filet *fessier*, etc.

4° Le nerf *génito-crural* naît aussi du deuxième lombaire, suit le bord interne du psoas, gagne l'artère iliaque externe, en avant de laquelle il se place, et se divise en rameau *crural* qui accompagne l'artère fémorale, et rameau *génital* qui suit et pénètre dans le canal inguinal, qu'il traverse dans toute sa longueur, placé au-dessous du cordon spermatique.

En outre de ces branches collatérales, nous trouvons encore les deux branches terminales : le *nerf obturateur*, qui vient des deuxième, troisième et quatrième nerf lombaire, descend le long du bord interne de la fosse iliaque interne, et pénètre dans le canal sous-pubien ; et le *nerf crural*, cordon nerveux très-volumineux, formé par le troisième nerf lombaire et par les anastomoses que lui envoient le quatrième et le deuxième.

Le nerf crural traverse le psoas et se loge dans la gouttière qui sépare ce faisceau musculaire de l'iliaque. Il passe sous le ligament de Fallope, en dehors de l'artère dont le sépare une aponévrose très-forte qui sert de gaîne au fascia iliaca et qui adhère d'une façon très-intime à la partie externe de l'arcade de Fallope.

En outre de ces filets nerveux, l'artère iliaque interne est entourée d'un certain nombre de filets du sympathique.

§ IV. — Rapports avec les autres régions.

La fosse iliaque interne est en rapport avec la cavité abdominale ; avec le cæcum à gauche, avec l'S iliaque du côlon à droite ; plus en avant, la fosse

iliaque est en rapport avec la région inguinale. C'est par cette région inguinale, au travers de cette paroi, que la main du chirurgien explore la région iliaque dans les cas de tumeurs, anévrysmes, abcès, etc.

C'est aussi dans la région iliaque que se pratiquent les incisions pour les ligatures des artères iliaques, etc.

Le tissu cellulaire de la fosse iliaque communique avec celui du canal inguinal, du canal crural, etc. Aussi voit-on souvent les abcès de la fosse iliaque fuser dans le canal inguinal, etc.

Très-souvent les abcès vertébraux, venus des parties latérales de la colonne, suivent la gaîne aponévrotique du muscle psoas iliaque et viennent faire saillie au voisinage de l'insertion du petit psoas.

§ V. — Développement et vices de conformation.

La région iliaque rudimentaire, avant la naissance et dans les premières années de la vie, comparée au reste des parois abdominales, prend un grand développement à l'époque de la puberté. A cette époque, chez la jeune fille, elle devient plus étendue transversalement, tandis que l'étendue verticale prédomine toujours chez l'homme.

Nous n'avons d'autres vices de conformation à mentionner que les anomalies des artères, anomalies dont nous nous sommes déjà occupé en décrivant les artères de la région inguinale.

§ VI. — Maladies chirurgicales.

Plaies. — Les plaies sont très-graves, car elles ouvrent généralement le péritoine et souvent les artères et la veine. Velpeau a eu l'occasion de traiter, par la ligature de l'iliaque externe, une plaie de ce vaisseau chez un ouvrier qui s'était blessé profondément dans cette région avec un couteau. Il est bien rare que les chirurgiens soient aussi heureux, et que, quand ils arrivent, le blessé n'ait pas succombé à l'hémorrhagie.

Abcès. — Les abcès de la fosse iliaque sont sous-péritonéaux ou musculaires. Ils fusent quelquefois, ou dans le canal inguinal, ou dans la région iliaque, ou dans le bassin, etc.

Anévrysmes. — Les anévrysmes sont très-graves ; ils ne peuvent être attaqués que par la ligature, et pour peu qu'ils remontent un peu haut, il faut placer la ligature à la partie supérieure de la région, en décollant le péritoine.

Ligature de l'artère iliaque externe. — La ligature de l'artère iliaque externe faite, pour la première fois, en France, par un chirurgien de marine nommé Delaporte, peut être pratiquée, soit par une incision perpendiculaire à sa direction (Abernethy, Malgaigne), soit par une incision parallèle à cette même direction (Astley Cooper, Bogros, etc.). Dans le premier cas, il est difficile de remonter bien haut dans le ventre ; et, de plus, il est bien à craindre que le péritoine ne soit blessé. Ce qu'il y a de mieux, c'est de faire une incision légèrement oblique, partant du voisinage de l'épine iliaque antérieure et supé-

rieure, pour tomber sur le milieu de l'arcade de Fallope. Les muscles sont incisés couche par couche, le péritoine relevé, et l'artère apparaît, ayant à son côté interne la veine iliaque externe, très-volumineuse, et en dehors de lui, sous le fascia iliaca, le nerf crural.

Il nous a semblé facile de lier cette artère sans inciser les muscles : nous divisons la peau parallèlement à la partie moyenne de l'arcade de Fallope; nous incisons l'aponévrose du grand oblique dans une étendue égale à celle de la peau, dans le point où cette aponévrose forme la paroi antérieure du canal inguinal; puis nous rejetons en haut le cordon spermatique : comme les muscles petit oblique et transverse passent au-dessus du cordon sans s'insérer à l'arcade de Fallope, on n'a point à les diviser. On découvre facilement les artères épigastrique et circonflexe iliaque sur lesquelles il serait facile de jeter au besoin une ligature; puis l'artère iliaque externe. L'artère iliaque doit toujours être liée au-dessus de l'origine de ses collatérales.

En agrandissant l'incision qui sert à la ligature de l'iliaque externe, on peut remonter très-haut, et même arriver sur l'iliaque interne ou l'iliaque primitive, etc. Ces opérations ont été faites; mais leurs indications sont rares, et leur gravité excessive.

Nous avons observé dans la fosse iliaque des **tumeurs ganglionnaires** et des **tumeurs fibreuses**, etc.

CHAPITRE VI.

RÉGION SOUS-PUBIENNE OU OBTURATRICE.

Nous complétons l'étude des régions herniaires par la description de la région *obturatrice*.

§ I. — Limites, formes extérieures, parties accessibles à la palpation.

Sous le nom de *région sous-pubienne* ou *obturatrice*, nous comprendrons, avec M. Richet, toutes les parties molles qui reposent sur la portion horizontale de l'os coxal, c'est-à-dire sur le pubis, l'ischion et le trou obturateur. Cette région présente une face péritonéale comme la région du canal inguinal et du canal crural; elle renferme un canal ou trajet vasculaire par lequel les intestins peuvent faire hernie : double point qui constitue une analogie très-grande entre cette région obturatrice et celles dont nous venons de terminer l'étude.

La palpation de la région permet de déterminer la position des points principaux du squelette de la région : épine du pubis et branche horizontale en avant; branche descendante et tubérosité de l'ischion en dedans et en arrière.

§ II. — Superposition des plans.

1° **Peau.** — La peau se continue avec celle de la cuisse et de l'aine, etc.

2° **Tissu cellulaire sous-cutané.** — Le tissu cellulaire sous-cutané se con-

tinue avec celui des régions voisines, et ne présente aucun caractère particulier.

3° **Aponévrose.** — Ses insertions se confondent sur les branches du pubis et de l'ischion avec celles des muscles superficiels.

4° **Muscles.** — Ils sont superficiels et profonds.

Les muscles de la région obturatrice sont de dehors en dedans : le *droit interne* et les muscles *adducteurs de la cuisse* et *pectiné* qui forment un faisceau très-épais inséré à tout le pourtour antérieur interne et postérieur du squelette de la région (fig. 645).

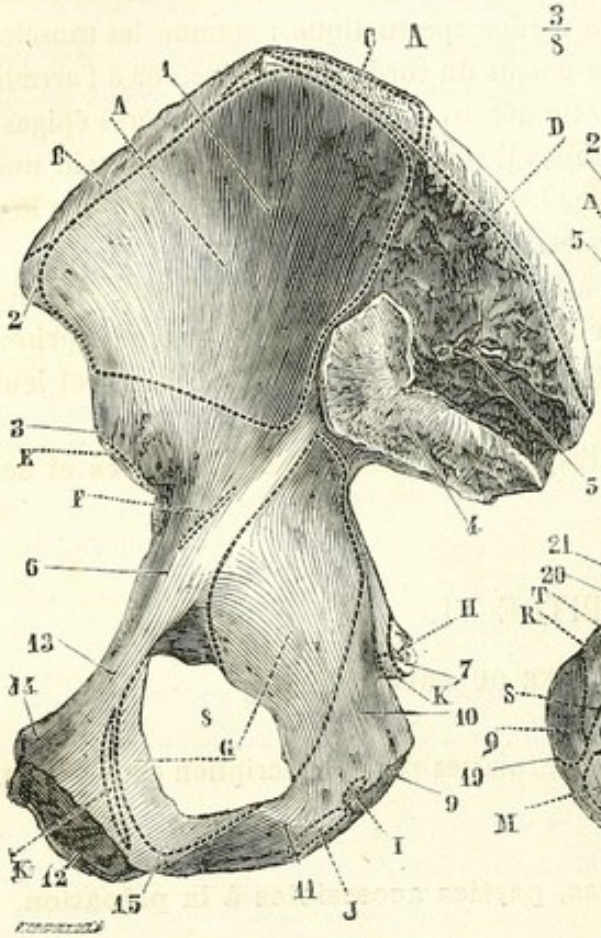

Fig. 644. — Os iliaque du côté droit, face interne (*).

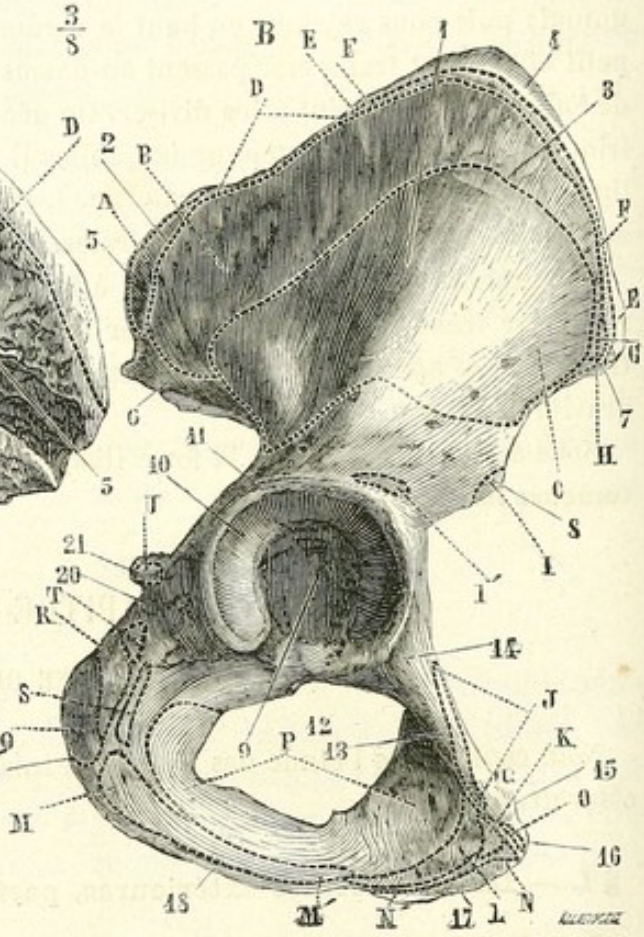

Fig. 645. — Os iliaque du côté droit, face externe (**).

(*) 1, fosse iliaque interne ; 2, épine iliaque antérieure et supérieure ; 3, épine iliaque antérieure et inférieure ; 4, facette auriculaire ; 5, rugosités pour des insertions ligamenteuses ; 6, éminence iléo-pectinée ; 7, épine sciatique ; 8, trou obturateur ; 9, ischion ; 10, sa branche supérieure ; 11, sa branche inférieure ; 12, pubis ; 13, sa branche supérieure ; 14, épine du pubis ; 15, branche inférieure du pubis.

Insertions musculaires. — A, muscle iliaque ; B, transverse de l'abdomen ; C, carré des lombes ; D, masse commune ; E, droit antérieur de la cuisse ; F, petit psoas ; G, obturateur interne ; H, ischio-coccygien ; I, transverse du périnée ; J, ischio-caverneux ; K, K', releveur de l'anus.

(**) 1, fosse iliaque interne ; 2, ligne demi-circulaire supérieure ; 3, ligne demi-circulaire inférieure ; 4, crête iliaque ; 5, épine iliaque postérieure et supérieure ; 6, épine iliaque postérieure et inférieure ; 7, épine iliaque antérieure et postérieure ; 8, épine iliaque antérieure et inférieure ; 9, arrière-fond de la cavité cotyloïde ; 10, partie articulaire de cette cavité ; 11, sourcil cotyloïdien ; 12, trou obturateur ; 13, surface pectinéale ; 14, éminence iléo-pectinée ; 15, épine du pubis ; 16, angle du pubis ; 17, pubis ; 18, branche inférieure de l'ischion ; 19, ischion ; 20, gouttière pour le passage de l'obturateur interne ; 21, épine sciatique.

Insertions musculaires. — A, muscle grand fessier ; B, moyen fessier ; C, petit fessier ; D, grand dorsal ; E, petit oblique ; F, grand oblique ; G, tenseur du fascia lata ; H, couturier ; I, droit antérieur de la cuisse ; I', son tendon réfléchi ; J, pectiné ; K, premier adducteur ; L, petit adducteur ; M, M', grand adducteur ; N, N', droit interne ; O, grand droit antérieur de l'abdomen ; P, obturateur externe ; Q, biceps et demi-tendineux ; R, demi-membraneux ; S, carré fémoral ; T, jumeau inférieur ; U, jumeau supérieur.

Au-dessous des muscles adducteurs, nous rencontrons le muscle *obturateur externe* qui s'insère à l'aponévrose obturatrice, et dont les fibres recouvrent complétement le trou obturateur.

Ces différents muscles sont séparés les uns des autres par des feuillets aponévrotiques.

5° **Squelette de la région et membrane obturatrice.** — Nous trouvons en suite, par ordre de superposition, l'os iliaque, le trou sous-pubien et la membrane obturatrice.

Le trou *sous-pubien* (fig. 644), nommé encore trou *ovale*, est formé en avant par la branche horizontale du pubis et le corps du pubis, en dedans par la branche descendante du pubis et par la branche ascendante de l'ischion, en dehors et en haut par la cavité cotyloïde.

Le trou sous-pubien présente, à sa partie supérieure et externe, la gouttière *sous-pubienne*, obliquement dirigée d'arrière en avant et de dehors en dedans. Cette gouttière offre deux lèvres : l'une *antérieure*, qui se continue avec la demi-circonférence externe du trou sous-pubien ; l'autre *postérieure*, qui se continue avec la demi-circonférence interne.

Membrane obturatrice (fig. 646). — La membrane obturatrice est une lame fibreuse

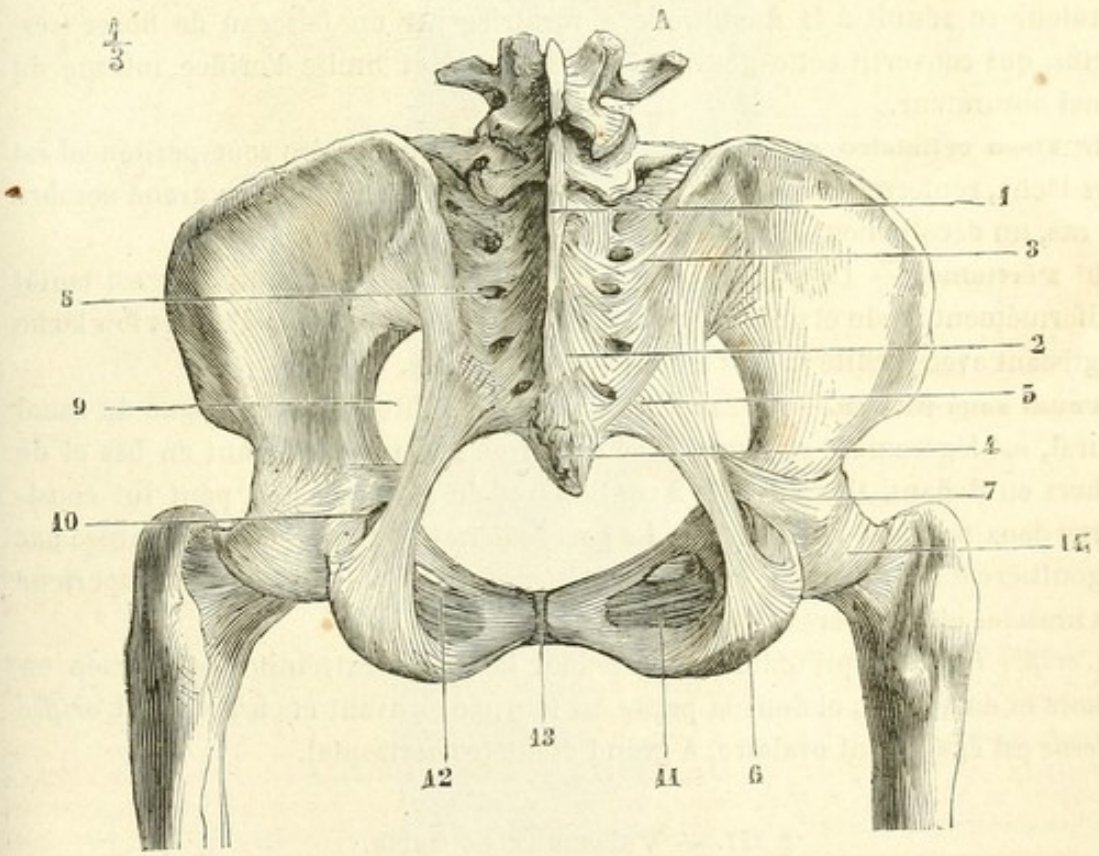

FIG. 646. — Membrane sous-pubienne (*).

(*) A, face postérieure. — **1**, crête sacrée ; **2**, ligaments sacro-coccygiens postérieurs ; **3**, ligament sacro-iliaque postérieur ; **4**, ligaments coccygiens postérieurs ; **5**, **6**, grand ligament sacro-sciatique ; **7**, petit ligament sacro-sciatique ; **8**, trous sacrés postérieurs ; **9**, grande échancrure sciatique ; **10**, petite échancrure sciatique ; **11**, membrane obturatrice ; **12**, gouttière obturatrice ; **13**, symphyse pubienne ; **14**, partie postérieure de la capsule coxo-fémorale.

qui s'insère à tout le pourtour du trou ovale, à l'exception de l'endroit correspondant à la gouttière. Dans cet endroit elle vient se fixer à la fois sur la lèvre antérieure et sur la lèvre postérieure de cette gouttière ; elle est composée de faisceaux aponévrotiques nacrés.

La membrane obturatrice n'est pas simple ; il serait possible de la décomposer en plusieurs plans ; très-mince à sa partie inférieure, et perforée de nombreux trous pour le passage des veines ; elle est au contraire très-forte et très-résistante à sa partie supérieure, où elle concourt à former l'orifice externe du canal obturateur. Au milieu de ses fibres on rencontre constamment une certaine quantité de graisse.

6° **Muscle obturateur interne.** — Le muscle obturateur interne est triangulaire, rayonné. Il s'insère à la face postérieure de la membrane obturatrice et à tout le pourtour du trou ovalaire (fig. 644), qu'il ferme à l'exception de la partie correspondante à la gouttière sous-pubienne.

7° **Aponévrose de l'obturateur interne.** — Le muscle obturateur interne est recouvert d'un feuillet aponévrotique très-fort qui s'insère tout autour de lui sur les os, et qui se continue avec l'aponévrose pelvienne supérieure dont il forme véritablement partie.

A l'endroit correspondant à la gouttière sous-pubienne, l'aponévrose de l'obturateur se réunit à la membrane obturatrice par un faisceau de fibres très-fortes, qui convertit cette gouttière en un trou, et limite l'orifice interne du canal obturateur.

8° **Tissu cellulaire sous-péritonéal.** — Le tissu cellulaire sous-péritonéal est très-lâche, renfermant de la graisse et pouvant permettre, dans un grand nombre de cas, un décollement facile de la séreuse.

9° **Péritoine.** — Le péritoine qui recouvre la région obturatrice est tantôt uniformément tendu et uni assez intimement au fascia pelvien ; d'autres fois lâche et glissant avec facilité sur les couches sous-jacentes.

Canal sous-pubien. — Le canal sous-pubien ou obturateur, analogue du canal crural, est légèrement conique, et se dirige obliquement de haut en bas et de dehors en dedans. Il a environ 2 centimètres de longueur : on peut lui considérer deux parois et deux orifices. La *paroi antérieure et supérieure* est formée par la gouttière sous-pubienne, la *paroi postérieure et inférieure* par le bord supérieur des muscles obturateurs et de la membrane obturatrice.

L'*orifice interne* représente un ovale dont la grosse extrémité est tournée en dehors et en arrière, et dont la petite est tournée en avant et en dedans. L'*orifice externe* est également ovalaire, à grand diamètre horizontal.

§ III. — Vaisseaux et nerfs.

Artère obturatrice (fig. 647). — Il n'est point d'artère qui présente d'aussi grandes variétés d'origine ; elle naît ordinairement de l'iliaque interne, souvent cependant de l'iliaque externe, plus rarement de la fémorale. Elle se dirige vers le trou obturateur qu'elle suit dans toute sa longueur pour venir se par-

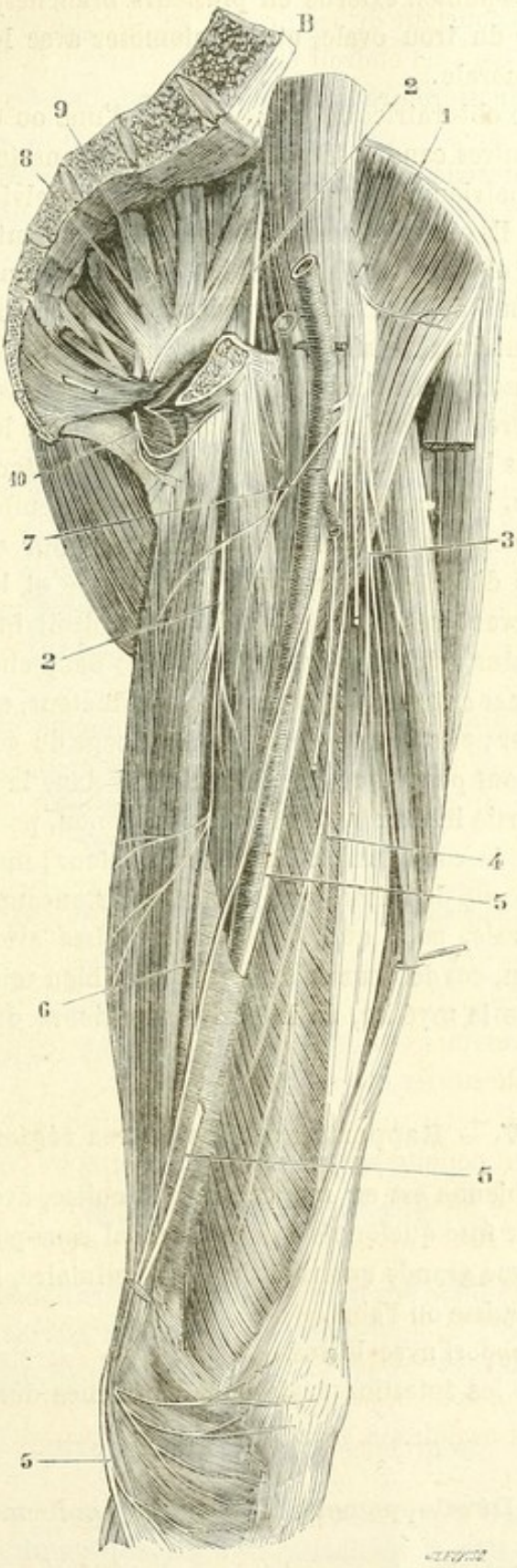

FIG. 647. — Nerf obturateur (*).

(*) B, branches profondes du nerf crural. (Les rameaux perforants sont sectionnés au niveau du point où ils pénètrent dans le couturier.) — **1**, nerf crural; **2**, nerf obturateur; **3**, branche du droit antérieur; **4**, branche du vaste interne; **5**, nerf saphène interne; 6, anastomose de l'obturateur avec le saphène interne; **7**, nerf musculo-cutané interne; **8**, nerfs sacrés formant le plexus sacré; **9**, nerf du muscle obturateur interne; **10**, nerf honteux interne.

tager à l'anneau sous-pubien externe en plusieurs branches, qui font un cercle artériel au pourtour du trou ovale, et s'anastomoser avec les branches circonflexes de l'artère fémorale.

Veines. — L'artère obturatrice est accompagnée d'une ou de deux veines, qui constituent avec d'autres canaux semblables de fortes anastomoses entre le système veineux extra-pelvien et le système veineux intra-pelvien.

Lymphatiques. — Ils sont peu nombreux et peu importants.

Nerfs. — Le nerf obturateur (fig. 647) est une des branches terminales du plexus lombaire. Il naît des deuxième, troisième et quatrième paires lombaires, descend verticalement dans l'épaisseur du psoas, croise obliquement l'articulation sacro-iliaque, en passant sous l'angle de bifurcation des vaisseaux iliaques et se place à côté de l'artère obturatrice avec laquelle il franchit le canal sous-pubien.

A son passage dans le canal sous-pubien, le nerf obturateur se divise en trois branches principales. La première chemine entre la membrane obturatrice et le muscle obturateur externe; la seconde sort entre le pubis et le muscle obturateur externe, puis se dirige en dedans entre le pectiné et le muscle deuxième adducteur, en innervant ces muscles ainsi que le droit interne. La troisième branche, qui est la plus volumineuse, sort entre les deux chefs du muscle obturateur externe, se place entre le petit et le grand adducteur, et se distribue exclusivement à ce dernier; elle descend jusqu'au voisinage du genou.

Quelques auteurs ont pensé que les douleurs qui dans la coxalgie, au début, se montrent à la partie interne et supérieure du genou, pouvaient bien tenir à l'inflammation ou à la compression du nerf obturateur; mais M. Richet a fait observer, avec beaucoup de raison, que ce nerf est beaucoup trop loin de l'articulation coxo-fémorale, pour que l'explication puisse avoir quelque valeur. D'après ce chirurgien, ces douleurs s'expliqueraient bien mieux par la propagation de l'ostéite et de la myélite, de la partie supérieure du fémur à sa partie inférieure.

§ IV. — Rapports avec les autres régions.

La région sous-pubienne est en rapport avec la cuisse, avec le bassin; le pus des abcès vertébraux fuse quelquefois dans le canal sous-pubien, et comme ce trajet est rempli d'une grande quantité de tissu cellulaire, le liquide purulent gagne facilement la cuisse ou l'aine.

La région est en rapport avec la vessie.

Les rapports avec les intestins expliquent l'existence des *hernies intestinales obturatrices*, etc.

§ V. — Développement et vices de conformation.

L'anatomie chirurgicale n'a enregistré aucun fait intéressant sur le développement et les vices de conformation de la région obturatrice. Disons cependant que cette région manque en partie dans quelques cas d'exstrophie de la vessie, etc.

§ VI. — Maladies chirurgicales.

Hernie obturatrice. — La hernie obturatrice (fig. 648) est la seule maladie chirurgicale importante de la région; elle est très-rare : nous avons eu une seule fois l'occasion de l'observer sur le cadavre, à l'amphithéâtre des hôpitaux. Elle reconnait le même mécanisme que les hernies qui se font dans le canal inguinal ou dans le canal crural.

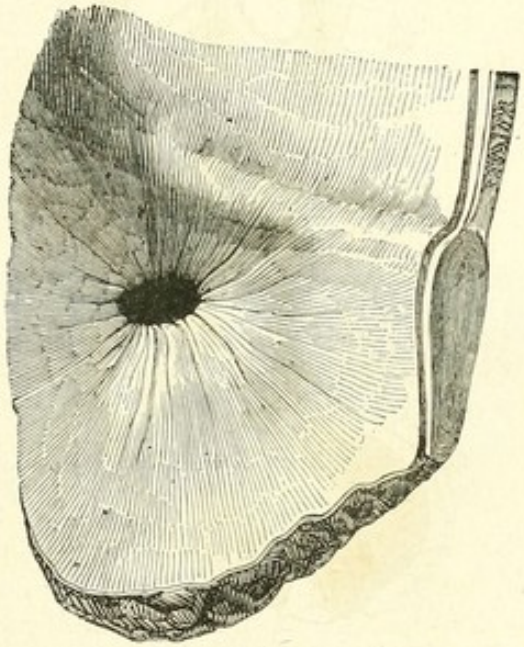

Fig. 648. — Hernie par le trou obturateur.

Les hernies obturatrices sont susceptibles des mêmes complications; seulement, en raison de la profondeur du sac herniaire, le diagnostic sera toujours très-difficile et l'opération bien souvent impossible.

CHAPITRE VII.

RÉGION INTRA-ABDOMINALE.

La région intra-abdominale est formée d'un grand nombre d'organes que nous étudierons dans un certain nombre d'articles différents et dans l'ordre suivant :

Art. I, *Péritoine*; art. II, *Foie*; art. III, *Rate*; art. IV, *Pancréas*, etc.

ARTICLE PREMIER. — PÉRITOINE.

Nous nous bornerons à signaler ici, à l'exemple de M. le professeur Richet, les points de l'anatomie du péritoine qui se rattachent de près à la chirurgie. Cette membrane forme l'enveloppe commune de tous les viscères abdominaux, si l'on en excepte les reins. Nous la retrouverons donc en décrivant les différents organes (péritoine viscéral). Elle tapisse en outre la paroi interne de la cavité dans laquelle ils sont contenus (péritoine pariétal).

Le *mésentère* et les *épiploons* (fig. 649) ne sont que des prolongements de cette membrane.

Les rapports du péritoine avec les organes contenus dans le ventre (fig. 649)

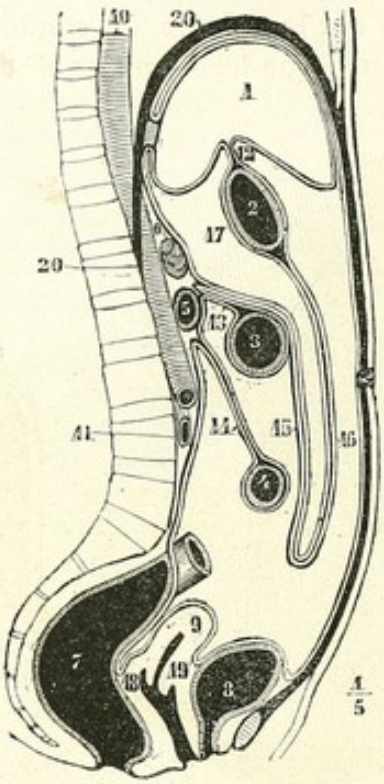

Fig. 649. — Coupe antéro-postérieure de la cavité péritonéale (*).

sont les suivants : La portion moyenne, en partant des environs de l'ombilic, tapisse les muscles transverses, se porte dans l'une et l'autre région lombaire, recouvre toute la partie antérieure et postérieure du côlon ascendant et descendant, passe par-dessus les reins, s'avance vers la colonne vertébrale, rencontre l'artère mésentérique, s'applique à droite et à gauche sur cette artère, forme ainsi les deux feuillets du mésentère, et se termine sur les intestins grêles.

La portion inférieure du péritoine s'avance de l'ombilic, en se développant sur les artères ombilicales et l'ouraque, jusqu'à la vessie, dont elle recouvre la partie postérieure seulement, ainsi que les vésicules séminales; se réfléchit de là sur le rectum, monte à droite et à gauche, recouvre le cæcum d'un côté et l'S du côlon de l'autre, ainsi que les vaisseaux sacrés, hypogastriques et iliaques, etc.

Chez la femme, cette membrane séreuse se réfléchit de la vessie sur la matrice, en recouvre la partie antérieure, supérieure et postérieure, et se comporte ensuite comme nous venons de l'indiquer.

La portion supérieure du péritoine donne naissance au ligament falciforme du foie; va de l'ombilic au diaphragme, qu'elle tapisse; se réfléchit du côté droit sur

(*) 1, foie; 2, estomac; 3, côlon transverse; 4, intestin grêle; 5, duodénum; 6, pancréas; 7, rectum; 8, vessie; 9, utérus; 10, aorte; 11, veine cave inférieure; 12, épiploon gastro-hépatique; 13, mésocôlon transverse; 14, mésentère; 15, lame postérieure du grand épiploon; 16, sa lame antérieure; 17, arrière-cavité des épiploons; 18, cul-de-sac recto-vaginal; 19, cul-de-sac utéro-vésical; 20, diaphragme.

le foie et la vésicule, du côté gauche sur l'estomac ; forme aux deux extrémités du foie ses deux ligaments latéraux, etc. ; de plus, elle recouvre la rate à gauche, donne naissance à l'épiploon gastro-hépatique et au grand épiploon, passe enfin au-dessous du pancréas, au-dessous du duodénum, et va se continuer avec les deux feuillets du mésentère.

Le péritoine tapisse le bassin chez l'homme ; il se réfléchit de la face antérieure du rectum sur la face postérieure de la vessie. Chez la femme (fig. 650),

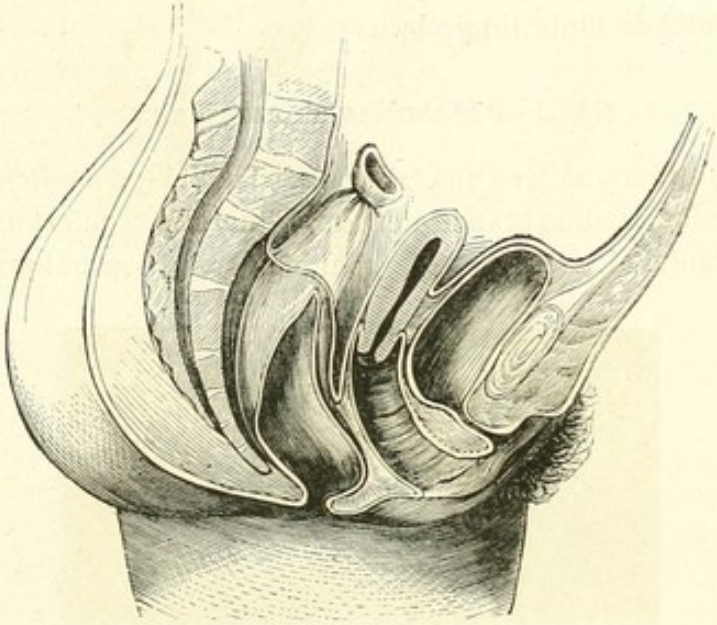

Fig. 650. — Coupe antéro-postérieure des organes génitaux de la femme, au point de vue des rapports du péritoine avec l'utérus et le vagin.

il se réfléchit du rectum sur la partie la plus élevée de la face postérieure du vagin (*cul-de-sac recto-vaginal*), puis sur la face postérieure de l'utérus, la face antérieure de l'utérus, et enfin la vessie. A gauche et à droite de l'utérus, il s'adosse à lui-même pour former les *ligaments larges*, etc.

Le péritoine est une membrane séreuse, diaphane, lisse et luisante du côté de la cavité abdominale, continuellement humectée, dans cet endroit, d'une couche de sérosité ; son élasticité est extrême, ainsi que le prouvent les grossesses, les hydropisies, etc. ; ses usages sont de fournir aux viscères abdominaux une enveloppe lisse et polie pour faciliter leurs mouvements les uns sur les autres.

Le péritoine est séparé des muscles et aponévroses formant le plan le plus profond des parois abdominales par une couche celluleuse ou cellulo-adipeuse généralement très-lâche, et qui permet le glissement de la séreuse sur les tissus auxquels elle est superposée. Ce tissu sous-péritonéal a quelquefois reçu le nom de *fascia propria*.

§ I. — Vaisseaux.

Le péritoine renferme des artérioles et des veinules séparées par un riche réseau capillaire qui se montre avec une grande évidence dans les injections ; le péritoine ne possède ni vaisseaux lymphatiques ni nerfs.

§ II. — Développement et vices de conformation.

Le péritoine se forme sur place peu de temps après la fermeture de la cavité abdominale. Dès son origine, il présente la forme et les replis que nous lui voyons chez l'adulte.

M. Cruveilhier a présenté à la Société anatomique, en 1827, une variété anatomique du péritoine fort remarquable. C'était une poche séreuse particulière, renfermée dans la cavité péritonéale, libre dans cette cavité et contenant dans son intérieur la totalité de l'intestin grêle.

§ III. — Maladies chirurgicales.

Le péritoine s'enflamme avec une très-grande facilité (*péritonite*); pour peu que l'inflammation acquière une grande étendue, la maladie acquiert une très-grande gravité. Les inflammations péritonéales sont bien moins souvent produites par les

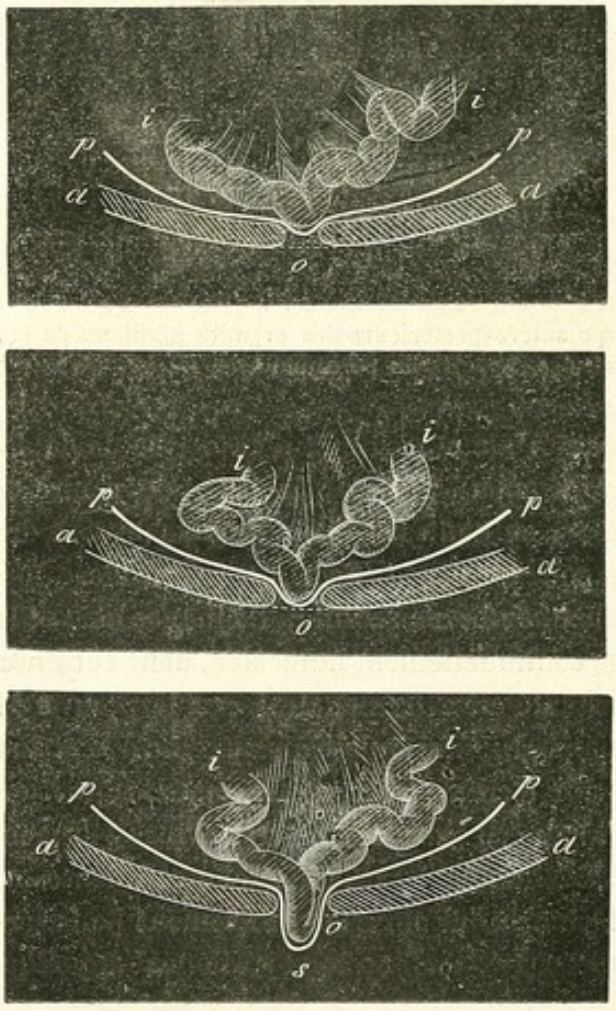

FIG. 651, 652 et 653. — Mode de formation des sacs herniaires par glissement du péritoine (*).

(*) *aa*, *aa*, *aa*, représentent une coupe de la paroi abdominale ; *o*, *o*, *o*, l'ouverture aponévrotique par laquelle s'engage le péritoine *pp*, *pp*, *pp*, pour donner lieu au prolongement qui forme le sac herniaire *s* ; on voit en *ii*, *ii*, *ii*, l'intestin qui s'engage dans l'appendice péritonéal ou le sac herniaire par une portion de son étendue de plus en plus grande.

plaies du péritoine qu'on ne le pensait il y a quelques années. Les opérations d'ovariotomie, aujourd'hui si souvent suivies de succès, ont parfaitement établi l'innocuité fréquente des solutions de continuité attaquant la séreuse péritonéale.

Le péritoine est susceptible d'une distension considérable; cette distension s'observe sur toute l'étendue de son feuillet pariétal. Dans les cas d'hydropisie péritonéale (*ascite*). Elle s'observe au voisinage du canal inguinal, crural, et de l'anneau ombilical dans les cas de hernies (fig. 651, 652, 653).

Ce que l'on appelle *sac*, dans une hernie, c'est le péritoine allongé et distendu. Le *sac herniaire* (fig. 651, 652, 653) est le prolongement du péritoine pariétal, dont les viscères s'enveloppent, en se déplaçant à travers les ouvertures de l'abdomen. Le péritoine éprouve, lors de la formation d'une hernie, une véritable locomotion qui coïncide avec la distension qu'il éprouve.

Les sacs herniaires, une fois l'anneau aponévrotique passé, se renflent d'ordinaire de manière à représenter une poche diverticulaire de la cavité péritonéale

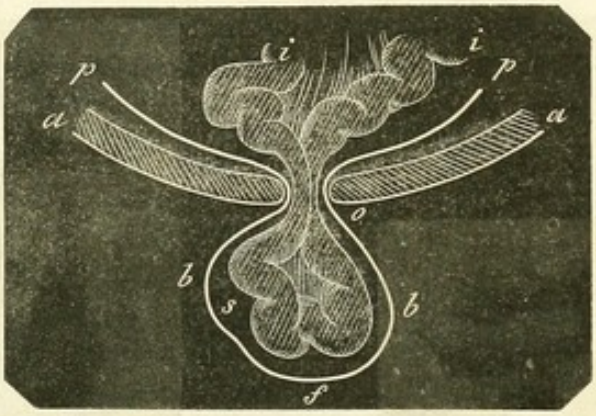

FIG. 654. — Sac herniaire formé (*).

(fig. 654); d'autres fois le sac est cylindrique ou simplement conique, à base supérieure correspondant à l'anneau.

D'autres fois, comme nous l'avons déjà dit, le sac, passant au travers de plusieurs anneaux fibreux, est formé de plusieurs dilatations successives, séparées par plusieurs rétrécissements; ce qui peut venir aussi, du reste, de ce qu'un *collet* (fig. 659) ou rétrécissement cicatriciel se trouvant formé au niveau d'un anneau, se trouve plus tard repoussé vers une partie plus inférieure.

On observe quelquefois des sacs herniaires doubles formés de deux cavités, tantôt réunies par leur collet vers l'anneau, d'autres fois n'offrant qu'une ouverture commune et deux cavités latérales.

M. le baron J. Cloquet a rencontré sur le cadavre une autre variété de configuration du sac herniaire, qu'il a désignée sous le nom de sac à *appendice renversé* (fig. 631). Au fond et à la partie postérieure du sac principal existe une ouverture arrondie garnie d'un collet fibreux, conduisant dans un appendice ou cavité

(*) *a*, *a*, parois abdominales; *p*, *p*, péritoine se continuant avec le sac herniaire *obfb*; *s*, surface interne du sac; *i*, *i*, intestin qui a passé dans le sac herniaire à travers l'orifice *o*.

séreuse vide, très-allongée, remontant verticalement à la partie postérieure du sac.



Fig. 655. — Sac herniaire cylindroïde.

Fig. 656. — Sac herniaire sphéroïdal.

Fig. 657. — Sac herniaire conoïde.

Fig. 658. — Sac herniaire conoïde renversé ou piriforme.

Fig. 659. — Sac herniaire en chapelet, c'est-à-dire sac pourvu de trois collets (*).

(*) *f*, *d*, *b*, *c*, *e*, *g*, représentent les parties intermédiaires aux collets; *aa*, est le péritoine, formant en *b* ses plis bien distincts.

Épanchements sanguins intra-péritonéaux. — Les plaies, les contusions abdominales, produisent souvent des solutions de continuité dans les parois des vaisseaux, ou des déchirures de viscères (foie, rate, rein); des hémorrhagies intra-péritonéales en sont ordinairement la suite. Tantôt le sang se répand également dans toutes les parties de la cavité, d'autres fois il se porte vers les parties déclives et forme une masse fluide qui bientôt se coagule.

Petit, le fils, ne considérait le péritoine sain que comme une cavité possible; il faisait remarquer que quand un liquide était versé entre les deux feuillets de cette séreuse, ce liquide n'obéissait qu'à son propre poids, car les muscles abdominaux, le diaphragme, les organes abdominaux, s'appliquaient sur lui, ce qui forçait le liquide à rester sur le point où il était versé, et ce qui arrêtait l'épanchement à son lieu d'origine. Ainsi, d'après Petit fils, le sang épanché ne pouvait se répandre dans la cavité abdominale, parce qu'il était comprimé de toutes parts, et parce qu'il devenait lui-même un moyen de compression qui agissait sur l'ouverture du vaisseau.

Cette théorie répond à quelques faits. Du sang artériel versé dans le péritoine en petite quantité peut très-bien être retenu sur le point où il a été versé et s'y

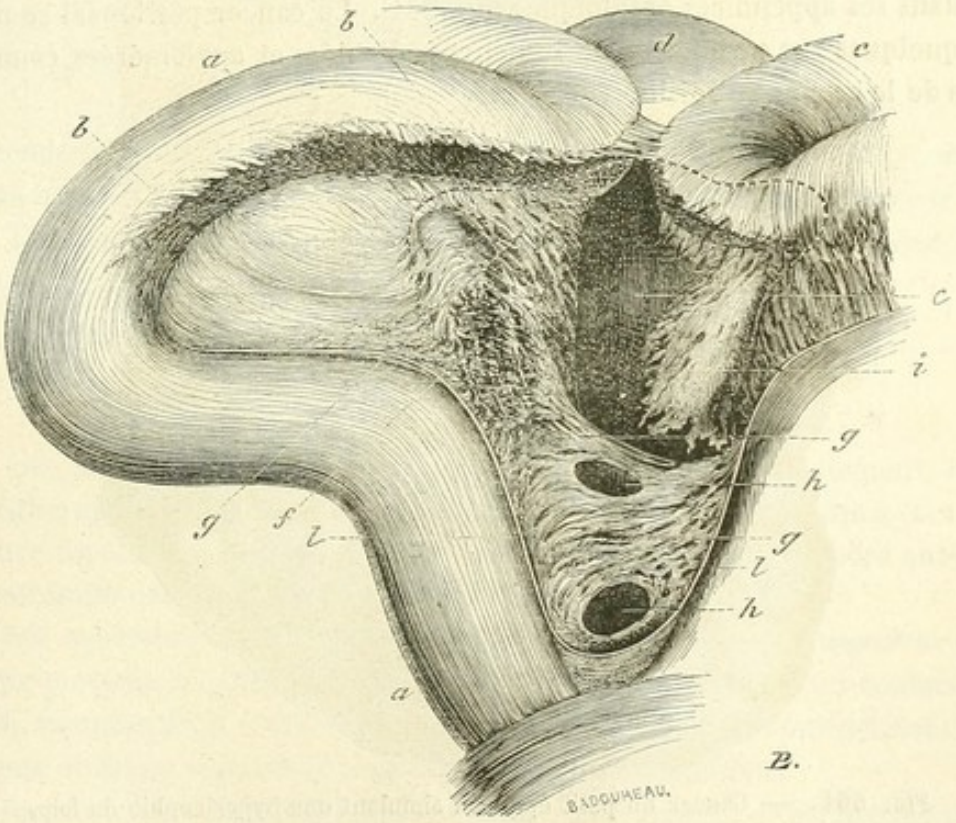

FIG. 660. — Hématocèle rétro-utérine, vue d'arrière en avant. — Dessin fait d'après une pièce recueillie dans le service de M. le docteur Oulmont (*).

(*) *a*, *a*, rectum détaché en partie de ses attaches normales, et porté à gauche afin de montrer la cavité rétro-utérine par sa face postérieure; *b*, *b*, adhérences fibrineuses qui unissaient cette portion du rectum à l'anse de l'intestin grêle *c*; *c*, anse d'intestin grêle formant une partie du plafond de la poche rétro-utérine; *d*, vessie; *e*, utérus vu par sa face postérieure et couvert de produits fibrineux; *f*, trompe utérine gauche dilatée et cachée par des adhérences; *g*, *g*, *g*, cloison fibreuse parfaitement organisée divisant la poche rétro-utérine en deux moitiés qui ne communiquent plus que par les pertuis *h*, *h*; *i*, trompe utérine droite dilatée; *l*, *l*, péritoine pelvien recouvert de dépôts fibrineux. (Auguste Voisin, *De l'hématocèle rétro-utérine*. Paris, 1860.)

coaguler; mais elle ne répond pas au plus grand nombre des cas; presque toujours, comme l'a soutenu Garengeot, en opposition sur ce point avec Petit, et en raison de la position déclive du bas-ventre, du bassin et des fosses iliaques, par suite aussi des déplacements auxquels sont sans cesse exposés les intestins, le sang se répand en nappe dans toute la cavité péritonéale et tend à s'accumuler, sous l'influence de la pesanteur, dans la partie la plus déclive de l'abdomen.

Il se fait souvent chez la femme des épanchements sanguins dans le cul-de-sac du péritoine situé entre le rectum et la vessie (fig. 660) : c'est l'*hématocèle rétro-utérine.*

Ces épanchements sanguins, dont la production coïncide généralement avec l'époque menstruelle, refoulent en avant et en haut la matrice, et sont accessibles par la vessie et par le rectum.

On observe encore dans le péritoine des épanchements d'urine, de bile, etc., cause fréquente de péritonite suraiguë et très-rapidement mortelle dans le plus grand nombre des cas.

Tumeurs du péritoine. — Le péritoine est quelquefois atteint de cancer, surtout dans ses appendices épiploïques (fig. 661). Le cancer péritonéal se montre dans quelques cas sous forme de tumeurs pédiculées et agglomérées comme les grains de la grappe de raisin.

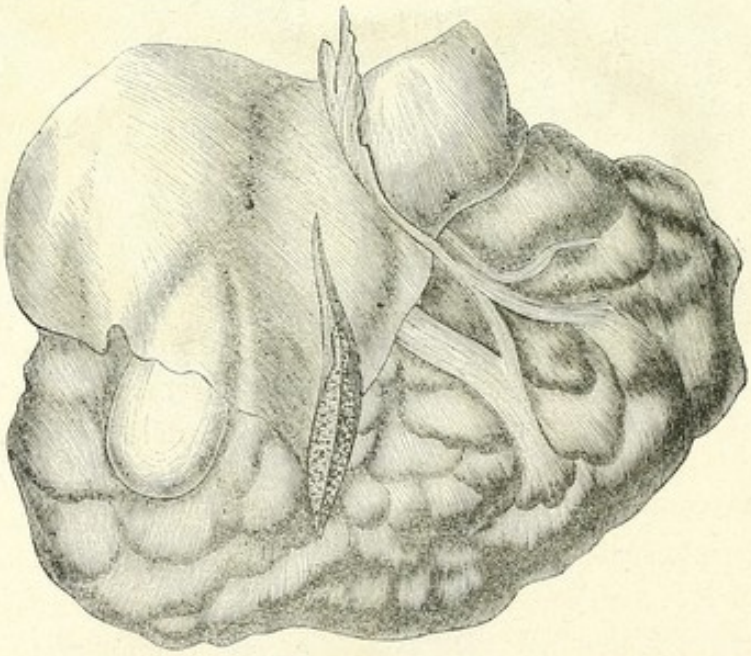

FIG. 661. — Cancer du petit épiploon simulant une hypertrophie du foie.

La partie du péritoine le plus souvent atteinte de cancer est le grand épiploon (fig. 661, 662).

On a observé des kystes hydatiques intra-péritonéaux, des corps étrangers fibrineux, fibreux, fibro-cartilagineux du péritoine, etc.

Hydropisie enkystée du péritoine. — Les anciens chirurgiens, et même Boyer, ont admis l'existence de kystes intra-péritonéaux pouvant renfermer des quantités très-considérables de liquide qui alors n'était pas contenu dans la cavité du

péritoine. Ces hydropisies enkystées décrites par Boyer sont sans aucun doute, dans le plus grand nombre des cas, des kystes ovariques ou hépatiques, etc.

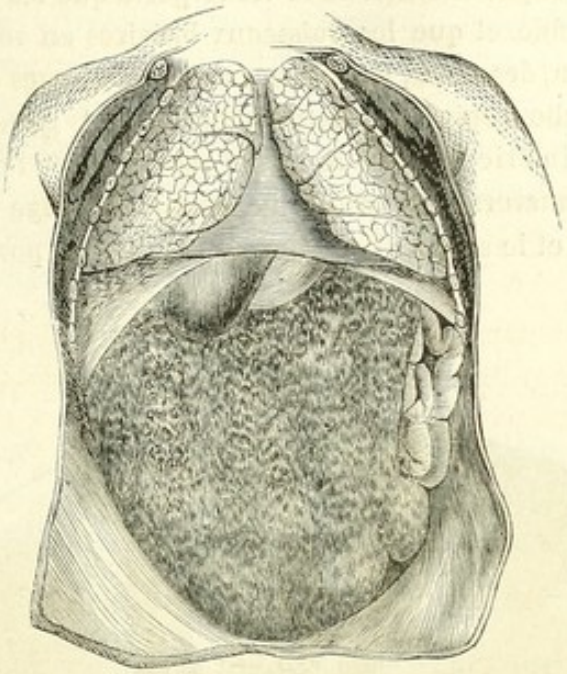

FIG. 662. — Carcinome du grand épiploon.

Cependant il ne faudrait pas rejeter l'existence de l'hydropisie enkystée, comme on était tenté de le faire il y a quelques années. M. le professeur Broca a eu l'occasion d'en rencontrer un cas sur lequel il ne peut rester aucun doute.

ARTICLE II. — FOIE.

Le foie, situé dans l'hypochondre droit, qu'il remplit complétement, s'étend à la région épigastrique et jusqu'à l'hypochondre gauche. Il présente à considérer une face supérieure, une face inférieure, un bord postérieur, un bord antérieur, une extrémité droite et une extrémité gauche, etc.

La *face supérieure* est convexe, lisse et divisée par le *ligament suspenseur du foie* en deux portions inégales. Le diaphragme avec lequel elle est en contact la sépare du poumon droit et des six dernières côtes; cette face du foie déborde le diaphragme et est en rapport en avant avec la paroi abdominale.

La *face inférieure* (fig. 663) regarde en bas et en arrière, et est divisée par des sillons en plusieurs lobules : le *sillon longitudinal*, sillon de la veine ombilicale, s'étend du bord antérieur à la partie postérieure du foie; il est divisé en deux parties par le *sillon transverse;* la partie antérieure du sillon longitudinal loge la *veine ombilicale;* la partie postérieure renferme le *canal veineux* chez le fœtus, oblitéré en cordon fibreux chez l'adulte. Ce sillon antéro-postérieur divise le foie en deux lobes : l'un droit, plus volumineux, remplit l'hypochondre droit; le gauche s'étend à droite, sous la forme d'une languette plus ou moins longue, etc.

Le sillon transverse ou de la veine porte occupe la partie moyenne de la face inférieure du foie; il est limité à gauche par le sillon antéro-postérieur, à droite par la vésicule; c'est par ce sillon de la veine porte que les vaisseaux hépatiques pénètrent dans le foie et que les vaisseaux biliaires en sortent. On trouve, en outre, dans ce sillon, des nerfs, des vaisseaux lymphatiques et du tissu cellulaire; c'est là que s'attache l'épiploon gastro-hépatique. A gauche du sillon antéro-postérieur, la face inférieure du foie est en rapport avec l'estomac. A droite, en avant du sillon transverse, se trouve la fossette qui loge la vésicule biliaire; entre cette fossette et le sillon, on remarque l'éminence porte antérieure, etc.

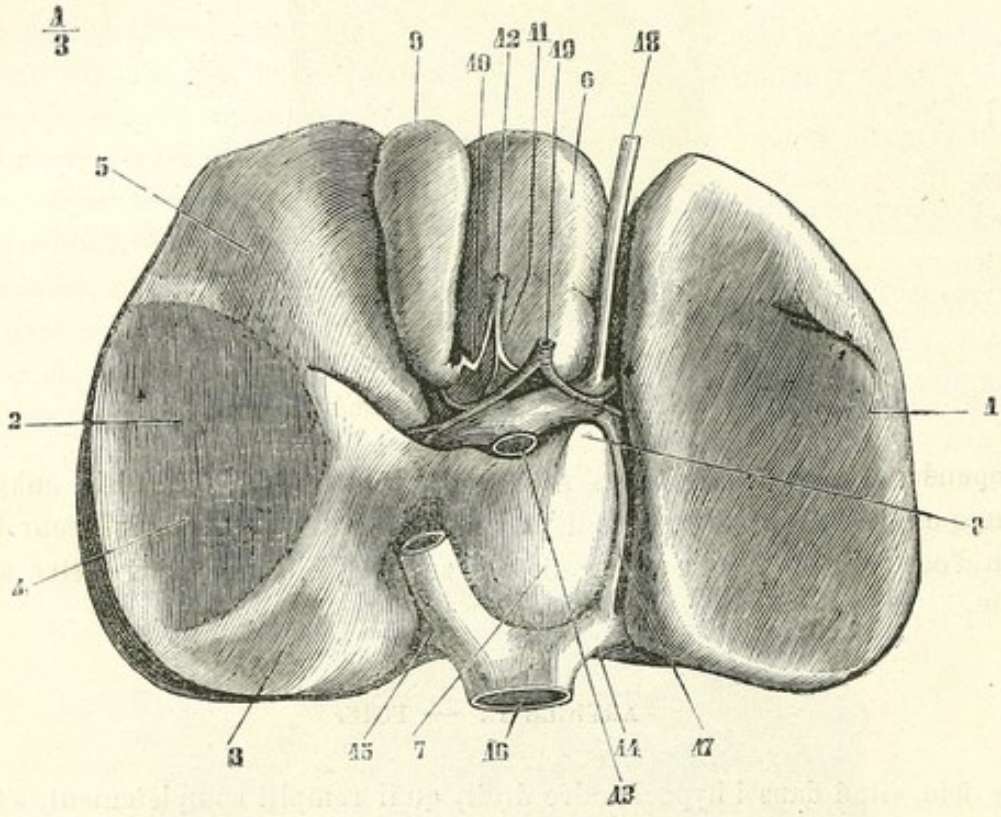

FIG. 663. — Face inférieure du foie (*).

En arrière du sillon transverse se trouve le lobule de Spigel (éminence-porte postérieure); il est situé à droite du cardia, embrassé par l'artère coronaire stomachique et la petite courbure de l'estomac, et en rapport avec le pancréas et les vaisseaux que fournit le tronc cœliaque. A droite du sillon antéro-postérieur, on remarque plusieurs dépressions produites par la capsule surrénale et le côlon. En arrière, on voit le sillon de la veine cave inférieure.

Le *bord antérieur du foie* est tranchant et dirigé obliquement de bas en haut et de droite à gauche, offrant deux échancrures, une au niveau de la vésicule biliaire, l'autre au niveau du sillon longitudinal. Son bord postérieur,

(*) **1**, lobe gauche; **2**, lobe droit; **3**, empreinte de la capsule surrénale droite; **4**, empreinte rénale; **5**, empreinte colique; **6**, lobe carré; **7**, lobe de Spigel; **8**, son prolongement antérieur; **9**, vésicule biliaire; **10**, canal cystique; **11**, canal hépatique; **12**, canal cholédoque; **13**, veine porte; **14**, veine sus-hépatique gauche; **15**, veine sus-hépatique droite; **16**, veine cave inférieure; **17**, canal veineux; **18**, cordon de la veine ombilicale; **19**, artère hépatique.

plus épais à droite qu'à gauche, est fixé au diaphragme par le ligament coronaire; il est la continuation du sillon antéro-postérieur.

La grosse extrémité du foie, située à droite, présente le ligament triangulaire droit; la petite extrémité offre le ligament triangulaire gauche; cette extrémité est échancrée pour recevoir l'extrémité inférieure de l'œsophage.

Le foie est fixé dans sa position par les ligaments; il mesure de 30 à 33 centimètres dans son diamètre transversal, de 20 à 26 dans son diamètre antéro-postérieur, de 12 à 15 centimètres dans son diamètre vertical; il pèse de un kilogramme et demi à deux kilogrammes. C'est du reste un des organes qui présentent les plus grandes variétés dans leur volume.

§ I. — Structure.

Le foie est composé d'*une enveloppe séreuse*, le péritoine; d'une *membrane fibreuse*, la capsule de Glisson; et d'un tissu propre qui contient les nerfs et les vaisseaux du foie. La membrane séreuse enveloppe le foie dans toute son étendue; excepté au niveau de la fossette de la vésicule du sillon transverse, de la veine cave, et de l'intervalle qui existe entre les feuillets du ligament coronaire et des ligaments triangulaires.

La membrane fibreuse, ou *capsule de Glisson*, adhère par sa face interne au péritoine; profondément elle envoie de minces cloisons entre les lobules du foie. Au niveau du sillon transverse, elle pénètre dans le tissu de l'organe, où elle forme une gaine aux ramifications de la veine porte, de l'artère hépatique et des canaux biliaires.

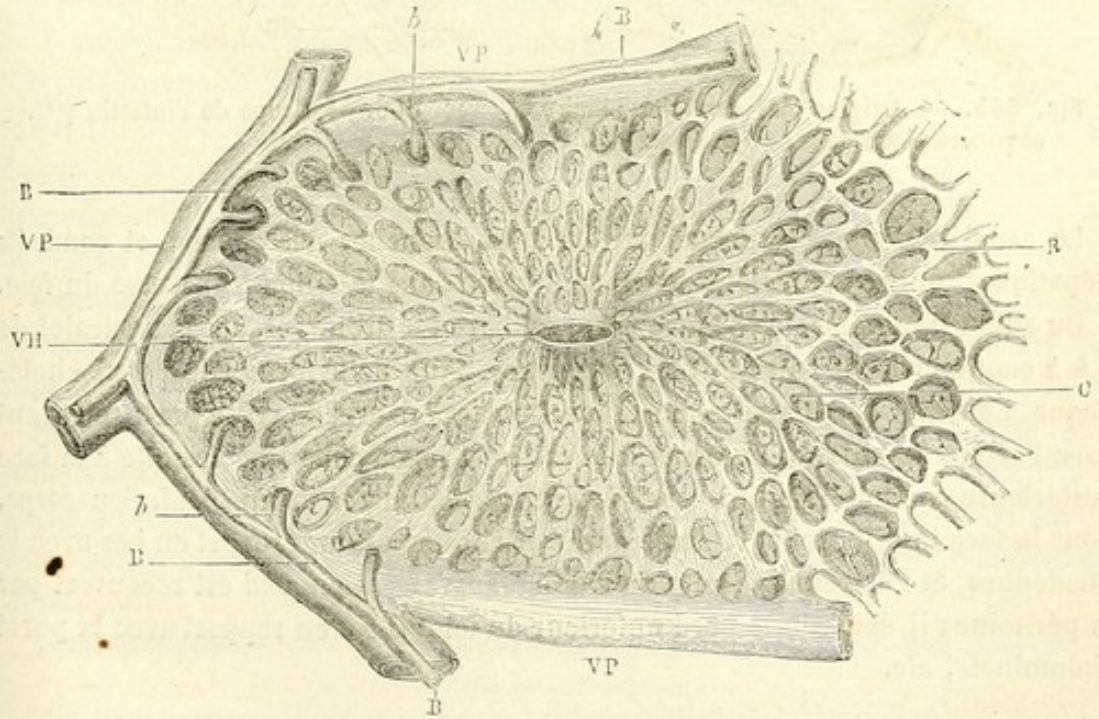

FIG. 664. — Coupe d'un lobule hépatique (*).

(*) VII, veine hépatique intra-lobulaire; VP, branche interlobulaire de la veine porte; R, mailles du réseau capillaire du lobule; C, cellules hépatiques; B, canalicules biliaires; *b*, leur origine dans le lobule.

Le tissu propre du foie est composé des lobules, dont chacun est enveloppé par la capsule de Glisson. Chaque lobule reçoit une branche artérielle et une de la veine porte. Il renferme à son centre une veine qui se rend dans les veines sus-hépatiques, et un ramuscule biliaire des voies biliaires.

Ainsi les éléments anatomiques du foie sont les divisions de la veine porte, les divisions de l'artère hépatique, les divisions des veines sus-hépatiques, les canalicules biliaires sécréteurs, les conduits hépatiques excréteurs, un épithélium cylindrique tapissant ces derniers conduits, les cellules hépatiques proprement dites qui se trouvent dans les canalicules sécréteurs, et enfin du tissu connectif.

Voies biliaires. — Les voies biliaires sont composées du canal hépatique, de la vésicule biliaire, du conduit cystique et du canal cholédoque (fig. 665, 666).

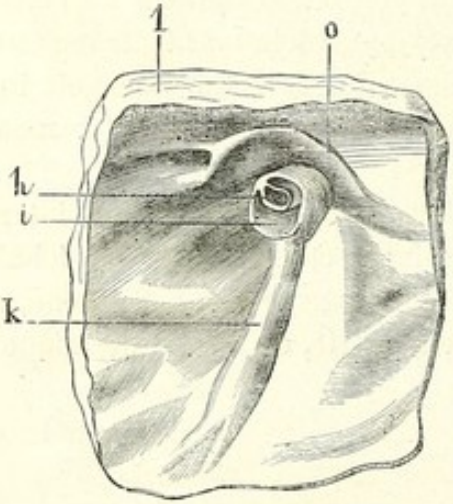

Fig. 665. — Origine des conduits biliaire et pancréatique dans le duodénum (*).

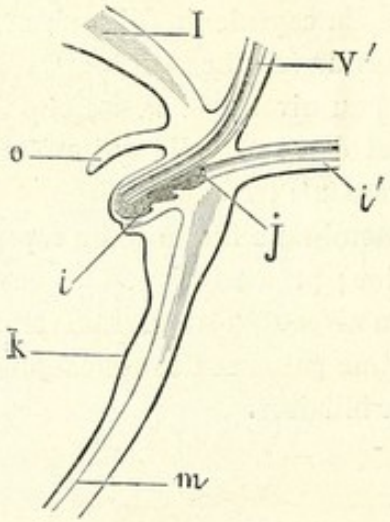

Fig. 666. — Coupe de l'intestin (**).

Le canal hépatique est formé par les deux branches des canaux et conduits hépatiques, qui se réunissent en un seul tronc dans le sillon transverse du foie.

Du sillon transverse, le canal se porte en bas et à droite, et, après un trajet de 3 à 4 centimètres, il se réunit au conduit cystique pour former le canal cholédoque. Le canal hépatique est en rapport en arrière avec la veine porte, en avant avec l'artère hépatique. La *vésicule biliaire* est logée dans une fossette à la face postérieure du foie. On lui considère un *corps*, un *col* et un *fond*. Son *corps*, dont la face inférieure est tapissée par le péritoine, est en rapport en bas avec le duodénum, et l'extrémité droite du sillon transverse. Son *fond* est recouvert par le péritoine ; il déborde le bord antérieur du foie ; il est en rapport avec la paroi abdominale, etc.

(*) *h*, ouverture du canal cholédoque ; *i*, ouverture du canal pancréatique qui forme l'ampoule ; *k*, pli de Vater ; *o*, repli transversal supérieur ; *l*, intestin. (Claude Bernard.)

(**) V', canal cholédoque ; *i'*, canal pancréatique ; *j*, son embouchure ; *i*, ampoule de Vater avec ses plis valvulaires ; *k*, pli de Vater ; *o*, pli transversal supérieur ; *l*, *m*, intestin. (Claude Bernard.)

Le *col* a la forme d'une S et se continue avec le conduit cystique; le *canal cystique* fait suite au col, se porte en bas et à gauche, et après un trajet de 3 à 4 centimètres, il se réunit au canal cholédoque. Il est contenu dans l'épaisseur de l'épiploon gastro-hépatique, entre la veine porte qui est en avant et l'épigastrique qui est à gauche.

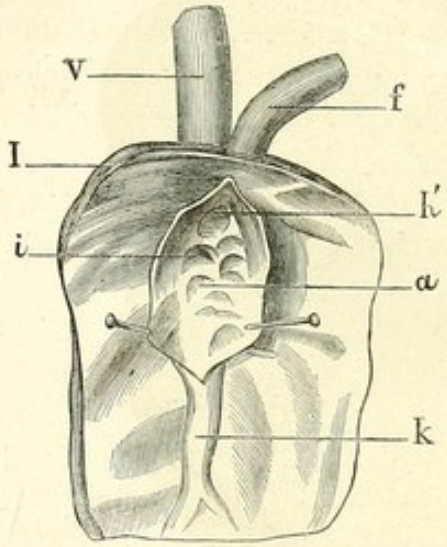

FIG. 667. — Ampoule de Vater ouverte (*).

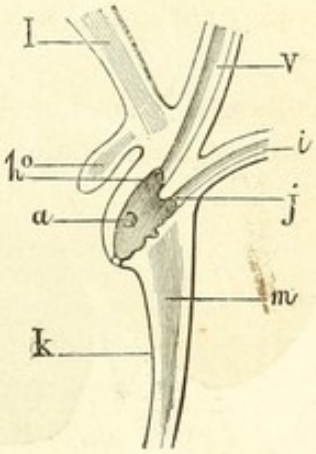

FIG. 668. — Coupe des parois de l'intestin au niveau de l'ampoule de Vater (**).

§ II. — Vaisseaux et nerfs.

Artères. — L'artère hépatique est très-peu volumineuse, en raison du volume de l'organe; elle est située dans le sillon transverse, en arrière de la veine porte. Elle se termine dans le foie en fournissant : 1° des *rameaux lobulaires*; 2° des *rameaux canaliculaires* destinés aux parois et aux glandes des canalicules biliaires; 3° des *rameaux capsulaires anastomosés avec les vaisseaux voisins* au niveau des ligaments du foie; 4° des *rameaux vasculaires*, qui forment des vasa vasorum pour la veine porte, etc.

Veines. — La veine porte arrive dans le sillon transverse et se divise en deux branches; elle se partage bientôt en un nombre considérable de rameaux qui vont s'anastomoser avec les origines des veines *sus-hépatiques*.

Les *veines sus-hépatiques* (fig. 669), nées au milieu des lobules du foie ou leurs ramuscules originels, portent le nom de veines intralobulaires, forment à la partie supérieure du foie deux gros troncs ascendants qui vont se jeter dans la veine cave inférieure, immédiatement au-dessous de l'anneau diaphragmatique.

Lymphatiques. — Les lymphatiques du foie sont très-nombreux : ils sont su-

(*) V, canal cholédoque; *h'*, son embouchure dans l'ampoule de Vater; *f*, canal pancréatique; *i*, son embouchure dans l'ampoule de Vater; *a*, replis muqueux valvulaires existant dans l'ampoule; *k*, pli de Vater; *l*, intestin. (Claude Bernard.)

(**) V, canal cholédoque; *h*, son embouchure dans l'ampoule de Vater; *i*, canal pancréatique; *j*, son embouchure dans l'ampoule; *a*, ampoule de Vater; *m* pli de Vater; *o*, pli supérieur; *l*, *k*, intestin. (Claude Bernard.)

perficiels ou sous-péritonéaux et profonds. Ces derniers suivent les ramifications de la veine porte pour arriver avec elles au sillon transverse, etc.

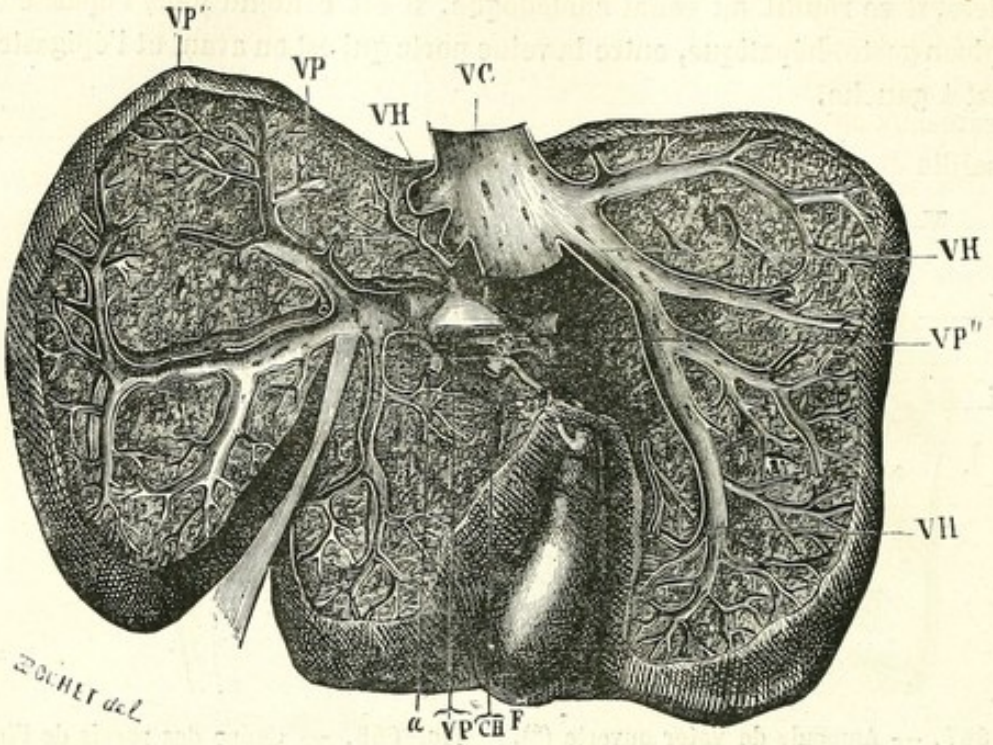

FIG. 669. — Vaisseaux du foie (*).

Nerfs. — Les nerfs du foie proviennent du grand sympathique et du pneumogastrique. Ils accompagnent les branches de l'artère hépatique et de la veine porte.

§ III. — Développement et vices de conformation.

Le foie se montre vers la troisième semaine : il apparaît sous forme de deux

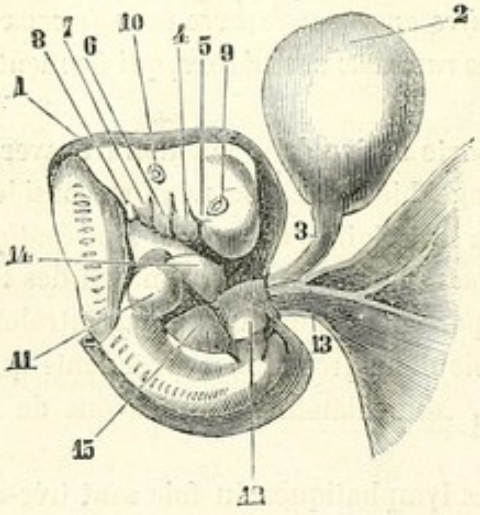

FIG. 670. — Embryon humain de la quatrième semaine (**).

(*) VP, tronc de la veine porte coupée à son entrée dans le foie ; VP', VP', ses branches droite et gauche ; VH, veines hépatiques ; VC, veine cave inférieure ; F, vésicule biliaire ; CH, conduits hépatiques ; *a*, artère hépatique. (Claude Bernard.)

(**) Amnios enlevé, dans une certaine étendue, dans la région dorsale ; 2, vésicule ombilicale ; 3, conduit

petits culs-de-sac naissant de la partie antérieure de l'intestin. Ces deux petits culs-de-sac, origine des deux lobes du foie, sont formés par une dépression du feuillet épithélial et du feuillet fibro-intestinal. Ils se développent très-rapidement et entourent la veine omphalo-mésentérique, qui envoie en même temps des rameaux dans leur intérieur. Le foie représente alors un corps rougeâtre qui fait saillie du côté concave de l'embryon (fig. 670).

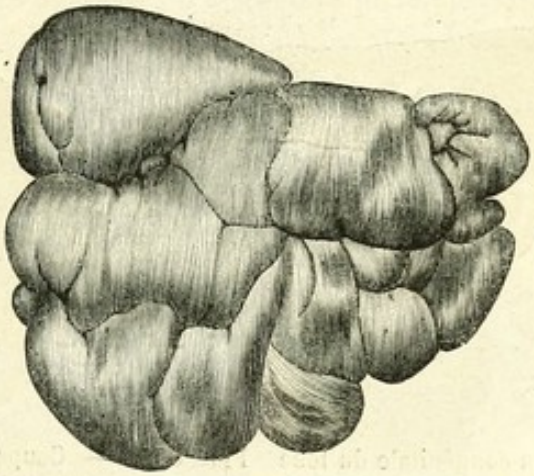

Fig. 671. — Lobulation congénitale du foie (Frerichs).

Au troisième mois, le foie remplit presque toute la cavité intestinale; il est

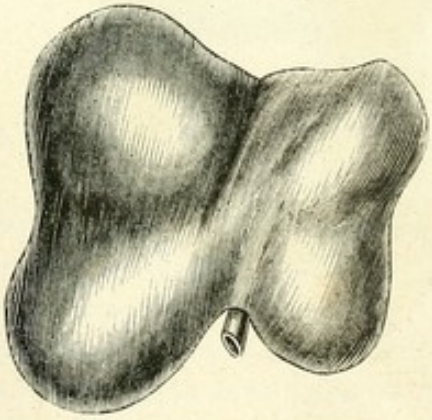

Fig. 672. — Déformation congénitale du foie, face supérieure (Frerichs).

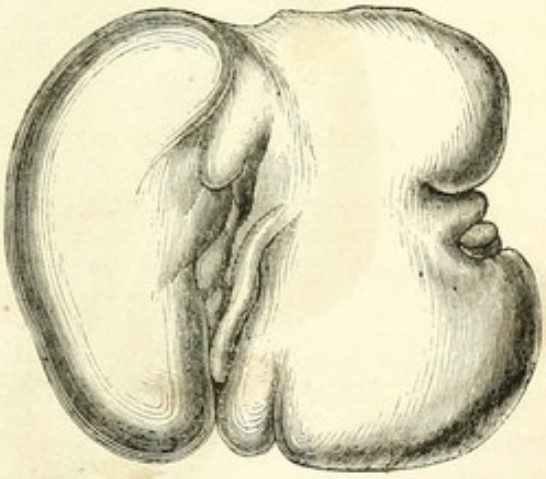

Fig. 673.— Déformation congénitale du foie face inférieure (Frerichs).

relativement plus volumineux pendant la vie intra-utérine que chez l'adulte. La vésicule biliaire apparaît au deuxième mois.

Le foie est soumis à un grand nombre de variétés de forme. Il peut être divisé en un grand nombre de lobules (fig. 671). Dans plusieurs cas, il est carré (fig. 672); dans d'autres cas, il est arrondi, pourvu de scissures anor-

omphalo-mésentérique ; 4, bourgeon maxillaire inférieur du premier arc pharyngien ; 5, bourgeon maxillaire supérieur du même arc ; 6, deuxième arc pharyngien ; 7, troisième arc pharyngien ; 8, quatrième arc pharyngien ; 9, œil ; 10, vésicule auditive primitive ; 11, extrémité antérieure ; 12, extrémité postérieure ; 13, cordon ombilical avec une très-courte gaine de l'amnios ; 14, cœur ; 15, foie.

males, et ses limites gauches atteignent à peine la ligne médiane. Parfois le lobe gauche s'allonge comme une langue et pénètre profondément dans l'hypochondre. Le foie peut alors recouvrir la rate, avec la face supérieure de laquelle il contracte de solides adhérences. Il devient par suite presque impossible de déterminer les limites respectives de ces deux viscères (fig. 675).

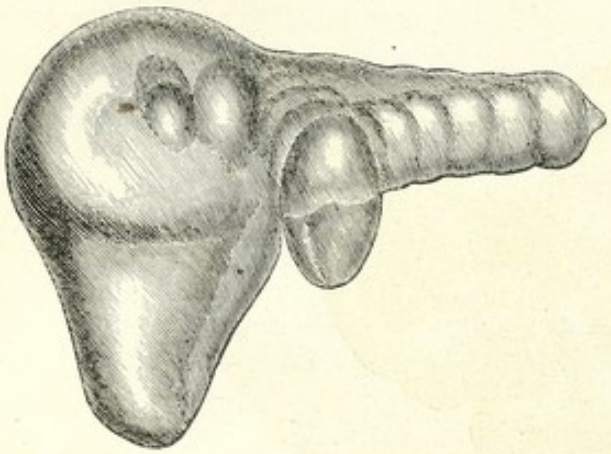

Fig. 674. — Déformation congénitale du lobe gauche, foie cordé.

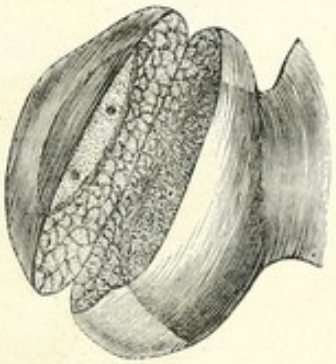

Fig. 675. — Coupe pratiquée sur un lobe gauche se confondant avec la rate.

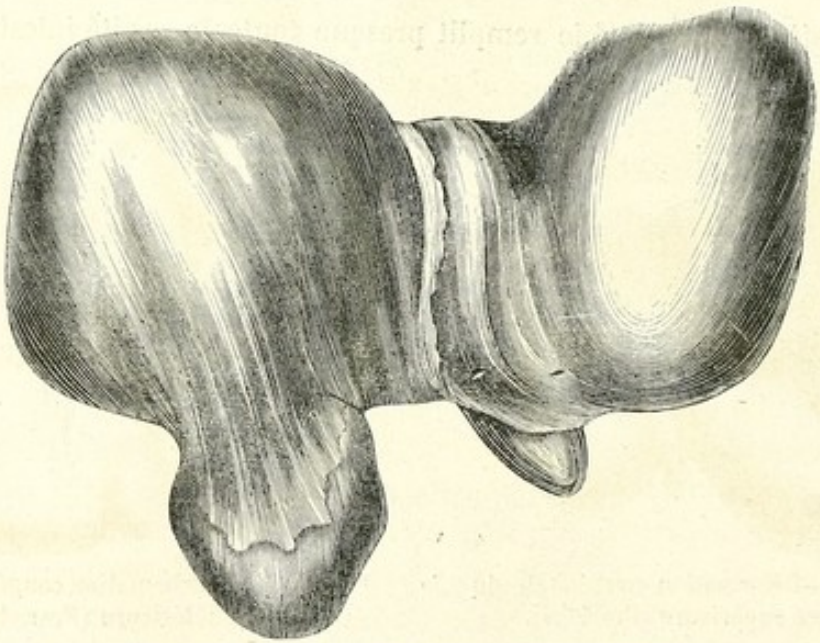

Fig. 676. — Foie divisé par un profond sillon.

A ces variétés de forme du foie s'en rattachent un certain nombre d'autres que Frerichs (1) considère non pas comme congénitales, mais comme produites par l'usage des vêtements trop serrés. Par suite du rétrécissement de la base de la cage thoracique, l'organe est d'abord refoulé suivant son diamètre transversal ;

(1) Frerichs, *Traité pratique des maladies du foie*, trad. de l'allemand, 2e édition. Paris, 1866.

et quand celui-ci est considérable, il en résulte une série de plis qui donnent au toucher la sensation de tubérosités aplaties (fig. 677).

En outre, par suite de cette constriction, une partie du lobe droit et très-souvent du lobe gauche se trouve presque séparée du reste de l'organe, et cette séparation a lieu plus ou moins haut suivant le siége de la contraction, etc. Le sillon, ainsi formé, peut pénétrer assez profondément dans le parenchyme pour qu'il ne reste presque plus qu'une connexion ligamenteuse, lâche, qui permet de mouvoir librement la partie ainsi séparée (fig. 677). En même temps le péritoine

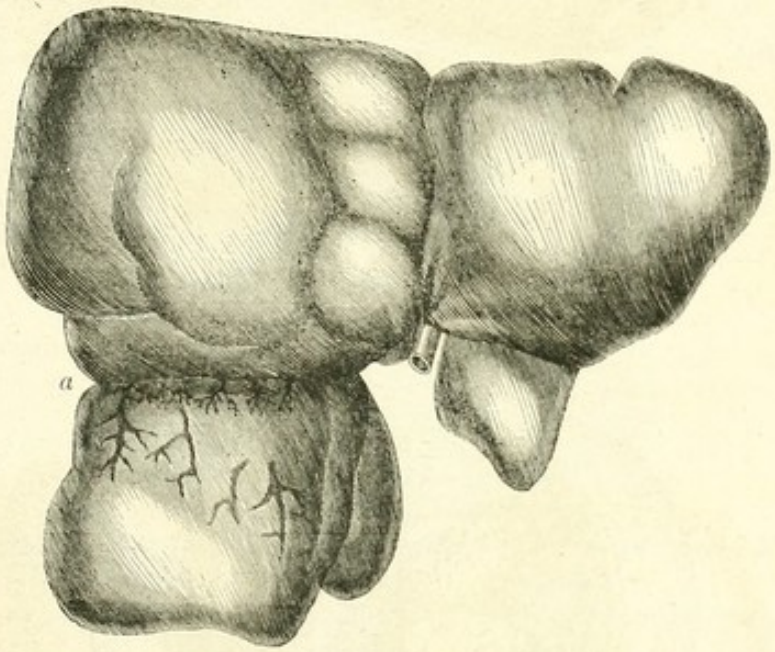

Fig. 677. — Foie divisé en trois lobes par deux sillons (*).

s'épaissit, et souvent apparaissent, sous le péritoine, des conduits biliaires dilatés remplis d'un liquide brunâtre, etc.

Les vaisseaux veineux sont constamment dilatés, là où siége le sillon. Les bords des parties isolées sont arrondis et bosselés.

La constriction de la base du thorax détermine des anomalies de position avant de produire des anomalies de forme. Quand, par exemple, la compression s'exerce sur le tiers supérieur de l'organe où la substance est notablement plus épaisse, l'organe est presque toujours poussé vers la ligne médiane. On trouve alors que le ligament rond correspond au cartilage de la huitième ou de la neuvième côte gauche, et que le milieu du lobe droit est derrière la ligne blanche, ou même passé à gauche de celle-ci, tandis que le lobe gauche s'enfonce profondément dans l'hypochondre correspondant (fig. 678).

La connaissance de ces anomalies est très-importante à bien connaître, car, si l'on n'était prévenu, on pourrait, dans bien des cas, croire à des tumeurs ou à des dégénérescences.

(*) a, vaisseaux et conduits biliaires dilatés. (Frerichs.)

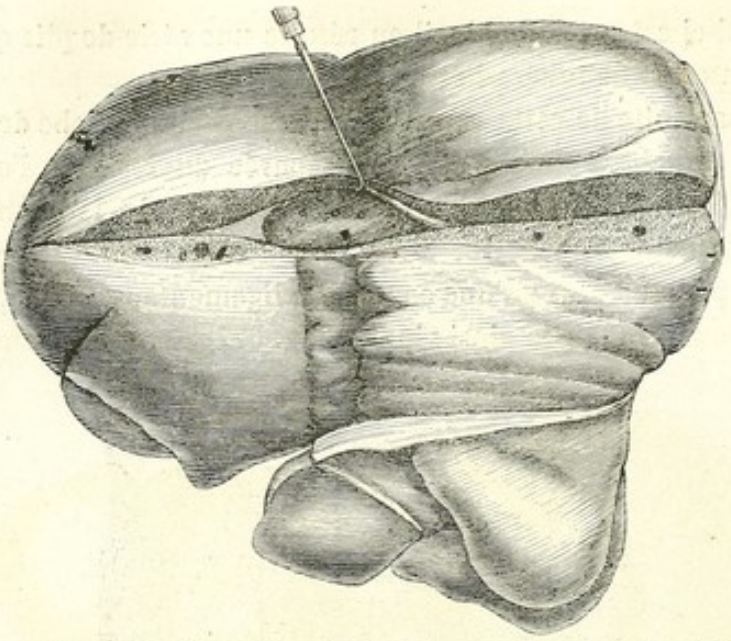

Fig. 678. — Coupe d'un foie déformé. On découvre dans le sillon d'étranglement des vaisseaux dont le calibre est amplifié.

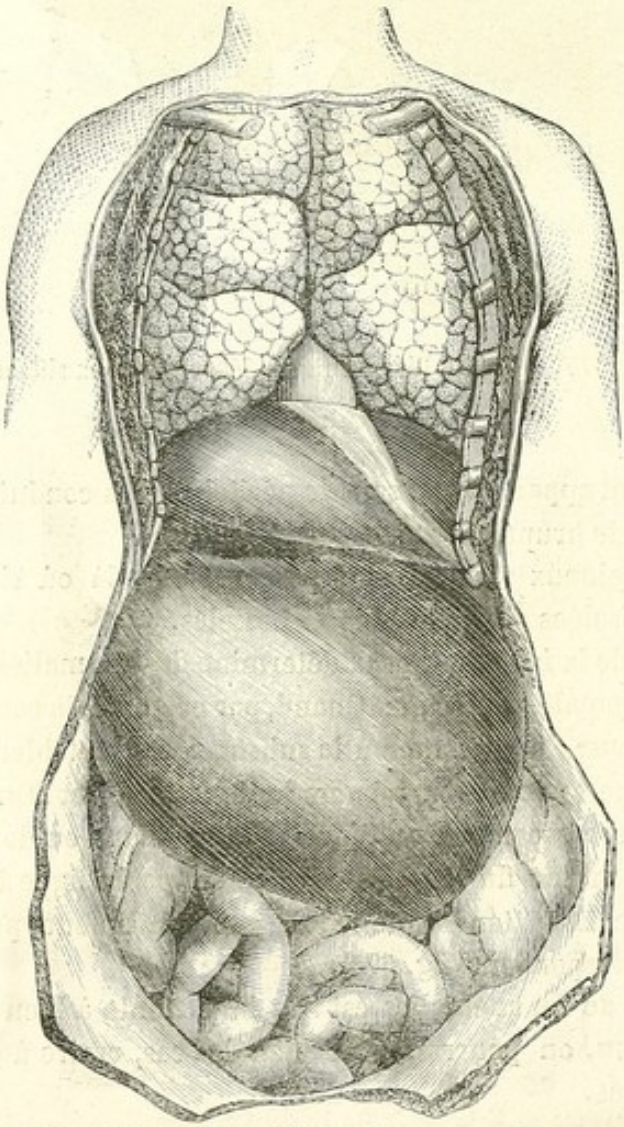

Fig. 679. — Basculement du foie produit par la compression permanente de la base du thorax, d'arrière en avant, et simulant une hypertrophie.

§ IV. — Rapports avec les autres régions.

Les rapports de la région du foie avec la cavité des plèvres permettent de comprendre quel déplacement doit produire un épanchement dans la plèvre du côté

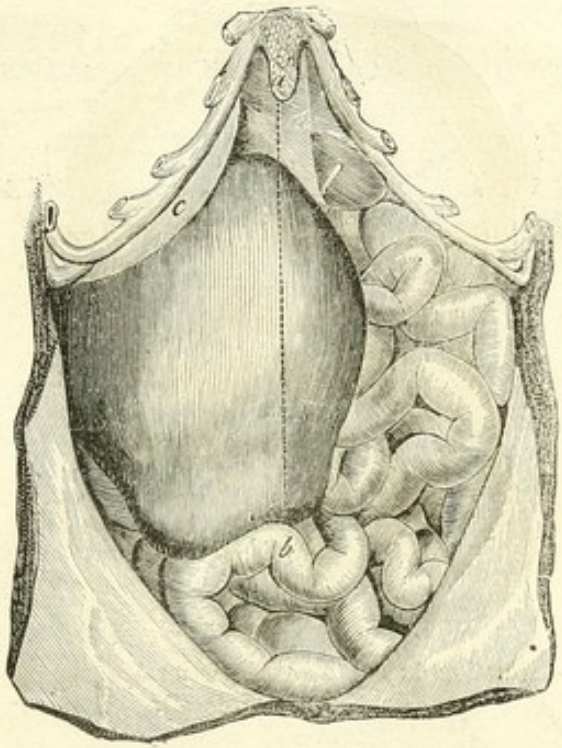

Fig. 680. — Foie refoulé par un épanchement pleurétique du côté droit (*).

droit (fig. 680), ou un épanchement dans la plèvre gauche (fig. 681). Dans le pre-

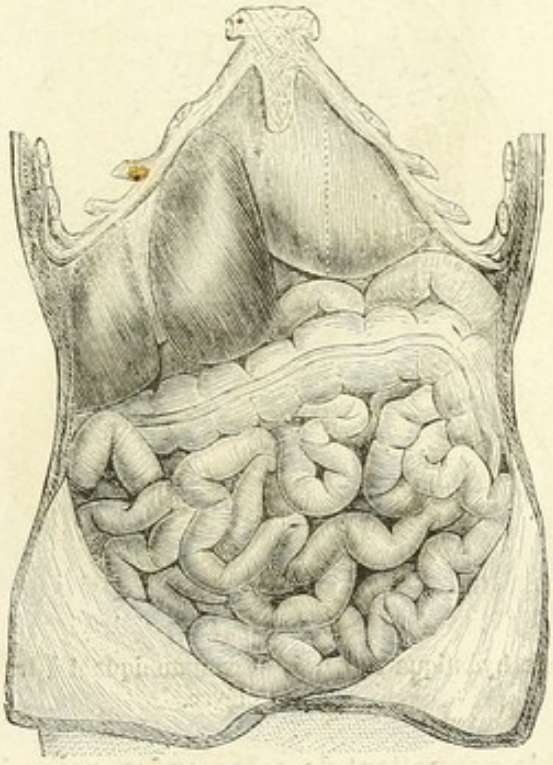

Fig. 681. — Situation du foie déplacé par un épanchement dans la plèvre gauche.

(*) *a*, appendice xiphoïde ; *b*, bord antérieur du lobe droit ; *c*, diaphragme déprimé en bas. (Frerichs.)

mier cas, le foie est abaissé; dans le second, il est comprimé transversalement et rejeté à droite. La figure 682 montre de même le résultat d'un épanchement péricardique considérable sur les rapports du foie.

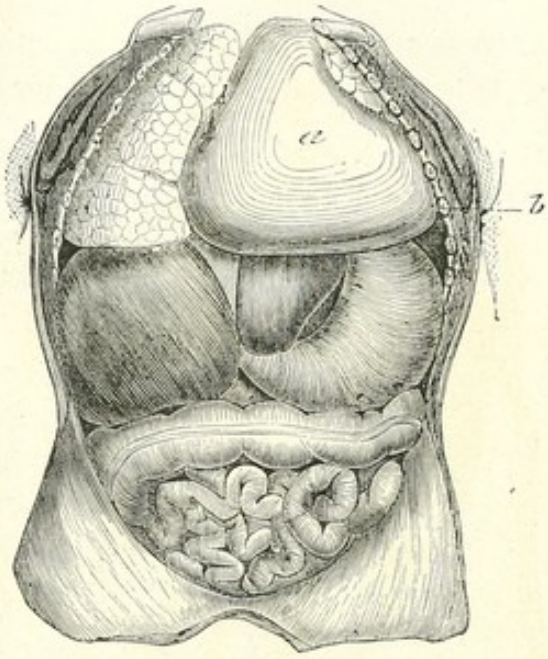

FIG. 682. — Situation du foie déplacé par un épanchement considérable dans le péricarde (*).

Toutes ces considérations de rapports sont d'un intérêt considérable en clinique.

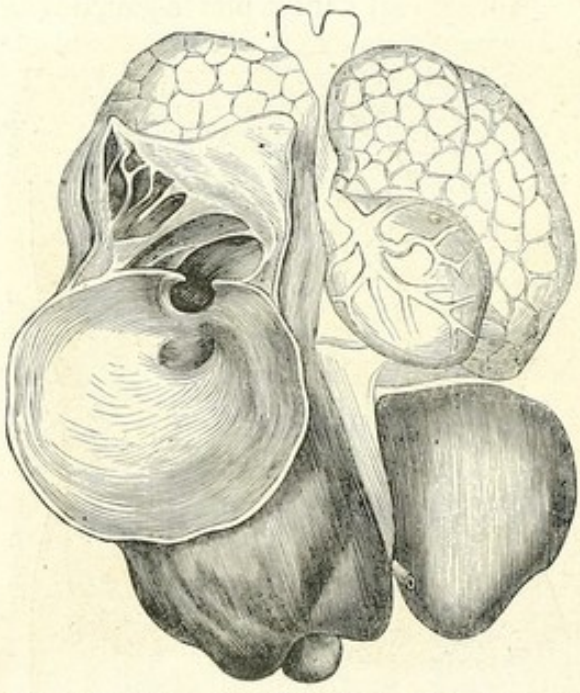

FIG. 683. — Kyste hydatique suppuré, et communiquant à travers le diaphragme avec la plèvre.

Les rapports du foie permettent de comprendre qu'un kyste hydatique sup-

(*) *a*, péricarde ; *b*, sixième côte.

puré communique à travers le diaphragme avec la plèvre et le poumon (fig. 683), comme dans un cas mentionné par Frerichs.

§ V. — Maladies chirurgicales.

Plaies. — Les plaies du foie sont graves quand elles ont entraîné une division d'une grande partie de l'organe : le danger est là dans les hémorrhagies et dans la péritonite.

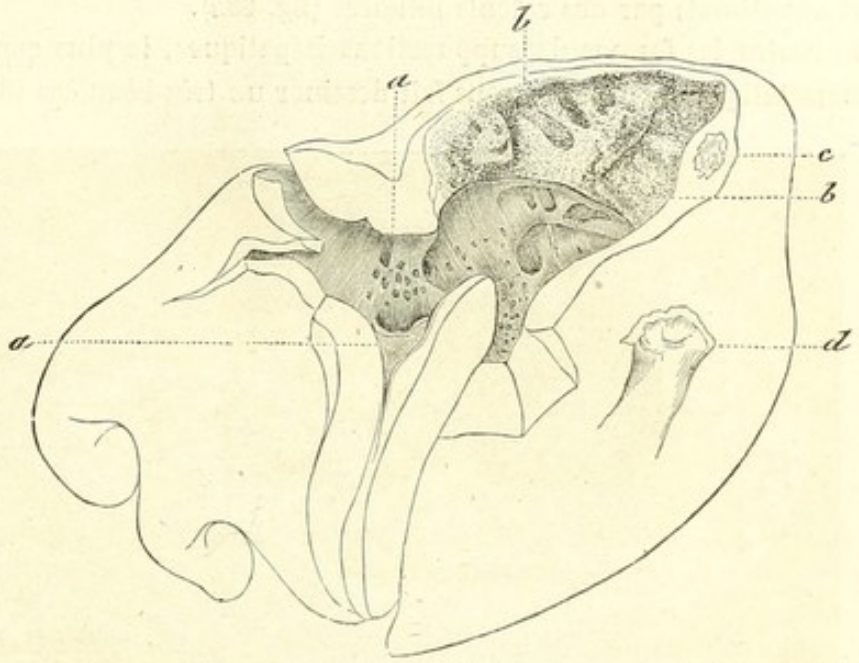

FIG. 684. — Abcès du foie consécutif à une ectasie et à un calcul des voies biliaires (*).

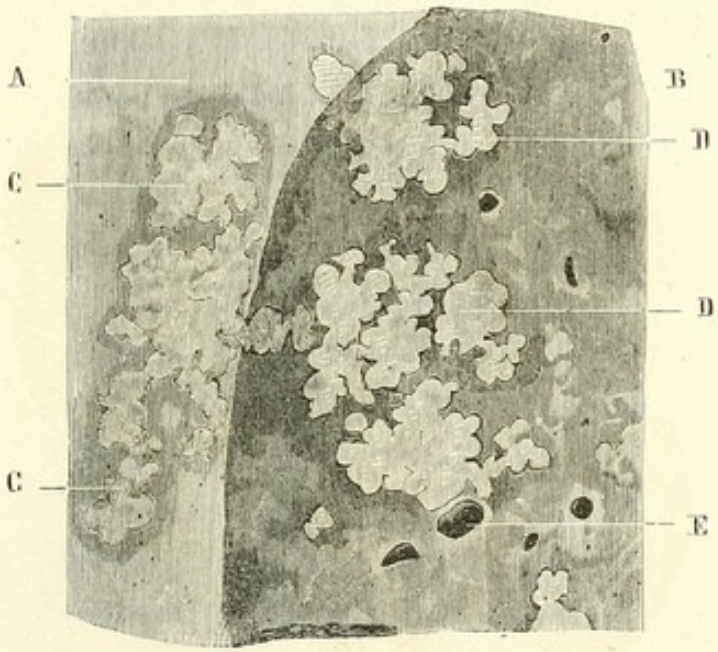

LÉVEILLÉ. DEL BLANDET. SC.

FIG. 685. — Abcès métastatique du foie (**).

(*) *a*, abcès énorme ; *b*, masse fibrineuse avoisinant l'abcès ; *c*, conduit biliaire communiquant avec le grand abcès ; *d*, déchirure.

(**) A, surface convexe du foie ; B, coupe de l'organe ; C, abcès sous-péritonéal ; D, coupe des abcès ; E, coupe d'une des veines du foie.

Les plaies par instrument piquant sont peu graves, même quand elles sont profondes.

Les *contusions* du foie entraînent souvent une tuméfaction considérable du parenchyme, provenant de l'accumulation fluxionnaire du sang, et aussi des épanchements produits dans la trame de l'organe.

Abcès. — Les abcès du foie sont très-communs dans les pays chauds ; ils succèdent souvent alors à la dysenterie, etc. L'abcès du foie est plus souvent produit dans nos climats par des calculs biliaires (fig. 684).

Mais de toutes les formes de suppurations hépatiques, la plus commune est l'abcès métastatique dont nous avons fait dessiner un très-beau cas (fig. 685).

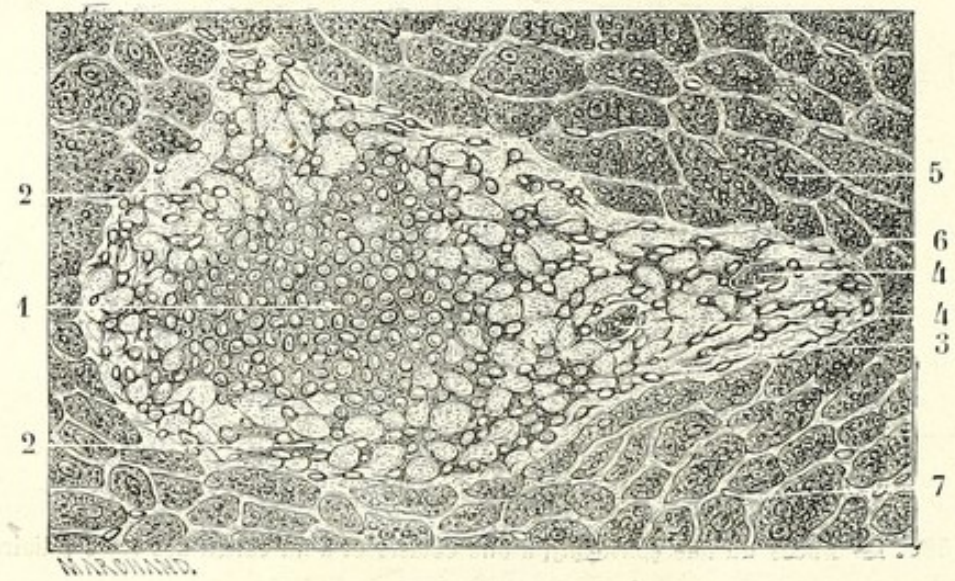

FIG. 686. — Tubercule du foie (coupe acidulée pratiquée sur un fragment de foie desséché). Grossissement : 260 diamètres (*).

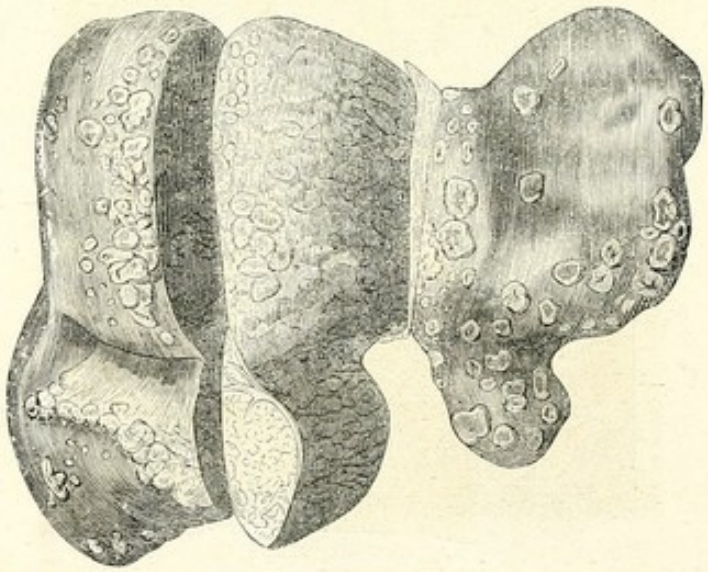

FIG. 687. — Foie divisé en deux portions par un étranglement et farci de nombreux nodus cancéreux. (Frerichs.)

(*) 1, centre de la granulation ; 2, cellules plasmatiques et presque normales ; 3, 4, petits vaisseaux ; 5, cellules hépatiques formant un réseau enlacé dans un vaisseau capillaire ; 6, 7, noyaux capillaires. (Villemin, *Du tubercule.*)

La suppuration dans ce cas est infiltrée au milieu des lobules, qui paraissent comme granuleux. La coupe de l'abcès présente en quelque sorte la disposition agglomérée des lobules d'une glande.

Tumeurs. — Les tumeurs du foie sont nombreuses. Le foie est souvent atteint de tubercules (fig. 686), maladie qui détermine la production de petites tumeurs, très-nombreuses, déprimées au centre.

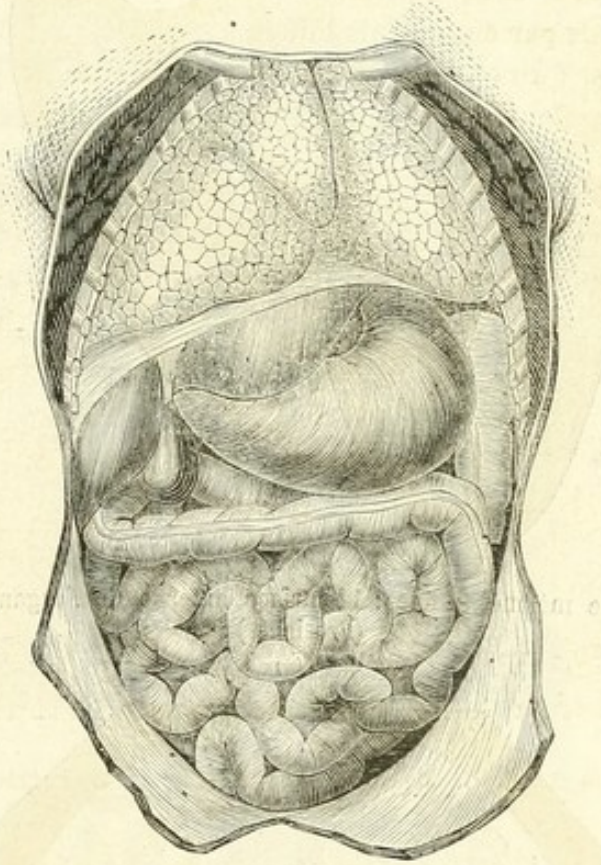

Fig. 688. — Fongus médullaire du foie (*).

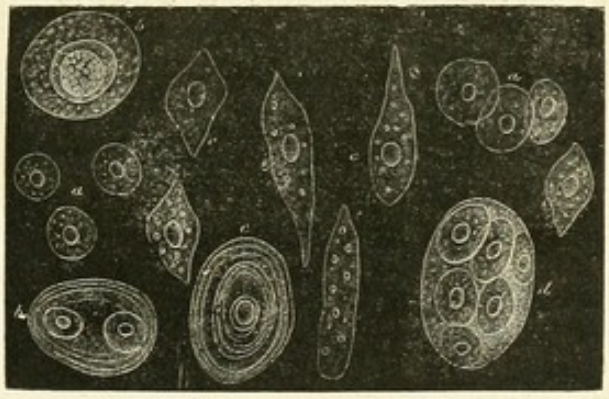

Fig. 689. — Globules du cancer du foie (**).

(*) *a*, quatrième côte ; *b*, tumeur fluctuante ; *c*, intestins ; *d*, tumeurs ouvertes dans le péritoine.

(**) *a*, *a*, noyaux des globules cancéreux ; *b*, *b*, globules cancéreux à parois concentriques ; *c*, cellule cancéreuse montrant six parois d'enveloppe ; *d*, cellule mère renfermant plusieurs noyaux ; *e*, *e*, noyaux allongés des globules cancéreux.

Le **cancer du foie**, souvent secondaire et consécutif à un cancer intestinal ou stomacal, comporte un grand nombre de variétés anatomiques, et donne lieu à des tumeurs qui sont loin de se ressembler dans tous les cas, comme on peut en juger (fig. 690 et 691).

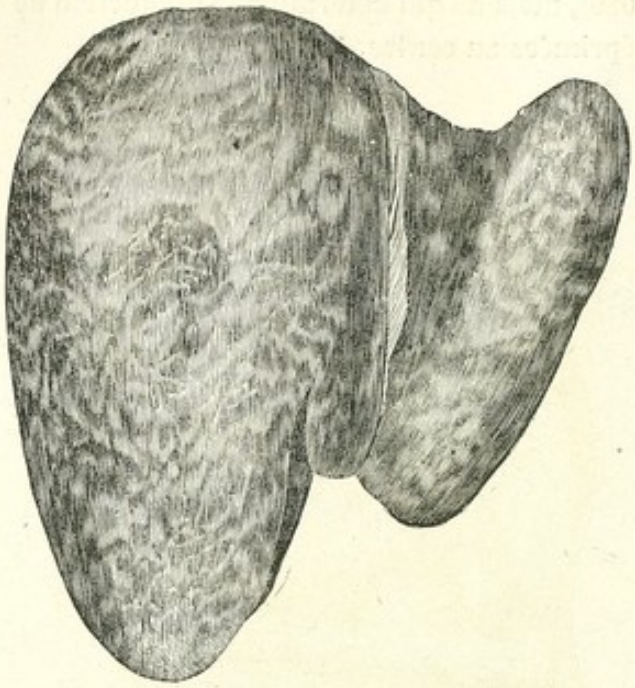

Fig. 690. — Sarcome mélané du foie : la surface externe de l'organe est demeurée lisse. (Frerichs.)

Fig. 691. — Cellules du sarcome mélané du foie ; quelques-unes sont pigmentées.

Un moyen de diagnostiquer les tumeurs du foie est basé sur les rapports intimes qui unissent le foie au diaphragme : le viscère, étant fixé au muscle, devra s'abaisser ou s'élever suivant l'état de relâchement ou de contraction du diaphragme. On a ainsi un excellent moyen de savoir si une tumeur située dans la

région du foie appartient réellement à cet organe. Lorsque la tuméfaction s'élève et s'abaisse avec les mouvements d'expiration et d'inspiration, on pourra en conclure qu'elle appartient au foie, etc.

Kystes. — Le foie est le siége de prédilection des kystes à entozoaires. A. Després parle cependant de kystes séreux de cet organe :

« Les *kystes* séreux du foie sont tellement rares, que quand on observe un kyste du foie douteux, il est toujours rationnel de soupçonner un kyste hydatique. Il est certain cependant qu'il y a des kystes séreux. Howkins parle d'un kyste énorme du foie composé d'une enveloppe fibreuse et contenant des fongosités.

» Sur un enfant qui a vécu deux jours, on a vu une tumeur du foie, causée par un épanchement de sang dans le foie, formant un véritable *kyste sanguin*. L'enfant portait deux ecchymoses superficielles à la région du foie; son ventre était très-volumineux, et une matité absolue s'étendait depuis le foie jusqu'à la région de la fosse iliaque. L'enfant est mort au bout de deux jours (1). »

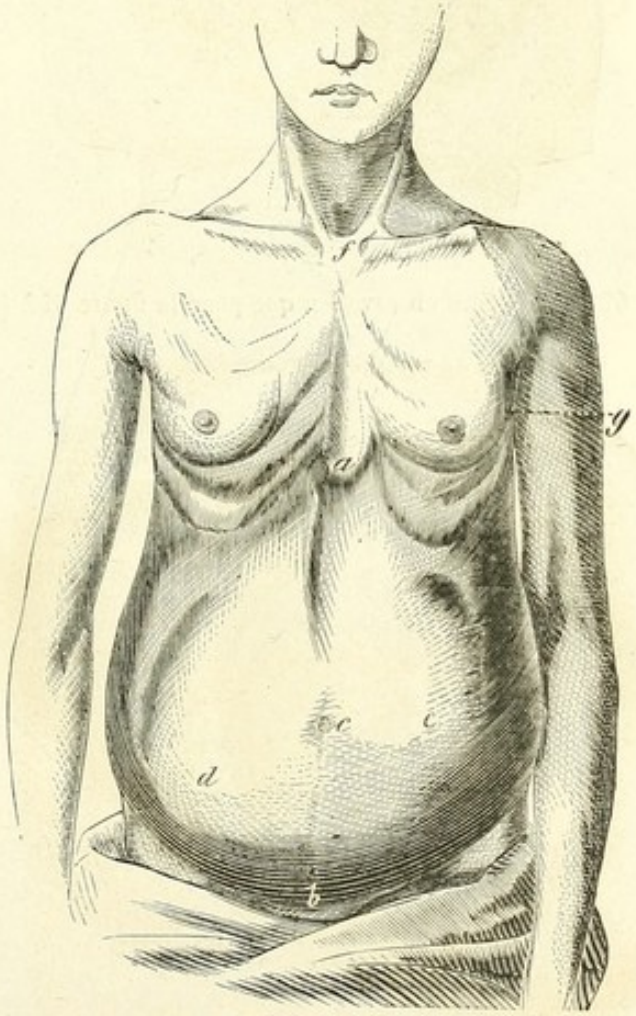

FIG. 692. — Habitus extérieur d'un individu atteint d'échinocoques du foie (*).

(1) Armand Després, *Diagnostic des tumeurs*. Paris, 1869.

(*) *a*, apophyse xiphoïde; *b*, symphyse; *c*, *d*, *e*, contours du foie; *f*, tête du sternum; *g*, point où a lieu le choc du cœur. (Frerichs.)

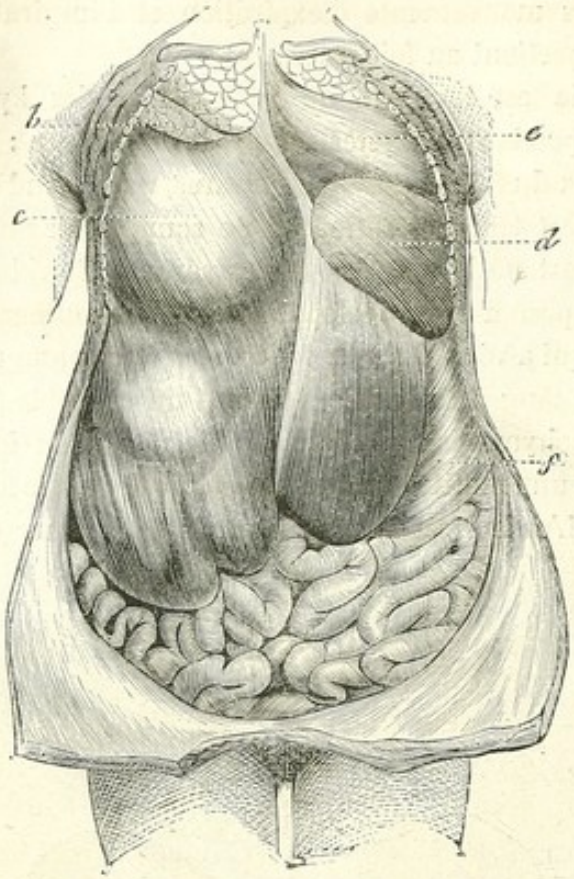

FIG. 693. — Même observation que pour la figure 692 (*)

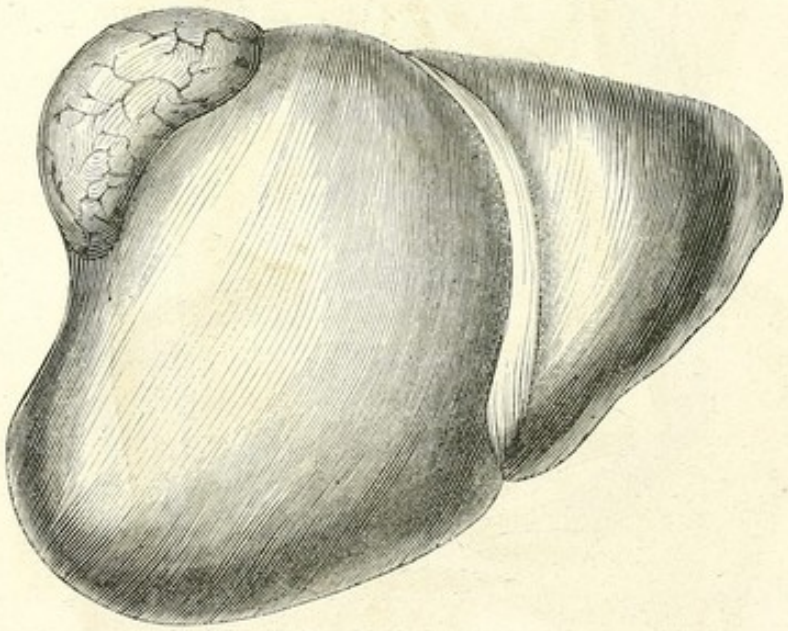

FIG. 694. — Kyste hydatique situé dans le lobe droit du foie et impossible à diagnostiquer.

(*) *b*, limite supérieure du foie au niveau de la deuxième côte ; *c*, kyste volumineux ; *d*, rate refoulée en haut par le lobe gauche du foie ; *e*, péricarde ; *f*, estomac. (Frerichs.)

Les *kystes* du foie le plus souvent sont des *kystes hydatiques* (fig. 695-699); ils renferment des vésicules auxquelles adhèrent des échinocoques.

Fig. 695. — Fragment d'un kyste du foie.

Il s'en faut que les kystes hydatiques du foie déterminent toujours une tuméfaction extérieure et puissent ainsi être facilement reconnus : quelquefois le kyste ne fait saillie que très-peu et du côté de la poitrine (fig. 694). On peut prendre une bonne idée des nombreuses variétés de formes et de rapports des kystes hydatiques du foie en jetant les yeux sur les figures 695-699.

Fig. 696. — Foie dont le lobe droit renferme trois kystes hydatiques très-volumineux. (Frerichs.)

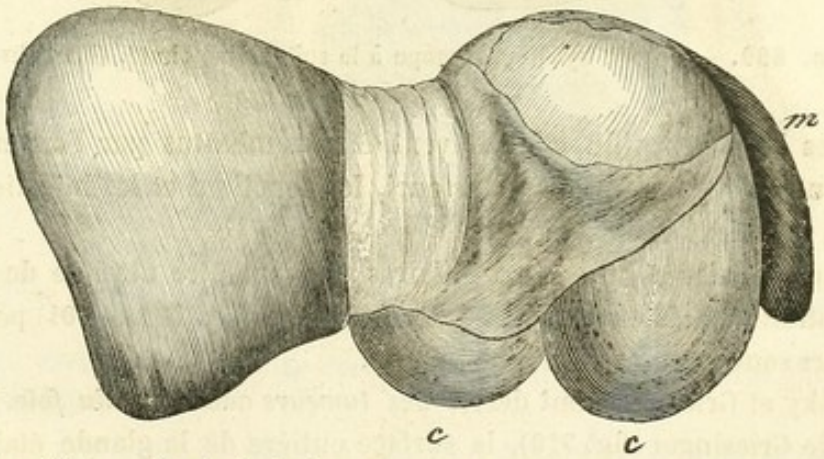

Fig. 697. — Kystes hydatiques à la face inférieure du lobe gauche (*).

(*) *c*, *c*, kystes ; *m*, rate. (Frerichs.)

Un kyste hydatique du foie peut, sous l'influence d'une violence extérieure, se

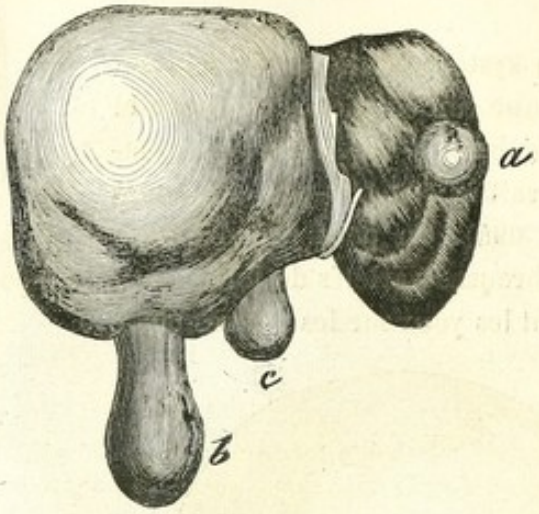

Fig. 698. — Kyste hydatique de forme allongée, situé au bord du lobe droit et simulant la vésicule biliaire (*).

déchirer (fig. 699) : accident qui entraîne toujours très-rapidement une péritonite mortelle.

Fig. 699. — Kyste hydatique rompu à la suite d'une chute. (Frerichs.)

Les kystes hydatiques du foie peuvent être combattus par l'ouverture avec les caustiques, l'ouverture avec le bistouri, les ponctions et les injections iodées, les simples ponctions capillaires, etc.

La vésicule biliaire et les canaux biliaires peuvent être atteints de lithiase et sont susceptibles de distensions assez considérables (fig. 700 et 701) pour former des tumeurs soulevant la paroi abdominale.

Rokitansky et Griesinger ont décrit des *tumeurs adénoïdes du foie*. Dans l'observation de Griesinger (fig. 710), la surface entière de la glande était couverte

(*) *a*, *b*, kystes ; *c*, vésicule biliaire. (Frerichs.)

de bosselures arrondies, tendues, comme boursouflées, ayant le volume d'une noisette, d'une noix, d'un œuf et même d'une pomme. La tumeur la plus grosse,

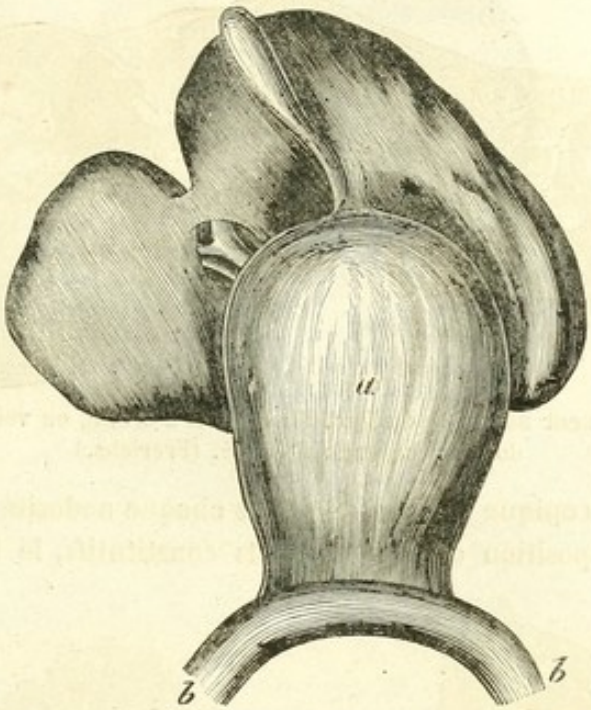

FIG. 700. — Ectasie énorme du canal cholédoque (*).

située au milieu du lobe droit, dans un point où pendant la vie on avait senti de la fluctuation, contenait un fluide épais, d'un brun rougeâtre, parsemé de stries

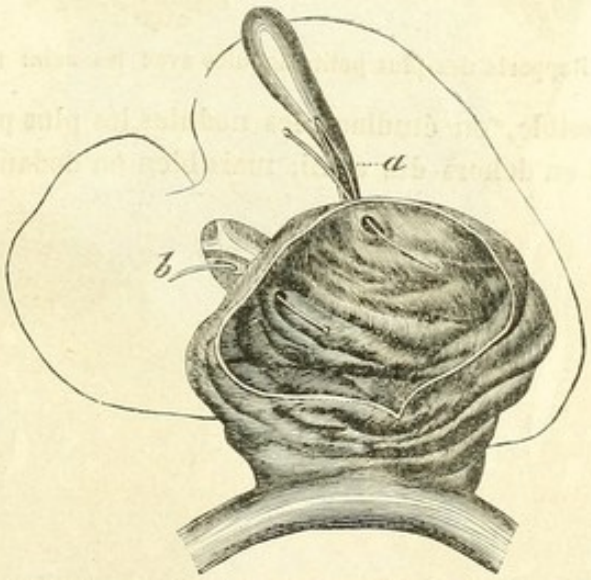

FIG. 701. — Ectasie du canal cholédoque examinée après l'ouverture du sac (**).

jaunes; sa cavité anfractueuse était limitée par une paroi et n'offrait pas plus de 2 à 3 millimètres.

Une coupe pratiquée de droite à gauche, suivant la grande largeur du foie

(*) *a*, canal cholédoque; *b*, *b*, duodénum. (Frerichs.)
(**) *a*, vésicule biliaire; *b*, canal hépatique. (Frerichs).

fit découvrir des nodosités nettement circonscrites, très-rapprochées les unes des autres, de grosseur et de couleur variées, etc.

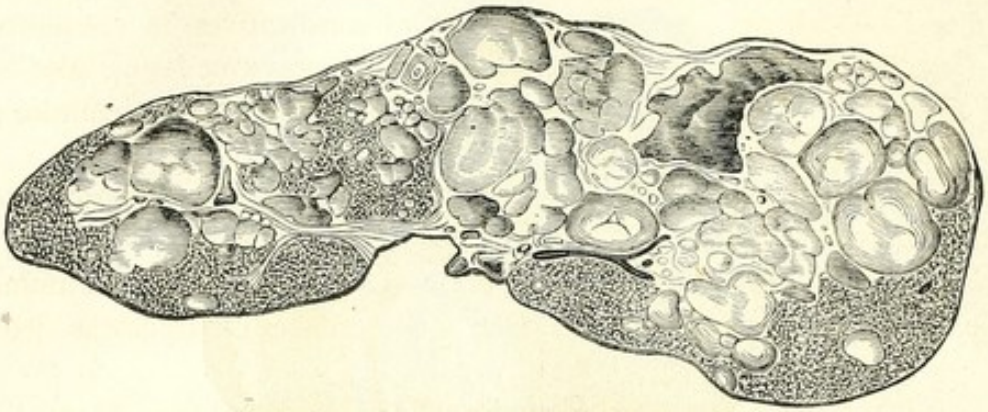

Fig. 702. — Tumeur adénoïde du foie. En haut et à droite, on voit un foyer ramolli dont le contenu s'est vidé. (Frerichs.)

L'examen microscopique montra que dans chaque nodosité prise isolément on trouvait, par la disposition de ses éléments constitutifs, le type d'une glande

Fig. 703 et 704. — Rapports des plus petits nodules avec les acini hépatiques. (Frerichs.)

tubulée; il fut possible, en étudiant les nodules les plus petits, de voir qu'ils n'étaient pas situés en dehors des acini, mais bien en dedans (fig. 703 et 704).

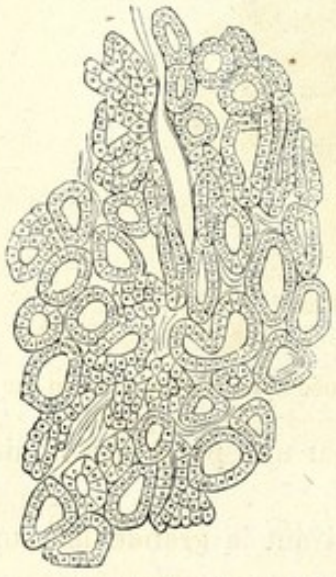

Fig. 705. — Structure des nodules à un grossissement de 150 diamètres.

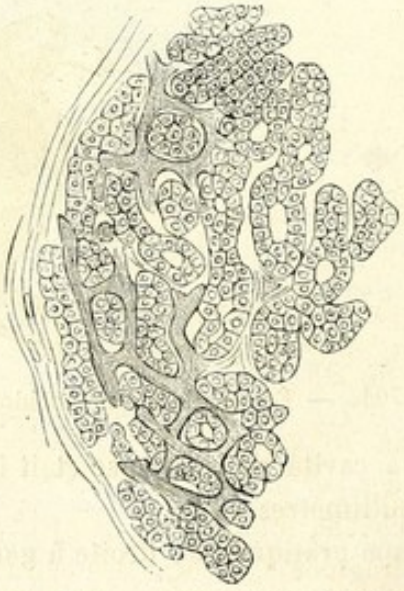

Fig. 706. — Disposition des vaisseaux capillaires.

Ceux-ci semblaient avoir perdu une partie de leur substance, et le vide qui en résultait était comblé par un nodule pathologique de même forme et presque aussi d'égal volume, etc. En outre, les cellules constitutives de ces petits nodules (fig. 705 et 706) étaient pour ainsi dire identiques avec les cellules hépatiques normales; il n'y avait que la division des noyaux et des cellules pour indiquer la pullulation de ces dernières.

Il existe encore quelques lésions anatomiques du foie qu'il nous paraît intéressant de faire connaître ici.

Dégénérescence cérumineuse (fig. 707 et 708).— La dégénérescence cérumineuse du foie a été longtemps confondue avec le foie graisseux. Virchow, se fondant

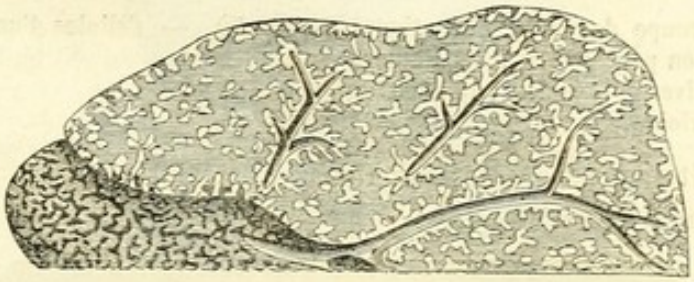

FIG. 707. — Coupe d'un foie cérumineux, avec dépôt de graisse dans le voisinage des rameaux de la veine porte. (Frerichs.)

sur la coloration bleue, que le premier il avait vu prendre aux corpuscules amyloïdes sous l'action d'une dissolution d'iode et d'acide sulfurique, crut devoir

FIG. 708. — Fragment du foie de la figure précédente; la veine porte est injectée. Grossissement : 8 diamètres. (Frerichs.)

ranger la production cérumineuse parmi les hydrocarbures végétaux, comme la cellulose et la matière amylacée; de là le nom d'*amyloïde animale* qu'il lui donna.

On voit (fig. 709) un groupe de cellules sur lesquelles on peut suivre les altérations amenées par les progrès de la dégénérescence cérumineuse : *a*, le noyau, est encore visible, mais gonflé et brillant; *b*, cellules amplifiées, régulièrement pleines; *c*, fragments, résidus des cellules dégénérées.

Il est intéressant de comparer les cellules du foie cérumineux avec les cellules d'un *foie adipeux* (fig. 710).

L'élément fibreux du foie, ou *capsule de Glisson*, s'hypertrophie quelquefois (fig. 711); et, comme conséquence, l'élément glanduleux s'atrophie peu à peu,

FIG. 709. — Groupe de cellules hépatiques sur lesquelles on peut suivre les métamorphoses successives qui résultent du dépôt de la matière amyloïde (*).

FIG. 70 — Cellules d'un foie adipeux (**).

et le foie finit par perdre ses fonctions : c'est ainsi que les phénomènes se passent dans la cirrhose.

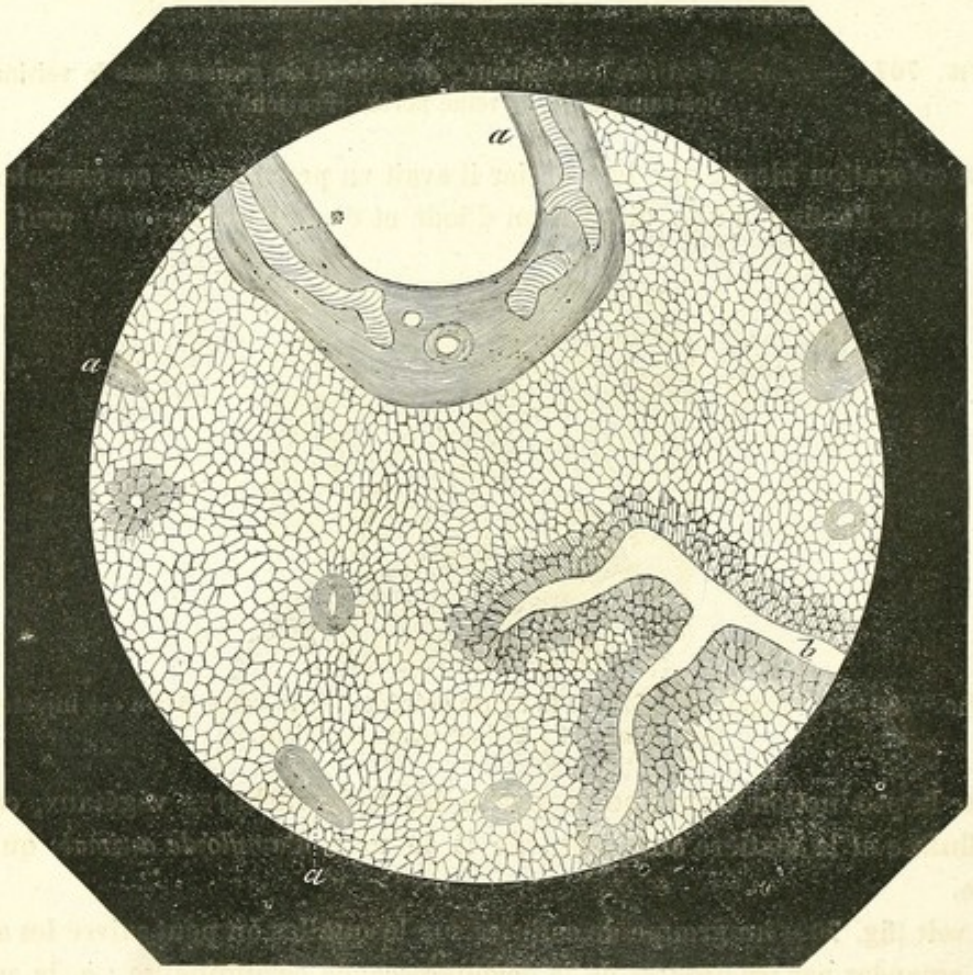

FIG. 711. — Épaississement considérable de la gaîne de la veine porte, dans un cas d'atrophie chronique du foie (***).

(*) *a*, cellules dont le volume est augmenté : le noyau est encore visible, mais gonflé et brillant ; *b*, transformation homogène des cellules grossies : le noyau n'est plus visible ; *c*, débris de cellules dégénérées. (Frerichs.)

(**) *a*, *a*, noyaux. (Frerichs).

(***) *a*, gaine de la veine porte, sillonnée de petites artères ; *b*, veine hépatique. (Frerichs.)

Enfin, cela n'est point douteux, le virus syphilitique peut porter son action sur le parenchyme hépatique et devenir là une cause d'altérations anatomiques importantes, de tumeurs gommeuses, de production de tissus fibreux anormaux, sortes de cicatrices viscérales.

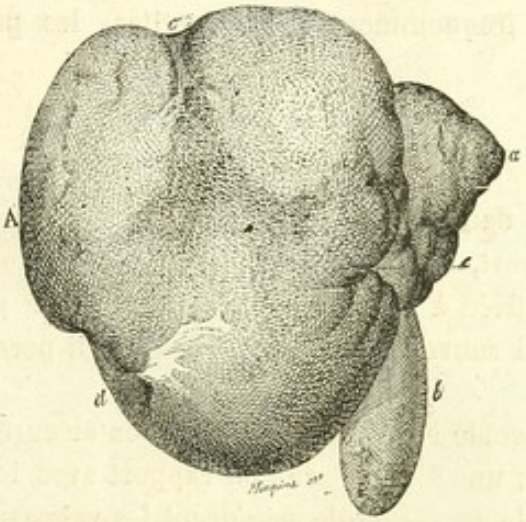

FIG. 712. — Foie syphilitique (*).

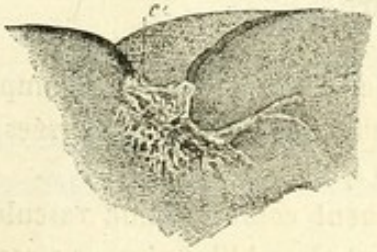

FIG. 713. — Coupe verticale de la cicatrice vue en *c* de la figure 712.

FIG. 714. — *h*, *h'*, cicatrices dans l'épaisseur même de la substance hépatique.

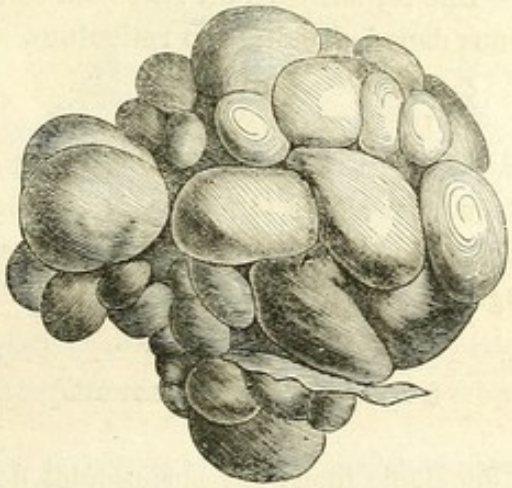

FIG. 715. — Foie déformé et divisé en lobules par des cicatrices attribuées à la syphilis.

(*) A, lobe droit; *a*, lobe gauche; *b*, vésicule biliaire; *c*, cicatrice avec dépression de la surface; *d*, cicatrice de la surface du foie; *e*, ligament suspenseur. (Lancereaux.)

M. Lancereaux (1), qui s'est occupé avec beaucoup de succès de la syphilis viscérale, a fait dessiner, comme étant évidemment syphilitiques, les lésions représentées fig. 712, 713, 714 et 715. Sans vouloir contester d'une façon absolue l'opinion de cet auteur, nous ferons observer que, dans ces cas, les altérations ne nous paraissent avoir rien de bien spécial, rien que ne puisse produire et que ne produisent fréquemment les hépatites, les péritonites de l'hypochondre, etc.

ARTICLE III. — RATE.

La *rate* est située dans l'hypochondre gauche; on la découvre facilement, l'abdomen étant ouvert, en soulevant l'estomac et en le tirant en avant et à droite. Elle se trouve fixée à l'estomac et au diaphragme par des replis péritonéaux nombreux qui souvent sont très-lâches et lui permettent une certaine mobilité.

Elle a une forme ovoïde et présente une face extérieure convexe, moulée sur la paroi abdominale; une face interne en rapport avec les intestins et présentant une sorte de hile par laquelle pénètrent les vaisseaux et les nerfs, deux extrémités et deux bords, etc.

La couleur de la rate est celle de vin foncé.

§ I. — Structure.

La rate est formée d'une tunique péritonéale et d'un *parenchyme* composé des *corpuscules de Malpighi*, sortes de granulations blanchâtres dispersées sur le trajet des artères, des *trabécules* et de la *pulpe splénique*.

1° Les *trabécules* sont creuses, et accompagnent comme gaîne vasculaire les artères et les veines, ou pleines, et se subdivisent alors à l'infini pour circonscrire des mailles où se trouve la pulpe splénique.

2° *Pulpe splénique*. — Elle est formée d'un *reticulum* connectif très-fin et d'*éléments cellulaires* contenus dans les mailles du reticulum.

§ II. — Vaisseaux et nerfs.

La rate reçoit une énorme artère (*artère splénique*, fig. 725 et 726); de son tissu sort la *veine splénique*. Enfin des *vaisseaux lymphatiques* et des *nerfs* du grand sympathique accompagnent l'artère et la veine.

§ III. — Développement.

La rate apparaît au deuxième mois. Les corpuscules de Malpighi n'apparaissent qu'à la fin de la vie fœtale. La rate est quelquefois lobulée; assez souvent

(1) Lancereaux, *Traité pratique et historique de la syphilis*. Paris, 1866.

on observe des rates multiples; c'est-à-dire des lobules de substance splénique entièrement séparés et maintenus seulement par les vaisseaux.

§ IV. — Maladies chirurgicales.

La rate est un organe profondément situé, à fonctions mystérieuses : elle est

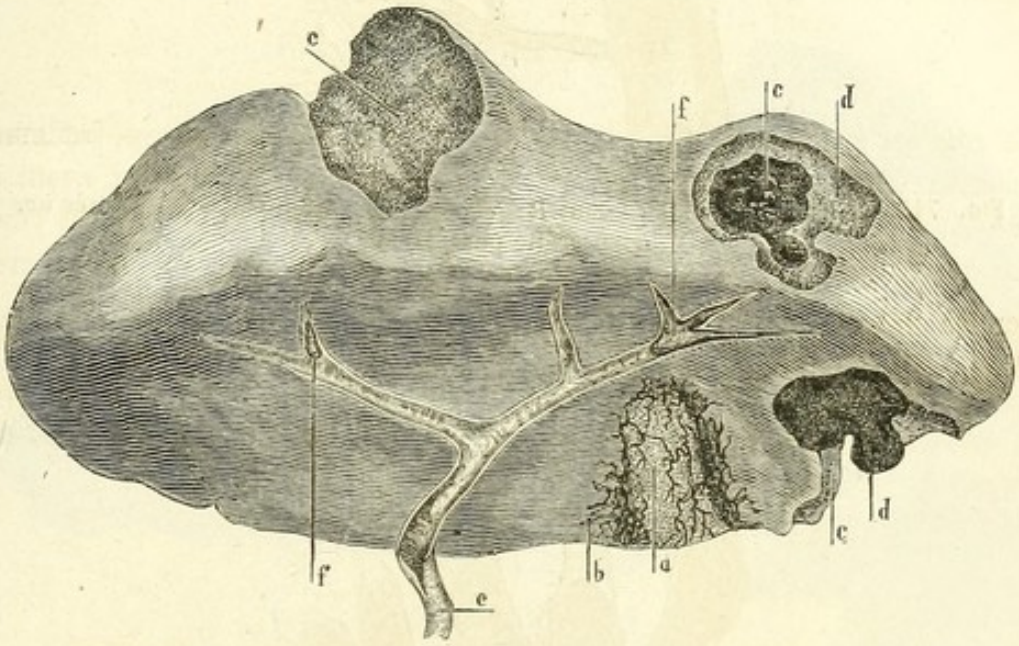

Fig. 716. — Rate d'une jeune femme morte d'endocardite ulcéreuse (*).

souvent altérée dans les fièvres, et elle présente souvent à son intérieur ces épanchements fibrineux nommés *infarctus*. Ces *infarctus* (fig. 716 et 717), très-intéressants à connaître depuis les récentes découvertes de l'anatomie pathologique, se présentent généralement dans les cas d'embolie des artères spléniques (fig. 718

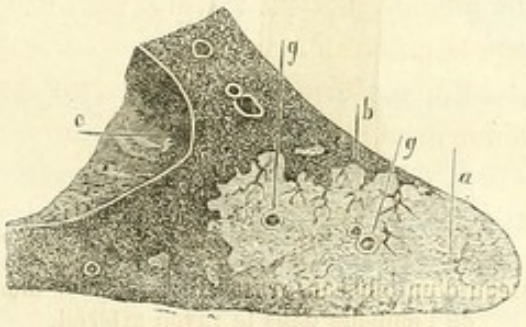

Fig. 717. — Coupe de la même rate au niveau de l'infarctus jaune (**).

(*) *a*, infarctus jaune fibreux; *b*, hypérémie collatérale et vaisseaux de nouvelle formation; *c*, cavité des infarctus gangréneux contenant un liquide puriforme et des bourbillons noirs; *d*, bourbillons noirs gangréneux; *e*, artère splénique; *f*, caillots oblitérateurs ombiliqués, terminés en pointe. (Bouchut.)

(**) *a*, coupe de l'infarctus; *b*, hypérémie collatérale profonde et vaisseau de nouvelle formation pénétrant dans l'infarctus; *c*, cavité d'un autre foyer gangréneux situé sur la face externe de l'organe; *d*, orifices vasculaires et autres traces de la trame splénique conservées au milieu de l'infarctus. (Bouchut, *Pathologie générale.*)

et 719). La rate est très-rarement atteinte de maladies chirurgicales, et trop profondément située, présentant des rapports trop importants, pour qu'on doive en-

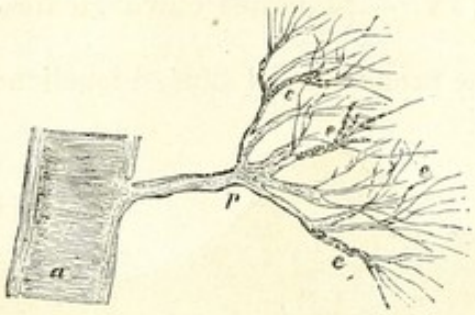

Fig. 718. — Embolie capillaire dans les pinceaux de l'artère splénique, après une endocardite puerpérale.

gager les chirurgiens à porter sur elle l'instrument tranchant. Notre collègue J. Péan, chirurgien de Lourcine, a cependant été assez heureux dans un cas,

Fig. 719. — Vaisseau d'un pinceau grossi dix fois, pour montrer la distribution de l'embolie dans le rayon artériel.

pour en pratiquer l'extirpation avec succès chez une jeune fille où elle était distendue par un énorme kyste.

Dans ce cas, aussi intéressant au point de vue de la physiologie que de la chirurgie pratique, la malade a parfaitement guéri, et ses différentes fonctions ont continué à s'exécuter avec autant de régularité que si elle possédait l'appareil splénique avec sa constitution physiologique.

ARTICLE IV. — PANCRÉAS.

Le *pancréas* est situé dans la partie profonde de l'épigastre, derrière le foie, l'estomac et le côlon. Par sa face profonde (fig. 720) il répond à la colonne vertébrale et aux piliers du diaphragme.

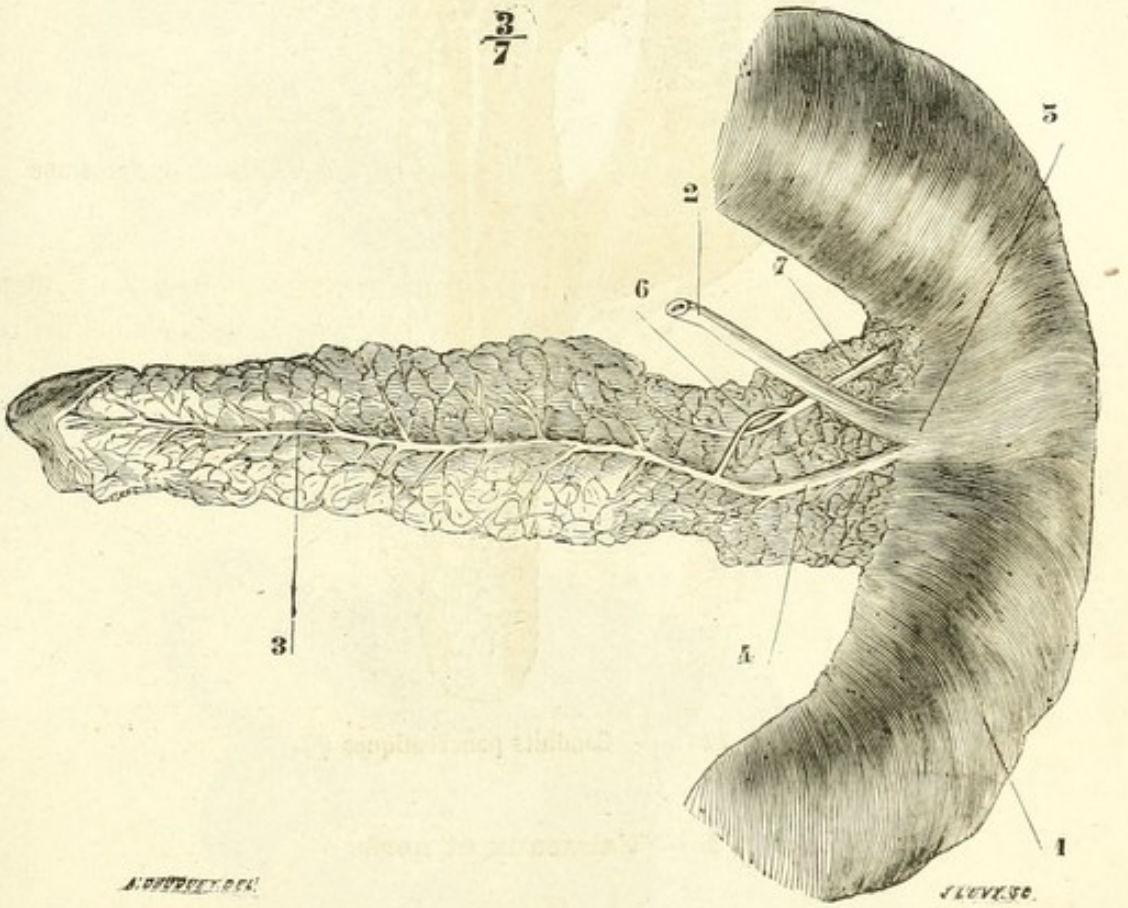

Fig. 720. — Face postérieure du pancréas (*).

C'est une glande allongée, plus volumineuse à son extrémité droite qu'à sa partie gauche, qui se termine en pointe. Il présente à la coupe (fig. 721) les apparences blanches et lobulées que nous avons trouvées dans les glandes salivaires, et est creusé à son centre d'un canal ou mieux de deux canaux anastomosés qui vont se rendre en deux points de l'intestin duodénum (fig. 721).

La glande pancréatique présente, au point de vue de la structure intime et des éléments anatomiques, une très-grande analogie avec les glandes salivaires : le liquide pancréatique émulsionne les matières grasses; mais il peut être suppléé dans cette fonction; car on l'a vu une ou deux fois complétement dégénéré, et cependant les digestions en paraissaient peu troublées.

(*) 1, duodénum; 2, canal cholédoque; 3, 4, canal pancréatique; 5, accolement des deux canaux pour pénétrer dans le duodénum; 6, anastomose du grand canal pancréatique; 7, anastomose du canal pancréatique accessoire.

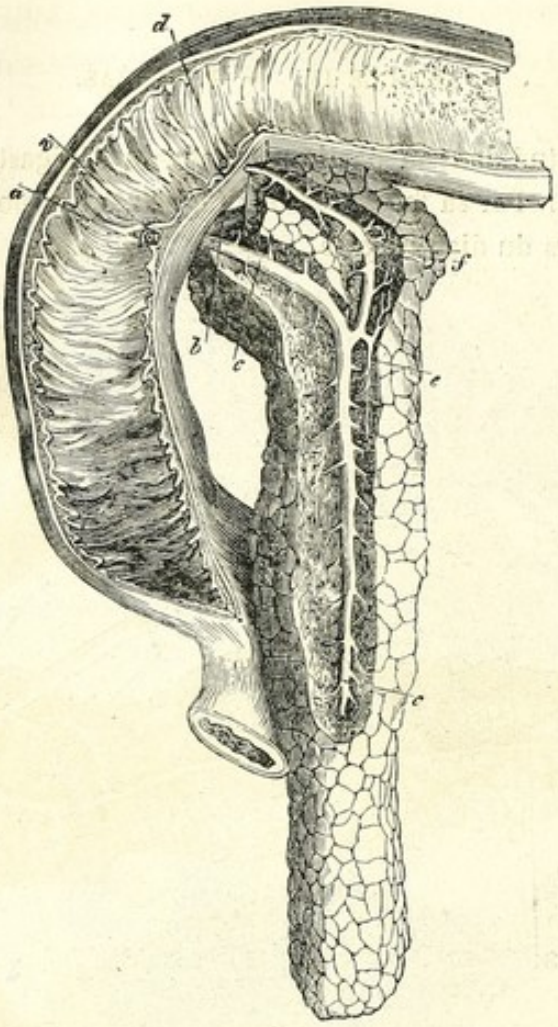

FIG. 721. — Conduits pancréatiques (*).

§ I. — Vaisseaux et nerfs.

Le pancréas reçoit des artères (fig. 726), des veines et des nerfs, filets du grand sympathique.

§ II. — Développement.

L'origine du pancréas est un bourgeon épithélial solide qui se creuse consécutivement d'une cavité. La glande est formée à la fin du deuxième mois.

§ III. — Maladies chirurgicales.

Le pancréas n'intéresse la chirurgie qu'au point de vue du diagnostic de ses tumeurs (fig. 723), qui pourraient être confondues avec des tumeurs des régions voisines.

(*) *a*, face interne du duodénum ; *v*, abouchement du grand canal pancréatique ; *b*, canal cholédoque ; *c*, canal pancréatique ; *f*, petit canal pancréatique ; *d*, son abouchement dans le duodénum ; *e*, canal accessoire s'abouchant dans le petit canal.

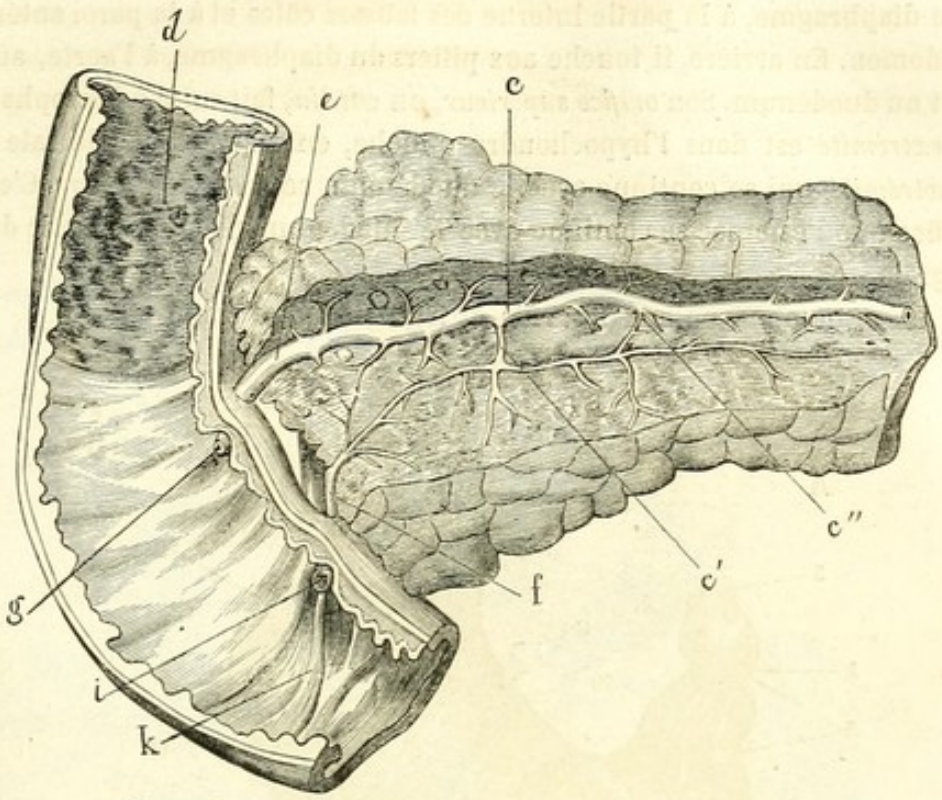

FIG. 722. — Portion du pancréas et du duodénum (*).

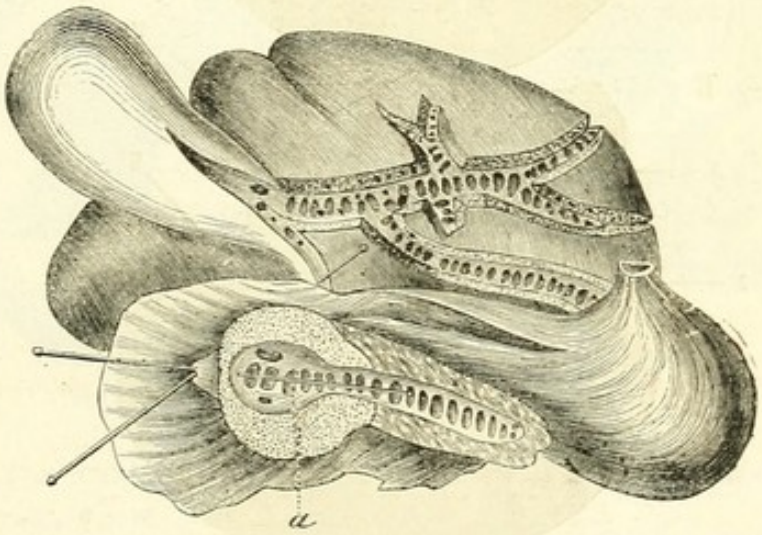

FIG. 723. — Dilatation des conduits biliaires et du canal de Wirsung, à la suite d'un cancer de la tête du pancréas (**).

ARTICLE V. — ESTOMAC.

L'*estomac* est placé dans l'hypochondre gauche et dans la région épigastrique. En avant, il répond à la face inférieure du lobe gauche du foie, à la face con-

(*) *d*, intestin ; *e*, *e*, canal pancréatique supérieur ; *g*, son embouchure ; *f*, canal pancréatique inférieur ; *i*, son embouchure avec le canal cholédoque ; *k*, pli de Vater ; *c*, *c'*, anastomoses entre les deux conduits. (Claude Bernard.)

(**) *a*, dilatation en ampoule.

cave du diaphragme, à la partie interne des fausses côtes et à la paroi antérieure de l'abdomen. En arrière, il touche aux piliers du diaphragme, à l'aorte, au pancréas et au duodénum. Son *orifice supérieur*, ou *cardia*, fait suite à l'œsophage; sa *grosse extrémité* est dans l'hypochondre gauche, en rapport avec la rate; à sa *petite extrémité*, qui se continue avec le duodénum, se trouve le *pylore*. C'est par cet orifice que l'estomac se continue avec le duodénum, première partie de l'intestin grêle.

C'est un organe musculeux (fig. 724) et très-fortement contractile.

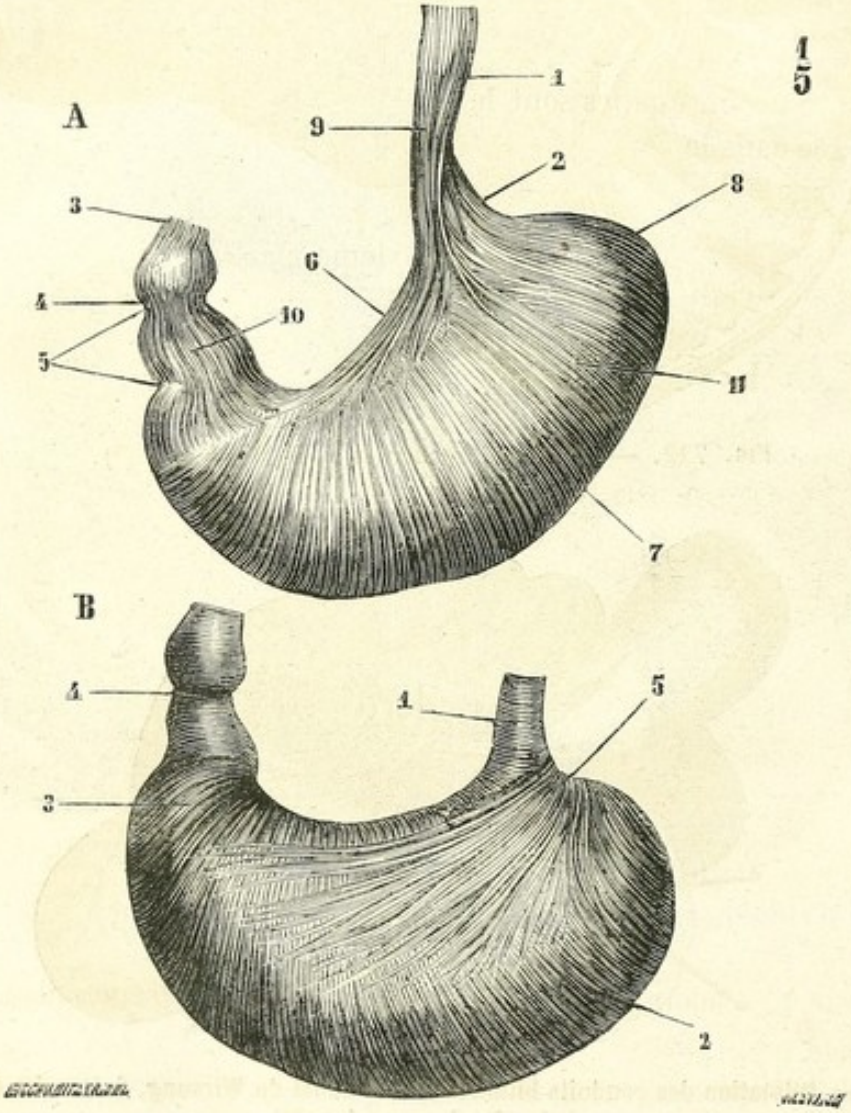

FIG. 724. — Fibres musculaires de l'estomac (*).

Les fibres forment plusieurs plans et affectent plusieurs directions. Elles peuvent être réduites à trois directions générales :

1° Fibres longitudinales faisant suite aux fibres longitudinales de l'œsophage;

(*) A, fibres longitudinales et circulaires (la séreuse a été enlevée). — **1**, œsophage; **2**, cardia; **3**, duodénum; **4**, pylore; **5**, antre du pylore; **6**, petite courbure et fibres longitudinales; **7**, grande courbure; **8**, grand cul-de-sac; **9**, fibres longitudinales de l'œsophage; **10**, fibres longitudinales du pylore; **11**, fibres circulaires de l'estomac.

B, fibres obliques (l'estomac a été retourné et la muqueuse enlevée). — **1**, fibres circulaires de l'œsophage; **2**, **3**, fibres circulaires de l'estomac; **4**, sphincter pylorique; **5**, fibres obliques.

2° fibres circulaires, continuant les fibres circulaires, qui se rencontrent dans tout le tube digestif; 3° fibres paraboliques, enveloppant la grosse courbure.

En dedans de la tunique musculeuse se trouve la muqueuse, en dehors la tunique séreuse ou péritonéale, etc.

§ I. — Vaisseaux et nerfs.

Les *artères* de l'estomac (fig. 725 et 726) viennent de la *coronaire stomachique*, de l'*hépatique* et de la *splénique*.

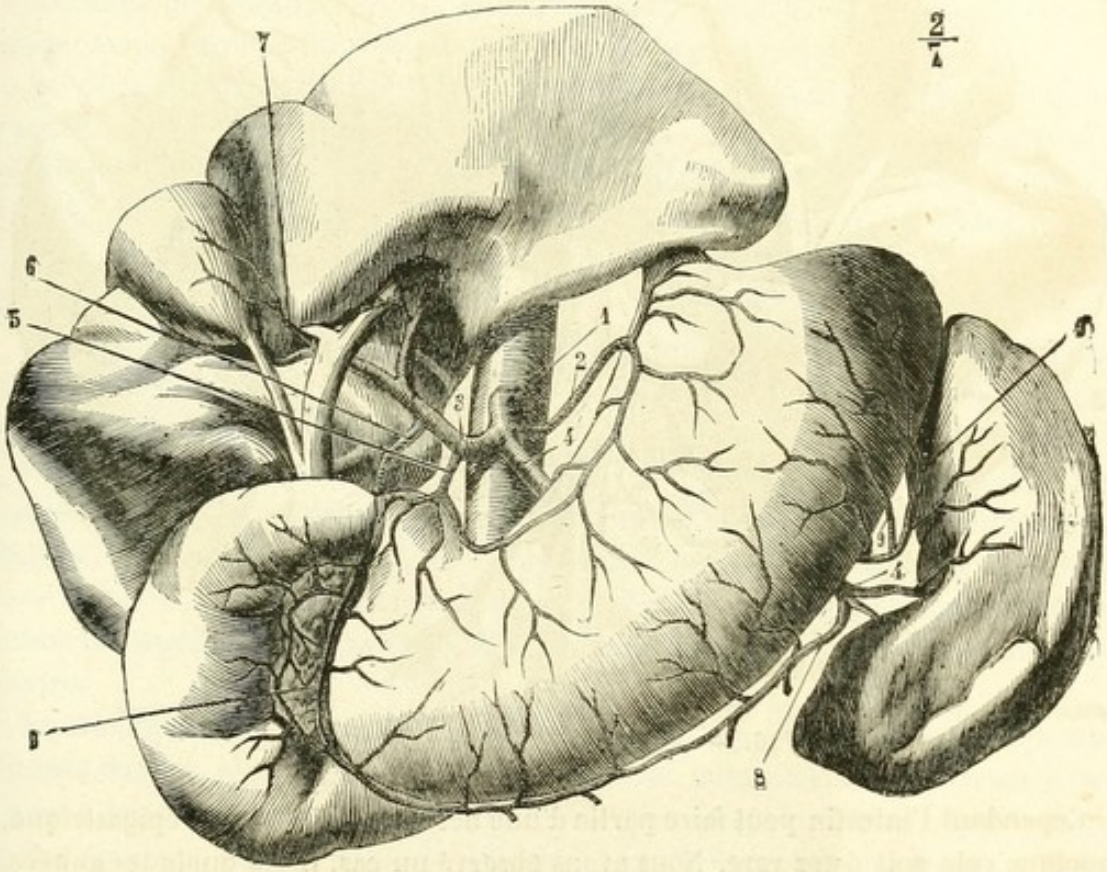

FIG. 725. — Tronc cœliaque et ses branches (*).

Les *veines*, plus nombreuses que les artères, portent les mêmes noms et se rendent dans la veine porte.

Les *lymphatiques* vont aux ganglions qn'on trouve au niveau de ses deux courbures.

Les *nerfs* proviennent du pneumogastrique et du grand sympathique par des filets qui forment de riches plexus sur toutes les artères, etc.

§ II. — Développement et vices de conformation.

Le développement et les vices de conformation de l'estomac seront étudiés en parlant du développement des intestins.

(*) 1, tronc cœliaque ; 2, coronaire stomachique ; 3, hépatique ; 4, 4, splénique ; 5, pylorique ; 6, 6, gastro-épiploïque droite ; 7, cystique ; 8, gastro-épiploïque gauche ; 9, 9, vaisseaux courts.

§ III. — Maladies chirurgicales et opérations.

La pathologie de l'estomac est presque tout entière du domaine de la médecine.

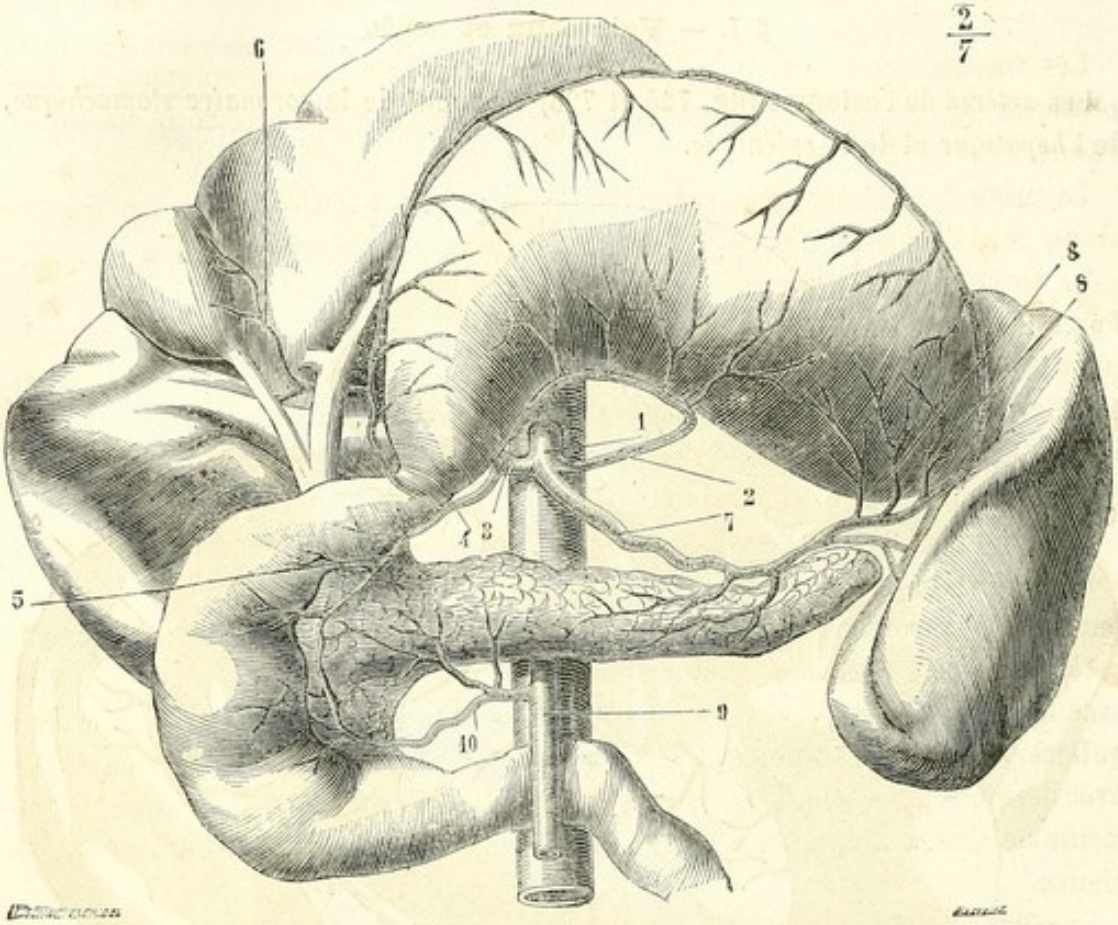

FIG. 726. — Tronc cœliaque et ses branches (*).

Cependant l'intestin peut faire partie d'une hernie ombilicale ou épigastrique, quoique cela soit assez rare. Nous avons observé un cas, il y a quelques années, dans le service de Morel-Lavallée, à l'hôpital Necker : quand le malade buvait, l'oreille, appliquée sur la tumeur, permettait d'entendre clairement le gargouillement produit par l'arrivée des liquides dans la tumeur. L'intestin pourra être atteint de plaies ; il sera d'autant plus facilement blessé, qu'il sera plus distendu ; il est par conséquent plus exposé pendant le temps de la digestion.

M. Sédillot a, dans deux cas d'obstruction œsophagienne, pratiqué l'ouverture de la paroi antérieure de l'estomac, se proposant d'introduire directement les aliments au travers de la paroi abdominale : ces opérations furent habilement exécutées, mais n'atteignirent point le but que se proposait le chirurgien de Strasbourg : les malades succombèrent.

L'estomac est susceptible d'acquérir des dimensions énormes : cela se voit sou-

(*) 1, tronc cœliaque ; 2, coronaire stomachique ; 3, hépatique ; 4, gastro-épiploïque droite ; 5, pancréatico-duodénale ; 6, cystique ; 7, splénique ; 8, 8, vaisseaux courts ; 9, mésentérique supérieure ; 10, rameau pancréatico-duodénal de la mésentérique.

vent dans les cas de rétrécissement du pylore, accident ordinaire dans le *cancer de l'estomac;* il peut se rompre dans les efforts violents, etc.

ARTICLE VI. — INTESTINS.

Les *intestins* occupent la presque totalité de la cavité abdominale; ils sont plusieurs fois repliés sur eux-mêmes; ils commencent au pylore et finissent à l'anus.

La masse des intestins est assujettie à la colonne vertébrale et aux parties voisines, par le moyen d'un repli du péritoine nommé mésentère (1).

La première partie de l'intestin est nommée *duodénum;* elle occupe la région épigastrique et s'étend du pylore à la seconde vertèbre lombaire, en formant plusieurs courbures. Le duodénum est en rapport avec le côlon et le foie en avant, avec le pancréas et la veine cave inférieure en arrière, à droite avec la vésicule du fiel et le rein du même côté, à gauche avec le pancréas et les conduits cholédoque et pancréatique.

Le *jéjunum* et l'*iléon* occupent les régions ombilicale et hypogastrique, au-dessous de l'arc du côlon, au-dessus de l'iléon, au-dessus de la vessie et du rectum, derrière les parois abdominales, devant le mésentère et la colonne vertébrale.

Cæcum. — Le cæcum est situé dans la fosse iliaque droite, au-dessous du côlon ascendant, au-dessous de l'iléon; c'est une espèce de cul-de-sac de forme irrégulière, et dont la grosseur est plus considérable que celle du côlon et de l'iléon avec lesquels il se continue. Cet intestin offre de plus un appendice vermiforme de quatre à cinq travers de doigt de longueur, qui naît de sa partie inférieure.

Le côlon prend son origine à gauche du cæcum, à la *valvule iléo-cæcale,* monte ensuite dans la région lombaire droite, jusqu'au foie; puis marche transversalement le long de la grande courbure de l'estomac, dont il est séparé par le grand épiploon, jusqu'à la partie voisine de la rate; descend dans la région lombaire gauche devant le rein du même côté, jusqu'à la partie supérieure du sacrum, où il se termine. On distingue, d'après ce trajet, quatre portions dans le côlon. La première, qui est à droite, s'appelle le côlon ascendant, ou portion lombaire droite; la seconde, arc du côlon ou côlon tranverse; la troisième, qui est à gauche, côlon descendant ou portion lombaire gauche; enfin la quatrième, qui, de la fosse iliaque gauche, se termine au rectum, côlon iliaque ou S du côlon.

Les rapports de ces quatre portions d'un même intestin sont les suivants : Le côlon ascendant s'étend du cæcum à la vésicule du fiel; il répond en avant à l'intestin grêle, en arrière au muscle carré et au rein droit, et en dedans à un feuillet du mésentère.

L'arc du côlon s'étend des environs de la vésicule du fiel à la grosse extrémité de l'estomac : il répond en haut à l'estomac, en bas aux intestins grêles, en devant au grand épiploon, et en arrière au mésentère.

(1) Voy. PÉRITOINE.

Le côlon descendant s'étend des environs de la rate à la fosse iliaque droite : il répond en devant au jéjunum, en arrière au muscle carré et au rein gauche, et en dedans au mésentère.

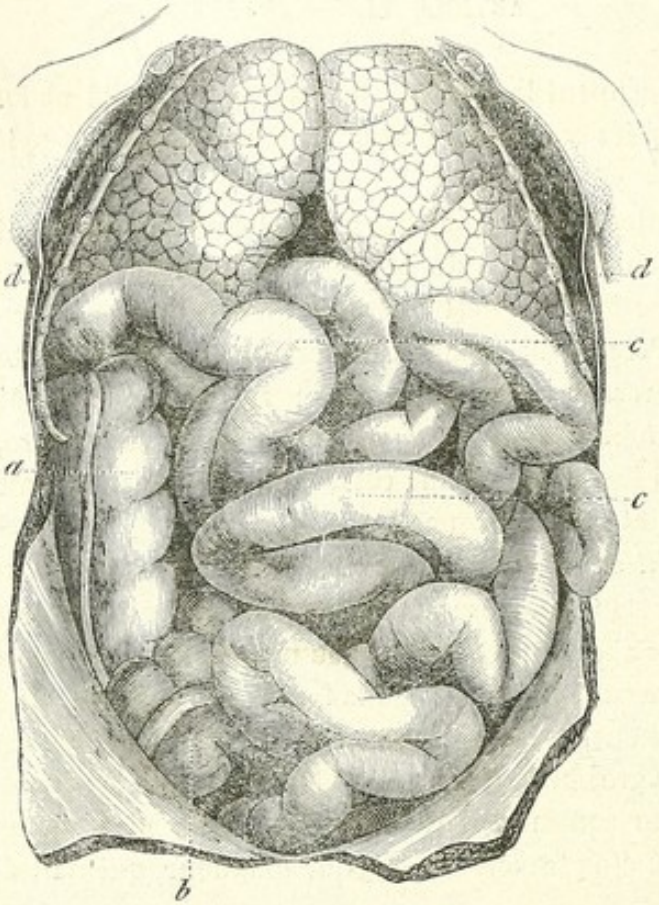

FIG. 727. — Intestins (*).

L'S du côlon s'étend du commencement de la fosse iliaque gauche à la partie supérieure du sacrum, enfermant plusieurs courbures.

Les intestins sont composés de trois tuniques : une séreuse, une musculeuse et une muqueuse.

La *tunique séreuse* est formée par le péritoine ; elle est très-incomplète sur le duodénum, tapisse toute la surface du reste de l'intestin grêle, sauf l'insertion du mésentère, et elle ne recouvre qu'incomplétement le cæcum et les côlons ascendant et descendant.

La *tunique musculaire* est composée de fibres lisses ; elle diminue d'épaisseur du pylore au gros intestin. Elle comprend une couche externe de fibres longitudinales et une couche interne, plus épaisse, de fibres circulaires. Dans le gros intestin les fibres longitudinales se réunissent en trois bandelettes qui suivent toute l'étendue des côlons pour se réunir sur le rectum et former une tunique de fibres longitudinales continue.

La *tunique muqueuse* présente, à partir de la deuxième portion du duodénum jusqu'à environ 50 centimètres du cæcum, des *valvules conniventes* ; elle présente

(*) *a*, côlon ascendant ; *b*, S iliaque ; *c*, *c*, jéjunum ; *d*, *d*, sixième côte.

des *villosités* nombreuses (fig. 728), des *glandes*, *glandes en tube* et *follicules clos*, etc.

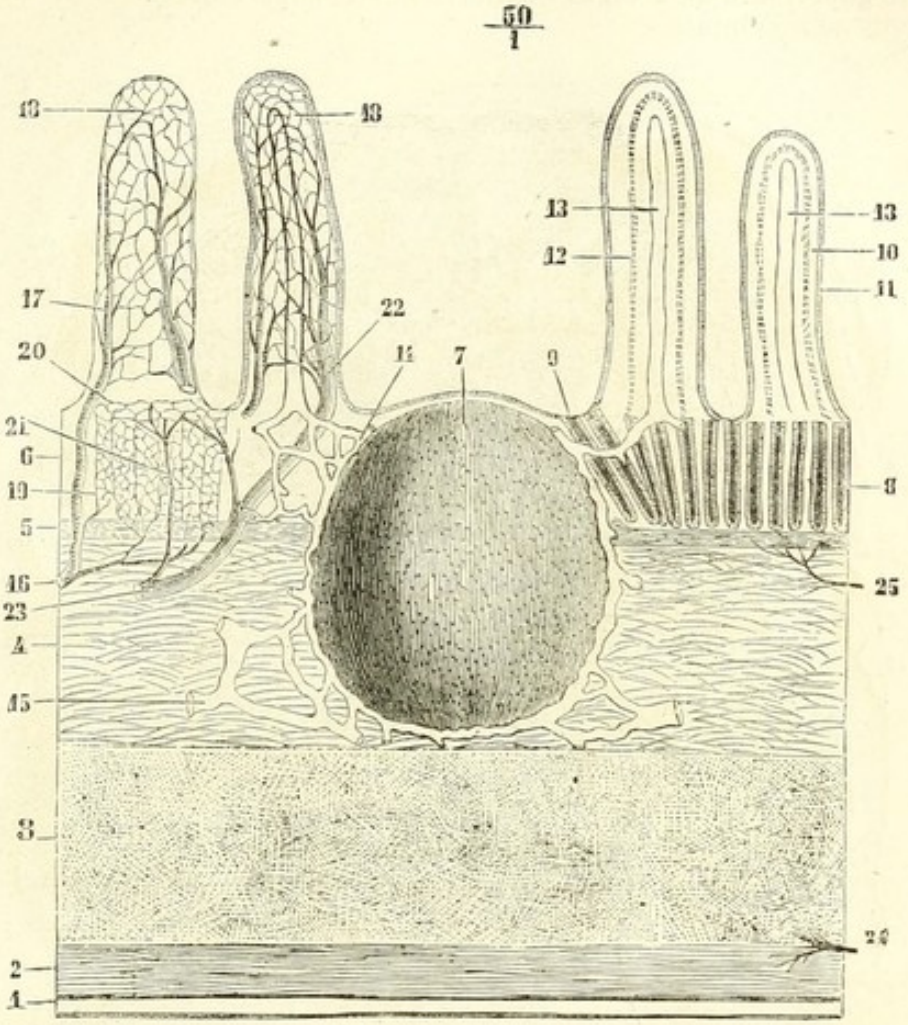

FIG. 728. — Structure de l'intestin grêle ; coupe longitudinale et verticale de la muqueuse intestinale (demi-schématique) (*).

§ I. — Vaisseaux et nerfs.

Artères. — Deux grosses artères fournissent à l'intestin; ce sont :

1° La *mésentérique supérieure* (fig. 729), branche volumineuse naissant de l'aorte au-dessous du tronc cœliaque, fournit à tout l'intestin grêle et de plus au cæcum, au côlon ascendant et au côlon transverse; et 2° la *mésentérique inférieure* (fig. 730). Cette dernière, moins volumineuse que la mésentérique supérieure, naît de la partie antérieure de l'aorte, et un peu à gauche immédiatement au-dessus de la bifurcation de cette grosse artère, et fournit des branches

(*) 1, séreuse ; 2, fibre musculaire longitudinale ; 3, fibres circulaires ; 4, tissu sous-muqueux ; 5, couche musculaire de la muqueuse ; 6, couche glandulaire ; 7, follicule clos ; 8, glandes de Lieberkühn ; 9, *corona tubulorum* ; 10, villosité ; 11, revêtement épithélial ; 12, fibres lisses de la villosité ; 13, chylifère central ; 14, réseau lymphatique de la muqueuse ; 15, réseau lymphatique sous-muqueux ; 16, artère ; 17, branche artérielle de la villosité ; 18, réseau capillaire de la villosité ; 19, réseau capillaire entourant les glandes ; 20, réseau péri-glandulaire superficiel ; 21, veine qui en part ; 22, veine de la villosité ; 23, tronc veineux ; 24, plexus nerveux mésentérique ; 25, nerfs de la muqueuse.

au côlon descendant, à la partie gauche du côlon transverse, à l'S iliaque et à la partie supérieure du rectum (hémorrhoïdales supérieures).

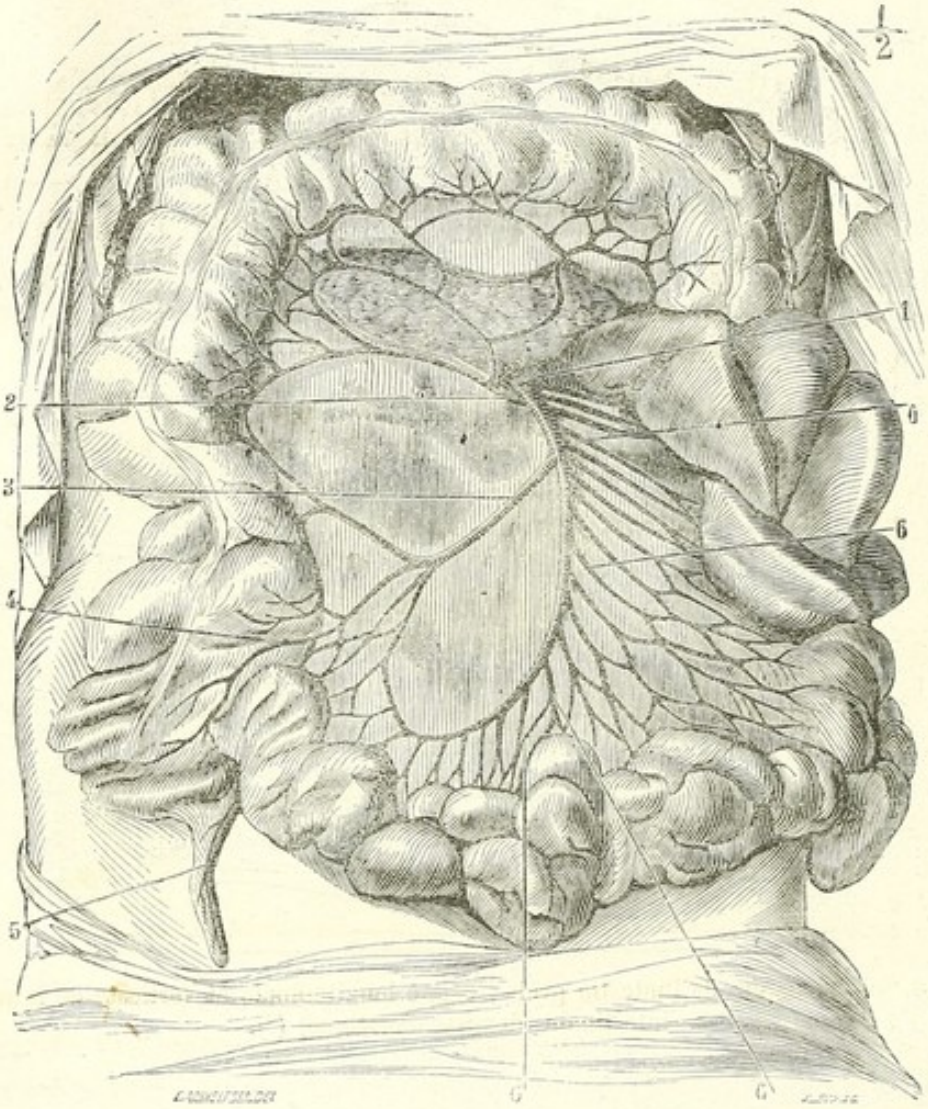

Fig. 729. — Artère mésentérique supérieure (*).

Veines. — Les veines suivent le trajet des artères, et se rendent toutes dans des canaux volumineux, dépourvus de valvules qui, en dernière analyse, se rendent au foie (*veine porte*).

Lymphatiques. — Les lymphatiques intestinaux ou chylifères nous sont déjà connus (1).

Nerfs. — Les nerfs viennent tous du grand sympathique : ils forment de riches plexus sur les artères.

(1) Voyez Système lymphatique.

(*) 1, tronc de la mésentérique supérieure se dégageant au-dessous du pancréas; 2, première colique droite; 3, deuxième colique droite; 4, extrémité terminale de la mésentérique supérieure; 5, branche de l'appendice cæcal; 6, 6, 6, 6, branches de la mésentérique et leurs arcades.

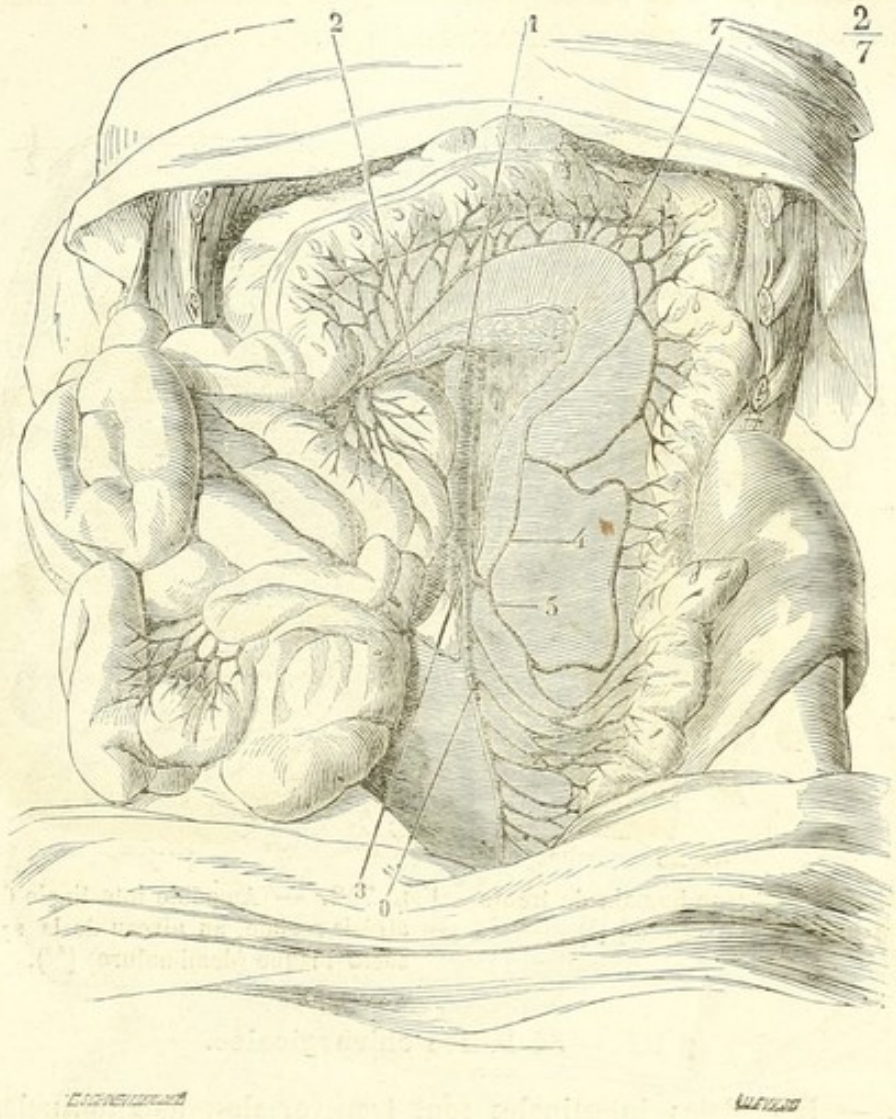

FIG. 730. — Artère mésentérique inférieure (*).

§ II. — Développement et vices de conformation.

Nous avons déjà vu dans l'embryologie générale l'origine de la région : l'intestin y apparaît sous forme d'un tube fermé à ses deux extrémités et communiquant largement avec la vésicule ombilicale par le canal vitellin. Peu à peu les intestins, d'abord contenus dans la vésicule ombilicale, puis dans le cordon (fig. 731), rentrent dans l'abdomen, qui se trouve dès lors fermé, comme nous l'avons vu en décrivant l'ombilic. Les intestins peuvent être atteints d'un nombre assez considérable de vices de conformation; nous mentionnons ici le plus intéressant au point de vue chirurgical : l'occlusion congénitale (fig. 732).

(*) 1, aorte; 2, mésentérique supérieure; 3, mésentérique inférieure; 4, première colique gauche; 5, deuxième colique gauche; 6, troisième colique gauche, dont la disposition est anormale sur ce sujet; 7, grande arcade entre les premières coliques droite et gauche.

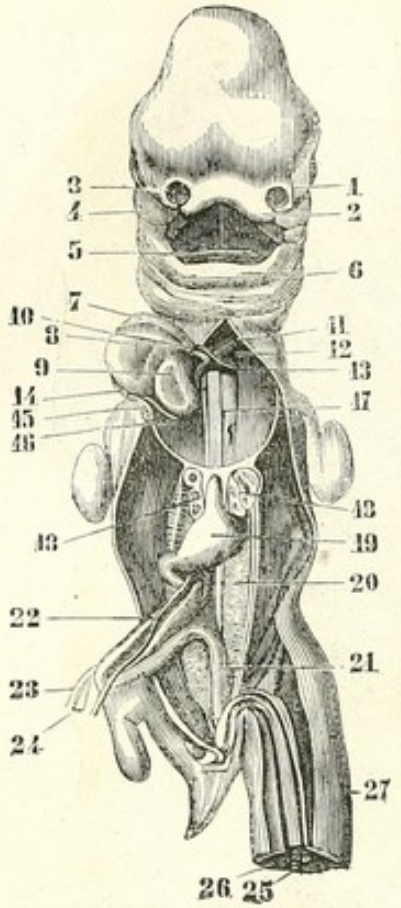

Fig. 731. — Embryon humain de trente-cinq jours (d'après Coste) (*).

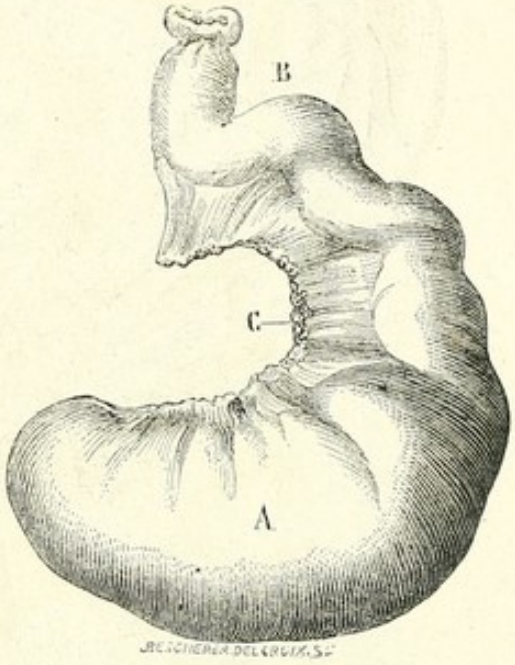

Fig. 732. — Ampoule intestinale dans une atrésie rectale, au niveau de la symphyse sacro-iliaque (demi-nature) (**).

§ III. — Maladies chirurgicales.

Plaies. — Les plaies intestinales sont transversales, longitudinales, obliques, etc. Elles peuvent consister en de simples piqûres. Leur gravité est très-grande; car elles sont presque inévitablement suivies d'épanchements de matière dans la cavité du péritoine. Les plaies intestinales sont moins graves quand l'intestin est hernié; car alors le chirurgien peut y remédier de deux manières.

La première consiste à établir un anus artificiel (fig. 733 et 734), de façon à permettre la sortie des matières à l'extérieur d'une façon permanente. On ne craint point ainsi de voir les matières tomber dans la cavité péritonéale; mais on n'offre au malade qu'une guérison avec infirmité.

Dans l'anus contre nature, on a généralement un adossement des deux bouts de l'intestin (fig. 734), et le bout supérieur ne peut plus communiquer avec le

(*) 1, bourgeon nasal externe; 2, bourgeon nasal interne; 3, fossette olfactive; 4, bourgeon maxillaire supérieur; 5, langue; 6, maxillaire inférieur; 7, ventricule droit; 8, ventricule gauche; 9, oreillette gauche; 10, bulbe de l'aorte; 11, premier arc aortique persistant, qui forme l'aorte ascendante; 12, deuxième arc aortique persistant, qui forme la crosse de l'aorte; 13, troisième arc aortique ou canal artériel; 14, tronc veineux commun primitif; 15, tronc de la veine cave supérieure et de l'azygos droite; 16, tronc de la veine cave supérieure et de l'azygos gauche; 17, branche des artères pulmonaires; 18, poumons; 19, estomac; 20, corps de Wolff; 21, intention postérieure; 22, veine omphalo-mésentérique gauche; 23, artère omphalo-mésentérique droite; 24, conduit vitellin; 25, artère ombilicale; 26, veine ombilicale; 27, cordon.

(**) A, ampoule terminale; B, commencement de S ou côlon; C, mésocôlon.

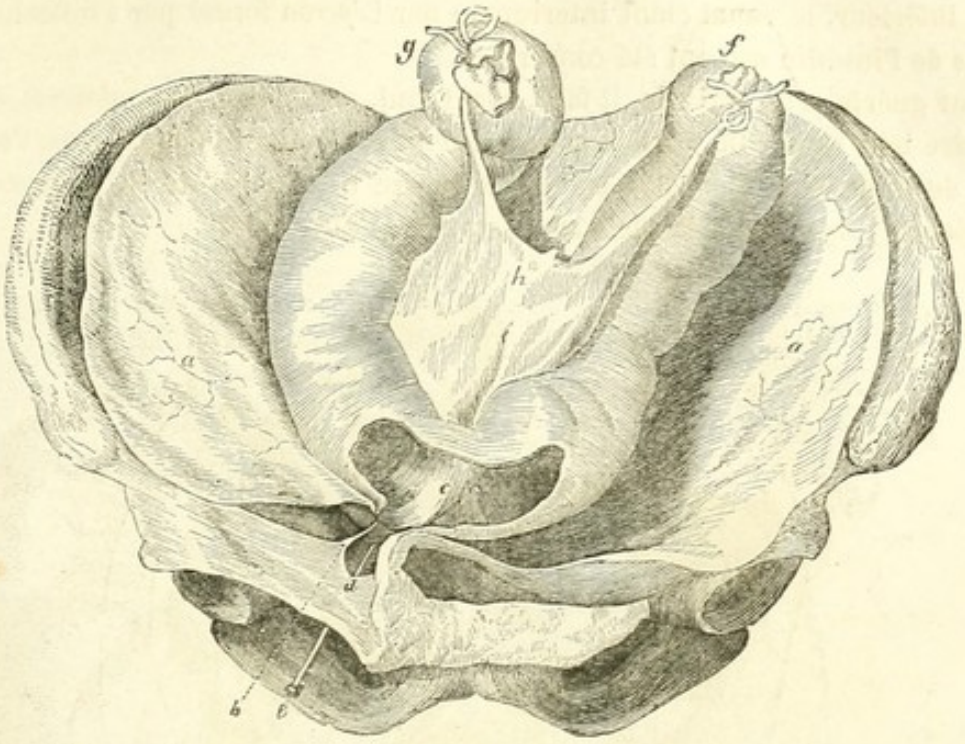

FIG. 733. — Anus contre nature de l'iléon à la suite d'une hernie étranglée (*).

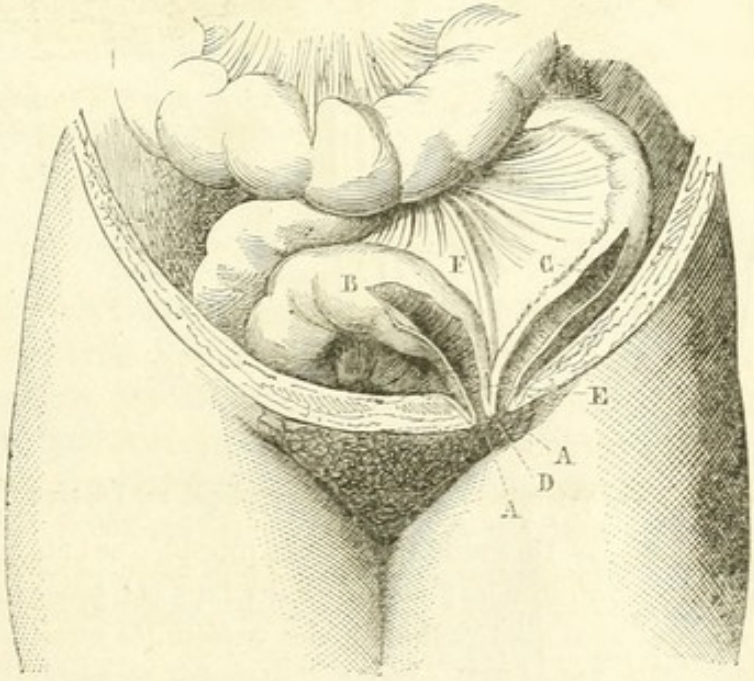

FIG. 734. — Anus contre nature ouvert et tendu dans la direction de l'axe des deux bouts de l'intestin (**).

(*) On a enlevé tous les viscères et laissé le péritoine, *a*, *a*, qui tapisse les fosses iliaques, et le mésentère, qui correspond à l'intestin, lequel a été ouvert en avant; *b* indique l'endroit où le péritoine vient former un côté de l'entonnoir; *c* est le point de jonction des deux bouts d'intestin, le promontoire, l'éperon; *d* indique l'ouverture intérieure du conduit qui va s'ouvrir à l'extérieur *e*. On voit de chaque côté le péritoine formant l'entonnoir. *f* est le bout supérieur de l'intestin; *g*, le bout inférieur; *h* est la portion du mésentère qui correspond aux deux bouts d'intestin. (Scarpa.)

(**) A, A, entrée de l'anus contre nature et point d'union de la membrane muqueuse avec la peau; B, bout supérieur de l'intestin; C, bout inférieur de l'intestin; D, éperon formé par la réunion des deux intestins; E, parois adossées des intestins; F, corde ou ligament formé par le muscle.

bout inférieur, le canal étant interrompu par l'*éperon* formé par l'inflexion des parois de l'intestin qui ont été conservées.

Pour guérir cette maladie, il faut, avant tout, permettre aux matières de reprendre leur cours. On y arrive généralement en divisant l'éperon avec l'*entérotome* de Dupuytren (fig. 735), ou mieux encore avec celui de M. le professeur Laugier (1). Après quoi la plaie extérieure peut être réunie.

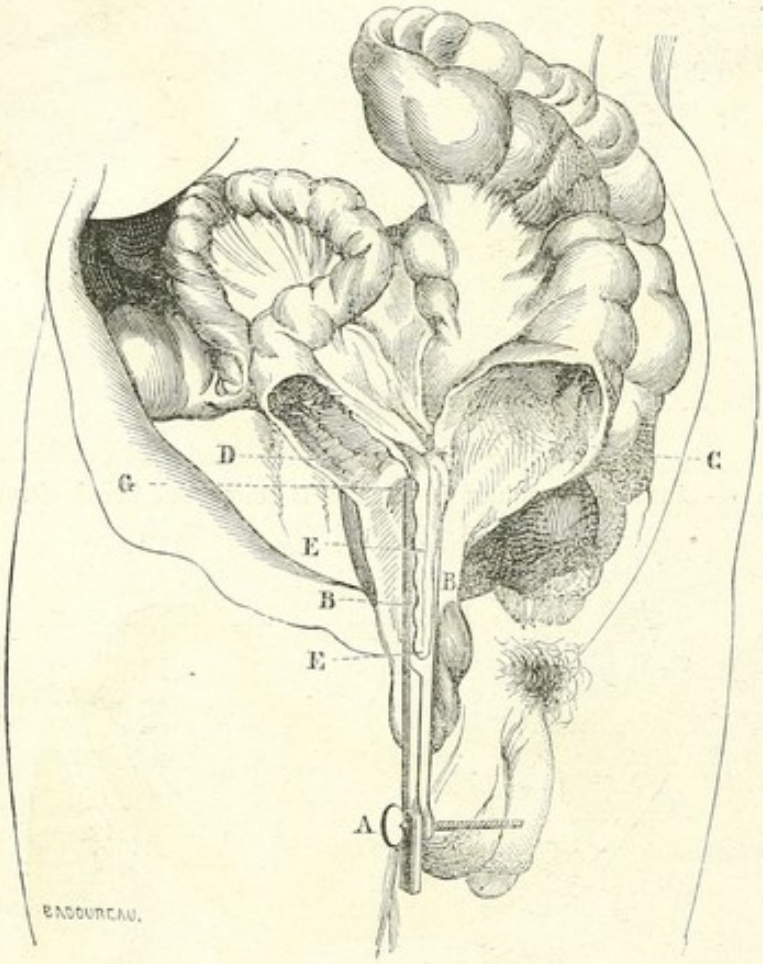

FIG. 735. — Entérotome de Dupuytren appliqué sur l'éperon (*).

Sutures intestinales. — Un grand nombre de procédés ont été proposés pour pratiquer les sutures intestinales; on doit dans tous ces procédés se proposer d'adosser les séreuses, sans quoi l'adhésion des extrémités serait impossible. Le procédé de Jobert (fig. 736 et 737) permet d'atteindre ce résultat d'une façon complète : *on renverse le bout inférieur dans lui-même, et on fait pénétrer le bout supérieur dans ce bout inférieur ainsi préparé.* Le fil maintient les rapports, comme la figure permet aisément de le comprendre.

(1) Laugier, *Nouveau Dictionnaire de médecine et de chirurgie pratiques*. Paris, 1865, t. II, p. 768, art. ANUS CONTRE NATURE.

(*) A, la vis serrée; B, B, les lames rapprochées; C, le bout supérieur de l'intestin; D, le bout inférieur; E, les deux parois de l'intestin saisies par l'entérotome, rapprochées et pressées par les lames; G, extrémité des branches de l'entérotome situées à trois pouces au-dessus de l'anneau inguinal. (Dupuytren.)

M. Lembert met les surfaces séreuses en rapport sans invagination et sans ren-

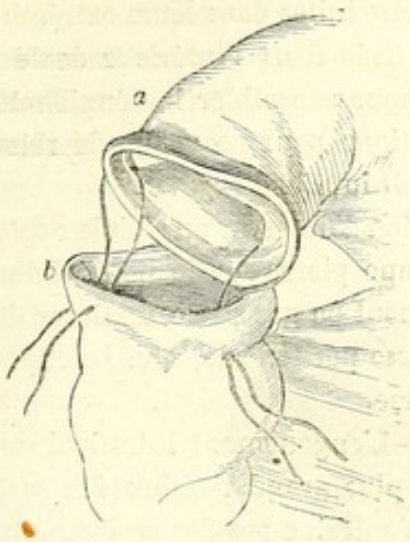

Fig. 736. — Procédé de Jobert. Le moment où déjà les fils viennent d'être passés par le bout supérieur (*).

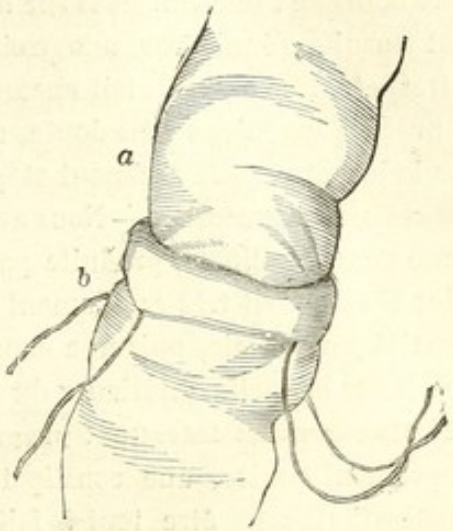

Fig. 737. — Procédé de Jobert. Invagination quand il n'y a plus qu'à nouer les fils (**).

versement en dedans des parois du bout inférieur (fig. 738 et 739). M. Lembert ne touche pas à la muqueuse.

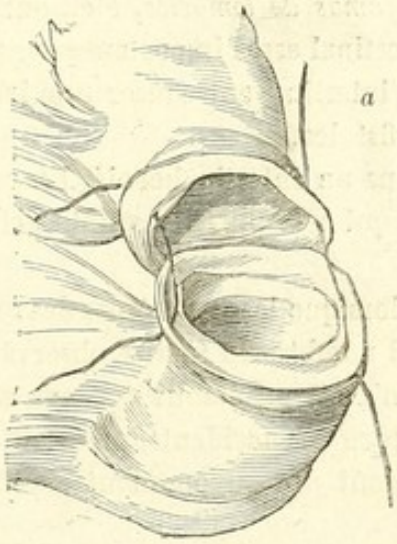

Fig. 738. — Procédé de Lembert. Temps de l'opération où les fils viennent d'être passés (**).

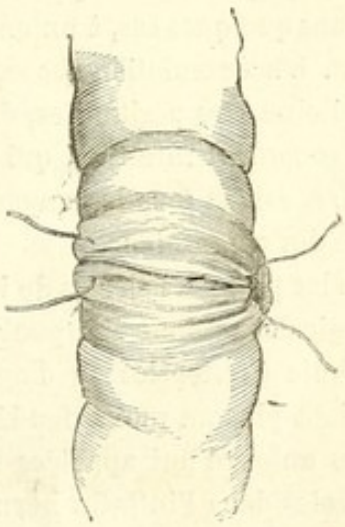

Fig. 739. — Procédé de Lembert. Les nœuds sont serrés, les bords de la plaie sont refoulés en dedans et forment dans le canal une valvule ou bourrelet.

Gely (de Nantes) a rendu plus exact l'adossement des séreuses et plus solide l'union des lèvres de la plaie par son procédé dit suture en piquet (1).

(1) Gely, *Recherches sur l'emploi d'un nouveau procédé de suture contre les divisions de l'intestin*. Paris, 1844.

(*) *a*, bout supérieur : on voit la coupe nette de l'intestin ; *b*, bout inférieur renversé en dedans, comme il va être dit.

(**) *a*, bout supérieur introduit dans le bout inférieur *b*, dont les bords ont été renversés en dedans ; on voit bien ici que la séreuse est affrontée à la séreuse.

On ne parle plus que pour mémoire du procédé de M. Denans, dans lequel les deux bouts de l'intestin, fixés sur deux viroles introduites dans leurs extrémités, sont ensuite réunis par une troisième virole fixée dans l'intérieur des deux autres, etc. Une suture était encore nécessaire pour consolider la réunion dans ce procédé ingénieux sans doute, mais peu pratique pour beaucoup de raisons que le lecteur saisira aisément et qu'il nous paraît inutile d'exposer.

Rupture de l'intestin. — Nous avons eu l'occasion d'observer une fois la rupture d'une anse intestinale, produite par la chute d'une pierre sur la paroi abdominale; il s'ensuivit très-rapidement un épanchement de gaz et de matières dans la cavité péritonéale, puis une énorme pneumatose péritonéale, etc. La rupture portait sur la partie antérieure du côlon transverse.

1° **Engouement intestinal proprement dit.** — L'engouement intestinal est, à proprement parler, une constipation. Dans le plus grand nombre des cas, la constipation, sans être tout à fait innocente, n'entraîne pas des accidents très-graves; mais il arrive cependant quelquefois que l'accumulation des matières devient si considérable, que les vomissements commencent, et que le ventre se ballonne. Il y a alors étranglement par engouement, par constipation. Cela arrive surtout dans les cas où des matières non digérées se trouvent retenues pendant un certain temps.

Les *égagropiles*, des *noyaux de cerises*, des *amas de lombrics*, etc., ont donné lieu, dans quelques cas, à un engouement intestinal assez important pour amener la mort. L'accumulation des matières dans l'intestin peut causer une irritation du péritoine, des péritonites, des abcès, des fistules.

L'engouement intestinal qui se produit dans un intestin hernié, l'*engouement herniaire*, est de tous les engouements celui qui a le plus vivement excité l'attention des chirurgiens.

Dans les premiers siècles de la chirurgie, alors que les symptômes des maladies chirurgicales avaient été, pour le plus grand nombre du moins, observés, mais que, faute d'autopsies ou d'opérations, on n'avait pu établir que sur des présomptions plus ou moins fondées la vraie nature des accidents, on disait que les hernies aujourd'hui appelées étranglées étaient des engouements de matières stercorales dans l'intestin hernié.

Mais quand vinrent les premières opérations, le jour où Franco conçut l'idée du débridement, le jour où la première fois il eut l'occasion de l'appliquer, il vit bien que l'engouement par des matières solides, tel qu'il avait été décrit par Praxagoras, Celse, Archigène, etc., n'existait point. Il n'y a dans les hernies, disait-il, que des flatuosités, des vents, des liquides; il n'y a jamais d'engouement solide, mais seulement un engouement gazeux. Cet engouement gazeux décrit par Franco est toujours ou presque toujours un phénomène consécutif à l'inflammation, et ne doit point être regardé comme la condition primordiale, la cause première de l'étranglement.

L'engouement solide des anciens est en réalité une maladie extrêmement rare. Nous en avons rapporté cinq ou six cas (1).

(1) B. Anger, *Étranglement intestinal*, thèse inaugurale. Paris, 1865.

La rareté excessive des observations d'engouement herniaire par des matières solides, par conséquent ces conditions pathologiques si exceptionnelles suscitent nécessairement une réflexion que l'on est toujours tenté de faire devant les faits très-rares : c'est que, comme l'a fait observer M. le professeur Broca (1), en raison de leur rareté même, le chirurgien qui les observe est toujours pris au dépourvu, et mal à son aise pour en déterminer toutes les conditions. Toutefois, si ces faits laissent un peu à désirer, ils n'en existent pas moins, et nous devons les citer, y ajouter foi. Nous ne devrons point être étonnés si un jour d'autres se présentent, ce qui arrivera sans aucun doute.

Nous avons parlé, il n'y a qu'un instant, d'irritation péritonéale et de péritonite pour expliquer les accidents qu'entraînent ces constipations ou engouements dans l'intestin ou dans les hernies, accidents qui commencent presque toujours par des coliques.

La démonstration de cette proposition se trouve dans la lecture des observations que nous avons reproduites dans notre thèse. Dans un seul cas, l'engouement solide herniaire s'est présenté sans inflammation apparente, et encore l'inflammation est un phénomène quelquefois si difficile à constater, à lésion si fugace après la mort, surtout chez les jeunes sujets, qu'à un degré très-faible, à sa période de congestion, une autopsie faite dans les conditions ordinaires ne peut guère la montrer.

2° **Étranglement par rétrécissement de l'intestin.** — Le rétrécissement de l'intestin est une cause fréquente d'étranglement intestinal ; dans un grand nombre de cas on a vu, après la réduction d'une hernie étranglée, un rétrécissement se produire et devenir agent de la persistance de l'étranglement, qui était alors un étranglement interne. Tantôt c'est une production annulaire de tissu cicatriciel qui rétrécit peu à peu l'intestin et lui fait perdre la plus grande partie de son calibre ; dans d'autres cas, ce sont deux points de l'intestin placés à une certaine distance l'un de l'autre et que des adhérences trop courtes viennent à unir. Il y a dans ce cas *flexion* brusque de l'intestin, un coude, contre lequel les matières viennent se buter et qu'elles ne peuvent franchir. Ritsch a fait sur ce sujet un mémoire intéressant, inséré parmi ceux de l'Académie de chirurgie, et un médecin des hôpitaux de Paris, mort depuis quelques années, Tessier, a pu observer un rétrécissement d'une nature un peu différente, ayant amené de même la persistance des symptômes de l'étranglement et la mort. Il a vu, sur un malade qui avait succombé quelques jours après la réduction, deux rétrécissements situés aux deux extrémités de l'anse qui avait été étranglée : la muqueuse était comme soulevée par une corde circulaire formant une espèce de valvule, et le calibre de l'intestin presque complétement effacé.

Étranglement par invagination. — Supposons qu'une certaine longueur du canal intestinal soit en quelque sorte avalée par la partie du même canal qui lui est immédiatement inférieure ; on aura une disposition bien représentée (fig. 644), l'intestin sera *invaginé* (fig. 740). L'invagination est dite *ascendante* quand une

(1) Broca, *De l'étranglement dans les hernies abdominales*. Paris, 1857.

portion inférieure de l'estomac pénètre dans la portion qui lui est supérieure; elle est dite *descendante* quand c'est la portion supérieure qui pénètre dans l'inférieure. Il peut y avoir invagination ascendante en même temps qu'invagination descendante : on dit alors qu'il y a invagination *composée* (1).

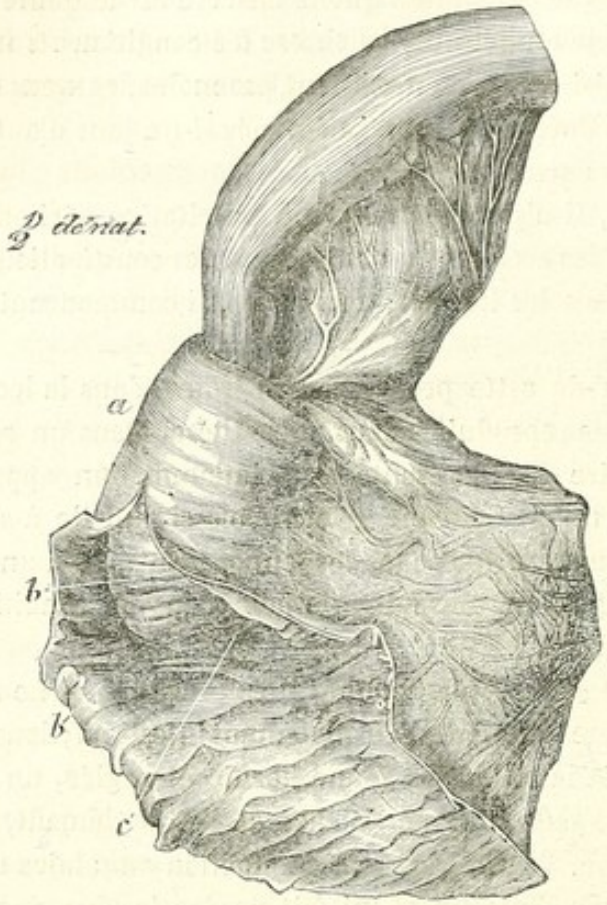

FIG. 740. — Invagination intestinale (*).

On donne le nom d'invagination *simple*, *double*, *triple*, aux cas dans lesquels : 1° une anse d'intestin pénètre dans une autre; 2° une anse intestinale pénètre dans une anse déjà invaginée; 3° une anse intestinale pénètre dans une anse invaginée dans une autre déjà invaginée.

Il suffit de réfléchir un instant aux rapports des surfaces muqueuses et séreuses de l'intestin pour se faire une idée du rétrécissement que doit amener une invagination. Ce rétrécissement est, bien entendu, beaucoup plus considérable dans une invagination triple que dans une invagination simple; les invaginations triples sont des faits excessivement rares.

Étranglement proprement dit. — Jusqu'à présent nous avons vu le canal digestif plus ou moins diminué, plus ou moins rétréci; mais la cause des accidents a toujours pu être regardée comme la conséquence de l'obstruction et de l'irri-

(1) Besnier, *Des étranglements internes de l'intestin*. Paris, 1860. — Voy. Duchaussoy, *Anatomie pathologique des étranglements internes* (*Mém. de l'Acad. de méd.*, Paris, 1860, t. XXIV, p. 97).

(*) *a*, séreuse de l'intestin; *b*, *b*, surfaces muqueuses; *c*, membrane muqueuse de l'intestin invaginée.

tation péritonéale ou de la péritonite consécutive à cette obstruction. Dans les cas que nous allons étudier maintenant, la question devient plus complexe. Une anse intestinale se trouve entourée, en totalité ou en partie, d'un anneau linéaire plus ou moins circulaire; une cause de gonflement survient, et l'anse intestinale va se couper sur cet anneau fibreux non dilatable : c'est le cas de toutes les hernies et d'un très-grand nombre d'étranglements internes. Il y a dans ce cas à étudier des agents passifs d'étranglement et des agents actifs ou de dilatation de l'anse intestinale :

L'étude pathologique de l'étranglement proprement dit comprend deux questions :

1° Quels sont les agents actifs de l'étranglement ou quelles sont les causes du gonflement de la hernie ou de l'anse étranglée dans le ventre?

2° Quels sont les agents passifs de l'étranglement; en d'autres termes, de quelle nature sont les liens fibreux sur lesquels l'intestin se trouve pressé?

Il nous paraît utile, avant de commencer l'étude de cette deuxième classe, à laquelle nous avons donné le nom d'*étranglements proprement dits*, de poser les principes les plus généraux de l'étranglement.

Quand un doigt est entouré d'un anneau métallique, si un gonflement œdémateux, congestif ou phlegmasique, survient, l'anneau devient trop étroit et il est impossible de le faire sortir sans violences; dans un grand nombre de cas même, si on le coupe, le doigt se gangrène, les ulcérations se montrent d'abord au point où l'anneau serrait le doigt, puis peu à peu dans les parties plus éloignées, et finalement il tombe.

Le doigt, c'est la hernie; l'anneau métallique, c'est le collet du sac ou les anneaux fibreux. Dans le premier cas, le doigt est étranglé ; nous avons dans le second cas une hernie étranglée.

Ce qui caractérise la hernie étranglée, c'est donc que l'intestin se gonfle dans sa partie herniée ou extra-abdominale, de manière à ne plus pouvoir être repoussé dans le ventre avec la facilité ordinaire et à se couper contre un lien constricteur.

Dans le cas du doigt serré par l'anneau ou de la hernie étranglée par le collet, il y a étranglement de dedans en dehors, ou *étranglement centrifuge*.

Quand le chirurgien serre très-fort avec une ligature solide le pédicule d'une tumeur, au bout d'un certain temps la tumeur tombe gangrenée; il y a eu étranglement de la tumeur par la ligature. Nous appellerons cet étranglement *étranglement de dehors en dedans*.

Les hernies ne sont jamais, ou très-rarement du moins, étranglées de dehors en dedans. C'est à cette variété que se rapporte, s'il existe, l'étranglement spasmodique.

Etranglement en surface. — Jusqu'à présent tous ces étranglements se présentent sous la forme de constriction par un anneau; mais l'étranglement affecte bien d'autres formes : au lieu d'être annulaire, l'étranglement se produit souvent en surface, et au lieu d'étreindre d'une manière linéaire, il peut étreindre dans une grande étendue. Comme exemple, l'anneau qui étrangle et gangrène le doigt enflammé, l'étrangle linéairement; le bandage mal appliqué et irrégulièrement serré sur un phlegmon du bras ou de la jambe, l'étrangle en surface.

L'étranglement en surface ou l'étranglement linéaire peuvent se produire de dedans en dehors ou de dehors en dedans. Dans la jambe gangrenée, étranglée par le bandage trop serré, l'étranglement se produit de dehors en dedans et en surface; dans la hernie étranglée par le sac, comme dans les tissus sous-cutanés gonflés par l'inflammation, l'étranglement se produit de dedans en dehors et en surface.

Agents actifs de l'étranglement intestinal. — Représentons-nous par la pensée les agents actifs qui peuvent étrangler une anse intestinale passée au travers d'un anneau fibreux. Ces agents actifs sont toutes les causes de nature à en amener le gonflement, la dilatation un peu énergique de l'intestin :

1° La distension gazeuse ou engouement gazeux; 2° la distension liquide et gazeuse ou engouement fluide; 3° la congestion des parois intestinales; 4° l'œdème des mêmes parois; 5° l'inflammation; 6° l'impulsion pendant un effort violent, au travers du même anneau, d'un autre organe contenu dans l'abdomen, intestin ou épiploon, ou de l'un et de l'autre en même temps, etc.

Distension gazeuse, distension liquide et gazeuse. — Autant l'engouement solide est rare dans les hernies, autant l'engouement fluide se présente communément. Nous ne craignons pas d'être démenti en affirmant que si l'on attache au mot engouement la véritable signification qu'il doit avoir, c'est-à-dire accumulation de liquide et de gaz de nature à troubler les fonctions du canal intestinal, on nous accordera que l'engouement fluide est un phénomène très-fréquent.

Sa fréquence, son existence constante même étant reconnues, essayons d'expliquer l'origine de ces matières liquides et gazeuses qui rendent quelquefois si difficile la réduction des hernies intestinales, même après des débridements étendus.

La matière de l'engouement fluide a-t-elle été sécrétée dans l'anse intestinale herniée? A-t-elle été transportée de l'intérieur de la cavité abdominale dans cette anse intestinale pour s'y accumuler?

Cette dernière théorie a été soutenue par O'Beirn; nous défendrons la première.

D'après O'Beirn, la contraction des muscles abdominaux pourrait avoir dans quelques cas pour effet de lancer dans la hernie un courant de gaz. Or, il démontre par une expérience que quand on souffle brusquement des gaz par un des bouts et par l'intermédiaire d'une sonde dans une anse intestinale dont les deux extrémités passent au travers d'un orifice étroit, les gaz s'accumulent dans l'anse et l'étranglent par leur expansion intérieure contre le pourtour de l'orifice.

Cette théorie ne nous satisfait point.

Ces propulsions de gaz ne s'effectuent point ainsi dans la cavité abdominale. Un effort ne peut avoir pour but de lancer des gaz dans l'intestin vivant comme l'insufflation dans un intestin mort. L'intestin est, vivant, toniquement contracté, et un effort qui le comprime brusquement de dedans en dehors a aussi pour effet d'augmenter sa contraction. Comment donc admettre qu'un effort qui est instantané, ou des efforts répétés, vont accumuler des gaz dans une anse intestinale. Cela se fait sur le cadavre, mais ne se fait pas sur le vivant. D'ailleurs, à l'état

normal, sur le vivant, les anses intestinales renferment bien moins de gaz qu'on ne le croit.

Il nous paraît bien plus rationnel, et plus en rapport avec l'étude si connue de l'entérite, d'admettre que les matières intestinales accumulées dans la hernie ont été sécrétées dans cette hernie. Dans tous les cas, en effet, où une anse intestinale a été imprudemment ouverte, ou a été gangrenée et s'est rompue, on a pu constater que les liquides et les gaz contenus ne ressemblaient point à ceux qui sont normalement contenus dans l'intestin, mais aux produits de sécrétion d'un intestin enflammé, aux produits de l'entérite.

Nous avons fait dernièrement l'expérience suivante, qui prouve bien quel peut être le rôle d'une distension gazeuse dans une anse intestinale légèrement serrée dans deux points de sa longueur : une anse intestinale est tirée de l'abdomen, une ligature est jetée sur un point de sa longueur de manière à étreindre très-légèrement l'intestin ; en insufflant par une canule introduite dans l'anse directement, on observe que plus la distension est considérable, plus la constriction au collet, d'abord nulle, devient serrée.

Hernies intra-abdominales.— Blandin (1) a rapporté une observation dans laquelle une portion d'intestin grêle s'était introduite dans l'arrière-cavité des épiploons par l'hiatus de Winslow, et était sortie par une ouverture accidentelle du mésocôlon transverse ; la constriction était si violente, que l'intestin était sphacélé.

Bagini (2) a observé un cas dans lequel l'iléon s'était engagé dans une ouverture du mésentère, et était étreint par les bords de la solution de continuité, de manière à intercepter complétement le cours des matières.

Il faut rapprocher de ces observations un cas observé par M. Rieux (3).

Il existait au-dessous du cæcum une cavité anormale terminée en cul-de-sac, ayant 7 centimètres dans le sens longitudinal et 5 dans le sens transversal ; elle était tapissée par un feuillet péritonéal, lisse, semblable à celui qui revêt la face supérieure du cæcum ; une anse d'intestin grêle s'était engagée dans cette cavité. Autour de l'orifice existait un épaississement du tissu cellulaire sous-péritonéal, représenté par un relief circulaire du péritoine. L'étranglement était indiqué sur l'intestin par une ligne circulaire rouge, contrastant vivement avec le rouge pâle du reste du tube digestif, etc., etc.

Entre ces faits d'étranglement interne et l'étranglement herniaire ordinaire, il n'y a aucune différence ; ce sont là des hernies véritables ; seulement, ne pouvant être découvertes par l'examen d'un malade, on a dû les rapporter à l'étranglement interne.

Etranglements internes produits par l'épiploon. — Dans une observation consignée par Vidal dans les *Bulletins de la Société anatomique*, l'épiploon, roulé en corde, entourait de gauche à droite toute la masse des intestins et leur mésentère, en formant deux tours de spire, et se terminait par un point d'adhérence

(1) Blandin, *Traité d'anatomie topographique*. Paris, 1834.
(2) Bagini, *Gazette médicale*, 1847.
(3) Rieux, *Thèse*. Paris, 1853.

avec le mésentère. Un fait semblable a été constaté par M. Barth ; la bride épiploïque s'insérait au bord gauche du foie, et se dirigeait en bas et un peu à droite.

Etranglement par brides péritonéales. — On a vu plusieurs fois l'étranglement être déterminé par une bride qui, partant de l'épiploon, enveloppait une anse très-considérable de l'intestin.

Dans un cas, une bride partait de la fosse iliaque gauche, allait adhérer au péritoine qui recouvre la face postérieure de la vessie ; elle était formée par la trompe, l'ovaire, le ligament rond du côté gauche et une portion du péritoine de la fosse iliaque du même côté ; il en résultait une arcade sous laquelle s'engageait l'intestin, etc. (1).

Dans deux cas observés par M. Bonnefous, la bride partait de la face postérieure de la vessie et se rendait à la portion lombaire de la colonne vertébrale, etc. (2).

Etranglement par un diverticulum. — On voit quelquefois les appendices diverticulaires qui s'insèrent vers la fin de l'iléon contracter des adhérences par leurs extrémités avec les organes abdominaux ou les parois du ventre, et former ainsi de véritables brides au-dessous desquelles les intestins viennent s'engager et souvent même s'étrangler.

M. Nélaton en a observé un exemple à l'hôpital Cochin : l'extrémité du diverticulum adhérait aux appendices graisseux du gros intestin (3). M. Bouvier a vu le sommet multipédiculé du diverticulum adhérer à l'intestin lui-même, à l'épiploon, à la paroi abdominale (4). Il est bien difficile de donner une explication satisfaisante de l'étranglement diverticulaire (5) qui présente quelquefois dans ses dispositions les formes les plus bizarres.

Un dernier fait qui montre bien combien il est vrai de dire que pas une des causes d'obstruction ou d'étranglement qui agissent pour produire l'étranglement interne ne peut également produire un étranglement herniaire, nous est fourni par M. Bouisson, de Montpellier (6).

Un homme est amené dans le service de clinique chirurgicale du professeur de Montpellier, avec une hernie inguinale droite étranglée. L'opération était indiquée, elle est pratiquée.

La hernie présentait deux étranglements :

1° Un étranglement d'une anse d'intestin, étranglement extrêmement serré au travers d'une perforation traumatique récente du mésentère.

2° Un étranglement au collet du sac. Deux anses étaient engagées dans le sac herniaire.

(1) Gaubrie, *Bulletins de la Société anatomique*, 1841.

(2) Bonnefous, *Bulletins de la Société anatomique*, 1843.

(3) Nélaton, *Bulletins de la Société anatomique*, 1841.

(4) Bouvier, *Note sur un cas d'étranglement interne de l'intestin grêle par un diverticule de l'iléon* (*Bulletin de l'Académie de médecine*, Paris, 1850-51, t. XVI, p. 682).

(5) M. le docteur H. Cazin, médecin à Boulogne-sur-mer, a écrit une thèse remarquable sous le titre de : *Étude anatomique et pathologique sur les diverticules de l'intestin*. Paris. 1862.

(6) Bouisson, *Tribut à la chirurgie*. Paris, t. II.

En réalité, l'action constrictive s'exerçait sur six points différents de l'intestin, sur chaque extrémité supérieure des deux anses et sur les deux moitiés de la grande anse enclavée dans le sinus de la petite. L'opération devait consister d'abord à lever l'étranglement du collet, puis à dégager l'anse étreinte dans l'ouverture mésentérique. Le malade succomba à une péritonite, suite de perforation intestinale.

Pseudo-étranglements herniaires. — Curling rapporte qu'il fut appelé un soir à l'hôpital, pour un individu qu'on supposait atteint de *hernie étranglée*.

C'était un robuste laboureur âgé de trente-trois ans et marié. Il portait dans la région inguinale une tumeur considérable, que les élèves de la maison avaient essayé de réduire. Curling diagnostique que ces symptômes sont dus à un testicule enflammé retenu dans le canal inguinal. La suite lui donne raison (1).

Curling rapporte également que Pott fut mandé en toute hâte pour faire l'*opération de la hernie* à un jeune homme qui éprouvait les plus violentes douleurs dans l'aine et les lombes. L'aine et le scrotum étaient très-gonflés. Le malade n'avait pas eu de selles depuis trois jours, malgré les lavements et un purgatif ; il avait eu des nausées et des vomissements ; le ventre était tendu, douloureux, le pouls très-fréquent. On ne pouvait éclairer le diagnostic par l'exploration de la tumeur, car la douleur était si aiguë, que le malade ne pouvait supporter la moindre pression. Tous les renseignements étaient très-obscurs. Avant d'entreprendre l'opération, Pott prescrivit un purgatif énergique. Des selles abondantes eurent lieu et firent disparaître toute crainte d'étranglement. Sous l'influence des fomentations et des cataplasmes, etc., la tumeur diminua, et au bout de sept à huit jours le scrotum était assez débarrassé pour qu'on pût constater qu'il ne contenait pas de testicule.

M. Delasiauve cite l'exemple d'un testicule retenu dans l'aine et enflammé, qui fut pris pour une hernie étranglée, et opéré en conséquence. Quand on eut reconnu la nature de l'affection, on se décida à faire la castration (2).

Entérotomie. — L'entérotomie consiste à ouvrir l'intestin de façon à créer un anus contre nature, dans les cas d'obstruction intestinale.

Cette opération étudiée et préconisée dans le siècle dernier par Hévin, dans les cas d'étranglement interne, n'a été véritablement mise en usage, dans cette circonstance, qu'à l'époque contemporaine, et c'est à M. Nélaton qu'on doit cette application. C'est généralement dans la région inguinale gauche que l'on pratique l'incision pour découvrir l'intestin : cette incision est parallète à l'arcade de Fallope; le péritoine est ouvert et l'anse intestinale ouverte après avoir été préalablement fixée par des sutures nombreuses. Cette opération a sauvé la vie à un certain nombre de malades.

Callisen et Amussat, dans le but de pratiquer l'entérotomie sans ouverture du péritoine, ont ouvert le côlon à gauche, au-dessus de la crête iliaque, en dehors du bord externe des muscles sacro-lombaire et carré lombaire. Cette opéra-

(1) Curling, *Traité des maladies du testicule*, traduction par le professeur Gosselin. Paris, 1857, p. 39.

(2) Delasiauve, *Revue médicale*, mars 1840.

tion (fig. 741) pratiquée surtout chez l'enfant dans le cas d'absence ou d'obstruction du rectum, est plus difficile que l'entérotomie dans la région inguinale gauche (méthode de Littre), ou que la même opération pratiquée dans la région inguinale gauche (méthode de Nélaton).

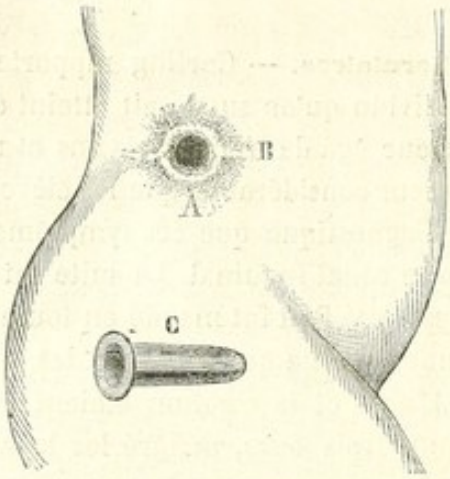

FIG. 741. — Entérotomie lombaire.

Il n'est pas rare d'observer après l'ouverture de l'intestin une hernie ou prolapsus de la muqueuse, qui tend à sortir entre les lèvres de la plaie ou mieux de la fistule stercorale (fig. 742).

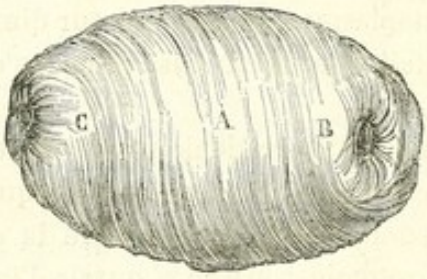

FIG. 742. — Procidence de la muqueuse intestinale dans l'anus contre nature, après une entérotomie lombaire.

La recherche et l'ouverture de l'intestin doit être faite par le périnée, toutes les fois que cela est possible : en décrivant cette dernière région, nous indiquerons les opérations que la science possède pour atteindre ce but.

ARTICLE VII. — REINS.

Les *reins* (fig. 743) sont les organes sécréteurs de l'urine. Ils sont au nombre de deux, l'un à droite, l'autre à gauche, situés profondément derrière le péritoine (fig. 744), sur les côtés du corps des vertèbres des lombes, entourés d'un tissu cellulo-adipeux très-abondant. Ils sont en grande partie apposés sur le diaphragme et dépassent généralement un peu le bord inférieur de la dernière côte. Leur forme sphéroïdale, allongée, etc., les fait ordinairement comparer à un *haricot* dont la concavité serait tournée en dedans.

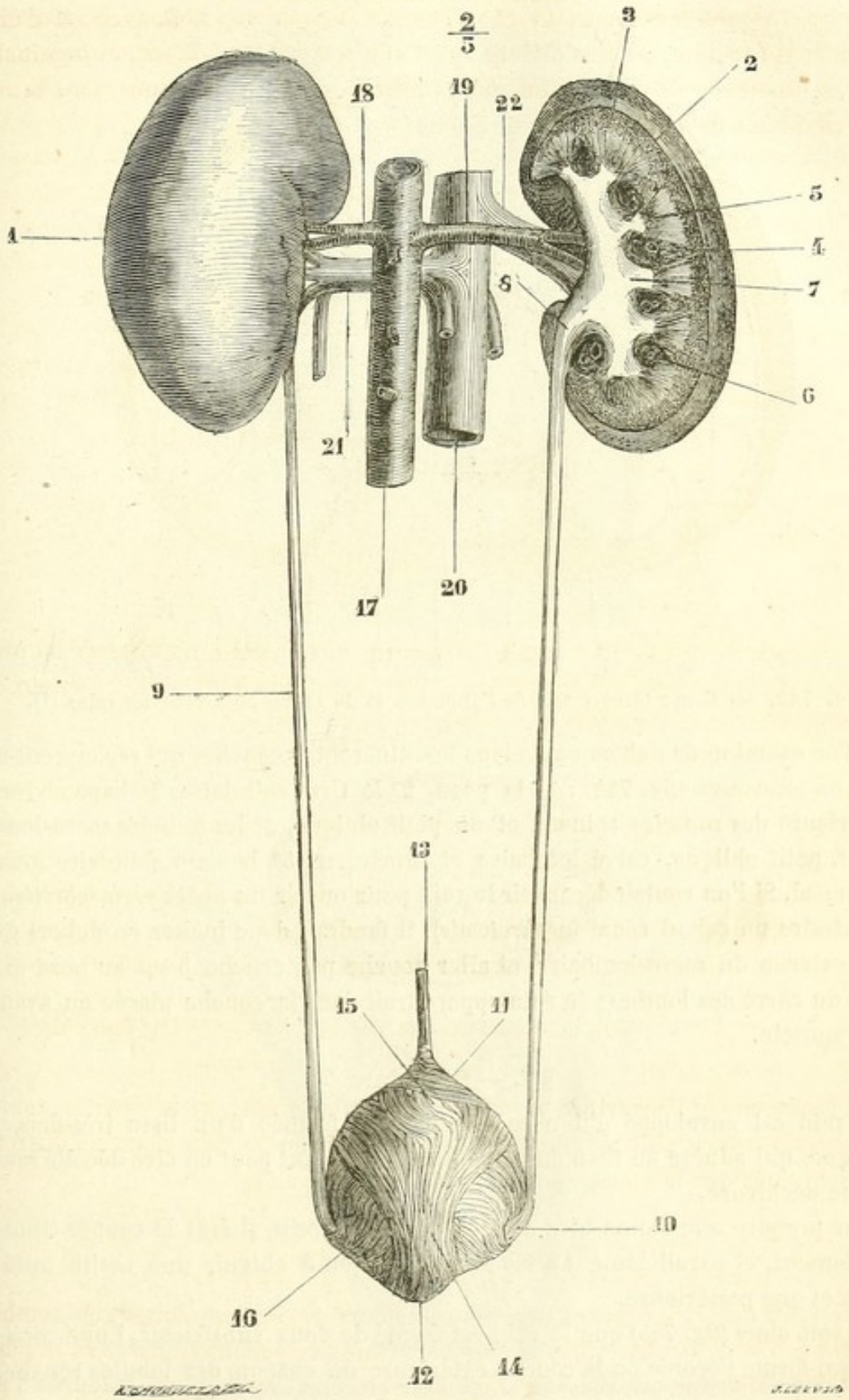

FIG. 743. — Reins et uretères, vue postérieure (*).

(*) **1**, rein gauche ; **2**, coupe du rein droit ; **3**, substance corticale ; **4**, colonnes de Bertin ; **5**, pyramides de Malpighi ; **6**, vaisseaux ; **7**, calices distendus par l'urine ; **8**, bassinet ; **9**, uretère ; **10**, pénétration de l'uretère dans les parois de la vessie ; **11**, sommet de la vessie ; **12**, bas-fond de la vessie ; **13**, ouraque ; **14**, **15**, fibres longitudinales de la vessie ; **16**, fibres transversales ; **17**, aorte ; **18**, artère rénale gauche ; **19**, artère rénale droite ; **20**, veine cave inférieure ; **21**, veine rénale gauche ; **22**, veine rénale droite. (Beaunis et Bouchard.)

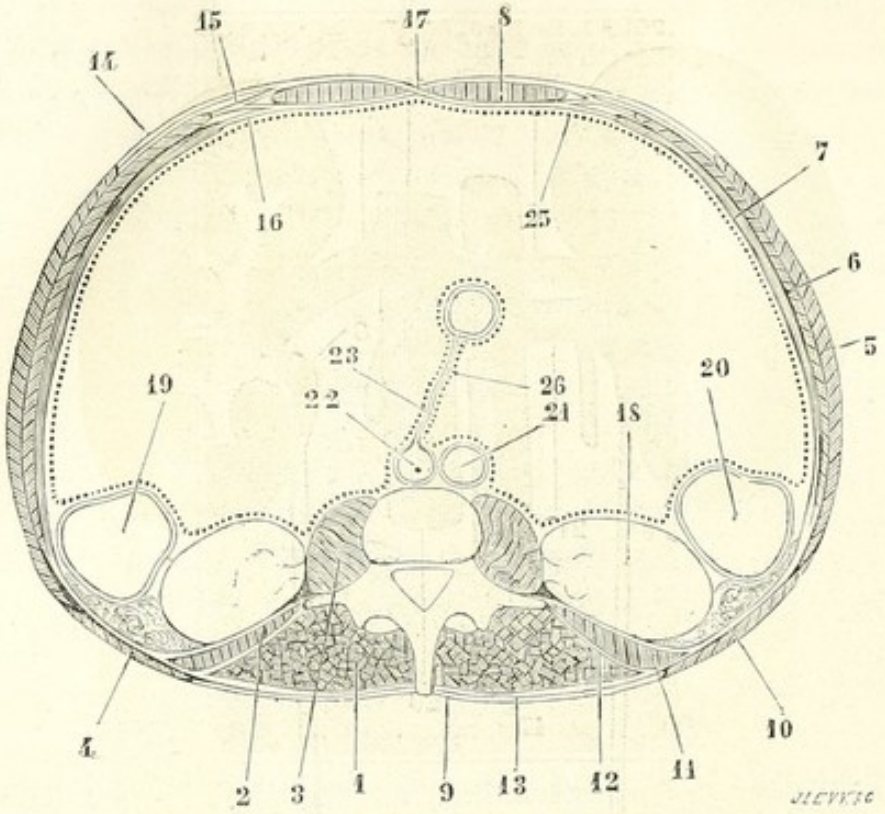

FIG. 744. — Coupe transversale de l'abdomen et du rachis au niveau des reins (*).

Si l'on examine de dehors en dedans les différentes couches qui recouvrent le rein, on rencontre (fig. 744) : 1° la peau, 2° le tissu cellulaire, 3° l'aponévrose postérieure des muscles spinaux et du petit oblique, 4° les muscles sacro-lombaires, petit oblique, carré lombaire et transverse, 5° le tissu cellulaire sous-péritonéal. Si l'on voulait découvrir le rein pour ouvrir un abcès *périnéphrétique* ou extraire un calcul rénal (*néphrotomie*), il faudrait donc inciser en dehors du bord externe du sacro-lombaire, et aller couche par couche jusqu'au bord externe du carré des lombes; le rein apparaîtrait dans la couche placée en avant de ce muscle.

§ I. — Structure.

Le rein est enveloppé d'une *capsule fibreuse*, formée d'un tissu très-dense, élastique, qui adhère au tissu du rein et qui cependant peut en être décollé sans aucune déchirure.

Pour prendre une bonne idée de la structure du rein, il faut le couper transversalement, et parallèlement à ses faces, de façon à obtenir une moitié antérieure et une postérieure.

On voit alors (fig. 745) que le rein est formé de deux substances, l'une *corticale*, qui forme l'écorce ou la couche extérieure de chacun des lobules rénaux,

(*) 1, muscles spinaux postérieurs; 2, carré des lombes; 3, psoas; 4, grand dorsal; 5, grand oblique; 6, petit oblique; 7, transverse; 8, grand droit antérieur; 9, aponévrose du grand dorsal; 10, aponévrose du transverse; 11, son feuillet antérieur; 12, son feuillet moyen; 13, son feuillet postérieur; 14, aponévrose du grand oblique; 15, aponévrose du petit oblique; 16, aponévrose du transverse; 17, ligne blanche; 18, rein; 19 côlon descendant; 20, côlon ascendant; 21, veine cave inférieure; 22, aorte; 23, artère allant de l'aorte à l'intestin, représentant l'artère mésentérique; 25, péritoine; 26, mésentère. (Beaunis et Bouchard.)

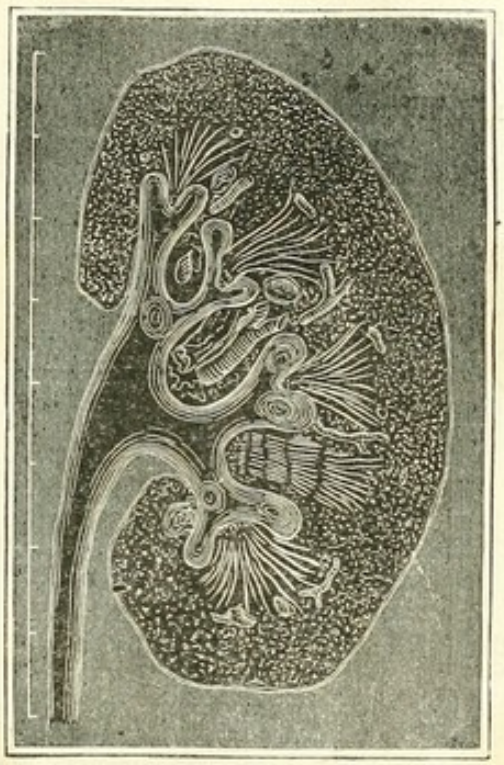

FIG. 745. — Coupe du rein montrant les calices, le bassinet et les infundibula. (Lionel Beale.)

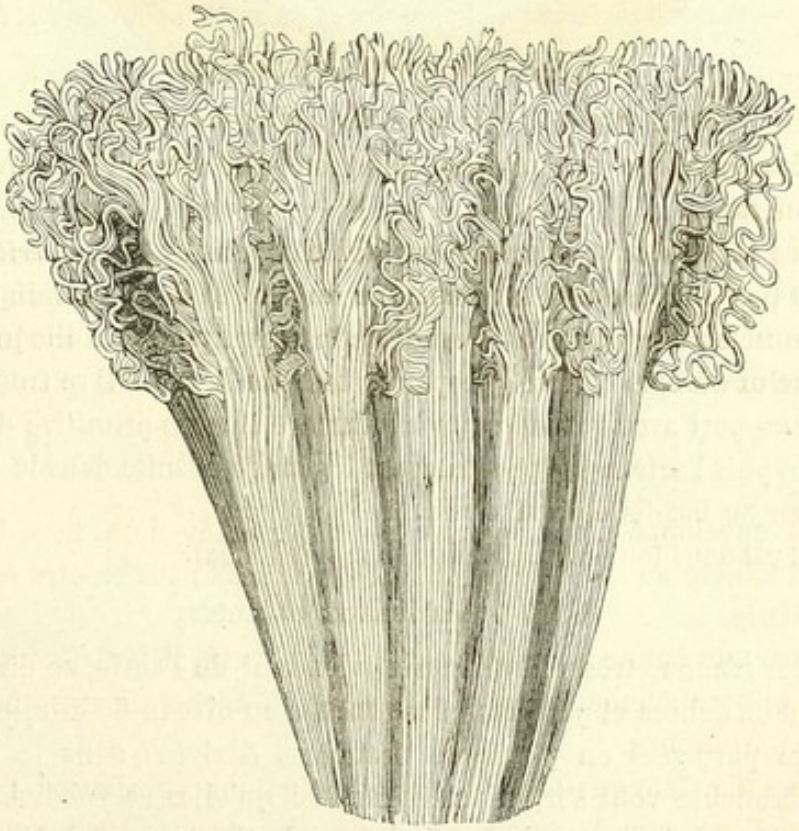

FIG. 746. — Portion de substance tubuleuse et de substance corticale du rein.

l'autre *tubuleuse* composée d'une multitude de petits canaux très-fins, qui partent de tous les points de la couche corticale, se rapprochent, s'unissent, se dirigent comme des rayons convergents au sommet des *papilles* ou mamelons saillants, percés de plusieurs trous par lesquels l'urine s'écoule. Ces canaux se ter-

minent aux glomérules de Malpighi et sont tapissés à leur intérieur d'un cylindre d'épithélium (fig. 747), qui tombe dans certaines maladies.

Le nombre de ces mamelons est variable, parce que souvent deux ou plusieurs se réunissent, etc.

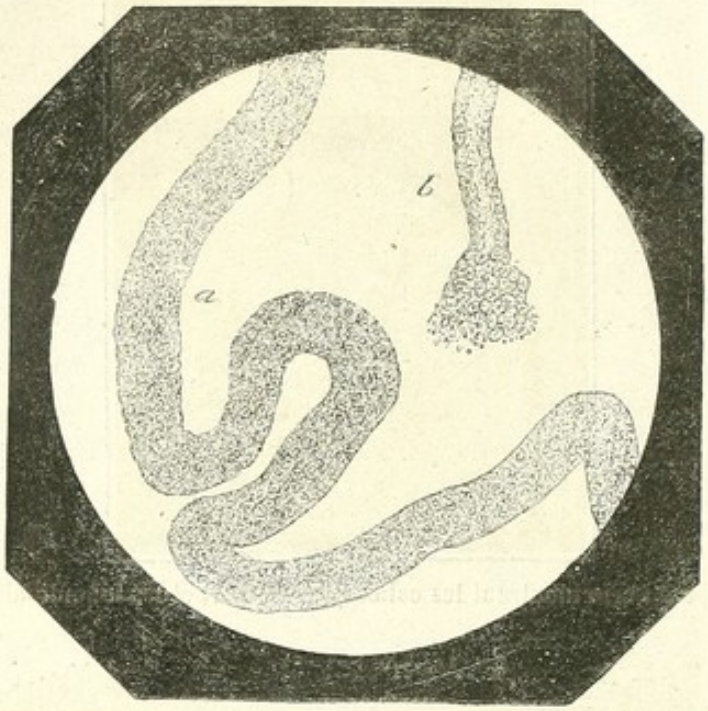

Fig. 747. — Gaîne épithéliale des tubes urinifères.

Chacun des mamelons est embrassé dans son pourtour par un canal membraneux nommé *calice*.

Les calices s'ouvrent dans le *bassinet*, qui se continue avec l'*uretère*.

L'uretère (fig. 743) sort du bord interne du rein et descend obliquement, en suivant le muscle psoas, jusqu'au-devant de la symphyse sacro-iliaque, où il n'est séparé de celui du côté opposé que par la base du sacrum. Il se trouve successivement en rapport avec le muscle psoas, l'artère iliaque primitive dont il croise la direction, puis l'artère iliaque interne. Il plonge ensuite dans le bassin, pour aller s'ouvrir au bas-fond de la vessie.

L'uretère est dans toute son étendue sous-péritonéal.

§ II. — Vaisseaux et nerfs.

Les artères *rénales*, très-volumineuses, viennent de l'aorte, se dirigent transversalement en dehors et pénètrent dans le rein au niveau du hile, généralement après s'être partagées en plusieurs branches. Arrivées dans le parenchyme rénal, les branches vont s'irradiant à mesure qu'elles se subdivisent, et cheminent vers la substance corticale. Arrivées à la limite des substances corticale et médullaire, plusieurs branches suivent, dans une partie de leur trajet, une direction plus ou moins horizontale, plutôt curviligne et correspondant aux bases des pyramides. Nombre de branches presque droites vont s'irradiant de celle-ci vers la couche corticale, et de tous côtés donnent de petits ramuscules qui se rendent dans les *glomérules de Malpighi* (fig. 748, 749 et 750).

Veines. — La veine rénale ou émulgente est formée par la réunion d'un grand

FIG. 748. — Texture du tissu sécréteur des reins d'un homme ; vaisseaux. — Grossissement de 50 diamètres.

nombre de petites branches qui reçoivent le sang des capillaires. Entre les cou-

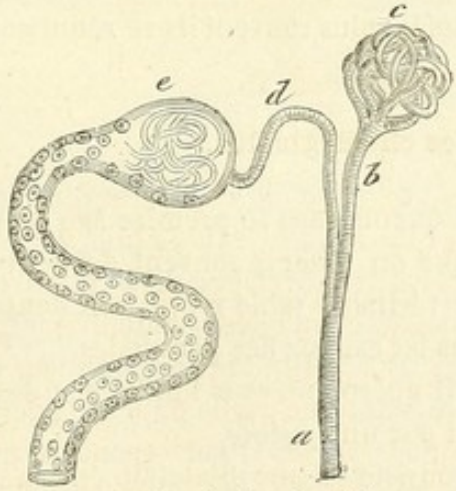

FIG. 749. — Glomérule rénal (*).

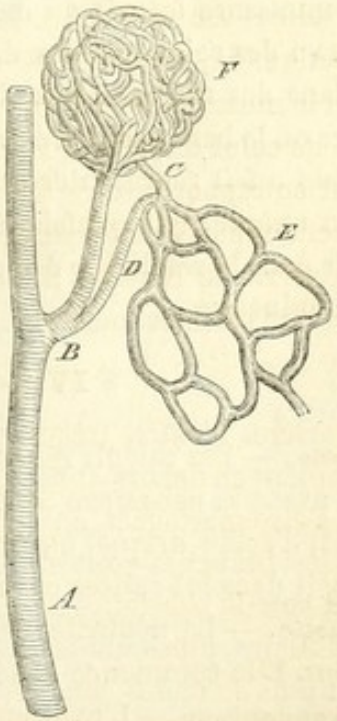

FIG. 750. — Glomérule rénal (**)

(*) *a*, branche de l'artère rénale ; *b*, vaisseau afférent du glomérule ; *c*, glomérule ; *d*, vaisseau afférent se rendant à un corpuscule de Malpighi ; *e*, corpuscule de Malpighi.

ches corticale et médullaire, on voit les branches assez volumineuses (fig. 751). Ces veines se rendent à la partie antérieure du hile et se jettent dans la veine cave inférieure.

FIG. 751. — Coupe d'une portion du rein.

Lymphatiques. — Peu nombreux et très-difficiles à injecter.

Nerfs. — Les nerfs du rein viennent du grand sympathique et suivent les artères rénales qu'ils accompagnent probablement jusque dans l'intensité du tissu rénal.

§ III. — Développement et vices de conformation.

Le rein est un organe qui se développe de très-bonne heure.

Quelquefois les deux reins sont réunis en avant de la colonne vertébrale par une commissure formée du même tissu que leur parenchyme glandulaire.

On a vu des reins mobiles dans l'abdomen, à la façon de la rate, se déplacer, aller dans des régions assez éloignées de la cavité abdominale, comme les fosses iliaques ou le bassin, et faire croire ainsi à des tumeurs.

Civiale a fait représenter un cas intéressant d'uretère double (fig. 752) pour un rein unique. Quelquefois, dans les cas de ce genre, les deux canaux viennent s'ouvrir dans la vessie par des orifices isolés ; plus souvent ils se réunissent avant leur terminaison.

§ IV. — Maladies chirurgicales.

Calculs. — Les calculs rénaux sont fréquents dans le premier âge de la vie et même avant la naissance. A cette époque on observe souvent de petits calculs (fig. 753) d'acide urique, ou même un véritable sable rouge, soit dans les uretères, soit dans les calices ou même dans les canaux des pyramides.

Néphrite. — La néphrite ne se produit guère que sous l'influence des calculs des reins. Elle commence généralement par une *pyélite*.

Hydronéphrose. — L'hydronéphrose consiste en une dilatation énorme du bassinet et des calices ; généralement avec atrophie du tissu rénal. Cette maladie succède le plus souvent à une oblitération de l'urèthre.

Fig. 752. — Cas d'uretères surnuméraires (*).

(*) Les cas d'uretères surnuméraires ne sont point rares, mais je n'en connais pas de plus remarquable que celui-ci ; sous divers points de vue, il mérite de fixer l'attention du praticien et du physiologiste. On voit que l'uretère supplémentaire s'ouvre au col vésical ; son orifice est adjacent à la crête uréthrale ; il est déformé, triangulaire, très-large, et peut aisément admettre l'extrémité d'une sonde. Le verumontanum fait beaucoup de saillie ; il se continue en arrière avec l'orifice uréthral dont je viens de parler ; il envoie un prolongement dont la saillie diminue à mesure qu'il s'éloigne du point de départ. Les lobes latéraux de la prostate sont seuls tuméfiés. La partie prostatique de l'urèthre est plus longue et plus évasée qu'à l'ordinaire vers sa région antérieure. Les parois vésicales sont hypertrophiées. La cavité du viscère n'offre rien d'anormal, mais sa surface interne est un peu plus colorée. Le trigone ne fait aucune saillie ; à ses angles postérieurs s'ouvrent les deux uretères normaux, qui sont beaucoup plus volumineux que de coutume. Mais l'uretère surnuméraire était plus ample encore, surtout près du rein, où il forme une poche considérable. Du reste, son congénère était aussi plus dilaté à l'extrémité supérieure ; le volume du rein correspondant était considérable. Ce qui frappe dans cette pièce, c'est le volume des uretères, dont on ne se rend pas raison. Le même phénomène a lieu dans beaucoup d'autres cas où cependant il n'y avait pas plus qu'ici d'obstacle mécanique à la sortie de l'urine.

Kystes hydatiques du rein. — Les kystes hydatiques du rein sont très-rares; nous avons eu l'occasion d'en observer un cas des plus remarquables. Le malade rendait des kydatides par l'urèthre et souffrait d'accidents identiques à ceux de

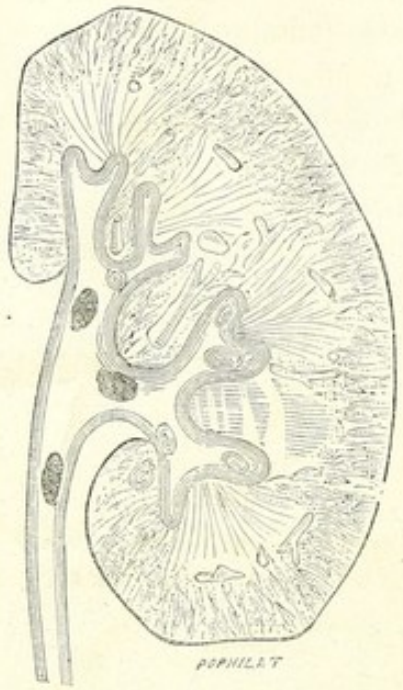

FIG. 753. — Coupe médiane du rein renfermant des calculs (d'après la collection de Mallez (*).

la colique néphrétique. Il succomba à une phthisie galopante. L'autopsie fut faite avec le plus grand soin.

Le rein droit avait son volume normal, il n'était le siége d'aucune lésion.

Le rein gauche présentait une tumeur d'aspect blanchâtre, à la surface de laquelle on remarquait des dépressions, des plis nombreux; elle était située en haut et en avant du rein, dont elle occupait toute l'épaisseur et dont elle ne dépassait que d'un centimètre le bord convexe. Elle était irrégulièrement sphérique et avait 5 ou 6 centimètres de diamètre. Sa cavité était anfractueuse; mais toutes les loges communiquaient largement entre elles. Ses parois avaient 2 ou 3 millimètres d'épaisseur, elles étaient formées d'un tissu extrêmement résistant, comme cartilagineux; une membrane lisse les tapissait à l'intérieur; elles adhéraient intimement au tissu du rein qui se déchirait aussitôt qu'on essayait de les détacher. Le kyste communiquait avec le bassinet par une ouverture d'un demi-centimètre environ de diamètre; cette ouverture était située en avant de l'orifice des calices; ses bords étaient assez réguliers, durs et arrondis. Le bassinet n'était ni dilaté ni épaissi, il renfermait quelques gouttes d'urine et deux ou trois vésicules rompues; l'uretère avait ses dimensions normales. Dans le kyste, on trouva de quinze à vingt vésicules, la plupart déchirées, cinq ou six seulement étaient intactes; elles n'avaient pas tout à fait le volume d'un grain de raisin ordinaire. Ces vésicules furent l'objet d'un examen très-attentif: on les ouvrit, on gratta légère-

(*) Les trois points noirs représentent trois graviers, dont deux sont dans le bassinet et un dans l'urèthre.

ment leur face interne avec une lame de scalpel, pour recueillir les échinocoques, etc. Le tissu rénal était sain tout autour du kyste, et les fonctions de la glande n'avaient pas été troublées.

L'observation complète se trouve publiée dans la thèse de M. Édouard Béraud (1), à qui nous l'avons communiquée en 1861.

Kystes séreux. — On rencontre quelquefois dans le rein des kystes séreux le plus souvent multiples. Ils acquièrent rarement un assez grand volume pour donner lieu à des symptômes importants.

Cancers. — Le cancer du rein, cause fréquente d'hématurie, donne lieu à des tumeurs plus ou moins volumineuses et détermine généralement la mort au bout d'un assez court laps de temps.

LIVRE IX

ORGANES PÉRINÉO-PELVIENS

Nous les étudierons : 1° chez l'homme; 2° chez la femme.

CHAPITRE PREMIER.

RÉGION PÉNIENNE.

§ I. — Superposition des plans.

Téguments. — La peau de la verge est plissée lorsque l'organe est au repos, elle est susceptible d'une grande extension dans l'état d'érection de l'organe ; elle renferme un grand nombre de glandes sébacées et seulement quelques poils rudimentaires.

Arrivée à la couronne du gland, la peau forme un repli, le *prépuce*, qui coiffe le gland plus ou moins complétement. La lame externe du prépuce présente les mêmes caractères que la peau; la lame interne présente les caractères d'une muqueuse. Le prépuce est rattaché à la partie inférieure et moyenne du gland par un repli situé au-dessous du méat et nommé *frein du prépuce*.

La lame interne du prépuce se réfléchit sur le gland, qu'elle recouvre.

Au point où le feuillet interne du prépuce se continue avec le gland, existe une rainure renfermant un grand nombre de papilles et les *glandes de Tyson*.

Tissu cellulaire sous-cutané. — Le tissu cellulaire sous-cutané est blanc, très-lisse, comme dartoïque; il ne s'infiltre jamais de graisse.

(1) Édouard Béraud, *Des hydatides des reins*, thèse inaugurale. Paris, 1861.

Aponévrose pénienne. — Cette aponévrose part du gland, enveloppe toute la verge, et se continue en arrière avec l'aponévrose superficielle du périnée.

A ce fascia se rattachent le ligament suspenseur de la verge, formé de deux plans, un superficiel, très-élastique, qui naît de la partie inférieure de la ligne blanche et vient embrasser, en bas, la racine des corps caverneux; un profond, fibreux, qui naît de la face antérieure de la symphyse et va s'insérer en avant à l'angle de réunion des deux racines des corps caverneux.

Corps caverneux. — Au-dessous de la gaîne fibreuse propre du pénis, apparaissent les corps caverneux et spongieux (fig. 754, 755, 756 et 757).

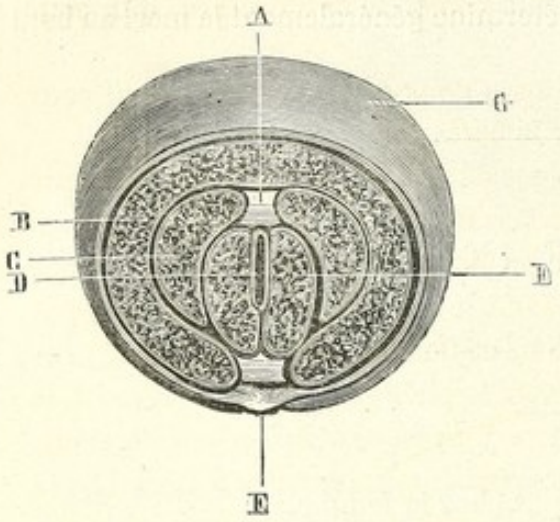

Fig. 754. — Coupe transversale et perpendiculaire pratiquée au milieu du gland (*).

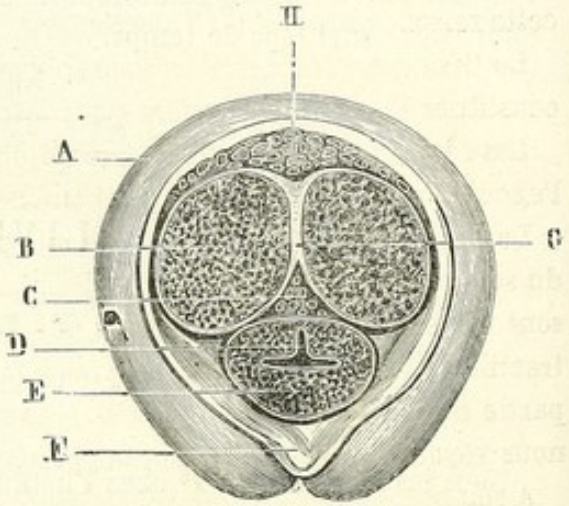

Fig. 755. — Coupe perpendiculaire du pénis immédiatement en arrière de la couronne (**).

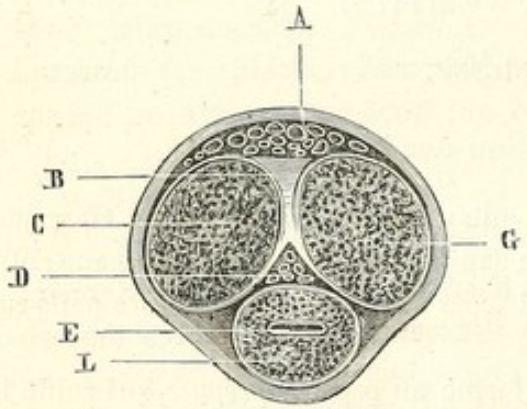

Fig. 756. — Coupe d'un pénis pratiquée au milieu de l'espace qui sépare l'angle prépubien de la base du gland (***).

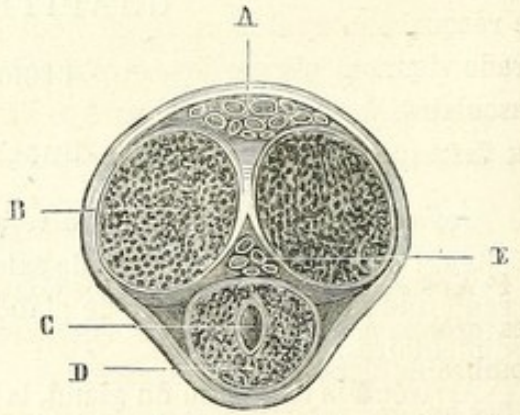

Fig. 757. — Coupe du pénis pratiquée en avant du pubis (****).

(*) A, prolongement fibreux des corps caverneux dans le gland; B, faisceaux vasculaires superficiels du gland; C, prolongement des corps caverneux dans le gland; D, canal représentant une fente verticale; E, coupe du frein; F, tissu spongieux de l'urèthre; G, téguments.

(**) A, téguments; B, corps caverneux droit; C, coupe du plexus situé entre l'urèthre et les corps caverneux; D, forme en ⊥ renversé du canal; E, tissu de l'urèthre; F, repli muqueux qui forme le frein du prépuce; G, cloison des corps caverneux; H, coupe des plexus situés au-dessus des corps caverneux.

(***) A, veines dorsales de la verge; B, cloison des corps caverneux; C, corps caverneux; D, plexus veineux situés au-dessus de l'urèthre; E, urèthre représentant une fente transversale; G, corps caverneux; L, tissu spongieux de l'urèthre.

(****) A, veines dorsales de la verge; B, corps caverneux; C, urèthre, D, tissu spongieux de l'urèthre; E, plexus veineux situés au-dessus de l'urèthre.

Les *corps caverneux*, qui forment la partie supérieure de la verge, sont deux cylindres adossés, nés en arrière par deux racines effilées de la partie interne des branches ischio-pubiennes; ils se terminent en avant par une extrémité conique qui s'enfonce assez profondément dans la base du gland.

Les deux corps caverneux sont recouverts d'une gaîne fibreuse très-élastique et très-forte; ils sont séparés par une cloison épaisse, mais incomplète en avant; ce qui fait qu'un des corps caverneux peut aisément être injecté en plaçant la canule à injection dans le corps caverneux du côté opposé.

Le *corps spongieux* est situé à la partie inférieure des corps caverneux; il est cylindrique, et constitue une gaîne à la partie pénienne de l'urèthre, qui, pour cette raison, est nommée spongieuse.

Le tissu spongieux de l'urèthre se renfle à ses deux extrémités, en avant pour constituer le *gland*, en arrière pour former le *bulbe uréthral*.

Les corps caverneux sont formés d'un amas de cellules dont la réplétion par l'abord du sang constitue le phénomène de l'*érection*.

Le bulbe est complétement spongieux, c'est-à-dire formé d'aréoles contenant du sang veineux, et tapissées par la membrane interne des veines; ces aréoles sont traversées par des trabécules que Kolliker et Rouget ont démontré être contractiles, et par conséquent propres à favoriser le phénomène de l'érection. A la partie moyenne du corps spongieux, la structure change; et à la place d'aréoles, nous voyons des veines nombreuses, agglomérées et anastomosées à l'infini.

A son entrée dans le gland, le corps spongieux est constitué par deux faisceaux veineux qui marchent parallèlement de chaque côté du frein, ainsi que Jarjavay l'a parfaitement démontré. Arrivés de chaque côté du méat, ces deux faisceaux se recourbent en dehors et en haut (*faisceaux directs*), et par un trajet rétrograde viennent gagner la couronne du gland (*faisceaux réfléchis*); ces faisceaux vasculaires forment ainsi la surface du gland, qui, à son centre, est constitué par du tissu spongieux proprement dit.

§ II. — Vaisseaux et nerfs.

1° **Artères.** — Les artères superficielles ou tégumentaires de la verge viennent des *artères honteuses externes*, branches des fémorales. Ces honteuses sont au nombre de deux de chaque côté.

Les artères profondes (fig. 640) viennent de l'artère *honteuse interne*.

Cette artère, que nous retrouverons au périnée, fournit à la verge cinq grosses branches : l'*artère dorsale du pénis*, qui suit d'arrière en avant l'interstice supérieur des corps caverneux, et se rend dans le gland; les deux *artères caverneuses*, qui abordent les corps caverneux par leur partie postérieure, et les deux *artères bulbeuses*, qui se rendent au bulbe de l'*urèthre* (1).

Les dernières ramifications artérielles se continuent avec les cavités du tissu caverneux de plusieurs façons différentes. Ainsi :

Les artérioles peuvent s'ouvrir directement dans les mailles périphériques, les plus petites du tissu caverneux, c'est là le mode le plus commun; elles peuvent

(1) Voyez RÉGION DU PÉRINÉE.

s'aboucher en s'élargissant en forme d'entonnoirs dans les grandes cavités centrales; un troisième mode est très-controversé: ce sont les artères dites *hélicines*, ainsi nommées parce qu'elles seraient contournés en spirale à leur extrémité.

FIG. 758. — Bouquet artériel de la racine du corps caverneux.

FIG. 759. — Un des rameaux de la figure précédente grossi.

« D'un pédicule commun, disent MM. Beaunis et Bouchard, se détache un bouquet de vaisseaux qui se tordent en spirale avant de s'ouvrir dans les mailles centrales (fig. 758 et 759). »

On est encore incertain de savoir si ces artères hélicines ne sont pas de production artificielle. Ce qui distinguerait du reste les artères qui se rendent au tissu caverneux, c'est l'épaisseur considérable de la tunique moyenne de fibres lisses circulaires, etc.

D'après Muller, les artères *hélicines* se terminent en cul-de-sac, sans se continuer avec aucune veine; cet auteur les regarde comme des espèces d'excroissances des artères, faites pour retenir le sang, etc.

2° **Veines** (fig. 760 et 761). — Les veines de la verge sont très-nombreuses. Celles de la partie antérieure viennent pour la plupart se rendre dans la *veine dorsale de la verge* par une série de branches qui forment en arrière du gland un riche et magnifique plexus, comme on peut le voir sur des pièces déposées au musée de la Faculté, par M. Richet. Ce plexus est l'origine de la veine dorsale qui parcourt la face supérieure du corps caverneux, passe entre les deux lames du ligament suspenseur et se rend dans les plexus sous-pubiens. Elle reçoit de nombreuses branches des corps caverneux et du tissu spongieux de l'urèthre.

3° **Lymphatiques.** — Les lymphatiques sont très-nombreux; ils naissent par des réseaux très-riches du gland, du prépuce et de la partie antérieure de la muqueuse de l'urèthre. A ces réseaux font suite un, deux ou trois vaisseaux qui accompagnent l'artère et la veine dorsales de la verge. Ils se rendent aux ganglions internes de l'aine, et à ceux qui sont au voisinage de l'abouchement de la saphène. On a vu quelquefois les lymphatiques qui viennent de la partie droite du gland se rendre à l'aine gauche, et *vice versâ*.

4° **Nerfs.** — Les nerfs de la verge viennent du *nerf honteux interne*. Ils suivent, sous forme de longs filets parallèles, l'artère dorsale, et se répandent dans les téguments, le long des vaisseaux et dans le gland.

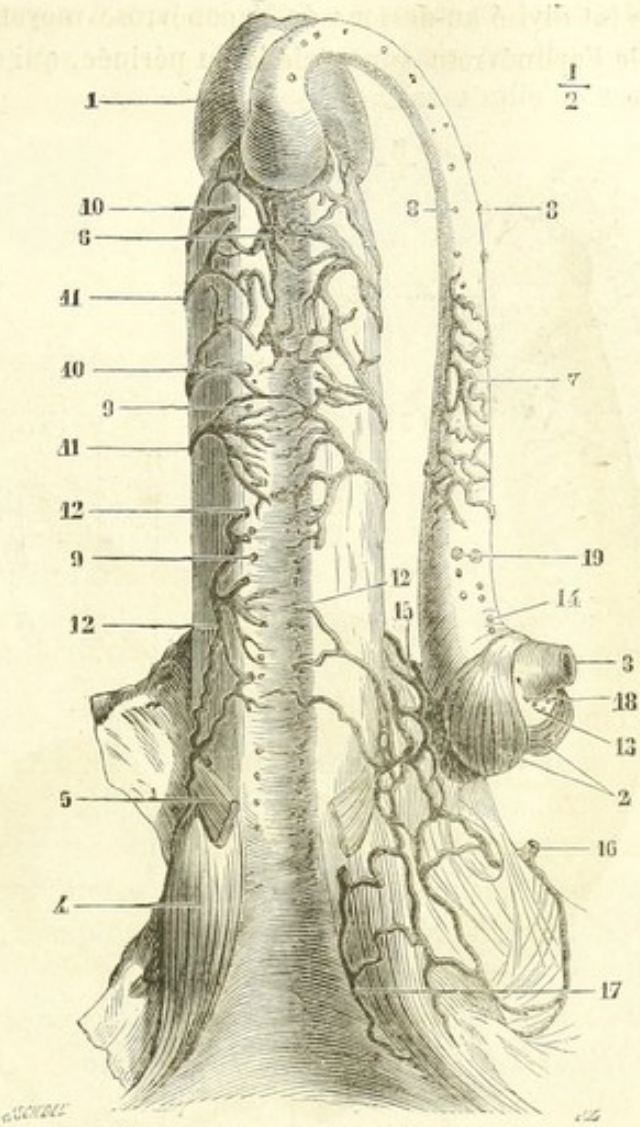

FIG. 760. — Veines de la région pénienne (*).

§ III. — Rapports avec les autres régions.

La région pénienne est en rapport avec la région abdominale antérieure, la région obturatrice, la région scrotale et la région périnéale. Les rapports avec cette dernière région sont des plus importants, et expliquent la marche des infiltrations urineuses de la verge.

(*) Le corps spongieux de l'urèthre est détaché des corps caverneux et récliné sur le côté. — 1, gland ; 2, hémisphères droit et gauche du bulbe de l'urèthre recouverts par la partie profonde du bulbe caverneux (compresseur des hémisphères de Hobelt); 3, partie membraneuse de l'urèthre incisée ; 4, racines des corps caverneux recouvertes par le muscle ischio-caverneux ; 5, portion antérieure du bulbo-caverneux ; 6, réseau veineux situé entre le corps spongieux de l'urèthre et les corps caverneux : lors de la séparation des parties, il est resté dans la gouttière des corps caverneux ; 7, portion de ce réseau adhérente à la face supérieure du corps spongieux de l'urèthre ; 8, 9, veines communiquant entre le corps spongieux de l'urèthre et les corps caverneux, et coupées dans la préparation ; 10, veines provenant du corps spongieux de l'urèthre et allant se jeter dans les veines coronaires ; 11, veines coronaires ; 12, veines provenant du corps spongieux de l'urèthre et allant se jeter dans la veine obturatrice ; 13, veines provenant de la partie médiane du bulbe ; 14, veines provenant de sa partie dorsale ; 15, réseau veineux situé sur les parties latérales de la racine de la verge ; 16, veine obturatrice ; 17, veine honteuse interne ; 18, artères bulbeuses coupées ; 19, artères bulbo-uréthrales coupées.

Quand l'urèthre est divisé au-dessous de l'aponévrose moyenne, l'urine s'infiltre au-dessous de l'aponévrose superficielle du périnée, qui se continue avec le *fascia pénis*, etc.

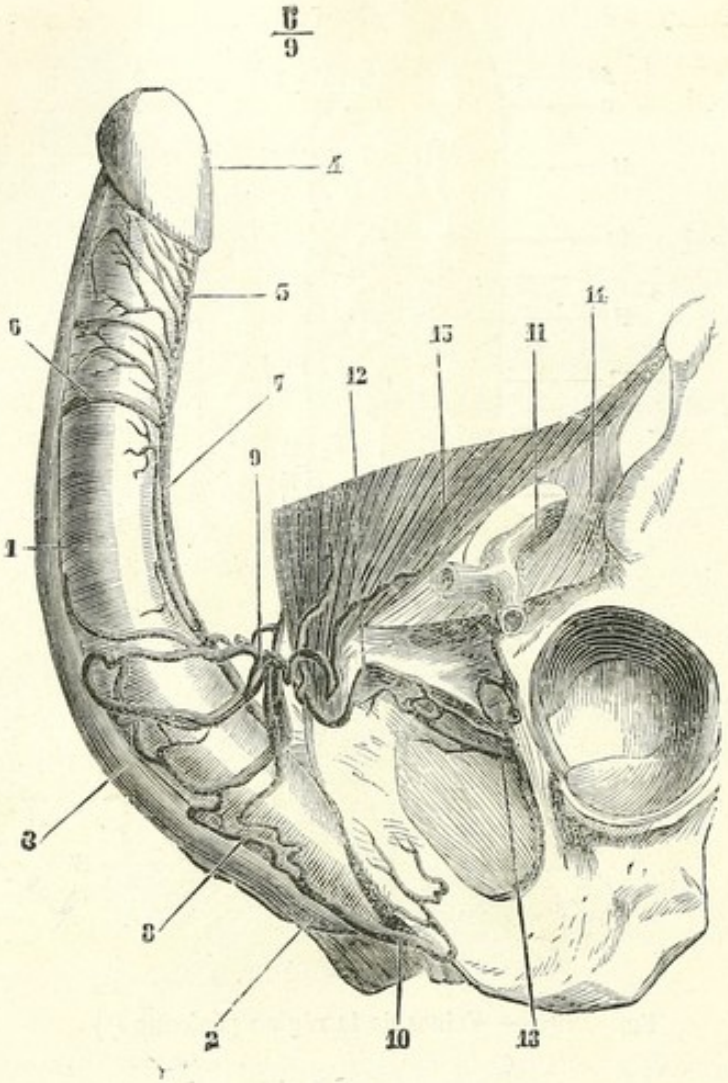

FIG. 761. — Veines de la région péniénne, vue latérale (*).

§ IV. — Développement, vices de conformation.

La verge apparaît dans la sixième semaine sous forme d'un tubercule (*tubercule génital*, I, 2).

Ce tubercule, situé en avant du cloaque (1), se trouve bientôt entouré par deux replis cutanés, nommés *replis génitaux* (II, 5).

A la fin du deuxième mois, le tubercule génital accru présente, à sa partie inférieure, un sillon (*sillon génital*, 4) qui se dirige vers le cloaque.

(1) Voyez RÉGION ANALE.

(*) 1, corps caverneux de la verge ; 2, bulbe de l'urèthre ; 3, corps spongieux de l'urèthre ; 4, gland ; 5, veines du gland et de la partie antérieure des corps caverneux ; 6, veines circonflexes ; 7, veine dorsale de la verge ; 8, veines du bulbe ; 9, plexus se jetant dans la veine dorsale de la verge ; 10, veines postérieures du bulbe et des corps caverneux dans la veine honteuse interne ; 11, veine fémorale ; 12, anastomose avec la veine obturatrice ; 13, veine obturatrice ; 14, fascia iliaca ; 15, aponévrose du grand oblique. (Beaunis et Bouchard.)

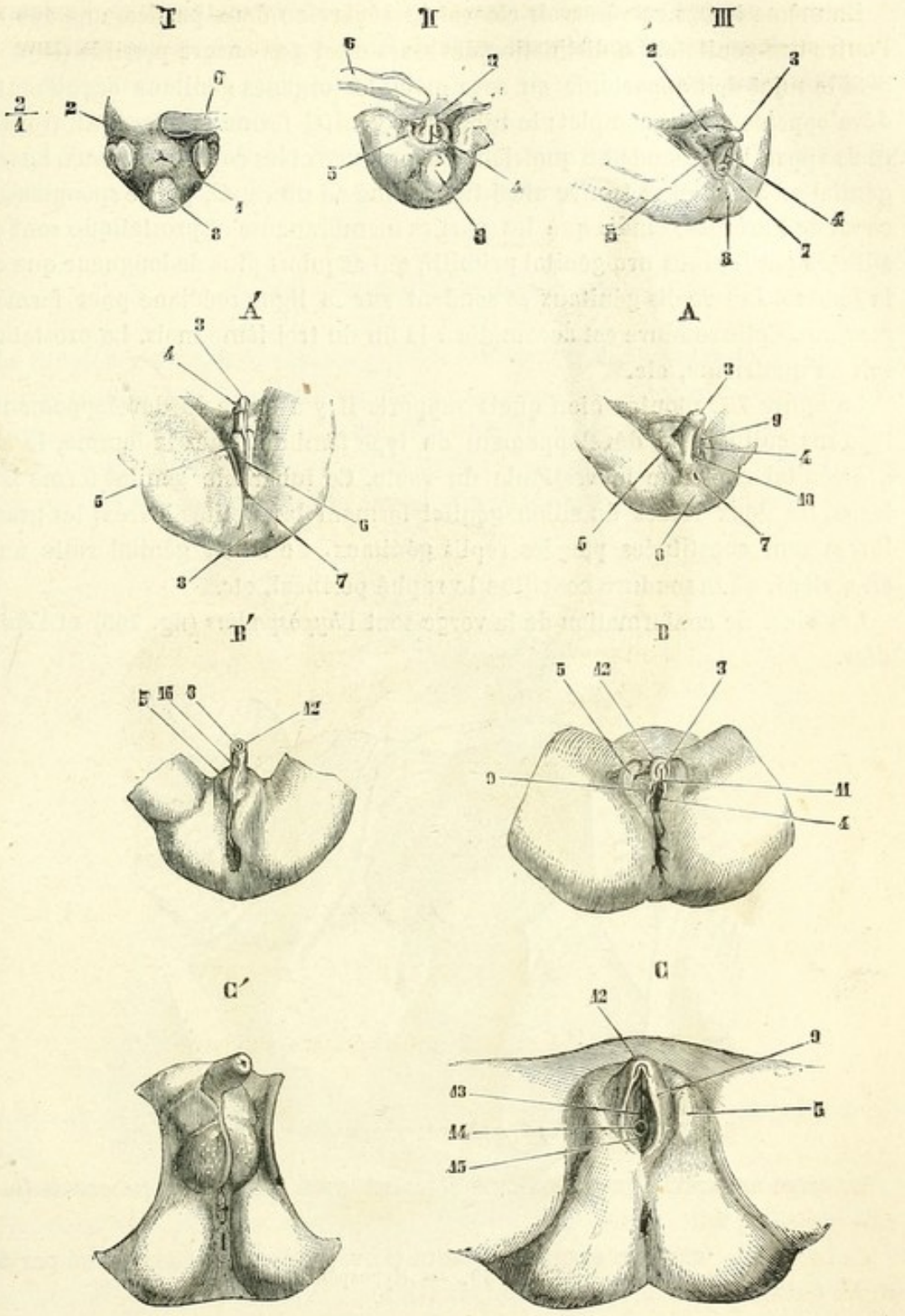

FIG. 762. — Développement des organes génitaux externes (*).

(*) 1, cloaque; 2 tubercule génital; 3, gland; 4, sillon génital; 5, plis génitaux externes; 6, cordon ombilical; 7, anus; 8, extrémité caudale et tubercule coccygien; 9, petites lèvres; 10, sinus uro-génital; 11, frein du clitoris; 12, prépuce du gland ou du clitoris; 13, ouverture de l'urèthre; 14, ouverture du vagin; 15, hymen; 16, raphé scrotal.

ÉTAT INDIFFÉRENT. — I, embryon de 0m,016. — II, embryon de 0m,020. — III, embryon de 0m,027.

TYPE FÉMININ. — A, embryon de 0m,031. — B, embryon du milieu du cinquième mois. — C, embryon du commencement du sixième mois.

TYPE MASCULIN. — A, embryon de 0m,57 (fin du troisième ou début du quatrième mois). — B', embryon du milieu du quatrième mois. — C', embryon de la fin du quatrième mois.

En même temps ce réservoir cloacal se sépare en deux parties, une anale, et l'autre uro-génitale. La distinction des sexes n'est pas encore possible (III).

Si le sujet doit appartenir au sexe mâle, les organes génitaux acquièrent un développement plus complet; le tubercule génital forme la verge. Au troisième mois apparaît le gland; au quatrième, le prépuce et les corps caverneux. Le sillon génital se ferme et se trouve ainsi transformé en un canal, partie spongieuse du canal de l'urèthre, tandis que les parties membraneuse et prostatique sont constituées par le sinus uro-génital primitif, qui acquiert plus de longueur que chez la femme. Les replis génitaux se soudent sur la ligne médiane pour former le scrotum. Cette soudure est accomplie à la fin du troisième mois. La prostate paraît au quatrième, etc.

La figure 762 montre bien quels rapports il y a entre le développement du type masculin et le développement du type féminin. Chez la femme, le sinus uro-génital constitue le vestibule du vagin. Ce tubercule génital forme le clitoris; les deux lèvres du sillon génital forment les petites lèvres; les grandes lèvres sont constituées par les replis génitaux. Le sillon génital reste ouvert en arrière, où sa soudure constitue le raphé périnéal, etc.

Les vices de conformation de la verge sont l'*hypospadias* (fig. 763) et l'*épispadias*.

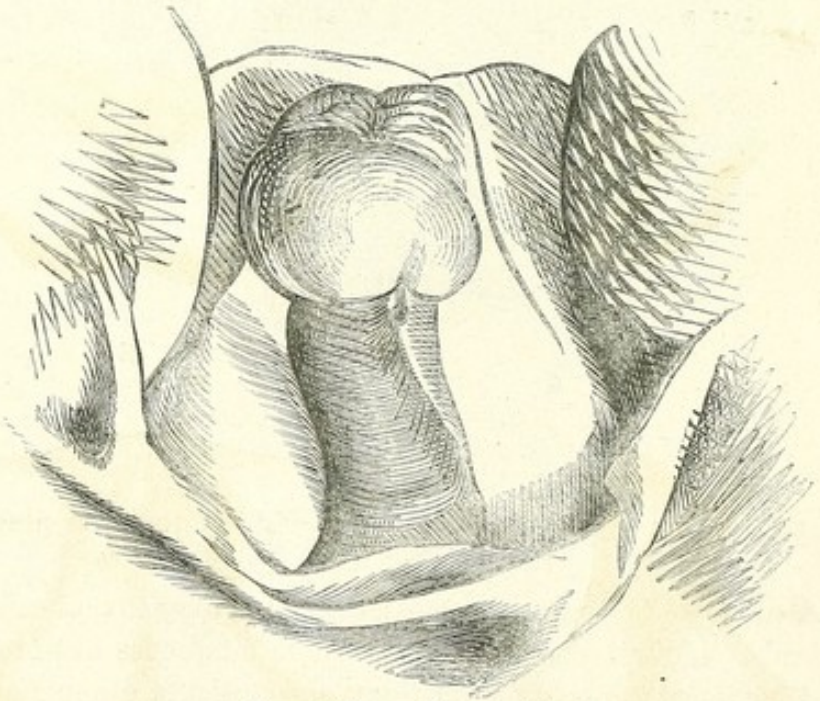

FIG. 763. — Hypospadias.

Dans l'*hypospadias*, la partie antérieure du canal de l'urèthre manque, et le malade urine au-dessous de la verge, souvent très en arrière.

Dans l'*épispadias*, il y a disposition inverse. Le canal de l'urèthre se présente sous la forme d'une simple gouttière située à la partie supérieure des corps caverneux : de là incontinence d'urine. Le plus souvent cette maladie coïncide avec l'*exstrophie de la vessie* (1).

(1) Voyez VESSIE.

Le prépuce, qui recouvre en partie le gland à l'état normal, est quelquefois tellement long et étroit à son orifice, qu'il est impossible de découvrir le gland. De là des infirmités nombreuses auxquelles on remédie en pratiquant la circoncision.

Le prépuce peut manquer entièrement. Le gland reste toujours découvert. Au lieu de manquer totalement, le prépuce peut manquer en partie.

§ V. — Maladies chirurgicales.

Le prépuce est souvent attaqué par des chancres qui déterminent des pertes de substance plus ou moins considérables. Le plus souvent ces chancres perforent le prépuce sur la partie qui correspond au dos de la verge. Le sommet du gland s'engage quelquefois dans cette perforation et fait une espèce de hernie. On voit alors, comme figure 764, la verge se terminer par deux forts mamelons : un inférieur, qui est le prépuce, dont le sommet se rétrécit toujours plus; l'autre, le gland.

Fig. 764. — Perforation du prépuce.

Inflammations. — Les inflammations des tissus spongieux ou caverneux de la verge succèdent souvent aux phlegmasies de la muqueuse uréthrale ou blennorrhagie. Quelquefois ces inflammations entraînent la production de lymphe plastique et de tissus inodulaires qui, plus tard, gênent la circulation dans différentes parties de l'organe, et font que, dans les érections, la forme de la verge est plus ou moins coudée.

Lésions traumatiques de la verge. — Les lésions traumatiques de la verge sont assez nombreuses. On a vu cet organe déchiré, mutilé par des malades atteints de mélancolie ou d'hypochondrie. MM. Demarquay et Parmentier ont mentionné des exemples curieux de déchirures produites pendant le coït. M. le baron Larrey a eu l'occasion d'observer des dilacérations de l'organe produites

par les armes à feu, etc. Enfin on a vu assez souvent des étranglements de la verge par des corps étrangers annulaires amener la gangrène partielle ou totale, ou des fistules urinaires.

Tumeurs. — La verge est assez fréquemment atteinte de cancers ou de cancroïdes qui, généralement, débutent par la muqueuse du prépuce ou du gland.

Lisfranc a fait observer, avec beaucoup de raison, que dans le cas de cancer de la verge, la gaîne fibreuse des corps caverneux résistait très-longtemps à l'envahissement, et que, très-souvent, on trouvait les corps caverneux intacts au milieu de la tumeur.

Amputation de la verge. — L'amputation de la verge se fait par la méthode circulaire. On saisit la partie antérieure du pénis avec la main gauche pendant qu'un aide porte en arrière la peau du scrotum et de la verge, et l'on tranche l'organe d'un seul coup, soit d'avant en arrière, soit d'arrière en avant. Il y a généralement trois artères à lier, les deux caverneuses et l'artère dorsale de la verge.

A en croire quelques chirurgiens, la rétraction de l'urèthre dans la profondeur du moignon pourrait donner lieu à de graves difficultés. C'est là un accident qui, d'après M. Richet, est peu à craindre. Dans tous les cas on pourrait l'éviter, en introduisant préalablement une sonde de tissu élastique dans le canal, et en transperçant la verge et la sonde à l'aide d'une longue aiguille (procédé de M. Chassaignac).

L'écraseur linéaire donne des résultats excellents quand on l'emploie pour pratiquer l'amputation du pénis ; mais l'opération est toujours un peu longue, etc.

CHAPITRE II.

RÉGION SCROTALE.

§ I. — Limites, formes extérieures, parties accessibles à la palpation.

Le scrotum présente la forme d'un sac pendant au-dessous de la verge et en avant et au-dessous des pubis. Le scrotum est un peu rétréci à sa partie supérieure. Son fond descend plus ou moins bas, généralement plus bas à gauche qu'à droite.

Le scrotum est de consistance assez molle. En palpant la région, on sent les testicules, sous forme de deux boules fuyant sous les doigts, ayant à la pression une sensibilité spéciale ; le gauche est généralement plus volumineux que le droit.

On sent en arrière du testicule l'*épididyme*, qui présente au toucher une dureté plus grande, et qui a en arrière un bord plus ou moins tranchant, etc. On peut sentir aussi le canal déférent dans des rapports que l'étude des couches superposées nous montrera.

§ II. — Superposition des plans.

1° **Peau.** — La peau du scrotum, prolongement de celle de l'aine, de l'abdomen, de la verge, du périnée, etc., est plus ou moins lâche, plus ou moins pendante selon l'âge et la force virile des individus. Elle jouit d'une grande rétractilité.

Le scrotum présente une teinte noire très-foncée, et renferme en grand nombre des *follicules sébacés* qui sécrètent une matière grasse abondante, et un grand nombre de poils.

2° **Tissu cellulaire sous-cutané.** — Il forme une lame très-mince qui se continue sans interruption avec celle de l'abdomen, de la verge et du périnée. Elle est chargée de graisse sur les limites de la région ; mais elle perd complétement son tissu adipeux en arrivant au bord des bourses.

3° **Dartos.** — La couche dartoïque de la région scrotale est blanche et généralement peu épaisse; elle forme une cloison entre les deux testicules, et remonte plus ou moins haut, généralement jusqu'à l'anneau inguinal externe, l'arcade de Fallope et le ligament suspenseur de la verge, avec lesquels elle paraît se confondre.

Thompson faisait entrecroiser les fibres du dartos avec les fibres de l'aponévrose abdominale ; mais il y a évidemment là une grande exagération. D'après M. Richet, le dartos ne se continue pas sur la verge, qui ne présente autre chose, entre la peau et l'aponévrose, qu'une couche de simple tissu cellulaire.

Il est formé de fibres musculaires lisses et de fibres élastiques.

On décrit quelquefois au-dessous du dartos une tunique fibro-celluleuse ; cette tunique ne serait autre que l'aponévrose d'enveloppe du grand oblique qui, après avoir recouvert les fibres de ce muscle, se jetterait sur le cordon à sa sortie du canal inguinal, et l'accompagnerait dans le scrotum ; nous n'admettons pas cette tunique, qui nous paraît avoir été admise en vue d'idées théoriques et en dehors de toute démonstration.

4° **Crémaster ou tunique érythroïde.** — La tunique érythroïde est musculeuse; ce n'est pas une enveloppe continue, mais c'est une série d'anses musculaires plus ou moins rouges dont les deux extrémités semblent sortir du canal inguinal. D'après M. J. Cloquet (1), toutes les anses se rassemblent près de l'anneau inguinal externe en deux faisceaux, dont l'externe est plus volumineux que l'interne.

5° **Tunique fibreuse commune.** — Les anses du crémaster sont appliquées sur une tunique fibreuse dont la structure est bien évidente, et qui forme une enveloppe bien continue et commune au cordon et au testicule. Cette tunique remonte à l'intérieur du canal inguinal, et se continue au voisinage de l'anneau inguinal interne avec le *fascia transversalis*.

(1) J. Cloquet, *Recherches anatomiques sur les hernies de l'abdomen*, thèse inaugurale. Paris, 1817.

6° **Tunique vaginale**. — La tunique vaginale est une membrane séreuse recouvrant le testicule, la partie externe de l'épididyme, s'introduisant entre l'épididyme et le testicule, de manière à laisser là un cul-de-sac ou diverticulum séreux, et présentant en outre un feuillet pariétal qui recouvre la tunique fibreuse commune. Le testicule et l'épididyme ont donc une partie recouverte de la séreuse vaginale, mais se trouvent en dehors de la séreuse par une autre partie qui correspond au bord postéro-supérieur de ces organes.

Lorsque la tunique vaginale est distendue par un épanchement séreux ou sanguin, la tunique fibreuse commune se distend aussi à la longue. La tumeur dans ce cas n'est ni régulièrement ovoïde, ni sphérique, ni même précisément pyriforme, comme le disait Boyer; elle est bien plutôt *réniforme*, comme l'a fait observer M. Nélaton, c'est-à-dire qu'elle présente en arrière une convexité régulière, et en avant une dépression qui rappelle le hile du rein.

7° **Testicules**. — Les testicules sont au nombre de deux; ils sont ovalaires, allongés d'avant en arrière, et surmontés dans leur partie supérieure par l'*épididyme* et le *corps* d'*Highmore*.

L'épididyme présente antérieurement un renflement désigné sous le nom de *tête* et correspondant au corps d'Highmore, avec lequel il communique par dix ou douze petits canaux. La *queue* de l'épididyme occupe l'extrémité opposée du bord supérieur.

Le *canal déférent* part de la queue de l'épididyme, décrit de nombreuses flexuosités, suit le bord supérieur du testicule en arrière et un peu en dedans de l'épididyme.

Structure. — Le testicule est formé d'une tunique fibreuse très-forte, dite membrane albuginée et d'un tissu propre.

Membrane albuginée. — La membrane albuginée est très-blanche, comme l'indique son nom, sans être absolument inextensible; comme l'avaient pensé quelques chirurgiens, elle ne se laisse distendre qu'avec de très-grandes difficultés et sous l'influence d'une pression considérable et longtemps prolongée. Il en résulte que, quand le tissu propre du testicule vient à s'enflammer, il y a rapidement un étranglement considérable; de là, l'indication des débridements de l'albuginée.

Tissu propre du testicule. — Le tissu propre du testicule est pulpeux et grisâtre; des tractus partant de la face interne de l'albuginée séparent le testicule en un nombre considérable de lobes (fig. 765) de forme pyramidale, dont la base est à la périphérie et dont le sommet correspond au corps d'Highmore. Chaque lobule renferme deux ou trois canaux qui, après s'être contournés deux ou trois fois sur eux-mêmes, reviennent au point de départ.

L'origine des canaux spermatiques est encore un sujet de contestation.

Suivant Müller, ils naissent par des culs-de-sac au cæcum; selon Henle, par des anses. Quoi qu'il en soit de leur origine, ils s'anastomosent, et le résultat est la formation des *vaisseaux droits*, au nombre de vingt-cinq ou trente. Dans l'intérieur du corps d'Highmore, ces vaisseaux forment un lacis d'où partent les vaisseaux efférents qui vont former l'épididyme.

Chaque canalicule est formé : 1° d'une membrane externe de tissu conjonctif; 2° d'une tunique de fibres musculaires lisses; 3° d'une couche interne épithéliale.

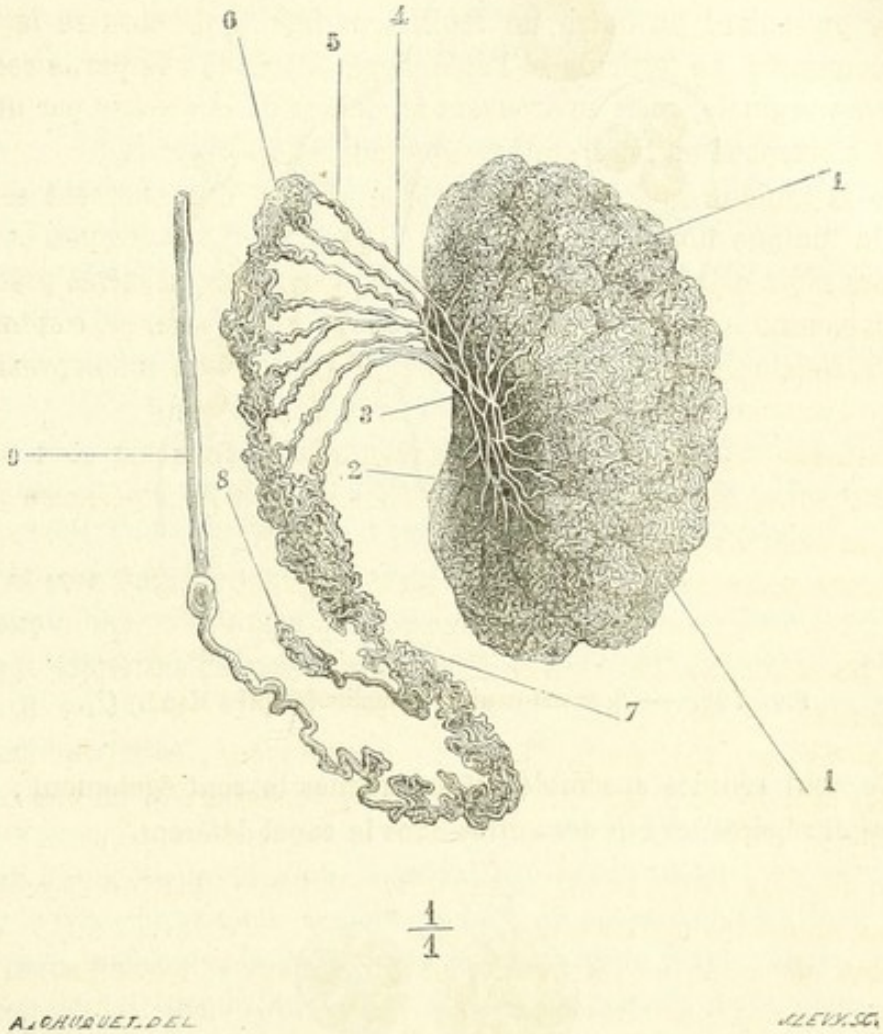

FIG. 765. — Testicule, épididyme et origine du canal déférent (*).

Sperme. — Le testicule sécrète le sperme, liquide épais, blanc, d'une odeur pénétrante particulière; il est composé (fig. 766) de trois éléments différents, un liquide, des granulations et des spermatozoaires. Ces derniers se rencontrent tant dans le canal déférent que dans les vésicules séminales.

Les granulations sont, d'après R. Wagner, des corps arrondis, granulés, qu'il faut bien distinguer des cellules qui se détachent de l'épithélium des voies spermatiques. Ces animalcules, découverts par Ham, mais dont Leeuwenhoek a donné la première description, ont un corps elliptique et un long filament caudal.

R. Wagner a découvert le mode de production des spermatozoaires (fig. 767) : ils se forment dans des cellules particulières à parois très-minces; ils sont agglo-

(*) 1, lobules testiculaires; 2, canalicules droits; 3, réseau de Haller; 4, partie rectiligne des canaux efférents; 5, partie contournée des mêmes canaux et cônes vasculaires de Haller; 6, tête de l'épididyme; 7, canal de l'épididyme enroulé; 8, vaisseau aberrant; 9, canal déférent. — *Nota.* L'albuginée du testicule a été enlevée avec la séreuse et les canaux séminifères isolés.

mérés en faisceaux dans ces cellules ; les extrémités antérieures, contournées

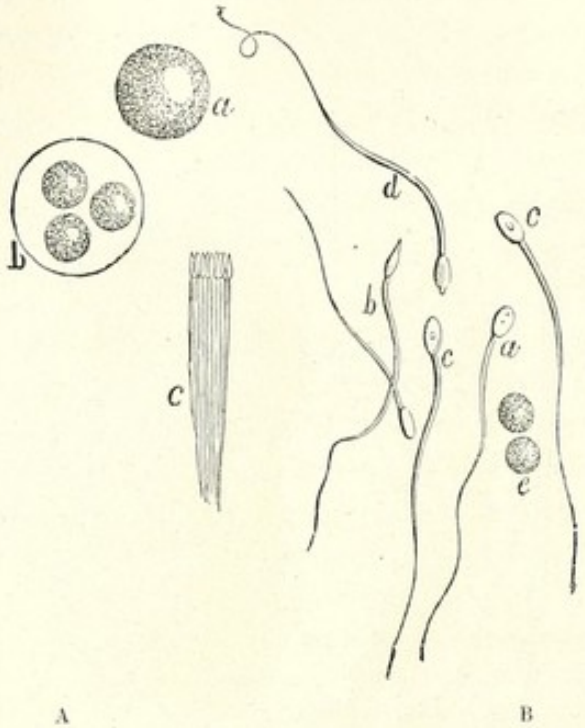

FIG. 766. — Spermatozoaires humains (d'après Mandl) (*).

en spirale, sont réunies ensemble, et les queues le sont également ; mais ils sont libres et séparés les uns des autres dans le canal déférent.

FIG. 767. — Développement des spermatozoïdes (**).

§ III. — Vaisseaux et nerfs.

Artères. — Les bourses reçoivent des branches des *artères honteuses externes* et de la *sous-cutanée abdominale*, etc., en arrière de l'artère *superficielle du périnée*.

(*) A, contenu du testicule. — *a*, grande vésicule ; *b*, une autre qui renferme trois petites vésicules ; *c*, faisceau de spermatozoaires. — B, spermatozoaires du canal déférent. — *a*, *c*, *c*, spermatozoaires à plat ; *b*, *d*, spermatozoaires placés de champ ; *e*, granules spermatiques.

(**) *a*, cellule mère avec cinq cellules ou noyaux ; *b*, cellule mère avec dix cellules, chacune desquelles contient un filament spermatique ; *c*, cellule libre ou noyau avec un nucléole et des granules à un grossissement plus fort ; *d*, cellule où l'on voit un filament spermatique, les granules ayant disparu.

Les artères des voies spermatiques sont l'*artère testiculaire* ou *spermatique*, qui provient de l'aorte au-dessous de la rénale, et l'*artère déférentielle*, qui émane de l'une des vésicules ou tout au moins d'une des branches de l'hypogastrique. La spermatique et la déférentielle s'anastomosent largement au niveau de l'épididyme. Le cordon renferme encore l'*artère funiculaire*, branche de l'épigastrique.

Veines. — Le scrotum renferme des réseaux veineux qui sont le point de départ d'un grand nombre de veines divergentes; les unes se portent en arrière vers le périnée, d'autres en dessous vers les honteuses externes; une partie de ces veines se rendent dans les obturatrices. Les veines de la partie antérieure vont se rendre dans les veines de la verge.

On observe presque constamment des anastomoses (fig. 622) des veines superficielles avec les veines profondes ou veines du cordon.

Quant aux veines testiculaires proprement dites, elles semblent naître dans le centre des lobes de la glande; arrivées vers la partie supérieure du testicule, elles traversent l'albuginée et convergent vers un gros faisceau veineux qui se porte directement en haut pour faire partie du cordon.

Le faisceau des veines spermatiques enveloppe complétement l'artère spermatique. Il monte verticalement vers l'anneau inguinal et s'infléchit pour pénétrer dans le canal. M. Périer (1) fait observer que là ses rapports avec le conduit déférent se modifient.

Dans le scrotum, ce conduit était situé derrière les veines; dans le canal inguinal, il se trouve placé au-dessous. Puis toute connexion cesse entre les veines et le conduit à leur sortie du canal inguinal, c'est-à-dire à leur entrée dans l'abdomen : le faisceau veineux se porte le long du psoas, celui du côté droit vers la veine cave inférieure, celui du côté gauche vers la veine rénale, en passant au-dessous de l'S iliaque du côlon. Dans leur portion abdominale, les veines spermatiques sont moins nombreuses et moins anastomosées entre elles que dans leur portion inguinale ou leur portion scrotale.

Les veines spermatiques renferment des valvules; on en trouve presque constamment sur le trajet du cordon.

Le mode de terminaison des veines spermatiques est sujet à des variétés nombreuses. Périer les a vus de l'un ou de l'autre côté se jeter à la fois dans les veines lombaires, dans la veine cave ascendante et dans la veine rénale, etc.

L'artère funiculaire est toujours entourée par plusieurs veines.

Lymphatiques. — Le scrotum est très-riche en réseaux lymphatiques; on obtient presque toujours, en l'injectant, un résultat très-beau, ce qui tient au volume des vaisseaux et à leur grand nombre. Aux réseaux font suite des vaisseaux qui s'en vont à droite et à gauche dans les ganglions inguinaux internes.

A la surface du testicule, on injecte aussi de riches réseaux en piquant la surface séreuse de l'albuginée; dix ou douze vaisseaux partent du testicule et de

(1) Charles Périer, *Considérations sur l'anatomie et la physiologie des veines spermatiques et sur un mode de traitement du varicocèle*, thèse. Paris, 1864.

l'épididyme, accompagnent l'artère et la veine spermatique, et vont se jeter dans les ganglions lombaires, au-dessous du rein. C'est là que récidivent si souvent les cancers du testicule.

Nerfs. — Les enveloppes du testicule ou des nerfs viennent du plexus lombaire; les nerfs du testicule viennent du grand sympathique et accompagnent l'artère spermatique (*plexus spermatique*). Le plexus spermatique est une émanation du plexus rénal.

§ IV. — Rapports de la région avec les autres régions.

La région du scrotum se continue avec la région du canal inguinal, aussi les maladies (hernies, hydrocèle, etc.) sont-elles souvent communes aux deux régions.

Les rapports du scrotum avec la verge, l'urèthre et le périnée expliquent la marche des infiltrations urineuses et des abcès urineux qui souvent se répandent dans les bourses.

§ V. — Développement et vices de conformation.

Nous avons dit, en étudiant le développement de la région périnéale, que les bourses se développent par deux moitiés latérales qui se soudent par une sorte de couture (*raphé médian*). Il nous reste à parler du développement des testicules.

Le *développement des testicules* est lié au développement d'organes transitoires nommés *corps de Wolff*, dont nous devons d'abord parler.

Les *corps de Wolff* ou d'*Oken*, nommés encore *reins primordiaux* (Müller), apparaissent avant même la formation de l'allantoïde, sous forme de deux canaux situés de chaque côté de la ligne médiane, étendus du cœur à l'extrémité pel-

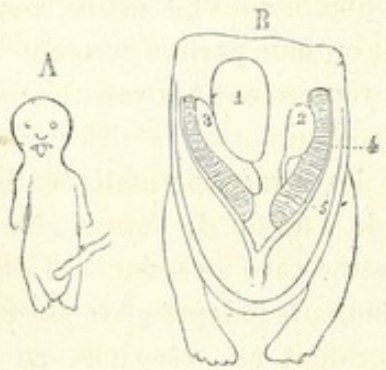

Fig. 768. — Corps de Wolff, reins et organes de la génération (*).

vienne : leur extrémité supérieure se termine en cæcum; leur extrémité inférieure s'ouvre dans la partie inférieure de la vessie, au-dessous des uretères. Dans ce canal de Wolff viennent s'ouvrir des conduits transversaux, d'abord rectilignes, puis tortueux.

(*) A, embryon humain long de 8 lignes. — B, ses organes urinaires et génitaux grossis : 1, capsule surrénale droite, intimement soudée au rein, formé derrière elle ; 2, rein et uretère gauches : on a enlevé sa capsule surrénale ; 3, testicule ou ovaire droit ; 4, corps de Wolff ; 5, trompe de Fallope ou canal déférent (Müller.)

A l'état de développement complet (fig. 768 et 769), les corps de Wolff forment de chaque côté de la colonne vertébrale une glande épaisse dont le conduit excréteur se trouve placé au côté antérieur et externe.

D'après MM. Beaunis et Bouchard, les corps de Wolff sont recouverts en avant par le péritoine. En haut et en bas le péritoine présente deux replis : le supérieur, *ligament diaphragmatique du corps de Wolff*, va de l'extrémité supérieure de l'œsophage au diaphragme; l'inférieur, ligament lombaire du corps de Wolff, part du conduit de Wolff au niveau de l'extrémité inférieure de la glande, etc.

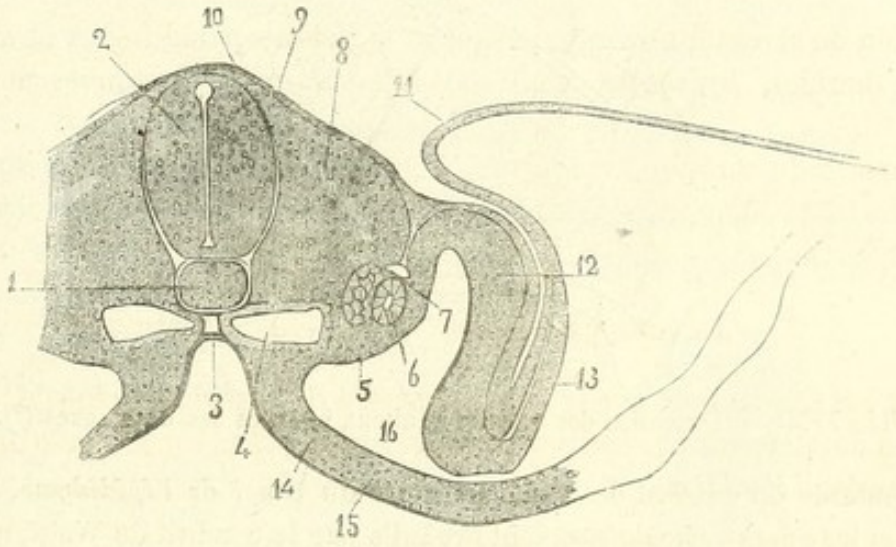

FIG. 769. — Coupe d'un embryon de poulet au commencement du troisième jour (*).

Ces organes sont des reins temporaires ; le liquide qu'ils sécrètent a, à peu de chose près, la même composition que l'urine.

Glande génitale et conduit de Müller (fig. 770).—Vers la cinquième ou la sixième semaine, on trouve chez l'embryon, à la partie interne du corps de Wolff, une ligne blanchâtre, ébauche de la glande génitale, et développée aux dépens du feuillet moyen du blastoderme. Cette glande est enveloppée par le péritoine, qui la rattache aux corps de Wolff et leur forme une espèce de mésentère; en outre, de ses deux extrémités partent deux replis : un supérieur, qui va au ligament diaphragmatique du corps de Wolff; l'autre, inférieur, qui va au canal de Wolff, juste à l'endroit de l'insertion du ligament lombaire de ce dernier. La glande génitale est formée de cellules formatrices, sans signification spéciale.

En même temps que la glande génitale se développe, il se forme au côté interne et antérieur du corps de Wolff (fig. 770), et accolé à ce dernier, un conduit dit *conduit de Müller*, dont l'extrémité supérieure s'ouvre dans la partie inférieure de la vessie, près de l'orifice du conduit de Wolff.

(*) 1, corde dorsale; 2, moelle épinière; 3, gouttière intestinale; 4, aortes primitives; 5, corps de Wolff; 6, canal excréteur des corps de Wolff; 7, veine cardinale; 8, vestige de la cavité protovertébrale; 9, lame musculaire; 10, lame épidermique; 11, repli amniotique ou capuchon latéral; 12, lame cutanée; 13, lame cutanée formant le feuillet fibreux de l'amnios; 14, lame fibro-intestinale; 15, feuillet intestino-glandulaire; 16, cavité pleuro-péritonéale.

Jusqu'à présent il n'y a aucun indice de sexe ; vers la fin du deuxième mois, *si la glande séminale doit être un testicule*, les canalicules séminifères apparaissent ; les conduits de Müller disparaissent, à l'exception de leurs extrémités inférieures, qui, soudées, forment l'utricule prostatique, et de leur extrémité pédiculée, qui forme l'hydatide pédiculée de Morgagni.

La tête de l'épididyme est formée par la partie moyenne du corps de Wolff, dont les canaux se mettent en communication avec ceux du testicule et par la partie

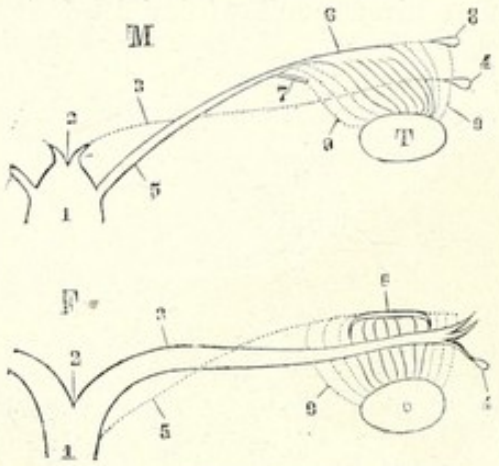

Fig. 770. — Formation des organes génitaux internes des deux sexes (*).

correspondante du conduit de Wolff. Le reste du *canal de l'épididyme*, le *canal déférent* et les *canaux éjaculateurs* sont produits par le conduit de Wolff, qui, d'abord rectiligne, devient ensuite flexueux dans sa partie épididymaire ; au troisième mois, il n'y a encore aucune trace du corps ni de la queue de l'épididyme.

Les vestiges du corps de Wolff persistent autour des organes sexuels de l'homme. On doit considérer comme se rattachant à ces organes :

1° Trois ou quatre petits cæcums de 1 à 3 centimètres de long, qui existent vers la tête de l'épididyme, au-dessous de la séreuse, entre elle et la tunique albuginée du testicule ; ils sont l'origine de kystes qui généralement ne dépassent pas le volume d'un pois (*petits kystes* de M. Gosselin). Il ne faut pas les confondre avec les kystes, généralement plus volumineux, qui se trouvent au voisinage de la tête de l'épididyme, et qui ont sans doute pour point de départ l'un des canaux séminifères, car leur liquide, d'un blanc louche, renferme beaucoup de spermatozoïdes (*grands kystes* de M. Gosselin).

2° Le *vas aberrans* de Haller, conduit terminé en cul-de-sac, long de 3 à 7 centimètres ; il remonte le long du canal déférent, entre les vaisseaux du cordon ; très-étroit près de l'épididyme, il est terminé par une extrémité effilée.

(*) M, type masculin ; T, testicule. — 1, sinus uro-génital ; 2, extrémités inférieures des deux conduits de Müller formant l'utricule prostatique ; 3, partie du conduit de Müller qui disparaît ; 4, son extrémité libre formant l'hydatide pédiculée de Morgagni ; 5, canal de Wolff ; 6, partie du canal de Wolff correspondant au canal de l'épididyme ; 7, vas aberrans ; 8, hydatide non pédiculée de Morgagni ; 9, partie du corps de Wolff qui disparaît ; la partie non ponctuée représente la tête de l'épididyme.

F, type féminin ; O, ovaire. — 1, sinus uro-génital ; 2, utérus ; 3, conduit de Müller formant la trompe ; 4, extrémité de ce conduit formant l'hydatide de Morgagni ; 5, canal de Wolff qui a disparu dans la plus grande partie de son étendue ; 6, sa partie persistante formant avec les canaux d'une partie du corps de Wolff l'organe de Rosenmüller, analogue de la tête de l'épididyme ; 7, partie disparue du corps de Wolff.

3° L'*hydatide de Morgagni*, petite vésicule pédiculée, charnue, adipeuse, formant quelquefois un kyste séreux qui pend dans la tunique vaginale.

4° Le *corps de Giraldès*. Cet organe est placé dans le cordon spermatique. Il est formé de deux tubes renflés, dont les ampoules forment des espèces de vésicules isolées. Cet organe peut devenir le point de départ de certains kystes.

Le testicule naît en arrière du corps de Wolff et vers son bord interne, mais il ne naît pas de cet organe, comme Arnold le soutient. Il se développe peu à peu dans la région lombaire, au-dessous du rein, en dehors du péritoine, on aperçoit bientôt une bride fibreuse et musculaire qui, de la partie inférieure du testicule, s'en va à l'orifice interne du canal inguinal : c'est le *gubernaculum testis*. Cette corde fibro-musculaire s'étale en trois prolongements, vers le canal inguinal : l'externe s'insère sur la partie interne de l'arcade de Fallope ; le moyen se confond avec les fibres du dartos ; le troisième s'attache au pubis et à la gaine du muscle droit de l'abdomen, etc.

Le testicule se déplace en même temps que l'embryon se développe, ou, pour mieux dire, ses rapports changent aux diverses périodes de l'accroissement ; il n'est point démontré que ce soient les fibres du gubernaculum qui le fassent arriver dans les bourses.

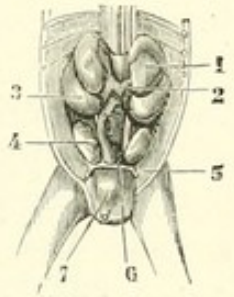

Fig. 771. — Organes urinaires et sexuels d'un embryon masculin de trois mois (*).

Au troisième mois, le testicule se trouve près de la région inguinale (fig. 771). « Il est enveloppé par le péritoine et rattaché au corps de Wolff par un petit mésentère (*mesorchium*), d'où partent deux replis : l'un, supérieur, qui va au ligament diaphragmatique des corps de Wolff et qui disparaît assez vite ; l'autre, inférieur, qui se rend au conduit de Wolff, au lieu d'attache du ligament lombaire du corps de Wolff. Ces deux ligaments constituent le *gubernaculum testis*, qui s'attache, par conséquent, à la partie inférieure du testicule et à l'endroit où le canal de l'épididyme se continue avec le canal déférent (1). »

Peu à peu, enfin, le testicule pénètre dans le canal inguinal (fig. 772).

Le testicule, en descendant, entraîne avec lui le péritoine. Le canal péritonéal, qui va de l'intérieur du ventre au fond du scrotum, s'oblitère ensuite à l'anneau inguinal interne, puis dans toute l'étendue du canal inguinal, etc.

Si la séreuse ne s'oblitère pas, il persiste une communication plus ou moins large de la tunique vaginale avec le péritoine (*hernies inguinales congénitales*).

Vices de conformation. — *Inversion.* — A l'état normal, l'épididyme repose sur le bord supérieur et postérieur du testicule ; cette règle souffre des exceptions.

(1) Beaunis et Bouchard, *Nouveaux Éléments d'anatomie descriptive*, p. 1019. Paris, 1868.

(*) 1, capsules surrénales ; 2, veine cave inférieure ; 3, rein ; 4, testicule ; 5, gubernaculum testis ; 6, canaux déférents ; 7, vessie. (Kölliker.)

L'épididyme peut être, soit en avant, soit en dehors, soit en dedans, soit en haut; il peut même constituer avec le canal déférent une espèce de fronde qui entoure

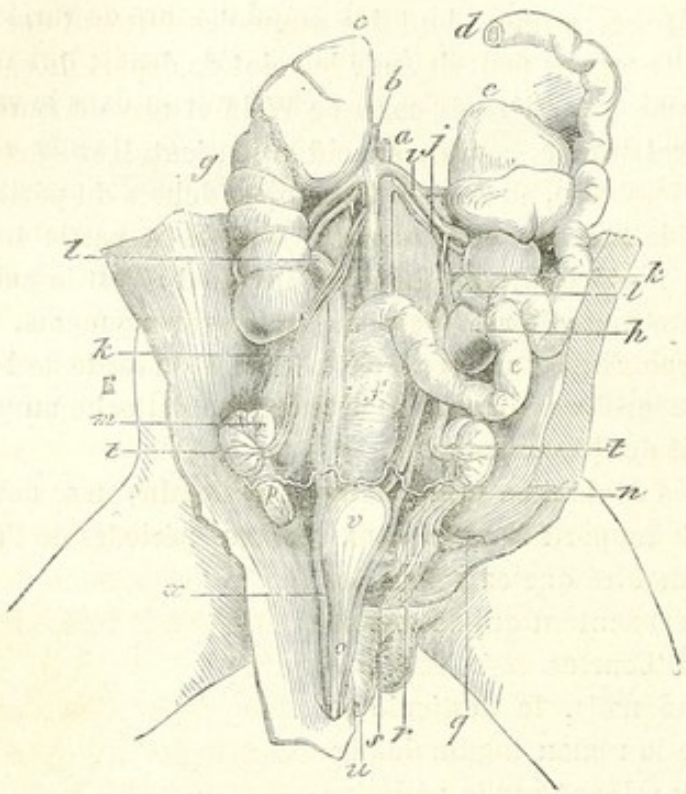

FIG. 772. — Descente ou migration du testicule (*).

la glande séminale : nous avons donc une *inversion antérieure*, une *latérale*, qui se divise elle-même en deux, suivant que l'épididyme est en dehors ou en dedans, une *supérieure*, une *en fronde*, etc. Enfin, il existe, d'après M. Eugène Royet, ancien interne des hôpitaux (1), des inversions *mobiles* ou *changeantes*. Dans ce cas, l'inversion existe un jour, et le lendemain elle a disparu pour revenir plus tard, et ainsi de suite.

Les bourses peuvent rester isolées et simuler les grandes lèvres de la femme; les testicules sont alors cachés dans les prétendues grandes lèvres.

Inclusions fœtales. — MM. Velpeau, Lebert, Guersant, Verneuil, etc., ont observé des monstruosités incluses dans les bourses ou dans le testicule; ce sont tantôt des rudiments de fœtus, des os, des dents, des poils, des éléments mixtes.

Anomalies de position des testicules. — Il arrive souvent que les testicules ne sont pas descendus dans les bourses à la naissance, qu'ils ne descendent que

(1) Eugène Royet, *De l'inversion du testicule*. Paris, 1859.

(*) *a*, aorte; *b*, veine cave ascendante; *c*, *c*, capsules surrénales; *d*, côlons transverse et descendant; *e*, l'S iliaque du côlon, qui passe ordinairement entre le rein gauche, *h*, et le testicule, *t*; *f*, rectum, qui est en grande partie dans le grand bassin chez le fœtus; *g*, *h*, reins; *i*, veines rénales et capsulaires; *j*, artères correspondantes; *k*, *k*, vaisseaux testiculaires venant de ceux des reins à gauche, de l'aorte et de la veine cave à droite; *l*, uretères; *m*, épididyme; *n*, canal déférent flexueux qui naît de la queue de l'épididyme derrière le testicule, contourne en arrière l'attache musculus testis ou testicule, passe au devant de ce muscle pour s'enfoncer derrière la vessie, *v*, parallèlement à celui du côté opposé qui se comporte de même; *o*, ouraque; *x*, artères ombilicales; *u*, pénis.

plus tard, ou même qu'ils restent toujours, ou dans le ventre, ou dans les canaux inguinaux.

Follin (1) a démontré, par une série de pièces déposées aujourd'hui dans le musée Dupuytren, qu'il existe un assez grand nombre de variétés dans les ectopies du testicule, et a décrit en particulier une variété qui n'avait pas encore été signalée. C'est le cas où, le testicule étant retenu dans le ventre ou au canal inguinal, l'épididyme et le canal déférent descendent seuls en plus ou moins grande partie dans le scrotum, en avant du testicule. Des dissections et des injections établissent que cette anomalie testiculaire n'est pas rare, et nous-même avons pu en constater l'existence une fois sur le cadavre. Dans ce cas (2), l'épididyme était situé à 6 centimètres et demi au-dessous de l'extrémité inférieure du testicule. Aux dernières flexuosités de l'épididyme succédait le canal déférent, qui remontait vers le canal inguinal par sa route habituelle.

Ayant examiné avec soin la structure de ces testicules arrêtés dans le ventre ou à l'anneau, Follin a démontré que la disparition des spermatozoïdes était la conséquence des altérations graisseuses que subissent les canalicules séminifères. De ce fait, il a été conduit à admettre qu'un homme dont les deux testicules resteraient dans l'aine ou dans le ventre serait infécond. Des recherches ultérieures ont confirmé ces premiers résultats.

Follin aussi décrit avec soin les caractères anatomiques de l'atrophie testiculaire. D'après cet observateur, les spermatozoïdes manquent dans le liquide sécrété par ces testicules plus ou moins atrophiés ; en effet, dans un cas soumis à notre observation, la vésicule séminale gauche ne contenait pas de spermatozoïdes, qui existaient en abondance dans la vésicule droite.

Dans un travail fait en commun, MM. Follin et Goubaux, d'Alfort (3), ont montré, en outre, que les ectopies du testicule pouvaient tenir à différentes causes, à des péritonites partielles en particulier, mais qu'elles étaient aussi héréditaires.

D'assez nombreuses pesées de testicules chez le cheval, l'âne, le mouton, le chien, ont prouvé que les testicules qui restent pendant toute la vie dans la cavité abdominale sont peu volumineux et moins pesants que ceux qui descendent dans les bourses. Les testicules restés dans le ventre sont mous et flasques comme pendant la vie fœtale, tandis que ceux qui sont descendus dans les bourses ont une consistance beaucoup plus ferme. On peut conclure qu'il n'y a pas d'animalcules spermatiques dans le liquide sécrété par les testicules qui restent dans la cavité abdominale pendant toute la vie chez l'homme et les principaux animaux domestiques. Les observations et les expériences prouvent que les animaux chez lesquels la cryptorchidie est double sont inféconds.

(1) Follin, *Études anatomiques et pathologiques sur les anomalies de position et les atrophies du testicule* (*Archives de médecine*, juillet 1861).

(2) Follin, *Comptes rendus de la Société de biologie*, 1851, p. 138.

(3) Follin et Goubaux, *De la cryptorchidie chez l'homme et les principaux animaux domestiques* (*Comptes rendus des séances et Mémoires de la Société de biologie*, 1855 ; Paris, 1856, p. 293).

Vidal a observé le déplacement du testicule dans le canal crural. Gaincourt (1) a publié une observation qui présente un exemple de la présence du testicule dans une hernie crurale. Le déplacement périnéal a été signalé par Hunter, Curling, Ricord et Vidal (de Cassis).

La glande séminale peut manquer, etc.

§ VI. — Maladies chirurgicales.

Les maladies de la région des bourses sont très-nombreuses; nous ne ferons que mentionner les principales.

Orchites. — L'inflammation du testicule (*orchite*) ou de l'épididyme (*épididymite*) est la suite fréquente des blennorrhagies étendues à la partie profonde du canal. Il existe généralement des *vaginalites* concomitantes.

Dans un travail couronné par l'Académie des sciences en 1850, M. Gosselin (2) a prouvé, au moyen de dissections minutieuses et d'injections fines du testicule, que le canal déférent et la queue de l'épididyme s'oblitèrent quelquefois d'une manière définitive ou temporairement, à la suite des orchites. Il insiste sur ce fait curieux, que les oblitérations n'entraînent pas l'atrophie du testicule, et que la sécrétion spermatique continue d'avoir lieu; seulement l'absorption débarrasse les canaux spermatiques engorgés. Rien d'analogue n'avait été démontré jusque-là par les auteurs d'anatomie.

Névralgies testiculaires. — Les névralgies testiculaires sont assez communes. M. H. Larrey ayant eu occasion de voir chez de jeunes soldats la névralgie testiculaire, abstraction faite de toute lésion organique, s'est contenté de recourir à des moyens palliatifs plutôt que de sacrifier un organe essentiel, malgré l'autorité contraire de l'illustre chirurgien anglais Astley Cooper. Le refoulement du testicule vers l'anneau, en l'y maintenant, à l'aide d'un bandage, a soulagé presque immédiatement l'un des malades, comme si la douleur eût été l'effet d'une trop grande tension du cordon.

Il est permis de présumer, d'après M. Larrey, que, dans le cas de névralgie testiculaire très-intense, le débridement par une ponction de la tunique albuginée devrait être pratiqué, de préférence à la castration, et réaliserait peut-être ainsi l'un des précieux avantages de la chirurgie conservatrice.

Sarcocèles. — Les sarcocèles ou tumeurs solides du testicule sont cancéreux, tuberculeux ou syphilitiques.

Le sarcocèle cancéreux (fig. 773 et 774) se présente sous forme d'une tumeur rapidement volumineuse, à grosses bosselures : l'ablation ne sauve point les ma-

(1) Gaincourt, *Journal* de Corvisart et Leroux.

(2) Gosselin, *Mémoire sur les oblitérations des voies spermatiques* (*Bull. de l'Acad. de méd.*, 29 juin 1847, t. XII, p. 865, et *Archives générales de médecine*, t. XIV). — *Nouvelles études sur l'oblitération des voies spermatiques et sur la stérilité consécutive à l'épididymite bilatérale* (*Archives générales de médecine*, 4e série, septembre 1853).

lades ; le cancer du testicule récidive souvent avec une effrayante rapidité. Cependant, dans un cas où la castration fut pratiquée par M. H. Larrey, d'après l'avis

FIG. 773. — Sarcocèle aréolaire, encéphaloïde et tuberculeux, d'après M. Cruveilhier. Demi-grandeur naturelle (*).

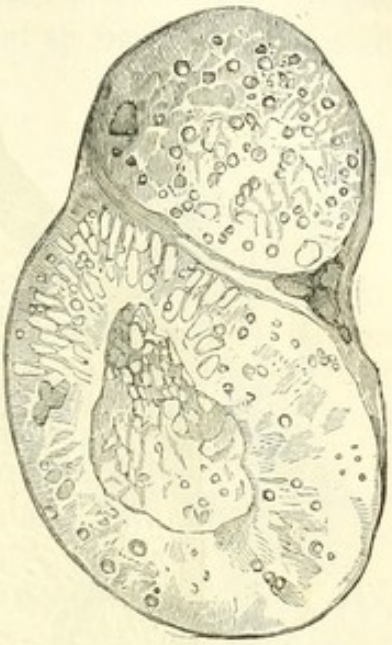

FIG. 774. — Cancer alvéolaire avec matière perlée (**).

de Velpeau, la cicatrisation de la plaie, complétée un mois après l'opération, parut définitive pendant trois années, après lesquelles la récidive, s'étant déclarée dans le cordon et dans les ganglions inguinaux, entraîna la mort.

Le même chirurgien a communiqué à la Société de chirurgie (25 juin 1851) un cas rare de dégénérescence encéphaloïde d'un testicule engagé dans l'aine, où il formait une tumeur égale à celle de la tête d'un fœtus à terme.

Le sujet de cette observation était un officier de l'intendance, qui étant enfant avait reçu un coup de pied de cheval dans le ventre. Le testicule dévié reçut le choc, s'engorgea, s'accrut progressivement de volume, et parvint à un état de dégénérescence incurable.

Nous avons observé un cas du même genre dans le service de Jarjavay, à l'hôpital Beaujon.

Le cancer du testicule peut être encéphaloïde, fibro-plastique, etc.

L'*enchondrome* du testicule, considéré longtemps comme une tumeur bénigne, doit être rangé, sinon toujours, du moins dans un certain nombre de cas, parmi les cancers, vu sa grande tendance à la généralisation, comme l'a bien démontré M. Paul Dauvé.

(*) *a*, *b*, indiquent deux petites masses tuberculeuses (*sic*) ou de pus concret. Nous croyons que ces prétendues productions tuberculeuses sont constituées par de la matière phymatoïde.

(**) La tumeur est formée de deux parties : une, inférieure, répondant à l'épididyme; l'autre, supérieure, répondant au testicule. Dans les deux portions on trouve de petits kystes, de petits alvéoles contenant des corps non adhérents, comme de petites perles de la plus belle eau ; d'autres renferment de la sérosité, d'autres une matière dense d'aspect cartilagineux, d'autres une humeur purulente. Les parois de toutes ces cellules étaient fibreuses ; la substance du testicule n'était que comprimée, répartie sur un point circonscrit de la surface de la tumeur.

Maladie kystique (fig. 775). — La maladie kystique du testicule n'est peut-être, dans l'immense majorité des cas, qu'une tumeur cancéreuse kystique.

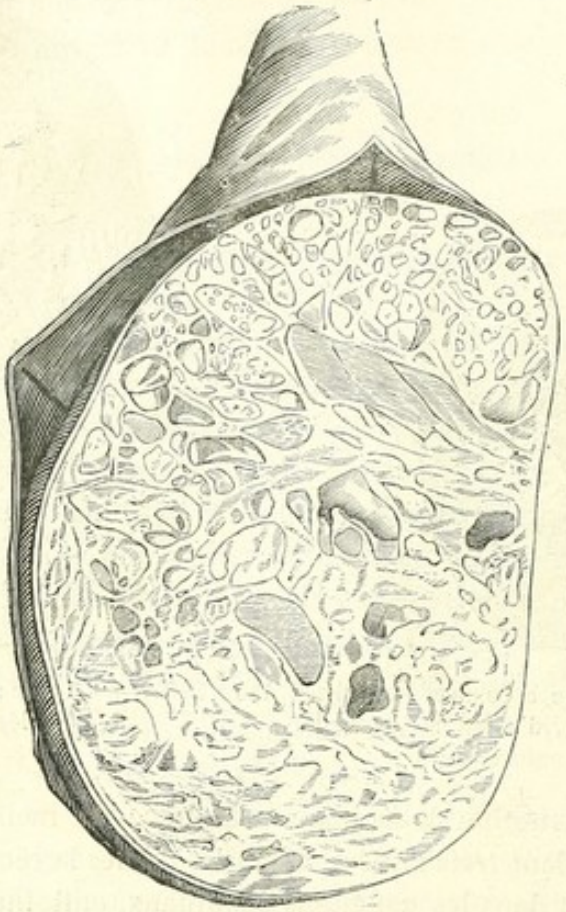

Fig. 775. — Kystes du testicule.

Sarcocèle tuberculeux (fig. 776). — Le sarcocèle tuberculeux se présente fré-

Fig. 776. — Tuberculisation de l'épididyme et du corps du testicule.

quemment en dehors de toute tuberculisation pulmonaire. Mais il s'accompagne très-communément de tuberculisation prostatique. Nous avons été assez heureux, dans deux cas opérés à l'hôpital du Midi, pour obtenir la guérison de cette

maladie, en fendant les testicules et en les dépouillant par le grattage de tous les produits phymatoïdes.

Fongus (fig. 777, 778 et 779). — Le fongus présente pour caractère une excroissance de bourgeons charnus, se faisant au travers d'une ulcération des

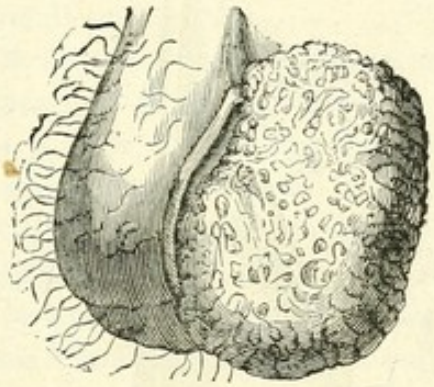

Fig. 777. — Fongus du testicule, aspect extérieur.

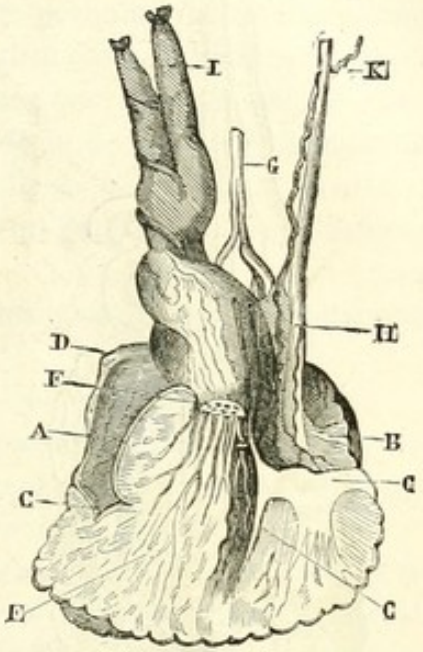

Fig. 778. — Fongus du testicule; dilatation et développement du système vasculaire (*).

bourses, et prenant leur origine, soit sur l'albuginée, soit même à l'intérieur de cette membrane.

Fig. 779. — Fongus du testicule; examen microscopique.

Le fongus se présente souvent à la suite d'une ulcération tuberculeuse.

Testicule syphilitique. — Il consiste dans des exsudats plastiques parenchymateux, déterminant le gonflement de la glande, qui, du même coup, perd sa sensibilité spéciale à la pression.

Varicocèle (fig. 780). — Le varicocèle, formé par les varices des veines du cordon, constitue une maladie qui existe, dans la grande majorité des cas, du côté gauche. Le varicocèle peut être combattu par la cautérisation, la ligature, les injections coagulantes, etc.

(*) A, testicule; B, épididyme; C, tunique albuginée; D, tunique vaginale; E, fongus; F, artères et veines testiculaires; G, artère testiculaire; H, canal déférent et artère déférentielle; I, veines du cordon.

On attaque le varicocèle par la compression, la cautérisation, la ligature.

Hydrocèle, hématocèle (fig. 781). — Les collections de sérosité (hydrocèle), ou

FIG. 780. — Veines variqueuses et leurs rapports avec le canal déférent (*).

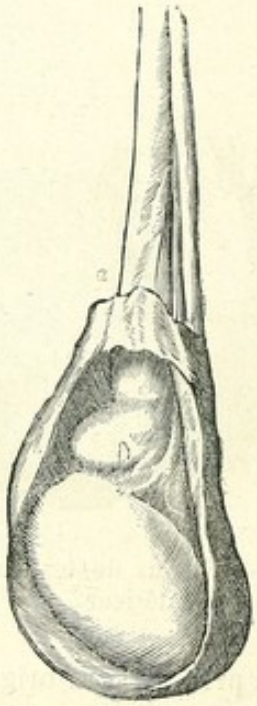

FIG. 781. — Hydrocèle ouverte montrant bien la position du testicule par rapport au kyste.

de sang (hématocèle), présentent à peu près les mêmes caractères cliniques : cependant l'hématocèle n'est pas une tumeur transparente comme l'hydrocèle.

On peut confondre l'hydrocèle de la tunique vaginale avec les kystes du cordon (*hydrocèle enkystée du cordon*), affection que l'on rencontre souvent dans les premières années de la vie. Le volume de ces kystes varie depuis celui d'un pois ou d'une amande jusqu'à la grosseur d'une petite orange. Ils sont constamment situés dans l'épaisseur du cordon testiculaire et ont une forme arrondie ou légèrement bilobée.

Les kystes du cordon prennent naissance dans cet organe constitué par une sorte de vésicule et par des tubes situés entre l'épididyme et le point où la séreuse se réfléchit ; cet appendice des voies génitales est constitué par les rudiments du corps de Wolff (*organe innominé de Giraldès*).

M. Gosselin (1) s'est livré à d'intéressantes études sur l'hématocèle de la tu-

(1) Gosselin, *Recherches sur l'épaississement pseudo-membraneux de la tunique vaginale dans l'hydrocèle et l'hématocèle* (*Archives générales de médecine*, 2e série, tome XXVII).

(*) On voit les veines disposées en trois faisceaux qui entourent le canal, lequel est cette tige au milieu de la figure, celle qui n'est pas flexueuse.

nique vaginale. Il a déduit de ses recherches anatomiques et cliniques que les inflammations de la tunique vaginale, lorsque cette membrane contient un liquide qui empêche les deux feuillets de s'unir par des adhérences, ont pour résultat de donner lieu à la formation d'une fausse membrane sur le feuillet pariétal; que cette fausse membrane peut devenir très-épaisse; qu'au début de sa formation, les vaisseaux sanguins qui y prennent naissance peuvent se rompre, laisser tomber du sang, et produire ainsi ces hématocèles presque spontanées dont on ne pouvait se rendre compte; que dans les cas où elles sont épaisses, elles contractent, après l'ouverture de la poche, des inflammations de mauvaise nature, souvent mortelles; que d'ailleurs elles ne sont pas très-adhérentes, et que l'opération la plus avantageuse est l'ablation ou énucléation de ce produit accidentel.

M. Gosselin a institué, pour remédier à ces hématocèles pseudo-membraneuses, l'opération de la décortication.

J. L. Petit, Giraldès et Béraud ont décrit l'*hématocèle intra-testiculaire*.

Kystes spermatiques. — Les kystes spermatiques paraissent formés par la dilatation des conduits épididymaires. Ils siégent généralement à la tête de l'épididyme; forment des tumeurs arrondies, souvent lobulées et fluctuantes.

On a vu des tumeurs présentant des caractères cliniques de l'hydrocèle, donner issue à un liquide présentant tous les caractères physiques du lait (galactocèles). Dans un cas de la pratique de Velpeau, M. Ch. Robin examina le liquide, auquel il trouva, dit Després, chirurgien de Lourcine, qui rapporte le fait (1), toutes sortes de caractères, excepté ceux du lait.

CHAPITRE III.

RÉGION DU PÉRINÉE.

§ I. — Limites.

Le périnée de l'homme est une des régions dont l'étude présente les plus grandes difficultés. Le grand nombre de descriptions qui en ont été données par les auteurs rend notre tâche extrêmement difficile.

Les auteurs ne sont pas tous d'accord sur les limites du périnée. Les uns le considèrent comme formé par toute l'étendue des parties molles qui ferment en bas le détroit inférieur du bassin, tandis que d'autres partagent ce même espace en deux par la ligne bi-ischiatique. Dans cette opinion, à laquelle nous nous rattachons, le périnée est limité en arrière par la *région anale*.

§ II. — Superposition des plans.

1° **Peau.** — La peau du périnée est recouverte de poils dans une partie de son étendue; elle présente généralement une teinte brunâtre; elle glisse assez

(1) Armand Després, *Essai sur le diagnostic des tumeurs du testicule*, thèse inaugurale. Paris, 1861.

facilement sur les couches sous-jacentes au voisinage des limites de la région, tandis que vers le milieu du périnée elle présente une grande adhérence aux couches sous-cutanées.

2° **Tissu cellulaire sous-cutané.** — Le tissu cellulaire sous-cutané est assez lâche au voisinage des ischions et des branches ischio-pubiennes ; dans toutes les autres parties de la région, il est blanc, comme dartoïque, et ne présente point de graisse dans ses mailles. En avant, ce tissu se continue avec la couche dartoïque des bourses ; en arrière, le tissu cellulaire sous-cutané acquiert une puissance bien plus considérable. De chaque côté de l'anus, en dedans des deux tubérosités de l'ischion, il remplit les deux espaces compris entre les tubérosités ischiatiques et le muscle releveur de l'anus, et nommés fosses *ischio-rectales.*

3° **Aponévrose superficielle.** — Le tissu cellulaire sous-cutané étant enlevé, on tombe sur l'aponévrose superficielle du périnée (fig. 782).

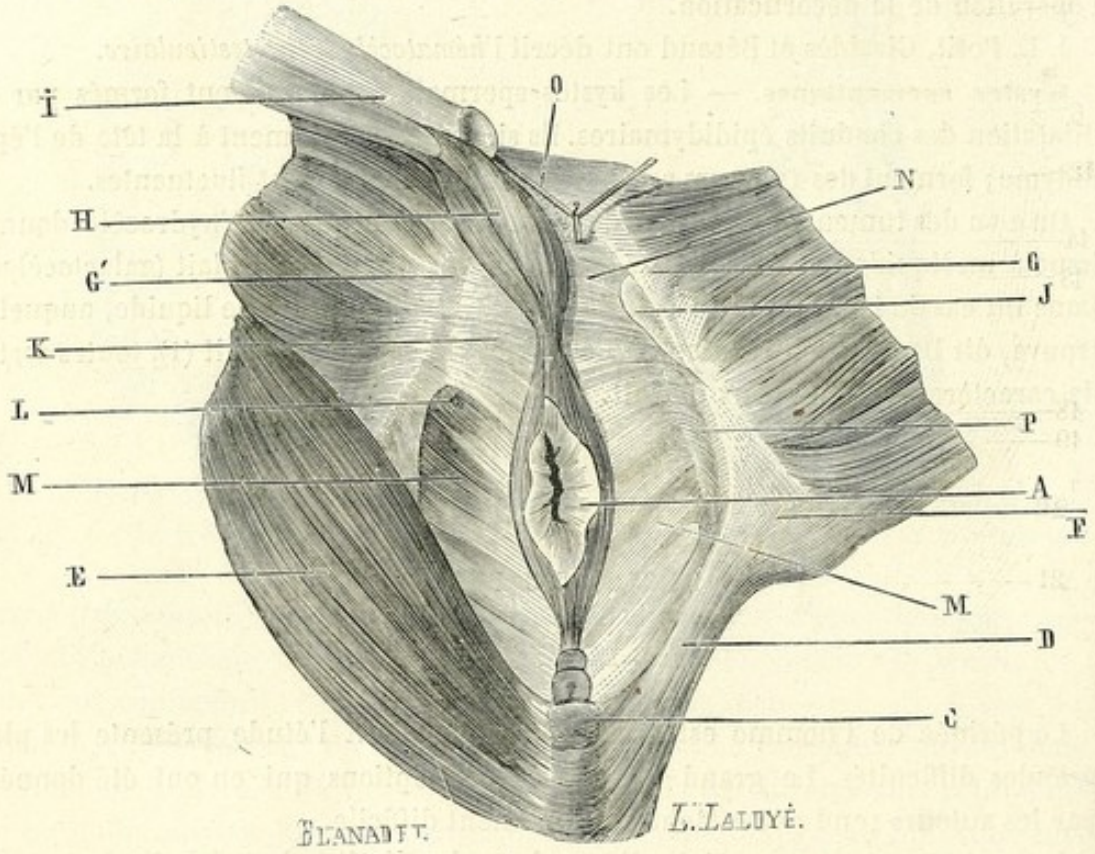

FIG. 782. — Aponévrose superficielle du périnée (*).

L'aponévrose superficielle du périnée est une lame extrêmement mince recouvrant les muscles qui forment, par ordre de superposition, le quatrième plan de la région. Elle est en quelque sorte moulée sur ces muscles, et se termine

(*) A, anus ; B, sphincter de cette ouverture ; C, coccyx ; D, grand ligament sacro-sciatique ; E, portion du muscle grand fessier ; F, tubérosité de l'ischion ; G, branche ischio-pubienne donnant attache, en dehors, à des portions des muscles adducteurs de la cuisse ; H, bulbe de l'urèthre recouvert des muscles bulbo-caverneux ; I, corps caverneux détaché de l'ischion gauche et renversé en haut et à droite ; J, portion de la racine gauche de ce corps ; K, aponévrose superficielle du périnée cachant la racine droite du corps caverneux ; L, ouverture pour la branche superficielle des vaisseaux honteux internes ; M, portion postérieure de l'aponévrose ano-périnéale tenant au grand ligament sacro-sciatique ; N, portion antérieure ou aponévrose périnéale profonde ; O, branche profonde de l'artère honteuse interne ; P, repli falciforme du grand ligament sacro-sciatique. (Bouvier, thèse inaugurale. Paris, 1823, n° 155.)

aux os dans les points où ses muscles s'y insèrent ; en avant, l'aponévrose superficielle s'insère sur la verge avec les muscles ischio-caverneux et bulbo-caverneux.

Quelques anatomistes ont pensé que l'aponévrose superficielle du périnée se terminait en formant, à sa partie antérieure, une gaine aux corps caverneux et au tissu de l'urèthre.

4° **Loge périnéale inférieure.** — L'aponévrose superficielle étant enlevée, on rencontre la loge périnéale inférieure, formée des muscles superficiels du périnée, ainsi que des organes auxquels ils s'insèrent (fig. 783).

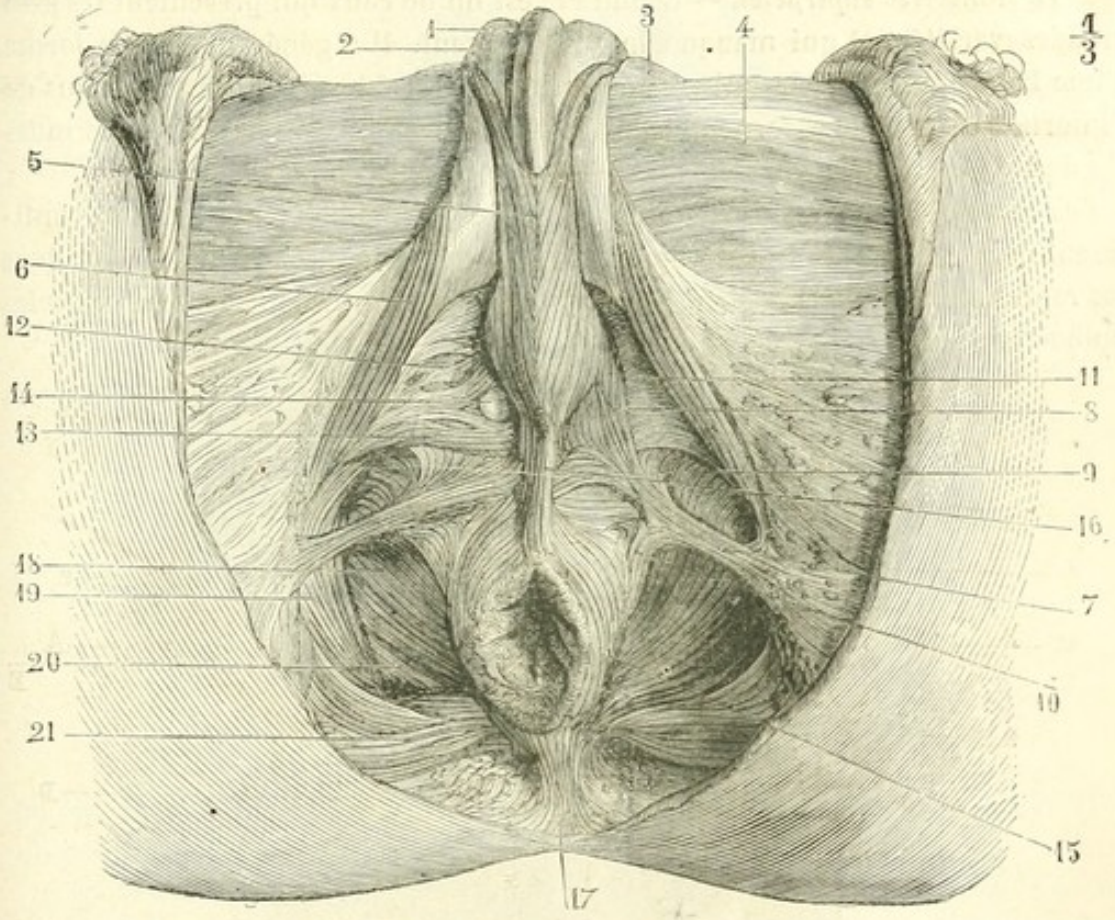

FIG. 783. — Loge périnéale inférieure (*).

Les muscles superficiels du périnée sont :

1° Les *ischio-caverneux*, qui, nés de la face interne de l'ischion et de la lèvre interne de la branche ischio-pubienne par des fibres charnues et aponévrotiques, vont se jeter sur la racine correspondante du corps caverneux. Un de leurs faisceaux latéraux gagne quelquefois le dos de la verge et se réunit à un faisceau semblable du côté opposé (*muscle de Houston*).

2° *Les bulbo-caverneux* (fig. 784). — Les bulbo-caverneux s'insèrent en arrière à un raphé fibreux où le sphincter anal prend ses insertions antérieures. Ils for-

(*) 1, corps caverneux ; 2, insertion de l'ischio-caverneux ; 3, 4, aponévrose fémorale ; 5, entrecroisement du bulbe caverneux ; 6, ischio-caverneux ; 7, transverse du périnée ; 8, faisceaux antérieurs de ce muscle ; 9, fibres du releveur de l'anus ; 10, releveur anal ; 11, ischio-caverneux ; 12, aponévrose moyenne ; 13, transverse ; 14, glande de Cooper ; 15, sphincter de l'anus ; 16, entrecroisement des muscles en avant de l'anus ; 17, pointe du coccyx ; 18, releveur de l'anus ; 19, obturateur interne ; 20, releveur de l'anus ; 21, grand fessier.

ment une espèce de gaîne musculaire au bulbe; ils sont si intimement unis sur la ligne médiane, que l'on pourrait les considérer comme ne formant qu'un seul muscle. Les fibres se dirigent toutes d'arrière en avant, de bas en haut et de dedans en dehors. Leur mode de terminaison est très-intéressant : les postérieures se jettent sur le bulbe; les moyennes vont se réunir au-dessus de l'urèthre; les antérieures se terminent par deux faisceaux qui abandonnent l'urèthre, contournent les corps caverneux et vont quelquefois se rejoindre sur le dos de la verge.

Ce muscle reçoit souvent des faisceaux surnuméraires du transverse, du sphincter anal, etc.

3° *Le transverse superficiel.* — Ce muscle est un de ceux qui présentent les plus grandes variétés, et qui manque le plus souvent. Il a généralement la forme d'une bande transversale qui naît de la branche ischio-pubienne, au-dessus de l'insertion de l'ischio-caverneux (il embrasse l'extrémité postérieure de ce muscle dans une gouttière visible après son ablation) (fig. 784).

Les fibres des transverses se perdent sur la ligne médiane : les unes se continuent dans le muscle du côté opposé, d'autres se jettent dans la peau ou dans les raphés fibreux de la région. Enfin, plusieurs se continuent avec les muscles bulbo-caverneux ou sphincter anal.

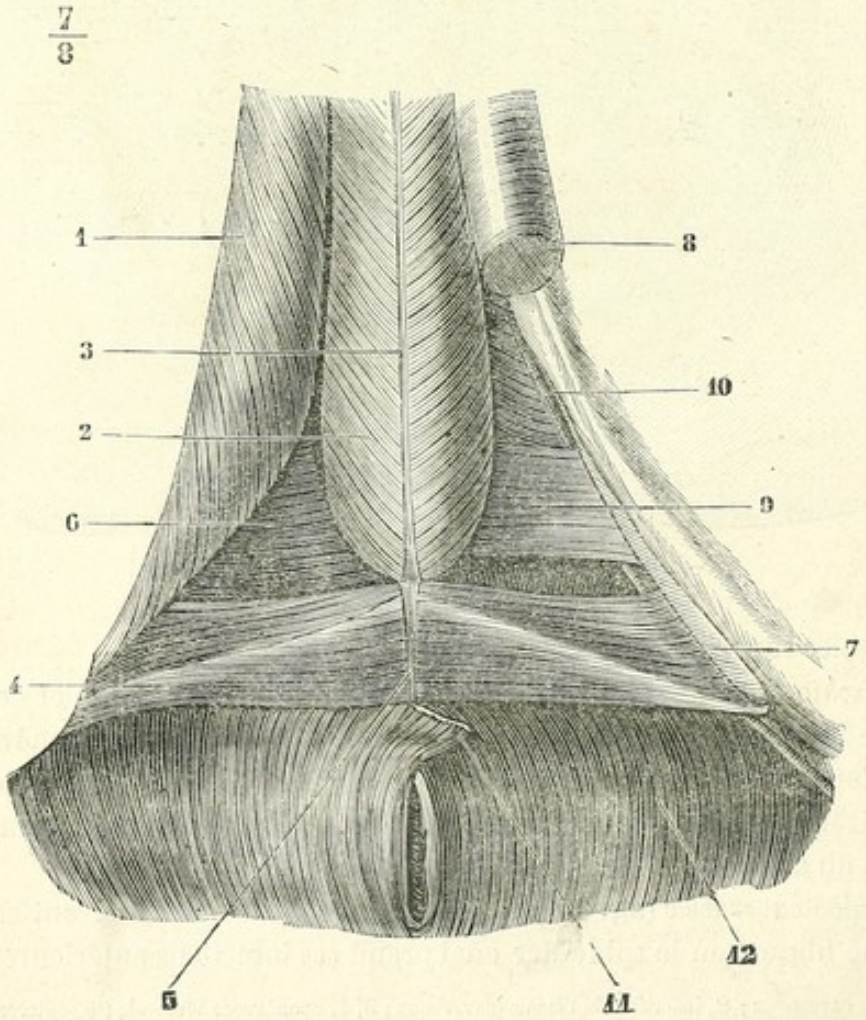

Fig. 784. — Muscles superficiels du périnée (*).

(*) 1, schio-caverneux; 2, bulbo-caverneux; 3, raphé sous-uréthral; 4, transverse superficiel; 5, raphé

Bulbe uréthral. — Les muscles étant enlevés, on aperçoit, sur la ligne médiane, l'extrémité renflée du corps spongieux ou bulbe uréthral (fig. 785), qui

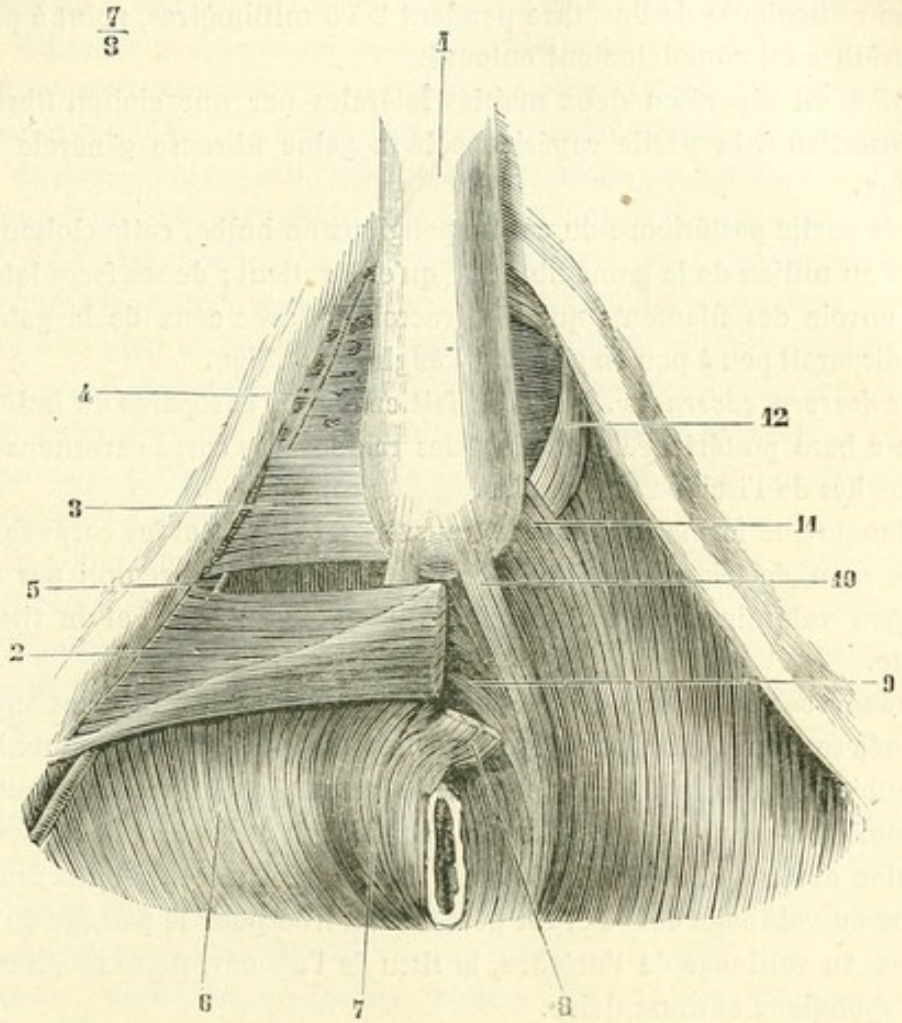

FIG. 785. — Muscles du périnée et bulbe uréthral (*).

est peu saillant chez les enfants et les jeunes sujets, beaucoup plus volumineux chez le vieillard.

D'après M. Richet, chez le vieillard, le bulbe n'est séparé de la partie antérieure de l'anus que par un intervalle de 12 à 15 millimètres, circonstance qui l'expose bien davantage à être blessé dans la taille bilatérale que chez les enfants ou les adultes. Sa lésion n'est du reste à redouter que chez le vieillard, en raison des hémorrhagies souvent très-abondantes dont elle est accompagnée à cet âge.

résultant de l'intersection des deux transverses ; 6, aponévrose moyenne ; 7, gouttière pour l'insertion de l'ischio-caverneux ; 8, corps caverneux du côté gauche, dont la racine est enlevée ; 9, transverse profond ; 10, artère honteuse interne ; 11, sphincter externe de l'anus, dont la partie antérieure est rabattue pour laisser voir l'intersection des transverses superficiels ; 12, releveur de l'anus. — *Nota.* Cette figure a été dessinée d'après un sujet de mort violente et dont les muscles du périnée présentaient un développement remarquable. (Beaunis et Bouchard.)

(*) 1, urèthre ; 2 corps caverneux ; 3, pubis ; 4, aponévrose crurale ; 5, corps bulbo-caverneux ; 6, ischio-caverneux ; 7, transverse sous-cutané du périnée ; 8, faisceaux supérieurs allant au bulbo-caverneux ; 9, faisceaux allant au releveur ; 10, faisceau allant en arrière au sphincter externe et au releveur ; 11, aponévrose moyenne du périnée ; 12, muscle transverse profond ; 13, transverse superficiel, confondu ici avec le transverse profond ; 14, glande de Cowper ; 15, sphincter externe ; 16, ses fibres antérieures cutanées ; 17, ses insertions postérieures ; 18, releveur de l'anus ; 19, obturateur interne ; 20, ischio-coccygien ; 21, bord inférieur du grand fessier. (Beaunis et Bouchard.)

Le bulbe uréthral a une forme bilobée, quelquefois trilobée.

Sa face supérieure est creusée d'un sillon qui reçoit la portion antérieure de la région musculeuse de l'urèthre pendant 3 à 5 millimètres, point à partir duquel l'urèthre est complétement entouré.

Le bulbe est séparé en deux moitiés latérales par une cloison fibreuse qui prend insertion à la partie supérieure de la gaîne fibreuse générale du corps spongieux.

Dans la partie postérieure du corps spongieux ou bulbe, cette cloison descend s'insérer au milieu de la gaîne fibreuse qu'elle retient ; de ses faces latérales, la cloison envoie des filaments qui s'entrecroisent avec ceux de la gaîne; cette cloison disparaît peu à peu en gagnant l'angle prépubien.

Racine des corps caverneux. — Tout à fait en dehors et séparés du bulbe par un triangle à base postérieure, se voient les racines des corps caverneux accolées aux branches de l'ischion et du pubis.

Le triangle que forment le muscle transverse, le bulbe et les corps caverneux, porte le nom de triangle *ischio-bulbaire* (Richet); il est rempli par des vaisseaux peu volumineux, des fibres musculaires irrégulières et du tissu cellulaire, etc.

5° **Aponévrose moyenne du périnée.** — Au-dessous des muscles superficiels du périnée se trouve une lame fibreuse extrêmement forte insérée aux branches ischio-pubiennes et à la partie inférieure de la symphyse. Il n'existe peut-être pas en anatomie chirurgicale un seul organe dont il soit aussi difficile de donner une description exacte; elle est formée d'un tissu dense, elle présente une grande épaisseur au voisinage des os et est percée d'un trou pour le passage du canal de l'urèthre. Au voisinage de l'urèthre, le tissu de l'aponévrose se modifie, devient comme spongieux et musculaire.

M. le professeur Denonvilliers considère l'aponévrose moyenne du périnée comme étant formée de deux feuillets; de ces deux feuillets, l'*inférieur*, arrivé au rectum, se recourbe en bas pour venir s'unir à l'aponévrose superficielle; tandis que le *supérieur*, uni au premier sur ses bords, s'en éloigne vers sa partie moyenne, et dans sa partie médiane et postérieure se recourbe en haut pour se prolonger sur la face antérieure du rectum et former l'aponévrose dénommée par M. le professeur Denonvilliers du nom d'*aponévrose prostato-péritonéale*.

L'aponévrose prostato-péritonéale n'a pas été admise par tous les anatomistes, cependant on la rencontre souvent. Il nous paraît intéressant de rapporter la description qu'en a donnée l'anatomiste qui l'a découverte : « En arrière de la prostate, entre les vésicules séminales et le rectum, existe une couche membraneuse bien distincte (*aponévrose prostato-péritonéale*). Voici quelle est sa disposition : Des deux côtés elle se confond avec le tissu cellulaire serré qui entoure les plexus veineux du bas-fond de la vessie; par son bord antérieur elle se perd sur l'extrémité la plus reculée de la prostate; par son bord postérieur elle adhère à cette portion du péritoine qui descend entre la vessie et le rectum. Cette adhérence, des plus marquées, aussi intime que s'il y avait confusion de tissu, explique la constance du cul-de-sac recto-vésical du péritoine; la

forme en demi-lune de ce cul-de-sac se lie à la disposition du bord postérieur de l'aponévrose, lequel décrit toujours une courbe à convexité antérieure, ou qui représente un V à angle saillant en avant. La face inférieure qui touche au rectum lui adhère à peine par un tissu cellulaire très-lâche; de la face supérieure s'élèvent, au contraire, des prolongements celluleux assez denses qui enveloppent les vésicules séminales. La texture de cette couche membraneuse se rapproche de celle du dartos; elle paraît principalement formée par des fibrilles qui partent en rayonnant de la partie postérieure, et dont celles qui occupent la ligne médiane sont les plus prononcées; chez les sujets vigoureux, des fibres musculaires manifestes existent, mais seulement sur les côtés. Quelle que soit au reste l'organisation de ce plan membraneux, il est très-résistant, et forme avec le bas-fond de la vessie une espèce de loge exactement close de toutes parts, dans laquelle se trouvent renfermées les vésicules séminales et une partie des uretères et du canal déférent; ceux-ci s'introduisent dans cette cavité au milieu du tissu cellulaire très-dense qui en forme les parois latérales. »

Entre les deux lames de l'aponévrose moyenne du périnée existent des fibres musculaires qui, du pourtour de l'urèthre, se portent vers les branches et la symphyse du pubis, c'est le *muscle de Guthrie* ou *muscle transverse profond* (fig. 783). Ses faisceaux sont transversaux; il est large, à bords mal limités, à fibres généralement pâles, dirigées dans plusieurs directions. Les *glandes de Cowper* (fig. 783) sont dans son épaisseur.

Les glandes de Méry ou de Cowper, bien étudiées par M. Gubler (1), au nombre de deux, sont immédiatement derrière le bulbe, de chaque côté et un peu au-dessous de la portion membraneuse de l'urèthre. Elles ont d'ordinaire, chez l'adulte, le volume d'un noyau de cerise; elles sont lobulées.

Les *conduits excréteurs* des glandes de Méry sont très-longs, décrivent un trajet sous-muqueux de 2 à 3 centimètres, et s'ouvrent dans la portion spongieuse de l'urèthre, en avant du cul-de-sac du bulbe; ils présentent de nombreuses variétés anatomiques. Tantôt ils marchent presque parallèlement, en sorte que leurs extrémités sont distantes de plusieurs millimètres; tantôt ils convergent à ce point que, s'ils ont la même longueur, leurs embouchures semblent se confondre; mais il peut arriver que l'un des deux soit notablement plus long, et qu'il s'avance encore l'espace de quelques millimètres après avoir rencontré l'extrémité de l'autre; si bien que les deux orifices sont rangés non plus sur la même ligne transversale, mais sur la même ligne antéro-postérieure.

L'aponévrose moyenne du périnée renferme dans son tissu une grande quantité de veines.

6° **Loge périnéale supérieure, ou étage supérieur du périnée.** — Montrons maintenant les parties qui se présentent à l'observateur lorsque l'aponévrose moyenne a été enlevée. Ces parties sont l'extrémité antérieure du muscle releveur de l'anus, le muscle de Wilson, la prostate et la portion membraneuse de l'urèthre.

(1) Gubler, *Des glandes de Méry, vulgairement glandes de Cowper, et de leurs maladies chez l'homme*, thèse inaugurale. Paris, 1849.

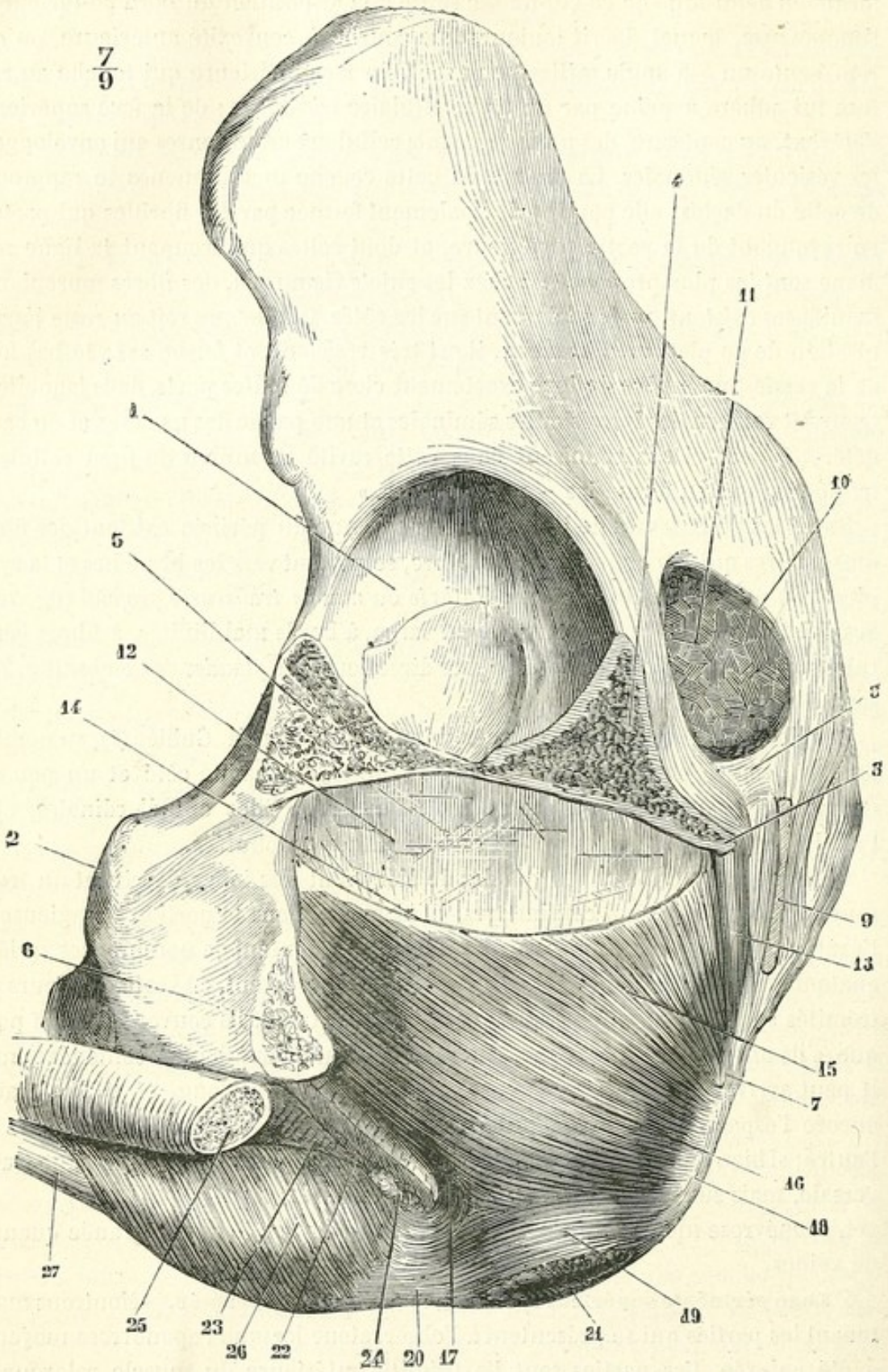

FIG. 786. — Releveur de l'anus, face latérale externe (*).

(*) **1**, Cavité cotyloïde; **2**, symphyse du pubis; **3**, épine sciatique; **4**, section de la branche supérieure de l'ischion; **5**, section de la branche supérieure du pubis; **6**, section de la branche inférieure du pubis; **7**, coccyx; **8**, petit ligament sacro-sciatique; **9**, section du grand ligament sacro-sciatique; **10**, grande échancrure sciatique; **11**, section du pyramidal; **12**, face externe de l'aponévrose pelvienne; **13**, muscle ischio-coccygien;

1° Les *fibres antérieures du releveur de l'anus* (fig. 786), qui seules appartiennent à la région, forment, d'après M. Richet, deux ordres de faisceaux : les uns, plus rapprochés de la ligne médiane, après avoir longé la prostate, vont s'insérer sur les côtés de la symphyse pubienne; les autres, situés plus en dehors, se portent transversalement pour se fixer sur l'aponévrose de l'obturateur interne et la portion avoisinante du corps du pubis.

M. Richet a décrit ces derniers faisceaux avec un soin tout particulier; envisagés dans leur ensemble, c'est-à-dire à gauche et à droite simultanément, les muscles releveurs de l'anus représentent pour ce chirurgien, abstraction faite de leur partie anale, de véritables muscles transverses, fixés d'une part au pourtour du trou obturateur, et de l'autre à la face antéro-latérale du rectum.

2° Le *muscle de Wilson* ou *pubio-urèthral* (fig. 787) est un des organes sur l'existence duquel on a élevé le plus de contestations; il est difficile de dire quelle

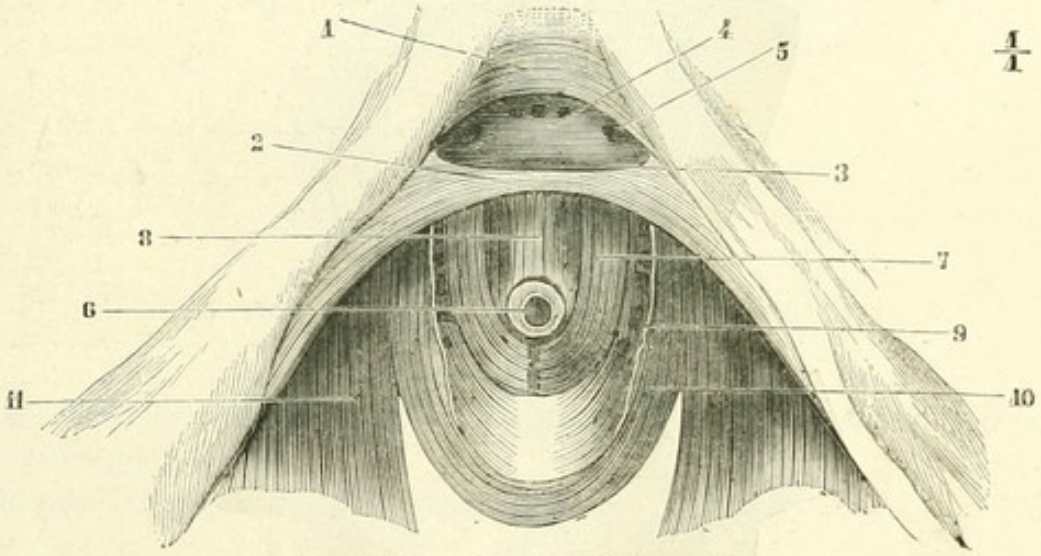

FIG. 787. — Muscle de Wilson (*).

est sa forme, ses bords étant mal arrêtés; il est composé de fibres ayant des attaches fixes au squelette et des attaches mobiles à l'urèthre et quelquefois à la prostate.

Sur plusieurs sujets, à la fois maigres et bien musclés, M. Denonvilliers a réussi a disséquer trois ordres de fibres distinctes : les unes, immédiatement accolées à l'urèthre, naissaient de l'aponévrose pubio-prostatique, des petites arcades fibreuses qui soutiennent les veines dorsales du pénis, et de la partie postérieure

14, arcade aponévrotique d'insertion du releveur; 15, ses faisceaux pelvi-coccygiens; 16, faisceaux pubio-rectaux; 17, faisceaux réfléchis se rendant au bulbe; 18, raphé ano-coccygien du sphincter externe; 19, sphincter externe; 20, raphé ano-bulbaire; 21 anus; 22, section de l'aponévrose moyenne; 23, sa face antérieure; 24, glandes de Cowper; 25, section du corps caverneux; 26, bulbo-caverneux; 27, corps spongieux de l'urèthre. (Beaunis et Bouchard.)

(*) 1, ligament sous-pubien; 2, ligament transverse; 3, section de ce ligament pour mettre en vue le sinus veineux sous-pubien; 4, sinus veineux sous-pubien; 5, orifice veineux béant; 6, urèthre; 7, muscle de Wilson; 8, sa partie moyenne; 9, aponévrose le séparant des fibres du releveur de l'anus; 10, fibres prostatiques du releveur de l'anus; 11, releveur de l'anus. — *Nota.* Le bulbe de l'urèthre et la moitié antérieure de la partie membraneuse ont été enlevés. (Beaunis et Bouchard.)

du ligament sous-pubien ; descendaient de là sur les côtés de l'urèthre, et se réunissaient en un raphé sous la paroi inférieure de ce canal ; les autres, tout à fait antérieures, nées de la symphyse du pubis, formaient de chaque côté un faisceau assez épais, allongé, dirigé obliquement en bas et en arrière vers le rectum, sur lequel il se jetait, et accolé dans son trajet à la face supérieure de l'aponévrose périnéale moyenne ; réuni avec son semblable en haut et en bas, s'en écartant au milieu pour laisser passer l'urèthre, de sorte que les deux faisceaux pris ensemble représentaient une sorte de sphincter jeté autour de la partie antérieure de la portion membraneuse.

Ce muscle est pour M. le professeur Richet, non pas un sphincter, puisqu'il n'entoure pas complétement le canal, mais un constricteur analogue aux constricteurs du pharynx : c'est un accélérateur du cours du sperme et de l'urine.

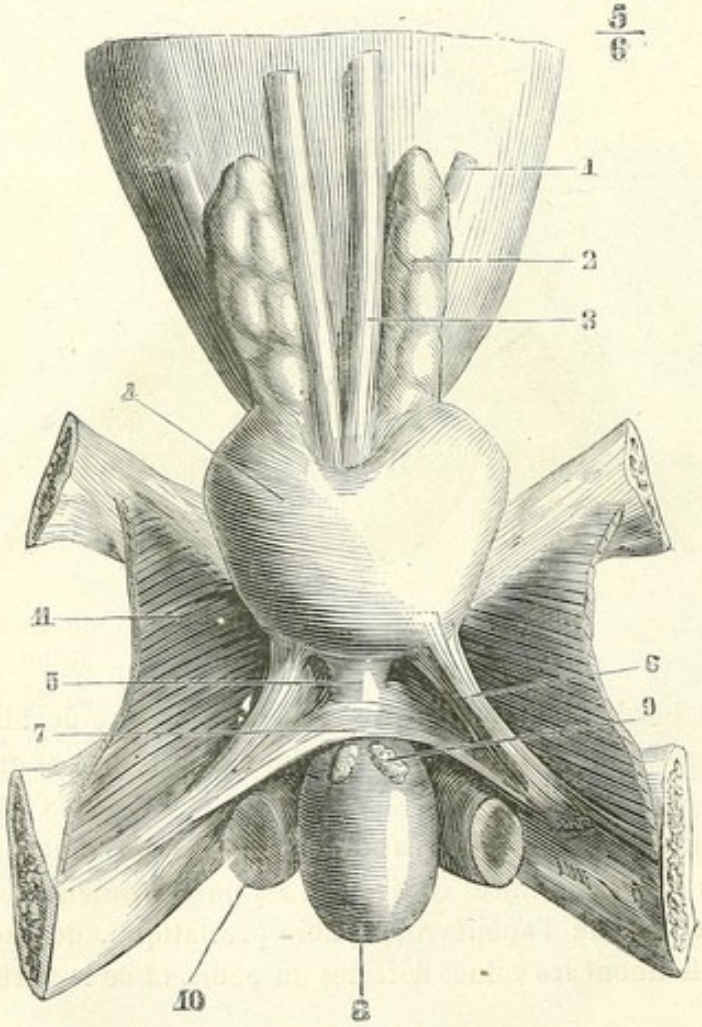

Fig. 788. — Prostate, vésicules séminales et bulbe de l'urèthre, vue postérieure (*).

3° La *portion membraneuse de l'urèthre* (fig. 788) occupe le centre de cette loge périnéale supérieure étendue de la partie postérieure du bulbe à la pointe de la

(*) 1, uretère ; 2, vésicule séminale ; 3, canal déférent ; 4, prostate ; 5, partie membraneuse de l'urèthre ; 6, ligaments ischio-prostatiques ; 7, aponévrose moyenne du périnée ; 8, bulbe de l'urèthre ; 9, glandes de Cowper isolées de l'aponévrose moyenne ; 10, coupe des corps caverneux ; 11, obturateur interne.

prostate; cette portion mesure à peu près 1 centimètre 1/2 à 2 centimètres. La couche musculaire propre à la portion membraneuse de l'urèthre offre deux plans : un plan superficiel de fibres longitudinales, un profond de fibres circulaires.

La portion musculeuse est en rapport inférieurement et supérieurement avec des plexus veineux très-riches; elle est très-difficile à isoler en raison des nombreuses fibres musculaires qui la relient aux organes voisins.

4° *Prostate.* — Plus haut est la prostate. La prostate et la portion membraneuse de l'urèthre sont séparées, à gauche et à droite, des autres organes de la région par deux lames aponévrotiques placées perpendiculairement aux plans fibreux du périnée et s'étendant de l'aponévrose moyenne à l'aponévrose supérieure.

La forme générale de la prostate (fig. 789) est assez bien représentée par celle

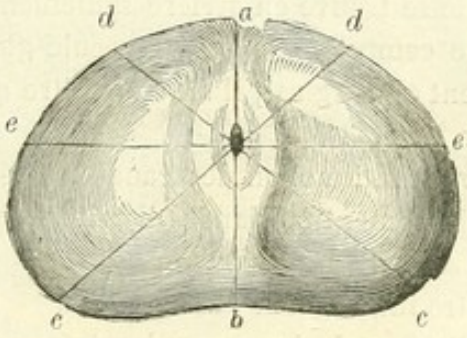

FIG. 789. — Prostate d'adulte, grandeur naturelle (*).

d'une châtaigne dont la base est dirigée vers la vessie, et dont la pointe regarde vers la symphyse pubienne.

On peut lui assigner les dimensions suivantes :

Hauteur	de 16 à 20 mm.
Largeur	de 30 à 40 mm.
Longueur	de 28 à 35 mm.
Hauteur ou longueur de la prostate dans son intégrité	de 27 à 32 mm.
Longueur ou diamètre transversal à la base de la prostate	de 32 à 37 mm.
Largeur de la prostate à sa pointe ou sommet	de 14 à 16 mm.
Épaisseur ou diamètre antéro-postérieur à la base de la prostate	de 16 à 18 mm.

La *face périnéale* ou *inférieure* de la prostate (fig. 789) comparable, quant à sa forme, à un cœur de carte à jouer, repose sur l'aponévrose moyenne du périnée et la portion membraneuse de l'urèthre.

La *face vésicale* ou *supérieure* est légèrement concave. Sur sa partie moyenne se voit l'ouverture postérieure de l'urèthre. Cette face est intimement unie aux

(*) Vue de face, c'est-à-dire la pointe en avant, la partie qui se joint à la protubérance de l'urèthre. — Les lignes marquent les rayons de la prostate, qu'il faut bien connaître pour apprécier les tailles que j'appelle prostatiques. — *a* est la face pubienne; *b*, la face rectale. — Ainsi, la ligne *cc* représente le diamètre transverse; les lignes *oc*, *oc*, les rayons obliques inférieurs; les lignes *od*, *od*, les rayons obliques supérieurs; la ligne *oa*, le rayon direct antérieur; la ligne *ob*, le rayon direct postérieur.

tuniques vésicales et se trouve inférieurement en rapport avec les deux conduits déférents adossés sur la ligne médiane.

La *face antérieure de la prostate* répond à l'aponévrose périnéale supérieure.

La *face postérieure* est séparée du rectum par l'aponévrose prostato-périnéale, ou le tissu cellulaire lamelleux qui remplace cette aponévrose, quand elle vient à manquer.

Les *faces latérales* sont en rapport avec les aponévroses latérales de la prostate déjà décrites. Ces aponévroses latérales de la *prostate* séparent l'étage supérieur du périnée en trois parties secondaires, une médiane et deux latérales.

La prostate est traversée par le canal de l'urèthre (1). On a beaucoup discuté sur les rapports de l'urèthre et de la prostate, les uns disant que la prostate était tout entière en arrière de ce canal, d'autres prétendant qu'une bande prostatique passait en avant du canal. Si l'on considère la partie glanduleuse de la prostate, il est certain qu'elle se trouve en arrière seulement de l'urèthre ; mais si l'on considère la prostate comme un organe musculo-glanduleux, et c'est là le point de vue véritablement chirurgical, il faut admettre que l'urèthre est entièrement au dedans de son tissu.

Les *canaux éjaculateurs*, continuation des canaux déférents et des vésicules séminales, traversent obliquement la glande d'arrière en avant, de bas en haut et de dehors en dedans, de telle sorte que, distants l'un de l'autre à leur naissance, ils finissent par être intimement unis.

La prostate est formée de culs-de-sac agglomérés, auxquels succèdent des conduits excréteurs qui vont, après s'être réunis en 10 ou 12 canaux excréteurs, s'ouvrir dans l'urèthre, sur les côtés du verumontanum.

Le tissu glandulaire est mélangé en grande quantité de tissu musculaire.

5° *Vésicules séminales* (fig. 788). — Les vésicules séminales, réservoir du sperme que leur apportent les canaux déférents, sont constitués par un canal large de 6 millimètres environ et long de plusieurs centimètres, replié plusieurs fois sur lui-même ; d'où la forme bosselée. Elles sont presque coniques, aplaties dans le sens vertical et obliquement placées à la partie inférieure et postérieure de la vessie, au devant du rectum, en dehors des conduits déférents et en dedans des releveurs de l'anus.

6° *Aponévrose supérieure du périnée* (fig. 790). — L'aponévrose supérieure du périnée est fixée à tout le pourtour du bassin, en avant à la symphyse et au corps du pubis, au contour du trou obturateur, à la face antérieure du sacrum, etc. Il est très-facile de se faire une bonne idée de l'aponévrose supérieure du périnée, quand on connaît les muscles de l'étage supérieur, releveur de l'anus, obturateur externe, pyramidal ; elle est formée d'autant de plans particuliers qu'il y a de muscles, et elle a les mêmes insertions sur le pourtour du bassin que ces muscles ; elle est percée de trous nombreux ; en avant, elle présente des faisceaux très-volumineux et bien séparés (*ligaments antérieurs de la vessie*), qui sont considérés par M. Sappey comme les tendons des fibres longitudinales antérieures de la vessie.

(1) Voyez URÈTHRE.

L'aponévrose supérieure du périnée est complétée, en arrière, par cette aponévrose prostato-péritonéale, dont nous avons donné plus haut la description, d'après M. Denonvilliers.

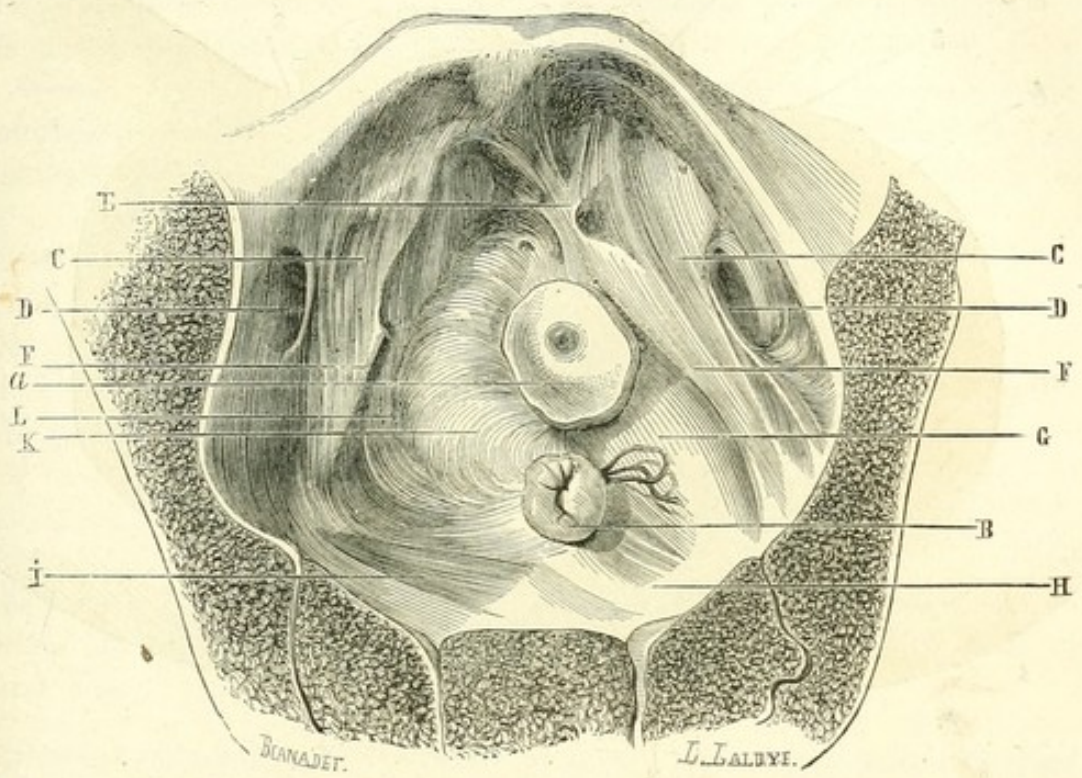

Fig. 790. — Excavation pelvienne préparée suivant la coupe indiquée par Désormeaux (*).

7° **Tissu cellulaire sous-péritonéal.** — Au-dessus de l'aponévrose supérieure du périnée, on rencontre un tissu cellulaire lâche et très-chargé de graisse ; ce tissu entoure le bas-fond de la vessie, le rectum, etc.

8° **Péritoine.** — Enfin, comme dernière couche, nous trouvons le péritoine, qui recouvre la région dans les parties qui ne sont pas occupées par la vessie, etc.

§ III. — Vaisseaux et nerfs.

Artères (fig. 791). — Les artères du périnée viennent des artères honteuses internes.

L'*artère honteuse interne*, branche de l'hypogastrique, sort du bassin au-dessus de l'épine ischiatique, puis rentre dans le bassin au-dessous ; elle se place ensuite en dedans des branches ischio-pubiennes, recouverte par une couche épaisse de tissu

(*) A, portion de la vessie ; B, portion du rectum ; C, partie la plus élevée de l'aponévrose pelvienne, offrant quelques ouvertures vasculaires ; D, arcade qu'elle forme pour le passage des vaisseaux obturateurs ; E, ligament antérieur de la vessie cachant la prostate et la partie membraneuse de l'urèthre (on voyait, sur la pièce, la continuité des fibres de cette dernière avec le ligament périnéal, et son passage à travers ce ligament); F, faisceau situé le long du bord supérieur du releveur de l'anus, en partie enlevé du côté gauche ; G, feuillet recto-vésical, continu en avant et en arrière aux portions de l'aponévrose qui restent simples ; H, prolongement mince qui recouvre l'ischio-coccygien ; I, ce même muscle mis à découvert du côté gauche ; J, feuillet qui descend sur l'obturateur interne ; K, feuillet ano-périnéal vu par sa face supérieure et présentant, en avant, des ouvertures pour les branches des veines vésicales qui vont à la verge (les ouvertures semblables de l'aponévrose interne étaient placées entre les deux ligaments antérieurs de la vessie). (Bouvier, thèse inaugurale.)

fibreux dépendant du périoste, du grand ligament sacro-sciatique et de l'aponévrose de l'obturateur interne. Elle pénètre bientôt à la partie antérieure du

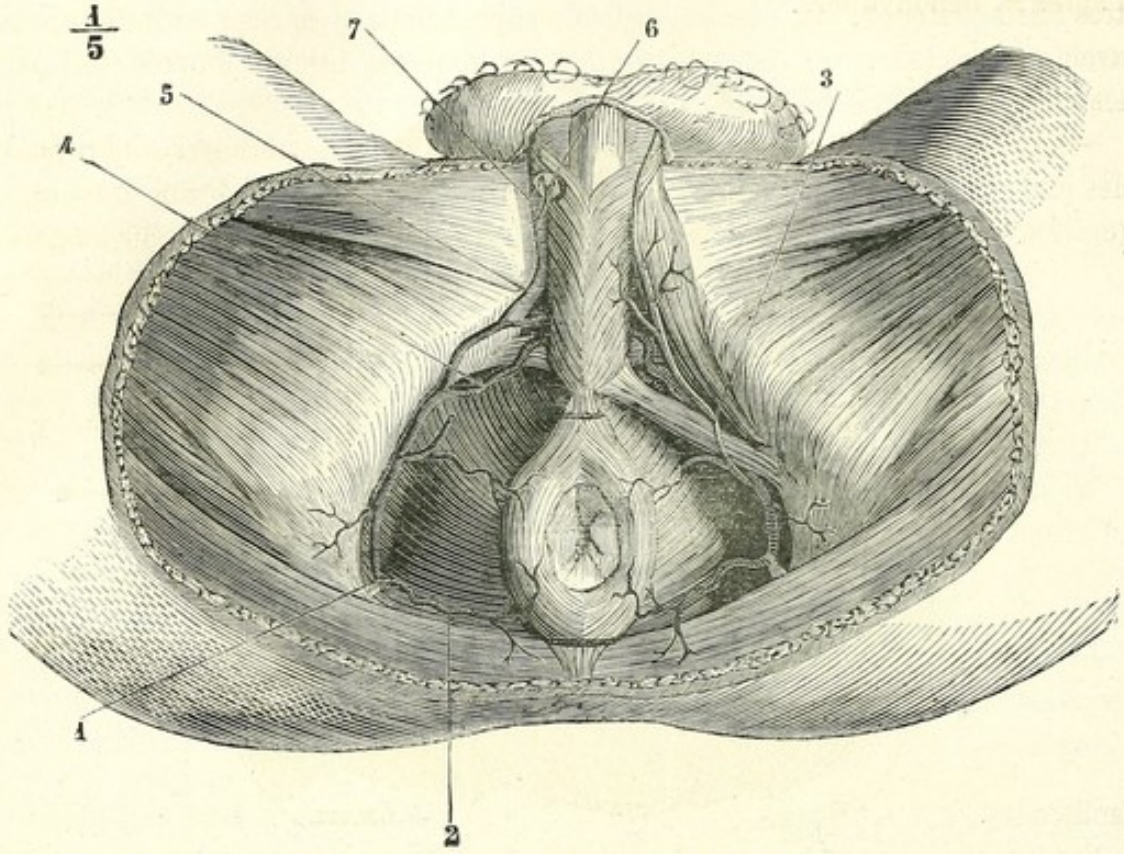

FIG. 791. — Artères honteuses internes (*).

périnée entre les deux feuillets de l'aponévrose moyenne, et enfin arrive entre les racines des corps caverneux; elle fournit dans son trajet les artères hémorrhoïdales inférieures, et deux branches plus importantes : la périnéale superficielle et l'artère bulbeuse ou transverse du périnée.

L'*artère périnéale superficielle* prend son origine à 1 centimètre en arrière du bord postérieur du transverse, contourne le bord postérieur de ce muscle et se jette dans la couche sous-cutanée; elle se dirige d'arrière en avant jusqu'au scrotum.

L'*artère transverse du périnée* ou *bulbeuse* prend naissance au niveau du muscle transverse; elle se dirige en dedans et aussi un peu en avant pour gagner le bulbe, dans lequel elle se jette à 1 centimètre en avant de sa base.

Anomalies. — Sur un malade taillé par Schaw, malade qui périt d'hémorrhagie, une branche surnuméraire venant de l'hypogastrique passait le long de la prostate pour se rendre sur le dos de la verge; ce fut cette branche anormale que l'on coupa. M. Richet a vu une fois le tronc de la honteuse, éloigné de l'arcade pubienne, venir se rapprocher du bulbe entre les deux feuillets de l'aponévrose moyenne, et suivre presque la direction du muscle transverse.

(*) 1, tronc de l'artère honteuse interne; 2, artère hémorrhoïdale inférieure; 3, artère superficielle du périnée (elle est coupée à droite); 4, artère transverse du périnée ou bulbeuse; 5, continuation du tronc de l'artère honteuse externe; 6, artère caverneuse pénétrant dans le corps caverneux sectionné; 7, artère dorsale de la verge. (Beaunis et Bouchard.)

Belmas a vu la bulbeuse se détacher de la honteuse interne au-dessous du petit ligament sacro-sciatique, pour de là gagner le bulbe en avant et en dehors. D'autres fois la bulbeuse vient de la périnéale superficielle et se rend au bulbe après avoir perforé le transverse. Enfin, on a vu la honteuse interne fournie, soit par les vésicales, l'obturatrice, l'ischiatique, etc.

Veines. — Les veines du périnée sont extrêmement nombreuses, et forment des plexus très-richement anastomosés. On les rencontre, au-dessus du pubis (fig. 792), de chaque côté de la prostate, en avant du rectum. Elles deviennent

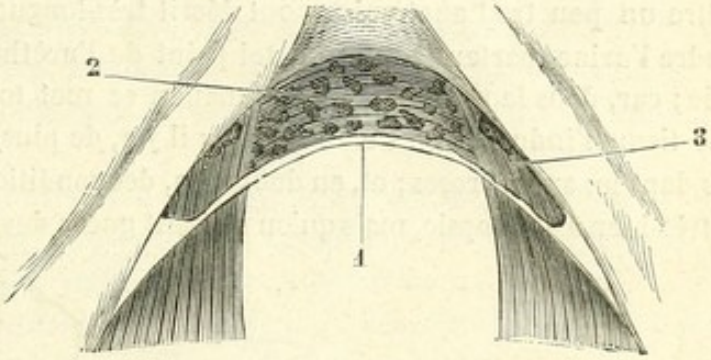

FIG. 792. — Sinus veineux sous-pubiens et plexus pubi-prostatique (*).

facilement variqueuses, et leur lésion fréquente donne une gravité très-grande à l'opération de la taille chez le vieillard. Quelques veines accompagnent les artères ; mais dans cette région le plus grand nombre des canaux veineux a une marche indépendante. Ces grosses veines sont en rapport avec les tissus érectiles et le phénomène de l'érection.

Lymphatiques. — Ils sont superficiels et profonds. M. le professeur Sappey a décrit avec soin ceux qui naissent de la prostate.

Nerfs. — Ils viennent du honteux interne, branche du plexus sacré, suivent les artères honteuses internes et leurs branches, etc.

§ IV. — Développement et vices de conformation.

Le développement du périnée rentre dans le développement des organes génitaux externes, décrit à l'article *Région pénienne*. Les vices de conformation consistent principalement en des fentes ou *fissures médianes*, etc.

§ V. — Rapports de la région avec les autres régions.

Les rapports de la région avec l'urèthre et la région vésicale expliquent comment les chirurgiens choisissent cette région pour pratiquer l'ouverture de la vessie et l'ablation des calculs, etc.

Ce rapport explique aussi comment souvent les urines viennent à s'épancher entre les différentes couches. Les rapports du périnée avec la région anale, les

(*) 1, paroi inférieure du sinus veineux sous-pubien ; 2, plexus pubi-prostatique ; 3, fibres antérieures du releveur de l'anus.

bourses et la région pénienne, expliquent la marche des infiltrations urineuses dans les régions voisines du périnée, etc.

§ VI. — Maladies chirurgicales et opérations.

Infiltrations urineuses. — Les infiltrations urineuses reconnaissent souvent pour origine, soit une fausse route, soit une crevasse de l'urèthre en arrière d'un rétrécissement, ou enfin toute solution de continuité de l'urèthre. L'urine suit les interstices celluleux, sous-cutanés, sous-aponévrotiques, sous-péritonéaux, et va former tumeur dans des régions souvent très-éloignées. Des chirurgiens peut-être un peu trop anatomistes ont décrit très-longuement la route que devait prendre l'urine, partant de tel ou tel point de l'urèthre : c'est là un peu de la théorie ; car, dans la pratique, l'inflammation se met toujours un peu de la partie, les tissus s'indurent ou s'œdématient ; il y a, de plus, de nombreux pertuis naturels dans les aponévroses ; et, en définitive, des conditions locales que l'on s'explique très-bien à l'autopsie, mais qu'on ne peut guère deviner du vivant

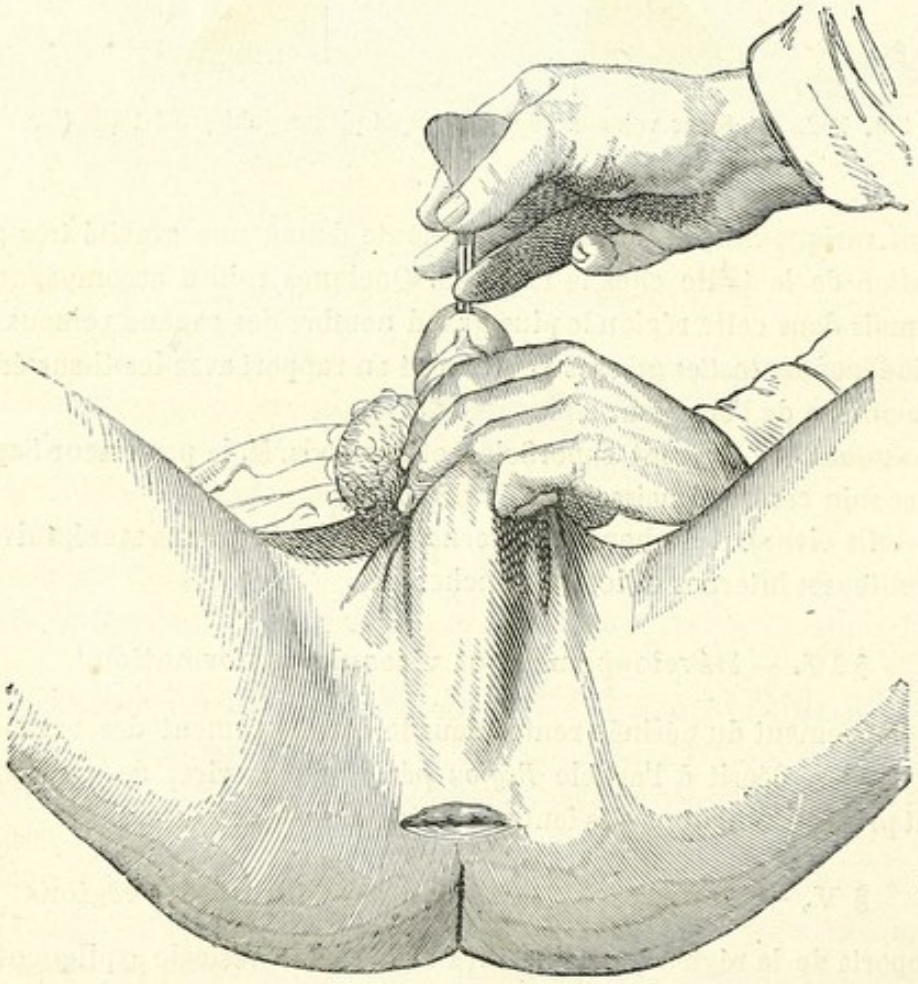

Fig. 793. — Incision cutanée de la taille bilatérale.

des malades. Il faut, dans les cas d'infiltrations urineuses, pratiquer de larges débridements, de façon que l'urine ne stagne en aucun point ; c'est un liquide qui produit facilement la gangrène et des pertes de substance par sphacèle souvent très-considérables.

La **taille périnéale** est la plus importante de toutes les opérations qui se pratiquent au périnée. Le plus employé de tous les procédés est la *taille bilatérale*, méthode ancienne, mais qui n'a été régularisée que par Dupuytren.

Une incision transversale ou légèrement courbe, à concavité postérieure, est faite en avant de l'anus (fig. 793). Cette incision divise le tissu cellulaire sous-cutané, les fibres antérieures du muscle sphincter et le raphé fibreux qui se trouve en cet endroit; le doigt du chirurgien peut alors pénétrer dans le fond du *triangle recto-uréthral*, triangle dont le sommet correspond au point où la portion membraneuse de l'urèthre sort de la prostate. Un conducteur préalablement fixé dans l'urèthre permet d'immobiliser les tissus et de couper régulièrement la prostate, ce qui se fait généralement d'arrière en avant avec le lithotome double, introduit dans la vessie par une perforation de la portion musculeuse de l'urèthre.

L'incision prostatique représente un croissant à concavité postérieure. Elle divise donc l'urèthre à droite et à gauche, respectant les canaux éjaculateurs, qui sont situés sur la ligne médiane et en arrière.

Vidal (de Cassis) a eu l'idée de faire des sections multiples de la prostate dans les cas de calculs volumineux (*taille quadrilatérale*, fig. 794).

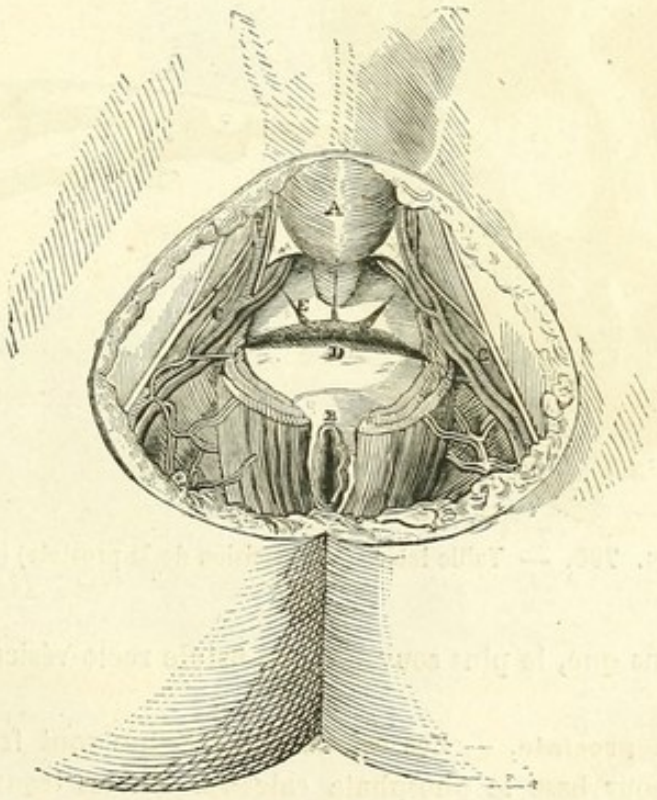

FIG. 794. — Sections prostatiques de la taille bilatérale et quadrilatérale.

M. le professeur Nélaton découvre la portion membraneuse de l'urèthre au voisinage de la prostate, à l'aide d'une incision très-rapprochée de l'anus, ce qui lui permet de disséquer la face antérieure du rectum (*taille prérectale*).

La *taille latéralisée* est moins employée maintenant que la taille bilatérale. L'incision, commencée sur la ligne médiane, à 2 centimètres en avant de l'anus,

se termine à gauche ou à droite, au milieu de l'espace qui sépare l'anus de la tubérosité de l'ischion. Ces tissus sous-cutanés sont divisés, l'urèthre ouvert au sortir de la prostate, et la prostate divisée dans son *rayon oblique inférieur* (fig. 795).

Dans cette opération, on ne touche point aux canaux éjaculateurs ; mais l'incision est toujours un peu petite et ne permettrait point de sortir une grosse pierre.

On a aussi pratiqué des *tailles médianes*, divisant l'urèthre et le périnée sur la ligne médiane, tantôt ouvrant l'urèthre et la prostate, d'autres fois respectant cette glande. Dans le premier cas, on n'a qu'une ouverture insignifiante, dans le second on divise les canaux éjaculateurs, etc.

On a pratiqué des *tailles recto-vésicales*, méthodes essentiellement défectueuses en ce sens que, le plus souvent, une fistule recto-vésicale persiste après l'opération.

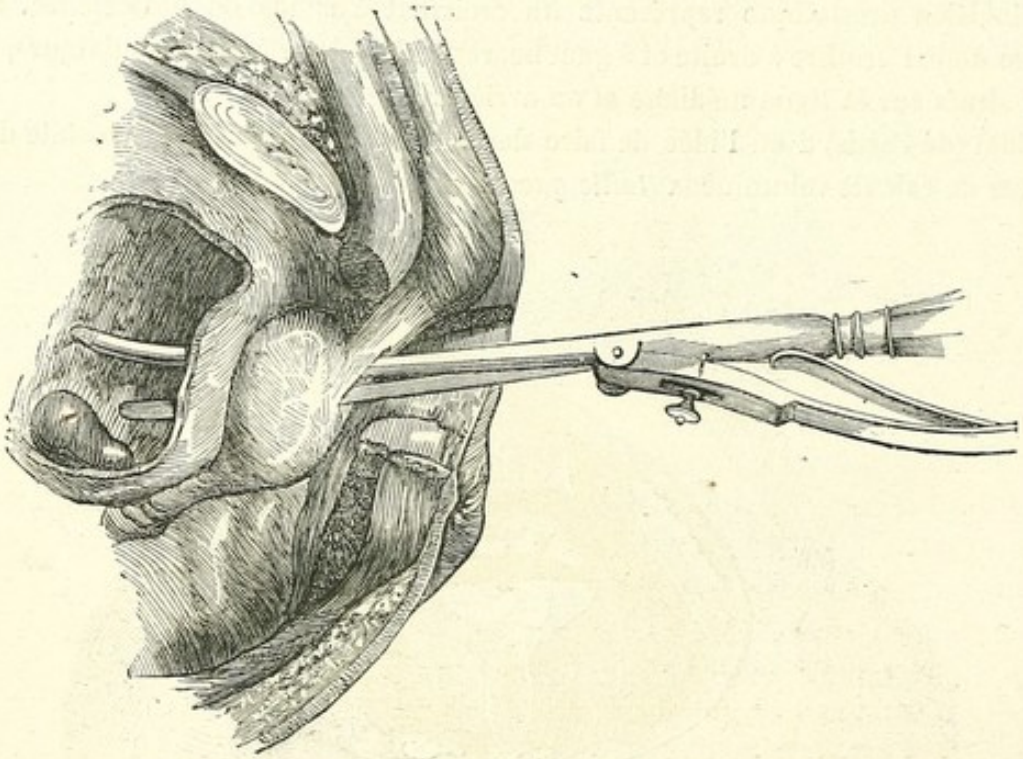

Fig. 795. — Taille latéralisée (incision de la prostate) (*).

Calculs de la prostate. — Les calculs prostatiques sont fréquents; ils ont ordinairement pour base le phosphate calcaire. On les trouve généralement disséminés sous forme de grains noirs (fig. 796) dans toute l'épaisseur de la glande. D'après M. Virchow, les calculs prostatiques sont des corps amyloïdes stratifiés.

(*) Cette figure, représentée de manière à montrer dépouillée surtout la portion membraneuse de l'urèthre et de la prostate, fait comprendre le temps de l'opération qui consiste à diviser les glandes ; une ouverture a été faite à la vessie pour montrer la position de l'instrument dans cette cavité ; on y voit aussi le calcul occupant le bas-fond.

La prostate s'accroît par les progrès de l'âge (fig. 797), de manière à former au périnée des tumeurs souvent très-volumineuses, accessibles par le rectum.

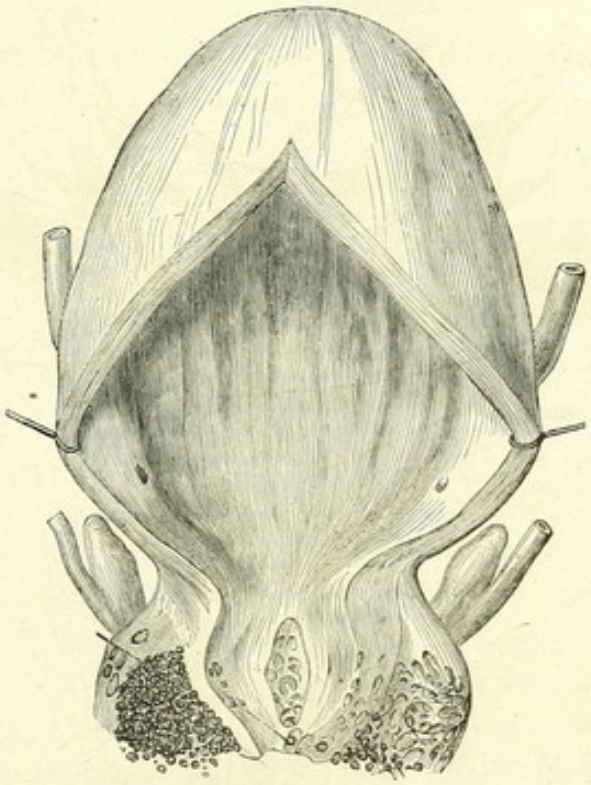

Fig. 796. — Calculs prostatiques.

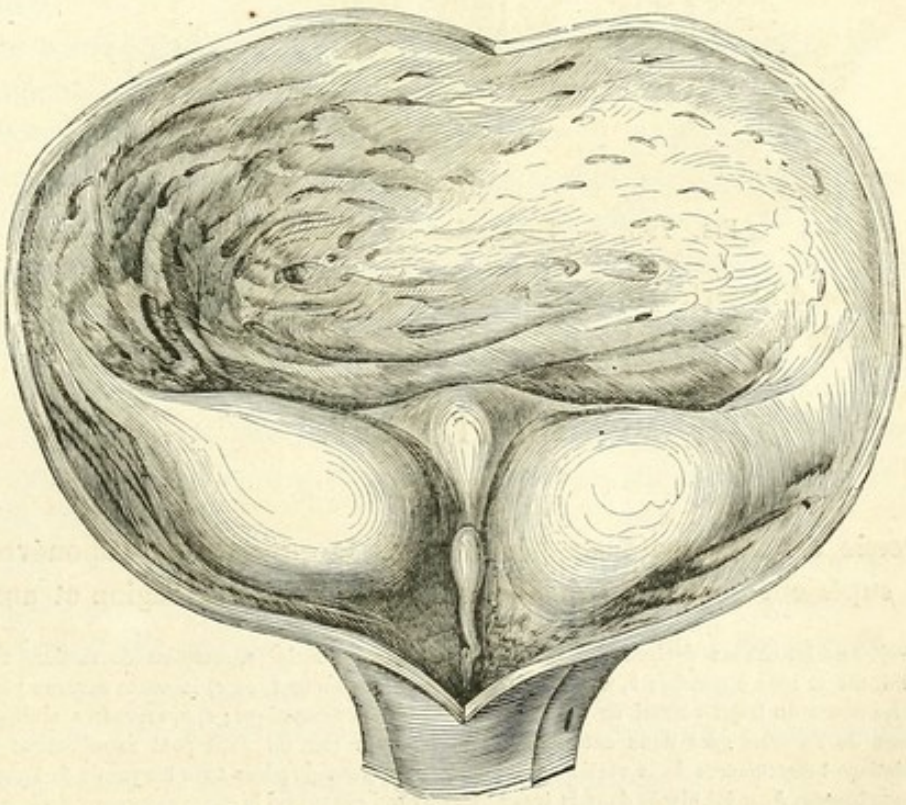

Fig. 797. — Engorgement de la prostate.

Tubercules de la prostate et des vésicules séminales. — La prostate et les vésicules séminales (fig. 798) sont souvent envahies par des produits tuberculeux : ces lésions coïncident souvent avec la tuberculisation du testicule.

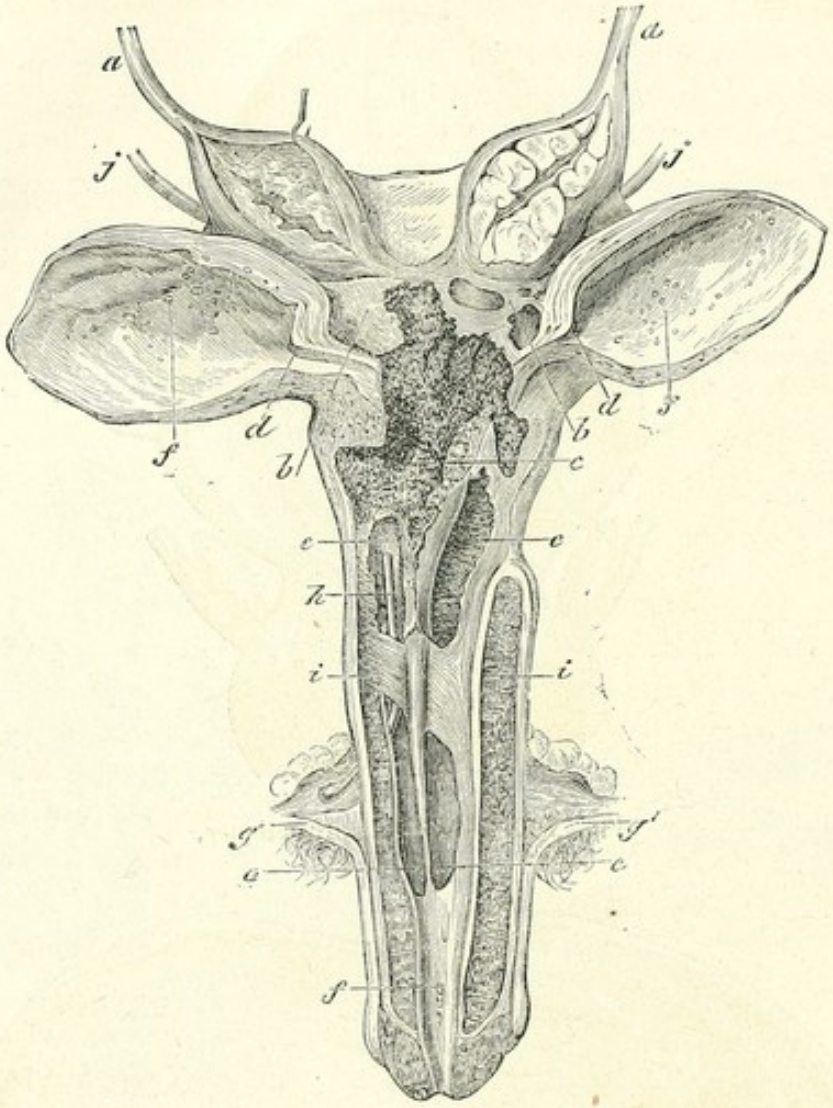

FIG. 798. — Tubercules des voies génitales (*).

Dans le cas d'hypertrophie considérable de la prostate, le calibre de la portion prostatique de l'urèthre est généralement agrandi, etc.

CHAPITRE IV.

VESSIE.

La vessie est adhérente au périnée par la prostate et l'aponévrose pelvienne supérieure, qui la fixe aux parties molles de la région et aux parois

(*) On voit en *a* les canaux déférents et les vésicules séminales incisées, remplies de matière tuberculeuse ramollie à droite et crue à gauche; *b*, débris de la prostate surmontant, en *c*, la vaste caverne périnéale ; en *d*, on voit les restes du trajet normal de l'urèthre et de la région prostatique; *e*, *e*, crevasses multiples et perte de substance de l'urèthre : les deux antérieures sont séparées par un petit pont membraneux très-étroit; *f*, *f*, granulations tuberculeuses de la vessie et de l'urèthre; *g*, peau du pénis avec les parois de l'abcès urineux. A droite, une bougie, *h*, a été placée dans le trajet fistuleux qui contourne le corps caverneux droit, pour aboutir à l'urèthre; *i*, *i*, corps caverneux ; *j*, *j*, uretères. (Civiale.)

du bassin; c'est une cavité extrêmement dilatable : à l'état de vacuité, elle est cachée derrière les pubis; mais lorsqu'elle est distendue, elle affecte des rapports très-importants au point de vue de la chirurgie.

Dans le cas de plénitude de la vessie, la *face antérieure* du réservoir urinaire qui se trouve normalement en rapport avec la face postérieure de la symphyse pubienne, la partie interne des pubis et avec les branches ischio-pubiennes (fig. 799), dépasse alors en hauteur la branche horizontale du pubis, et se trouve en contact avec la région antérieure de l'abdomen; il en résulte que, si dans cet état de dilatation, on vient à pratiquer une ouverture immédiatement au-dessus du pubis, il est facile de pénétrer dans la vessie (*taille* et *ponction hypogastriques*).

Au fur et à mesure que la vessie se dilate, le péritoine qui recouvre en bas la face postérieure des muscles, grand droit de l'abdomen, se décolle pour se réfléchir de la paroi abdominale sur le point le plus élevé de la vessie ; on peut, dans ces conditions, pratiquer l'extraction d'un calcul urinaire au-dessus des pubis (*haut appareil*), sans ouvrir le péritoine.

Il y a, relativement à la hauteur du cul-de-sac de réflexion du péritoine, de très-grandes variétés. Il y a des cas où cette séreuse ne se laisse décoller que bien difficilement, et descend toujours très-bas, quel que soit, du reste, l'état de distension de la vessie; de là des incertitudes et des dangers.

Un *tissu cellulaire* extrêmement lâche se trouve en avant de la vessie, les liquides le pénètrent facilement ; aussi les infiltrations urineuses sont-elles très-fréquentes à la suite de la taille hypogastrique, opération qui paraît abandonnée depuis les récents perfectionnements de la taille et de la lithotritie périnéales.

La *face postérieure de la vessie*, tapissée dans toute son étendue par le péritoine, répond aux intestins et au rectum.

Les *faces latérale droite* et *latérale gauche* ne sont recouvertes par le péritoine que supérieurement ; inférieurement elles reposent sur l'aponévrose pelvienne, dont elles sont séparées par une couche de tissu cellulaire ; elles sont côtoyées par les artères ombilicales chez le fœtus et par les ligaments ombilicaux chez l'adulte.

La *région inférieure* de la vessie se subdivise en deux portions, le *col* ou orifice *uréthro-vésical*, et le *bas-fond*, partie la plus basse, la plus profonde de la vessie lorsque le malade est dans la position horizontale. C'est dans cette région inférieure que la vessie se trouve ouverte dans les différents procédés de taille périnéale (fig. 799).

Les deux uretères s'ouvrent au bas-fond de la vessie ; l'espace triangulaire intercepté entre l'orifice uréthro-vésical et les orifices des uretères se nomme *trigone vésical*. Le trigone est en rapport avec la base ou face supérieure de la prostate et avec les vésicules séminales.

Structure. — La vessie est composée de trois membranes : une tunique *péritonéale*, une tunique *musculeuse*, et enfin une *muqueuse*.

La tunique péritonéale nous est déjà connue. La musculeuse est composée de

fibres à direction différente. Les unes, extérieures, sont longitudinales; elles s'étendent du sommet de la vessie à son col, et s'y terminent en s'y unissant d'une façon intime. Ces fibres longitudinales sont disposées en faisceaux à peu près parallèles, très-rapprochés, et formant en avant et en arrière une longue et

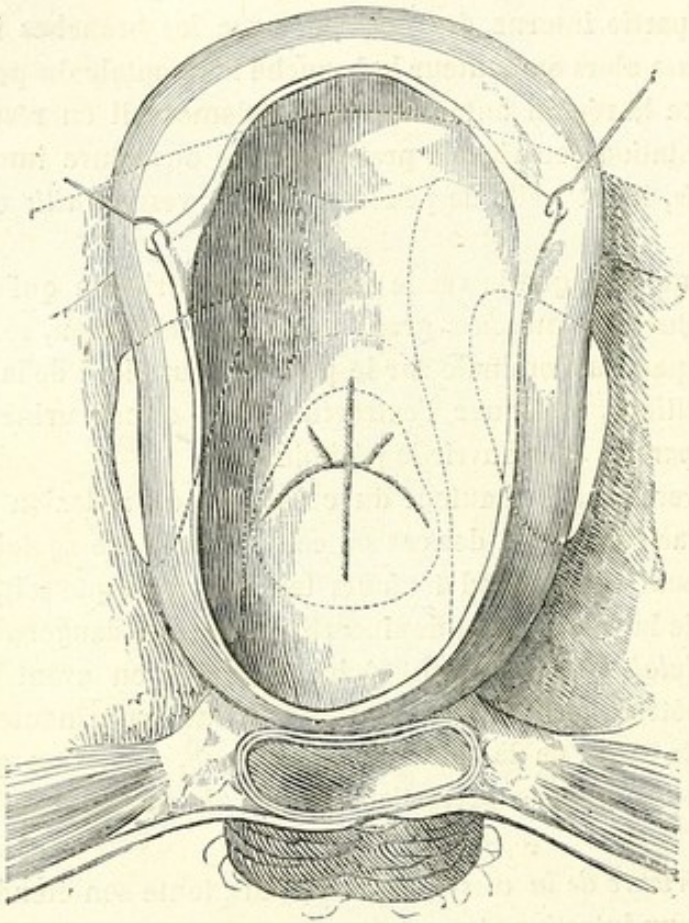

FIG. 799. — Vessie ouverte par sa partie postérieure (*).

large bande musculeuse qui, du sommet de la vessie, se porte à la base; les faisceaux sont plus rares sur les côtés. Quelques-unes des fibres longitudinales se terminent à des fibres aponévrotiques qui se continuent par leurs côtés avec l'aponévrose pelvienne supérieure, et qui, en avant, vont se fixer à la face postérieure de la symphyse (*tendons des muscles antérieurs de la vessie*, d'après M. le professeur Sappey).

Les autres fibres de la vessie, plus internes, formées de faisceaux volumineux (*colonnes de la vessie*), ne forment point une tunique régulière.

Les anatomistes ont étudié avec un soin tout particulier la disposition des fibres du voisinage du col. Il n'y a point là de disposition anatomique bien définie ni constante; de là les désaccords nombreux des auteurs.

Suivant M. Cruveilhier, on trouve à ce niveau les fibres circulaires de la vessie constituant un anneau extrêmement résistant, dont la portion la plus épaisse

(*) Au fond, on a ponctué les contours de la prostate dans la partie qui embrasse le col vésical; on a ponctué aussi les lignes qui indiquent la place du pubis. Six lignes très-accentuées représentent les diverses directions données au débridement de la prostate. La ligne verticale inférieure est celle de la taille médiane prostatique.

mesure jusqu'à un centimètre ; il répond à l'orifice vésical de l'urèthre et se continue en haut avec les fibres circulaires du trigone, et en bas il entoure la portion prostatique de l'urèthre.

Suivant M. Richet, une grande partie des fibres longitudinales de la vessie viennent inférieurement former l'enveloppe musculaire de la prostate. Quant aux fibres circulaires et obliques, elles se réunissent au niveau de l'embouchure de l'urèthre, en un faisceau blanchâtre décrit sous le nom de sphincter vésical.

Jarjavay admettait l'existence d'un sphincter circulaire dépendant d'un muscle orbiculaire qui entourerait l'urèthre depuis le col vésical jusqu'à la réunion des corps caverneux.

M. le professeur Sappey admet l'existence d'un sphincter qui revêt la forme d'un large anneau embrassant le col de la vessie et toute la moitié postérieure de la portion prostatique de l'urèthre. On peut lui distinguer, par conséquent, deux faces, l'une externe, l'autre interne, et deux extrémités ou circonférences, l'une postérieure, l'autre antérieure, etc.

Suivant M. Mercier, on trouve au niveau du col, immédiatement au-dessous de la muqueuse, des fibres qui, nées sous la paroi postérieure de la région prostatique, se rendent sur toute l'étendue des parois vésicales. Une partie de ces fibres commencent au-dessus du verumontanum par une petite languette pointue, et montent en divergeant sur le bord postérieur du col, soulevant quelquefois la muqueuse, et formant ainsi les petites saillies linéaires décrites par Langenbeck sous le nom de freins du verumontanum. Plus nombreuses à la partie moyenne, ces fibres, avant de s'épanouir dans le col de la vessie, déterminent sur le bord postérieur du col la saillie qui donne à cet orifice la forme d'un croissant.

M. Hévia (1) a bien fait connaître les opinions des principaux anatomistes, sur la structure du col de la vessie.

Entre la musculeuse et la muqueuse, se trouve une couche de tissu cellulaire blanchâtre (*tunique nerveuse* des anciens anatomistes).

Muqueuse. — La muqueuse de la vessie, continue avec celle de l'urèthre et des uretères, est molle, villeuse, parsemée de follicules très-petits : c'est une *muqueuse à épithélium pavimenteux* (Robin).

Au col vésical, l'épithélium cylindrique remplace le pavimenteux.

§ I. — Vaisseaux et nerfs.

Artères (fig. 800). — Les artères de la vessie viennent de l'hypogastrique, et se partagent en un grand nombre de vaisseaux qui rampent entre les tuniques de ce réservoir.

Veines. — Les veines, très-nombreuses, forment des plexus au voisinage du col et se rendent dans les plexus prostatiques, situés à gauche et à droite de la prostate.

(1) Hévia, *De la névralgie de la vessie,* thèse. Paris, 1868.

Lymphatiques. — Ils se rendent dans les ganglions hypogastriques.

Nerfs. — Ils viennent du plexus hypogastrique, formé de nerfs rachidiens et sympathiques.

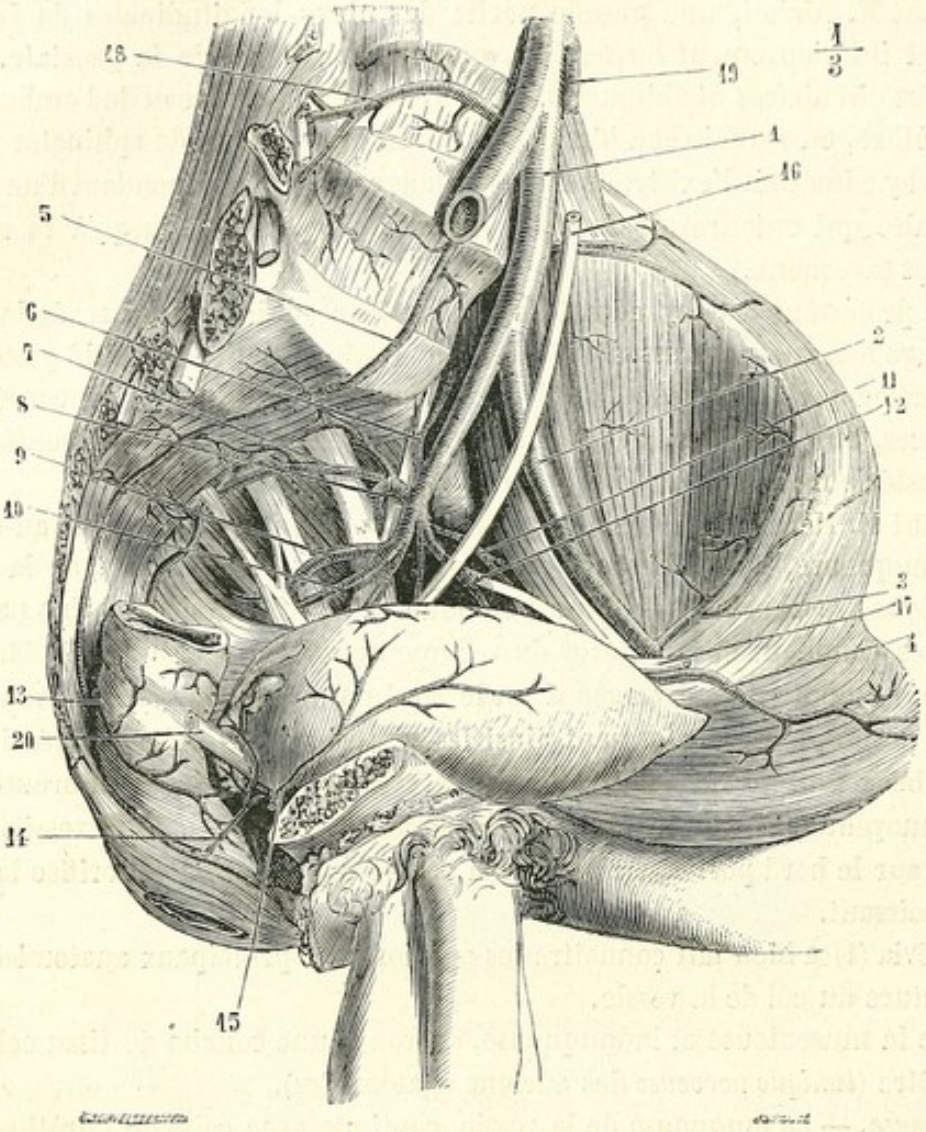

FIG. 800. — Artères vésicales (côté gauche) (*).

§ II. — Développement et vices de conformation.

L'*ouraque* fait communiquer l'allantoïde avec l'intestin postérieur (paroi antérieure du rectum). Ce pédicule canaliculé de l'allantoïde s'élargit dans sa partie inférieure, à partir du deuxième mois, pour constituer le réservoir urinaire ou vessie. A cette époque, la vessie, qui se continue en haut avec l'ouraque, se continue en bas par un canal qui deviendra l'urèthre, et avec le rectum. L'ouraque s'oblitère avant sa naissance, et l'urèthre, en subissant les autres phases de son développement, s'isole du rectum.

(*) **1**, artère iliaque primitive; **2**, artère iliaque externe; **3**, artère circonflexe iliaque; **4**, artère épigastrique; **5**, artère sacrée moyenne; **6**, artère iléo-lombaire; **7**, artère sacrée latérale; **8**, artère fessière; **9**, artère ischiatique; **10**, artère honteuse interne; **11**, artère obturatrice; **12**, artère ombilicale fournissant une vésicule; **13**, artère hémorrhoïdale moyenne (du côté opposé); **14**, artère vésico-prostatique (du côté opposé); **15**, artère vésicale latérale (provenant de l'ombilicale du côté opposé); **16**, uretère; **17**, canal déférent sectionné; **18**, artère lombaire; **19**, artère mésentérique inférieure coupée; **20**, canal déférent du côté opposé. (Beaunis et Bouchard.)

Chez l'enfant naissant, la vessie est allongée ; son sommet est peu éloigné de l'ombilic, sa base est peu évasée ; mais à mesure que le bassin se développe et s'accroît, la vessie s'abaisse successivement et vient occuper la cavité pelvienne : elle a donc, dans les premiers temps, la forme d'un canal continu avec l'urèthre. Chez le fœtus, il n'y a point de bas-fond, la prostate est peu développée, et le péritoine descend très-bas entre la vessie et le rectum.

Quelquefois le canal de l'ouraque n'est pas oblitéré à la naissance, et il en résulte une fistule urinaire congénitale de l'ombilic.

Exstrophie. — Quelquefois on a vu des enfants naître avec une tumeur molle, fongueuse, située à l'hypogastre. En examinant ces tumeurs, on a reconnu qu'elles étaient formées par la vessie, dont la paroi antérieure manquait, qui avait accidentellement passé à travers un écartement de la ligne médiane de l'abdomen. C'est l'exstrophie de la vessie. Souvent, dans ce cas, les pubis sont écartés ou manquent, et l'urèthre est incomplétement développé.

Nous mentionnerons encore comme vices de conformation intéressant, l'ouverture du rectum dans la vessie, etc.

§ III. — Maladies chirurgicales et opérations.

Les maladies chirurgicales de la vessie sont la *cystite*, les *cystocèles*, les *calculs*, etc.

Cystite. — La cystite succède souvent à l'uréthrite; elle se manifeste aussi sous l'influence de l'action des cantharides. La cystite chronique, très-commune chez les vieillards, s'accompagne souvent d'inertie des fibres musculeuses, et de sécrétion abondante des glandes muqueuses vésicales (catarrhe de la vessie).

Cystocèle. — La cystocèle, ou hernie de vessie, se produit généralement sur des réservoirs urinaires très-dilatés et en partie paralysés ; on a observé la *cystocèle inguinale*, *crurale*, etc.

Cellules vésicales. — Il arrive quelquefois que la tunique muqueuse fait hernie au travers des fibres de la tunique musculeuse. La partie herniée peut acquérir un assez grand volume et former une sorte de vessie supplémentaire.

Ces cellules peuvent renfermer des calculs.

Fongus de la vessie. — Les fongus de la vessie sont des tumeurs d'apparence polypeuses produites, tantôt par des tumeurs prostatiques, d'autres fois par des productions épithéliales (fig. 801 et 802).

Cancer de la vessie. — Le cancer de la vessie est une maladie très-rare, déterminant des hématuries graves et entraînant fatalement la mort.

Calculs. — Les calculs vésicaux forment un ordre de maladie d'un puissant intérêt; ils sont libres ou *enchatonnés*, adhérents, etc.

Ponctions vésicales et tailles. — La ponction de la vessie peut être exécutée par le périnée; mais elle est plus facile au-dessus des pubis. Quant aux opérations de taille, elles se font presque toujours maintenant par le périnée (1).

(1) Voyez Région du périnée.

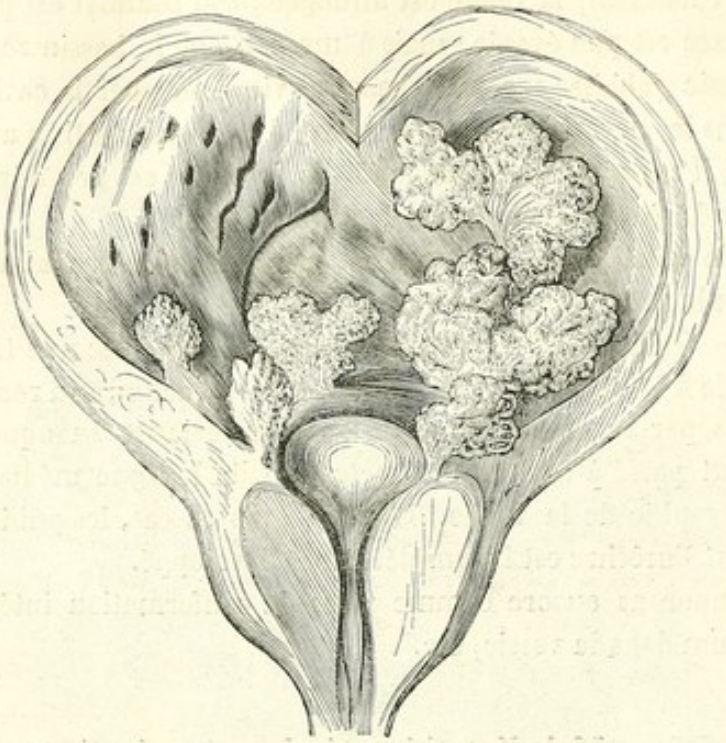

FIG. 801. — Fongus de la vessie.

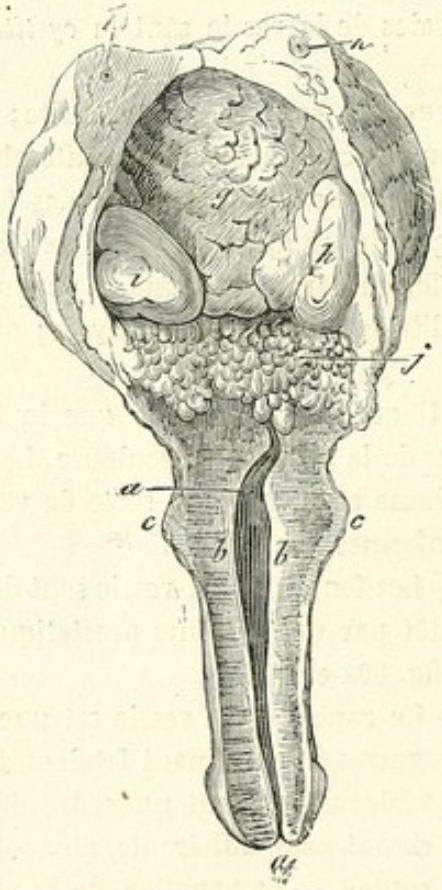

FIG. 802. — Fongus de la vessie et hypertrophie de la prostate (*).

(*) *a*, *a*, disposition de l'urèthre; *b*, *b*, surface des corps caverneux; *j*, masse de petites tumeurs au col de la vessie et dont quelques-unes s'engagent dans l'urèthre; *i* et *k*, deux tumeurs polypeuses, de volume inégal et de forme irrégulière, occupant les côtés du bas-fond de la vessie vers l'orifice des uretères, et séparées d'une manière très-distincte de la membrane muqueuse, molle et relâchée, du reste de la surface vésicale *g*; *h*, *h*, orifices de deux petites cavités existant dans l'épaisseur des parois vésicales. (Civiale.)

CHAPITRE V.

URÈTHRE.

§ I. — Longueur, courbure, largeur.

Le canal de l'urèthre, destiné à l'émission des urines et du sperme, s'étend du col de la vessie à la partie antérieure du gland.

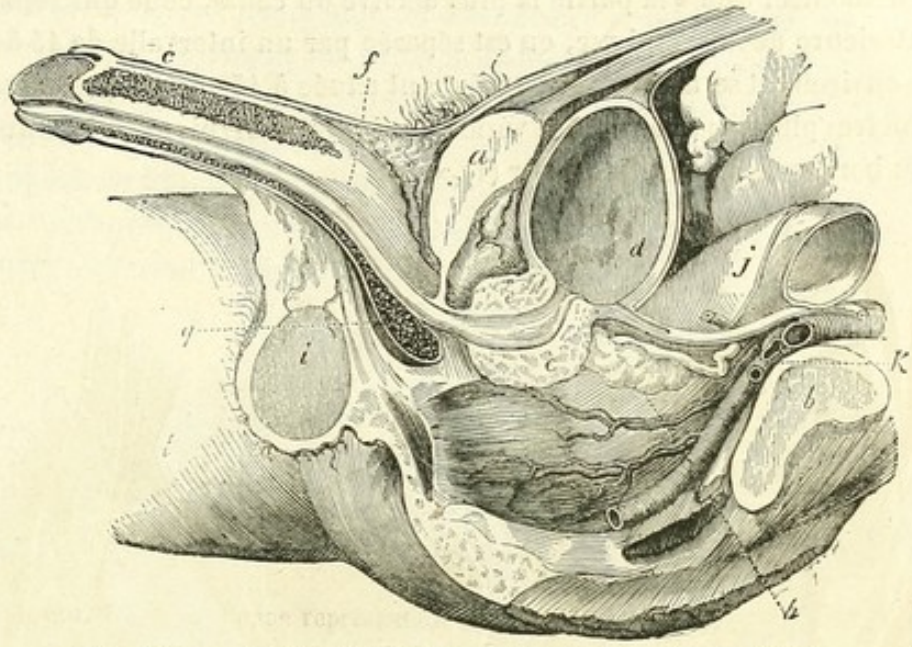

FIG. 803. — Coupe représentant l'urèthre et ses annexes (*).

Nous étudierons successivement sa longueur, ses courbures, sa largeur.

Longueur. — La longueur de l'urèthre a été le sujet de dissentiments nombreux entre les anatomistes. Pour l'obtenir avec précision, il faut avoir bien soin de ne point tirailler la préparation, car les tissus étant très-extensibles, on pourrait le croire beaucoup plus long qu'il n'est en réalité.

On peut déterminer la longueur du canal sur le vivant en introduisant une sonde dans la vessie, et en notant l'étendue de la partie de la sonde introduite dans l'urèthre, lorsque l'urine commence à sortir, etc.

L'urèthre a de 13 centimètres 1/2 à 16, d'après Malgaigne ; de 13 centimètres 1/2 à 18, d'après Velpeau.

Si l'on cherche à déterminer la longueur absolue de chacune des portions du canal, on trouve, d'après Jarjavay, de 12 à 24 millimètres pour la portion prostatique, de 10 à 18 pour la portion membraneuse, et de 11 à 13 centimètres 1/2 pour

(*) La portion antérieure de ce canal n'est pas complétement relevée ; l'urèthre représente donc à peu près un S. — *a* est un côté de la symphyse du pubis ; *b* est la surface articulaire du sacrum qui se joint à l'iliaque ; *c*, pénis ; *d*, coupe de la vessie ; *e*, *e*, prostate ; *f*, portion spongieuse de l'urèthre ; *g*, bulbe. On voit au-dessous de ce bulbe une courte portion de l'urèthre : c'est la portion dite membraneuse, celle qu'on ouvre pour l'introduction des instruments destinés à débrider la prostate dans les tailles que j'appelle prostatiques ; *h*, vésicule séminale : on voit plus haut le point du canal déférent ; *i*, testicule ; *j*, rectum. En suivant cet intestin jusqu'à l'anus, on voit ses rapports avec la vessie, avec la prostate ; et, ce qui est très-important, les rapports de la fin de cet intestin avec la portion membraneuse de l'urèthre. *k*, artères et veines iliaques ; *l*, cuisse droite.

la portion spongieuse. Il faut remarquer que, dans l'état d'érection, cette dernière est plus longue; elle peut acquérir de 16 à 21 centimètres 1/2, etc.

Courbures. — Tous les anatomistes se sont attachés à déterminer avec la plus grande exactitude possible les courbures normales du canal de l'urèthre. Nous dirons d'abord que dans cette étude il faut négliger toute la portion antépubienne de la verge, qui peut être mise dans une direction rectiligne.

A l'aide de coupes anatomiques exécutées avec le plus grand soin sur des sujets dont les organes du bassin avaient été préalablement rendus fixes, M. Richet est arrivé à démontrer que « la partie la plus déclive du canal, celle qui répond à la partie inférieure de la symphyse, en est séparée par un intervalle de 15 à 20 millimètres environ, et se trouve par conséquent située à 15 et quelquefois même à 20 millimètres plus bas que l'orifice vésical, puisque ce dernier est situé au niveau même du bord symphysaire inférieur (1). »

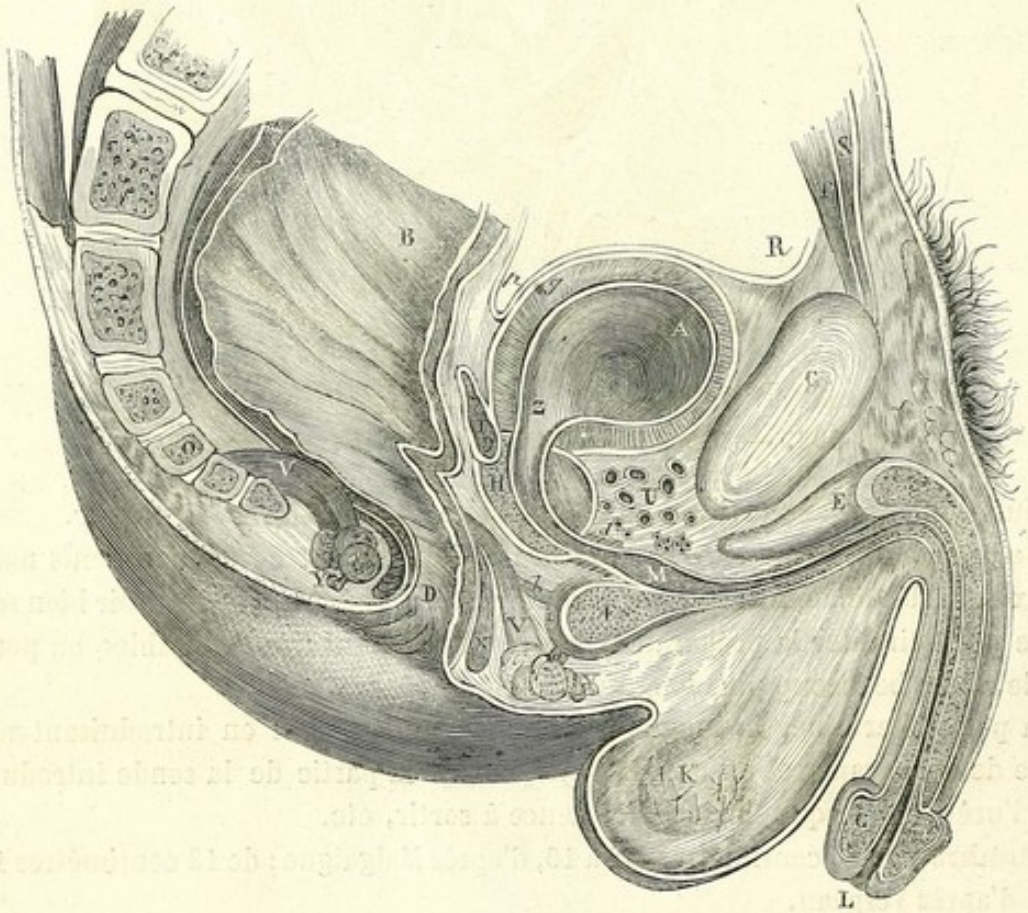

FIG. 804. — Courbures de l'urèthre (*).

(1) Richet, *Anatomie chirurgicale*, 2e édition, p. 727.

(*) A, vessie; B, rectum; C, symphyse des pubis; D, ampoule anale; E, corps caverneux; F, bulbe de l'urèthre; G, tissu spongieux du gland; H, prostate; I, vésicule séminale; K, scrotum et testicule; L, fosse naviculaire et méat de l'urèthre; M, dilatation bulbaire du canal de l'urèthre; N, cinquième vertèbre lombaire; O, coccyx; R, repli vésical supérieur du péritoine; S, muscle pyramidal; T, muscle droit; U, plexus veineux de Santorini; V, muscle releveur de l'anus; X, muscle sphincter interne; Y, muscle sphincter externe; Z, col de la vessie. — *a*, muscle transverse superficiel du périnée; *b*, muscle profond du périnée; *d*, fibres musculaires entourant la portion membraneuse de l'urèthre; *e*, muscle bulbo-caverneux; *f*, tissu fibreux en avant du col de la vessie; *g*, tunique musculeuse de la vessie; *p*, cul-de-sac recto-vaginal (Legendre).

On peut juger, d'après cette simple donnée, de l'angle de courbure de la partie périnéale de l'urèthre. Malgaigne considérait encore la courbure comme plus considérable, mais il paraît y avoir un peu d'exagération dans les chiffres qu'il a donnés comme la représentant. M. Legendre (1) (fig. 804), et nous-même, sur de nombreuses coupes congelées, avons pu nous assurer que la détermination donnée par M. Richet est généralement très-juste; mais, comme ce savant chirurgien le fait observer lui-même, il y a des variétés anatomiques nombreuses.

D'après Amussat, dans l'état de vacuité du rectum, la portion intra-pelvienne du canal est droite et même oblique d'arrière en avant et de bas en haut. D'après ce chirurgien, ce n'est que par suite de la plénitude de l'intestin rectum que la prostate remonte au point de rendre le canal oblique de haut en bas et d'arrière en avant. Il y a là une erreur anatomique qu'il est inutile maintenant de réfuter.

Les parois de l'urèthre jouissant d'une grande souplesse, il est très-facile, malgré les courbures, d'introduire dans le canal un instrument droit (fig. 805); les courbures s'effacent et disparaissent très-facilement.

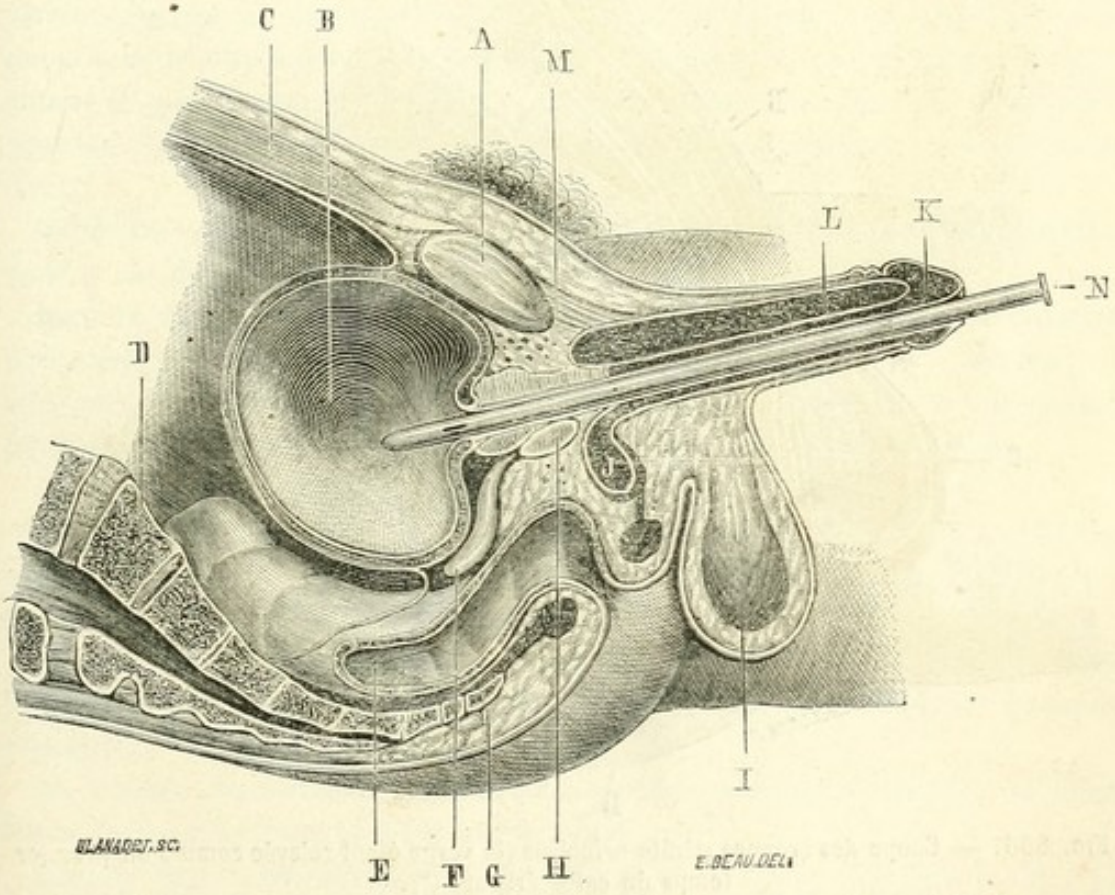

FIG. 805. — Coupe des organes génitaux et de l'urèthre pendant le cathétérisme rectiligne (*).

Largeur. — Les dimensions en largeur du canal de l'urèthre ne sont pas uniformes; il est formé d'une série de dilatations et de rétrécissements. Pour bien

(1) Legendre, *Anatomie chirurgicale homalographique*, in-folio avec planches.

(*) A, symphyse; C, muscle grand droit de l'abdomen; B, vessie; M, ligament suspenseur de la verge; L, corps caverneux; K, tissu spongieux du gland; E, rectum; F, vésicule séminale; G, pointe du sacrum; H, prostate; I, cloison des dartos.

le montrer, j'ai exécuté la préparation suivante : Sur une pièce imprégnée d'un sel conservateur, l'hyposulfite de soude, par exemple, j'insuffle le canal de l'urèthre par le méat, de façon à distendre et le canal et la vessie, puis je pratique une ligature à la partie antérieure du gland. La pièce est ensuite mise en dessiccation, et, au bout d'un certain nombre de jours, sectionnée sur la ligne médiane avec une scie. Le canal apparaît alors les parois écartées, dans l'état où il est pendant la miction.

On voit alors (fig. 806) qu'après le rétrécissement nommé orifice interne ou col de la vessie, vient une dilatation qui est située dans la prostate.

L'urèthre se rétrécit dans la portion membraneuse pour se dilater dans la partie qui correspond au bulbe; après le bulbe, nouveau rétrécissement. L'urèthre arrive dans le gland; là il présente la dilatation nommée fosse naviculaire, et enfin, tout à fait en avant, le rétrécissement nommé méat urinaire.

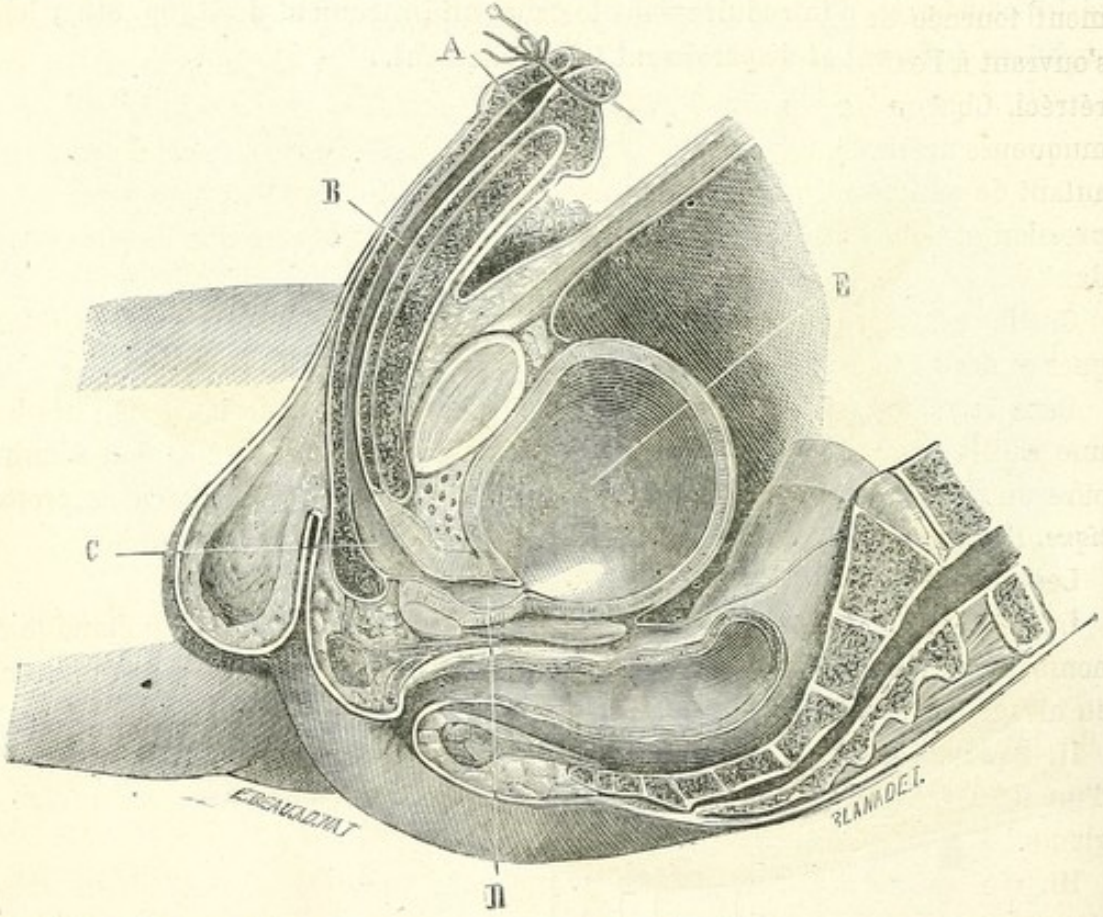

Fig. 806. — Coupe des organes génito-urinaires (la verge étant relevée comme au premier temps du cathétérisme) (*).

Le méat est quelquefois tellement étroit, que l'introduction d'une sonde d'argent, même d'un petit volume, est impossible sans débridement.

§ II. — Structure.

Le canal de l'urèthre est formé d'un certain nombre de couches superposées, que nous étudierons de dedans en dehors. Ces couches sont :

(*) A, fosse naviculaire; B, portion spongieuse du canal; C, cul-de-sac du bulbe; D, dilatation prostatique; E, cavité de la vessie.

I. **Muqueuse** (fig. 807). — La muqueuse de l'urèthre, dont on peut aujourd'hui pratiquer l'examen direct sur le vivant, grâce à la belle découverte de M. Désormeaux (1), chirurgien de l'hôpital Necker, est très-mince, d'un rouge vif à la partie antérieure du canal, pâle plus profondément. Elle présente quelquefois des plis valvulaires dont le plus important, décrit par M. Alphonse Guérin, est situé sur la paroi supérieure, à 1 centimètre environ du méat.

La paroi supérieure de la région spongieuse est parsemée d'orifices (*lacunes de Morgagni*) qui mènent dans de petits culs-de-sac où se trouvent souvent des glandules.

D'après M. Alphonse Guérin, les glandes ne forment pas de simples dépressions de la muqueuse, mais de véritables culs-de-sac allongés, susceptibles de recevoir un stylet fin, ayant souvent 1 centimètre de longueur, obliquement dirigé dans l'épaisseur de la muqueuse, faisant saillie par leur extrémité, qui est ordinairement tournée en arrière sous la membrane fibreuse qui double la muqueuse, s'ouvrant à l'extérieur par un orifice dirigé en avant et ordinairement un peu rétréci. Chacun de ces *diverticulum* participe à l'inflammation générale de la muqueuse uréthrale dans la blennorrhagie, se remplit de pus, se gonfle, et forme autant de petites poches saillantes pleines de liquide, que l'on peut vider par la pression et dont l'orifice paraît d'autant plus étroit que le liquide est plus abondant.

On trouve encore sur la muqueuse uréthrale les orifices des glandes prostatiques et des glandes de Cowper ou de Méry.

Dans la région prostatique, on rencontre sur la paroi postérieure de l'urèthre une saillie (fig. 807) nommée *verumontanum* ou crête uréthrale. Son sommet offre un cul-de-sac profond de 1 millimètre environ et nommé *utricule prostatique*. En arrière du verumontanum se trouve deux replis nommés *freins*.

Les canaux prostatiques s'ouvrent tout autour du verumontanum.

La muqueuse uréthrale présente dans la plus grande partie de son étendue de nombreuses papilles; elle est tapissée d'un *épithélium cylindrique stratifié*, qui, au niveau des papilles, devient *pavimenteux*.

II. **Couche sous-muqueuse.** — La couche celluleuse sous-muqueuse est formée d'un tissu très-lâche, sauf dans la région prostatique; elle renferme quelques glandules.

III. **Couche musculaire.** — Enfin une couche musculaire, formée de fibres lisses, existe dans toute la longueur du canal.

Dans la région membraneuse prostatique on rencontre, en dehors de cette couche de fibres lisses, une autre couche assez épaisse de fibres striées. Ces fibres musculaires striées se continuent avec les muscles de Wilson et de Guthrie, décrits dans la région périnéale.

Le verumontanum est formé par une saillie centrale de tissu élastique et mus-

(1) Desormeaux, *De l'endoscope, de ses applications au diagnostic et au traitement des affections de l'urèthre et de la vessie, leçons à l'hôpital Necker*, par A. J. Desormeaux, chirurgien de l'hôpital Necker. Paris, 1865, avec 3 planches chromolithographiées et 10 figures.

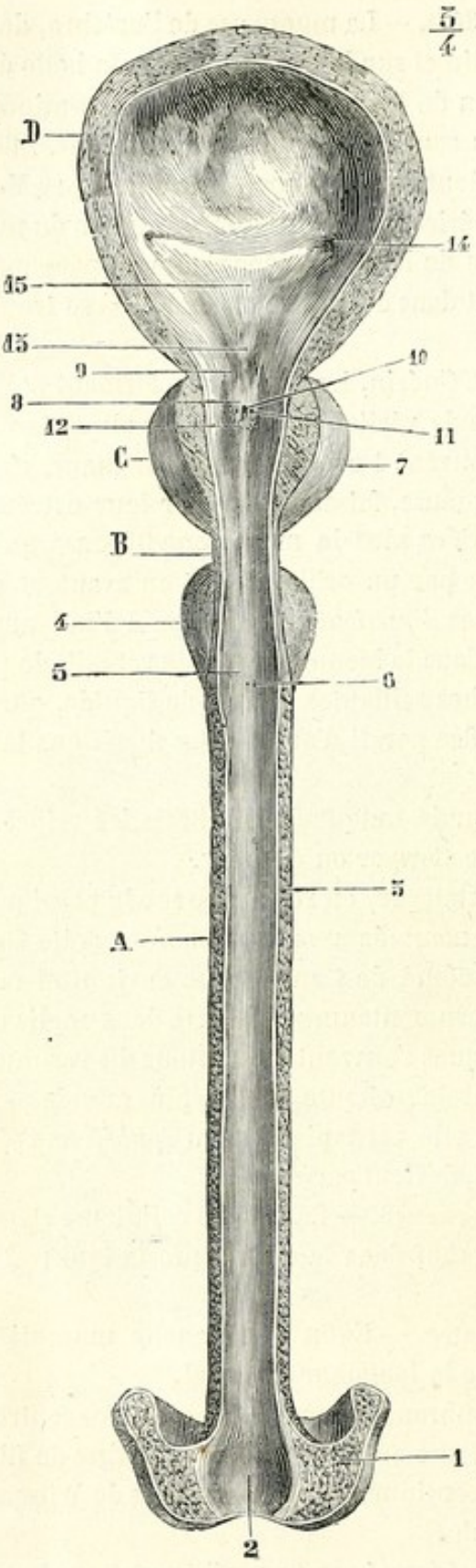

Fig. 807. — Urèthre ouvert par sa paroi supérieure (*).

(*) A, partie spongieuse ; B, partie membraneuse ; C, partie prostatique ; D, vessie. — **1**, gland ; **2**, fosse naviculaire ; **3**, corps spongieux proprement dit ; **4**, bulbe ; **5**, cul-de-sac du bulbe ; **6**, orifice des glandes de Cowper ; **7**, prostate ; **8**, verumontanum ; **9**, freins du verumontanum ; **10**, utricule prostatique ; **11**, orifices et conduits éjaculateurs ; **12**, orifices des glandes prostatiques ; **13**, luette vésicale ; **14**, orifice de l'urèthre ; **15**, trigone vésical.

culaire lisse, tapissé par la muqueuse, au-dessous de laquelle existe une couche de tissu caverneux.

IV. Au-dessous de la couche musculeuse de l'urèthre existent les *corps spongieux*, les *parties molles du périnée*, et enfin la prostate, organes dont nous avons tracé l'histoire dans les régions pénienne et périnéale.

§ III. — Vaisseaux et nerfs.

Artères. — Elles viennent des caverneuses, de la dorsale de la verge, de la bulbeuse, des vésicales, des prostatiques, en un mot de toutes les artères péniennes et périnéales; elles se ramifient dans la muqueuse et se terminent par des branches très-déliées.

Veines. — Les veines sont plus abondantes et plus volumineuses que les artères, comme cela arrive généralement dans les muqueuses.

Lymphatique. — M. le professeur Sappey a démontré que tous les vaisseaux lymphatiques de l'urèthre viennent aboutir dans un plexus situé au niveau du frein de la verge, et de là se rendent, avec les lymphatiques du gland, dans le tronc unique et médian, ou les deux latéraux, aboutissants des lymphatiques de la région pénienne.

Nerfs. — Les nerfs uréthraux viennent du honteux interne, et du plexus prostatique appartenant au grand sympathique.

§ IV. — Développement et vices de conformation.

L'origine et le développement du canal de l'urèthre ont été étudiés avec ceux de la région pénienne et de la vessie. D'abord ce canal se présente sous la forme d'une gouttière ouverte en bas, sa paroi supérieure se formant la première. Nous avons mentionné déjà les deux vices de conformation les plus curieux de l'urèthre : l'*hypospadias* et l'*épispadias* (1).

On a observé l'ouverture de l'urèthre au périnée, ou *hypospadias périnéal*.

Chez les jeunes enfants, le bulbe de l'urèthre est petit et éloigné du rectum; il s'accroît progressivement avec l'âge, au point que, chez les vieillards, il s'avance jusque vers le rectum et s'étend très-loin latéralement; de là l'utilité de la taille prérectale créée par M. Nélaton.

Nous devons ajouter encore, parmi les vices de conformation, la *dilatation sacculaire de l'urèthre*.

C'est un vice de conformation des plus curieux, dans lequel le tissu spongieux manque dans un point de la paroi inférieure. Il en résulte que la muqueuse, n'ayant point de support, fait hernie sous la peau, et que l'urèthre prend, pendant la miction, la forme d'un petit estomac.

Nous avons observé un cas très-curieux de cette maladie dont la relation complète a été publiée par M. F. Guyon, professeur agrégé à la Faculté de médecine (2).

(1) Voyez RÉGION PÉNIENNE.

(2) Félix Guyon, *Des vices de conformation de l'urèthre*, thèse pour le concours de l'agrégation. Paris, 1863.

§ V. — Maladies chirurgicales et opérations.

Blessures. — Les blessures déterminées par les instruments destinés au cathétérisme, les *fausses routes* (fig. 808, 809, 810 et 811), peuvent avoir lieu à toutes les

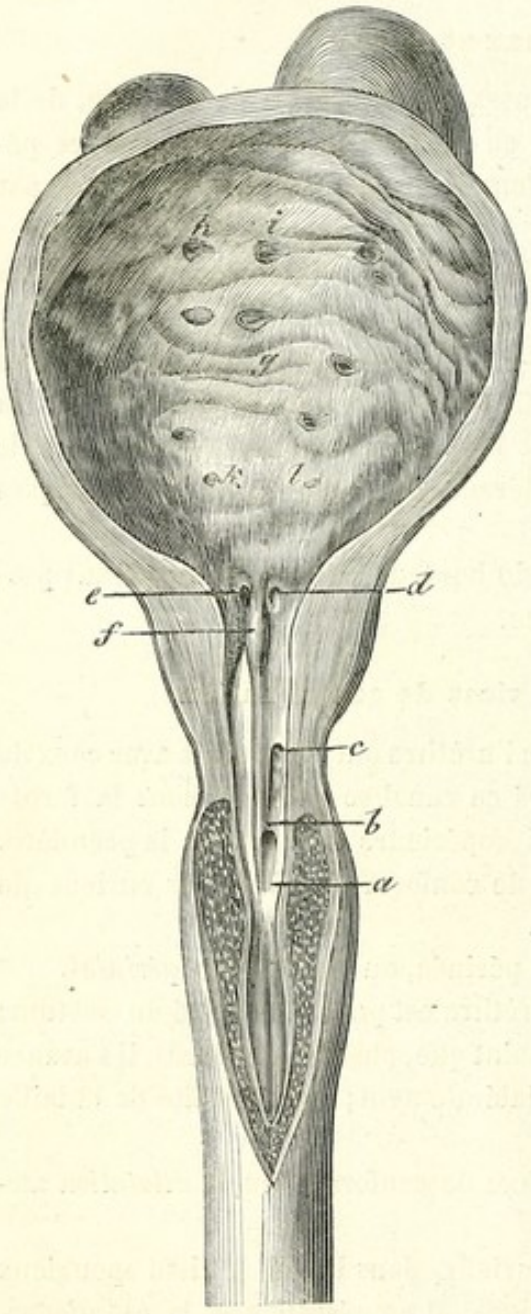

FIG. 808. — Rétrécissement à la partie bulbeuse de l'urèthre (*).

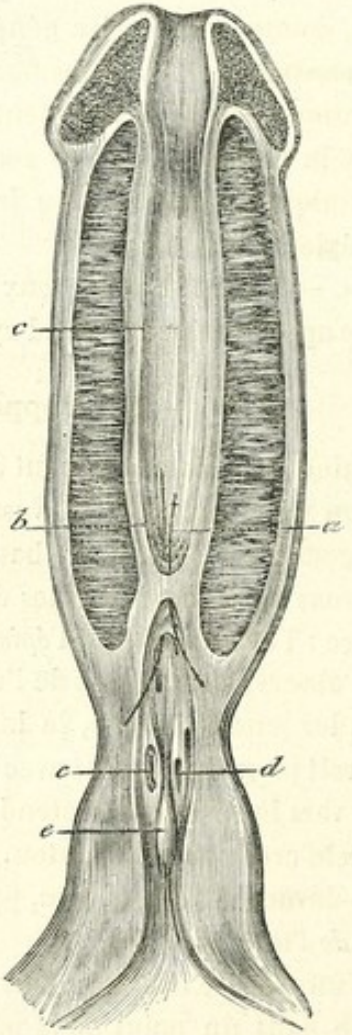

FIG. 809. — Rétrécissement à la fin de la portion spongieuse de l'urèthre ; fausse route ancienne et organisée plus grande que le véritable canal (**).

(*) Au niveau du rétrécissement commence une fausse route *a*, *b*, *c*, qui s'étend jusqu'à la prostate : la première portion est organisée et recouverte d'une fausse membrane ; la seconde est plus récente ; les tissus avaient été déchirés. Le véritable canal, beaucoup moins large, est placé au côté droit et un peu plus haut que la fausse route ; *f*, crête uréthrale ; *cd*, excavation sur les côtés de cette crête.

(**) Des soies, *a*, *b*, ont été placées dans la fausse route et dans le point rétréci du canal ; *c*, portion saine de l'urèthre au devant du rétrécissement ; *e*, crête uréthrale.

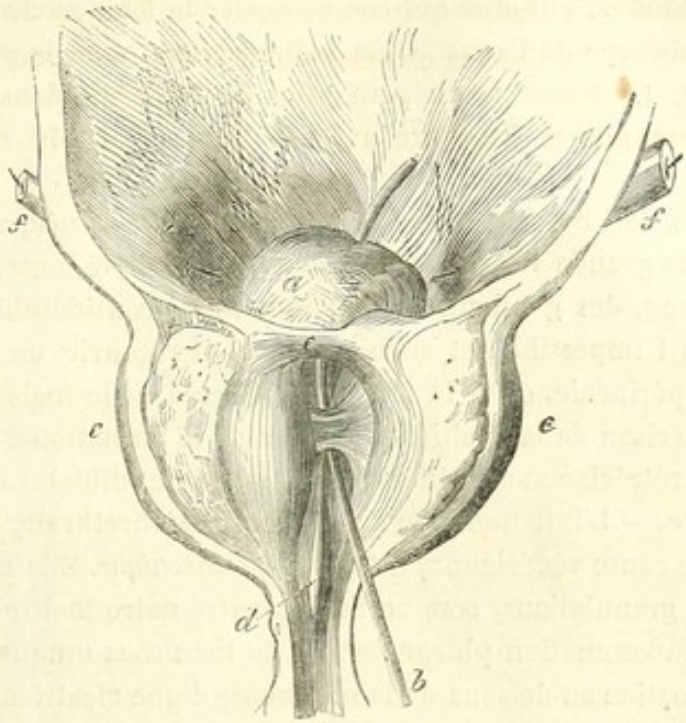

FIG. 810. — Hypertrophie de la prostate et fausse route prostatique (*).

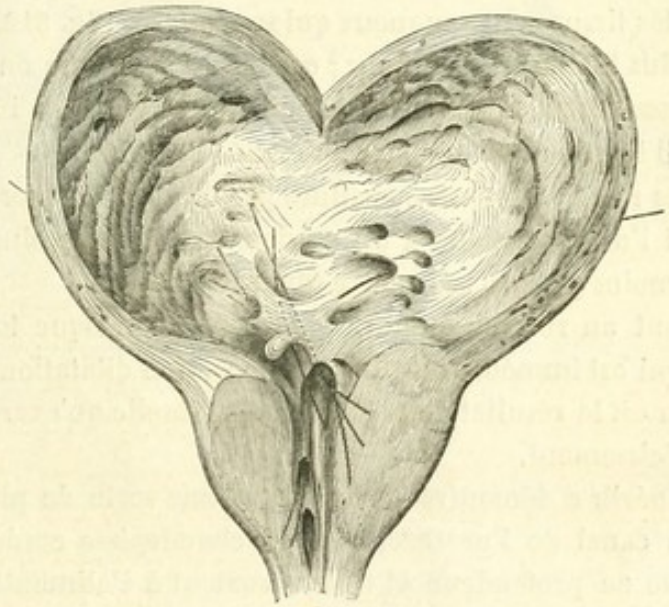

FIG. 811. — Fausses routes au col de la vessie (**)

(*) On voit, au niveau du col de la vessie, une série de fausses routes dans lesquelles on a passé des soie de sanglier. Une de ces fausses routes, dit l'auteur, commençait au côté droit et à la partie antérieure de la crête uréthrale, traversant la prostate d'avant en arrière et de haut en bas, et conduisant dans un foyer purulent situé entre cette glande et le rectum. Une seconde, ayant son origine à la partie médiane, derrière la première, perçait la prostate dans la même direction que la précédente, et aboutissait au même foyer. Une troisième partait du côté droit de la seconde et se bifurquait immédiatement : l'une de ses branches se dirigeait en dehors, s'ouvrait dans la vessie, derrière le lobe latéral droit de la prostate ; l'autre se portait obliquement en dehors et en arrière, et débouchait aussi dans la vessie, en formant au devant de l'orifice de l'urèthre, du même côté, une subdivision séparée seulement par une bande étroite.

(**) *a*, tumeur dépendante de la prostate et oblitérant l'orifice interne de l'urèthre ; *b*, qui, après avoir perforé la face inférieure de l'urèthre derrière le verumontanum, *d*, rentre dans le canal, et perfore ensuite l'orifice vésical de l'urèthre et la tumeur *a*, qui y adhère ; *c*, *c*, coupe de la prostate ; *e*, bride transversal s'étendant d'un lobe latéral de la prostate à l'autre, au niveau de l'orifice vésical ; *f*, *f*, uretères. (Cruveilhier, *Traité d'anatomie pathologique.*)

hauteurs. M. Monod en cite une qui commençait à la fosse naviculaire et se rendait jusqu'au voisinage de l'anus. C'est ordinairement dans la portion bulbeuse qu'elles siégent. La fausse route peut aller de l'urèthre dans l'urèthre; elle peut faire communiquer l'urèthre avec la vessie (fig. 810 et 811), avec le rectum.

Les déchirures de l'urèthre dans les contusions du périnée, soit choc par un corps mû par une grande vitesse, soit chute d'un lieu élevé, entraînent des épanchements de sang, des gonflements inflammatoires considérables : le cathétérisme est souvent impossible, et le chirurgien doit recourir, ou à l'opération de la boutonnière périnéale, ou à la ponction vésicale. Si le malade échappe aux accidents, la guérison de la déchirure détermine la formation d'une cicatrice et d'une forme de rétrécissement généralement longue et difficile à guérir.

Blennorrhagie. — L'inflammation de la muqueuse uréthrale, produite le plus souvent par une cause vénérienne, est *aiguë* ou *chronique*. Elle entraîne souvent la formation de granulations, comme l'a démontré notre maître et ami Antonin Désormeaux, l'inflammation phlegmoneuse du tissu sous-muqueux, et consécutivement la formation au-dessous de la muqueuse d'une cicatrice rétractile. C'est la cause ordinaire des rétrécissements du canal de l'urèthre.

Rétrécissements. — Le plus souvent dans les rétrécissements la muqueuse est saine, et ce sont les tissus sous-muqueux qui sont altérés (fig. 812, 813). Les corps spongieux sont plus blancs, plus fibreux; quand on les presse on voit facilement que l'élément vasculaire a diminué. Souvent même la cicatrice interne est de nature à empêcher l'injection du tissu spongieux de l'urèthre.

On a trouvé des rétrécissements constitués par des parois racornies, rétractées, contracturées, et l'urèthre réduit à un cordon ligamenteux, dur, pourvu d'une lumière plus ou moins petite à son centre (fig. 815, 816).

Consécutivement au rétrécissement, il se produit presque toujours, dans la partie du canal qui est immédiatement en arrière, une dilatation (fig. 812 et 813).

Cette dilatation est le résultat de la pression habituelle qu'exerce l'urine avant de forcer le rétrécissement.

M. Alphonse Guérin a démontré l'existence d'une sorte de phlébite périphérique autour du canal de l'urèthre, dans la chaudepisse cordée; elle est plus ou moins étendue en profondeur et trouve surtout à s'alimenter au niveau du bulbe.

Que l'inflammation devienne chronique, à un premier degré, chacun de ces petits canaux s'organisera, et l'ensemble formera une sorte d'anneau plus ou moins épais autour de l'urèthre; à un second degré, les fibrilles qui composent la charpente du tissu spongieux soumis à cette force de rétraction, qui, sous l'influence d'une longue inflammation, s'empare du tissu fibreux, se tasseront et formeront autour de l'urèthre une virole, un véritable rétrécissement; et comme au niveau du bulbe la couche spongieuse est plus épaisse, les trabécules plus longs, les mailles qui les séparent plus larges, l'action rétractile s'exercera plus facilement en ce point et en fera le siége de prédilection des rétrécissements.

Les rétrécissements ne se produisent donc pas aux dépens de la muqueuse, mais des tissus sous-jacents qui, suivant l'expression de M. Guérin, forment autour de la muqueuse uréthrale *un anneau fibreux analogue à celui qu'on rencontre autour d'un sac herniaire.*

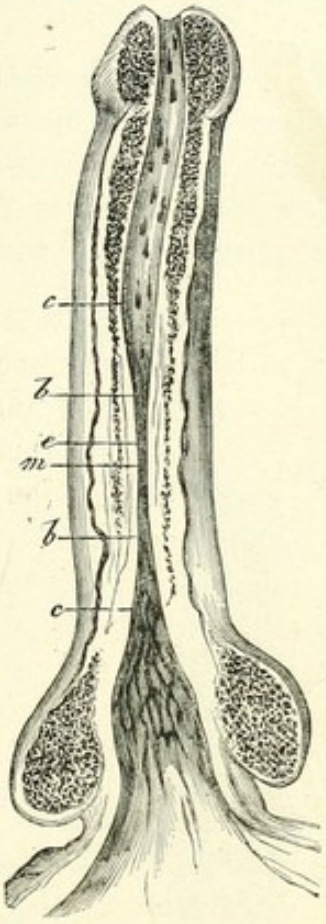

FIG. 812. — Rétrécissement de la partie spongieuse de l'urèthre (*).

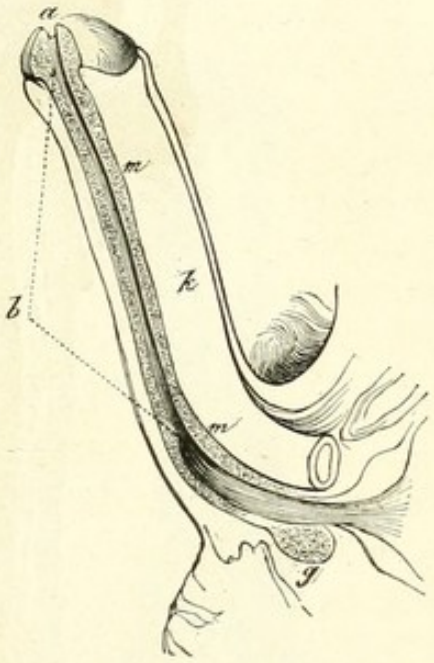

FIG. 813. — Rétrécissement de presque toute la partie pénienne de l'urèthre (**).

M. A. Guérin a remarqué que constamment, dans les rétrécissements de l'urèthre, surtout lorsqu'ils sont anciens et très-prononcés, le gland acquiert, par rapport au reste de la verge, un volume exagéré. Pour M. Guérin, l'explication en est simple. Sous l'influence de la contraction du muscle bulbo-caverneux, le sang traverse, quoique avec peine, le point du bulbe où siége le rétrécissement ; mais, parvenu dans le gland, il ne trouve aucune force qui le ramène en arrière de la barrière qu'il a franchie ; il forme alors une masse stagnante qui remplit ses mailles et l'empêche de revenir sur lui-même.

Le canal de l'urèthre subit généralement une dilatation en arrière des rétré-

(*) *b*, *b*, limite du rétrécissement ; *m*, tissu fibreux qui forme la coarctation et s'étend au delà de l'angustie jusqu'en *c*, *c* : il est recouvert par la membrane muqueuse ; *e*, corps spongieux ; *f*, portion membraneuse de l'urèthre dilatée. (Civiale, *Traité pratique des maladies des organes génito-urinaires*, t. I.)

(**) *b*, longueur du rétrécissement, qui occupe toute la partie pénienne de l'urèthre, depuis le méat jusqu'au bulbe, sans changement notable dans la structure du canal, qui paraît seulement racorni ; *g*, bulbe de l'urèthre ; *m*, *m*, corps spongieux ; *k*, corps caverneux. (Civiale, *Maladies des organes génito-urinaires*, t. I.)

cissements (fig. 814). Le plus souvent aussi la vessie subit une hypertrophie considérable.

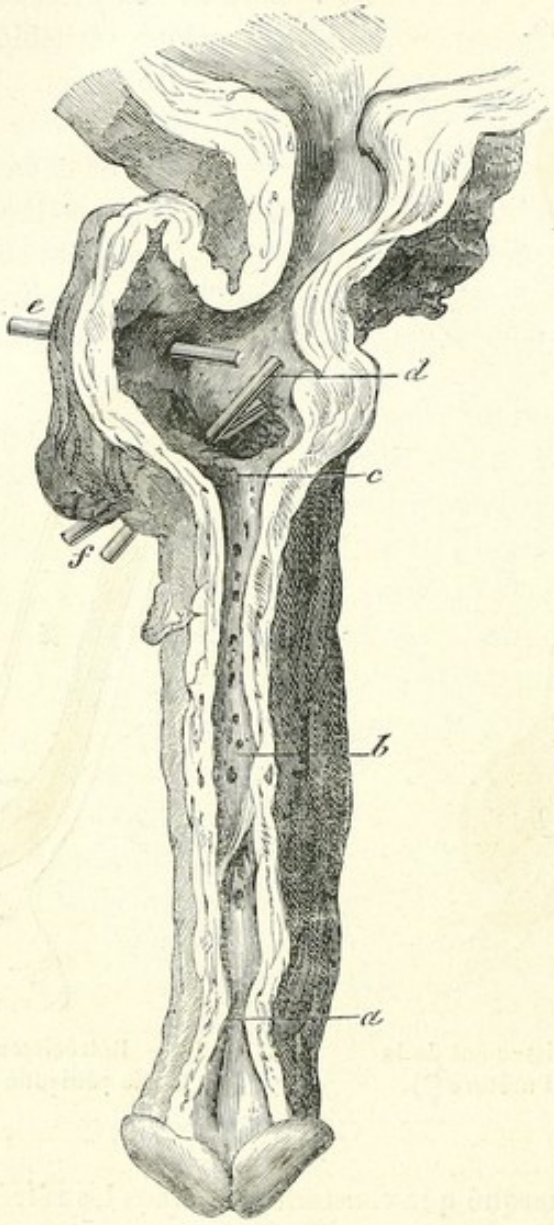

FIG. 814. — Dilatation en arrière d'un rétrécissement du canal de l'urèthre (*).

On combat généralement avec succès les rétrécissements du canal de l'urèthre par la *dilatation*. Cette méthode ne donne pas de cures radicales ; mais en y revenant de temps en temps, on peut maintenir à l'urèthre son calibre et prévenir les complications. On a aussi pratiqué la section des rétrécissements (*uréthrotomie*). Cette opération peut être faite de dedans en dehors à l'aide d'instruments

(*) Les lettres *a*, *b*, *c*, indiquent les limites du rétrécissement, qui n'est pas uniforme, comme on le voit dans d'autres figures ; il y a plutôt deux rétrécissements, dont le plus fort est près de la fosse naviculaire. Dans l'intervalle, le canal n'est pas notablement rétréci, mais ses parois, fortement et assez régulièrement épaissies, présentent des altérations profondes dans lesquelles tous les tissus se confondent. — Les lettres *d*, *e*, *f*, indiquent des trajets fistuleux communiquant avec une cavité considérable résultant d'une dilatation extraordinaire de la partie membraneuse de l'urèthre, dont les parois ont été détruites, dit l'auteur, par le travail de l'ulcération.

introduits dans le canal (*uréthrotomie interne*); elle peut être faite de dehors en dedans, en divisant couche par couche les tissus qui recouvrent le point coarcté (*uréthrotomie externe* ou *boutonnière uréthrale*). Ces méthodes sont trop nouvelles encore pour qu'on puisse être fixé sur leur véritable valeur; dans tous les cas, il ne faut point en espérer une cure radicale, non plus que de la dilatation.

Cellules uréthrales. — Elles se produisent par l'effet des altérations ou des destructions plus ou moins étendues de la muqueuse uréthrale.

Très-souvent il se produit, au voisinage de l'urèthre, des abcès communiquant avec la cavité du canal, soit qu'ils se soient ouverts consécutivement à leur formation, à son intérieur, soit qu'ils résultent d'une fissure.

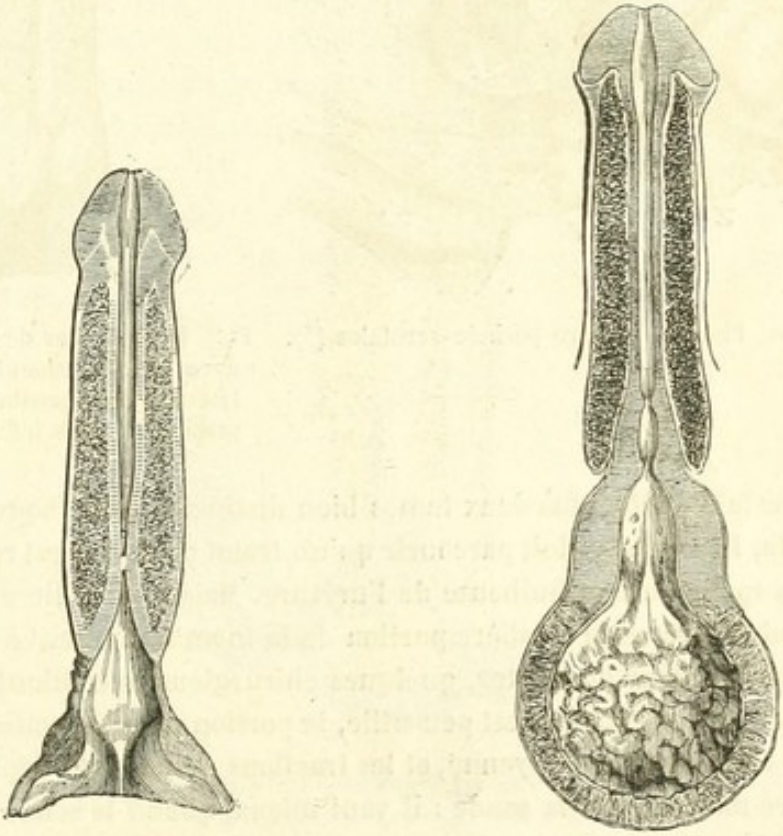

Fig. 815 et 816. — Rétrécissements organiques de l'urèthre.

Ces *abcès urineux*, ouverts à l'extérieur, n'ont que peu de tendance à se cicatriser, et entraînent ordinairement la formation de fistules urinaires. Ces fistules (fig. 817, 818) peuvent être uréthro-péniennes, uréthro-scrotales, uréthro-rectales ou périnéales.

On observe encore dans l'urèthre des *calculs*.

Les calculs uréthraux sont presque toujours de petits calculs venus de la vessie, des débris de calculs vésicaux; souvent ils ne peuvent suivre toute l'étendue du canal, et deviennent cause de rétention d'urine, de déchirures, d'abcès urineux. L'indication est d'essayer de les enlever, soit par le canal, soit par une incision faite à la paroi inférieure de l'urèthre.

Cathétérisme. — C'est surtout en vue du cathétérisme et du choix des sondes que les chirurgiens ont étudié les courbures du canal de l'urèthre avec tant de minutie.

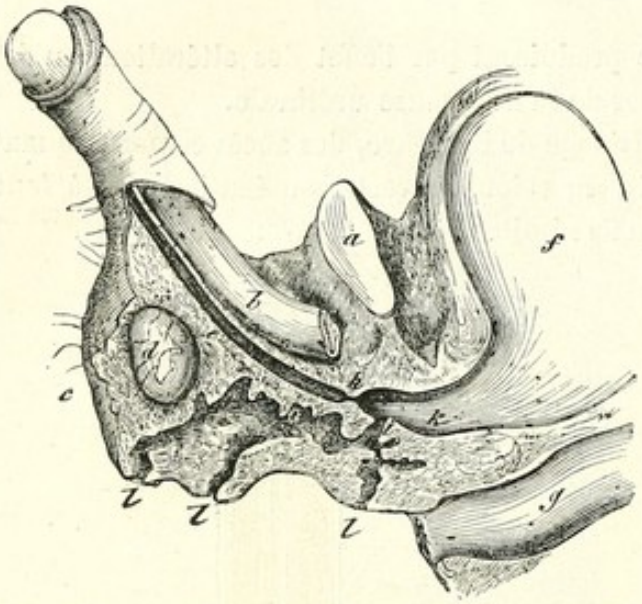

Fig. 817. — Fistules uréthro-périnéo-scrotales (*).

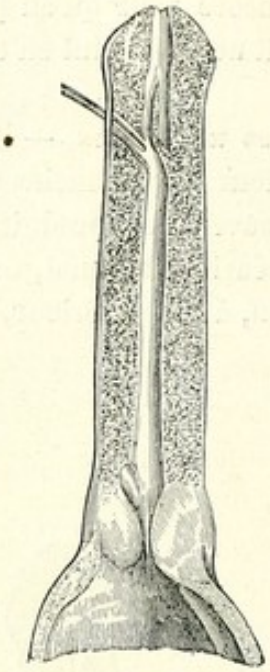

Fig. 818. — Cas de fistule uréthrale avec développement des deux lobes latéraux de la prostate sans développement du lobe inférieur.

Il y a dans le cathétérisme deux temps bien distincts : dans le premier, qui est le plus facile, la sonde ne doit parcourir qu'un trajet droit qui est représenté par les portions spongieuse et bulbeuse de l'urèthre. Mais le difficile est de franchir la limite qui sépare cette dernière portion de la membraneuse. Là commence le deuxième temps. Pour l'exécuter, quelques chirurgiens conseillent des tractions sur la verge ; cette manœuvre est peu utile, la portion membraneuse de l'urèthre étant fixée à l'aponévrose moyenne, et les tractions ne pouvant déplacer le canal pour le faire marcher sur la sonde : il vaut mieux, quand la sonde est parvenue au bulbe, laisser la verge libre, porter la main sous les bourses, l'appliquer légèrement sur le périnée, tenir l'instrument entre l'index et le médian de la main droite renversée, puis imprimer un mouvement de bascule qui tende à abaisser le pavillon de la sonde avec assez de douceur pour que celle-ci semble pénétre par son propre poids, et tomber ainsi dans la vessie.

La plupart des obstacles naturels se trouvent sur la ligne médiane et en bas. I faut donc autant que possible éloigner le bec de la sonde de la paroi inférieure de l'urèthre. Il y a un inconvénient à relever trop le bec, on va heurter contre le ligament sous-pubien. Il ne faut pas non plus que le bec de la sonde éprouve

(*) *a*, section de la symphyse pubienne ; *b*, corps caverneux ; *c*, scrotum ; *d*, testicule ; *e*, urèthre en avant du rétrécissement ; *f*, vessie ; *g*, rectum ; *h*, rétrécissement uréthral ; *i*, orifice interne de la fistule, derrière le rétrécissement ; à partir de ce point, on suit les trajets fistuleux jusqu'en *l*, *l*, *l*, qui en représentent les orifices externes ; *k*, partie profonde de l'urèthre dilatée en cône.

la moindre déviation à droite ou à gauche, il se porterait sur les côtés du bulbe, et, comme l'urèthre est très-mobile, il irait heurter en dehors de la direction du canal.

L'extensibilité des tissus qui forment l'urèthre et de ceux qui l'entourent, font qu'en réalité on peut parvenir facilement dans l'urèthre avec des instruments droits (fig. 805).

Le *spasme* uréthral produit par la contraction des fibres musculaires propres de l'urèthre et de celles qui l'entourent, est un des obstacles au cathétérisme qui ont le plus occupé les chirurgiens. L'urèthre se contracte quelquefois avec une intensité considérable. On a vu l'action de ses fibres, aidée sans doute de l'action des muscles péri-uréthraux, agir avec assez d'énergie pour faire pénétrer dans la vessie des sondes élastiques placées à demeure dans le canal de l'urèthre.

M. Richet conseille, dans le cas de rétrécissement spasmodique, de ne point insister, et surtout de ne point vouloir le franchir à tout prix, ce qui exposerait infailliblement à faire une fausse route. Du reste, cet état spasmodique n'est que passager, et quelques heures, quelques minutes mêmes peuvent suffire pour qu'il disparaisse.

La tuméfaction des organes qui entourent l'urèthre, et particulièrement de la prostate, entraîne souvent des déviations considérables du canal de l'urèthre (fig. 819, 820).

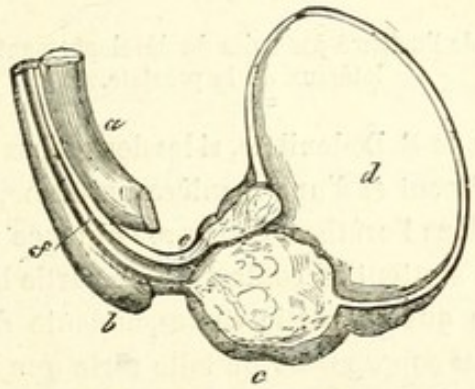

FIG. 819. — Déviation du canal de l'urèthre dans un cas d'hypertrophie générale de la prostate, d'après Ch. Bell (*).

Dans ce cas, la courbure de l'urèthre est considérablement augmentée, et de plus la longueur du canal se trouve aussi augmentée. Il faut donc employer dans ce cas, qui est très-ordinaire chez les vieillards, des sondes à plus grande courbure et les introduire plus profondément.

Dans le cas d'un développement inégal des deux lobes latéraux (fig. 820), le gauche étant plus volumineux que le droit, la masse tout entière est déposée à droite, ce qui fait que l'urèthre décrit une courbure à convexité tournée à gauche.

(*) On voit qu'une sonde, après avoir parcouru la partie peénienne *a* et la bulbeuse *b* de l'urèthre, arriverait à la région prostatique *c*, où le canal se trouve fortement dévié en haut par la masse que la prostate *e* forme dans la cavité de la vessie *d*.

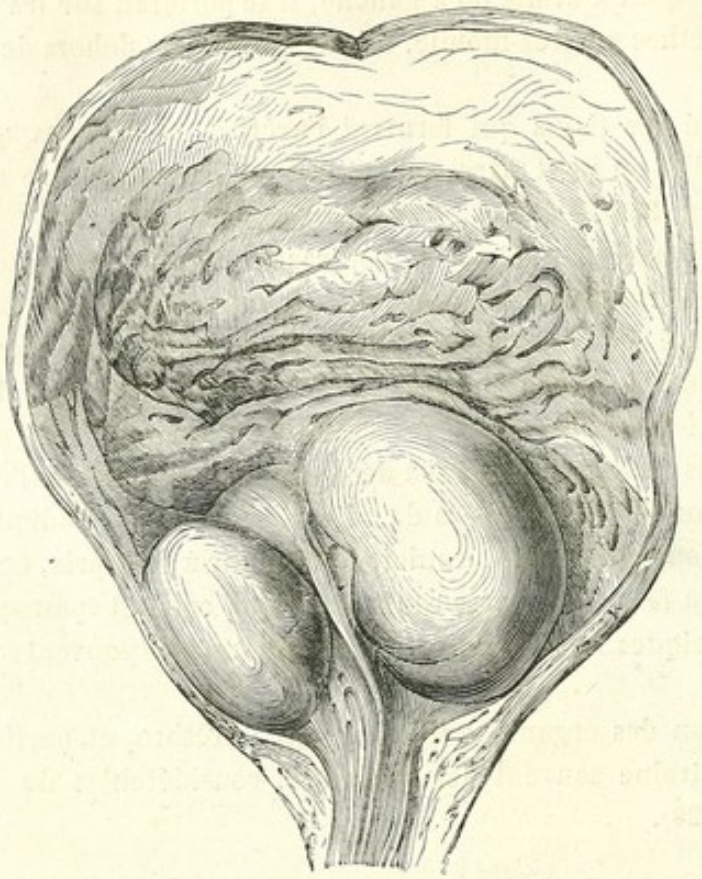

Fig. 820. — Déviation de l'urèthre par suite du développement inégal de deux lobules latéraux de la prostate.

D'après les recherches de M. Dodeuil (1), si les deux lobes latéraux sont augmentés de volume simultanément et d'une manière uniforme, ils font l'un et l'autre saillie dans la vessie et dans l'urèthre. Leur proéminence dans le canal peut être suffisante pour qu'ils se mettent en contact par la partie la plus saillante de leur convexité, de telle sorte que la partie correspondante de l'urèthre est bifide; elle présente deux rigoles superposées de telle sorte que la section du canal en ce point, par un plan vertical perpendiculaire à l'axe de l'urèthre, présenterait à la coupe la forme d'un sablier.

En d'autres termes, le contact des deux lobes latéraux divise souvent l'urèthre en deux canaux de forme irrégulièrement prismatique et triangulaire, situés l'un au-dessus, l'autre au-dessous du point de contact, et disposés de telle façon que ces deux conduits se touchent par une de leurs arêtes.

Lorsqu'il n'y a pas développement du lobe médian d'Everard Home, l'augmentation de volume simultanée des deux lobes latéraux, uniforme et régulière, ne dévie pas l'urèthre; elle se borne, le plus souvent, à modifier sa forme sans changer son calibre d'une façon absolue.

(1) Dodeuil, *Recherches sur l'altération sénile de la prostate et sur les valvules du col de la vessie*, thèse inaugurale. Paris, 1866.

LIVRE X

ORGANES GÉNITO-URINAIRES DE LA FEMME.

CHAPITRE PREMIER.

RÉGION VULVO-PÉRINÉALE.

Les organes génito-urinaires de la femme forment pour nous une seule région que nous décrirons sous le nom de *région vulvo-périnéale*.

§ I. — Limites, formes extérieures.

La région vulvo-périnéale présente d'avant en arrière :

1° Le *pénil* ou *mont de Vénus*, élévation plus ou moins considérable formée par le tissu cellulaire qui recouvre les pubis ; il se couvre de poils à l'époque de la puberté.

2° Au-dessous du pénil et en côté, se rencontrent les *grandes lèvres*, qui présentent en arrière une commissure, mais qui n'ont pas de commissure antérieure.

3° Le *clitoris*, ordinairement caché par un repli des petites lèvres.

4° Le *vestibule*, situé au-dessous du clitoris.

5° Les *petites lèvres* ou *nymphes*, qui, réunies sur le clitoris, s'écartent à mesure qu'elles se portent en arrière, pour se terminer sur les parties latérales de l'entrée du vagin.

6° Le *méat urinaire*, situé entre les petites lèvres, au-dessous du vestibule. Le méat urinaire, à l'état normal, présente à sa partie postérieure, sur la ligne médiane, une petite ligne saillante, décrite par M. A. Guérin sous le nom de *verumontanum*.

7° L'*orifice antérieur du vagin*, fermé en partie ou complétement par l'*hymen* chez la femme vierge.

8° Tout à fait en arrière, on trouve la *fosse naviculaire*, et plus en arrière la commissure postérieure, etc.

L'*hymen*, dont les différentes formes sont représentées par les figures 821, 822, 823, ne manque jamais d'après Orfila et M. le professeur Tardieu (1). M. le professeur Richet admet que quelquefois on ne trouve pas vestige d'hymen, même dans des cas où il est bien avéré qu'il n'a pu y avoir destruction de cette membrane.

(1) Tardieu, *Étude médico-légale sur les attentats aux mœurs*, 3e édition. Paris, 1866.

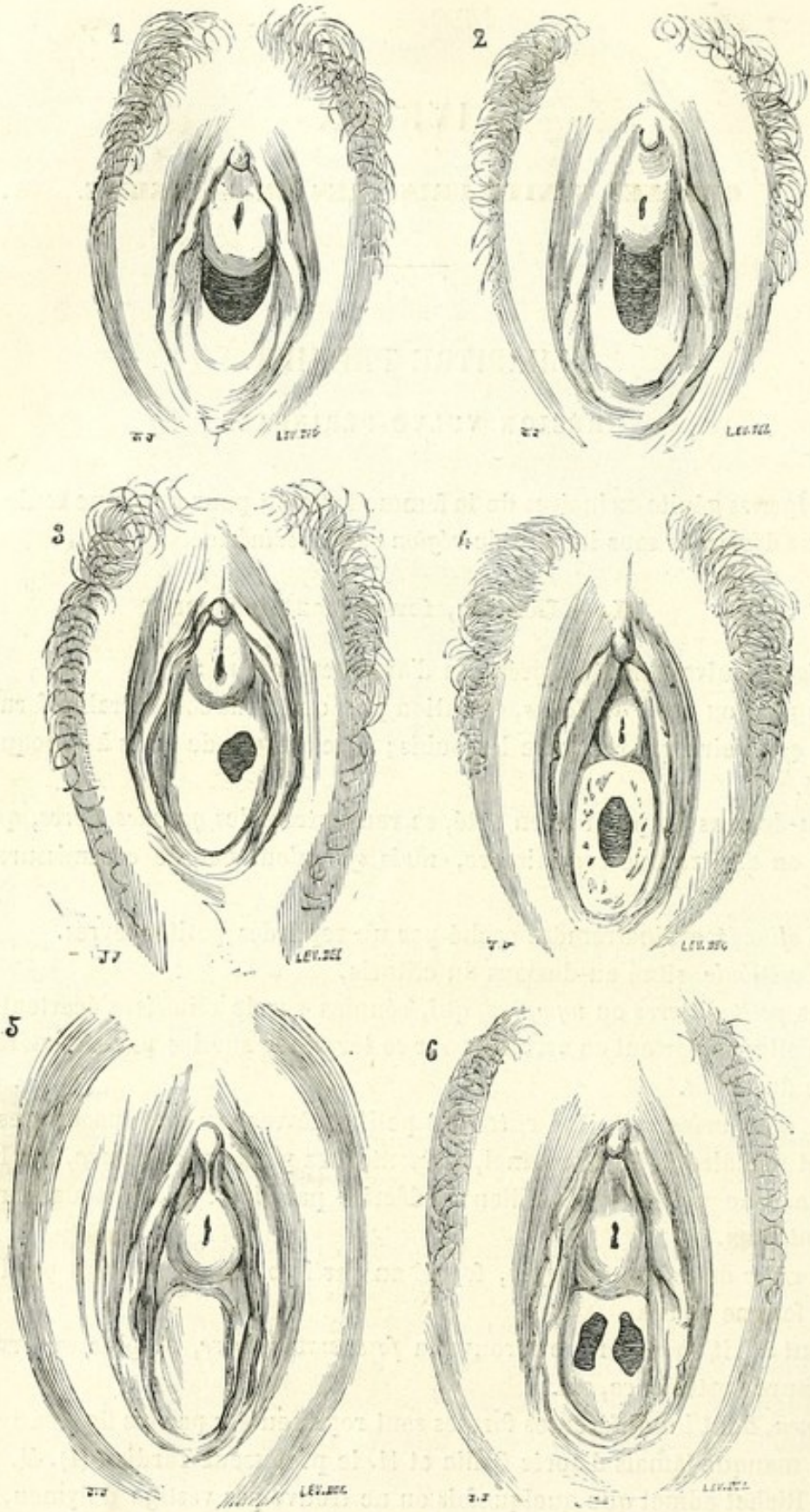

FIG. 821. — Différentes formes d'hymen (*).

(*) 1. Hymen semi-lunaire à bord irrégulier. — 2. Hymen en fer à cheval. — 3. Hymen circulaire (ouverture gauche). — 4. Hymen circulaire normal présentant des plis sur sa face vulvaire. — 5. Hymen imperforé. — 6. Hymen biperforé. (Roze, *De l'hymen*, thèse inaugurale. Strasbourg, 1863.)

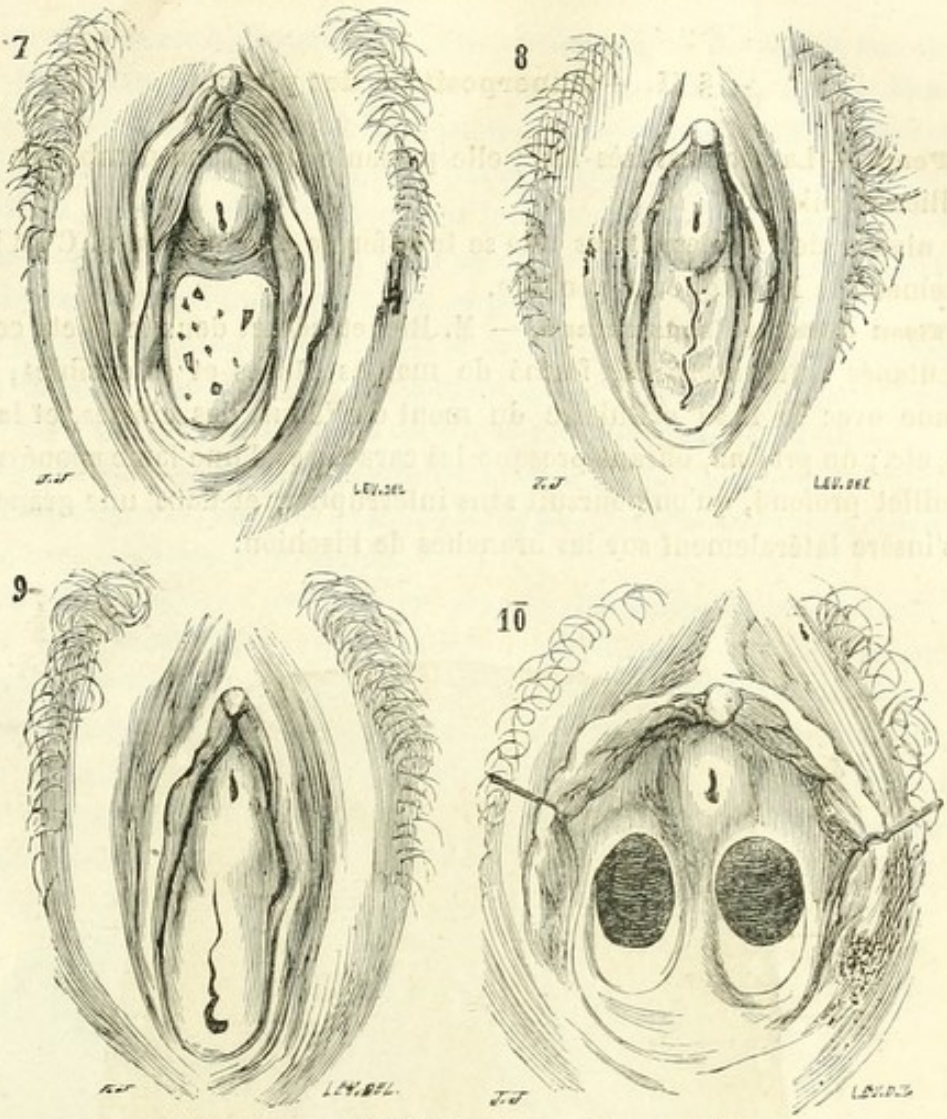

FIG. 822. — Différentes formes d'hymen (*).

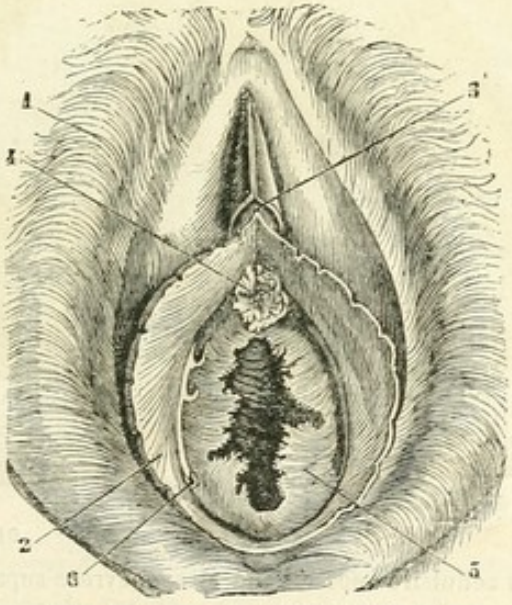

FIG. 823. — Hymen frangé (**).

(*) **7.** Hymen criblé ou en pomme d'arrosoir. — **8.** Hymen bilabié et godronné. — **9.** Hymen à bord irrégulier (Ledru). — **10.** Hymen double, semi-lunaire : deux vagins (Eisenmann).

(**) **1**, grandes lèvres; **2**, petites lèvres; **3**, clitoris; **4**, orifice de l'urèthre, entouré de franges analogues à celles de l'hymen; **5**, hymen; **6**, lacunes. (Roze.)

§ II. — Superposition des plans.

1° Peau. — La peau est très-fine ; elle présente un grand nombre de poils et de follicules pileux.

Au niveau des petites lèvres elle se transforme en muqueuse. C'est le commencement de la muqueuse génitale.

2° Tissu cellulaire sous-cutané. — M. Richet admet deux feuillets celluleux sous-cutanés : un *superficiel*, formé de mailles lâches et extensibles, qui se continue avec le tissu cellulaire du mont de Vénus, des cuisses, et la région anale, etc.; un *profond*, offrant presque les caractères d'une lame aponévrotique. Ce feuillet profond, qu'on poursuit sans interruption et dans une grande étendue, s'insère latéralement sur les branches de l'ischion.

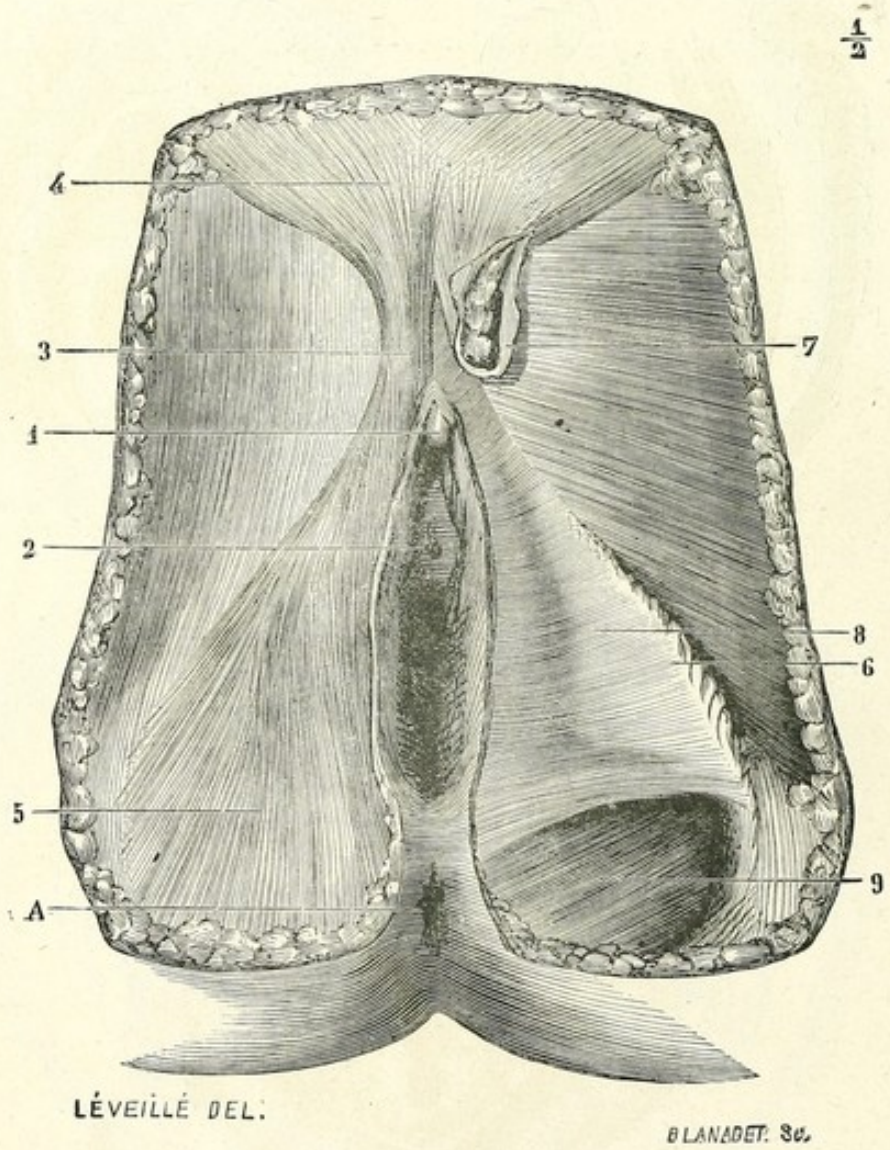

FIG. 824. — Tissu cellulaire sous-cutané et aponévrose superficielle du périnée (*).

(*) 1, clitoris ; 2, méat urinaire ; 3, fibres du fascia transversalis formant le sac dartoïque ; 4, origine de ces fibres ; 5, fascia superficialis de la région périnéale ; 6, branche ischio-pubienne ; 7, sac dartoïque ouvert ; 8, aponévrose superficielle du périnée ; 9, aponévrose d'enveloppe du muscle releveur de l'anus.

Comme conséquence de cette disposition anatomique, M. Richet fait observer que si les infiltrations sanguines, séreuses ou purulentes, qui se font dans l'épaisseur de la première couche, peuvent se propager sans difficulté à toutes les régions environnantes, il n'en est pas de même de celles qui ont lieu dans la deuxième couche; celles-là pourront fuser en avant dans le mont de Vénus, en arrière sur les côtés de l'anus, mais en dehors l'insertion à la branche ischio-pubienne les arrête et les empêche de se porter du côté des cuisses.

M. le professeur Broca a décrit dans la couche profonde du fascia superficialis une cavité séreuse occupée par le ligament rond et un tissu cellulaire graisseux abondant, en communication avec celui qui remplit le canal inguinal. Ce savant professeur a donné à cette cavité séreuse le nom de *sac dartoïque* (fig. 824).

Le sac dartoïque est entouré de fibres blanches, élastiques, ayant la plus grande analogie avec le dartos de l'homme.

Des *follicules muqueux* existent en grande abondance dans la couche sous-cutanée. Bien étudiés par Alph. Robert et M. Huguier (1), ils peuvent être partagés en *vestibulaires* au nombre de huit à dix, groupés à la racine du clitoris, et sécrétant cette matière sébacée, blanchâtre, qui s'accumule quelquefois autour de la couronne du gland; *uréthraux*, plus nombreux et situés autour de l'orifice du canal urinaire; et enfin *uréthro-latéraux*, situés plus en dehors et plus superficiellement.

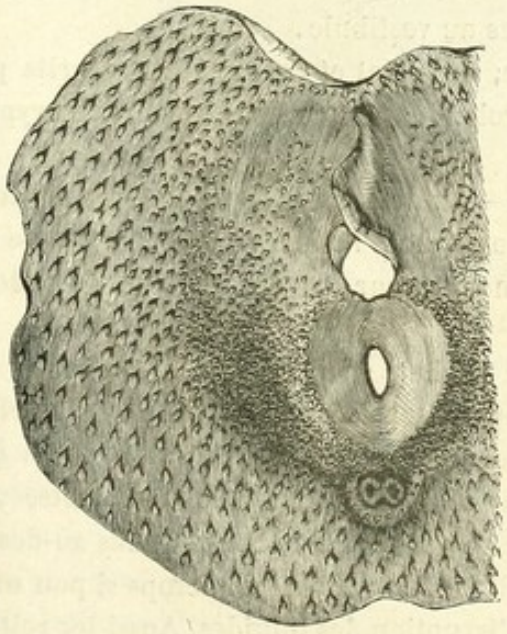

FIG. 825. — Vue d'ensemble des glandes sébacées (face profonde, grandeur naturelle). (Martin et Léger.)

FIG. 826. — Glandes sébacées des grandes lèvres débouchant dans un bulbe pileux. — Grossissement : 20 diamètres, lumière réfléchie. (Martin et Léger.)

D'après MM. les docteurs C.-A. Martin et H. Léger, anciens internes de Saint-Lazare, l'appareil sécréteur des organes génitaux externes chez la femme est

(1) Huguier, *Mémoire sur les maladies des appareils sécréteurs des organes génitaux de la femme* (*Mémoires de l'Acad. de méd.*, Paris, 1850, t. XV, p. 527).

constitué uniquement, à l'exception toutefois de la glande vulvo-vaginale, par des glandes en grappe sébacées et quelques glandes sudoripares, qu'on ne trouve qu'à la face externe ou cutanée des grandes lèvres (fig. 825, 826, 827 et 828).

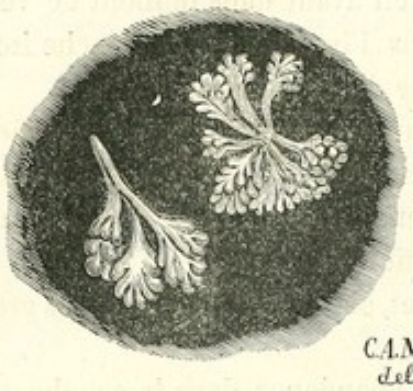

Fig. 827. — Glandes sébacées de la face interne des petites lèvres. — Grossissement : 20 diamètres, lumière transmise. (Martin et Léger.)

Fig. 828. — Glandes sébacées et bulbes pileux rudimentaires des grandes lèvres chez le fœtus. — Grossissement : 20 diamètres, lumière réfléchie. (Martin et Léger.)

D'après les mêmes auteurs, les glandes sébacées vont en augmentant en nombre et en diminuant de volume de la face externe des grandes lèvres à la face interne des petites lèvres. Sur la limite des petites lèvres, elles cessent brusquement; on n'en trouve pas de traces au vestibule.

« Les follicules mucipares du vestibule, du méat et de l'urèthre, décrits par les auteurs, n'existent pas, ils ont été probablement confondus avec les cryptes muqueux (1). »

3° **Aponévrose inférieure** (fig. 824, 829). — Au-dessous de la couche sous-cutanée se rencontre une lame celluleuse, très-analogue à l'aponévrose superficielle du périnée chez l'homme, et comme elle, moulée sur les différents muscles de la région.

Cette aponévrose, dit M. le professeur Richet, se perd sur le clitoris et au niveau de la fente vulvaire; elle se confond insensiblement avec le tissu cellulaire des grandes lèvres. « Si cette lame aponévrotique était aussi dense que chez l'homme, et surtout doublée par une couche sous-cutanée aussi feutrée, on comprendrait qu'elle pût s'opposer à ce que les épanchements situés au-dessus d'elle fusent du côté de l'anus; mais elle est la plupart du temps si peu marquée, qu'elle est incapable de résister à l'irruption des liquides. Aussi les voit-on passer avec assez de facilité de la région antérieure du périnée dans la région postérieure, et réciproquement; les fistules ano-vulvaires sous-cutanées sont effectivement très-communes, ainsi qu'ont pu s'en assurer tous les chirurgiens de Lourcine (2). »

(1) C. A. Martin et H. Léger, *Recherches sur l'anatomie et la pathologie des appareils sécréteurs des organes génitaux externes chez la femme* (*Archives générales de médecine*, janvier et février 1862), mémoire couronné par l'Académie des sciences.

(2) Richet, *Anatomie chirurgicale*, p. 762, 2e édition.

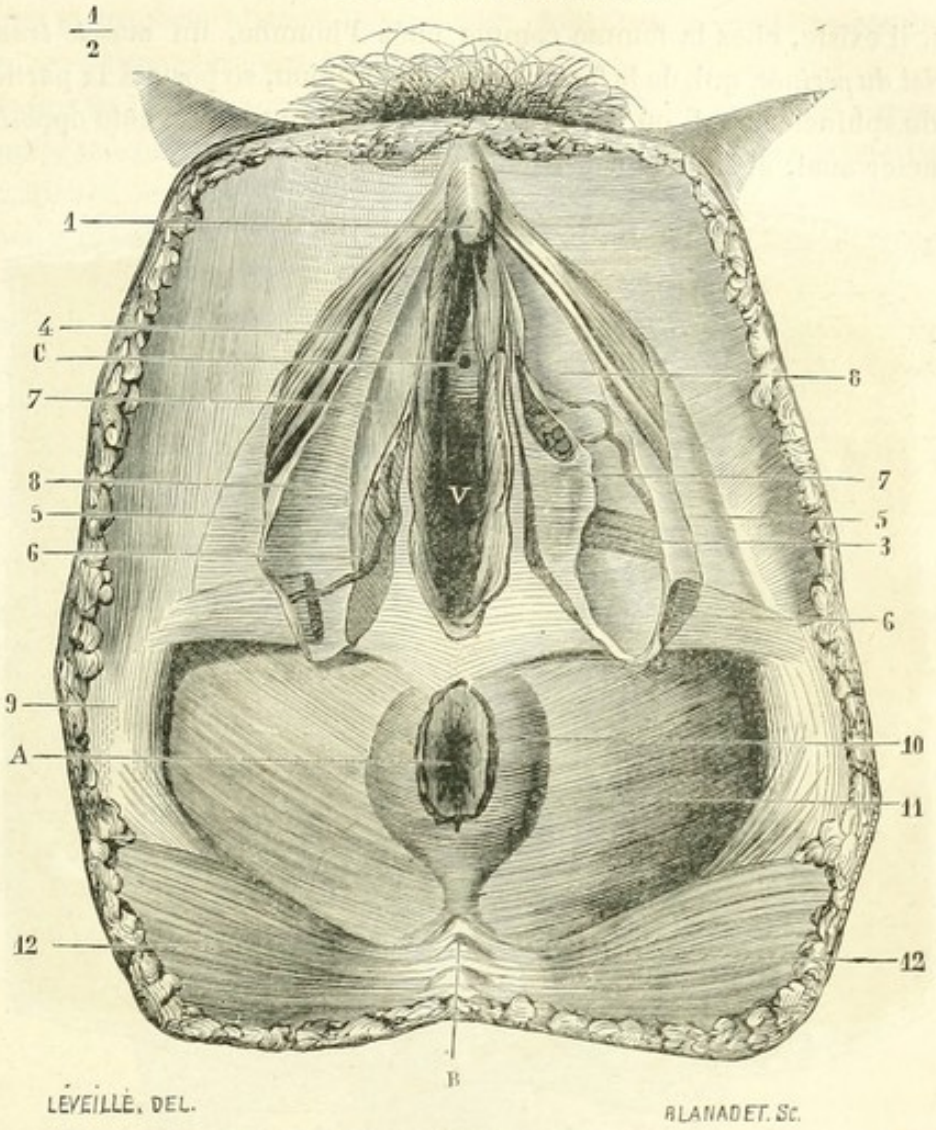

FIG. 829. — Loges aponévrotiques du périnée (*).

4° **Muscles** (fig. 830). — Les muscles superficiels du périnée présentent, chez la femme, des dispositions très-analogues à celles que nous avons observées chez l'homme. Il existe un *ischio-caverneux* ou *ischio-clitoridien* qui, de la partie interne de l'ischion, remonte le long de la branche ischio-pubienne, pour se jeter sur le corps caverneux du clitoris. Nous avons aussi au périnée de la femme un muscle analogue au *bulbo-caverneux:* c'est le *constricteur du vagin* qui, né à la partie postérieure du vagin, où ses fibres s'entrecroisent avec le sphincter anal, embrasse par ses deux moitiés le bulbe du vagin; en dedans de lui se trouve la glande *vulvo-vaginale* ou *de Bartholin* (fig. 830).

Les muscles constricteurs du vagin vont se terminer en avant par deux tendons qui s'insèrent au voisinage de l'extrémité antérieure du clitoris.

(*) L'aponévrose superficielle a été ouverte pour montrer toute l'étendue des gaines musculaires et l'aponévrose moyenne. — A, anus ; B, coccyx ; C, méat urinaire ; V, vagin ; 1, clitoris ; 2, 3, muscle ischio-bulbaire; 4, muscle ischio-clitoridien ; 5, 6, 7, aponévroses superficielles du périnée ; 8, aponévrose moyenne du périnée ; 9, branche ischio-pubienne ; 10, aponévrose d'enveloppe du sphincter anal ; 11, aponévrose d'enveloppe du releveur de l'anus ; 12, muscle grand fessier.

Enfin, il existe, chez la femme comme chez l'homme, un *muscle transverse superficiel du périnée*, qui, de la face interne de l'ischion, se porte à la partie antérieure du sphincter anal, où il s'entrecroise avec le muscle du côté opposé, avec le sphincter anal, et enfin le constricteur du vagin.

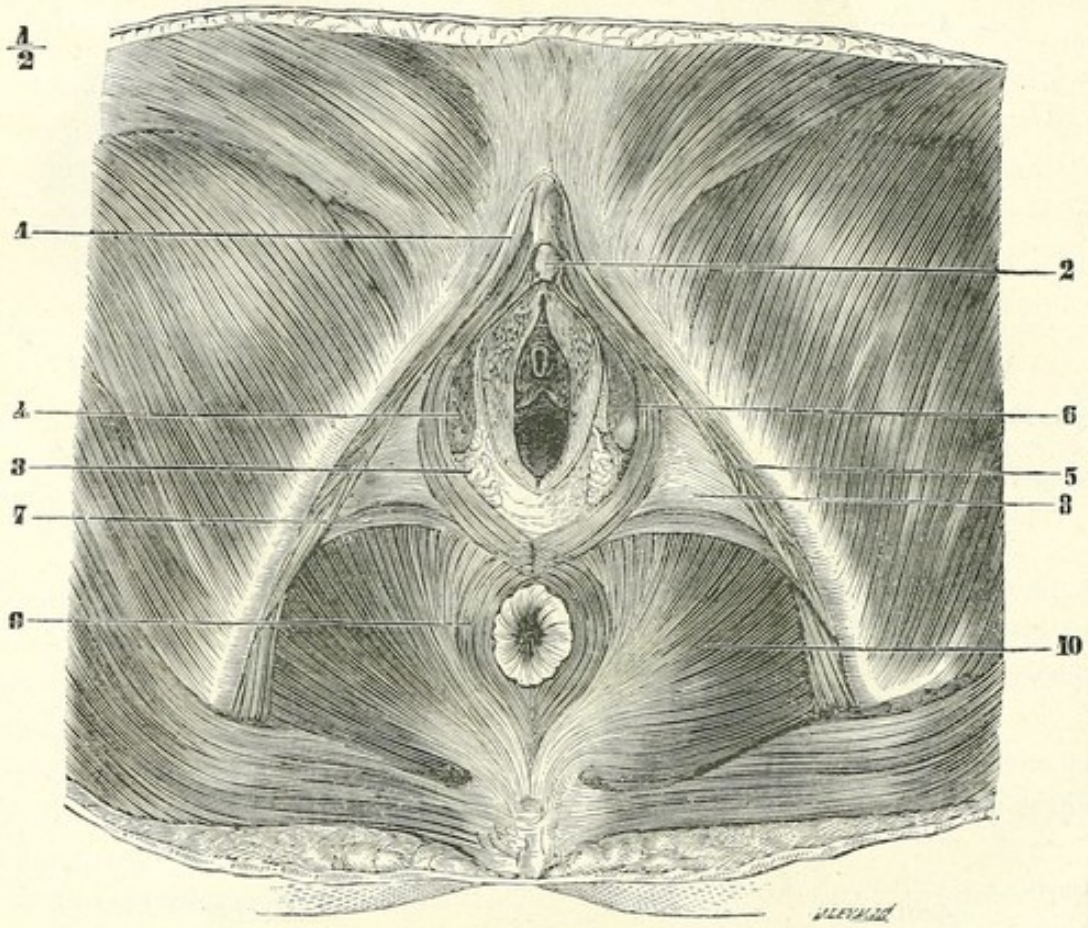

FIG. 830. — Muscles du périnée (*).

C'est dans cette couche que se rencontre la *glande vulvo-vaginale* ou *glande de Bartholin* (fig. 830). Elle a la forme et le volume d'une amande d'abricot, et se trouve située « sur les limites de la vulve et du vagin ; sur les parties latérales de ce dernier, à un centimètre environ au-dessus de la face supérieure de l'hymen ou des caroncules, dans cet espace triangulaire que forment, par leur réunion, le vagin en avant et le rectum en arrière (1). »

De son extrémité antérieure part un canal long de 9 à 13 millimètres qui vient s'ouvrir à la face interne de la grande lèvre, un peu au-dessus de la demi-circonférence inférieure de l'orifice du vagin.

5° **Aponévrose moyenne.** — Les muscles étant enlevés (fig. 830), on aperçoit au-dessus d'eux une lame aponévrotique qui ferme le détroit inférieur du bassin et qui occupe précisément la position qu'occupe chez l'homme le ligament de Carcassonne (*aponévrose moyenne*). L'aponévrose moyenne du périnée est

(1) Richet, *Anatomie chirurgicale*, p. 763.

(*) **1**, racines du clitoris ; **2**, gland du clitoris ; **3**, glande de Bartholin ; **4**, bulbe du vagin ; **5**, ischio-caverneux ; **6**, constricteur du vagin ; **7**, transverse du périnée ; **8**, aponévrose moyenne ; **9**, sphincter externe de l'anus ; **10** releveur de l'anus.

beaucoup moins forte chez la femme que chez l'homme ; elle se continue, en arrière, avec l'aponévrose superficielle du périnée.

Au-dessus de l'aponévrose moyenne se rencontrent, en arrière et sur les côtés, les muscles releveurs de l'anus, et en avant deux petits faisceaux charnus qui, d'après M. Richet, seraient les analogues du muscle de Wilson. Les fibres de ces deux petits muscles s'insèrent les unes sur l'urèthre, les autres se portent jusqu'au bulbe du vagin.

6° **Aponévrose supérieure du périnée.** — L'aponévrose supérieure du périnée présente de grandes analogies avec la même aponévrose chez l'homme ; elle est seulement un peu moins forte.

Au-dessus de l'aponévrose supérieure du périnée se trouvent le tissu cellulaire sous-péritonéal et le péritoine.

§ III. — Vaisseaux et nerfs.

Artères. — L'*artère honteuse interne* de la femme ressemble beaucoup à la

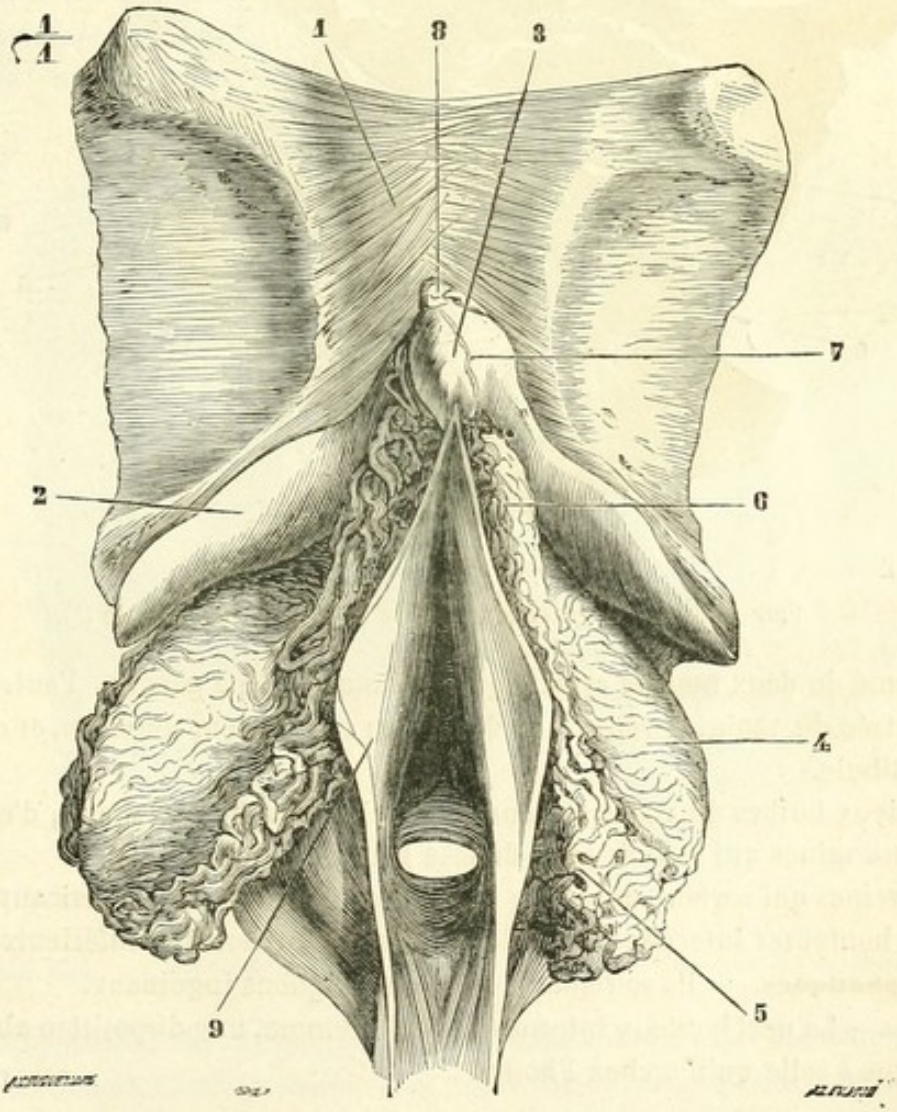

FIG. 831. — Organes érectiles de la femme (vue antérieure) (*).

(*) **1**, symphyse du pubis ; **2**, racines du clitoris ; **3**, gland du clitoris ; **4**, bulbe du vagin ; **5**, veines émergentes ; **6**, extrémité supérieure du bulbe se rendant vers le clitoris pour s'anastomoser avec le bulbe du côté opposé ; **7**, veinule séparant le gland du corps du clitoris et allant rejoindre la veine dorsale du clitoris ; **8**, veine dorsale du clitoris ; **9**, petites lèvres.

même artère chez l'homme; elle fournit aussi une *transverse* ou *bulbeuse* pour le bulbe du vagin, une *caverneuse* pour le corps caverneux du clitoris, etc.

Veines. — Les artères périnéales ont des veines satellites, mais un grand nombre de veines existent indépendamment des artères; ce sont celles du *bulbe du vagin* et *des corps spongieux du clitoris*, qui constituent la partie la plus importante des organes érectiles de la femme.

Le *bulbe du vagin* (fig. 831 et 832), analogue au corps spongieux de l'urèthre,

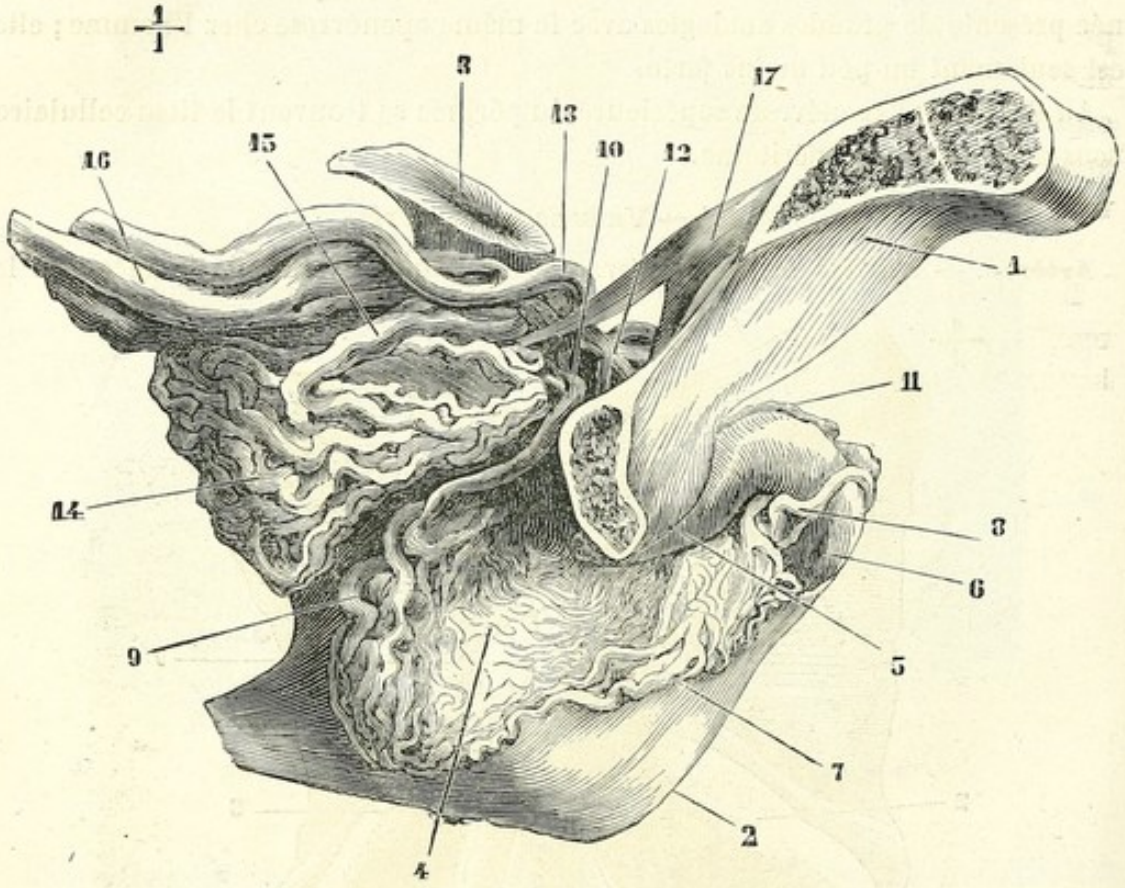

FIG. 832. — Organes érectiles de la femme, vue latérale (*).

est formé de deux moitiés symétriques : l'une placée à gauche, l'autre à droite de l'entrée du vagin. Il répond en dehors au constricteur du vagin, et en dedans au vestibule.

Les deux bulbes du vagin se réunissent à leur partie antérieure, d'où partent quelques veines qui vont se jeter dans le gland du clitoris.

Les veines qui sortent du bulbe se rendent dans les plexus vésicaux, dans les veines honteuses internes et dans les veines hémorrhoïdales inférieures, etc.

Lymphatiques. — Ils se rendent dans les ganglions inguinaux.

Nerfs. — Le nerf honteux interne a, chez la femme, une disposition absolument identique à celle qu'il a chez l'homme.

(*) 1, pubis ; 2, petites lèvres; 3, vessie ; 4, bulbe du vagin ; 5, racines du clitoris ; 6, gland du clitoris ; 7, veines allant du bulbe du vagin vers le clitoris ; 8, veine allant à la veine dorsale du clitoris ; 9, veines émergentes de la partie postérieure du bulbe ; 10, veine qui en provient ; 11, veine dorsale du clitoris ; 12, la même se réunissant à des veines postérieures du bulbe pour se jeter dans une veine vésicale ; 13, veine vésicale ; 14, plexus vésical ; 15, veine émergente de ce plexus ; 16, veines vésicales. (Beaunis et Bouchard.)

§ IV. — Rapports de la région périnéo-vulvaire avec les autres régions.

Les rapports de la région périnéale antérieure chez la femme ont moins d'intérêt que chez l'homme; les infiltrations urineuses qui rendent cette étude si intéressante n'existent point ou bien rarement chez la femme.

§ V. — Développement, vices de conformation.

Avant le deuxième mois de la vie intra-utérine, le périnée est fendu en deux parties. Les sexes ne sont pas alors susceptibles d'être distingués au simple examen de cette région, comme nous l'avons indiqué en décrivant le développement des organes génito-urinaires de l'homme. Vers le trentième jour, d'après Coste, il apparaît sur les bords et vers la partie supérieure de cette fissure deux éminences arrondies qui donneront naissance au clitoris et aux petites lèvres.

Au-dessous de ces éminences s'en développent deux autres, les grandes lèvres.

Les vices de conformation de la région périnéo-vulvaire sont extrêmement nombreux; nous mentionnerons le plus intéressant, qui consiste dans le développement anormal du clitoris (fig. 833) avec ou sans oblitération du vagin.

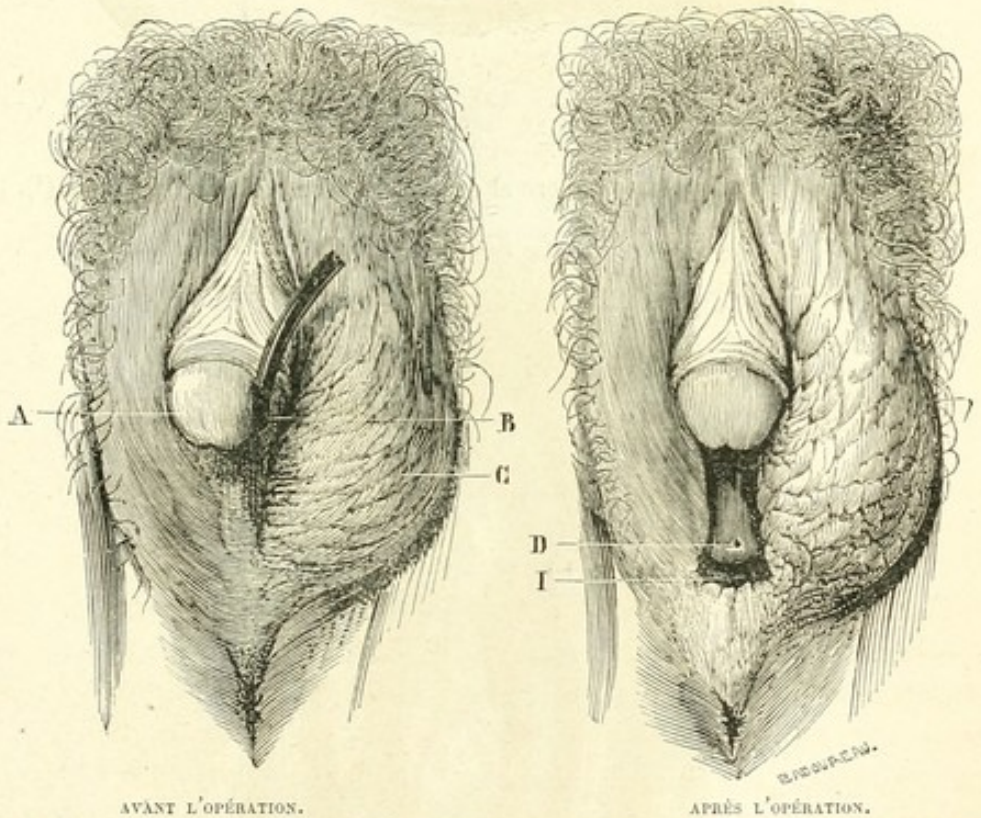

FIG. 833. — Développement anormal du clitoris et oblitération du vagin (*).

Ce développement du clitoris peut faire croire que le sujet appartient au sexe masculin. Quand l'orifice externe du vagin est ouvert, on peut même croire à l'hermaphrodisme. Mais, dans l'immense majorité des cas, l'examen anatomique des organes (fig. 834) montre que l'individu appartient bien au sexe féminin.

(*) A, clitoris; B, sonde introduite dans l'ouverture vulvaire; C, ovaire situé dans la grande lèvre; D, méat urinaire; I, ouverture du vagin après l'opération.

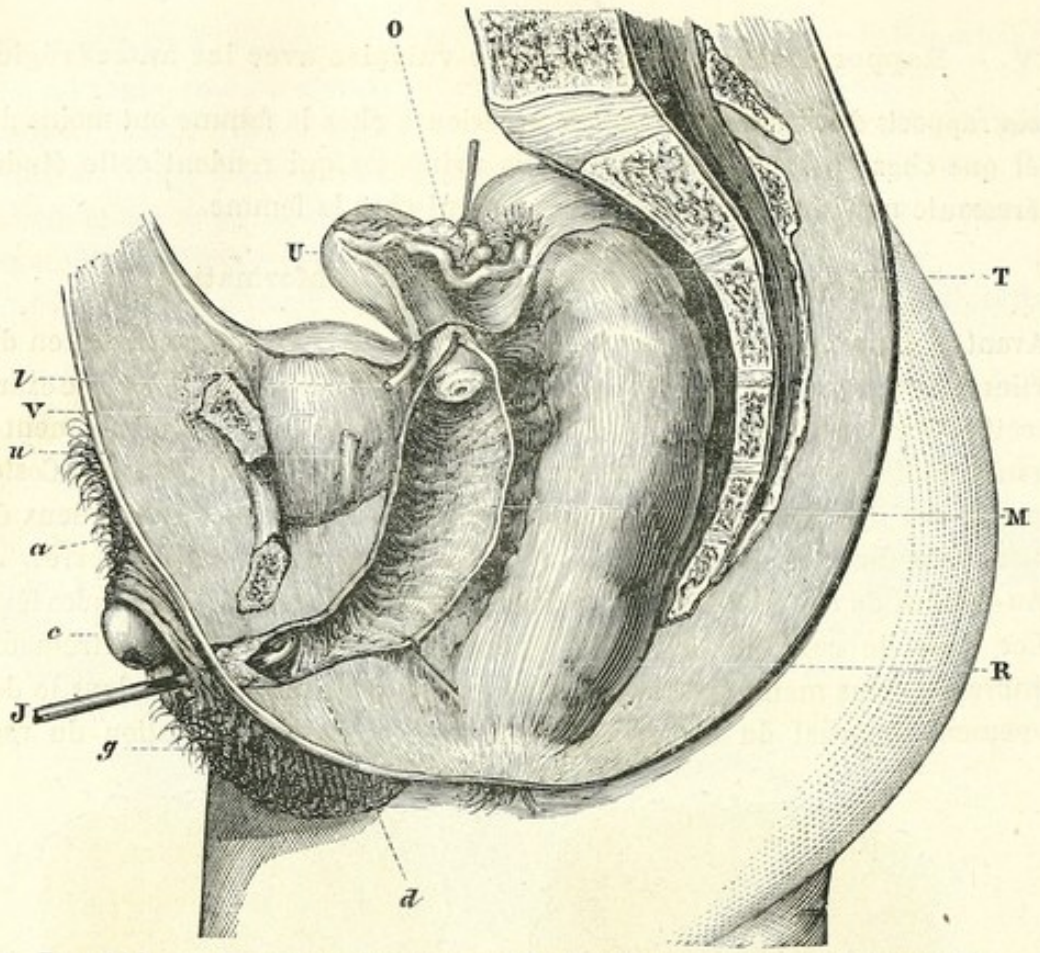

FIG. 834. — Développement anormal du clitoris avec occlusion du vagin (*).

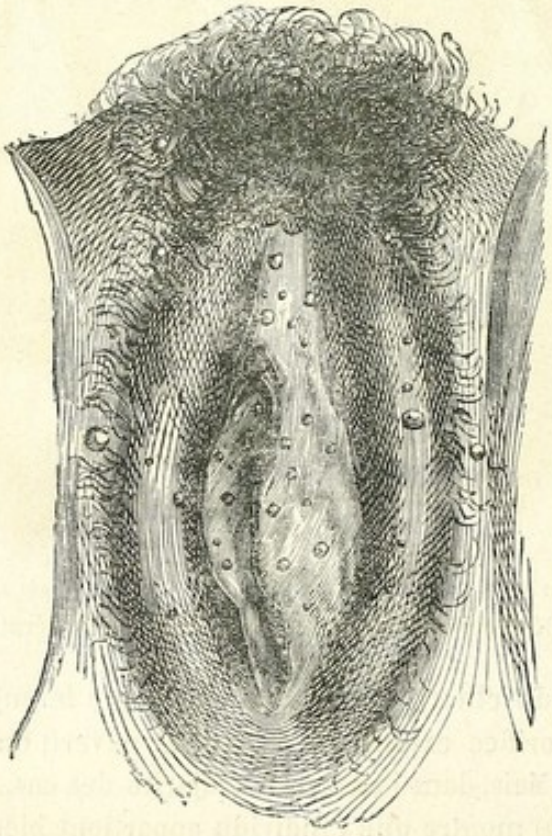

FIG. 835. — Folliculite vulvaire.

(*) J, sonde passant par l'ouverture principale au-dessous du clitoris; M, vagin; O, ovaire; T, trompe U, utérus; l, ligament rond; V, vessie; u, uretère; d, orifice de l'urèthre; R, rectum; g, grandes lèvres.

§ VI. — Maladies chirurgicales.

Folliculite vulvaire (fig. 835). — La folliculite vulvaire est une des formes les plus communes de la phlegmasie superficielle de la vulve.

Hypertrophie et éléphantiasis de la vulve (fig. 836). — C'est une maladie assez rare dans nos climats, et qui mérite d'être rapprochée de l'éléphantiasis des organes génitaux externes chez l'homme.

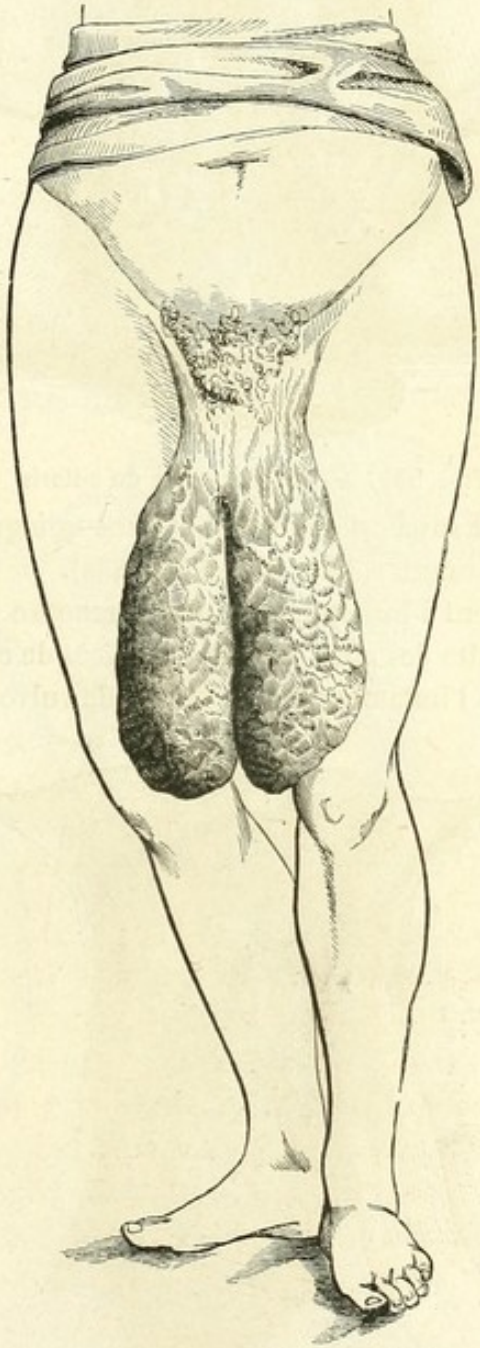

FIG. 836. — Hypertrophie et éléphantiasis de la vulve.

Nous rapprocherons de l'éléphantiasis des grandes lèvres l'**hypertrophie du clitoris** (fig. 837).

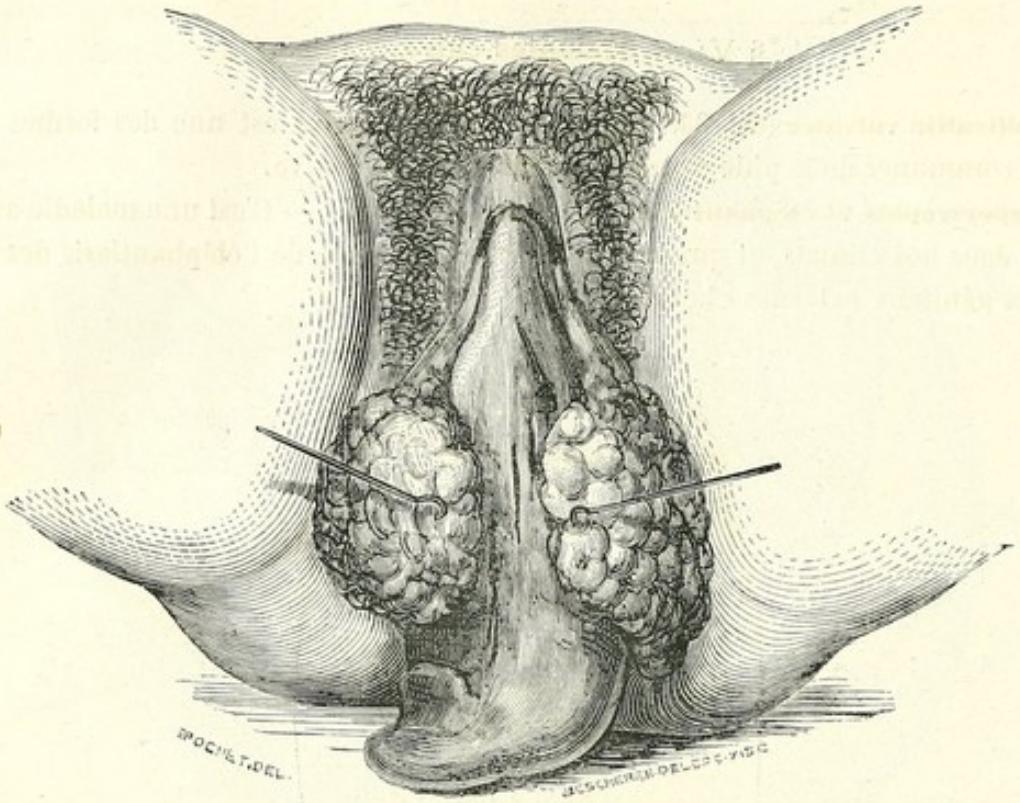

Fig. 837. — Hypertrophie du clitoris.

Les petites lèvres sont susceptibles de subir, dans quelques cas, un développement hypertrophique singulier, bien figuré (fig. 838).

On observe très-souvent l'inflammation phlegmoneuse de la région périnéo-vulvaire (fig. 840) à la suite des abus du coït. Les abcès de cette région reconnaissent souvent pour cause l'inflammation de la glande vulvo-vaginale.

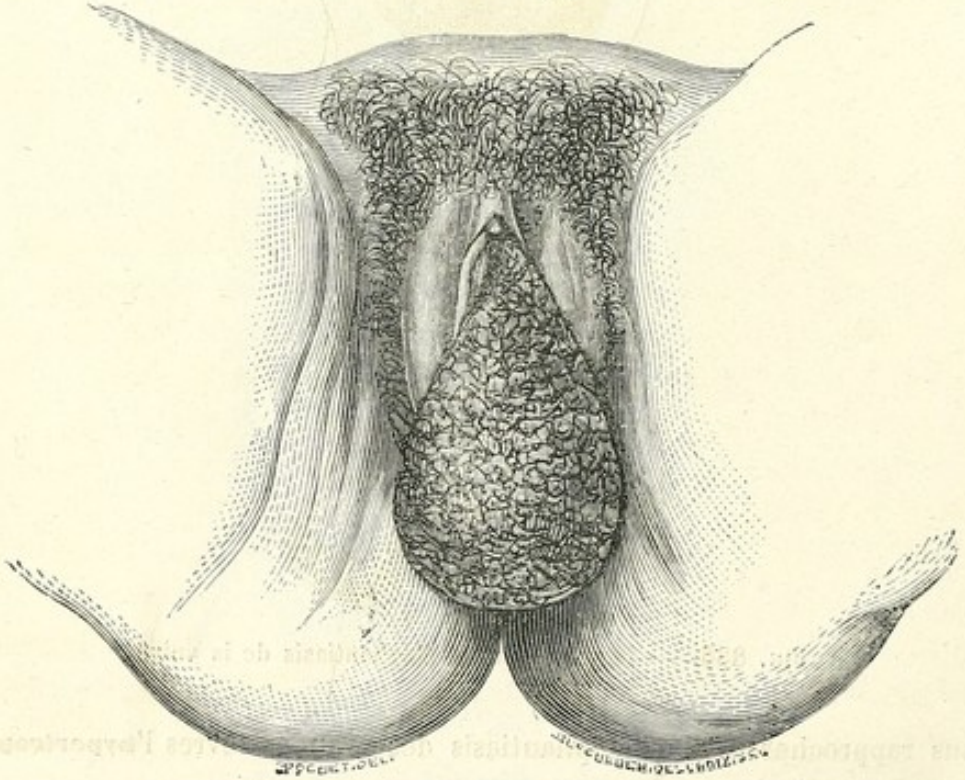

Fig. 838. — Hypertrophie syphilitique des nymphes.

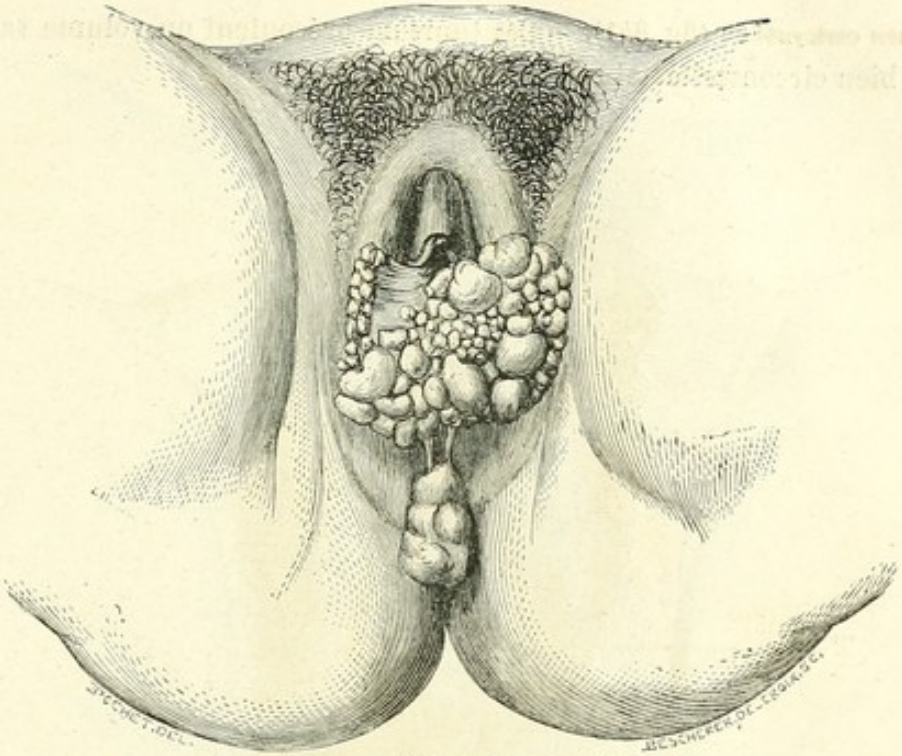

FIG. 839. — Tubercules des nymphes.

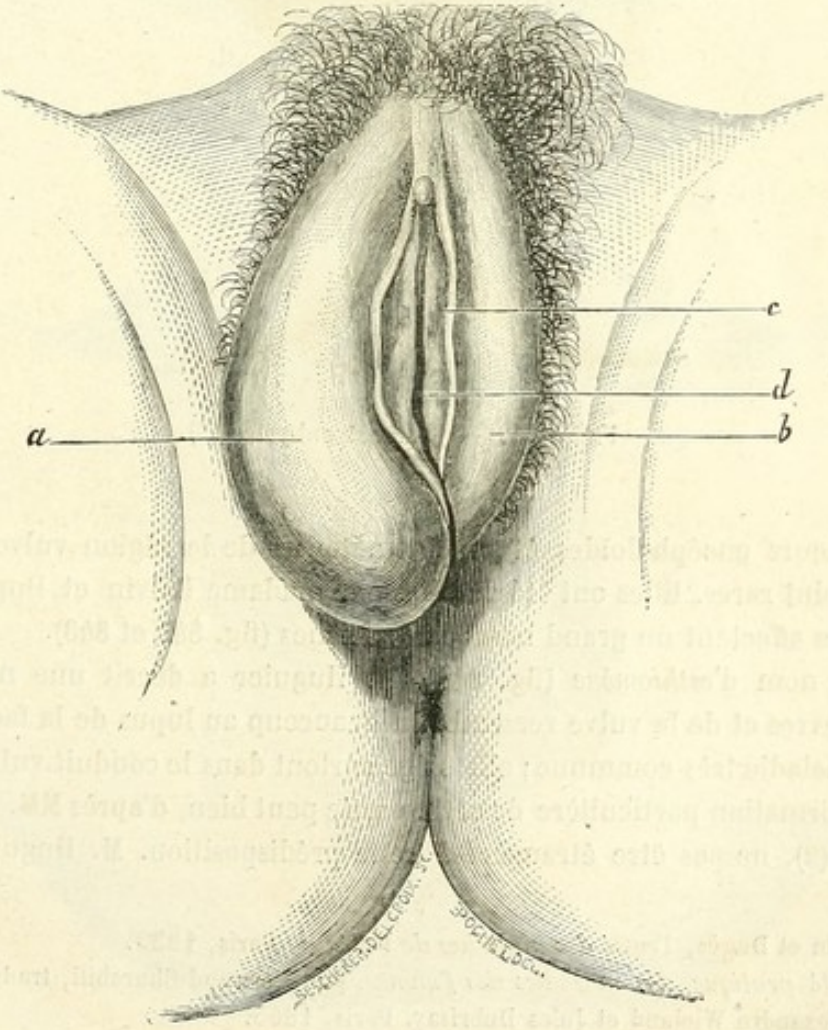

FIG. 840. — Inflammation phlegmoneuse de la vulve (*).

(*) *a*, grande lèvre tuméfiée; *b*, lèvre à l'état normal; *c*, petite lèvre à l'état normal; *d*, orifice du vagin. (Boivin et Dugès.)

Tumeurs enkystées (fig. 841). — Ces tumeurs présentent un volume variable; elles sont bien circonscrites et souvent transparentes.

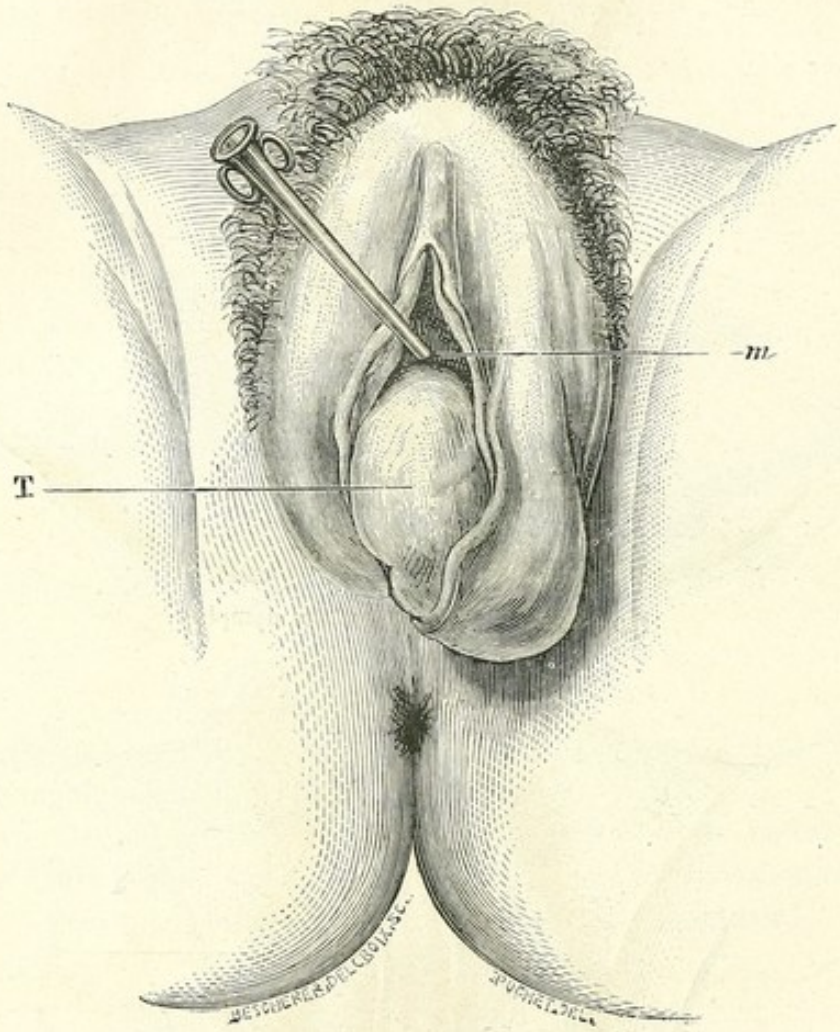

FIG. 841. — Tumeur enkystée (*).

Les tumeurs encéphaloïdes et carcinomateuses de la région vulvo-périnéale ne sont point rares. Elles ont été décrites par madame Boivin et Dugès (1). Ces carcinomes affectent un grand nombre de formes (fig. 842 et 843).

Sous le nom d'*esthiomène* (fig. 844), M. Huguier a décrit une maladie des grandes lèvres et de la vulve ressemblant beaucoup au lupus de la face. Ce n'est pas une maladie très-commune; elle siége surtout dans le conduit vulvo-vaginal, et la conformation particulière de cette partie peut bien, d'après MM. Wieland et Dubrisay (2), ne pas être étrangère à cette prédisposition. M. Huguier a décrit

(1) **Boivin et Dugès**, *Traité des maladies de l'utérus*. Paris, 1833.

(2) *Traité pratique des maladies des femmes*, par Fletwood Churchill, traduit et annoté par MM. Alexandre Wieland et Jules Dubrisay. Paris, 1865.

(*) T, aspect général de la tumeur ; *m*, sonde introduite dans l'urèthre.

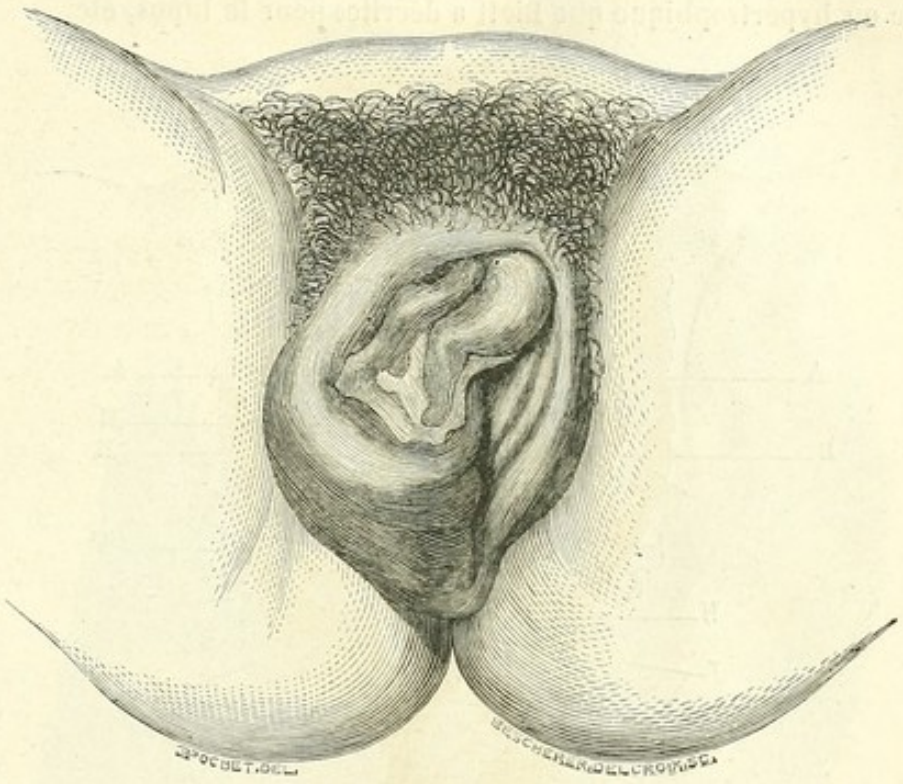

Fig. 842. — Cancer de la vulve.

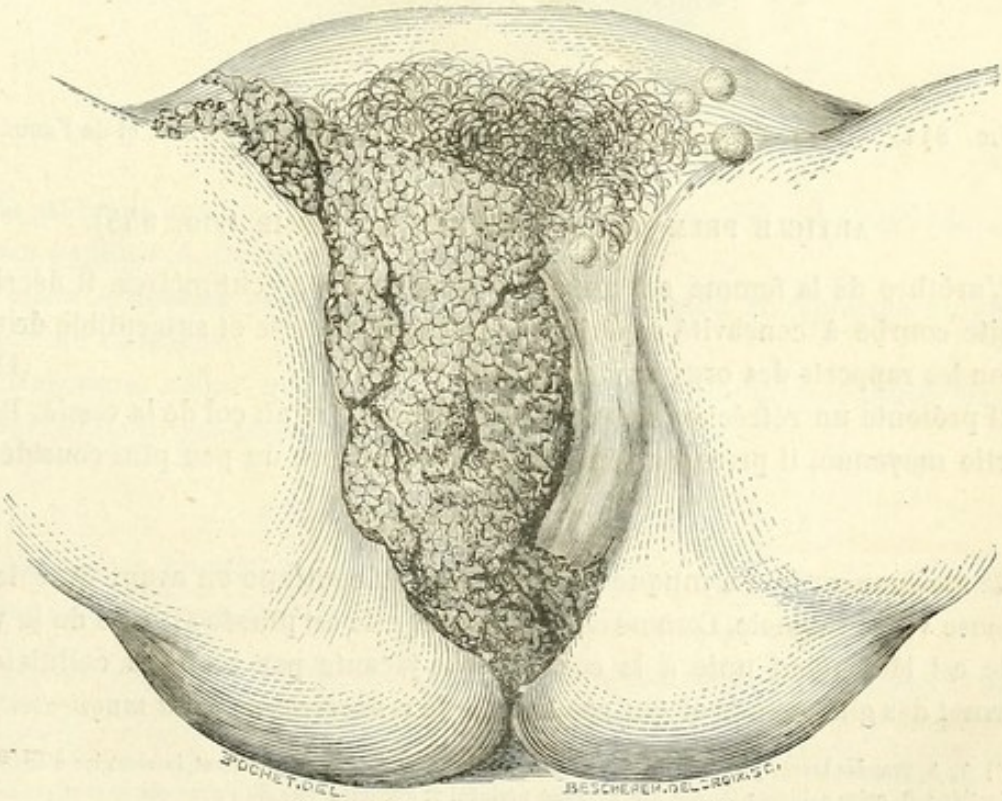

Fig. 843. — Cancer de la vulve.

trois formes d'esthiomène vulvaire, correspondant aux formes superficielle, profonde ou hypertrophique que Biett a décrites pour le lupus, etc.

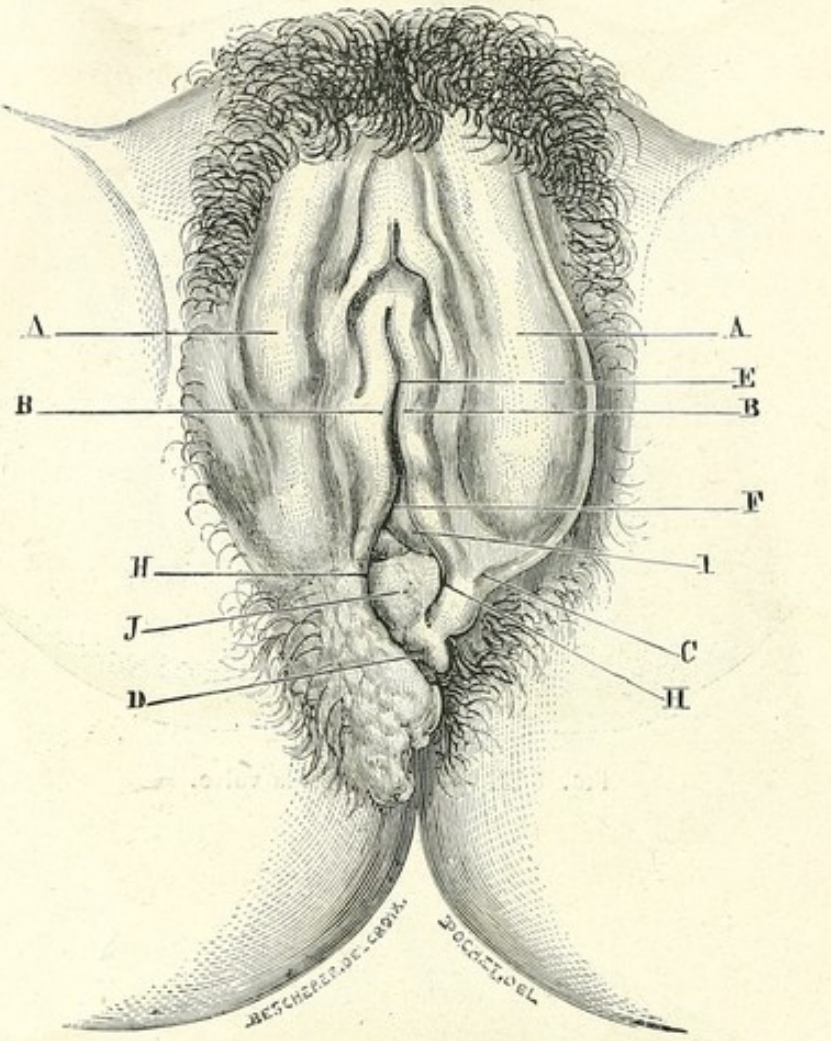

FIG. 844. — Cas d'esthiomène perforant et hypertrophique du périnée et de l'anus (*).

ARTICLE PREMIER. — URÈTHRE ET VESSIE (FIG. 845).

L'urèthre de la femme est un canal long de 3 à 4 centimètres. Il décrit une petite courbe à concavité supérieure, très-mal accusée et susceptible de varier selon les rapports des organes voisins, etc.

Il présente un rétrécissement au méat et un autre au col de la vessie. Dans sa partie moyenne, il présente généralement un calibre un peu plus considérable.

§ I. — Structure.

1° **Muqueuse.** — La muqueuse uréthrale se continue en avant avec la muqueuse vulvo-vaginale. Comme chez l'homme, elle est plissée du côté de la vessie. Elle est lâchement unie à la couche sous-jacente par un tissu cellulaire qui permet des glissements et qui rend facile le *renversement de la muqueuse.*

(*) A, A, grandes lèvres ; B, B, nymphes ; C, enfoncement anguleux représentant la cicatrice d'une ancienne ulcération ; D, crête saillante formée par le raphé périnéal et quelques plis de l'anus qui se soutiennent avec la nymphe ; E, F, enfoncement fistural qui remplace le vestibule et le méat urinaire ; H, H, ulcération qui circonscrit l'extrémité inférieure du vagin ; I, tubercule antérieur du vagin ; J, orifice inférieur du vagin très-rétréci. (Huguier.)

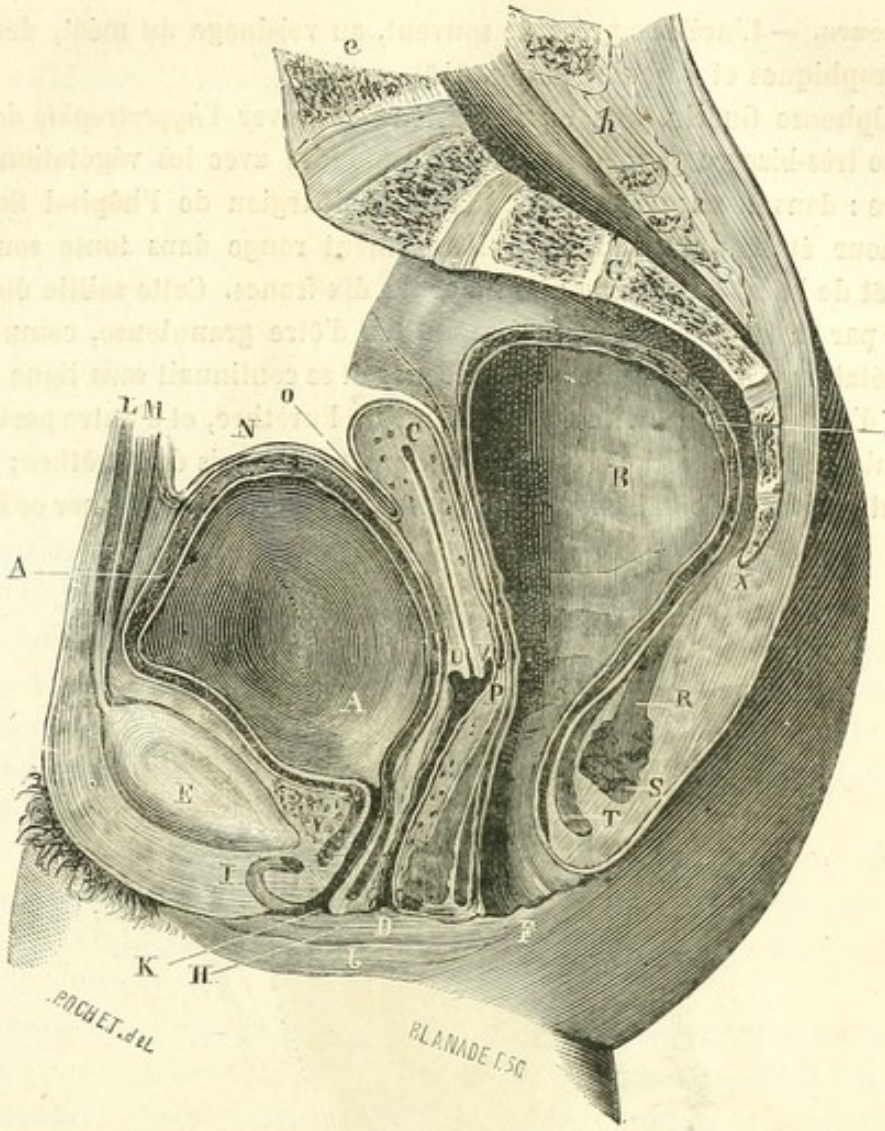

FIG. 845. Coupe du bassin de la femme (*).

Elle est tapissée d'une couche d'épithélium pavimenteux, et présente de nombreuses papilles et des glandes mucipares, etc.

2° **Tissu cellulaire sous-muqueux.** — Il est très-lâche et renferme un grand nombre de vaisseaux.

M. Malgaigne admet que l'urèthre de la femme est entouré de fibres musculaires; cela n'est pas démontré pour tous les anatomistes.

§ II. — Maladies chirurgicales.

Uréthrite. — L'uréthrite, ou inflammation de la muqueuse uréthrale, est souvent de cause vénérienne.

(*) A, vessie; B, rectum distendu par des matières fécales; C, corps de l'utérus; D, ouverture du vagin; E, symphyse du pubis; F, anus; G, sacrum; H, petite lèvre droite; I, clitoris, racine du corps caverneux coupée; J, grande lèvre droite; K, méat de l'urèthre; L, muscle pyramidal; M, grand droit de l'abdomen; N, péritoine; O, cul-de-sac utéro-vésical; P, cul-de-sac recto-utérin; R, releveur de l'anus; S, sphincter externe de l'anus; T, sphincter interne; U, lèvre antérieure du col de l'utérus; V, lèvre postérieure; X, coccyx; Y, plexus veineux de Santorini; Z, plexus veineux du vagin; *a*, tunique musculeuse de la vessie et de l'urèthre; *b*, tunique musculaire du rectum; *e*, cinquième vertèbre lombaire; *h*, canal rachidien.

Tumeurs. — L'urèthre présente souvent, au voisinage du méat, des tumeurs hypertrophiques et vasculaires (fig. 846).

M. Alphonse Guérin (1) a eu l'occasion d'observer l'*hypertrophie de l'urèthre*, maladie très-bizarre que l'on pourrait confondre avec les végétations du méat urinaire : dans le cas observé par l'habile chirurgien de l'hôpital Saint-Louis, la tumeur était d'une couleur uniformément rouge dans toute son étendue, ronde et de la largeur d'une pièce d'or de dix francs. Cette saillie était remarquable par sa surface, qui était lisse au lieu d'être granuleuse, comme le sont les végétations ; la muqueuse qui la recouvrait se continuait sans ligne de démarcation, d'une part avec celle de l'intérieur de l'urèthre, et d'autre part avec celle de la vulve. On diagnostiqua une hypertrophie des parois de l'urèthre ; l'existence du méat au centre de la tumeur parut encore de nature à confirmer ce diagnostic.

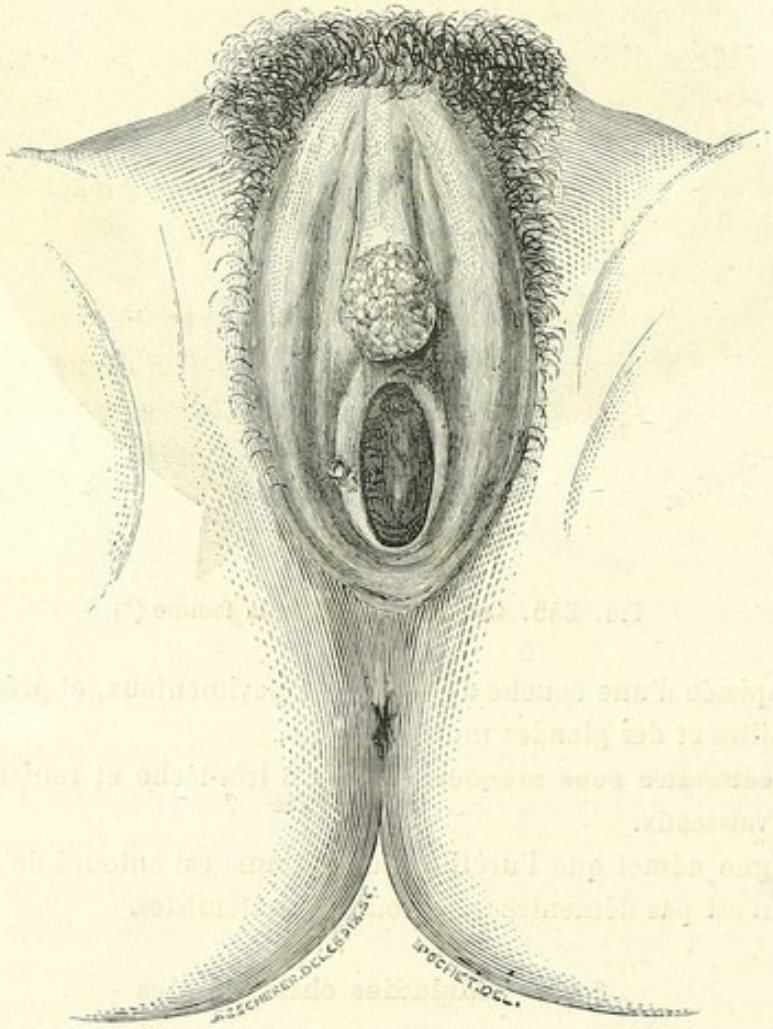

FIG. 846. — Tumeur vasculaire de l'orifice de l'urèthre.

Cette tumeur était, en effet, très-différente des végétations, qui peuvent bien naître de tout le pourtour de l'orifice de l'urèthre, mais qui ne forment jamais un tout aussi uniforme et aussi continu. Lisse et polie à sa surface, la tumeur

(1) Alphonse Guérin, *Maladies des organes génitaux externes de la femme*, leçons professées à l'hôpital de Lourcine. Paris, 1864.

dont il s'agit avait la forme du bourrelet formé par le prépuce dans la maladie connue sous le nom de paraphimosis. Elle ne pouvait pas être confondue avec un polype : les polypes, en effet, naissent d'un point unique de la membrane muqueuse de l'urèthre, et jamais on n'en a vu qui eussent le méat urinaire à leur centre.

Dans le fait dont il s'agit, cet orifice central était assez développé pour que la dernière phalange du petit doigt y entrât tout entière ; ainsi, la dilatation de l'urèthre avait été la conséquence de l'hypertrophie de ses parois.

Fleetwood Churchill rapporte (1) l'observation d'une tumeur enkystée de l'urèthre chez la femme (fig. 846). Elle était assez volumineuse pour gêner l'accouchement et laisser craindre au praticien qui l'observait seulement alors, d'avoir affaire à la vessie renversée et poussée en avant. Après l'accouchement, on trouva une tumeur de la forme d'une poire, saillante en dehors du vagin et appliquée le long de la paroi supérieure de l'urèthre, depuis son orifice externe jusqu'au point d'ouverture dans le vagin. Cette tumeur était recouverte par la membrane muqueuse du vagin et contenait du liquide. Elle fut opérée, après que la malade fut relevée de couches, par l'ablation d'une partie du kyste ; on remplit le reste du sac avec de la charpie sèche, et un mois après, c'est à peine s'il restait trace de cette opération.

Vessie. — Nous n'étudierons la vessie de la femme que dans les différences qu'elle présente avec celle de l'homme. Elle présente d'ordinaire une capacité un peu plus considérable. Elle est dépourvue de bas-fond, et son col forme sa partie la plus déclive.

Le *col vésical* est placé beaucoup plus bas que chez l'homme, il déborde la symphyse, ainsi que la portion de la face antérieure de la vessie qui lui fait suite.

Un instrument plongé au-dessous de l'arcade des pubis peut donc facilement ouvrir le réservoir urinaire. De là la taille vestibulaire de Lisfranc, ouverture de la vessie au-dessus de l'urèthre : méthode possible, mais très-défectueuse, les os du pubis étant trop rapprochés dans ce point.

En arrière, le col vésical et la partie postérieure de la vessie reposent sur le vagin et l'utérus (fig. 845), disposition qui explique la possibilité des fistules vésico-vaginales et vésico-utéro-vaginales, etc. Les *artères* de la vessie viennent de l'hypogastrique ou iliaque interne. Elles sont généralement nombreuses, mais peu intéressantes à connaître pour le chirurgien. Les *veines* accompagnent en partie les artères, en partie se rendent dans le système veineux génital. Les *lymphatiques* sont peu nombreux. Les *nerfs* viennent des plexus hypogastriques.

Les maladies chirurgicales de la vessie sont bien moins communes chez la femme que chez l'homme. Cependant il existe aussi des cystites, des calculs.

L'opération de la taille est bien moins souvent pratiquée que chez l'homme ; l'urèthre étant plus court, plus large et plus dilatable, les calculs sortent souvent spontanément avant d'avoir acquis un volume considérable ; et, d'autre part, la lithotritie étant très-facile, il est presque toujours inutile de recourir à la lithotomie.

(1) Churchill, *Traité pratique des maladies des femmes*, trad. par Wieland et Dubrisay. Paris, 1866.

Dans les cas rares de pierre volumineuse, la vessie peut être ouverte par le vestibule (taille vestibulaire), par l'incision de l'urèthre en haut (taille médiane), ou par l'ouverture de la cloison vésico-vaginale : cette dernière méthode doit être regardée comme très-avantageuse depuis que l'on réussit si bien à oblitérer par la suture la paroi vésico-vaginale.

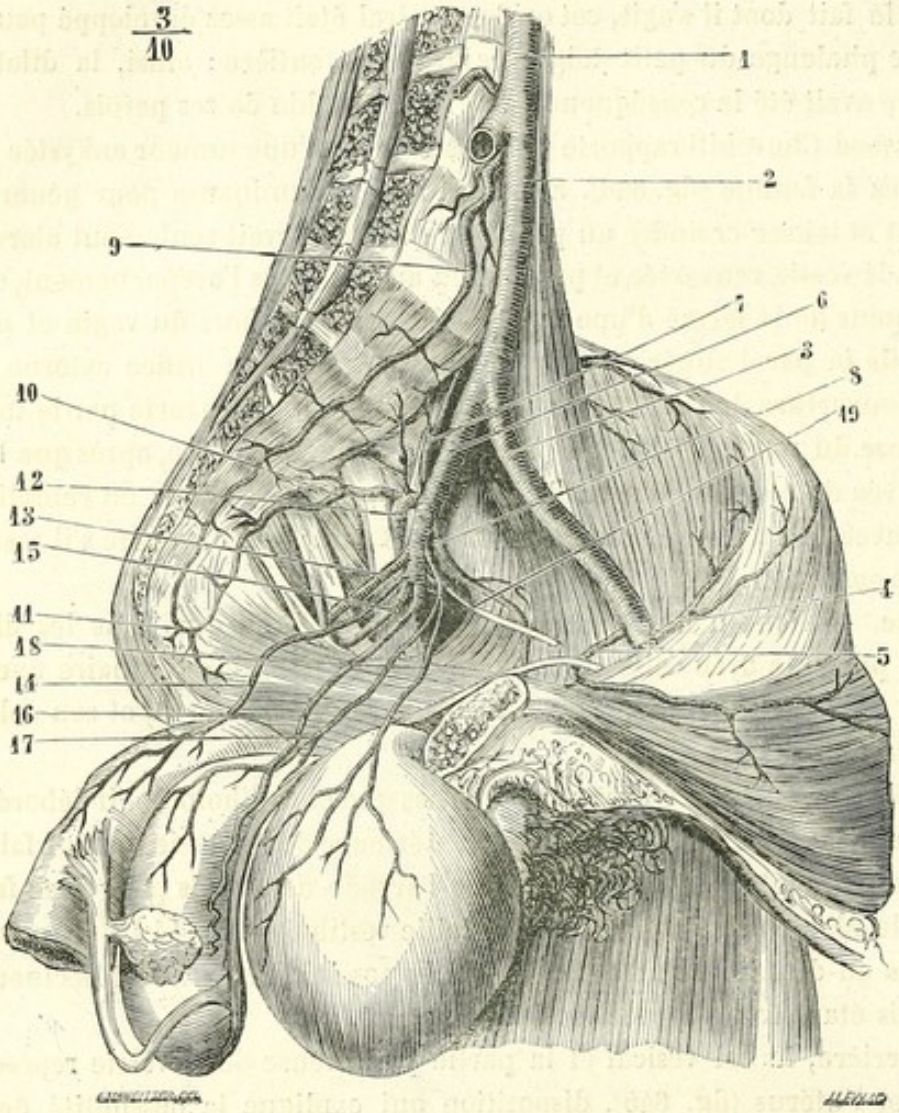

FIG. 847. — Artères vésicales chez la femme (*).

ARTICLE II. — VAGIN.

Le *vagin*, ou *conduit vulvo-utérin* (fig. 848), s'étend de la vulve à la matrice, sur le col de laquelle il se réfléchit. C'est un canal susceptible d'une grande dilatation, mais dont les parois sont généralement en contact.

Le vagin répond en avant (fig. 849) à la vessie et à l'urèthre, auxquels il est

(*) **1**, aorte ; **2**, artère iliaque primitive ; **3**, artère iliaque externe ; **4**, artère circonflexe iliaque ; **5**, artère épigastrique ; **6**, artère iliaque interne ; **7**, artère iléo-lombaire ; **8**, artère obturatrice ; **9**, artère sacrée moyenne ; **10**, artère sacrée latérale ; **11**, arcade anastomotique de ces deux dernières artères ; **12**, artère fessière ; **13**, artère ischiatique ; **14**, artère hémorrhoïdale moyenne ; **15**, artère honteuse interne ; **16**, artère utérine ; **17**, artère vaginale ; **18**, artère vésicale ; **19**, artère ombilicale perméable seulement dans une partie de son étendue. (Beaunis et Bouchard.)

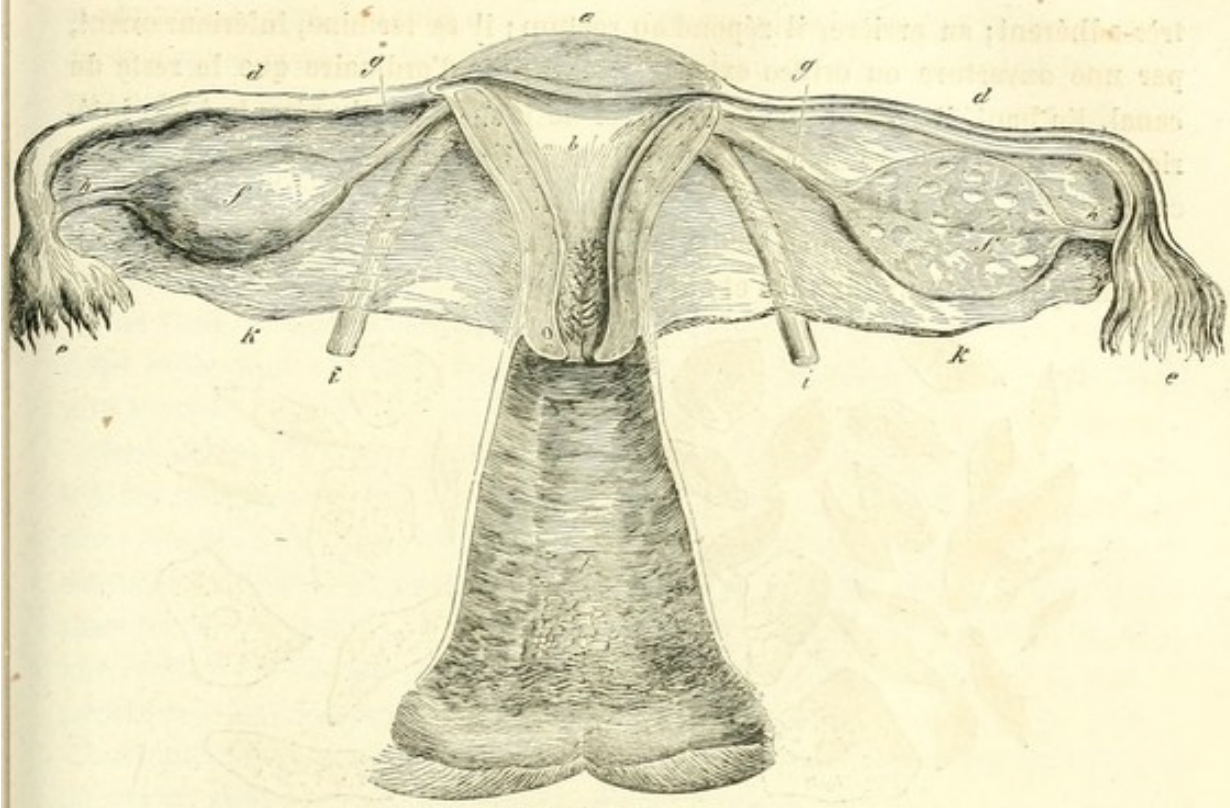

FIG. 848. — Organes génitaux internes de la femme (*).

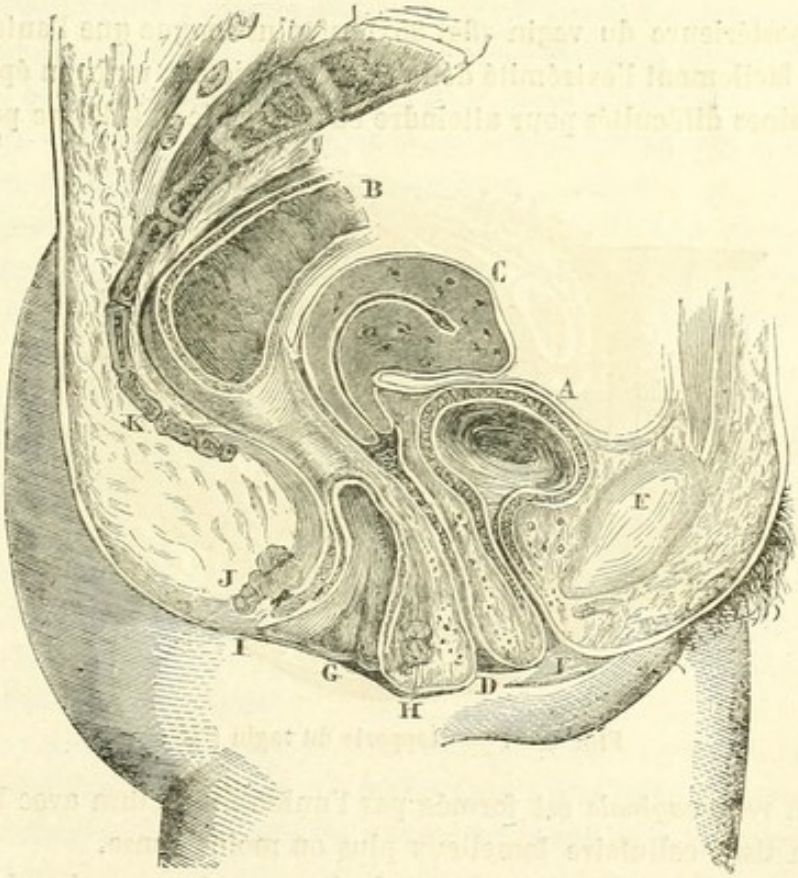

FIG. 849. — Périnée de la femme. Coupe antéro-postérieure sur un cadavre congelé (**).

(*) 1, l'utérus et le vagin sont ouverts ; l'ovaire est fendu d'un côté, ainsi que la trompe. — *a*, fond de l'utérus ; *b*, cavité de l'utérus ; *c*, cavité du col ; *d*, trompe utérine ; *e*, pavillon de la trompe ; *f*, *f'*, ovaire ; *g*, ligament de l'ovaire ; *h*, ligament de la trompe ; *i*, ligament rond ; *k*, ligaments larges ; *l*, vagin.

(*) A, vessie ; B, rectum ; C, utérus ; D, vessie ; E, pubis ; F, urèthre ; G, anus ; H, périnée ; I, fesse J, sphincter externe ; K, coccyx. (E. O. Legendre.)

très-adhérent; en arrière, il répond au rectum; il se termine, inférieurement, par une ouverture ou orifice externe, plus étroite d'ordinaire que le reste du canal. En haut, il se continue avec le col de la matrice. Il présente à son intérieur un grand nombre de rides ou replis qui disparaissent au moment de l'accouchement.

Muqueuse. — La muqueuse vaginale est recouverte d'une couche épaisse d'épithélium pavimenteux (fig. 850 et 851).

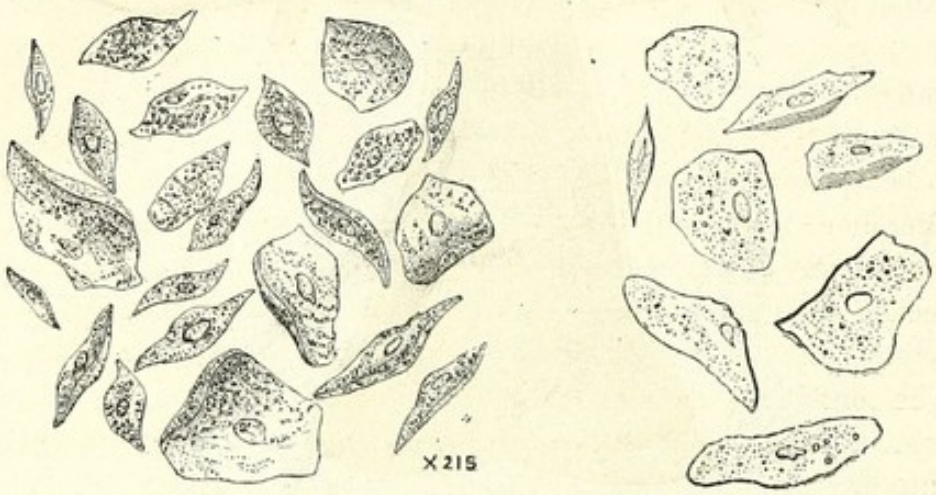

FIG. 850 et 851. — Épithéliums du vagin.

La paroi postérieure du vagin (fig. 852) est plus longue que l'antérieure; le doigt atteint facilement l'extrémité de la paroi antérieure, mais on éprouve souvent de certaines difficultés pour atteindre en arrière le cul-de-sac postérieur.

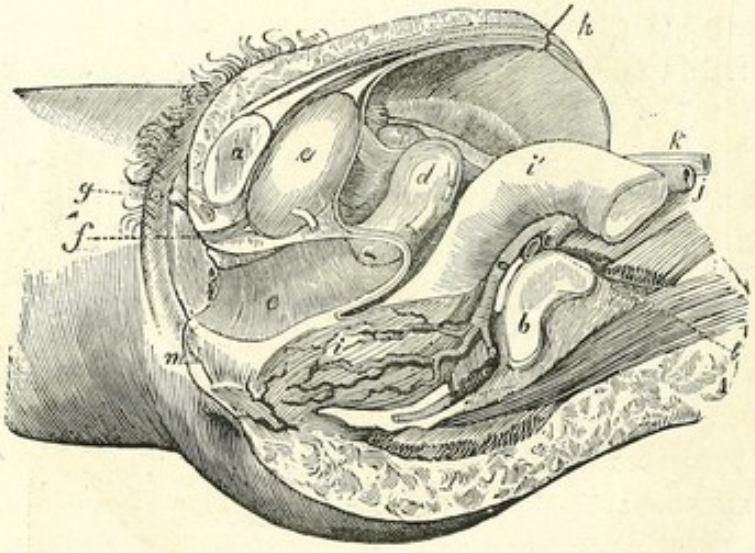

FIG. 852. — Rapports du vagin (*).

La cloison *recto-vaginale* est formée par l'union du rectum avec le vagin, au moyen d'un tissu cellulaire lamelleux plus ou moins dense.

Le vagin peut, dans quelques cas pathologiques, se trouver séparé du rectum,

(*) *a*, symphyse du pubis; *b*, surface articulaire du pubis; *c*, vagin; *d*, utérus; *e*, vessie; *f*, méat urinaire; *g*, clitoris; *h*, paroi abdominale; *i*, intestin rectum; *i'*, portion de l'intestin recouverte du péritoine; *j*, artère iliaque primitive droite; *k*, veine cave; *l*, artères et veines iliaques du côté gauche; *m*, périnée.

et il peut se faire qu'un véritable sac herniaire se produise dans l'épaisseur de la cloison recto-vaginale, comme dans un cas observé à l'amphithéâtre des hôpitaux par M. Péan et par nous, fait curieux communiqué par notre collègue à la Société de chirurgie (1).

Une tumeur volumineuse soulevait la paroi postérieure du vagin et l'amenait au contact de l'antérieure. Cette tumeur proéminait un peu au périnée, écartant les grandes lèvres vers leur commissure.

Elle était de consistance molle; la plus légère pression la faisait fuir sous le doigt et disparaître. Abandonnée à elle-même, elle reprenait son volume avec la plus grande facilité.

Nous crûmes d'abord à l'existence d'une rectocèle; mais le doigt ayant été introduit dans le rectum, il fut facile de s'assurer que cet intestin n'avait subi aucune altération. Sa paroi antérieure n'était nullement déplacée, et un espace considérable, mesurant l'épaisseur de la tumeur, séparait manifestement cette paroi rectale de la paroi vaginale, normalement contiguë. Ce n'était donc point une rectocèle; l'examen anatomique nous l'a démontré plus tard, et il nous a permis de constater quelques particularités fort curieuses.

La tumeur était liquide, et elle communiquait avec la cavité abdominale par un orifice circulaire, situé en arrière du col utérin.

Presque piriforme, elle avait en bas une extrémité arrondie et volumineuse, celle qui faisait saillie à la vulve; en haut, elle diminuait rapidement de volume pour se terminer au pertuis déjà indiqué; elle était assez grande pour contenir un œuf de poule de moyenne dimension. Sa paroi antérieure était en rapport avec la paroi postérieure du vagin; sa paroi postérieure pressait sur la face antérieure du rectum, sans diminuer notablement son calibre.

Notons, comme un point important, que la tumeur faisait un peu plus saillie à gauche qu'à droite, et aurait certainement soulevé l'extrémité postérieure de la grande lèvre gauche, en prenant un peu plus d'accroissement. Les dimensions de l'orifice de ce kyste étaient de 1 centimètre environ.

Le péritoine se continuait à son niveau et allait tapisser la cavité adventive que nous venons d'étudier; ses caractères anatomiques n'étaient nullement modifiés. D'une très-faible épaisseur, il était très-peu adhérent aux tissus sous-jacents, sauf au niveau de l'orifice; du reste, on ne voyait là rien d'anormal, aucun épaississement notable, aucune trace d'inflammation.

Faisons encore observer que l'orifice est placé à droite, à une certaine distance de la ligne médiane, et que la femme étant dans une position horizontale, la tumeur était fort apparente.

Nous nous sommes peu occupés du liquide contenu; il était le même que celui renfermé dans le péritoine. La malade avait probablement succombé à une maladie du cœur, si l'on en juge du moins par les suffusions séreuses qui distendaient les tissus.

Les organes génitaux, examinés avec soin, nous ont paru dans un état d'inté-

(1) Péan et Anger, *Bulletin de la Société de chirurgie*, t. IV, p. 56, année 1864.

grité parfaite; la face postérieure de l'utérus ne présentait aucune adhérence avec le rectum ou les parois du bassin. Les ligaments larges avaient leur épaisseur normale; les ovaires étaient flottants dans l'abdomen. Il n'y avait, en un mot, aucune trace de péritonite pelvienne.

Il y a dans ce cas quelque chose d'insolite, et je ne sache pas que les recueils scientifiques contiennent beaucoup d'observations de ce genre. Toutefois M. Péan avait observé, l'année précédente, dans les salles de M. Huguier, à l'hôpital Beaujon, une tumeur de la grande lèvre présentant avec celle-ci de nombreuses analogies. C'était chez une femme de quarante ans environ.

On sentait par le toucher que cette tumeur se prolongeait le long du vagin jusque vers sa partie supérieure; elle était molle et fluctuante. La pression réussissait à la faire disparaître complétement. Elle paraissait alors se vider en totalité du côté du péritoine. Une injection isolée fut pratiquée, et le succès fut si complet, que quelques mois après la malade étant venue à succomber avec des tumeurs fibreuses énormes dans le ventre, on ne put même pas retrouver à l'autopsie les traces du kyste injecté et guéri.

Je rapprocherais volontiers ce cas de celui que nous venons d'étudier; mais à quoi rattacher le développement de ces tumeurs? Ce ne sont point là évidemment des péritonites enkystées : l'absence d'inflammation dans le voisinage, la régularité de l'orifice dans le cas que nous avons vu, la tendance que ces tumeurs ont à faire saillie à la vulve, tout doit nous faire écarter cette idée.

Il nous paraît plus raisonnable d'admettre que nous étions en présence de sacs herniaires abandonnés. Quoique les caractères du collet fussent peu marqués, que les sacs fussent vides d'intestin, nous croyons volontiers à l'existence d'une de ces rares hernies vaginales dont les observations se comptent dans la science. L'idée d'un kyste de la cloison, ouvert consécutivement dans le péritoine, est insoutenable, vu la régularité de l'orifice et les caractères identiques des deux membranes.

Pourrait-on admettre là l'existence d'un diverticule du péritoine, comme on en a observé dans le mésentère et ailleurs? Nous ne le croyons pas; mais nous devons nous mettre en face de tous ces cas, dans l'impossibilité où nous sommes de sortir du champ des hypothèses.

S'il est démontré que nous avons affaire à un sac herniaire, l'observation prouve que la hernie dans ce cas n'avait pas suivi un trajet très-direct, puisque partie du côté droit du bassin, à quelque distance de la ligne médiane, lieu où était l'anneau circulaire, elle est venue faire saillie auprès de la grande lèvre gauche; mais il n'y pas entre le rectum et le vagin de trajet tracé d'avance, comme dans les hernies inguinales et crurales.

Cette hernie appartenait-elle aux vaginales, aux périnéales, aux vagino-labiales? Disons d'abord que l'étude anatomique de la hernie vagino-labiale, ne reposant que sur un seul fait de M. Stoltz, laisse beaucoup à désirer. Ce serait, d'après ce professeur, en avant du ligament large que sortirait l'intestin; or la tumeur que nous avons observée proéminait dans la grande lèvre, et cependant elle passait très-manifestement en arrière du ligament large.

Ce n'est point là non plus un cas de hernie périnéale, si nous nous en rapportons du moins au seul cas probant, celui publié par Scarpa et dessiné dans son bel atlas. Là, en effet, l'intestin était venu faire saillie en avant et en dehors de l'anus au travers d'un écartement des fibres du releveur.

C'est donc une hernie vaginale que nous avons sous les yeux, hernie dont l'histoire est encore presque à faire, puisque les trois ou quatre faits d'entérocèle vaginale contenus dans les livres sont incomplets, et manquent presque tous de détails anatomiques assez circonstanciés pour permettre d'en écrire scientifiquement l'histoire.

Nous avons déjà montré les deux appareils placés à l'orifice du vagin et nommés *bulbe du vagin*, et décrit, parmi les muscles du périnée, le constricteur du vagin, qui forme un véritable sphincter du vagin, d'*anneau vulvaire* (Richet).

D'après M. Richet, l'*anneau vulvaire* est, en réalité, chez les vierges, le principal, le véritable obstacle à l'introduction du pénis dans le vagin, et non pas seulement la membrane hymen, ainsi qu'on le croit généralement. Cette dernière est effectivement très-peu résistante en général; d'ailleurs, chez bon nombre de femmes, elle est réduite à un état rudimentaire, et cependant l'introduction, même du doigt auriculaire, est souvent difficile et extrêmement douloureuse.

Quelquefois on observe la contracture du sphincter vaginal. Cette maladie, assez rare, cède comme la contracture du sphincter anal, à la dilatation brusque.

§ I. — Vaisseaux et nerfs.

Artères. — Les *artères vaginales* (fig. 847) naissent de l'hypogastrique. Elles acquièrent un grand volume pendant la grossesse.

Veines. — Les veines (fig. 853) sont très-nombreuses; elles entourent la tunique la plus profonde du vagin.

Elles présentent un grand nombre d'anastomoses et forment au conduit vulvo-utérin comme une sorte d'enveloppe supplémentaire.

Lymphatiques. — Les lymphatiques vont, ceux de la partie supérieure dans les ganglions pelviens; ceux de la moitié inférieure se rendent avec ceux de la vulve dans les ganglions inguinaux.

Nerfs. — Ils viennent des plexus hypogastriques.

§ II. — Rapports du vagin avec les organes voisins.

Les rapports immédiats de la vessie et du rectum avec le vagin rendent compte de l'existence des fistules vésico-vaginales et recto-vaginales, maladies produites par des déchirures ou des ulcérations de diverse nature.

§ III. — Développement, vices de conformation.

« Le cloaque, ou canal uro-génital, dit M. Léon Lefort (1), est l'aboutissant de l'intestin, du pédicule de l'allantoïde ou de la vessie, du canal excréteur des corps de Wolff, des canaux de Müller, enfin des uretères.

(1) Léon Lefort, *Des vices de conformation de l'utérus et du vagin, et des moyens d'y remédier*, thèse pour l'agrégation. Paris, 1863.

» Aboutissant à la partie postéro-inférieure de la portion vésicale du cloaque, ou mieux du pédicule allantoïdien, les canaux de Müller, réunis en vagin double mais rudimentaire, forment avec le rectum et la vessie un double éperon, l'un antérieur, l'autre postérieur. L'éperon postérieur, s'allongeant, formera une cloison recto-vaginale qui, par le même mécanisme, pourra être ou tout à fait ou partiellement incomplète, etc. »

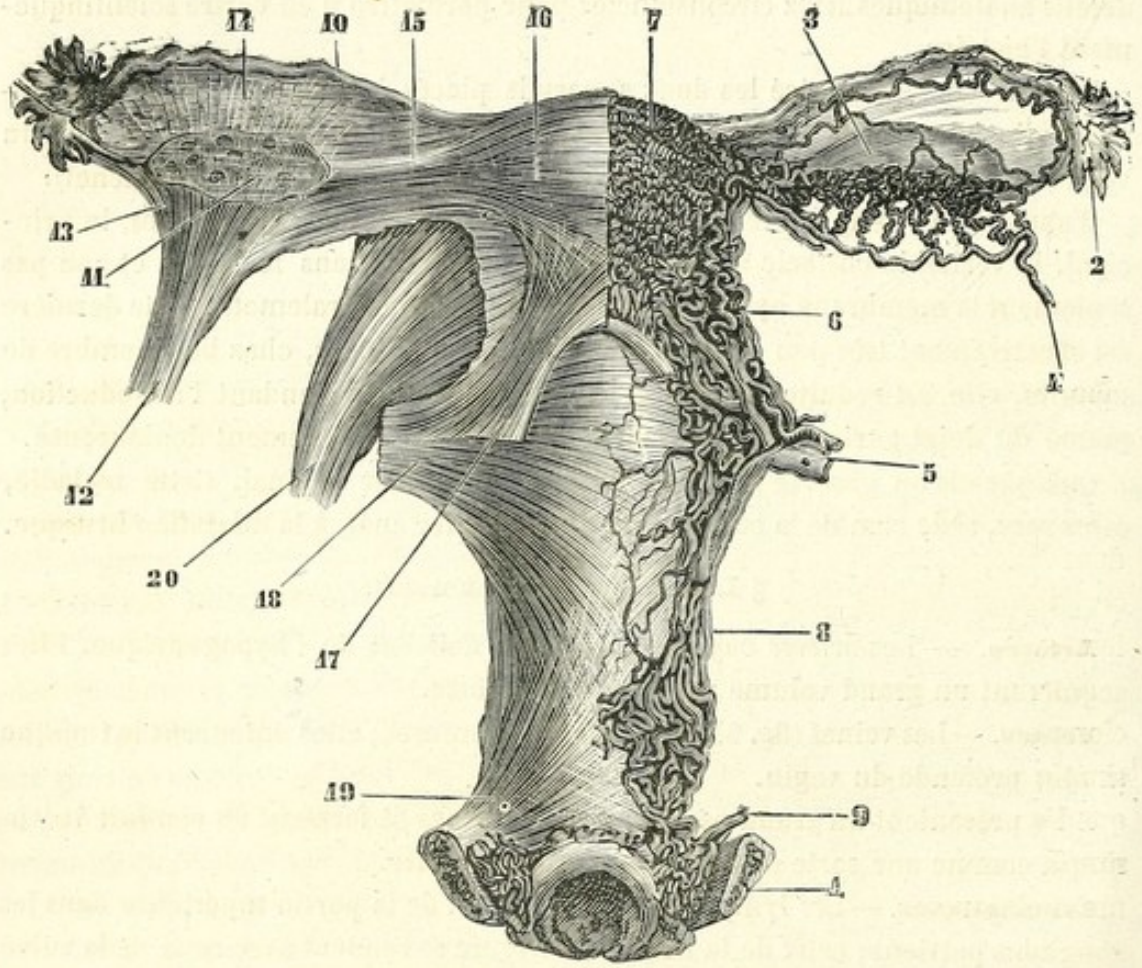

FIG. 853. — Appareils musculaire et érectile des organes génitaux internes de la femme (*).

Les vices de conformation du vagin sont assez fréquents. Boyer (1) les range sous trois chefs principaux : 1° l'ouverture du vagin dans le rectum; 2° l'étroitesse congénitale ou accidentelle du conduit vaginal; 3° son imperforation complète ou incomplète.

(1) Boyer, *Maladies chirurgicales*, t. X, p. 407.

(*) L'appareil vasculaire est représenté d'un côté, l'appareil musculaire de l'autre. — 1, pubis ; 2, pavillon de la trompe ; 3, ovaire ; 4, artère ovarique ; 5, artères et veines utérines ; 6, plexus utérins ; 7, plexus du corps de l'utérus ou corps spongieux de l'utérus ; 8, plexus vaginaux ; 9, veines vaginales ; 10, trompe ; 11, ovaire ; 12, ligament rond supérieur ou lombaire qui enveloppe les vaisseaux ovariques ; 13, ses faisceaux allant dans la frange ovarique ; 14, ses faisceaux se prolongeant jusqu'à la trompe ; 15, fibres lisses du ligament de l'ovaire ; 16, fibres musculaires superficiels de l'utérus ; 17, faisceaux recto-utérins ; 18, faisceaux se rendant au sacrum ; 19, faisceaux allant au pubis ; 20, ligament rond pubien. — Les organes sont vus par leur face postérieure. Beaunis et Bouchard.)

Vidal (de Cassis) (1) admet quatre classes : 1° l'ouverture dans un lieu anormal ; 2° l'imperforation ; 3° l'étroitesse ; 4° l'absence du vagin.

Nélaton (2) en ajoute une cinquième : le cloisonnement du conduit vulvo-utérin. (Lefort.)

Les oblitérations du vagin tiennent souvent à la persistance de la membrane hymen ; d'autres fois, à des brides fibreuses cicatricielles (fig. 854, 855 et 856).

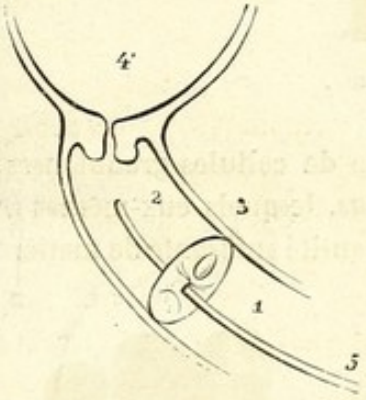

FIG. 854. — Cloison vaginale supposée en coupe (*).

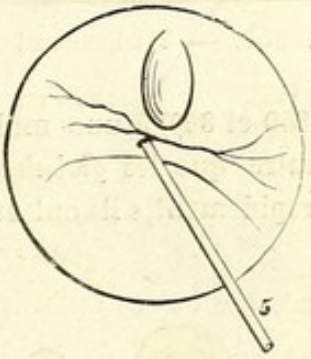

FIG. 855.—Avant l'accouchement, vue au spéculum.

FIG. 856. — Après l'accouchement, vue au spéculum.

Les oblitérations du vagin déterminent une rétention du sang menstruel dans l'utérus. De là des dilatations énormes de la matrice et des trompes. Ces organes se rompent bien souvent, si le conduit vulvo-vaginal n'est pas ouvert à temps.

Nous avons observé dans un cas, à l'hôpital Sainte-Eugénie, où nous remplacions alors M. Marjolin, une oblitération de l'orifice vaginal consistant en un simple agglutinement des petites lèvres. C'était chez une petite fille de trois ans que l'on croyait atteinte d'un vice de conformation difficilement remédiable. Le simple passage de la sonde cannelée suffit pour séparer les parties très-faiblement unies et pour remettre l'organe dans ses conditions physiologiques.

§ IV. — Maladies chirurgicales.

Vaginite. — La vaginite, maladie souvent de cause vénérienne. Elle donne lieu à des écoulements purulents.

M. le professeur Charles Robin (3) a signalé dans la vaginite, qu'elle soit gonorrhéique ou simplement inflammatoire, la présence de nombreux cryptogames et d'une grande quantité d'infusoires (*trichomonas*), et en outre de vibrions (*leptothrix buccalis*) (fig. 857).

D'après Beale (4), les globules de pus peuvent prendre naissance dans des cel-

(1) Vidal, *Pathologie chirurgicale*, 5e édition. Paris, 1861, t. V, p. 316.

(2) Nélaton, *Pathologie chirurgicale*. Paris, 1844, t. V, p. 806.

(3) Robin, *Histoire naturelle des végétaux parasites*. Paris, 1853.

(4) Beale, *De l'urine, des dépôts et des calculs urinaires*, trad. de l'anglais par A. Ollivier et Bergeron. Paris, 1865.

(*) 1, chambre antérieure ; 2, chambre postérieure ; 3, diaphragme ; 4, utérus ; 5, sonde traversant le diaphragme.

lules d'épithélium vaginal. Les plus jeunes cellules épithéliales, celles surtout des follicules de la membrane muqueuse, se divisent et se subdivisent, et donnent

Fig. 857. — Trichomonade vaginale.

enfin naissance (fig. 858, 859 et 860) à une multitude de cellules granuleuses, sphériques, qui ne sont autre que les *globules de pus*, lesquels eux-mêmes se divisent et se subdivisent rapidement, s'ils ont une quantité suffisante de matière nutritive.

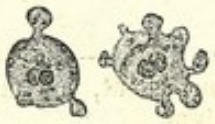

Fig. 858. — Formation des globules de pus.

Fig. 859. — Formation des globules de pus.

Fig. 860. — Globules de pus en voie de formation.

Les *polypes* (fig. 861) et le *prolapsus du vagin* (fig. 862) constituent deux des maladies les plus curieuses du conduit vulvo-utérin.

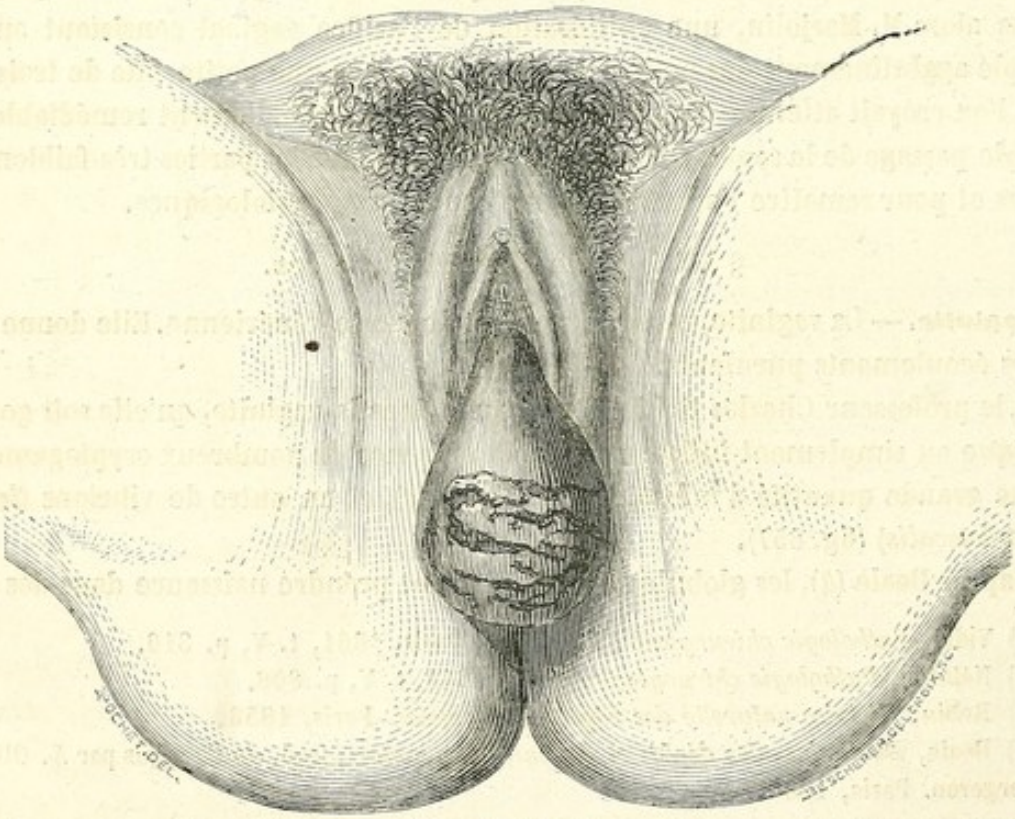

Fig. 861. — Polypes du vagin.

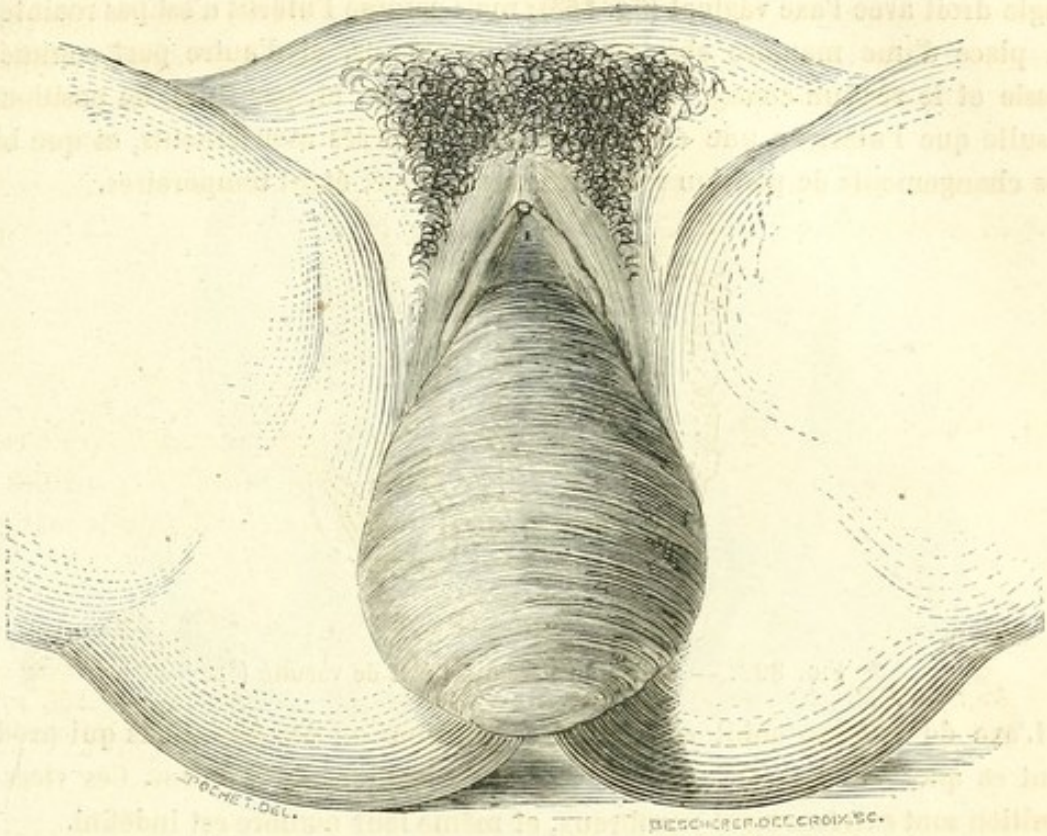

FIG. 862. — Prolapsus du vagin.

ARTICLE III. — UTÉRUS.

§ I. — Volume, direction.

Volume. — Le volume de l'utérus est variable suivant les âges, l'état de plénitude ou de vacuité, etc.

Voici quelles sont, d'après M. le professeur Richet, les dimensions transversales de l'utérus.

	VIERGE.	NULLIPARE.	MULTIPARE.
Diamètre vertical de la cavité de l'utérus.....	45mm	55mm	60mm
— — parois comprises.....	35	63	68
Diamètre transversal intra-utérin.....	15	27	30
— — extérieur.....	30	45	47 1/2

D'après le même auteur, dans les cinq ou six jours qui précèdent ou suivent l'apparition des règles, les diamètres utérins dépassent généralement les moyennes précédemment indiquées, tandis que dans la période intermédiaire, ils s'abaisseront un peu au-dessous.

Direction. — L'axe de l'utérus correspond ordinairement à celui du détroit supérieur; bien loin de se continuer avec celui du vagin, cet axe est presque à

angle droit avec l'axe vaginal (fig. 863); mais comme l'utérus n'est pas maintenu en place d'une manière absolue par ses ligaments, et d'autre part comme la vessie et le rectum changent sans cesse de forme, et, par suite, de position, il résulte que l'utérus a une certaine latitude dans ses mouvements, et que bien des changements de position sont sans importance, étant temporaires.

Fig. 863. — Coupe du bassin à l'état de vacuité (*).

L'axe de l'utérus subit souvent des inflexions ou des déviations qui produisent ce que l'on appelle les flexions et les déviations de l'utérus. Ces vices de position sont extrêmement nombreux, et même leur nombre est indéfini.

Nous mentionnerons l'antéflexion (fig. 864), dans laquelle le corps est fléchi en

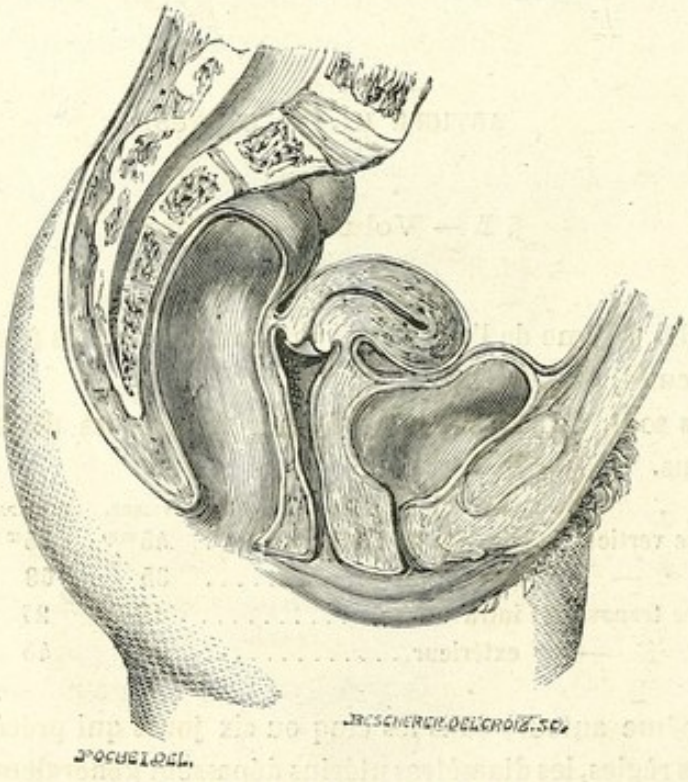

Fig. 864. — Antéflexion de l'utérus.

avant sur le col. Cette maladie est souvent produite par des brides fibreuses, suite de péritonites pelviennes (fig. 865).

(*) 1, utérus ; 2, vessie ; 3, rectum.

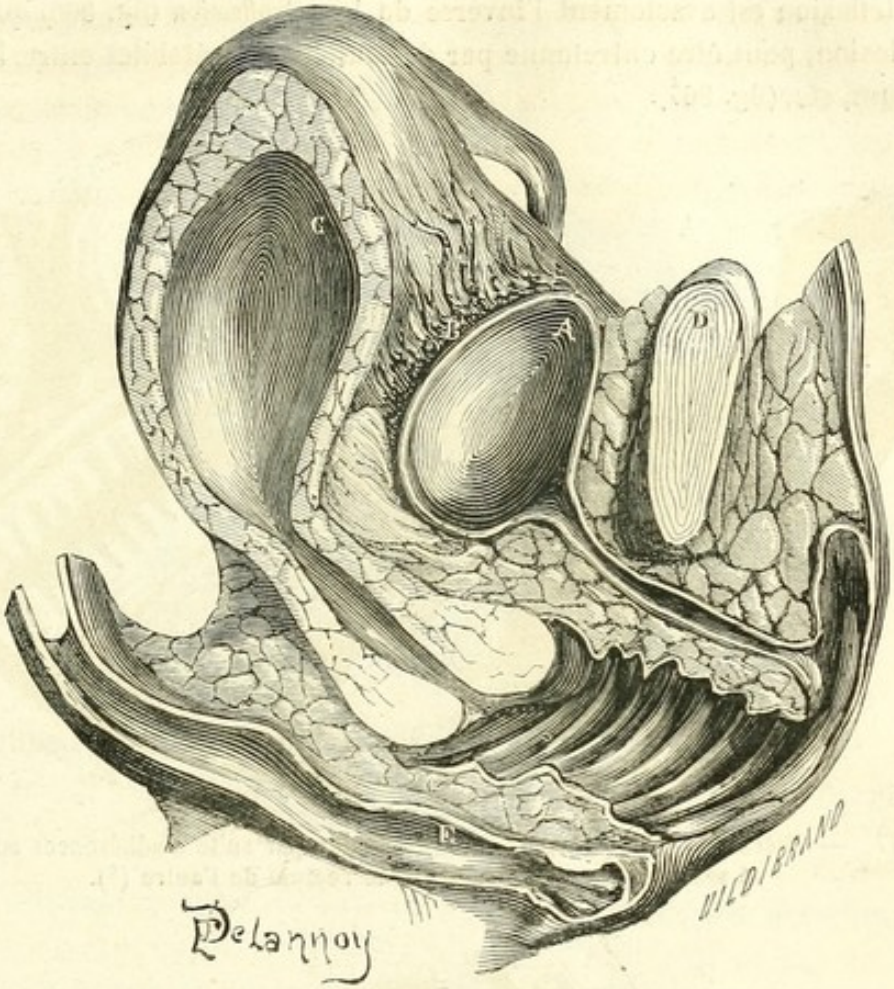

FIG. 865. — Antéflexion produite par de fausses membranes unissant la face antérieure de l'utérus à la face postérieure de la vessie. — Hypertrophie de l'utérus consécutive à l'accouchement (*).

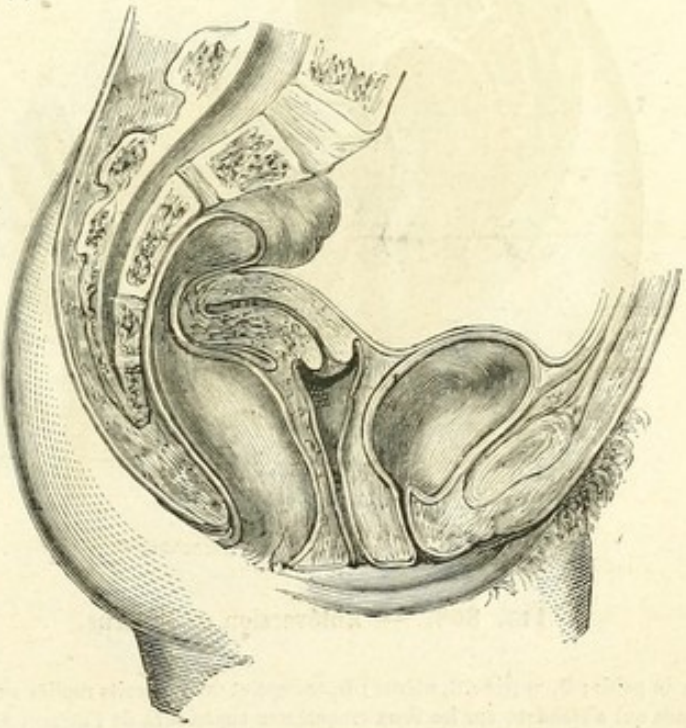

FIG. 866. — Rétroflexion de l'utérus.

(*) A, vessie; B, fausses membranes unissant le corps de l'utérus à la vessie; C, utérus hypertrophié; D, symphyse du pubis; E, rectum. (P. Picard.)

L'antéflexion est exactement l'inverse de la *rétroflexion* (fig. 866) qui, comme l'antéflexion, peut être entretenue par des adhérences établies entre l'utérus et le rectum, etc. (fig. 867).

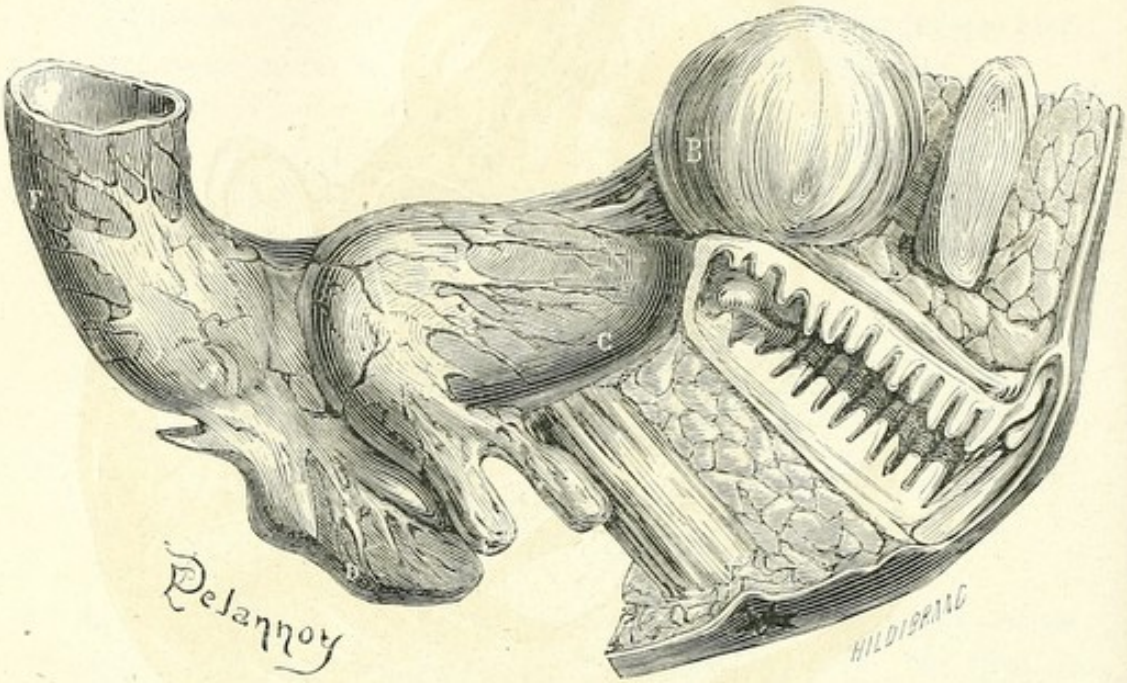

FIG. 867. — Utérus en rétroflexion et en rétroversion par suite d'adhérences entre l'utérus et ses annexes, d'une part, et le rectum de l'autre (*).

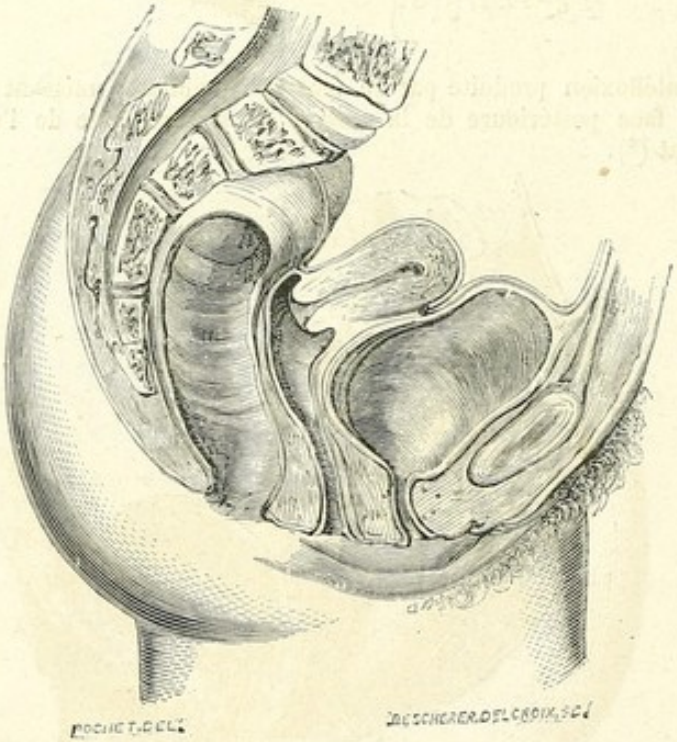

FIG. 868. — Antéversion de l'utérus.

(*) A, symphyse du pubis ; B, vessie ; C, utérus ; D, trompe et ovaire droits repliés sur eux-mêmes et entourés de fausses membranes qui s'étendent sur les deux cinquièmes supérieurs de l'utérus, C, et qui de là se portent sur la courbure du rectum, G. (P. Picard.)

Dans l'*antéversion* (fig. 868), la déviation porte en même temps sur le col et sur le corps. L'utérus presse ainsi sur la vessie, ce qui donne lieu à des symptômes vésicaux, remarquables surtout dans la grossesse (fig. 869).

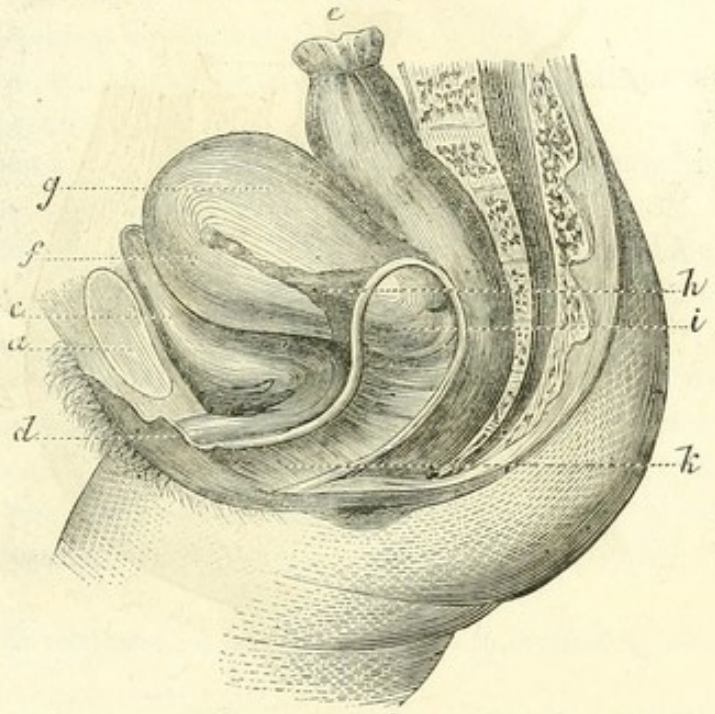

FIG. 869. — Coupe du bassin, vu de profil, représentant l'antéversion de l'utérus dans les premiers temps de la grossesse (*).

Dans la *rétroversion*, au contraire (fig. 870), l'utérus appuie sur le rectum. Cette déviation devient redoutable dans la grossesse (fig. 871).

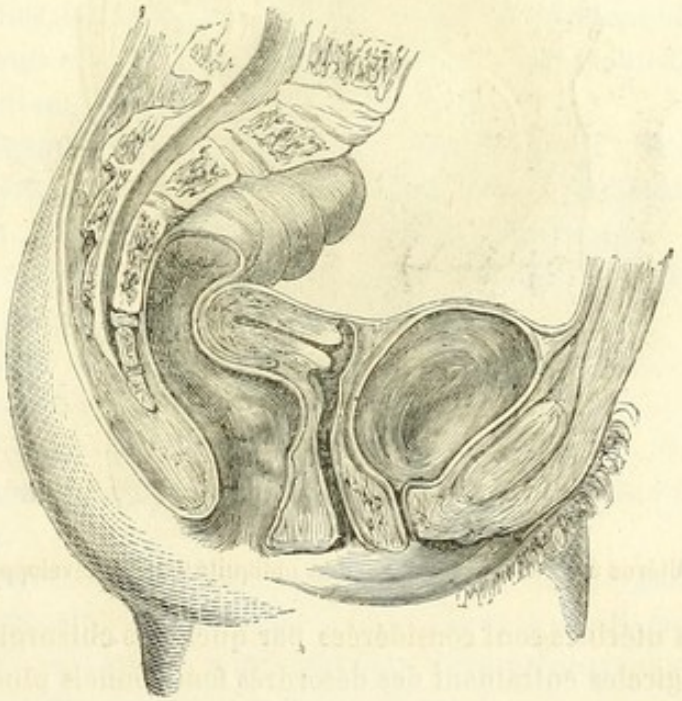

FIG. 870. — Rétroversion de l'utérus.

(*) *a*, pubis droit; *b*, sacrum; *c*, vessie; *d*, urèthre; *e*, *e*, rectum; *f*, coupe de la trompe et du ligament du côté gauche de l'ovaire; *g*, corps de l'utérus; *h*, portion latérale de l'utérus qui n'est point recouverte du péritoine; *i*, museau de tanche; *k*, vagin. (Boivin et Dugès, Atlas, pl. XI, fig. 10.)

L'utérus, en effet, ne peut arriver à remonter dans l'abdomen, et comprime par son développement le rectum et la vessie, de façon à déterminer les symptômes les plus graves. Il peut même ainsi se déchirer.

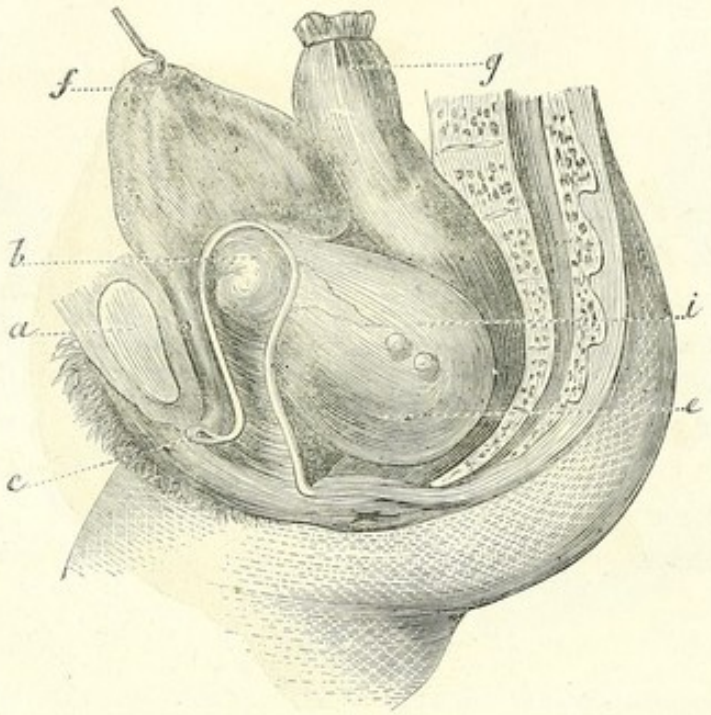

FIG. 871. — Rétroversion de l'utérus dans les premiers temps de la grossesse (*).

Ajoutons que l'utérus peut présenter des obliquités latérales, etc. (fig. 872).

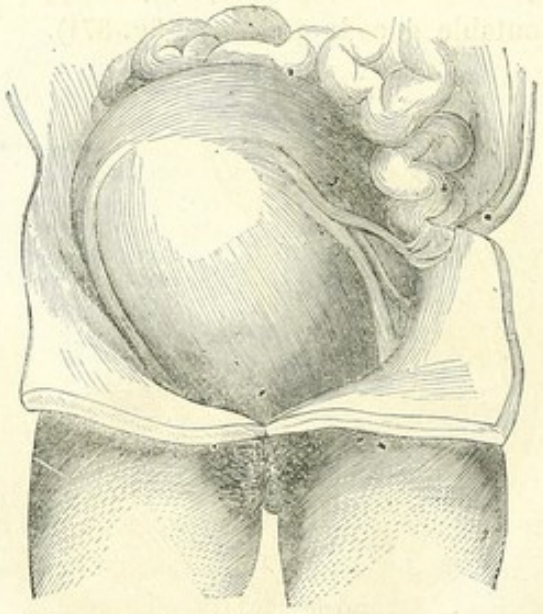

FIG. 872. — Utérus à terme, avec sa double obliquité et son développement à droite.

Les déviations utérines sont considérées par quelques chirurgiens comme des maladies chirurgicales entraînant des désordres fonctionnels plus ou moins con-

(*) *a*, pubis droit; *b*, museau de tanche; *c*, canal de l'urèthre; *d*, vagin; *e*, corps de l'utérus; *f*, vessie dans son plus grand développement; *g*, rectum; *h*, angle sacro-vertébral; *i*, coupe de la trompe et du ligament de l'ovaire gauche. (Boivin et Dugès, Atlas, pl. XI, fig. 5.)

sidérables, même dans l'état de vacuité de l'organe. Quelques autres les considèrent comme des variétés anatomiques absolument innocentes, et rejettent d'une manière absolue toutes les manœuvres ou appareils destinés à redonner à la matrice sa direction la plus ordinaire.

D'après M. Machizot de Clairval (1) :

1° La position de l'utérus varie avec l'âge, mais surtout suivant que la femme a eu ou non des grossesses.

2° Chez l'enfant, l'axe longitudinal de l'utérus est à peu près parallèle à l'axe de l'excavation, avec une légère antécourbure.

3° Chez la femme pubère et nullipare, on le trouve le plus souvent antéfléchi, ordinairement à angle droit ou se rapprochant beaucoup de l'angle droit ; plus rarement il a conservé la direction qu'il avait chez l'enfant.

4° L'utérus de la femme qui a accouché ou avorté, loin d'être dirigé parallèlement à l'axe de l'excavation ou antéfléchi, est dirigé obliquement de haut en bas et d'arrière en avant, de manière que sa face antérieure regarde en avant et en haut, et que son fond appuie tantôt immédiatement sur le rectum, tantôt sur une anse d'intestin grêle interposée. Il est aussi situé plus bas et plus près de la vulve.

5° Pendant la vieillesse, la matrice conserve la position qu'elle occupait auparavant.

Ligaments de l'utérus. — Les tissus qui soutiennent l'utérus dans la position que nous lui avons assignée sont :

1° En avant, les ligaments *vésico-utérins*.

2° En arrière, les *replis de Douglas*, nommés encore ligaments *utéro-rectaux* et *utéro-sacrés*.

3° Sur les côtés, les ligaments *larges* (fig. 873), qui contiennent dans leur épaisseur les ligaments *ronds*. Les ligaments ronds parcourent toute l'étendue du canal inguinal et vont se perdre dans les grandes lèvres.

Parmi les ligaments, les utéro-sacrés sont ceux qui contribuent le plus à maintenir l'utérus dans sa position ; viennent ensuite les ligaments larges, le péritoine pelvien, le plancher périnéal et les ligaments ronds.

Les ligaments de l'utérus sont formés par deux feuillets du péritoine, entre lesquels se trouve un tissu musculo-fibreux.

Dans le repli du péritoine tendu entre l'ovaire et la trompe, Follin, par une préparation fort délicate, a pu, chez une femme de cinquante ans, isoler des restes de cet organe embryonnaire transitoire, nommé corps de Wolff, sous la forme d'un grand nombre de petits cæcums glandulaires, dépourvus de canal excréteur (fig. 874).

Il n'est pas besoin d'examiner un grand nombre d'organes génitaux de la femme pour trouver de petits kystes, variant de la grosseur d'une noisette à celle d'un grain de millet, et l'on reconnaît que leur siége correspond surtout à celui des petits cæcums dont nous parlions tout à l'heure.

Fréquemment on trouve aussi ces mêmes petits kystes sur les différents points

(1) Machizot de Clairval, *thèse*, Strasbourg, 1866.

de la surface de la trompe. Ils doivent provenir aussi des débris du même corps embryonnaire dispersés primitivement sous forme de vésicules closes. Cela est

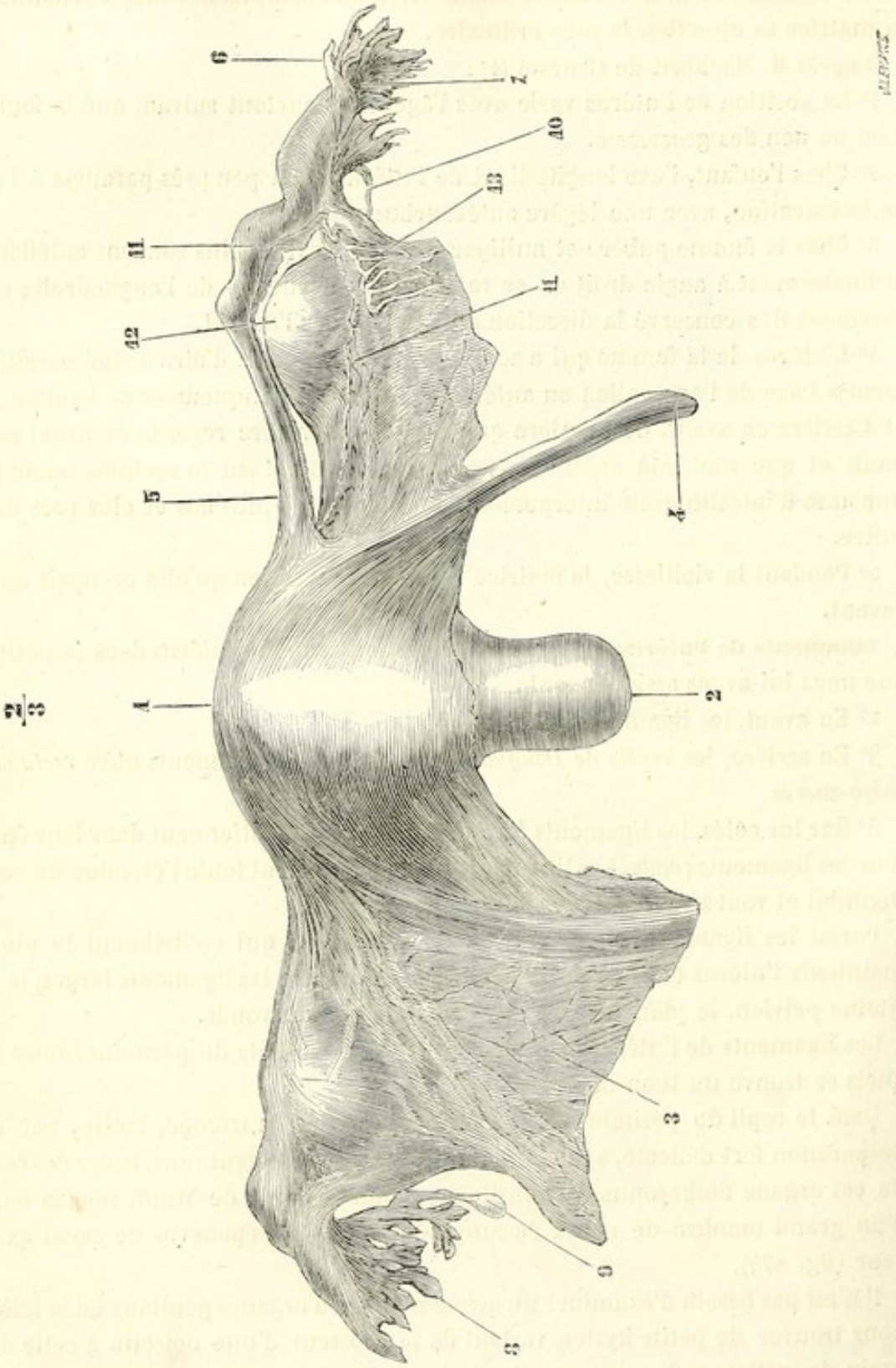

FIG. 873. — Organes génitaux internes de la femme (vue antérieure) (*).

(*) 1, fond de l'utérus; 2, col de l'utérus; 3, ligament large; 4, ligament rond; 5, trompe; 6, pavillon de la trompe; 7, 8, franges du pavillon de la trompe; 9, vésicule appendue à une frange; 10, ligament de la trompe; 11, ligament large incisé pour montrer l'ovaire; 12, ovaire; 13, organe de Rosenmüller.

d'autant plus probable, que la préparation du regrettable chirurgien de l'hôpital Cochin indique un cæcum isolé appendu à l'une des franges du pavillon et appartenant évidemment au même organe.

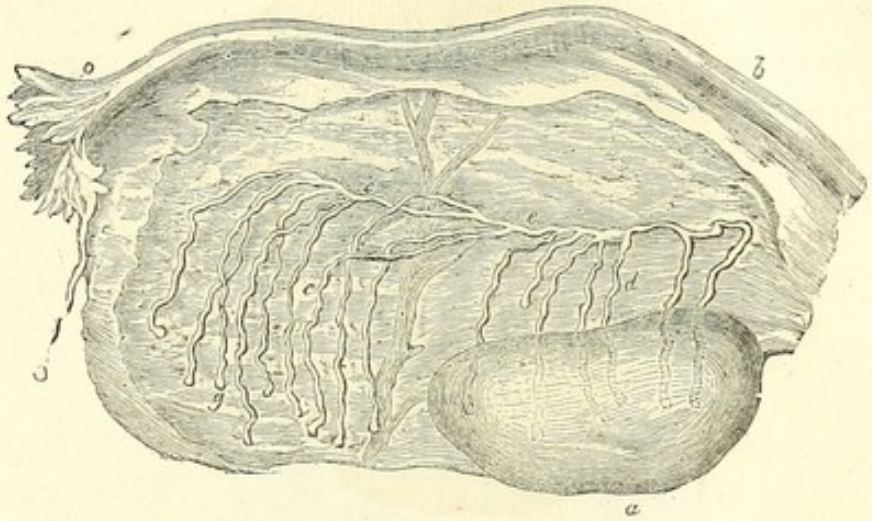

FIG. 874. — Organe de Rosenmüller chez une femme âgée de cinquante ans (*).

« Chaque fois, dit Follin, que j'ai examiné le contenu d'un de ces renflements kystiformes qu'on voit sur le trajet des canalicules, j'ai toujours trouvé au milieu d'une sérosité abondante des cellules (épithéliales) semblables à celles qui doublent la face interne de chaque canalicule ; aussi suis-je tout disposé à admettre que la plupart des kystes situés en ce point du ligament large appartiennent à des canalicules distendus. » Il ajoute encore : « Il y a la plus grande analogie entre ces kystes, si fréquents dans ces parages chez la femme, et ceux non moins fréquents qu'on observe chez l'homme au voisinage de l'épididyme. »

§ II. — Structure.

L'utérus est formé d'une tunique péritonéale, d'une musculeuse et d'une muqueuse.

Tunique péritonéale. — Le péritoine qui recouvre l'utérus est très-adhérent aux fibres musculaires de l'organe ; il se distend considérablement pendant la grossesse.

A gauche et à droite, les deux feuillets qui ont recouvert les faces antérieure et postérieure de l'utérus s'adossent pour aller rejoindre le péritoine de la ceinture du bassin et de la fosse iliaque (*ligaments larges*) (fig. 873).

Le *col de l'utérus* n'a point de rapport avec le péritoine, sauf tout à fait en arrière. De là l'innocuité du plus grand nombre des opérations chirurgicales pratiquées sur cette partie de l'utérus ; il est recouvert par une muqueuse qui se continue avec les muqueuses vaginale et utérine, et est formé (fig. 875) d'un tissu très-dense d'une nature toute spéciale, saignant peu et complétement insensible ; ce qui fait qu'on peut le brûler au fer rouge sans déterminer de douleur.

(*) Cet organe consiste en petits canalicules rapprochés les uns des autres et qui ont été signalés par M. Follin. — *a*, ovaire ; *b*, *b*, trompe ; *c*, *c*, canalicules situés en dehors de l'ovaire ; *d*, *d*, canalicules qui arrivent vers *b* de l'ovaire ; *e*, *e*, point où ils convergent ; *f*, vésicule appendue à la trompe ; *g*, cul-de-sac des canalicules. (Follin, *Recherches sur les corps de Wolff*. Paris, 1850.)

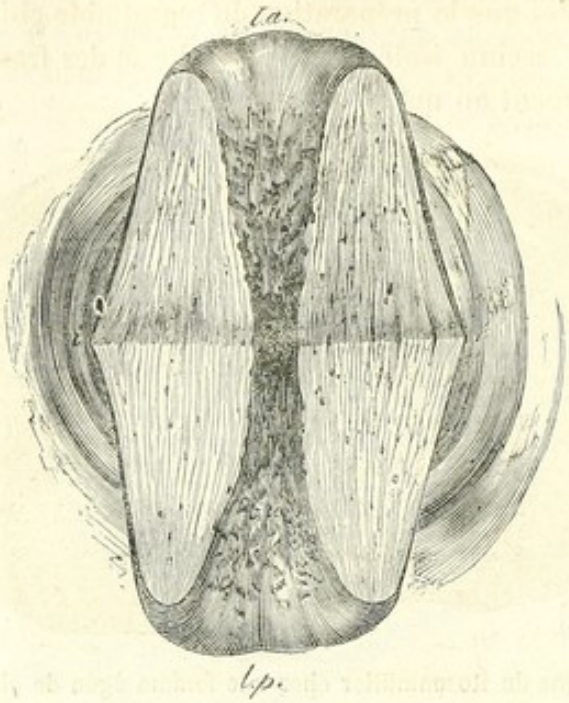

FIG. 875. — Division du museau de tanche montrant la structure du col utérin (*).

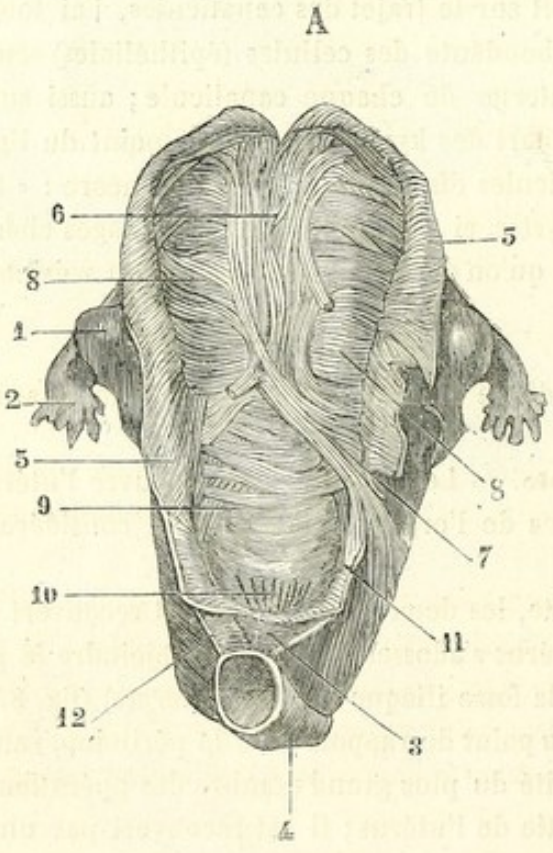

A. CH. DEL.

FIG. 876. — Fibres musculaires de la face postérieure de l'utérus (**).

(*) *la*, lèvre antérieure ; *lp*, lèvre postérieure. (Jobert, de Lamballe.)

(**) 1, ovaire ; 2, trompe ; 3, vagin ; 4 rectum ; 5, fibres transversales superficielles incisées et renversées en dehors ; 6, fibres profondes du faisceau ensiforme ; 7, leur continuation avec les fibres transversales ; 8, fibres transversales ; 9, fibres transversales du col ; 10, partie postérieure du vagin ; 11, fibres contribuant à former les faisceaux vagino-rectaux ; 12, faisceaux vagino-rectaux. (D'après Hélie, de Nantes.)

Tunique musculeuse. — La nature musculeuse de la tunique moyenne de l'utérus n'est bien évidente que pendant la grossesse; si on l'étudie à cette époque, on arrive à démontrer qu'elle est formée de trois couches superposées, une *externe*, une *moyenne* et une *interne* (fig. 876 et 877).

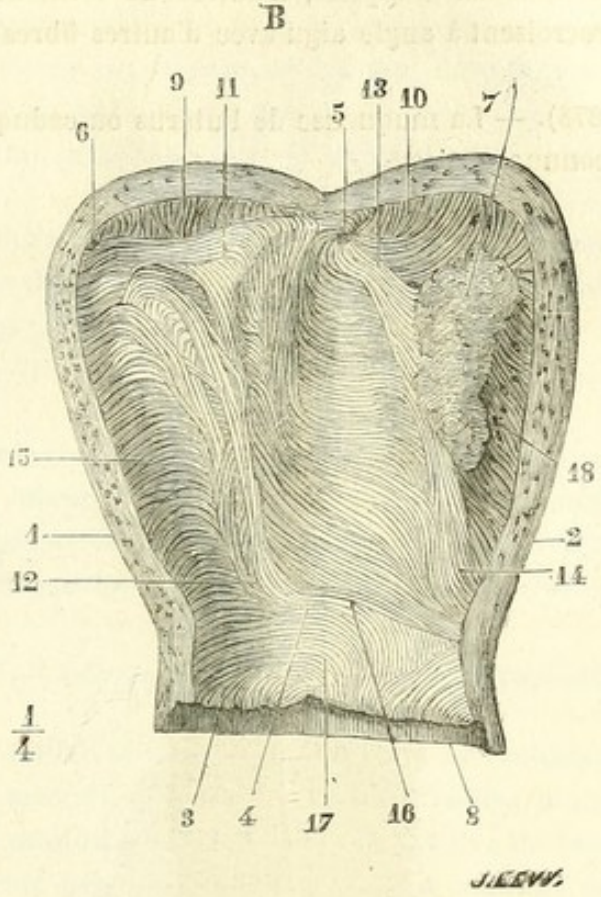

FIG. 877. — Fibres musculaires de la face interne de l'utérus (d'après Hélie, de Nantes) (*).

On a beaucoup discuté sur l'existence du sphincter qui, pour certains auteurs, séparerait la cavité du col de la cavité du corps.

D'après M. Félix Guyon (1), il résulte d'une disposition anatomique constante que la partie supérieure du col est fermée, de telle sorte que la communication peut être empêchée ou fermée entre les deux cavités; il faut une certaine force pour introduire une sonde à travers, excepté après l'accouchement et la menstruation. La présence de cette coarctation est si fréquente, et on la retrouve si souvent pendant la vie, que M. Guyon la considère comme le résultat d'une disposition anatomique et probablement d'une espèce de sphincter musculaire. La paroi de ces

(1) Félix Guyon, *Étude sur les cavités de l'utérus*. Paris, 1860.

(*) 1, coupe de l'utérus suivant son bord droit, sa paroi postérieure; 2, sa paroi antérieure; 3, orifice externe du col; 4, orifice interne du col; 5, orifice utérin de la trompe gauche; 6, orifice de la trompe droite; 7, insertion du placenta sur la paroi antérieure de la cavité utérine; 8, vagin; 9, fibres verticales; 10, les mêmes, se recourbant sur le fond de l'utérus et sur la face antérieure; 11, faisceau transversal allant d'une trompe à l'autre; 12, origine du faisceau triangulaire de la paroi postérieure; 13, portion du faisceau triangulaire de la paroi antérieure; 14, son origine; 15, fibres transversales; 16, fibres transversales au niveau de l'orifice interne du col; 17, fibres du col; 18, sinus veineux.

cavités est-elle enflammée, le sphincter se relâche et la sonde pénètre sans difficulté dans l'intérieur de l'organe.

D'après Hélie de Nantes (1), dont nous avons pu voir les remarquables préparations, il existe, à l'orifice interne du col, des fibres utérines circulaires; la plupart décrivent des anneaux complets, d'autres ne forment que des portions d'anneau et s'entrecroisent à angle aigu avec d'autres fibres semblables qui les complètent.

Muqueuse (fig. 878). — La muqueuse de l'utérus ou caduque a pendant très-longtemps été méconnue.

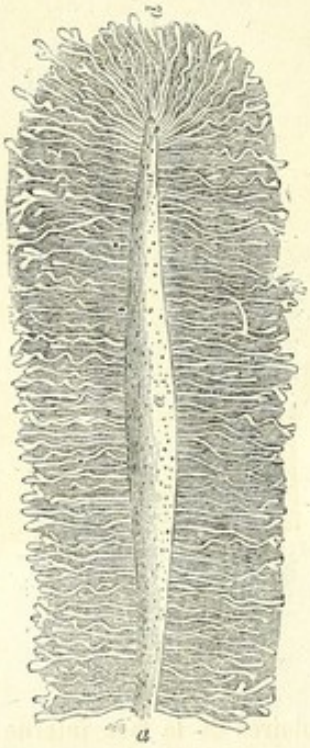

Fig. 878. — Glandes de la muqueuse de l'utérus (*).

Elle est très-épaisse, renferme beaucoup de glandes. Elle présente des différences nombreuses d'aspect et de structure dans la cavité du col et dans la cavité du corps.

La muqueuse du col présente des colonnes nombreuses auxquelles M. Félix Guyon donne une action spéciale. Cet anatomiste en fait partir des fibres musculaires disposées circulairement autour du col et s'ajoutant aux fibres transversales qui entourent cet orifice pour former un appareil constricteur.

C'est cette disposition qui occasionne sur le cadavre un certain obstacle au passage de la sonde utérine, et qui permet ensuite de l'introduire facilement, la résistance du sphincter, suivant Bennet, ayant été vaincue.

(1) Th. Hélie, *Recherches sur la disposition des fibres musculaires de l'utérus*, avec atlas de dix planches dessinées d'après nature par M. Chenantais, professeur à l'École de médecine de Nantes (Paris, 1864). Ouvrage couronné par l'Académie des sciences.

(*) *a*, surface de la muqueuse utérine; *d*, cul-de-sac glandulaire.

C'est de la muqueuse utérine que suinte le sang menstruel qui coule périodiquement, depuis la puberté jusqu'à l'âge de quarante-cinq à cinquante ans (*ménopause*).

§ III. — Vaisseaux et nerfs.

Artères. — Les artères utérines (fig. 853) viennent des hypogastriques; elles se rendent sur les côtés de cet organe, et donnent naissance à des branches dont les unes se portent en avant, et les autres en arrière; chacune d'elles se divise et se subdivise à l'infini, pénétrant dans sa substance en s'anastomosant les unes avec les autres.

Veines. — Les veines utérines (fig. 853) sont très-nombreuses; elles forment sur les côtés de l'organe des plexus très-riches. Les veines du tissu musculaire se développent beaucoup pendant la grossesse (*sinus utérins*).

Lymphatiques. — Ils sont en très-grand nombre et sont visibles surtout pendant la grossesse.

Nerfs. — Les nerfs viennent des plexus rénaux et du plexus ovarique et hypogastrique. D'après Jobert, le col manque totalement de nerfs, ce qui explique son insensibilité. Des anatomistes très-exacts ont réussi cependant, dans quelques cas, à suivre jusque dans le col un ou deux filets nerveux.

§ IV. — Développement, vices de conformation.

Les conduits de Müller et les conduits de Wolff se réunissent de bonne heure en un seul cordon arrondi, qui porte le nom de *cordon génital*. Ces conduits de Müller sont dans le conduit génital très-rapprochés l'un de l'autre; la cloison qui les sépare finit même par disparaître, et les deux conduits de Müller sont alors réunis en un seul canal, *canal utéro-vaginal*, qui constituera le vagin et le corps de l'utérus. La partie du conduit de Müller située en dehors du conduit génital et au-dessous du ligament lombaire du corps de Wolff constitue les cornes de l'utérus. La soudure des deux conduits de Müller débute par le milieu du conduit génital, c'est-à-dire par la partie qui répond au corps de l'utérus, tandis qu'au-dessus et au-dessous on trouve encore deux canaux distincts.

La cavité du col et la cavité du corps ne peuvent être délimitées qu'à partir du cinquième mois.

Le plus fréquent des vices de conformation de l'utérus est l'*utérus bicorne*, qui rappelle la forme de la matrice chez certains animaux.

§ V. — Maladies chirurgicales.

Elles sont extrêmement nombreuses, et nous ne pouvons ici montrer que les plus intéressantes, et celles surtout qui font le mieux comprendre la nécessité des notions précédemment exposées.

Fistules urinaires vésico-utérines (fig. 879, 880). — Ces fistules sont très-graves et d'un traitement très-difficile. En étudiant l'anatomie pathologique de ces fis-

tules qui sont vésico-utéro-vaginales, on voit que la lèvre antérieure du col de l'utérus est toujours détruite, et que le vagin est non-seulement détaché du col,

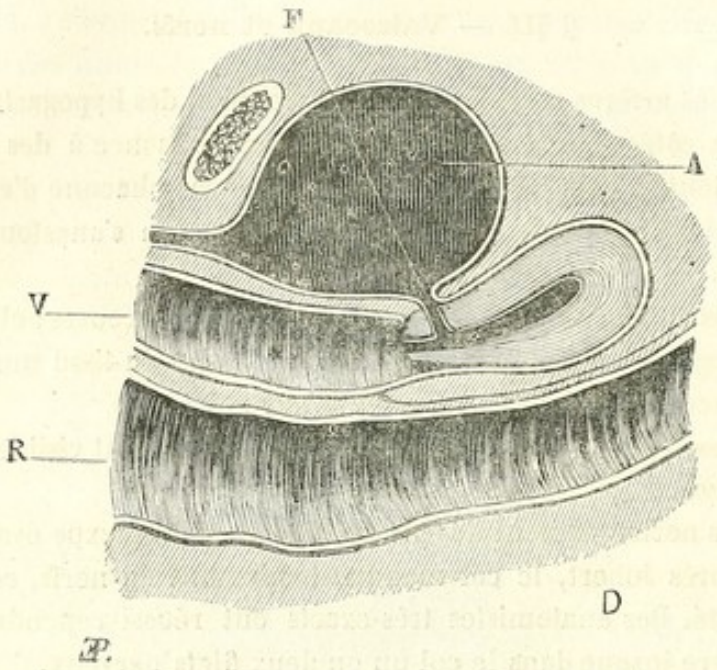

FIG. 879. — Fistule vésico-utérine, sans complication de fistule vésico-vaginale (*).

mais que souvent il n'existe plus de cul-de-sac vaginal antérieur, ainsi que le montre la figure 880.

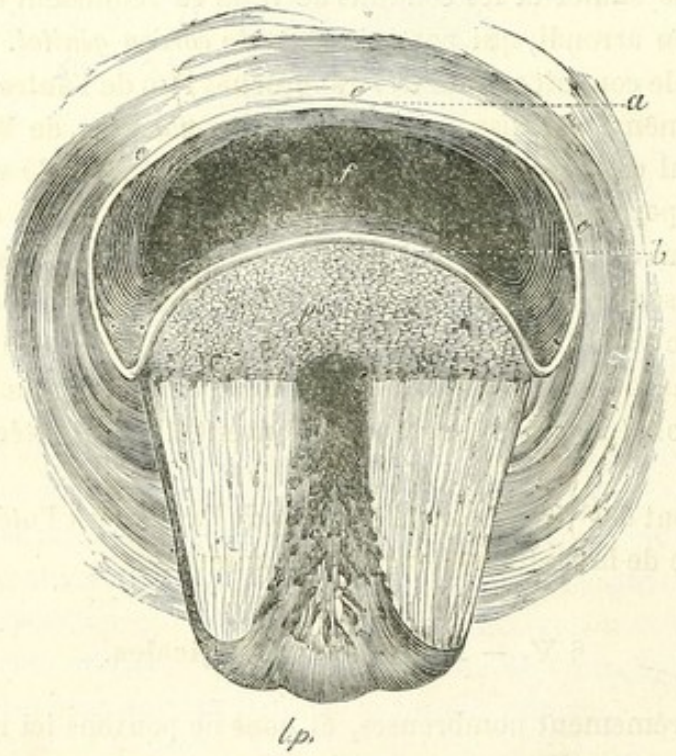

FIG. 880. — Fistule vésico-utéro-vaginale (**).

(*) A, vessie ; F, fistule ; R, rectum ; V, vagin. (Lane.)

(**) On a supprimé sur le col utérin et sur la vessie à l'état normal une portion de cet organe. — *e*, *e*, *e*, pourtour de la cloison vésico-vaginale ; *f*, ouverture vésicale faite avec le bistouri ; *lp*, lèvre postérieure du museau de tanche qui doit contribuer à fermer l'ouverture anormale. (Jobert, de Lamballe.)

Môles hydatiques (fig. 881). — Ces tumeurs distendent l'utérus à la façon du produit de la conception : ce sont des kystes agglomérés et ayant pour origine les villosités choriales.

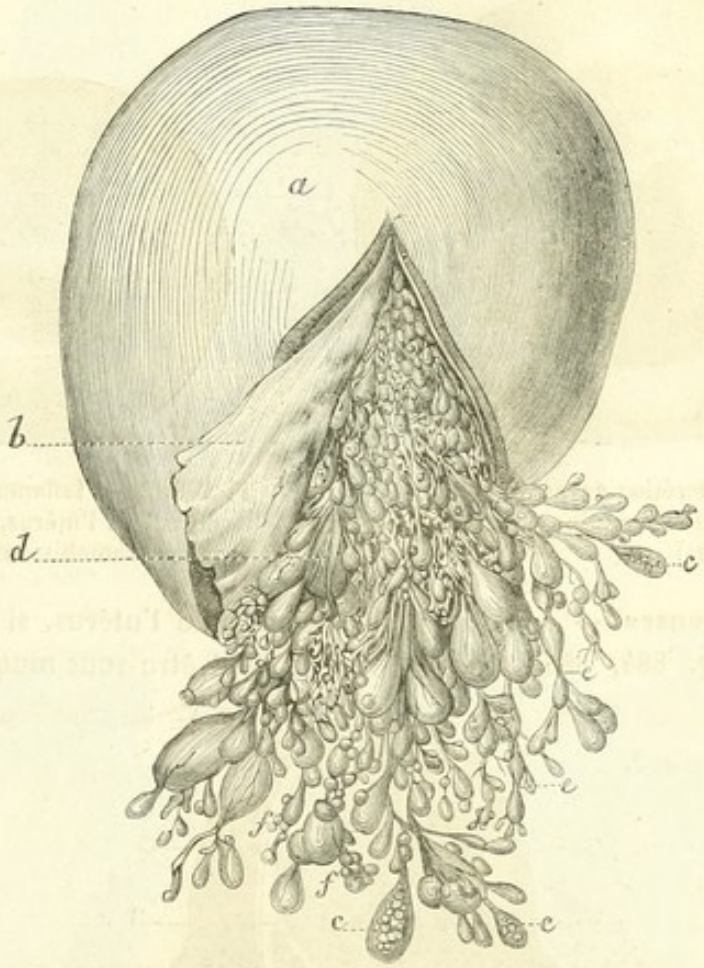

FIG. 881. — Môle hydatique expulsée en totalité (*).

Dans ce cas, il y a eu conception, mort du fœtus et développement pathologique du placenta.

Les vésicules de la môle hydatique sont disposés en grappes ayant la forme des ramifications de chaque villosité choriale ou placentaire, puisque ce sont leurs subdivisions qui sont dilatées d'espace en espace, sans que les vésicules communiquent les unes avec les autres. Les villosités du chorion continuent à grandir en empruntant, par imbibition, des matériaux de nutrition à la caduque utérine, bien qu'elles n'aient pas de communication vasculaire directe avec elle et ne renferment pas de vaisseaux du fœtus.

(*) Cette masse, du poids de 2 livres 9 onces, a conservé la forme de la cavité de l'utérus, où elle était renfermée. La môle, ouverte sur une portion de sa longueur, laisse échapper une certaine quantité des vésicules hydatiques qu'elle contient. Sur la coupe de la tumeur on distingue deux couches membraneuses : la première, *a*, *a*, *a*, *a*, membrane externe utérine, analogue à l'épichorion ou decidua ; la deuxième, *b*, *b*, *b*, membrane fine, transparente, qui paraît être un débris du chorion ; *c*, *c*, *c*, vésicules granuleuses ; *d*, *d*, *d*, vaisseaux blancs, dont quelques-uns viennent s'ouvrir à la surface sous forme de bourgeons, et d'autres servent de pédicules aux globules qui les terminent ; *e*, *e*, *e*, vésicules oblongues qui semblent être des vaisseaux déprimés ou dilatés ; *f*, *f*, *f*, vésicules à bourgeons.

Inflammation granuleuse et tumeur du col (fig. 882, 883). — Elle détermine quelquefois la production d'ulcères superficiels et de granulations plus ou moins volumineuses.

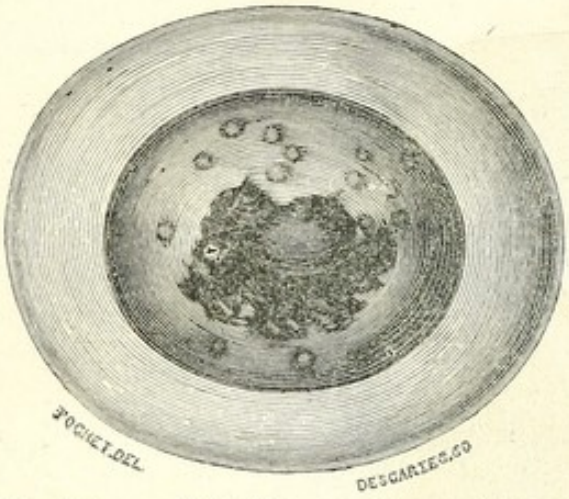

Fig. 882. — Concrétion granulée; ulcération superficielle; congestion sanguine du museau de tanche. (Boivin et Dugès.)

Fig. 883. — Inflammation chronique du col de l'utérus, avec hypertrophie et ramollissement. (Becquerel.)

Tumeurs fibreuses. — Les tumeurs fibreuses de l'utérus, si variées dans leur forme (fig. 884, 885, 886 et 887), peuvent être sous-muqueuses, sous-

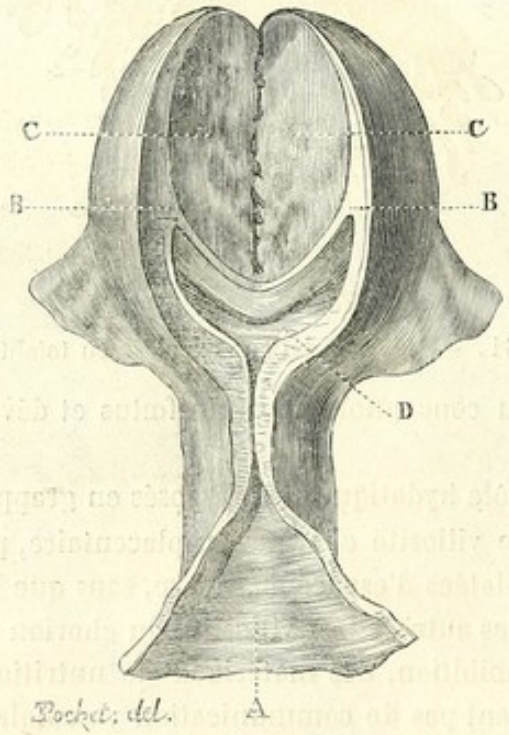

Fig. 884. — Tumeur fibreuse développée à l'intérieur de la cavité utérine (*).

péritonéales ou interstitielles; elles croissent quelquefois de manière à acquérir un énorme volume; d'autres fois elles s'arrêtent dans leur développement, s'incrustent de sels calcaires et deviennent de véritables pierres (*calculs utérins*).

(*) A, vagin : il a conservé sa forme et sa longueur; B, parois de la tumeur fibreuse; C, coupe de cette tumeur; D, portion de la cavité utérine restée libre.

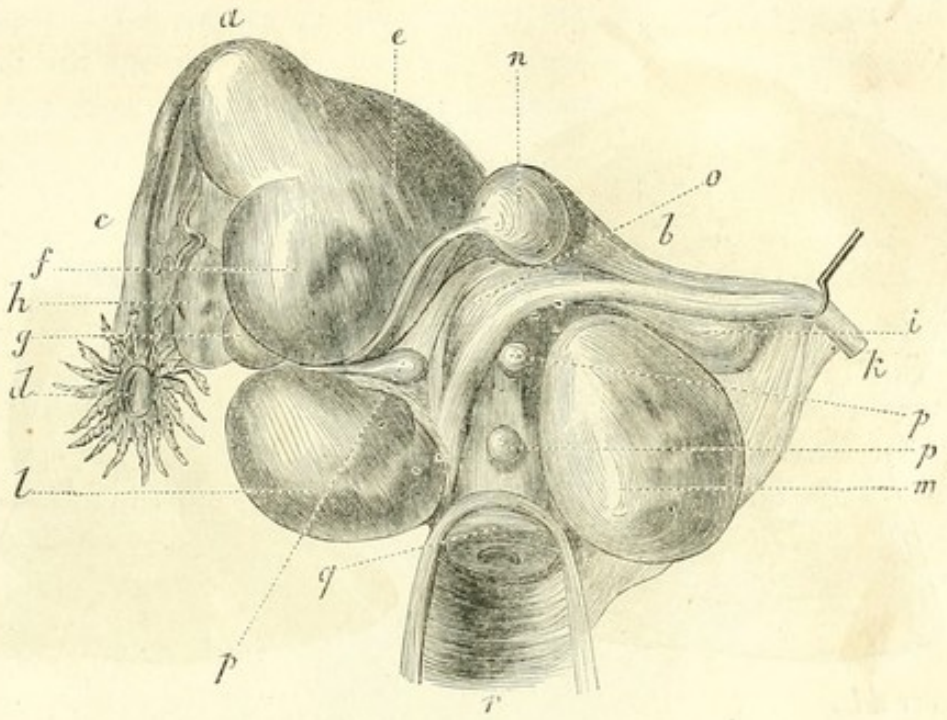

FIG. 885. — Tumeurs fibreuses de l'utérus (*).

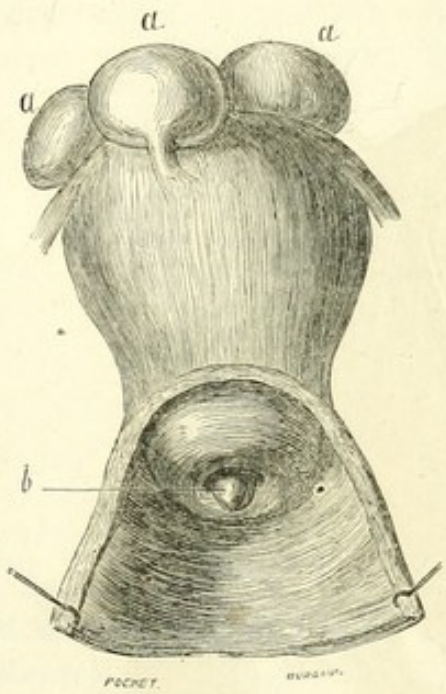

FIG. 886. — Tumeurs pédiculées de l'utérus (**).

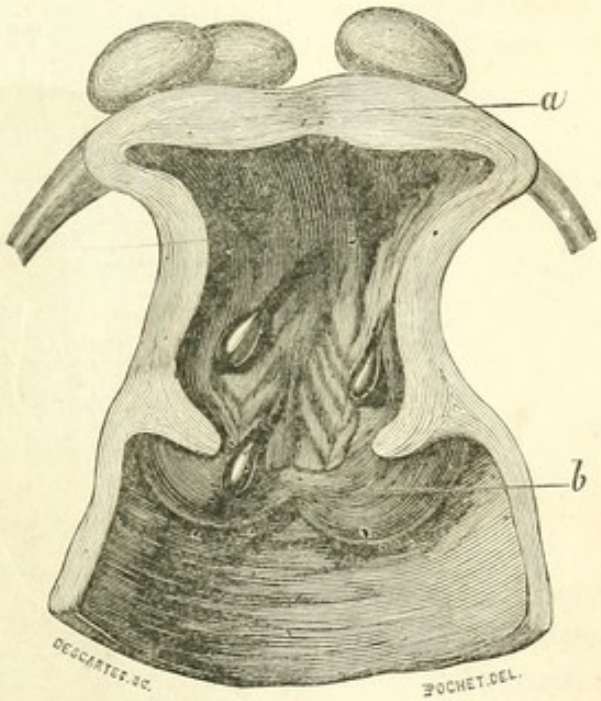

FIG. 887. — Le même utérus ouvert et présentant à l'intérieur du col trois petits corps rouges pédiculés, qui renferment un kyste de matière albumineuse incolore (***).

(*) *a*, angle latéral droit de l'utérus; *b*, angle latéral gauche; *c*, trompe utérine droite; *d*, pavillon de la trompe; *e*, première tumeur fibreuse; *f*, deuxième tumeur fibreuse; *g*, petite portion de la troisième tumeur; *h*, ovaire droit; *i*, ovaire gauche; *k*, ligament long droit; *l*, *m*, tumeurs fibreuses secondaires développées dans le tissu cellulaire; *n*, tumeur fibreuse pédiculée; *o*, *o*, repli du péritoine; *p*, *p*, petites tumeurs à l'état naissant; *q*, museau de tanche normal; *r*, vagin à l'état normal. (Boivin et Dugès, Atlas, pl. XIV.)

(**) L'utérus offrant au moins le double de son volume, présente, à l'extérieur et sur son fond, trois tumeurs pédiculées *a*, *a*, *a*; *b*, une autre petite tumeur pisiforme se présente à l'orifice du museau de tanche.

(***) *a*, paroi antérieure de l'utérus; *b*, lèvre antérieure du museau de tanche, sur la face interne duquel le polype a pris naissance.

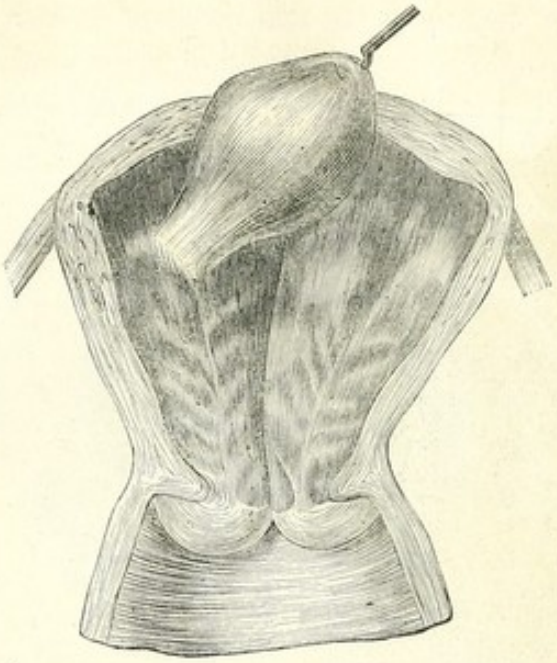

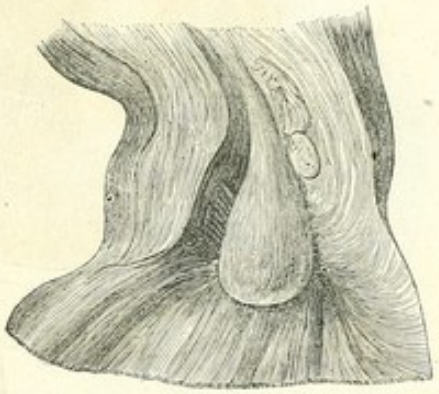

POCHET. del.

FIG. 888. — Polype de l'utérus (*). FIG. 889.—Polype glandulaire isolé du col utérin.

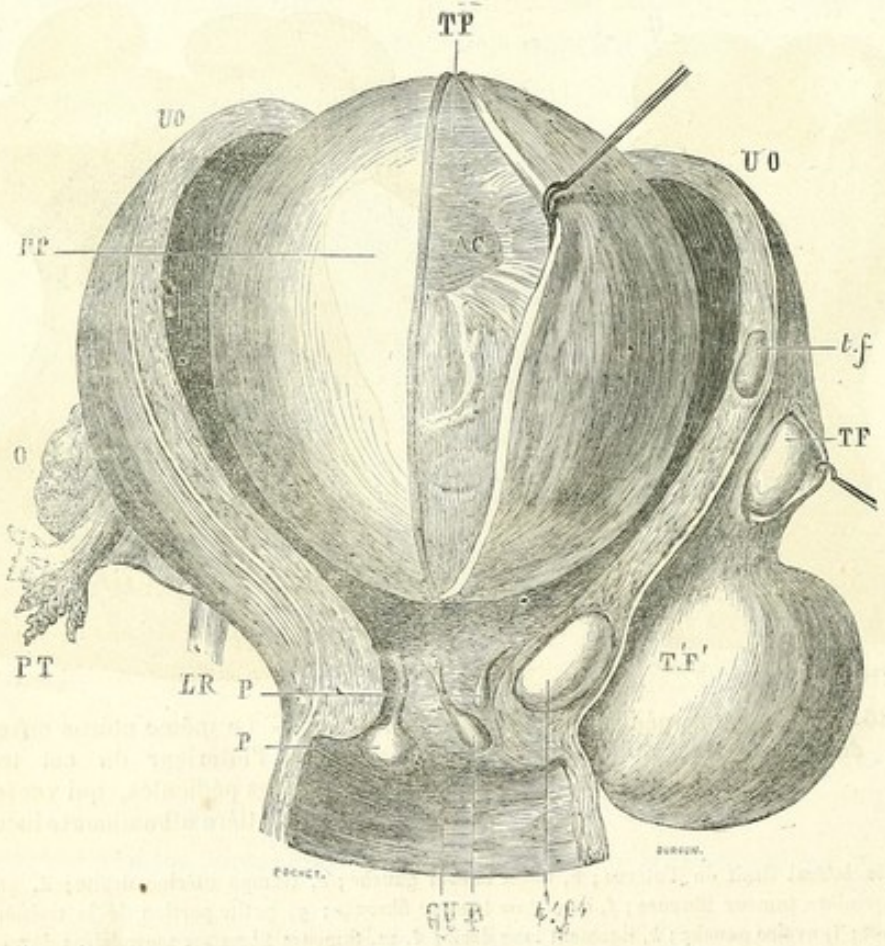

FIG. 890. — Polypes glandulaires multiples du col utérin (**).

(*) Utérus très-développé, fortement injecté, d'un tissu très-mou, contenant dans sa cavité une tumeur fibro-celluleuse adhérente par une membrane mince accidentelle ; le col, très-long, était d'un blanc violacé.

(**) Ici, comme cela arrive souvent, il y a en même temps maladie du corps et du fond de l'utérus. — PP, tumeur fibreuse du corps de l'utérus ; UO, parois utérines ; TF, T'F', *tf*, *t'f*, tumeurs fibreuses multiples développées dans les parois utérines ; O, ovaire ; PT, pavillon de la trompe ; LR, ligament rond ; CU, col utérin ; P, P, P, polypes glandulaires du col.

Polypes. — Les polypes (fig. 888, 889, 890, 891, 892 et 893) sont généralement des tumeurs fibreuses qui tendent à s'éliminer et ne tiennent plus que par un pédicule plus ou moins long et plus ou moins large.

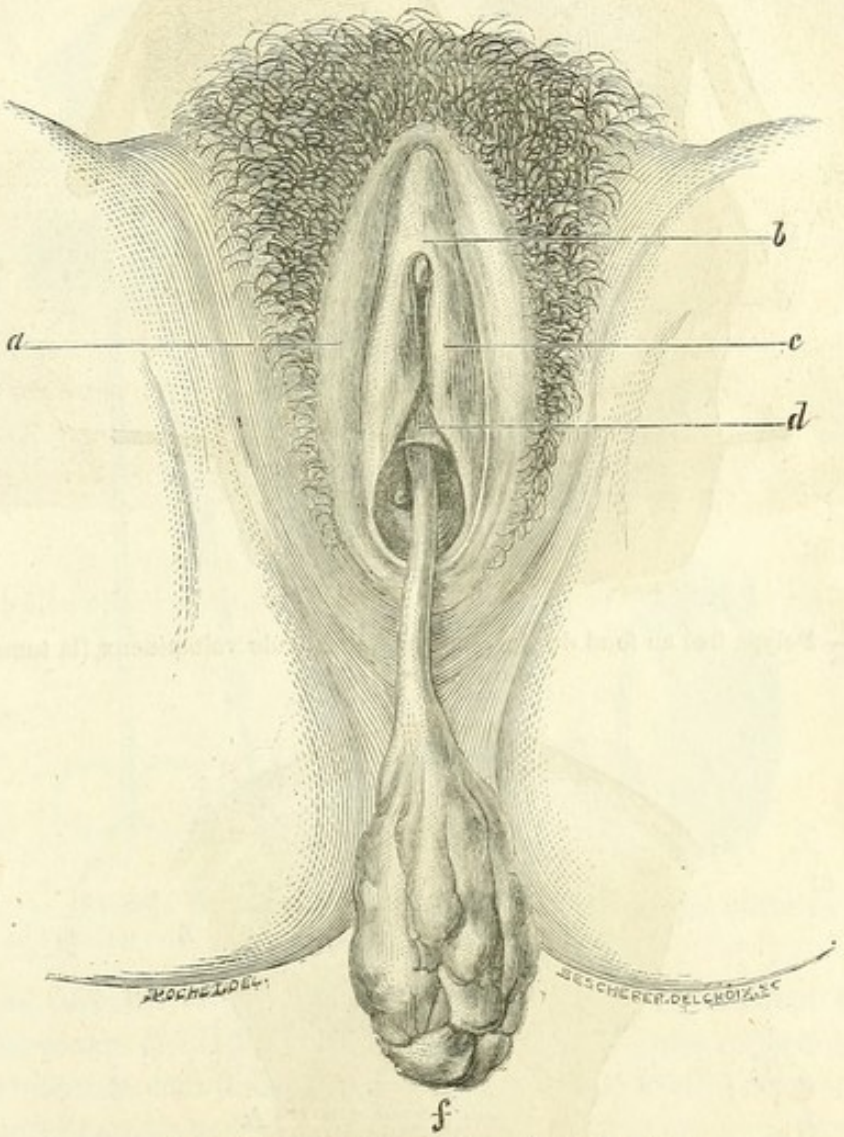

FIG. 891. — Polype à long pédicule (*).

Les polypes peuvent, dans quelques cas, s'éliminer spontanément. D'après M. Marchal de Calvi (1), cette élimination peut avoir lieu par *gangrène*, par *détachement*, par *expulsion*. Dans l'expulsion, le mécanisme est absolument pareil à celui de l'accouchement : le polype joue le rôle du fœtus ; la matrice se contracte sur lui et l'expulse. Il faut évidemment qu'il y ait rupture du pédicule pour que l'expulsion ait lieu ; mais ce qui frappe dans le phénomène, c'est l'action expultrice de l'utérus. Dans le déchirement, il n'y a rien de semblable : c'est le col qui agit par son ressort sur le pédicule et qui sépare insensiblement le polype, ou bien c'est ce dernier qui, par son poids, allonge le pédicule et se détache.

(1) Marchal, de Calvi, *Annales de la chirurgie française et étrangère*. Paris, 1843, t. VIII, p. 385.

(*) *a*, grandes lèvres ; *b*, clitoris ; *c*, petites lèvres ; *d*, bord antérieur de l'orifice du vagin ; *e*, segment de l'hymen ; *f*, corps du polype.

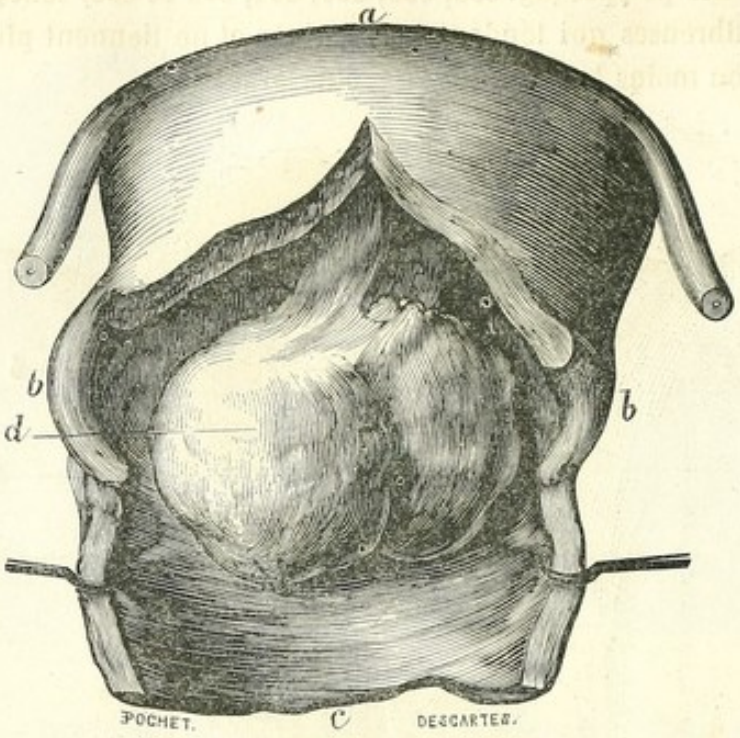

FIG. 892. — Polype fixé au fond de l'utérus par un pédicule volumineux (la tumeur a passé dans le vagin) (*).

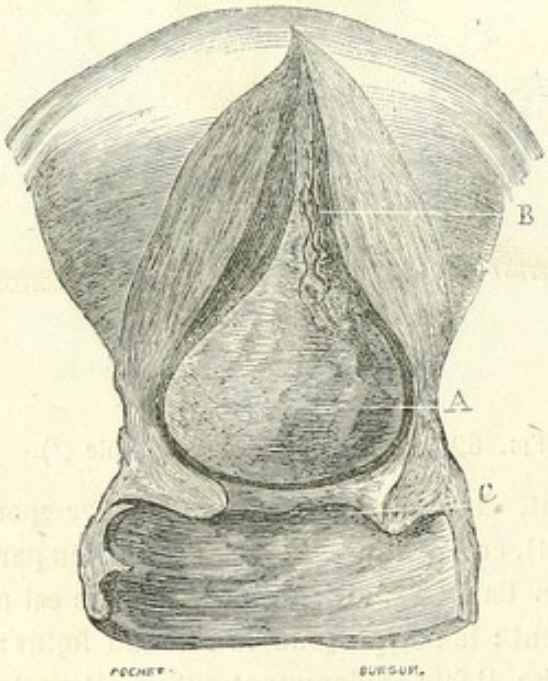

FIG. 893. — Exemple de polype à pédicule très-mince inséré sur le fond de l'utérus (**).

Renversement de la matrice (fig. 896 et 897). — Le renversement de la matrice consiste dans une sorte d'invagination de la partie supérieure dans la partie inférieure, ayant pour résultat de placer la surface muqueuse en dehors. Cette

(*) *a*, fond de l'utérus : la paroi antérieure de l'organe est ouverte pour faire voir la tumeur et l'implantation du pédicule ; *b*, *b*, section en deux parties du museau de tanche ; *c*, vagin ; *d*, polype.

(**) La chute de ce polype s'est opérée spontanément, et la femme est morte, quelques jours après, d'une maladie de poitrine. — A, polype ; B, pédicule du polype ; C, bord de l'orifice intérieur de l'utérus.

maladie se produit généralement pendant la délivrance, quand les traction exercées sur le placenta encore adhérent sont trop violentes.

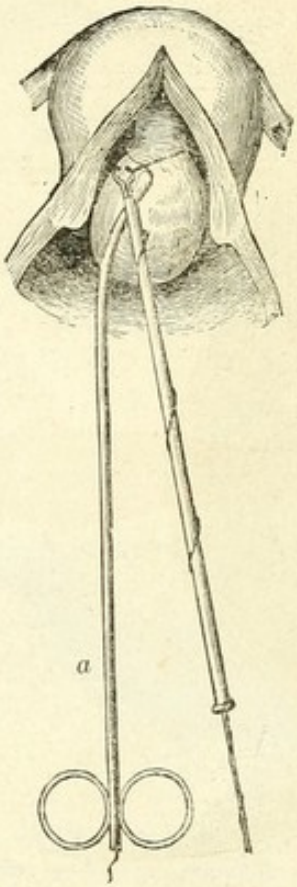

FIG. 894. — Procédé de Desault pour la ligature et l'excision des polypes utérins.

FIG. 895. — Polype utérin après l'ablation.

Abcès de l'utérus. — Les abcès de l'utérus sont extrêmement rares. Nous avons observé une fois, à l'amphithéâtre des hôpitaux, une collection purulente énorme renfermée dans la cavité du corps. La malade avait succombé huit jours environ après l'accouchement; c'est à un cas de ce genre qu'il faut rapporter l'observation suivante empruntée à A. Després (1).

« Chez une malade lymphatique n'ayant jamais eu d'enfant, qui perdait en blanc et avait des douleurs internes, l'utérus a été trouvé volumineux, saillant au-dessus du pubis comme au cinquième mois d'une grossesse. Cet organe était régulièrement globuleux et un peu douloureux au toucher ; le col était tuméfié. Remarquant qu'il n'y avait aucune inégalité sur le col, pas de dureté, pas de douleurs lancinantes, et constatant qu'il y avait des engorgements ganglionnaires multiples au cou et aux aines, on avait diagnostiqué un engorgement scrofuleux du col. L'utérus, par la suite, s'était encore développé, et il coulait du sang et du pus par le col. On ne pouvait toutefois sentir de la fluctuation sur l'utérus à cause de la distension de l'organe et de sa tension. »

Hydrométrie. — Parmi les tumeurs très-nombreuses de l'utérus, nous mentionnerons encore l'hydrométrie, maladie extrêmement rare, formant à la région

(1) A Després, *Diagnostic des tumeurs*. Paris, 1869.

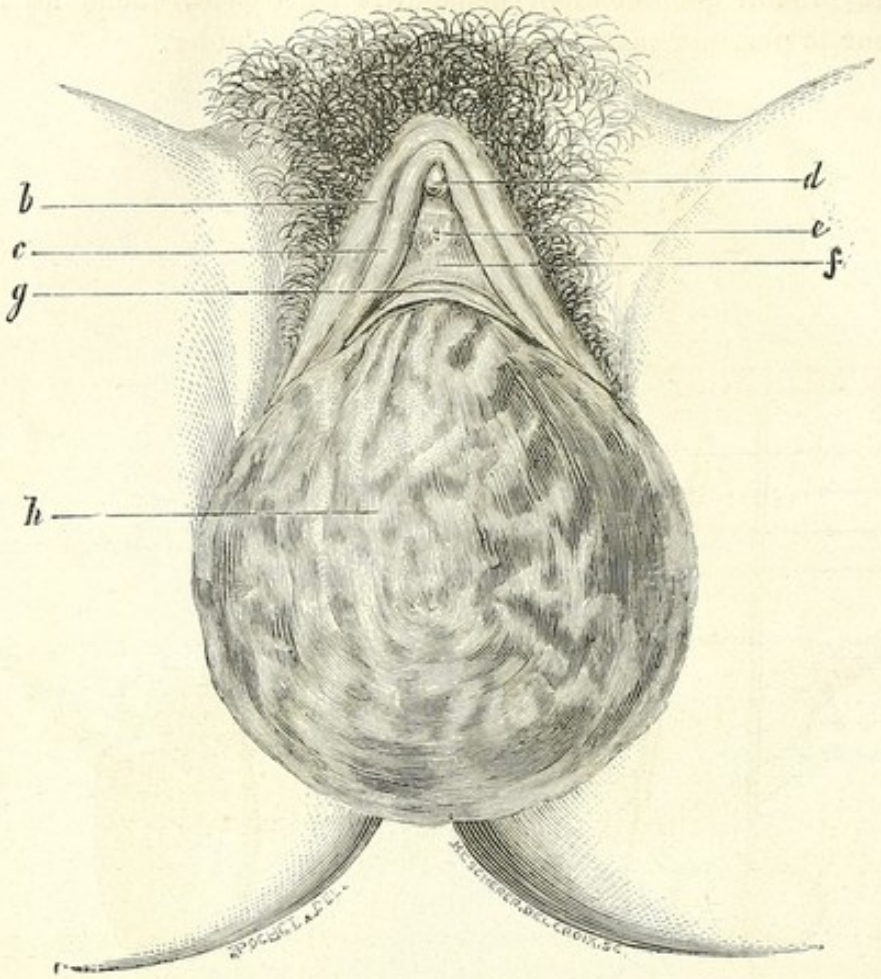

FIG. 896. — Inversion complète de l'utérus occasionnée par l'extraction précipitée du placenta (*).

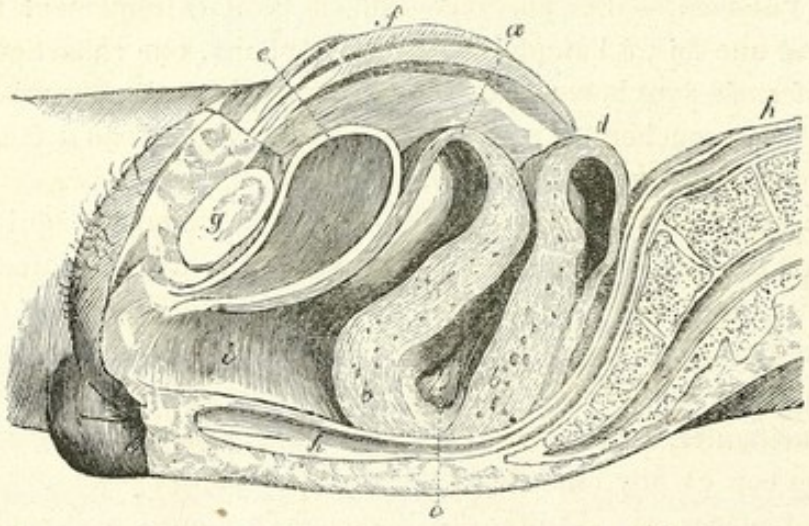

FIG. 897. — Renversement de la matrice (**).

(*) *a*, mont de Vénus ; *b*, grandes lèvres de la vulve ; *c*, petites lèvres ou nymphes ; *d*, clitoris ; *e*, méat urinaire ; *f*, bord externe antérieur du vagin ; *g*, bord antérieur de l'orifice externe de l'utérus ; *h*, face interne de a matrice devenue externe. (Boivin et Dugès, Atlas, pl. XII, fig. 1.)

(**) *a*, partie antérieure de l'utérus ; *b*, *b*, portion de l'utérus refoulée dans le vagin ; *c*, cavité formée par la face externe de la base de l'utérus renversé ; *d*, portion postérieure de l'utérus ; *e*, vessie ; *f*, couche musculaire de la paroi antérieure de l'abdomen ; *g*, symphyse du pubis ; *h*, intestin rectum. (Horteloup.)

épigastrique une saillie qui n'est généralement pas très-volumineuse et qui est accompagnée d'une suppression des règles.

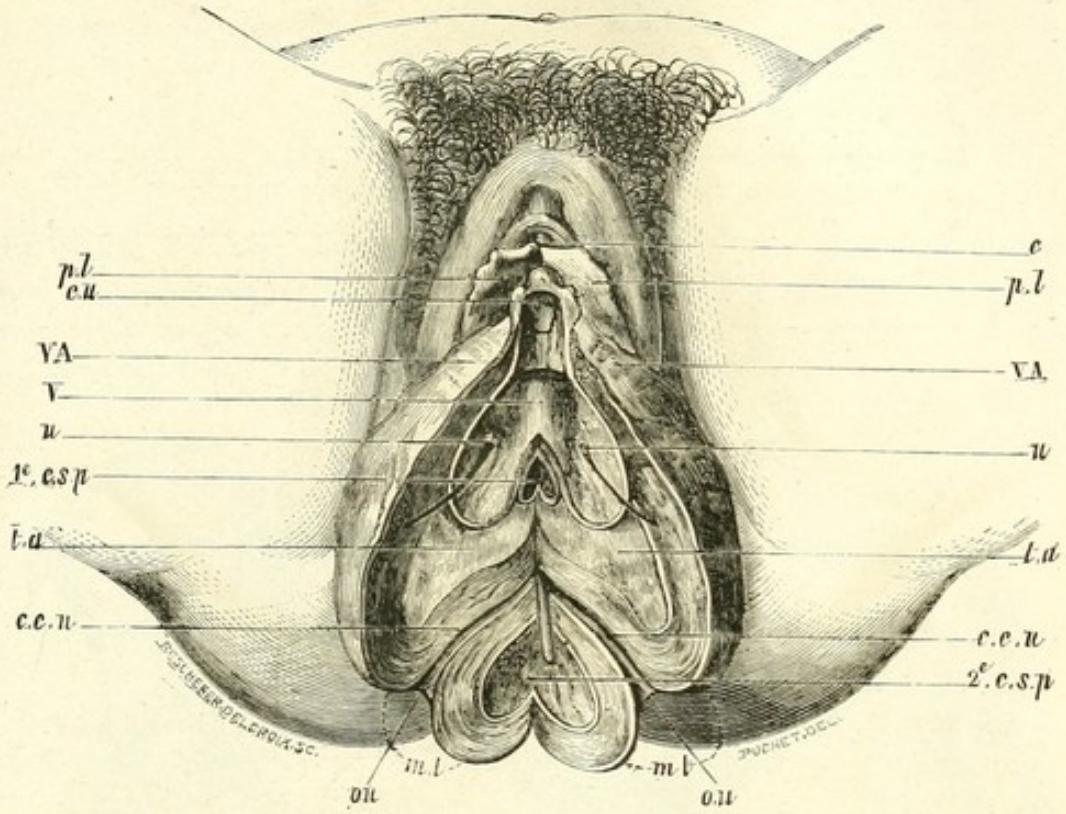

FIG. 898. — Descente de l'utérus. — Changement de rapports que subissent les parties déplacées. — Section médiane antéro-postérieure de la tumeur formée par le vagin renversé (*).

Prolapsus de l'utérus. — Le prolapsus ou abaissement (fig. 898, 899, 900) se présente très-fréquemment à un degré léger. Il est plus rare d'observer un prolapsus assez considérable pour entraîner toute la matrice au dehors (fig. 899).

Hypertrophie du col et abaissement (fig. 899 et 900). — Souvent le col utérin

(*) En procédant de haut en bas, on voit : 1° coupe du canal de l'urèthre, *c*, *u*, dont la paroi inférieure a été divisée en même temps que le vagin : ce canal a suivi dans son déplacement la paroi antérieure du vagin, dans l'épaisseur de laquelle il est comme creusé, et sa direction est oblique de haut en bas, au lieu d'être oblique de bas en haut; 2° au-dessous du canal de l'urèthre, portion de vessie V, qui a été également entraînée par la paroi antérieure du vagin : sur la paroi postérieure de cette portion de vessie herniée qui appartient à la base de l'organe, se voient les orifices des uretères *u*, *u*; 3° la paroi postérieure de la portion de vessie déplacée ayant été divisée sur la ligne médiane, on est arrivé à un cul-de-sac formé par le péritoine 1° *c.s.p*; 4° plus en arrière, l'espèce de cul-de-sac formé par la paroi antérieure du vagin et par la paroi antérieure de l'utérus, par le vagin qui se porte de haut en bas, par l'utérus qui se porte de bas en haut : l'intervalle qui sépare la portion de vessie déplacée du vagin et de l'utérus est occupé par du tissu adipeux *t.a*; 5° plus en arrière encore, coupe médiane du museau de tanche et du col utérin, l'orifice *o.u*, du museau de tanche *m.t*, le demi-canal *c.c.u*, qui résulte de la coupe de la cavité du col utérin : un stylet introduit de bas en haut à la faveur de ce demi-canal pénètre dans la cavité du corps de l'organe; 6° enfin, tout à fait en arrière, cul-de-sac formé par la face postérieure de l'utérus et par la paroi postérieure du vagin, cul-de-sac par le péritoine, 2° *c.s.p*. Ce second cul-de-sac péritonéal est très-superficiel, et il suffirait, pour y arriver, de diviser la paroi postérieure du vagin. — La même figure permet de voir la continuité de l'utérus, d'une part avec la paroi antérieure du vagin, d'une autre part avec la paroi postérieure du même conduit; l'aspect du tissu du vagin et de l'utérus est le même, et la ligne de démarcation entre l'utérus et le vagin n'est pas à beaucoup près aussi marquée que dans l'état naturel. Je ferai remarquer, bien que cette circonstance anatomique soit étrangère à l'objet qui nous occupe, que cette figure donne une idée très-exacte du mode de continuité des petites lèvres avec le petit tubercule *c* qui constitue l'extrémité terminale du clitoris. (Cruveilhier, *Anatomie pathologique du corps humain*. Paris, 1835-1842, 26e livraison, pl. II, fig. 1.)

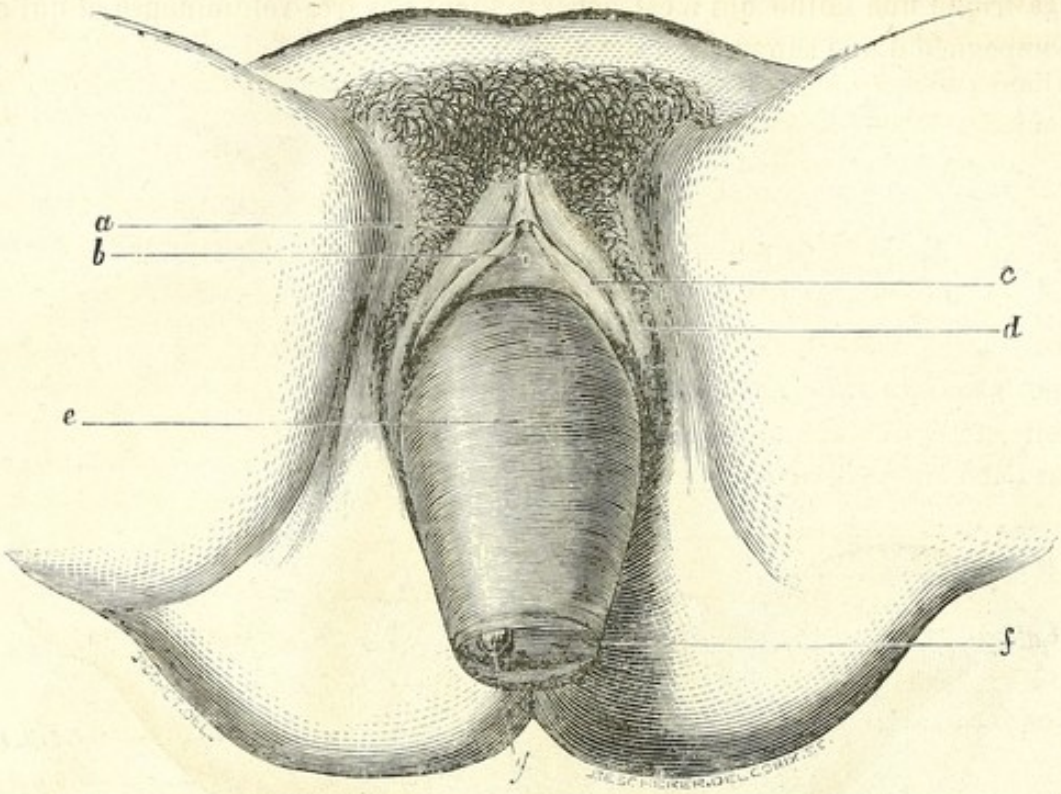

FIG. 899. — Prolapsus complet de l'utérus, avec renversement du vagin passé à l'état chronique (*).

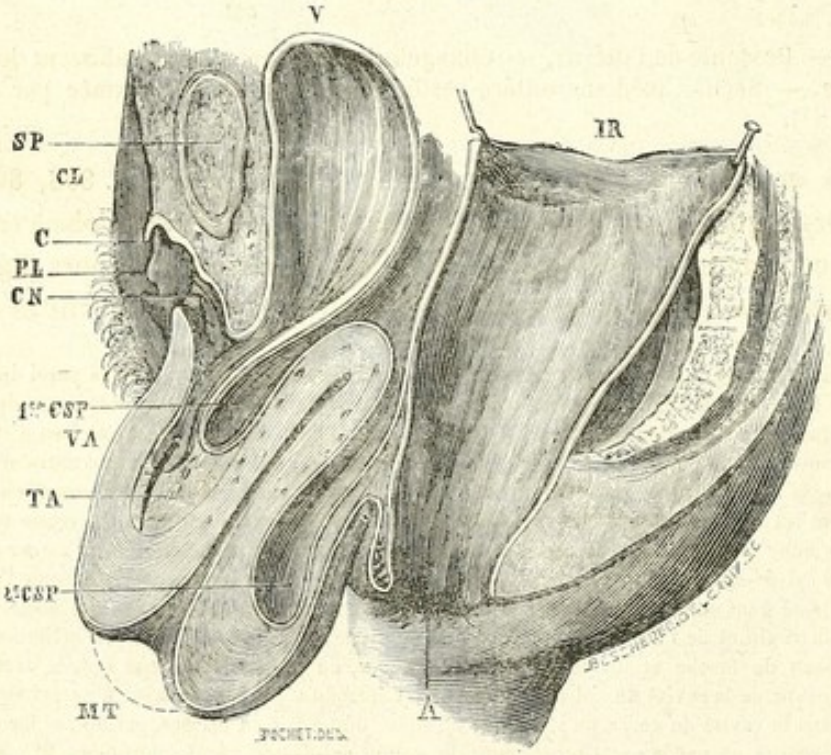

FIG. 900. — Coupe verticale antéro-postérieure de la tumeur et du bassin, montrant les rapports des parties déplacées (**).

(*) *a*, clitoris ; *b*, méat urinaire ; *c*, *c'*, nymphes ou petites lèvres ; *d*, *d*, grande lèvre de la vulve ; *e*, *e*, surface muqueuse du vagin desséchée ayant pris l'aspect de la peau : ce canal, renversé complétement, contenait la totalité de l'utérus, qui était d'un très-petit volume ; *f*, petite tumeur pédiculée située à l'angle droit de l'orifice du museau de tanche ; *g*, épithélium du museau de tanche excorié, laissant à nu la portion de muqueuse qui recouvre cette extrémité vaginale du col utérin. (Boivin et Dugès, Atlas, pl. X, fig. 2.)

(**) En procédant d'avant en arrière, on trouve : 1° paroi antérieure du vagin VA ; 2° coupe du canal de

s'hypertrophie de telle façon qu'il fait saillie à la vulve. Les anciens chirurgiens prenaient ces cas pour des abaissements; il appartenait à M. Huguier d'établir la véritable nature de cette maladie. Ajoutons que dans ces cas d'hypertrophie, il y a toujours un peu d'abaissement.

ARTICLE IV. — TROMPE DE FALLOPE.

La trompe de Fallope est un canal situé dans l'aileron moyen du ligament large. C'est un conduit conique s'ouvrant dans l'utérus par un conduit très-étroit et se dilatant considérablement à sa partie externe, qui est flottante dans l'abdomen (*pavillon de la trompe*).

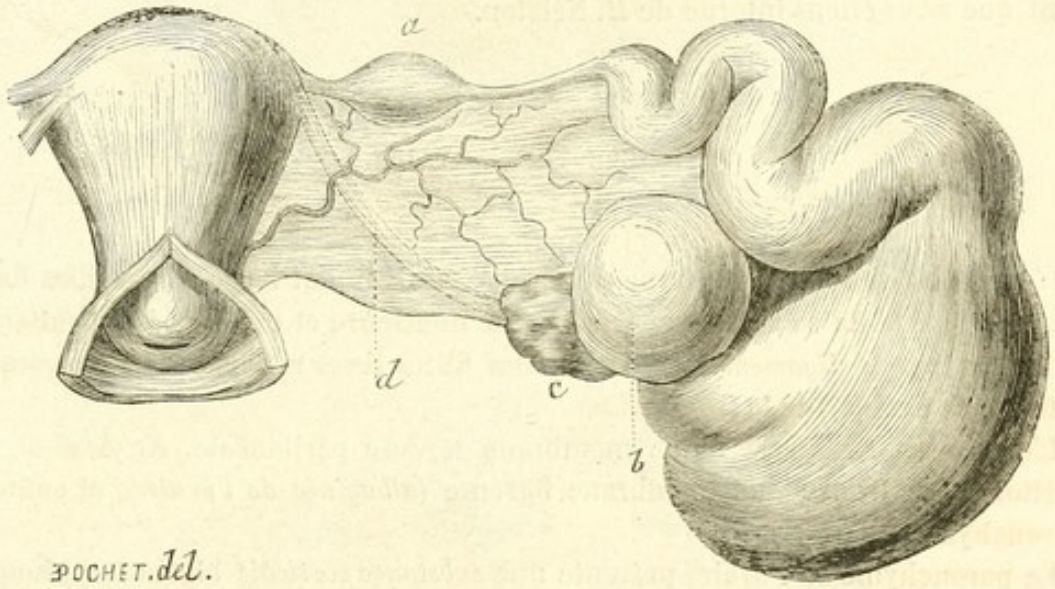

FIG. 901. — Hydropisie de la trompe droite ; l'utérus vu par sa paroi postérieure chez une femme de cinquante ans (*).

l'urèthre, dont on peut parfaitement apprécier la direction oblique de haut en bas, la concavité légère en bas, tandis que, dans l'état naturel, sa concavité est dirigée en haut et sa direction oblique de bas en haut ; 3° la portion de vessie déplacée et sa continuité avec la portion de vessie restée en place, et qui elle-même a acquis une grande capacité : on voit manifestement, par la présence des orifices d'uretères, que la partie déplacée est le bas-fond de la vessie ; il ne pouvait pas en être autrement, puisque c'est ce bas-fond qui adhère fortement à la face antérieure du vagin, adhésion d'autant moins intime d'ailleurs qu'on s'éloigne davantage du canal de l'urèthre ; 4° derrière la vessie est le premier cul-de-sac péritonéal 1er CSP ; 5° derrière ce cul-de-sac, la coupe de l'utérus, dont le diamètre vertical est notablement augmenté, dont l'extrémité inférieure présente un renflement considérable et dont la cavité forme un canal étroit et régulier ; 6° derrière l'utérus, UF, le deuxième cul-de-sac péritonéal, 2e CSP, le péritoine revêtant le cul-de-sac formé par l'utérus et par la paroi postérieure du vagin ; 7° derrière la tumeur formée par le vagin renversé, se voit en P P V la coupe d'une espèce de rigole profonde formée par la paroi postérieure du vagin réfléchie sur elle-même : en effet, tandis que la paroi antérieure du vagin s'est déplacée dans toute sa hauteur, la paroi postérieure a résisté dans toute sa partie inférieure et conserve les rapports qu'elle affecte avec le rectum ; 8° enfin la cavité du rectum, qui n'a nullement participé au déplacement. (Cruveilhier, *Anatomie pathologique du corps humain*. Paris, 1835-1842, 26e livraison, pl. IV, fig. 2.)

(*) *a*, trompe dilatée formant des flexuosités, se rétrécissant de plus en plus pour se terminer près de son insertion à l'utérus par une cavité à parois épaisses, blanchâtres, à cellules ne communiquant pas avec l'utérus : la surface de la trompe était parsemée de beaucoup de vaisseaux ; *b*, kyste séreux de l'ovaire adhérent à la portion développée de la trompe ; *c*, ovaire ; *d*, ligament de l'ovaire adhérent à la portion développée de la trompe. (Boivin et Dugès, Atlas, pl. XXXV, fig. 1.)

Les bords du pavillon sont découpés en dix à quinze franges déchiquetées, de longueur inégale; une de ces franges rattache le pavillon à l'extrémité externe de l'ovaire. A cette partie de la trompe est souvent fixée, par un long pédicule, une petite vésicule remplie d'un liquide transparent (*hydatide de Morgagni*).

La trompe est formée d'une *tunique séreuse*, d'une *tunique musculeuse* qui se continue avec les fibres utérines, et d'une *tunique muqueuse*.

Il arrive quelquefois que l'ovule, qui franchit la trompe pour tomber dans l'utérus, se développe dans ce conduit (*grossesse extra-utérine tubaire*).

On voit quelquefois la trompe devenir l'origine de kystes (fig. 904) qui simulent, à s'y méprendre, les kystes de l'ovaire.

Ces kystes, souvent très-volumineux, peuvent à un certain moment se vider dans la cavité de l'utérus et de là dans le vagin. C'est un mode de guérison spontanée très-rare et qui s'est présenté une fois à l'hôpital des Cliniques pendant que nous étions interne de M. Nélaton.

ARTICLE V. — OVAIRE.

L'ovaire est situé dans l'aileron postérieur du ligament large. Il est libre dans les trois quarts de sa surface; par sa partie inférieure et externe, il est rattaché à l'utérus par le *ligament de l'ovaire*. Des fibres lisses rattachent son extrémité externe au pavillon de la trompe.

L'ovaire est recouvert d'une membrane séreuse péritonéale. Au-dessous du péritoine, se trouve une membrane fibreuse (*albuginée de l'ovaire*), et enfin le parenchyme.

Le parenchyme de l'ovaire présente une *substance corticale* blanchâtre, homogène, épaisse d'environ un millimètre, et une *substance médullaire* centrale, plus rouge, plus molle et comme spongieuse. La portion centrale, médullaire ou bulbeuse, comprend, dans sa structure, des fibres musculaires lisses, des fibres de tissu conjonctif, des vaisseaux et des nerfs.

La portion périphérique, d'un millimètre d'épaisseur environ, est composée aussi de fibres musculaires lisses, de fibres de tissu conjonctif, de vaisseaux et de nerfs, mais en outre de vésicules ovariennes dont elle est le siége exclusif: de là son nom de portion ovigène, qui indique son rôle fondamental, la mission la plus élevée des organes reproducteurs chez la femme.

Pendant la vie génitale, la couche corticale de l'ovaire présente des petites vésicules de grandeur variable (*ovisacs*, *follicules* ou *vésicules de Graaf* (fig. 903). Ces vésicules renferment un liquide transparent dans lequel on peut voir quelquefois nager un point blanc (*ovule enveloppé par le cumulus proligère*).

En outre, l'ovaire présente très-souvent des corps particuliers (*corps jaunes*) qui ne sont autre chose qu'une évolution particulière des vésicules de Graaf.

D'après MM. Sappey et Schrœn, la partie superficielle de l'ovaire est le siége exclusif d'ovules innombrables (fig. 902); la partie médullaire, dans laquelle les

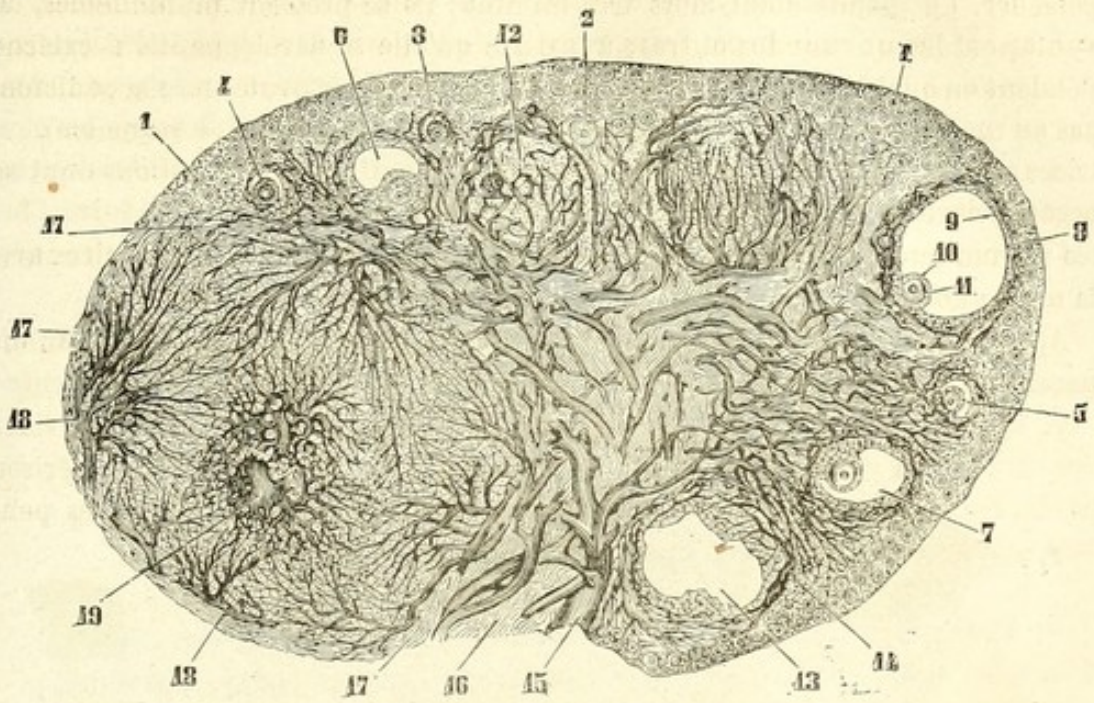

Fig. 902. — Coupe de l'ovaire (*).

vésicules de Graaf (fig. 903) peuvent bien venir faire saillie, ne leur donne jamais naissance.

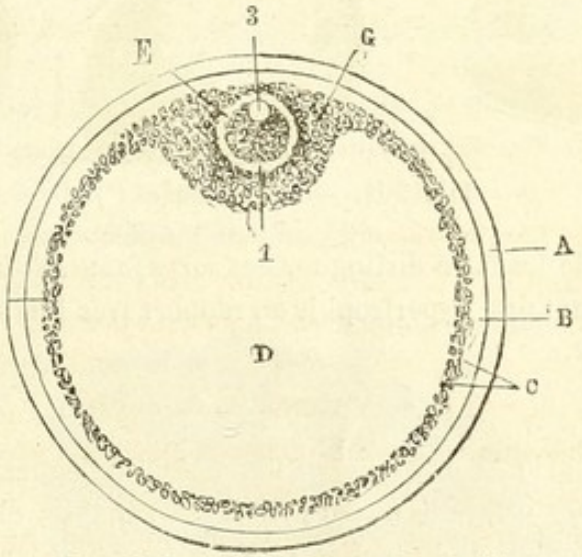

Fig. 903. — Follicule de Graaf (**).

D'après M. le professeur Sappey, le nombre des vésicules est, au début de la vie, ce qu'il sera à l'époque où les ovaires entrent dans la plénitude de leurs fonctions. A l'état embryonnaire, la femme possède déjà tous les ovisacs qu'elle doit

(*) 1, vésicules corticales ; 2, vésicules plus volumineuses ; 3, vésicules entourées de la membrane granuleuse ; 4 à 8, follicules à des degrés divers de développement ; 9, membrane granuleuse ; 10, ovule ; 11, cumulus proligère ; 12, follicule qui n'a pas été ouvert, entouré par un réseau vasculaire ; 13, follicule dont le contenu s'est échappé en partie ; 14, stroma de la zone corticale ; 15, vaisseaux pénétrant par le hile de la glande ; 16, stroma du hile ; 17, membrane externe d'un corps jaune ; 18, artères du corps jaune ; 19, sa veine centrale. (Schrœn.)

(**) A, membrane externe du follicule ; B, sa couche interne ; C, membrane granuleuse ; D, cavité du follicule ; E, ovule ; G, cumulus proligère ; 1, membrane vitelline ; 2, vitellins ; 3, vésicule germinative.

posséder. La glande étant alors très-minime; ils se pressent mutuellement et s'entassent les uns sur les autres; à mesure qu'elle se développe, ils s'écartent, s'étalent en quelque sorte. Le nombre des ovisacs et des ovules ne s'accroît donc pas au moment de la puberté; il reste ce qu'il était, et plus tard, lorsque les cicatrices se multiplient, il diminue. Les lésions et surtout les inflammations dont ces organes deviennent si fréquemment le siége, contribuent aussi à le réduire. Chez les mammifères, ces germes se pressent aussi sur la périphérie des ovaires avec la même abondance.

Après que ces vésicules sont rompues pour laisser échapper les ovules, apparaissent les *corps jaunes de la menstruation* (fig. 904), qui présentent des carac-

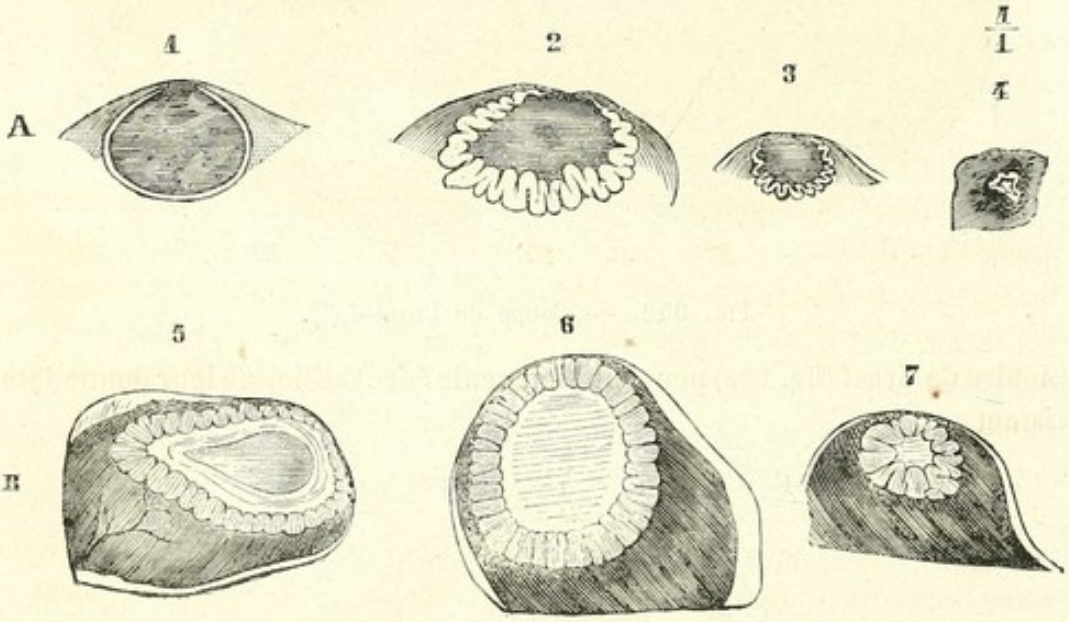

Fig. 904. — Corps jaunes (*).

tères susceptibles de les faire distinguer des *corps jaunes de la grossesse* (fig. 904), ces derniers subissant une hypertrophie en rapport avec l'hypertrophie de l'appareil génital interne.

§ I. — Vaisseaux et nerfs.

Artères. — Les artères *ovariennes* (fig. 844), analogues des spermatiques, naissent de l'aorte, au-dessous ou au niveau des rénales; elles fournissent à l'ovaire un grand nombre de branches et s'anastomosent largement avec les artères utérines, etc.

Veines. — Les veines (fig. 905) forment au-dessous de l'ovaire un riche plexus (*bulbe de l'ovaire*).

Lymphatiques. — Les lymphatiques de l'ovaire s'anastomosent avec ceux de l'utérus et remontent dans le ventre en suivant les artères utéro-ovariennes.

(*) A, corps jaunes de la menstruation; B, corps jaunes de la grossesse. — 1, vésicule de Graaf rompue pendant la menstruation; 2, corps jaune trois semaines après la menstruation; 3, corps jaune quatre semaines après la menstruation; 4, corps jaune neuf semaines après la menstruation; 5, corps jaune de la grossesse à la fin du second mois (on voit à son centre une cavité piriforme remplie d'un liquide clair et qui existe dans quelques cas); 6, corps jaune de la grossesse à la fin du quatrième mois; 7, corps jaune au terme de la grossesse.

Nerfs. — Les nerfs viennent du grand sympathique et accompagnent les artères ovariques.

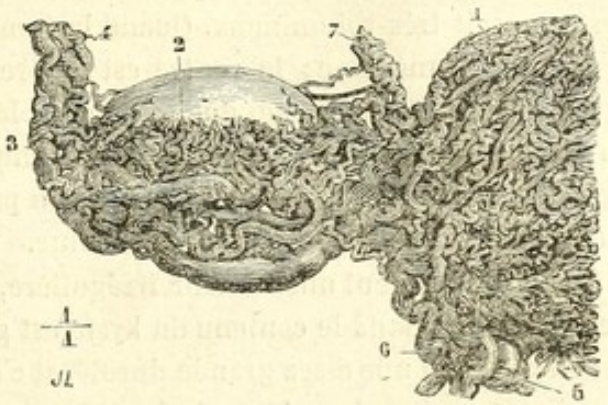

FIG. 905. — Bulbe de l'ovaire (*).

§ II. — Développement.

L'ovaire naît d'un blastème situé au bord interne du corps de Wolff. Dès son apparition, il occupe comme le testicule les parties latérales de la colonne lombaire, à laquelle il est suspendu par un repli très-court du péritoine. Peu à peu il s'éloigne des reins et se trouve plus rapproché du détroit supérieur du bassin. A la naissance, il est encore sur les os des iles, où il reste plus ou moins longtemps.

§ III. — Maladies chirurgicales.

Ovarite. — L'ovarite donne lieu à une tuméfaction et douleur de l'ovaire; on sent souvent la tumeur par le palper abdominal uni au toucher vaginal.

Tumeurs de l'ovaire. — Les plus importantes sont les kystes, qui sont tantôt *uniloculaires*, tantôt *multiloculaires* (fig. 906).

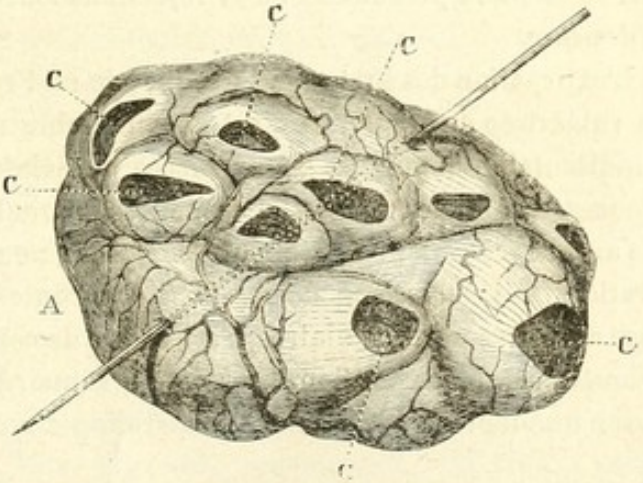

FIG. 906. — Kyste multiloculaire de l'ovaire (**).

(*) 1, corps spongieux de l'utérus; 2, bulbe de l'ovaire; 3, plexus pampiniforme; 4, artère ovarique avec ses veines; 5, artère utérine; 6 veines utérines; 7, vaisseaux du ligament rond.

(**) A, grand kyste de l'ovaire à travers lequel on a passé un stylet; C, C, C, C, C, C, petits kystes d'abord indépendants les uns des autres, plus tard communiquant ensemble. (D'après une pièce déposée au musée Dupuytren, n° 409.)

D'après Després, « les *kystes uniloculaires* se reconnaissent à une tumeur régulièrement globuleuse, tendue, lisse, mate à la percussion, rarement fluctuante, à moins que le kyste ne soit très-volumineux. Quand la tumeur est très-grosse, elle se rapproche de la ligne médiane; le ventre est sonore à la percussion, à l'hypogastre et dans les flancs, et cela existe, quelle que soit la position donnée à la malade, ce qui n'a point lieu dans les cas d'ascites, où le liquide se déplace et où la matité change de siége. L'utérus est à sa place ou un peu incliné à droite ou à gauche, et il est possible que la conception s'y effectue.

« Les *kystes multiloculaires* forment une tumeur irrégulière, fluctuante en certains points, dure en d'autres. Quand le contenu du kyste est gélatineux, les bosselures sont petites; elles offrent une assez grande dureté, et c'est ce que M. Chassaignac a exprimé en disant que ces bosselures donnent la sensation de galets. On sent quelquefois ces bosselures à la fois par le palper abdominal et le toucher vaginal. Il est assez ordinaire qu'il y ait une ascite en même temps que le kyste ovarique. Lorsque le kyste s'est développé du côté du petit bassin, l'utérus peut être déplacé et être en latéro-version; la vessie elle-même se déplace. Quand la tumeur a contracté des adhérences avec les parties profondes, il se peut qu'il y ait de l'œdème des extrémités. Mais c'est quand le liquide est gélatineux, quand la tumeur offre un contenu demi-solide, qu'on observe le plus souvent cet œdème, et il coïncide souvent avec un amaigrissement considérable. »

Quand il y a une ascite, on arrive assez bien à reconnaître un kyste en déprimant le liquide de l'ascite (1).

Ponctions des kystes de l'ovaire. — La ponction des kystes de l'ovaire et l'injection iodée, bonne dans les cas de kystes uniloculaires, peut guérir les malades, si le liquide qui sort par la canule est limpide et non filant; dans le cas contraire l'opération reste sans résultats.

A. Després, chirurgien de Lourcine, a triomphé dans deux cas de kystes de l'ovaire qui avaient résisté aux ponctions et aux injections iodées, par l'application de la *canule à demeure*.

Ovariotomie. — L'extirpation des kystes de l'ovaire, née en France, puis abandonnée, adoptée et vulgarisée en Angleterre, est devenue chez nous une opération d'une valeur indiscutable depuis les beaux succès de Nélaton, Kœberlé (2), Péan. Ni les adhérences, ni l'ancienneté de la tumeur, comme le démontre une opération que nous avons récemment pratiquée avec succès, ne sont une contre-indication à l'opération, qui, en raison de sa gravité incontestable, doit être réservée pour les cas de kystes multiloculaires, c'est-à-dire de ceux qui ne guérissent jamais par la *ponction*. M. le baron Hipp. Larrey (3) a réussi, dans un cas resté célèbre, à débarrasser une malade par une seule opération d'un kyste pileux et

(1) A. Després, *Diagnostic des tumeurs*. Paris, 1869.

(2) Kœberlé, *De l'ovariotomie*, *Mém. de l'Acad. de médecine*, 1863, t. XXVI, p. 321).

(3) Larrey, *Kyste pileux de l'ovaire, compliqué de fistule urinaire vésico-abdominale et d'un calcul dans la vessie. Gastrotomie et taille hypogastrique* (*Bull. de l'Académie de médecine*, 8 novembre 1842, 7 mars et 1er août 1843; *Mémoires de l'Académie de médecine*, t. XII, 1846; et *Comptes rendus de l'Académie des sciences*, 14 novembre 1842).

d'un calcul vésical par la double opération de la gastrotomie et de la taille hypogastrique.

CHAPITRE II.

RÉGION PÉRINÉALE POSTÉRIEURE OU ANALE.

§ I. — Limites, formes extérieures, parties accessibles à la palpation.

La région anale est cette portion des parties molles fermant le détroit inférieur du bassin, qui est située en arrière de la ligne ischiatique : elle est limitée à gauche et à droite par les ischions et le ligament sacro-sciatique, en arrière par le sacrum.

§ II. — Superposition des plans.

1° **Peau.** — La peau se confond avec la muqueuse rectale au niveau de l'anus; elle présente là des plis nombreux et beaucoup de glandes.

2° **Tissu cellulaire sous-cutané.** — Le tissu cellulaire sous-cutané est assez peu abondant au pourtour de l'anus, où les fibres musculaires adhèrent très-fortement à la peau et à la muqueuse.

A droite et à gauche existent deux masses cellulo-adipeuses très-considérables qui remplissent deux excavations triangulaires profondes, situées en dedans des ischions (*fosses ischio-rectales*). L'influence de cette grande quantité de tissu cellulaire est très-prononcée dans les infiltrations urineuses qui accompagnent les déchirures de l'urèthre; on sait avec quelle facilité l'urine ou le pus fusent en cet endroit, et produisent de grands ravages en s'infiltrant dans les parties extérieures des organes de la génération, etc.

3° **Aponévrose superficielle.** — L'aponévrose superficielle recouvre en partie le sphincter et toute la face inférieure du releveur de l'anus sur laquelle elle est moulée. C'est un feuillet moitié celluleux, moitié aponévrotique.

4° **Muscles.** — La région nous présente à considérer deux muscles : le *sphincter anal* et le *releveur de l'anus*.

Le sphincter anal est formé de fibres qui sont, les unes circulaires, et dont les autres naissent des tissus fibreux qui relient l'anus au coccyx. Quelques fibres subissent des entrecroisements en avant et en arrière; un certain nombre se jettent en avant dans ce raphé fibreux qui sépare l'anus du bulbo-caverneux, etc.

Le muscle sphincter s'insère manifestement par toute sa partie superficielle aux téguments de l'anus, qu'il est destiné à froncer. C'est un véritable muscle peaucier. Par sa partie profonde, il se continue avec le releveur de l'anus.

Le *releveur de l'anus* (fig. 907) n'appartient à la région périnéale postérieure ou anale que par sa partie postérieure. Il s'attache, comme nous l'avons déjà dit, à la face interne de l'épine sciatique, à la face postérieure du pubis de chaque côté de la symphyse, et dans l'intervalle de ces deux points osseux à une arcade aponévrotique à concavité supérieure, adhérente à l'aponévrose pelvienne.

L'*ischio-coccygien* appartient aussi à la région anale. Ce n'est en réalité qu'un faisceau postérieur du releveur de l'anus.

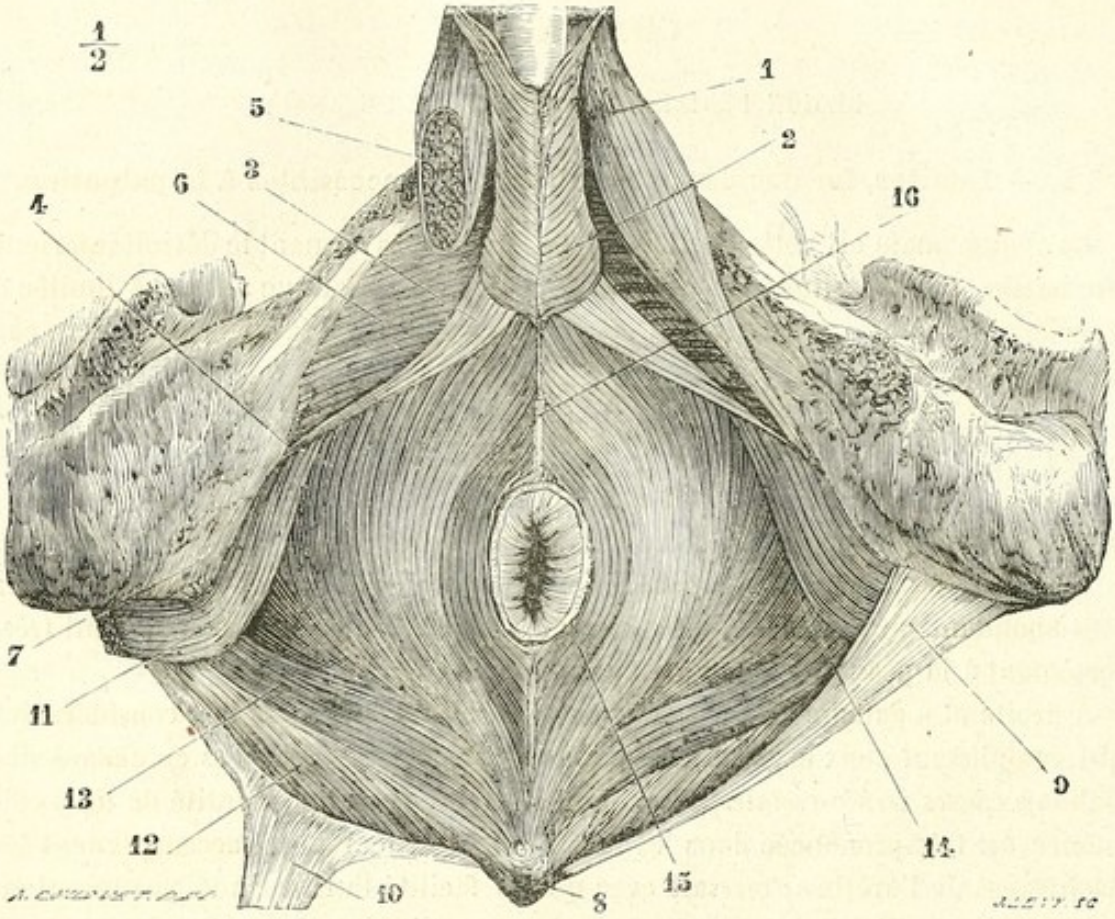

FIG. 907. — Muscles du détroit inférieur du bassin (*).

5° **Aponévrose supérieure.** — Elle est exactement moulée sur la face supérieure des muscles releveurs de l'anus et ischio-coccygien ; elle présente les mêmes insertions au bassin que ces muscles.

6° **Tissu cellulaire sous-péritonéal.** — Il est généralement très-lâche.

7° **Péritoine** (fig. 908). — Il présente des inflexions qui lui permettent de suivre toutes les irrégularités de la région.

Le péritoine entoure presque complétement la partie supérieure du rectum ; puis, après avoir passé au devant de la partie moyenne de cet organe, cette séreuse se replie sur elle-même de bas en haut, et forme un cul-de-sac qui porte, chez la femme, le nom de *recto-vaginal*, et chez l'homme, de *recto-vésical*.

Il est important de savoir la hauteur à laquelle le péritoine abandonne la paroi antérieure du rectum.

Lisfranc prétend que le cul-de-sac péritonéal est séparé de l'anus par une distance de 4 pouces chez l'homme (11 centimètres environ), et de 6 pouces chez

(*) 1, ischio-caverneux ; 2, bulbo-caverneux ; 3, 4, transverse superficiel se perdant en totalité sur le bulbe ; 5, coupe du corps caverneux ; 6, aponévrose moyenne ; 7, ischion ; 8, coccyx ; 9, grand ligament sacro-sciatique ; 10, le même, incisé et réclin é en arrière ; 11, obturateur interne ; 12, ischio-coccygien ; 13, fibres postérieures du releveur ; 14, ses fibres moyennes ; 15, sphincter de l'anus ; 16, sphincter sous-cutané.

la femme (16 centimètres). Blandin dit au contraire que le péritoine descend sur le rectum jusque vers un point qui varie suivant les sexes; jusqu'à 3 pouces

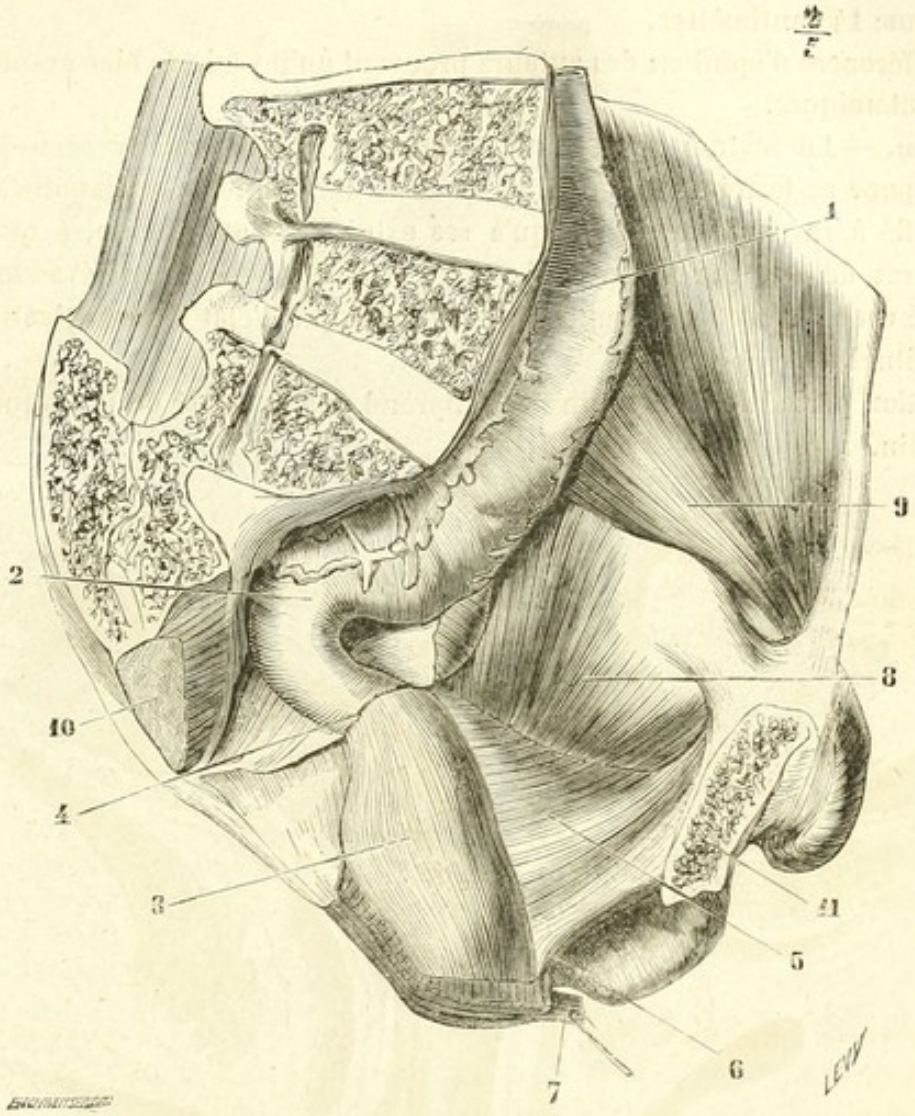

Fig. 908. — Face interne du releveur de l'anus (*).

(8 centimètres) de la marge de l'anus, terme moyen chez l'homme, et jusqu'à 1 pouce et demi (4 centimètres) chez la femme. Tandis que M. Richet se rallie à l'opinion de Lisfranc, Vidal, de Cassis (1), repousse les mesures de ce chirurgien, et accepte celles qui sont données par Blandin. M. E. Q. Legendre (2), qui a fait ses mensurations sur des sujets congelés, a trouvé que la plus grande distance qui séparait le péritoine de la marge de l'anus, était de 8 centimètres. Malgaigne donne à cette distance 4 à 6 centimètres chez l'homme. M. Sappey a trouvé 8 centimètres, et il ajoute que, dans l'extirpation de l'extrémité inférieure du rectum,

(1) Vidal, de Cassis, *Du cancer du rectum*. Paris, 1842.
(2) Legendre, *Anatomie chirurgicale homalographique*. Paris, 1858.

(*) 1, partie supérieure du rectum; 2, partie moyenne du rectum; 3, parties inférieures du rectum et fibres musculaires longitudinales; 4, section du péritoine; 5, face interne du releveur de l'anus; 6, son faisceau antérieur passant en avant du rectum; 7, sphincter externe de l'anus; 8, obturateur interne; 9 psoas et iliaque; 10, coupe du pyramidal.

le chirurgien pourra se conduire comme si le péritoine était situé le plus haut possible, celui-ci se laissant très-facilement décoller jusqu'à la hauteur de 10, 12 et même 14 centimètres.

Les différences d'opinions des auteurs prouvent qu'il y a là de bien grandes variétés anatomiques.

Rectum. — Le rectum (fig. 908, 909) commence à la symphyse sacro-iliaque gauche, pour se terminer à l'anus, après avoir décrit quelques flexuosités. Il est plus renflé à sa partie moyenne qu'à ses extrémités, et présente, à quelques centimètres de son ouverture anale, un évasement ovoïde. Cet évasement se prononce avec l'âge et augmente d'autant plus que l'état de constipation est plus habituel.

La portion périnéale du rectum ne comprend que le quart de la longueur de cet intestin.

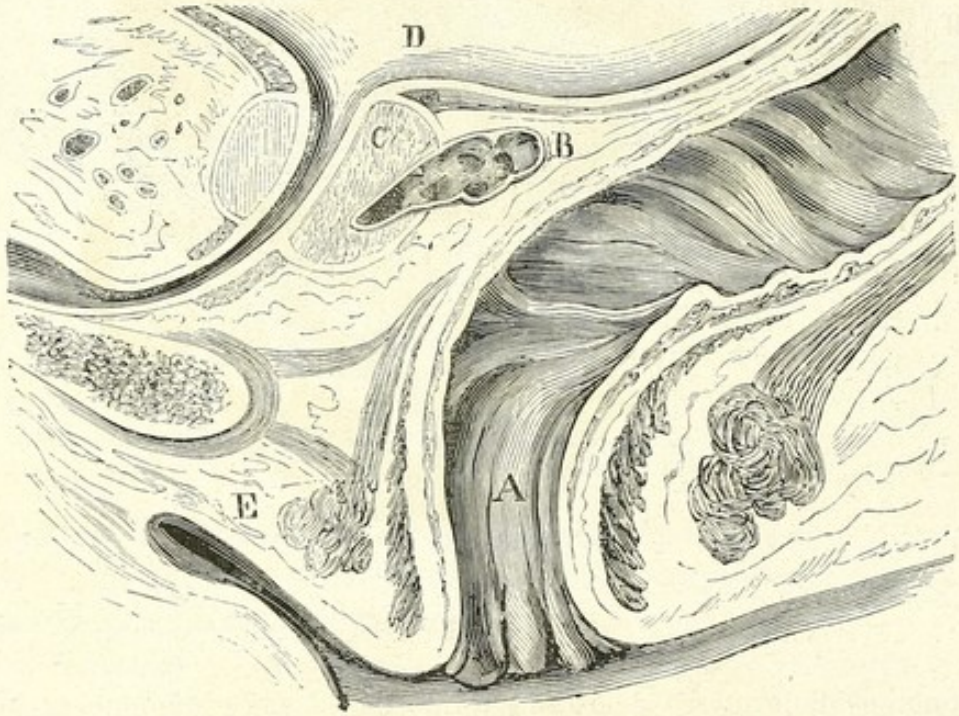

Fig. 909. — Coupe du rectum et du col de la vessie (*).

Le rectum est formé (fig 910) de trois tuniques : une *péritonéale*, une *musculeuse* et une *muqueuse*.

La *tunique péritonéale* n'existe, comme nous venons de le voir, que dans la partie supérieure de l'organe.

La *tunique musculeuse* est formée de fibres longitudinales en dehors, circulaires en dedans. M. Nélaton a décrit à 10 centimètres au-dessus de l'ouverture anale un épaississement des fibres circulaires, qui, pour ce chirurgien, mériterait le nom de *sphincter supérieur*. Les fibres circulaires présentent une plus grande puissance à la partie inférieure du rectum (*sphincter interne*).

(*) A, rectum ; B, vésicule séminale ; C, prostate ; D, col de la vessie ; E, glande de Cowper.

La *tunique muqueuse* forme des replis transversaux que l'on désigne sous le nom de *valvules de Houston*.

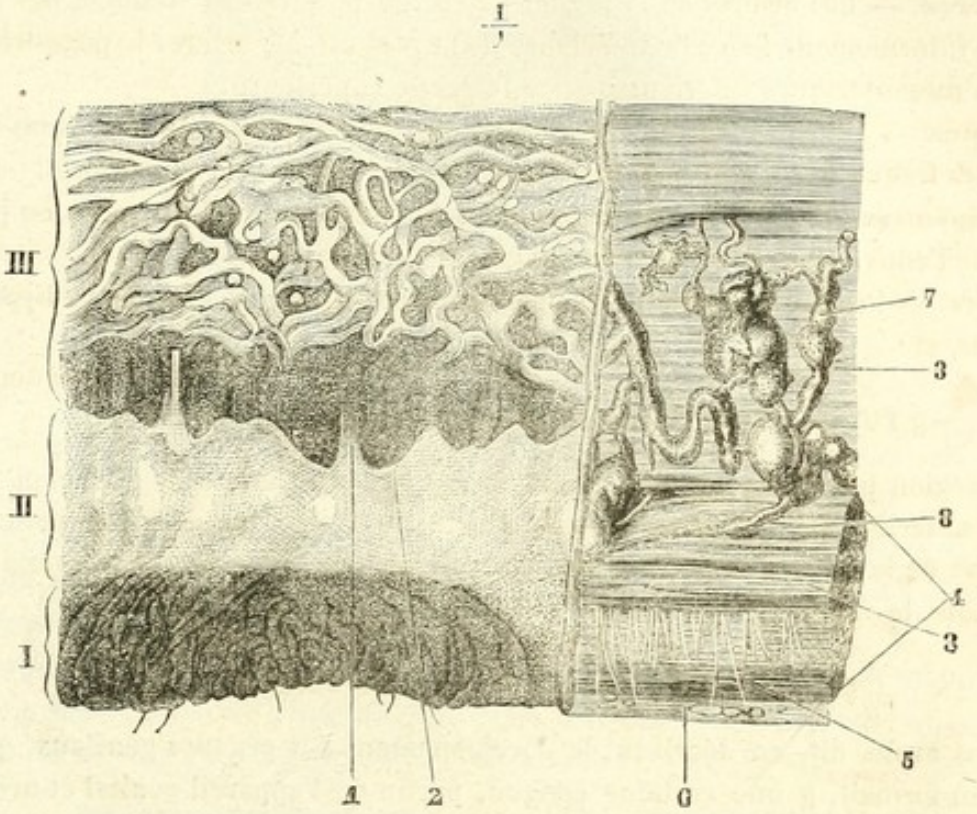

FIG. 910. — Partie inférieure du rectum et de l'anus incisée longitudinalement (*).

La muqueuse est séparée de la tunique musculeuse par un tissu cellulaire souvent assez lâche pour permettre le prolapsus de la muqueuse (*chute du rectum*) (fig. 911).

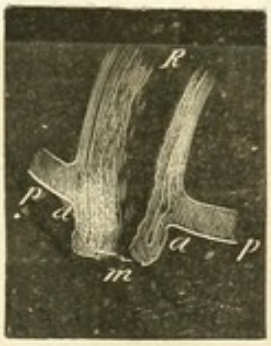

FIG. 911. — Coupe du rectum et de l'anus dans un cas de chute du rectum (**).

(*) La muqueuse a été enlevée à droite. — I, peau de l'anus; II, partie anale de la muqueuse; III, muqueuse du rectum. — 1, colonnes du rectum; 2, valvules et lacunes de Morgagni; 3, sphincter interne de l'anus; 4, sphincter externe; 5, tendons terminaux des fibres longitudinales; 6, tissu cellulaire sous-cutané du pourtour de l'anus; 7, plexus veineux sous-muqueux avec ses dilatations; 8, branches de communication des plexus sous-muqueux et des plexus veineux périrectaux.

(**) *p*, *p*, indiquent les téguments interrompus au niveau de l'anus, *a*, *a*; R est le rectum; *m*, ouverture occupant le centre de la tumeur formée par le prolapsus de la muqueuse anale; on voit en *a*, *a*, la peau se continuer sans ligne de démarcation avec la muqueuse sortie par l'anus.

§ III. — Vaisseaux et nerfs.

Artères. — Les artères de la région périnéale postérieure viennent des honteuses internes pour la partie inférieure de la région; des artères hypogastriques et des mésentériques inférieures pour la partie supérieure.

Veines. — Les veines sont très-nombreuses et susceptibles de dilatations variqueuses fréquentes (hémorrhoïdes); elles se rendent dans la veine porte.

Lymphatiques. — Assez nombreux dans la muqueuse qui se trouve au pourtour de l'anus; ils se rendent dans les ganglions inguinaux.

Nerfs. — Les nerfs viennent du nerf honteux interne et des plexus hypogastriques, etc.

§ IV. — Rapports de la région avec les autres régions.

La région périnéale postérieure est en rapport si intime avec la région périnéale antérieure, que beaucoup d'anatomistes ne veulent pas admettre cette subdivision de la grande région périnéale; les vésicules séminales, la prostate chez l'homme, le vagin chez la femme, reposent sur la région anale.

§ V. — Développement, vices de conformation.

Nous avons dit, en décrivant le développement des organes génitaux, que le rectum formait, à une certaine époque, partie de l'appareil génital et urinaire interne, et qu'il existait là un *cloaque*. Cette donnée nous donne l'explication des nombreuses communications anormales congénitales qui existent fréquemment entre les diverses cavités pelviennes.

Vices de conformation, imperforations avec canal accidentel ouvert à la surface cutanée. — Les imperforations de l'anus constituent un vice de conformation des plus intéressants. On a observé l'ouverture accidentelle aux environs de l'anus obturé (fig. 912).



Fig. 912. — Imperforation de l'anus avec canaux accidentels (*).

(*) S, sacrum; P, symphyse pubienne; Vs, vessie; U, utérus; Vg, vagin; R, rectum; *a*, imperforation de l'anus; 1, canal accidentel partant du rectum et ouvert au devant du coccyx; 2, autre canal accidentel ouvert à la fourchette; 3, communication anormale entre le rectum imperforé et le vagin.

M. Cruveilhier a rencontré l'anus anormal ouvert sous la verge (fig.913).

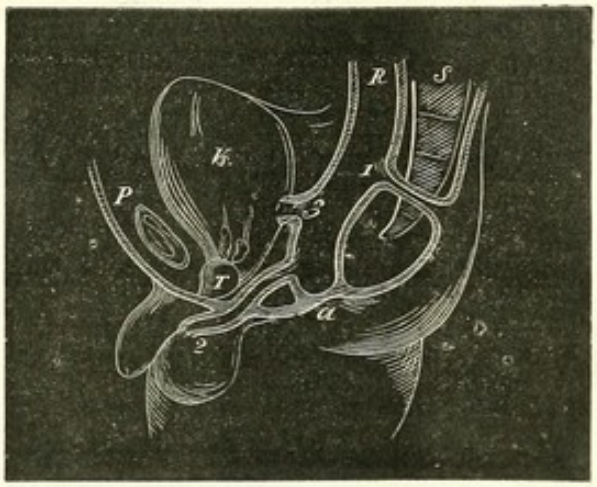

FIG. 913. — Imperforation de l'extrémité inférieure du rectum avec divers canaux accidentels (*).

Communication anormale du rectum avec les cavités muqueuses voisines. — Le rectum s'ouvre alors dans les organes génito-urinaires : tantôt dans la vessie, d'autres fois dans l'urèthre.

Absence partielle de l'anus et du rectum. — Quelquefois le rectum manque en partie, mais l'anus est conservé (fig. 914); dans ce cas, l'intervalle qui sépare l'anus du rectum est plus ou moins considérable.

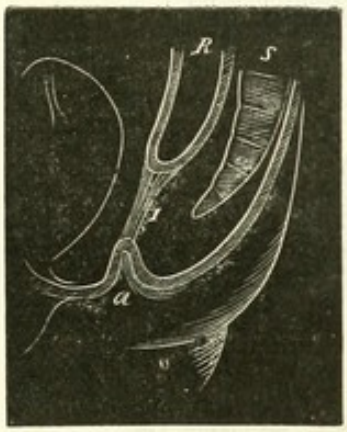

FIG. 914. — Cas d'absence partielle de l'extrémité inférieure du rectum, avec persistance de l'ouverture anale (**).

FIG. 915. — Absence d'une portion du rectum, sans trace d'anus (***).

La nature du tissu intermédiaire aux deux organes est variable; c'est souvent un cordon fibreux (fig. 919), ou bien encore un tissu très-dur comme corné (fig. 918). Tantôt l'anus est imperforé, et le rectum raccourci lui-même, se termine à une distance plus ou moins grande de l'anus (fig. 914, 915, 916 et 917).

(*) S, sacrum; P, symphyse pubienne; Vs, vessie; T, prostate; R, rectum; *a*, anus imperforé; **1**, canal partant du rectum, traversant le sacrum et venant s'ouvrir à la surface de la peau dans la région sacro-coccygienne; **2**, canal partant du rectum et venant s'ouvrir à la face inférieure de la verge; **3**, canal de communication entre le rectum et la vessie.

(**) S, sacrum; R, rectum; I, cordon ligamentaire remplaçant une portion du rectum; *a*, anus.

(***) S, sacrum; U, utérus; *Vg*, vagin; **1**, cordon ligamenteux qui remplace une portion du rectum; *a*, anus imperforé.

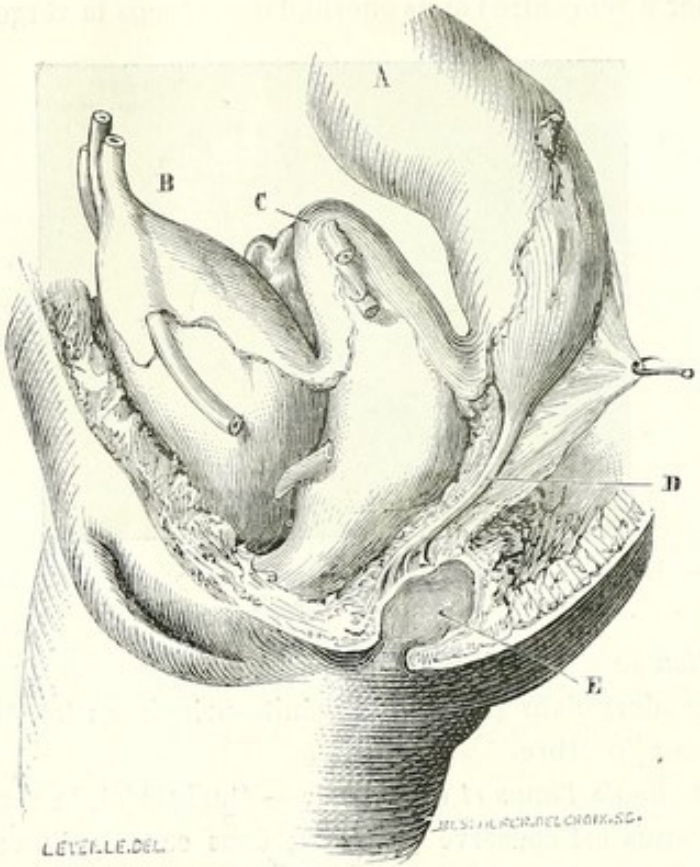

FIG. 916. — Atrésie ano-rectale chez une fille ; communication du rectum avec l'anus au moyen d'un cordon fibro-musculaire (*).

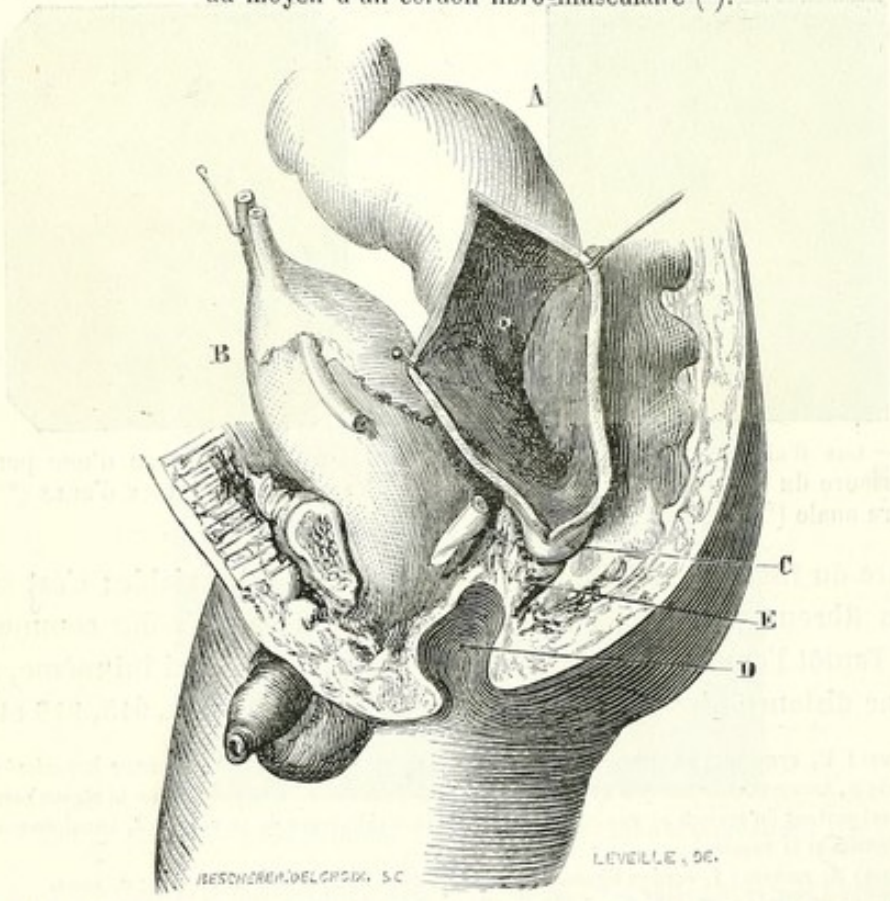

FIG. 917. — Atrésie ano-rectale ; terminaison du rectum au milieu du sacrum (**).

(*) A, rectum ; B, vessie ; C, utérus ; D, cordon musculaire contenant les fibres du rectum, se terminant sur le vagin et sur le cul-de-sac anal ; E, cul-de-sac anal.

(**) A, rectum ouvert jusqu'à l'ampoule terminale ; B, vessie ; C, cul-de-sac rectal ; D, cul-de-sac anal ; E, espace fibro-cellulaire entre l'anus et le rectum.

Les atrésies ano-rectales présentent un grand nombre de formes (fig. 916 917, 918, 919, 920 et 921).

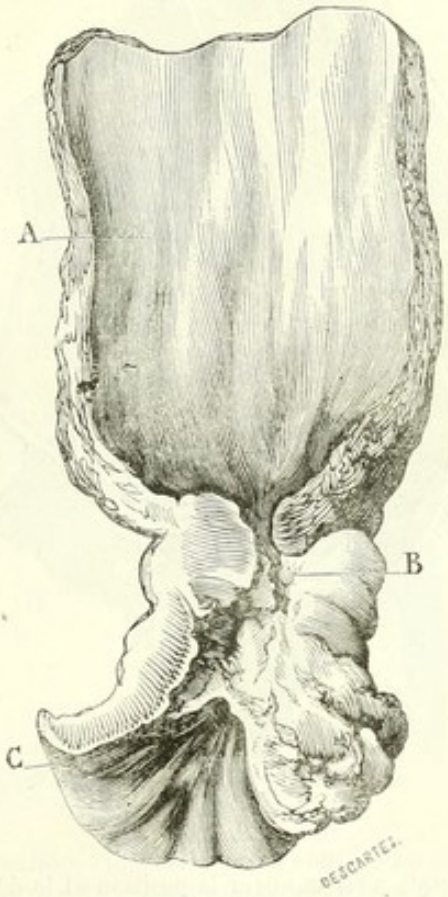

Fig. 918. — Atrésie ano-rectale (*).

Le chirurgien doit bien les connaître quand il se propose de rétablir le canal manquant, soit par ponction, soit par incision.

Fig. 919. — Rectum terminé par un cordon fibreux (**).

Absence totale du rectum. — Les cas d'absence totale du rectum (fig. 920) sont très-nombreux.

(*) A, rectum ouvert ; B, espace fibro-celluleux parcouru par le trocart ; C, cul-de-sac cutané.
(**) A, anus ; B, cordon fibreux ; C, rectum.

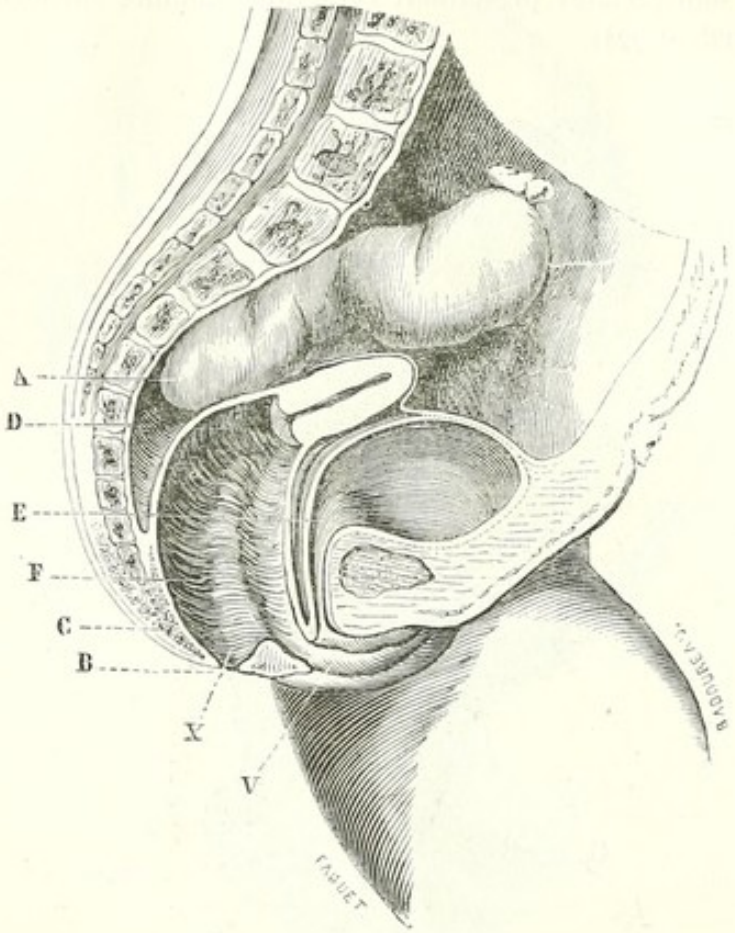

FIG. 920. — Atrésie ano-rectale pour montrer la position et le développement de la cavité vaginale chez le nouveau-né imperforé (*).

Les absences du rectum constituent des vices de conformation très-graves; elles amènent infailliblement la mort dans l'espace de quelques jours. Le chirurgien ne peut parer à une anomalie aussi grosse que par la création d'un anus artificiel. Nous avons déjà indiqué les procédés que le chirurgien a à sa disposition (méthode *iliaque*, *lombaire*) et nous parlerons bientôt de la méthode périnéale.

Chez l'enfant nouveau-né, à cause des petites dimensions du bassin et de la longueur considérable de cette portion du tube digestif, l'S iliaque décrit une longue circonvolution qui commence dans la fosse iliaque gauche et même plus haut, se dirige transversalement jusque dans la fosse iliaque droite, de là se replie de nouveau pour se plonger de droite à gauche dans l'excavation pelvienne. Cette disposition explique pourquoi les chirurgiens, en dirigeant leurs incisions en arrière et vers le côté gauche du petit bassin, ne pénètrent pas toujours dans l'ampoule rectale, alors qu'elle existe et se trouve largement dilatée par le méconium.

(*) A, ampoule rectale arrêtée au tiers supérieur du sacrum; B, C, extrémité coccygienne; D, intervalle celluleux rétro-vaginal; E, F, cavité exagérée du vagin; X, ouverture artificielle dans le périnée conduisant dans la cavité vaginale; V, ouverture vulvo-vaginale. (Amussat.)

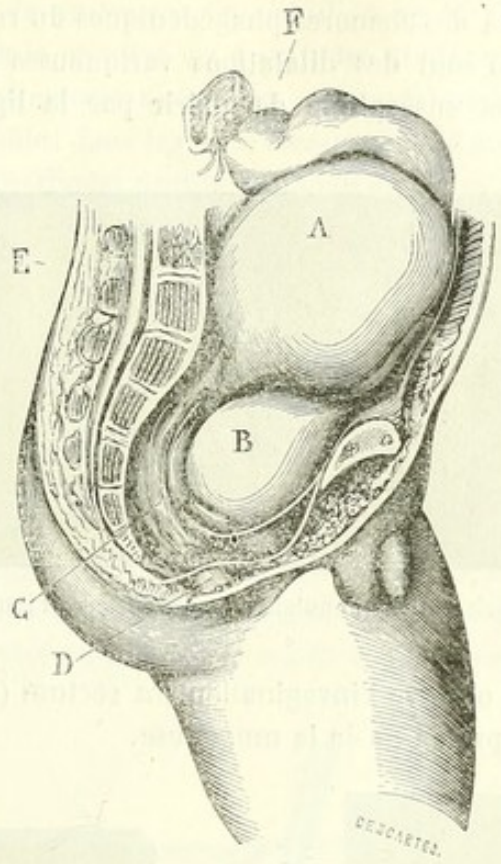

FIG. 921. — Atrésie ano-rectale, l'intestin rectum oblitéré au niveau de la symphyse sacro-pubienne se continuant par un cordon musculaire jusqu'à l'ampoule cutanée (*).

§ VI. — Maladies chirurgicales et opérations.

Polypes. — Ils sont le plus souvent glandulaires, souvent fibreux.

Fissure. — La fissure à l'anus consiste en une fente située généralement entre les plis radiés de l'anus; elle s'accompagne de contracture du sphincter. La douleur est très-vive au moment de la défécation. Mais c'est quelques minutes, souvent même un quart d'heure après la sortie des matières qu'elle atteint son maximum. Ce caractère est très-important.

La fissure à l'anus guérit très-bien par la simple dilatation du sphincter, opération qui, sans l'emploi du chloroforme, serait extrêmement douloureuse, mais qui est sans dangers et qui réussit toujours.

Rétrécissements (fig. 922). — Ils consistent dans une simple réduction des diamètres de l'ouverture anale ou de la cavité du rectum. Le plus souvent la coarctation ne dépasse pas l'anus; d'autres fois, elle s'étend au rectum; dans quelques cas elle occupe le rectum tout entier.

Les rétrécissements du rectum succèdent le plus souvent, comme l'a parfaite-

(*) A, ampoule rectale; B, vessie; C, cordon musculaire; D, cul-de-sac cutané; E, terminaison de l'ampoule rectale; F, partie de l'S du côlon. (H. Dagnan.)

ment démontré Armand Desprès, d'après de nombreuses observations prises dans son service à Lourcine, à des chancres phagédéniques du rectum.

Hémorrhoïdes. — Ce sont des dilatations variqueuses des veines rectales, maladie toute locale et susceptible de guérir par la ligature, la cautérisation, etc., etc.



FIG. 922. — Rétrécissements annulaires et valvulaires. Figure schématique (*).

Invagination. — On observe l'invagination du rectum (fig. 923), qu'il ne faut pas confondre avec le prolapsus de la muqueuse.

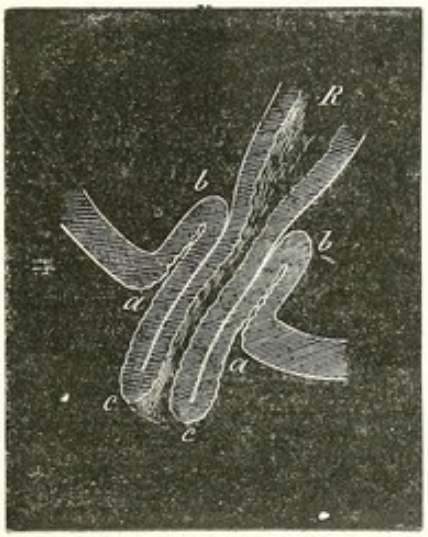

FIG. 923. — Invagination du rectum (**).

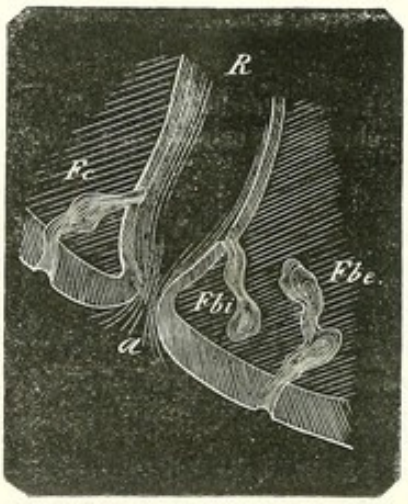

FIG. 924. — Variété de fistules anales. Figure schématique (***).

Fistules à l'anus (fig. 924). — Les fistules à l'anus sont stercorales ou non complètes ou incomplètes, borgnes externes ou borgnes internes, etc.

(*) S, sacrum; P, symphyse pubienne; Vs, vessie; U, utérus; Vg, vagin; R, rectum; 1, rétrécissement annulaire ou cylindrique de la portion moyenne du rectum; 2, rétrécissement annulaire de l'anus; 3, rétrécissement valvulaire de la partie inférieure du rectum. (Fano.)

(**) En comparant cette figure avec la précédente, on appréciera bien exactement la différence qui existe entre un simple prolapsus de la muqueuse anale et une invagination de la partie supérieure du rectum dans l'inférieure. — *c*, *c*, est l'ouverture de la tumeur; en *a*, *a*, on voit l'extrémité supérieure de la tumeur resserrée par l'ouverture anale; mais il n'existe ici qu'une simple contiguité entre la tumeur et les bords de l'orifice anal, et nullement une continuité; *b*, *b*, est l'endroit où le rectum R s'est invaginé; la cloison de séparation de la partie invaginée est très-bien indiquée de chaque côté de la figure par une ligne blanche. (Fano.)

(***) R, rectum; *a*, anus; Fc, fistule complète; F*bi*, fistule borgne interne; F*be*, fistule borgne externe.

Cancers. — Les cancers du rectum peuvent être opérés lorsqu'ils ne remontent pas très-haut. M. le professeur Denonvilliers et M. Chassaignac ont obtenu de beaux succès, mais la récidive est à craindre et manque rarement.

Opération de l'anus artificiel périnéal. — Nous avons déjà indiqué deux modes d'entérotomie applicables dans les cas d'atrésie rectale ou d'absence d'une partie du rectum. Ces deux méthodes sont la méthode de Littre qui ouvre l'intestin par la région inguinale droite; et la méthode de Callisen et d'Amussat qui vont à la recherche du côlon descendant. Il est de beaucoup préférable de pratiquer l'incision du périnée, au niveau du point où devrait se trouver l'anus, et d'aller couche par couche à la recherche de l'intestin. Souvent on n'aura qu'à diviser une membrane peu épaisse (fig. 925); d'autres fois il faudra remonter très-haut. Le succès est très-incertain; mais si l'on est assez heureux pour tomber sur l'ampoule rectale, on arrivera à un résultat bien plus satisfaisant que celui obtenu d'après les méthodes déjà mentionnées. M. Ulysse Trélat a insisté, dans une communication intéressante faite à la Société de chirurgie, sur la nécessité d'explorer avec le soin le plus minutieux la région périnéale et l'intérieur du bassin en introduisant un stylet ou une petite sonde dans la vessie, etc.

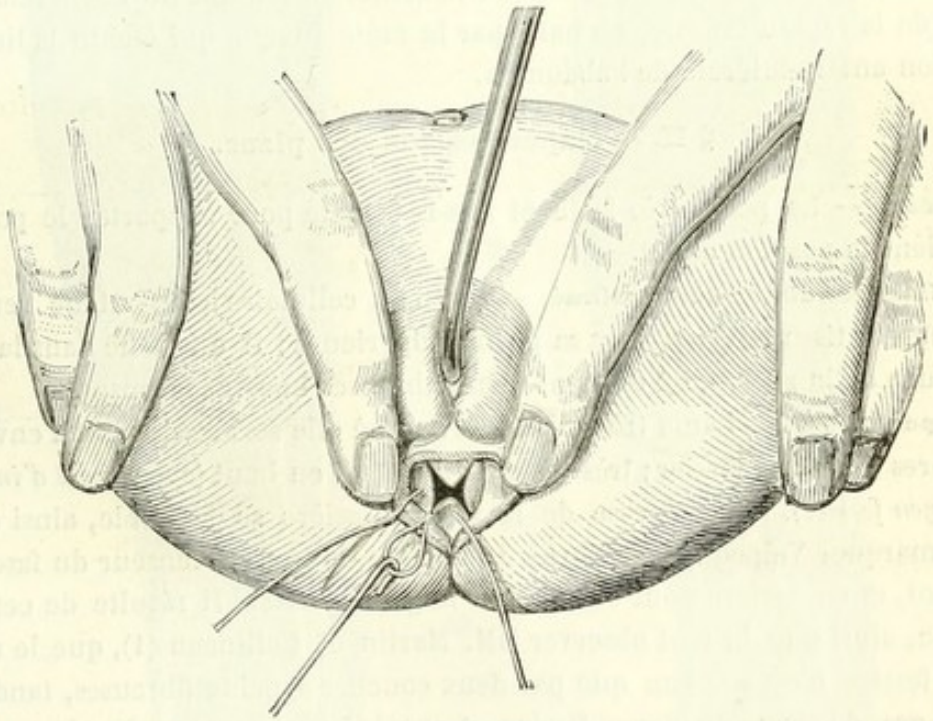

Fig. 925. — Incision cruciale dans l'imperforation de l'anus.

L'**opération de la fistule à l'anus** se fait ou par l'incision simple du trajet fistuleux, ou mieux encore par l'excision du trajet, etc. Dans la première méthode l'opération doit être suivie de pansements bien méthodiques avec des mèches, dans le but d'empêcher l'agglutination des bords de la section. Dans le second procédé (excision), il suffit de pansements simples; on peut même laisser l'opéré sans pansements, etc.

Dans la chute ou prolapsus de la muqueuse rectale, les chirurgiens conseillent la cautérisation des plis radiés de l'anus ou l'excision de ces plis dans le but de rétrécir l'orifice. Nous avons réussi dans un cas où la cautérisation avait échoué, en enlevant par la ligature toute l'étendue de la partie faisant saillie. L'opération a été pratiquée à l'Hôtel-Dieu en octobre 1868.

CHAPITRE III.

RÉGION DE LA FESSE.

§ I. — Limites, formes extérieures, parties accessibles à la palpation.

La région fessière est convexe, sa position générale est connue : elle est limitée en avant par l'épine iliaque antérieure et supérieure, en haut par la crête iliaque, en arrière par l'épine iliaque postérieure et supérieure et le sacrum, en bas par la tubérosité de l'ischion.

Arrondie, volumineuse, cette région comprend l'ensemble des parties qui ont pour squelette la portion latérale du bassin ; elle est limitée en arrière par la ligne médiane du corps et en avant par la saillie du tenseur du fascia lata qui la sépare de la région crurale, en haut par la crête iliaque qui établit la limite de la région antéro-latérale de l'abdomen.

§ II. — Superposition des plans.

1° **Peau.** — La peau, très-forte et très-résistante pour supporter le poids du corps dans la position assise.

2° **Tissu cellulaire sous-cutané.** — Le tissu cellulaire sous-cutané renferme beaucoup de tissu adipeux dans sa partie supérieure ; il est lâche dans la partie inférieure de la région, où existent de nombreuses bourses séreuses.

3° **Aponévrose.** — Lame très-mince en bas, où elle sert seulement d'enveloppe aux fibres du grand fessier ; très-forte en avant et en haut (*aponévrose d'insertion du moyen fessier*). L'aponévrose de la région fessière se dédouble, ainsi que l'a fait remarquer Velpeau, pour former la gaîne du muscle tenseur du fascia lata en avant, et en arrière pour envelopper le grand fessier. Il résulte de cette disposition, ainsi que le font observer MM. Martin et Collineau (1), que le muscle grand fessier n'est soutenu que par deux couches à peine fibreuses, tandis que la plus grande partie du moyen fessier est engaînée dans une espèce de sac moitié fibreux, moitié osseux.

4° **Muscles.** — Les muscles de la fesse forment deux plans : le premier est représenté par le *grand fessier* (fig. 926), dont les fibres sont dirigées de haut en bas et de dedans en dehors. Le plan profond (fig. 926 B) est formé des muscles *moyen fessier*, *pyramidal* et *jumeaux*, *obturateur interne*, *carré fémoral* et enfin du *petit fessier*, placé plus profondément encore au-dessous du moyen fessier.

(1) Ferdinand Martin et Collineau, *De la coxalgie, de sa nature et de son traitement.* Paris, 1864.

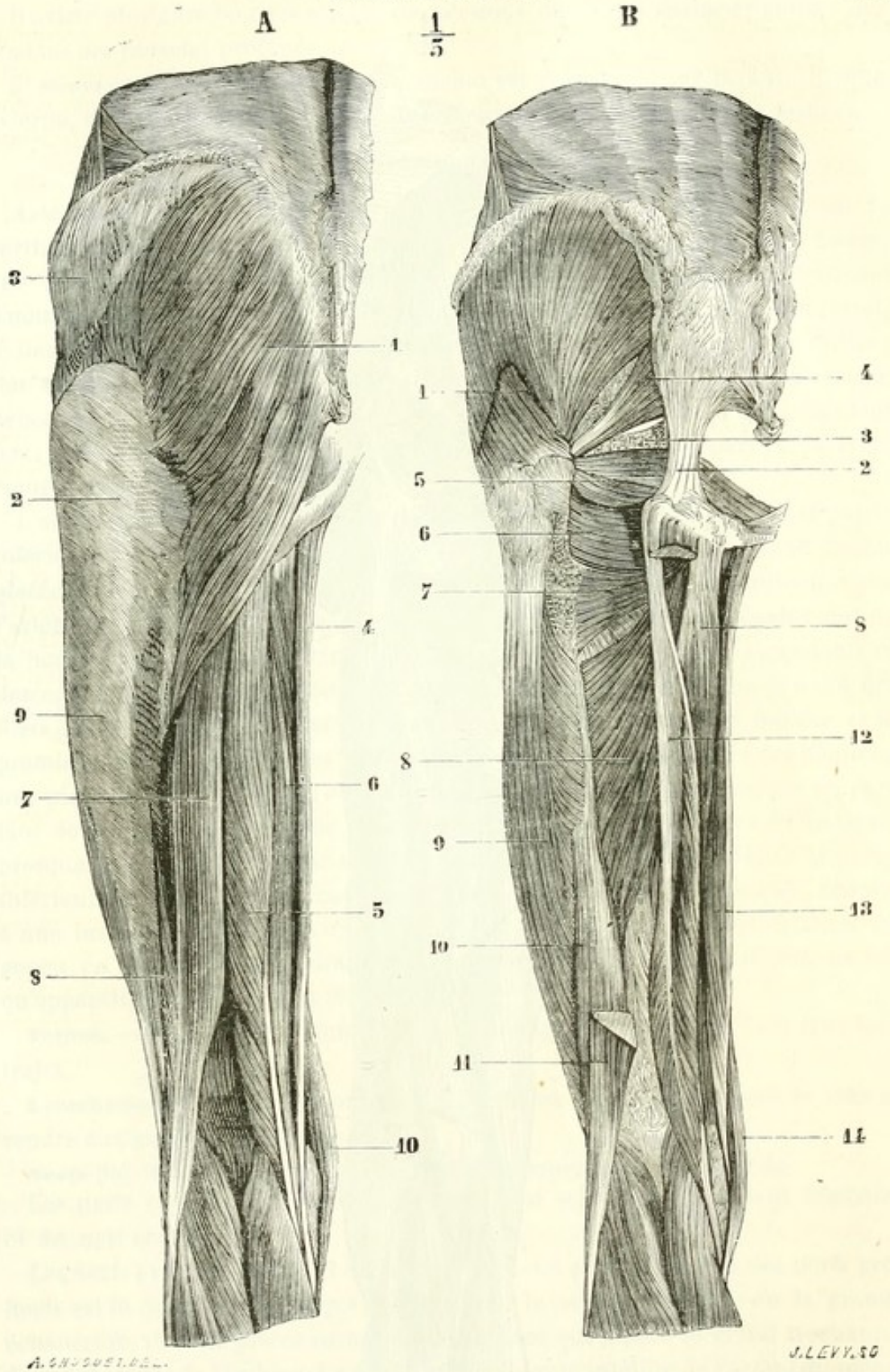

FIG. 926. — Muscles postérieurs de la cuisse et de la région fessière (*).

(*) A, couche superficielle. — 1, grand fessier; 2, son aponévrose d'insertion; 3, aponévrose du moyen fessier; 4, droit interne; 5, demi-tendineux; 6, demi-membraneux; 7, longue portion du biceps; 8, courte portion du biceps; 9, aponévrose du vaste externe; 10, couturier.

B, couche profonde. — 1, moyen fessier; 2, grand ligament sacro-sciatique; 3, petit ligament sacro-sciatique et épine sciatique; 4, pyramidal; 5, obturateur interne et jumeaux; 6, carré crural; 7, partie supérieure du grand adducteur; 8, grand adducteur; 9, vaste externe; 10, courte portion du biceps; 11, longue portion du biceps coupée; 12, tendon du demi-membraneux; 13, droit interne; 14, couturier.

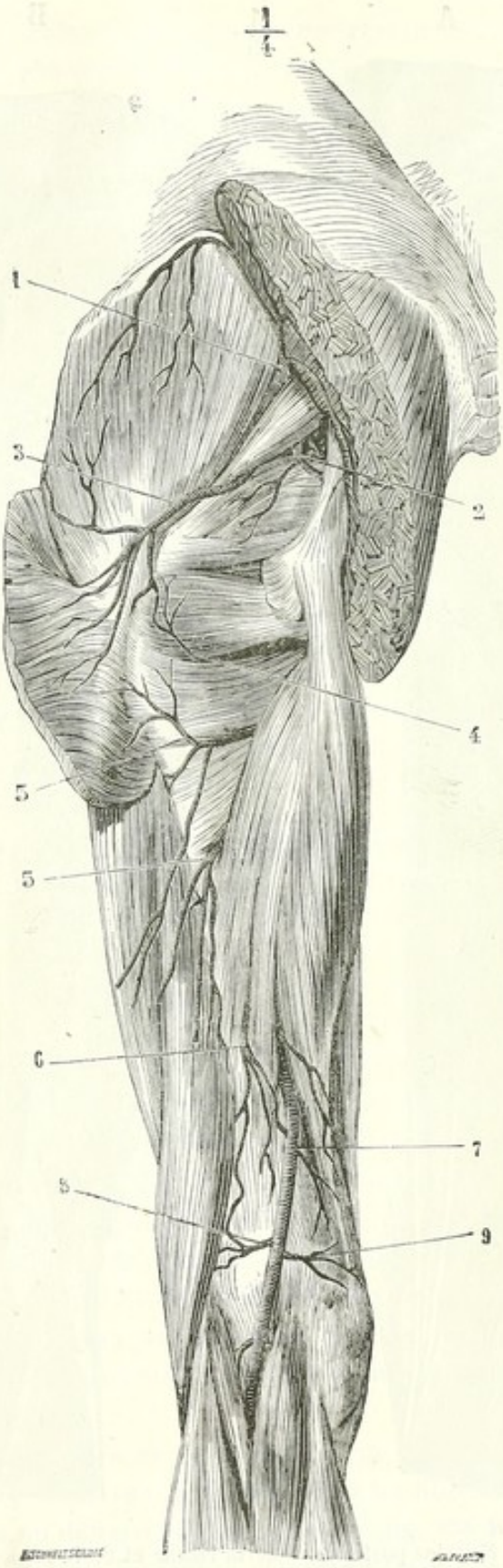

FIG. 927. — Artères de la partie postérieure de la cuisse et de la région fessière (*).

(*) 1, artère fessière ; 2, artère honteuse interne contournant l'épine sciatique ; 3, artère ischiatique ; 4, artère circonflexe ; 5, 5, artères perforantes ; 6, terminaison de l'artère fémorale profonde ; 7, artère poplitée ; 8, artère articulaire supérieure externe. (Les branches musculaires des perforantes sont coupées au moment où elles pénétraient dans les muscles.)

Il existe plusieurs bourses séreuses au-dessous du grand fessier et autour des tendons des muscles profonds.

5° **Squelette.** — Le squelette de la région est représenté par la fosse iliaque externe, avec ses lignes courbes destinées aux insertions des muscles fessiers.

§ III. — Vaisseaux et nerfs.

Artères (fig. 927). — L'*artère fessière*, branche de l'iliaque interne, sort par la partie la plus élevée de l'échancrure sciatique. Parvenue à l'extrémité du bassin, elle se partage immédiatement en plusieurs branches volumineuses destinées à nourrir les muscles. D'après des mensurations exécutées par M. Marcellin Duval, le lieu d'émergence de la fessière est assez bien indiqué par le point d'intersection de deux lignes dont l'une commence à la crête iliaque, à 9 centimètres en dehors de la ligne des apophyses épineuses lombaires, et descend verticalement pour couper à angle droit la seconde ligne dont le point de départ est la crête épineuse du sacrum (1).

L'*artère ischiatique*, également branche de l'iliaque interne, soit par la partie inférieure de l'échancrure sciatique, gagne le bord inférieur du grand fessier placée en avant du nerf sciatique ; elle est généralement moins volumineuse que l'artère fessière, mais on la trouve quelquefois avec un volume qui égale celui de la honteuse interne. Elle fournit des rameaux musculo-cutanés ascendants et descendants ; des rameaux destinés à pénétrer dans le nerf sciatique et enfin des filets anastomotiques nombreux qui vont rejoindre la circonflexe interne et la première perforante. M. Manec a déposé au Musée de l'amphithéâtre des hôpitaux une pièce des plus curieuses et dont nous donnerons la représentation en parlant de la région de la cuisse, dans laquelle le tronc de l'artère ischiatique, presque aussi volumineux que celui de l'hypogastrique, descend jusqu'à la partie inférieure de la cuisse et forme la poplitée, tandis que l'artère fémorale, réduite à une branche de troisième ordre, se termine au niveau de l'articulation du genou en formant la collatérale interne supérieure. La *honteuse interne* ne fait qu'apparaître dans la région fessière (2).

Veines. — Des veines volumineuses accompagnent les artères dans tout leur trajet.

Lymphatiques. — Peu importants; ils naissent surtout de la peau et vont se rendre aux ganglions de l'aine.

Nerfs (fig. 928). — Les nerfs de la fesse sont superficiels et profonds.

Les nerfs superficiels viennent du petit nerf sciatique, du plexus lombaire et du nerf crural.

Les nerfs profonds viennent du plexus sacré. Le plus important des nerfs profonds est le *grand nerf sciatique* qui, sorti par la partie inférieure de la grande échancrure, vient se placer au milieu de l'espace qui sépare le grand trochanter de la tubérosité de l'ischion. Le nerf honteux interne satellite de l'artère du même nom décrit comme cette artère un très-court trajet à la partie profonde de la fesse.

(1) Marcellin Duval, *Traité de l'hémostasie et spécialement des ligatures d'artères*. Paris, 1855 et 1856.

(2) Voy. RÉGION DU PÉRINÉE.

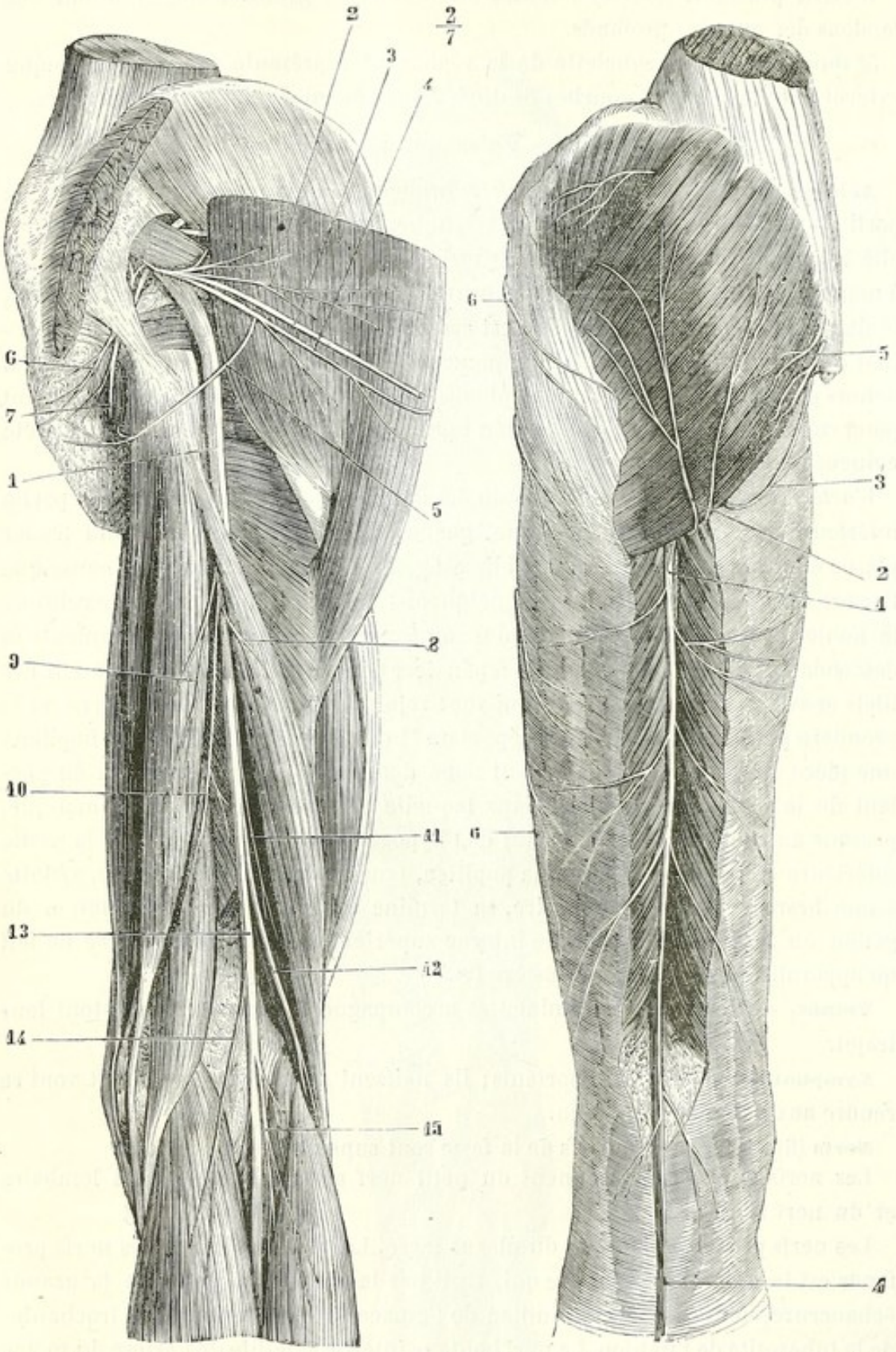

FIG. 928. — Nerfs de la région fessière. — A, nerf grand sciatique (le muscle grand fessier est sectionné près de ses insertions au sacrum et renversé en dehors). — B, nerf petit sciatique (*).

(*) A, 1, grand nerf sciatique; 2, branches fessières du petit sciatique; 3, branche fémorale du petit sciatique; 4, branche fessière du petit sciatique qui se réfléchit sur le bord inférieur du muscle grand fessier (c'est celle qu'on retrouve en B, 2); 5, branche fémorale du petit sciatique; 6, nerf hémorrhoïdal; 7, nerf honteux interne;

§ IV. — Développement, vice de conformation.

La région fessière se développe en même temps que le bassin et la hanche, sans que l'embryologie ait enregistré aucun fait anatomique particulier.

Tumeurs congénitales. — Comme exemple de vice tératologique, nous n'avons qu'à mentionner l'existence de tumeurs congénitales fort curieuses (fig. 929, 930, 931 et 932).

La fesse est un des siéges de prédilection des monstruosités par inclusion : cause possible de dystocie.

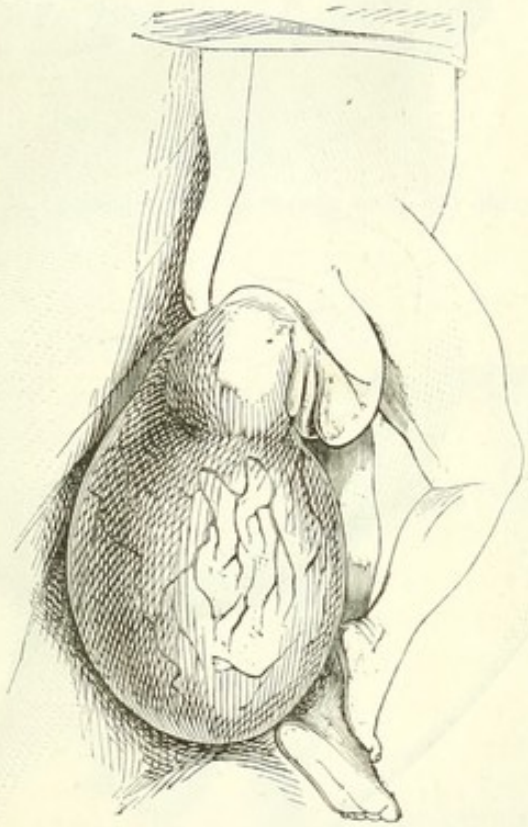

FIG. 929. — Tumeur congénitale enkystée de la région fessière.

§ V. — Rapports avec les autres régions.

La région fessière est séparée de la région iliaque par l'épaisseur de l'iléon.

Elle répond, en avant, à la région de la hanche et à la région de la cuisse. Les communications celluleuses de la fesse avec le bassin sont très-importantes; elles expliquent comment les abcès peuvent fuser à la fesse en suivant les nerfs; elles permettent aussi de comprendre l'existence de la *hernie intestinale ischiatique*, etc.

8, branche du grand sciatique pour la longue portion du biceps; 9, branche du demi-tendineux; 10, branche du demi-membraneux; 11, branche de la courte portion du biceps; 12, nerf sciatique poplité externe; 13, nerf sciatique poplité interne; 14, branche du jumeau interne; 15, branche du jumeau externe.

B, 1, branche fémorale du petit sciatique; 2, branches du muscle grand fessier réfléchies sur le bord inférieur de ce muscle; 3, branche génitale du petit sciatique; 4, rameau terminal de ce nerf longeant la veine saphène externe; 5, branches postérieures des derniers nerfs sacrés; 6, rameaux du nerf fémoro-cutané. (Beaunis et Bouchard.)

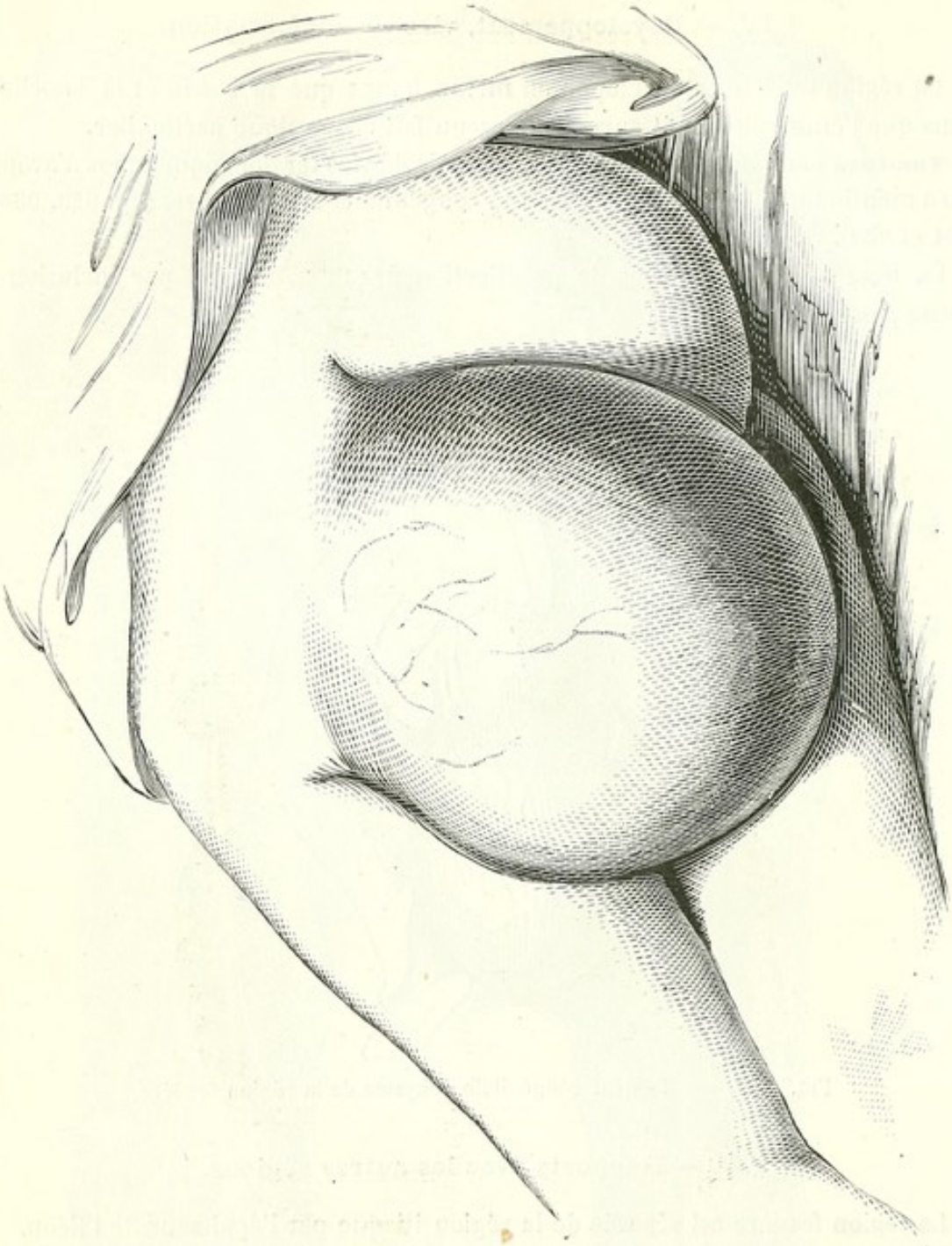

Fig. 930. — Tumeur congénitale de la région sacrée dessinée avant l'opération (*).

§ VI. — Maladies chirurgicales et opérations.

Plaies. — Peu graves en général. Les seuls organes dont on doit craindre la lésion sont les artères fessière et ischiatique ainsi que le grand nerf sciatique.

Épanchements sanguins. — Extrêmement communs en raison de la fréquence des contusions de la région.

Anévrysmes. — Très-rares, ils peuvent porter sur la fessière et l'ischiatique. Nous avons observé ce dernier cas dans le service de Nélaton en 1865. Le malade

(*) D'après T. Holmes, *Thérapeutique des maladies chirurgicale des enfants*, trad. par O. Larcher. Paris, 1869.

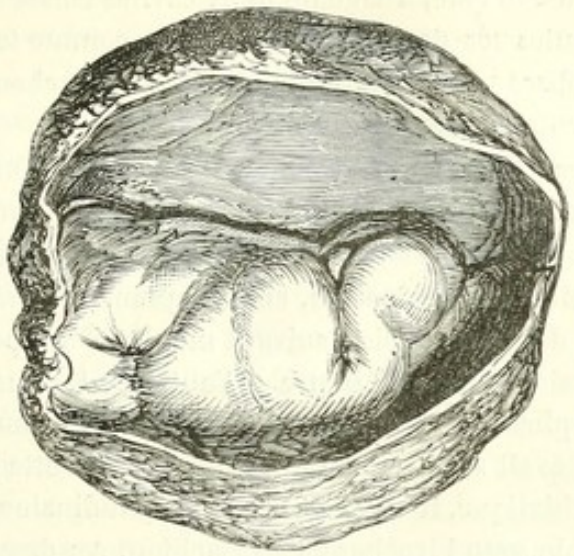

Fig. 931. — Tumeur congénitale disséquée après son ablation. (T. Holmes.)

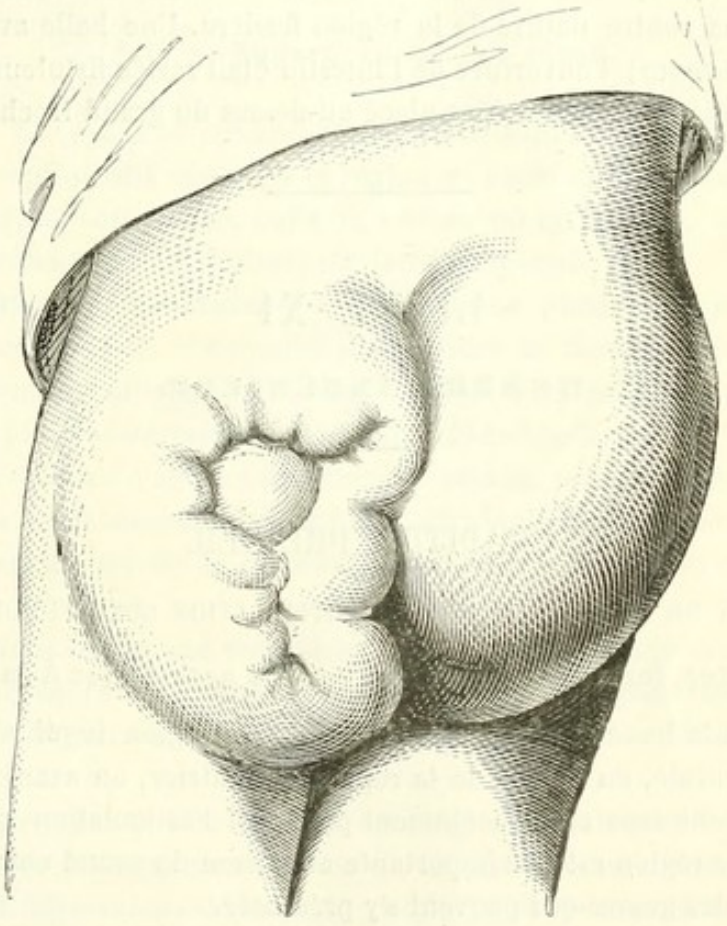

Fig. 932. — Région fessière après la cicatrisation de la plaie de l'opération. (T. Holmes.)

guérit par une injection de perchlorure de fer; moyen bien préférable, dans ce cas, à la ligature des artères anévrysmales.

Tumeurs. — Velpeau a décrit deux cavités séreuses sous-cutanées situées l'une au-dessous de la tubérosité sciatique, l'autre sur la face externe du grand tro-

chanter. M. Richet, de son côté, a signalé deux cavités closes constantes et normales, appartenant toutes les deux au grand fessier; comme tous les organes de même nature, ces séreuses peuvent devenir le siége d'épanchements, soit séreux, soit sanguins, soit purulents, etc.

Ligature des artères fessière et ischiatique. — La ligature de l'artère fessière est presque impossible ; que l'on se rappelle en effet, que, immédiatement après sa sortie du bassin, cette artère se partage en plusieurs branches : on peut la découvrir, cependant, à sa terminaison, en pratiquant une grande incision dans la direction des fibres du grand fessier, suivant une ligne qui partagerait le muscle en deux parties égales, l'une antérieure et l'autre postérieure ; il est plus que probable que dans le plus grand nombre de cas publiés comme ligature de la fessière, l'opérateur n'avait saisi qu'une des branches de cette artère.

Quant à l'artère ischiatique, il suffit d'inciser longitudinalement au milieu de l'espace qui est entre le grand trochanter et l'ischion. Au-dessous du bord inférieur du grand fessier, l'artère apparaît en arrière du muscle carré fémoral.

Anus contre nature de la région fessière. — Nous avons eu l'occasion d'observer un anus contre nature de la région fessière. Une balle avait percé l'os iliaque et le cæcum; l'ouverture de l'intestin était restée fistuleuse et le blessé rendait des matières par un orifice placé au-dessus du grand trochanter, etc.

LIVRE XI

MEMBRE INFÉRIEUR.

CHAPITRE PREMIER.

RÉGION DE LA HANCHE OU DE L'ARTICULATION COXO-FÉMORALE.

§ I. — Limites, formes extérieures, parties accessibles à la palpation.

La région de la hanche placée au-dessous de la région inguinale, en arrière de la région crurale, en dehors de la région obturatrice, en avant de la région fessière, etc., renferme comme élément principal l'articulation coxo-fémorale. L'étude de cette région est très-importante en raison du grand nombre de maladies chirurgicales graves qui peuvent s'y présenter.

L'articulation est très-profondément située. Le grand trochanter seul de tous les points du squelette de la zone articulaire peut être facilement limité à la palpation; on peut, en déprimant légèrement les tissus, déterminer la position précise de son bord antérieur, postérieur, etc.

La région coxo-fémorale est limitée par plusieurs saillies osseuses toujours facilement accessibles à la palpation : épine iliaque antérieure et supérieure, épine iliaque postérieure, crête iliaque, etc.

D'après M. Nélaton, « si l'on examine à l'état normal les rapports exacts du grand trochanter avec les diverses saillies osseuses que l'on trouve sur le bassin, on reconnaît que si le fémur est fléchi à angle droit avec une légère adduction, le sommet du grand trochanter répond à une ligne qui partirait de l'épine iliaque antéro-supérieure pour se rendre à la partie la plus saillante de la tubérosité sciatique, et que cette ligne divise en même temps la cavité cotyloïde en deux parties égales. Cette ligne répondant au centre de la cavité cotyloïde pourra facilement servir de guide pour apprécier l'étendue du déplacement. En effet, admettons que la tête du fémur soit venue se placer derrière la cavité cotyloïde, cette ligne, au lieu de répondre au sommet du grand trochanter, correspondra à un point plus rapproché de sa base. L'étendue du déplacement se trouvera donc mesurée par la saillie du grand trochanter en arrière de cette ligne ». M. Nélaton insiste sur ce signe parce qu'il lui paraît à la fois très-propre à faire apprécier avec exactitude les rapports de la tête avec la cavité cotyloïde, et parce qu'il est très-facile à constater.

§ II. — Superposition des plans.

1° **Peau.** — La région ne présente de téguments qu'à sa partie externe ; étant profonde en avant où elle répond à la région du canal crural, en dedans où elle répond à la région obturatrice, enfin en arrière où est la fesse. — La peau qui recouvre le trochanter est extrêmement forte et épaisse.

2° **Tissu cellulaire sous-cutané.** — Il renferme plusieurs bourses séreuses. Ces bourses séreuses sont d'ordinaire superposées de façon à former plusieurs plans, et là, comme ailleurs, elles sont d'autant plus parfaites que les frottements ont été plus considérables ; elles sont très-irrégulières.

3° **Muscles.** — Nous n'avons à mentionner comme muscles que les insertions qui se font aux trochanters. Nous trouvons en avant le *psoas-iliaque* qui va au petit trochanter ; en arrière le *carré crural* qui va au bord postérieur du grand trochanter.

A la face externe du grand trochanter, nous rencontrons le *moyen fessier*. Au bord supérieur de cette éminence, le *petit fessier*, le *pyramidal*, les *jumeaux* et l'*obturateur externe ;* enfin à la partie interne du grand trochanter, le muscle *obturateur interne*.

Le *grand fessier* se rend à la ligne qui va du grand trochanter à la ligne âpre.

Pour bien saisir les rapports de la tête du fémur dans les différentes luxations qui peuvent se faire autour de la cavité cotyloïde, il est important d'arrêter un instant son attention sur les rapports et la superposition des muscles en avant, en arrière, en dedans et en bas de la cavité cotyloïde.

En avant de la cavité cotyloïde se trouve le muscle *psoas iliaque*. Aux fibres musculaires du psoas iliaque se trouvent mélangées de très-fortes fibres aponévrotiques qui vont bientôt former un tendon épais dont l'attache se fait au petit trochanter. Le *couturier* est situé en avant et en dehors du psoas iliaque, mais plus superficiel.

A la partie la plus interne de la partie antérieure se trouve le pectiné, qui, né de la branche horizontale du pubis, descend très-obliquement vers la partie supérieure du fémur.

Entre le psoas iliaque et le pectiné, on voit la veine, puis l'artère, qui seront soulevées dans la luxation du fémur en avant, et repoussées tantôt en dedans, tantôt en dehors, d'autres fois en avant même de la partie cartilagineuse de la tête du fémur.

Toute cette partie antérieure de la cavité cotyloïde répond à un plan osseux qu'on peut appeler le versant abdominal ou supérieur de l'os pelvien ; fosse iliaque interne, branche horizontale du pubis.

Le versant postérieur de l'os iliaque comprend toute la partie postérieure et supérieure, postérieure et inférieure. C'est là que se trouvent, sur un premier plan ou plan musculaire superficiel, le tenseur du fascia lata, le moyen fessier, le grand fessier. Sur un second plan, plan musculaire profond de la fesse, le petit fessier, le pyramidal, l'obturateur interne et les jumeaux réunis. Ce versant postérieur de l'os iliaque est limité en avant par le tendon si épais et si résistant du droit antérieur; en arrière par la gouttière *sous-cotyloïdienne*.

Enfin, le versant interne de l'os iliaque présente une large perforation que l'on appelle le trou sous-pubien, obturé par la membrane obturatrice, insertion du muscle obturateur externe en dehors et du muscle obturateur interne en dedans.

Le muscle obturateur externe, dont les fibres réunies en faisceau et terminées par un tendon arrondi vont s'insérer dans la cavité digitale du grand trochanter, est limité en dedans et en avant par les muscles pectiné, premier adducteur, second adducteur, et par la partie antérieure du troisième adducteur ou grand adducteur dont l'insertion occupe toute la branche ischio-pubienne et va jusqu'à l'ischion, où elle présente sa partie la plus importante. Entre le grand adducteur en arrière et le muscle obturateur externe vient s'interposer le carré fémoral qui se jette bientôt sur le fémur, s'insérant au bord postérieur du grand trochanter.

C'est entre ces différents muscles que nous verrons la tête du fémur faire sa place, dans les luxations ; il n'est peut-être pas un interstice où on ne l'ait rencontrée, et même elle peut occuper un grand nombre de positions intermédiaires pendant les manœuvres destinées à la réduire, et pendant les violences qui la font cheminer souvent au travers de plusieurs interstices avant de s'abandonner à un équilibre stable qui constitue la luxation en arrière, en dedans, etc., etc.

Articulation coxo-fémorale (fig. 933, 934, 935, 936, 937). — *Surfaces articulaires.* — Nous trouvons, du côté de l'os iliaque, la *cavité cotyloïde*, qui a 5 centimètres dans tous ses diamètres; une profondeur variable. Elle regarde en bas, en dehors et en arrière.

D'après Malgaigne (1), elle est éloignée de la symphyse pubienne d'environ 7 centimètres et demi; de l'épine iliaque antérieure, de 7 centimètres; de

(1) Malgaigne, *Traité d'anatomie chirurgicale*, 2e édition. Paris, 1859.

l'échancrure sciatique, de 34 millimètres; du sommet de la tubérosité sciatique, de 5 centimètres et demi. Mais il y a là de nombreuses variétés dépendant des sexes et des âges.

Quand on examine le pourtour de la cavité cotyloïde, sur un os sec, un simple coup d'œil fait croire que trois échancrures, d'inégale profondeur, interrompent la continuité du sourcil cotyloïdien. La première est antérieure et un peu interne; la seconde est interne et un peu inférieure; la troisième est postérieure.

Ces trois échancrures portent le nom d'*ilio-pubienne*, *ischio-pubienne*, *ilio-ischiatique*. L'échancrure postérieure ou *ilio-ischiatique* est beaucoup plus longue et moins profonde que les deux autres.

Sur l'os, recouvert de ses ligaments, les échancrures du sourcil cotyloïdien n'apparaissent pas. Le sourcil cotyloïdien est égalisé par un bourrelet fibreux, dit *bourrelet cotyloïdien*, qui remplit les interstices et donne au pourtour de la cavité cotyloïde une grande régularité.

Cependant l'échancrure ischio-pubienne ou interne n'est pas entièrement comblée, et le bourrelet cotyloïdien forme, à son niveau, un pont sur lequel passent les vaisseaux qui, par l'intermédiaire du ligament rond, se rendent à la tête du fémur.

D'après M. Nélaton, dans toutes les luxations du fémur, la tête de l'os quitterait sa cavité en passant par une de ces échancrures, car là, quoique le bourrelet cotyloïdien soit très-résistant, la cavité cotyloïde est moins protégée que dans les points où toute la hauteur du rebord est formée par un tissu osseux.

M. Nélaton, partant de cette pensée, a classé les luxations du fémur en trois familles naturelles :

1° Luxations ilio-ischiatiques; 2° luxations ischio-pubiennes; 3° luxations ilio-pubiennes. Classification excellente au point de vue de l'observation clinique, mais qui, bien probablement, ne correspond pas à trois modes de productions, trois mécanismes différents.

La cavité cotyloïde, située à la réunion de l'ilion du pubis et de l'ischion, est ainsi placée entre *trois versants* qui reçoivent la tête du fémur quand elle sort de sa cavité.

Malgaigne avait décrit des luxations du fémur dans lesquelles la tête de l'os serait sortie à moitié de le cavité cotyloïde, portant encore sur le sourcil cotyloïdien par sa partie convexe. Il appelait cela des luxations incomplètes, et, pour lui, les luxations du fémur étaient presque toujours des luxations incomplètes; opinion qui trouverait aujourd'hui peu de défenseurs. Il suffit de jeter les yeux sur la forme de la cavité cotyloïde de la tête du fémur et des plans inclinés qui entourent le cotyle, pour demeurer convaincu que, si la tête du fémur quitte ses rapports d'une façon permanente, elle doit être entièrement sortie de sa cavité de réception, seule condition qui explique la persistance de rapports anormaux.

Au-dessus et un peu en dehors de la cavité cotyloïde, se trouve une petite gouttière qui est située, par conséquent, au-dessous de l'épine iliaque, anté-

rieure et supérieure. D'après Malgaigne, la tête du fémur pourrait occuper cette place (*luxations sus-cotyloïdiennes*). Quand on étudie la disposition anatomique des plans osseux *sous-cotyloïdiens*, on s'aperçoit bien vite que la tête luxée en position *sous-cotyloïdienne* (Malgaigne) se trouve, en définitive, en avant ou en arrière de l'axe vertical de la cavité ovalaire ou ischiatique. Il n'y a donc ni utilité ni nécessité à admettre une luxation sous-cotyloïdienne du fémur.

Col du fémur. — Le col du fémur (fig. 933 et 937) est tantôt perpendiculaire à l'axe du corps de l'os (chez les vieillards), d'autres fois, il tend à confondre son axe avec celui du corps (chez les jeunes sujets).

Le col du fémur est arrondi ; vers sa base il présente un léger aplatissement, et c'est le diamètre vertical qui prédomine sur l'antéro-postérieur. Sa longueur est très-variable ; dans certains cas, il disparaît presque entièrement et la tête du fémur vient s'appliquer contre les trochanters ou dans leur intervalle, ce qui, comme le fait observer M. Chassaignac, rapproche beaucoup la forme du fémur de celle de l'humérus, à la partie supérieure.

La capsule coxo-fémorale s'attache supérieurement, et en avant, à la base du col du fémur, tandis que, inférieurement et en arrière, elle répond à la réunion des trois quarts internes avec le quart externe. L'insertion de la capsule en avant se fait par des fibres excessivement fortes, qui s'unissent intimement avec le périoste. En arrière, elle ne prend véritablement point d'insertion au col ; elle forme un demi-anneau qui l'entoure et qui lui est uni seulement par la synoviale.

Le col du fémur est recouvert d'un périoste qui, comme le fait remarquer M. Nélaton, est d'autant plus épais que l'on s'éloigne moins de l'insertion de la capsule.

Quand on pratique, avec la scie, une section transversale de la tête fémorale (fig. 937), partageant l'articulation en deux moitiés, l'une antérieure et l'autre

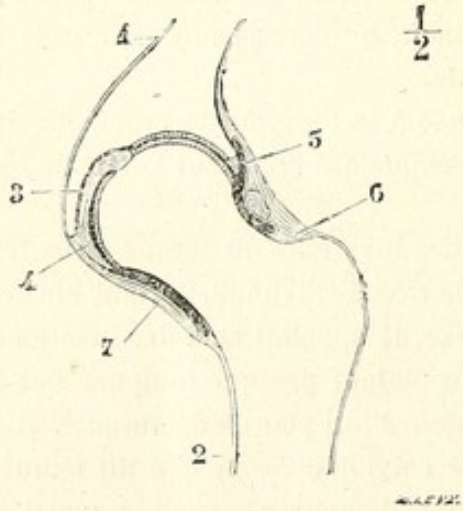

FIG. 933. — Coupe transversale de l'articulation coxo-fémorale (*).

postérieure, on aperçoit, dans le col, un beau tissu spongieux, à mailles serrées, et offrant des colonnes dirigées presque toutes dans le même sens, en bas et un

(*) 1, os iliaque ; 2, fémur ; 3, ligament rond ; 4, ligament transverse de l'acétabulum ; 5, bourrelet cotyloïdien ; 6, 7, capsule fibreuse articulaire.

peu en dehors : c'est de ce côté que se répartissent les pressions transmises par le poids du corps aux os du membre inférieur, et ces colonnes, sur lesquelles Bourgery a appelé l'attention, correspondent à une direction selon laquelle l'os a besoin d'une plus grande force.

Le col du fémur est un des points du squelette où l'altération sénile des os, qui consiste, comme nous l'avons dit dans notre introduction, en une diminution de la masse de l'os et en une substitution graisseuse, se manifeste le plus vite et produit l'affaiblissement le plus considérable ; aussi les fractures du col du fémur sont-elles très-communes chez les vieillards, très-exceptionnelles chez les jeunes sujets et ne se manifestant alors que sous l'influence de causes spéciales très-énergiques.

Capsule et synoviale. — La capsule de l'articulation coxo-fémorale (fig. 935 et 934) est la plus épaisse de toutes les membranes ligamenteuses du corps humain.

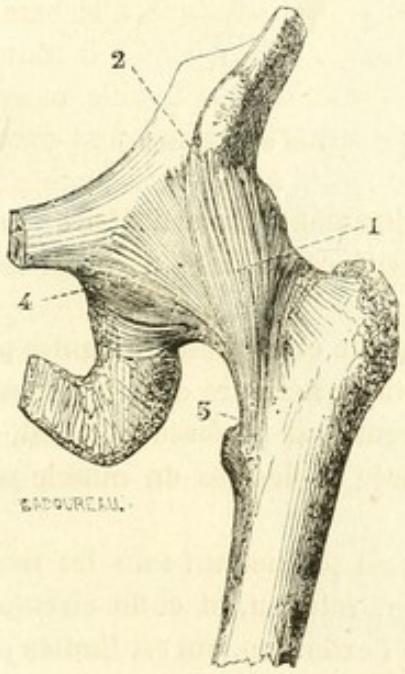

Fig. 934. — Face antérieure de la capsule articulaire, le fémur étant dans l'extension. (Martin et Collineau.)

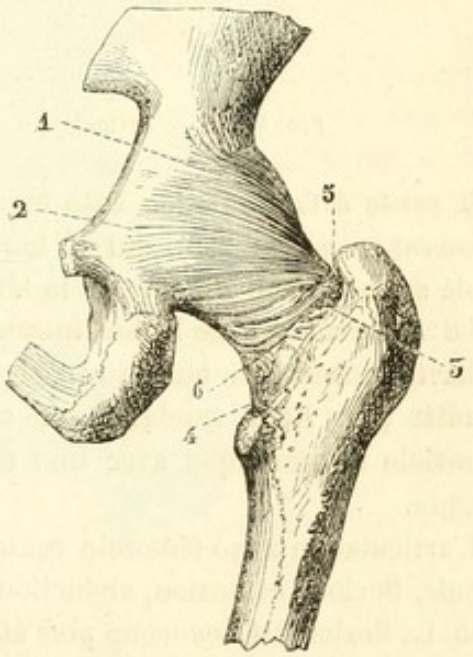

Fig. 935. — Face postérieure de la capsule articulaire, le fémur étant dans l'extension. (Martin et Collineau.)

Elle est particulièrement dense et résistante, en avant, où se trouvent des fibres obliques en bas et en dedans qui, de la partie la plus élevée et externe de la cavité cotyloïde, s'en vont à la partie inférieure et interne du col. C'est le *ligament de Bertin* ; mais il n'y a pas là de véritable ligament isolé, le ligament de Bertin n'est point séparable de la capsule ; et si l'on voulait décomposer ainsi cette membrane fibreuse, il faudrait admettre, dans son étendue, l'existence d'au moins cinq ou six ligaments séparés de la même façon ; ce que des auteurs ont fait en Allemagne, étude dans laquelle nous nous garderons bien de les suivre.

La résistance de la capsule coxo-fémorale est énorme. Quand elle se brise, dans les luxations, c'est toujours à son insertion à l'os que se trouve la solution de con-

tinuité. Quelquefois, et assez souvent même, des parcelles osseuses se trouvent enlevées, et dans un cas, nous avons vu l'arrachement d'un lambeau cunéiforme de la branche du pubis.

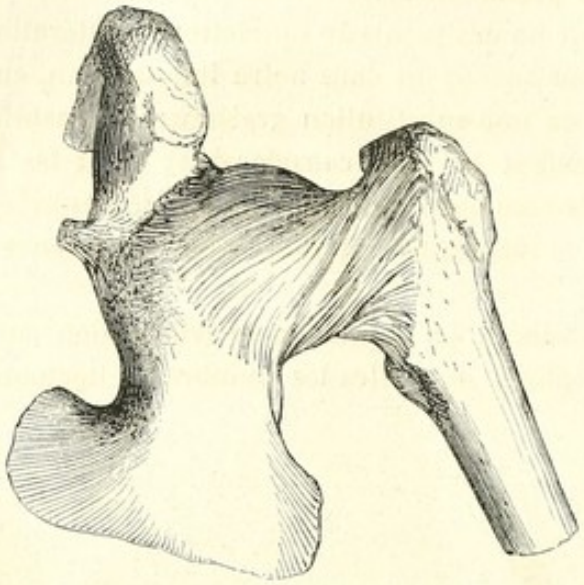

Fig. 936. — Articulation coxo-fémorale. (Martin et Collineau.)

Il existe à l'articulation coxo-fémorale un ligament interarticulaire nommé *ligament rond* (fig. 933), qui du fond de la cavité cotyloïde se porte au centre de la surface cartilagineuse de la tête du fémur.

La *synoviale* tapisse la face interne de la capsule et ne présente d'autre particularité intéressante que sa réflexion à la partie postérieure du col, disposition étudiée plus haut. Quelquefois la capsule fibreuse est perforée en avant, et la synoviale communique avec une séreuse placée au-dessous du muscle psoas-iliaque.

L'articulation coxo-fémorale est une énarthrose permettant tous les mouvements, flexion, extension, abduction, adduction, rotation, et enfin circumduction. La flexion est beaucoup plus étendue que l'extension, qui est limitée par le ligament de Bertin.

Nous avons déjà parlé, dans nos considérations générales, de l'influence de l'air sur les cavités articulaires; les frères Weber, de Leipzig, ont prétendu que le fémur était maintenu dans la cavité cotyloïde par la pression atmosphérique. Sur une articulation dépouillée de ses parties molles, ils ont incisé circulairement la capsule du fémur : la tête du fémur a conservé ses rapports malgré la division de ses liens, et les savants expérimentateurs en ont conclu que le bourrelet cotyloïdien étant très-exactement appliqué sur la tête, et l'air atmosphérique ne pouvant entrer dans la cavité cotyloïde, il y avait là un vide comme celui que produit la machine pneumatique : la tête du fémur était appliquée dans la cavité cotyloïde, comme le sont, l'un sur l'autre, les deux hémisphères de Magdebourg, etc.

Il n'y a pas d'après nous d'analogie suffisante entre un fémur ou un fragment de fémur pendu à la cavité cotyloïde et le membre inférieur adhérent au bassin :

Voici du reste une expérience que nous avons exécutée et répétée bien souvent devant les élèves à l'amphithéâtre d'anatomie des hôpitaux : Un cadavre est pendu par le bassin dans une position verticale ; les membres inférieurs pesant de tout leur poids. Avec un couteau à amputation, nous divisons circulaire-

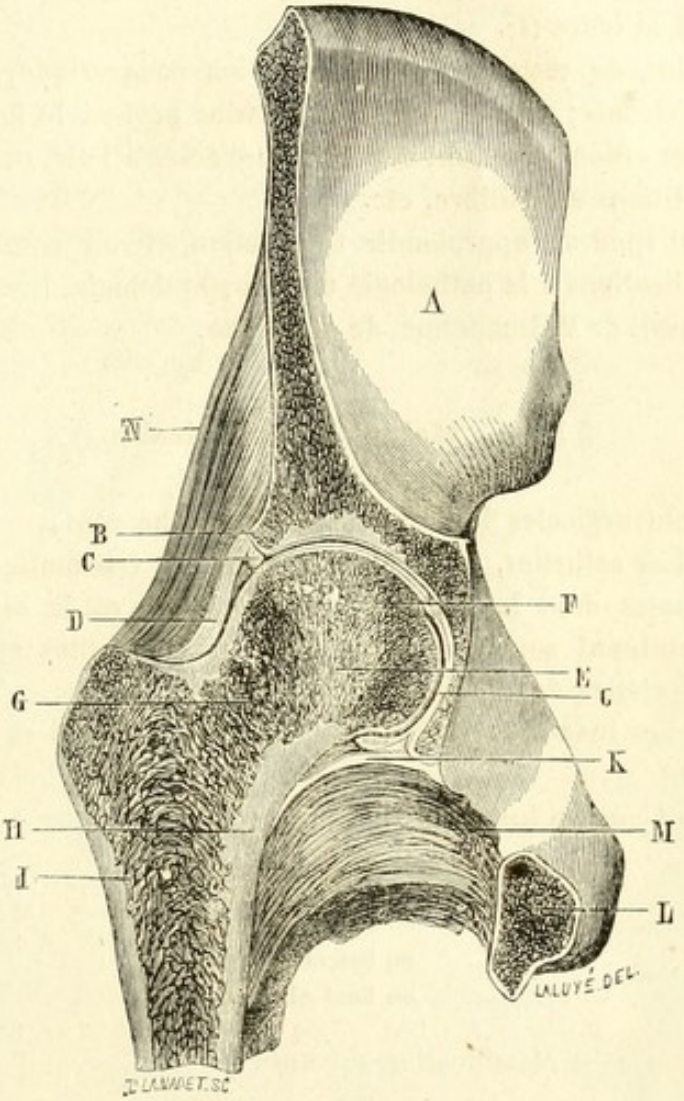

FIG. 937. — Coupe de l'articulation coxo-fémorale (*).

ment les chairs de la hanche jusqu'à la capsule, puis nous incisons la capsule ; immédiatement le membre inférieur tombe. Donc, la pression atmosphérique ne l'a pas maintenu ; l'expérience est effectuée dans les conditions de la vie et nous paraît très-probante. M. le docteur Duchenne (de Boulogne) (1) a pu s'assurer par lui-même que l'opinion des frères Weber (2) n'était point fondée sur

(1) Duchenne (de Boulogne), *Physiologie des mouvements*. Paris, 1867.

(2) Weber, *Mécanique des organes de la locomotion*, in *Encyclopédie anatomique*, trad. par Jourdan. Paris, 1843, t. II.

(*) A, fosse iliaque interne ; B, sourcil cotyloïdien ; C, bourrelet cotyloïdien ; D, capsule ; E, fibres obliques en bas et en dehors ; F, tissu spongieux sous-chondrique ; G, fibres osseuses n'ayant pas une direction spéciale ; H, lame de tissu compacte située à la partie inférieure du col ; I, lame diaphysaire externe du fémur ; J, ligament rond ; K, partie inférieure de la capsule ; L, coupe de la branche ischio-pubienne ; M, obturateur externe ; N, muscle petit fessier.

des expériences suffisamment exactes; ces deux illustres physiologistes, qui tiennent un rang élevé dans l'Allemagne savante, ont modifié, en ce moment, leur théorie.

M. Giraud-Teulon, qui a appliqué, avec succès, les mathématiques aux questions de physiologie, est arrivé, par des moyens différents, à une conclusion en tout semblable à la nôtre (1).

Nous avons joint, du reste, à l'expérimentation cadavérique, les expériences sur les animaux vivants; c'est ainsi que nous avons perforé le fond de la cavité cotyloïde chez des chiens, donnant ainsi un libre accès à l'air, ce qui n'a en rien modifié les conditions d'équilibre, etc.

Le lecteur qui voudrait approfondir la question, et voir combien sont nombreuses les applications à la pathologie et à la physiologie, lira avec intérêt le remarquable travail de M. Duchenne, de Boulogne.

§ III. — Maladies chirurgicales.

Les maladies chirurgicales de la région de la hanche sont :

Arthrites. — Les arthrites, aiguës ou chroniques, traumatiques ou spontanées, rhumatismales dont la forme la plus fréquente est la *coxalgie;* arthrite chronique déterminant souvant la production de fongosités et généralement accompagnée d'ostéites des surfaces articulaires.

Luxations. — Les luxations de l'articulation coxo-fémorale se font dans plusieurs sens.

Boyer admettait comme luxations du fémur :

Luxations en haut et en dehors ;
— en bas et en arrière ;
— en bas et en dedans ;
— en haut et en dedans.

Malgaigne a proposé la classification suivante :

Luxations en arrière..	1° Iliaques incomplètes et complètes.
	2° Ischiatiques incomplètes et complètes.
Luxations en avant...	3° Ilio-pubiennes.
	4° Ischio-pubiennes.
Luxations en haut....	5° Sus-cotyloïdiennes.
Luxations en bas.....	6° Sous-cotyloïdiennes.
	7° Sous-périnéales.

M. Nélaton reconnaît quatre variétés de luxations du fémur :

Luxations ilio-ischiatiques ;
— ischiatiques ;
— ischio-pubiennes ;
— ilio-pubiennes, au milieu de l'échancrure du même nom.

(1) Giraud-Teulon, *Principes de mécanique animale*. Paris, 1858.

C'est à peu près à la classification de M. Nélaton que nous nous sommes rattachés; toutefois nous emploierons de préférence les dénominations de *luxations en arrière*, *luxations en avant*, *luxations en dedans*, pour désigner les types que M. Nélaton appelle ilio-ischiatique, ischiatique, ischio-pubienne, ilio-pubienne. La luxation en arrière correspond aux deux types ischiatiques.

Luxation en arrière. — La plus fréquente de toutes les luxations est la luxation en arrière. C'est sur elle que nos études se sont particulièrement portées.

Le membre, porté autant qu'on le peut dans l'extension, présente un raccourcissement de 1 à 4 centimètres.

La palpation permet de reconnaître la tête dans la fosse iliaque externe au niveau de l'échancrure sciatique, et la palpation pratiquée dans le pli de l'aine montre suffisamment qu'au niveau de la cavité cotyloïde il y a un vide.

La cuisse est constamment dans la rotation en dedans (fig. 938), souvent en même temps un peu fléchie.

Fig. 938. — Luxation du fémur en arrière.

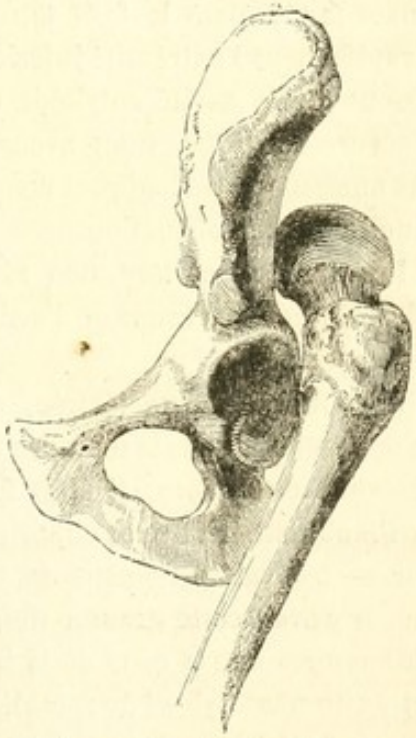

Fig. 939. — Luxation du fémur en arrière.

Dans la luxation du fémur en arrière, la tête du fémur peut occuper un grand nombre de places; elle peut être à la partie inférieure de la fosse iliaque, appuyant par sa partie antérieure sur le sourcil cotyloïdien.

La tête peut correspondre à la partie la plus élevée de l'échancrure sciatique (fig. 939).

La tête du fémur peut être aussi placée au niveau de la gouttière qui surmonte la base de l'ischion, et en arrière; c'est la variété ischiatique de la luxation du fémur en arrière.

Dans un cas, nous avons pu disséquer une luxation du fémur en arrière, arrivée chez un ouvrier qui était tombé dans une carrière. Le malade était mort dans le service de Follin, avant l'arrivée du chirurgien et avant que la réduction eût pu être opérée. La tête du fémur était immédiatement couverte par le grand fessier. Au niveau de sa partie supérieure se trouvaient le bord postérieur du moyen fessier, le pyramidal, l'obturateur externe; à la partie postérieure de la tête était le grand nerf sciatique; enfin, au-dessous de la tête, et embrassant son col, le bord supérieur du muscle carré fémoral.

La déchirure de la capsule existait à la partie postérieure et inférieure de la capsule. Cette déchirure était irrégulière et présentait des diamètres à peu près égaux à ceux de la tête. Pour bien l'étudier, nous avons réduit la luxation après en avoir fait dessiner et en avoir décrit les rapports, etc. La violence qui avait produit la luxation avait en même temps brisé la partie antérieure de la fosse iliaque externe ; nous avions donc, en même temps que la luxation du fémur, une variété de fracture du bassin.

Pour produire sur le cadavre la luxation du fémur en arrière, il faut porter la cuisse dans une abduction considérable, déchirer la capsule à sa partie interne, puis luxer la tête dans la fosse sous-pubienne. On fléchit alors fortement et l'on porte rapidement l'extrémité inférieure du fémur en dedans. La tête de l'os passe au-dessous de la cavité cotyloïde qu'elle contourne, et vient se placer dans l'échancrure sciatique. Nous avons alors les symptômes et la déformation. Ces notions anatomo-pathologiques conduisent directement à formuler une méthode rationnelle pour la réduction.

Les luxations en arrière, non réduites, entraînent à leur suite des déformations des os que nous avons eu l'occasion d'étudier dans un cas (1) avec les plus grands détails.

La luxation était caractérisée, du vivant de la malade, par des symptômes qui ne permettaient pas le moindre doute : raccourcissement du membre, adduction, rotation en dedans. Il était facile de constater, en tirant une ligne de l'épine iliaque antérieure et supérieure à la tubérosité de l'ischion, que le trochanter se trouvait au-dessus de cette ligne, c'est-à-dire que la tête était remontée. Il y avait cette grande différence, cependant, entre les symptômes de la luxation ancienne et ceux de la luxation récente, à savoir que, en raison de la perfection du néocotyle et du rétablissement des mouvements, le membre pouvait être porté facilement dans l'abduction, dans la réflexion, dans l'extension et même dans la rotation en dehors; mais dès qu'on l'abandonnait à lui-même, les déformations symptomatiques si caractéristiques reparaissaient. L'autopsie montra que la tête fémorale était placée immédiatement au-dessus de la cavité cotyloïde ancienne, en arrière de l'épine iliaque antérieure et inférieure; par conséquent, dans la partie la plus antérieure de la fosse iliaque externe. La cavité cotyloïde était presque entièrement disparue et diminuée dans tous ses diamètres. La cavité osseuse qui la représentait était entièrement comblée par un pa-

(1) B. Anger, *Traité iconographique des maladies chirurgicales*, planche LXIII.

quet adipeux formé d'une graisse jaunâtre mêlée à quelques *tractus* de tissu cellulaire. Une capsule de nouvelle formation et très-épaisse entourait le néocotyle et limitait les mouvements de la tête fémorale dans sa nouvelle articulation. Cette capsule se continuait par en bas avec la capsule qui, primitivement, entourait la tête du fémur. On apercevait, à la partie inférieure du néocotyle, un rebord saillant qui séparait la cavité cotyloïde du néocotyle. C'était probablement par ce point, où il n'existait plus de trace de capsule, que la tête s'était luxée ; au fond du néocotyle se remarquait une bande fibreuse très-épaisse, dirigée à peu près d'avant en arrière ; longue de 3 centimètres et large de 1, pénétrant par sa face profonde dans le tissu de l'os; reposant, par sa face superficielle, sur le cartilage de la tête fémorale en avant et en arrière. Cette bande fibreuse se continuait avec les fibres de la nouvelle capsule.

Par suite des pressions que la tête du fémur, maintenue par les muscles puissants qui s'y insèrent, avait exercées sur la fosse iliaque externe, l'ilium avait été rejeté en dedans.

Luxation en dedans. — Nous avons comme symptômes (fig. 940) :

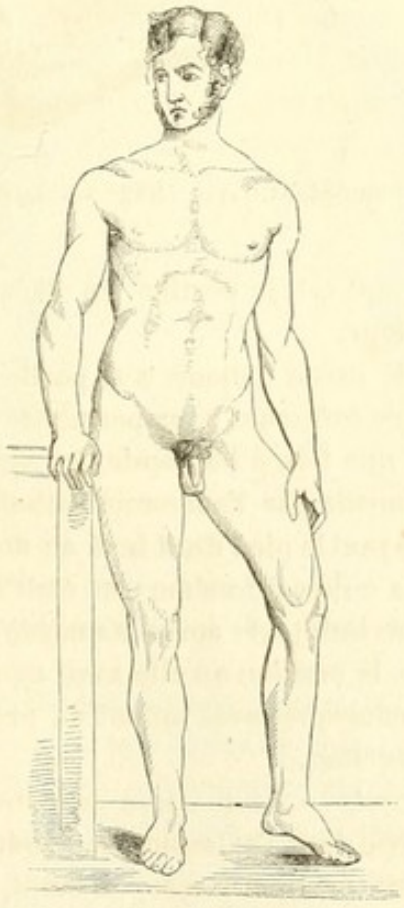

Fig. 940. — Luxation du fémur en dedans.

1° L'aplatissement de la fesse et absence de la saillie trochantérienne ; 2° une tumeur à la partie supérieure et interne de la cuisse ; 3° la cuisse est portée dans une abduction considérable ; 4° le membre inférieur est allongée si l'abduction n'est pas très-considérable, raccourci dans le cas d'abduction énorme.

Dans la luxation ovalaire, la tête est sortie complétement de la cavité cotyloïde, comme dans toutes les luxations du fémur; elle repose sur la fosse obturatrice (fig. 941 et 942), au niveau du bord supérieur et de la face externe du muscle

Fig. 941. — Luxation du fémur en dedans.

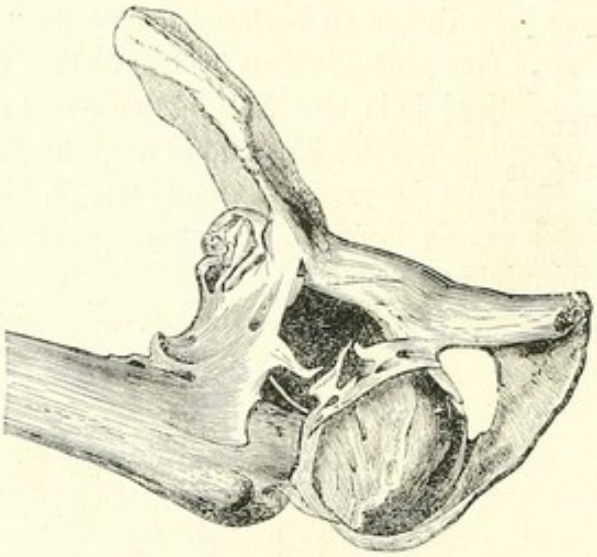

Fig. 942. — Luxation du fémur en dedans.

obturateur externe; en avant est le pectiné, en dedans les muscles premier adducteur et second adducteur.

La déchirure de la capsule existe toujours à sa partie interne; elle est le plus souvent très-large et plus que suffisante pour permettre la sortie de l'os.

Nous avons pu comparer une fois, à l'autopsie, les rapports fournis par l'expérimentation aux rapports fournis par l'anatomie pathologique proprement dite. On nous apporte un blessé ayant le pied droit luxé en dedans avec plaie donnant issue aux os de la jambe : la cuisse du même côté était luxée en dedans. Réduction des deux luxations; mais huit jours après le malade succombe. Il me fut possible de replacer la tête dans la position qu'elle avait momentanément occupée et de décrire les rapports pathologiques avec autant de précision que si le malade avait succombé avant la réduction.

Luxation du fémur en avant. — La luxation du fémur en avant s'obtient sur le cadavre en portant la cuisse dans l'extension et l'abduction; la capsule se déchire, sous l'influence de cette position forcée, en avant, en dedans et un peu en haut. La tête fait saillie en haut, et si, alors, on ramène brusquement le fémur en dedans, la tête de l'os passe au-dessus de la branche horizontale du pubis sur laquelle elle se fixe.

Les symptômes sont :

1° L'extension de la cuisse.

L'extension de la cuisse est presque constante. Cependant, dans un cas observé

par MM. Denonvilliers et Malgaigne, il y avait une flexion légère combinée avec l'abduction.

2° La rotation en dehors.

Dans tous les cas de luxation du fémur en avant, le genou et la cuisse reposent sur le lit par leur face externe.

3° L'abduction.

L'abduction ne se rencontre pas dans tous les cas, et a moins de valeur symptomatique, par conséquent, que l'extension et la rotation en dehors.

4° Le symptôme qui est de tous le plus important à constater, c'est la saillie de la tête au pli de l'aine, au-dessous du ligament de Fallope.

5° La mensuration ne donne aucun résultat dans la luxation du fémur en avant. Hippocrate avait observé que le membre ne changeait pas de longueur, et, dans presque toutes les observations publiées depuis quelques années, on voit que la longueur du membre était *très-peu altérée*.

Rapports. — La tête du fémur se trouve placée sur la branche horizontale du pubis (fig. 943 et 944), à la partie la plus externe de cette branche. Souvent elle

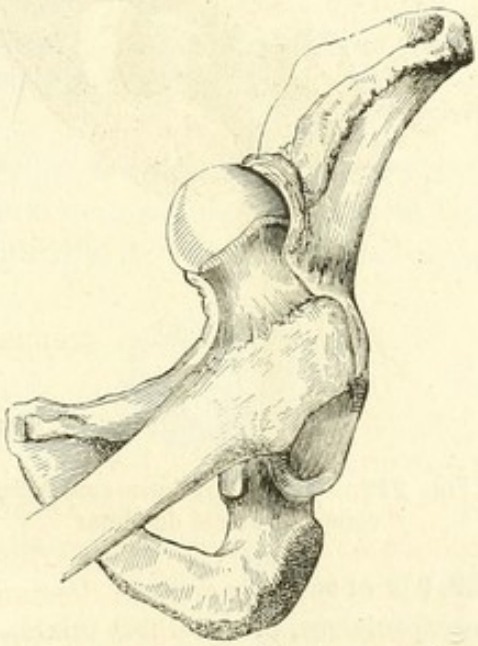

FIG. 943. — Luxation du fémur en avant.

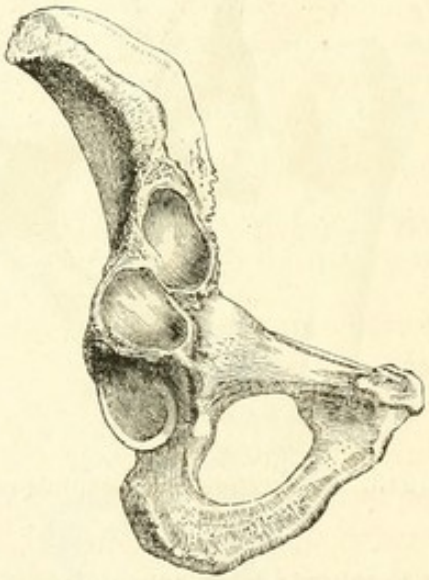

FIG. 944. — Luxation du fémur en avant.

repose dans l'espace qui sépare l'éminence iléo-pectinée de l'épine iliaque antérieure et inférieure, le muscle psoas-iliaque est rejeté en dehors et en avant.

Les rapports de l'artère fémorale présentent de grandes variétés. Dans nos expérimentations, nous avons vu l'artère tantôt en dehors, tantôt en avant, le plus souvent en dedans. Quand l'artère se trouve en dehors, c'est que la tête fémorale l'a repoussée en passant d'abord au-dessous, puis en dedans, l'entraînant ainsi dans son mouvement.

Les observations cliniques sont d'accord, là comme ailleurs, avec les expérimentations.

Le trochanter est déprimé, porté en avant par suite de la propulsion antérieure du fémur; la fesse se trouve aplatie.

Fractures. — C'est un des principes auxquels conduit l'étude comparative des luxations et des fractures que quand les luxations d'une articulation sont rares, les fractures articulaires sont communes, et nous entendons par fractures articulaires, non-seulement les fractures qui ouvrent la jointure, mais toutes celles qui portent sur la *zone articulaire*, c'est-à-dire toutes celles des extrémités des os.

Nous avons déjà fait remarquer que les luxations radio-carpiennes sont excessivement rares, tandis que les fractures de l'extrémité inférieure du radius sont extrêmement communes. L'étude des fractures du col du fémur nous fournira une seconde application de la loi.

Les fractures du col du fémur ont été partagées en trois classes :

1° Fractures intra-capsulaires (fig. 945 et 946).

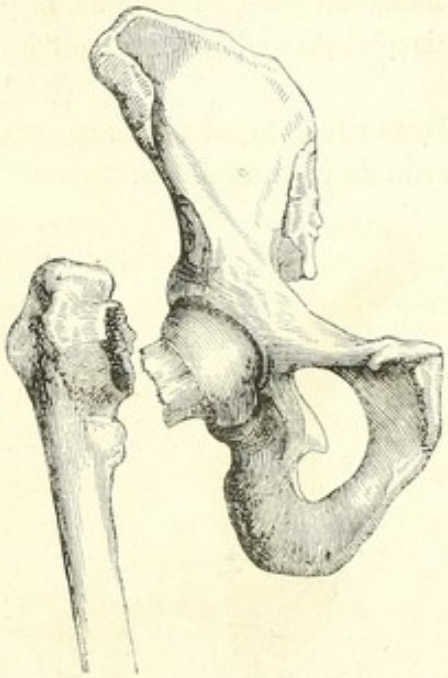

FIG. 945. — Fracture intra-capsulaire du col du fémur.

FIG. 946. — Fracture intra-capsulaire complète du col du fémur.

2° Fractures extra-capsulaires (fig 947, 948, 949 et 950).

3° Fractures en même temps intra et extra-capsulaires, ou fractures mixtes.

Les fractures intra-capsulaires sont les fractures de la tête du fémur. Elles présentent peu de variétés; presque toujours la tête fémorale est détachée, par une ligne de fracture transversale, du reste du col.

Recherches expérimentales sur la fracture du col du fémur. — La cause la plus commune des fractures extra-capsulaires est une chute ou un choc sur le grand trochanter.

Dans l'idée de Boyer, l'effet de la violence était, dans ce cas, de tendre à redresser l'angle du col et du corps.

Bonnet, de Lyon, et ses élèves MM. Brun et Rodet, ont opéré de nombreuses fractures par un choc violent sur la face externe du grand trochanter; ils ont toujours obtenu ainsi des fractures extra-capsulaires avec pénétration; tantôt ils ont vu la pénétration plus forte en arrière qu'en avant; d'autres fois, la paroi antérieure du col plus profondément enfoncée, etc.

Des fractures intra-capsulaires se produisent-elles par le même mécanisme? Il y a longtemps déjà que Jean-Louis Petit rapportait l'histoire d'un homme qui, descendant d'une fenêtre un peu haute, tomba sur la plante du pied droit et se cassa le col fémoral de ce côté.

Fig. 947. — Fracture extra-capsulaire du col du fémur.

Fig. 948. — Fracture avec pénétration des fragments du col du fémur.

Fig. 949. — Fracture extra-capsulaire du col du fémur. avec pénétration complète (*).

Astley Cooper a trouvé souvent, à l'autopsie de malades ainsi tombés sur la plante du pied (souvent après un faux pas sur le bord d'un trottoir, le pied portant sur le pavé inférieur), des fractures intra-capsulaires; il en a conclu que les

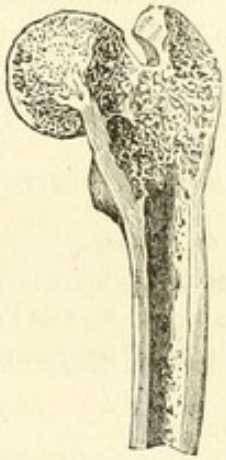

Fig. 950. — Coupe selon l'axe du fémur et qui montre la réparation osseuse d'une fracture intra-capsulaire du col de cet os (**).

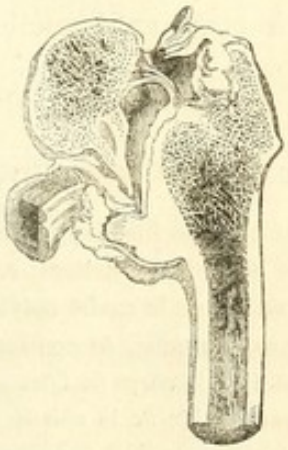

Fig. 951. — Fracture du col du fémur, dont les fragments sont réunis en partie par des fibres ligamenteuses (***).

(*) Le col du fémur a tellement pénétré, qu'il n'est séparé de la face externe de l'os que par une couche de substance compacte. — *a*, *a*, stalactites formées autour de l'ancienne fracture; *b*, grand trochanter; *d*, couche compacte correspondant à la face interne de l'os; *e*, tête du fémur.

(**) On voit le bord inférieur du col se continuer avec la couche compacte du corps; et avant la rencontre de cette bande blanche avec la tête, on aperçoit une traînée blanchâtre qui serpente vers le sommet du trochanter. (Musée Dupuytren.)

(***) Le col est entièrement atrophié, de sorte que la tête et le col de l'os peuvent se toucher; les surfaces en rapport sont devenues lisses par suite des mouvements; le ligament capsulaire est très-épaissi. On voit une saillie formée par le petit trochanter sur laquelle peut appuyer la tête de l'os. (Astley Cooper.)

fractures intra-capsulaires reconnaissaient le plus souvent pour cause des chutes verticales.

M. Brun, qui a voulu vérifier par l'expérimentation cette influence des chutes verticales, a porté des chocs violents sur l'extrémité inférieure du fémur; il a brisé souvent la rotule, les condyles fémoraux, jamais le col. Et M. Rodet, après des expériences variées de cent façons, n'a obtenu de véritables fractures intra-capsulaires qu'à l'aide de violences agissant sur le grand trochanter, soit d'avant en arrière, soit d'arrière en avant.

Si l'on en croit M. Rodet, on pourrait admettre quatre espèces de causes mécaniques correspondant à quatre espèces de fractures :

1° Chute verticale, fracture articulaire oblique;

2° Chute antéro-latérale, fracture transversale;

3° Chute postéro-latérale, fracture mixte;

4° Chute transversale, fracture extra-articulaire.

Comme l'expérimentation seule peut être sérieusement invoquée dans la question, il faut bien tenir compte des résultats obtenus par les expérimentateurs. Cela est encore aussi scientifique que d'ajouter foi au dire des malades. Malgaigne (1) admet que dans les chutes sur le pied, la fracture se produit le plus souvent par un mouvement forcé de l'article, adduction, abduction, rotation en dehors ou en dedans; dans les chutes sur la hanche, lorsque le col se brise en dedans de la capsule, ce serait encore par un mécanisme semblable.

Il est toujours possible de séparer, au point de vue des symptômes, les fractures du col du fémur de la luxation en arrière; mais séparer l'une de l'autre les fractures intra-capsulaires et extra-capsulaires, c'est une question exceptionnellement soluble et devant laquelle le diagnostic doit être le plus souvent suspendu.

Diagnostic de la fracture du col du fémur et de la luxation du fémur en arrière.

LUXATION DU FÉMUR EN ARRIÈRE (FIG. 938).	FRACTURE DU COL DU FÉMUR (FIG. 952).
Tumeur, dans la fosse iliaque, externe rarement, plus souvent en dehors, en arrière et un peu en bas de la cavité cotyloïde.	Aplatissement de la fesse. Tumeur osseuse accessible à la palpation, se continuant avec le corps de l'os.
Cette tumeur est arrondie, se continuant manifestement avec le corps de l'os.	La tumeur est souvent irrégulière.
Adduction considérable de la cuisse.	Adduction de la cuisse.
Rotation de la cuisse en dedans; souvent renversement si complet que sa face antérieure devient interne.	Rotation de la cuisse en dehors.
Raccourcissement.	Raccourcissement.
Mouvements spontanés impossibles.	Mouvements volontaires le plus souvent impossibles.
Mouvements communiqués très-difficiles.	Mouvements provoqués plus faciles que dans la luxation.

S'il est généralement facile de reconnaître une fracture du col du fémur, le

(1) Malgaigne, *Traité d'anatomie chirurgicale*, 2e édition. Paris, 1859.

diagnostic devient très-embarrassant quand on veut fixer le siége intra ou extra-capsulaire de la fracture.

Astley Cooper a assigné des caractères bien précis aux fractures intra et extra-capsulaires, mais cet illustre chirurgien a fondé son diagnostic sur des considérations que la pratique n'est point venue vérifier.

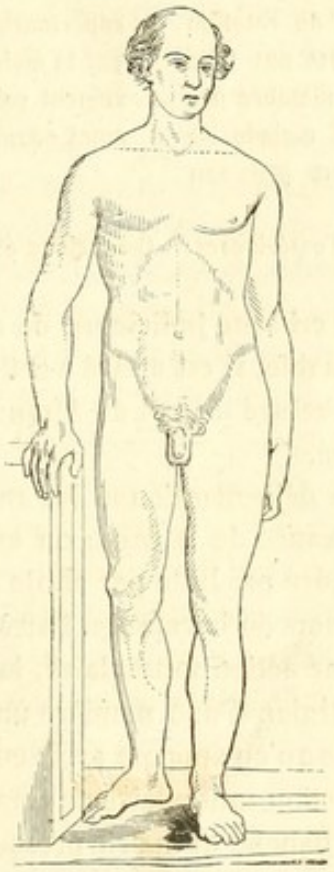

Fig. 952. — Symptômes de la fracture du col du fémur.

Le tableau suivant résume clairement le diagnostic différentiel tel qu'il a été formulé par le chirurgien anglais.

Diagnostic des fractures intra-capsulaires et extra-capsulaires, d'après Astley Cooper.

FRACTURE DANS LA CAPSULE.	FRACTURE HORS DE LA CAPSULE.
Elle n'a presque jamais lieu que dans un âge très-avancé, et très-rare avant la cinquantième année.	Elle a lieu à tout âge.
Plus fréquente chez la femme.	Se présente également chez les deux sexes.
Souvent produite par une cause légère.	Résulte toujours d'un choc violent.
Raccourcissement d'un à deux pouces, pouvant aller consécutivement jusqu'à quatre pouces.	Raccourcissement de six à neuf lignes, rarement d'un pouce.
La crépitation ne devient sensible qu'après que l'on a rendu au membre sa longueur naturelle.	Crépitation produite par la rotation sans extension préalable.

Dans les mouvements de rotation imprimés au membre, le grand trochanter décrit un arc de cercle moins étendu que dans l'état normal, et d'autant moins grand que la fracture est située plus près de la base du col.	Les mouvements de rotation imprimés au membre ne déterminent dans le trochanter qu'une rotation sur son axe.
La douleur, légère dans le repos, se fait sentir vivement vers le petit trochanter, et au-dessous dans les mouvements de rotation communiqués. La douleur n'est pas telle qu'on ne puisse imprimer au membre des mouvements variés et que le malade ne puisse lui-même mouvoir un peu son membre.	Douleur très-vive au-dessous du petit trochanter, dans toute la hanche et la partie supérieure de la cuisse ; douleur agmentant par la moindre pression, rendant tout mouvement volontaire impossible, tout mouvement communiqué insupportable.
Pas d'ecchymoses ni de contusions extérieures.	Contusions et ecchymoses considérables.

M. Nélaton s'est livré à une critique judicieuse de ce tableau de diagnostic, et après une discussion remarquable, il est arrivé à cette conclusion que la distinction de deux variétés de la fracture du col du fémur est un problème insoluble dans l'état actuel de la science.

M. Rodet, dont nous avons déjà mentionné les recherches expérimentales, a pensé que d'après la connaissance de la cause on arriverait à préciser le siége de la lésion : dans toute fracture produite par chute sur le grand trochanter, le siége de la lésion est en dehors de la capsule. Dans toute fracture produite par une chute sur les pieds ou par action musculaire, la lésion est intra-capsulaire. Mais qui renseignera le chirurgien d'une manière un peu précise sur les conditions de la chute? La fracture qu'on suppose avoir eu lieu à la suite d'une chute sur les pieds ou d'une contraction musculaire ne serait-elle pas plutôt le résultat de la chute du malade sur la hanche qui porte presque toujours à terre quand le blessé tombe? etc., etc.

Fig. 953. — Fracture du col et de la tête du fémur par un coup de feu (*).

Fig. 954. — Sillon creusé par une balle sur le grand trochanter et ablation d'un éclat d'os.

Les fractures du col du fémur par coup de feu (fig. 953) sont d'une très-haute

(*) La balle est restée implantée dans l'os.

gravité; ce sont le plus souvent des lésions mortelles quand la fracture est comminutive. Le pronostic est beaucoup moins grave quand il n'y a qu'un écornement de l'os (fig. 954).

La balle peut rester enclavée dans les os : c'est alors un corps étranger dont l'extraction devra toujours être tentée.

Fractures sous-trochantériennes. — On donne ce nom aux fractures qui divisent le fémur au-dessous du petit trochanter; à 5 centimètres au-dessous du petit trochanter, les fractures prennent le nom de *fractures de la partie moyenne.*

Les fractures sous-trochantériennes sont très-communes, aussi communes que les fractures du reste de la diaphyse : sur vingt-huit fractures de la diaphyse du fémur, Malgaigne en a trouvé dix occupant le tiers supérieur.

Tantôt la fracture est simple, d'autres fois elle est multiple.

La fracture est quelquefois transversale ou mieux *transversale-dentelée.* Quelquefois elle est *spiroïde* ou *oblique-spiroïde.*

D'après Malgaigne, la fréquence des fractures obliques est en rapport avec la nature des causes qui les produisent. Il est remarquable, en effet, dit cet auteur, que ces fractures sont produites, dans l'immense majorité des cas, par des causes indirectes. Sur dix observations relevées, il n'y avait pas moins de huit fractures indirectes déterminées par une chute sur les pieds, un faux pas, etc.

On rapporte quelques observations de fractures sous-trochantériennes produites par action musculaire : Poupée-Desportes raconte qu'un négrillon de douze à treize ans, atteint de tétanos, éprouva des convulsions si fortes des membres inférieurs, que les pieds se tournèrent d'avant en arrière, et que les deux fémurs se fracturèrent dans leurs collets avec issue des fragments à la partie externe et latérale de la cuisse.

Bauchêne a rapporté l'histoire d'un homme de trente-quatre ans, qui, glissant sur la glace et se sentant près de tomber à la renverse, fit un effort violent pour se retenir; il évita la chute, mais il entendit à l'instant un craquement au haut de la cuisse droite, qui se trouva cassée au-dessous du trochanter (1).

Ces fractures par cause musculaires sont bien difficiles à admettre à la cuisse, et il faudrait des observations plus convaincantes pour entraîner la conviction; il est si difficile d'avoir des renseignements précis d'un blessé qui vient d'avoir la cuisse rompue, qu'il ne faut pas accorder une grande confiance aux renseignements qu'il peut donner.

On voit, d'après l'examen des planches (2), que les fractures sous-trochantériennes présentent un déplacement spécial : *le fragment supérieur est porté par son extrémité inférieure en avant et en dehors;*

Le fragment inférieur est porté en haut et en dedans.

Il y a chevauchement dans quelques cas, déplacement angulaire dans d'autres (3), les deux fragments étant portés en dehors par leur surface de fracture, sans s'être entièrement abandonnés. Il faut rapporter ce déplacement

(1) Malgaigne, *Traité des fractures.* Paris, 1847.

(2) B. Anger, *Traité iconographique des maladies chirurgicales*, pl. LXXV et LXXVI.

(3) *Ibid.*, pl. LXXX.

spécial à l'action des muscles adducteurs qui, en relevant le fragment inférieur, le font passer sur le supérieur et le rejettent ainsi en dehors et en avant. Du reste, il faut convenir que ce déplacement n'existe pas absolument dans tous les cas; on a vu le fragment inférieur porté en dehors de l'autre : on comprend que la direction de la ligne de fracture doit jouer là un grand rôle.

Luxations complexes. — Les luxations complexes du fémur sont très-rares. Les principales fractures observées comme complication sont :

1° *La fracture du rebord cotyloïdien* observée par Astley Cooper, Malgaigne, Demarquay, Maisonneuve.

La fracture du sourcil cotyloïdien est quelquefois simple et ne détache qu'un fragment du rebord cotyloïdien, tantôt elle en détache deux, d'autres fois trois, comme dans l'observation ci-dessous de M. Maisonneuve. Nous avons produit sur le cadavre la fracture du bord antérieur de la cavité cotyloïde partie de la branche du pubis en luxant la cuisse en dedans. Dans ce cas, il fut facile de démontrer que la fracture avait eu lieu par *arrachement*, l'insertion de la capsule s'étant trouvée entraînée avec elle.

Les symptômes sont ceux des luxations combinés avec ceux des fractures. Il y a déplacement de la tête, qu'on peut sentir dans la nouvelle place qu'elle occupe, et en même temps crépitation.

2° *Fracture du col du fémur.* — Complication excessivement rare des luxations. Douglas a publié le cas d'une luxation ilio-pubienne, datant de douze ans, avec une fracture en grande partie intra-capsulaire. La tête faisait saillie immédiatement sous la peau et l'aponévrose, et appuyait immédiatement sur l'éminence ilio-pectinée, les vaisseaux cruraux passés en avant et en dehors. La surface fracturée du col, tournée en arrière, était fermement unie au bord cotyloïdien par un tissu fibreux, dense, qui la séparait totalement de la cavité; le reste du col et le trochanter étaient fixés sur l'ilium par un tissu fibreux et par les restes de la capsule. Le membre pouvait être porté en avant, en arrière, en dedans; mais l'abduction et le rotation étaient interdites, et il est probable que les autres mouvements se passaient dans la région lombaire du rachis (1).

3° *Fractures du fond de la cavité cotyloïde.* — On a vu quelquefois la tête passer à travers les fragments de la cavité cotyloïde pour pénétrer dans le bassin. Mais dans tous ces cas, la fracture du bassin s'étendait à la plus grande partie des os iliaques. Dans un cas observé par Morel-Lavallée, le blessé avait survécu et avait pu se servir de son membre. Il avait été traité pour une fracture du col du fémur. A sa mort, arrivée longtemps après, on trouva une fracture multiple des os du bassin, vicieusement consolidée; la tête du fémur était entrée de plus d'un pouce dans le bassin et soulevait le nerf obturateur dont la distension avait causé de vives douleurs qui même avaient fait croire à une coxalgie. Un cas analogue, observé par Moore, se trouve rapporté par Malgaigne (2).

Coxalgie. — La région coxo-fémorale est le siége de la coxalgie, maladie inflammatoire de l'articulation à forme généralement chronique.

(1) Morel-Lavallée, *Des luxations compliquées*, thèse. Paris, 1851, in-4.

(2) Malgaigne, *Traité des luxations*. Paris, 1854.

Les auteurs qui ont écrit sur la coxalgie ont partagé cette maladie en plusieurs phases qui, pour plusieurs, sont au nombre de trois, une période initiale, une période d'état et une période terminale. La douleur et la claudication marquent d'ordinaire le début de la maladie.

« Avant qu'aucune douleur, soit au genou, soit à la hanche, ait encore éveillé l'attention, avant qu'aucune entrave se soit fait sentir dans la progression, lorsqu'aucune atteinte morbide ne paraît encore compromettre l'intégrité des fonctions du membre, il n'est pas rare d'observer que, dans la station verticale, le sujet, au lieu de tenir ses deux jambes sur le même plan, laisse l'une d'elles, celle que menace l'affection, sur un plan antérieur... l'agilité du membre paraît amoindrie, il se repose sur son congénère d'une partie de l'effort, il se garde d'une extension complète, et la pointe du pied, conservant sa légère déviation externe, semble effleurer le sol (fig. 955) (1). »

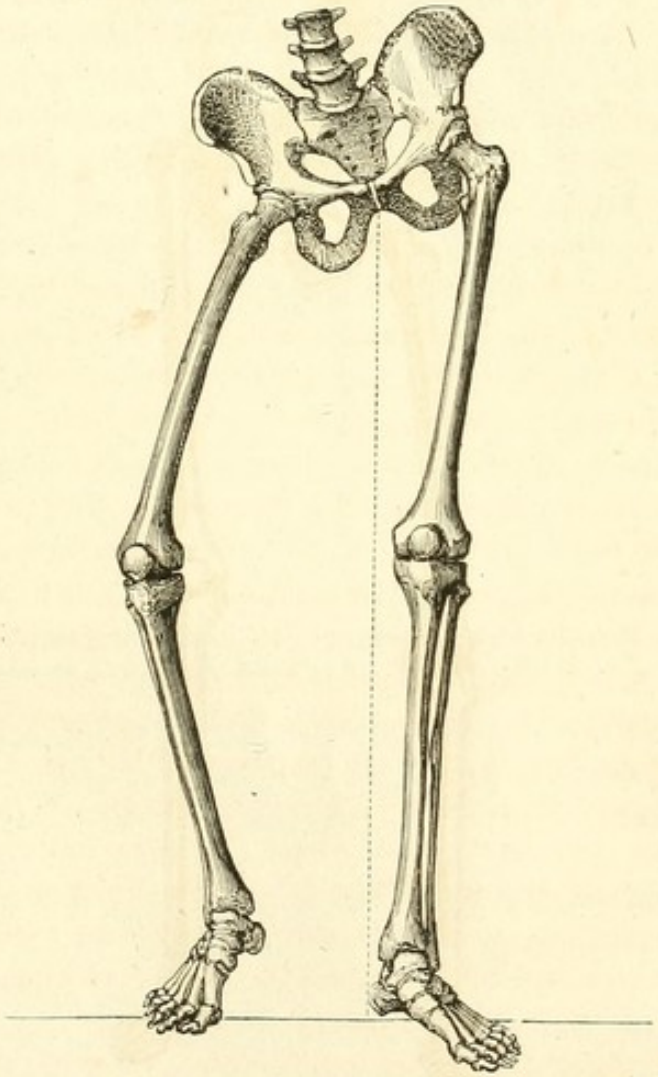

Fig. 955. — Position du membre à la première période de la coxalgie. (Martin et Collineau.)

L'*allongement* qui se manifeste à cette première période, est un des phénomènes les plus curieux et dont il est le plus difficile de se rendre compte. Cet allongement est dans le plus grand nombre des cas une apparence pure et simple

(1) F. Martin et Collineau, *De la coxalgie*. Paris, 1865.

tenant à la position du membre. C'est parce que la cuisse est fixée, soit par la lésion capsulaire, soit par la contracture des muscles dans la position vicieuse que nous avons indiquée, que le pied cesse d'appuyer sur le sol. Comme ce défaut de contact entre la plante du pied et le sol est incompatible avec la station et la marche, le bassin s'abaisse et bascule pour y suppléer. Il en résulte que le bassin s'incline et que la colonne lombaire se dévie à son tour et décrit une courbure de compensation. C'est enfin parce que l'épine iliaque antéro-supérieure du côté malade est portée en bas et avant par rapport à l'épine iliaque du côté opposé, que, dans le décubitus dorsal, le talon du côté malade dépasse son congénère d'une distance de plusieurs centimètres, et que le membre paraît avoir subi une considérable élongation, quant à ses dimensions réelles (fig. 956), elles n'ont pas varié.

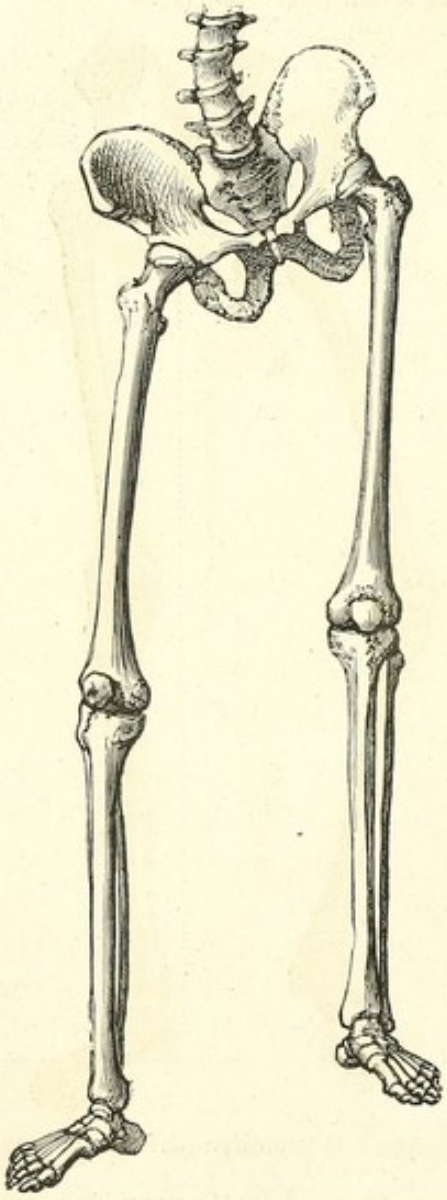

Fig. 956. — Mécanisme de l'allongement du membre. (Martin et Collineau.)

Le raccourcissement qui survient quelquefois à une période plus avancée de la maladie est bien moins difficile à expliquer ; il tient souvent à ce que la tête

du fémur adhère intimement à la partie postéro-supérieure de la cavité cotytoïde considérablement déprimée en haut, et en quelque sorte refoulée (fig. 957, 958).

Cette dépression rend compte du raccourcissement et permet d'apprécier son degré réel.

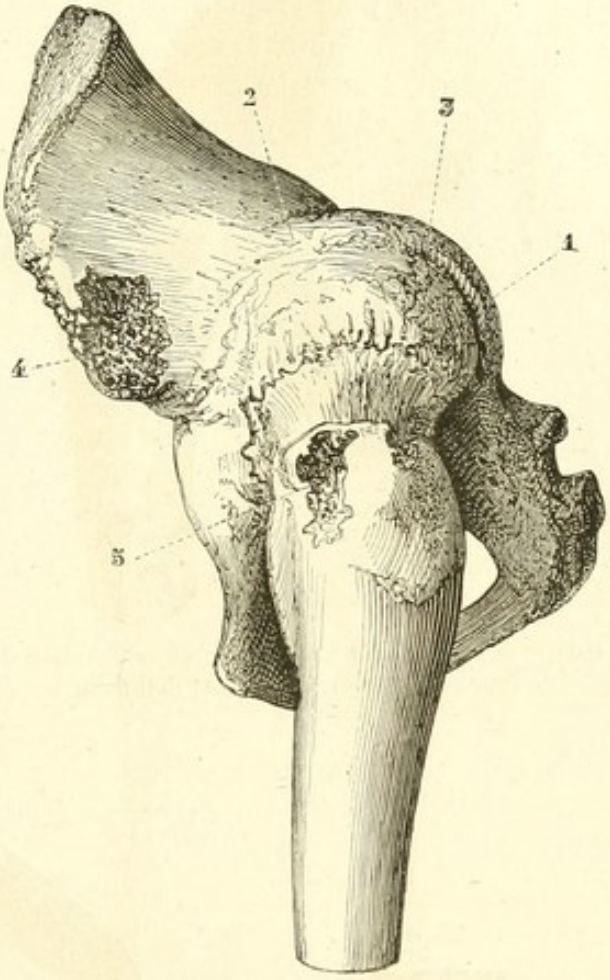

FIG. 957. — Ankylose à la suite d'une coxalgie, avec lésion osseuse, montrant le mécanisme du raccourcissement du membre. (Martin et Collineau.)

Le raccourcissement peut aussi tenir à la résorption d'une partie de la tête de l'os enflammé, ou à sa destruction par la carie (fig. 963). Dans ce cas, généralement, la cavité cotyloïde est agrandie, et la tête en occupe l'arrière-fond (fig. 962).

Nous avons vu assez souvent le fond de la cavité cotyloïde perforer ce qui existait dans une des observations de MM. Martin et Collineau (fig. 963). La tête fémorale peut même pénétrer dans le bassin.

Ces lésions se rapportent aux périodes les plus graves de la maladie.

Enfin, la tête fémorale peut subir la *luxation spontanée*, ce qui n'est pas aussi commun que quelques auteurs paraissent le penser.

La première indication à remplir dans le traitement de cette maladie est d'immobiliser complétement l'articulation de la hanche; ce qui ne s'obtient bien qu'en fixant, en même temps, les deux membres inférieurs, le bassin et le tronc dans une gouttière de Bonnet. M. Martin s'est très-bien trouvé de placer

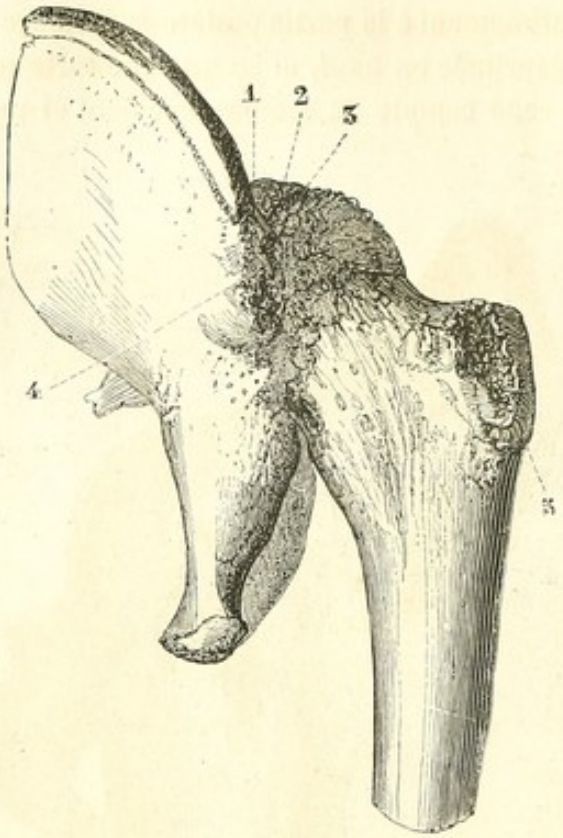

FIG. 958. — Ostéite des extrémités articulaires et subluxation de la tête fémorale (vue antérieure). (Martin et Collineau.)

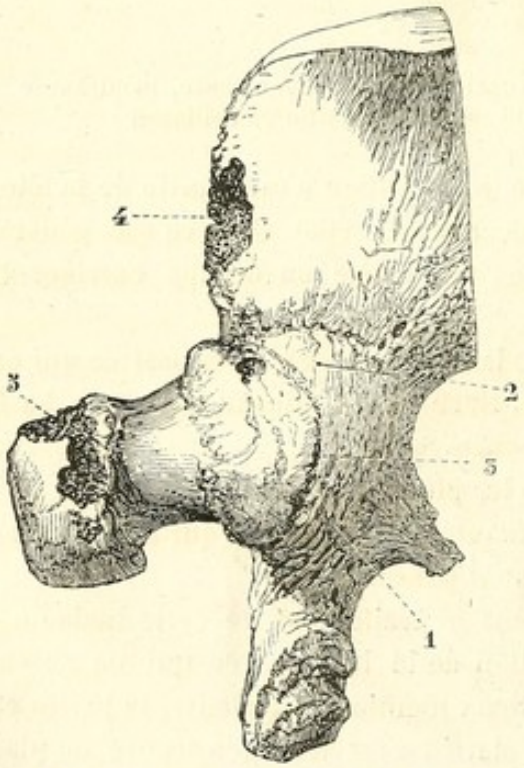

FIG. 959. — Vue postérieure de la même préparation.

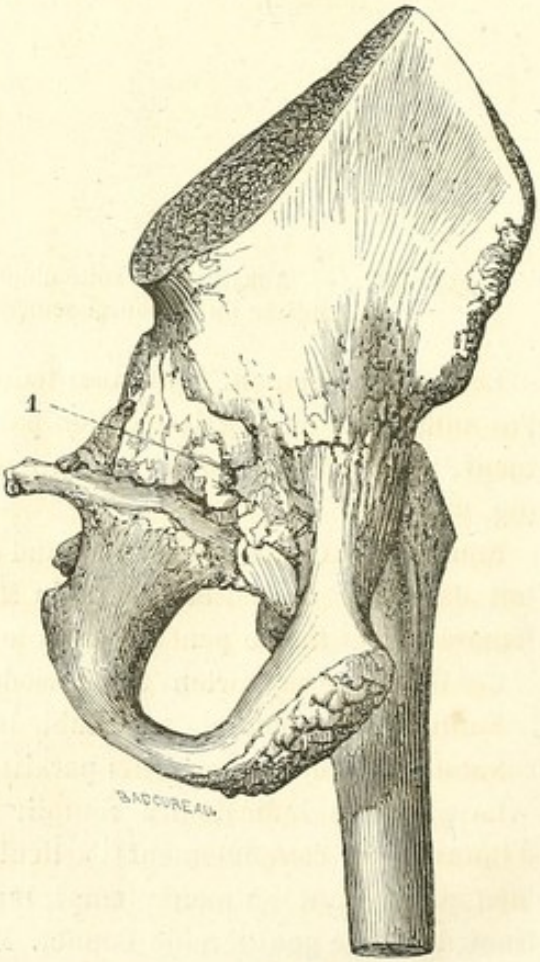

FIG. 960. — Vue interne de la même préparation.

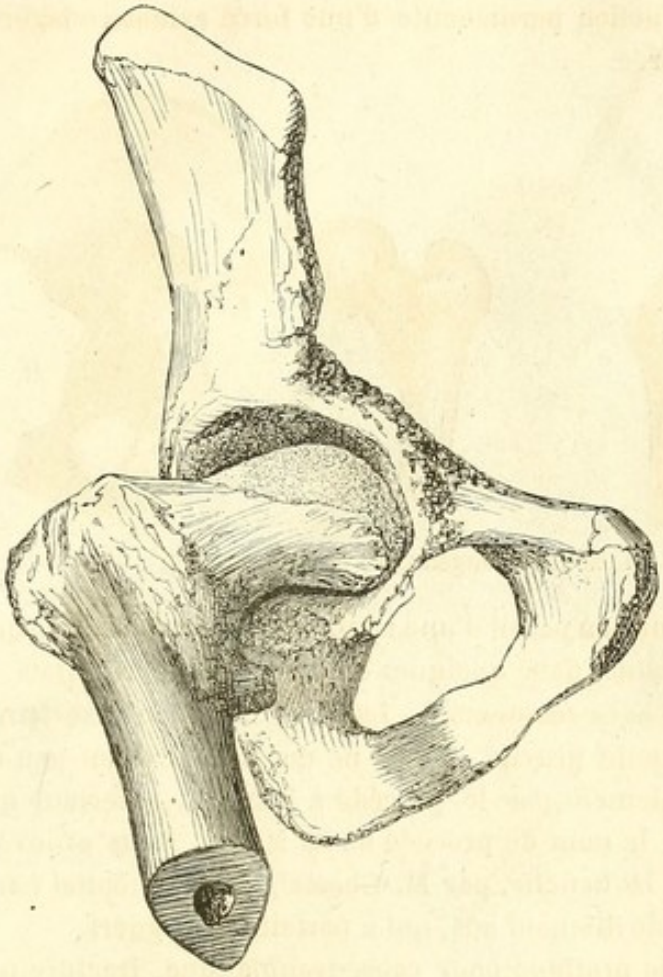

Fig. 961. — Agrandissement de la cavité cotyloïde et résorption partielle de la tête fémorale.

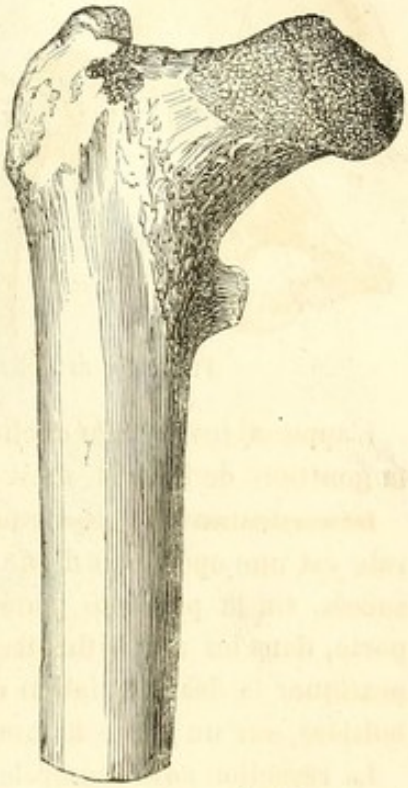

Fig. 962. — Résorption d'une partie de la tête du fémur dans la coxalgie.

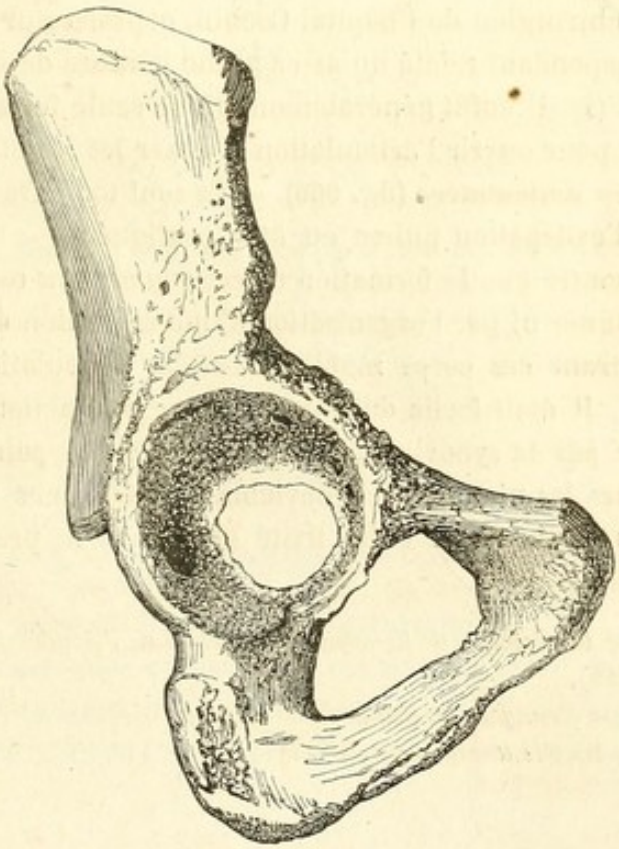

Fig. 963. — Perforation du fond de la cavité cotyloïde.

le membre sous l'influence d'action permanente d'une force extensive légère, combinée avec la flexion modérée.

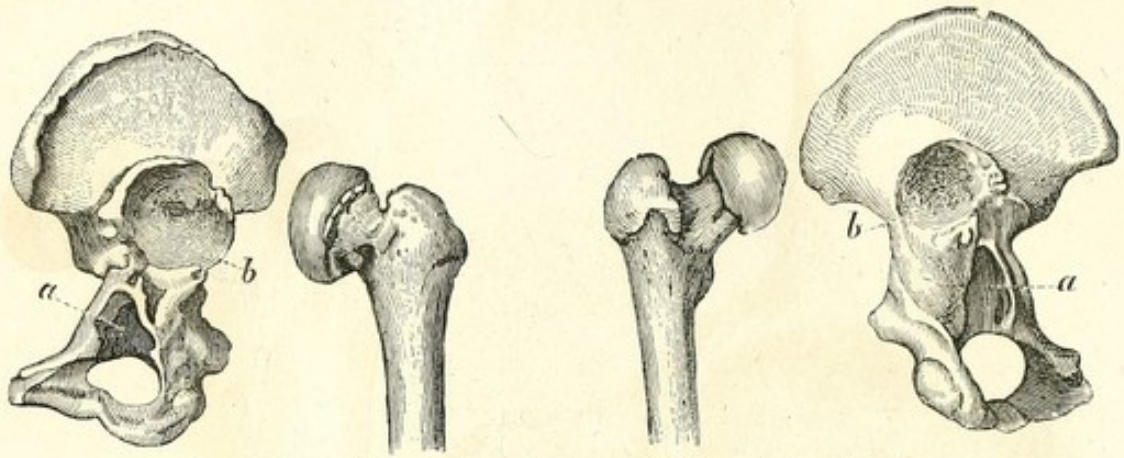

FIG. 964 et 965. — Luxations congénitales de la cuisse (*).

L'appareil inventé par ce chirurgien paraît d'une application moins générale que la gouttière de Bonnet, mais donne, dans quelques cas, d'excellents résultats.

Désarticulation et résection coxo-fémorale. — La désarticulation coxo-fémorale est une opération d'une haute gravité, et qui ne donne que bien peu de succès. On la pratique généralement par le procédé à lambeau antérieur qui porte, dans les amphithéâtres, le nom de procédé de M. Manec. Nous avons vu pratiquer la désarticulation de la hanche, par M. Chassaignac, à l'hôpital Lariboisière, sur un jeune homme de dix-neuf ans, qui a parfaitement guéri.

La résection coxo-fémorale se pratique pour cause traumatique, fracture par armes à feu, etc., ou par carie des os. Dans ce dernier cas, elle ne peut suffire à enlever toutes les parties malades, et il faut encore ruginer l'os iliaque, etc. M. Léon Le Fort, chirurgien de l'hôpital Cochin, et professeur agrégé à la Faculté de médecine, a cependant relaté un assez grand nombre de succès dans un mémoire intéressant (1). Il suffit généralement d'une seule incision contournant le grand trochanter pour ouvrir l'articulation et luxer les os, etc.

Corps étrangers articulaires (fig. 966). — Ils sont toujours trop profondément situés pour que l'extirpation puisse en être pratiquée.

Foucher a démontré que la formation de ces concrétions ostéo-cartilagineuses ne pouvait s'expliquer ni par l'organisation d'une collection de sang, ni par une fracture. Rencontrant ces corps mobiles dans les articulations affectées d'arthrite chronique, il était facile de rattacher leur production à une exsudation plastique fournie par la synoviale ; il a fait voir que, au point de vue clinique, les corps étrangers les plus mobiles deviennent fixes dans certaines positions bien déterminées du membre. Cette fixité est due à la pression que les ligaments exercent (2).

(1) L. Le Fort, *De la résection de la hanche* (*Mémoires de l'Académie de médecine*. Paris, 1861, t. XXV, p. 445).

(2) Foucher, *Corps étrangers ou productions mobiles osseuses de l'articulation coxo-fémorales* (*Bull. de la Société anatomique*, 1852).

(*) *a*, cotyle.

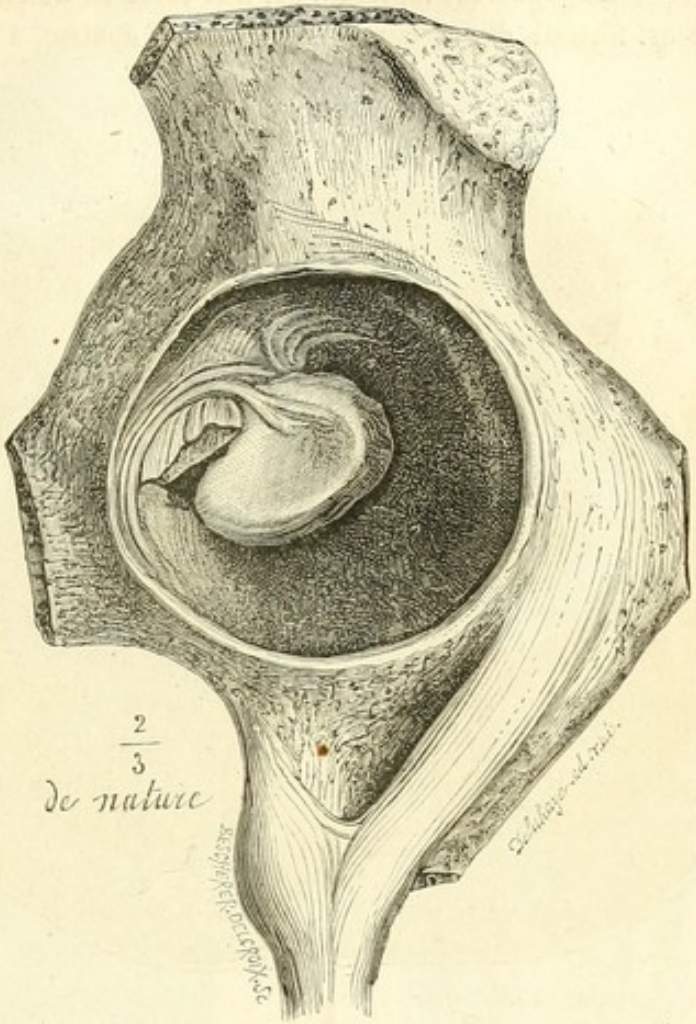

FIG. 966. — Corps étranger fibreux occupant l'arrière-fond de la cavité cotyloïde.

CHAPITRE II.

RÉGION DE LA CUISSE.

§ I. — Limites, formes extérieures, parties accessibles à la palpation.

La cuisse est limitée en haut par les régions crurale, fessière, et de la hanche. En bas nous la limitons par une ligne horizontale passant à 4 ou 5 centimètres au-dessus de l'extrémité supérieure de la rotule. C'est une région de forme cylyndrique, plus volumineuse à sa partie supérieure qu'à sa partie inférieure, etc. Le fémur se sent facilement dans toute son étendue, surtout à la partie externe.

§ II. — Superposition des plans (fig. 967).

1° **Peau.** — La peau est très-forte et très-épaisse.

2° **Tissu cellulaire sous-cutané.** — Le tissu cellulaire sous-cutané est assez lâche dans toute la région, mais surtout en dehors ; il existe dans cette partie de la cuisse un grand nombre de bourses séreuses plus ou moins étendues et plus et moins parfaites.

3° **Aponévrose.** — L'aponévrose fémorale est très-forte en dehors du membre; en ce point, elle est formée d'une lame extrêmement épaisse, à fibres dirigées

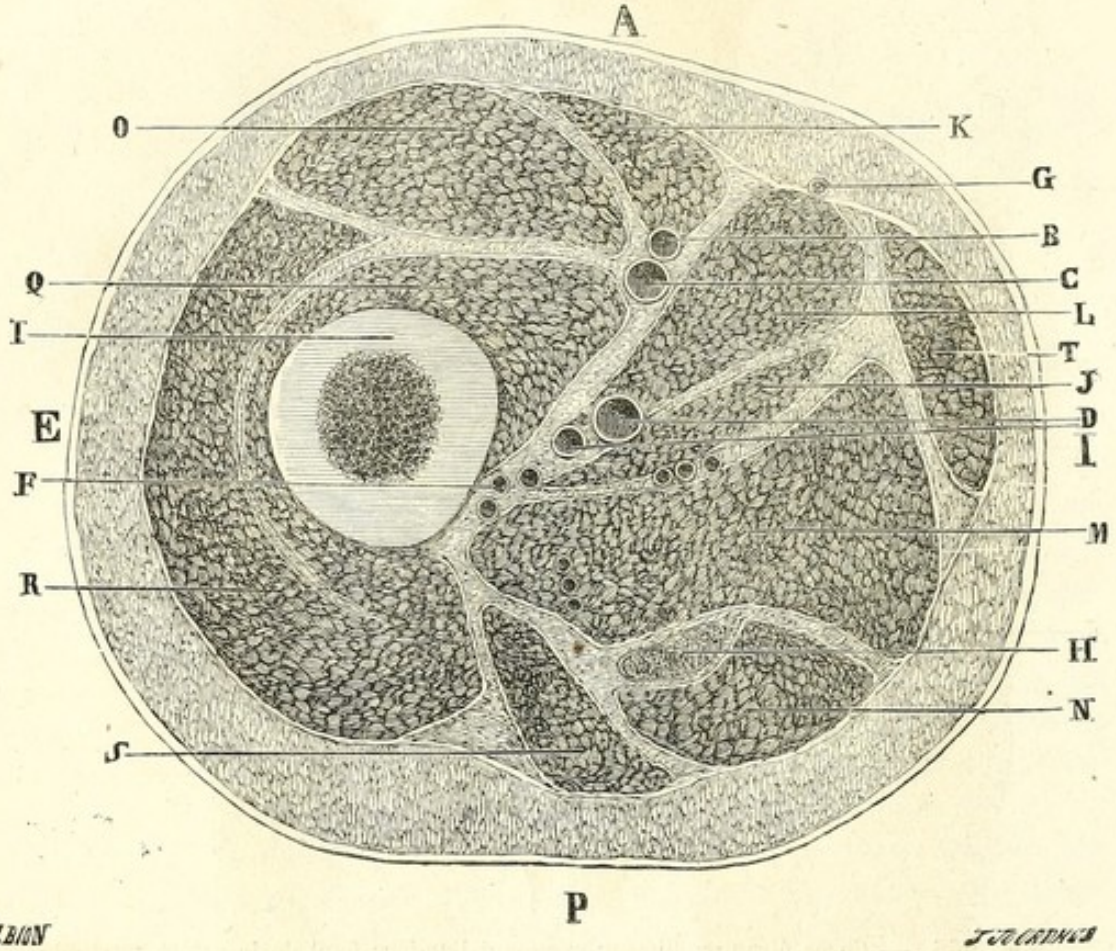

FIG. 967. — Coupe transversale de la cuisse pratiquée sur un cadavre congelé (*).

verticalement en bas, se continuant par en haut avec les fibres musculaires de son muscle tenseur (*muscle tenseur du fascia lata*) s'insérant en bas et en dehors aux os qui forment l'articulation du genou. En dedans, l'aponévrose est beaucoup moins forte.

Au milieu du membre, elle envoie des prolongements remarquablement forts en dedans et en dehors, beaucoup moins considérable en avant et en arrière, et qui partagent le membre en autant de loges qu'il y a de muscles, etc.

4° **Muscles** (fig. 967, 968 et 969). — Les muscles de la cuisse sont :

1° En avant, le *couturier*, bande musculaire étendue de l'épine iliaque antérieure et supérieure à la crête du tibia : muscle satellite de l'artère fémorale qui, en haut, se trouve à sa partie interne ; au milieu de la cuisse, l'artère se trouve au-dessous du muscle, et dans sa partie inférieure elle est en dedans.

(*) A, partie antérieure de la préparation ; P, partie postérieure ; E, partie externe ; I, partie interne ; B, artère fémorale ; C, veine ; F, artère perforante ; G, veine saphène interne ; H, grand nerf sciatique ; K, couturier ; L, premier adducteur ; M, grand adducteur ; N, demi-membraneux ; O, droit antérieur ; Q, vaste interne ; P, artère fémorale profonde ; F, une des artères perforantes ; H, nerf sciatique ; I, coupe du fémur ; J, premier adducteur ; R, vaste externe ; S, muscle biceps.

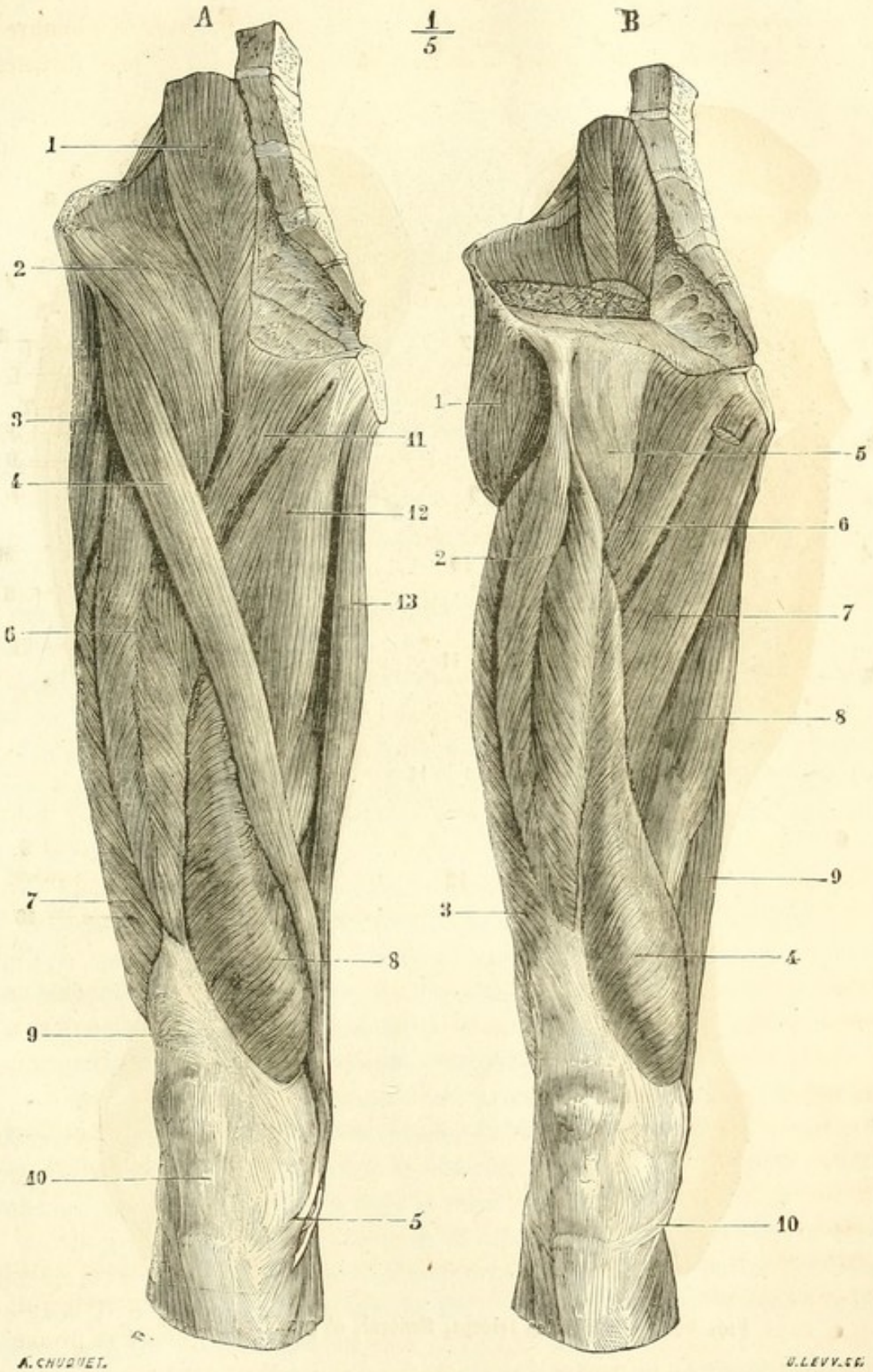

FIG. 968. — Muscles antérieurs de la cuisse (*).

(*) A, couche superficielle. — 1, psoas; 2, iliaque; 3, tenseur du fascia lata; 4, couturier; 5, son tendon; 6, droit antérieur; 7, vaste externe; 8, vaste interne; 9, tendon du triceps; 10, tendon rotulien; 11, pectiné; 12, moyen adducteur; 13, droit interne.

B, couche profonde. — 1, moyen fessier; 2, droit antérieur; 3, vaste externe; 4, vaste interne; 5, capsules articulaires coxo-fémorale; 6, pectiné; 7, petit adducteur; 8, grand adducteur; 9, demi-membraneux; 10, tendon du demi-tendineux. (Beaunis et Bouchard.)

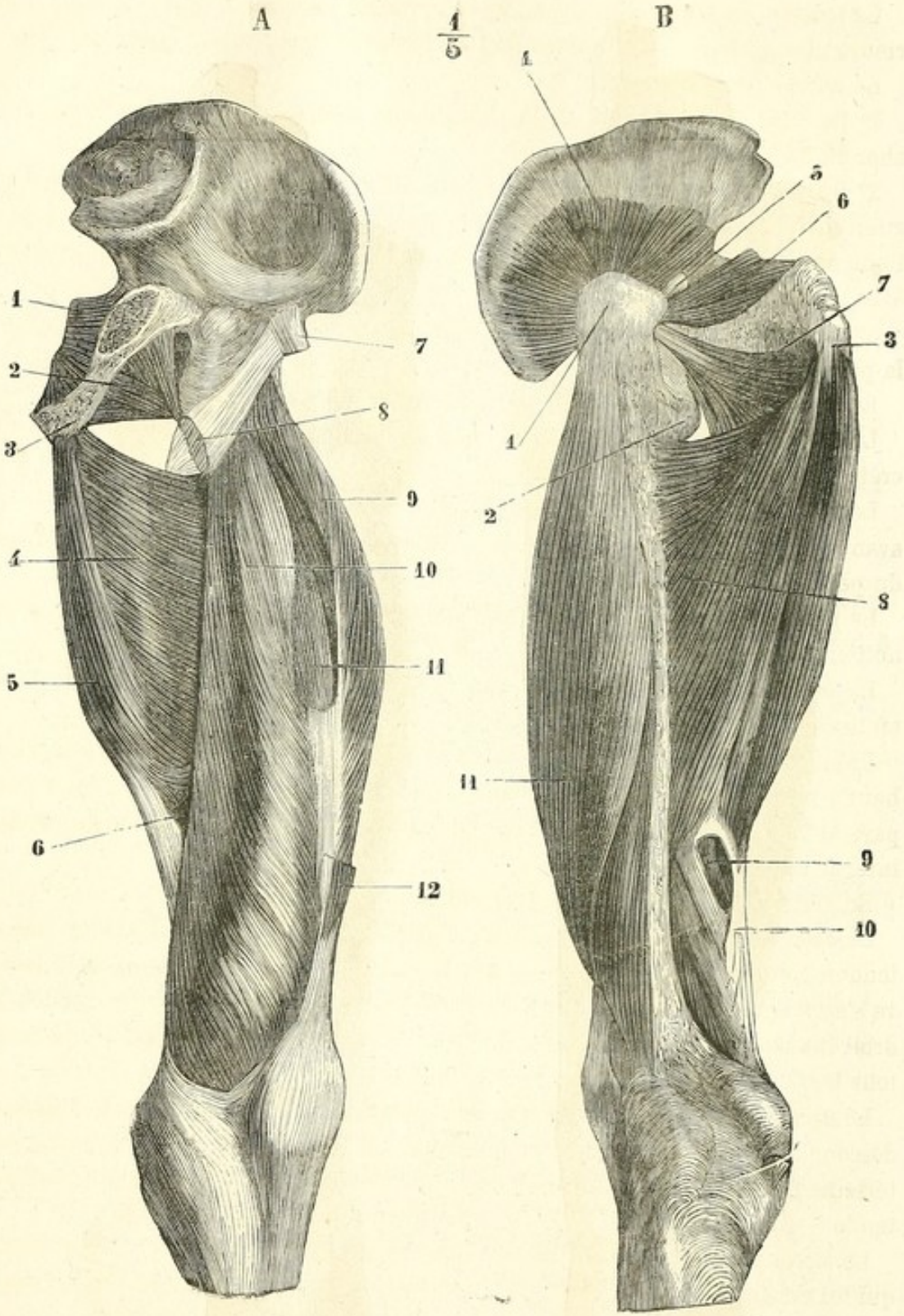

FIG. 969. — Muscles triceps, fémoral, et grand adducteur (*).

(*) A, face antérieure de la cuisse. — 1, obturateur interne ; 2, obturateur externe ; 3, ischion ; 4, grand adducteur ; 5, sa partie interne ; 6, anneau des adducteurs ; 7, tendon direct du droit antérieur ; 8, tendon du psoas et iliaque ; 9, vaste externe ; 10, vaste interne ; 11, muscle crural ; 12, tendon inférieur du droit antérieur coupé.

B, face postérieure. — 1, grand trochanter ; 2, petit trochanter ; 3, ischion ; 4, petit fessier ; 5, tendon du pyramidal ; 6, obturateur interne et jumeaux ; 7, obturateur externe ; 8, grand adducteur ; 9, orifice inférieur de l'anneau des adducteurs ; 10, tendon du grand adducteur ; 11, vaste interne. (Beaunis et Bouchard.)

Le *tenseur du fascia lata*, court, épais, attaché en haut à l'épine iliaque antérieure et supérieure, et se continuant en bas avec l'aponévrose fascia lata.

Le *triceps fémoral* formé :

1° Du *droit antérieur*, qui, de l'épine iliaque antérieure et inférieure va s'attacher au bord supérieur de la rotule;

2° Du *vaste externe*, qui, né de la base du grand trochanter, d'une ligne rugueuse allant du grand trochanter à la ligne âpre, et de la lèvre externe de la ligne âpre, se rend à la partie externe de la base de la rotule en se confondant avec le tendon du droit antérieur;

3° Du *vaste interne*, qui, de la partie antérieure et interne du fémur, se rend à la partie supérieure et interne de la rotule.

En dedans (fig. 969), les muscles de la cuisse sont au nombre de cinq :

Le *droit interne*, inséré en haut le long de la symphyse du pubis, et en bas à la crête du tibia.

Le *pectiné*, qui de la crête pectinéale et de la surface triangulaire située en avant de cette crête, se rend à la bifurcation interne de la ligne âpre, au-dessus du petit trochanter.

Le *premier ou moyen adducteur*, attaché en haut à l'épine du pubis, et en bas au tiers moyen de la ligne âpre.

Le *deuxième adducteur ou petit*, inséré en haut au-dessous de l'épine du pubis, en bas au tiers moyen de la ligne âpre.

Enfin le *troisième adducteur ou grand adducteur*. Ce dernier muscle s'attache en haut à la tubérosité de l'ischion et à la branche ischio-pubienne. D'une autre part, il va s'insérer à tout l'interstice de la ligne âpre et au tubercule du condyle interne du fémur.

En arrière, les muscles de la cuisse sont :

Le *demi-tendineux*, muscle fusiforme qui s'attache en haut à l'ischion par un tendon commun avec le biceps, descend le long du bord interne de la cuisse et va s'attacher à la crête du tibia en s'accolant au bord inférieur du tendon du droit interne et en formant, avec lui et le tendon du couturier qui les recouvre tous les deux, l'expansion aponévrotique appelée *patte d'oie*.

Le *demi-membraneux*. Ce muscle, très-volumineux, naît en haut de l'ischion, descend à la partie postérieure et interne de la cuisse, et se rend à la partie postérieure de l'extrémité supérieure du tibia, où il se termine en formant plusieurs tendons que nous retrouverons dans la région du creux du jarret.

Le *biceps* naît de la partie externe de la tubérosité de l'ischion par un tendon qui lui est commun avec le demi-tendineux : il descend à la partie postérieure externe de la cuisse et se partage en deux branches, une qui se rend à la ligne âpre, l'autre à la tête du péroné.

Entre chacun des muscles se trouvent de très-larges traînées celluleuses.

Squelette. — Le squelette de la cuisse est formé par le fémur (fig. 970), le plus volumineux des os longs; cet os est arrondi dans son corps et présente une courbure à convexité antérieure, etc.

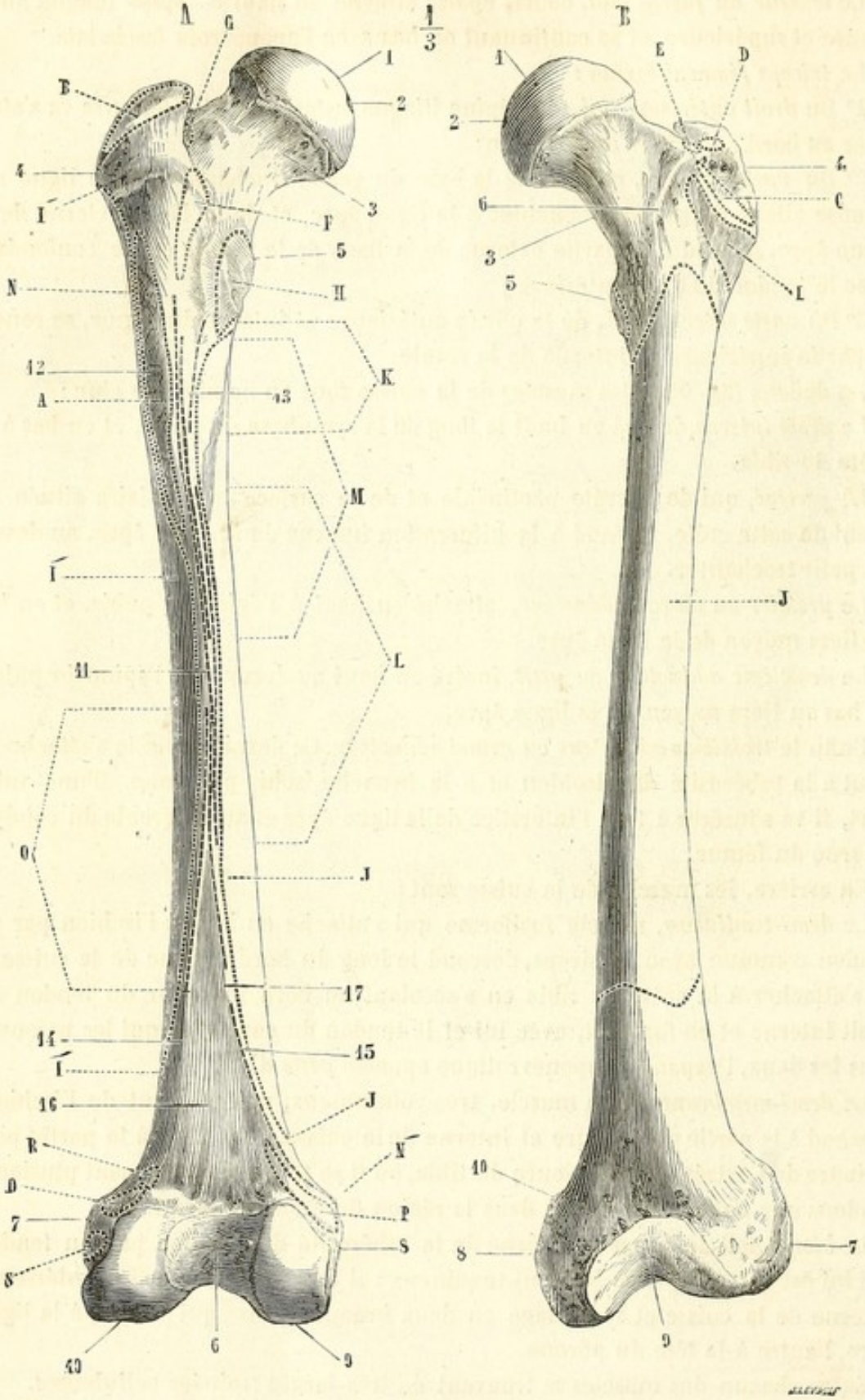

FIG. 970. — Fémur du côté gauche (*).

(*) A, face postérieure. — 1, tête; 2, dépression du ligament rond; 3, col; 4, grand trochanter; 5, petit trochanter; 6, échancrure intercondylienne; 7, tubérosité externe; 8, tubérosité interne; 9, condyle interne; 10, condyle externe; 11, ligne âpre; 12, sa bifurcation supérieure et externe; 13, sa bifurcation supérieure et

§ III. — Vaisseaux et nerfs.

Artères (fig. 971). — L'artère principale de la région de la cuisse est l'*artère fémorale*.

Cette artère se dirige obliquement de haut en bas, d'avant en arrière et de dehors en dedans depuis l'arcade fémorale jusqu'à l'espace poplité. Elle suit à peu près le trajet d'une ligne qui, de la partie moyenne de l'espace qui sépare la symphise pubienne de l'épine iliaque antérieure et supérieure, viendrait se terminer à la partie postérieure du condyle interne.

En avant et en haut, l'artère crurale n'est recouverte que par la peau, des ganglions lymphatiques superficiels et l'aponévrose dans un espace triangulaire, limité en dedans par le premier adducteur, en dehors par le couturier, et en haut par l'arcade crurale (*triangle de Scarpa*). Plus bas le couturier recouvre l'artère.

En arrière, la crurale repose sur le corps du pubis, puis sur la tête du fémur, et plus bas enfin elle répond à la face interne de cet os, etc.

L'artère fémorale fournit un certain nombre de branches (fig. 971) :

1° L'*artère tégumenteuse* ou *sous-cutanée abdominale*, déjà décrite dans les régions inguinale et crurale (1).

2° Les *artères honteuses externes*, l'une *sous-cutanée* et l'autre *sous-aponévrotique* (2).

3° La *grande artère musculaire* ou *artère du triceps*. Cette collatérale importante se dirige en dehors, passe sous le droit antérieur et se distribue aux muscles de la région antérieure et interne de la cuisse. Elle naît souvent de la fémorale profonde.

4° La *fémorale profonde*, très-grosse branche qui naît au-dessous de l'arcade de Fallope, tantôt directement au-dessous, d'autres fois un peu plus bas, etc.

Quand la fémorale profonde naît un peu plus haut, elle marche accolée au côté externe de la fémorale : celle-ci recouvre alors la veine. On conçoit que si, dans un cas de ce genre, on voulait pratiquer la ligature de la fémorale, et si l'on se bornait à lier un seul vaisseau, la ligature porterait sur la profonde, dont les rapports sont ceux du tronc fémoral dans les cas ordinaires.

La fémorale profonde se dirige en arrière, d'abord entre le pectiné et le vaste interne, puis entre le premier et le troisième adducteur. Elle fournit les *trois*

(1) Voyez RÉGION INGUINALE.

(2) Voyez RÉGION SCROTALE.

interne ; **14**, sa bifurcation inférieure et externe ; **15**, sa bifurcation inférieure et interne ; **16**, espace poplité ; **17**, passage des vaisseaux fémoraux.

B, face antérieure. — **1**, tête ; **2**, dépression du ligament rond ; **3**, col ; **4**, grand trochanter ; **5**, petit trochanter ; **6**, ligne trochantérienne ; **7**, tubérosité externe ; **8**, tubérosité interne ; **9**, surface rotulienne ; **10**, tubercule du grand adducteur.

INSERTIONS MUSCULAIRES. — A, grand fessier ; B, moyen fessier ; C, petit fessier ; D, pyramidal ; E, obturateur interne et jumeaux ; F, carré crural ; G, obturateur externe ; H, psoas et iliaque ; I, vaste externe (ses insertions au-dessous du grand trochanter) ; I', ses insertions à la ligne âpre ; J, vaste interne ; K, pectiné ; L, moyen adducteur ; M, petit adducteur ; N, N', grand adducteur ; O, courte portion du biceps ; P, jumeau interne ; Q, jumeau externe ; R, plantaire grêle ; S, poplité. Pour les muscles K, S, M, N, O, les lignes de repère qui répondent aux deux extrémités des lignes d'insertion de ces muscles à la ligne âpre n'ont pas été prolongées jusqu'à ces insertions, pour ne pas compliquer la figure ; il suffira de les prolonger par la pensée.

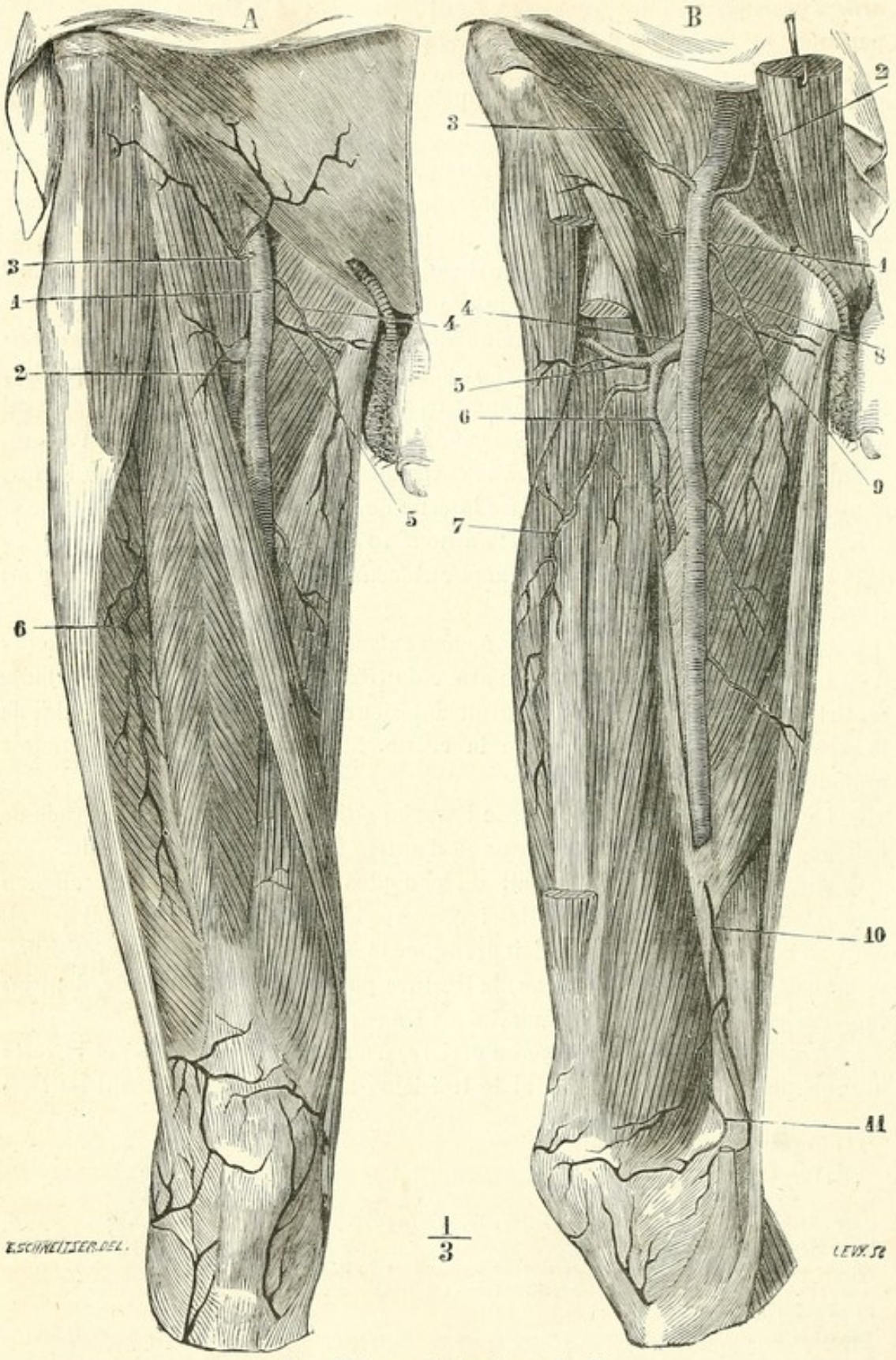

FIG. 971. — Artère fémorale (*).

(*) A, le muscle couturier est en place. — 1, artère fémorale ; 2, artère fémorale profonde ; 3, artère tégumenteuse abdominale ; 4, artère honteuse externe sous-cutanée ; 5, artère honteuse externe sous-aponévrotique ; 6, branches du triceps.

B, les muscles couturier et droit antérieur sont enlevés, ainsi que les muscles de l'abdomen ; le grand droit seul est conservé et maintenu en place au moyen d'une érigne. — 1, artère fémorale ; 2, artère épigastrique.

artères perforantes, l'une *supérieure*, l'autre *moyenne*; la troisième, *inférieure*, qui perforent les insertions du grand adducteur à l'os de la cuisse, pour se rendre dans la partie postérieure de la région.

5° La fémorale fournit encore les deux *artères circonflexes*, l'une *interne*, l'autre *externe*, qui forment des anses anastomotiques très-étendues autour du col du fémur, et la *grande anastomotique* qui, de l'anneau du troisième adducteur, se rend à la partie supérieure et interne de la région du genou.

Anomalies de l'artère fémorale. — La plus curieuse est incontestablement celle représentée (fig. 972 et 973). Dans ce cas si remarquable, l'artère fémorale était réduite à un canal peu volumineux, se perdant dans les muscles de la partie antérieure de la cuisse.

En arrière (fig. 973), on rencontrait une grosse artère du volume de la fémorale qui, sortant du bassin par la partie inférieure de la grande échancrure sciatique, accompagnait le grand nerf sciatique et arrivait au jarret où elle se trouvait dans les mêmes rapports anatomiques que l'artère poplitée de l'autre côté.

Nous avons eu l'occasion d'observer, dans nos dissections, une anomalie bien curieuse de la fémorale.

L'artère, parvenue à la partie moyenne de la cuisse, se partageait en deux branches d'un égal calibre. Ces deux branches, après avoir marché isolément pendant 10 à 12 centimètres, se réunissaient de manière à reconstituer un canal unique.

M. Marcellin Duval, qui a étudié avec un soin remarquable tout ce qui concerne les anomalies des vaisseaux, rapporte une observation du même genre d'après Quain : « Vers le sommet du triangle inguinal droit, la fémorale superficielle, après avoir fourni la profonde, se divise en deux artères d'égal volume, et dont la direction est parallèle. Les *rapports* de l'artère ou branche *interne* avec la veine satellite représentent l'état normal. Il en est de même de la branche *externe* à l'égard du couturier. Ces deux artères descendent dans un contact immédiat, jusqu'au tiers inférieur de la cuisse, où elles se réunissent et ne forment plus qu'un *seul tronc*. Le professeur Quain a rencontré cette anomalie une fois seulement sur 1200 cadavres. Elle a été encore observée par J. Houston, conservateur du musée anatomique de Dublin, par Tyrell et Charles Bell (1). »

Il n'existe peut-être pas d'exemple d'artère fémorale double. D'après Dubrueil (2), ces prétendues artères fémorales surnuméraires ne sont, en réalité, qu'une *continuation de la profonde*. Celle-ci, après avoir fourni les perforantes, conserve assez de volume pour descendre beaucoup plus bas qu'à l'ordinaire, et même jusqu'au-dessous du genou. (Gooch, Casamayor, Velpeau, Marcellin Duval, etc.)

Dubrueil a vu la veine fémorale s'écarter de l'artère, à 8 centimètres au-des-

(1) Marcellin Duval, *Traité d'hémostasie*.

(2) Dubrueil, *Des anomalies artérielles*. Paris, 1847.

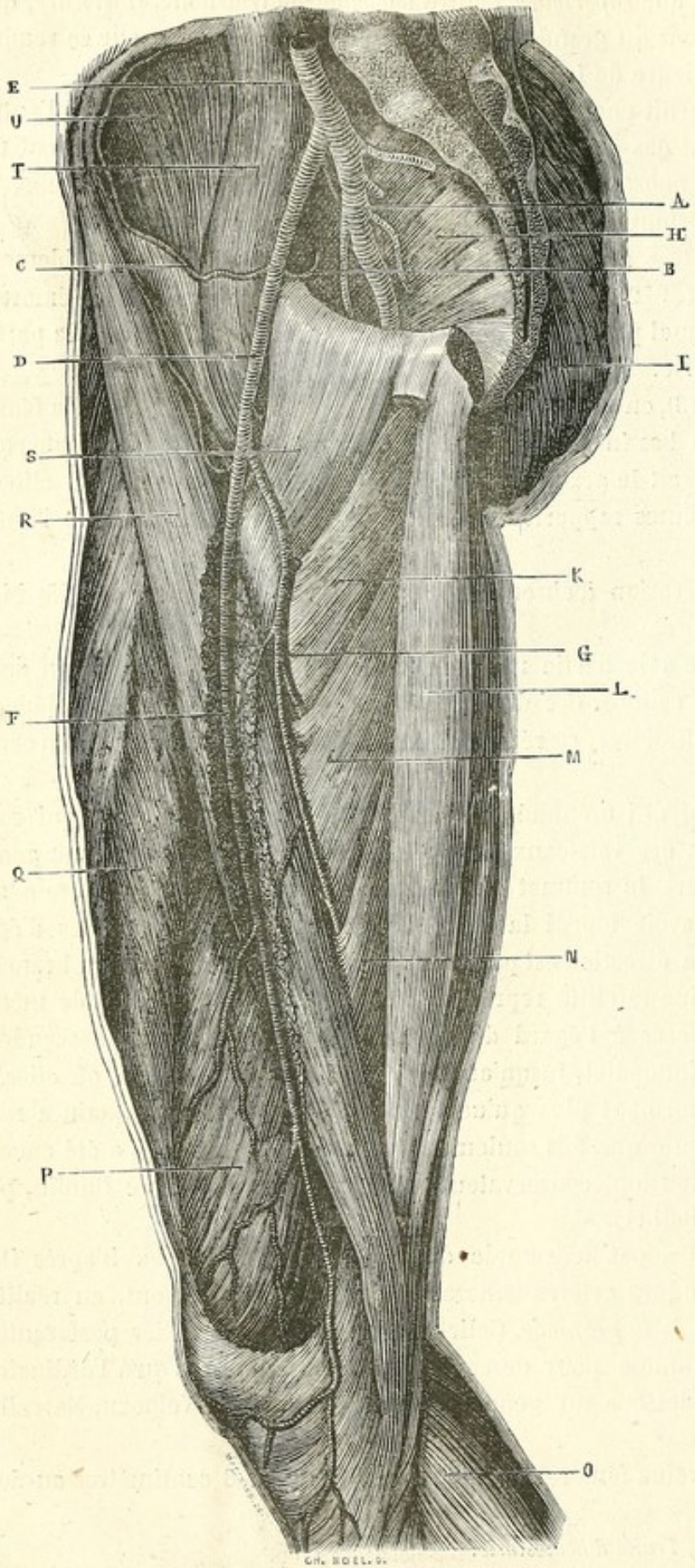

(*) A, artère fémorale ;

B, artère épigastrique ;

C, circonflexe iliaque ;

D, artère représentant le trajet de la fémorale ;

E, iliaque interne ;

F, artère représentant la direction de la fémorale ;

H; muscle pyramidal ;

I, grand fessier ;

K, premier ou moyen adducteur ;

L, droit interne ;

M, grand adducteur ;

N, paroi antérieure de l'anneau du grand adducteur ;

O, jumeau interne ;

P, vaste interne ;

Q, droit antérieur ;

R, couturier ·

S, pectiné ;

T, psoas ;

U, iliaque. (Dubrueil.)

FIG. 972. — Artère fémorale passant par la partie postérieure de la cuisse (vue antérieure de la préparation) (*).

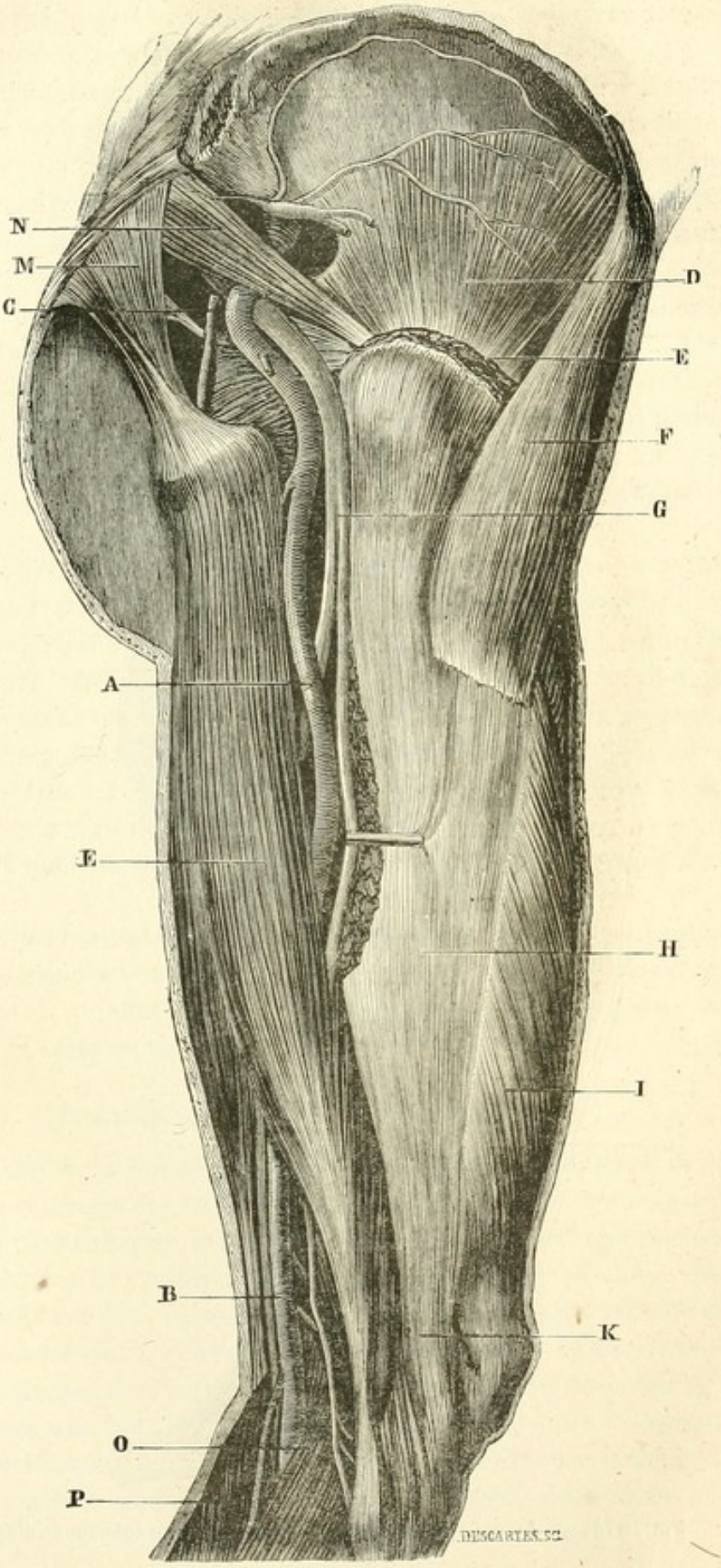

(*) A, artère fémorale ;
B, artère poplitée ;
C, honteuse interne ;
D, petit fessier ;
E, coupe du moyen fessier ;
F, tenseur du fascia lata ;
G, nerf sciatique ;
H, aponévrose du fascia lata ;
I, vaste externe ;
K, fascia lata ;
M, grand ligament sacro-sciatique ;
N, pyramidal ;
O, jumeau interne ;
P, jumeau externe. (Dubrueil.)

Fig. 973. — Artère fémorale passant par la partie postérieure de la cuisse (vue postérieure de la préparation) (*).

Fig. 974. — Lymphatiques superficiels du membre inférieur (d'après Mascagni) (*).

(*) 1, ganglions inguinaux.

sous du ligament de Fallope, traverser obliquement le moyen adducteur et gagner la région *postérieure* de la cuisse.

M. Velpeau (1) avait déjà signalé une anomalie semblable : au lieu de rester contiguë à l'artère, la veine fémorale s'en était, au contraire, écartée dès l'origine, de manière à ne la rejoindre qu'à son entrée dans l'espace poplité, après avoir formé une longue arcade dont la convexité regardait le bord interne de la cuisse. J'ai rencontré, une fois depuis, la même disposition, qu'il suffit d'indiquer pour que chacun puisse en apprécier la valeur en médecine opératoire.

Veines. — Les veines superficielles de la cuisse se rendent dans la *saphène interne* (fig. 974) qui se jette dans la veine crurale à la partie inférieure de la région crurale.

La *veine fémorale* satellite de l'artère fémorale est placée en dedans à la partie supérieure de la cuisse; elle contourne l'artère de manière à se trouver en arrière de l'artère, à la partie inférieure de la région. Elle est quelquefois double.

Lymphatiques (fig. 974). — Les lymphatiques de la cuisse occupent la partie antéro-interne de la région. Les superficiels sont extrêmement nombreux, ils suivent à peu près le trajet de la veine saphène interne et se rendent dans les ganglions inférieurs de l'aine. Les lymphatiques profonds, au nombre de cinq ou six, commencent au creux du jarret, là où existent cinq ou six ganglions, puis accompagnent l'artère et la veine fémorale jusqu'à la partie inférieure de l'aine.

Nerfs (fig. 975). — Les nerfs superficiels viennent du plexus lombaire et du nerf crural en avant, du petit nerf sciatique en arrière.

Les nerfs profonds viennent en avant du nerf crural, en arrière du grand nerf sciatique.

Parmi les filets du nerf crural nous devons mentionner le nerf saphène interne qui, contenu dans la gaîne des vaisseaux fémoraux jusqu'à l'anneau du grand adducteur, s'en dégage en ce point pour devenir sous-cutané et accompagner dans son trajet inférieur la veine saphène interne.

§ IV. — Maladies chirurgicales et opérations.

Plaies. — Les plaies de la cuisse sont graves à la partie antéro-interne de la région en raison du voisinage des vaisseaux. La lésion de l'artère fémorale entraîne toujours une hémorrhagie considérable et bien souvent des anévrysmes.

Les rapports si intimes de l'artère et de la veine permettent de présumer que la lésion simultanée de ces deux vaisseaux se produira dans un grand nombre de cas : cela est parfaitement vrai. L'*anévrysme artérioso-veineux* de la cuisse présente toutes les formes indiquées dans les autres régions; c'est une tumeur pulsatile, à battements isochrones aux battements du pouls, et faisant entendre à l'auscultation ce bruit ou *thrill*, qui a souvent assez d'intensité pour être perçu en appliquant l'oreille à la partie la plus inférieure du membre, comme dans un cas que nous a présenté à l'hôpital de Brest M. le professeur Marcellin Duval.

(1) Velpeau, *Médecine opératoire*, t. II, p. 133.

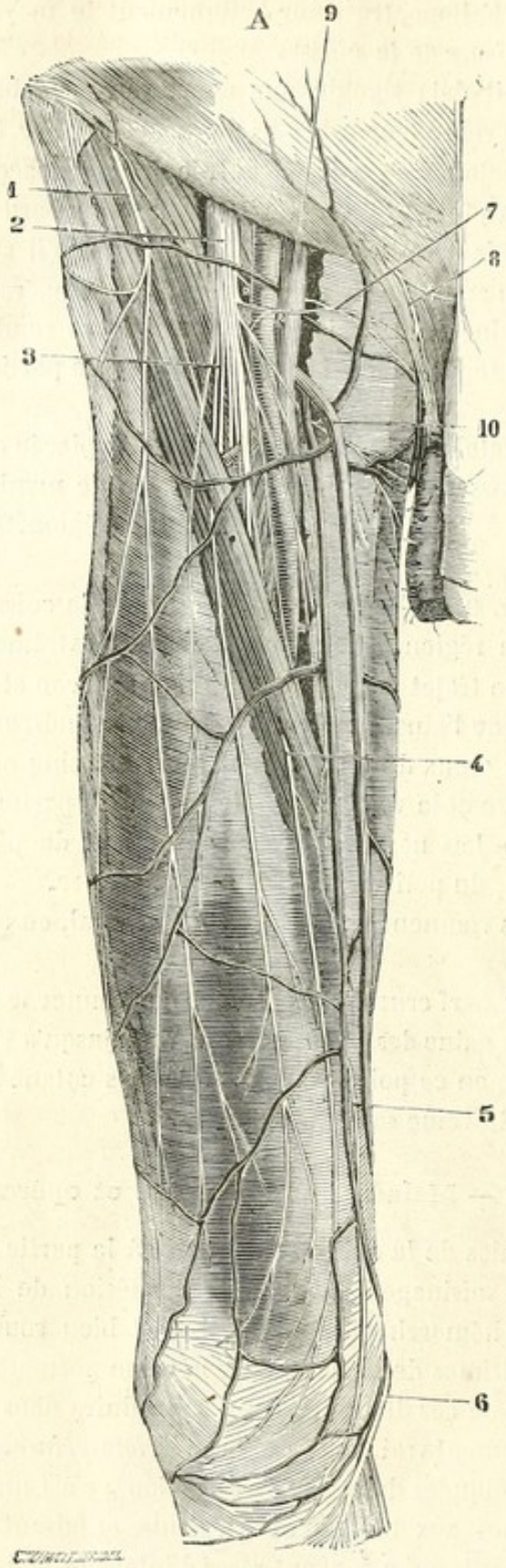

FIG. 975. — Nerfs de la région de la cuisse (*).

(*) A, branches superficielles du nerf crural. — 1, nerf fémoro-cutané; 2, nerf crural; 3, branche perforante supérieure; 4, branche perforante moyenne; 5, branche perforante inférieure; 6, nerf saphène interne; 7, nerf musculo-cutané interne; 8, rameau génital de la branche grande abdomino-scrotale; 9, veine crurale; 10, veine saphène interne.

Les *anévrysmes artériels*, assez communs à la partie supérieure et moyenne de la cuisse, peuvent être très-facilement combattus par la compression toujours facile de la fémorale au pli de l'aine.

Phlegmons. — Le tissu cellulaire de la cuisse est facilement envahi par le phlegmon diffus. Nous avons vu, dans un cas, la peau du membre entièrement décollée, et les muscles disséqués ; cependant le malade a guéri. Ces phlegmons succèdent souvent à une lymphangite.

Phlébite. — La phlébite de la veine fémorale, qui se produit dans le plus grand nombre des cas sous l'influence d'une cause interne, peut aussi reconnaître pour cause une lésion traumatique. M. le professeur Verneuil a vu, dans plusieurs cas, la phlébite commencer dans la plaie d'une amputation de cuisse, remonter dans le ventre et se propager à la veine fémorale du côté opposé à la section. Nous avons observé dans un cas (fig. 976) une phlébite de la veine fémo-

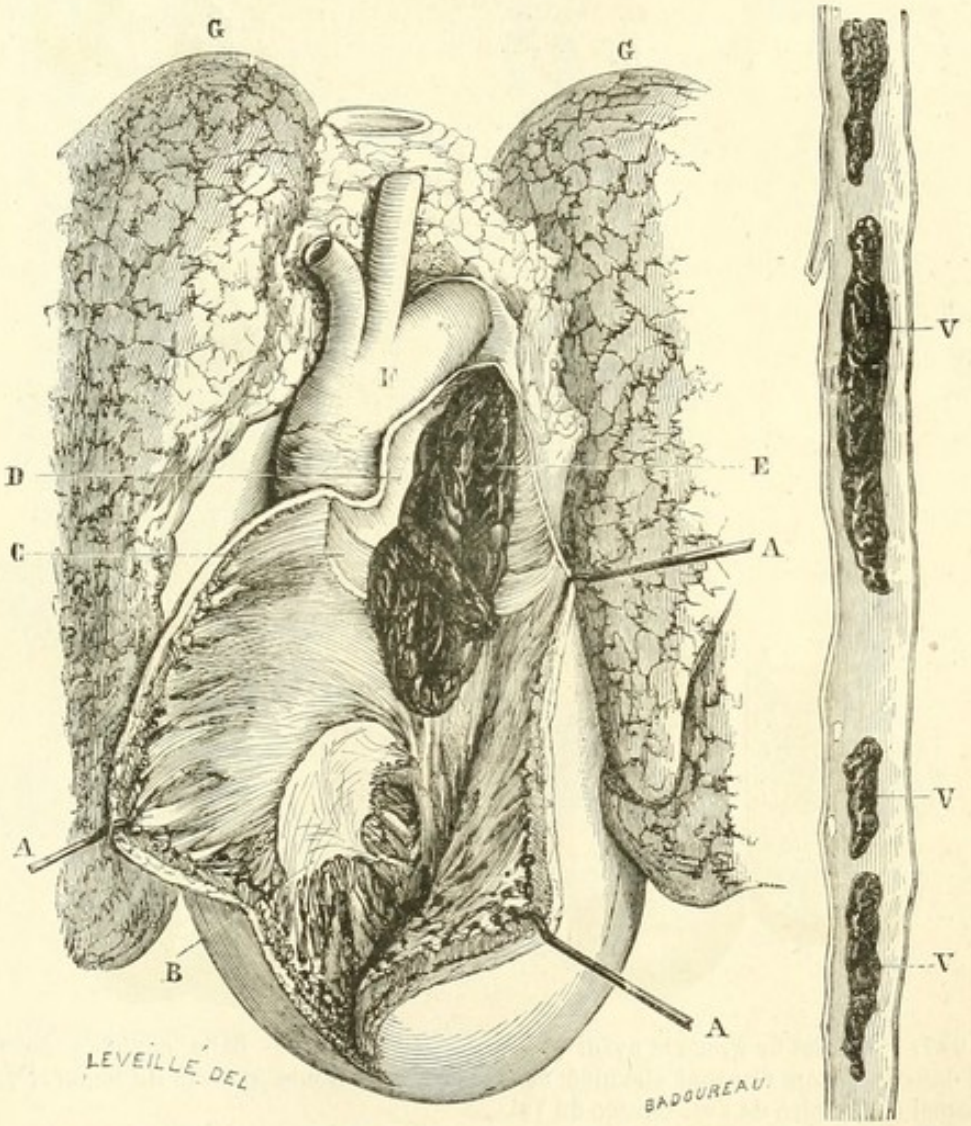

FIG. 976. — Phlébite de la fémorale et embolie de l'artère pulmonaire.

(*) V, V, V, caillots veineux charriés par le sang veineux ; E, embolie veineuse enroulée plusieurs fois sur elle-même et oblitérant l'artère pulmonaire ; A, A, A, érignes écartant les parois du ventricule droit ; D, artère pulmonaire ; C, valvules sigmoïdes ; F, aorte ; G, poumons. (Pièce présentée à l'Institut par Velpeau, recueillie chez un malade convalescent d'une fracture de jambe, mort subitement.)

rale consécutive à une inflammation des veines de la jambe, produite par une fracture de jambe. La phlébite de la fémorale détermina la production d'embolies et la mort subite. A l'autopsie, pratiquée en présence de MM. les docteurs L. Bodin et Xavier Gouraud, je trouvai dans le cœur, à l'orifice de l'artère palmaire, un caillot enroulé et qui avait été évidemment formé à la cuisse. Velpeau attachait à ce cas une très-grande importance, car c'était le premier cas bien évident d'embolie chirurgicale indiscutable. La malade était morte subitement par l'effet d'une syncope.

Fractures. — Les fractures du tiers moyen du fémur peuvent être *simples*, *multiples*, *comminutives*, *dentelées*, *obliques-spiroïdes*. Il y a des fractures dentelées où les fragments ne s'abandonnent point, forme spéciale aux fractures des enfants, se rencontrant aussi chez les sujets rachitiques, etc., etc. Le plus souvent les fragments s'abandonnent et chevauchent. Au chevauchement vient se joindre, dans le plus grand nombre de cas, un déplacement suivant la circonférence ; le fragment

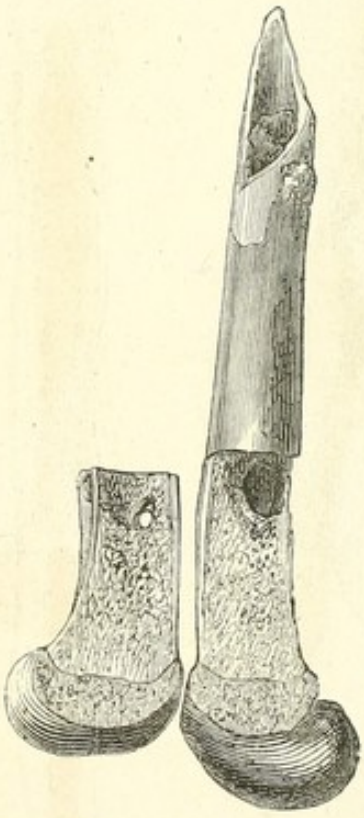

Fig. 977. — Éclat de grenade ayant pénétré dans le fémur et ayant cheminé dans le canal médullaire de l'os. (Musée du Val-de-Grâce.)

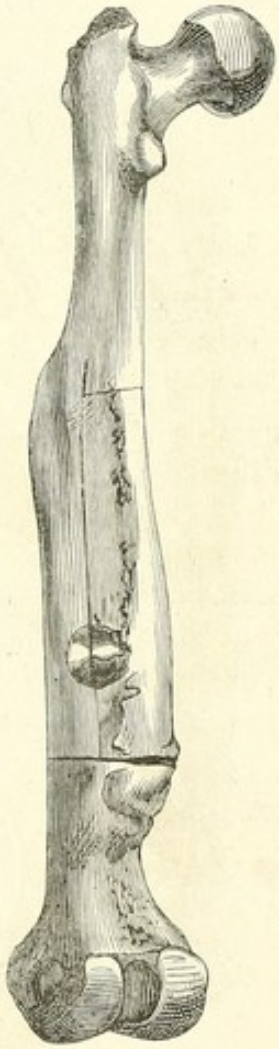

Fig .978. — Balle englobée dans le cal d'une fracture du fémur (*).

(*) Elle est recouverte par une lame très-légère. (Musée Dupuytren.)

inférieur entraîné par le poids du membre tourne de dedans en dehors, de manière que le genou et la jambe viennent reposer sur le lit par leur face externe. De même que dans les fractures du col, la rotation peut avoir lieu en sens inverse, ce qui est très-rare. (Musée Dupuytren.)

Fractures par armes à feu (fig. 979, 980, 981, 977 et 978). — Les fractures du fémur par armes à feu ont été regardées pendant longtemps comme des cas d'amputation. Ce pronostic considéré d'une manière aussi générale est trop grave; le nombre des observations de fractures de la diaphyse du fémur dans lesquelles la

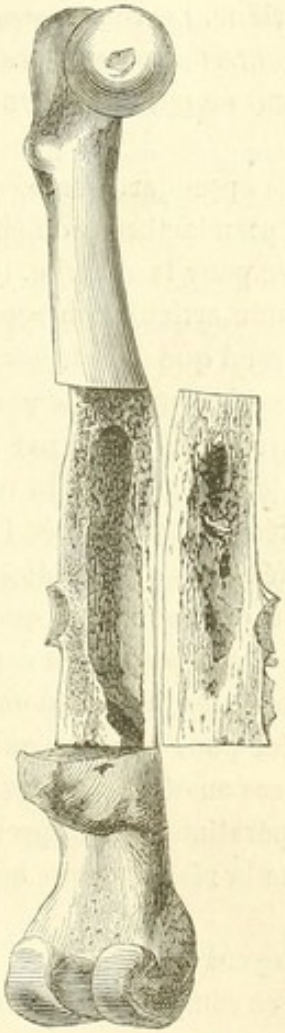

FIG. 979. — Le même fémur ouvert, pour faire voir la balle enchâtonnée dans le cal (*).

FIG. 980. — Fracture du fémur par un coup de feu (**)

FIG. 981. — Fracture du fémur par un coup de feu (***).

fracture s'est consolidée, la plaie formée par une cicatrice solide, et dans lesquelles le membre a repris ses fonctions, est maintenant considérable.

(*) Le projectile s'est aplati sur l'os, s'est retourné et se présente en dehors sur la face aplatie. Le canal médullaire est interrompu un peu au-dessous du lieu occupé par la balle.

(**) Cal considérable et difforme, mais très-solide; dans l'intérieur du cal est une coquille tertiaire qui se présente comme un séquestre invaginé. (Musée du Val-de-Grâce.)

(***) Cal éburné; disparition du canal médullaire. Dans le canal même on aperçoit quelques petits fragments de plomb. (Musée du Val-de-Grâce.)

Pseudarthroses du fémur. — Les fractures du fémur ne se consolident pas toujours; nous avons fait représenter (1) trois vues de pseudarthrose du fémur à la suite d'une fracture sous-trochantérienne. Le fragment inférieur avait subi le déplacement ordinaire en avant et en dehors. Le fragment inférieur, remonté jusqu'à la tête du fémur, s'articulait avec la partie inférieure de cette tête. Si l'on en juge par le degré de perfection auquel étaient parvenues les surfaces néarthrodiales, les mouvements devaient avoir une certaine étendue. De l'extrémité inférieure du fragment supérieur, qui était émoussée et arrondie par le frottement, partait un faisceau fibreux extrêmement fort, se dirigeant en haut et en dedans jusqu'à l'extrémité supérieure du fragment inférieur. La vue interne de la néarthrose démontre que la tête fémorale, sous l'influence des pressions exercées par le fragment inférieur, avait été excavée et formait en quelque sorte une cavité de réception.

Les pseudarthroses du corps du fémur sont de toutes les pseudarthroses celles qui ont le plus vivement préoccupé les chirurgiens. Une pseudarthrose du fémur condamne en effet le blessé à la privation de son membre pour la marche. Il est arrivé cependant que des malades ont pu marcher avec une articulation supplémentaire établie le long du corps du fémur, et l'on comprend que dans le cas particulier que nous avons fait dessiner, en raison de l'union des fragments par un énorme ligament, le poids du corps pouvait encore être transmis au sol par l'intermédiaire de la partie inférieure du fémur et de la jambe. On sait, du reste, qu'un chirurgien américain a osé proposer et a même exécuté avec succès l'établissement d'une pseudarthrose sous-trochantérienne au fémur pour remédier aux ankyloses coxo-fémorales : c'est Rhea-Barton l'auteur de ces tentatives, que les chirurgiens ont caractérisées à bon droit de téméraires et qui paraissent cependant avoir réussi chez des hommes de la race noire. Nous ne les jugeons point ici au point de vue opératoire; il nous suffit de les rappeler pour montrer qu'une pseudarthrose du fémur n'a pas toujours des conséquences aussi effrayantes que l'on pourrait le penser. Il faut donc être réservé sur les opérations à entreprendre pour les guérir, et ne tenter des opérations graves comme la résection que quand il est bien démontré :

1° Que la pseudarthrose ne peut pas guérir par des moyens plus doux;

2° Que la pseudarthrose prive le malade, d'une manière complète au point de vue de la marche, d'un de ses membres.

Nous mentionnerons ici un fait des plus curieux, observé en 1867 dans le service du professeur Denonvilliers. Un jeune homme avait eu le fémur fracturé, et un an après, la consolidation n'était point encore obtenue. On avait déjà proposé bien des opérations; l'application des meilleurs appareils ne paraissant point avoir produit d'effet utile, on devait penser que les fragments s'étaient cicatrisés isolément et que tout espoir de guérison spontanée devait être perdu.

Tout à coup le malade est pris de fièvre, le membre se gonfle énormément,

(1) B. Anger, *Traité iconographique des maladies chirurgicales*, p. 263.

rougit et devient douloureux. Cette poussée inflammatoire va en croissant avec une telle intensité que la suppuration était à craindre. Au bout de trois jours, amélioration; le gonflement des parties molles diminue, la rougeur pâlit; quinze jours après, elle avait complétement disparu, le membre restant seulement un peu œdémateux. Le fémur, accessible à la palpation, parut manifestement gonflé au voisinage de la fracture. Le résultat heureux de cette phlegmasie profonde du membre, ostéo-périostite réparatrice spontanée, fut la guérison de la pseudarthrose et la production d'un cal qui s'était fait attendre pendant plus d'un an.

Nous rapprocherons de ce fait intéressant une observation du docteur Le Fort, chirurgien de l'hôpital Cochin, recueillie à l'hôpital de la Charité, et qui prouve qu'il ne faut pas trop tôt désespérer d'obtenir une consolidation, et surtout ne pas trop s'empresser de l'acheter au prix d'une opération grave.

Compression de l'artère fémorale. — La compression de l'artère fémorale se pratique très-facilement sur la branche horizontale du pubis. Le nerf échappe facilement à la pression des doigts; il est un peu plus difficile de ne pas presser la veine, mais dans tous les cas on arrive facilement à ne pas oblitérer son trajet en entier. Il résulte des rapports que, un peu plus bas, on peut comprimer l'artère sur la tête fémorale et sur le col du fémur. La fémorale peut encore être pressée sur la face interne du fémur, et enfin elle peut être oblitérée momentanément par la compression au niveau de l'anneau du troisième adducteur.

La compression instrumentale a été souvent tentée à la cuisse, surtout dans les cas où l'on se propose d'oblitérer un anévrysme du jarret. M. le professeur Broca est l'inventeur d'un excellent instrument, et nous-même (1) avons, sur des

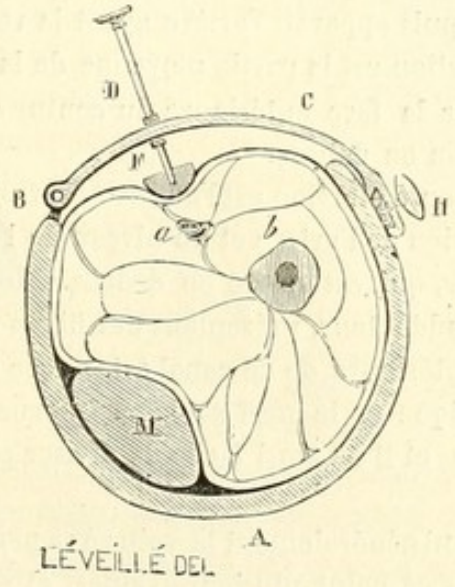

Fig. 982. — Coupe de l'appareil à compression et du membre comprimé (*).

(1) B. Anger, *Nouvel appareil pour la compression permanente des artères anévrysmales*. Paris, 1866.

(*) A, gouttière; B, charnière d'articulation; C, arc métallique; D, tige porte-pelote; H, vis pour immobiliser l'arc métallique; M, coin de bois refoulant l'artère; F, pelote; *a*, artère; *b*, fémur.

données nouvelles, construit un appareil qui permet d'obtenir facilement une compression longtemps tolérable et qui est peu exposé à se déranger.

Nous arrivons à ce but en plaçant en arrière des muscles adducteurs un coin de bois du volume de l'avant-bras ou du bras (fig. 982), recouvert d'une couche épaisse d'ouate et placé à la partie postérieure et interne de la gouttière. Ce coin, dont les formes et les dimensions doivent varier avec les différents malades, a pour but de repousser en avant l'artère fémorale et de former en arrière un plan résistant, sur lequel les adducteurs puissent appuyer pendant les pressions antérieures nécessaires pour aplatir l'artère. Une gouttière moulée sur le membre et deux pelotes supportées sur deux arcs métalliques, pouvant glisser le long de la gouttière, complètent l'appareil, etc.

Dans un cas d'anévrysme du jarret, six jours après la première application de l'appareil, la tumeur avait durci et avait diminué notablement de volume. Quand on suspendait la compression, les battements étaient moins sensibles, et cependant le malade comprimait son artère sans l'aide de personne, à son gré, suspendant l'opération quand il était fatigué.

L'anévrysme guéri récidiva plus tard, et j'en triomphai par la ligature de la fémorale au milieu de la cuisse, opération qui fut pratiquée à l'Hôtel-Dieu en septembre 1867.

Ligature de l'artère fémorale (fig. 983). — L'artère fémorale peut être liée dans toute l'étendue de son trajet, *qui est représenté par une ligne menée de la partie moyenne de l'arcade crurale à la partie postérieure du condyle interne.* Mais il est trois points que l'on peut considérer comme des lieux d'élection.

Le premier est le sommet du triangle de Scarpa. L'incision faite sur le trajet de l'artère découvre en ce point le bord interne du muscle couturier, qui doit être rejeté en dehors, puis apparaît l'artère ayant la veine à son côté interne.

Le second lieu d'élection est la partie moyenne de la cuisse. L'incision tombe alors généralement sur la face antérieure du couturier, que l'on rejette indistinctement en dedans ou en dehors.

Enfin le troisième lieu d'élection est l'anneau du troisième adducteur. L'incision faite dans la direction de l'artère et au niveau de l'artère tombe sur le bord antérieur du couturier, qui est rejeté en dedans. Alors apparaît la face antérieure du canal de l'adducteur, présentant des fibres aponévrotiques blanches et nacrées. La paroi antérieure de ce canal est percée d'un trou d'où sort l'artère grande anastomotique et le nerf saphène interne. La sonde cannelée est introduite dans ce trou, et il est ainsi facile de diviser sans danger la paroi antérieure du canal.

L'artère apparaît ayant généralement la veine à sa partie postérieure et interne.

Il y a quelquefois en ce point plusieurs veines, et souvent une assez volumineuse se trouve à la partie antérieure de l'artère.

C'est surtout pour les anévrysmes du jarret que se pratique la ligature de l'artère fémorale. En pratiquant la ligature le plus bas possible, on sacrifie évidemment moins d'artères collatérales qu'en faisant l'opération un peu plus haut, et le malade est ainsi moins exposé à la gangrène du membre.

Scarpa craignant que l'inflammation ne s'étendît de la plaie au sac anévrysmal, avait pour habitude de pratiquer la ligature au haut de la cuisse, au point

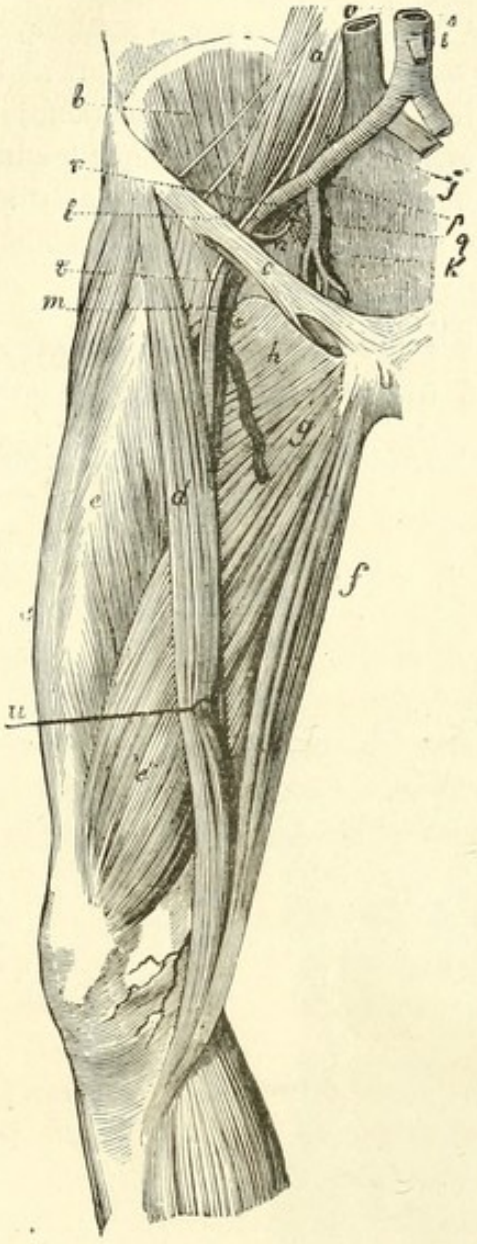

FIG. 983. — Rapports de l'artère fémorale (*).

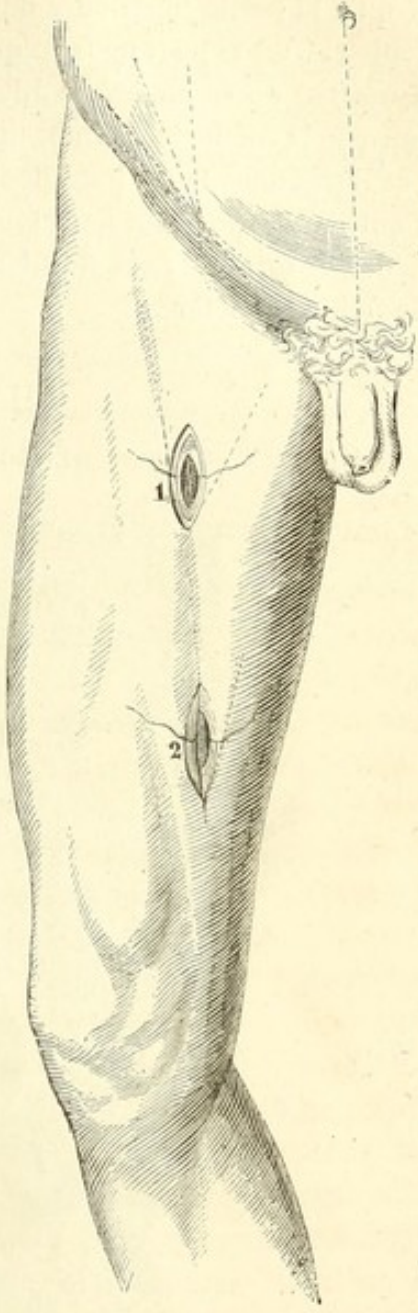

FIG. 984. — Ligature de l'artère fémorale (**).

de réunion du couturier et du premier ou moyen adducteur dans le lieu qui, en souvenir de ce grand chirurgien, a été nommé *triangle de Scarpa*.

(*) *a*, psoas; *b*, iliaque; *c*, arcade crurale; *d*, couturier; *e*, *e'*, *e''*, triceps fémoral; *f*, grêle interne; *g*, moyen adducteur; *h*, pectiné; *i*, aorte; *j*, iliaque primitive; *k*, iliaque interne (hypogastrique); *l*, iliaque externe; *m*, artère fémorale; *n*, épigastrique; *o*, veine cave; *p*, veine iliaque; *q*, veine hypogastrique; *r*, veine iliaque externe; *s*, veine fémorale; *t*, branche du nerf crural; *u*, le couturier tiré en dehors par une érigne pour découvrir l'artère fémorale. — Les lignes au pointillé, dont une suit l'arcade crurale et les autres tombent plus ou moins obliquement sur elle, indiquent la direction à donner aux incisions nécessaires aux ligatures des artères iliaques.

(**) Les lignes au pointillé, dont une suit l'arcade crurale et les autres tombent plus ou moins obliquement sur elle, indiquent la direction à donner aux incisions nécessaires aux ligatures des artères iliaques.

Desault prenant un moyen terme entre Hunter, qui avait pour habitude de lier la fémorale à la partie inférieure de la cuisse, et Scarpa qui ne faisait l'opération qu'à la partie supérieure de la région, proposa de lier l'artère au milieu de la cuisse. C'est là pour nous ce qu'il y a de plus sage.

Amputation de la cuisse. — Elle peut être pratiquée par la méthode circulaire ou par la méthode à lambeaux. Comme les muscles postérieurs sont très-longs et libres dans toute leur étendue, leur rétraction est considérable; il faut donc, autant que possible, dans tous les cas, les couper plus bas que les muscles antérieurs et internes : ces derniers étant adhérents au squelette ne subissent qu'une faible rétraction.

CHAPITRE III.

RÉGION DU GENOU.

§ I. — **Limites, formes extérieures,** parties accessibles à la palpation (fig. 985).

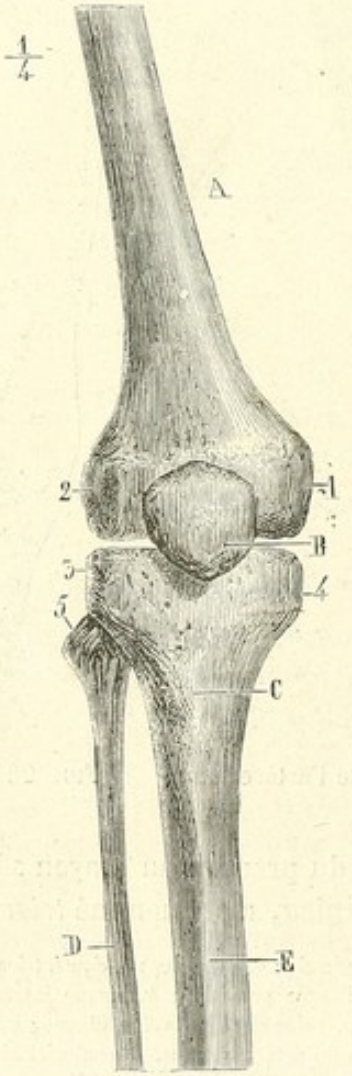

Fig. 985. — Région du genou (parties accessibles à la palpation) (*).

(*) A, corps du fémur; B, rotule; C, tibia (extrémité supérieure); D, péroné; E, corps du tibia; 1, condyle interne du fémur; 2, condyle externe du fémur; 3, condyle externe du tibia; 4, condyle interne du tibia; 5, tête du péroné.

En dedans et en dehors il est très-facile de sentir les principaux tubercules osseux dont la détermination précise nous apprendra si les parties profondes de l'articulation ont été déplacées par un traumatisme. La tubérosité antérieure du tibia, le tubercule d'insertion du tibial antérieur, la tête du péroné, le tubercule du condyle interne, la rotule, etc., etc., recouverts par la peau et une couche aponévrotique assez mince se retrouvent sans peine dans les différentes positions de flexion et d'extension, etc. La peau est là moulée sur le squelette; et les formes extérieures, saillies osseuses et brides aponévrotiques, sont traduites par des saillies et des dépressions de la peau, à moins toutefois que le sujet n'ait un grand embonpoint.

§ II. — Superposition des plans (fig. 986).

1° Peau. — La peau du genou présente dans toute la région une très-grande épaisseur.

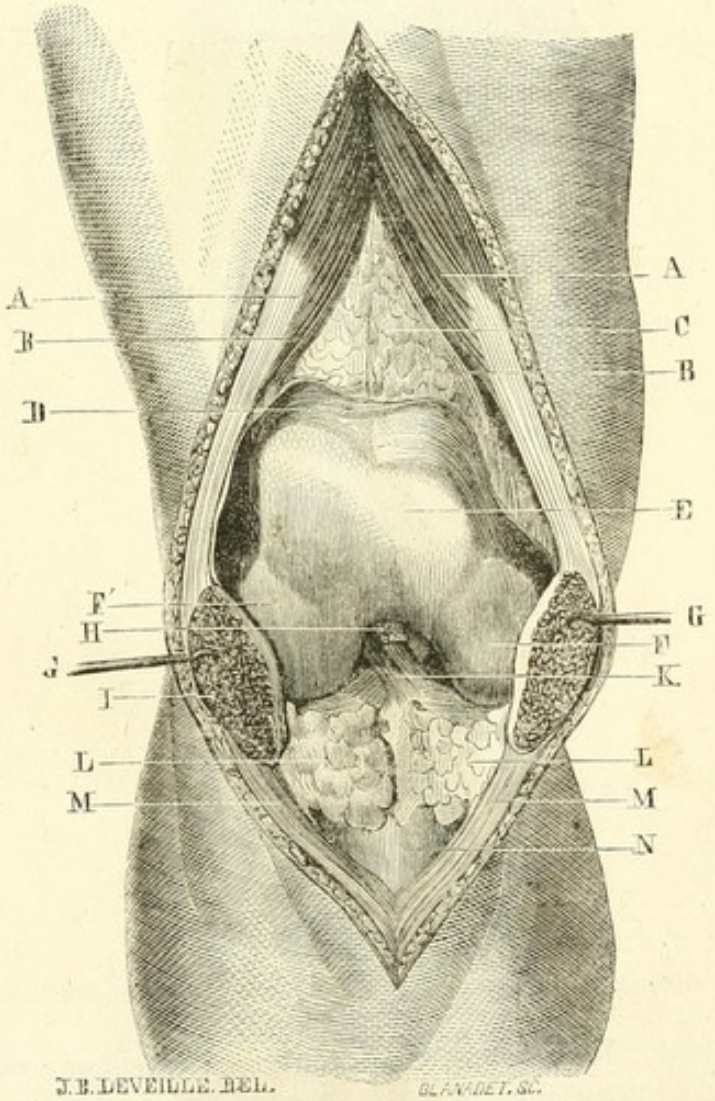

Fig. 986. Région du genou. — Les parties molles de la partie antérieure du genou et la rotule sont divisées sur la ligne médiane; chacune des moitiés est écartée pour montrer l'intérieur de l'articulation.

(*) A, muscle triceps; B, fibres musculaires inférieures dont une partie va s'attacher à la capsule; C, tissu graisseux sous-synovial; D, synoviale; E, espace intercondylien; F, condyle interne; F', condyle externe; G, moitié externe de la rotule; H, coupe du ligament adipeux; I, rotule; K, ligament croisé antérieur; L, paquet adipeux placé en arrière du ligament rotulien; M, ligament rotulien; N, séreuse placée au-dessous du paquet adipeux rotulien.

2° **Tissu cellulaire sous-cutané et bourses séreuses.** — La couche sous-cutanée est formée d'un tissu cellulaire filamenteux, blanchâtre et comme fibreux. Comme la peau glisse continuellement sur l'aponévrose et la face antérieure de la rotule, ce tissu cellulaire se résout le plus souvent en cavités synoviales constantes, mais qui, au point de vue de la forme, présentent de grandes variétés.

3° **Aponévrose.** — L'aponévrose est la continuation du *fascia lata* de la cuisse : elle passe au devant de la rotule et du ligament rotulien, va se fixer à la tubérosité antérieure du tibia ; elle prend insertion en dehors à la tête du péroné et au condyle externe du tibia, en dedans au condyle interne du même os, etc. Elle se continue avec l'aponévrose jambière en avant et en dehors. En dedans, elle enveloppe les expansions tendineuses dites de la patte d'oie (fig. 988), et envoie une bandelette se continuer avec l'aponévrose jambière postérieure.

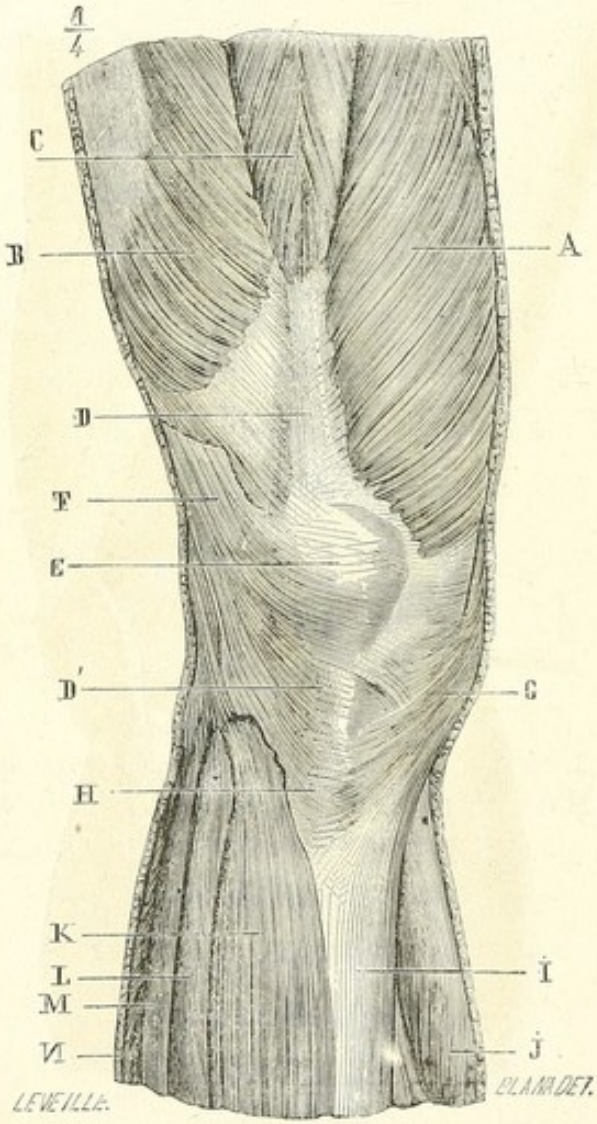

FIG. 987. — Région du genou (troisième plan) (*).

(*) A, muscle vaste interne ; B, vaste externe ; C, droit antérieur ; D, tendon du droit antérieur ; E, fibres aponévrotiques passant en avant de la rotule ; F, aponévrose fascia lata ; G, patte d'oie ; H, insertion des tendons de la patte d'oie ; I, face interne du tibia ; J, muscle jumeau interne ; K, muscle tibial antérieur ; L, extenseur commun des orteils ; M, long péronier latéral ; N, muscle soléaire.

Elle contribue à former sur les côtés de la rotule les bandelettes fibreuses dénommées par Cruveilhier et Malgaigne du nom de *ligaments rotuliens*.

4° **Muscles** (fig. 987, 988). — Au-dessous de l'aponévrose on rencontre :

En dedans (fig. 987) le muscle couturier, le droit interne et le demi-tendineux;

En dehors, le tendon du biceps et plus en arrière de celui demi-membraneux;

En avant, le muscle triceps dont les trois portions précédemment présentées viennent s'insérer à la base de la rotule.

La rotule, maintenue en haut par le muscle triceps, est fixée d'autre part à l'épine tibiale antérieure par le *ligament rotulien*, bande fibreuse extrêmement forte, que quelques auteurs considèrent comme l'insertion tibiale du muscle triceps.

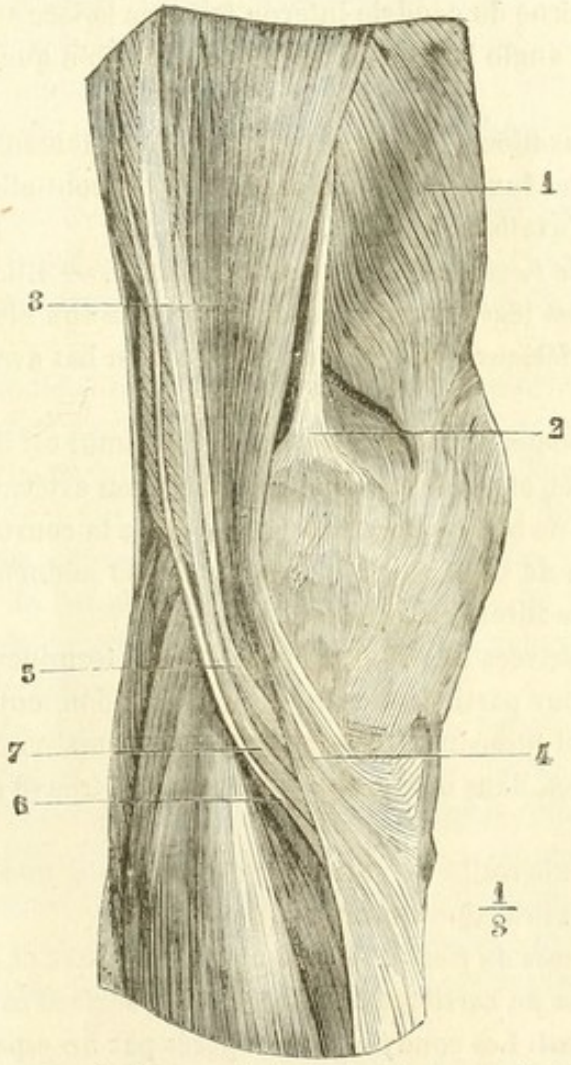

FIG. 988. — Partie interne de la région du genou et patte d'oie (*).

5° **Squelette, articulation et ligaments.** — *Extrémité inférieure du fémur.* — L'extrémité inférieure du fémur est beaucoup plus large que la diaphyse : le diamètre transversal de cette partie de l'os va en augmentant de haut en bas, de puis 10 centimètres au-dessus de l'articulation jusqu'à l'interligne articulaire.

(*) 1, vaste interne; 2, tendon du grand adducteur; 3, couturier; 4, son tendon et expansion fibreuse qu'il envoie à l'aponévrose jambière; 5, droit interne; 6, demi-tendineux; 7, demi-membraneux.

Elle est convexe en avant, concave au contraire à sa partie postérieure. En bas elle se partage en deux parties : le condyle interne et le condyle externe. Le condyle interne descend un peu plus bas que le condyle externe, il se porte un peu plus en arrière ; à sa partie interne, il offre une tubérosité très-saillante, très-facilement accessible sous la peau : c'est la tubérosité du condyle interne qui donne insertion au tendon du grand adducteur.

La tubérosité du condyle externe est moins saillante que la tubérosité du condyle interne, elle donne attache au ligament latéral externe de l'articulation du genou.

De ce que la tubérosité du condyle interne forme une saillie beaucoup plus considérable que la tubérosité du condyle externe, il résulte :

1° Que la face externe du condyle interne fait avec la face antérieure de l'extrémité inférieure un angle beaucoup moins considérable que la face externe du condyle externe ;

2° Que dans ses luxations, la rotule pourra plus facilement reposer en dehors qu'en dedans, aussi les luxations externes de la rotule sont-elles notablement plus communes que les luxations internes.

Face postérieure de l'extrémité inférieure du fémur. — Elle présente la forme d'un triangle ; elle est légèrement excavée dans toute son étendue. Le creux que forme l'extrémité inférieure du fémur se continue en bas avec l'espace intercondylien.

En dehors et en dedans, le triangle postérieur du fémur est limité par la branche de bifurcation interne, et par la branche de bifurcation externe de la ligne âpre du fémur. A la branche de bifurcation externe, s'attache la courte portion du muscle biceps ; à la branche de bifurcation interne, le grand adducteur, le muscle vaste interne, l'aponévrose intermusculaire interne.

Ces deux lignes, dérivées de la ligne âpre, vont se terminer en bas aux tubérosités des condyles à leur partie la plus inférieure, elles donnent insertion au muscle jumeau interne et au jumeau externe qui prennent aussi une insertion très-forte à chacun des condyles, dans une petite fossette qui se trouve en arrière des tubérosités.

Au-dessous de la tubérosité du condyle externe existe une dépression souvent assez profonde pour l'insertion du muscle poplité.

Surface cartilagineuse du fémur. — A la partie inférieure et antérieure, les condyles sont recouverts de cartilages. En arrière, la surface cartilagineuse s'étend moins loin qu'en avant. Les condyles sont séparés par un espace profond nommé *espace intercondylien*, qui donne insertion à deux énormes ligaments : les ligaments croisés.

La face cartilagineuse du condyle interne est obliquement dirigée en arrière, en dedans et en bas. La face cartilagineuse du condyle externe se dirige directement à peu près d'avant en arrière. L'obliquité que présente la surface cartilagineuse du condyle interne est en rapport avec l'obliquité générale du condyle qui s'écarte plus en arrière qu'en avant du condyle interne ; d'où résulte un élargissement de l'espace intercondylien à sa partie postérieure.

Le cartilage de la face antérieure du condyle externe présente souvent, au point où le tiers antérieur se réunit avec les deux tiers postérieurs, une ligne saillante transversale, correspondant à la partie antérieure du creux intercondylien. Cette ligne sépare sur le cartilage du fémur la surface articulaire avec le tibia d'avec la surface articulaire avec la rotule.

La partie antérieure du condyle externe, la partie antérieure du condyle interne et l'espace intercondylien en avant sont en rapport dans la flexion et la demi-flexion avec la face cartilagineuse de la rotule. Dans l'extension, la rotule remonte en grande partie au-dessus de la surface cartilagineuse dont le quart inférieur seul correspond alors aux condyles.

On sait que l'épiphyse de l'extrémité inférieure du fémur se développe vers la fin du dernier mois de la grossesse. A la naissance elle a le volume d'un pois ; cette épiphyse occupe alors le centre du cartilage, et répond au tiers supérieur de la poulie fémorale. L'épiphyse commence à se souder au corps à dix-huit ans, elle se soude d'arrière en avant ; en général la soudure est complète de vingt à vingt-deux ans (Sappey).

Extrémité supérieure ou fémorale du tibia. — Allongée transversalement, cette extrémité supérieure qui est constituée par un renflement considérable du corps de l'os, se termine en haut par une surface presque plane sur laquelle on peut reconnaître :

1° Une cavité glénoïde externe articulaire avec le condyle externe dont elle est séparée à sa périphérie par le fibro-cartilage interarticulaire externe ;

2° Une cavité glénoïde interne articulaire avec le condyle interne dont elle est séparée à sa périphérie par le fibro-cartilage interarticulaire interne ;

3° L'épine du tibia, séparant les deux cavités glénoïdes, plus rapprochée de la partie postérieure de l'os que de l'antérieure. L'épine du tibia donne insertion aux ligaments croisés du genou et aux ligaments qui relient au milieu les fibro-cartilages interarticulaires.

La cavité glénoïde interne et la cavité glénoïde externe sont supportées par la tubérosité interne et par la tubérosité externe ; la tubérosité interne, plus volumineuse que l'externe, déborde celle-ci en arrière ; elle présente en arrière une dépression qui donne attache au tendon moyen du demi-membraneux : au devant de cette dépression, existe une gouttière horizontale à laquelle s'attache la portion antérieure ou réfléchie du tendon du même muscle. Au côté interne de la tubérosité, large surface rugueuse pour l'insertion du ligament latéral interne.

La tubérosité externe présente en avant le tubercule d'insertion du jambier antérieur, un peu en arrière et en bas une surface plane recouverte de cartilages : surface avec laquelle s'articule le péroné.

Rotule. — Une crête verticale correspondant à l'espace intercondylien partage la face postérieure de la rotule en deux facettes, une externe et une interne. La facette externe articulée avec le condyle externe est beaucoup plus large que la facette interne articulée avec le condyle interne.

Au-dessous de sa partie cartilagineuse, la rotule présente une large insertion au ligament rotulien.

La circonférence de la rotule fournit partout des insertions importantes :

1° Dans sa moitié supérieure, au muscle triceps fémoral ;

2° Dans sa moitié inférieure, au ligament rotulien ;

3° Par ses parties latérales, à la capsule fibreuse du genou. La face antérieure de la rotule, facilement accessible à la palpation, est séparée de la peau par une ou plusieurs bourses séreuses, résultat des frottements qui se passent en cet endroit.

Cartilages interarticulaires (fig. 989 A et B). — Entre les condyles du fémur et les cavités glénoïdes du tibia, nous avons déjà signalé l'existence de fibro-cartilages interarticulaires. Ce sont deux lames formant des bandelettes d'un centimètre de large, excavées à leur face supérieure qui augmente ainsi les cavités de réception du tibia, très-épaisses à leur circonférence externe, très-minces et comme tranchantes à leur circonférence interne.

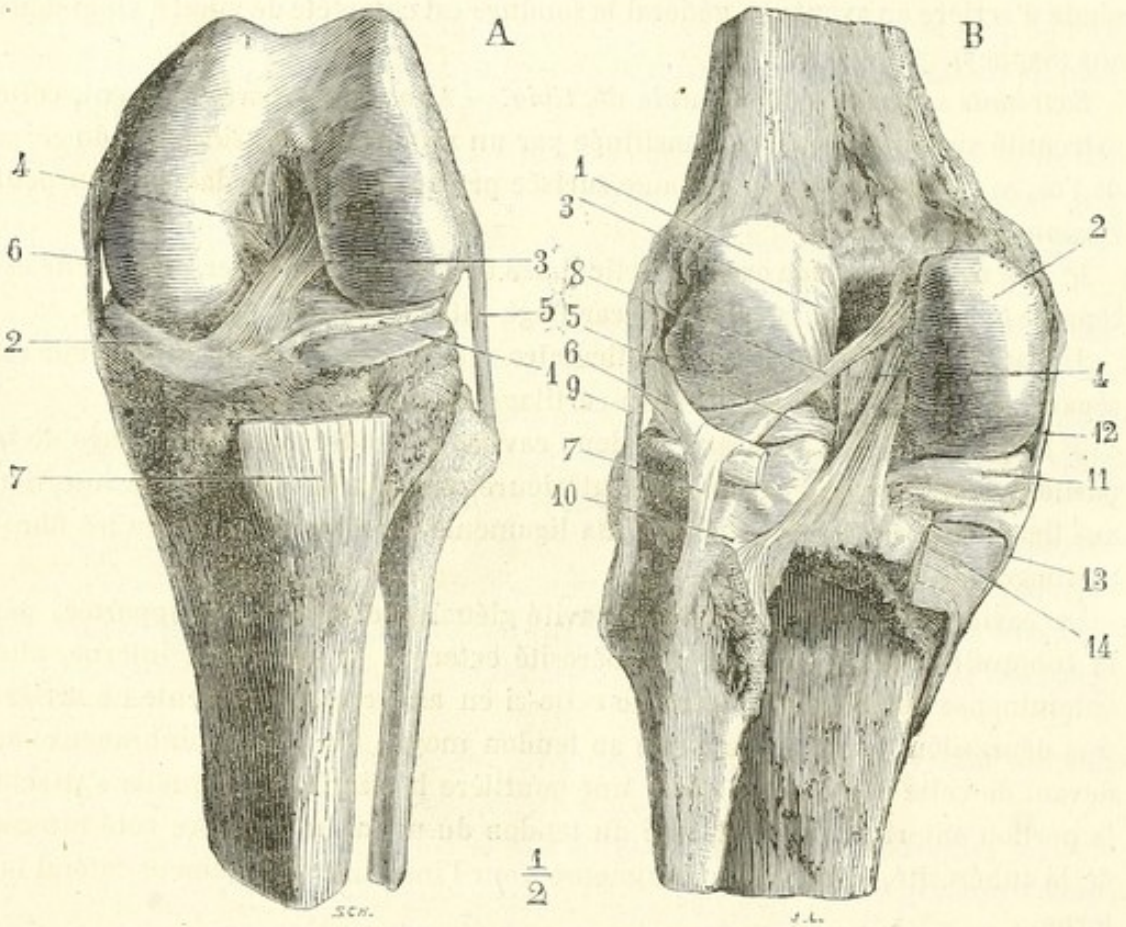

FIG. 989. — Ligaments du genou (*).

Le fibro-cartilage interarticulaire externe couvre presque en entier la cavité

(*) A, face antérieure. — 1, ligament semi-lunaire externe ; 2, ligament semi-lunaire interne ; 3, ligament croisé antérieur ; 4, ligament croisé postérieur ; 5, ligament latéral externe ; 6, ligament latéral interne ; 7, tendon rotulien.

B, face postérieure. — 1, condyle externe ; 2, condyle interne ; 3, insertion supérieure du ligament croisé antérieur ; 4, ligament croisé postérieur ; 5, ligament semi-lunaire externe ; 6, tendon du muscle poplité ; 7, ligament se rattachant au péroné ; 8, faisceau de renforcement du ligament semi-lunaire externe ; 9, ligament latéral externe ; 10, capsule de l'articulation péronéo-tibiale ; 11, ligament semi-lunaire interne ; 12, ligament latéral interne ; 13, son prolongement au-dessus du tendon du demi-membraneux.

glénoïde externe du tibia et décrit un cercle complet, tandis que le fibro-cartilage interarticulaire interne, qui est véritablement semi-lunaire, laisse à découvert une assez grande partie de la cavité correspondante du même os.

Nous décrirons les ligaments du cartilage semi-lunaire externe et les ligaments du cartilage semi-lunaire interne.

Ligaments du fibro-cartilage semi-lunaire externe. — Les ligaments du cartilage semi-lunaire externe sont au nombre de deux : l'antérieur s'insère au devant de

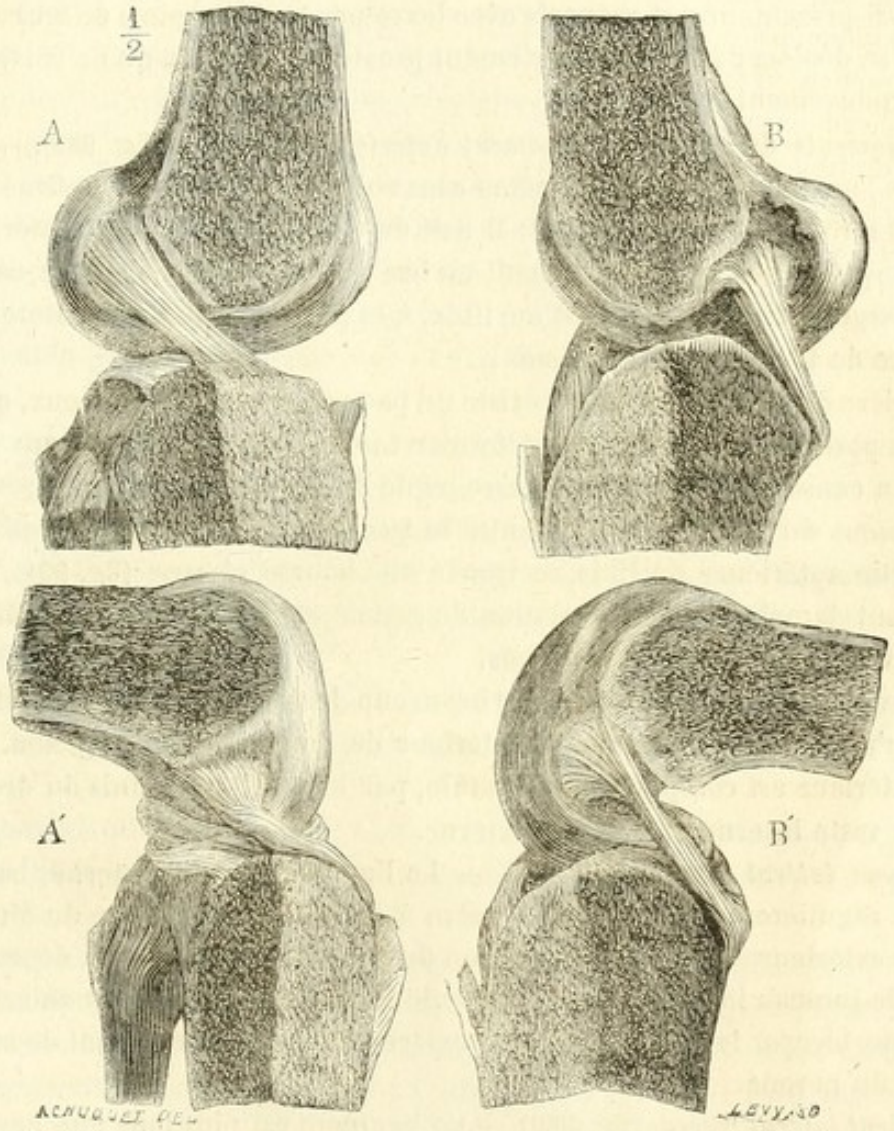

FIG. 990. — Ligaments croisés.

l'épine du tibia, en dessus du ligament croisé antérieur, dans une dépression profonde qui avoisine la cavité glénoïde externe du tibia. Un faisceau de ce ligament va se jeter dans le ligament croisé antérieur.

Le ligament postérieur s'insère à l'épine du tibia dans l'intervalle des deux sail-

(*) Les ligaments croisés antérieurs et postérieurs ont été séparés l'un de l'autre par un trait de scie antéro-postérieur, avec les parties correspondantes du fémur, du tibia, et le ligament semi-lunaire du même côté. — A, ligament croisé antérieur dans l'extension ; A', le même dans la flexion ; B, ligament croisé postérieur dans l'extension ; B', le même dans la flexion. (Beaunis et Bouchard.)

lies qui la constituent. Du ligament postérieur part un faisceau considérable qui va se jeter dans le ligament croisé postérieur.

Ligament du cartilage semi-lunaire interne. — L'antérieur s'insère au devant du ligament antérieur du cartilage semi-lunaire externe; le postérieur, beaucoup plus en arrière que le ligament postérieur du même cartilage. Le fibro-cartilage semi-lunaire interne a donc à peu près la forme d'un croissant.

Astley Cooper a décrit une luxation des fibro-cartilages interarticulaires du genou. Avec des moyens d'union aussi forts, comment admettre que ces fibro-cartilages qui présentent des rapports avec les os par tous les points de leur étendue puissent se déplacer sans un déplacement préalable du tibia qu'ils suivent dans tous ses mouvements ?

Des ligaments du genou. — Ligament antérieur ou rotulien (fig. 989). — Ce ligament que l'on voit parfaitement, même sans enlever la peau, est constitué par une bandelette très-large et très-épaisse; il naît du sommet et de la face antérieure de la rotule, puis il se porte directement en bas en se condensant un peu, ce qui fait que sa largeur diminue; il finit au tibia, à la partie la plus saillante et la plus inférieure de la *tubérosité antérieure*.

En arrière du ligament rotulien existe un paquet adipeux volumineux, qui, dans quelques positions du genou, peut former tumeur. Ce paquet adipeux est fluctuant et a causé plusieurs fois des erreurs de diagnostic.

Au-dessous du paquet adipeux, entre la face postérieure du ligament rotulien et la partie antérieure du tibia, se trouve une bourse séreuse (fig. 991), ne communiquant jamais avec l'articulation du genou et susceptible d'être distendue par de la sérosité, du sang ou du pus.

M. Cruveilhier fait remarquer avec beaucoup de raison que le ligament ne constitue qu'une partie du ligament antérieur de l'articulation du genou. Le ligament antérieur est complété par la rotule, par les tendons réunis du droit antérieur du vaste interne et du vaste externe.

Ligament latéral externe (fig. 989). — Le ligament latéral externe, bandelette fibreuse régulièrement arrondie, s'insère à la tubérosité externe du fémur vers sa partie extérieure au-dessus du tendon du poplité au devant de la dépression où s'insère le jumeau interne; situé dans toute sa longueur, à la partie antérieure du tendon du biceps, le ligament latéral externe va s'insérer en avant de ce tendon à la tête du péroné.

Ligament latéral interne (fig. 989). — Ce ligament est plus long que l'externe, il n'est point arrondi en corde comme ce dernier, mais aplati, et il présente même au niveau de l'espace interarticulaire une largeur qui va à 3 centimètres. Il s'attache à la partie postérieure de la tubérosité du condyle interne, au-dessous du tubercule du grand adducteur, passe sur la partie interne de l'espace interarticulaire, où il se trouve en rapport avec le fibro-cartilage interarticulaire interne, se place au-dessous des tendons de la patte d'oie qui se glissent sur ce ligament à l'aide d'une synoviale, et vient s'insérer par une large surface au bord interne et à la face antérieure du tibia.

Comme conséquence de l'insertion des ligaments latéraux vers la partie posté-

rieure de l'articulation, ces ligaments sont tendus dans le mouvement d'extension, qu'ils tendent à limiter, et relâchés dans la flexion.

Ligament postérieur (fig. 998). — Le ligament postérieur est formé par une toile fibreuse complexe, présentant des fibres dans toutes les directions, renforcé par des tendons, percé de trous pour le passage des vaisseaux, dont plusieurs abordent l'articulation par sa partie postérieure.

Nous admettrons avec M. Cruveilhier, dans le ligament postérieur du genou :

1° Des capsules fibreuses pour les condyles. Les capsules fibreuses des condyles sont des coques fibreuses enveloppant les condyles en arrière et recouvertes immédiatement par les jumeaux. La capsule fibreuse du condyle interne présente constamment une large perforation circulaire, obturée par le tendon du jumeau, qui répond alors directement au cartilage du condyle interne. La capsule condylienne interne est renforcée par un faisceau du demi-membraneux.

2° Un *ligament postérieur médian* formé de fibres, les unes dépendant du demi-membraneux et dirigées de bas en haut et de dedans en dehors, les autres provenant des tendons du poplité et des jumeaux. Quelques fibres du ligament postérieur médian prennent naissance au-dessus des condyles des fémurs et se portent au tibia.

Le ligament postérieur médian est traversé par l'artère articulaire moyenne et les veines qui l'accompagnent. Les fibro-cartilages interarticulaires sont reliés par quelques faisceaux au ligament postérieur médian.

Ligaments croisés ou interosseux (fig. 990). — Les ligaments croisés ou interosseux sont l'un antérieur et l'autre postérieur, d'après la position de leur insertion inférieure.

Le ligament croisé antérieur naît de la face interne du condyle externe, se porte en bas, en dedans et en avant, et vient s'insérer au devant de l'épine du tibia.

Le ligament croisé postérieur naît de la face externe du condyle interne, se dirige en bas, en arrière et en dehors pour s'insérer en arrière de l'épine du tibia.

Les ligaments croisés sont extrêmement forts et sont les agents les plus énergiques qui limitent le mouvement d'extension de la jambe. Quand l'extension est portée avec violence au delà de certaines limites, l'insertion tibiale ou fémorale de ces ligaments s'arrache ; ils sont tellement forts qu'il est bien rare qu'ils se rompent.

On a décrit encore sous le nom de *ligaments propres de la rotule*, deux ligaments, assez larges, l'un interne, l'autre externe, étendus des bords de la rotule à la partie postérieure de chaque tubérosité. Il n'y a point là de véritables ligaments, et les faisceaux fibreux décrits sous ce nom font partie d'un *système capsulaire antérieur*, qui limite l'articulation en avant, relie les os, se continue avec les aponévroses des muscles et paraît avoir pour principal rôle de soutenir la synoviale. Cette capsule antérieure du genou est toujours rompue dans les luxations de la rotule.

Nous avons déjà nommé les muscles biceps, poplité, demi-tendineux, coutu-

rier, demi-membraneux, droit interne, jumeau interne, jumeau externe, muscles de la région du genou, qui concourent encore à unir les os et à les maintenir en rapport.

Il est bien important de mentionner à la partie externe du genou les rapports de l'aponévrose *fascia lata.* Cette aponévrose tendue par un muscle inséré à l'épine iliaque antérieure et supérieure, le muscle tenseur du fascia lata, passe sur la partie externe de l'articulation recouvrant le condyle externe, la partie externe de la synoviale, pour aller s'insérer à la tubérosité antérieure, à la tubérosité externe du tibia et au tubercule du tibial antérieur.

L'aponévrose fascia lata, en raison de sa terminaison à un muscle, forme un ligament susceptible de s'allonger et de se raccourcir comme le système ligamenteux antérieur du genou, formé par le triceps, la rotule et le ligament rotulien, etc.

Synoviales (fig. 991). — La synoviale de l'articulation du genou présente au-

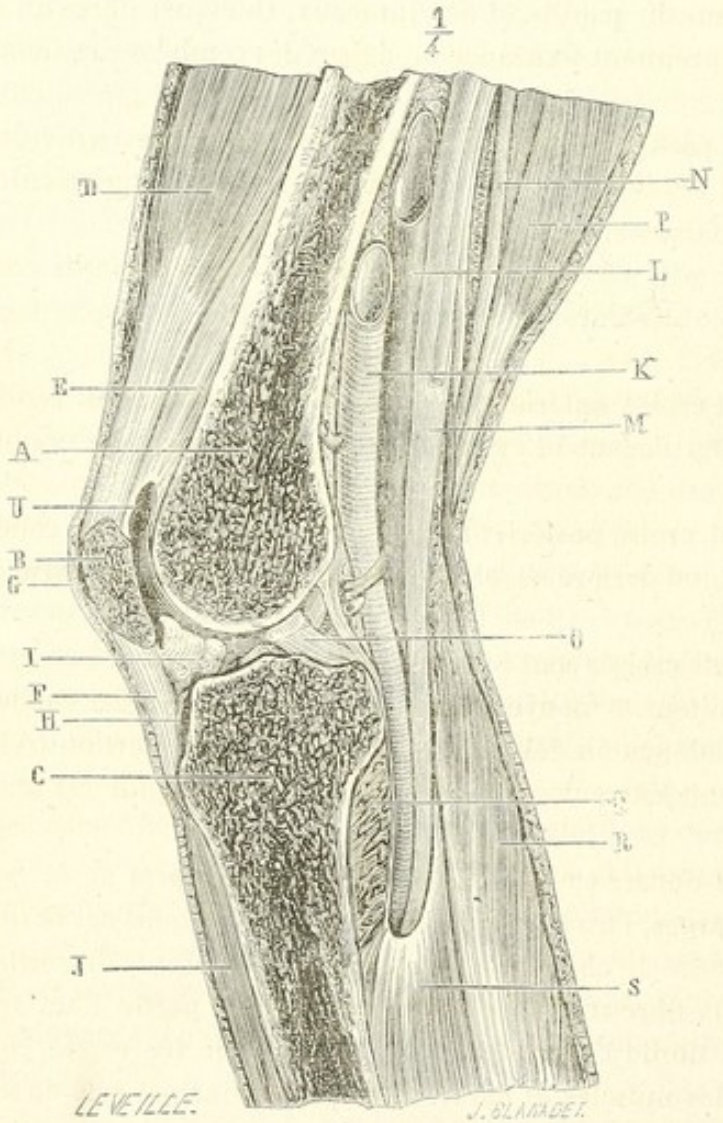

FIG. 991. — Coupe sur la ligne médiane de l'articulation du genou (*).

(*) A, extrémité inférieure du fémur; B, rotule; C, extrémité supérieure du tibia; D, droit antérieur; E, fibre

dessus de la rotule un cul-de-sac qui remonte souvent très-haut, généralement plus haut en dedans qu'en dehors.

En arrière du ligament rotulien existe une autre cavité séreuse qui facilite les glissements de ce ligament contre la partie la plus élevée du tibia. Cette séreuse ne communique jamais avec la synoviale fémoro-tibiale.

Enfin nous avons décrit en avant de la rotule une séreuse souvent régulièrement conformée, d'autres fois présentant des cavités secondaires nombreuses et des tractus fibreux, et susceptible d'inflammations fréquentes, d'épanchements sanguins, etc.

§ III. — Vaisseaux et nerfs.

Artères. — Le genou est entouré d'anastomoses artérielles formées par le artères articulaires, divisées en articulaires supérieures, moyennes et inférieures.

Les *articulaires supérieures* naissent sur la limite de l'artère fémorale et de la poplitée, vont se distribuer à toutes les parties concourant à former l'articulation du genou, et s'anastomosent avec les artères articulaires inférieures.

Les *articulaires inférieures* naissent de la poplitée, au niveau de l'articulation tibio-fémorale; elles vont également se distribuer à l'articulation du genou, surtout dans sa partie inférieure, et s'anastomosent par de nombreux rameaux avec les supérieures.

Les *articulaires moyennes* viennent de la poplitée ou quelquefois des articulaires inférieures; elles pénètrent directement dans l'articulation du genou et se distribuent à la synoviale, aux ligaments croisés et à la partie inférieure du fémur, sans s'anastomoser avec les articulaires supérieures ni inférieures.

Il résulte de cette disposition qu'une espèce de lacis artériel entoure l'articulation du genou, que ces anastomoses sont éminemment propres à rétablir le cours du sang dans les cas d'oblitération de la poplitée, que dans aucun des cas les articulaires moyennes ne servent au rétablissement de cette circulation, puisqu'elles ne sont destinées qu'à l'articulation tibio-fémorale et qu'elles ne fournissent aucune branche anastomotique avec les autres articulaires.

Veines (fig. 974). — La saphène se trouve en dedans du genou, à la partie postérieure du condyle interne; elle reçoit quelques veines sous-cutanées placées en avant de la rotule.

Lymphatiques (fig. 974). — A la partie interne du genou se trouvent les vaisseaux lymphatiques qui de la jambe se rendent à la cuisse.

Nerfs (fig. 975). — Le genou reçoit des filets nerveux du nerf crural et en particulier du saphène interne, du sciatique, etc.

Le seul point qui nous intéresse dans le développement de la région du genou est l'apparition précoce du point d'ossification de l'extrémité épiphysaire infé-

du vaste interne et muscle tenseur de la capsule; F, ligament rotulien; G, bourse séreuse prérotulienne; H, séreuse située en arrière du ligament rotulien; I, paquet adipeux situé en arrière du ligament rotulien; J, coupe des muscles antérieurs de la jambe; K, artère poplitée; L, veine poplitée; M, nerf poplité interne; N, demi-tendineux; O, ligament croisé postérieur et externe; P, demi-membraneux; Q, muscle poplité; R, jumeau interne; S, soléaire.

rieure du fémur. L'épiphyse du fémur ne se soude qu'assez tard ; de là la possibilité de décollements épiphysaires.

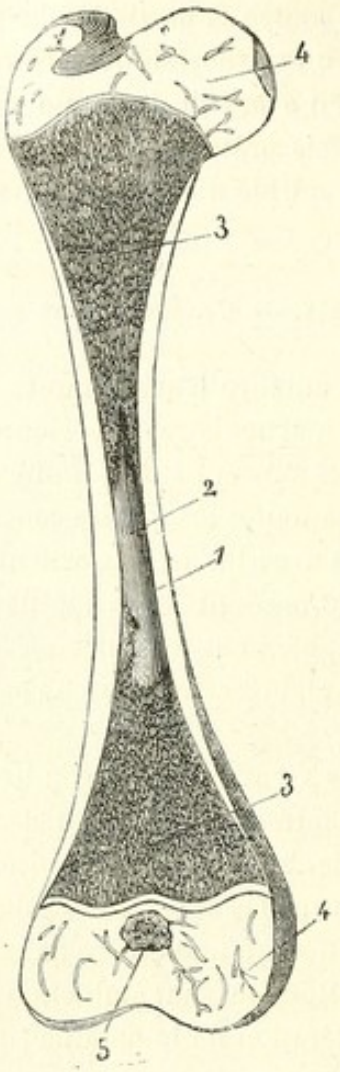

Fig. 992. — Fémur d'un enfant de deux semaines, d'après Kölliker (*).

§ IV. — Développement et vices de conformation.

Les maladies chirurgicales du genou sont très-nombreuses et très-importantes. C'est une des régions articulaires dont les lésions sont les plus graves.

Plaies. — Les plaies du genou, soit qu'elles soient par instrument tranchant, ou par instrument piquant, ou par armes à feu, etc., sont redoutables particulièrement quand la synoviale se trouve ouverte.

Tumeurs des bourses séreuses. — La bourse séreuse prérotulienne enflammée exsude un liquide séreux ou filant, souvent sanguin : c'est ce que l'on nomme l'hygroma. Souvent ses parois s'épaississent et acquièrent la consistance d'une matière cartilagineuse. Dans ce cas, l'extirpation seule peut en triompher; dans les autres cas, on peut recourir à la ponction suivie d'injection iodée, ou à l'incision, etc.

(*) 1, substance compacte de la diaphyse ; 2, canal médullaire ; 3, substance spongieuse de la diaphyse ; 4, épiphyse cartilagineuse avec ses vaisseaux ; 5, point d'ossification de l'épiphyse.

Fractures de la rotule. — Les fractures de la rotule sont, de toutes les fractures du genou, celles qu'on observe le plus souvent. Elles sont le plus souvent transversales, et sont produites par arrachement; d'autres fois verticales, et alors elles sont de cause indirecte; elles sont quelquefois multiples, etc., etc.

Déplacements des fragments. — Dans les fractures transversales ou par arrachement, les fragments s'écartent d'autant plus que le périoste et la capsule sont déchirés dans une plus grande étendue. Malgaigne a constaté que, pour obtenir sur le cadavre un écartement entre deux fragments dans une fracture expérimentale, il fallait diviser la capsule articulaire, les aponévroses et même les fibres du muscle triceps. Il arrive assez souvent, dans les fractures anciennes, que le fragment inférieur s'incline en arrière et en bas.

Le diagnostic de la fracture de la rotule est complet quand la palpation permet de découvrir l'intervalle qui existe toujours entre les fragments dans les fractures par arrachement.

Il se fait constamment, dans les fractures de la rotule, un épanchement sanguin dans l'articulation; la jointure se tuméfie et acquiert quelquefois un grand volume.

Quelquefois, l'écartement des fragments est si considérable, la déchirure de la capsule est si complète, qu'il est possible de sentir les condyles du fémur sous la peau, au-dessous du fragment supérieur.

Les fractures transversales de la rotule se terminent par la formation d'un cal de nature fibreuse. La possibilité de la consolidation osseuse, contestée par quelques auteurs, doit être regardée comme démontrée après les faits de Camper, Boyer, Blandin et Malgaigne.

Lorsque les fractures transversales de la rotule se réunissent par le cal fibreux, il en résulte presque toujours, pour le malade, une certaine infirmité. Le membre est plus faible et quelquefois même les malades ne peuvent marcher que la jambe étendue.

Fracture de l'extrémité supérieure du tibia. — Les fractures de l'extrémité supérieure du tibia consistent souvent en des arrachements des insertions ligamenteuses. Nous avons eu l'occasion d'observer une physionomie particulière de ces fractures (1) : les deux centimètres supérieurs du tibia avaient été arrachés. Dans cette fracture du genou, le fragment supérieur du tibia comprenait toute la partie articulaire sans l'ouvrir. Nous n'avons point eu de renseignements sur le blessé; une arthrite suppurée avait envahi l'articulation, et le malade avait succombé.

Dans un autre cas, présentant avec ce dernier quelque analogie, le blessé avait eu la jambe prise dans la roue d'une charrette sur laquelle il était monté; la jambe avait été tordue et en même temps brisée comminutivement avec plaie. On pratiqua l'amputation de la cuisse. Les ligaments croisés, fortement tendus, avaient arraché leur insertion et entraîné avec eux un petit fragment osseux en forme de V.

(1) Benjamin Anger, *Traité iconographique des maladies chirurgicales*, LUXATIONS ET FRACTURES, planche LXXVII et page 272.

Dans de nombreuses expériences ayant pour but de produire des luxations du genou, il nous est arrivé souvent de reproduire les mêmes lésions, et nous ne doutons pas que cet arrachement de l'insertion des ligaments croisés ne soit un de ces traumatismes articulaires profonds, impossibles à reconnaître par des signes certains, et que A. Cooper avait décrits comme étant des luxations des fibro-cartilages interarticulaires. Cette luxation n'ayant jamais été observée et ne paraissant point admise avec des raisons suffisantes, doit être rejetée.

Luxations du genou. — Le nombre des variétés des luxations du genou est considérable ; d'après Vidal, de Cassis, le nombre de ces déplacements ne comporterait pas moins de seize variétés ainsi classées :

1° Luxations en avant..... { incomplètes, complètes.
2° Luxations en arrière..... { incomplètes, complètes.
3° Subluxations latérales en dedans et en dehors.
4° Luxations en dehors..... { incomplète du tibia et complète de la rotule, complète du tibia et de la rotule.
5° Luxations en dedans, incomplètes et complètes.
6° Luxations antéro-latérales.. { en avant et en dedans. en avant et en dehors.
7° Luxations par rotation en dehors et en dedans.
8° Luxations des fibro-cartilages interarticulaires.

Voilà, à coup sûr, quelque chose de bien compliqué, et cependant il s'en faut de beaucoup que toutes les observations que l'on rencontre dans les auteurs, que tous les résultats d'expérimentations, puissent trouver une place satisfaisante dans ce tableau. Il faut avoir un peu méconnu ce qu'est une luxation pour avoir voulu donner ainsi à leur pathologie une apparence de régularité. Tout peut arriver ; il n'est pas de rapports, même les plus bizarres, que l'on n'ait observés au moins une fois, et tous les jours on découvre des faits qui augmentent encore le nombre des variétés connues. Un chirurgien qui possède l'anatomie chirurgicale n'est jamais embarrassé pour poser son diagnostic et pour reproduire, le squelette en main, la luxation, quand il a les déformations sous les yeux et qu'il a pu retrouver les principales apophyses aux insertions musculaires de la région. A quoi donc peuvent servir ces divisions et ces subdivisions que la mémoire la plus heureuse ne peut suffire à retenir ?

Les luxations du genou sont assez souvent compliquées de plaies.

Les luxations du genou, compliquées de déchirure de l'artère poplitée, sont des cas d'amputation.

Cependant il nous paraîtrait rationnel, dans quelques-uns de ces cas, d'essayer la ligature de la fémorale et de pratiquer l'amputation seulement au moment où les accidents se manifestent, si toutefois on n'est pas assez heureux pour les éviter.

On a donné le nom de luxation par rotation du tibia à un traumatisme rare dans lequel les os de la jambe sont déplacés sur le fémur, la jambe étant tou-

jours dans le même axe, mais ayant tourné de façon que la pointe du pied regarde ou en dehors ou en dedans.

Fracture de l'extrémité inférieure du fémur (fig. 993, 994, 995 et 996). —

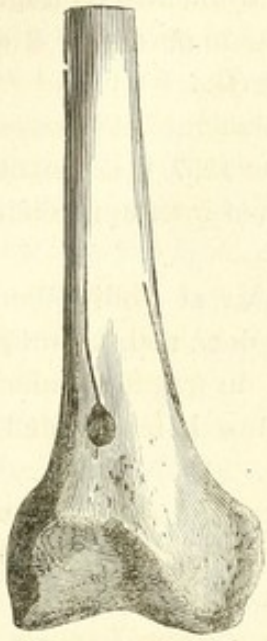

FIG. 993. — Balle engagée profondément dans le fémur ; fracture en fente ; perforation de la face antérieure de la diaphyse.

FIG. 994. — Face postérieure de la pièce précédente. Fissure de la diaphyse.

D'après A. Boyer, quand la fracture du fémur est située immédiatement au-dessus des condyles, l'action des jumeaux du plantaire grêle, du poplité, a pour effet

FIG. 995. — Coup de feu pénétrant et traversant directement l'articulation du genou en fracturant le fémur et le tibia. (Face antérieure du membre. — Musée du Val-de-Grâce.)

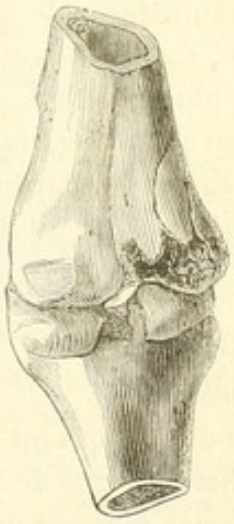

FIG. 996. — Face postérieure de la pièce précédente. Entre les deux condyles du fémur, on voit le trou de sortie de la balle qui a fracturé, emporté et fendu une partie du condyle interne du tibia.

d'incliner en avant les condyles et de renverser en arrière, vers le creux du jarret, le fragment inférieur. Ce déplacement, par lequel l'extrémité anté-

rieure des condyles s'incline en haut et fait faire une plus grande saillie à la partie supérieure de la rotule, donne à l'articulation du genou un aspect singulier.

Selon Malgaigne, tout cela est complétement imaginaire. Le fragment supérieur devient bien un peu antérieur, mais le postérieur, quand il se déplace, remonte simplement le long de la face postérieure (1).

M. Richet s'est élevé contre cette opinion de Malgaigne, et dans la discussion qui eut lieu à ce sujet, à la Société de chirurgie, en 1857, il se rangea à l'avis de Boyer et cita plusieurs cas dans lesquels le fragment inférieur s'était complétement renversé dans le creux du jarret.

Ce renversement a été constaté par MM. Broca et Follin. Dans un cas, M. Trélat l'a constaté à l'autopsie. La question est donc maintenant jugée, mais il est résulté de la discussion que le déplacement du fragment inférieur en arrière est exceptionnel et n'est point la règle, comme la lecture de Boyer pourrait le faire croire.

Les fractures de l'extrémité inférieure du fémur ont, du reste, une grande analogie avec les fractures de l'extrémité inférieure de l'humérus. Il existe là, comme au coude, des fractures sus-condyliennes, intercondyliennes, des fractures à trois fragments, résultant de la combinaison d'une fracture sus-condylienne à une fracture intercondylienne, etc., etc.

Luxations de la rotule. — La rotule se luxe en dehors et en dedans du genou. Quand elle vient reposer par ses facettes cartilagineuses sur la face externe du condyle externe, ou sur la face interne du condyle interne, il y a luxation de la rotule en dehors ou en dedans.

La rotule est susceptible de subir des déplacements singuliers : il peut arriver que, dans un traumatisme du genou, elle se place *de champ*, ses faces externe ou interne dirigées, soit en dedans, soit en dehors.

Circonstance plus singulière encore, la rotule peut subir un *renversement* complet qui porte en avant sa surface cartilagineuse, en arrière, contre les condyles, sa face d'ordinaire sous-cutanée.

Ainsi les luxations de la rotule sont :

1° Internes;

2° Externes;

3° De champ;

4° Par renversement.

Les luxations de champ sont internes ou externes, suivant que c'est le bord interne ou le bord externe de l'os qui se trouve porté en avant.

Les luxations par renversement sont internes ou externes, suivant le sens de la rotation; quand le bord interne est venu en dedans, la luxation est interne.

La luxation en dedans est, dit-on, un peu plus commune que *la luxation en dehors :* cela peut venir en partie de la disposition de la face externe du condyle

(1) Malgaigne, *Traité des fractures*. Paris, 1847.

externe, qui, plus directement portée en arrière que la face interne du condyle externe, présente, par conséquent, une disposition plus convenable pour retenir à rapports fixes la rotule projetée en dehors par une violence quelconque.

Le genou est considérablement déformé; la rotule se trouve projetée sur la face externe du condyle externe où on la sent très-facilement. La palpation exercée avec soin permet d'en suivre les contours au-dessus et un peu en avant de la tête du péroné. On sent le bord externe en arrière, le bord interne en avant, la face externe regardant en avant et en dehors, le tendon rotulien dévié.

Quand la rotule est complétement projetée à la partie externe du genou (luxation complète externe des auteurs), les condyles du fémur apparaissent sous la peau. La palpation permet de limiter le condyle externe, le condyle interne, l'espace intercondylien. La jambe est quelquefois étendue, d'autres fois demi-fléchie.

Luxation de champ. — Il est très-difficile de saisir le mécanisme de ces déplacements bizarres que l'on appelle les luxations de champ. On se rend difficilement compte des conditions qui peuvent faire disposer ses plans dans un sens antéro-postérieur; mais enfin cela a été observé assez souvent pour qu'il ne soit plus permis d'élever là-dessus aucune contestation.

Dans des luxations de champ expérimentales, nous avons été obligé d'inciser la capsule de plusieurs côtés, et de tourner la rotule avec la main, en employant une grande force, même après la disparition complète des moyens d'union latéraux.

1° *Verticale externe.*

Symptômes : le diamètre antéro-postérieur est augmenté; en avant, on sent sous la peau un bord tranchant, le bord externe de la rotule; le bord interne est entièrement caché, étant enclavé dans la partie inférieure de l'espace intercondylien et dans le paquet adipeux du genou. La jambe est étendue.

2° *Luxation verticale interne.*

Les symptômes sont du même ordre; seulement, au lieu de sentir le bord externe sous la peau, on sent le bord interne.

Luxations par renversement. — Admettons que dans la luxation verticale externe ou verticale interne la force qui a donné à la rotule cette position vienne à continuer encore son action, il s'effectuera un renversement de l'os, et c'est la face d'ordinaire sous-cutanée qui se trouvera en rapport avec la partie antérieure des condyles.

Les luxations par renversement ne sont donc qu'un degré plus avancé des luxations de champ.

Résection du genou, désarticulation. — La résection du genou consiste à enlever les extrémités articulaires malades atteintes le plus souvent d'ostéites et de fongosités; quelquefois blessées par une arme à feu comme dans plusieurs cas, dont a très-habilement triomphé M. le professeur Verneuil. Il existe beaucoup de procédés pour faire cette opération; le plus simple consiste à inciser transversalement les téguments au-dessous de la rotule. On désarticule alors, et la section des os se fait avec la plus grande facilité, etc.

La résection a aussi été pratiquée par une seule incision longitudinale à la partie interne de l'articulation. Cette incision interne peut permettre d'enlever les os malades tout en conservant l'insertion du tendon rotulien, ce qui est un précieux avantage (procédé de Langenbeck).

La résection du genou a de nombreux partisans en Angleterre, mais en France elle n'a véritablement conquis droit de cité que dans des cas très-exceptionnels.

La *désarticulation du genou* est une opération presque abandonnée. Cependant nous avons vu M. Maisonneuve obtenir, par cette opération, un très-beau succès. L'amputation dans l'article peut être pratiquée par la méthode ovalaire ou par la méthode à lambeau postérieur, etc.

CHAPITRE IV.

RÉGION DU CREUX POPLITÉ.

§ I. — Limites, formes extérieures, parties accessibles à la palpation.

La région du creux poplité forme en arrière du genou une région dont l'organe le plus important est l'artère poplitée. Cette région est formée d'une masse celluleuse renfermant les vaisseaux et nerfs et bordée de chaque côté par d'épais faisceaux de muscles. Le creux du jarret a la forme d'un lozange offrant en haut et en bas ses deux angles les plus aigus.

§ II. — Superposition des plans (fig. 997).

1° **Peau.** — La peau se meut avec facilité sur les couches sous-jacentes, et permet de voir dans l'extension les saillies des muscles placées au-dessous.

2° **Tissu cellulaire sous-cutané.** — Le tissu cellulaire sous-cutané renferme une grande quantité de tissu adipeux et s'enfonce profondément entre les muscles, grâce à des perforations de l'aponévrose, pour former une masse cellulo-adipeuse très-épaisse.

3° **Aponévrose.** — Elle forme en dehors et en dedans des gaînes aux muscles, et présente la partie la moins dense à sa partie moyenne de la région. Par cette partie moyenne elle relie faiblement les muscles internes aux muscles externes du creux poplité.

4° **Muscles, tendons, synoviales des tendons.** — Au-dessous de l'aponévrose se trouvent les muscles, leurs tendons et leurs synoviales.

En dedans nous rencontrons le *demi-tendineux*, qui est le plus superficiel, et au-dessous de lui le *demi-membraneux*. Le tendon de ce muscle (fig. 998), après avoir contourné le condyle interne du fémur dont il est séparé par une petite bourse séreuse, se porte à la tubérosité du tibia envoyant deux expansions, l'une jusqu'au devant de cet os, et l'autre renforçant le ligament postérieur de l'articulation.

Le *couturier* et le *droit interne* sont placés tout à fait en dedans.

En dehors nous trouvons le *biceps*.

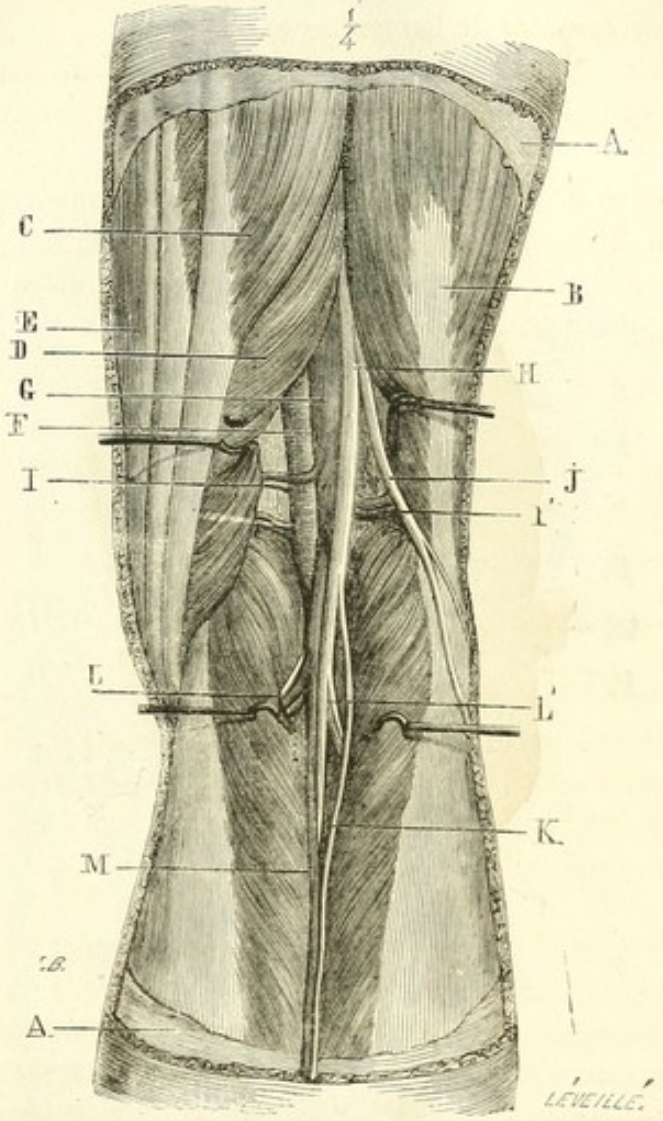

FIG. 997. — Région du creux poplité (*).

L'angle poplité inférieur est limité par les muscles *jumeaux*, au-dessous des jumeaux nous trouvons le *plantaire grêle*, le *soléaire* et le *poplité*.

Les tendons des muscles demi-tendineux, jumeaux, et poplité, présentent au voisinage de leurs insertions, des synoviales destinées à faciliter les glissements. Ces séreuses, souvent très-régulières (fig. 998), sont susceptibles de devenir des kystes. La synoviale du jumeau interne communique avec la synoviale du genou, grâce à une perforation établie au niveau de la partie postérieure du condyle interne.

Il ne faut pas confondre les synoviales tendineuses avec un certain nombre de follicules synoviaux que l'on rencontre souvent à la partie moyenne du ligament postérieur.

(*) A, aponévrose fémorale et aponévrose jambière ; B, biceps ; C, demi-tendineux ; D, demi-membraneux ; E, droit interne ; F, artère poplitée ; G, veine poplitée ; H, nerf poplité interne ; I, artère articulaire ; J, poplité externe ; K, nerf saphène externe ; L, artère et veine jumelles internes ; L', artère jumelle externe ; M, veine saphène externe.

5° **Squelette.** — Au-dessous des muscles apparaît le ligament postérieur de l'articulation du genou et la partie postérieure de l'extrémité des os de la jambe et de la cuisse.

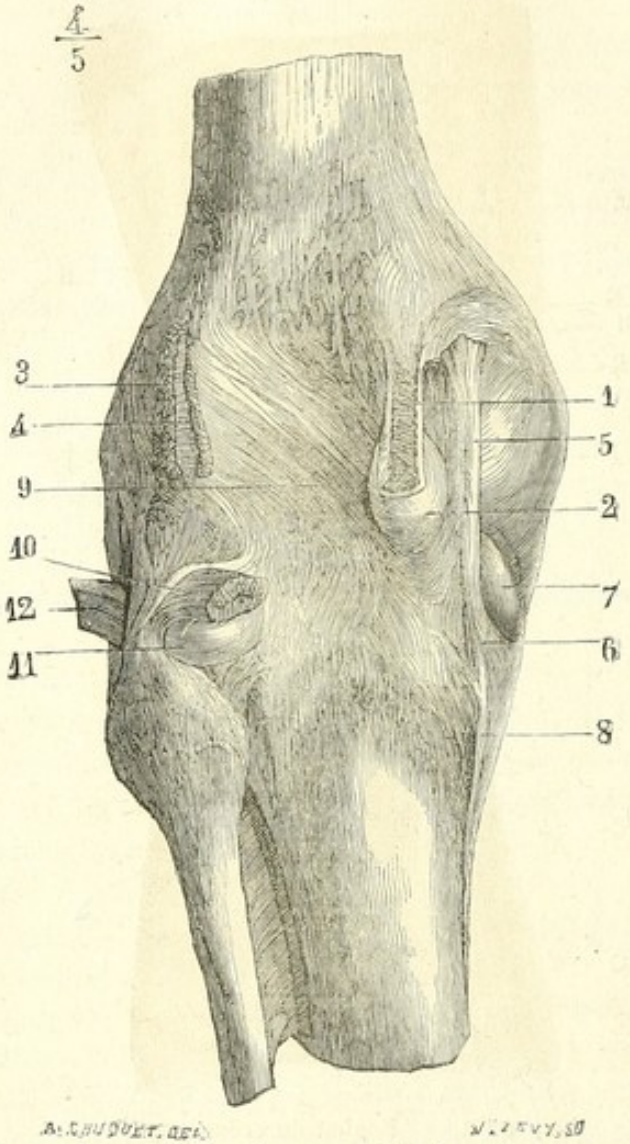

FIG. 998. — Synoviales tendineuses et tendons du creux poplité (*).

§ III. — Vaisseaux et nerfs.

Artère (fig. 999). — L'artère poplitée commence au canal du troisième adducteur et finit à la partie supérieure de la jambe en se divisant en artère tibiale postérieure et péronière. Elle est oblique de haut en bas et de dedans en dehors, et occupe la partie profonde de l'espace lozangique qui constitue le jarret un peu plus rapprochée de la partie interne de la région que de la partie externe. Elle répond en dedans au muscle demi-membraneux, demi-tendineux, au condyle interne du fémur et au jumeau interne, en dehors au biceps et au jumeau externe.

(*) 1, insertion du jumeau interne; 2, sa bourse séreuse; 3, insertion du jumeau externe; 4, insertion du plantaire grêle; 5, tendon du demi-membraneux avant sa division en trois tendons secondaires; 6, son tendon antérieur; 7, bourse séreuse de ce tendon; 8, son tendon inférieur; 9, son tendon réfléchi; 10, tendon du poplité; 11, sa bourse séreuse; 12, tendon du biceps rabattu.

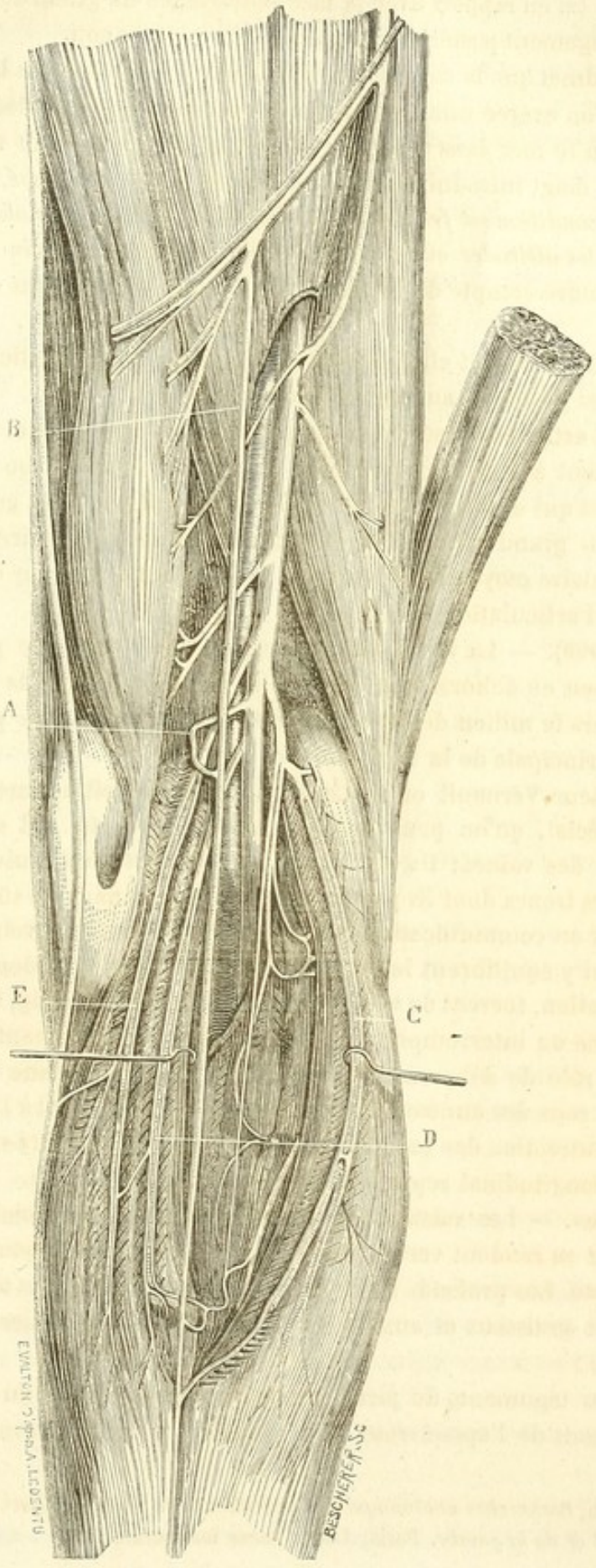

FIG. 999. — Artères et veines du creux du jarret (*).

(*) A, branche anastomotique qui relie la veine poplitée aux fémorales profondes ; B, branche de prolongation de la saphène externe se rendant dans une veine musculaire de la cuisse ; C, E, veines des jumeaux, C, D, les arcades du soléaire munies de leur canal de dérivation. (Ledentu.)

En avant, elle est en rapport avec la face postérieure du grand adducteur, avec le fémur et le ligament postérieur de l'articulation du genou.

M. Verneuil admet que la contraction du soléaire ne rétrécit pas le canal, mais, d'après lui, si l'on exerce une traction forcée sur ce muscle en fléchissant fortement le pied, on le met dans un état qui n'est ni le relâchement ni la contraction, et alors le doigt introduit dans l'anneau est, *sinon comprimé, du moins un peu serré. Cette condition est fréquemment réalisée dans l'état physiologique, dans la station et dans les attitudes où le pied est fléchi pendant un certain temps*; ce qui permet de se rendre compte de la fréquence des anévrysmes dans certaines professions.

L'artère poplitée fournit cinq branches nommées artères articulaires, et de plus deux artères destinées aux muscles jumeaux.

Il existe deux articulaires supérieures qui naissent à gauche et à droite de la poplité, se rendent à la partie antérieure et supérieure du genou; deux articulaires inférieures qui entourent de même la partie inférieure du genou et s'anastomosent par un grand nombre de branches avec les articulaires supérieures, enfin une articulaire moyenne qui traverse le ligament postérieur du genou pour se rendre dans l'articulation.

Veines (fig. 999). — La veine poplitée est située à la partie postérieure de l'artère et un peu en dehors. Elle reçoit à sa partie inférieure la veine saphène externe qui, vers le milieu du creux poplité, perce l'aponévrose pour se rendre dans la veine principale de la région.

M. le professeur Verneuil et M. Ledentu (1) ont décrit au jarret des canaux d'un ordre spécial, qu'on peut appeler canaux de sûreté, qui sont annexés à quelques-unes des veines; ils ont deux attributs distincts, suivant leurs connexions avec les troncs dont ils proviennent : les uns, canaux de sûreté de M. Verneuil, mettent en communication des segments d'une même veine séparés par des valvules, et y équilibrent la tension ; les autres, que M. Ledentu appelle canaux de dérivation, servent de voie d'échappement pour le sang, quand la circulation est gênée ou interrompue dans les troncs qui leur donnent naissance. Les uns ont pour rôle de débarrasser d'une partie de leur contenu les veines qui doivent passer sous des anneaux fibreux, les autres s'opposent à l'arrêt de la circulation, la contraction des muscles dans les anastomoses intra-musculaires ou dans le canal longitudinal représenté par les arcades veineuses.

Lymphatiques. — Les vaisseaux lymphatiques sont superficiels et profonds. Les superficiels se rendent vers la partie interne de la région pour gagner la région de la cuisse. Les profonds aboutissent à quelques ganglions situés au milieu du tissu cellulo-graisseux et auxquels font suite les lymphatiques profonds de la cuisse.

Nerfs. — Les téguments du jarret reçoivent quelques filets du petit nerf sciatique. Au-dessous de l'aponévrose nous trouvons les deux branches du grand

(1) A. Ledentu, *Recherches anatomiques et considérations physiologiques sur la circulation veineuse du pied et de la jambe*. Paris, 1868. Thèse inaugurale.

nerf sciatique : le *sciatique poplité interne* qui occupe le milieu de l'espace poplité placé plus superficiellement que la veine, et le *sciatique poplité externe* qui longe le biceps pour contourner la tête du péroné et se rendre à la partie antérieure de la jambe.

Le poplité interne fournit la racine interne du saphène externe, les nerfs des jumeaux, et enfin les nerfs articulaires qui pénètrent au travers du ligament postérieur. Le poplité externe donne le saphène péronier, etc.

§ IV. — Rapports de la région avec les autres régions.

Le creux du jarret se continue avec la cuisse et la jambe par un tissu cellulaire très-lâche entourant les vaisseaux. De là la possibilité des fusées purulentes et la facilité des infiltrations sanguines dans le cas d'anévrysme faux, etc.

§ V. — Développement et vices de conformation.

Aucune considération intéressante ne nous engage à étudier à part le développement de la région.

§ VI. — Maladies chirurgicales.

Plaies. — Les plaies sont très-graves en raison des rapports des vaisseaux. Elles peuvent produire des anévrysmes artériels et artérioso-veineux, comme dans un cas que nous avons observé en 1864, à la clinique du professeur Nélaton.

Tumeurs. — Les tumeurs les plus curieuses du jarret sont les kystes, qui siégent généralement dans les bourses séreuses des tendons ou dans les follicules synoviaux.

Kystes. — 1° Les kystes de la région poplitée, décrits par Foucher avec un soin remarquable (1), sont le plus souvent formés par l'hydropisie de l'une des synoviales tendineuses de cette région, et en particulier de celle du tendon du jumeau interne.

2° Ces kystes occupent les côtés interne ou externe, ou le milieu du creux poplité ; les kystes médians seuls peuvent être dus au développement d'un follicule synovial ou à une hernie de la synoviale, mais ces deux variétés sont beaucoup plus rares que la précédente.

3° On peut rencontrer en outre, dans le jarret, des kystes séreux, hématiques, hydatiques.

4° Les kystes synoviaux sont réductibles ou non ; la réductibilité s'obtient toujours plus facilement dans la flxion du genou ; la disposition de la synoviale du jumeau interne explique ce résultat, quant à ce qui concerne l'hydropisie fréquente de cette synoviale.

5° Le caractère de la réductibilité implique la communication du kyste avec l'articulation.

(1) Foucher, *Mémoire sur les kystes de la région poplitée* (*Archives de médecine*, 1856).

6° La complication la plus fréquente est l'hydarthrose, qui est primitive ou consécutive ; elle accompagne toutes les variétés de kyste, mais principalement les kystes médians.

7° Le diagnostic de ces kystes est facile en général ; on ne devra pas prendre la réductibilité apparente pour une réductibilité réelle.

Sur trente cas observés par Foucher, vingt fois la tumeur était constituée par une hydropisie de la synoviale du tendon du jumeau interne ; quatre fois elle occupait l'une des synoviales tendineuses du côté externe, et six fois elle siégeait au milieu de la région et pouvait se rattacher à une hernie de la synoviale ou à un développement folliculaire. Avec les données précises fournies par l'anatomie pathologique, il a été facile d'établir la symptomatologie de ces kystes ; Foucher a surtout insisté sur un caractère qui a une grande importance pratique, la réductibilité, et il a pu indiquer les circonstances qui la favorisent et celles qui l'empêchent.

Le jarret est assez souvent le siége de tumeurs *fibro-plastiques* dont l'extirpation devient très-difficile en raison des adhérences qu'elles contractent avec les muscles et les vaisseaux.

Anévrysmes. — L'anévrysme poplité est le plus fréquent de tous les anévrysmes chirurgicaux. La position de la tumeur permet d'en sentir de bonne heure les pulsations, et guérit généralement bien par la compression de la crurale.

Ligature de la poplitée (fig. 1000). — Opération presque abandonnée et qui

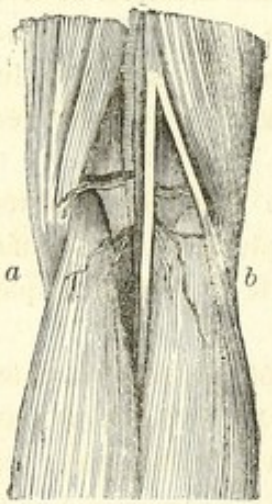

Fig. 1000. — Ligature de l'artère poplitée (*).

expose à un grand nombre de dangers en raison des rapports très-intimes avec la veine et surtout en raison du grand nombre de collatérales. Il est toujours facile d'arriver sur l'artère en repoussant le muscle demi-membraneux en dedans ; puis en écartant en dehors le nerf sciatique poplité interne ainsi que la veine poplitée, qui est immédiatement accolée à la face postérieure et un peu externe de l'artère, que l'on aperçoit enfin et qui est en rapport de haut en bas avec le troisième adducteur, l'articulation du genou et le muscle poplité.

(*) *a*, corde interne ; *b*, corde externe.

CHAPITRE V.

RÉGION DE LA JAMBE.

§ I. — Limites, formes extérieures, parties accessibles à la palpation.

La jambe commence au-dessous du genou et est séparée du cou-de-pied par une ligne fictive, menée circulairement à trois ou quatre travers de doigt au-dessus de l'articulation tibio-tarsienne.

La jambe présente en avant et en dehors une face convexe séparée directement en avant de la face interne du membre par une ligne saillante dans toute l'étendue de laquelle la palpation permet de reconnaître la *crête du tibia*. En arrière la jambe présente une face convexe. C'est là que se trouve cette forte saillie des jumeaux qui constitue le mollet.

§ II. — Superposition des plans (fig. 1001).

1° Peau. — La peau de la jambe est généralement assez épaisse; elle glisse facilement sur le squelette à la partie interne du membre.

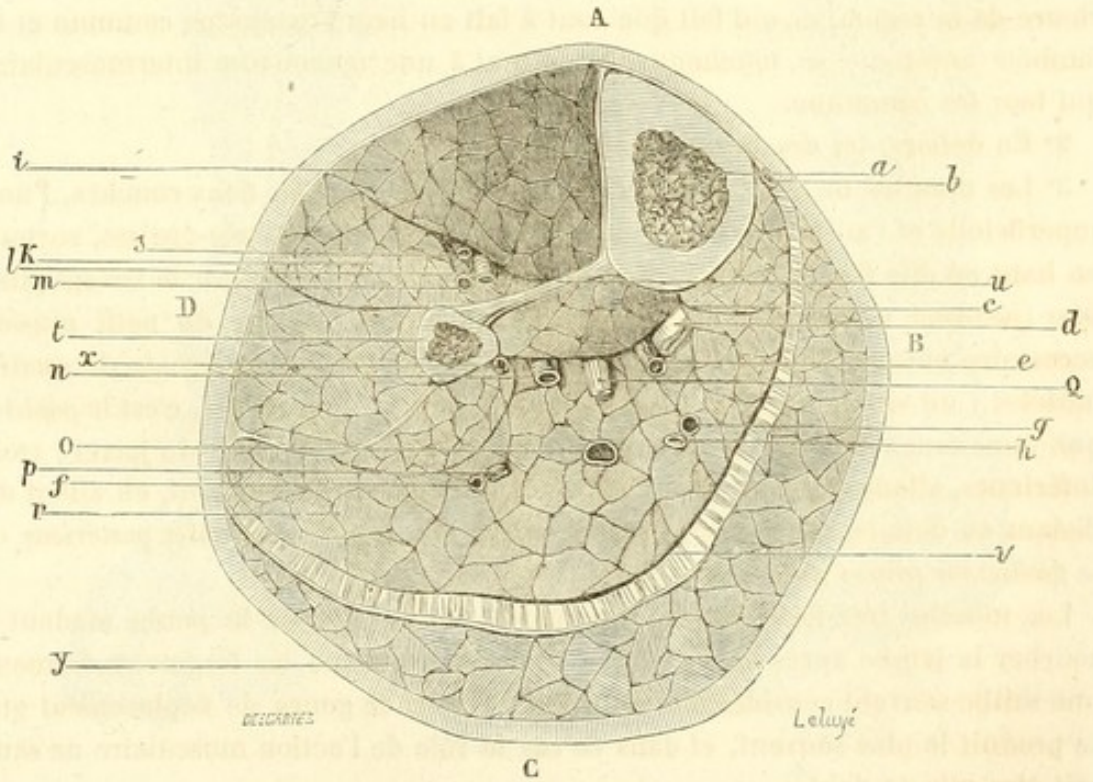

FIG. 1001. — Coupe transversale de la jambe (*).

(*) A, partie antérieure de la préparation; B, partie interne; C, partie postérieure; D, partie externe. — *a*, tibia; *b*, veine saphène interne; *c*, muscle tibial postérieur; *d*, veine tibiale postérieure; *e*, artère tibiale postérieure; *f*, *g*, artères du soléaire; *h*, veine du soléaire; *i*, muscle tibial antérieur; *j*, nerf tibial antérieure *k*, muscle extenseur commun des orteils; *l*, artère tibiale antérieure; *m*, veine tibiale antérieure; *n*, artère péronière; *o*, une des veines du soléaire; *p*, autre veine du soléaire; Q, nerf tibial postérieur; *r*, soléaire; *u*, ligament interosseux; *v*, aponévrose antérieure des jumeaux; *x*, veine péronière; *y*, jumeau externe.

2° **Tissu cellulaire sous-cutané.** — Il forme une couche peu épaisse en avant, et généralement en arrière il renferme beaucoup de graisse.

3° **Aponévrose.** — L'aponévrose de la jambe est très-résistante; elle est formée en haut, comme nous l'avons vu en étudiant la région du genou, par des expansions des tendons des muscles. En bas, elle se renforce beaucoup et se continue avec l'aponévrose du cou-de-pied. Adhérente par sa face interne aux bords du tibia, elle envoie des cloisons :

1° Au bord antérieur et externe du péroné; 2° entre les muscles tibial antérieur et extenseur commun des orteils; 3° entre les deux plans des muscles postérieurs.

L'aponévrose jambière fournit insertion aux muscles antérieurs et externes de la jambe, et forme quatre grandes gaînes musculaires : une antérieure, une externe, une postérieure superficielle et une postérieure profonde.

Une aponévrose sépare les muscles de la couche superficielle de ceux de la couche profonde. Cette aponévrose profonde est mince supérieurement, mais elle augmente graduellement d'épaisseur de haut en bas jusqu'au ligament annulaire postérieur de la jambe, avec le bord supérieur duquel elle se continue.

4° **Muscles** (fig. 1002 et 1003). — Les muscles de la jambe sont :

1° En avant le *jambier antérieur*, l'*extenseur propre du gros orteil* et l'*extenseur commun des orteils*. L'extenseur propre ne remonte pas jusqu'à la partie supérieure de la région, ce qui fait que tout à fait en haut l'extenseur commun et le jambier antérieur se touchent et s'insèrent à une aponévrose intermusculaire qui leur est commune.

2° En dehors, les *deux péroniers latéraux*.

3° Les muscles de la partie postérieure sont disposés en deux couches, l'une superficielle et l'autre profonde ; la couche superficielle est très-épaisse, surtout en haut où elle forme la saillie du mollet; elle est constituée par le triceps jambier (*jumeaux* et *soléaire*), et de plus, dans quelques cas, par un petit muscle accessoire nommé *plantaire grêle*. La couche profonde est composée de quatre muscles : un supérieur, très-court, allant de la jambe au fémur; c'est le *poplité*, que nous avons déjà rencontré en décrivant la région du creux du jarret ; trois inférieurs, allant des os de la jambe au pied et aux orteils : ce sont, en allant de dedans en dehors, le *long fléchisseur commun des orteils*, le *jambier postérieur* et le *fléchisseur propre du gros orteil*.

Les muscles très-forts de la partie partie postérieure de la jambe tendent à courber la jambe après les fractures, de telle facon que les fragments forment une saillie souvent considérable en avant; c'est là le genre de déplacement qui se produit le plus souvent, et dans ce cas le rôle de l'action musculaire ne saurait être mis en doute.

5° **Squelette** (fig. 1004). — Le squelette de la jambe se compose du tibia et du péroné. Le premier est un gros os prismatique ; le second, très-grêle, tordu sur lui-même, ne contribue point à supporter le poids du membre.

Le tibia est oblique en bas et en dehors, plus grêle un peu au-dessous de sa partie moyenne qu'à ses extrémités, etc.

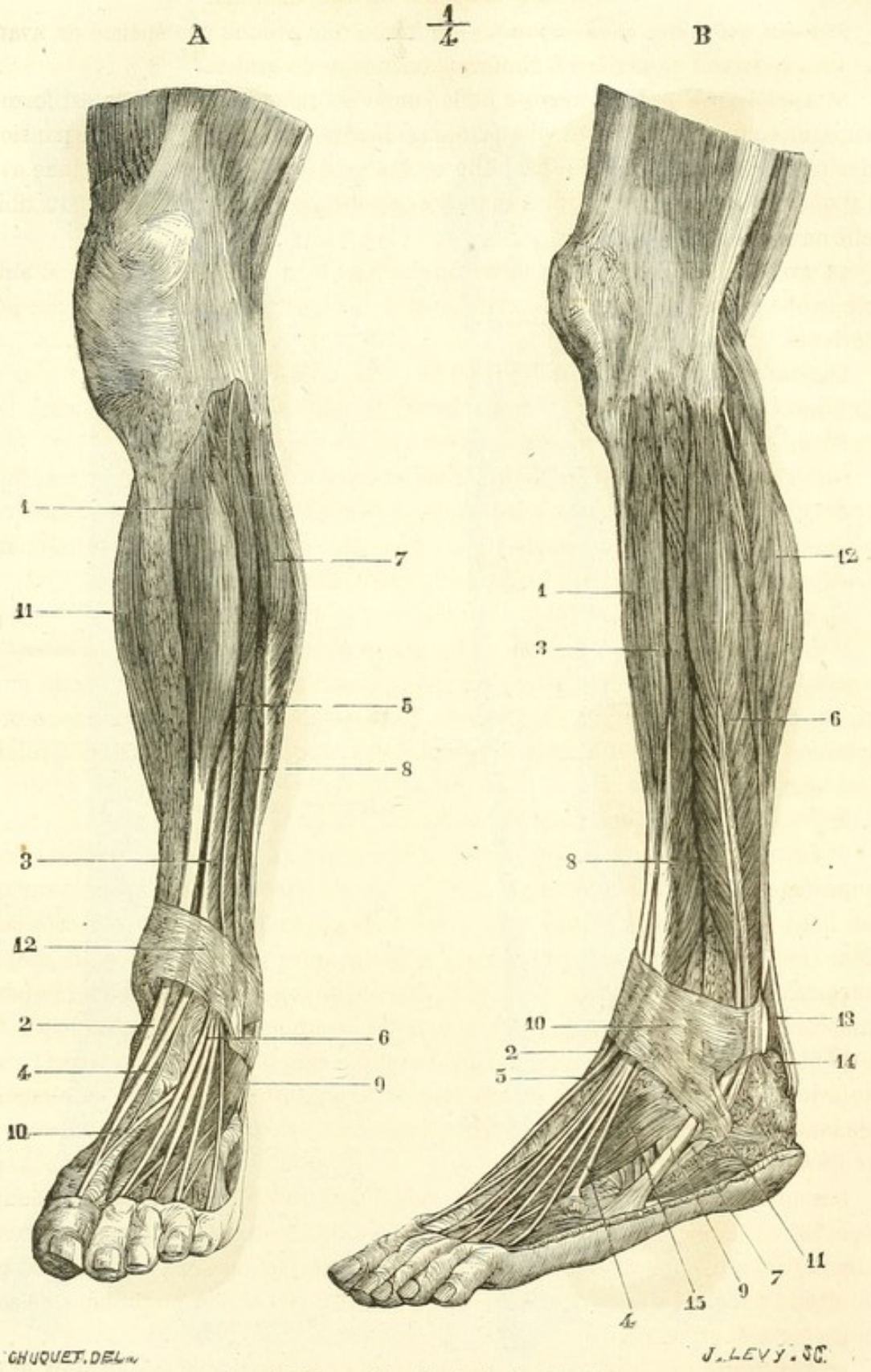

FIG. 1002. — Muscles de la jambe (*).

(*) A, région antérieure. — 1, jambier antérieur ; 2, son tendon ; 3, extenseur propre du gros orteil ; 4, son tendon ; 5, extenseur commun des orteils ; 6, ses tendons ; 7, long péronier latéral ; 8, court péronier latéral ; 9, pédieux ; 10, tendon du pédieux se réunissant à celui de l'extenseur du gros orteil ; 11, triceps sural ; 12, ligament annulaire antérieur du tarse.

B, région externe. — 1, jambier antérieur ; 2, son tendon ; 3, extenseur commun des orteils ; 4, tendon du péronier antérieur ; 5, tendon de l'extenseur propre du gros orteil ; 6, long péronier latéral ; 7, son tendon ; 8, court péronier latéral ; 9, son tendon ; 10, ligament annulaire antérieur du tarse ; 11, gaînes des premiers latéraux, distincts à ce niveau ; 12, triceps sural ; 13, tendon d'Achille ; 14, bourse séreuse du tendon d'Achille ; 15, pédieux.

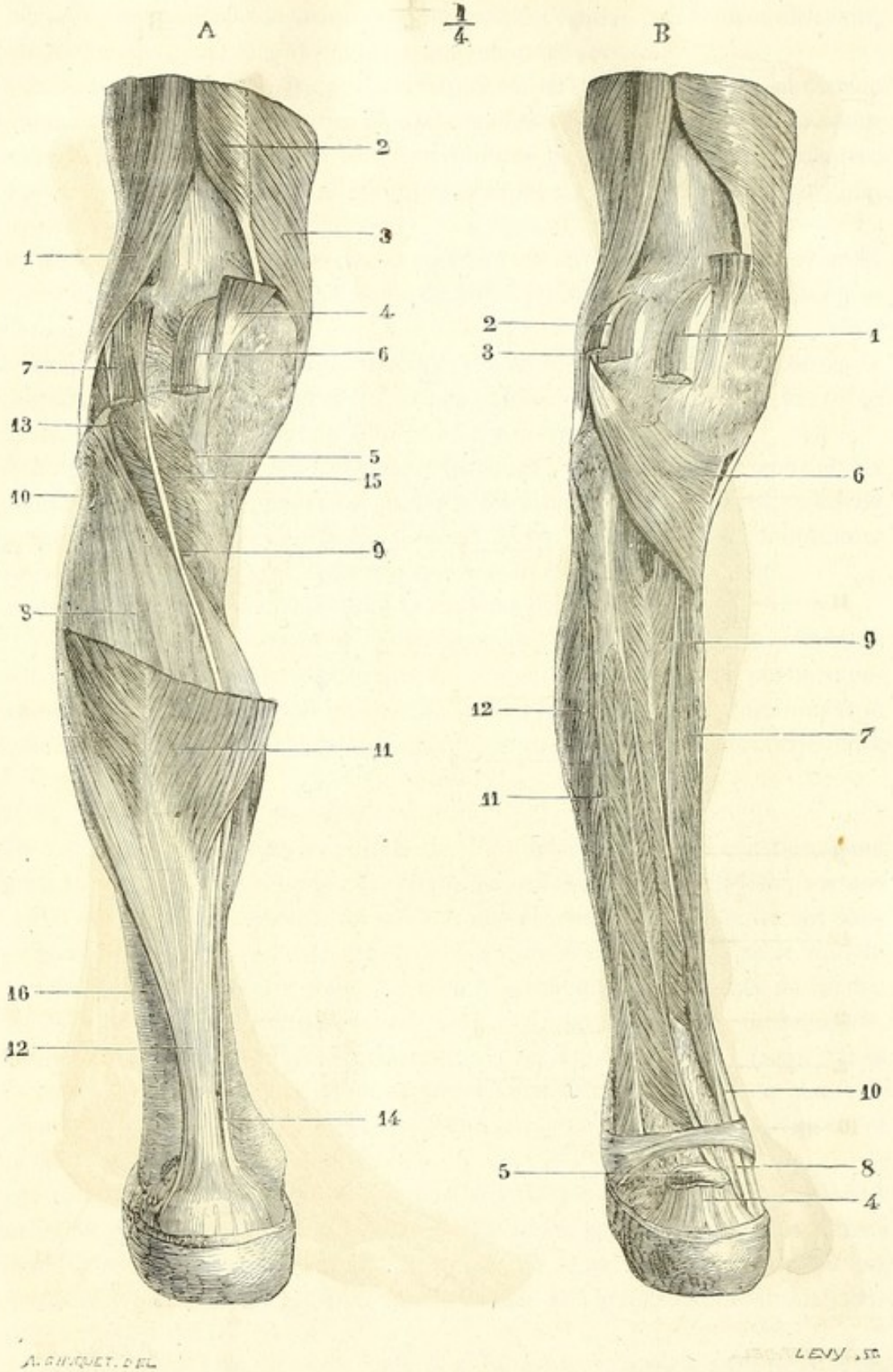

FIG. 1003. — Muscles postérieurs de la jambe (*).

(*) A, couche superficielle (les jumeaux enlevés). — **1**, biceps fémoral ; **2**, grand adducteur ; **3**, vaste interne ; **4**, tendon du demi-membraneux ; **5**, aponévrose continue à son tendon et recouvrant la partie interne du poplité ; **6**, jumeau interne coupé à son insertion supérieure ; **7**, jumeau externe ; **8**, soléaire ; **9** arcade du soléaire ; **10**, arcade du nerf poplité externe ; **11**, jumeaux coupés à leur insertion inférieure ; **12**, tendon d'Achille ; **13**, plantaire grêle ; **14**, son tendon ; **15**, poplité ; **16**, feuillet profond de l'aponévrose jambière postérieure.

B, couche profonde. — **1**, jumeau interne ; **2**, jumeau externe ; **3**, plantaire grêle ; **4**, tendon d'Achille coupé à son insertion ; **5**, sa bourse séreuse ouverte ; **6**, poplité ; **7**, long fléchisseur commun des orteils ; **8**, son tendon ; **9**, jambier postérieur ; **10**, son tendon ; **11**, fléchisseur propre du gros orteil ; **12**, péroniers latéraux.

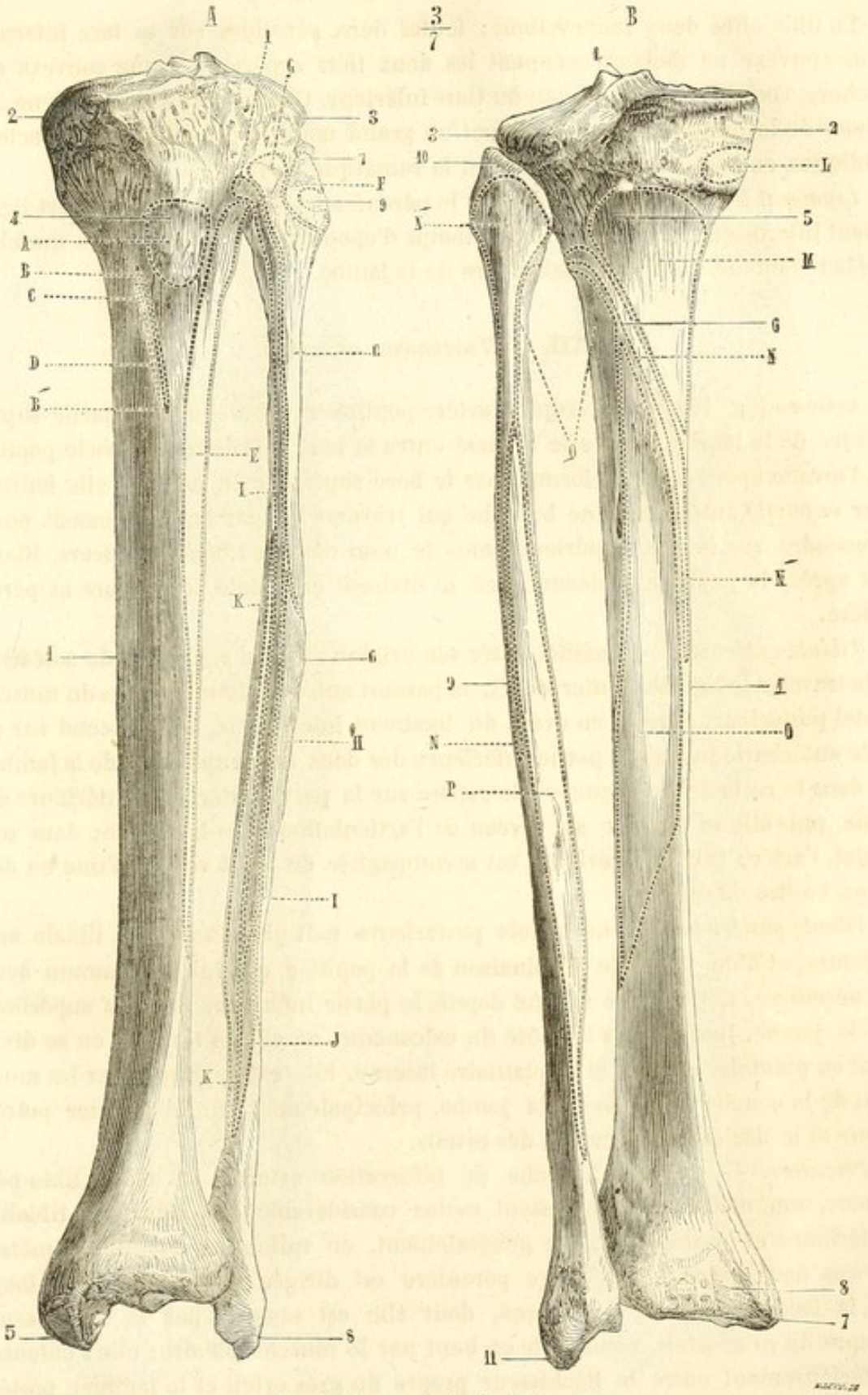

FIG. 1004. — Os de la jambe (*).

(*) A, face antérieure. — 1, tibia; 2, tubérosité interne; 3, tubérosité externe; 4, tubérosité antérieure. 5, malléole interne; 6, péroné; 7, tête du péroné; 8, malléole externe; 9, insertion du ligament latéral externe; B, face postérieure. — 1, tibia; 2, tubérosité interne; 3, tubérosité externe; 4, épine intercondylienne; 5, surface poplitée; 6, ligne oblique limitant en bas cette surface; 7, malléole interne; 8, gouttière du tibial postérieur; 9, péroné; 10, tête du péroné; 11, malléole externe.

INSERTIONS MUSCULAIRES. — A, tendon rotulien; B, couturier; C, droit interne; D, demi-tendineux; E, jambier antérieur; F, biceps; G, long péronier latéral; H, court péronier latéral; I, long extenseur commun des orteils; J, péronier antérieur; K, extenseur propre du gros orteil; L, demi-membraneux; M, poplité; N, N', soléaire; O, long fléchisseur commun des orteils; P, long fléchisseur propre du gros orteil; Q, tibial postérieur.

Le tibia offre deux incurvations ; toutes deux sensibles sur sa face interne, une convexe en dedans, occupant les deux tiers supérieurs ; une convexe en dehors, commençant au niveau du tiers inférieur. C'est là, suivant Malgaigne, la cause de la direction que présentent un grand nombre de fractures indirectes, obliques, en bas et en dedans, suivant la remarque de Boyer.

Ligament interosseux. — Le tibia et le péroné sont réunis par un très-fort ligament interosseux qui sert en même temps d'aponévrose d'insertion aux muscles de la région antérieure et postérieure de la jambe.

§ III. — Vaisseaux et nerfs.

Artères (fig. 1005). — Lorsque l'artère poplitée est parvenue à la partie supérieure de la jambe, et qu'elle a passé entre le bord inférieur du muscle poplité et l'arcade aponévrotique formée par le bord supérieur du soléaire, elle fournit par sa partie antérieure une branche qui traverse le ligament interosseux pour descendre sur sa face antérieure sous le nom d'*artère tibiale antérieure.* Bientôt après, la poplitée se termine en se divisant en tibiale postérieure et péronière.

Tibiale antérieure. — Aussitôt après son origine au bord supérieur du soléaire, elle traverse le ligament interosseux, en passant entre les deux portions du muscle tibial postérieur. Arrivée en avant du ligament interosseux, elle descend sur sa face antérieure jusqu'à la partie inférieure des deux tiers supérieurs de la jambe, et dans le reste de sa longueur elle repose sur la partie interne et antérieure du tibia, puis elle se termine au niveau de l'articulation tibio-tarsienne ; dans son trajet, l'artère tibiale antérieure est accompagnée de deux veines, l'une en dedans, l'autre en dehors.

Tibiale postérieure. — La tibiale postérieure naît plus bas que la tibiale antérieure, et d'un tronc de terminaison de la poplitée, qui lui est commun avec la péronière. Cette artère s'étend depuis la partie inférieure du tiers supérieur de la jambe, jusque sous la voûte du calcanéum, où elle se termine en se divisant en plantaire externe et en plantaire interne. Elle est appliquée sur les muscles de la couche profonde de la jambe, principalement sur le jambier postérieur et le fléchisseur commun des orteils.

Péronière. — C'est la branche de bifurcation externe du tronc tibio-péronier, son calibre ordinairement moins considérable que celui des tibiales antérieure et postérieure, est généralement, en raison inverse du diamètre de ces deux vaisseaux. L'artère péronière est dirigée verticalement le long de la face postérieure du péroné, dont elle est séparée par le fléchisseur propre du gros orteil, recouverte en haut par le muscle soléaire ; elle s'enfonce inférieurement entre le fléchisseur propre du gros orteil et le jambier postérieur, pour s'appliquer contre le ligament interosseux, à la partie inférieure duquel elle se termine en se divisant en deux branches, l'une antérieure, l'autre postérieure.

Anomalies. — Une anomalie curieuse des artères de la jambe (fig. 1006) con-

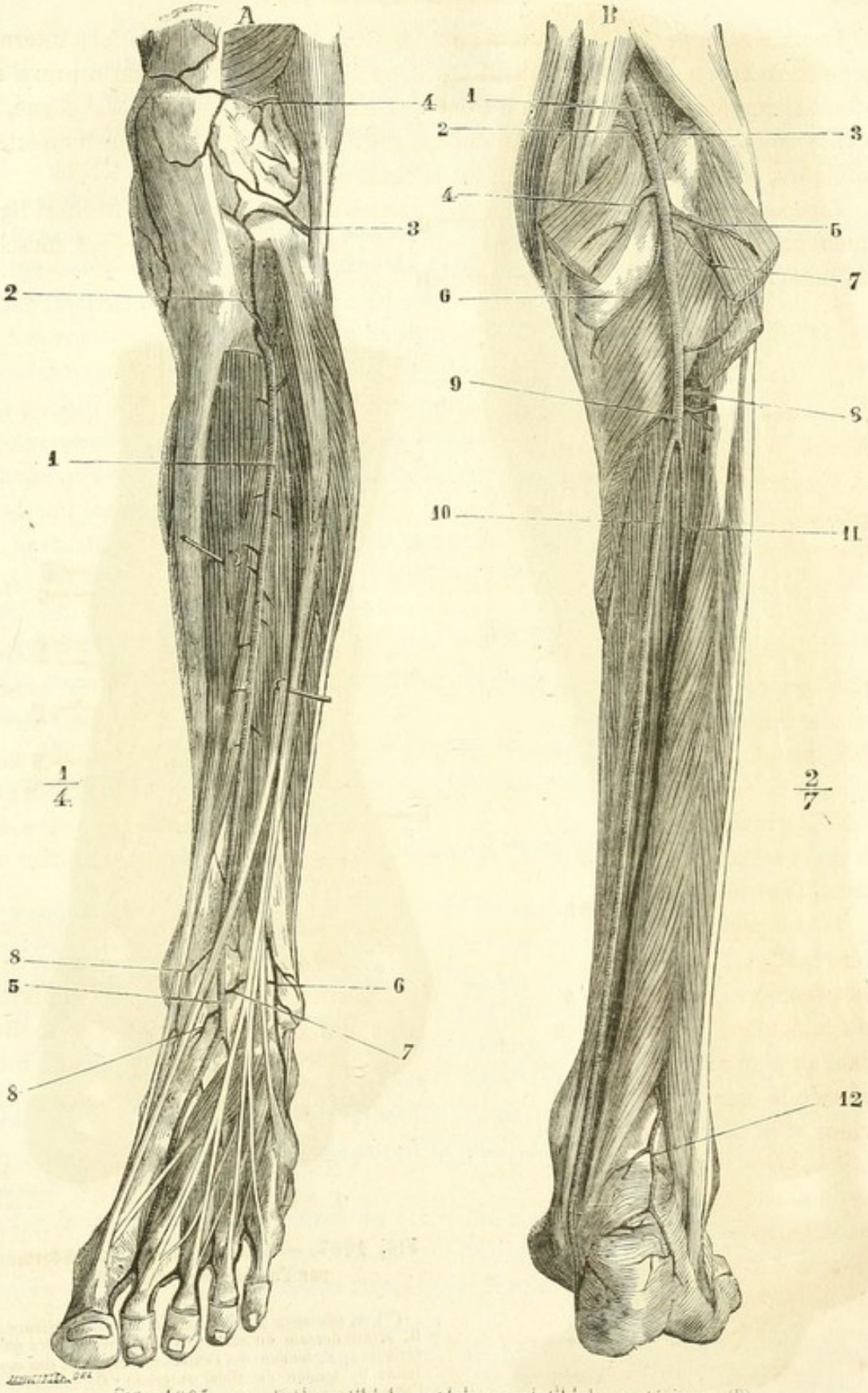

FIG. 1005. — Artères tibiale antérieure et tibiale postérieure (*).

(*) A. — 1, artère tibiale antérieure; 2, artère tibiale récurrente antérieure; 3, artère articulaire inférieure interne; 4, artère articulaire supérieure interne; 5, artère pédieuse; 6, branche antérieure de la péronière; 7, artère malléolaire externe; 8, deux artères malléolaires internes.

B. — 1, artère poplitée; 2, 3, artères articulaires supérieures; 4, 5, artères jumelles; 6, 7, artères articulaires inférieures; 8, point de départ de la tibiale antérieure; 9, tronc tibio-péronier; 10, tibiale postérieure; 11, péronière; 12, sa branche terminale postérieure.

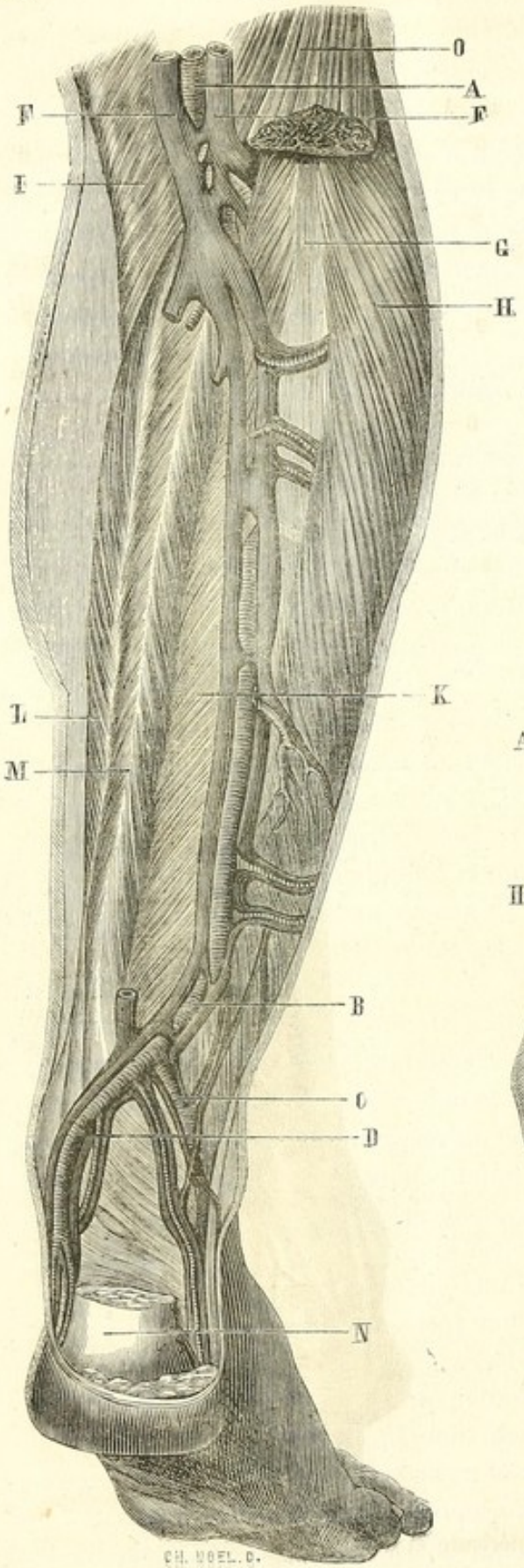

FIG. 1006. — Développement anormal de la péronière (*).

(*) A, tronc tibio-péronier; B, partie inférieure de la péronière; D, canal artériel représentant la partie inférieure de la tibiale postérieure; C, canal artériel représentant la partie inférieure de la péronière; E, veine satellite externe du tronc tibio-péronier; F, veine satellite interne du tronc tibio-péronier; G, péronier; H, long péronier latéral; I, fléchisseur commun des orteils; K, fléchisseur propre du gros orteil; N, tendon d'Achille. (Dubrueil.)

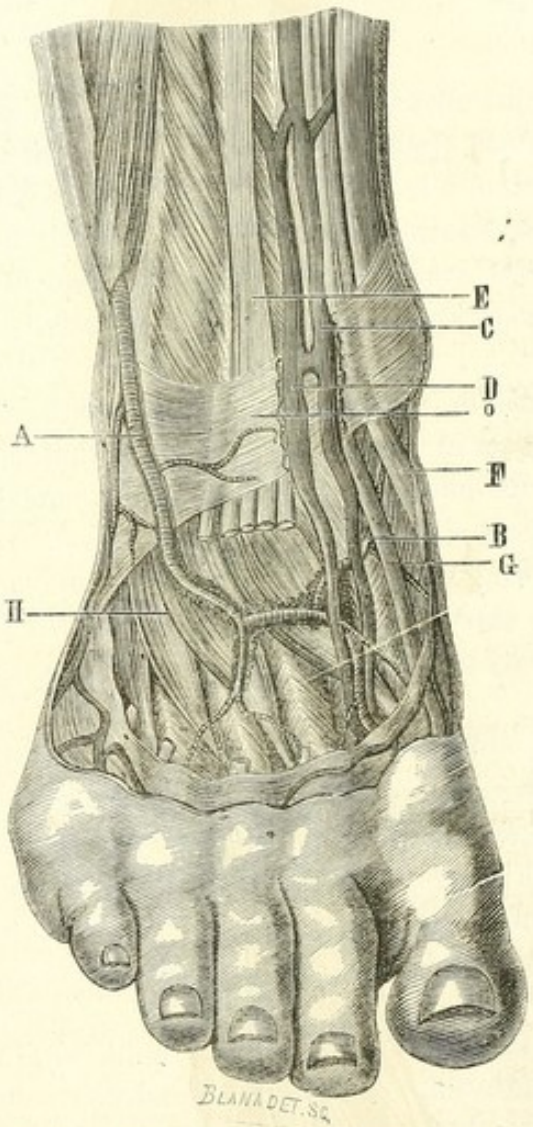

FIG. 1007. — Artère pédieuse droite formée par l'artère péronière (**).

(**) A, pédieuse fournie par la tibiale antérieure; B, artère dorsale du tarse; C, D, veines tibiales antérieures; E, tendon de l'extenseur commun des orteils; F, tendon du tibial antérieur; G, tendon de l'extenseur propre du gros orteil; H, muscle pédieux. (Dubrueil.)

siste dans le développement considérable de l'artère péronière. Dans ce cas, l'artère tibiale postérieure manque ou est très-peu volumineuse ; la tibiale antérieure a aussi, dans ce cas, un petit volume.

La péronière fournit généralement alors la pédieuse, qui se trouve ainsi dans des rapports bien différents de ceux que nous lui verrons normalement dans la région dorsale du pied.

Veines. — La jambe a une grosse veine sous-cutanée, la *saphène interne*. Cette veine commence à la partie interne du pied, suit le bord antérieur de la malléole interne, puis la face interne du tibia.

Les veines profondes de la jambe sont très-nombreuses. Elles accompagnent généralement les artères et sont très-exposées aux dilatations variqueuses, comme l'a parfaitement démontré M. le professeur Verneuil.

Lymphatiques (fig. 974). — Ils sont superficiels et profonds. Les superficiels viennent du pied et gagnent la partie interne de la cuisse. Les profonds accompagnent les artères.

Nerfs (fig. 1008). — Les nerfs de la jambe viennent :

1° Du *crural*, qui fournit le nerf saphène interne. Ce nerf accompagne dans tout son trajet la veine saphène interne.

2° Du *poplité externe*, qui fournit deux nerfs superficiels, le saphène externe et le musculo-cutané péronier, et un nerf profond, satellite de la tibiale antérieure, le nerf tibial antérieur.

3° Du *poplité interne*, qui fournit une des racines du saphène interne, et le nerf *tibial postérieur*, satellite de l'artère tibiale postérieure.

§ IV. — Maladies chirurgicales.

Fracture de jambe. — Les fractures de la partie supérieure et de la partie moyenne de la jambe sont, le plus souvent, de cause directe ; celles du tiers inférieur sont spécialement produites par des causes indirectes.

Direction de la ligne de fracture. — Il est extrêmement rare que les fractures de jambe soient transversales ou même dentelées ; dans l'immense majorité des cas, elles sont obliques et souvent même très-obliques. La fracture est souvent oblique en bas et en dedans, d'autres fois en bas et en avant, en bas et en dehors, etc., etc. La forme qui nous paraît la plus commune est la fracture oblique en bas et en avant.

Les fractures *indirectes* siégent au quart inférieur. Sur trente et une observations de fractures indirectes, vingt et une fois le tibia était brisé dans son quart inférieur, non loin des malléoles ; trois fois la fracture montait au tiers supérieur, six fois à la partie moyenne (Malgaigne).

Sur trente-six fractures *directes* il y avait dix-huit fractures à la partie moyenne, deux un peu plus haut, au-dessous du genou ; six au tiers inférieur, à peu près ; huit un peu plus bas, à 3 ou 6 centimètres des malléoles. Dans un dernier cas, la fracture était double et occupait à la fois le tiers supérieur et le tiers inférieur (Malgaigne).

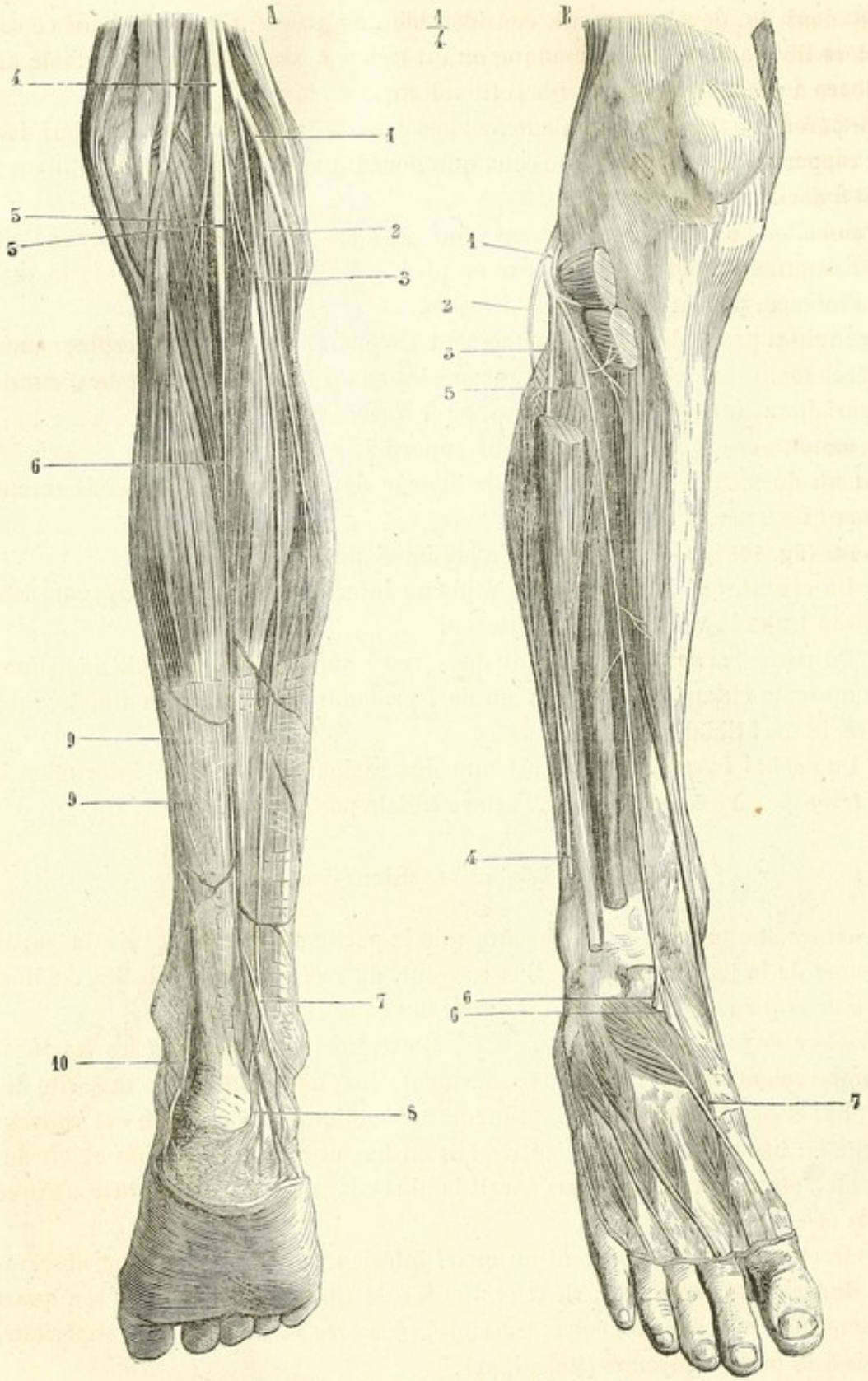

FIG. 1008. — Nerfs de la jambe (*).

(*) A, nerf saphène externe ; B, nerf tibial antérieur. — A. 1, nerf sciatique poplité externe ; 2, branche cutanée péronière ; 3, nerf saphène péronier ; 4, nerf sciatique poplité interne ; 5, 5, branches des jumeaux ; 6, nerf saphène externe ; 7, sa réunion avec le saphène péronier ; 8, branches calcanéennes ; 9, 9, rameaux jambiers du saphène interne ; 10, rameau perforant calcanéen du nerf tibial postérieur.

B. 1, nerf sciatique poplité externe ; 2, branche cutanée péronière ; 3, nerf musculo-cutané ; 4, ce nerf sectionné au moment où il traverse l'aponévrose ; 5, nerf tibial antérieur ; 6, 6, rameaux qu'il fournit au muscle pédieux ; 7, nerf profond du pied.

Dans une statistique générale des fractures, Malgaigne a trouvé que sur deux mille trois cent vingt-huit fractures simples, il y avait six cent cinquante-deux fractures de jambe, et que sur trente cas de fractures multiples, il y en avait vingt-six à la jambe. C'est dire que les fractures de jambe forment à peu près le quart des fractures qui se présentent dans la pratique.

Les fractures de jambe se partagent en :

1° Fracture des deux os;

2° Fractures du tibia seul;

3° Fractures du péroné seul.

D'après Malgaigne, les fractures des deux os sont les plus fréquentes; puis viennent les fractures du péroné et enfin celles du tibia. Dans le relevé statistique cité plus haut, on cite cinq cent quinze fractures des deux os, cent huit fractures du péroné, vingt-neuf fractures du tibia seul.

Une des directions les plus curieuses de la ligne de fracture est la direction spiroïde que nous lui avons vu affecter souvent à l'humérus, au fémur; les fractures spiroïdes sont très-communes à la jambe.

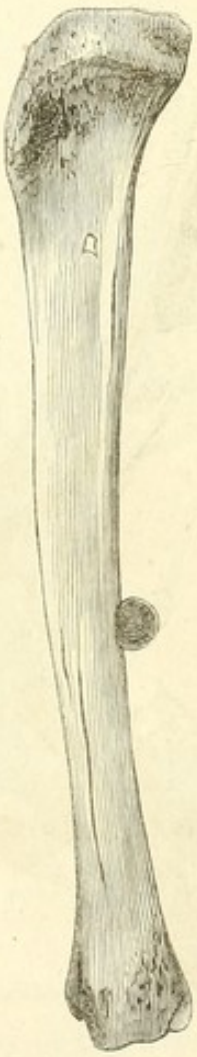

Fig. 1009. — Fissure du tibia par une balle arrêtée et aplatie sur la joue postérieure de l'os.

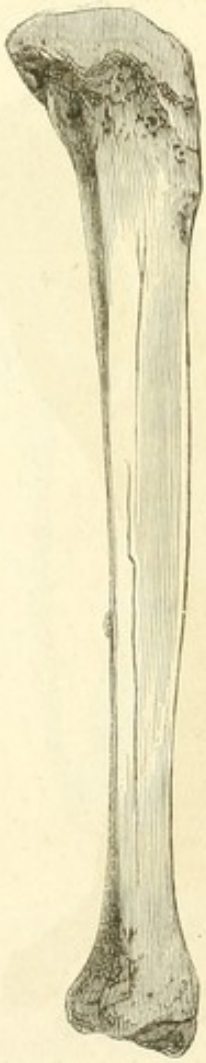

Fig. 1010. — Face externe et postérieure de la pièce précédente présentant deux grandes fissures.

FIG. 1011. — Perforation complète du tibia par une balle à l'union du quart supérieur avec le quart moyen (*).

FIG. 1012. — Face postérieure de la pièce précédente (**).

FIG. 1013. — Soudure du tendon de l'extenseur propre du gros orteil, avec le tibia fracturé par une balle.

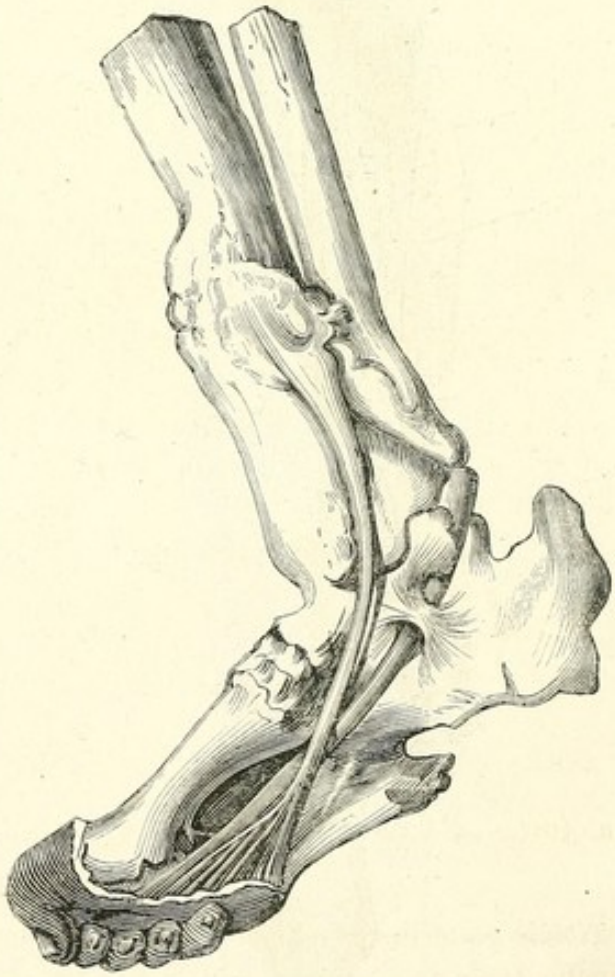

FIG. 1014. — Soudure du tendon du long fléchisseur commun des orteils, avec le tibia fracturé par une balle.

(*) Fente partant de la perforation et se prolongeant sur la diaphyse.
(**) La fente de l'os est plus étendue en arrière qu'en avant. Végétations osseuses.

Nous empruntons à M. Legouest un certain nombre de beaux spécimens de fractures de jambe par armes à feu (fig. 1009, 1010, 1011, 1012).

Ligature des artères de la jambe. — La tibiale antérieure est celle des artères de la jambe dont on fait le plus souvent la ligature. Cette opération ne doit jamais être tentée sur la partie la plus élevée de la région : les muscles qui recouvrent le vaisseau forment une couche trop épaisse. On la lie surtout dans ses deux tiers inférieurs. Sa direction est représentée par une ligne qui, partant du tubercule d'insertion du tibial antérieur, se rendrait au milieu de l'espace intermalléolaire. Elle est recouverte par la peau, le tissu sous-cutané, l'aponévrose, et enfin les muscles qui sont : en dedans le tibial antérieur, en dehors l'extenseur propre du gros orteil.

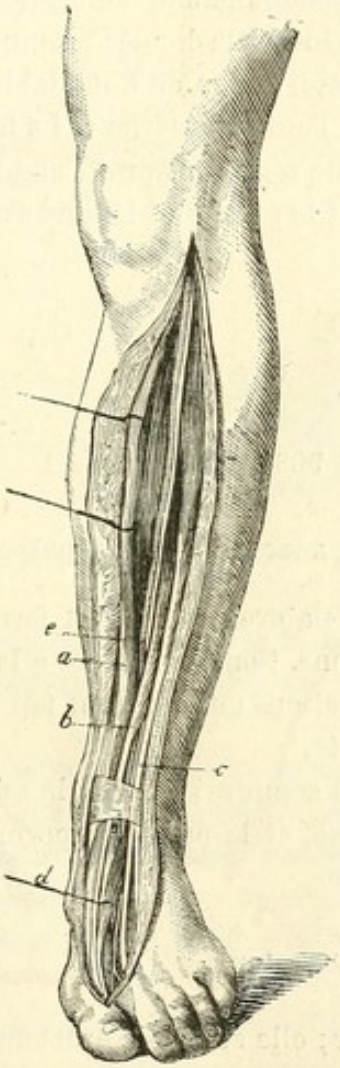

Fig. 1015. — Artère tibiale antérieure (*).

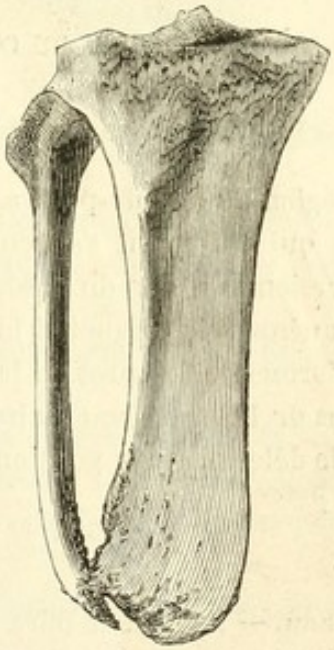

Fig. 1016. — Réunion du tibia et du péroné après l'amputation de la jambe.

Tibiale postérieure. — La tibiale postérieure, quoique recouverte par une couche épaisse de muscles en haut, peut être liée dans toute l'étendue de son

(*) *a*, jambier antérieur : il est tiré en dedans par deux érignes pour découvrir l'artère ; *b*, extenseur du gros orteil ; *c*, extenseur commun ; *d*, pédieux tiré en dedans pour découvrir l'artère pédieuse ; *e*, artère tibiale antérieure.

trajet. Il suffit d'inciser à un travers de doigt en arrière du bord interne du tibia. On rejette en dehors le bord interne du jumeau interne, puis on divise couche par couche le soléaire. On tombe alors sur les vaisseaux artère tibiale postérieure, veines et nerf. A la partie inférieure de la jambe, l'opération devient très-facile, le soléaire n'existant plus à ce niveau, il suffit d'inciser les deux aponévroses.

Péronière. — La péronière suit le bord interne du péroné. C'est un excellent point de repère qui permet toujours de la trouver une fois les muscles divisés, etc. Cette opération ne se fait que comme exercice de médecine opératoire.

Amputation de la jambe. — La méthode circulaire ne donne pas toujours à la jambe de bien beaux résultats. On préfère généralement employer la méthode à lambeau postérieur ; nous avons vu cette méthode donner les plus beaux résultats dans la pratique de M. Desormeaux, chirurgien de l'hôpital Necker ; ou la méthode à deux lambeaux, l'un antérieur, l'autre postérieur. La méthode à lambeau externe est aussi très-bonne dans cette région : après l'amputation, la surface de section des os s'arrondit, et souvent le péroné et le tibia s'unissent intimement (fig. 1016).

CHAPITRE VI.

RÉGION DU COU-DE-PIED ET DU DOS DU PIED.

§ I. — Limites, formes extérieures, parties accessibles à la palpation.

La région du cou-de-pied a des limites bien naturelles. Elle est formée des parties qui entourent l'articulation tibio-tarsienne. Nous réunissons à la région tibio-tarsienne le dos du pied, par les mêmes raisons qui nous ont fait étudier simultanément le poignet et le dos de la main, etc.

Les formes extérieures de la région sont bien connues ; on voit la saillie des tendons du ligament annulaire antérieur du tarse, et la palpation permet aisément de déterminer la position des malléoles, etc.

§ II. — Superposition des plans.

1° **Peau.** — La peau n'offre rien de particulier ; elle se moule exactement sur les malléoles.

2° **Tissu sous-cutané.** — Le tissu cellulaire sous-cutané est très-lâche, lamelleux, et ne renferme jamais de graisse.

3° **Aponévrose.** — Elle fait directement suite à celle de la jambe et se continue inférieurement avec celle des régions plantaires et dorsales du pied. Au niveau de l'articulation tibio-tarsienne, ses fibres circulaires forment plusieurs bandelettes qui constituent les *ligaments annulaires du tarse*, au nombre de trois : un *antérieur*, duquel partent des cloisons fibreuses destinées à former les gaines

tendineuses des muscles jambier antérieur, extenseur du gros orteil et extenseur commun des orteils; un *externe*, dans lequel passent les péroniers latéraux, et un *interne*, formant, avec la face interne du calcanéum, un canal divisé lui-même en trois gaines, pour les tendons du jambier postérieur, du long fléchisseur commun et du fléchisseur propre du gros orteil.

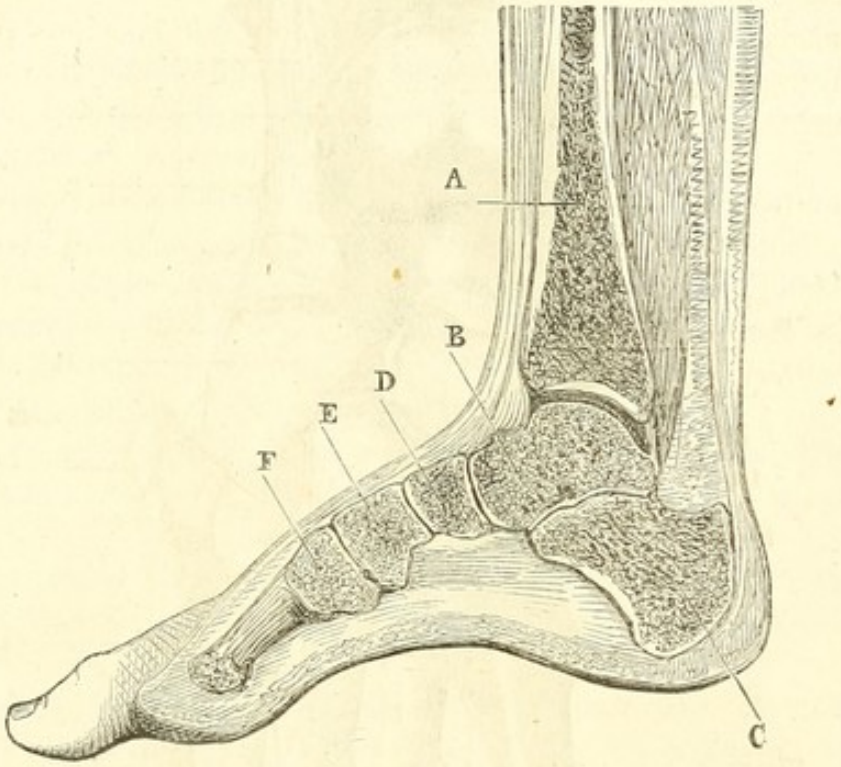

FIG. 1017. — Coupe antéro-postérieure de l'extrémité inférieure de la jambe et du pied (*).

Le tendon d'Achille reçoit de l'aponévrose une gaine qui lui est propre.

L'*aponévrose dorsale du pied* fait suite au ligament annulaire antérieur du tarse.

A la région dorsale du tarse, Blandin ne reconnaissait qu'un feuillet aponévrotique; Gerdy en a décrit un deuxième, etc.

4° **Gaînes synoviales tendineuses et tendons.** — Les tendons de l'*extenseur commun*, de l'*extenseur propre* et du *jambier antérieur* sont entourées de gaînes synoviales qui sont plus ou moins parfaites, mais généralement peu régulières.

Au côté externe on trouve les *deux péroniers latéraux :* le *court* se rend au cinquième métatarsien, le *long* au premier métatarsien (1).

Les deux péroniers latéraux ont en haut une synoviale commune qui se bifurque en bas.

Au *côté interne* de la région nous trouvons trois tendons qui sont entourés,

(1) Voyez RÉGION DE LA PLANTE DU PIED.

(*) A, coupe de l'extrémité inférieure du tibia; B, coupe de l'astragale; C, coupe du calcanéum; D, scaphoïde; E, deuxième cunéiforme; F, deuxième métatarsien.

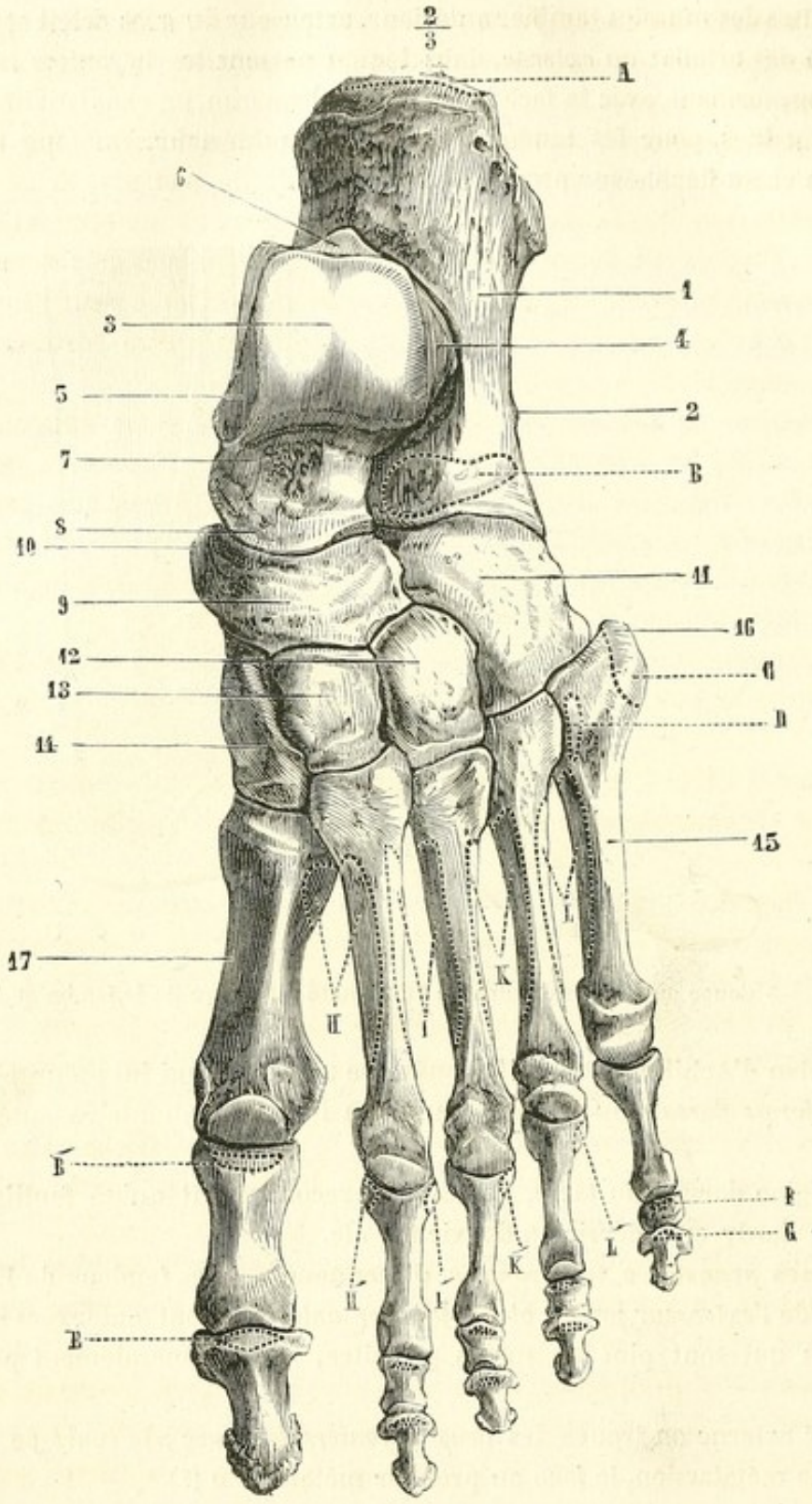

FIG. 1018. — Pied du côté gauche, face dorsale (*).

(*) **1**, calcanéum ; **2**, tubercule des péroniers latéraux ; **3**, surface articulaire médiane de l'astragale ; **4**, sa facette malléolaire externe ; **5**, sa facette malléolaire interne ; **6**, gouttière du long fléchisseur propre du gros orteil ; **7**, col de l'astragale ; **8**, tête de l'astragale ; **9**, scaphoïde ; **10**, son apophyse ; **11**, cuboïde ; **12**, troisième cunéiforme ; **13**, deuxième cunéiforme ; **14**, premier cunéiforme ; **15**, cinquième métatarsien ; **16**, son apophyse ; **17**, premier métatarsien.

INSERTIONS MUSCULAIRES. — A, tendon d'Achille ; B, pédieux ; B', insertion de son tendon interne à la première phalange du gros orteil ; C, court péronier latéral ; D, péronier antérieur ; E, long extenseur du gros orteil ; F, extenseur commun des orteils, son insertion à la deuxième phalange ; G, son insertion à la troisième phalange ; H, premier interosseux dorsal ; H', son insertion à la première phalange ; I, I', deuxième interosseux dorsal ; K, K', troisième interosseux dorsal ; L, L', quatrième interosseux dorsal.

depuis la partie inférieure de la jambe, par trois synoviales distinctes. Ce sont : les tendons du *jambier postérieur*, du *fléchisseur commun des orteils* et du *fléchisseur propre du gros orteil.*

Suivant M. Maslieurat-Lagémard, les tendons des extenseurs des orteils sont compris entre l'aponévrose superficielle et celle du pédieux, et ce dernier se trouve entre son feuillet propre et celui des interosseux, détermination peu importante. D'après MM. Cruveilhier et Sappey, il existe trois gaînes tendineuses : l'interne pour le jambier antérieur, la moyenne pour l'extenseur propre du gros orteil et pour les vaisseaux et nerf tibiaux antérieurs, entre l'externe pour l'extenseur commun et le péronier antérieur.

5° **Squelette et articulations** (fig. 1018, 1019, 1020). — Le squelette de la région est formé par l'extrémité inférieure des os de la jambe et par la partie dorsale des os du pied, dont nous devons étudier les principales particularités anatomiques et les articulations.

Ces os sont l'astragale, le calcanéum, le scaphoïde, le cuboïde, les cunéiformes, les cinq métatarsiens et enfin les phalanges.

Articulation péronéo-tibiale inférieure. — Le tibia et le péroné, éloignés l'un de l'autre à la partie moyenne de la jambe, sont intimement unis inférieurement.

Le péroné offre à la partie interne de son extrémité inférieure une facette rugueuse et triangulaire juxtaposée à la partie externe de l'extrémité inférieure du tibia.

Trois ligaments unissent ces deux os : l'un est *antérieur*, c'est une bande fibreuse qui s'étend obliquement de haut en bas et de dedans en dehors, du tibia vers le péroné. L'autre est *postérieur* (fig. 1019) et s'étend de la partie postérieure du tibia à la partie correspondante de la malléole externe.

Le troisième ligament est *interosseux;* il est formé de fibres très-courtes et très-denses interposées aux deux os.

La synoviale tibio-tarsienne pénètre à une certaine hauteur entre le tibia et le péroné, qui sont en rapport tout à fait en bas par deux petites surfaces cartilagineuses placées au-dessous du ligament interosseux.

Le tibia et le péroné sont si intimement unis, qu'il est plus facile de les briser que de les séparer; malgré cela, il se produit entre eux un tout petit glissement.

Articulation tibio-tarsienne. — Le squelette des os de la jambe est creusé à sa partie inférieure d'une sorte de mortaise, ouverte en avant et en arrière et formée sur les côtés par des prolongements du tibia et du péroné nommés *malléoles.*

Les malléoles sont destinées à s'opposer aux mouvements du pied en dehors et en dedans, ne permettant ainsi que la flexion et l'extension. La malléole interne est plus courte, l'externe est plus longue et descend par conséquent plus bas.

La mortaise tibio-péronière est concave d'avant en arrière; elle est revêtue de cartilages.

L'astragale présente une éminence qui est reçue dans la mortaise des os de la jambe. Cet os est aplati d'un côté à l'autre, convexe d'avant en arrière pour s'accommoder à la concavité des os de la jambe, présente à gauche et à droite deux faces qui correspondent aux malléoles, et qui présentent la même inclinaison que ces malléoles.

Ligaments (fig. 1019). — Ce sont les ligaments latéraux qui prédominent. En

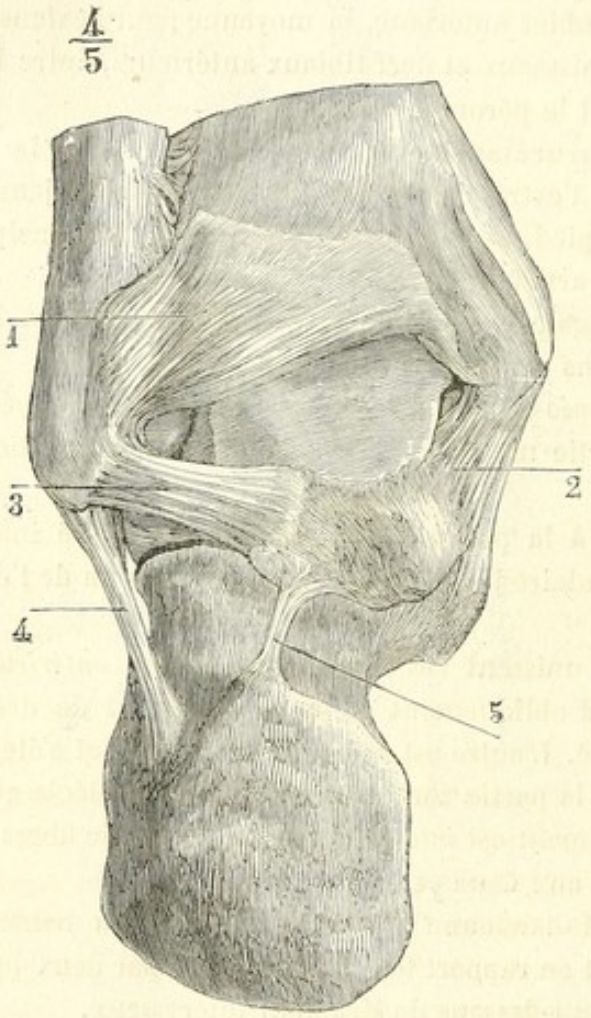

FIG. 1019. — Ligaments postérieurs du pied (*).

dehors, nous trouvons trois ligaments : un *antérieur*, qui de la partie antérieure de la malléole externe se porte à l'astragale, en avant de la facette articulaire ; un *moyen*, qui du sommet de la malléole se porte sur la face externe du calcanéum ; un *postérieur*, transversal, qui naît dans la fossette postérieure et interne de la malléole, et va en dedans se fixer à deux saillies limitant la gouttière du long fléchisseur du gros orteil.

En dedans nous trouvons un ligament très-fort, épais, triangulaire, qui s'attache au sommet et aux deux bords de la malléole interne, et de là rayonne en éventail, et va s'insérer à la partie dorsale du scaphoïde, à la petite apophyse du

(*) 1, ligament péronéo-tibial postérieur ; 2, ligament latéral interne de l'articulation tibio-tarsienne ; 3, ligament péronéo-astragalien postérieur ; 4, ligament péronéo-calcanéen ; 5, ligament astragalo-calcanéen.

calcanéum et à la partie postérieure de l'astragale. Ses fibres profondes vont à toute la face interne de ce dernier os.

En avant et en arrière, nous ne trouvons que de minces fibres ligamenteuses entre lesquelles la synoviale fait hernie.

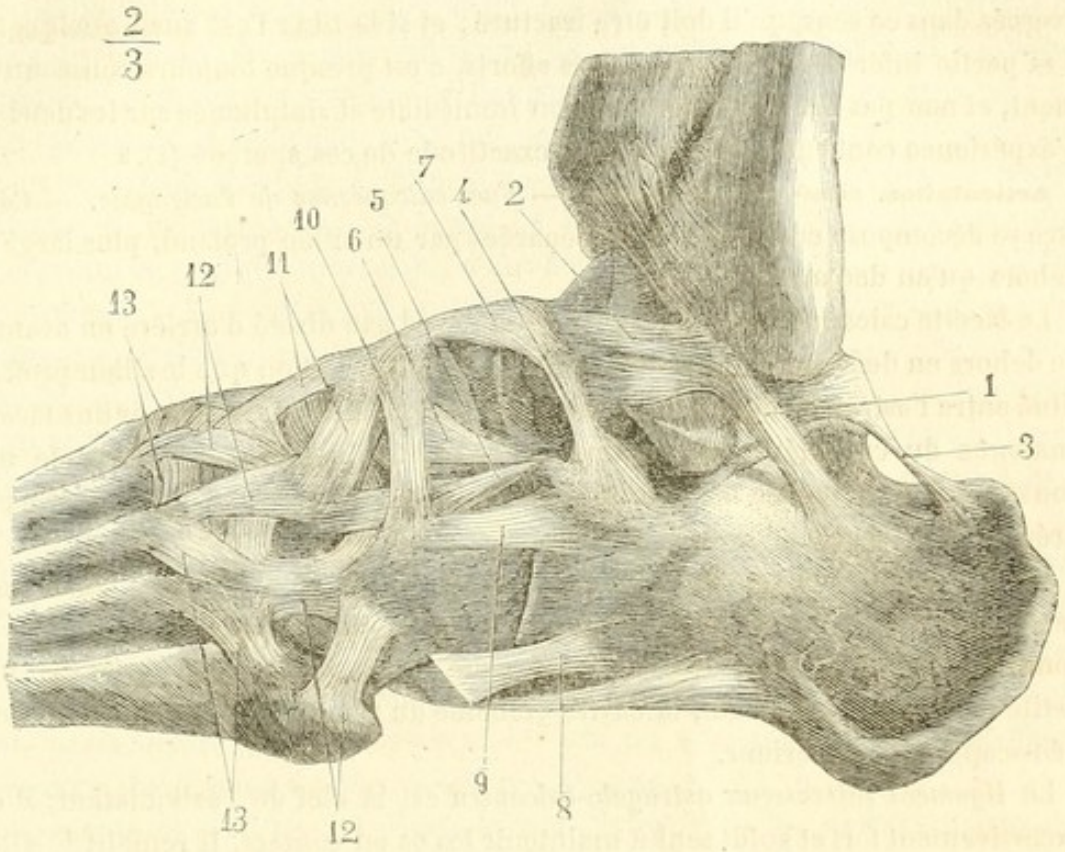

FIG. 1020. — Ligaments de la face supérieure externe et du dos du pied (*).

De la position et de la force respective des deux os de la jambe, il résulte, ainsi que l'a parfaitement exposé Dupuytren, que le tibia soutient seul le poids du corps et l'effort des puissances qui agissent parallèlement à l'axe du membre, ainsi que l'effort du plus grand nombre des puissances qui agissent perpendiculairement à cet axe. A cela tiennent les nombreuses fractures du tibia; d'après Dupuytren, si l'on trouve presque toujours aussi le péroné fracturé en même temps, il ne l'a du moins été que consécutivement, et parce qu'il est incapable de soutenir le poids du corps, l'effort des puissances extérieures et même l'action des muscles, après que le tibia a cessé de résister.

« La protubérance articulaire du pied et le pied dont elle fait partie peuvent être mus aisément en avant et en arrière, c'est-à-dire dans le sens de la flexion et de l'extension; mais ils ne sauraient l'être que très-difficilement d'un côté à l'autre, c'est-à-dire dans le sens de l'adduction et de l'abduction : en effet, ces

(*) 1, ligament péronéo-calcanéen; 2, ligament péronéo-astragalien antérieur; 3, ligament astragalo-calcanéen postérieur; 4, ligament calcanéo-astragalien interosseux; 5, branche externe; 6, branche interne du ligament en V; 7, ligament astragalo-scaphoïdien supérieur; 8, ligament calcanéo-cuboïdien externe; 9, ligament calcanéo-cuboïde supérieur; 10, ligament scaphoïdo-cuboïdien; 11, ligaments allant du scaphoïde aux cunéiformes; 12, ligament tarso-métatarsien; 13, ligaments métatarsiens.

mouvements sont facilités, en avant et en arrière, par les échancrures de la cavité articulaire du pied, et empêchés, sur les côtés, par les malléoles.

» De là il résulte que le péroné étant essentiellement destiné à fournir au pied un appui en dehors, c'est surtout dans les circonstances où il doit remplir ces fonctions, et dans les cas où il doit opposer une résistance aux efforts qui sont exercés dans ce sens, qu'il doit être fracturé; et si le tibia l'est aussi quelquefois à sa partie inférieure par suite de ces efforts, c'est presque toujours consécutivement, et non pas par l'effet d'une action immédiate et simultanée sur les deux os. L'expérience confirme tous les jours l'exactitude de ces aperçus (1). »

Articulation sous-astragalienne. — *Face calcanéenne de l'astragale.* — Cette face se décompose en deux facettes séparées par un sillon profond, plus large en dehors qu'en dedans.

La facette calcanéenne postérieure a son grand axe dirigé d'arrière en avant et de dehors en dedans : elle présente donc la même direction que le sillon profond situé entre l'astragale et le calcanéum; elle est exactement moulée sur une facette analogue du calcanéum, et comme cette facette du calcanéum présente une convexité très-marquée d'avant en arrière, la facette homologue de l'astragale présente une concavité dans le même sens.

La facette calcanéenne antérieure de l'astragale est tantôt plane, tantôt concave; elle fait partie du système antérieur des articulations astragaliennes et complète la tête de l'astragale qui est reçue dans une cavité formée par une petite facette du calcanéum, la cavité glénoïde du scaphoïde, le ligament calcanéo-scaphoïdien inférieur.

Le *ligament interosseux astragalo-calcanéen* est la clef de l'articulation; il est excessivement fort et suffit seul à maintenir les os en contact. Il remplit le sillon que laissent en bas et en haut les faces inférieure de l'astragale, supérieure du calcanéum.

Ce ligament doit toujours être rompu pour permettre les déplacements sous-astragaliens; il est fortement tendu dans le renversement du pied en dedans et se déchire quelquefois dans ce mouvement.

L'articulation astragalo-calcanéenne est renforcée de plus par les gaînes des tendons qui passent autour des surfaces articulaires.

Articulation médio-tarsienne. — L'astragale et le calcanéum s'articulent avec le scaphoïde et le cuboïde pour former l'articulation médio-tarsienne.

C'est dans l'articulation médio-tarsienne que se passent les mouvements de renversement en dedans ou en dehors de la plante du pied. Nous devons ajouter que des mouvements de même nature, mais moins importants, se passant dans les articulations tibio-tarsienne et sous-astragalienne, amplifient un peu l'étendue des mouvements de la jointure médio-tarsienne.

L'articulation astragalo-scaphoïdienne est une *énarthrose;* l'articulation *calca-*

(1) Dupuytren, *Mémoire sur la fracture de l'extrémité inférieure du péroné, les luxations et les accidents qui en sont la suite* (*Annuaire médico-chirurgical des hôpitaux de Paris.* Paris, 1819).

néo-cuboïdienne est un *emboîtement réciproque* (Cruveilhier) ou une *amphiarthrose* (Béraud).

Comme moyens d'union principaux nous devons signaler : Vers la face plantaire, le ligament *calcanéo-scaphoïdien inférieur*, énorme plan fibreux complétant en bas la cavité de réception de la tête de l'astragale, et s'attachant, d'une part à la partie antérieure, supérieure et interne du calcanéum; d'autre part, à la partie postérieure de la face inférieure du scaphoïde. Le ligament *calcanéo-scaphoïdien* inférieur est renforcé en bas par le tendon du tibial postérieur.

Le calcanéum et le cuboïde sont unis en bas par un ligament qui est peut-être le plus important de tous ceux du pied. Le ligament calcanéo-cuboïdien inférieur s'attache, d'une part, à toute la partie de la face inférieure du calcanéum qui est en avant de la grosse tubérosité ; d'une autre part, il s'insère à la ligne oblique que présente la face inférieure du cuboïde. Les fibres les plus inférieures de ce ligament se continuent en avant jusqu'à la gouttière du long péronier latéral qu'elles contribuent à former. Le ligament calcanéo-cuboïdien inférieur et le ligament calcanéo-scaphoïdien inférieur sont les deux agents passifs principaux qui empêchent la voûte du pied de se redresser sous l'influence continue des pressions auxquelles elle est soumise.

Les deux segments de l'articulation *médio-tarsienne* sont unis par un ligament dorsal qui, simple à son insertion postérieure au calcanéum, se partage à sa partie antérieure en deux branches qui vont, l'une à la partie externe du scaphoïde, l'autre à la partie supérieure du calcanéum. Ces deux branches du *ligament médio-tarsien* supérieur portent le nom de *ligament calcanéo-scaphoïdien supérieur* et de ligament *calcanéo-cuboïdien interne*.

Ligaments (fig. 1020).— Il existe encore quelques ligaments moins importants : ainsi en dehors, on trouve un ligament calcanéo-cuboïdien externe. La face externe du calcanéum est unie à la face supérieure du calcanéum par un faisceau ligamenteux spécial, etc. Notons pour mémoire la capsule astragalo-scaphoïdienne et les tendons fléchisseurs et extenseurs qui préviennent l'écartement des os et limitent l'étendue des mouvements.

Les autres articulations du pied sont moins complexes et beaucoup plus aisées à démontrer.

Le cuboïde, le scaphoïde, les trois cunéiformes, sont unis par des ligaments *dorsaux*, *plantaires* et *interosseux*. Ces ligaments sont assez forts pour que les os soient presque complétement immobiles les uns sur les autres.

L'union est aussi très-intime entre les os du métatarse et du tarse, et trois ordres de ligaments s'insérant à toutes les parties non cartilagineuses des extrémités articulaires constituent pour les articulations *tarso-métatarsiennes* des moyens d'union que les violences les plus considérables seules pourront détruire.

Nous n'avons rien à dire des articulations métatarso-phalangiennes et phalangiennes, qui ressemblent en tout point à celles des doigts.

Synoviales des articulations du pied (fig. 1021). — Il existe dans la région du cou-de pied un grand nombre de synoviales.

La *synoviale tibio-tarsienne* s'insère au pourtour des surfaces articulaires du

tibia, du péroné et de l'astragale ; elle se prolonge un peu en avant sur la partie supérieure du col de l'astragale, qui est compris partiellement dans la cavité articulaire ; en haut, elle se glisse entre le tibia, le péroné et les ligaments péronéo-tibiaux inférieurs, et forme là un cul-de-sac qui remonte jusqu'à une hauteur de $0^m,01$; forte et tendue sur les parties latérales, elle est mince et lâche en avant et en arrière, et en rapport dans ces deux sens avec de forts paquets adipeux.

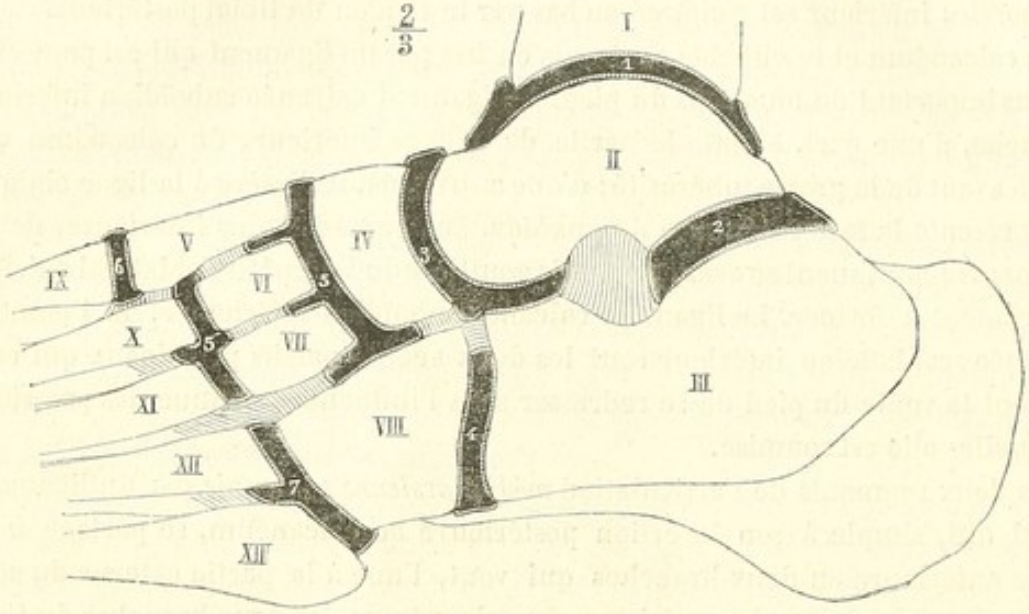

FIG. 1021. — Synoviales du tarse (*).

La *synoviale sous-astragalienne* ne présente rien de particulier ; elle tapisse les ligaments qui complètent la cavité articulaire.

La *synoviale calcanéo-cuboïdienne* n'offre rien de particulier.

La *synoviale scaphoïdo-cuboïdo-cunéenne* est quelquefois partagée en deux ou en trois.

Les *synoviales tarso-métatarsiennes* sont d'ordinaire au nombre de trois : 1° une entre le premier métatarsien et le premier cunéiforme ; 2° une entre les deuxième et troisième métatarsiens et les deuxième et troisième cunéiformes ; 3° une enfin pour pour le cuboïde et les deux derniers métatarsiens. La deuxième communique ordinairement avec la synoviale de l'articulation scaphoïdo-cuboïdo-cunéenne par les interstices articulaires existant entre le deuxième et les deux autres cunéiformes.

§ III. — Vaisseaux et nerfs.

Artères. — Les artères sont la pédieuse, la tibiale postérieure et la péronière.

L'*artère pédieuse* (fig. 1022) est la continuation de la tibiale antérieure, qui

(*) I, tibia ; II, astragale ; III, calcanéum ; IV, scaphoïde ; V, premier cunéiforme ; VI, deuxième cunéiforme ; VII troisième cunéiforme ; VIII, cuboïde ; IX, premier métatarsien ; X, deuxième métatarsien ; XI, troisième métatarsien ; XII, quatrième métatarsien ; XIII, cinquième métatarsien. — 1, synoviale tibio-tarsienne ; 2, synoviale sous-astragalienne postérieure ; 3, synoviale sous-astragalienne antérieure ; 4, synoviale calcanéo-cuboïdienne ; 5, synoviale scaphoïdo-cunéenne se prolongeant, 5', pour former celle des deuxième et troisième métatarsiens avec les deux derniers cunéiformes ; 6, synoviale du premier métatarsien et du premier cunéiforme ; 7, synoviales des deux derniers métatarsiens et du cuboïde. (Beaunis et Bouchard.)

change de nom en passant sous le ligament annulaire antérieur du tarse. Elle est placée sur la face dorsale du tarse jusqu'à la partie postérieure du premier espace intermétatarsien, où elle devient perforante, pour s'anastomoser avec l'artère plantaire externe. Sa direction est représentée par une ligne qui, partant du milieu de l'espace intermalléolaire, irait gagner le milieu du premier espace intermétatarsien.

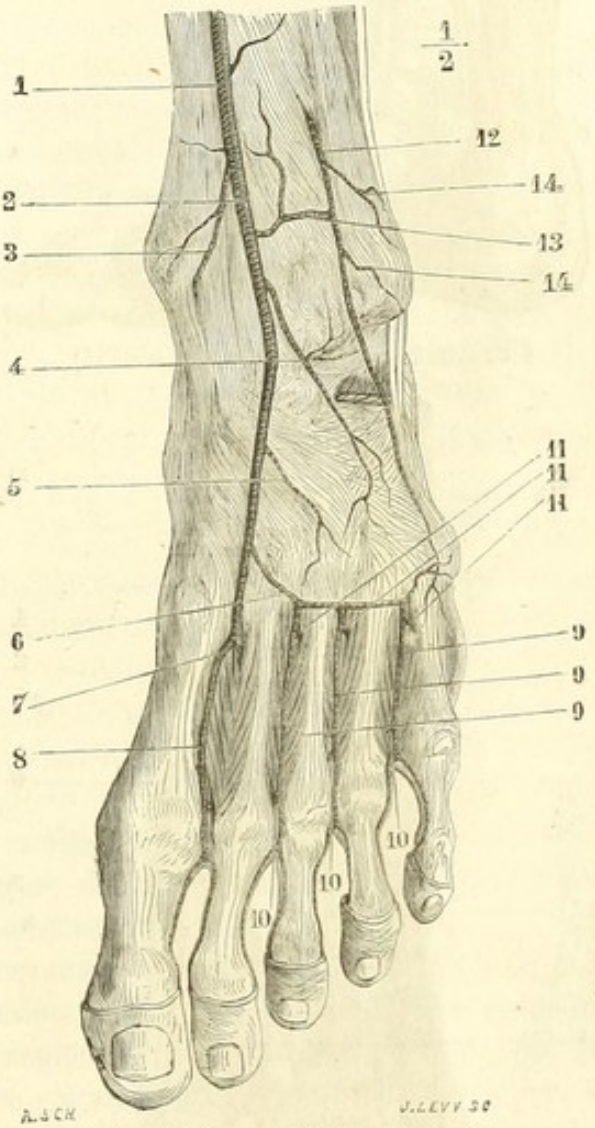

FIG. 1022. — Artère pédieuse (*).

L'*artère tibiale postérieure* (fig. 1023) suit la partie postérieure du bord interne du tibia, placée entre les tendons des muscles fléchisseur propre du gros orteil et fléchisseur commun des orteils en avant et tendon d'Achille en arrière. Elle est superficielle, et il est très-facile de la découvrir surtout en arrière de la malléole. Elle pénètre bientôt dans la gouttière du calcanéum, où elle se divise en deux branches, plantaire interne et plantaire externe.

(*) 1, artère tibiale antérieure ; 2, artère pédieuse ; 3, artère malléolaire interne ; 4, artère dorsale du tarse ; 5, rameau accessoire de la précédente ; 6, artère dorsale du métatarse ; 7, point où la pédieuse se réfléchit de haut en bas dans le premier espace intermétatarsien ; 8, artère interosséuse dorsale du premier espace ; 9,9,9, interosseuses des trois derniers espaces ; 10, 10, 10, perforantes antérieures ; 11, 11, 11, perforantes postérieures ; 12, artère péronière antérieure ; 13, anastomose de cette artère avec la tibiale antérieure ; 14, 14, branches malléolaires externes.

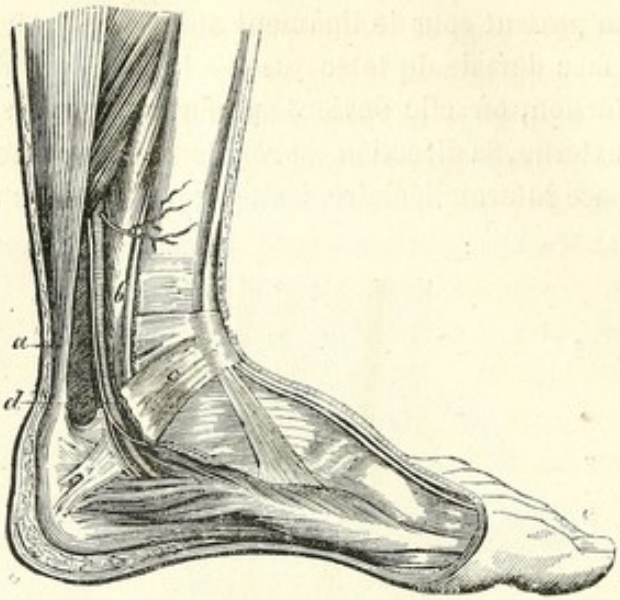

FIG. 1024. — Tibiale postérieure (*).

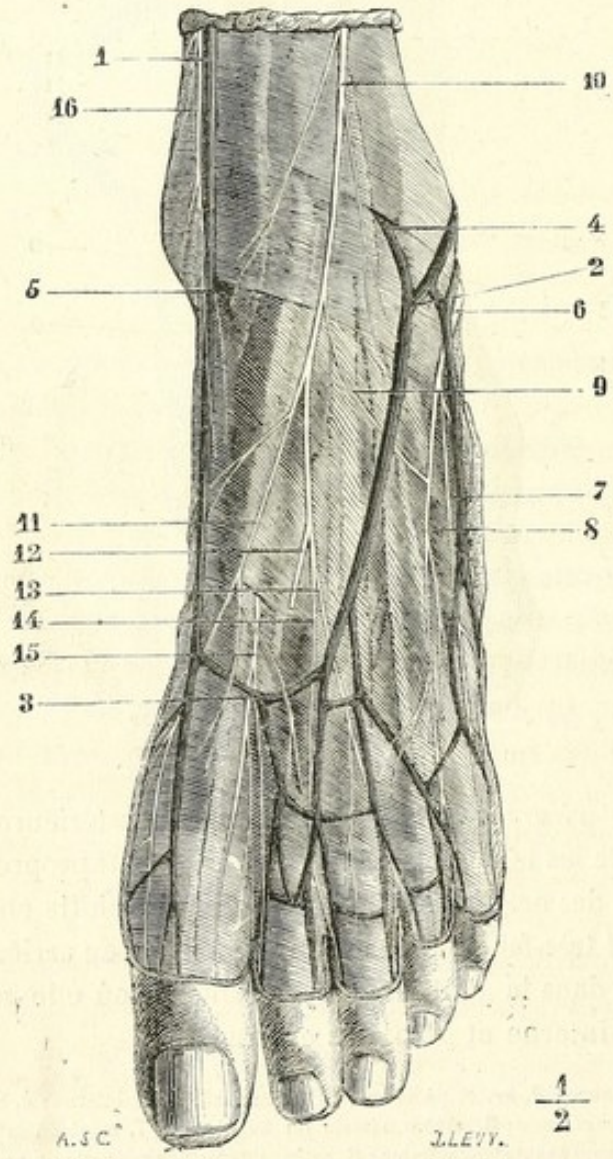

FIG. 1025. — Nerfs et veines du dos du pied (enfant de quatorze ans) (**).

(*) *a*, tendon d'Achille ; *b*, fléchisseur des orteils et jambier postérieur ; *c*, ligament annulaire droit ; *d*, artère tibiale postérieure.

(**) 1, veine saphène interne ; 2, veine saphène externe, 3, arcade veineuse dorsale du pied ; 4, anastomose

Veines. — La *saphène externe* (fig. 1025) passe devant la malléole externe et gagne le bord externe du tendon d'Achille.

La saphène interne remonte au devant de la malléole interne.

L'artère pédieuse est accompagnée de deux veines satellites. Il en est de même de l'artère tibiale postérieure.

Lymphatiques. — Les lymphatiques superficiels se rendent aux ganglions de l'aine, les profonds aux ganglions poplités.

Nerfs (fig. 1025). — Le nerf musculo-cutané péronier fournit aux parties superficielles antérieures ; le nerf tibial antérieur, sorti du nerf poplité externe comme le musculo-cutané, accompagne l'artère tibiale antérieure et la pédieuse ; nous trouvons en arrière le nerf saphène externe et le tibial postérieur, etc.

§ IV. — Développement et vices de conformation.

Il y a une analogie complète entre le développement du membre supérieur et le développement du membre inférieur. Les mêmes considérations sont donc applicables au développement et aux vices de conformation du pied, etc.

§ V. — Maladies chirurgicales.

Fracture de l'extrémité inférieure du péroné. — Les fractures du péroné sont presque toujours produites par des causes indirectes, telles que le renversement du pied en dedans ou en dehors, etc.

Elles ont souvent lieu un peu au-dessus de la malléole (fracture par divulsion (fig. 1026) ou au sommet de la malléole (fracture par arrachement).

Dans un grand nombre de cas, le diagnostic de la fracture simple de l'extrémité inférieure du péroné présente les plus grandes difficultés, et cette fracture simple pourra être confondue avec les accidents produits par un déplacement incomplet et momentané avec arrachement partiel ou total des ligaments, c'est-à-dire avec l'*entorse*.

Fig. 1026. — Fracture de l'extrémité inférieure du péroné (*).

Il existe bien des points de contact entre la lésion que nous venons d'étudier et l'entorse. On peut, en effet, ranger dans cette dernière maladie, avec Bérard

de la veine saphène externe avec les veines profondes ; 5, anastomose de la veine saphène interne avec les veines profondes ; 6, nerf saphène externe ; 7, col latéral dorsal externe du petit orteil ; 8, branche qui fournit les collatéraux dorsaux interne du petit orteil et externe du quatrième ; 9, anastomose du nerf saphène externe et du musculo-cutané ; 10, nerf musculo-cutané ; 11, collatéral dorsal interne du gros orteil ; 12, branche qui fournissait les collatéraux externe du gros orteil et interne du deuxième (elle est sectionnée pour montrer le nerf profond du pied) ; 13, branche qui fournit les collatéraux dorsaux externe du troisième orteil et interne du quatrième ; 14, branche qui fournit les collatéraux dorsaux externe du deuxième et interne du troisième ; 15, nerf profond du pied donnant les collatéraux dorsaux profonds interne du deuxième et externe du premier orteil ; 16, terminaison du nerf saphène interne.

(*) Au niveau de la fracture est un enfoncement produit par le déjettement des deux fragments par le tibia ; la malléole tibiale est arrachée.

et M. Denonvilliers, les diverses lésions des parties articulaires résultant de mouvements faux ou forcés, lésions qui peuvent varier depuis le simple tiraillement jusqu'à l'attrition et la rupture des parties molles et même des extrémités osseuses, à la condition, toutefois, qu'il n'y ait ni déchirure des téguments, ni aucun changement appréciable et permanent dans les rapports des surfaces articulaires.

L'entorse, ainsi entendue, comprend évidemment la fracture simple de l'extrémité inférieure du péroné, et c'est pour éviter cette confusion que Malgaigne n'admettait pas d'entorse avec lésion osseuse; pour lui, l'entorse consistait exclusivement dans la lésion des tissus fibreux, et aussitôt que les malléoles venaient à être atteintes, la maladie changeait de nom : on avait une fracture de la malléole externe ou de la malléole interne, etc.

D'après Malgaigne, les ecchymoses qui se produisent ordinairement dans la fracture du péroné n'existeraient jamais dans l'entorse, et l'on aurait là un signe diagnostic très-important. La pratique est venue quelquefois donner un démenti à cette manière de voir.

Les fractures simples de l'extrémité inférieure du péroné s'accompagnent, dans presque tous les cas, d'un *écartement notable des malléoles*. Souvent, des fractures sans saillie appréciable au premier abord, sans enfoncement sus-malléolaire, sans déviation ni rotation du pied en aucun sens, se caractérisent par un écartement des malléoles appréciables à la vue et mieux encore à la mensuration. Comme conséquence de l'écartement des malléoles, il résulte que, en immobilisant la jambe et en saisissant fortement le pied par sa face plantaire, on peut faire jouer latéralement l'astragale dans la mortaise périnéo-tibiale, ce qu'il est impossible de produire dans l'état normal des rapports des os.

Dans la neuvième observation du mémoire de Dupuytren, ce signe permit facilement d'établir le diagnostic.

Fractures par arme à feu (fig. 1027). — Elles peuvent être produites dans cette région comme en tout autre lieu.

Luxations tibio-tarsiennes ou luxations du pied. — On admet une luxation tibio-tarsienne ou du pied en arrière, une en avant, une en dehors, une en dedans, enfin la luxation par rotation.

Luxation du pied en arrière. — On dit communément que la luxation en arrière arrive dans une forte flexion du pied; pourtant, si l'on fait attention que dans ce mouvement le bord antérieur de la cavité articulaire du tibia rencontre le col de l'astragale, avant que le centre de la poulie articulaire de ce dernier ait dépassé, en arrière, la cavité du premier, on s'apercevra que la flexion du pied, ou celle de la jambe sur le pied, ne peut jamais être portée assez loin pour produire la luxation de l'astragale en arrière; elle ne peut guère arriver que dans une chute sur les pieds, ou dans un saut, lorsque les pieds étant fortement étendus, leur plante, au lieu de porter sur une surface plane, et de ne toucher cette surface que par sa partie antérieure, appuie, au contraire, sur un plan incliné et dans toute son étendue. Dans cette circonstance, si le poids du corps se porte beaucoup plus sur un pied que sur l'autre, et que le tronc, la

cuisse et la jambe gardent une rectitude qui rejette la ligne de gravité des parties supérieures sur la poulie articulaire de l'astragale, le tibia, dont l'axe est alors fort oblique par rapport à cette poulie, pourra glisser en bas et en devant,

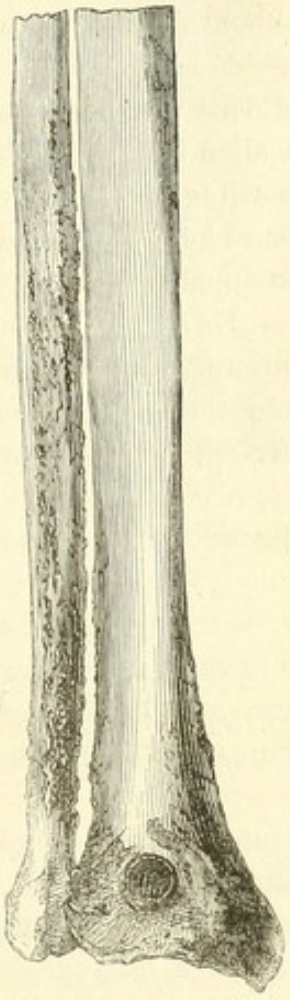

FIG. 1027. — Balle enclavée superficiellement, mais néanmoins entièrement et sans faire saillie à l'extérieur, dans la partie inférieure et postérieure du tibia gauche.

et l'abandonner entièrement. C'est de cette manière, dit Boyer, que se fit la seule luxation de l'astragale en arrière que j'ai eu occasion d'observer, et dont je parlerai plus bas (1).

Astley Cooper (2) soutient la même opinion : le chirurgien anglais assigne pour cause à la luxation en arrière, la chute du corps en arrière, tandis que le pied est retenu.

Dans la luxation du pied en arrière, le bord postérieur de la surface articulaire du tibia correspond au col de l'astragale.

Luxation du pied en avant. — La luxation du pied en avant se produit le pied étant fortement fléchi : M. Nélaton a observé une luxation produite d'après ce mécanisme sur une jeune femme qui fut jetée par une fenêtre du quatrième

(1) Boyer, *Traité des maladies chirurgicales*, 5e édition. Paris, 1843-53.

(2) Pour Astley Cooper, c'était le tibia qui se déplaçait sur les os du tarse. La luxation en avant, de cet auteur, sera étudiée ici sous le nom de *luxation en arrière*, etc., etc.

étage, et tomba sur les pieds de manière à toucher le sol par les talons. Dans ce cas, le bord antérieur de la mortaise tibiale avait été séparé, et les aspérités de l'os résultant de la fracture ayant glissé d'avant en arrière sur la poulie de l'astragale, avaient imprimé sur son cartilage des sillons que l'on put facilement reconnaître à l'autopsie, et qui ne pouvaient laisser aucun doute sur la succession des mouvements qui avaient précédé la luxation.

Luxation en dedans. — Quand dans un violent renversement du pied en dehors, le ligament calcanéo-astragalien résiste, que la malléole interne résiste, le ligament latéral interne ou tibio-astragalien se trouve rompu et l'astragale vient faire saillie par sa partie supérieure à la partie interne du membre. Il y a luxation interne du pied, ou luxation en dedans.

Luxation du pied en dehors. — Lorsque, dans un renversement violent du pied en dedans, les ligaments qui unissent l'astragale au calcanéum et la malléole externe sont assez forts pour résister, les ligaments latéraux externes se déchirent et l'astragale vient faire saillie à la partie externe du membre.

Il est rare que ces conditions se réalisent; le plus souvent la malléole cède et il y a fracture du péroné; ou le ligament calcanéo-astragalien vient à se déchirer et il y a luxation sous-astragalienne.

Luxation par rotation externe. — M. Huguier a décrit un cas de luxation du pied, qu'il a désignée du nom de *luxation par rotation*.

Les luxations du pied s'accompagnent le plus souvent de fractures du tibia ou du péroné, et souvent de l'un et de l'autre (fig. 1028, 1029, 1030, 1031 et 1032).

Luxation tibio-tarsienne compliquée de plaie. — Les luxations tibio-tarsiennes, sans fractures des malléoles, sans plaie à la peau, sont excessivement rares; on en compte les observations dans les auteurs, et ce n'est qu'avec beaucoup de peine que nous sommes parvenu à les reproduire sur le cadavre. Il n'en est pas de même des luxations complexes que nous partageons en deux grandes classes :

1° Les luxations rendues complexes par des fractures et des plaies ;

2° Les luxations rendues complexes par des fractures des malléoles ou de l'extrémité inférieure du tibia.

Nous avons reproduit le dessin (1), après amputation, d'une luxation tibio-tarsienne compliquée de plaie. Le membre a été amputé, à la Pitié, par M. Richet. Le blessé était tombé d'un échafaudage et s'était luxé le pied en dedans. L'extrémité inférieure du tibia faisait saillie dans la plaie. La malléole interne avait été arrachée, la peau divisée dans une étendue de 8 centimètres. Elle était coupée net et avec autant de régularité que si la section eût été effectuée par un instrument tranchant. C'est un caractère de ces plaies produites de dedans en dehors par la tension considérable qu'exercent les os dans les luxations compliquées de plaies.

Le membre était tuméfié, la peau rouge, et même, dans quelques points, vio-

(1) B. Anger *Traité des maladies chirurgicales,* planches LXXXVI, LXXXVII, LXXXVIII.

lacée. Des phlyctènes s'étaient développées sur le dos du pied et dans toute la

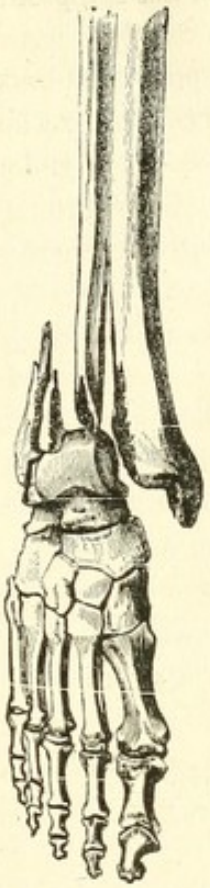

FIG. 1028. — Fracture de l'extrémité inférieure du péroné et luxation du pied (*).

partie antérieure de la jambe. Elles renfermaient une sérosité, transparente dans quelques-unes, opaque et purulente dans d'autres. Des accidents formi-

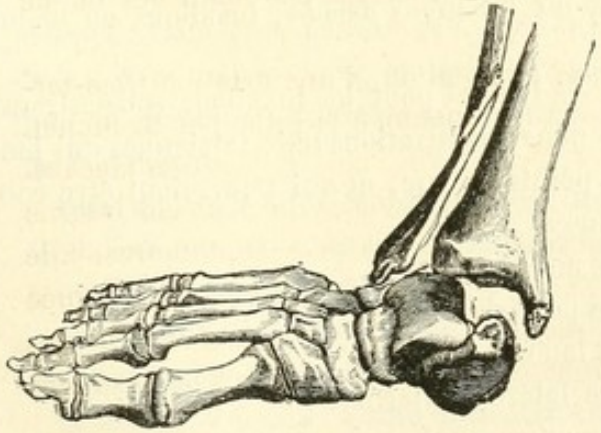

FIG. 1029. — Luxation tibio-astragalienne en dedans avec fracture du péroné et rupture.

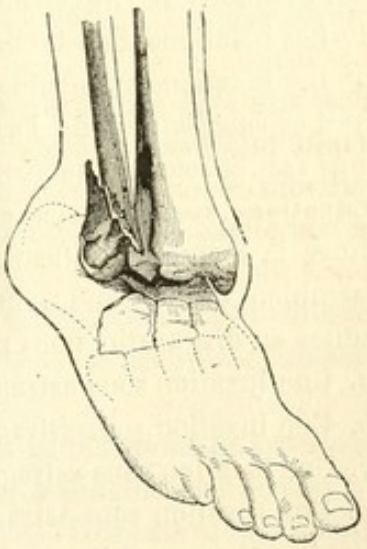

FIG. 1030. — Luxation tibio-astragalienne en arrière.

(*) La partie externe de l'extrémité inférieure du tibia est détachée du reste de l'os et adhérente au fragment inférieur du péroné ; l'astragale est luxé en haut.

dables d'inflammation étant survenus trois jours après la réduction de la luxation, le chirurgien, prévenu par ces symptômes qui annoncent l'imminence de

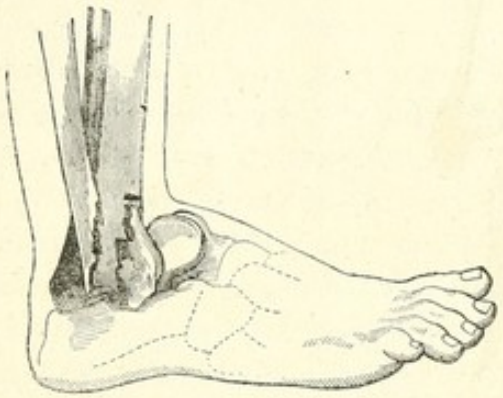

Fig. 1031. — Luxation du pied en avant, avec fracture de la malléole externe.

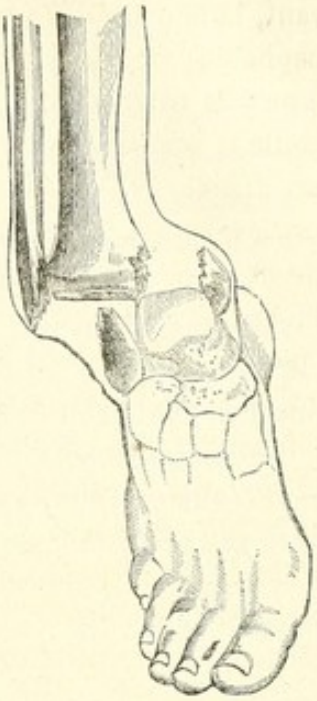

Fig. 1032. — Luxation du pied en avant et en dedans, avec fracture des deux malléoles.

la gangrène, avait immédiatement pratiqué l'amputation à la partie inférieure de la cuisse.

Luxations de l'astragale. — Les luxations de l'astragale forment un des traumatismes les plus rares et les plus difficiles à expliquer.

Les luxations de l'astragale appartiennent à trois ordres bien tranchés :

1° Les luxations tibio-tarsiennes ou luxations *sus-astragaliennes*;

2° Les luxations astragalo-calcanéennes ou luxations *sous-astragaliennes*;

3° Les *énucléations* de l'astragale, ou *luxations doubles*, luxations en même temps *sus-* et *sous-astragaliennes*.

Luxations sous-astragaliennes. — Adoptant pour les luxations sous-astragaliennes la même classification que pour les luxations tibio-tarsiennes qui leur ressemblent à un grand nombre de points de vue, et qui pourraient être confondues au diagnostic, nous admettons :

a. Une luxation sous-astragalienne antérieure ;

b. Une luxation sous-astragalienne postérieure ;

c. Une luxation sous-astragalienne latérale interne ;

d. Une luxation sous-astragalienne latérale externe.

Ces luxations constituent des traumatismes très-rares ; leur étude a été tracée de main de maître par M. le professeur Broca (1).

(1) Broca, *Mémoire sur les luxations sous-astragaliennes* (*Mémoires de la Société de chirurgie*).

Nous avons peu à changer, dans l'étude des luxations de l'astragale, à la description qui en a été donnée par notre confrère et ami le docteur Guyesse (1).

Luxation sous-astragalienne en avant. — Dans la luxation sous-astragalienne en avant, la tête de l'astragale vient reposer par son col sur la partie supérieure du scaphoïde; mais elle peut correspondre à la partie moyenne, à la partie interne ou à la partie externe de la face supérieure de cet os; de là, trois variétés de luxations sous-astragaliennes en avant : 1° la *luxation sous-astragalienne antérieure directe*; 2° l'*antérieure interne*; 3° l'*antérieure externe*.

Luxation sous-astragalienne antérieure externe. — Voici quels sont les symptômes de cette luxation, tracée par M. Malgaigne d'après deux observations recueillies par lui à l'hôpital Saint-Louis.

Le pied est renversé en dedans; le bord interne relevé, la plante regardant en dedans, la pointe tournée du même côté. La tête de l'astragale fait saillie en haut et en dehors sur le cuboïde; mais en outre le corps de l'os s'est également porté en dehors avec la malléole externe, et au-dessous, il règne une dépression qui atteste la fuite du calcanéum en dedans. Du côté interne, au contraire, la malléole tibiale est si profondément cachée qu'on ne peut la sentir; au-dessous d'elle est une saillie allongée, formée par le bord interne du calcanéum, dont on reconnaît surtout facilement le crochet antérieur, et le cou-de-pied est élargi en conséquence. Plus en avant, on sent la saillie du scaphoïde plus rapprochée du calcanéum qu'à l'état normal, ce qui explique l'inclinaison de la pointe du pied en dedans; le bord interne du pied est en même temps plus concave et raccourci de 15 à 20 millimètres. Par contre, le bord interne est devenu convexe, ou plutôt il offre un angle obtus dont le sommet répond à la malléole externe, et il paraît plus long que sur le pied sain. Sur un des sujets observés par M. Malgaigne, la voûte du pied s'était creusée davantage, et paraissait aussi profonde sous le bord externe que sous le bord interne. Tous les mouvements actifs du pied sont perdus, mais on peut le porter dans la flexion, l'extension et l'adduction.

Dans les deux cas de M. Malgaigne et dans deux autres appartenant à M. Letenneur, de Nantes, le péroné et le tibia ne présentaient aucune fracture, seulement, dans un des cas de M. Malgaigne, on put entendre, après la réduction, un peu de crépitation profonde qui fit croire à une fracture de la partie postérieure de l'astragale.

Dans deux cas de M. Malgaigne, ces luxations étaient sans plaie; dans ceux de M. Letenneur, au contraire, elles s'accompagnaient de déchirures laissant voir à nu les facettes articulaires.

Énucléations de l'astragale. — Nous nommons énucléations de l'astragale, les cas dans lesquels l'astragale est luxé dans toutes ses articulations à la fois.

Nous avons donné ce nom d'*énucléation* (fig. 1033, 1034) au cas dans lequel un os court se luxe dans plusieurs articulations à la fois. Nous avons indiqué les énucléations des os du carpe, du grand os, etc.; c'est au cou-de-pied que ce genre de luxation se présente le plus souvent.

(1) Guyesse, *Des traumatismes du cou-de-pied*, thèse. Paris, 1865.

Les énucléations de l'astragale sont simples quand elles consistent dans la seule projection de l'os en avant ; elles sont *par renversement* quand les surfaces articulaires, après avoir quitté leurs rapports normaux, sont venues contracter des rapports avec d'autres surfaces également articulaires du tibia, du péroné, du calcanéum, etc.

FIG. 1033. — Énucléation partielle et fracture de l'astragale (*).

Il existe des *énucléations par rotation*, dans lesquelles l'astragale, au lieu de tourner autour de son axe antéro-postérieur, comme dans les luxations par renversement, tourne autour de son axe vertical.

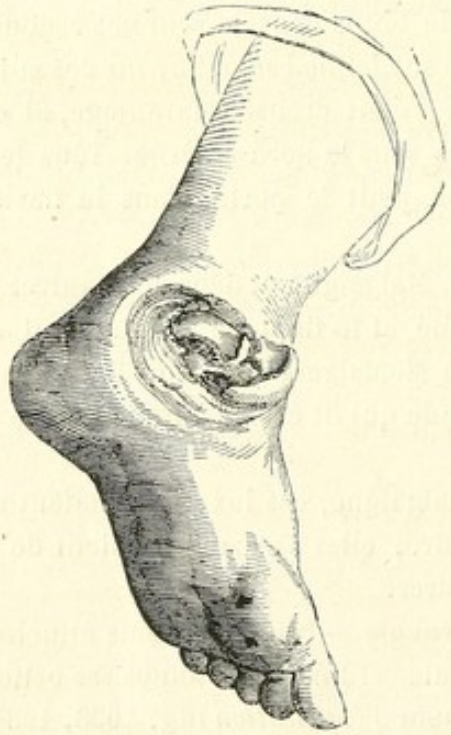

FIG. 1034. — Énucléation interne de l'astragale.

(*) *a*, coupe ; *b*, fragment énucléé de l'astragale. Le malade mourut quelques années après la guérison de la plaie du cou-de-pied. (Thierry.)

Énucléation de l'astragale en arrière. — Dans certains cas, beaucoup plus rares encore que les précédents, on a vu l'astragale s'échapper par la partie postérieure de l'articulation et se placer entre le tibia et le tendon d'Achille, ainsi que nous avons eu, ajoute-t-il, l'occasion de l'observer à l'hôpital Saint-Louis.

Les symptômes de ces énucléations postérieures sont les suivants : le pied ne subit aucune déviation, il paraît seulement un peu raccourci en avant, le calcanéum garde sa position, mais au-dessus de lui on sent une forte saillie qui repousse en arrière le tendon d'Achille; comme dans l'observation de M. Nélaton, c'est l'astragale.

Comme nous avons divisé les énucléations antérieures en antérieures internes et antérieures externes, nous pouvons de même diviser celles qui nous occupent en énucléations postérieures externes et postérieures internes ; il existe une observation de chacune de ces deux variétés : la première est due à Turner, la seconde a été observée à Londres dans un hôpital, etc.

Énucléation de l'astragale avec renversement. — Comme pour les cas d'énucléation avec rotation, il est pour ainsi dire impossible d'assigner des règles fixes à des désordres si étranges : un cas de cette maladie a été observé par Boyer qui est le premier qui ait parlé de ces énucléations :

Dans cette observation, Boyer dit bien que l'astragale fut renversée sur le tibia ; mais la description des symptômes semble se rapporter aussi bien à une énucléation sous-astragalienne antérieure interne ; et, en parlant de l'autopsie, il dit bien que celle-ci confirma cette énucléation, mais il n'y parle plus du renversement de l'astragale ; c'est aussi l'opinion de M. Malgaigne qui trouve cette observation peu concluante.

Le musée Dupuytren possède une planche dessinée par M. Malgaigne d'après une pièce appartenant à Liston et dont il donne la description suivante : la tête de l'astragale repose sur le côté externe du scaphoïde, sa poulie articulaire portée en avant est en rapport avec la face interne de la malléole péronière. Le rebord interne de la trochlée, aplati par la pression, répondait à la partie la plus externe de la mortaise tibiale. Enfin nous avons rapporté une observation d'énucléation de l'astragale avec plaie et renversement, recueillie par M. le docteur Buisson dans le service de M. le professeur Jarjavay à l'hôpital Saint-Antoine.

Luxation sous-scaphoïdienne de l'astragale. — Un cas en a été rapporté par M. Chassaignac.

Traitement des luxations sous-astragaliennes et des énucléations avec plaies. — Lorsque l'astragale est complétement ou incomplétement énucléé, il faut pratiquer l'extraction de la partie énucléée, l'astragale ayant en effet perdu tous ses rapports, ces moyens d'union vasculaires sont détruits et il se nécroserait. L'amputation ne devra être pratiquée qu'au moment où des accidents formidables d'inflammation, de gangrène ou d'emphysème, etc., viendraient à se montrer. C'est par conséquent un moyen intime auquel il faut toujours préférer la *réduction*, si elle est facile, ou la *résection*, si la réduction ne peut être obtenue.

Luxations médio-tarsiennes. — Ces luxations sont rares et peu connues; J. L. Petit est le premier qui en ait parlé, et voici ce qu'il en dit :

« On a quelquefois pris pour une luxation de tout le pied la luxation de l'astragale et du calcanéum à leur articulation avec le scaphoïde et le cuboïde. Je ne l'ai vue que deux fois, et toutes les deux avaient été causées par l'engagement du pied sous la barre de fer qui fait le pont du ruisseau des portes cochères. On conçoit aisément que, le pied étant ainsi retenu, si le corps est emporté d'un côté ou d'un autre, il y aura luxation, non de l'astragale avec la jambe, mais de l'articulation de l'astragale et du calcanéum avec le scaphoïde et le cuboïde. Cette maladie se connaît par la seule difformité qui indique le côté où les os se trouvent logés.

» ..... Cette luxation est sujette à bien moins d'accidents que la première (c'est-à-dire la luxation du pied); mais la réduction en est plus difficile, parce qu'on a moins de prise pour faire les extensions. »

Nous avons eu l'occasion de faire représenter un cas très-remarquable (1) de luxation médio-tarsienne. La pièce pathologique nous avait été communiquée par M. le docteur Louis Thomas, chirurgien à Tours, et alors notre collègue d'internat chez M. le professeur Denonvilliers.

En 1864, il s'est présenté dans le service de M. Laugier un malade qui, à la suite d'une chute sur le pied, avait observé la production d'une tumeur que M. Laugier reconnut être une *luxation en haut du deuxième cunéiforme*; c'était certainement une *énucléation* très-incomplète, puisque l'os ne faisait pas saillie de plus d'un centimètre. La réduction tentée par des pressions considérables ne réussit pas tout à fait, et il resta toujours sur le pied une grosseur. Selon nous, dans ce cas, il y avait en même temps fracture, nous avons senti la crépitation. L'observation a été consignée par M. Dodeuil (2), chirurgien très-distingué à Ham, alors notre collègue d'internat chez M. Laugier.

Tumeurs blanches. — Très-communes et bien souvent très-graves. Depuis un certain nombre d'années cependant, l'application de la méthode inamovible a permis d'obtenir des guérisons que l'on achetait auparavant au prix d'opérations généralement graves : la résection, l'amputation. On a quelquefois pratiqué l'extirpation de l'astragale ou du calcanéum cariés (fig. 1035, 1036, 1037, 1038, 1039, 1040).

L'éléphantiasis du pied (fig. 1041 et 1042) ressemble jusqu'à un certain point à la tumeur blanche, mais la maladie ne siége que dans la peau et le tissu sous-cutané.

Pied bot. — On donne le nom de pied bot à des déviations du pied qui portent principalement sur l'articulation tibio-tarsienne, et aussi un peu sur les diverses articulations du pied lui-même.

Il existe plusieurs variétés de pied-bot, suivant le sens de la déviation. On distingue :

(1) B. Anger, *Traité iconographique des maladies chirurgicales. Luxations et fractures*, page 334.

(2) Dodeuil, *Gazette des hôpitaux*, 1864.

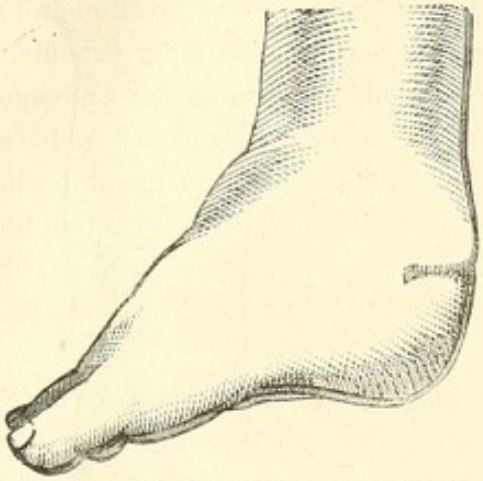

FIG. 1035. — Aspect du pied quelques mois après la résection totale du calcanéum (*).

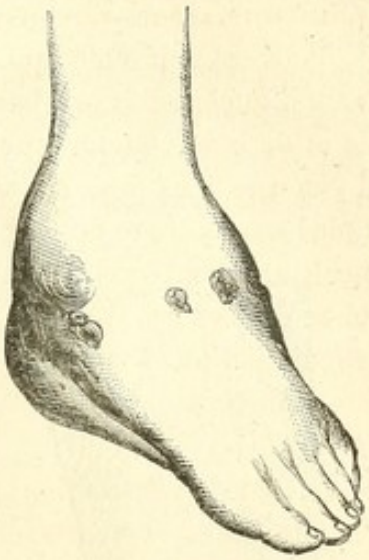

FIG. 1036. — État du pied dans un cas pour lequel fut pratiquée la résection de l'astragale.

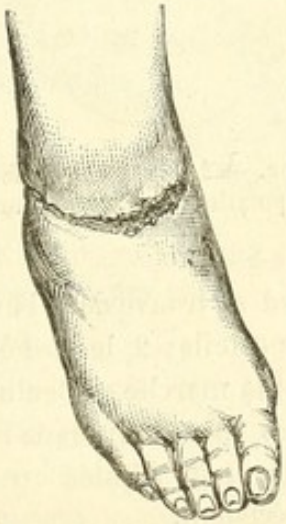

FIG. 1037. — Vue de face du pied dont l'astragale est représenté fig. 1038, après la résection totale de cet os. On voit la forme et l'étendue données à l'incision et l'aspect général du pied après la guérison.

FIG. 1038. — Astragale enlevé au pied représenté figure 1037 (**).

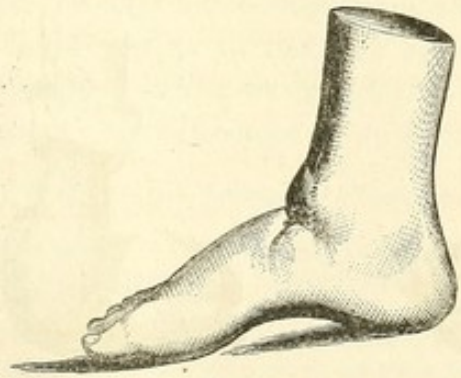

FIG. 1039. — État du pied duquel a été enlevé l'os représenté dans la figure 1040.

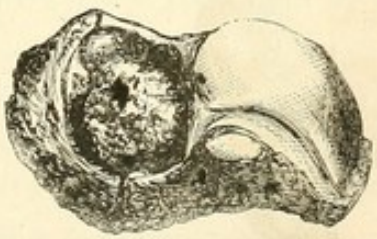

FIG. 1040. — Ankylose scaphoïdo-astragalienne. On voit une cavité due à la carie et dans laquelle existe un séquestre, qui est très-probablement formé par la tête nécrosée de l'astragale.

(*) D'après T. Holmes, *Thérapeutique des maladies chirurgicales des enfants*, trad. par O. Larcher. Paris, 1869.

(**) A, aspect de l'astragale dans un cas pour lequel on avait pratiqué la résection de cet os ; B, surface cartilagineuse supérieure; était libre et en partie séparée du reste de l'os. On voit que l'intérieur de la masse osseuse est atteint de carie.

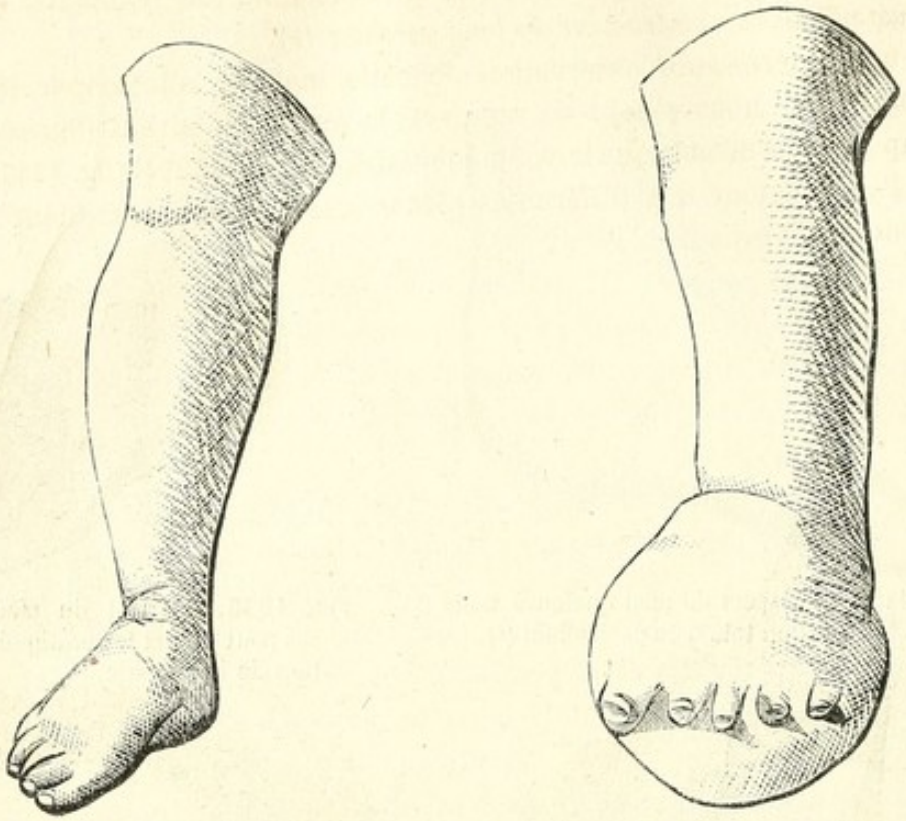

Fig. 1041 et 1042. — Hypertrophie du pied et de la jambe. — Le dessin a été fait d'après les deux jambes d'un enfant chez lequel on pratiqua l'amputation du pied pour une hypertrophie des tissus sous-cutanés (*).

1° Le *pied bot équin* (fig. 1043), dans lequel le pied se trouve dans l'axe de la jambe, de manière que la marche s'effectue sur les orteils; 2° le *pied bot talus*, dans lequel le pied est très-fléchi, de manière que la marche s'effectue sur la partie la plus saillante du talon; 3° le *pied bot varus* (fig. 1044), dans lequel la plante du pied est tournée en dedans, la face dorsale étant déjetée en dehors; 4° le *pied bot valgus* (fig. 1045) qui est l'inverse du précédent.

Fig. 1043. — Pied bot en arrière (équin).

Fig. 1044. — Pied bot latéral interne (varus).

Fig. 1045. — Pied bot en dehors (valgus).

(*) D'après Holmes, *Thérapeutique des maladies chirurgicales des enfants*. Paris, 1869.

Il existe une espèce de pied bot que M. Duchenne (de Boulogne) a appelé *pied creux valgus par contracture du long péronier* (1).

Dans une intéressante observation de cette maladie relatée par le savant physiologiste que nous venons de nommer, la voûte plantaire B (fig. 1046) était beaucoup plus prononcée que la voûte plantaire du côté sain B (fig. 1047), par le fait de l'abaissement des différentes pièces osseuses qui constituent le bord interne de l'avant-pied.

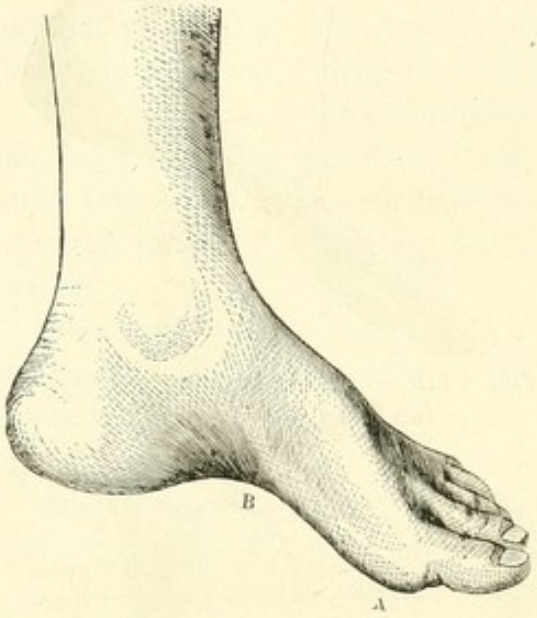

FIG. 1046. — Pied creux valgus avant le traitement (vue interne) (*).

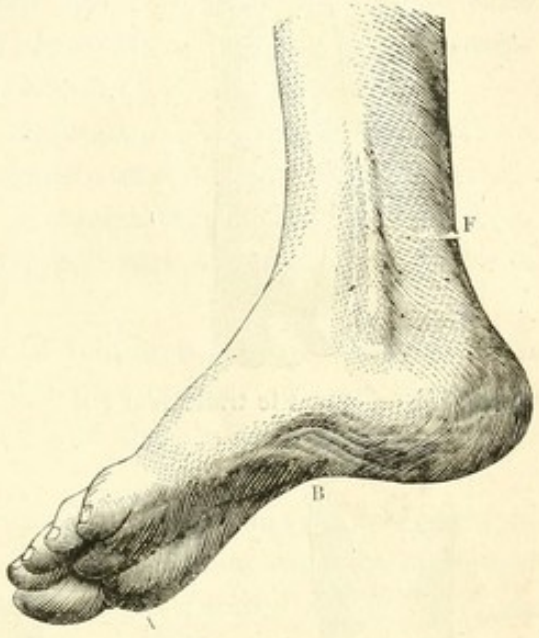

FIG. 1047. — Pied creux valgus avant le traitement (vue externe) (**).

Le diamètre transversal de l'avant-pied A,C (fig. 1048) avait diminué d'un demi-centimètre au niveau de la tête des métatarsiens, et avait éprouvé un mouvement de torsion sur l'arrière-pied ; on voyait à sa face plantaire des plis cutanés D (fig. 1049) obliques de dedans en dehors et d'arrière en avant. Ce pied était renversé en dehors (fig. 1050).

Pendant que le pied était suspendu et au repos musculaire, l'extrémité antérieure du bord externe de l'avant-pied était plus élevée que la saillie sous-métatarsienne de 3 centimètres et demi à 4 centimètres. Le talon n'était plus dans l'axe de la jambe, il avait une direction oblique de haut en bas et de dedans en dehors. La fig. 1050 montre que le tendon du long péronier latéral F était saillant au-dessus de la malléole externe. Enfin, l'absence de tension du court péronier, en arrière de son attache au dernier métatarsien, permettait de diagnostiquer la contracture isolée de ce muscle.

(1) Duchenne (de Boulogne), *Physiologie des mouvements*. Paris, 1867.

(*) Face interne du pied, destinée à montrer l'abaissement de la saillie sous-métatarsienne, A, et l'augmentation de la voûte plantaire, B, consécutivement à la contracture du long péronier latéral. (Duchenne, de Boulogne.)

(**) Face externe du pied, destinée à montrer le relief, F, du tendon du long péronier latéral, produit par la contracture de ce muscle, et à prouver, que par le fait de son abaissement, la saillie sous-métatarsienne, A, se trouve sur un plan inférieur à plante du pied, et que la courbe de la voûte plantaire, B, est augmentée. (Duchenne, de Boulogne.)

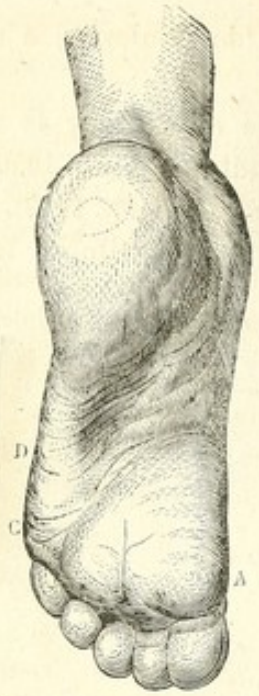

FIG. 1048. — Avant le traitement (*).

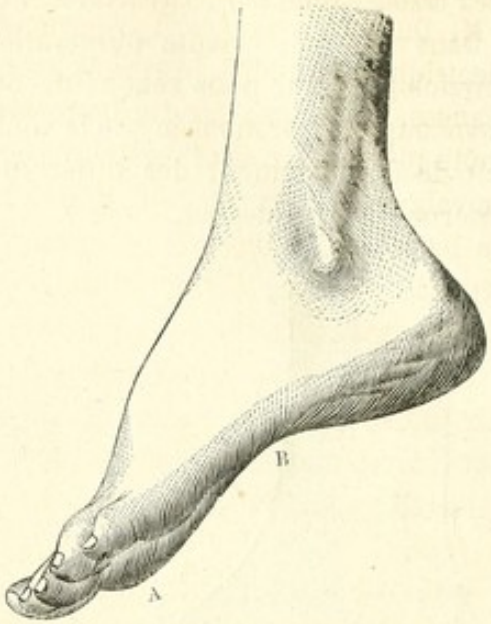

FIG. 1049. — Après le traitement (**).

FIG. 1050. — Avant le traitement (***).

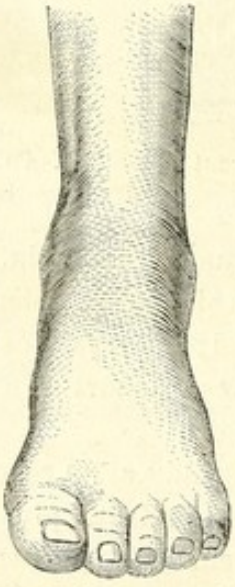

FIG. 1051. — Après le traitement (****).

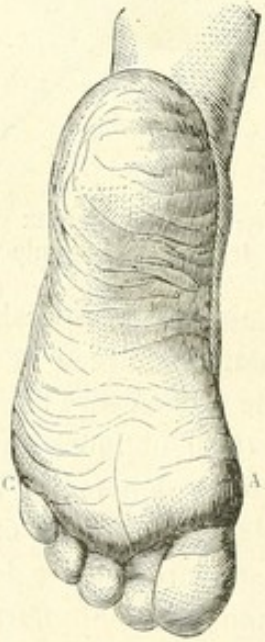

FIG. 1052. — Après le traitement (*****).

La marche, la station prolongée et même le saut ne provoquaient point de douleur, qui ne se faisait sentir, d'ailleurs, que lorsqu'on voulait ramener le

(*) Face plantaire du pied déjà représenté de profil dans les figures **1046** et **1047**, destinée à montrer la diminution du diamètre transversal, A, C, de l'avant-pied, la torsion de cet avant-pied sur l'arrière-pied et les plis obliques, D, qui se forment à la plante du pied sous l'influence de la contracture du long péronier latéral.

(**) Même pied, vu par sa face externe à l'état normal, après le traitement.

(***) Même pied, représenté sous d'autres faces dans les figures **1046**, **1047**, **1048**, et destiné à montrer le mouvement de valgus qui lui est imprimé par la contracture du long péronier latéral.

(****) Face plantaire du même pied à l'état normal, c'est-à-dire après la disparition de la contracture du long péronier latéral. — A comparer avec la fig. **1050**.

(*****) Même pied, vu de face à l'état normal, après la disparition de la contracture du long péronier latéral. — A comparer avec la fig. **1050**.

pied à sa position normale. Ce long péronier latéral s'opposait d'ailleurs à ces efforts de réduction.

M. Duchenne songea à expérimenter, dans ce cas, son mode de traitement électrique; il faradisa le muscle antagoniste du muscle contracturé. En quelques séances, la contracture du long péronier latéral avait disparu ; la courbe de la voûte plantaire avait diminué, et cependant le pied avait conservé son attitude de valgus. Certain, dès lors, que la résistance à cette réduction venait seulement de brides qui avaient dû se former, pendant que le pied était resté dans cette attitude vicieuse, M. Duchenne les rompit brusquement en pesant sur le membre en sens contraire du valgus, et la réduction fut immédiate.

Cette réduction, très-douloureuse, fut maintenue par un bandage. Huit ou dix jours après être restée en repos et ayant conservé ce bandage, la malade était complétement guérie. Dans ce cas, la contraction du long péronier latéral avait produit l'exagération de la voûte plantaire en même temps que le valgus.

Ténotomie. — C'est la section du tendon d'Achille qui se fait le plus souvent. Une petite ponction est faite au bord externe du muscle ; puis un ténontome passe entre le tendon et la peau, et l'on a coupé aussi le jambier antérieur, les péroniers, etc.

Amputations tibio-tarsiennes et amputations partielles du pied. — Les amputations partielles du pied ne jouissent plus aujourd'hui d'une aussi grande faveur que dans ces dernières années. On est généralement d'accord aujourd'hui pour pratiquer la section des os du pied en conservant la plus grande étendue possible de tissus; mais, sans se préoccuper de rechercher avec grande précision les interlignes articulaires, se bornant à l'ablation de la seule partie malade.— Les auteurs décrivent d'ordinaire sept amputations différentes dans cette région (fig. 1053). La première ligne, en allant de la jambe aux orteils, est destinée à l'amputation tibio-tarsienne à lambeau antérieur; la seconde ligne est pour l'amputation médio-tarsienne ; la troisième, pour la tarso-métatarsienne ; la quatrième, pour la désarticulation de tous les doigts du pied ensemble. On voit aussi le tracé au pointillé de l'ablation du gros orteil par la méthode ovalaire, de l'ablation du troisième et du dernier métatarsien par la même méthode.

Syme (d'Edimbourg) et Jules Roux (de Toulon) sont inventeurs de deux procédés estimés pour la désarticulation tibio-tarsienne.

Procédé de Syme (fig. 1054). — L'incision conseillée par M. Syme est courbe, à convexité antérieure; elle s'étend sur la face dorsale du pied, du sommet de l'une des malléoles à l'autre. Sa partie moyenne s'avance jusqu'au niveau d'une ligne transversale qui passerait au milieu de l'espace intermédiaire, à la tubérosité du cinquième métatarsien à la malléole externe. Une seconde incision passe de l'une des extrémités de la première sous la malléole correspondante, pour rejoindre l'extrémité de l'autre en traversant horizontalement la plante du pied.

On désarticule alors en avant et sur les côtés, et l'on termine en coupant le tendon d'Achille et les couches cellulo-adipeuses de la plante du pied. Dans

cette dernière partie de l'opération, il faut avoir bien soin de raser exactement le périoste du calcanéum, de crainte de perforer la peau au niveau du talon.

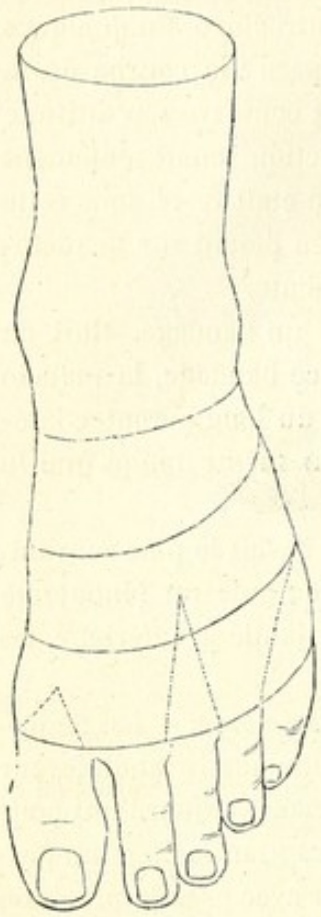

Fig. 1053. — Tracé des sept amputations partielles principales du pied.

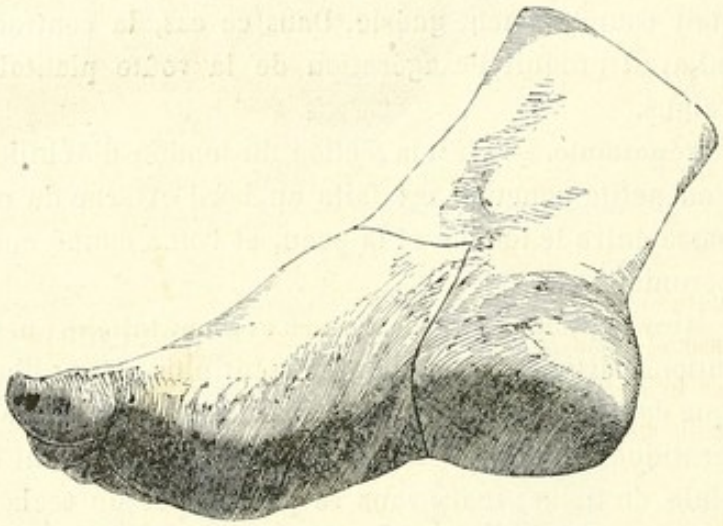

Fig. 1054. — Procédé de Syme. — Lambeau plantaire (première incision).

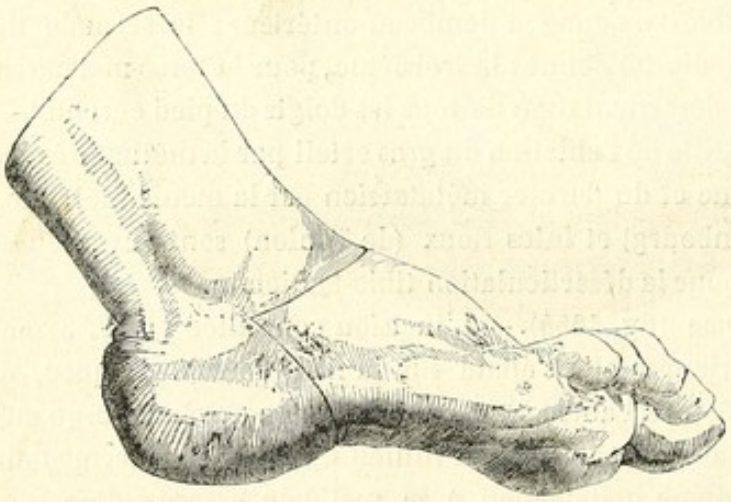

Fig. 1055. — Procédé de Syme. — Lambeau plantaire (première incision).

Procédé de M. J. Roux. — M. Jules Roux prend son lambeau à la partie interne de la plante du pied; dans le point où la peau présente manifestement la plus grande épaisseur, et dans un endroit où elle supporte habituellement le poids du corps. Une première incision (fig. 1054 et 1055) commence à la partie la plus

reculée de la face externe du calcanéum, passe sous la malléole externe, vient sur le dos du pied, à un centimètre au devant de l'articulation tibio-tarsienne, et se termine à quelques millimètres au devant de la moelle interne. — Une

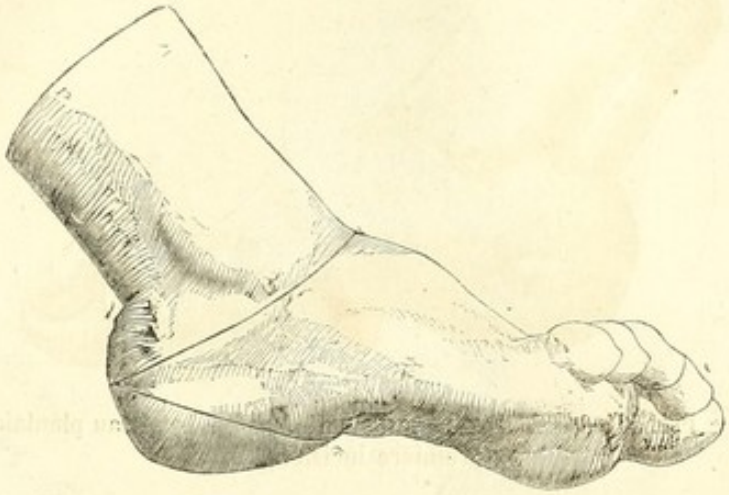

FIG. 1056. — Procédé de M. Jules Roux. — Lambeau plantaire et interne (côté externe, première incision).

seconde incision (fig. 1057) continue la première sur le bord interne du pied, passe sous la plante du pied un peu obliquement en arrière du bord interne vers le bord externe, et vient enfin se terminer au point où l'on a commencé, sur la partie la plus reculée de la face externe du calcanéum.

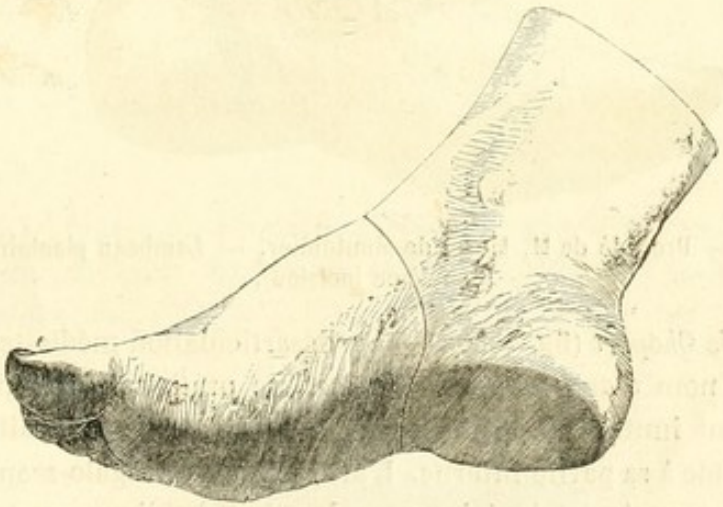

FIG. 1057. — Procédé de M. Jules Roux. — Lambeau plantaire et interne (côté interne, deuxième incision).

La désarticulation s'effectue en pénétrant dans l'articulation par le côté externe, etc.

Enfin, M. Morel, de Montdidier, a fait connaître un procédé (fig. 1058 et 1059) dont les deux figures que nous donnons permettent de bien comprendre le manuel opératoire, et qui nous paraît pouvoir s'exécuter avec autant de facilité que les procédés que nous venons de faire connaître.

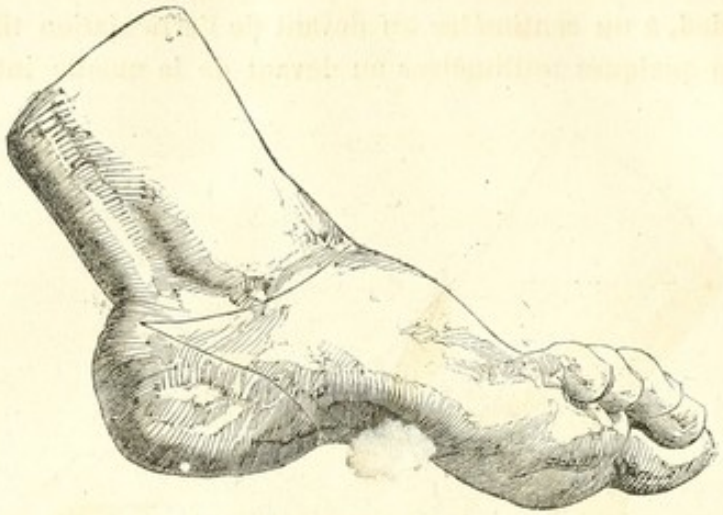

FIG. 1058. — Procédé de M. Morel, de Montdidier. — Lambeau plantaire et interne (première incision).

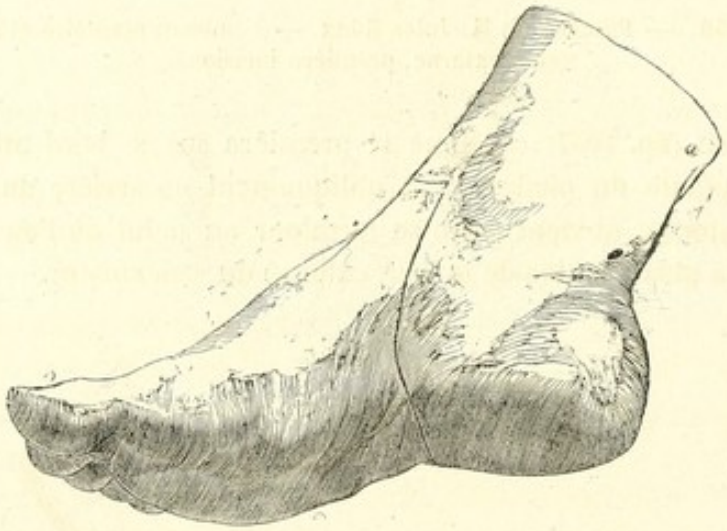

FIG. 1059. — Procédé de M. Morel de Montdidier. — Lambeau plantaire et interne (deuxième incision).

Amputation de Chopart (fig. 1060). — La désarticulation médio-tarsienne, plus connue sous le nom d'*amputation de Chopart*, se pratique aisément en incisant transversalement immédiatement en arrière du tubercule très-saillant que présente le scaphoïde à sa partie interne. L'articulation astragalo-scaphoïdienne est très-facilement ouverte, et la jointure calcanéo-cuboïdienne reste seule. Pour l'ouvrir, il faut reporter le couteau un peu en arrière, couper les ligaments calcanéo-scaphoïdien supérieur et calcanéo-cuboïdien interne, etc.

Amputation de Lisfranc (fig. 1060). — La désarticulation tarso-métatarsienne, ou amputation de Lisfranc, s'effectue en prenant pour point de repère la tubérosité du cinquième métatarsien, en dehors, et en dedans l'interstice qui sépare le premier métatarsien du premier cunéiforme.

La région plantaire du pied peut présenter dans son squelette et dans les parties molles qui la composent toutes les altérations qui se produisent dans les autres parties du corps.

FIG. 1060. — Interlignes articulaires que le couteau doit ouvrir dans l'amputation médio-tarsienne et tarso-métatarsienne.

Chondrite. — Nous reproduisons (fig. 1061), d'après Virchow, une préparation microscopique montrant les lésions de la chondrite dont était atteinte la tête d'un métatarsien, etc.

FIG. 1061. — Chondrite de la tête d'un métatarsien.

CHAPITRE VII.

RÉGION DE LA PLANTE DU PIED.

§ I. — Limites, formes extérieures, parties accessibles à la palpation.

La région de la plante du pied est une de celles dont il est inutile d'indiquer la position générale et les limites, etc.

§ II. — Superposition des plans.

1° **Peau.** — La peau de la plante du pied est la plus épaisse de l'économie ; elle a un épiderme qui, chez quelques individus, a la consistance de la corne.

2° **Tissu cellulaire sous-cutané.** — La peau est doublée par un pannicule adipeux, élastique, formant un espèce de coussinet pour adoucir les pressions.

Il existe, dans ce tissu sous-cutané, des *bourses séreuses*, généralement au nombre de trois. La première se trouve à la face interne du calcanéum ; les deux autres au niveau des articulations métatarso-phalangiennes du premier et du cinquième orteil.

Le plus souvent, il existe une quatrième bourse séreuse en dedans de la tête du cinquième métatarsien, elle est généralement produite par la pression de la chaussure.

3° **Aponévrose plantaire superficielle** (fig. 1062). — L'aponévrose plantaire est formée d'une lame médiane formée de fibres longitudinales très-fortes (aponévrose plantaire moyenne) et de deux lames latérales (aponévrose plantaire interne et aponévrose plantaire externe).

Cette aponévrose plantaire reçoit un prolongement qui lui vient du tendon d'Achille, décrit avec soin par M. Jules Roux de Toulon. D'après ce chirurgien, à son extrémité inférieure, le tendon d'Achille se divise en deux faisceaux encore mal connus dans leur ensemble : l'un antérieur, plus volumineux, s'insère à la face postérieure du calcanéum ; l'autre, postérieur, rubané, dégénère bientôt en une toile fibreuse qui s'étale sur les parties molles et vient se perdre vers le milieu du pied. Cette toile solide, qui est bien distincte de l'aponévrose plantaire, est séparée de la membrane fibreuse du derme par les pelotons graisseux du talon, de telle sorte que ces deux lames fibreuses, liées entre elles par des expansions de même nature, que distendent des pelotons graisseux élastiques, peuvent être comparées à l'enveloppe solide d'un coussin.

Par sa face profonde (fig. 1064), l'aponévrose plantaire envoie des prolongements qui divisent la région en trois loges correspondant aux trois divisions de l'aponévrose ; il existe ainsi à la plante du pied une *loge plantaire moyenne*, une *loge plantaire externe* et une *loge plantaire interne*.

L'aponévrose plantaire concourt aussi à former les gaînes des tendons fléchisseurs des orteils ; elle se termine en bas, en envoyant des prolongements nombreux dans les orteils, etc.

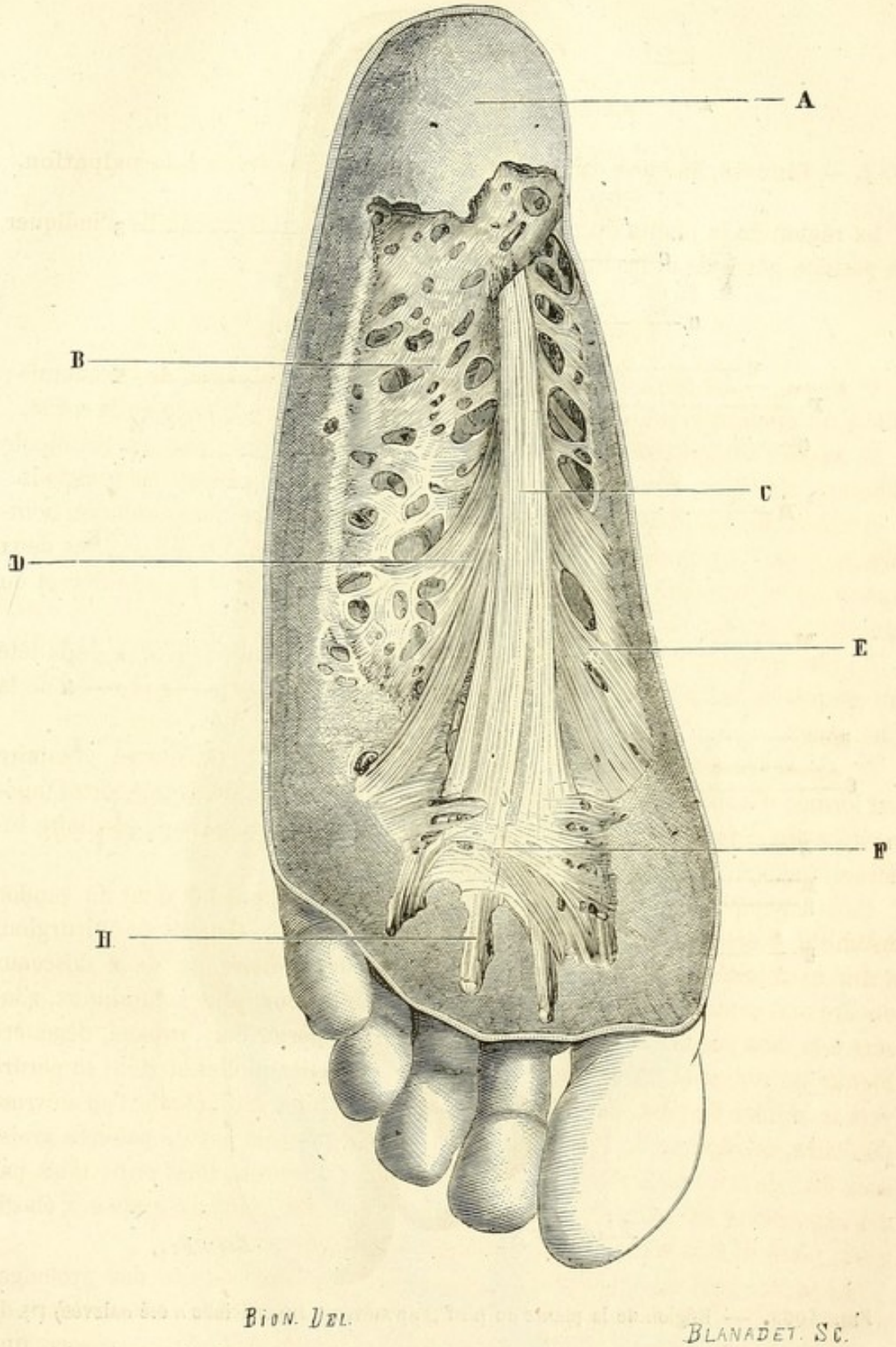

FIG. 1062. — Aponévrose plantaire superficielle (*).

(*) A, tissu cellulaire sous-cutané du talon ; B, partie interne de l'aponévrose plantaire ; C, fibres longitudinales médianes ; D, fibres se rendant dans la partie profonde du derme ; E, fibres digitales ; F, fibres transversales. (Béraud.)

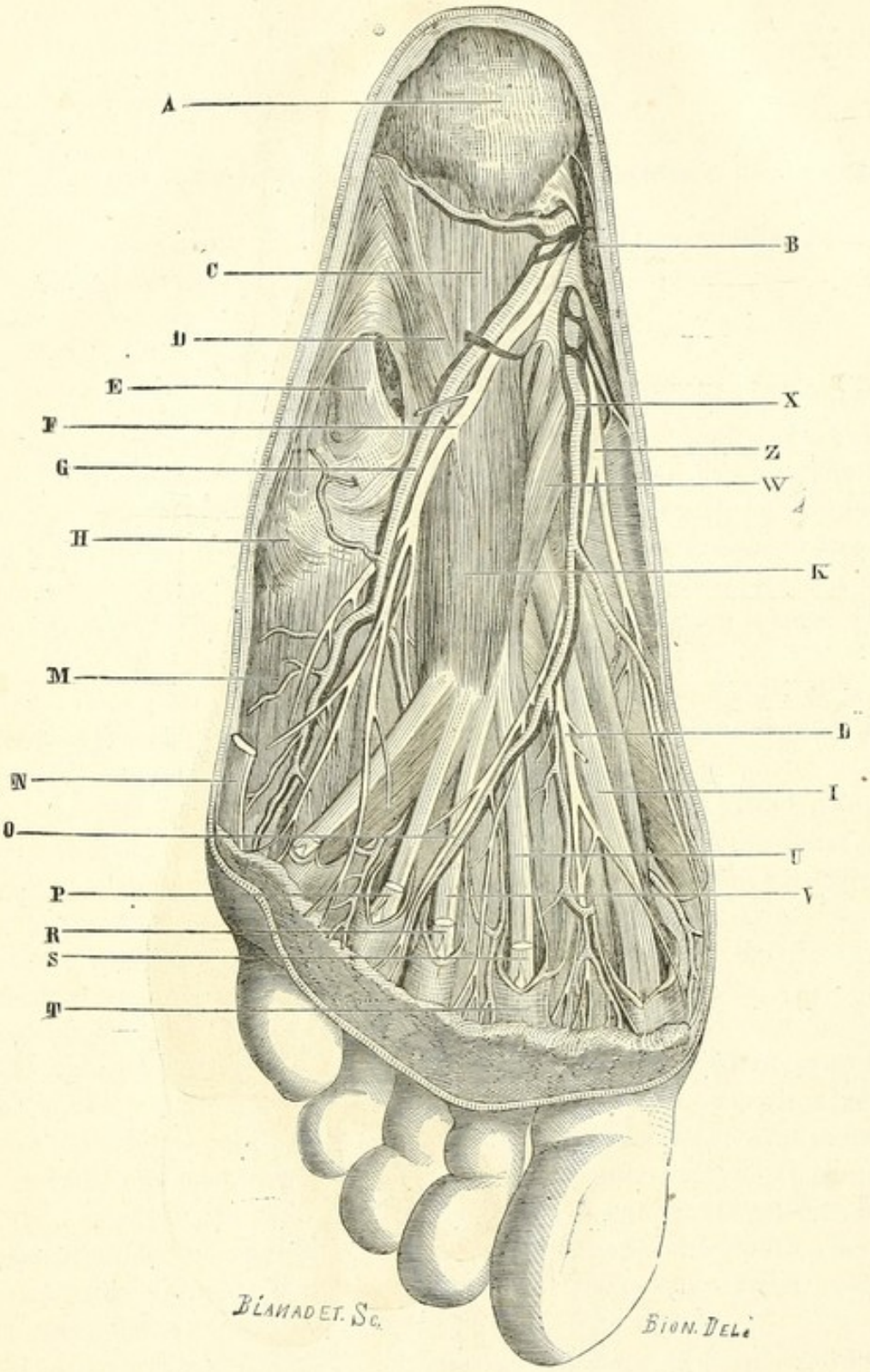

Fig. 1063. — Région de la plante du pied (l'aponévrose superficielle a été enlevée) (*).

(*) A, calcanéum; B, ligament annulaire interne du tarse; C, ligament calcanéo-cuboïdien inférieur; D, muscle accessoire du court fléchisseur; E, long péronier latéral avant son entrée dans la gaine fibreuse plantaire; F, nerf plantaire externe; G, artère plantaire externe; H, tubérosité du cinquième métatarsien; M, adducteur du gros orteil; N, faisceau de l'aponévrose plantaire; O, nerf plantaire interne; P, tendon du court fléchisseur; R, tendon du court fléchisseur; S, tendon du court fléchisseur; T, gaine des fléchisseurs; U, tendon du long fléchisseur; V, tendon du long fléchisseur; X, artère plantaire interne; Z, nerf plantaire interne; W, fibres de l'accessoire du long fléchisseur. (Beraud.)

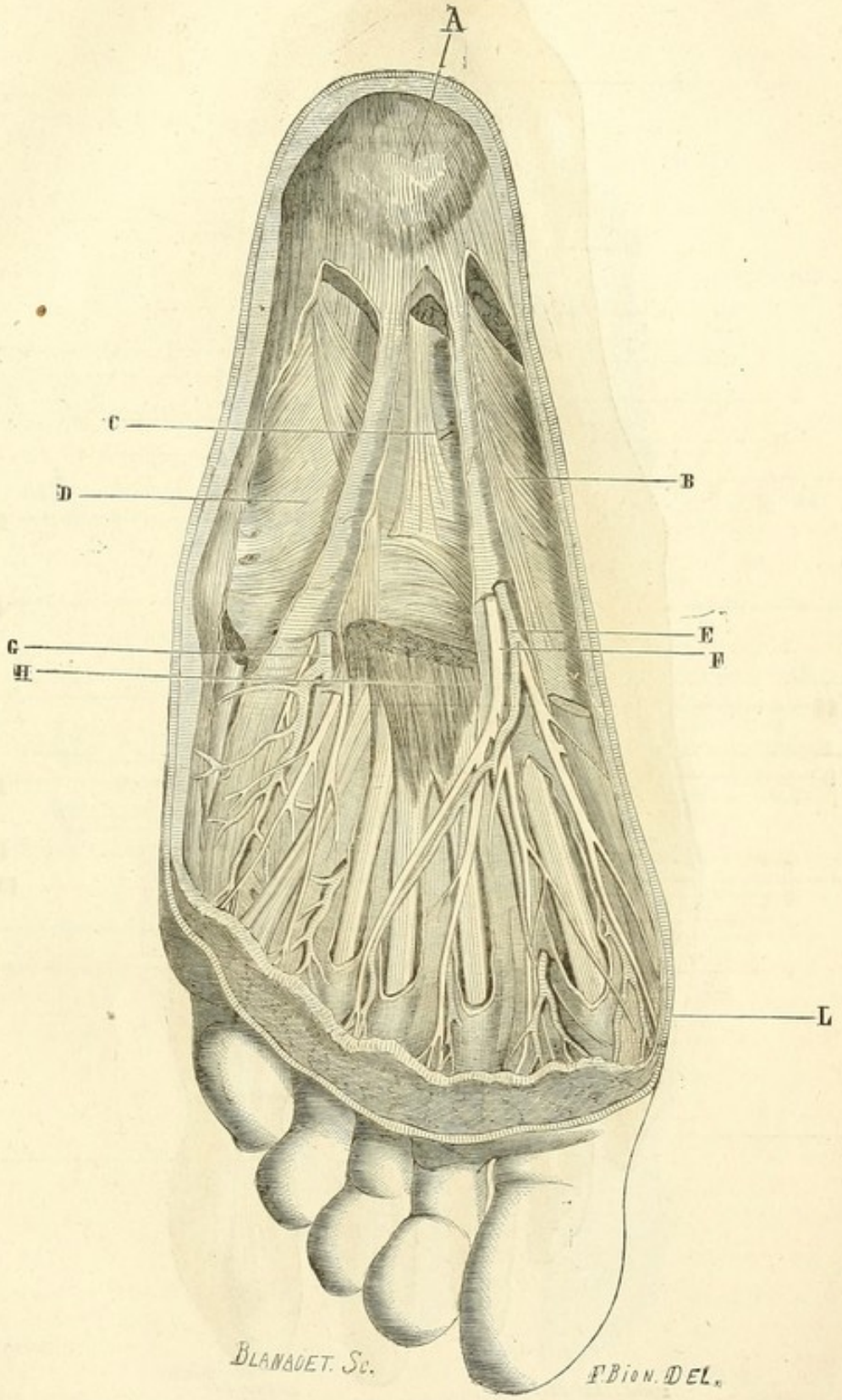

FIG. 1064. — Loges aponévrotiques de la plante du pied (*).

(*) A, tubérosité du calcanéum; B, loge plantaire interne; G, lage plantaire moyenne; D, loge plantaire externe; E, artère plantaire interne; F, nerf plantaire interne; G, artère plantaire externe; H, nerf plantaire externe; L, articulation métatarso-phalangienne du gros orteil. (Béraud.)

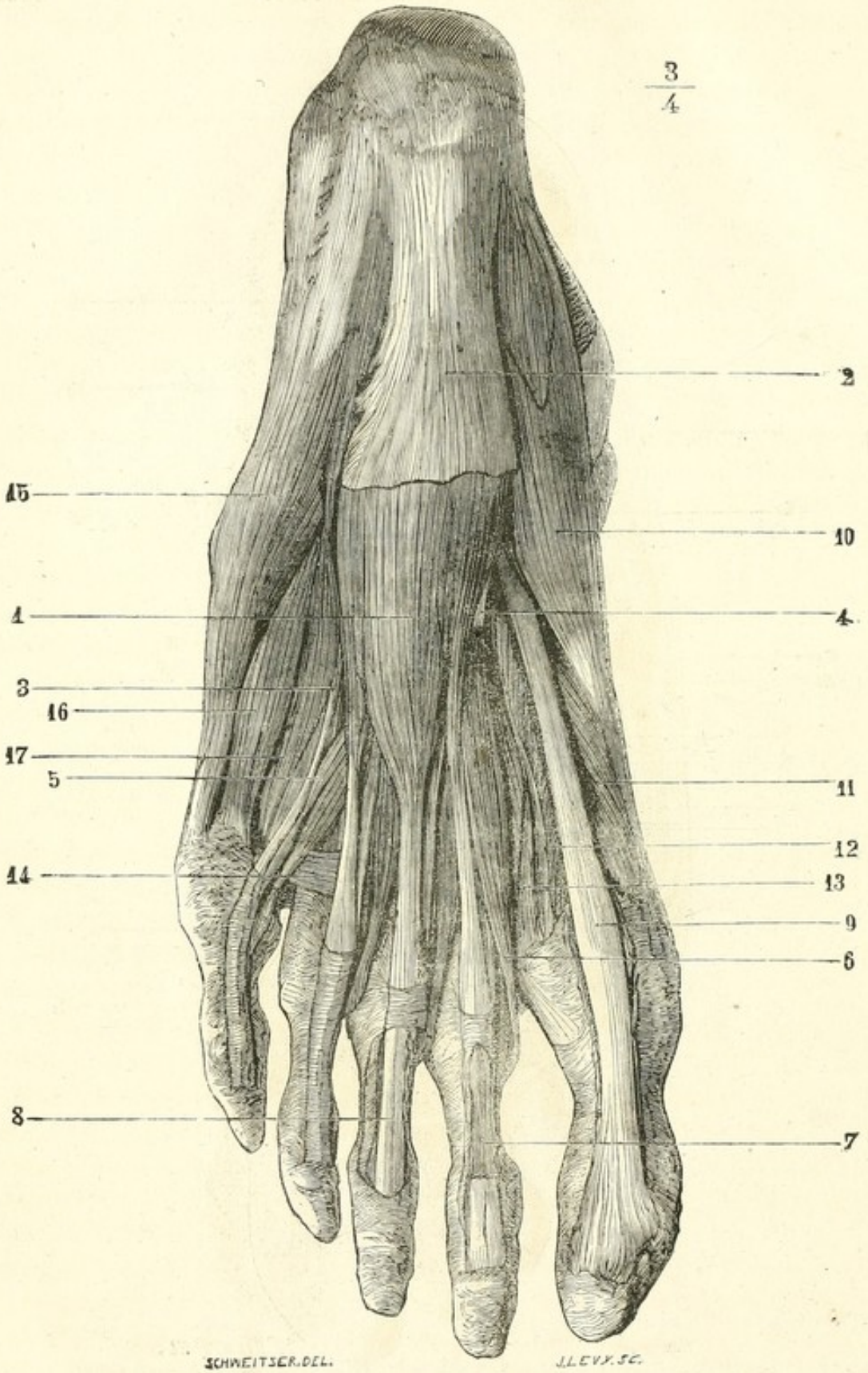

FIG. 1065. — Muscles de la région plantaire (couche superficielle) (*).

(*) **1**, court fléchisseur commun des orteils ; **2**, aponévrose plantaire ; **3**, tendon du court fléchisseur allant au cinquième orteil ; *h*, tendon du long fléchisseur commun ; **5**, tendon du long fléchisseur commun allant au cinquième orteil ; **6**, premier lombrical ; **7** gaine du deuxième orteil ouvert : le tendon du long fléchisseur est enlevé en partie ; **8**, gaine du troisième orteil ouvert : les tendons sont conservés dans leur gaine ; **9**, tendon du long fléchisseur propre du gros orteil ; **10**, court abducteur du gros orteil ; **11**, partie interne du court fléchisseur du gros orteil ; **12**, sa partie externe ; **13**, adducteur oblique ; **14**, adducteur transverse ; **15**, court abducteur du cinquième orteil ; **16**, court fléchisseur ; **17**, troisième interosseux plantaire.

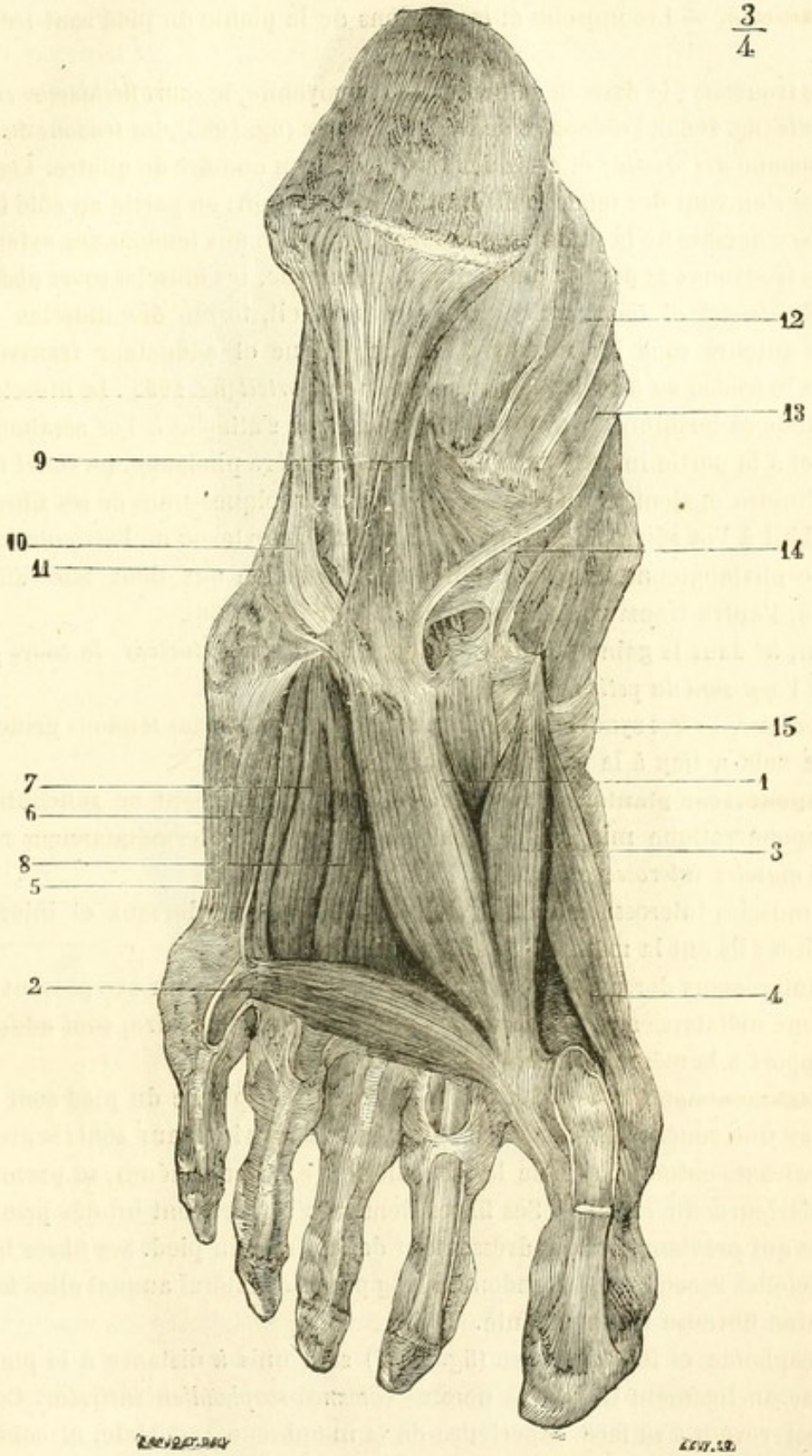

FIG. 1066. — Muscles de la région plantaire (couche profonde) (*).

(*) **1**, adducteur oblique ; **2**, adducteur transverse ; **3**, court fléchisseur du gros orteil ; **4**, son faisceau externe ; **5**, court fléchisseur du petit orteil ; **6**, troisième interosseux plantaire ; **7**, quatrième interosseux dorsal ; **8**, deuxième interosseux plantaire ; **9**, grand ligament calcanéo-cuboïdien plantaire ; **10**, gaine du long péronier latéral ; **11**, gaine du court péronier latéral ; **12**, gaine ouverte du long fléchisseur propre du gros orteil ; **13**, gaine ouverte du long fléchisseur commun des orteils ; **14**, partie de cette gaine sur laquelle vient s'épanouir le faisceau interne du ligament plantaire ; **15**, tendon du jambier antérieur. (Beaunis et Bouchard.)

4° **Muscles.** — Les muscles et les tendons de la plante du pied sont très-nombreux.

Nous trouvons : 1° dans la gaîne plantaire moyenne, le *court fléchisseur commun des orteils* (fig. 1065), l'*accessoire du long fléchisseur* (fig. 1065), les *tendons du fléchisseur commun des orteils* ; et enfin les *lombricaux*, au nombre de quatre. Ces petits muscles s'en vont des tendons du fléchisseur commun ; en partie au côté interne de la face dorsale de la première phalange, en partie aux tendons des extenseurs.

Nous trouvons : 2° dans la gaîne plantaire interne, les muscles *court abducteur*, *court fléchisseur* et *court adducteur* du gros orteil, formé des muscles décrits par les auteurs sous les noms d'dducteur oblique et adducteur transverse, et de plus le *tendon du long fléchisseur propre du gros orteil* (fig. 1065). Le muscle court abducteur se termine en avant à un tendon qui s'attache à l'os sésamoïde interne et à la partie interne de la base de la première phalange. Le court fléchisseur s'insère également au sésamoïde interne ; quelques-unes de ses fibres vont cependant à l'os sésamoïde externe. Le sésamoïde externe de l'articulation métacarpo-phalangienne du gros orteil donne insertion aux deux faisceaux, l'un oblique, l'autre transverse, du court adducteur (fig. 1066).

Enfin, 3° dans la gaîne plantaire externe : le *court abducteur*, le *court fléchisseur* et l'*opposant du petit doigt*.

Synoviales. — Des synoviales sont annexées aux gaînes des tendons principaux, comme cela a lieu à la paume de la main.

5° **Aponévrose plantaire profonde.** — Plus profondément se rencontre une lame aponévrotique mince qui recouvre les espaces intermétatarsiens remplis par les *muscles interosseux*.

Les muscles interosseux sont divisés en interosseux dorsaux et interosseux plantaires ; ils ont la même disposition qu'à la main.

Les interosseux dorsaux sont abducteurs par rapport à un axe passant par le deuxième métatarsien ; les interosseux plantaires, au contraire, sont adducteurs par rapport à la même ligne.

6° **Ligaments plantaires** (fig. 1067). — Les os de la plante du pied sont recouverts par une couche très-épaisse de ligaments. Les principaux sont : le gros ligament *calcanéo-cuboïdien* qui, de la face inférieure du calcanéum, se porte sur la face inférieure du cuboïde. Ses fibres denses et serrées sont un des principaux organes qui préviennent le redressement de la voûte du pied. Ses fibres les plus superficielles recouvrent le tendon du long péronier latéral auquel elles forment une gaîne fibreuse très-résistante.

Le scaphoïde et le calcanéum (fig. 1067) sont unis à distance à la plante du pied par un ligament très-épais nommé *calcanéo-scaphoïdien inférieur*. Ce ligament est revêtu à sa face supérieure de la membrane synoviale, et concourt à compléter la cavité de réception qu'offre le scaphoïde.

Les os de la seconde rangée du tarse présentent à leur face plantaire d'épais ligaments qui les unissent entre eux et avec les métatarsiens. Enfin, les extrémités des métatarsiens sont reliées par des bandes transversales qui se portent de l'un à l'autre.

Les articulations des os du pied, qui sont assez évidentes dans la région dorsale du pied, sont extrêmement serrées et passent pour difficiles à ouvrir par la région plantaire. Il en résulte que, dans la désarticulation tarso-métatarsienne et médio-tarsienne, il faudra généralement ouvrir d'abord les articulations sur le dos du

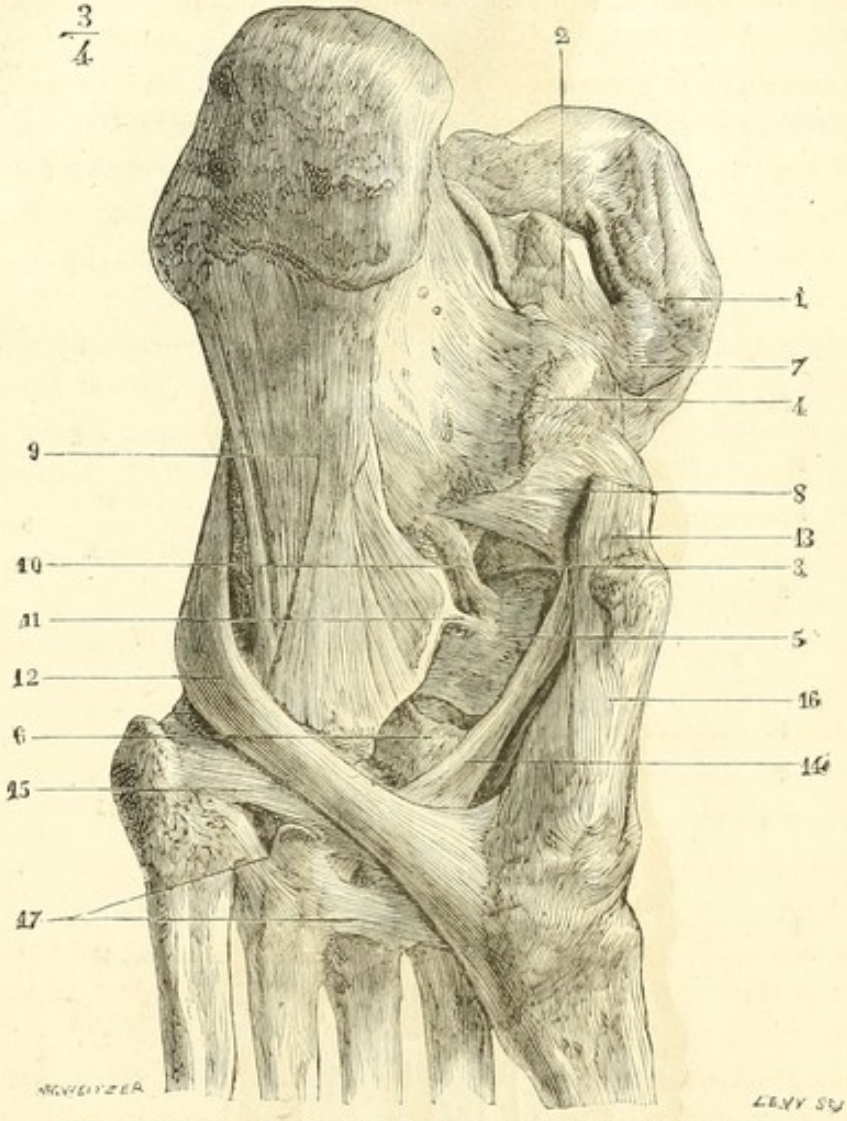

FIG. 1067. — Ligaments de la face plantaire du pied (*).

pied; cependant quelques opérateurs, et en particulier M. Marcellin-Duval, ont démontré qu'on pouvait, avec de l'habitude, suivre la pratique inverse.

7° **Squelette** (fig. 1068). — Le squelette de la région plantaire est formé par la face inférieure des os calcanéum, cuboïde, scaphoïde et métatarsiens. Ces os sont partout profondément situés, excepté la tubérosité du calcanéum, et la partie antérieure du premier et du cinquième métatarsien. Ces trois points forment en quelque sorte un trépied osseux sur lequel repose la voûte plantaire.

(*) 1, malléole interne ; 2, astragale ; 3, tête de l'astragale ; 4, petite apophyse du calcanéum ; 5, scaphoïde ; 6, troisième cunéiforme ; 7, ligament latéral interne tibio-tarsien ; 8, ligament calcanéo-scaphoïdien inférieur ; 9, grand ligament calcanéo cuboïdien plantaire ; 10, ligament calcanéo-scaphoïdien profond ; 11, ligament cuboïdo-scaphoïdien ; 12, tendon du long péronier latéral ; 13, tendon du jambier postérieur ; 14, son expansion aux métatarsiens et au troisième cunéiforme ; 15, ligament allant du cinquième métatarsien au troisième cunéiforme ; 16, ligament allant du scaphoïde au premier cunéiforme ; 17, ligaments intermétatarsiens plantaires.

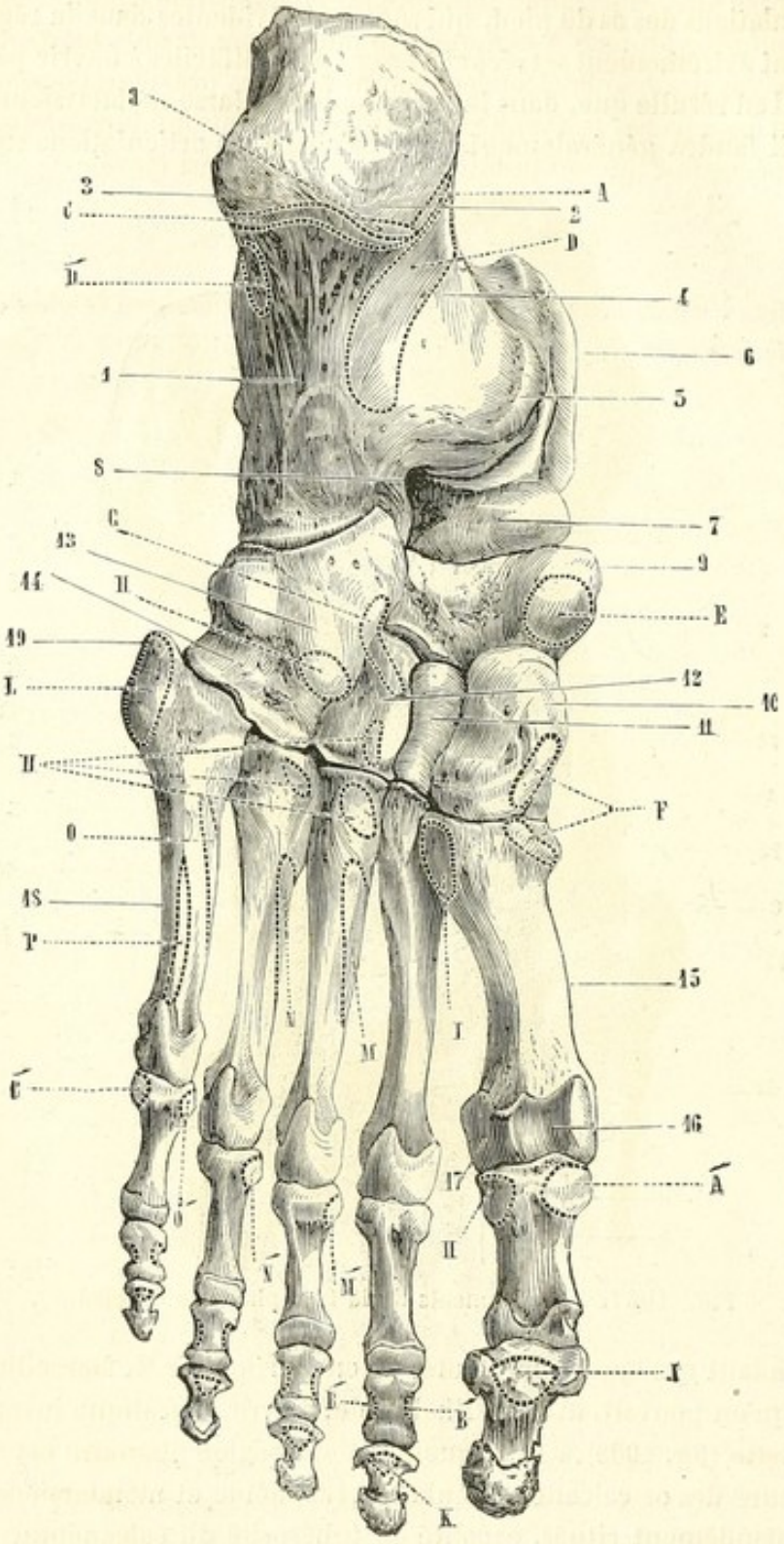

FIG. 1068. — Dernier plan ou squelette de la région de la plante du pied (*).

(*) **1**, face inférieure du calcanéum ; **2**, sa tubérosité interne ; **3**, sa tubérosité externe ; **4**, gouttière du calcanéum ; **5**, sa petite apophyse ; **6**, astragale ; **7**, tête de l'astragale ; **8**, sinus du tarse ; **9**, scaphoïde ; **10**, premier cunéiforme ; **11**, deuxième cunéiforme ; **12**, troisième cunéiforme ; **13**, cuboïde ; **14**, gouttière du long péronier latéral ; **15**, premier métatarsien ; **16**, gouttière de l'os sésamoïde interne ; **17**, gouttière de l'os sésamoïde externe ; **18**, cinquième métatarsien ; **19**, son apophyse.

INSERTIONS MUSCULAIRES. — A, court abducteur du gros orteil ; A' insertion à la première phalange du gros orteil du court abducteur et du court fléchisseur du gros orteil ; B, court fléchisseur commun ; B', son insertion à la deuxième phalange ; C, court abducteur du petit orteil ; C', son insertion à la première phalange avec le court

Quand, après une amputation partielle du pied, les deux piliers antérieurs de la voûte plantaire viennent à manquer, le pied a une grande tendance à se renverser. Il en résulte que la cicatrice, soumise à des pressions constantes, se déchire et que des ulcères se manifestent et constituent une infirmité assez importante pour nécessiter une amputation dans un lieu plus élevé.

§ III. — Vaisseaux et nerfs.

Artères (fig. 1069 et 1070). — Les artères de la région sont la *plantaire interne* et la *plantaire externe*.

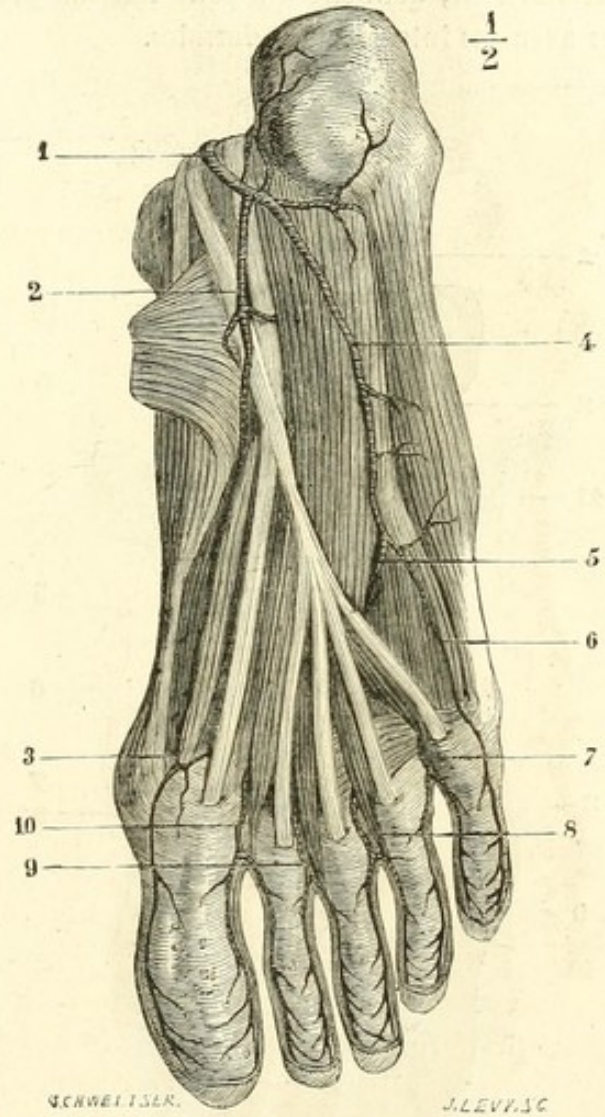

Fig. 1069. — Artères plantaires (couche superficielle) (*).

fléchisseur ; D, D', accessoire du long fléchisseur commun ; E, jambier postérieur ; F, jambier antérieur ; G, court fléchisseur du gros orteil ; H, adducteur oblique du gros orteil ; H', insertion antérieure des adducteurs oblique et transverse et de la partie externe du court fléchisseur du gros orteil ; K, long fléchisseur commun des orteils ; L, court péronier latéral ; M, M', premier interosseux plantaire ; N, N', deuxième interosseux plantaire ; O, O', troisième interosseux plantaire ; P, opposant du petit orteil. (Beaunis et Bouchard.)

(*) 1, artère tibiale postérieure ; 2, artère plantaire interne ; 3, anastomose de la plantaire interne avec une branche de l'arcade plantaire fournissant la collatérale interne du gros orteil ; 4, artère plantaire externe ; 5, point où elle s'enfonce sous les muscles pour constituer l'arcade plantaire ; 6, artère collatérale externe du petit orteil ; 8, 9, [illegible] es fournissant les collatérales des orteils. (Beaunis et Bouchard.)

La *plantaire interne* suit le bord interne de la plante du pied et s'anastomose avec la malléolaire et la dorsale du tarse, branches de la pédieuse.

La *plantaire externe* suit la face inférieure des métatarsiens en décrivant une arcade artérielle à branches volumineuses et va s'anastomoser par inosculation avec la pédieuse au niveau de l'extrémité postérieure du premier espace intérosseux. De l'arcade plantaire partent : 1° les perforantes postérieures qui traversent perpendiculairement, de bas en haut, l'extrémité postérieure de l'espace interosseux, et vont s'anastomoser avec les interosseuses dorsales ; 2° les interosseuses plantaires, au nombre de cinq qui, parvenues au niveau de l'extrémité antérieure des os métatarsiens, donnent un petit rameau perforant antérieur, qui va s'anastomoser avec les interosseuses dorsales.

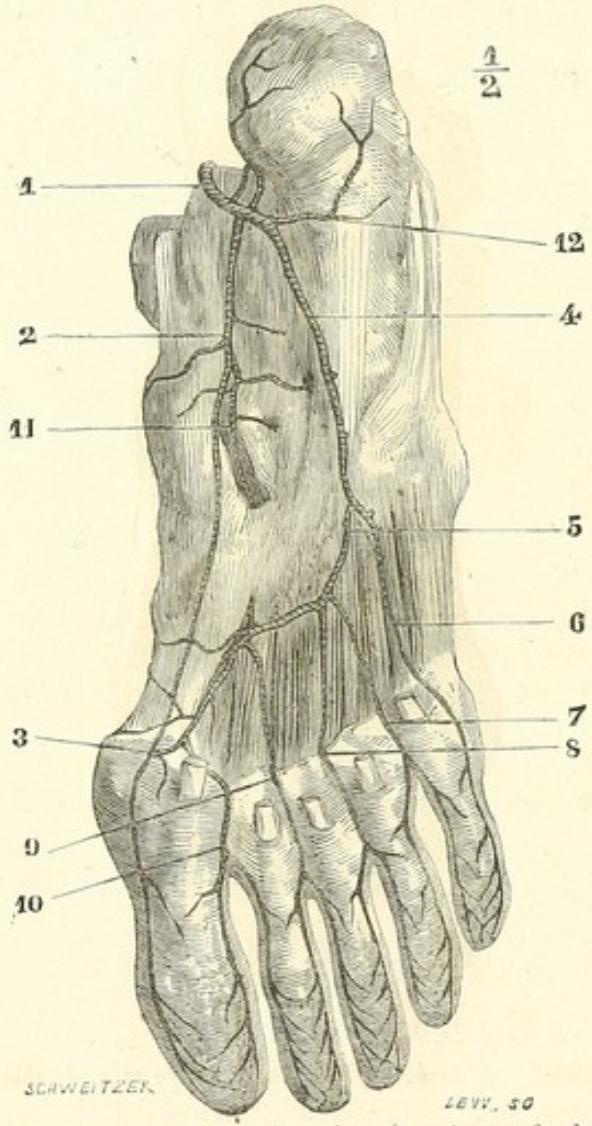

FIG. 1070. — Artères plantaires (couche profonde) (*).

Veines. — Les veines sont satellites des artères, et au nombre de deux, en général, pour un canal artériel unique.

(*) 1, artère tibiale postérieure ; 2, artère plantaire interne ; 3, anastomose de l'artère plantaire interne avec l'interosseuse plantaire du premier espace ; 4, plantaire externe ; 5, arcade plantaire ; 6, collatérale externe du petit orteil ; 7, interosseuse du quatrième espace ; 8, interosseuse du troisième espace ; 9, interosseuse du deuxième espace ; 10, interosseuse du premier espace ; 11, branche articulaire venant de l'artère plantaire interne ; 12, rameaux calcanéens. (Beaunis et Bouchard.)

Lymphatiques. — Les lymphatiques superficiels naissent de la peau de la région. Ils sont très-nombreux.

Les lymphatiques profonds ont été divisés, par M. le professeur Sappey, en quatre groupes :

1° Celui de la saphène externe ;

2° Celui des vaisseaux pédieux ;

3° Celui des vaisseaux plantaires et tibiaux postérieurs ;

4° Celui des vaisseaux péroniers.

Ils se rendent aux ganglions du creux poplité et à ceux de la région inguinale.

On sait que, chez certains individus, la moindre excoriation de la peau des orteils ou du pied suffit pour communiquer une inflammation aux ganglions de l'aine.

Nerfs (fig. 1071 et 1072). — Les deux nerfs plantaire interne et plantaire externe innervent la peau et les muscles.

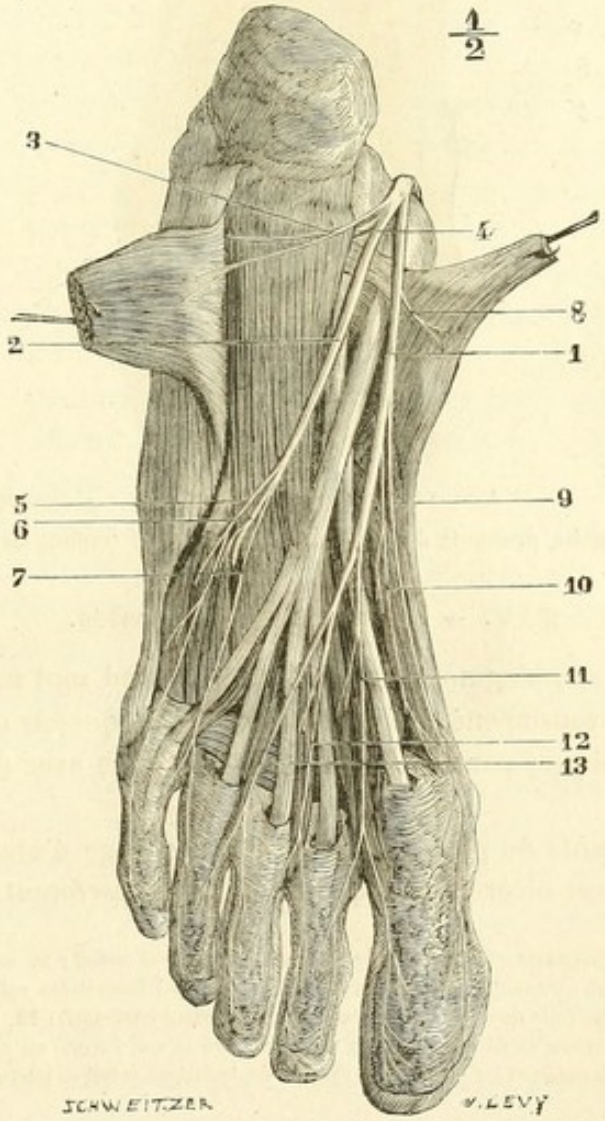

FIG. 1071. — Nerfs de la plante du pied (enfant de quatorze ans) (*).

(*) 1, nerf plantaire interne ; 2, nerf plantaire externe ; 3, rameau de l'abducteur du petit orteil ; 4, rameau de l'accessoire du long fléchisseur commun ; 5, branche collatérale externe du petit orteil, donnant le rameau du court fléchisseur du petit orteil ; 6, branche plantaire profonde ; 7, branche qui fournit les collatéraux interne du

Fig. 1072. — Branche profonde du nerf plantaire externe (enfant de quatorze ans) (*).

§ IV. — Maladies chirurgicales.

Phlegmons. — Les phlegmons de la plante du pied sont sous-épidermiques, sous-dermiques ou sous-aponévrotiques. On voit quelquefois un abcès sous-épidermique communiquer par une perforation du derme avec un abcès sous-dermique, etc.

Ulcères. — La plante du pied devient souvent le siége d'ulcères. La forme la plus commune est cet ulcère chronique nommé *mal perforant*. Il consiste quel-

petit orteil et externe du quatrième ; 8, rameau de l'adducteur du gros orteil ; 9, collatéral interne du gros orteil ; 10, rameau du court extenseur du gros orteil ; 11, branche qui fournit les collatéraux externe du gros orteil et interne du deuxième (elle donne aussi un rameau au premier lombrical) ; 12, branche qui se divise en collatéraux externe du deuxième orteil et interne du troisième : on la voit fournir un rameau pour le deuxième lmobrical ; 13, branche d'où naissent les collatéraux externe du troisième orteil et interne du quatrième. (Beaunis et Bouchard.)

(*) 1, plantaire externe ; 2, branche collatérale externe du petit orteil sectionnée ; 3, deuxième branche superficielle du plantaire externe sectionnée ; 4, branche profonde ; 5, rameau de l'abducteur oblique (ce muscle est détaché à ses insertions inférieures et rejetées en arrière et en dedans) ; 6, rameaux interosseux ; 7, rameau du dernier lombrical ; 8, 8, rameaux de l'abducteur transverse ; 9, rameaux terminaux destinés aux interosseux. (Beaunis et Bouchard.)

quefois dans un trajet fistuleux ouvrant une bourse séreuse sous-cutanée, ou découvrant un point osseux atteint de carie, etc.

M. Péan, et nous-même, avons observé la coïncidence du mal perforant avec la dégénérescence athéromateuse des artères de la jambe, etc.

Fracture du calcanéum. — La fracture du calcanéum (fig. 1073 et 1074) a été bien étudiée par Malgaigne, qui nous a appris à peu près tout ce que nous savons sur la fracture de cet os *par écrasement*.

La fracture *par arrachement*, ou l'arrachement de l'insertion du tendon d'Achille, n'est point aussi commune que pourrait le faire croire le grand nombre d'observations publiées dans les auteurs.

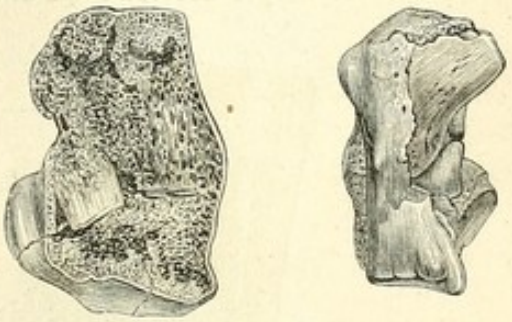

FIG. 1073 et 1074.—Fracture par écrasement du calcanéum au quarante-huitième jour (*).

Beaucoup de fractures par écrasement ont été régardées comme produites par la contraction musculaire. On ne sera point étonné de cette confusion, quand on remarquera que c'est presque toujours dans des chutes sur le talon que ces fractures se sont produites, et que dans le plus grand nombre des cas, l'écrasement a dû agir en même temps que la contraction du triceps.

Desault a publié deux observations, dans lesquelles il paraît bien démontré que la fracture a eu lieu par arrachement, les malades étant tombés sur la pointe du pied.

Le diagnostic de la fracture du calcanéum peut être porté avec certitude quand on sent un fragment osseux remonté dans l'extension de la jambe, se rapprochant du calcanéum dans la flexion et mobile en tous sens, etc.

La consolidation se fait d'ordinaire avec une grande rapidité ; dans une observation de Lisfranc, le fragment écarté se réunit d'abord par un cal fibreux, puis il finit par perdre toute mobilité, c'est-à-dire qu'il se fit un cal osseux.

Quelquefois, comme dans un cas que nous avons observé à l'hôpital de la Charité, l'écrasement du calcanéum amène la propulsion sous la peau d'un fragment saillant qui menace de la traverser.

D'après Malgaigne, la consolidation des fractures du calcanéum est lente à se faire, et cela expliquerait comment les blessés sont un si long temps avant de pouvoir se servir librement de leur membre. Il n'est pas rare de voir les malades ne pouvoir marcher qu'après cinq et six mois de repos au lit. Nous attribuons cette difficile consolidation des fractures du calcanéum à la grande quantité de sang épanché. On sait en effet que le travail de consolidation ne peut commencer qu'au moment où le sang achève de se résorber.

Dans les fractures du calcanéum par écrasement il n'y a pas de réduction à tenter et le membre sera appliqué dans une gouttière. Toute espèce de compression doit être proscrite et amènerait facilement la gangrène, en raison de la distension énorme de la peau de dedans en dehors par le sang épanché.

(*) Fig. 1073, calcanéum droit, écrasé surtout au niveau de sa grande facette articulaire, où la hauteur de l'os était réduite à 3 centimètres.— Fig. 1074, on voit le calcanéum scié horizontalement, montrant quelle largeur anormale il a atteinte. (D'après Malgaigne, *Fractures et luxations*, pl. III, fig. 8 et 10.)

CHAPITRE VIII.

RÉGION DES ORTEILS.

La région des orteils est la dernière de l'anatomie chirurgicale. Son analogie avec celle des doigts est telle qu'une description complète nous paraît com-

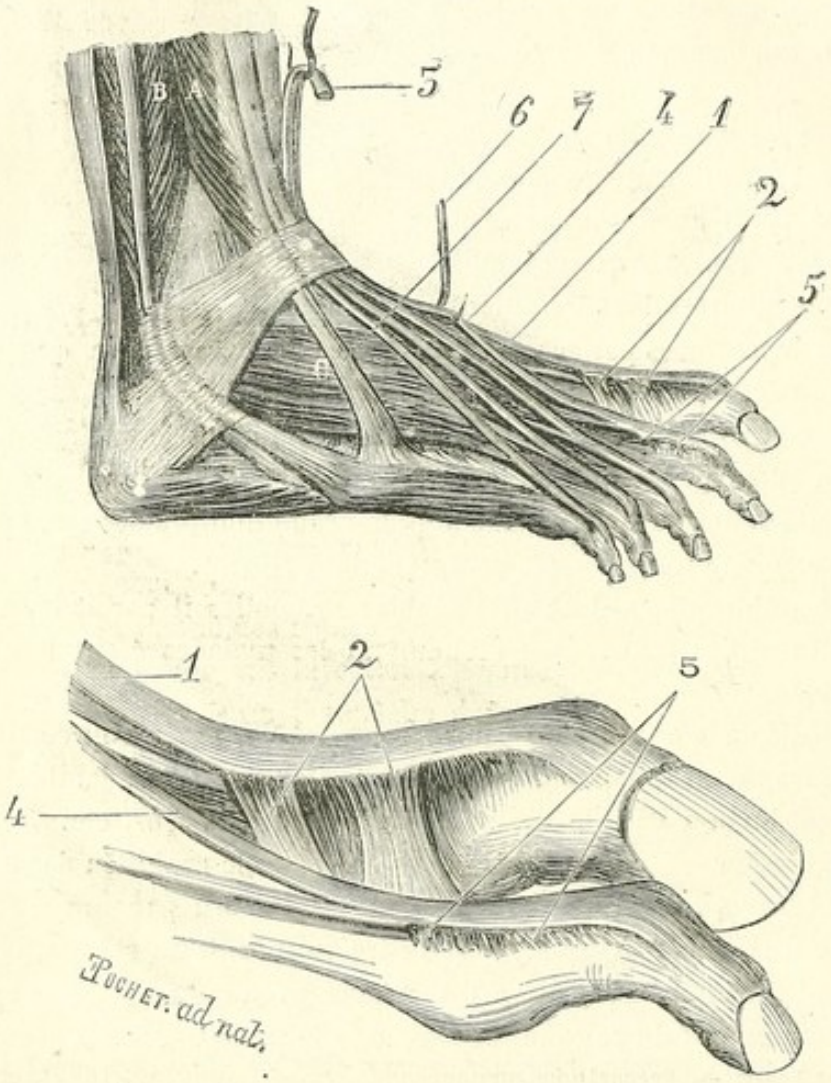

Fig. 1075 et 1076. — Préparations anatomiques destinées à montrer les expansions fibreuses qui unissent les tendons de l'extenseur commun des orteils et de l'extenseur propre du gros orteil aux premières phalanges, en vertu desquelles ces muscles agissent puissamment sur les premières phalanges et faiblement sur les dernières (*).

plétement superflue. Aussi nous bornerons-nous à reproduire ici la disposition des tendons d'après M. Duchenne (de Boulogne) (fig. 1075, 1076, 1077 et 1078), et à donner quelques considérations chirurgicales.

Luxation du gros orteil. — Cette luxation a été observée à l'état simple, à

(*) Le gros orteil et le premier orteil, vus par leur face externe dans la figure 1075, sont représentés de grandeur naturelle dans la figure 1076. — 1 (fig. 1075 et 1076), tendon de l'extenseur propre du gros orteil, sur lequel on tire à l'aide de l'érigne, 3; 2, expansion fibreuse qui unit ce tendon à la première phalange; 4, tendon provenant de l'extenseur commun des orteils, allant au premier orteil et soulevé par l'érigne, 6; 5, brides fibreuses, fortes et courtes, qui unissent le tendon à la première phalange du premier orteil. Les brides étaient recouvertes par des expansions plus longues et minces, qui allaient du tendon aux côtés de la première phalange. — A, péronier antérieur; B, court péronier; C, pédieux.

la face plantaire et à la face dorsale du métatarsien. Elle présente de grandes analogies avec la luxation du pouce et est soumise aux mêmes causes d'irréductibilité. Mais les luxations simples sont bien plus rares et bien moins importantes que les luxations compliquées de plaie.

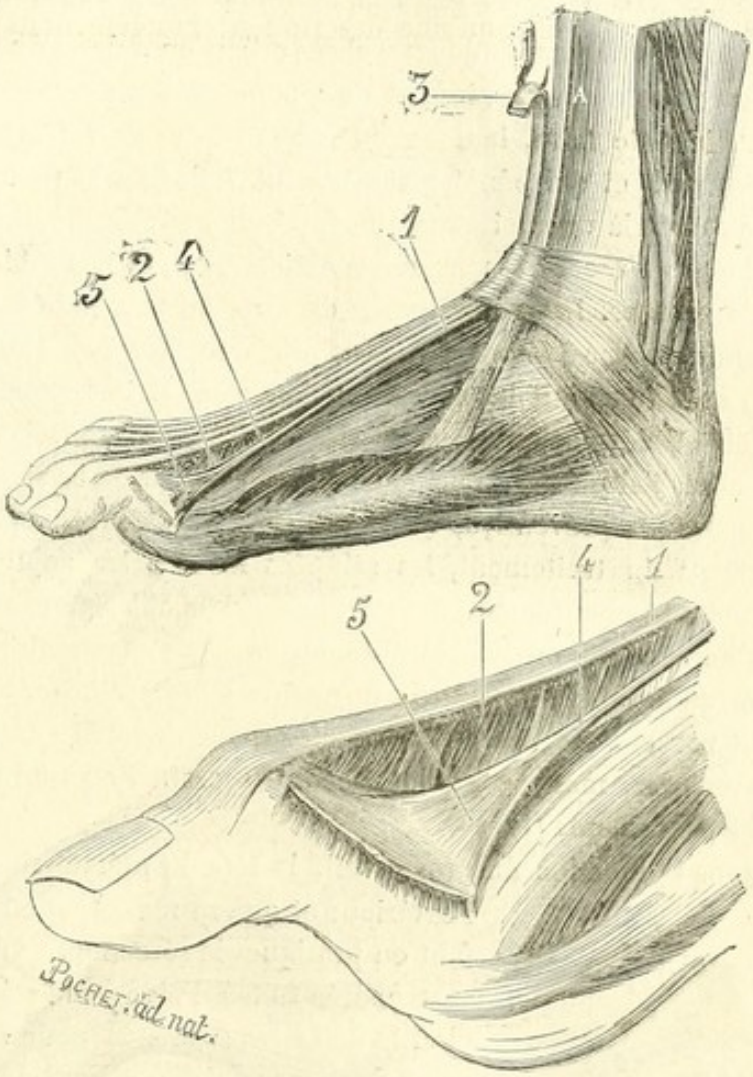

FIG. 1077 et 1078. — Préparations anatomiques d'un pied droit (fig. 1077), et de son gros orteil de grandeur presque naturelle (fig. 1078), vus par leur face interne, déjà représentés par leur face externe dans les figures 1075 et 1076 (*).

M. Laugier (1), qui a étudié avec soin les luxations du gros orteil compliquées de plaie, a insisté sur une complication qui lui paraît l'accompagnement nécessaire de la luxation du gros orteil avec plaie. Il a vu cinq fois un phlegmon intense s'emparer de la face dorsale du métatarse et des abcès se former; dans

(1) Laugier, *Bulletin chirurgical*, 1840.

(*) Destinées à montrer les dispositions anatomiques en vertu desquelles l'extenseur propre du gros orteil étend puissamment la première phalange, et faiblement la seconde. — 1, tendon de l'extenseur propre du gros orteil, sur lequel une traction est exercée à l'aide de l'érigne (3,); 2, expansion aponévrotique externe, vue par sa face interne, unissant l'extenseur propre du gros orteil à la première phalange: l'expansion aponévrotique interne a été enlevée, afin de montrer que sous l'expansion fibreuse du tendon extenseur propre du gros orteil il n'existe pas de fibres courtes et fortes qui le bride comme on l'observe pour les tendons de l'extenseur commun des orteils (3,); 4, petit tendon supplémentaire du tendon de l'extenseur propre du gros orteil, terminé par une aponévrose fibreuse qui s'attache en s'épanouissant à la première phalange.

un cas, tout le dos du pied se gangrena, et dans un autre, le blessé succomba à l'infection purulente.

Cette formation d'abcès locaux primitifs après les luxations compliquées a paru à M. Laugier un fait fréquent, non-seulement au pied, mais encore dans les autres régions articulaires. « J'ai prouvé, dit-il, que dans les luxations de la tête du premier métatarsien, toujours l'abcès a lieu en dehors du premier métatarsien réduit, sur le cou-de-pied, et que, pour prévenir cette collection purulente, il convient de faire, le long du côté externe de cet os, une incision parallèle à son bord, et qui pénètre jusqu'à lui. Mais je n'ai point tardé à reconnaître que c'était là une loi générale, aussi bien applicable aux autres luxations des os longs qu'à celle du premier métatarsien, et aussi bien aux fractures qu'aux luxations. La connaissance de *cette loi* m'a permis de conserver plusieurs membres, que j'aurais pu, sans elle, sacrifier par l'amputation, ou dont la lésion aurait conduit les blessés au tombeau, si je ne me fusse attendu d'avance à voir se développer, dans un siége aussi précis, l'inflammation suppurative. En effet, j'ai pu dès le principe faire, vis-à-vis de ce siége déterminé, une contre-ouverture préventive, ou bien diriger autrement, vers ce point, les principaux efforts du traitement, les saignées locales, les applications émollientes, et, pendant le pansement, des *pressions* convenables pour expulser le pus déjà formé à une époque où l'abcès profond, encore peu étendu, n'a point déformé le membre et donné des signes physiques de sa présence. Sans doute, on n'arrête point par ces moyens la collection purulente aussi sûrement que par les contre-ouvertures, mais on l'empêche de s'accroître en multipliant convenablement les pansements (1). »

Lorsque, dans la luxation du gros orteil, la tête du métatarsien fait saillie à l'extérieur et que sa réduction est impossible, il faut en pratiquer la résection. La division de l'os sera opérée soit à l'aide de la scie, soit avec la cisaille de Liston ; puis la plaie sera soumise à des irrigations continues. Nous avons, dans deux cas, obtenu ainsi la guérison de blessés confiés à nos soins.

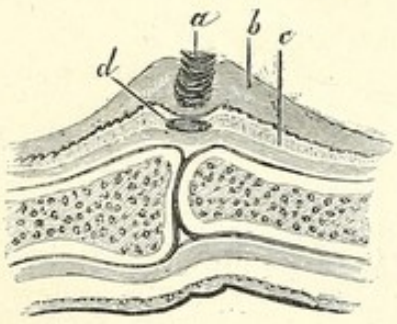

FIG. 1079.—Structure d'un cor au niveau d'une articulation (*).

Cors. — C'est le plus souvent au niveau des orteils que l'on rencontre les cors (fig. 1079), affection qui consiste en un épaississement circonscrit de l'épiderme avec noyau dur central, qui s'enfonce sous forme de pointe dans l'épaisseur du derme.

(1) Laugier, *Mémoire sur la loi de formation des abcès locaux primitifs extérieurs à l'os, après les fractures par contre-coup des os longs et les luxations compliquées de leurs extrémités articulaires* (*Archives de médecine*, 1846).

(*) *a*, noyau du cor ; *b*, partie périphérique du cor ; *c*, couche pupillonnaire du derme disparue sous le noyau du cor ; *d*, bourse séreuse au-dessus de l'enfoncement du derme. (Follin.)

FIN.

TABLE ALPHABÉTIQUE DES MATIÈRES

A

Abaissement de l'utérus, 883.
Abcès, 44; cérébraux, 291; chroniques, 70; sous-périostiques, 69.
Abdomen, 638. — (Région antéro-latérale de l'), 639. — Limites, formes extérieures, parties accessibles à la palpation, 639. — Superposition des plans, 639. — Tissu cellulaire sous-cutané, 639. — Muscles et aponévroses, 639. — Tissu cellulaire sous-péritonéal, 641. — Péritoine, 642. — Vaisseaux, 642. — — Artères, 642; Veines, 642; Lymphatiques, 642; Nerfs, 642. — Rapports avec les autres régions, 642. — Développement, vices de conformation, 642. — Maladies chirurgicales, 643. — Plaies, 643; Tumeurs, 643. — Ponctions, 644; Ovariotomie, 644. — Région intra-abdominale, 695.
Adénoïdes (Tumeurs), 188.
Air dans les veines, 167.
Aisselle (Région de l'), 558, — Limites, formes extérieures, parties accessibles à la palpation, 558. — Superposition des plans, 558. — Vaisseaux, 559. — Peau, 558; Couche celluleuse sous-cutanée, 558; Aponévrose, 558; Tissu celluloadipeux, 558. — Muscles, 559 — Artères, 559; Veines, 560; Lymphatiques, 560; Nerfs, 560. — Rapports avec les autres régions, 562. — Développement, vices de conformation, 562. — Maladies chirurgicales et opérations, 562. — Abcès, 562; Tumeurs, 562; Anévrysme, 562. — Ligature de l'axillaire dans le creux de l'aisselle, 563. — Plaies des veines, 563.
Allantoïde, 9.
Amnios, 9.
Amygdales, 392.
Anale (Région), 891. — Limites, formes extérieures, parties accessibles à la palpation, 891. — Superposition des plans, 891. — Peau, 891; Tissu cellulaire sous-cutané, 891; Aponévrose superficielle, 891; Muscles, 891; Aponévrose supérieure, 892; Tissu cellulaire sous-péritonéal, 892. — Péritoine, 892.
Anastomoses, 122; veineuses, 157.
Anatomie chirurgicale générale, 1; générale, 17; spéciale ou des régions, 209.
Anévrysmes, 149; artério-veineux, 164; cirsoïde, 149.
Ankylose, 104.
Anomalies musculaires, 115; veineuses, 162.
Anus, 891. — Contre nature, 912.
Aponévroses, 90.
Arachnoïde, 267, 441.
Arcade de Fallope, 655
Artères, 132. — Dispositions des ramifications artérielles, 133; Structure, 136. — Développement, 140. — Fonctions et maladies chirurgicales, 141; Élasticité, 141; Battement, 141; Plaies, 142; Ligatures, 144; Compression, 146; cautérisation, régénération, 147; Varices, Anévrysmes, 149; Embolie, 151; Athéromes, 152; Saignées, 153; des muscles, 113; des ganglions, 182.
Artériotomie, 153.
Arthrisme, 104.
Arthrites, 920.
Articulations, 97.
Articulation coxo-fémorale (Région de l'), 912. Voy. Hanche.
Astragale, énucléation, 1015. — Luxations, 1014.
Athéromes, 152.
Atrophie, 188.
Auditifs (Conduits), 235.
Avant-bras (Région de l'), 595. — Limites, formes extérieures, parties accessibles à la palpation, 595. — Superposition des plans, 595. — Peau, 595. — Tissu cellulaire sous-cutané, 595. — Muscles, 595. — Squelette et ligament inter-osseux, 596. — Vaisseaux, 598; Artère radiale, 598; Artère cubitale, 598; Veines, 600. Lymphatiques, 600; Nerfs, 600. — Rapports de la région avec les autres régions, 600. — Développement et vices de conformation, 600. — Maladies chirurgicales, 600. — Plaies, 601.
Axillaire (Région), 558. Voy. Aisselle.

B

Base du crâne (Région de la), 250. — Limites, superposition des plans, 250. — Dure-mère et sinus, 252. — Vaisseaux, 255 ; Artères, 255 ; Nerfs, 258. — Rapports avec les autres régions, 258.— Développement, 260. — Maladies chirurgicales, 260. — Fracture, 261.
Battement des artères, 141.
Biliaires (Voies), 706.
Blastème, 6.
Blastoderme, 4.
Blennorrhagie, 824.
Blépharite, 306.
Blépharoraphie, 306.
Bourses séreuses, 962.
Bras (Région du), 564. — Limites, formes extérieures, parties accessibles à la palpation, 564. — Superposition des plans, 564. — Peau, 564. — Couche sous-cutanée, 564. — Aponévrose, 564. — Muscles, 564; Humérus, 566, Vaisseaux, 566 ; Artères, 566 ; Veines, 568; Lymphatiques, 568 ; Nerfs, 568.— Rapports avec les autres régions, 571. — Développement et vice de conformation, 573. — Maladies chirurgicales et opérations, 575. — Fractures, 575; Nécrose de l'humérus, 576.—Anévrysmes, 576. — Kystes anévrysmoïdes, 577. — Ligature de l'artère humérale, 578.
Bulbe rachidien, 283.

C

Caillots sanguins, 33.
Caisse du tympan, 237.
Cal, 55, 74.
Calcanéum. Fracture, 1041.
Canal crural, 676; inguinal, 658; nasal, 311.
Canalicules osseux, 60.
Canaux artério-veineux, 167.
Cancéreuses (Tumeurs), 27, 200.
Capillaires, 168.
Capsules fibreuses, 91.
Carotidienne (Région), 483. — Limites, formes extérieures, parties accessibles à la palpation, 483. — Superposition des plans, 484. — Vaisseaux, 485. — Peau, 484. — Tissu cellulaire sous-cutané, 484. — Muscle peaucier,484. — Muscle sterno-cléido-mastoïdien, 484. — Tissu cellulaire de la gaine des vaisseaux, 484. — Veines, 486; Vaisseaux et ganglions lymphatiques, 487; Nerfs, 488. —Rapports avec les autres régions, 489. — Maladies chirurgicales, 489.
Cartilages, 49.
Cataracte, 339.
Cathétérisme, 828.
Cellules, 19 ; nerveuses, 124; osseuses, 61.
Céphalématomes, 221.
Cerveau, 268 ; structure, 279; développement, 277.
Cervelet, 278.
Chambre antérieure de l'œil, 336.
Cheveux, 195.
Chondroïdes, 92.
Chondromes, 56.
Choroïde, 326. — Limites, formes extérieures, 326. —Vaisseaux et nerfs, 327. Procès ciliaires, 327. — Maladies chirurgicales, 327. — Choroïdite, 327.
Ciliaire (Muscle), 329.
Cicatrisation, 54.
Clavicule, 549.
Cœur (Origine du), 7
Col du fémur, 916.
Colonne vertébrale, 420.
Compression des artères, 146.
Conduits auditifs, 235 ; lacrymaux, 311.
Conicité des moignons, 119.
Conjonctive, 315.
Conjonctivite, 302, 316.
Constriction permanente des mâchoires, 408.
Contractilité, 115.
Cordon spermatique, 659.
Cornée, 317. — Limites et forme, 317. — Cornée transparente, 317. — Structure, 318. — Développement, 320.—Maladies chirurgicales, 320. — Plaies, 320. — Kératite, 320.
Cornées (Tumeurs), 200.
Corps caverneux, 764.
Corps étrangers des articulations, 104; des membranes séreuses, 206; des nerfs, 131.
Corps thyroïde, 477.
Corps vertébraux (Région des), 451. — Limites, formes extérieures, parties accessibles à la palpation, 451. — Superposition des plans, 453. — Muscles, 453. — Ligaments, 454; postérieurs 455. —Vaisseaux, 457 : Artères, 457 ; Veines, 458 ; Lymphatiques, 461; Nerfs, 461.— Rapports avec les autres régions, 461.— Développement et vices de conformation, 461. — Maladies chirurgicales, 461.
Cors, 1044.
Côtes. Voy. Sterno-costale (région).
Cou, 465.
Coude (Région du), 579. — Limites, formes extérieures, parties accessibles à la palpation, 579. — Superposition des plans, 580.—Peau, 580; Couche sous-cutanée,

580. Aponévrose, 580; Muscles, 580. — Squelette, 582. — Articulations, 582. — Ligaments, 585. — Synoviale, 585. — Vaisseaux, 586; Artères, 586; Veines, 588; Lymphatiques, 589; Nerfs, 589. — Rapports avec les autres régions, 589. — Développement et vices de conformation, 589. — Maladies chirurgicales, 590. — Luxations, 590. — Fractures, 591. — Désarticulation, 593. — Résection, 593. — Ligature de l'artère humérale, 593.
Cou-de-pied (Région du), 998.
Coxalgie, 932.
Coxo-fémorale (Articulation), 912. Voy. Hanche (région de la).
Coxo-fémorale (résection), 938.
Crâne (Régions du), 209. Voy. Base du crane, 250.
Crémaster, 773.
Creux poplité (Région du), 978.—Limites, formes extérieures, parties accessibles à la palpation, 978. — Superposition des plans, 978.—Peau 978; Tissu cellulaire sous-cutané, 978. — Aponévrose, 978. — Muscles, tendons, synoviales des tendons, 978. — Synoviales, 978. — Squelette, 980. — Vaisseaux, 980; Artères, 980; Veines, 982; Lymphatiques, 982; Nerfs, 982. — Rapports avec les autres régions, 983. —Développement et vices de conformation, 983. — Maladies chirurgicales, 983. — Plaies, 983. — Tumeurs, 983. — Kystes, 983. — Anévrysmes, 984. — Ligature de la poplitée, 984.
Crurale (Région), 673. — Limites, formes extérieures, parties accessibles à la palpation, 673. — Superposition des plans, 673. — Peau, 673. — Tissu cellulaire sous-cutané, 674. Aponévroses, 674. — Muscles, 675. — Péritoine, 675. — Vaisseaux, 675; Artères, 675; Veine fémorale, 676; Lymphatiques, 676; Nerfs, 676. — Canal crural, 676. — Rapports avec les autres régions, 679. — Développement, vices de conformation, 679. —Maladies chirurgicales, 679.—Plaies, anévrysmes, tumeurs ganglionnaires, 682.
Cuisse (Région de la), 939. — Limites, formes extérieures, parties accessibles à la palpation, 939. — Superposition des plans, 939. — Peau, 939. — Tissu cellulaire sous-cutané, 939. — Aponévrose, 940. — Muscles, 940. — Squelette, 943. — Vaisseaux, 945; Artères, 945; Anomalies de l'artère fémorale, 947; Veines, 951; Lymphatiques, 951; Nerfs, 951. — Maladies chirurgicales et opérations, 951. — Plaies, 951. — Phlegmons, 953.—Phlébite, 953.—Fractures, 954. — Compression de l'artère fémorale, 957. — Ligature de l'artère fémorale, 958. — Amputation, 960.
Cystite, 813.
Cystocèle, 813.

D

Dartos, 773.
Dents, 384; Développement, 388.
Derme, 197.
Développement de l'œuf, 2; des systèmes organiques, 14; des os, 66.
Diaphragmatique (Région), 515. — Limites, 515. — Superposition des plans, 515. — Péritoine, 515. — Tissu cellulaire sous-péritonéal, 515. — Tissu cellulaire sous-pleural, 518. — Plèvre, 518. Vaisseaux, 518; Artères, 518; Veines, 518; Lymphatiques, 518; Nerfs, 518. — Rapports avec les autres régions, 520. — Développement et vices de conformation, 521. — Maladies chirurgicales, 522.
Diaphragme, 515.
Dilatations variqueuses, 185.
Disjonctions, 103.
Dislocations, 102.
Disques interarticulaires, 455.
Doigts (Région des), 625.—Limites, formes extérieures, parties accessibles à la palpation, 625. — Superposition des plans, 625. — Peau, 625. — Tissu cellulaire sous-cutané, 626. — Aponévrose, 626. — Tendons et synoviale, 626. — Phalanges, 629. — Articulations métacarpo-phalangiennes et phalangiennes, 629. — Vaisseaux, 629; Artère, 629; Veines, 630; Lymphatiques, 631. — Nerfs, 631. — Rapport avec les autres régions, 632, — Développement et vices de conformation, 633. — Maladies chirurgicales, 633. — Plaies, 633. — Luxations et fractures, 634. — Panaris, 635. — Tumeurs, 635. — Rétraction, 635. — Amputation, 637.
Dos de la main (Région du), 602. Voy. Poignet (région du).
Dos du pied (Région du), 998. — Limites, Formes extérieures, Parties accessibles à la palpation, 998.—Superposition des plans, 998. — Peau, 998. — Tissu sous-cutané, 998. — Aponévrose, 998. — Gaines synoviales tendineuses et tendons, 999. — Squelette et articulations, 1001. — Articulation sous-astragalienne, 1004. — Articulation médio-tarsienne, 1004. — Ligaments, 1005. — Synoviales des articulations du pied, 1005.—Vaisseaux, 1006.— Artères, 1006. — Veines, 1009,

— Lymphatiques, 1009. — Développement et vices de conformation, 1009. — Maladies chirurgicales, 1009. — Fracture de l'extrémité inférieure du péroné, 1009.—Fractures par arme à feu, 1010. — Luxations tibio-tarsiennes ou luxations du pied, 1010. — Luxations de l'astragale, 1014. — Luxations sous-astragaliennes, 1014. — Enucléation de l'astragale, 1015. — Luxation sous-scaphoïdienne de l'astragale, 1017.—Luxations médio-tarsiennes, 1018. — Tumeurs blanches, 1018.— Pied-bot, 1018. — Ténotomie, 1019. — Amputations tibio-tarsiennes et amputations partielles du pied, 1019.
Dure-mère, 252, 265; rachidienne, 441.

E

Eau de l'amnios, 9.
Ectropion, 307.
Éléments anatomiques, 17.
Éléphantiasis de la vulve, 843.
Embolie artérielle, 151; veineuse, 163.
Embryologie générale, 1.
Embryon (Première apparition de l'), 6.
Emphysème, 44.
Encéphale (Isthme de l'), 281.
Encéphalique (Région), 264.—Membranes, 265. — Dure-mère, 265. — Arachnoïde, 267. — Pie-mère, 267.— Cerveau, 268, 269. — Cervelet, 278. — Isthme de l'encéphale, 281. — Bulbe rachidien, 283. — Structure, 286. — Développement, 288. — Fonctions et maladies chirurgicales, 288. — Opération du trépan, 291; — Plaies cérébrales avec perte de substance, 291. — Méningo-encéphalite et abcès cérébraux, 291. — Hydrocéphalie et encéphalocèle, 292.
Encéphalocèle, 223, 292.
Engouement intestinal, 746.
Entérotomie, 753.
Entorse, 101.
Entropion, 308.
Énucléations, 102
Epaule (Région de l'), 543. — Limites, formes extérieures, parties accessibles à la palpation, 543. — Superposition des plans, 543. — Peau, 543. — Tissu cellulaire sous-cutané, 544. — Muscles superficiels, 544. — Tissu cellulaire profond, 545. — Muscles profonds, 545. — Os et articulations, 546. — Clavicule, 549.—Articulation acromio-claviculaire, 550; Sterno-claviculaire, 551. — Vaisseaux, 551.— Artères, 551; Veines, 553; Lymphatiques, 553; Nerfs, 553.— Rapports avec les autres régions, 553.— Développement et vices de conformation, 553. — Maladies chirurgicales, 553. — Abcès, 553. — Luxations, 553. — Fractures, 553, 556. — Fractures du scapulum, 557. — Tumeurs, 557.
Épiderme, 191, 192.
Épiphora, 313.
Épithéliales (Tumeurs), 24.
Erectiles (Tumeurs), 174, 200.
Estomac, 733; Vaisseaux et nerfs, 735; Développement et vices de conformation, 735; Maladies chirurgicales et opérations, 736.
Exostoses, 87; articulaires, 87.
Exostrophie, 813.

F

Face (Région de la), 293.
Faisceaux musculaires, 109; primitifs, 110.
Fascia iliaca, 684; superficialis, 226; transversalis, 658.
Fémur (Col du), 916.
Fesse (Région de la), 904. — Limites, formes extérieures, parties accessibles à la palpation, 904. — Superposition des plans, 904. — Peau, 904. — Tissu cellulaire sous-cutané, 904. — Aponévrose, 904. Muscles, 904. — Squelette, 907. — Vaisseaux, 907. — Artères, 907; Veines, 907; Lymphatiques, 907; Nerfs, 907. — Développement, vice de conformation, 909. — Rapports avec les autres régions, 909. — Maladies chirurgicales et opérations, 910. — Tumeurs congénitales, 909. — Plaies, 910. — Épanchements sanguins, 910. — Anévrysmes, 910. — Tumeurs, 911. — Ligature des artères fessière et ischiatique, 912. — Anus contre nature, 912.
Fibres, 31; microscopiques, 109; nerveuses, 122, 127; primitive, 110.
Fibreuses (Capsules), 91; (tumeurs), 95.
Fibreux (Tissu), 89, 92.
Fibromes, 95.
Fibro-plastiques (Tumeurs), 28.
Fissure du rectum, 901.
Fistule à l'anus, 902; lacrymale, 313; parotidienne, 368; urinaire vésico-utérine, 873.
Foie, 703. — Structure, 705. — Voies biliaires, 706. — Vaisseaux, 707. — Artères, 707; Veines, 707; Lymphatiques, 707; Nerfs, 708. — Développement et vices de conformation, 708. — Rapports avec les autres régions, 713. — Maladies chirurgicales, 715. — Plaies, 715. — Abcès, 716. — Tumeurs, 717. — Cancer, 718. — Kystes, 719.

Folliculite vulvaire, 843.
Fongosités, 207; du tissu osseux, 82.
Fongus de la dure-mère, 225; du testicule, 787; de la vessie, 813.
Fosse iliaque (Région de la), 682. — Limites, 682. — Superposition des plans, 682. — Péritoine, 682. — Tissu cellulaire sous-péritonéal, 682. — Fascia iliaca, 684. — Muscles, 684. — Squelette, 684. — Vaisseaux, 685. — Artères, 685, Veines, 685; Lymphatiques, 687; Nerfs, 687. — Rapports avec les autres régions, 687. — Développement et vices de conformation, 688. — Maladies chirurgicales, 688. — Plaies, 688. — Abcès, 688. — Anévrysmes, 688. — Ligature de l'artère iliaque externe, 688. — Tumeurs ganglionnaires, 689; fibreuses, 689.
Fosses nasales (Région des), 353. — Limites et rapports généraux, 353. — Superposition des plans, 353. — Muqueuse, 353. — Squelette, 354. — Fosses nasales osseuses, 354. — Sinus, 357; maxillaire, 357. — Développement, 359. — Vaisseaux, 359; Artères, 359; Nerfs, 360. — Rapports avec les autres régions, 361. — Développement, 362. — Maladies chirurgicales, 362. — Inflammations, 362; polypes, 362. — Abcès du sinus, 362. — Trépanation du sinus, 363.
Fractures, 71; spontanées, 78.

G

Ganglions, 122; lymphatiques, 180.
Génito-urinaires (Organes) de la femme, 831. — De l'homme, 763.
Genou (Région du), 960. — Limites, formes extérieures, parties accessibles à la palpation, 960. — Superposition des plans. 961. — Peau, 961. — Tissu cellulaire sous-cutané et bourses séreuses, 962. — Aponévrose, 962. — Muscles, 963. — Squelette, 963. — Articulation, 963. — Ligaments, 963. — Synoviales, 970. — Vaisseaux, 971. — Artères, 971; Veines, 971; Lymphatiques, 971; Nerfs, 971. — Développement et vices de conformation, 971. — Maladies chirurgicales, 972. — Plaies, 972. — Tumeurs des bourses séreuses, 972. — Fractures de la rotule, 973; de l'extrémité supérieure du tibia, 973. — Luxations, 974. — Fracture de l'extrémité inférieure du fémur, 975. — Luxation de la rotule, 976. — Résection, désarticulation, 977.
Glandes, 186; de la conjonctive, 315; dermiques, 199; lacrymale, 309; sudoripares, 199.
Globe de l'œil (Région du), 314. — Conjonctive, 315. — Glandes de la conjonctive, 315. — Vaisseaux, 315. — Maladies chirurgicales, 316. — Conjonctivite, 316. Cancroïde, 316. — Sclérotique, 316. — Cornée, 317. — Iris, 322. — Iridectomie, 325. — Rétine, 330. — Cristallin, 327, 337. — Structure, 337. — Développement, 338. — Fonctions et maladies chirurgicales, 338. — Cataracte, 339. — Blessures du cristallin, 339. — Corps vitré, 339. — Muscles et aponévroses, 340; droits, 341; obliques, 342. — Aponévroses, 342. — Maladies chirurgicales, 343. — Nerfs de l'orbite, 343; optique, 343; moteur oculaire commun, 345. — Paralysie, 347. — Nerf pathétique, 347. — Paralysie, 348. — Nerf ophthalmique, 348. — Ganglion ophthalmique, 348. — Nerf moteur oculaire externe, 348. — Artères et veines, 349. — Artères de l'œil, 349. — Veines, 350. — Tissu cellulo-graisseux de l'orbite, 350.
Globules rouges, 32; blancs, 32.
Granulations des cellules, 20; palpébrales, 306; Pigmentaires, 28.

H

Hanche (Région de la), 912. — Limites, formes extérieures, parties accessibles à la palpation, 912. — Superposition des plans, 913. — Peau, 913; tissu cellulaire sous-cutané, 913. — Muscles, 913. — Articulation coxo-fémorale, 914. — Col du fémur, 916. — Capsule et synoviale, 917. — Maladies chirurgicales, 920. — Arthrites, 920. — Luxations, 920. — Fractures, 926. — Luxations complexes, 932. Coxalgie, 932. — Désarticulation et résection coxo-fémorale, 938. — Corps étrangers articulaires, 938.
Hématocèle, 788.
Hémorrhagie, 207.
Hémorrhoïdes, 902.
Humérus, 566.
Humeur aqueuse, 336.
Hyaline, 19.
Hydarthrose, 104.
Hydrocèle, 788.
Hydrocéphalie, 223, 292.
Hydrométrie, 881.
Hydronéphrose, 760.
Hyoïde. Voy. Sous-Hyoïdienne (région), 471.
Hypérostoses, 87.
Hypertrophie des glandes, 188; des lymphatiques, 186.

I

Iliaque (Fosse) (région de la), 682. Voy. Fosse iliaque (région de la).
Infiltrations urineuses, 804.
Inflammation, 53; des veines, 163; des capillaires, 174; des lymphatiques, 184; des membranes séreuses, 206; des canaux ou du parenchyme, 188; du parenchyme glandulaire, 188.
Inguinale (Région), 654. — Limites, formes extérieures, 654. — Superposition des plans, 654. — Peau, 654; Tissu cellulaire sous-cutané, 655. — Aponévrose du grand oblique et arcade de Fallope, 655. — Muscle petit oblique et son aponévrose, grand droit de l'abdomen, 657. — Muscle transverse, 657. — Fascia transversalis, 658. — Canal inguinal, 658. — Cordon spermatique, 659. — Canal inguinal chez la femme, 660. — Péritoine, 660. — Vaisseaux, 661. — Artères, 661; Veines, 662; Lymphatiques, 664; Nerfs, 664. — Rapports avec les autres régions, 664. — Développement, vices de conformation, 664. — — Maladies chirurgicales, 665. — Plaies, 665. — Hernies inguinales, 665. — Opérations, 672.
Intestins, 737. — Vaisseaux, 739. — Artères, 739; Veines, 740; Lymphatiques, 740; Nerfs, 740. — Développement et vices de conformation, 741. — Maladies chirurgicales, 742. — Plaies, 742. — Sutures intestinales, 744. — Rupture de l'intestin, 746. — Engouement intestinal proprement dit, 746. — Etranglement par rétrécissement, 747; par invagination, 747; proprement dit, 748. — Pseudo-étranglements herniaires, 753. — Entérotomie, 753.
Intra-abdominale (Région), 695.
Intra-rachidienne (Région), 440. — Limites, 440. — Superposition des plans, 441. — Dure-mère rachidienne, 441. — Arachnoïde, 441. — Pie-mère, 443. — Moelle épinière, 443. — Vaisseaux, 448. — Artères, 448; Veines, 449; Lymphatiques, 450; Nerfs, 450. — Rapports avec les autres régions, 451. — Développement et vices de conformation, 451. — Maladies chirurgicales, 451.
Iris, 322. — Limites, formes extérieures, 322. — Superposition des plans, 323. — Vaisseaux, 323. — Couche séreuse, 323; musculaire, 323; épithéliale, 323. — Artères, 323; Veines, 324; Nerfs, 324. — Développement, 325. — Maladies et opérations chirurgicales, 325. — Iritis, 325. — Iridectomie, 325.
Invagination, 902.
Isthme de l'encéphale, 281.

J

Jambe (Région de la), 985. — Limites, formes extérieures, parties accessibles à la palpation, 985. — Superposition des plans, 985. — Peau, 985; Tissu cellulaire sous-cutané, 986; Aponévrose, 986; Muscles, 986; Squelette, 986; Vaisseaux, 990. — Artères, 990. — Veines, 993. — Lymphatiques, 993. — Nerfs, 993. — Maladies chirurgicales, 993. — Fracture de jambe, 993. — Ligature des artères de la jambe, 997. — Amputation, 998.

K

Kératite, 320.
Kystes, 89, 186; synoviaux, 206.

L

Lacrymal (Sac), 313.
Lacrymales (Tumeurs), 311; (Voies), 309;
Lacrymaux (Conduits), 311.
Lait, 505.
Langue (Région de la), 410. — Formes extérieures, 410. — Superposition des plans, 411. — Muqueuse, 411. — Tissu cellulaire sous-muqueux, 411. — Muscles, 411. — Vaisseaux, 414. — Artères, 414; Veines, 415; Lymphatiques, 415; Nerfs, 415. — Rapports avec les autres régions, 418. — Développement, 420. — Maladies chirurgicales, 420.
Larmoiement, 313.
Larynx, 473.
Ligaments, 91; élastiques, 91.
Ligature des artères, 144.
Limaçon, 240.
Lipome, 48.
Liquor sanguinis, 32.
Luxations, 101; congénitales, 103.
Lymphe plastique, 35.

M

Mâchoires (Constriction permanente des), 408.
Main (Paume de la), 613. Voy. Paume de la main (région de la).
Malaire (Région de l'os), 369. Voy. Os malaire (région de l').
Mammaire (Région), 502. — Limites, formes extérieures, parties accessibles à la pal-

pation, 502. — Superposition des plans, 502. — Peau, 502 ; Tissu cellulaire sous-cutané, 502. — Glande mammaire, 502 ; Tissu cellulaire sous-mammaire, 504. — Aponévrose d'enveloppe du grand pectoral, 504. — Vaisseaux, 504. — Artères, 504 ; Veines, 504 ; Lymphatiques, 504 ; Nerfs, 505. — Lait, 505. — Développement et vices de conformation, 506. — Rapports avec les autres régions, 506. — Maladies chirurgicales, 506.

Mastoïdienne (Région), 248. — Limites, formes extérieures, etc., 248. — Superposition des plans, 248. — Peau, 248 ; Tissu cellulaire sous-cutané, 248 ; Muscles, 248 ; Périoste, 248 ; Apophyse mastoïde, 248 ; Vaisseaux, 249. — Artères, 249 ; Veines, 249 ; Lymphatiques, 249 ; Nerfs, 249. — Rapports avec les autres régions, 249. — Développement, 249. — Maladies chirurgicales, opérations, 250.

Maxillaire inférieur (Région du), 394. — Limites, formes extérieures, parties accessibles à la palpation, 394. — Superposition des plans, 395 — Peau, 395 ; Tissu cellulaire sous-cutané, 395 ; Muscles, 395 ; Périoste, 396. — Articulation temporo-maxillaire, 397. — Espace ptérygo-maxillaire, 398. — Rapports, 399. Vaisseaux, 399. — Artères, 399 ; Veines, 399 ; Lymphatiques, 400 ; Nerfs, 400. — Rapports avec les autres régions, 406. — Développement et vices de conformation, 407. — Maladies chirurgicales, 408. — Cancers et cancroïdes, 408. — Contraction permanente des mâchoires, 408. — Luxation, 409. — Fractures, 410.

Maxillaire supérieur (Région du), 371. — Limites, formes extérieures, parties accessibles à la palpation, 371. — Superposition des plans, 372. — Peau, 372 ; Tissu cellulaire sous-cutané, 372 ; Muscles, 372 ; Périoste, os, 374 ; Vaisseaux, 374. — Artères, 374 ; Veines, 374 ; Lymphatiques, 374 ; Nerfs, 374. — Rapports avec les autres régions de la face, 375. — Développement et vices de conformation, 375. — Tumeurs des parties dures, 383. — Fractures, 383.

Médiastin (Région du), 523. — Limites, 523. — Superposition des plans, 523. — Vaisseaux, 529. — Rapports avec les autres régions, 529. — Développement et vices de conformation, 531. — Maladies chirurgicales, 533. — Nerfs, 529. Thymus, 533. — Ruptures du cœur sans solution de continuité de la paroi thoracique, 534. — Tumeurs, 534.

Médullocelles, 63.

Mélanomes des os, 81.

Membranes, 190 ; séreuses, 203.

Membrane obturatrice, 691.

Membre inférieur, 942.

Membre supérieur, 543.

Méningo-encéphalite, 291.

Milieux réfringents de l'œil, 336.

Moelle épinière, 443 ; des os, 62.

Moignon (conicité des), 119.

Moles hydatiques, 875.

Mouvement du sang dans les artères, 141.

Muqueuses, 201.

Muscles, 107 ; lisses, 111 ; striés en travers, 108 ; surnuméraires, 115.

Myéloplaxes, 63.

N

Nasales (Fosses), 85. Voy. Fosses nasales (région des).

Naso-pharyngienne (Région), 363. — Squelette, 363. — Limites, forme, 363. — Superposition des plans, 363. — Rapports avec les autres régions, 364. — Développement, 364. — Maladies chirurgicales, 364.

Nécrose, 70.

Néphrite, 760

Nerfs, 119 ; des capillaires, 172 ; des ganglions, 182 ; des muscles, 113 ; des veines, 162 ; vaso-moteurs, 139.

Névralgies, 132.

Névromes, 131.

Nez (Région du), 351. — Position, formes extérieures, parties accessibles à la palpation, 351. — Peau, 351. — Tissu cellulaire, 351. — Muscles, 351. — Muqueuses des narines, 352. — Vaisseaux, 352 ; Artères, 352 ; Veines, 352 ; Lymphatiques, 352 ; Nerfs, 352. — Rapports avec les autres régions, 353. — Développement, 353. — Maladies chirurgicales, 353.

Noyau des cellules, 20 ; embryoplastique, 40.

Nucléole, 21.

O

Obturatrice (Région), 689. Voy. *Sous-pubienne* (Région).

Occipito-frontale (Région), 210. — Limites, formes extérieures, parties accessibles à la palpation, 210. — Superposition des plans, 210. — Squelette, 213. — Vaisseaux, 214 ; Artères, 214 ; Veines, 216 ; Lymphatiques, 217 ; Nerfs, 217. — Rapports avec les autres régions, 219. Développement, 220. — Maladies chirurgicales, 220. Inflammation, 220. — Plaies, 221. — Contusions, 221. — Cé-

phalématomes, 221. — Enfoncement des os sans fractures, 221. — Fractures, 222. — Fracture avec enfoncement des os du crâne, 223. — Hydrocéphalie, 223. — Encéphalocèle, 223. — Ostéite, carie, nécrose, 223. — Exostoses, 224. — Cancers des os du crâne et fongus de la dure-mère, 225. — Tumeurs emphysémateuses, 225. — Pneumatose des téguments du crâne, 225. — Tumeurs veineuses, 225. — Anévrysmes cirsoïdes, 225. — Trépanation, 225.

OEdème, 44.

OEil (Globe de l'), 314. Voy. GLOBE DE L'OEIL (région du).

OEsophage, 477.

OEuf, 1.

Ombilic (Région de l'), 645. — Limites, formes extérieures, structure, superposition des plans, 646. — Développement, vices de conformation, 648. — Maladies chirurgicales, 653.

Ongles, 194.

Orbitaire (Région), 293. — Cavité orbitaire, 293. — Limites, 293. — Rapports avec les autres régions, 295. — Développement, 295. — Maladies chirurgicales, 295. — Contusions du rebord de l'orbite, 295. — Fracture du rebord orbitaire, 296. — Plaies pénétrantes des parois de l'orbite, 296. — Périostite, ostéite, carie, nécrose, 296. — Ostéite, 296. — Carie, 296. — Nécrose, 296. — Périostoses, hypérostoses, exostoses, 297. — Kystes, 297. — Aponévrose, 301. — Muscle releveur, 301. — Fibro-cartilage tarse, 301. — Conjonctivite, 302. — Vaisseaux, 304; Artères, 304; Veines, 304; Lymphatiques, 305; Nerfs, 305. — Rapport avec les autres régions, 305. — Développement, vices de conformation, 306. — Maladies chirurgicales, 306. — Symblépharon, 306. — Blépharographie, 306. — Blépharite et granulations, 306. — Trichiasis, 307. — Ectropion, 307. — Entropion, 308. — Tumeurs des paupières, 308. — Fonctions et maladies chirurgicales, 312. — Epiphora, tumeurs et fistules lacrymales, 313. — Ouverture du sac lacrymal, 314.

Orchites, 784.

Oreille (Région de l'), 233. — Oreille externe, 233. — Pavillon, 234. — Vaisseaux, 235. — Conduit auditif externe, 235. — Oreille moyenne ou caisse du tympan, 237. — Trompe d'Eustache, 239. — Oreille interne, 240. — Vestibule, 240. — Canaux demi-circulaires, 240. — Limaçon, 240. — Vaisseaux, 242; Artères, 242; Veines, 243; Lymphatiques, 243; Nerfs, 243. — Rapport avec les autres régions, 245. — Développement, 245. — Maladies chirurgicales, 247. — Corps étrangers, 247. — Inflammations, 247. — Écoulement séreux, 248.

Orteils (Région des), 1042. — Luxation du gros orteil, 1044. — Cors, 1044.

Os, 49, 57.

Os malaire (Région de l'), 369. — Position, limites, formes extérieures, parties accessibles à la palpation, 369. — Superposition des plans, 369. — Peau, 369. — Tissu cellulaire sous-cutané, 369. — Muscles, 369. — Périoste et os, 369. — Vaisseaux et nerfs, 370. — Artères, 370; Veines, 370; Lymphatiques, 370. — Rapports avec les autres régions, 370. Développement, vices de conformation, 370. — Maladies chirurgicales, 371.

Ossification, 55; immédiate, 67, par envahissement, 67; par substitution, 66; anormales de certains tissus, 88.

Ostéo-myélite; ostéo-périostite spontanée, 69.

Ostéoplastes, 61.

Ovaire, 886. — Vaisseaux et nerfs, 888. — Artères, 888; Veines, 888; Lymphatiques, 888. — Développement, 889. — Maladies chirurgicales, 889. — Ovarite, 889. — Tumeurs, 889. — Ponctions des kystes, 890. — Ovariotomie, 890.

Ovariotomie, 644, 890.

Ovarite, 889.

P

Palais (Voile du), 390. Voy. *Staphylo-palatine* (Région).

Palatine (Voûte), 390.

Panaris, 635.

Pancréas, 731. — Vaisseaux et nerfs, 732. — Développement, 732. — Maladies chirurgicales, 732.

Paralysies chirurgicales, 132.

Parotidienne (Région), 365. — Limites, formes extérieures, parties accessibles à la palpation, 365. — Superposition des plans, 365. — Peau, 365. — Tissu cellulaire sous-cutané, 365. — Parotide, 365. — Vaisseaux, 366; Artères, 366; Veines, 367; Lymphatiques, 367. — Ganglions lymphatiques, parotidiens, 368; Nerfs, 368. — Rapports avec les autres régions, 368. Développement, 368. — Maladies chirurgicales, 368. — Fistules, 368. — Adénoïdes et cancers, 369.

Paume de la main (Région de la), 613. — Limites, formes extérieures, parties accessibles à la palpation, 613. — Superposition des plans, 613. — Peau, 613. — Tissu cellulaire sous-cutané, 613. — Aponévrose, 614. — Muscles, tendons,

synoviales, 614. — Aponévrose profonde et muscles profonds, 616. — Ligaments, 617. — Squelette, 617. — Vaisseaux, 617 ; Veines, 622 ; Lymphatiques, 622; Nerfs, 622. — Rapports avec les autres régions, 623. — Maladies chirurgicales, 623. — Phlegmons et abcès, 623. — Plaies, 623.— Kystes du poignet, 624.— Rétraction de l'aponévrose palmaire, 624.
Paupières, Limites, Superposition des plans, 297.
Pavillon de l'oreille, 234.
Peau, 190.
Pénienne (Région), 763. — Superposition des plans, 763. — Téguments, 763. — Tissu cellulaire sous-cutané, 763.—Aponévrose pénienne, 764. — Corps caverneux,764.—Vaisseaux, 765; Artères,765; Veines,766 ; Lymphatiques, 766; Nerfs, 766. — Rapports avec les autres régions, 767.—Développement, vices de conformation, 768. — Maladies chirurgicales, 771. —Inflammation, 771. — Lésions traumatiques de la verge, 771. — Tumeurs,772.—Amputation de la verge,772.
Périchondre, 65.
Péricrâne, 213.
Périnéale postérieure (Région), 891.
Périnée (Région du), 789. — Limites, 789. —Superposition des plans, 789.—Peau, 789.—Tissu cellulaire sous-cutané, 790. — Aponévrose superficielle, 790.—Loge périnéale inférieure, 791. —Aponévrose moyenne du périnée, 794. — Loge périnéale supérieure, ou étage supérieur du périnée, 795. — Tissu cellulaire sous-péritonéal, 801. — Péritoine, 801. — Vaisseaux, 801; Artères, 801; Veines, 803; Lymphatiques, 803; Nerfs, 803. — Développement et vices de conformation, 803.—Rapports avec les autres régions, 803. — Maladies chirurgicales et opérations, 804. — Infiltrations urineuses, 804.— Taille périnéale, 805. — Calculs de la prostate, 806.—Tubercules de la prostate et des vésicules séminales, 808. Voy. Vulvo-périnéale (région).
Périnéo-pelviens (Organes), 763.
Périnerve, 122.
Période allantoïdienne, 9 ; ombilicale, 7 ; placentaire, 11 ; vitelline, 3.
Périoste, 65.
Périostoses, 87.
Péritoine, 515, 642, 695. — Vaisseaux, 697. — Développement et vices de conformation, 698. — Maladies chirurgicales, 698. — Épanchements sanguins intra-péritonéaux, 701.—Tumeurs, 702. — Hydropisie enkystée, 702.
Péroné (Fracture de l'extrémité inférieure du), 1009.
Phalanges, 629.
Pharynx, 477 ; région naso-pharyngienne, 363. Voy. *Naso-pharyngienne* (Région).
Phlegmon, 43.
Pied, voy. *Dos du pied* (Région du), 798; *Plante du pied* (Région de la)
Pied-bot, 1018.
Pie-mère, 267, 443.
Pigmentaires (Tumeurs à granulations), 28.
Placenta fœtal, 11 ; maternel, 11.
Plaies sous-cutanées, 103; des artères, 142; des lymphatiques, 185; des muscles, 118; des nerfs, 131 ; des veines, 162.
Plante du pied (Région de la), 1029. — Limites, formes extérieures, parties accessibles à la palpation, 1029. — Superposition des plans, 1029. — Peau, 1029. — Tissu cellulaire sous-cutané, 1029. — Aponévrose plantaire superficielle, 1029. — Muscles, 1034.— Ligaments plantaires, 1034. — Squelette, 1035.—Vaisseaux, 1037 ; Artères, 1037 ; Veines, 1038 ; Lymphatiques, 1039. — Maladies chirurgicales, 1040. — Phlegmons, 1040. — Ulcères, 1040. —Fracture du calcanéum, 1041.
Plasma, 32.
Pleuro-pulmonaire (Région), 534. — formes, limites, 534. — Superposition des plans, 534. — Plèvres, 534. —Poumon, 536. — Vaisseaux, 540. — Rapports avec les autres régions, 540. — Développement, vices de conformation, 540. — Maladies chirurgicales, 541. — Artères, 540; Veines, 540; Lymphatiques, 540. Plaies, 541.— Hernies du poumon, 542. — Hémorrhagies, 542.
Plèvre, 518, 534.
Plexus nerveux, 122; veineux, 155.
Poignet (Région du), 602. — Limites, formes extérieures, parties accessibles à la palpation, 602, — Superposition des plans, 603. — Peau, 603. — Tissu cellulaire sous-cutané, 603. — Aponévrose, 603. — Tendons, 604. — Squelette et articulations, 605. — Vaisseaux, 606 ; Artères, 606 ; Veines, 607 ; Lymphatiques, 609 ; Nerfs, 609. — Maladies chirurgicales, 609. — Ligature de l'artère radiale dans la tabatière anatomique,612.
Poils, 195.
Poitrine (Région de la), 496.
Polypes des fosses nasales, 362.
Ponctions des kystes de l'ovaire, 890 ; vésicules, 813.
Poulies de réflexion des muscles, 92.
Pouls, 141.
Poumon, 536.
Procès ciliaires, 327.
Prostate (Calculs de la), 806 ; (Tubercules de la), 808.

Pseudo-étranglements herniaires, 753.
Pubis. Voy. Sous-Pubienne (région).
Pus, 35.

R

Rachis (Région antéro-latérale du), 451. — Intra-rachidienne (Région), 440.
Rachitisme, 83.
Ramollissement hypertrophique, 89.
Rate, 728. — Structure, 728. — Vaisseaux et nerfs, 728. — Développement, 728. — Maladies chirurgicales, 729.
Rectum, 894. — Vaisseaux et nerfs, 896. — Rapports avec les autres régions, 896. — Développement, vices de conformation, 896.—Artères, 896; Veines, 896; Lymphatiques, 896; Nerfs, 896.— Maladies chirurgicales et opérations, 901. — Polypes, 901. — Fissure, 901. — Rétrécissements, 901. — Hémorrhoïdes, 902. — Invagination, 902. — Fistules à l'anus, 902. — Cancers, 903. — Opération de l'anus artificiel périnéal, 903. — Opérations de la fistule à l'anus, 903.
Régénération des artères après la ligature, 147; des nerfs, 130.
Reins, 754.—Structure, 756. —Vaisseaux, 758; Veines, 759; Lymphatiques, 760; Nerfs, 760. — Développement et vices de conformation, 760. — Maladies chirurgicales, 760. — Calculs, 760. — Néphrite, 760. — Hydronéphrose, 760. — Kystes hydatiques, 762; séreux, 763. — Cancers, 763.
Réseaux lymphatiques, 177.
Rétine, 330.—Structure, 332.—Vaisseaux, 335. — Fonctions et maladies chirurgicales, 335. — Milieux réfringents de l'œil, 336. — Chambre antérieure et humeur aqueuse, 336.
Rétractilité, 115.
Rétractions aponévrotiques, 95; des doigts, 635.
Rétrécissement du rectum, 901; de l'urèthre, 824.
Rotule (Fractures de la), 973.
Rupture des tendons, 94; des muscles, 118.

S

Sac lacrymal, 311.
Saignée sur les artères, 153.
Sang, 17, 31 (Mouvement du) dans les artères), 141.
Sarcocèles, 784.
Sclérotique, 316.
Scrotale (Région), 772.— Limites, formes extérieures, parties accessibles à la palpation, 772.—Superposition des plans, 773. — Peau, 773. — Tissu cellulaire sous-cutané, 773. — Dartos, 773. — Crémaster ou tunique érythroïde, 773. Tunique fibreuse commune, 773 — Tunique vaginale, 774.—Testicules, 774.— Sperme, 775.—Vaisseaux, 776; Artères, 776; Veines, 777; Lymphatiques, 777; Nerfs, 778. — Rapports avec les autres régions, 778. — Développement, 778. — Vices de conformation, 781. Anomalies de position des testicules, 782. — Maladies chirurgicales, 784.— Orchites, 784. — Névralgies testiculaires, 784. — Sarcocèles, 784. — Maladie kystique, 786. — Sarcocèle tuberculeux, 786. — Fongus, 787. Testicule syphilitique, 787. — Varicocèle, 787. — Hydrocèle, hématocèle, 788. — Kystes spermatiques, 789.
Segmentation du vitellus, 4.
Simple membrane, 19.
Sinus, 252.
Sinus maxillaire, 357; veineux, 155.
Sourcil, 308.
Sous-clavière (Région), 496. — Limites, formes extérieures, parties accessibles à la palpation, 496. —Superposition des plans, 496. — Peau, 496. — Tissu cellulaire sous-cutané, 496. — Aponévrose superficielle, 496. — Aponévrose profonde, 497. — Vaisseaux, 500; Artères, 500; Veines, 500; Lymphatiques, 500; Nerfs, 500. — Rapports avec les autres régions, 501. — Maladies chirurgicales, 501.
Sous-hyoïdienne (Région), 471.—Limites, formes extérieures, parties accessibles à la palpation, 472. — Superposition des plans, 472. — Peau, 472. — Tissu cellulaire sous-cutané, 472. Muscles, 472.— Aponévroses, 472. — Grande gaîne séreuse du cou, 473. — Larynx, 473. — Trachée-artère, 477. — Corps thyroïde, 477. — Pharynx et œsophage, 477. — Vaisseaux, 477; Veines, 479; Nerfs, 479. — Rapports avec les autres régions, 481. — Développement, vices de conformation, 481. — Maladies chirurgicales, 482. — Plaies, 482. — Phlegmons et abcès, 482. — Kystes, 482.
Sous-pubienne ou obturatrice (Région), 689. — Limites, formes extérieures, parties accessibles à la palpation, 689. —Superposition des plans, 689.— Peau, 689. — Tissu cellulaire sous-cutané, 689. — Aponévrose, 690. — Muscles, 690. — Squelette de la région et membrane obturatrice, 691. — Muscle obturateur interne, 692. — Aponévrose de l'obturateur interne, 692. — Tissu cellulaire sous-péritonéal, 692. — Péri-

toine, 692. — Canal sous-pubien, 692. Vaisseaux, 692 ; Artère obturatrice, 692; Veines, 694; Lymphatiques, 694 ; Nerfs, 694. — Rapports avec les autres régions, 694. — Développement et vices de conformation, 694. — Maladies chirurgicales, 695.
Spermatique (Cordon), 659.
Sperme, 775.
Staphylo-palatine (Région), 390. — Formes, limites, 390. — Superposition des plans, 390. — Voûte palatine, 390. — Voile du palais, 390. — Amygdale, 392. — Vaisseaux, 393. — Développement et vices de conformation, 393. — Maladies chirurgicales, 393. — Artères, 393 ; Veines,393; Nerfs, 393 ; Lymphatiques,393.
Sterno-costale (Région), 507. — Limites, formes extérieures, parties accessibles à la palpation, 507. — Superposition des plans, 508. — Peau, 508. — Couche sous-cutanée, 508. — Couche musculeuse, 508. — Squelette, 508. — Vaisseaux, 511; Artères, 511 ; Veines, 512 , Vaisseaux lymphatiques ; 512 Nerfs, 512. —Rapports avec les autres régions, 512. —Développement et vices de conformation, 512.— Maladies chirurgicales, 513.
Sterno-mastoïdien (Région du), 483.
Subluxations, 101.
Substance amorphe, homogène ou hyaline, 19.
Substance blanche, 126; grise, 126.
Sus-claviculaire (Région), 489.— Limites, formes extérieures, parties accessibles à la palpation, 489.— Superposition des plans, 490. — Vaisseaux, 491. — Peau, 490. — Tissu cellulaire sous-cutané, 490. — Aponévrose superficielle, 490. — Tissu cellulo-adipeux, 490. — Aponévrose profonde, 491. — Vaisseaux, 491; Veines, 493; Lymphatiques, 494; Nerfs, 495. — Rapports avec les autres régions, 495. — Maladies chirurgicales et opérations, 495.—Plaies, 495.— Anévrysmes, 495.
Sus-hyoïdienne (Région), 466. — Limites, formes extérieures, parties accessibles à la palpation, 466. — Superposition des plans, 466. — Peau, 466. — Tissu cellulaire sous-cutané, 466.— Muscle peaucier, 466. — Tissu cellulaire, 466. — Aponévroses, 466. — Muscles, 467. — Vaisseaux, 468; Veines, 469; Lymphatiques, 470; Nerfs, 470. — Rapports avec les autres régions, 471. — Maladies chirurgicales, 471.
Symblepharon, 306.
Synoviale, 917.
Systèmes, 36, 37.
Systèmes veineux et lymphatique, 161.

T

Tabatière anatomique, 612.
Taille, 813 ; périnéale, 805.
Temporale (Région), 226. —Formes extérieures et parties accessibles à la palpation, 226. — Superposition des plans, 226. — Peau, 226. — Couche sous-cutanée ou fascia superficialis, 226.—Muscle auriculaire antérieur, 226. — Tissu cellulaire, 226.Aponévrose temporale, 226. — Muscle temporal, 227. — Périoste et squelette, 227. — Vaisseaux, 228; Artères, 228 ; Veines, 228; Lymphatiques, 229 ; Nerfs, 229. — Rapports et communication de la tempe avec les régions voisines, 231. — Développement, 231. — Maladies chirurgicales, 231.
Tendons, 90. — Rupture, 94. — Réunion, 95.
Ténotomie, 1019.
Tératologie générale, 16.
Testicule, 774.
Thymus, 533.
Thyroïde (Corps), 477.
Tissus, 36.
Tissu adipeux, 45; cellulaire (développement), 40 ; structure et propriétés, 38 ; sous-aponévrotique profond et interstitiel, 40 ; sous-cutané,39 ; fibreux, 89, 92.
Trachée-artère, 477.
Transfusion, 33.
Trépanation, 225, 291.
Trichiasis, 307.
Trompe d'Eustache, 239.
Trompe de Fallope, 885.
Tubercule, 29 ; des os,82.
Tumeurs, 45 ; lacrymale, 313; adénoïdes, 188; anévrysmoïdes des os, 78 ; blanches, 104; du pied, 1018; cancéreuses, 27; cornées, érectiles, cancéreuses, 200; épithéliales, 24; érectiles, 174; fibreuses, 95; fibro-plastiques, 28; à granulations pigmentaires, 28; des muscles, 118; des os, 57; toxiques ou cancéreuses, 186; des séreuses, 207.
Tuniques des artères, 137; érythroïde, 773; Fibreuse commune, 773; Vaginale, 774; des veines, 161,

U

Urèthre, 815. — Longueur, courbure, largeur, 815. — Structure, 818. — Muqueuse, 819.— Couche sous-muqueuse, 819. — Couche musculaire, 819. — Vaisseaux, 821. — Développement et vices de conformation, 821. — Artères, 821 ; Veines, 821 ; Lymphatiques, 821 ;

Nerfs, 821. — Maladies chirurgicales et opérations, 822. — Blessures, 822. — Blennorrhagie, 824.— Rétrécissements, 824. — Cellules uréthrales, 827. — Cathétérisme, 828.
Uréthrite, 849.
Utérus, 861. — Volume, direction, 861. — Ligaments, 867. — Structure, 869. — Tunique péritonéale, 869; musculeuse, 871; muqueuse, 872. — Vaisseaux, 873. — Développement, vices de conformation, 873. — Maladies chirurgicales, 873. — Artères, 873; Veines, 873; Lymphatiques, 873; Nerfs, 873. — Fistules urinaires vésico-utérines, 873. — Môles hydatiques, 875. — Inflammation granuleuse et tumeur du col, 876. — Tumeurs fibreuses, 876.— Polypes, 879. — Renversement, 880. — Abcès, 881. — Hydrométrie, 881. — Prolapsus, 883.— Hypertrophie du col et abaissement, 883. — Trompe de Fallope, 885.

V

Vagin, 852. — Muqueuse, 854. — Vaisseaux, 857. — Artères, 857; Veines, 857; Lymphatiques, 857; Nerfs, 857. — Rapports avec les organes voisins, 857. — Développement, vices de conformation, 857. — Maladies chirurgicales, 859. — Vaginite, 859.
Vaisseaux, 132; déférents des lymphatiques, 178; efférents des lymphatiques, 179; lymphatiques, 175, 178; lymphatiques, leur terminaison dans les veines, 180.
Valvules des lymphatiques, 178; des veines, 155.
Varices, 166; artérielles, 149.
Varicocèle, 787.
Vasa vasorum, 139; des veines, 161.
Veines, 153; périphériques, 153; des muscles, 113; des tissus érectiles, 155.
Verge (Lésions traumatiques de la), 771. — (Amputation de la), 772.
Vertébrale postérieure (Région), 423. — formes extérieures, parties accessibles à la palpation, 423. — Courbures de la colonne vertébrale, 423. — Courbure latérale, 426. — Parties accessibles à la palpation, 426. — Superposition des plans, 426. — Peau, 426. — Couche sous-cutanée, 427. — Muscles, 427. — Apophyses épineuses, lames vertébrales et ligaments qui les unissent, 433. — Vaisseaux, 435; Artères, 435; Veines, 435, Lymphatiques, 437; Nerfs, 437.— Rapports avec les autres régions, 438. — Développement et vices de conformation, 438. — Maladies chirurgicales, 439. — Lésions traumatiques., 439.
Vertébraux (Région des corps), 451. Voy. *Corps vertébraux*.
Vésicules séminales (Tubercules des),808.
Vessie, 808, 848, 851. — Structure, 809. —Vaisseaux, 811; Artères, 811; Veines, 811; Lymphatiques, 812; Nerfs, 812.— Développement et vices de conformation, 812. — Maladies chirurgicales et opérations, 813. — Exstrophie, 813. — Cystite, 813. — Cystocèle, 813. — Cellules vésicales, 813.—Fongus, 813. — Cancer, 813. — Calculs, 813. — Ponctions et tailles, 813.
Viscères, 207.
Vitellus (Segmentation du), 4.
Voies biliaires, 706; lacrymales, 369.
Voile du palais, 390.
Voûte palatine, 390.
Vulvo-périnéale (Région), 831. — Limites, formes extérieures, 831. — Superposition des plans, 834. — Peau, 834. — Tissu cellulaire sous-cutané, 834. — Aponévrose inférieure, 836. — Muscles, 837. Aponévrose moyenne, 838; supérieure du périnée, 839.—Vaisseaux, 839; Artères, 839; Veines, 840; Lymphatiques, 840; Nerfs, 840. — Rapports avec les autres régions, 841. — Développement, vices de conformation, 841. — Maladies chirurgicales, 843. — Folliculite vulvaire, 843. — Hypertrophie et éléphantiasis, 843. — Tumeurs enkystées, 846. — Urèthre et vessie, 848. — Maladies chirurgicales, 849.—Muqueuse, 848. — Tissu cellulaire sous-muqueux, 849. — Uréthrite, 849. — Tumeurs, 850. — Vessie, 848.

FIN DE LA TABLE ALPHABÉTIQUE DES MATIÈRES.

Paris. — Imprimerie de E. MARTINET, rue Mignon, 2.

23.A.551.
Nouveaux elements d'anatomie ch1869
Countway Library BDF8249
3 2044 045 360 997

2. JAN 24

23.A.551.
Nouveaux elements d'anatomie ch1869
Countway Library BDF8249
3 2044 045 360 997