

Atlas und Grundriss der Lehre von den Augenoperationen / Mit 30 farbigen Tafeln und 154 schwarzen Abbildungen von Maler J. Fink.

Contributors

Haab, O. 1850-1931.

Fink, J.

Harvey Cushing/John Hay Whitney Medical Library

Publication/Creation

München : J.F. Lehmanns, 1904.

Persistent URL

<https://wellcomecollection.org/works/wcyuu3e4>

License and attribution

This material has been provided by This material has been provided by the Harvey Cushing/John Hay Whitney Medical Library at Yale University, through the Medical Heritage Library. The original may be consulted at the Harvey Cushing/John Hay Whitney Medical Library at Yale University. where the originals may be consulted.

This work has been identified as being free of known restrictions under copyright law, including all related and neighbouring rights and is being made available under the Creative Commons, Public Domain Mark.

You can copy, modify, distribute and perform the work, even for commercial purposes, without asking permission.



Wellcome Collection
183 Euston Road
London NW1 2BE UK
T +44 (0)20 7611 8722
E library@wellcomecollection.org
<https://wellcomecollection.org>

LEHMANN'S MEDICIN.
HAND-ATLANTEN

Bd. XXXI
Augen-
Operationslehre
von
O. Haab

MÜNCHEN
VERLAG von F. F. LEHMANN

J. F. LEHMANN's Verlag in MÜNCHEN.

Atlas und Grundriss der gesamten Augenheilkunde.

Band I.

Atlas der

äusser

nebst Gr
ur
Profes

2. starl

Mit 80 f
48 Tafeln
Johann I
b.

Preis eleg

Dieses
bekannten
ist wie we
Handbuch
praktische

Atlas

Band II.

Atlas und Grundriss
der

e und
iagnostik.

Haab,
k in Zürich.
uflage.
schwarzen

Mk. 10.—

schweizerische

k. Die mit
ergegebenen
d gesunden
en eine vor-
ophthalmolo-
l als für die
nose in der

n den

Augenoperationen

von

Professor Dr. O. Haab
in Zürich.

Mit 30 farbigen Tafeln und zahlreichen schwarzen
Abbildungen.

Preis gebunden Mk. 10.—

YALE
MEDICAL LIBRARY

*Gift of
Yale University Library*

Skizzenbuch

zur

Einzeichnung von Augenspiegelbildern.

2. verbesserte Auflage.

===== Preis Mk. 3.— =====

Jeder Käufer des Haab'schen Atlas der Ophthalmoskopie wird auch gern das Skizzenbuch erwerben, da er in diesem mit geringer Mühe alle Fälle, die er in seiner Praxis zu untersuchen hat, naturgetreu darstellen kann.

Die Begutachtung der Erwerbsfähigkeit nach Unfallverletzungen des Sehorgans

von

Dr. med. E. Ammann, Augenarzt in Winterthur.

===== Preis Mk. 2.— =====

Sehprobentafeln

zur

Bestimmung der Sehschärfe für die Ferne.

Für die Zwecke der Praxis und mit besonderer Berücksichtigung der Bedürfnisse der ärztlichen Gutachtertätigkeit herausgegeben

von

Dr. F. von Ammon,

k. Stabsarzt und Augenarzt in München.

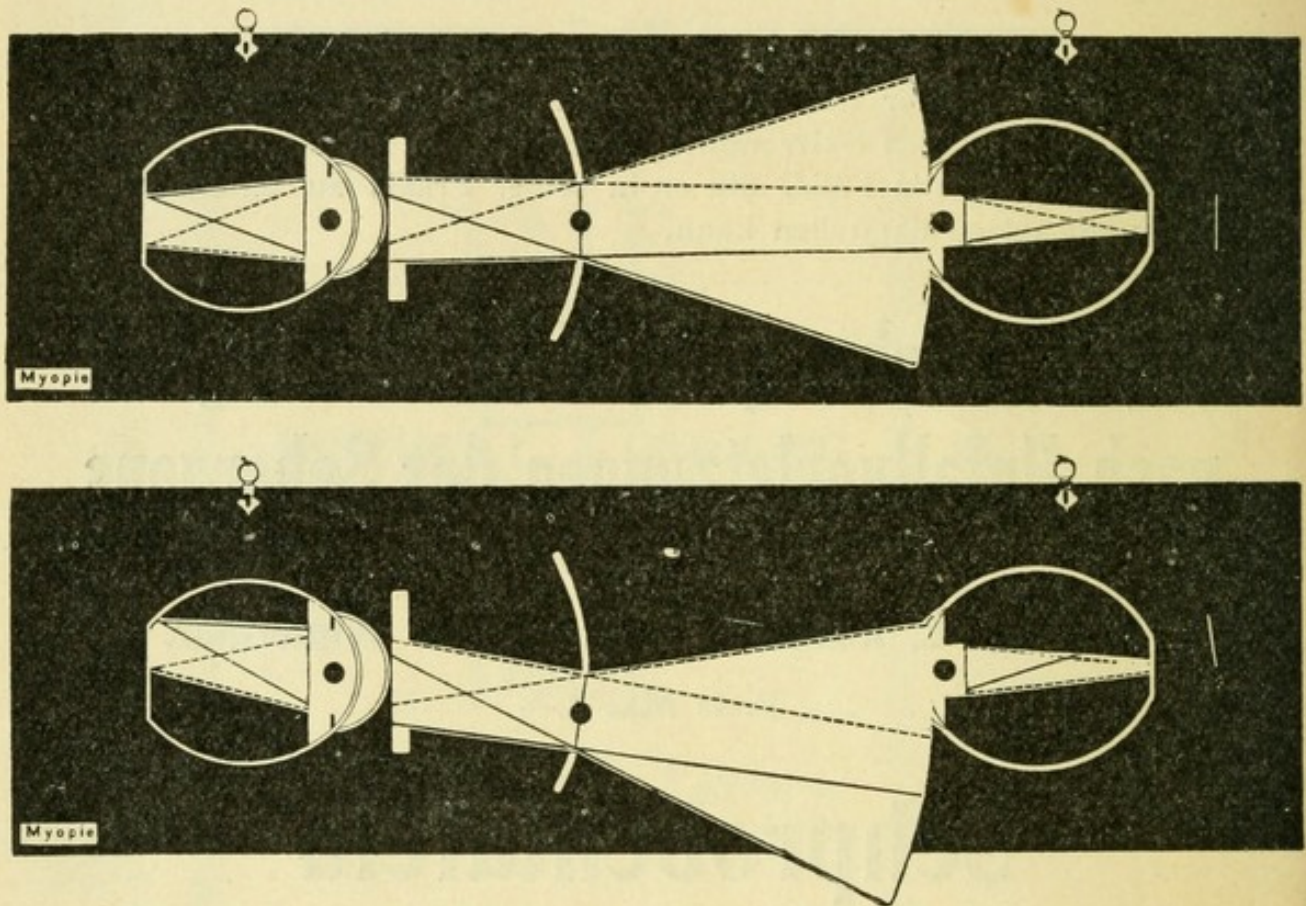
Mit 6 Tafeln und einer erläuternden Textbeilage.

===== Preis Mk. 3.— =====

J. F. LEHMANN's Verlag in MÜNCHEN.

Phantome und Wandtafeln zur Schattenprobe (Skiaskopie)

nebst
einem erläuternden Grundriss der Theorie und Praxis der Skiaskopie
von Dr. Otto Neustätter, Augenarzt in München.



Preis der 4 Phantome und Wandtafeln in Mappe mit Text **Mk. 30.—**;
Text allein bezogen **Mk. 1.20**

Die Ophthalmologie (liber de oculo)

des

Petrus Hispanus,

Petrus von Lissabon, später Papst Johannes XXI.

Nach Münchener, Florentiner, Pariser, Römer, latein. Codices zum
ersten Male herausgegeben, übersetzt und erläutert
von **Dr. med. A. M. Berger**, k. b. Hofrat.

8^o 136 Seiten. * Preis **Mk. 3.—**

Digitized by the Internet Archive
in 2012 with funding from
Open Knowledge Commons and Yale University, Cushing/Whitney Medical Library

Atlas und Grundriss

der

gesamten

Augenheilkunde.

Band I:

Die äusseren Erkrankungen des Auges.

Band II:

Ophthalmoskopie.

Band III:

Die Lehre von den Augen-Operationen.

LEHMANN'S MEDIZIN.
HANDATLANTEN.
BAND XXXI.

Atlas und Grundriss
der
Lehre von den Augenoperationen.

Von
Professor Dr. O. Haab in Zürich.

Mit 30 farbigen Tafeln und 154 schwarzen Abbildungen von
Maler **J. Fink.**



MÜNCHEN.
J. F. Lehmanns Verlag.
1904.

Alle Rechte, insbesondere das der Uebersetzung vorbehalten.

RE46
895H
3

Lithographie und Druck der farbigen Tafeln: *Fr. Reichhold*,
Druck des Textes: *Kgl. Hofbuchdruckerei Kastner & Callwey*,
Papier: *Otto Heck & Ficker*, Einbände: *Ludwig Beer*,
sämtlich in München.

Vorwort.

Die grosse Fülle des Stoffes brachte es mit sich, dass in diesem Atlas und Grundriss der Augenoperationslehre eine gewisse Auswahl des Gebotenen getroffen werden musste. Bei dieser liess ich mich in erster Linie von der eigenen praktischen Erfahrung leiten, die sich auf fast 30 Jahre erstreckt, wobei aber gleich gesagt sein möge, dass ich freilich nicht alle die Operationsmethoden, welche hier beschrieben werden, durch öftere Ausführung selbst kennen lernen konnte. Aber die Mehrzahl habe ich durch eigene Anschauung auf ihre Vorteile geprüft.

Dabei machte ich die Erfahrung, dass es ebenso interessant wie für den Operateur förderlich ist, auch andere Methoden als die, mit denen man sozusagen aufgewachsen und verwachsen ist, öfter zur Anwendung zu bringen.

Ich habe mich daher bemüht, die mannigfachen operativen Eingriffe in diesem Buche so zur Darstellung zu bringen, dass auch Fachkollegen rasch in den Stand gesetzt werden, in ähnlicher Weise ihre Operationen zu variieren.

Blosse Beschreibung mit Worten reicht bei operativen Eingriffen zur Klarlegung des Vorgehens in der Regel gar nicht aus, sodass gerade in dieser Materie die bildliche Schilderung unumgänglich notwendig, daher die Schaffung eines Atlas mit möglichst vielen Bildern angezeigt ist.

Der auf das Notwendigste zusammengedrückte Text soll Studierende, Aerzte und Fachkollegen in Kürze über das jeweilige Vorgehen bei den Augenoperationen, auch in deren mannigfachen Modifikationen, orientieren, wobei ich mir vorstelle, dass namentlich die Herren Assistenten, welche die Operationen vorzubereiten haben, es begrüssen werden, in diesem Buche rasch

einen Ueberblick über eine geplante Operation und die dazu nötigen Instrumente gewinnen zu können.

Um die Brauchbarkeit einer Operationsmethode darzulegen, hielt ich die Abbildung geheilter Fälle für wertvoll. Dagegen habe ich viele jener geometrischen Zeichnungen für plastische Operationen hier nicht aufgenommen, die in den meisten bezüglichen Abhandlungen und Lehrbüchern das Kapitel der Blepharoplastik zu zieren pflegen, die aber wohl eher am grünen Tisch als am Operationstisch das Licht der Welt erblickten und deshalb grossenteils ein fragwürdiges Dasein fristen, umsomehr, als die stiellose Transplantation so manches in diesem Gebiete umgestaltete.

Die Bilder der Instrumente dieses Buches wurden so gewonnen, dass die unter meiner Leitung (von den Herren H. u. E. Buchter, Zürich) angefertigten Photographien um $\frac{1}{10}$ verkleinert im Druck wiedergegeben wurden. Nur in zwei Gruppen war wegen der Grösse der Instrumente (für die Operation von Krönlein) die Verkleinerung auf die Hälfte nötig.

Die hier abgebildeten Instrumente bezog ich im Laufe der Jahre von den Firmen: Weiss & Sohn, 287 Oxford Street London W., H. Windler, Friedrichstrasse 133 a, Berlin, H. Wulffing-Lüer, 6 Rue Antoine-Dubois, Paris, G. Tiemann & Co., New-York und Chambers, Inskoop & Co., Chicago, womit nicht gesagt sein soll, dass nicht auch andere Instrumentenmacher vorzügliche derartige Instrumente liefern.

Dem Maler, Herrn J. Fink, bin ich für die Anfertigung der übrigen Bilder, die zum Teil nicht geringe Schwierigkeiten darboten, zu Dank verpflichtet.

Ebenso sehr danke ich dem Herrn Verleger für seine Bemühungen um die Ausstattung auch dieses Atlases.

Zürich, April 1904.

O. Haab.

Inhaltsverzeichnis.

	Seite
Allgemeines	1
Spital- und Operationsräume	2
Narkose	9
Lokalnarkose	13
Adrenalin	16
Sterilisation, Antiseptik und Asepsis	18
Verband	31
Zufällige Verunreinigungen des Wundgebietes	47
Desinfektion	56
Instrumente	64

Die Augenoperationen.

A. Operationen am Augapfel.

I. Die Staaroperation	70
Bedingungen zur Operation	75
1. Die Staarreife	75
2. Die Funktion	83
3. Körperlicher Zustand	86
a) Die Operation des jugendlichen Totalstaares	94
b) " " " weichen Totalstaares Er- wachsener	100
c) Die Operation des Wundstaares	101
d) " " " partiellen stationären Staares	105
e) " " " Cataracta senilis	113
Die Vorbereitungen zur Operation des Altersstaares	120
Die Staarausziehung mit Iridausschneidung	132
" " " ohne " "	139
Modifikationen der Altersstaar-Operation	147
Kapseleröffnung vor dem Cornealschnitt	147
" " mit dem Staarmesser	148
" " " der Kapselpincette	148
Staarextraktion mit der Kapsel	149

	Seite
Zufälle und Fehler bei der Staaroperation	153
Verband und Nachbehandlung	162
Störungen in der Wundheilung	164
Die Nachstaaroperation	166
Die Operation des Altersstaars durch Reclination und Depression	175
Die operative Behandlung der luxierten Linse	177
Die Beseitigung der Linse bei hoher Myopie	178
II. Die Iridektomie	182
1. Die optische Iridektomie	182
2. Die druckentspannende Iridektomie	188
a) mittelst des Lanzenmessers	191
b) " " Schalmessers	196
c) " Incision von aussen	196
Die Wirkung der Iridektomie	197
III. Die Sklerotomie	201
1. Sklerotomia anterior	201
2. " posterior	203
Die Skleralpunktion von Deutschmann bei Netz- hautablösung	204
Die Skleralexcision von Müller bei Netzhautablösung	206
IV. Operationen an der Hornhaut, Lederhaut und Bindehaut	208
1. Die Entfernung von Fremdkörpern	208
2. Die Punktion der Hornhaut	212
Spaltung des Eitergeschwüres	213
3. Die Operation des Pterygiums	214
4. Deckung von Substanzverlusten der Hornhaut durch Bindehaut	216
5. Die Tätowierung der Hornhaut und der Lidränder	217
6. Abtragung des Dermoids	219
7. Staphylomoperation	220
V. Operationen in der Vorderkammer	222
1. Die Lösung vorderer Synechieen	222
2. " " hinterer "	223
VI. Die Entfernung von Fremdkörpern aus dem Augeninnern	223
a) Die Entfernung von Eisensplittern(Magnetoperation)	224
Das Sideroskop	227
Die Fernwirkung grosser Magnete	228
Haabs grosser Magnet	229
Schlössers grosser Magnet	237

	Seite
Volkmanns grosser Magnet	237
Magnetoperation	240
Resultate der Operation mit dem grossen Magnet	245
b) Beseitigung nicht-eiserner Fremdkörper aus dem Augeninneren	246
B. Operationen ausserhalb des Augapfels	248
I. Operationen an den Augenmuskeln. Schiel- operation	248
1. Die Tenotomie nach v. Gräfe	252
2. " " " v. Arlt	256
3. " " " Snellen	256
Operationen am Antagonisten des Schiellmuskels	260
1. Die Vorlagerung von Knapp	260
2. " " " A. Weber	260
3. " " " v. Wecker	263
4. " " " Landolt	263
5. " " " Prince	265
6. " " " Verhoeff	266
7. " " " Worth	267
8. " Kapselvornähung von v. Wecker	268
9. " " " Knapp	269
10. " Sehnenfaltung " Todd	270
11. " " " Brand	270
12. " Sehnennaht " Schweigger	270
13. " " " Koster	272
14. " Myektomie " L. Müller	272
II. Die Enucleatio bulbi	278
Die Resection des Sehnerven, Neurectomia optico- ciliaris	288
Die Exenteration (Ausweidung) des Bulbus	290
Glas-Prothesen	292
III. Orbitaloperationen	293
Die Entfernung von Tumoren aus der Orbita	295
Die Operation von Krönlein	300
Die Eventratio Orbitae	307
C. Operationen an den Lidern und im Con- junctivalsack.	
I. Die Operation der Ptosis	311
1. Die Ptosisoperation von Pagenstecher	312
2. " " " v. Wecker	314
3. " " " Dransart	316

	Seite
4. Die Ptosisoperation von Hess	317
5. " " " Panas	318
6. " " " Motais	318
7. " " " Eversbusch	321
8. " " " Snellen	322
9. " " " Wolff	323
10. " " " Lapersonne	324
11. " " " Elschnig	324
12. " " " Gillet de Grandmont	326
II. Die Operation des Ektropiums	327
1. Die Naht von Gaillard	327
2. Die electrolytische Zerstörung der Cilienwurzeln	328
3. Die Trichiasisoperation von Spencer Watson	330
4. Die Entropiumoperation von Hotz	330
5. " " " Pagenstecher	334
6. " " " Strietfeld	336
7. " " " Snellen	337
8. Die Tarsusexcision von Hotz	336
9. Die Tarsusdurchschneidung von Panas	338
10. Entropiumoperation von Pfalz	339
III. Die Operation der Blepharophimosis. Canthoplastik	340
IV. Die Tarsorrhaphie	341
V. Die Operation des Ektropiums	343
1. Die Snellensche Naht	344
2. Die Operation von Szymanowsky u. Dieffenbach	344
3. Die Ektropiumoperation von Kuhnt	345
Die Blepharoplastik	349
" " nach Fricke	350
" " nach Dieffenbach	352
Die Hautverpflanzung von Thiersch	353
Die Operation des Symblepharons	359
Die Blepharoplastik im engeren Sinne	365
Die Operationen an der Bindehaut	367
Die Ausquetschung der Trachomkörner	369
 D. Die Operationen an den Tränenorganen.	 370
1. Eversion des unteren Tränenpunktes	371
2. Dacryostenose, Durchspritzung	374
3. " Sondierung	376
4. Die Exstirpation des Tränensackes	381
Literaturverzeichnis	385
Schlagwortregister	395

Verzeichnis der farbigen Abbildungen.

	Seite
Taf. 1 Einführung eines Jodoformstäbchens in die Vorderkammer	60
" 2 Staaroperation, Schnitt	134
" 3 " Reposition der Iris	136
" 4 Nachstaaroperation nach Bowman	166
" 5 " nach Knapp	176
" 6 Iridektomie bei Glaukom	190
" 7 Sklerotomia ant. bei Glaukom	202
" 8 Vorlagerung des rect. int. nach Prince	266
" 9 Enucleation des Augapfels	282
" 10 Operation von Krönlein, I. Akt	302
" 11 " " " II. Akt	304
" 12 Ulcus rodens der Orbita	310
" 13 Fig. 1 Ptosisoperation von Pagenstecher	316
" 2 Naht von Gaillard	316
" 14 " 1 Blepharophimosis	342
" 2 Canthoplastik	342
" 15 " 1 Ektropium durch Facialislähmung	344
" 2 Dasselbe Auge $\frac{1}{2}$ Jahr nach der Operation	344
" 16 Ektropium senile	346
" 17 Fig. 1 Dasselbe Auge, Operation des Ektropiums nach Kuhnt	346
" 2 Dasselbe Auge 3 Monate nach der Operation	346
" 18 " 1 Ektropium senile	348
" 2 Dasselbe Auge operiert nach Kuhnt-Müller	348
" 3 Dasselbe Auge 3 Wochen später, geheilt	348
" 19 " 1 Narbenektropium nach Caries des Orbitalrandes	356
" 2 Dasselbe Auge $\frac{1}{2}$ Jahr später	356
" 20 " 1 Narbenektropium nach Bleiverbrennung	356
" 2 Dasselbe Auge, Wunde vor der Transplantation	356
" 21 Dasselbe Auge, 14 Tage nach der Operation	356
" 22 Narbenektropium nach Verbrennung	358
" 23 Dasselbe Auge 3 Monate nach der letzten Operation	358
" 24 Fig. 1 Narbenektropium nach Hundebiss	360
" 2 Dasselbe Auge $\frac{5}{4}$ Jahre später	360

		Seite
Taf. 25	Fig. 1 Symblepharon und Ankyloblepharon . . .	364
"	" 2 Frische Verbrennung des unteren Conjuncti- valsackes	364
" 26	" 1 Dasselbe Auge, Symblepharon	364
"	" 2 " " Symblepharonoperation	364
" 27	Carcinom der Lider	366
" 28	Dasselbe Auge nach der ersten Operation	366
" 29	" " " " zweiten Operation	368
" 30	Fig. 1 Exstirpation des Tränensackes	382
"	" 2 Der exstirpierte Tränensack	382

Verzeichnis der nicht-farbigen Abbildungen.

Fig. 1	Falsche Handhabung eines Instrumentes	49
" 2	Tropffläschchen von Sidler-Huguenin	51
" 3	Spaltung der Linsenkapsel mit Bowmans Nadel	97
" 4	Linearschnitt durch die Hornhaut mit Lanze	97
" 5	Flacher Bogenschnitt	97
" 6	a richtige Descissionsnadel	109
" 6	b unrichtige "	109
" 7	Lappenschnitt nach Beer	115
" 8	Linearschnitt nach v. Gräfe	115
" 9	Sperrlidhalter von Noyes	118
" 10	" " Clark (Weiss).	
" 11	" " Weiss.	
" 12	" " Koster.	
" 13	" " Mellinger.	
" 14	Sperrlidhalter von Gaupillat	121
" 15	und 16 Lidhalter von Desmarres.	
" 17	Einfacher Drahtlidhalter, am anderen Ende die Horn- platte für Lidoperationen von Jäger.	
" 18	Lidhalter von Noyes.	
" 19	Pamards Instrument für die Fixation des Augapfels	127
" 20	Pincette zum gleichen Zwecke mit Schloss von Dujardin.	
" 21	Fixationspincette ohne Schloss.	
" 22	Abgebogene Fixationspincette mit Schloss von Noyes.	
" 23	Feine Hakenpincette.	
" 24—31	Die zur Altersstaaroperation notwendigen Instru- mente	131
" 24	Lidhalter von v. Gräfe.	
" 25	Fixationspincette mit Schloss von v. Gräfe-Waldau.	

Fig. 26	v. Gräfes Staarmesser	Seite 131
" 27	Iridektomie-Pincette.	
" 28	Irisschere, gebogen.	
" 29	Cystotom von v. Gräfe, am anderen Ende der Metallöffel zum Austreiben des Staares.	
" 30	Neusilberspatel zur Reposition der Iris etc.	
" 31	Drahtschlinge von Weber.	
" 32	Lidhalter von Pellier	143
" 33	" " Lang.	
" 34	" " Landolt.	
" 35	Glasschieber von Pagenstecher.	
" 36	Messer mit stumpfer Spitze von Desmarres zur Vergrößerung des Staarschnittes.	
" 37	Schmale Drahtschlinge von Snellen.	
" 38	Breite " " Weber.	
" 39	Cystotom von v. Gräfe und Hartgummilöffel .	151
" 40	" " " allein.	
" 41	Staarnadel ohne Hemmung für Cystotomie, Nachstaaroperation etc.	
" 42	Cystotom von Schweigger.	
" 43	" " Weiss, London.	
" 44	Kapselpincette von Wicherkiewicz.	
" 45	" " Couper.	
" 46	" " Treacher Collins.	
" 47	Sichelförmiges Cystotom und Davielscher Löffel	155
" 48	Löffel von Bowman und Critchett von der Seite betrachtet.	
" 49	Dasselbe Instrument von der Fläche gesehen.	
" 50	Löffel von Waldau.	
" 51	" " Pagenstecher.	
" 52	" " Weber.	
" 53—59	Instrumente für die Nachstaaroperation . .	171
" 53	Scherenpincette von v. Wecker.	
" 54	Kapselpincette von Desmarres.	
" 55	" " " " modif. von Luer.	
" 56	Discissionsnadel von Bowman.	
" 57	Kapselmesser von Knapp.	
" 58	" " Knapp.	
" 59	einseitig schneidende Staarnadel von Weiss.	
" 60—66	Instrumente für die Iridektomie	185
" 60	Sperrlidhalter von v. Gräfe.	
" 61	Gebogene Lanze von der Fläche gesehen.	
" 62	Dieselbe von der Seite gesehen.	
" 63	Fixationspincette.	
" 64	Gebogene Iridektomieschere.	
" 65	Irispincette.	

	Seite
Fig. 66 Spatel für die Reposition der Iris	185
" 67 Stumpfes Irishäkchen	189
" 68 " " " " " " " "	
" 69 Spitzes Irishäkchen.	
" 70 " " " " " " " "	
" 71 Einfaches Wundhäkchen.	
" 72 Doppeltes " " " " " " " "	
" 72a Richtiger und unrichtiger Iridektomieschnitt . .	195
" 73 Messerchen von Lang zur Incision der Cornea, um dann das stumpfspitze Messerchen Fig. 74 einführen und damit vordere Synechieen ablösen zu können	205
" 75 Stahlspatel von Lang, um in Verbindung mit dem grossen Magnet kleine eiserne Fremdkörper hinter der Iris vorziehen zu können.	
" 76 Abgebogene breite Nadel zur Incision der Cornea.	
" 77 u. 78 breite Nadel zur Incision der Cornea für schmale Iridektomie etc.	
" 79 Kleiner scharfer Löffel	209
" 80 Kleiner scharfer Löffel mit Loch	
" 81 Kleiner scharfer Löffel.	
" 82 Paracentesenadel mit Stilet von Desmarres.	
" 83 Glüheisen.	
" 84 Beleuchtungsapparat von Sidler-Huguenin .	210
" 85 Magnetoperation nach Haab	230
" 86 " " " " " " " "	231
" 87—93 Instrumente für die Tenotomie	253
" 87 Lidhalter von Clark (Weiss, London).	
" 88 Gerade Hakenpincette zum Fassen der Bindehaut	
" 89 Schielhaken, gross.	
" 90 " klein, von Stevens	
" 91 Schielschere (mit stumpfen Spitzen, gebogen).	
" 92 " gebogen, von Stevens.	
" 93 Nadelhalter von Sands.	
" 94 Doppelhaken für die Muskelvorlagerung von v. Wecker	259
" 95 Pincette für die Muskelvorlagerung von Prince	
" 96 Ueber die Kante gebogene (Rabenschnabel-)Schere für die Abtrennung der Sehne nach Landolt	
" 97 Nadelhalter (von Weiss, London).	
" 98 Vorlagungsmethoden	261
a) nach Ad. Weber.	
b) " v. Wecker.	
c) " Prince (vgl. Taf. 8).	
d) " Verhoeff.	
e) " " "	
f) " Worth.	

	Seite
Fig. 99 Vorlagerung des Abducens nach Landolt . . .	264
" 100 Sehnenverlängerung von Verhoeff	278
" 101—105 Instrumente für die Enucleation	281
" 101 Gerade Hakenpincette zum Fassen der Bindehaut	
" 102 Schielschere (mit stumpfen Spitzen, gebogen)	
" 103 Schielhaken.	
" 104 Starke Hakenpincette zum Fassen des Augapfels	
" 105 Kräftige gebogene Schere zum Durchschneiden des Sehnervs.	
" 106—112 Instrumente für die Operation von Krönlein	297
" 106 Skalpell.	
" 107 Kräftige gebogene Scheere n. Cooper.	
" 108 " gerade geknöpfte Schere.	
" 109 Pincette.	
" 110—111 Wundhaken.	
" 112 Elevatorium.	
" 113 Spatel zum Zurückhalten des Orbitalinhaltes . .	299
" 114 Meissel.	
" 115 Hammer.	
" 116 Electromotorische Kreissäge.	
" 117 Hautschnitt und Knochenschnitte bei der Operation von Krönlein	301
" 118 Deckung der Orbita nach ihrer Ausräumung durch einen grossen Lappen	313
" 119—124 Instrumente für Lidoperationen	315
" 119 Beersches Staarmesser.	
" 120 Lidklemme von Knapp.	
" 121 Hornplatte von Jäger.	
" 122 Lidklemme von Desmarres.	
" 123 Doppelmesser von Wilder.	
" 124 Lidklemme von Snellen.	
" 125 Ptoisoperation von Lapersonne	316
" 126—129 Ptoisoperation von Motais	319
" 130 Trichiosisoperation von Spencer Watson . . .	329
" 131 Entropiumoperation von Hotz	332
" 132 " " Panas	339
" 133a Tarsorrhaphie von v. Gräfe	343
" 133b " " Fuchs	
" 134 Blepharoplastik nach Fricke	351
" 135 " " Dieffenbach	352
" 136—140 Instrumente für die Behandlung des Trachoms	371
" 136 Rollpincette von Knapp.	
" 137 " " Rust.	
" 138 Klemmpincette von Dohnberg.	
" 139 " " v. Schröder.	
" 140 Drahtpinsel von v. Schröder.	

	Seite
Fig. 141—148 Instrumente für Operationen an den Tränenwegen	373
„ 141 Wundsperrer von L. Müller.	
„ 142 Glasspritze mit Canüle von Anel.	
„ 143 Stumpfspitze (conische) Sonde zum Erweitern des Tränenröhrchens.	
„ 144 Messer von Weber zum Spalten des Tränenröhrchens, gebogen.	
„ 145 Dasselbe gerade.	
„ 146 Sonde von Bowman, noch ungebraucht.	
„ 147 „ „ „ für den Gebrauch zurechtgebogen.	
„ 148 Hohlsonde von v. Wecker.	
„ 149 Erweiterung des unteren Tränenröhrchens, I. Akt	375
„ 150 „ „ „ „ II. Akt	376
„ 151 Durchspritzung des Tränenkanales	377
„ 152 Sondierung des Tränenkanales links	378
„ 153 „ „ „	379
„ 154 „ „ „ rechts	380

Allgemeines.

Da vom Gelingen einer Augenoperation, namentlich von der Operation des grauen und grünen Staares, nicht nur das Sehen eines Auges, sondern auch das des anderen abhängt, indem alle Operationen mit Eröffnung der Bulbuskapsel die sympathische Erkrankung des zweiten Auges zur Folge haben können, so ist das Operieren am Sehorgan sehr verantwortungsvoll und darf nicht leicht genommen werden. Blindheit ist für die meisten Menschen so schlimm wie der Tod, für viele schlimmer. Da die Augenoperationen zudem oft ungemein schwierig sein können und dann die grösste Umsicht und Geschicklichkeit des Operateurs erfordern, bin ich vollständig der Meinung Snellens,¹⁾ der sagt: „Das operative Gebiet in der Augenheilkunde ist zwar klein, die Mehrzahl der Eingriffe subtil, indessen ist es durchaus verkehrt, wozu bisweilen eine gewisse Neigung aufzukommen scheint, die operative Ophthalmologie zur „kleinen Chirurgie“ zu rechnen, die in jedermanns Bereich liegt. Eine den Erwartungen nicht entsprechende Augenoperation wird oft tragischer als der Tod empfunden.“

Der Augenoperateur muss beim Operieren über grosse Ruhe, Ueberlegung und Erfahrung verfügen können, sonst passiert ihm oder vielmehr dem Patienten leicht ein Missgeschick. Nicht zum mindesten bedarf er auch gut geschulter, richtiger Assistenz. Die wichtigsten Augenoperationen, namentlich die des grauen und grünen Staares, haben etwas eigenartiges dadurch, dass sie sich in ganz kurze Zeit zu-

¹⁾ v. Literaturverzeichnis am Schluss des Buches.

sammendrängen, dass, wenn etwas falsch gemacht wurde (Grösse und Lage des Schnittes etc.), es sich oft schwer wieder rasch gutmachen lässt, und dass der Operateur auch stark vom Verhalten des Patienten abhängig ist, das oft die schönsten Operationspläne durchkreuzt und vereitelt. Nur sehr rasches und richtiges Handeln und die grösste Geistesgegenwart können dann ein Unglück verhüten. Gleichzeitig muss das ganze Operationsgebiet während der ganzen Operation vom Operateur scharf im Auge behalten werden, nicht nur der Ort, an dem er gerade mit seinem Instrumente thätig ist. Man kann, wenn man ehrlich sein will, ruhig behaupten, dass ein noch so erfahrener Ophthalmo-Chirurg, wenn er eine auch gänzlich uncomplicirte Staaroperation beginnt, nie sicher weiss, wie sie enden wird. Dies gibt gerade dieser Operation, die eben doch zu den wichtigsten gehört, welche am Menschen ausgeführt werden, ein ganz besonderes Gepräge.

Aber nicht nur bei der Operation sondern auch bei der Nachbehandlung wirkt das Verhalten des Patienten auf Verlauf und Heilung in hohem Masse ein. Ebenso ist die Pflege und die ärztliche Behandlung, welche ihm zu teil wird, ein wichtiger Faktor für das schliessliche Resultat. Pflege und Behandlung gestalten sich umso richtiger und einfacher, je zweckmässiger die Räume sind, in denen die Kranken bei der Operation und nachher verweilen.

Wer bewusst und sorgfältig überlegend die Wundbehandlung am Auge von der Operation ab bis zur Heilung besorgt, der kann auch unter ungünstigen äusseren Verhältnissen und in

Spital- und Operationsräumen,

die nicht den neuesten Anforderungen entsprechen, vorzügliche Resultate erzielen. Wer freilich die pein-

liche Sauberkeit eines modernen Krankenhauses seinen Patienten kann zu gute kommen lassen, der wird beim Operieren ein besseres Gewissen und nachher durchschnittlich befriedigendere Erfolge haben, falls auch das Wartpersonal und die Assistenzärzte von den Grundsätzen moderner Spitalpflege und moderner Wundbehandlung durchdrungen sind und darnach handeln.

Die Oelanstriche der Wände und die Terrazoböden kommen nicht mit dem Wundgebiet am Auge in Berührung, wohl aber die Hände, welche den Kranken pflegen. Deshalb möchte ich, abgesehen von den bekannten baulichen Fortschritten der letzten Dezennien, die für jedes Krankenhaus gelten, als ein Haupterfordernis, zum mindesten als eine grosse Wohlthat für eine Augenklinik mit einigermaßen grösserem Betrieb eine beständig thätige Warmwasserleitung mit Hahn in jedem Zimmer bezeichnen. Denn heisses Wasser und Seife verbürgen schon eine gewisse nicht ungern vorgenommene Säuberung der Hände, die von Wert ist.

Es hat sich ferner an unserer neuen, seit nunmehr sieben Jahren in Betrieb befindlichen Universitäts-Augenklinik bewährt, je ein Zimmer für männliche und weibliche Operierte, speziell Staaroperierte, unmittelbar neben dem Operationszimmer zu haben, sodass sie in ihren Betten in dieses hineingeschoben werden können. Ich zweifle gar nicht daran, dass man, wie an einzelnen Kliniken geschieht, die Patienten auch nach der Operation des grauen oder grünen Staares kann herumgehen und ihr Zimmer aufsuchen lassen, ohne dass grosser oder häufiger Schaden dadurch passiert. Dass aber die an die Operation unmittelbar anschliessende ruhige Lage nicht nur für den Patienten angenehmer, sondern auch zweckmässiger für die Wunde, und dass das einfache

Hineinschieben des Kranken im Bett bei grösserem Spitalbetrieb bequemer ist, liegt auf der Hand. Da es für alle Wunden, welche die Bulbuskapsel durchsetzen, von grösster Bedeutung ist, dass sie in den ersten 24 Stunden nach der Operation zu bestmöglicher Verklebung gelangen, also während des ersten Tages nach der Operation möglichste Ruhe des Patienten erwünscht ist, wird er diese Massregel besser begreifen, wenn gleich nach der Operation die Ruhe beginnt und er nicht noch zunächst herumspaziert und dann erst sich niederlegt. In meiner Privatklinik führe ich die Staaroperation und die Iridektomie stets im Zimmer des Patienten aus, damit dieser in seinem Bette nachher ruhig liegen bleiben kann, wie dies auch mein verehrter Lehrer Horner sowohl klinisch als privat stets gethan hat. Vielleicht hängt damit doch der erfreuliche Umstand zusammen, dass ich in den 27 Jahren meiner operativen Erfahrung (meine Assistenz bei Horner mitgerechnet) nur einmal, vor zwei Jahren, jene scheussliche intraoculäre Blutung gesehen habe, die in perfidester Weise gleich oder bald nach der Staaroperation das Auge zu Grunde richtet.

Dass die Zimmer, in denen sich die Operierten befinden, verfinstert werden, ist nicht nötig. Es genügt, wenn durch geeignete Fensterladen jenes grelle Licht abgehalten werden kann, das auch einem normalen Auge unangenehm ist. Nötig ist aber ausgiebige Luftzufuhr zu den Operierzimmern, weil bei den oft alten, schlecht atmenden Patienten ohnedies die Sauerstoffzufuhr und damit der Stoffwechsel gering ist.

Jedem Staaroperierten und auch den Glaukompatienten sollte die zwangsweise Ruhe der ersten Zeit nach der Operation dadurch erträglich gemacht werden, dass er eine elektrische Klingel in die Hand bekommt; dann wird er, namentlich wenn

beide Augen zugebunden werden, weniger in jene Angst geraten, die vielleicht manchmal den bekannten postoperativen Delirien ruft. Dass diese Complication mir (abgesehen vom Delirium tremens) bis jetzt fast unbekannt blieb, beruht vielleicht darauf, dass ich, wie auch H o r n e r es that, meinen Operierten stets die Annehmlichkeit der Klingel zu teil werden liess, die im fernerem noch den grossen Vorteil schafft, dem Patienten die Innehaltung strikter Ruhe die ersten 24 Stunden nach der Operation wesentlich zu erleichtern.

Wenn bei Operierten, denen beide Augen zugebunden wurden, sich Aufregungszustände gleichwohl einstellen, muss das andere Auge und bei Einäugigkeit sogar das operierte offen gelassen werden, geschützt durch ein Drahtgitter.

Für die Einrichtung des Operationsraumes und seine Beleuchtung gelten im allgemeinen die gleichen Regeln wie für Operationszimmer überhaupt. Diskutiert werden kann die Frage, ob der Anstrich der Wände möglichst hell sein soll, wie es die modernen Grundsätze für Spitalräume verlangen, oder aber dunkel, weil letzteres zusammen mit beschränkter Lichtzufuhr von der Seite her, ein für gewisse Augenoperationen geeigneteres, d. h. reflexfreieres und für die Augen angenehmeres Licht schafft. S n e l l e n (l. cit.) empfiehlt für Wände, Boden und Decke den dunkeln, mattschwarzen Anstrich, der im Interesse freundlicheren Eindrucks (was ich auch für wichtig halte) mit dunkelgrauen Mustern belebt ist, auf Grund von Versuchen und langjähriger Erfahrung. Das nach Norden gehende Fenster lässt Snellen durch 4 nebeneinander angebrachte Rollvorhänge ganz oder teilweise abblenden. Ich habe diese Frage ebenfalls geprüft und versuchsweise in einem schwarz gestrichenen Zimmer, das sonst zum Ophthalmoskopieren dient,

operiert. Es lässt sich nicht bestreiten, dass für Operationen, bei denen die Cornealreflexe in Betracht fallen und die das Maximum der Sehschärfe des Operateurs erfordern, diese Art Belichtung des Operationsfeldes sehr günstig und für die Augen des Operateurs und auch des Patienten angenehm ist. Nur müssen dann folgerichtig die assistierenden Personen entweder auch schwarze Röcke tragen, oder sich so postieren, dass nicht ihre weissen Röcke Reflexe hervorrufen.

Da wir aber auch noch Operationen auszuführen haben, bei denen allseitiger guter Lichteinfall, wie ihn die Chirurgen in ihren Operationssälen lieben, wünschenswert ist, nämlich solche an den Bulbusadnexen, besonders plastischer Natur, Thränensackextirpation, Krönlein'sche Operation etc., so ist es wohl richtig, einen Mittelweg einzuschlagen und das Operationszimmer ähnlich einzurichten, wie ich es gethan habe: nicht ganz weisse, aber doch hellgraue Wände, grauer Terrazofussboden, weisse Decke, grosses Doppelfenster, das durch zwei hözerne Rollladen (ausserhalb des Fensters) rasch mehr oder weniger verdunkelt werden kann. Sobald die durch das Fenster fallende Lichtmenge abgeblendet wird, nimmt auch die Helligkeit der Wände ab, wobei doch das seitlich einfallende Licht das Auge des ziemlich nahe ans Fenster gerückten Kranken ausgiebig beleuchtet.

Was die Lage des Operationszimmers anbelangt, so befinde ich mich bei Westlicht, das durch die Verhältnisse gegeben war, sehr gut, da ich, wie wohl die meisten Kollegen, fast immer am Vormittag operiere. Ich habe so bei trübem Wetter meist besseres Licht, als wenn das Zimmer nach Norden läge.

Ich helfe mir ferner seit Jahren so, dass ich, wie dies wohl auch an manchen andern Kliniken und Augenheilanstalten geschieht, die Operationen,

welche ganz besonders gutes Licht und möglichst deutliches Sehen erfordern, bei gänzlichem Ausschluss des Tageslichtes mit elektrischer Beleuchtung ausführe, wobei auch die Cornealreflexe beliebig gelegt werden können und alles ausser dem kleinen Operationsgebiet dunkel bleibt, so dass das Maximum der Sehschärfe des Operateurs und der Belichtung des Operationsgebietes geschaffen wird. Die kleine, in Metallrohr befindliche Glühlampe sendet ihr Licht, durch eine starke Convexlinse concentrirt, an eine nur kleine, aber scharf beleuchtete Stelle, und ich lasse mit der Lampe, die eine passende Handhabe besitzt und ihren Strom von einem (transportablen) Accumulator empfängt, das Operationsgebiet von der richtigen Seite so beleuchten, dass mich der Cornealreflex nicht stört. Dabei hat aber der betreffende Assistent auf eines genau zu achten: es wird die Lampe leider bald heiss, und wenn er dann damit das Gesicht des Patienten berührt, z. B. die Nase, so kann ein plötzlicher Ruck desselben die Operation gefährden. Für manche Operationen mag es deshalb vorteilhaft sein, die Lampe an der Stirn zu tragen, wie C z e r m a k²⁾ es thut und empfiehlt. Ich möchte die künstliche Beleuchtung für die Nachstaaroperationen und schwierigere Staaroperationen nicht mehr missen. Für den Fall, dass das elektrische Licht zufällig versagen sollte, benütze ich (gleichfalls im verdunkelten Raum) eine Gas- oder Petrol-Lampe und concentrriere ihr Licht vermittelst einer grossen Convexlinse auf das Operationsgebiet, wie ich das vor vielen Jahren schon vor Anwendung der Elektrizität gethan habe.

Die richtige Beleuchtung ist für viele Augenoperationen und zwar gerade für die wichtigsten von so hoher Bedeutung, dass der Operateur sie unter keinen Umständen vernachlässigen darf. Ich will zum Beweis dieses Grundsatzes nur ein Beispiel an-

führen. — Es kommt bei der Staaroperation nicht so gar selten vor, dass nach der Eröffnung der Linsenkapsel zunächst ziemlich viel weiche Rindenmasse des Staares aus der Bulbusschnittwunde austritt. In diesen Fällen ist der kompakte Kern des Staares klein und stellt sich, wenn man ihn austreifen will, schwerer in die Wunde ein als ein grosser Kern. Er kann sich dabei sogar um seine Querachse drehen, und es kommt in diesen Fällen leicht vor, dass, wenn man die Ausstreifung desselben etwas forciert, wobei man mit geeignetem Instrument (Löffel) von unten über die Hornhaut drückend hinauffährt, der Kern hinter der Wunde vorbei und gegen das obere Corpus ciliare rutscht. Setzt nun der Operateur, ohne diese fatale Lagerung des Kernes wahrzunehmen, das Ausstreichen fort, so gleitet der Kern völlig in den oberen Teil des Glaskörpers und kann dann auch mit der Schlinge nicht mehr geholt werden: die Operation ist missglückt, und es lässt sich die Sache schwer mehr, auch durch eine nachträgliche Operation nicht, gut machen. Bemerkt aber der Operateur, was oft sehr scharfes Sehen erfordert, rechtzeitig die Tendenz des Kernes, hinter der Wunde vorbei zu gleiten, so kann er dies korrigieren, indem er ihn mit der Fliete wieder nach abwärts schiebt und dann, wenn er seinen oberen Rand gerade hinter die Wunde gebracht hat, durch raschen, kräftigen Druck auf die Cornea die Entbindung bewerkstelligen.

Bezüglich des Operationstisches halte ich es für besonders wichtig, dass er rasch mit dem Kopfe tief und mit dem Fussende hoch gestellt werden kann, weil dies auch meiner Erfahrung nach eine der wichtigsten Massregeln beim Schlechtwerden der Narkose ist. Im übrigen mag der Tisch konstruiert sein wie er will und wie es der Operateur für bequem hält. — Dass er aus Eisen gebaut und ganz ohne Polster sei, ist ein Gebot der Bequemlichkeit,

weil er sich so rascher und besser rein machen lässt, für die Heilung der Operationswunde dürfte dies irrelevant sein, und für sensible Patienten sind diese harten, maschinenartig aussehenden Tische körperlich und psychisch unangenehm, für mich ein weiterer Grund, viele Patienten im Bett zu operieren. Doch würde ich nie eine Operation mit allgemeiner Narkose im Bett ausführen, es müssten denn ganz aussergewöhnliche Verhältnisse obwalten.

Hinsichtlich des sehr wichtigen Kapitels der Narkose

lauten meine Erfahrungen dahin, dass der Augen-
opérateur gut thut, die Totalnarkose mit Chloroform,
Aether, Bromaethyl oder Aethylchlorid auf ein Minimum einzuschränken. Alle diese Anaesthetica, heissen sie wie sie wollen, sind gefährlich, besonders Chloroform und Aether, letzterer vielleicht etwas weniger als ersteres. Das Chloroform namentlich kann bei gewissen Menschen, ohne dass man dies vorher zu erkennen im stande ist, den Tod und zwar blitzartig herbeiführen, schon im Beginn der Narkose. — Es scheinen, worauf jüngst Laqueur³⁾ anlässlich eines Chloroform-Todesfalles aufmerksam machte, die Personen mit vergrösserter Thymus ganz besonders gefährdet zu sein, die bekanntlich auch aus anderen, manchmal sehr unbedeutenden Gründen (Sturz in kaltes Wasser) oder sogar ohne jeden erkennbaren Grund ganz plötzlich sterben können. Leider ist Vergrösserung der Thymus nicht sicher diagnostizierbar, es macht aber Laqueur darauf aufmerksam, dass bei den gleichen Individuen oft auch Hyperplasie des Lymphapparates im Rachen (Vergrösserung der Follikel des Zungengrundes und der Tonsillen) angetroffen werden. Wo solche vor-

handen sei, müsse die Narkose Bedenken erregen, mehr sogar als ein Klappenfehler des Herzens.

Was die Narkose bei Augenoperationen ferner gefährlich macht, sodass auch der normale Patient bei richtiger Narkose stets in Gefahr gerät, ist der Umstand, dass das Auge so spät erst seine Sensibilität verliert. Der Chirurg darf schon an Stamm und Extremitäten operieren, wenn wir noch lange nicht zum Messer greifen können, falls wir wirklich in Narkose operieren wollen und nicht in Halbnarkose. Deshalb operieren manche Augenoperateure meist in Halbnarkose (ohne dass sie sich dessen vielleicht in der Aufregung ganz bewusst werden). Nach meinen Erfahrungen ist für diese richtige, tiefe Narkose auch der Aether nicht ungefährlich. Ich sah davon bei zwei Frauen höchst bedenklichen Collaps. Die eine hatte eine mässige Struma und zur Zeit der Operation die Menses, bei der andern konnte ich keinen Grund für den fast tödlich endigenden Zufall ausfindig machen. Bei beiden wurde der Puls während der Operation schlechter und schlechter, die Respiration desgleichen, und nur ganz kräftige und lange Wiederbelebung wendete den Exitus ab. Aehnliche schwere Zufälle von Herzschwäche sah ich mehrfach auch bei Chloroformanwendung. In mehreren Fällen trat nach Chloroform- und Aethernarkose erst nach Beendigung der Narkose und nachdem die Patienten schon halb wieder zum Bewusstsein gelangt waren, die Herzschwäche auf, sodass man dann noch $\frac{1}{2}$ bis 1 Stunde mit deren Belebung zu thun hatte. Deshalb lasse ich Narkotisierte immer noch längere Zeit nach der Operation genau auf Puls und Respiration überwachen.

Ferner vermeide ich, bei der Enukleation die Durchschneidung des Opticus und der Ciliarnerven in tiefer Narkose vorzunehmen. Ich warte mit diesem Schlussakte bis der Patient etwas Reaktion zeigt.

Denn ich sah mehrmals schwereren Collaps offenbar durch Shock unmittelbar diesem Scheerenschlag folgen.

Bei der Wiederbelebung eines so Collabierenden hat es sich mir bewährt, so rasch wie möglich 1) den Kopf und Oberkörper tief legen und 2) die Zunge hervorziehen zu lassen, ferner 3) die künstliche Respiration in Gang zu setzen. Daneben verwende ich gleichzeitig 4) die Herzmassage (rhythmische, kräftige Impressionen der Herzgegend im Takt des Herzschlages). Auch Campherölinjektionen verwende ich gelegentlich. In mehreren Fällen von ganz schwerem Herzcollaps sah ich 5) auffallend günstige Wirkung von der gänzlichen Inversion des Patienten, der also so viel als möglich auf den Kopf gestellt wurde. In zwei derartigen Fällen, bei denen die künstliche Respiration nebst den andern angegebenen Massregeln nicht genügende Wirkung ergeben hatten, konnte wie bei einem Experiment konstatiert werden, dass bei der Umkehr des Kranken Puls und Respiration wiederkehrten, beim Hinlegen und Weiteroperieren der Collaps wieder auftrat, durch abermalige Inversion wieder beseitigt wurde und so mehrmals.

Schliesslich brachte ich beide Patienten glücklich durch, und ich habe auch bis jetzt trotz vieler Narkosen glücklicherweise nie einen Todesfall erlebt, aber ich werde stets vorsichtiger, umso mehr, als mir im Lauf der Jahre sehr traurige Fälle derart bekannt wurden, sogar solche, wo junge Leute wegen Narkose bei blosser Schieloperation starben. Ich bin deshalb immer noch der Meinung, die ich vor Jahren auch öffentlich kundgab,⁴⁾ dass es nicht erlaubt sei, wegen einer so geringfügigen Operation, wie eine Schieloperation es ist, jemand durch Totalnarkose in Lebensgefahr zu bringen. Ich liess mich, nachdem ich dies (l. cit.) geschrieben hatte, gegen mein

eigenes Gebot einmal von einer jungen Patientin überreden, bei allerdings komplizierter Schieloperation (Tenotomie und Vorlagerung) die Totalnarkose (mit Chloroform) anzuwenden, es hing aber an einem Haar, dass gerade dieses junge Mädchen dann in der Narkose nicht starb. Trotz blühendem Asehen und ganz normalem Herz und Lungen bekam sie eine sehr schlimme Herzschwäche, die einstündige angestrengte Behandlung erforderte.

Es gilt für mich als Regel, die Totalnarkose nie mehr vorzunehmen, ohne dass wenigstens noch zwei Assistenten zur Stelle sind, damit alle Akte der Wiederbelebung richtig, kräftig und ausdauernd ausgeführt werden können.

Das wegen seiner raschen und kurzen Wirkung für manche Fälle sehr bequeme Bromäthyl, das ich früher ab und zu verwendete, gab ich gänzlich auf, als ich die Erfahrung machte, dass eine mir nahestehende Person eineinhalb Tage nach einer Bromäthylnarkose wegen Zahnextraktion (bei der ich selbst assistierte) eine ganz bedenkliche Herzschwäche bekam, sodass der Puls einige Zeit kaum mehr zu fühlen war. Etwas anderes als die Bromäthylnarkose, gegen die vielleicht die besagte Patientin eine abnorme Empfindlichkeit hatte, konnte hier nicht den Anfall veranlasst haben. Besser als das Bromäthyl dürfte das Äthylchlorid sein, über dessen Anwendung bei Augenoperationen ich aber keine eigenen Erfahrungen besitze.

Für solche kurze Operationen ist übrigens der in letzterer Zeit empfohlene Ätheraustausch, wenn er gelingt, ganz bequem. Man lässt den Patienten 10—15 mal den Äther tief einatmen, und kann dann kurze Operationen, wie ich mich auch überzeugte, ganz schmerzlos ausführen, wonach der Patient sofort wieder in Ordnung ist.

In Anbetracht des Gesagten habe ich mich des-

halb, seit wir das Cocaïn kennen, bemüht, so viel wie möglich die Allgemeinnarkose bei Augenoperationen durch die Lokalnarkose zu ersetzen.

Während für leichtere Eingriffe an der Bindehaut und Hornhaut das Eintropfen einer 2—5 % wässrigen Cocaïnlösung während 5—10 Minuten ausreicht, ist schon für die Excision der Iris, damit die anaesthesierende Wirkung bis zu dieser eindringt, die Instillation einer 5 % Lösung eine halbe Stunde lang alle 3 Minuten erforderlich, wobei die Augen nach jeder Eintropfung gut geschlossen zu halten sind, damit die Hornhaut durch die Cocaïn-Einwirkung nicht rau und dadurch in ihrer Durchsichtigkeit beeinträchtigt wird. Bei entzündeter Iris genügt auch diese lange Instillation nicht völlig. Davon wird gleich noch die Rede sein. Will man eine Schieloperation wirklich schmerzlos ausführen, so ist es notwendig, ein paar Tropfen einer 3—5 % Lösung an der Stelle der abzulösenden oder vorzulagernden Muskelsehne unter die Bindehaut zu spritzen. Es ist nötig, danach 5 Minuten zu warten, bevor man operiert, und es ist zweckmässig, während dieser Zeit die Flüssigkeit durch leichtes Massieren mit dem Lied etwas zu verteilen, damit sie beim Operieren nicht das Operationsfeld verändert und dadurch die Operation erschwert.

Ich habe vom Jahre 1886 ab diese subconjunctivale Einspritzung des Cocaïns bei hunderten von Schieloperationen vorgenommen, ohne je einen üblen Zufall davon zu beobachten. Höchstens tritt hie und da einmal bei empfindlichen Personen etwas Brechen nach der Operation auf. Die kleine Menge Cocaïn reicht dabei völlig aus, die Tenotomie und die Vorlagerung schmerzlos zu gestalten. Stets jedoch, wenn man Cocaïn einspritzt, namentlich wenn etwas mehr davon nötig ist, muss man sich des genauesten bewusst bleiben, dass auch das Cocaïn gefährlich

sein kann, wenn man die Dosis zu hoch nimmt. Man sollte keinesfalls mehr als 0,05 in toto für eine Operation im Bereich des Kopfes verwenden und stets, wenn möglich, mit weniger auszukommen suchen. Es ist angezeigt, immer jenen traurigen Fall in Erinnerung zu behalten, der in der Anfangszeit der Cocaïnanwendung passierte, als man deren Gefahr zu wenig kannte. Ein Chirurg spritzte wegen geringfügiger vorzunehmender Operation Cocaïn ein, der Patient starb sofort, und der Arzt schoss sich, überwältigt von dem Unglück, eine Kugel durch den Kopf.

Auch die E nukleation führe ich schon lange in geeigneten Fällen, d. h. wo nicht Verwachsungen des Bulbus mit der Tenon'schen Kapsel zu erwarten waren, also in nichtentzündlichen Fällen, mit der Einspritzung einer dünnen Cocaïnlösung nahezu schmerzlos aus. Zunächst wird an den vier Ansätzen der geraden Augenmuskeln und dann nach Abtrennung der Sehnen vermittelt einer gebogenen Canule am hinteren Pol des Auges eine ziemliche Menge der Flüssigkeit eingespritzt. In den letzten Jahren habe ich eine schwache Cocaïn-Eucaïn-Mischung hiefür benützt und eine so grose Menge der Lösung, dass zugleich Infiltrationsanaesthesie nach Schleich mitwirkte.¹⁾ Dieses Verfahren ist noch besser und weniger gefährlich, namentlich wenn es gelingt, auch in den Tenon'schen Raum die Flüssigkeit hineinzubringen. Auch hier muss mit der Operation zugewartet werden und zwar 5 Minuten. Diese Lokalnarkose bei E nukleation ist ganz besonders wertvoll für jene ziemlich zahlreichen Fälle, wo wegen haemorrhagischen oder sonstigen vorgerückten Glaukoms

¹⁾ Ich benütze eine Stammlösung von Eucaïn β und Cocain muriat. aa 0,5, Alkohol absolut 4,0, aq. dest. 16,0. Davon werden 2 Teile mit 8 Teilen frisch gekochtem Wasser in graduiertem Röhrchen gemischt und diese Verdünnung verwendet.

enukleiert werden muss; denn diese Patienten haben in der Regel schlechte Gefässe und schlechtes Herz, also mangelhafte Circulation und befinden sich oft in vorgerücktem Alter. — Für die Enukeation von schmerzhaften Augen empfiehlt Snellen¹⁾ (l. cit. p. 116) Cocaïn mit der Pravaz'schen Spritze durch die Sklera in den Glaskörper zu spritzen, es werde dadurch die Empfindlichkeit sehr vermindert. Bei weichen Augen, z. B. infolge von Cyclitis, wird dadurch zugleich die Spannung des Bulbus erhöht und so die Operation erleichtert.

Für die Entfernung des Thränensackes empfiehlt sich die vorherige Einspritzung des Cocaïn-Eucaïngemisches gleichfalls, wenn man in nichtentzündetem Gebiet operieren kann. Man muss nur langsam und in ziemlicher Menge einspritzen.

Schwieriger gestaltet sich die Lokalanaesthesie bei akut glaukomatösen oder entzündeten Augen, bei welchen eine Iridausschneidung vorgenommen werden soll. Es ist in diesen Fällen die Iris sehr empfindlich, und auch die von Koller empfohlene vorherige Einspritzung der Cocaïnlösung unter die Bindehaut an der Stelle, wo man mit der Lanze in die Vorderkammer einzugehen hat, genügt nach meinen Erfahrungen nicht immer, um das Fassen und Abschneiden der Iris schmerzlos und ruhig zu gestalten. Ich helfe mir in solchen Fällen schon seit Jahren so, dass ich reines Cocaïn, welches ich jeweilen frisch aus Alkohol auskrystallisieren lasse, damit es sterilisiert wird, mittelst des Neusilberspatels nach Anlegung der Lanzenwunde in die Vorderkammer und auf die Iris bringe. Damit kann der Schmerz, wenn auch nicht in allen Fällen gänzlich, doch in der Regel bedeutend vermindert und in manchen Fällen völlig hintangehalten werden. Die Totalnarkose, welche in solchen Fällen akuten Glaukomes sehr indiciert erscheint und auch von man-

chen Operateuren dabei regelmässig zu Hilfe genommen wird, schon um die Operation ruhig und regelrecht ausführen zu können, erleichtert aber die Iridectomy, die in diesen Fällen, wenn immer möglich, nach oben angelegt werden sollte, oft nicht in dem gewünschten Masse wegen der Aufwärtsrollung des Bulbus. Zudem ist sie, wie schon erwähnt, bei Glaukomatösen gefährlich.

Die Anwendung des krystallisierten Cocaïns, in geringer Menge aufgestrichen, benütze ich schon seit Jahren auch bei kleineren Operationen an den Lidern und am Bulbus, bei denen durch die Conjunctiva mit dem Schnitte eingegangen wird (Chalazion-Ausräumung etc.).

Es hat in den letzten Jahren das Cocaïn nun noch einen Bundesgenossen in dem Extrakt der Nebenniere erhalten, das einen Bestandteil enthält, welcher die Gefässe von Schleimhäuten, auf welche seine Lösung aufgetropft wird, in kurzer Zeit kräftig zusammenzieht. Ganz besonders prompt thut dies das von Dr. Takamine in Amerika hergestellt, von Parke, Davis & Co. in New-York und London in den Handel gebrachte Adrenalin (*Solutio adrenalini hydrochlorici*), das sich auch durch Haltbarkeit und Sauberkeit auszeichnet und in sehr geringer Stärke eine, wie ich mich nun schon geraume Zeit überzeugte, mächtige Wirkung entfaltet. Es kann damit, wenn in Intervallen von einigen Minuten ein paar Tropfen eingetropft werden, die Rötung entzündeter oder hyperaemischer Augen für einige Zeit gänzlich oder grösstenteils beseitigt werden. Nachdem dies geschehen, pflegt dann auch das Cocaïn besser zur Wirkung zu gelangen. Ob auch bei Glaukom die Cocaïnwirkung durch das Adrenalin an der Iris genügend zur Geltung gebracht werden kann, darüber habe ich noch keine genügenden Erfahrungen.

Dass für die Blutstillung das Adrenalin sehr wertvoll ist, kann ich bestätigen. Allerdings kennt ja die Augenheilkunde schon längst die künstliche Blutleere, hergestellt durch die Lidklemmen von Desmarres, Snellen und Knapp und verwendet sie mit grossem Vorteil bei manchen Lidoperationen. Da, wo diese Klemmen sich an den Lidern nicht anbringen lassen, ferner bei Thränensackexstirpationen, manchmal auch bei den Schieloperationen etc. bietet die Anwendung des Adrenalins Vorteile. Denn der Blutreichthum der Lider und ihrer Umgebung ist ein sehr grosser, daher die Blutung oft ungewöhnlich lebhaft und störend. Wenn man gemäss den Erfahrungen, die ich in dieser Hinsicht machte, der Flüssigkeit (Cocain, Cocain-Eucaïn), welche man zum Zwecke der Lokal-Anaesthesie ins Gewebe, unter die Bindehaut etc. einspritzt, eine ganz geringe Menge (1—2 Tropfen) Adrenalinlösung beifügt, so erzielt man in der Regel eine sehr angenehme Reduktion der Blutung, namentlich der capillären. — Manchmal gelingt es, das Gewebe, z. B. bei der K u h n t 'schen Ektropium-Operation ziemlich blutleer zu bekommen. Es ist rätlich, auch mit dem Adrenalin in der Dosis vorsichtig zu sein, und sich auf das Minimum dessen zu beschränken, was erforderlich ist. Ich benütze gewöhnlich die Takamine'sche Original-Lösung direkt, indem ich sie mit mehr oder weniger 1—2% Cocainlösung mische.

Wenn sich bei Lidoperationen, Plastiken in der Umgebung der Augen, Thränensackexstirpation etc. die capilläre Blutung störend bemerkbar macht, ist es zweckmässig, auch während der Operation kleine, mit Adrenalin-Cocain befeuchtete Gaze-Tupfer auf die betreffenden Stellen kurze Zeit aufzulegen und leicht festzudrücken. Man kann so die vorherige Einspritzung der blutstillenden Lösung ins Gewebe,

falls nötig, ergänzen und kommt dabei mit weniger Adrenalin aus.

Eine der wichtigsten und schwierigsten Aufgaben des Augenoperators bildet die richtige Handhabung der

Sterilisation, Antiseptik und Asepsis.

Es muss bei den Augenoperationen der Kampf gegen die Mikroorganismen, welche die Heilung gefährden, mit denselben Waffen geführt werden, wie bei anderen Operationen am Menschen und zwar so kräftig als möglich, aber zugleich umsichtig, wie es die Zartheit des Organes erfordert. Es kommt dabei hauptsächlich darauf an, dass dieser Kampf jeweilen am richtigen Ort und im richtigen Moment geführt wird, und es wäre verfehlt, sich auf einen aseptischen Operationsraum, sterilisierte Instrumente etc. verlassen zu wollen und dabei die individuellen örtlichen Besonderheiten des Operationsgebietes und ihre Gefahren zu übersehen. Ganz besonders erfordern die Operationen, bei denen die Bulbuskapsel eröffnet wird (Staar-, Iridektomie-Schnitt etc.) der genauesten Ueberlegung dessen, was in jedem einzelnen Fall bezüglich Asepsis und Antiseptik zu thun sei. So sehr man in all diesen Massnahmen Pedant werden soll, so sehr hat man sich anderseits vor der Schablone zu hüten.

So wäre es z. B. gänzlich verfehlt, anzunehmen, man könne die Regeln, welche die Chirurgen dann befolgen, wenn sie durch ein möglichst reines Hautgebiet eingehen und das ganze Operationsfeld aseptisch halten, ohne weiteres auf Augenoperationen übertragen, um dann auch aseptische Wundheilung zu erzielen. Es wäre dies verfehlt aus dem einfachen Grunde, weil, wie wir noch des genaueren sehen werden, der Augenoperator nie sicher ist, in einem ste-

riren Operationsgebiete zu operieren. Es wird daher Störungen der Wundheilung trotz aller Cautelen der reinen Asepsis doch ab und zu erleben und bald inne werden, dass das Auge ein für Operationen ganz eigenartiges Gebiet darstellt.

Allerdings hat man schon zur Zeit, wo man vom Kampf gegen die Mikroben, also von Antiseptik und Asepsis nichts wusste, ja nicht einmal von der einfachsten Reinlichkeit bei Augenoperationen einen richtigen Begriff hatte, hundertfältig die Erfahrung machen können, dass diese in grosser Zahl auffallend gut heilten. Aber es erblindeten zur damaligen Zeit eben doch an eitriger oder nichteitriger Entzündung von 100 staaroperierten Augen bis zu 20, ja 30. Eine gewisse gute Heiltendenz dokumentierte jedoch das Sehorgan für operative und traumatische Wunden glücklicherweise von jeher.

Anderseits sind wir auch bei scrupulösester Reinlichkeit und bei der Befolgung aller der Regeln, welche die Lehre von der Sterilisation und der Asepsis bei der Wundbehandlung aufgestellt hat, nicht im stande, eine ungestörte Heilung in derselben Weise sozusagen zu garantieren und die Verluste so vollständig auszumerzen, wie es die Chirurgen bei so vielen ihrer Operationen können, die viel gefährlicher und grösser sind und vor dem Zeitalter der Antiseptik kaum gewagt werden durften. Wohl haben wir, indem wir die moderne Wundbehandlung bei den Augenoperationen zur Verwendung brachten, bei der Staaroperation die Verlustprozente in erfreulicher Weise von 20—30% auf 1—2% reduziert, aber sie mit Sicherheit auf Null zu bringen, was das Ziel jedes Augenarztes sein muss, das ist bis jetzt nicht gelungen.

Allerdings könnte man fast glauben, es gebe überhaupt keine Verluste nach Staaroperationen mehr, wenn man sich an die Mitteilungen hält, welche mancherorts

in der modernen Literatur sich diesbezüglich vorfinden. Diese zu günstige Darstellung des Thatbestandes lässt sich zum Teil so erklären: es kann ein Operateur heutzutage ganz gut 100, sogar 200 Staaroperationen nach einander ohne Verlust des Auges durchbringen und wenn er dann diese günstige Reihe statistisch verwertet, so hat er keine Verluste. Für den Erfahrenen gilt aber hier das Wort von K n a p p ⁵⁾: „Nimmt man die Zahlen gross genug, so ereignet sich alles“, d. h. wer eine grosse Zahl von Operationen ausführt, erlebt alles wieder, von der Vereiterung bis zur sympathischen Erkrankung des andern Auges. Also auf grosse Zahlen kommt es an, wenn wir richtige Statistik in dieser Frage treiben wollen, wie das auch A r l t ⁶⁾ schon vor 30 Jahren ganz correct gethan hat, als er in belehrendster Weise Rechenschaft gab von seinen Staaroperationsresultaten. Die oft in den letzten Jahren aus einzelnen Kliniken erfolgten Mitteilungen, dass 100—200 Staaroperationen ohne Verlust heilten, beweisen nichts für die Vortrefflichkeit des damit empfohlenen Verfahrens, denn solche Reihen hatte auch H o r n e r bei blosser Reinlichkeit. — Wenn wir übrigens die Wahrheit darüber erfahren wollen, wie es heutzutage mit den Verlustprocenten aussieht, so brauchen wir bloss in der Literatur der subconjunctivalen Sublimat- und Kochsalzinjectionen und in derjenigen der intraoculären Desinfection nachzusehen, um zu bemerken, wie oft noch bis in die neueste Zeit Eiterung und schleichende Entzündungen nach Staaroperationen mit den besagten Methoden bekämpft und gebessert wurde, oder auch ihren verderblichen Gang trotzdem weiter nahmen.

Wenn wir die Situation, in der wir zur Zeit uns mit diesen Fragen der Wundbehandlung am Auge befinden, genau verstehen wollen, müssen wir auf die geschichtliche Entwicklung dieser Dinge zurückgehen. Das Bestreben, die Resultate der Augenoperationen, namentlich der Staaroperationen zu bessern und sicherer zu gestalten, datieren namentlich von A. v. G r ä f e und seiner Schule her. — Es war gemäss den Anschauungen der damaligen Zeit ganz begreiflich, dass v. G r ä f e den mechanischen Verhältnissen, also namentlich der Grösse und Lage des Staarschnittes die Hauptbedeutung für eine glatte

Heilung beilegte. Denn es war ja schon damals unschwer zu beobachten, dass einer kleinen Punktion der Hornhaut (Paracentese) kaum eine schlechte Heilung, namentlich nicht leicht eine Eiterung folgt, dass sogar bei dem schon etwas grösseren Schnitt und Eingriff, den die Ausschneidung eines Stückes Iris (Iridektomie) darstellt, nur ganz selten eitrige Entzündung eintritt, dass dies aber nicht selten der Fall bei dem noch grösseren Eingriff der Staaroperation, wobei der Schnitt eben 3 bis 4 mal so gross gemacht werden muss, wie bei einer Iridektomie. Und da man damals bei der Staaroperation die Iris nicht ausschnitt, so lag es nahe, der Grösse des Hornhautschnittes die Hauptbedeutung für das Zustandekommen einer eitrigen Entzündung beizumessen.

v. Gräfe bemühte sich also ganz folgerichtig, zunächst den Staarschnitt möglichst zu verkleinern. Aber er suchte, und das war sehr wichtig, zugleich auch den Schnitt so zu gestalten, dass die Wunde nach der Operation so rasch und so gut wie möglich sich schliessen und verkleben konnte. Damit hatte er mit feinem Gefühl einem Hauptgrundsatz der Wundheilung Folge gegeben, der auch jetzt noch gültig ist, den wir aber auch jetzt erst völlig verstehen. Warum ein rascher und guter Wundschluss für die definitive Heilung so wichtig ist, wird sich aus dem Folgenden ergeben.

Wenn also, wie die damaligen statistischen Berichte zeigen, die Gräfe'sche „Linearextraction“ bessere Resultate bezüglich Wundeiterung ergab als die frühere Operation mit grossem Hornhautlappen, so möchte ich dies hauptsächlich dem raschen Wundschluss zuschreiben.

Bevor dann endlich Lister der Wundbehandlung den richtigen Weg wies, bemühte sich schon der eine oder andere Chirurg, durch bestmögliche Reinlichkeit die Wundverhältnisse zu bessern.

Auch Augenoperateure schlugen diesen Pfad ein, unter ihnen ist besonders Horner zu nennen, der damit die Verlustprocente schon auf 2,67% brachte, wie eine Statistik über 1088 von ihm ausgeführte Staaroperationen zeigt. Bei 737 unkomplizierten Staaren, die er 1870—80 operierte, betrug der Verlust sogar bloss 1,6%. Von 77—80 wurde die Reinlichkeit successive strenger gehandhabt.⁷⁾

Aber erst mit der genaueren Erkenntnis der Mikroben und der Rolle, welche sie bei der Wundheilung spielen, erlangte auch der Ophthalmo-Chirurg die richtigen Waffen in die Hände.

Dass aber diese Erkenntnis sich Bahn brach, war keine ganz einfache Sache, und es dient mir stets zur wertvollen Belehrung, wenn ich daran zurückdenke, wie ich vor nahezu 30 Jahren als Assistent von Eberth mit meinem verehrten Lehrer zusammen im pathologischen Institut die pathogenen Mikroben in mühsamer Arbeit kennen lernte, aber ausserhalb des Institutes acht geben musste, damit nicht lächerlich zu werden. Denn niemand wollte an das „Zeug“ glauben.

Nachdem ich dann bei Horner die Reinlichkeit, bei R. Volkmann in Halle und Lister in Edinburgh die antiseptische Methode der Wundbehandlung gründlich kennen gelernt hatte, war ich der Ueberzeugung, dass am Auge sich damit ganz die gleichen Fortschritte in der Wundheilung erzielen lassen werden wie in anderen Wundgebieten, und ich handelte auch darnach, indem ich von der ersten meiner Operationen ab (1878) die Grundsätze der Lister'schen Lehre in Anwendung brachte, so weit modifiziert natürlich, wie es die zarte Beschaffenheit des Auges erforderte und nicht ohne vorher durch Tierversuche die Wirkung der Carbolsäure aufs Auge näher geprüft zu haben. Da es sich zeigte, dass die Cornea nicht gut die 3%ige und noch we-

niger die 5%ige Lösung erträgt, wenn man sie damit stark irrigiert, benützte ich zur vorherigen Reinigung des Conjunctivalsackes lange Jahre kalt gesättigte Salicylsäurelösung, vom Jahre 1887 ab die Sublimatlösung 1:5000 und in verdächtigen Fällen 1:1000, und so verfähre ich auch jetzt noch. Stets habe ich ferner die sämtlichen bei einer Operation zu benützend Instrumente in 3%ige Carbollösung eingelegt, sie auch während der Operation immer in diese zurückgelegt, also mit nassen Instrumenten operiert, und das thue ich zum Teil jetzt noch.

Da der Lister'sche Verband seiner Steifheit wegen am Auge nicht anwendbar war, benützte ich von Anfang an den nassen Salicylverband, wie ihn Horner für Fälle verwendete, die mit Eiterung drohten oder schon eitrige Entzündung hatten. Es wurde die Watte mit kalt gesättigter (3⁰/₁₀₀) Salicyllösung benetzt, aufs Auge gelegt und dann durch Zugiessen der Lösung nass gehalten.

Ich habe ferner von meiner ersten Staaroperation ab nie operiert, ohne vorher den Thränenkanal durchzuspritzen, um zu erfahren, ob er und der Thränensack nicht Sitz eines Katarrhes infolge mehr oder weniger starker Verengung sei. Denn das wissen wir ja schon seit 30 Jahren, dass die Quelle einer eitrigten Infektion am Auge sehr oft im Thränensack liegt, dessen Sekret, wenn es auch vielleicht nur in geringer Menge abgesondert wird, im höchsten Grad infektionstüchtig zu sein pflegt und eine Menge jener raschen Vereiterungen nach Staaroperationen zur Folge hatte, die vor Erkenntnis dieser Frage dem Augenoperateur das Leben sauer machten. Fand ich, dass die durch Thränensack und Thränennasengang gespritzte Flüssigkeit nicht klar oder gar nicht abfloss, so wurde zuvörderst in geeigneter Weise Abhilfe geschaffen, wie dies noch näher beschrieben werden wird.

Nicht nur wurden infolge dieser antiseptischen Massregeln die Verlustprozente geringer, sondern auch der Heilungsverlauf sichtlich ein ruhigerer. Es trat nach Staaroperation und Iridectomy weniger Iritis und schleichende Cyclitis auf. Die Verluste durch Eiterung reduzierten sich bei meinen ersten von Dr. Arnold zusammengestellten 400 Staaroperationen auf 1 Fall = 0,25 % und in meinen 540 ersten Staaroperationen (alle gerechnet) auf 0,37 % Eiterungsverluste.⁸⁾

Dass diese günstigen Ziffern den antiseptischen Massnahmen zuzuschreiben seien, war naheliegend. Immerhin war das noch näher festzustellen und waren auch die Gründe aufzusuchen, warum ab und zu doch noch schlechte Heilung bei Staaroperationen eintrat.

Als ich mich mit meinen Assistenten und Schülern Hildebrandt¹³⁾, Bernheim¹⁴⁾ und Marthen¹⁵⁾ in dieser Richtung an die Arbeit machte, war die Situation nichts weniger als klar. Schmidt-Rimpler⁹⁾, Sattler¹⁰⁾, Weeks¹¹⁾ u. a. hatten gezeigt, dass pathogene Mikroben oft im Bindehautsack getroffen werden, besonders bei Augen, welche an eitrigem Katarrh des Thränensackes oder an Conjunctivalkatarrh litten. Sie hatten auch gezeigt, in welcher Weise etwa und mit welchen Stoffen die demnach notwendige Antiseptik am Auge möglich sei. Die Untersuchungen von Gayet¹²⁾ aber ergaben, dass trotz gründlicher Spülung des Conjunctivalsackes mit Sublimatlösung 1:6000 und mit gesättigter Borsäurelösung doch noch eine Menge Mikroben gefunden wurden, wenn unmittelbar vor der Staaroperation eine Abimpfung ausgeführt wurde. Aber auch dann, wenn diese Abimpfung positiv war und trotz der besagten Waschung noch lebende Cocci vorhanden waren, trat doch sehr oft ungestörte Heilung auf. Demgegenüber teilten am 7. internat. Ophthalmologenkongress in Heidelberg Sattler

und E. Meyer mit, dass sie durch Antiseptik den Bindehautsack sterilisiert hätten, während freilich Chibret (ebenda) dieses Resultat nicht verzeichnen konnte.

Es schien mir demnach vor allem geboten zu sein, durch genaue Abimpfung (von denen ich die meisten selbst vornahm) festzustellen, wie bei den verschiedenen am Auge überhaupt möglichen antiseptischen Prozeduren sich Menge und Art der Mikroorganismen vor und nach der Reinigung verhalten und zwar sowohl im Conjunctivalsack, wie auch an den Lidrändern. Eine ziemliche Zahl solcher Abimpfungen wurde an menschlichen Augen vorgenommen, denen zuerst virulenter *Staphylococcus pyogenes aureus* in den Conjunctivalsack gebracht worden war. Es wurde dann versucht, mit allen möglichen antiseptischen Massnahmen diese Coccen wieder zu beseitigen. Eine grössere Zahl Untersuchungen wurde durch Abimpfung vor und nach Staaroperationen ausgeführt. Dabei wurde also (was bis dahin nie geschehen war) quantitativ, d. h. mit Zählung der Kulturen die Wirkung der antiseptischen Prozeduren kontrolliert. Es ergab sich das auffallende Resultat, dass mit allen zur Zeit bekannten resp. am Auge erlaubten antiseptischen Methoden es nicht gelang, den Bindehautsack oder die Lidränder keimfrei zu machen. Es liess sich bloss und nicht einmal in allen Fällen eine Abnahme der Zahl der Keime und manchmal ein schlechtes Wachstum nach der Reinigung feststellen. Dabei fand Bernheim, dass auch die bloss mechanische (durch Reiben und Spülen bedingte) Säuberung z. B. mit physiologischer steriler Kochsalzlösung eine beträchtliche Verminderung der Keimzahl zur Folge hatte, die bei von Anfang an geringer Menge der Mikroben genügte, um annähernde Keimfreiheit zu erzielen. Besonders wichtig war dann bei unseren Un-

tersuchungen das Resultat, dass die Lidränder (wie ich übrigens erwartet hatte) eine besonders schlimme Rolle bei der Verunreinigung des Auges mit Mikroben spielen, indem diese oft sich dort vorfinden und von dort stets in den Bindehautsack gelangen können. Da die Lidränder wegen ihren zahlreichen Drüsen und wegen ihren Cilien noch schwerer zu reinigen sind als der Bindehautsack, so begreift sich leicht, dass letzterer von ihnen aus stets wieder infiziert werden kann. Ausserdem ergab die Untersuchung von Marthen, dass der Verband durch die Behinderung des Lidschlages und die gleichmässige Wärme Keimvermehrung zur Folge hat. Diese tritt weniger ein, wenn der Verband mit Sublimat 1:5000 feucht gehalten wird.

Bernheim und dann auch Marthen stellten dabei ferner die wichtige, vorher nicht bekannte Thatsache fest (die dann auch von Bach¹⁶⁾, Helleberg¹⁷⁾ u. a. bestätigt wurde), dass die Thränenflüssigkeit eine wenn auch nicht sehr mächtige bakterienfeindliche Eigenschaft besitzt, die, namentlich einer nicht zu grossen Menge Mikroorganismen (auch *Staphylococcus pyog. aureus*) gegenüber deutlich experimentell zur Geltung kommt. Diese Wirkung der Thränen trägt wohl wesentlich dazu bei, dass Augenwunden auch ohne antiseptische Behandlung so oft gut heilen.

Zu ähnlichen Resultaten bezüglich der Mangelhaftigkeit der Antiseptik am Auge kamen Franke¹⁸⁾, Bach¹⁹⁾, Dalén²⁰⁾ und viele andere, welche die Sache nachprüften. Die beiden letztgenannten fanden, dass dasselbe wie mit Sublimat etc. sich mit blosser mechanischer Reinigung vermittelt physiologischer Kochsalzlösung erreichen lasse, und schliesslich stellte Bach letztere Prozedur als die beste hin, um relative Keimfreiheit zu erreichen, während freilich Franke dem nicht beistimmen konnte.

Aus diesen wichtigen Untersuchungen ergibt sich also, dass wir bei Augenoperationen uns mit den zur Zeit üblichen Reinigungsmethoden nicht in den Stand setzen können, ein so weit steriles Operationsgebiet zu schaffen, dass wir stets auf reaktionslose Heilung unserer Operationswunden rechnen können. Die möglichst scrupulöse Reinigung setzt aber, wie unsere Untersuchungen weiter lehren, den Keimgehalt herab, manchmal bis auf Null. Andererseits kann dann aber der Verband die Zahl der Mikroben am Lidrand und im Bindehautsack wieder erhöhen, indem er den Lidschlag hemmt und eine gleichmässige, dem Gedeihen der Mikroorganismen günstige Wärme, also sozusagen einen ruhigen Brutapparat schafft. Der Lidschlag nämlich spedierte mit den Thränen im Bindehautsack vorhandene Keime in die Thränenabflusswege und verhindert jene ruhige Stagnation von Wundsekret und Thränenflüssigkeit, welche für die Vegetation der Bakterien günstig ist.

Wenn wir also die Wundgegend vor der Operation noch so gut abspülen und abreiben und nach der Operation nochmals abspülen, sodass es uns im günstigsten Falle gelingt, die Keime dadurch auf ein Minimum zu bringen, kann nach zwei und mehr Tagen ihre Zahl schon wieder recht beträchtlich geworden sein, sodass dann die Gefahr der sekundären Infektion der Wunde vorhanden ist.

Folgerichtig sollte man also den Verband weglassen und damit den Augenlidern die Möglichkeit freier Bewegung geben. Aber die Operierten ziehen meistens vor, die Augen zunächst geschlossen zu halten, da ihnen dies angenehmer ist. Bindet man ihnen, nachdem 1—2 Tage verflossen und die erste Wundreizung vorüber, sodass sie die Augen öffnen könnten, ein Drahtgitter vor, damit sie und der Arzt sicher sind, dass das Auge nicht unversehens mit den Fingern berührt werde, so ist dies theoretisch ganz

gut; meine Patienten aber baten mich in der Regel, ihnen lieber einen Verband anzulegen, da das Gitter ihnen unangenehm sei.

Manche Operateure haben diese fälschlich so genannte „offene Wundbehandlung“ angewendet und warm empfohlen, aber dieser Ausdruck ist unrichtig, und es zeigt hier das Auge wieder ungewöhnliche Verhältnisse gegenüber anderen Wundgebieten, denn wenn man auch den Verband weglässt, ist das noch keine „offene Wundbehandlung“. Es legen sich zunächst bei den meisten in Betracht kommenden Operationswunden die Lider über die Wunde und bilden die erste zweckmässige Decke.

Weiter lässt sich sagen, dass diese Decke für den ungestörten Wundschluss um so zweckmässiger ist, je ruhiger sie die ersten Tage liegen bleibt, und damit gelangen wir zu dem meines Erachtens wichtigsten Grundsatz der Wundbehandlung am Auge. Die möglichst strasche Verklebung der Wunde ist, da sie den besten Schutz abgibt gegen das Eindringen von pathogenen Keimen, das vor allen Dingen anzustrebende Mittel, einen infektionslosen Wundverlauf zu erzielen. Dem widerspricht die Thatsache durchaus nicht, dass ein staaroperiertes Auge, bei dem die Wunde mehrere Tage sich nicht schliesst, die vordere Kammer also aufgehoben bleibt, dadurch fast sicher ist vor eitriger Infektion der Wunde. Diese kann sofort eintreten, wenn die vordere Kammer sich wieder herstellt, also der Wundschluss sich endlich bewerkstelligt. Dass sie vorher nicht auftritt, rührt wohl vom Abfluss des Humor aqueus her, der die Wunde beständig spült (der aber, wie die Untersuchungen von Marthen, Bach u. a. zeigten, keine keimfeindliche Kraft hat). Man kann bei diesem langsamen Wundschluss oft nachträglich Reizung und Entzündung in der Vorder-

kammer auftreten sehen. Hiezu kommt dann, dass auch nachträglich, so lange die Wunde sprengbar bleibt, also nicht genügend verheilt ist, ein Wiederaufgehen der Wunde infolge mechanischer Einwirkung mit allen Mitteln hinten gehalten werden muss. Wenn es also gelingt, die Wunde rasch zur Verklebung zu bringen und verklebt zu erhalten, so können virulente Bakterien im Conjunctivalsack vorhanden sein, ohne dass eine Infektion einzutreten braucht.

Behält man diese Ueberlegung im Auge, so wird man dazu gelangen, 1) das operierte Auge auf alle Fälle 1—2 Tage möglichst ruhig zu stellen, indem man einen Verband auflegt, der die Thränenflüssigkeit zugleich gut aufnimmt, sodass der gefährliche Versuch, sich das Auge auszuwischen, unnötig und unmöglich gemacht wird. Es wird 2) erforderlich sein, die operierten Augen 10—14 Tage vor Stoss und Reiben absolut zu bewahren, damit dadurch die Wunde nicht gesprengt wird. In dieser Richtung habe ich folgende Erfahrungen zu verzeichnen: Die feste Verklebung einer Staar- oder Glaukom-Iridektomie-Wunde bedarf bei verschiedenen Patienten ganz verschieden langer Zeit. Man muss hier sorgfältig individualisieren. Während bei einigermassen kräftigen Leuten (auch wenn sie alt sind) mit noch ordentlichen Geweben ein ziemlich fester Schluss des Staaroperationsschnittes in 8—10 Tagen erreicht und damit auch die Heilung zur Not hergestellt ist, brauchen schwächliche, stark senile Leute, besonders solche mit schlechter Verdauung, fast die doppelte Zeit. Das sah ich einmal in sehr unangenehmer Weise bei einem älteren Manne, der allerdings aussergewöhnlich blass und mager war, sodass er, wenn er die Augen schloss, aussah wie eine Leiche. Da er behauptete, er habe schon seit vielen Jahren dieses Aussehen und befinde sich ganz wohl, und er auch mit der Operation seines Staares pressierte, so

operierte ich diesen gleichwohl. Die Heilung verlief auch befriedigend, sodass ich 14 Tage nach der Operation Sehschärfe $\frac{2}{3}$ feststellte und die Brille verschreiben konnte. Der Verband wurde jetzt weggelassen. Am nächsten Tage war das Auge etwas gerötet, sodass ich den Patienten noch nicht heimreisen liess; am darauffolgenden Tage war zu meinem Schrecken ein kleines Hypopyon in der Vorderkammer da, und die genaue Untersuchung des Auges ergab einen ganz kleinen Glaskörperfetzen in der Wunde resp. Narbe. Genauere Nachfrage ergab, dass er sich in der Nacht nach der Sehprüfung im Auge gerieben hatte, wobei er etwas Schmerz verspürte. Offenbar hat er damals die Wunde gesprengt, und die Folge war nun, dass das Auge beinahe verloren ging. Es trat, von der Wunde ausgehend, eine partielle eitrige Trübung des Glaskörpers auf, und er konnte nach peinlicher, wochenlanger Weiterbehandlung schliesslich mit Sehschärfe $\frac{1}{10}$ entlassen werden.

Dass Wundsprenkung am 6.—8. Tage nach der Operation prompte eitrige Infektion der Wunde und Verlust des Auges veranlassen kann, ist eine leider sehr bekannte Sache. Ich sah das schon als Assistent von H o r n e r am 8. Tage und bei meinen eigenen Operierten einmal am 6. und 8. Tage nach ganz normaler Operation.

Deshalb ist das operierte Auge wenigstens 8—10 Tage ängstlich vor Stoss, ja auch vor Berührung mit der Hand des Patienten (die oft nichts weniger als zart ist) zu schützen. Ob dies durch Verband oder Gitter geschieht, bleibt sich gleich. Für die Nacht wird ein gutsitzender Verband dem Patienten besonders angenehm sein. Will man die Sicherheit desselben noch erhöhen, so ist ein F u c h s 'sches Drahtgitter oder S n e l l e n 's Aluminiumschale in den Verband eingefügt, zweckdienlich. Am Tage kann auch

das Fuchs'sche, Praun'sche oder ein anderes Drahtgitter allein getragen werden. Es muss hier individualisiert werden. So lange das Auge thränt, soll immer zunächst etwas Watte oder Gaze aufs Auge gelegt werden, damit die aus dem Auge tretende Flüssigkeit ohne Wischen und Reiben seitens des Patienten entfernt wird und nicht zu Excoriation der Lider und Umgebung führt. Darüber kann dann Gitter oder Schale oder bloss weitere Watte gelegt und befestigt werden. Es gibt Augen, welche den Verband schlechter ertragen als andere, weil die Lidränder gerötet werden, ihre Haut bald anfängt, Excoriation zu zeigen, namentlich in der Umgebung der äusseren Winkel. Bei diesen ein blosses Drahtgitter zu applizieren, ist, wenn die zwei ersten Tage nach der Operation vorbei sind, besonders angezeigt, falls nicht Thränen vorhanden, was auch individuell wechseln kann.

Von einigen Modifikationen und Besonderheiten abgesehen, die noch näher bei der Nachbehandlung der Staaroperierten besprochen werden soll, wird ein Verband eines oder beider Augen am besten folgendermassen konstruiert. — Es wird reichlich Verbandwatte so aufs Auge gelegt, das mässig grosse Flocken namentlich die Vertiefung um den Bulbus, also die Grube zwischen Nasenwurzel und Auge, zwischen oberem Orbitalrand und Auge etc. gut ausfüllen, während auf die prominente Bulbuswölbung etwas weniger Watte gelegt wird, sodass eine gleichmässige Polsterung entsteht, die nach allen Seiten die Lidspalte um 3—5 cm überragt. Die Watte wird dann befestigt vermittelt einer 3,5 m langen, 5 cm breiten Binde, die entweder aus wenig dicht gewobenem Baumwollgewebe (Calicot) oder aus Gaze besteht, welche ungestärkt (weniger zu empfehlen) oder gestärkt sein kann und in letzterem Falle vor dem Gebrauch nass gemacht wird, wonach beim Trocknen

die einzelnen Touren der Binde zusammenkleben, so dass dieser gestärkte Verband, der zugleich etwas an den Haaren festklebt, sich weniger verschiebt, also solid ausfällt, ohne dass seine Touren stark angezogen werden; denn das ist bei Operierten (mit einer Ausnahme, die später erwähnt werden soll) ein Fehler. Vielmehr ist beim Abrollen der Binde jeder Zug zu vermeiden und so zu verfahren, dass man das Bindende etwas vor und unter dem Ohr vom Patienten mit dem Finger an die Haut andrücken und fixieren lässt, oder man fixiert es dort selbst mit der einen Hand, während die andere die Binde führt. Das erstere ist für den Ungeübten vorzuziehen, weil er dann die Binde mit beiden Händen führen kann.

Beim einseitigen Verband — *Monoculus* — geht nun die erste Tour, aufsteigend vom gleichseitigen Unterkieferwinkel, über die Watte auf dem Auge und über den gegenüberliegenden Stirnhöcker weg um den Kopf herum, sodass sie unter dem Ohr oder über den unteren Teil des Ohres weg zum Ausgangspunkt zurückkehrt, die zweite Tour geht etwas höher übers Auge und etwas tiefer über die gegenüberliegende Stirn und dafür etwas höher übers Ohr (oder über dem Ohr vorbei), die dritte geht fast ganz quer über den oberen Teil der Watte und die Augenbrauengegend des anderen Auges, also horizontal um den Kopf herum, ebenso die vierte, und nun werden, indem man wieder unter dem Ohr vorbeigeht, noch einige Touren, die besonders wichtig sind, über den unteren Teil der auf dem Auge liegenden Watte gezogen, sodass diese, indem sie seitlich an der Nase aufsteigen (also in der Richtung der Naso-labialfalte) das allfällige Hinuntergreifen des Patienten unter den Verband, auch nur mit einem Finger, möglichst vereiteln. Denn gebildete und ungebildete Patienten sündigen oft in gleicher Weise dadurch,

dass sie, falls das Auge etwas juckt, mit dem Finger unter dem Verband weg darin reiben wollen, was natürlich stets sehr gefährlich ist.

Der beiderseitige Verband — *Binoculus* —, welcher während 1—2 Tagen nach der Staaroperation sich empfiehlt, weil durch Ruhigstellung des zweiten Auges auch das operierte mehr Ruhe bekommt, wird gleich begonnen wie der *Monoculus*, aber es wird dann schon bei der ersten Tour die Binde hinten quer über den Kopf, über dem dem operierten Auge gleichseitigen Ohr weg, über den gleichseitigen Stirnhöcker weg und dann schief abwärts über das andere Auge geführt, das natürlich auch mit Watte bedeckt wurde. Dann wird die Binde über den Nacken zurück zum Ausgangspunkt der ersten Tour, also zum gleichseitigen Kieferwinkel geführt und nun eine zweite Tour über das operierte Auge geführt und zwar etwas höher, während sie über der gegenüberliegenden Kopfseite dafür etwas tiefer zu liegen kommt, aber auch über den Hinterkopf und über dem gleichseitigen Ohre vorbei über die gleichseitige Stirn und das andere Auge weiter geführt wird, um wieder per Nacken und unter dem gleichseitigen Ohr zum operierten Auge zurückzukehren u. s. w. Der *Binoculus* hält besser als der *Monoculus*, weil er den Kopf kompletter umfasst und weil hinten am Kopf ein Teil der Touren auch über den Nacken geht, also nicht nach oben hin abrutschen kann, worauf man beim *Monoculus* ganz besonders acht geben muss. Bei Anlegung einer gestärkten, nassen Binde muss die Ohrgegend etwas mit Watte geschützt werden, damit die später harten Bindentouren nicht in die Ohren schneiden.

Für leichtere *Monoculi*, wie sie besonders im Sommer angenehmer und bei weniger strikter Ruhigstellung und Beschützung des Auges (Nachbehandlung) erlaubt sind, ist eine locker gestrickte, 30 cm lange, in der Mitte

8 cm breite, nach den beiden Enden etwas schmaler werdende, an diesen Enden mit Bändern versehene Binde sehr bequem.

Erstes Erfordernis jeden Verbandes Operierter (wie auch des Verbandes überhaupt, mit wenigen Ausnahmen) ist, wie gesagt, dass er nicht drückt und doch so fest liegt, dass er nicht leicht sich abstreift oder verschiebt, wodurch ungünstiger Druck auf das Auge ausgeübt werden könnte. Nichts wäre geeigneter, den Wundschluss einer Staar- oder Iridektomie-wunde (bei Glaukom) zu verzögern als ein zu fest angelegter Verband. Denn ein solcher drückt die Wunde immer wieder auf, wobei der Patient leicht das lästige Gefühl des Druckes durch Kneifen des Lides los zu werden sucht und dabei die Sache noch schlimmer macht. Liegt der Verband zu fest, so können auch die Thränen nicht zur Lidspalte heraus, weil die Lider zu fest gegeneinander gepresst werden, wobei wieder der Patient durch Zukneifen die Sache verschlimmert, sie sammeln sich unter den Lidern an, wobei der Lidkrampf immer stärker wird, sodass zuletzt starker Schmerz entsteht und selbstverständlich schädlicher Druck auf die Wunde und schädliche Retention des Wund- und Conjunctival-secretes.

Ich bin also auch der gleichen Ansicht wie Snellen (l. cit. p. 17), dass ein schlechter Verband mehr schadet als nützt. Damit ist aber die „verbandlose Behandlung“ noch lange nicht gerechtfertigt, sondern man soll eben den Verband richtig und denkend anlegen und sich bewusst sein, dass davon gerade bei den wichtigsten Augenoperationen sehr viel abhängt. Es ist auch am besten, wenn die ersten Verbände nach der Operation von Staar oder Glaukom nur von ganz geübten Händen angelegt werden. Anfänger haben meistens das Bestreben, den Verband zu fest anzuziehen.

Der Verband soll, ohne den Abfluss der Augenflüssigkeit zu stören, für möglichste Ruhe im Operationsgebiet sorgen. Es kommen also zunächst rein mechanische Momente in Betracht, mit denen wir das operierte Organ unterstützen müssen, damit es die ihm innewohnenden Heilbestrebungen ungestört zu entfalten im stande ist.

Damit gelangen wir zu der weiteren Frage: Sollen wir diesen natürlichen Heilungsvorgängen noch weiter zu Hilfe kommen durch die Anwendung mikrobeneindlicher Arzneimittel und wie weit können wir hier gehen?

Bekanntlich hat die neuere Chirurgie auf Grund eingehender Untersuchungen und vieler diesbezüglicher Erfahrungen eine Methode der Wundbehandlung ausgebildet, welche kurz aseptische genannt wird. Die Asepsis, welche sich aus der Lister'schen Antiseptik herausgestaltete, geht von dem Grundsatz aus, dass da, wo keine Mikroben in Betracht kommen, auch mikrobenschädigende Medikamente, wie Carbol, Sublimat etc. in Wegfall zu kommen haben, weil sie unnötig die Gewebe reizen. Nachdem nun durch zahlreiche exakte Untersuchungen festgestellt worden, dass

1. durch die Luft pathogene Keime nicht in die Wunde gelangen, wie Lister glaubte und deshalb mit dem Carbol-Spray die Wunde in einen Carbolnebel einhüllte;
2. dass die Infektion der Wunde bei gesundem Organismus auch nicht von der Blut- oder Lymphbahn, also nicht von innen heraus (endogen) stattfindet, sondern
3. in der Regel von den Fingern, Instrumenten und Verbänden herrührt, mit denen die Wunde in Berührung kommt (ektogen);
4. dass endlich ganz besonders dafür zu sorgen sei, die Haut, durch die man eingeht, möglichst keimfrei zu gestalten,

konnte eine klare Scheidung erfolgen in den Massregeln, die der Chirurge bezüglich Antisepsis und Asepsis zu treffen hat.

Antiseptische Massregeln sind notwendig bei der Reinigung der H ä n d e Aller, die mit der Operation und der Wunde zu thun haben, ferner bei der Reinigung der I n s t r u m e n t e und aller weiteren O b j e k t e, welche mit dem Wundgebiet in Berührung kommen könnten. Auch die Haut, in welcher die Wunde angelegt wird, soll selbstverständlich so gut wie die Hände der Operierenden möglichst mikrobefrei sein.

Ist dergestalt dann das Operationsgebiet und alles, was damit in Berührung kommt, steril, so braucht es nachher keine Antiseptica mehr, die Wunde bleibt a s e p t i s c h, weil eben keine Keime da sind, und auch der Verband braucht keine Antiseptica zu enthalten. Man bedarf also weder bei der Operation einer antiseptischen Spülflüssigkeit, noch auch einer antiseptischen Lösung, in die die Instrumente während der Operation zurück gelegt werden (damit das Blut weniger an sie anklebt), sondern man bedarf bloss sterilisierten Wassers, um die Wunde und die Instrumente, ferner die Hände des Operateurs und des Assistenten vom Blut zu reinigen.

Von dem Momente ab, wo das Wundgebiet und was mit ihm irgendwie in Berührung kommt, keimfrei ist, beginnt die Asepsis. Um die Keimfreiheit zu erzielen, wird der Apparat der Antisepsis und der Sterilisation in Thätigkeit gesetzt. Dieser ist in der Neuzeit wesentlich kräftiger gestaltet worden, als L i s t e r ihn benützte resp. kannte. An die Stelle der von ihm ausschliesslich verwendeten Carbolsäure ist das sicherer desinficierende Sublimat getreten, namentlich für die Sterilisierung der Haut. Eingehende Untersuchungen, namentlich von S c h i m m e l b u s c h, haben gezeigt, dass für die Sterilisierung

von Instrumenten das Kochen in Wasser mit Zusatz von etwas Soda das sicherste und rascheste Verfahren darstellt, und dass Tupfer, Wundkompressen, Verbandstoffe, Operationsröcke etc. am zweckmässigsten und sichersten vermittelst strömenden Dampfes keimfrei gemacht werden.

Die moderne Aseptik hält also von der frisch angelegten Wunde die Antiseptica (Carbol, Sublimat etc.) fern, damit ihr Gewebe durch diese nicht geschädigt werden und so im Stande sind, die Heilvorgänge so rasch wie möglich in Aktion treten zu lassen. Hiezu möchte ich übrigens bemerken, dass auch Lister (weniger dagegen manche seiner Nachfolger in der Methode) mit dem Carbol stets, wie ich mich persönlich überzeugen konnte, die Wunden fast sparsam behandelte. Auch schützte er sie nachher vor dem im Verband befindlichen Carbol durch das Protectiv (dünnen Wachstuchstoff), und er wusch sie auch nachher bei dem Verbandwechsel nur sorgsam mit Carbollösung leicht, und wenn es nicht nötig war, gar nicht ab. Denn auch er huldigte stets dem alten Grundsatz der englischen Chirurgen, eine Wunde möglichst in Ruhe zu lassen, ein Grundsatz, an dem auch wir fest zu halten gut thun.

Ganz anders liegen nun aber die Dinge bei Wunden, die in Organen oder Organteilen angelegt werden müssen, welche nicht keimfrei zu gestalten sind. Dahin gehören alle Wunden, welche mit Schleimhäuten in Connex stehen, die der äusseren Luft ausgesetzt sind, also im Mund oder Rachen, Vagina, Mastdarm oder deren Nachbarschaft sich befinden. Alle diese Schleimhäute sind mehr oder weniger mit Mikroben, worunter oft pathogene sich befinden, verunreinigt, sie alle sind auch mit ihren vielen Falten schwer so zu reinigen, dass nicht zum mindesten nach einigen Tagen wieder ein ganzer Flor von Bakterien das Wundgebiet gefährdet. Bei sol-

chen Operationsgebieten ist die reaktionslose Heilung schwerer zu erlangen, und ist man deshalb genötigt, nicht nur die antiseptische Vorbereitung des Wundbereichs möglichst energisch zu gestalten, sondern auch die Wunde nachträglich durch Antiseptica zu schützen in dem Sinne, dass den im Wundgebiet liegenden bleibenden Keimen das Wachstum und die Virulenz möglichst geschwächt, ja genommen wird. Dies geschieht durch antiseptisch wirkende Stoffe, welche die Wunde und ihre Umgebung nicht unnötig reizen, namentlich antiseptische Pulver, wie Jodoform, Xeroform, Airol etc., die zum Teil gleichzeitig die Aufgabe haben, die Wunde möglichst trocken zu halten, indem sie das Wundsekret kräftig aufsaugen. Denn für die Vegetation der Mikroben ist stets Flüssigkeit nötig. Statt der Lister'schen Carbolgaze wird also Jodoformgaze etc. benützt. Diese Operationswunden werden ähnlich behandelt wie accidentelle traumatische Wunden, welche infiziert sind oder sein könnten.

Wie verhält es sich nun mit all diesen Dingen am Auge? Offenbar haben wir an diesem ähnliche Verhältnisse, wie bei den eben geschilderten Wunden der zweiten Kategorie, wobei die Besonderheit eine gewisse Rolle spielt, dass die Mehrzahl der Augen keine pathogenen Keime an ihren Lidrändern und in ihrem Conjunctivalsack beherbergen, dass aber andere von den allerschlimmsten, virulentesten Mikroben namentlich vom Thränensack aus oder auch von den Lidrändern und vom Conjunctivalsack her bedroht werden. Hiezu kommt, dass eine gewisse, wenn auch nur mässige bakterienfeindliche Wirkung von seiten der Thränenflüssigkeit ausgeübt wird. Dadurch erklärt es sich, dass schon bei einfachster Reinlichkeit sogar Staarwunden am Auge reaktionslos heilen können, und dass andererseits, wenn viele infektiösa-tüchtige Keime vorhanden sind, die kleinste Kratz-

wunde der Cornea manchmal prompt der Sitz einer eitrigen Infektion wird, und dass bei grossen Schnittwunden das Unheil dann oft unverweilt den verderblichsten Verlauf nimmt.

Wäre es möglich, sich rasch vor einer Staaroperation durch Abimpfung zu vergewissern, wie es mit der Anwesenheit von pathogenen virulenten Mikroben im Bereich des Auges (auch im Thränensack) steht, so wäre dies von grossem Wert. Aber es ist fast unmöglich, den Beweis solcher Keimfreiheit zu erbringen, weil man unmöglich von all den Schlupfwinkeln in den Conjunctivalfalten und den Drüsen am Lidrand abimpfen kann und noch weniger vom Thränensack.

Wir stehen also stets einem mehr oder weniger verborgenen Feinde gegenüber, wenn wir am Auge operieren, weil wir nie wissen, ob das Operationsgebiet infektionstüchtige pathogene Mikroorganismen enthält oder nicht. Deshalb halte ich es nicht für richtig, wenn in der Neuzeit manche Ophthalmologen das Heil lediglich in „strengster Asepsis“ suchen, d. h. mit Keimfreiheit der Hände, Instrumente, Spülflüssigkeit für die Wunde, Tupfer etc. auszukommen suchen und glauben, sie treiben Asepsis wie die Chirurgen in keimfreien Wundgebieten, wenn sie nur die Haut der Umgebung des Auges mit warmem Wasser und Seife gereinigt haben, wobei die wenigsten Augenbrauen und Wimpern entfernen, wie doch der Chirurg thun würde. Die Asepsis fängt meines Erachtens am Auge allenfalls innerhalb der Bulbuskapsel an, weil wir das Bulbusinnere an gesunden Augen als keimfrei betrachten dürfen. Aber auch da haben wir kein völlig steriles Operationsfeld, weil wir durch ein nichtsteriles Gebiet (den Bindehautsack) hindurch mit der Wunde eingehen müssen, und weil nach gesetzter Wunde diese mit einem nichtsterilen Gebiet der Bulbusadnexe (Thrä-

nensack, Conjunctiva, Lidränder) in Connex bleibt. Meiner Meinung nach werden wir also gut thun, unser Operationsgebiet so zu behandeln, wie der Chirurg ein nicht sterilisierbares Operationsgebiet behandelt. Wir müssen also nichts unterlassen, um erstens das ganze Operationsgebiet vor der Operation möglichst von Mikroben zu säubern, zweitens aber nach der Operation alles thun, um die allenfalls doch vorhandenen Keime am Wachstum möglichst zu hindern. Wir brauchen sie vielleicht gar nicht zu töten, wir brauchen sie bloss so zu schwächen, dass ihre Infektionstüchtigkeit gering wird, dann werden die normalen Gewebe des Körpers in ihrem stets eintretenden Kampf gegen die parasitären Eindringlinge schon Herr über diese.

Damit gelangen wir zu einem weiteren wichtigen Grundsatz der modernen Wundbehandlung, welcher auch eine Hauptrolle bei der sog. Asepsis spielt. Es soll bei der einer Operation vorausgehenden Desinfektion oder bei der während und nach der Operation stattfindenden bakterienfeindlichen Säuberung des Operationsgebietes stets im Auge behalten werden, dass durch diese antiseptischen Massregeln nicht die Gewebszellen der Wunde Schädigung erfahren, weil sie dadurch in ihrem Kampf gegen die pathogenen Keime lahm gelegt werden.

Wenden wir also in der Absicht, die allenfalls im Operationsgebiet befindlichen Keime recht empfindlich zu schädigen, ja zu töten, recht kräftige Desinfektion durch z. B. starke Carbol- oder Sublimatlösung an, so schädigen wir damit zugleich auch die Gewebszellen und töten vielleicht davon eine Menge. Wir schädigen dabei das Gewebe weit stärker als die an ihnen haftenden Mikroben. Nach 2—3 Tagen ist dann in der Wunde kein Carbol oder Sublimat mehr vorhanden, und die allenfalls doch nicht getöteten Keime finden nun in den lädierten

und zum Teil abgetöteten Gewebspartien einen wehrlosen, für sie deshalb günstigen Ansiedlungs- und Vegetationsplatz.

Aus diesen Gründen benützen in der Neuzeit viele Augenoperateure zur Reinigung des Conjunctivalsackes vor und nach der Operation bloss sterilisiertes Wasser oder sterilisierte Kochsalzlösung, wobei die einen mehr, die anderen weniger zugleich die mechanische Reinigung mit in Aktion setzen, indem sie vor der Operation mit sterilen und dann mit der Spülflüssigkeit getränkten Tupfern die Bindehaut der Lider, der Uebergangsfalten und des Bulbus (besonders im inneren Winkel und an der Stelle des anzulegenden Schnittes) schonend abreiben.

Nur wenn wir der Wunde solche antibakterielle Stoffe beigeben (sie z. B. damit bedecken können), welche das Gewebe gar nicht schädigen und welche so lange liegen bleiben und aktiv sein können, bis die Wunde geheilt ist, handeln wir richtig. Für solche Zwecke kommen nun vor allem die schon genannten antiseptischen Pulver in Betracht, vorab das Jodoform. Allein solche Pulver sogar reizen die Cornea, in welcher oder an deren Grenze die Staar- und Iridektomieschnitte ja liegen, zu sehr, wenn man sie dort aufstreut, der Patient wird belästigt, wird unruhig, wodurch der so wichtige rasche Wundschluss verzögert wird, und endlich spülen die durch den Reiz in Menge abgesonderten Thränen das Pulver einfach wieder weg. Wir haben dann besten Falls keinen Nutzen erzielt und bloss den Patienten geplagt.

Sehr wohl aber lässt sich z. B. feines Jodoformpulver etwas entfernter von der Bulbuswunde in zweckmässigster Weise anbringen und zwar:

1. im inneren Winkel, von dem wir wissen, dass er wegen der Nähe des Thränensackes besonders die bestmögliche Desinfektion nötig hat;

2. auf den geschlossenen Lidern, deren Ränder, wie die Untersuchungen an unserer Klinik ergeben haben, ebenfalls besonders gefährlich sind und schwer erreichbare Schlupfwinkel für Mikroben in Menge enthalten.

Dass das Jodoform, im äusseren Winkel und an den Lidern angebracht, nicht reizt und nicht schadet, habe ich durch 15jährige Erfahrung feststellen können. Ich kann dieses Mittel, über dessen derartigen Gebrauch ich schon 1891 Mitteilung machte,²¹⁾ auch weiter empfehlen. Stets muss aber das Jodoform vorerst gereinigt werden, zu welchem Zwecke es am besten einige Tage in 3 oder 5%iger Carbolsäurelösung ausgewaschen wird. Nachher lässt man es bedeckt im Brutschrank oder sonstwo trocknen, muss es aber dann wieder mit sterilen Instrumenten zerreiben, da es beim Trocknen etwas zusammenklebt.

Dass Leute an Idiosynkrasie gegen Jodoform leiden und davon unangenehmstes Eczem bekommen, gerade wie andere von Sublimat, ist selten, aber es kommt vor. Ein College teilte mir gelegentlich mit, dass er infolge der Jodoformanwendung nach Staaroperation ein Auge an Eiterung, welche dem Eczem folgte, zu Grunde gehen sah. Ich selbst habe bis jetzt diese Empfindlichkeit gegen Jodoform nie gesehen.

Wenn wir also, wie die Untersuchungen an unserer Klinik ergeben haben, auch nicht im Stande sind, das Augen-Operationsgebiet regelrecht zu sterilisieren, so sollten wir meines Erachtens doch mit allen Mitteln darnach streben, diesem Ziele so nahe als möglich zu kommen und die allenfalls doch im Wundbereich liegenden gebliebenen Mikroben so gut als möglich kampfunfähig zu machen.

Als erste logische Folgerung ergibt sich aus unseren Untersuchungen, dass die Cilien und Brauen, die ersteren durch Abschneiden, die letzteren durch Rasieren vor der Staarope-

ration zu entfernen sind. Auch hier zeigen mir mehrjährige Erfahrungen, dass die auch von mir zuerst gefürchteten Unannehmlichkeiten (Jucken beim Nachwachsen der Haare etc.) nicht sich einstellen. Dagegen bemerkt man bei solchen Patienten sofort, wie viel leichter und besser die so wichtige Reinigung der Lidränder vorgenommen werden kann, namentlich auch nach der Operation bei den Verbandwechseln, da das Sekret nicht an den Cilien kleben bleiben kann. Wer ferner zur Sommerszeit seine Staarpatienten genau beobachtet, der wird oft sehen, wie bei manchen (namentlich bei Bauersleuten, welche sich oft trotz der Hitze bis ans Kinn zudecken) der Schweiss über die Stirne herunter läuft, namentlich bei Korpulenten. Demnach ist es selbstverständlich, dass die Gegend der Brauen, welche sich, ohne dass man sie rasiert, in vielen Fällen nicht rein bringen lässt, Mikroben durch den Schweiss an die Lidspalte abgeben kann, von wo sie eventuell in den Conjunctivalsack gelangen, namentlich dann, wenn man keinen Verband anlegt. Es ist dies ein Grund mehr für mich, die ersten Tage nach der Operation das Auge mit Watte zu verbinden, sogar wenn die Brauen rasiert sind.

Es ist das Abschneiden der Wimpern und das Rasieren der Brauen bei den Staaroperationen noch viel zu wenig gebräuchlich. Beim Ausreissen sämtlicher Cilien vor der Operation, wie Hjort es empfiehlt, wird andererseits meines Erachtens über das Ziel hinausgeschossen. Nicht nur ist diese grausame Prozedur unnötig, sondern infolge der ihr folgenden Reizung der Lidränder vielleicht sogar schädlich. Will man die Cilien aus irgend welchen Gründen nicht wegschneiden, so sollte man sie wenigstens durch Abreiben mit Benzintupfern entfetten, wodurch sie nach v. Pflugk²²⁾ keimfrei werden.

Vor der Staaroperation immer, vor anderen Operationen wenigstens dann, wenn Verdacht vorhanden (Thränenträufeln, Conjunctivitis und Blepharitis) sollen die Thränenableitungswege auf ihre Normalität geprüft werden, nicht bloss auf die Durchgängigkeit. Es gibt Fälle derart, bei denen die Flüssigkeit, welche wir durch das untere Thränenröhrchen einspritzen, noch ganz ordentlich aus dem gleichseitigen Nasenloch abfließt, aber trübe, infolge Katarrhes des Thränensackes oder des Thränen-Nasenganges. Es sind das Fälle, bei denen eine Stenosierung erst im Beginn und vielleicht nur zeitweise vorhanden ist. Um nun diese Trübung der durchgespritzten Flüssigkeit (Sublimatlösung 1:5000) wahrnehmen zu können, ist es am besten, sie in einer reinen, schwarzen Schale z. B. aus Hartgummi aufzufangen. So wird man eine auch nur schwache, aber schon verdächtige Trübung wahrnehmen. Ich halte diese Sache für sehr wichtig. Fließt die Flüssigkeit nicht ganz klar ab, wird vorerst der Thränenapparat mit weiteren Durchspritzungen behandelt, wobei es sich empfiehlt, ganz frisch bereitete 1 bis 2prozentige Protargollösung einigemal anzuwenden, 1 mal p. Tag.

Dass bei diesen diagnostischen und prophylactischen Durchspritzungen eine sterile Spritze, am besten bloss aus Glas bestehend, benützt werde, ist selbstverständlich. Eine solche Glasspritze legt man zu dem Zweck (samt Canule) einfach einige Zeit in Sublimat 1:1000 oder kocht sie. Bei empfindlichen Personen spritzt man zuerst einige Tropfen 2—5proz. Cocaïnlösung in den Thränensack. Zu diesen Durchspritzungen benützt man selbstverständlich das etwas weitere und bequemer liegende untere Thränenröhrchen, das man, damit die dünne Anelische Canule bequem eingeführt werden kann, vermittelst einer konischen Sonde etwas erweitert. So

wohl diese Sonde, als die Spritze müssen zuerst senkrecht dann erst horizontal in das Röhrchen, das zuerst eine kurze Strecke weit senkrecht vom Thränenpunkt weggeht, eingeschoben werden, sonst wird leicht ein falscher Weg geschaffen. Es muss diese ganze Prozedur überhaupt mit leichter Hand und sorgsam ausgeführt werden, wobei man in zweckmässiger Weise sich zugleich darüber orientiert, wie der Patient auf solche Eingriffe reagiert. Danach kann man sich dann bei der Operation richten. Bleibt bei dieser Durchspritzung der Patient ganz ruhig, so wird er es höchst wahrscheinlich auch bei der Operation sein.

Zeigt es sich, dass eine stärkere oder komplette Stenose des Thränen-Nasenganges vorhanden, so kann diese durch Sondierung behandelt, oder es kann der Thränensack, falls er Sekret absondert, exstirpiert werden. Letzteres ist unbedingt nötig, falls viel Sekret vorhanden. Ist sein Katarrh nur gering, so kann man auch ohne die Exstirpation des Sackes auskommen, zu der manche Patienten sich nicht so leicht entschliessen. Man spritzt ihn 3—5 Tage lang mit Protargol und zuletzt mit Sublimat 1:1000 gut aus und verschliesst dann temporär die Thränenröhrchen, wie ich das seit 15 Jahren thue und im Jahre 1891 empfohlen habe,²¹⁾ ein Verfahren, das sich mir bis jetzt durchaus bewährt hat und das auch Snellen, wie seine jüngst veröffentlichte Operationslehre zeigt, verwendet. Es wird die zu einer Spitze zusammengedrückte galvanokaustische Schlinge einige Millimeter weit in das obere und untere Röhrchen eingeführt und dann der Strom geschlossen, der bloss so stark zu sein braucht, dass die Schlinge schwach rotglühend wird. Infolge dieser Kauterisierung verkleben die Thränenröhrchen für einige Zeit, so dass allfälliges Sekret im Thränensack nicht in den Conjunctivalsack treten kann, und

der Verschluss lässt sich eventuell (falls man weiter behandeln will) mit der konischen Sonde wieder lösen. Ist eines der Röhrchen bereits gespalten, so kauterisiere ich es gleichwohl so gut es geht und lege in dasselbe eines meiner Jodoformstäbchen ein. — Ich habe bis jetzt, was immerhin für diese Prozedur spricht, in keinem Fall, wo bei bestehender Dacryostenose der Staar operiert werden musste, schlechten Verlauf beobachtet. Allerdings habe ich in diesen Fällen immer auch den inneren Winkel mit Jodoform ausgefüllt.

Eversbusch²³⁾ hat (1890) empfohlen, die Thränenröhrchen, um sie undurchgängig zu machen, mit Catgut zu unterbinden.

Ebenso gefährlich wie der Thränensack können meiner Ueberzeugung nach die Lidränder sein, namentlich wenn sie entzündet sind. Allerdings kommen sie mit der Staar- oder Glaukom-Iridektomie-Wunde, wenn diese, wie man meist thut, nach oben ausgeführt werden, und man vermeidet, zur Ausstreifung der Staarreste das untere Lid zu benützen, nicht direkt in Berührung. Aber die Untersuchungen von Bernheim haben gezeigt, dass, wie bereits erwähnt, eine sehr bedenkliche Wechselbeziehung zwischen Lidrändern und Conjunctivalsack besteht, und dass Mikroorganismen rasch von diesen in jenen hinein geraten und dort natürlich sich zwischen Lidern und Bulbus leicht ausbreiten können.

Es ist deshalb sehr ratsam, den Lidrändern bei der Vorbereitung zu Augenoperationen, namentlich zur Staaroperation, die grösste Aufmerksamkeit zu schenken, aber gerade auch in Bezug auf diese ist unser ganzer bisheriger Apparat der Antiseptik und Aseptik noch defekt. Davon, wie noch weiter die Lidränder mit Ichthyol saniert werden können, wird bei der Behandlung der Staaroperierten die Rede sein.

Wenn wir uns möglichst vor Verlusten schützen wollen, so haben wir im ferneren streng darauf zu achten, dass wir nicht während und nach der Operation das Wundgebiet zufällig verunreinigen. In dieser Hinsicht ist auf folgendes zu achten.

1. Da wir bei Iridektomie und Staaroperation in der Regel zu sprechen genötigt sind, um dem Patienten Direktiven zu geben, ihn zu beruhigen, oder um ihn zurechtzuweisen, wenn er seine Selbstbeherrschung verliert, so kann man wohl sagen, es bedürfe gerade die Staaroperation von allen Operationen am Menschen am ehesten des Schutzes vor Speichelinfektion, zumal wir es bei diesem Eingriff oft mit Leuten zu thun haben, die infolge des Alters schwerhörig sind. Es hat deshalb hier die Mundbinde sicher ihre Berechtigung.

Ich habe mir, bevor ich diese verwendete, Jahre lang, namentlich auch wenn ich vor Studierenden operierte und ihnen dabei die Operation erklärte, eine Glasplatte über das Operationsfeld halten lassen, die Mundbinde ist aber bequemer.

2. Es muss der Führung der Instrumente unmittelbar vor und während der Operation grosse Aufmerksamkeit geschenkt werden, damit sie nicht irgendwo an einem unreinen Ort anstreifen. Namentlich bezüglich der Messer und Nadeln, mit denen in den Bulbus eingegangen wird, ist dies in hohem Grade geboten. Es ist eine alte Erfahrung, die immer noch, wenn auch weniger als früher, zu Recht besteht, dass nach Operationen derart, besonders Staar- und Nachstaaroperationen eine Infektion mit heftiger eitriger oder auch subakuter Entzündung eintritt, ohne dass man irgend einen Grund dafür auffinden kann. Es tritt das Unglück ein wie „ein Blitz aus heitrem Himmel“ und ruiniert das Auge, ja bringt sogar noch das andere in Gefahr oder zur Erblindung.

Das Bild Fig. 1 zeigt, wie solche Infektionen zu Stande kommen können. Die hier dargestellte, vollständig verwerfliche Art das Staarmesser oder die Staarnadel zu halten, lässt man sich sehr leicht zu Schulden kommen, wenn man im Beginn der Operation noch etwas am Lidhalter korrigieren, ihn z. B. stärker öffnen oder sonst etwas am Auge noch in Ordnung bringen will. Man kann dann ganz leicht mit der Spitze des Instrumentes irgendwo anstreifen, ohne dass man es merkt, und es dabei verunreinigen. Ich habe selbst einmal diese Erfahrung, wenigstens bezüglich des Anstreichens, das ich glücklicherweise fühlte, gemacht und dadurch Orientierung über die Gefährlichkeit dieser Manipulation erhalten. Man muss sich diese fehlerhafte Haltung irgend eines schneidenden oder stechenden Instrumentes, die wohl hauptsächlich vom Präpariersaal her stammt, vollständig abgewöhnen, falls man sich darauf ertappt.

3. Es soll, damit eine solche Verunreinigung der Instrumente weniger leicht vorkommen kann, die ganze Umgebung des Operationsgebietes mit steriler Gaze, die bloss das Auge frei lässt, bedeckt werden (v. Tab. 2, 4, 7). Damit sie sich besser anlegt, wird sie vorher in Sublimatlösung 1:1000 gelegt und ausgedrückt.

4. Es steht ausser Zweifel, dass auch durch unreine Tropfen, die wir vor oder nach Operationen eintropfen, Infektion veranlasst werden kann. Selbstverständlich sind also alle diese Tropfwässer sorgfältig zu sterilisieren, bevor sie in Gebrauch genommen werden, am besten durch Kochen, weil der Zusatz von Sublimat (Bor nützt gar nichts) teils den Lösungen schadet (namentlich dem Pilocarpin), teils manche Augen unnötig reizt. Es ist aber auch darauf zu achten, dass die sterilisierten Lösungen keim-

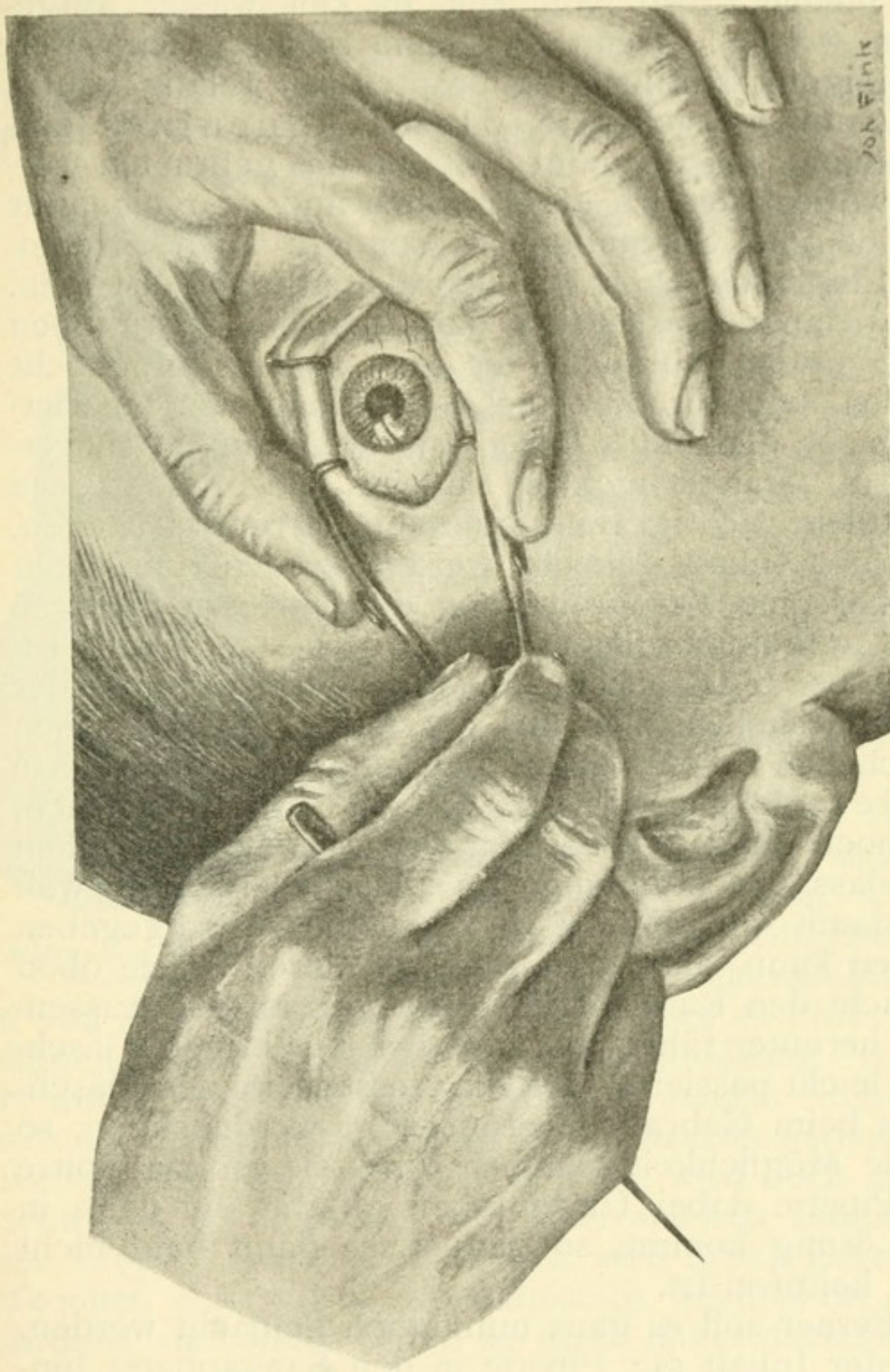


Fig. 1. Das Bild zeigt, wie schneidende und stechende Instrumente nicht gehandhabt werden dürfen.

frei bleiben, resp. von Zeit zu Zeit wieder aufgekocht werden. Denn dass eine nachträgliche Verunreinigung sterilisierter Tropfwässer relativ häufig vorkommt, ist sicher. Sidler-Huguenin²⁴⁾ fand in solchen, welche einige Zeit von uns gebraucht worden waren, ziemlich oft Mikroben und zwar nicht nur Sarcine und Schimmelpilze, sondern auch Strepto- und Staphylokokken, die sich als pathogen erwiesen. Es ist daher unerlässlich, dass man bei Operationen nur Tropfen gebraucht, die kurz vorher aufgekocht wurden, und für die Nachbehandlung von Operierten ist es gleichfalls nötig, sterile Lösungen zu verwenden. Das ist nicht so einfach. Es braucht dazu vor allem richtig funktionierende Tropffläschchen, die samt Inhalt gekocht werden können und auch nachher eine Verunreinigung des letzteren nicht so leicht aufkommen lassen. Stroschein, Snellen u. a. bemühten sich um die Verbesserung der Tropffläschchen. Da uns die Stroschein'schen Fläschchen nicht ganz befriedigten, konstruierte Sidler-Huguenin (l. c.) ein Tropffläschchen, das noch einige Verbesserungen aufweist, vor allem die, dass die Mündung des Fläschchens sehr weit ist, damit die Pipette in dasselbe zurückgegeben werden kann, ohne dass man mit deren Spitze oben so leicht den Rand berührt oder gar an der Aussen-seite herunter fährt, was bei allen bisherigen Fläschchen leicht passierte. Da die Aussenseite des Fläschchens beim Gebrauch verunreinigt werden kann, so ist die Möglichkeit gegeben, dass sie an die Spitze der Pipette dabei Unreinigkeit abgibt, die dann in die Lösung kommt, so dass diese dann bald nicht mehr keimfrei ist.

Ferner soll es ganz unmöglich gemacht werden, dass der Inhalt der Pipette in den Saugapparat hinauffliesst, wenn gelegentlich deren Spitze nach oben gedreht wird, was das Wartpersonal mit Vorliebe

thut, ohne dass es leicht ist, ihm dieses abzugewöhnen. Auch dieser Anforderung genügt das Sidler'sche Fläschchen in vollem Masse. Der Saugapparat besitzt ein so stark gewundenes Röhrchen (v. Fig. 2), dass die Flüssigkeit aus dem Tropfer nicht in ihn hinauf gelangen kann, auch wenn der Tropfer noch so oft mit der Spitze nach oben gedreht wird. Diese Fläschchen können sowohl in grösserer Anzahl miteinander im strömenden Dampf (z. B. in Budenberg's Apparat) sterilisiert, als auch einzeln über einer Flamme mit zwischengeschobenem Drahtnetz zum Kochen benützt werden. In beiden Fällen wird ein Glasstäbchen zwischen Fläschchen und Pipette gesteckt, damit diese das Fläschchen nicht verschliesst.¹⁾

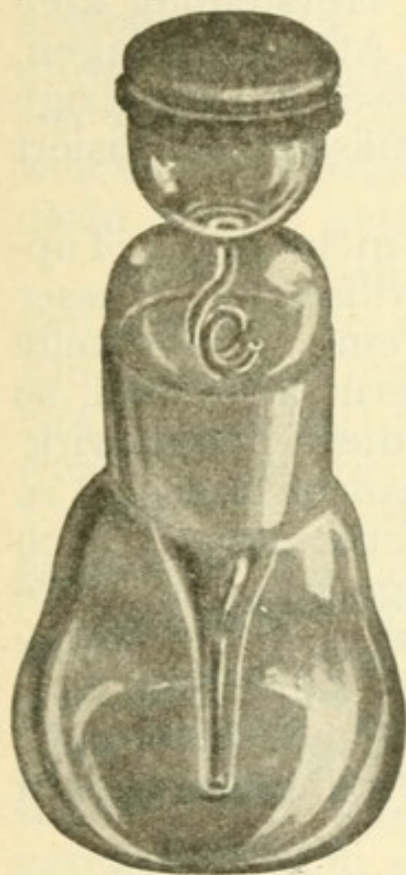


Fig. 2.
Sidler'sches Tropf-
fläschchen.

Allzuhäufig sollen unsere Alkaloidlösungen immerhin nicht aufgeköcht werden. Beim Cocaïn ist nach den eingehenden diesbezüglichen Untersuchungen von Sidler-Huguenin folgendes zu berücksichtigen. Eine mehrprozentige Cocaïnlösung verliert durch mehrmaliges, 20 Minuten langes Sterilisieren im strömenden Dampf ihre anaesthetisierende Wirkung zwar nicht gänzlich, aber sie wird doch abgeschwächt, so dass man von einer solchen Lösung mehr Tropfen braucht. Dagegen wird durch kurzes Aufkochen einer 3proz. Cocaïnlösung, auch wenn es mehrmals stattfindet, diese in ihrer anaesthetisieren-

¹⁾ Das Sidler'sche Tropffläschchen ist zu haben bei M. Schaerer. Marktgasse 12, Bern.

den Kraft nicht beeinträchtigt. Schwächere Lösungen werden durch das Kochen mehr geschädigt als starke. Da wir kein Antisepticum besitzen, welches in allen Fällen sich als Zusatz für unsere Augewässer eignet, empfiehlt sich für den praktischen Arzt eine alkoholische Stammlösung zur Herstellung kleinerer Mengen von Cocaïn- und Atropinlösungen, während da, wo der Verbrauch grösser ist, wässrige Lösungen, die aber dann regelmässig sterilisiert werden, vorzuziehen sind.

5. Will man sicher sein, dass nicht durch Tupfer, Gaze, Verbandstoffe und sterilisiertes Wasser oder sterilisierte Kochsalzlösung eine accidentelle Infektion des Operationsgebietes verursacht wird, so muss man darauf achten, dass alle diese Dinge wirklich sterilisiert sind. Dabei hat man sich daran zu erinnern, dass Tupfer, Gaze und Verbandwatte nach einstündigem Aufenthalt in ungespanntem, strömendem Dampf zwar steril sind bezüglich der pathogenen Mikroorganismen, aber nicht bezüglich Erdsporen, Subtilissporen etc., die erst einer, wenn auch nur kurzen, Durchströmung mit gespanntem Dampf von 140° erliegen.

Was Wasser und Kochsalzlösung betrifft, so können wir diese Flüssigkeiten als frei von aktiven pathogenen Mikroben betrachten, wenn sie $\frac{1}{2}$ Stunde lang gekocht worden sind. Absolut keimfrei, auch bezüglich der genannten Sporen, sind sie erst nach mehrstündigem Kochen. Dasselbe gilt übrigens auch von den Instrumenten, die nach dem üblichen Kochen bloss frei sind von den pathogenen Keimen (vgl. Brunner²⁵).

Die Schärfe der schneidenden und stechenden Instrumente leidet weniger, wenn sie mit oder ohne Zusatz von Soda zum Wasser, in einem Porzellan-gefässe gekocht werden (gemäss Mitteilung, die mir Mr. Weiss, Instrumentenmacher in London,

machte). Die Instrumente werden am besten erst in die Flüssigkeit gebracht, nachdem aus dieser durch das Kochen die Luft ausgetrieben worden ist.

Verbandwatte, Gaze und Tupfer werden am besten in mässig grossen Blechtrommeln mit Drahtnetzboden, die nach der Sterilisation beiderseits durch einen mitsterilisierten Blechdeckel verschlossen werden, in einem grossen Sterilisator desinfiziert, welcher Nachwärmung gestattet, so dass die Stoffe darin wieder getrocknet werden können.

Ist man nicht ganz sicher, dass das zum Reinigen des Conjunctivalsackes, Spülen der Wunde und Einlegen der Instrumente benützte Wasser (resp. Kochsalzlösung) richtig sterilisiert ist, so verwendet man besser für das Auge Sublimatlösung 1 : 5000, für die Instrumente, falls man sie nicht nach dem Kochen trocken gebrauchen will, 3proc. Carbollösung. Der Operateur kann immer leicht kontrollieren, ob er Sublimat oder Carbol in den Flüssigkeiten hat, ersteres durch den Geschmack, letzteres durch den Geruch. Beim sterilisierten Wasser dagegen kann er die Sterilität nicht kontrollieren und nicht erkennen, ob ihm statt sterilisierten Wassers aus Versehen unsterilisiertes gereicht worden ist.

In dieser Hinsicht hat Schirmer²⁶⁾ eine ungemein wichtige Erfahrung gemacht, die zeigt, wie leicht sich ein Fehler in diesen Dingen rächt. Nachdem er Jahre lang einen im wesentlichen normalen Verlauf bei einer grossen Zahl von Staaroperationen (ca. 200) gehabt, hörte dies plötzlich auf. Bei jedem 7. Fall und später noch häufiger (in 30%) trat 5—12 Tage nach der Extraction eine Iridocyclitis mit Beschlagspunkten an der Descemet'schen Membran auf. Auch nach einer Iridektomie und einer Discission beobachtete er diese Complication, die zwar in allen Fällen schliesslich bei geeigneter Behandlung zur Heilung mit guter Sehschärfe gebracht wurde, die aber hiezu noch 2—3 Wochen und in 4 Fällen nach Rückfall

der Entzündung 2—3 Monate lange Behandlung erforderte. Schirmer hatte stets nach den Grundsätzen der „Asepsis“ operiert und Antiseptica nur für die Hände und zum Reinigen der Schalen benützt, dagegen eine 3%-Borlösung zum Befeuchten der im Wasserdampf sterilisierten Wattetupfer. Diese Borlösung nun war durch einen Fehler des Wärters nicht in vorschriftsmässiger Weise bereitet worden. Dieser hatte auf die abgemessene Menge Borsäure kochendes Wasser geschüttet und nach vollendeter Lösung einfach mit gewöhnlichem Brunnenwasser verdünnt, ohne nachher nochmals das Ganze aufzukochen. Als dies dann gethan wurde, verschwand diese Iritis gänzlich.

Ein wichtiger Grundsatz beim Operieren am Auge darf hier, wo von Infektion die Rede ist, nicht unerwähnt bleiben, zumal er oft, namentlich vom Anfänger, nicht genügend respektiert wird. Er lautet: Operative Eingriffe, welche die Bulbuskapsel durch Schnitt oder Stich durchsetzen, sollen so wenig als möglich kurz nacheinander am selben Auge ausgeführt werden und immer erst nachdem dieses Auge wieder frei geworden von allen entzündlichen Erscheinungen, ja sogar blosser Reizung (Thränen, ciliarer Rötung). Ganz besonders sind alle erneuten Eingriffe, welche Iris und Corpus ciliare in Mitleidenschaft ziehen, gefährlich und sehr geeignet, sympathische Erkrankung des anderen Auges hervorzurufen, namentlich wenn dabei Schnittwunden am Cornealbord (also in der Nähe des Corpus ciliare) gesetzt werden, speziell wenn der Glaskörper mit einer solchen Wunde in Berührung kommt. Dieser Gefahr setzt man z. B. in hohem Masse Augen aus, bei denen nach misslungener Staaroperation bald wieder bessere Verhältnisse geschaffen, oder Augen, bei denen Verletzungsfolgen gebessert werden sollen, bevor sie sich vom ersten Eingriff gänzlich erholt haben.

Warum das so ist, bleibt noch nach verschiedenen Richtungen zu untersuchen. Ein Faktor dabei ist offenbar der, dass häufig an verletzten oder operierten Augen, die infolge der Behandlung Verband haben müssen, unter diesem die Keime im Laufe der Zeit sich vermehren. Wir sehen ja auch oft an solchen, längere Zeit zugebundenen Augen etwas Katarrh der Bindehaut und leichte Blepharitis auftreten. Conjunctivitis und Blepharitis sind aber stets geeignet, den Keimgehalt im Bindehautsack zu erhöhen. Wird nun in solchem Zustande des Auges wieder operiert, so ist die Gefahr einer Infektion der Vorderkammer gross.

Ferner kommt in Betracht, dass wohl oft eine gewisse Verunreinigung des Wundgebietes mit pathogenen Mikroorganismen bei der ersten Operation statt hat, die dann allmählich, ohne dass grosser Schaden geschieht, abheilt, weil die Gewebe des Augeninnern (Vorderkammer und angrenzende Teile) allmählich mit den Parasiten aufräumen. Manchmal werden diese wohl zunächst etwas von Exsudat oder Leukocyten umhüllt, dann mehr oder weniger abgekapselt und so unschädlich gemacht. Wird nun dieser Heilungsvorgang durch einen neuen operativen Eingriff gestört, so kann auf einmal der Entzündungsprocess wieder auflodern und stärker werden als vorher.

Ausgenommen von der wichtigen Regel, die Operationen am selben Auge nicht zu häufen, sind folgende Fälle:

1. Wenn die Linse absichtlich oder unabsichtlich (Trauma) verletzt wurde und infolge des Wundstaares nun Drucksteigerung auftritt, so ist die Punction, auch bald wiederholt, allemal nötig, wenn die Spannung des Auges wieder abnorm hoch wird.
2. Wenn eine Glaukom-Iridektomie nicht genügende Wirkung hatte, so soll bald entweder eine

zweite Iridektomie oder besser eine Sklerotomie nachgeschickt werden. Letztere kann auch beliebig bald wiederholt werden.

3. Wenn eine Staaroperation regelrecht und ohne alle Entzündung abheilte, so dass in 14 Tagen das Auge weiss geworden, kann mit grosser Vorsicht zu dieser Zeit schon die Discission des Nachstaares vorgenommen werden. In den meisten Fällen aber empfiehlt es sich, mit dem zweiten Eingriff 4—6 Wochen zu warten.

4. Wenn ein aus Eisen bestehender Fremdkörper ins Augeninnere gedrungen und seine Entfernung mit dem kleinen Magnet nicht gelungen ist, so darf gleichwohl so bald als möglich die Extraction vermittelst des grossen Magneten vorgenommen werden.

Nachdem wir gesehen haben, durch welche mannigfaltige Vorkehrungen und Vorsichtsmassregeln der Augenoperator seine Eingriffe am Auge zu schützen hat, damit die stets invasionsbereiten, belebten Entzündungserreger nicht in die Wunde kommen und dort Unheil anrichten können, ist es angezeigt, nachzusehen, was denn am besten geschieht, wenn trotz all unserer Vorsicht und Umsicht eine Infektion der Wunde doch stattfand. Wir werden dabei zugleich erfahren, wie accidentelle, also durch Verletzung gesetzte Wunden am Auge, bei denen eine Infektion auftrat, zu behandeln sind.

Während der Chirurge bei inficierten Wunden in der Regel insofern in günstigerer Lage sich befindet, als er in den Geweben, wo er seine Thätigkeit entfaltet (abgesehen vom intracraniellen Raum und einigen anderen Orten), die

Desinfektion

ziemlich kräftig gestalten darf, erlaubt am Auge die Zartheit der Gewebe, von denen z. B. namentlich die

so empfindliche Cornea nicht getrübt werden darf, ein energisches Vorgehen in der Desinfektion nicht. Der Augenarzt hat da einigermaßen gebundene Hände. Es ist — wenigstens für das Sehen — zwecklos, das Auge von der Infektion zu befreien auf Kosten der Durchsichtigkeit der brechenden Medien, also der Cornea, der Linse oder des Glaskörpers.

Der Gedanke liegt nahe, die Vorderkammer, wenn eine Infektion derselben stattgefunden hat, mit desinficierenden Lösungen kräftig auszuspülen. Die Infektionen der Vorderkammer können wir daran erkennen, dass Iritis auftritt, entweder mit eitrigem Charakter oder auch bloss mit fibrinöser Exsudation oder Beschlägen an der Descemet'schen Membran. Schon im Jahre 1878, als ich das Lister'sche System dem Auge anzupassen versuchte, habe ich mich durch eingehende Untersuchungen, namentlich am Tier, davon überzeugt, dass Carbollösung auch nur in der eigentlich ungenügenden Stärke von 3% von der Vorderkammer und zwar von der Cornea nicht ertragen wird. Diese trübt sich und zwar infolge der Zerstörung des Endothels der Descemet'schen Membran durch das Desinficiens. Ganz besonders intensiv und bleibend ist diese Trübung der Hornhaut, wenn gar die genannte Membran selbst zerstört wird. Diese Thatsache wurde dann später auch bezüglich des Sublimates durch unfreiwillige Erlebnisse am Menschen bestätigt.

Es hat namentlich Alfr. Gräfe²⁷⁾ die unangenehme Erfahrung gemacht, dass, wenn er während und nach der Staaroperation das Wundgebiet reichlich mit etwas gewärmter 20/100 Sublimatlösung irrigierte, sich in einzelnen Fällen eine intensive, langanhaltende Trübung der Cornea einstellte, die sich nach Wochen nur langsam und hie und da unvollständig wieder aufhellte. Diesem Vorgang leistete offenbar die vorgängige Cocainisierung des Auges Vorschub. Das Cocain macht einerseits die Hornhaut imbibitionsfähiger, anderseits erleichtert seine Einwirkung

auf das Auge in hohem Grade das Eindringen der Spülflüssigkeit in die Vorderkammer. Denn, wenn wir ein Auge vor dem Staarschnitt kräftig cocainisieren, so stellt sich, oft schon vor der Entbindung der Linse, namentlich aber nachher, leicht ein starker Minus-Druck im Auge ein, besonders bei rigiden, senilen Augen. Bei solchen sah man schon vor der Cocain-Aera gelegentlich am Schluss der Operation ein starkes Einsinken der Cornea, mit oder ohne Eindringen von Luft in die Vorderkammer. Die Cocain-Schmerzlosigkeit erhöht diesen Zustand starker intraocularer Druckverminderung noch dadurch, dass die durch den Operationsschmerz verursachte Contraction der äusseren Augenmuskeln, welche den Bulbus zusammenpresst, ausbleibt. Bei rigider Bulbuscapsel entsteht daher im Augeninnern erheblicher negativer Druck, sodass nicht nur Luft und Blut, sondern auch Spülflüssigkeit in die Vorderkammer aspiriert wird. Fliesst letztere in grösserer Menge in die Vorderkammer, so schädigte sie das Endothel der Descemet'schen Membran, eventuell sogar diese selbst. So sah denn Alfr. Gräfe von 150 Staaroperierten 6 aus seiner Klinik austreten, welche in Folge dieser Cornealtrübung nicht viel mehr sahen, als vor der Staaroperation (Bunge²⁸). Mit den kräftigen, flüssigen Desinfektionsmitteln können wir also die Vorderkammer nicht sanieren. Wenden wir zur Ausspülung derselben bloss eine indifferente Flüssigkeit an, z. B. physiologische Kochsalzlösung, so ist dies in den meisten Fällen ungenügend, ebenso das blosse wiederholte Ablassen des Vorderkammerinhaltes vermittelt Cornealpunction.

Nachdem ich nunmehr bei ca. 50 Kranken das Jodoform ins Auge eingeführt habe, kann ich auf Grund der dabei gemachten Beobachtungen sagen, dass dieses Medikament für die intraoculäre Desinfektion wohl des beste ist, das wir zur Zeit besitzen. Wenn es auch in manchen Augen, bei denen die Infektion sehr virulent ist oder sich schon zu weit im Augeninnern herum ausgebreitet hat, im Stiche lässt, so ist doch in vielen Fällen damit ein gutes bis leidliches Resultat zu erzielen. Damit stim-

men auch vielfache Beobachtungen aus anderen Kliniken überein. Die in meiner ersten Mitteilung²⁹⁾ über die Jodoformdesinfektion geäusserte Hoffnung, dass sie gegen den Ausbruch der sympathischen Entzündung des anderen Auges schütze, hat sich aber leider nicht erfüllt.

Das Jodoform wird am besten in Form eines dicken, 5—7 mm langen Stäbchens in die Vorderkammer oder den Glaskörperraum eingeführt. Bei grösseren durch Operation oder Trauma gesetzten Wunden können auch Plättchen benützt werden, deren halbrunde Seite einer Bogenwunde angelegt werden kann, ohne dass diese (z. B. Staaroperationswunde) gelüftet wird.

Die Stäbchen und Plättchen müssen so angefertigt sein, dass sie in Berührung mit einer Flüssigkeit bald zu Pulver zerfallen, sodass sich das Jodoform in der Vorderkammer oder im Glaskörper auf eine grössere Strecke ausbreiten kann. Dadurch steigert sich seine Desinfektionskraft. Zugleich müssen namentlich die dünnen Stäbchen so hart sein, dass sie leicht durch eine kleine Wunde eingeschoben werden können. Dies wird durch einen kleinen Zusatz von sterilisierter Gelatinelösung und kräftige Compression erreicht, indem der Jodoform-Gelatinebrei aus einer Metallspritze durch Vorschrauben des Stempels herausgepresst wird und zwar durch eine 1 mm weite Oeffnung. Der auf einer sterilisierten Glasplatte aufgefangene Jodoformfaden wird dann schief in Stäbchen geschnitten, wodurch diese abgeschrägte Enden bekommen und sich in Folge dessen leichter in Wunden einschieben lassen.

Die Herstellungsweise dieser von mir benützten und empfohlenen Jodoformstäbchen und -Plättchen ist genau beschrieben worden von Dr. Sidler-Huguenin³⁰⁾, welcher deren Herstellung bis jetzt ausschliesslich besorgte. Denn es ist klar, dass diese Präparate unter allen Cautelen der Aseptik angefertigt werden müssen. Schon J. Bernheim (l. cit. 14) hat ja in unserem Laboratorium bei Untersuchung des Jodoforms nachgewiesen, dass es

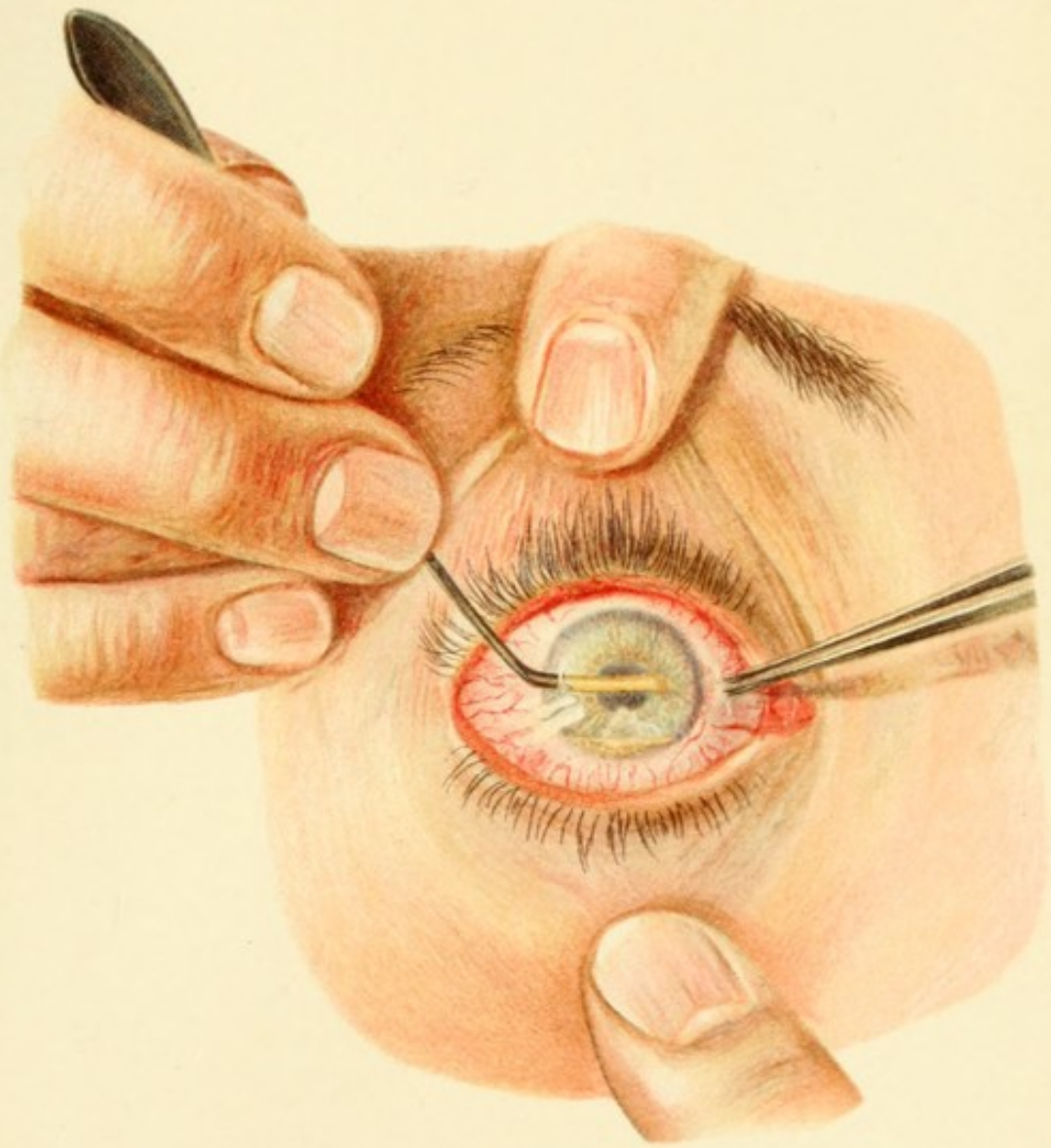
Tab. 1. Einführung eines Jodoformstäbchens in die Vorderkammer bei Infektion des Auges durch einen Fremdkörper.


mit Mikroben und zwar sogar mit pathogenen verunreinigt sein kann. Sidler-Huguenin fand dann bei der so häufig von ihm vorgenommenen Auswaschung des Jodoforms in 3% Carbollösung, dass oft auch unorganisierte Partikel (Holzsplitterchen etc.) sich darin vorfinden, die im Augeninnern Reizung veranlassen würden. Da es bei jeder Desinfektion auch auf die Menge der Mikroben ankommt, die wir zu bekämpfen haben, dürfen wir ihre Zahl nicht vermehrt durch die Jodoformeinführung im Augeninnern noch vermehren. Deshalb müssen diese Jodoformpräparate steril sein und auch steril aufbewahrt werden. Sie sollen den Gläschen, in welchen sie in den Handel kommen¹⁾ mittelst sterilisierter Pincette entnommen werden, auch soll diese ganz trocken sein, damit nicht schon beim Anfassen die Stäbchen zerfließen.

Die Einführung eines solchen Stäbchens kann stattfinden durch eine schon vorhandene Wunde oder aber durch eine Incisionswunde. Während in die Vorderkammer in der Regel nur 1 Stäbchen gebracht werden kann, ist es unter Umständen geboten, in den Glaskörperraum deren 2—3 einzuschieben, je nach der bereits vorhandenen Ausbreitung der infektiösen Entzündung.

Die Einbringung eines Stäbchens in die Vorderkammer geschieht am besten so, wie Taf. I es zeigt, wo nach Ausziehung eines Eisensplitters mittelst meines grossen Magnets sich Zeichen von Infektion mit Eiteransammlung in der Vorderkammer einstellen. Da hier die Extraktionswunde schon geschlossen war, wurde mittelst des Gräfe'schen Staarmessers eine Incision im temporalen Teile der Hornhaut vorgenommen und durch diese das Stäbchen, das mittelst einer geriffelten, gebogenen Iridectomiepincette am einen Ende gefasst wurde, rasch eingeschoben. Es ist wichtig, dass bei der Incision der

¹⁾ Dies besorgt die Apotheke zur Post, Kreuzplatz, Zürich V.





humor aqueus nicht abfliesst, was sich mittelst eines recht scharfen Messers am wohl-cocainisierten Auge ganz gut erreichen lässt. Ferner soll die Einschiebung etwas rasch geschehen, damit das Stäbchen nicht vorzeitig zerfliesst. Endlich soll darauf geachtet werden, dass das Stäbchen, damit es nicht wieder herausschlüpft, rasch vollständig in die Vorderkammer geschoben wird. Dies geschieht am besten so, dass es so weit, als es die fassende Pincette erlaubt, in diese vorgeschoben, dann einen Moment losgelassen und mit der rasch geschlossenen Pincette vollends in die Vorderkammer geschoben wird, so dass die Pincette ähnlich wie eine dünne Sonde wirkt, die dann auch gestattet, das in der Vorderkammer frei bewegliche Stäbchen richtig zu lagern. Ist schon eine grössere Wunde in Cornea oder Sklera vorhanden, so wird das Stäbchen so eingeführt, dass die Pincette erst geöffnet wird, wenn das Stäbchen in der Vorderkammer oder im Glaskörper ganz drinn ist.

Die Incision soll nicht grösser als nötig, namentlich aber nicht zu klein, d. h. für die Stäbchen von 1 mm Durchmesser fast 2 mm lang sein. Sie wird besser nicht mit einer Lanze, sondern mit dem Gräfe'schen Schmalmesser angelegt, weil damit die innere Wunde (in der Descemet'schen Membran) so gross gemacht werden kann, wie die äussere, so dass nicht der Wundkanal in der Cornea sich nach der Vorderkammer hin verjüngt. Auch sticht und schneidet das Schmalmesser besser als ein Lanzenmesser. Es fällt dies auch in Betracht bei der Incision der Sklera. Ist eine solche nötig, so muss letztere zunächst mittelst einer Incision der Conjunctiva und Tenon'schen Kapsel sauber frei gelegt werden, so dass die nunmehr erst anzulegende Incision der Sklera gut sichtbar bleibt. Incidiert man Conjunctiva und Sklera zugleich, so wird die rasche Einführung des

Stäbchens leicht verunmöglicht, weil man damit die Skleralwunde nicht rasch trifft.

Dass das Jodoform von der Vorderkammer gut ertragen wird, zeigten mir schon meine ersten Einführungen in dieselbe im Jahre 1892 als ich damit Iristuberkulose und der Tuberkulose verdächtige Iritis mit Beschlagspunkten behandelte. Das Mittel dann auch gegen eiterige Infection anzuwenden lag nahe, da ich das Jodoform stets als brauchbares Antisepticum betrachtete und bei der Wundbehandlung nach der Staaroperation benützte (l. cit. 21). Nur zeigt es sich dann, dass bei stärkerer infectiöser Entzündung in der Vorderkammer die Cornea manchmal da, wo das Jodoform liegt, eine ziemlich starke Trübung erfährt, die hie und da später nicht mehr ganz schwindet. Es ist deshalb rätlich, das Jodoform, wenn möglich, nicht gerade vor das Pupillargebiet zu bringen. Es scheint, dass die Toxine des Entzündungsprocesses zusammen mit dem Jodoform das Endothel der M. Descemetii schädigen können. Bei allmählich entzündungsfrei gewordenen Augen kann man aber Jodoformreste sogar auf der Linse liegen sehen, ohne dass sie sich trübt.

Es wird dann allmählich das Jodoform durch Resorption aus der Vorderkammer wieder weggeschafft, und oft sah ich es ohne alle Reizung noch dort liegen, nachdem die Entzündung, gegen welche es angewendet worden, schon längst geheilt war.

Auch der Glaskörper erträgt das Jodoform gut, und auch hier schwindet es allmählich wieder. Es ist aber selbstverständlich eine Desinfektion des Glaskörperraumes oft eine schwierige Aufgabe, da sich in diesem die Keime rasch über ein grösseres Gebiet ausbreiten können, als wir mit dem Jodoform zu erreichen und zu beherrschen im Stande sind.

Wir treffen bei der Jodoformdesinfektion eben auch wieder auf die allbekannte Thatsache, dass eine Desinfektion um so eher gelingt, je früher wir

sie in Thätigkeit setzen können und je geringer die Virulenz des Infektionsprocesses ist. Diese ist nicht nur abhängig von dem gegenseitigen Verhältnis der Aktionsfähigkeit der Mikroben einerseits und des von ihnen überfallenen Gewebes anderseits, sondern auch von der Art der Keime. Es scheint, dass bei gewissen Sorten für das Auge sehr pathogener Bacillen, die namentlich durch Hackensplitter ins Auge gelangen, und die ich Panophthalmiebacillen genannt habe,³¹⁾ die dann von Silberschmidt³²⁾ und Römer³³⁾ zu der Gruppe der Heubacillen gehörig erkannt wurden, die Virulenz für die Jodoformdesinfektion oft zu stark ist, so dass diese leicht versagt. Auch bei anderen Mikroben kann sie natürlich versagen, namentlich wenn wir das Medikament nicht nahe genug an sie heranbringen oder die Keime sonstwie nicht genügend unter dessen Einwirkung bringen können. So verhindert z. B. schon die Des-cemet'sche Membran, dass ein eitriges Geschwür der Hornhaut von in die Vorderkammer gebrachtem Jodoform genügend beeinflusst werden kann, weshalb das Ulcus serpens sich für die Jodoformbehandlung von der Vorderkammer aus nicht gut eignet.

Je besser wir das nur langsam und deshalb schonend wirkende Jodoform mit den ins Auge gedrunge-nen pathogenen Keimen in engem Raume zusammen-sperren und je besser dabei die Gewebe ihre natür-liche Abwehr entfalten können, desto eher gelingt es, die Mikroben unschädlich zu machen, die wir ja nicht zu töten, sondern bloss an ihrer Vermehrung zu ver-hindern brauchen.

Deshalb sehen wir bei der intraoculären Jodo-formdesinfektion recht oft auffallend günstige Wir-kung, wenn wir sie rechtzeitig und richtig in Ver-wendung bringen können. Anderseits kann sie kaum irgendwelchen Schaden stiften, soweit unsere bis-herigen Erfahrungen reichen.

Diese von mir empfohlene intraoculäre Jodoformbehandlung eignet sich namentlich für tiefer ins Auge dringende infizierte Wunden traumatischer oder operativer Art, z. B. infolge Eindringens von Fremdkörpern oder gröberer stechender und schneidender Objekte. Auch nach Staaroperation mit unreiner Heilung kann sie mit Vorteil zur Verwendung gelangen, besonders wenn eine schleichende Iridocyclitis mit Beschlagspunkten noch längere Zeit sich hinzieht und das Auge nicht zur Ruhe kommen lässt. Ferner beobachtete ich bei postoperativen Narbeneiterungen, die sehr bösartig sein können, günstige Wirkung.

Mehr oberflächliche Wunden, die Infektion zeigen, können auch vermittelt der Glühhitze desinfiziert werden, entweder mit der elektrisch glühenden Platindrahtschlinge oder mit dem Paquelin'schen Benzin-Platin-Brenner. Will man tiefer in eine Wunde hinein die Hitze wirken lassen, so ist bloss die letztere Methode zu empfehlen, weil die Glüh-schlinge in feuchte Gewebe eingeführt infolge Kurzschluss (durch die Feuchtigkeit des Gewebes) nicht mehr oder nur unvollständig glüht. Der Platin-Benzinbrenner bedarf für die Anwendung am Auge eines besonders feinen Ansatzes.

Diese Desinfektion durch Verschorfung der infizierten Gewebsteile hat stets den Nachteil zur Folge, dass der Schorf als totes Gewebe der Sitz weiterer Mikrobenansiedlung werden kann. Auch wird bei gründlicher Verschorfung bis in die tieferen Teile des Auges hinein leicht eine so umfangreiche Zerstörung verursacht, dass ihr starke Narbenschrumpfung und Netzhautablösung folgt.

Schliesslich haben wir auch noch den

I n s t r u m e n t e n

einige allgemeine Betrachtungen zu widmen.

Dass für Operationen an einem so wichtigen Organ, wie das Auge es ist, nur allerbeste, in tadellosem Zustande sich befindende Instrumente zulässig sind, liegt auf der Hand. Von der Güte und der richtigen Konstruktion der Instrumente ist eine Augenoperation sehr oft durchaus abhängig. Vor allem müssen die schneidenden und stechenden Instrumente, mit denen man durch die Bulbuskapsel eingeht, also Staarmesser, Lanzenmesser, Kapselmesser, Discissionsnadeln etc. so gut schneiden und stechen, als dies überhaupt möglich ist. Infolge dessen kann man auch bei schonendster Behandlung ein solches Instrument nie sehr lange gebrauchen, ohne es wieder abziehen oder schleifen zu lassen.

Die Cornea und Sklera sind so derb und daher schwer zu schneiden, dass nur ganz scharfe und richtig gebaute Instrumente glatte Schnitte anzulegen im Stande sind. Je glatter aber ein Schnitt ist, um so rascher und leichter verklebt und heilt er. Gequetschte und gerissene Wundränder dagegen sind mit halb oder ganz zerquetschten und abgetöteten Gewebsbestandteilen belegt, die zuerst abgestossen oder resorbiert werden müssen, bevor die Vereinigung stattfinden kann. Diese durch den Schnitt zerstörten Gewebselemente sind auch im Stande, zum Nährboden von pathogenen Keimen zu werden. Je rascher eine Wunde verklebt und heilt, um so eher wird die Mikrobenansiedlung in ihr, also die sekundäre Wundinfektion ferngehalten. Die sekundäre, d. h. postoperative Infektion bedroht nun aber gerade die Augenwunden besonders oft, weil das Wundgebiet nicht sicher steril zu machen oder steril zu erhalten ist.

Somit bietet ein möglichst glatter, mit scharfem Instrument ausgeführter Schnitt, dessen Ränder möglichst wenig gequetscht wurden, eine grosse Garantie für einen reinen Wundverlauf. Die gute

Instandhaltung der Instrumente einerseits und ihre richtige Konstruktion anderseits bilden also Hauptfaktoren für gute Operationsresultate am Auge.

Sehr wichtig für Messer, Nadeln und Scheren ist eine gute Politur. Erstens hängt von ihr die Glätte des Schnittes mit möglichst geringer Quetschung der Wundränder ab, und zweitens ist ein Instrument mit tadelloser Politur weniger leicht der Verunreinigung zugänglich, und namentlich ist es leichter zu reinigen, so dass in dieser Hinsicht überhaupt alle, auch die nichtschneidenden, Instrumente (Schielhaken, Spatel, Lidhalter etc. etc.) stets möglichst glatt und blank sein sollen. Politur und Glätte der Instrumente bildet eine wesentliche Gewähr für ihre Keimfreiheit. Es ist nachgewiesen, dass schon einfaches mechanisches Abreiben ein gut poliertes Instrument ganz oder nahezu keimfrei machen kann. Sorgt man ferner dafür, dass nie ein Instrument durch Ankleben von Wundbestandteilen stärker verunreinigt werden kann, so genügt es nach meinen langjährigen Erfahrungen, Messer, Lanzen, Discissionsnadeln etc., um sie möglichst schonend zu desinfizieren resp. keimfrei zu erhalten, 10 Minuten in 3%ige Karbollösung einzulegen und sie in dieser mit steriler Gaze oder Watte gut abzureiben. Denn ich habe bei diesem seit 25 Jahren in meiner Privatanstalt stets durchgeführten Verfahren keinen Fall primärer Wundinfektion nach Staaroperation und überhaupt nur einen Fall von Eiterung gesehen, letzteren am 5. Tage nach der Operation beginnend, also schwerlich von den Instrumenten veranlasst.

Will man die schneidenden und stechenden Instrumente kochen, so hat man sehr darauf zu achten, dass Schneide und Politur dabei nicht geschädigt werden. Das 10 Minuten lange Kochen in 1%iger Sodalösung macht sie wenigstens bezüglich der gewöhnlichen pathogenen Keime steril. Der den In-

strumenten nach dem Kochen anhängende, die Politur störende Sodabelag muss zunächst wieder entfernt werden, am besten so, dass man den ganzen Einsatz oder die Schale, in der man die Instrumente in das kochende Wasser setzte, nunmehr in sterilisiertes Wasser oder in sterilisierte Kochsalzlösung eintaucht und den beim Kochen entstandenen Belag wieder wegschwemmt. Man muss aber volle Gewähr haben, dass die sterilisierten Flüssigkeiten wirklich steril sind.

Instrumente mit Elfenbeingriff kann man zwar auch kochen, es geht aber nach und nach das Elfenbein zu Grund, namentlich wird es bald rauh, sodass metallene, gut vernickelte, vollständig glatte Stiele und Griffe vorzuziehen sind. Die von manchen Instrumentenmachern an den Metallstielen angebrachten Querriffe sind fehlerhaft und überhaupt unnötig.

Bei grösserem klinischem Betrieb dürfte zweifellos das Kochen wenigstens aller nicht schneidenden Instrumente und bei den schneidenden und stechenden das Kochen unter genannten Cautelen das zur Zeit bequemste und sicherste Verfahren sein.

Die Instrumente bei der Operation nass zu benutzen, indem man sie immer wieder in sterilisierte Flüssigkeit zurücklegt, hat den grossen Vorteil, dass nie etwas von Gewebsbestandteilen daran ankleben kann. Infolgedessen sind sie leichter zu reinigen. Aber dies soll bald nach der Operation geschehen, sonst werden sie durch langes Liegen in der Flüssigkeit an Politur und Schneide geschädigt.

Um zwei Instrumente rasch nacheinander gebrauchen zu können (z. B. Cystitom und Löffel) brachte man sie früher (und thut es zum Teil noch) an den beiden Enden eines Griffes an (Fig. 29). Es ist dies nicht zu empfehlen und auch nicht mehr indiciert

seit wir wissen, dass auf die Schnelligkeit beim Operieren nicht viel ankommt. Es kann nämlich leicht passieren, dass das vom Auge beim Gebrauche abgewendete Instrument (also z. B. beim Gebrauch des Cystitoms der Löffel) irgendwo anstreift und unrein wird. Denn man kann nicht die beiden Enden eines Instrumentes und zugleich noch das ganze Operationsfeld mit dem Blick überwachen.

Das Instrumentarium für Augenoperationen, welches die allernotwendigsten Instrumente enthält, setzt sich folgendermassen zusammen:

- 2 Lidhalter nach Desmarres,
- 1 federnder Lidhalter (nach Bowman, Snowden etc.),
- 1 Lidklemme nach Desmarres,
- 2 Lidklemmen nach Knapp oder Snellen,
- 1 Hornplatte nach Jäger,
- 1 Cilienpincette,
- 1 Fixationspincette mit Schloss,
- 1 Fixationspincette ohne Schloss,
- 1 Fixationspincette abgebogen,
- 1 gröbere gerade Hakenpincette,
- 1 feinere gerade Hakenpincette,
- 1 Irispincette gebogen mit Haken,
- 1 Irispincette gebogen mit Riffen,
- 1 grosse, stark gebogene Cooper'sche Schere,
- 1 grosse gerade Schere,
- 1 kleine gerade Schere mit spitzen Blättern,
- 1 Schielschere, gebogen, mit stumpfen Spitzen,
- 1 Iridectomieschere (gebogen, spitz),
- 1 Wecker'sche Schere,
- 5 Staarmesser nach Gräfe,
- 5 Lanzenmesser verschiedener Breite,
- 2 Discissionsnadeln nach Bowman,
- 2 Kapselmesser nach Knapp,
- 3 kleinere und grössere Skalpelle,
- 1 Thränenröhrchenmesser, gerade, nach Weber,

- 1 Thränenröhrchenmesser, gebogen, nach Weber,
- 1 Cystotom nach Gräfe,
- 1 Cystotom nach Schweigger,
- 1 Daviel'scher Löffel,
- 1 Hartgummi- oder Glaslöffel (zur Staarentbindung),
- 1 Critchett'scher Löffel,
- 1 Drahtschlinge, breit, nach Weber,
- 1 Drahtschlinge, schmal, nach Snellen,
- 1 Neusilberspatel zur Irisreposition,
- 2 Schielhaken, ein grösserer und ein kleinerer,
- 1 Doppelhaken nach Wecker oder Princes-Pin-
cette zur Muskelvorlagerung,
- 2 grössere Doppel-Wundhaken,
- 2 kleine Doppel-Wundhaken,
- 1 einfaches Wundhäkchen,
- 1 Irishäkchen, spitz,
- 1 Irishäkchen, stumpf,
- 6 Gefässklemmen nach Péan oder Langenbeck,
- 12 allerbeste gebogene grössere und kleinere Näh-
nadeln,
- 1 Nadelhalter,
- 1 Myrthenblattsonde,
- 4 Bowman'sche Thränenkanalsonden,
- 1 Konische Sonde,
- 2 Glasspritzen.

Zu empfehlen ist ferner der Besitz von folgen-
den Instrumenten:

- Desmarres Pince capsulaire,
- 1 Reklinationsnadel,
- 1 Beer'sches Staarmesser,
- 1 gerade Staarnadel (Beer),
- 1 Messer mit abgestumpfter Spitze, nach Des-
marres,
- Knapp's Curettenhaken,
- Lang's beide Messer zur Lösung vorderer Syne-
chien,

Pellier's Lidhalter,
 Müllers Wundsperrer für die Exstirpation des
 Thränensacks,
 Instrumentarium für Krönlein's Operation,
 Galvanokauter u. grosses Flaschen-Tauchelement,
 Thermokauter nach Paquelin,
 Riesenmagnet,
 Kleiner Magnet,
 Beleuchtungsapparat zur Entfernung von Fremd-
 körpern aus der Cornea nach Sidler-Huguenin,

Die Augenoperationen.

A. Operationen am Augapfel.

I. Die Staaroperation.

Die getrübte Linse zu beseitigen ist eine der wichtigsten und verantwortungsvollsten Aufgaben des Augenoperators. Denn bei dieser Operation mehr als bei jeder anderen wird das Auge der Gefahr der Infektion und damit rascher eitriger Entzündung oder langsamer, schleichender Cyclitis ausgesetzt, welche letztere sogar das andere Auge noch zur Erblindung zu bringen vermag.

Die Staaroperation, namentlich die Operation des Altersstaars, bildet deshalb den Massstab für die Leistungen des Ophthalmochirurgen, sowohl in Bezug auf operative Technik, wie in Hinsicht auf die Abwehr der Wundkomplikationen.

Da der Staar viel häufiger im späteren Leben auftritt als in der Jugend, wird seine grösste und wichtigste Gruppe vom sogenannten Altersstaar gebildet, wobei aber zu bemerken, dass das Alter dabei bloss ein begünstigendes Moment bildet, die eigentliche Ursache des Staars aber uns zum Teil unbekannt ist, zum Teil in Erkrankungen und

Schwächen des ganzen Körpers oder wichtiger Organe desselben oder auch des Auges selbst liegen.

Die Trennung in jugendliche und Altersstaare hat namentlich vom operativen Gesichtspunkte aus stattgefunden.

Während nämlich bis ungefähr zum 30. Lebensjahr die Linse gleichmässig weich ist, bildet sich später infolge der physiologischen Sklerosierung durch Zusammenbacken der centralen Linsenfaser mehr und mehr ein harter Kern aus, der mit den Jahren ständig an Grösse und Härte zunimmt. Je grösser dieser Kern wird, desto mehr vermindert sich naturgemäss die weiche Rinde, und nach dem 60. Lebensjahre hat sich in der Regel die Sklerose bis zur Kapsel der Linse ausgebreitet.

Die physiologische Sklerose (der Grund der Accommodationsabnahme und Prebyopie) hat mit der Staarbildung direkt nichts zu thun. Sie bildet aber ein wichtiges Moment beim Staarprocess insofern, als der sklerosierte Kern vor dem staarigen Zerfall grösstenteils bewahrt bleibt und dann als fester Körper bei der Operation eine wesentliche Rolle spielt. Wo dagegen, wie im jugendlichen Auge, noch kein Kern sich gebildet hat, da wird in der Regel die ganze Linse, indem sie sich trübt, weich wie Brei, und ein harter Kern ist in diesem Brei nicht vorhanden.

Manchmal schützt die Sklerose den Kern sogar vor stärkerem Trübwerden, so dass wir dann, wenn der Staar komplet geworden, einen noch ziemlich klaren Kern, der dabei aber häufig gelbliche Färbung zeigt, rings umgeben finden von grauer, völlig getrübt, kleisterartiger Rindensubstanz. In einem solchen Falle haben wir das vor uns, was man auch Rindenstaar, Corticalcataract genannt hat. Ein solcher Staar entwickelt sich so, dass in der Rinde allmählich mehr und mehr meist radiär stehende Trübungstreifen und Fleckchen-Reihen,

dann graue Keile auftreten, während der Kern ziemlich lange gute Durchsichtigkeit bewahrt. Im weiteren Gange des Processes kann er dann auch an Durchsichtigkeit einbüßen, aber die Haupttrübung liegt in der Rinde.

Manchmal, im ganzen weniger häufig, befällt die Staarbildung zuerst den Kern und die unmittelbar ihn umschliessende Rindenzone. In diesem Falle spricht man von Kernstaar, *Nuclearcataract*. Die Rinde trübt sich in diesen Fällen verschieden schnell und verschieden stark. Es kommt bei dieser Form vor, dass sie bis ins höhere Alter sich nicht komplet trübt, dabei aber durch Sklerose allmählich fest wird.

Beim Nuclearstaar tritt natürlich früher und intensiver Sehstörung auf als beim Rindenstaar, falls dieser nicht mit vorderer oder hinterer Polartrübung, sondern, wie häufiger der Fall, im Aequator der Linse beginnt.

Als Kapselstaar bezeichnet man endlich die Trübungen, welche durch Wucherung der Kapsel-epithelzellen der Linse gebildet werden. Das Kapsel-epithel bekleidet in einfacher Lage die ganze Rückseite der vorderen Linsenkapsel. Es wuchert und zwar in der Mitte, am vorderen Pol, bei der Staarbildung in der Regel erst, wenn der Staar schon lange besteht, überreif geworden, so dass die vordere Kapselcataract ein wichtiges Anzeichen für „Ueberreife“ des Staares bildet. Man erkennt diese Kapselzellenwucherungen daran, dass sie viel weisser sind als die mehr graue oder grauweisse trübe Rinde und am vorderen Pol einen rundlichen oder unregelmässigen, allmählich grösser werdenden Fleck bilden, welcher der Rindentrübung oft deutlich als eine Verdickung aufsitzt.

Auch dann, wenn ein Staar unter der Einwirkung tieferer Erkrankungen der Augen entstanden ist —

Cataracta complicata — findet sich manchmal vordere Kapselcataract, z. B. wenn Cyclitis oder Netzhautablösung eine tiefe Desorganisation des Auges und damit auch Cataract zur Folge hatte. — Auch die in der ersten Lebenszeit infolge von geschwüriger Perforation der Hornhaut auftretende vordere Polar- oder Pyramidalcataract ist eine Kapselcataract.

Dem Gesagten entsprechend, weist also die Linse je nach ihrem Alter und je nach der Struktur des Staares ganz verschiedene Verhältnisse auf, nach denen wir uns bei ihrer operativen Entfernung zu richten haben. Wir können daher auch, wenn wir die Linse aus dem Auge entfernen wollen, auf ganz verschiedene Weise vorgehen.

1. Wir brauchen bei Linsen, die noch keinen festen Kern haben, bloss die vordere Kapsel zu öffnen und können dann ihren ganzen Inhalt der Aufsaugung durch das Auge selbst überlassen, wobei die Linsenmassen, ob sie nun gar nicht, wenig oder vollständig staarig trüb sind, allmählich, langsamer oder schneller, in die vordere Kammer treten und dort successive resorbiert werden. Wir können dann diese Resorption, wenn nötig, durch eine Punktion der Vorderkammer, die den Linsenbrei entleert, abkürzen. Ist die Linse zur Zeit der Kapseleröffnung gänzlich trüb gewesen, z. B. infolge totalen angeborenen oder frühzeitig im Leben eingetretenen Staares, so kann diese Resorption sofort ohne weiteres stattfinden. Ist dagegen bei der Kapseleröffnung die Linse nur partiell getrübt — z. B. bei Schichtstaar —, so müssen die nicht-trüben Cortical- und Kernmassen zuerst sich durch Imbibition mit humor aqueus staarig trüben, wobei sie in die vordere Kammer vorquellen, um dann dort resorbiert zu werden. Ist die Linse bei der Kapselöffnung gar nicht getrübt, —

z. B. bei Stichverletzung oder bei der Myopieoperation —, so muss die ganze Linsenmasse, indem sie successive vom humor aqueus durchtränkt wird und dabei vorquillt, zunächst staarig trüb werden und zerfallen, um dann resorbiert oder durch Punction nach aussen entleert zu werden.

Für diesen Modus der Linsenentfernung ist also erforderlich:

a) eine gute Resorptionskraft des Auges, die am grössten ist in der Jugend und mit den Jahren abnimmt,

b) geringe Neigung zu Drucksteigerung (Glaukom), von der wir wissen, dass sie eine fast regelmässige Folge des Wundstaars ist. Die Neigung zu Glaukom ist in der Jugend geringer und nimmt mit dem Alter zu.

c) Es ist erforderlich eine Linse, die noch keinen harten Kern hat, denn ein solcher würde von der Vorderkammer nicht leicht resorbiert werden, sondern er würde Reizung und im besten Falle sehr lange Dauer der Aufsaugung zur Folge haben.

Die einfache Zerreissung, Discission der Vorderkapsel mit oder ohne folgende Punction der Vorderkammer eignet sich also nur für jugendliche Augen bis zum 30—35 Jahre (d. h. bevor eben eine stärkere Kernbildung aufgetreten), gleichviel wie stark dann zur Zeit der Operation die Trübung der Linse sei. Je trüber sie aber bereits ist, desto besser verläuft ihre Wegschaffung aus dem Auge, sei es durch blosse Resorption, sei es mit Zuhilfenahme der Vorderkammerpunction, da diese um so mehr entleert, je trüber, d. h. zerfallener die Linse ist.

2. Die Entfernung des Staares wird dem Gesagten gemäss anders sein müssen, wenn stärkere Kernbildung vorhanden ist, also nach dem 30.—35. Lebensjahre. Man wird, vorausgesetzt, es seien die Bedingungen zur Staaroperation vorhanden,

sich stets so gut als möglich nach dem Kern des Staares richten müssen, und man wird nach der Kapseleröffnung nicht mehr mit einer blossen Punktion der Vorderkammer, d. h. einer 3—5 mm langen Incision auskommen, sondern eines so grossen Staarschnittes bedürfen, dass dieser Kern gut austreten kann. Dieser Schnitt wird kleiner sein können im Alter von 35—45 als nach 45.

Da mit zunehmenden Jahren die Resorptionskraft des Auges ab- und die Neigung zu Glaukom zunimmt, so ändern sich auch die

Bedingungen zur Operation.

Wir müssen die nach der Staaroperation zu resorbierenden Staarmassen auf ein Minimum einschränken, wenn wir rasch zum Ziele kommen wollen. Es muss bei der Operation, wenn immer möglich, der ganze Kapselinhalt aus dem Auge entfernt werden. Den harten Kern bringen wir bei richtigem Vorgehen stets heraus, aber bezüglich der Rinde können wir nicht dasselbe sagen, diese bleibt oft in mehr oder weniger grosser Menge an der Kapsel kleben, ganz besonders dann, wenn sie nicht getrübt ist. Sie trübt sich dann erst nach der Operation, wenn der humor aqueus in sie eindringt, und muss dann vom Auge resorbiert werden, wobei sie oft lange Zeit ein gutes Sehen verhindert, die Iris bedrängt und reizt und namentlich die Gefahr des Glaukoms heraufbeschwört.

Deshalb wartet man bei den Staaren der späteren Decennien, wenn immer möglich, erst die komplette Trübung der Corticalis,

1. die Staarreife

ab, bevor man operiert, also den Zustand, wo die Rindensubstanz infolge ihres gänzlichen staarigen Zerfalls sich nach Eröffnung der Vorderkapsel glatt und sauber von der Kapsel löst und durch die Wunde

herausschlüpft, indem sie den Kern mitnimmt oder indem sie dem vorausschlüpfenden Kern nachfolgt.

Ob jedoch ein Staar in diesem Sinne reif sei, ist nicht immer ganz leicht festzustellen. Bei der grössten Mehrzahl der Altersstaare aber gestaltet sich die Sache so, dass, wenn das 3. Stadium eingetreten ist, die Operation die beste Aussicht auf raschen Erfolg hat.

Als erstes Stadium bezeichnen wir den Beginn des Staares, die *Cataracta incipiens*, als zweites das der Schwellung, weil bei zunehmender Trübung die Linse etwas quillt, was wir an der Abnahme der Vorderkammer-Tiefe erkennen können. In diesem Stadium ist die *Corticalis* noch unvollständig getrübt, sodass bei der Untersuchung mit seitlichem Licht sich ein Abstand zwischen der Linsentrübung und dem Pupillarrand erkennen lässt, indem dieser einen leichten Schatten auf die in einiger Entfernung dahinterliegende Linsentrübung wirft.

Im dritten Stadium, dem der operativen Reife, ist dagegen die Linsentrübung bis an die Kapsel und damit auch bis an den Pupillarrand herangerückt, sodass dieser keinen Schatten mehr wirft. Zugleich stellt sich in diesem Stadium durch Abschwellung der trüben Linse die frühere Tiefe der Vorderkammer wieder her.

Im vierten Stadium, dem der Ueberreife, lässt sich dann feststellen, dass die *Cataract* allmählich schrumpft, die vordere Kammer also noch tiefer wird, dass ferner die radiäre Streifung durch weiteren Zerfall der *Corticalis* sich verliert und dafür helle Fleckung durch Kapselcataract — zuerst in der Mitte, am vorderen Pol — auftritt. Es kann schliesslich auch zur Verflüssigung der *Corticalis* kommen und der Kern sich in diesem dünnen Fluidum senken — *Cataracta Morgagni* — ein nicht gerade häufiges Vorkommnis. Meist schrumpft der ganze Staar zu einem zähen, flachen Kuchen zusammen, welcher sich wieder schwerer aus der Kapsel löst als im 3. Stadium. In diesem Stadium der Ueberreife tritt dann ein für die Operation besonders verhängnisvoller Vorgang ein: es atrophiert das Aufhängeband der Linse, die Zo-

nula Zinnii, sodass die überreife Cataract zu schlottern anfängt, d. h. bei Bewegungen des Auges zitternde Bewegung zeigt. Oder aber es gibt sich erst bei der Operation einer solchen überreifen Cataract die Brüchigkeit der Zonula dadurch kund, dass sie reisst, sodass Glaskörper in die Wunde tritt.

Es vermindert also die Ueberreife des Staares die günstigen Bedingungen für eine regelrechte Staaroperation und eine glatte Heilung.

Obschon das Stadium der Reife das richtigste für die Operation ist, sind wir nicht selten genötigt, auch unter den Bedingungen der Unreife zu operieren, weil der Patient so bald als möglich wieder sehen will und damit er nicht infolge seines mangelhaften Sehens verunglückt. Namentlich kann man zu einer solchen frühzeitigen Operation gedrängt werden, wenn nur ein brauchbares Auge vorhanden ist und den Staar bekommt. Ferner kann da ein vorzeitiges Operieren nötig werden, wo beide Staare gleichmässig stark sich entwickeln. Die Mehrzahl freilich bildet sich ungleichmässig aus, so dass das eine Auge dem anderen vorauskommt.

Manchmal ist zum Glück diese Unreife, welche wir zuerst mit bedenklichem Blicke betrachten, nur eine scheinbare, das heisst, es hat zwar noch ungetrübte Stellen in der Rinde, aber doch lässt sich der Staar mit gutem Erfolge operieren.

a) Man findet bei meist alten Leuten Cataracte, bei denen eine Trübung der Rinde ganz wenig oder gar nicht ausgesprochen ist. Sie haben eine mehr trüb-gelbe oder eine bräunliche Färbung, oder sie lassen sogar das Pupillargebiet ganz schwarz erscheinen — *Cataracta nigra*. Durchleuchtet man aber das Auge, so macht sich eine starke Trübung der Durchsichtigkeit der Linse gleichwohl geltend, so dass man den Augengrund bloss noch ganz andeutungsweise erkennen kann. Je dunkler bei seit-

lichem Licht dann die Pupille ist, um so dunkler und düsterer erscheint der verschleierte Fundus. Gewöhnlich aber haben solche Augen ein etwas besseres Sehen als die mit gewöhnlichem grauem Staare. Diese Art trüber Linsen gestatten einen besseren Durchblick, hinein und heraus, als jene, und wie wir durch sie den Augengrund noch einigermaßen sehen können, sind auch diese Patienten noch im Stande, grössere Objekte zu erkennen, sie sind aber doch meist sehr behindert und gefährdet durch ihr schlechtes Sehen.

Es wäre nun ganz unrichtig, wenn man bei diesen Cataracten auf die graue Trübung ihrer vorderen Corticalis und auf die Erblindung warten wollte. Diese Linsen werden nie grau und nie vollständig undurchsichtig, wie die anderen und zwar deshalb, weil sie keine Corticalis zum Grauwerden haben. Es hat nämlich bei ihnen vorzeitig oder rechtzeitig (nach dem 60. Jahr) die Kernsklerose die Kapsel erreicht, und diese Sklerose schützt die Linsenmasse vor dem grauen, breiigen Zerfall, wie ja der senile physiologische Sklerosierungsprocess stets in staarigen Linsen einen mehr oder weniger grossen Kern vor dem Zerfall bewahrt, für dessen Austritt es dann eben bei der Operation eines entsprechend grossen Schnittes bedarf. Es handelt sich hier, genau genommen, auch nicht um eigentliche Staarbildung, sondern um blosse Sklerose mit Trübung. Eröffnen wir bei diesen Augen die Kapsel, so tritt bei der Operation ebenfalls deren ganzer Inhalt und zwar in toto als harter, grosser, bernsteinfarbiger oder brauner Staar aus und haben wir nicht eine grosse Wunde angelegt, so kann die Entbindung erhebliche Schwierigkeiten bereiten. Das Pupillargebiet kann aber nachher vollständig sauber und klar sein. Solche Staare sind also reif resp. operabel ohne dass sie ganz trüb und grau sind.

b) Man trifft hie und da bei noch nicht sehr alten Leuten und bei Myopen eine nur unvollständige Linsentrübung, die sich aus einer Menge von meist radiären Linien, schmalen Keilen und dazwischen zerstreuten Punkten und Fleckchen zusammensetzt und namentlich die Rindenpartie beschlägt. Der Kern ist aber oft auch durch feine Punkte und Striche getrübt. Die Patienten sehen dabei wie durch ein Gitter hindurch, meist nur unvollkommen, aber doch so, dass sie noch den Weg finden, jedoch in Gefahr sind, gelegentlich Arm und Bein zu brechen. Oft können sie noch ganz grobe Druckschrift entziffern, und wir können auch hier noch mit dem Augenspiegel den Augengrund undeutlich sehen.

Auch diese Staarform lässt sich operieren, wenn die Streifen, Punkte und Fleckchen bis ganz zur Linsenkapsel sich ausbreiten. Denn dann löst sich ebenfalls die Rinde bei der Operation nahezu vollständig von der Kapsel. Nur kann es hier allerdings vorkommen, dass etwas Corticalis zurückbleibt, aber es wäre meist vergeblich, in diesen Fällen auf die vollständige Trübung der Linse warten zu wollen.

c) Eine gewisse Gruppe von Staaren ist ferner der Operation zugänglich, obschon sie bloss teilweise und ungenügend getrübt Corticalis haben. Das sind Staare, bei denen die Alterssklerose uns zu Hilfe kommt, also Cataracte jenseits des sechzigsten Jahres, bei denen die Rinde von der Sklerose auch bereits ergriffen worden ist, so dass sie eine Consistenz erlangt hat, welche den Austritt aus der Kapsel ohne Klebenbleiben an ihr ermöglicht. Wir könnten eigentlich die meisten Linsen ohne weiteres nach dem 60. Jahre extrahieren, nur gemäss ihrer Sklerose. Da zeigt es sich aber, dass der Staarprocess oft einen Strich durch diese Rechnung macht,

indem er die regelrechte Sklerose der Rinde und ihre Ablösbarkeit von der Kapsel stört. Die Corticalis bleibt dabei halb durchsichtig, zerfällt nicht staarig und wird auch nicht recht hart oder nur teilweise, und wenn wir solche Staare operieren, bleibt oft eine ziemliche Menge Corticalis zurück. Dabei kommt aber der Patient doch rascher zum guten Sehen, wenn auch vielleicht erst nach Wochen und Monaten, als wenn wir ihn auf die komplette Reife, die in diesen Fällen oft langsam eintritt, hätten warten lassen.

Wenn es auch stets etwas bedenklich ist, bei der Staaroperation Corticalisreste im Auge alter Leute zurückzulassen, so ist das doch durch die Antiseptik und Aseptik entschieden weniger gefährlich geworden. Für mich steht es fest, dass, wenn wir bei der Operation von der Wunde alle Entzündung fern, sie also aseptisch halten können, solche Staarreste noch in ziemlicher Menge auch in alten Augen ordentlich ertragen und schliesslich resorbiert werden, vorausgesetzt, dass wir diese Augen gut überwachen und mit den richtigen Medikamenten sowohl die Pupille, als auch allfällige Druckschwankungen regulieren können. Andererseits wird, wenn bei der Operation eine auch nur wenig virulente Infektion der Vorderkammer stattgefunden hat, die Situation viel gefährlicher, wenn Staarreste zurückblieben, da diese der Infektion den Nährboden verbessern.

Die Bedingungen, den Staar unreif zu operieren, sind durch die moderne Wundbehandlung günstiger geworden.

Man hat ferner schon seit langer Zeit sich bemüht, unreife Staare durch künstliche Reifung operabel zu machen. Man hat dies durch eine oder mehrere kleine praeparatorische Dissectionen oder Punktionen der Vorderkapsel zu er-

reichen gesucht, da man ja oft beobachten kann, dass kleine Verletzungen der Linse (z. B. durch Fremdkörper) nach und nach totalen Wundstaar verursachen. Dieses Verfahren kam aber in Misskredit und war früher zweifellos gefährlich, indem es oft unliebsame Reizung, Glaukom, ja schlimme Entzündung verursachte. In neuerer Zeit wurde es wieder empfohlen. Vielleicht ermöglicht auch hier die Aseptik einen Eingriff, der früher proscribiert war, ich habe aber darüber bis jetzt keine eigenen Erfahrungen.

Eine wesentlich unschuldigere Art der künstlichen Reifung ist die von Foerster³⁴⁾ angegebene. Er empfahl, die Cataract nach vorgenommener Iridektomie mit einem passenden stumpfen Instrumente (Schielhaken, Löffel), mit dem eine Weile auf der Corneamitte gerieben wird, zu massieren, wodurch in wenigen Tagen die Trübung vollständig werde. Für viele Fälle ist dies zutreffend und die Methode sehr empfehlenswert, aber gerade bei recht langsam reifenden Staaren habe ich mehrfach die Erfahrung gemacht, dass diese Massage die Trübung nicht genügend fördert.

Schon lange ist übrigens von Snellen, Horner u. A. betont worden, dass eine Iridektomie die Reifung eines Staares zu beschleunigen pflege, so dass dies stets ein Hauptmoment für die Ausführung der vorläufigen Iridektomie, d. h. für die Ausführung der Iridektomie einige Wochen vor der Extraction des Staares, bildete. Eine solche bessert im fernerem auch dadurch noch die Bedingungen zur Operation, dass ein grosser Eingriff in zwei kleinere zerlegt wird, von denen jeder für sich weniger gefährlich ist. Dann kommt hinzu, dass durch die Voroperation der Patient in zweckmässigster Weise für die Hauptoperation erzogen wird und dass der Operateur da-

bei erfährt, wie jener sich beim Operieren benimmt, wonach er sich dann bei der Extraction richten kann. Ferner wird durch diese Voroperation allfällige Disposition zu Glaukom, das gelegentlich der Staar-extraction (auch ohne dass Reste zurückbleiben) sich in unangenehmster Weise zeigt, am zweckmässigsten bekämpft.

Die vorläufige Iridektomie ist für viele Fälle unbedingt sehr empfehlenswert und vor allem überall da indiciert, wo, abgesehen von noch nicht genügender Reife, bei der Operation oder nachher Gefahren drohen, sei es, dass das Auge nicht ganz normal, z. B. stark myopisch, ist, sei es, dass der Kräfte- und Gesundheitszustand des Patienten grösste Vorsicht erfordern. Auch bedarf die eigentliche Cataracta complicata, wo also Iritis, Chorioiditis, Glaskörpererkrankung etc. vorausging, in der Regel der vorläufigen Iridektomie.

Allerdings sind dann, da in allen diesen Fällen oft auch noch eine Nachstaaroperation nötig wird, drei Operationen auszuführen. Aber warum soll nicht der grösseren Sicherheit halber in einer so wichtigen Sache dieser etwas längere, aber weniger gefährliche Weg beschritten werden, zumal jeder dieser drei Eingriffe nur kurzes Liegen erfordert und nahezu schmerzlos ist?

Die Diagnose der Staarreife, d. h. des für die Operation geeignetsten Zustandes der Linse ist, wie sich aus allem Obigen ergibt, keine ganz einfache Sache und hängt, wie wir sahen, nicht bloss von der Trübung der vorderen Corticalis ab. Ausserdem ist die genaue Feststellung einer kompletten Trübung der Linse dadurch erschwert, dass wir den staarigen Zerfall der hinteren Corticalis und ihre Ablösbarkeit von der Kapsel nicht kontrollieren können. Meistens ist allerdings, wenn die vordere Rinde gänzlich getrübt ist, dies auch bezüglich der hinteren

der Fall, aber nicht unbedingt. Es kann deshalb vorkommen, dass wir nach der Extraction einer scheinbar gänzlich trüben Cataract von ziemlichen Staarresten nach der Operation überrascht werden. Man kann auch erleben, dass die Foerster'sche Reifung bloss die vordere Corticalis trübt, nicht aber die hintere.

Ausser einer ganz genauen, auch mit Zuhilfenahme der Lupe bei erweiterter Pupille¹⁾ vorgenommenen Inspektion der Linse mit Berücksichtigung aller bereits angeführten Momente (Kammertiefe, Schlagschatten der Iris etc.) gibt die Funktion des Auges eine weitere Wegleitung, um die Reife zu beurteilen. Aber es wäre gemäss dem bereits Gesagten ganz verfehlt, wenn wir aus dem schlechten Sehen allein auf die Operabilität des Staares schliessen und jeweilen so lange warten wollten, bis der Patient mit dem betreffenden Auge gar nichts mehr sieht.

Zu den Vorbedingungen der Operation gehört nun im ferneren nicht nur die Reife, sondern die Operabilität wird ausserdem ganz besonders noch bedingt durch

2. die Funktion

des betreffenden Auges, d. h. dessen Gesundheitszustand, namentlich bezüglich der tieferen Teile, die wir ja bei vorgerücktem Staar nicht mehr sehen können, so dass wir bloss durch ihre Funktion einen Schluss auf ihren Zustand ziehen können. Damit ein Staar operabel sei, muss das Auge noch eine gewisse Sehkraft besitzen, zum mindesten Hand-

¹⁾ Es ist selbstverständlich, soll aber hier noch extra hervorgehoben werden, dass wir nie Atropin zu dieser Pupillenerweiterung verwenden dürfen, sondern bloss Homatropin, da die Staaraugen, abgesehen von ihrem Alter, ohnedies noch, besonders bei quellendem Staar, Neigung zu Glaukom haben.

bewegungen in 0,25—0,5 Meter wahrnehmen. Aber ganz genaue Werte lassen sich nicht festsetzen.

Ueber das centrale Sehen der Netzhaut bekommen wir einigen, wenn auch nicht ganz genauen Aufschluss durch die richtige Wahrnehmung von Handbewegungen seitens des Patienten und durch die Angabe, ob eine Kerzenflamme noch auf 6 Meter Distanz im Dunkeln wahrgenommen wird. Aber auch die letztere Prüfung greift beim Staarauge weit über die Retinamitte hinaus, da die trübe Linse, ähnlich einem vor das Auge gehaltenen Milchglas, den Lichtschein dieser Kerzenflamme über die ganze Retina verbreitet, so dass auch bei centralem Skotom doch die Flamme noch wahrgenommen werden könnte. Zugleich prüft jedoch diese Kerzenflamme auch den Lichtsinn der Retina und ist dadurch wertvoll.

Ueber das periphere Sehen orientieren wir uns vermittelt der sogenannten Projektionsprüfung, das heisst einer Art Gesichtsfeldmessung mit gröberem Reiz, der noch durch die Cataract hindurch auf die Netzhaut wirkt. Es wird das andere Auge zugebunden und nun im Dunkelzimmer nachgesehen, ob das Staarauge ein Kerzenlicht, das ihm an verschiedenen Stellen des Gesichtsfeldes vorgehalten wird, sicher lokalisiert, wobei es jeweilen bis das Licht an der richtigen Stelle ist (oben, unten, rechts, links etc.), vom Untersucher mit der Hand zugehalten wird. Nach der Freilassung soll der Patient ganz rasch und sicher mit dem Finger auf das Licht zeigen können. Bei wenig intelligenten Patienten muss diese Prüfung, wenn sie nicht befriedigend ausfällt, wiederholt werden, bis der Patient merkt, auf was es ankommt. Viele glauben auch, sie könnten bloss operiert werden, wenn sie gar nichts mehr sehen und machen dann unrichtige Angaben, um nicht unoperiert heimgeschickt zu

werden. Diese Projektionsprüfung gibt uns Aufschluss darüber, ob die Retina von gröberen Laesionen, z. B. Netzhautablösung, Gefäßverschlüssen etc. betroffen, oder ob z. B. ein Chorioidaltumor vorhanden sei.

Ueber die Funktion der Netzhaut und des Opticus wird ferner die Prüfung der Pupillenreaktion Auskunft geben, die uns zugleich noch zeigt, ob Synechien vorhanden. Solche würden zwar die Operation nicht unmöglich machen, aber sie würden einigermassen die Aussicht auf ein gutes Resultat trüben, da sie manchmal mit Glaskörpererkrankung gepaart sind.

Da es meistens, wenn der Staar komplet geworden, bevor man den Patienten zu Gesicht bekam, nicht mehr möglich ist, herauszubringen, ob der hintere Abschnitt des Auges in Ordnung ist, wie es eine gedeihliche Staaroperation erfordert, so ist es sehr erwünscht, dass der praktische Arzt, welcher den Anfang von Cataract erkennt oder vermutet, den Patienten sofort zu dem Augenarzt schickt, der ihn später operieren soll, damit dieser eventuell noch, so lange die Linse leidlich durchsichtig, von der Gesundheit des Auges sich überzeugen und es überhaupt näher kennen lernen kann. Es ist dies oft von allergrösstem Wert.

Dabei sei aber hervorgehoben, dass es inhuman und unklug ist, wenn der Arzt oder Spezialist einem Patienten von Staar und Staaroperation spricht, bevor der Staar so weit vorgeückt ist, dass eine baldige Operation in Aussicht steht, denn niemand hört es gern, dass er Staar habe (trotz unserer schönen Statistiken), und die meisten werden durch diese Eröffnung in hohem Grade erschreckt. Wenn sie dann wegen hohen Alters die Operation gar nicht mehr erleben, so hat man ihnen mit dieser voreiligen Mitteilung ganz

unnötig ihren Lebensabend verbittert. — Ebenso unrichtig ist es, von Operation zu reden, bevor genau festgestellt ist, dass sich die Cataract mit Erfolg operieren lässt.

Ferner gehört zu den Bedingungen einer erfolgreichen Operation auch ein befriedigender allgemeiner

3. körperlicher Zustand

des Staarpatienten. Hohes Alter kontraindiciert, wenn die Kräfte nur einigermaßen ordentlich sind, die Staaroperation nicht, wenn dies auch oft die Patienten und namentlich ihre Angehörigen anders vermuten. Auch Idiotie, Epilepsie geringen Grades und Taubstummheit bilden keine Gegenanzeigen, letztere indicirt sogar möglichst frühzeitige Operation, für welche solche Unglückliche ganz besonders dankbar sind.

Auch Diabetes und Albuminurie, wenn diese Erkrankungen noch nicht sehr vorgeschritten sind, machen die Operation nicht unmöglich, erfordern aber besondere Vorsicht und entsprechende Diät, letztere eventuell schon einige Zeit vor der Operation.

Dagegen bilden Eiterungsprocesse irgendwelcher Art am Körper, Beingeschwüre, Eczeme etc. für so lange strikte Contraindicationen, bis sie beseitigt sind. Wo dies nicht möglich, muss die betreffende Erkrankungsstelle wenigstens dadurch möglichst unschädlich gemacht werden, dass sie sorgfältig während der ganzen Augenbehandlung mit einem antiseptischen Verband gedeckt wird. Auch ist in einem solchen Falle besondere Vorsorge für das operierte Auge vor und nach der Operation absolut nötig.

Die das Auge selbst betreffenden Bedingungen zur Staaroperation ergeben sich teils aus dem bisher

Erwähnten, teils werden wir noch bei den Operationsmethoden ihre Besprechung finden.

Wenn beide Augen eines Staarpatienten Reifung des Staares zeigen, so ist es nicht zu empfehlen, beide Staare in einer Sitzung zu operieren, denn sonst könnte eine unglückliche Komplikation: Wund-Infektion bei der Operation, Delirium tremens, Diphtherie, Erysipel etc. beide Augen ruinieren. Das zweite Auge wird besser erst nach Heilung des ersten und bei alten Leuten nach völliger Erholung von der ersten Operation in Angriff genommen.

Soll ein Auge mit reifer Cataract operiert werden, wenn das andere noch ganz gut sieht? Die Antwort auf diese Frage lautet, dass es richtig ist, eine solche einseitige Cataract erst dann zu beseitigen wenn sie gänzlich matur geworden und nun in Gefahr ist, überreif zu werden. Der Patient ist aber oft für die unter solchen Umständen erlangte Sehkraft des Staarauges sehr wenig dankbar, und hie und da beschwert er sich später sogar, dass ihm das Sehen des operierten Auges das des besseren Auges störe. Man thut daher gut, ihm die Sachlage vorher genau auseinander zu setzen und ihm zu sagen, dass dieses operierte Auge zum Sehen nachher nur in beschränktem Masse gebraucht werde und mehr eine Reserve sei, falls später das andere Auge staarblind werde. Er bedürfe daher eigentlich nach der Heilung keiner Staarbrille. Praktisch ist es aber, ihm sie doch zu geben, damit er feststellen kann, dass er mit dem Auge sieht, sonst glaubt er, die Operation sei verunglückt.

Die wichtige und oft schwierige Frage: wann darf oder soll ein Staar unreif operiert werden? — ist grösstenteils im Vorstehenden zur Beantwortung gelangt. Rekapituliert sei, dass wir heutzutage zweifellos dank der besseren Wund-

behandlung unreife Staare, wenn es nötig ist, viel eher operieren dürfen als früher. Es wäre nicht richtig, an der früheren, damals ganz berechtigten, Praxis festzuhalten, die Patienten, oft bis an ihr seliges Ende, auf die komplette Reifung und die Operation warten zu lassen. Aber man muss sich darüber klar sein, dass die Operation wirklich (nicht bloss scheinbar) unreifer Staare gewisse Gefahren und zum mindesten einen schleppenden Verlauf der Heilung mit sich bringt. Auf letzteren muss man den Besitzer des betreffenden Staares gehörig vorbereiten und ihm namentlich auch von vornherein erklären, dass schliesslich wohl noch eine Nachstaaroperation gemacht werden müsse. Ist diese dann nicht nötig, um so besser.

Dass man nach dem 60 Jahre jeden Staar, ob ganz- oder halbtrüb, mit demselben Erfolg operieren könne, entspricht nicht meinen Erfahrungen. Die unvollständig trüben brauchen eben oft noch Wochen und Monate zur Resorption ihrer Reste. Allerdings kann bei ihnen auch schliesslich ganz gutes Sehen eintreten, davon wird noch später die Rede sein.

Wann soll die Staaroperation vermittelt Zuhilfenahme einer Iridektomie vorgenommen werden?

Diese Frage, welche gelegentlich unserer weiteren Besprechung wieder gestreift werden wird, lässt sich vorläufig ganz allgemein dahin beantworten, dass bei einer Staaroperation grundsätzlich die Iridektomie wegzulassen und nur dann vorzunehmen sei, wenn zwingende Gründe dafür vorhanden sind.

Dass bei allen jugendlichen Staaren — auch beim Schichtstaar — und bei allen Staaren bis etwa zum 40—45 Lebensjahre, namentlich bei weiblichen Patienten die Iridektomie fast ausnahms-

los vermieden werden kann und vermieden werden soll, steht zur Zeit wohl ausser Diskussion. Auch allfällige im Verlaufe der Staarbehandlung auftretende Drucksteigerung erfordert in diesem Alter nicht gleich die Iridektomie, sondern lässt sich mit Cornealpunktionen und allfälligen Sklerotomien beseitigen.

Es ist in diesem noch nicht vorgerückten Alter die kosmetische Rücksichtnahme für den Operateur um so zwingender, als in diesem Alter die Augen stärker offen zu stehen pflegen, während bei alten Leuten infolge Fettschwundes in der Orbita das obere Lid gewöhnlich mehr herunterhängt und meist die obere Hälfte der Cornea deckt, so dass man bei diesen oft erst sieht, ob eine Iridektomie gemacht worden ist, wenn man das obere Lid in die Höhe zieht.

Es ist ferner im Alter bis zum 40—45 Jahre die Iridektomie weniger dringend, weil der Staarkern weniger gross, daher dessen Entbindung leichter und für die Iris weniger strapaziös ist als dies später der Fall.

Ueber die Frage, ob beim eigentlichen Altersstaar die Operation mit oder ohne Iridektomie vorzunehmen sei, sind die Meinungen geteilt. Im allgemeinen ist zu bemerken, dass auch dann, wenn man grundsätzlich ohne Iridausschneidung operiert, man hie und da genötigt ist, sie doch auszuführen, und dass es besser ist, dies zu thun, sobald die Iris sich nicht rasch und gut nach der Entbindung des Staares in die Vorderkammer zurückzieht, unter entsprechender Contraction der Pupille. Vorher wissen kann man nicht, wie die Iris sich benehmen wird. Es ist dies individuell verschieden, und man kann beobachten, dass, wenn am einen Auge sich die Iris gut zurückzog, sie dies auch am zweiten Auge thut, wenn dieses später operiert wird, und umgekehrt, dass

wenn beim ersten sie sich schlaff zeigte, sie dies auch am anderen Auge ist. Die Pupille zum voraus mit Physostigmin in Contraction zu versetzen, ist nicht ratsam, weil sonst leicht das Durchtreten der Cataract durch die enge Pupille leidet, wobei sich viel Corticalis abstreift und hinter der Iris liegen bleibt.

Handelt es sich um etwas gebrechliche alte Leute, die man nicht lange im Bett ruhig liegen lassen soll, weil sie sonst gänzlich den Appetit verlieren und hypostatische Pneumonie vom ruhigen Liegen bekommen können, ist es im allgemeinen vorzuziehen, die Iris auszuschneiden, weil man die Operierten dann nach 24 Stunden schon ganz gut kann aufstehen und herumgehen lassen, ohne einen Irisvorfall befürchten zu müssen.

Auch bei solchen Patienten, welche aus anderen Gründen, z. B. wegen gelegentlich starker Husten- oder Niessanfälle, grosser nervöser Aufgeregtheit, Beängstigung durch Herzleiden etc. nicht die Gewähr bieten, dass sie wenigstens 24 bis zweimal 24 Stunden lang einigermaßen ruhig sein können, ist es ratsam, die Staaroperation mit Iridektomie vorzunehmen. In manchen derartigen Fällen und ferner da, wo üble Zufälle vor und nach der Operation drohen, z. B. Glaskörperausfluss infolge unvernünftigen Verhaltens des Patienten, Idiotie desselben, abnormer Verhältnisse des Auges, wie Glaskörperverflüssigung infolge von Myopie etc. ist es zu empfehlen, die vorläufige Iridektomie vorzunehmen.

Wenn wir die Gründe für und gegen die Iridektomie bei der Altersstaaroperation weiter abwägen, darf nicht unerwähnt bleiben, dass für das schliessliche Sehen des Operierten es gänzlich auf eines herauskommt, ob wir die Pupille rund erhalten oder nicht. Es kann in beiden Fällen die Seh-

schärfe normal oder nahezu normal werden, vorausgesetzt, dass das Pupillargebiet von Staarresten, also von Nachstaar frei bleibt. Um ein reines Pupillargebiet zu schaffen, ist es nach der einfachen, d. h. iridektomielosen Staaroperation etwas häufiger nötig eine Nachstaaroperation auszuführen, als bei der mit Irisausschnitt kombinierten, weil bei letzterer das bestmögliche Ausstreifen der Corticalisreste eher gelingt, als wenn die Iris intakt bleibt und dadurch den Austritt der weichen Rindenmassen etwas erschwert. Doch fällt dieses Moment nicht allzusehr ins Gewicht, da wir auch bei der kombinierten Extraction oft die Nachstaaroperation vornehmen müssen, wenn wir ganz gutes Sehen erzielen wollen.

Was den vermehrten Lichteinfall ins Auge betrifft, der infolge der Iridektomie stören könnte, und der dieser von den Vertretern der einfachen Extraction zum Vorwurf gemacht wird, so kommt in Betracht, dass, wie schon erwähnt, bei den alten Leuten das obere Lid in der Regel die Iridektomie deckt und das Licht am Durchtritt durch das Colobom verhindert. Wo dagegen das obere Lid weniger tief steht, wo z. B. die Augen etwas mehr prominent sind, entbehrt freilich der Irisausschnitt dieses Lichtabschlusses, sodass durch vermehrten Lichteinfall Blendung und Erythropsie — Rotsehen — die Folge sein kann. Letztere Erscheinung beruht darauf, dass, wenn längere Zeit starkes Licht in ein Auge fällt, namentlich in ein linsenloses, die Retina in einen Zustand der Ueberblendung gerät, welcher sich, nachdem der Geblendete an einen dunkleren Ort gekommen, dadurch äussert, dass alle hellen Gegenstände für einige Zeit lebhaft rot gefärbt erscheinen, sodass die Betreffenden dann etwa in Angst geraten und glauben, sie haben einen Blutaustritt im Auge. Es sind nach den Untersuchungen von Fuchs³⁵⁾ u. A. namentlich die ultra-

violetten Lichtstrahlen, welche diese Wirkung auf die Retina entfalten und auch im normalen Auge (z. B. bei längerer Schneeblindung im Hochgebirge) Erythroopsie veranlassen können. Da die Linse die chemischen Lichtstrahlen stark absorbiert und von der Retina fern hält, so bekommen linsenlose Augen leichter Rotsehen als linsenhaltige.

Bei Augen also, welche eine Deckung des oberen Teiles der Iris durch das obere Lid nicht aufweisen, ist es angezeigt, die Iris, wenn möglich, bei der Staaroperation unversehrt zu lassen.

Dass bei der iridektomielosen Staarextraction wegen der etwas geringeren Verletzung auch die Gefährdung des Auges geringer und Wundinfektion weniger zu befürchten sei, ist nicht zutreffend.

Vor allem haftet der einfachen Extraction der unangenehme Fehler an, dass, wenn in der Nacht nach der Operation oder auch noch später die Wunde sich plötzlich öffnet, die Iris durch den humor aqueus in die Wunde geschwemmt wird, so dass ein Irisprolaps mit entsprechender Verziehung der Pupille nach oben das Auge und den Verlauf der Heilung verunziert. Es ist nichts weniger als erfreulich, wenn man dann nochmals zur Operation schreiten und die unbedingt nötige Abtragung des Irisvorfalles vornehmen muss. Davon wird später noch die Rede sein.

Andererseits kommt es allerdings auch bei der Staaroperation mit Iridektomie vor, dass die Iris namentlich bei langsamem Wundschluss und öfterem Wiederaufgehen der Wunde in diese hineinrutscht oder vom humor aqueus hineingeschwemmt wird. Meistens geschieht dies nur auf der einen Seite des Coloboms. Doch kommt dieser Vorgang nicht häufig zur Beobachtung und meist nur in geringem Grad.

Im allgemeinen ist es rätlich, sich bei dieser Iridektomiefrage vor allem nach den individuellen Verhältnissen zu richten und die Schablone zu meiden.

Wann soll oder darf bei der Staaroperation die Totalnarkose mit Aether oder Chloroform angewendet werden?

Bei der Beantwortung dieser Frage hat man sich daran zu erinnern, dass in der Narkose, namentlich wenn sie nicht sehr tief ist, die Augäpfel meist nach oben gerollt werden, wodurch bei der mit Recht bevorzugten Schnittlage am oberen Cornealrand, die Operation erheblich erschwert werden kann. Denn es lässt sich dann oft der Bulbus nicht so leicht mit der Fixationspincette nach unten rollen, ohne dass durch die dabei zu Stande kommende starke Klaffung der Wunde Gefahr eintritt.

Ein fernerer Nachteil der Narkose liegt in dem manchmal darnach eintretenden Brechen, das für den Wundschluss nicht förderlich ist und bei alten Leuten mit brüchigen Gefäßen intraoculare Blutung verursachen kann.

Endlich bringt die Narkose stets eine gewisse Lebensgefahr mit sich.

Es sollte aus diesen Gründen und da die richtige Anwendung des Cocains die ohnedies wenig schmerzhaftes Staaroperation zu einem auch für den Empfindlichen leicht erträglichen Eingriff gestaltet, die Narkose bei älteren Patienten so gut wie ganz in Wegfall kommen und höchstens bei solchen angewendet werden, die wegen Idiotie oder vollständiger Unmöglichkeit, sich zu beherrschen, gar keine Gewähr vernünftigen Verhaltens während der Operation bieten. Es wird sich dann eventuell empfehlen, nach unten zu extrahieren, falls die Rollung der Augen nach oben stark ausgeprägt ist.

Bei der Staaroperation im Kindesalter ist die Anwendung von Chloroform dann stets notwendig, wenn infolge grosser Unruhe und Aufregung des kleinen Patienten die richtige Ausführung der Operation unmöglich wird und namentlich, wenn dadurch die Gefahr eintritt, dass durch Reißen der Zonula Zinii Glaskörper in die Wunde gelangt. Es genügt bei kleineren Kindern oft eine geringe Menge Chloroform, um für die kurze Operation Ruhe zu schaffen. Sehr oft lässt sich aber auch bei ihnen mit Cocaïn, freundlichem Zureden und guter Assistenz die Situation beherrschen.

Nachdem wir die Vorbedingungen und Voruntersuchungen für die Staaroperationen ganz im allgemeinen besprochen, haben wir die Operation selbst, wie sie bei den verschiedenen Staarformen zur Ausführung gelangt, zu betrachten, wobei noch verschiedene Spezialfragen, sowie die Nachbehandlung zu berücksichtigen sind.

Indem wir mit dem einfacheren Eingriffe beginnen, welcher am Kinderauge gemäss früher Gesagtem zur Beseitigung des Staares genügt, haben wir zunächst zu behandeln

a) Die Operation des jugendlichen Totalstaares.

Mit dieser Bezeichnung ist der Staar gemeint, welcher bald nach der Geburt oder auch etwas später zur Wahrnehmung und meist bald in die Behandlung des Arztes gelangt, da der graue Schein in der Pupille den Angehörigen auffällt. Meistens ist dieser Staar beiderseits vorhanden und bei weitem seltener als der Altersstaar.

Diese Staarform eignet sich ganz besonders für die reine Discissionsbehandlung, die ihrer Einfachheit wegen schon bei kleinen Kindern aus-

föhrbar ist. Es ist nämlich angezeigt, diese Staare so früh als möglich zu beseitigen, damit die Retinae, sobald das Kind die Augen gebraucht, scharfe Bilder bekommen, sodass sich nicht jene Sehschwäche entwickelt, die man mit dem Nichtgebrauch der Retina während der Entwicklungszeit in Verbindung gebracht hat (*Amblyopia ex anopsia*) und die dann auch zu Nystagmus Veranlassung geben kann, d. h. einer ungeordneten Arbeit der Augenmuskeln, die sich dadurch erklären lässt, dass keine scharfen Netzhautbilder den complicierten Mechanismus der Augenmuskulararbeit regulieren und in richtiger Weise zur Ausbildung bringen.

Immerhin ist es nicht rätlich, allzufröh, d. h. vor dem zurückgelegten ersten bis zweiten Lebensjahre, diese Staare zu operieren, denn es kann vorkommen, dass der Discission wegen starker Vorqueilung des Staares in die Vorderkammer eine Incision der Cornea folgen und einen Teil dieser Staarmassen heraus befördern muss. Damit wird die operative Behandlung schon complicierter und erfordert Verbände und zeitweise Ruhe, was beim ganz kleinen Kinde etwas schwer durchführbar ist.

Andererseits darf mit der Operation nicht zu lange zugewartet werden, weil sonst auch ein solcher Staar überreif wird, schrumpft und dann nur als sogenannter membranöser Staar in ähnlicher Weise wie ein dicker Nachstaar (wovon später die Rede) behandelt werden kann, wobei Schwierigkeiten auftreten können.

Bevor man zur Operation schreitet, hat man genau zu untersuchen, ob der Staar rein oder compliciert sei, namentlich etwa mit Synechiebildung, d. h. den Spuren vorausgegangener oder noch thätiger Iritis. Finden sich Synechien — eventuell erst bei Erweiterung der Pupille durch Homatropin oder Atropin deutlich sichtbar —, so ist die Prognose

dubiös, da es sich in diesen Fällen meist um angeborene Syphilis handelt, und ist dies den Angehörigen vorher klar zu machen. Denn bei dieser Erkrankung finden sich oft noch weitere Veränderungen in der Tiefe des Auges, oder sie können nach der Operation noch auftreten und das Sehen gefährden. Ueberhaupt ist es ratsam, bei den Staa- ren ganz kleiner Kinder, auch wenn sie nicht compliciert sind, sich etwas reserviert über das Resultat der Operation auszusprechen. Es gibt Fälle darunter, die auch nach ganz gelungener Operation nur ein mässiges Sehen erlangen, manchmal ohne dass ein Grund dafür aufzufinden ist.

Die Vorbereitungen zur Discission sind einfach. Denn da wir nur eine Stichwunde anzulegen haben, brauchen wir gemäss dem geringfügigen Eingriff nur eine wenig rigorose Reinigung des Operationsfeldes vorzunehmen. Es wird, nachdem die Pupille durch Atropin erweitert und einige Tropfen 3procentiger Cocainlösung ins Auge getropft worden, die Haut der Lider und Umgebung mit Seife und warmem Wasser, dann Sublimatlösung (1 : 1000 Wasser) gereinigt, hierauf der Conjunctivalsack mit Sublimatlösung 1 : 5000 oder sterilisierter Kochsalzlösung ausgespült und nun, in der Regel ohne Narkose, die Operation in der Weise ausgeführt, dass nach Einlegung des Sperrlidhalters (Fig. 10) oder indem der Assistent die Lider auseinander zieht, der Bulbus mit der Fixationspincette (Fig. 21) nasal von der Cornea gefasst und dann eine Discissionsnadel (Fig. 56) oder ein Kapselmesser (Fig. 58) etwas unter dem horizontalen Meridian ca. 3 mm vom temporalen Cornealrand durch die Cornea gestochen und bis etwas oberhalb die Pupillenmitte vorgeschoben wird. Nach Einstich in die Linse wird mit der Nadelspitze die Linsenkapsel 4—5 mm lang von oben nach unten eröffnet (Fig. 3), dann wird durch Drehen der Nadel

um ihre Längsaxe, während sie gleichzeitig etwas zurückgezogen wird, ein kurzer Kreuzschnitt angelegt und die Nadel nach Rückdrehung in ihre erste Lage rasch herausgezogen, sodass der Humor aqueus nicht abfließt. Etwas Watte und ein paar Heft-

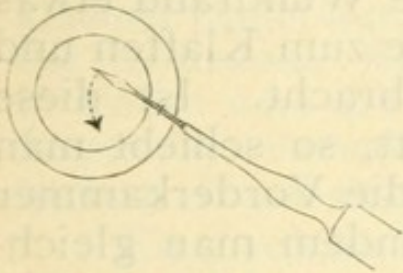


Fig. 3.

Spaltung der vorderen Linsenkapselformittelsst Bownmans Discissionsnadel.

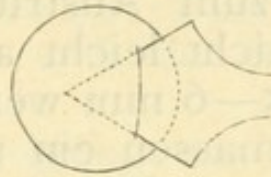


Fig. 4.

Linearschnitt durch die Hornhaut mit Lanze.

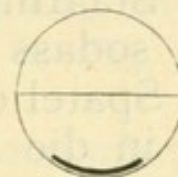


Fig. 5.

Flacher Bogenschnitt.

pflasterstreifen genügen für den Verband, wobei freilich in der Regel die ersten zwei Tage die Arme des Kindes seitwärts anzubinden sind, damit die Hände nicht an den Verband gelangen können.

Die Nachbehandlung bedarf nebst sorgfältigen Verbandes regelmässiger Erweiterung der Pupille durch 1—2 Tropfen Atropin pro Tag, weiter aber guter Ueberwachung wegen allfälliger Drucksteigerung, die dadurch sich kund gäbe, dass die Hornhaut etwas matte Oberfläche zeigen würde. Die Feststellung allfälliger Drucksteigerung vermittelst der Palpation dagegen erfordert bei Kindern, sobald sie dabei schreien, also die Lider zusammenpressen, eine oberflächliche Narkose. Tritt infolge starker Vorquellung der Staarmassen Drucksteigerung auf, so ist das Atropin zunächst einzuschränken, und wenn dies nicht hilft, ist die Incision der Vorderkammer vorzunehmen, bei ungeberdigen Kindern in Narkose.

Zu dem Zweck wird nach gleichem Vorgehen wie bei der Discission nun statt der Nadel ein Lanzennmesser in die Vorderkammer eingeführt, am

besten im temporalen Teile der Cornea, zwischen ihrem Rand und der Mitte, sodass ein 4—6 mm langer vertikaler Schnitt gebildet wird, dessen Enden gleich weit vom Hornhautmittelpunkt entfernt sind (Fig. 4). Nachdem die Lanze herausgezogen, wird vermittelst des Spatels (Fig. 30) der periphere Wundrand etwas herabgedrückt, dadurch die Wunde zum Klaffen und die Staarmasse zum Austritt gebracht. Ist diese zäh, sodass sie nicht leicht austritt, so schiebt man den Spatel etwa 5—6 mm weit in die Vorderkammer und in die Staarmassen ein und indem man gleichzeitig den peripheren Wundrand stets etwas zurückdrängt, rotiert man den Spatel etwas um die Längsachse seines Griffes hin und her, sodass das Spatelende dabei die Staarmassen durch Hin- und Hergehen aufrührt. Mit diesem Manöver gelingt es, ganz schonend eine grosse Menge sogar ziemlich zäher Linsenmassen zum Austritt zu bringen. Diese Entleerung kann, wenn nötig, noch dadurch befördert werden, dass gleichzeitig mit der Fixationspinzette ein mässig starker Druck auf den Bulbus ausgeübt wird.

Statt zwischen Rand und Mitte kann die Eröffnung der Vorderkammer auch am temporalen, unteren oder oberen Rand der Cornea vorgenommen werden (Fig. 5), wobei aber darauf zu achten ist, dass nach Entleerung der Staarmassen die Iris, falls sie durch diese in die Wunde gedrängt wurde, nicht in ihr liegen bleibt. Sie ist in diesem Falle mit dem Spatel zu reponieren.

Die Eröffnung der Vorderkammer durch diese in Fig. 4 u. 5 skizzierten Schnitte wird auch „einfache Linearextraction“ genannt. Für die meisten derartigen Schnitte ist diese Benennung jedoch nicht zutreffend. Ein richtiger Linear-Schnitt durch die Cornea muss in der Ebene eines ihrer Meridiane, resp. eines grössten Kugelkreises, also in einer Ebene liegen, die durch den Krümmungsmittelpunkt der Hornhaut geht. Dies würde ein sehr steiles, nach diesem Krümmungsmittelpunkt

zielendes Einführen der Lanze erfordern. Ein so steiles Einstechen würde aber die hintere Linsenkapsel gefährden. Ein Linearschnitt könnte dem flachen Bogenschnitt in Fig. 4 ähnlich sehen, ferner wäre ein solcher gegeben durch die Linie, welche in Fig. 5 quer über die Cornea zieht. Meist aber wird das Lanzenmesser so in die Vorderkammer eingeführt, dass die Wunde in einem Parallelkreise der Hornhaut liegt und demnach einen Lappenschnitt oder Bogenschnitt mit mehr oder weniger Bogenhöhe darstellt, wie z. B. der Schnitt in Fig. 5 am unteren Hornhautrande.

Eine solche Beseitigung der Staarmassen muss stets sorgfältig ausgeführt werden, damit kein Glaskörper durch Ruptur der Zonula oder der Hinterkapsel in die Wunde tritt. Dieser üble Zufall kann schon durch die primäre Discission vorbereitet werden, wenn diese nicht mit Vermeidung aller Seitwärtszerrung der Linse ausgeführt wurde. Tritt der Glaskörper als durchsichtige Perle in die Cornealwunde, so ist die Operation sofort zu sistieren und der Verband anzulegen. Eine kleine Menge Glaskörper zieht sich dann manchmal wieder zurück.

Der Verband muss stets nach einer solchen Entleerung von Staarmassen solid vermittelt Watte, Heftpflasterstreifen und Binde — meist Binoculus für 2 Tage — angelegt werden. Nach je 24 Stunden ist zu kontrollieren, ob und wie viel Atropin zum Weithalten der Pupille nötig ist. Das operierte Auge bedarf bei diesen Kindern, die stets das Bestreben haben, im Auge zu reiben, mindestens 8 Tage lang eines gutsitzenden Verbandes.

Bei etwas älteren Kindern, die Ruhe und Verbände sich gefallen lassen, kann auch statt der Discissionsbehandlung sofort die sogenannte „Linearextraction“ vorgenommen, d. h. die Cataract vermittelt eines der in Fig. 4 und 5 skizzierten Schnitte entleert werden.

Ohne vorherige Erweiterung der Pupille durch Atropin wird das cocaïnisierte Auge nach Reinigung der Lider und Umgebung mit Seife und Sublimat und nachdem der Conjunctivalsack mit Sublimat 1:5000 oder sterilisierter Kochsalzlösung ausgespült worden, mittelst Sperrlidhalters zugänglich gemacht und nun gleich die Cornea durch einen der besagten Schnitte eröffnet. Man kann auch von oben her eingehen, meist ist es aber am bequemsten temporal, wie Fig. 4 es zeigt, die Lanze einzuschieben, wobei mit der Fixationspincette der Einstichstelle gegenüber nahe dem Cornealrand die Bindehaut gefasst wird, ähnlich wie dies z. B. in Taf. 6 zu sehen ist. Die Lanze muss so vorgeschoben werden, dass dabei ihre Spitze stets nach der Augenaxe zielt. Die Eröffnung der Vorderkapsel kann so geschehen, dass die Lanze gleich auch in die Linse eingestochen wird oder besser so, dass nach Anlegung des Cornealschnittes, der 5—6 mm lang sein soll, die Lanze herausgezogen und nachher mit einem Cystotom (Fig. 40) die Kapsel in ziemlichem Umfange eröffnet wird, ganz so, wie es später bei der Operation des Altersstaars noch genauer beschrieben werden wird und ebenfalls mit der Vorsicht, dabei die Linse nicht hin und her zu zerren, wobei die Zonula Zinii reißen könnte. Meist tritt nach Eröffnung der Vorderkapsel schon ein Teil des Staars in die Vorderkammer. Nun wird mit dem Spatel in gleicher Weise die ganze Staarmasse entleert, wie dies bereits erörtert wurde. Kleine Reste, die nicht austreten, können der Resorption überlassen werden.

Die Nachbehandlung ist die gleiche wie bei Incision nach Discission.

b. Die Operation des weichen Totalstaars Erwachsener

wird in der eben geschilderten Weise mittelst Hornhautschnittes („einfache Linearextraction“) vor-

genommen, wenn man gemäss dem Alter des Patienten und dem Aussehen der Cataract erwarten kann, dass noch kein Kern oder ein nur kleiner vorhanden sei. Die Anwesenheit eines solchen lässt sich hie und da bei starkem seitlichem Licht durch eine stärker gesättigte Trübung im centralen Teil der Linse feststellen, namentlich bei Staarkranken, die das 35. Jahr schon hinter sich haben. Lässt sich ein Kern nachweisen oder gemäss dem noch mehr vorgerückten Alter erwarten, so ist der Schnitt entsprechend grösser zu gestalten und dann eher als grösserer Bogenschnitt an den Rand der Hornhaut zu verlegen, entweder vermittelt breiter Lanze oder vermittelt des Gräfeschen Staarmessers. Es gleicht dann die Operation ganz derjenigen des Altersstaares ohne Iridektomie, auf die hier verwiesen sei.

Es kommt hie und da vor, dass solche weiche Staare von Patienten in den mittleren Jahren — namentlich bei weiblichen — mit iritischen Beschlagspunkten an der Hinterwand der Hornhaut, ohne Synechiebildung, kompliziert sind, wobei das Auge sonst keine merkliche Erkrankung, keine Rötung und Reizung zeigt. Diese Sachlage bildet, meiner Erfahrung nach, keine Gegenanzeige gegen die Operation. Meist schwinden nach der Operation auch die Beschlagspunkte.

c. Die Operation des Wundstaares

geschieht bis zu dem Alter von 35—40 Jahren, also bis zu stärkerer Kernbildung, gleichfalls vermittelt der im vorigen Abschnitt geschilderten Methode, das heisst mit mehr oder weniger grossem Cornealschnitt.

Ist die Vorderkapsel vom Trauma so eröffnet worden, dass die Verletzungsstelle sich nicht mehr schloss, sondern aus ihr Staarmassen in ähnlicher Weise vorquellen, wie dies nach einer Dissection der Fall ist, die wir bei nicht oder nur teil-

weise getrübter Linse anlegen, so bedarf es bloss noch des die Vorderkammer eröffnenden Schnittes. Hat dagegen die Vorderkapsel der Linse nur eine kleine Verletzung erlitten, die sich wieder schloss, so kann sich Staar entwickeln, der dem gewöhnlichen spontanen Staar völlig gleicht, sodass bei der Operation seine Kapsel extra eröffnet werden muss. Dasselbe ist oft dann der Fall, wenn ein kleiner Fremdkörper die Linse gänzlich durchbohrte, oder ohne Verletzung der Hinterkapsel in ihr liegen blieb.

Hat ein Splitter, wie dies nicht selten vorkommt, die Linse gänzlich durchschlagen, so entwickelt sich in der Regel schneller oder langsamer Totalcataract. Nur in ganz seltenen Fällen (auch ich habe einen solchen beobachtet) bleibt dabei die Linse klar. Operiert man dann, nachdem sie gänzlich trüb geworden, so muss dies viel behutsamer geschehen, als in den Fällen, wo die hintere Kapsel intakt blieb. Denn die hintere Kapselwunde, auch wenn sie klein war und schon lange besteht, sodass man glauben könnte, sie sei vernarbt, öffnet sich meiner Erfahrung gemäss leicht wieder und lässt Glaskörper vortreten, der dann in die Wunde gelangt und dadurch eine unerwünschte Komplikation schafft. Es scheint, dass dabei unter Umständen diese hintere Kapselwunde sich vergrössert, sodass auch bei ursprünglich kleinerer Durchschlagsstelle der Glaskörperprolaps ziemlich gross werden kann.

Um diese Gefahr zu vermindern, ist es ratsam, das Auge vor der Staaroperation lange zu cocaïnisieren, d. h. etwa $\frac{1}{2}$ Stunde lang alle 5 Minuten einen Tropfen 3procentiger Cocaïnlösung einzutropfen, weil dadurch die intraoculäre Spannung in zweckmässiger Weise herabgesetzt wird. Ferner ist es, wie immer, wenn man bei einer Operation Glaskörperaustritt befürchtet, rätlich, das Auge möglichst wenig abwärts oder seitwärts, sondern mög-

lichst gradaus (in Primärstellung) blicken zu lassen. Denn alle etwas stärkere Drehungen des Auges erhöhen durch den Druck der dabei gespannten äusseren Augenmuskeln die intraoculäre Spannung und damit die Möglichkeit eines Glaskörperaustrittes. Deshalb operiert man solche Staare am besten durch Incision der Cornea in der temporalen oder unteren Hälfte.

Ferner ist es unbedingt geboten, bei diesen Fällen vor, während und nach der Operation alle Regeln der Antiseptik und Aseptik strikte zu befolgen.

Blieb ein Fremdkörper nach Durchschlagung der Linse hinten im Auge stecken und konnte nicht entfernt werden, blieb aber dabei das Auge von Entzündung frei, so ist es angezeigt, eine solche traumatische Cataract trotz dieser Komplikation doch zu entfernen, weniger wegen des damit zu erlangenden Sehens, als zur Vermeidung der üblen Folgen, welche ein solcher Staar durch Ueberreife (Luxation in die Vorderkammer oder den Glaskörper) zu verursachen im Stande ist.

Uebrigens kann solchen splitterhaltigen Augen, ob es sich um Eisen- oder Kupferpartikel handle, durch die Cataractoperation auch ein gewisses, manchmal nicht unbeträchtliches, Sehen wiedergegeben werden, das, wenn der Fremdkörper gut eingekapselt wurde, jahrelang sich erhält.

Blieb ein Kupfer- oder Steinsplitter in der Linse liegen, was selten vorkommt, so lässt man ihn, falls er ertragen wird, ruhig liegen, bis die Linse gänzlich trüb geworden, und entfernt ihn dann zugleich mit der Cataract. Besteht ein solcher Linsensplitter aber aus Eisen, so wird er besser mit dem grossen Magnet so bald als möglich ausgezogen (s. Magnetoperation) und dann später erst der Staar operiert.

Wundstaar kann auch dadurch verursacht werden, dass ein heftiger Stoss oder Schlag das Auge

trifft und die Linsenkapsel sprengt. Meist geschieht dies in der Aequatorialgegend der Linse. Dadurch entsteht ebenfalls in der Regel ein Totalstaar. Dabei reisst aber nicht selten auch die benachbarte Zonula Zinnii. Nicht immer ist diese für die Operation wichtige Komplikation leicht zu erkennen. Sie kann aber dadurch sich kundgeben, dass ein kleiner Glaskörperprolaps hinter der Iris hervor in die manchmal etwas verzogene Pupille tritt, den man bei scharfem seitlichem Licht, eventuell mit Zuhilfenahme der Lupe, erkennen kann. Die Iris wird an dieser Stelle etwas von der Linse abgedrängt. Ferner gibt sich ein Zonulariss, wenn er etwas gross ist, oft durch leichtes Schlottern der Linse zu erkennen, die dabei etwas decentriert, d. h. nach der dem Riss gegenüber liegenden Seite verschoben sein kann. Endlich gibt es Fälle, wo vor dem Zonulariss auch die Iris von ihrem ciliaren Ansatz abgerissen wurde und man durch die schwarze Lücke dieser Iridodialyse hindurch das Fehlen der Zonula direkt sehen kann, indem deren feine radiäre Fasern weder mit dem Lupenspiegel, noch mit seitlichem Licht und Lupe wahrgenommen werden können.

Sowohl dann, wenn man einen solchen Zonulariss diagnosticieren kann, als auch dann, wenn er bloss vermutet werden muss, ist bei der Operation einer solchen durch stumpfe Gewalteinwirkung entstandenen Cataracta traumatica in erster Linie die Gefahr eines unfehlbar sich in den Cornealschnitt drängenden Glaskörpervorfalles in Berücksichtigung zu ziehen. Demgemäss wird ein solcher Staar, wenn immer möglich, am besten ganz ohne Hornhautschnitt lediglich durch Discission mit 2 Nadeln beseitigt, wobei die Discissionswunde der Kapsel nur klein angelegt werden darf, damit nicht viel Linsenmasse auf einmal sich in die Vorderkammer drängen und Glaukom verursachen kann. Kommt die Resorp-

tion infolge dieser kleinen Kapselöffnung ins Stocken, weil manchmal die Kapselepithelzellen sich über die Lücke legen, so kann eine sorgfältige zweite oder dritte Discission im Bereich derselben Kapselöffnung nachhelfen. Dieser, wenn auch langsame, aber wesentlich sicherere Weg ist in solchen Fällen weitaus der empfehlenswerteste.

Ein Wundstaar kann, ob er durch das eine oder das andere der angeführten Momente verursacht sei, auch bloss partiell sein und bleiben. Stört eine solche teilweise Linsentrübung das Sehen, indem sie z. B., wie das manchmal der Fall, am hinteren Pol sich befindet und dort eine rosettenartige Figur bildet und ist das andere Auge sehschwach, sodass das verletzte Auge wieder zum Sehen tauglich gemacht werden muss, so ist dabei so zu verfahren, wie im nächsten Abschnitt erörtert werden wird.

d) Die Operation des partiellen stationären Staares.

Die teilweisen, nicht zur vollständigen Trübung der Linse vorschreitenden Staare gelangen meist in jugendlichem Alter zur Behandlung. Ihr häufigster und daher wichtigster Vertreter ist der Schichtstaar.

Diese Staarform, welche in den ersten Lebensmonaten sich namentlich bei Kindern, welche an Convulsionen und Rachitis leiden, entwickelt und zwar fast ausnahmslos an beiden Augen, charakterisiert sich dadurch, dass nur eine vordere und eine hintere getrübte Schicht einen klaren oder nur minimal getrübten Kern umschliessen, der grösser oder kleiner sein kann. Ist er gross, so liegen die trüben Schichten nahe der Linsenkapsel, ist er klein, so liegt zwischen der Kapsel und den trüben Schichten eine breite Lage klarer Corticalis. Die beiden Schichten,

welche mit ihren Rändern wie zwei Kugelsegment-Schalen aufeinander liegen, können stark oder wenig getrübt sein. Im letzteren Falle sieht man im durchfallenden Licht durch sie hindurch, und ihre Besitzer haben nur mässig reduciertes Sehen. Es gibt Fälle, wo diese Trübung so gering ist, dass sie das Sehen kaum stört und man von rudimentärem Schichtstaar reden kann. Meistens ist aber die Trübung so stark, dass das Sehen ungenügend ausfällt, namentlich wenn der Schulbesuch grössere Anforderungen an die Kinderaugen stellt, sodass die Schichtstaare in der Mehrzahl der Fälle in den Schuljahren zur Behandlung gelangen.

Diese geschieht in der Regel am besten durch die Beseitigung der Linse, da die optische Iridektomie (von der später die Rede sein wird) häufig ein nur unvollkommenes Sehen schafft und ihr Erfolg unter Umständen dadurch verringert werden kann, dass später, wenn die Leute älter werden, auch noch die bis dahin ungetrübte Rindenschicht, welche durch die Iridektomie den ins Auge tretenden Lichtstrahlen zugänglich gemacht wurde, sich mehr oder weniger trübt, wenn auch allerdings im allgemeinen die Trübung bei dieser Staarform bis ins höhere Alter stationär und auf die Zone zwischen Kern und Rinde beschränkt bleibt. Uebrigens ist die Iridektomie nur in jener geringen Zahl von Fällen möglich, welche einen nur kleinen Schichtstaar haben, an dem vermittelt des Irisausschnittes vorbei gesehen werden kann. Für die grosse Mehrzahl der Perinuclearstaare ist die Radikaloperation durch Linsenbeseitigung angezeigt.

Diese kann auf zweierlei Weise stattfinden, erstens durch die Discission mit nachherigem kurzem Hornhautschnitt oder auf einmal durch einen grossen Bogenschnitt. Die letztere Methode eignet

sich bloss für ältere Leute, bei denen sich schon ein harter Kern gebildet hat. Es sind das Schichtstaarpatienten, die bis ins spätere Alter leidlich sehen, dann aber durch Zunahme der Schichtstaartrübung oder Trübung des Kerns arbeitsunfähig werden. Bei diesen bleibt dann aber die Rindenschicht, falls sie nicht durch Altersstaar auch noch trüb geworden, an der Kapsel hängen und muss nachträglich resorbiert werden. Im Kindesalter dagegen, in dem die meisten Schichtstaare zur Operation gelangen, ist die Discissionsbehandlung die richtige, um zunächst die Rindenschicht und den Kern zur Trübung und Erweichung zu bringen, wonach sie resorbiert werden können. Meistens aber gestaltet sich der weitere Verlauf so, dass der Kern, nachdem er sich infolge der Discission mehr oder weniger getrübt hat, von der quellenden Rindenmasse durch die Oeffnung der vorderen Kapsel ganz oder bruchstückweise in die vordere Kammer gedrängt wird, sodass dann eine Incision der Hornhaut und Entleerung der Staarmassen sich im Interesse rascheren Vorgehens empfiehlt. Bei ganz kleinen und bei ungeberdigen grösseren Kindern wird man freilich gut thun, so viel als möglich einen Hornhautschnitt zu vermeiden und sich, wenn immer es angeht, auf die blossе Discission und Resorption zu beschränken. Muss zur Entlastung der Vorderkammer doch ihre Entleerung vorgenommen werden, so geschieht dies am besten vermittelt eines nur kurzen 5—6 mm langen Schnittes zwischen Rand und Mitte der Cornea.

Die einzelnen Akte des Vorgehens wurden bereits früher beschrieben, und es ist klar, dass sie unter allen Cautelen der Keimfreiheit zu vollziehen sind.

Ist man bei älteren Kindern in die Notwendigkeit versetzt, etwas rasch den Schichtstaar zu beseitigen, damit z. B. der Schulbesuch nicht zu stark

leidet, so empfiehlt es sich, die Discission nicht in der beschriebenen Weise mit nur einer Nadel vorzunehmen, sondern die vordere Kapsel samt der vorderen Rindenschicht etwas umfangreicher zu spalten, ja sogar bis in den Kern hinein dem Kammerwasser Zutritt zu verschaffen. Dies geschieht am sichersten mittelst zweier Bowmannscher Discissionsnadeln (Fig. 56), die in ähnlicher Weise geführt werden, wie Taf. 4 dies für die Nachstaaroperation zeigt, d. h. es werden die beiden Nadeln einander gegenüber durch die Randpartie der Cornea eingestochen, dann ihre Spitzen nahe beisammen in die Linse eingesenkt und nun voneinander zuerst in horizontaler, dann in vertikaler Richtung entfernt, sodass ein ziemlich grosser, tiefer Kreuzschnitt gebildet wird. Man nimmt zwei Nadeln, damit die Linse nicht hin und her gezerrt und dabei die Zonula zerrissen wird. Denn wenn die Nadelspitzen gleichmässig voneinander entfernt werden, hebt immer die eine den Zug der anderen, der sich nach der Zonula hin fortsetzen würde, auf. Zum Unterschied von dem Vorgehen, das in Taf. 4 abgebildet ist, empfiehlt es sich, zur grösseren Sicherheit (falls man nicht das Kind chloroformiert hat, was in der Regel unnötig ist) das Auge mittelst einer Fixationspincette vom Assistenten ruhig halten zu lassen, damit nicht doch noch Zerrungen durch rasche Bulbusbewegungen eintreten.

Bei den Discissionen, die mit Bowmannschen Nadeln vorgenommen werden, hat man sehr darauf zu achten, dass diese richtig konstruiert sind. Es werden neuerdings derartige Nadeln angefertigt, die den Hauptvorteil der Bowmannschen nicht besitzen, nämlich den, das Abfliessen des humor aqueus während der Operation zu verhindern. Dieser Verschluss geschieht dadurch, dass der Nadel die richtige Dicke gegeben wird, sodass der hinter der Spitze liegende Teil beim Verschieben der Nadel durch die Cornea die Stichwunde voll-

ständig schliesst, auch wenn diese nicht bis zur Hemmung (Fig. 6 a 2) in die Cornea eingestochen wird. Nicht die Hemmung soll die Wunde schliessen, sondern der Teil der Nadel zwischen Spitze und Hemmung, der im richtigen Verhältnis zur Breite der Spitze stehen muss. Sobald die Spitze durch die Cornea gedrungen, soll ihr Schaft (zwischen 1 u. 2) sofort die Wunde gänzlich stopfen. Denn bei Kinderaugen kann die Nadel bei dieser Operation unter Umständen gar nicht bis zur Hemmung vorgeschoben und diese zum Verschluss benützt werden. Schliesst die Nadel in richtiger Weise die Stichwunde, so bleibt die vordere Kammer in ihrer normalen Tiefe erhalten und der Abstand der Linse von der Hornhaut ändert sich während der Operation nicht. Ist dagegen die Nadel fehlerhaft konstruiert, wie in Fig. 6 b, so wird die grosse Stichwunde, welches durch dieses spiessartige Instrument verursacht wird, vom hinteren Teil der Nadel nicht verschlossen, der humor aqueus fliesst, sobald die Nadelschneide die Cornea passiert hat, neben dem Nadelschaft heraus und es rückt sofort die Linse gegen die Cornea. Nun kann vollends die Nadel nicht mehr bis zur Hemmung vorgeschoben und mit dieser etwa die Wunde gestopft werden, weil man sonst zu tief in die Linse geraten würde, es fliesst der humor aqueus weiter heraus und discidiert man jetzt, so entsteht die grosse Gefahr, dass man auch die Hinterkapsel zerreisst, da die Linse rasch, namentlich wenn die Kinder schreien, bis an die Cornea vorrückt. Verletzung der Hinterkapsel ist bei dieser Operation ein ganz bedenklicher Fehler, der sich unfehlbar dann rächt, wenn man genötigt ist, in einem solchen

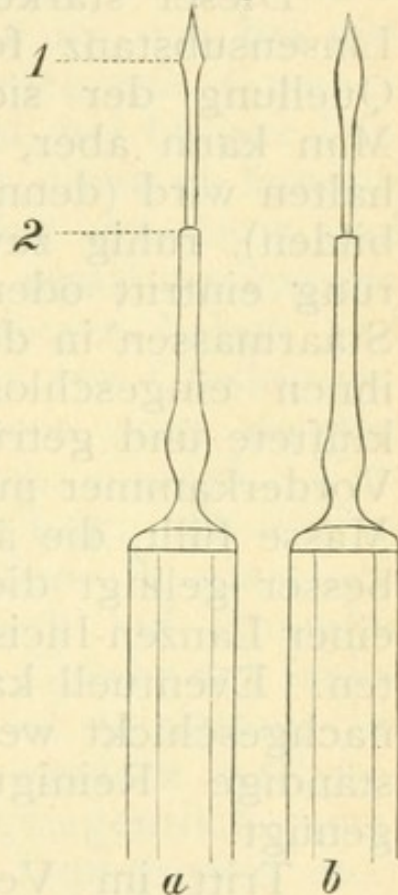


Fig. 6.

a) Discissionsnadel, welche die Stichstelle stopft, b) welche sie nicht stopft. (Stark vergrössert).

Falle nachher die vordere Kammer zu punktieren. Denn es wird sich dann sicher Glaskörper in die Wunde drängen, was eine schwere Complication genannt werden muss.

Auch wenn man bei dieser Operation statt Bowman'scher Nadeln ein Kapselmesser benützt, wie z. B. das von Knapp (Fig. 58), so muss man stets das Messer darauf kontrollieren (am Probierleder), ob der Schaft den Schnitt schliesst.

Dieser starken Eröffnung der Kapsel und der Linsensubstanz folgt eine freilich ziemlich rasche Quellung der sich nun trübenden Linsenmassen. Man kann aber, während die Pupille erweitert gehalten wird (denn sonst können sich Synechien ausbilden), ruhig zuwarten, bis entweder Drucksteigerung eintritt oder bis eine grössere Menge grauer Staarmassen in der Vorderkammer sich befindet, in ihnen eingeschlossen die mehr oder weniger zerklüftete und getrübe Kernpartie. Je mehr sich die Vorderkammer mit dieser grauen, durchscheinenden Masse füllt, die ähnlich wie Kleister aussieht, desto besser gelingt die Entleerung derselben vermittelt einer Lanzen-Incision nach Art der in Fig. 4 skizzirten. Eventuell kann eine zweite derartige Punktion nachgeschickt werden, wenn die erste für die vollständige Reinigung des Pupillargebietes nicht genügt.

Tritt im Verlaufe der Behandlung Drucksteigerung auf, so genügt eine kleine, eventuell wiederholte Punktion der Hornhaut mit schmaler Lanze oder Linearmesser, um sie zu beseitigen. Keinenfalls aber soll deshalb gleich zur Iridektomie gegriffen werden. Diese ist auch, gemäss dem früher Gesagten, da es sich um jugendliche Patienten handelt, von vorneherein auszuschliessen. Rutscht bei einer Incision der Vorderkammer die Iris in die Wunde, wird sie sofort mit dem Spatel reponiert und mit Physostigmintropfen dann die Pupille in Contraction versetzt. Bildet sich, was vorkommen

kann, bei einer Hornhautpunktion eine vordere Synechie, so kann diese später wieder gelöst werden, wovon noch die Rede sein wird.

Schliesslich haben wir in der Regel, damit das Sehen möglichst gut wird, noch die Hinterkapsel samt allfälligen davor liegen gebliebenen Staarresten zu discidieren, wobei so zu verfahren ist, wie bei der „Nachstaaroperation“ beschrieben werden wird.

Die ganze Behandlungsdauer kann sich bei dieser Discissionsbehandlung, verbunden mit Cornealincision, auf 6—8 Wochen belaufen, bei blosser Discission ohne Punktion noch länger, aber es handelt sich hier in erster Linie darum, den sichersten und nicht den kürzesten Weg zu wählen, zumal die meisten dieser Kinder reichlich Zeit zu pflegen haben und man gerade bei Kindern sich sehr vor Glaskörpervorfall in die Wunde in Acht nehmen muss, da ihm meist schlechte Heilung mit Iritis, Cyclitis, Verziehung und Verschluss der Pupille folgt. Es dürfen auch, wie schon früher betont worden, die einzelnen operativen Eingriffe nicht zu rasch auf einander folgen, sonst wird auch dadurch die Gefahr der Iridocyclitis heraufbeschworen. Ferner ist es ratsam, die beiden Augen nicht gleichzeitig, sondern nacheinander zu operieren, da sonst eine gelegentliche accidentelle Erkrankung (Scharlach, Diphtheritis etc.) oder eine unglückliche Wundinfektion gleich beide Augen zu ruinieren im Stande wäre.

Man muss bei diesen Schichtstaaren um so mehr eine glatte Heilung mit runder, beweglicher, richtig liegender und reiner Pupille zu erlangen suchen, als diese Augen manchmal auch bei ganz idealer Heilung eine nur mässig gute Sehschärfe ($\frac{1}{3}$ — $\frac{2}{3}$) erlangen, ohne dass man dafür einen Grund finden kann. Sinkt die finale Sehschärfe unter $\frac{1}{3}$, so ergibt dies eine ungenügende Arbeitsfähigkeit. Hatte der Patient vor der Operation Sehschärfe $\frac{1}{4}$ und nachher

auch nicht mehr, so hat man ihm mit der Beseitigung der Linse einen schlechten Dienst erwiesen, denn man hat ihm ja gleichzeitig auch die Accommodation genommen, sodass er nun in der Nähe bloss noch vermittelt eines dicken Convexglases (Staarbrille) deutlich sehen kann, was den meisten Staaroperierten überhaupt nicht angenehm ist.

Ermöglicht also ein Schichtstaar noch Sehstärke $\frac{1}{4}$ — $\frac{1}{3}$, so darf man ihn nur operieren, wenn man einigermaßen für einen ungestörten Wundverlauf und ein ordentliches Resultat bürgen kann, sonst lässt man ihn besser unoperiert. Er kann ja unter allenfalls günstigeren Bedingungen immer noch später beseitigt werden.

Meistens ist die Trübung des Schichtstaares und damit die Sehverminderung beiderseits ziemlich gleich, aber es gibt Fälle, wo sie ungleich ist. Bei diesen empfiehlt es sich, bloss das schlechtere Auge zu operieren und das andere, falls es für die Nähe noch taugliches Sehen besitzt, unoperiert zu lassen, damit der Patient im Nahesehen, falls er seine Nahebrille verliert, nicht gänzlich hilflos ist.

In gleicher Weise wie der Schichtstaar werden andere stationäre partielle Staare jüngerer Leute behandelt, also der sogenannte Spindelstaar, die vordere und hintere Polarcataract etc. Diese übrigen Formen kommen nur selten zur Operation. Was die vordere Polarcataract betrifft, die hie und da auch als Pyramidalcataract eine deutliche Erhöhung von weisser Färbung am vorderen Pol bildet, so ist, gemäss dem, was früher über Kapselcataract gesagt wurde, klar, dass sie nicht isoliert beseitigt werden kann, etwa durch Wegschaben, weil sie als Kapselcataract unter der Kapsel liegt. Kleine derartige Trübungen stören das Sehen nicht so sehr, dass deshalb operiert werden muss; grosse vordere Kapselcataracte, die das Pupillargebiet grossenteils

verlegen, müssen entweder mit kleiner optischer Iridektomie oder mit Discission behandelt, also zugleich mit der ganzen Linse beseitigt werden.

Viel störender für das Sehen sind dagegen Trübungen am hinteren Pol der Linse. Man trifft sie ab und zu bei jugendlichen Leuten, die im übrigen keine Erkrankung der Augen zeigen. Genau genommen gehört diese Art Trübung allerdings meist zu den progressiven, aber sie nimmt oft so langsam zu, dass man eine allfällige totale Trübung der Linse nicht abwarten kann, sondern besser in gleicher Weise wie bei Schichtstaar vorgeht, falls nicht Komplikationen (Iritis, Glaskörpertrübungen, Chorioiditis oder Retinitis) dies verbieten.

e. Die Operation der Cataracta senilis.

Aus der interessanten Geschichte der Altersstaaroperation seien bloss folgende Hauptmomente hervorgehoben.

Bis zum Jahre 1745, in welchem Jaques Daviel (1696—1762) seine erste Entfernung des Staares aus dem Auge vornahm, wurde bei der Cataractoperation die getrübe Linse im Auge belassen und bloss so aus dem Wege geräumt, dass sie vermittelst des sog. Staarstiches entweder nach unten in den Glaskörper verschoben (Depression) oder nach hinten-unten umgelegt wurde (Reclination). Diese verhältnismässig einfache Operation wurde meist von herumziehenden „Staarstechern“ vorgenommen. Wenn die Operation gelang, so sah der vorher Staarblinde unverweilt mit Zuhülfenahme des Staarglases ganz gut. Aber leider erfreute er sich in sehr vielen Fällen dieses Glückes nicht lange. Es kam vor, dass die Linse nach kurzer Zeit wieder vom Glaskörper verdrängt sich an ihren alten Platz begab und die Aussicht wieder versperrte und noch öfters kam es vor, dass nach der Operation mehr oder weniger schmerzhaftes Erblindung durch Infektion oder Glaukom auftrat. Namentlich die letztere Erkrankung ruinierte viele derartig operierte Augen. Immerhin wurde diese Staarstecherei noch bis ins 19. Jahr-

hundert hinein vielerorts in Europa betrieben und wird jetzt noch in dem staarreichen Indien von Eingeborenen ausgeübt. Denn die wesentlich schwierigere und umständlichere Staarausziehung brach sich nur langsam Bahn.

Während Daviel den Staar vermittelt eines die Hälfte bis zwei Drittel des unteren Hornhautumfanges einnehmenden, am Hornhautrande liegenden Cornealschnittes extrahierte, wobei also ein grosser Lappen gebildet wurde mit einer Lappenhöhe von halbem Hornhautdurchmesser, verlegten Wenzel, Vater und Sohn, den Lappen nach innen oben. Gottlob August Richter in Göttingen (lebte 1742—1812) und Beer in Wien (1763—1821) schnitten dagegen wieder nach unten aus mit etwas weniger grosser Lappenhöhe, obgleich schon Richter die Frage aufgeworfen, ob man nicht besser nach oben den Schnitt anlege. Es war aber unbedingt der Schnitt nach unten leichter ausführbar, weil beim Operieren das Auge, sobald Schmerz eintritt, reflektorisch nach oben gerollt wird. Deshalb wurde bis zu A. von Gräfes Zeit der Lappenschnitt von den meisten Operateuren nach unten ausgeführt. (Fig. 7.)

Um diesen grossen Schnitt glatt und sicher vornehmen zu können, construierte man besondere Messer. Das von Beer hatte die Form eines flachen Dreiecks (v. Fig. 119).

Nachdem der Schnitt ausgeführt war, wurde bloss noch die Linsenkapsel eröffnet und dann durch leichten Druck der Staar durch die Kapselöffnung, die Pupille und die Hornhautwunde heraus entbunden, wonach die Operation beendet war. Da man zur genaueren Uebersicht über den Staar und zur Erleichterung seines Durchtrittes durch die Pupille diese mit *Belladonna* zu erweitern pflegte, so wurde dadurch das Hineinfallen der Iris in die grosse Cornealwunde, das ohnedies schon bei dieser Schnittführung drohte, noch begünstigt und es kam häufig vor, dass *Iris prolaps*, auch nach der Operation noch, auftrat, der die Gefahr der Wundinfektion steigerte, die Pupille unrichtig lagerte, die Hornhaut in ihrer Krümmung störte und schliesslich die Neigung zu Glaukom zurückliess. Nicht selten kam es auch vor, dass der grosse Hornhautlappen bei oder nach der Operation durch Zusammenkneifen der Lider umgeschlagen und dabei

gequetscht wurde, was auch zu Infektion und Lappeneiterung Veranlassung gab. Der Eiterungsprozess trat überhaupt nicht selten nach der Operation auf und zwar in 5—10% und mehr. Er bildete eine besonders gefürchtete Complication, die von den sich darüber Gedanken machenden Operateuren namentlich mit der umfangreichen Lappenbildung in einem gefässlosen, also in der Ernährung etwas ungünstig situierten Gewebe in Verbindung gebracht wurde, wobei in der That ja leicht festzustellen war, dass ähnliche aber kleinere Schnitte, z. B. bei Iridektomie viel weniger Neigung zu Eiterung zeigten.

Diese Ueberlegung hatte zur Folge, dass Jakobson den grossen Bogenschnitt aus der Cornea heraus ganz in den unteren Skleralrand verlegte, dadurch wurde

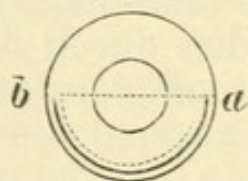


Fig. 7.

Lappenschnitt (nach Beer) a b horizontaler Hornhautdurchmesser. Die punktierte Bogenlinie bezeichnet die innere Wunde, die ausgezogene die äussere Wunde.

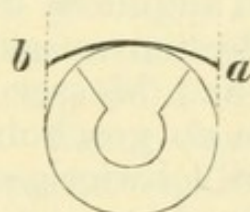


Fig. 8.

v. Gräfe's Linear-schnitt.

aber die Gefahr des Glaskörperaustrittes so gross, dass diese Operation ausschliesslich in tiefer Narkose möglich war.

Albrecht von Gräfe (1828—1870) in Berlin verlegte dann bei seiner gänzlichen Umgestaltung der Methode nicht nur den Schnitt in die Sklera, sondern er verkleinerte ihn auch so viel als möglich, wodurch freilich wieder der Austritt des Staares erschwert wurde. Er suchte ferner bei seiner Schnittlage die Lappenbildung ganz zu vermeiden, indem er den Schnitt so viel als möglich in einen grössten Kreis um den Augapfel verlegte, sodass, wenn man senkrecht auf diese Kreislinie sah, der in ihr liegende Schnitt eine gerade Linie bildete, weshalb auch

der Schnitt von v. Gräfe Linearschnitt genannt wurde und seine Methode die „Linearextraction“ und zwar im Gegensatz zur bereits erwähnten einfachen „die modifizierte Linearextraction“. Da dieser Schnitt so sehr peripher und bei der kleinen Wunde die Iris der austretenden Cataract im Wege war und von ihr je nach der Grösse des harten Kernes mehr oder weniger gequetscht wurde, so fügte v. Gräfe dem Staarschnitt die Iridektomie bei und damit diese möglichst wenig durch zu starken Lichteinfall schade und das Auge entstelle, verlegte er seinen Extraktionsschnitt nach oben, sodass der Irisausschnitt (Colobom) unter das obere Lid zu liegen kam. Um den Schnitt richtig vornehmen zu können, construierte er ein besonderes schmales einem Grashalm ähnliches Messer (v. Fig. 26).

Mit diesem Schmalmesser konnte allerdings der etwas schwierige Linearschnitt, dessen Enden durch die beiden seitlichen Tangenten der Cornea begrenzt wurden (Fig. 8), noch am besten ausgeführt werden, aber gleichwohl war, nachdem das Messer zunächst (bei a) gegen die Mitte der Pupille vorgeschoben worden, namentlich der Ausstich (bei b) ein schwieriger Operationsact. Man stach leicht, um die Wunde genügend gross zu bekommen, zu peripher (zu weit entfernt vom Cornealrand) aus und geriet so ins gefährliche Gebiet des Corpus ciliare, oder aber man scheute sich — mit Recht — vor diesem, stach zu wenig peripher aus und erhielt nun einen zu kleinen Schnitt aus dem sich die Cataract, nachdem die Iris excidiert und die Kapsel mit der von v. Gräfe eingeführten Fliete (Fig. 29) eröffnet worden war, nur schwer entbinden liess, sodass sogar vermittelt Löffeln dem Austritt nachgeholfen werden musste und oft viel abgestreifte Corticalis im Auge zurückblieb, die dann noch entweder auch ausgelöffelt oder vermittelt des unteren Lides gleichsam ausgemelkt wurde, indem der Operierende nach Entfernung von Lidsperrer und Fixationspincette längere Zeit noch mit dem Finger das Lid von unten nach oben mehr oder weniger stark drückend über die Cornea hinaufschob und so die Staarreste durch die sich dabei von selbst lüftende Wunde herauspresste. Dass dabei durch den unteren Lidrand, dessen Drüsen auch zugleich aus-

gepresst wurden, oft die Wunde inficiert wurde, steht für mich ausser Zweifel, nachdem wir gerade die Lidränder als oft sehr unreine Partien des Auges erkannt haben. Manchmal trat auch noch bei diesem Ausmelken als böser Abschluss der Operation ein Glaskörpervorfall auf. Denn die so periphere Wunde lag ja dem Glaskörperraume unheimlich nahe.

Da man auch dem Corpus ciliare mit dem Schnitte sehr nahe kam, so trat, wenn Entzündung die Wunde befiel, leicht die so gefährliche Cyclitis auf, welche nicht nur das operierte Auge zur Erblindung brachte, sondern auch das andere Auge nicht gerade selten durch sympathische Entzündung zu Grunde richtete.

Die Eiterungen nach der Operation verminderten sich aber und dass man die Iridektomie bei dieser Methode mit in Kauf nehmen musste, hatte deshalb nicht so viel zu sagen, weil sie unter das obere Lid zu liegen kam. Der durch die geringe Bogenhöhe des Schnittes begünstigte Wundschluss zusammen mit der geringeren Länge des Schnittes war wohl ein Hauptmoment für die besseren Resultate. Denn dass die Iridektomie auch die Gefahr der postoperativen Entzündung vermindere, war, wie wir jetzt wissen, eine irrige Annahme.

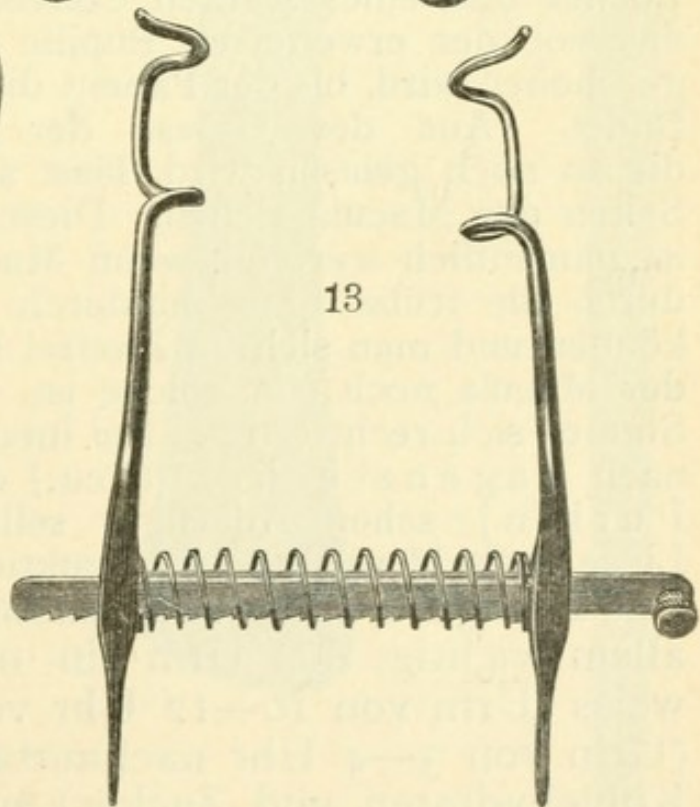
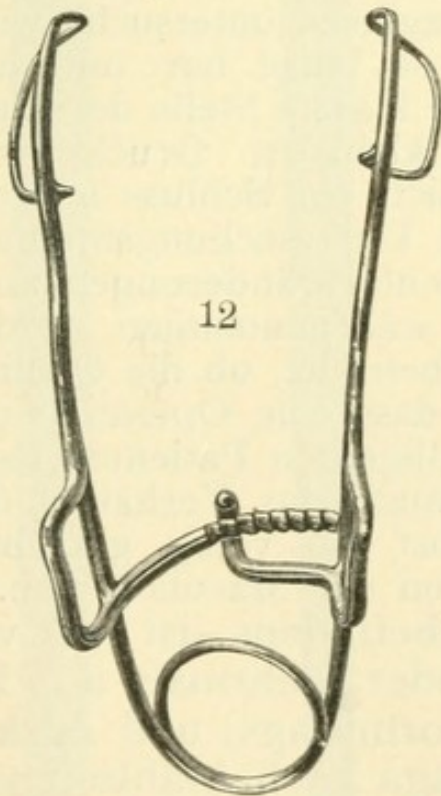
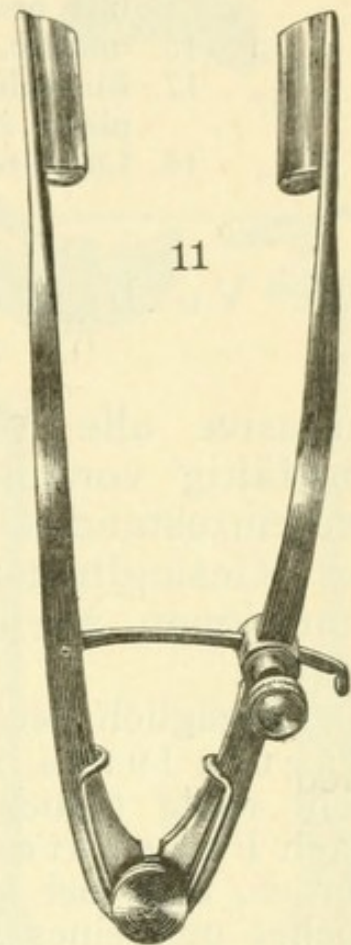
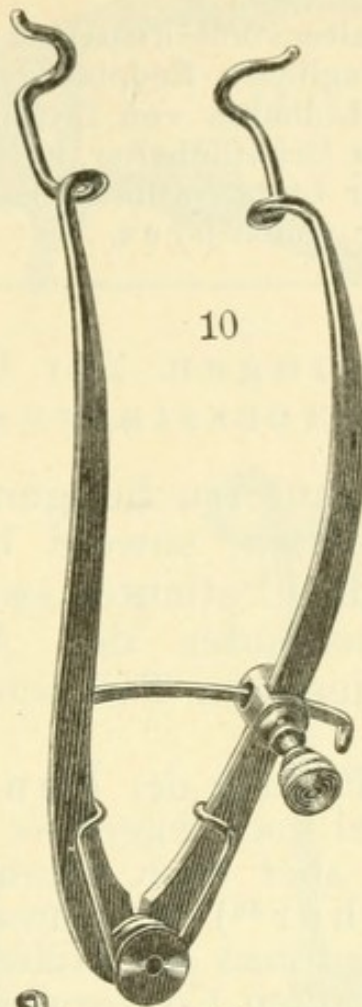
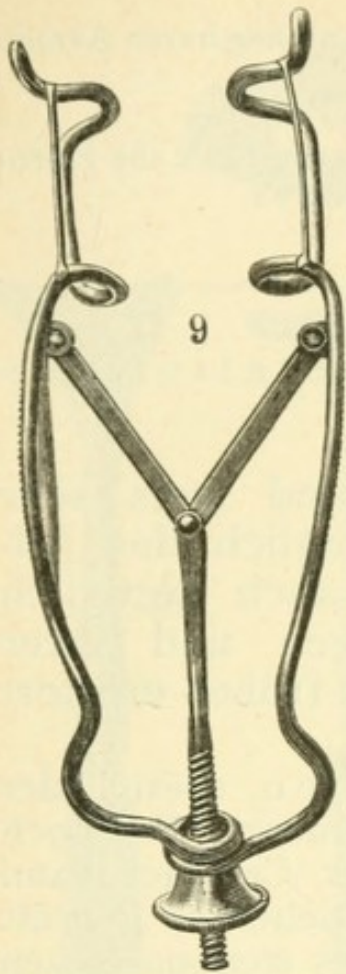
Aber die Gefährlichkeit dieser Schnittlage veranlasste schon viele Schüler von v. Gräfe, den Schnitt wieder mehr in den Cornealrand zu verlegen und ihm also eine gewisse Lappenhöhe zu geben. Dabei wurde aber die Iridektomie beibehalten. Nachdem man dann im Laufe der siebziger und achtziger Jahre des verflossenen Jahrhunderts die Antiseptik und Aseptik, die Miotica und das Cocain kennen gelernt hatte, begann man wieder mehr und mehr zum alten Lappenschnitt zurückzukehren und die Iridektomie wenn immer möglich wegzulassen. Man fürchtete die Eiterung, deren wahre Gründe und richtige Bekämpfung man ja jetzt besser kannte, weniger mehr. Dem Irisvorfall liess sich durch die pupillenverengernden Mittel, namentlich das Physostigmin, entgegenarbeiten und man konnte die Schnittlage nach oben beibehalten, da das Cocain die Schmerzen der Operation fast auf Null reduzierte.

- Fig. 9. Sperrlidhalter von Noyes.
 " 10. " " Clark (Weiss).
 " 11. " " Weiss.
 " 12. " " Koster.
 " 13. " " Mellinger.

Die hier und auf den folgenden Figurentafeln (Fig. 14, 24, 33 und 34) abgebildeten Sperrlidhalter sollen von den zahlreichen derartigen Instrumenten die hauptsächlichsten Konstruktionsformen zur Darstellung bringen, sowohl bezüglich Sperrvorrichtung, die bei den meisten mit Schraube stattfindet, bei anderen mit Zahnstange (12, 13, 34), als auch bezüglich ihrer Biegung und der unter die Lider sich legenden Arme des Instrumentes. Diese haben bei vielen Sperrern zum Schutz gegen die Cilien einen Drahtsteg (9, 12) oder eine solide Platte (11, 14, 33). Letztere nimmt jedoch leicht zu viel Platz weg, ausser wenn sie gebogen ist, wie in dem neuesten Modell von Lang, Fig. 33.

Ein guter Sperrlidhalter soll namentlich rasch und sicher geschlossen werden können, damit seine Entfernung aus dem Auge nicht auf Schwierigkeiten stösst.

Dabei hat es sich gezeigt, dass die Iridektomie eher vermieden werden kann, wenn der Hornhautschnitt recht gross ist, sodass er fast oder ganz die Hälfte der Cornea umfasst und es hat sich ferner gezeigt, dass er zum gleichen Zweck recht peripher sein darf, während man a priori geneigt ist anzunehmen, es werde durch die Grösse und Peripherizität des Schnittes ein Prolaps der Iris begünstigt. Die Sache ist eben die, dass wenn der Schnitt recht gross und peripher ist, die Cataract viel besser ohne Quetschung der Iris austreten kann. Letztere wird zwar momentan beim Durchtritt des Staares durch die Pupille sehr stark gedehnt, zieht sich aber dann, wenn sie nicht in der Wunde gequetscht und dadurch gelähmt wurde und wenn man aus demselben Grunde nicht vorher durch Atropin sie lähmte, in der Regel kräftig wieder zusammen, schlüpft rasch wieder in die Vorderkammer und in die richtige Lage zurück und bleibt auch in dieser liegen, wenn der Kranke nachher so lange recht ruhig ist, bis die Wunde zur Verklebung gelangte. Jede Lüftung aber der Wunde kann Irisprolaps zur Folge haben, indem der Humor aqueus die Iris in die Wunde hineinschwemmt. Es ist deshalb zweckmässig, den raschen Wundverschluss noch dadurch zu begünstigen, dass man einen Conjunktivallappen schneidet.



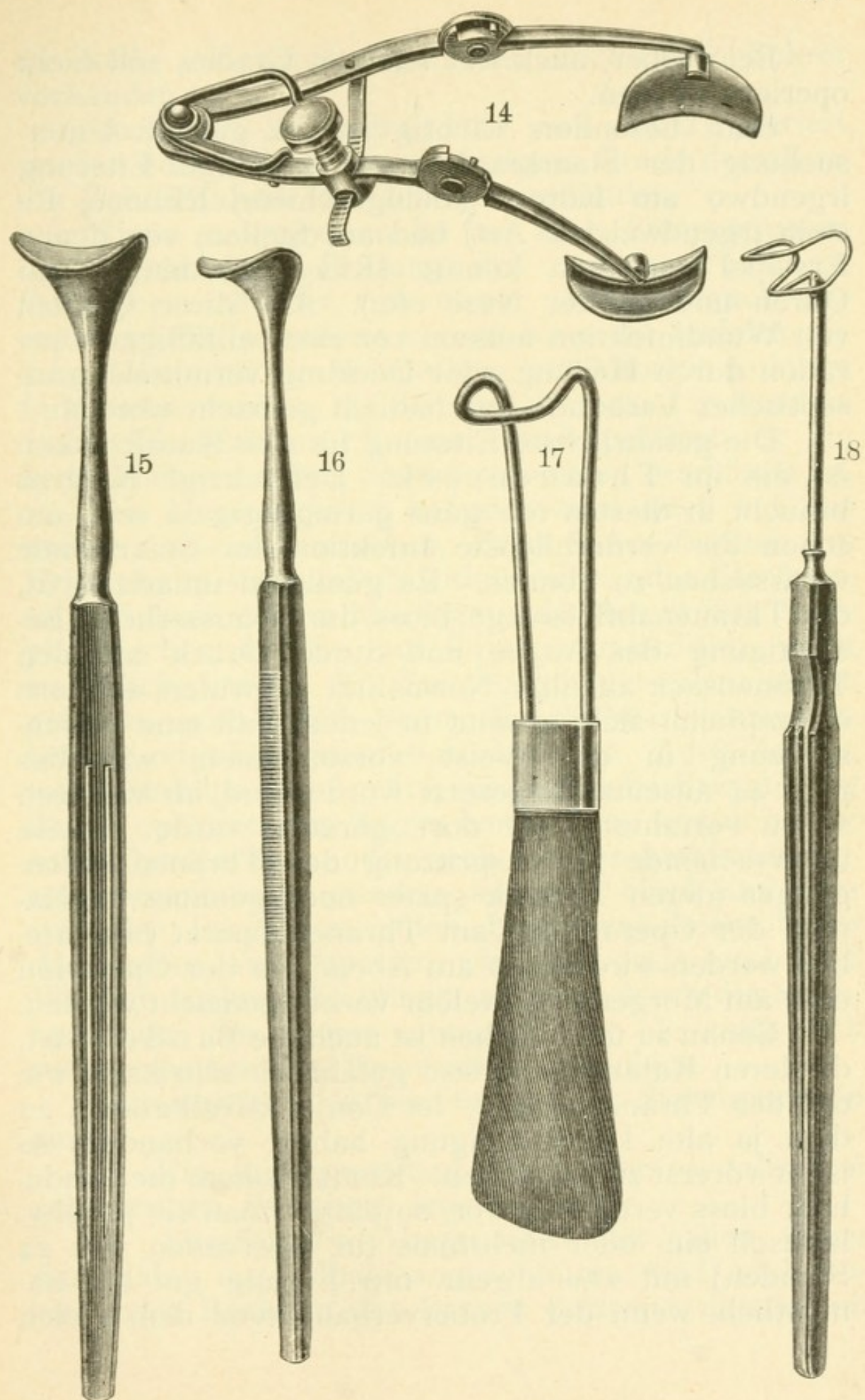
- Fig. 14. Sperrlidhalter von Gaupillat mit abbiegbaren Armen und beweglichen Endplatten.
 „ 15. und 16. Lidhalter von Desmarres.
 „ 17. Einfacher Drahtlidhalter, am anderen Ende die Hornplatte für Lidoperationen von Jäger.
 „ 18. Lidhalter von Noyes.
-

Die Vorbereitungen zur Operation des Altersstaares,

inklusive alle Voruntersuchungen sind stets sehr sorgfältig vorzunehmen, sowohl bezüglich des Allgemeinzustandes der Patienten, als auch bezüglich des Gesundheitszustandes der Augen und ihrer Funktionen, wie dies zum Teil schon früher erörtert wurde.

Bezüglich der Prüfung der Funktion, speziell der *Macula lutea*, sei noch folgendes bemerkt. Bei noch nicht völlig trüber, aber doch operabler Cataract kann (nach Pagenstecher³⁶) das zentrale Sehen so geprüft werden, dass bei Mydriasis mit Hülfe des stenopaeischen Loches und eines starken Convexglases untersucht wird, das vor der erweiterten Pupille so lange hin- und hergeschoben wird, bis der Patient die klarste Stelle der Linse findet. Aus der Grösse der kleinsten Druckschrift, die so noch gelesen wird, lässt sich ein Schluss auf das Sehen der *Macula* ziehen. Diese Untersuchungsmethode ist namentlich wertvoll, wenn Maculaveränderungen noch durch die trübe Linse hindurch wahrgenommen werden können und man sich im Zweifel befindet, ob die Qualität der *Macula* noch eine solche ist, dass eine Operation des Staares sich rechtfertigt. Bei intelligenten Patienten kann nach Pagenstecher (l. cit.) auch das Verhalten der Purkinjeschen Aderfigur selbst bei völlig getrüberter Linse Aufschluss über die Funktion der *Macula* geben.

Bezüglich des Allgemeinbefindens ist es vor allem wichtig, den Urin ein- oder mehrmals auf Eiweiss (Urin von 10—12 Uhr vormittags) und Zucker (Urin von 3—4 Uhr nachmittags nach Mahlzeit mit Kohlehydraten und Zucker) zu untersuchen.



Bei Fieber, auch nur leichten Grades, soll nicht operiert werden.

Ganz besonders wichtig ist die genaue Untersuchung der Staarkranken auf allfällige Eiterung irgendwo am Körper (Beingeschwür, Ekzeme, Fisteln irgendwelcher Art) und auf Stellen, von denen Erysipel ausgehen könnte (Rhagaden hinter den Ohren und an der Nase etc.). Alle diese Quellen von Wundinfektion müssen vor einer allfälligen Operation durch Heilung oder Deckung vermitteltst antiseptischer Verbände unschädlich gemacht werden.

Die gefährlichste Eiterung für den Staarkranken ist die im Thränensack. Der eitrige Katarrh braucht in diesem nur ganz geringfügig zu sein, um schon die verderblichste Infektion der Staarwunde verursachen zu können. Es genügt demnach nicht, die Thränenabflusswege bloss durch äusserliche Berücksichtigung des Auges und durch Druck auf den Thränensack auf ihre Normalität zu prüfen, sondern es empfiehlt sich, absolut in jedem Fall eine Durchspritzung in der Weise vorzunehmen, wie dies pag. 44 auseinandergesetzt wurde, und im weiteren so zu verfahren, wie dort geraten wurde. Diese untersuchende Durchspritzung des Thränen-Nasenganges (deren Technik später noch genauer im Kapitel der Operationen am Thränenapparat beschrieben werden wird) kann am Abend vor der Operation oder am Morgen unmittelbar vorher gemacht werden.

Genau zu untersuchen ist auch die Bindehaut, da deren Katarrh geradeso gefährlich sein kann wie der des Thränensackes. Ist Conjunktivalkatarrh, zu dem ja alte Leute Neigung haben, vorhanden, so ist er vorerst zu beseitigen. Kommt einem die Bindehaut bloss verdächtig vor, so pinselt man sie prophylaktisch ein- oder mehrmals (in Intervallen von 24 Stunden) mit 1% argent. nitr.-Lösung gut ab, namentlich, wenn der Proberverband (von dem gleich

die Rede sein wird) zeigte, dass doch etwas Sekret vorhanden.

Auch bei Blepharitis soll nicht operiert werden oder aber bei nur mässigem Grade derselben mit Zuhilfenahme des Ichthyolverbandes.

Nicht zu vergessen ist bei allen Staarpatienten die mehrmalige Prüfung des intraokulären Druckes. Findet sich dieser zeitweise auch nur etwas erhöht, so müsste vorerst bloss die Iridektomie ausgeführt und die Behandlung mit Mioticis so lange fortgesetzt werden, bis der Druck normal geworden. Denn Glaukom nach einer Staaroperation ist ein bedenkliches Leiden, das oft schwer zu beseitigen ist.

Die Untersuchung hat sich stets auch auf das andere Auge zu erstrecken. Zeigt dieses Zeichen von Erkrankung, namentlich Irido-Cyclitis oder Glaukom, so sind diese erst zu beseitigen. Ist das andere Auge phthisisch und dabei auf Druck empfindlich, so ist es rätlich, vorerst die Enucleation desselben vorzunehmen, namentlich wenn die Phthisis nach Verletzung oder Operation sich einstellte. Auch Augen, welche infolge von Cyclitis sympathische Erkrankung des zu operierenden Auges hervorrufen könnten oder schon hervorriefen, oder auch nur sympathische Reizung veranlassten, werden, wenn sie blind sind oder schlechte Projektion haben, besser enucleiert, bevor das andere Auge operiert wird und zwar etwa 6—8 Wochen vorher. Es könnte nämlich durch die Staaroperation die blossе sympathische Reizung sich zur sympathischen Entzündung ausbilden.

Die weiteren Vorbereitungen zur Staaroperation sind:

1. Ein Reinigungsbad oder mehrere, falls (bei schmutzigen Personen) letzteres nötig.
2. Sorgfältiges Abschneiden der Cilien (ohne dass dabei die Lidhaut angeschnitten wird) und Stutzen oder Rasieren der Brauen (letzteres namentlich

bei schmutzigen Leuten) eine Stunde vor der Operation oder auch unmittelbar vorher.

3. Anlegen eines Verbandes über das zu operierende Auge am Abend vor der Operation, der bis zur Operation liegen bleibt und von Zeit zu Zeit mit Sublimat 1:5000 gut angefeuchtet wird. Dieser vorbereitende Verband hat folgende Vorteile: Man erfährt, ob der Patient gegen Sublimat empfindlich ist. Bekanntlich gibt es Individuen, die von einer geringen Menge noch so schwacher Sublimatlösung eine Hautentzündung bekommen, die oft tagelang in unangenehmster Weise nässt, auch wenn sofort der weitere Gebrauch dieses Mittels abgestellt wird. Eine solche Dermatitis um ein staaroperiertes Auge herum könnte die Heilung in hohem Grade gefährden. Ist am nächsten Morgen nach einem solchen nassen Sublimatverband die von ihm bedeckt gewesene Haut nur im mindesten gerötet, so wartet man ab, bis die Haut wieder normal ist, und vermeidet dann vor und nach der Operation alle Sublimatanwendung, indem man blosses sterilisiertes Wasser benützt.

Der Probeverband zeigt uns ferner, ob Bindehautsekret vorhanden ist. Denn in dem Fall finden wir dieses auf der Watte, welche die Lidspalte bedeckte. Auch bei solchem Katarrh verschieben wir die Operation und beseitigen jenen oder wir pinseln wenigstens zur Vorsicht, wenn die Conjunktiva nur wenig katarrhalisch verändert ist, ein- bis zweimal mit 1%iger Lösung von argent. nitr. ab.

Der Hauptvorteil des vorläufigen Verbandes aber ist gegeben durch die bessere Möglichkeit, die Haut der Lider und Umgebung vor der Operation gründlich reinigen zu können, da sie durch die Nässe des Verbandes erweicht wird.

4. Nachdem unmittelbar vor der Operation der Verband entfernt worden, wird zunächst Cocaïn eingetropft und zwar in beide Augen, damit, wenn wäh-

rend der Operation ein Tropfen irgendwelcher Flüssigkeit zufällig ins andere Auge gerät, dieses nicht zugezwickt wird, was Störung der Operation veranlassen kann.

In der Regel genügt es, in Zwischenräumen von 3 Minuten 5 Tropfen 3%iger, frisch gekochter Cocainlösung einzutropfen. Hat man es mit Patienten zu thun, welche wenig Selbstbeherrschung besitzen oder bei denen z. B. infolge starker Myopie Glaskörpervorfall zu befürchten steht, so wird am besten eine halbe Stunde lang alle 3 Minuten ein Tropfen einer 3—5%igen Cocainlösung instilliert. Damit die Cornea dabei nicht matt und undurchsichtig wird, bedeckt man das Auge während der Instillationsdauer mit nasser Watte.

5. Sämtliche Personen, deren Finger nun weiter mit dem Operationsgebiet in Berührung kommen, desinfizieren sich ihre Hände mittelst Seife, heissen Wassers, sterilisierter Bürste, Alkohol 60% und schliesslich Sublimat oder Jodtrichlorid 1:1000. Im übrigen handelt man, da eine sichere Sterilisierung der Hände sich doch nicht in allen Fällen herstellen lässt, am besten nach dem Grundsatz, das Operationsfeld nicht mit den Fingern, sondern bloss mit sterilen Instrumenten zu berühren und zwar nicht bloss bei und nach der Operation, sondern auch vorher bei der gleich zu beschreibenden Reinigung.

6. Es folgt nun die Reinigung des Operationsgebietes und zwar

a) der äusseren Haut an Stirn, Wange und Nase bis zu den Lidrändern zunächst mit flüssiger Seife (Schmierseife), dann heissem Wasser, hierauf Alkohol und nun Sublimat 1:1000, alles mittelst Wattebäuschen. Die vorhergegangene Erweichung der Haut durch den nassen Verband erleichtert diese Säuberung wesentlich.

- Fig. 19. Pamar's Instrument für die Fixation des Augapfels.
 „ 20. Pincette zum gleichen Zwecke mit Schloss von Dujardin.
 „ 21. Fixationspincette ohne Schloss.
 „ 22. Abgebogene Fixationspincette mit Schloss von Noyes.
 „ 23. Feine Hakenpincette.

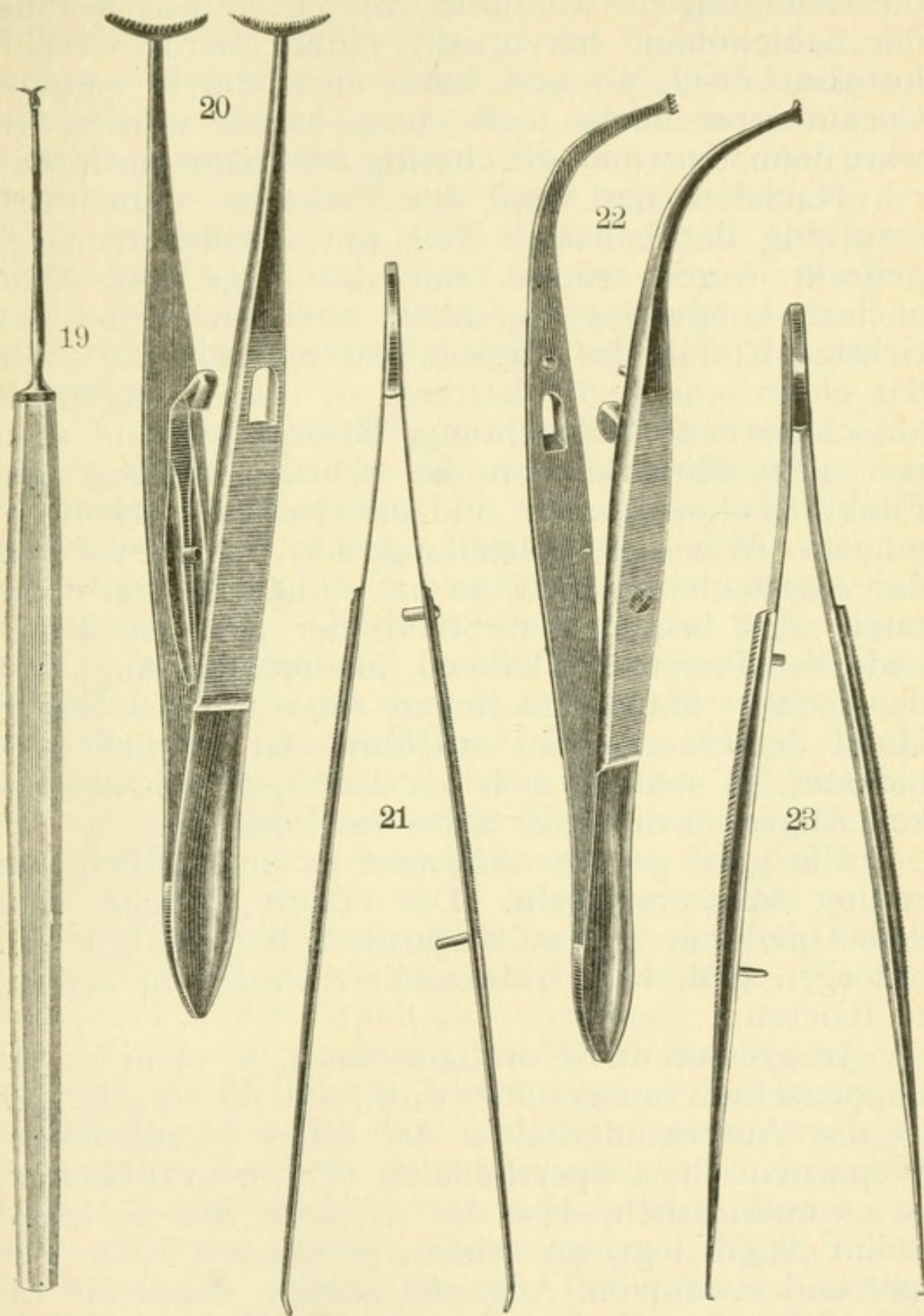
Die Fixationspincetten sollen vorn breit und mit Zähnen versehen sein, die nicht zu scharf sind, damit sie nicht die Bindehaut zerreißen und die Fixation vereiteln. Bei brüchiger Bindehaut ist das Instrument Fig. 19 oder 20 zweckmässig.

Besonders wichtig ist die sorgsame, aber gründliche Reinigung der Lidränder.

b) Der Conjunktivalsack wird nun gut ausgespült, indem aus einem geeigneten Glasgefäss Sublimatlösung 1:5000 oder sicher sterilisierte Kochsalzlösung auf die evertierten Lider und Uebergangsfalten aufgegossen und dabei diese Teile mit kleinen Bäuschchen sterilisierter Watte abgerieben werden. Man kann auch die Watte, um Glasstäbchen gewickelt, als sterilisierte Tupfer parat halten und mit diesen die Reinigung der Bindehaut, indem man alle ihre Winkel und Falten auswischt, vornehmen. Nachdem die Lider reponiert worden, wird noch die Conjunktiva bulbi, der innere Winkel und namentlich die Gegend, wo der Staarschnitt ausgeführt wird, sanft auf gleiche Weise abgewischt und zugleich übergossen. Nach der Reposition der Lider sind die Lidränder, da durch das Umdrehen Inhalt der Meibomschen und Lidranddrüsen ausgepresst werden konnte, nochmals gründlich abzuwischen.

Besteht Dacryostenose ohne so viel Sekret des Sackes, dass dessen Exstirpation notwendig wurde, so wird nun das obere und untere Thränenröhrchen in der pag. 45 angegebenen Weise durch den Galvanokauter zum Verschluss gebracht und hierauf der innere Winkel nochmals ausgespült.

Es ist von Wichtigkeit, dass nach der Reinigung die Operation sofort vorgenommen wird,



denn sonst verliert sich die Cocaïnanaesthesia. Da die Reinigung des Conjunktivalsackes etwas Rötung der Schleimhaut hervorruft, nimmt deren Gefühllosigkeit rasch ab und kann auch durch weiteres Cocaïnisieren nicht mehr festgehalten werden, es wäre denn, dass man gleichzeitig Adrenalin eintropfte.

Nachdem der Kopf des Patienten, namentlich sorgfältig der behaarte Teil, mit sterilisierter Gaze gedeckt wurde, sodass nur das Auge und seine nächste Umgebung frei blieb, nachdem ferner der richtige Einfall des Tageslichtes und für alle Fälle das elektrische Licht, letzteres an trüben Tagen als ausschliessliche Beleuchtung, besorgt worden, wird von allen Mitwirkenden die richtige Stellung und Funktion übernommen, und die Operation kann beginnen. Was die Aufstellung des Operators und der Assistenten betrifft, so hat wohl derjenige Operator den bequemsten Stand, der stets am Kopfe des Patienten bleibend, am rechten Auge mit der rechten Hand, am linken Auge mit der linken Hand den Staarschnitt ausführt. Ist er nicht ambidexter, so stellt er sich bei der Operation des linken Auges an die linke Seite des Patienten.

Ein ganz geübter Assistent ist unerlässlich, ein zweiter sehr erwünscht. Der erstere, welcher sich dem Operator gegenüber postiert, hat die Lider zu besorgen und, falls iridektomiert wird, den Bulbus zu fixieren.

Je grösser der Hornhautschnitt, je mehr er als Lappenschnitt ausgeführt wird, um so sorgfältiger ist das Auseinanderhalten der Lider vorzunehmen. Wenn man einen Sperrlidhalter (Fig. 9—13) benützt, ist es unerlässlich, dass der Assistent ihn, so lange er im Auge liegt, an seinem peripheren Ende gut hält und etwas vom Augapfel abhebt, damit die Lider, falls der Patient kneift, keinen schädlichen Druck auf das Auge ausüben können. Mancher

Operateur zieht es vor, bloss mit Einzel-Lidhaltern, z. B. denen von Pellier (Fig. 32) die Lider auseinander ziehen zu lassen, namentlich wenn sie iridektomielos operieren. Andere lassen die Lider bloss vom Assistenten auseinanderziehen. In diesem Falle muss dieser die Finger, welche er hiezu benützt, mit steriler Gaze umwickeln, da er sonst die Lider nicht genügend sicher fassen könnte. Dabei werden aber die Finger, wenn sie nicht sehr schlank sind, leicht hinderlich, und ein richtig geführter Lidhalter ist in der Regel vorzuziehen.

Wird der Sperrlidhalter vom Assistenten in besagter Weise gehalten, so muss dieser allerdings auf folgendes genau achten: Er darf, im Bestreben, den Lidhalter gut vom Auge abzuheben und es dadurch vor schädlichem Druck seitens der kneifenden Lider zu schützen, des Guten ja nicht zu viel thun, sonst rutscht er unversehens, namentlich bei etwas langen, schlaffen Lidern, mit dem Instrument aus dem Auge heraus, was unangenehme Folgen haben kann. Er muss ferner während des Aktes der Entbindung der Cataract, bei dem etwas Druck auf den Bulbus sogar unter Umständen erwünscht ist, den Lidhalter, ohne ihn aus der Hand zu lassen, ganz frei geben. Um all dies richtig besorgen zu können, muss dieser Assistent sich möglichst sicher postieren. Er hat eine sehr exakte Arbeit zu verrichten.

Der zweite Assistent, zur Seite des Operateurs stehend, reicht ihm die Instrumente, wobei er genau darauf zu achten hat, dass er damit nirgends anstreift. Er besorgt daneben, wenn dies nötig wird, das elektrische Licht, noch besser jedoch wird dieses von einer weiteren Person übernommen. Endlich hat noch jemand den Kopf des Patienten zu halten. Dies muss natürlich so geschehen, dass die haltenden Hände unter die Gaze gebracht werden, welche den Kopf deckt.

Fig. 24—31. Die zur Altersstaaroperation notwendigen Instrumente (es können selbstverständlich auch andere Instrumente gleicher Art benutzt werden).

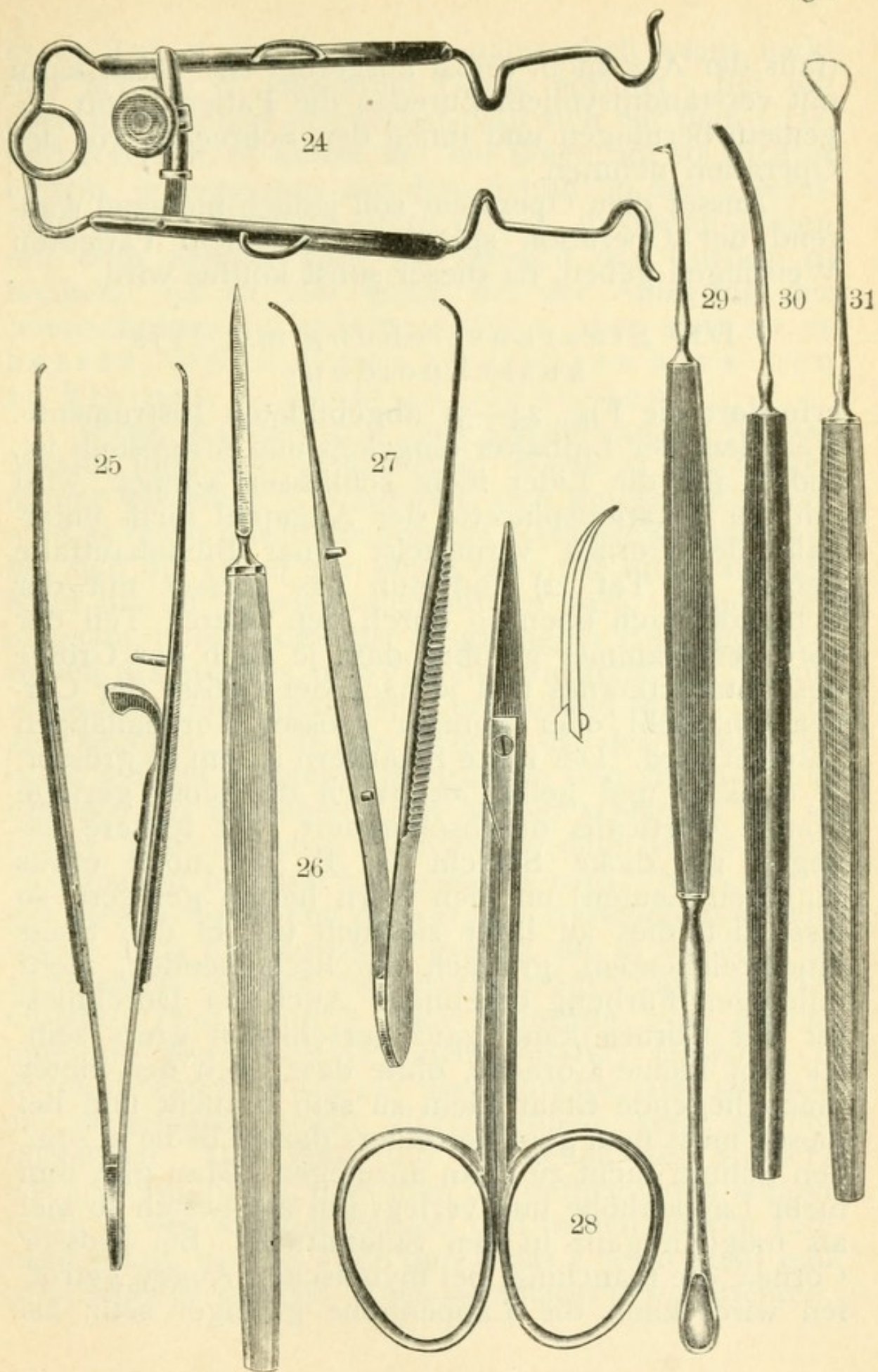
- „ 24. Lidhalter von v. Gräfe.
- „ 25. Fixationspincette mit Schloss von v. Gräfe-Waldau.
- „ 26. v. Gräfes Staarmesser.
- „ 27. Iridektomie-Pincette.
- „ 28. Irisscheere, gebogen.
- „ 29. Cystotom von v. Gräfe, am anderen Ende der Metallöffel zum Austreiben des Staares.
- „ 30. Neusilberspatel zur Reposition der Iris etc.
- „ 31. Drahtschlinge von Weber.

Auch bei beabsichtigter iridektomieller Extraktion müssen die Instrumente für die Irißausschneidung — Pincette und Scheere — bereit gehalten werden. Die Vereinigung von Cystotom und Löffel ist nicht zweckmässig, denn man kann beim Gebrauch des Cystotoms mit dem Löffel irgendwo anstreifen. Richtig ist es, das Cystotom (Fig. 40) und den Löffel (Fig. 35) getrennt zu benützen.

Die Schlinge soll für jede Operation in Bereitschaft gesetzt werden.

Instrumente, Tupfer, Verbandmaterial etc. werden auf einem kleinen Operationstisch dicht neben den Kopf des Patienten gebracht. Während der ganzen Operationsdauer soll in nächster Nähe Wasser kochen, damit ein Instrument, wenn nötig, eingetaucht werden kann. Denn trotz aller Vorsicht kann es vorkommen, dass ein solches an einem unreinen Orte anstreift, sodass es sofort wieder sterilisiert werden muss.

Nachdem der Operateur sich mit der Mundbinde versehen hat (die ich nun schon seit zwei Jahren benütze), gibt er dem auf dem Operationstisch oder im Bett auf dem Rücken, mit leicht erhöhtem Kopf möglichst bequem liegenden Patienten die nötigen Verhaltensmassregeln und erinnert ihn speziell daran, während der ganzen Operation nicht den Atem anzuhalten und nicht zu pressen. Die Mundbinde ermöglicht dabei ein ruhiges Sprechen, da für den Kranken, namentlich wenn er, wie dies meistens der Fall, etwas aufgereggt ist, sehr beruhigend sein kann



(falls der Arzt nicht selbst aufgereggt ist). Man kann mit verständnisvollem Zureden die Patienten oft ungemein beruhigen und ihnen den Schrecken vor der Operation nehmen.

Ausser dem Operateur soll jedoch niemand während der Operation sprechen oder dem Patienten Weisungen geben, da dieser sonst konfus wird.

Die Staarausziehung mit Iris- ausschneidung

erfordert die Fig. 24—31 abgebildeten Instrumente. Nachdem der Lidhalter eingelegt und festgestellt ist, sodass ihn die Lider nicht schliessen können, wird mit der Fixationspincette der Augapfel dicht unterhalb der Cornea vermittelt einer Bindehautfalte gefasst (v. Taf. 2) und nun das Messer mit der Schneide nach oben so durch den oberen Teil der vorderen Kammer geführt, dass je nach der Grösse des Cataractkernes und je nach der Grösse der Cornea ein mehr oder weniger grosser Corneallappen gebildet wird. Der harte Staarkern ist um so grösser, je dunkler und gelber er durch die bloss geringe Menge Corticalis durchschimmert. Ist letztere dagegen als dicke Schicht (z. B. bei noch etwas jüngeren Leuten) um den Kern herum gelagert, so lässt sich dies an ihrer ziemlich tief in den Staar hineinreichenden, graulich durchscheinenden, mehr milchigen Färbung erkennen. Auch der Durchmesser der Cornea kann ganz verschieden gross sein. Es gibt kleine Corneae, ohne dass auch der hinter ihnen liegende Staar klein zu sein braucht und bei diesen muss man ganz besonders darauf bedacht sein, den Schnitt nicht zu klein anzulegen. Man gibt ihm mehr Lappenhöhe und verlegt ihn am besten so viel als möglich ganz in den Skleralrand. Bei grosser Cornea, die manchmal bei myopischen Augen getroffen wird, kann die Lappenhöhe geringer sein, als

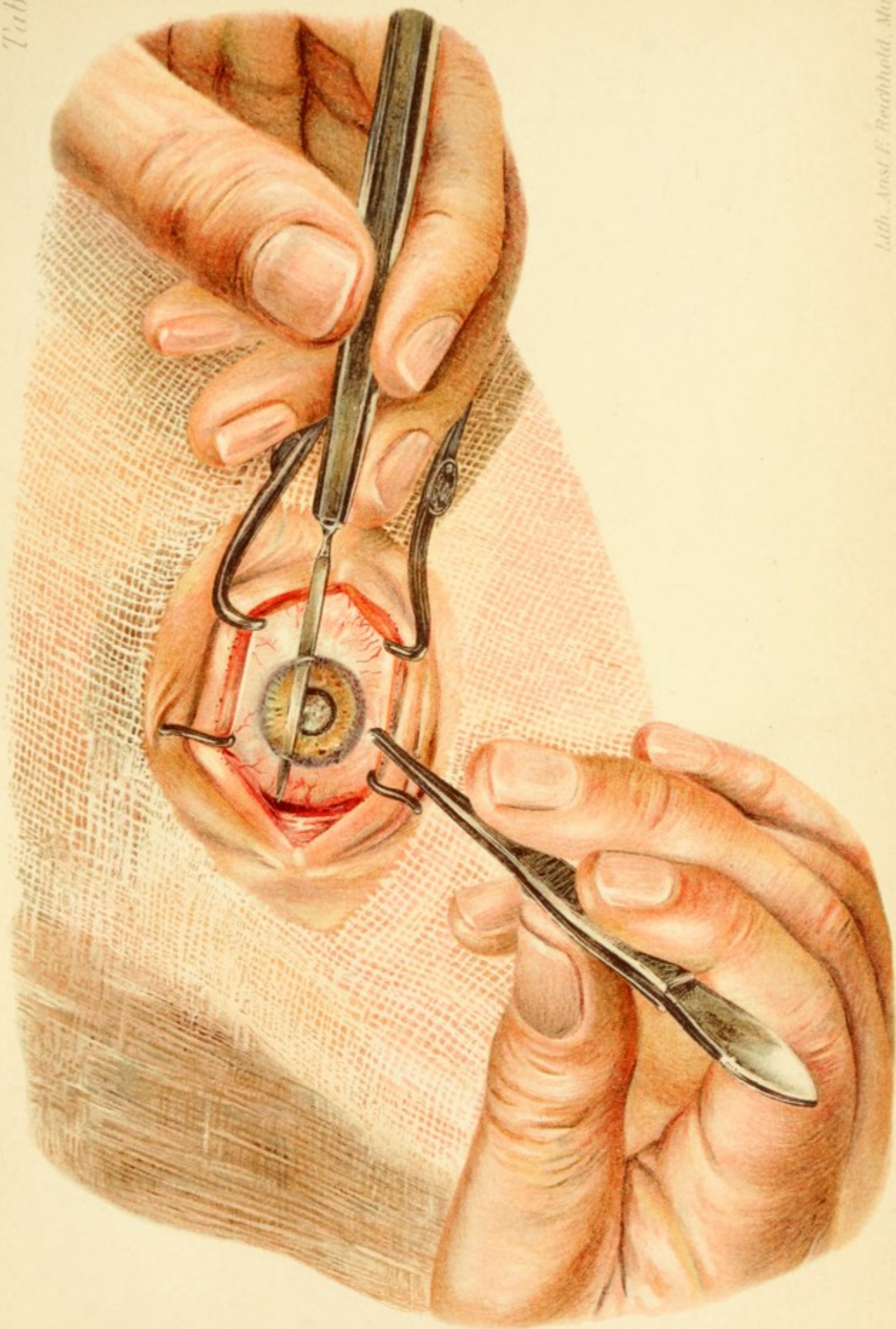
es in Taf. 2 abgebildet ist, namentlich wenn wirklich Myopie in stärkerem Grade vorliegt. Bei solchen myopischen Augen hat man sich vor dem Glaskörperverlust zu hüten, der bei ihnen um so leichter eintritt, je mehr man mit dem Schnitt in den Skleralrand gerät. Deshalb ist es rätlich, in diesen Fällen mit dem Schnitt ganz im Bereich der Cornea zu bleiben. Es ist also nötig, bei der Anlegung des Staarschnittes zu individualisieren, aber stets ist es besser, einen etwas zu grossen als einen zu kleinen Schnitt zu schneiden.


Wenn man den Ein- und Ausstichspunkt für das Messer (das man in ähnlicher Weise in die Finger nimmt wie einen Kaffeelöffel) sich gut gemerkt hat, wird es rasch durch die vordere Kammer geführt, wobei sich die Hand nur wenig oder gar nicht auf den Kopf des zu Operierenden stützen darf. Dann wird langsam, unter möglichst ausgiebigem Hin- und Herziehen des Messers, also gleichsam sägend, der Schnitt vollendet, indem man dem Cornealrand folgt. Anfänger begehen bei diesem Schnitt oft den Fehler, zu stark auf die Schneide zu drücken und sie zu wenig hin und her zu ziehen. Ein Messer schneidet um so besser, je mehr seine Schneide an dem betreffenden Gegenstand hin und her gezogen wird. Namentlich gilt dies für harte und zähe Dinge, zu denen in hohem Masse auch die Hornhaut gehört, die in dieser Hinsicht ihren Namen mit Recht trägt. Nur weiche Objekte (wie Butter) oder halbfeste von gleichmässiger Konsistenz (Paraffinpräparat) lassen sich durch direkten Druck mit der Schneide, also so, dass sie meisselartig wirkt, durchtrennen, resp. durchquetschen. Das Hin- und Herziehen des Messers hat aber zur Folge, dass man bei tiefliegenden Augen leicht in den inneren Winkel und in den oberen Lidrand sticht, welche Teile durch das Cocaïn nicht empfindungslos werden. Dies veranlasst den Patienten,

Taf. 2. Die Operation des Altersstaares. Das Staarmesser ist durch die Vorderkammer geführt worden und es folgt nun das Ausschneiden nach oben.

zu zucken und zu kneifen, und damit kann schon die Möglichkeit des Glaskörperaustrittes unmittelbar nach Ausführung des Schnittes gegeben sein. Daraus folgt die wichtige Regel, dass man bei der Ausführung des Schnittes nicht nur auf die Schneide des Messers, sondern auch auf dessen Spitze achten soll. Ferner muss aber auch die andere Hand und die von ihr geführte Fixationspincette sorgfältig vom Operateur kontrolliert werden. Je mehr man, namentlich als Anfänger im Operieren, auf die schneidende Hand die gespannteste Aufmerksamkeit lenkt, um so mehr gerät man in Gefahr, mit der Pincette in einer unbewussten Mitbewegung „nachdrucksamst“ einen höchst verderblichen Druck auf den Bulbus auszuüben, der ebenfalls zur Folge haben kann, dass bei der Vollendung des Schnittes gleich dem ausschneidenden Messer der Glaskörper nachstürzt. Es ist deshalb am besten, wenn die Hand, welche die Fixationspincette hält (auch die des Assistenten, dem man sie übergibt), sich gleichzeitig beim Fassen und Halten des Bulbus gut auf den Oberkiefer des Patienten stützt und zwar so, dass, wenn einmal die richtige Fixationsstellung eingenommen ist, durch dies Aufstemmen der Hand oder Fingerspitzen ein Eindringen der Pincettenspitze in den Bulbus gänzlich unmöglich wird.

Ein nicht zu rasches Ausschneiden ist auch deshalb geboten, weil der humor aqueus nicht zu schnell aus der Vorderkammer abfließen soll, indem durch eine solche plötzliche Druckverminderung eine intraoculare Blutung begünstigt wird. Zu langsam darf jedoch auch nicht ausgeschnitten werden, weil sonst der gänzlich ausfliessende humor aqueus die Iris mitschwemmt und vor das Messer legt, in wel-





chem Falle übrigens am besten ruhig weiter geschnitten wird, wobei die Irisausschneidung, wenn auch nicht regelrecht, gleich vorgenommen wird.

Will man einen Bindehautlappen bilden, so wird bei den letzten ausschneidenden Zügen das Messer nicht, wie man sonst thun muss, mit der Schneide etwas nach vorn gedreht, sodass man damit noch innerhalb der Cornea aus dem Gewebe herauskommt, sondern man schneidet noch etwas in der Richtung der Sklera weiter und kommt so unter die der Sklera nur locker angeheftete Bindehaut, unter der man dann das Messer noch etwas weiter führt, um es dann erst nach vorn zu drehen und auszuschneiden. Damit der Bindehautlappen bei der Iridektomie nicht stört, ist es ratsam, ihn gleich mit der Spitze des Messers auf die Hornhaut hinaufzulegen, sonst schneidet man ihn leicht samt der Iris nachher ab.

Es folgt nun die Iridektomie, zu welchem Zwecke man die Fixationspincette dem Assistenten übergibt, der damit den Bulbus sanft etwas nach abwärts zu rollen hat, damit man mit der gebogenen Irispincette mitten durch die Wunde eingehen und die Iris fassen kann. Die Pincette wird geschlossen eingeführt und bis nahe an den Pupillarrand herangebracht, dann mässig weit geöffnet, sanft in die Iris etwas eingedrückt, wieder geschlossen und nun aus der Wunde wieder herausgezogen, sodass die Iris abgeschnitten werden kann, am besten mit einem Scheerenschlag, wobei die gebogene Iridektomiescheere gut an die Wunde angedrückt wird. Der Irisausschnitt braucht bei der Staaroperation nicht gross zu sein.

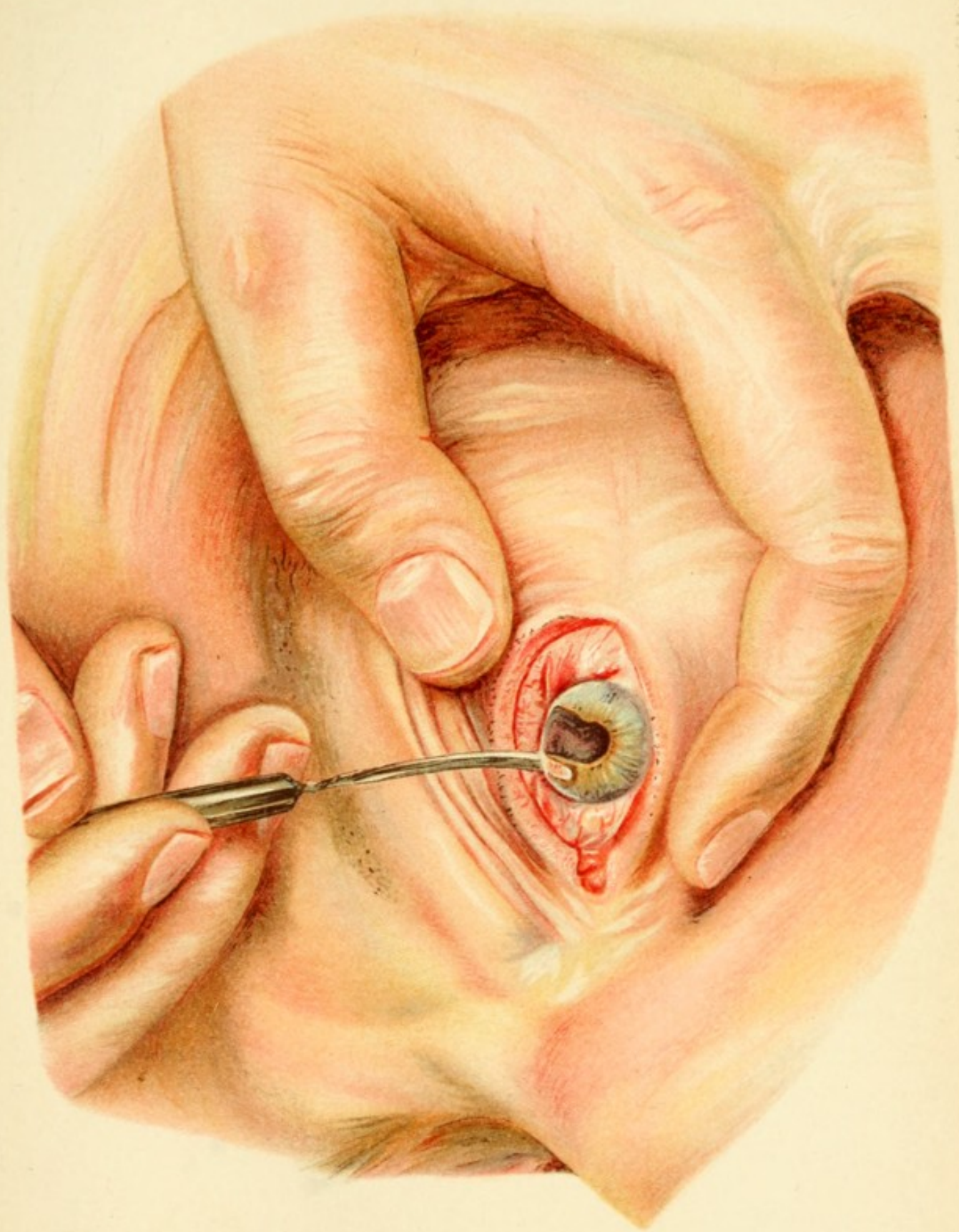
Nunmehr wird zur Eröffnung der Linsenkapsel geschritten. Das Cystotom wird mit seiner stumpfen Ecke voran bis ins Pupillargebiet eingeführt, und es wird nun mit der scharfen Fliete vom unteren Pupillarrand bis oben nahe der Wunde, sowie kreuz-


Taf. 3. Reposition der Iris am Schluss der Altersstaaroperation
vermittelt des Spatels. (Die die Umgebung des
Auges deckende Gaze ist im Bilde weggelassen.)

weise mehrfach die Kapsel eingerissen. Die Fliete soll dabei nicht tief in die Linsensubstanz eindringen, weil sonst damit der Kern gefasst und verschoben werden könnte. Es soll auch die Fliete gut schneiden, damit sie nicht, wenn man sie in die Kapsel eingesenkt hat, in dieser hängen bleibt und beim Anziehen den ganzen Staar luxiert. Das Instrument darf nicht wie ein stumpfer Haken wirken, der an der Kapsel zerrt, dadurch auch die Zonula Zinii zerreisst und so zu Glaskörpervorfall Veranlassung gibt.

Wo also, wie das bei überreifen oder komplizierten Staaren der Fall zu sein pflegt, die vordere Linsenkapsel in ihrem centralen Bezirk verdickt ist und eine sogenannte Kapselcataract aufweist, die sich durch hellere bis weisse Färbung zu erkennen gibt, ist es ratsam, die Kapseleröffnung so vorzunehmen, dass mit der Fliete diese verdickte Kapsel umschnitten und mit der Pincette dann völlig entfernt wird, bevor die Staarentbindung vorgenommen wird. Man kann auch mit einer extra zu dem Zweck verfertigten Kapselpincette (Fig. 44—46) diese verdickte Kapsel fassen und herausheben. Manche Operateure ziehen es überhaupt vor, die Kapseleröffnung immer mit dieser Kapselpincette auszuführen, weil so ein ziemlich grosses Stück der Vorderkapsel gänzlich entfernt werden und damit die Ursache des Nachstaares zum Teil beseitigt werden kann. Wenn aber eine solche Pincette nicht sehr gut konstruiert ist und nicht sehr geschickt und zart gehandhabt wird, so wird leicht durch Druck auf den Staar (beim Fassen der Kapsel) oder durch Zug an der Kapsel bei deren Herausreissung die Zonula Zinii eingerissen und Glaskörpervorfall verursacht.

Nachdem die Kapsel eröffnet worden, gestaltet





sich die Entbindung ihres Inhaltes, des Staares, ziemlich einfach. Der Operateur, welcher schon nach der Iridektomie die Fixationspincette wieder übernommen hat, drückt mit dieser leicht auf den Bulbus, wodurch der untere Rand des Staares etwas nach hinten gedrängt wird. Dies hat zur Folge, dass dessen oberer Rand etwas nach vorn und in die Cornealwunde tritt. Dem völligen Austritt hilft der Operierende noch dadurch nach, dass er mit einem passend gebogenen, löffelfartigen Instrument (Fig. 29, vorteilhaft ist ein solches aus Glas [Fig. 35]) vom unteren Rand der Hornhaut aus mit mehr oder weniger starkem Druck über die Hornhaut hinauffährt und den Staar austreift, wobei zuerst gewöhnlich etwas weiche Corticalis austritt, dann der Kern sich einstellt und herausschlüpft, wonach noch allfällige Staarreste, aus Corticalis oder abgebrochenen Kerntrümmern bestehend, auf gleiche Weise ausgestreift werden, bis das Pupillargebiet möglichst sauber, d. h. schwarz erscheint.

Damit ist aber die Operation noch nicht beendet, sondern es muss nun noch die Iris, da sie in der Regel bei der Entbindung des Staares etwas in die Wunde gedrängt wird, aus dieser befreit, reponiert und möglichst in ihre normale Lage gebracht werden. Es darf nie bei einer Operation die Iris in der Wunde liegen bleiben, dieser Grundsatz gilt auch für die Staaroperation. Es wird also mit dem Spatel (Fig. 30) die in den Wunddecken liegende Iris sorgfältig, indem man damit von der Wunddecke aus nach der Mitte der Wunde und etwas einwärts gegen die Pupille streift, reponiert (vgl. Taf. 3), sodass die Sphinkterecken an ihre normale Stelle zu liegen kommen.

Bleibt die Iris in den Wunddecken liegen, so hat dies folgende Nachteile: 1) Es kommt die Pupille abnorm hoch zu liegen, was optisch ungünstig ist,

denn nur der mittlere Teil der Cornea hat die für ein scharfes Retinabild günstige Krümmung. 2) Es wird der Astigmatismus nach der Operation stärker, da die Cornea durch die Einlagerung der Iris in die Narbe daran gehindert wird, ihre normale Krümmung wieder zu erlangen, die ohnedies durch den Staarschnitt für einige Zeit gestört wird. 3) Es wird die Möglichkeit, dass nach der Operation Iritis auftritt, durch eine Iriseinklemmung gesteigert. 4) Es wird für alle Zeiten die Neigung zu Drucksteigerung (Glaukom) in einem solchen Auge befördert. 5) Ist die Iriseinlagerung gross und nimmt, wie das leicht der Fall, bei der Heilung noch etwas zu, so ist dies ein bleibender Schaden auch insofern, als solche Narben mit Iriseinheilung gelegentlich die Eingangspforte für eine Infektion werden können, die in kurzer Zeit zu Panophthalmie, also Verlust des Auges führen kann, falls es nicht gelingt, mit Jodoform in der früher erwähnten Weise die Infektion zu beseitigen.

Bleiben nach dem Austritt des Staares Reste, namentlich im Pupillarbereich, zurück, so kann man versuchen, sie auch noch auszustreifen, nicht mit dem unteren Lide, wie das früher meist geschah, weil dies Infektion der Wunde von Seite des Lidrandes verursachen kann, sondern mit demselben Instrumente, das zur Entbindung benützt wurde: dem Glasschieber (Fig. 35), Hartgummi- oder Metalllöffel (Fig. 39 u. 29) etc. Allzu ausgiebig darf aber auch mit diesen das Ausstreifen von Linsenresten nicht betrieben werden, weil dadurch die Cornea leiden und namentlich die Gefahr von Glaskörperprolaps hervorgerufen werden kann. Was nicht bei mässigem, kurzem Anwenden dieser Methode austritt, lässt man besser liegen. Es handelt sich manchmal um klebrige, an der Kapsel festhängende Rindenteile, die nur mit starkem Druck ausgetrieben wer-

den könnten und die in einem nicht entzündeten Auge nachträglich noch ganz gut resorbiert werden. Seit wir uns weniger mehr scheuen, einen grossen Extraktionsschnitt anzulegen, spielt dieses Ausstreifen der Staarreste keine zu grosse Rolle mehr wie zur Zeit des kurzen Gräfeschen Schnittes.

Den Schluss der Operation bildet die nochmalige Inspektion der Irisecken und, wenn nötig, die nochmalige Reposition der Iris, dann endlich die sorgfältige Reinigung des Operationsfeldes von Blut und Staarresten. Das erstere, meist schon geronnen und in kleineren oder grösseren Fetzen an der Wunde hängend, wird am besten mit der Irispincette (Fig 27) entfernt, wonach auch noch die richtige Lage des Bindehautlappens, wenn ein solcher geschnitten wurde, kontrolliert und eventuell dieser mit dem Spatel zurecht gelegt wird. Er darf sich nicht an irgend einer Stelle rückwärts umgeschlagen in die Wunde legen.

Nun folgt Verband und Nachbehandlung, wovon noch die Rede sein wird.

Die Operation des Altersstaars ohne Iridektomie,

auch einfache Staaroperation genannt, erfordert dieselben Instrumente, denn auch bei dieser Methode sind die Iridektomie-Pincette und -Schere stets bereit zu halten, da man nie sicher weiss, ob nicht doch die Irisausschneidung nötig sein wird. Manche Operateure ziehen ferner bei dieser Staarausziehung dem Sperrlidhalter Einzellidhalter vor und zwar besonders die wenig Raum einnehmenden von Pellier (Fig. 32) oder Noyes (Fig. 18), oder sie lassen die Lider bloss vom Assistenten mit den Fingern, die vorher mit Gaze umwickelt werden, auseinander halten. Benützt man einen Sperrlidhalter, so muss er bei dieser Operationsmethode jedenfalls sehr sorgsam

vom Assistenten gehalten und namentlich der unter dem oberen Lid liegende Arm etwas vom Bulbus abgehoben werden, sobald der Patient die Lider zusammenpressen will. Dies ist besonders nötig, nachdem der Schnitt ausgeführt worden und somit die Gefahr des Glaskörpervorfalles vorhanden ist.

Die richtige Handhabung des Sperrlidhalters macht einen Glaskörpervorfall durch Kneifen des Patienten nach meiner Erfahrung sowohl bei der Staaroperation mit als auch bei der ohne Iridektomie nahezu unmöglich und sie erlaubt ferner auch den Gebrauch von Sperrlidhaltern, die wenn sie geöffnet worden mit einer Schraube festgestellt werden (Fig. 9—13). Denn wenn der Assistent seine Sache richtig macht, so kann man sich bei der Entfernung dieses Instrumentes aus dem Auge in der Regel Zeit lassen. Damit man bei drohender Gefahr von Glaskörpervorfall den Lidhalter rasch aus dem Auge entfernen könne, hat man diesem übrigens sehr sinnreiche Construction gegeben. Statt der Schraube hat Landolt einen kleinen Hebel angebracht (Fig. 34), der mit dem Finger hin- und hergeschoben werden kann und der sowohl sperrt (durch Eingreifen in eine kleine Zahnstange) als auch öffnet (indem der Sperrer aus der Zahnstange herausgehoben wird). Noch einfacher sind die Instrumente von Mellinger (Fig. 13) und Koster (Fig. 12), die das Schliessen der Augen unmöglich machen, ohne dass eine Stellschraube nötig ist, aber sofortiges Schliessen und Entfernen des Instrumentes erlauben, sobald der Operateur die Griffe zusammenpresst und so die Arme des Halters einander nähert. Nur sperren diese beiden Specula die Lider manchmal etwas mehr auf als nötig ist.

Wenn der Assistent die Lider mit dem Sperrlidhalter offen hält, so soll er an der dem Auge gleichnamigen Seite des Patienten stehen, wenn er die Lider mit Pelli's Haken oder mit den Fingern hält, so steht er besser auf der entgegengesetzten Seite. Im ersten Falle hat er auch die beste Position für eine allfällige Iridektomie. Stellt sich der Operateur bei der Operation des linken Auges an die linke Seite des Patienten, so hat der Assistent seinen Platz am Kopfbende. Diese An-

ordnung gilt auch für die Extraction mit Iridektomie. Der Assistent fasst das periphere Ende des Lidhalters sicher mit Daumen, zweitem und dritten Finger der rechten Hand und hebt ihn vom Augapfel etwas ab. Dabei hat er sich, wie schon früher erwähnt, davor zu hüten, dass die Hebung zu stark geschieht, sonst schlüpft bei etwas schlaffen, langen Lidern das Instrument plötzlich heraus. Die Biegung, welche die Lidhalter in der Regel besitzen, erlaubt, dass die sie haltende Hand sich seitlich am Kopfe des Patienten befindet und den Operateur nicht stört.

Die einfache Operation geschieht im übrigen auf ähnliche Weise wie die mit Iridektomie, nur wird der Lappen besser noch etwas grösser geformt, indem Ein- und Ausstichspunkt nahe an den horizontalen Meridian der Hornhaut verlegt wird, also (bei Extraktion nach oben) etwas tiefer, als in Taf. 2. Man kann bei dieser Operationsweise natürlich auch nach unten extrahieren. Es würde dies bei den Patienten, die Mühe haben, nach abwärts zu blicken, die Sache erleichtern. Da man aber nie sicher weiss, ob man nicht doch noch eine Iridektomie auszuführen genötigt ist, so schneidet man meist nach oben aus, zumal so der Schnitt in der Heilungszeit etwas weniger nahe der in Bezug auf Infektion stets etwas verdächtigen Lidspalte und wohlgeborgen unter dem oberen Lide liegt.

Man wird sich übrigens bezüglich der Lappengrösse nach dem mutmasslichen Umfang des Staarkernes und nach der Grösse der Hornhaut richten. Ist diese klein, so muss der Lappen die halbe Hornhaut umfassen und ganz an der Skleralgrenze liegen; ist sie gross oder der zu erwartende Kern klein, so kann die Basis des Lappens etwas über der Pupillennitte und der Bogenschnitt etwas mehr intracorneal liegen. Aber bei der iridektomielen Operation ist es ganz besonders wichtig und empfehlenswert, die Wunde lieber zu gross als zu klein anzulegen. Denn

Fig. 32. Lidhalter von Pellier.

" 33. " " Lang.

" 34. " " Landolt.

" 35. Glasschieber von Pagenstecher (verfertigt von Müller, Wiesbaden).

" 36. Messer mit stumpfer Spitze von Desmarres zur Vergrößerung des Staarschnittes.

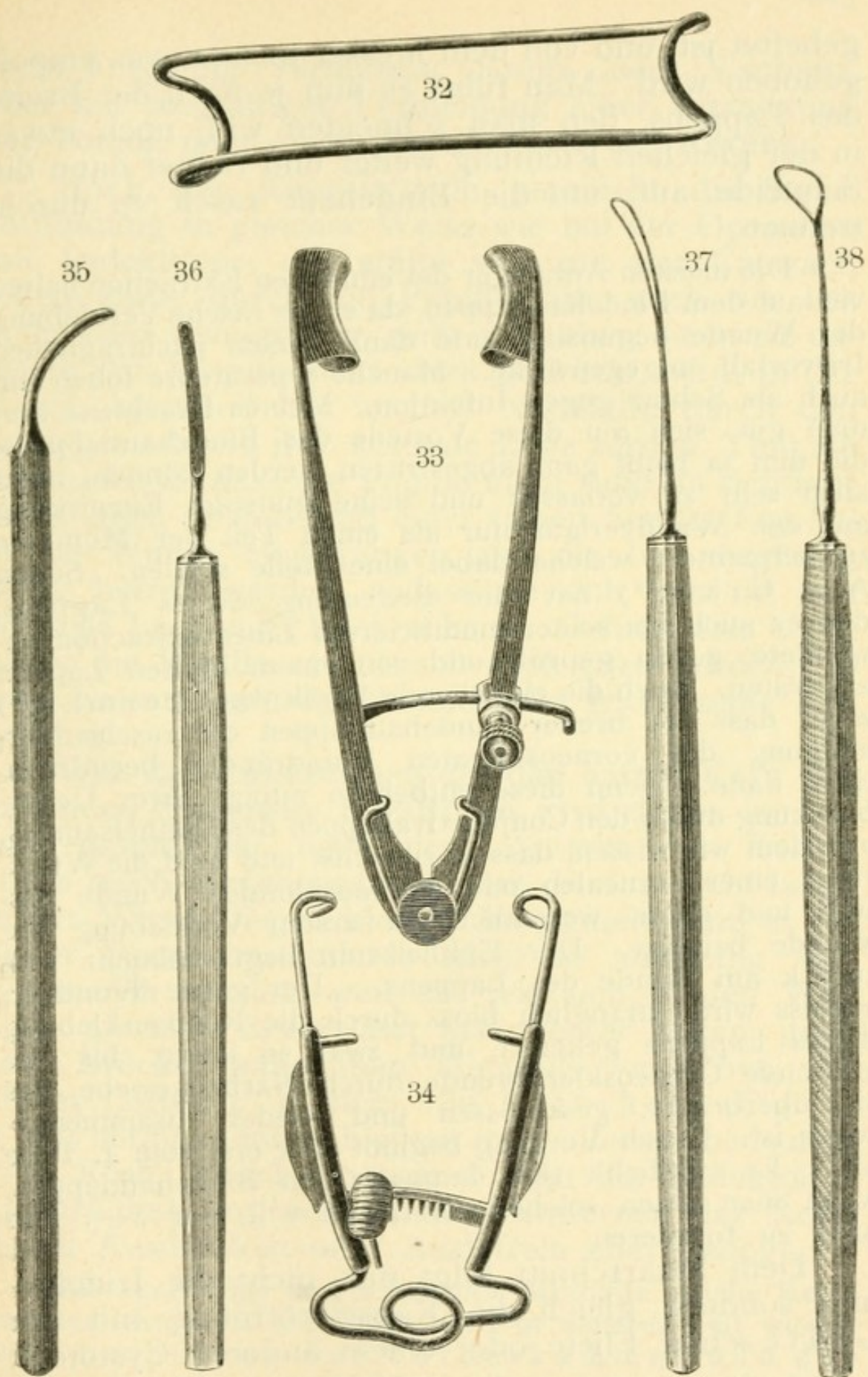
" 37. Schmale Drahtschlinge von Snellen.

" 38. Breite " " Weber.

nur wenn der Staar leicht austritt, ohne dass er dabei die Iris stark in die Wunde hineinquetscht, kann man hoffen, dass es ohne Irisvorfall abläuft.

Nachdem man den Augapfel mit der Fixationspincette nahe am unteren Hornhautrand gut gefasst hat (v. Taf. 2), sucht man rasch den Ein- und Ausstichpunkt. Um diese Punkte sich zu merken, legt man (namentlich wenn man noch nicht sehr geübt ist) zweckmässiger Weise für einen Moment das Schalmesser quer über die Hornhaut, sodass sein Rücken gerade vor dem horizontalen Durchmesser liegt, und man benützt gleichzeitig diesen Moment, um sich zu vergewissern, dass die Schneide des Messers nach oben und nicht etwa nach unten gerichtet ist, was bei dessen Schmalheit irrtümlicher Weise vorkommen kann.

Das Ausschneiden muss bei diesem grossen Lappenschnitt ganz besonders in ausgiebigem Hin- und Herziehen geschehen, ohne dass man stark auf das Messer drückt. Man folgt dem Hornhautrand, bleibt dabei möglichst in derselben Schnittebene, und wenn man nahe an den oberen Rand gekommen, nimmt man darauf Bedacht, einen mässig grossen Bindehautlappen zu schneiden, indem man das Messer nicht mit der Schneide zu stark nach vorn dreht, sondern noch in die Sklera hinein etwas weiter schneidet, sodass man mit der Schneide erst unter der Bindehaut herauskommt, die bei den alten Leuten in der Regel nicht mehr sehr fest der Sklera an-



geheftet ist, und von dem Messer meist etwas emporgehoben wird. Man führt es nun je nach der Breite des Lappens, den man schneiden will, noch etwas in der gleichen Richtung weiter und richtet dann die Schneide auf, um die Bindehaut rasch zu durchtrennen.

Die meisten Anhänger der einfachen Extraction halten viel auf dem Bindehautlappen, da er die rasche Verklebung der Wunde begünstige und damit einem nachträglichen Irisvorfall entgegenwirke. Manche Operateure loben ihn auch als Schutz gegen Infektion. Meines Erachtens thut man gut, sich auf diese Vorteile des Bindehautlappens, die ihm ja nicht ganz abgestritten werden können, nicht allzu sehr zu verlassen und seine günstige Einwirkung auf den Wundverlauf nur als einen Teil der Momente zu betrachten, welche dabei eine Rolle spielen. Schon A. v. Gräfe³⁷⁾ hat die Bedeutung dieses Lappens, den er auch bei seiner modificierten Linearextraction anwendete, genau geprüft und von einem breiten Lappen abgeraten. Auch die eingehende Kritik von C z e r m a k³⁸⁾ zeigt, dass ein breiter Bindehautlappen die rasche Vereinigung der corneoskleralen Wundränder beeinträchtigen kann. Denn diese entbehren infolge ihrer Ueberbrückung durch den Conjunctivallappen des Epithelsaumes, von dem wir wissen, dass er zunächst und bald die Wundrinne einer cornealen oder corneoskleralen Wunde ausfüllt und damit wesentlich zur ersten Verklebung der Wunde beiträgt. Der Epithelsaum liegt vielmehr weit zurück am Rande des Lappens. „Der ganze Wundverschluss wird anfänglich bloss durch die Randverklebung dieses Lappens geliefert, und zwar so lange, bis die klaffende Corneoskleralwunde durch Narbengewebe, das sie überbrückt, geschlossen und wieder zusammengezogen ist. Dieser Vorgang beginnt aber erst vom 4. Tage ab.“ Es empfiehlt sich demnach den Bindehautlappen, wenn man einen solchen anbringen will, nur 2—3 mm breit zu formieren.

Dem Staarschnitt folgt nun nicht die Iridektomie, sondern gleich die Kapseleröffnung mit der Gräfeschen Fliete oder einem anderen Cystotom,

recht ausgiebig vermitteltst Kreuz- oder Y-schnitt, aber mit sorgfältiger Vermeidung einer Zerreissung der Zonula oder eines Verschiebens des Kernes.

Nach der Kapsulotomie geschieht die Staarentbindung in gleicher Weise wie bei der Operation mit Iridektomie, nur stülpt sich mit der Cataract, indem diese durch die Pupille tritt, auch die Iris mehr oder weniger vor, zieht sich aber, wenn sie dabei in der Wunde nicht stark gedrückt wird, in der Regel, eventuell mit leichter Nachhilfe durch den Spatel, wieder in ihre normale Lage zurück. Thut sie dies nicht so, dass die Pupille nicht rund an richtiger Stelle liegt, so muss mit einer feinen Sonde (Fig. 82) in die Wunde eingegangen und die Iris sorgfältig völlig befreit werden, sodass sie sich ganz in ihre normale Lage zurückziehen kann. Gelingt dies nicht, bleibt die Pupille excentrisch nach oben gerückt, so wird besser nachträglich noch die Iridektomie ausgeführt.

Was das Ausstreichen der den harten Kern umgebenden Staarreste betrifft, so wird dieses am besten unmittelbar nach dem Austritt des Kernes etwas rasch vorgenommen, damit die Iris nicht lange in der Wunde liegen bleibt. Im ganzen kann es bei dieser Operationsmethode nicht so ausgiebig vorgenommen werden, weil die Iris sich in den Weg legt. Geringe Reste lässt man besser liegen, größere Bröckel kann man allenfalls versuchen, mit einem Löffel, z. B. dem von Critchett (Fig. 48 u. 49) herauszuholen, bleiben trotz alledem bedeutendere Reste zurück, so nimmt man die Iridektomie nachträglich vor, wonach das Entfernen der Reste durch Ausdrücken oder Auslöffeln eher gelingt.

Als ausgiebige und schonende Methode, solche Reste aus dem Auge zu entfernen, wird in neuerer Zeit wieder die Ausspülung der Vorderkammer und des Kapselsackes empfohlen, die schon im 18. Jahr-

hundert (Guérin, 1773, vgl. Magnus³⁹) angewendet, später aber wieder als gefährlich verlassen worden war. Es haben in der Neuzeit namentlich M'Keown⁴⁰), Lippincott⁴¹), Schiess und Mellinger (gemäss den Mittheilungen von Röthlisberger⁴²) und Erb⁴³) sich um die Technik und die Anwendung dieser Methode Verdienste erworben und bei einer beträchtlichen Zahl von Staaroperationen angewendet. Das Verfahren von M'Keown, der aus einer Glasflasche mit Doppelballon-Gebläse die Irrigationsflüssigkeit durch einen kurzen Schlauch in den an diesem befindlichen Ansatz treibt, wurde jüngst namentlich von R. H. Elliot⁴⁴) (Madras) auf Grund von 800 so behandelten Fällen warm empfohlen. M'Keown gibt in seinem Buch (l. cit.) eine genaue Beschreibung der Methode, die er speziell für die Operation der unreifen Staare ausbildete und bei 146 Fällen in Anwendung brachte. Lippincott berichtet über 100 Operationen derart. Er benützt einen Glasirrigator, der einfach etwas in die Höhe gehoben wird und aus dem die Flüssigkeit durch einen Schlauch in den Ansatz läuft. Schiess verwendete bei den 238 Fällen, über die Röthlisberger berichtet, die von Uhle abgeänderte Undine von Wicherkiewicz und Erb endlich konstruierte eine Glasspritze, die bezüglich Sterilisierbarkeit Vorzüge hat. Es ist selbstverständlich, dass diese Spülinstrumente vollständig keimfrei sein müssen, worauf auch M'Keown grosses Gewicht legt. Sein Apparat (erhältlich bei John Clarke & Comp. Belfast u. Dublin) kann ebenfalls durch Kochen völlig sterilisiert werden.

Was die Flüssigkeiten anbelangt, welche zu dieser Irrigation der Vorderkammer benützt werden können, so darf gemäss dem, was schon Seite 57 gesagt wurde, keine das Gewebe im geringsten schädigende Lösung, also namentlich nicht Sublimat oder Carbol etc. ja nicht einmal destilliertes Wasser benützt werden, da sogar letzteres noch etwas das Endothel der Descemet'schen Membran schädigt, sondern es wird von der Vorderkammer nach den genauen Untersuchungen von Mellinger und gemäss vielfachen klinischen Erfahrungen bloss physiologische Kochsalzlösung oder 3—4%

Borsäurelösung ohne allen Schaden ertragen. Alle genannten Autoren erklären diese Ausspülungen als das schonendste und beste Verfahren, Staarreste aus dem Auge zu entfernen. Ausserdem soll sich die Reposition der Iris damit sehr gut bewerkstelligen lassen, sowohl nach Iridektomie als nach iridektomieloser Operation.

Es kann auch bei Wundstaar die Ausspülung gute Dienste leisten.

Zur Beseitigung weicher Staarmassen durch eine kleine Cornealwunde hat man auch die Ansaugung benutzt. Das Verfahren ist nicht ungefährlich und jedenfalls nur mit Spritzen gestattet, die sich gut sterilisieren lassen. Das ist der Fall bei der von Lang in dieser Richtung verbesserten Bowman'schen Spritze (erhältlich bei Weiss, London).

Modifikationen der Altersstaar-Operation.

Im Interesse besseren Verlaufes der Operation oder ihrer Heilung hat man den einen und anderen Akt der Staaroperation abgeändert und dabei auch individuellen Verschiedenheiten der zu operierenden Augen und Patienten Rechnung getragen.

1. Englische Operateure in Indien, die sehr grosse Mengen von Staaren operieren, wie Elliot (l. cit.) oder Pope⁴⁵⁾ ziehen vor, die Kapsel vor dem Hornhautschnitt zu eröffnen und zwar vermittelt einer Bowmanschen Nadel, die, damit möglichst wenig humor aqueus austritt, im Skleralbord eingeführt wird. Sie betonen als Vorteil dieses Verfahrens, dass man sehr genau sehe, was man macht, unbehindert von Blut, das oft den Akt der Kapseleröffnung erschwert; man erfahre ferner noch vor dem Schnitte, welche Struktur die Cataract hat, wie gross der Kern, wie weich oder flüssig die Rinde ist.

Ich habe dieses Verfahren schon seit vielen Jahren gelegentlich bei jugendlichen Staaren angewendet, um zu erfahren, ob die Cataract mit kleinem

(linearem) oder grösserem (bogenförmigem) Hornhautschnitt zu entfernen sei. Es bietet aber auch in der That beim Altersstaare die genannten Vorteile in vollem Masse.

2. Einzelne, namentlich französische Operateure, eröffnen die Linsenkapsel mit der Spitze des Messers, wenn sie es durch die Vorderkammer führen. Wenn es darauf ankommt, in einem Falle die Operation möglichst rasch auszuführen, hat dieses Verfahren einen gewissen Wert.

3. Manche Operateure ziehen es vor, die Linsenkapsel stets so zu eröffnen, dass sie mit einer sogenannten Kapselpincette (Fig. 44—46) im Pupillargebiet ein Stück herausreissen. Zu dem Zwecke muss dieses Instrument, das einer Iripincette ganz ähnlich sieht, Zähne besitzen, die etwas nach unten vorstehen. Wenn man diese Pincette auf die Linse aufsetzt, wobei man sie in ähnlicher Weise sanft andrückt, wie wenn man die Iris zur Iridektomie fasst, so graben sich die Zähne in die Linse etwas ein, und beim Schliessen der Pincette wird die Kapsel, die zwischen die Zähne gefasst wurde, herausgerissen, und kann so gänzlich entfernt werden, sodass nachher im Bereich der Pupille die Kapsel und ihre Endothelzellen nicht mehr vorhanden sind und demnach zu allfälliger Nachstaarbildung nicht beitragen können.

Dieses Verfahren erfordert zur richtigen, unschädlichen Ausführung eine sehr ruhige Hand und eine sehr gut gearbeitete Pincette, andernfalls wird leicht Zerreißung der Zonula und nachheriger Glaskörpervorfall damit verursacht.

Wenn die vordere Kapsel, wie das bei etwas überreifen Staaren vorkommt, central verdickt ist, so kann ja das Herausheben dieser Verdickung günstig sein, wenn es gelingt, ohne dass dabei die ganze Linse luxiert wird. Vorsichtiger ist es, diesen ver-

die dicken Teile zu umschneiden und dann erst herauszuheben. Für dieses Umschneiden empfiehlt Snellen eine dünne, runde Nadel, deren äusserste Spitze um 90^0 umgebogen ist. Es könne mit ihr in jeder Richtung geritzt und gespalten werden, während Gräfe's Fliege nur nach oben und unten schneiden könne. Wenn Snellen damit den gewöhnlichen Kreuzschnitt bei der Kapseleröffnung vornimmt, so führt er den vertikalen Schnitt von oben nach unten aus, damit der Kern nicht durch eine Verschiebung nach oben hinter die Wunde gezogen wird.

Wenn bei überreifen, geschrumpften Staaren die Kapseleröffnung schwierig ist, weil bei diesen die verdickte Kapsel abnorm fest mit ihrem Inhalt zusammenhängt, ist es besser, die Cataract mit der Kapsel zu extrahieren, ohne diese überhaupt zu eröffnen.

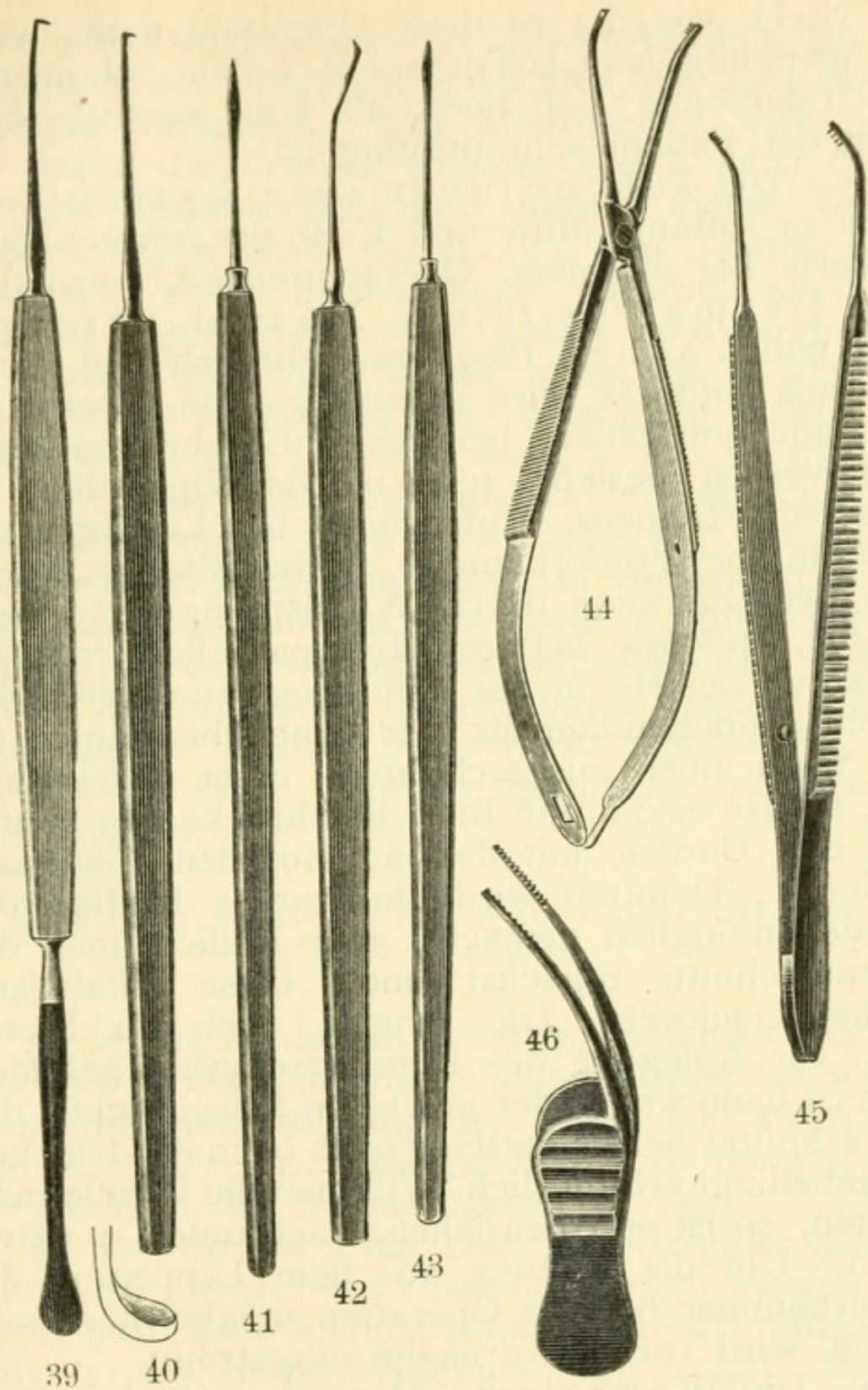
4. Die Staarextraktion mit der Kapsel, die namentlich von A. und H. Pagenstecher⁴⁶⁾ mit Erfolg zur Methode ausgebildet wurde, eignet sich speziell für überreife Staare, von denen wir schon gesagt haben (S. 76), dass sie eine atrophische Zonula Zinii besitzen. Infolge dessen lösen sich diese Cataracte leicht in toto aus ihrem Aufhängeband. Ebenso findet sich Atrophie der Zonula bei Morgagnischer Cataract und bei schon geschrumpften Staaren. Auch alle luxierten und verkalkten Cataracte werden am besten in der Kapsel entfernt.

Die Ueberreife gewöhnlicher Cataracte erkennt man, abgesehen von allfälligem Kapselstaar, an der gleichmässig grauen oder graugelben Trübung der vorderen Corticalschichte, in der sich auch bei schiefer Beleuchtung keine scharf begrenzte Zeichnung mehr wahrnehmen lässt.

Der grosse Vorteil dieser Operationsweise liegt in der vollständigen, sauberen Beseitigung der ganzen Linse aus dem Auge, der nicht zu übersehende

- Fig. 39. Cystotom von v. Gräfe und Hartgummilöffel.
 " 40. " " " allein (besser als vorige Kombination).
 " 41. Staarnadel ohne Hemmung für Cystotomie, Nachstaaroperation etc.
 " 42. Cystotom von Schweigger.
 " 43. " " Weiss, London.
 " 44. Kapselpincette von Wicherkiewicz.
 " 45. " " Couper.
 " 46. " " Treacher Collins.

Nachteil in dem mehr oder weniger grossen Glaskörperverlust, der dabei leicht eintritt oder wenigstens in der Regel droht. Dieser kann aber durch gute Cocainisierung beschränkt werden. Da der Glaskörperraum immer wenigstens eröffnet wird, ist bei dieser Operation ganz besonders für möglichste Keimfreiheit zu sorgen. Der Schnitt wird (nach H. Pagenstecher l. cit.) immer nach oben in die Corneo-Skleralgrenze gelegt mit Bildung eines Conjunctivallappens. Der Schnitt muss gerade gross genug sein, um im gegebenen Fall die Linse ohne besondere Schwierigkeiten entfernen zu können, je kleiner je besser, aber ja nicht zu klein und nicht grösser als ein Drittel des Cornealumfanges. Cataracte mit viel weicher und breiiger Corticalis können durch kleinere Schnitte entfernt werden als solche mit grossem, festem Kern (Cat. nigra). Die Iridektomie wird immer vorgenommen, und dann werden sofort die Irisschenkel aus den Wundwinkeln reponiert (wie in Taf. 3), nunmehr der Pagenstecher'sche Löffel (Fig. 51) hinter den oberen Linsenrand bei zuerst steiler Führung eingeführt, nachher der Stiel gesenkt und nur noch mässig vorgeschoben, jedenfalls nicht über den hinteren Linsenpol hinaus. Darauf übt der Assistent mit dem Glasschieber (Fig. 35) einen Druck auf den unteren Hornhautrand und drückt unter leichtem, beständigem Vorschieben die Linse nach oben, die sich dann bald in der Wunde einstellt.



Nicht geeignet ist diese Operation dann, wenn die Spannung des Glaskörpers nach dem Schnitt und der Iridektomie sich noch als hohe erweist, oder wenn der Patient sehr unruhig ist.

5. Die subconjunctivale Extraktion, schon zu Anfang, Mitte und Ende des vorigen Jahrhunderts bei einzelnen Operateuren (Alexander 1825, Desmarres 1851, v. Hasner 1873, Pansier und Vacher 1899) im Gebrauch und mehrmals neu entdeckt, wird neuerdings von Czermak für Fälle empfohlen, bei denen Gefahr von Glaskörperverschmelzung besteht, teils bei der Operation, infolge von Demenz, Aufregung, bei Luxation der Linse in die Vorderkammer, Ueberreife etc., teils nach der Operation durch Wundsprennung (grosse Unruhe, Epilepsie, heftigen Hustenanfällen etc.). Das Verfahren besteht in der Anlegung eines möglichst breiten Bindehautlappens, der dann aber hinten (es wird nach oben ausgeschnitten) nicht durchtrennt wird, sodass eine breite Bindehautbrücke den Wundrand der Cornea mit der äquatorialen Bindehaut verbindet. Dadurch wird ein starkes Klaffen der Wunde unmöglich gemacht, aber freilich auch der Staarausschnitt, zunächst unter diese Bindehautbrücke, erschwert. Die Brücke wird am besten schon vor Anlegung des Kammerschnittes gebildet. Doch ist dann wegen der grösseren Schwierigkeit des Staarschnittes bei Schnittlage nach oben die Iridektomie unbedingt erforderlich. Will man die Pupille rund erhalten, so ist es vorzuziehen, nach unten zu extrahieren. Um die Blutung aus dem Lappen in die Vorderkammer bei der Operation möglichst zu vermeiden, wird vorher Adrenalin eingetropt.

6. Die Wenzelsche Operation ist bei Verwachsung der Iris mit der Cataract (Cat. accreta) mit oder ohne entzündliche Schwartenbildung hinter der Iris, ferner bei Vorrücken der Linse infolge von glau-

komatöser Drucksteigerung, falls im übrigen die Bedingungen zur Operation vorhanden, ein ganz zweckmässiges Verfahren. Das Staarmesser wird nicht nur durch die Cornea, sondern gleich auch durch die Iris eingestochen und hinter dieser durchgeführt, dann wird durch Iris und Cornea ausgestochen, wobei in der Regel natürlich auch die Cataract angeschnitten wird, sodass auch deren Kapsel einen Bogenschnitt erhält, wenn nun in gewöhnlicher Weise nach oben (oder unten) der Schnitt beendigt wird. Die Iris wird dann so gut als möglich im Sinne einer optischen Iridektomie ausgeschnitten. Wenn die Pupille stark verwachsen war und hinter der Iris auch noch eine Schwarte vorhanden ist, so kann die Iris nicht aus der Vorderkammer herausgezogen werden, sondern es muss mit der Schere in die Vorderkammer eingegangen werden. Dazu eignet sich z. B. die Weckersche Schere (Fig. 53). Der Austritt der Cataract geschieht meist ohne Schwierigkeit.

Zufälle und Fehler bei der Staar- Operation.

1. Ist die Bindehaut bei alten Leuten so brüchig, dass die Fixationspincette sie immer wieder bei neuem Fassen zerreisst, so kann der Spiess von Parnard (Fig. 19) oder die Fixiargabel von Schweigger zum Fixieren des Bulbus benutzt werden.

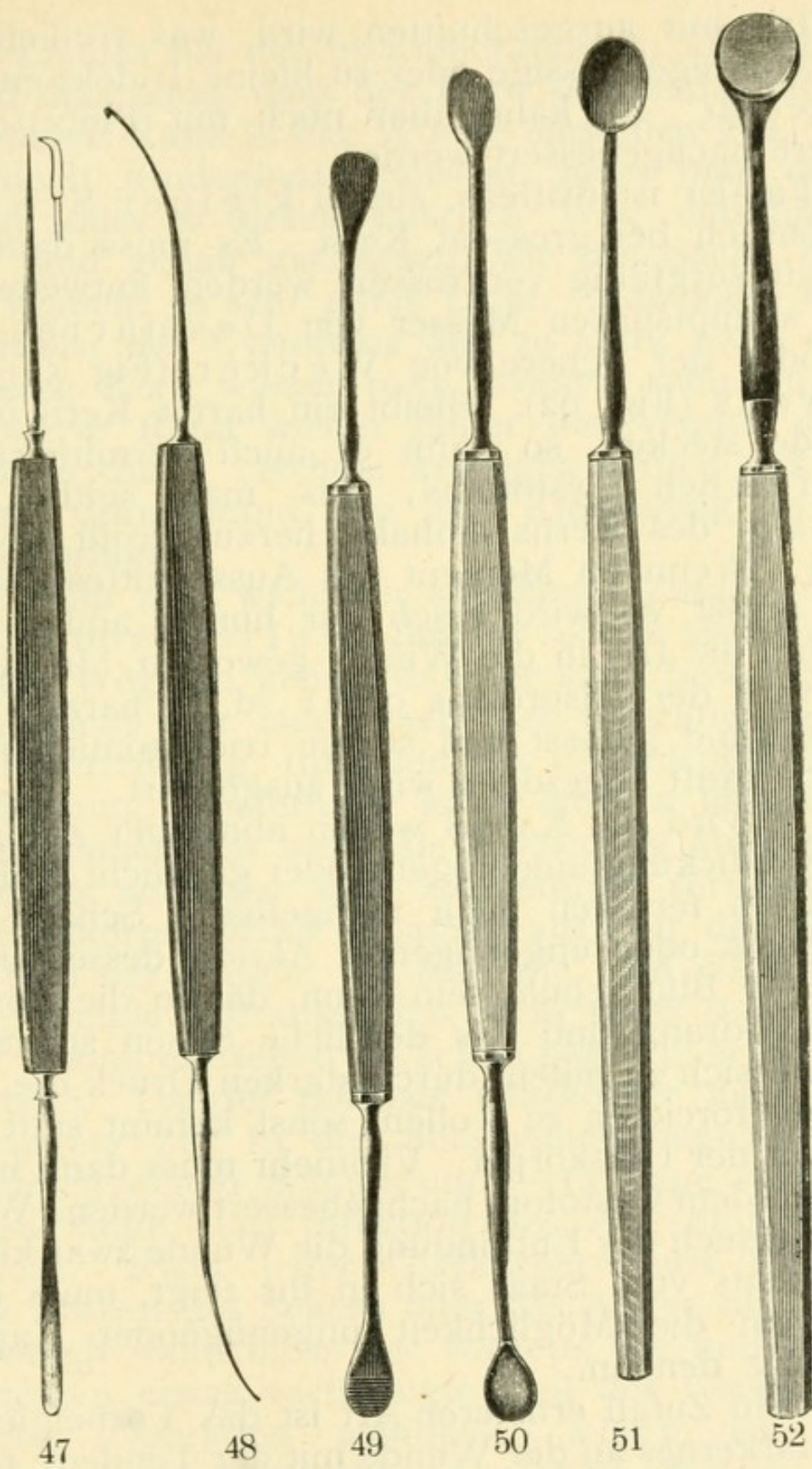
2. Es tritt bei alten Leuten mit rigider Sklera, namentlich wenn viel Cocaïn vorher eingetropft wurde, nach dem Schnitte schon Blut oder Luft oder beides in die vordere Kammer (vgl. S. 58). Beides hat nicht viel auf sich, bloss kann das Blut bei der Eröffnung der Vorderkapsel stark stören, während eine Luftblase die Kapseleröffnung eher deutlicher gestaltet.

- Fig. 47. Sichelförmiges Cystotom und Davielscher Löffel.
 „ 48. Löffel von Bowman (vorn gerifft) und Critchett
 „ (vorn leicht umgebogen) von der Seite betrachtet.
 „ 49. Dasselbe Instrument von der Fläche gesehen.
 „ 50. Löffel von Waldau.
 „ 51. „ „ Pagenstecher.
 „ 52. „ „ Weber.

Die Löffel Fig. 48–51 bestehen aus Neusilber, der von Weber aus Schildplatt.

Bei den gleichen Personen muss dann bei der Entbindung der Linse etwas stärkerer Druck mit dem Glasschieber oder Löffel ausgeübt werden, weil der intraoculäre Druck so gering ist und nach der Entbindung der Linse sinkt infolge des starken negativen Druckes der durch die Verminderung des Bulbusinhaltes verursacht wird, die Cornea ein, oft so, dass sie eine tiefe Grube bildet, die zwar absonderlich aussieht, aber keine schädlichen Folgen hat. Bloss lassen sich in solchen Fällen Staarreste nicht ausstreifen. Man lässt sie liegen oder spült sie heraus. Der erste Verband muss bei solchen Augen etwas locker angelegt werden, sodass dann das sich bald ansammelnde Kammerwasser die Cornea wieder in normale Lage bringen kann.

3. Bei der Ausführung des Cornealschnittes können Fehler begangen werden, erstens dadurch, dass das Messer mit der Schneide nach unten, statt nach oben gerichtet durch die Vorderkammer geführt wird. Es wird dann am besten rasch wieder herausgezogen, womöglich ohne dass Vorderkammerwasser abfließt, und nun in richtiger Lage wieder eingeführt, wenn möglich durch die erste Stichstelle, oder auch daneben. Zweitens kann das Messer zögernd oder mit zitternder Hand beim Ausschnitt gehandhabt werden, was vorzeitigen Ausfluss des humor aqueus und dann Vordringen der Iris vor das Messer zur Folge hat. Am besten wird dann in ruhigen Zügen weiter geschnitten, wobei



die Iris mit ausgeschnitten wird, was freilich eine etwas unregelmässige oder zu kleine Iridektomie zur Folge hat. Es kann aber noch mit Pincette und Schere nachgebessert werden.

Fataler ist drittens, ein zu kleiner Schnitt, namentlich bei grossem Kern. Es muss dann der Schnitt sorgfältig vergrössert werden, entweder mit dem stumpfspitzen Messer von Desmarres (Fig. 36) oder der Schere von Wecker (Fig. 53) oder Stevens (Fig. 92). Bleibt ein harter Kern in der Wunde stecken, so kann er auch vermittlest des Gräfeschen Cystotoms, das man seitlich am Aequator des Kerns einhakt, herausgerollt werden.

4. Wenn im Moment des Ausschnittes der Patient presst, so wird rasch der humor aqueus und mit ihm die Iris in die Wunde geworfen. In diesem Fall wird der Irisprolaps quer, d. h. parallel zum Cornealrand gefasst und so die Iridektomie, indem die Iris sanft angezogen wird, ausgeführt.

5. Wird die Kapsel wegen abnormer Zähigkeit oder Verdickung ungenügend oder gar nicht eröffnet, woran im fernerem auch mangelhafte Schärfe des Cystotoms oder ungenügende Aktion desselben infolge von Blut schuld sein kann, das in die Vorderkammer drang und das deutliche Sehen störte, so hat man sich zu hüten, durch starken Druck die Entbindung forcieren zu wollen, sonst kommt statt der Cataract der Glaskörper. Vielmehr muss dann nochmals mit dem Cystotom nachgebessert werden. Wenn beim Versuch der Entbindung die Wunde zwar klafft, aber nichts vom Staar sich in ihr zeigt, muss man gleich an die Möglichkeit ungenügender Kapseleröffnung denken.

6. Ein Zufall ernsterer Art ist das Vorbeigleiten des Staarkernes an der Wunde mit der Tendenz, nach dem oberen Corpus ciliare zu rutschen, wovon schon Seite 8 die Rede war, um die grosse Wichtigkeit

guten Lichtes bei der Staaroperation zu illustrieren. Sobald man sieht, dass der Kern sich nicht mit seinem oberen Rand in der Wunde einstellen will, während doch Rindenmasse austrat, muss man daran denken, dass er diesen falschen Weg einschlagen wolle, und genau nachsehen, wie die Sache liegt. Dazu braucht es sehr gutes Licht. Man kann dann vermittelst des Cystotoms den zu stark nach oben gerückten Kern wieder nach abwärts schieben, bis sein oberer Rand wieder hinter der Wunde steht, und dann durch raschen, kräftigen Druck auf den unteren Cornealrand ihn zur Einstellung in die Wunde bringen.

7. Ein sehr wichtiger schlimmer Zufall ist der Glaskörpervorfall. Ihm ist so viel als möglich aus dem Wege zu gehen, denn er kann böse Folgen haben, nicht nur bald nach der Operation durch Glaskörpertrübung, Infektion des Glaskörpers, Netzhautablösung, sondern es kann letztere in solchen Augen, namentlich wenn sie kurzsichtig sind, später noch auftreten und Erblindung verursachen. Ein Glaskörpervorfall schädigt auch in der Regel die Form der Pupille, da man die vom Glaskörper in die Wunde gedrängte Iris nicht mehr reponieren kann. Damit entstehen die schon pag. 137 erwähnten Nachteile. Da der normale Glaskörper nach Vorfall längere Zeit in der Staarwunde liegen bleibt, wird deren solider Schluss um 8—14 Tage verzögert und so lange eine Infektion des Augeninnern ermöglicht. Nicht jeder Glaskörperverlust hat zum Glück Verlust des Sehens oder des Auges zur Folge, namentlich wenn bloss der vordere, hie und da bei Staaraugen etwas verflüssigte Teil des Glaskörpers bei der Operation ausfließt, aber es soll stets Grundsatz des Ophthalmochirurgen sein, den Glaskörper unbeschädigt und unberührt zu lassen, ob es sich nun

um eine Staaroperation oder um eine andere Operation handle.

Der Glaskörperaustritt bei der Staaroperation sieht anders aus je nachdem der Glaskörper verflüssigt oder normal ist. Im ersteren Fall kann er so wässerig sein, dass er sich vom Humor aqueus wenig unterscheidet, und wenn der Operateur nicht Acht gibt, kann davon unbemerkt eine so grosse Menge während der Operation ausfliessen, dass, wenn diese beendet ist, der Bulbus ganz zusammensinkt. Man hat also in dieser Hinsicht bei Augen, welche Glaskörperverflüssigung vermuten lassen (bei Myopie, nach Iridochorioiditis etc.) acht zu geben. Man erkennt die Natur solchen mehr oder weniger verflüssigten Glaskörpers daran, dass er Faden zieht. Tritt normaler Glaskörper aus der Staarwunde, so wird im Moment des Austrittes die Wunde durch einen grossen, durchsichtigen Prolaps einer Substanz auseinandergedrängt, die wie frisches Hühnereiweiss aussieht. In der Tiefe dieses durchsichtigen Wulstes sieht man in unheimlicher Weise die Schwärze des Augeninnern. Bei raschem, richtigem Vorgehen: Entfernen des Lidhalters, Verminderung allen Druckes aufs Auge, Beruhigung des Patienten, gelingt es hie und da, den in die Wunde sich vordrängenden, normalen Glaskörper am Austritt zu verhindern. Ist aber die Zonula zerrissen oder die Membrana hyaloidea gesprengt worden, so tritt in der Regel eine mehr oder weniger grosse Menge aus der Wunde aus.

Die Ursache des Glaskörperprolapses kann 1) begünstigt oder verursacht sein durch krankhafte Beschaffenheit des Auges resp. der Zonula, sodass diese infolge von Atrophie oder teilweiser Zerreissung keinen genügenden Abschluss gegen den Glaskörper hin bildet. Es ist hauptsächlich bei stark myopischen Augen, sodann bei überreifer Cataract,

ferner nach chronischer Uveitis und anderweitiger Glaskörperdegeneration eine solche abnorme Zonula zu erwarten. Die wässerige Beschaffenheit des Glaskörpers verrät sich manchmal vor der Operation durch Schlottern der Linse bei raschen, kurzen Bewegungen des Auges. Bei nicht angeborener seitlicher Verschiebung der Linse und eigentlicher Luxation derselben ist Glaskörpervorfall bei der Operation fast unvermeidlich.

Es kann 2) der Glaskörperprolaps bei normalem Auge verursacht werden durch unzweckmässiges Verhalten von Patienten, die bei leichtester Schmerzempfindung und sogar ohne solche so pressen, dass infolge der Contraction der äusseren Augenmuskeln und der Lider der Glaskörper auch bei fehlerloser Operation in die Wunde gedrängt wird.

3) Endlich sind ganz besonders eine Anzahl von Fehlern bei der Operation im stande, diesen üblen Zufall zu veranlassen. Es wurde schon erwähnt, dass starker Druck der Fixationspincette und das Anstechen des inneren Winkels in dieser Hinsicht gefährlich sind. Ferner kann ein forciertes Austriebsmanöver bei mangelhafter oder gar fehlender Kapseleröffnung den Glaskörper noch vor der Linse zum Austritt bringen. Am häufigsten passiert der Unfall bei und nach der Entbindung des Staars, wenn dessen Reste oder gar nachträglich Teile der Kapsel entfernt werden. Letzteres, mit der Pincette auch noch so vorsichtig unternommen, verursacht fast stets Glaskörpervorfall. Man soll sich durch solche verdickte Kapselstücke mit oder ohne daran haften der Corticalis nicht zu diesem Eingriff verleiten lassen. Auch bezüglich der übrigen Staarreste gelte der Grundsatz, dass schonend bloss das auszutreiben und auszupressen sei, was gutwillig, ohne zu grosse Kraftanstrengung austritt. Man vergesse auch nie, dass jedes, namentlich tiefere Eingehen mit Instru-

menten in die Vorderkammer nach der Entbindung der Cataract Verletzung und Austritt des Glaskörpers zur Folge haben kann.

Je früher der Glaskörper bei der Operation austritt, um so schwieriger wird die Situation und die Vollendung der Operation. Erscheint er schon gleich nach dem Bulbusschnitt, so muss rasch die Iris, die meist mit in die Wunde gerissen wird, mit der Schere abgekappt und mit der Schlinge die Cataract geholt werden, sonst versinkt sie in die Tiefe. Während dieses Vorgehens, das so rasch als möglich durchzuführen ist, muss aller Druck auf den Bulbus von Seite der Instrumente und Lidhalter sorgfältig vermieden werden. Die Schlinge (Fig. 31) muss breit sein, damit sie die Cataract sicher fasst. Man führt sie ganz steil oben um den oberen Cataractrand herum, umfasst damit, indem man den Griff senkt, von hinten die Cataract und drängt nun diese, während man das Instrument vorsichtig zurückzieht, etwas gegen die Iris und Cornea, damit die Cataract nicht seitlich zur Schlinge herausgleitet. Sobald sie extrahiert ist, lässt man die Lider schliessen und legt Verband an. Die Iris zu reponieren ist meist unmöglich und nicht rätlich, weil dabei noch mehr Glaskörper austreten würde. Gelingt es nicht, die in die Tiefe des Glaskörpers mehr und mehr versinkende Cataract mit der Schlinge zu holen, so sistiert man das weitere Operieren, legt Verband an und wartet bis zum nächsten Tage, wo man hoffen kann, die Cataract wieder an Ort und Stelle zu finden und mit der Schlinge entfernen zu können. Da bei jeder Staaroperation mit Lappenschnitt die Notwendigkeit eintreten kann, die Schlinge anzuwenden, ist es geboten, sie stets bereit zu halten.

Oft liegt die Ursache von Glaskörperaustritt in einem zu kleinen Staarschnitt, der dann für die Entbindung starken Druck und damit die Gefahr der Zonulasprengung mit sich bringt.

Glaskörperaustritt findet bei ihm günstigen Verhältnissen um so eher statt, je peripherer, je mehr in der Sklera der Schnitt liegt. Wenn man also Augen zu operieren hat, bei denen Glaskörpervorfall zu fürchten ist, muss man den Schnitt ganz in die Cornea verlegen.

Manchmal wird, namentlich von Anfängern im Operieren, der Glaskörperaustritt dadurch vorbereitet, dass durch unsanftes Manipulieren die Zonula beschädigt wird, sei es dass bei der Iridektomie ein starker Druck nach hinten beim Aufsetzen der Pinzette ausgeübt wird, sei es dass bei der Cystotomie ein Hin- und Herziehen der Linse und starkes Drücken auf die Linse stattfindet.

8. Die schlimmste Störung bei der Operation ist die **Chorioidalblutung**. Unter plötzlichem enormem Schmerz wird durch eine grosse Blutung in der Tiefe des Auges Glaskörper, Retina und Chorioidea durch einen Strom Blut in die Wunde und zum Teil aus ihr hinaus gedrängt und das Auge ruiniert. Dieses schlimme Ereignis kann auch nach der Operation erst auftreten. Starker Schmerz und Durchtränkung des Verbandes mit Blut zeigen es dann an. Am besten ist in solchen Fällen die sofortige Enukleation.

Man geht solchen verderblichen Haemorrhagien wohl dadurch am ehesten aus dem Wege, dass man die Staaroperierten nach der Operation möglichst ruhig lässt und die mit Arteriosklerose ganz besonders vor stärkeren Druckschwankungen im Gefässsystem des Kopfes und Auges bewahrt, gegen Husten etc. Vorkehrungen trifft und namentlich bei Anlegen des Staarschnittes langsam ausschneidet, damit die Binnengefässe des Auges nicht rasch vom intraokulären Druck entlastet werden und bersten.

Verband und Nachbehandlung nach der Altersstaaroperation

sind, wie sich schon aus früher Gesagtem ergibt, von sehr grosser Bedeutung. Man mag den Verband konstruieren wie man will, man mag auch mehr oder weniger verbandlos vorgehen, stets ist unter allen Umständen ein möglichst rascher Wundschluss anzustreben, weil der am ehesten vor sekundärer Infektion schützt. Die meisten Ophthalmologen legen wohl zur Zeit einen alle 24 Stunden erneuten Verband über das operierte Auge, zum mindesten einige Tage. Ich binde für 1—2 mal 24 Stunden beide Augen, das operierte Tag und Nacht 3—6 Tage, bloss nachts 14 Tage, zu. Bei unruhigen Patienten, die namentlich nachts das Auge durch Stoss und Reiben gefährden könnten, wird Snellen's Aluminiumschale in den Verband eingefügt oder ein Gitter appliziert.

Will man möglichst verbandlos vorgehen, so muss das Auge wenigstens durch ein Gitter geschützt werden.

Vierundzwanzig Stunden nach der Operation sollte das Auge inspiciert werden, wobei es meist genügt, den unteren Teil der Cornea und Vorderkammer zu betrachten, die Wunde dagegen vom oberen Lide bedeckt zu lassen.

Auf Grund langjähriger Anwendung empfiehlt H. Pagenstecher³⁶⁾ den v. Hoffmann'schen Ichthyolverband aufs neue, und die ausgezeichneten, damit erzielten Resultate sprechen sehr zu Gunsten des Verfahrens.

Das Ichthyol. purum (der Ichthyol-Gesellschaft Cordes, Hermann u. Co., Hamburg) wird auf ein mit Paraffin. liquid. getränktes Gazeläppchen gestri-

chen und dieses auf das Auge gelegt. Darüber, sowie auf das andere Auge kommt Watte, die durch eine Drahtmuschelbrille fixiert wird (zum Schutz gegen Traumen). Am zweiten, dritten oder vierten Tag wird das operierte Auge offen gelassen und nur für einige Nächte noch der Ichthyolverband angelegt.

Dieser Verband, den ich ebenfalls seit einem Jahre praktisch erprobe und günstig finde, ist auch theoretisch gerechtfertigt, da gemäss dem, was pag. 46 gesagt wurde, gerade die Lidränder die Partie des Auges bilden, welche am meisten mit Verdacht zu betrachten und daher möglichst zu säubern ist. Sowohl das Ichthyol, wie auch das Paraffin haben zum mindesten die Eigenschaft, die an den Lidrändern allenfalls sitzenden Mikroben mechanisch dort festzuhalten und also weniger in den Conjunctivalsack gelangen zu lassen. Dass das Ichthyol dabei auch desinfiziert, ist anzunehmen.

Bettruhe ist mindestens für 24 Stunden, meist sogar für einige Tage, sehr zu empfehlen, namentlich wenn ohne Iridektomie operiert wurde. Man hat im letzteren Falle ganz besonders für grosse Ruhe des Patienten zu sorgen und das Auge vor Stoss, und Reiben (z. B. in der Nacht) zu bewahren, sodass Knapp⁴⁷⁾ für diese Patienten sogar das Anbinden der Arme empfiehlt. Die Nahrung wird zur Vermeidung von Kaubewegungen 3 Tage lang flüssig gereicht. Iridektomierte Staaroperierte kann man aber sehr wohl schon nach 3 Tagen den grössten Teil des Tages ausser Bett zubringen lassen und es soll die Regel gelten, dass, je älter die Leute sind, um so mehr die Bettruhe verkürzt werden soll, weil sonst der Magen leidet und die Patienten herunterkommen.

Staaroperierte vor dem 16. Tage aus der Ueberwachung zu entlassen, ist nicht rätlich (vergl. pag. 29).

Störungen in der Wundheilung nach Staaroperationen.

Verzögerter Wundschluss, sodass die Vorderkammer sich mehrere Tage nicht herstellt, erfordert besonders sorgfältigen, nicht drückenden Verband oder blosses Gitter. Man beobachtet namentlich bei schwächlichen, schlecht genährten, decrepiden Operierten solchen langsamen Schluss der Wunde.

Iritis und Iridocyclitis tritt nach Staaroperation weniger häufig mehr auf als in der vorantiseptischen Zeit. Sie verursacht nicht nur eine viel längere Dauer der Heilung, eine abnorm lange Rötung und Reizung des Auges, sondern auch oft eigentlichen Nachstaar, d. h. eine mehr oder weniger dicke Membran im Pupillargebiet, die aus der Hinterkapsel, Resten der Vorderkapsel und entzündlicher iritischer Exsudation gebildet wird. Bei heftiger Iritis entsteht eine derbe, mit dem Pupillarrand überall zusammenhängende „Schwarte“.

Unangenehm ist die schleichende Iridocyclitis mit Beschlagspunkten. Oft sind diese nur spärlich vorhanden, aber wenn ein staaroperiertes Auge länger als 3 Wochen ciliare Rötung zeigt, so findet man sie meist, wenn man genau mit der Lupe darnach sucht. Diese Form der Entzündung kann wochen- und monatelang andauern und die Gefahr der sympathischen Erkrankung des anderen Auges verursachen. Sie beruht wohl auf einer Infektion eigener, noch nicht genauer bekannter Art (vgl. pag. 53).

Sie erfordert sorgsame Ueberwachung, Atropin, Schonung der Augen, gedämpftes Licht, und wenn sie dabei nicht heilt, die Enukektion, falls nicht die Einführung eines Jodoformstäbchens in die Vorderkammer Heilung bringt, wie ich sie hienach mehrfach beobachtet habe.

Gerade solche Operierte mit leicht geröteten

Augen, Beschlägen an der Hinterwand der Hornhaut und Neigung zu Thränen, können mit sympathischer Erkrankung des anderen Auges wiederkommen, wenn man sie, ihrem Drängen nachgebend, nach Hause entlässt, bevor das Auge ganz ruhig und weiss geworden. Auch die sympathische Erkrankung nach Staaroperation ist in den letzten Dezennien seltener geworden. Man muss aber, wenn die Operation Cyclitis verursachte, namentlich wenn die Wunde ins Skleralbord reichte, stets an die Möglichkeit denken, dass diese scheussliche Erkrankung am anderen Auge sich einstellen könnte.

Die eitrige Infektion des Auges bei und nach der Staaroperation ist eine sehr üble Sache und meist recht schwer unschädlich zu machen. Sie kann schon binnen 24 Stunden nach der Operation zu einer eitrigen Infiltration der Wundränder und diffuser, missfarbiger Trübung der Cornea führen, wonach meist die totale eitrige Infiltration und Schmelzung der letzteren unter mehr oder weniger entzündlichem Oedem der Bindehaut des Bulbus unaufhaltbar ihren Gang nimmt. Oft geht die Entzündung rasch in die Tiefe und führt unter Protrusio bulbi zu Panophthalmie.

Es kann diese eitrige Entzündung auch nach dem ersten Tage noch auftreten, überhaupt so lange die Wunde nicht fest geschlossen ist, aber am ersten und zweiten Tag ist sie am meisten zu fürchten. Da sie sich in der Regel durch Schmerz ankündigt, so ist es dringend notwendig, bei solcher Klage sofort nachzusehen. Denn nur ganz im Beginn lässt sich dieser bösartige Process allenfalls noch aufhalten oder einschränken.

Die Desinfektion hat dann in der früher erörterten Weise (vgl. pag. 56) zu geschehen.

Ein harmloses Vorkommnis nach der Staaroperation bildet der Abfluss des humor aqueus unter die Chorioidea,

Taf. 4. Nachstaaroperation nach Bowman mit zwei Nadeln.

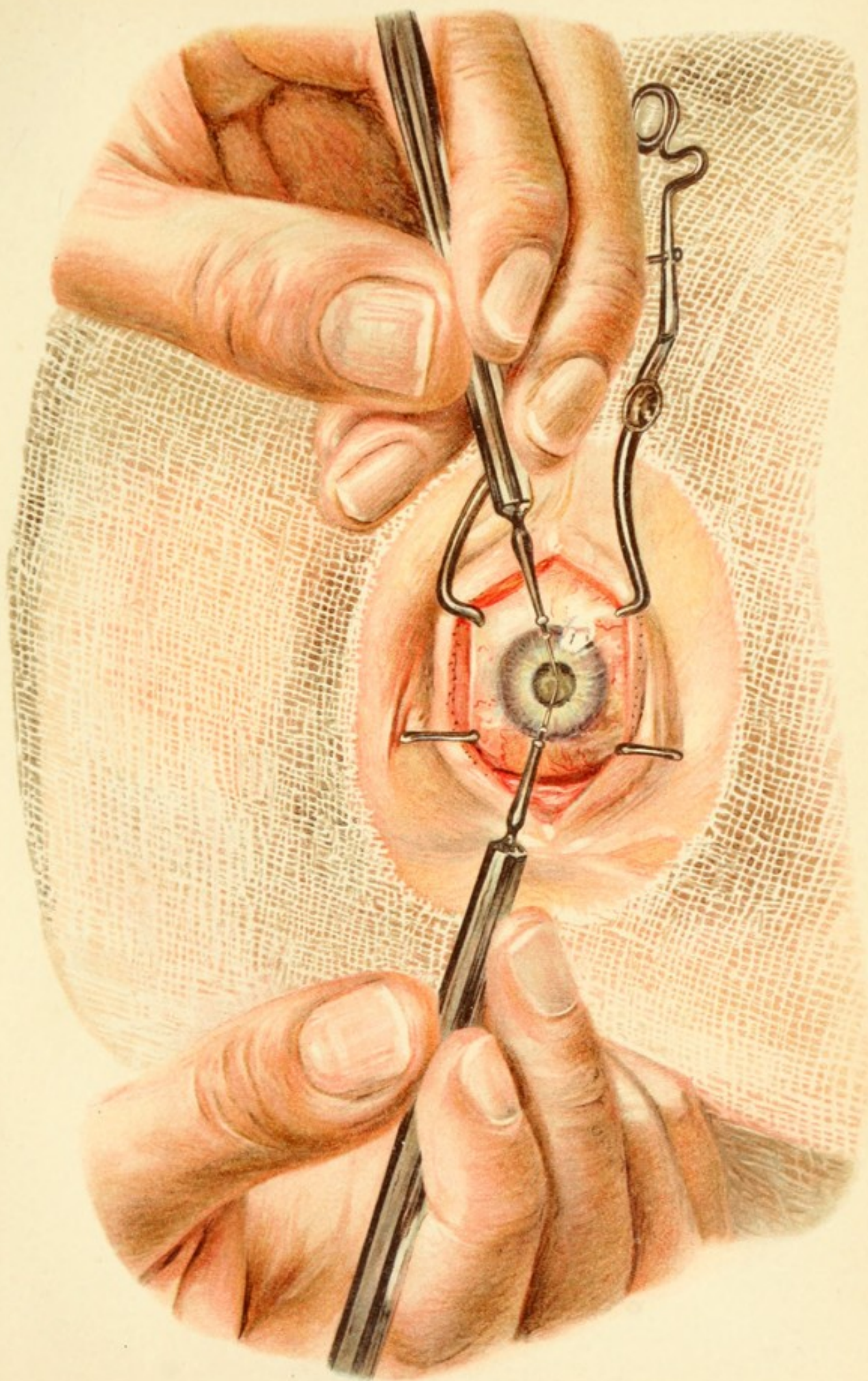
nachdem die Wunde bereits geschlossen und die Vorderkammer hergestellt gewesen. Diese wird dann auf einmal wieder seicht und wenn man das Augeninnere untersucht, so findet man die Chorioidea als tumorartige Prominenz von grauer oder graubrauner Färbung sich in den Glaskörper vorwölben, einen Scheintumor bildend, durch den man sich nicht erschrecken zu lassen braucht. Fuchs beobachtete dieses Entweichen des Vorderkammerwassers relativ oft und zwar ohne dass Schaden eintrat. Es nimmt seinen Weg durch einen Riss in der Iriswurzel.


Eine zum Glück nicht häufige, aber manchmal unangenehme Komplikation nach Staaroperationen ist das Glaukom. Seitdem wir wissen, dass bei langsamem Schluss der Staarwunde das Epithel der Cornea und Conjunctiva in die vordere Kammer hineinwuchern und diese ganz austapezieren kann (auch Iris und Kammerwinkel), verstehen wir die Thatsache, dass das Glaukom nach Staaroperation hie und da aller Behandlung spottet.

Gelegentlich ist etwas anderes als Iritis mit Beschlägen der Grund verlängerter Rötung und Reizung des Auges, nämlich eine Haarfistel in der vernarbenden Wunde. Sie ist auch meist das Resultat langsamer Heilung, wobei das Epithel die Wundränder stellenweise gänzlich überzog und damit die Möglichkeit einer kleinen Fistel der Vorderkammer schuf. Solche Augen erschrecken einen gelegentlich durch Minusdruck, als ob sie eine Cyclitis hätten. Betrachtet man, bei leichtem Druck aufs Auge, die Narbenregion, so sieht man an einer Stelle ein wenig Flüssigkeit aussickern. Kauterisation dieser Stelle mit dem Galvanokauter pflegt bald Heilung zu verschaffen.

Die Nachstaaroperation

ist durch die neuere Wundbehandlung aus einer früher trotz ihrer Unscheinbarkeit gefürchteten Operation zu einem, wenn richtig ausgeführt, fast harmlosen und zugleich sehr dankbaren Eingriff gestaltet worden. Denn sie schafft oft erst bleibend gutes





Sehen. Sie hat den Zweck, die Membran, welche nach der Staaroperation im Pupillengebiet zurückbleibt oder sich nach einiger Zeit erst in störender Weise verdichtet und bemerkbar macht, zu durchlöchern, sodass die Pupillenmitte ganz von allem frei wird, was stören könnte. Sogar die blasse Hinterkapsel kann nämlich, wenn sie sich in Fältchen legt oder wenn sie Verdickungen besitzt oder bekommt, das gute Sehen ziemlich hindern. Wenn sich zu ihr noch Reste der Vorderkapsel gesellen, Epithelwucherungen der letzteren noch weitere Verdickungen bilden und Corticalisreste auch noch das Ihrige beitrugen, so entsteht dadurch manchmal eine kontinuierliche, dünne, grauliche Membran, die leicht das Sehen auf ein Viertel bis ein Sechstel herabsetzt, auch wenn keine Entzündung mitwirkte. War nach der Operation auch Iritis thätig, wird der Nachstaar noch dicker.

Bei Myopen bildet sich in der Regel mehr oder weniger Nachstaar.

Das Zurückbleiben vieler Corticalisreste macht nicht stets Nachstaar. Es kann sogar, wenn auch erst nach längerer Zeit, eine sehr klare Pupille trotzdem zu Stande kommen, wenn nur keine Entzündung hinzutritt. Es erklärt sich dies wohl so, dass die Corticalisreste die Vorderkapsel und ihre wuchernden Kapselzellen lange Zeit von der Hinterkapsel fern und die Rissstelle in der Vorderkapsel auseinander halten, sodass die Kapselzellen dort keine Ablagerung bilden können. So ist dann nach Resorption der Reste die Hinterkapsel ganz rein vorhanden.

Die Indikation zur Discission des Nachstaars oder der gefalteten Hinterkapsel hängt von der Sehschärfe ab, die für den betreffenden Operierten nötig ist. Wer feines Sehen braucht, der bedarf schon bei Sehschärfe von bloss $\frac{1}{2}$ der Nachstaaroperation.

Wenn die Heilung der Staaroperation normal verläuft, kann die Nachstaaroperation schon 14 Tage bis 3 Wochen nach ihr vorgenommen werden. Es empfiehlt sich dies deshalb, weil die Nachstaarmembranen, auch die dünnen, mit der Zeit starrer und härter werden. Ihre frühzeitige Durchtrennung ist somit leichter, namentlich wenn man sich an die dünnsten Stellen der Membran hält. Immerhin soll das Auge schon fast alle Rötung verloren haben, wenn man diese Nachoperation ausführen will, und für sie gilt die früher gegebene allgemeine Regel ganz besonders, dass entzündete Augen nicht operiert werden sollen (ausgenommen die dort (pag. 55) citierten Ausnahmen).

Es lässt sich auch 4—8 Wochen nach der Staaroperation die Discission des Nachstaars ebenso gut vornehmen.

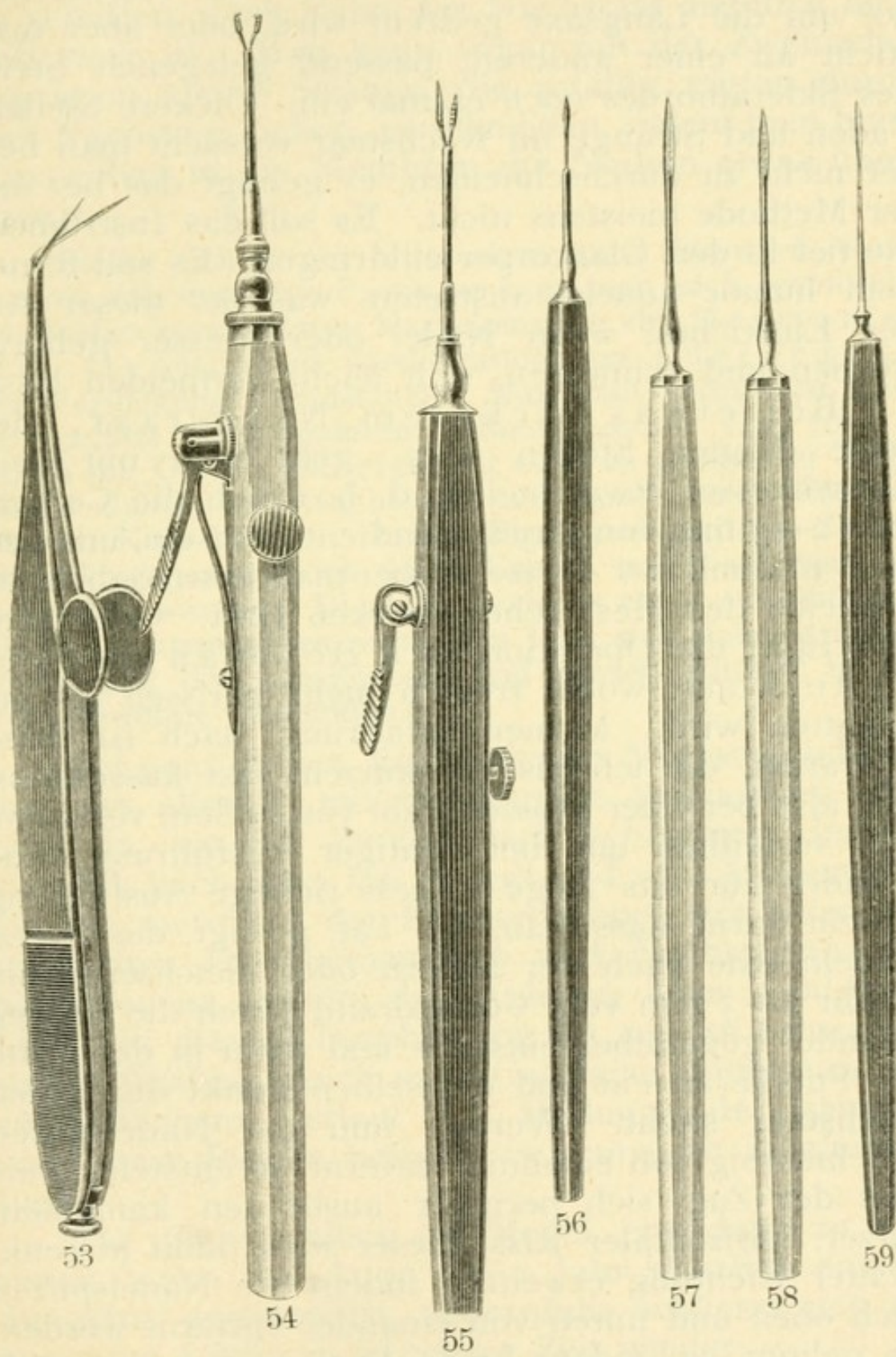
Bei der Ausführung dieser Operation hat man sich stets daran zu erinnern, dass sie nur durch ganz strikte antiseptische Cautelen ungefährlich geworden ist. Sie war früher fast so gefährlich wie die Staaroperation selbst. Man führte sie nicht gerne aus, denn es konnte auch ihr schwere eitrige Entzündung oder sympathische Erkrankung des anderen Auges folgen. Es wurde sogar jüngst noch ein Fall veröffentlicht⁴⁸⁾, bei dem trotz moderner aseptischer Vorsorge (aber freilich bei ambulanter Behandlung) Verlust des Auges durch Panophthalmie eintrat.

Demnach muss man das Auge für die Nachstaaroperation genau so sorgfältig vorbereiten, wie für die Staaroperation. Ausserdem ist es rätlich, unmittelbar vor dem Eingehen in die Vorderkammer das Operationsgebiet mit Sublimat 1:5000 zu übergiessen, sodass die Nadel oder das Nadelmesser durch eine dünne Schicht dieser Flüssigkeit hindurch ihren Weg nimmt. Auch muss man sehr genau dar-

auf achten, dass man mit der Nadel vorher nirgends anstreift (vgl. Fig. 1).

Die Heilung der kleinen Stichwunde geschieht sicherer und rascher, wenn sie nach K u h n t⁴⁹⁾ subconjunctival im Skleralbord angelegt wird. Sie heilt, weil in vaskularisiertem Gewebe befindlich, schneller, und es tritt namentlich nicht so leicht Glaskörper in sie ein. Auch in eine Nachstaarstichwunde, welche in der Cornea liegt, kann nämlich, so klein sie ist, doch Glaskörper vorfallen. Er hängt dann tagelang als zuerst klarer, dann graulich werdender Faden aus ihr heraus und gefährdet die Heilung. Denn er bildet eine Brücke, durch welche Infektion ins Augeninnere gelangen kann. Zum mindesten verzögert er die Heilung und belästigt den Operierten durch Reizung. Hie und da handelt es sich bei solchen Faden allerdings auch bloss um sogenannte Fädchen-Keratitis, eine weniger gefährliche, aber oft ebenfalls langwierige Komplikation. Schlechte Nadeln, z. B. von fehlerhafter Breite (vgl. Fig. 6b) leisten dem Glaskörperfaden Vorschub. Dasselbe thun solche, die zu oft geschliffen und daher im schneidenden Teil zu schmal geworden, sodass dann beim Verschieben der Nadel ihr Stiel die Wunde auseinander treibt und pfriemartig ein rundes Loch schafft, das sich nur langsam schliesst und mittlerweile dem Glaskörper den Austritt gestattet. Auch Nadelmesserchen, die nicht richtig konstruiert oder abgeschliffen sind, können in gleicher Weise schaden. Diese Nachstaarinstrumente müssen die Wunde mit dem Stiel stopfen, ohne sie zu quetschen und auszuweiten.

Als solche Instrumente kann man gut schneidende Discissionsnadeln verschiedener Form (Fig. 41, 43, 56) benützen oder Nadelmesserchen, wie sie von K n a p p (Fig. 57, 58) und K u h n t (ähnlich den Knappschen, aber abgebogen) konstruiert wurden.



wird senkrecht oder schief dazu ein zweiter angelegt, entweder so, dass die Nadel oder das Messerchen 90° um die Längsaxe gedreht wird, oder aber man sticht an einer anderen, passend gelegenen Stelle des Skleralbordes noch einmal ein. Dickere Stellen, Faden und Stränge im Nachstaar versucht man besser nicht zu durchschneiden, es gelingt das bei dieser Methode meistens nicht. Es soll das Instrument nie tief in den Glaskörper eindringen. Es soll ferner kein humor aqueus austreten, was bei dieser Art des Einstiches, wenn Nadel oder Messer gehörig stechen und schneiden, sich leicht vermeiden lässt.

Bei etwas dickerem Nachstaar, der keine dünnen Stellen zeigt, geht man mit dem Kapselmesser etwas steiler, d. h. durch die Cornea, etwa 2—3 mm von ihrem Rand entfernt, ein, und verfährt in ähnlicher Weise, wobei man bestmöglich die Schneide des Messerchens wirken lässt. Oder aber man führt die Operation nach Bowman mit zwei Nadeln aus, wobei freilich mehr gerissen als geschnitten wird. Meiner Erfahrung nach ist diese Operation, die ich bis vor kurzem fast ausschliesslich, also bei einer grossen Zahl von Fällen, vornahm, sehr vorteilhaft und bei richtiger Ausführung ohne Schaden für das Auge. Diese richtige Ausführung besteht darin, dass man, wie Taf. 4 zeigt, die beiden Nadeln eine nach der andern oder gleichzeitig ungefähr 2—3 mm vom Cornealrand durch die Cornea einander gegenüber einsticht und dann in der Mitte der Pupille an ein und demselben Punkt durch den Nachstaar sticht. Werden nun die Nadelspitzen gleichmässig von einander entfernt, so entsteht, ohne dass der Zug sich peripher ausbreiten kann, ein kurzer, horizontaler Riss, dieser wird dann in senkrechter Richtung erweitert, indem die Nadelspitzen nach oben und unten von einander entfernt werden. Es gelingt so, indem beide Bewegungen eventuell

nochmals in etwas grösseren Exkursionen wiederholt werden, in der Regel, eine genügend grosse Lücke zu schaffen, auch wenn der Nachstaar ziemlich dick und starr ist. Man kann sogar mit der Zweinadeloperation kleine Stränge, die zufällig mitten durch den Nachstaar ziehen, zerschneiden, indem man beim Einstechen in die Membran die Nadeln etwas überkreuzt.

Findet sich in der Mitte eines sonst dünneren Nachstaares eine verdickte Partie, so kann man auch vermittelt der hierfür konstruierten Kapselpincette von Desmarrès (Fig. 54) oder ihrer Modifikation von Lüer (Fig. 55) die Verdickung herausholen. Man geht vermittelt eines Gräfeschen oder anderen Schalmessers (Fig. 76—78) durch die Cornea ein, eventuell auch an geeigneter Stelle gleich durch den Nachstaar und fasst diesen mit der kleinen Kapselzange. Das in Fig. 55 abgebildete Instrument kann auch gleich durch Cornea und Nachstaar eingestochen werden. Diese Methode ist etwas eingreifender als die erstgenannten, immerhin lässt sich dabei grössere Verletzung des Glaskörpers und dessen Eintritt in die Cornealwunde vermeiden.

Bei ganz dicken, komplizierten Nachstaarschwarzen, die allseitig mit der Pupille verwachsen sind oder da, wo die Pupille nach schlechter Heilung gänzlich nach oben hin verlegt und verschlossen und die Iris meist auf der Rückseite noch mit einer entzündlichen Exsudatmembran und Nachstaarmassen bekleidet ist, gehört das Anlegen einer gehörigen Lücke in diesem Diaphragma oft zu den schwierigsten Aufgaben. Auch nach Cataracta traumatica mit entzündlichem Verlauf der Heilung oder gänzlich verzogener Pupille befinden wir uns oft in gleicher Lage.

Da gilt vor allem die Regel, erst dann zu operieren, wenn das Auge $\frac{1}{2}$ —1 Jahr gänzlich entzündungsfrei gewesen ist, andernfalls schliesst sich die operative Lücke in kürzester Zeit wieder.

Als schonendste Operation empfiehlt sich in diesen Fällen meiner Erfahrung nach folgendes Verfahren. Man sticht zwei Bowmansche Nadeln in einem Abstand von 3 mm parallel zu einander nach einander von der temporalen Seite her durch die Cornea nahe ihrem Rande ein und gleich auch durch das Irisdiaphragma, hinter dem man die beiden Nadeln bis fast zur anderen Seite der Iris vorschiebt. Man lässt sie nun von einem Assistenten, der zugleich den Bulbus mit der Pincette fixiert, halten. Sie sollen die Irisschwarte am Ausweichen nach hinten verhindern, wenn man nun zwischen den beiden Nadeln das Diaphragma durchschneidet. Das geschieht so, dass man das Knappsche Kapselmesser gegenüber den Einstichstellen, also nahe dem nasalen Cornealrand im horizontalen Meridian einsticht, es in der vorderen Kammer bis nahe der Einstichstelle der beiden Nadeln vorschiebt und nun, indem man es mit der Schneide nach hinten gerichtet zurückzieht, zwischen den Nadeln die Iris etc. so ausgiebig wie möglich spaltet. Dieser Schnitt wird dann durch den vordringenden Glaskörper in der Regel in genügender Weite auseinander gedrängt. Es geht bei diesem Verfahren gar kein Glaskörper verloren, da wir nur drei kleine Stichstellen anlegen.

Eingreifender, weil mit mehr oder weniger Glaskörpereintritt in die Wunde verbunden, jedoch für viele Fälle sehr brauchbar, ist das Verfahren von v. Wecker mit der von ihm angegebenen vorzüglichen Scherenpincette (Fig. 53). Es wird dieser vermitteltst schmaler Lanze oder Schalmessers, analog dem Schnitte bei der Linearextraction, Zugang zur Iris verschafft, wobei das Messer gleich auch in die Irisschwarte eingestochen wird. Der Cornealschnitt soll bloss so gross sein, dass die Scherenpincette geschlossen eingeführt werden kann. In der Vorder-

kammer wird dann diese Schere geöffnet, ein Arm durch letztere Stichstelle hinter die Nachstaar-Iris-Membran gebracht, der andere Arm vor der Iris möglichst weit vorgeschoben und nun das dazwischen liegende Gewebe mit einem Schlag durchschnitten, sodass eine weitklaffende Spalte entsteht. Man kann auch, wenn nötig, durch einen zweiten Schnitt eine V-förmige Wunde anlegen; der Zipfel zieht sich dann meist zurück.

Es sind ferner verschiedene Methoden empfohlen worden, um Stücke aus der Mitte komplizierter Iris-Kapsel-Schwarten herauszuschneiden. Man verliert dabei aber oft mehr Glaskörper als man verantworten kann. Verliert man ja oft schon bei dem kleinen Schnitt, der für die Einführung der Wecker'schen Schere nötig ist, allzuviel davon.

Verband und Nachbehandlung sind nach Nachstaaroperationen ebenso sorgfältig zu besorgen, wie nach einer Staaroperation.

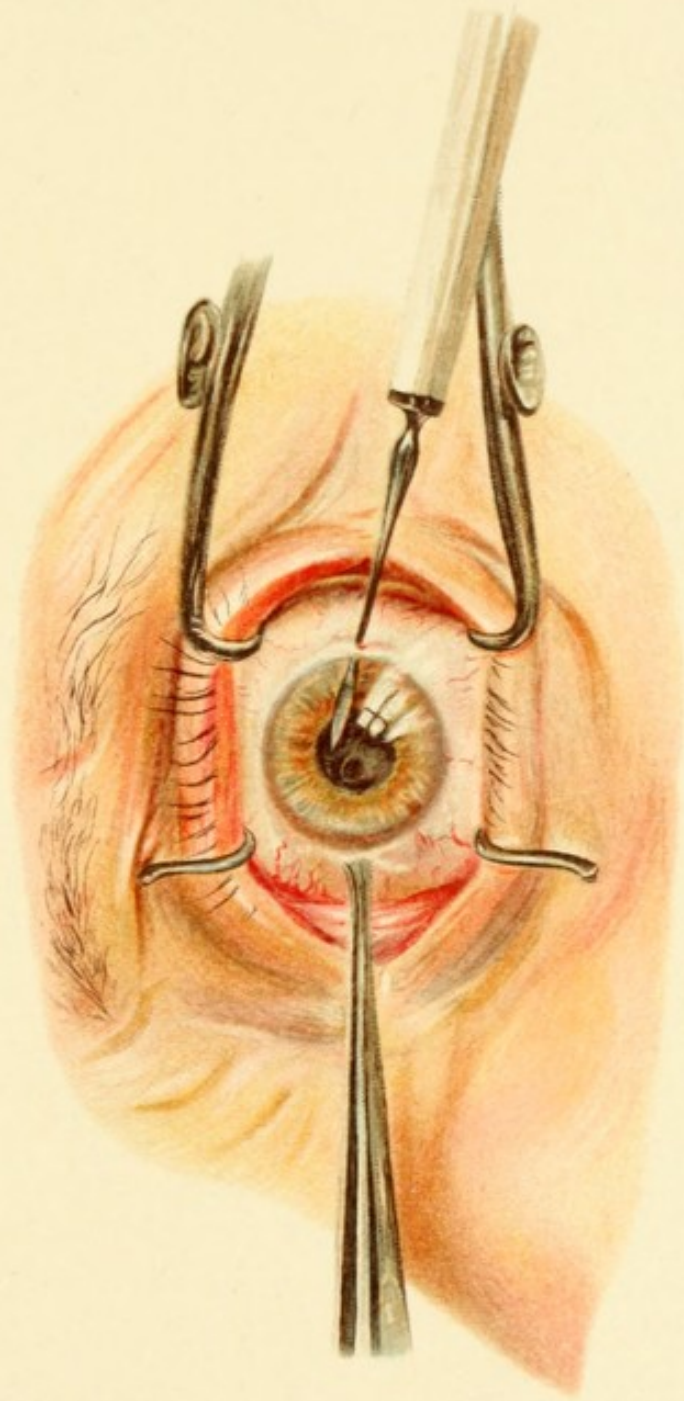
Die Operation des Altersstaares durch Reclination und Depression.


Diese vor der Staarextraktion gebräuchlich gewesenen alten Methoden werden von wissenschaftlich gebildeten Aerzten nur in seltenen Ausnahmefällen noch in Gebrauch gezogen, in Indien dagegen und vielleicht auch bei anderen entlegeneren Völkern noch von einheimischen Laienärzten kultiviert. In 40% und mehr hat dieses Verfahren aus den früher (pag. 113) schon angedeuteten Gründen Misserfolg zu verzeichnen. Angezeigt ist es höchstens in Fällen mit sehr starker Verflüssigung des Glaskörpers, namentlich bei starker Myopie, bei der ein Cornealschnitt Ausfluss fast des ganzen Glaskörpers und danach Netzhautablösung zur Folge hätte. Es ist dann am ehesten zu der Reclination

Taf. 5. Nachstaaroperation vermittelt des Messers von Knapp, mit Einstich durch die Sklera.

mit Sklerotikonyxis, d. h. mit Einstich durch die Sklera zu raten, denn die Operation mit Einstich durch die Cornea (Keratomyxis) ist schwieriger und weniger verlässlich. Es wird nach der Methode von Scarpa mit einer Reclinationsnadel (ähnlich der in Fig. 41 abgebildeten Nadel, aber etwas nach der Fläche gebogen) die Cataract in der Weise nach hinten-unten umgelegt, dass nach gleicher Vorbereitung wie zur Staaroperation der Bulbus mit der Fixationspincette knapp unter der Hornhaut gefasst und dann die Nadel 3—4 mm weit vom Hornhautrand so in die Sklera etwas unter dem horizontalen Meridian eingeführt wird, als ob man damit nach der Mitte des Glaskörpers vordringen wollte. Dabei soll die Schneide der Nadel horizontal liegen und die konvexe Fläche nach oben schauen. Ist die Nadel etwa 0,5 cm in den Bulbus eingedrungen, so wird sie um ihre Axe gedreht, sodass die konvexe Fläche jetzt nach vorn zieht. Nun wird die Spitze nach vorn gerichtet und zwischen Iris und Linse vorgeschoben. Ist sie in der Pupille bis hinter den Pupillenrand der entgegengesetzten Seite vorgedrungen, so wird das Heft der Nadel nach vorn oben gehoben und mit der hebelartig wirkenden Nadel die Linse nach unten-aussen versenkt. In der neuen Lage muss die Cataract eine kurze Weile festgehalten werden, damit der Glaskörper sich gut um sie zurecht legen kann. Es wird dann die Nadel wieder so zurückgezogen, wie sie eingeführt wurde.

Die Cataract kann aber nachher wieder aufsteigen und sich an den alten Ort begeben. Ist die Cataract weich, so wird sie durch die Nadel meist bloss discidiert, ohne versenkt zu werden. In der Regel wurde überhaupt bei dieser Operation die Kapsel eröffnet. Gelegentlich geriet die Cataract auch in





die Vorderkammer. So ganz einfach ist also auch diese Operation nicht.

Die Depression, d. h. Verschiebung des Staars gerade nach unten, ist noch weniger zu empfehlen.

Die operative Behandlung der luxierten Linse.

Die Linse kann, klar oder getrübt, spontan (namentlich in myopischen oder durch chronische Iridochorioiditis degenerierten Augen) oder traumatisch (Stoss, Schlag, Fall etc.) in den Glaskörper oder in die Vorderkammer geraten infolge Atrophie oder Reissens der Zonula Zinnii. Sie verursacht an beiden Orten leicht Glaukom. Die operative Beseitigung der so luxierten Linse aus dem Auge gehört zu den precären und undankbaren Aufgaben des Augenarztes und wird besser erst unternommen, wenn die friedliche Behandlung mit Ruhe, Mioticis etc. nicht zum Ziele führte. Denn es hat das Herausholen der aus ihrem Aufhängeband herausgefallenen Linse stets einen meist beträchtlichen Glaskörperaustritt mit all seinen üblen Konsequenzen zur Folge, auch wenn die Operation in Narkose ausgeführt wird. Es kommt in Betracht, dass es bei der Luxation der Linse in den Glaskörper oft recht schwierig ist, die Linse mit der Schlinge sicher zu fassen und rasch herauszubefördern. Sie fällt leicht seitwärts zur Schlinge heraus. Auf alle Fälle muss der Cornealschnitt genügend gross angelegt werden, sonst bringt man sie gar nicht aus dem Bulbus.

Augen, die infolge entzündlicher Degeneration Luxatio lentis haben, enukleiert man besser, da die Extraktion schwer heilt und leicht sympathische Erkrankung des anderen Auges hervorruft. Diese sah ich übrigens auch nach der Extraktion einer traumatisch luxierten Linse.

Halb luxierte Linsen, die bloss seitlich verschoben sind und an einer Seite noch von der Zonula Zinnii gehalten werden, *discidiert* man am besten, namentlich bei jugendlichen Patienten. Es gelingt bei richtigem Vorgehen meistens, zuerst mit der einen Discissionsnadel die Linse anzuspiesen und zu fixieren und dann mit der zweiten Nadel die Kapsel zu zerreißen, zunächst nur in mässigem Umfang, damit nicht zu starke Quellung der Linse eintritt und die vortretenden Linsenmassen vorweg resorbiert werden können. Denn die Punktion der Cornea muss hier wegen sofortigen Glaskörpervorfalles vermieden werden. Stockt die Resorption, so genügt es, mit einer Nadel in der Kapsellücke etwas zu rühren oder allenfalls diese mit zwei Nadeln etwas zu erweitern. Drucksteigerung wird mit Bettruhe und Mioticis behandelt.

Es lassen sich auf diese etwas langsame, aber sichere Art schöne Resultate erzielen. Sie passt auch für Fälle von *Ektopia lentis congenita* junger Leute, bei denen die Linse so stark schlottert, dass Drucksteigerung eintritt oder Luxation zu befürchten steht, während sich in diesen Fällen meiner Erfahrung nach die Extraktion der Linse weniger empfiehlt.

Die Beseitigung der Linse bei hoher Myopie.

Schon Beer (1817), Mauthner (1876) und Andere machten darauf aufmerksam, dass man sehr stark kurzsichtigen Menschen durch die Beseitigung der Linse helfen könnte. Es ist eine solche Hilfe um so mehr angezeigt, als man ihnen die sehr starken Gläser, die sie zum scharfen Sehen nötig hätten, nicht verordnen kann, da sie nicht ertragen werden.

Die Operation der Kurzsichtigkeit ist zuerst von

Ad. Weber ausgeführt worden (1858); sie wurde jedoch von den damaligen Operateuren nicht acceptiert. Der triftigste Grund war ihre Gefährlichkeit, und es war ganz richtig, dass man damit bis zur Neuzeit zugewartet hat. Erst die Vorsorge der Anti- und Asepsis lässt den grossen Eingriff in ein Auge, das man schon seit Dezennien operativ als dubiös und früher mit Recht als *noli me tangere* betrachtet hat, eher entschuldbar erscheinen. Fukala wendete sich der Methode 30 Jahre nach Weber wieder zu und machte 1889 Mitteilung darüber, kurz darauf dann auch Vacher in Frankreich. Die Operation ist mit grossem, vielleicht etwas zu grossem Enthusiasmus aufgenommen worden. Auf Grund meiner Erfahrungen bei ca. 100 Operationen derart kann ich nur zu grösster Vorsicht raten, nicht nur bei der Operation, sondern auch bei der Auswahl der Fälle. Es ist nicht zutreffend, dass in diesen operierten Augen die für das Sehen so verhängnisvolle Maculaerkrankung nicht auftritt oder stille stehe. Wenn diese Augen gebraucht werden, so erkrankt manchmal die Macula geradeso schlimm wie in nicht operierten Augen. Gerade die geistig bedeutsamen unter diesen Operierten, die eben von ihrem verbesserten Sehen reichlichen Gebrauch machen, erleben dann die grausame Enttäuschung, dass sich entweder ihr Sehen wieder unwiederbringlich verschlechtert, oder dass die alte Schonung und der Nichtgebrauch der Augen ihnen täglich weiter gepredigt wird.

Auch die Netzhautablösung bedroht Myopieoperierte wahrscheinlich viel mehr als die Unoperierten. Wenn bei der Operation nicht sehr sorgsam verfahren und das Eintreten von Glaskörper in die Wunde nicht peinlichst vermieden wurde, oder wenn dieser bei der finalen Discission der Hinterkapsel lädiert wurde, so sind dies sicher Momente, die einer

Netzhautablösung rufen können. Es ist nicht richtig, anzunehmen, dass Solutio retinae, welche erst 1—2 Jahre nach der Operation auftritt, nicht von dieser verursacht sein könne. Sehen wir doch mässig starken, ja sogar leichten Glaskörperversetzungen oft erst nach vielen Jahren die Netzhautablösung folgen.

Da schon primär die Totalverluste einzelner Operateure bei dieser Operation auf 10—14% anstiegen und dazu noch die späteren Verschlechterungen und Verluste hinzukommen, ist grösste Vorsicht absolute Pflicht. Es darf bei solchen Augen noch viel weniger als bei anderen, die wir operieren, Glaskörper in die Wunde kommen, ob diese nun gross oder klein sei. Denn die starken Myopen haben ohnedies schon Neigung zu Netzhautablösung. Es muss namentlich auch jede Infektion peinlich vermieden werden. Diesen Augen droht ferner, namentlich bei unrichtigem Vorgehen, schlimmes Glaukom; die Casuistik der Literatur zeigt, dass manches daran erblindete.

Wer nicht Unzufriedenheit des Patienten, Enttäuschung und Sorgen erleben will, operiere bloss solche Augen, die noch ordentliche Maculaverhältnisse, eine Myopie von 20 D. oder mehr und jugendliches Alter besitzen, und operiere so, dass er am sichersten den Glaskörper nicht zu Gesicht bekommt, d. h. vermittelt Discission und möglichst wenig Punctionen der Vorderkammer. Bei Kindern kann man mit blosser Discission und Resorption auskommen. Wenn man die finale Discission der Hinterkapsel vermeiden kann, ist es besser, jedenfalls discidiere man sie nicht früher, als $\frac{1}{2}$ Jahr nachdem das Auge seine gänzliche Ruhe und Reizlosigkeit nach der Operation wieder erlangt hat.

Allergrösste Vorsicht und schärfstes Licht ist schon für die erste Discission der Vorderkapsel un-

bedingtes Erfordernis, damit nicht da schon ein Zonulariss gesetzt wird. Da diese Augen bekanntermassen ohnedies schon oft eine geschwächte, zarte Zonula besitzen, ist deren Lädierung bei der ersten Kapselspaltung eine sehr im Bereich der Möglichkeit liegende Sache. Reisst dabei die Zonula, so tritt schon bei der ersten Punktion oder Linearextraktion Glaskörper in die Wunde, und die Entleerung der Staarmassen muss sofort sistiert werden. Diese quellen nun weiter, es tritt Drucksteigerung auf, es muss wieder punktiert werden, wieder tritt Glaskörper, aber wenig Linsenmasse aus, und nun bildet das Glaukom das schlimme Verhängnis, mit dem man sich ohne befriedigende Therapie und Erfolg monatelang herumschlägt.

Es darf also bei der ersten Kapselspaltung die Linse nicht um sozusagen Haaresbreite hin und her gezerrt oder nach hinten gedrängt werden.

Zur Entleerung der infolge der Discission gequollenen Linsenmasse ist meist ein ziemlich grosser Cornealschnitt nötig, da diese ungetrübten Linsen etwas zähe Staarmassen liefern.

Einzelne Operateure ziehen es vor, diese klaren Linsen auch bei noch jüngeren Leuten so zu operieren wie man Altersstaare operiert, also mit grossem Schnitt am Cornealrand, Eröffnung der Vorderkapsel ohne vorherige Iridektomie und Expression der Linse. Es müssen, um es beurteilen zu können, die Dauererfolge dieses Verfahrens abgewartet werden, das Glaskörperläsion häufiger zur Folge haben muss als die vorsichtige Discissionsbehandlung.

In den meisten Fällen empfiehlt es sich, nur das eine Auge zu operieren, damit das andere noch allenfalls für die Nähe benützt werden kann und damit, wenn die Sache schlecht heilt, nicht beide Augen erblinden.

Wer Myopie unter 15 D. operiert, bringt die Methode in Verruf. Die so Operierten tauschen ihr Minusglas für die Ferne lediglich an ein gleichstarkes Plusglas und verlieren das brillenlose, gute Sehen in der Nähe, auf das sie oft stolz sind. Wollen sie nach der Operation in der Nähe sehen, so müssen sie ein dickes Staarglas von 8 D. und mehr vorsetzen!

II. Die Iridektomie.

Die Irisausschneidung wird als selbständige Operation hauptsächlich in zweierlei Absicht ausgeführt: 1. als optische Iridektomie, um den Lichtstrahlen Zugang ins Augeninnere zu verschaffen, wenn die normale Pupille durch entzündliche Exsudation oder Verziehung nach der Seite oder nach vorn verlegt ist oder wenn eine starke zentrale Hornhauttrübung die Pupille gänzlich deckt. Auch wenn die Linse eine stationäre zentrale Trübung besitzt, kann diese Operation in Frage kommen (vgl. pag. 106). 2. Die Irisausschneidung hat eine noch weit grössere Bedeutung dadurch, dass sie den bei Glaukom krankhaft erhöhten Augendruck auf die Norm herabsetzt, also druckentspannend wirkt.

1. Die optische Iridektomie,

eine schon im vorletzten Jahrhundert ersonnene Operation, wird jetzt meist in der Art ausgeführt, die von Beer am Anfang des vorigen Jahrhunderts angegeben wurde.

Der Wert einer solchen neuen Pupillenbildung wird oft dadurch wesentlich beschränkt, dass die seitlichen Teile der Cornea und der Linse, in deren Bereich die neue Pupille zu liegen kommt, nicht die guten Brechungsverhältnisse besitzen, wie die zentrale

Partie. Je peripherer die neue Pupille zu liegen kommt, um so weniger deutlich wird das durch sie ermöglichte Bild auf der Retina, wenn es sich auch manchmal etwas durch Cylindergläser verschärfen lässt. Die optische Wirkung des Eingriffes ist daher in der Regel dann am besten, wenn die Pupille bloss um wenig nach der Seite verlegt werden muss. Zu dem Zwecke genügt es, ein kleines Stück Iris nahe der Pupille auszuschneiden.

Man darf ferner nie ausser Acht lassen, dass namentlich bei Hornhautflecken eine Iridektomie, wenn sie nicht vom oberen Lide gedeckt wird, lästige Blendung verursachen kann. Denn wenn die Pupille nicht mit der Linse verwachsen ist, sondern ihre freie Beweglichkeit besitzt, wird sie, wenn z. B. lediglich wegen zentraler Hornhauttrübung iridektomiert wird, bleibend weiter, da ein Stück Sphinkter entfernt, also die normale Kontraktion aufgehoben wird. Hornhauttrübungen bewirken dadurch oft stark Blendung, dass sie Milchglasartig das Licht diffus ins Auge hineinwerfen, umsomehr natürlich, je weiter die Pupille ist und je mehr die Trübungen halb durchscheinend, also nicht sehr dicht sind. Man muss dann eventuell die zentrale Hornhauttrübung, um diesen Uebelstand zu verringern, mit Tusche schwarz färben (s. Tätowierung der Hornhaut).

Es ist vollständig verwerflich, hinter getrübter Hornhaut ein optisches Colobom anzulegen, auch wenn die Trübung nur gering ist. Es wird dadurch das Sehen nicht wesentlich besser, wohl aber lästige Blendung geschaffen.

Die optische Iridektomie muss, damit sie ihren Zweck erfüllt, ganz oder wenigstens teilweise ins Lidspaltengebiet verlegt werden. Handelt es sich darum, bei grossenteils getrübter Cornea die neue Irislücke hinter eine klar gebliebene Stelle zu brin-

Fig. 60—66. Instrumente für die Iridektomie.

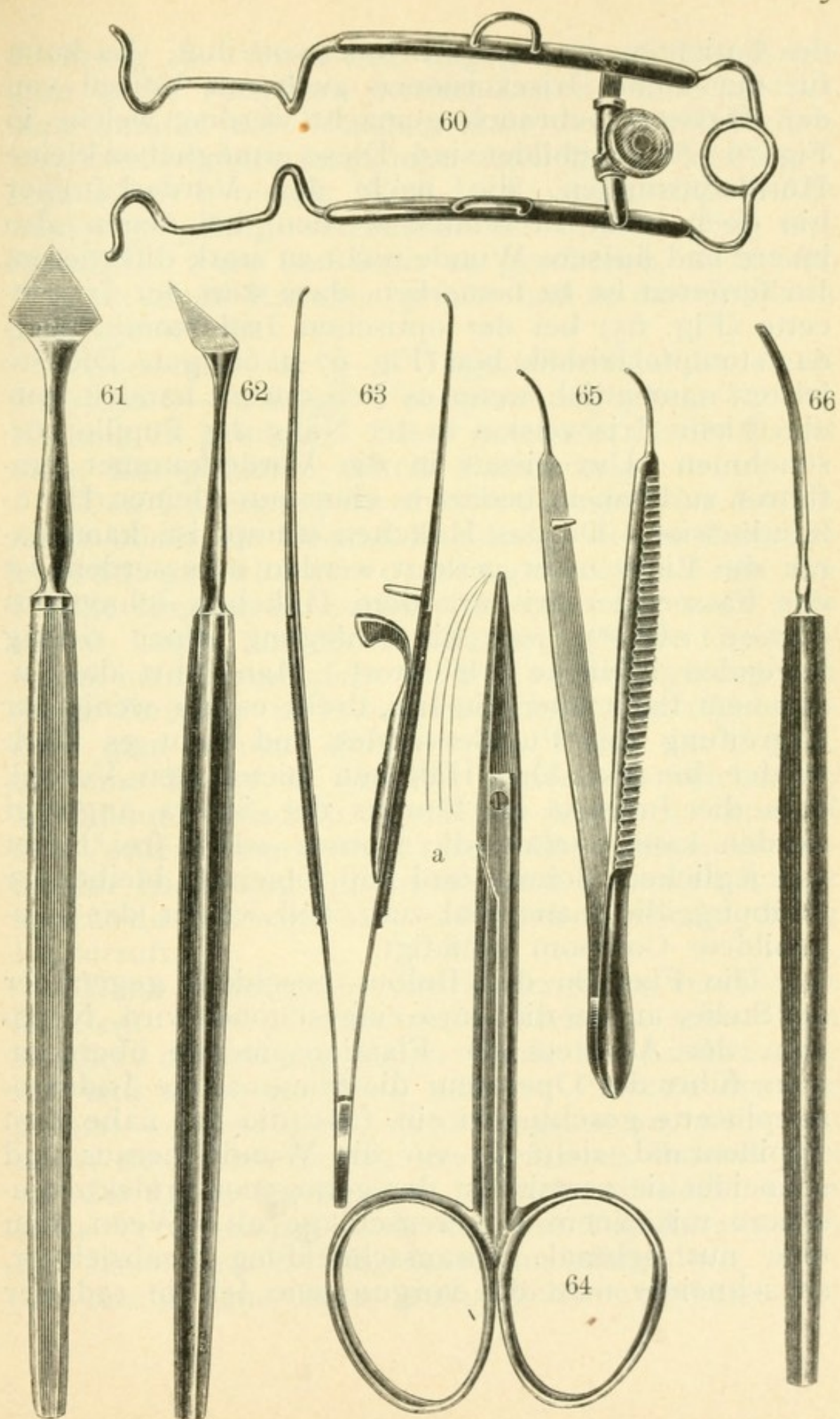
- „ 60. Sperrlidhalter von v. Gräfe.
- „ 61. Gebogene Lanze von der Fläche gesehen.
- „ 62. Dieselbe von der Seite gesehen.
- „ 63. Fixationspincette.
- „ 64. Gebogene Iridektomieschere.
- „ 65. Iripincette.
- „ 66. Spatel für die Reposition der Iris.

Statt dieser Instrumente können natürlich auch andere, die demselben Zwecke dienen, benützt werden.

gen, so ist allerdings diese für die Lokalisierung der Iridektomie massgebend. Man kann eine solche klarere Stelle auf ihre Leistungsfähigkeit dadurch prüfen, dass man bei gut erweiterter Pupille eine Spalte in einer Blechscheibe vor dem Auge in verschiedene Meridianstellungen bringt, bis bei einer gewissen Stellung, der dann der günstigste Hornhautmeridian entspricht, das Sehen am besten geworden, eventuell mit gleichzeitiger Zuhilfenahme eines Convex- oder Concavglases. In diesen Meridian ist dann die Iridektomie zu verlegen und es ist darauf zu achten, dass der Irisausschnitt auch schmal, spaltförmig ausfällt. Denn ein Diaphragma mit kleiner oder schmaler Oeffnung gibt bekanntlich ein schärferes Bild als eines mit grosser.

Die zu dieser Iridektomie nötigen Instrumente finden sich in Fig. 60—66 vereinigt.

Die Operation wird am wohl cocainisierten, gereinigten Auge, nachdem der Lidhalter eingelegt, in der Regel am besten vermittelt eines nur schmalen oder mässig breiten ab gebogenen Lanzennessers (Fig. 61 u. 62) ausgeführt, das man beim Schneiden entweder von sich weg oder aber gegen sich hin führt, im letzteren Falle in entgegengesetzter Stellung zum Patienten. Soll also z. B. am linken Auge nach innen-unten (wohin man die optische Iridektomie oft verlegt) iridektomiert werden, so steht im ersteren Falle der Operateur an der rechten Seite



des Patienten, im letzteren links von ihm. Es kann für nur kleine Irisexcisionen auch mit Vorteil von den Messern Gebrauch gemacht werden, welche in Fig. 76—78 abgebildet sind. Diese ermöglichen kleine Hornhautwunden, die nach der Vorderkammer hin doch nicht zu schmal werden, bei denen also innere und äussere Wunde nicht zu stark differieren. Im fernerem ist zu bemerken, dass statt der Irispincette (Fig. 65) bei der optischen Iridektomie auch das stumpfe Irishäkchen (Fig. 67 u. 68) gute Dienste leistet, namentlich wenn es sich darum handelt, nur eine kleine Irisexcision in der Nähe der Pupille vorzunehmen. Um dieses in die Vorderkammer einführen zu können, bedarf es einer nur kleinen Hornhautincision. Da das Häkchen stumpf ist, kann damit die Linse nicht verletzt werden. Ausserdem ist das Fassen der Iris mit dem Häkchen schmerzlos (Axenfeld)⁵⁰), was die Anlegung einer richtig liegenden Irislücke erleichtert. Man führt das Instrument flach über die Iris, dreht es nur wenig zur Ergreifung des Pupillenrandes und zieht es flach wieder heraus. Das Häkchen bietet den Vorteil, dass die Incision im Limbus der Sklera angelegt werden kann, sodass die Cornea selbst frei bleibt von jeglichem Schnitt und ihm folgender bleibender Trübung, die manchmal zum Teil wieder das neugebildete Colobom schädigt.

Die Fixation des Bulbus geschieht gegenüber der Stelle, an der die Lanze eingeschoben wird. Nachdem der Assistent die Fixationspincette übernommen, führt der Operateur die feingezähnte Iridektomiepincette geschlossen ein, fasst die Iris nahe dem Pupillenrand, zieht sie vor die Wunde heraus und schneidet sie vermittelst der gebogenen Iridektomieschere mit einem Scherenschlage ab. Wenn man eine nur schmale Irisausschneidung beabsichtigt, so schneidet man die vorgezogene Iris in radiärer

Richtung ab. Wenn man dagegen das Colobom bis ganz in die Peripherie reichen lassen will, schneidet man parallel zur Wunde. Statt der gewöhnlichen Iridektomieschere kann man auch die v. Wecker-sche Schere benützen. Nach der Excision wird die Iris wieder sorgfältig vermittelt des Spatels (Fig. 66), reponiert. Dies hat auch zu geschehen, wenn die Iris mit einem Häkchen gefasst und so das Colobom angelegt wurde.

Monoculus für 5—6 Tage, Bettruhe für einen Tag und 8—10 tägige Ueberwachung pflegt für die Heilung zu genügen. Diese geschieht in der Regel ohne Komplikation durch Entzündung

Den Uebergang zur druckentspannenden Iridektomie bildet die Irisausschneidung, welche dem Sekundärglaukom vorbeugen soll. Wenn die Pupille ringsherum verlötet ist, oder nur noch eine kleine Lücke in der zirkulären Synechie besteht, wartet man besser nicht ab, bis Drucksteigerung und damit Reizung und Empfindlichkeit auftritt, sondern man benützt die Zeit der Ruhe des Auges, um eine Lücke in der Iris anzulegen, welche die Verbindung zwischen dem Raum hinter der Iris und der Vorderkammer wieder herstellt, damit nicht hinter der Iris früher oder später sich stauender humor aqueus die Iris vorbaucht und damit Drucksteigerung hervorruft.

Diese Iridektomie wird in der Regel nach oben angelegt. Sie braucht nicht breit zu sein. Man incidiert mit mässig breiter Lanze am Limbus sclerae und zieht, nachdem mit der Pincette die Iris gefasst worden, diese etwas langsam an, weil man dabei die Verwachsung des gefassten Stückes Iris mit der Linse lösen muss. Manchmal bleibt, wenn diese Verwachsung stark war, der Pupillarsaum an der Linse zurück. Man lasse ihn ruhig dort.


Auch wenn eine umfängliche vordere Sy-

- Fig. 67. Stumpfes Irishäkchen.
 „ 68. „ „ „
 „ 69. Spitzes Irishäkchen.
 „ 70. „ „ „
 „ 71. Einfaches Wundhäkchen.
 „ 72. Doppeltes „

nechie, also Verlötung der Iris mit der Cornea nach deren Perforation durch Geschwür oder Verletzung statt hatte, ist es oft ratsam, das infolgedessen leicht auftretende Sekundärglaukom nicht abzuwarten, sondern vorher schon, nachdem das Auge einige Zeit ganz ruhig gewesen, eine Entspannung der Iris durch Iridektomie vorzunehmen.

2. Die druckentspannende Iridektomie wird, da sie keine optische Wirkung bezweckt, wenn immer möglich, nach oben ausgeführt, damit das Colobom vom oberen Lide gedeckt wird. Sie soll ferner ein breites Stück Iris entfernen und zwar bis an deren Peripherie hinaus.

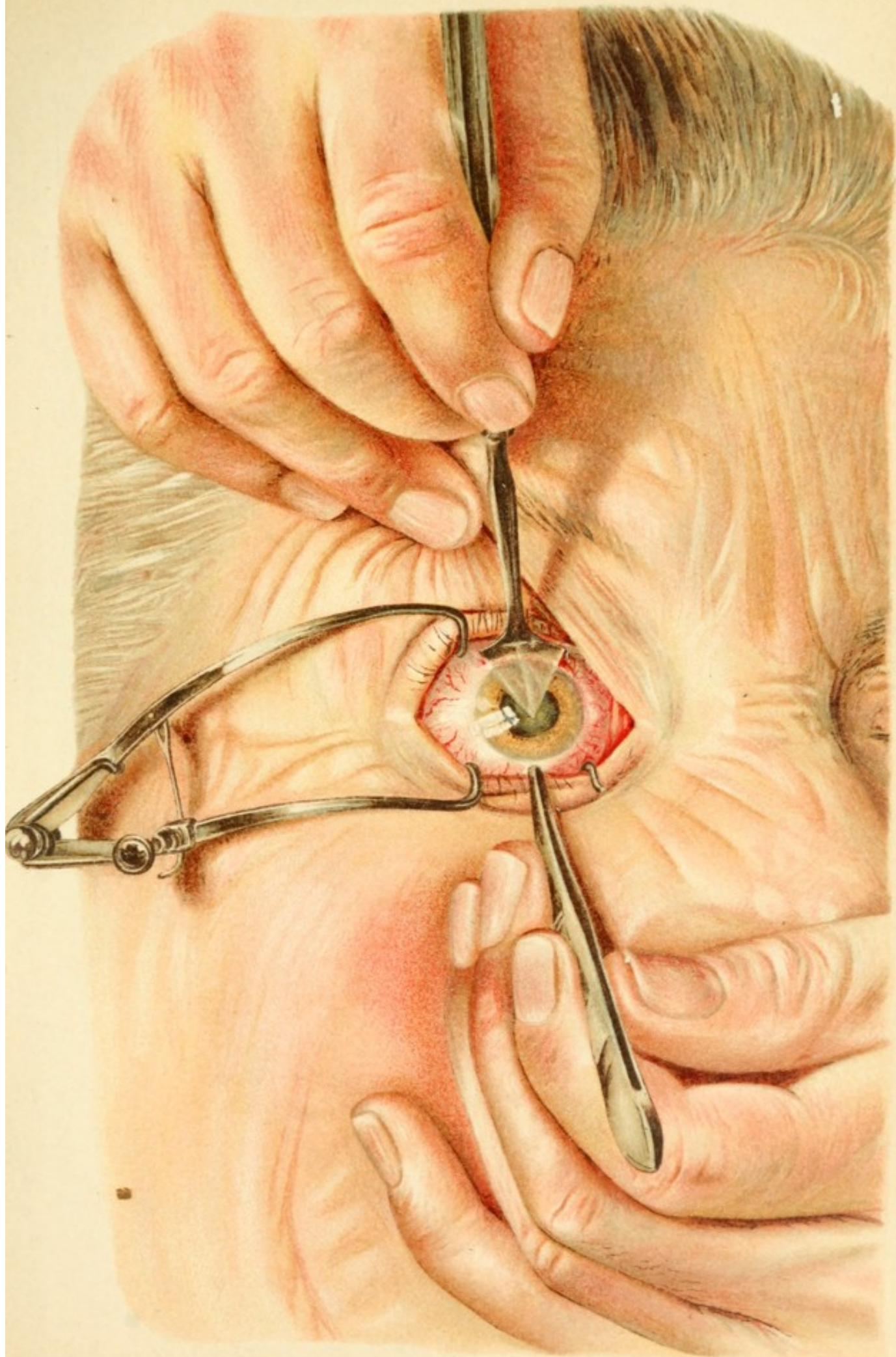
Es ist das unsterbliche Verdienst von Albr. v. Gräfe, erkannt zu haben (1856), dass die Iridektomie das Glaukom heilt. Denn vor dieser Erkenntnis erblindeten die glaukomatösen Augen nach längerer oder kürzerer Frist ohne Ausnahme. Die seither verflossenen 50 Jahre haben gezeigt, dass die Iridektomie, rechtzeitig ausgeführt, die beste Behandlungsmethode des Glaukoms ist, dass aber in vorgerückten und chronischen Fällen ihre Wirkung nicht mehr sicher und endgültig heilt, sondern dass dann Rückfälle der Erkrankung trotz regelrechter Operation vorkommen. Auch beim Glaukoma haemorrhagicum hat die Iridektomie meist nicht die gewünschte Wirkung, sie kann hier sogar leicht mehr schaden als nützen. Da auch bei veralteten Fällen gewöhnlichen Glaukoms die Irisausschneidung Verschlimmerung verursachen kann,



findet die Iridektomie ihre Indikation im Bereich des Primärglaukomes in erster Linie beim acuten und subacuten Glaukom und dem noch nicht zu weit vorgerückten Glaukoma simplex, bei dem also das Gesichtsfeld noch nicht von der nasalen Seite her stark eingeengt ist. Beim Kinderglaukom kann, wenn das Kind schon etwas älter und das Glaukom noch nicht vorgerückt ist, die Iridektomie gewagt werden, in allen anderen Fällen infantilen Glaukoms ist die Sklerotomie vorzuziehen, die im fernerem auch bei vorgerückten Fällen von Glaukoma simplex und beim Glaukoma haemorrhagicum empfehlenswerter ist, manchmal aber allerdings öfter wiederholt werden muss.

Beim Sekundärglaukom ist die Iridektomie angezeigt bei cirkulärer Synechie. Bei den übrigen Arten dieser Glaukomform kommt man in der Regel mit der Sklerotomie oder Hornhautpunktion aus.

Das Auge zur Glaukom-Iridektomie vermitteltst Eintropfung von Mioticis (Physostigmin und Pilocarpin) vorzubereiten, ist um so empfehlenswerter, je seichter die Vorderkammer ist, weil dadurch die regelrechte Ausführung der Operation eher ermöglicht wird. Je tiefer die Vorderkammer, je enger die Pupille (was beides durch genannte Mittel bewirkt oder wenigstens begünstigt wird), um so eher lässt sich die Iridektomielanze richtig verschieben und um so besser kann man die Iris excidieren. Zu den Vorbereitungsmaßregeln gehört ferner Bettruhe und richtige Verwendung von Morphinum, damit womöglich Schlaf geschaffen wird, der in der Regel günstig auf die Drucksteigerung einwirkt. Bei akutem Glaukom länger als 12—24 Stunden auf die Vorbereitung zur Operation zu verwenden,



ist jedoch nicht ratsam. Hat sich bis dahin die Vorderkammer nicht so vertieft, dass eine Lanze eingeschoben werden kann, so ist entweder zur Vorbereitung eine Sklerotomie vorzunehmen, oder es wird die Iridektomie mittelst des Schalmessers oder durch Einschneiden von aussen her ausgeführt.

Sehr wichtig ist die vorbereitende Lokal-Anaesthesia durch Cocain und Adrenalin. Es kommt hier das pag. 15 gesagte in Betracht. Ferner ist es nötig, auch in das andere Auge einige Zeit vor der Operation Physostigmin einzutropfen, damit die Aufregung der Operation dort nicht einen Glaukomanfall hervorruft.

Die richtige Lagerung des Patienten ist wichtiger als bei jeder anderen Augenoperation, weil ein nachgiebiges Kopfpolster, falls die Operation schmerzhaft ist, ein Ausweichen des Kopfes nach hinten gestattet und damit die richtige Ausführung der Operation in hohem Grade gefährdet. Es soll also bei dieser Operation der Kopf auf harter Unterlage liegen und sehr gut gehalten werden, damit er bei schmerzhaftem Anziehen und Abschneiden der Iris möglichst gut immobilisiert werden kann.

Für diese Iridektomie ist mindestens so gutes Licht erforderlich wie für die Staaroperation.

a) Die Iridektomie mittelst des Lanzennessers vorzunehmen, empfiehlt sich in weitaus den meisten Fällen, weil die so angelegte Wunde in der Regel rascher und besser heilt, als die mit dem Schalmesser geschnittene. Dieses handhabt sich allerdings leichter und Anfänger im Operieren thun vielleicht besser, es statt der Lanze anzuwenden, die bei enger Vorderkammer oft recht schwer einzuführen ist und stets etwas die Linse in Gefahr bringt.

Die Operation wird nach bloss leichter Ausspülung des Konjunktivalsackes (bei starker Reizung

kann auch diese wegfallen) so vorgenommen, dass nach Einlegung des Sperrlidhalters der Bulbus unten mit der Fixationspincette gefasst und nun die Lanze von oben in die Vorderkammer eingeschoben wird, entweder so, wie es Tafel 6 zeigt, d. h. indem der Operateur, der am Kopfe des Patienten steht, die Lanze von sich weg vorschiebt oder aber so, dass er zur Seite des Patienten stehend die Lanze beim Einstich mehr gegen sich hin führt. Man sticht die Spitze der Lanze 2 mm vom durchsichtigen Hornhautrande ein und schiebt sie dann so vor, dass der Schnitt parallel zum Cornealrand verläuft. Oft muss man sich dabei noch dadurch etwas besseren Zugang zu den tief liegenden Augen alter Leute verschaffen, dass man die schlaffe Haut des oberen Lides mit dem vierten Finger etwas in die Höhe zieht (vgl. Taf. 6). Man schiebt die Lanze so weit als möglich vor, ohne aber dabei mit der Spitze die Descemetsche Membran zu verletzen. Beim Einschieben der Lanze hat man sich ferner davor zu hüten, die Iris anzuspiessen oder gar die Linse anzusteichen. Auch beim Zurückziehen des Instrumentes muss man darauf achten, nicht mit der Spitze die Linse anzuritzen. Man senkt daher am besten den Griff der Lanze, während man sie herauszieht, etwas gegen den Scheitel des Patienten, sodass die Spitze längs der Hornhauthinterfläche herausgeführt wird, ohne dass man aber dabei diese berührt.

Wenn es wegen seichter Kammer nicht möglich war, die Lanze weit genug vorzuschieben, so kann man den zu kleinen Schnitt dadurch beim Herausziehen der Lanze etwas vergrössern, dass man nach der einen Seite hin den Schnitt verlängert, indem man die Spitze dorthin dreht und im Rückziehen der Klinge sie noch nach dieser Seite hin kräftig wirken lässt. Dabei ist es zweckmässig, die Lanze stets etwas gegen die Iris zu pressen, damit diese nicht aus der Wunde vorfällt.

Das nun folgende Ausschneiden der Iris erfordert, wenn das Auge empfindlich ist, gute Assistenz und gute Fixierung des Kopfes des Patienten. Wenn die Iris in der Vorderkammer blieb, was für eine regelrechte Ausschneidung besser ist, so führt man die gebogene Irispincette (Fig. 65) geschlossen bis nahe an den Pupillenrand, öffnet sie dort 3—4 mm weit und fasst die Iris. Nun hat der Assistent, dem man die Fixationspincette nach Ausführung des Schnittes übergeben hat, die wichtige Aufgabe, den Augapfel gut festzuhalten, damit er nicht nach oben rollen kann. Denn sobald bei empfindlicher Iris diese mit der Pincette gefasst und herausgezogen wird, rollt der Patient reflektorisch den Bulbus um so kräftiger nach oben, je grösser der Schmerz ist. Diese Rollung nach oben erschwert aber ein richtiges Vorziehen der Iris und ihr regelrechtes Abschneiden oder vereitelt es sogar. Der Assistent darf nun aber nicht bloss sich auf die von der Pincette gefasste Bindehaut verlassen und daran den Augapfel nach unten ziehen wollen, denn da es sich bei dieser Operation sehr oft um alte Leute mit brüchiger Bindehaut handelt, so würde er die Bindehautfalte einfach zerreißen und die ganze Fixation wäre zu Ende; sondern er muss zugleich die scharfe Ecke der Pincette für die Fixation verwerten, indem er sie etwas in die Sklera eindrückt und so den Halt verstärkt, den die Pincette am Bulbus findet. Zu dem Zwecke muss natürlich die Pincette etwas steiler gegen den Bulbus aufgerichtet werden, als Tafel 6 es zeigt und muss der Bulbus, wenn er nach oben fliehen will, damit mehr hinunter geschoben als gezogen werden.

Hat der Operateur nun die Iris 5—6 mm weit aus der Vorderkammer herausgezogen, so schneidet er sie mit der gebogenen Iridektomieschere in der Weise ab, dass er diese mit ihrer Convexität

gegen den Bulbus gerichtet vorschiebt, die herausgezogene Iris zwischen ihre Arme fasst und entweder mit einem Schlage die Iris abschneidet, wobei er diese im Momente des Abschneidens gut anzieht, oder er schneidet zuerst eine Hälfte der vorgezogenen Iris ab und dann die andere, indem er diese nochmals kräftig anzieht. Denn es soll ein breites Stück Iris bis an den peripheren Ansatz der Iris ausgeschnitten werden, sodass im Kammerwinkel so wenig Iris wie möglich stehen bleibt. Zu dem Zweck ist es unerlässlich, die Schere beim Abschneiden gut an den Bulbus anzudrücken. Vortrefflich lässt sich auch mit der Weckerschen Pincettenschere (Fig. 53) das Abschneiden der Iris vornehmen. Fällt beim Zurückziehen der Lanze die Iris vor die Wunde, so fasst man sie quer und verfährt im übrigen in gleicher Weise.

Auch bei dieser Operation ist es nötig, die Iris nach der Ausschneidung wieder vermittelt des Spatels (Fig. 66) zurecht zu legen (vgl. Taf. 3), denn bei der Glaukom-Iridektomie wäre es ganz besonders schädlich, wenn Iris in den Wundecken liegen bliebe, da dies wiederum Drucksteigerung zur Folge hätte. Die Sphinkterecken müssen so reponiert werden, dass sie dem normalen Rand der Pupille entsprechen, sodass diese samt Colobom einem umgekehrten Schlüsselloch ähnlich sieht. Es ist gut, wenn nach oben hin (peripher) das Colobom etwas breiter ist, als am Pupillenrand (vgl. Fig. 8). Freilich zieht sich bei vielen Glaukom-Iridektomien die durch die Drucksteigerung gelähmte Iris recht schlecht und träge in die normale Lage zurück. Man kann dies von vornherein schon erwarten, wenn die Iridektomie trotz der entsprechenden Vorbereitung bei weiter Pupille ausgeführt werden muss.

Oft ist die Pupille bei Glaukom gerade nach oben am stärksten ausgeweitet, sodass dann nur an einem

schmalen Irisraum die Excision vorgenommen werden kann. Dieses Moment und die weitere Erschwerung einer richtigen Irisexcision nach oben, die oft bei diesen meist bejahrten Glaukompatienten durch die Tieflage des Augapfels und sein Rollen nach oben verursacht wird, macht es gelegentlich ratsam, die Iridektomie statt nach oben t e m p o r a l w ä r t s oder nach unten anzulegen, namentlich in den Fällen vorgerückten Glaukoms, wo die Operation mehr wegen der Erhaltung eines schmerzlosen Bulbus, als wegen des guten Sehens ausgeführt wird.

Bei jeder Iridektomie, bei der Glaukom-Iridektomie aber ganz besonders, hat man sich vor dem Fehler zu hüten, die Lanze zu stark schief durch die Hornhaut zu führen (Fig. 72a punktierte Linie), weil sonst die innere Wunde in zu grossen Abstand von der äusseren und daher zu weit zentral zu liegen kommt. Diese soll vielmehr dem Kammerwinkel so nahe als möglich liegen (ausgezogene Linie), weil nur so eine genügend periphere Excision der Iris möglich ist. Es ergibt sich aus Figur 72 a, dass die richtige Schnittlinie mit der Iris in Kollision käme. Deshalb muss die Lanze, nachdem sie in der Richtung dieser Linie, so weit als es die Iris erlaubt, vorgeschoben werden, successive beim weiteren Vorschieben etwas mit dem Griff zurückgelegt werden, damit deren Spitze über Iris und vorderen Linsenpol weggeht. Die Figur zeigt ferner, dass die Sklera bei ihrem Uebergang in die Hornhaut aussen etwas über diese übergreift. Daher fällt ein Schnitt, der 2—3 mm weit von der Hornhautgrenze angelegt wird, mit seinem inneren (in der M. Descemetii liegenden) Rande doch noch in die Cornea oder mit anderen Worten, wenn man den



Fig. 72 a.
Richtiger Iridektomie-
schnitt (ausgezogene
Linie) und unrichtiger
(punktierte Linie).

inneren Wundrand in die Cornealgrenze resp. den Kammerwinkel verlegen will, muss die äussere Wunde in der Sklera liegen und zwar 2—3 mm weit vom Hornhautrande entfernt.

b) Die Iridektomie vermitteltst des Schmalmessers von Gräfe gefährdet weniger die Linse durch Anstechen und ermöglicht besser die Vermeidung des eben genannten Fehlers, aber der so gesetzte Schnitt schliesst sich meist weniger leicht und man gerät dabei gern in den Fehler, zu peripher auszuschneiden, sodass bei der Operation oder nachher die Linse austritt resp. vom intraocularen Drucke herausgepresst wird, wenn dieser nicht rasch nach der Operation sinkt. Gelegentlich thut er das erst nach einigen Tagen. So günstig bei der Glaukom-Iridektomie eine gehörige Wundlänge (6—7 mm) wirkt, so sehr ist deshalb eine zu grosse Wunde zu vermeiden.

Das Messer soll recht schmal sein und ähnlich durch die Vorderkammer geführt werden, wie bei der Staaroperation, aber Ein- und Ausstich sollen bloss 6—8 mm von einander entfernt sein. Der Schnitt soll der ganzen Länge nach etwa 2 mm von der Hornhautgrenze im Skleralbord liegen. Auch bei dieser Schnittführung ist es oft wegen geringer Tiefe der Vorderkammer schwierig, zwischen Cornea und Iris durchzukommen und einen Schnitt von genügender Länge anzulegen.

Die Irisausschneidung und Reposition geschieht in gleicher Weise wie bereits erwähnt.

c) Die Iridektomie mit Incision vermitteltst Skalpells oder Scarificateurs (Gayet, Schöler). Während man mit dem Schmalmesser bei eben erwähnter Schnittführung von innen nach aussen die Vorderkammer eröffnet, kann dies auch mit demselben Messer oder noch besser mit einem bauchigen Messer, z. B. dem erwähnten Scarificateur oder

einem ganz gut schneidenden Skalpell von aussen nach innen geschehen. Es empfiehlt sich dies dann, wenn gar kein oder fast kein Raum zwischen Cornea und Iris vorhanden, weil diese zu stark nach vorn gedrängt ist, entweder infolge heftigen Primärglaukoms oder namentlich bei Sekundärglaukom mit Vorbauchung der Iris infolge circulärer Synechie, grosser vorderer Synechie (z. B. nach grosser centraler geschwüriger Perforation). Man schneidet dann vorsichtig am Corneal- oder besser Skleralrand von aussen nach innen, bis auf einer vielleicht zunächst kurzen Strecke die Vorderkammer eröffnet ist; dann wird vermittelt geeigneter Schere (v. Weckers, Fig. 53), Stevens, Fig. 92) oder dem Messer von Desmarres (Fig. 36) die Wunde vergrössert, indem die besagten Instrumente zwischen Cornea und Iris im Kammerwinkel in Aktion gesetzt werden.

Die Wirkung der Iridektomie bei Primärglaukom befriedigend zu erklären, ist bis jetzt ebensowenig gelungen, wie die Erklärung des Wesens dieser Glaukomform. Zunächst lag der Gedanke nahe, dass die Incision der Bulbuskapsel ein vermehrtes Absickern von Vorderkammerwasser zur Folge habe, dass also eine sogenannte Filtrationsnarbe und damit eine Art Ventil gegen Ueberdruck geschaffen werde. Auf Grund dieser Ueberlegung hat v. Wecker die blossе Incision am Corneoskleralrand ohne Iridektomie empfohlen und als sogenannte Sklerotomie gegen Glaukom zur Verwendung gebracht. Es zeigte sich aber, dass ihre Wirkung weniger gross ist, als die der Iridektomie, dass also das Ausschneiden eines Stückes Iris den erhöhten Druck, wenigstens in der Anfangszeit des Prozesses, besser herabsetzt als die blossе Incision. Der letzteren kann aber im späteren Glaukomstadium und beim Kinderglaukom eine günstige Wirkung nicht abgesprochen werden. So-

mit ist vielleicht doch ein Teil der Iridektomie-wirkung auf vermehrte Filtration zurückzuführen.

Da nach den Untersuchungen von Knies und Ad. Weber die Obliteration des Kammerwinkels (Fontana'schen Raums) bei Glaukom eine wichtige Rolle spielt und auch als die primäre Ursache der Erkrankung erklärt wurde, so hat man die günstige Wirkung der Excision eines Stückes der Iris durch die im Bereich dieser Excision stattfindende Freilegung des Kammerwinkels erklärt. Solche Freilegung könnte aber bloss eintreten, wenn die Iris bei der Iridektomie bis an ihre Wurzel exstirpiert würde, das ist aber, namentlich aus den anatomischen Untersuchungen von Treacher Collins⁵¹⁾ zu schliessen, in der Regel nicht der Fall. Er fand bei 23 wegen Glaukom iridektomierten Augen nur in zweien die Operationsnarbe so weit peripher, dass das Ligamentum pectinatum vom Schnitte betroffen worden war. In 3 Fällen von sehr peripherer Excision der Iris war die Drucksteigerung wieder-gekehrt. — Immerhin ist anzunehmen, dass doch durch die Entfernung eines Stückes Iris der Kammerwinkel dem Abfluss von Kammerwasser besser zugänglich wird.

Ein weiteres Moment für die Erklärung der günstigen Wirkung der Iridektomie und Sklerotomie lässt sich aus der Theorie von Priestley Smith⁵²⁾ ableiten, der annimmt, dass das Glaukom namentlich durch die physiologische Grössenzunahme der Linse in späteren Jahren vorbereitet wird. Es wird dadurch der Raum zwischen Linse und Corpus ciliare verengt und die Möglichkeit geschaffen, dass Linsenrand und Ciliarfortsätze, wenn in letzteren Blutüberfüllung eintritt, die Iriswurzel nach vorn drängen, womit der Kammerwinkel verengt oder sogar verschlossen wird. Auf Grund dieses Mechanismus würde die Excision eines Stückes Iris

verständlich sein: es könnte wenigstens an der Iridektomiestelle die Iris nicht mehr nach vorn gepresst werden und ferner würde noch etwas hinzukommen: es hat Snellen (l. cit.) beobachtet, dass nach jeder erfolgreichen Glaukomoperation eine nicht unerhebliche Abflachung der Cornea in der Richtung nach der Operationswunde hin entsteht. Diese Abflachung der Cornea bringt notwendig eine gewisse Ektasie der Bulbuswandung in der Ciliargegend mit sich und so entsteht eine Erweiterung des perilentikulären Raumes, die im Sinne von Priestley Smith günstig auf die Circulationsverhältnisse daselbst einwirken muss.

Die Nachbehandlung der Glaukom-Iridektomie bedarf vor allem für einige Tage der Bettruhe, da diese in der Regel günstig auf die Druckverhältnisse einwirkt. Ferner ist bald der Gebrauch der Miotica angezeigt, wenn auch nicht schon gleich die ersten Tage. Vorzuziehen ist bei operierten Augen das Pilocarpin zu 2—3% 5—6 mal p. Tag, wenn nötig; denn es reizt weniger als das Physostigmin. Auch die Iridektomiewunden sind rein zu halten, da sonst Iritis auftreten kann, ja es sind Beobachtungen bekannt gemacht worden von sympathischer Erkrankung des anderen Auges nach Glaukomiridektomie.

Als wichtigste Störung im Wundverlauf ist zu bezeichnen das lange Offenbleiben der Wunde, dadurch bedingt, dass der Druck nach der Operation nicht herunter geht. Für diese ungünstigen Fälle ist die Sklerotomia posterior empfohlen worden, eventuell zusammen mit dem Verfahren von Weber (s. Sklerotomie).

Der Austritt der Linse, manchmal erst nach der Operation sich einstellend und die Folge von zu peripherem, grossem Schnitt, ist unerwünscht, aber besser, als wenn die Linse bloss an die Wunde sich

anlegt, anheilt und so neue Drucksteigerung hervorruft. Es kann also dieses Ereignis auch günstig wirken.

Ohne grossen Belang sind die Blutungen in der Retina, die erst nach der Operation beobachtet werden, wohl meist als Folge der bei der Incision des Bulbus eintretenden Herabsetzung des intra-ocularen Druckes und dadurch bedingter rascher Entlastung der Retinalgefässe. Diese Blutungen charakterisieren die Erkrankung nicht als haemorrhagische Form des Glaukoms, wohl aber thun dies Blutungen, die vor der Operation vorhanden sind.

Ausser den beiden genannten hauptsächlichen Indikationen für die Iridektomie und der früher schon erwähnten Voroperation zur Staarextraktion kommen noch einige weniger häufige in Betracht.

3. Die Iridektomie bei chronischer Iritis, um deren Rückfälle hinten zu halten und den Glaskörper aufzuhellen, hat von ihrer früheren Beliebtheit ziemlich viel eingebüsst (wenigstens bei den Operateuren, welche bloss notwendige Operationen ausführen). Jedenfalls darf sie nur in einem vollständig entzündungsfreien Intervall vorgenommen werden. Aber auch dann schliesst sich, nachdem zuerst in der Regel eine grosse Blutung die Vorderkammer mehr oder weniger ausfüllte, die Irislücke zum Teil wieder. Auch gegen die oft so hartnäckigen und störenden Glaskörperflocken vermag die Iridektomie leider oft wenig.

Gänzlich unrichtig ist es, wegen ein paar Synechieen operieren zu wollen. Die vor Dezennien gültige Ansicht, dass Synechieen neue Iritis hervorrufen, hat ihren Wert verloren, seit wir wissen, dass die Iritis meist konstitutionelle Ursachen hat.

4. Bei ektatischen Hornhautnarben und beginnender Staphylombildung hat die Iridektomie ihre volle Berechtigung. Sie bringt beide in der Regel zur Abflachung.

5. Zum Zwecke der Entfernung von noch kleinen Sarkomgeschwülstchen der Iris kann eine Excision gewagt werden, wenn das betreffende Knötchen noch klein ist. Am besten ist es, meiner Erfahrung gemäss, in solchen Fällen so vorzugehen, dass zunächst rechts und links von dem betreffenden Knötchen eine Iridektomie angelegt wird, nachdem ein grosser, $\frac{1}{3}$ — $\frac{1}{2}$ Hornhautumfang umfassender Bogenschnitt im Cornealbord eventuell mit Zuhilfenahme der Schere, angelegt worden. Dann kann das den Tumor tragende Stück Iris vollständig aus der Vorderkammer herausgewälzt und bis zu äusserst an die Iriswurzel sauber abgetragen werden.

Tuberkelwucherungen werden dagegen besser nicht exstirpiert, sondern vermitteltst Jodoformeingührung in die Vorderkammer oder mit Tuberkulineinspritzungen, eventuell Enukleation behandelt.

Die Sklerotomie

stellt, wie schon erwähnt, wenn sie als Sklerotomia anterior, d. h. am Cornealrand ausgeführt wird, gleichsam die, unter Umständen bessere, Hälfte der Iridektomie dar; denn sie ist auf alle Fälle weniger gefährlich, aber freilich auch weniger wirksam als diese und kann beliebig oft wiederholt werden. Bei Kinderglaukom, vorgerücktem Glaucoma simplex und bei haemorrhagischem Glaukom ist sie nach meiner Erfahrung*) der Iridektomie vorzuziehen, und auch für die übrigen Glaukome bildet sie oft eine wichtige Hilfs- und Ergänzungsoperation. Denn es gibt namentlich unter den etwas spät erst in Behandlung gekommenen genug Fälle, bei denen

*) Ich habe bis Juni 1900 bei 303 erwachsenen Glaukomkranken 570 Operationen und zwar 279 Iridektomien und 291 Sklerotomien, und ferner bis November 1899 an 38 glaukomatösen Kindern 104 Sklerotomien ausgeführt.

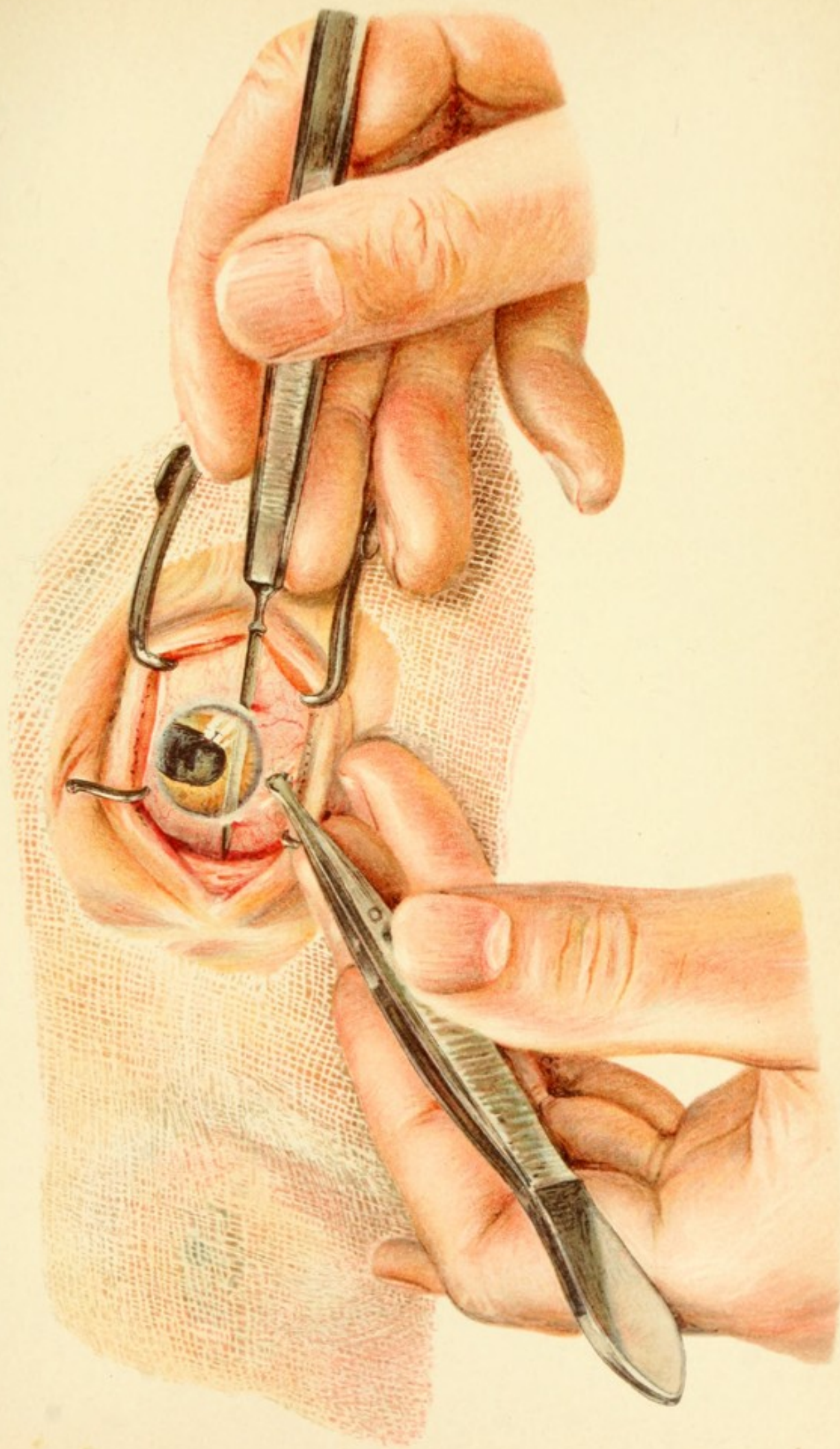
Taf. 7. Sklerotomie nach unten an einem schon früher wegen Glaukom iridektomierten Auge.


eine Iridektomie das Glaukom nicht definitiv heilt, sondern wo nach einiger Zeit wieder nachgebessert werden muss.

Wo ferner Iridocyclitis mit Beschlagspunkten zu Drucksteigerung führt, ist die Sklerotomie die richtige Operation und die Iridektomie durchaus verfehlt. Bei Keratoconus ist die wiederholte Sklerotomie angezeigt, um die Erkrankung aufzuhalten.

Die Sklerotomie kann sowohl mit der Lanze (Quagliolo, Snellen), als mit dem Schmalmesser vorgenommen werden. Die letztere, von de Wecker angegebene Methode erlaubt, den Irisvorfall, der beim Lanzenschnitt droht, zu vermeiden. Das Gräfesche Staarmesser wird dabei in ähnlicher Weise, aber mit mehr skleralem Ein- und Ausstich durch die Vorderkammer geführt, wie bei einer Staaroperation (v. Taf. 7), es wird dann auch das Messer etwas hin- und hergezogen, als wollte man in der betreffenden Richtung (in Taf. 7 nach unten) einen Bogenschnitt anlegen, es wird dann aber, nachdem Ein- und Ausstich je auf etwa 3 mm verlängert worden, eine breite Brücke der Sklera stehen gelassen, diese aber beim Ausziehen des Messers mit dessen Spitze von innen her etwas incidiert, indem diese im Kammerwinkel im Bogen herumgeführt wird. Es darf aber diese von de Vincentiis und Taylor empfohlene Einschneidung des inneren Kammerwinkels, wobei der Schnitt vom Kammerwinkel aus in der Irisebene noch etwas in die Sklera eindringt, nicht zu tief geschehen, sonst rutscht nachher die Iris langsam dorthin unter entsprechender Verziehung der Pupille.

Damit dieser Schnitt ganz korrekt ausgeführt werden kann, ist es nötig, die Fixationspincette zwi-





schen Ein- und Ausstichspunkt anzulegen (v. Taf. 7). Es ist dies wichtig und erlaubt ein so sicheres Schneiden, dass das Vorderkammerwasser nicht oder nur in geringer Menge abfließt und, wenn nötig, noch eine zweite Sklerotomie der ersten sogleich folgen kann, was die Wirkung steigert.

Auch für die Sklerotomie ist das Auge mit pupillenverengernden Mitteln vorzubereiten, damit nicht die Iris in die beiden Wunden fällt.

Als *Sklerotomia posterior* ist eine Glaukomoperation empfohlen worden, die in einer mit dem Schalmesser vorgenommenen kurzen Incision der Sklera weiter rückwärts im äquatorialen Bulbusbezirk besteht, wobei auch der Glaskörper bis in ziemliche Tiefe gespalten wird. Es soll diese Operation die nachherige Ausführung einer Iridektomie erleichtern oder auch die Wirkung dieser Operation steigern, wenn sie ungenügend war. Sie wird so ausgeführt, dass der Patient aufgefordert wird, nasalwärts zu blicken, wonach mit der Fixationspincette die Bindehaut nahe dem horizontalen Meridian gefasst und etwas nach abwärts verzogen wird. Mit einem Gräfeschen Messer, dessen Rücken gegen die Hornhaut gerichtet ist, wird nun im horizontalen Meridian wenigstens 5 mm hinter dem Hornhautrand die Sklera punktiert, indem das Messer ungefähr 10 mm weit in der Richtung gegen die Bulbusmitte vorgestossen wird. Beim Zurückziehen wird das Messer leicht um die Axe gedreht, damit die Wunde etwas klaffen und Flüssigkeit austreten kann. Die Verziehung der Bindehaut beim Einstich und reines Operieren sichert gegen Infektion. Blutung ins Augeninnere sah Priestley Smith (l. cit.) nach dieser Sklerotomie nur zweimal bei mehr als 60 Operationen.

Ist 10—20 Tage nach der Iridektomie die vordere Kammer nicht hergestellt, sodass Glaukoma ma-

- Fig. 73. Messerchen von Lang zur Incision der Cornea, um dann das stumpfspitze Messerchen Fig. 74 einführen und damit vordere Synechieen ablösen zu können.
- „ 75. Stahlspatel von Lang, um in Verbindung mit dem grossen Magnet kleine eiserne Fremdkörper hinter der Iris vorziehen zu können.
- „ 76. Abgebogene breite Nadel zur Incision der Cornea.
- „ 77 u. 78. breite Nadel zur Incision der Cornea für schmale Iridektomie etc.

lignum sich offenbart, so kann als letzter Versuch das Verfahren von Ad. Weber⁵³⁾ angewendet werden. Es besteht darin, dass während einer Sklerotomia post., wie sie eben beschrieben wurde, mit Incision 8—10 mm nach aussen vom Hornhautrand und während das Messer durch eine Viertels-Axen-drehung die Wunde zum Klaffen bringt, der Operateur gegen 2 Minuten lang mittelst des Oberlides einen anfangs schwachen, dann wachsend stärkeren Druck auf die Hornhaut in senkrechter Richtung zur Colobomfläche, nach welcher Seite die Linse gewöhnlich am meisten ausgewichen ist, ausübt. Es soll dadurch die vor die Ciliarfortsätze getretene Linse wieder zurückgedrängt werden. Auf der Höhe des Druckes soll man 1—1½ Minuten verharren, um der Ansammlung von humor aqueus Zeit zu gestatten.

Was die zur Heilung des Glaukoms empfohlene Sympathicus-Resektion betrifft, so ist es noch nicht ganz klar, ob sie grossen Wert und bleibende Wirkung hat und ob das was sie leistet im Verhältnis steht zu der Grösse des operativen Eingriffes, von dem wir noch nicht einmal genau wissen, ob er nicht in anderer Richtung schadet.

Eine der eben beschriebenen hinteren Sklerotomie ähnliche Operation ist die Skleralpunction, welche von Deutschmann⁵⁴⁾ zur Heilung der Netzhautablösung empfohlen wird; nur



73



74



75



76



77



78

handelt es sich dabei um eine Doppelpunktion und um peripheres Durchführen des Messers, statt um steiles Eingehen. Das Verfahren eignet sich am besten für schon etwas ältere Ablösungen, die sich bereits nach unten gesenkt haben. Es wird am atropinisierten Auge ein bayonettförmiges, zweischneidiges Messer bei nach oben gerichtetem Blick in der unteren Uebergangsfalte möglichst nahe dem *aequator bulbi* quer durch den untersten Teil des *Bulbus* gestossen, sodass das Messer durch subretinalen Raum, Retina und praeretinalen Raum geht und auf der innen-unteren Seite des *Bulbus* auch noch die Sklera, nicht aber die Conjunktiva perforiert. Das Messer wird dann unter leichter Drehung zurückgezogen, sodass subretinale und praeretinale Flüssigkeit austreten kann. Nicht zu empfehlen sind Stiche von unten nach oben. Wenn nötig, wird der Eingriff mit kurzen Zwischenräumen öfters wiederholt, eventuell auch erst nach mehrmonatlicher Pause. Wenn trotz alledem der Zustand schlecht bleibt, wird Kaninchenglaskörperinjektion versucht. Nach dem Ablassen der subretinalen Flüssigkeit mittels des eben skizzierten Schnittes wird der umgerührte, reine oder mit Kochsalzlösung versetzte Glaskörper eines ca. 3 Monate alten Kaninchens in den praeretinalen Raum (also zwischen Retina und Glaskörper) eingespritzt. Beim Umrühren des Kaninchenglaskörpers bilden sich graue Flocken, die sich allmählich zu Boden senken. Je mehr man von ihnen (natürlich unter allen Cautelen der Keimfreiheit) injiziert, um so stärker wird die entzündliche Reaktion. Diese Einspritzung eignet sich bloss für Augen, deren Sehen sonst für verloren zu erachten ist.

Vor kurzem hat L. Müller⁵⁵⁾ ein Operationsverfahren zur Heilung der Netzhautabhebung empfohlen, das durch Excision eines myrthenblattförmigen Stückes der Sklera im aequatorialen Schläfenteil des *bulbus* das Vo-

lumen des bulbus reduzieren und zugleich die Dehnung und Spannung der Chorioidea und Retina in dem myopisch zu langen bulbus beseitigen soll. Es sollen durch den Eingriff Retina, Chorioidea und Sklera sich wieder dem Glaskörpervolumen anpassen können. Zuerst wird vermittelt der temporären Resektion der äusseren Orbitalwand nach Krönlein die Schläfenhälfte des Augapfels freigelegt und der rectus ext. zwischen zwei Fadenschlingen durchtrennt. Es wird dann 1—2 mm hinter dem Ansatz des m. rect. ext. mit einem kleinen, bauchigen, recht scharfen Skalpell ein kurzer Einschnitt in die oberflächlichen $\frac{2}{3}$ der Sklera gemacht und ein zweiter, mit diesem paralleler, gleich tiefer, 8—10 mm weiter rückwärts, beide parallel zum aequator bulbi. Dabei achte man darauf, dass man vor den Vortexvenen bleibt. Diese Schnitte werden dann nach oben und unten verlängert wobei man sie oben und unten zusammenlaufen lässt und je von 3 zu 3 mm mit Suturen versehen, die vom vorderen Rand des vorderen Schnittes zum hinteren Rand des hinteren Schnittes ziehen und vorläufig nach oben und unten bei Seite gelegt werden. Dann werden die Skleralschnitte vertieft bis suprachorioidales Serum abfliesst und es wird nun vermittelt kleiner, gerader Schere das umschnittene Skleralstück gänzlich herauspräpariert, indem man die Schnitte oben und unten zusammenlaufen lässt. Dabei darf die Chorioidea nicht verletzt werden. Das excidierte Stück Sklera soll eine Breite von 8—10 mm und eine Länge (äquatorial) von 20 mm haben. Die nun blossliegende Chorioidea sticht man nahe dem unteren Wundwinkel an, sodass das subretinale Serum abfliessen kann. Die 5 Fäden werden nun geknüpft, wobei die Chorioidea, indem sie sich zusammenzieht, glatt unter die Sklera schlüpft. Dann wird der Abducens wieder vereinigt, ebenso der Schnitt im orbitalen Periost, es wird der Knochen reponiert und die äussere Wunde geschlossen.

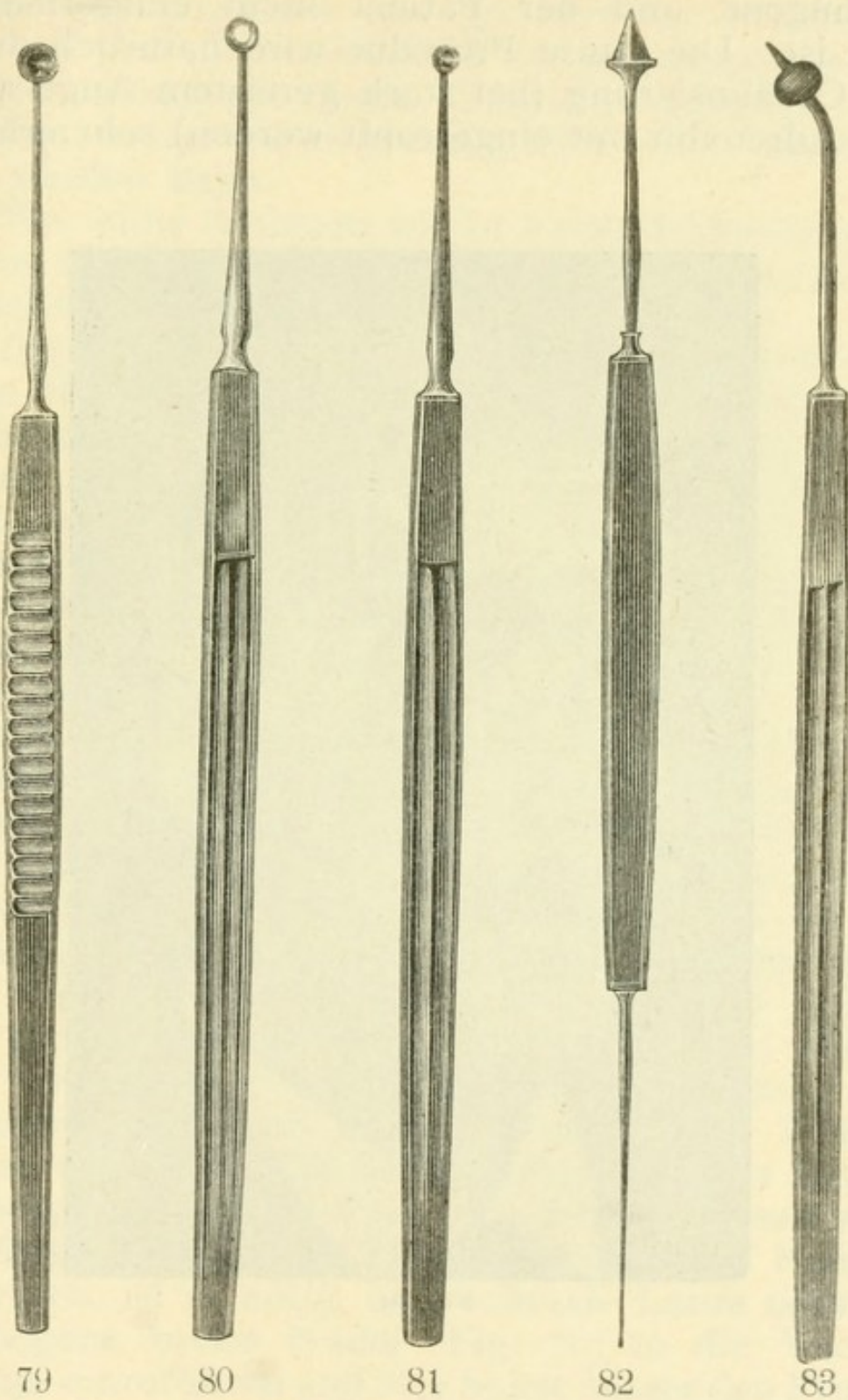
Die Dauererfolge dieses Verfahrens sind noch abzuwarten.

- Fig. 79. Kleiner scharfer Löffel.
 Fig. 80. Kleiner scharfer Löffel mit Loch.
 Fig. 81. Kleiner scharfer Löffel.
 Fig. 82. Paracenthesenadel mit Stilet von Desmarres.
 Fig. 83. Glüheisen.

IV. Operationen an der Hornhaut, Lederhaut und Bindehaut.

1. Die wichtigste, weil sehr häufige, der Integrität der Hornhaut gewidmete Operation ist die Entfernung von Fremdkörpern, die bei Bearbeitung von Eisen, Stein etc. in sie mehr oder weniger tief eingedrungen sind, und auch wenn sie nur oberflächlich sitzen, doch eine ganz sachgemässe Entfernung und Nachbehandlung erfordern. Denn es handelt sich dabei nicht immer nur darum, dass der kleine Fremdkörper wieder herausgeschafft, sondern, dass auch jegliche Entzündung von der Verletzungsstelle ferngehalten wird. Sekundäre Verunreinigung solcher Hornhautwunden kann langwierige Entzündungen und Ausbreitung bleibender Trübung auf Teile der Hornhaut zur Folge haben, die bei richtiger Behandlung von Trübung verschont geblieben wären.

Ganz oberflächlich sitzende Fremdkörper versuche man zuerst vermittelt etwas Watte, welche um eine spitze Sonde gewickelt und mit Sublimat 1 : 5000 befeuchtet ist, wegzureiben. Gelingt dies nicht, so muss, wie bei den tiefer sitzenden, die Ausgrabung vorgenommen werden, die namentlich bei den glühend eingespritzten Eisenpartikeln, die meist von einem bräunlichen Brandschorf umgeben sind, etwas mühsam zu sein pflegt. Denn dieser Brandschorf muss auch heraus. Kleine Steinpartikel, besonders die bei Bearbeitung von Granit erworbenen, pflegen der Entfernung ebenfalls ziemliche Schwierigkeiten zu bereiten, ganz besonders wenn die Beleuchtung



ungenügend und der Patient nicht einigermaßen ruhig ist. Die ganze Prozedur wird natürlich durch gute Cocaïnisierung (bei stark gereiztem Auge muss noch Adrenalin mit eingetropft werden) sehr erleich-

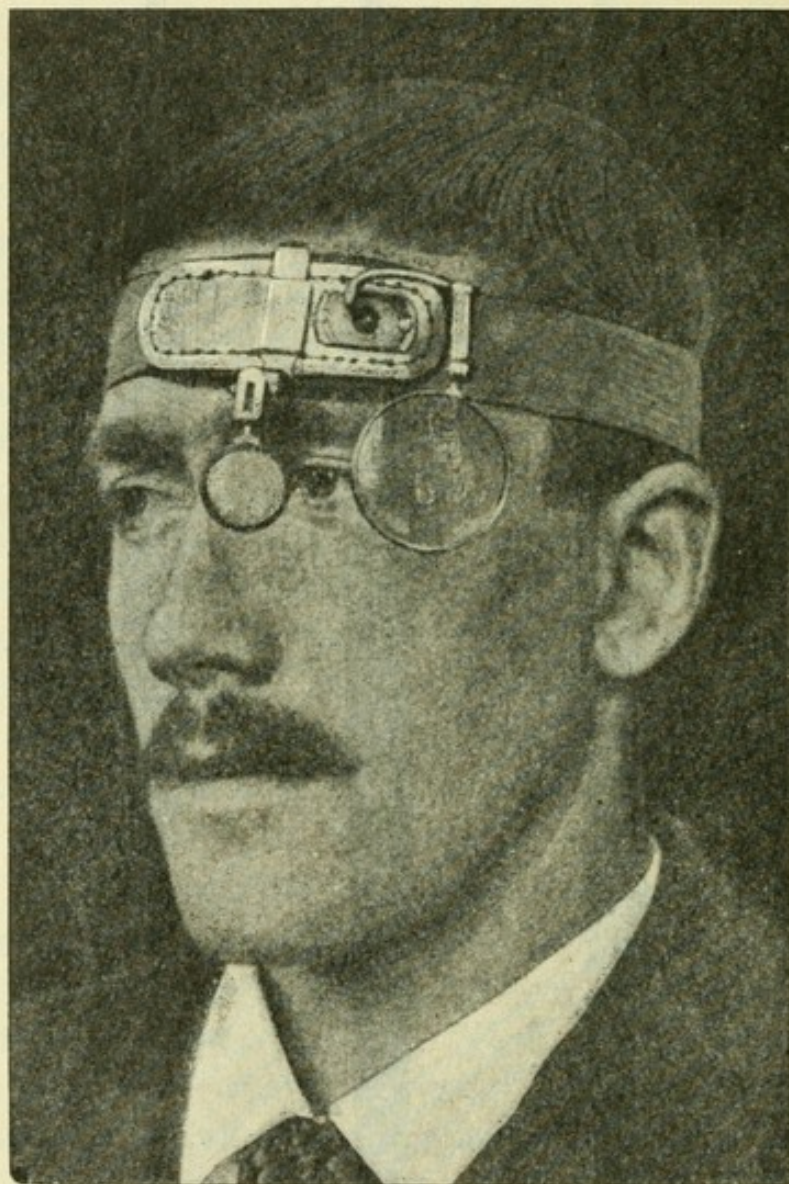

Fig. 84.

tert, ganz besonders aber durch einen Apparat, den Sidler-Huguenin konstruiert hat (Fig. 84). Er erlaubt das Licht der seitwärts stehenden Lampe vermittelt einer am Stirnband des Patienten befestig-

ten Beleuchtungslinse (das grössere der beiden Gläser) auf das Operationsfeld zu konzentrieren und zugleich dieses mit einem Vergrösserungsglas zu betrachten, sodass die Säuberung sehr exakt vorgenommen werden kann.

Wer ohne Assistenz solche Fremdkörperoperationen zu machen hat, dem leistet dieser Apparat ausgezeichnete Dienste.*)

Zur Herausschaffung der Fremdkörper aus dem zähen Hornhautgewebe sind spitze Messer oder Dissectionsnadeln dem für diesen Zweck empfohlenen kleinen Hohlmeissel vorzuziehen, weil letzterer meist nicht genügend schneidet und deshalb das Gewebe quetscht und schädigt. Wer eine so unsichere Hand hat, dass er mit den genannten spitzen Instrumenten die Hornhaut durchstechen könnte, sollte überhaupt keine Augenoperation versuchen.

Zur recht schwierigen, grosse Ruhe und Geduld erfordernden Operation kann die Entfernung eines in den hintersten Schichten der Cornea sitzenden, nicht eisernen Fremdkörpers werden. Während bei eisernen Splittern derart der grosse Magnet die Extraktion wesentlich erleichtert (der kleine nützt meist nicht viel, da er diese in der Regel kleinen Splitter nicht genügend stark anzieht), besteht bei der Entfernung von kleinen Stein- oder Kupfersplittern das Vorgehen wesentlich in einem geduldigen Herausgraben, wobei stets die Gefahr droht, dass der Fremdkörper gänzlich in die Vorderkammer gestossen wird. Um dieses unliebsame Ereignis gegebenen Falls zu vermeiden, ist es nötig, eine schmale Lanze oder die abgebogene breite Nadel (Fig. 76) in die Vorderkammer einzuführen und ihre Spitze hinter den Fremdkörper zu halten, um ihn am Durchschlüpfen in die Vorderkammer zu verhindern. Das Herausgraben

* Er ist zu bekommen bei Optiker Goldschmid, Zürich.

eines solchen tiefliegenden Splitters geschieht, ebenfalls bei gutem Licht, am besten vermittelt eines Gräfeschen Staarmessers, mit dem zuerst vorsichtig auf den Fremdkörper etwas eingeschnitten wird, wonach lediglich vermittelt der Spitze des Messers weiter gearbeitet und der Splitter herauszuheben gesucht wird. Gänzlich zu vermeiden ist dabei der Gebrauch der Pincette, weil eine solche beim Versuch, den Splitter zu fassen, ihn in der Regel nur tiefer hinein stösst.

Zum Abschluss jeder auch nur oberflächlichen Säuberung der Cornea von Fremdkörpern sehe man mit guter Lupe nach, ob das Gewebe gänzlich gereinigt sei. Ferner ist es ganz besonders wichtig, nach allen, auch nur kleinen Fremdkörperverletzungen eine sorgfältige Nachbehandlung durch Schlussverband so lange fortzuführen, bis der Substanzverlust wieder guten Epithelüberzug zeigt.

Ganz besondere Vorsicht erfordert die Entfernung von Fremdkörpern, die tief in der Sklera stecken und nicht aus Eisen bestehen, also dem Magnet nicht folgen. Sie müssen sehr sorgfältig herausgehebelt werden, nachdem man die Bindehaut, um ein reineres Operationsfeld zu haben, durch Incision auf beide Seiten gezogen hat.

Ist man genötigt, aus irgend einem Grunde vermittelt einer Skleral-Incision den Bulbus zu eröffnen, so gilt die Regel, den Schnitt meridional, nicht aequatorial zu führen, damit er weniger klafft und weniger die Chorioidalgefässe verletzt, die in der vorderen Hälfte der Mehrzahl nach meridional laufen.

2. Die zum Zwecke der Entfernung von Staarmassen bereits erwähnte Punction der Cornea wird, nicht gerade häufig, auch in anderer Absicht mehr oder weniger umfänglich ausgeführt. Will man nur Flüssiges, wie Blut, Eiter oder das blosse Kammerwasser aus der Vorderkammer ablassen, so

genügt ein kleiner Einstich, die Paracenthese, wozu man das Instrument von Desmarres (Fig. 82) mit Hemmung benützt, das zugleich erlaubt, die gewöhnlich zwischen Hornhautrand und -Mitte angelegte Punktionswunde vermittelst des Stilets zum Klaffen zu bringen, indem damit der periphere Wundrand etwas nach rückwärts gedrängt wird.

Blut in der Vorderkammer kann allerdings meist der Resorption überlassen werden, es gibt aber Fälle, wo im Interesse der Diagnose, z. B. um einen Fremdkörper festzustellen, die Beseitigung des Blutes erwünscht ist. Es gibt auch Fälle von Gliom der Retina, bei denen Blutung in der Vorderkammer auftritt und den Einblick ins Auge versperrt. Ich konnte einmal in einem solchen Falle durch die kleine Operation sofort die Anwesenheit der gefährlichen Geschwulst feststellen.

Die Paracenthese der Hornhaut wird auch vorgenommen bei tiefen Hornhautgeschwüren, welche durchzubrechen drohen. Man kann so einem grossen geschwürigen Zerfall vorbeugen. Namentlich wird eine grosse Incision oder Spaltung der Hornhaut oft vorgenommen bei *Ulcus serpens*. Nach Saemisch wird das ganze Geschwür gespalten, indem nach guter Cocaïnisierung und kräftiger Fixation des Kopfes und des Bulbus ein Gräfesches Staarmesser, mit der Schneide nach vorn gerichtet, so hinter dem Geschwür durch die Vorderkammer geführt wird, dass auf der einen, wie auf der gegenüberliegenden Seite jenseits des Geschwürrandes im gesunden Gewebe ein- und ausgestochen wird. Es wird dann langsam nach vorn ausgeschnitten. Der letzte Moment des Ausschnittes pflegt recht schmerzhaft zu sein, weil dann die entzündete Iris, nachdem der Kammerinhalt ausgeflossen, mit der Cornea in Berührung kommt. Die Richtung des Schnittes soll so gewählt werden, dass der am

stärksten eitrige, progredierende Rand des Geschwüres halbiert wird. Der Schnitt soll dann täglich mit einer stumpfspitzen Sonde oder dem Weber'schen Thränenkanalmesserchen (Fig. 145) wieder eröffnet werden, so lange, bis das Geschwür sich reinigt. Man hat bei der ersten Spaltung, wie auch bei dem Wiederaufreißen der Wunde sich sehr vor einer Verletzung der Linse zu hüten.

Nach Alf. Gräfe und Meyhöfer hat ein Schnitt, der das Geschwür selbst nicht spaltet, sondern als Demarkationsschnitt tangential zu dem progredierenden Rand im gesunden Gewebe angelegt wird, auch günstigen Einfluss auf das Ulcus.

Diese Spaltungen bei eitrigem Hornhautgeschwüren haben offenbar die gleiche Wirkung, wie die der Chirurgen bei Phlegmonen: sie entspannen das Gewebe und begünstigen dessen Reinigung durch Selbstdrainage, indem nach dem Schnitte hin ein Gewebs-Flüssigkeitsstrom sich einstellt, der dem Vordringen der Mikroben entgegenwirkt, namentlich aber die Ernährungsverhältnisse des Gewebes bessert.

Will man solche eitrige Geschwüre der Hornhaut vorerst nicht mit Spaltung behandeln, da diese manchmal vordere Synechie und deren unangenehme Folgen verursacht, so kann man auch die eitrigten Partien mit dem scharfen Löffel (Fig. 79—81) auskratzen und mit Jodoform bestreuen oder noch besser mit Glühhitze zerstören, z. B. vermittelt des kleinen Glüh eisens (Fig. 83) oder der Platinglüh schlinge.

3. Die Operation des Pterygiums. Das Flügelfell braucht erst beseitigt zu werden, wenn es eine verdickte progredierende Spitze hat. Solche mit flach auslaufender Spitze und geringer Gefäßfüllung kann man bis auf weiteres ruhig lassen. Solche aber, die schon bis zum Pupillargebiet vorgedrungen sind, werden am besten sofort entfernt.

Die Cauterisierung, oft von messerscheuen Patienten gewünscht, ist nicht zu empfehlen, eher noch die Abbindung mit Seidenfäden. Diese braucht aber mehr Zeit zur Heilung als die Abtragung oder Ueberpflanzung.

a) Die Abtragung nach Arlt geschieht so, dass nach Cocaïnisierung und Reinigung des Auges das Pterygium am „Halse“, d. h. etwa in der Gegend der Corneoskleralgrenze, mit einer geraden Hakenpincette (z. B. der in Fig. 88 abgebildeten) gefasst und etwas vom Bulbus abgehoben wird. Dadurch wird die Abtragung des auf der Cornea liegenden Teiles vermittelt eines Staar- oder Lanzenmessers erleichtert. Diese hat sehr sauber zu geschehen, sodass nichts vom Kopf des Pterygiums zurückbleibt. Es soll dieser gleichsam abgeschält werden. Nun wird mit einer geraden oder gebogenen Schere durch zwei in der Richtung der Carunkel hin convergierende Schnitte der Rumpf des Pterygiums etwa 6—8 mm lang excidiert. Die dreieckige Bindehautwunde (Basis des Dreieckes am Cornealrand) wird dann durch eine Suture vereinigt. Bei breitem Pterygium empfiehlt es sich, vor der Vereinigung noch tangential zum Cornealrand nach oben und unten in die Bindehaut ca. 5 mm einzuschneiden und etwas zu unterminieren, sonst spannt die Naht zu stark und bleibt am Cornealrand die Stelle der Sklera, wo der Hals des Pterygiums gesessen, unbedeckt von Bindehaut.

b) Die Ueberpflanzung wurde schon von Desmarres geübt und besteht nach dessen Methode darin, dass das Pterygium nicht excidiert, sondern zunächst nur abgelöst wird, aber bis auf eine Entfernung von 5—6 mm von der Cornea. Dann wird dieser Pterygium-Zipfel schief nach unten in die Bindehaut eingenäht, nachdem man durch einen vom Pterygium aus schief abwärts ziehenden geraden

Schnitt dazu Platz gemacht hat. Dieser Schnitt klappt nämlich sofort, am stärksten zunächst dem Pterygium, und bildet so die zum Einnähen passende dreieckige Wunde.

K n a p p ⁵⁶⁾ hat dann diese Methode für breite Pterygien so modifiziert, dass er das abgelöste Pterygium, nachdem der Kopf, falls er hart ist, abgeschnitten worden, horizontal halbiert und nun die beiden Zipfel schief nach oben und unten in ähnliche dreieckige Bindehautwunden einnäht. Die Stelle, wo das Pterygium ursprünglich sass, wird dann so mit Bindehaut gut gedeckt, dass man diese am Hornhautrand nach oben und unten einschneidet und unterminiert, wonach durch 2 Suturen vollständige Deckung erzielt wird.

Eine ganz brauchbare Methode ist ferner die von Mc Reynolds ⁵⁷⁾, eine Modifikation der Operation von Desmarres. Das Pterygium wird auch schief nach unten verlagert, aber dabei unter die Bindehaut hinuntergeschoben. Das Flügelfell wird in gleicher Weise, wie bei der Arltschen Methode sauber von der Cornea abpräpariert, dann wird aber das Gebilde im Gebiet der Sklera bloss am unteren Rande längs seiner Grenze durch einen schief abwärts ziehenden Schnitt (also bei nasalem Pterygium nach innen-unten gehend) mobilisiert und unterminiert. Ferner wird die Bindehaut nach unten-aussen von diesem Schnitt unterminiert und nun der Kopf des Pterygiums mit einem Faden versehen, der zwei Nadeln hat. Vermittelt dieser Fadenschlinge wird dann die Spitze des Flügelfells schief nach aussen-unten unter die Bindehaut gezogen, die beiden Nadeln dort ausgestochen und der Faden geknüpft. Am oberen Rand des Pterygiums wird kein Schnitt ausgeführt.

4. Die Bindehaut zur Deckung von Substanzverlusten der Hornhaut zu benützen, sei

es durch Transplantation ungestielter Läppchen, sei es mit Benützung von einfach- oder doppeltgestielten, im letzteren Fall brückenförmigen Lappen, ist ein Verfahren, das zuerst von Schöler versucht, dann von Kuhn vervollkommen wurde und sich als transititorisches Schutzmittel bei langsam heilenden Geschwüren, sowie bei Wunden der Cornea und Skleralgrenze empfiehlt oder auch zum dauernden Schutze wenig widerstandsfähiger Stellen, z. B. nach Abtragung eines Irisvorfalles, zur Deckung geblähter Narben mit eingeeilter Iris oder einer staphylomatösen Vortreibung. Geschwüre müssen vor der Deckung gut ausgeschabt, Keratocelen und beginnende Staphylome, damit der Lappen haftet, gut angefrischt werden, entweder durch vorsichtige Abtragung oberflächlicher Schichten mit Trepan und Lanze oder vermittelt oberflächlicher Versengung mit dem galvanokaustischen Rundbrenner und Abschabung des Schorfes nach drei Tagen.

5. Die Tätowierung vermittelt chinesischer Tusche im Bereiche der Hornhaut bildet eine wichtige Nachhilfe, um 1. durch Diffusion des Lichtes Blendung verursachende, dünne Hornhautnarben resp. -Flecken zu korrigieren.

Ich habe bis jetzt keine Gelegenheit gehabt, einem Albino eine Iris auf die klare Hornhaut zu tätowieren, um ihm die Blendung zu vermindern, würde dies aber, sobald ich es könnte, thun.

Meistens wird 2. diese Färbung kosmetisch benützt, um unschöne Weissflecke der Hornhaut dunkel zu färben oder um vor ebenfalls oft hässlichen weiss schimmernden Staaren, die wegen Netzhautablösung oder traumatischer tieferer Veränderungen im Auge inoperabel sind, in der klaren Hornhaut einen schwarzen Fleck anzulegen, der die Pupille vortäuscht. Endlich kann es nötig werden, auch die Iris nachzuahmen, wenn z. B. die ganze Horn-

haut grau oder weiss getrübt ist. Da müssen dann auch noch andere Farben zu Hilfe gezogen werden. Nicht alle Farben eignen sich hiefür, sondern nur solche, die nicht löslich sind und nicht reizen. Dies ist nach meiner Erfahrung der Fall bei Zinnober (wie er z. B. als Aquarellfarbe in Tuben erhältlich ist), der, mit Tusche gemischt, ein brauchbares Braun liefert. Für andere Färbungen, namentlich Blau, benützte Cofler⁵⁹⁾ japanische Tätowierfarben, die er aus Tokio kommen liess. Das Auftätowieren einer Iris samt Pupille auf geschrumpfte Augen, die oft bloss noch einen Rest Hornhaut besitzen, empfiehlt als Ersatz der Glasprothese de Wecker⁶⁰⁾, der 1870 die Tatouage einführte. Es werden, um den verkleinerten Augapfel mehr vortreten und runder zu machen, vorher die 4 geraden Augenmuskeln tenotomiert. Er habe damit vorzügliche Resultate erzielt.

Cofler empfiehlt übrigens die TusCHFärbung auch für die Lidränder, wo sie, in Form einer Linie angebracht, die so hässliche Cilienlosigkeit sehr gut korrigiere.

Für die am häufigsten gebrauchte Schwarzfärbung ist beste chinesische Tusche in dicker, durch langes Reiben in Glas- oder Porzellanschale erzielter Konsistenz zu verwenden. Angerieben wird sie mit einigen Tropfen Sublimatlösung 1:1000. Denn auch bei dieser Operation ist Vermeidung von Infektion absolut geboten, sodass bei Dacryostenose oder Katarh die geeigneten Vorkehrungen zu treffen sind. Ich habe einen Fall gesehen, bei dem die Tätowierung (nicht von mir ausgeführt) Panophthalmie verursachte. Bei Befolgung aller Regeln der Antiseptik habe ich nie der Tätowierung Entzündung folgen sehen. Zum Sticheln des Gewebes hat man früher 5—6 Nähnadeln, in einem Halter zu einem Bündel zusammengefasst, benützt, um gleichzeitig mehrere

Stiche ausführen zu können (weniger zu empfehlen); ferner werden Hohnadeln (Bellarminow) konstruiert und ein füllfederartiges Instrument (Nieden⁶¹), die erlauben, die Farbe gleich beim Stich diesem einzuverleiben und genaue Zeichnungen auszuführen. Man kann aber auch mit einer Discissionsnadel auskommen, mit der man die Stiche ebenfalls etwas schief vornimmt, entweder so, dass man vorerst, der Stelle entsprechend, die man färben will, die Tusche in geringer Menge aufstreicht und durch sie hindurchsticht, wonach noch mit einem glatten Spatel die Farbe etwas hineingerieben wird, oder so, dass man einfach zuerst sticht und dann die Farbe einreibt. Dabei soll das cocaïnisierte Auge nicht mit der Pincette fixiert werden, da sonst leicht die Fassstelle auch schwarz wird. Man kann den Bulbus mit einem Finger etwas festhalten.

Tätowiert werden dürfen bloss Augen, die nicht entzündet sind. Ektatische Narben eignen sich nicht für das Verfahren.

Hie und da muss nach einiger Zeit wieder etwas nachtätowiert werden, da ein Teil der Tusche wohl von Wanderzellen weggeschleppt oder vielleicht ausgestossen wird.

5. Nicht selten hat man als gutartigen, aber entstellenden Tumor am Cornealrand das Dermoid abzutragen (vgl. meinen Atlas und Grundriss der äusseren Erkrankungen des Auges Tab. II), wobei man in ähnlicher Weise die derbe Geschwulst abschält wie beim Pterygium. Man hat sich aber sehr davor in Acht zu nehmen, dass man die Cornea nicht fenstert. Es bleibt, auch bei richtigem Vorgehen, in ihr an Stelle der Exstirpation ein heller Fleck zurück, dem später die Färbung der Iris gegeben werden kann. Die Exstirpationswunde im Bereich der Bindehaut ist durch Herbeiziehen der unterminierten Bindehaut gut zu decken.

Das Lipoma subconjunctivale, manchmal das Dermoid begleitend, erfordert hie und da, wenn es sehr gross ist, operative Korrektur in Form von Excision der verdickten Bindehaut und des Fettes so viel als nötig, um das Gebilde in der Lidspalte zum Verschwinden zu bringen.

Die mit Vorliebe am Limbus Conjunctivae ihre Wucherung beginnenden Carcinom- und Sarkomwucherungen können bloss lokal exstirpiert werden, so lange sie noch klein sind. Sie werden bestmöglich mit Messer und Schere abgetragen, wonach mit dem Benzinbrenner oder Galvanokauter so gut es die Integrität des Bulbus erlaubt, die Operationsstelle noch verglüht wird. Etwas grössere Geschwülste dieser Sorte erfordern die Eukleation des Augapfels. Nur muss man vorerst bei carcinomverdächtigen Knoten, nötigenfalls durch Probeexcision, feststellen, ob nicht ein gutartiges Papillom vorliegt.

Polypen und Papillome der Bindehaut, letztere namentlich im inneren Winkel vorkommend, erfordern saubere Exstirpation mit Deckung der Wunde mit Bindehaut.

6. Das Hornhautstaphylom kann zu verschiedenen operativen Eingriffen Veranlassung geben je nach Lage und Grösse. Beim partiellen Staphylom leistet oft eine druckentspannende Iridektomie gute Dienste. Ferner kann die Excision mit Vereinigung der Wundränder durch Nähte nötig werden. Darüber kann noch ein Bindehautlappen gezogen werden. Um eine möglichst solide Narbe herzustellen, ging ich mit sehr gutem Erfolg schon so vor, dass ich das am Limbus Corneae sitzende 0,5 cm grosse Staphylom seitlich spaltete, nachdem ich es gut abgekratzt hatte. Dann wurde der periphere Teil unter den centralen, der einen Lappen bildete, hinuntergeschoben und über das ganze, die Bindehaut herübergezogen und gut vernäht.

Auch bei grösserem und bei totalem Staphylom kann durch Excision eines mehr oder weniger grossen Stückes die Sachlage verbessert werden. Snellen (l. cit.) empfiehlt dafür ein Verfahren, das die Mitte hält zwischen der totalen Amputation, wie sie Beer und Critchett ausführten, und der Küchlerschen queren Spaltung des Staphyloms, Herauslassung der Linse und Heilenlassen unter Schlussverband. Er schneidet ein verhältnismässig kleines Stück aus der Vorwölbung aus, indem er eine Depressionsnadel quer durch den Gipfel des Staphyloms sticht, wonach er mit einem v. Gräfeschen Staarmesser von aussen nach innen zu beiden Seiten der Nadel zwei gegen einander convergierende Schnitte ausführt, sodass ein Segment ausgeschnitten wird, das an der Nadel angespiesst bleibt. Zeigt es sich, dass die Wunde zu klein ist, um die Linse nun (nach der Eröffnung ihrer Kapsel) austreten zu lassen, so wird sie mit der Spitze des Messers nach rechts und links erweitert. Es legen sich schon bei geringem Druck die beiden Wundflächen durch Schlussverband bewerkstelligt, aneinander.

Will man eine Amputation des Staphyloms und Entleerung der Linse nach Beer vornehmen, der nachher diese grosse Wunde einfach unter Verband heilen liess, so empfiehlt es sich nach de Wecker die Bindehaut, die vorher rings um die Cornea eingeschnitten, unterminiert und mit einer Tabakbeutelnaht versehen wurde, über der Wunde zusammen zu ziehen. Die Sklera selbst nach Critchett mit Suturen zu nähen, die zum Teil durch das Corpus ciliare, jedenfalls aber durch das Innere des Bulbus gehen, ist gefährlich und hat sympathische Ophthalmie verursacht. Will man auch die Sklera mit Nähten zusammenziehen, so muss dies so geschehen, wie Knapp es empfahl, nämlich vor der Abtragung die Fäden durch Bindehaut und Sklera so zu lagern, dass letztere nur oberflächlich durchstochen wird.

Bei ganz grossen Staphylomen und solchen, die sich ins Gebiet des Corpus ciliare ausbreiten oder bloss dort vorhanden sind, ist, falls sie Störung verursachen, die Enukleation die richtige Operation.

V. Operationen in der Vorderkammer.

Nach den bereits erwähnten, im Bereich der Vorderkammer sich abspielenden Operationen der Iridektomie, Sklerotomie, Einführung von Jodoform und Exstirpation kleiner Tumoren haben wir noch zu betrachten

1. die Lösung vorderer Synechieen. Es kann dadurch eine verzogene Pupille wieder besser gelagert werden, namentlich wird aber dadurch Zerrung der Iris beseitigt, die früher oder später Glaukom zur Folge haben kann. Ferner wissen wir, dass Hornhautnarben mit Einwachsung der Iris gefährlich sind wegen der Möglichkeit einer Infektion. Wenn an solchen Narben durch Verletzung oder spontan ein auch nur kleiner Substanzverlust entsteht, so kann er zur Eingangspforte einer Infektion werden, die in heftigster Weise, oft als rapide Panophthalmie, das Auge vernichtet.

Man hat von jeher schon etwa vermittelt Iridektomie versucht, solche Verwachsungen der Iris mit der Cornea zu lösen. Es gelingt dies aber oft schwer. Auch mit dem v. Gräfeschen Schmalmesser ist es sehr oft schwer oder unmöglich, eine etwas breite solche Adhaerenz zu lösen. Besser gelingt dies mit den beiden Messerchen von Lang (Fig. 73 und 74), von denen das eine bloss dazu benützt wird, eine kleine Incision in der Cornea anzulegen, wonach das andere mit der stumpfen Spitze eingeführt und für die Ablösung der Iris von der Cornea benützt wird, indem es teils schneidend, teils schabend zur Wirkung gelangen soll. Hauptsache

ist, dass das Kammerwasser während der Operation nicht abfließt, also der Schaft des Messerchens die Wunde in gleicher Weise stopft, wie das früher (p. 109) bezüglich der Discission erörtert wurde. Denn sonst rückt die Iris an die Cornea heran, und die freie, richtige Aktion des Messers hat ein Ende. Es ist deshalb wichtig, dass der Einstich mit dem ersten Messerchen in richtiger, ja nicht zu kurzer Entfernung von der Synechie vorgenommen wird, am besten im limbus sclerae. Die Operation ist nicht ganz leicht. Sie erfordert deshalb gute Co-
caïnisierung und gutes Licht. Die Heilung macht bloss einige Tage Verband nötig.

2. Die Lösung hinterer Synechieen wurde früher, als man sie noch für Ursachen weiterer Iritis-
anfälle hielt, auch für wichtig erachtet, und es wurden stumpfe Haken dafür konstruiert. Aber die Operation ist unnötig und bei starken Verwachsungen wegen allfälliger Verletzung der Linsenkapsel nicht ungefährlich.

3. Die Entfernung von Fremdkörpern aus der vorderen Kammer wird im nächsten Abschnitt besprochen.

VI. Die Entfernung von Fremdkörpern aus dem Augeninnern.

Die operative Technik bringt es mit sich, dass wir zu unterscheiden haben zwischen Fremdkörpern von Eisen und solchen aus anderen Stoffen. Denn für die ersteren ist das operative Vorgehen durch den Magneten gegeben, für die nicht eisernen ist die Möglichkeit der Extraktion eine wesentlich schwierigere, oft geradezu aussichtslose.

Glücklicherweise besteht die grosse Mehrzahl der ins Innere des Auges vordringenden Splitter aus Eisen. In meinem Beobachtungsmaterial⁶²⁾ be-

stehen die Fremdkörper in Vorderkammer, Linse und Iris zu 66%, die in Glaskörper, Retina und Chorioidea zu 75% aus Eisen.

a) Die Entfernung von Eisensplittern aus dem Auge (Magnetoperation).

Da das sichere Fassen eines im Innern des Auges befindlichen Fremdkörpers vermittelt einer Pincette sehr schwierig zu sein pflegt, und wenn er von dem schlüpfrigen Glaskörper umgeben ist, fast gar nicht gelingt, war die Anwendung des Magnets, zunächst zum blossen Fassen solcher Splitter, ein grosser Fortschritt, den wir M. Keown verdanken (1874). Er benützte für seine ersten Operationen einen stabilen, 8 Zoll langen, an den Enden spitzen Magneten, mit dem er vermittelt Skleral-Incision oder durch die Eintrittswunde des Splitters in das Bulbusinnere einging. Auch Grüning hat dann einen solchen stabilen Magneten benützt. Bald fand aber der Elektromagnet allgemeine Verbreitung, nachdem Hirschberg (1879), Fröhlich, Bradford, Simeon Snell u. A. brauchbare derartige Instrumente konstruiert und empfohlen hatten. Es lässt sich vermittelt eines ca. 10 cm langen und 1—2 cm dicken Kernes aus weichem Eisen, dessen vielfache Umwicklungen mit Kupferdraht von dem mässig starken Strom eines grösseren Tauchelementes umkreist wird, ein recht kräftiger Magnet herstellen, an dessen Ende verschieden dicke und verschieden geformte Ansätze angeschraubt werden können. Nach diesem Prinzip waren und sind noch alle diese kleinen Magnete konstruiert. Um damit einen im Innern des Auges befindlichen Splitter auszuziehen, ist es nötig, die Spitze der am Magnet befindlichen Sonde bis an den Splitter heran zu bringen, namentlich wenn dieser einigermaßen

im Gewebe (Retina etc.), Exsudat oder Blut fest-
 sitzt. Es ist dieser kleine Magnet das beste F a s s -
 i n s t r u m e n t für solche Splitter, viel besser als
 jede Pincette. Höchstens in nicht infiltriertem Glas-
 körper aber kann der kleine Magnet eine bescheidene
 Wirkung auf D i s t a n z entfalten, d. h. einen 2—3 mm
 von seiner Spitze entfernten Splitter an sich heran-
 ziehen, also bloss, wenn der Splitter ganz lose sitzt.
 Wenn man mit diesem Magnet bei auch nur einiger-
 massen feststehendem Splitter soll erfolgreich ope-
 rieren können, ist es nötig, ungefähr den Ort zu
 kennen, wo er sich befindet, damit man den Magnet
 ganz an ihn heran bringen kann. Da nun sehr oft
 — in meinem Beobachtungskreise mindestens in der
 Hälfte der Fälle — die in den Bulbus eindringen-
 den Splitter die Linse verletzen und recht häufig
 Cataract hervorrufen, die schon in 12—24 Stunden
 den Einblick ins Augeninnere unmöglich macht, da
 ferner auch Blutung im Glaskörper die Lage des
 Splitters verhüllen kann, bringt die Anwendung des
 kleinen Magnets sehr oft ein unsicheres Herum-
 suchen mit sich, das nicht selten mit dem Misserfolg
 abschliesst, dass der Splitter im Auge liegen oder
 stecken bleibt. Eine weitere, noch grössere Schatten-
 seite dieses Verfahrens liegt darin, dass man in der
 Regel, um einen in der Tiefe des Auges (hinter Iris
 und Linse) befindlichen Splitter ausziehen zu können,
 eine ziemlich grosse (6—8 mm lange) Skleralwunde
 anlegen oder doch die Eingangswunde des Splitters
 erheblich vergrössern muss, um mit dem Magneten
 ins Augeninnere eingehen zu können. Dieser ganze
 Eingriff bildet, namentlich wenn der Magnet wieder-
 holt eingeführt wird, was bei fruchtlosem Suchen
 oft geschieht, eine sehr bedenkliche weitere Ver-
 wundung des Auges, die sich zu der Splitterverletzung
 noch zugesellt, eine Verwundung, die namentlich
 für den Glaskörper verhängnisvoll werden kann,

der dabei nicht nur mehr oder weniger zertrümmert wird, sondern auch ausfliesst, zum mindesten in die Wunde tritt und dort nachträglich inficiert werden kann. Auch bei der Operation ist trotz aller antiseptischen Cautelen eine Infektion des Bulbusinnern nicht ausgeschlossen, da wir gemäss früher gesagtem ja in einem Gebiet operieren, das nicht sicher sterilisierbar ist.

Ferner muss die Sondierung mehr oder weniger frischer Splitterwunden mittelst des Magnetes, die bei diesem Verfahren üblich ist, grosse Bedenken erregen; denn sie widerspricht dem allerersten Grundsatz der Wundbehandlung am Auge: eine Augapfelwunde nie zu sondieren, weil man dabei leicht pathogene Keime, die sich allenfalls schon auf der Wunde niedergelassen haben, in das Augeninnere hineinstösst. Diese Wunden können ja selbstverständlich vor der Sondierung nicht keimfrei gemacht werden.

Trotz dieser Nachteile war die Anwendung des kleinen Magnets ein grosser Fortschritt. Man konnte damit bei sorgsamem Vorgehen viele Augen retten, die vorher der Enukleation oder der Erblindung verfallen waren. Es hat namentlich Hirschberg⁶³⁾ sich grosse Mühe gegeben, das Verfahren auszubilden und allgemein zu machen.

Eine ganz wesentliche Verbesserung erfuhr diese Magnetoperation durch die Verwertung der freihängenden Magnetnadel, um damit Eisensplitter und ihren Ort im Auge nachzuweisen. Denn bald drängte sich den meisten Operateuren, welche den kleinen Magneten verwendeten, das unangenehme Gefühl auf, dass doch damit recht oft im Dunkeln und etwas aufs Geratewohl das Innere des Bulbus abgesucht und umgerührt werden müsse. So schrieb Knapp schon 1881: „Da das Sondieren des Glaskörpers keineswegs ein unschuldiges Unternehmen ist, so

müssen wir allen unseren Scharfblick und alle uns zu Gebote stehenden Mittel zu Hilfe nehmen, um nicht nur die Gegenwart, sondern auch den Ort eines Eisenstückchens im Glaskörper zu bestimmen.“ Er wies mit diesen Worten auf die Wichtigkeit der von P o o l e y ⁶⁴⁾ in seinem Laboratorium vorgenommenen Untersuchungen über den Nachweis und die Lokalisation von Eisenpartikeln im Auge durch die Ablenkung der Magnetnadel hin. Auch H. P a g e n s t e c h e r veröffentlichte im selben Jahre seine experimentellen Untersuchungen, die ebenfalls die diagnostische Brauchbarkeit der Magnetnadel nachwiesen. Ferner empfahl Fröhlich (1882) zu gleichem Zweck eine solche an einem Faden frei hängende Nadel. Aber alle diese Vorversuche entbehrten eines genügend empfindlichen Apparates, namentlich um auch den Ort des Splitters aufzufinden. Erst die Instrumente von G é r a r d, durch G a l l e m a e r t s (1890) empfohlen, und das von A s m u s ⁶⁵⁾ (1894) besaßen genügende Empfindlichkeit und besonders das letztgenannte praktische Brauchbarkeit infolge zweckmässiger Aufhängung der Nadel. Die erforderliche Empfindlichkeit wurde dadurch erzielt, dass die Magnetnadel einen Spiegel trägt und dieser das Licht einer Lampe oder die Skala eines Fernrohres reflektiert, sodass auch eine dem blossen Auge unsichtbare Ablenkung der Nadel wahrgenommen werden kann. Das Sideroskop von A s m u s (erhältlich bei H. Sitte, Taschenstrasse 8, Breslau) erfüllt seinen Zweck sehr gut, ist aber so empfindlich, dass es in der Nähe elektrischer Strassenbahnen und Eisenbahnen schwer zur Ruhe kommt. Daher hat dann H i r s c h b e r g einen etwas weniger empfindlichen „Eisenspäher“ mit blossem Lampenreflex konstruiert, der an einer Skala bei Bewegung der Nadel hin und her geht. Uebrigens kann in sehr vielen Splitterfällen schon von blossem Auge, ohne Fernrohr, die

Ablenkung der Nadel wahrgenommen werden (A s - m u s ⁶⁶).

Diese Sideroskope werden so gebraucht, dass der Patient, am besten mit gänzlich entkleidetem Oberkörper (Eisenpartikel unter der Haut des Kopfes, wie sie Eisenarbeiter oft besitzen, können aber auch so noch eine Fehlerquelle bilden) das Auge dem einen Ende der Magnetnadel annähert, die, in ein Glasröhrchen eingeschlossen, vor Luftzug gänzlich geschützt ist. Damit ein Splitter bei seiner Annäherung die Magnetnadel kräftig ablenkt, wird er magnetisch gemacht (meist ist er es ohnedies schon), indem man an das Auge einen starken Magneten anlegt. Der Nadelausschlag wird um so kräftiger sein, je grösser der Splitter ist und je näher er der Nadel gebracht werden kann. Man nähert der Nadel successive verschiedene Stellen des Auges; wo der Ausschlag am stärksten, da liegt der Splitter. Man kann mit dem Instrumente von A s m u s noch Eisenpartikel von 1 mg im Auge nachweisen.

Der kleine Magnet verwertete jedoch eine sehr willkommene Eigenschaft der magnetischen Kraft gar nicht genügend: die Fernwirkung. Die magnetische Anziehung auf Distanz (durch die schon in der alten Sage der Magnetberg den Schiffen die Nägel auszog) kommt nur bei sehr grossen und entsprechend starken Magneten zur Geltung. Obschon ganz frühe Magnetanwendungen, wie die von M e y e r in Minden (1842), D i x o n (1858), von R o t h m u n d (1873), H i l l G r i f f i t h (1882) und namentlich die von K n i e s ⁶⁷) (1881), der einen sehr starken Magnet benützte, die Anziehung von Splittern auf Distanz bewerkstelligten, wurde doch von all den Genannten diese Qualität des Magnets nicht weiter verwertet und keine Methode daraus gebildet. Es lag das zum Teil auch daran, dass die von ihnen benützten, mehr oder weniger grossen Magnete dem Ope-

rationszweck am Auge nicht angepasst waren. Nachdem ich⁶⁸⁾ (1892) einen seit 3 Wochen in der Hinterkapsel der Linse sitzenden Eisensplitter und bald darauf 2 im Glaskörper befindliche Splitter mit einem sehr kräftigen Ruhmkorffschen Magneten in die Vorderkammer gezogen hatte, verfolgte ich diese Sache weiter und konstruierte, nachdem ich mich vermittelt der verschiedenen grossen Magnete unserer physikalischen Laboratorien genügend orientiert hatte, mit Hilfe unseres Physikers Prof. Kleiner einen Riesenmagnet (Fig. 85 u. 86), der dem operativen Zwecke möglichst entsprach, indem er 1. einen guten Ueberblick über das Operationsfeld gestattete, 2. die nötige Kraft besass, auch kleine Splitter aus der Tiefe des Auges nach vorn zu ziehen, 3. durch rasches Oeffnen und Schliessen des elektrischen Stromes den Magneten momentan in und ausser Aktion setzen liess. Denn es zeigte sich bald, dass es nicht etwa genügt, das einen Splitter beherbergende Auge einfach dem grossen Magneten gegenüber zu bringen, sondern dass dessen grosse Kraft richtig muss dirigiert werden können. Es zeigte sich, dass ein Splitter, der in den Glaskörper vorgedrungen ist, nicht, wie ich zuerst glaubte, einfach den Einschlagweg zurück verfolgt, wenn er vom Magnet angezogen wird, sondern z. B. von der Retina des hinteren Pols aus nach allen Richtungen durch den Glaskörper nach vorn gezogen werden kann und zwar schnell, wenn er ein Gewicht von 20 mg und darüber hat, langsamer, wenn er kleiner ist. Experimentelle Untersuchungen am Schweinsauge zeigten mir, dass ein solcher Splitter, den Kraftlinien des Magnets folgend, gegen die Spitze des Magnets gezogen wird, und wenn diese sich der Mitte der Cornea gegenüber befindet, rasch auf dem kürzesten Wege um die Linse herum gleitet, nach Durchbohrung der Zonula Zinnii hinter der Iris er-

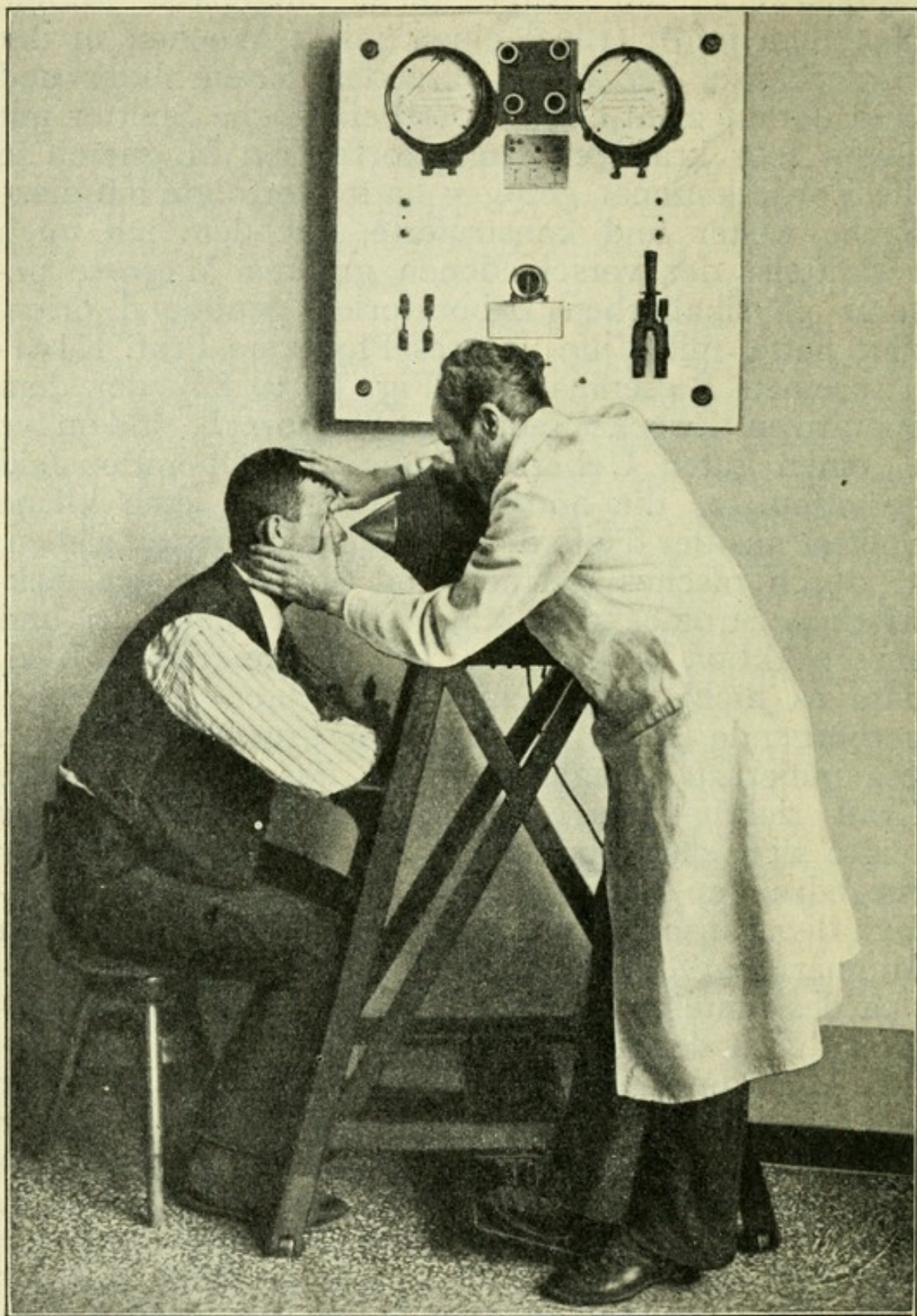


Fig. 85. Die Anwendung des grossen Magneten bei Ausziehung eines Eisensplitters aus dem Auge.

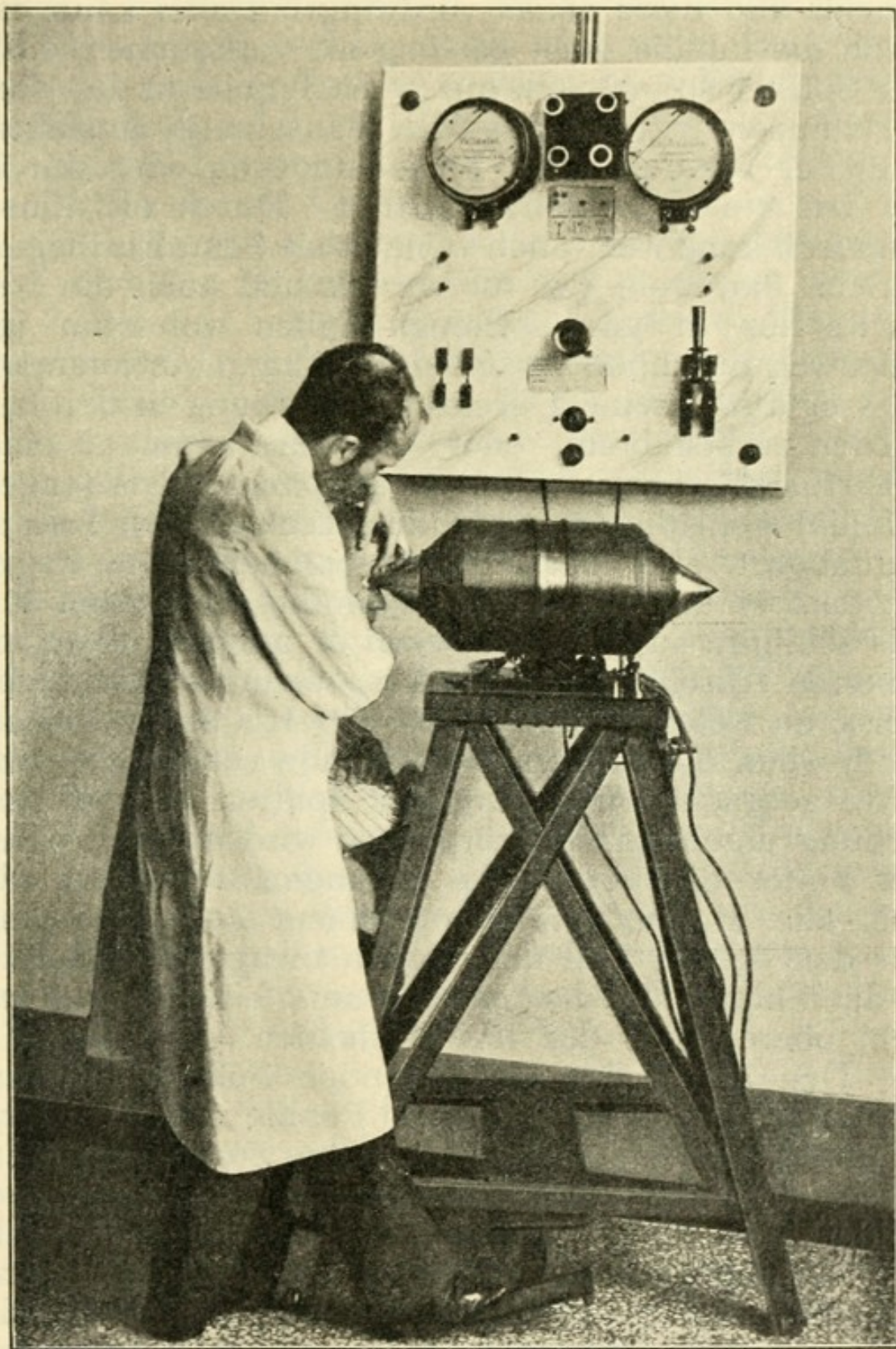


Fig. 86. Die Anwendung des grossen Magneten bei Ausziehung eines Eisensplitters aus dem Auge.

scheint und diese etwas vordrängt. Dabei kann es, wenn die Pupille nicht gar eng ist, vorkommen, dass der Splitter sofort auch durch die Pupille in die Vorderkammer tritt, sodass die Täuschung entstehen kann, er sei durch die Linse hindurch oder durch die Iris hindurch hieher gelangt. Durch die Linse hindurch kommt er, auch wenn er sie beim Einfliegen verletzt hat, wohl gar nie zurück und auch die Iris dürfte nur in ganz seltenen Fällen von ihm im Rückweg durchbohrt werden. Es kann vorkommen, dass er durch seine Durchschlagsöffnung in der Iris wieder zurückkommt oder dass er, wenn er eine scharfe Spitze besitzt, bei gut gespannter Iris (enger Pupille) wohl die Iris nahe an ihrem ciliaren Ansatz durchbohrt, aber das sind Ausnahmen. Die Regel ist, dass er um die Linse herumfährt und hinter die Iris schlüpft, sodass man, wenn er unbekannt wo im hinteren Abschnitt des Glaskörperraumes sass, nicht weiss, an welcher Stelle hinter der Iris er erscheinen wird, wenn die Magnetspitze gerade vor die Corneamitte gebracht wird. Lag der Splitter vor der Anziehung unten im Glaskörper, so wird er in der Regel hinter die untere Iris gelangen. Würden wir aber die Magnetspitze im Moment des Anziehens vor den oberen Teil der Cornea bringen, so könnte er auch hinten um die Linse herum gleiten und hinter dem oberen Teil der Iris erscheinen.

Den hinter der Iris sitzenden Splitter bringen wir dann um so eher durch die Pupille in die vordere Kammer, je weniger er sich beim Zurückziehen in diese einbohren konnte, je weniger er Zacken und Widerhaken besitzt und je besser wir vorher noch den Sphinkter lähmen und die Pupille erweitern konnten. Das Einbohren in die Iris verhindern wir dadurch, dass im Momente des Vorbauchens der Iris der elektrische Strom geöffnet und der Kopf vom Magnet zurückgeschoben wird. Meist zuckt

übrigens in diesem Moment der Patient selbst etwas mit dem Kopfe zurück. Man lässt dann das Auge nach der Seite drehen, in welcher der Splitter hinter der Iris liegt, z. B. nach unten, wenn er sich hinter der unteren Iris befindet, und zieht ihn schief durch die Pupille in die Vorderkammer.

Es hatte sich ferner schon bald gezeigt, dass auch ganz gewaltige Magnete solche Splitter, die im Innern des Bulbus fest saßen oder durch Exsudat, Blut etc. umhüllt und festgehalten wurden, nur schwer zurückzogen, namentlich wenn sie in die Hinterwand des Bulbus eingedrungen waren. In solchen Fällen kann man eher zum Ziel gelangen, wenn der Splitter durch häufiges rasches Oeffnen und Schliessen des Stromes ruckweise angezogen wird. Ferner ist es in solchen Fällen geboten, den Splitter zunächst dadurch zu lockern, dass man ihm die Magnetspitze näher bringt und ihn z. B. vom hinteren Pol aus zunächst seitwärts nach dem Aequator zieht, wo er aber auch sich nicht wieder stark einbohren darf. Von da wird er dann erst nach vorn gezogen. Auch dieses Manöver erfordert eine geeignete Konstruktion des Magnets insofern, als man den Splitter möglichst genau nach dem gewollten Punkt am Aequator soll ziehen und man den Strom, sobald der Splitter dort durch Schmerzreaktion sich zu erkennen gibt, momentan soll öffnen können.

Man soll also vermittlest des Magnets dem Splitter seine Bahn, die er beim Zurückziehen verfolgt, so gut wie möglich in der Art weisen können, dass er weder beim Zurückziehen nach vorn, noch beim Anziehen nach der Seite (Aequator) ins corpus ciliare gerät. Denn die Erfahrung konnte ich leider bald machen, dass Eisensplitter, die entweder primär sich schon beim Einfliegen in den Bulbus oder aber sekundär beim Zurückziehen im corpus ciliare festsetzten, sehr schwer durch die

magnetische Anziehung von dort wieder fortzubringen waren. Es liegt dies wohl an der faltigen, unebenen Beschaffenheit dieser Region, die dem Splitter ein Weitergleiten ungemein erschwert.

Man wird infolge dessen in diesen Fällen vor die Aufgabe gestellt, die magnetische Kraft genau lokalisiert so wirken zu lassen, dass der Splitter zunächst r ü c k w ä r t s nach dem Aequator gezogen und dann erst nach vorn dirigiert wird, wobei man ihn besser hinter die Iris der gegenüber liegenden Seite zieht, damit er nicht wieder in das vor ihm liegende corpus ciliare schlüpft.

Man konnte ferner feststellen, dass bei frischer Verwundung der Splitter sich auch gleich noch aus der Vorderkammer nach aussen ziehen liess, wenn die Einschlagspforte in der Cornea lag. Dieser letzte Akt erfordert, wenn er möglich ist, scharfes Sehen und sehr gutes Licht, also gute Zugänglichkeit des Operationsgebietes. Man muss genau sehen können, was vorgeht, wenn man den Splitter, der frei beweglich in der Vorderkammer vom Magnet an jede beliebige Stelle der Cornea herangezogen werden kann, genau auf die Einschlagswunde einstellen will, damit er diese von rückwärts her wieder passiere. Da sich ein länglicher Splitter stets in seiner Längsrichtung gegen den Magnet stellt, gelingt es oft, ihn auf diese Weise durch die Eingangswunde in der Cornea herauszuziehen, wenn diese nicht zu klein ist. Auch durch eine kleine Incision der Cornea hindurch soll man in ähnlicher Weise einen in der Vorderkammer befindlichen Splitter ziehen können.

Alle diese im vorstehenden angedeuteten Leistungen, die dem grossen Magnet oder Riesenmagnet zu fielen, konnten nur durch eine möglichst grosse Anziehungskraft also eine grosse Eisenmasse und entsprechend starken elektrischen Strome erzielt wer-

den, wobei zu vermeiden war, dass das Instrument anderseits allzu schwerfällig wurde. Eine gewisse Handlichkeit musste ihm bei aller Grösse gewahrt bleiben. Denn es ist nötig, die grosse magnetische Kraft auf gewählte oder gegebene Punkte konzentrieren und rasch aus verschiedenen Richtungen her auf das Auge einwirken lassen zu können.

Es wäre unrichtig, wenn man dabei nicht auch die Beweglichkeit des Auges und des Kopfes des Patienten verwerten würde. Denn einer so grossen Eisenmasse, wie sie hier nötig ist, kann kaum eine ganz befriedigende Beweglichkeit gegeben werden, man mag sie aufhängen und ausbalanzieren, wie man will. Deshalb gelangte ich schliesslich zu der in Fig. 85 und 86 abgebildeten Konstruktion des Magnets, die sich bei fast 200 Operationen, die an meiner Klinik damit ausgeführt wurden, bewährt hat und die ich auch im Vergleich mit anderen grossen Magneten, die in letzterer Zeit gebaut wurden, immer noch für die zweckmässigste halte.

Ganz besonderen Wert lege ich auf die horizontale Stellung des Magnets und die freie Beweglichkeit des Kopfes des Patienten (ohne Kinnstütze etc.).

Man hat ja auch diese Riesenmagnete vertikal aufgehängt und den Patienten darunter gelegt. Ich halte das für unrichtig, weil man so die vollständige Beweglichkeit des Kopfes des Patienten preisgibt. Wenn der Patient, wie die beiden Figuren zeigen, vor dem Magnet sitzt, so kann sein Kopf viel rascher und leichter vom Magnet entfernt werden, als wenn er unter dem Magnet liegt. Die richtige eventuell rasch zu wechselnde Distanz des Auges vom Magnet spielt aber, wie wir noch sehen werden, bei der Magnetoperation eine wichtige Rolle.

Der 10 cm dicke, 60 cm lange, 30 kg schwere Kern aus weichem Eisen wird von einer mächtigen Wicklung Kupferdraht umgeben, durch die ein Gleichstrom von 70—100 Volt und 20—30 Ampères

kreist (das Instrumen kann übrigens auf Spannungen von 30—500 Volt eingerichtet werden). Ein Rheostat zur Dosierung des Stromes ist nicht nötig. Die magnetische Kraft lässt sich schon auf einfachste Weise dadurch verringern, dass man das Auge in etwas grössere Entfernung vom Magnetpol bringt, oder dass man diesen auf geeignete Weise verlängert, indem man ein längeres Ansatzstück verwendet. Je kürzer die Polspitze, um so stärker ist sie. Doch wäre eine zu stumpfe oder flache Spitze trotz ihrer grösseren Zugkraft unzweckmässig, weil damit der Ueberblick über das Operationsgebiet verdeckt würde. Auch die Wicklung musste aus demselben Grunde gegen die Polspitze hin etwas an Durchmesser abnehmen. Die eine Polspitze ist abgerundet, die andere endigt in eine scharfe Spitze. Der Magnet kann um eine vertikale Achse herumgedreht werden, sodass sowohl die stumpfe Spitze als auch die scharfe dem Auge gegenüber gebracht werden kann. Beide lassen sich abschrauben, wodurch die Kraft des Polendes noch verstärkt wird. Für ganz besonders wichtig halte ich die aus den Figuren leicht ersichtliche Einrichtung, dass der Strom unten am Instrumente vom Operateur mit dem Fusse geschlossen werden kann, sodass er beide Hände frei und für die Handhabung des Kopfes und der Lider des Patienten zur Verfügung hat. Da ferner die Wippe den Strom erst schliesst, wenn sie auf der einen oder anderen Seite niedergedrückt wird, so geht dieser nur durch das Instrument so lange es nötig ist und kann nicht durch zu lange (vielleicht versehentliche) Zirkulation die Wicklung erhitzen und schliesslich ruinieren.

Absolut notwendig ist ferner eine gute Beleuchtung des Operationsfeldes, entweder mit elektrischer Lampe oder mit dem vermittelt grosser Convexlinse konzentrierten Licht einer grossen Gasflamme.

Wie die in neuerer Zeit nach anderem Typus gebauten Riesenmagnete von Volkmann und Edelmann-Schlösser sich praktisch bewähren werden, bleibt abzuwarten. Bei beiden wird, wie mir scheint, indem der Pol nur wenig über die Endfläche vorragt, eine möglichst grosse Kraft auf Kosten der Uebersichtlichkeit des Operationsgebietes gewonnen.

Die Indikation für die Anwendung des Riesenmagnets ergibt sich aus der vorherigen genauen Untersuchung und der daraus abgeleiteten Diagnose: Splitter im Auge. An dieser ist übrigens in dubio von vornherein so lange festzuhalten, bis alle Mittel der Untersuchung erschöpft sind und zeigen, dass kein Splitter im Augapfel vorhanden. Es gehört aber allerdings der grosse Magnet selbst auch zu den Untersuchungsmitteln und er ermöglicht sehr oft richtige Diagnose und Therapie zugleich. Immerhin ist stets, wenn die Angaben des Patienten den mindesten Anhaltspunkt dafür liefern, durch scharfe Inspektion des Auges bei seitlichem Licht und wenn nötig Lupe, festzustellen, ob ein Fremdkörper ins Augeninnere eingedrungen. Da die grosse Mehrzahl dieser durch die Hornhaut und die angrenzende Zone der Sklera einschlagen, sehr viele davon dann Iris oder Linse oder beide durchbohren, so ergibt schon diese Untersuchung in sehr vielen Fällen nicht nur die Einschlagsstelle, sondern auch die weitere Flugbahn. Die Eingangspforte in der Cornea wird freilich sehr oft bloss durch eine kurze gerade oder etwas gebogene graue Linie gebildet, zu der bei genauerem Zusehen meist eine zweite Linie parallel läuft: die Wunde der Descemetschen Membran. Bei frischen Splitterverletzungen ergibt häufig der Nachweis einer Wunde der hinteren Linsenkapsel (grauliche Trübung mit dunkler Lücke darin), dass der Splitter in den Glaskörperaum vorgedrungen.

Eine sorgfältige Untersuchung mit dem Augenspiegel kann weiteren wertvollen Aufschluss liefern, sei es, dass man den Splitter selbst in Glaskörper oder Retina zu Gesicht bekommt, sei es, dass man eine Anprallstelle am Augengrund wahrnimmt (vgl. meinen Atlas der Ophthalmoskopie). Denn manchmal prallt er von diesem ab und fliegt wieder nach vorn-unten. Luftblasen im Glaskörper sprechen für Splitter daselbst, aber nicht unbedingt — sie kommen auch bei Anspießung vor.

Darüber, ob eine bloss „Anspießung“ (wie ich es nenne) des Auges durch einen langen Splitter stattfand, der dann wieder vom Auge abfiel, gibt manchmal das Verhältnis der Eingangswunde zu der Tiefe des Wundkanales Anhaltspunkte. Ist aber Katarakt vorhanden, so kann diese Frage oft bloss durch die Magnetnadel, die Röntgenstrahlen oder sorgfältige Anziehung durch den grossen Magneten entschieden werden. Es handelt sich in diesen Fällen ja gewöhnlich um grosse Fremdkörper. Bei Anspießungen findet sich eher Irisprolaps in der Wunde als bei Fremdkörperanwesenheit in der Tiefe (Grüning⁶⁹). Diese Regel erleidet meiner Beobachtung nach höchstens eine Ausnahme bei grossen Splittern, die in die Tiefe des Auges drangen. Bei solchen kann Iris in die Wunde geworfen werden, meist aber nur in geringem Umfang.

Die Röntgenstrahlen sind für die Stellung der richtigen Diagnose unentbehrlich, wenn es sich zeigt, dass Magnetnadel und Riesenmagnet passiv bleiben, also vielleicht ein Fremdkörper aus anderem Metall oder Stein ins Auge drang. Zeigt die Magnetnadel Eisen an, bleibt aber der Magnet unwirksam, so kann die Radiographie vielleicht zeigen, dass der Splitter auch die hintere Bulbuswand durchschlagen und das Auge wieder verlassen hat. Auch für den Nachweis von Splittern in der Gegend des corpus

ciliare kann ein gutes Röntgenbild wertvoll sein. Es lassen sich in einem solchen noch Fremdkörper von 0,5—1 mm Durchmesser nachweisen, ausgenommen sie bestehen aus Glas oder Holz; solche werfen fast gar keinen, Stein sehr wenig Schatten.

Da es bei frischen Splitterfällen, namentlich wenn man eine komplizierende Infektion durch den Splitter vermuten muss (unreines Eisen, namentlich Hakensplitter), angezeigt ist, die Ausziehung des Fremdkörpers so rasch wie möglich vorzunehmen, so wäre es unrichtig, allemal mit einer Röntgenaufnahme oder mit dem Sideroscop Zeit zu verlieren. Man stellt besser die Magnetprüfung diesen beiden Methoden voran. Denn auch über die Grösse eines Eisensplitters im Auge erhalten wir meist aus Anamnese und Grösse der Einschlagspforte brauchbare Auskunft. Ist dies nicht der Fall, so kann allerdings die Stärke des Magnetnadelanschlages wertvolle Auskunft geben. Die Frage der Grösse ist deshalb wichtig, weil ein grosser Splitter langsamer angezogen werden muss, das Auge also aus einiger Entfernung dem Magnet präsentiert und dann allmählich angenähert werden muss. Ferner kann es nötig sein, solche Splitter wegen ihrer Grösse statt durch die Vorderkammer seitwärts durch die Sklera ausziehen, entweder durch ihre dortliegende Eingangswunde oder durch eine dort anzulegende Incision. So viel als immer möglich aber soll der Splitter durch die Vorderkammer ausgezogen werden, weil damit jede weitere Verletzung des Glaskörpers, wie sie beim seitlichen Ausziehen (mit oder ohne operative Erweiterung der Einschlagspforte) unvermeidlich ist, in Wegfall kommt. Auch ziemlich grosse Splitter (3:6 mm) lassen sich noch an der Linse vorbeiziehen, ohne dass diese verletzt wird. Die Mehrzahl der Splitter hat aber geringere als die angegebene Grösse und in der Hälfte der

Fälle pflegt die Linse ohnedies schon verletzt zu sein. Die Ausziehung durch die Vorderkammer nützt erst die Schonung des Auges, welche der grosse Magnet gewährt, richtig aus.

Ueber den Ort des Splitters im Auge allemal das Sideroscop zu fragen, schüfe meist ebenfalls unnötigen Zeitverlust. Wir können auf diese Lagebestimmung bei der Anwendung des grossen Magnets verzichten, da dieser den Splitter selbst sucht.

Meist gestaltet sich die Operation demnach so, dass nach Instillation von Atropin, Cocain event. auch Adrenalin und guter Reinigung der Umgebung des Auges, sowie Ausspülung des Bindehautsackes, der oft bei Arbeitern verunreinigt ist, der Patient an den Magnet gesetzt wird, an dem er gut seine Arme aufstützt. Die Taschenuhren sind wegzulegen, da sie durch das Magnetischwerden ihrer Stahlteile verdorben werden. Je nach Umständen nimmt der Operateur eine der beiden abgebildeten Stellungen ein (Fig. 85 u. 86). Bei ängstlichen Patienten, die aus Furcht stets mit dem Kopf vor dem Instrument zurückweichen, stellt man sich hinter sie. Beide Stellungen erlauben guten Ueberblick über das Operationsgebiet und Fixierung der Lider durch die Finger. Den Bulbus selbst bei der Operation zu fixieren, ist meist unnötig. Man müsste sich dazu einer nicht-eisernen Pincette bedienen. Brillentragende Operateure dürfen dem Magnet nicht ganz nahe kommen, damit er ihnen nicht allenfalls im wichtigsten Moment die Brille wegreisst. Auch Beleuchtungslampen, die Eisen führen, müssen in 10—20 cm Distanz bleiben.

Hauptregel für die grosse Mehrzahl aller Fälle, d. h. für alle, bei denen ein kleiner bis mittelgrosser Splitter zu erwarten steht, ist, das Auge

zunächst mit der Mitte der Hornhaut dem Magnetpol gegenüber zu bringen.

Bei der Annahme, dass ein grösserer Splitter im Auge sei, soll das erste Anziehen bei einem um so grösseren Abstand des Auges vom Magnetpol geschehen, je grösser der Splitter angenommen werden muss.

Lässt die vorherige Untersuchung einen kleinen Splitter vermuten, so wird die Cornea dicht an den stumpfen Pol herangebracht, indem der Patient angewiesen wird, in der betreffenden Richtung zu blicken. Der Stromschluss fördert nun oft schon unter leichter Schmerzäusserung und Zurückziehen des Kopfes seitens des Patienten den Splitter hinter die Iris. Manchmal tritt auch bloss etwas Schmerz auf und es ist dann unter öfterem Schliessen und Oeffnen des Stromes die Anziehung fortzusetzen, wobei zunächst immer der Magnetpol der Corneamitte gegenüber bleibt. Erfolgt auch so keine Vorwölbung der Iris, so bringt man mehr seitliche Partien der Cornea successive vor den Pol, aber ja nicht die Region des corpus ciliare. Erfolgt auch so keine Anziehung, so wird in der früher erwähnten Weise versucht, den Splitter zunächst seitwärts gegen den Aequator bulbi zu ziehen. Immer aber ist zwischen hinein wieder auf die Corneamitte einzustellen.

Die Versuche, einen Splitter nach vorn zu ziehen, dürfen ja nicht zu schnell abgebrochen werden, es braucht ein solcher oft um z. B. aus einer kleinen Menge Exsudat, die ihn mit der Retina verlötet, wegzukommen, ziemlich Zeit und häufiges ruckweises Anziehen mit grösster zulässiger Stromstärke. Es lässt sich diese langsame Lockerung hie und da mit dem Augenspiegel beobachten. Ich erlebte Fälle, bei denen erst nach einigen Tagen bei täg-

lich wiederholter Anziehung schliesslich die Ausziehung gelang.

Bei solchen schwierigen Splittern wird durch Abschrauben der Magnetspitze die Ziehkraft gesteigert.

Liess sich ein in der Retina festsitzender ophthalmoscopisch sichtbarer Splitter nicht losreissen, so ging ich schon mit einer langen Nadel (etwas länger, als die in Fig. 41 abgebildete) unter Leitung des Augenspiegels von der Seite her ein, brachte die Spitze der Nadel an den Splitter heran, lockerte ihn damit und zog ihn dann nach vorn.

Einen Splitter hinter der Iris vor und durch die Pupille in die Vorderkammer zu ziehen, erfordert wiederum oft ziemliche Geduld und richtiges Vorgehen. Glatte Splitter gleiten oft ohne weiteres nach der entsprechenden Drehung des Auges nach vorn. Wer das Oeffnen des Stromes sofort, nachdem die Iris sich vorwölbte, vornimmt, sodass der Splitter sich nicht in die Rückseite der Iris einbohren kann, bringt in der Regel ohne grosse Schwierigkeiten den Splitter in die Vorderkammer, namentlich wenn vorher noch etwas die Pupille erweitert werden konnte. Ich habe bis jetzt nie mich veranlasst gesehen, eine Iridektomie vorzunehmen um den Splitter hinter der Iris vorzubringen. Zweimal habe ich eine kleine Iridodialyse angelegt, indem ich mit der Pincette die gefasste Iris etwas zentralwärts schob, am Ciliarrand dadurch auf kurze Strecke abriss, und durch diesen Riss den zwischen Iriswurzel und corpus ciliare festsitzenden Splitter mit bestem Erfolg extrahierte. Einigemale (in den früheren Jahren) holte ich den hinter der Iris festsitzenden Splitter vermittelst eines extra für die Vorderkammer angefertigten kleinen glatten Ansatzes des kleinen (Fröhlischschen) Elektromagnets heraus, mit dem ich durch eine Incision der Hornhaut ein und durch die Pupille hinter die Iris ging. W. Lang⁷⁰⁾ empfiehlt

ein ähnliches Vorgehen aber vermittelst eines glatten Stahlspatels (Fig. 75), den er durch eine Cornealincision gegenüber der Stelle wo der Splitter sitzt, hinter die Iris führt und den er dann dadurch magnetisch macht, dass er ein ca. $\frac{3}{4}$ cm dickes, ca. 25 cm langes biegsames Cabelstück aus weichem Eisendraht, das an meinem Magnet befestigt wird, vom Assistenten mit dem Spatel in Berührung bringen lässt.

Hat man in früher angegebener Weise den Splitter durch die Pupille in die Vorderkammer gezogen, so folgt als letzter Akt seine gänzliche Ausziehung. Auch diese erfordert gute Ueberlegung und sicheres Operieren. Wer hiefür den kleinen Magnet verwenden will, kann dies tun, den Patienten auf den Operationstisch legen und durch eine geeignete Cornealincision den Splitter vermittelst Eingehens in die Vorderkammer herausziehen. Ich ziehe es vor, mit dem grossen Magnet die Operation zu beendigen. Ich habe bei den letzten 68 Operationen den kleinen Magnet gar nicht mehr und bei den letzten 150 bloss noch dreimal benützt. Vermittelst des v. Gräfe'schen Staarmessers lege ich, während der Patient am Magnet sitzen bleibt, an geeigneter Stelle der Cornea eine etwa 4—5 mm lange vertikale Incision an, ohne dass dabei humor aqueus abfliesst. Dann wird das Auge dem spitzen Magnetpol so weit genähert, dass der Splitter, wenn er klein ist, in der Vorderkammer emporgehoben wird und sich frei schwebend mit dem einen Ende der Incisionswunde anlegt. Nun wird vermittelst geeigneter Führung des Kopfes des Patienten die Magnetspitze leicht in die Cornealwunde hineingedrückt, wobei in der Regel sofort der Splitter gefasst wird. Etwas grössere Splitter führt man vermittelst der Magnetspitze langsam mit dem einen Ende gegen die Cornealwunde und schiebt dann den spitzen Pol etwas in die Wunde ein, so-

dass diese damit etwas gelüftet wird. Wichtig ist es, die Incision nicht zu klein anzulegen und bei den Auszieh-Manipulationen nicht vorzeitig den humor aqueus zu verlieren, da ein zwischen Iris und Cornea eingeklemmter Splitter schwerer auszuziehen ist und eventuell die Linse in Gefahr bringt.

Handelt es sich um einen jener nicht gerade seltenen Fälle, bei denen der Splitter bereits Infektion zur Folge hatte, sodass infolge dessen z. B. Hypopyon vorhanden ist, so wird nun zum Schluss noch ein Jodoformstäbchen durch die Cornealincision in die Vorderkammer geschoben (vergl. Tab. 1).

Hat ein grosser Splitter eine entsprechend grosse Wunde im Corneal- oder Skleralbord geschlagen oder auch weiter rückwärts die Sklera durchbohrt, so kann man versuchen, ihn so zu extrahieren, dass man die scharfe Spitze des grossen Magnets leicht in die Wunde eindrückt und nun den Strom schliesst. Bei grossen Splittern kann man übrigens auch nach alter Methode seitwärts mit dem kleinen Magnet eingehen: es ist in diesen Fällen häufig doch nur ein mässiges Sehen zu erzielen. Man muss sich bei den grossen Verwüstungen, welche ganz grosse Splitter im Auginnern anrichten, oft begnügen ein blindes Auge zu erhalten.

Eisensplitter, welche (allerdings nicht gerade häufig) in der Linse liegen bleiben, bieten der Ausziehung mit dem grossen Magnet gar keine Schwierigkeiten dar. Sie lassen sich auch, wenn sie ganz hinten in der Linse sitzen, in der Regel ganz leicht in die Vorderkammer zurückziehen. Sollte die Kapsel Widerstand leisten, wird sie mit der Dissectionsnaedel angestochen.

Gefahren, von denen die Anhänger des kleinen Magnets viel zu erzählen wussten (obschon ihnen meist alle praktische Erfahrung mangelte), hat

das von mir angegebene Verfahren in erheblich geringerem Grade, als die alte Methode mit dem kleinen Magnet und höchstens dann, wenn es nicht richtig ausgeführt wird. Man darf z. B. nicht den hinter der Iris befindlichen Splitter so aus dem Auge ziehen wollen, dass man eine Cornealincision anlegt und nun durch diese und die Iris hindurch den Splitter anzieht. Es durchdringt ein Splitter, auch wenn er spitz und scharf ist, so schwer die Iris, dass er bei diesem Verfahren eher die ganze Iris mitnimmt und aus dem Auge herausreisst. Es muss also zum mindesten die Spitze des Splitters in der Vorderkammer frei liegen, bevor man versucht, diesen direkt mit dem grossen Magnet durch die Cornea zu ziehen. Dass der vom Magnet nach vorn gezogene Splitter das corpus ciliare oder die Linse in grosse Gefahr bringe, ist theoretische Konstruktion. Auch allfälliges Zerren an der Iris, wenn der Splitter hinter ihr vorgezogen wird, ist bedeutungslos. Rein mechanische Insulte schaden bekanntlich weder dem corpus ciliare noch der Iris und was die Linse anbelangt, so habe ich bei meinen ca. 200 Operationen bloss dreimal eine Verletzung der Linse durch den zurückgezogenen Splitter beobachtet. Ich halte im fernerem eine Cataracta traumatica für weniger schlimm, als das Eingehen mit dem kleinen Magnet in den Glaskörper.

Man braucht übrigens nur die Resultate der Operationen mit dem grossen Magnet sprechen zu lassen: ausgezogen wurde der Splitter in meinen 190 ersten Fällen 166 mal = 87%, in den ersten 134 schwierigen Fällen, wo der Splitter hinter Iris und Linse vordrang 111 mal = 83%. In 34 von diesen 134 sass der Splitter nachweislich in oder dicht an der Retina, wurde aber gleichwohl 28 mal von dort zurück- und herausgezogen. Von meinen ersten 165 Fällen heilten 55 = 33,3% mit nachweisbar gutem Sehen und bei 21 weiteren war die Aussicht auf spätere operative Besserung

(Staaroperation) günstig. Rechnen wir letztere zu den ersteren, so ergibt dies für die Gesamtzahl (die negativen mitgerechnet) 40%, für die 141 Fälle, bei denen der Splitter ausgezogen wurde = 56% mit brauchbarem Auge.⁷¹⁾ Ähnlich günstig lauten bezüglich des grossen Magneten die Resultate anderer Kliniken.

Wann soll der kleine Magnet benützt werden? Antwort: im Bereich des Glaskörperraumes so wenig als möglich, im Bereich der Vorderkammer nach Belieben. Dass man ganz ohne ihn auskommen kann, zeigt meine Operationsreihe. — Etwas weiter ist vielleicht der Indikationskreis für die etwas grösseren Handmagnete, welche nach Einführung des grossen Magnets teils aus kleineren sich entwickelten (so der von Hirschberg), teils neu konstruiert wurden (von Johnson, Sweet, Volkman). Sie haben eine wesentlich grössere Kraft, als die ursprünglichen kleinen und daher auch etwas mehr Fernwirkung als diese.

b) Die Beseitigung nicht-eiserner Fremdkörper aus dem Auginnern.

In der Vorderkammer ist diese Art Fremdkörper noch am ehesten zu treffen. Liegt der Kupfer-, Stein-, Holz- etc. -Splitter auf der Iris, so kann er, nachdem die Pupille durch Physostigmin gut verengt worden, vermittelst geeigneter Cornealincision und Iris-Pincette meist entfernt werden, ohne dass eine Iridektomie ausgeführt wird. Die in die Wunde tretende Iris wird reponiert. Sitzt aber der Splitter fest im Gewebe der Iris drinn, so muss meist ein kleines Stück Iris mit ausgeschnitten werden. Bei Cilien und länglichen Fremdkörpern kann auch ein stumpfes Häkchen (Fig. 67 u. 68) nützlich sein. Eine Pincette mit feinen Querriffen oder mit löffelförmigen Enden ist für manche Fälle

der Hakenpincette vorzuziehen. Auch Knapps Hohlhaken kann gute Dienste leisten.

Liegt der Splitter im Falz zwischen Iris und Cornea eingekeilt (gewöhnlich unten), so empfiehlt sich nach meiner Erfahrung (l. cit. N. 62 p. 29), ein grosser Corneal-Lappenschnitt im Cornealrand, Aufheben des Corneallappens mit Doppelhäkchen (Fig. 72), Zurückhalten der Iris in situ vermittelt Spatels durch den Assistenten (sonst fällt sie über den Fremdkörper hinweg vor und deckt diesen) und sorgfältiges Herausheben des Splitters vermittelt passenden Instrumentes. Pincetten sind dabei gänzlich zu meiden, weil leicht damit der Fremdkörper, der vielleicht schon in der Iris drinn steckt, völlig hindurch gestossen würde, wonach er nicht mehr zu bekommen wäre. Auch bei Anlegung des Lappenschnittes muss deshalb Druck auf den Splitter sorgfältig vermieden werden. Das Aufklappen der Cornea (auch von Knapp⁷²⁾ und Gayet⁷³⁾ empfohlen) schafft ohne die Hornhaut zu schädigen, den besten Zugang zur Vorderkammer.

Nicht-eiserne Splitter in der Linse werden behandelt wie pag. 103 erwähnt wurde.

Im Glaskörperraum befindliche derartige Splitter bilden eine wesentlich schwerere Verletzung als sie es bei dortigen Eisensplittern ist. Denn ihre Entfernung bietet die allergrössten Schwierigkeiten und nötigt in der Regel zu einem seitlichen Eingehen durch die Sklera, also meist zu einer Incision, durch die man die Extraktion versuchen muss. Mit einer Pincette den Fremdkörper zu fassen, gelingt in der Regel nicht, er wäre denn in Exsudat eingehüllt, vermittelt dessen er gepackt werden kann. So zog ich einmal einen Patronensplitter $4\frac{1}{2}$ Tage nach dem Einfliegen vermittelt des geringen ihn einhüllenden Exsudates durch eine Skleralincision heraus; Heilung mit normaler Sehschärfe, aber nach

4 Jahren trat Netzhautablösung auf. Infolgedessen extrahierte ich in einem anderen Fall den kleinen blank im Glaskörper liegenden Kupfersplitter, da auch das andere Auge durch dieselbe Zündkapselexplosion verletzt war, möglichst vorsichtig so, dass ich unter Leitung eines Kehlkopfspiegels, mit dem der Splitter bei weiter Pupille gut wahrgenommen werden konnte, durch eine kleine Skleralincision (mit v. Gräfeschem Schmalmesser) die Kapselpincette von Desmarres (Fig. 54) einführte. Nach mehrfachem Oeffnen und Schliessen der kleinen Zange (vermitteltst des Hebels am Griff) gelang es schliesslich, den stets ausweichenden kleinen Splitter zu fassen und ausziehen, ohne dass durch die kleine Incision, die während der Fassversuche stets vom Instrument verschlossen blieb, Glaskörper austrat und ohne dass dieser mit dem Instrumente nennenswert zertrümmert wurde. Ich konnte mich bei dieser Operation sehr gut davon überzeugen, wie schwer es ist, einen im Glaskörper liegenden Fremdkörper zu fassen, sogar wenn man ihn und das Fassinstrument deutlich sieht. Immerhin möchte ich diese Desmarresche Pincette für geeignete Fälle derart als möglichst schonend empfehlen.

Auch Knapps Hohlhaken kann zur Extraktion solcher Splitter Verwendung finden.

B. Operationen ausserhalb des Augapfels.

I. Operationen an den Augenmuskeln.

Schieloperation.

Die Beseitigung des Schielens, sei dieses nun ein paralytisches, oder was häufiger der Fall ein concomitierendes, erfordert oft, aber nicht immer, operatives Eingreifen. Unser Vorgehen soll stets eine genaue Untersuchung zur Grundlage haben.

Die Frage, welche der beiden genannten Schielformen vorliegt, ist genau zu prüfen (vgl. meinen Atlas und Grundriss der äusseren Erkrankungen des Auges II. Auflage, p. 66), bei concomitierendem Schielen ist festzustellen, ob es *convergent* oder *divergent*, mit oder ohne gleichzeitige Ablenkung nach oben, ob das Schielen bloss *periodisch* oder *constant*, ob *einseitig* oder *alternierend* (bald rechts und bald links), wie gross der Schielwinkel, wie die Sehschärfe und die Refraktion beider Augen beschaffen (im aufrechten Bild oder mit Schattenprobe), wie die Beweglichkeit der Augäpfel (bezüglich Adduktion, Abduktion, Convergenz etc.).

Wichtiger Grundsatz der Schielbehandlung ist, erst dann zu operieren, wenn anderweitige Behandlung, also bei paralytischem Schielen die causale, bei concomitierendem Convergentschielen passende Uebungen und die Verabreichung der notwendigen Correctionsgläser nicht zum Ziel führen. Beim begleitenden Divergentschielen freilich ist bloss die operative Behandlung wirksam, doch kann auch gegen diese Schielform, die in vielen Fällen mit Myopie zusammenhängt, durch die Verordnung der nötigen Concavgläser angekämpft werden. Der Strabismus convergens dagegen, der mehr bei Hypermetropen vorkommt und wohl in manchen Fällen durch die verstärkte Accommodation und damit verbundene verstärkte Convergenz befördert wird, lässt sich manchmal durch Convexgläser, welche den Refraktionsfehler ausgleichen, günstig beeinflussen. Auch Astigmatismus an einem oder an beiden Augen ist bei beiden Schielformen zu korrigieren, damit beide Augen möglichst gutes Sehen für die Ferne und Nähe und damit eher eine richtige binoculäre Fixation bekommen.

Wenn dann diese Behandlung versagt und noch die operative zu Hilfe genommen werden muss, so

gilt in erster Linie die Regel, dass dadurch keine Beweglichkeitsbeschränkung im Bereich des korrigierten Muskels zustande kommen darf.

Das Wesen der Schieloperation beruht auf sorgfältiger Rücklagerung oder Vorlagerung desjenigen Muskels, dessen Wirkung beschränkt oder verstärkt werden muss. Es spielt sich dabei die Operation lediglich an den Sehnenansätzen und ihrer unmittelbaren Umgebung ab. Die Muskeldurchschneidung dagegen, von Strohmeier empfohlen und von Dieffenbach 1839 zuerst ausgeführt, war ein unrichtiges Vorgehen, das den operierten Muskel ausser Aktion setzte und die Schieloperation in Misskredit brachte bis Bonnet, Böhm, Guérin und namentlich A. v. Gräfe, dann auch Chritchett, A. Weber u. a. richtige, die anatomischen Verhältnisse berücksichtigende, Grundsätze für die Tenotomie und Vorlagerung zur Geltung brachten. Trotzdem bildet auch jetzt noch die Schieloperation im Zusammenhang mit der ganzen Behandlung des Schielens das am stärksten diskutierte und, wenn man bloss die Dauererfolge berücksichtigt, am wenigsten befriedigende Gebiet operativen Vorgehens am Auge. So einfach wie man sich früher diese Therapie vorstellte und ausübte, indem man fast ausschliesslich die allerdings einfache Rücklagerung (Tenotomie) kultivierte, ist sie nicht und es steht ausser Zweifel, dass die Vorlagerung, wenn sie auch schwieriger und für den Patienten unangenehmer ist, vermehrte Berücksichtigung verdient, ebenso wie die namentlich von Javal⁷⁴⁾, Priestley Smith⁷⁵⁾ und Worth⁷⁶⁾ betonten und empfohlenen Bestrebungen, den schielenden Augen schon in ganz frühem jugendlichen Alter mit Korrektionsgläsern und geeigneten Uebungen zu Hilfe zu kommen, um ihnen das gute zentrale, so-

wie das *binoculare* Sehen zu erhalten oder wiederzugeben, als Grundlage für eine bleibende Annäherung an die Norm, mit oder ohne Operation.

Bezüglich der anatomischen Verhältnisse der Sehnenansätze am Bulbus ist Folgendes wissenswert. R. int. und ext. enden in einer leicht gebogenen (gegen die Cornea convexen) Linie, r. inf. und sup. etwas schief in unregelmässiger Linie, sodass die Distanz dieser Ansatzlinien von der Cornea ganz verschiedene Zahlen ergibt, je nach dem Punkte ihres Verlaufes, von dem aus man misst. Beim superior z. B. liegt (nach Motais) das nasale Ende des Sehnenansatzes 6,5 mm, das temporale 11 mm von der Cornea entfernt (inf. nasal 5,5, tempor. 8). Für die Praxis kann man sich an die leicht zu merkenden Zahlen halten: r. int. 5 mm, r. inf. 6 mm, r. ext. 7 mm, r. sup. 8 mm, ungefähr in der Mitte der Sehne gemessen.

Ferner ist von Wichtigkeit, dass die Sehnen der vier Geraden nicht nur mit ihrer eben erwähnten 9 bis 11 mm langen Ansatzlinie mit der Sklera verwachsen sind, sondern dass sie auch seitlich mit der Tenonschen Kapsel in Verbindung stehen, sodass, wenn man eine Sehne lediglich vorn an ihrer Skleralinsertion ablöst, sie sich infolge des letzteren Umstandes bloss um eine mässige Strecke, etwa 4—5 mm zurückzieht und die Wirkung des Muskels sich nur um einen dementsprechenden mässigen Grad zu Gunsten des Antagonisten vermindert, falls dieser die Kraft besitzt, den Bulbus um so viel nach seiner Seite hinüberzurollen. Die Wirkung einer Sehnenablösung auf die Stellung des betreffenden Auges hängt somit auch noch in erheblichem Masse von der Contractionsfähigkeit des Antagonisten ab. — Es bildet dann die zurückgezogene Sehne eine neue Verwachsung mit der Sklera.

Die Vorbereitungen für die Schieloperationen sind: Reinigung, Localanaesthesie (bezügl. Totalnarkose s. p. 11) vermittelt Injektion von zwei Tropfen Cocainlösung 2% plus einem Tropfen Adrenalin unter die Bindehaut, wonach 5—10 Minuten gewartet und etwas massiert wird. Dass eine solche

Fig. 87—93. Instrumente für die Tenotomie.

- „ 87. Lidhalter von Clark (Weiss, London).
- „ 88. Gerade Hakenpincette zum Fassen der Bindehaut.
- „ 89. Schielhaken, gross.
- „ 90. „ „ klein, von Stevens.
- „ 91. Schielschere (mit stumpfen Spitzen, gebogen).
- „ 92. „ „ gerade, von Stevens.
- „ 93. Nadelhalter von Sands.

Einspritzung, wie ihr vorgeworfen wurde, die Topographie des Operationsgebietes wesentlich störe, ist nicht zutreffend, dagegen ist sie für den Patienten, namentlich Kinder, sehr angenehm und durch Wegfall des sonst bei diesen leicht eintretenden Handgemenges auch der ruhigen Ausführung der Operation förderlich. Immerhin ist es bei ängstlichen Kindern, die gelegentlich auch ohne Schmerz unlenksam werden, gut, die abgebogene Pincette (Fig. 22) in Bereitschaft zu haben, damit der Assistent, wenn nötig, den bulbus nach der richtigen Seite dreht, damit (namentlich bei der Tenotomie des Internus) guter Zugang zu der Sehneninsertion geschaffen wird. Im übrigen sind die in Fig. 87—93 zusammengestellten Instrumente notwendig resp. erwünscht. Es ist speziell von gewisser Wichtigkeit, dass nie eine spitze Schere für die Tenotomie benützt wird. Es könnte mit einer solchen die Sklera angestochen werden. Man hat sich stets daran zu erinnern, dass unter den Muskelsehnen die Sklera bloss 0,2 mm dick sein kann.

Der Operateur stellt sich so zum Patienten, dass die zu tenotomierende Sehne mit ihrer Insertion nach seiner rechten Hand schaut, also z. B. bei der Tenotomie des linken Rect. int. zu seiner linken Seite.

1) Die Tenotomie nach v. Gräfe. Zwischen Cornea und Sehnenansatz wird zunächst die Bindehaut vertikal 5—6 mm lang eingeschnitten, indem sie mit der spitzen Pincette (Fig. 88) etwas in die Höhe gezogen wird. Dann

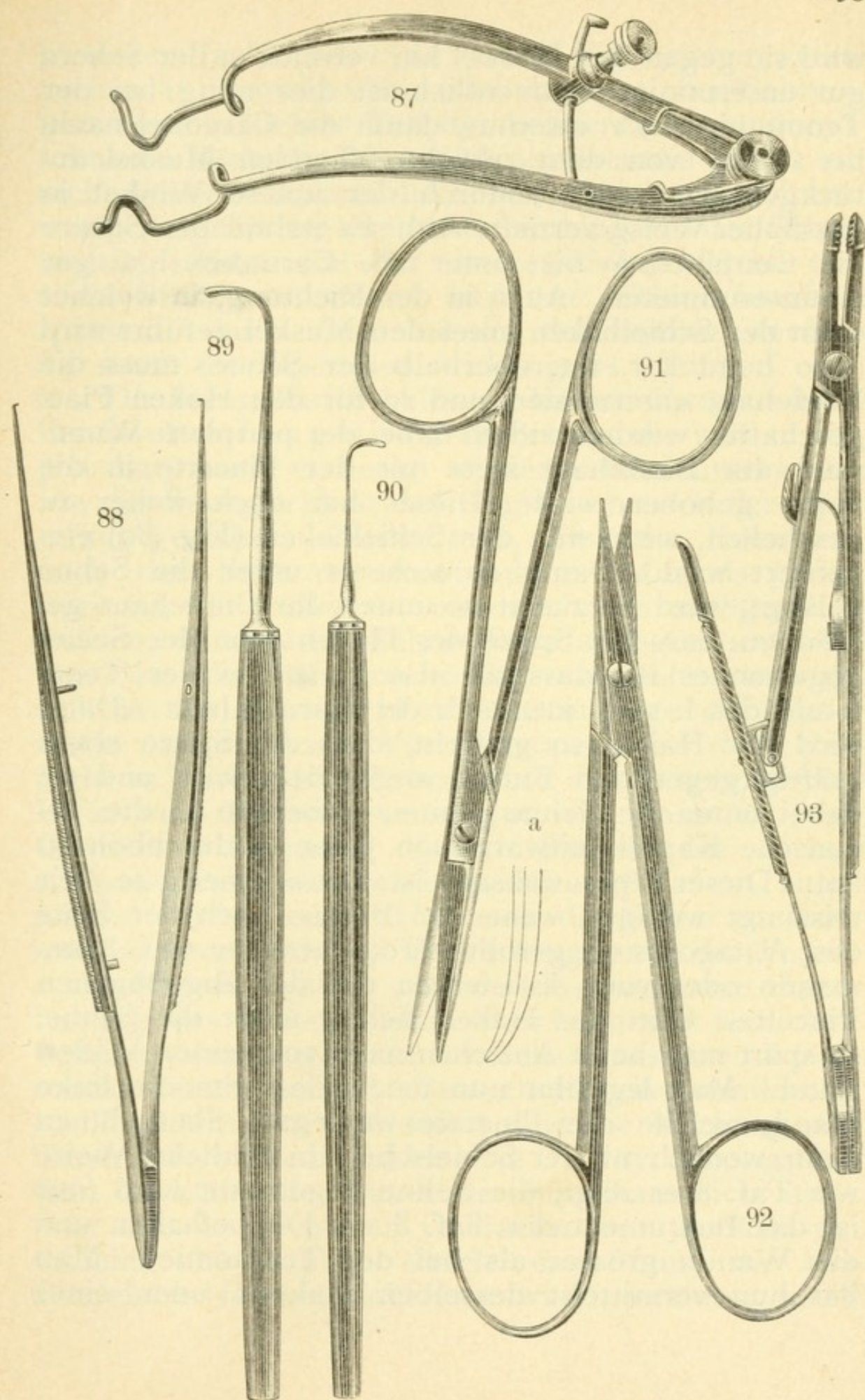


Fig. 87—93.

wird sie gegen den Muskel hin vermittelt der Schere gut unterminiert, namentlich ist dies nötig bei der Tenotomie des r. internus, damit die Carunkel nachher nicht von dem zurückweichenden Muskel zurückgezogen wird, wodurch der innere Winkel in hässlicher Weise vertieft wird. Es ist mit der Schere die Conjunctiva bis unter die Carunkel hin gut zu unterminieren. Auch in der Richtung, in welcher dann der Schielhaken unter den Muskel geführt wird (also beim l. r. int. oberhalb der Sehne) muss die Bindehaut unterminiert und so für den Haken Platz geschaffen werden, indem dabei der periphere Wundrand der Bindehaut stets mit der Pincette in die Höhe gehoben wird. Dieses hat auch weiter zu geschehen, wenn nun der Schielhaken (Fig. 89) eingeführt wird. Damit er sicherer unter die Sehne gelangt, wird er zuerst so unter die Bindehaut geschoben, dass die Spitze des Hakens von der Sehne abgewendet ist, dass sie also z. B. bei der Tenotomie des l. rect. int. nach der Stirn schaut. Dann wird der Haken so gedreht, dass die Spitze etwas kräftig gegen den Bulbus angedrückt wird und sie dabei unter die Sehne gleitet, wobei sie ja die Tenonsche Kapsel seitwärts von jener zu durchbohren hat. Dieser Operationsakt ist der schwierigste. Er misslingt weniger, wenn der Bulbus nach der Seite des Antagonisten gerollt wird, entweder auf Kommando oder vom Assistenten mit der abgebogenen Pincette. Glitt der Haken richtig unter die Sehne, so spürt man beim Anziehen nach vorn einen Widerstand. Man legt ihn nun um, sodass ihn die linke Hand, welche die Pincette weglegte, übernehmen kann, wonach mit der Schielschere in ähnlicher Weise wie Taf. 8 es zeigt, die Sehne abgetrennt wird (nur ist das Instrument der Taf. 8 ein Doppelhaken und die Wunde grösser als bei der Tenotomie). Man hat nun vermittelt desselben Hakens oder eines

kleineren (z. B. von Stevens, Fig. 90) zu untersuchen 1. ob nicht oben oder unten an der Sehneninsertion ein kleiner Teil der Sehnenfasern undurchschnitten blieb, die dann noch abzutrennen sind, 2. ob nicht weiter rückwärts die Sehne eine, wenn auch nur wenig ausgebildete zweite Verbindung mit der Sklera besitzt, indem von der unteren Sehnenfläche einzelne Bindegewebsfaden sich zur Sklera hinüberspannen. Auch diese müssen durchtrennt werden, da sonst die Operation wirkungslos bleibt.

Die mangelhafte Ablösung könnte übrigens auch bei der Prüfung des Effektes, die nun zu folgen hat, noch entdeckt werden. Man untersucht, wie die Beweglichkeit des Auges sich nach der Operation gestaltet. Findet man, dass die Exkursion nach der Seite des tenotomierten Muskels gleich stark ist, wie vorher, so muss nochmals nachgesehen werden, ob von der Sehne Teile unabgetrennt blieben. Ist die Operation richtig ausgeführt, so zeigt sich in der Beweglichkeit eine mässige der Tenotomie entsprechende Verminderung. Sie darf aber nicht zu stark sein. Es soll nach der Tenotomie des R. int. die Konvergenz so gut sein, dass der vom Operierten binocular fixierte Finger des Untersuchers dem Gesichte jenes bis auf 12 cm angenähert werden kann. Hat man die Sehne zu stark auch in ihren seitlichen Verbindungen mit der Tenonschen Kapsel abgelöst (was durch gewaltsame Handhabung des Hakens oder Abtrennen der seitlichen Sehnenverbindungen mit der Schere passieren kann), sodass eine fehlerhafte Beweglichkeitsverminderung zu Tage tritt, so wird sofort eine die Wirkung der Tenotomie beschränkende Suture angelegt, indem die klaffende Wunde der Bindehaut nicht bloss (wie dies bei richtiger Operation zum Schluss geschieht) oberflächlich durch eine Suture, die nur Bindehaut fasst, geschlossen wird, sondern durch

eine solche, welche auf der Seite der Sehne auch noch die Tenonsche Kapsel fasst und vorzieht und damit auch die Sehne. Noch wirksamer ist die Suture, wenn ein Faden mit zwei Nadeln benützt wird, von denen die eine oberhalb, die andere unterhalb der Sehne durch Bindehaut und Tenonsche Kapsel und dann durch den, zwischen Cornea und Wunde liegenden Bindehautsaum geführt wird, wonach man den Faden nach Entfernung der Nadeln knüpft.

Monoculus und ein paar Stunden Ruhe sind angezeigt. Immerhin kann die Operation, wenn nötig, auch ambulant gemacht werden.

2) Die Tenotomie nach Arlt⁷⁷⁾ geschieht folgendermassen. — Es wird, nachdem der Augapfel nach der Seite des Antagonisten gedreht worden, mit einer spitzen Hakenpincette die Bindehaut etwas cornealwärts von der Insertion der betreffenden Sehne gefasst und leicht in die Höhe gezogen. Die dabei entstehende Falte wird mit der Schielschere eingeschnitten und dann nach oben und unten vergrößert, sodass eine 8—10 mm lange vertikale Wunde gesetzt wird, von der aus die Conjunctiva in der Richtung der Sehne noch gut unterminiert wird. Hierauf wird nun die Sehne mit derselben spitzen Pincette gefasst indem man diese senkrecht zum Bulbus stellt. Auch die Sehne wird etwas in die Höhe gezogen und mit der Schere knapp am Bulbus abgetrennt. Nun muss ebenfalls noch mit dem Schielhaken nachgesucht werden, ob nicht Sehnenfasern stehen blieben. Dann wird der Effekt der Operation geprüft und eventuell in gleicher Weise nachgebessert, wie bei voriger Operation, andernfalls wird einfach die Operation beendet. Conjunctivalsuture und Nachbehandlung wie bei voriger Operation.

3) Die Tenotomie nach Snellen⁷⁸⁾ verläuft ähnlich. Er schneidet die Bindehaut wagrecht

mitten über der Sehne ein (auch v. Gräfe hat dies manchmal bei seinen Verfahren getan und empfohlen), unterminiert sie nach beiden Seiten und in der Richtung der Sehne (beim Internus bis zur Karunkel), dann fasst er die Sehne mit der Hakenpinzette und schneidet in der Mitte ihrer Insertion zunächst eine kleine Oeffnung hinein, durch die er dann die Schere nach oben und unten weiter unter den Sehnenansatz schiebt, um so möglichst schonend, ohne starke Zerrungen und Verschiebungen diesen abzutrennen. Nachbehandlung wie bei voriger Operation.

Die Tenotomie, welche gemäss gesagtem die Wirkungssphäre eines Muskels vermindert, muss oft kombiniert werden mit einer Operation, welche die Aktion des Antagonisten des Schiellmuskels erhöht. Namentlich bei starkem Stabismus divergens würde man mit der ein- oder doppelseitigen Tenotomie des Abducens nicht ans Ziel gelangen, sondern man muss den einen oder beide Innenwender auch noch zur Correction herbeiziehen, ebenso bei starkem Strabismus convergens die Aussenwender. Ganz besonders angezeigt ist diese effektsteigernde Operation bei Lähmungsschielen und dann, wenn infolge schon langen Schielens die Tätigkeit des Antagonisten des Schiellmuskels (also z. B. die Abduktion bei Strabismus convergens) sehr mangelhaft geworden ist. Ferner kann diese Korrektur nötig werden, wenn ein durch Tenotomie (oder Myotomie) zu stark zurückgewichener Muskel wieder vorzulagern und in bessere Tätigkeit zu versetzen ist.

Aus letzterer Aufgabe entwickelte sich seiner Zeit die Sehnenvorlagerung, als man nämlich daran ging, die in der Anfangszeit der Schieloperation durch die Myotomie (statt Tenotomie) geschädigten und dem entgegengesetzten Schielen verfallenen Augen wieder zu verbessern. Schon Dieffenbach behandelte diese sekundäre Ablenkung durch Aufsuchen des retrahierten

- Fig. 94. Doppelhaken für die Muskelvorlagerung von v. Wecker.
 „ 95. Pincette für die Muskelvorlagerung von Prince.
 „ 96. Ueber die Kante gebogene (Rabenschnabel-)Schere für die Abtrennung der Sehne nach Landolt.
 „ 97. Nadelhalter (von Weiss, London).

Muskels, worauf er ihn an den durch einen Faden nach innen gerollten Bulbus wieder vorn anlegte oder nach Wundmachung seiner Ränder mittelst einer feinen Suture wieder vereinigte. Er schon nähte also den abnorm retrahierten Muskel wieder an seine Sehne an. Guérin (1849), dann v. Gräfe, brachten den zu stark nach hinten verlagerten Muskel in der Weise wieder nach vorn, dass sie ihn aufsuchten, vom Bulbus abtrennten und frei machten. Dann rollten sie das Auge ihm so stark entgegen, dass der Ansatz des vorzulagernden Muskels bis an die Cornea heran (also noch vor die richtige Insertion) zu liegen kam. Diese Rollung bewirkten sie, wie schon früher Dieffenbach, mittelst eines Fadens, den Guérin temporal von der Cornea durch die Bindehaut zog, während v. Gräfe den Abducens tenotomierte und an dessen Sehnenstumpf den Faden befestigte. Vermittelst dieses Fadens, den man an der Nasenwurzel (oder bei Abduction an der Backe) mit Heftpflaster festklebte, wurde dann unter dem Verbande das Auge mehrere Tage in besagter erzwungener Stellung erhalten, damit der fehlerhafte Muskel vorn wieder anwachse. Da er sich aber, wie alle Muskeln, kontrahierte, setzte er sich trotzdem oft wieder zu weit rückwärts an. Diese Operation, welche dem Patienten Schmerz und grosse mehrtägige Ruhe auferlegt, wurde die Fadenoperation genannt. Sie musste der rationelleren eigentlichen Vornähung der Sehne Platz machen, die schon Dieffenbach vorgenommen, dann Critchett, v. Gräfe, Knapp, Weber, de Wecker und viele andere weiter ausgebildet haben. Critchett verbesserte die Vornähung durch Anlegung von drei Nähten. Er ging mittelst vertikaler Bindehautwunde zwischen Cornea und Sehnenansatz mit einem Schielhaken hinter die Sehne und trennte sie von der Sklera ab. Dann trug er vom peripheren Wundrand einen Streifen ab und ver-

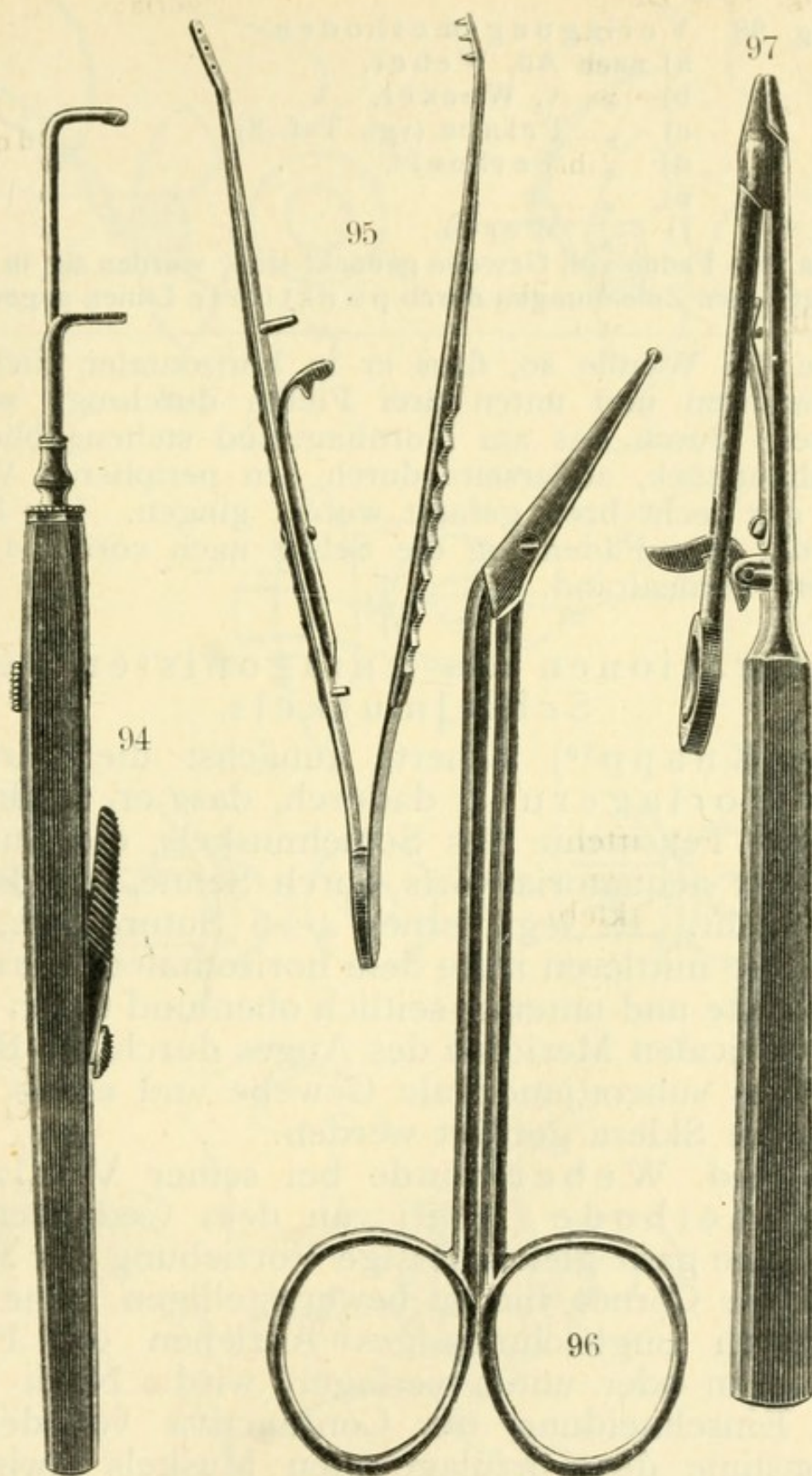


Fig. 98. Vorlagerungsmethoden

- a) nach Ad. Weber.
- b) „ v. Wecker.
- c) „ Prince (vgl. Taf. 8).
- d) „ Verhoeff.
- e) „ „
- f) „ Worth.

Da, wo Faden von Gewebe gedeckt sind, werden sie in diesen schematischen Zeichnungen durch punktierte Linien angedeutet.

einigte die Wunde so, dass er in horizontaler Richtung oben, mitten und unten drei Fäden durchzog, welche einerseits durch das am Hornhautrand stehengebliebene Bindehautstück, anderseits durch den peripheren Wundrand, der recht breit gefasst wurde, gingen. Die Knüpfung der drei Fäden zog die Sehne nach vorn bis nahe an den Cornealrand.

Operationen am Antagonisten des Schielmuskels.

1) Knapp⁷⁹⁾ sicherte zunächst die Wirkung dieser Vorlagerung dadurch, dass er, nach ausgiebiger Tenotomie des Schielmuskels, die Suturen sehr weit aequatorialwärts durch Sehne und Bindehaut sticht. Er legt ferner 4—6 Suturen an, von denen die mittleren nahe dem horizontalen Meridian, die oberste und unterste seitlich oben und unten nahe dem verticalen Meridian des Auges durch die Bindehaut, das subconjunctivale Gewebe und etwas auch durch die Sklera geführt werden.

2) Ad. Weber wurde bei seiner Vorlagerungsmethode (1873¹⁾) von dem Gedanken geleitet, eine ganz gleichmässige Vorziehung der Sehne gegen die Cornea hin zu bewerkstelligen, ohne dass sie durch ungleichmässiges Anziehen der Faden nach oben oder unten verlagert wird. Nach verticaler Einschneidung der Conjunctiva vor der Insertionslinie des vorzulagernden Muskels (zwischen

¹⁾ Lit.-Verzeichniss Nr. 6 p. 415.

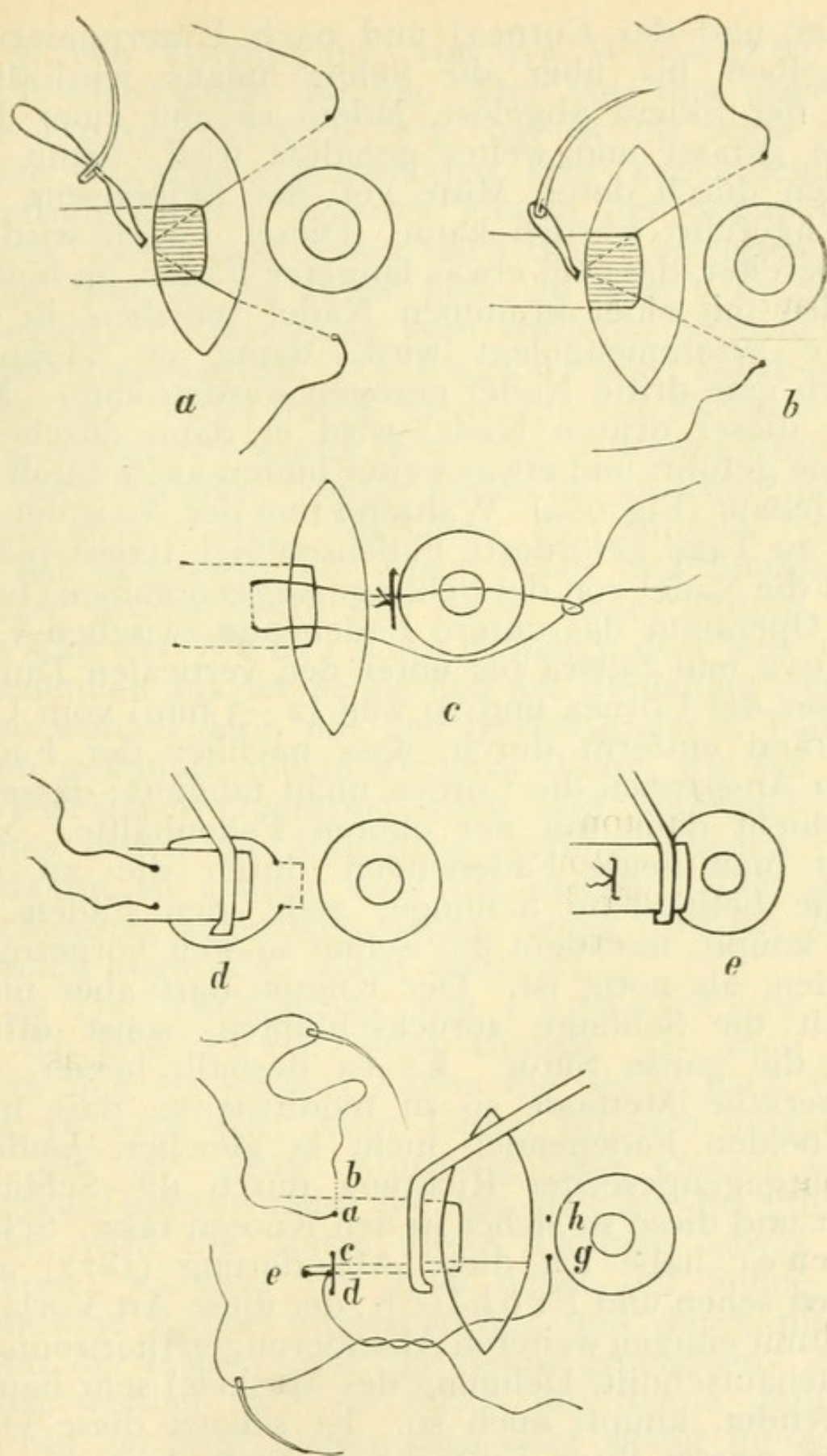


Fig. 98.

dieser und der Cornea) und nach Unterminierung derselben bis über die Sehne hinaus wird diese von der Sklera abgelöst, indem sie mit einer Pinzette gefasst und weiter gehalten wird, damit der Faden durch deren Mitte von der Skleralseite her durchgeführt werden kann. Dieser Faden wird so vorbereitet, dass ein etwas längerer Faden, an beiden Enden mit einer krummen Nadel versehen, in der Mitte zusammengelegt wird, damit er (doppelt) durch eine dritte Nadel gezogen werden kann. Mittels dieser dritten Nadel wird er dann durch die Sehne geführt und etwas weiter hinten auch durch die Bindehaut (Fig. 98a). Während nun der Assistent die hier zu Tage geförderte Fadenschlinge fixiert (nachdem die Nadel von der Schlinge weggenommen) führt der Operateur das untere Fadenende zwischen Conjunctiva und Sklera bis unter den verticalen Durchmesser der Cornea und so weit (2—3 mm) vom Cornealrand entfernt durch, dass nachher der Faden beim Anspannen die Cornea nicht tangiert; dasselbe geschieht dann mit der oberen Fadenhälfte. Nun führt man beide Fadenenden durch die an der Sehne befindliche Schlinge, zieht den Faden an und knüpft, nachdem die Sehne so weit vorgezogen worden, als nötig ist. Der Knoten darf aber nicht durch die Schlinge zurückschlüpfen, sonst öffnet sich die ganze Suture. Es ist deshalb besser, die Webersche Methode so zu modifizieren, dass man die beiden Fadenenden nicht in gleicher, sondern in entgegengesetzter Richtung durch die Schlinge führt und diese so sicher in den Knoten fasst. Schon Horner habe ich diese Abänderung (1877) ausführen sehen und Fröhlich, der diese Art Vorlagerung mit einigen weiteren Abänderungen (horizontaler Bindehautschnitt, Dehnung des Muskels) sehr häufig verwendet, knüpft auch so. Er schätzt diese Operation wegen ihrer Einfachheit, Sicherheit des Erfolges und Grösse der Leistungsfähigkeit.

3) Die Vorlagerung von de Wecker⁸¹⁾ ist der Weberschen ähnlich. Der von ihm angegebene Doppelhaken (Fig. 94) ist für seine und andere Vorlagerungsmethoden sehr zweckdienlich. Er ermöglicht ein sicheres Fassen der Sehne und erlaubt, indem man damit nach dem Abtrennen der Sehne diese in die Höhe hebt, an ihrer Unterseite in beliebiger Entfernung vom vorderen Sehnenende Nadeln einzusteichen. De Wecker führt auf diesem Wege eine Nadel durch, in welche ein Faden einfach eingefädelt wurde (Fig. 98b), in dessen Mitte sie sich dann befindet. Dieser Faden hat an jedem Ende wieder eine Nadel. Nachdem die mittlere Nadel von der Skleraseite her durch Sehne und Bindehaut geführt worden, wird die Nadel abgeschnitten, so dass statt der Weberschen Schlinge dort jetzt zwei Fadenenden aus der Sehne und der Bindehaut treten. Diese werden dann mit den beiden anderen Fadenenden geknüpft, die in gleicher Weise, wie bei der Weberschen Operation ober- und unterhalb der Cornea durch die Bindehaut geführt wurden. Es ist darauf zu achten, dass die beiden Faden ganz gleichmässig angezogen werden, sonst wird der Muskel nach oben oder unten verlagert.

4) Die Vorlagerung von Landolt⁸²⁾ ist der von de Wecker insofern ähnlich, als auch ein oberer und ein unterer Faden die Sehne nach vorn zieht, es wird aber jeder Faden für sich eingelegt (vgl. Fig. 99). Nach Anlegung einer grossen Conjunctival-Lappenwunde, die bis hart an die Cornea reicht, wird die Spitze dieses Lappens etwas abgekappt. Es wird nun dicht neben der Sehne die Tenonsche Kapsel eingeschnitten und durch diesen Schlitz der Haken unter die Sehne geschoben. Zwei Faden werden dann so durch die Sehne geführt, wie Fig. 99 zeigt, weiter vorn oder weiter hinten je nachdem mehr oder weniger starke Vorlagerung be-

absichtigt ist. Werden sie so weit hinten eingeführt, wie Fig. 99 zeigt, so schneidet man die Sehne etwas vor dem Faden durch (wozu Landolt die Schere Fig. 96 benützt) und trägt dann das Stück der Sehne bis zum Ansatz ab, verkürzt also die Sehne um 3—5 mm. Um sie nun vorn anzunähen, wird die Bindehaut und das subconjunctivale Gewebe mit der Hakenpincette gut in der Richtung a—b gefasst und die Nadel des betreffenden Fadenendes so tief als möglich durch diese so gebildete Falte geführt, sodass sie auch in das episklerale Gewebe eindringt. Diese Suture wird dadurch erleichtert,

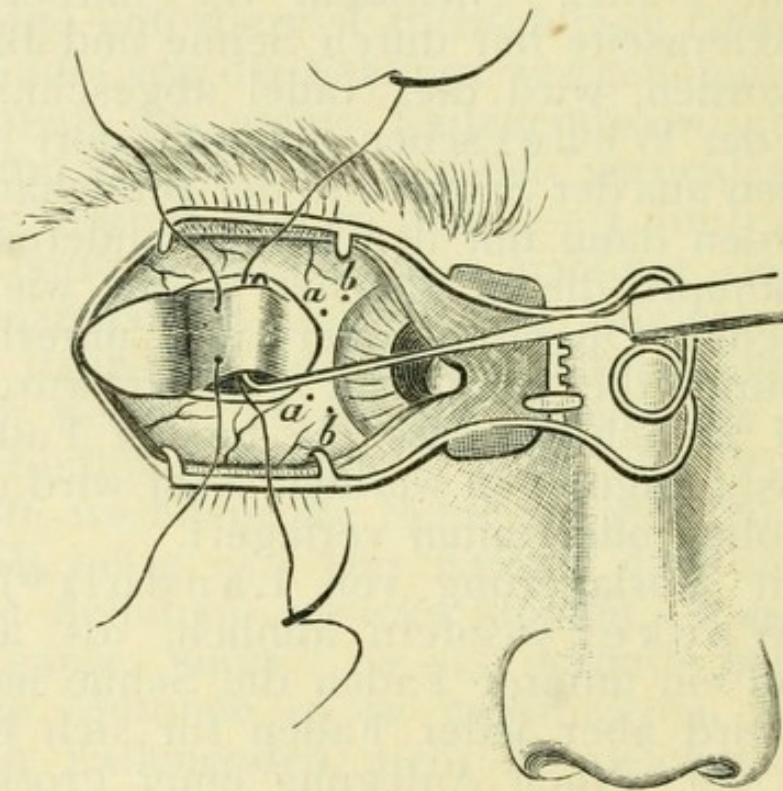


Fig. 99. Vorlagerung des Abducens nach Landolt. Seine Sehne wird vom (einfachen) Haken etwas emporgehoben. Die Nadeln werden nachher von a nach b geführt (vgl. Text).

dass die Hakenpincette schief gestellte, d. h. etwas über die Spitze vorstehende Zähne hat, sodass sie besser fasst. Wenn man glaubt, die Suture sitze nicht tief genug im Gewebe, so kann nachgebessert werden, indem nochmals in der Richtung senkrecht zu a—b eine Falte der Bindehaut und Episklera in

gleicher Weise gefasst und durch diese nochmals die Nadel geführt wird. Sind die Suturen so weit gelegt, so wird vom Assistenten vermittelt der Fixationspincette der Bulbus nach der Seite des vorzulagernden Muskels gerollt und nun werden die Fäden geknüpft, ohne dass also ein Zug an der Sehne oder an den Bindehautnähten stattfindet.

Bei den folgenden Vorlagerungsmethoden geht das Bestreben dahin, die Annäherung der Sehne an ihre neue Insertionsstelle etwas sicherer zu gestalten, als bei den bisher genannten und so, dass man so gut wie möglich sieht, wie man sticht und man nicht unter der Bindehaut mehr oder weniger im Dunkeln mit der Nadel den Weg suchen muss.

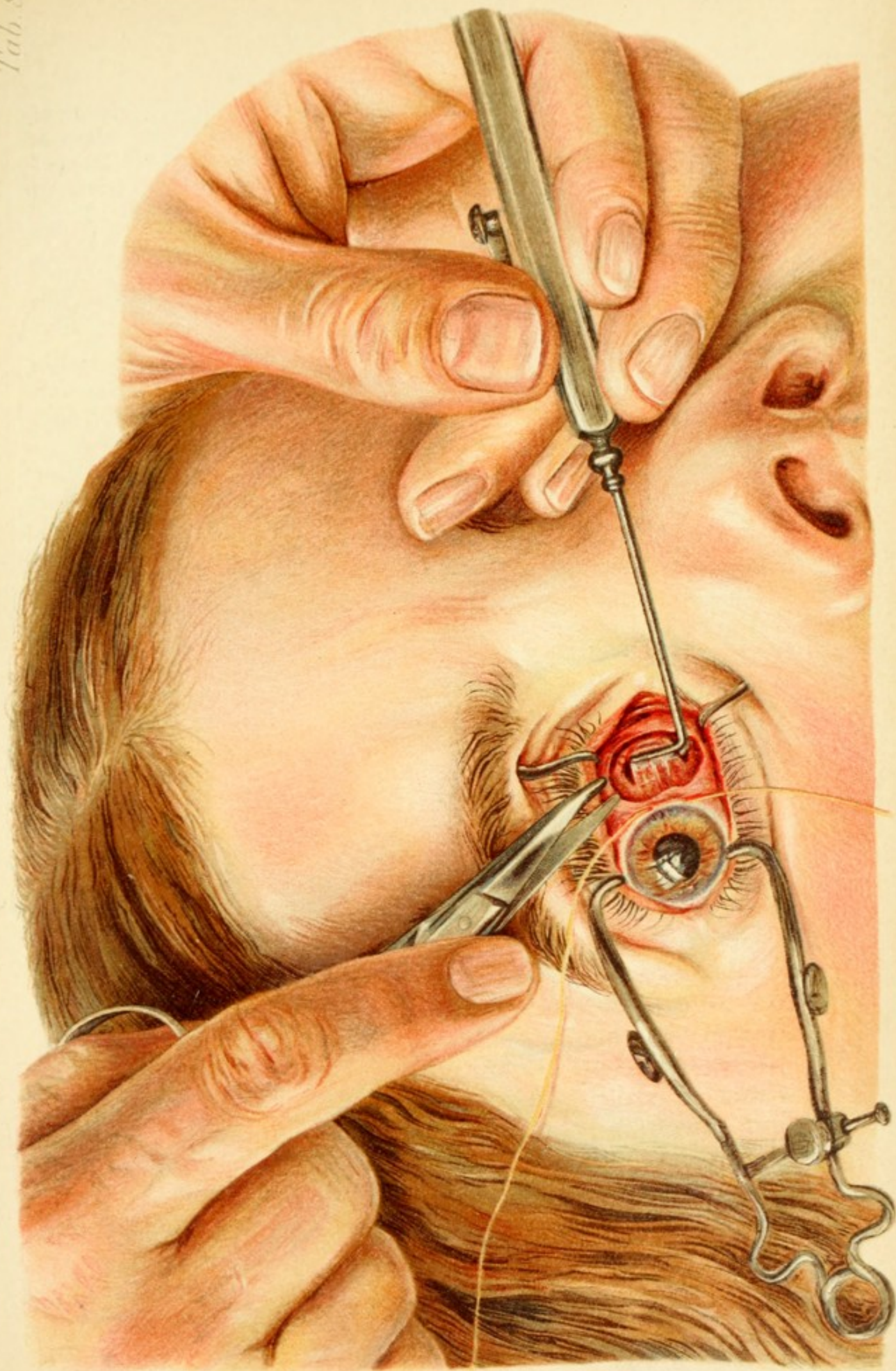
5) Die Vorlagerung von Prince⁸³⁾ geschieht so, dass vermittelt sehr gut stechender Nadel zuerst ein Faden am Cornealrand durch die Bindehaut, das subconjunctivale Gewebe und die oberste Schicht der Sklera geführt wird (vgl. Taf. 8), wobei der Bulbus vermittelt breiter Fixationspincette am Rollen verhütet werden muss. An diesem Faden wird nachher die Sehne angebunden. Diese wird vermittelt verticalen Conjunctivalschnittes frei gelegt und entweder mit der Pincette von Prince oder, wie Taf. 8 es zeigt, mit dem Doppelhaken v. Weckers gefasst und abgetrennt, wonach mit einem Faden, der eine Nadel an jedem Ende trägt, die Sehne gefasst wird. Es wird jede Nadel, mehr oder weniger weit rückwärts, von unten nach oben durch Sehne, Kapsel und Bindehaut geführt und zwar zu beiden Seiten der Mittellinie der Sehne, etwa 4 mm von einander. Das eine dieser Fadenenden wird nun mitten über die Hornhaut hinweg gelegt, so dass es sich mit dem am Cornealrand eingelegten Faden kreuzt und dieser wird nun über jenem geknotet (Fig. 98c). Hierauf wird das andere Fadenende, das durch die Sehne geht, mit dem ersteren


Taf. 8. Vorlagerung des rect. internus bei Strabismus divergens nach Prince. Am Cornealrand liegt der Faden in der Sklera, an den nachher die Sehne befestigt wird, die, vom Wecker'schen Doppelhaken gefasst, der Operateur von der Sklera abzuschneiden im Begriffe ist.

geschlungen und geknotet, wodurch die Sehne (und mit ihr auch die Bindehaut) nach vorn bis an den Fixationsfaden herangezogen wird.

Diese Methode von Prince habe ich seit vielen Jahren fast ausschliesslich für die Vorlagerung, die ich häufig ausführe, verwendet und zwar mit gutem Erfolge. Ich habe gelegentlich auch die Knüpfung der Fäden so abgeändert, dass ich die beiden Enden des Fadens, der durch die Sehne geht, einfach mit den beiden Enden des Fixationsfadens knotete, wobei Operateur und Assistent gleichmässig die Fäden anzuziehen haben. Die Sehne wird so beim Vorziehen etwas mehr ausgebreitet.

6) Eine sehr solide Naht ist die von Verhoeff⁸⁴). Die Bindehaut wird 3,5 mm von der Cornea vertical eingeschnitten, die Bindehaut bis zur Cornea hin unterminiert, die Sehne aufgesucht, von ihren seitlichen Verbindungen mit der Kapsel getrennt und mit der Pincette von Prince gefasst (Fig. 98d). Wenn nötig, kann jetzt der Schielmuskel tenotomiert werden. Der Bindehautsaum, welcher längs der Cornea stehen blieb, wird nun bis zu dieser hin zurückpräpariert und dann in diesem so frei gelegten Gebiet der Sklera, ca. 1 mm vom Hornhautrande entfernt ein Faden, der an jedem Ende eine Nadel trägt, vertical 6—8 mm weit durch die oberflächliche Schicht der Sklera gezogen. In der Ausstichstelle wird dann die Nadel wieder eingestochen und eine kurze Strecke horizontal geführt, dasselbe geschieht an der Einstichstelle mit der zweiten Nadel. Die beiden Nadeln werden dann mehr oder weniger weit hinten von der Skleralseite her durch die Sehne gestochen, diese vermittelst der Klemme vom Assistenten vorgezogen bis





die richtige Stelle der Sehne auf dem Skleralfaden liegt und nun geknüpft (Fig. 98e). Das von der Klemme gefasste Stück Sehne wird abgetragen und der Rest der Sehne (cornealwärts von der Suture) wird unter die Bindehaut geschoben und diese über der Suture vereinigt. Die Bindehautnaht kann nach 4 Tagen, die der Sehne nach 7 Tagen entfernt werden. — Für die Einbringung des Fadens in die Sklera sind nicht zu lange Nadeln erforderlich, die nahe der Spitze nicht stark gekrümmt sind. Der Faden darf nicht zu dick sein.

7) Die Vorlagerung von Worth (l. cit. Nr. 76 p. 206) sichert speziell den Teil der Suture, mit welchem die Sehne gefasst wird, möglichst gut und zwar dadurch, dass mit der Sehne auch die angrenzende Tenonsche Kapsel in die Naht einbezogen wird (Fig. 98 f.). Nachdem ein verticaler ca. 10 mm langer Bindehautschnitt Zugang zum Sehnenansatz verschafft hat, wird hinter diesem die Princesche Klemme so angelegt, dass sie auch die Tenonsche Kapsel und die Bindehaut über der Sehne fasst. Nachdem dann die Sehne von der Sklera abgetrennt worden, kann sie vermittelst der Klemme genügend in die Höhe gehoben werden, damit bei a ein Faden durch Bindehaut, Kapsel und Sehne geführt werden kann, der dann von innen nach aussen bei b wieder ausgestochen wird. Ebenso wird der andere Rand der Sehne gefasst und die Suture (c d) geknotet. Am Knoten hängt nun ein Fadenende ohne Nadel und eines mit Nadel. Die letztere wird nun etwas hinter dem Knoten, bei e von aussen nach innen, also durch Bindehaut, Kapsel und Sehne wieder eingestochen, unter der Sehne nach vorn gegen die Cornea geführt und bei g durch den Bindehautsaum und das subconjunctivale Gewebe durchgestochen. Dasselbe geschieht mit dem Faden am anderen Muskelrand. Nun werden die beiden Fadenenden, dasjenige wel-

ches am Sehnenknoten hängt und das, welches vorn durch den Limbus Sklerae geht, geknotet.

Worth legt grossen Wert auf einen guten, nicht zu dünnen Faden, den er sorgfältig präpariert, indem er ihn durch eine kochende Mischung von Bienenwachs (3 Teile) und weisses Vaseline (5 Teile) zieht und in sterilem Gefäss aufhebt.

Bei den Vornähungen kann man gelegentlich die unangenehme Erfahrung machen, dass die Naht entweder in der Sehne oder vorn in der Bindehaut durchschneidet. Oft sind die Sehnen dieser vorzulagernden Muskeln atrophisch, dünn und schmal, sodass sie den Faden nicht genügend sicheren Halt geben, namentlich wenn diese bloss durch sie durchgezogen wurden. Auch die Bindehaut samt episkleralem Gewebe ist oft nicht imstande, dem beständigen Zug, welchen der Muskel an der Naht ausübt, Widerstand zu leisten. Das Durchschneiden der Suture hat dann zur Folge, dass die Vorlagerung sich fatalerweise mehr oder weniger in eine Rücklagerung verwandelt.

Infolgedessen hat man noch auf andere sicherere Weise dasselbe zu erreichen gesucht, wie bei der Vorlagerung, nämlich 1. durch die Faltung des Muskels resp. der Sehne, ohne diese von ihrer Insertion abzutrennen, 2. durch die Resection und eigentliche Sehnennaht, wodurch ebenfalls eine Verkürzung der Sehne oder des Muskels herbeigeführt wird.

Eine solche Faltung der Sehne zugleich mit Vorziehung der Tenonschen Kapsel kommt zustande bei der

8) Kapselvornähung von v. Wecker⁸⁵⁾, die er von 1888 ab gänzlich an die Stelle seiner Muskelvorlagerung (S. 263) gesetzt hat.

Die Bindehaut wird nicht vertical sondern parallel zur Hornhaut im Bogen einige Millimeter von

ihr, etwa 10—12 mm lang eingeschnitten. Nur wenn ein sehr grosser Effekt beabsichtigt ist, wird ein halbmondförmiges Stück Bindehaut durch einen zweiten bogenförmigen Schnitt excidiert.

Nun wird ober- und unterhalb der Sehne in direkter Fortsetzung ihrer Insertionslinie je ein verticaler, einige Millimeter langer Schlitz in die Kapsel geschnitten und von diesen beiden Oeffnungen aus mit der geschlossenen Schere sowohl die Kapsel wie auch die Sehne unterminiert und letztere von allfälligen Adhaerenzen mit der Sklera befreit. Durch diese Kapselschlitze werden ferner nun die Faden durch die Sehne geführt, indem die eine Nadel eines doppelt armierten Fadens vom oberen wie vom unteren Schlitz aus unter die Sehne und 5—8 mm hinter der Insertion durch Sehne und Bindehaut ausgestochen wird. Die beiden Faden werden so durch die Sehne geführt, dass sie vom Rande der Sehne und von einander ca. 3 mm entfernt sind. Die andere Nadel des Fadens wird vom besagten Kapselschlitz aus nach vorn unter der Bindehaut im oberflächlichen Skleralgewebe ebenso weit geführt, wie in Fig. 98b. Es wird dann der obere und der untere Faden gleichzeitig geknüpft und so die Stelle der Sehne, durch welche die beiden Faden gehen, samt Kapsel und Bindehaut nach vorn gezogen, also die Sehne gefaltet, da ja ihr Ansatz an der alten Stelle bleibt. Die Operation ist ganz analog der eben erwähnten Vorlagerung desselben Autors, nur wird die Sehne nicht abgelöst.

9) Auch K n a p p (l. cit. Nr. 47) modifizierte seine Vorlagerung (pag. 260) in ähnlicher Weise, indem er zwar die Suturen fast in gleicher Weise einlegte, aber die Sehne nicht ablöste, sodass damit ebenfalls eine Faltung der Sehne und der Kapsel bewirkt wurde, da der hintere von den Suturen gefasste Sehnenteil nach vorn über die Insertion weggezogen wurde.

10) Noch kräftiger wird eine Duplikatur der Sehne von einigen anderen amerikanischen Autoren angestrebt. Todd⁸⁶⁾ z. B. geht dabei so vor, dass die Sehne mittelst Lappenschnittes durch Bindehaut und Kapsel auf längere Strecke gänzlich frei gelegt wird. Vermittelst eines gabelförmigen Instrumentes wird dann eine eigentliche Uebereinanderfaltung der Sehne bewerkstelligt und diese Duplikatur durch zwei Catgutfaden fixiert. Der „Sehnenfalter“ erlaubt, dass mittelst einer Schraube seine beiden Arme gegen einander bewegt werden können und er wirkt in ähnlicher Weise, wie wenn wir eine Gabel mit zwei Zacken so benützen würden, dass wir die eine Zacke vorn näher dem Sehnenansatz auf die Sehne, die andere Zacke hinten unter die Sehne bringen und nun die Gabel um ihre Längsaxe drehen würden, sodass der hintere Teil der Sehne auf den vorderen zu liegen kommt. Diese nach vorn gezogene Falte versieht dann Todd nach Knüpfung der Catgutfaden noch mit zwei Seidenfaden, die auch den Conjunctivallappen mitfassen und vorn seitlich von der Cornea in ähnlicher Weise ausgestochen werden, wie bei v. Weckers Vorlagerung.

11) Auf noch andere Art bewerkstelligt Brand⁸⁷⁾ die Faltung. Er legt die Sehne zwischen zwei gewöhnlichen Schielhaken ganz frei, schiebt dann zwischen beiden einen besonders (2—2,5 mm) dicken Schielhaken unter die Sehne und führt nun unter diesem Suturen hindurch, sodass die Sehne um die vom Haken in die Höhe gehobene Strecke durch Faltung verkürzt wird.

12) Die Ausschaltung eines je nach Bedarf grösseren oder kleineren Stückes der Sehne durch eine Art Resektion und Sehnennaht hat namentlich Schweigger⁸⁸⁾ kultiviert. Seine „Vornähung“ geschieht folgendermassen: Nach Tenotomie des Schielmuskels wird die Conjunctiva gerade über der

Sehnenleiste des Antagonisten parallel zur Sehne eingeschnitten, ebenso das Gewebe der Tenonschen Kapsel. Ein flach gekrümmter, ungeknöpfter Haken wird nun unter den Muskel geschoben und derselbe damit angehoben. Die gewöhnlich am Rande des Muskels mit emporgehobene Tenonsche Kapsel wird zunächst vom Haken durchbohrt und muss nun so weit abpräpariert werden, bis man die ganze Sehne frei auf dem Haken liegen sieht. Um dies mit Sicherheit zu erreichen, wird am besten ein zweiter Haken in entgegengesetzter Richtung unter dem Muskel durchgeführt. Während dann der eine Haken an der Sehnenleiste bleibt, wird der andere nach dem Muskel hin verschoben bis jenseits der Stelle, an welcher man die Fäden einlegen will. Die Sehne samt Muskel wird also in einer Ausdehnung von 3—10 mm vollständig blossgelegt.

Mit Zuhilfenahme eines Massstäbchens, das die Länge des auszuschaltenden Stückes festzusetzen erlaubt, werden nun die Catgutfäden so eingelegt, dass an der abgemessenen Stelle die eine Nadel unter dem oberen Rande des Muskels durchgeführt und unterhalb der Mitte von Hinterseite zu Vorderseite des Muskels ausgestochen wird. Die zweite Nadel wird vom unteren Rande aus eingeführt und oberhalb der Mitte des Muskels ausgestochen. Der ganze Muskel wird also unterbunden und dann vor den Fäden durchschnitten. Jeder Faden ist mit zwei Nadeln versehen, von denen die zweite dazu benützt wird, den durchschnittenen Muskel vorn an die Sehneninsertion resp. an das dort stehen gebliebene Stück der Sehne anzunähen. Ein Stück aus dem vorzulagernden Muskel auszuschneiden, mag geschehen, wenn der Muskel weit hinter der Sehnenleiste unterbunden wurde, denn es ist nicht nötig, dass an der Sehnenleiste mehr vom Muskel stehen bleibt, als zum Annähen notwendig ist. In der Regel ist das Ausschneiden eines Stückes Muskel überflüssig.

13) Ganz ähnlich wie Schweigger näht Koster⁸⁹⁾ die Sehne vor, aber ohne sie zu durchschneiden. Er erzielt so eine Faltung der Sehne.

14) Eine eigentliche Myektomie analog der Sehnennaht der Chirurgen empfiehlt dagegen L. Müller⁹⁰⁾, aber mit gleichzeitiger Tenotomie des Schiellmuskels, während Viéusse und Noyes-Detroit, die zuerst die Ausschneidung eines Sehnenstückes vornahmen, den Schiellmuskel nicht korrigierten. Müller macht darauf aufmerksam, dass die Muskelvorlagerung, die kein Analogon in der Chirurgie finde, eine recht unvollkommene Operation sei. — Man wisse nie, um wie viel die verschiebliche Conjunctiva in den nächsten Stunden nach der Operation dem tonischen Zuge des gespannten Muskels nachgeben werde. Deshalb trachte man immer danach, einen bedeutenden Uebereffekt zu erzielen, ohne zu wissen, wie viel davon wieder verloren gehe. Ferner sei es von grossem Wert, die Sehneninsertion am bulbus intakt zu lassen und so die Verschiebungen des Sehnenansatzes durch schiefe Anheilung zu vermeiden, die beim Vorziehen durch Vorlagerung leicht zustande kommen und Deviation des bulbus nach oben und unten bewirken könne.

Die Operation soll in Narkose (zur Entspannung der Muskeln) so ausgeführt werden, dass 4 mm von der Cornea die Conjunctiva vertical incidiert und genügend weit zurückpräpariert wird, um den Muskel vollständig frei zu legen. Nachdem man diesen auf den Schielhaken genommen, durchtrennt man seinen seitlichen Zusammenhang mit der Tennonschen Kapsel mit der Schere so weit nach hinten, als die Länge des auszuschneidenden Muskelstückes beträgt, das bei Strabis. diverg. bis zu 6 mm gleich der Schielablenkung sein darf, bei Str. diverg. höheren Grades 1—2 mm länger, bei Str. converg. 1 mm kürzer sein soll. Diese Strecke wird vermit-

telst Zirkels am Muskel vermerkt, wobei darauf zu achten, dass vorn ein 2 mm langes Stück an der Sklera belassen werde. Hinter dem zu excidierenden Stück wird nun am oberen und unteren Rande des Muskels je ein nicht zu dünner Seidenfaden, der etwa ein Viertel des Muskels in sich fasst durchgelegt und durch einen chirurgischen Knoten befestigt, wodurch ein nachheriges Abgleiten der Suture von dem Muskel verhindert wird. Es hängen also an dem Muskel oben und unten je zwei Fäden, von welchen man je einen knapp am Knoten abschneidet. Hierauf wird vor diesen Nähten der Muskel durchgeschnitten und das vordere Stück bis auf den erwähnten 2 mm breiten Stumpf abgetragen. In diesem Stumpfe werden zwei korrespondierende Nähte in gleicher Weise wie es am Muskel geschah, angelegt, wonach man die zwei oberen, sodann die zwei unteren Fäden durch chirurgische Knoten knüpft. Wo die Spannung beim Schluss dieser Sehnennaht sehr gross war, hat Müller dann noch eine gewöhnliche Wölflersche Sehnennaht durch den mittleren Teil des Muskels gelegt. Darüber wird die Conjunctiva durch zwei Nähte vereinigt. Die Sehnenmuskelnähte heilen ein und bleiben liegen. — Die beiden Augen bleiben drei Tage zugebunden.

O p e r a t i o n u n d N a c h b e h a n d l u n g haben bei allen Vorlagerungen, Faltungen oder Resectionen unter den Massregeln der Asepsis zu geschehen, namentlich ist für Sterilisation des verwendeten Nahtmaterials zu sorgen. Aber dennoch darf nie ein Faden gänzlich durch die Sklera oder den Cornealrand durchgestochen werden. Denn wir haben schon nach wenigen Tagen kein steriles Operationsgebiet mehr und es könnte dann eine Infektion längs eines solchen durchgestochenen Fadens ins Bulbusinnere gelangen und dort grossen Schaden anrichten.

Manche Operateure empfehlen für die Vorlage-

rung etc. die Narkose. Ich muss in dieser Hinsicht an dem festhalten, was ich pag. 11 betonte und kann beifügen, dass ich seit bald 20 Jahren eine grosse Zahl von Vorlagerungen mit blosser Cocainisierung ausführte, ohne dass, wie ich glaube, meine Resultate dadurch litten.

Die Vorlagerungen haben nach der Operation einige Stunden lang ziemlich starken Schmerz zur Folge, der am besten vermittelt einer Morphinum-injektion bekämpft wird.

Eine weitere Unannehmlichkeit dieser am Antagonisten vorgenommenen Operationen ist, dass sie zur sicheren Heilung einen mehrtägigen Bino-culus erfordern, bei Vorlagerung 6—8 Tage lang, bei Sehnenfaltung oder Resektion ein paar Tage weniger.

Der gerötete Wulst, welcher nach Vorlagerung und Faltung längere Zeit zurückbleibt, verliert sich schliesslich immer. Dagegen ist es nie ganz sicher, ob zurückgelassene Fäden einheilen oder nach Wochen oder Monaten ausgestossen werden, was den Operierten meist wenig angenehm zu sein pflegt.

Es macht schon Müller darauf aufmerksam, dass die Vorlagerung nichts anderes bewirkt, als eine Muskelverkürzung, denn der vorgezogene Muskel verwachse wohl von der alten bis vorn zur neuen Insertionsstelle mit dem Bulbus und wickle sich selbst bei stärkster entsprechender Rotation nicht vom Bulbus ab. Der vorgelagerte Muskel habe demnach wohl seine eigentliche Ansatzstelle an der alten Insertionsleiste.

Dass dem so ist, wurde dann von Fröhlich (l. cit.) nachgewiesen: er schnitt 5 Wochen nach vollzogener Vorlagerung vor der ursprünglichen (normalen) Insertion des betreffenden vorgelagerten Muskels vertikal bis auf die Sklera durch, sodass das über die ursprüngliche Insertionslinie vorgelagerte Muskelendstück vollkommen vom Muskel abgetrennt wurde. Dennoch trat in der Wirkung der vorgenommenen Operation gar keine Beeinträchtigung auf. Er fand auch keinen Spaltraum zwischen dem vorgelagerten Endstück und dem Bulbus.

Bezüglich der Indikationen für die verschiedenen Arten von Schieloperationen ist zu sagen, dass der Streit der Meinungen hier noch sehr gross ist. Schon über das Alter, in dem die Schieloperation vorgenommen werden soll, herrschen die verschiedensten Ansichten. Da das Einwärtsschielen bei Kindern sich hie und da beim Aelterwerden verliert, wollen manche Operateure diese Schielform nicht vor dem 14.—16. Jahre operieren. Andere empfehlen frühzeitiges Operieren, damit der binoculäre Sehakt so bald als möglich sich bilden könne. Sicher ist, dass man sich beim Einwärtsschielen der Kinder sehr davon zu hüten hat, durch ausgiebige Korrektur des Fehlers später Divergentschielen zu verursachen, das sich in einem solchen Falle, namentlich wenn kräftig tenotomiert wurde, gern einstellt. Vor dem 5.—6. Jahre dürfte sich meines Erachtens beim Strabismus convergens die Operation nicht empfehlen, nachher ist zu individualisieren und je nach der Stärke und Art der Anomalie zu verfahren. Im allgemeinen kann man sagen, dass, je älter der Schielende um so energischer die operative Behandlung gestaltet werden darf. Namentlich ist bei Erwachsenen, die stark schielen, in der Regel ohne kräftige Vorlagerung kein befriedigendes Ziel zu erreichen.

Auch über die Art der Operation, welche in einem gegebenen Schielfall zur Anwendung gelangen soll, gehen die Meinungen noch sehr auseinander und Theorie und Praxis ebenfalls. Die grosse Zahl der Verfahren, welche den Antagonisten des Schielmuskels durch Vorlagerung, Faltung etc. korrigieren und welche durch die beschriebenen 14 Nummern noch gar nicht erschöpft ist, zeigt, dass diese Aufgabe nicht leicht ist und dass oft ihre Lösung den Operateur nicht befriedigte. Es liegt dies daran, dass alle diese Nähte in nach-

giebigem, weichem Gewebe ausgeführt werden müssen, durch das sie infolge des stetigen Muskelzuges mehr oder weniger durchzuschneiden pflegen. Je fester die vorderen Fixierpunkte der Naht, desto mehr gefährdet ist ihr Sehnenanteil und umgekehrt. Ohne gute Immobilisierung beider Augen während 6—7 Tagen ist ein einigermaßen sicherer Effekt nicht zu erzielen und dieser lange Doppelverband bildet eine recht unangenehme Beigabe. Da der Muskelzug schwächer wird, wenn bei der Vorlagerung auch die Tenotomie des Schiellmuskels ausgeführt wird, empfiehlt sich diese namentlich in den Fällen, wo stärkere Schielgrade zu beseitigen sind. Die bloße Vorlagerung ohne gleichzeitige Tenotomie wird, eventuell doppelseitig ausgeführt, namentlich von Landolt bei Strabismus convergens jugendlicher Individuen empfohlen. Dass damit nicht so leicht Uebereffekt erzielt wird, ist zu glauben, ebenso, dass die Beweglichkeit besser wird, als bei Tenotomie. Andererseits sah ich nach kräftiger Vorlagerung ohne Tenotomie des Schiellmuskels etwas Enophthalmus eintreten, der cosmetisch ungünstig wirkte.

Was die Beweglichkeit betrifft, so ist stets daran festzuhalten, die Tenotomie sei vorsichtig und so auszuführen, dass die Beweglichkeit im Bereich des zurückgelagerten Muskels nicht leidet, dass also die seitlichen Verbindungen der Sehne mit der Kapsel geschont werden. Es soll mit einer Tenotomie nicht zu viel korrigiert, sondern bei stärkerem Schielen der Effekt auf beide Augen verteilt werden. Nicht rätlich ist es, bei beharrlichem Weiterschielen des Patienten denselben Muskel später nochmals zu tenotomieren. Vielmehr ist in solchen Fällen stets die Vorlagerung zu Hilfe zu nehmen.

Man hat der Tenotomie namentlich auch vorgeworfen, dass sie ein Vortreten des Auges und wenn der Internus tenotomiert wurde, eine hässliche Ein-

ziehung des inneren Winkels des Auges zur Folge habe. Was letztere Entstellung betrifft, so lässt sie sich vermeiden, wenn die Bindehaut vor der Tenotomie bis unter die Karunkel gut unterminiert, also von ihren Verbindungen mit dem nach der Tenotomie zurückweichenden Muskel getrennt wird. Auch muss die Bindehautwunde nach der Operation gut vereinigt werden. Glotzen des Auges nach Tenotomie verrät zu starke Ablösung der Sehne.

Eine genaue Dosierung von Schieloperationen ist sehr schwierig und eine exakte Vorhersage über die schliessliche Wirkung einer vorzunehmenden Operation nahezu unmöglich. Denn die Wirkung z. B. einer Tenotomie ist nicht bloss abhängig von der mehr oder weniger starken Ablösung der Sehne, sondern auch ganz besonders davon, wie kräftig der Antagonist ist und wie viel er den Bulbus nach seiner Seite hinüberrollt. Wie kräftig der Antagonist aber auf die Dauer sein wird, lässt sich durch keine auch noch so gut ausgedachte Untersuchungsmethode feststellen. Denn wir prüfen dabei stets nur eine momentane Krafterleistung des Muskels. So erlebt man denn leicht, dass eine Tenotomie oder Vorlagerung einen ganz anderen schliesslichen Effekt schafft, als man erwartete.

Am besten gerät die Behandlung, wenn man sie analog einer orthopaedischen auffasst und vorsichtig so lange korrigiert, bis ein befriedigendes Resultat erreicht ist, ohne sich von vornherein auf eine bestimmte Vorhersage über die Dauer der Behandlung, Art und Zahl der Operationen einzulassen.

Bei starken Schielgraden, namentlich bei Strabismus divergens, bei dem weniger ein Uebereffekt oder späteres Umschlagen in Convergenz zu befürchten steht, ist es empfehlenswert, eine Rücklagerung ohne all zu starke Ablösung der Sehne mit einer Vorlagerung zu kombinieren und letztere so stark

als möglich vorzunehmen. Meist ist nun sowohl bei Convergent- wie Divergentschielen der schliessliche Effekt noch ungenügend und es kann dann durch eine Tenotomie am anderen Auge die Anomalie in der Regel ziemlich gut auskorrigiert werden. Daneben muss die Behandlung mit Gläsern und stereoskopischen Uebungen einhergehen.

Besteht nach Tenotomie und Vorlagerung an einem Auge bloss noch eine geringe Ablenkung, sodass man namentlich bei Convergentschielen befürchten müsste, durch eine Tenotomie zu viel Effekt zu erhalten, so kann die Sehnenverlängerung von Verhoeff⁹¹⁾, die eine nur mässige Wirkung ergibt, nachgeschickt werden. Es wird dabei die Sehne ohne Ablösung durch Einschneidung verlängert (Fig. 100). Ob diese Operation bleibendere Resultate erzielt als die partiellen Tenotomien, welche früher schon von verschiedenen Autoren vorgeschlagen und ausgeführt wurden, muss die Erfahrung lehren.




Fig. 100. Sehnenverlängerung von Verhoeff.

So sehr es erwünscht wäre, die Tenotomie gänzlich an die Vorlagerung zu tauschen, so gross sind die Schwierigkeiten dieses Vorgehens, besonders bei Kindern. Jedenfalls ist aber die Tenotomie, wenn man sie vornimmt, stets so auszuführen, dass sie nicht die Beweglichkeit des Bulbus stört. Je schlechter die Leistung eines Muskels, um so mehr ist an dessen Vorlagerung gelegen. Beim Lähmungsschielen soll diese die Hauptmethode sein.

II. Die Enucleatio bulbi.

Die saubere Ausschälung des Augapfels aus der Tenonschen Kapsel ist zuerst (1841) von Bon-

net in Lyon angegeben worden und zwar auf Grund seiner anatomischen Studien über die bindegewebige Kapsel des Auges (weshalb die Tenonsche Kapsel auch Bonnetsche Kapsel genannt wird).

Entfernt man den Augapfel mit mehr oder weniger Anhängen (z. B. bei nach aussen durchgebrochenen Geschwülsten des Augapfels), so nennt man dies *Exstirpatio bulbi*, während eine noch umfänglichere Ausräumung, welche die ganze Orbita betrifft, *Exenteratio orbitae* genannt wird.

Die Vorbereitungen zur Eucleation müssen bei stark entzündeten Augäpfeln oder bei solchen, welche durch frühere Entzündungen oder subconjunctivale Sublimateinspritzungen mit ihrer Umgebung verwachsen sind, im Sinne der vorzunehmenden Narkose getroffen werden, für die übrigen Augen verweise ich auf das pag. 14 Gesagte.

Die zur Operation nötigen Instrumente finden sich unter Nr. 101—105 zusammengestellt. Der Schielhaken (103) kann, wenn nach Arlt operiert wird, entbehrt werden, dafür ist dann eine gerade kräftige Schere nötig, etwa wie die Fig. 108 abgebildete. Desmarres Lidhalter wie sie unser Bild auf Taf. 9 zeigt, sind empfehlenswert, besonders für Ungeübte, die bei dieser Operation leicht die Lider anschneiden. Aber auch Sperrer wie in Fig. 14 und 33 abgebildet sind zu brauchen.

Bevor man die Operation beginnt, merke man sich, namentlich wenn narkotisiert worden, nochmals genau das zu enucleierende Auge, damit nicht, was schon vorkam, das unrichtige Auge entfernt wird. Eine Verwechslung ist namentlich bei äusserlich gleich aussehenden (beide äusserlich normal oder in gleicher Weise, z. B. sympathisch, entzündet) Augen und dadurch möglich, dass man sich bei der Operation unter Umständen ans

Fig. 101–105. Instrumente für die Eucleation.

- Fig. 101. Gerade Hakenpincette zum Fassen der Bindehaut.
 „ 102. Schielschere (mit stumpfen Spitzen, gebogen),
 a von der Seite.
 „ 103. Schielhaken.
 „ 104. Starke Hakenpincette zum Fassen des Augapfels.
 „ 105. Kräftige gebogene Scheere zum Durchschneiden des
 Sehnervs, a von der Seite.

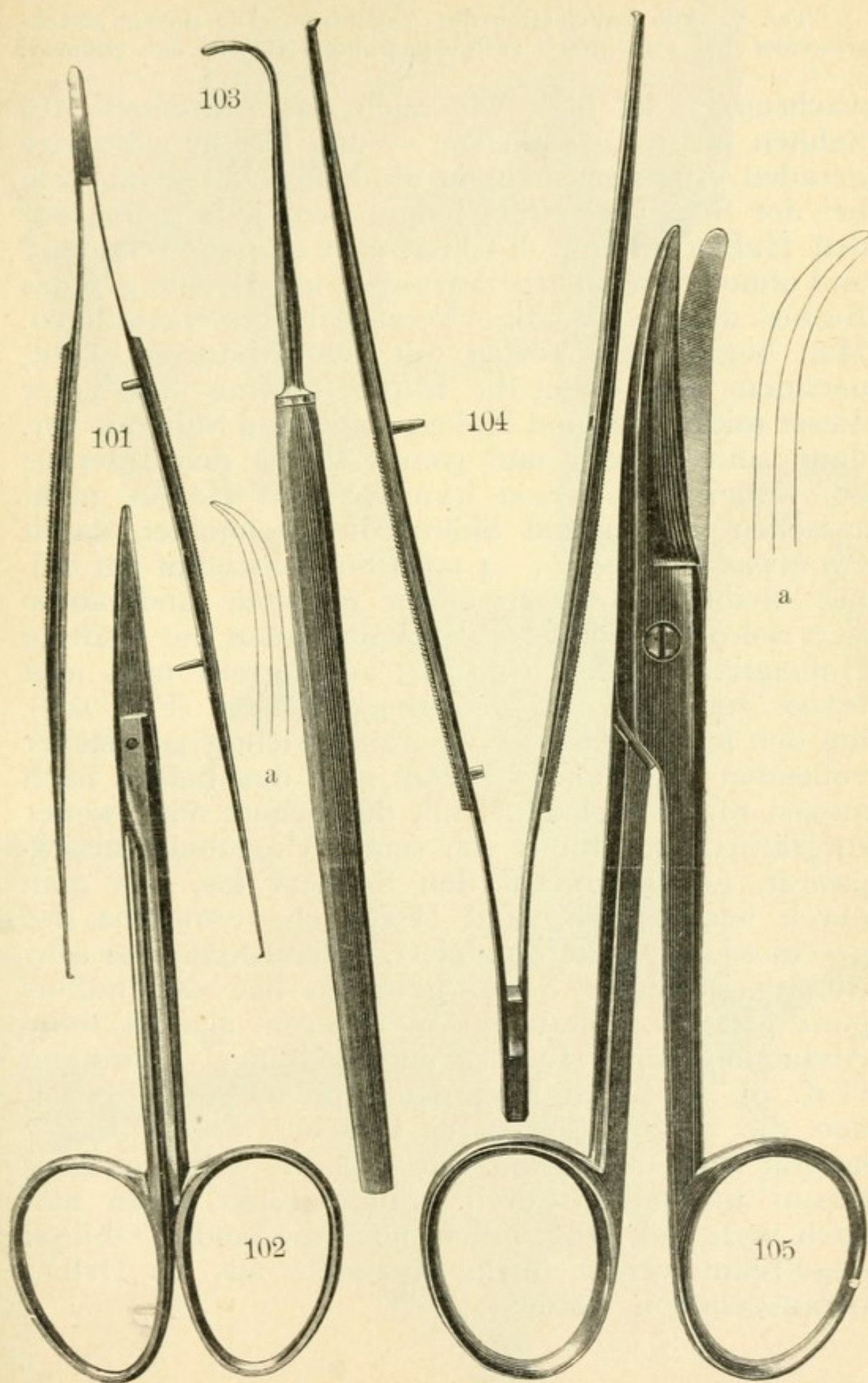
Kopfende des Patienten stellt. Ungeübte können es sich zur Regel machen, das gute Auge einige Zeit vor der Operation mit einem Schlussverband versehen zu lassen.

Die vorherige Reinigung der Umgebung des Auges und des Conjunctivalsackes, sowie Kochen der Instrumente ist selbstverständlich. Abschneiden der Cilien und Rasieren der Brauen dagegen kann entbehrt werden.

Wenn man in Lokalnarkose operiert, empfiehlt es sich, den Schielhaken für das Aufsuchen der Muskelsehnen zu benützen und folgendermassen vorzugehen. Man stellt sich bei der Eucleation des rechten Auges an die rechte Seite des auf dem Operationstisch liegenden Patienten, bei der des linken an dessen Kopfende.

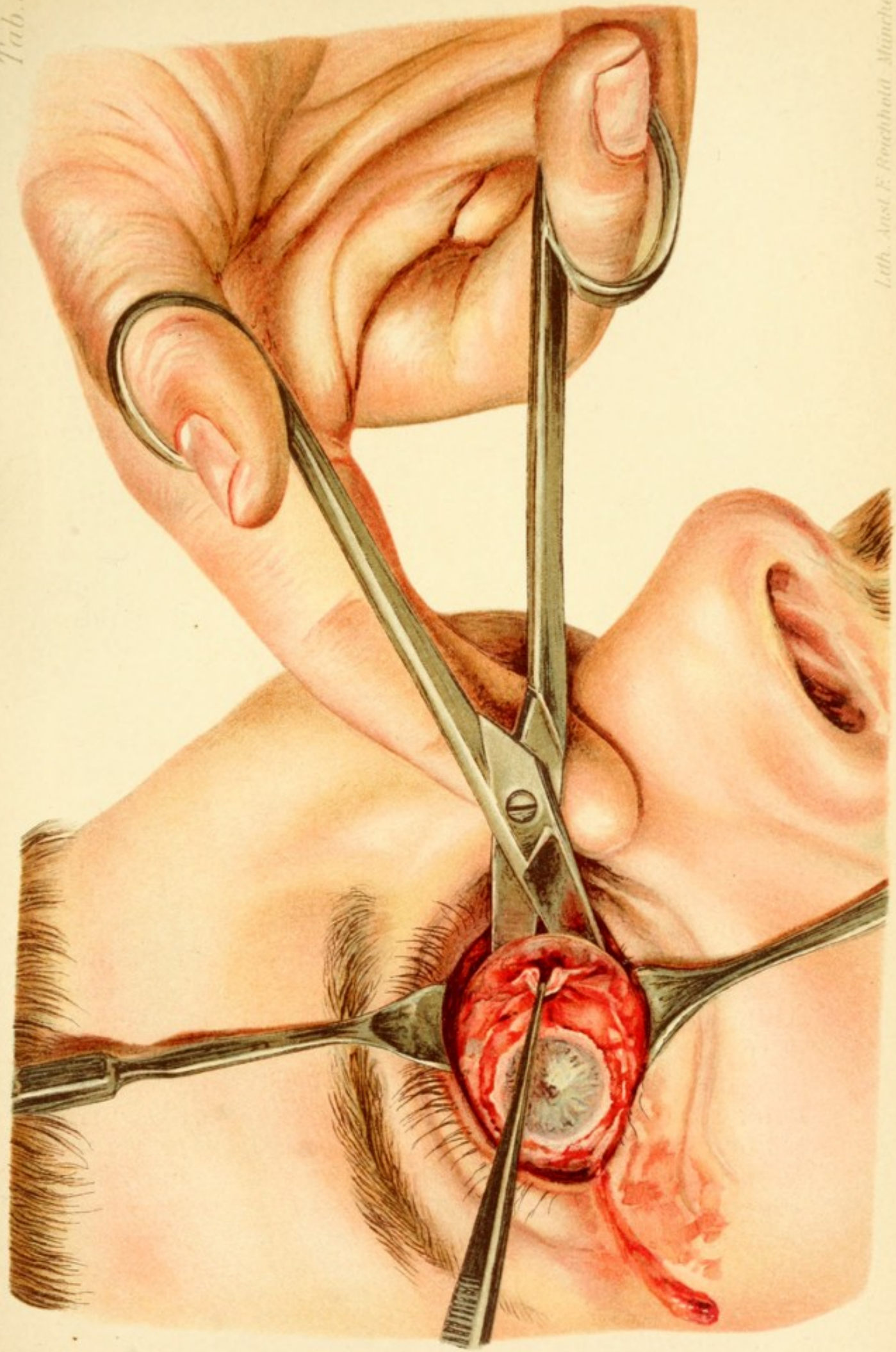
Handelt es sich um ein vergrössertes (staphylo-matöses oder buphthalmisches) Auge, so wird der äussere Lidwinkel kräftig vermittelt einer geraden Schere (Fig. 108) gespalten, indem man diese horizontal mit dem stumpfen Blatt unter die äussere Commisur schiebt und diese mit 1—2 Scherenschlägen spaltet.


Nun wird zunächst vermittelt der gebogenen Schielschere (Fig. 102) rings um die Cornea und dicht an dieser die Bindehaut, die man dabei vermittelt der geraden spitzen Hakenpincette (Fig. 101) jeweilen etwas in die Höhe hebt und anzieht, durchgetrennt und unterminiert, sodass sie sich zurückzieht. Man unterminiert dann weiter rings herum bis über die Muskelansätze hinaus — bei alten Ver-



Taf. 9. Die Enucleation des Augapfels. Die Schere durchschneidet bei stark nach rechts gedrehtem Bulbus den Sehnerv.

wachsungen ist dies, wie auch das Abtrennen der Sehnen oft etwas mühsam — und löst nun die vier geraden Augenmuskeln in ähnlicher Weise ab, wie bei der Schieloperation, indem man jede Sehne auf den Haken nimmt. Es lässt sich so ganz schonend und ohne schmerzhaftes Zerrungen und Drehungen des Bulbus diese viermalige Tenotomie bewerkstelligen. Man beginnt am besten mit dem Abducens, geht, nachdem man dabei die Kapsel eröffnet hat, unter dieser mit Schere und Haken gegen den Superior vor, dann zum Inferior und trennt zuletzt den Internus ab, wobei man diesen hinter dem Haken, nicht zwischen Haken und Sklera durchschneidet, damit ein etwas längerer (3—4 mm) Sehnenstumpf am bulbus bleibt, und daran dieser gehalten und abduziert werden kann. Dafür benützt man die kräftige Hakenpincette der Fig. 104, auch greift man jetzt besser zur grösseren gebogenen Schere (Fig. 105), um den letzten Akt der Operation richtig und sicher vollenden zu können. Indem man den bulbus nach aussen rotiert und dabei mit der Schere noch weiter sorgfältig den Bulbus von seiner Umgebung abpräpariert, geht man auf den Sehnerv los, den man durch leichtes Hin- und Hergehen vermittelt der geschlossenen Schere palpiert. Wenn man, was sehr wichtig ist, dafür Sorge getragen hat, den bulbus ganz genau nach aussen zu rotieren, also in reine Abduction ohne Hebung und Senkung zu bringen (Taf. 9), so findet man den Opticus rasch, öffnet nun die Schere, sodass er zwischen deren Blätter kommt und trennt ihn mit einem Scherenschlag knapp am bulbus durch. Sofort rückt dieser nun nach vorn und kann, indem noch die beiden Obliqui abgetrennt werden, mehr und mehr aus der Orbita herausgehoben werden.





Enucleiert man bei Glioma retinae, so sucht man einen möglichst langen Stumpf des Opticus am Bulbus zu belassen, schneidet also den Sehnerv, indem man die Schere vom Bulbus abdrängt, weiter hinten durch.

Wird in Narkose operiert, wobei es auf etwas mehr Druck und Zerrung nicht ankommt, so ist die Arltsche Methode wegen ihrer Einfachheit empfehlenswert. Sie ist aber, namentlich bei stark adhaerentem bulbus, etwas schwieriger und bei weichen Augäpfeln nicht zu empfehlen. Der Operateur stellt sich, wenn er, wie gewöhnlich, die Schere mit der rechten Hand führt, zur Rechten des Patienten und führt beim rechten Auge die Durchschneidung des Sehnervs um die nasale Seite des Bulbus herum aus (wie in Taf. 9), am linken dagegen von der temporalen Seite her, wobei der l. bulbus nasal gerollt wird. Er fasst die Bindehaut nahe dem Hornhautrand vor dem Internus rechts oder Abducens links mit einer starken geraden Pincette (Fig. 104), schneidet sie mit kräftiger gerader Schere vertical ein, verlängert den Schnitt durch die Bindehaut erst unten, dann oben längs der Hornhaut bis zu deren gegenüberliegenden Rande, fasst dann in gleicher Weise, wie nach Arlt bei der Tenotomie die Sehne gefasst wird, also direkt mit der Pincette, den Internus (resp. Externus am linken Auge) und durchschneidet seine Sehne wie bei der Schieloperation, doch weiter rückwärts, um am stehengebliebenen Sehnenstumpf den bulbus weiter handhaben zu können. Von dieser Tenotomiestelle aus führt man das stumpfspitzige Blatt derselben (geraden) Schere mit vorwärts gerichteter Schneide, also flach und knapp an der Sklera, fort bis hinter die Insertion des Inferior und durchschneidet dessen Sehne knapp am Bulbus, worauf man den Superior in analoger Weise ablöst. Nun wird der Bulbus nach links gerollt und die Obliqui

und zuletzt noch der Abducens, resp. Internus, mit derselben Schere knapp am Bulbus abgetrennt. Wo der N. opticus wegen beträchtlicher Vergrößerung des Auges (namentlich nach rückwärts) oder wegen relativ tiefer Lage, hohem Nasenrücken weniger zugänglich erscheint, nehme man eine krumme Schere (Fig. 105), ebenso, wenn es angezeigt erscheint, z. B. bei Glioma retinae den Opticus mehr als 1—2 mm hinter der Sklera zu durchschneiden.

Um mit der Schere besser unter die Sehnen gelangen zu können, hat Landolt zwei Scheren konstruiert, die sowohl über die Fläche, als auch über die Kante gebogen sind, eine rechts und eine links. Er operiert ähnlich wie Arlt, löst aber stets zuerst den Abducens ab, dann auch den Obliquus inf., wonach er stets den Sehnerv von der temporalen Seite her durchschneidet.

Bei Leuten mit sklerosierten Gefäßen kann die Blutung bei und nach der Operation ziemlich stark werden, erfordert aber keine Unterbindung. Meist genügt es, nach kräftiger Ausspülung der Wunde mit kalter Sublimatlösung 1:5000 rasch den Verband mit etwas viel Watte anzulegen und so Compression zu bewirken. Gelingt es nicht, damit die Blutung zu sistieren, so wird die Wundhöhle mit Watte oder Jodoformgaze eventuell Gaze, die mit Adrenalin getränkt ist, tamponiert. Manchmal genügt es auch, das nach der Operation gebildete grosse Blutgerinnsel aus der Höhle herauszupressen, wonach meist die Blutung steht.

Manche Operateure nähen zum Schluss die Bindehaut mit einer Tabakbeutelnaht oder sie nähen den oberen Rand der Conjunctiva bulbi mit dem unteren zusammen oder sie nähen jeden Muskel an die Conjunctiva fest, um dadurch einen besser beweglichen Stumpf zu schaffen. Ich besitze bezüglich dieser Nähte keine eigenen Erfahrungen. Auch

ohne Tabakbeutelnaht sah ich stets normale Heilung in 6—7 Tagen und höchst selten einen Granulationsknopf.

Die Heiltendenz der Enucleation ist überhaupt sehr gross und abnorme Heilung ganz selten. Nach 6—7 Tagen kann in der Regel der Operierte entlassen werden.

Als Fehler bei der Operation ist ganz besonders zu vermeiden das Anschneiden oder Anstechen des Bulbus. Bezüglich des letzteren ist der Gebrauch spitzer Scheren zu vermeiden. Das Anschneiden passiert (gewöhnlich bei der beabsichtigten Sehnervendurchschneidung) namentlich bei Augen, die durch Cyclitis oder Verletzung mit teilweisem Austritt des Inhaltes weich geworden. Man füllt deshalb am besten solche Augen vor der Operation durch Cocaineinspritzung auf (vgl. S. 15). Grosse Verletzungswunden lässt man wenn möglich vor der Enucleation sich erst etwas schliessen um sicherer die Operation ausführen zu können, bei der man allen Druck auf den Bulbus zu vermeiden hat.

Die Operation kann misslingen, wenn der Operateur den Bulbus vor der Durchschneidung des Sehnervs nicht richtig rotiert, d. h. nicht in der Ebene bleibt, welche durch den Internus, Externus und die Opticusinsertion gegeben wird. Es wird dann letztere nach oben oder unten verdreht und die Schere findet den Sehnerv nicht, schneidet daneben, wonach meist eine grosse Blutung auftritt und nun der Ungeübte leicht den Kopf verliert. Man zieht am besten die Schere heraus, lässt den Bulbus ganz los, fasst ihn sorgsam aufs neue, rotiert ihn richtig und geht nun nochmals mit der Schere vor. Weniger zu empfehlen, weil unter Umständen gefährlich, ist es, vermittelt der Lidhalter, die man hinter den Bulbus schiebt, diesen nach vorn zu luxieren. Man erwischt so zwar eher den Sehnerv, es wird aber

dieser dabei über Gebühr gedehnt. Man hat auch löffelfartige Instrumente konstruiert, die, hinter den Bulbus geschoben, die Durchschneidung des Opticus erleichtern sollen, sie sind jedoch entbehrlich.

Hat man die äussere Commissur nicht gespalten, so kann es vorkommen, dass der Bulbus auch nach richtiger Durchschneidung des Sehnervs nicht aus der Orbita tritt, weil er zu gross ist oder weil die Lidspalte zu eng ist. Man muss sie dann nachträglich noch spalten.

Die Indikationen der Operation sind:

1. Bösartige Geschwülste.
2. Verletzungen, bei denen entweder primär infolge starker Zertrümmerung des Bulbus oder sekundär wegen mangelhafter Heilung und der Gefahr sympathischer Erkrankung des anderen Auges die Enucleation nötig wird. Ganz besonders gefährlich sind in letzterer Hinsicht eingezogene Narben der Ciliarregion (auch solche nach Operationen), schrumpfende Bulbi mit Druckempfindlichkeit, schleichende Cyclitis nach Verletzungen und Operationen.
3. Unstillbare Schmerzen in erblindeten Augen, namentlich durch Glaukom, sei es, dass dieses primär oder sekundär diese Augen befiel.
4. Staphylomatöse Degeneration des Auges.
5. Was die Panophthalmie und akute eitrige Entzündung des Auginnern betrifft, so sind die Ansichten verschieden. Da namentlich in früheren Jahren Tod durch Meningitis nach Enucleation in solchen Fällen beobachtet wurde, betrachten viele auch heutzutage noch diese Entzündungszustände als Gegenanzeige, obschon sich die Stimmen derer mehren, welche diese Operation für gerechtfertigt halten. Ich habe sowohl die bloss intraoculäre Eiterung als auch die Panophthalmie, d. h. Ausbreitung der Entzündung auf die Umgebung des Bulbus mit Protrusion etc. im Gegenteil stets als

Indikation für die Enucleation betrachtet und eine grosse Zahl solcher ohne allen Schaden ausgeführt.¹⁾ Es pflegt auch in diesen Fällen die Heilung ohne Störung und auffallend rasch zu erfolgen. Die Operation gereicht diesen unglücklichen Kranken ganz besonders zum Segen, weil sie nicht nur ihre Leiden, sondern auch ihre Arbeitsunfähigkeit ganz bedeutend abkürzt. Der Umstand, dass ich auch in Fällen schwerster Panophthalmie mit Protrusion, Unbeweglichkeit des Bulbus und starkem Oedem der Bindehaut des Bulbus eine ungestörte Heilung beobachtete, erkläre ich mir einerseits durch die angewendete Wundbehandlung, mehr noch aber durch die mikroskopische an einer Anzahl solcher Bulbi gewonnene Feststellung der Tatsache, dass die entzündungserregenden Mikroben (in diesen Augen waren es meist Bazillen) nur in einem kleinen Gebiet des Bulbusinnern angesiedelt resp. nachweisbar waren, so dass die fürchterliche von ihnen verursachte Entzündung, die sich auch noch bis in die Orbita ausdehnte, lediglich der Ausbreitung ihrer Toxine zuzuschreiben war. Solche Verhältnisse mögen in sehr vielen derartigen Augen obwalten und von Wert ist dies bezüglich besonders noch die Beobachtung von Silberschmidt, dass gewisse, die Panophthalmie veranlassende Bazillen — von der Gruppe der Heubazillen — nur kurze Zeit im Bulbus nachweisbar sind und dann offenbar absterben, ohne dass damit sofort auch die Entzündung erlischt.

Was die antiseptischen Kautelen betrifft, welche in diesen Fällen notwendig sind, so hat man sich in erster Linie davor zu hüten, den Bulbus anzuschneiden oder anzustechen, wenn er eine grössere

¹⁾ Ueber 53 davon aus den Jahren 1886—1900 hat Dr. C. Bauer berichtet, Korrespondenzblatt für Schweizer Aerzte, 1901 p. 577.

verklebte Wunde hat, diese zu sprengen. Ferner ist eine gute Ausspülung der Wundhöhle mit Sublimat 1:1000, wobei die Wunde mit Lidhaltern bis in die Tiefe hinein auseinander gehalten wird, angezeigt. Dann empfiehlt sich in diesen Fällen das Einlegen einiger Jodoformplättchen und etwas Jodoformgaze in die Wunde und in Fällen heftiger Panophthalmie Ableitung durch ein kleines Drainrohr oder ein Streifen Jodoformgaze, der zwischen den Lidern am äusseren oder inneren Winkel herausgeleitet wird. Ueber die Lider kommt dann ebenfalls Jodoformgaze und der Patient soll die ersten Tage nach der Operation zur Begünstigung des Sekretabflusses aus der Orbita auf die Seite liegen nach der das Drainrohr oder der Gazestreifen austritt.

Selbstverständlich ist in allen Fällen eiteriger Entzündung die Tabakbeutel- oder andersartige Naht der Bindehaut streng zu meiden. Diese Nähte sind meines Erachtens ohnedies unchirurgisch und nur bei einigermaßen sicher aseptischen Wunden zu entschuldigen.

Man hat für die Enucleation, die ja eine starke Verstümmelung mit sich bringt, Ersatzoperationen geschaffen:

1. Die Resektion des Sehnerven, *Neurectomia optico-ciliaris*, welche von Schweigger an die Stelle der früher etwa vorgenommenen einfachen Durchschneidung des Sehnerven gesetzt wurde. Er verwendete und empfahl folgendes Verfahren⁹²⁾: Conjunctiva und Tenonsche Kapsel werden 3 mm hinter der Insertion des R. internus eingeschnitten, der Muskel freigelegt und unter denselben zunächst ein flach gekrümmter stumpfer (nicht geknöpfter) Schielhaken und dann noch ein ebensolcher eingeschoben. Indem die beiden Haken in entgegengesetzter Richtung angezogen werden, klemmt sich der eine in den Insertionswinkel ein und dreht das Auge nach aussen, der andere zieht den Muskel aus der Orbita empor. Unter diesem Haken wird nun eine mit einem Catgutfaden versehene Nadel durch

Muskel und Conjunctiva hindurch und dicht daneben wieder durch Conjunctiva und Muskel zurückgeführt. Darauf wird der Muskel mindestens 5 mm hinter der Insertion durchschnitten und der Faden in einen Knoten gebunden. Ein zweiter ebensolcher Faden wird durch die Sehne und die Conjunctiva in das vordere Ende des Muskels eingeknotet. Die Wunde wird jetzt nach dem R. superior und inferior hin erweitert, ein kleiner scharfer Doppelhaken (Fig. 72) in die Sklera möglichst weit nach hinten eingeschlagen und das Auge nach vorn und aussen gezogen. Nun geht man mit einer flach gekrümmten Schere am Auge entlang in die Orbita, sucht den Sehnerv auf und durchschneidet ihn möglichst nahe am foramen opticum. Mit Hilfe des Doppelhakens wird der hintere Umfang des Auges nach vorn gewälzt, der am Bulbus hängende Sehnervstumpf hart an seiner Skleralinsertion abgeschnitten, auch die Insertion der Obliqui abgelöst und der ganze hintere Umfang des Auges rein präpariert. Endlich wird das Auge zurückgelegt und die Wunde durch die im Anfang der Operation eingelegten Fäden geschlossen. Zum Schluss wird auch die Lidspalte mit einigen Seidenfäden vernäht. Drei Nähte genügen vollständig, den blutigen Exophthalmus zu beherrschen, welcher bei Unterlassung dieser Vorsicht recht unangenehm werden kann. Nach etwa 4 Tagen ist diese Gefahr beseitigt und werden die Nähte, welche inzwischen am oberen oder unteren Lid die Haut schon durchgeschnitten zu haben pflegen, wieder entfernt.

v. Wecker⁹³⁾ hat die Resektion dadurch vereinfacht, dass er sie bloss auf den Sehnerv beschränkt und von diesem bloss 5—6 mm ausschneidet. Er konstruierte auch einen Haken, der den Sehnerv gut zu fassen und eine Schere, die ihn nach der Durchschneidung zu komprimieren erlaubt, sodass die Blutung nur gering ausfalle.

Die Resektion (welche ich bis jetzt nie ausführte), mag sich für einzelne Fälle eignen, bei denen starke Schmerzhaftigkeit blinder Augen (z. B. bei glaukomatöser Degeneration) zu bekämpfen ist. Gegen die sympathische Ophthalmie gibt sie keinen sicheren Schutz: es ist trotz derselben mehrfach Ausbruch dieser Erkrankung beobachtet worden.

2. Als Ersatzoperation für die Enucleation wurde ferner die *Exenteration* oder *Evisceratio bulbi*, die Ausweidung des Augapfels empfohlen und vielfach ausgeführt. Sie bezweckt vermittelst ringförmiger Durchschneidung der Sklera hinter der Hornhaut den ganzen Bulbusinhalt zu entfernen und die Lederhaut dann vorn zu schliessen. Es soll damit ein grösserer, beweglicherer Stumpf geschaffen werden, welcher dem künstlichen Auge, das nachher als Prothese getragen wird, besseres Sitzen und ausgiebigere Beweglichkeit verleihen soll. Alfr. Gräfe und Bunge verwendeten dafür folgendes Verfahren:

Nach gründlicher Desinfektion des Operationsgebietes wird dicht hinter der Hornhaut die Sklera in der Weise ringsherum getrennt, dass der Operateur die Augapfelbindehaut dicht an dem Hornhautrand, der ihm zur rechten Seite liegt, mit der Hakenpincette fasst, während der Assistent sie gleichzeitig 5 mm weiter rückwärts auf gleiche Weise im selben Meridian fasst. Zwischen beiden Pincetten wird nun und zwar dicht an der vorderen Pincette, die Sklera mit einem bauchigen Skalpell vorsichtig und schichtweise eingeschnitten, bis das dunkle corpus ciliare im Schnitt sichtbar wird. Hierauf wird mit gerader Schere, deren Blätter nicht zu dick und deren Spitzen stumpf sind (auch die von Stevens, Fig. 92, würde sich gut eignen) der Schnitt, indem die beiden Pincetten die Sklera festhalten, verlängert, wobei das eine Blatt der Schere stets zwischen Ciliarkörper und Sklera weitergeschoben wird. Nach jedem Scherenschlag fassen die beiden Pincetten die Sklera am Ende des eben ausgeführten Schnittes aufs neue. Hat man so die Cornea oben umkreist, wird der Schnitt stets nahe der Hornhautgrenze auch unten herum geführt. Vermittelst des Bungeschen Löffels wird dann der ganze Inhalt des Bulbus herausgehoben, wenn möglich in toto, andernfalls stückweise. Nachdem man eventuell die Innenseite des Skleralbechers noch weiter mit Pincette und Schere oder durch Ausreiben mit Krüllgaze so gut als möglich gereinigt und mit einem Desinficiens gut ausgespült hat, näht man die Mündung der Lederhauthöhle samt der Bindehaut durch 3—5 Nähte so zusammen, dass die Wunde horizontal geschlossen wird oder es wird eine Tabakbeutelnaht angelegt.

Die Nachbehandlung ist für den Patienten wesentlich unangenehmer als bei der Eucleation.

Das nicht operierte Auge soll 2—4 Tage auch zugebunden werden. Es treten oft heftige Ciliarschmerzen auf, die mit Morpium bekämpft werden müssen, die Fäden müssen am 5. Tage entfernt werden, die Heilung ist in 8—10 Tagen vollendet, wenn alles gut geht. Es kann aber auch zu Orbitalcellulitis, halbseitigen, recht intensiven Kopfschmerzen und leichter Fieberbewegung kommen. Es musste auch gelegentlich die Eucleation noch nachgeschickt werden. Wenn die Skleralhöhle sich nicht mit Blut füllt und nicht nachher von Granulationen durchwachsen wird, so kann schon primär der Stumpf ganz klein ausfallen, nicht viel grösser, als nach Eucleation. Er kann aber auch sekundär nach Monaten und länger durch Schrumpfung so klein werden, dass er die aufgewendeten Mühen und Beschwerden nicht lohnt.

Man hat deshalb grosse Anstrengungen gemacht, in die Sklerakapsel Kugeln aus Glas (M u l e s), Celluloid (L a n g), Silber (K u h n t) etc. einheilen zu lassen. Auch wurde dieses Verfahren von F r o s t und L a n g nach Eucleation kultiviert mit dem Bestreben, diese Protheseunterlage in der T e n o n s c h e n Kapsel zur Einheilung zu bringen. Es werden aber leider alle diese Kugeln meist nach längerer oder kürzerer Zeit wieder ausgestossen.

Für Bulbi mit bösartigen Geschwülsten eignet sich das Verfahren nicht, da man nie weiss, ob nicht die Sklera auf der Innenseite schon vom Tumor ergriffen ist. Bei eitriger Entzündung halte ich das Verfahren für eine saubere Entfernung der entzündungserregenden Elemente auch nicht für ausreichend. Ich halte diese Operation überhaupt für unchirurgisch, da sie einen Hohlraum mit starren Wandungen schafft, in dem Retention schädlicher Stoffe stattfinden kann. Denn so fest die Lederhaut auch gebaut ist, so besteht sie eben doch aus lebendem Gewebe und es haben ferner mikroskopische Untersuchungen gezeigt (S. R u g e), dass eine absolute Säuberung der Innenseite dieses Skleralbechers von Zellen oder Mikroben sehr schwierig ist. Daher ist es sogar fraglich, ob die Eventration ganz genügenden Schutz gegen sympathische Erkrankung gewährt.

Die Verbesserung der künstlichen Augen,

Glas-Prothesen,

welche vor einigen Jahren von Snellen angeregt wurde, hat die Bedeutung resp. Berechtigung der beiden Ersatzoperationen der Enucleation erheblich vermindert. Die bis dahin allgemein gebrauchte Prothese, eine verhältnismässig dünne, muschelförmige Glasschale war eigentlich ursprünglich bloss darauf berechnet, über einem mehr oder weniger phthisischen Bulbus getragen zu werden. Es hat dann Snellen die Firma Müller Söhne in Wiesbaden veranlasst, doppelschalige Augen anzufertigen, welche den Vorteil hätten, die Augenhöhle besser zu füllen und weniger scharfe Ränder zu besitzen. Es gelang den längeren Bemühungen dieser Firma, solche Augen, die sie Reformaugen nennt, in richtiger Form und Ausführung herzustellen. Es kann damit namentlich auch dem Einsinken des Oberlides, welches bei der alten Form den Ausdruck des Auges verunstaltete, abgeholfen werden. Es ist Snellen beizustimmen, dass auf genügende Füllung der Augenhöhle mehr ankommt, als auf ausgiebige Beweglichkeit. Eine Menge Leute drehen die Augen fast gar nicht, sondern bloss den Kopf. Man gibt auch allen, die eine Prothese zu tragen genötigt sind, auf alle Fälle am besten den Rat, statt der Augen den Kopf hin und her zu wenden. Ferner sind folgende Regeln zu beobachten: Man rate dem Patienten dringend, alle $1\frac{1}{2}$ —2 Jahre sich eine neue Prothese geben zu lassen, da durch Rauwerden diese Glasschalen Reizung, Schleimfluss, dann Narbenbildung und eine Schrumpfung der Höhle veranlassen können, die schliesslich das Tragen der Prothese sehr erschwert, ja unmöglich macht. Namentlich ist das bei der alten Form mit den schmalen Rändern zu befürchten. Wundscheuern und Narbenbildung kann auch vorkommen, wenn der Fehler begangen wurde, die Prothese recht gross zu nehmen um damit möglichste

Füllung der Höhle zu erzielen. Man darf eine zu verordnende Prothese stets nur so gross wählen, dass die Lider beim Lidschlag noch vollständig sich darüber schliessen können.

Auf phthisischen Augen darf man eine Prothese nur tragen lassen, falls sie keine Beschwerden verursacht.

Damit die Prothese weniger rauh wird, ist es zweckmässig, sie nachts zu entfernen, sie aber nicht ins Wasser zu legen, sondern, nachdem sie schonend gereinigt worden, trocken aufzubewahren. Das Hineinschieben, zuerst unter das obere, dann unter das untere Lid, lernen die Patienten bald. Das Herausnehmen besorgen sie am besten vermittelt einer Stecknadel mit Glasknopf, den sie unter den unteren Rand der Prothese schieben, um sie damit nach vorn zu ziehen.

III. Orbitaloperationen.

Verhältnismässig einfach ist die Eröffnung von Abscessen im vorderen Teil der Orbita, die meist vom Knochen resp. Periost der Orbita oder benachbarten Knochenhöhlen ausgehen. Man incidiert sie breit, indem man sich möglichst an den Knochen hält und vor allem vermeidet, den Levator palpebrae superioris zu verletzen.

Tiefer liegende Eiterungen, die oft von einer Nebenhöhle der Orbita, namentlich auch von den Siebbein- und Keilbeinzellen, ausgehen, führen nicht selten zur sogenannten Orbitalphlegmone, einem gefährlichen, heftigen Entzündungsprozess, der nicht nur bald den Sehnerv und damit das Sehen zerstören, sondern auch das Leben in Gefahr bringen kann. Da muss rasch Hilfe geschaffen werden und zwar operative. Es ist nötig, den in der Orbita vorhandenen entzündlichen Produkten (Oedem, Eiter etc.) Abfluss nach aussen zu verschaffen um

die Gewebe von ihrer Bedrängnis und Vergiftung zu befreien. Das geschieht am besten vermitteltst grosser Incision an dem Teil des Orbitalrandes, wo in der Tiefe sich die stärkste Entzündung und Schwellung konstatieren lässt, also z. B. innen-oben, wenn der vorgetriebene Bulbus gleichzeitig nach aussen-unten verlagert ist.

Es wird in Narkose mit 4—5 cm langem Schnitt direkt auf den Orbitalrand im Bogen eingeschnitten und gleich auch das Periost durchtrennt, das dann vermitteltst Elevatoriums (Fig. 112) von Knochen abzuheben ist und zwar 3—4 cm weit in die Tiefe. Indem man so zunächst zwischen Knochen und Periost vordringt, ist man sicher, weder den Levator, noch den Trochlearis, noch die Tränendrüse zu verletzen. Oft erfolgt dann beim Ablösen des Periostes schon ein Erguss von Eiter aus der Tiefe, oder wenn dies nicht der Fall, lässt man die Wunde mit Haken gut auseinander halten und incidiert in der Tiefe da, wo man im Orbitalinhalt Eiter oder starkes entzündliches Oedem vermutet, das Periost von aussen her, wobei man die Augenmuskeln, indem man von hinten nach vorn schneidet, sehr wohl vermeiden kann. Auch wenn kein Eiter, sondern bloss erst entzündliches Oedem gefunden wird, ist doch die Incision sehr nützlich und für die Erhaltung des Opticus in hohem Grade förderlich. Es ist dann vermitteltst Jodoformgaze oder Drainrohr, die in die Wunde möglichst tief eingeführt werden, der Abfluss des Sekretes aus der Wunde zu erleichtern.

Gleichzeitig muss oft eine energische Behandlung der erkrankten Nebenhöhle, welche den Prozess verursachte, an Hand genommen werden.

Die Entfernung von Tumoren aus der Orbita.

Solche, die im vorderen Teile der Augenhöhle sitzen, lassen sich meist ohne allzu grosse Schwierigkeiten meist durch einen dem Orbitalrand entlang laufenden Bogenschnitt, eventuell auch vom Bindehautsack aus heraus Schälen oder herauspräparieren, z. B. die nicht selten vorkommenden *Atheromcysten* (vgl. meinen Atlas der äusseren Erkrank. Taf. 21 und Fig. C). Man hat darauf Bedacht zu nehmen, solche Cysten ganz komplet herauszulösen, was nicht ganz leicht ist, wenn sie sich weit in die Tiefe erstrecken. Man kann dann den hinteren Teil besser am Bulbus vorbei und sauber herausbefördern, wenn man vorn an zugänglicher Stelle die Cyste incidiert, einen Teil des Atherombreies herauslässt, dann aber die kleine Schnittwunde durch Ligatur schliesst, sodass der rückwärtige Teil immer noch einigermaßen gespannte Wandung beibehält.

Nicht abgekapselte *Angiome* vorn in der Orbita, die oft sich noch in die Lider hineinziehen, meist congenital und langsam wachsend, werden nach Knapp (l. cit. Nr. 47) am besten so exstirpiert, dass man zur Vermeidung starken Blutzuflusses zum Operationsgebiet eine Hornplatte (Fig. 17) unter das Lid in den Conjunctivalsack und so weit vorschiebt, dass ihr Rand hinter dem Tumor gegen die Orbitalwand gepresst und so der Blutzufluss zum Angiom beschränkt werden kann. Die Ausschälung geschieht dann von der Cutis aus, mit Schonung des Levator palp., falls die Geschwulst im Bereich des oberen Lides liegt. Kleine Teile der Geschwulst, die sich in die Haut der Lider, in den Lidrand hinein oder auf die Rückseite des Lides ausbreiten, kann man zurücklassen, Knapp sah sie nach Ent-

Fig. 106—112.	Instrumente für die Operation von Krönlein (auf die Hälfte verkleinert).
" 106	Skalpell.
" 107	Kräftige gebogene Scheere n. Cooper.
" 108	" gerade geknöpfte Scheere.
" 109	Pincette.
" 110—111	Wundhaken.
" 112	Elevatorium.

fernung des Haupttumors von selbst schwinden. Zur Entfernung von kleineren Lidangiomen ist die Lidklemme von Knapp, Snellen oder Desmarres (Fig. 120, 124, 122) sehr zweckdienlich. Sie lässt die Operation nahezu blutleer vornehmen.

Retrobulbäre Angiome und Cavernome werden auf ähnliche noch zu besprechende Weise exstirpiert wie andere retrobulbäre Tumoren.

Sobald eine Geschwulst ganz oder grösstenteils hinter dem Bulbus sich ausbreitet, bedarf es eines eingreifenderen Vorgehens, um sie zu beseitigen. Bis zur Zeit, da Knapp (1874) und namentlich Krönlein (1889) ihre Operationsmethoden angaben, wurden die retrobulbären Geschwülste mit wenigen Ausnahmen so exstirpiert, dass zunächst der Bulbus enucleiert wurde.

Wenn der Augapfel durch den hinter ihm in der Orbita sitzenden Tumor, der häufig vom Sehnerv (besonders als Myxosarkom, Fibrosarkom) ausgeht, stark nach vorn verdrängt worden, so kann infolge dieser Verlagerung die Entfernung von vorn mit gleichzeitiger Erhaltung des Bulbus nach Knapp gelingen, doch bleiben stets die engen Raumverhältnisse und die schwere Zugänglichkeit des retrobulbären Raumes umsomehr eine Schattenseite dieses Verfahrens, je grösser der Tumor und je mehr er mit seiner Umgebung verwachsen ist. Bedeutend mehr Zugang zum Operationsgebiet schafft die Operation nach Krönlein.

Will man nach Knapp⁹⁴⁾ und Lagrange⁹⁵⁾

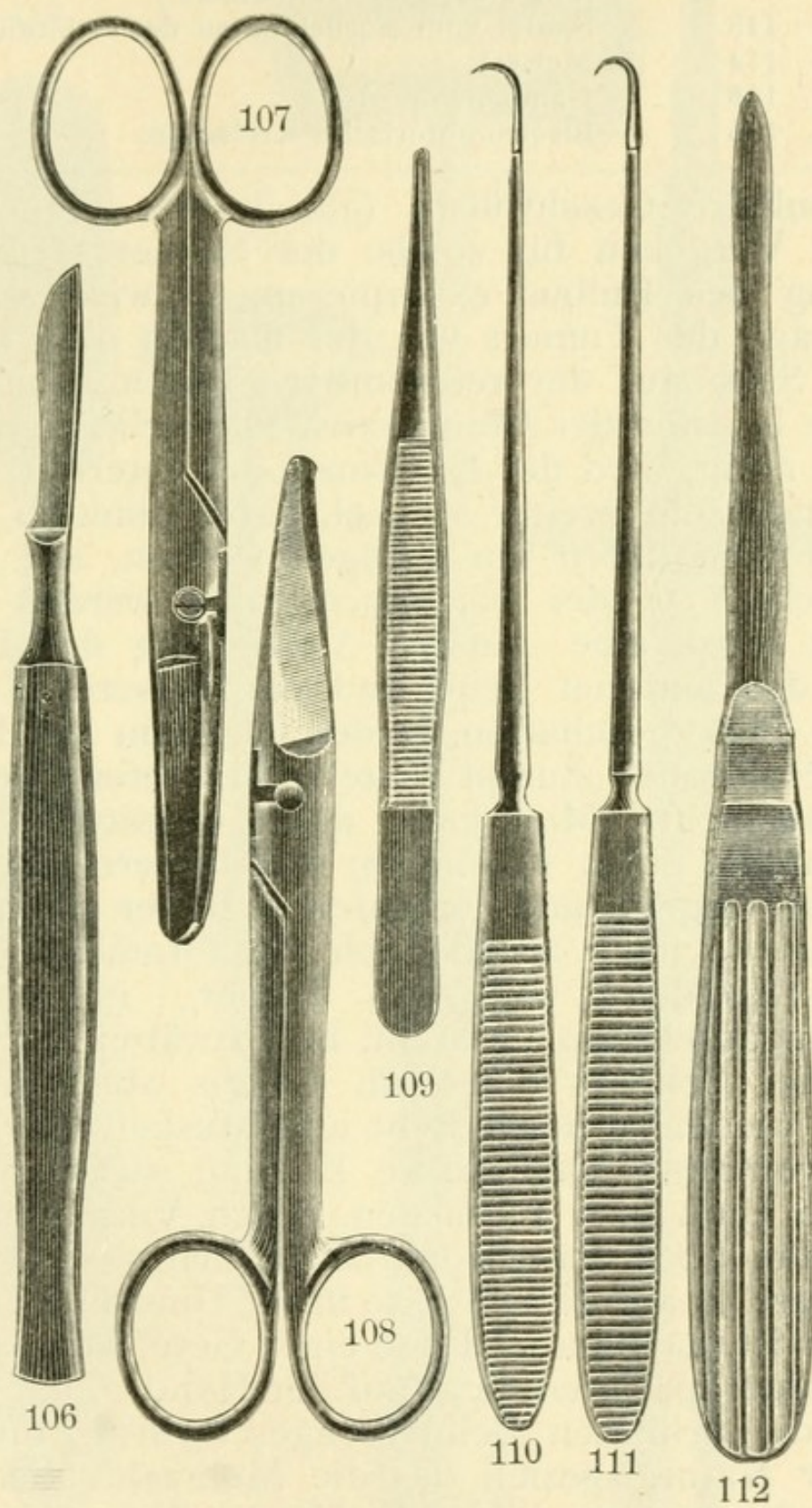
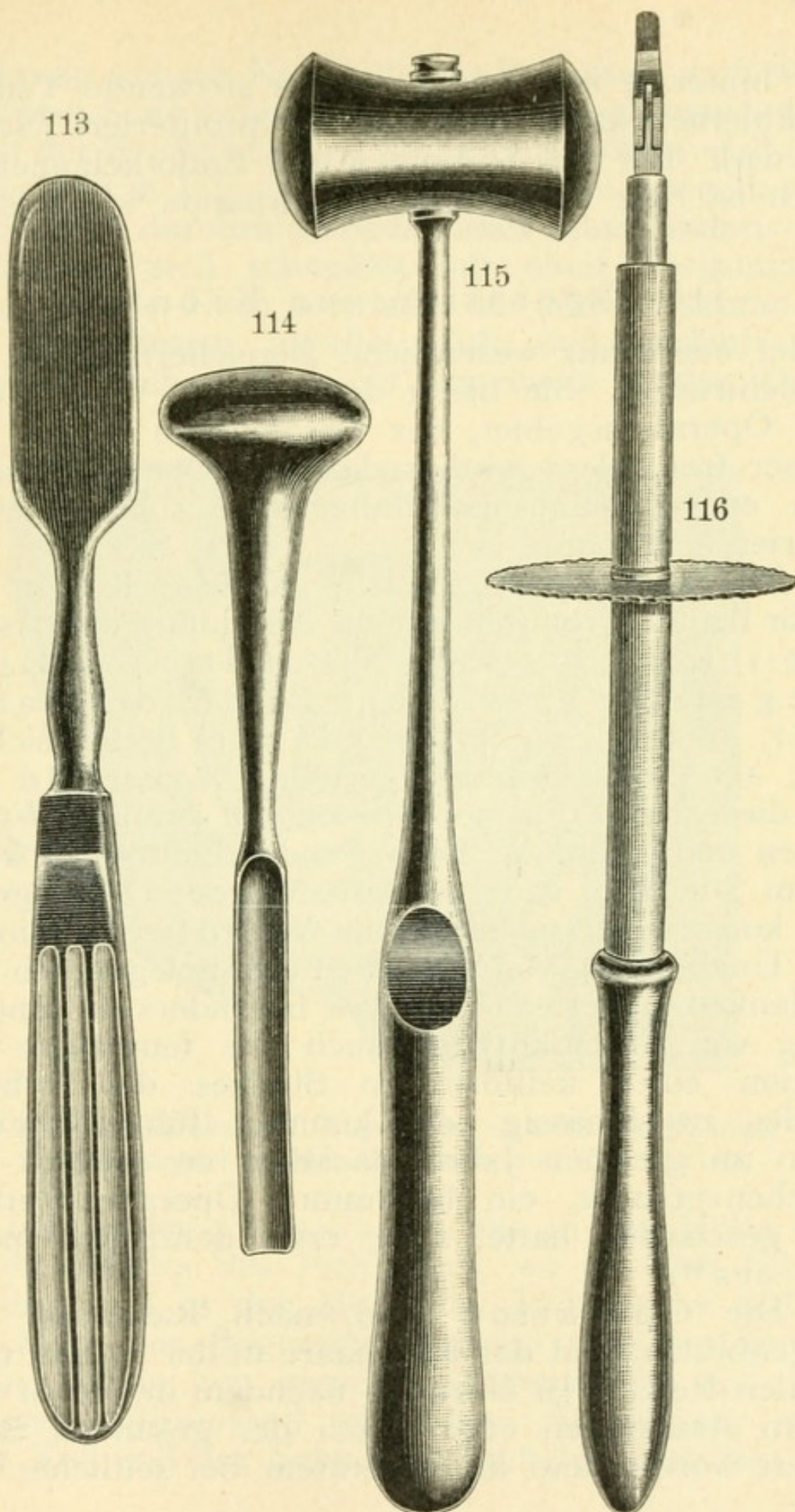


Fig. 113—116.	Instrumente für die Operation von Krönlein (auf die Hälfte verkleinert.)
" 113	Spatel zum Zurückhalten des Orbitalinhaltes.
" 114	Meissel.
" 115	Hammer.
" 116	Electromotorische Kreissäge.

retrobulbäre Geschwülste (am besten eignet sich dieses Vorgehen für solche des Sehnervs) mit Erhaltung des Bulbus exstirpieren, so wird je nach der Lage des Tumors von der nasalen oder temporalen Seite aus der retrobulbäre Raum durch eine grosse Incision der Conjunctiva zugänglich gemacht. Wenn nötig, wird der Externus oder Internus, event. auch noch ein zweiter Muskel, durchschnitten, nachdem Faden durch ihn gezogen worden, mit denen er nachher wieder zusammengenäht werden kann. Damit wird eine stärkere Verziehung des Bulbus nach der anderen Seite und ein besserer Zugang in die Tiefe geschaffen, in der man nun mit Finger oder Hohlsonde stumpf weiter präparierend den Tumor aufsucht. Man kann dann mittelst Aneurysmanadel einen Faden um den hinteren Teil des Opticus legen und knüpfen, hinter ihm den Sehnerv so nahe als möglich am foramen opticum durchschneiden, und den Tumor, indem man den Augapfel ganz umdreht, herauswälzen. Es wird jetzt der Sehnerv dicht am Bulbus abgeschnitten, dieser wieder zurückgedreht und Muskel und Bindehaut vernäht. Tritt starke Blutung aus der Tiefe auf, so kann man versuchen, durch Vernähung der Lidspalte über den Exophthalmus Herr zu werden.

Dass es auf diese Weise unter Umständen etwas schwer ist, das hintere Ende einer Geschwulst sauber herauszupräparieren, liegt auf der Hand. Zum Glück sind die primären Sehnervengeschwülste oft gutartiger Natur, speziell das die Mehrzahl aller Sehnervengeschwülste bildende Myxosarkom, von dem



der hinterste im Canalis opticus steckende Teil zurückbleiben kann, ohne dass er proliferiert (Salzmann). Bei den Sarkomen und Endotheliomen jedoch ist eine vollständige Exstirpation unerlässlich.

Die Operation von Krönlein

bildet eine ganz wesentliche Bereicherung der Orbitalchirurgie. Sie bietet den grossen Vorteil, dass das Operationsgebiet, der retrobulbäre Raum, viel besser frei gelegt wird, sodass der Operateur sieht, was er vornimmt und daher auch schonender zu operieren imstande ist.

Die Instrumente, welche Kollege Krönlein dafür benutzt (von ihm mir zur Abbildung überlassen, wie ich auch seiner freundlichen Hilfe die ganz authentischen Bilder der Taf. 10 u. 11, sowie Fig. 117 verdanke) finden sich in Fig. 106—116 zusammengestellt. Axenfeld hat für diese Operation noch besondere stumpfe Wundhaken und Halter in Form runder Platten an winkligem Stiel zum Auseinanderhalten des Orbitalgewebes konstruiert (zu haben bei Windler, Berlin).

Unabhängig von Wagner, der gelegentlich den Gedanken äusserte (1886), dass besonders zur Entfernung von Fremdkörpern auch die temporäre Resektion eines keilförmigen Stückes des Orbitalrandes zweckmässig sein könnte, führte Krönlein im gleichen Jahre, nachdem er, gestützt auf Leichenversuche, ein bestimmtes Operationsverfahren geschaffen hatte, seine erste derartige Operation aus.⁹⁶⁾

Die Operation wird, nach Rasierung der Augenbrauen und der Kopfhaare in der ganzen temporalen Region, in Narkose, nachdem der Kopf von einem Assistenten etwas nach der gesunden Seite rotiert worden und der Operateur bei seitlicher Be-

leuchtung sich am Kopfe des Patienten, anderfalls zu dessen Seite aufgestellt hat, so vorgenommen, dass zuerst der Weichteilschnitt ausgeführt wird (die Bogenlinie in Fig. 117). Dieser beginnt oben da, wo die deutlich durchzufühlende Linea semicircularis des Stirnbeines sich schneidet mit einer horizontalen Linie, welche 1 cm oberhalb des Margo supraorbitalis mit diesem parallel läuft und verläuft abwärts in nach vorn leicht convexem Bogen längs

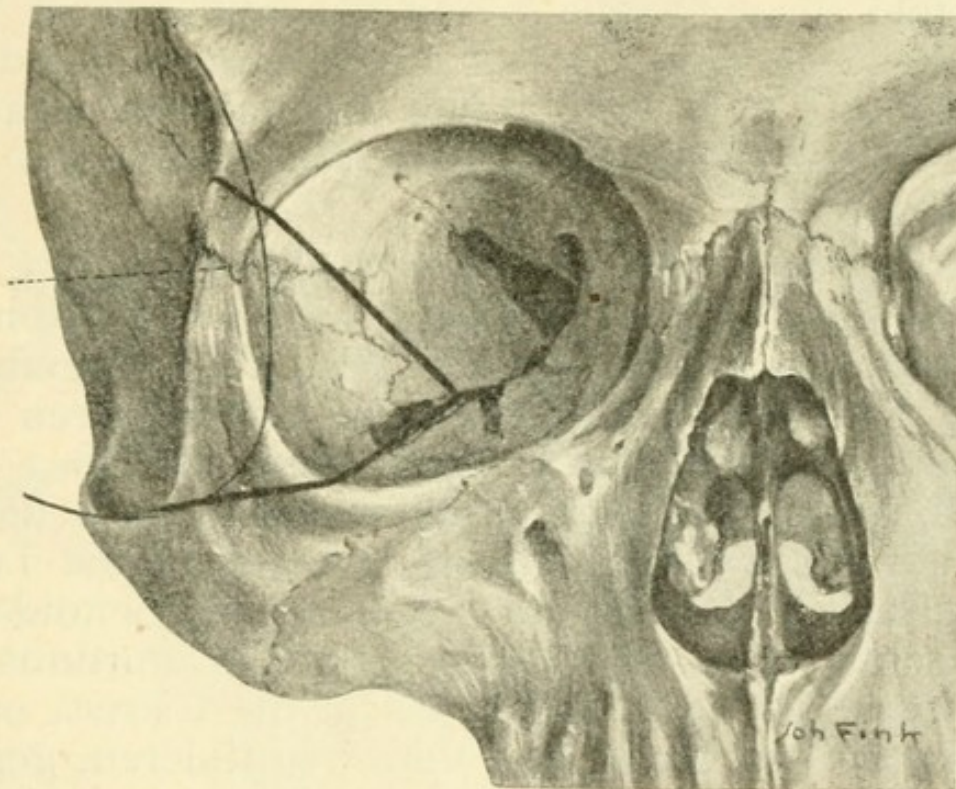


Fig. 117. Hautschnitt (Bogenlinie) und Knochenschnitte (dicke Linien) bei der Operation von Krönlein.

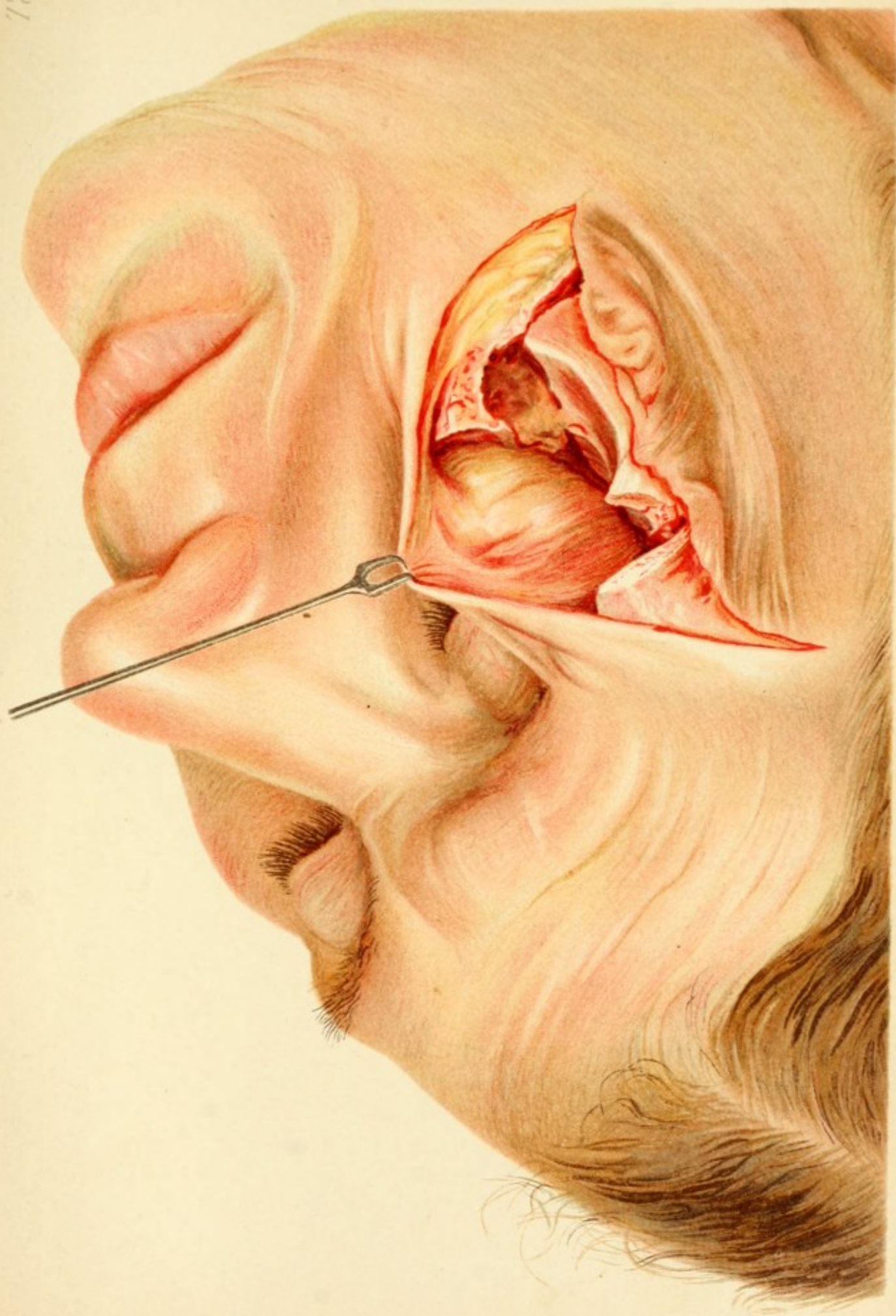
des temporalen Orbitalrandes bis in die Höhe des oberen Randes des Jochbeines, wo er nach hinten umbiegt und in der Mitte des Jochbogens endigt. Die Mitte der Bogenlinie halbiert eine horizontale Linie, welche den äusseren Augenwinkel mit dem äusseren Orbitalrand verbindet. In diesem mittleren Teil soll der Schnitt bis auf den Knochen ge-


Taf. 10. Eröffnung der Orbita nach Krönlein. Der Haut-Muskel-Knochenlappen ist nach vorne umgelegt und lässt die Periorbita im grossen Umfange überblicken. Diese wird dann von hinten nach vorne eingeschnitten, wonach das Bild der folgenden Tafel gewonnen werden kann.

führt werden, im oberen und unteren Teil nur die Haut-, Fascien- und Muskelschicht betreffen. Die Länge dieses Schnittes beträgt bei Erwachsenen 6—7 cm, bei Kindern von 2—7 Jahren ca. 4 cm. Es ist wichtig, dass der Schnitt nicht zu klein angelegt und dass er sehr genau ausgeführt wird. Er soll namentlich nicht zu viel temporalwärts, sondern etwas nasal vom temporalen Orbitalrand geführt werden, damit dieser von seinen Weichteilen gut bedeckt bleibt.

Im mittleren Teil des Weichteilschnittes, da, wo dieser bis auf den Knochen geht, wird nun ein spitzes leicht gebogenes Elevatorium (Fig. 112) eingeführt und die Periorbita in toto von der äusseren Orbitalwand abgehoben, nach oben bis ca. 1 cm oberhalb der sutura zygomatico-frontalis, nach unten bis zu der Fissura orbitalis inferior und in die Tiefe bis gut hinter die Sutura zygomatico-sphenoidalis. Dann senkt man die Spitze des Elevatoriums in steiler Richtung nach unten, bis in die Fissura orbitalis inferior, um damit den Punkt zu fixieren, gegen welchen die nun anzulegenden Knochenschnitte convergierend zusammenlaufen. Das Elevatorium soll nicht zu stark in die Fissur hineingedrückt werden, damit nicht der N. infraorbitalis leidet.

Die nun auszuführenden Knochenschnitte (vgl. Fig. 117) sollen das temporär zu entfernende Knochenstück mobilisieren, einen Keil, dessen Basis von dem äusseren Orbitalrande (Process. zygomat. oss. front. und process. frontal. oss. zygomat.) gebildet wird und dessen Spitze hinter dem vorderen Ende der Fissura orbitalis inferior liegt. Zunächst





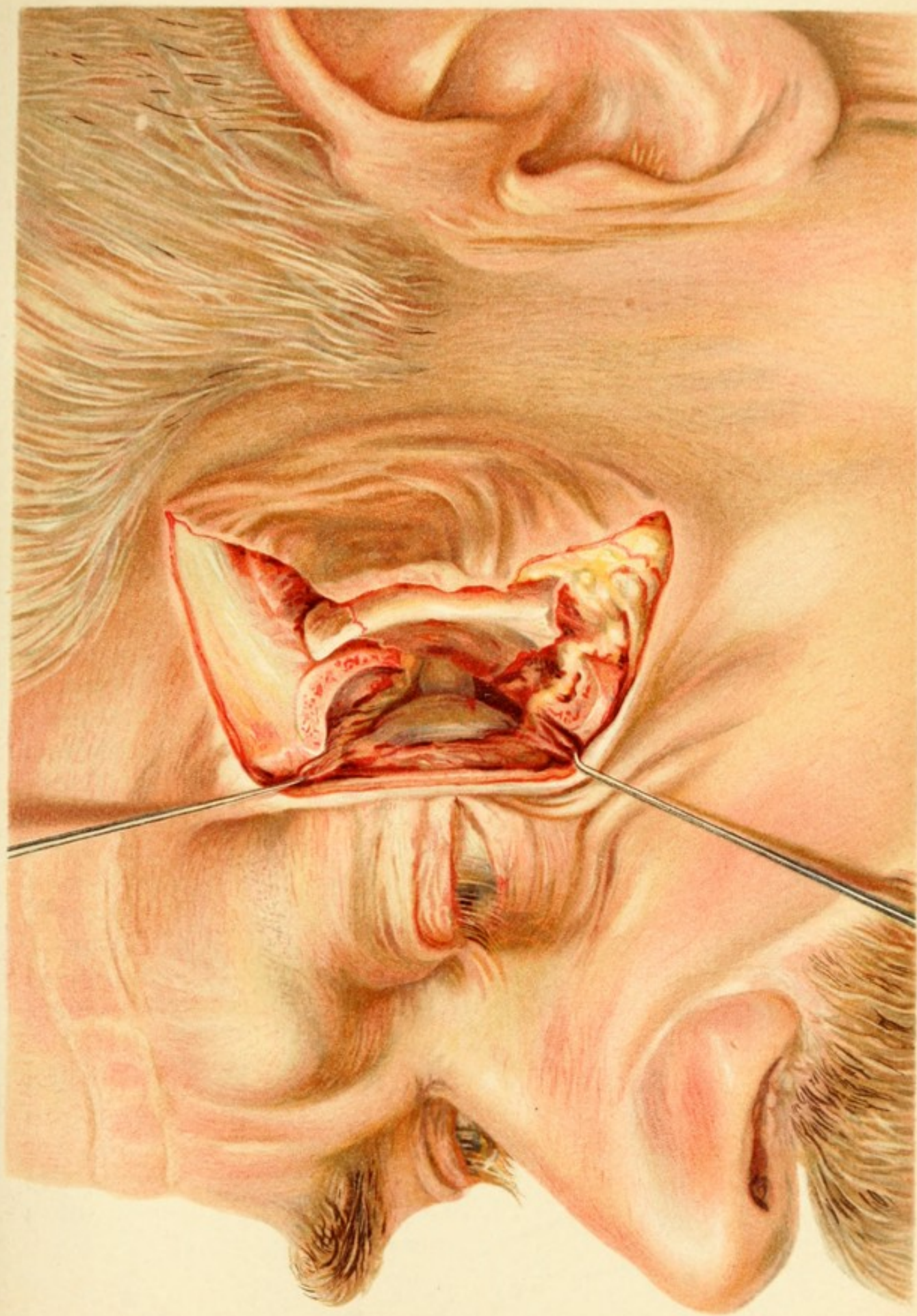
wird, nachdem die Weichteile etwas zur Seite geschoben und das Periost in der Knochenschnittlinie bis auf den Knochen durchtrennt worden, der processus zygomaticus des Stirnbeines oberhalb der deutlich sicht- und fühlbaren sutura zygomatico-frontalis quer durchgemeißelt oder mit der elektromotorischen Kreissäge (Fig. 116) durchgesägt. Dieser Knochenschnitt darf nicht zu hoch angelegt werden, da dies Eröffnung der Schädelhöhle zur Folge hätte. Von diesem horizontalen oberen Knochenschnitt aus wird nun vermittelt scharfen Meißels (damit der Knochen nicht splittert) die Knochendurchtrennung in gerader Linie schräg durch die laterale Orbitalwand nach dem in der Fissura orbit. inf. steckenden Elevatorium fortgesetzt, nach einem Punkt also, der 1 cm hinter deren vorderem Ende liegt, wobei der Orbitalinhalt mittelst des Elevatoriums etwas nasalwärts gedrängt wird. Dann folgt die horizontale Durchmeißelung oder Durchsägung des proc. front. des Jochbeines hart an seiner Basis und ebenfalls fortgesetzt bis in die Fissura. Ist dies geschehen, so lässt sich das mobil gemachte Knochenstück zusammen mit dem Haut-Fascien-Muskellappen der Schläfengegend nach aussen so weit umlegen, dass der Zugang zu der Orbita frei wird, zunächst noch gedeckt durch die Periorbita (Taf. 10), die dann vermittelt geknöpfter Schere (Fig. 108), von vorn nach hinten gespalten und nach oben und unten mit Wundhaken auseinandergezogen wird (Taf. 11), wonach der retrobulbäre Raum zugänglich ist. Oberflächlich verläuft der M. rect. ext., der, wenn nötig in der Nähe seines Sehnenansatzes durchschnitten wird, nachdem eingezogene Faden das Wiederezusammennähen ermöglichen. Man kann auch den Abducens bloss zur Seite ziehen und nun stumpf oder mit der Cooperschen Schere (Fig. 107) weiter präparierend


Taf. 11. Eröffnung der Orbita nach Krönlein. Nach Spaltung der Periorbita wurde weiter in die Tiefe präpariert, sodass nun der hintere Teil des Bulbus und des Sehnervs gut sichtbar sind. Auch der umfängliche herausgemeisselte Knochenkeil ist von seiner orbitalen Seite aus bis zu seiner Spitze deutlich zu erkennen.

gegen den Opticus vorgehen. Wegen der so nach und nach sich bildenden erheblichen Tiefe der Wunde ist eine gute Beleuchtung notwendig, namentlich wenn bis in die Spitze des Orbitaltrichters oder bis in den nasalen Teil der Orbita vorge drungen werden muss. Während der Operation kann der Augapfel mit einem stumpfen Haken etwas nach vorn und innen und das Orbitalfett vermittelt des Instrumentes Fig. 113 oder vermittelt der Platten von Axenfeld zur Seite geschoben werden.

Nach erfolgter retrobulbärer Operation werden die allenfalls durchtrennten Augenmuskeln vernäht, der Haut-Weichteil-Knochenlappen wieder in situ gebracht und durch einige Seidennähte des Periostes darin befestigt, wonach eine genaue Weichteilnaht mit Seide gemacht wird. Im unteren Teil der Wunde wird ein Drain oder Jodoformdocht herausgeleitet, der in der Regel bald entfernt werden kann. Aseptischer Occlusivverband, der das ganze Auge mit bedeckt. Der Bulbus soll namentlich in den Fällen sorgfältig durch die Lider bedeckt bleiben, bei denen die Cornea anaesthetisch ist, sodass sich eventuell, falls keine Ptosis besteht, die zeitweise Vernähung der Lidspalte empfiehlt (Axenfeld), die auch bei postoperativer retrobulbärer Blutung gute Dienste leistete (Braunschweig, Ellinger).

Da ein Nachteil der Methode in manchen Fällen in Form von nachheriger mangelhafter Abduktion des Bulbus zu Tage trat, ist bei der Operation der Abducens, schon bei der Spaltung des Periostes, wie auch nachher, möglichst zu schonen und es ist auch





bei der ganzen Operation durch sorgfältiges Präparieren Rücksicht auf die Nerven und das übrige Orbitalgewebe zu nehmen.

Die Knochenschnitte vermittelt der Giglischen Drahtsäge von innen nach aussen resp. von hinten nach vorn vorzunehmen (Schuchardt⁹⁷), Torek⁹⁸) dürfte keine besonderen Vorteile bieten. Kollege Krönlein teilt mir freundlichst mit, dass er von dieser Methode abgesehen habe, weil das Durchführen des Drahtes gar nicht so einfach ist, zumal wenn man zuvor (nach Torek) die äussere Orbitalwand für den oberen Schrägschnitt erst durchbohren muss.

Eine Modifikation der Krönleinschen Operation wurde von Czermak³⁸) auf Grund von Leichenversuchen angegeben, um noch grösseren Zugang zur Orbita zu schaffen. Er reseziert (vermittelt Ketten- säge) nicht nur die äussere, sondern auch noch einen kleinen Teil der unteren Orbitalwand. Die auf genaue Nachprüfung beruhende Kritik dieses Verfahrens durch Domela-Nieuwenhuis in seiner eingehenden Monographie über die Krönleinsche Operation⁹⁹) ergibt, dass die Czermaksche Operation ihrer Compliziertheit wegen schon eher dem Chirurgen zufalle, während die Krönleinsche Operation vom Augenarzt ganz wohl ausgeführt werden könne. Der von Czermak mit Mühe errungene Zugang zur Augenhöhle sei ferner in Wirklichkeit nur unbedeutend grösser, als der durch Krönleins Operation. Endlich komme in Betracht, dass letztere, wenn richtig ausgeführt, in der Regel genügenden Raum schafft.

Eine weitere Abänderung der Krönleinschen Methode ist von Parinaud und Roche¹⁰⁰) vorgeschlagen worden. Um in der Nähe des äusseren Augenwinkels keine Narbe zu haben, die diesen eventuell nach aussen ziehe, verlegen sie die Basis ihres Hautlappens an den Orbitalrand und klappen ihn nach vorn um. Vom temporalen Teil der Augenbraue wird ein horizontaler Schnitt 5 cm nach hinten, dann 5 cm vertical, dann 5 cm wieder horizontal nach vorn geführt, sodass ein quadratischer Lappen entsteht, der dann nach vorn umgeschlagen wird. Danach wird der übrige Teil der

Krönleinschen Operation ausgeführt. Wenn auch in dem Falle dieser Autoren gute Heilung eintrat, ist doch bei dieser Methode der Knochen, da er bloss an der Temporalfascie und dem Schläfenmuskel hängt, weit mehr in seiner Ernährung gefährdet als bei dem Verfahren von Krönlein.¹⁾

Rollet¹⁰¹⁾ hat ferner als maläre Orbitotomie eine temporäre Resektion des Jochbeinkörpers empfohlen, die er in einem Fall von Exophthalmus ausführte. Durch Bogenschnitt am äusseren-unteren Orbitalrande, dem sich am oberen und unteren Ende ein kurzer rechtwinkliger Schnitt anschliesst, legt er den Knochen frei, durchmeisselt den Stirnbeinfortsatz und den Schläfenbeinfortsatz des Jochbeines und ebenso den Ansatz des Jochbeines am Oberkiefer, worauf das Jochbein mit dem hakenförmig gebogenen Finger nach aussen-unten gezogen wird. Nachher wird der Knochen wieder in die Höhe gehoben.²⁾

Wesentlich schwieriger und komplizierter gestaltet sich der Zugang zur Orbita von oben her, wie er von Cahen¹⁰²⁾ und Franke¹⁰³⁾ vorgeschlagen wurde. Ersterer meisselte (um den Nerv. supraorbit. total zu exstirpieren) die obere Orbitalwand definitiv weg, nachdem er sich durch temporäre Resektion eines Stückes des Stirnbeines und vermittelt Beiseiteschiebung der Dura mater mit dem Gehirn dorthin den Weg gebahnt hatte. Cahen glaubt, dass die Methode auch für eigentliche Orbitaloperationen zweckdienlich sei. Franke schlägt (auf Grund von Leichenversuchen) vor, durch temporäre Resektion des oberen Orbitalrandes, der samt Haut dann nach unten umgeschlagen wird, den oberen Teil der Orbita frei zu legen. Man könne so bis zum foramen opt. gelangen.

¹⁾ Diese Autoren haben übrigens Krönleins Methode falsch aufgefasst, indem sie von einem 6—7 cm langen verticalen Hautschnitt reden, der dann von Jonnesco durch Horizontalschnitte verbessert worden sei.

²⁾ Auch Rollet kennt das Krönleinsche Verfahren nicht genügend, wenn er dasselbe kritisierend sagt, man fracturiere dabei die äussere Orbitalwand und diese Fracturen können sich bis ins Keilbein erstrecken.

Die Gussenbauerschen¹⁰⁴⁾ beiden Methoden, durch temporäre Resektion des Nasengerüsts die beiden Orbitalhöhlen, sinus frontales, ethmoidales und sphenoidales bloss zu legen, eventuell doppelseitig, mögen für Orbitalfälle mit gleichzeitiger Erkrankung der Siebbein- und Keilbeinhöhle, besonders bei doppelseitiger retrobulbärer Erkrankung, passen.

Diese Operationen der drei zuletzt genannten Autoren sind erheblich komplizierter als die von Krönlein und gehören meines Erachtens ins Gebiet des Chirurgen.

Aus der eingehenden Casuistik von Domela und aus seitherigen weiteren Mitteilungen der Literatur ergibt sich, dass die Indikationen der Krönleinschen Operation gegeben sind durch 1. Cysten, namentlich retrobulbäre, inclusive Echinococcen und Cysticerken (letztere sind selten in der Orbita). 2. Tumoren des Opticus und der Opticusscheide. 3. Retrobulbäre, cavernöse Angiome, Lymphangiome und sonstige retrobulbäre Tumoren, auch Aneurysmen und varicöse Erweiterung der Orbitalvenen. 4. Retrobulbäre Verletzungen, namentlich Fremdkörper in der Orbita. 5. Orbitalphlegmone. 6. Eingriffe an tieferen Teilen des Auges (Entfernung eines subretinalen Cysticercus in der Maculagegend, Eröffnung der Sehnervenscheide bei Stauungspapille, Müllers Operation der Netzhautablösung etc.).

7. Schliesslich ist die Operation auch vollständig gerechtfertigt zum Zwecke der Diagnose in zweifelhaften Fällen (Franke, Braunschweig), da der Eingriff absolut ungefährlich und eine genaue Diagnose eines retrobulbären Prozesses sonst in manchen Fällen unmöglich ist.

Die Eventratio Orbitae.

Die Ausräumung der Augenhöhle hat zum Zwecke, nebst dem Augapfel den ganzen übrigen Inhalt der Orbita möglichst vollständig zu entfernen.

Veranlasst wird sie in der Regel durch bösartige Geschwülste, sei es, dass eine solche Neubildung vom Bulbusinnern aus in die Orbita vordrang, sei es, dass in letzterer der primäre Sitz des Sarkoms etc. war. Es kann vorkommen, dass diese Ausweidung der Enucleation folgen muss, wenn nämlich am entfernten Bulbus eine (auch nur kleine) Durchbruchstelle des Tumors (Sarkomes, Glioms) zu Tage tritt.

Auch diese Operation bedarf der Narkose. Zunächst wird in Verlängerung der Lidspalte der äussere Lidwinkel vermittelt kräftiger, gerader Schere (Fig. 108) bis gut 1 cm über den Augenhöhlenrand hinaus gespalten. Von dem so frei gelegten äusseren Orbitalrand aus wird dann mit dem Skalpells (Fig. 106), das stets dem Orbitalrand folgt, ein Weichteilschnitt rings um die Augenhöhle vom Conjunctivalsack aus bis auf den Knochen ausgeführt, indem die Lider kräftig mit Wundhaken auseinander gezogen werden. Da so das Periost am Augenhöhlenrand auch durchschnitten wurde, gelingt es dann leicht, vermittelt des Elevatoriums (Fig. 112), das man zunächst am äusseren Winkel zwischen Orbitalrand und Periost einschiebt, dieses im ganzen Bereich der Orbita vom Knochen abzuheben, wobei an dünnen Stellen des Knochens, namentlich also an der inneren Orbitalwand (Lamina papyracea des Siebbeines und Tränenbein) vorsichtig vorzugehen ist, damit der Knochen nicht durchgestossen wird. Wo das Elevatorium grösseren Widerstand findet, ist mit der Schere nachzuhelfen, namentlich ist der Ansatz des hinteren Schenkels des inneren Lidbandes und der Kapselzipfel des Rectus int. mit dieser abzutrennen.

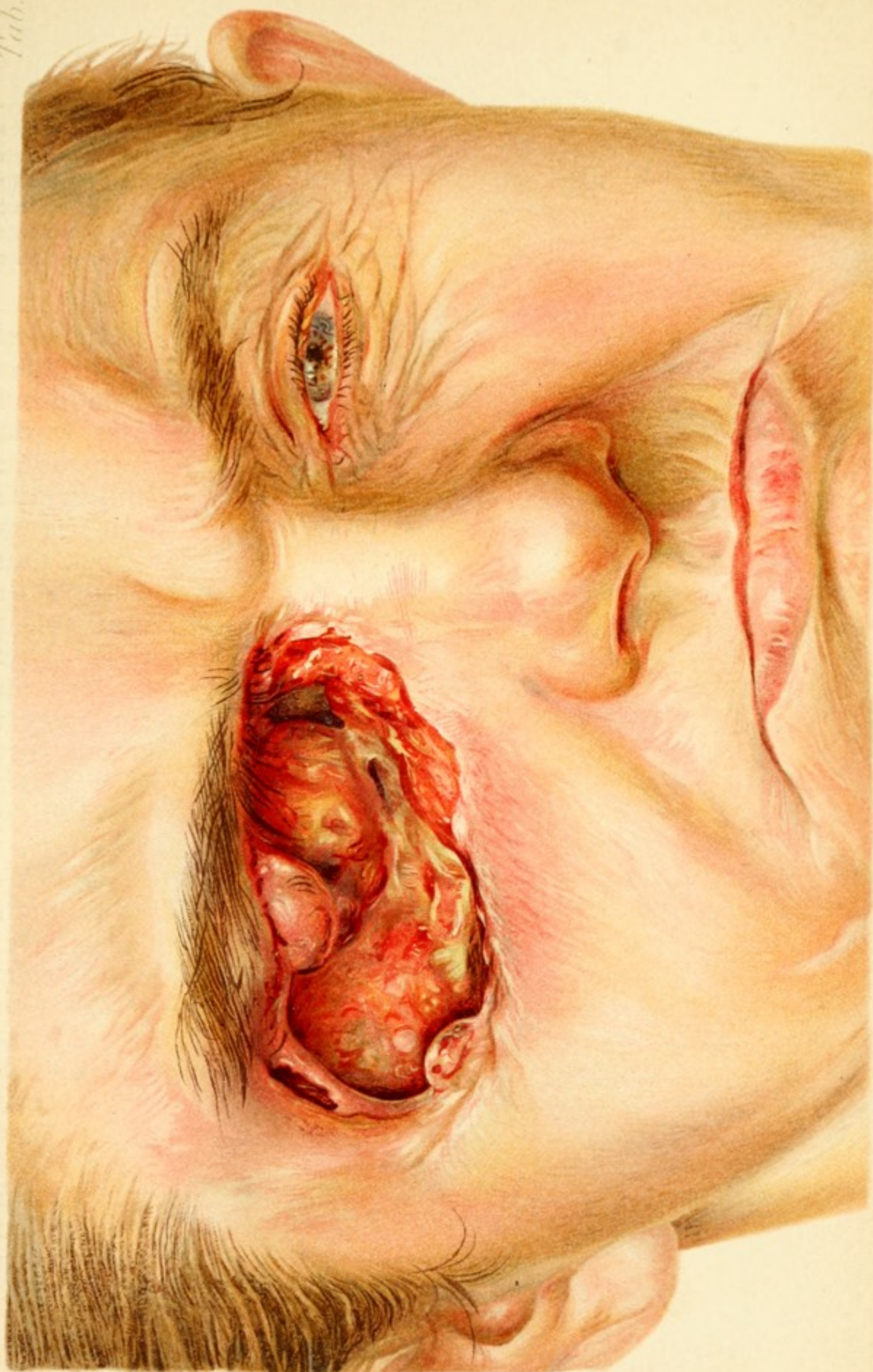
Wenn dann die Periorbita auf diese Weise rings herum bis in die Spitze des Orbitaltrichters abgelöst ist, sodass der ganze kegelförmige Inhalt der Augenhöhle bloss noch an dem Stiele festhängt, der


von Opticus und übrigen Nerven, den Gefässen und den Muskelansätzen nebst der Beinhaut gebildet wird, schneidet man diesen Stiel mit einer grossen Cooperschen Schere (Fig. 105), die man längs der äusseren Orbitalwand vorschiebt, durch, wonach der ganze Inhalt von Periost allseitig umschlossen herausgehoben werden kann. Die dem Scherenschnitt folgende Blutung aus den grossen Orbitalgefässen lässt sich in der Regel durch Tamponade vermittelt Jodoformgaze stillen, ist sie sehr abundant, so kann die Verschorfung vermittelt des Benzinbrenners nützlich sein. Die Tamponade der Höhle geschieht am besten vermittelt eines langen Streifens Jodoformgaze, der später successive herausgezogen werden kann. Auf alle Fälle muss diese Jodoformgaze vorn zwischen den Lidern herausragen und mit dem die nicht geschlossenen Lider deckenden Verband aus Gaze in Verbindung stehen, damit das Sekret aus der Höhle nach aussen austreten kann. Czermak³⁸⁾ empfiehlt, mit einem runden genügend grossen Stück Jodoformgaze, in dessen Mitte ein Faden befestigt ist, die ganze Augenhöhle auszukleiden, indem es beutelartig vermittelt Jodoformgazestreifen in die Höhle hineingestopft wird, wobei auch zwischen den offen gehaltenen Lidern die Gaze liegen soll. Die Gaze in der Höhle soll nicht allzu fest gestopft sein. Beim Verbandwechsel wird zuerst der Inhalt des Beutels entfernt und dann dieser selbst vermittelt des Fadens.

Da nach der Ausräumung der Orbita die Lider bei der Heilung in die Höhle hineingezogen werden, ist das Tragen einer Prothese nach dieser Operation unmöglich. Es ist deshalb nötig, der hässlichen Entstellung vorzubeugen, welche durch die leere Orbitalhöhle verursacht würde. Ganz besonders ist dies dann geboten, wenn bei der Operation auch noch eines der Lider oder beide wegen Er-

Taf. 12. Verwüstung der Orbita durch Carcinom (ulcus rodens). Zerstörung der Lider und des Bulbus, von dem nur noch ein rundlicher, geschrumpfter Rest in der grossen Höhle zu sehen ist, die in ihrem tiefsten Teil mit den Siebbeinzellen (dunkle Lücke im Bild) und seitlich mit der Nasenhöhle in Verbindung steht. Das Carcinom ging wohl hier von den Lidern aus. Das Resultat der von Kollege Krönlein dann ausgeführten Exstirpation der Neubildung findet sich in Fig. 118 (S. 313) abgebildet.

griffenseins durch die Neubildung entfernt werden müssen. Es ist in letzterem Falle eine Deckung der grossen Wunde umsomehr angezeigt, als dadurch auch die Heilung ganz bedeutend abgekürzt wird. Werden bei der Operation beide Lider entfernt oder wurden sie wie in dem Falle der Taf. 12 durch die Neubildung (Carcinom) zerstört, so ist eine ausgiebige Deckung mit einem grossen Hautlappen aus der Nachbarschaft, z. B. der Stirn, die beste Methode, ein Verfahren, das schon an der Klinik von Langenbecks üblich war (Krönlein¹⁰⁵). Der zur Occlusion der ausgeräumten Orbita erforderliche gestielte Hautlappen wurde je nach Bedürfnissen bald der Haut der Wange, wie in den beiden von Krönlein l. cit. angeführten Fällen, bald der Haut der Schläfen- und Stirngegend entnommen. (Gefällige Mitteilung von Kollege Krönlein.) Auch Küster¹⁰⁶) empfahl dann die Deckung. Es kann dabei so verfahren werden, wie Fig. 118 veranschaulicht, welche die Frau der Taf. 12, von Kollegen Krönlein wegen des tief in die Orbita gewucherten Carcinoms operiert, 8 Wochen nach der Operation zeigt. Mit dem grossen der Stirn entnommenen Lappen wurde die ganze Wundhöhle geschlossen, indem seine Ränder sorgfältig mit denen der grossen Wunde vernäht wurden, wonach sofort die Bedeckung der Stirnwunde mit Lappen nach Thiersch folgte. Sowohl diese, wie der grosse gestielte Lappen heilten tadellos an und eine erhebliche Einziehung erfolgte auch später nicht, da in der Orbita durch Granulations-





wucherung sich ein derbes sie ausfüllendes Gewebe bildete.

Wurde die Exenteratio orbitae mit Erhaltung der Lider ausgeführt, so kann nach dem Vorschlage von Küster die Heilung beschleunigt werden durch Zusammennähen der angefrischten Lider. Es wird ihr ganzer Wimperboden und auch ihre Bindehaut abgetragen und dann die Lidspalte bis auf einen Winkel vernäht, durch welchen man den die Höhle ausfüllenden Jodoformtampon herausleitet, der schon nach wenigen Tagen durch ein kurzes Drainrohr ersetzt werden kann. Darauf wird ein leichter Druckverband angelegt, unter welchem, wenn der Verlauf ein aseptischer ist, innerhalb 1—2 Wochen die völlige Heilung erfolgt, wobei die zusammengewachsenen Lider zwar auch etwas in die Höhle hineingezogen werden, aber bloss eine flache Grube bilden. Konnte bloss ein Augenlid erhalten bleiben, so wird mit diesem in eben angegebener Weise verfahren und dasselbe benützt, um mit einem Hautlappen zusammen dann die Höhle zu decken.

Es ist auch empfohlen worden, die ganze Knochenhöhle nach der Ausräumung der Orbita (bei erhaltenen Lidern) mit Lappen nach Thiersch auszutapezieren.

C. Operationen an den Lidern und im Conjunctivalsack.

I. Die Operation der Ptosis.

Das Herabhängen des oberen Lides kommt angeboren (meist doppelseitig) oder erworben vor, letzteres ein- oder doppelseitig in Folge von Lähmung der Nerven (Oculomotorius oder Sympathicus) oder Muskelanomalien bei Krankheit oder Trauma.

Je nach Ursache und Grad des Ptoſis iſt auch das operative Vorgehen verſchieden einzurichten. Wenn, wie das oft bei der angeborenen Form der Fall, der Levator wenig oder gar nicht arbeitet resp. nicht vorhanden iſt, ſo muſs der Operateur ſuchen, die Lidhebung durch andere Muskeln beſorgen zu laſſen und zwar entweder durch den *Musc. frontalis* oder durch den *M. rectus superior* des Bulbus. Den Stirnmuskel benützen übrigens die Leute mit Ptoſis meiſt ohnedies, indem ſie damit die Lider in die Höhe ziehen, wobei ſie die charakteriſtiſchen ſtarken Stirnfalten zeigen (vgl. meinen Atlas d. äuss. Erkrankungen d. Auges Taf. 9). Wenn die Ptoſis ſtark iſt, müſſen ſie dabei auſſerdem den Kopf zurücklegen um die Pupille in die Lidſpalte bringen zu können.

Um den Anteil zu finden, welchen bei einem ſolchen Patienten der *M. frontalis* an der Lidhebung hat, drückt man die flache Hand feſt auf deſſen Stirn, wobei er die Augen zunächſt ſchlieſst. Dann fordert man ihn auf, die Augen gut zu öffnen und geradeaus oder etwas in die Höhe zu ſehen. Da wir ſo mit unſerer Hand die Wirkung des Stirnmuskels auſſchalten, wird, falls dabei Lidhebung zuſtande kommt, dieſe durch den Levator beſorgt.

Eine Anzahl Operationsmethoden haben den Zweck, das Heben des geſunkenen Lides durch den *M. frontalis* noch weiter zu fördern, ſpeziell durch Narbenſtränge, welche das Lid, namentlich ſeinen oberen Rand, mit der Augenbrauengegend verbinden. Hieher gehört die

1. Ptoſisoperation von Pagenstecher¹⁰⁷⁾. Sie wird vermittelſt eines oder zweier Fäden vorgenommen, von denen jeder zwei Nadeln trägt. Die eine Nadel wird 1—2 mm weit vom Lidrand und parallel zu ihm unter der Haut des oberen Lides durchgeführt und genau an der Ausſtichſtelle wieder

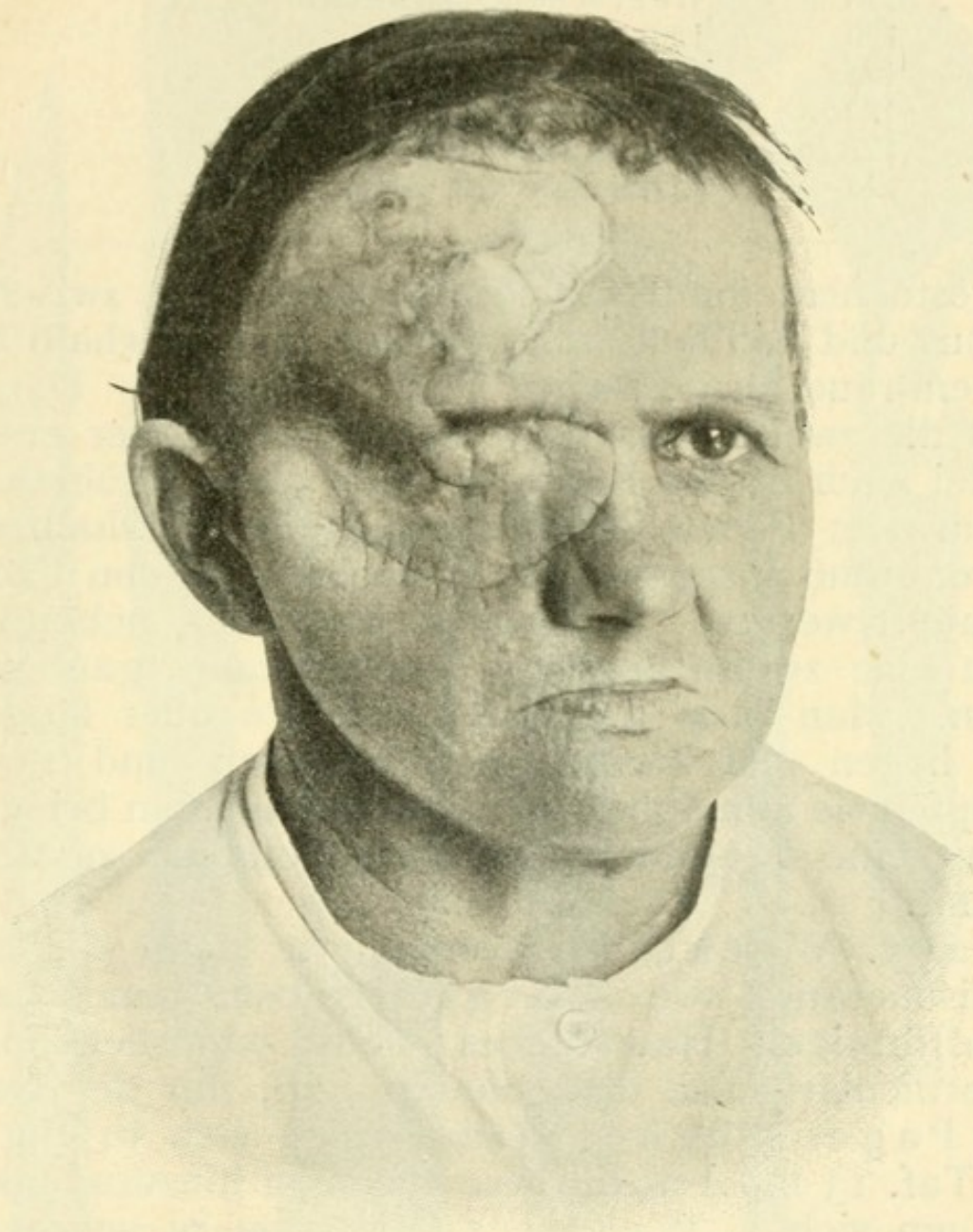


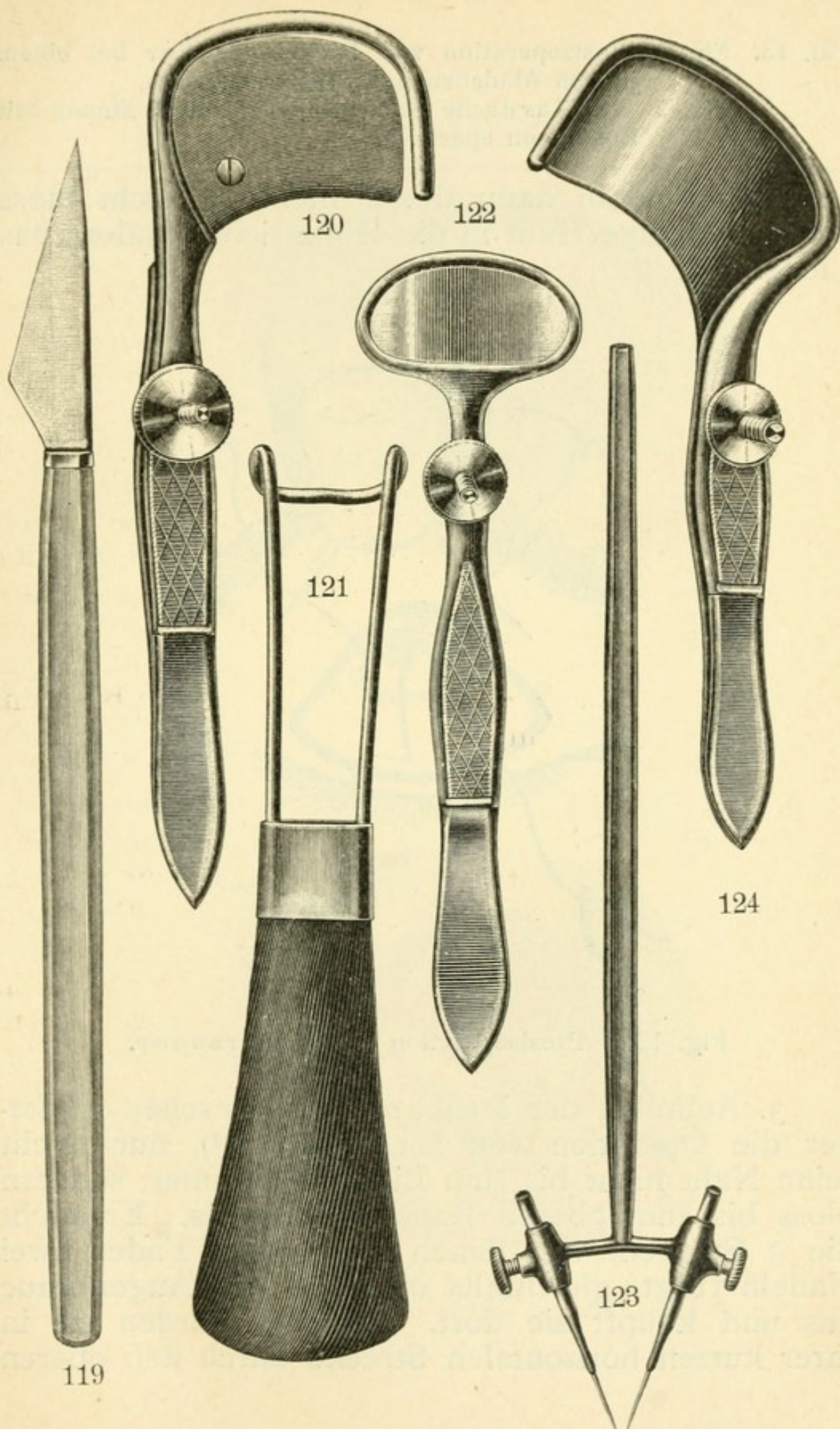
Fig. 118. Die grosse nach der Operation vorhandene Wundhöhle der Patientin von Taf. 12, gedeckt durch einen gestielten Lappen aus der Stirne, die Stirnwunde gedeckt durch Lappen nach Thiersch, operiert von Krönlein, Bild acht Wochen nach der Operation angefertigt.

Fig. 119—124.	Instrumente für Lidoperationen.
" 119	Beersches Staarmesser.
" 120	Lidklemme von Knapp.
" 121	Hornplatte von Jäger.
" 122	Lidklemme von Desmarres.
" 123	Doppelmesser von Wilder.
" 124	Lidklemme von Snellen.

eingestochen, in der Richtung nach oben zwischen Tarsus und Lidhaut weitergeführt und oberhalb der Augenbraue ausgestochen (Taf. 13 Fig. 1). Darauf wird die zweite Nadel am Einstichpunkt der ersten Nadel auch in der Richtung nach oben geführt und neben dem Faden der anderen Nadel oberhalb der Augenbraue ausgestochen, wonach die beiden Fäden geknüpft werden. Es liegt so die Sutur, neben der noch eine zweite angelegt werden kann, ganz subcutan. Man lässt die Fäden kürzere oder längere Zeit liegen und kann durch Anziehen und neues Knüpfen sie allmählich zum Durchschneiden bringen, womit eine Erhöhung der Narbenbildung zustande kommt.

2. v. Wecker¹⁰⁸⁾ kombinierte dann die alte Ptoisoperation von v. Gräfe (Excision eines halbmondförmigen Hautstückes nebst unterliegendem m. orbicularis aus dem oberen Lid), mit der Naht von Pagenstecher, sodass man sich in Fig. 1 der Taf. 13 bloss noch diese Excision hinzuzudenken hat, um sich v. Weckers Operation zu vergegenwärtigen.

Die Excision des M. orbicularis hat bei v. Gräfe und v. Wecker den Zweck, den Antagonisten des Levators zu schwächen. In Fällen, wo das obere Lid (nach Trauma, Entzündung etc.) verdickt ist, hat ferner die Hautexcision die Bedeutung, zur Entlastung des schweren Lides beizutragen, abgesehen davon, dass dadurch auch das Heben des Lides durch den Frontalis erleich-



Taf. 13. Fig. 1 Ptosisoperation von Pagenstecher bei einem jungen Mädchen mit Ptosis congenita.

Fig. 2 Gaillardsche Naht bei einem alten Manne mit Entropium spasticum.

tert wird, indem dann dieser nicht so leicht bloss die nachgiebige Haut in die Höhe zieht, sondern das Lid selbst.

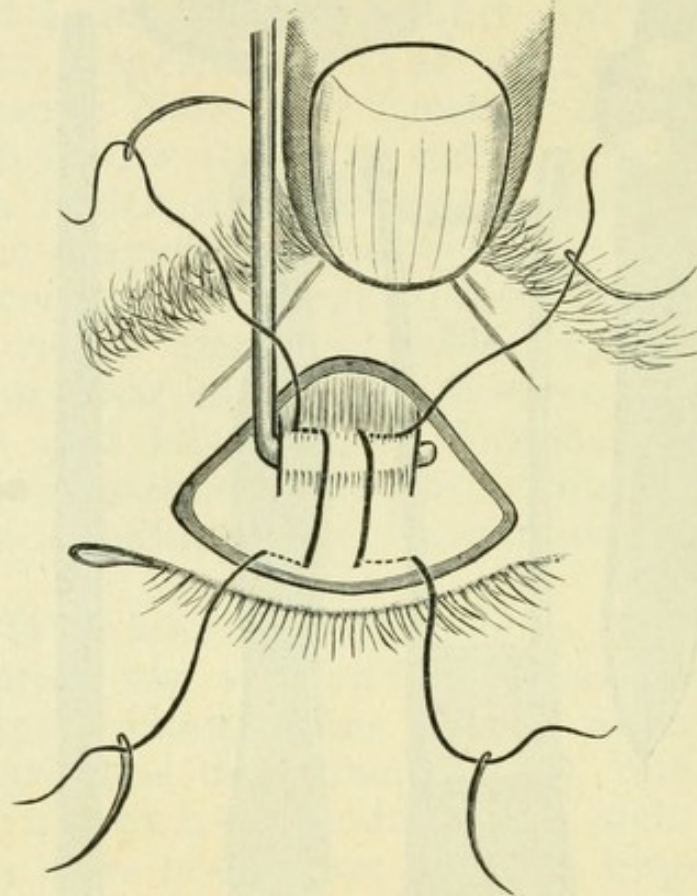


Fig. 125. Ptochisoperation von Lapersonne.

3. Aehnlich der Pagenstecherschen ist ferner die Operation von Dransart¹⁰⁹⁾, nur reicht seine Naht nicht bis zum Lidrand herunter, sondern bloss bis zum oberen Rand des Tarsus. Er sticht die 3 Suturen, von denen auch jeder Faden zwei Nadeln trägt, gleichfalls oberhalb der Augenbraue aus und knüpft sie dort. Am Lid werden sie in ihrer kurzen horizontalen Strecke durch den oberen

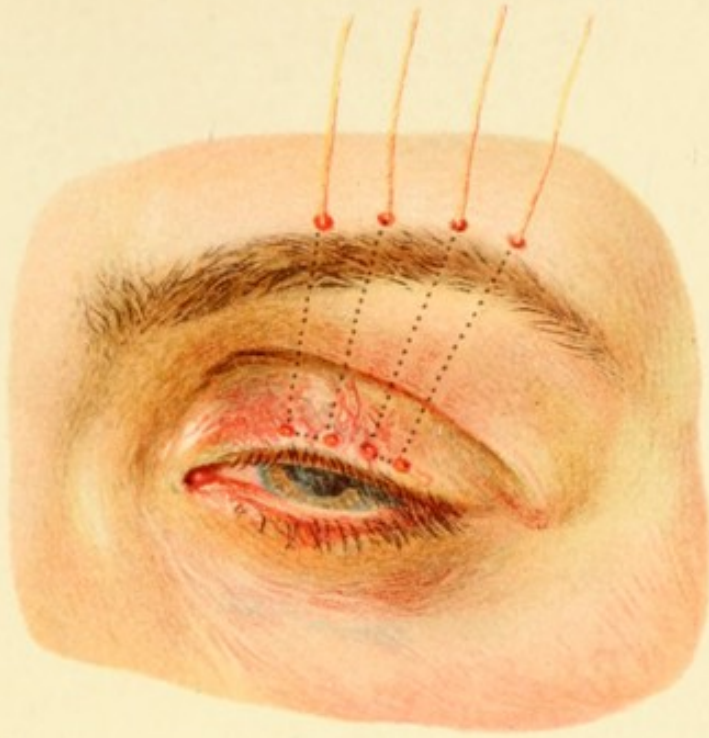

Fig. 1.

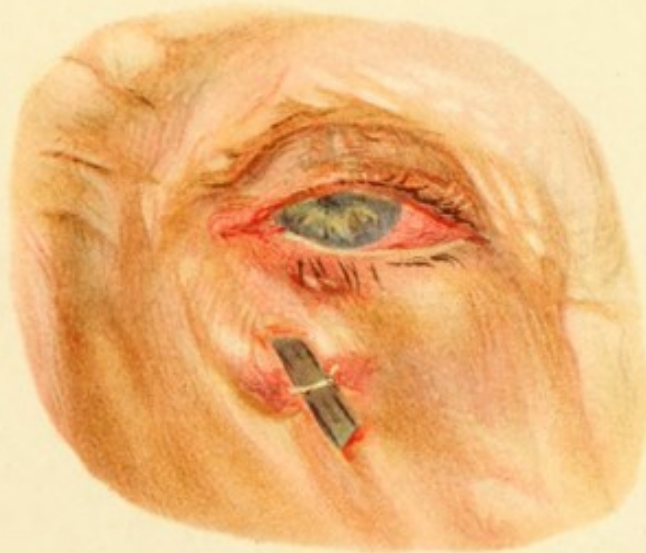



Fig. 2.



Teil des Tarsus geführt (statt wie von Pagenstecher durch die Haut des Lidrandes). Durch mehr oder weniger starkes Anziehen kann der Effekt grösser oder kleiner gestaltet werden.

4. Eine wesentliche Verbesserung der Dransart'schen Operation bildet die von Hess¹¹⁰⁾, der in der Mitte der rasierten Braue in deren ganzen Länge einen Schnitt durch die Haut und das subcutane Gewebe führt und von diesem Schnitte aus subcutan mit dem Skalpell die Haut des Lides von der darunter liegenden Schicht des m. orbicularis trennt. Nach Stillung der in der Regel unbedeutenden Blutung werden drei doppelt armierte Fäden durch den oberen Teil der lospräparierten Lidhaut von aussen nach innen so durchgeführt, dass beim Anziehen der Fäden eine Hautfalte entsteht, welche der dortigen Falte des normalen Auges möglichst ähnlich ist. Die Fäden werden (ähnlich wie Taf. 13 Fig. 1 zeigt) unter der Haut nach oben geführt und oberhalb des Schnittes ausgestochen, also an ungefähr gleicher Stelle, wie bei Pagenstecher's Operation. Sie werden geknüpft und bleiben 8 bis 10 Tage liegen. Sie können, wenn erforderlich, von Zeit zu Zeit etwas stärker angezogen werden. Die Wunde der Braue wird durch fortlaufende Naht vereinigt. Das Wesentliche der Operation ist also, dass eine breite, ausgedehnte Wundfläche geschaffen wird, durch deren Vernarbung die künstliche Falte im oberen Lid dauernd fixiert wird. Ausserdem wird durch die nach oben geführten Fäden die obere gleichfalls der Wundfläche angehörige Kuppe der Falte auf einer grossen Strecke in innige Verbindung mit den unteren Enden der Muskelbündel des frontalis gebracht und dadurch eine Uebertragung der Wirkung dieses auf das Lid in ausgiebigem Masse ermöglicht.

5. Die Operation von P a n a s¹¹¹⁾ heftet dadurch das Lid an den M. frontalis hinauf, dass zunächst ein nach oben gerichteter kleiner, ca. 8 mm breiter, 5—6 mm hoher, gut unterminiierter Hautlappen am oberen Lid gebildet wird, der dann unter die Haut der Augenbrauengegend hinaufgezogen wird. Zu dem Zweck wird dicht oberhalb der Augenbraue, dieser folgend, ein 3 cm langer Schnitt horizontal angelegt und von diesem aus abwärts die Haut zwischen Augenbraue und Lid unterminiert, sodass der Lidlappen unter diese Hautbrücke vermittelt Suturen hinaufgezogen und befestigt werden kann. Diese Operation hat beträchtliche Wirkung, aber auch unschöne Narben im oberen Teil des Lides zur Folge.

6. Statt des Stirnmuskels kann auch der m. rect. superior für die Hebung des oberen Lides mitbenutzt werden. Diese sehr brauchbare originelle Operation von M o t a i s¹¹²⁾ eignet sich ebenfalls ganz besonders für Ptosishfälle (namentlich doppel-seitige), bei denen der m. levator ganz defekt ist. Damit das Operationsfeld gut zugänglich sei, wird vermittelt einfachen oder Doppelhakens der Augapfel gut nach abwärts gerollt und das obere umgestülpte Lid nach oben gezogen (Fig. 126). Statt der Haken können auch eingezogene Fadenschlingen benutzt werden. Dann wird vermittelt horizontaler Incision der Conjunctiva bulbi und der T e n o n s c h e n Kapsel die Sehne des rect. superior aufgesucht und aus deren Mitte eine Zunge bis zum Sehnenansatz herausgeschnitten, die dann mit einem doppelt armierten Faden versehen wird (Fig. 127). Vermittelst dieses Fadens wird dann diese Sehnenzunge zwischen Tarsus und Haut des oberen Lides eingeführt. Zu dem Zweck wird am hinteren Ende des umgestülpten oberen Lides resp. am oberen Rande des Tarsus mit der Schere (Fig. 128) eine

Fig. 126

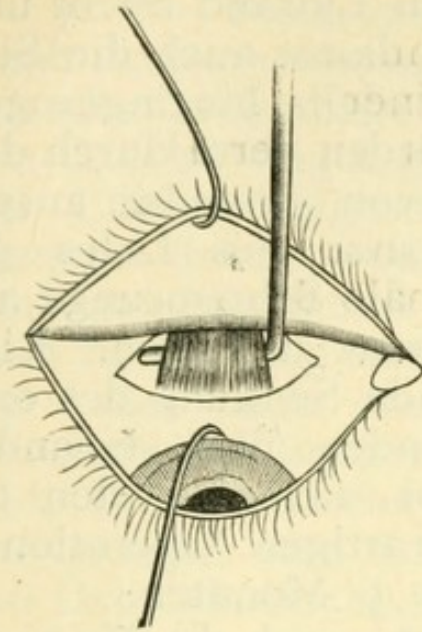


Fig. 128

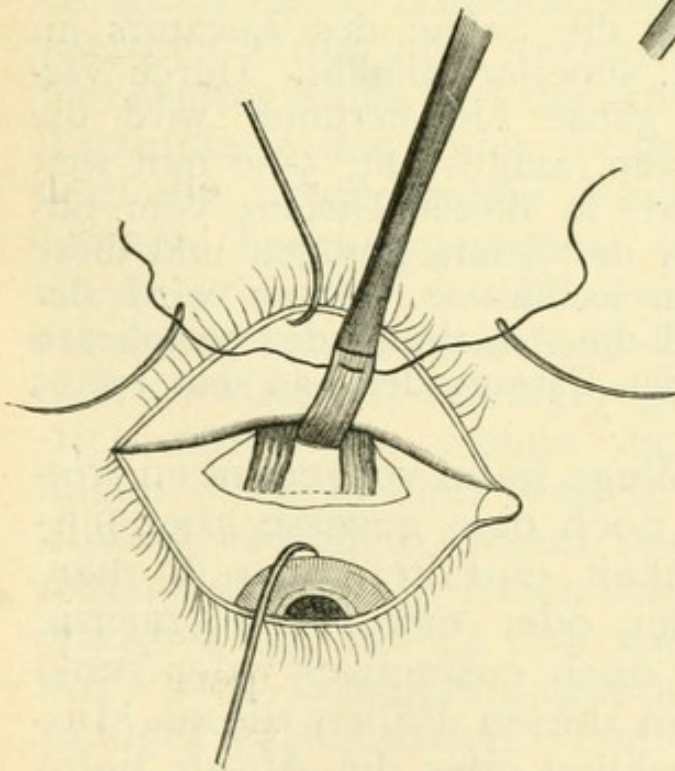
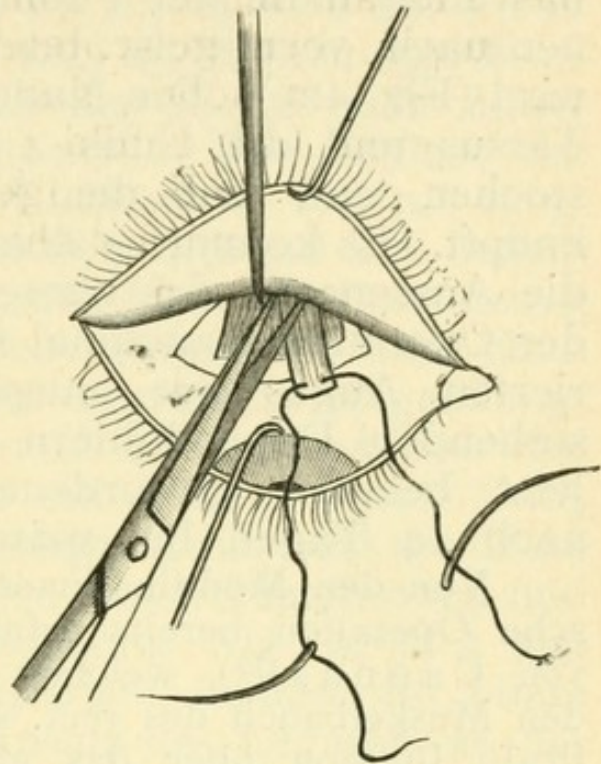


Fig. 127

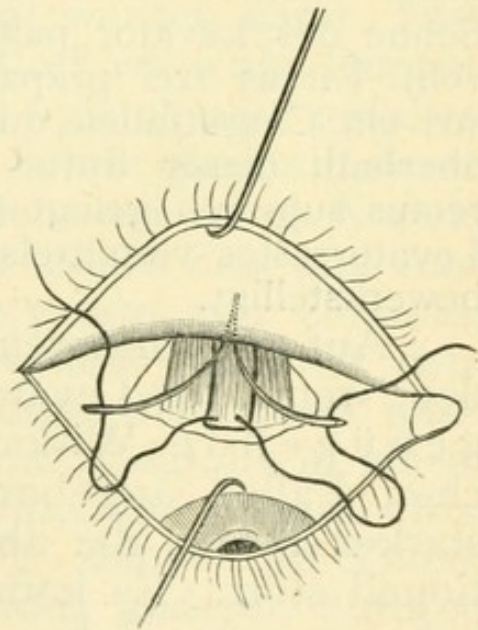


Fig. 129

Fig. 126–129 Ptoisoperation von Motais (vid. Text).

Oeffnung in die Conjunctiva und in die Sehne des Levator geschnitten, und von dieser aus in dem Gewebe zwischen Tarsus und orbicularis eine Tasche

gebildet, die 5—6 mm nahe dem Lidrand reicht und in welche dann der Faden und damit auch die Sehnenzunge vermittelt beider Nadeln hineingezogen wird (Fig. 129). Die Nadeln werden dann durch den Tarsus und die Cutis 4 mm von einander ausgestochen und auf der Aussenseite des Lides geknüpft. Es kommt so demnach die Sehnenzunge auf die Aussenseite des oberen Tarsus zu liegen. Eine der Operation manchmal folgende Senkung des operierten Auges mit entsprechenden über einander stehenden Doppelbildern verlor sich bei den bis jetzt bekannt gewordenen derartigen Operationen nach 14 Tagen bis spätestens 5 Monaten.

Von den Modifikationen, welche auch die Motaische Operation bereits erfahren hat, ist zu nennen die von Cannas¹¹³⁾, welcher die Sehne des Levators an den Muskelbauch des rect. superior. annäht. Durch verticale Incision über das ganze Lid herunter wird die Sehne des Levator palp. sup. aufgesucht, 5—6 mm weit vom Tarsus frei präpariert, in dieser Distanz vom tarsus ein Catgutfaden durch die Sehne gezogen und diese oberhalb dieser Suture durchschnitten. Dann wird der rectus sup. frei gelegt und die Annäherung des peripheren Levatorrestes vermittelt des Catgutfadens an den rectus bewerkstelligt.

Auf ganz anderem Wege kann vorgegangen werden, wenn der Levator noch eine gewisse aber ungenügende Wirksamkeit entfaltet, also in manchen Fällen angeborener oder erworbener mässig starker Ptosis, die aber doch cosmetisch oder funktionell stört. Es kann in diesen Fällen dieser Muskel resp. seine Sehne verkürzt oder der Ansatz tiefer gelegt, also gleichsam vorgelagert werden, ein Verfahren, das ganz ungenügenden Erfolg hätte bei gänzlich gelähmtem oder gar fehlendem Muskel. Von den zahlreichen derartigen Verfahren ist hier zu nennen

7. die Ptoisoperation von Eversbusch¹¹⁴⁾. Nach Anaesthesierung des Patienten wird die Snel-
lensche Lidklemme (Fig. 124) an dem zu operieren-
den Lid so angelegt, dass die Platte hoch hinter
das Lid hinaufgeschoben wird. Vor Schluss der
Klemme drängt man die Lidhaut so viel als mög-
lich von oben herab gegen den Lidrand hin, sodass
nach Schliessung der Schraube auch die Fortsetzung
des Lides nach oben (Uebergangsfalte und Haut
unterhalb der Braue) in dem Instrument eingezwängt
sind. Mitten zwischen Lidrand und Augenbraue wird
nun parallel zum Lidrand ein Schnitt durch Cutis
und Orbicularisschicht angelegt, dann wird die Haut
samt dem darunter liegenden Muskel nach oben und
unten in einer Höhengausdehnung von ca. je 4 mm
von der Unterlage lospräpariert, sodass die obere
Uebergangsfalte und der Ansatz des Levators an der
Tarsalplatte des Lides freigelegt werden kann. Nun
wird die Levatorsehne durch drei verticale Doppel-
suturen heruntergezogen, also gleichsam gefaltet.
Zunächst wird in der Mitte der Sehne oberhalb deren
Insertion am Tarsus ein Faden mit zwei Nadeln
quer (horizontal) durchgezogen, sodass Ein- und Aus-
stich durch die Sehne ca. 2,5 mm von einander
liegen. Die beiden Nadeln werden dann auf dem
Tarsus, zwischen diesem und dem Orbicularis nach
unten geführt, am freien Lidrand ebenfalls in einem
Abstand von ca. 2,5 mm von einander ausgestochen
und über Glasperlen geknüpft, damit die Fäden
weniger einschneiden. Die beiden anderen Suturen
werden rechts und links von der mittleren in gleicher
Weise im temporalen und nasalen Abschnitte der
Levatorsehne eingezogen und nach abwärts geführt,
sodass diese demnach mit drei Schlingen vor und
nach unten gezogen wird. Nachher wird die Haut-
wunde genäht. Binoculus für einige Tage ist not-
wendig.

Später hat Eversbusch¹¹⁵⁾ die Operation für die Fälle von paretischer und paralytischer Ptoſis in der Art modifiziert, dass er der Hervorziehung der Levatorsehne auf den oberen Rand des Tarsus eine partielle Resektion des angrenzenden M. orbicularis hinzufügte, die Vorlagerungsfäden durch Haut, M. frontalis, Levatorsehne, Fascia tarsoorbitalis sup., M. orbicularis und durch die diesem entsprechende Stelle der Lidhaut hindurchführte und aussen auf der Haut über Glasperlen schloss.

8. Snellen¹¹⁶⁾ verkürzt den M. levator durch Excision eines horizontal-ovalen Stückes. Ueber die ganze Breite des Lides wird ein Hautschnitt gemacht, möglichst zusammenfallend mit einer Hautfalte. Der Orbicularis wird getrennt und auseinander gezogen. Etwas höher als der obere Tarsalrand wird die Fascia orbito-tarsalis eingeschnitten. Der Bulbus wird durch eine Jägersche Platte geschützt, das Augenlid stark nach unten gezogen und nun werden 2—5 mit Faden versehene gebogene Nadeln fächerförmig durch M. levator und Sehne in der Richtung vom Muskel zum Tarsus durchgestochen und auf den Nadeln wird ein horizontal-ovales Stück ausgeschnitten. Dann werden die Nadeln durchgezogen und geknüpft. Später hat dann Snellen bloss die Fäden eingelegt und geknüpft ohne Muskel und Sehne auszuschneiden. In leichteren Fällen genüge auch die Fadenoperation ganz ohne Hautwunde. Beide Enden des doppelt armierten Fadens werden durch die Dicke des Lides von dem fornix conjunctivae aus durchgestochen und zwar das eine Ende möglichst weit rückwärts durch Conjunctiva und Muskel, das zweite Ende hart am oberen Rand des Tarsus, während aber an der Aussenseite des Lides die Ausstichpunkte nahe aneinander zu liegen kommen und über Perlen geknüpft werden.

9. Zwei weitere Methoden der Verkürzung resp. Vorlagerung des Levators gab H. Wolff¹¹⁷⁾ an.

Zunächst fand er bei genauer anatomischer Untersuchung der Anheftung des Levator an den Tarsus, dass seine Hauptsehne auf dessen Vorderfläche, in mittlerer Höhe derselben in einer queren, dem freien Lidrande annähernd parallel befundenen Insertionslinie sich ansetze. Dieselbe sei vom freien Lidrande überall ca. 5 mm entfernt. Die Sehne sei ebenso stark und fest, wie die Sehne eines geraden Augenmuskels. Von der Oberfläche dieser Sehne entspringen zahlreiche bindegewebige Platten, welche nach unten und vorn verlaufend sich zwischen die Orbicularisbündel einschieben (Schwalbe), um in der Haut zu inserieren (Merkel). Am oberen Tarsusrand setze sich dann im ferneren der M. palpebralis sup. von Heinr. Müller an, welcher anatomisch ebenfalls als eine Sehne des Levators aufzufassen sei.

Diese von Wolff aufgefundene Insertionslinie am Tarsus gestatte die Anwendung einer Sehnenverkürzung, wie sie Schweigger an den geraden Augenmuskeln zur Anwendung brachte, d. h. das Belassen der natürlichen Insertion und das Vornähen der mit sicheren Suturen gefassten Sehne. — Elschnig, dessen Verfahren später folgt, bestreitet jedoch auf Grund zahlreicher Präparationen, dass diese Insertion in der von Wolff geschilderten Art existiere.

Bei der einen Methode macht Wolff die von ihm gefundene Sehne des Levators vor dem oberen Teil des Tarsus in der Breite (horizontal) von ca. 1 cm mit zwei Schielhaken zugänglich und verkürzt sie durch Resektion in gleicher Weise wie Schweigger es bei seiner Schieloperation (p. 270) tut. Bei der zweiten Methode sucht Wolff von der Conjunctivalseite aus an dem doppelt umgeschlagenen Lid den Muskel auf, indem er horizontal die Bindehaut spaltet. Die mittlere isolierte Portion des Muskels wird nun auch auf zwei Schielhaken oder einen Messspatel genommen und in gleicher Weise

durch Catgutfaden gefasst und dann reseziert, wie beim obengenannten Vorgehen. Später hat dann Wolff als Modifikation dieser Methode einen Cutisschnitt beigefügt, um die Wunde zu drainieren und Lidschwellung zu verhindern.

10. Neuerdings hat Lapersonne folgende Operation empfohlen (vgl. Fig. 125): Schnitt durch Haut und Orbicularis 4—5 mm oberhalb des Lidrandes, der die Sehne des Levators frei legt. Zwei verticale Incisionen (bis zur Conjunctiva) erlauben einen Schielhaken unterzuschieben, wonach im nasalen wie temporalen Teil der Sehne je ein Faden mit zwei Nadeln durchgeführt wird. Nachdem so die Sehne gut gefasst worden, wird sie unterhalb durchgeschnitten, eventuell kann auch ein Stück excidiert werden und dann werden die Fäden 2—3 mm weit vom Lidrand durch den Tarsus geführt und jeder Faden geknüpft. In den meisten Fällen empfiehlt es sich auch, etwas von der Haut des Lides nebst orbicularis zu excidieren. Danach wird die Hautwunde genäht.

11. In noch anderer Weise geht Elsch¹¹⁹⁾ bei seiner Vorlagerung des Levators vor, um Fälle incompleter Ptosis zu korrigieren: Hautschnitt parallel dem freien Lidrand, 3—4 mm oberhalb desselben in ganzer Ausdehnung des Lides. Die Lidhaut wird hierauf nach oben frei präpariert, sodass der grösste Teil des Orbicularis mit ihr in Verbindung bleibt und nach oben gezogen, wonach die Fascia tarsoorbitalis in ihrer unteren Hälfte frei vorliegt. Diese wird nun bei gut herabgezogenem Lide, sodass sie gespannt wird, ca. 10 mm oberhalb des tastbaren convexen Tarsusrandes in ganzer Ausdehnung parallel dem Lidrand incidiert. Dicht unter der F. tarso-orbit. liegt die dünne Lamelle des Levators, die durch leichtes Zurückschieben der Fascie frei gemacht wird. Nun wird der Levator in einem

Abstand von 5—10 mm oberhalb des convexen Tarsusrandes in eine senkrecht zum Faserverlauf liegende Fadenschlinge gefasst, dicht darunter mit dem Messer in einer Ausdehnung von 3—4 mm durchtrennt und mit der Schere dann parallel dem Lidrand die Durchtrennung der Muskellamelle in der ganzen Ausdehnung des Lides vollendet.

Nun wird die periphere Partie der durchtrennten Fascia tarso-orbitalis mit der Schere bis zur Tarsusmitte resp. zum unteren Hautwundrande taschenförmig unterminiert und von der Tarsusfläche ganz isoliert, sodass der Tarsus selbst durch Hinaufziehen der genannten Fascienbrücke, die nur an beiden Seiten des Lides fixiert bleibt, frei gelegt werden kann. Die Vorlagerung der Muskellamelle geschieht dann so, dass ihr freier proximaler Rand in drei doppelt armierte Fadenschlingen gefasst, jeder Faden in zum Lidrand senkrechter Richtung unter der Fascienbrücke durchgeführt, jede Nadel entsprechend dem unteren Hautwundrand senkrecht durch den Tarsus und die Conjunctiva durchgestochen und wieder in gleicher Weise 2 mm über dem freien Lidrande, also ca. 2 mm vom Cilienboden entfernt, durch Conjunctiva-Tarsus-Haut, also durch die ganze Liddicke von hinten nach vorne durchgeführt wird. Es ist dabei besonders streng darauf zu achten, dass alle Fäden genau senkrecht durch das Lid hindurch geführt werden. Die paarigen Fäden werden ca. 3 mm von einander entfernt in der genannten Weise durchgeführt und damit die Muskellamelle bis zur Mitte des Tarsus herabgeführt, dann die Fascia tarso-orbitalis durch zwei Catgutsuturen wieder vereinigt (am besten legt man diese schon anfangs bei ihrer Durchschneidung ein) und die Fäden der Muskelsutur, nachdem auch die Hautwunde durch Nähte rasch geschlossen worden, über sterilen Wattewickeln definitiv geknüpft.

Statt aus der Sehne ein Stück zu excidieren, rückten verschiedene Operateure die Excision in den Tarsus hinein, zuerst Boucheron¹²⁰⁾, der von der Conjunctivalseite aus (um jede Hautnarbe zu vermeiden), einen Streifen Tarsus samt Orbicularis excidierte. Ganz ähnliches Vorgehen empfehlen Nicati, Heisrath und Gillet de Grandmont.¹²¹⁾ Auch Gruening¹²²⁾ hat dann später dasselbe Verfahren der Tarsusexcision nochmals aufgefunden und ausgeübt. Marple¹²³⁾ hatte damit sehr guten Erfolg in einem Falle traumatischer Ptoſis.

11. Gillet de Grandmont operierte so, dass er nach Anbringung der Snellenschen Klemme die Haut parallel zum Lidrand und 3—4 mm von ihm entfernt ca. 2,5 cm lang incidiert und nun aus dem so völlig frei gelegten Tarsus ein halbmondförmiges Stück herausschneidet, dessen untere Grenze 2 cm lang parallel dem Lidrand und 2—4 mm von ihm entfernt verläuft, während der obere Bogenschnitt so weit vom unteren Schnitt geführt wird, als die Hebung des Lides dies erforderlich macht. Es wird auch die Conjunctiva mitexcidiert. Dann wird der Tarsus mit drei feinen Catgutsuturen vereinigt. Die Haut zu nähen ist nicht nötig.

Schliesslich sei noch erwähnt, dass es Fälle von Ptoſis traumatica gibt, bei denen die vom Tarsus abgerissene Sehne des Levator palp. sup. aufgesucht und wieder an den Tarsus angenäht werden muss. So verfuhr schon 1871 Green¹²⁴⁾ mit gutem Erfolg in einem Fall, wo Kuhhornstoss die complete Ptoſis durch gänztliches Abreissen der Levatorsehne verursacht hatte.

Ob man nun bei einer Ptoſisoperation auf dem einen oder anderen der geschilderten Wege vorgeht, immer hat man darauf zu achten, dass der Schluss des Lides nicht unmöglich wird. Selbstverständlich

ist es ferner, dass jeder Ptoisiform auch die Operation angepasst werden muss. Wo der Levator gänzlich gelähmt ist, oder fehlt, wird nur die Beziehung des M. frontalis oder rect. sup. Sinn haben. Wo dagegen der Levator bloss geschwächt ist, wird seine Vorlagerung oder die Verkürzung im Bereich der Sehne oder des Tarsus am Platze sein. Bei Verlängerungen oder Verdickungen des Lides wird dessen Reduktion durch Excision ganz besonders angezeigt sein.

II. Die Operation des Entropiums.

Das bloss temporäre, namentlich unter Schlussverband (wegen Operation, Keratitis etc.) bei alten Leuten, meist bloss am unteren Lide, auftretende Entropium spasticum, dessen Entstehung, abgesehen von Schlaffheit der Haut und Tieflage des Bulbus, durch Blepharophimosis (Taf. 14 Fig. 1) begünstigt wird, beseitigt man am einfachsten mit der

1. Naht von Gaillard, falls es nicht gelingt vermittelst Heftpflasterstreifens, der die Haut des unteren Lides vom Lidrande weg und nach der Wange hin zieht, über die Störung, die namentlich bei Staaroperierten unangenehm werden kann, Herr zu werden. Diese Naht verkürzt die Lidhaut vorübergehend dadurch, dass eine Falte durch eine oder zwei Suturen fixiert wird. Man hebt mit Daumen und Zeigefinger der linken Hand eine horizontale Falte der Haut des unteren Lides empor und sticht durch die Basis der Falte die beiden Nadeln eines doppelt armierten Fadens so durch, dass man 3 mm vom Lidrand ein- und ca. 15 mm unterhalb wieder aussticht. Die zweite Nadel wird 3 mm neben der ersten in gleicher Weise eingestochen und nach unten geführt. Unten wird dann der Faden über

einem kleinen Gummiröhrchen oder einem Watteröllchen geknüpft (Taf. 13 Fig. 2). Man kann auch noch einen zweiten Faden so anbringen. Die Fäden werden nach 2—3 Tagen entfernt. Später glättet sich die Falte wieder, mittlerweile ist aber auch meist der Reiz, welcher der Lidkrampf verursachte, geschwunden.

Stellt sich das Entropium doch wieder ein, so kann man die Verkürzung der Haut dadurch zu einer bleibenden gestalten, dass wagrecht am unteren Lid ziemlich nahe am Lidrand ein myrthenblattförmiges Stück Haut samt darunter liegendem Orbicularmuskel excidiert und die Wunde mit ein paar Nähten geschlossen wird. Noch besser ist es, in diesen Fällen die Operation von Hotz (s. unten) vorzunehmen.

Die oft auf kurze Strecke lokalisierte Einwärtswendung weniger Cilien, partielle Trichiasis, sodass sie auf dem Bulbus reiben, meist verursacht durch wenig umfängliche Narben nach Hordeolum, Diphtherie, Verbrennung, Operationen auf der Innenseite der Lider, wird am besten durch

2. die electrolytische Zerstörung der Cilienwurzeln behandelt. Denn das Ausziehen dieser falsch stehenden Cilien beseitigt den Uebelstand, der manchmal Cornealaffektion, zum mindesten Reizung zur Folge hat, nur vorübergehend, da die Cilien in kurzer Zeit wieder nachwachsen. Die Electrolyse geschieht vermittelt einer dünnen, gut stechenden Nadel in einem Halter, der den electrischen Strom von ca. 2 Milli-Ampères einer constanten Batterie von der nötigen Elementenzahl der Nadel zuleitet und zwar so, dass sie den negativen Pol bildet, während der positive Pol als gewöhnliche Platten-Electrode, die gut angefeuchtet worden, auf die Schläfe des Patienten gesetzt oder ihm in die Hand gegeben wird. Es ist zweckmässig 5 Minuten

vorher etwas Cocainlösung subcutan unter die betreffende Stelle des Lidrandes zu spritzen, da der Schmerz, welcher, nach Einstechen der Nadel dicht an der Cilie in den Haarbalg hinein, durch den Schluss des Stromes verursacht wird, ziemlich gross ist. Nach 5—10 Sekunden, während welcher um die Nadel herum kleine Wasserstoffgasbläschen aus dem Gewebe treten, ist die Wurzel zerstört, was da-

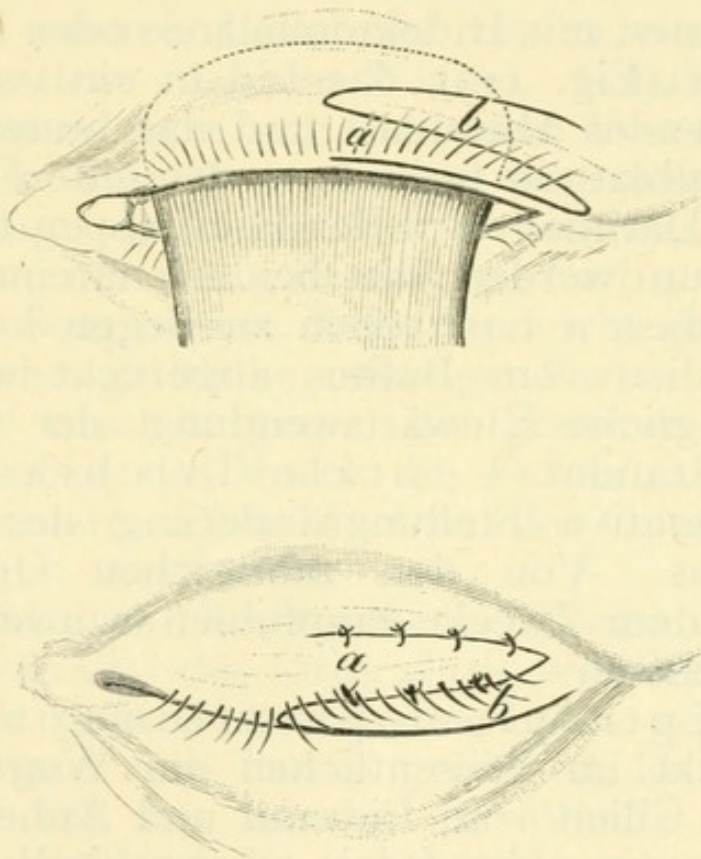


Fig. 130. Trichiasisoperation von Spencer Watson.

ran zu erkennen, dass die Cilie entweder gleich der ausgezogenen Nadel folgt oder durch ganz leichten Zug mit der Pinzette entfernt werden kann, andernfalls ist die Procedur zu wiederholen.

Zieht sich die Trichiasis auf eine grössere Strecke am Lidrand hin, z. B. in dessen äusserer oder innerer Hälfte, so empfiehlt sich

3. die Operation von Spencer Watson¹²⁵⁾, eine Transplantation der falsch stehenden Cilien durch Lappenverschiebung (Fig. 130). Auf untergelegter, vom Assistenten gehaltener Hornplatte wird die ganze Strecke, welche einwärts stehende Wimpern trägt, vermittelt eines Schnittes am freien Lidrande mobilisiert. Man zieht zu dem Zwecke mit dem Daumen der linken Hand die Haut des oberen Lides etwas in die Höhe und spaltet nun, am besten mit Iridektomielanze oder Beerschem Staarmesser (Fig. 119), das Lid in ein vorderes die Cilien tragendes Hautblatt und das hintere Tarsus-Conjunctivalblatt so tief, als es der untere Lappen a erfordert. Darüber wird der Hautlappen b geschnitten und nun werden die beiden miteinander vertauscht, sodass a nach oben zu liegen kommt, womit die Cilien vom Bulbus abgerückt werden.

Umfängliche Einwärtswendung der Cilien am ganzen Lidrande — totale Trichiasis — erfordert operative Stellungsänderung des ganzen Cilienbodens. Von den zahlreichen Operationen, welche zu dem Zwecke empfohlen wurden, ist eine der rationellsten

4. die Entropiumoperation von Hotz.¹²⁶⁾ Sie bezweckt im Wesentlichen ein Wegziehen der Haut samt Cilien vom Lidrand und Anheftung derselben an tarsus nebst fascia tarso-orbitalis und kann am oberen wie unteren Lide vorgenommen werden. Am oberen Lide wird mit oder ohne Hornplatte bei stark herabgezogenem Lid ein horizontaler Schnitt quer über das Lid geführt. Der Schnitt soll dabei genau der Bogenlinie folgen, die der obere Rand des Tarsus beschreibt, der in seiner Breite individuell verschieden ist. Die Lage dieses Randes ist am gesenkten Lid leicht erkennbar an einer feinen natürlichen Hautfurche, die etwa 2 mm über dem inneren Canthus beginnt, sanft ansteigt

bis zur Mitte des Lides und von dort nach dem äusseren Winkel wieder abfällt. Da es bei der Verschieblichkeit der Haut des oberen Lides schwierig ist, dieser Linie mit dem Messer zu folgen, ist es besser, in besagter Weise das Lid stark nach unten zu ziehen, wodurch jene Bogenlinie in eine gerade Linie verwandelt wird, der man nun leicht an dem straff gespannten Lid mit dem Messer folgen kann. Man zieht diesen Schnitt von einem Punkte 2 mm über dem inneren Lidwinkel bis zu einem Punkte 2 mm über dem äusseren Winkel. Sobald die Haut durchschnitten, zieht sich der obere Wundrand nach oben zurück (Fig. 131). Genau dem unteren Wundrand entlang wird nun der Orbicularis vorsichtig durchtrennt, bis die gelbrötliche Farbe des Tarsus erscheint. Sein oberer Rand ist leicht zu erkennen, weil dort die gelbliche, sehnige Farbe des Tarsus sehr scharf absticht gegen die graurote Farbe des Orbitalgewebes, das durch die Fascia tarso-orbitalis durchschimmert. Diese darf bei der Operation nicht angeschnitten werden.

Nachdem in beschriebener Weise der Lidteil (Pars palpebralis) des Orbicularis von der Pars orbitalis in der ganzen Breite des Lides getrennt und samt der Haut vom Tarsus gelöst ist, lässt der Operateur das Lid los, worauf die Wunde sofort aufhört zu klaffen und die Schnittlinie genau die nach oben convexe Bogenform jener oben erwähnten Hautfurche annimmt. Der Assistent schlägt nun in der Mitte des unteren Wundrandes die Haut etwas nach unten um damit der Orbicularis sichtbar wird, dessen nächst dem Hautrand liegende Muskelfasern der Operateur mit einer feinen Pincette fasst und abträgt und zwar in einem ca. 3 mm breiten Streifen von der Mitte des Hautrandes bis nach jedem Winkel hin. Es soll der Hautrand und das obere Stück des Tarsus vollkommen frei von Muskelfasern sein.

Nun werden die Nähte in der Weise eingelegt, dass die Nadel zuerst durch den unteren Wundrand 2 mm von dessen Rand entfernt durchgeführt wird. Während dann der Assistent mit dem Zeigefinger den oberen Wundrand nach oben und der Operateur den unteren nach unten zieht, sticht man die Nadel 2 mm unterhalb des oberen Tarsusrandes durch die Aponeurose, lässt sie auf dem Tarsus nach oben gleiten und sticht sie wieder ca. 2 mm darüber durch die Fascia-torsoorbitalis heraus. End-

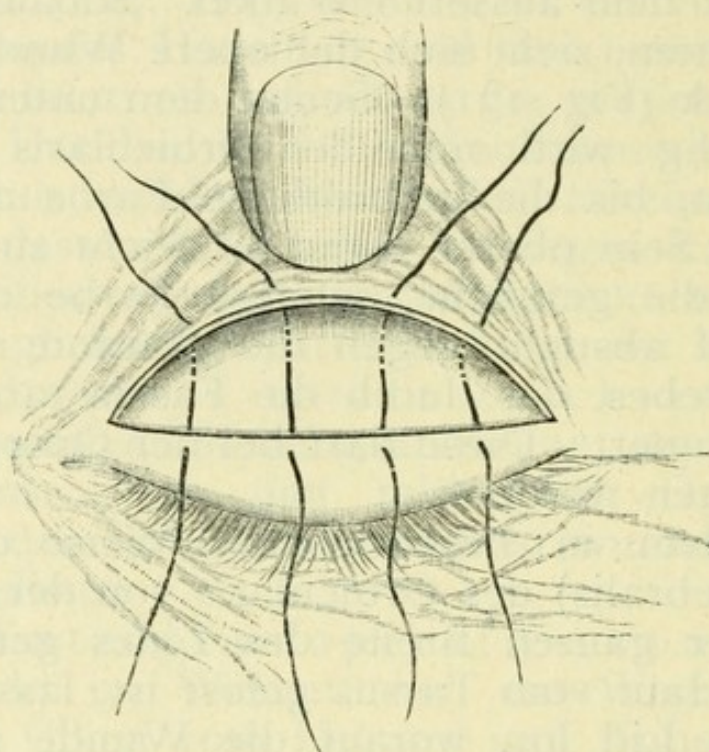


Fig. 131. Entropium-Operation von Hotz.

lich wird sie durch die entsprechende Stelle des oberen Hautrandes gestochen, wobei darauf zu achten, dass bloss die Haut und keine Orbicularisfasern in die Naht genommen werden. Solcher Nähte bedarf es 3 bis 4. Man hat darauf zu achten, dass sie die Hautränder zur genauen Vereinigung bringen.

Der Verband mit etwas Jodoformgaze und Watte kann nach 2—3 Tagen weggelassen werden, nachdem alsdann auch die Nähte entfernt worden.

Ganz dasselbe Vorgehen empfiehlt sich auch am unteren Lide. Bei langer, schlaffer Haut besonders der alten Leute ist hier darauf zu achten, dass der Hautschnitt nicht zu weit vom Lidrand entfernt angelegt wird, weil sonst nachher die Haut auf dem Tarsus nicht genügend angespannt wird. Es kann hier eventuell auch eine gleichzeitige schmale Hautexcision von Nutzen sein.

Hat in aussergewöhnlich stark entwickelten Fällen das Verfahren nicht ganz genügende Wirkung, so können weitere Hilfsmittel herangezogen werden, z. B. die nachträgliche Excision eines schmalen horizontalen Hautstreifens nahe dem Lidrande oder es kann bei stark einwärts gerichteten Cilien gegen diese Trichiasis noch dadurch vorgegangen werden, dass am freien Lidrand, nachdem er in seiner ganzen Länge gespalten und der cilientragende Teil vom Tarsus getrennt wurde, in diese Wundspalte ein 2 bis 3 mm breites Stück Cutis eingesetzt wird, das sich vermittelt des von Wilder angegebenen Doppelmessers (Fig. 123) leicht an einer haarlosen Stelle dünner Haut, am besten hinter der Ohrmuschel, ausschneiden lässt. Diese Transplantation pflegt, wie ich mich auch überzeugte, leicht zu gelingen und sie verbreitert den Lidrand in zweckmässigster Weise, indem sie sich zwischen die Cilien und den Bulbus einfügt.

Mit der Hotzschen Operation lässt sich eventuell auch eine schmale Excision des Tarsus (parallel zum Lidrande) verbinden, falls eine Gradstreckung derselben erwünscht ist. Auch für diese Excision ist das Wildersche Messer zweckdienlich.

Die Hotzsche Operation hatte ihren Vorläufer in der ganz ähnlichen von Anagnostakis¹²⁷⁾ (1857), die wenig Beachtung fand. Dieser machte jedoch die Incision (am oberen Lid) 3 mm über und parallel dem Lidrande (also diesem viel näher als Hotz), entfernte mit Pincette und Schere die Mus-

kelfasern, die das obere Drittel des Tarsus bedecken und nähte dann den unteren Wundrand an den oberen Tarsalrand fest. Die Nähte blieben liegen bis sie durchheiterten. Auch die Art zu nähen und die Suturen durchheitern zu lassen empfiehlt sich weniger, als die genaue Naht von Hotz mit baldiger Entfernung der Fäden. Das Durchheitern schafft hässliche senkrechte Narben.

Aus der Hotzschen Operation entwickelte sich 5. die Entropiumoperation mit Vorlagerung der Levatorsehne von Pagenstecher¹²⁸⁾, als dieser das Hotzsche Verfahren in Gebrauch zog.

Der am Kopfe des Patienten stehende Operateur tastet zuerst mit dem linken Zeigefinger den oberen Tarsusrand ab, was in den meisten Fällen von Entropium, wo der Tarsus doch mehr oder weniger verdickt ist, leicht gelingt. Etwa 1,5 mm unterhalb des oberen Tarsusrandes wird als Marke eine kurze Hautincision angelegt, dann die Lidklemme eingelegt (in die das Lid nicht schief eingespannt werden darf) und nun dem Lidrande parallel an der vorgemerkten Stelle ein Horizontalschnitt, der in der Mitte des Lides gleich bis auf den Tarsus durchgeht, an den beiden Seiten aber nur die Haut durchtrennt und hier genau bis an die Branchen der Lidklemme reicht, vorgenommen. Während nun dann der Assistent mit einer feinen, geschlossen gehaltenen Pincette den unteren Wundrand des Schnittes in der Lidmitte nach abwärts drückt, zieht der Operateur mit der Kuppe seines linken Zeigefingers den oberen Wundrand an entsprechender Stelle aufwärts, sodass das gelbliche straffe Tarsalgewebe zu Tage tritt. Nun ist die obere Hälfte des Tarsus und vor allem die Fascia tarso-orbitalis frei zu legen. Es werden vom Schnitt aus vom Assistenten nach unten und vom Operateur nach oben die Orbicularisbündel zu-

rückgeschoben, wobei letzterer alle Bündel, die oberhalb des Schnittes liegen, d. h. die äussersten Bogenfasern der *pars palpebralis* und die *pars orbitalis* des *orbicularis* abpräpariert, mit der Kuppe des Zeigefingers aufwärts nimmt, so allmählich den oberen Tarsus in seiner ganzen Ausdehnung säubert und auch die *Fascia tars. orb.*, die durch ihre weisse Farbe von dem gelblichen Tarsus sich gut abhebt, noch in einer Höhe von 3—4 mm oberhalb der Mitte des oberen Tarsusrandes freilegt.

Nun folgt das schwierigste, das Nähen. Zunächst wird eine mit einem nicht zu schwachen Seidenfaden armierte mässig gekrümmte Nadel etwa 1 mm oberhalb des Lidrandes durch Haut und Muskelpolster geführt und an der mit der Pincette aufgehobenen inneren Fläche des unteren Wundrandes herausgeleitet. Während nun der Assistent den oberen Wundrand möglichst nach oben zieht, fasst der Operateur mit einer feinen, scharf gezähnten Hakenpincette etwa 2—3 mm weit oberhalb des oberen Tarsalrandes kräftig die *Fascia tarso orbitalis* und hebt mit ihr zugleich eine Falte der dicht darunter liegenden Sehne des *Levator palp.* in die Höhe und führt nun durch den oberen Tarsalrand selbst und durch die ganze Dicke der nach Kräften emporgezogenen Falte der Levatorsehne die Nadel hindurch, wonach sie durch den oberen Hautwundrand herausgeleitet wird. Es wird dann auf jeder Seite noch eine solche Naht gelegt, dann zuerst der mittlere, hierauf die beiden seitlichen so fest als möglich geknotet und die Lidpincette entfernt. Binoculus, Bettruhe, am 3. Tage erster Verbandwechsel, am 5.—6. Tage Entfernung der Nähte und Weglassen des Verbandes.

Es findet also bei dieser Methode, zum Unterschied von der von Hotz, keine Wegnahme von Muskelbündeln statt und es wird ferner eine feste Narbenverbindung zwischen den *Orbicularisfasern*

einerseits und dem oberen Tarsalrand mit der Fascia und der Levatorsehne anderseits geschaffen mit gleichzeitiger Vorlagerung dieser Sehne und Aenderung der Richtung ihres Angriffspunktes.

Bei einigen weiteren Operationsmethoden wird das Entropium noch im fernerem bekämpft durch eine Formänderung des Tarsus, Tarsoplastik, die durch horizontale Durchschneidung oder durch Excision eines horizontalen keilförmigen Streifens eine Drehung des unteren Tarsusrandes nach aussen bewirkt. Ein solcher Eingriff in den Tarsus ist jedoch nur in jenen Fällen gerechtfertigt, bei denen, meist infolge von Trachom, der Tarsus bereits so weit erkrankte, dass auch die Meibomschen Drüsen verödeten, die andernfalls durch das Vorgehen stark verwüstet würden. Die Operationsart eignet sich hauptsächlich für das obere Lid.

6. Die Entropiumoperation mit prismatischer Knorpelausscheidung von Streetfield ist als erste dieser Methoden zu erwähnen (1858). Er verwendete zwecks Blutleere und richtige Lagerung der Teile die Klemme von Desmarres (Fig. 122), führte eine Incision 2—3 mm oberhalb der Cilien und längs dieser in der ganzen Breite des Lides bis auf den Knorpel aus, ohne die Cilienwurzeln zu verletzen und eine zweite Incision parallel zu dieser, 3 mm weiter oben, die nasal und temporal mit der ersten in leichter Schweifung nach unten zusammenlief. Beide Schnitte werden dann schief in den Tarsus hinein vertieft bis sie sich treffen und so einen prismatischen oder keilförmigen langen Streifen ausschneiden, der dann samt der auf ihnen liegenden Muskel und Hautschicht vermittelst Schere und Skalpell herauspräpariert wird. In gewissen Fällen einfachen Entropiums soll das Messer vorsichtig gehandhabt werden, damit der Tarsus und die Ausführungsgänge der Meibomschen Drüsen nicht durch-

geschnitten werden. Diese Forderung von Strietfeild war nicht leicht zu erfüllen. — Nähte legte er nach der Operation keine an.

7. Die Snellensche Entropiumoperation mit Tarsusausschneidung¹³⁰⁾ entwickelte sich als eine Modifikation der von Streatfeild. Snellen benützt seine Lidklemme (Fig. 124), macht 2—3 mm oberhalb der Cilien eine Incision über die ganze Breite des Augenlides und excidiert mit der Schere die unterliegenden Muskelbündel. Dann wird durch zwei schräge Einschneidungen, die sich bis nahe an die hintere Fläche des Tarsus erstrecken, der keilförmige Streifen Tarsus ausgeschnitten und danach die Wunde mit drei doppelt armierten Silberdrähten (sterilisierte Seide ist eben so gut) in der Weise genäht, dass jeweilen die eine Nadel durch den oberen Teil des Tarsus, die zweite 3 mm horizontal daneben ebenfalls durch den Tarsus gestochen wird, wonach die Nadeln vom unteren Wundrand aus unter der Haut des Lidrandes hindurch unmittelbar über den Cilien ausgestochen werden. Hier werden die zusammengehörigen Fadenenden, nachdem jeder Faden mit einer Glasperle versehen wurde (damit sie nicht nachher einschneiden) fest geknüpft. Die Hautwunde kann ungenäht bleiben.

8. Auch Hotz¹³¹⁾ hat seine früher beschriebene Operation später für gewisse Fälle von Trichiasis des oberen Lides noch durch eine Tarsusexcision ergänzt. Es sind das Fälle, wo der freie Lidrand durch Einwärtsdrehung (infolge Schrumpfung der Bindehaut und des hinteren Teiles des Tarsus) mit der Conjunctiva des Lides in eine Ebene zu liegen kommt, sodass es scheint, die Conjunctiva reiche bis an die Wimpern heran. Mit dem Lidrand neigen sich auch die Wimpern dem Bulbus zu und kommen schliesslich mit ihnen in Berührung. Hier gibt Hotz dem Lidrand die richtige Stellung wieder, indem er

seine früher beschriebene Operation kombiniert mit der Ausschneidung eines schiefen Keiles, nahe am Lidrand. Der erste untere Schnitt wird senkrecht durch den Tarsus geführt, dicht oberhalb der Cilienwurzeln, der zweite oberhalb schräg nach abwärts. Sie treffen sich im hinteren Teile des Tarsus etwa 3 mm oberhalb des Tarsusrandes in einer Linie, die der hinteren Kante des nach einwärts gewendeten Lidrandes entspricht. Nach Wegnahme des Tarsusstreifens kann sich die vordere Lidkante wieder in ihre normale Lage zurückdrehen, womit die Cilien wieder senkrecht zum Bulbus zu stehen kommen. Die 3—4 Nähte werden, nach sorgfältiger Blutstillung, durch den unteren Rand des Tarsus und schliesslich durch den oberen Rand der Hautwunde geführt.

9. Die Tarsusdurchschneidung nach Panas¹³²⁾ wird von diesem ebenfalls hauptsächlich für die starke und hartnäckige Trichiasis mit Entropium der Trachomatösen empfohlen. Er zieht die Jägersche Hornplatte (Fig. 121) vor, auf der er 3 mm oberhalb der Cilienreihe eine horizontale Incision über das ganze Lid weg bis auf den Tarsus ausführt. Dieser wird dann nach oben und unten ganz freigelegt, indem der Orbicularis mit Messer und Pinzette zurückpräpariert, aber nicht excidiert wird. Nach unten wird bloss bis zu den Cilienwurzeln der Hautmuskelwundrand so unterminiert. Ist der Tarsus nicht abnorm, so lässt er ihn intakt, ist er verbogen und verdickt, so wird er in seiner ganzen Dicke samt der Conjunctiva (also bis auf die Hornplatte) senkrecht zu seiner Fläche durchgeschnitten (Fig. 132). Die Nähte werden so eingelegt, dass die Nadeln zuerst die Aponeurose und den Tarsus an seinem oberen Rande fassen und dann unter dem unteren Wundrand hindurch unmittelbar hinter den Cilien ausgestochen werden. Der obere Hautwund-

rand wird also nicht gefasst, es schliesst sich aber die Wunde doch und nach Knüpfung werden zudem die Fäden nicht abgeschnitten, sondern in einem Bündel zusammen oberhalb der Augenbraue mit Colloidum an die Stirnhaut geklebt. Man entfernt die Nähte nach 3—4 Tagen und legt noch einige Tage Schlussverband an.

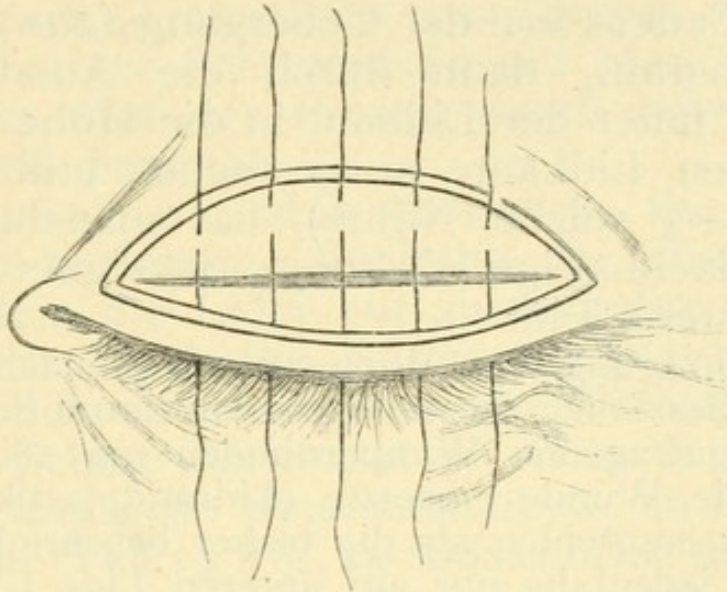


Fig. 132. Entropium-Operation von Panas.

10. Die Entropium-Operation von Pfalz¹³³⁾ ist sowohl mit der von Snellen, wie mit der von Panas verwandt und eignet sich für schwere Fälle. Der Schnitt wird dicht oberhalb der vordersten Wimperreihe bei etwas nach oben-hinten gerichteter Schneide quer über das ganze Lid angelegt, durch einen zweiten 3,5 mm oberhalb und parallel laufenden, ein schmaler Hautlappen umschrieben und excidiert, der orbicularis dann im ganzen Gebiet der Wunde auch excidiert und aus dem so freigelegten Tarsus ein keilförmiges an der Basis 2,5 mm breites Stück ausgeschnitten, dessen (stumpfe) Spitze der stärksten Krümmung des Tarsus entsprechen soll und nun in der Mitte der Wunde die Conjunctiva auch horizontal 6 mm lang incidiert,

um den Lidrand noch beweglicher zu machen. Naht: von oben her durch Haut und Muskel, den oberen Teil des Tarsus und den unteren Teil des Tarsus hindurch und hinter den letzten Wimperreihen ausgestochen werden fünf Fäden, die dann auch an der Stirn zu befestigen sind.

Die Naht nach Snellen gegen Entropium spasticum, wobei die beiden Nadeln eines doppelt armierten Fadens von der Uebergangsfalte aus durch das Lid heraus, dann durch die Ausstichstellen wieder ein, unter der Lidhaut in die Höhe und nahe der vorderen Lidkante ausgestochen und geknüpft werden (2—3 solche Nähte), hat manchmal nicht genügend nachhaltige Wirkung. Sie eignet sich bloss für das untere Lid.

Die Abtragung des Wimpernbodens nach Flarer und die Verbesserung dieser Operation durch Stellwag, der den abgetragenen Wimpernboden um 180° gedreht wieder in die Wunde einsetzte (Lidrandplastik), dürften sich weniger empfehlen als die bisher beschriebenen Methoden und jedenfalls nur am unteren Lide. Die Verschiebung des Wimpernbodens nach Jäsche-Arlt: Intermarginalschnitt und Unterminierung des cilientragenden Lidrandes 4—5 mm weit, Excision eines sichelförmigen Stückes aus der Lidhaut und Naht, wodurch die Haut mit den Cilien vom Lidrand weggezogen und dieser entblösst der Granulation überlassen oder nach Waldhauer mit dem excidierten Hautstück bedeckt wird (stiellose Transplantation), leistet nicht mehr, oft aber weniger als die früher genannten Verfahren. Letztere Operation wurde schon von Aetius und Paul von Aegina angegeben.

III. Die Operation der Blepharophimosis. Canthoplastik.

Das Entropium wird nicht selten hervorgerufen oder begünstigt durch Blepharophimosis. Diese (Taf. 14 Fig. 1) besteht in einer die Lidspalte am äusse-

ren Winkel deckenden, daher scheinbar verkürzenden, verticalen Hautfalte, hinter der jedoch, wenn man sie temporalwärts zieht, der äussere Winkel unverändert zu sehen ist (während das Ankyloblepharon durch Verwachsung der Lidränder verursacht wird). Sie ist meist veranlasst durch Verkürzung der Haut am äusseren Winkel in horizontaler Richtung infolge von chronischer Conjunctivitis, welche durch Tränenfluss und Sekret Excoriation und nachheriger Schrumpfung der Haut hervorruft. Unterstützt wird der Prozess durch zeitweisen Lidkrampf und Senilität.

Operation: Man beseitigt die Anomalie durch die horizontale Spaltung des äusseren Winkels. Indem die Lider gut auseinander und gleichzeitig etwas gegen die Nasenseite angespannt werden, schneidet man den äusseren Winkel mittelst kräftiger Schere horizontal in einem Schlag durch und näht dann die Bindehaut in die so entstandene Wunde ein (Taf. 14 Fig. 2), sodass diese mit jener bedeckt wird; denn sonst würde sie rasch wieder zusammenwachsen. Man fasst jeweilen mit der Nadel zuerst die Bindehaut und sticht die erste Naht in horizontaler Richtung, die beiden anderen nach aussen-oben und aussen-unten durch die Haut und knüpft, wodurch die Conjunctiva in die Wunde hineingezogen wird. Verband für einige Tage.

Die einfache Spaltung des äusseren Lidwinkels ohne Naht — provisorische Canthoplastik — wird auch ausgeführt und zwar bei Blepharospasmus, der zu Entropium Veranlassung gibt, auch bei gonorrhöischer Conjunctivitis Erwachsener, um den Druck der prall gespannten Lider auf die Cornea zu verringern, ferner bei Enucleation und Eventratio orbitae, wie bereits erwähnt.

IV. Die Tarsorrhaphie

oder Vernähung des äusseren oder inneren Winkels

- Taf. 14. Fig. 1. Blepharophimosis bei einem alten Manne:
vertikale Hautfalte vor dem äusseren Lidwinkel.
" " Fig. 2. Canthoplastik, Erweiterung des äusseren
Lidwinkels.

bezweckt das Gegenteil der eben besprochenen Operation: Verkürzung der Lidspalte in horizontaler Richtung.

Sie ist angezeigt bei Ektropium und Lagophthalmus, bei ersterem um das untere Lid in die Höhe zu heben und besser an den Bulbus anzulegen, bei letzterem um das glotzende Auge durch Erleichterung des Lidschlusses besser zu decken. Aus letzterem Grunde wird die Operation auch bei Exophthalmus infolge Basedowscher Krankheit ausgeführt.

Die Operation wird häufiger am äusseren als am inneren Winkel vorgenommen. Die ältere Methode (v. Gräfes), bei der einfach der äussere Winkel durch Abtragung des Cilienbodens angefrischt und dann durch Nähte vereinigt wird (Fig. 133a), wurde durch Fuchs in der Weise verbessert, dass (Fig. 133b) unten durch intermarginale Spaltung des Lides in zwei Blätter und kurze verticale Incision ein kleiner Lappen gebildet wird, dessen Innenfläche dann mit dem durch Abtragung des Cilienbodens angefrischten oberen Lid vereinigt wird. Man führt die beiden Enden eines doppelt armierten Fadens durch das obere Lid nahe dem freien Lidrande hindurch, indem man die Nadeln von hinten nach vorn durchsticht. Dadurch kommt die Schlinge des Fadens auf die Bindehautseite des Lides zu liegen, während die freien Enden aus der vorderen Wundfläche hervorkommen. Diese werden dann durch den unteren Lappen geführt und über einer Glasperle geknüpft. Dadurch wird die Basis des Lappens an den wunden Tarsus des oberen Lides angedrückt und so eine breitere Verwachsung bewirkt, als bei der Operation v. Gräfes.

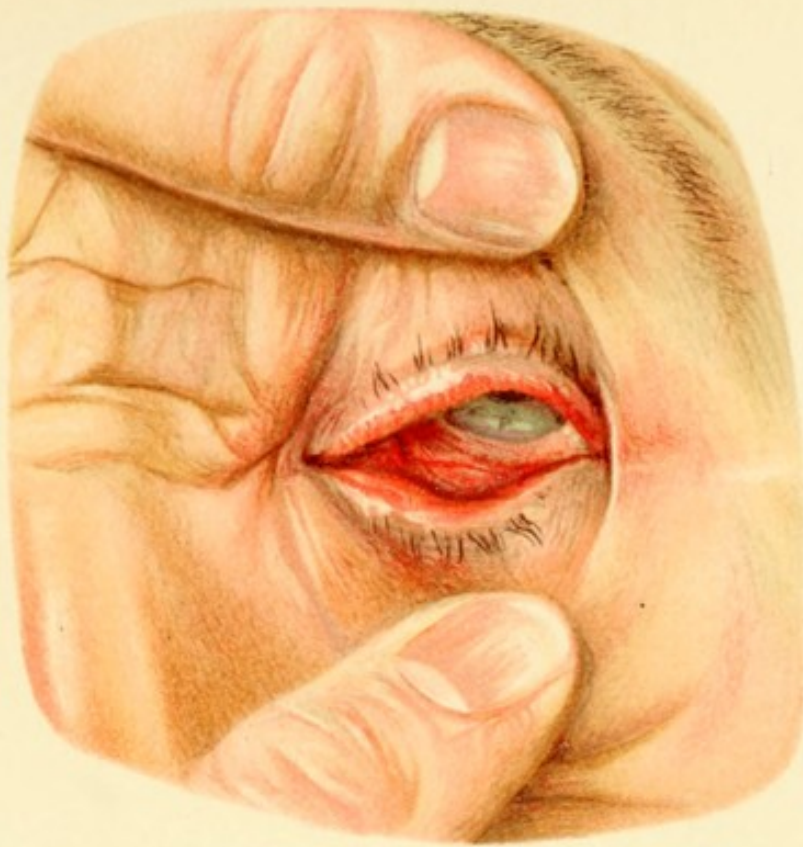

Fig. 1.

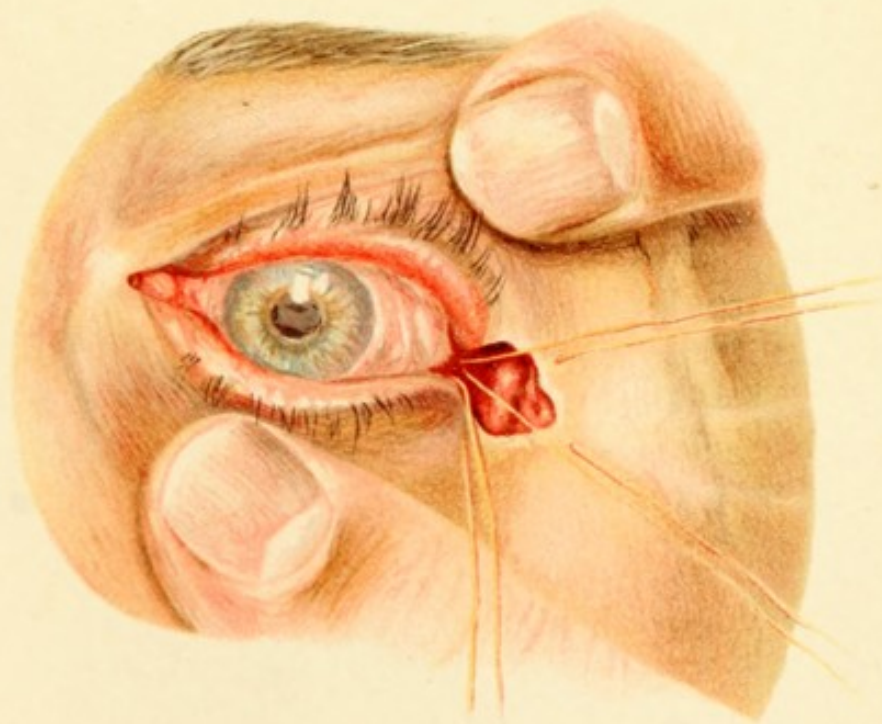



Fig. 2.



Bei der nasalen Tarsorrhaphie nach v. Arlt wird mit Pincette und Schere sowohl vom unteren, als vom oberen Rand des inneren Winkels ein schmaler < förmiger Hautstreifen ausgeschnitten, wonach vertical die beiden Schenkel dieser Wunde durch Suturen vereinigt werden.

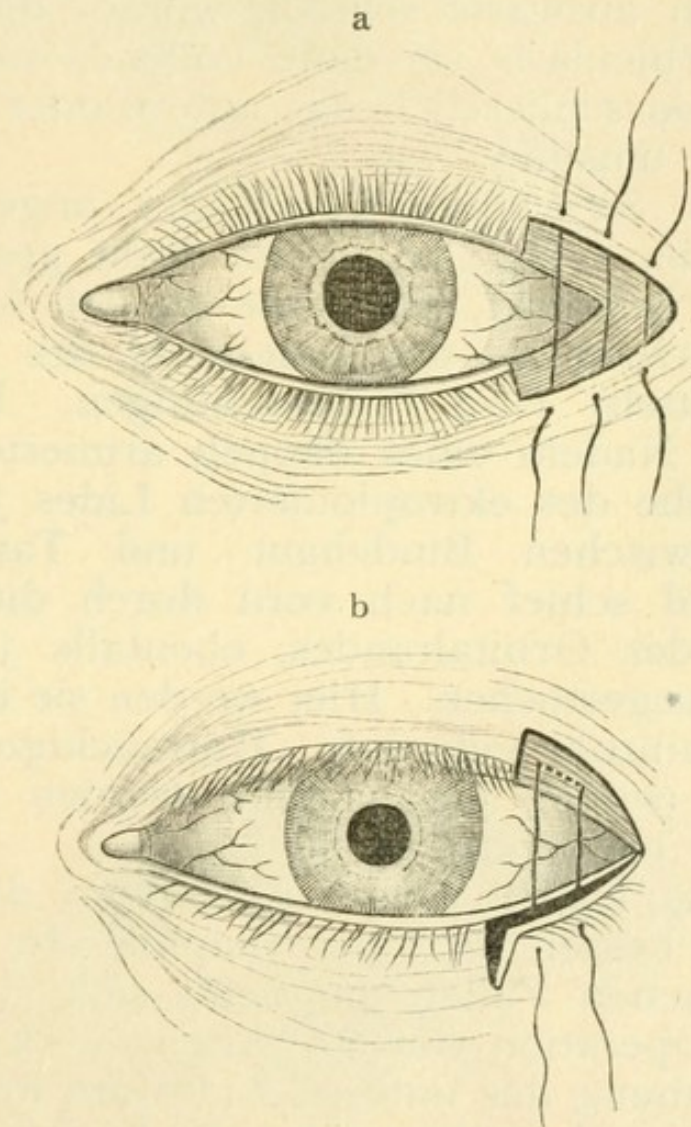


Fig. 133 a. Tarsorrhaphie von v. Gräfe.

„ „ b. Tarsorrhaphie von Fuchs.

V. Die Operation des Ektropiums.

Für Fälle von spastischem Ektropium, bei dem die geschwellte Bindehaut zunächst die Lid-

Taf. 15. Fig. 1. Ektropium durch Facialislähmung im zweiten Lebensjahr. Die jetzt 52 jährige Frau klagt über starkes Tränen. — Der untere Tränenpunkt ist vor Anfertigung der Abbildung mit der konischen Sonde erweitert worden.

„ „ Fig. 2. Dasselbe Auge, ein halbes Jahr nach der Tarsorrhaphia medialis mit Modifikation von Szymanowsky.

ränder nach auswärts schiebt, worauf die Contraction des Orbicularis sie dann vollends nach aussen presst und so schliesslich das untere oder obere Lid oder beide umstülpt, ist

1. die Snellensche Naht angezeigt, das Analogon der Gaillardschen Naht gegen Entropium. Sie bezweckt, wie diese an der Aussenseite, eine Verkürzung an der Innenseite des Lides und zwar vermittelt 1—2 Fadenschlingen. Es werden die beiden Nadeln eines doppelt armierten Fadens auf der Höhe des ektropionierten Lides 3 mm voneinander zwischen Bindehaut und Tarsus nach abwärts und schief nach vorn durch die Cutis in der Nähe des Orbitalrandes, ebenfalls 3 mm voneinander, ausgestochen. Hier werden sie über einem kleinen Drainrohr geknüpft. Hartnäckige Fälle von Ektropium (senile, paralyticum) werden mit dieser Naht nicht bleibend geheilt.

Für das Lähmungs-Ektropium des unteren Lides passt besser die Tarsorrhaphie. In veralteten, weit gediehenen Fällen empfiehlt sich


2. die Operation von Szymanowsky, die eine kräftige Hebung des unteren Lides am inneren oder äusseren Winkel erzielt, während die ihr verwandte Operation von Dieffenbach bloss eine Anspannung und Verkürzung des Lides in horizontaler Richtung bewerkstelligt (durch Hautschnitt in der Verlängerung der Lidspalte temporalwärts, von dessen Endpunkten zwei nach abwärts convergierende Schnitte geführt werden, die ein gleichschenkliges

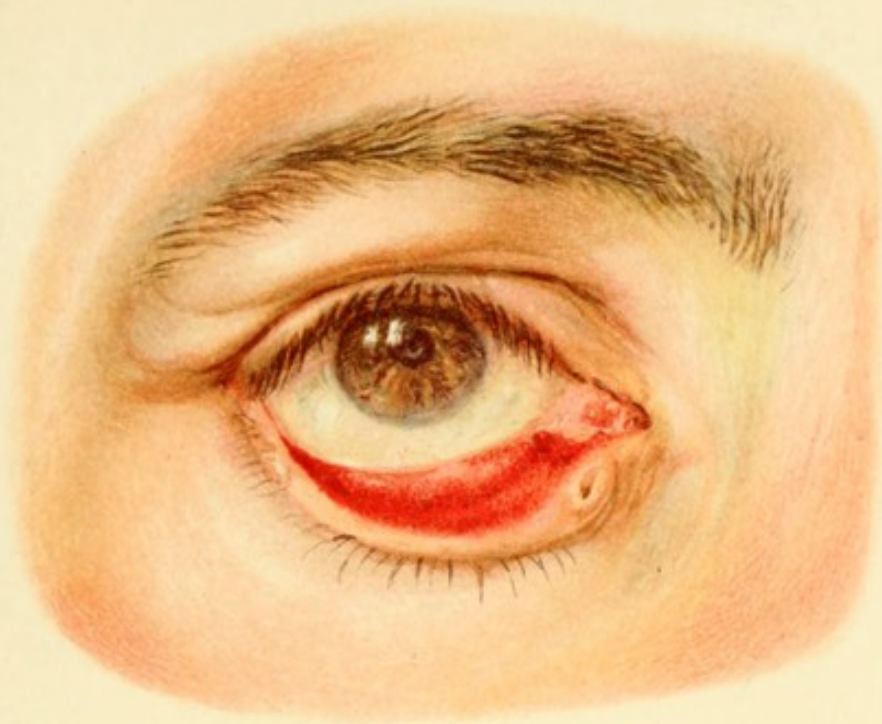

Fig. 1.

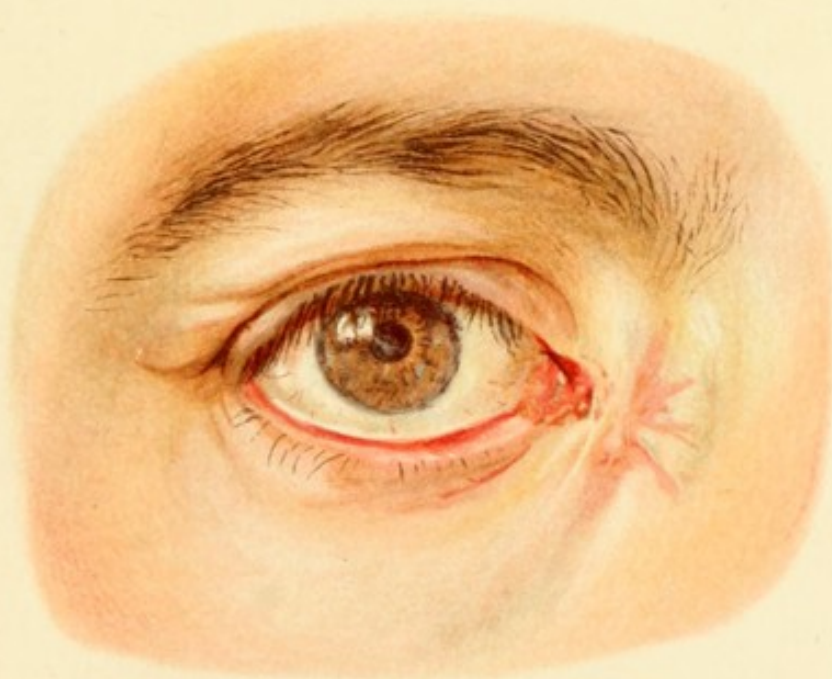

Fig. 2.



Dreieck bilden; Nähte horizontal nach Anfrischung des angrenzenden Lidrandes). Es geschieht dies (nach S z y m a n o w s k y) vermittelt Excision eines flachen Dreiecks, dessen stumpfer Winkel am Canthus liegt, während die Hypothenuse vertical in einiger Entfernung vom Lidwinkel verläuft. Im Falle der Taf. 15, der wegen veralteten Ektropiums infolge von Facialislähmung so operiert wurde, lag die Spitze des Dreiecks etwas nasal vom unteren Tränenpunkt. Von dieser Stelle zog sich der erste Schnitt am inneren Winkel vorbei, 1,5 cm weit in der Richtung des inneren Endes der Augenbraue, der zweite fast senkrecht, 2,5 cm weit herunter, der dritte zum Ausgangspunkt zurück. Nachdem dieses Hautdreieck excidiert worden war, wurde, nachdem der erste Schnitt noch 0,5 cm weit gegen die Cilien hin verlängert worden, der Hautdefekt durch Suturen vereinigt, welche schief von aussen-unten nach innen-oben verliefen, sodass die Hautecke nasal vom unteren Tränenpunkt in den oberen Winkel des besagten Dreiecks zu liegen kam. Die Wirkung kann, wie Fig. 2 (ein halbes Jahr nach der Heilung) zeigt, eine sehr kräftige sein.

Für das recht häufige Ektropium senile des unteren Lides (eventuell auch für das E. paralyticum) eignet sich ganz besonders die vortreffliche

3. Ektropiumoperation von Kuhnt¹³⁵⁾, bei der ebenfalls ein Dreieck aber mit Basis am Lidrand excidiert wird, und nicht aus der Haut, sondern aus der hinteren Platte des Lides, dem Tarsus samt Conjunctiva, wodurch in zweckmässigster Weise die Verlängerung des Lides und namentlich des Lidrandes, wie sie bei Ektropium vorhanden, behoben wird. Excidiert man auch die Cutis, also ein Dreieck aus dem ganzen Lid, wie Adams (1812) es empfahl, so kann leicht der Fall eintreten, dass die Vereinigung der Wunde (namentlich durch den Zug

Taf. 16. Ektropium senile bei einer 61jährigen Frau mit Cataracta senilis (v. folg. Taf.).

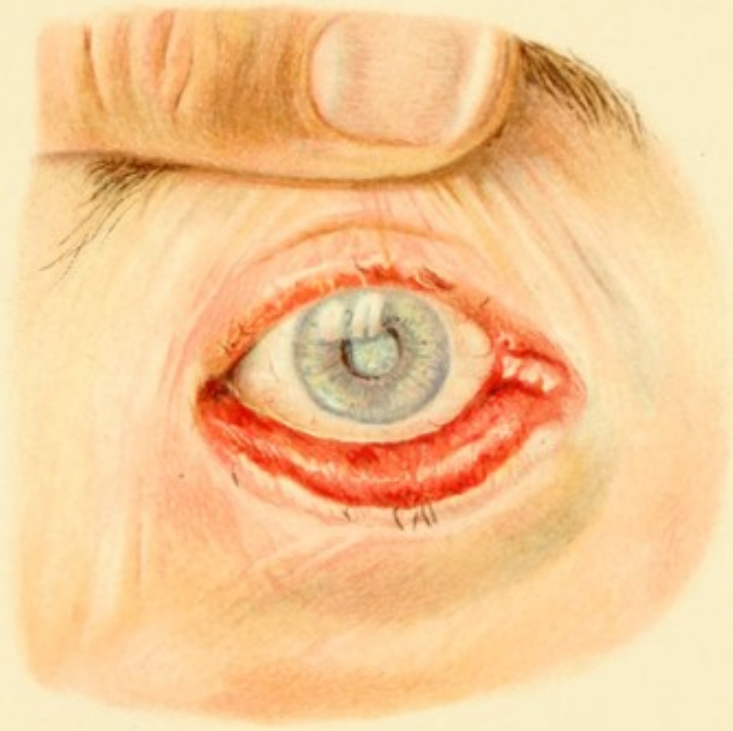Taf. 17. Fig. 1. Operation des Ektropiums nach Kuhnt bei derselben Patientin.


„ „ Fig. 2. Dasselbe Auge 3 Monate nach der Operation des Ektropiums und 1 Monat nach vorgenommener Staaroperation (ohne Iridektomie). — Etwas Nachstaar, der dann noch mit gutem Erfolg discidiert wurde.

der quer durchschnittenen Muskelbündel an den Hautwundrändern) misslingt und eine klaffende Lücke im Lid (Colobom) entsteht. Eine der Kuhnt'schen ähnliche Operation wurde schon von Antyllus (ca. 300 n. Chr.) angegeben.

Die Operation kann ganz gut mit Lokalanarkose (Injection von Cocain-Adrenalin ins Lid) ausgeführt werden. Man kann die Knappsche Lidklemme (Fig. 120) benützen, doch umgekehrt, so dass die Platte auf die Cutis, der Bogen auf die Conjunctivalseite zu liegen kommt oder man kann das Lid zwischen zwei Schieber fassen, die das auszuschneidende Dreieck zwischen sich lassen (Czermak*), oder man fasst das Lid einfach zwischen Daumen und Zeigefinger der linken Hand. Das in der Mitte des Lides auszuschneidende Dreieck muss in seiner Basislänge (am Lidrand) nach der Verkürzung, welche man dem Lide geben will, bemessen werden und wird am besten nun so umschnitten, dass zunächst eine breite Iridektomielanze zwischen Cutis und Tarsus vom freien Lidrande her ins Lid hineingeschoben wird, wonach mit schlanker, gerader Schere von den Enden des Intermarginalschnittes aus \wedge förmig Tarsus samt Bindehaut ausgeschnitten werden (Taf. 17 Fig. 1: Operation von Patientin der Taf. 16). Dann wird genäht wie diese Figur zeigt

*) Schon v. Siklosy¹⁸⁶⁾ fasste bei der Operation von Adams das Lid zwischen zwei Fixationspincetten, deren Spitzen am Grunde des Conjunctivalsackes zusammentrafen.





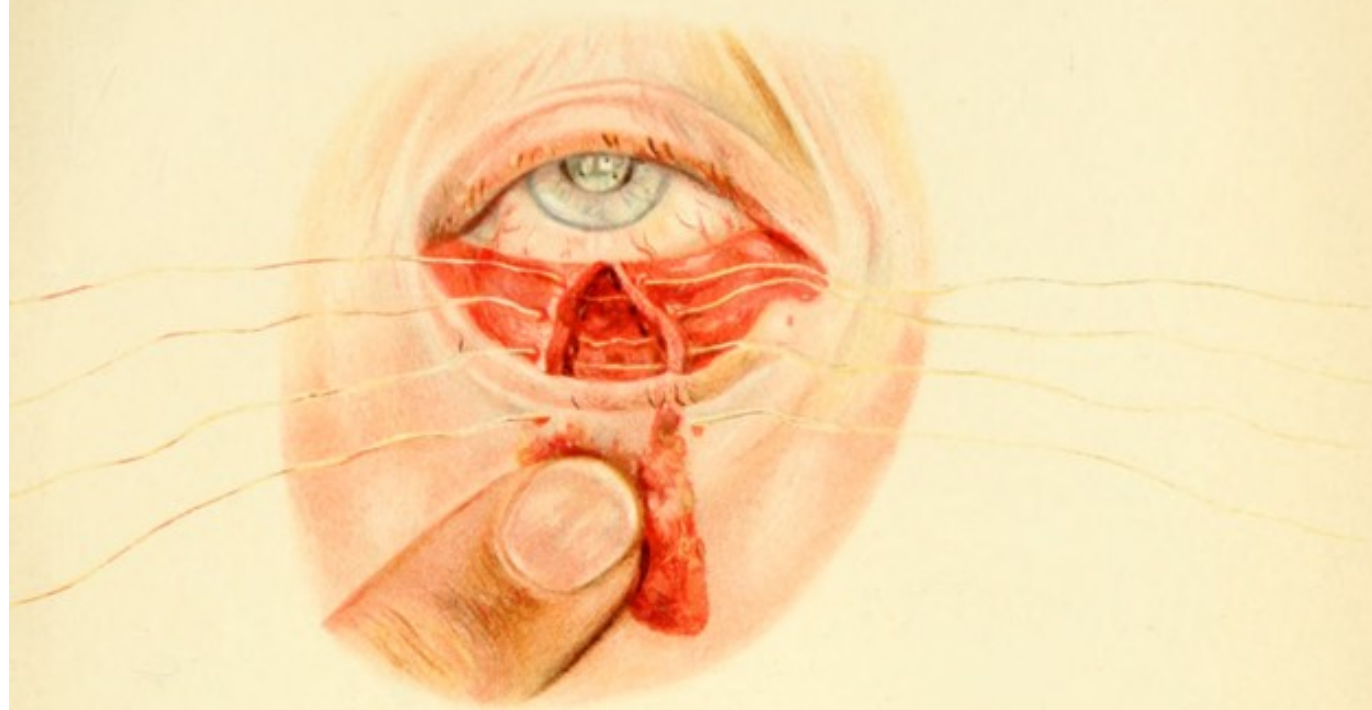



Fig. 1.

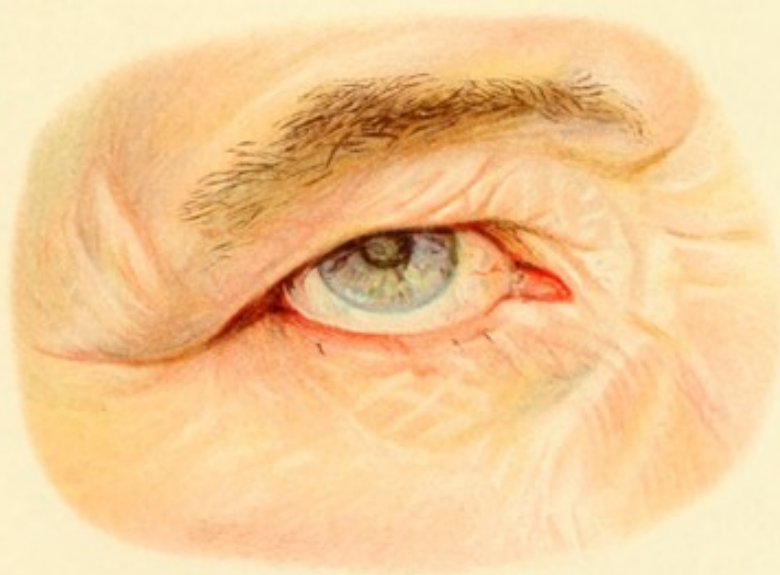

Fig. 2.



und namentlich die vorderste in der Cutis liegende Naht solid angelegt, sodass sie die Haut breit fasst. Sobald nun die Nähte geschlossen sind, stellt sich natürlich die zu lange Haut in einer Falte senkrecht zum Lide auf. Das hat aber nicht viel zu sagen, denn erfahrungsgemäss verstreicht sie nach einigen Wochen (vgl. Taf. 17 Fig. 2), andernfalls kann, (nach starkem Ektropium) 2—3 Wochen später eine kleine oberflächliche Keilexcision der Haut mit folgender Sutura nachgeschickt werden.

Diese Hautfalte in der Mitte des Lides kann auch durch die Modifikation der Operation von L. Müller¹³⁷⁾ vermieden werden. Es wird nach Einschiebung der Lanze das Lid nach der temporalen (eventuell nasalen) Seite noch weiter als nur das Dreieck betrifft gespalten, sodass der intermarginale Schnitt etwa doppelt so gross wird, als bei Kuhn t. Beim Nähen wird dann die zu lange Haut auf den ganzen Intermarginalschnitt verteilt, sodass statt einer grossen Falte mehrere kleine entstehen (vgl. Taf. 18 Fig. 1 vor der Operation, Fig. 2 unmittelbar nachher, Fig. 3 einige Wochen später), die sich dann bald ganz ausgleichen. Man muss aber bei dieser Müllerschen Modifikation meiner Erfahrung nach gut dafür Sorge tragen, dass an der Stelle des excidierten Dreiecks die Tarsalnähte breit und sicher fassen, weil die vorderste in der Cutis liegende Naht der Kuhntschen Operation, welche für den guten Schluss sehr wichtig ist, hier in Wegfall kommt.

Eine weitere Modifikation der Operation von Kuhn t wurde von Dimmer empfohlen. Indem er sie mit der Dieffenbachschen Ektropiumoperation kombiniert, d. h. am temporalen Ende des Lides ein Hautdreieck mit Basis in der Verlängerung der Lidspalte excidiert, kann er die in der Mitte des Lides zu lange Haut temporalwärts verschieben,

- Taf. 18. Fig. 1. Ektropium senile bei einem 73 jährigen Manne. Seit 2 Jahren trânt das rechte Auge, obschon der Tränenkanal durchgängig ist. Die Bindehaut des unteren Lid stark catarrhalisch geschwellt und gerötet.
- „ „ Fig. 2. Dasselbe Auge unmittelbar nach vollzogener Kuhntscher Ektropiumoperation mit Modifikation von L. Müller.
- „ „ Fig. 3. Dasselbe Auge 3 Wochen später, geheilt.

nachdem er das Lid temporalwärts bis zu dem Hautdreieck in zwei Blätter gespalten hat. Es wird also in der Mitte des Lides das Dreieck aus Tarsus und Bindehaut, am temporalen Ende das Dreieck aus der Haut excidiert und die Haut dorthin verschoben, sodass in der Mitte des Lides kein Hautbürzel entsteht.

Wesentlich schwieriger gestaltet sich in den meisten Fällen die operative Beseitigung des Narben-Ektropiums.

Ganz im allgemeinen gilt hier der Grundsatz, dass die Korrektur erst nach vollständiger Beendigung der Vernarbung, also nicht zu früh, vorgenommen wird, weil sonst weitere Narbenkontraktur das Operationsresultat wieder teilweise aufhebt.

Hie und da kann die einfache subcutane Trennung einzelner Narbenstränge, z. B. nach Caries des Orbitalrandes die Situation bessern, meistens, speziell bei ausgedehnteren Narben nach Verbrennungen, Verätzungen, Verletzungen, Nekrosen, Caries des Orbitalrandes etc., ist es nötig, die Narbe und zwar bis in die Tiefe, soweit sie sich eben ausbreitet zu excidieren, das Lid zu mobilisieren, zu reponieren und die excidierte Stelle durch Haut zu decken, welche entweder als gestielter Lappen der Nachbarschaft entnommen oder in Form stielloser Lappen nach Thiersch beigebracht wird. Es handelt sich demnach in diesen Fällen häufig um die Aufgabe, Teile der Lider, namentlich ihre verloren gegangene Haut neu zu bilden, also um

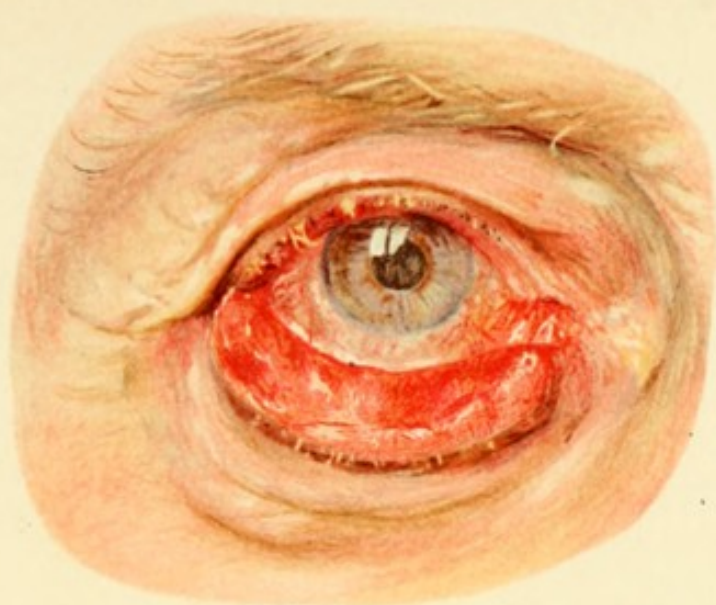


Fig. 1.

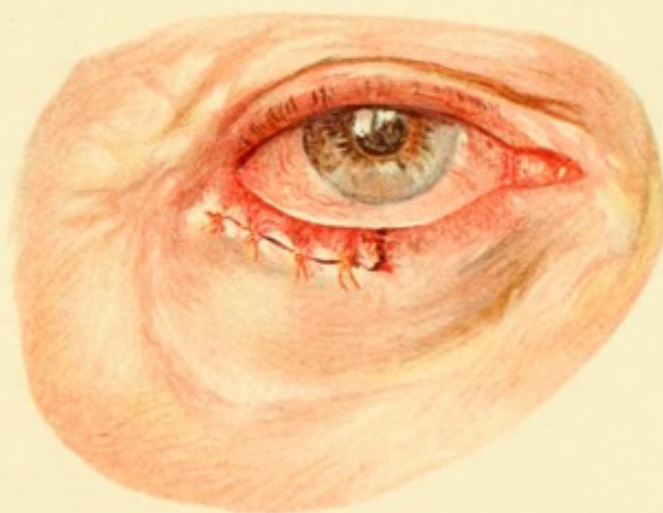

Fig. 2.

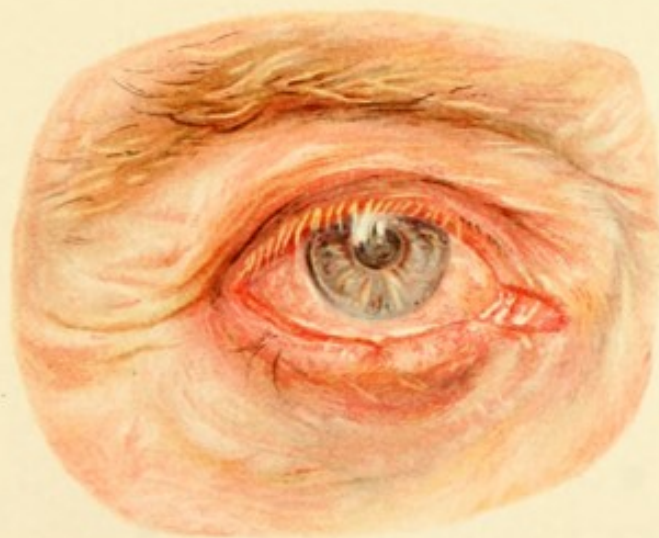

Fig. 3.



Blepharoplastik.

Dabei gilt als erste Regel, ob man nun nach der einen oder anderen der angegebenen Methoden transplantiert, dass der Lidrand und angrenzende Lidteil möglichst geschont wird, weil er für die richtige Umrahmung der Lidspalte fast unentbehrlich ist.

Bei manchen derartigen Operationen ist die Tarsorrhaphie oder die temporäre Vernähung des reponierten Lides als Hilfsoperation notwendig.

Zunächst aber ist ein solches narbig ektropioniertes Lid durch sorgfältiges Lösen und Excidieren der Narben vollständig zu mobilisieren, sodass es so viel als möglich in seine normale Lage gebracht werden kann. Zum Zwecke einer erfolgreichen Bedeckung mit Lappen nach Thiersch ist es sogar notwendig, dass das obere Lid über das untere herunter oder das untere über das obere hinaufgezogen werden kann, wenn es recht ausgiebig mit neuer Haut bedeckt werden soll (vgl. Taf. 20). Es geschieht dies am besten vermitteltst einiger Hautnähte.

Sowohl gestielte als ungestielte Lappen schrumpfen nämlich um mindestens $\frac{1}{3}$ ihrer Länge und Breite. Dabei hat man zu unterscheiden zwischen Schrumpfung der transplantierten Haut und solcher ihrer Unterlage. Besteht letztere aus Narbengewebe, so kontrahiert dieses sich nach der Operation oft längere Zeit noch erheblich und mit ihm natürlich auch die ihm aufgelegte Haut, sodass davon schliesslich fast nichts mehr übrig bleibt. Es ist deshalb sehr wichtig, dass alles Narbengewebe im Operationsgebiet und zwar auch im Unterhautzellgewebe eventuell bis auf die Orbitalränder und die Fascia tarso-orbitalis so gut als möglich excidiert wird, namentlich wenn man nach Thiersch transplantieren will.

Ob man diese Methode oder gestielte Lappen verwenden soll, hängt jeweilen ganz von den Umständen ab. Ist die Haut um die Lider herum ebenfalls narbig verändert (wie z. B. im Falle der Tafel 22), so ist man gezwungen, stiellose Lappen zu benützen. Denn für die Verwendung gestielter Lappen gilt vor allem die Regel, dass der Lappen so viel als möglich aus normaler Haut besteht und dass insbesondere sein Ansatz oder Stiel nicht in Narbengewebe liege, weil er sonst in seiner neuen Lage schlecht ernährt und leicht nekrotisch wird. Er darf ferner, nachdem er umgelagert, nicht gezerzt und in gedehntem Zustand eingenäht werden. Er soll auch nicht zu dünn präpariert werden, sondern noch subcutanes Fett mitnehmen, das durch seine Gefässe zunächst die Ernährung begünstigt, später aber atrophiert. Der Stiel eines solchen Lappens soll stets so breit als zulässig ist, angelegt werden und er soll um so breiter sein, je länger der Lappen ist (vgl. Taf. 29). Man hat ferner Rücksicht zu nehmen auf allfällige Behaarung im Bereich eines Lappens. Die Haare wachsen auf transplantierten Lappen ruhig weiter.

Von der grossen Menge von Modifikationen für die Gewinnung gestielter Lappen und für ihre Umlegung (Variationen, die sich oft auf dem Papier besser ausnehmen, als in vivo), kommt hauptsächlich in Betracht die Blepharoplastik nach Fricke¹³⁸⁾ und die nach Dieffenbach.¹³⁹⁾ Für die erstere Methode gibt Fig. 134 nur ein Beispiel, denn der zungenförmige oder anders geformte Lappen kann auch, z. B. für das untere Lid, der Wangenhaut entnommen werden oder der Stiel eines Stirnhautlappens kann am Nasenrücken liegen (Taf. 29). Dabei soll der Lappen jedoch bei der Verlagerung nie allzu stark gedreht werden müssen. Er soll in allen seinen Dimensionen reichlich ein Drittel grösser

sein, als der zu bedeckende Substanzverlust. Der an der Basis des Lappens infolge der Drehung unter Umständen entstehende Wulst hat nichts zu sagen, er flacht sich in der Regel später ab oder er kann später durch eine Excision verkleinert werden. Hat man einen Lappen etwas zu klein geschnitten, ist es besser, mit ihm die Wunde so weit zu decken, als er eben ohne Dehnung reicht und den Rest des Defektes mit stiellosen Lappen zu bekleiden. Denn

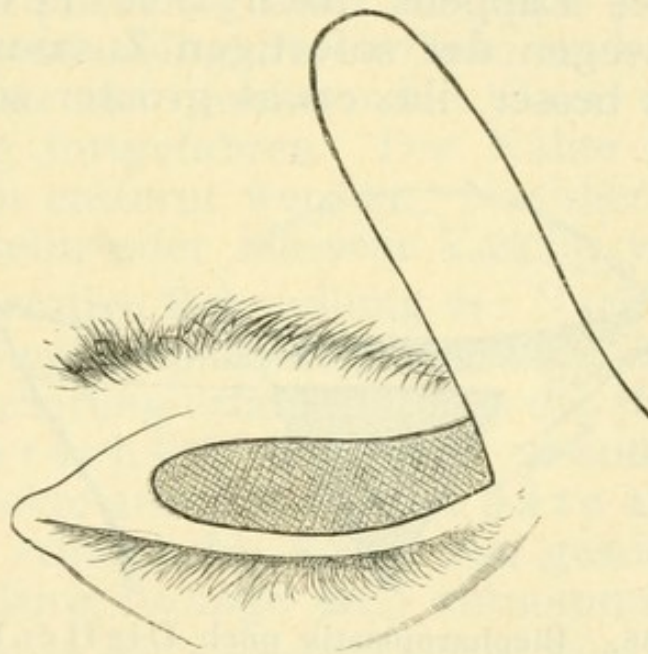


Fig. 134. Blepharoplastik nach Fricke.

es nützt nichts, einen gestielten Lappen durch Ziehen und Dehnen vergrößern zu wollen, sondern er soll so angenäht werden, wie er beim Hinlegen sich lagert. Deshalb ist auch schon beim Schneiden darauf zu achten, dass er so genau als möglich in den zu deckenden Substanzverlust hineinpasst. Die Nähte sollen seine Ränder gut befestigen, nachdem alle Blutung gestillt worden.

Bei dieser Methode, wie bei der von Dieffenbach, wird der durch die Entnahme des Lappens gesetzte Hautdefekt durch Nähte so gut als

möglichst geschlossen oder wenigstens tunlichst verkleinert, nachdem seine Ränder gut unterminiert und mobilisiert worden. Der Rest kann durch Hautpfropfung nach *Thiersch* gedeckt werden (vgl. Tab. 29).

Die Lappenverschiebung nach *Dieffenbach* erlaubt, einen dreieckigen Substanzverlust (Fig. 135) durch einen rhomboiden daneben formierten Hautlappen, der nach vollständiger Mobilisierung nach dem Defekt hinüber verschoben wird, zu decken. Die punktierte Linie der Fig. 135 gibt die obere Grenze dieses Lappens nach *Dieffenbach* an, es ist aber wegen der sofortigen Zusammenziehung des Lappens besser, ihn etwas grösser zu schneiden

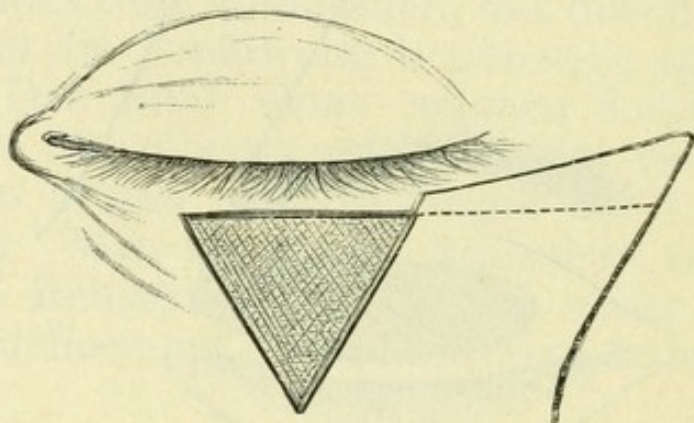


Fig. 135. Blepharoplastik nach *Dieffenbach*.

(ausgezogene Linie). Je breiter das zu deckende Dreieck (je grösser also der untere Winkel), um so besser ist es, die obere Grenze des zu verschiebenden Lappens höher zu legen, wie schon v. *Siklosy* l. cit. betonte, der, wie später auch v. *Arlt*, ferner rät, die Basis des Lappens schmaler zu nehmen, als die obere Begrenzung, was in der Tat die Drehung des Lappens erleichtert.

Zieht man die Spitze des *Dieffenbach*schen Lappens noch weiter gegen die Schläfe hin aus, so erhält man den Lappen der Operation resp. Modifikation von *Szymanowsky*.¹⁴⁰⁾

Bei Verband und Nachbehandlung von Lidoperationen mit gestielten Lappen ist zu beachten, dass letzterer weder durch den Verband Druck noch beim Verbandwechsel Zerrung erfahren darf. Man legt am besten zunächst Jodoformgaze auf die Wunde samt Lidspalte, da letztere bald Sekret abgibt. Der erste Verband kann 3—4 Tage liegen bleiben. Oft ist es, um völlige Ruhe zu schaffen, nötig, 1—2 Tage auch das zweite Auge zuzubinden. Vor dem Wechsel wird der Verband mit warmer sterilisierter physiologischer Kochsalz- oder Sublimatlösung 1:5000 völlig durchtränkt und während des Wegnehmens der anklebenden Gaze wird mit der Berieselung fortgefahren. Die Nähte können nach 5—6 Tagen entfernt werden. Nachher ist Verband mit Borvaselin oder blossem Vaseline vorteilhaft.

Die operative Behandlung des Narbenektropiums und die Blepharoplastik haben eine äusserst wertvolle Bereicherung erfahren durch die Hautpfropfung von Thiersch¹⁴¹⁾, da diese sowohl primäre Lidhautdefekte als auch sekundäre an den Stellen zu decken ermöglicht, denen ein gestielter Lappen (z. B. an Stirn, Wange etc.) entnommen wurde.

Wenn auch der gestielte Lappen, falls man ihn unter günstigen Bedingungen bekommen kann, dem ungestielten vorzuziehen ist, weil seine Verwendung meist rascher zum Ziel führt, ist doch der Wert der stiellosen Hauptpfropfung nach Thiersch ein wesentlich grösserer, als Valude und Czermak ihn veranschlagen. Es ist Kuhnt¹⁴²⁾, der diese Methode namentlich kultiviert hat, ferner Sachs¹⁴³⁾ u. a. beizustimmen, dass bei richtiger Ausführung und an richtigem Ort sich damit sehr gute Resultate erzielen lassen. Ganz besonders wertvoll ist dieses Verfahren nach Thiersch selbstverständlich da, wo Narben in der Umgebung des betreffenden Auges die Gewinnung eines gestielten Lappens precär oder gar unmöglich machen. Aber auch da, wo dieses Moment keine Rolle spielt, kann die Pfropfung gewisse Vorteile vor der

Plastik mit gestielten Lappen bieten, z. B. wo aus kosmetischen Rücksichten die Umgebung des Auges von den manchmal recht grossen Narben der gestielten Lappen bewahrt werden muss.

Anderseits ist allerdings zuzugeben, dass die ungestielten Lappen oft eine sehr unangenehme nachträgliche Schrumpfung aufweisen, sodass in schwierigeren, stark narbigen Fällen öfter nachgebessert werden muss. Es liegt aber in diesen Fällen oft der Fehler nicht an der transplantierten Haut, sondern daran, dass man das subcutane Narbengewebe nicht genügend excidierte resp. nicht genügend entfernen konnte. Dieses schrumpft dann hauptsächlich und kann auch gestielten Lappen eine unliebsame nachträgliche Verkleinerung bescheeen. Man muss sich demnach eben die Mühe nehmen, das Operationsfeld so viel als immer möglich von Narbengewebe zu säubern. Bei diffusen, das ganze Gewebe durchsetzenden Narbenzügen kann es sich nach Kuhn t (l. cit.) empfehlen, das grosse Narbenfeld durch streifenweise Excisionen zu unterbrechen, es also durch narbenfreie Zwischenräume in mehrere kleine Felder zu teilen.

Die Bedeckung mit ungestielten Lappen kann, falls die Wunde nicht mehr blutet, sofort, oder andernfalls in den nächsten Tagen (in diesem Falle nach subcutaner Cocaïnisierung der betreffenden Hautstelle) vorgenommen werden.

Am meisten empfehlen sich für die stiellose Hautpfpfropfung meiner Erfahrung nach möglichst grosse, recht dünne Schnitte, die vermitteltst eines sehr gut schneidenden, planconcaven Messers der Innenseite des Oberarmes entnommen werden, wobei ein Assistent diesen auf der Aussenseite umfasst, die Weichteile kräftig anzieht und die Haut dabei möglichst anspannt. Diese und das Messer sollen mit physiologischer Kochsalzlösung gut benetzt sein, sodass der Lappen nicht am Messer festklebt, sondern sich auf der Klinge zusammenschiebt und nachher auf der Wunde mit Hilfe einer geraden Nadel etc., mit der das Lappenende auf der Wunde fixiert wird, entfaltet werden kann, indem man das Messer langsam

in der Richtung führt, in welcher der auf ihm liegende längliche Lappen sie bedecken soll. Damit kommt die Möglichkeit in Wegfall, dass der Lappen falsch, d. h. mit der Epidermisseite nach unten aufgelegt wird. Dünne Lappen derart sind schon deshalb vorteilhafter, weil sie sich weniger einrollen und daher leichter aufzulegen sind. Grosse Lappen nach Thiersch haben vor kleineren, wie sie, so dünn als möglich, Eversbusch empfohlen hat, den Vorzug, dass das Gebiet der Hautpfröpfung später nicht allzu stark getäfelt erscheint.

Diese Täfelung kann sich nach Transplantationen kleiner, besonders der Reverdinschen, Läppchen unschön bemerkbar machen, wie z. B. im Falle der Tab. 22, wo drei Jahre vor Anfertigung des Bildes die, von einer Dampfrohre verbrannte, rechte Gesichtshälfte anderwärts so behandelt worden war.

Die stiellose Hautpfröpfung hat den weiteren Vorteil, dass sie auf schwierigerem Terrain eher wiederholt werden kann, als die Transplantation gestielter Lappen, sodass in solchen Fällen mit Geduld und Ausdauer schliesslich doch ein bleibendes gutes Resultat zu gewinnen ist. Bei dem auf Taf. 19 in Fig. 1 abgebildeten enormen Narbenektropium, das infolge von Caries des Orbitalrandes und des Schläfenbeines eine Anheftung des oberen Lides weit rückwärts am defekten Orbitalrand aufwies, genügte zwar eine Operation, bei welcher das Lid zunächst abgelöst und so weit als möglich nach unten gezogen wurde. Fast die ganze Lidhaut musste neu geschaffen werden, da bloss ein schmaler Saum längs des Lidrandes vorhanden war. Das Resultat (Taf. 19 Fig. 2) hat sich nach jetzt 3 Jahren unverändert erhalten.

Beim Patienten der Taf. 20 dagegen waren drei Operationen nötig, um bleibende Heilung zu erzielen, wahrscheinlich weil ich etwas zu früh operierte. Flüssiges Blei hatte am 10. Juni die tiefe Verbren-

Taf. 19. Fig. 1. Sehr starkes Narben-Ektropium in Folge von Caries des Orbitalrandes, an welcher der jetzt 52 jährige Mann vom 5. bis 14. Lebensjahre litt. In Folge der mangelhaften Bedeckung der Cornea durch das obere Lid ist diese gänzlich trüb, vascularisiert und oberflächlich schwielig, das Auge daher blind und infolgedessen divergent geworden. Das obere Lid ist in seinem temporalen Teil mit dem oberen äusseren Orbitalrand verwachsen, welcher eine tiefe Lücke zeigt, wodurch das Lid besonders stark nach rückwärts angeheftet wird. Die Bindehaut des oberen Lides ist beständig in erheblicher Breite von vorn sichtbar, wenn die Brauengegend etwas in die Höhe gehoben wird. — Aufgenommen: 10. Februar 1902, operiert 15. Februar: Ablösung des oberen Lides vom Knochen, sodass die Lidspalte vernäht werden kann. Zweite Operation 23. Februar: Bedeckung des grossen Substanzverlustes mit Cutis vom Oberarm nach Thiersch. Gute Heilung. Entlassung am 25. März. Das Auge kann vollständig geschlossen werden.

„ „ Fig. 2. Dasselbe Auge $\frac{1}{2}$ Jahr später. Das Auge schliesst sich nicht ganz vollständig, aber genügend. Revision 1 Jahr später ergibt unveränderten befriedigenden Befund.

Taf. 20. Fig. 1. Narben-Ektropium bei einem 19 jährigen Manne, der drei Monate vorher eine tiefe Verbrennung aussen-oben von der Lidspalte durch flüssiges Blei erlitten hatte. — Erste Operation am 27. September 1902: Ablösung des Lides bis auf die Fascia tarsoorbitalis, Excision der Narbe, Herabziehen des oberen Lides und Befestigung an der Wange durch Naht (Fig. 2). Vier Tage nachher Bekleidung des Substanzverlustes mit Cutis nach Thiersch.

„ „ Fig. 2. Wunde vor der Transplantation.

Taf. 21. Dasselbe Auge 14 Tage später, nach ungestörter Anheilung der überpflanzten Haut. Das Auge kann gut geschlossen werden.

Am 16. November und 16. Dezember muss aber nochmals in gleicher, doch weniger umfangreicher Weise operiert werden, wonach der Status von Tafel 21 definitiv wird, immerhin so, dass bei leichtem Schliessen der Augen die Lidspalte temporal 2 mm offen bleibt.

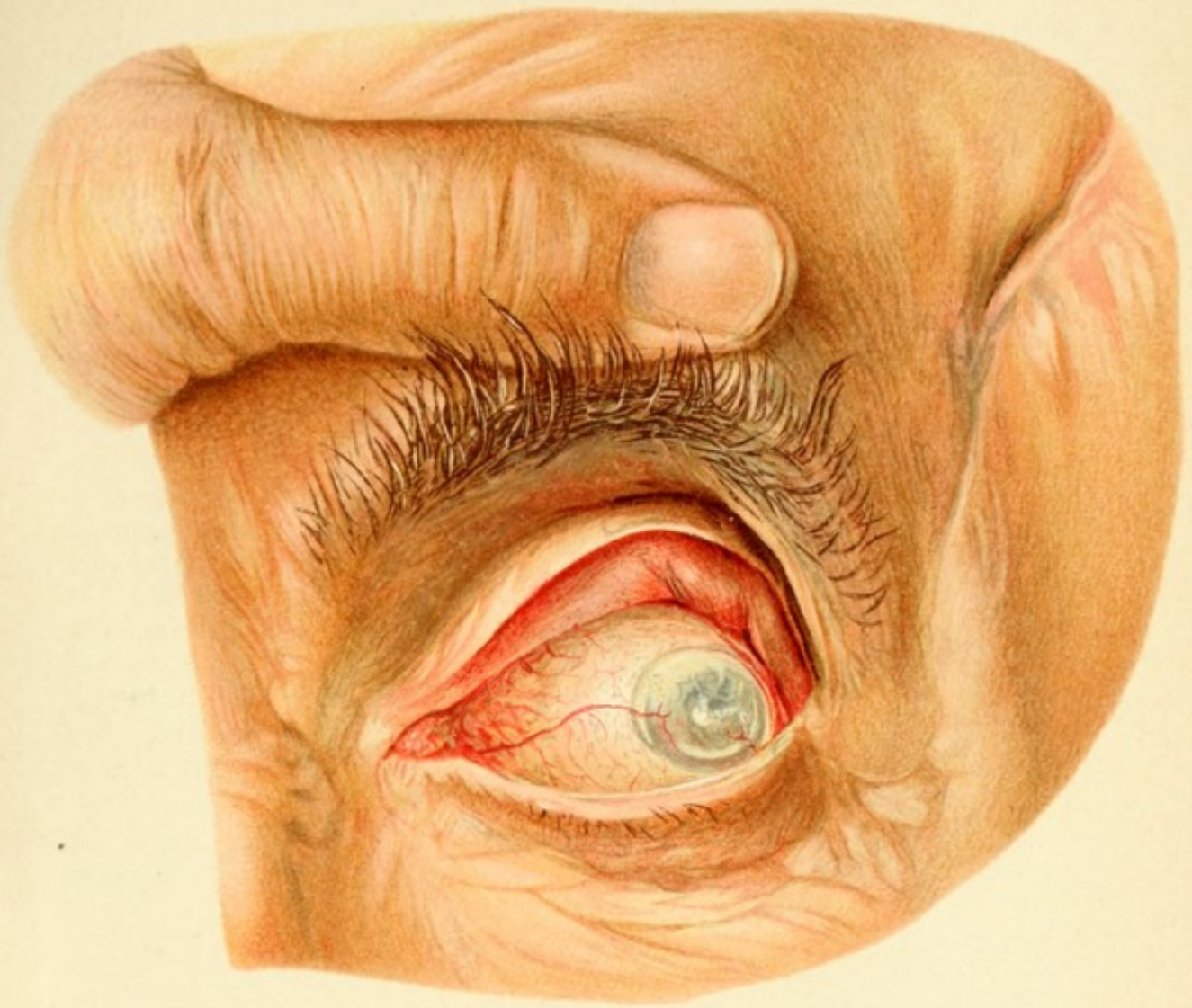


Fig. 1.

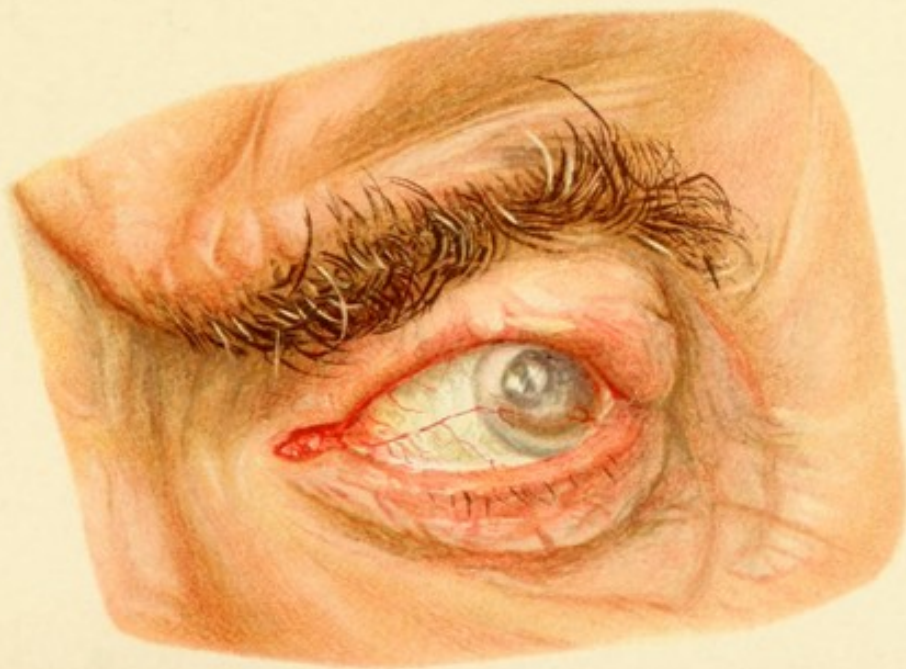

Fig. 2.



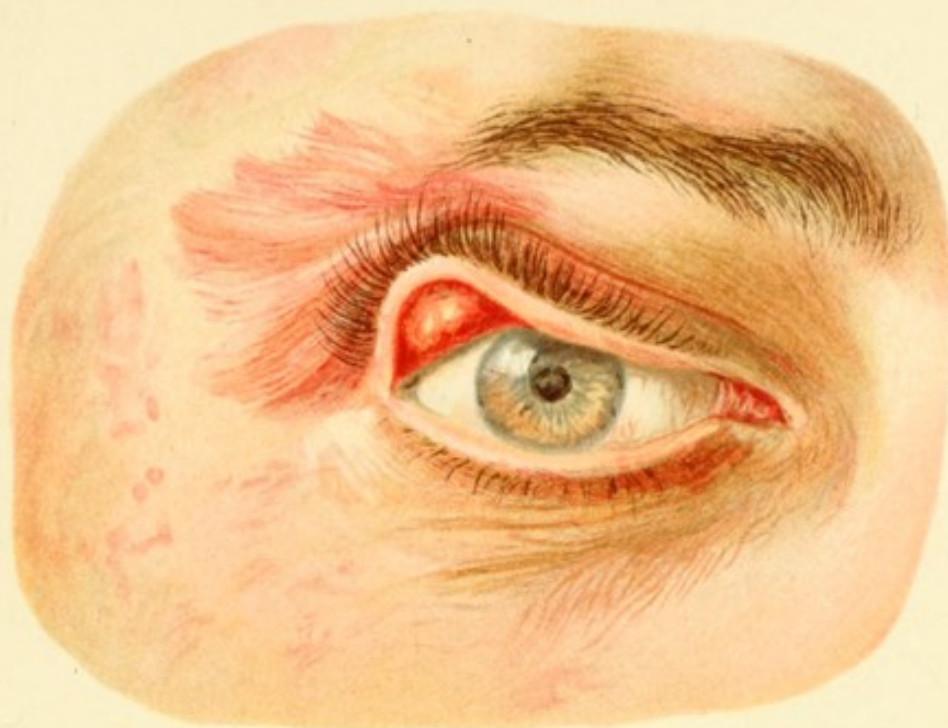


Fig. 1.

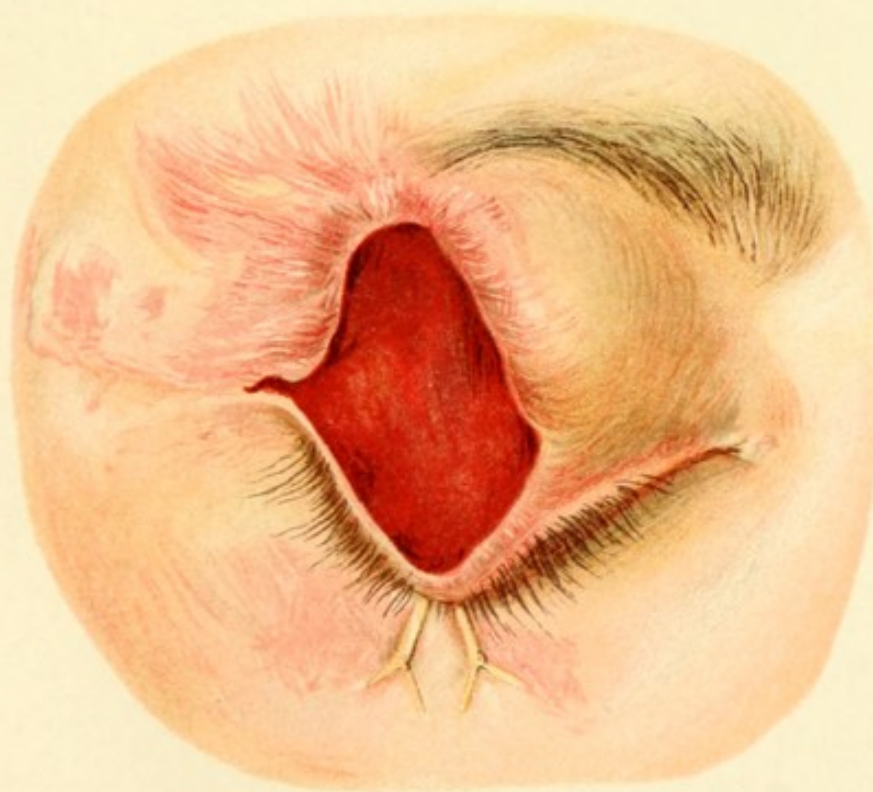
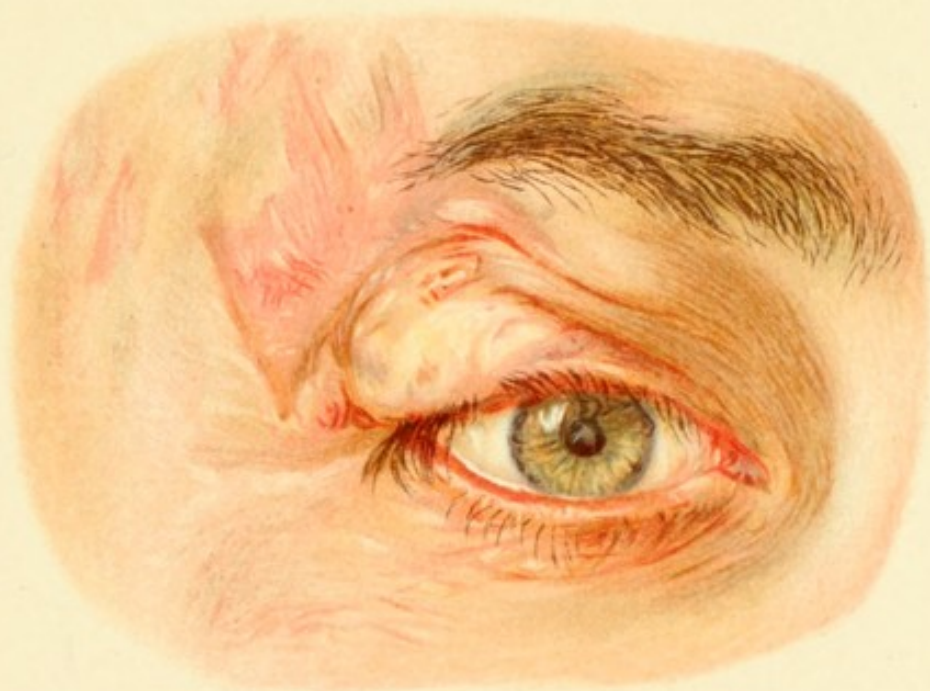



Fig. 2.







nung verursacht, welche das in Fig. 1 abgebildete Ektropium zur Folge hatte. Nachdem am 27. September die Ablösung des Lidrandes vorgenommen, dieser möglichst weit nach unten gezogen worden, festgenäht (Tab. 20 Fig. 2) und am 1. Oktober nach Thiersch bedeckt worden, war am 15. Oktober der Zustand der Taf. 21 erreicht. Es schrumpfte aber das Lid wieder im äusseren Teil, sodass am 16. November und 16. Dezember nochmals in ähnlicher, wenn auch weniger umfänglicher Weise Haut eingesetzt werden musste. Der schliessliche Zustand entspricht nun doch der Taf. 21. Der Lidschluss ist gerade noch möglich. Vielleicht hätte auch noch etwas weiter herum die in der Fortsetzung der Braue befindliche Narbe excidiert werden sollen.

Dass ein Fall wie der in Taf. 22 abgebildete noch viel mehr Arbeit erforderte, begreift sich. Wenn auch hier seit der Verbrennung schon 3 Jahre verstrichen waren, also die Narbencontraction abgeschlossen war, so ging hier eben das Narbengewebe leider in erhebliche Tiefe. Ferner war fast gar keine Lidhaut mehr da. Die enorm verlängerten Lidränder und die hypertrophierte Bindehaut schufen weitere Schwierigkeiten. So wurde das Resultat der Taf. 23 dann erst durch fünf Ablösungen mit jedesmaliger Transplantation gewonnen. Ausserdem musste eine Snellensche Naht und eine Tarsorrhaphie zu Hilfe genommen werden. Das zwei Monate nach der letzten und ein Jahr nach der ersten Operation gemalte Bild zeigt aber ein Resultat, das die aufgewendete Mühe sehr lohnte und gemäss späterer Kontrolle bleibend ist.

Gestielte Lappen waren hier unmöglich, man hätte denn zur sog. italienischen Methode greifen wollen, bei welcher wochenlange Vorübungen dem Patienten schliesslich ermöglichen, den Arm so lange neben dem Auge sich durch Bandagen oder Gipsverband unverrückt fixieren zu lassen, bis ein dem Oberarm ent-

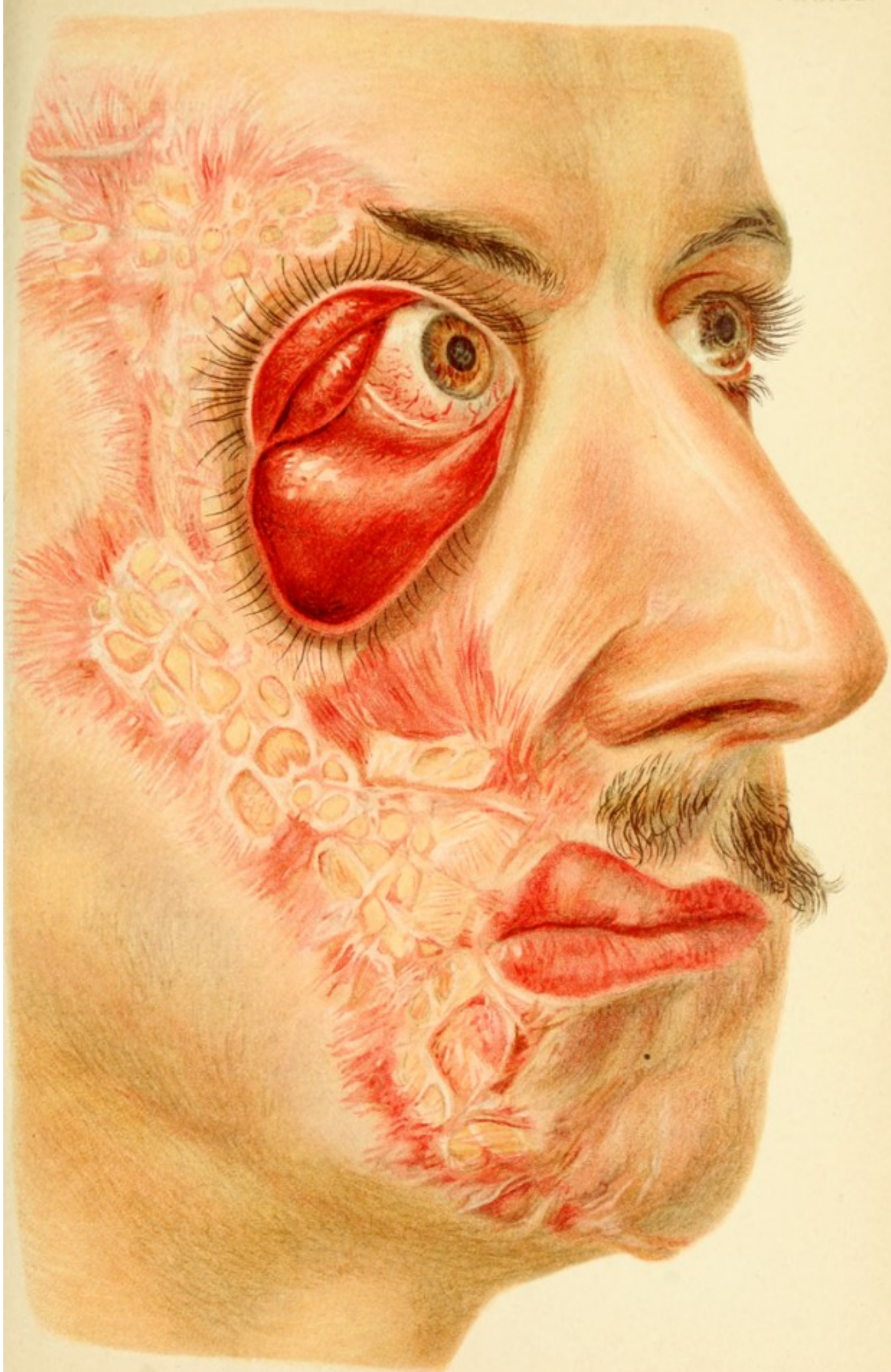
Taf. 22. Enormes Narben-Ektropium bei einem 23 jähr. Manne, der 3 Jahre vorher eine tiefe Verbrennung der rechten Gesichtshälfte durch eine Dampfrohre erlitten hatte und anderwärts mit Transplantation kleiner Hautstücke nach Reverdin behandelt worden war (ohne Beiziehung eines Augenarztes). Vascularisirte leichte Trübung und kleines, spiegelndes Geschwür unten auf der Hornhaut. Enorme Verlängerung des Lidrandes. — Erste Operation 14. Februar 1902: Ablösung beider Lider, bis beide ganz mobil waren und die Lidspalte zugenäht werden konnte (ohne Anfrischung derselben). Vier Tage nachher Bedeckung der sehr grossen Wunde mit Cutis vom Oberarm nach Thiersch. Im März und April Wiederholung der Operation in geringerem Umfange, da sich immer wieder etwas Ektropium einstellte, ebenso im Juli und November des gleichen Jahres. Im April wurde auch die Tarsorrhaphie im äusseren Winkel beigefügt.

Taf. 23. Dasselbe Auge am 15. Februar 1903, 3 Monate nach der letzten Operation. Das Auge kann gut geschlossen werden. — Seitherige Revision hat unveränderten Befund ergeben.

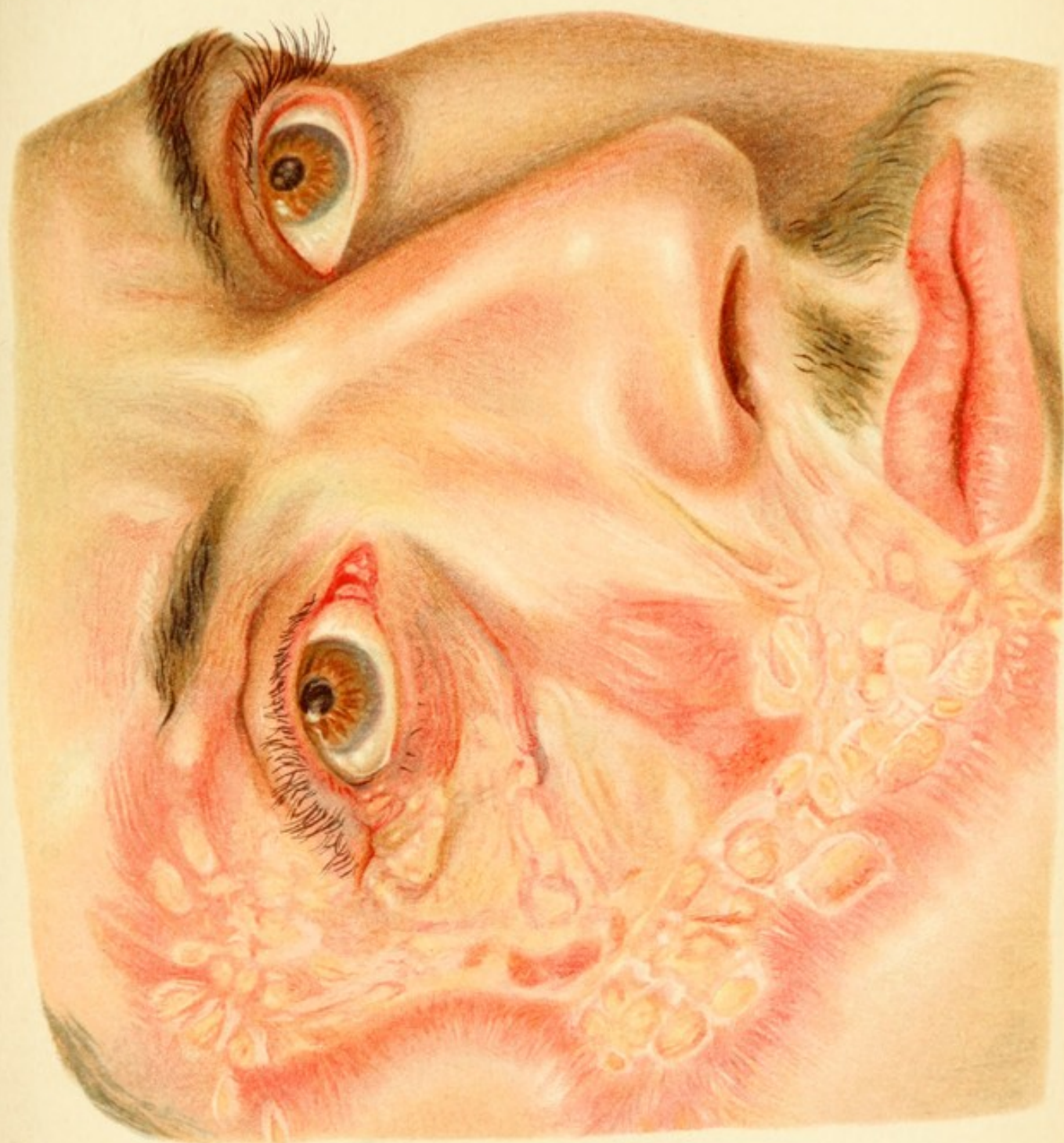nommener gestielter Lappen am Lide festgewachsen ist und dann abgetrennt werden kann. Es dauert dies 6 bis 8 Tage, wenn alles gut geht. Ebenso lange dauern aber auch die grossen Beschwerden der erzwungenen Armstellung.


Etwas einfacher wieder gestaltete sich die Korrektur bei der Patientin der Taf. 24, wo vor einem Jahre durch Hundebiss der nasale Teil des Lides verloren gegangen und der restierende nasale narbig ektropioniert war. Hier wurde nur einmal transplantiert, nachdem zunächst ein gestielter Lappen nach Fricke aus dem oberen Lid Ersatz gegeben. Aber freilich hätte eine nochmalige Hebung des Lides nichts geschadet, doch war Patientin zufrieden. Die gepfropfte Haut unterhalb des Lidrandes ist durch etwas hellere Färbung zu erkennen.

Bevor wir die Bildung gänzlich oder fast ganz, namentlich auch in ihrem Bindehautteil, verloren ge-









gangener Lider, die Blepharoplastik im engeren Sinne, noch etwas näher betrachten, haben wir einen kurzen Blick zu werfen auf die operative Korrektur von Narben der Innenseite der Lider, welche zu Verwachsung der Lider mit dem Bulbus — Symblepharon — geführt haben. Meistens entsteht dieses durch Verwachsung einander gegenüberliegender wunder Flächen an Lid und Bulbus, in selteneren Fällen durch narbige Schrumpfung der Bindehaut infolge von Pemphigus oder Trachom.

Die Operation des Symblepharons ist, sobald die Verwachsung etwas umfänglich, meist ein sehr schwieriges Unternehmen mit oft nur mässig oder auch gar nicht befriedigendem Resultat. Doch ist auch hier durch die Transplantation, namentlich von dünner Cutis, die Situation des Operateurs etwas verbessert worden.

Schmälere Verwachsungen, wie sie z. B. oft durch Verbrennungen oder Verätzungen der unteren Uebergangsfalte und der angrenzenden Lid- und Bulbusbindehaut zustande kommen, werden am besten nach v. Arlt so beseitigt, wie Taf. 26 zeigt. Es war hier durch Verbrennung mit flüssigem Eisen zunächst eine ziemlich ausgebreitete Verschorfung dieser Teile (Taf. 25 Fig. 2) und dann eine narbige Verwachsung von Lid und Bulbus verursacht worden, die sich bis zur Cornea hinaufzog (Fig. 1 der Taf. 26). Eine blosse Durchtrennung dieser Verwachsung und nachheriges Verhindern des Wiederausammenwachsens, z. B. durch Einlegen einer Metall- oder Glasschale, wie man das früher etwa versuchte, nützt nichts, wie sich dadurch auch bei frischen Wunden Symblepharon nicht verhüten liesse. Die Verwachsung ist so mächtig, dass alle diese Dinge allmählich herausgedrängt werden. Man muss vielmehr nach der Trennung solcher Verwachsungen dafür sorgen, dass sowohl die Lidwunde, wie

Taf. 24. Fig. 1. Narben-Ektropium nach Hundebiss. Die 49 Jahre alte Patientin war ein Jahr vorher von einem grossen Hunde so gebissen worden, dass das untere Lid heruntergehangen habe. Der Arzt zu Hause habe dann den herunterhängenden Teil (offenbar die nasale Hälfte des Lides) weggeschnitten, „da er doch verloren sei“. (Das war ein grosser Fehler, es hätte sofort alles sorgfältig genäht werden sollen.) Erste Operation 18. Juni 1901: Schnitt vom inneren Winkel parallel zum nasalen unteren Lidrand und 3 mm von ihm entfernt bis da wo die Cilien beginnen und Mobilisierung des unteren Lides bis die Lidspalte sich ohne starken Zug vernähen lässt (ohne Anfrischung derselben). Dann wird aus dem oberen Lide, da dieses recht schlaffe Haut hatte, ein zangenförmiger 2,5 cm langer und $\frac{3}{4}$ cm breiter Lappen mit Basis über dem inneren Winkel geschnitten und in den Substanzverlust am unteren Lide eingenäht. Die Wunde am oberen Lid wird durch Naht geschlossen. Da dieser Lappen etwas lang, stösst sich bei der Heilung die Spitze nekrotisch ab, daher 16. Juli zweite Operation: es wird durch Schnitt längs des unteren Orbitalrandes das wieder etwas ektropionierte Lid nochmals emporgehoben, die Lidspalte wieder vernäht und die über 1 cm breite halbmondförmige Wunde durch Cutis nach Thiersch gedeckt. Heilung gut. Entlassung 8. August 1901. Das Auge kann gut geschlossen werden.

„ „ Fig. 2. Zustand des Auges $\frac{5}{4}$ Jahre später. Das untere Lid liegt im nasalen Teil noch nicht ganz richtig, doch ist Patientin damit zufrieden und will nicht nachbessern lassen.

die Wunde am Bulbus mit Conjunctiva gedeckt werden, zum mindesten soll die eine dieser Wunden auf diese Weise vor neuer Verwachsung mit der gegenüberliegenden Wunde geschützt werden. Beide zu decken kann dadurch gelingen, dass man die beim Abziehen des Lides sich anspannende Bindehautbrücke nach der Uebergangsfalte hin umschlägt und dann die Bulbuswunde horizontal vernäht. Das

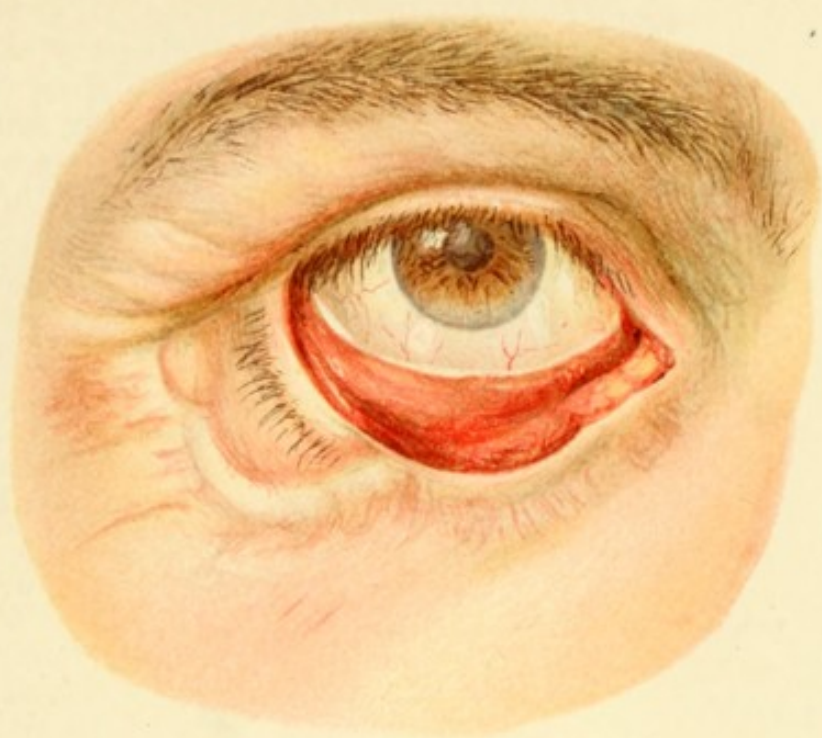


Fig. 1.

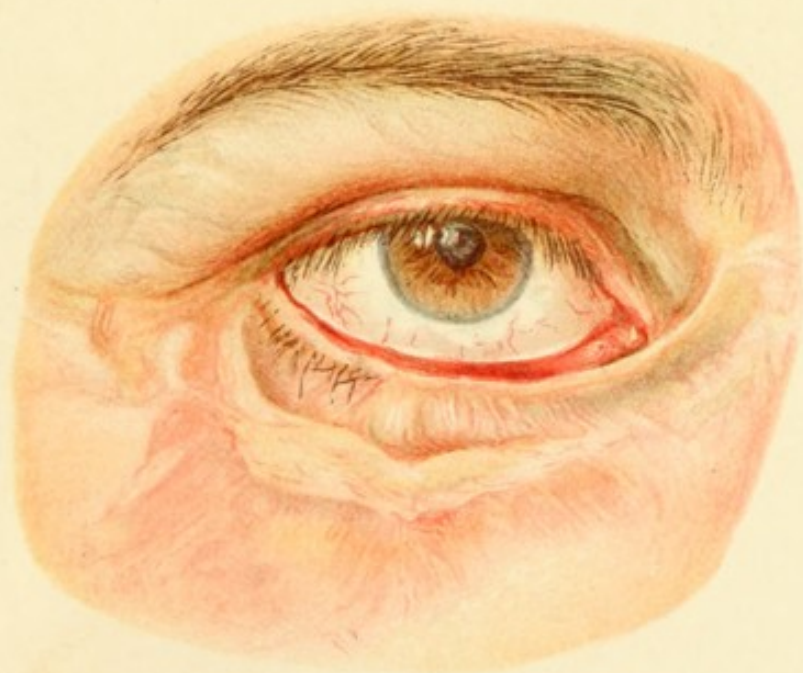


Fig. 2.



erstere wird durch einen doppelt armierten Faden bewirkt, der so durch die Bindehautbrücke gezogen wird, wie Fig. 1 der Taf. 26 zeigt. Würde die Conjunctiva, was in dergleichen Fällen oft vorkommt, sich pterygiumartig auf die Cornea hinaufziehen, so würde der Faden durch dieses traumatische Pterygium gezogen. Nachdem die Ablösung der Bindehautfalte vom Bulbus (eventuell also auch von der Hornhaut) sorgfältig und nicht breiter als nötig vorgenommen worden, wurden die beiden Nadeln des Fadens etwa 3—4 mm von einander im Uebergangsteil des unteren Lides durch dieses hindurch ausgestochen und über einem Watteröllchen geknüpft. Dann wurde die Wunde (durch punktierte Linie bezeichnet) mit zwei Schnitten parallel zum Cornealrand und durch seitliches Unterminieren der Bindehaut des Bulbus für den Verschluss vorbereitet, der durch 2—3 horizontale Nähte bewerkstelligt wird. Da die Bindehaut des Bulbus sehr verschieblich ist, lässt sie sich auf diese Weise ohne allzu grosse Spannung zur Deckung herbeiziehen.

Bei allen umfangreichen Verwachsungen der Lider mit dem Bulbus, seien sie nun durch Verletzung oder Erkrankung zustande gekommen, ist das richtigste Prinzip wohl das, durch Transplantation von möglichst haarloser dünner Cutis von der Innenseite des Oberarmes, also vermittelt Lappen nach Thiersch, die Wunde auszukleiden, welche durch die sorgfältige Ablösung der Lider vom Bulbus entstanden ist. In manchen Fällen derart, bei denen auch die Cornea durch Vernarbung für das Sehen unbrauchbar wurde, handelt es sich bloss darum, für das Tragen einer Prothese Raum zu schaffen. Die Transplantation von Cutis ist nach all den zahlreichen, meist üblen Erfahrungen, welche man mit der Verpflanzung von Schleimhaut (vom Mund, Vagina, Kaninchen etc.) gemacht hat, letzterer

vorzuziehen. Dünne, transplantierte, möglichst haarlose Cutis wird nach und nach Schleimhautähnlich und vom Auge gut ertragen. Aber allerdings ist diese Pfropfung noch etwas schwieriger, als die auf die Aussenseite der Lider und sie gelingt besser, wenn man sich eine Beobachtung zu Nutzen zieht, welche bei der Uebertragung von Lappen nach Thiersch leicht zu machen ist. Ein solcher Lappen heilt um so besser und mit um so geringerer späterer Schrumpfung ein, je weniger nachgiebig der Grund ist, auf den er verpflanzt worden. Daher geschieht die Bekleidung grosser Substanzverluste, welche dicht auf Knochen liegen, ungemein leicht und sicher (so z. B. bei der grossen Stirnwunde der Patientin von Fig. 118). Man kann nun einem ungestielten Lappen auch dadurch den nötigen Halt geben, dass man die unnachgiebige Fläche auf seine andere Seite bringt, sodass er sie nicht unter sich, sondern auf sich hat. Diesem Gedanken folgend, haben Hotz und May die Verpflanzung von Cutis ins Conjunctivalgebiet wesentlich verbessert, indem sie mittelst unnachgiebigen Beleges — Hotz durch eine dünne Bleiplatte, May durch eine passende Glasprothese — den Lappen an seine Unterlage anpressten und dabei ausgespannt erhielten.

Löst man ein mit dem Bulbus gänzlich verwachsenes unteres Lid vom Bulbus ab, bis es vollständig mobilisiert ist, wobei auch der Bulbus seine Beweglichkeit wieder erlangt, und bekleidet man die grosse Wunde, welche die Innenseite des Lides und den unteren Teil des Bulbus einnimmt, mit einem Lappen nach Thiersch, so bleibt er, wenn man beide Augen gut zubindet, damit die Bewegung der Teile gänzlich sistiert wird, vielleicht am Bulbus und am Lidrand ganz ordentlich liegen, namentlich wenn man ihn dort mit ein paar Nähten an die Bindehaut festnähte, aber in der Uebergangs-

falte wird seiner Verkürzung nichts entgegenstehen und von hier aus geht die Schrumpfung nach beiden Richtungen so energisch vor sich, dass das transplantierte Stück schliesslich kurzer Hand sich vom Lidrand zum Bulbus hinüberspannt und der frühere Zustand wieder da ist.

Man kann allerdings bei dieser Art Pfropfung auch in der Uebergangsfalte den Lappen durch eine Fadenschlinge oder Zügelnaht (schon von Stellwag für die Schleimhauttransplantation verwendet) befestigen und an seine Unterlage anpressen. Man sticht zu dem Zwecke in der Uebergangsfalte durch den aufgelegten Lappen und das ganze Lid hindurch die beiden Nadeln eines doppelt armierten Fadens in nicht zu grosser Entfernung voneinander durch und knüpft sie aussen auf der Haut über einem Watteröllchen oder Drainstück. Neben dieser Naht kann man noch eine oder zwei gleiche anlegen. Sie ziehen den transplantierten Lappen fest in die Uebergangsfalte hinein. Dass diese Art Naht gute Dienste leistet, sogar bei Ueberpflanzung von Schleimhaut, zeigt ein Fall, wo Axenfeld¹⁴⁴) die plastische Wiederherstellung des ganzen Conjunctivalsäckes bei Symblepharon et Ankyloblepharon cicatriceum totale mit sehr gutem Erfolge zustande brachte, allerdings vermittelt 4 Operationen (die jede $2\frac{1}{2}$ —3 Stunden dauerte). Er benützte Lippen- und Mundschleimhaut.

Die Bleiplatte aber von Hotz¹⁴⁵) bietet, indem sie sich dem Operationsfeld gut anschmiegt, den grossen Vorteil, dass sie den transplantierten Lappen gleichmässig an die Wunde anpresst und immobilisiert. Man schneidet aus ca. 0,5 mm dicker Bleifolie (man kann auch Zinnfolie benützen, z. B. von Flaschenkapseln) ein passendes, meist halbmondförmiges Stück, dem man auch die richtige Biegung gibt, heraus, bohrt in dem Rande, welcher an den

Taf. 25. Fig. 1. Totales Symblepharon und fast totales Ankyloblepharon bei einem 42 jährigen Manne in Folge Verbrennung des Auges durch flüssiges Eisen. Fast die ganze Conjunctiva der Lider und des Bulbus war bei der Aufnahme 15. Januar 1903 nekrotisch, die Cornea so stark verbrannt, dass sie am 23. Januar perforierte. Am 28. Januar Enucleation des Bulbus. Das Bild zeigt den Zustand der Augengegend Anfang März.

Am 13. März Neubildung einer Höhle, in die eine Prothese eingelegt werden sollte. 19. März. Versuch, die Höhle nach May mit Cutislappen auszukleiden, erzielt mangelhaftes Resultat, sodass am 30. März nochmals eine grosse Transplantation vorgenommen wird. Auch jetzt blieben die transplantierten Stücke meist nicht haften, und was haftete, schrumpfte nachher, sodass am 17. April wieder der ursprüngliche Zustand vorhanden war.

„ „ Fig. 2. Frische Verbrennung des unteren Teiles des Conjunctivalsackes durch ein Stück glühenden Eisens bei einem 17 jährigen Manne, entstanden 23. Dezember 1902.

Taf. 26. Fig. 1 u. 2. Das mittlerweile entstandene Symblepharon wird 28. Februar 1903 operiert (v. Text).

Lidrand zu liegen kommt, einige Löcher und näht sie, nachdem die transplantierte Cutis richtig aufgelegt worden, vermittelt dieser am Lidrand fest. Der andere Rand kommt in die Uebergangsfalte zu liegen. Die Cutis selbst braucht nicht durch Nähte fixiert zu werden. Es kann dagegen nützlich sein, die Lidspalte für ein paar Tage zu vernähen und das andere Auge auch zwei Tage zuzubinden.

Die Methode von May¹⁴⁶⁾ wurde von Widmark in mehreren Fällen (mitgeteilt von Landström¹⁴⁷⁾ mit gutem Erfolg verwendet. Die mit Cutislappen (nach Thiersch) bedeckte Glasprothese wird nach Abtrennung der Lider vom Augapfel und Stillung der Blutung in den neugebildeten Conjunctivalsack eingelegt, dann die Lider zusam-

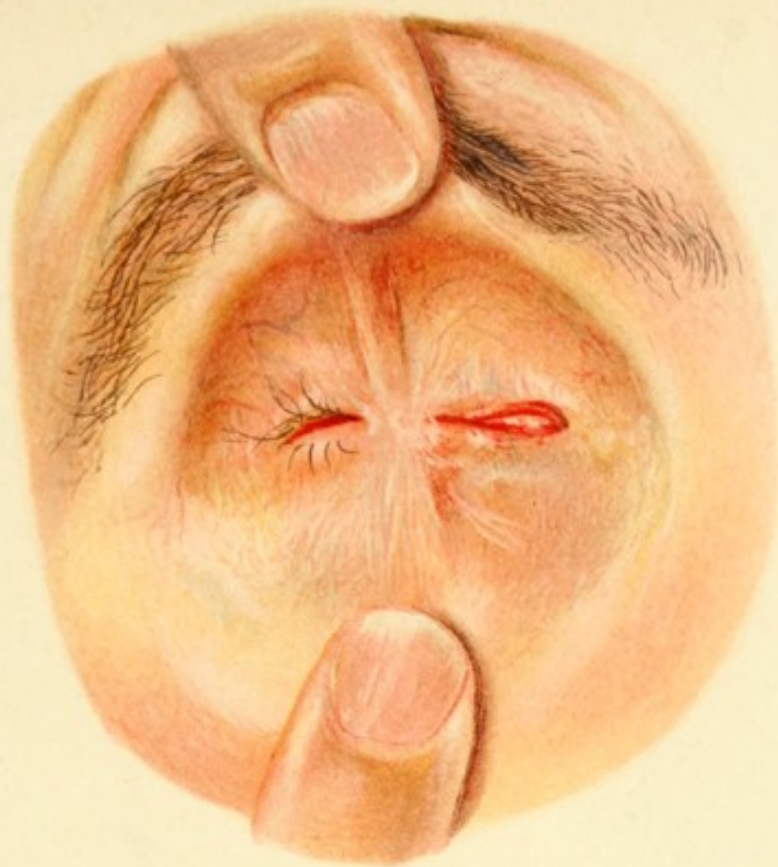

Fig. 1.

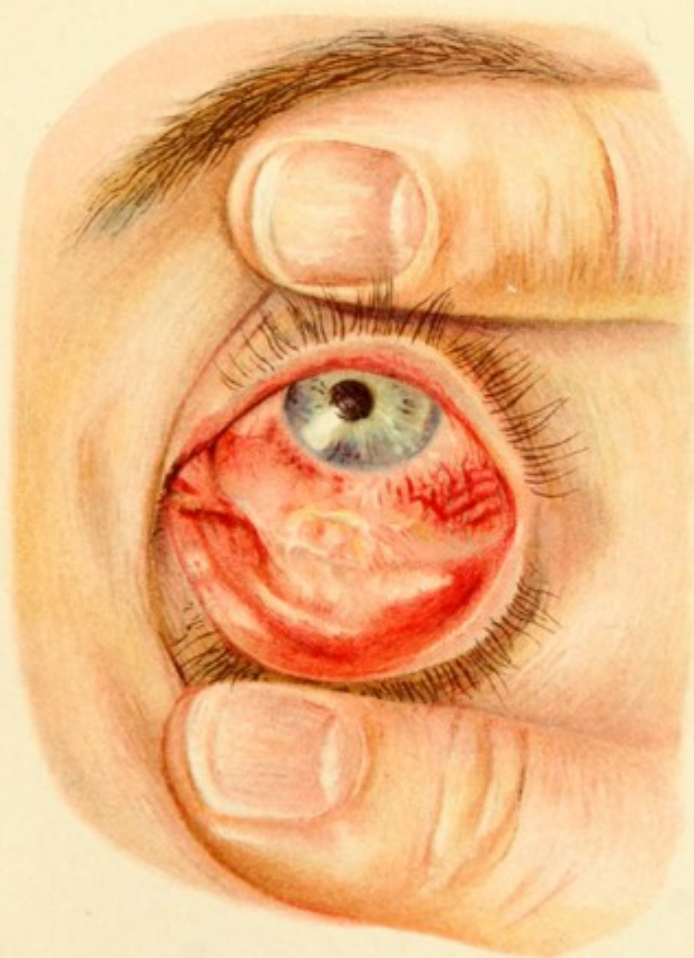


Fig. 2.



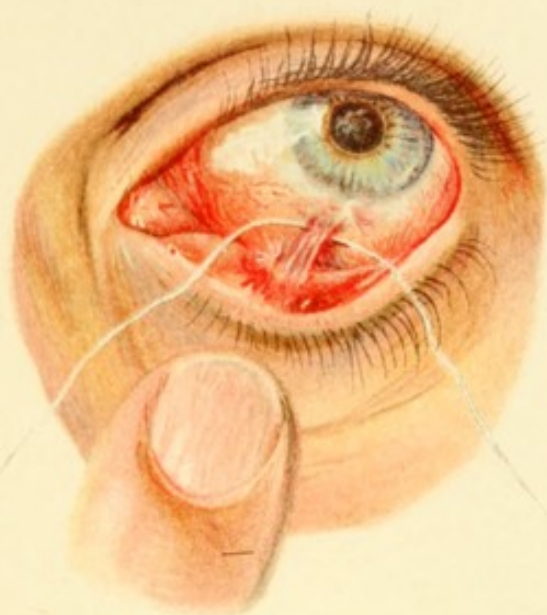


Fig. 1.

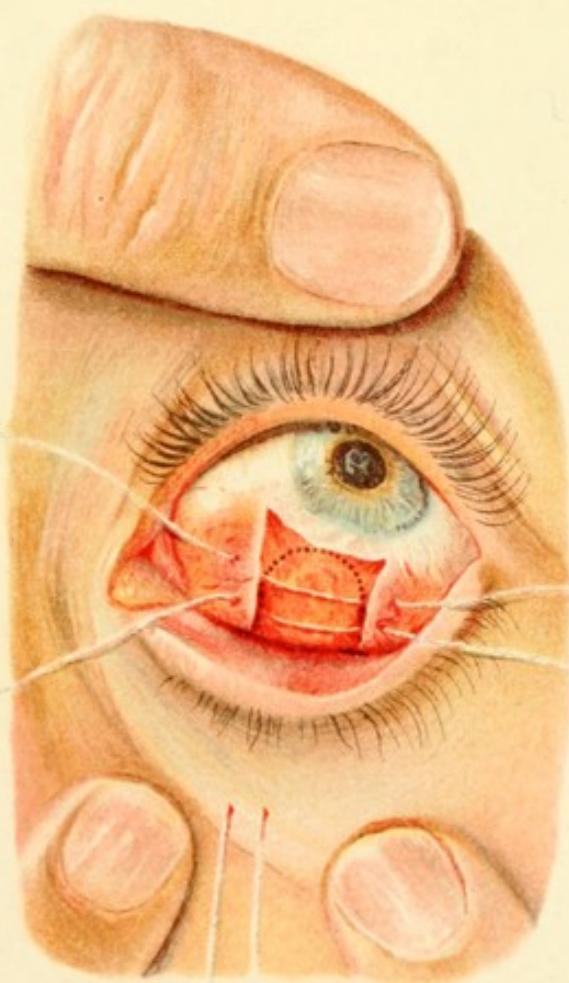



Fig. 2.



mengenäht und Verband angelegt. Nach 5 Tagen können die Nähte von den Lidern entfernt werden, die Schale wird noch einige Tage länger liegen gelassen. Die Methode eignet sich wohl hauptsächlich für Augen mit leukomatöser Cornea. Auch sie, wie die von Hotz mit der Bleiplatte, muss übrigens unter Umständen zum Zweck weiterer Vertiefung des Bindehautsackes wiederholt werden. In dem Falle, der Taf. 25 Fig. 1 abgebildet ist: Symblepharon totale mit grossem Ankyloblepharon nach umfänglicher Verbrennung des Auges und Enucleation des Bulbus, gelang es bei zweimaliger Operation nicht, nach May einen genügenden Raum für eine Prothese zu schaffen. Es waren hier die Schwierigkeiten indessen die denkbar grössten und eine Fortsetzung des Operierens äusserer Umstände halber leider nicht möglich.

Sieht sich der Chirurg vor die Aufgabe gestellt, eine Blepharoplastik im engeren Sinne des Wortes auszuführen, d. h. ein ganzes Lid neu zu bilden, weil dieses wegen bösartiger Neubildung oder infolge von Verletzung, Gangrän etc. verloren ging, so kombinieren sich die Schwierigkeiten, da sowohl die Vorder- wie Rückseite des Lides neu gebildet werden muss.

Da lässt sich, namentlich am unteren Lid, die Neuschaffung nach Eversbusch¹⁴⁸⁾ so vornehmen, dass in zwei Malen operiert wird. Zuerst wird ein entsprechend grosser Lappen aus Haut der Nachbarschaft gebildet (nach Fricke). Dann wird dessen Rückseite, sowie die Wunde, welche durch seine Ausschneidung entstanden, mit Epidermis belegt, alles mit Protectiv-Silk oder Kautschukpapier bedeckt und der Lappen wieder in seine natürliche Lage gebracht. Nachdem die Anheilung der transplantierten Cutis abgewartet worden, wird der Lappen an Stelle des verloren gegangenen Lides

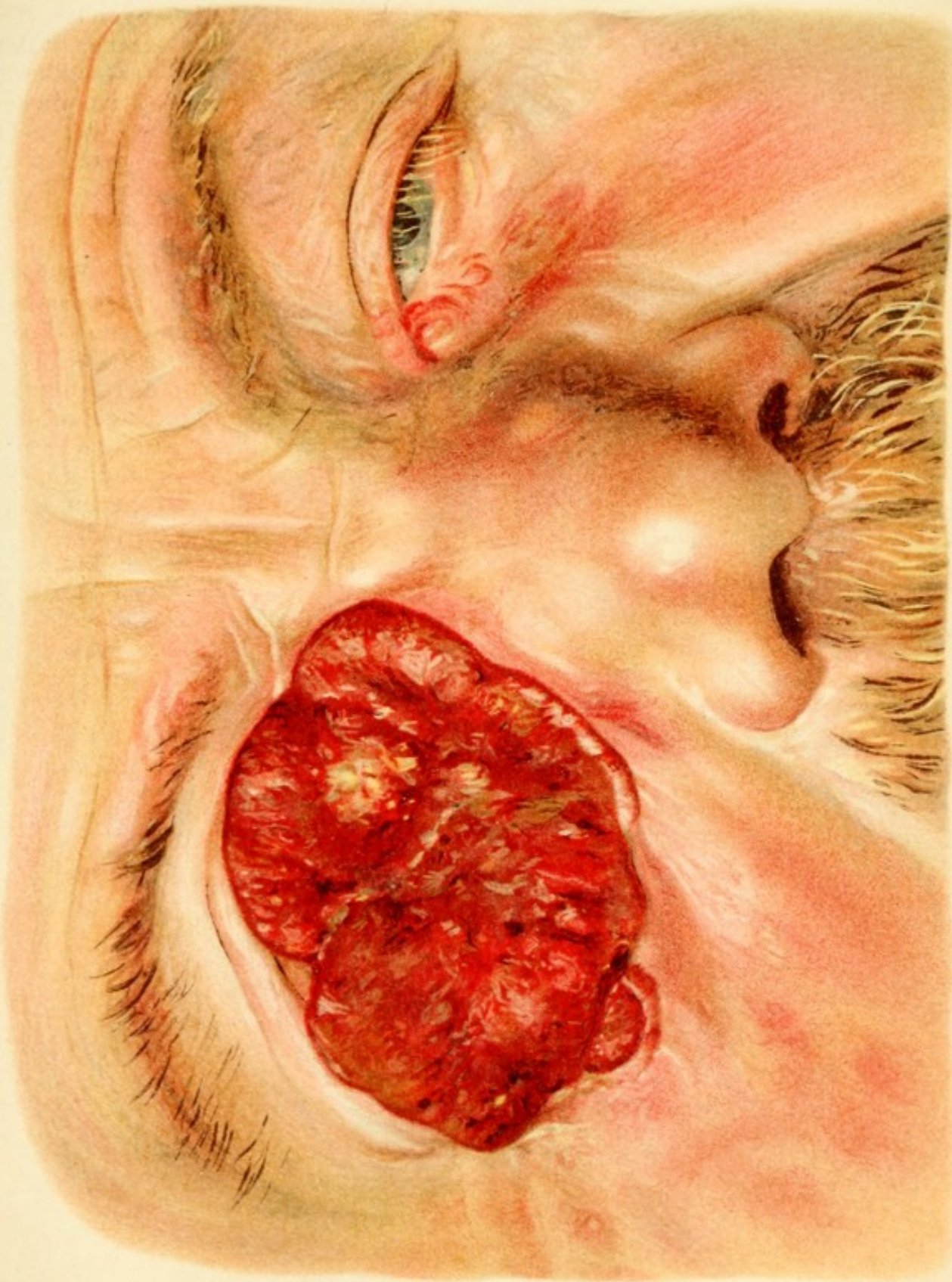
Taf. 27. Grosses Carcinom, das offenbar vom inneren Augenwinkel (wo auch links sich eine kleine Carcinomwucherung befindet) ausgegangen ist. Der von seinem Arzt der Klinik zugewiesene Patient hat sich bis jetzt nicht zur Operation entschliessen können. Der Tumor bildet einen 1—2 cm dicken, in der Mitte etwas vertieften Kuchen, der leicht blutet. Hinter dem oberen Teil kann man, wenn man ihn etwas abzieht, die Cornea sehen. Unten ist er mit der Wangenhaut verwachsen und wuchert in dieser weiter.

Erste Operation 22. November 1902: Erstirpation des kleinen Tumors links und des grossen rechts. In der Klein-Handtellergrossen Wunde liegt der Bulbus, der selbst intakt, frei, das untere Lid fehlt ganz, vom oberen konnte das temporale Drittel erhalten bleiben, das nun so gut als möglich über die Cornea weggezogen und mit dem temporalen Teil des unteren Wundrandes und mit der Conjunctiva bulbi, die um die Cornea herum nasalwärts einen 0,5 cm breiten Saumbildete, vernäht wurde. Vier Tage später bekleidete ich die ganze Wunde mit Cutis vom Oberarm nach Thiersch, deren Anheilung gut gelang. Der Rest des Oberlides legt sich dann mehr und mehr über die Cornea, die ganz intakt bleibt. Unterhalb der Cornea liegt ein Streifen Bulbusbindehaut frei. Dieser wird am 15. Dez. nach oben geschlagen und auf seiner Aussenseite mit einem Lappen nach Thiersch belegt. Zugleich wird der äussere Winkel durch Schnitt etwas erweitert und mit Cutisläppchen ausgelegt. Heilung so wie

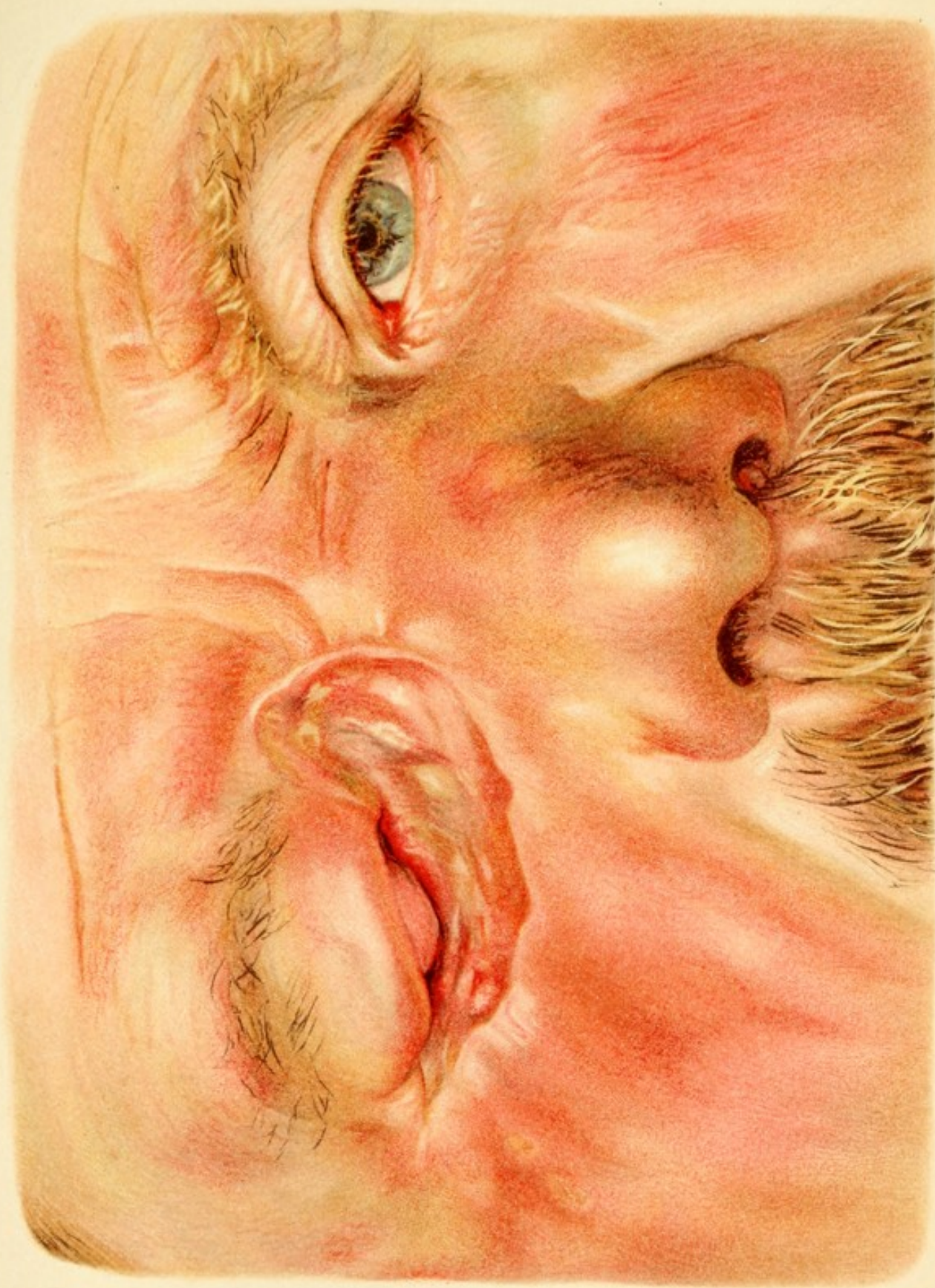Taf. 28 zeigt, in welchem Zustand Patient 31. Dez. 1902 entlassen wird. Weitere Correctur und Freilegung der Cornea wird auf später verschoben.


eingesetzt, nach entsprechender Anfrischung am Orbitalrand. Später empfahl Eversbusch, die hintere Lappenfläche mit Schleimhaut der Rachenhöhle des Kaninchens zu bekleiden.

Sind noch die Uebergangsteile des unteren oder oberen Lides bei gutem anderem Lide vorhanden, so kann letzteres nach Landolt¹⁴⁹⁾ zur Ergänzung









herbeigezogen werden. Man spaltet z. B. bei Ergänzung des unteren Lides das erhaltene obere Lid in seine zwei Blätter: ein vorderes aus Cutis und Muskel und ein hinteres aus Tarsus und Bindehaut bestehend. Dann wird das vordere Blatt durch einen bogenförmigen Schnitt am Augenhöhlenrande zu einem Brückenlappen gemacht, dieser soweit herabgezogen, dass der obere Rand dieser Brücke in die Höhe des unteren Randes des hinteren Blattes zu stehen kommt. Dann wird auch der Rest des unteren Lides in die zwei Blätter gespalten und der untere Rand des aus dem oberen Lid gebildeten Brückenlappens zwischen diese beiden Blätter eingeschoben und vernäht, nachdem der Brückenlappen auch an der vorderen Seite angefrischt worden. Nach mehrmonatlichem Verschluss wird mitten durch die Membran eine neue Lidspalte eingeschnitten.

Fehlen die Lidrandteile beider Lider, so werden die noch vorhandenen Reste der Uebergangsteile ebenfalls in zwei Blätter gespalten, es muss dann aber auch das hintere Blatt des unteren Lides im Uebergangsteil durch einen Schnitt längs dem Orbitalrand abgelöst werden, sodass es hinaufgezogen werden kann. Das Auge wird dann von einer Membran bedeckt, welche aus den auseinander gezogenen an ihren Rändern sich überdeckenden vier Blättern der beiden Lidreste gebildet wird, die abwechselnd eine Wundfläche nach hinten und eine nach vorn haben (die letztere würde man wohl heutzutage mit Lappen nach Thiersch decken).

Dasselbe Prinzip der Blätterschiebung lässt sich nach Landolt¹⁵⁰⁾ auch in horizontaler Richtung vornehmen.

Die Operationen an der Bindehaut, welche hauptsächlich noch in Betracht fallen, be-

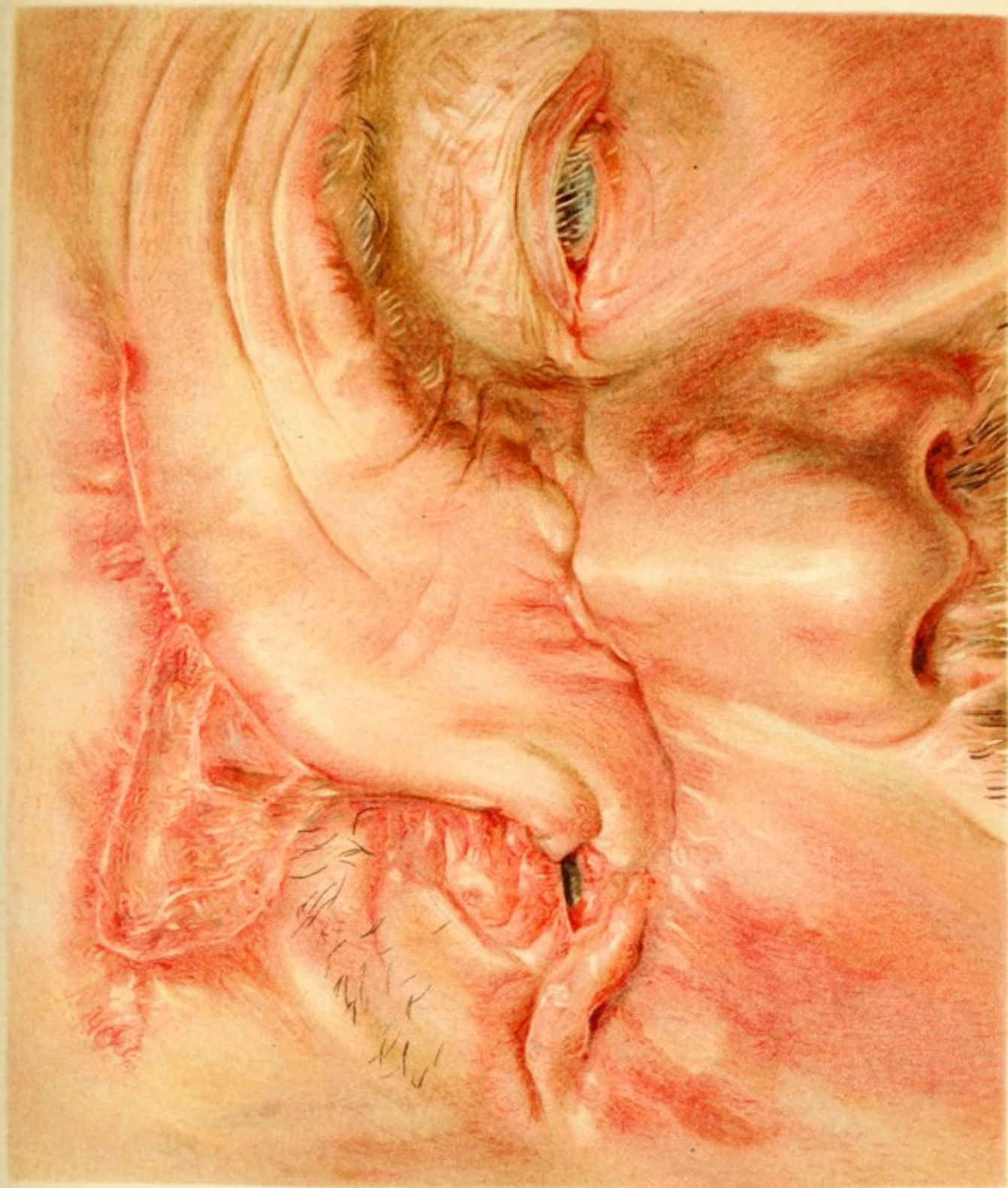Taf. 29. Derselbe Patient, nachdem ein Recidiv des Carcinoms entfernt worden. Am 26. Januar 1903 schon stellte er sich mit einem haselnussgrossen Recidiv im inneren Winkel wieder ein, das, bis er aufgenommen und operiert werden konnte (3. Februar), schon walnussgross geworden. An diesem Tage exstipierte ich diesen Tumor sehr gründlich, legte einen grossen Lappen aus der Stirn mit Basis an der Nasenwurzel über die mächtige Wunde und vernähte ihn, nachdem ich ihn an seinem Ende gespalten, um das obere und untere Lid in ihren nasalen Hälften etwas zu ergänzen. Um die Cornea etwas besser von unten her zu decken, bildete ich aus der angrenzenden Haut einen kleinen Lappen mit Basis schläfenwärts und vernähte ihn mit dem unteren Teil des Stirnlappens. Die Stellen, denen der grosse Stirn- und der kleinere Lappen entnommen worden, wurden am 13. Februar mit Cutis aus dem Oberarm nach Thiersch gedeckt, nachdem die Stirnwunde bei der Operation durch Nähte tunlichst verkleinert worden. Das Bild zeigt den Zustand der Augen Mitte März. Die Cornea ist am unteren Rande nicht gedeckt und zeigt daher dort ein kleines Randgeschwür. Patient muss am 18. März entlassen werden. Weitere Correctur wird auf später verschoben.


Nachdem Ende März und April nochmals vermittelst des kleinen Conjunctivalrestes versucht worden, durch kleine, gestielte Lappen den unteren Teil der Cornea zu decken, gelingt dies soweit, dass Patient dann Ruhe hat und am 23. September, wenn man das obere Lid etwas in die Höhe zieht oder wenn er den Kopf etwas zurücklegt, Sehschärfe $\frac{1}{24}$ aufweist. Lokal trat bis in letzter Zeit kein Recidiv mehr auf, dagegen musste er im September 1903 wegen Drüsen-Carcinom am Kieferwinkel in der chirurgischen Klinik operiert werden.

ziehen sich im wesentlichen auf die chirurgische Behandlung des Trachoms.

Wie bei allen Eingriffen an der Bindehaut ist auch hier grösstmögliche Schonung dieser Membran im Auge zu behalten. Es ist demnach

1. die Ausschneidung der Uebergangsfalten





(Galezowski, Heisrath u. a.) wohl besser bloss dann vorzunehmen, wenn sie so dicht mit Körnern durchsetzt sind, dass zwischen diesen fast kein normales Gewebe mehr vorhanden ist. Es werden dann (nach Elschmig) unter das zu entfernende Gebiet der Bindehaut in senkrechter Richtung fünf bis acht mit Seidenfäden armierte Nadeln eingeschoben, dieses Gebiet mit dem Skalpell umschnitten und mit der Schere von der Unterlage abgelöst. Die Fäden werden dann vollends durchgezogen und geknüpft.

Liegen die Körner weniger dicht in der Schleimhaut, so empfiehlt sich vielmehr

2. ihre Zerstörung mit der GlühSchlinge,
3. ihre Skarifikation, Anritzung oder Ausbürstung mittelst eines Drahtpinsels, z. B. desjenigen von v. Schröder (Fig. 140)

4. oder noch besser ihre Ausquetschung. Diese kann mit der vorherigen Anritzung oder Skarifikation verbunden werden, meist ist dies nicht nötig; da die Quetschinstrumente in der Regel genügende Kraft haben, um aus dem Gewebe die Körner-Einlagerung herauszupressen. Zu den frühesten Instrumenten derart von Prince (ähnlich der Pinzette von Fig. 139) und Noyes gesellten sich bald die Rollpinzette von Knapp (Fig. 136) und ihre Modifikation von Rust (Fig. 137). Dann die Klemme von Dohnberg (Fig. 138) [der vollständig gleicht das Instrument von Graddy], von v. Schröder (Fig. 139), sowie die Expressoren von Kuhnt mit ihren durchlöcherten Endplatten. Die längs geriffelten Rollen an der Pincette von Knapp¹⁵¹⁾ und Rust (mit letzterer kann man etwas besser die seitlichsten Teile der Uebergangsfalten fassen) müssen sich ordentlich drehen, weshalb diese Instrumente gut in Stand zu halten und vor Rosten zu schützen sind. Sie müssen auch nach dem Gebrauch sofort gut gereinigt werden.

- Fig. 136—140. Instrumente für die Behandlung des Trachoms.
- „ 136. Rollpincette von Knapp.
 - „ 137. „ „ Rust.
 - „ 138. Klemmpincette von Dohnberg.
 - „ 139. „ „ v. Schröder.
 - „ 140. Drahtpinsel von v. Schröder.

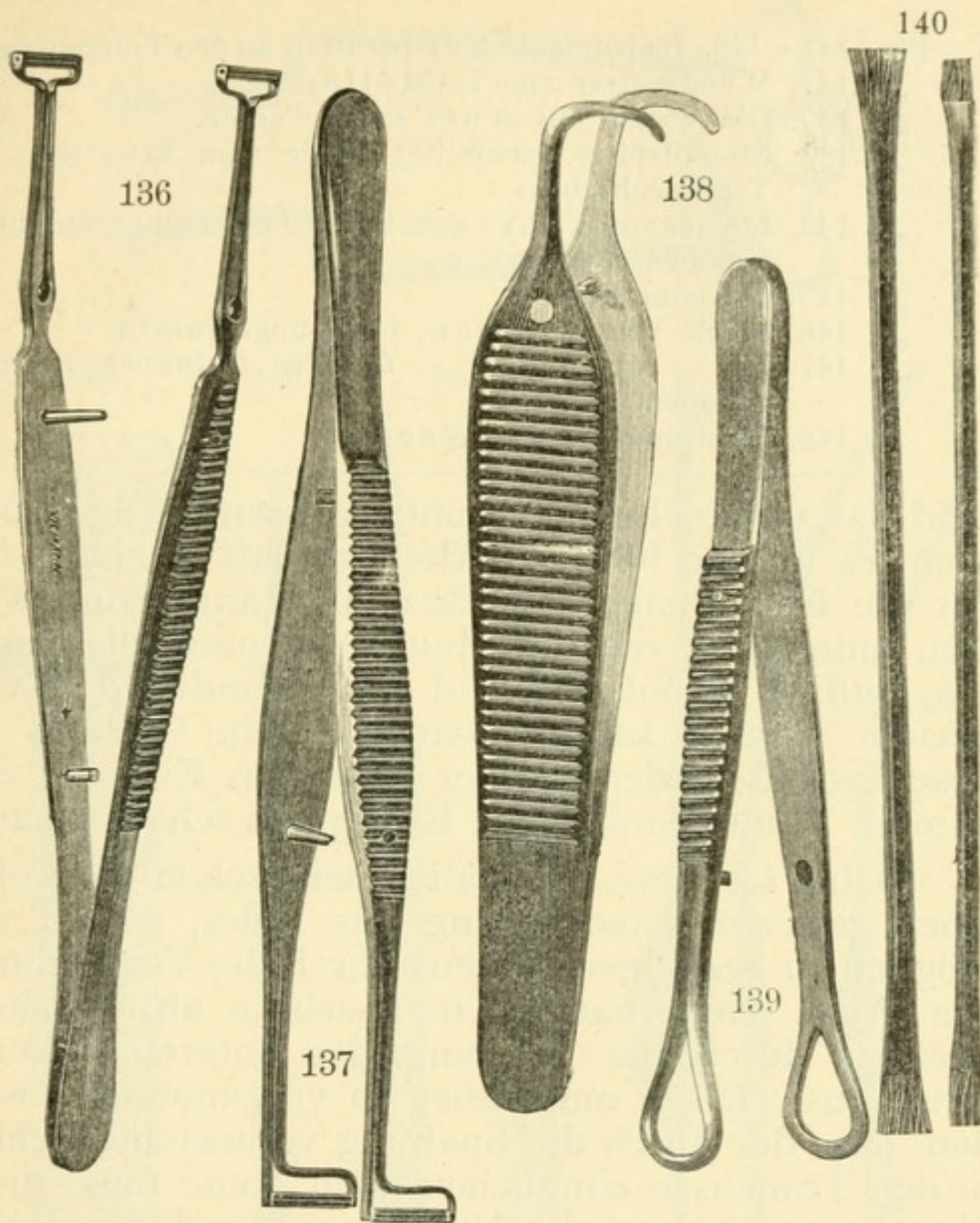
Die Roll- und Klemmpincetten werden nach gründlicher Anwendung von Cocain und Adrenalin an den evertierten Lidern so angelegt, dass am oberen Lid die Uebergangsfalte mit der Fixierpincette gefasst und vom Auge abgehoben wird, damit sie vollständig zwischen die Enden des Instrumentes genommen werden kann. Am unteren Lide kann ohne Fixierpincette vorgegangen werden. Es wird so lange die betreffende Gewebspartie durch Ausziehen vermittelst des Instrumentes bearbeitet, bis sie rein von Körnern ist. Es sind namentlich auch die Lidwinkel, und wenn nötig, die Karunkel genau zu bearbeiten. Wenn die Bindehaut des Tarsus Körner enthält, so wird das eine Blatt der Rollpincette auf die Lidhaut, das andere auf die Bindehaut gelegt und das Instrument mehrere Male hinübergezogen, bis alle Körner verschwunden sind.

Bei allen diesen Ausquetschungen tut der Arzt gut, eine grosse Schutzbrille aufzusetzen, damit ihm nichts in die Augen spritzt. Es haben sich, wie ich erfuhr, in Russland Aerzte beim Ausquetschen infiziert.

Nach der Operation brauchen die Augen nicht zugebunden zu werden. Der Patient fühlt sich in der Regel bald wesentlich erleichtert.

D. Die Operationen an den Tränenorganen.

Die chirurgischen Eingriffe gelten hier in der grössten Mehrzahl der Fälle den Störungen des Abflusses der Tränen in die Nase, meist infolge von Verengerung des Tränenkanales und seinen Folgen.

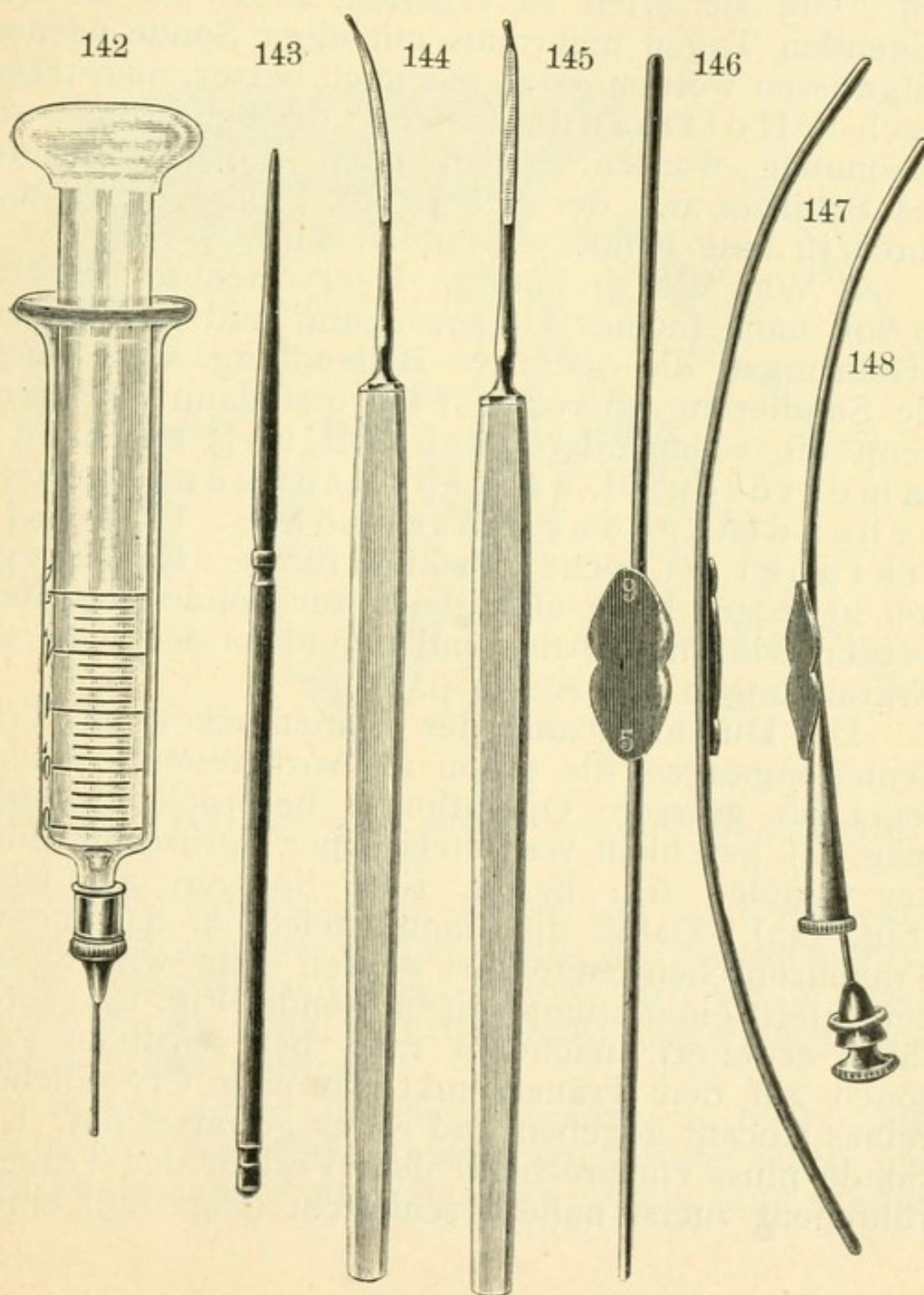
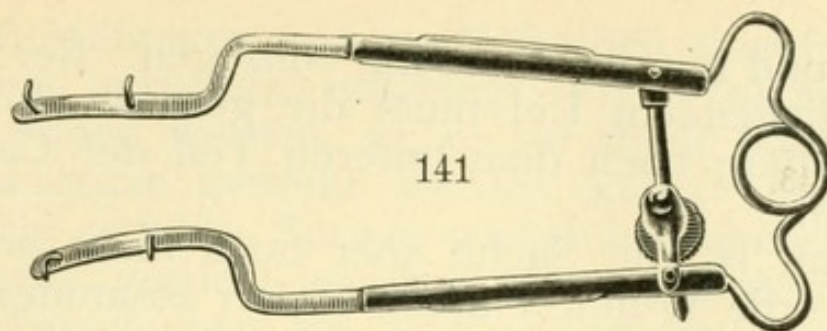


1. Doch kann auch schon eine einfache Eversion des unteren Tränenpunktes bei sonst normalen Abflusswegen Tränenträufeln verursachen und damit den Beginn eines Ektropiums abgeben. Wenn der untere Tränenpunkt nicht in den Tränensee eintaucht, so läuft die dort angesammelte Tränenflüssigkeit leicht über, das Auge wird abgewischt und zwar in der Regel nach unten-aussen. Damit

- Fig. 141—148. Instrumente für Operation an den Tränenwegen.
- „ 141. Wundsperrer von L. Müller.
 - „ 142. Glasspritze mit Anel'scher Canüle.
 - „ 143. Stumpfspitze (conische) Sonde zum Erweitern des Tränenröhrchens.
 - „ 144. Messer von Weber zum Spalten des Tränenröhrchens, gebogen.
 - „ 145. Dasselbe gerade.
 - „ 146. Sonde von Bowman, noch ungebraucht.
 - „ 147. „ „ „ für den Gebrauch zurechtgebogen.
 - „ 148. Hohlsonde von v. Wecker.

wird das untere Lid nach unten-aussen gezogen und wenn es infolge höheren Alters schlaff ist, kann damit die Entstehung von Ektropium angebahnt werden, unterstützt von der Hautverkürzung, die durch die häufige Benetzung und das Wundwerden verursacht werden kann. Damit ist ein Circulus vitiosus gegeben, der aus der einfachen Eversion des unteren Tränenpunktes ein Ektropium schaffen kann.

Daher ist diese Anomalie, meist schon die Folge einer gewissen Erschlaffung des Lides, sobald wie möglich zu beseitigen, erstens durch die Verordnung, das Auge stets nach innen-oben abzuwischen, zweitens durch die Spaltung des unteren Tränenröhrchens. Diese muss aber so vorgenommen werden, dass der durch die Spaltung verursachte Schlitz in den Tränensee eintauchen kann, somit muss nicht die obere, sondern die hintere Wand des Röhrchens gespalten werden. Nachdem in der Weise, die noch besprochen werden wird (Fig. 149 u. 150), das untere Tränenröhrchen mit der konischen Sonde (Fig. 143) etwas erweitert worden, wird das eine Blatt einer schlanken stumpfspitzen Schere in das Röhrchen eingeschoben, wobei dieses gut vom Bulbus abgezogen wird, dann wird die Schneide des Scherenblattes gegen die hintere Wand des Röhrchens, also das andere Blatt ganz gegen den Bulbus



gedreht und nun die Spaltung vollzogen. Bei wieder normal liegendem Lid muss die gesetzte Spalte in der Richtung nach dem unteren Teil der Carunkel verlaufen.

Damit ist die Sache aber noch nicht erledigt: es würde die Wunde einfach wieder zusammenwachsen. Um sie offen zu erhalten, muss sie in den folgenden Tagen mehrmals mit einer Sonde wieder aufgerissen werden, oder was noch besser, man trägt (nach v. Hoffmann), nachdem die Schlitzung vorgenommen worden, gleich noch die eine Kante des Schlitzes mit der Schere ab, sodass dieser dadurch in eine Rinne verwandelt wird.

2. Was die so häufige Dacryostenose betrifft, so soll nach meiner Ueberzeugung und vielfältigen Erfahrungen die operative Behandlung, wozu auch die Sondierung zu rechnen ist, erst dann eintreten, wenn die schonendere Behandlung mit medicamentösen Durchspritzungen, sowie Behandlung der Nasenhöhle, falls sie erkrankt ist, nicht zum Ziele führte. Keineswegs soll in jedem Falle also gleich zur Sonde gegriffen werden (vid. mein Atlas und Grundriss der äusseren Erkrankungen des Auges p. 84).

Die Durchspritzung des Tränensackes und Trännenasenganges, die schon als vorbereitende Massregel für grössere Operationen besprochen wurde (pag. 44), geschieht mittelst einer Spritze mit dünner Canüle. Am besten sind Spritzen aus Glas (Fig. 142). Damit die Canüle leicht in das untere Tränenröhrchen eingeführt werden kann, wird dieses mittelst einer stumpfspitzen Sonde (Fig. 143) sorgfältig erweitert, nachdem man bei sensiblen Personen auf den Tränenpunkt ein paar Cryställchen reines Cocain gegeben und etwas gewartet hat. Die Sonde muss entsprechend dem Verlauf des Tränenröhrchens zuerst nahezu senkrecht (Fig. 149) einen

bis zwei Millimeter weit ins Röhrchen eingeführt und dann erst horizontal umgelegt (Fig. 150) und sanft vorgeschoben werden, wobei sie leicht bohrend um ihre Längsaxe gedreht werden kann. Nun muss rasch die gefüllte Spritze eingeführt werden, ebenfalls zuerst vertical, wonach ihr Inhalt durch langsames Vorschieben des Stempels in den Tränensack

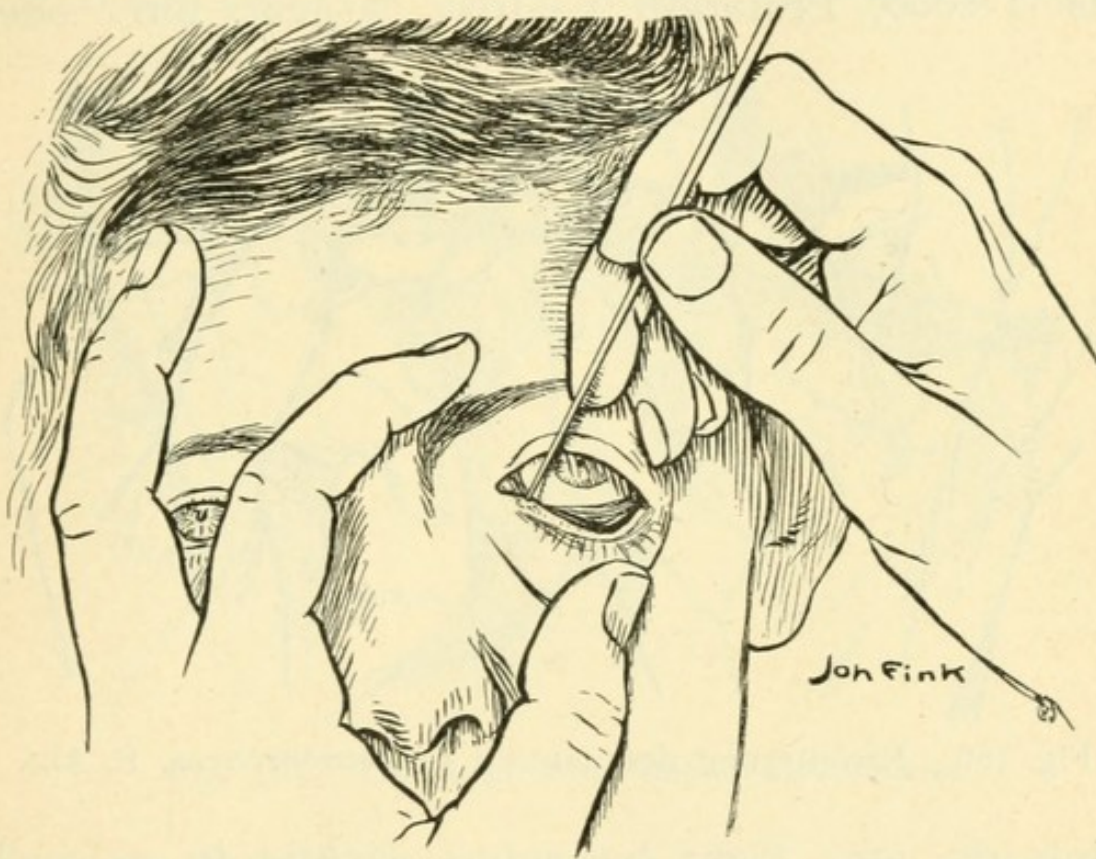


Fig. 149. Erweiterung des unteren Tränenröhrchens, I. Akt.

befördert wird (Fig. 151). Dabei soll der Kopf etwas nach vorn gesenkt werden, damit die Flüssigkeit zur Nase herausfliessen kann. Dort wird sie in einer schwarzen Schale (Hartgummi) aufgefangen (wie früher schon erörtert).

Schon diese einfache Prozedur ist nicht ganz leicht und Ungeübte geraten sogar hier schon mit der konischen Sonde oder der Canüle auf falsche

Wege, d. h. ins Gewebe, was zur Folge hat, dass die Einspritzung namentlich von Sublimat, eine starke, mehrtägige schmerzhaftige Schwellung der Umgebung des Tränenröhrchens verursacht.

Wer daher seiner Sache nicht ganz sicher ist, möge eine solche erste Durchspritzung mit physiologischer Kochsalzlösung vornehmen. Von medicamentösen Lösungen empfiehlt sich Sublimat 1:5000 bis 1:1000, Protargol 5—10%, argent. nitr. oder

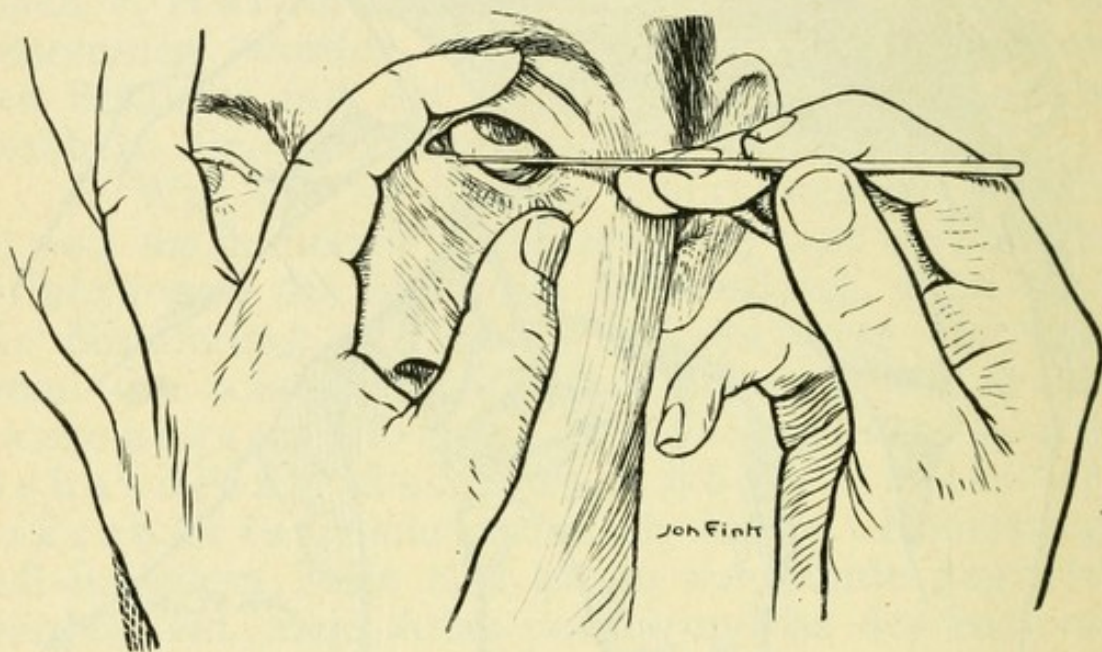


Fig. 150. Erweiterung des unteren Tränenröhrchens, II. Akt.

Zink 1% etc. Ganz besonders wichtig ist es auch Adrenalin durchzuspritzen, weil dadurch der Tränenkanal etwas erweitert und besserer Durchgang sowohl für Medikamente wie für Sonden geschaffen wird. Bei sensibeln Personen spritzt man am besten zuerst etwas Cocainlösung durch, wonach die Medikamente weniger unangenehm sind.

3. Die Sondierung des Tränenkanales gehört in die Hand des geübten Fachmannes und hat nur einen Sinn, wenn sie mit sachgemässer grosser Sorgfalt ausgeführt wird.

Man benützt dafür besser das obere Tränenröhrchen, weil beim Aufstellen der Sonde dieses weniger gezerzt wird, als das untere. Man spaltet es, eventuell nach vorheriger Cocainisierung und Dilatierung mit der konischen Sonde, vermittelst des gebogenen oder geraden Weber'schen Tränensackmesserchens und wartet nach der Spaltung einen Tag mit der Sondierung. Man wählt für diese keine zu dünne Sonde, am besten Bow-

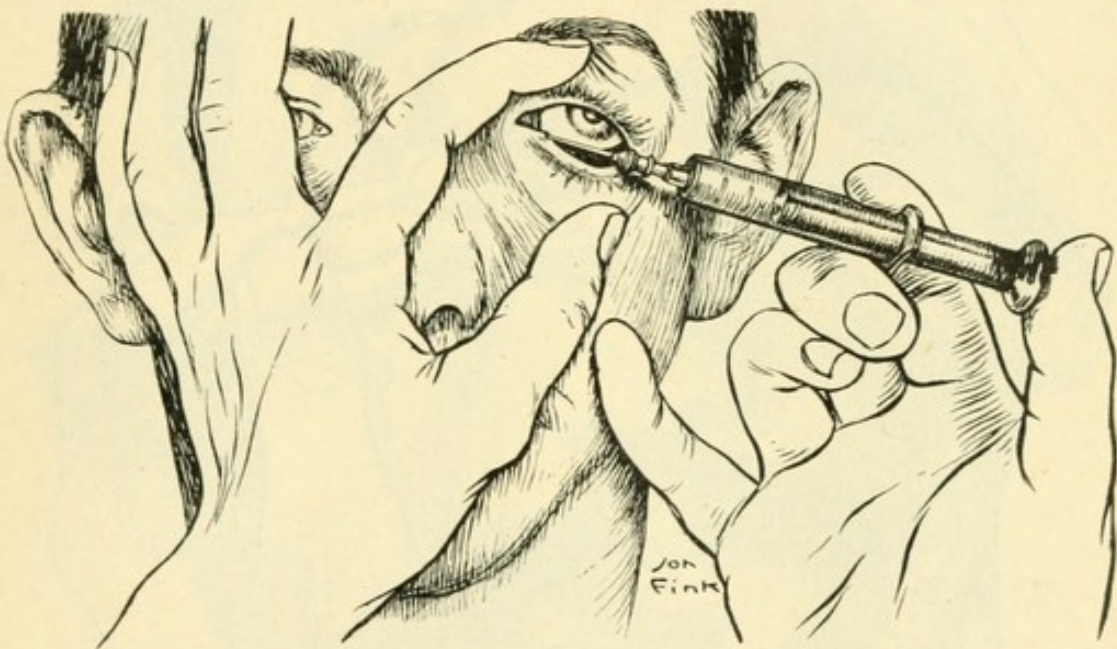


Fig. 151. Durchspritzung des Tränenkanales.

manns Sonde Nr. 3 oder 4 (Fig. 147). Vor der Sondierung wird 2—5% Cocainlösung, darauf etwas Adrenalin oder beides gemischt eingespritzt, wodurch die Sondierung, falls noch Flüssigkeit in die Nase fließt, bedeutend erleichtert und dem Patienten erträglicher gemacht wird.

Beim Einführen der Sonde in das Tränenröhrchen und den Tränensack muss das obere Lid gut nach aussen gezogen, d. h. das Tränenröhrchen gerade gestreckt und gespannt werden (Fig. 152). Die Sonde darf erst aufgerichtet und vertical gestellt

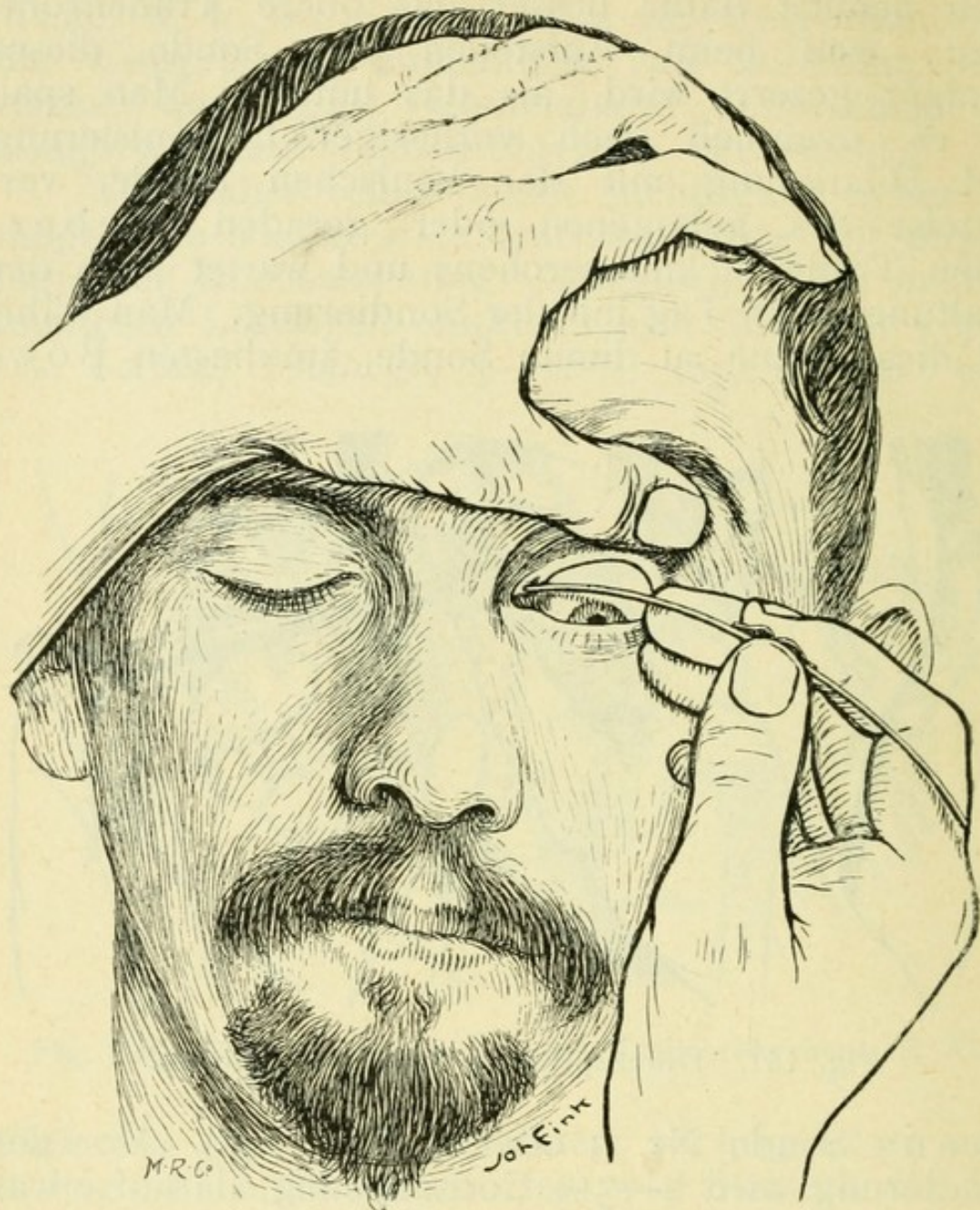


Fig. 152. Sondierung des Tränenkanales. Einführung der Sonde in den Tränensack.

werden, wenn ihre Spitze deutlich die knöcherne nasale Wand des Tränensackes berührt hat. Das Einführen der Sonde in den Tränennasengang (Fig. 153) soll besonders vorsichtig suchend und langsam geschehen, da gerade an dieser Uebergangsstelle ziemlich oft Strikturen sich finden. Bei diesem Akt soll

der Daumen der linken Hand die Haut oberhalb des Tränensackes kräftig nach oben ziehen und die übrige Hand den Kopf gut fixieren. Bei der Sondierung des

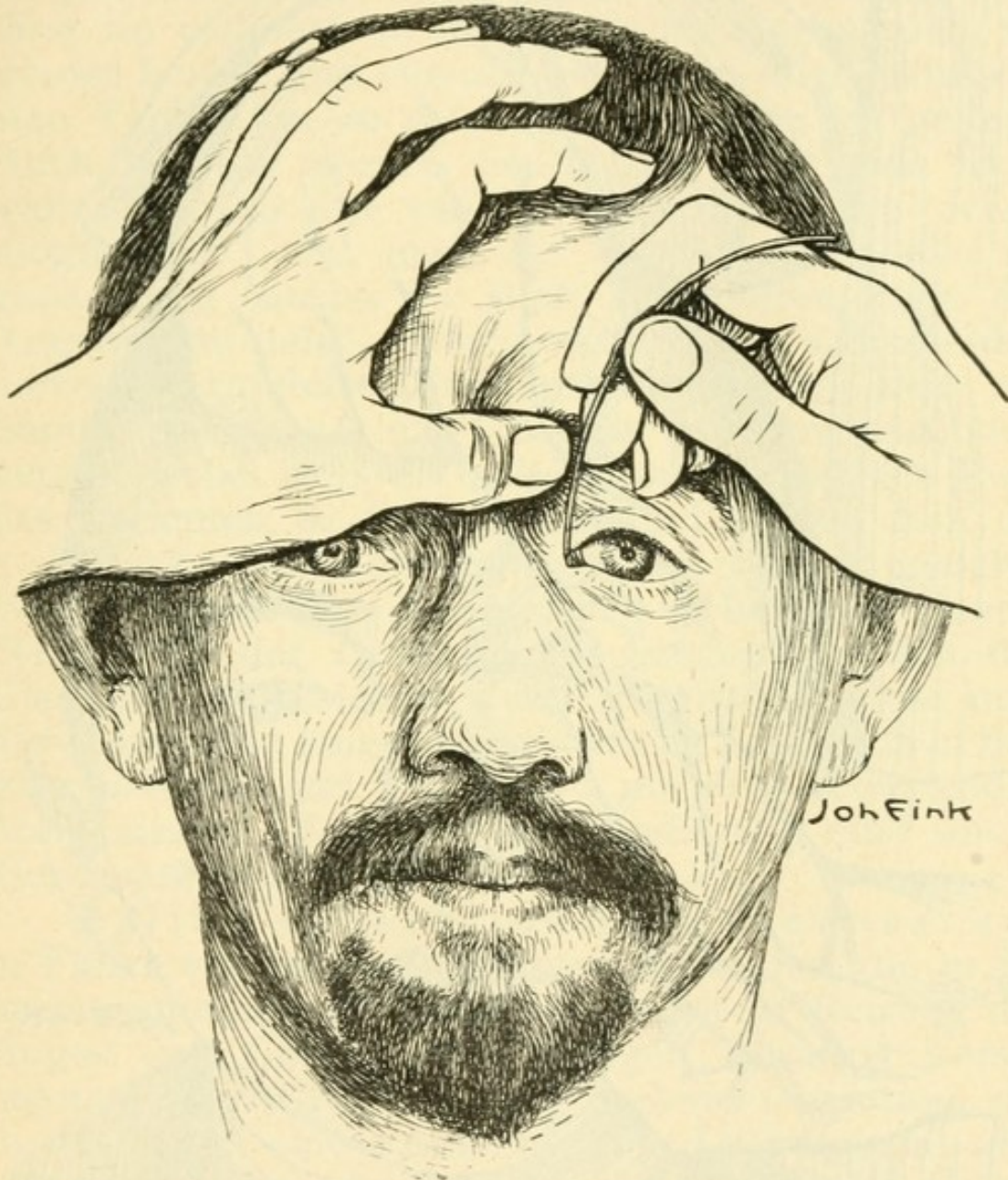


Fig. 153. Sondierung des Tränenkanales. Einführung der Sonde in den Tränen-Nasengang.

rechten Tränenkanales stellt man sich am besten hinter den Patienten (Fig. 154).

Ist die Sonde glücklich in den Tränenkanal gelangt, so muss sie nun sehr sorgsam vorgeschoben

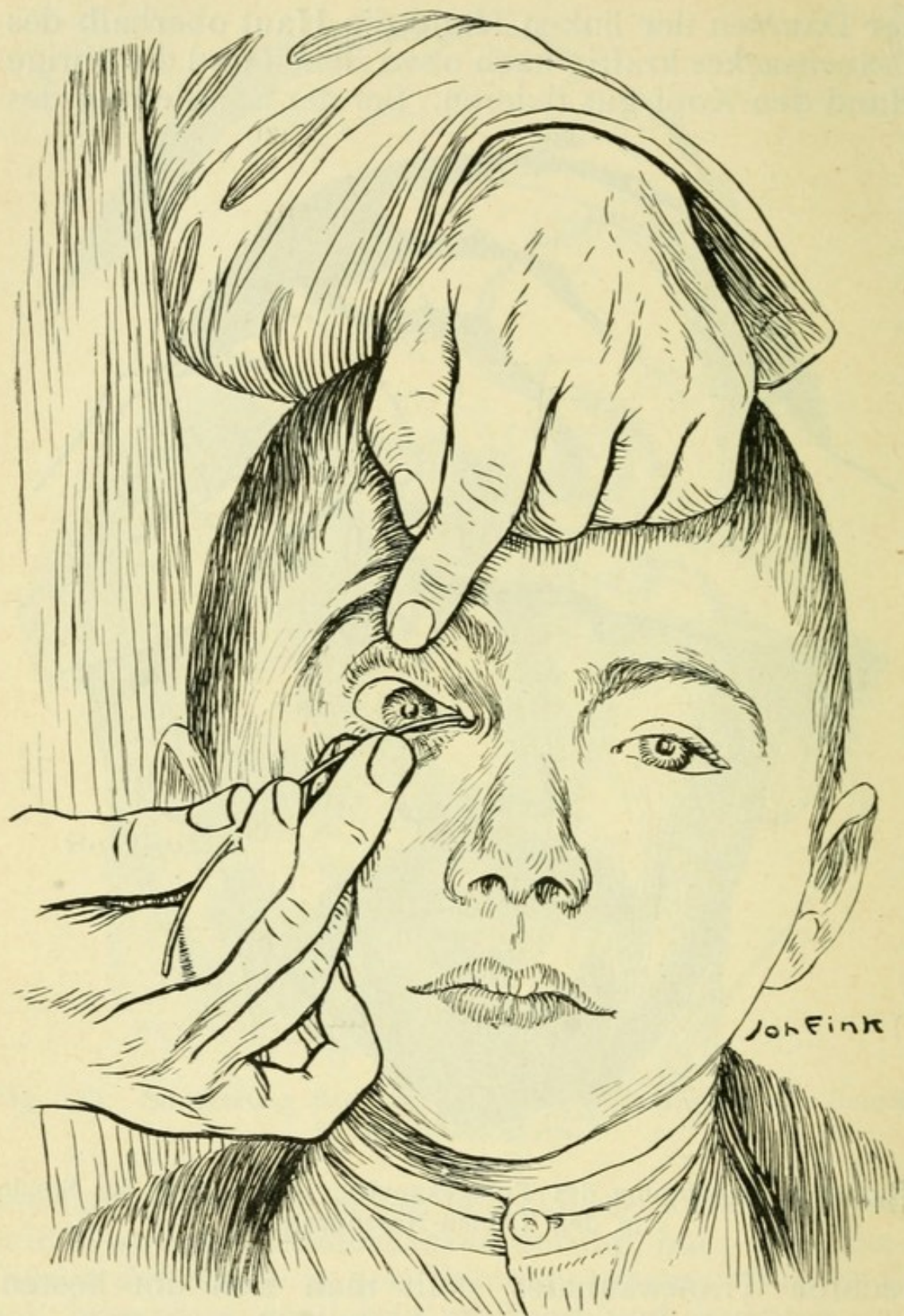


Fig. 154. Sondierung des Tränenkanales rechterseits.

und dabei hie und da etwas zurückgezogen werden zum Zwecke des Ausstreifens allfälliger Schleimhautfalten. Ist sie nicht mehr weiter zu bringen, so ist es gänzlich falsch, starke Gewalt anzuwenden. Man lässt sie vielmehr so für $\frac{1}{2}$ Stunde liegen, zieht sie wieder heraus und versucht am zweit- oder drittnächsten Tag weiter zu gelangen, was dann oft gelingt. Auch bei der zweiten Sondierung geht man nicht weiter vor als bei sanftem Druck auf die Sonde möglich ist. Hat man das Gefühl, die Sonde sei ganz durch (sodass ihr Blatt am inneren Ende der Augenbraue steht), so vergewissert man sich nachher hievon, vermitteltst Durchspritzung. Man zieht die Sonde, nachdem sie $\frac{1}{2}$ Stunde gelegen, sorgfältig heraus, wobei stets die linke Hand kräftig den Kopf des Patienten zu fixieren hat und schiebt nun die v. Weckersche Hohlsonde (Fig. 148) in gleicher Weise durch den Kanal wie vorher die Sonde. Dann wird der Draht herausgezogen und mit der Glasspritze Flüssigkeit durchgespritzt. Indem man die Hohlsonde langsam zurückzieht, bspült man den ganzen Kanal und Tränensack mit dem betreffenden Medikament. Es soll jeder Sondierung eine solche Durchspritzung folgen.

4. Die Exstirpation des Tränensackes in Fällen von undurchgängigen Strikturen, die zu Sekretansammlung im Sack und damit zu Reizung des Auges und Gefahr einer eitrigen Keratitis Veranlassung geben, ist eine sehr probate Operation, die in der Regel eine auffallend gute Heilung und sehr geringe Narbe zur Folge hat. Sie ist der früher üblichen Verödung mit Aetzmitteln (nach Incision von vorn nach Petit oder von der Seite vermitteltst Schlitzung beider Tränenröhrchen und Vertiefung der Schlitzschnitte in den Sack hinein) bei weitem vorzuziehen und ebenso den Auskratzen und Ausbrennungen vermitteltst der Petitschen

- Taf. 30. Fig. 1. Exstirpation des Tränensackes bei einer 33jähr. Patientin, bei der angeblich vor 6 Monaten das linke Auge zu tränen angefangen. Vor 4 Monaten trat Schwellung (Ektasie) des Tränensackes und Eiterung in ihm auf. Sie wollte von der Exstirpation des Tränensackes, die wir proponirten, nichts wissen und liess sich anderwärts noch 3 Monate sondieren, auch sei eine Incision mit Auskratzung gemacht worden. Da der eitrige Catarrh des Tränensackes aber nicht heilte, kam sie wieder in die Klinik und wurde 28. Oktober 1902 vermittelst Lokalnarkose durch Eukain-Cocain-Lösung von ihrem Tränensack befreit. Heilung normal.
- „ „ Fig. 2. Der exstirpierte Tränensack, der von jener Incision und Auskratzung wohl nicht erreicht worden war.

Incision. Die uralte Operation ist namentlich von Berlin¹⁵²⁾ wieder empfohlen und dann nach und nach allgemein acceptiert worden.

Zur Vorbereitung ist es zweckmässig, den Sack, wenn möglich, mit Protargol einige Tage vorher mehrmals auszuspritzen und so einigermaßen zu reinigen.

Die Operation kann, falls man nicht starke Verwachsungen des Sackes (von früheren Entzündungen und gewaltsamen Sondierungen her) zu erwarten hat mit Lokalnarkose durch Eucain-Cocain-Adrenalin vorgenommen werden. Die bei dieser Operation so lästige Blutung ist dann meist sehr unbedeutend und dadurch die Operation wesentlich weniger schwierig. Bei der Totalnarkose, besonders mit Aether, kann die Blutung, namentlich bei corpulenten Personen, sehr stark und äusserst beschwerlich ausfallen. Man muss dann von Zeit zu Zeit die Wunde mit Cocain-Adrenalin-Tupfern etwas tamponieren und die Wirkung dieses Mittels abwarten. Bei wenig vollblütigen und mageren Personen kann die Operation ganz einfach sein, namentlich, wenn der Sack etwas ektasiert und dickwandig ist. Bei Lokalnarkose spritzt man auch in ihn hinein obige Lösung, die im übrigen rings um den Sack sub-

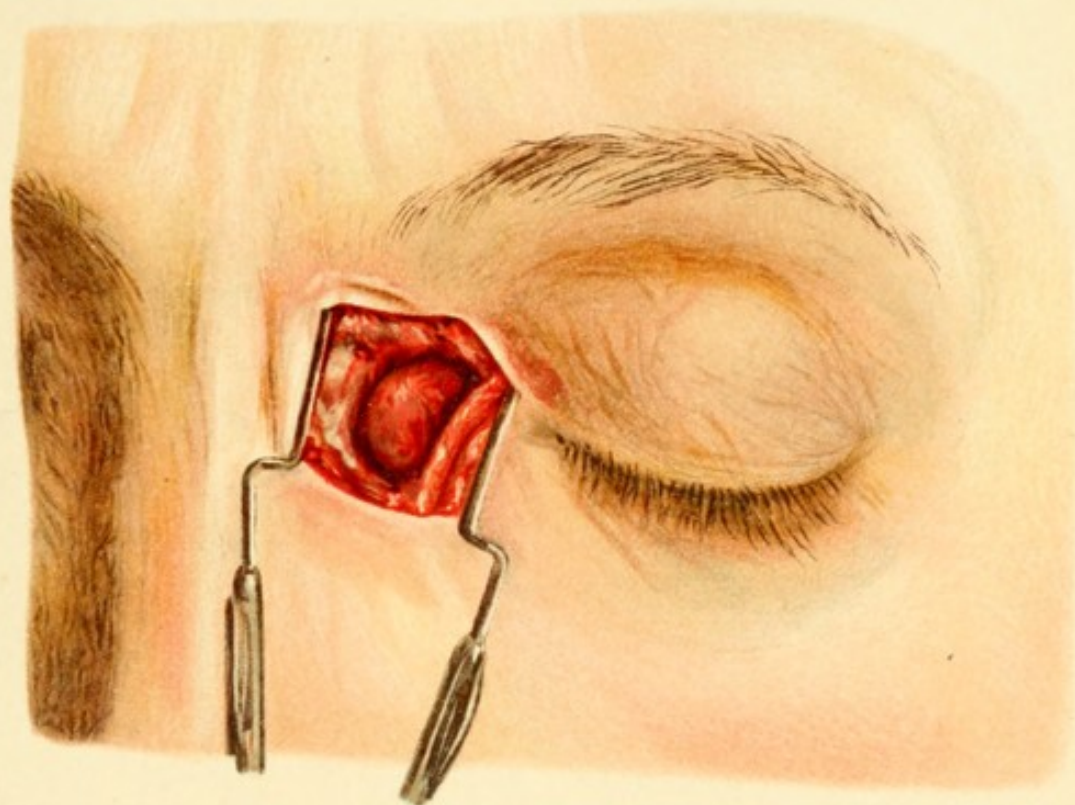



Fig. 1.

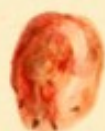

Fig. 2.



cutan und zwar bis ganz tief hinein injiziert wird, wonach man 10 Minuten wartet. Danach gelingt es in der Tat, ohne erhebliche Schmerzen oder sogar ganz schmerzlos die Operation vorzunehmen.

Da die Wunde sehr tief wird, ist es unerlässlich, für gutes Licht (eventuell elektrisches, auch per Stirnreflektor) zu sorgen. Aus demselben Grunde ist es besser, eine genügend grosse, d. h. 2—3 cm lange Hautwunde anzulegen, damit man freien Zugang bekommt. Da die Narbe meist nahezu unsichtbar wird, kommt es auf 1 cm mehr oder weniger nicht an. Die Incision wird im Bogen um den inneren Winkel über das nasale Ende des Lidbandes weggezogen, sodass sie zu ein Drittel oberhalb, zu zwei Dritteln unterhalb dieses Bandes liegt. Man schneidet am besten gleich bis auf das Lidband ein, durchschneidet auch dieses nahe an seinem Ansatz am Knochen und präpariert dann zunächst diesem entlang die nasale Sackwand frei, dann wird die obere Kuppe umgangen, wobei besser mit der Schere und stumpf präpariert wird. Dann wird die temporale Wand des Sackes freigelegt, wobei man sich sehr davor zu hüten hat, zu nahe an den Bulbus zu geraten und den rect. int. zu verletzen. Ich sah nach einer (nicht von mir ausgeführten) Tränensackexstirpation, wobei wohl der Muskel zum Teil excidiert wurde, eine komplette Funktionslosigkeit des Internus, die wieder zu beseitigen mir auch mit zwei Operationen nicht gelang. Es ist deshalb wichtig, dass die Wunde stets entweder mit Wundhaken oder vermittelst des Sperrers von Müller (Fig. 141) und desjenigen von Axenfeld, der die Wunde auch von unten nach oben auseinanderhält, übersichtlich gemacht wird und ferner ist es unerlässlich, dass fortwährend gut abgetupft, eventuell auch unterbunden wird. Der schliesslich so frei gelegte Sack (Taf. 30) wird dann, indem man ihn mit kräf-

tiger Pincette fasst, auch an seiner Hinterseite freigemacht und schliesslich am unteren Ende, wo er in den Tränenkanal übergeht, von diesem abgeschnitten.

Gelang es nicht, den Sack dergestalt in toto herauszupräparieren, so wird mit dem scharfen Löffel noch nachgebessert. Es darf gar keine Schleimhaut zurückbleiben. Auch den obersten Teil des Tränennasenganges kann man so noch auskratzen, aber nicht zu weit hinunter, sonst kann Blut in die Nase, den Rachen und Larynx fliessen.

In die Wundhöhle kann, nachdem sie gut mit Sublimat 1:1000 ausgespült und ausgerieben, etwas Jodoform eingestäubt werden, doch ist dies nicht unbedingt erforderlich. Hierauf wird die Hautwunde mit einigen tiefen und mehreren oberflächlichen Nähten vereinigt, Jodoformgaze aufgelegt und ein leicht drückender Verband appliziert. Die Heilung pflegt meistens auffallend gut zu verlaufen, sodass in 6—7 Tagen die Nähte entfernt und die Wunde mit Jodoformcollodium bestrichen werden kann.

Manche Operateure ziehen es vor, den Sack vor der Ausschälung zuerst zu spalten und ihn dann herauszupräparieren. Es mag dies das Auffinden des Sackes, der in der tiefen, blutigen Wunde oft schwierig zu finden ist, etwas erleichtern. Wenn man sich aber nach dem Lidbände orientiert, oder allenfalls den Sack während der Operation von einem Tränenröhrchen aus mit Flüssigkeit füllt, wird man ihn kaum verfehlen.

Das Anfüllen des Sackes mit Paraffin ist, wenn sie gelingt, ganz zweckmässig, die Ausführung aber, wie ich mich überzeugte, nicht ganz leicht. Am besten dürfte sie sich mit der Spritze von v. Pflugk mit Heizschlange (zu haben bei Windler, Berlin) in geeigneten Fällen erzielen lassen.

Literaturverzeichnis.

A. f. O. bedeutet: v. Gräfes Archiv für Ophthalmologie, z. Z. herausgegeben von Leber, Sattler und Snellen. A. f. A.: Archiv für Augenheilkunde von Knapp und Schweigger. Monbl. f. A.: Klinische Monatsblätter für Augenheilkunde von v. Zehender, von 1900 ab herausgegeben von Axenfeld und Uhthoff.

1. Snellen, Handbuch v. Gräfe und Saemisch, 2. Aufl. 4. Bd. Kap. II. 1902.
2. Czermak, v. Michels Jahresbericht für Ophthal. für 1901. p. 314.
3. Laqueur, Ueber Chloroformtod durch Herzlähmung. Dtsche. med. Wochenschr. 1902. No. 7.
4. Haab, Bei welchen Operationen soll Cocain angewendet werden? Corresp. Bl. f. Schweizer Aerzte 1891. p. 97.
5. Knapp H., Betrachtungen über Staaroperation mit Zugrundelegung einer grösseren Statistik neuer Fälle. XII. int. Kongress Moskau. Bericht d. Sekt. XI p. 45. 1898.
6. Arlt, Handbuch von Gräfe und Saemisch. 1. Aufl. Bd. 3. Cap. II. Operationslehre. 1874.
7. Horner, Die Staarextraktion der Ophthalm. Klinik in Zürich von C. v. Muralt. Diss. 1881.
8. (Haab), Mitteilungen über 400 Staaroperationen, ausgeführt von Prof. O. Haab an Kranken der Zürcher Universitäts- und seiner Privat-Augenklinik, von Th. Arnold, Arch. f. A. 25. Bd. 1892. p. 41.
- , Ueber die Wundbehandlung am Auge. Corresp. Bl. f. Schweiz. Aerzte. 1893. p. 660.
9. Schmidt-Rimpler, Ueber Cornea-Impfungen mit blenn. Tränensacksekret. Beil. klin. Wochensch. 1876.
10. Sattler, Bericht der Ophthal. Gesellsch. Heidelberg 1883 und 1885 und 7. inter. Kongress in Heidelberg 1888.
11. Weeks, Bakteriologische Untersuchungen über die in der Augenheilk. gebräuchlichen Antiseptika. A. f. A. 19. 1889. p. 107.

12. Gayet, Recherches expérimentales sur l'antisepsie et l'asepsie oculaires. Arch d'Opht. VII. 1887.
13. Hildebrandt, Experimentelle Untersuchungen über Antisepsis etc. Beitr. z. Augenheilk. von Deutschmann. 1. Bd. 1893.
14. Bernheim, Ueber die Antisepsis des Bindehautsackes und die bakterienfeindliche Eigenschaft der Tränen. Beitr. z. Augenheilk. von Deutschmann. 1. Bd. 1893.
15. Marthen, Experimentelle Untersuchungen über Antisepsis bei Augenoperationen und die Bakteriologie des Konjunktivalsackes. Ebenda. 2. Bd. 1893.
16. Bach, Ueber den Keimgehalt des Bindehautsackes etc. A. f. O. 40. Bd. 3. 1894.
17. Helleberg, Zur Frage der bakterientötenden Wirkung der Tränen. Hygiea 1900 und Mitteilungen aus der Augenklinik zu Stockholm. 3. Heft. 1901.
18. Franke, Untersuchungen über die Desinfektion des Bindehautsackes etc. A. f. O. 39. 3. 1893.
- —, Weitere Untersuchungen über Asepsis und Antisepsis in der Augenchirurgie. A. f. O. 43. 1. 1897.
19. Bach, Experimentelle Untersuchungen über die Infektionsgefahr penetrierender Bulbusverletzungen etc. A. f. A. 30. 1895.
- —, Antisepsis oder Asepsis bei Bulbusoperationen? A. f. A. Bd. 33. 1896.
20. Dalén, Experimentelle Untersuchungen über die Desinfektion des Bindehautsackes. Mitteilungen aus der Augenklinik zu Stockholm von Widmark. 1 Heft. 1898.
21. Haab, Bemerkungen zur Staaroperation. Beiträge z. Augenheilk. v. Deutschmann. 1. Bd. p. 252. 1891.
22. v. Pflugk, Ueber die Vorbereitung des Lidrandes und der Cilien für Bulbusoperationen. A. f. A. 45. Bd. p. 176. 1902.
23. Eversbusch, Ueber die Anwendung der Antimycotica in der Augenheilkunde. Zentralbl. f. A. 1890. p. 354.
24. Sidler-Huguenin, Ueber die Einwirkung der Sterilisationsverfahren auf Kokainlösungen und über die beste Methode Cocain- und Atropinlösungen steril aufzubewahren. Korresp. Bl. f. Schweiz. Aerzte. 1900.
25. Brunner Konrad, Erfahrungen und Studien über Wundinfektion und Wundbehandlung. Frauenfeld. 1899.
26. Schirmer O., Ueber benigne postoperative Cyclitis auf infektiöser Basis. IX. Int. Ophthal. Kongress in Utrecht 1899. Bericht p. 402.
27. Gräfe Alf., Fortgesetzter Bericht über die mittelst antisept. Wundbehandlung erzielten Erfolge der Staaroperation. A. f. O. 35. 3. 1889.
28. Bunge, Ueber schädliche Wirkungen des Cocains auf die Hornhaut. Monbl. f. Augenheilk. 1885. p. 402.

29. Haab, Ueber intraoculare Desinfection. IX. Congrès int. Utrecht 1899. Bericht p. 425.
30. Sidler-Huguenin, Herstellungsweise der Jodoformstäbchen und -Plättchen für die intraokuläre Desinfektion. Zeitschr. f. A. Bd. X. p. 108. 1903.
31. Haab, Weitere Mitteilungen über Panophthalmie-Bazillen. Fortschritte der Medizin. Okt. 1891.
32. Silberschmidt und Baenziger, Zur Aetiologie der Panophthalmie nach Hackensplitterverletzungen. Bericht der Ophth. Gesellsch. Heidelberg. 1902.
33. Römer, Zur Frage der Jodoformwirkung bei intraocularen Infektionen. Bericht der Ophthal. Gesellsch. Heidelberg 1901 p. 209.
34. Foerster, R., Künstliche Reifung des Staares. Bericht der Ophthal. Gesellsch. Heidelberg. 1881.
35. Fuchs, E., Ueber Erythroptie. A. f. O. Bd. 42. 4. 207. 1896.
36. Pagenstecher Ad. H., Ueber Staaroperationen mit besond. Berücksichtigung der Nachstaaroperation. Ztschr. f. A. Bd. X, p. 206. 1903.
37. v. Gräfe, Nachträgliche Bemerkungen über die modifizierte Linearextraktion. A. f. O. 12. Bd. 1. p. 161. 1866.
38. Czermak, Die Augenärztlichen Operationen p. 596. 1896.
39. Magnus, Zur histor. Kenntnis der Vorderkammer-Auswaschungen. A. f. O. Bd. 34. 2. p. 167. 1888.
40. M' Keown, A Treatise on unripe cataract. London 1898.
41. Lippincott J. A., Routine syringing out of cortical matters in cataract extraction, as illustrated by one hundred cases. Transact. Americ. Ophth. Soc. 1891.
42. Röthlisberger, Ueber die Ausspülungen der vorderen Augenkammer bei der Staarextraktion an der Basler ophth. Klinik. Diss. 1893.
43. Erb, Ein neues aseptisches Instrument zur Ausspülung der vord. Kammer bei der Staarextraktion. Ztschr. f. A. Bd. 8 p. 303. 1902.
44. Elliot R. H., M' Keown's Method of irrigation in cataract operation. The Indian Medical Gazette, Vol. 38. 1903.
45. Pope, T. H., On Cataract and its extraction in the Government Ophthalmic Hospital, Madras. The Indian medical Gazette Vol 36. 1901.
46. Pagenstecher H., Ueber Staarextraktionen mit und ohne Entfernung der Kapsel. A. f. O. 34. 2. p. 144. 1888.
47. Knapp H., Operations usually performed in eye surgery. System of diseases of the eye, by Norris & Oliver. Vol. III. 1898.
48. Taylor L. H., A case of acute panophthalmitis following discission of the capsule. Trans. American Ophth. Soc. 1903.
49. Kuhnt, Ueber Nachstaaroperation. Ztschr. f. A. 1. Bd. p. 151. 1899.

50. Axenfeld, Die Technik der optischen Iridektomie. Verhandlung. der Ophthalmolog. Gesellsch. in Heidelberg 1903. Monatsbl. f. A. 903. II. 253.
51. Treacher Collins, On the operative treatment of Glaucoma. Ophth. Hosp. Rep. XIII. p. 166. 1891.
52. Priestley Smith, Glaucoma: pathogenesis, symptoms, course, and treatment. System of diseases of the eye, ed. by Norris u. Oliver vol. III. p. 629. 1898.
53. Weber Ad., Die Ursache des Glaukoms. A. f. O. 23, 1. p. 1. 1877.
54. Deutschmann, Weitere Mitteilungen üb. mein Heilverfahren bei Netzhautablösung etc. Beitr. z. Augenhlk. v. Deutschmann. 40. Heft. 1899 und Verhandl. der Ophthal. Gesellsch. in Heidelberg 1903.
55. Müller L., Ein neues Operationsverfahren zur Heilung der Netzhautabhebung. Münchener. Mediz. Wochenschr. 1903 p. 977.
56. Knapp H., Ueber einige neue namentl. plastische Konjunktivaloperationen. A. f. O. 14. Bd. I. p. 267. 1868.
57. Mc Reynolds, The nature and Treatment of Pterygia. Jour. Americ. Med. Assoc. Aug. 9. 1902 et Annals of O. 1902 p. 754.
58. Kuhnt, Ueber die Verwendbarkeit der Bindehaut in der praktischen und operativen Augenheilkunde. Wiesbaden 1898.
59. Cofler, Il tatuaggio della Cornea con speciale riguardo a quello variopinto ed a quello delle palpebre. Annali di Ottalm. 1902 p. 169.
60. de Wecker, Die Tätowirung als Ersatz der Prothese. Monatbl. f. A. 1902. I. p. 374.
61. Nieden, Ueber eine neue Tätowirmethode u. die Benutzung eines neuen Tätowirmaterials. Ber. d. Ophthal. Gesellsch. in Heidelb. 1901. p. 249.
62. Weidmann, Ueber die Verletzungen des Auges durch Fremdkörper, Diss. Zürich. 1888.
63. Hirschberg, Die Magnetoperation in der Augenheilkunde, 2. Aufl. 1899.
64. Pooley, Der Nachweis und die Lokalisation von Stahl- und Eisenpartikeln im Auge durch die Indikationen der Magnetnadel. A. f. A. 10. Bd. p. 9 u. p. 315. 1881.
65. Asmus, Das Sideroscop. A. f. O. 40. Bd. p. 280. 1894 u. A. f. A. 29. Bd. 1894.
66. — —, Meine Erfahrungen mit dem Sideroskop seit Einführung der elektrischen Strassenbahn in Düsseldorf. Monatbl. f. A. 1901 p. 423.
67. Knies, Extraktion eines nicht sichtbaren Fremdkörpers aus dem Auge mit Hülfe eines Elektromagneten. Monbl. f. A. Bd. 19. p. 30. 1881.


68. Haab, Die Verwendung sehr starker Magnete zur Entfernung von Eisensplittern aus dem Auge. Bericht der 22. Versamml. d. Ophthal. Gesellsch. in Heidelb. 1892 p. 163.
69. Grüning, Wounds and Injuries of the eyeball etc. System of diseases of the eye ed. b. Norris and Oliver. vol. III p. 705.
70. Lang, W., A Note on the use of Haabs Magnet. O. Hosp. Rep. Vol. XV. p. 296. 1903.
71. Haab., Ueber die Anwendung des grossen Magneten bei der Ausziehung von Eisensplittern aus dem Auge. Ztschr. f. A. VIII p. 587. 1902.
72. Knapp, H., Die Entfernung von Fremdkörpern aus dem Innern des Auges. A. f. A. 8. p. 71. 1879.
73. Gayet, De la conduite à tenir dans les cas de pénétration dans la chambre antérieure de l'oeil de certains corps étrangers (Stacheln von Kastanienschalen). Arch. d'Ophtal. 19. p. 454. 1899.
74. Javal, Manuel du Strabisme. Paris, 1896.
75. Priestley Smith, On the etiology and educative treatment of convergent strabismus. Bowman lecture. Trans. o. soc. unit. Kingd. Vol. 18 p. 17. 1898.
76. Worth Claude, Squint: its causes, pathology, and treatment. London 1903.
77. Arlt, Handbuch der gesamten Augenheilkunde von Gräfe und Saemisch Bd. III. p. 398. 1874.
78. Snellen, Klin. Monbl. f. A. 1870. p. 26.
79. Knapp, H., Erzielung grösserer Wirkung bei der Schieloperation. Monbl. f. A. 1865 p. 346.
80. Fröhlich, C., Ueber die Muskelvorlagerung als Schieloperation. Monbl. f. A. 1900 p. 369.
81. de Wecker, De l'avancement musculaire au moyen du double fil. Ann. d'Ocul. Bd. 70. 1873. p. 225.
82. Landolt, La technique de l'avancement musculaire. Arch. d'Opht. Bd. 21. p. 369. 1901.
83. Prince A. E., The pulley method of advancing the rectus with indications for its employment. Ophthalmic Review 1887 and St. Louis Med. and Surg. Journ. 1888.
84. Verhoeff F. H., A secure stitch for advancement operations. The Ophthal. Record 1901.
85. de Wecker, Sur l'opération du strabisme au moyen de l'avancement capsulaire. Ann. d'ocul. T. 90 p. 188. 1883 u. Arch. d'Opht. T. 13. p. 1. 1893.
86. Todd, A secure advancement operation performed with the aid of a new tendon tucker. The Ophth. Record. Vol. XI. p. 73. 1902.
87. Brand. Ueber Muskelvorlagerung. A. f. A. 1902.
88. Schweigger, Die Erfolge der Schieloperation. A. f. A. 29. p. 165. 1894.

89. Koster, Muskelverkürzung. Versamml. der Niederl. Ophthal. Gesellsch. Dec. 1901 und van der Hoeve, Beiträge zur Lehre vom Schielen. A. f. A. 46. p. 204. 1902.
90. Müller L., Die Muskelausschneidung als Schieloperation. Monbl. f. A. 1893. p. 118.
91. Verhoeff F. H., Eine graduelle plastische Tenotomie. Monbl. f. A. Bd. 41. 1903.
92. Schweigger, Ueber Resektion der Sehnerven. A. f. A. 15. p. 50. 1885.
93. de Wecker, Le traitement de l'ophthalmie sympathique. Annales d'Ocul. T. 104. p. 209. 1890.
94. Knapp, Exstirpation einer Sehnervengeschwulst mit Erhaltung des Augapfels. Monatsbl. f. A. 1874. p. 439., sowie Operationslehre in Norris und Oliver (l. cit.).
95. Lagrange, De la conservation du globe de l'oeil dans l'extirpation des tumeurs du nerf optique. Congrès français de Chirurgie, Paris 1892.
96. Krönlein, Zur Pathologie und operativen Behandlung der Dermoidcysten der Orbita. 1. Das Zwerchsackdermoid der Orbita. 2. Die osteoplastische Resektion der äusseren Orbitalwand als Vorakt für die Exstirpation von tiefsitzenden latenten Orbitaltumoren, insbesondere von Orbitaldermoiden. Beitr. z. klin. Chirurgie herausg. von v. Bruns Bd. 4 p. 149. 1889.
97. Schuchardt, Krönleins Operation, Osteom des Orbitaldaches. Berlin klin. Woch. 1897 S. 594.
98. Torek, Krönleins Operation, Tumor der Tränendrüse. New-Yorker Med. Monatsschrift 1902 p. 32.
99. Domela—Nieuwenhuis, Ueber die retrobulbäre Chirurgie der Orbita. Beitr. z. klin. Chirurgie von v. Bruns Bd. 27. 1900.
100. Parinaud et Roche, Angio-Fibrome de l'orbite, modification au procédé de Krönlein, Ann. d'Ocul. Bd. 126 p. 241. 1901.
101. Rollet, Exophthalmie guérie par orbitotomie malaire. Ann. d'Ocul. Bd. 126. p. 370. 1901.
102. Cahen, (Resektion des Orbitaldaches) Zentralbl. f. Chirurg. 1897. S. 737.
103. Franke, Eine neue Methode der osteoplastischen Freilegung der Orbita. Dtsche. Ztschrift f. Chirurg. Bd. 59. 1901.
104. Gussenbauer, (Resektion der äusseren Orbitalwand). Wiener klin. Wochensch. 1895.
105. Krönlein, Die v. Langenbeck'sche Klinik und Poliklinik zu Berlin während der Zeit vom 1. Mai 1875 bis 31. Juli 1876. Berlin 1877. S. 72 u. 73. (Fälle 34 u. 35 der Tabelle.)
106. Küster, Die Deckung der Augenhöhle nach Ausräumung derselben. Centralb. f. Chirurg. 1890. und Peren (gleicher Titel) Inaug. Diss. Marburg 1891.

107. Pagenstecher, H., Ein neues Operationsverfahren zur Heilung der Ptosis. Transact. of the int. med. Congr. London. p. 108. 1881.
108. de Wecker, Une nouvelle opération du ptosis. Ann. d'ocul. Bd. 88. p. 29. 1882.
109. Dransart, Guérison du ptosis par des procédés opératoires speciaux. Ann. d'Ocul. Bd. 88 p. 147. 1882.
110. Hess, Eine Operationsmethode gegen Ptosis. A. f. A. Bd. 28. p. 22. 1894.
111. Panas, D'un nouveau procédé opératoire applicable au ptosis congénital et au ptosis paralytique. Arch. d'Ophtal. Bd. 6. p. 1. 1887.
112. Motais, La méthode opératoire du ptosis par la suppliance du M. droit supérieur. Communication à l'Acad. de Méd. Séance du 24. Mars 1903.
113. Cannas, N., Operazione della ptosis mediante la sutura del muscolo elevatore della palpebra al muscolo retto superiore. Torino S. A.
114. Eversbusch, Zur Operation der congenitalen Blepharoptosis. Monb. f. A. 1883 p. 100.
115. — (Ptosisoperation) Monb. f. A. 1893. Bericht über die Versamml. i. Heidelb. p. 146.
116. Snellen, (Ptosisoperation) Monb. f. A. 1893. Ber. über die Versamml. i. Heidelb. p. 150. u. Trans. of the ophthal. soc. of the unit. Kingd. Vol. X p. 208. 1889.
117. Wolff Hugo, Die Vorlagerung des Musc. levator palp. sup. mit Durchtrennung der Insertion. Zwei neue Methoden gegen Ptosis congenita. A. f. A. Bd. 33 p. 125. 1896. (Literatur der Ptosisoperation.)
118. Lapersonne, Sur quelques modifications dans les operations du ptosis. Arch. d'Opht. Bd. 23. p. 497. 1903.
119. Elschmig, Ptosisoperation. Wiener Medic. Wochenschrift. 1903. No. 51.
120. Boucheron, Opération du ptosis. La tarsectomie avec avancement du muscle releveur de la paupière. Arch. d'Opht. Bd. 8. p. 229. 1888.
121. Gillet de Grandmont, Nouvelle Opération du ptosis congénital. Recueil d' Opht. 1891. p. 267 und Ann. d'Ocul. Bd. 105. p. 237. 1891.
122. Gruening E. C., The value of partial resection of the tarsal cartilage in the operative treatment of congenital ptosis. Trans. Americ. Ophth. Soc. 1902. p. 574.
123. Marple W. B., Case of traumatic ptosis of the left eye operated upon with most satisfactory result according to the method of Dr. Gruening or Gillet de Grandmont. The Ophthal. Record. Bd. 12. p. 493. 1903.

124. Green J., Case of readjustment of the levator muscle of the upper lid. Trans. American Ophthal. Soc. 1871. p. 134.
125. Spencer Watson, On the treatment of trichiasis and distichiasis by a plastic operation. Med. Times und Gaz. Vol. 49. 1874.
— On a new operation for distichiasis, with a successful case. Ophth. Hosp. Rep. VII. 1873.
126. Hotz, Eine neue Operation für Entropium und Trichiasis. A. f. A. 9. Bd. p. 68. 1880 und Eine Entropiumoperation am unteren Augenlid, besonders bei alten Leuten. Monbl. f. A. 18. Jahrgang. p. 49. 1880.
127. Anagnostakis, (Entropium - Operation). Annales d'Ocul. Bd. 38. p. 5. 1857.
128. Pagenstecher H., Ueber Vorlagerung der Levatorsehne. Ein neues Operationsverfahren von Prof. Dr. H. Pagenstecher für Ektropium u. Trichiasis des Oberlids, v. O. Scheffels. A. f. O. Bd. 36. 4. p. 265. 1890.
129. Streatfeild, On grooving the fibrocartilage of the lid in cases of entropium and trichiasis. Ophth. Hosp. Rep. Vol. I p. 121. 1858.
130. Snellen, Beiträge zur Behandlung gewisser Krankheiten der Augenlider von van Gils, Inaug. Diss. und 11. Jahresbericht über die Leistungen des Nederlandsch. Gasthuis voor Ooglijders in Utrecht. 1870.
131. Hotz, Die Reposition des Lidrandes bei Trichiasis des oberen Lides. Monatsbl. f. A. 26. Jahrgang p. 98. 1888.
132. Panas, D'une modification apportée au procédé dit de Transplantation du sol ciliaire. Arch. d'Ophtal. Bd. II. 1882 und Traité des maladies des yeux 2. Bd. p. 152. 1894.
133. Pfalz, Ueber ein Operationsverfahren gegen Entropium und Trichiasis. A. f. O. Bd. 33. 3. p. 165. 1887.
134. v. Arlt, Operationslehre. I. cit Nr. 77.
135. Kuhnt, Ektropiumoperation. Beiträge zur operativen Augenheilkunde. Jena 1883.
136. v. Siklósy, Zur Blepharoplastik. Monatsbl. f. A. Jahrg. 12 p. 228. 1874.
137. Müller L., Beitr. z. operat. Augenheilkunde. Monatsbl. f. A. 31. Bd. p. 113. 1893.
138. Fricke, Bildung neuer Augenlider (Blepharoplastik) nach Zerstörung und dadurch hervorgebrachter Auswärtswendung derselben. Hamburg 1829.
139. Dieffenbach, Einige Bemerkungen aus und über Paris. Caspers Wochenschrift 1835.
140. Szymanowsky, Handbuch der operativen Chirurgie. Braunschweig 1870.
141. Thiersch (Hauptpfropfung) 15. Kongress der deutschen Gesellschaft für Chirurgie 1886 und über Hauptverpflanzung. Zentral. f. Chir. No. 24 p. 17.

142. Kuhnt, Ueber den Wert der Lidbildung mittelst Uebertragung stielloser Hautteile. Ztschr. f. A. 7. Bd. p. 19. 1902.
143. Sachs, Bemerkungen zur Lidplastik. Ebenda p. 44.
144. Axenfeld, Plastische Wiederherstellung des ganzen Konjunktivalsackes in einem Falle von Symblepharon et Ankyloblepharon cicatriceum totale. Monbl. f. A. 1900. p. 845.
145. Hotz, Case of symblepharon of the lower lid relieved by skin grafting. Chicago Med. Soc. Nov. 1901. The Chicago Med. Recorder.
146. May Ch., Wiederherstellung des Konjunktivalsackes in einem Falle von totalem Symblepharon mit Hilfe Thiersch'scher Hautläppchen. Archives of Ophthal. 28. Bd. u. A. f. A. 40. Bd. p. 358 (Uebersetzung) 1900.
147. Landström, Ueber Operation von Symblepharon nach May, Mitteilungen aus der Augenklinik des Carol. Med. Chir. Instit. zu Stockholm, herausg. v. Widmark. 4. Heft, 1902.
148. Eversbusch, Ueber die Verwendung von Epidermistransplantationen bei den plastischen Operationen an den Lidern und an der Konjunktiva. Münch. Med. Wochenschr. 1887. No. 1 u. 2.
149. Landolt, Nouveau procédé de blépharoplastie und Un nouveau cas de blépharoplastie. Arch. d'Opht. 1. Bd. p. 9 et p. 111. 1881.
150. — — De quelques opérations pratiquées sur les paupières. Ebenda. 5. Bd. p. 489. 1885.
151. Knapp, Demonstration of a roller-forceps constructed according to the mangle principle for pressing out trachoma granulations, with remarks. Trans. Americ. Ophth. Soc. 1891. p. 148 und A. f. A. 25. Bd. p. 177. 1892.
152. Berlin, Ueber Exstirpation des Tränensackes. Sitz.-Bericht der Ophthal. Gesellsch. in Heidelberg. 1868.



The first part of the paper is devoted to a general
discussion of the problem. It is shown that the
problem is of great importance in the theory of
the differential equations of the second order.
The second part of the paper is devoted to a
detailed study of the problem. It is shown that
the problem is of great importance in the theory
of the differential equations of the second order.
The third part of the paper is devoted to a
detailed study of the problem. It is shown that
the problem is of great importance in the theory
of the differential equations of the second order.
The fourth part of the paper is devoted to a
detailed study of the problem. It is shown that
the problem is of great importance in the theory
of the differential equations of the second order.
The fifth part of the paper is devoted to a
detailed study of the problem. It is shown that
the problem is of great importance in the theory
of the differential equations of the second order.

The sixth part of the paper is devoted to a
detailed study of the problem. It is shown that
the problem is of great importance in the theory
of the differential equations of the second order.
The seventh part of the paper is devoted to a
detailed study of the problem. It is shown that
the problem is of great importance in the theory
of the differential equations of the second order.
The eighth part of the paper is devoted to a
detailed study of the problem. It is shown that
the problem is of great importance in the theory
of the differential equations of the second order.
The ninth part of the paper is devoted to a
detailed study of the problem. It is shown that
the problem is of great importance in the theory
of the differential equations of the second order.
The tenth part of the paper is devoted to a
detailed study of the problem. It is shown that
the problem is of great importance in the theory
of the differential equations of the second order.

Alphabetisches Schlagwort-Register.

A.

Abscess in der Orbita 293.
Adrenalin 16.
Altersstaar-Operation 113.
Angiom in der Orbita 295. 296.
Antiseptik und Asepsis 18. 35.
v. Arlt, Tenotomie 256.
Asmus, Sideroskop 227.
Atheromcysten in d. Orbita 295.
Ausspühlung der Vorderkammer 145.
Ausziehung v. Eisensplintern 239.
Ausbürstung der Trachomkörner 369.
Ausquetschung der Trachomkörner 369.
Ausweidung des Augapfels 290.
Ausweidung der Orbita 307.

B.

Bakteriologie des Operationsgebietes 24.
Beleuchtungsapparat von Sidler-Huguenin 210.
Beseitigung der Linse bei Myopie 178.
Bindehautersatz 362.
Bleiplatte von Hotz 363.
Blepharoplastik 349.
Blepharoplastik von Fricke 351.
Blepharoplastik von Dieffenbach 352.
Blepharoplastik von Landolt 366.

Blepharoplastik von Eversbusch 365.
Blepharophimosis 340.
Brand, Sehnenfaltung 270.

C.

Canthoplastik 340.
Chorioidalblutung nach Staaroperation 161.
Cornealtrübung nach Staaroperation 58.
Czermaks Orbitaleröffnung 305.
Cystotome 151. 155.

D.

Deckung von Hornhautgeschwüren 216.
Deckung der Augenhöhle nach ihrer Ausräumung 310.
Depression 177.
Dermoid-Operation 219.
Desinfektion 56.
Deutschmanns Operation der Netzhautablösung 204.
Diagnose der Staarreife 82.
Dieffenbach, Blepharoplastik 352.
Discissionsnadeln, falsche 109.
Drahtgitter 30.
Druckentspannende Iridektomie 188.
Durchspritzung des Tränenkanales 377.

E.

- Eisensplitter-Entfernung 224.
 Eisensplitter in der Linse 244.
 Eitrige Infektion nach Staaroperation 20. 165.
 Ektropiumoperation 343.
 Ektropiumoperation von Kuhnt 345.
 Ektropiumoperation von Müller 347.
 Ektropiumoperation von Dimmer 347.
 Ektopia lentis congenita 178.
 Elektrische Beleuchtung 7.
 Elektrolyse der Cilien 328.
 Entfernung des Augapfels 278.
 Entfernung von Tumoren aus der Orbita 295.
 Entfernung von Fremdkörpern aus der Hornhaut 208.
 Entropiumoperation 327.
 Entropiumoperation von Hotz 330.
 Entropiumoperation von Panas 339.
 Enucleation bei Panophthalmie 286.
 Enucleatio bulbi 278.
 Ersatz der Bindehaut 362.
 Erythroptie Staaroperierter 91.
 Eventratio Orbitae 307.
 Eversbusch, Blepharoplastik 365.
 Eversion des unteren Tränenpunktes 371.
 Evisceratio bulbi 290.
 Exenteratio bulbi 290.
 Exstirpation des Tränensackes 381.

F.

- Faltung der Sehne 268.
 Fixationspincetten 127.
 Fremdkörper-Anprallstelle 238.
 Fremdkörper - Entfernung aus Auginnerem 223, 246.

- Fremdkörper in der Hornhaut 208.
 Fricke, Blepharoplastik 351.
 Fuchs, Tarsorrhaphie 343.

G.

- Gaillards Naht 327.
 Gillet de Grandmont, Ptosisoperation 326.
 Glaskörpervorfall bei Staaroperation 157.
 Glas-Prothesen 292.
 Glaukomiridektomie 188.
 Glaukom nach Staaroperation 166.
 v. Gräfe, Tenotomie 252.

H.

- Haabs, grosser Magnet 230.
 Häufung der Operationen 54.
 Hess, Ptosisoperation 317.
 Hornhautgeschwüre, Deckung durch Bindehaut 216.
 Hornhautstaphylom, Operation 220.
 Hornhaut-Tätowirung 217.
 Hotz, Entropiumoperation 330.

I.

- Ichthyolverband 162.
 Instrumente 64. 68.
 Instrumente zur Staaroperation 131.
 Instrumente für die Nachstaaroperation 171.
 Instrumente f. d. Iridektomie 185.
 Instrumente für die Tenotomie 253.
 Instrumente für die Enukleation 281.
 Instrumente für die Operation von Krönlein 297. 299.
 Instrumente für die Lidoperationen 315.
 Instrumente für Operation an den Tränenwegen 373.

Jodoform 41. 58.
 Jodoformstäbchen- und Plättchen 59.
 Iridektomie bei Staaroperation 88
 Iridektomie, druckentspannende 188.
 Iridektomie mit Einschnitt von aussen 196.
 Iridektomie bei Glaukom 188.
 „ mit Schmalmesser 196.
 Iridektomie mit der Lanze 184.
 Iridektomie, optische 182.
 Iridektomie bei chronischer Iritis 200.
 Iridektomie bei ektatischen Narben 200.
 Irishäkchen 189.
 Italienische Blepharoplastik 357.

K.

Kapselstaar 72.
 Kapselpincetten 148.
 Kapselvornähung von v. Wecker 268.
 Knapp, Vorlagerung 260.
 Knapps Rollpincette 370.
 Kochen der Instrumente 67.
 Koster, Sehnenfaltung 272.
 Krönleins Eröffnung der Orbita 300.
 Kuhnt, Ektropiumoperation 345.
 Kuhnt, Bindehautdeckung der Hornhaut 216.
 Kurzsichtigkeits-Operation 178.
 Künstliche Reifung d. Staares 80.

L.

Lang, Synechielösung 222.
 Landolt, Vorlagerung 263.
 Lapersonne, Ptosisoperation 324.
 Lappen, gestielte 350.
 Lappenverschiebung von Diefenbach 352.

Lidhalter 119. 121.
 Lipoma subconjunctivale, Abtragung 220.
 Lokalnarkose 13.

M.

Magnetoperation 224.
 Magnetoperation, Resultate 245.
 Magnet, der grosse 230.
 Magnet, der kleine 246.
 May's Operation 364.
 Motais, Ptosisoperation 318.
 Mundbinde 130.
 Müller, Myektomie 272.
 Myektomie von Müller 272.
 Myopieoperation 178.

N.

Nachstaaroperation 166.
 Narben-Ektropium 356.
 Narkose 9.
 Narkose bei Staaroperation 93.
 Netzhautablösung operiert nach Deutschmann 204.
 Netzhautablösung operiert nach Müller 206.
 Neurectomia optico-ciliaris 288.

O.

Offene Wundbehandlung 28.
 Operationstisch 8.
 Operation unreifer Staare 87.
 Operation des jugendlichen Totalstaares 94.
 Operation des weichen Totalstaares Erwachsener 100.
 Operation des Wundstaares 101.
 Operation des Schichtstaares 105.
 Operation des Altersstaares 113.
 Operation der luxierten Linse 177.
 Operation d. Kurzsichtigkeit 178.
 Operation der Netzhautablösung von Deutschmann 204.
 Operation des Hornhautstaphyloms 220.

Operation von Krönlein 300.
 Operation der Ptosis 311.
 Operation des Entropiums 327.
 Operation der Blepharophimosis 340.
 Operation des Symblepharons 359.
 Operation an den Tränenorganen 370.
 Optische Iridektomie 182.
 Orbitalphlegmone 293.
 Orbitalabscess 293.

P.

Pagenstecher, Staar-Operation mit der Kapsel 149.
 Panas, Ptosisoperation 312.
 Paracentese der Vorderkammer 213.
 Paraffinausfüllung des Tränensackes 384.
 Phlegmone in der Orbita 293.
 Politur der Instrumente 66.
 Prince, Muskel-Vorlagerung 265.
 Projectionsprüfung 84.
 Pterygium-Operation 214.
 Ptosisoperation 311.
 Ptosisoperation von Pagenstecher 312.
 Ptosisoperation von v. Wecker 314.
 Ptosisoperation von Dransart 316.
 Ptosisoperation von Hess 317.
 Ptosisoperation von Panas 318.
 Ptosisoperation von Motais 319.
 Ptosisoperation von Eversbusch 321.
 Ptosisoperation von Snellen 322.
 Ptosisoperation von Wolff 323.
 Ptosisoperation von Laperonne 324.

Ptosisoperation von Elschnig 324.
 Ptosisoperation von Gillet de Grandmont 326.
 Ptosisoperation von Grüning 326.
 Punktion der Vorderkammer 213.

R.

Reclination 176.
 Reformaugen von Müller 292.
 Reifung, künstliche des Staares 80.
 Reposition der Iris bei Staaroperation 137.
 Resektion der Muskelsehne 270.
 Resektion des Sehnerven 288.
 Resultate der Magnetoperation 245.
 Retrobulbäre Angiome 296.
 Reverdins Transplantation 355.
 Rollpinzette von Knapp 370.

S.

Saemisch, Spaltung des ulcus serpens 213.
 Schieloperation 248.
 Schichtstaaroperation 105.
 Schweigger, Sehnennaht 270.
 Sehnenansätze 251.
 Sehnenvorlagerung 257.
 Sehnenfaltung von Todd 270.
 Sehnennaht von Schweigger 270.
 Sehnenfaltung von Koster 272.
 Sehnenverlängerung von Verhoeff 278.
 Sideroskop 227.
 Sidler-Huguenin, Tropffläschchen 50.
 Sidler-Huguenin, Beleuchtungsapparat 210.
 Sklerotomia anterior 201.
 Sklerotomia posterior 203.
 Snellen, Tenotomie 256.

Snellens Naht 344.
 Snellens Entropiumoperation 337.
 Sondierung des Tränenkanals 376.
 Spaltung von Saemisch 213.
 Spaltung des unteren Tränenkanälchens 374.
 Spaltung des oberen Tränenkanälchens 377.
 Spencer Watsons Trichiasisoperation 329.
 Sperrlidhalter 119.
 Spital- und Operationsräume 2.
 Staarlöffel 155.
 Staaroperation, Allgemeines 70.
 Staarreife 75.
 Staar-Stadien 76.
 Staaroperation mit Iridektomie 132.
 Staaroperation ohne Iridektomie 139.
 Staarextraction mit der Capsel 149.
 Staaroperation von Wenzel 152.
 Staaroperation durch Reclination und Depression 175.
 Sterilisation 18.
 Subconjunctivale Staaroperation 152.
 Symblepharonoperation 359.
 Synechie-Lösung von Lang 222.

T.

Tätowirung der Hornhaut 217.
 Tätowirung des Lidrandes 218.
 Tarsorrhaphie 341.
 Temporäre Resection von Krölein 300.
 Tenotomie nach v. Gräfe 252.
 Tenotomie nach v. Arlt 256.
 Tenotomie nach Snellen 256.
 Thiersch, Transplantation 354.
 Tränenkanal-Durchspritzung 44.

Tränensack-Exstirpation 381.
 Todd, Sehnenfaltung 270.
 Trachombehandlung 368.
 Transplantation nach Thiersch 354.
 Trichiasisoperation 329.

U.

Ulcus serpens, Spaltung 213.

V.

Verband 31.
 Verhoeff, Vorlagerung 266.
 Verhoeff, Sehnenverlängerung 278.
 Vorlagerung der Sehne 257.
 Vorlagerungsmethoden 260.
 Vorlagerung von Knapp 260.
 " " A. Weber 260.
 " " v. Wecker 263.
 " " Landolt 263.
 " " Prince 265.
 " " Verhoeff 266.
 " " Worth 267.

W.

v. Wecker, Vorlagerung 263.
 v. Wecker, Kapselvornähung 268.
 A. Weber, Vorlagerung 260.
 Wenzels Staaroperation 152.
 Wirkung der Iridektomie, ihre Erklärung 197.
 Worth, Muskel-Vorlagerung 267.
 Wundstaaroperation 101.

Z.

Zubrennen der Tränenröhrchen 45.
 Zufälle und Fehler bei der Staaroperation 153.

J. F. LEHMANN's Verlag in MÜNCHEN.

Lehmann's
medizinische
Handatlanten,
nebst kurzgefassten Lehrbüchern.

Herausgegeben von:

Prof. Dr. O. Bollinger, Dr. G. Brühl, Doz. Dr. H. Dürck,
 Dr. E. Golebiewski, Dr. L. Grünwald, Professor Dr.
 O. Haab, Prof. Dr. H. Helferich, Prof. Dr. A. Hoffa,
 † Prof. Dr. E. von Hofmann, Prof. Dr. Chr. Jakob,
 Prof. Dr. K. B. Lehmann, Doz. Dr. A. Lüning, Prof. Dr.
 G. Marwedel, Prof. Dr. F. Mracek, Dr. R. Neumann,
 Doz. Dr. O. Schäffer, Doz. Dr. W. Schulthess, Prof. Dr.
 O. Schultze, Doz. Dr. W. Seiffer, Doz. Dr. J. Sobotta,
 Prof. Dr. G. Sultan, Doz. Dr. W. Weygandt, Doz.
 Dr. O. Zuckerkindl, u. a. m.

*Bücher von hohem, wissenschaftlichem Werte,
 in bester Ausstattung, zu billigem Preise.*

Urteile der Presse:

Wiener medizinische Wochenschrift:

Sowohl der praktische Arzt als der Student empfinden gewiss vielfach das Bedürfnis, die Schilderung des Krankheitsbildes durch gute, bildliche Darstellung ergänzt zu sehen. Diesem allgemeinen Bedürfnisse entsprechen die bisherigen Atlanten und Bildwerke wegen ihrer sehr erheblichen Anschaffungskosten nicht. Das Unternehmen des Verlegers verdient daher alle Anerkennung. Ist es doch selbst bei eifrigem Studium kaum möglich, aus der wörtlichen Beschreibung der Krankheitsbilder sich allein eine klare Vorstellung von den krankhaften Veränderungen zu machen. Der Verleger ist somit zu der gewiss guten Idee zu beglückwünschen, ebenso glücklich war die Wahl der Fachmänner, unter deren Aegide die bisherigen Atlanten erschienen sind.

Therapeutische Monatshefte:

Es ist entschieden als ein glücklicher Gedanke des Verlegers zu bezeichnen, das, was in der Medizin bildlich darzustellen ist, in Form von Handatlanten zu bringen, die infolge ihres ausserordentlich niedrigen Preises jedermann leicht zugänglich sind.

Lehmann's mediz. Handatlanten.

Band I.

**Atlas und Grundriss der
Lehre vom Geburtsakt u. der operativen Geburtshilfe**

von Dr. O. Schäffer, Privatdozent an der Universität Heidelberg.

Mit 16 bunten Tafeln nach Originalen von Maler A. Schmitson
und 139 Abbildungen.

5. erweiterte Auflage. Preis eleg. geb. Mk. 8.—

Die Wiener mediz. Wochenschrift schreibt: Die kurzen Bemerkungen zu jedem Bilde geben im Verein mit demselben eine der anschaulichsten Darstellungen des Geburtsaktes, die wir in der Fachliteratur kennen.

Band II.

**Geburtshilfliche Diagnostik
und Therapie.**Von Dr. O. Schäffer, Priv.-Doz.
an der Universität Heidelberg.Mit 160 meist farbigen Abbildungen
auf Tafeln nach Originalen von den
Malern A. Schmitson und C. Krapf,
und zahlreichen Textillustrationen.

2. vollst. umgearb. u. erw. Aufl.

Preis eleg. geb. M. 12.—

Band III.

**Atlas und Grundriss der
Gynäkologie.**Von Dr. O. Schäffer, Priv.-Doz.
an der Universität Heidelberg.Mit 90 farbigen Tafeln, 65 Text-
Illustrationen und reichem Text.2. vollständig umgearbeitete und
erweiterte Auflage.

Preis eleg. geb. M. 14.—

Band XXVIII:

Atlas und Grundriss

der

Gynäkologischen Operationslehre.

Von Dr. O. Schäffer, Privatdozent an der Universität Heidelberg.

Mit 42 farbigen Tafeln u. 21 zum Teil farbigen Textabbildungen
nach Originalen von Maler A. Schmitson.

Preis schön und dauerhaft gebunden Mk. 12.—


Prof. Fritsch, Bonn, schreibt (Centralblatt für Gynäkologie 1895, No. 39)

Als Gegengewicht gegen die quantitative Vermehrung des Lernstoffes hat man vielfach die Lehrmittel verbessert. Es sind kurze Kompendien, instruktive Abbildungen eingeführt.

Diese Tendenz verfolgen auch die bei Lehmann erschienenen Atlanten. Einer der besten ist jedenfalls der von S. Ich möchte den Studenten mehr diesen Atlas als eines der modernen Kompendien empfehlen. Alle Zeichnungen sind einfach, übersichtlich und jedenfalls so hergestellt, dass der Lernende auf den ersten Blick das sieht, was er sehen soll. Es wäre sehr zu wünschen, dass diese Atlanten von den Lehrern überall warm empfohlen würden.

J. F. LEHMANN's Verlag in MÜNCHEN.

Lehmann's medizinische Handatlanten.



Lepros.

Band V.

Atlas und Grundriss der Hautkrankheiten

mit 65 farbigen Tafeln nach
Originalaquarellen von Maler
Arthur Schmitson und zahl-
reichen schwarzen Abbildungen

von

Prof. Dr. **Franz Mracek** in Wien.

Preis eleg. geb. Mk. 14.—.

Dieser Band, die Frucht jahrelanger wissenschaftlicher und künstlerischer Arbeit, enthält neben 65 farbigen Tafeln von ganz hervorragender Schönheit noch zahlreiche schwarze Abbildungen und einen reichen, das gesamte Gebiet der Dermatologie umfassenden Text. Die Abbildungen sind durchweg Originalaufnahmen nach dem lebenden Materiale der Mracek'schen Klinik, und die Ausführung der Tafeln übertrifft die Abbildungen aller, selbst der teuersten bisher erschienenen dermatologischen Atlanten.

Band VI.

Atlas der Syphilis und der venerischen Krankheiten mit einem

Grundriss der Pathologie und Therapie derselben

mit 71 farbigen Tafeln nach Originalaquarellen
von Maler A. Schmitson und 16 schwarzen Abbildungen
von

Professor Dr. **Franz Mracek** in Wien.

Preis des starken Bandes eleg. geb. Mk. 14.—.

Nach dem einstimmigen Urteile der zahlreichen Autoritäten, denen die Originale zu diesem Werke vorlagen, übertrifft dasselbe an Schönheit alles, was auf diesem Gebiete nicht nur in Deutschland sondern in der gesamten Weltliteratur geschaffen wurde.

Band IV.

Atlas und Grundriss der
Krankheiten der Mundhöhle,
des Rachens und der Nasevon **Dr. Ludwig Grünwald** in München.

Zweite Auflage.

17 Bogen Text, 42 farbige Tafeln und 39 Textabbildungen.

Preis gebunden Mk. 12.—.

Band XIV.

Atlas und Grundriss der
Kehlkopf-Krankheiten

Mit 48 farbigen Tafeln und zahlreichen Textillustrationen nach Originalaquarellen des Malers

Bruno Keilitz.

Preis gebunden Mk. 8.—.

Dem oft und gerade im Kreise der praktischen Aerzte und Studierenden geäusserten Bedürfnisse nach einem farbig illustrierten Lehrbuche der Kehlkopfkrankheiten, das in knapper Form das anschauliche Bild mit der im Text gegebenen Erläuterung verbindet, entspricht das vorliegende Werk des bekannten Münchener Laryngologen. Weit über hundert praktisch wertvolle Krankheitsfälle und 30 mikroskopische Präparate, nach Naturaufnahmen des Malers Bruno Keilitz, sind auf den 48 Volltafeln in hervorragender Weise wiedergegeben, und der Text, welcher sich in Form semiotischer Diagnose an diese Bilder anschliesst, gehört zu dem Instrukтивsten, was je auf diesem Gebiet geschrieben wurde.

Band XXX.

Lehrbuch und Atlas
der**Zahnheilkunde**

mit Einschluss der Mundkrankheiten

von Dr. med. et phil. **Gustav Preiswerk**, Lektor an der Universität Basel.Mit 44 farbigen Tafeln und 152 schwarzen Figuren nach Originalen von den Malern **J. Fink, M. Oser, P. Fiechter.**Preis schön und dauerhaft gebunden **Mk. 14.—.**

Das ganze Gebiet der Zahnheilkunde ist hier erschöpfend zur Darstellung gebracht. Unentbehrlich für die Bibliothek aller Zahnärzte und vieler praktischer Aerzte, entspricht das Buch auch besonders den Bedürfnissen der Studierenden, da es namentlich zur Vorbereitung für das Examen vorzüglich geeignet ist. Der Preis ist in Anbetracht der prächtigen Farbtafeln ein aussergewöhnlich niedriger.

J. F. LEHMANN's Verlag in MÜNCHEN.

Lehmann's mediz. Handatlanten.

Band VIII.

Atlas und Grundriss
der
traumatischen Frakturen
und Luxationen

von

Professor **Dr. H. Helferich** in Kiel.

Mit 76 Tafeln und 195 Figuren im Text von Maler B. Keilitz.

Sechste verbesserte und vermehrte Auflage.

Preis schön und dauerhaft gebunden Mk. 12.—.

Band XVI.

Atlas und Grundriss
der
chirurgischen Operationslehre

von

Dr. Otto Zuckerkandl

Privatdozent

an der Universität Wien.

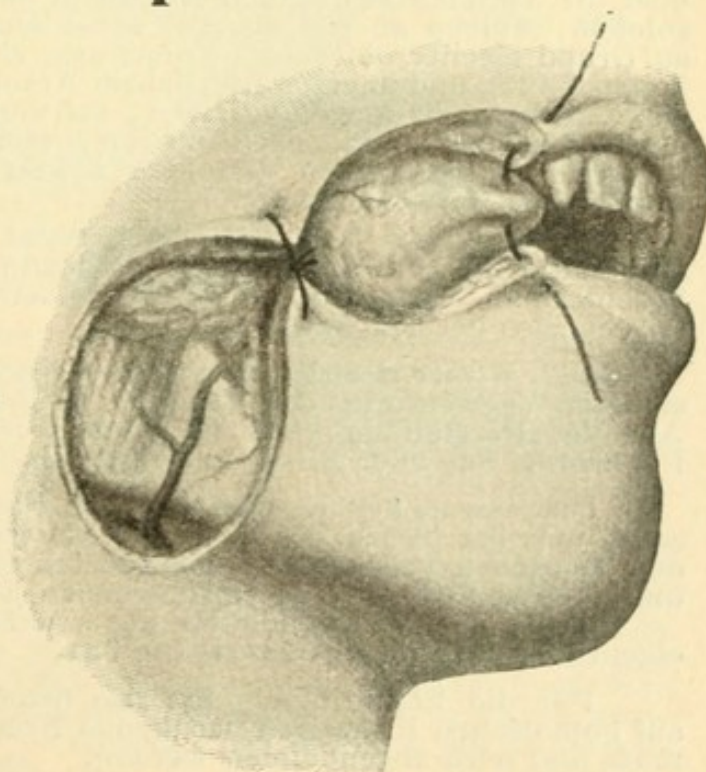
Zweite, vermehrte
und verbesserte Auflage.

Mit 40 farb. Tafeln nach
Originalaquarellen

von

Maler Bruno Keilitz
und 278 schwarzen Abbild-
ungen im Texte.

Preis elegant gebunden
Mk. 12.—



Lehmann's mediz. Handatlanten.

Band X.

Atlas und Grundriss der Bakteriologie
und
Lehrbuch der speziellen bakteriolog. Diagnostik.

Von Prof. Dr. K. B. Lehmann und Dr. R. Neumann in Würzburg.

Bd. I Atlas mit ca. 700 farbigen Abbildungen auf 69 Tafeln,
Bd. II Text 496 Seiten mit 30 Bildern.

2. vielfach erweiterte Auflage.

Preis der 2 Bände eleg. geb. Mk. 16.—

Münch. mediz. Wochenschrift 1896 No. 23. Sämtliche Tafeln sind mit ausserordentlicher Sorgfalt und so naturgetreu ausgeführt, dass sie ein glänzendes Zeugnis von der feinen Beobachtungsgabe sowohl, als auch von der künstlerisch geschulten Hand des Autors ablegen.

Bei der Vorzüglichkeit der Ausführung und der Reichhaltigkeit der abgebildeten Arten ist der Atlas ein wertvolles Hilfsmittel für die Diagnostik, namentlich für das Arbeiten im bakteriologischen Laboratorium, indem es auch dem Anfänger leicht gelingen wird, nach demselben die verschiedenen Arten zu bestimmen. Von besonderem Interesse sind in dem 1. Teil die Kapitel über die Systematik und die Abgrenzung der Arten der Spaltpilze. Die vom Verfasser hier entwickelten Anschauungen über die Variabilität und den Artbegriff der Spaltpilze mögen freilich bei solchen, welche an ein starres, schablonenhaftes System sich weniger auf Grund eigener objektiver Forschung, als vielmehr durch eine auf der Zeitströmung und unerschütterlichem Autoritätsglauben begründete Voreingenommenheit gewöhnt haben, schweres Bedenken erregen. Allein die Lehmann'schen Anschauungen entsprechen vollkommen der Wirklichkeit und es werden dieselben gewiss die Anerkennung aller vorurteilslosen Forscher finden. —

So bildet der Lehmann'sche Atlas nicht allein ein vorzügliches Hilfsmittel für die bakteriologische Diagnostik, sondern zugleich einen bedeutsamen Fortschritt in der Systematik und in der Erkenntnis des Artbegriffes bei den Bakterien.
Prof. Dr. Hauser.

Allg. Wiener medicin. Zeitung 1896 No. 28. Der Atlas kann als ein sehr sicherer Wegweiser bei dem Studium der Bakteriologie bezeichnet werden. Aus der Darstellungsweise Lehmann's leuchtet überall gewissenhafte Forschung, leitender Blick und volle Klarheit hervor.

Pharmazent. Zeitung 1896 S. 471/72. Fast durchweg in Originalfiguren zeigt uns der Atlas die prachtvoll gelungenen Bilder aller für den Menschen pathogenen, der meisten tierpathogenen und sehr vieler indifferenten Spaltpilze in verschiedenen Entwicklungsstufen.

Trotz der Vorzüglichkeit des „Atlas“ ist der „Textband“ die eigentliche wissenschaftliche Tat.

Für die Bakteriologie hat das neue Werk eine neue, im ganzen auf botanischen Prinzipien beruhende Nomenklatur geschaffen und diese muss und wird angenommen werden.
C. Mez-Breslau.

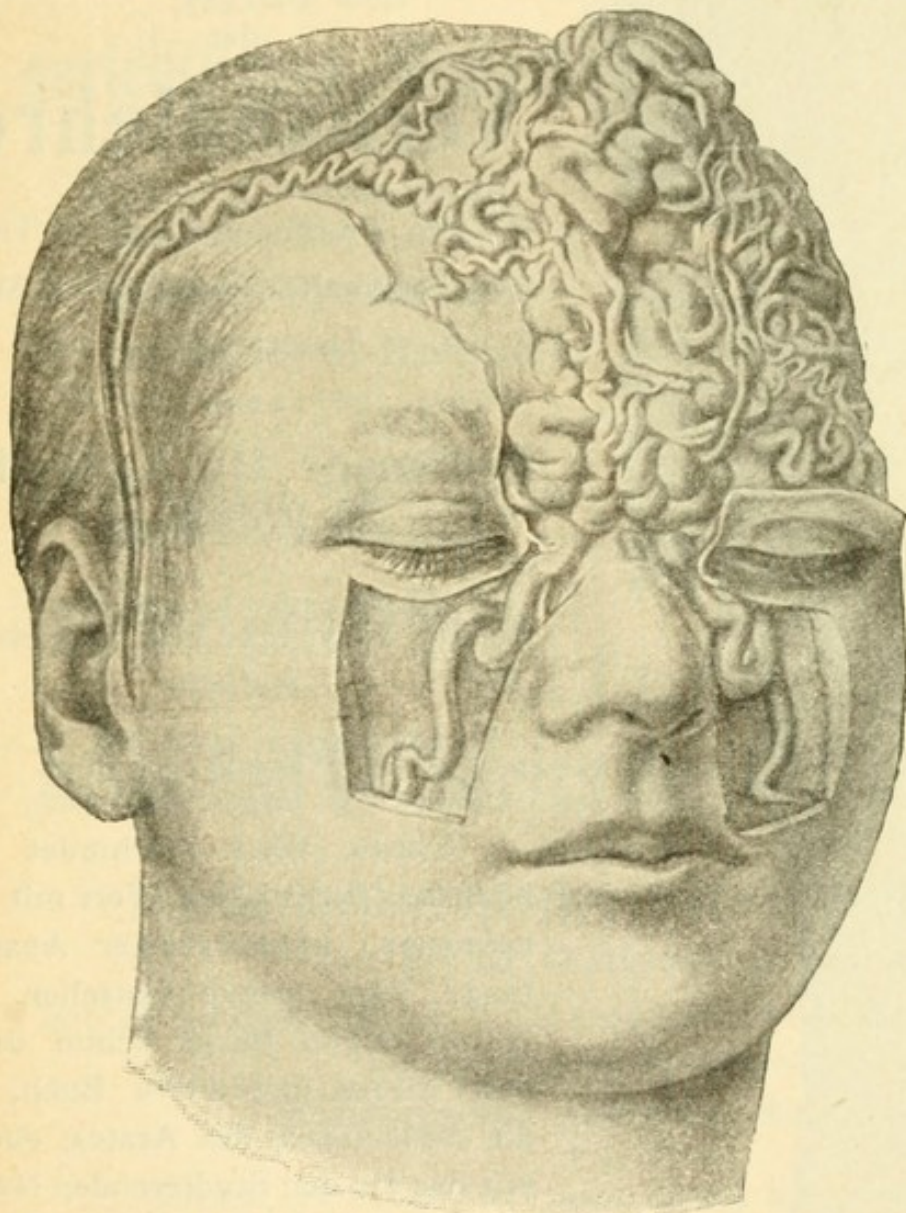
J. F. LEHMANN's Verlag in MÜNCHEN.

Lehmann's mediz. Handatlanten.

Band XI/XII.

Atlas und Grundriss der patholog. Anatomie.

Von Obermedizinalrat Professor Dr. O. Bollinger.



In
130 farbigen
Tafeln nach
Originalen
von Maler
A. Schmitson.

2. stark
vermehrte
Auflage.

Preis
jedes Bandes
eleg. geb.
Mk. 12.—

Korrespondenzblatt f. Schweizer Aerzte 1895, 24: Die farbigen Tafeln des vorliegenden Werkes sind geradezu mustergiltig ausgeführt. Die komplizierte Technik, welche dabei zur Verwendung kam (15facher Farbedruck nach Original-Aquarellen) lieferte überraschend schöne, naturgetreue Bilder, nicht nur in der Form, sondern namentlich in der Farbe, so dass man hier wirklich von einem Ersatz des natürlichen Präparates reden kann. Der praktische Arzt, welcher erfolgreich seinen Beruf ausüben soll, darf die pathol. Anatomie, „diese Grundlage des ärztl. Wissens und Handelns“ (Rokitansky) zeitlebens nie verlieren. — Der vorliegende Atlas wird ihm dabei ein ausgezeichnetes Hilfsmittel sein, dem sich zur Zeit, namentlich wenn man den geringen Preis berücksichtigt, nichts Ähnliches an die Seite stellen lässt. Die Mehrzahl der Tafeln sind reine Kunstwerke; der verbindende Text aus der bewährten Feder Prof. Bollingers gibt einen zusammenhängenden Abriss der für den Arzt wichtigsten path.-anat. Prozesse. — Verfasser und Verleger ist zu diesem prächtigen Werke zu gratulieren.

E. Haffter.

Lehmann's mediz. Handatanten.

Band XIII.

Atlas und Grundriss

der

Verbandlehre.Mit 200 Abbildungen auf 143 Tafeln
nach Originalzeichnungen von Maler

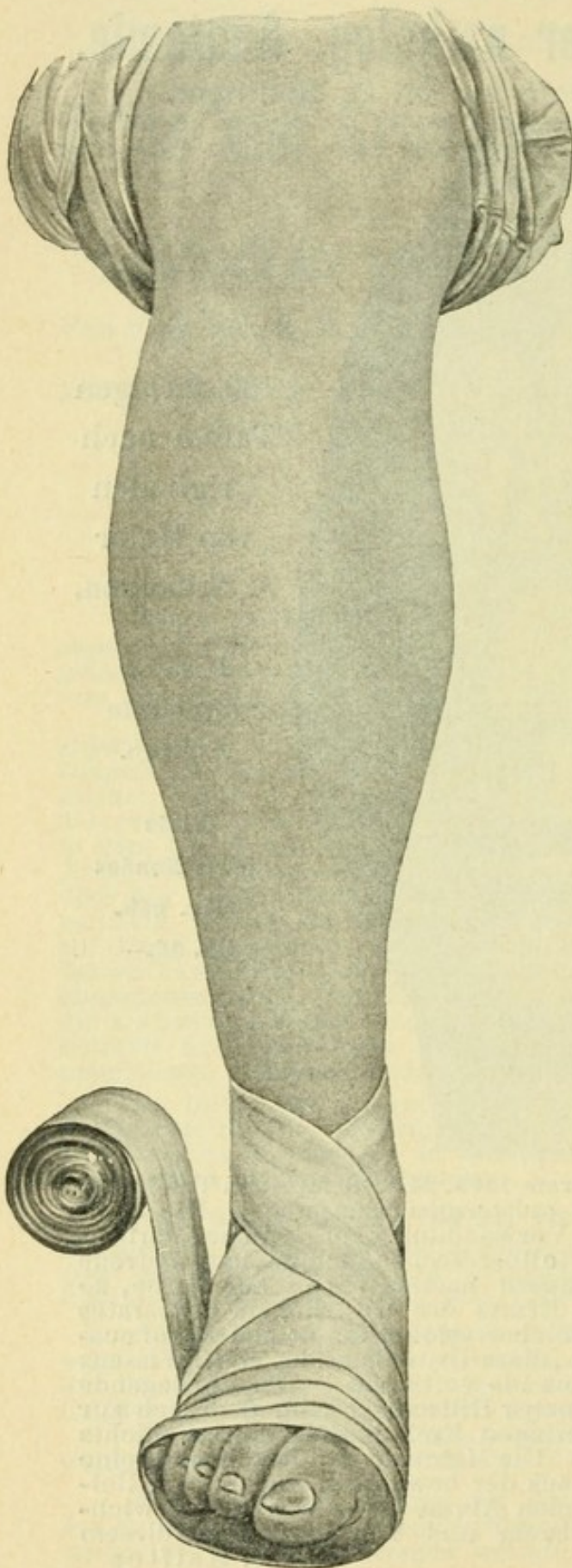
Johann Fink

von

Professor Dr. A. Hoffa
in Würzburg.Zweite, vermehrte und verbesserte
Auflage.

Preis elegant geb. Mk. 7.—

Dieses Werk verbindet den höchsten praktischen Wert mit vornehmster, künstlerischer Ausstattung. Das grosse Ansehen des Autors allein bürgt schon dafür, dass dieses instruktive Buch, das die Bedürfnisse des Arztes, ebenso wie das für den Studierenden Nötige berücksichtigt, sich bald bei allen Interessenten Eingang verschafft haben wird. Die Abbildungen sind durchweg nach Fällen aus der Würzburger Klinik des Autors in prächtigen Originalzeichnungen durch Herrn Maler Fink wiedergegeben worden.



J. F. LEHMANN's Verlag in MÜNCHEN.

Lehmann's medicin. Handatlanten.

Band XVII.

Atlas der gerichtlichen Medizin

nach Originalen von
Maler A. Schmitson

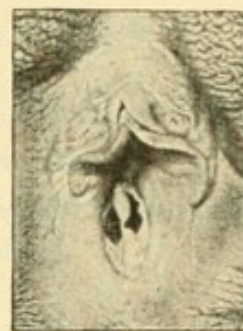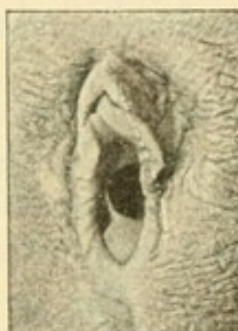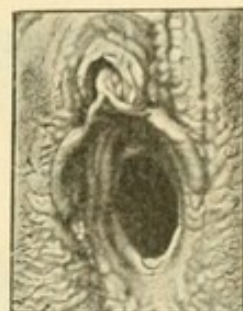
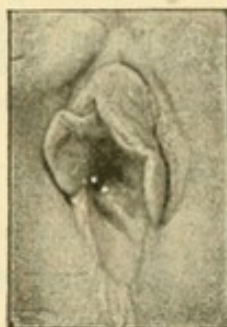mit erläuterndem Text von

**Hofrat Professor
Dr. E. Ritter v. Hofmann**

Direktor des gerichtl. medicin.
Instituts in Wien.

Mit 56 farbigen Tafeln und 193
schwarzen Abbildungen.

Preis elegant gebunden Mk. 15.—.



Hymenformen.

Band XIX.

Atlas und Grundriss der Unfallheilkunde

sowie der

Nachkrankheiten der Unfallverletzungen.

Von **Dr. Ed. Golebiewski** in Berlin.

Mit 40 farbigen Tafeln, nach Originalen von Maler **J. Fink** und
141 schwarzen Abbildungen.

Preis elegant gebunden Mk. 15.—.

Dieses, in seiner Art ganz einzig dastehende Werk ist für jeden Arzt von tiefster Bedeutung und von ganz hervorragendem, praktischem Werte. In unserer Zeit der Unfallversicherungen und Berufsgenossenschaften kommt ein Spezialwerk über dieses Gebiet einem wahrhaft lebhaften Bedürfnisse entgegen und, so wie an jeden praktischen Arzt immer wieder die Notwendigkeit herantritt, in Unfallangelegenheiten als Arzt, als Zeuge, als Sachverständiger u. s. w. zu fungieren, so wird auch jeder Arzt stets gern in diesem umfassenden Buche Rat und Anregung in allen einschlägigen Fällen suchen und finden. Von grösstem Interesse ist das Werk ferner für Berufsgenossenschaften, Bezirksärzte, Physici, Vertrauensärzte, Krankenkassen, Landes-Versicherungsämter, Schiedsgerichte, Unfallversicherungsgesellschaften u. s. w.

J. F. LEHMANN's Verlag in MÜNCHEN.

Lehmann's mediz. Handatlanten.

Band IX.

Atlas des gesunden und kranken Nervensystems

nebst

Grundriss der Anatomie, Pathologie und Therapie

desselben

von Professor **Dr. Christfried Jakob**,

Vorstand d. patholog. Institutes f. Gehirn- u. Geisteskrankheiten
a. d. Universität Buenos-Ayres,
s. Z. I. Assistent der medicin. Klinik in Erlangen.

Mit einer Vorrede von

Prof. Dr. Ad. v. Strümpell, Direktor der medicin. Klinik in Erlangen.

2. vollständig umgearbeitete Auflage.

*Mit 105 farbigen und 120 schwarzen Abbildungen, sowie 284 Seiten
Text und zahlreichen Textillustrationen.*

Preis eleg. geb. **Mk. 14.—**

Prof. Dr. Ad. von Strümpell schreibt in seiner Vorrede zu dem vorliegenden Bande: „Jeder unbefangene Beurteiler wird, wie ich glaube, gleich mir den Eindruck gewinnen, dass die Abbildungen alles leisten, was man von ihnen erwarten darf. Sie geben die tatsächlichen Verhältnisse in deutlicher und anschaulicher Weise wieder und berücksichtigen in grosser Vollkommenheit fast alle die zahlreichen und wichtigen Ergebnisse, zu denen das Studium des Nervensystems in den letzten Jahrzehnten geführt hat. Dem Studierenden, sowie dem mit diesem Zweige der medizinischen Wissenschaft noch nicht näher vertrauten praktischen Arzt ist somit die Gelegenheit geboten, sich mit Hilfe des vorliegenden Atlases verhältnismässig leicht ein klares Bild von dem jetzigen Standpunkte der gesamten Neurologie zu machen.“

Band XV.

Atlas der klinischen Untersuchungsmethoden

nebst Grundriss der klinischen Diagnostik und der
speziellen Pathologie und Therapie der inneren Krankheiten

von Professor Dr. Christfr. Jakob in Buenos-Ayres.

s. Z. I. Assistent der medizinischen Klinik in Erlangen.

Mit 182 farbigen Abbild. auf 68 Tafeln und 250 Seiten Text mit
64 Textabbildungen.

Preis elegant geb. **Mk. 10.—**

Dieser Band bietet für jeden praktischen Arzt und für
jeden Studenten ein geradezu unentbehrliches Vademecum.

Neben einem vorzüglichen Atlas der klinischen Mikroskopie sind in dem Bande die Untersuchungsbefunde aller inneren Krankheiten in instruktivster Weise in 50 vielfarbigen schematischen Bildern zur Darstellung gebracht. Nach dem Urteil eines der hervorragendsten Kliniker ist das Werk für den Studierenden ein Lehrmittel von unschätzbarem Werte, für den praktischen Arzt ein Repetitorium, in dem er sich sofort orientieren kann und das ihm in der täglichen Praxis vorzügliche Dienste leistet.

J. F. LEHMANN's Verlag in MÜNCHEN.

Lehmann's mediz. Handatlanten.

Band XX/XXI.

Atlas und Grundriss

der

pathologischen Histologie.

Spezieller Teil.

120 farbige Tafeln nach Originalen des Universitätszeichners **C. Krapf**
und reicher Text.

Von Privatdozent **Dr. Hermann Dürck**, Assistent am
pathologischen Institut zu München.

2 Bände Preis geb. je **Mk. 11.—**.

Band XXII.

Atlas und Grundriss

der

**Allgemeinen
pathologischen Histologie**

von Privatdozent **Dr. Hermann Dürck**, Assistent am
pathologischen Institut zu München.

Mit 77 vielfarbigen lithographischen und 31 zum Teil zweifarbigen
Buchdruck-Tafeln nach Originalen von Maler **K. Dirr** und Uni-
versitätszeichner **C. Krapf**.

Preis geb. **Mk. 20.—**.

Der Band schliesst sich den beiden vorhergegangenen über spe-
zielle pathologische Histologie an, oder vielmehr die letzteren dienen
zu seiner Ergänzung, aber seiner Anlage nach kann derselbe auch
für sich allein als abgeschlossenes Ganzes benutzt werden.

Band XXIII.

Atlas und Grundriss

der

orthopädischen
Chirurgie

von Privatdozent

Dr. A. Lünig,
Zürich

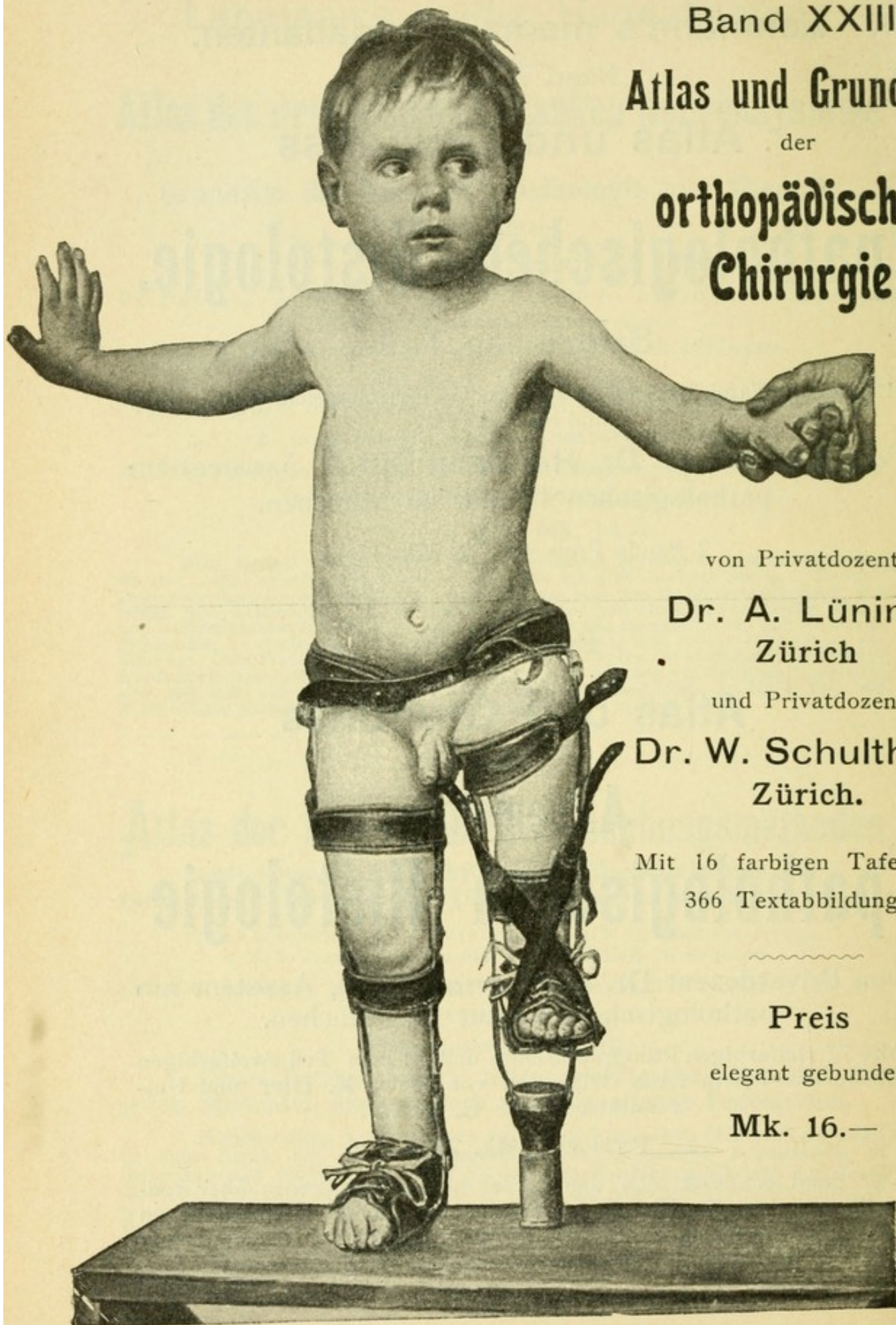und Privatdozent

Dr. W. Schulthess,
Zürich.Mit 16 farbigen Tafeln und
366 Textabbildungen.

Preis

elegant gebunden

Mk. 16.—



J. F. LEHMANN's Verlag in MÜNCHEN.

Lehmann's medizinische Handatlanten.

Band XXIV.

Atlas und Grundriss der Ohrenheilkunde.

Unter Mitwirkung von

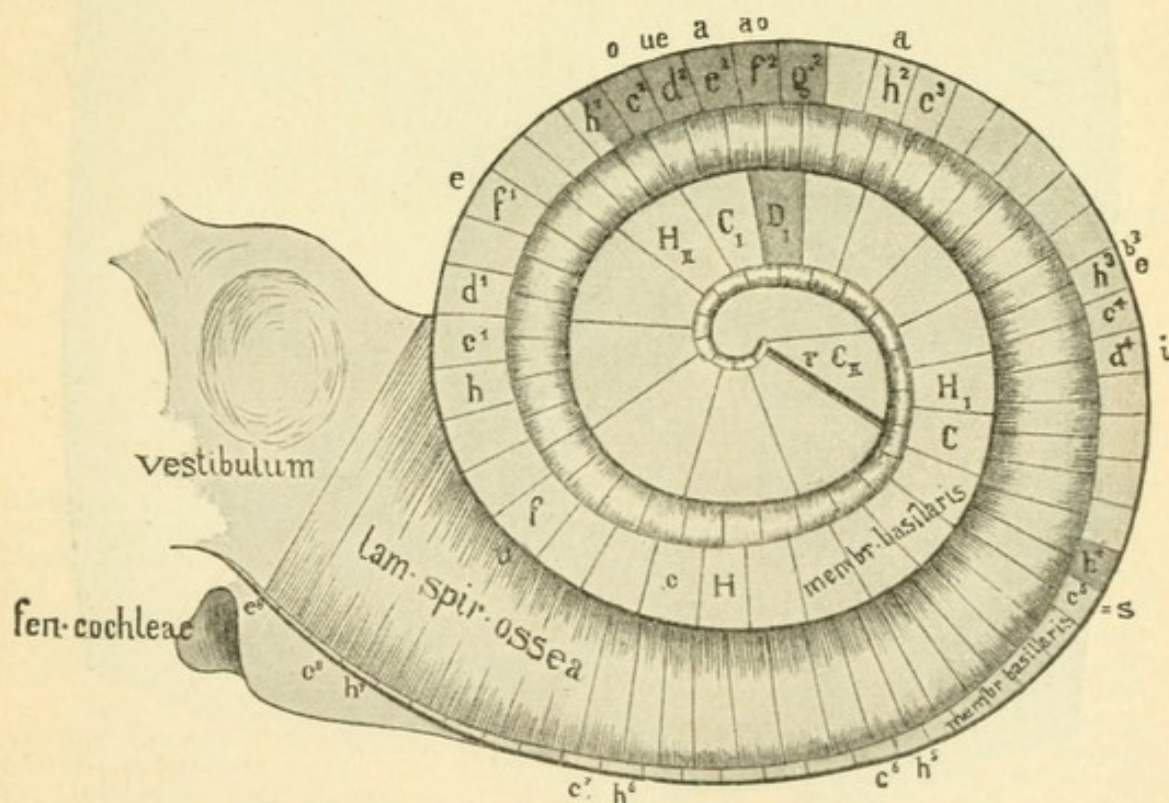
Professor Dr. **A. Politzer** in **Wien**

herausgegeben von

Dr. **Gustav Brühl**, Ohrenarzt in **Berlin**.

Mit 244 farbigen Abbildungen auf 39 Tafeln nach Originalaquarellen
von Maler G. Hammerschmidt und 99 Textabbildungen.

Preis elegant gebunden Mk. 12.—



Dieser Atlas enthält neben einem vorzüglichen Grundriss, der alles Wissenswerte über Anatomie, Pathologie und Therapie in klarer, knapper, aber doch erschöpfender Form zur Darstellung bringt, einen Atlas von seltener Reichhaltigkeit. Den pathologischen Präparaten sind meist die normal anatomischen gegenübergestellt, so dass das Verständnis ungemein erleichtert wird. Die Ausführung der Tafeln wurde von den ersten Autoritäten als geradezu klassisch bezeichnet. Der Preis ist im Verhältnis zu dem Gebotenen erstaunlich billig.

J. F. LEHMANN's Verlag in MÜNCHEN.

Lehmann's mediz. Handatlanten.

Band XXV.

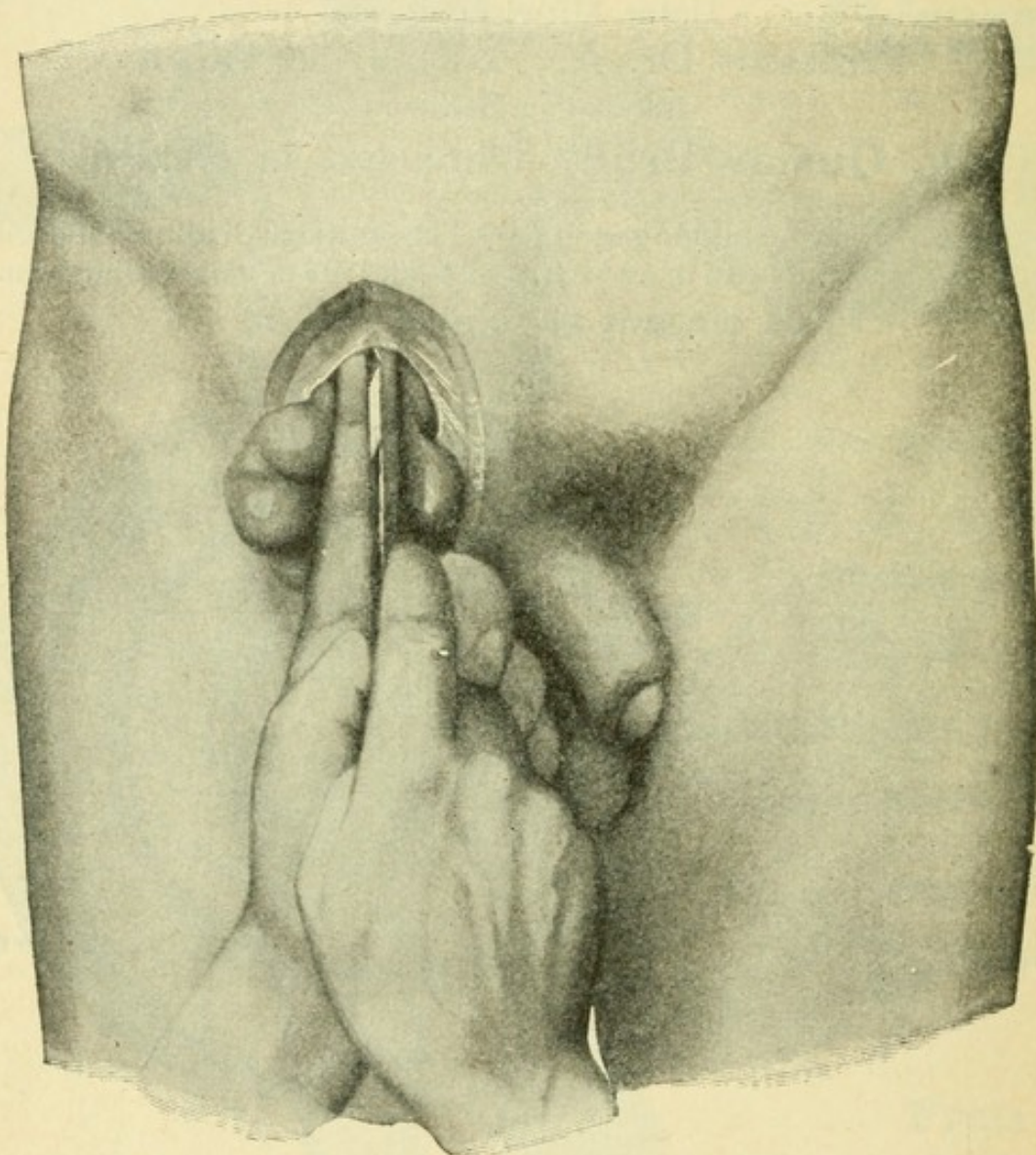
Atlas und Grundriss der Unterleibsbrüche

von Privatdozent **Dr. Georg Sultan,**

I. Assistent der chirurgischen Klinik in Göttingen.

Mit 36 farbigen Tafeln und 83 schwarzen Textabbildungen.

Preis elegant gebunden Mk. 10.—



Dieser Atlas bringt die Hernien in geradezu einziger Art zur Darstellung. Die in diesem Atlas enthaltenen Abbildungen, die farbigen sowohl als auch die schwarzen, sind vorzüglich ausgeführt und machen das Buch zu einem wertvollen Ratgeber für jeden Arzt und Medizinstudierenden. Der Text des Buches zeichnet sich durch klare und übersichtliche Behandlung des Stoffes aus.

Der Atlas ist ein Gegenstück zu Helferich, Frakturen und Luxationen, und es ist zu erwarten, dass Sultan ebenso wie Helferich bald in keiner medizin. Bibliothek fehlen wird.

Lehmann's medizinische Handatlanten.

Band XXVI.

Atlas und Grundriss
der
**Histologie und
mikroskopischen Anatomie
des Menschen**

von Privatdozent **Dr. J. Sobotta** in Würzburg.

17 Bogen Text. 80 farbige Tafeln und 68 Textabbildungen
nach Originalen von Maler **W. Freytag**.

Schön und dauerhaft gebunden Mk. 20.—.

Dieses neue Werk über normale Histologie zeichnet sich vor allem dadurch aus, dass bei weitem die grosse Mehrzahl der Abbildungen, insbesondere fast alle, welche gefärbte Präparate wiedergeben, **in den natürlichen Farben des Präparates reproduziert sind**. Besonderes Gewicht wurde auf die Wiedergabe von Präparaten bei schwachen Vergrösserungen (Uebersichts- und Situsbildern) gelegt, da solche in den bisher vorzugsweise gebrauchten Lehrbüchern entweder ganz fehlten, oder wegen der Reproduktionsweise grösstenteils ungenügend für die Orientierung waren.

Das Schwergewicht des Werkes liegt in den **Abbildungen**. Trotzdem ist der beigegebene **Text** so vollständig, dass er als ein kurz gefasster Grundriss gelten kann, der alles bisher Festgestellte, soweit es für die Studierenden und Aerzte von Wichtigkeit ist, berücksichtigt und den ganzen Stoff ausserordentlich klar und übersichtlich zur Darstellung bringt.

Es hat jahrelanger, anstrengender, mühsamer Arbeit des Verfassers, des Malers und der lithographischen Anstalt bedurft, diesen Atlas, der in den ärztlichen Kreisen der ganzen Welt Aufsehen erregt hat, zustande zu bringen. Die 80 farbigen Tafeln, die der Atlas enthält, sind so vollendet schön und naturgetreu, dass man die Präparate im Original vor sich zu haben glaubt. Da es bisher für unmöglich galt, Tafeln in solch hervorragend schöner Ausführung auf der Schnellpresse zu drucken, kann der Sobotta'sche Atlas auch in drucktechnischer Hinsicht als eine einzigartige Musterleistung deutscher graphischer Kunst gelten. Durch den Schnellpressendruck war es möglich, dieses Kunstwerk zu einem relativ so ausserordentlichen niedrigen Preis herzustellen.

Lehmann's medizinische Handatlanten.

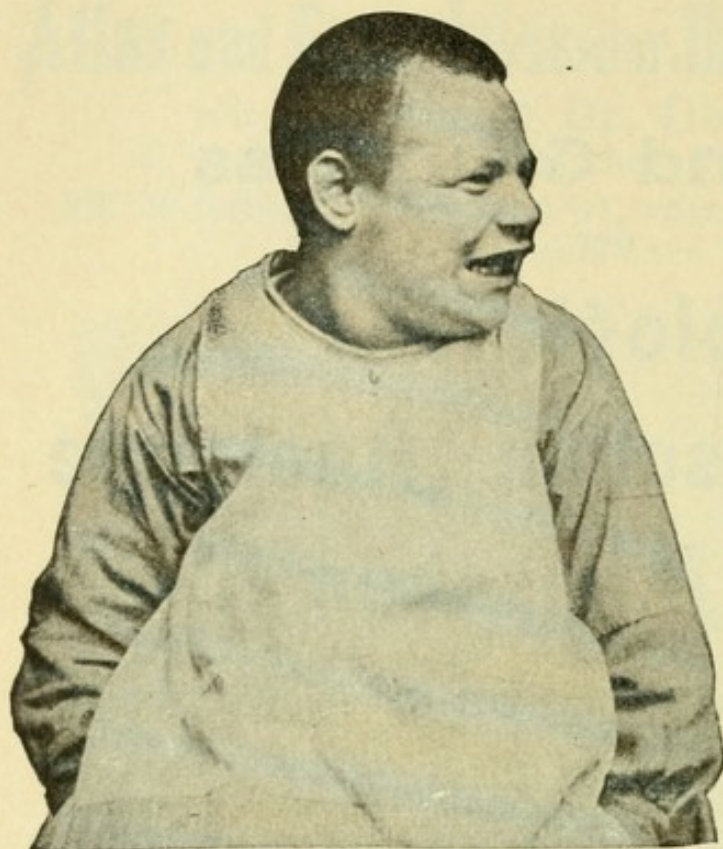Band XXVII.

**Atlas und Grundriss
der
Psychiatrie**

von

Wilhelm Weygandt

Dr. phil. et med.

Privatdozent der Psychia-
trie an der Universität
Würzburg.43 Bogen Text, 24 farb.
Tafeln nach Originalen
von Maler Joh. Fink
und Maler W. Freytag,
276 Textabbildungen
u. eine Anstaltskarte.Preis schön und dauer-
haft gebund. Mk. 16.—.

Band XXIX.

**Atlas und Grundriss
der
Allgemeinen
Diagnostik und Therapie
der Nervenkrankheiten**

von

Dr. W. Seiffer,Privatdozent an der Universität und Oberarzt an der Nervenlinik
der Kgl. Charité, Berlin.Mit 26 farb. Taf. nach Originalen von Maler G. Hammerschmidt
und Maler M. Landsberg und 264 Textabbildungen.

Preis schön und dauerhaft gebunden Mk. 12.—

J. F. LEHMANN's Verlag in MÜNCHEN.

Lehmann's medizinische Atlanten.

Neue Folge in Quartformat.

Band I.

Atlas und Grundriss der topographischen und angewandten Anatomie

von

Dr. med. **Oskar Schultze**, Professor der Anatomie in Würzburg.

Mit 70 farbigen Tafeln nach Originalen von Maler **A. Schmitson** und Maler **K. Hajek**, sowie 23 Textabbildungen. Preis geb. **Mk. 16.—**.

„Dieses Werk ist nicht für den Anatomen geschrieben, sondern für den, der ein Arzt werden und sein will.“ Mit diesen Worten führt der Verfasser sein Buch ein und bekennt damit, dass er nicht nur für Studierende geschrieben haben will, sondern auch den in der Praxis stehenden Arzt anatomisch zu unterstützen wünscht. Der Text zeichnet sich durch prägnante Kürze und klaren Ausdruck, die Anordnung durch grosse Uebersichtlichkeit aus.

Band II—IV.

Atlas der deskriptiven Anatomie des Menschen

von Professor **Dr. J. Sobotta** in Würzburg.

Band II: Knochen, Bänder, Gelenke und Muskeln, mit 34 farbigen Tafeln sowie 257 zum Teil mehrfarbigen Abbildungen.

Grundriss der deskriptiven Anatomie des Menschen. Preis gebunden **Mk. 20.—**.

Textband für den Atlas von Sobotta,
mit Verweisungen auf diesen
Preis geheftet **Mk. 4.—**.

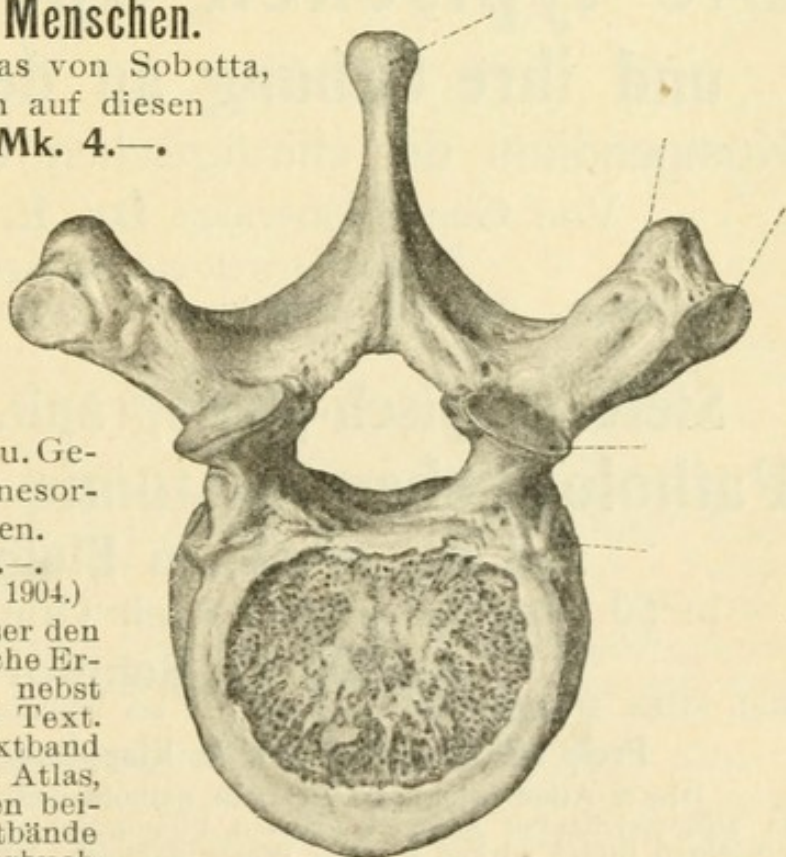
Band III: Die Eingeweide des Menschen einschliesslich des Herzens.

Preis zirka **Mk. 10.—**.
(Erscheint im Sommer 1904.)

Band IV: Das Nerven- u. Gefässsystem u. die Sinnesorgane des Menschen.

Preis zirka **Mk. 20.—**.
(Erscheint im Winter 1904.)

Jeder Band enthält ausser den Abbildungen ausführliche Erklärungen derselben nebst Tabellen und kurzem Text. Ein ausführlicher Textband wird jedem Bande des Atlas, also in drei Abteilungen beigegeben. Diese Textbände stellen ein kurzes Lehrbuch der Anatomie dar.



Date Due

Für				hulen,
Ac				nte.
Ku				mie
Dr.				chen.
D				en
				e.
Ko				lehre.
4	Demco 293-5			8.—

Stereoskopisch-photograph. Atlas der Pathologischen Anatomie des Herzens und der grösseren Blutgefässe.

In 50 Lichtdrucktafeln nach Originalaufnahmen

von **Dr. G. Schmorl,**

Kgl. sächs. Medizinalrat und Prosektor am Stadtkrankenhause in Dresden

Preis mit Textbändchen in Klappkasten Mk. 15.—

Dieser Atlas bringt die gesamte pathologische Anatomie des Herzens in ausgezeichneten stereoskopischen Photographien zur Darstellung. Die einzelnen Bilder wirken in einer Weise plastisch, dass das natürliche Präparat dadurch ersetzt erscheint.

Redakteur:
Dr. Bernhard Spatz
Arnulfstrasse 26.

Auflage 9500.
Münchener

Verlag:
J. F. Lehmann
Heustrasse 20.

Medizinische Wochenschrift

Herausgegeben von

O. v. Angerer, Ch. Bäumler, O. Bollinger, H. Curschmann,
H. Helferich, W. v. Leube, G. Merkel, J. v. Michel, F. Penzoldt,
H. v. Ranke, B. Spatz, F. v. Winckel.

Die Münchener Medizinische Wochenschrift bietet, unterstützt durch hervorragende Mitarbeiter, eine vollständige Uebersicht über die Leistungen und Fortschritte der gesamten Medizin, sowie über alle die Interessen des ärztlichen Standes berührenden Fragen. Sie ist jetzt **das grösste und verbreitetste medizinische Fachblatt deutscher Sprache.**

Sie erreicht dies in erster Linie durch zahlreiche wertvolle **Originalarbeiten.**

Unter der Rubrik „**Referate**“ werden Referate über aktuelle wissenschaftliche Fragen, sowie Besprechungen wichtigerer Einzelarbeiten und neuer Erscheinungen auf dem Büchermarkte gebracht. In der Rubrik „**Neueste Journalliteratur**“ wird allwöchentlich eine kurze Inhaltsangabe der jeweils neuesten Hefte der gesamten in Betracht kommenden deutschen periodischen Fachliteratur gegeben.

Die Literatur der medizinischen **Spezialfächer** (z. B. Ophthalmologie, Otiatrie, Dermatologie und Syphilis etc.) wird za. vierteljährlich unter Zusammenfassung der praktisch wichtigsten Erscheinungen referiert. Die **ausländische Journalliteratur** wird in monatlichen Referaten besprochen. *Die hier besprochene Rubrik bietet einen Ueberblick über die deutsche und ausländische Journalliteratur, wie er in gleicher Ausdehnung von keiner anderen Zeitschrift gegeben wird;* sie ersetzt dem praktischen Arzte ein reich ausgestattetes Lesezimmer; sie hat sich daher auch von ihrer Begründung an grossen Beifalls seitens der Leser erfreut. Die Verhandlungen aller bedeutenderen ärztlichen Kongresse und Vereine werden durch eigene Berichterstatter rasch und zuverlässig referiert. Durch die Vollständigkeit und Promptheit ihrer Berichterstattung zeichnet sich die Münchener Med. Wochenschrift vor allen anderen medizinischen Blättern aus.

Mitteilungen aus der Praxis, Feuilletons, therapeutische und tagesgeschichtliche Notizen, Universitäts- und Personalnachrichten, ärztliche Vakanzen etc. geben ferner dem Inhalte der Münchener Med. Wochenschrift eine unübertroffene Vielseitigkeit.

Eine *Gratis-Beilage* zur Münchener Med. Wochenschr. bildet die „**Galerie hervorragender Aerzte und Naturforscher**“; bisher erschienen u. a. die Porträte v. Koch, v. Nussbaum, Lister, v. Pettenkofer, v. Scanzoni, v. Helmholtz, Virchow, v. Volkmann, v. Kölliker, Thiersch, v. Langenbeck, Billroth, v. Esmarch, Du Bois-Reymond, Bollinger, Charcot, Haeckel, Joseph Hyrtl, H. v. Ziemssen, Carl Ludwig u. s. w.

Der Preis beträgt 6 Mk. vierteljährlich. Bestellungen nehmen der Verleger sowie alle Buchhandlungen und Postämter entgegen.

Probenummern stehen umsonst und postfrei zur Verfügung.

J. F. Lehmann's Verlag, München, Heustrasse 20.

